

**Die Exostosen und Enchondrome in anatomischer und praktischer  
Beziehung / dargestellt von Carl Otto Weber.**

**Contributors**

Weber, Carl Otto.  
Royal College of Surgeons of England

**Publication/Creation**

Bonn : Adolph Marcus, 1856.

**Persistent URL**

<https://wellcomecollection.org/works/eutw6jrd>

**Provider**

Royal College of Surgeons

**License and attribution**

This material has been provided by This material has been provided by The Royal College of Surgeons of England. The original may be consulted at The Royal College of Surgeons of England. where the originals may be consulted. This work has been identified as being free of known restrictions under copyright law, including all related and neighbouring rights and is being made available under the Creative Commons, Public Domain Mark.

You can copy, modify, distribute and perform the work, even for commercial purposes, without asking permission.

**wellcome  
collection**

Wellcome Collection  
183 Euston Road  
London NW1 2BE UK  
T +44 (0)20 7611 8722  
E [library@wellcomecollection.org](mailto:library@wellcomecollection.org)  
<https://wellcomecollection.org>

29

10

Die

in

Knochenwachstum

anatomischer und praktischer Beziehung

darstellt

Dr. Carl Otto Weber,

Lehrer an der k. k. Universität Wien, Vorstand des anatomischen Instituts

Erste Abtheilung:

Die Knochen und Knochenbrüche.

Verlag von F. Schönböck

Wien.

Verlag von F. Schönböck

1858.

Die  
**Knochengeschwülste**

in


**anatomischer und praktischer Beziehung**

dargestellt

von

**Dr. Carl Otto Weber,**

Privatdocenten an der Königlichen Rheinischen Friedrich-Wilhelms-Universität zu Bonn, Assistenzarzte  
an der chirurgischen Klinik, Wundärzte am evangelischen Hospitale daselbst.



Erste Abtheilung:

**Die Exostosen und Enchondrome.**

Mit fünf Tafeln Abbildungen.

---

**Bonn,**

Verlag von Adolph Marcus.

**1856.**

18  
Die

# Exostosen und Enchondrome

in

anatomischer und praktischer Beziehung

dargestellt

von

**Dr. Carl Otto Weber.**

---

Mit fünf Tafeln Abbildungen.

---

**Bonn,**

Verlag von Adolph Marcus.

**1856.**

Die

in

*„Dobbiamo cominciare dall' esperienza e per  
mezzo di questa scoprire la ragione.“*

Leonardo da Vinci.

Verlag

Dr. Carl Otto Weber.

Bonn.

Verlag von Adolph Mayer.

1880.

Dem Physiologen

**H e r r n J o h a n n e s M ü l l e r**

und

dem Chirurgen

**H e r r n C a r l W i l h e l m W u t z e r**

als ein Zeichen seiner Verehrung

gewidmet

vom Verfasser.

Digitized by the Internet Archive  
in 2016

<https://archive.org/details/b22393249>

## Einleitung.

---

Versetzen wir uns um zwanzig Jahre in der Geschichte unserer Wissenschaft zurück, so erblicken wir auf dem Gebiete der Geschwulstlehre ein wüstes, düsteres, gährendes Chaos, in welchem sich allerlei schwer bestimmbare Ungethüme umherwälzen, aus dem nur hier und da ein werdendes Geschöpf staunend den Kopf emporhebt; aber wie es emportaucht, wird es auch wieder verschlungen von einem anderen neugeschaffenen Geschöpfe und seine ephemere Bedeutung geht in der allgemeinen Verwirrung wieder zu Grunde. Da erscheint der Meister — und mit einem Schlage ist das Chaos entwirrt, mit einem Worte ist überall der Keim der neuen Schöpfung gelegt, und jetzt sehen wir bereits ringsumher die jungen Wesen zu kräftigen Gestalten heranwachsen — aber schon stehen sie in Gefahr, von Neuem auszuarten, und wenn man auf diese mannigfach wuchernden Gebilde hinsieht, wenn man die Fluth der sich überstürzenden Forschungen, von denen die eine oft noch subjectiver als die andere, überblickt, da wird dem unbefangenen Beobachter oft schwindlich zu Muthe, der dem Treiben der Zauberlehrlinge zusieht, wie der eine den anderen mit erborgten Waffen bekämpft, und gar zu oft möchte er den Meister nochmals herbeiwünschen, dass er die Fluthen beschwichtigend, die Besen in die Ecke verweise.

Nirgends hat sich die pathologische Anatomie glänzender gezeigt, als in der Entwirrung der unvollkommenen Begriffe, welche man mit den verschiedenen Arten der Geschwülste verband; nirgends hat sich die exacte naturwissenschaftliche Forschung, der stille Fleiss treuer Beobachtung, die emsige mikroskopische und chemische Untersuchung besser belohnt, als da Johannes Müller die Herkulesarbeit begann, und die alten Osteosteome, Osteosarkome, Winddornen, Exostosen, Osteophyten, und wie man diese wunderbaren Bildungen noch sonst benennen mochte, sichtig, bestimmter umschriebene, genauer definirte Gruppen nebeneinander stellte.

Die durch J. Müller angeregte anatomische Untersuchung wurde zunächst die Basis aller weiteren Forschungen. Von allen Seiten her traten namentlich in Dissertationen und Zeitschriften neue und exacte Beobachtungen hervor; das histologische Princip wurde allseitig ausgebeutet, man suchte nach Einheiten, nach Ontologieen, man schuf spezifische Zellen, die man überall wieder zu erkennen glaubte, und nur zu bald artete die Sucht der Systembildung aus. So kam man allmählig von dem Wege exacter Forschung von Neuem ab, und es war hohe Zeit umzukehren, hätte nicht eben die Forschung selbst die Hand geboten, indem sich zeigte, wie die Natur den Begriff einer spezifischen Zelle überall abweist. Dennoch erwuchs eine neue Gefahr, und diese ist noch jetzt nicht



überwunden; über der Mannigfaltigkeit der Gebilde verliert man den Blick für das Gemeinsame, und wir sind nahe daran, in jeder Geschwulst etwas Eigenthümliches, ein individuelles Gebilde zu erblicken, gäbe es nicht auch hier einen Rettungsanker, der die allzuweit getriebene Specificirung hemmend zurückhält — wir meinen die noch viel zu wenig erforschte Entwicklungsgeschichte.

Kann man Müllers Verdienst auf diesem Gebiete in vieler Beziehung mit dem Linné's vergleichen, indem er hier zunächst das Gewordene in die Augen fassend, dasselbe nach seinem anatomischen Charakter untersuchte und unterschied, so blieb es der jüngsten Zeit vorbehalten, in dem „Sein das Werden“ zu erforschen. Was namentlich Schleiden für die Botanik leistete, das that vor Anderen Rudolph Virchow für die pathologische Anatomie, indem er es war, welcher die wichtige Frage nach der anatomischen Entwicklung der Neubildungen am meisten in den Vordergrund schob. Diese Frage kann nicht genug betont werden, um so mehr, als sie bisher immer nur noch von Wenigen berücksichtigt worden ist. Gerade über die noch so dunkle Entwicklung der Knochengeschwülste hat mir ein glücklicher Zufall manche wichtige Beobachtung in die Hand geliefert.

In der Lösung dieser Frage liegt aber zugleich auch die Entscheidung eines noch dauernden Streites über die klinische Bedeutung der Geschwülste; hier ist das Maass für die Gefahr gegeben. Der Kliniker, wenigstens der deutsche, verlangt zwar nicht mehr vom Anatomen die spezifische Zelle, an der er die Bösartigkeit erkenne — aber er kann sich doch nur schwer beruhigen, wenn ein sich dem Leben gefährlich erweisendes Gebilde vom Anatomen zusammengestellt wird mit einem ohne die geringste Gefährde bestehenden. Die Unterschiede — und somit auch die Vergleichspunkte liegen hier wesentlich in der verschiedenen Entwicklungsweise. Die Vereinigung der pathologisch-anatomischen Kenntnisse mit den praktischen ist heutzutage für den Chirurgen ebenso bedeutsam und unumgänglich geworden, wie zu allen Zeiten die Anatomie die Grundlage der blutig heilenden Kunst bildete und bilden wird.

Von diesen Gesichtspunkten habe ich es versucht, die Lehre von den Knochengeschwülsten systematisch zu bearbeiten; eine Lehre, von der noch vor einem Jahrzehent der alte Nestor Roux sagen konnte: „Voyez quel vague, quel embarras, j'ai presque dit quelle confusion règne dans les descriptions, qui ont été données des tumeurs, dont il s'agit; combien même on trouve à désirer dans la description des faits particuliers, qui ont été recueillis. Ce n'a pas été toujours la faute des observateurs: cela a tenu bien plutôt à la nature même des choses, qu'ils avaient eues à observer ou des cas qu'ils ont mis en oeuvre. Pour parvenir à faire mieux, il faudrait pouvoir disposer d'un nombre un peu considérable de faits divers, observés, étudiés sous tous les points de vue avec un soin rigoureux, minutieusement analysés et comparés attentivement les uns aux autres.“ Wenn dies in Bezug auf die sog. Knochenaneurismen Gesagte damals für die Knochengeschwülste im Allgemeinen gelten konnte, so ist zwar der Fortschritt seither nicht zu verkennen; dennoch ist das Geleistete noch lange nicht Allgemeingut geworden und namentlich findet man selbst in einzelnen neuesten Handbüchern noch eine ziemliche Verwirrung. Es schien mir deshalb der Mühe werth zu sein, das Geleistete einmal zusammenzustellen und die praktischen Ergebnisse daraus zu entnehmen, indem ich es vorzog, durch gründliche Verarbeitung des Vorhandenen den gegenwärtigen Zustand unserer Kenntnisse nach Kräften wiederzugeben, und dabei die noch vorhandenen Lücken durch eigene Beobachtungen und Untersuchungen zu ergänzen, anstatt durch Publication einzelner Beobachtungen und „interessanter Fälle“ die Fülle der rudis et incocta materies zu vermehren.

Die eigenen Untersuchungen, welche den Grundstock meiner Arbeit bilden, stützen sich auf das von meinem verehrten Lehrer, dem Herrn Geh.-Rath Wutzer mir bereitwilligst zur Verfügung gestellte reiche Material der hiesigen chirurgischen Klinik, der er fast ein Viertel Jahrhundert

segenreich vorgestanden hat. Das von ihm begründete Museum der Anstalt gab für die früheren Jahre eine schöne Ausbeute an Präparaten, die um so werthvoller sind, als ihre Geschichte in den sorgfältig geführten klinischen Büchern aufbewahrt wird. In den letzten sechs Jahren wurden die meisten Gegenstände von mir selbst frisch untersucht, da ich schon frühzeitig dem Studium der pathologischen Anatomie mit Theilnahme folgte, und früher schon als zweiter Assistent, seit vier Jahren als Assistenzarzt der Klinik das Glück hatte, die Fälle selbst genau verfolgen zu können. Dazu kamen noch einige Beobachtungen meiner Privatpraxis, sowie verschiedene durch die Freundlichkeit naher und ferner Collegen mir zur Verfügung gestellte Präparate. Endlich schöpfte ich reiche Belehrung aus der eigenen Anschauung der anatomischen Museen hierselbst, zu Berlin, Göttingen, Jena und Paris. Wenn ich nun ausser diesen eigenen Untersuchungen, die ganze mir zugängliche Litteratur zu verarbeiten bestrebt war, so werden mir dabei die Anatomen mit Recht vielleicht den Vorwurf machen, dass ich auch alte und zum Theil unvollkommene Beobachtungen mit aufnahm; ich glaube aber vom klinischen Gesichtspunkte aus gerade dieses Verfahren festhalten zu müssen, da sonst manche praktisch sehr werthvolle Notiz verloren gegangen wäre. Sind doch Rückblicke dieser Art bei einer so rastlos fortschreitenden Wissenschaft von Zeit zu Zeit besonders wünschenswerth, wenn nicht über dem Neuen das Alte vergessen werden soll. Um indess einem Jeden das eigene Urtheil möglich zu machen, habe ich mich, soweit es anging, von einer dogmatischen Behandlung frei zu halten gesucht, und in pragmatischer Weise die wichtigsten Fälle in den Text selbst mit aufgenommen, wodurch gewissermassen ein Repertorium des gesammten wichtigeren Materials gebildet wird, welches auch besonders das Nachschlagen der schwer erreichbaren und zerstreuten Litteratur möglichst überflüssig macht, wie denn in dieser Art der Behandlung namentlich die Engländer zuerst uns vorangegangen sind, und neuerlichst V. von Bruns in seinem Handbuche der Chirurgie ein Allen willkommenes Beispiel gab.

Wenn ich zugleich nach meinen Zusammenstellungen statistische Untersuchungen mittheilte, so könnte man vielleicht mit Recht einwenden, dass sie die darauf verwandte Mühe nicht lohnen, indem jeder neu hinzukommende Fall die Verhältnisszahlen ändert. Allein so richtig dies ist, so wird man auch in dieser Statistik nur ein kurz zusammengefasstes und leicht zu übersehendes Resumé unserer bisherigen Erfahrungen, keine absolut gültigen Gesetze suchen dürfen. Alle Folgerungen, die man namentlich aus so geringen Zahlen zieht, gelten nur für das Vorhandene, nicht für das Zukünftige.

Ich lege hier das erste Heft, welches die Exostosen und Enchondrome umfasst, einer nachsichtigen Beurtheilung vor; in derselben Weise bearbeite ich die übrigen Knochengeschwülste, zu welchen das Material längst vor mir liegt, um zum Schlusse dem Ganzen eine vergleichende allgemeine Darstellung folgen zu lassen. Die einzelnen Abschnitte bilden indess ebenso viele Monographien, die auch für sich bestehen können. Wenn ich bei den Exostosen bei der Weitschichtigkeit des Materials weniger vollständig gewesen bin, so geschah dies zum Theil wegen der grösseren Ausbildung unserer Kenntnisse über diesen Gegenstand, während ich bei den Enchondromen eine möglichste Vollständigkeit erstrebte.

Was die dem Werke beigegebenen Abbildungen anbelangt, so sind sie sämmtlich von mir nach der Natur gezeichnet; auch die in fremden Museen befindlichen Präparate habe ich an Ort und Stelle abgebildet. Ich bestrebe mich dabei die Hauptformen einerseits durch makroskopische Bilder zu erläutern, andererseits das histologische Detail nach mikroskopischen Präparaten möglichst allseitig zu bereichern. Einige der ersteren beziehen sich, so auf Taf. II. Fig. I und auf Tafel V. Fig. 1, 2, 5 und 6.

freilich auf nur vorübergehend im Texte erwähnte Präparate, da ich anfangs hoffte, mit einem kürzeren Werke aufzutreten; die Arbeit wuchs aber unter der Hand, und so bleibt die ausführliche Beschreibung späteren Abtheilungen vorbehalten, was indess der Trennung des Werkes weiter keinen Abbruch thut. Mit Ausnahme der in der lithographischen Anstalt von Arnz & Comp. in Düsseldorf vorzüglich wiedergegebenen ersten Tafel in Farbendruck habe ich es vorgezogen, die Abbildungen selbst auf Stein zu zeichnen; was dadurch an künstlerischer Vollendung ihnen abgeht, gewann ich, wie ich hoffe, an Treue. Ich habe mir dabei eine Methode erdacht, die, so viel ich weiss, sonst noch nicht versucht wurde. Indem ich die Zeichnung zuerst mit der Nadel gravire, führe ich nach Anfertigung eines Ueberdruckes auf einem zweiten Steine mit der Kreide die zarten verwaschenen Partien aus. Ich glaube, dass diese Methode, da sie neben der Schärfe des Bildes zugleich eine grosse Zartheit möglich macht, sich für die Darstellung namentlich histologischer Gegenstände besonders empfiehlt. Der hiesige Lithograph Herr Penning hat mich dabei sehr bereitwillig unterstützt. Ein geübter Lithograph wird damit gewiss mehr ausrichten, als meine Versuche hier zeigen, die freilich immer noch der Schönheit eines mikroskopischen Bildes nicht gleich kommen.

Schliesslich fühle ich mich verpflichtet, allen Denen, die mich bei meiner Arbeit, sei es literarisch, sei es durch Präparate, freundlichst unterstützten, hierdurch öffentlich meinen Dank zu sagen.

Bonn, im Juni 1856.

Dr. C. Otto Weber.

## Inhaltsverzeichnis.

### Die Exostosen.

	Seite
Begriff, Geschichte und Litteratur . . . . .	1.
Arten, Struktur und Form . . . . .	2.
<p style="margin-left: 20px;">Compakte und spongiöse Form. Elfenbeinexostosen. Cystoide Exostosen. Epiphysäre und parenchymatöse, gestielte und breitaufsitzende; Enostosen und Periostosen. Dornige; kammähnliche; gestielte; hypertrophische. Interstitielle Exostosen der Kiefer. Exostosen der Zähne.</p>	
Histologie der Exostosen . . . . .	10.
<p style="margin-left: 20px;">Knochenkörperchen. Lamellen. Markkanäle. Struktur der einzelnen Formen.</p>	
Entwicklung der Exostosen . . . . .	17.
<p style="margin-left: 20px;">Exsudat. Osteoide Schicht. Knorpelschicht. Verknöcherungsvorgang. Verknöcherung des Bindegewebes. Ossification der Sehnen.</p>	
Chemische Zusammensetzung der Exostosen . . . . .	20.
Symptome der Exostosen. Diagnose . . . . .	22.
<p style="margin-left: 20px;">Unbeweglichkeit, Härte, Crepitation. Aeussere Erscheinung. Grösse. Schmerz. Erscheinungen durch Druck auf Nachbargebilde; Nerven, Gefässe, Augen, Schlund; Beckenorgane; Gehirn; Rückenmark.</p>	
Wachsthum, Dauer, Verlauf und Ausgang . . . . .	29.
<p style="margin-left: 20px;">Ausgang in den Tod; Zertheilung; spontaner Stillstand. Schleimbeutel. Verwachsung mit Knochen; Verschiebung der Weichtheile. Blosslegung. Exfoliation. Caries. Spontane Necrose.</p>	
Vorkommen der Exostosen . . . . .	36.
<p style="margin-left: 20px;">Disposition der einzelnen Knochen und Ursachen derselben. Beziehung der Textur der Exostose zu der Textur ihrer Basis. Vielfache Exostosen. Allgemeine Hyperostose. Knochengeschwülste in den Weichtheilen.</p>	
Combination mit anderen Neubildungen . . . . .	44.
Aetiologie . . . . .	45.
<p style="margin-left: 20px;">Dyskrasieen. Aeussere Ursachen. Erkältung. Alter. Geschlecht.</p>	
Therapie . . . . .	47.
<p style="margin-left: 20px;">Pharmaceutische Behandlung. Operative Entfernung. Cauterisation. Galvanocautik. Abtragung an der Basis. Exstirpation. Resection. Amputation und Exarticulation. Schädelexostosen. Kiefer. Rumpf. Röhrenknochen.</p>	
Tabellarische Uebersicht litterarisch bekannter Exostosen . . . . .	58.

### Das Enchondrom.

Geschichte und Litteratur . . . . .	65.
Aeussere Erscheinung und pathologische Anatomie . . . . .	68.
<p style="margin-left: 20px;">Centrale und peripherische Enchondrome. Verhalten gegen die Gelenke. Ansehen auf dem Durchschnitte. Früheste Erscheinungsweise. Einfluss der Verknöcherung auf das Ansehen. Nicht verknöchernde Enchondrome. Abweichende Formen. Hirnmarkähnliche Knorpel.</p>	
Mikroskopische Anatomie . . . . .	76.
<p style="margin-left: 20px;">Knorpelzellen. Grundsubstanz. Bindegewebe.</p>	

	Seite
Chemische Constitution . . . . .	78.
Chondrin. Glutin. Schleimstoff.	
Entwicklungsgeschichte der Knorpelgeschwülste . . . . .	80.
Frühere Beobachtungen. Entwicklung aus Bindegewebe. Entwicklung durch Metamorphose der Knochenkörperchen. Vermehrung der Zellen.	
Das areoläre Enchondrom . . . . .	86.
Entstehung desselben. Degeneration der Weichtheile dabei.	
Weitere Metamorphosen des Enchondroms . . . . .	90.
Verknöcherung. Schalenbildung. Scelet der Enchondrome. Histologischer Hergang bei der Verknöcherung des Knorpels und Bindegewebes. Verkalkung. Zellenverkalkung. Gallertige Erweichung. Cystoide Form dadurch theilweise bedingt. Interstitielle Hämorrhagien. Fettmetamorphose. Vereiterung und Verjauchung. Entwicklung von Fasergewebe. Abnorme Gefässentwicklung.	
Combination mit anderen Neubildungen . . . . .	102.
Tabellarische Uebersicht litterarisch bekannter Enchondrome der Knochen . . . . .	104.
Enchondrome der Weichtheile . . . . .	110.
Sitz und Vorkommen der Enchondrome an den verschiedenen Theilen des Scelets . . . . .	115.
Enchondrome der Hände, der Füße, der langen Röhrenknochen, des Beckens und des Schulterblattes, der Rippen und Wirbelsäule, der Kiefer, des Schädels.	
Verlauf der Enchondrome . . . . .	124.
Einfluss auf die Umgebung. Grösse. Wachstum. Aufbruch. Dauer. Tod. Charakter der Enchondrome. Erscheinungen maligner Bedeutung. Recidive. Secundäre Enchondrome innerer Organe. Todesursachen.	
Aetiologie . . . . .	135.
Geschlecht. Alter. Veranlassende Ursachen. Erbllichkeit. Vielfache Enchondrome.	
Diagnose der Enchondrome . . . . .	140.
Schmerzhaftigkeit. Objective Symptome. Explorativpunktion und probatorischer Einschnitt.	
Therapie . . . . .	143.
Pharmaceutische Behandlung und deren Erfolg. Abtragung der Enchondrome. Haarseil. Ausrottung. Resection. Amputation. Exarticulation. Ihre Erfolge und Indicationen.	
Erklärung der Abbildungen . . . . .	148.

# Die Exostose.

## Begriff, Geschichte und Litteratur.

Mit dem Ausdrücke *Exostose*, welcher, wie wir weiterhin sehen werden, nicht ganz wörtlich, als etwas aus dem Knochen heraus gewachsenes aufgefasst werden muss, bezeichnen wir nach Rokitansky's Vorgange alle umschriebenen, von Knochen ausgehenden und schon früh aus wirklicher Knochensubstanz bestehenden Geschwülste. Da in diesem Sinne der früher vielfach bedeutend weiter gefasste Namen heutzutage allgemein angenommen ist, so behalten wir denselben bei, indem die von Gerlach diesen Tumoren beigelegte Bezeichnung der *Osteome*, obwohl gut gewählt, doch der allgemeinen Anerkennung sich nicht erfreut. Von den *Osteophyten* unterscheiden sich die *Exostosen* dadurch, dass jene als Resultate einer deutlich ausgesprochenen und in der Regel deutlich erkennbaren Entzündung des Periosts einer genauen Umgränzung entbehren, sich diffus in den Knochen verlieren, während die genau umschriebene *Exostose* einem mehr schleichenden Prozesse einer gesteigerten Ernährung ihren Ursprung verdankt.

Von den älteren und zum Theil auch noch neueren Schriftstellern (z. B. Scarpa, Cooper, Cruveilhier), wird der Name *Exostose* mannigfaltigen Geschwülsten, in deren Substanz mehr oder weniger Knochen eingegangen ist, oder auch selbst ganz allgemein allen von den Knochen ausgehenden Tumoren beigelegt, und zugleich unter ihm auch *Hypertrophien* ganzer Knochen und ähnliche Veränderungen begriffen.

So definirt, um nicht allzuweit zurückzugehen, Antonio Matani (*de ossis tumoribus observationes, Coloniae 1765 p. 20*): „*exostosis est aucta magnitudo, quae in qualibet ossium parte producitur*“, wonach natürlich gar mancherlei hierher gehören würde; ähnlich ist die Unbestimmtheit des Begriffes bei seinen Vorgängern wie bei seinen Zeitgenossen, und erst Boyer (*Krankheiten der Knochen übers. v. Spangenberg Leipz. 1804. Thl. II. S. 41 ff.*) war es vorbehalten, einen bestimmteren Umfang dem Ausdrücke *Exostose* zuzuweisen, indem er darunter harte, unbewegliche, schmerzlose oder schmerzende Geschwülste, die zuweilen elfenbeinhart, zuweilen schwammig, zuweilen theils aus härterer, theils aus schwammiger Substanz gebildete und aus einer Anschwellung und Verdickung der Beinhaut (*Periostose*) hervorgehende Massen begreift. Aehnlich fasst den Begriff Cullerier (*dict. des scienc. médic. Paris 1815 Vol. XIV. p. 218*): *exostose tumeur osseuse contre nature, qui se forme à la surface des os ou dans leur cavités*.

Scarpa (*de anatôm. et pathol. oss. comment. Ticini 1827 p. 71*), indem er mehr die Symptome am Lebenden berücksichtigend eine *exostosis maligna* oder *mali moris* aufstellte, brachte neue Verwirrung: er zog die verschiedenartigsten, zum Theil namentlich krebshafte Afterproducte mit herein; und wenn wir andererseits, was die anatomische Unterscheidung und Gruppierung der Knochenkrankheiten, soweit sie sich an den trockenen Präparaten erkennen lassen, anbelangt, Lobsteins Verdienst namentlich in Betreff der *Osteophyten*, nicht hoch genug anerkennen können, so dürfen wir doch nicht verschweigen, dass auch ihm der Begriff der *Exostose* noch keineswegs klar war, wie man an verschiedenen Stellen der *anatomie pathologique* (Paris 1833 T. II. S. 116 ff.) wahrnehmen kann. So giebt er sich besonders auch der Scarpa'schen Idee \*), einer den Knochen inwohnenden

\*) Angedeutet findet sich diese Idee bereits bei Heister *inst. chir. P. I. lib. V. cap. 10. nota a*; *de ossium tumoribus* Nro. 88 und Morgagni *de sed. et caus. morb. ep. L. art. 59*.

Expansivkraft, durch welche er die spongiöse Exostose, die ostéoporose locale, zu Stande kommen lässt, hin, welche nicht als Resultat einer gesteigerten Ernährung betrachtet werden dürfe und somit nicht bloss in Bezug auf die Structur, sondern auch in Betreff der Entwicklungsweise zu der localen Osteosclerose oder der Elfenbeinexostose (l. c. p. 115) in diametralem Gegensatze stehe. Bei den Engländern, z. B. Al. Monro (outlines I. p. 142), Astley Cooper (Cooper and Travers surgic. essays vol. I. p. 169), bei vielen Zeitgenossen, später auch insbesondere bei Cruveilhier, werden namentlich die Enchondrome, aber auch bösartige Afterprodukte mit unter die Exostose gezählt, so dass im Allgemeinen diesen Schriftstellern der Ausdruck Exostose mit Knochengeschwulst im weiteren Sinne gleichbedeutend ist — eine Weite des Begriffes, von welcher sich die französische Chirurgie noch jetzt nicht ganz entwöhnt hat (vgl. z. B. Nélaton, élémens de pathol. chirurgic. Paris 1847 vol. II. S. 1 ff.), obwohl bedeutende Autoritäten, namentlich bereits Dupuytren (leçons orales par Brière de Boismont et Marx, Bruxelles 1839. T. II. p. 110) an dem engern von Boyer aufgestellten Begriff festhielten.

Joh. Müller (s. dessen Archiv f. Anat. 1843 S. 435) braucht den Namen Osteophyt in umgekehrtem Sinne, wie derselbe sich heutzutage gestaltet hat, indem er darunter locale gutartige, ganz aus Knochenmasse bestehende, mehr oder weniger ansehnliche Geschwülste der Knochen — „Exostosen von bestimmterer stehständiger Form“ — welche sehr vielgestaltig, zuweilen botrytisch und gestielt, immer fest, wie gesunde Knochen, nie locker und zerreiblich seien, begreift. Albers hatte, obwohl nicht scharf genug sichtig, in seinen „Beobachtungen auf dem Gebiete der Pathologie u. s. w. (Bonn 1838 II. S. 196 u. III. S. 162 Bonn 1840)“ den Begriff der Exostose hingegen als eine vom Knochen nicht ohne Verletzung desselben zu trennende locale Anschwellung, wobei die ganze Geschwulst nur ein Theil des Knochens sei, aufgefasst, während die Osteophyten, Auswüchse, welche unmittelbar von der Knochenrinde, selten auch von der Medullarhöhle ihren Ursprung nehmen, als neue, dem Knochen aufsitzende, Bildungen erschienen.

Sehr richtige Anschauungen über die Exostosen finden wir bei Miescher, der sie auf eine schleichende Entzündung und locale Hypertrophie zurückführt.

Die jetzt fast allgemein angenommene Umgränzung der beiden Begriffe rührt, wie bereits angedeutet, von Rokitsansky her. Er definiert (Pathol. Anatomie Wien 1844 II. S. 133; s. auch Lehrb. d. path. Anat. Wien 1855 Bd. I. S. 179) die Exostose als eine durch und durch knöcherne auf einem Knochen aufsitzende und mit ihm ein organisches Ganzes darstellende, wo möglich von ihm selbst ausgehende Masse, die mindestens zur Zeit ihrer vollendeten Reife, häufig gleich im Beginne ihrer Bildung eine ihrer Basis homologe, schwammige oder compacte Textur darbietet. Alle anderen Neubildungen sind von ihrem Begriffe ausgeschlossen. Das Osteophyt (l. c. II. S. 138) hingegen hat in der Regel die Bedeutung eines durch entzündlichen Process in der Knochenrinde und der Beinhaut gesetzten Exsudates und ist mehr diffus als die Exostose. Es gesellt sich mithin gern zu entzündlichen Krankheiten, insbesondere zur Caries, kommt aber auch als Folge dyskrasischer Processe zu Stande. Rokitsansky hält dabei die Form des Osteophyts für charakteristisch und verschieden, je nach den ursächlichen Dyskrasien, eine Ansicht, die besonders von Engel mit Recht als irrig nachgewiesen wurde.

Haben wir in ihrer praktischen Bedeutung weiter insbesondere die Abhandlung von Roux (Mémoire sur les exostoses, extrait de la Revue médico-chirurgicale (Fevr. 1847) Paris 1847) über unseren Gegenstand hervorzuheben, die freilich über die pathologische Anatomie nichts Neues giebt, so schliesst sich daran eine in vieler Beziehung treffliche und namentlich in der Sammlung einzelner Fälle sorgfältige Abhandlung von A. Ritter von Genczik (Ueber Exostosen und Osteophyten, Erlangen 1846. 4.).

Wenden wir uns zu den englischen Schriftstellern der Neuzeit, so begnügt sich Stanley (treatise on diseases of the bones London 1849. p. 148), die Exostose zu beschreiben, ohne sich auf eine Definition einzulassen, jedoch von der obigen Umgränzung nicht wesentlich abweichend, während Paget in der ihm eigenen praktisch klaren Darstellungsweise in dem Capitel über diesen Gegenstand (Lectures on surgical pathology London 1853 Vol. II. S. 229) offenbar den Ausdruck Exostose vermeidet, indem er sie als knöcherne Geschwulst (osseous tumour) beschreibt und auf ihre nahe Verwandtschaft mit den knöchernen Auswüchsen (outgrowths), unseren Osteophyten, und beider schwierige Begränzung mit Recht hinweist.

Uebergangen wir die Handbücher der Chirurgie und heben nur die durch Klarheit und Einfachheit der Darstellung ausgezeichnete Bearbeitung des Vidal'schen Lehrbuches (Berlin 1854. II. S. 577) durch Ad. Bardeleben hervor, welcher wir uns gerne anschliessen, so finden wir bei Schuh (Pathologie und Therapie der Pseudoplasmen, Wien 1854, S. 147) die Exostosen mit dem schon längst von Joh. Müller anderweitig verwendeten

Ausdrucke Osteoid \*) bezeichnet, während Wedl (Grundzüge der path. Histologie, Wien 1854. S. 592 ff.) sich der Rokitsansky'schen Definition anschliesst, und v. Bruns (Handb. d. prakt. Chirurgie I. Abth. S. 529. Tübing. 1854) die Exostose, welchen Namen er der Kürze und Bequemlichkeit wegen zwar beibehält, als eine supracorticale Hypertrophie den abnormen Massenzunahmen der Knochen anreicht und sie somit von den Aftergebilden trennt.

In der That lässt sich über die Stellung der Exostose streiten und schon ältere Autoren haben dieselbe von den Geschwülsten der Knochen trennen wollen. Indess bei einer Darstellung der letzteren darf die Exostose ebensowenig fehlen, wie die circumscribten Hypertrophien anderer Gewebe, z. B. des Fettgewebes als Lipoma, von den Geschwülsten getrennt werden (Bardeleben) und ausserdem schon in diagnostischer Bezeichnung der Knochenauswuchs bei der klinischen Zusammenstellung der besprochenen Krankheiten von Wichtigkeit ist. Das Osteophyt hingegen, da es lediglich eine secundäre Krankheit ist, die in selbstständiger Form nur selten chirurgische Hülfe erfordert, schliessen wir von unserer Betrachtung aus, und werden nur, wo es wie bei den Beingschwüren sich zu einer besonderen praktischen Wichtigkeit erhebt, demselben geeigneten Ortes einige Rücksicht zuwenden.

Haben wir im Obigen bereits die hauptsächlichste Litteratur hervorgehoben und bemerken wir nur, dass sich in Treue der Beobachtung, wie Klarheit der Darstellung als die beste anatomische Schilderung der Exostosen die von Förster gegebene auszeichnet (dessen Handbuch der speciellen pathol. Anatomie, Leipz. 1854. S. 678, Handb. der allg. path. Anat. Leipz. 1855. S. 139 ff.), so bleibt uns noch übrig, durch Anführung der weniger bedeutsamen oder weniger speciell eingehenden Schriften, sowie der Abbildungen, die Uebersicht zu ergänzen, wobei wir die bloss casuistische Litteratur indess ausschliessen:

Ruysch mus. anatom. I. diversis, thes. anat. X. tab. 2. — Bidloo de exostosi. opp. omn. Lugd. Bat. 1715. S. 202. Tab. II. — J. L. Petit traité des maladies des os. Paris 1723. 8. II. S. 314. — Juncker praes. Ludwig de exostosibus Hal. 1756. 4. — Saldana de exostosi Traj. ad Rh. 1762. — Allan praes. Dumont de exostosi. Thes. an. chir. Par. 1770. 4. — Boerhaave praelect. ad inst. med. — Delort praes. Sue de exostosi thes. an. chir. 4. Par. 1774. — Fayolle de exostosi Monsp. 1774. — Morgagni de sed. et caus. morb. ep. XXVII. 2. 3. 4. ep. L. Art. 56. — Bonn descriptio thesauri Hoviani Amst. 1783. p. 88. sqq. — Ramonet sur les exostoses 8. Par. an. XI. — J. v. Heckeren de osteogenesi praeternaturali Lugd. 1797. p. 19 sqq. — Clossius über die Krankheiten der Knochen Tübing. 1798. S. 109. — Millière sur les exostoses diss. inaug. 4. Paris 1814. — Meckel, J. Fr., Handbuch d. path. Anatomie Leipz. 1816. II. 1. S. 278. — Otto Lehrb. d. path. Anat. 1830. I. 150. — Warren, J. C., prakt. Bemerkungen über Geschwülste, übers. v. H. Bressler Berl. 1839. S. 64. — Miescher de inflammatione ossium etc. Berol. 1836. p. 98 ff. — Hawkins Vorles. übers. v. J. T. Behrend. Leipz. 1847. S. 588. — Lebert phys. path. II. S. 219. — Abbildungen: bei Cheselden osteographia I. 53; Baillie engravings fasc. 10. pl. 1. fig. 2; A. Cooper l. c.; Sandifort thes. anat. Taf. 87. Taf. 88 fig. 5. 6. Taf. 102 fig. 1—4, 8—10; Lobstein Atl. Pl. 5. fig. 2. 3; Scarpa l. c. Taf. 2. fig. 3. 42; Genzlik l. c.; Atlas d. Musée Dupuytren 1842. Paris. tab. 15—18; Bruns Chir. Atlas I. Taf. 8; Froriep Chirurgische Kupfertafeln Taf. 339. Vergl. auch unsere Taf. II. fig. 4 und Taf. V. fig. 7.

### Arten der Exostose. Structur. Form.

Was die Eintheilung der Exostosen anbelangt, so kann man sie entweder nach den Ursachen gruppieren, wie dies z. B. von Benj. Bell (Abhandlung über die Krankh. der Knochen, übers. Weimar 1831. S. 78) geschehen, welcher idiopathische, traumatische und solche, die Folge ulcerativer Prozesse sind, unterscheidet, wobei er jedoch das Osteophyt mit hineinzieht, oder nach ihrer Entwicklung, nach ihrer Structur oder endlich nach ihrer Form.

\*) Rokitsansky hatte ein gutartiges Osteoid aufgestellt, und da, wie wir sehen werden, manche Autoren mit Unrecht auch gewisse Knochenmarkschwämme dem Müller'schen Osteoide zuzählten, so war schon dadurch eine nicht geringe Verwirrung entstanden, die durch Schuh nur noch vermehrt wird. Dieser scheint Osteoid als eine Verkürzung aus osteonoid (Knochengeschwulst) durch Ellipse des n entstehen lassen zu wollen, eine Zusammenziehung, die sprachlich unmöglich ist, während offenbar die Endung — id ganz so von Müller verwandt wurde, wie in den eigentlich adjectivischen vielfach gebrauchten Ausgängen auf *ιδος* oder sprachlich schlechter *ideus*. Durch solche scheinbar gelehrte Auseinandersetzungen wird aber der Confusion nicht abgeholfen. Jedenfalls ist das Müller'sche Osteoid eine von der Exostose weit verschiedene Geschwulst.



Nur die beiden letzteren geben besonders zu würdigende Gruppen. Die Ursachen kann man um so weniger zur Eintheilung benutzen, als sie, wie wir sehen werden, noch keineswegs hinlänglich aufgeklärt sind.

Wie auch schon Stanley (Lancet 1851 vol. 2 S. 529) eine Exostose, die aus cartilaginösem von einer solchen, die aus fibrösem Gewebe hervorgehe, dem ursprünglichen reinen Knochenauswuchs gegenüberstelle, so hat es Schuh versucht, die Genese der Exostosen zu ihrer Gruppierung zu benutzen, und stellt deshalb die primäre Exostose (primäres Osteoid, a. a. O. S. 148) als solche, die sofort als Knochengeschwulst auftritt, der secundären (secundäres Osteoid) als dem Produkte der knöchernen Metamorphose anderer gutartiger Geschwülste (Bindegewebsgeschwülste, Fibroid, Enchondrom) gegenüber. Indess ist es wohl keinem Zweifel unterworfen, dass jede Knochengeschwulst ursprünglich als eine blosse vermehrte, gesteigerte Nutrition des Periost, und sofort durch Metamorphose der Bindegewebszellen des letzteren in sog. Knochenkörper — ganz nach physiologischem Bildungstypus — local vermehrte Anbildung von Knochen, stets aber erst als Produkt genannter Metamorphose aufgefasst werden muss. Denn dass eine eigentliche Exsudation zwischen Periost und Knochen, und eine Umbildung des Exsudates durch die Entwicklungsstufen eines Bindegewebes oder Faserknorpels statt habe, ist zwar sowohl für das physiologische als für pathologische Knochenwachsthum (so schon von Havers (nov. observ. d. ossibus 1734.) u. A. Haller (opp. min. T. II. p. I. 479 sq. Laus. 1767), H. Meyer, Kölliker u. A. gegen Duhamel (mém. de l'acad. roy. d. sc. Paris 1742. p. 222), Boerhaave (prael. ad inst. § 711), Howship (Beobacht. übers. von Cerutti p. 62), Virchow, Foerster u. A.) vielfach angenommen, indess durch keine Beobachtung erwiesen, da man noch nie eine blosse Blastenschicht aufzufinden vermochte. Erfolgt nun aber die Anbildung des Periosts reichlich, die Entwicklung und Metamorphose des Gewebes langsam, so wird man einen knöchernen Kern noch von der unverknöcherten Bindegewebs- oder Faserknorpelschicht umgeben sehen, und so ist der Uebergang zu den faserigen und faserknorpeligen Neubildungen gegeben. Es kann dies dann zu Zweifeln über die Stellung der Geschwulst führen; oft ist die umgebende jüngere noch nicht zur endlichen Metamorphose im Knochen gediehene Schicht beträchtlich (Vgl. Beob. 14, 27—32, 56, 81, 95; Cooper l. c. p. 523, Cloquet l. c. p. 418, Bell Knochenk. p. 83), meistens fehlt sie ganz; ist sie bedeutend überwiegend, so muss man die Geschwulst den Bindegewebs- oder Knorpelgeschwülsten anreihen — a potiori fit denominatio — während selbstverständlich die nachträglich ossificirenden Fibroide, Enchondrome, Markschwämme, Osteoide, kurz alle solche Geschwülste, in denen die Verknöcherung des Bindegewebsstromas ganz secundär erfolgt, hier gar nicht in Frage kommen. Aber man sieht, die Natur zieht ihre Gränzen nicht so eng wie der Naturforscher, und wo ihre Uebergänge so mannigfach, lässt sich eine Unterscheidung, wie die von Schuh, nach solchen Uebergängen gegebene am allerwenigsten durchführen, so sehr sie auch anatomisch begründet scheinen möchte.

Wir sahen oben, wie bereits Boyer als Unterscheidungsmerkmal verschiedener Arten die Structur wählte, und seine Trennung der spongiösen von den kompakten Exostosen ist in der That vielfach beibehalten worden, z. B. von Rokitansky, Genczik, Paget u. A.; man könnte vielleicht auch noch eine Exostose mit Hohlräumen als cystoide Unterart hinzufügen, wenn in der That sich die Gruppen durch scharf abge sonderte Gränzen von einander trennen liessen.

Die compacte Exostose kommt nach Rokitansky häufiger\*) vor, ist oft von einer Rinne umgeben, pilzförmig und meistens gesellt sich zu ihr eine Sclerose der Umgebung; sie ist gleich vom Beginne an compact bis zur Elfenbeinhärte, von verschiedener Oberfläche und Gestalt; die schwammige Exostose hingegen ist ein Tumor von zelliger Textur bis zur Entwicklung einer förmlichen Markröhre, erreicht eine ansehnliche Grösse und geht, ähnlich ist Lobsteins und zum Theil auch Försters Anschauung, aus einer umschriebenen Osteoporose hervor; sie kann sclerosiren, aber auch nachträglich osteoporotisch werden.

Was nun diesen Unterschied der kompakten oder sog. Elfenbeinexostose von der spongiösen oder schwammigen Exostose anbelangt, so ist er allerdings ein solcher, der die fertigen Bildungen ziemlich von einander scheidet, zumal auch die Entwicklung dieser festeren Massen an andere Knochen gebunden erscheint, als die von lockerer Textur. Auch hat er zugleich die praktische Bedeutung, dass die Entfernung der sehr festen Massen zu den schwierigsten Aufgaben der Chirurgie gehört. Indess lässt sich diagnostisch der Unterschied gewiss nur sehr schwer oder gar nicht bestimmen und andererseits finden sich zwischen beiden Arten sehr deutliche Uebergänge. Was aber die Entstehung derselben anbelangt, so können wir der Ansicht nicht beipflichten, welche die spongiöse

\*) Unter 97 Fällen, in denen sich eine genauere Angabe der Textur findet, zählte ich 54 compacte, 43 spongiöse Exostosen.

Exostose als eine primäre locale Osteoporose auffasst. Es hängt nämlich die schliessliche Erscheinung der vorwiegend spongiösen Natur wesentlich davon ab, ob während der Verknöcherung frühzeitig in reichlichem Maasse die Bildung von Markkanälen und Markräumen beginnt, ob also die regressive Metamorphose frühzeitige Fortschritte in dem vom Periost aus sich auflagernden Knochen macht oder nicht. Immer pflegt eine mehr oder weniger dicke Schicht corticaler Substanz als Schale des Ganzen vorhanden zu sein und diese wieder ist überzogen mit dem oft sichtbar verdickten, oft schwer darstellbaren Periost. So findet sich denn die Exostose oft in Form einer einfachen Auflagerung von mehr oder weniger umschriebener Begrenzung der gesunden Knochensubstanz aufsitzend — compacte Knochenmasse auf der unveränderten compacten Corticalsubstanz (Beob. 94); die Gränze ist entweder noch deutlich sichtbar, oder sie ist verschwunden; oder in der so aufsitzenden Neubildung hat bereits die Resorption hin und wieder, oder in grösserem Umfange Fortschritte gemacht: spongiöse Exostose mit mehr oder weniger dicker compacter Rinde auf der unveränderten compacten Corticalsubstanz; von Osteoporose der letzteren noch keine oder geringe Spuren (Beob. 12, 20, 81); drittens: die Rückbildung ist nicht allein in der neugebildeten Masse erfolgt, sondern auch die Markraumbildung in der unterliegenden Corticalsubstanz begonnen; an die Stelle der früher compacten Rinde des Knochens tritt spongiöse Substanz. Letztere bildet ein Continuum zwischen Knochen und aufgelagerter Masse (Beob. 13, 15, 22, 95). Diese Exostosen sehen dann so aus, als ob sie primär aus der spongiösen Substanz hervorgegangen, gleichsam Auswüchse derselben darstellten, welche die Corticalsubstanz vor sich hergetrieben, verdünnt hätten und so von ihr überzogen seien. Albers bezeichnet sie deshalb als in der Markhöhle wurzelnde Osteophyten, andere nennen sie parenchymatöse Exostosen. (Vgl. z. B. Bulletin de thérapie T. IX. livr. 3. Schmidts Jahrb. XIII. S. 190). Möglich wäre es immerhin, dass solche Formen auch durch vorgängige Bildung von Enostosen entstanden, doch liegt hierfür keine Beobachtung vor.

Auf die so eben geschilderte Weise des Herganges bei der Entstehung schwammiger Exostosen haben schon Miescher (l. c. p. 102), Herm. Meyer (Zeitschrift für rationelle Medicin 1853 p. 143 ff.) und Bardeleben (l. c. S. 579) hingewiesen, auch stimmt die Darstellung Försters grösstentheils hiermit überein; wir sind durch unsere Untersuchungen über diesen Gegenstand vor Kenntnissnahme der erwähnten Schriften schon früh zu der nämlichen Anschauung geführt worden.

Die Elfenbeinexostosen haben im Wesentlichen folgenden Entwicklungsgang: bei ihnen tritt von vornherein die Bildung der Markräume und Markkanäle nur spärlich und verworren auf, so dass das neugebildete Knochengewebe von vornherein dichter erscheint. Dazu gesellt sich dann leicht noch eine Sclerosirung der Corticalsubstanz des unterliegenden Knochens, ja es schreitet dieselbe vor bis zur völligen Verwischung der ursprünglich diploetischen Substanz eines solchen Knochens, wie dies namentlich an den Schädel- und Gesichtsknochen, besonders auch am Unterkiefer beobachtet zu werden vermag, so dass dann die Exostose mit dem unterliegenden Knochen und dessen in sclerosirte Masse umgewandelter Markhöhle eine gleichmässig dichte, elfenbeinharte Geschwulst von meist rundlicher knollig unebener Oberfläche bildet (Vgl. Beob. 14, 16, 17, 20, 33, 52, 69, 97).

Dieser ganze Vorgang muss unseren Untersuchungen gemäss so aufgefasst werden, dass die local gesteigerte Ernährung, — nach Virchow's Anschauung die Entzündung im weiteren Sinne — gleichzeitig Periost, Knochen und Markräume ergreift, und sich das Produkt derselben in sofortiger allseitiger Anbildung neuer Knochenmasse kundgiebt. Wie auch bei der Rhachitis, so scheint hier übrigens die Sclerose nie eine Obstruction der Havers'schen Kanäle zu bedingen; ich fand die letzteren auch in sehr festen Exostosen immer noch weiter als in der Rinde sehr harter Knochen; gewöhnlich sind sie auch buchtiger und vielfach verzweigt. Am meisten giebt sich stets die Sclerose durch Aufhebung der Markhöhle und der diploetischen Substanz kund, deren scheidende Knochennetze (durch Umbildung des ihnen anliegenden Bindegewebes in Knochen) so verdickt werden, dass endlich der Unterschied zwischen corticaler und spongiöser Substanz ganz aufhört.

Mag nun die Exostose frühzeitig als schwammiges Knochengewebe oder als compactes auftreten, so können gleichzeitig vorzugsweise in der zwischen Periost und Knochen gelegenen, aus beschleunigter oder überstürzter An- und Umbildung des Periosts hervorgegangenen Exostose, in bisher noch nicht gehörig erkannter und ungenügend zu erklärender Weise, cystoide kleine Hohlräume, die zuweilen zu grösseren mit seröser Flüssigkeit erfüllten Lücken im Gewebe, welche einer auskleidenden Membran (stets?) entbehren, entstehen, und dadurch zu dem hin und wieder beobachteten löcherigen Ansehen der Exostosen Anlass geben (vgl. Beob. 16, 17, 18, 25, 26). Werden diese Lücken gross, so bildet sich eine Uebergangsform zu dem Osteocystoid, indem manchmal die

peripherische Masse einer solchen Exostose ganz erfüllt ist von unregelmässig begränzten, mehr oder weniger mit einander in Verbindung stehenden Hohlräumen. Die Entstehung dieser letzteren ist oft (ob immer?) ganz so, wie sie bei fibrösen Geschwülsten nicht selten vorkommt. Es erfolgt eine seröse Exsudation in das fibroide Gewebe, drängt dasselbe auseinander, und indem sie an Masse gewinnt, bildet sich ein grösserer unregelmässig begränzter Hohlraum — eine Pseudocyste. Auch Blutaustritt kann eine solche Bildung begünstigen. Ist die Tendenz zur Ossification sehr gross, so erfolgt die baldige Verknöcherung der ursprünglich aus Bindegewebe bestehenden Umgebung, der Wand, und man findet in der frischen Knochensubstanz jene Lücke oft noch mit seröser oder blutiger Flüssigkeit erfüllt; zuweilen aber fehlt sie auch, und dann müssen wir annehmen, dass sie nachträglich durch Resorption entfernt sei. Ein Membran mit secretorischer Function habe ich nicht gefunden, wohl aber sah ich eine nicht ossificirte Bindegewebsschicht die Höhle auskleiden. Zuweilen ist die cystoide Bildung indess ganz anderer Art; es kann nämlich auch eine excessive Markraumentwicklung solche cystoide Räume nachahmen; man findet dann aber die Höhle nicht von Flüssigkeit, sondern von Knochenmark ausgefüllt. Am trocknen Knochen erscheinen die Wandungen solcher Markräume dann schwammig, während sie in den cystoiden Räumen glatt und gleichförmig sind.

Dass eine einmal gebildete elfenbeinharte Masse von Neuem osteoporotisch werde, können wir zwar a priori nicht bestreiten; nach meinen Untersuchungen ist dies nicht wahrscheinlich. Wohl aber kommt es vor, dass bei weiterer Fortdauer der einmal thätigen gesteigerten Bildung die von dem Perioste fort und fort abgesetzte Masse lockerer wird; dass in diesen neuen Schichten Markraumbildung und zwar zuweilen wieder in höherem Grad auftritt, und so die compacte Exostose als Kern von einer schwammigen, ja selbst grosslöcherigen Rinde umgeben ist, und es danach scheinen könnte, als ob die compacte Exostose eine Osteoporose erlitten habe, was jedoch nicht der Fall ist (vgl. Beob. 14, 65, 87). Andererseits mag der Process der Sclerose sich auch in seltenen Fällen nachträglich in der bereits vorhandenen spongiösen Exostose entwickeln und somit diese consecutiv zur compacten werden, oder es mag endlich ohne gleichzeitige Umbildung der ganzen bereits gebildeten Geschwulst in eine compacte, an deren Peripherie sofort sclerosirende und nicht durch Markraumbildung spongiös werdende Masse, sich anlagern.

Alle diese Varietäten der Structur sind indess von zufälligen Einflüssen — erneuten entzündlichen Accessen und dgl. — abhängig und daher nicht mit Nothwendigkeit an die einzelnen Arten geknüpft, finden sich vielmehr häufig und mannigfach mit einander combinirt, so dass sie auch eine naturgemässe Trennung in verschiedene Arten nicht zulassen, wesshalb man die Abtheilung der Exostosen in compacte, elfenbeinartige und cystoide auch nur als durch extreme Formen berechtigt, aber durch mancherlei Uebergänge vermittelt anerkennen kann.

Gehen wir zu den Verschiedenheiten der äusseren Erscheinung über, so hängen diese hauptsächlich von der Art des Aufsitzens ab. Man hat in dieser Beziehung namentlich zwischen epiphysären und parenchymatösen Exostosen (Boerhaave; Ungenannter im Bulletin de thérapie T. IX. Livr. 3) unterschieden, indem man die erstere Bezeichnung für solche Formen wählte, die mit einem schmälern Stiele aufsitzen, während letztere so mit dem Knochen zusammenhängen, dass sie eine locale Auftreibung desselben darstellen, und eine genaue Gränze zwischen der Geschwulst und dem gesunden Knochen sich um so weniger nachweisen lässt, je mehr die compacte Rinde der Exostose mit der des Knochens, die spongiöse Substanz der ersteren mit der Markhöhle des letzteren in Verbindung steht. Nicht ganz vollständig fällt diese Unterscheidung mit der gestielter und breitaufsitzender Geschwülste zusammen, indem sich letztere nur auf die äussere Form, erstere zum Theil auch auf die Structur bezieht.

Man hat ferner den Enostosen die Periostosen entgegengestellt, indem man erstere Bezeichnung bald für solche Knochengeschwülste wählte, die sich in die Markhöhle eines Knochens hineinbilden, bald auch damit diejenigen Exostosen bezeichnete, welche in irgend eine Körperhöhle hineinragen (Beob. 12). Als Periostosen hingegen unterschied man ringförmig einen Röhrenknochen umgebende Knochengeschwülste, die sich theilweise mit jener ersten Art der Exostose auf wuchernde Callusbildungen nach Fracturen zurückführen lassen. Man sieht, wie alle diese Unterschiede keine durchgreifenden sind, sondern meist nur eine oder die andere Eigenschaft, nicht aber die ganze Wesenheit umfassen.

In praktischer Beziehung dürften sich folgende Gruppen nebeneinander stellen lassen, welche nicht alle eine gleiche Bedeutung für den Chirurgen haben:

1. Dornige oder kammähnliche Exostosen, welche sich mehr oder weniger hoch mit schmaler Basis von einem Knochen erheben, und entweder eine völlig kompakte Excrescenz darstellen oder ein mehr oder weniger entwickeltes schwammiges Gewebe umschliessen (Försters zweite Gruppe: spec. path. Anat. S. 683. b. vgl. auch Miescher l. c. p. 46). Sie laufen mehr oder weniger spitz zu und gleichen mehr oder weniger vollkommen normalen Apophysen, wie sie die descriptive Anatomie mit dem Namen der spinae und cristae bezeichnet; auch entsprechen sie, wie diese, in ihrer Richtung, meistens den Ansätzen von Sehnen, Fascien, Aponeurosen und Bändern; sie haben demnach auch meistens bestimmte Orte ihres Vorkommens; so am Oberarm an den Ansatzpunkten des musc. deltoideus, des supinator longus, am horizontalen Aste des Schambeins (Kilian Schilderungen neuer Beckenformen, Mannh. 1854. II. Das Stachelbecken, acanthopelys. Lambl Ueber das Stachelbecken, Prag. Vierteljsch. 1855. I. Bd.), am Oberschenkel, entsprechend dem iliopsoas, und über dem condylus internus, entsprechend dem adductor magnus u. s. w. Sie sind theils als Verknöcherungen des aufgetriebenen Periosts, theils als Verknöcherungen jener Ansätze zu betrachten und wurden deshalb von Einigen als Taenophyten (Albers) bezeichnet. Auch kommen sie gewöhnlich mit anderen Störungen der Knochenbildung, so bei Rhachitischen und Gichtischen, daher auch meist an mehreren Stellen desselben Sceletes vor, finden sich sofort auch neben Verknöcherungen von Ligamenten, besonders Synostosen der Wirbelsäule durch Verknöcherung des ligamentum longitudinale anterius u. s. w., und erheben sich nur dann zu höherer, ja wie am Becken zu lebensgefährlicher Bedeutung, wenn sie durch ihre Lage der Beweglichkeit entgegentreten oder gar durch ihre Spitze wichtige Organe gefährden. Zu chirurgischen Eingriffen haben sie meines Wissens nach nie Veranlassung gegeben, während sie, wie Kilian nachwies, zu den bedenklichsten geburtshülflichen Ereignissen werden können.

Als Beispiele dieser Art Exostose führe ich die folgenden Beobachtungen hier auf, von welchen sich die erste im Sommer 1855 mir bei Gelegenheit des Operationscursus darbot:

#### Beobachtung 1. Dornige mehrfache Exostosen.

An der Leiche einer 73jährigen Frau fanden sich am linken Schlüsselbeine, an beiden Oberarmknochen, so wie an beiden Oberschenkeln theils mehr kammähnliche, theils dornige Exostosen. Die linke Clavicula zeigt am Acromialende nach hinten eine breite kammähnliche, in eine stumpfe Spitze auslaufende 4 Linien hohe Excrescenz, welche sich in dem sehnigen Ansätze des m. cucullaris verlor; eine ähnliche stärkere Hervorragung zeigt sich an ihrer unteren Fläche, wo sich das ligam. trapezoides ansetzt, eine blosser Vergrößerung des hier gewöhnlich vorhandenen Höckers. An beiden Oberarmbeinen befinden sich genau an derselben Stelle, 3 Zoll oberhalb der trochlea, da wo der vordere Winkel ausläuft gegen den condylus internus, eine scharfe dreiseitige von beiden Seiten abgeplattete, links 5 Linien, rechts 4 Linien hohe Spitze, die bei genauerer Untersuchung gerade dem Ansätze des ligamentum intermusculare internum entspricht und aus einer Verknöcherung desselben hervorgegangen zu sein scheint. Am rechten Oberschenkel ist die gemeinsame Sehne des ileopsoas vom kleinen Trochanter aufwärts in eine  $3\frac{1}{2}$  Zoll lange, an ihrer Basis 5 Linien, an ihrer stumpf auslaufenden Spitze  $2\frac{1}{2}$  Linien dicke Exostose verwandelt: links ist diese Exostose bedeutend kleiner. Vgl. unten die mikroskopische Untersuchung des letzteren Präparates.

#### Beobachtung 2.

Das Museum der hiesigen Anatomie besitzt zwei zusammen gehörende Oberarmbeine, welche genau an den nämlichen Stellen wie die eben beschriebenen noch etwas längere Exostosen zeigen.

#### Beobachtung 3.

Larrey (Journ. complém. d. dict. d. sc. méd. T. VIII. p. 108) beschreibt aus der Sammlung der Marineschule zu Brest das Scelet eines Sträflinges, der an den Knochen der Extremitäten, sowie am Schambeine ebenso viele verschieden grosse knöcherne Dornen zeigte, als sich Muskelansätze fanden. Die Basis derselben ging direkt vom Knochen aus; die Spitze verlor sich im Fleische.

Ein ähnliches Scelet befindet sich im Musée Dupuytren (No. 436), an welchem die meisten Knochen an den Ansatzpunkten der kräftigeren Muskeln knorrig oder spitzige Exostosen darbieten. Ich kann nicht entscheiden, ob dies dasselbe ist, welches Testelin und Daubressi (Gaz. méd. d. Paris 1839. No. 11) von einem 39jährigen Manne beschrieben, der in einer feuchten Wohnung gelebt und vielfach an rheumatischen Beschwerden gelitten hatte. Die Muskeln inserirten sich gleichsam an diese neuen den alten aufgepflanzten Knochen. In dem Neugebilde fand sich der Knorpelgehalt reicher als in dem normalen Knochen, auch waren die neuen Knochen nicht so hart und dicht, ja leichter als Wasser. Vgl. auch Beob. 71—79.

2. Die Exostosen sind gestielt, d. h. sie sitzen mit einem schmalen Stiele auf einem Knochen auf und erscheinen pilzartig, indem sie aus einer knolligen rundlichen oder breiten Masse bestehen, die von jenem dünnen Stiele getragen wird. In ihrem Inneren zeigen sie gewöhnlich eine spongiöse Substanz, umgeben von dünner kompakter Rinde mit markerfüllten Räumen (vgl. Beob. 23, 24, 34, 46, 58, 59, 61, 65, 78, 79).

Hieran schliessen sich diejenigen, welche nur eine schmalere Basis besitzend, sich gegen die Peripherie hin mehr in die Breite oder Dicke entwickeln. Diese Formen scheinen fast ausschliesslich an den Extremitäten vorzukommen, wo die Muskulatur auf die Form und das Wachstum der Geschwulst einen Einfluss zu üben vermag.

3. Die Exostose bildet immer noch eine umschriebene Geschwulst mit rundlicher, bald höckeriger, bald glatter Oberfläche, aber ihre Basis verläuft, wenn auch ziemlich genau umgränzt, in den unterliegenden Knochen. Am Schädel ist dies die häufigste Form, die bald die compacte, bald die spongiöse Structur mehr oder weniger entwickelt wahrnehmen lässt (Beob. 35).

4. Die Exostose geht über zur Hyperostose (Beob. 36, 52, 67), und findet sich in solcher Form ebenfalls besonders öfter an den Schädelknochen, wo sie in seltenen Fällen mehrere Knochen zugleich ergreift, von denen die kleineren ganz in der Knochengeschwulst untergehen; dadurch kann es zu den furchtbarsten Entstellungen kommen, deren merkwürdigstes Beispiel der dem Musée Dupuytren von Cruveilhier übergebene, von mir Taf. V. fig. 7. nach der Natur abgebildete Schädel sein möchte.

Beobachtung 4. Musée Dupuytren descr. p. 528. No. 384. Schädel mit zahlreichen breitaufsitzenden Exostosen.

Auf dem rechten Scheitelbeine sitzt eine dem unterliegenden Knochen in ihrem Umfange ähnliche breite, abgeplattete genau umschriebene 4—5 Mm. über die Knochenoberfläche hervorragende Geschwulst, die, in ihrer Substanz fest, einige Löcher von verschiedener Grösse zeigt. Aehnliche Massen sitzen vorn auf jeder Seite der Vorderfläche des Stirnbeins an der Stelle der Stirnhöcker über den Augenbrauenbogen, indem sie sich vorzüglich rechts an der oberen Wand der Augenhöhlen fortsetzen. Ein Durchschnitt zeigt an der Stelle der Parietalgeschwulst den Knochen um 5 Mm. dicker als auf der gesunden Seite, die grösste Dicke der Geschwulst des Stirnbeins beträgt 15 Mm. Das Knochengewebe ist sehr weiss, compact und hängt mit dem normalen ohne sichtbare Gränzlinien zusammen. Die ganze innere Oberfläche des Stirn- und Scheitelbeins ist weiss, ungleich höckerig, bedeckt mit Furchen und Gefässlöchern, wie wenn auch hier eine Knochenablagerung stattgefunden hätte. Dies ist besonders deutlich an den Orbitalplatten des Stirnbeins, welche gegen die Schädelhöhle hin stark hervorrage, so dass die Dicke des Augenhöhlengewölbes links 10—12 Mm., rechts 16—18 Mm. beträgt. Die Nase ist vollständig durch eine ähnliche von den Oberkiefern und dem Nasenbeine ausgehende Knochenwucherung verstopft, und es zeigen sich im Gesichte symmetrische Höcker, die gegen jede Augenhöhle nach aufwärts, gegen die Stelle der ursprünglichen Nase nach vorn und über dem Zahnrande des Oberkiefers, sowie gegen die Jochbeingruben nach auswärts vorspringen. Am bedeutendsten entwickelt sind die in die Augenhöhlen vorspringenden Massen, welche von der Grösse eines Daumengliedes den Raum einer jeden Orbita bis auf die Höhe von 1 Cm. reduciren. Wahrscheinlich war eine Exophthalmie auf beiden Seiten vorhanden. Die Verschliessung der Nasenhöhle ist vollständig, ebenso sind die Thränenkanäle, die Oberkiefer- und Keilbeinhöhlen vollkommen obstruirt. Der Vomer hat eine Dicke von 1—5 Mm. Auf der Schnittfläche sieht man eine weisse, nicht so wie am Schädel völlig compacte mit dem hypertrophischen Gaumengewölbe ohne Gränze zusammenhängende Knochenmasse. Der Unterkiefer zeigt nach abwärts eine knollige Wucherung, die, ziemlich symmetrisch, einem steinernen Barte gleicht. Man sieht an beiden Seiten ungeheure Höcker, die in der Medianlinie, wo der Knochen kaum verdickt ist, durch eine Furche getrennt sind.

Der Alveolarfortsatz ist normal. An dem Körper erreichen diese Massen die Dicke von 5 Cm.; an den Aesten 12—15 Mm. Das Gewicht des Schädelgewölbes beträgt 366 grmm. (c.  $10\frac{1}{4}$  U.), das der Schädelgrundfläche mit den Oberkiefern 433 grmm. (c.  $14\frac{3}{4}$  U.), das des Unterkiefers 197 grmm. (c.  $6\frac{3}{4}$  U.), im Ganzen wiegt also der Schädel 976 grmm. (c. 2  $\mathfrak{U}$  H. G.).

Schade, dass über den Ursprung dieses merkwürdigen Schädels Nichts bekannt ist. Ihn ohne weiteres für den Schädel eines Syphilitischen zu erklären, wäre sehr gewagt; wir werden ähnliche Beobachtungen aufführen, die einer solchen Annahme keinerlei Vorschub leisten.

Beobachtung 5.

Einen ähnlichen Schädel beschrieb schon Ribelt (mém. prés. à l'acad. roy. d. sc. T. II. p. 336) von einem 45jährigen Menschen, bei dem die Exostosen im 12. Lebensjahre zu wachsen angefangen hatten, und dessen Unterkiefer allein 3  $\mathfrak{U}$ , der ganze Schädel  $8\frac{3}{4}$   $\mathfrak{U}$  wog.

Beobachtung 6. Wolfarth diss. de ossium tumoribus. Wirceb. 1818.

Ein 66jähriger Mann wurde als Jüngling bei einer Seefahrt heftig gegen das linke Schlafbein getroffen. Es entwickelte sich langsam eine harte schmerzlose Anschwellung; dabei konnte der Kranke ganz gut hören. Nach seinem Tode fand sich eine Exostose in der Form einer Hypertrophie des linken Schläfenbeines, welche die Gränzen der Schuppe nicht überschritt, in der Form nicht bedeutend vom gesunden Knochen abwich und dabei die Dicke von 1" hatte. Das Gewebe war sehr dicht. Auch der proc. zygomaticus war verdickt.

5. Endlich kommen zuweilen, jedoch selten, und wie es scheint nur an den Kiefern, Knochengeschwülste vor, die rundlich von Gestalt, in den normalen Knochen gewissermassen eingebettet sind, und deren Entstehungsweise

noch gar sehr der Aufklärung bedarf. Sie scheinen einerseits mit den an den Zahnwurzeln beobachteten Exostosen zusammenzufallen, wurden in der Regel neben Abnormitäten der Zahnbildung gesehen und werden zum Theil selbst als abnorm gebildete Zähne angesehen werden müssen.

**Beobachtung 7. Interstitielle Elfenbeingeschwulst am Unterkiefer. Gaz. d. Hôp. No. 86. 24. Jul. 1855.**

Forget zeigte in der Sitzung der chirurgischen Gesellschaft zu Paris vom 11. Juli eine Unterkieferhälfte vor, die er wegen einer umfangreichen Exostose resecirte. Die Geschwulst bestand aus einer isolirten interstitiellen Masse, welche in einer Art Knochenhöhle oder Cyste eingeschlossen war. Die Backzähne waren bei dem Kranken in dem der Geschwulst entsprechenden Theile des Kiefers nie erschienen; dagegen zeigte das Centrum der Geschwulst mehrere unregelmässig gelagerte eingeschlossene Zähne. Einer derselben war umgekehrt und mit seinem Email nach abwärts gewandt. Die Substanz der Geschwulst war ungemein hart.

**Beobachtung 8.**

Maisonneuve zeigte in der nämlichen Sitzung eine ganz ähnliche Exostose vor. Ein junger Mann hatte eine Geschwulst am freien Rande des Unterkiefers vom Umfange einer kleinen Nuss, welche an einem Backzahne zu sitzen schien. Devilleur zog den Zahn sammt der Geschwulst aus. Diese bestand gleichfalls aus einem sehr dichten Knochengewebe und hing dem Zahn fest an. Der Kranke wurde geheilt.

Offenbar liegt in letzterem Falle nur eine ungewöhnlich gross entwickelte Exostose der Zahnwurzel vor, wie diese jedoch meistens kleineren Umfanges sehr häufig vorkommen. Sie sind als Hypertrophieen des Cements in Folge von chronischer Entzündung des Periosts anzusehen und wurden als solche bereits von Linderer (Handbuch der Zahnheilkunde, Berl. 1837. S. 186 u. S. 462) richtig erkannt und beschrieben.

**Beobachtung 9.**

Genczik (l. c. S. 14) beschreibt eine genau umschriebene halbkugelige Exostose, die an der Seite der Wurzel eines Eckzahnes aufsass.

Ebenso schildert sie Pettigrew (the Lancet 1852. Vol. II. S. 554), indem er insbesondere eines Falles erwähnt, wo eine solche Exostose der Zahnwurzel einen Abscess im Antrum veranlasste, und nach Extraction des Zahnes mit der Exostose vollständige Heilung erfolgte. Vgl. auch Kölliker mikroskop. Anatomie II. 2. S. 120 und Wedl Grundzüge der path. Hist. S. 624. fig. 144.

An der Krone der Zähne kommen Exostosen seltener vor. Martin (s. Genczik l. c. S. 10) sah eine haselnussgrosse elfenbeinharte Exostose an der Krone eines Backzahnes, dessen Wurzel ganz geschwunden war.

Abnorm entwickelte Zahnbeinkugeln oder Globularmassen sind eine zweite Art an den Zähnen vorkommender Auswüchse; sie entwickeln sich aber meistens in der Substanz der Zahnpulpe oder an deren Oberfläche, überschreiten selten die Grösse eines Stecknadelknopfes und erheben sich zu keiner chirurgischen Bedeutung. Vgl. Ottoc. Thon, Abweichungen in der Bildung der menschl. Kiefer und Zähne, Würzburg 1841. fig. 479—494. Czermack (Zeitschr. f. wissenschaftl. Zoolog. II. S. 295), Kölliker (l. c. S. 65), Wedl (l. c. S. 615. fig. 141, 142, 143).

Die dritte Art erreicht die bedeutendste Grösse und muss als Missbildung eines oder mehrerer Zähne aufgefasst werden. Am deutlichsten beweist dies ein der obigen Beobachtung von Forget (No. 3) ähnlicher und von Wedl genau beschriebener Fall:

**Beobachtung 10. Wedl Grundz. S. 625. fig. 145.**

Dr. Jarisch zog nach Beschwichtigung einer beträchtlichen Geschwulst der Umgebung aus der Gegend des rechten Weisheitszahnes mit der Zange ohne bedeutenden Widerstand einen harten rundlichen Körper aus, wobei in der Tiefe der Weisheitszahn wahrgenommen wurde. Er hatte die Grösse einer kleinen Nuss, eine drusig höckerige Oberfläche und zeigte an der aufsitzenden Basalfläche eine grubenförmige Vertiefung mit einer am Rande etwas vorspringenden Leiste, deren Umriss dem Kronenrande des untergelegenen Weisheitszahnes entsprach. Schon äusserlich liessen sich an der Oberfläche zweierlei Substanzen unterscheiden, eine schmelzähnliche am Basaltheile und eine zahnbeinähnliche, welche, wie der Durchschnitt ergab, den Hauptbestandtheil ausmachte. Die Kanälchen der Zahnbeinsubstanz unterschieden sich von jenen des gewöhnlichen menschlichen Zahnbeins nur durch grössere Dicke an ihrem Ursprunge, stärkere wellenförmige Biegungen und zahlreichere dichotomische Theilungen. Zwischen ihren Systemen waren Gruppen von grösseren und kleineren hyalinen Kugeln (Globularmassen, Zahnbeinkugeln) häufig eingeschoben. Auch fehlten die sog. Interglobularräume nicht. Die Emailsichten ragen als scharf abgegränzte papillöse Gebilde in das Zahnbein hinein, und waren an vielen Orten tief braungelb. Eigentliche wahre Knochensubstanz war in sehr geringer Menge vertreten. Wedl betrachtet die Bildung

dieses missgebildeten Zahnes als ein vitium primae conformationis, so zwar, dass gleichsam zahlreiche papillöse Ausstülpungen an dem Schmelzorgane stattfanden, welchen sich jene der Zahnpulpe adaptirten; durch diese papillösen Neubildungen kam es nicht zur Bildung der Zahnwurzeln.

Es ist zu bedauern, dass wir nicht von anderen ähnlichen Beobachtungen ebenso genaue Beschreibungen haben. Ich hatte Gelegenheit, einige Exostosen der Zahnwurzeln von unbeträchtlicher Grösse zu untersuchen, welche sich alle der oben erwähnten Wucherung des Cementes anreihen. Wir werden in der Folge diese kugligen interstitiellen Exostosen der Kieferknochen nicht weiter berücksichtigen, da sie ein in sich abgeschlossenes Gebiet darstellen. Wenn indess einige Chirurgen (z. B. Houel in d. Sitzung d. Ges. d. Chirurgie v. 11. Jul. 1855. s. o.) solche Geschwülste mit den mehr oder weniger kugligen kompakten Exostosen, die frei von einem unterliegenden Knochen sich gegen eine Höhle hin, z. B. gegen die Stirnhöhle (Musée du Val de Grace), gegen die Oberkieferhöhle hin (Michaux s. unten) entwickeln, zusammenwerfen, so liegt der wesentliche Unterschied in der Art des Vorkommens, da die durch Zähne bewirkten Geschwülste immer in der Alveole entwickelt und von dieser, welche secundär ausgedehnt, verdrängt wird, kapselartig umschlossen werden.

Den Unterschied jener unter unsere dritte Categorie fallenden Exostosen von diesen interstitiellen erläutert am besten folgende:

#### Beobachtung II.

Rokitansky (Path. Anat. II. S. 210) beschreibt den Schädel eines mit Exophthalmos behafteten plötzlich verstorbenen Menschen, in dessen linker Schädelgrube eine fast enteneigrosse, an der Oberfläche seicht gelappte, in ihrem Gewebe sehr dichte mattweisse knöcherne Geschwulst aus der Diploe des Stirnbeines hervorwuchs. Die Knochenmasse drängte die kompakten Knochen tafeln (gleichsam) auseinander und durchbohrte sie nach beiden Seiten hin. In ihrer Nähe fanden sich am Stirnbein und dem grossen Keilbeinflügel mehrere kleinere ähnliche, aus der Diploe herauswachsende Geschwülste. Die Hauptgeschwulst ragte mit einem wallnussgrossen Fortsatze in die linke Orbita und mit einem haselnussgrossen mit jenem ein Ganzes bildenden Fortsatze in die fossa zygomatica hinein.

### Histologie der Exostosen.

Man hat sich meistens mit der kurzen Notiz begnügt, dass die Exostose aus echtem Knochen mit kompaktem und spongiösem Gewebe in verschiedener Proportion bestehe (Stanley l. c. S. 149), oder wie z. B. Paget sich ausdrückt (l. c. H. S. 231), der Knochen sei wahrer und echter Knochen (true and good bone), nur fänden sich Abweichungen in Betreff der Menge und Anordnung der Blutgefässe, in der Grösse und Entwicklung der Knochenkörperchen oder Lacunen und ihrer Kanäle, ohne dass diese Abweichungen weiter auseinandergesetzt werden. Die Härte, fährt Paget fort, sei mehr abhängig von mechanischen als chemischen Verhältnissen, sie stehe in inniger Beziehung zur Structur der Exostose, d. h. sie hänge davon ab, ob mehr ein spongiöses oder kompaktes Gewebe vorherrsche. Aehnlicher Art sind die Bemerkungen, die wir bei anderen Schriftstellern finden, nur selten wird auf die Structur genauer eingegangen. Was nun die oft behaupteten Abweichungen der Knochenkörperchen in Betreff ihrer Grösse und Gestalt anbelangt, (cf. Beob. 18), so ist dabei zu bemerken, dass die Grösse und Gestalt derselben, wesentlich abhängen von der Schnitttrichtung, nach welcher die Lacunen durchschnitten sind, und dass, wenn diese dem längsten Durchmesser der Lacune entsprach, dieselbe länglich und oval und grösser erscheint, während der Querschnitt sie rund und klein zeigt. Auch die relative Häufigkeit der Lacunen in Bezug auf die Intercellularsubstanz ist lediglich abhängig von der Oertlichkeit und zum Theil auch davon, ob der Schliff mehr oder weniger dick die in anderem Niveau liegenden Körperchen neben höher oder tiefer gelegenen durchscheinen lässt. Bei genauer Prüfung des mikroskopischen Bildes in Betreff der Deutlichkeit, mit welcher die einzelnen Körperchen erscheinen, bei wiederholter Aenderung des Focalabstandes oder Anwendung stärkerer Vergrösserungen wird man sich überzeugen, wie es mir wenigstens bei Untersuchung verschiedener Exostosen erging, dass diese Varianten lediglich zufällige sind, und dass mithin auf dieselben kein Gewicht zu legen ist. Die Grösse der Bindegewebskörperchen

und der Knochenkörperchen ist fast ebenso constant, wie die der Blutkörperchen. Wie die Körperchen, so zeigen auch ihre Strahlen, die früher sog. *canaliculi chalicophori* nichts Abweichendes, wohl aber ist es von der Schönheit des Präparates, von seinem Feuchtigkeitszustande u. s. w. abhängig, ob man dieselben mehr oder weniger deutlich zu Gesichte bekommt, ob sie zahlreicher oder rarer erscheinen — wenigstens sieht man sie beim Vergleiche verschiedener Schiffe derselben Exostose bald mehr bald minder deutlich. Auch die lamellöse Structur der Inter-cellularsubstanz zeigt sich bald klarer, bald kaum angedeutet, Varianten, die man indess auch bei ganz normalen Knochen findet.

Dennoch kann nicht in Abrede gestellt werden, dass hin und wieder Abweichungen sowohl in Betreff der Knochenkörperchen als der Lamellen vorkommen, nur wollten wir in Obigem auf die Schwierigkeit der Sicherstellung dieser Punkte hinweisen. Schon Rokitansky (Handbuch II. p. 134) sagt von Schriffen aus kompakten Exostosen: „Die Zahl der peripherischen Knochenlamellen erscheint sehr beträchtlich, die zwischenliegenden Knochenkörper lang, die Markkanäle sind klein, weiter auseinanderstehend und viele derselben von einem völlig abgeschlossenen Lamellensysteme umgeben. Bezüglich der Knochenkörper finden sich grosse Strecken, wo gar keine sind, während sie an anderen Stellen in dichten Gruppen zusammengehäuft erscheinen. Förster (allg. path. Anat. S. 140. Atlas Taf. XX. fig. 2) fand in feinen Schriffen aus einer elfenbeinartigen Geschwulst der Schädel- und Gesichtsknochen (der Göttinger Sammlung) die Knochenkanälchen klein, ein unregelmässig angeordnetes, ziemlich weitmaschiges Netzwerk bildend, nur Capillaren enthaltend, während grössere markhaltige Kanäle nicht zu finden waren. Um die Kanälchen sah man keine concentrischen Ringe von Knochenlamellen, sondern die Grundsubstanz, durch welche die Kanälchen verliefen, war durchaus homogen, und nur an einzelnen Stellen zeigten sich Spuren von Lamellen. Die Knochenzellen waren sehr gross, ziemlich dicht, ohne regelmässige Anordnung stehend. In anderen Exostosen fand Förster, wie auch ich, die Textur der normalen ähnlich.

Weit häufigerem Wechsel, als die Knochenkörperchen, ist die Anordnung, der Verlauf und die Form der Havers'schen oder Mark-Kanäle unterworfen (vgl. Beob. 84). Oft, wenn die Exostose noch nicht mit dem unterliegenden Knochen in innige Verbindung getreten ist, sieht man dieselben senkrecht gegen die Oberfläche des letzteren hingerichtet, wie dies besonders bei den entzündlichen Osteophyten der Fall ist; häufiger aber verlaufen sie bei der Exostose ganz so wie in der Corticalsubstanz des untergelegenen Knochens, also vorzugsweise parallel der Oberfläche. Sie sind dann aber gewöhnlich auch selbst in den kompakten sog. Elfenbeinexostosen weiter, buchtiger, und stehen miteinander in zahlreicherer Verbindung, als in der kompakten Substanz normaler Knochen, besonders wenn man sehr feste Knochen, wie das Felsenbein und den Unterkiefer mit ihnen vergleicht. Es hat dies bereits J. Howship (Beobachtungen über den gesunden und krankhaften Bau der Knochen u. s. w., a. d. Engl. v. L. Cerutti, Leipz. S. 55 ff. Taf. V. fig. 2, 3, 4) sehr richtig abgebildet. Er rechnet übrigens zu der Exostose auch offenbar verknöcherte Fibroide und andere vom Knochen ausgehende ursprünglich weiche Neugebilde. Später treten die Markkanäle fast immer mit denen des betreffenden Knochens in Zusammenhang, und indem das alte Knochengewebe durch normale Metamorphose — Aufsaugung des gebildeten Knochens in der Umgebung der Markkanäle, dadurch Erweiterung der letzteren, Bildung von spongiösem Gewebe, endlich von Markhöhlen — zu Grunde gehen kann, während von der Rinde her immer neue Schichten angebildet werden, wird die Gränze zwischen Exostose und Corticalsubstanz des alten Knochens aufgehoben, letztere schwindet, und so entsteht die Form der spongiösen Exostose, welche Lobstein, Rokitansky, Förster u. A. locale Osteoporose nannten; oder andererseits: es schreitet, wie schon oben auseinandergesetzt wurde, neben der Anbildung der Exostose an der Oberfläche, von der Corticalsubstanz aus eine Sclerosirung gegen die Markhöhle hinein und es entsteht die compacte sog. Elfenbeinexostose, ebenfalls mit Verwischung der Gränze zwischen ihr und dem unterliegenden Knochen, Obstruction der Markhöhle u. s. w. Daraus resultirt denn ein sehr mannigfaltiges Ansehen der Schnittfläche, eine grosse Mannigfaltigkeit der Gefäss- und Markkanäle. Förster (Handbuch d. spec. path. Anat. S. 682) fand nur dann wirkliches Mark in den Maschenräumen, wenn die schwammige Substanz mit der des normalen Knochens zusammenhing, eine Beobachtung, die ich in sofern bestätigen kann, als eben eine wirkliche Markentwicklung an die Entstehung grösserer Markräume geknüpft scheint; doch sah ich sog. Markzellen auch in den buchtigeren Gefässräumen von Elfenbeinexostosen \*). Es ist somit allerdings die Structur des neugebildeten Knochens bei der Exo-

\*) Von Bibra (Chemische Untersuchungen der Knochen u. s. w., Schweinfurt 1844. S. 35) theilt auf Taf. III. fig. 12 und



stose von der des normalen in Bezug auf dessen histologische Elemente und im Allgemeinen nicht wesentlich verschieden, wohl aber ist sie mannigfachem Wechsel und vielfacher Abweichung von dem unterliegenden Knochen dadurch unterworfen, dass ihre Gefässkanälchen und Markräume entweder zahlreicher, oder weiter, oder stärker verzweigt, selten nur enger erscheinen und demnach dem Anblicke unter dem Microscope sich mannigfaltiger und weniger einförmig zeigen, als dies bei einem ganz normalen Knochen der Fall ist.

Zur Erläuterung des Gesagten und als Belege für die wichtigsten Verschiedenheiten der Exostosen in Betreff ihrer Form, Textur und Histologie lassen wir einige Beobachtungen hier folgen.

**Beobachtung 12.** Musée Dupuytren No. 371. (Paris 1842. pag. 503. Pl. XV. fig. 7. S. auch Bruns Chirurgie l. c. S. 530. Atlas Taf. VIII. fig. 6.)

Auf der inneren Oberfläche eines Stirnbeines sitzen symmetrisch neben der Mittellinie nussgrosse Enostosen, welche über die unveränderte und kompakte Glastafel hervorragten. Sie zeigen auf dem Durchschnitte eine dünne kompakte Rindenschicht und darunter ein spongiöses diploetisches Gewebe. Die Diploe des Stirnbeins selbst ist ganz unverändert.

**Beobachtung 13.** Himly (de epostosi cranii rariore diss. Gotting. 1832 mit 4 Taf. in 4., auch bei Bruns l. c. S. 536. und Atlas Taf. VIII. fig. 9.)

Ein 24jähriger Schuhmacher wurde im November 1828 in die Göttinger Klinik aufgenommen; er hatte bereits vor einigen Jahren das Gehör und Gesicht linkerseits verloren, ging aber dennoch in die Fremde, wurde syphilitisch und durch eine Quecksilberkur geheilt. Danach bemerkte er eine unter dumpfen Schmerzen in der linken Schläfengegend entstehende Anschwellung, sowie eine Abnahme des Gesichts und Gehörs auch auf der rechten Seite. Er suchte deshalb in Göttingen Hülfe. Hier fand man eine ganz harte, fast indolente, unbeweglich dem Schädel aufsitzende Geschwulst. Der Kranke litt zwar von Zeit zu Zeit an sehr heftigen Kopfschmerzen, war indess heiter und gesprächig. Die Sinne aber nahmen mehr und mehr ab, mit ihnen schwand die heitere Stimmung und zuletzt auch die Fähigkeit allein einher zu gehen. Nach zwei Jahren hatte die Geschwulst ihren grössten Umfang erreicht und schien stille zu stehen. Die Pupille war starr; das Gesicht sowie das Gehör vollständig aufgehoben; Bewusstsein vorhanden; Sprache lallend; fortwährendes Kopfweh; von Zeit zu Zeit furibundo Anfälle; gesteigerter Appetit; viel Schlaf; grosser Geschlechtstrieb. Tod 3 Jahre nach der Aufnahme im 28. Lebensjahre; plötzlich.

**Section:** eine sowohl nach innen wie nach aussen hervorragende Knochengeschwulst nimmt die linke Schläfengegend ein, indem sie vom Scheitelbeine vorzüglich ausgehend, auch über die angrenzenden Knochen, das Stirnbein, die Schuppe des Schläfenbeines und die grossen Flügel des Keilbeines sich verbreitet. Ihre äussere Oberfläche ist höckerig, ungleichmässig mit Löchern für die Blutgefässe; ebenso ragt sie in die Schädelhöhle mit ungleichmässiger Oberfläche hinein, während die arteria meningea media in einer tiefen Furche verläuft. Auf dem Durchschnitte sieht man sie deutlich den unveränderten Schädeltafeln, deren zwischenliegende Diploe gesund ist, aufgelagert. Nur an einer Stelle scheint der Abbildung zu Folge der Unterschied zwischen Exostose und Knochen durch eine spongiöse Umwandlung der Corticalsubstanz aufgehoben.

Die äussere (1" 10"—11" über den Knochen vorragende) Masse hat eine dicke, feste Rindenschicht und darunter spongiöse Substanz, die innere Geschwulst 6—8" über den Knochen erhaben eine dünnere  $\frac{1}{2}$ " dicke Rinde und grobzelliges Gewebe. Die Nähte in der Umgebung sind zum Theil verschwunden. Ausserdem fand sich an der basis cranii in der vorderen linken Grube des Hinterhauptbeines in den hinteren Hirnlappen, in das kleine Gehirn, das verlängerte Mark und die Varol's Brücke eingedrückt, ein hühnereigrosser Markschwamm, der ausgehend von dem linken inneren Gehörgange den facialis und acusticus hier comprimirt, dann sich über den Trigemini verbreitete und auf die rechte Seite übergehend, die carotis und vena jugularis zusammendrückte. Rechts war eine ganz ähnliche nur nicht so grosse Geschwulst. Noch mehr als in dieser Beobachtung ist der Unterschied zwischen ursprünglicher Rindensubstanz und Geschwulst in der folgenden verwischt, welche zugleich eine durchweg festere, elfenbeinähnliche Substanz der Exostose zeigt.

**Beobachtung 14.** Oesterlen Württemberg. medic. Correspondenzblatt. Stuttgart 1832. S. 79., Bruns a. a. O. S. 533 und Atlas Taf. VIII. fig. 8.

31jähriger Weingärtner; in Folge eines Stosses auf den rechten Stirnhöcker Blutunterlaufung, heftiger Schmerz und Schwindel. Andauerndes Brennen an der Stelle, welches sich bei Anstrengung vermehrt. Nach einem halben Jahre bohngrosse harte Erhabenheit, wächst in die Höhe und Breite, erreicht nach 12 Jahren Umfang und Form eines halben Gänsecies, nach weiteren 16 Jahren zweier zusammengelegter Mannsfäuste, ohne Zunahme des Brennens oder sonstige Zufälle. Umfang 13 $\frac{1}{2}$ ", Querdurchmesser 7" 6" würt. Decimalmaass. Nimmt einen grossen Theil der Stirn ein, lässt dieselbe nur links frei, erstreckt sich mit scharfer Begränzung gegen die Kranznaht und bis zur rechten Schläfennaht; ihre vordere abgedachte Fläche dehnt sich bis zum oberen Orbitalrande aus.

13 Abbildungen von Knochenschliffen mit aus einer voluminösen, fast durchgängig festen Exostose des Humerus eines 8 Wochen alten Hühnchens. Der Durchmesser der mannigfach verzweigten und gewundenen Kanälchen ist grösser als sonst bei den Vögeln, und sie sind mit dunkler körniger Substanz erfüllt. Zwischen denselben, scheinbar ohne regelmässige Lagerung, sind die Knochenkörperchen von rundlicher oder gewöhnlicher Form mit radialen Ausläufern versehen, zerstreut; Zwischensubstanz theils dunkler, rissig körnig, theils heller und normalem Knochen ähnlich. Die Hühner scheinen nicht selten an Exostosen zu leiden.

Auf der grössten Höhe fühlt sie sich wie ein fester Teig an. Tod im 76. Lebensjahre, also nach 45jährigem Bestande der Geschwulst, an Lungenentzündung. Die Geschwulst hat keinerlei Störung verursacht. Unter der unveränderten Kopfhaut fand sich auf der höchsten Höhe der Geschwulst eine etwa 1" dicke Schichte von verdichtetem Zellgewebe (unverknöcherte Matrix der Geschwulst? Ref.). Der alte Knochen mit seiner inneren und äusseren Tafel und der sclerosirten Diploe ist noch zu erkennen; an seiner äusseren Oberfläche ist er bedeckt mit einer umfangreichen dicken Knochenneubildung, welche an den meisten Stellen sehr compact und nur an einer kleinen peripherischen Partie spongios, übrigens mit zahlreichen Gefässkanälen versehen. Eine viel dünnere, aber auch grösstentheils sehr compacte Knochenmasse findet sich der Innenfläche des Stirnbeins als Enostose aufgelagert.

Vollständig getilgt ist der Unterschied der Geschwulst und des unterliegenden Knochens in folgenden Fällen:

Beobachtung 15. Bruns Chirurgie I. c. S. 530 und 534 und Atlas Taf. VIII. fig. 5.

Innere umschriebene Knochenneubildung auf dem Scheitelbeine eines 60jährigen Mannes, der nie die mindesten Zufälle von Hirnstörung u. s. w. dargeboten hatte. Das Scheitelbein trägt auf seiner Innenfläche nebst mehreren kleinen, begränzten und mit schmaler Basis aufsitzenden Knochenbildungen auch eine grössere, welche in Form eines Hügels mit weiter trichter- oder kraterförmiger Vertiefung in ihrer Mitte. Sie besteht aus spongiöser Knochensubstanz, welche an ihrer freien Oberfläche in eine ziemlich dicke Rindenschichte mit kompaktem Gefüge übergeht, während sie an ihrer Basis ohne Gränze aus der Diploe entspringt und somit den Anschein einer blossen localen Auflockerung der letzteren hervorzurufen geeignet ist.

Beobachtung 16. Musée Dupuytren No. 374. Text S. 504. Atlas Taf. XV. fig. 1—4 (auch bei Bruns S. 530 und Atlas Taf. VIII. fig. 12—14).

Zwei bedeutende Exostosen, eine grössere am Stirnbeine, eine kleinere am hinteren oberen Winkel des Scheitelbeines desselben Schädels, sowohl nach aussen wie nach innen hervorragend. Die Oberflächen sind ungleich höckerig und von Gefässöffnungen durchbohrt. Die Durchschnittsfläche der Stirnbeinexostose zeigt nach aussen eine mehr compacte, nach innen mehr spongiöse Knochensubstanz. Die von mehr Gefässen durchfurchte kleinere Geschwulst des Scheitelbeines ist grobzelliger und poröser auf der Schnittfläche, zeigt eine Menge grösserer und kleinerer Hohlräume und zahlreiche Gefässkanäle, deren Richtung von der Peripherie gegen das Centrum hin verläuft. Von der Diploe und den beiden Knochentafeln ist Nichts mehr zu erkennen\*).

Beobachtung 17. Eigene Beobachtung aus Herrn Geh. Rath Wutzers Klinik. Vgl. auch C. G. Wirth diss. de resectione mandibulae partiali. Bonn 1854. S. 24. ff.

Carl Delow, ein 26jähriger Schuhmacher aus Viersen, war stets gesund, stammte aus gesunder Familie. Nachdem er in seinem 15. Lebensjahre die beiden vorderen unteren Backzähne linkerseits verloren hatte, erschienen die neuen Zähne zwar bald danach wieder, blieben aber stets klein und waren noch bei der Aufnahme in ganz kindlichem Zustande. Vier Jahre danach entwickelte sich unterhalb derselben unter stechenden, jedoch unbedeutenden Schmerzen eine anfangs rasch, später langsam wachsende Geschwulst, welche den Kranken beim Sprechen und Kauen hinderte, so dass er, obwohl im letzten Jahre ein Anwachsen von Bedeutung nicht bemerkt wurde, am 5. December 1852 in hiesiger Klinik Hilfe nachsuchte. Eine etwa hühnereigrosse 2" lange, 1" 9" dicke Geschwulst von höckeriger Oberfläche und ganz harter Beschaffenheit, welche gegen Druck etwas empfindlich ist, nimmt die linke Hälfte des Unterkiefers in der Weise ein, dass der Winkel bis  $\frac{3}{4}$ " von der Symphyse in seinem ganzen Umfange geschwollen erscheint, so dass die Geschwulst sowohl nach aussen, als gegen die Mundhöhle hin sichtbar hervorragt. Auf ihrer Höhe sitzen zwei ganz kleine Backzähne von der Grösse und dem Ansehen kindlicher Backzähne. Am 19. Dec. 1852 wurde nach Entfernung des linken Eckzahnes und des dritten Backzahnes und nach Spaltung der Wange vom linken Mundwinkel aus der zwischen obigen Zähnen gelegene kranke Theil des Unterkiefers mit der Kettensäge so reseziert, dass die Sägenschnitte gegen den Alveolarrand näher aneinander lagen, als am unteren Rande des Kiefers, indem hier die Exostose eine grössere Ausdehnung hatte. Die Heilung des Wangenschnittes erfolgte durch erste Vereinigung. Die beiden Theile der Mandibula anfangs durch den Rütenick'schen Apparat mit einander in Verbindung erhalten, vereinigten sich durch einen festen fibrösen Strang und der Kranke befindet sich noch jetzt, laut erhaltener Nachricht vom 8. September 1855, in sehr günstigem Zustande.

Die Untersuchung der Geschwulst (S. Taf. II. fig. 4) ergab, dass dieselbe von einer verdickten Lage des Periosts ringsum überzogen war, welches mit der Geschwulst innig verbunden erschien; auf dem horizontalen Durchschnitte sieht man (bei a und c) an den Sägeschnitten die Diploe in der Mandibula noch gesund; weiter gegen die Geschwulst hin indess verschwindet jeder Unterschied des diploetischen und Rindengewebes und man sieht vielmehr die Mitte der Geschwulst von einer compacten elfenbeinharten Substanz, welche den canalis mandibulae vollständig obliterirt und die beiden in diesem Theile des Kiefers wurzelnden Zähne eng umschliesst, eingenommen. Die Zahnpulpe ist vollständig verschwunden. Gegen die Oberfläche hin wird die Knochensubstanz etwas lockerer, ja es zeigen sich hin und wieder vollständige, von einem fibrösen (osteoiden) Gewebe ausgekleidete, eine ganz geringe Menge seröser Flüssigkeit enthaltende Lücken oder Höhlen in der Substanz; eine grössere solche an der Innenseite der Geschwulst ist gegen die Mundhöhle hin nur von dem verdickten Periost abgegränzt. Die Knochensubstanz ist von Knochenkanälen, die von der Peripherie strahlig gegen die Axe hin gerichtet, anlaufen, durchzogen. Vergleicht man feine Knochenschliffe der Geschwulst mit Schliffen, die in der nämlichen Richtung aus kompaktem Gewebe eines gesunden Kiefers entnommen sind (s. Taf. IV. fig. 1 und 2), so zeigt sich

\*) Es ist dies dasselbe Schädelgewölbe, welches von Percy und Laurent bereits abgebildet und beschrieben wurde. Dict. d. scienc. médic. Paris 1819. Tom. 35, art. musée d'anatomie p. 26. Pl. 3.

selbst der festeste mittlere Theil der Geschwulst immer noch von zahlreicheren und buchtigeren, auch weiteren Havers'schen Kanälen durchzogen, deren vielfache Verzweigung und verworrener Verlauf in Verbindung mit den erwähnten kleineren Lücken die grössere Lockerheit der peripherischen Theile der Geschwulst bedingt. Um diese Kanäle ist die Grundsubstanz in concentrischen Lamellen deutlich sichtbar angeordnet. Die Knochenkörperchen sind durchaus normal.

Das frühzeitige Zurückbleiben in der Entwicklung der Backzähne, welches der Kranke bestimmt angiebt, und welches noch vor dem Auftreten einer äusserlich sichtbaren Geschwulst bemerkt wurde, deutet vielleicht darauf hin, dass hier nicht bloss Ostitis mit Periostitis Hand in Hand ging, sondern dass wohl gar eine Entzündung in der Diploe der schleichenden Entzündung des Periost vorausging.

Die Beobachtung ist auch insofern von Werth, als sie uns den Uebergang der Exostose zu dem Knochenecystoid erläutert, welcher noch deutlicher in einigen späteren Beobachtungen hervortritt, aber auch in dem oben aufgeführten 16. Falle bereits angedeutet erscheint.

Beobachtung 18. Museum of the University of Cambridge. Paget lectures Vol. II. S. 235 und fig. 34.

Harte Elfenbeinexostose des Stirnbeines, welche den oberen Theil der Orbita erfüllt, von höckeriger Oberfläche, sowohl nach innen wie nach aussen hervorragend, mit spurloser Verwischung des Unterschiedes zwischen ursprünglichem Knochen und Exostose, sowie zwischen Schädeltafeln und Diploe. Nach Herrn Clark's Beobachtung finden sich in den härtesten Partien der Geschwulst weder Havers'sche Kanäle noch Lacunen. In den weniger harten sind die Kanäle sehr weit und die Lacunen nicht in Kreisen um dieselben angeordnet. Ueberall sind die Lacunen von unregelmässiger oder verdrehter Form (?).

Diesem Falle ganz analog ist das bereits von Förster erwähnte sehr schöne Präparat, welches ich in der Sammlung des Göttinger Krankenhauses sah und welches Römheld (diss. cont. nonnulla de exostosis Gött. 1800) beschrieben hat. Vgl. Förster allg. path. Anat. S. 140.

Beobachtung 19. Musée Dupuytren No. 383. S. 526, Atlas Taf. XVIII. fig. 1—5.

Der linke Oberkiefer einer 65jährigen Frau ist vollständig in einer elfenbeinharten Exostose aufgegangen, welche sich vorzüglich gegen die Mundhöhle hin entwickelt hat, 3" 2" hoch ist, und durch eine tiefe Furche, in welcher ein grosser Backzahn, der einzige noch vorhandene wurzelt, in zwei Lappen getheilt ist. Der Alveolarrand ist verschwunden. Der Unterkiefer ist durch den Druck zum Theil geschwunden und abgewichen und seiner Zähne beraubt. Auf dem Durchschnitte zeigt die Exostose ein solides nur hin und wieder etwas löcheriges elfenbeinhartes Gewebe, dessen Havers'sche Kanäle bogenförmig concentrisch verlaufen und so der Schnittfläche ein ganz eigenthümliches Ansehen geben.

Beobachtung 20. A. von Genczick Ueber Exostosen u. s. w. S. 13 und Taf. II. fig 6. 7. Aus der Sammlung der chirurgischen Klinik zu Erlangen.

Die Knochengeschwulst war bei einer 81jährigen Frau vor 30 Jahren entstanden, ohne Beschwerden allmählig gewachsen, bis sie vor zehn Jahren die gegenwärtige Grösse erreicht hatte. Sie verursacht weder beim Sprechen noch beim Kauen Beschwerden. Die Exostose sitzt am unteren Rande der linken Seite des Unterkiefers und erstreckt sich von der Mitte des Kinns bis fast zum Aste, sodass die Länge der Basis 2" beträgt. An der äusseren Seite tritt sie über die Oberfläche des Kiefers nur 7—8" nach innen und unten aber 1½—2" hervor. Umfang eines grossen Borstorfer Apfels. Oberfläche weiss elfenbeinartig, mit halbkugeligen mehr oder weniger grossen Erhabenheiten besetzt. An dem Uebergange der Exostose in den Knochen zieht sich die elfenbeinartige Masse als eine Art Email ein Stück weit auf der Oberfläche des Knochens hin. Der Durchschnitt zeigt die Substanz aus einer gleichmässig festen weissen, elfenbeinartigen Masse bestehend, in der nur hin und wieder leichte Spuren früherer zelliger Structur sich zeigen. Diese Zellen enthalten kein Knochenmark, während die Zellen des Unterkiefers, dessen Abgränzung noch deutlich zu unterscheiden ist, dasselbe reichlich enthalten, sodass selbst die nächste Umgebung der Exostose davon imprägnirt ist.

Beobachtung 21. Elfenbeinexostose des Oberkiefers. Michon, résection du maxillaire supérieur etc. Mémoires de la société de chirurgie de Paris. T. II. Paris 1851. p. 614. Tabl. IV. Auch Bulletin d. l. soc. d. chir. T. I. p. 488 und 505.

Ein 19jähriger Landmann, Drouot, wurde am 18. Nov. 1849 wegen einer Geschwulst des rechten Oberkiefers, die sein Gesicht froschähnlich entstellte, in die Pitié aufgenommen. Aus einer gesunden Familie stammend, von guter Constitution und selbst gesund, glaubte er in einem Schlage die erste Veranlassung seines Uebels zu finden. Vor drei Jahren bemerkte er zuerst eine fast indolente Geschwulst, welche die Bewegungen des Auges genirte, und anfangs sehr langsam wuchs, indess doch nach Verlauf einiger Monate sich als ein deutlicher Vorsprung bemerkbar machte. Mehr die Entstellung als der Schmerz bewogen ihn nach Verlauf eines Jahres ärztlichen Rath nachzusuchen. Man hielt das Uebel für eine Knochenentzündung mit dem Ausgange in Necrose und verordnete vertheilende Salben, jedoch ohne Erfolg. Die Geschwulst wuchs, der Bulbus wich mehr und mehr nach oben, wurde vorgerieben, das früher schon hin und wieder vorhandengewesene Thränenträufeln wurde unausgesetzt, und der Kranke begab sich deshalb nach Lyon, wo ihm Bonnet, Pétrequin und Bouchacourt indess eine Operation widerriethen und palliative Mittel verschrieben. Nach einigen Monaten ging er nach Paris in Michon's Behandlung.

Rechte Wange auffallend entstellt; Haut gesund, nur unter dem Auge durch das fortwährende Thränenträufeln erythematös und etwas verdickt. Zwischen der Geschwulst und der Nase eine Thränensackfistel. Die Orbitalplatte des Oberkiefers nach oben getrieben und convex; ebenso hat der untere Augenhöhlenrand seine Concavität eingebüsst. Eine Linie von ihm bis zum rechten Eckzahne übertrifft die der linken Seite um 2 Cm. Das Auge ist daher nach aufwärts getrieben. Der Nasalfortsatz des Oberkiefers beträcht-

lich breiter, als auf der gesunden Seite, wodurch das Auge zugleich mehr auswärts gestellt erscheint. Die Orbita selbst verengert, der Bulbus um 1 Cm. weiter nach vorn gewichen. Sehvermögen unversehrt, abgesehen von permanenter Diplopie. Congestive Rötung der Bindehaut. Die Wange bedeutend aufgetrieben, die Nase nach links, das Jochbein nach aussen verdrängt, letzteres zugleich mehr hervorspringend. Die Geschwulst hat sich also nach allen Seiten hin ausgedehnt, vorzugsweise aber nach vorn, wo sie den wenigsten Widerstand erfuhr. Das Gaumengewölbe ist gesund. Das Kauen und Schlucken unbehindert. Stimme näseld geworden. Respiration bei Schliessung der Mundes sehr mühsam. Die rechte Nase vollständig, die linke grösstentheils verstopft. Der Geruchssinn rechts vollkommen aufgehoben. In der rechten Nasenhöhle sieht man einen schwarzen Körper, der hart wie ein necrotischer Knochen, beim Anklopfen mit der Sonde Knochenton giebt. Der in die Choanen eingeführte Finger fühlt einen harten entblösten Körper. Uebrigens ist der Kranke ganz gesund. Zuweilen empfindet er lancinirende Stiche in der Geschwulst, über deren knöcherne Beschaffenheit kein Zweifel ist. Am 7. Januar 1850 unternahm Michon die Operation (ohne Chloroform). Ein vom inneren Augenwinkel bis fast zum Mundwinkel und ein zweiter von hier schräg gegen den äusseren Augenwinkel gezogener Schnitt umschrieb einen grossen Vförmigen Lappen, nach dessen Zurückpräparirung das Periost abgeschabt wurde. Mit einer Scheibensäge wird zuerst von der Nasenöffnung aus gegen die Keilbeinkiefergrube hin ein Horizontalschnitt parallel dem Zahnfortsatze nach aussen geführt. Ein zweiter Sägeschnitt trennt das Jochbein im Sinne der unteren Augenhöhle. Mit Meissel und Hammer wird der aufsteigende Ast des Oberkiefers gelöst, sodass also mit Ausnahme der Gaumenplatte und des Zahnfortsatzes der ganze Kiefer nur noch durch seine Verbindung mit dem Thränen- und Siebbeine gehalten wird. Ein Versuch, mit einer Zahnzange die Geschwulst zu erschüttern, gelingt nicht; ebenso vergeblich ist die Anwendung von Säge, Meissel und Hammer. Eine Liston'sche Zange an die innere und obere Partie des Knochens angesetzt und mit einer Handschraube geschlossen, biegt sich und bricht. Die Säge stösst auf einen so harten Knochen, dass sie nicht vorrückt. Endlich gelingt es, mit einer sehr schweren Liston'schen Zange die vordere, bedeutend verdickte Wand des Antrum abzubringen. Jetzt erblickt man in dem eröffneten Sinus erst die harte knöcherne, von ihm umschlossene Geschwulst; sie ist unregelmässig höckerig, elfenbeinhart und unbeweglich in die Höhle eingekleilt. Die Oeffnung wird erweitert und nach vielen vergeblichen Versuchen gelingt es endlich, die Geschwulst fest zu ergreifen und etwas zu erschüttern. Nochmalige Erweiterung der Oeffnung. Mit äusserster Kraftanstrengung wird die Geschwulst aus ihrer eingekleilt Stellung hervorgeholt. Der Kampf hatte 66 Minuten gedauert. Der Kranke hatte bewundernswürdig ausgehalten. Man sah nun in eine grosse Höhle, welche einen grossen Apfel hätte aufnehmen können; ihre Wände wurden von den Resten der Wände des Sinus gebildet, während die Orbitalplatte und die Nasenwand spurlos in der Geschwulst aufgegangen waren. Einige vorstehende Knochenspitzen wurden entfernt; die blutige Naht angelegt; das Auge zog sich zurück; die Conjunctiva erleichte. Eine eintretende Rose ging schadlos vorüber. Am 10. April 1850 konnte M. den Kranken der Gesellschaft vollständig geheilt vorstellen. Durch die Erhaltung der Gaumenplatte war demselben wesentlich genützt, nur waren die Zähne etwas nach vorn geworfen und wacklig. Am 5. Mai wurde er entlassen; das Auge hatte seine Stellung wieder eingenommen; noch etwas Diplopie. Die Wange verdickt, gefühllos; die Thränenfistel noch nicht ganz geheilt.

Die Geschwulst von ungefähr  $7\frac{1}{2}$ '' Umfang und  $2\frac{3}{4}$ '' Höhe wog 4 U. 2 Ser. (120 Grm.), war zugleich rund, von vorn nach hinten abgeplattet, ungefähr herzförmig, uneben höckerig und nach hinten zu mehr als an ihrer vorderen Seite mit Höhlungen versehen. Ihre innere Oberfläche, die nach der Nase zu ganz nackt gelegen hatte, war grau. Oben befand sich eine dem Auge entsprechende Aushöhlung. Mit Ausnahme der nackten Stelle erschien sie von einer weichen Membran, der Schleimhaut des Antrum überzogen. Die Oberfläche gefurcht. Auf dem Durchschnitte zeigte sich die Substanz von weissgelber Farbe, und hatte grosse Aehnlichkeit mit dem Elfenbein; sie schien aus concentrischen Lamellen zu bestehen. Die mikroskopische Untersuchung, von Giraldes und Robin vorgenommen, zeigte die normalen Knochenelemente. Die mitgetheilte Abbildung eines feinen Schliffes Taf. IV. fig. 3 lässt indess einen grösseren Reichthum an parallel verlaufenden engen Havers'schen Kanälen deutlich wahrnehmen.

Eine ähnliche Geschwulst befindet sich im Musée du Val de Grace aus Nélaton's Praxis.

Haben wir so bereits den allmählichen Uebergang von der spongiösen Exostose zur kompakten und von der Auflagerung und der Auswachsung zur örtlichen vollständigen Anschwellung des ursprünglichen Knochens in den vorstehenden Beobachtungen verfolgen können, so geben wir noch einige Fälle zur Erläuterung des Ueberganges derselben zur cystoiden Exostose.

Beobachtung 22. A. v. Genozik a. a. O. S. 21 und Taf. I. fig. 3. Taf. II. fig. 4. Aus der Jägerschen Sammlung.

Eine Exostose von der Grösse einer Wallnuss auf der inneren Seite des unteren Theiles des ersten Metatarsus; durch Exarticulation des letzteren entfernt. Die Basis der Geschwulst ist nur 2''' breit, während der untere Theil der Geschwulst durch eine feine Spalte, in welcher sich das Periost fortsetzte, von dem Metatarsalknochen getrennt war. An der Ursprungsstelle ist eine Gränze zwischen dem Metatarsus und der Exostose nicht mehr wahrnehmbar, es geht vielmehr das spongiöse Gewebe des Knochens in das der Geschwulst über, nur sind die Knochenzellen (d. h. Markräume) in der letzteren länglich und verbreiten sich strahlig von der Ursprungsstelle aus in die Knochengeschwulst. Einzelne Stellen der Oberfläche derselben sind mit einer Lage kompakter Substanz von verschiedener Dicke bedeckt. Der mittlere Theil der Geschwulst ist rau, cariös und in den blossliegenden Knochenzellen haben sich fungöse Granulationen entwickelt. Von Zeit zu Zeit wurden necrotische Stücke der Knochengeschwulst abgestossen.

Beobachtung 23. Genozik ebendas. S. 17. Taf. I. fig. 1 und 2.

Knochengeschwulst über dem inneren Condylus des Oberschenkelbeines aus der Jägerschen Sammlung; beobachtet bei einem Cavalleristen, vielleicht durch den Druck des Sattels entstanden. Die Exostose entspringt da, wo die innere Kante des Femur in

den inneren Condylus übergeht, mittelst eines etwa 1" langen und 4—5" breiten, allmählig dicker werdenden Stieles, welcher deutlich Längsfaserung zeigt. Dieser geht in eine etwa nussgrosse und etwa 15" im Durchmesser haltende kugelige, aber ungleich höckerige Geschwulst über. Ein senkrechter Durchschnitt zeigt sowohl im Stiel als im Kopf der Exostose vollkommen regelmässige Knochenzellen (d. h. Markhölräume). Die Corticalsubstanz ist am Stiel und an der vorderen Fläche des Kopfes etwa 1" dick, am dünnsten ist sie an der hinteren Fläche des Kopfes.

Beobachtung 24. Stanley illustr. Taf. XII. fig. 2.

Eine gestielte, etwa wallnussgrosse Exostose, welche von dem vorderen Rande der Bicipitalfurche eines Oberarmes entfernt wurde. Die Geschwulst besteht an der einen Seite aus einer dichten gelblichen Knochenmasse, an der anderen aus spongiösem Knochengewebe, dessen Lücken mit öligem Flüssigkeit erfüllt waren.

Zeigen diese Fälle die schwammige, grossmaschige Exostose in ihrer ausgeprägten Form, so giebt der folgende einen Beleg für den Uebergang zu der cystoiden Exostose.

Beobachtung 25. E. Behm de exostosi pelvina dissert. Berol. 1854.

Eine 29jährige zarte Frau, welche in der Jugend Spuren von Rhachitis dargeboten hatte, empfand bald nach ihrer Verheirathung im 22. Jahre Schmerzen in der Kreuzbeingegend, die sich bei der ersten Schwangerschaft (1845) steigerten. Bei der Geburt fand der hinzugerufene Arzt eine harte hühnereigrosse Geschwulst in der Nähe des Vorgebirges und der symphysis sacroiliaca. Nach vorgeblicher Anwendung der Zange musste zur Perforation geschritten werden. Drei Wochen nach der Geburt steigerten sich die Schmerzen im Becken und im Schenkel ausserordentlich. Die Geschwulst nahm zu und füllte das Becken bis zu drei Viertheilen. Durch Schmerzen und Schlaflosigkeit litt das Allgemeinbefinden. Im Jahre 1849 wurde Leberthran genommen. Nach 2½ Jahre trat eine Besserung ein. Es konnten Gehversuche angestellt werden. 1851 erneuerte Schwangerschaft. Die Kranke konnte kaum gehen, die Füsse waren stark angeschwollen. Bei der Untersuchung ergab sich, dass eine harte, unebene Geschwulst nach vorne im Becken nur eine schmale halbmondförmige Spalte übrig liess. 4. September Eintritt der Wehen. Abfluss des Fruchtwassers. Kaiserschnitt unter Chloroform. Zwillinge. Tod 120 Stunden nach der Operation.

Section: Die Schnittwunde klaffte. Bluterguss in die Bauchhöhle. Eine rauhe, höckerig-knollige, hie und da löcherige Geschwulst füllte das kleine Becken aus. Dieselbe bestand aus einem schwammigen porösen und lockeren Knochengewebe, welches hie und da Lücken oder Höhlen hatte, die eine gelbliche Flüssigkeit enthielten. Dieselbe vom Kreuzbeine ausgehend, bedeckt dasselbe vom Promontorium nach abwärts vollständig, ragt nach oben über den Beckeneingang hinaus, lässt aber einen Zwischenraum von verschiedener Weite zwischen sich und der ungenannten Linie. Dieser Zwischenraum ist am grössten gegen die Symphyse hin (1½"). Dagegen ist die linke Pfanne von der Geschwulst durchbrochen; die beiden incisurae ischiadicae werden grösstentheils, die linke vollständiger als die rechte, von der Geschwulst ausgefüllt. Auch hinten wird das Kreuzbein so vollständig von der Geschwulst bedeckt, dass nur die Spitzen der Dornfortsätze der oberen falschen Wirbel hervorragen. Auf der linken Seite erreicht die Exostose hier fast den Umfang zweier Fäuste. Die beiden Synchondrosen des Heiligbeines mit den Hüftbeinen sind, die linke mehr als die rechte, — daher Schiefheit des Beckens — auseinandergedrängt.

Die schon in unserer 17. Beobachtung erwähnten Höhlen erreichen also hier eine weitere Entwicklung, welche noch deutlicher in dem bekannten Leydig'schen, dem vorigen ähnlichen Falle, von Beckenexostose hervortritt, wobei nur zu bedauern ist, dass die Untersuchung nicht in frischem Zustande gemacht zu sein scheint, und gerade hier deshalb Zweifel erhoben werden könnten, ob man es nicht mit einem verknöcherten Cystenenchondrome, wie solche mehrfach im Becken beobachtet wurden, zu thun hat?

Beobachtung 26. Eli de Haber diss. inaug. exhibens casum rarissimum partus, qui propter exostosin in pelvi absolvi non potuit. Heidelberg. 1830. c. tab.

Eine 29jährige gut gebaute, stets gesunde junge Frau war auf dem Glatteise vor 14 Jahren stark auf den Hintere gefallen. Die im Augenblicke sehr heftigen Schmerzen verschwanden allmählig; doch stellten sich seit der Zeit Beschwerden bei der Stuhl- und Harnentleerung ein. Neun Jahre später verheirathete sie sich, wurde erst nach vier Jahren schwanger, befand sich dabei ganz wohl und litt erst in der 27. Schwangerschaftswoche an wiederholtem Erbrechen und grosser Beschwerde bei den erwähnten Verrichtungen. Am 29. April 1813 Eintritt der Wehen; 2 Tage später auf freiem Felde Abfluss des Fruchtwassers. Die Kindesbewegungen werden nicht mehr verspürt. Man findet das Becken durch eine Exostose in der Art ausgefüllt, dass der Kaiserschnitt allein die Geburt zu vollenden im Stande ist. Obwohl der allgemeine Zustand der Frau wenig Hoffnung gewährte, wurde von Leydig der Kaiserschnitt am 5. Mai 1813 Abends ausgeführt. 5 Tage nach demselben Tod.

Section: Die Bauchwunde nicht vereinigt. Im Bauch und Becken eitrige Flüssigkeit. Verklebung des Dickdarms. Peritonealüberzug des Uterus entzündet. Mastdarm nach rechts verdrängt, mit Kothmassen überfüllt, bildet rechts vom Uterus eine grosse Geschwulst. Rechtes Nierenbecken sehr ausgedehnt. Das übrigens gut gebaute Becken zeigt eine von der vordern Fläche des Kreuzbeines ausgehende, besonders aber von dessen 2. und 3. Wirbel mit schmalerer Basis entspringende, auch mit der vorderen Fläche der Querfortsätze der drei oberen Sacralwirbel verbundene, in das Becken hineinragende Knochengeschwulst. Diese besteht hauptsächlich aus drei grösseren Massen, welche fast das ganze kleine Becken, aber auch einen Theil des grossen Beckens ausfüllten, woselbst sich die Geschwulst mehr in die Breite entwickelt hat. Der grösste Abstand zwischen Geschwulst und ungenannter Linie beträgt 3½", zwischen ihr und der hinteren Fläche des Schaambeines nur 1½". Ihr grösster Längsdurchmesser misst 6" 9", ihr grösster Querdurchmesser 6" 1". Die innere Structur der Exostose ist schuppig (squamosa), zellig. Die Zellen und Lücken

von verschiedener Form, welche eine wässerige gelbliche Flüssigkeit enthielten, werden zum Theil von einer Haut gebildet, grösstentheils aber bestehen ihre Wandungen aus dichter fester Knochensubstanz, welche die grösste Aehnlichkeit mit dem Felsenbeine hat. Alle diese Höhlen sind von einer dünnen, weissen Membran ausgekleidet. An der Basis, wo die Geschwulst vorzüglich aus dem zweiten Sacralwirbel hervorgeht, gleicht ihre Textur vollkommen der der Wirbelkörper. Letztere sind verdickt, besonders der zweite, und ihre spongiöse Substanz zum Theil sclerosirt. Der canalis sacralis ist durch die Anschwellung der Wirbel ansehnlich verengt und zusammengedrückt. Das getrocknete Becken mit einem Theile beider Oberschenkel wiegt  $38\frac{1}{4}$  U. (Das Normalgewicht eines Beckens beträgt nach meinen Untersuchungen etwa 15 U.)

### Entwicklung der Exostosen.

Die Bildungsweise des Knochengewebes hat, sowohl bei dem physiologischen Hergange, als bei den so mannigfachen Processen der Knochenneubildung, von jeher den Scharfsinn und die Beobachtung vieler und grosser Naturforscher auf das Lebhafteste erregt, ja eine ausführliche Geschichte, wie sich die Anschauungen über diesen Gegenstand im Laufe der Zeit geändert haben, könnte allein ein ganzes Werk ausfüllen. Darf man nicht im Hinblick auf die neuesten Kämpfe zwischen Virchow und Förster gegen H. Meyer und Kölliker, und im Rückblicke auf Duhamel und Boerhaave gegen Havers und Hunter mit dem Rabbi Ben Akiba ausrufen: „Es ist Alles schon dagewesen“?

Es ist hier nicht der Ort, auf diese Streitpunkte ausführlich einzugehen, insbesondere müssen wir der lockenden Versuchung, auf die physiologische Knochenbildung zurückzukommen, ebenso widerstehen, wie die verwandten Fragen über die Periostitis und die aus ihr hervorgehenden Hyperostosen und Osteophyten, über die Verknöcherung bei der Necrose, und die Callusbildung, über die Ossification des Bindegewebes mannigfaltiger Afterprodukte hier, so innig sie auch mit der Entwicklungsgeschichte der Exostosen verwebt sind, wollten wir nicht unsere Leser ermüden, bei Seite bleiben müssen. Die meisten dieser Vorgänge lassen sich auf die Entzündung zurückführen — wie auch die Exostosen auf einer local gesteigerten Ernährung des Periosts und des Knochens beruhen; diese letzteren sind aber bei der ganzen Verhandlung etwas stiefmütterlich bedacht worden, und nur zuweilen fällt von dem reichbesetzten Tische auch für sie ein Brosamen ab. Nirgends hat man dem Gegenstande eine besondere Aufmerksamkeit zugewandt, als ob sich ihre Entstehung von selbst verstehe.

Häufig finden sich während der Ausbildung einer Exostose mehr oder minder deutlich ausgesprochene Spuren einer Entzündung; in der Regel ist dieselbe so langsam und allmählig, sie wird von so unbedeutenden allgemeinen Erscheinungen begleitet, dass die Kranken selbst ihrer kaum vorübergehend achten; hin und wieder etwas Schmerz, grössere Schwellung; wo eine Schleimhaut über dem Knochen liegt, intensivere Röthung — das sind meistens die einzig bemerkten, von indolenten Individuen selbst ganz unbeachteten Symptome (vgl. Beob. 14, 21, 30, 33, 39, 52, 56, 95, 99). Ausnahmsweise steigern sich diese Zeichen, besonders an empfindlicheren Gegenden, z. B. am Oberkiefer; andererseits fehlt auch wieder — wo die Exostose, wie an den Gliedern, aus der Verknöcherung fibröser den Knochen anhängender Theile hervorgeht — alle und jede Spur einer Entzündung.

Ueber solche frühe Entwicklungsstufen liegen, da sie eben weder zu einem operativen Eingriffe führen, noch auch als solche zur Untersuchung nach dem Tode zu kommen pflegen, leider keine Beobachtungen vor, wie dies z. B. bei den so häufigen an der Innenfläche des Schädels sich ablagernden sog. Osteophyten der Schwangeren (Engel österr. med. Wochenschr. 1842 No. 3; Köstlin Müllers Archiv 1845. S. 60. Taf. VIII.; Rokitan sky Path. Anat. II. S. 237; Virchow Archiv I. p. 135. 1847. u. A.) der Fall ist.

Untersucht man hingegen Exostosen, die bereits länger bestanden haben, so erscheint entweder das sie umgebende Periost normal, oder es ist verdickt und zuweilen so locker anhängend, durch eine succulente halbhart Masse zapfenartig in die feinkörnige Oberfläche des neugebildeten Knochens eingreifend, wie dies bei Rhachitis und Osteomalacie, bei der Verdickung und Schwellung der Beinhaut in der Nähe cariöser Gelenke, bei Necrose u. s. w. häufiger gesehen wird, oder endlich die Exostose ist umgeben von einer dicken knorpelähnlichen Schicht noch unverknöcherten Gewebes. Diese letztere wird bald als eine Schicht verdickten Periosts, bald als eine faserknor-

plige Rinde, bald als eine wirkliche Knorpelmasse beschrieben, und ist der verschiedenartigsten Deutung unterlegen. Sie ist es, welche manche Beobachter als ein Exsudat aufgefasst haben. Wollten doch schon Havers (novae observationes de ossibus ed. lat. Schreiber Lugd. 1734. p. 143, 151) und Haller (opp. min. T. II. p. I. p. 479 sq. Laus. 1767.) vom Perioste einen ossificirenden Saft absondern lassen, gegen die von Duhamel (Hist. de l'acad. roy. d. scienc. 1741) und Boerhaave vertheidigte Ansicht, dass auch hier das Periost verknöchere. Gluge (Atlas d. path. An. Histol. p. 50 ff. Knochenkrankh.), H. Meyer (Müllers Archiv. 1849.) und Kölliker (Gewebelehre p. 264. 2. Aufl.) wollen in jener Schicht ein solches Exsudat erkennen, ohne dass sich irgendwie das Vorhandensein eines solchen nachweisen liesse; eine mehr oder weniger flüssige Blastenschicht zwischen dem Perioste und der Exostose, wie sie beim Osteophyt (Engel l. c., Rokitsky l. c.) vorkommen soll, hat indess Niemand weder gesehen, noch beschrieben. Wohl aber sah man das Periost unvermittelt in eine derbere, festere, faserige Schicht, diese in eine gelblichere knirschende, mit eingestreuten Knochenpunkten versehene osteoide (Virchow) Schicht übergehen, und diese ist es dann, welche schon Duhamel, später besonders Al. Watson (Edinburgh Journ. April 1845.), Florens (théor. expér. d. l. form. des os, Paris 1847), Virchow (Archiv V. p. 440 ff. 1853) und Förster (Handb. d. allg. path. Anat. 1855. p. 138) als das verdickte Periost ansprachen.

Aber auch die Natur dieser Schicht ist vielfachen Discussionen unterlegen. Man hat als nothwendiges Erforderniss für die Möglichkeit einer Verknöcherung überall einen präformativen Knorpel haben wollen; auch diese alte Lehre hat man wieder hervorgesucht (H. Meyer, Robin), und nur die vereinten und scharfsinnigen Untersuchungen von Sharpey, Kölliker, Reichert und besonders Virchow haben dahin geführt, dass jenes Postulat als unrichtig verworfen und die direkte Umbildung des Bindegewebes zu Knochengewebe anerkannt wurde. Besonders Virchow's lichtvolle Untersuchungen wiesen die nahe Verwandtschaft der verschiedenen Formen des Bindegewebes, Faserknorpels, hyalinen Knorpels und des Knochens so deutlich nach, dass heutzutage dieselbe kaum noch bestritten wird. Es wäre daher auch unnöthig, auf die verschiedene äussere Erscheinung jener Schicht eine verschiedenartige Genese der Exostosen, wie es z. B. von Paget und Schuh geschieht, gründen zu wollen, da die weitaus grössere Mehrzahl der Exostosen eine Bindegewebsschicht als Matrix besitzt, und in den Fällen, wo eine Knorpelschicht beobachtet und beschrieben wurde, solche den Faserknorpeln so gut angehört haben kann, als den hyalinen, was im Grunde keinen wesentlichen Unterschied bedingt. So oft auch solche sog. Knorpellagen beobachtet wurden, so selten hat man genaue mikroskopische Untersuchungen gemacht, die doch allein entscheiden könnten. Doch kommen allerdings auch so dicke Knorpellagen vor, dass man zweifeln kann, ob man die Geschwulst eine Exostose oder ein Enchondrom nennen soll.

Für solche Fälle möchte es indess auch macroscopisch nicht allzu schwierig sein, die Entscheidung zu treffen. Bei der Exostose wird man immer eine Basis verknöchelter Masse, ein Ossificationscentrum finden, welche von einer rindenförmig sie umgebenden Knorpelschicht sich abgränzt, während bei dem Enchondrome in der Regel die Verknöcherung an verschiedenen Punkten zugleich beginnt und somit in der Knorpelmasse eingestreute Knochenpartieen beobachtet werden (Quekett und Stanley diseases of the bones S. 151). Man vergleiche in dieser Beziehung besonders auch den Durchschnitt des Enchondroms auf Taf. I. Hier überwiegt fast die spongiöse Knochensubstanz die Menge des Knorpels, so rasch und vollständig ist die Verknöcherung vor sich gegangen; der Knochen ist schwammig, mit Mark erfüllt (vgl. unten: Histologie des Enchondroms), aber überall sind noch Knorpelinseln zwischen der Knochenmasse. Dass die chemische Constitution des Knorpels kein Unterscheidungsmerkmal giebt (Taylor), ist von vornherein zu erwarten (s. Chemie des Enchondroms), da ja auch hyaliner Knorpel neben dem Faserknorpel vorkommen kann, ohne dass die wesentliche Natur der Schicht geändert würde. Doch wird das vorwiegende Erscheinen hyalinen Knorpels das Enchondrom eher begleiten als die Exostose. Wie vergeblich müht sich doch der Mensch ab, der Natur Schranken anzulegen! Wo er sein System so schön fertig gebaut hat, da hüpfet sie leichtfertig darüber hinweg und zerstört alle die Kartenhäuser, die seine Einfalt sich machte, um in sie die Gebilde der grössten Meisterin einzuschachteln!

Wir heben zur Erläuterung einige Beobachtungen hier aus. Man vergleiche ausserdem Beob. 56. 81. 95.

Beobachtung 27. Stanley illustr. Taf. XIV. fig. 3.

Eine Exostose von der unteren und inneren Seite des Oberschenkels eines 14jährigen Mädchens, von Hodgson extirpirt. Die Basis der Geschwulst, mit welcher sie dem Femur aufsitzt, ist spongiöses Knochengewebe; die äussere Oberfläche derselben besteht aus einer Lage Knorpel von beträchtlicher Dicke, welche der Abbildung gemäss ganz wie hyaliner Knorpel aussieht.

Beobachtung 28. Paget lect. Vol. II. S. 232.

Im Museum der Universität Edinburgh befindet sich nach Prof. Goodsirs Mittheilung eine Geschwulst des Humerus, welche zur Hälfte hart und fest wie Elfenbein, zur Hälfte knorpelig ist.

Beobachtung 29. Paget l. c. S. 233.

Im Museum des Bartholomäus-Hospitals in London (Series I. A. No. 133 und Ser. I. 118) wird eine sehr umfangreiche höckerige Knochengeschwulst aufbewahrt, welche dem Sitz- und Schaambeine aufsass und an ihrer Aussenfläche aus einer knolligen Knorpelmasse besteht.

Beobachtung 30. Regnoli osservazioni chir. Pisa 1836. Schmidts Jahrb. Bd. 29. S. 363.

Ein 43jähriger Lastträger bekam, ohne eine ihm bekannte Ursache, Schmerzen an der Innenseite des Oberschenkels. Es entstand eine Geschwulst, die mit wachsenden Schmerzen zunahm, unbeweglich dem absteigenden Ast des Sitzbeines aufsass und trotz Anwendung sehr vieler Blutegel und Einreibung von Mercurialsalbe, fortwährend wuchs. Endlich exstirpirte sie Regnoli mit Meissel und Hammer und wandte schliesslich das Glüheisen an. Es erfolgte Heilung. Die Geschwulst bestand aus einem Knochenkerne und hatte eine peripherische Lage Knorpel.

Beobachtung 31. Stanley illustrations Taf. XIV. fig. 4.

Der peripherische Theil einer Knochengeschwulst vom Oberschenkel bestand aus dichtem fibrösen Gewebe. Der knöcherner Theil war von grauer Farbe und erschien zusammengesetzt aus feinen Knochenfasern und dünnen Lamellen, welche erstere in Form von zelligem Gewebe (cancelli), letztere in parallelen Linien angeordnet sind.

Besonders häufig wird (wie auch Paget und Stanley hervorheben) das Vorkommen einer dünneren oder dickeren Schicht fibrösen Gewebes bei der Exostose der grossen Zehe erwähnt, während sog. knorpelige Lagen an der Peripherie derselben selten beobachtet wurden.

Beobachtung 32. W. Busch Chirurgische Beobachtungen Berlin 1854. S. 288.

Exostose (?) des linken Oberarmes eines 7jährigen Mädchens, von B. Langenbeck resecirt. Die sehr interessante Operationsgeschichte folgt unten. Die Geschwulst war im Allgemeinen von sphärischer Gestalt, ihre Oberfläche jedoch an vielen Stellen höckerig uneben. Da wo dieselbe glatt erschien, befand sich eine Knochenrinde von einigen Linien Dicke, welche sehr grosse Festigkeit und fast Elfenbeinhärte darbot. Die Höcker bestanden durchweg aus festem Knorpel, der nach aussen nur von der Beinhaut überzogen war, nach innen in spongiöse Knochensubstanz überging. Der Durchschnitt der Geschwulst zeigte an den Rändern theils sclerosirte Knochenmasse, theils Knorpel; in der Mitte befand sich grösstentheils spongiöse Substanz, die jedoch zuweilen von knorpeligem Gewebe durchbrochen war. Letzteres nesterweise zwischen grösseren oder kleineren Knochenbrücken zerstreut. Der in diesen Nestern enthaltene Knorpel in der Mitte am weichsten, gegen die Peripherie zu härter, zuletzt unmerklich in das feste Knochengewebe übergehend. Mikroskopisches Verhalten entsprechend: in der Mitte reiner Knorpel, grössere und kleinere Zellen mit deutlichem Kerne, eingebettet in hyaline Grundmasse, weiter nach aussen um die Zellen Kalkablagerung und Uebergang der Knorpelzellen in Knochenkörperchen. Das Verhältniss der Menge der Knorpelsubstanz zu der der Knochensubstanz in der ganzen Geschwulst etwa wie 1:10.

Diese schöne Beobachtung, deren Details der Leser an der Quelle suchen möge, erläutert sehr gut die Genese derjenigen Exostosen, welche den Enchondromen zunächst stehen; dahin mögen die meisten sehr grossen und knolligen Exostosen, welche man besonders am Becken beobachtete, gehören. Zugleich ist dies der einzige Fall, in dem sich eine ausführliche Darstellung des Verknöcherungsvorganges findet. Derselbe unterscheidet sich nicht von dem Hergange bei der Knorpelverknöcherung. Wie erfolgt aber in den Fällen, wo ein wirklicher hyaliner Knorpel nicht vorhanden ist, und es sind dieses die überwiegenden Formen der echten Exostose, die Verknöcherung? Ganz in der Weise, wie die Ossification des Bindegewebes überhaupt vor sich geht, ganz in der Weise, wie der kindliche Knochen in die Dicke wächst, ganz in der Weise, wie sie bei der Hyperostose und bei den Osteophyten einherschreitet (vgl. H. Meyer l. c., Virchow l. c. und Förster allg. path. Anat. p. 137 ff.). Es lässt sich dies zwar nicht durch Anführung direkter Beobachtungen erhärten, doch sprechen aber dafür insbesondere die zahlreichen Untersuchungen der Osteophyten. Die Vermittlung geschieht durch eine sog. osteoide Schicht (Virchow), d. h. eine solche, in welcher die Bindegewebskörper den sternförmigen Charakter der Knochenkörper annehmen und von Kalksalzen umlagert werden. Eine solche habe ich bei zahlreichen Untersuchungen, sowohl rhachitischer als nekrotischer und entzündeter, als auch gebrochener Knochen gefunden.

„Die äusseren Schichten des Periosts bestehen aus dichtem Bindegewebe mit reichlichen elastischen Fasern in gewöhnlicher Anordnung; in den inneren dem Knochen näher liegenden Schichten treten die zelligen Elemente



deutlicher hervor, da in dem, durch die spindel- und sternförmigen, mit ihren Ausläufern untereinander zusammenhängenden Zellen gebildeten Netzwerke die Kerne und hie und da auch die Zellen klar als solche zu erkennen sind. Die innerste Schicht, aus welcher sich der Knochen bildet, erscheint mehr homogen und nur hie und da leicht in der Längsrichtung des Knochens faserig gezeichnet, es finden sich hier reichliche zellige Elemente in der Längsrichtung des Knochens in regelmässigen Zwischenräumen in die Grundsubstanz eingelagert.“ (Förster Atlas Taf. XX. fig. 4) Um diese Zellen erfolgt nun die Imprägnirung der Grundsubstanz mit Kalksalzen; dadurch wird diese osteoide Schicht härter, dichter, glänzender, beim Durchschnitte knirschend; die Ablagerung erfolgt dichter und dichter; die Grundsubstanz wird dadurch minder durchsichtig und der Process ist schwieriger zu verfolgen. Man sieht dann ein Maschenwerk von Knochenbälkchen, dessen Maschenräume noch unverknöchertes Gewebe umschliessen, welches Maschenwerk sich endlich dem kompakten Knochen selbst anschliesst. Hier hat sich dann die Grundsubstanz wieder aufgehellt; sie ist in feinen Schnitten durchsichtig und zeigt die sternförmigen, mit Kernen versehenen Knochenzellen, sowie meisst auch die lamellosen Streifungen.

Am schwierigsten zu verfolgen ist die Entstehung der Markräume; sie scheint erst weiterhin durch Resorption der bereits gebildeten Knochen von der Umgebung der Capillaren, der Markkanälchen aus zu erfolgen, nicht primär wie dies beim Knorpel der Fall ist durch gruppenförmige Umlagerung von Knorpelzellen (vgl. Virchow Archiv Bd. V. p. 444).

Eine direkt hieher gehörige Untersuchung kann ich zwar für die gewöhnliche Form der Exostose nicht mittheilen. Doch reihe ich hieran die Untersuchung des Verknöcherungsvorganges, wie ich ihn bei der oben angeführten stachelförmigen Exostose am Oberschenkel (Beobachtung 1), welche aus der Ossification der Sehne des ileopsoas hervorging, wahrnehmen konnte. Am belehrendsten waren in dieser Beziehung feine Längsschnitte. Zu äusserst erscheint die unveränderte Sehne; die feinen elastischen Fasern der Länge nach verlaufend, mit undeutlichen Anschwellungen und spindelförmigen Kernen (sog. Kernfasern). Zwischen ihnen Gruppen von Fettzellen. Weiterhin erscheinen die Zellen deutlicher; mit sternförmigen Ausläufern versehen. Dann erfolgt erst um einzelne Zellen Trübung der Grundsubstanz durch eingelagerte Kalkmasse, später verschmilzt diese Trübung um ganze Zellengruppen inselartig; endlich erscheint sie zusammenhängend, nur unterbrochen durch die Fettzellenhaufen; sie klärt sich auf, man sieht den fertig gebildeten Knochen, der eine zusammenhängende spongiöse Masse darstellt. Die Grundsubstanz ist lamellos; die Knochenzellen ganz wie die normalen; die Lamellen, hauptsächlich die Längsrichtung verfolgend, laufen aber auch concentrisch um die sehr grossen Markräume. Letztere scheinen hier direkt aus den Fettinseln hervorzugehen; sie sind sehr zahlreich. Auf dem Querschnitte sieht man die secundären, durch lockeres Bindegewebe geschiedenen Sehnenbündel und den spongiösen grossmaschigen Knochen sehr gut, kann aber die Verknöcherung weniger deutlich verfolgen. S. Taf. IV. fig. 3 und 4.

### Die chemische Zusammensetzung der Exostosen

kann, wie Lehmann in seinem Lehrbuche der physiologischen Chemie (III. Bd. 1852. S. 24) mit vollem Rechte von fast allen chemischen Untersuchungen kranker Knochen bemerkt, nur dann von einem befriedigenden Interesse sein, wenn gleichzeitig auch durch die histologische Untersuchung, der Entwicklungszustand, in welchem sich eine Geschwulst befindet, genügend festgestellt ist. Da lediglich von diesem Zustande von der grösseren oder geringeren Ausbildung, dem höheren oder niedrigeren Alter das Verhältniss der organischen Substanz zu der anorganischen und bei letzterer das Verhältniss der kohlen-sauren zu den phosphorsaurer Kalksalzen abhängig ist, so wird man auch bei den Untersuchungen von Exostosen zu verschiedenen Resultaten gelangen müssen, deren Vergleichung nur dann von wirklichem Werth ist, wenn die genauere Geschichte des Präparates mit vorliegt, denn nur auf diese Weise wird ihre Mittheilung zur Aufklärung des pathologischen Herganges beitragen können. Nicht allein dieser Punkt ist indess bei der Vergleichung von Wichtigkeit, sondern es scheint uns auch nothwendig zu sein, immer gleichzeitig den Knochen, von welchem aus sich die Exostose entwickelt hat, mit zu berücksichtigen, da bekanntlich die einzelnen Knochen des Scelets unter sich verglichen, Verschiedenheiten ihrer Zusammensetzung darbieten, und solche endlich noch von dem Alter des betreffenden Individuums abhängig sind.

Nach den bis jetzt vorliegenden Untersuchungen scheint sich zu ergeben, dass mit dem anfänglichen Ueberwiegen noch unentwickelter Substanz, oder vielmehr noch unverknöcherten Knorpels auch der Gehalt an kohlen-

saurem Kalke ein verhältnissmässig grösserer ist, während mit der vorgeschrittenen und vollendeten Verknöcherung nicht bloss das Verhältniss der organischen Substanz zur anorganischen dem normalen sich nähert, sondern auch die letztere im Uebergewichte erscheint, sobald wir normale Knochen damit vergleichen, womit Hand in Hand auch eine Zunahme des Gehaltes an phosphorsaurem Kalke geht, welcher bei der zur vollständigen Entwicklung und Reife gediehenen Exostose in hohem Grade vermehrt erscheint.

Wenn wir nach Lehmann (Bd. III. S. 20) als ein mittleres Schema für die Constitution der kompakten Knochen- substanz beim Menschen zum Vergleiche folgende Zahlen voranstellen:

Phosphorsaurer Kalk . . . . .	57
Kohlensaurer Kalk . . . . .	8
Fluorcalcium . . . . .	1
Phosphorsaure Talkerde . . . . .	1
Mineral. Bestandtheile . . . . .	67
Knorpelsubstanz . . . . .	33
	<hr/>
	100

so wird sich für die Mittheilung der folgenden Analysen ein ungefährer Massstab gewinnen lassen; aus diesen wird man nicht bloss eine Uebersicht über die Verschiedenheit der chemischen Constitution, sondern auch des bisher Geleisteten gewinnen.

Ueberwiegender Gehalt an organischen Materien und an kohlen-saurem Kalke im Vergleiche mit dem normalen Verhältnisse findet sich in Lassaig-ne's \*) Analyse einer Exostose:

	Normal. frisch. Knochen.	Exostose.
Organische Substanz . . . . .	41,6	6
Phosphorsaurer Kalk . . . . .	41,6	30
Kohlensaurer Kalk . . . . .	8,2	14
Lösliche Salze . . . . .	8,4	10

Das nämliche Resultat erhielt Valentin (Repert. für Anat. und Physiologie 1838) bei einer Exostose am Tarsus eines Pferdes; es betru-gen nämlich die anorganischen Bestandtheile in dem normalen Metatarsus 65,84%, in der Exostose nur 57,07%.

Auch v. Bibra (a. a. O. S. 303) fand die organische Substanz überwiegend, den kohlen-sauren Kalk aber vermindert in der bereits oben angeführten Exostose am Humerus eines Hühnchens, nämlich:

	Normal. Radius u. Ulna.	Exostose.
Phosphors. Kalk mit Fluorcalcium . . . . .	47,99	60,95
Kohlensaure Kalkerde . . . . .	1,00	2,84
Phosphorsaure Talkerde . . . . .	1,55	1,39
Salze . . . . .	0,91	0,93
Knorpelsubstanz . . . . .	45,74	32,88
Fett . . . . .	2,81	1,01
	<hr/>	
	100,00	100,00
Organische Substanz . . . . .	48,55	33,89
Anorganische Substanz . . . . .	51,45	66,11

Mehr dem normalen Verhältnisse nähert sich das Resultat, welches Davy (Monro outlin. p. 36) von einer Exostose, sowie einer scrofulösen Knochengeschwulst erhielt:

die erstere zeigt	36,2 organ.	63,8 anorg. Bestandtheile	
die letztere	37,0 „	63,0 „	(Vgl. auch Beob. 84).

\*) Ich citire nach Fr. Simons Handbuch der med. Chemie Berlin 1842. II. S. 506, da mir das Original: Journal de chimie médicale IV. 366 nicht zur Hand ist.

Während wir also in diesen Analysen eine chemische Constitution, die der des Callus sich annähert, vorfinden, und während dieselben, wie es scheint, noch nicht ganz vollständig ausgebildeten Knochengeschwülsten entnommen sein mögen, fand B o s t o c k (nach Stanley diseases S. 149) in einer Exostose die animalische Materie und den kohlen-sauren Kalk in vermindertem Verhältnisse, den phosphorsauren Kalk hingegen beträchtlich vermehrt, und wenn J. S t a r k (Edinburgh med. and surg. Journ. April 1845) meint, dass die Härte einer Exostose weniger von dem Wechsel in den Verhältnissen ihrer chemischen Zusammensetzung, als vielmehr von ihrer Anordnung und ihrer Structur abhängig sei, so glauben wir, insbesondere gestützt auf die folgende Beobachtung, uns zu dem Ausspruche berechtigt, dass die chemische Constitution der Exostosen in dem innigsten Zusammenhange mit der Entwicklung derselben steht, dass je jünger die Exostose ist, desto mehr die organischen Bestandtheile, vielleicht auch der kohlen-saure Kalk, überwiegen, und dadurch die ganze Geschwulst einen geringeren Härtegrad darbietet, während höheres Alter, d. h. vollendetere Entwicklung und Verknöcherung der Exostose, insbesondere aber Sclerosirung derselben, grössere Härte, geringeren Gehalt an organischen Bestandtheilen und bedeutendes Uebergewicht des phosphorsauren Kalkes mit sich bringt.

Wenn irgendwo von dem Zustand erlangter Reife bei einer Exostose die Rede sein kann, so ist dies in dem bekannten von H i l t o n mitgetheilten Falle, der für das Gesagte uns zur Bestätigung dient, zugleich aber auch in seinem ganzen Verlaufe von solchem Interesse ist, dass wir ihn gleich hier in extenso anreihen.

Beobachtung 33. Hilton Guys Hospital Reports Vol. I. London 1836. No. III. Sept.

Ein 36jähriger Mann hatte vor 23 Jahren unter dem linken Auge eine Warze bekommen, dieselbe abgekratzt und die Entstehung einer harten Geschwulst unter dem Schorfe bemerkt. Dieselbe wuchs, zerstörte die benachbarten Theile, und bewirkte durch Druck ein Platzen des Augapfels. Es entstand Eiterung, die Geschwulst wurde lose, zerstörte die Haut durch Brand und fiel endlich von selbst ab. Sie wog  $14\frac{3}{4}$  U., hatte 11" und 9" Umfang, ein unregelmässig knotiges Ansehen und eine bedeutende Dichtigkeit (spec. Gewicht = 1,8). Durchschnitt: glatte, sehr harte, elfenbeinartige Fläche mit zahllosen krummen concentrischen Linien. Die von B r e t t vorgenommene Analyse ergab in 100 Theilen:

thierische Substanz . . . . .	28,58
phosphorsaurer Kalk mit sehr wenig phosphors. Magnesia und Spuren von Eisenoxyd	68,87
kohlensaurer Kalk und Spuren eines salzsauren Salzes . . . . .	2,0

Es gleicht dies Verhältniss also durchaus dem von D a v y (b. Monro a. a. O.) und Anderen für die Sclerose nach Rhachitis und ähnlichen Hyperostosen gefundenen.

Die Ablösung der Geschwulst war ohne Schmerz oder Blutung vor sich gegangen; an ihrer Stelle war ein grosses Loch, das sich nach hinten in den Pharynx öffnete, geblieben, welches, begrenzt von der linken Stirnhöhle und der linken Siebbeinplatte, nach aussen von der Orbita, nach innen von der durch Druck ausgehöhlten Nasescheidewand, nach unten von dem Boden des Antrum und dem horizontalen Theile des Gaumens, Hilton Veranlassung gab, über die Bewegung und Funktion des weichen Gaumens und des Pharynx Beobachtungen sehr interessanter Art anzustellen.

Ueber das Verhalten der Knorpelsubstanz in den Exostosen, namentlich darüber, ob anfangs dieselben wie die nicht vollständig verknöcherten Knochen und der Callus, Chondrin enthalten, was an und für sich nicht unwahrscheinlich ist, und ob in dem vollständig vollendeten Produkte bloss Glutin sich vorfindet, sind ausser der Andeutung, die sich nach T a y l o r (bei Stanley S. 151) findet, keine Untersuchungen unseres Wissens bekannt geworden. Nach dieser Notiz fand T a y l o r sowohl in Enchondromen, wie auch in Exostosen, die im Wachsthum begriffen, mit einer Knorpellage bedeckt, mit ersteren hätten verwechselt werden können, beide aus echtem Knorpel bestehend, der aus Chondrin und Gelatin (Glutin) in wechselndem Verhältnisse zusammengesetzt war.

### Symptome der Exostosen. Diagnose.

Unter den Erscheinungen, welche die Exostosen während ihrer Ausbildung veranlassen, haben wir zu unterscheiden zwischen denjenigen, welche ihnen als Knochengeschwülsten überhaupt zukommen, und die sie theils mit an-

deren ähnlichen Geschwülsten theilen, durch die sie sich aber andererseits auch von solchen trennen, und zwischen solchen Symptomen, die secundär durch die Entwicklung der Exostose an einer bestimmten Körperstelle hervor- gebracht werden.

Unter jenen wesentlichen Symptomen stehen die **Unbeweglichkeit** und die **Härte** oben an. Der Zusammenhang, den die Geschwulst mit irgend einem Knochen des Scelets hat, liegt in dem Begriffe der Exostose, da knöcherne Geschwülste innerhalb der Weichtheile nicht hieher gehören; aber dieser Zusammenhang mit einem Knochen und die durch ihn bedingte Unbeweglichkeit kommt allen von Knochen aus sich entwickelnden Geschwülsten zu; ja es können in seltenen Fällen auch echte Exostosen einen gewissen Grad von Beweglichkeit darbieten: wenn nämlich die Geschwulst einen noch knorpeligen Stiel besitzt, oder dieser Stiel bei den Bewegungen des Gliedes durch irgend einen Zufall einen Bruch erlitt und dieser nicht wieder verheilte.

#### Beobachtung 34.

Lawrence (Stanley l. c. S. 151) entfernte eine bewegliche Exostose von dem unteren und inneren Ende eines Oberschenkels, deren Stiel abgebrochen und nicht wieder angeheilt war; die Bruchflächen hatten sich aneinander abgeriebene und bildeten ein Art Gelenk, in dem der schmale Stiel der ungefähr 2'' im Durchmesser betragenden Geschwulst in einer kleinen Grube des Schenkels spielte, ohne durch ein Zwischengewebe mit ihm verbunden zu sein (vgl. auch Paget II. 194. Mus. Bartholomäus-Hospital Ser. i Nro. 183).

Gehören nun freilich solche Fälle zu den äussersten Seltenheiten, so kann man meistens den Zusammenhang der Geschwulst mit einem Knochen direkt nachweisen und sich namentlich auch durch die Weichtheile hindurch von der Art und Weise, wie sie dem Knochen aufsitzen, überzeugen.

In Betreff der Härte ist zunächst zu bemerken, dass sie bei denjenigen Exostosen, welche noch mit einer nicht verknöcherten Schicht versehen sind, natürlich geringer und somit trügerischer ist, als bei den vollkommen ausgebildeten Knochengeschwülsten; je ausgebildeter diese, desto deutlicher jene; die Diagnose erhebt sich fast zur Gewissheit, wo sich die Härte ganz gleichmässig über die ganze Oberfläche der Geschwulst ausdehnt. Allein es giebt nicht wenige Knochengeschwülste, und unter diesen stehen die Enchondrome der Finger und Zehen oben an, welche eine mehr oder weniger dicke Knochenschicht an ihrer Oberfläche darbieten; dies ist namentlich auch bei Abscessen, die innerhalb der Markhöhle entstehen (vgl. Stanley illustr. Taf. V. fig. 1 und 2, Taf. VI), der Fall.

Ist diese Knochenschicht dünn, ist sie vielleicht an mehreren Stellen unterbrochen, so zeigt sich entweder, freilich auch nicht immer, namentlich, wenn unter der dünnen Schicht ein weiches Gebilde oder gar ein Hohlraum gelegen ist, ein pergamentartiges, durch die Reibung und die Eindrückung der dünnen Schale hervorgebrachtes Geräusch, oder aber man ist im Stande, mittelst einer Acupunktornadel oder eines Explorationstroikars die Schale, da wo sie nicht verknöchert ist, zu durchdringen, und so die Existenz einer nicht vollständig knöchernen Geschwulst nachzuweisen; da aber die Nadel eine continuirliche, wenn auch nur dünne Schicht Knochen nicht zu durchdringen vermag, so wird in einem solchen Falle die Diagnose leicht manchem Irrthume unterworfen sein, und man wird alle Merkmale, die uns die Untersuchung der Geschwulst sowie ihre Geschichte darbieten, zusammenfassen müssen, um zu einem bestimmten Resultate zu kommen.

Auch hat man sich zu erinnern, dass manche Geschwülste, welche von straff angespannten Aponeurosen oder vom Periost bedeckt, ausserordentlich hart erscheinen, Exostosen simuliren können.

Bei Mackenzie liest man einen Fall von serösem Tumor in der Augenhöhle, welcher für eine Exostose gehalten, erst bei der Exstirpation den diagnostischen Irrthum kund gab; und nach Hawkins' Mittheilung (S. 590 der Behrend'schen Uebers.) wollte Brodie einem Knaben eine Exostose der Orbita extirpiren, fand aber nach dem Einschnitte ein zolllanges verbranntes Stück Holz, welches vor einem Monate in Folge der Explosion einer Fackel unter die Haut gedrungen war, ohne dass der Kranke es bemerkt hatte.

Zuweilen kommt auch bei Exostosen ein Crepitationsgeräusch von den über sie hingleitenden Muskeln vor; wie denn ja überall, wo rauhe Körper über einander gleiten oder an einander gerieben werden, ein solches Geräusch entstehen muss; dieses Geräusch wird natürlich aber von einem geübten Ohre und Gefühle gerade so gut unterschieden werden, wie das sog. trockene Knochencrepitiiren von dem Sehnencrepitiiren u. s. w.

## Beobachtung 35.

Huguier (Bulletin de la société d. chirurg. Paris 1852. II. p. 389) stellt der Gesellschaft einen 19jährigen Knaben vor, welcher an der unteren Partie seines Rückens eine citronengrosse Geschwulst zeigt, die gut begränzt, von rundlichem Umfange, mit der unveränderten Haut nicht verwachsen, vom 9. bis 12. Rückenwirbel reicht, 1 Dem. hoch und 6 Cm. breit neben der Mittellinie liegt, über welche sie nach rechts um  $2\frac{1}{2}$ , nach links um 4 Cm. hinausreicht. Rechts kann man, sobald man die Weichtheile an die Seite schiebt, zwischen der Geschwulst und den Querfortsätzen der Wirbel hineingreifen und fast die Dornfortsätze erreichen. Die Geschwulst ist knochenhart und entspringt entweder von den linken Querfortsätzen oder den Rippen. Die mit ihr vorgenommenen Bewegungen theilen sich dem Körper des Kranken mit. Die Basis verschmilzt mit den unterliegenden Knochen und scheint sich gegen die 11. Rippe hin zu verlängern. Wahrscheinlich entspringt sie von den 3 vorletzten Rippen und den entsprechenden Querfortsätzen der Wirbel linkerseits, wendet sich schräg nach oben und überschreitet die Mittellinie. Sie ist übrigens glatt und nicht höckerig. Während der Extension und Flexion des Stammes fühlt man ein verbreitetes feines Crepitiren, welches durch die Reibung der Muskeln, welche man über die Geschwulst dabei sich verschieben fühlt, hervorgebracht wird; die Crepitation ist nur bei der Zusammenziehung der Muskeln wahrnehmbar. Der Kranke leidet übrigens an keinerlei funktionellen Störungen, insbesondere ist die Bewegung sowie das Gefühl der unteren Extremitäten frei.

Die äussere Erscheinung der Exostosen ist eine ungemein mannigfaltige. Wir haben bereits die verschiedenen Formen, besonders auch den Unterschied der gestielten und breit aufsitzenden Exostosen besprochen; erstere (exostoses epiphysaires) sind vorzugsweise den langen Röhrenknochen der Extremitäten, insbesondere dem Oberschenkel eigen, und dürften vielleicht im Zusammenhange stehen mit jenen zwischen den Sehnen, Muskeln und den Aponeurosen vorkommenden Tänophyten (Albers), während die breitbasigen (exostoses parenchymateuses) vorzugsweise an den Schädel und Gesichtsknochen vorkommen, wovon wir schon oben mehrere Beispiele anführten. Häufig ist zwar die Oberfläche der Exostosen, besonders der grösseren, eine höckerige, und vielleicht hat diese Form eine Beziehung zu der Genese (nahe Verwandtschaft mit Enchondrom), doch beobachtet man in der Regel eine im Ganzen ziemlich gleichförmige Oberfläche, und meistens sind die Hervorragungen und Höcker unbedeutend.

Immerhin ist, wie die Härte, auch die Form kein unbedingt sicheres Merkmal einer Exostose, und die vorzüglichsten Schwierigkeiten wird man stets in der Unterscheidung der Exostosen von den bereits angegebenen Geschwülsten finden, unter denen das Enchondrom obenan steht. Doch kann auch, wie Rokitsansky (II. S. 236) bemerkt, eine Verwechslung mit einem alten hypertrophischen Callus vorkommen, der indess keine Weiterentwicklung erleidet, sondern in seinem ursprünglichen Zustande verharrt, und aus der Anamnese als solcher zu erkennen ist.

Die Grösse der Exostosen ist mannigfaltigen Variationen unterworfen. Solche, die an Stellen aufsitzen, wo sie bald dem Kranken bald bemerklich, noch mehr aber wo sie frühzeitig ihm durch Druck, Schmerz und mangelhafte Function des Gliedes beschwerlich werden, wie dies bei den Exostosen an den Zehen der Fall ist, sieht man selten von bedeutenderem Umfange, während diejenigen des Gesichtes oder an solchen Theilen des Scelets, wo ihre beschwerliche Einwirkung erst spät sich geltend macht, wie im Becken, oft Jahre lang bestehen, ehe sie den Kranken veranlassen, Hülfe zu begehren. Welch beträchtlichen Umfang sie dabei zu erreichen im Stande sind, zeigen die oben mitgetheilten Beobachtungen, insbesondere Nro. 4, 5, 14, 18, 19, 25, 26, 29, sowie namentlich auch die folgenden:

## Beobachtung 36. Astley Cooper (surgic. essays Lond. 1818. 3. ed. p. I. S. 171).

In der Sammlung des St. Thomas Hospitals befindet sich der Schädel einer daselbst gestorbenen Frau, die wegen ihres entsetzlichen Anblickes sehr auffallend war. Zwei grosse Geschwülste ragten unter den beiden Augenhöhlen an dem vorderen Theile der Wangen hervor, zwischen welchen die Nase eingekeilt und die Nasenlöcher verschlossen erschienen. Die beiden Augen waren beträchtlich hervorgetrieben. Sie war in einem Anfalle, der apoplektischer Natur zu sein schien, niedergestürzt und in das Hospital gebracht worden, wo sie unmittelbar darauf starb. Man fand von jedem Antrum aus eine Exostose hervorgewachsen, die sowohl die Geschwulst der Wangen als die Vortreibung der Augen bedingte. Links drang durch den vorgetriebenen Orbitalfortsatz des Stirnbeines die Geschwulst in die Schädelhöhle vor, und veranlasste einen beträchtlichen Druck auf das Gehirn, welcher bei der bedeutenden Gefässerweiterung dieses Organes die tödtliche Apoplexie veranlasst hatte.

Es reiht sich dieser Fall den von Römhild sowie von Paget beschriebenen (Beobachtung 18), ferner jener im Musée Dupuytren (Beobachtung 4) befindlichen und der von Ribelt (Beobachtung 5) beschriebenen umfangreichen Exostose der Gesichtsknochen an.

## Beobachtung 37.

Otto (Seltene Beobachtungen S. 79. Tab. I. fig. III.) beschreibt eine grosse Exostose von Elfenbeinhärte und knolliger Oberfläche, welche  $17\frac{1}{2}$  Loth wog und von der rechten Seite des Keilbeines in die Hirnhöhle eines Ochsen hineinragte.

Die grösste wohl je vorgekommene Exostose ist die folgende, von welcher es nur zweifelhaft ist, ob hier eine reine Exostose oder ein verknöchertes Enchondrom vorliegt.

Beobachtung 38. Cheselden Osteographia Taf. LIII. fig. 1, 3. Paget lect. II. S. 233. Museum of the college of surgeons Nro. 3220.

Die beiden oberen Drittheile einer Tibia sind von einer unregelmässigen ovalen Geschwulst mit hückeriger Oberfläche eingenommen, welche äusserlich von einer dünnen kompakten Rindenschicht umgeben, aus spongiösem Knochen besteht. Sie misst genau eine Elle im Umfange. Das von Gay amputirte Bein wog 42 ũ.

Eine ähnliche Geschwulst der Tibia in Folge eines Schlags erwähnt Clossius (Knochenkrankheiten S. 114).

Uebrigens gehören solche enorme Massenentwicklungen doch zu den Ausnahmen und setzen in der Regel eine sehr lange Periode ungestörten Wachsthum voraus, welches, wie wir sogleich sehen werden, bei den echten, nicht durch Verknöcherung von Enchondromen entstandenen Exostosen ein ausserordentlich langsames zu sein pflegt.

Der Schmerz, welcher mit der Entwicklung der Exostosen verbunden ist, pflegt meist unbeträchtlich zu sein, sofern nicht die Kranken besonders sensibel sind, oder sofern nicht die Geschwulst irgend welche sensiblere Theile, besonders aber Nervenstämmе comprimirt. Meistens ist er so unbedeutend, dass er kaum empfunden wird, und es ist die Geschwulst während der ganzen Dauer ihrer Entwicklung so lange schmerzfrei, bis die Umgebung durch Druck und Spannung in Entzündung versetzt wird, oder er wird als ein hin und wieder eintretender, brennender, leise stechender, entzündlicher Schmerz geklagt, wie in den Beobachtungen 17, 21, 26, 87, 99. Heftiger klopfender Schmerz wird selten bemerkt (Beobachtung 14, 52, 95); ein Beispiel davon giebt folgende Beobachtung.

#### Beobachtung 39.

Die 19jährige Fabrikarbeiterin, Julie Brinkmann, deren Mutter am Krebs der Brustdrüse, deren Vater an der Schwindsucht gestorben war, wurde am 11. Februar 1847 in die chirurgische Klinik zu Bonn aufgenommen. In ihrer Jugend skoliotisch geworden, litt sie seit ihrem 5. Lebensjahre an mehr oder weniger heftigen Stirnschmerzen, die sich seit dem Eintritte der Menstruation im 17. Lebensjahre vermehrten, als klopfend und brennend geschildert wurden, und mit der Entwicklung einer Geschwulst in der Nase verbunden erschienen. Diese, eine ganz harte Masse, sitzt mit breiter Basis dem Septum auf, füllt die ganze rechte Nasenhöhle aus und drängt die Nasenseidewand gegen die linke Nasenhöhle hinüber. Da die Person weder zu einer Operation besonders angethan schien, noch auch derselben sich unterwerfen wollte, so wurde sie bald nach der Aufnahme mit dem Rathe Jodkali zu gebrauchen, entlassen. In der That muss übrigens diese Exostose sich nicht weiter entwickelt haben, denn laut erhaltener Nachricht vom November 1855 hat sich die Kranke verheirathet und befindet sich ganz wohl.

Jemehr die Entwicklung der Exostose mit einer deutlich charakterisirten Periostitis verbunden ist, desto stärker werden natürlich auch die Schmerzen hervortreten, daher wir namentlich bei den sog. syphilitischen Exostosen, die immer auf eine Periostitis zurückzuführen sind, Schmerzen als Hauptklage des Patienten bemerken. Doch findet sich das Auftreten von Schmerzen auch dadurch besonders ein, dass mehr oder weniger nervenreiche Organe durch die sich entwickelnde Geschwulst zusammengedrückt, oder gar wie z. B. das Auge, aus ihrer Lage verdrängt werden (Beob. 21, 25, 26, 52, 69), oder endlich wenn sich ein bösartiges Aferprodukt hinzugesellt (Beob. 84).

Eine ungemein wichtige, leider auch oft sehr verderbliche Rolle spielen in der Geschichte der vorliegenden Krankheit diejenigen Erscheinungen, welche nicht so sehr ihr eigenthümlich, als durch ihr Wachsthum an bestimmten Körperstellen veranlasst werden, wodurch ein an und für sich in der That so gutartiges Gebilde, wie eine Exostose für den Fortbestand des Lebens oft von dem traurigsten Einflusse wird. Es sind dies die Erscheinungen des Druckes auf benachbarte Organe und edlere, ja zum Leben unentbehrliche Theile, deren Existenz bedroht und sogar erdrückt wird. Am gelindesten, relativ gefahrlosesten, ist die Compression, welche derartige Geschwülste auf benachbarte Nerven und Gefässe ausüben, bedenklicher schon die Beengung, mit welcher sie die natürlichen Pforten und Ausgänge verlegen, am schlimmsten der Druck und die Verdrängung der eng eingeschlossenen Centralorgane. (Vgl. auch Stanley, diseases of the bones S. 153 ff.)

Die folgenden Beispiele werden dies hinreichend erläutern.

#### Beobachtung 40.

Stanley (l. c. p. 153) sah eine Exostose am unteren und inneren Theile des Oberarmes heftige Schmerzen in der Richtung des nervus ulnaris im Vorderarme und der Hand veranlassen; in einem ähnlichen Falle hatte eine Exostose denselben Nerven durchbohrt und in zwei Arme gespalten.

## Beobachtung 41. Stanley l. c.

Ein Mann im Bartholomäushospitale hatte eine von der hinteren Fläche des Schlüsselbeines entspringende Exostose, welche, so lange sich der Arm in Ruhe befand, keine Unbequemlichkeit, sobald er aber bewegt wurde heftigen Schmerz in der Richtung des plexus axillaris veranlasste.

## Beobachtung 42.

Hawkins (Uebers. seiner Vorles. herausg. von Behrend Leipz. 1847. S. 591) sah einen Mann mit einer Exostose der Fibula, welche durch Zerrung eines Nerven so bedeutende Schmerzen veranlasste, dass der Kranke kaum im Stande war, sie zu ertragen.

## Beobachtung 43.

A. Cooper (l. c. p. 221) beschreibt eine Exostose des nämlichen Knochens, welche den nervus peroneus vollkommen umgab, so dass die Theile unterhalb der Exostose gelähmt waren und der Nerv bei der Operation durchgeschnitten werden musste (vgl. auch Beob. 54—56).

Nach der Analogie dieser Fälle scheinen auch die besonders heftigen Schmerzen, welche man zuweilen die Entwicklung der Exostosen begleiten sieht und welche als lancinirende, ausstrahlende geschildert werden, durch Druck auf benachbarte Nerven hervorgebracht zu werden; so war es wohl in dem Falle von Regnoli (Beob. 30) Druck auf den nervus obturatorius, in dem von Behm (Beob. 25), von Haber-Leydig (26) Compression des plexus ischiadicus, welche sowohl Schmerz, als auch in dem vorletzten Falle die Lähmung der Beine veranlasste. Auch bei den zuweilen sehr bedeutenden Schmerzen, welche die Entwicklung der grossen Elfenbeinexostosen des Oberkiefers begleiten, ist wohl die Zerrung des ramus infraorbitalis als wesentlichste Ursache anzuschuldigen. (Beobachtung 21, 52.)

Druck auf grössere Arterienstämme hat natürlich Circulationsstörungen im Gefolge, welche, wie der Fall von A. Cooper (Beob. 45) zeigt, selbst zum Brande des Gliedes führen können; vielleicht werden auch selbst Aneurismen zuweilen durch Exostosen veranlasst.

## Beobachtung 44.

Mayo (Stanley l. c. p. 154) zeigte dem Verfasser des Werkes über die Krankheiten der Knochen einen Kranken, bei welchem man ein Aneurisma der arteria subclavia vermuthet hatte; bei genauerer Untersuchung fand sich indess eine Exostose der ersten Rippe, welche die Arterie nach vorn trieb und platt drückte. Auf der Höhe der Geschwulst zeigte sich in ziemlichem Umfange eine kräftige Pulsation, die aber zu beiden Seiten nicht gefühlt werden konnte. In der Achselhöhle war die Pulsation der Arterie schwach, in der brachialis, der radialis und ulnaris konnte man keine Pulsation wahrnehmen.

## Beobachtung 45.

Asstl. Cooper (essays I. p. 173) sah eine von dem 6. oder 7. Halswirbel, vielleicht auch von beiden entspringende Exostose eine bis nahe an das Schlüsselbein reichende Hervorragung bilden und die arteria subclavia comprimiren. Die Frau, welche dieselbe trug, hatte keinen Puls, weder am Handgelenke, noch in der Ellenbuge. Die Hand zeigte eine venöse Röthe, war stets kalt, im allgemeinen taub und dennoch schmerzhaft. Auf derselben sah man kleine gangränöse Flecken. Während des Aufenthaltes in Guy's Hospitale wurde durch die Anwendung von Wärme und Frictionen die natürliche Wärme im Arme und in der Hand bedeutend hergestellt, das Wachstum der Geschwulst schien still zu stehen, und als die Frau entlassen wurde, war der Arm in bedeutend gebessertem Zustande. Doch hatte sich der Puls am Handgelenke nicht wieder eingestellt.

## Beobachtung 46.

Roux (l. c. p. 13) sah einen 25jährigen jungen Mann, der eine gestielte Exostose an der inneren Seite des Oberarmes, etwas oberhalb der Insertion des grossen Brustmuskels, zwischen diesem und dem latissimus dorsi, trug. Diese Geschwulst war seit langer Zeit nicht mehr gewachsen und an und für sich durchaus keine Quelle irgend einer Unbequemlichkeit. Aber sie ragte in die Achselhöhle hinein, und mochte sie nun die Achselarterie ausgedehnt oder geschlitzt haben, kurz die letztere war der Sitz eines Aneurismas geworden, welches die Exostose bedeckte und gleichsam einhüllte. Roux unterband die Arterie mit dem glücklichsten Erfolge; das Aneurisma verschwand bald und es lag keine Veranlassung zur Entfernung der Exostose vor.

Exostosen, welche sich von irgend einer Seite her gegen die Augenhöhle hin entwickeln und den Raum derselben beengen, veranlassen fast unfehlbar auch eine Verdrängung des Auges aus seiner Lage, einen geringeren oder höheren Grad von Exophthalmos, welches traurige und entstellende Leiden bei den wahrhaft entsetzlichen hypertrophischen Exostosen beider Oberkiefer nicht selten auf beiden Seiten sich einstellt, und wenn auch im Anfange noch bekanntlich das Auge einen hohen Grad von Zerrung ohne wesentliche Beeinträchtigung seines Sehvermögens verträgt, ja dieses nach Beseitigung der Geschwulst ganz wiederhergestellt zu werden vermag, so ist

doch weiterhin vollkommene Amaurose oder Vereiterung des Bulbus das fast unausbleibliche Schicksal, welches den Unglücklichen ausser seinen übrigen Leiden auch noch in die Nacht ewiger Finsterniss verdammt (vgl. Beob. 4, 11, 21, 33, 52, 69, 92, 99).

In seltenen Fällen sah man Beengung des Schlundes und Hinderniss der Deglutition, häufiger wird indess, wie hier der Eingang, so am Becken der Ausgang des Darmkanales bedroht. Dass aber derlei Beckenexostosen zu hoher und verderblicher Bedeutung als Hindernisse der Geburt sich erheben können, beweisen zahlreiche in der geburtshülflichen Litteratur verzeichnete Fälle, denen sich dann das bereits erwähnte Stachelbecken unseres verehrten Lehrers, H. Fr. Kilian, anreihet, wo eine scheinbar so unbedeutende Kante oder Spitze, die beim Manne aller Beachtung sich entzieht, dem Weibe durch Zerreißung des Uterus bei der Geburt Tod und Verderben bringt. Endlich kann auch die Harnblase durch Geschwülste der vorderen Beckenwand verschoben, gedrückt, ja brandig werden.

#### Beobachtung 47.

Andral (Grundriss der pathol. Anatomie, deutsch v. F. W. Becker Leipz. 1830. II. S. 154) sah eine Exostose der Halswirbel, Verengung des Schlundes und Schlingbeschwerden herbeiführen.

#### Beobachtung 48.

Boyer (Memoiren der Academie de Dijon); eine vom Schaambeine ausgehende, den Blasenhalss zusammendrückende Exostose veranlasste Urinretention und machte selbst die Einführung des Catheters unmöglich.

#### Beobachtung 49.

Jules Cloquet (path. chirurg. Taf. IX. fig. 7) fand in dem Cadaver einer alten Frau die Schaambeinverbindung verknöchert, und sah von ihrer hinteren Fläche aus eine knöcherne Geschwulst sich gegen die Blase hinein erstrecken. Der Druck der Geschwulst hatte Resorption der Blasenwand herbeigeführt, so dass man bei Eröffnung derselben die Knochenmasse in die Blasenöhle hineinragen sah; eine dünne Bindegewebsschicht an der Basis mit der Schleimhaut der Blase in Verbindung stehend, bildete den einzigen Ueberzug der Exostose.

Wenn somit schon an den erwähnten Stellen die Exostosen, wie alle anderen Geschwülste, bedenkliche Erscheinungen herbeiführen, so ist dies noch häufiger der Fall an solchen Stellen, wo sie sich gegen die Schädel- oder Rückenmarkshöhle hin entwickeln.

In der Schädelhöhle sahen wir in dem Falle von Rokitansky (Beob. 11), in dem Cooper'schen Falle (Beob. 36), so wie in dem Himly'schen (Beob. 13) die Exostosen Apoplexie und Lähmung herbeiführen, während andererseits in dem von Oesterlen erzählten (Beob. 14) die Geschwulst lange Jahre ohne die geringsten Symptome ähnlicher Art bestand (vgl. ausserdem Beob. 95, 98).

#### Beobachtung 50.

Stanley (S. 155) theilt nach Travers die Geschichte einer Exostose von der inneren Schädeltafel mit, welche bei einem Knaben epileptische Anfälle veranlasste, derentwegen der Mensch in das St. Thomas-Hospital aufgenommen wurde. Bei der Untersuchung fand sich eine Stelle des Schädels, an welcher der Druck sehr unangenehm war. Hier wurde eine Trephine aufgesetzt. In dem Augenblicke, als man die umschriebene Knochenplatte in die Höhe hob, bekam der Knabe einen heftigen epileptischen Anfall; es war der letzte. Der Knabe blieb todt. Von der inneren Tafel des entfernten Knochens erhob sich eine Knochenspitze von  $\frac{1}{4}$ " Länge, welche auf die dura mater drückte.

#### Beobachtung 51.

Hawkins (s. Vorles. übers. von Behrend S. 591) erwähnt eines Schädelstückes, welches mehrere kleine Exostosen an seiner Innenfläche zeigt, und von einer im St. Georgs-Hospital gestorbenen Frau her stammt, die längere Jahre an Epilepsie gelitten hatte.

Wie entsetzlich indess zuweilen die Exostosen in ihrer unaufhaltsamen Entwicklung werden können, davon könnten wir kein erschreckenderes Bild geben, als durch Mittheilung der folgenden Beobachtung.

#### Beobachtung 52.

Die Krankheitsgeschichte dieses Falles mit Ausschluss der letzten Lebensperiode findet sich ausführlich bei J. Howship (Prakt. Beobachtungen übers. v. D. Schulze Halberstadt 1819 S. 29). Das dem Museum des Herrn Langstaff einverleibte Präparat ging mit diesem in das Mus. of the college of Surgeons 3236 A. über, und wird bei Hawkins (a. a. O. S. 598), sowie bei Paget (Vol. II. S. 240) beschrieben. Letzterer theilt die Krankheitsgeschichte, wahrscheinlich aus dem Gedächtnisse, zwar etwas anders mit, indess ist es wohl keine Frage, dass er dasselbe Präparat im Sinne hatte.

Der starke und gesunde Mann, welcher einige 60 Jahre alt starb, hatte vor ungefähr 18 Jahren in Folge einer Erkältung plötzlich eine heftige Augenentzündung davon getragen, während welcher sich genau unter dem inneren Winkel eines jeden Auges eine kleine haselnussgrosse Geschwulst ausbildete. Diese Geschwülste brachen nach einwärts auf. Der Eiter entleerte sich zwischen den



Augenlidern, und nach Anwendung von Umschlägen liess die Entzündung allmählig nach, so dass der Mann nach 12 Wochen wieder seiner Arbeit nachgehen konnte. Nach vierzehn Tagen erneuerte Erkältung und Wiederkehr der Geschwulst. Aufbruch im rechten, später im linken Augenwinkel, begleitet von heftigen Kopfschmerzen, wie wenn der Kopf gespalten würde. Weder bei Tage noch bei Nacht Ruhe. Aufnahme in das Bartholomäus-Hospital. Eine vorgeschlagene Operation wurde vom Kranken nicht bewilligt. Unter dem Rande beider Augenhöhlen starke Knochenaufreibungen und Hervortreibung beider Augen, doch konnte der Kranke noch Licht und Dunkel unterscheiden. Die Heftigkeit des Kopfwehes und der Gesichtsschmerzen war so beträchtlich, dass der Kranke förmlich raste und man Mühe hatte, ihn vom Ausreissen der Augen abzuhalten. Endlich platzte das rechte Auge; einige Linderung trat ein. Indess wuchsen die Knochengeschwülste fort, und da der Kranke keinen Nachlass seiner Leiden trotz fortgesetzter Behandlung bemerkte, so kehrte er in seine Heimath zurück. Bald darauf stiess er blind umhertappend sich gegen sein linkes Auge, welches danach ebenfalls platzte. Nach vorübergegangener Entzündung leidlicher Gesundheitszustand. Howship beschreibt die Oberkiefergeschwülste als hart und fest sich anführend, beim Drucke unschmerzhaft und mit varikösen Venenausdehnungen in der gespannten Haut bedeckt. Nach Paget starb der Kranke endlich an Apoplexie der Hirnhäute.

Der Schädel dieses Unglücklichen zeigt zwei grosse Knochenmassen, welche in symmetrischer Gestalt von den beiden Oberkiefern entspringen und in der Mittellinie zum Theil mit einander verschmelzen. Rundlich, knotig, tief gelappt, hart und glatt wie Elfenbein. Durchbohrt von zahlreichen Gefässkanälen ragen sie mehr als 3" über das Gesicht, und 1" an jeder Seite über die Wangenbeine hervor. Sie füllen beide Augenhöhlen bis auf die Oeffnungen für den Durchtritt der Nerven und Gefässe; ebenso verstopfen sie die Nasenhöhlen und die Antra und dehnen sich nach hinten gegen die Pterygoidfortsätze aus. Ein Theil der Nasenscheidewand und des Zahnfortsatzes der Kiefer sind die einzigen übrig gebliebenen Andeutungen des früheren Gesichts. Uebrigens waren sämtliche Knochen beider Gesichtshälften mehr oder weniger von der Ablagerung dieser elfenbeinernen Masse afficirt und selbst das Stirnbein, das Keilbein und die übrigen Knochen an der Schädelgrundfläche, deren Gewebe sich noch nicht auf diese Weise verwandelt hatte, waren doch verdickt, als wenn die Veränderung in ihnen schon im Entstehen wäre.

Kein Fall ist wohl mehr geeignet wie dieser, einerseits ein Bild der gräulichen Verwüstung, die ein solches Leiden anrichten kann, vorzuführen, in welcher Beziehung er nur mit dem bereits erwähnten Schädel (Nro. 384 und unsere Tafel VI. fig. 4) des Musée Dupuytren verglichen werden kann, und andererseits die innige Beziehung, welche die Exostose in ihrer Entstehung zu einer chronischen Periostitis hat, zu beweisen.

Endlich haben wir noch der Exostosen der Wirbelsäule Erwähnung zu thun, welche nicht minder als die des Schädels, deletär zu werden im Stande sind.

#### Beobachtung 53.

Reid (London and Edinb. Journ. of med. Science March 1843 und Stanley l. c. S. 154) beobachtete eine conische Exostose, die von der hinteren Seite des proc. odontoides des zweiten Halswirbels sich erhob und tödtliche Compression und Erweichung der medulla spinalis veranlasste.

#### Beobachtung 54.

Ganz ähnlich ist ein Fall, den Pereyra (nach der Gaz. méd. de Paris 1841. Nro. 16) mittheilt. Ein Matrose empfand in Folge unbekannter Ursache seit sechs Monaten die heftigsten Schmerzen am Halse und Kopfe; dabei Schwindel, Mühe sich aufrecht zu erhalten; Eingeschlafensein und Ameisenkriechen in den Gliedern. Nach 4tägigem Delirium Tod. Man fand eine Exostose des Zahnfortsatzes und dadurch bedingte Compression des Rückenmarkes.

#### Beobachtung 55.

Francis Battersby (nach Schmidts Jahrbüchern 1846. Bd. 50. S. 339, wo als Quelle das Dublin Journal Sept. 1845. angegeben ist; doch findet sich daselbst die Beobachtung nicht). Eine Exostose an der vorderen Seite der Lendenwirbel mit gleichzeitiger Verknöcherung des lig. vertebr. antic. fand sich bei einem 58jährigen früher gesunden Manne, der in der letzten Lebenszeit theils an eigenthümlichen Unterleibssymptomen (Visceralneuralgie), theils an Irritationserscheinungen im Bereiche der unteren Rückenmarkstränge gelitten hatte. Diese Exostose comprimirte die austretenden Nervenstämmе.

Am ausführlichsten und für die Neuropathologie ergiebigsten ist die Erzählung des folgenden von J. Vogel (Deutsche Klinik 1851 S. 408) mitgetheilten Falles:

#### Beobachtung 56.

Eine 16jährige Dienstmagd litt an Lähmung der unteren und oberen Gliedmassen und des grössten Theiles des Rumpfes. Vor 8 Jahren hatte sie eine schwere Krankheit überstanden und danach zeitweise an Kopfschmerzen, Eingenommensein des Sensoriums und zuweilen an Erbrechen gelitten. Steigerung bis zur Hemiparalyse; grosse Schwäche und Hinfälligkeit; seit einem halben Jahre Lähmung, zuerst der linken, dann der rechten Extremität, später des Rumpfes und zuletzt der linken und endlich der rechten unteren Gliedmasse. Dabei Schmerzen in den gelähmten Theilen. Stuhl- und Urinentleerung träge. Die Untersuchung der Wirbelsäule ergab keine Abnormität. Freie Bewegung des Zwerchfells. Diagnose auf Lähmung des Rückenmarks durch eine Geschwulst, die dasselbe in einer gewissen Ausdehnung unterhalb des 4. Halswirbels comprimirte. Vergeblicher Gebrauch excitomotorischer Mittel (Strychnin, Secale cornutum, Elektromagnetismus), ebenso des Jodkalium. Akutes Lungenoedem. Tod.

Section: Hyperämie des Gehirns und seiner Häute. Oedem, Hyperämie und theilweise Hepatisation der Lungen. Compression des Rückenmarkes in der Gegend des 4. und 5. Halswirbels durch eine Geschwulst, welche vom 4. Halswirbel ausgehend, sich nach oben und unten hin abflacht. Ihr vorderster, in das Lumen des Wirbelkanals hineinragender, mit der dura mater verwachsener

Theil bestand aus Fasergewebe, dem verdickten Periost, ihr innerer dagegen aus einem weichen, spongiösen Knochengewebe, welches sich unmittelbar in die Substanz des 4. Wirbels fortsetzte. Der Körper des 4. Halswirbels selbst war fast ganz geschwunden, und zwischen den beiden Intervertebralknorpeln kaum  $\frac{1}{2}$ '' hoch. An seiner vorderen Seite befand sich eine ähnliche, jedoch viel kleinere Knochengeschwulst, als hinten. Es sah aus, als wäre die Substanz des Wirbels in Brei verwandelt und stark von oben nach unten comprimirt worden, wobei sich das Periost auf beiden Seiten, namentlich hinten, beutelförmig hervorgetrieben und einen Theil der Knochenmasse als Inhalt aufgenommen hätte, der später wieder erstarrt sei. Natürlich, (bemerkt Herr Vogel), hat man sich die Entstehung nicht so zu denken. Er ist der Meinung, dass durch einen chronischen Entzündungsprocess die Substanz des Wirbels allmählig erweicht und resorbirt wurde, während gleichzeitig das entzündete Periost sich allmählig verdickte und durch Exsudation zur Bildung neuer Knochensubstanz Veranlassung gab. Ueber die entferntere Ursache dieses interessanten Krankheitsprocesses möchte Herr Vogel nicht einmal eine Vermuthung wagen. Von einer Dyskrasie war bei der Kranken keine Spur, von Wirbeltuberkulose unterscheidet sich der Fall sehr bestimmt, und wenn man auch, wie es die Kranke that, den Process als Folge einer Erkältung betrachten will, so bleibt es doch dunkel, warum die Erkältung gerade diese und keine andere Folgen hervorbrachte.

### Wachsthum, Dauer, Verlauf und Ausgang der Exostosen.

Im Allgemeinen ist das Wachsthum der Exostosen ein sehr langsames und allmähliges. Unter von Zeit zu Zeit auftretenden oft kaum bemerkbaren entzündlichen Accessen, besonders wenn der Kranke sich mechanischen Insulten des leidenden Theiles, heftigen Anstrengungen oder neuen Erkältungen ausgesetzt hat, erfolgt die wiederholte Anbildung neuer Knochenmasse; dann kann wieder einmal ein Stillstand eintreten und so gehen in der Regel Jahre darüber hin, bis der Kranke durch sein Uebel in der Art belästigt wird, dass er ärztliche Hülfe nachsucht.

Allerdings giebt es auch Fälle rascheren Wachsthumes. So erwähnt besonders Sch u h (Path. und Therapie der Pseudoplasmen Wien 1854. S. 148), dass zwei von ihm operirte Fälle spongiöser Exostosen des Oberkiefers (von ihm Osteoide genannt) so rasch wuchsen, dass sie schon vor Ablauf eines Jahres den Umfang einer Faust erreicht hatten.

#### Beobachtung 57.

Liston entfernte bei einem 9jährigen Knaben eine Exostose vom condylus internus des linken Oberschenkels, welche innerhalb sechs Monaten die Grösse einer Wallnuss erreicht hatte, mittelst der Knochenzange. Die Heilung erfolgte ohne Störung. Fälle, in welchen Exostosen in verhältnissmässig kurzer Zeit ein bedeutendes Volumen erreicht hatten, sind unter anderen auch die bereits oben mitgetheilten Beobachtungen von Behm und Haber (Nro. 25 und 26).

Andererseits hängt die Dauer des Wachsthumes sehr wesentlich von der Stelle ab, an welcher sich die Exostose entwickelt. Ist dieselbe eine solche, dass der Kranke frühzeitige Beschwerden empfindet, so wie dies z. B. bei den Exostosen der Zehen der Fall ist, welche durch den Druck, den das Schuhwerk auf sie ausübt, sehr bald schmerzhaft werden, oder dass, wie bei den Exostosen der Gesichtsknochen, die äusserlich bemerkbare Entstellung ihm unangenehm wird, oder dass sonst welche Unbequemlichkeit bald eintritt, so wird er sich frühzeitig ärztlichen Rath und operative Hülfe erbitten, wodurch dann die Dauer des Leidens mehr oder weniger abgekürzt wird. Aus diesem Grunde lässt sich auch kein absolutes Maass für das Wachsthum der Exostosen angeben, und bei der Zusammenstellung einer grösseren Anzahl von Fällen werden beträchtliche Schwankungen und Differenzen bemerkt.

Zum Behufe genauerer Erkenntniss dieser und ähnlicher in der Folge zu besprechender Verhältnisse habe ich eine Anzahl genauer beschriebener Fälle nebst denjenigen Beobachtungen, welche mir aus der hiesigen chirurgischen Klinik unter dem Directorium des Herrn Geh. Rath's Wutzer (von 1831 — 1855) zugänglich waren, tabellarisch zusammengestellt, und lasse ich diese Tabelle am Schlusse der Abhandlung zur genaueren Einsicht folgen. Sie umfasst natürlich die im Texte unter eigener Nummer fortlaufenden Beobachtungen, ausserdem aber nur solche Fälle, von denen etwas genauere Darstellungen vorlagen, während die trockenen Präparate verschiedener Museen, von welchen mir nichts Näheres bekannt, oder von welchen eine Geschichte fehlte, aus dem Grunde wegfelen, weil die hier angenommene Umgränzung der Exostosen, namentlich für ältere Cataloge, wo noch mancherlei Geschwülste unter diesem Namen bezeichnet sind, welche als weiche Neubildungen oder Gerüste von solchen aufgefasst werden müssen, nicht maassgebend ist. Ebenso konnten in diese Uebersicht die entzündlichen Osteophyten, als Produkte einer Periostitis, z. B. nach chronischen

Beingeschwüren, in der Umgebung cariöser Gelenke, namentlich aber die sog. syphilitischen Exostosen nicht aufgenommen werden, da als solche namentlich auch häufig die exsudative Periostitis und die beginnende syphilitische Necrose bezeichnet werden. Ferner habe ich von der Uebersicht ausgeschlossen die übrigens ziemlich zahlreichen, bereits erwähnten dornigen oder kammförmigen Exostosen, als Verkücherungen normaler Gebilde, dann die bald zu besprechenden zahlreich an einem Skelete vorkommenden Auswüchse, sowie endlich die nicht seltenen Exostosen der Zähne und die ihnen verwandten kugelförmigen, kapselartig von den Kiefern umgebenen, oben beschriebenen Massen. Dadurch ist nun freilich die Anzahl der Fälle keine bedeutende geworden, doch mag sie für die Erreichung annähernd richtiger Resultate genügen.

Von 252 im Ganzen zusammengestellten Beobachtungen findet sich bei 71 Fällen die Dauer etwas näher angegeben. Von diesen wandten sich 55 früher oder später an ärztliche Hülfe, bei 4 wurde ein Stillstand nach längerem oder kürzerem Wachstume genauer constatirt, bei zweien stellte sich spontane Necrose ein und 10 hatten ohne weiteren Eingriff den Tod zur Folge.

Von diesen 71 Exostosen bestanden

Jahre	bis zur Beobachtung:	bis zum Stillstande:	bis zur Necrose:	bis zum Tode:
0—5	27	3	1	1
6—10	12	1	0	3
11—15	8	0	0	2
16—20	3	0	0	1
21—25	1	0	1	0
25—30	3	0	0	0
31—35	0	0	0	2
36—40	0	0	0	0
41—50	1	0	0	1
Im Ganzen	55	4	2	10

Man sieht also, dass bei weitem die grössere Anzahl von Fällen in ziemlich früher Zeit zur Beobachtung kamen, dass aber das Wachsthum in seltener Weise auch lange Zeit ohne Beeinträchtigung fortzudauern vermochte. Vergleicht man die mittlere Dauer für die einzelnen Theile des Skelets, so ergibt sich folgendes Verhältniss:

Mittlere Dauer

der Exostosen der Zehen	$1\frac{2}{3}$ Jahre	(aus 5 Fällen)
„ „ der Wirbelsäule	$2\frac{1}{2}$ „	( „ 2 „ )
„ „ des Beckens	7 „	( „ 4 „ )
„ „ des Unterschenkels	7 „	( „ 4 „ )
„ „ des Schädels	11 „	( „ 16 „ )
„ „ der Gesichtsknochen	$11\frac{1}{5}$ „	( „ 25 „ )
„ „ des Oberschenkels	14 „	( „ 11 „ )

Wir bemerken demnach, dass die Exostosen da, wo sie sich frei und ungehindert entwickeln können, am längsten bestehen, da hingegen, wo der Raum, sei es durch äussere Verhältnisse, oder durch die Anordnung der Theile überhaupt, beengt ist, viel früher zur Beobachtung kommen. Merkwürdig ist es, dass die Exostosen des Schädels sich einer so langen Dauer erfreuen können, ohne eine Beeinträchtigung des Lebens mit sich zu führen. Ja, wenn wir die Maxima und Minima hervorheben, so finden sich gerade die längsten Zeiten des Bestandes bei Schädel-exostosen (s. oben Beob. 6). Waren es in diesem Falle etwa 50 Jahre, während welcher der Knochenauswuchs bestand, so hatte in der Beobachtung von Oesterlen (14) eine Exostose des Stirnbeines 45 Jahre gedauert.

Es hängt eben die Dauer derartiger Geschwülste wesentlich von dem Einflusse ab, welchen sie auf ihre Umgebung ausüben. Wäre dies nicht der Fall, so würde eine jede Exostose, falls sie nicht einen Stillstand ihres Wachsthumes erlangte, sich durch eine unbestimmte Zeit hindurch fortwährend weiter entwickeln und eine unbegrenzte Grösse erlangen können, ohne je das Leben in irgendwie bedenklicher Weise zu gefährden, da der zu ihrer Entwicklung nöthige Nahrungsbedarf nicht so beträchtlich ist, dass die allgemeine Ernährung und der Kräftezustand des Kranken darunter leiden würde. Dagegen bringt der Druck auf benachbarte Organe, wie wir gesehen haben, mehr oder minder bedenkliche Symptome mit sich, ja er kann eben das Leben und die Existenz des Kranken

bedrohen, wenn nicht dem Wachstume Einhalt geschieht. Dabei kommt schliesslich noch immer die Erfahrung ins Spiel, dass selbst die edelsten Organe, wie das Gehirn und das Rückenmark, einen ziemlich beträchtlichen Druck, sofern derselbe nur ganz langsam und allmählig sich verstärkt, zu ertragen vermögen. Fälle, wie der von Pereyra erzählte (Beobachtung 54), so wie der von Reid mitgetheilte (Beobachtung 53), in welchen die medulla oblongata comprimirt wurde, sind dabei Ausnahmen, während die Beobachtungen von Himly (Beobachtung 13), Larrey (Nro 18 der Tabelle), Oesterlen (Beobachtung 14), Menière (Nro. 36 der Tabelle), Bruns (Beobachtung 15), Hartmann (Nro. 16 der Tabelle), Leopold (Beobachtung 88), Howship (Beobachtung 52), und selbst die Beobachtung von Vogel (56) einen Beweis abgeben, wie lange sich das Leben zu erhalten vermag, trotzdem eine mehr oder minder bedeutende Compression auf die Centralorgane ausgeübt wird. Es ist indess nur bei einer verhältnissmässig geringen Anzahl von Fällen, wo der Tod spontan durch Einwirkung der Exostose erfolgte, ohne dass andere Ereignisse dazwischen getreten waren — denn die durch Operationen herbeigeführten letalen Ausgänge sind hier nicht weiter berücksichtigt — die Dauer angegeben. Um daher über den Ausgang in den Tod genaueren Aufschluss zu erhalten, müssen wir hier auch diejenigen Beobachtungen in Rechnung bringen, welche die Länge des Bestandes nicht angeben.

Der Ausgang der Krankheit ist aber überhaupt in 128 Fällen angegeben; 41 davon liefen tödtlich ab, die übrigen wurden entweder durch Operationen mit Glück geheilt oder es kam bei ihnen zur spontanen Necrose, oder zum Stillstande des Wachsthumes. Die tödtlich endenden vertheilten sich so, dass

in 15 Fällen der Tod unmittelbar oder später nach Operationen eintrat;

„ 4 „ zufällige Krankheiten oder Verletzungen (Nro. 17, 18, 35 und 36 der Tabelle)

den Tod bedingten und endlich die übrigen 22 Todesfälle auf die Existenz der Exostosen zurückgeführt werden müssen; davon ist bei 10 Fällen die Dauer bemerkt, nämlich bei folgenden:

es bestand eine tödtlich ablaufende Exostose des processus odontoideus (Beobachtung 54)	1/2 Jahr
„ „ „ „ „ „ des 4. Halswirbels (Beobachtung 56)	etwa 5 Jahre
„ „ „ „ „ „ des Schädels (Beobachtung 13)	„ 7 „
„ „ „ „ „ „ „ „ (Beobachtung 87)	„ 7 „
„ „ „ „ „ „ des Keilbeins (Beobachtung 88)	„ 13 „
„ „ „ „ „ „ des Oberkiefers (Beobachtung 52)	„ 14 „
„ „ „ „ „ „ „ „ (Nro. 65 der Tabelle)	„ 18 „
„ „ „ „ „ „ der Gesichtsknochen (Nro. 69 der Tabelle)	„ 31 „
„ „ „ „ „ „ „ „ (Beobachtung 5)	„ 33 „
„ „ „ „ „ „ des Schädels (Beobachtung 6)	„ 50 „

Die übrigen ohne Zwischenereigniss tödtlich endenden Fälle von Exostosen (Nrn. 4, 16, 19, 22, 28, 31, 32, 62, 65, 53, 55 und 144 der Tabelle) kommen ebenfalls alle bis auf einen, in welchem die Exostose aber mit Markschwamm complicirt war (Beobachtung 84), auf den Schädel und die Wirbelsäule, so zwar, dass im Ganzen

1	Exostose	des Keilbeines
3	„	des Scheitelbeines
3	„	des Scheitel- und Stirnbeines
1	„	des Gehörganges
3	„	des Stirnbeines
7	„	des Oberkiefers
4	„	der Wirbelsäule

---

22 Exostosen des Stammes

tödtlich ausliefen, während keine einzige reine Beobachtung dafür vorliegt, dass eine Exostose der Gliedmassen, welche für ihre Entwicklung hinreichenden Raum haben, den Tod bedingt hätte.

Wir müssen aber ausser dem Ende der Krankheit mit dem Tode nunmehr die übrigen Ausgänge der Exostosen noch einer näheren Betrachtung unterziehen.

Zu den grössten Seltenheiten gehört die vollständige Zertheilung einer Exostose; jedenfalls kann man eine solche nur in sehr frühen Stadien der Krankheit beobachten, und namentlich nur dann, wenn dabei eine Periostitis

deutlich charakterisirt hervortritt, wie dies bei den syphilitischen Exostosen der Fall ist. *Albers* (Beobachtungen auf dem Gebiete der Pathologie Bd. III. S. 175) will die vollständige Resorption einer wallnussgrossen Exostose des Oberarmes bei einem 18jährigen Mädchen im Laufe einiger Monate beobachtet haben; auch *Mayo* und *Boyer* erwähnen eines derartigen Ausganges; indess wird man solche Fälle immer mit grosser Kritik aufnehmen müssen, da ein diagnostischer Irrthum nur zu leicht begangen werden kann. (Mehreres siehe unten bei der Therapie.)

In der grössten Mehrzahl ist keinerlei Behandlung im Stande, die Entwicklung der Knochengeschwulst zu unterbrechen oder zum Stillstande zu bringen, wenngleich zuweilen, namentlich sobald sie bereits eine gewisse Grösse erreicht hatte, spontan ein solcher Stillstand des Wachsthums sich für längere oder kürzere Zeit einstellte. Schon *Boyer* hatte solche Beobachtungen gemacht, und sah ihre Ursache in einer consecutiven Sclerose, indem die Knochenmasse, anstatt an Volumen zuzunehmen, mehr und mehr an Dichtigkeit gewinne, was indess nicht mit Sicherheit erwiesen ist. Besonders hat *Roux* die Möglichkeit eines derartigen Stillstandes hervorgehoben, welcher für die Entscheidung über ein operatives Unternehmen von grosser Bedeutung ist. Wenn solche Knochengeschwülste eine Zeit lang gewachsen sind, und dabei dem Kranken mehr oder weniger Beschwerden, besonders im Betreff des freien Gebrauches seiner Glieder gemacht haben, so kann er sich, sofern ein weiteres Wachstum nicht erfolgt, allmählig an ihr Dasein gewöhnen, und ihrer zuletzt kaum noch achten. Namentlich findet eine derartige Gewöhnung dann Statt, wenn die Muskeln verdrängt und ihre Bewegungen gehindert waren, was um so mehr geschieht, je grösser die Geschwulst ist, bis dann eine Zeit eintritt, in welcher bei pausirender Umfangszunahme, die Muskeln sich in das neue Verhältniss schicken, die Bewegung freier wird, und endlich kaum noch gehemmt erscheint.

#### Beobachtung 58.

*Roux* (l. c. p. 9 obs. III.) sah in Nantes einen Mann, welcher längere Zeit von *Palois* beobachtet worden war; derselbe trug eine gestielte Exostose an dem unteren Ende des Oberschenkels, an dessen vorderer Seite unter dem triceps, etwas oberhalb des Knies. Seit einigen Jahren war sie nicht mehr gewachsen, und die Schwierigkeit in der Bewegung des Beines hatte sich beträchtlich vermindert. Während der Kranke früher nur mit Mühe längere Zeit hatte stehen können, und längere Märsche ihm ausserordentlich beschwerlich gewesen waren, so vermochte er, als *Roux* ihn untersuchte, einem sehr anstrengenden Dienste bei der Post vorzustehen.

Weiter unten findet sich ein ähnliches Beispiel (Beob. 61) von demselben Beobachter, und eine Bestätigung giebt auch der folgende von mir selbst mit erlebte Fall:

#### Beobachtung 59.

*Anna Maria B.*, 18 Jahre alt, aus Andernach, bemerkte ein Jahr vor ihrer Aufnahme in die chirurgische Klinik zu Bonn oberhalb des rechten Knies an der Innenseite des Schenkels eine schmerzhaft gewachsene Geschwulst, welche langsam anwuchs und das Gehen mehr und mehr beeinträchtigte, so dass die Person ihren Dienst als Viehmagd nicht mehr zu verrichten im Stande war. Als dieses schwächliche und mangelhaft entwickelte Mädchen sich im Juni 1850 in die Klinik aufnehmen liess, fanden wir eine faustgrosse, harte und glatte, mit schmaler Basis dem Oberschenkel aufsitzende Exostose, die, nach längerer Ruhe zwar völlig schmerzlos, den Bewegungen des Beines so hinderlich erschien, dass die Kranke nur hinkend und unter unangenehmen, ziehenden, zerrenden Schmerzen einherschritt. Nachdem das Mädchen eine Zeit lang Bäder mit Kreuznacher Mutterlauge, Sodaumschläge und Jodtinktur zum Aufpinseln gebraucht hatte, wurde sie, ohne dass die geringste Abnahme der Geschwulst sich nachweisen liess, entlassen, da die Bewegung viel freier und schmerzloser erschien, sie auch selbst einer Operation sich nicht unterziehen wollte. Sie vermietete sich in hiesiger Stadt als Kindermagd, und da sie als solche weniger anstrengende Bewegungen zu machen hatte, so gewöhnte sie sich allmählig so an die Existenz der Geschwulst, dass ich sie Anfangs des Jahres 1853 zufällig staunend auf der Strasse ziemlich rasch einherschreitend bemerkte. Jede Spur des ehemaligen Hinkens war verschwunden, die Geschwulst erschien völlig schmerzfrei und hatte an Umfang nicht weiter zugenommen. Seit jener Zeit habe ich die Person aus den Augen verloren.

Die oben angeführte Beobachtung von *Cooper* (Beobachtung 45) weist einen solchen Stillstand bei einer Exostose der Halswirbel, die von mir (Beobachtung 39) bei einer Exostose des Septum mit Bestimmtheit nach (vgl. auch Beob. 75. 76).

Nicht selten hat man namentlich an solchen Exostosen, die sich unter vielgebrauchten Muskeln entwickeln, die Entstehung von Schleimbeuteln, nach Analogie ähnlicher Schutzmittel im normalen und pathologischen Zustande (z. B. bei Klumpfüssen) beobachtet, wodurch die Bewegung des Gliedes gewahrt wird. Diese Schleimbeutel sind mehr oder weniger entzündliche Neubildungen, welche durch die grössere Reibung, welche sich den Actionen der über die Geschwulst hingepannten, oft membranartig verdünnten Muskeln entgegenstellt, oder durch den Druck, welche die Geschwulst erleidet, ihre Erklärung finden.

Durch diese Schleimbeutel, welche die Exostosen in gewisser Weise verhüllen, und ihrer Oberfläche ein weiches, elastisches, fluctuirendes Anfühlen verleihen, könnte man bei geringerer Aufmerksamkeit selbst zu diagnostischen Irrthümern verleitet werden. (*Hawkins Vorles. Uebers. p. 590.*) Sie finden sich vorzugsweise über den

Exostosen, an den Condylen des Oberschenkels, jedoch auch an anderen Stellen, und wir verdanken Gruber die Untersuchung einer solchen, durch eine Exostose an der vorderen und inneren Seite der Kniegegend gebildeten Cyste:

Beobachtung 60. v. Genczik l. c. p. 17.

Der Knochenauswuchs befindet sich an und über dem inneren Condylus des linken Oberschenkels, ist an der freien Seite  $\frac{1}{2}$ — $\frac{3}{4}$ “, an der freien, dem Femur zugewandten Seite  $\frac{1}{4}$  Zoll lang und gegen  $\frac{1}{2}$  Zoll dick; er ist cylindrisch gestaltet mit abgerundetem Ende. Die Exostose ist zunächst von einer kleineren mit einer Oeffnung, aus welcher der Kopf hervorragt, versehenen Schleimbeutelabtheilung schlaff umgeben; über derselben dehnt sich dann der eigentliche Schleimbeutel von 3“ Länge und 2“ Breite aus und ist durch vorspringende Falten wie gefächert. Vorn und innen vom m. rectus bedeckt, gränzt er hinten an die Sehne des adductor magnus und nach vorne und aussen an den inneren Theil der oberen vorderen Ausstülpung der Kniegelenkkapsel, ohne mit derselben in offener Verbindung zu stehen.

Diese Schleimbeutel entzündeten sich zuweilen und geben nicht selten den Kranken Veranlassung, ärztliche Hülfe nachzusuchen, wozu sie sonst die Existenz der Exostose nicht bewogen hätte.

Beobachtung 61.

Roux (l. c. p. 4. obs. I.); harte, gestielte Exostose des Oberschenkels; Entwicklung eines Schleimbeutels über derselben:

Victor Dufay, 28 Jahre alt, Laufbursche, stellte sich dem berühmten Chirurgen am 6. December 1843 vor. Er trug an der inneren Seite seines Oberschenkels über der Kniekehle eine harte, höckerige, mit dem Knochen durch einen dicken Stiel zusammenhängende Geschwulst von dem Umfange einer Kinderfaust, welche, erst vor einigen Jahren entstanden, ziemlich schnell gewachsen war, aber seit etwa 2 Jahren sich nicht weiter entwickelt hatte. Neuerdings hatte sich indess zwischen ihr und den Weichtheilen eine Art mit Flüssigkeit gefüllter Tasche gebildet, wodurch zugleich die Exostose, denn als solche musste man die Geschwulst erkennen, an Umfang gewonnen zu haben schien, so dass sie die Besorgniss des Kranken erregte. Offenbar hatte sich ein Schleimbeutel über dem Knochenauswuchs entwickelt, und diese Ansicht erhielt ihre Bestätigung durch die rasch nach Anwendung von Salmiakumschlägen eintretende Resorption der Flüssigkeit. Bereits am 29. Dec. konnte der Kranke das Hôtel Dieu verlassen, vollständig beruhigt durch die rasche Abnahme der Geschwulst, in der er irrthümlich ein neues Wachsthum seiner Exostose erblickt hatte.

Beobachtung 62.

Chassaignac (Bullet. de la soc. d. chir. Par. 1853. III. p. 617). Exostose der drei letzten Metatarsalknochen des rechten Fusses. Entzündung eines accidentellen Schleimbeutels über der Geschwulst. Eine junge Frau von 22 Jahren hatte in ihrem 12. Lebensjahre zuerst einen Auswuchs an ihrem Fusse bemerkt, welcher in der letzten Zeit schmerzhaft geworden und schneller gewachsen war. Chassaignac machte einen Längsschnitt über die Geschwulst, durchsägte mittelst der Kettensäge die hinteren Enden der drei letzten Metatarsalknochen, mit welchen die Geschwulst innig verbunden erschien, und exarticulirte sie aus ihrer Verbindung mit den Zehen. Nach zwei Monaten wurde die Frau (am 22. Juni 1853) der Gesellschaft geheilt vorgestellt; der Fuss zeigte keine (?) Deformität und war zum Gehen ohne alles Hinderniss (sans aucune difficulté) brauchbar. Die Geschwulst, welche von Follin und Houel untersucht wurde, war eine mit den drei Knochen verwachsene Exostose, und zeigte über der letzteren einen entzündeten Schleimbeutel, welcher die Kranke in das Hospital geführt hatte.

Diese letzte Beobachtung giebt zugleich einen Beleg für das seltener vorkommende Verschmelzen von Exostosen mit neben ihnen gelegenen Knochen (vgl. auch Beob. 35). Meistens erleidet der angränzende Knochen nur eine Verdrängung aus seiner Lage, wie man z. B. Luxation des Unterkiefers, durch stets wachsende Exostosen des Oberkiefers gesehen hat (vgl. Beob. 19). Wenn aber die, zwei Knochen von einander trennenden Weichtheile durch Druck atrophirt oder bloss bei Seite geschoben werden, und die Knochenflächen sich gegenseitig berühren, so kann eine Verwachsung mit dem Nachbarknochen erfolgen, wodurch dann der primitive Sitz der Exostose schwer erkannt wird. Oft beobachtet man auch, namentlich an den Schädelknochen, nicht bloss Sclerose in der Umgegend der Geschwulst, sondern auch an den benachbarten Knochen, insbesondere am Schädel ein Verschwinden und Verwachsen der Nähte u. s. w. (Vgl. Description du Musée Dupuytren p. 502. Hawkins l. c. p. 591. Beobachtung 4, 5, 13, 52.)

Schreitet nun die Entwicklung einer Exostose allmählig weiter und weiter, so schiebt sie die den Knochen bedeckenden Weichtheile vor sich her, dehnt und spannt dieselben, veranlasst auch wohl Entzündung in ihnen, und es beginnt mit dem Auftreten entzündlicher Schmerzen eine Epoche höheren Leidens für den Kranken. Die Muskeln werden, wie schon erwähnt, bandartig auseinandergedrängt, oder bei Seite geschoben. Die Haut verdünnt sich mehr und mehr; die Venen derselben erleiden durch die behinderte Circulation eine varicöse Ausdehnung (Beobachtung 52) — fälschlich für ein pathognomonisches Symptom sg. bösartiger Geschwülste gehalten — durch die mehr oder weniger aufgehobene Gefässthätigkeit kommt es zum Druckbrande, zur Exulceration und zuletzt wird die Knochengeschwulst selbst blossgelegt.

Beobachtung 63. Houston (catalogue of the Museum of the roy. coll. of surg. Ireland Vol. II. E. a. 416).

Ein junges, unverheirathetes, stets sehr gesund gewesenes Weib trug an dem oberen Theile des Unterschenkels eine harte Geschwulst, welche lange Zeit ohne alle Beschwerde bestand. Durch das allmähliche Wachsthum wurde zuletzt die Haut brandig und der behandelnde Arzt, Colles, sah sich genöthigt, die Amputation vorzunehmen. Die Frau wurde vollständig hergestellt und lebte noch lange Jahre. Das obere Ende des Wadenbeines war in eine sehr harte Knochenmasse von zwei Fuss Umfang verwandelt, welche die gesunde Tibia, deren Gelenkflächen normal waren, umgab.

Uebrigens ist es bekannt, welch hohen Grad von Spannung die Haut auszuhalten vermag, und allemal zeigt die eintretende Verschwärung eine gutartige Natur, obwohl sie allerdings bei weiterem Umsichgreifen durch den Säfteverlust das Leben des Kranken bedrohen und eine Operation dringend indiciren kann.

Man hat vielfach (Cullerier a. a. O., Albers l. c. S. 176) von einem Ausgange der Exostosen in Caries gesprochen; es soll durch den Eintritt von Entzündung in der Knochengeschwulst und in den Umgebungen derselben eine Knochenverschwärung und eine Fistelbildung in den Weichtheilen eintreten. Dem lässt sich allerdings a priori Nichts entgegenhalten, doch habe ich unter den 252 von mir zusammengestellten Fällen keinen einzigen gefunden, bei welchem eine wirkliche Caries constatirt wäre, wenn man nicht etwa die mit einer Blosslegung der Exostose verbundene oberflächliche Exfoliation des Knochens als solche bezeichnen will. Da an den Zehen die Haut keine grosse Ausdehnung verträgt, ausserdem aber meistens von Seiten des Schuhwerkes ein continuirlicher Gegendruck ausgeübt wird, so ist es erklärlich, warum gerade an der nicht seltenen Exostose der grossen Zehe eine solche Verschwärung der Haut, Blosslegung der Geschwulst und Exfoliation ihrer Oberfläche fast zur Regel gehört.

Wir haben oben bereits einen Fall der Art vom ersten Metatarsalknochen (Genczik Beob. 22) angeführt; Stanley hat einen solchen abgebildet (Illustrations Taf. VII. fig. 4); der in der Bonner Klinik vorgekommene Fall von Exostose der grossen Zehe (Nro. 249 der Tabelle) zeigte Aehnliches, und meistens bedeckt sich dann die Oberfläche der Geschwulst mit leicht blutenden Granulationen. Solcher Fälle erwähnt besonders Dupuytren (leçons orales T. II. p. 115. obs. IV und V).

Beobachtung 64. Dupuytren l. c. obs. V.

Die 20jährige Louise Cassin hatte an der Aussenseite der letzten Phalanx ihrer grossen Zehe eine Exostose von der Grösse einer starken Erbse, welche mit fungösen Granulationen bedeckt war. Er exstirpirte dieselbe mittelst eines starken Bistouris; Glüh-eisen; die Exostose war konisch geformt. Die Heilung erfolgte mit theilweiser Abstossung des Nagels. (Vgl. auch Beob. 86.)

An anderen Körperstellen gehört eine solche Blosslegung der Exostose und oberflächliche Verschwärung zu den Seltenheiten. (Vgl. Beobachtung 21 und 97.) Ein Fall der Art wurde von Herrn Geh. Rath Wutzer in der hiesigen Klinik beobachtet.

Beobachtung 65.

Wallburga Krämer bemerkte in ihrem 11. Lebensjahre an der Innenseite des linken Oberschenkels eine harte unschmerzhaftige Geschwulst, welche nur langsam wuchs und allmählig die Grösse einer Mannsfaust erreichte. Nachdem sie in ihrem 37. Lebensjahre ein Nervenfieber überstanden, stellten sich über der Geschwulst Schmerzen ein. Die Haut röthete sich, wurde trotz antiphlogistischer Behandlung brandig, und es entstand ein rundliches Geschwür, von dessen Grunde sich von Zeit zu Zeit kleine Knochenstückchen abstiessen. So wurde sie am 4. Juni 1839 in die Bonner chirurg. Klinik aufgenommen. Es ergab sich, dass oberhalb des condylus internus vom Oberschenkel eine gestielte, pilzförmige, sehr harte Exostose entsprang, welche die Weichtheile in dem Umfange von einem Fünfgroschenstück zerstört hatte, so dass sie in der Tiefe des jauchenden Geschwüres als eine schwarze Knochenmasse blosslag. Dabei war das Kniegelenk deutlich ausgedehnt und schwappend. Die Nähe desselben verbot eine Exstirpation, und da die Kranke sich der Amputation nicht unterwerfen wollte, so erhielt sie innerlich Jodkali, äusserlich zur Mässigung der Schmerzen warme Umschläge und allgemeine Bäder. Anfangs August verliess sie ungebessert die Anstalt, um im November wiederzukehren; jetzt hatte sich ein verdächtiges Hüsteln, sowie hektisches Fieber eingestellt, und sie unterwarf sich nun der Amputation, die auch sofort am 4. Nov. 1839 mittelst des doppelten Lappenschnittes ausgeführt wurde. Die Heilung erfolgte ohne Hinderniss. Am 12. Jan. 1840 wurde die Kranke entlassen und befindet sich jetzt noch vollkommen gesund in hiesiger Stadt. Die Untersuchung ergab ausser einer Entzündung der Synovialhaut des Kniegelenkes und einer fettigen Degeneration der Muskulatur, eine unmittelbar das Gelenk berührende, gestielte pilzförmige, elfenbeinharte Exostose, deren Oberfläche in dem Umfange einer Haselnuss blossgelegen und sich etwas exfolirt hatte, ohne dass die Zerstörung des Knochens in die Tiefe reichte.

Eine von innen her und primitiv im Knochen als centrale Caries entstehende Verschwärung gehört sicher zu den grossen Seltenheiten.

Als Beleg für das Vorkommen einer solchen führt man vorzugsweise die allerdings höchst merkwürdige Beobachtung von Houstet (mémoire de l'ac. roy. de chir. Tom. III. p. 135. observ. V.) an, die indess mannichfache Zweifel über die Natur des Uebels zulässt. Eine Exostose im Sinne der heutigen Umgränzung dieses Begriffes war dies keinesfalls, sondern wohl höchst wahrscheinlich

ein Sarkom oder ein Markschwamm. Beispiele, in denen bei solchen Afterprodukten die Verknöcherung der Neubildung auf dem Fusse folgte, und enorme, den Exostosen sehr ähnliche Knochenmassen erzeugt wurden, sind nicht selten. Dahin gehört auch das bereits von Albers (a. a. O.) als Exostose des Oberschenkels beschriebene, von mir auf Taf. V. fig. 2. abgebildete Präparat der hiesigen Anatomie. Reste der weichen Masse, welche eingetrocknet in dem Knochen sitzen, habe ich nach Erweichung in Wasser mikroskopisch untersucht, und darin die Elemente der sg. Sarkome oder fibroplastischen Geschwülste erkannt. In dem Houstet'schen Falle lassen der rasche Verlauf, der in kurzer Zeit (5 Jahre bis zum Tode) erlangte bedeutende Umfang, die fortwährend sehr heftigen Schmerzen, schon etwas anderes, als eine blosse Exostose vermuthen; namentlich aber sprechen die Umwandlung der Muskeln in eine harte knorpelähnliche Masse, das Vorkommen einer verschieden gefärbten breiigen Substanz in der Geschwulst selbst gegen die behauptete Natur derselben.

Eher möchte man für das Vorkommen einer Caries bei Exostosen den folgenden Fall geltend machen, welchen Stanley (illustr. Taf. XII. fig. 1) abbildet, den er aber selbst als einen zweifelhaften bezeichnet (diseases p. 163).

#### Beobachtung 66.

Eine grosse knöcherne Masse umgiebt den Kopf einer Tibia; in ihrer Mitte befindet sich eine Höhle, deren dicke Wandungen von soliden Knochen gebildet sind. Aus dieser Höhle entleerte sich reichlicher Eiter durch ein Loch in der Wandung; sie selbst hängt aber nicht mit dem Inneren des Kopfes und Schaftes der Tibia zusammen. Wäre dies der Fall gewesen, so hätte man die Krankheit als einen umschriebenen, im Knochen entstandenen Abscess betrachten können, dessen Erscheinungen Stanley selbst so vorzüglich beschrieben hat, während dessen Ausbildung sich in der Regel die Knochenwand verdickt, wie denn Stanley die Geschichte und Abbildung einer solchen Krankheit auf Taf. VI. nach einem Präparate des Museums des royal college of surgeons in Edinburgh (diseases p. 34) mittheilt. Wahrscheinlicher ist es indess, dass die vorliegende Geschwulst zuerst ein solider knöcherner Auswuchs an dem Kopfe des Schienbeines war, in dessen Innerem eine Suppuration eintrat, welche zum Durchbruche der knöchernen Wand der Geschwulst führte.

Als einen sehr merkwürdigen, indess ebenfalls sehr seltenen Ausgang müssen wir die spontan eintretende Necrose betrachten, deren Erklärung bedeutenden Schwierigkeiten unterliegt. Kommt sie durch eine Verschlössung der Ernährungsgefässe bei consecutiver Sclerose oder durch die bei vorangegangener Verschwärung der Weichtheile gleichzeitig bedingte Zerstörung des Periosts zu Stande? Beide Momente sind trügerlich, wie die folgende 67. Beobachtung zeigt. Die wenigen in der Litteratur vorhandenen Fälle geben keinen genügenden Aufschluss. Im Ganzen habe ich nur vier Beobachtungen auffinden können, welche eine wirklich spontane Necrose nachweisen; nur zwei derselben sind genauer bekannt. In dem bereits mitgetheilten Falle von Hilton (Beobachtung 33), wo das Leiden bereits 23 Jahre bestand, kann man freilich die Sclerose und die Exulceration des Periosts anschildern, aber die folgende Beobachtung, in welcher das Uebel nur zwei Jahre bestand, lässt uns diese beiden Momente weniger deutlich erkennen.

#### Beobachtung 67. Paget (Lectures on surg. path. Vol. II. p. 242).

Stanley behandelte einen 37jährigen Mann, welcher mit einer leicht convexen glatten Hervorragung des Nasenfortsatzes des rechten Oberkiefers in das Bartholomäus-Hospital aufgenommen wurde, die seit zwei Jahren allmählig gewachsen, ihm keinerlei Unbequemlichkeit verursachte. Auch hatte er nicht etwa derentwegen, sondern wegen einer Geschwulst des Zahnfleisches und der Schleimhaut des hinteren Gaumens derselben Seite ärztliche Hülfe nachgesucht. Durch mehrere Fistelkanäle konnte man einen blossliegenden abgestorbenen Knochen erreichen. Ueber die einer Hypertrophie ähnliche Exostose des Nasenfortsatzes konnte kein Zweifel erhoben werden, während die Eiterung und die Nekrose die Diagnose einigermaßen verdunkelten. Bei expectativer Behandlung löste sich nach vier Monaten die Knochenmasse, welche das Antrum erfüllt hatte, und fiel heraus. Sie bestand aus einem fast sphärischen glatten und feinzelligen Knochen von 1 Zoll oder mehr im Durchmesser (Mus. Barthol.-Hospital). Die grosse zurüchbleibende, Mund- und Nasenhöhle verbindende Cavität zog sich allmählig zusammen, füllte sich aus, und der Mann wurde vollständig hergestellt.

Der folgende, freilich ungenau bekannte Fall, ist auch nicht geeignet, einen Aufschluss zu geben.

#### Beobachtung 68.

Paget (l. c. p. 243) vermuthet, dass ein ähnliches Ereigniss sich bei einem Manne zugetragen habe, welcher sich im Jahre 1851 in den meisten Londoner Hospitälern zeigte, und welcher an der Stelle des rechten Oberkiefers und der Muscheln eine grosse Höhle hatte, durch die man die Bewegungen des Pharynx und des Gaumens, wie in dem Hilton'schen Falle, beobachten konnte. Dieselbe sollte nach der spontanen Ausstosung einer grossen Knochengeschwulst entstanden sein.

Leichter wird uns die Erklärung in einem Falle, den mir Herr Dr. O. Fischer in Cöln erzählte, indem er eine durch den Druck des Stiefels nach Verschwärung der darüber befindlichen Weichtheile nekrotisch gewordene Exostose der zweiten Phalanx einer grossen Zehe extrahirte. Wie hier zufällig, so ist in den folgenden vier Fällen die Necrose durch Anwendung von Cauterien oder durch Zerschneidung des Periostes herbeigeführt, und hier lässt sie sich dann wohl ohne Mühe durch die Abschneidung der Ernährung erklären. Die älteste hierher gehörige Geschichte ist die folgende.

#### Beobachtung 69. H. D. Spöring (Bericht von einem seltsamen Beingewächse. Abhdlgen d. K. Schwed. Acad. d. Wiss. übers. v. A. G. Kästner 1750. Bd. IV. S. 206. Taf. VIII. fig. 1. 2.).

Ein 35jähriger gesunder Mann aus gesunder Familie bekam sehr heftige, stechende, reissende Kopfschmerzen, besonders über den Augenbrauen. Es entstand eine harte, stets wachsende Geschwulst, welche das Auge aus seiner Stellung nach aussen und zur



Orbita herausdrängte und den Verlust des Sehvermögens bedingte. Ein Wundarzt musste wegen zu bedeutender Härte der Masse die mit einem Exfoliativtrepan unternommene Operation aufgeben. Ein Bauer umschnitt später die Geschwulst mit einem Messer und applicirte mehrmals ein Aetzmittel. Ein Jahr danach und nach 14jährigem Bestande fiel die Geschwulst von selbst ab, die Schmerzen hörten auf, das Auge nahm seine frühere Stellung wieder ein, und wurde von Tag zu Tage „besser.“ Die Höhle schloss sich allmählig. Die Geschwulst hatte die Grösse eines starken Hühnercies und ist der Beschreibung und Abbildung gemäss eine Elfenbeinexostose des processus nasalis des Oberkiefers oder Stirnbeines.

Beobachtung 70. Paget (a. a. O. p. 237).

In einem Falle, welchen Lucas mittheilte, wurde eine Knochengeschwulst an dem Rande der Augenhöhle, nachdem sie 8 Monate bestanden hatte, durch einen Schnitt durch das obere Augenlid blossgelegt. Die Wunde verheilte nicht; die Geschwulst wuchs noch eine Zeit lang, wurde dann aber „cariös“ und stiess sich vollständig ab.

Ganz ähnlich sind zwei von Hawkins (s. Tabelle Nro. 42 und 43) mitgetheilte Beobachtungen von Necrose zweier Oberkieferexostosen. Letzterer Umstand ist wichtig, in so fern sich in sechs Fällen die Necrose an Oberkiefergeschwülsten einstellte, und mit Ausnahme der mitgetheilten Beobachtung von der Zehe, an anderen Knochen mir keine ähnlichen Ereignisse vorgekommen sind. Es muss hier doch die Compression der Gefässe eine Rolle spielen; indess bleibt es auffallend, warum, wenn diese oder eine Sclerose die Necrose bedingen sollte, die letztere sich nicht häufiger einfände, da sclerosirte Exostosen keineswegs zu den Seltenheiten gehören, namentlich aber an den Kieferknochen häufiger sind, als die spongiösen. Es muss daher die Annahme, dass das Periost durch suppurative Zerstörung den wesentlichsten Antheil an dem Ausgange der Geschwulst in lokalen Tod nehme, als die wahrscheinlichere erscheinen.

Auch an Thieren und zwar auch an den Gesichtsknochen ist spontane Necrose gesehen worden. In Meckel's Cabinet befand sich eine faustgrosse elfenbeinartige Exostose, die aus der Nasenhöhle eines Pferdes ausgestossen wurde (Otto Lehrb. der pathol. Anat. I. S. 153. Anm. 18).

### Vorkommen der Exostosen.

Die Exostosen gehören ohne Zweifel zu den häufigsten an den Knochen sich entwickelnden Geschwülsten, und es ist für uns zunächst von besonderem Interesse, die Frage zu beantworten, welche Knochen des Sceletes vorzugsweise zu ihrer Hervorbringung geneigt sind, und welche Arten der Exostose den einzelnen Knochen vorzugsweise eigen zukommen, oder mit anderen Worten, in welchem Verhältnisse die Textur einer Exostose zu der Textur des ihr zu Grunde liegenden Knochens steht.

Roux giebt in seiner oft erwähnten Abhandlung nach den ihm vorgekommenen Fällen folgende Dispositionsreihenfolge: Oberschenkel, Oberarm, Kiefer, Phalangen besonders der Zehen; indess lässt sich gegen die Richtigkeit derselben ebenso viel einwenden, wie gegen alle solche, bloss sich auf die Erinnerung stützenden Behauptungen. Die einzige sichere Art hier zum Ziele zu kommen, wäre freilich die statistische; dazu aber fehlt hinlängliches Material, und wenn wir dennoch einen solchen Versuch auf Grund unserer Tabelle wagen, so verhehlen wir uns dabei die Unsicherheit einer derartigen auf litterarisch gesammelte Fälle gestützten Statistik keineswegs. Manche seltenere Ereignisse werden dabei leicht eine höhere Rangstufe einnehmen, als ihnen gebührt, während häufiger vorkommende, eben weil wenige Schriftsteller es der Mühe werth halten, derartige gewöhnliche Dinge zu erzählen, eine niedrigere Stelle erhalten können. Trotzdem bleibt das Resultat immer noch annähernd richtiger, als ein auf vage Erinnerung sich stützendes.

Zur näheren Uebersicht des Vorkommens der Exostosen folgt hier zunächst eine sämmtliche mir genauer bekannt gewordenen Fälle umfassende Tabelle:

## Textur der Exostosen.

Knochen	compact	spongiös	nicht angegeben	Summe
Keilbein . . . . .	—	—	1	1
Schläfenbein . . . . .	2	—	1	3
Schläfenbein äusserer Gehörgang	—	—	8	8
Scheitelbein . . . . .	2	2	3	7
Stirnbein . . . . .	14	3	5	22
Siebbein . . . . .	2	—	—	2
Mehrere Schädelknochen . . .	2	4	—	6
Thränenbein . . . . .	—	—	1	1
Jochbein . . . . .	—	—	1	1
Vomer . . . . .	—	—	1	1
Oberkiefer . . . . .	7	2	9	18
beide Oberkiefer . . . . .	4	—	3	7
sämmtliche Gesichtsknochen .	3	—	—	3
Unterkiefer . . . . .	8	2	8	18
Zungenbein . . . . .	—	—	1	1
Halswirbel . . . . .	—	1	5	6
Rückenwirbel . . . . .	—	—	2	2
Lendenwirbel . . . . .	—	—	4	4
Heiligenbein . . . . .	—	2	5	7
Hüftbein . . . . .	—	—	4	4
Sitzbein . . . . .	—	—	2	2
Schaambein . . . . .	—	—	4	4
Mehrere Beckenknochen . . .	—	1	1	2
Brustbein . . . . .	—	—	2	2
Rippen . . . . .	—	—	5	5
Schulterblatt . . . . .	2	—	2	4
Schlüsselbein . . . . .	—	—	3	3
Oberarm . . . . .	1	2	8	11
Radius . . . . .	—	—	2	2
Ulna . . . . .	1	—	—	1
Fingerphalangen . . . . .	—	—	3	3
Oberschenkel . . . . .	5	10	31	46
Tibia . . . . .	—	1	10	11
Fibula . . . . .	—	—	3	3
I. Metatarsalknochen . . . . .	—	3	—	3
III.—V. Metatarsalknochen . .	—	—	1	1
I. Phalanx der grossen Zehe . .	1	2	1	4
II. Phalanx der grossen Zehe . .	—	8	13	21
III. Phalanx der kleinen Zehe .	—	—	2	2
Total-Summe	54	43	155	252

Bei einer Betrachtung dieser Uebersicht kann es zunächst auffallen, dass das Hinterhauptbein und die Fusswurzelknochen gar nicht, die Knochen der Hand nur sehr sparsam vertreten sind. Was die ersteren anbelangt, so ist mir in der That kein Fall von Exostose derselben zu Gesicht gekommen, und was die letzteren angeht, so hat Gibson sogar (Philadelphia Journ. of med. and phys. science Vol. II. Nro. I. 121) die Behauptung ausgesprochen, dass an den Hand- und Fingerknochen Exostosen gar nicht vorkämen, und wenn Otto (Lehrbuch der path. Anat. S. 152 Anm. 9) diese Behauptung dadurch zu widerlegen trachtet, dass er sich auf die zahlreiche Litteratur be-

ruft, so ist nur zu erinnern, dass in den allermeisten der beschriebenen Fälle die Exostosen entweder reine Enchondrome oder aus der Verknöcherung solcher nachweisbar hervorgegangene Knochengeschwülste waren. Jedenfalls gehören echte Exostosen an den erwähnten Knochen zu den grossen Seltenheiten. Ferner ist zu bemerken, dass die Exostosen des äusseren Gehörganges jedenfalls häufiger sind, als es diese Tabelle zu zeigen scheint; aber nachweisbar detaillirte Beobachtungen liegen mir nicht zahlreicher vor; dasselbe gilt wohl auch für die Exostosen der Zehenglieder, insbesondere der zweiten Phalanx der grossen Zehe, die von vielen Schriftstellern erwähnt, aber nicht näher bezeichnet werden. Die Exostosen des Unterkiefers würden zahlreicher repräsentirt sein, wenn wir die von den Zähnen ausgehenden bereits oben beschriebenen Geschwülste mit aufgenommen hätten. Im Allgemeinen kann man annehmen, dass auch die Exostosen des Schädels und Gesichts mit Unrecht im Uebergewichte erscheinen. Indem aus den angegebenen Gründen ihrer geringeren Bedeutung wegen die Exostosen der unteren Extremitäten, die ja jedenfalls häufiger sind, nicht speciell beschrieben werden, ist dies bei den soviel augenfälligeren und überhaupt bedenklicheren Schädelexostosen gerade umgekehrt. Die wesentlichsten Fehlerquellen hätten wir somit angedeutet, und indem wir bemerken, dass sie einige Modificationen der folgenden Zahlenverhältnisse veranlassen könnten, wenden wir uns der specielleren Betrachtung in Bezug auf die einzelnen Scelettheile zu.

Um die grossen Sceletpartien gruppiren sich also die Exostosen folgendermassen:

	kompakt	spongiös	nicht angegeben	Summe
Kopfknochen . . . . .	44	13	42	99
Untere Extremitäten . . . . .	6	24	61	91
Stamm . . . . .	—	4	34	38
Obere Extremitäten . . . . .	4	2	18	24
	Summe 54	43	155	252

welche Verhältnisszahlen mit der allgemeinen Erfahrung bis auf die angeführten Fehler übereinstimmen. Um aber die Disposition der einzelnen Knochen noch vollständiger zur Anschauung zu bringen, ist es nützlich, die untenfolgenden Fälle, in welchen sich zahlreiche Exostosen an einem Scelet fanden, mit Ausnahme derjenigen, welche als reine Verknöcherungen von Sehnen zu betrachten sind, mit einzurechnen und dann ergibt sich folgende Häufigkeitsscala:

Oberschenkel (46+13) . . . . .	59	Hüftbein (4+1) . . . . .	5
Oberkiefer . . . . .	28	Schlüsselbein (3+2) . . . . .	5
Stirnbein . . . . .	22	Schaambein . . . . .	4
Tibia (11+11) . . . . .	22	I. Glied der 1. Zehe . . . . .	4
II. Phalanx der grossen Zehe . . . . .	21	I. Metatarsalknochen . . . . .	3
Oberarm (11+10) . . . . .	21	Siebbein . . . . .	2
Unterkiefer . . . . .	18	Rückenwirbel . . . . .	2
Schläfenbein (11+2) . . . . .	13	Mehrere Beckenwirbel . . . . .	2
Radius (2+7) . . . . .	9	Sitzbein . . . . .	2
Fibula (3+6) . . . . .	9	Brustbein . . . . .	2
Fingerglieder (3+6) . . . . .	9	II. Phalanx der kleinen Zehe . . . . .	2
Scheitelbein . . . . .	7	Keilbein . . . . .	1
Heiligenbein . . . . .	7	Thränenbein . . . . .	1
Rippen (5+2) . . . . .	7	Jochbein . . . . .	1
Schulterblatt (4+3) . . . . .	7	Vomer . . . . .	1
Halswirbel . . . . .	6	Zungenbein . . . . .	1
Mehrere Schädelknochen . . . . .	6	Letzte Metatarsalknochen . . . . .	1
Ulna (1+5) . . . . .	6	Metatarsalknochen (0+1) . . . . .	1
Lendenwirbel (4+1) . . . . .	5		
			322

Vereinzelt vorkommende Exostosen . . . . . 252

An einzelnen Sceleten mehrfach vorkommende Exostosen . . . . . 70

Stellen wir die so erhaltenen Zahlen nochmals nach grösseren Sceletabtheilungen zusammen, so ergibt sich folgende, jedenfalls ziemlich genau der Wahrheit entsprechende Reihenfolge :

Oberschenkel	59	Schädelknochen	51	Gesichtsknochen	50
Unterschenkel	31	Fussknochen	31	Oberarm	21
Becken	20	Vorderarm	15	Wirbelsäule	13
Schulterblatt u. Schlüsselbein	12	Handknochen	10	Rippen und Brustbein	9

Fragen wir uns nun nach dem Gesetze, welches sich aus dieser Uebersicht ergibt, und nach den Momenten welche die Praedisposition der einzelnen Scelettheile für die Exostosen bedingen, so möchte eine Antwort hierauf schwer fallen. Ist es vorzugsweise die oberflächliche Lage, welche die Knochen mechanischen Verletzungen und Witterungsverhältnissen mehr aussetzt, und bedingt sie die häufigere Erscheinung der in Rede stehenden Geschwülste? Die so offenbar vorzugsweise hierzu geneigten Schädel- und Gesichtsknochen, die des Unterschenkels und Fusses sind einer solchen Ansicht günstig, zumal die geschützteren derselben, wie das Keilbein, die tief gelegenen Gesichtsknochen jedenfalls selten, das Grundbein gar nicht, hingegen die stark hervorragenden Stirnbein, Oberkiefer, Unterkiefer, Schläfenbein, Scheitelbein häufig vertreten sind. Aber die fast ganz frei liegende Ulna, das Schlüsselbein, das Brustbein, die Finger- und Handknochen scheinen diese Meinung zu widerlegen. Obwohl nun bekanntlich syphilitische Affectionen wenigstens gerade den ersteren dieser Knochen vorzugsweise zukommen, so möchte doch vielleicht das Blosstragen der Schädelknochen eine Handhabe für die Erklärung abgeben, während die erwähnten Knochen meistens durch die Kleidung geschützt sind.

Wie reimt sich ferner mit der ausgesprochenen Annahme das häufige Vorkommen der Exostosen an dem von dicken Muskellagen geschützten Oberschenkel? Dagegen ist zu bemerken, dass die an ihm beobachteten Exostosen vorzugsweise an den freier liegenden Condylen, namentlich am inneren Condylus sich zeigen, und dass sie vorzugsweise gerne bei Männern und zwar bei solchen, die wie Reiter diesen Theil einer häufigen Reibung aussetzen, gesehen wurden. Geschützte Knochen, wie die Wirbelsäule, die Rippen, das Schulterblatt sind offenbar selten zur Hervorbringung von Exostosen geneigt. Sehr auffallend ist das ungemein häufige Vorkommen der Knochengeschwülste am Oberkiefer, und das freilich etwas seltenere am Unterkiefer, welche Knochen überhaupt von allen anderen durch die Häufigkeit der an ihnen sich entwickelnden Aferprodukte sich auszeichnen. Die Einkeilung der Zähne in sie, die häufigen Insulte, welche diese erleiden, die an ihnen so alltäglich vorkommenden Krankheiten, überhaupt die mannigfachen Beleidigungen, welche diese vielgebrauchten Knochen erfahren, scheinen in der That auf jenes schon mehrfach ausgesprochene Gesetz hinzudeuten, dass sich die Natur besonders gern an den Organen rächt, welche oft missbraucht werden. Verhehlen wir uns indess nicht, dass in dem erörterten Gebiete noch gar Manches dunkel bleibt, und dass die gegebenen Andeutungen eben nur Vermuthungen sind, welche durch weitere Forschungen noch besseren Aufschluss verlangen, als wir bis jetzt zu geben vermögen.

Weniger bedeutsam, als die eben erörterte Frage ist die, in welcher Beziehung die Textur der Exostose zu der Textur der sie entwickelnden Knochen steht, da wir oben sahen, dass die Textur durch mannigfache andere Momente bedingt und modificirt wird, ja zum Theil von zufälligen Einflüssen im Krankheitsverlaufe abhängt. Dennoch ist es nicht ohne Interesse, die Textur auch von dieser Seite her zu erörtern, um so mehr, als man hin und wieder die Ansicht geltend gemacht findet, dass die Härte der Exostosen abhängig sei von der natürlichen Härte und Dichtigkeit der Knochen. Ist diese Ansicht richtig?

Leider ist die Zahl der hierbei zu vergleichenden Beobachtungen nur eine geringe, da in den meisten Fällen die Texturangabe nicht genau bemerkt wird, in vielen, die wir nicht mit hier aufzählen, die Textur aber eine gemischte war. Die 97 Fälle vertheilen sich aber folgendermassen:

Es fanden sich compacte Exostosen:		spongiöse Exostosen:	
am Oberkiefer	14	am Oberschenkel	10
„ Stirnbein	14	an den Zehengliedern	10
„ Unterkiefer	8	an mehreren Schädelknochen	4
„ Oberschenkel	5	am Stirnbeine	3
„ Schläfenbeine	2	an den Metatarsalknochen	3
„ Scheitelbeine	2	am Scheitelbeine	2

compakte Exostosen	45	spongiöse Exostosen	32
an mehreren Schädelknochen	2	am Oberkiefer	2
am Siebbeine	2	„ Unterkiefer	2
„ Schulterblatte	2	„ Oberarme	2
an der Ulna	1	„ Heiligenbein	2
„ den Zehenphalangen	1	an der Tibia	1
am Oberarme	1	„ mehreren Beckenknochen	1
		„ den Halswirbeln	1

54

43

Aus dieser Uebersicht ergibt sich, dass allerdings die elfenbeinartigen Exostosen vorzugsweise an denjenigen Knochen, welche ein wenig entwickeltes diploetisches Gewebe besitzen, wie die Schädelknochen, die Unterkiefer u. s. w. vorkommen, während sie an solchen Knochen, deren Diploe reichlicher entwickelt ist, seltener sind. Der Oberkiefer macht davon in gewisser Weise eine Ausnahme, da er eben nicht zu den besonders dichten Knochen gehört. Andererseits finden sich die spongiösen Exostosen nicht bloss an spongiösen Knochen reichlich vertreten, sondern sie erscheinen auch an solchen, die eine dickere Corticalsubstanz besitzen, wie der Oberschenkel und Unterschenkel, aber auch an den dichtesten Schädelknochen. Die fast ganz spongiösen Knochen, wie die Wirbelbeine, die Hand- und Fusswurzel, sind der echten Exostose seltener unterworfen und zeigen vorzugsweise spongiöse Exostosen. Man sieht also, dass die oben erwähnte Ansicht, dass die Textur der Exostosen sich mehr oder weniger nach der Textur des Knochens, von welchem sie ausgeht, richtet, einen sehr beschränkten Werth besitzt.

Zunächst müssen wir das Vorkommen vielfacher Exostosen an dem nämlichen Scelete einer näheren Betrachtung unterziehen. In bei weitem den meisten Fällen kommen echte Exostosen vereinzelt vor; doch sieht man an den Schädelknochen nicht selten mehrere Knochengeschwülste oft von verschiedener Grösse von ihnen gleichzeitig ausgehen, und wir haben oben Beispiele der Art bereits mehrfach angeführt. Hin und wieder beobachtet man auch an zwei von einander entfernten Knochen die Entwicklung von Exostosen, wie z. B. Jules Cloquet (dict. de médecine 21 vol. tom. 8. p. 417) bei einem gut constituirten Menschen aus gesunder Familie, der nie syphilitisch gewesen war, eine Exostose am Stirnbeine und eine an der Tibia fand, welche sich in Folge einer Quetschung schmerzlos entwickelt hatte.

Das Vorkommen zahlreicher Knochenauswüchse an dem nämlichen Scelete lässt sich häufig mit Bestimmtheit auf eine Verknöcherung von sehnigen Ansätzen, überhaupt von fibrösen an die Knochen angehefteten Theilen reduciren. Die daraus hervorgehenden dornigen oder grätenförmigen Exostosen haben wir bereits öfter erwähnt. Scelete der Art finden sich, wie gesagt, in grösseren anatomischen Sammlungen nicht selten. Es haben diese Exostosen meist einen ganz bestimmten Sitz; am Oberarme entsprechend der Insertion des deltoïdes und des ligamentum intermusculare internum, am Oberschenkel an dem Ansätze des ileopsoas, sowie des vastus internus und adductor magnus, an der Tibia an der Insertionsstelle des semitendinosus, rectus internus und sartorius; dies sind die häufigsten Stellen. Meistens findet man daneben noch mehrfache andere Verknöcherungen im fibrösen Apparate.

Wir erwähnten oben bereits eines von Larrey, sowie mehrerer von uns gesehener Fälle (Beobachtungen 1, 2, 3). Dahin gehört auch ein im Museum des royal college of surgeons zu London (Stanley l. c. S. 216) aufbewahrtes Scelet. Es reihen sich hieran die merkwürdigen Beobachtungen von Lobstein und Abernethy.

Beobachtung 71. Lobstein (traité d'anatomie pathologique T. II. p. 152 ff.).

Bei einer 48jährigen Frau fanden sich Vorsprünge, Geschwülste und beträchtliche Auswüchse an den Beckenknochen, den Ober- und Unterschenkeln, insbesondere auch Verknöcherungen der Bänder, Aponeurosen und Sehnen in der Nähe der Gelenke. Die Frau hatte wiederholte Fracturen, sowie eine beträchtliche Verkürzung ihrer Statur erlitten, ohne dass sie gerade, ausgenommen unter den Veränderungen der Witterung, während des Lebens Schmerzen empfunden hatte.

Dahin gehören ferner die Fälle, welche mit Rheuma und Arthritis vielleicht in Verbindung stehen, solche welche im kindlichen Lebensalter vorkommend, vielleicht in einer noch nicht näher erforschten Beziehung zur Rha-chitis sich befinden. Wenn Paget diese Fälle von jenen, die sich mit Bestimmtheit auf die erwähnten häufiger beobachteten Verknöcherungen der Sehnen u. s. w. (Vol. II. S. 245) zurückführen lassen, unterschieden wissen will, so muss dazu bemerkt werden, dass allerdings diese knochenbildende Diathese, diese Neigung Exostosen an den verschiedensten Scelettheilen hervorzubringen, höchst auffallend ist, andererseits aber wird bei genauerer Ver-

gleichung doch nicht unbeachtet bleiben dürfen, dass es gerade auch in solchen Fällen jene bereits angeführten Insertionsstellen sind, welche als Lieblingssitze auch dieser Exostosen anerkannt werden müssen. Ja es ist merkwürdig, dass gewisse Stellen, wie die über dem condylus internus femoris sich ganz allgemein als eine der häufigsten Ursprungsstellen von Exostosen ergibt, sich auszeichnen, so dass eine Verwandtschaft dieser knollig, ja massiv entwickelten, aber allermeist gestielten Auswüchse mit jenen dornen- und grätenähnlichen nicht von der Hand gewiesen werden kann. Es ist mir nicht unwahrscheinlich, dass eben unter Umständen aus solchen Dornen durch gesteigerte Ernährung selbst ohne constitutionelle Anomalie, bei ungetrübter allgemeiner Gesundheit, grössere Knochenwucherungen hervorgehen; es wäre dies jene Bildungsexcentricität, welche die Blumenbach'sche Schule als Steigerung des *nisus formativus* zu bezeichnen pflegte.

Der bekannteste und überall wieder erzählte Fall allgemeiner Exostosenproduktion, der von Abernethy (lectures on surgery p. 169), reiht sich den obigen zunächst an.

#### Beobachtung 72.

Ein junger Mensch von 14 Jahren hatte einen durch knochenharte Hervorragungen, die von den Dornfortsätzen der Wirbel ausgingen, sehr entstellten Rücken; das lig. nuchae war verknöchert, der Kopf unbeweglich fixirt. Es fanden sich Exostosen an beiden Armen und die beiden sehnigen Ränder der Achselhöhlen waren verknöchert und fesselten die Arme so an die Seiten, dass man kaum eine Serviette zwischen sie und die Brust bringen konnte. Auch das Becken zeigte eine Exostose, und verschiedene andere waren zu verschiedenen Zeiten aufgetreten und wieder verschwunden. Sties er sich zufällig an irgend einen Knochen, so war jedesmal eine vorübergehende Ablagerung erdiger Materie die Folge des Stosses. Er hatte Zahnschmerzen und es erschien eine Exostose am Unterkiefer. Sir H. Davy fand im Urin den phosphorsauren Kalk vermindert, wesshalb Abernethy Phosphorsäure nehmen liess. Während des Gebrauchs derselben wurde der Urin normal, setzte man aus, so zeigte sich der Defect von Neuem.

Daran schliesst sich ein von Earle beobachteter Fall (Stanley diseases S. 215).

#### Beobachtung 73.

Ein 14jähriges Mädchen wurde wegen einer Knochengeschwulst am oberen und inneren Theile des Humerus aufgenommen. Sie war fast ganz gesund, hatte aber, ohne es selbst zu wissen, ähnliche Geschwülste an den Oberschenkelknochen, und an der Tibia. Sie erhielt fünf Gran blaue Pillen allabendlich. Bostock fand bei der Untersuchung des Urins vor dem Gebrauche des Mercuris denselben von geringerem specifischem Gewichte, ebenso verringertem Gehalte an phosphorsaurem Kalke und sehr eiweissreich. Während des Quecksilbergebrauchs wurde der Harn normal; sobald man mit demselben aufhörte, zeigte sich das alte krankhafte Verhältniss.

#### Beobachtung 74.

C. Hawkins (a. a. O. S. 590) erwähnt eines Mädchens, welches im Hospitale von Keate behandelt wurde und eine schwaneneigrosse Exostose an der Fibula, eine andere sehr harte am Radius und eine am Metacarpus hatte; auch erinnert er sich eines Kranken von Ewbanks mit 8 oder 9 Exostosen, von denen sich mehrere dadurch auszeichneten, dass sie symmetrisch an den correspondirenden Stellen und Knochen der beiden Körperhälften vorkamen: so an jedem Radius, an der Ulna, an jeder Fibula eine.

Dieses symmetrische Erscheinen der Exostosen ist besonders auch da auffallend, wo es gleichzeitig mit einer hereditären Anlage auftritt, wie in einem von Lloyd im Bartholomäus-Hospitale behandelten Falle (s. Paget l. c. II. S. 244 und Stanley l. c. S. 213):

#### Beobachtung 75.

Ein 6jähriger Knabe hatte symmetrische Geschwülste an den unteren Enden seiner Radii, an dem Oberarmbeine, den Schulterblättern, der 5. und 6. Rippe, den Wadenbeinen und den inneren Knöcheln. Die einzige Abweichung von der Symmetrie war eine stärkere Entwicklung und Grösse der rechts sich findenden Geschwülste, so wie das Vorkommen einer unpaarigen Exostose an der Ulnarseite der ersten Phalanx des rechten Zeigefingers. Der Vater des Kindes, ein 40jähriger gesunder Arbeitsmann, hatte fast noch mehr solcher Geschwülste, aber nur wenige an denselben Stellen; er hatte sie von frühester Kindheit an gehabt, sie waren symmetrisch und fanden sich an jedem Schläfenbeine, dem Oberarmbeine, den Oberschenkeln (über den inneren Condylen) und an der Innenseite des Kopfes einer jeden Tibia. Als der Mann sein Wachstum vollendet hatte, erreichte auch das Wachstum der Geschwülste sein Ende. Die Eltern und Geschwister des Mannes litten nicht an ähnlichen Auswüchsen. Aber die Kinder der Schwestern seiner Mutter hatten ebenso viele Geschwülste, wie er selbst. Von seinen eigenen vier Kindern war bloss der eine Knabe leidend. Herr Lloyd entfernte den Zeigefinger des Jungen, und es zeigte sich, dass die Geschwulst aus einer gesunden spongiösen Knochenmasse, deren Räume Mark enthielten, bestand und eine dünne, feste Knochenrinde hatte. Die spongiöse Substanz stand in unmittelbarer Verbindung mit der des Fingers.

Einen fernerer, ebenfalls hereditären Fall beobachtete Stanley selbst im Bartholomäus-Hospitale.

#### Beobachtung 76.

Ein Mann hatte eine grosse Knochengeschwulst an dem einen Oberschenkel und mehrere kleinere an beiden Schienbeinen und an den Fingern beider Hände. Sie waren in frühester Jugend entstanden und zur Zeit der Beobachtung stationär. Sein Vater hatte Knochengeschwülste an verschiedenen Theilen seines Körpers gehabt, und zwei seiner Kinder hatten knöcherno Auswüchse an den Oberarmen, den Speichen, den Ellenbogenbeinen und den Rippen.

Liess sich in diesen Fällen mit Sicherheit eine erbliche Prädisposition nachweisen, womit freilich auch noch nicht viel gewonnen ist, so zeigen andere doch eine so entschiedene Beziehung der Entwicklung solcher zahlreicher Exostosen zum kindlichen Lebensalter, als demjenigen, in welches gerade überhaupt die vorwiegende Bildung der Knochen fällt, dass man sich des Gedankens an jene viel besprochene Steigerung des *nus formativus* nicht erwehren kann, wie denn z. B. auch Dupuytren, welcher sich viele Mühe gab, andere aetiologische Momente aufzufinden, diese zahlreichen Exostosen mit den knotigen Auswüchsen der Bäume vergleicht — nur dass sich diese Knoten auch nicht ohne vorangegangene äussere Verletzung an den Bäumen entwickeln, wodurch dann freilich der Vergleich, wie gewöhnlich, hinkt. Dass übrigens auch die Syphilis ähnliche allgemeine Knochenwucherung häufiger freilich in Form von Hyperostosen bedingen kann, ist bekannt; und es liessen sich hierfür zahlreiche Beispiele aufführen, wenn wir nicht diese Formen aus den erwähnten Gründen hier ausschliessen (cf. Dupuytren l. c. p. 117. obs. VI).

Folgende Beispiele sind recht geeignet die Bildung zahlreicher Exostosen an nicht Syphilitischen zu veranschaulichen, zumal sie in ihren Einzelheiten viel Gemeinsames haben.

Beobachtung 77. Dupuytren obs. VIII l. c. p. 121.

Ein 18jähriger ganz gesunder Mensch stellte sich mit sehr zahlreichen Exostosen Dupuytren vor; er stammte von durchaus gesunden Eltern und die ersten Auswüchse erschienen an den Wirbeln und den Beinen bereits während des Säuglingsalters. Nach und nach, aber ebenfalls in sehr früher Jugend, erschienen auch an anderen Knochen in nicht genau anzugebender Reihenfolge ähnliche Geschwülste. Als sich der Mensch zur Untersuchung vorstellte, fand man den Schädel gesund, die Dornfortsätze der drei letzten Rücken- und zwei ersten Lendenwirbel, so wie deren Bögen knotig aufgetrieben, auf dem linken Hüftbeine eine umschriebene nussgrosse Exostose; am Sternalende der rechten Clavicula eine kleine griffelförmige Exostose; das obere Ende des linken Humerus voluminöser; der rechte Oberarm zeigte entsprechend dem vorderen Rande der Achselhöhle eine granatapfelgrosse, genau umschriebene, etwas unebene harte Geschwulst, welche den deltoides, neben welchem sie entsprang, verdrängte. Die Condylen der Oberarme ragen ungewöhnlich hervor. Die Speichen sind gesund, aber die beiden Ulnae zeigen beide unmittelbar über ihren Griffelfortsätzen haselnuessgrosse sehr umschriebene Exostosen. Das untere Viertel beider Oberschenkel, sowie die obere Hälfte beider Schienbeine sind ausgezeichnet durch knotige, kartoffelähnliche, unter der Haut vorspringende Knochenauswüchse. Die Köpfchen der Fibulae sind umfangreicher und missgestaltet. Auch die unteren Enden der Unterschenkelknochen sind voluminöser.

Beobachtung 78.

Moré l Lavallée (Bulletin de la soc. d. chir. T. I. Par. 1851 p. 175) stellte der Gesellschaft einen erwachsenen Mann vor, welcher weder rhachitisch noch syphilitisch, noch überhaupt in seiner Gesundheit je gestört war. Er schrieb sein Uebel einem Falle zu, den er im dritten Lebensjahre aus dem ersten Stockwerke eines Hauses auf eine steinerne Bank gethan hatte, wobei er sich eine Verrenkung seines Oberarmes zugezogen, welche schlecht eingerenkt worden sei. In seinem 12. Lebensjahre bekam er ohne eine bekannte Ursache an verschiedenen Stellen seines Sceletes knöcherne Auswüchse, deren Entwicklung ohne Schmerz, ohne Röthe oder sonst welches Entzündungssymptom einherging. Man bemerkt jetzt bei der Untersuchung an den beiden Knien je zwei vollkommen symmetrische Auswüchse, so dass von jedem inneren Condylus der Oberschenkel, sowie der Schienbeine, sich ein solcher erhebt, indem die femoralen wie Stalaktiten aufwärts, die tibialen wie Stalagmiten abwärts steigen. An ihrer Basis verschmelzen sie so mit den Knochen, dass sie eine Art Knochengrat darstellen, der an den Dickbeinen mehr plattenartig, an den Schienbeinen mehr cylindrisch sich darstellt; letztere sind etwa 3 Quersfinger hoch und überschreiten mit ihrer weichen Spitze den Umriss eines normalen Unterschenkels etwa um 1 Zoll. Die der Femora verbergen sich in der Muskulatur. Zur vollständigen Symmetrie fehlt nur die gleiche Höhe der femoralen Exostosen, indem die links doppelt so lang als die rechts ist, nämlich 6 Zoll. Im mittleren Drittel der Vorderfläche des rechten Oberschenkels befindet sich ausserdem eine Exostose von der Grösse einer Nuss. Verschiedene unregelmässig zerstreute Auswüchse zeigen sich ausserdem an vielen anderen Stellen. Einer auf der linken Fibula, einer auf der ersten Krümmung der linken Clavicula, einer von der Grösse einer Nuss auf einer Rippe der rechten Seite. Die Schultergräten spitzen sich in 2—3 Cm. lange Auswüchse zu. Die rechte Schulter zeigt eine eigenthümliche Abweichung, indem die Basis der Schultergräte auf Kosten der Länge des Knochens keulenförmig angeschwollen erscheint. Diese Verkürzung ist indess nur scheinbar, indem die Länge beider Schulterblätter gleich ist; aber rechts ist der Knochen 3 Zoll über die Norm verdickt, und ruht dabei in einer tiefen Einsenkung der Rippenwand. Das entsprechende Ende des Schlüsselbeines krümmt sich in die Höhe und hat sich dem hier aufgestiegenen Acromion anbequemt. Trotz dieser bedeutenden Entstellungen haben sowohl die oberen als die unteren Gliedmassen ihre Kraft und Länge vollständig bewahrt. Die Wirbelsäule ist bis auf eine leichte Steigerung der vorderen Krümmung ihres Rückentheils gesund. Die Haut und die Weichtheile gleiten über die Exostosen ohne irgend eine eigenthümliche Erscheinung hinweg, nur zeigt sich an den Oberschenkel-exostosen bei den Bewegungen ein Reibungsgeräusch der darüber hinweggleitenden Muskeln.

Zahl, Symmetrie der Exostosen, Normalität der entsprechenden Knochen, sowie die völlige Ungetrübtheit der Gesundheit waren in diesem Falle besonders merkwürdig.

Beobachtung 79. Lobstein (traité d'anat. path. T. II. p. 148).

Das Museum zu Strassburg besitzt die langen Knochen der oberen und unteren Gliedmassen eines 80jährigen Mannes, welche alle mit Exostosen behaftet sind, obwohl der Greis während seines Lebens kein Symptom einer Krankheit dargeboten hatte. Am rechten Oberschenkel zeigt sich ein traubenförmiges Knochengewächs von 3 Zoll Durchmesser, welches mit einem 16 Linien dicken Stiele über dem inneren Condylus aufsitzt und mehrere Knoten elfenbeinarter Substanz in einem netzförmigen Gewebe darbietet, welches von mehreren mit einer sarkomatösen Masse ausgefüllten Höhlen unterbrochen wird. Die äussere Oberfläche dieser Geschwulst

ist blumenkohlähnlich. Am linken Oberschenkel finden sich über den beiden Condylen drei knöcherne Verlängerungen von 13—25 Linien Länge, die mit einem 5—8 Linien dicken Stiele dem Knochen aufsitzend, sich nach aufwärts richten und mit einem kleinen runden Kopfe enden. Die rechte Tibia hat an ihrem oberen Ende eine beträchtliche Geschwulst, an ihrem unteren einige knöcherne Hervorragungen und eine vorspringende Gräte, sowie an der äusseren Seite einen zurückgekrümmten, von oben nach unten gerichteten, 21 Linien langen, 1 Zoll breiten,  $\frac{1}{2}$  Zoll dicken Auswuchs und an der inneren Seite einen 5 Linien langen Knochenstachel. Aehnliches zeigt sich an der linken Tibia, insbesondere auch eine sehr dicke und vorspringende Gräte, die dem unteren Theile des ligamentum interosseum zum Ansatz dient. An den Oberarmknochen springen die Seitenwände der Occipitalfurche ungewöhnlich stark hervor.

Wir haben hier also etwa 15 Fälle mehrfacher Exostosenbildung an den nämlichen Sceleten aufgeführt, welche wir, wie in der Tabelle, so auch in den statistischen Angaben nicht mit aufzählten. Fünf von ihnen lassen sich allerdings ziemlich deutlich auf die oben besprochenen Sehnenverknöcherungen reduciren, während bei den übrigen eine solche Verknöcherung nicht bestimmt nachweisbar ist, ja in manchen die Exostosen an Stellen vorkommen, welche eine solche Deutung nicht gestatten. Auch eine syphilitische Erkrankung lässt sich als ursächliches Moment in den hier angeführten Beobachtungen ohne Willkür nicht entdecken. Bei zwei Fällen lässt sich eine Familienprädisposition nachweisen, bei zweien wurde der Mangel von phosphorsaurem Kalke im Urine bemerkt. Dadurch ist indess wenig Aufschluss über diese eigenthümliche „Diathese“ gegeben, die, wenn einige Autoren dabei an die rhachitische Störung als Ursache erinnerten, doch mit der letzteren gar wenig gemein hat.

Von den vielfach vorkommenden Exostosen muss man auch noch die allgemeine Hyperostose unterscheiden, von welcher sich im Musée Dupuytren Nro. 433, 434, 435 interessante Beispiele finden (vgl. die Beschreibung desselben S. 579; ferner Rullier Bullet. de la fac. d. méd. T. II. 1809. p. 94).

Beobachtung 80. Saucerotte (mélanges de chir. p. 407. Mémoir. de l'institut nat. scienc. phys. II. p. 114).

Ein Mensch von 39 Jahren bemerkte vor 6 Jahren eine allgemeine Dickenzunahme seiner Knochen, ohne dass dieselben zugleich eine Verlängerung erlitten; sie erreichten das Doppelte ihres Volums. Die Ursache war unbekannt. Der Mann schlief fast fortwährend, litt an unausgesetzter Oppression, an allgemeinen Schmerzen und zeigte einen sehr kleinen Puls. Nachdem er plötzlich gestorben war, gelangte Saucerotte in den Besitz der Knochen, von welchen er mehrere (die sich jetzt im Musée Dupuytren befinden) der Academie übersandte. Ausser einer beträchtlichen Zunahme der Dicke lässt sich nicht viel an ihnen bemerken\*).

Den eigentlichen vielfachen Exostosen muss hingegen auch ein Fall zugezählt werden, welcher den Uebergang darbietet, zu einigen Worten, welche wir über das Vorkommen von Knochengeschwülsten in den Weichtheilen sagen müssen. Es ist derselbe von Hawkins mitgetheilt.

Beobachtung 81. Hawkins (Medical Gazette 1844. 31. May.)

Ein 22jähriger Mensch zeigte eine Menge von Knochenablagerungen an verschiedenen Theilen seines Körpers, von welchen sich manche ganz unabhängig vom Scelete entwickelt hatten. Dabei war sein Allgemeinbefinden gut, und das einzige Organ, an dem sich eine Funktionsstörung darbot, war die Haut, welche eine krankhafte fettige Absonderung, indess ohne Hinderung der Perspiration, wahrnehmen liess. Eine der Knochengeschwülste wurde durch eine Operation entfernt. Sie bestand aus einem spongösen Gewebe mit einer äusseren Schale, Knorpel und Periost, und erwies sich unter dem Mikroscope als wahrer Knochen. Unter dem Gebrauche von Jodkalium und Sarsaparilla und unter einer allgemeinen Quecksilberkur verschwanden mehrere der Geschwülste und nach Darreichung von Schwefelsäure nahmen die übrigen beträchtlich ab.

Innerhalb der Weichtheile und ausserhalb alles Zusammenhanges mit den Knochen oder deren Periost finden sich knöcherne Geschwülste einmal vorzugsweise als Verknöcherungen von Sehnen oder Muskeln; so wurde sie besonders im deltoides und biceps als sg. Exercierknochen, im Ileopsoas als Reiterknochen beobachtet und beschrieben. Miescher (l. c. p. 46) und Wedl (l. c. S. 606) zeigten, wie hier die Entwicklung echten Knochengewebes vor sich geht, welche ja auch an und in anderen Organen gesehen wurde. Ausserdem müssen wir die meisten eigentlich knöchernen Geschwülste in den Weichtheilen als secundär aus anderen Geschwülsten — Zellgewebeschwülsten, Fibroiden, Enchondromen, Teleangiectasien (Schuh), Atheromen (Wernher und ich), oder endlich sg. Krebsen — hervorgehende Knochenneubildungen betrachten; wie ich denn ein solches fast vollständig und zwar stellenweise regulär verknöchertes, stellenweise freilich nur verkalktes Fibroid, welches Herr Geh. Rath Wutzer von dem Oberarme einer Frau ausschälte, und welches in keinerlei Zusammenhang mit dem Knochen stand, vor mir habe. Man kann diese Geschwülste als secundäre Osteome (Schuh's secundäre Osteoide l. c. p. 149) be-

\*) Dahin gehören auch die bereits früher erwähnten Hyperostosen an Hühnersceleten, welche Otto (Lehrb. d. path. Anat. S. 152) aus dem Sömmerring'schen und dem hiesigen Museum erwähnt. Hierselbst befinden sich jetzt die Scelete dreier Hühner, deren meiste langen Knochen, aber auch einzelne Schädelknochen, bedeutend verdickt sind. Die neugebildete Knochenmasse ist symmetrisch zu beiden Körperhälften, umgibt die Knochen gleichmässig und ist spongös. Vgl. auch Sandifort Mus. anat. Vol. III. p. 275. Nro. 911—915.



zeichnen und findet in der Litteratur zahlreiche Belege für ihr Vorkommen. Besonders häufig findet man sie in den mannigfaltig entarteten Genitalorganen, sowohl der Weiber (Ovarien, Uterus — zahlreiche Exemplare im Museum zu Bonn), als der Männer (Hoden); ferner in den Lungen, den Drüsen, aus Enchondromen sich hervorbildend, namentlich in der Parotis (s. unten) — kurzum in mannigfacher Weise und Form. Merkwürdig sind aber solche Geschwülste dann, wenn sie förmlich wie accidentelle Knochen auftreten.

#### Beobachtung 82.

Paget (l. c. S. 229) erwähnt aus dem Museum des college of surg. Nro. 203 einer kleinen ganz knöchernen Geschwulst, die aus einem weichen spongiösen Gewebe besteht und in den Maschen desselben Mark enthält. Sie sass über der Rückenfläche des os trapezium und scaphoides, jedoch ganz von ihnen und allen angränzenden Knochen isolirt. In dem Museum des St. Georgs-Hospitals befindet sich nach ihm eine aus festem Knochengewebe bestehende Geschwulst, die über der Palmarfläche des ersten os metacarpalose in ein fibrocellulöses Gewebe eingebettet gelegen hatte und mit Leichtigkeit von der Flexorensehne des Fingers getrennt werden konnte. Sie war seit fünf Jahren bei einem Frauenzimmer mittleren Alters gewachsen.

#### Beobachtung 83.

Hewett (Lancet II. 1850. S. 265) extirpirte eine ähnliche, ganz frei zwischen dem adductor pollicis und mm. interossei in der Vola der Hand einer Frau von mittleren Jahren liegende, bewegliche, mit den Knochen nur durch Zellgewebe verbundene und von solchem umgebene elfenbeinharte Geschwulst. Sie hatte sich seit fünf Jahren unter Schmerzen ausgebildet, zeigte indess keine Spur eines vorhergegangenen Knorpelgewebes.

Diese Beispiele liessen sich mit Leichtigkeit vermehren, läge nicht der Gegenstand ausserhalb des Bereiches unserer näheren Betrachtung, nur erwähne ich noch, dass die zuweilen beim Menschen vorkommenden sg. ossa episternalia, welche Breschet für ein Rudiment von Rippen hielt, und die Wilkinson King (Guys hospital reports V. p. 229) bei einem Manne durch ein förmliches Gelenk mit dem oberen Rande des Brustbeines verbunden sah, wohl nicht in das Gebiet der Geschwülste gehören.

### Combination der Exostosen mit anderen Neubildungen.

Wie wir so eben als einer nicht seltenen Erscheinung der nachträglichen Verknöcherung ursprünglich weicher Geschwülste erwähnten, so ereignet es sich auch zuweilen, dass sich zu einer lange ohne wesentliche Störung des Befindens bestandenen Knochengeschwulst eine andere Neubildung zugesellt. Es ist dies namentlich der Fall mit sg. Krebsgeschwülsten, wodurch denn der bis dahin gutartige Character der Geschwulst sich in einen bösartigen verwandelt. Es sind eben Fälle gesehen worden, in denen eine Krebsgeschwulst sich als Basis ihrer Entwicklung eine Exostose erwählte, in dem sie nach älterer Ausdrucksweise den locus minoris resistentiae als ihren Mutterboden benutzte, ohne dass man sagen könnte, es hat sich die Exostose in eine Krebsgeschwulst verwandelt, wenigstens scheint uns die vorgetragene Anschauungsweise sich als die richtige aus den folgenden, übrigens unseres Wissens vereinzelt dastehenden Beobachtungen zu ergeben, obwohl beiden leider eine ausführliche Detailirung fehlt.

#### Beobachtung 84. Christie (Edinburgh monthly Journal und the Lancet 1843—4. Vol. I. S. 668).

A. G. 40 Jahre alt, hatte seit 20 Jahren eine langsam sich entwickelnde und nur beim Witterungswechsel wenig empfindliche Geschwulst des rechten Oberschenkels von bedeutender Härte. In den letzten 9 Monaten wurde sie schmerzhaft. Man wandte Cataplasmen an und nach wiederholten Punktionen (behufs der Untersuchung) entstand eine fungöse sehr schmerzende Geschwulst, die zu öfteren Blutungen Anlass gab und dadurch endlich der Kranken die Amputation aufdrang. Nachdem dieselbe (2. Sept. 1843) vorgenommen war, erholte sich die Kranke rasch und blieb bis zur Zeit der Publication gesund. Die Geschwulst wog  $11\frac{3}{4}$  U, war oval und hatte einen Umfang von  $25\frac{1}{2}$  Zoll. Sie umgab den ganzen Oberschenkelknochen, der ihr zur Achse diente, und reichte bis zu den gesunden Condylen. Sie erschien gleichmässig, liess sich mit dem Messer nicht schneiden, und zeigte nur an der unteren und äusseren Seite eine blutige, fungusähnliche, aus ihr hervorgewucherte Masse. Auf dem Durchschnitte erblickte man in der Mitte den Oberschenkelknochen von einem kindlichen Umfange und konnte sowohl dessen Rinden- als Marksubstanz noch unterscheiden. Doch war die Markhöhle ausgefüllt von einem sehr dichten spongiösen Gewebe (closely packed cancelli). Unmittelbar über den Condylen hatte ein weicher Blutschwamm die spongiöse Substanz des Femur eingenommen, welcher den ganzen Raum innerhalb der Wand des Knochens vom Tumor bis zu den Gelenknorpeln ausfüllte und durch den Knochen sich Bahn gebrochen hatte. Die harte knöcherne Geschwulst enthielt 63% erdige und 37% animalische Materie. Nach Dickies Untersuchung waren die Havers'schen Kanälchen länger, zahlreicher und gewundener als in gesunden Knochen. Offenbar war der Fungus erst nachträglich entstanden.

Beobachtung 85. Stanley l. c. S. 195.

Ein Mann hatte lange Jahre hindurch eine Geschwulst des Schlüsselbeines, welche äusserlich alle Zeichen einer einfachen Exostose darbot. Endlich starb er an Markschwammablagerungen in verschiedenen Organen, und man fand bei dem Durchschnitte der Geschwulst ein spongiöses Knochengewebe, dessen Räume mit Markschwammmasse erfüllt waren.

### Aetiologie.

Kein Theil der Pathologie der Geschwülste liegt so im Argen, als die Aetiologie, und so müssen wir uns denn hier auch mit einigen allgemeinen Andeutungen über diesen dunklen Punkt begnügen. Wenn wir zwar als nächste Ursache, als eigentlich pathologischen Process, eine local gesteigerte Ernährung, die vom Periost und vom Knochen ausgeht, bezeichnen müssen, so sind uns die diesen Process herbeiführenden entfernteren Ursachen vollständig in Dunkel gehüllt.

Wir haben bereits einige Fälle angeführt, in welchen eine erbliche Prädisposition (Beob. 75, 76) eine constitutionelle zur Hervorbringung von Knochengeschwülsten vorzugsweise geneigte Erkrankung, mit welcher auch Mangel phosphorsauren Kalkes im Urin gesehen wurde (Beob. 72, 73), die offenbar mit den Funktionen des allgemeinen Umsatzes der Gewebe, innig zusammenhängt, beobachtet werden konnte\*).

Allein diese Fälle stehen sehr vereinzelt da und können uns für die viel zahlreicheren, in denen Nichts der Art gesehen wurde, eben nicht viel fruchten. Ebenso wenig liesse sich von irgend einer der bekannteren Dyskrasien behaupten, dass sie bei der Entstehung der Exostosen eine hervorragende Rolle spielten. Selbst von der Syphilis gilt das in geringerem Grade, als man gewöhnlich anzunehmen geneigt ist, und nur in den Fällen weitverbreiteter Exostosenbildungen spielt sie zuweilen neben den Fällen, in welchen sie ganz ausgeschlossen ist, eine Rolle. Wir haben die syphilitischen Exostosen mit Absicht nicht mit in den Bereich unserer Untersuchungen gezogen, weil gar vieles unter dem Namen der syphilitischen Exostose aufgeführt wird, was sich auf die verschiedenen Stadien der syphilitischen Necrose bezieht; von anderen Dyskrasien findet sich die Scrophulose unter 31 Fällen jener 252, bei welchen die Ursache näher bezeichnet ist, nur 4 mal und dabei mehrfach ungewiss. In bei weitem der überwiegenden Mehrzahl der Fälle lässt sich aus dem früheren Lebenslaufe der Kranken wenig entnehmen und nur zu oft wird ausdrücklich gesagt, dass eine Ursache nicht zu ermitteln war, und die Kranken sich früher stets gesund befanden. Unter die häufigsten näheren Ursachen gehören indess ohne Zweifel einmal mechanische Ursachen und zweitens Erkältungen. Eine Verletzung, sei sie eine blossе Quetschung, oder ein Schlag, ein Stoss, ein Fall findet sich oft genug als Gelegenheitsursache erwähnt, namentlich pflegen die Kranken solche Momente hervorzuheben, die man indess immer mit einiger Vorsicht betrachten muss, sofern nicht etwa evident eine chronische Periostitis dadurch angeregt wurde (Beob. 6, 14, 26, 78, 89, 95).

Beobachtung 86. Spongiöse Exostose der grossen Zehe, in Folge eines Fusstrittes. Dupuytren leçons orales. Brux. 1839. II. p. 112. obs. 4.

Françoise Thérane, 24 Jahre alt, wurde ein Jahr vor ihrer Aufnahme auf den grossen Zeh getreten; es trat Blut aus; eine Eiterung entwickelte sich und es entstand auf der zweiten Phalanx ein Auswuchs, der 8''' im Durchmesser, den Nagel emporhob, und mit blutenden Granulationen bedeckt war. Dupuytren entfernte die Exostose mittelst eines starken Bistouris; die Heilung erfolgte durch Suppuration vollständig. Die Exostose war eine spongiöse mit knorpeligem Ueberzuge.

Dahin gehört dann namentlich auch in Bezug auf diese Exostosen der Zehen (Beob. 64) der Druck des Schuhwerkes, wie es bei den Exostosen an der Innenseite des Oberschenkels die Reibungen am Sattel (Beob. 23,

\*) Die bekannte, von Boyer erzählte Krankheitsgeschichte der Victoire Pélerin, die auch Bardeleben in seiner Uebersetzung des Vidal noch als Beweis für eine solche erbliche Diathese aufführt, gehört, wie wir zu zeigen gedenken, nicht hierher, sondern zum Enchondrom.

104) zuweilen sind, und wie der Anschlag des Gewehres den sg. Exercierknochen bedingt. Aber an vielen Stellen, wo sich sonst Exostosen entwickeln, z. B. am Oberarme, lassen sich ähnliche Momente nicht eruiren, und dadurch verlieren dann jene immerhin vereinzelt nachweisbaren Beobachtungen wieder an Beweiskraft, wenn man nicht auch, wie dies z. B. Bardeleben gethan (a. a. O. S. 583 Th. II.), kräftige und wiederholte Muskelanspannungen als Ursache der Entstehung von Exostosen betrachten will, da ja rauhe Knochenvorsprünge an den Insertionsstellen der Muskeln eine physiologische Erscheinung sind. Dadurch lässt sich allerdings unserer Meinung nach die merkwürdige Praedilektion der Exostosen für gewisse Stellen am Oberarme, dem Oberschenkel und der Tibia ziemlich erklären.

Auch Erkältung wird in manchen Fällen mit Recht gewiss angeschuldigt (besonders vgl. Beob. 52, 56), wie sie denn ja in der That häufig chronische Knochenhautentzündungen herbeizuführen vermag; damit in Verbindung steht dann auch die nicht selten vorkommende Erwähnung cariöser Zähne bei Kieferexostosen, da solche sehr oft eine Neigung zur Periostitis mit sich bringen, und wie diese oft wiederholt, am Ende kleine Exostosen hervorbringt, dafür kann ich mich selbst als lebendes Exempel anführen. Immer aber haben wir hier nur Haltpunkte, die keine allgemeine Gültigkeit besitzen, indem man stets die Frage aufwerfen kann, warum denn Verletzungen, Erkältungen u. s. w. nicht häufiger Exostosenbildung bedingen und warum sie so sehr oft ohne solche vorübergehen.

In ätiologischer Beziehung besonders merkwürdig ist der folgende Fall:

Beobachtung 87. Hauff (Württemberg. medic. Correspondenzblatt 1846. Bd. 16. p. 36. Bruns Chirurgie a. a. O. S. 532).

Eine 38jährige Frau litt im Frühjahr 1837 nach glücklicher Entbindung von ihrem 7. Kinde öfters an Kopfschmerzen, und bemerkte zugleich die Entstehung einer kleinen Erhöhung auf dem linken Seitenwandbeine in der Schläfengrube. Mit jedem der nachfolgenden Wochenbetten im Jahre 1838, 1840, 1843 und 1844 beobachtete man ein gleichsam stossweise beschleunigtes Wachstum in der Geschwulst, neben gleichzeitigen Hirnzufällen, heftigen Kopfschmerzen, Schwindel, Bewusstlosigkeit, Erbrechen u. s. w., welche durch die gewöhnliche antiphlogistische Behandlung wieder beseitigt wurden, bis nach dem letzten Wochenbette sich dauernde Lähmungszufälle und in zunehmender Steigerung einstellten, unter denen in kurzer Zeit der Tod erfolgte. Bei der Section fand man in der Knochengeschwulst einen 11" dicken elfenbeinartigen, äusserst kompakten Knochenkern im seitlichen Theile des Stirnbeines, an welchem sich nach innen zu allmählig minder kompakte, porösere, blutreichere Schichten angelagert hatten; innere Oberfläche sehr rau, fast stachlicht von einer Menge stumpfspitzer, gleichmässig nebeneinander gelagerter knöcherner Kegel bedeckt. Auch nach aussen war eine jüngere grössere Knochenschichte abgelagert, doch von geringerer Dicke. Grösste Dicke der Wandung  $1\frac{3}{4}$ ". Dura mater in der ganzen Ausdehnung der Knochenauflagerung verdickt bis zu 2", aufgelockert, blutreich, aber sonst normal. Desgleichen die übrigen Hirnhäute und das Gehirn.

Die beiden einzigen Punkte, welche wir etwas genauer untersuchen können, sind Alter und Geschlecht. Was das Alter anbelangt, so finde ich in 109 Fällen (der Tabelle), wo dasselbe näher angegeben ist, folgendes Verhältniss:

Auf das Alter von

Alter	Exostosen	Männer	Weiber	Geschlecht
0—10 Lebensjahren	kommen 4	3	1	nicht angegeben.
11—20	40	24	13	3
21—30	33	19	12	2
31—40	13	8	5	0
41—50	6	5	0	1
51—60	8	7	1	0
61—70	3	2	1	0
71—80	1	1	0	0
81—90	1	0	1	0
109		69 bei Männern, 34 bei Weibern,		6

Es würde dies indess nur einen verhältnissmässig unsicheren Maasstab abgeben, da, wie wir schon sahen, viele Exostosen lange Jahre bestehen können, ehe sie den Patienten bewegen, ärztliche Hülfe nachzusuchen, ehe sie mithin zur Beobachtung gelangen. Es ist daher nothwendig, auf das Alter der Entstehung zurückzugehen. Da dieses nicht immer notirt ist, so bleiben nur 65 Fälle, in denen die Entstehungszeit genauer bestimmbar war; sie vertheilen sich folgendermassen:

es kommen auf das	0—10 Lebensjahr	12 Exostosen	6 bei Männern,	5 bei Weibern,	1 nicht angegeben.
" "	11—20	28	17	10	1
" "	21—30	14	8	6	"
" "	31—40	7	5	2	"
" "	41—50	3	3	0	"
" "	51—60	1	0	1	"

65 Exostosen, 39 bei Männern, 24 bei Weibern, 2 nicht angegeben.

Vergleichen wir damit noch trotz der kleinen Zahl der Fälle die Bevölkerungszahlen (nach Quetelet, Mittel aus den Bevölkerungstabellen von Grossbritannien, Frankreich und Belgien, der Mensch, Uebers. S. 323), so finden sich

unter 1000 Bewohnern		unter 1000 Exostosen (nach obigen Untersuchungen berechnet).	
für das	0—10 Lebensjahr	2533	184
" "	11—20	1940	430
" "	21—30	1625	215
" "	31—40	1308	17
" "	41—50	1018	4
" "	51—60	743	1

woraus denn mit Evidenz hervorgeht, dass die grösste Disposition in die Jahre der Pubertätsentwicklung, des gesteigerten Knochenwachsthumes überhaupt fällt, während sie gegen das Alter unverhältnissmässig schnell sich vermindert, und in den kindlichen Lebensjahren weniger bedeutend ist, als man bisher anzunehmen geneigt war.

Welch hohes Alter Leute mit Exostosen erreichen können, sehen wir z. B. in der 20. Beobachtung (Genczik 81jährige Frau seit 30 Jahren bestehend) und in der 14. Beobachtung (Oesterlen 76jähriger Mann seit 45 Jahren bestehend), und könnten diese Beispiele vermehren, wenn dies von besonderem Interesse wäre. Wichtiger sind diese Fälle wegen der verhältnissmässig späten Entstehung der Exostosen, während andererseits auch in früher Kindheit schon das erste Auftreten der Exostosen bemerkt wird, z. B.:

Beobachtung 88. Leopold (Caspers Wochenschrift 1850. S. 178).

Ein 14jähriges Mädchen hatte an Parese der ganzen linken Seite, zitternden Bewegungen der Hände, unsicherem Gange, stotternder Sprache von frühester Kindheit an gelitten. Als dasselbe an einer Pleuritis gestorben war, fand sich eine Viertelzollhohe Exostose in der rechten mittleren Schädelgrube, der entsprechend das Gehirn plattgedrückt war. Ausserdem viel Wasser in den Hirnhöhlen, im Schädel und Rückenmarkskanale.

Beobachtung 89.

Hancock (Lancet 1848. Vol. II. S. 454) legte der Londoner medicinischen Gesellschaft eine 7 Dr. schwere, den ganzen Oberkiefer einnehmende spongiöse Exostose eines jungen 22jährigen Mannes vor, welche sich in Folge eines Falles, den derselbe als 1½jähriges Kind gethan, entwickelt hatte.

Bezüglich des Geschlechtes scheint sich ein beträchtliches Uebergewicht auf Seiten des Männlichen zu ergeben: unter 154 Individuen, deren Geschlecht angegeben ist, finden sich 100 bei Männern, 54 bei Weibern, fast die doppelte Anzahl. Das Alter scheint dabei, wenn wir die oben aufgezählten Fälle, wo Alter und Geschlecht bekannt ist, berücksichtigen, keinen sehr erheblichen Unterschied zu bedingen; im Gegentheil laufen die Verhältnisszahlen ziemlich parallel; wenigstens wäre es gewagt, bei einer so geringen Anzahl von Fällen auf die geringen Abweichungen in den Zahlen ein Gewicht zu legen, oder daraus gar ein bestimmtes Gesetz folgern zu wollen.

### Therapie der Exostosen.

Die beiden einzigen Angriffspunkte, welche einer vernünftigen Therapie der Exostosen geboten werden, sind einmal Dyskrasien, sofern sie in einem ausgesprochenen ursächlichen Verhältnisse zu der Localkrankheit stehen, und demnächst hervortretende entzündliche Erscheinungen. Aber beide sind verhältnissmässig selten bei den

Exostosen sehr ausgesprochen, während sie bei den Osteophytenbildungen weit mehr in den Vordergrund treten. Daher denn auch bei denjenigen Schriftstellern, welche keinen Unterschied festhalten zwischen den entzündlich entstehenden Osteophyten und den schleichend sich entwickelnden Exostosen, und welche beide in gleicher Weise auf Dyskrasien zurückführen, wie z. B. Boyer (Krankheiten der Knochen übers. v. Spangenberg 1804. 2 Thl. S. 41 ff.) eine ausführliche antidyskrasische Behandlung gegen die einzelnen Arten angegeben wird, die übrigens vorzugsweise auch nur bei der Syphilis einen Erfolg zu haben pflegt. So erzählt Boyer selbst (maladies chirurg. tom. VI. 1818. p. 168), die Heilung einer sg. syphilitischen Exostose, welche nach 10jährigem Bestande und nachdem die Kranke in weniger als drei Monaten 128 Gr. Sublimat genommen hatte, verschwand; ähnliche Beispiele liessen sich viele aufführen.

Wo aber keine Beziehung der Art vorliegt, lässt sich auch für die Osteophyten wenig von einer Behandlung hoffen, und Fälle der Art, wie sie in der med. Zeitung des Vereins für Heilkunde in Preussen 1835. Nro. 2. erzählt werden, wo zwei Fälle von sg. Exercierrknochen des Oberarmes, Verknöcherungen im Muskelfleische an der vorderen Fläche der Schulter, geheilt sein sollen, werden immer zu den Seltenheiten gehören, wenn man auch in Betreff der Diagnose keinerlei Zweifel erheben wollte. In dem einen dieser Fälle soll ein  $2\frac{1}{2}$ '' langes und  $\frac{3}{4}$ '' breiten Osteophyt anfangs mit Schröpfköpfen und grauer Salbe, später mit T. jodi und der kalten Douche behandelt, nach 7 Wochen vollständig beseitigt sein; in dem anderen Falle verschwand ein ähnliches von selbst innerhalb eines Jahres bei blosser Ruhe des Armes.

Bei der echten Exostose hat man sowohl die Antiphlogose, als auch die örtliche Compression wiederholt vorgeschlagen und vielfach angewandt. Im Bullet. de Thérapie T. IX. livr. 3. wird z. B. die Behauptung ausgesprochen, dass sich durch örtliche Compression und zertheilende Mittel die Exostosen nicht bloss in der Entwicklung aufhalten, sondern auch arbotiv zu Grunde richten liessen, indess wird die Behauptung nicht durch Beobachtungen belegt, und man muss in dieser Beziehung um so vorsichtiger sein, als die Diagnose am Lebenden immer nur eine approximative Sicherheit gewährt.

Findet man eine ausgesprochene Entzündung sich mit der Ausbildung einer Exostose verbinden, so wird jeder denkende Chirurg nicht sofort operiren, sondern zunächst die allbekannte Reihe der hier vorgeschlagenen Mittel versuchen, obwohl wir uns nicht dem sanguinischen Ausspruche der conservativen Chirurgie anschliessen können, dass man sie zuvor der Reihe nach durchprobiren müsse, ehe man zur Operation sich anschicke. Wenn z. B. in dem übrigens trefflichen Mémoire von Decaisne (des moyens d'éviter les amputations et les résections osseuses in mémoires des concours et des savants étrangers publ. p. l'académie royale de médecine de Belgique T. III. Bruxelles 1855. p. 156 ff.) ein grosses Gewicht auf die Einreibung von grauer Salbe mit Ammoniak, auf die Compression, die erweichenden Cataplasmen, die Narcotica, „welche in gleicher Weise Exostosen nach Quetschungen verschwinden machen“ — gelegt wird, so ist das in maiorem chirurgiae conservatricis gloriam gesagt, und darf nicht allzu genau genommen werden, wie es denn andererseits viel zu weit gegangen heisst, wollte man jede Exostose gleich durch die Resection des ganzen betreffenden Knochens oder die Amputation entfernen.

Wie wenig eine solche, wenn auch energisch gehandhabte Antiphlogose indess zuweilen vermag, beweist ausser der oben angeführten Beobachtung von Regnoli (30) unter anderen der folgende Fall:

#### Beobachtung 9).

Rognetta (révue médic. 1834. Mars. Schmidt's Jahrb. Bd. IV. S. 323) behandelte einen 20jährigen Engländer, welcher vor  $2\frac{1}{2}$  Jahre einen Faustschlag gegen die rechte Schläfe bekommen hatte, in Folge dessen sich eine zwar schmerzlose, aber rasch wachsende Exostose entwickelte, vergeblich mit der enormen Zahl von 600 Blutegeln, liess darnach graue Salbe mit Ammon. hydrochlor. einreiben und wandte eine kräftige Compression mittelst eines bruchbandähnlichen Apparates an; es trat eine unbedeutende Verminderung der Geschwulst ein, der Kranke liess sich indess nicht mehr sehen. Man vergleiche auch die obigen Beobachtungen Nro. 39, 58, 59, 61, sowie 52.

Im Allgemeinen muss man sich hüten, den spontan eintretenden Stillstand, der allerdings in therapeutischer Beziehung besondere Berücksichtigung verdient, nicht für die Folge der Behandlung zu halten, wird indess immerhin, namentlich in früheren Bildungsepochen, den Versuch der Zertheilung machen müssen.

Abgesehen von diesen gegen den Krankheitsprocess selbst gerichteten Verfahrungsweisen, ist nun ferner das Krankheitsprodukt selbst Gegenstand der Therapie. Man hat dabei zunächst die Natur nachahmen wollen, indem man eine necrotische Abstossung der ganzen Geschwulst anzuregen unternahm, was theils durch die Blosslegung derselben, theils durch Anwendung von Cauterien geschehen kann. In der That weist die Litteraturgeschichte Fälle nach, in denen auf einen blossen Einschnitt durch die Weichtheile hindurch (Beob. 70) oder nach demselben

in Folge angewandter Aetzmittel eine Necrose der Geschwulst (Beob. 69 und Nro. 42 und 43 der Tabelle) eintrat. Aber es gehören diese Fälle so sehr zu den Ausnahmen, dass es gewagt erscheinen muss, dies Verfahren in den Vordergrund zu stellen. Am wenigsten möchte es gerathen erscheinen, diese Nekrose von der blossen Einwirkung der atmosphärischen Luft zu erwarten, wie dies der bereits mehrfach citirte Anonymus im Bulletin de thérapie will. Eher möchte man die von Delpach in folgender Weise vorgeschlagene Cauterisation empfehlen. Man soll durch *cali causticum* die über der Exostose gelegene Haut entfernen, die Geschwulst durch Umschläge mit verdünnter Schwefelsäure (besser wohl Salzsäure) zu erweichen und herauszunehmen versuchen. Wollte man statt dessen das Glüheisen wählen, so würde dasselbe jedenfalls so oft wiederholt angewandt werden müssen, bis das Periost zerstört ist, denn das scheint mir der Hauptpunkt zu sein, auf den sich die ganze Hoffnung dabei stützt. Dabei bleibt aber folgendes zu berücksichtigen. Zunächst ist die Eiterung nach Anwendung der Cauterien immer eine beträchtliche und langwierige, und gerade in den Knochen ist eine plötzlich erregte Suppuration, wie wir sehen werden, immer mit der Gefahr der Pyämie verbunden. Dann aber wird bei grossen Geschwülsten, die doch durch die Cauterien immer nur nach vorheriger Zerstörung der Haut möglich ist, auch durch dieselben eine beträchtliche und entstellende Narbe herbeigeführt und endlich lässt sich diese Methode nur auf oberflächlich unmittelbar unter der Haut gelegene Exostosen anwenden, da solche, welche durch dicke Muskellagen bedeckt sind, keine Anwendung der Cauterien gestatten.

Ob man eine wenigstens grösstentheils subcutane Durchschneidung und Abtragung von Knochengeschwülsten mittelst der von Middeldorpf so trefflich begründeten Galvanocaustik, etwa durch Umlegung einer Schneideschlinge nach vorgängigem einfachen seitlichen Hautschnitte, um so mit Schonung der Haut die Lösung und Necrosirung der Exostose zu bewirken, versuchen könne, darüber müssen weitere Erfahrungen entscheiden. Die Möglichkeit, auch Knochen auf diese Weise brennend zu durchschneiden, hat Middeldorpf (Die Galvanocaustik 1854. S. 129) durch Amputation eines überzähligen Daumens dargethan.

Im Uebrigen bleibt die direkte Entfernung der Exostose mittelst schneidender Instrumente immer das sicherste und oft gewiss das einfachste Verfahren, wobei indess folgende Punkte einer vorzugsweisen Berücksichtigung werth sind.

Vor Allem muss der operative Eingriff bezüglich der Gefahr in einem bestimmten Verhältnisse zu der durch die Anwesenheit der Exostose bedingten Gesundheitsstörung, sowie andererseits zu der Constitution des Kranken stehen. Hier hat man sich zunächst daran zu erinnern, dass in vielen Fällen ein Stillstand des Wachsthumes der Geschwulst und mit ihr eine allmähliche Gewöhnung an die Existenz derselben eintrat. Kleinere den Kranken wenig oder gar nicht hindernde Exostosen kommen schon deshalb an vielen Knochen gar nicht zur Operation, weil die Kranken durch sie nicht genirt werden, wenn sie wie manche dornige Exostosen in der Muskulatur versteckt liegen. Funktionsstörung des Theiles, entstellende Wirkung der Geschwulst sind die Hauptmotive operativer Unternehmungen. Langsam oder gar nicht mehr wachsende, schwer erreichbare, und dabei in Bezug auf ihren Umfang nicht zu bestimmende, das Leben durch ihr Wachsthum nicht beeinträchtigende Exostosen, sind kein Gegenstand für eine lebensgefährliche Operation; selbst wenn lebensgefährliche Erscheinungen durch die Exostosen bedingt werden, kann die grössere Gefahr der Operation die letztere contraindiciren.

Die Gefahr der Operation richtet sich nun zum Theil nach der Wahl des Verfahrens, diese wieder nach den einzelnen Scelettheilen.

Im Allgemeinen lassen sich folgende Hauptarten der Operation unterscheiden:

1) Die Abtragung der Knochengeschwulst an ihrer Basis, da wo sie dem Knochen aufsitzt, ist besonders geeignet für gestielte oder auch breit aufsitzende Exostosen, die weder die ganze Dicke des Knochens einnehmen, noch auch auf der anderen Seite platter Knochen eine Hervorragung bilden. Die Prognose ist dabei um so günstiger, je schmaler der Stiel, oder je dichter das Gewebe an dieser Basis. Hängt dieselbe mit der Markhöhle des Knochens zusammen, so wird die Prognose ungünstig wegen Gefahr der Pyämie.

Zuweilen ist es nicht möglich, von vornherein die Basis der Geschwulst zu erreichen; dann kann man sich gezwungen sehen, schrittweise sich Bahn zu brechen, wie man dieses zuweilen auch bei weichen Geschwülsten thut.

#### Beobachtung 91.

Chassaingnac (Bull. d. l. soc. d. chir. T. I. p. 730) stellte am 17. Juli 1850 der Gesellschaft ein junges Mädchen geheilt vor, bei welchem im 8. Lebensjahre eine in der letzten Zeit rasch gewachsene Geschwulst auf der vorderen Seite des Unterschenkels nahe über dem Fussgelenke entstanden war; sie entsprach dem *spatium interosseum*, und es blieb zweifelhaft, von welchem

Knochen sie eigentlich ausgieng. Ch. bildete einen halbmondförmigen Lappen über der Geschwulst, schlug denselben zurück, und trug nun die Exostose mittelst der Martin'schen Glockensäge lagenförmig ab, bis er endlich die von der Tibia ausgehende Basis der Geschwulst erreichte. Die Heilung erfolgte vollständig.

In anderen Fällen kann die Abtragung durch die beträchtliche Härte der Geschwulst sehr erschwert werden; es möchte dann immer gerathener sein, die Entfernung mit dem die Exostose tragenden Theile auszuführen, oder erst nach längerer Zeit die Operation zu wiederholen, anstatt, wie dies in dem folgenden, seltsamer Weise glücklich abgelaufenen Falle, geschah, zu Wiederholungen der Operation in kurzen Zwischenräumen in dem durch den ersten Versuch entzündeten Theile, seine Zuflucht zu nehmen, oder gar auf die spontane Exfoliation zu rechnen.

Beobachtung 92. Gerhard van der Meer (dissert. exhibens historias quatuor operationum etc. Groning. 1829. 4. p. 13. tab. I.; auch Bruns l. c.)

Ein 54jähriger, übrigens ganz gesunder und robuster Kaminfeger bemerkte seit mehreren Jahren im inneren Winkel des rechten Auges eine langsam und ohne Schmerz entstehende Geschwulst, durch welche der Augapfel allmählig aus der Orbita nach aussen und abwärts gedrängt wurde. Bei seiner Aufnahme ins Spital fand Gerhard den ganzen oberen und inneren Umfang der rechten Orbita von einer grossen, rundlichen, unschmerzhaften ganz harten und unbeweglichen Geschwulst eingenommen, während der Augapfel ganz nach aussen und unten gedrängt, 5" von der Nase entfernt und bereits zerstört war. Exstirpation des Bulbus. Zwei Tage darauf Versuch, die blossgelegte Knochengeschwulst durch wiederholte Anbohrungen mit einer kleinen Trepankronen zu entfernen; wegen der Härte der Geschwulst gelang dies nicht. Dessgleichen musste man von dem Versuche mit Hammer und Meissel die Exostose zu beseitigen, wegen der dadurch verursachten Erschütterung des Gehirnes, abstehen. Es wurden nun täglich ganz kleine dünne Knochenportionen durch Hammer und Meissel abgetragen, da auch der Versuch, den Knochen durch aufgelegte Mineralsäuren zu erweichen, ohne den gewünschten Erfolg blieb. Nach 8 Wochen täglichen Operirens war endlich die Geschwulst so ziemlich beseitigt, und nur die obere und innere Augenhöhlenwand blieb etwas dicker als gewöhnlich.

Nicht selten macht es die Lage der Geschwulst besonders wünschenswerth, die Exostose bloss bis auf das Niveau des Knochens abzutragen, wie dies namentlich da der Fall sein wird, wo die Resection eine wesentliche Beeinträchtigung der Brauchbarkeit nicht bloss, sondern auch der Schönheit des Theiles mit sich führen würde, was besonders am Unterkiefer vorkommt. Dass dieses Verfahren ein bleibendes glückliches Resultat zu geben vermag, beweist der folgende Fall, mit welchem man z. B. das Resultat der von Huguier (Bullet. d. l. soc. d. ch. T. III. 2. Fevr. 1853) wegen eines ähnlichen Leidens ausgeführten Resection und Exarticulation eines halben Unterkiefers vergleichen möge.

Beobachtung 93. M. Roux (mémoire s. l. exostoses p. 9. obs. IV.)

Exostose des Mittelstückes vom Unterkiefer, Abtragung. Heilung ohne Entstellung. Eine 16jährige junge Dame trug genau an der Mitte des Unterkiefers eine breitsielige Exostose, sodass ihr Kinn etwa so aussah, wie man die Polichinelle darzustellen pflegt. Uebrigens war das Mädchen eine allerliebste Erscheinung und dazu noch die Nichte eines der theuersten Schüler Roux's, der selbst die Nothwendigkeit der Abtragung dieser nussgrossen Masse erkannt hatte, indess bei seiner Verwandten sie auszuführen scheute. Die subcutane Abtragung vom Munde her würde sehr bedeutende Schwierigkeiten gemacht haben, zumal man damals (1827) sich nicht im Besitze so vollkommener Sägen befand, wie sie heutzutage unser Armamentarium bietet. Ein Kreuzschnitt über der Geschwulst hätte zwar die Operation sehr erleichtert, aber eine unvertilgbare und auffallende Narbe veranlasst. R. bildete daher einen halbmondförmigen Lappen parallel dem unterem Rande des Kiefers. Indem derselbe zurückgeschlagen und zugleich die Mundschleimhaut sorgfältig geschont wurde, entblösste R. die Geschwulst, durchsägte ihre Basis mit einer feinen Stichsäge und modellirte mit Meissel und Hammer, sowie durch einige Feilenstriche, den Unterkiefer so gut es ging, entsprechend der natürlichen Form des Kinnes, heftete schliesslich den Lappen wieder an und hatte die Freude, die Heilung sehr rasch erfolgen zu sehen. Eine feine, halbmondförmige Narbe wurde durch den Kieferrand vollständig verborgen. Die Dame verheirathete sich später, und Roux hat sie noch oft wieder gesehen. Die Narbe schien eine der natürlichen Falten unter dem Kinn zu sein, und wurde nur beim Rückwärtsbeugen des Kopfes bemerkt. Am Kiefer liess sich auch nicht die geringste Spur des früher dagewesenen entstellenden Leidens mehr bemerken. Vgl. auch Beobachtung 27, 57, 64.

Die zweite Operationsweise, die sich von der blossen Abtragung zuweilen in ihren Folgen wenig unterscheidet, wenn nämlich bei dieser eine breite spongiöse Basis der Exostose durchschnitten wird, ist die Entfernung der Geschwulst mit einem Theile der Knochenwand, von welcher sie ausgeht, die Exstirpation der Exostose; besonders bei sehr harten und festen Geschwülsten lässt sie sich nicht immer ganz umgehen, da man den Knochen dann leichter durchschneidet, als die elfenbeinharte Geschwulstmasse. Auch hat man die Exstirpation nicht selten aus Furcht vor einem Rückfalle der blossen Abtragung vorgezogen. Bei ihr ist wegen der unvermeidlichen Eröffnung der Markhöhle oder Blosslegung der Diploe die Gefahr einer Phlebitis der Knochenvenen und der Pyämie grösser, und namentlich ist dies der Fall bei den grossen Röhrenknochen. Allein es liegt auch bei der blossen Abtragung breiterer Exostosen, deren spongiöse Basis ohne Gränze in die Marksubstanz des Knochens übergeht, die nämliche Gefahr vor.

Die Resection des ganzen eine Exostose tragenden Knochenstückes mit Aufhebung der Continuität ist indicirt, bei platten Knochen, wenn die Geschwulst beide Seiten des Knochens überragt, namentlich auch als sg. Enostose mit Sicherheit auf die Anwesenheit derselben zu beziehende bedenkliche Erscheinungen hervorruft, sofern nur die Operation selbst nicht ebenfalls lebensgefährlich ist. Bei Röhrenknochen wird man zur Resection nur dann seine Zuflucht nehmen, wenn die Geschwulst die Funktion eines Gliedes im höchsten Grade beeinträchtigt, ihre Entfernung auf andere Weise — wegen Theilnahme der ganzen Dicke des Knochens (Periostose) nicht entfernt zu werden vermag, und vor allen Dingen man hoffen darf, durch die Operation ein brauchbares Glied zu erhalten. Für die oberen Glieder, mit Ausnahme des Oberarmes empfehlenswerth, ist die Resection für die grossen Knochen des Beines zu verwerfen, und es verlangen dieselben bei allzugrosser Ausdehnung der Geschwulst, so dass sie durch Abtragung nicht entfernt werden kann, bei eingetretenem Brande und gänzlicher Unbrauchbarkeit des Gliedes, die Amputation, respective die Exarticulation, welche beide übrigens nur auf die extremsten Fälle zu beschränken sind, und weder für den Kiefer, noch die Arme, höchstens für sehr grosse Exostosen der Finger und Zehen erlaubt sind.

Bei der Ausführung der verschiedenen Arten der Resection wird zunächst die Geschwulst blossgelegt, was am besten jedenfalls durch den zwar mühsamen, aber desto lohnenderen Längsschnitt geschieht. Die für grössere Exostosen vorgeschlagene und ausgeführte Anlegung von Kreuzschnitten,  $\perp$ , T und Hschnitten, hat allerdings für den Operateur den Vortheil einer grossen Bequemlichkeit, scheint aber aus dem Grunde ein verwerfliches Verfahren, weil sich, wie man stets dabei sehen kann, die Spitzen der Lappen durch deren Contraction zurückziehen, und man bei dem Zusammenstossen mehrerer Winkel sehr selten eine erste Vereinigung bemerkt, so dass nirgends entstellendere Narben vorkommen. Roux hat nach A. Dubois die Bildung zweier paralleler Incisionen ohne Durchschneidung der Brücke und die gewissermassen subcutane Durchsägung der Basis der Exostose geübt. Dieses Verfahren besitzt, wie schon Velpeau (*éléments de médecine opératoire* II. éd. Paris 1839. Vol. III. p. 197) gezeigt hat, keinen Vorzug, im Gegentheil, wegen Mangel an Uebersicht des Operationsfeldes, viele Nachtheile. Eher sind die V oder Lförmigen Lappenschnitte, wo aber die Haut degenerirt ist, die 0 halb elliptischen Schnitte empfehlenswerth, im Allgemeinen aber sollte man bei allen Resectionen den einfachen Längsschnitt, wie ihn schon Moreau und Jäger und in der Neuzeit besonders B. Langenbeck geübt haben, vorzugsweise anwenden. Man kann mittelst desselben, wie jeder sich an der Leiche überzeugen kann, wenn er nur die gehörige Länge besitzt, viel mehr ausrichten, als die meisten Chirurgen zu glauben scheinen. Dabei hat er den Vortheil des ungehinderten Abflusses der Secrete, der leichteren Bedeckung des Knochens und besonders einer schöneren Narbe.

Hat man die Geschwulst gehörig von den umgebenden Weichtheilen befreit und sich den Stiel oder die Basis der Exostose blossgelegt, so trägt man sie entweder genau über der Rinde des Knochens, oder in demselben oder endlich mit demselben ab, indem man sich dazu entweder des Heine'schen Osteotoms, der Kettensäge, der Glockensäge oder der Stichsäge, je nach Umständen, bedient; wobei im Allgemeinen die Stichsäge das geeignetste Instrument ist, einmal seiner Einfachheit wegen, dann wegen der Leichtigkeit, mit der man sie selbst in spitzen Winkeln wenden kann. Die von den Engländern vorzugsweise benutzten grossen Knochenscheeren (von Liston, Velpeau, L'Estrange u. A.) müssen sehr kräftig geführt werden, wenn der Knochen nicht splintern soll, leisten aber unter Umständen treffliche Dienste. Hammer und Meissel bedürfen einerseits bei ihrer Anwendung einer grossen Fixirung des Knochens, und einer geschickten, raschen und kräftigen Führung, um keine Splitterung zu machen, andererseits aber sind sie für den Kranken immer sehr unangenehme Werkzeuge wegen der dröhnenden, sich dem ganzen Scelettheile mittheilenden Erschütterung. Nach der Entfernung wird man immer gut thun, die Wunde bis auf den abhängigen Wundwinkel zum Abflusse der Wundfeuchtigkeiten möglichst zu schliessen, um somit die atmosphärische Luft baldigst vom Kontakte mit dem blossliegenden Knochen abzuhalten, was um so nöthiger erscheint, wenn die Basis der Geschwulst aus einem spongiösen Knochengewebe besteht, welches mit der Markhöhle des Knochens oder dessen Diploe in Verbindung ist.

In Bezug auf den Werth der Operation haben wir hier noch anzuführen, dass freilich die totale Resection des Knochenstückes am sichersten dem Recidiviren vorbeugen wird, dass indess vielfache Beobachtungen, namentlich aber die schöne von Roux (Nro. 93) beweisen, dass auch die blosser Abtragung oft vollkommen genügt. Indess stellt die Aeusserung des vielerfahrenen Stanley (*diseases* p. 157), dass er nach zahlreichen Entfernungen von Exostosen keine Wiederkehr des Uebels, in einigen Fällen jedoch die Exostose sich an dem nämlichen Orte habe wieder erzeugen sehen, in welcher letzteren Fällen man eine unvollständige Entfernung der Geschwulst annehmen



müsse, die Möglichkeit des Wiedererscheinens ausser Zweifel und dient uns zur Lehre, dass man bei einer blossen Abtragung der Geschwulst sich möglichst an der Gränze des gesunden Knochens zu halten hat. S. indess unten.

Es würde zu weit führen, die Indicationen der einzelnen Operationen und die Geschichte derselben hier ausführlich zu verfolgen; die verschiedenen angeführten Verfahrungsweisen eignen sich keineswegs in gleicher Weise für die einzelnen Scelettheile, auch ist bald der Erfolg der einen hier günstig — dort nachtheilig; es lassen sich daher keine allgemeingültige Regeln, keine unumstösslichen Normen aufstellen. Dennoch mögen hier noch einige Bemerkungen in Bezug auf die operative Entfernung der Exostosen, die ich nach den Hauptregionen ordne, folgen, wobei indess, wie gesagt, nur das Wesentlichste hervorgehoben werden kann.

Was zunächst die Exostosen des Schädels anbelangt, so können sie aus zwei Ursachen vornehmlich Gegenstand einer Operation werden. Einmal, indem sie eine entstellende Deformität mit sich bringen, dann indem sie wichtige Organe, wie das Gehirn, das Auge, das Ohr in ihrer Funktion gefährden. Abwesenheit aller Erscheinungen des Druckes auf das Gehirn lässt zwar nicht mit Sicherheit auf die blosse Einseitigkeit einer Exostose schliessen, doch kann man in solchem Falle, namentlich wenn die Exostose sehr entstellt, immerhin die Abtragung ausführen, wie dies z. B. V. von Bruns mit Glück im folgenden Falle that:

Beobachtung 94. Bruns l. c. S. 538.

Eine verheirathete 32jährige Frau, Hebamme, vollkommen gesund, bemerkte seit mehreren Jahren mitten auf der Stirn die Entstehung einer Geschwulst, welche sich langsam und ohne Schmerzen zu veranlassen, vergrösserte, zuletzt eine Höhe von etwa  $\frac{3}{4}$ “ erreichte, mit rundlicher breiter Basis von etwa  $\frac{3}{4}$ “ Durchmesser fest auf dem Stirnbeine aufsass, beinhart, ohne scharfe Gränze in die übrigen Knochen übergehend, von normal verschiebbarer Haut bedeckt. Senkrechter Schnitt in der Mittellinie der Stirn bis auf den Anfang der Nase abwärts. Auseinanderziehen der Wundränder der Haut und Absägen der Knochengeschwulst durch zwei in flacher oder wenig schräger Richtung geführte Schnitte mit einer dünnen Blattsäge, welche von beiden Seiten der Geschwulst an der Basis her in der Mitte zusammentrafen. Geringe Blutung. Vereinigung der Wunde durch die blutige Naht. Heilung der ganzen Wunde per primam intentionem bis auf das untere Ende derselben an der Nasenwurzel, welches binnen 10 Tagen durch Eiterung heilte und zwar ohne alle Ausstossung nekrotischer Knochenstückchen. Das abgesägte Stück bestand durchgehends aus compakter Knochenmasse.

Viel bedenklicher, als die blosse Abtragung einer solchen Schädelgeschwulst, ist nun aber die Resection derselben, welche man auf verschiedene Weise, meistens aber mit dem sicher am wenigsten dazu geeigneten Instrumente, dem Trepane, vorgenommen hat. Entweder man sägt damit nur einen Theil der Exostose aus, oder man umgeht die Geschwulst mit einer Anzahl von Trepanlöchern, und durchsägt dann die Brücken; selten passt zufällig die Weite der Krone um den Umfang der Exostose — und da stösst man noch auf Hindernisse, indem der Boden der Krone auf die Spitze der Exostose aufstösst und man nicht weiter dringen kann. Der Exfoliativtrepan, den Einige vorzogen, ist ebenso ungeschickt. Hier ist das eigentliche Feld des Heine'schen Osteotoms, welches nur unvollkommen durch die schlecht zu handhabende Brückensäge ersetzt wird. Immer sollte man aber die ganze Exostose auf einmal zu entfernen suchen, nicht Stück für Stück herausnehmen.

Als Beispiele, wie eine solche Operation nicht gemacht werden soll, schalte ich zur Warnung die folgenden Operationsgeschichten hier ein:

Beobachtung 95. Ferg (Zur Lehre von der Trepanation in v. Gräfe und Walther's Journ. f. Chirurg. etc. Berlin 1828. XII. S. 582 ff.)

Eine 29jährige kräftige Dienstmagd hatte in Folge eines heftigen Schlags Kopfweh, Augenschwäche, Ohrenstechen, Schwindel, Geschwulst im Gesichte u. s. w. bekommen. Während die übrigen Symptome ab und zu wechselten, nahm die Verdunkelung des Sehvermögens stetig zu, und erst nach Verlauf von 5 Jahren zeigte sich eine Erhöhung am linken Scheitelbeine am oberen Winkel der Kranz- und Pfeilnaht. Vollständige Amaurose, Lähmung des rechten Unterschenkels und Armes. Mundklemme. Häufiger Schwindel, Vergessenheit mitten im Gespräche. Heftige Schmerzen in der Geschwulst. Diese, von der Höhe eines halbdurchschnittenen Eies, hatte an der Basis den Umfang eines Kronthalers und war grösstentheils hart. In Schregers Beisein wurde die Geschwulst durch einen Kreuzschnitt an der Stelle ihrer grössten Härte blossgelegt, wobei sie sich von einer  $\frac{1}{2}$ “ dicken Schichte des Pericraniums bedeckt zeigte. Mit einer Trepankrone wurde unter heftiger Blutung ein Stück herausgesägt, die Operation indess wegen eingetretener Ohnmacht und Mundklemme bis auf den folgenden Tag ausgesetzt. An diesem setzte man eine zweite Krone an. Blutung aus der verletzten arteria meningea media. Erfolgreiche Anlegung des Gräfe'schen Compressoriums. Sopor. Erbrechen. Verschiebung der Operation. Ein dritter Operationsversuch am folgenden Tage konnte nicht durchgeführt werden und c. 60 Stunden nach dem ersten Eingriffe verschied die Kranke. Die dura mater war mit dem Knochen fest verwachsen; von Seiten des Knochens war kein Druck auf das Gehirn, auch kein Extravasat bemerklich. Die nähere Untersuchung des Gehirns unterblieb leider. Diese Knochengeschwulst ist besser als in der der Ferg'schen Abhandlung beigegebenen Zeichnung bei Genzick l. c. fig. 8—10 nach Zeichnungen von Ried abgebildet und beschrieben; sie befindet sich in der Erlanger Sammlung und besteht aus einer splitterig-blättrigen,

hin und wieder netzförmigen Masse, deren ganzen Ausdehnung entsprechend, die innere Fläche des Schädels unregelmässig und rauh ist, wodurch freilich die heftigen Kopfschmerzen und die übrigen Symptome eine kaum ausreichende Erklärung finden.

Beobachtung 96. Arnaud (mercure de France Janvr. 1716. Velpeau l. c. p. 200.)

Ein Bedienter hatte auf der Höhe seines Scheitels eine 4" lange und 2" breite Exostose, welche man mit einem Trepan anbohrte; als sich aber ergab dass die Geschwulst in ihrer ganzen Dicke aus Knochen bestand, schob man die Fortsetzung der Operation bis auf den folgenden Tag. Indess stellten sich in der Nacht sehr schwere Zufälle ein, welche ferneren Aufschub geboten, und am Ende des Tages war der Kranke todt, ohne dass die Section über die Todesursache genügenden Aufschluss gegeben hätte.

Beobachtung 97.

Ganz ähnlich ist der bekannte Fall, den J. L. Petit (Traité des maladies des os. Paris. 1723. Vol. II. S. 344) zur Warnung aufbewahrt hat (observation très belle et très profitable): Ein junger Mann hatte seit 7 Jahren eine Geschwulst auf dem mittleren oberen Theile des einen Seitenwandbeines von 4" Höhe, konischer Gestalt und an der Basis von einem Umfange von 4, in der Mitte von 3, an der Spitze von 2". Auf der Höhe war sie oberflächlich exulcerirt. Andere Aerzte hielten die Geschwulst für einen Hirnbruch, dessen Bruchsack der ausgedehnte Schädel bilde, legten sie durch eine Incision bloss und trepanirten auf der cariösen Stelle. Indess die wegen der Härte schwer eindringende Trepankrone drang nur soweit vor, bis der Grund der Krone auf dem Gipfel der Geschwulst festsass. Ermüdet von der Operation legte man einen Verband an und verschob die Fortsetzung auf den folgenden Tag. Die weitere Mühe blieb ihnen erspart. Heftiges Fieber trat ein, reichliche Aderlässe beschwichtigten die Symptome keineswegs und die Hirnaffection raffte den Kranken hinweg. Bei der Section fand man eine gleichmässig harte, elfenbeinweisse Knochenmasse.

Mit Absicht habe ich diese drei letal verlaufenen Fälle hier nebeneinander gestellt, weil sie vorzugsweise geeignet sind, das unzureichende der angewandten Methoden, und besonders die Gefahr der Wiederholung der Operation zu beleuchten. Wie leicht hätte hier die Anwendung des damals freilich noch nicht erfundenen Osteotoms oder einer Brückensäge auf einmal die Operation beenden können, anstatt dass man sich und den Kranken mit dem langweiligen Trepane abquälte. Muss sich ferner nicht nach der Anwendung einer Krone durch den Zugang der atmosphärischen Luft unvermeidlich eine erhöhte Reizbarkeit der Hirnhäute einstellen, und operirt man dann in und über dem entzündeten und gereizten Gewebe nochmals, so ist in der That ein Ausgang, wie er hier vorlag, nicht zu verwundern. Ich kann deshalb keineswegs einer versuchsweisen Anbohrung des Schädels und, wenn eine Krone für den Operationszweck noch nicht ausreicht, der Trepanation im weiteren Umfange wie Emmert (Lehrbuch der Chirurgie 2. Band S. 65) das Wort reden; sondern lediglich sofern die auch äusserlich erkennbare Exostose mit Wahrscheinlichkeit die Ursache vorhandener Hirnsymptome, sofern sie günstig für eine Operation gelegen ist, die Anwendung des Osteotoms schon der grösseren Leichtigkeit und Schnelligkeit wegen rathen, wenn man sich nicht überhaupt bloss auf die Abtragung solcher Geschwülste beschränken will, die freilich stets nur die vorhandene Deformität, nicht aber dann auch die Hirnsymptome aufheben kann.

Der Fall, auf den Emmert sich stützt, ist ein besonders glücklicher und verdient deshalb noch wohl eine besondere Erwähnung.

Beobachtung 98.

Ein 22jähriger kräftiger Landmann hatte vor 6 Jahren eine Schädelverletzung mit der Kante einer Schaufel erlitten. Nach Entfernung mehrerer Knochenstücke Heilung. Seither mehr oder weniger Kopfschmerz an der Narbenstelle, öfters wiederkehrender Schwindel; Gedächtnismangel; melancholische Gemüthsstimmung. Haarseil im Nacken. Ableitungsmittel auf der Kopfschwarte ohne Erfolg. Auf dem rechten Stirnbeinhöcker an der Stelle der Narbe ein wenig vorstehender Knochenwulst. Entblössung mittelst Kreuzschnitt. Mittelst einer grossen Trepankrone wurde ein ungewöhnlich dickes Knochenstück, welches am äusseren Wulste eine 8" lange, 4" breite, 2" hohe Knochenleiste mit sclerosirtem Gewebe zeigte, ohne Verletzung der dura mater ausgebohrt. Heilung. Schwinden des Kopfschmerzes und der übrigen Symptome.

Von denjenigen Exostosen, bei deren Operation die Schädelhöhle eröffnet wurde, ist dies der einzige mir bekannt gewordene, glücklich abgelaufene Fall. Einer Beobachtung von Stanley (Nro. 50), in welcher bei der Trepanation selbst der Tod unmittelbar eintrat, erwähnte ich schon oben. Ob übrigens durch Verbesserung des Verfahrens nicht die Gefahr wesentlich vermindert werden kann, muss erst durch die Erfahrung entschieden werden. Einstweilen liegt übrigens kein Grund vor, die Entfernung von Exostosen mit Eröffnung der Schädelhöhlen für viel gefährlicher zu halten, als die Trepanation.

Weniger bedenklich bleibt die Resection solcher Geschwülste, die ohne Eröffnung der Schädelhöhle entfernt werden können, wie dies mit den Exostosen des Siebbeines, des Thränenbeines, des Oberkiefers und des Wangenbeines der Fall ist. Will man sich bei diesen auf den unsicheren Versuch einlassen, sie durch Erregung einer Necrose, entweder indem man sie einfach blosslegt, oder indem man sich nach der Blosslegung der Cauterien bedient, so kann man dafür allerdings das glückliche Resultat der Beobachtung von Spörring (Nro. 69), Paget (70) und zweier von Hawkins erwähnter Beobachtungen (Nro. 42 und 43) geltend

machen. Immer bleibt die Resection das sicherere Verfahren. Dabei hat man sich nur zu erinnern, dass gerade diese Stellen der Umgebung der Orbita, wo die Gefährdung des Auges allerdings oft dringend zur Entfernung einer solchen stets wachsenden Geschwulst auffordert, der Lieblichkeit elfenbeinarter Massen sind. Sägt man nun innerhalb derselben, so kann der Akt der Durchsägung fast unüberwindliche Schwierigkeiten darbieten, obwohl auch selbst elfenbeinharte Exostosen (wie ich mich selbst bei Durchsägung jener Exostose des Unterkiefers behufs näherer Untersuchung, Beob. 17 überzeugte) einer gut gehärteten und stetig geführten Stichsäge nicht widerstehen. Ich erinnere mich besonders mit welchem Erstaunen wir die rasche Durchschneidung einer solchen Exostose, die von dem Siebbeine eines Mädchens ausgehend, den Augapfel nach aussen verdrängt hatte, verfolgten, als B. Langenbeck — der Meister in der Führung der Stichsäge — sie mittelst dieses Instrumentes resecirte (Vgl. Busch l. c. p. 22).

Will man die Schwierigkeiten in der Durchschneidung solcher elfenbeinarter Massen kennen lernen, so lese man die Beobachtung von Michon (21) nach, oder man höre C. Hawkins (Vorlesungen, deutsche Uebersetzung S. 596) erzählen, wie die Operation einer Exostose von kaum mehr als 1" Durchmesser länger als eine Stunde dauerte, und wie dabei mehrere Sägen zerbrachen, ehe es gelang, die Geschwulst quer zu durchschneiden. Man wird daher gut thun, sich, wo es thunlich ist, an die Gränze der Geschwulst zu halten und im gesunden Knochen zu operiren, indem es auch keineswegs immer ohne Gefahr ist, bloss einen Theil der Geschwulst zu entfernen, und zwar nicht bloss wegen der Recidive.

Beobachtung 99. Paget (l. c. II. p. 236).

Ein 20jähriges Mädchen hatte eine Vortreibung des linken Augapfels durch eine Geschwulst an der vorderen, oberen und inneren Wand der Augenhöhle bekommen. Diese war seit drei Jahren bemerkt worden und regelmässig gewachsen; sie veranlasste heftige Schmerzen im Auge und der entsprechenden Gesichts- und Kopfhälfte. Bei dem Versuche, die Geschwulst oder wenigstens einen Theil derselben mit der Hoffnung auf eine consecutive Necrose zu entfernen, fand man ausserordentliche Schwierigkeit. Mit grosser Mühe sägte man ein Stück davon ab, indess starb die Patientin unter Eiterbildung in den Hirnhäuten der vorderen Hirnhälfte.

Dieser Fall zeigt zugleich, wie sich bei derartigen Operationen, wenn auch immerhin die Schädelhöhle nicht direkt betheilt ist, die Entzündung in gefährlicher Weise auf das Gehirn fortpflanzen kann, wie man daher solche Operationen nie ohne Noth unternehmen, oder sie gar als eine ungefährliche Sache betrachten soll. Liegen doch auch Beispiele vor von tödtlichem Verlaufe nach Entfernung von Exostosen des äusseren Gehörganges (Sauvages, nosologie T. VI. p. 235).

Allerdings ist die Anzahl glücklich abgelaufener Resectionen der erwähnten Knochen wegen Exostosen nicht unbedeutend. Unter 15 Fällen (vgl. die Tabelle), 12 Resectionen, 3 Abtragungen, finden sich ausser den obigen Beobachtungen nur ein tödtlicher, und in diesem war ein Erysipelas Ursache des Todes (Nro. 59 der Tabelle).

Es versteht sich von selbst, dass man dabei ausser der Vermeidung der Eröffnung der Schädelhöhle vorzugsweise auch auf die Schonung des Bulbus, und beim Oberkiefer wo möglich auf die Erhaltung des Gaumengewölbes zu sehen hat, wie dies schon von Vigarous (opuscules s. l. régénération des os p. 170, Tabelle Nro. 80), Michon (Beob. 21), u. A. geschah.

Die fast das ganze Gesichtsscelet einnehmenden, meist elfenbeinharten Exostosen, welche, wie dies eine ziemliche Reihe von Beobachtungen (Nro. 59—70 der Tabelle) zeigt, sich meistens vom Nasenfortsatze des Oberkiefers, seltener von der Stirn her in der Weise einer knolligen Hypertrophie entwickeln, und von denen wir schreckenerregende Beispiele (Beobachtung 4, 5, 52) mitgetheilt haben, sind nur im Beginne ihrer Entwicklung Gegenstand operativer Unternehmungen; späterhin, wenn sie die ganze Orbita umgeben, oder sich auch auf den Unterkiefer erstrecken, hat man sich zu einer Operation aus naheliegenden Gründen nicht entschliessen können. Da indess bei keiner Operation der Exostose das Uebel selbst, auch wenn die Entfernung nicht gründlich vorgenommen wurde, einen sg. bösartigen Charakter annahm, auch fast alle Operationen der Art im Gesichte günstig verliefen, so scheint mir hier allerdings der Versuch vollkommen gerechtfertigt, partielle Resectionen vorzunehmen. Ich würde vorkommenden Falls nicht anstehen, dies geniale, von Dieffenbach für die Operation grosser Teleangiectasien, Narben u. dgl. in die Chirurgie eingeführte Verfahren auch auf zu ausgedehnte breite Exostosen anzuwenden. Es versteht sich dabei von selbst, dass die einzelnen Akte sich in geeigneten Zeiträumen folgen und erst nach vollkommener Heilung der ersten Operationswunde geschehen dürfen, indem es unbegreiflich ist, wie verständige Chirurgen in frisch entzündetem Knochengewebe gleich am anderen Tage, wie wir oben sahen, wieder operirten.

Was an den Röhrenknochen sehr gefährlich, liesse sich so vielleicht am Gesichte in Ausführung bringen. Der gefährlichste Theil der Exostose, z. B. der das Auge bedrohende würde zuerst angegriffen werden müssen.

Die Exostosen des Unterkiefers zeigen wie die des Oberkiefers ein verhältnissmässig sehr günstiges Resultat für die verschiedenen Operationsweisen. Zwölf Operationen, darunter 9 Resectionen mit Aufhebung der Continuität (vgl. die Tabelle, sowie die Beobachtungen 7, 8 und 17), 2 Exstirpationen, 1 Abtragung (Beob. 93) hatten alle einen glücklichen Ausgang. Indess halte ich dafür, dass in vielen Fällen die Trennung der Continuität vermieden werden könnte, wenn man sich nach Roux's Vorgänge auf die blosser Abtragung des hervorragenden Theiles beschränkte. Lässt sich dieselbe nicht auf einmal ausführen, wie dies allerdings bei denjenigen Exostosen der Fall ist, welche auf beiden Seiten des Kiefers hervorrage, so könnte man auch hier den gewiss gerechtfertigten Versuch machen, zuerst z. B. die nach innen gegen die Mundhöhle hervorragende Masse mit der Stichsäge nach vorgängiger Abtrennung der Mundschleimhaut von innen her abzutragen und nach vollständiger Heilung der Wunde zur Abtragung der aussen gelegenen Geschwulst (mit unterem halbmondförmigem Schnitte oder mit Umklappen der Unterlippe von der Schleimhaut aus) zu schreiten. Ist die Masse elfenbeinhart, so bedarf man freilich sehr scharfe und gute Stichsägen, und eine geübte ausdauernde Hand.

Die Exostosen des Rumpfes geben selten zur Operation Veranlassung; sie erfordern ganz besonders eine richtige Abwägung der Gefahr, die sie selbst herbeiführen und der Gefahr, welche die Operation mit sich bringt. Namentlich gilt dies von den Exostosen der Wirbelsäule. Denn nur selten wird sich ein so günstiges Verhältniss für die Operation und ein so günstiger Erfolg ergeben, wie in dem Falle von Warren (Geschwülste S. 67), welcher eine Exostose des Querfortsatzes des 7. Halswirbels durch Resection des letzteren entfernte. Drückt die Geschwulst auf das Rückenmark, so ist eine Eröffnung des Wirbelkanales nothwendig, und welche Folgen diese hat, weiss Jeder. Selbst bei den Exostosen des Beckens hat man meines Wissens keinen Versuch gemacht sie zu beseitigen, obwohl sie doch oft sehr gefährlich durch ihr Wachsthum werden, und sie, wie die meisten Exostosen des Stammes, gewöhnlich aus spongiösem Gewebe bestehend, der Durchsägung die wenigsten Schwierigkeiten bieten würden. Als ein Beispiel, wie sich der Chirurg hier bescheiden soll, hebe ich folgenden Fall, in welchem ein operatives Unternehmen ohne Frage eine nicht zu rechtfertigende Verwegenheit gewesen wäre, hier aus.

Beobachtung 100. Dupuytren leçons orales T. II. p. 121. obs. VIII. gestielte Exostose der 6. linken Rippe.

J. Louis Bonnefoy, 18 Jahre alt, bemerkte zuerst in seinem 6. Lebensjahre hinter der linken Brustwarze eine kleine, harte schmerzlose Geschwulst, welche ohne entzündliche Erscheinungen anfangs langsam, später schneller wuchs, insbesondere hatte sich in den letzten 5 Jahren ihr Umfang in räscher Progression vermehrt. Bei der Consultation (20. Nov. 1818) sah man von den beiden Drittheilen der vorderen Hälfte der 6. Rippe eine mit einer 6'' dicken grätenförmigen Basis aufsitzende, pilzförmig sich ausbreitende eiförmige (6'' breite, 4'' hohe) Geschwulst sich erheben, welche vollkommen schmerzlos, knochenhart, keinerlei Veränderung der Haut bedingte. Zwischen ihr und dem Brustbein fühlte man jederseits eine tiefe Furche, an deren Ende man aber jenen Stiel bemerkte. Von den Kleidern bedeckt, bildete sie keinerlei Difformität, auch hinderte sie den Kranken nicht im geringsten bei seiner Arbeit. Obwohl eine Operation nicht unbedingt gefährlich war, hätte sie doch eine Lungenentzündung mit sich führen können, sodass es unter den so bewandten Umständen gerathener erschien, sich eines solchen Eingriffes zu enthalten.

Exostosen des Schulterblattes und des Schlüsselbeines gehören zu den Seltenheiten und sind auch selten zur Operation gekommen. Vgl. Textor in Virchow's Archiv. Band IV. Wichtiger ist die Besprechung der an den langen Röhrenknochen der Gliedmassen, namentlich am Oberarme, dem Oberschenkel und der Tibia vorkommenden Exostosen. Diese gehören meistens zu den gestielten, und zeigen sich gewöhnlich an bestimmten bereits öfter erwähnten Stellen, die zugleich Muskelansätze sind. Ihre Entfernung wird grösstentheils wegen der behinderten Bewegung des Gliedes verlangt, wobei indess hervorgehoben werden muss, dass häufig gerade bei ihnen ein Stillstand des Wachsthumes und eine allmähliche Gewöhnung gesehen wurde. In einigen Fällen gaben sie wegen ungewöhnlicher Grösse oder wegen eingetretenen Hautbrandes Veranlassung zur Amputation oder Exarticulation, die immer glücklich ablief; nur in einem Falle, den ich hier mittheile, wurde eine Resection in der Continuität ausgeführt.

Beobachtung 101. Aus der chirurgischen Klinik hierselbst.

Andreas Falkenstein, ein 19jähriger Bierbrauer aus Bonn, der als Kind vielfach an Scrofulen gelitten hatte, wurde am 29. Dec. 1837 in die hiesige Klinik wegen eines Congestionsabscesses in der linken Leistengegend, der nach einer Psoriasis entstanden war, aufgenommen. Nach Eröffnung des Abscesses hörte die Eiterbildung allmählig bei kräftiger Ernährung auf, die Oeffnung schloss sich und der Kranke verliess am 25. Januar geheilt die Anstalt. Indess litt er schon damals an einer Auftreibung des mittleren Theiles der rechten Ulna, welche man für eine Necrose hielt und über deren Entstehung der Kranke keine Auskunft zu geben vermochte; sie war ganz allmählig entstanden, hatte eine spindelförmige Gestalt und war knochenhart; sie veranlasste nur hin und wieder unbedeutende Schmerzen. Da sie aber fortwährend zunahm und dem Kranken lästig wurde, so verlangte er die Entfernung derselben,

liess sich von neuem aufnehmen und wurde am 1. Juni 1848 der Resection unterworfen. Durch einen Längsschnitt entblöste H. G. R. Wutzer die Geschwulst und entfernte mittelst der Kettensäge den mittleren Theil der Ulna in einer Länge von  $4\frac{1}{2}$ ". Nur eine kleine Arterie wurde unterbunden, die ziemlich beträchtliche parenchymatöse Blutung indess erforderte die Einlegung kleiner Schwämme in die Wunde; es trat gute Eiterung ein, die Wunde schloss sich bis auf zwei kleine Fisteln, doch konnte der Kranke bei seiner Entlassung am 26. Juni 1838 alle Bewegungen ausführen. Wiewohl der obere Sägeschnitt theilweise im Kranken gemacht war, so dass ein kleines Stück der Exostose sitzen geblieben war, so fand doch kein Recidiv Statt. Die Exostose zeigte sich als eine Auftreibung des ganzen Mittelstückes der Ulna, welche mit Aufhebung der Markhöhle in eine gleichmässige, elfenbeinähnliche weisse Masse, die von feinen vielfach gewundenen Markkanälchen durchzogen war, verwandelt erschien.

Am 15. Juni 1853 untersuchten wir den Kranken, der jetzt als Commissionär sein Brot verdient. Das resecirte Stück hat sich nicht regenerirt, doch verbindet ein fester fibröser Strang die beiden rückständigen Enden der Ulna. Zu Bewegungen nach allen Richtungen hin, selbst momentan zu bedeutenden Kraftanstrengungen fähig, besitzt der Mann nur nicht die normale Ausdauer beim Heben oder Tragen.

Ausser diesem einzigen Falle von Resection an den Gliedern (mit Ausnahme von Hand und Fuss), habe ich 25 Fälle von Operationen wegen Exostosen an denselben zusammengestellt, und wenn ich dazu noch 6 Operationen rechne, die wegen Osteophytenbildung bei chronischen Beingeschwüren unternommen wurden, so haben wir 31 Operationen im Ganzen. Unter diesen wurden

von 11 Amputationen oder Exarticulationen 10 glücklich geheilt, 1 endete tödtlich;  
 von 20 Abtragungen oder Exstirpationen 15 geheilt und 5 endeten tödtlich.

Es ergibt sich also das sehr merkwürdige Resultat, dass die Amputationen (darunter die grössere Anzahl Oberschenkelamputationen) einen bedeutend (im Verhältniss von 4 : 11) günstigeren Erfolg hatten, als die scheinbar viel schonenderen Abtragungen; ja sieht man letztere genauer an, so finden sich noch unter den 15 geheilten Fällen noch mehr als ein Drittel (6), bei denen lebensgefährliche Ereignisse eintraten, sodass also über die Hälfte jener Operationen einen mindestens sehr bedenklichen Verlauf nahmen. Dieses scheinbar höchst befremdliche Räthsel verlangt seine Lösung. Einmal haben wir hier in Anschlag zu bringen, dass insbesondere manche breiten Exostosen so unmittelbar mit der Markhöhle in Verbindung stehen, dass bei ihrer blossen Abtragung schon eine Eröffnung derselben unvermeidlich ist, welche dann Eiterbildung in der Markhöhle, Senkung des Eiters und Pyämie, oder durch die Blosslegung der Diploe die Gefahr einer Phlebitis der Knochengefässe mit sich bringt, welche nicht immer so günstig zu Ende geführt wird, wie in der bereits oben citirten Beobachtung meines verehrten Freundes H. Professor W. Busch, die ich, zumal ich sie selbst zu verfolgen Gelegenheit hatte, hier zur ferneren Erläuterung kurz in ihrem weiteren Verlaufe mittheile:

Beobachtung 32. Fortsetzung. Busch a. a. O. S. 288.

Die Geschwulst jenes 7jährigen Mädchens war in der letzten Zeit bedeutender als früher gewachsen, wesshalb ihre Exstirpation beschlossen wurde. Longitudinale Incision. Blosslegung der Geschwulst. Da dieselbe den Humerus mit breiter Basis umfasste, so wurde von H. G. R. Langenbeck nur ihre grösste Portion mit einem Schnitte der feinen Stichsäge glatt abgetragen, wodurch schon die Markhöhle des Knochens in einer Ausdehnung von etwas mehr, als 2" blossgelegt wurde, sodass reichliche Fetttropfen in dem abfliessenden Blute schwammen. Das rückständige Stück auf dem inneren Rande des Humerus ward mit der grossen Knochenscheere abgeschnitten. Alles Kranke war entfernt, die übrig gebliebene Knochenbrücke aber sehr schmal. Blutung gering. Vereinigung des oberen Wundtheiles durch Suturen. Kalte Umschläge. Heftiges Fieber. Am zweiten Morgen nach der Operation Entfernung aller Näthe. Erysipelas. Graue Salbe. Breiumschläge, kalte Umschläge auf den Kopf. Innerlich magnesia sulfur. Besserung. Abstossung nekrotischen Bindegewebes. Zur Beseitigung der üppigen, die Wundleflzen auseinanderdrängenden Granulationen, Zusammenziehung mittelst Heftpflaster. Heftiger Schüttelfrost. Verband mit Chinadecoet und Myrrhentinctur. Darüber Breiumschläge. Innerlich infus. Calami mit Phosphorsäure.  $2\frac{1}{2}$  Wochen nach der Operation war das Fieber verschwunden. Exfoliation eines langen schmalen Knochensplitters. 7 Wochen nach der Operation vollständige Brauchbarkeit des Armes. Der Knochen war an der Stelle der Resection noch etwas schmaler als oberhalb und unterhalb derselben, jedoch überall abgerundet.

Herr Prof. Busch bemerkt zu diesem Falle sehr wahr, dass die Resectionen aus der Wand der Röhrenknochen, wie sie bei Necrose nicht selten unternommen, glücklich ablaufen, weil in solchem Falle der Knochen schon durch eine Menge vorhergegangener Reizungen minder empfänglich geworden ist, sich mit den Resectionen an ganz gesunden Knochen behufs der Entfernung von Exostosen in Betreff der Gefahr nicht vergleichen lassen, und erinnert sich selbst ausserdem noch zweier Fälle, in denen nach Resection kleinerer Exostosen an Röhrenknochen der Tod erfolgte. Er kommt zu dem Schlusse, dass, wenn man die transversale Resection der longitudinalen in solchen Fällen nicht vorziehen wolle, oder wegen der Ausdehnung des Leidens dieselbe nicht vornehmen könne, man jede Exostose an Röhrenknochen, die nicht wegen Funktionsstörung absolute Entfernung verlange, lieber unberührt lasse, ein Schluss, den die obigen Angaben nur bestätigen, sofern es sich nicht um bloss aufsitzende oder gestielte

Exostosen handelt, die wie die Beobachtungen 27, 34, 57 u. a. zeigen, günstigere Resultate für die Entfernung geben.

Uebrigens hebt schon Velpeau (l. c. III. S. 206) hervor, dass er nach Abtragungen von Exostosen, die Antoine Dubois und Roux vornahm, sehr bedenkliche Erscheinungen durch die bedeutende Eiterung habe folgen sehen, wovon Roux selbst (l. c. p. 13. obs. VI.) freilich nur in der Weise spricht, dass sich in Folge der nöthigen Lostrennung des deltoides vom Oberarme eine zu erwartende Entzündung eingestellt habe. Die beiden folgenden Fälle geben Beispiele des letalen Ausgangs derartiger Operationen.

Beobachtung 102.

Moreau (Vers. über die Resection etc. a. d. Franz. v. C. Krause. Hannover 1821. S. 82.) entfernte bei einer Bäuerin eine mit breiter Basis der Tibia aufsitzende Elfenbeinexostose mittelst Hammer und Meissel, nachdem er sie durch einen Kreuzschnitt blossgelegt hatte; profuse Eiterung. Tod.

Beobachtung 103. Roux (l. c. p. 15. obs. VI.) Kompakte Exostose mit schmaler Basis von dem vorderen unteren Ende des linken Oberschenkels abgetragen. Tod.

Ein 16jähriger Bedienter von vortheilhafter Körperbildung und lymphatischer Constitution trug seit seiner frühen Kindheit eine Geschwulst am linken Oberschenkel, die vor einigen Jahren rascher gewachsen, dann sich nicht weiter entwickelt hatte. Sie erschien von dem Umfange einer kleinen Orange, sass auf der Vorderseite des Oberschenkels oberhalb der Kniescheibe in solcher Entfernung vom Kniegelenke auf, dass man hoffen durfte, sie ohne Verletzung desselben abtragen zu können. Da sie das Gehen sehr beschwerlich machte, und der Kranke weder ohne grosse Ermüdung lange zu stehen, noch irgend grössere Märsche zu machen im Stande war, ja zuweilen heftige Schmerzen empfand, so wünschte er sehnlichst von diesem Leiden, welches ihn dienstuntauglich machte, befreit zu sein. Roux machte zwei parallele Längsincisionen, trennte die Muskulatur vom Knochen ab und durchsägte den Stiel hart am Knochen. Als er aber die so gelöste Geschwulst entfernen wollte, fand er sie so fest mit den überliegenden Weichtheilen verwachsen, dass er genöthigt war, die beiden Längsschnitte durch einen mittleren Querschnitt zu verbinden, wonach die gänzliche Hinwegnahme leicht gelang. Man überzeugte sich, dass das Kniegelenk vollkommen unverletzt geblieben, ja dass es noch durch eine ziemlich dicke Zellgewebsschicht von der Wunde getrennt war. Sutura; leichter Compressivverband. Am sechsten Tage beim Abnehmen des Verbandes fand sich die Hautwunde grösstentheils vereinigt, aber aus den Nadelstichpunkten quoll eine ziemliche Menge Eiter hervor. Beträchtliche entzündliche Schwellung des ganzen Gliedes; heftiges Fieber; die Wunden öffneten sich von Neuem; die Eiterung wurde täglich bedeutender; Verjauchung; Erschöpfung der Kräfte; sehr beträchtliches hektisches Fieber. Tod 5 Wochen nach der Operation.

Diesen fatal abgelaufenen Fällen lassen sich nun allerdings mehrere glückliche entgegenstellen; indess waren diese letzteren meistens Entfernungen gestielter Exostosen, während die Gefahr der longitudinalen Resection, namentlich auch durch die von Jäger (vgl. Ried die Resectionen der Knochen. Nürnberg 1847. S. 427 und Genczik a. a. O. S. 19) zuerst versuchte aber durch Pyämie mit dem Tode endende Abtragung der bei langwierigen Beingeschwüren sich auf der Oberfläche der Tibia erzeugenden Osteophyten bestätigt wird. Herr Geh.-Rath Wutzer, welcher diese Gefahr zum Theil in der mangelhaften Bedeckung des blossliegenden Knochens begründet glaubte, versuchte daher in einem auch von mir gesehenen Falle im Jahre 1851 nach der Resection einen Lappen aus der Wade auf den Knochen anzuheilen, indess wurde derselbe theilweise brandig, zog sich zurück, und wengleich sich die Wundfläche mit üppigen Granulationen bedeckte, entwickelte sich doch in Folge der Knocheneiterung hektisches Fieber, so dass man noch nachträglich zu der denn auch glücklich endenden Amputation schreiten musste.

Ein zweiter Umstand, der die Abtragung der Exostosen an den Gliedern zuweilen gefährdet, ist die Nähe eines Gelenkes, so dass es auch in diesen Fällen wohl besser sein möchte, sich der Operation ganz zu enthalten, wenn man sich nicht etwa zur Amputation entschliessen will. Namentlich ist dies der Fall mit den am condylus internus des Oberschenkels vorkommenden Exostosen, da die Grenzen des Kniegelenkes zuweilen unvorhergesehene Abnormitäten darbieten.

Beobachtung 104.

Huguier (Bullet. de la soc. de chirurgie T. I. p. 731.) trug bei einem Cavalleristen eine gestielte Exostose vom condylus internus femoris ab. Nach drei Tagen entstand eine heftige Kniegelenkentzündung. Senkungsabscesse an der Innenseite des Beines; lang dauernder Heilungsprocess.

Beobachtung 105.

Stanley (l. c. p. 160) entfernte bei einem Manne von 25 Jahren von der vorderen Seite des unteren Theiles desselben Knochens eine seit 5 Jahren bestehende Exostose. Dieselbe hatte das Kniegelenk erreicht, in demselben Schmerz veranlasst und es erschien die Synovialhaut von Flüssigkeit ausgedehnt. Die Geschwulst war länglich 4" lang und sass der Länge nach dem Oberschenkel mit einer 2" breiten Basis auf. Stanley machte einen Einschnitt durch den m. rectus und cruralis bis auf die Basis der Geschwulst auf der vom Gelenke entferntesten Seite. Trotz aller Vorsicht wurde indess letzteres eröffnet, und es fand sich, dass die durch Vermehrung der Gelenkflüssigkeit ausgedehnte Synovialhaut sich nicht bloss bis auf die Geschwulst, sondern auch seitwärts an ihr in die Höhe erstreckte. Die tiefe Lage, die breite Basis, die Härte boten der Entfernung mittelst schneidender Zange und Meissel viele

Schwierigkeiten. Das der Operation folgende Entzündungsfieber war zwar nicht bedeutend, doch folgte eine allgemeine Erkrankung, deren vorzüglichste Erscheinungen, Frostschauer, Collapsus, Kopfschmerz, Wadenkrämpfe, gänzliche Erschöpfung des Nervensystems die eingetretene Zellgewebsvereiterung in dem ganzen Beine von der Hüfte bis zum Fusse begleiteten. Drei Wochen nach der Operation starb der Kranke. Am unteren Theile des Oberschenkels fand sich eine grosse Eiterhöhle in Verbindung mit dem Kniegelenke, dessen Synovialmembran und Knorpel grösstentheils zerstört waren: Uebrigens war noch deutlich sichtbar, wie sich die Synovialhaut an der vorderen Seite des Schenkels 5" bis über die Knorpel, mithin weit über die Grenzen der Exostose hinaus erstreckte. Letztere selbst bestand aus spongiösem Gewebe mit festerer Rinde, jenes hing mit der Diploe des Femur zusammen. (S. Abbildung in Stanley's Illustrations Taf. XIV. fig. 2.)

Wir sehen also hier wieder die gefährlichen Feinde der operativen Chirurgie, die Zellgewebsvereiterung, wie die Pyämie, gerade derartige Eingriffe so schmächtig vereiteln, Krankheitsformen, die sich in erschreckender Weise fast ebenso fürchterlich wie die Recidive bei den bösartigen Aferprodukten unseren schönsten Hoffnungen nur zu oft entgegenstellen (vgl. Pirogoff's klinische Chirurgie Hft. III.).

In Betreff der häufig vorkommenden und oft operirten Exostosen der Zehen und der seltenen der Finger, ist nur zu bemerken, dass sie sich gewöhnlich mittelst eines kräftigen Resectionsmessers (Dupuytren) oder mittelst einer Knochenzange leicht entfernen lassen, und dass die öfter geschehene Anwendung nachträglicher Cauterisation überflüssig erscheint.

## Tabellarische Uebersicht

der in dieser Abhandlung benutzten litterarisch bekannten Exostosen.

Nr.	Quelle.	Geschlecht.	Alter.	Jahr der Entstehung.	Dauer.	Art der Exostose.	Sitz der Exostose.	Symptome.	Ursache.	Behandlung.	Ausgang.	Bemerkungen.
1	Wolfarth Beob. 6.	M.	66	16	c. 50 J.	kompakt.	Schläfenbein.	schmerzlos.	Stoss.	—	sp. Tod.	hypertr. Frm.
2	Rognetta Beob. 90.	M.	20	17 1/2	2 1/2	—	"	schmerzlos.	Schlag.	Antiphlogose	blieb unveränd.	
3	J. L. Petit mal. d. os. p. 340	M.	—	—	—	elfenbein.	"	—	—	—	Tod.	
4	Sauvag. nos. T. VI. p. 235	M.	—	—	—	—	Aeuss. Gehörg.	—	—	—	Tod.	
5	Gosselin Gáz. d. Hop. 17. Fevr. 1855.	M.	18	15	3	—	"	Entzündung d. Ganges.	Schlag.	—	—	
6	Toynbee Prov. Journ. 1849. Schmidts Jhrb. Bd. 66.	—	—	—	—	—	"	" " "	—	—	—	
7	— Lane. 1850. I. 630.	—	—	—	—	—	"	" " "	—	—	—	
8	Wilde W. R. Prakt. Bem. p. 140. Nr. 92.	W.	37	34	3	—	"	" " "	Erkältng.	—	—	
9	— ü. Ohrenheilk. Ueb. v. p. 156. Nro. 168.	M.	38	—	—	—	"	" " "	—	—	—	
10	— Haselb. Gött. 1855. p. 242.	M.	—	—	—	—	" " beid. Seit.	—	—	—	—	
11	daselbst p. 242.	—	—	—	—	—	Aeuss. Gehörg.	—	—	—	s. 8 J. nicht m. gewachs.	
12	Leopold Beob. 88.	W.	14	1	c. 13	—	Keilbeinflügel.	Parese.	?	—	Tod.	
13	J. L. Petit Beob. 97.	M.	20	13	7	elfenbein.	Scheitelbein.	—	—	Trepan. Vers.	Tod.	
14	Stanley Beob. 50.	M.	c. 12	—	—	—	Inn. Schädlfläche.	Epilepsie.	—	Trepanation.	Tod.	
15	Arnaud Beob. 96.	M.	—	—	—	—	Scheitelbein.	—	—	Trepanation.	Tod.	
16	Hartmann Rust. Mag. III. S. 19.	M.	26	—	—	spongiös.	"	Cerebraldrk.	?	—	Tod.	
17	Bruns Beob. 15.	M.	60	?	?	spongiös.	"	—	—	—	Tod.	
18	Larrey memoir. d. chir. mil. III. 312.	M.	—	—	—	—	"	—	Hiebwde.	—	Tod d. e. Schusswunde.	
19	Ehrmann not. s. l'acroiss. d. Mus. Strassb. p. IX. Nr. 698a.	W.	—	—	—	elfenbein.	Aussenfl. d. Sch. Mehr. höcker.	—	—	—	Tod. 2 Jahre vorher waren enorme Steatome der Lendengegend extirp. word. Die Exostose hatte etwas speckähnliches.	

Nr.	Quelle.	Geschlecht.	Alter.	Jahr der Entstehung.	Dauer.	Art der Exostose.	Sitz der Exostose.	Symptome.	Ursache.	Behandlung.	Ausgang.	Bemerkungen.
20	Hauff Beob. 87.	W.	38	31	c. 7	elfenbein.	L. Scheitelbein u. Stirnbein.	Cerebraldrk.	Wohnbt.	—	Tod.	
21	Mus. Dupuytren Beob. 16.	—	—	—	—	spongiös.	L. Scheitelbein u. Stirnbein.					
22	Hawkins Beob. 51.	W.	—	—	—	spongiös.	Stirn u. Scheitelb.	Epilepsie.	—	—	Tod.	
23	Ehrmann nouv. catal. Mus. Strassb. 1843. Nr. 635.	—	—	—	—	elfenbein.	" " "					
24	Ferg - Genzick Beob. 95.	W.	29	c. 23	c. 6.	spongiös.	Stirnbein; beide Scheitelbeine.	hft. Schmerz.	Schlag.	theilw. ausgesägt.	Tod.	
25	Himly Beob. 13.	M.	24	17	7-8 J.	spongiös.	Stirn- Scheitel- u. Schläfenbein.	hft. Schmerz.	—	—	Tod.	
26	Mus. Dupuytren Beob. 12.	—	—	—	—	spongiös.	Stirnbein.					
27	- - Nr. 372. descr. p. 504. T. XV. fig. 5.	—	—	—	—	—	"					
28	Hawkins Vorl. Uebers. p. 597.	M.	—	—	—	elfenbein.	"					
29	daselbst p. 598.	W.	—	—	—	elfenbein.	"	Hirnreizung.	—	—	Tod.	
30	Ehrmann nouv. catal. Mus. Strassb. Nr. 697.	—	—	—	—	—	"					
31	Rokitansky Beob. 11.	M.	26	—	—	kompakt.	Stirnb. Diploe.	Exophthalm.	—	—	plötzl. Td.	
32	Genzick (Ried) diss. p. 10.	M.	—	—	—	spongiös.	" Innenfläch.	Idiotie.	—	—	Tod.	1 1/2" l. 1/2" in d. Schdlhh. ragend.
33	Paget Beob. 99.	W.	20	17	3	elfenbein.	Stirnbein.	hft. Schmerz.	—	Operationsv.	Tod.	
34	Houston Cat. roy. Coll. surg. Ireld. II. 269. E. A. 262.	—	c. 20.	—	—	elfenbein.	"					
35	Oesterlen Beob. 14.	M.	76	31	45	elfenbein.	Stirnhöcker.	—	Stoss.	—	" d. Lungenentzündng.	
36	Menière archiv. gén. XIX. p. 349.	M.	56	—	—	—	"	Geistesstörg.	Wunde.	—	Tod durch einen Sturz.	
37	Bruns Beob. 94.	W.	32	c. 30	c. 2	kompakt.	Stirnbein.	—	—	Abtragung.	Heilung.	
38	Emmert Beob. 98.	M.	22	16	6	kompakt.	"	Hirndruck.	Verletzg.	Austrepanirt.	Heilung.	
39	Römhild diss. Gött. Sig. I. 6. 5	—	—	—	—	elfenbein.	Orbitalf. d. Stirnbeines. (Nas. u. Stirnhöhle.)					
40	Clark (Paget und Stanley) Beob. 18.	—	—	—	—	—	ebenso.					
41	Hawkins Uebers. p. 598.	M.	—	—	—	elfenbein.	ebenso gegen die Orbita vorgdr.	Exophthalm.	—	Exstirpation.	Heilung.	
42	daselbst p. 607 (Brodie).	M.	—	—	—	elfenbein.	ebenso.	Exophthalm.	—	Verg. Versuch d. Exstirp. " Causticum.	Exfoliation n. Applicat. e. Aetzmittels. Heil. Neer. Hg.	
43	daselbst p. 607 (Keate).	M.	—	—	—	elfenbein.	ebenso.	Exophthalm.	—	—	—	
44	daselbst (Mackenzie) Vorl. p. 591.	—	—	—	—	spongiös.	Wände d. Orbita.	Exophthalm.	—	—	—	
45	Van d. Meer Beob. 92.	M.	54	50	4	elfenbein.	Orbitalfortsatz d. Stirnb. gegen die Orbita.	Rhexis bulbi.	—	Oper. Versuch.	Besserng.	
46	Paget (Lucas) Beob. 70.	—	—	—	8 Mon.	—	Orbitalfortsatz.	—	—	Blosslegung.	Necros. H.	
47	Spöring Beob. 69.	M.	49	35	14	kompakt.	process. nasalis ossis frontis.	—	—	Operationsv. Caustic.	Necros. H.	
48	Maisonnette L'Union méd. 1853. p. 95.	—	—	—	—	elfenbein.	Siebb. gg. d. Orb. vorgedrungen.	—	—	Resection.	Heilung.	
49	Busch Chir. Beob. 22.	W.	30	21	9	kompakt.	Siebbein.	Rhexis bulbi.	—	Resection.	Heilung.	
50	Wutzer Chir. Klin. 1837.	M.	14	c. 10	c. 4	kompakt.	R. Thränenb. gg. d. Orb. vorgdr.	—	Scrofeln ?	Jodkali ohne Erfolg.	—	
51	Otto Seltene Beob. S. 79.	—	—	—	—	—	proc. front. oss. zyg. g. d. Orb.	—	—	—	—	
52	Wutzer 1847. Beob. 39.	W.	19	c. 10	c. 9	—	Septum osseum.	—	Scrofeln ?	Jodkali.	Stillstand.	
53	Hilton Beob. 33.	M.	36	13	23	kompakt.	Oberkiefer.	Compr. d. Blb.	?	—	Sp. Neer.	
54	Regnoli osserv. chir. Pisa.	W.	22	13	9	kompakt.	" Orbitalplatte.	lancin. Schm.	—	Resection.	Heilung.	Taubeneigr.
55	Nélaton Bull. d. l. soc. chir. I. p. 608.	—	—	—	—	—	" " "	—	—	—	—	
56	Michon (bull. et mém.) B. 21	M.	19	16	3	elfenbein.	" " dieslb. u. Nasenwand.	—	—	Exstirpation.	Heilung.	wog 4 U. 2 Q.
57	Hancock Beob. 89.	M.	22	2 1/2	19	spongiös.	Oberkiefer.	—	Fall.	Exstirpation.	Heilung.	wog 7 U.
58	Seutin obs. Belg. Oct. 1834.	M.	34	32	2	elfenbein.	" g. d. Orb. vorg.	schmerzlos.	—	Operation.	Heilung.	M. d. Perforativtrepan u. d. Pelikan abgesprgt.
59	Stanley (Paget l. c. II. S. 242).	W.	15	7	8	—	" Nasalfrts.	schmerzlos.	—	Resection.	Erys. Tod. sp. Neer.	
60	— Beob. 67.	M.	37	35	2	spongiös.	" "	—	—	—	—	
61	Fergusson Schmidts J. 1842.	W.	12	4	8	kompakt.	" "	schmerzlos.	—	Operation.	Heilung.	
62	Cooper, Astl., Beob. 36.	W.	—	—	—	—	b. " vrd. Wand.	Exophthalm.	—	—	strb apopl.	
63	Roux l. c.	M.	c. 38	c. 35	c. 3	elfenbein.	beide Nasalfortsätze.	—	—	2mal. Oper.	Heilung.	hypertr. F.



Nr.	Quelle.	Geschlecht.	Alter.	Jahr der Entstehung	Dauer.	Art der Exostose.	Sitz der Exostose.	Symptome.	Ursache.	Behandlung.	Ausgang.	Bemerkungen.
64	Weber 1855. Eigene Beob.	M.	17	14	3	?	beid. Oberk. gg. d. Nas. u. Aughln.	schmerzlos.	—	Wollte s. n. oper. lass.	—	hyptr. Form.
65	Paget II. 240. M. C. Surg. 3236 A.	M.	60	42	18	elfenbein.	ebenso.	schmerzhaft.	—	—	Tod apop.	hyptr. Form.
66	— Mus. Barth.-Hsp. I. 62.	—	—	—	—	elfenbein.	beide Nasalforts.	Rh. bulbor.	Schläge.	—	—	hyptr. Form.
67	Dupuytren leç. or. II. p. 119. obs. VII.	W.	32	18	12	—	beide Nasenforts. d. Oberkf. Unterkiefer.	—	—	—	—	hyptr. Form.
68	Howship (Langstaff) B. 52.	M.	59	45	14	elfenbein.	beide Oberkiefer.	Rupt. d. Bulbi.	Erkältg.	—	Tod.	hyptr. Form.
69	Jourdain Giraldès bull. d. l. soc. chir. II. p. 389.	—	44	13	31	elfenbein.	sämmtl. Gesichtsk.	—	—	—	Tod.	hyptr. Form.
70	Ribelt Beob. 5.	M.	45	12	33	elfenbein.	" "	—	—	—	Tod.	h. F. w. 8 <sup>3</sup> / <sub>4</sub> Ū
71	M. Dupuytr. 384. Beob. 4.	—	—	—	—	elfenbein.	" "	—	—	—	—	h. F. Tf. V. fig. 7 wog c. 2 Ū.
72	- - 382. descr. p. 525.	—	—	—	—	elfenbein.	link. Oberkiefer.	—	Caries d. Zähne.	—	—	lamellös.
73	- - 383. Beob. 19.	W.	65	—	—	elfenbein.	" "	—	—	—	—	—
74	Busch Chir. Beob. S. 272.	M.	—	—	4	—	vord. Wand des Antrum.	—	—	Exstirpation.	Heilung.	—
75	Lucas Velpeau méd. op. III.	—	—	—	—	—	ebenso.	—	—	Exstirpation.	Heilung.	—
76	Brutner ebendas.	—	11	6	5	—	ebenso.	—	Fall.	Exstirpation.	Heilung.	—
77	Reisinger ebendas.	—	—	—	—	—	ebenso.	—	—	Resection.	Heilung.	—
78	Schuh Pseudopls. M. S. 148.	—	c. 25	c. 24	1	—	Alveolarforts. des Oberkiefers.	schmerzlos.	—	Abtragung.	Heilung.	—
79	daselbst	—	c. 24	c. 24	1	—	ebenso.	schmerzlos.	—	Abtragung.	Heilung.	—
80	Vigarous Velpeau l. c. III. p. 202.	—	—	—	—	—	Obrk. Gaumenpl. Unterkiefer.	—	—	Abtragung.	Heilung.	—
81	Jourdain ebend.	—	—	—	—	—	—	—	—	Resection.	Heilung.	—
82	Cheselden Osteographia T. 42. fig. 2.	W.	—	—	c. 20	cystoide.	"	—	Fractur.	—	—	Zweifelh. F.
83	A. Cooper l. c.	W.	c. 20	—	—	spongiös.	"	—	—	Res. d. Wand.	Heilung.	—
84	Harrison bei Velpeau.	—	—	—	—	—	"	—	—	—	—	—
85	Mosque ebend.	—	—	—	—	—	"	—	—	—	—	—
86	Verduin ebend.	—	—	—	—	—	"	—	—	—	—	—
87	Graefe Jahresb. 1823.	M.	—	—	—	—	"	—	—	Resect. eines Stückes d. mandib.	Heilung.	—
88	—	M.	—	—	—	—	"	—	—	Resection.	Heilung.	—
89	v. Walther Nood diss. inaug. 1833.	M.	20	—	—	elfenbein.	"	—	—	Resect. d. u. Kiefferrand.	Heilung.	13jähr. H.
90	Deaderik Rust. M. 23. S. 388.	M.	14	—	—	—	—	—	—	Resect. e. St. d. Mandib.	—	—
91	Moulinier (Fricke Zeitschr. 1838. p. 373.	M.	9	—	—	—	"	—	—	R. d. W. d. M.	Heilung.	—
92	Warren Geschw. p. 65.	W.	—	—	—	elfenbein.	"	—	—	Resection.	Heilung.	—
93	Genzik Beob. 29.	W.	81	51	30	elfenbein.	"	—	—	—	—	—
94	Wutzer Beob. 17.	M.	26	17	9	elfenbein.	Körper.	—	—	Resection.	Heilung.	—
95	Roux Beob. 93.	W.	16	—	—	elfenbein.	mittlerer Theil.	—	—	Abtragung.	dauernde Heil.	—
96	Huguier Bull. d. l. s. ch. III. 395. 2. Fevr. 1853.	M.	20	—	—	elfenbein.	linke Hälfte.	—	—	Resection u. Exarticul.	Heilung.	—
97	Paget Vol. II. p. 232.	—	—	—	—	elfenbein.	Unterkiefer.	—	—	—	—	—
98	Wutzer Ber. üb. d. anat. Anst. z. Münst. S. 72.	M.	35	—	—	elfenbein.	Alveolarfortsatz. Zungenbein. R. Horn.	—	Caries.	—	—	symm. knoll. Masse.
99	Warren Gesch. S. 67.	—	—	—	—	—	—	—	—	Resection.	Heilung.	3 Z. h. kon
100	Pereyra Beob. 54.	M.	c. 30	29	6 M.	—	proc. odontoid.	Compress. d. Rückenmk.	?	—	Tod.	—
101	Reid Beob. 53.	—	—	—	—	—	" "	ebenso.	—	—	Tod.	—
102	Vogel Beob. 56.	W.	16	c. 11	c. 5	spongiös.	Halswirb. vorzüglich der 4. proc. transv. d. 7. Halswirb.	ebenso.	—	—	Tod.	—
103	Warren Geschw. S. 67.	M.	—	—	—	—	—	—	—	Resection.	Heilung.	—
104	Cooper Beob. 45.	W.	—	—	—	—	Untere Halswirb.	Compr. d. subclavia.	—	—	Stillstand.	—
105	Andral Beob. 47.	—	—	—	—	—	dieselben.	Compr. d. oesophagus.	—	—	—	—
106	Velpeau méd. op. III. 202.	—	—	—	—	—	Dornfortsätze.	—	—	nicht operirt.	—	—
107	Battersby Beob. 55.	M.	58	—	—	—	Lendenwirbel.	C. d. Rückm.	—	—	Tod.	—

Nr.	Quelle.	Geschlecht.	Alter.	Jahr der Entstehung.	Dauer.	Art der Exostose.	Sitz der Exostose.	Symptome.	Ursache.	Behandlung.	Ausgang.	Bemerkungen.
108	Cloquet dict. d. sc. méd. exost. p. 419.	—	—	—	—	—	10. Rückenw. b.	Paralyse.	—	—	—	—
109	Fried (Thierry diss. de partu diff. 1764. p. 16.	W.	—	—	—	—	Letzt. Lendenw. u. Kreuzbein.	—	—	Perforat. des todt. Kind.	Tod.	—
110	Busch theor.-prakt. Geburtskunde. 1838. S. 116.	W.	—	—	—	—	Letzt. Lendenw.	—	—	Wendung des Kindes.	Tod.	—
111	Van Doeveren ebend.	W.	—	—	—	—	" "	—	—	Kaiserschnitt.	Tod.	—
112	Haber (Leydig) Beob. 26.	W.	29	15	14	spongiös.	Heiligenbein.	—	—	Kaiserschnitt.	Tod.	—
113	Behm Beob. 25.	W.	29	22	7	spongiös.	"	—	—	Kaiserschnitt.	Tod.	—
114	Kibbin Edinb. med. surg. Journ. 1835. p. 352.	W.	—	—	—	—	"	—	—	Kaiserschnitt.	Tod.	kegelförmig.
115	Stark Baldinger Neues Mag. Busch I. c.	W.	—	—	—	—	Innere Wand des Beckens.	—	—	Kaiserschnitt.	Rettung.	—
116	Boivin Handb. d. Geb. Ueb. v. Robert 1824.	W.	—	—	—	—	Symph. sacr. iliac.	—	—	—	Tod n. d. Geburt.	—
117	— s. a. Busch I. c. taf. VIII.	W.	—	—	—	—	" "	—	—	—	—	—
118	Stein Lehre d. Geburtsh. Busch I. c. Taf. VIII.	W.	—	—	—	—	" "	—	—	—	—	—
119	Velpeau méd. op. III. 202.	M.	c. 20	c. 18	2	—	Aeusserer Wand d. os ilium.	schmerzlos.	—	nicht operirt.	—	—
120	ebendas.	—	—	—	—	—	ebenso.	—	—	—	—	—
121	ebendas.	—	—	—	—	—	ebenso.	—	—	—	—	—
122	ebendas.	—	—	—	—	—	ebenso.	—	—	—	—	—
123	Houston catal. of the Mus. r. C. surg. J. V. II. E. A. 16.	M.	c. 70	—	—	spongiös.	os ilium u. pubis. Sitzbein.	—	—	—	—	hühnereigros. Ankylose d. Hüftgelenk.
124	Autenrieth, Silbert. dissert.	W.	—	—	—	—	" Absteig. Ast.	schmerzhaf.	unbeknt.	Abtragung.	Heilung.	—
125	Regnoli Beob. 30.	M.	43	—	—	—	Sitz- u. Schamb.	—	—	—	—	s. gross. halbknorpelig.
126	Paget Beob. 29.	—	—	—	—	—	linkes Schamb.	—	—	—	—	—
127	Sev. Pinaeus opusc. phys. Par. 1597.	W.	—	—	—	—	Innenfläche des Schambeines.	Compress. d. Harnblase.	—	—	—	—
128	Boyer Beob. 48.	M.	—	—	—	—	Symphyse des Schambeines.	Compress. u. Brand ders.	—	—	—	—
129	Cloquet Beob. 49.	W.	c. 60	—	—	—	Schambein.	—	—	Resect. Abtr.	Heilung.	—
130	Cooper essays I. S. 222.	M.	21	17	4	—	Brustbein.	—	—	Abtragung.	Heilung.	—
131	Velpeau méd. op. III. S. 202.	—	—	—	—	—	—	—	—	—	—	—
132	Ehrmann nouv. cat. Mus. Strassb. 1843. Nr. 699.	—	—	—	—	—	—	—	—	—	—	—
133	Stanley (Mayo) Beob. 44.	M.	—	—	—	—	1. Rippe.	Druck auf die art. axillar.	—	—	—	—
134	Cooper I. c.	—	—	—	—	—	Rippen.	—	—	—	—	—
135	Eckström b. Genczik.	—	—	—	—	—	"	—	—	nicht operirt	—	—
136	Dupuytren Beob. 100.	M.	18	6	12	gestielt.	6. Rippe links.	—	—	—	—	—
137	Huguier Beob. 35.	M.	19	—	—	—	3 letzt. Ripp. l.	unerheblich.	—	—	—	Citr. grs. Muskelerep. mit br. Basis.
138	Genczik diss. p. 15. Copenh. Museum.	—	—	—	—	—	Schulterblatt hinter. Rand vordere Fläche.	—	—	—	—	—
139	Ehrmann nouv. cat. Mus. Strassb. Nr. 704.	M.	14	—	—	—	Schulterbl. Innenfläche.	—	—	—	—	eigross.
140	Beaumont Lond. med. surg. Journ. 1833. 7. Sept.	M.	12	—	—	elfenbein.	Schltrbl. a. d. Spinn. beid. Seit.	—	Scrofuln?	resecirt.	Heilung.	—
141	— Lond. med. Gaz. XXIII. 1838. p. 162.	M.	13	—	—	elfenbein.	Schltrb. unterer Winkel.	—	—	resecirt.	Heilung.	—
142	Housted Mém. d. l'acad. d. chir. III.	—	—	—	—	—	Schlüsselbein.	—	—	Quecksilber.	verschwund.	Zweifelh. Fall Druck a. den plex. axill. M. Markschw. complicirt.
143	Stanley Beob. 41.	M.	—	—	—	—	"	schmerzlos.	—	—	—	—
144	— — 85.	M.	—	—	—	—	"	—	—	—	Tod.	—
145	Sandifort Tab. 102.	—	—	—	—	—	Oberarm.	—	—	Abtragung.	Heilung.	—
146	Ant. Dubois bei Roux.	—	—	—	—	—	" 2" u. d. Kopfe.	—	—	—	Stillstnd.	Gleichzeit. e. aneur. d. art axillar. mit Gütlek operirt.
147	Roux Beob. 46.	M.	25	—	—	—	" über d. Insert. des deltoides.	—	—	—	—	—
148	— I. c. obs. VI.	M.	26	24	2	—	Oberarm unter d. deltoides.	—	—	Abtragung.	Heilung.	—
149	— I. p. p. 13.	—	—	—	—	—	ebenso.	—	—	—	—	—

Nr.	Quelle.	Geschlecht.	Alter.	Jahr der Entstehung.	Dauer.	Art der Exostose.	Sitz der Exostose.	Symptome.	Ursache.	Behandlung.	Ausgang.	Bemerkungen.
150	Cooper essays I. 174.	—	—	—	—	—	Oberarm unt. d. deltoides.	—	—	—	—	—
151	" " " "	—	—	—	—	—	ebenso.	—	—	—	—	—
152	Stanley Beob. 24.	—	—	—	—	spongiös.	Oberarm an d. Bicipitalfurche	—	—	—	—	gestielt.
153	Stanley Beob. 40.	M.	—	—	—	—	Oberarm. Mitte.	Druck auf d. nerv. ulnar.	—	—	—	—
154	Paget Beob. 28.	—	—	—	—	kompakt.	"	—	—	—	—	halbknorpel.
155	Busch Beob. 32.	W.	7	—	—	spongiös.	"	—	—	Exstirpation.	Pyämie.	Knorpelrinde
156	Cooper l. c.	M.	—	—	—	—	Radius.	—	—	Amputirt.	Heil.	Enchondr.?
157	Ehrmannouv. cat. Mus. Strassb. Nr. 708.	—	—	—	—	—	"	—	—	—	—	—
158	Wutzer 1838. Beob. 101.	M.	19	—	—	elfenbein.	Ulna.	—	—	Resection.	Dauernde Heil.	—
159	Otto Bresl. Samml. 8090.	—	—	—	—	—	1. Phalanx eines Fingers.	—	—	—	—	—
160	Otto Freiburger Samml.	—	—	—	—	—	ebenso.	—	—	—	—	—
161	Roux l. c. p. 4.	M.	c. 20	—	—	—	2. Phal. d. Daum. 1. Ph. d. Zeigef.	—	—	—	—	Ob nicht Enchondrom?
162	Houston catal. of the mus. R. C. surg. Journ. Vol. II. S. 263.	M.	c. 30	—	—	elfenbein.	Klein. Trochant.	—	—	—	—	—
163	Christie Beob. 84.	M.	40	20	20	elfenbein.	Ober. Drittel d. Oberschenk.	zul. schmfht.	?	Amputation.	Heilung?	M. Marksch. complicirt.
164	Ehrmann l. c. Nr. 715.	—	—	—	—	elfenbein.	linea intertroch.	—	—	—	—	Blumenkohlartig höckerig.
165	Sandifort Taf. 88. fig. 1—4.	—	—	—	—	—	Oberes Drittel d. Oberschenk.	—	—	—	—	—
166	Musée Dupuytren Nr. 392.	—	—	—	—	spongiös.	Oberschenkel.	—	—	—	—	—
167	" " " 394.	—	—	—	—	—	Oberschenkel.	—	—	—	—	—
168	" " " 395.	—	—	—	—	spongiös.	Oberschenkel.	—	—	—	—	—
169	" " " 396.	—	—	—	—	—	Oberschenkel.	—	—	—	—	—
170	" " " 406.	M.	7	—	—	—	Oberschenkel.	—	Scrofuln.	Exarticulat.	—	—
171	Sandifort Taf. 88. fig. 5. 6.	—	—	—	—	—	Obersch. unteres Drittel innen.	—	—	—	—	—
172	Cooper essays I. 176.	M.	—	—	—	—	" "	—	—	Abtragung.	Heilung.	—
173	" " I. 219.	M.	24	—	—	—	" "	—	—	—	—	—
174	Warren Geschw. S. 67.	—	—	—	—	—	" "	—	—	—	—	—
175	Hawkins Vorl. p. 605.	M.	—	—	—	spongiös.	" "	—	—	Abtragung.	Tod durch Nachblut	Heftige Eiterung.
176	ebendas.	M.	—	—	—	spongiös.	" "	—	—	Abtragung.	Heftige Eiterung.	—
177	Velpeau méd. op. III. 210.	M.	c. 45	c. 30	15	—	" "	—	—	nicht operirt.	—	melonengr.
178	ebendas.	M.	c. 25	—	—	—	" "	—	—	—	—	—
179	ebendas.	M.	45	—	—	—	" "	—	—	—	—	—
180	ebendas.	M.	60	30	30	—	" "	—	Fractur?	—	—	—
181	ebendas.	M.	12	—	—	—	" "	—	—	—	—	hühnereigr.
182	Macloghlin ebendas.	—	—	—	—	—	" "	—	—	—	—	—
183	Wutzer Beob. 59.	W.	18	16 1/2	1 1/2	—	" "	Geh. erschw.	—	nicht operirt.	Stillstand.	Allmhl. Gew.
184	Stanley Beob. 27.	W.	14	—	—	spongiös.	" "	—	—	Abtragung.	Heilung.	theilw. knorp.
185	— (Lawrence) B. 34.	—	—	—	—	spongiös.	" "	—	—	Abtragung.	Heilung.	gestielt. abgebrochen.
186	— l. c. p. 152.	M.	—	—	—	—	" "	—	Stoss.	—	—	fibröse Rinde.
187	— Beob. 31.	—	—	—	—	—	" "	—	—	—	—	—
188	Genzlik u. Ehrmann Mus. Strassburg. 714.	M.	—	—	—	—	" "	—	—	—	—	gestielt.
189	Genzlik Beob. 23.	M.	—	—	—	spongiös.	" "	—	—	—	—	gestielt.
190	Huguier Beob. 104.	M.	—	—	—	—	" "	—	—	Abtragung.	Heilung.	Hft. Eit. Knieentzünd.
191	Wutzer Beob. 65.	W.	39	11	28	elfenbein.	" "	Brnd d. Haut.	—	Amputation.	Heilung.	Gest. Faustg.
192	Roux Beob. 61.	M.	28	18	10	—	Obersch. unteres Drittel innen und hinten.	—	—	—	Stillstand.	Schleimbeutelentzündet.
193	— l. c.	M.	—	—	—	—	ebenso.	—	—	—	—	—
194	— obs. II.	M.	12 1/2	—	—	—	Obschk. unt. Drit. innen u. vorn.	—	—	nicht operirt.	Stillstand.	Allm. Gew.
195	— Beob. 58.	M.	c. 30	—	—	—	ebenso.	—	—	nicht operirt.	Stillstand.	Allm. Gew.
196	— Beob. 103.	M.	16	c. 5	c. 11	kompakt.	" "	Geh. erschw.	—	Abtragung.	Pyäm. Td.	—
197	— obs. VIII.	M.	17 1/2	—	—	—	" "	Geh. erschw.	—	Abtragung.	Heilung.	—
198	— l. c.	—	—	—	—	—	" "	—	—	—	—	—

Nr.	Quelle.	Geschlecht.	Alter.	Jahr der Entstehung.	Dauer.	Art der Exostose.	Sitz der Exostose.	Symptome.	Ursache.	Behandlung.	Ausgang.	Bemerkungen.
199	Roux l. c.	W.	29	—	—	—	Oberschenk. unteres Dritt. inn. und vorn.	—	—	—	—	—
200	Genzick Beob. 60.	—	—	—	—	—	" "	—	—	—	—	Schleimbeutel.
201	— u. Ehrmann M. Strassb. 714.	—	—	—	—	—	" "	—	—	—	—	—
202	Stanley Beob. 105.	M.	25	20	5	spongiös.	" "	—	—	Exstipation.	Glenkver-eit-Tod.	Oeff. des Gel. b. d. Oper. Knorpelrinde
203	Genzick diss. p. 18.	W.	24	—	—	spongiös.	Obersch. unteres Drittel über d. cond. extern.	—	—	—	—	—
204	Liston Beob. 57.	M.	9	8 1/2	1/2	spongiös.	ebenso.	—	—	Abtragung.	Heilung.	—
205	Wutzer Bonn. Klin. 1850.	M.	38	17	21	—	" "	—	—	nicht operirt.	—	kopfgross-gestielt. kopfgross.
206	ebendas.	M.	22	10	12	—	" "	Rheumatisch-Schmerzen	Scrofuln ?	nicht operirt.	—	—
207	Genzick u. Ehrmann Mus. Strassburg 714.	—	—	—	—	—	Obersch. unteres Drittel innen u. aussen.	—	—	—	—	—
208	Clossius.	—	—	—	—	—	Tibia.	—	Schlag.	Amputation.	—	27" Umfang. wog 42 ü.
209	Paget (Cheselden) B. 38.	—	—	—	—	—	" "	—	—	Amputation.	—	—
210	— l. c.	M.	27	—	—	—	" "	—	—	—	—	—
211	Musée Dupuytren Nr. 417.	—	—	—	—	—	" "	—	—	—	—	Im Begriffe s. nekrot. abzustossen.
212	— — — 418.	—	—	—	—	—	" "	—	—	—	—	—
213	— — — 419.	—	—	—	—	—	" "	—	—	—	—	—
214	Stanley Beob. 66.	—	—	—	—	—	" "	—	—	—	—	—
215	Moreau Beob. 102.	W.	—	—	—	—	" "	—	—	exstirpirt.	Absc. i. In. Tod.	—
216	Bourqueneau Velpeau méd. op. III. S. 208.	—	16	—	—	—	" "	—	—	—	—	birnengross.
217	Chassaignac Bullet. de la société de chirur. Vol. I. S. 730.	W.	18	10	8	—	Unteres Ende d. Tibia.	—	—	Abtragung.	Heilung.	—
218	Sandifort T. 83. fig. 10—13.	—	—	—	—	spongiös.	ebenso.	—	—	Abtragung.	—	pilzartig.
219	A. Cooper Beob. 43.	M.	18	14	4	—	Fibula.	schmerzhaft.	?	Abtragung.	Heilung.	Druck a. den nerv. per. 2' im Umfang. Zerr. d. nerv. peroneus. Oberflächl. Verschw.
220	Houston Beob. 63.	W.	c. 25	c. 15	c. 10.	—	" "	Brd. d. Haut.	—	Amputation.	Heilung.	—
221	Hawkins Beob. 42.	M.	—	—	—	—	" "	—	—	—	—	Zerr. d. nerv. peroneus. Oberflächl. Verschw.
222	Genzick Beob. 22.	—	—	—	—	spongiös.	Metatarsalkn. d. grossen Zehe.	—	—	Exarticulat.	Heilung.	—
223	Froriep Chir. Kupfertafeln.	—	—	—	—	spongiös.	ebenso.	—	—	—	—	—
224	ebendas.	—	—	—	—	spongiös.	" "	—	—	—	—	—
225	Chassaignac Beob. 62.	W.	22	12	10	—	3 letzten Metatarsalknoch.	—	—	Resection.	Heilung.	Schleimbeutel. entzündet.
226	Dupuytren leç. o. II. obs. II.	W.	20	18	1 1/2	spongiös.	1. Phalanx der grossen Zehe.	—	—	Abtragung.	Heilung.	—
227	— obs. III.	W.	25	23	2	compakt.	" " "	—	—	Abtragung.	Heilung.	—
228	— Beob. 86.	W.	24	23	1	spongiös.	" " "	—	Fusstritt.	Abtragung.	Heilung.	—
229	Paget l. c.	—	—	—	—	—	" " "	—	—	—	—	Oberfl. Verschwärung.
230	Cooper essays I. S. 178.	W.	—	—	—	—	2. Phalanx der grossen Zehe.	—	—	Abtragung.	Heilung.	—
231	ebendas.	—	—	—	—	—	" " "	—	—	Abtragung.	Heilung.	—
232	Dupuytren leç. or. II. obs. I.	W.	22	20	2	—	" " "	—	—	Abtragung.	Heilung.	—
233	Dupuytren Beob. 64.	W.	20	—	—	—	" " "	—	—	Glüheisen.	Heilung.	—
234	Roux l. c.	—	—	—	—	—	" " "	—	—	ebenso.	Heilung.	Oberfl. Verschwärung.
235	— l. c.	—	—	—	—	—	" " "	—	—	Abtragung.	Heilung.	—
236	Velpeau méd. opérat. I. p. 466.	—	—	—	—	—	" " "	—	—	Abtragung.	Heilung.	—
237	Blandin — — —	—	—	—	—	—	" " "	—	—	Abtragung.	Heilung.	—
238	André — — —	—	—	—	—	—	" " "	—	—	Abtragung.	Heilung.	—
239	Herpin — — —	—	—	—	—	—	" " "	—	—	Abtragung.	Heilung.	—
240	Genzick (Jäger) p. 22. l. c.	—	—	—	—	spongiös.	" " "	—	—	Abtragung.	Heilung.	3" Umfang. m. Knorpelr.
241	Stanley Taf. VII. fig. 3. S. 156.	—	—	—	—	spongiös.	" " "	—	—	Abtragung.	Heilung.	—
242	— — fig. 4.	—	—	—	—	spongiös.	" " "	—	—	Amputation.	Heilung.	—
243	B. Bell.	—	—	—	—	—	" " "	—	—	Abtragung.	Heilung.	Oberfl. Verschwärung.
244	Liston Vorl. Uebers. v. Behrend. p. 896.	—	—	—	—	—	" " "	—	—	Abtragung.	Heilung.	—

Nr.	Quelle.	Geschlecht.	Alter.	Jahr der Entstehung.	Dauer.	Art der Exostose.	Sitz der Exostose.	Symptome.	Ursache.	Behandlung.	Ausgang.	Bemerkungen.
245	Nélaton Gaz. d. Hop. 88. 1855. 28. Juli.	—	—	—	—	—	2. Phalanx der grossen Zehe.	—	—	Abtragung.	Heilung.	
246	Uhde Deutsche Klinik 1851. S. 25.	M.	22	21	1/2	spongiös.	" " "	—	—	Abtragung.	Heilung.	
247	ebendas.	M.	—	—	—	spongiös.	" " "	—	—	Abtragung.	Heilung.	
248	Schuh Pseudopl. 149.	—	—	—	—	spongiös.	" " "	—	—	Abtragung.	Heilung.	
249	Wutzer Bonn. Klin. 1847.	M.	20	—	—	spongiös.	" " "	—	—	Abtragung u. geätzt.	Heilung.	Haselnussgr. Oberfläch. Verschr.
250	Fischer Beob. 68.	M.	—	—	—	spongiös.	" " "	nekrotisch.	—	Abtragung.	Heilung.	
251	Paget Vol. II. 268.	—	—	—	—	—	3. Phalanx der kleinen Zehe.	—	—	Abtragung.	Heilung.	
252	Liston Vorlesungen S. 898.	—	—	—	—	—	" " "	—	—	Abtragung.	Heilung.	

# Das Enchondrom.

## Geschichte und Litteratur.

Die wissenschaftliche Begründung des Begriffes der Knorpelgeschwülste verdanken wir der Neuzeit. Johannes Müller war es, welcher im Jahre 1836 (Rede zur Feier des Stiftungstages des Friedrich-Wilhelms-Instituts am 2. August 1836 Berlin, und Ueber den feineren Bau und die Formen der krankhaften Geschwülste, Berlin 1838 S. 31 ff.) zuerst alle diejenigen Neubildungen, welche aus Knorpelgewebe bestehen, zusammenfasste und in ihrer anatomischen und klinischen Beziehung sie gründlich erforschend, einen unberechenbaren Fortschritt der Wissenschaft anbahnte. Hatte zwar die ältere Litteratur, welche Johannes Müller mit höchstem Fleisse durchsuchte, Beispiele ähnlicher Art schon mehrfach geliefert, und zeigten die verschiedenen Museen wohl conservirte Belege für die Eigenthümlichkeit dieser Tumoren, so treten doch eigentlich werthvolle Beobachtungen, in denen die Natur des Uebels richtig erkannt wurde, erst nach dem Ercheinen der Müller'schen Schriften hervor, so dass auch die Litterärgeschichte dieser Geschwülste erst eigentlich von Müller an datirt. Von allen Seiten brachten Zeitschriften und Dissertationen neue Fälle, die Lehrbücher der pathologischen Anatomie, so wie der Chirurgie nahmen dankbar die so wohl begründete neue Lehre hin, und bei dem täglich sich mehrenden Materiale war es ein schönes Verdienst, welches sich Ed. Fichte mit seiner trefflichen Inauguraldissertation erwarb, in dem er das Neuhinzugekommene zusammenstellte und durch die Resultate desselben die Müller'schen Arbeiten ergänzte. Während nun einerseits die Anatomie, sowohl die gröbere als die feinere, zwar von Joh. Müller schon hinlänglich begründet war, andererseits aber die klinische Bedeutung der in Rede stehenden Neubildung durch neuere Beobachtungen sich theilweise modificirte, blieb der neuesten Zeit vorzüglich eine zwifache und die sehr wesentliche Aufgabe zur Lösung vorbehalten, einmal nämlich die Entwicklung des Enchondroms aus den normalen Gewebeelementen zu erforschen, andererseits die Geschichte des Neugebildes, seine Verknöcherung, seinen Zerfall genauer nachzuweisen. Unter diesen beiden Fragen hat insbesondere die letztere die meiste Berücksichtigung gefunden, wie dies die Schriften von Rokitansky, Förster, Wedl, Stanley, Paget und ganz neuerlichst die treffliche Dissertation von Fr. Scholz (s. u.) nachweisen. Der ersteren haben bis jetzt nur Virchow und für die gröbere Anatomie Nélaton ihre Aufmerksamkeit zugewandt; ich darf hoffen, durch genaue Darlegung meiner einschlägigen Beobachtungen, die Entwicklungsgeschichte des Enchondroms, wenn nicht völlig zu erledigen, doch wesentlich weiter zu fördern. Auch wird die durch den grossen Eifer, der auf dem Gebiete der pathologischen Anatomie in ihren Beziehungen zur Klinik für die Gegenwart herrscht, ungemein anwachsende Casuistik einige nicht unwesentliche Modificationen der von Müller aus der so viel kleineren Anzahl von Beobachtungen entnommenen Abstractionen eintreten lassen. Liessen sich doch, während Joh. Müller 1838 im Ganzen 35 Enchondrome aufzählte und Fichte 1850 die Summe auf 68 Fälle brachte, jetzt über 300 Beobachtungen redigiren, wie die weiterhin gegebene Uebersicht nachweist.

Ehe ich zu einer genaueren Besprechung dieser Geschwülste übergehe, stelle ich die Litteratur derselben, so weit sie mir zu Gesichte kam, möglichst vollständig zusammen.

Joh. Müller hatte bereits aus den folgenden Schriften zum grossen Theile nach den in ihnen gegebenen Beschreibungen sehr wohl begründete Fälle von Enchondromen entnommen:

Schaper resp. Below dissertatio de digitis manus dextrae nodositate, spina ventosa et atheromate monstrosis. Rostochii 1698. 4. — Ruysch epistola anatomica quarta et decima. Amst. 1714. Opera omnia Amst. 1741. 4. Taf. XVII. — Mery mém. de l'acad. royale des sciences 1720 p. 447. — Marc. Aurel. Severini de recondita abscessuum natura. Lib. VIII. Lugd. Bat. 1724. p. 174 u. 176 nebst 4 Tafeln. — Vigarous opusculs sur la régénération des os etc. Paris 1788. 8. — Kortum de vitio scrofuloso Lemgov. 1790. T. 2. p. 301. Zweifelhafte Fall. — Boyer leçons sur les maladies des os. Paris 1803. Uebs. v. Spangenberg Leipz. 1804. — Astl. Cooper surgical essays Vol. I. Lond. 1818. — Klein in v. Gräfe's und v. Walther's Journ. für Chirurgie und Augenheilkunde Bd. III. p. 403. Taf. III. — Bail de ossium luxuriatione Berol. 1821. 4. fig. 4. — Otto neue seltene Beobachtungen etc. Berl. 1824. 4. Taf. I. fig. 1. — Scarpa über die Expansion der Knochen Weimar 1828. p. 22. Tab. 3. fig. 1. — Ph. v. Walther in v. Gräfe's und v. Walther's Journal etc. Bd. 13 — erste Arbeit, in welcher auf das Enchondrom als eine besondere Gruppe von Geschwülsten unter Hinzufügung trefflicher Abbildungen, nach dem noch in dem hiesigen anat. Museum befindlichen Präparate hingewiesen wird. — Lawrence in medico-chirurg. transactions XVII. p. 37. — Valentin Repertorium für Anatomie und Physiologie 1837. p. 117. — Ausserdem benutzte Joh. Müller die Museen von Berlin, Bonn, Halle, Bern, Braunschweig und London.

Ed. Fichte legte seiner Inauguraldissertation: Ueber das Enchondrom, Tübingen 1850. 8., folgende natürlich auch von mir durchforschten Schriften zu Grunde: Cruveilhier anatomie pathologique. Paris 1828. Livr. 34. Vortreffliche Abbildungen von cystoid erweichten Enchondromen. — Gluge Atlas der pathologischen Anatomie und dessen anatomisch-mikroskopische Untersuchungen. Jena 1841. S. 153. — J. Vogel icones histol. path. Leipz. 1843. Tab. X. und dessen patholog. Anatomie. Leipzig 1845. S. 193. — J. Herz diss. de enchondromate Erlangen 1843. — L. Stromeyer Handbuch der Chirurg. Freib. 1844. p. 253. — Al. Schaffner Inauguralabhandlung über das Enchondrom. Würzburg 1845. — H. Lebert physiologie pathologique etc. Paris 1845. Tome II. p. 207. Atlas pl. XVII; dessen Abhandlungen aus dem Gebiete der praktischen Chirurgie. Berl. 1848. S. 177. 334. — Rokitansky Handbuch der pathol. Anatomie. Wien 1846. Bd. I. S. 259. Desselben Beitrag zur Kenntniss der Verknöcherungsprocesse. Zeitschrift der k. k. Gesellschaft der Aerzte zu Wien. 1848. April. S. 6. — E. Blasius Beiträge zur prakt. Chirurgie. Berlin 1848. S. 123. — Fr. Dieffenbach operative Chirurgie II. Bd. Leipz. 1848. S. 60. Beide letztere Werke sind insbesondere wichtig wegen neuer therapeutischer Vorschläge. — C. Emmert Lehrbuch der Chirurgie Bd. I. Stuttgart 1848. S. 489. — Zeis in Oppenheim's Zeitschrift f. d. ges. Medicin. Hamburg 1848. Bd. 38. — G. Range de enchondromate diss. Hal. 1848. — H. Bennet on cancerous and canceroid growths. London 1849. — Wagner Deutsche Klinik 1850. S. 73.

Wiewohl es eine ungemein schwierige Aufgabe ist, die in der älteren Litteratur aufbewahrten Beobachtungen zu verwerthen, und bei dem Mangel aller mikroskopischen Daten eine irgend verlässliche Einordnung derselben unter die heut zu Tage gültigen Categorien der einzelnen Geschwulstformen vorzunehmen, so kann doch die fortgeschrittene pathologische Anatomie die klinische Verwerthung jener Beobachtungen nicht ganz zu Nichte machen. Können wir selbst mit Hülfe des Mikroskops über eine vorliegende Geschwulst manchmal in Zweifel gerathen und kann dieselbe verschiedenen Auffassungen unterliegen, wieviel mehr muss dies der Fall sein, bei älteren weniger genauen Beobachtungen. Es bleibt daher immer etwas gewagt, solche herbeizuziehen; und wenn es mir auch für meinen Theil in Betreff der folgenden einschlägigen Fälle kein Zweifel bleibt, dass sie zu den Enchondromen gehören, so habe ich sie doch von der Aufnahme in die Uebersichtstabelle bis auf einige wenige ganz zweifelhafte Fälle ausgeschlossen, weil Andere eine abweichende Deutung geltend machen können. Es hat das Enchondrom in der Neuzeit eine grosse Mannigfaltigkeit seiner Erscheinungsweise erkennen lassen, insbesondere hat das häufige Vorkommen der cystoiden Erweichung die Gesichtspunkte theilweise geändert, und es darf daher nicht auffallen, wenn wir eine andere Auffassung an diese historische Untersuchung heranzuführen, als es von J. Müller geschah. Mehr um Anderen die Mühe zu ersparen, versuche ich es, die älteren Beobachtungen hier zur Ergänzung aufzuführen.

#### Beobachtung 1.

Scheuchzer (Bresl. Sammlg. 1723. p. 317.) beschreibt eine an dem Schenkel einer 40jährigen, früher rhachitisch gewesenen Frau entstandene, 16  $\mathfrak{L}$  wiegende Geschwulst, die zum Theil aus Knorpel, zum Theil aus Knochen bestand und eiterhaltige Höhlen zeigte (Cystoid erweichtes Enchondrom?).

#### Beobachtung 2.

J. A. Kulmus (diss. de exostosi steatomatode clavicularae Gedan. 1732.) beschreibt eine fünf Pfund schwere Geschwulst, welche sich bei einem 27jährigen Manne nach einem Bruche der Clavicula entwickelt hatte, bis auf den Nabel herabhang, in der Nähe des Knochens aus festem Knochen, an den Seiten und dem Umfange indess aus spongiöser Substanz bestand, die hier und da knorpelige Inseln umschloss, während mehr in der Mitte die Geschwulst aus einer zähen, fetten, breiigen, gelblichröthlichen, markähnlichen Masse bestand.

#### Beobachtung 3.

Peirce (phil. transactions abridged Vol. 9. p. 271) amputirte im Mai 1735 das Bein eines gesunden Bauernjungen von 25 Jahren, der acht Jahre zuvor eine Geschwulst seines rechten Unterschenkels an der Aussenseite der Tibia bekommen hatte, die in den ersten beiden Jahren langsam, später rascher wuchs und ohne schmerzhaft zu werden, den Kranken an der Arbeit hinderte. Das Bein

wog 69  $\bar{u}$ , die Muskeln waren ausgedehnt, und die Geschwulst zeigte an der Oberfläche eine  $\frac{1}{2}$  Zoll dicke Knorpellage, und war in der Tiefe verknöchert. In der Mitte fand sich eine Höhle, welche ein Quart einer schleimigen Flüssigkeit enthielt; diese hatte Aehnlichkeit mit Leinöl und in ihr schwammen lose Knorpel- und Knochenpartikel. Das Köpfchen der Fibula war in der Geschwulst aufgegangen.

Während der vorige Fall uns in Zweifel lässt, ob nicht vielleicht ein Markschwamm der Clavicula vorlag, gehört dieser nach der Analogie der Beobachtungen von Nélaton (Beob. 46, 48) u. A. (Beob. 12, 18, 29, 56) offenbar zu den Enchondromen, wofür auch das langsame Wachstum spricht.

#### Beobachtung 4.

Cutting (Medico-chirurg. transactions vol. II. (sec. edit. 1813.) p. 266.) erzählt die Geschichte eines 30jährigen Mädchens, welches sich  $3\frac{1}{2}$  Jahr vorher die Schulter heftig an einer Wand gestreift hatte, nachher öfter auf dieselbe gefallen und gestossen war und eine anfangs langsam, später rascher wachsende Geschwulst unter dem m. deltoideus bemerkte. Blutentziehungen, Blasenpflaster u. dgl. waren erfolglos. Es stellten sich Entzündungssymptome im Schultergelenke ein; die Geschwulst war fast unbeweglich, nahm die ganze Schulter ein, wurde gegen Druck sehr empfindlich, indem sich die von ausgedehnten Venen durchzogene Haut entzündete und man schritt deshalb am 8. Dec. 1809 zur Exarticulation der Schulter. Es erfolgte Heilung. Die Geschwulst hatte  $25\frac{1}{8}$  Zoll im Umfange, wog 11  $\bar{u}$  und zeigte sich, von dem sehr verdickten Perioste bedeckt, der Hauptmasse nach aus Knorpel bestehend, der fast mit der äusseren Oberfläche des Knochens und der inneren des Periosts zusammenhing. Der Knochen hatte bedeutend an Dicke zugenommen und von seiner Oberfläche erstreckten sich zahlreiche Knochenfortsätze in die knorpelige Masse (the cartilagineous matter) hinein. Die spongiöse Substanz war in der Gegend der Geschwulst obliterirt und eine röthlich breiige Masse zeigte sich an der Gränze des gesunden und kranken Knochens.

Joh. Müller, welcher vorzüglich die Enchondrome der Hand und Füsse als typische vor sich hatte, und dem auch die sehr schönen von Cruveilhier beschriebenen Enchondrome nicht als solche galten, zählte diesen Fall zu seinem Osteoide (vgl. Archiv 1843. p. 436 ff.), wiewohl sich derselbe ganz ähnlichen Beobachtungen von Enchondromen anschliesst. Auch das unzweifelhafte Enchondrom der Vict. Mar. Pellerin, welches Boyer beschreibt (s. unten Beob. 66) stellte Müller zum Osteoide.

#### Beobachtung 5.

Dietel (de osteosteomate praes. Kühn Lips. 1822. 4. mit 3 Tafeln p. 27) beschreibt die Geschwulst eines Oberschenkels, welche bei einem 22jährigen Menschen in fünf Monaten in Folge eines Falles entstanden und unter mässigen intermittirenden Schmerzen gewachsen war. 17 Tage nach der Amputation starb der Kranke an Trismus. Die Geschwulst nahm den grössten Theil des Oberschenkels ein, war höckerig und hie und da weich. Die Venen ausgedehnt. Die Muskeln in dünne Bänder auseinandergezerrt. Die Gefässe und Nerven verliefen in Furchen der Geschwulst, welche, vom Periost überzogen, knollig und aus rundlichen Lappen zusammengesetzt erschien. Die Peripherie zeigte eine homogene, weiche und bläulichweisse Masse, von der Consistenz einer Drüse, und es fanden sich zwischen faserigen Convoluten dichte, glatte, talgähnliche Knoten, die kleine, mit gelatinöser Flüssigkeit erfüllte Höhlungen umschlossen. Gegen den Knochen hin zeigte sich die Geschwulst aus diploetischer Knochensubstanz, die sich radienartig in die Knorpelmasse hinein erstreckte oder Inseln derselben umschloss, bestehend; diese Knochenpiculae gingen von dem unveränderten Oberschenkel aus. Die Abbildungen wie die Beschreibung lassen uns hier ein ziemlich unzweifelhaftes Enchondrom erkennen.

Pförringer osteosarcoma diss. Wirceburg. 1822. Enchondrom der grossen Zehe sowohl in der Abbildung als in der Beschreibung unzweifelhaft erkennbar. — Koschate observationes circa osteosarcomoseos naturam etc. diss. Vratislav. 1826. enthält ausser zwei Fällen von Markschwamm auch einen von Enchondrom, der mit dem von Otto (s. o.) beschriebenen identisch erscheint. — E. J. Imsand diss. de osteosteomate etc. Friburg. 1834. 8. mit Abbildungen; evidentes Enchondrom der Fusswurzelknochen (s. unten Beob. 41). — B. Puchelt commentatio de tumoribus in pelvi Heidelberg. 1840. 8. S. 48 u. Abbildung. Als Osteosteom bezeichnetes Enchondrom des Beckens, welches den Kaiserschnitt bedingte. — De la Camp de osteochondrophytis Hal. 1841. Eine in den Mittheilungen fremder Beobachtungen (vgl. die Dissertation von Koschate) durchaus unzuverlässige Arbeit, die aber zwei Fälle von Enchondromen mittheilt.

Adams in Todds Encyclopaedia Lond. Aug. 1838. Vol. II. p. 515. — Ferral in Dublin Journal etc. Vol. XXII. p. 393. — Liston Edinburgh Journal etc. Bd. XVI. p. 218. — C. Hawkins Vorlesungen übers. v. Behrend. Leipz. 1847. S. 592 ff. — Houston Catalogue of the Museum of the royal College of surgeons in Ireland. Dublin Vol. II. p. 331. — Stoll in Württemberg. Med. Correspond.-Blatt No. 9. 1844. auch in Schmidts Jahrb. f. ges. Med. Bd. 44. S. 334. — Gibson practice of surgery Philad. 1845. Vol. I. p. 422. — Retzius in Hygiaca Aug. 1845. Schmidts Jahrb. Bd. 49. S. 65. — Riewe diss. de enchondromate. Berol. 1846. — Nélaton élémens de pathologie chirurg. Par. 1847. Vol. II. p. 3. — Wolfarth de ossium tumoribus diss. Wirceb. 1849. 8. — Heyfelder Klin. Bericht in Schmidts Jahrb. Bd. 58. S. 264. — Stanley treatise on diseases of the bones Lond. 1848. S. 143 ff. und Illustrations Taf. 13. 14. 17. — Fergusson in the Lancet London 1850. II. S. 531. — Solly ebend. 1850. I. S. 487. — Falcony in London Med. Gaz. XXIII. S. 162. — Graf de enchondromate diss. Gryph. 1851. — Murchison in Edinburgh monthly Journ. Juni 1852. Münchener illustr. med. Zeitung Bd. II. — Chelius Handbuch der Chirurgie 7. Aufl. II. S. 465. — Bardeleben A. Vidals Handb. d. Chirurgie etc. Berl. 1852. S. 441. — Mulert diss. Lips. 1852. — Zeis Beobachtung. u. Erfahrung. 2. Heft. Dresd. 1853. — Schrant Prysverhandeling over de goeden kwadaaige gezwellen Amst. 1852. — B. Reinhardt's path. anat. Untersuchungen. Berl. 1852. — Bransby B. Cooper cases of diseased bones Med. Times 1852. Febr. p. 213. — Hirschfeld sur une tumeur cartilagineuse de la base du crâne. Compt. rend. d. l. soc. d. biol. III. p. 94. — Paget lectures on surgical pathology Lond. 1853. Vol. II. p. 171 ff. ungemein reich an trefflichen Beobachtungen. — Virchow Würzburger Verhandlungen I. S. 137. Archiv für path. Anatomie B. V. S. 216. Canstatts Jahresb. f. 1852. Bd. IV. S. 272. — Förster München. Illustr. med. Zeitg. 1853. S. 125. Handbuch der speciellen path. Anatom. Leipz. 1854. S. 685. Handb. d. allg. path. Anat. Leipz. 1855. S. 116. —



Atlas der mikr. path. Anat. Wie die Schriften Virchows von grösster Bedeutung für die Entwicklungsgeschichte. — Wedl Grundzüge der path. Histologie Wien 1854. S. 577 ff. — Schuh Pathol. u. Therap. der Pseudoplasmen Wien 1854. S. 134. — W. Busch Chir. Beobachtungen Berlin 1854. — F. J. Fincke de enchondromate diss. Hal. 1854. c. tab. — Heyfelder Resectionen Bresl. 1854. p. 78. — Rokitsansky Lehrbuch der path. Anat. Wien. 1855. Bd. I. S. 173. Bd. II. — Nélaton note sur l'évolution des tumeurs cartilagineuses Gaz. des hôpitaux 1855. No. 10. 13. — Ebdas. No. 71. 92. 95. 96. 131. — Syme in the Lancet. 1855. Vol. I. p. 115. — F. Scholz de enchondromate Vratisl. 1855. c. tabb. — Volkmann Deutsche Klinik 1855. No. 51. — Wernher Handbuch der Chirurgie Bd. III. 2. Abth. S. 453. Giessen 1856.

Gute Abbildungen finden sich besonders in den erwähnten Werken von Ph. v. Walther, J. Müller, Cruveilhier, Stanley, Herz Schaffner, Range u. A.; für die Histologie vergleiche man besonders Vogel, Förster, Wedl, Paget, Rokitsansky a. a. O., sowie unsere, Taf. I., Taf. II. fig. 2 u. 3, Taf. III. fig. 5—16, Taf. IV. u. V. fig. 3 u. 4 zur ferneren Erläuterung dienen.

### Aeusserere Erscheinung und pathologische Anatomie der Enchondrome.

Sahen wir in der Exostose eine den Knochen ausschliesslich eigenthümliche Neubildung, so finden sich die Knorpelgeschwülste von andern Afterprodukten vorzugsweise häufig an diesen Theilen, während sie in Weichgebilden sich seltner entwickeln und sich somit umgekehrt zu den übrigen Afterprodukten verhalten. Es ist daher erklärlich, wie man die am Skelete vorkommenden Chondroiden (Heusinger) als Typus der Beschreibung derselben im Allgemeinen zu Grunde gelegt hat, wie es denn ja auch von Knochen entspringende Enchondrome waren, nach welchen J. Müller zuerst seine Charakteristik entwarf.

Im Allgemeinen bilden die Knorpelgeschwülste rundliche Massen; sie sind von mehr gleichförmiger Oberfläche, sobald nur ein Ausgangspunkt ihnen zukommt, knotig höckerig hingegen, sobald sie gleichzeitig von mehreren Punkten entspringen. Immer aber haben sie im Ganzen eine ovale oder sphärische Gestalt, die bei bedeutenderer Grösse durch Furchen gelappt oder in einzelne kugelige Abschnitte getrennt erscheint. Sie zeigen dabei nach ihrem Sitze einige für die Diagnostik nicht unwichtige Verschiedenheiten. Die Enchondrome der Knochen entwickeln sich entweder als centrale oder als peripherische Massen, indem sie einmal ihren Ursprung innerhalb der Knochen, und zwar vorzugsweise in der spongiösen Substanz und der Markhöhle nehmen, das andre mal ausserhalb derselben zwischen Periost und Knochenrinde oder auch in dieser (Beob. 11) entstehen. In jener Form werden sie vorzugsweise häufig an den kleineren Röhrenknochen, in dieser namentlich an den grösseren Röhrenknochen beobachtet, ohne dass jedoch eine oder die andere Form hier oder dort ausschliesslich vorkommt.

Entsteht das Enchondrom innerhalb eines Knochens, so kann es längere Zeit hindurch als eine oder meistens mehrere namentlich von den Markkanälen ausgehende, das Mark und die spongiöse Substanz scheinbar verdrängende Knoten bestehen, ohne äusserlich sichtbare Merkmale zu veranlassen. Bei weiterem Wachstume durchbricht es dann scheinbar durch Resorption, wahrscheinlicher vielmehr durch Degeneration — knorpelige Metamorphose der Corticalsubstanz — an einer oder der andern Seite den Knochen, breitet sich mehr und mehr aus und erscheint in Form einer rundlichen Geschwulst, die mehr und mehr zunehmend endlich den ganzen Knochen ersetzt. Geschieht die Entwicklung nach allen Seiten hin gleich von Anfang an gleichmässig, so wird scheinbar der Knochen auseinandergetrieben (Scarpa's Expansion). Eigentlich aber schwindet hier durch knorpelige Degeneration die Corticalsubstanz über dem Afterprodukte, und theils durch Verknöcherung desselben, vorzugsweise aber von Seiten des Periosts, bilden sich neue Rinden für dasselbe, so dass endlich der Knochen in Form einer Blase das Neugebilde zu umgeben scheint — ein Phänomen, welches man auch bei andern Neugebilden beobachtet, und welches zum Theil den vieldeutigen Namen Spina ventosa veranlasste.

Dabei ist es merkwürdig, dass häufig die Gelenkknorpel unversehrt bleiben. Wenn dann solche centrale Enchondrome gleichzeitig an mehreren kleineren, mit einander articulirenden Knochen entstanden, so erscheinen bei der Unversehrtheit der zwischen ihnen liegenden Gelenke an der Stelle derselben Einschnürungen, Furchen, welche selbst bei hoch ausgebildetem Grade des Uebels noch eine gewisse Beweglichkeit gestatten. Eine so entartete Hand z. B. bekommt dadurch ein so eigenthümliches und charakteristisches Ansehen, dass man, wie schon der treffliche M. Aurel. Severinus, unwillkürlich an den Vergleich mit den knolligen Wurzeln gewisser Pflanzen, namentlich der Kartoffeln, erinnert wird.

Das Unversehrtbleiben der Gelenke ist indess keineswegs constant. Wenn man daher diese Erscheinung zum Beweise der relativen Gutartigkeit der Enchondrome benutzen wollte, und wenn man, wie z. B. noch Syme thut (Lancet 1855 Vol. I. p. 115), die Behauptung aufstellt, dass sich ein Enchondrom mit seiner Wurzel niemals über den Knochen, von dem es ausgegangen, hinauserstrecke, so ist dies ein Gesetz, von welchem selbst bei ganz gutartigen Formen Ausnahmen vorkommen.

In einer weiter unten folgenden Beobachtung (Nro. 9) habe ich einen solchen Ausnahmefall beschrieben und Taf. V. Fig. 4. abgebildet. Dasselbe hat Fr. Scholz gesehen, wie der folgende Fall beweist, und Aehnliches findet sich zuweilen bei den grossen Enchondromen des Oberarms und anderer langen Knochen. Vgl. Beob. 7, 17, 46.

Beobachtung 6. Fr. Scholz (de enchondromate diss. Vratisl. 1855.)

Einem 42jährigen Arbeiter wurde in seinem 22. Lebensjahre von einem Pferde auf die 4te Zehe des linken Fusses getreten, wonach langsam und schmerzlos zwei rundliche harte Geschwülste, deren grössere, mit der kleineren beweglich verbunden, die Grösse einer Citrone erreichte. Da diese Geschwülste den Kranken beim Gehen sehr hinderten, so wurde am 12. Februar von Middeldorpf die Exarticulation mit gleichzeitiger Resection des knorpelig degenerirten Kopfes des Metatarsalknochens gemacht. Der Kranke verliess geheilt das Hospital. Die Untersuchung der durch eine tiefe Hautfurche, die dem scheinbar intakten Gelenke entsprach, von einander getrennten Massen zeigte, dass bei unversehrter Haut die Sehnen spurlos verschwunden, die Geschwülste aber, anstatt durch das Gelenk von einander geschieden zu sein, vielmehr durch ein laxes Bindegewebe mit einander verbunden waren. Längs der Fusssohle sah man der ersten Phalanx entsprechend eine feine Linie die Grenze der ehemaligen Corticalsubstanz andeuten, welche von dem gesunden Metatarsophalangealgelenke zum grösstentheils zerstörten Köpfchen der Phalanx verlief. Eine ähnliche Linie fand sich, der zweiten Phalanx entsprechend, an der Sohlenseite. Auf der Dorsalseite erblickte man nur die Enchondrommasse. Das Gelenk, welches die beiden ersten Phalangen verband, und die Gelenkbänder waren verschwunden, die Gelenkflächen aufgehoben. Von einer dritten Phalanx fand sich keine Spur, sie war entweder mit in die Masse aufgegangen, oder zufällig abgestossen worden. Von einer Knochenschale waren nur einzelne dem Perioste adhärenthe Fragmente bemerkbar.

Das Enchondrom zeigte eine scheinbar areoläre Anordnung, indem eine netzförmige Anordnung fibrocartilaginöser Substanz hyaline Knorpelinseln umschloss, ohne jedoch eigentliche Höhlen zu bilden. Theils an der Peripherie, theils in der Substanz fanden sich eingestreute theils alte, theils neugebildete und in der Verknöcherung begriffene Knocheninseln. Die Knorpelkörper zeigten sich häufig haufenweise angeordnet, jedoch waren die Haufen nie von einer zusammenhängenden, isolirbaren Membran umgeben, so dass die Idee der Hervorbildung dieser scheinbaren Areolen aus Mutterzellen ausgeschlossen werden musste, indem besonders feine Schnitte die scheinbare gemeinsame Zellenhülle lediglich als ein optisches Phänomen nachwies, während die Grundsubstanz bis unmittelbar an die Höhle der einzelnen Knorpelkörper heranging; häufig waren die Haufen nicht von hyaliner, sondern von faserknorpeliger Grundmasse umgeben. Häufig erschienen in der Grundmasse reichliche Fettkörner. Die Faserknorpelmasse hatte oft den Charakter unreifen Bindegewebes. Die Ossification ging nach normalem Typus vor sich. In den Markräumen Bildung von Fett in den Zellen. Die Gefässe verliefen in den faserknorpeligen Zügen. Die Haut, durch das Perioste, welches stellenweise verdickt, entweder mit den Resten des alten Knochens oder mit dem an dessen Stelle getretenen Enchondrome verbunden war, von der Neubildung geschieden, zeigt stellenweise bedeutend grosse Papillen. Der Panniculus adiposus und die Sehnen sind durch Druck atrophirt. Die Corticalsubstanz ist zersprengt, von der spongiösen sind nur Reste übrig, das Enchondrom muss also in der Markhöhle entstanden sein und muss, so schliesst Scholz, aus einer Wucherung des Bindegewebes der Marksubstanz sich hervorgebildet haben. Der anatomische Nachweis wird nicht geliefert.

An grösseren Knochen, namentlich an den platten, bildet das central entwickelte Enchondrom, indem es entweder von einem oder von verschiedenen Centren aus entspringt, ebenfalls grosse, knollige Massen, die durch Furchen, die den Muskel- und Sehnenansätzen, oder den Gefässen und Nerven entsprechen, von einander getrennt sind. (Vgl. Beob. 7, 8, 17, 20, 21, 38, 43, 44, 46, 48, 51, 55, 56, 60, 61, 62.)

Die peripherisch, scheinbar zwischen dem Knochen und seinem Perioste, in der That aber durch Umbildung, theils des letzteren, theils der Corticalsubstanz entstehenden Geschwülste, haben in frühen Perioden eine halbrundliche Form, werden aber bei weiterem Wachsthum, je nachdem sie Seitens der Weichtheile mehr oder weniger Widerstand finden, ebenfalls sehr bald höckerig, uneben, grossknollig, und erscheinen endlich wie aus mehrfachen Knollen zusammengebacken. (Vgl. Beob. 9, 12, 37, 42, 66.)

Da aber einerseits, wie ich dies beobachtete, bei centraler Entwicklung eines Enchondroms auch vom Perioste aus gleichzeitig sich ein solches Neugebilde entwickeln kann, andererseits aber das peripherische Enchondrom zuweilen auch nach innen hin fortschreitet, und der zur Basis dienende Knochen endlich auch in grösserer Ausdehnung knorpelig degenerirt, so ist schliesslich die Unterscheidung der beiden Formen nicht ohne Schwierigkeit. Man wird aber beim ursprünglich peripherischen Enchondrome oft ein regelmässig strahlig von innen nach aussen hin durch Verknöcherung des Neugebildes entstandenes Skelet zuweilen von grosser Festigkeit als centrale Grundlage finden, während, wenn sich bei dem central entwickelten Enchondrome die Verknöcherung einstellt, diese meist eine Umbildung in spongiöse Substanz bewirkt, und dabei ziemlich regellos erfolgt, so dass grössere zerstreut liegende Knorpelinseln von dem neugebildeten Knochen umschlossen werden.

Zu den seltensten und schwer zu erklärenden Formen gehört eigentlich das gestielte Enchondrom, welches eine nahe Verwandtschaft zu der gestielten Exostose zeigt, ein Verhältniss, das wir schon bei Besprechung der Exostose auseinandersetzen (No. 123 u. 175 d. Vzn.), während nicht selten central entstandene Enchondrome seitwärts den Knochen durchbrechen und dann mit mehr oder minder breitem Stiele aufzusitzen scheinen (Beob. 17. 47).

Bei ihrem Wachstume drängt die Geschwulst in der Regel die umgebenden Weichtheile nur vor sich her, ohne sie in sich aufzunehmen und in Knorpel zu verwandeln; Gefässe, Nerven und Sehnen werden meistens von tiefen Furchen der Geschwulst umschlossen, selten durch Druck atrophirt; Muskeln werden zu dünnen Bändern ausgedehnt oder bei Seite geschoben. Liegt dann die Geschwulst nahe unter der Haut, so wird die letztere verdünnt, und nur in seltneren Fällen scheint sie einem lebhafteren Vegetationsprozesse anheimzufallen, wobei man dann warzige Wucherung der Papillen, Hypertrophie der Nägel (Beob. 9), Langwerden der Haare manchmal beobachtet. Meistens bekommt die verdünnte und gespannte Haut ein eigenthümlich porcellanartiges durchscheinendes glänzendes Ansehen, welches um so auffallender wird, je grösser die Ausdehnung ist. Erst später wird dieses Ansehen verwischt. Je grösser die Geschwulst wird, je mehr sie demgemäss die Blutcirculation beschränkt, desto mehr dehnen sich die Hautvenen durch Stauung aus, sie schimmern dann oft in mannigfacher Verzweigung als ein blaues Netzwerk durch die Haut hindurch. Endlich entzündet sich die letztere, sie wird geröthet, livide, dabei schmerzhaft, endlich brandig an einer oder mehreren Stellen und es bleiben rundliche schlaffe Geschwüre, aus denen sich selten wuchernde Granulationen erheben, häufiger zum nekrotischen Herausfallen oder zur Vereiterung einer grösseren Masse der Geschwulst Veranlassung gegeben wird, falls eine solche sich nicht, wie wir sehen werden, von innen heraus vorgebildet hat.

Während der ganzen Dauer ihrer Entwicklung haben die Enchondrome in der Regel zwar eine harte elastisch resistente Oberfläche, welche sich kaum eindrücken lässt. Indess hängt die Beschaffenheit der Oberfläche gegen die Berührung lediglich von dem nach einer, wie der andern Seite hin wesentlich variirenden Zustande der Geschwulst ab. An die Stelle jener charakteristischen Knorpelhärte tritt bald ein höherer Grad von Elasticität, von Weichheit bis zur Fluctuation, so dass man an das Gefühl bei Fettgeschwülsten, Markschwämmen, ja selbst bei Abscessen erinnert wird — bald hat man das Gefühl der vollkommenen Knochenhärte, sobald die umgebende Knochenschale dick ist, oder man empfindet und hört jenes eigenthümliche pergamentähnliche Knittern, welches von der Eindrückbarkeit und dem Aneinanderreiben dünner Knochenschalen entsteht, deren Vorkommen wir bereits andeuteten. Gewöhnlich sind aber beide Erscheinungen — die der Härte wie der Weichheit — nicht über die ganze Oberfläche hin gleichmässig verbreitet, sondern werden hie und da durch elastische knorpelharte Massen unterbrochen.

In Bezug auf das Ansehen der Enchondrome auf dem Durchschnitte darf man nicht erwarten, ein constantes reines Bild ununterbrochener, weisser speckähnlicher Knorpelmasse zu finden. Auch hier zeigen sich mannigfaltige Phänomene — mannigfaltigere vielleicht, als irgend eine Neubildung mit Ausnahme der vielgestaltigen Markschwämme sie darbietet. Es findet sich dabei ein Unterschied, je nachdem das Enchondrom frühzeitig verknöchert oder nicht, indem im ersteren Falle das Ansehen von vornherein ungleichmässiger ist, als im letzteren. Sehr schön hat Nélaton (Gaz. des hôpit. 1855. No. 10. 25 Janv.) die allmähliche Ausbildung des Enchondromes nach den Erscheinungen auf der Schnittfläche geschildert, welche zugleich selbst ohne mikroskopische Untersuchung uns auf den dabei stattfindenden Evolutionsprozess aufmerksam machen können. Am besten glaube ich indess diesen Punkt durch die Mittheilung der folgenden Beobachtung erläutern zu können, indem ich mich dabei auf die Abbildungen Taf. I. und Taf. III. beziehe.

#### Beobachtung 7.

Der 21jährige Ackerer Matthias Rohhaus aus Bergstrasse bei Werl in Westphalen wurde am 18. Mai 1855 in die hiesige chirurgische Klinik wegen sehr voluminöser Geschwülste seiner linken Hand aufgenommen.

Von gesunden Eltern geboren, kam auch er vollkommen gesund zur Welt und weiss als Ursache seines Leidens nur anzugeben, dass er als 1½jähriges Kind sich die Finger seiner linken Hand zwischen einer Thüre klemmte. In seiner Familie ist ein ähnliches Leiden nie vorgekommen. Im 2. Lebensjahre bildeten sich an den Ulnarseiten der ersten Phalanx des Zeigefingers, und später auch des Mittelfingers kleine, harte, rundliche Geschwülste, die langsam, jedoch schmerzlos wuchsen, allmählig unförmlicher wurden und die Fingerenden vor sich her trieben. Im 14. Lebensjahre wurde auch der linke Daumen und gleichzeitig der Metatarsalknochen des linken kleinen Zehen, im 16. der Zeigefinger, im 18. der Daumen der rechten Hand ähnlich ergriffen. Vor 5 Jahren hatten die Geschwülste der linken Hand die Grösse zweier Gänseier erreicht, als der Kranke, beim Eisenbahnbaue beschäftigt, sich die Hand quetschte. Es entstanden Schmerzen, die Geschwülste wuchsen, gingen allmählig auch auf die Mittelhand über, und jetzt erst wandte

sich der Kranke an einen Arzt, der in der Meinung, die Geschwülste müssten aufbrechen, Cataplasmen verordnete. In der That brachen die beiden grössten Massen auf ihrer höchsten Stelle auf, und es entstanden rundliche, eine dünne Jauche absondernde Geschwüre, welche von Zeit zu Zeit sich wieder schlossen (zuletzt im Jahre 1854), seit dem letzten Aufbruche jedoch, welcher stets von rosenartiger Entzündung und Schmerzen begleitet war, nicht wieder heilten, sondern sich allmählig in tiefe Löcher verwandelten. Das Wachsthum betraf vorzugsweise die drei Hauptgeschwülste der linken Hand, während die der rechten, welche an entsprechenden Stellen sassen, ebenso wie die des Fusses sich kaum langsam vergrösserten. Bis in die letzte Zeit konnte sich der Kranke noch seiner Hand bedienen, ja selbst damit dreschen. Doch bewogen ihn die steigende Unbequemlichkeit, die stets sich mehrende stinkende Absonderung sich nach Abhülfe umzusehen, die er in der hiesigen Klinik auf Anrathen mehrerer Aerzte nachsuchte und fand.

Bei seiner Aufnahme zeigte er sich als ein sonst vollkommen gesunder, kräftiger und wohlgenährter Mensch mit echt westphälichem Typus. Während die erwähnten Geschwülste der rechten Hand und des linken Fusses die Grösse von kleinen Nüssen nicht überschritten, war die linke Hand mit Ausnahme der fast ganz gesunden, aber zur Seite gedrängten beiden letzten Finger in eine unförmliche, der Hauptsache nach aus drei rundlichen Massen bestehende Geschwulst, deren Form im Ganzen einer ungeheuren Kartoffel gleich, verwandelt. Diese drei voluminösen knolligen Abtheilungen, jede etwa von der Grösse eines Kindskopfes, entsprachen dem Metacarpalknochen des Daumens, denen des Zeige- und Mittelfingers und deren beiden ersten Phalangen; während an der ersten Phalanx des Daumens seitlich eine kleine haselnussgrosse Masse erscheint, sitzen die beiden letzten Phalangen des Zeige- und Mittelfingers den betreffenden Geschwülsten wie kleine bewegliche Anhänge auf, wobei die zweite Phalanx des Zeigefingers an ihrer Basis gleichmässig bauchig aufgetrieben erscheint, die des Mittelfingers eine kleine seitliche Hervorragung zeigt, während die drei Phalangen überall gesund sind. Vgl. Taf. I, die Hand ist um  $\frac{1}{3}$  verkleinert. Ausserdem findet sich nur auf dem Handrücken entsprechend dem 5. Metacarpalbeine eine haselnussgrosse rundliche Hervorragung. Die Handwurzel gesund. Die Hand, wie die Finger, mit den Geschwülsten noch ziemlich beweglich, dem Kranken besonders durch das Gewicht beschwerlich und beim Herabhängen schmerzhaft. Diese Geschwülste sind von normaler, aber stark gespannter, nicht mehr verschiebbarer, dünner und etwas gerötheter Haut bedeckt; sie sind stellenweise ganz knochenhart, stellenweise knorpelartig elastisch, uneben und höckerig und zeigen an mehreren Punkten ein porcellanartiges Ansehen. Auf der Höhe der beiden mittleren Massen finden sich zwei vollkommen runde Löcher, die in kleine zolltiefe Höhlen führen, welche ein reichliches dünnes flockiges Secret, in dem sich ausser Eiterkügelchen, fettig degenerirte Zellen vom Charakter der Knorpelzellen, amorphe oder krystallinische Kalkkrümel und kleine Knochenpartikeln finden, absondern. Der Grund dieser Höhlen ist theils weich- theils knöchern schwammig. Ueber die Geschwülste hin verlaufen stark ausgedehnte blutüberfüllte Venen. Ueber die Diagnose konnte kein Zweifel sein.

Bei der am 21. Mai 1855 von Herrn Geh.-Rath Wutzer vorgenommenen Operation erschien es nothwendig, den ganz entstellten Zeige- und Mittelfinger mit dem grössten Theile ihrer Metacarpalknochen zu entfernen, während man hoffen durfte, den Daumen nebst den beiden letzten Fingern zu erhalten. Zur Deckung der Wundflächen wurden zunächst einmal auf der Dorsalseite an der Basis des Zeigefingers und Daumens, und dann auf der Volarseite ebendasselbst je ein breiter grosser Hautlappen umschrieben und dann zurückpräparirt. Darauf entfernte man mittelst Messer und Stichsäge zunächst die Hauptmasse von den Mittelhandbeinen des Zeige- und Mittelfingers durch Durchschneidung derselben an ihrem oberen Drittel. Danach wurde der metacarpus pollicis von seiner Geschwulst mit möglichster Schonung der Muskulatur befreit, indem die Masse an ihrer Basis von dem noch theilweise erhaltenen Knochen abgetragen wurde, so dass die Continuität und somit der Daumen erhalten blieb. Da sich bei jetzt vollkommener Einsicht ergab, dass auch die oberen Enden der Mittelhandbeine des 2. und 3. Fingers erkrankt und deform waren, so wurden diese noch durch Exarticulation entfernt. Nach Unterbindung dreier Arterien zeigte sich der Mittelhandknochen des Daumens an seiner Ulnarseite, der des Ringfingers an seiner Radialseite entblöst, und es wurden zur Deckung derselben der vorher ersparte Hautlappen vom Handrücken um den Daumen, der Volarlappen um den 4. Finger herumgeschlagen und durch die Naht befestigt. Durch kleine Längseinschnitte wurden nun endlich noch die kleineren Massen von der Dorsalseite des Mittelhandbeines des Daumens, sowie des kleinen Fingers und endlich von der 1. Phalanx des Daumens blossgelegt und mittelst eines starken Messers herausgegraben.

Die in den ersten Tagen entstehende Entzündung konnte durch Anwendung von Eisblasen nicht beschwichtigt werden. Obwohl die Hautlappen grösstentheils durch erste Vereinigung verklebten, entstand unter ihnen eine bedeutende Eiterung. Es mussten mehrere Gegenöffnungen gemacht werden. Kleienbäder, langsamer Nachlass der Eiterung. Der Kranke erholte sich allmählig. Der Daumen wurde durch einen passenden Verband in Adductionsstellung gebracht, und so bekam die Hand eine ganz gute Gestalt. S. Tafel I. Die zurückgelassenen Reste der Knorpelmassen im Daumen und kleinen Finger verknöcherten vollständig. Die Beweglichkeit war fast unverkümmert und besserte sich täglich; doch konnte sich der Kranke trotz dieses günstigen Resultates nicht zur Entfernung der kleinen, indess sichtlich langsam wachsenden Enchondrome an der rechten Hand entschliessen.

Laut im Winter 1855 erhaltener Nachrichten hat sich die Hand vollständig brauchbar erhalten, und zeigte keine Spur eines Recidives.

Die anatomische Untersuchung der entfernten Theile war nun in seltener Weise geeignet, die Entstehung, die allmähliche Ausbildung und die Erscheinungsweise des Enchondroms zu erläutern.

Wir beginnen mit den scheinbar unveränderten letzten Phalangen des Zeige- und Mittelfingers. Beide zeigten auf dem mittelst eines starken Messers gemachten Durchschnitte bei unversehrter äusserer Form (S. Taf. I.) eine ganz kleine opale, etwas über stecknadelkopfgrosse rundliche Knorpelmasse innerhalb der Diploe an der Basis, die von einem rüthlichen Rande umgeben ist. Weiter entwickelt erscheinen diese Knorpelkörner in den beiden zweiten Phalangen. Die zweite Phalanx des Mittelfingers ist äusserlich sehr wenig entstellt und zeigt nur in einer Stelle gegen die Volarfläche hin einen kleinen, wie aus dem Innern des Knochens hervorbrechenden, von einer dünnen Knochenschale umgebenen Knorpelhöcker. Die zweite Phalanx des Zeigefingers (Taf. I. u. IV. fig. 1.) ist wie eine etrusische Vase gegen ihr oberes Ende hin bauchig, von  $\frac{3}{4}$  Zoll Durchmesser, mehreren grösseren Knorpelknoten entsprechend aufgetrieben; ihre Länge ist unverändert; die Gelenkflächen der Phalangen sind normal. Man sieht nun auf dem Durchschnitte beider zahlreiche rundliche oder polygonale, grössere oder kleinere opa-

linische feste Knorpelmassen mit dem vollständigen Charakter der Epiphysenknorpel vorzugsweise in das spongiöse Gewebe, aber auch bis in die Corticalsubstanz des Knochens scheinbar scharf abgeschnitten, eingebettet und umgeben von einem rothen, vaskularisirten, bei genauerem Ansehn mit der Loupe oder dem Mikroscope zackig in die Knorpelmassen eingreifenden Rande, welcher genau so aussieht, wie der Rand verknöchernder Diaphysen und der Knochenkerne der Epiphysen. Vgl. unten die mikroskopische Untersuchung. Weiter vorgeschritten, aber nach dem nämlichen Typus gebildet, erscheinen die drei ersten Metacarpalknochen und die voluminösesten beiden ersten Glieder des Zeige- und Mittelfingers. Betrachten wir zunächst die erste Phalanx des Zeigefingers. Sie ist der Ausgangspunkt der zweiten kopfgrossen Geschwulst. Ihre sehr unebene und höckerige Oberfläche hat auf jeder Seite zwei tiefe Furchen, in welchen die vollkommen erhaltenen Sehnen verborgen liegen. Die Haut ist sehr verdünnt, stellenweise bis zu Mohnblattdicke. Die Hautvenen und Hautnerven sind sehr ansehnlich und über die Geschwulst bandartig ausgedehnt. Auf der Höhe gegen den Mittelfinger hin befindet sich die erwähnte Höhle, deren Wände theils knöchern, theils knorplig mit zerfallenden grülichen Massen bedeckt sind, während in der Umgebung der Knorpel nicht verändert erscheint. Die beiden Gelenkflächen der Phalanx sind, wie die betreffenden Gelenke, vollkommen unverändert; die Knorpel von der übrigen Knorpelmasse durch spongiöse Knochen getrennt. Auf der Rückenseite der Geschwulst, entsprechend der Furche für die Sehnen, sieht man noch einen Rest der ursprünglichen Corticalsubstanz und bemerkt deutlich, wie sich die Aftermasse besonders gegen die Palmar- und Ulnarseite hin entwickelt hat. Auf dem Durchschnitte (Taf. I.) sieht man zunächst eine sehr dünne, hin und wieder ganz fehlende, hin und wieder auch mächtige Schale, die an vielen Stellen in direkter Verbindung mit spongiösem Knochen steht. Letzterer sich in Nichts von dem Ansehn der spongiösen Substanz, z. B. der Condylen des Oberschenkels, unterscheidend, ist mit gelbem Marke erfüllt und zeigt hin und wieder mehr kreideartige Stellen; er umschliesst grössere oder geringere buchtige, zusammenhängende, unregelmässige Knorpelinseln, indem sich die diploetischen Knochenmassen durch Brücken und Balken theils miteinander verbinden, theils selbst inselartig im Knorpel liegen, wodurch das Ansehn des Durchschnitte eine mäandrische Zeichnung der sich gegenseitig begränzenden Knorpel- und Knochenmassen darbietet. Immer aber sind die Gränzen, wenn auch scharf durch die Farbe unterschieden, doch sehr zackig, und durch einen rothen gefässreichen Saum (der dem verknöchernden Rande entspricht) bezeichnet. Der Knorpel ist theils mehr opalweiss, gekochtem Eiweiss ähnlich, hart und elastisch, theils auch durchsichtiger, selten aber ganz hyalin. Die nämlichen Erscheinungen bietet die erste in eine kindskopfgrosse Masse verwandelte, mit einer etwas grösseren Höhle versehene, aber nirgends erweichte erste Phalanx, so wie der Metacarpalknochen des Mittelfingers, der in eine unförmliche polygonale Masse verwandelt ist, dar. Ueberall sind die Gelenke und die Gelenkflächen indess noch vollständig vorhanden, und überhaupt treten die einzelnen Knochen, wenn sie auch noch so sehr entstellt sind, als gesonderte Massen hervor. Nur das Gelenk zwischen der ersten Phalanx des Mittelfingers und dem entsprechenden Mittelhandbeine ist, wenn auch nicht spurlos, verschwunden. Die entsprechenden Knorpelmassen sind hier nur durch lockeres Zellgewebe aber mit noch deutlich sichtbarer Gränze mit einander verbunden.

Etwas abweichend erscheint die von der Volarseite des Daumenmittelhandbeines entfernte grosse Masse. Dieselbe lässt sich, wie auch die übrigen, etwa wie feuchter Mörtel oder ein trachytisches Conglomerat brechen; noch mehr gleicht diese Brüchigkeit der mit Kalk incrustirter Moose. Der Knorpel ist hier im Verhältnisse zu dem noch nicht verknöcherten massenhafter, am rothen Verknöcherungsrande zwar ebenfalls immer milchweiss wie Epiphysenknorpel, dann mehr nach innen der Knorpelinseln bläulicher und in deren Centren ziemlich weich, ja stellenweise geleeartig, von dem Ansehen eines durchsichtigen Krystallzuckers oder des Fruchtweisses, in dem er blauröthlich durchscheint und man die zum Theil ansehnlichen Gefässe durch ihn hindurchsieht.

In Bezug auf den zweiten Metacarpalknochen (Taf. IV. fig. 2) bemerke ich, dass der obere, der Handwurzel entsprechende Theil desselben ganz gesund war, die ganze Corticalsubstanz bei normaler Form des Knochens erhalten, aber die untere Circumferenz derselben von einem hühnereigrossen, höckerigen, vom Perioste ausgehenden Enchondrome umgeben erschien. Dieses war theilweise verknöchert. Aber auch innerhalb der spongiösen Substanz, theilweise in der normalen Knochenrinde waren Knorpelneubildungen entstanden.

Die mikroskopische Untersuchung s. u.

Haben wir in dem vorstehenden Beispiele das Bild der Entwicklungs- und Erscheinungsweise eines schnell von Verknöcherung gefolgt Enchondroms, so findet sich in den Fällen, wo der Knorpel mehr rein bleibt, ein Bindegewebsstroma, welches in Form dünner Lamellen die Geschwulst durchsetzt, die Ernährungsgefässe vorzüglich begleitet und so durch ein röthlicheres Ansehen sich vom Knorpel scheidet, der zu warzigen oder nierenförmigen Massen conglomerirt, entweder glänzend durchscheinend, milch- oder opalfarben, porzellanähnlich, oder auch hin und wieder rosenfarben, oder auch vom Ansehen des Aprikosenfleisches, ferner geleeartig und fast durchsichtig, selbst dunklere Farbennuancen darbieten kann, wie die Farben des Rauchtropases, des dunklen geräucher- ten Speckes u. s. w. In den unzweideutigsten Formen hat der Knorpel das Ansehen und die Consistenz des Epiphysen- oder Rippenknorpels, zuweilen das des Faserknorpels oder selbst fester Fibroide. Doch giebt es auch Fälle, in welchen bald mehr eine gelatinöse Beschaffenheit bemerkt wird, bald mehr eine hirnmarkähnliche Masse erscheint. Ist der Knorpel gallertartig, so hat diese Gallerte oft stellenweise, namentlich in den Centren der Conglomerate das Ansehen eines ganz durchsichtigen Eises und man erblickt durch sie hindurch den Verlauf der Gefässe sehr deutlich, während gegen die Gränze hin ein opalinisches halbdurchsichtiges Ansehen überwiegt. Durch Gefässreichthum bekommt der Gallertknorpel das Ansehen einer Weingelee oder einer röthlichen Stachelbeerengelee. Bei noch weicherer Beschaffenheit hat man ihn mit erkaltetem Leime oder mit kalter Fleischbrühe,

bei grösserer Flüssigkeit mit der Synovia oder dem Honig verglichen. Hirn- und nervenmarkähnliche Beschaffenheit ist ungemein selten. Ebenso sieht man nicht oft Enchondrome, in denen das Bindegewebe ganz zurücktritt, und nur eine gleichmässige Knorpelmasse gesehen wird, während andererseits durch regelmässigeren Anordnung des Bindegewebes und Faserknorpels um weiche Knorpelknoten ein areoläres Ansehen bedingt wird, welches in den extremen Formen zur Ausbildung des areolären oder cystoiden Enchondromes führt, wovon unten ausführlicher die Rede sein soll. Ausser der Verknöcherung findet sich die Verkalkung, welche Einlagerung kreidiger oder sandiger Agglomerate und dadurch entsprechend abweichendes Ansehen bedingt. Von beiden, so wie von der Eiterbildung, der Entwicklung cystoider, Flüssigkeiten enthaltender Räume, endlich von der Combination mit anderen Neoplasmen wird unten weiter verhandelt werden. Lassen wir zur Erläuterung der gewöhnlicheren wie selteneren Formen hier einige Beispiele folgen.

#### Beobachtung 8. Centrales Enchondrom des Zeigefingers.

Ein kräftiges gesundes Bauernmädchen, Gertrude Schumacher aus Weiler bei Andernach, 21 Jahre alt, suchte am 29. Juni 1853 in der chirurgischen Klinik hierselbst Hilfe wegen einer Geschwulst am linken Zeigefinger, welche ihr den Gebrauch der Hand erschwerte. Diese Geschwulst war vor neun Jahren, angeblich durch Schläge, die der Lehrer mit dem Lineal auf den Finger gethan, entstanden, langsam und schmerzlos gewachsen und nahm in der Grösse eines kleinen Hühnereies die Ulnarseite der ersten Phalanx jenes Fingers ein, so dass sie den Mittelfinger beträchtlich nach der Seite hin verdrängte. Die Radialfläche erschien gesund. Die Geschwulst hatte eine gleichmässige, runde, elastische, nur sehr wenig höckerige Oberfläche, und erschien porcellanartig glänzend, etwas durchschimmernd, nur über ihrer grössten Höhe war die Haut verdünnt, etwas gerötheter, aber beweglich. Die Operation wurde von Herrn Geh.-Rath Wutzer sofort in der Weise vorgenommen, dass nachdem die geröthete Hautstelle von zwei halb-elliptischen Schnitten umfasst war, die von einer ziemlich derben Faserhaut, dem verdickten Perioste, überzogene Geschwulst bis zu ihrer Basis hin blossgelegt und dann mittelst eines starken Knochenmessers aus der Markhöhle der ersten Phalanx herausgegraben wurde, indem sich ergeben hatte, dass die ganze äussere Wand des Knochens fehlte und durch die Geschwulst ersetzt war. Nach Entfernung der Aftermasse blieb nur an der Radialseite noch eine ziemlich schmale, dünne Knochenbrücke, welche die beiden Gelenkköpfe verband, von der Phalanx zurück. Ueber denselben wurde die inzwischen schon zusammengeschrumpfte Haut, nachdem in den oberen Wundwinkel etwas geölte Charpie eingelegt war, mittelst Heftpflasterstreifen vereinigt. Die Entzündung war nicht ganz unbedeutend, doch vernarbte die Wunde unter starker Eiterung rasch, und der Knochen selbst nahm dabei ein dem normalen fast gleichkommendes Volumen allmählig wieder an. Am 15. August verliess die Kranke geheilt die Anstalt. Am 24. Oktober erschien sie indess wieder, nicht wegen eines Recidives, im Gegentheil die Phalanx war ziemlich normaler Gestalt und vollkommen knochenhart, sondern um sich den Finger beweglich machen zu lassen. Aus Angst hatte sie sich gescheut, den Finger gehörig zu üben, und dadurch war derselbe in der Streckung steif geworden. Herr Prof. Busch machte während der Chloroformnarkose wiederholte Beugungen und Streckungen, und da die Sehnen ganz unversehrt waren, so brachte die Kranke es bald durch fortwährende Uebung dahin, den Finger wieder gebrauchen zu können.

Das Afterprodukt, welches wie gesagt, offenbar in der Markhöhle entsprungen und nach Degeneration der Corticalsubstanz an der Seite des Knochens hervorgewuchert und nur vom Perioste überzogen war, zeigte auf dem Durchschnitte (Taf. II. fig. 2) eine knorpelige, halbdurchscheinende, opalisirende, bläuliche Grundmasse, die dadurch, dass sie ziemlich regelmässig von einem blutreicheren röthlicheren Bindegewebe durchzogen und zerklüftet erschien, ziemlich regelmässige, etwa den Hirnwindungen oder gewissen Chalcedonen zu vergleichende Zeichnungen auf der Schnittfläche darbot. Hin und wieder waren auch kleine Gefässchen deutlich sichtbar. Die von Bindegewebe umgränzten knotigen Knollen hyalinen Knorpels boten an einigen Stellen (bei a) in ihrer Mitte gelbliche von Knochenpunkten herrührende Massen dar, welche beim Zerschneiden stärkeren Widerstand leisteten und unter dem Messer kreischten.

#### Beobachtung 9. Peripherisches Enchondrom der grossen Zehe.

Ein 45jähriger Schuhmacher, Johann Schm., suchte im Jahre 1845 hierselbst Befreiung von einer zwar lästigen, aber unschmerzhaften Vergrösserung, welche er seit 6 Jahren ohne eine ihm bewusste Veranlassung an seiner rechten grossen Zehe bemerkt hatte. Die Phalangen derselben waren nebst dem Ende des Metatarsalknochens in der That zu einer Riesenzehe herangewachsen und zwar erschien diese knorpelharte, durchaus glatte, ebene und nicht missfarbene Geschwulst vollständig gleichmässig diese Knochen ergriffen zu haben. Das Afterprodukt hatte die Grösse einer Mannsfaust; die Haut und der Nagel sind verdickt, letzterer von etwa 3facher Grösse, als der des gesunden Zehen, erstere mit langen Haaren bedeckt. Es wurde mit Bildung eines Plantarlappens die Amputation der kranken Zehe gleich hinter dem Kopfe des os metatarsi vorgenommen. Die Heilung erfolgte zwar langsam, doch vollständig befriedigend, und der Kranke zeigte sich 2½ Jahr nach seiner Entlassung ganz hergestellt und im ungehinderten Gebrauche seines Fusses wieder in der Klinik. Spätere Nachrichten liegen uns nicht vor. Das im Museum der Klinik in Spiritus aufbewahrte Präparat zeigt bei einem Längsdurchschnitte, der mittelst einer feinen Säge und des Messers ausgeführt wurde (s. Taf. V. fig. 4 die verkleinerte Abbildung), eine gleichmässige halbdurchscheinende Knorpelmasse (f), welche durch scheinbar faserige Maschen eines etwas derberen, weniger durchscheinenden Gewebes in Windungen durchzogen wird. Nach dem gesunden Theile hin bemerkt man den durch den Amputationsschnitt abgetragenen Kopf des Metatarsalknochens scheinbar tellerartig auseinander getrieben (fig. 4. a b), d. h. von dem Ende des Knochens aus umgibt eine mit ihm zusammenhängende feine Knochenlamelle (bb) die Basis des Enchondroms. Von den beiden Phalangen sind nur kleine rundliche Reste in das Knorpelgewebe eingebettet (c und d) bemerklich, die Gelenke sind völlig und spurlos verschwunden. Die Substanz des Afterprodukts ist ziemlich brüchig, zerreisst leicht, ist durchscheinend bläulich und zeigt ausser einigen ganz kleinen peripherischen Knochenpunkten

(e), die in dem verdickten Perioste liegen, nirgends Spuren der Verknöcherung. *g* ist der durchschnittene ungemein vergrösserte Nagel; die Hautpapillen sind stellenweise sehr gross. Die Sehnen sind ganz verschwunden.

Es ist hier nicht schwer zu entscheiden, ob das Enchondrom ein centrales, wofür die gleichmässige und ganz allmähliche Ausdehnung der Zehen sprechen könnte, oder ein peripherisches war; da aber die beiden kleinen spongiösen Knochenreste den beiden Phalangen ihrer Form nach vollkommen entsprechen und ganz im Knorpel eingebettet sind, auch der Kopf des Metatarsalknochens von der Peripherie her degenerirt ist, so ist letzteres viel wahrscheinlicher. Ganz besonders merkwürdig ist hier die Aufhebung der Gelenke bis zu ihrem völligen Untergange, die Zerstörung der Sehnen und die Hypertrophie der Hautgebilde.

Ganz analog unserer obigen 7. Beobachtung ist der folgende, durch treffliche Abbildungen erläuterte Fall, in welchem besonders die bluterfüllten Hohlräume auffallen.

**Beobachtung 10.** Enchondrom des Mittel- und Ringfingers der linken Hand. Ph. von Walther über die Exarticulation der Finger mit ihren Mittelhandbeinen. v. Graef's und v. Walther's Journ. XIII. 3. S. 352.

Ein 18jähriger Bauernbursche von guter Constitution hatte in Folge einer Quetschung des Mittelfingers zuerst im 8. Lebensjahre eine kleine knotige Anschwellung an der hinteren Phalanx dieses Fingers bemerkt. Dieser Knoten bildete später die Hauptmasse der Geschwulst. Er wuchs langsam bis zu einer Länge von 5, und einer Breite von 4" heran. Erst nach drei Jahren bildete sich an der mittleren Phalanx desselben Fingers ein zweiter Knoten und später entstanden in rascher Aufeinanderfolge und fast gleichzeitig an dem 3. und 4. Mittelhandbeine, sowie an den beiden Phalangen des Ringfingers ähnliche Geschwülste, welche an der Stelle dieser Knochen nach allen Seiten hin hervorragten, theils mit ihren Rändern aneinander stiessen, theils noch durch Furchen und Zwischenräume getrennt waren, so dass sie eine knotige Masse bildeten, welche nicht nur die Verdrängung und seitliche Verschiebung der benachbarten Finger aus ihrer natürlichen Lage und Richtung und eine sehr ansehnliche Vergrösserung des Zwischenraumes zwischen ihnen bewirkte, sondern auch eine eigenthümliche Verziehung und Verkrümmung der ursprünglich leidenden Finger hervorbrachte. Diese Geschwülste fühlten sich steinhart an; das Gewicht der Hand war sehr vermehrt; der Kranke konnte sie nur mit grosser Anstrengung in die Höhe heben. Die gesunden Finger — Daumen, Zeige- und kleiner Finger vollkommen frei beweglich. Der Ringfinger konnte etwas flecirt und extendirt werden, selbst an dem Nagelgliede des Mittelfingers bemerkte man noch einige schwache zuckende Bewegung der Sehnen, wenn ihn der Kranke auszustrecken versuchte. Muskeln und Sehnen deutlich unterscheidbar, unverändert. Hautvenen erweitert, varicös. Die Haut ging flach, verdünnt, glatt gespannt und glänzend über die Geschwülste hinweg; an vielen Stellen nicht mehr verschiebbar, fest adhärent. Wärme unverändert. An mehreren Stellen waren die Geschwülste gegen den Druck sehr empfindlich und schmerzhaft. Ph. v. Walther machte die Exarticulationen des Mittel- und Ringfingers nebst ihren Mittelhandbeinen nach seiner jetzt allgemein bekannten Methode. Die Heilung erfolgte nach 1½ Monat. Das noch in dem hiesigen anatomischen Museum befindliche, trefflich erhaltene Präparat wurde von Herrn Prof. M. J. Weber injicirt und beschrieben. Nerven, Gefässe und Sehnen waren vollständig gesund. Die ursprünglich afficirte 1. Phalanx des Mittelfingers zeigt nur noch einen Theil ihrer Rindensubstanz an der Volarseite, sowie ihre beiden Enden erhalten; übrigens ist sie in eine weiche, netzförmig von Bindegewebe durchzogene Knorpelmasse mit einzelnen zerstreuten Verknöcherungspunkten und hin und wieder sinuösen bluterfüllten Hohlräumen, die von einer zarten Membran ausgekleidet sind, verwandelt. Das Gewebe ist sehr gefässreich. Die Geschwulst des Mittelhandknochens des Mittelfingers zeigt nur noch einen kleinen knorpeligen Kern und übrigens ein netzförmiges, ganz knöchernes und mit Knochenmark erfülltes Gewebe. An allen Geschwülsten ist noch ein Theil der Rindensubstanz des ursprünglichen Knochens vorhanden und es ist schwer zu sagen, ob die Markhöhle oder die Corticalsubstanz der ursprüngliche Ausgangspunkt dieser Enchondrome war.

Noch ein Beispiel für das Enchondrom unzweifelhaft peripherischen Ursprunges von der ersten Phalanx des 4. Fingers der linken Hand giebt Ed. Zeis (in seinen Beobachtungen und Erfahrungen. 2. Heft. Dresden 1853. p. 36 ff.).

#### Beobachtung 11.

Dieses Enchondrom, welches sich bei einem 17jährigen Bauern seit 2 Jahren ohne bekannte Ursache bis zu der Grösse einer Pflaume entwickelt hatte, drängte den kleinen Finger stark nach aussen, war knochenhart, wurde durch die Exarticulation des Fingers entfernt und zeigte im Innern den gewöhnlichen Bau. Es hatte eine zwar dünne, doch feste und nicht knitternde knöcherne Schale. Die Markhöhle des Knochens ist ganz unbetheiligt. An der Aussenfläche der kompakten Corticalsubstanz zeigt sich ein Defect, und Zeis folgert daraus, dass auch Theile des Knochens selbst zur Bildung des Enchondroms mit beigetragen hätten, und dass das letztere seinen Ausgangspunkt nicht zwischen Periost und Knochen, sondern in der kompakten Knochenmasse selbst genommen habe. Es geht dies zwar nicht nothwendig aus der Beobachtung hervor, da ein peripherisches Enchondrom so gut nach innen zu fortschreitend den Knochen metamorphosiren kann, als dies bei dem central entstandenen von innen nach aussen hin geschieht. Aber da sich, wie wir sehen werden, die Hervorbildung des Enchondroms aus kompaktem Knochen durch Metamorphose der Knochenkörper nachweisen lässt, so trete ich der von Zeis aufgestellten Ansicht unbedingt bei.

Eines der besten Beispiele von peripherisch zwischen Knochen und Periost entstandenem Enchondrome hat Cruveilhier unter dem Namen ostéochondrophyte beschrieben und trefflich abbilden lassen. Livr. 34. pl. IV.

#### Beobachtung 12.

Es ist dies ein Enchondrom des Oberarmbeines, welches Roux gleichzeitig mit dem äusseren Ende des Schlüsselbeines, dem Acromion und dem vorderen Winkel des Schulterblattes entfernte. Diese Geschwulst verlor durch das Trocknen zwei Drittheile ihres Gewichtes und hatte einen lappig, knolligen warzigen Bau, indem sie durch tiefe, von fibrösem Gewebe durchzogene Furchen in einzelne Geschwülste abgetheilt erschien. Die meisten derselben waren nur an ihrer Oberfläche knorpelig und besaßen in ihrer Mitte einen Knochenkern, andere erschienen durch und durch knorpelig und wieder andere umschlossen unregelmässige, von keiner Membran ausgekleidete, mit einer schleimigen synoviaähnlichen Flüssigkeit erfüllte Hohlräume. Einer derselben enthielt auch Eiter. Diese ansehnlich grosse Geschwulst umfasste den Oberarmknochen in solcher

Weise, dass sie ihm aufsitzend, in grossem Umfange aus ihm hervorzuwachsen schien; und während die Markhöhle unversehrt erhalten war, zeigte sich die Corticalsubstanz zum Theil in spongiöses Knochengewebe, welches sich in die Geschwulst verlor, verwandelt. In der letzteren waren an vielen Stellen Kalksalze abgelagert, an anderen Stellen zeigte sich wirkliches Knochengewebe. Ganz ähnlich ist ein von Liston exarticulirter und beschriebener Oberarm, den auch Paget S. 192. Vol. II. wieder abbildet (Beob. 26).

Wenn in den vorstehenden Beobachtungen die gewöhnlichen Formen und Erscheinungsweisen der Enchondrome erläutert wurden, so geben die folgenden uns Beispiele der von dem häufigeren Typus abweichenderen Arten dieser Geschwülste.

#### Beobachtung 13.

Paget (Vol. II. S. 187) erhielt von Herrn Bickersteth eine Geschwulst zur Untersuchung, welche von einer 45jährigen Frau entnommen war. Dieselbe trug zwei Geschwülste, die eine auf dem rechten Stirnbeinhöcker, die andere einen halben Zoll unterhalb des rechten Schlüsselbeines. Jene war kugelig, von der Grösse einer Wallnuss und sass dem Knochen fest auf. Sie fühlte sich weich und teigig an, war aber an ihrer Basis und ihren Rändern hart. Die letztere war fast doppelt so gross, lag unter der Haut und war frei beweglich; sie glich dem Gefühle nach einer Fettgeschwulst, doch erschien sie nicht deutlich gelappt und war weniger fest und consistent, als ein Lipom zu sein pflegt. Beide Geschwülste waren allmählig seit 8 Jahren herangewachsen und völlig schmerzlos. Die Mutter der Kranken war an Skirrhus der Brust gestorben. Die Geschwulst unterhalb des Schlüsselbeines wurde entfernt. Sie bestand aus einer eiförmigen Masse, die von einer dünnen fibrocellulösen Hülle umgeben war, welche Zwischenwände in die Geschwulst hineinsandte und sie so in einzelne Lappen abtheilte. Diese bestanden aus einer weichen zitternden, gelben oder blassrothen Substanz, welche mit opaken weissen Linien durchzogen erschien. Die Substanz war äusserst zähe, schleimig, und liess sich wie zähes Gummi in klebrige Fäden ziehen. Im Allgemeinen glich sie dem Gallertkrebse, entbehrte jedoch völlig des areolären und cystischen Baues des letzteren; auch war sie isolirt, nicht infiltrirt wie dieser. Sie war zusammengesetzt aus unreifem, weichem fibrösem Knorpel und zeigte unter dem Mikroskope sternförmige Zellen, Kerne, Fäden und elastische Bindegewebsfasern. Die Kranke befand sich seit der Operation sehr wohl; die Geschwulst an der Stirn blieb stationär.

Noch abweichender in seiner Erscheinung zeigt sich der folgende Fall.

Beobachtung 14. Enchondrom des Sitz- und Schambeines. Bennet, on cancerous and canceroid growths. S. 110. Beob. 149.

Ein 45jähriger, früher stets gesunder Drechsler empfand zuerst 5 Monate vor seinem Tode Schmerzen in Lenden und Hüften, die sich bis zu den Knien hin erstreckten und linkerseits sowie des Nachts heftiger auftraten. Um die nämliche Zeit bemerkte er eine schmerzhaft, etwa nussgrosse Geschwulst am Damme, die zu wachsen fortfuhr, bis etwa 5 Wochen vor seiner Aufnahme die Application von Blutegeln und Breiumschlägen und der innerliche Gebrauch von Jod eine beträchtliche Verminderung der Geschwulst und der Schmerzen herbeiführte. Danach indess wurde die Geschwulst allmählig wieder grösser, erreichte bei seiner Aufnahme in das Hospital (1 Monat vor dem Tode) die Grösse einer Orange, erschien hart, unelastisch, unbeweglich und sass auf dem linken aufsteigenden Aste des Sitzbeines. Später Schmerzen im Ellenbogen und Vorderarme, Nacken und Schulter, Anschwellung der Leistenröden beider Seiten. Tod. Bei der Section fand sich pericarditisches Exsudat, Insufficienz der Aortenklappen, alte Adhäsionen der Pleuren, vollständig normale Unterleibsorgane. Einfache gutartige Hypertrophie der linken Leistenröden. Die Geschwulst, von der Grösse einer Cocosnuss, war innig verbunden mit dem linken Scham- und Sitzbeine, und zeigte beim Durchschnitte eine rahmartige Consistenz und ganz das Ansehen degenerirter Markschwammmasse. An einer Stelle war vollständige Erweichung und Beimischung von Blut. Die Geschwulst war umgeben von einer Knochenschale, enthielt überall Knochen splitter und Knochenblättchen und war gegen ihre Mitte hin mehr und mehr erweicht.

Die mikroskopische Untersuchung constatirte in den peripherischen Schichten eine Schale von normalem Knochen, die allmählig in knorpeliges Gewebe mit echten Knorpelzellen, die in einer vollkommen hyalinen, mehr jedoch faserigen Grundsubstanz eingebettet erschienen. Auch die erweichte Masse bestand aus verschiedenen gestalteten, zum Theil fettig degenerirten Knorpelzellen, die sich unter Zusatz von Essigsäure und Wasser in ihrer Form durchaus nicht veränderten und nur opaker wurden.

Das Fehlen aller secundären Ablagerungen, die genaue mikroskopische Untersuchung (vgl. die Abbildungen fig. 129-131, bei Bennet) zeigten mithin, dass diese dem Anscheine nach von Allen für eine Krebsgeschwulst gehaltene Masse ein echtes erweichtes Enchondrom war.

Weitere Varietäten in Betreff der äusseren Erscheinung und der grob sinnlichen Structur der Enchondrome werden wir im Verlaufe unserer Betrachtung kennen zu lernen Gelegenheit finden, indem wir die beiden von Joh. Müller als zwei besondere Formen des Enchondroms aufgestellten Arten der mit knöcherner Schale versehenen und der ohne dieselbe auftretenden Knorpelgeschwulst nicht als wesentliche, sondern mehr zufällige anerkennen können.



### Mikroskopische Anatomie der Enchondrome.

Ueber dieselbe liegen so zahlreiche Untersuchungen vor, dass es in der That schwer wird, das Geleistete zusammenzufassen, und die verschiedenen Ansichten über einzelne Punkte in dieser Beziehung zu einigen. Im Wesentlichen haben indess alle neueren Untersuchungen den bereits von J. Müller aufgestellten Satz, dass der feinere Bau der Enchondrome die vollkommenste Uebereinstimmung mit demjenigen des Knorpels zeige, bestätigt; hierin liegt denn zugleich der allgemeine Charakter aller Enchondrome ausgesprochen. Wenn jedoch Joh. Müller hinzufügt, dass die Struktur der Enchondrome mehr dem embryonischen Knorpel, als dem des Erwachsenen gleiche, so kann dieser Satz in seiner Allgemeinheit nicht aufrecht erhalten werden, indem in keiner Entwicklungsperiode des gesunden Organismus der Knorpel auf so verschiedenen Stufen seiner Entwicklung und seiner weiteren Metamorphosen, wie sie gleichzeitig neben einander in den meisten Enchondromen beobachtet werden können, gesehen wird, wodurch die Allgemeinheit des letzteren Passus modificirt wird. Ueberhaupt aber „bestätigt sich, was in neuerer Zeit in Hinsicht des Knorpels ermittelt worden“ (J. Müller), nicht bloss vollkommen an den Enchondromen, sondern, fügen wir hinzu, die Entwicklungsgeschichte des Knorpels und seine feinste Struktur kann wohl nirgends in grösserer Vollständigkeit beobachtet werden, als grade bei diesen trotz ihrer gleichen Natur so mannigfach in der Erscheinung wechselnden Geschwülsten. Mit Recht macht Paget darauf aufmerksam, dass man die verschiedensten Elementarformen des Knorpels in dem nämlichen Gesichtsfelde oft neben einander beobachtet, und dass diese Verschiedenheit kaum in anderen sog. gutartigen Geschwülsten eine Parallele finden möchte, so dass das Enchondrom eine Ausnahme macht, von der übrigens auch durch unsere Beobachtungen bestätigten und im Allgemeinen trefflichen Bruch'schen Regel, dass die krebsartigen Geschwülste vorzugsweise durch die Mannigfaltigkeit ihrer Zellenformen charakterisirt sind. Die Aehnlichkeit, ja völlige Uebereinstimmung vieler an Krebsen beobachteten Elemente mit denen des Knorpels, ist übrigens eine besonders auch von Virchow schon ausführlich dargestellte Wahrheit.

Wie im normalen Knorpel so haben wir auch bei den Enchondromen zwei Hauptelemente: die Knorpelzellen und die Grundsubstanz, in welche die Zellen eingebettet sind, von einander zu unterscheiden. Erstere bilden häufig vorwiegend die ganze Masse der Geschwulst und sie sind es zunächst, denen wir unsere Aufmerksamkeit zuwenden.

Als Grundtypus der Knorpelzelle, welche seit den Schwann'schen Untersuchungen bis auf die neueste Zeit Gegenstand mannigfaltigster Debatten gewesen und der neuerlich Adolf Bergmann eine treffliche Dissertation gewidmet hat (*disquisitiones microscopicae de cartilaginibus*. Dorpati 1850. 8.), kann man eine ellipsoidische zwei auf einander gepassten Uhrgläsern in ihrer Form vergleichbare Zelle betrachten, welche nach unsern Untersuchungen in ihrer Grösse in den Knochengeschwülsten etwas mehr wie die in den normalen Knorpeln des Foetus und des Erwachsenen variirt. Ihre Länge beträgt nämlich 0,0073 Par. Lin. bis 0,0177 Par. Lin., ihre Breite 0,0044—0,0188. Neben der beschriebenen Form (vgl. Taf. III. Fig. 5, 8, 9, 11, 12, 13—16 und Taf. IV, Fig. 7, 8) finden sich aber häufige Uebergänge einmal zur Kugelform, dann aber namentlich zur spindelförmigen — der des Bindegewebes vergleichbaren und zur strahligen oder sternförmig-verästelten — den Knochenkörperchen ähnlichen Zelle (Taf. III. Fig. 5, 8, 9, 16, Taf. IV. Fig. 5—8.) Diese letztere Form, deren Bedeutung besonders Virchow (Würzburger Verhandlungen 1851. Bd. II. S. 150 ff.) in das Licht gestellt hat, beobachtete schon Joh. Müller (l. c. S. u. Taf. III. Fig. 8) und nach ihm ist sie von fast allen Beobachtern, besonders unter dem Namen zackiger Körperchen, beschrieben, abgebildet und gedeutet worden. Meistens brachte man sie in Beziehung mit der Verknöcherung (Quekett, Paget vol. II. S. 180), indess kommen sie unzweifelhaft auch an Stellen vor, wo man von begonnener Verknöcherung keine Spur bemerkt neben und zwischen andern gewöhnlicheren Formen, bei vollkommen unveränderter Knorpelsubstanz, und ohne dass man sie als eine besondere Entwicklungsstufe der Knorpelkörperchen, sondern nur als eine eigenthümliche Form derselben ansprechen könnte. Auch kann es keinem Zweifel unterliegen, dass sie mit den in normalen oder pathologischen Zuständen vorkommenden Zellenformen, z. B. bei der Umbildung des Periostes in Knochen, bei dem Uebergange von Faserknorpel in hyalinen (Intervertebralknorpel) bei der Callusbildung, bei rhachitischer Störung und in Verhältnissen, wo wir sonst Gelegenheit finden, die Verwandtschaft von Binde-Knorpel- und Knochengewebe zu studiren, gesehen werden, und die Meinung Paget's, dass sie eine Heterologie des Gewebes in den Enchondromen, mithin einen Beweis gegen die Identität von heterologischem

Baue und maligner Natur (ganz abgesehen von diesem Streite) statuirten, nicht zulässig ist. Diese Körper sind auch dem normalen Baue nicht fremd und bei gewissen Thieren ist die sternförmige Zelle sogar die vorwaltende Form, unter welcher die Knorpelzelle sich zeigt. (Bergmann bildet Fig. 6 die ausgezeichnet strahligen Knorpelkörperchen aus dem Kopfknochen von *Loligo* ab, Quekett ähnliche von *Sepia officinalis* (catalogue of the histol. ser. mus. roy. coll. surg. 1850. Vol. I. Pl. VI. Fig. I.) Abgesehen von ihrer Form herrscht ein keineswegs unterschiedener Streit über die Zellhülle, welche von allen früheren Beobachtern angenommen und einer besonderen Verdickung fähig gehalten, neuerlichst namentlich von Reichert und Bergmann als nicht nachweisbar bestritten wurde. Wir können natürlich nicht den Anspruch erheben, diesen Streit entscheiden zu wollen, und gehen in diese Discussion auch nicht weiter ein, als dieselbe unsern Gegenstand tangirt. Der bekannte dunklere Ring, welcher den Zelleninhalt umgiebt, schwindet auch nach unsern Beobachtungen vollständig, sobald der Schnitt die Zelle nur genügend getroffen hat und der Schnitt übrigens nur möglichst fein und zart ausgefallen ist. Diesen Ring hat man entweder für die Zellenwand selbst genommen und demnach die Zelle selbst für den Zellenkern gehalten, oder man hat, da sich die Thatsache der Isolirbarkeit der Zellen aus jenem Ringe nicht hinwegläugnen lässt, denselben als eine mehr oder minder dicke Kapsel gedeutet, welche die Zelle umgäbe, so dass also die letztere zwei Zellhüllen besäße (Förster allg. path. Anat. 1855. S. 116.) eine zarte und eine dickere, was doch sonst nicht vorkommt. In feinen Schnitten sieht man aber die Zelle, deren Membran sich ohne Präparation oft wenigstens nicht darstellen lässt, vollständig eingebettet und umschlossen von der Grundsubstanz als eine von einer klaren Flüssigkeit, die den Kern enthält, erfüllte Höhle, an der selten eine ganz zarte Wand, nie aber eine dicke opakere Zellenmembran bemerkbar ist, und wir müssen desshalb, wie Bergmann dies sehr gut auseinandergesetzt hat, diesen Ring als ein optisches Phänomen — ebenso wie der die Luftblasen umschliessende Ring bekanntlich ein solches ist, ansehen. Am besten überzeugt man sich von der Richtigkeit dieser Anschauung, wenn man die Zellen des Randes eines guten, in der Mitte etwas dickeren Präparates mit den centraler gelegenen Zellen vergleicht; je weiter man sich vom Rande entfernt, desto deutlicher wird der Ring; je mehr man sich dem Rande nähert, desto mehr verschwindet er. Ich spreche von Präparaten, in denen von einer concentrischen Verdickung der Zellenwände nicht die Rede sein kann, und es gilt das Gesagte so gut von den Gelenkknorpeln wie von dem hyalinen Knorpel der Enchondrome. Dabei scheint das Durchscheinen — die hyaline Beschaffenheit der Grundsubstanz — eine wesentliche Rolle zu spielen, denn man sieht den Ring viel weniger deutlich bei faseriger Beschaffenheit derselben, und fast gar nicht bei schleimiger. Dieser optische Ring muss uns auch sehr vorsichtig machen, da, wo Zellen haufenweise gelagert sind und von einem gemeinsamen Ringe umgeben erscheinen, nicht gleich Mutterzellen zu erblicken. (Rand der Gelenkknorpel gegen den Knochen hin.) Ich habe in den Abbildungen Taf. III. Fig. 5, 6, 8, 9, 13, 15, 16 u. Taf. IV. Fig. 4—9 dieses Verhältniss möglichst naturgetreu wiederzugeben versucht. Am besten ist es in Fig. 15 Taf. III. wiedergegeben. Ausserdem ist zu bemerken, dass beim Kochen, wodurch der Leim der Grundsubstanz aufgelöst wird, der Ring verschwindet, und dass die sternförmigen Zellen wegen der Unregelmässigkeit ihrer Gestalt ihn nicht zeigen. Vgl. Förster allg. path. Anat. S. 117. Kölliker Gewebelehre p. 61, deren Abbildungen vollkommen die Richtigkeit der Reichert'schen Ansichten bestätigen. Wohl aber gibt es eine besondere Zellhülle, die in Form einer sehr zarten und meistens der Grundsubstanz ziemlich fest anliegenden Membran die Zelle umschliesst, von welcher bekanntlich Reichert eine Verschmelzung mit der Grundsubstanz annimmt. Von allen ältern Beobachtern, sowie von den meisten neueren, ist diese Membran gesehen worden und bei Enchondromen gelingt es besonders leicht, dieselbe wahrzunehmen, wenn die Zellen sich sehr häufen und wenn die Grundsubstanz eine schleimig-gelatinöse ist. (Vgl. Abbildungen bei J. Müller, l. c. ferner bei Herz, Schaffner, Bennett, Paget, Virchow, Wedl und Förster a. d. a. O. und unsere Taf. IV. Fig. 9.) Aber auch bei festerer Grundsubstanz kann man die Zelle oft durch Zufall isolirt, die angeschnittene Höhle am Rande leer sehen, oder erstere mittelst Präparation mit der Nadel aus ihrer Höhle herauslösen, besonders aber ist es nach vorgängiger Maceration in Salzsäure leicht, die Enucleation vorzunehmen; man sieht dann, wie ausser dem Umrisse der Höhle in der Grundsubstanz eine feine Zellmembran mit Entschiedenheit nachweisbar ist. (S. Taf. III. Fig. 5 a; Fig. 8 bei x und Taf. IV. Fig. 8 bei a und b.) Andererseits kommt aber auch eine Verdickung der Zellwandung mitunter dadurch zu Stande, dass sich concentrische Lagen an der Innenseite der Wand ablagern und so eine die andere wie die Häute einer Zwiebel sich umgeben. (Paget Vol. II. Fig. 21, 22 und unsere Tafel III. Fig. 9 a.) Ob die von Wedl (Fig. 128 l. c. h, h) abgebildeten und beschriebenen Zellen mit hyalinem Inhalte und peripherischer radialer Streifung auch hieher gehören, kann ich nicht entscheiden, da ich Aehnliches nicht gesehen.

Wie die Zelle, so ist der Zellkern verschiedenen Abänderungen unterworfen. In der Regel ist ein runder oder ovaler Kern mit einem oder zweien Kernkörperchen in einem hyalinen oder körnigen Zelleninhalt vorhanden, aber man sieht auch manchmal mehrere Kerne innerhalb einer Zelle, und so geht aus der einfachen die Brutzelle hervor. Andererseits beginnt entweder vom Zellkerne oder vom Zelleninhalte aus die Fettmetamorphose oder Bildung von Körnchenzellen.

Indem wir die weiteren Umbildungen der Zelle, ihre Verknöcherung, ihre Atrophie, ihren Zerfall, ihre Vielfältigung, und ihre cystoide Metamorphose später betrachten werden, fügen wir zunächst die Beschreibung der Intercellularsubstanz hier an. Dieselbe zeigt die nämlichen Verschiedenheiten, welche wir beim normalen Knorpel beobachten; sie ist nämlich bald eine hyaline, gleichmässige Grundmasse (Taf. IV. Fig. 5 und 8), bald auch, und zwar ist dies häufiger der Fall, sieht man sie fein granulirt (Taf. III. Fig. 13 und 16), fein streifig, oder endlich, sie zeigt deutliche Faserzüge, welche die Zellen umfassen und in der Richtung ihrer Längsdurchmesser angeordnet sind oder sich auch wohl kreuzen (Taf. III. Fig. 5, 8, 9, 12, 14, Taf. IV. Fig. 5 und 8) und nicht selten netzförmige Räume umschliessen, welche in höchster Entwicklung beim areolären Enchondrom bemerkt werden. Von dieser verschiedenen Beschaffenheit der Grundsubstanz hängt dann die Erscheinung hyalinen, faserigen oder netzförmigen Knorpels ganz wie bei den physiologischen Knorpeln ab. Nicht selten hat man Gelegenheit, in einem und demselben Präparate ein Gewebe von dem Charakter ächten faserigen und ächten hyalinen Knorpels neben Bindegewebe und neben dem Uebergange zum Knochengewebe zu beobachten. Förster Atlas Taf. II Fig. 6 und unsere Abbildungen. Zuweilen ist die Grundsubstanz auch eine vollständig gallert- oder schleimähnliche, und in solchen Fällen schwimmen die Zellen gewissermassen in ihr. (Taf. IV. Fig. 9.)

Die Dichtigkeit der Grundsubstanz ist ausserordentlich verschieden und scheint in Beziehung zu der Entwicklungsstufe, auf welcher sich das untersuchte Stück befindet, zu stehen; in jüngerem Gewebe sieht man die Zellen oft ausserordentlich dicht gedrängt neben einander, so dass kaum eine Intercellularsubstanz vorhanden zu sein scheint; in älteren Partien scheint sich die letztere mehr zu entwickeln, die Zellen auseinander zu drängen und so zum Wachsthum der Geschwulst auch ihrerseits beizutragen. Ob die Faserung durch Spaltung erfolgt, ob aus faseriger Grundsubstanz eine hyaline sich hervorbilden könne, ist noch eine unentschiedene Frage; ersteres möchte ich bejahen, letzteres verneinen.

Was das zwischen den Knorpelmassen befindliche und dieselben umfassende Bindegewebe anbelangt, so ist dieses vorzugsweise der Träger der Ernährungsgefässe, denn solche finden sich oft nur in ihm, und nicht in der wirklich knorpeligen Masse; M. J. Weber hat bekanntlich, schon ehe J. Müller den feineren Bau der Geschwülste aufschloss, durch Injektion den Gefässreichtum der Enchondrome erwiesen; an dem sehr schönen, noch jetzt auf der hiesigen Anatomie befindlichen Präparate, lässt sich mit grosser Deutlichkeit zeigen, wie die Gefässe sich nur innerhalb des Scheide- und Zwischenwände, Umhüllungen und Kapseln für die Knorpelmasse bildenden Bindegewebes verästeln, nicht aber in die Knorpelmasse selbst eindringen. An frischen, eben erst durch Operation entfernten Präparaten, lässt sich dies nicht minder deutlich beobachten. Uebrigens hat man nicht selten Gelegenheit, in dem ganz durchsichtigen, ja selbst schleimigen Knorpel, ebenfalls Gefässe verlaufen zu sehen, wie ich dies in der Beobachtung 7 bereits erwähnte. Vgl. auch Tafel I. Das Bindegewebe zeigt in seinem Baue eine ganz normale Struktur, giebt indess oft gute Gelegenheit, den Uebergang in Knorpel zu studiren. (Vgl. Förster Beiträge zur Entwicklungsgeschichte und Histologie der Geschwülste. Illustr. Med. Zeitung Bd. III. S. 125. Fig. 15.)

Schwieriger als die Frage über den mikroskopischen Bau der Enchondrome, ist die über die

#### chemische Constitution

dieser Geschwülste zu lösen. Ausser den allbekannten Untersuchungen J. Müllers, welcher bekanntlich durch das Studium der Enchondrome auf die Entdeckung des Chondrins geführt wurde, und dasselbe als wesentliches Constituens der Knorpelgeschwülste nachwies, aber auch in einem Enchondrome der Parotis Knochenleim (Colla) fand, liegen Untersuchungen von Valentin (Repert. f. Anat. u. Phys. Bd. 2. Jahrg. 1837. S. 117), Scherer (Schaffner diss. S. 22), Herz (a. a. O. S. 9), Fichte (a. a. O. S. 13 ff.), Gorup Besanez (Wolfarth de oss. tumoribus diss. S. 13) u. A. (vgl. Beob. 21, 48, 45, 53) vor. Es ist als bekannt vorauszusetzen, dass die beiden Leimarten sich durch die Fällbarkeit des Chondrins durch Säuren (F. Simon, med. Chem. Bd. I. S. 108. Vogel Journ. f. prakt. Chem. Bd. 21. S. 426 u. A. Vogel Ueber die verschiedenen Arten der Gallerte, Inaug. Abh. München 1840), besonders aber durch Alaun, essigsäures Bleioxyd, schwefelsäures Eisen- wie Kupferoxyd, salpetersäures Silberoxyd und Quecksilberoxydul von einander un-

terscheiden. Die Untersuchungen von Valentin und Herz stimmen nun mit den Müller'schen völlig überein, während Fichte ausser Chondrin auch Knochenleim in einem Enchondrome gefunden zu haben meint; Gorup Besanez konnte nur Knochenleim nachweisen. Es ist nun aber einmal gegen die chemische Untersuchung zusammengesetzter, aus verschiedenen Formelementen bestehender Gewebe immer der Einwand zu erheben, dass das Resultat der chemischen Untersuchung, je nach dem verschiedenen gegenseitigen Verhalten jener Formelemente verschieden ausfallen wird, und somit eine exacte Vergleichung bis jetzt noch unmöglich ist. So lange es nicht gelingt, nur einfache Gewebe zur chemischen Untersuchung zu bekommen, wird auch die Analyse zwar ein Gegenstand hohen Interesses sein, aber der nöthigen Genauigkeit, um sichere Schlüsse zu ziehen, entbehren. (Vgl. Lehmann, Lehrbuch der physiol. Chemie. Bd. III. 2. Aufl. Einleitung.) Ferner haben schon die Untersuchungen J. Müller's gezeigt, dass bei der Umbildung der Knorpel zu Knochen das Chondrin gleichzeitig eine Umbildung in Glutin erfährt, und es wird mithin auch in den Enchondromen wahrscheinlich eine solche Metamorphose auftreten, sobald, wie wir später sehen werden, eine Verknöcherung beginnt. Endlich ist durch die Untersuchungen von Donders und Mulder (physiol. Chemie S. 658), sowie von Hoppe (de cartilagin. structura diss. Berol. 1850) eine Verschiedenheit in der chemischen Constitution erwiesen, welche mit der Beschaffenheit der Grundsubstanz, sofern dieselbe eine hyaline oder faserige Struktur zeigt, Hand in Hand geht, so dass mithin die Entscheidung auch von dieser Seite her grossen Schwierigkeiten unterliegt.

Die mikrochemische Untersuchung, die wir an den von uns beobachteten Enchondromen vornahmen, zeigte übrigens ein Verhalten, welches ganz mit dem normaler ähnlich gebauter Knorpel übereinstimmt. Wir fanden nämlich, dass die hyaline Grundsubstanz, bei Zusatz von concentrirter Schwefelsäure, allmählig verschwindet, während die Knorpelzellen und die faserige Grundsubstanz ihr länger widerstehen. Durch Anwendung von Essigsäure schwanden die Ungleichheiten, und das körnige Ansehen der Grundsubstanz, faserige Struktur wurde deshalb, wo sie vorhanden, deutlich sichtbar, während auch in den Zellen der Inhalt sich aufklärte, und die Zellen durchsichtiger erschienen. Bei längerer Einwirkung von Säuren quollen die Fasern mehr und mehr auf, ohne jedoch völlig zu verschwinden. Die Zellen widerstanden am längsten.

Es ist hier der Ort, einer sehr merkwürdigen Thatsache zu erwähnen, welche Virchow zuerst in einer der bedeutungsvollsten Untersuchungen über das Enchondrom nachwies, und welche wir zu bestätigen Gelegenheit fanden. Virchow fand nämlich (Archiv für path. Anat. Bd. V. S. 223.) in flüssiger gallertähnlicher, dem Knorpel morphologisch durchaus gleicher Substanz aus einer später noch ausführlicher zu besprechenden Geschwulst (Beob. 16) die chemische Reaction auf Mucin oder flüssigen Schleimstoff, und Herr Scherer bestätigte dies Verhältniss: die hyaline Intercellularsubstanz lieferte beim Kochen kein Chondrin, sondern wies sich als eine feste Proteinsubstanz aus; so dass also dort zuerst beim Menschen eine dem Knorpel morphologisch durchaus gleiche Substanz als chemisch von ihm total different aufgefunden wurde. Virchow erinnert (l. c. S. 243) an die alte Beobachtung von Schwann, welcher beim Kochen von Fötalknorpeln des Schweines nur sehr schwer eine wenig leimartige Substanz, aber keinen gelatinirenden Leim erhielt; er hätte auch der Fichte'schen Beobachtung gedenken können, welcher (S. 15) zwar Trübungen durch Essigsäure und essigsäures Bleioxyd, aber keine gelatinirende Masse aus mehreren Enchondromen erhielt. Endlich machte ich bei einem Enchondrome aus der Gegend der Parotis folgende Beobachtung:

#### Beobachtung 15.

Herr Dr. H. J. Schöffler hierselbst hatte die Güte mir am 11. Aug. 1854 eine Geschwulst zu übersenden, welche er bei einem jungen Menschen von der Seite des Halses exstirpirte. Dieselbe lag beweglich unter der Haut, war seit mehreren Jahren schmerzlos gewachsen und stand, obwohl sie über dem unteren Ende der Parotis an der Seite des m. sternocleido-mastoides sass, doch mit dieser Drüse in keinem näheren Zusammenhange. Ich fand eine rundlich knollige, sehr harte hühnereigrosse Masse, welche an ihrer Oberfläche mit erbsen- bis haselnussgrossen Erhabenheiten versehen war und daher ein knotiges Ansehen darbot. Von einer zarten Bindegewebsschichte überzogen, sah man beim Durchschnitte zwei centrale knorpelharte, durchaus gleichförmig weisse Kerne, welche einzelne Verknöcherungspunkte einschlossen, von einem unregelmässigen Umfange gegen die Peripherie der Geschwulst von einem gallertartigen, gelblich weissen, blutreicheren, von unregelmässigen fibrösen Maschen umschlossenen Gewebe umgeben. Die festeren Knorpelkerne der Geschwulst zeigten deutliche Knorpelstruktur. Eine theils hyaline, mehr oder weniger körnige Grundmasse geht an mehreren Stellen in eine faserige Grundmasse über. Die Fasern der letzteren sind verworren und kreuzen sich stellenweise. S. Taf. III. fig. 5. In der Grundmasse zerstreut, liegen mehr oder weniger dicht gedrängt, theils einfache, theils auch in endogener Wucherung begriffene Knorpelzellen. Das gallertartige peripherische Gewebe besteht aus einer schleimigen Intercellularsubstanz und enthält Kerne, Zellen mit einfachen oder mehrfachen Zellen, von theils rundlicher und den Knorpelzellen vollständig gleicher, theils sternförmiger, netzförmig sich verbindender, in feine Fasern nicht selten auslaufender Gestalt. Ich muss diese Schicht als jüngerer, in der Ausbildung begriffenes Knorpelgewebe ansehen. Die Grundmasse dieses jungen, dem jungen Bindegewebe ganz ähnlichen Gewebes zeigte nun beim Zusatze von Essigsäure ganz das Verhalten von Schleimstoff. Es bildeten sich die bekannten

fadenziehenden, faserig streifigen, zähen, auch im Ueberschusse der Säure unlöslichen Gerinnsel. Auch Alkohol bewirkte fadenförmige, verworrene Gerinnungen, welche sich aber in Wasser auflösen liessen.

Ich erhielt also ganz die nämlichen mikrochemischen Resultate, welche Virchow fand.

Es unterliegt demnach keinem Zweifel, dass die chemische Constitution der Enchondrome nicht ausschliesslich auf das Chondrin als charakteristischen Bestandtheil dieser Geschwülste beschränkt ist, sondern dass sie mit den Entwicklungsstufen derselben einer Veränderung unterliegt, welche zwar vorzugsweise wohl bei der grösseren Häufigkeit der Verknöcherung eine Umwandlung in Glutin sein möchte, aber auch bei dem Entstehen oder dem Uebergange aus oder in eine gallertartige Masse das Vorkommen von Schleimstoff, Mucin, zulässt.

### Entwicklungsgeschichte der Knorpelgeschwülste.

Auf welche Weise entsteht die massenhafte Produktion von Knorpelgewebe innerhalb eines gesunden Knorpels? Ist es ein Exsudat, welches sich organisirt, die gesunden Theile verdrängt, atrophirt und durch stets neue Exsudationen an Umfang gewinnt, oder liegt hier eine Entwicklung normaler Gewebelemente, eine Umbildung und Wucherung derselben vor, welchen das Neugebilde seinen Ursprung verdankt?

Diese Fragen sind es, welche zunächst unserer Aufmerksamkeit zur Beantwortung sich aufdrängen, und welche bisher von den meisten Autoren kaum einige Berücksichtigung erfahren haben.

Was Joh. Müller über diesen Punkt sagt, beschränkt sich im Wesentlichen auf Folgendes (S. 40): „Die Entwicklungsgeschichte des Enchondroms ist ganz diejenige der primitiven Chondrogenesis. Die durch und durch zellige Struktur des Knorpels, von Miescher und Müller selbst nur als isolirtes Phänomen beobachtet, wurde von Schwann als die primitive embryonale Form des Knorpels bei allen Thieren erwiesen; diese embryonische, zellige Struktur sah Müller in der weicheren Substanz der meisten von ihm untersuchten Enchondrome; nur in einer Knorpelgeschwulst des Hodens fand sich ein Knorpel mit isolirten Knorpelzellen und intermediärer fester Substanz. (Wir sahen oben wie diese nicht embryonale Form des Knorpels besonders häufig in Enchondromen vorkommt.) Die intermediäre Substanz entsteht nach Müller durch Verdickung der Zellenwände. Die Entstehung der Zellen aus Kernen lässt sich zufolge der Analogie der gesunden Knorpel vermuthen. Sie ist theils eine endogene aus den Zellenkernen, theils bilden sie sich neben den schon vorhandenen Zellen. Der Unterschied der pathologischen Knorpelbildung von der gesunden besteht hauptsächlich in dem Fortbestehen der embryonischen Zellenbildung. Nicht die Form der Elementartheile zeichnet die krankhaften Bildungen aus. Das Fehlerhafte liegt theils in der Formation der gewöhnlichen primitiven Bildungen, wo sie nicht nöthig sind und nicht zum Zwecke des Ganzen gehören, theils in der unvollkommenen Entwicklung dieser Gewebe, die oft nur bis zu einer Stufe fortschreitet, welche im gesunden Leben vorübergehend ist. So bleibt im Enchondrome alles bei der embryonischen Bildung des Knorpels stehen und das embryonische Bilden erneuert sich immerfort.“

Wir sehen also, dass J. Müller die Frage nach der Entstehung der ersten Knorpelzelle an einem Orte, wo sie nicht hingehört, offen lässt, jedenfalls aber in der Bildung von Zellen den Ursprung der Erkrankung annimmt.

Gluge beobachtete (Art. Enchondrom S. 9 und Histologie S. 67 seines Atlas) eine eiweisshaltige Flüssigkeit in der Höhle eines Enchondroms. Aus derselben lässt er kleine Kerne „auscrystallisiren“, und um diese sich die kleineren, um solche die grösseren Zellen bilden; auf jeden Fall seien die kleineren Zellen die frühere Bildung, die grösseren sie einschliessenden späteren Ursprunges. Bei der Verknöcherung finde sich zuerst dunkelkörnige Kalkmasse in den Zellenkernen, später in den grösseren sie umschliessenden Zellen abgelagert. Aus seinen Abbildungen ist es mir unmöglich, etwas der Art herauszusehen. An einem anderen Orte (anatom. mikr. Untersu-

chungen Hft. II. S. 154) leitet Gluge das Enchondrom aus dem bei einer Quetschung in das Innere des Knochens ergossenen Blute ab, indem er das in der Höhle eines Enchondroms der Tibia sich vorfindende Blut als einen Rest von jenem ansieht. Diese Annahme, die nicht zu den von Gluge selbst gegebenen Befunden passt, ist mindestens etwas willkürlich, und giebt uns eben so wenig als jene Theorie Aufklärung über die eigentliche Entstehung des Knorpels.

Alle übrigen Schriftsteller, auch diejenigen, welche wie Vogel, Rokitsky, Lebert, Bardeleben, Wedl u. A. die Histologie des Enchondroms besonders bereicherten, lassen uns über die Genese des Enchondroms im Ungewissen. Viele scheinen sich mit der Annahme eines Exsudates beruhigt zu haben. Bemerkenswerth aber ist, dass sie nur selten den Knorpel in embryonaler Form, wie J. Müller erblickten, vielmehr meistens eine entwickelte Grundsubstanz beobachteten. Erst Virchow und Förster waren es, welche der Genese näher nachspürten, während Scholz, ohne den direkten Nachweis der Entwicklung zu führen, durch Wahrscheinlichkeitsgründe, die er aus der Textur und Structur der Enchondrome entnimmt, zu dem immer nur theoretisch, nicht praktisch durchgeführten Schlusse gelangt, dass sowohl bei einem Enchondrome aus der Gegend der Parotis (l. c. p. 32 f.), als auch bei dem bereits angeführten Enchondrome der Phalangen (Beob. 6, l. c. p. 44) das Bindegewebe den Ausgangsheerd der Neubildung abgegeben habe.

In Bezug auf das letztere sagt er: „Da die Haut, welche das Neugebilde bedeckt, weder in ihrer Structur, noch in der Textur von der normalen wesentlich abweicht, der Schwund des Fettzellgewebes und der Sehnen jedoch vom Drucke der Geschwulst abgeleitet werden kann, so ist bei der Vergleichung nur die knöcherne Phalanx zu berücksichtigen. Da nun in dem Enchondrome das Gelenkende der Phalanx theilweise erhalten ist, so beginnen wir die Vergleichung mit der äusseren Form, welche an der Stelle der Diaphyse eine kugelige Masse entstanden zeigt. Hier kommen von aussen her das Periost und die Corticalsubstanz, von innen her die spongiöse Substanz und die Markhaut, die Gefässe und Nerven in Betracht. In dem vorliegenden Enchondrome fanden sich alle jene morphologischen Gebilde, ausser gewissen neu hinzugekommenen, welche die Structur und die Anordnung verändert haben. Zu aussen sehen wir auch beim Enchondrome das Periost, auf welches dann an einzelnen Stellen compacte Knochensubstanz, an anderen die Knorpelmasse folgt, indem diese theils den compacten Knochen, theils die spongiöse Substanz ersetzt. Spongiöse Substanz findet sich nur in der Nähe des Gelenkes. An den übrigen Stellen erblickt man hyalinen hin und wieder verknöcherten Knorpel, durchzogen von faserknorpeligen dendritisch oder netzförmig vertheilten Linien, welche die Gefässe führen. Das Neugebilde, in dem keine Nerven aufgefunden werden konnten, ist also nicht eingestreut, sondern bildet überall mit den alten Theilen ein innig zusammenhängendes Ganzes. Es stehen nicht bloss die Gefässe mit denen des Periostes in Verbindung, sondern auch da, wo neben dem alten Knochen ein neugebildetes Knochengewebe entstanden ist, sind die beiden Verknöcherungen in inniger Verbindung. Ebenso gehen die Faserknorpelzüge in das Periost über; wo hyaliner Knorpel den Knochen oder das Periost berührt, finden sich die nämlichen Uebergänge wie bei normaler Verknöcherung. Aus dieser Betrachtung ergibt sich, dass in der spongiösen Substanz der Diaphyse der Phalanx eine Wucherung entstanden sein muss, welche, wenn wir die Natur des Neugebildes berücksichtigen, in dem Bindegewebe der Gefässe des ganzen Markraumes ihren Sitz haben muss“.

So scharfsinnig diese Deduction nun auch erscheint, so hat sie doch der Beobachtung gegenüber keine hinlängliche Beweiskraft. Wenden wir uns den Untersuchungen zu, welche sich wesentlich auf das Gesehene erstrecken.

Förster führt die kurze Andeutung, welche er in der speciellen pathologischen Anatomie (S. 688) gegeben hatte, in der allgemeinen weiter aus, wo er (S. 118 ff.) der Entwicklung des Enchondroms eine ausführliche treffliche Auseinandersetzung seiner Beobachtungen, welche die obige Vermuthung bestätigen, widmet.

„Die Neubildung von Knorpelgewebe geht nur an Stellen vor sich, welche Bindegewebe enthalten, und die erste Entwicklung desselben beruht auf einer Umbildung des letzteren zu Knorpelgewebe, sowie auch das peripherische Wachsthum der einmal gebildeten Knorpelmassen stets von einer die letzteren fest umschliessenden Bindegewebsschicht ausgeht, welche hier genau die Rolle spielt, wie das Perichondrium beim Wachsthum der normalen Knorpel. Die Umbildung des Bindegewebes in Knorpelgewebe geht in doppelter Weise vor sich: die gewöhnliche ist die, dass die faserige Grundsubstanz (näheres l. c. S. 121) des ersteren allmählig in hyaline Knorpelmasse übergeht, die Bindegewebszellen aber unter Vergrösserung und Ausbildung einer Knorpelkapsel in Knorpelzellen; die seltenere die, dass sich die Bindegewebszellen in kolossale Mutterzellen umwandeln, deren Tochterzellen den Charakter von Knorpelzellen annehmen (l. c. S. 118). In jeder Weise geht das Wachsthum so vor sich, dass die Knorpelmasse nicht auf Kosten der umgebenden Gewebe wächst, indem sie in ihrer Bindegewebshülle eine Matrix hat oder von innen aus wächst, nicht aber die umgebenden Gewebe in die Entartung zieht; daher besteht die Einwirkung der Enchondrome bei ihrem Wachsthum auf die umgebenden Theile darin, dass sie dieselben verdrängen und durch Druck atrophisch machen (l. c. S. 122).“ Wie diese letztere Behauptung Ausnahmen erleidet, sahen wir oben schon bei der Aufhebung der Gelenke (Beob. 6, 9. Vgl. ausserdem Beob. 16, 17, 18, 54.), und dass das Bindegewebe nicht der einzige Ausgangspunkt für die Enchondrome bildet, werden wir sogleich nachweisen.

Bei einem vom Perioste ausgehenden Enchondrome sah Förster (l. c. S. 127) an dessen Basis, wo es ohne scharfe Gränzen diffus in das Periost übergang, und an seiner Peripherie reines Bindegewebe, und man konnte sich überzeugen, dass die Knorpelzellen in der Hauptmasse der Geschwulst aus Umbildung der Bindegewebszellen hervorgingen. Die kleinsten einfachen Knorpelzellen waren nämlich spindelförmig und konnten nur dadurch von den nebenliegenden Bindegewebszellen unterschieden werden, dass sie von einer

scharf contourirten Knorpelkapsel umgeben waren. (Sollte die Deutung nicht richtiger sein, dass hier der Unterschied lediglich in der Beschaffenheit der Grundsubstanz und in der Grösse der Zellen lag?) Sie lagen, fährt Förster fort, ganz in derselben Weise in das Bindegewebe eingelagert, wie gleich daneben die Bindegewebszellen, so dass es an den Uebergangsstellen schwer zu sagen war, wo die letzteren aufhörten und die Knorpelzellen angingen. Das Periost war an den Grenzen der Geschwulst stark verdickt und nahm erst in einiger Entfernung wieder seine normale Dicke an.

Förster schliesst daher (S. 133), dass die periostalen Enchondrome durch hypertrophische Wucherung des Periosts, Umbildung des Bindegewebes in Knorpelgewebe, der Grundsubstanz des ersteren in die des letzteren, der Bindegewebszellen in Knorpelzellen entstehen. Wenn er indess hinzufügt, dass diese meist reichlich mit Bindegewebe gemischten Enchondrome nie eine Knochenschale besitzen, sondern nur häufig vom Knochen aus nach der Peripherie zu verknöchern, so ist ersteres der Erfahrung nicht ganz gemäss.

Die erste Entwicklung der centralen Enchondrome deutet Förster nach einer Beobachtung, in der er die Markräume einer zu einem grossen Enchondrome entarteten Phalanx nicht mit Mark, sondern mit dichtem Bindegewebe erfüllt sah, dessen Zellen hier und da den Charakter der Knorpelzellen hatten, ganz ähnlich, indem er eine Hypertrophie des Bindegewebes des Knochenmarkes mit Schwund der Fettzellen desselben als den Ausgangspunkt der Erkrankung ansieht. (l. c. S. 133.)

Diese Försterschen Beobachtungen und Vermuthungen kann ich, wie man sehen wird, allerdings vollkommen bestätigen, allein es giebt auch noch eine andere Art der Entwicklung des Enchondroms und zwar durch Metamorphose der Knochenkörperchen, eine Art, welche bereits Virchow vermuthet hatte.

Aus der bereits erwähnten Abhandlung über das Cystoid des Schulterblattes von Virchow, hebe ich hier, abgesehen von der Cystenbildung, hervor, dass sich als Resultat seiner Untersuchungen ergab (l. c. S. 237), wie die Ausgangspunkte der Erkrankung die Bindegewebskörperchen waren, und wie die ganze cystoide Formation als die Folge endogener Wucherung von diesem Ausgangspunkte betrachtet werden musste.

Die Bindegewebskörperchen seien die eigentlichen Heerde des Processes, der zunächst den Verlauf hatte, eine knorpelartige Brut junger Elemente hervorzubringen. Die knorpelartige Formation wäre demnach das Derivat derjenigen Elemente des Bindegewebes, die man noch vor kurzem unter dem Namen der Kernfasern zu bezeichnen pflegte. Wie sich die Masse im Innern des Knochens selbst zuerst entwickle, konnte Virchow nicht feststellen. Da indess die Knochenkörperchen den Bindegewebskörperchen äquivalent seien, so liesse es sich wohl denken, dass auch von ihnen die Erkrankung ihren Ausgangspunkt nehmen könnte. Von grosser Bedeutung erscheine es, dass das Stadium der Exsudation und der freien Zellenbildung aus interstitiellem Blasteme überall zurückgewiesen und überall nur endogene Proliferation, Wucherung bestehender Theile aus parenchymatösem, im Gewebelement aufgenommenen Exsudat, also aus Inhaltsblastem, zugestanden werden könne.

Ein Exsudat oder ein interstitielles Blastem wurde also von Virchow ebenso wie auch von Förster (l. c. I. S. 118) ebenso wenig gesehen, wie es von irgend einem glaubwürdigen Beobachter beobachtet zu werden vermochte.

Jene für die Hystogenese der Geschwülste äusserst wichtigen Resultate werden nun durch meine Untersuchungen nicht nur bestätigt, sondern es gelang mir auch, Virchows Vermuthung über die Weiterentwicklung der Knochenkörper mit voller Bestimmtheit zu beobachten. Die erste Untersuchung, welche sich mir darbot, liess allerdings noch Zweifel zu.

Ich sah nämlich bei Durchforschung der Struktur des oben beschriebenen Enchondroms der grossen Zehe (Beobachtung 9) die Uebergangslinie desselben gegen den Kopf des Mittelfussknochens hin (bei a. Taf. V. fig. 4) für das blosse Auge zwar abgeschnitten, doch erschien unter dem Mikroscope die Grenzlinie bei feinen Schnitten, welche den gesunden Knochen und einen Theil des ihm anliegenden Afterprodukts in sich begriffen, sehr unregelmässig (Taf. III. fig. 6 und 7). Die lammellöse Grundsubstanz des Knochens (a) ging in eine fein faserige, zerreissliche Masse über, und indem die Kalksalze gegen die Gränze hin stellenweise mehr, an anderen Orten weniger verschwinden, sieht man knöcherne Vorsprünge eine gezähnelte Gränzlinie bilden. In der fein fibrillären Intercellularsubstanz des Afterproduktes sieht man seltener oder dicht gedrängt eingestreute theils mehr runde, theils ovale Zellen, von der Gestalt der Knochenkörperchen (b); sie sind grösser als diese, haben dieselbe sternförmige Gestalt, und einen deutlichen runden Kern. Andere zeigen zwei oder mehr Kerne (c fig. 7), und bilden den Uebergang zu Mutterzellen (d fig. 7). Sie lassen sich aus der Grundsubstanz isoliren und widerstehen, wie die Bindegewebs- und Knorpelkörper der Einwirkung von Salzsäure. Die Markräume und Markkanäle des Knochens erscheinen von solchen Zellen und streifiger Grundsubstanz ganz ausgefüllt; Fettzellen sind nicht mehr sichtbar (Taf. III. fig. 6). Untersucht man die Substanz des Afterproduktes weiterhin, indem man sich von der Gränzlinie mehr entfernt, so findet man keine Markräume und Kanäle dieselben durchziehend; während man dort mit Zellen angefüllte Lücken in der Grundsubstanz erblickte, bildet hier die Intercellularsubstanz continuirliche, gleichmässige, fein körnige oder feinstreifige Massen, in welchen die rundlichen oder ovalen mit einem oder mehreren Kernen versehenen grösseren und häufig in endogener Vermehrung begriffenen, selten sternförmigen Zellen eingebettet liegen. Gegen die Peripherie der Geschwulst hin ist die Masse der Zellen im Verhältnisse zur Zwischensubstanz viel bedeutender; sie gleichen Bindegewebskörpern, und sind, wie auch die Gränze, schwer von

denen des Periost zu unterscheiden; dabei scheint die Entwicklung der Grundsubstanz langsamer der Zellenbildung nachzufolgen. In den centralen am weitesten vom Knochen und vom Perioste entfernten Partien findet sich meistens eine hyaline Grundmasse. Die die Geschwulst durchziehenden Bindegewebsbündel, welche die Gefässe begleiten, gehen ohne bestimmte Gränze in den Knorpel über (Taf. III. fig. 8). Eine Verknöcherung der Knorpelzellen ist nur an zwei Stellen bemerkbar; einmal an der tellerförmigen Schale, welche die Basis des Afterprodukts vom Metatarsalbeine her umgiebt (Taf. V. fig. 4. b), und an einigen Punkten der Oberfläche (bei e).

Diese Beobachtung lässt eine zwiefache Deutung zu: entweder das Afterprodukt schreitet gegen den Knochen vor, indem es denselben in seine Substanz verwandelt oder denselben verdrängt, oder es entwickelt sich aus dem Knochen. Gegen die letztere Ansicht lässt sich der Umstand geltend machen, dass wir an zwei Stellen innerhalb der Geschwulst die deutlichen Reste der beiden Phalangen von derselben umgeben finden. Es ist also wahrscheinlicher, dass wir es mit einem ursprünglich periostalen Enchondrom zu thun haben; dafür spricht auch die grosse Anhäufung der Zellen in der Nähe des Periosts; dennoch erfolgt die Verdrängung des Knochens doch offenbar auf dem Wege der Metamorphose; die Kalksalze schwinden, die lamellöse Grundsubstanz wird durch eine fibrilläre ersetzt und die Knochenkörper scheinen dadurch in Knorpelkörper zurückzugehen; da eine Umlagerung letzterer durch Kalksalze nicht gesehen wird, also der Knochen nicht neugebildet ist, so bleibt wohl keine andere Deutung, als die, dass in der That durch retrograde Metamorphose das Fortschreiten gegen den gesunden Knochen hin vermittelt sei, während andererseits auch das Bindegewebe der Markhöhlen und Kanäle an der Degeneration und der Vergrößerung derselben Theil habe.

Immerhin blieb hier noch vieles unklar und wengleich auch die Untersuchung von fibroplastischen Geschwülsten der Knochen, sowie von einem unten näher zu beschreibenden areolären Enchondrome manche Gründe für die Umwandlung von Knochen- in Knorpelkörper darboten, so fehlte es doch an dem evidenten Beweise. Denselben lieferte mir erst jenes oben beschriebene Enchondrom der Hand. (Beob. 7.) Um die Richtigkeit der Beobachtung zu constatiren, habe ich die frischen Präparate nicht allein zahlreichen Zuhörern und Freunden, von denen ich namentlich die DD. Herren G. Walter und Günther anführe, gezeigt, sondern insbesondere hat sich auch mein verehrter College, Hr. Prof. Budge, von der Richtigkeit des Gesehenen und der vollkommenen Treue meiner Abbildungen vollständig überzeugt. Uns Allen blieb kein Zweifel, dass wir es mit einer retrograden Metamorphose zu thun hatten. (Vgl. auch Sitzungsberichte der Niederrhein. Gesellschaft für Nat. u. Heilkunde in Verhandlungen d. naturhist. Vereins. Bonn 1856 Hft. I. p. XXIV. Decembersitzung. 1855.)

Ich unterwarf zunächst die oben beschriebene Phalanx des Zeigefingers (Taf. IV. fig. 1) einer Untersuchung, indem ich von den Stellen, wo der eingestreute Knorpel kleine Inseln in der Corticalsubstanz (x) bildete, mit einem äusserst scharfen Rasirmesser feine Schnitte bereitete. Schon das Ansehen bei einer mässigen Vergrößerung (Taf. IV. fig. 3) ergab, dass die Corticalsubstanz (b) ohne übrigens die Anordnung der Kanälchen (d) zu verlieren, allmählig durch eine zahlreichere Knorpelmasse (c) ersetzt wurde, die ohne Gränze aus ihr hervorging. Diese Masse war viel weicher und erschien gegen den weniger durchsichtigen Knochen heller, milchiger. Bei einer stärkeren Vergrößerung ergab sich, dass die lamellöse Struktur der Grundsubstanz an der Gränze verschwand, letztere hingegen, weich und milchiger geworden, sehr feinkörnig und im Verhältniss zu den von ihr umschlossenen Zellen viel weniger entwickelt erschien, als im Knochen. Es rührte dies offenbar von der Vermehrung der zelligen Elemente her. Diese nämlich gingen deutlich aus den strahligen Knochenkörpern hervor; in den Knochenkörpern liess sich, wie fast immer in guten frischen Präparaten, der Kern stets deutlich wahrnehmen; gegen die Gränze aber verdoppelte oder verdreifachte er sich und weiterhin erscheinen in der grösser gewordenen Lücke deutlich anstatt einer einfachen Zelle mit zwei Kernen, zwei, vier und mehr Zellen; dabei bewahrt der Zellenraum häufig noch die strahlige Form, meist aber schwinden die Strahlen und man sieht oblonge, die Zellen umschliessende Lücken — Bruträume (Taf. IV. fig. 4 und 6); weiterhin entwickelt sich die Grundsubstanz wieder mehr und wird häufig ganz hyalin. Entnimmt man nun anderen Stellen aus der Mitte des Markraumes, feine Schnitte (Fig. I. xx), so offenbart sich ein zweiter Vorgang, die Metamorphose des Bindegewebes zu Knorpel; das beste Präparat habe ich Taf. IV. fig. 5 abgebildet. Der alte, die Markräume und Kanäle umgebende Knochen ist hier oft noch ganz unverändert (a). Daneben sieht man die Gefässe das Fettgewebe (e) umschliessend (b), und begleitet von sg. Kernfasern, welche ein netzförmiges Bindegewebe (b und c) darstellen, aus dem deutlich der Knorpel hervorgeht. Die Faserzellen, von spindelförmiger, dreiseitiger oder sternförmiger Gestalt vergrössern sich (d); an die Stelle des einfachen kleinen Kernes treten zwei oder mehr, um diese bilden sich Zellen, und so liegen dann in den Lücken der faserigen Grundsubstanz Gruppen von sog. Mutterzellen, durch deren endogene Wucherung bei Auseinanderdrängung der faserigen Zwischensubstanz selbst areoläre Räume entstehen, während sich um die Zellen eine hyaline Grundmasse zwischen diesen Areolen mehr und mehr anbildet, wobei es oft aussieht, als ob diese hyaline Grundsubstanz aus dem Inhalte der ursprünglichen Zelle hervorgehe. So sieht man denn den neugebildeten hyalinen Knorpel nesterförmig in faserigem Knorpel eingebettet und von Bindegewebe durchzogen. Daneben erfolgt auch bereits Wiederverknöcherung. S. die Mitte des Präparates Taf. IV. fig. 5.

Was den früher erwähnten rothen, die Knorpelmassen vielfach mit kleinen Zacken umgebenden Rand anbelangt, so entspricht derselbe einem Verknöcherungsrande des neugebildeten Knorpels. Wir werden diese zweite Metamorphose später genauer verfolgen.

Fast noch schöner als an den Phalangen liess sich die Entstehung des Enchondroms an dem beschriebenen Mittelhandbeine



des Zeigefingers (Taf. IV. fig. 2) verfolgen, wo eine dritte Art der Entwicklung, die aus dem Perioste, die vorigen Ergebnisse ergänzte, indem hier ausser centralen Enchondromen ein peripherisches hinzutrat. Diese Untersuchung gelang, wie auch die vorige, besonders gut an solchen Stücken, welche ich eine Zeit lang in verdünnter Chromsäure erhärtet hatte; in einem einzigen Schnitte hatte man hier oft nebeneinander retrograde und progressive Metamorphose. Die Schnitte wurden senkrecht parallel der Längsaxe des Knochens, in der Nähe von dessen unterem Gelenkende (bei x) geführt. Gehen wir zunächst vom Perioste aus nach innen gegen die Markhöhle hin (Taf. IV. fig. 6 und 7). Anfangs ist der Knochen ganz unverändert; regelmässige der Längsrichtung folgende, parallele und die Havers'schen Kanäle umkreisende Lamellensysteme; sternförmige mit einem Kerne versehene Lacunen oder Knochenkörper. Weiterhin aber wird die Grundsubstanz trübe, faserig, körnig, die Lamellen werden unregelmässig, verschwinden oder gehen in eine Faserstreifung über. Die Kalksalze sind resorbirt und die Masse weich, knorpelig, milchfarben. Diese Aenderung geht Hand in Hand mit der Metamorphose der Knochenkörper; diese sind grösser geworden; zeigen zwei Kerne, verlieren ihre Strahlen und umschliessen als grosse ovale oder rundliche Lücken weiterhin zwei deutliche Zellen von dem Charakter der Knorpelzellen; Bildung von Bruträumen; an Stellen wo der Schnitt fein ist, sieht man deutlich die Zellen frei in der geräumigen Höhle; wo der Schnitt etwas dicker ist, sieht es aus, als ob eine dicke helle Kapsel die Zellen umschliesse. Weiterhin folgt oft ganz normales Fettgewebe der Markräume (d, fig. 6). Geht man umgekehrt vom Periost aus nach aussen (fig. 7), so erblickt man zunächst der Corticalsubstanz des Knochens das grobfaserige Periost, (a) wo nicht die Dichtigkeit der Faserung die Bindegewebskörper undeutlich macht, dieselben von länglicher, kahnförmiger Gestalt mit einfachem Kerne. An die Stelle derselben treten bei gleichzeitigem Schwinden der Faserung der Grundsubstanz grössere ellipsoidische Körper mit zwei Kernen (bei b), welche letztere bald als zwei deutliche Zellen in der zur Höhle gewordenen Mutterzelle erscheinen; die Grundsubstanz wird hyalin; die Mutterzellen werden Bruträume und sofort beginnt auch von Neuem die Verknöcherung (bei d.).

Untersucht man die Substanz des vollständig herangewachsenen Enchondroms, gleich fern von der Bildungsstätte, wie von der neuen Verknöcherungsgränze, so erscheint ein vollkommen entwickeltes Knorpelgewebe (Taf. IV. fig. 8), welches dicht neben einander bald den Charakter des hyalinen Epiphysknorpels, bald den des Faserknorpels zeigt. Die Knorpelzellen haben im hyalinen Gewebe mehr rundliche und ovale, im faserigen Gewebe mehr spindelförmige oder seltener sternförmige Gestalt; liegen von einer zarten Membran umschlossen frei in Lücken der Grundsubstanz, aus denen sie sich isoliren lassen (a, b), und zeigen in dickeren Schnitten durch den Reflex der Wandung der Höhe scheinbar einen mehr oder minder breiten hellen Ring, die Kapsel oder verdickte Zellwand der meisten Autoren. Häufig, ja fast überwiegend an Zahl sind wuchernde Gebilde mit zweien oder mehreren Kernen und Zellen und so entstehen oft ganz colossale Mutterzellen (c, Taf. III. fig. 8). Nicht selten sieht man aber auch Anhäufung von Fettkörnchen um den Zellkern (d). Was endlich diejenigen Stellen anbelangt, wo der Knorpel eine gallertartige durchsichtige Masse darstellt, so zeigt hier die mikroskopische Untersuchung in Bezug auf die hier sehr zahlreichen Zellen keine Abweichung, nur ist die Grundsubstanz zwischen ihnen weniger reichlich, flüssiger, hyalin mit Spuren von Streifung, und hier überzeugt man sich ganz deutlich davon, dass die Zellen ausser ihrer zarten, linienförmig erscheinenden Wand von keiner dicken Hülle, keiner Kapsel umgeben sind, indem zwar der Anschein einer solchen auch hier in dickeren Schichten auftritt, sofort aber verschwindet, sobald man einen gelinden Druck auf das Deckgläschen ausübt, wodurch die Zellen mehr auseinander gedrängt werden, und die ganze Schicht verdünnt wird, so dass jenes optische Phänomen völlig verschwindet (Taf. IV. fig. 9); wohl aber kommen zuweilen sehr grosse Zellen vor, in welchen der Zelleninhalt vermehrt, der Kern daher mehr von der Wandung entfernt ist; dies ist aber keine Verdickung der letzteren.

Wir haben hier also ganz evident drei verschiedene Arten der Entwicklung des Enchondroms neben einander: einmal gehen die Knorpelkörper hervor aus dem Bindegewebe, wie des Periostes so der Havers'schen Kanäle und der Markräume; dann aber entstehen sie durch eine erneuerte Entwicklung der Knochenkörper, wenn man will durch retrograde Metamorphose derselben; in allen Fällen findet sich eine endogene Wucherung und in ihrem Gefolge eine Veränderung der Grundsubstanz, die anfangs nur in ihrer Structur verändert und gleichzeitig scheinbar durch die vorwiegende Zellenbildung vermindert, in der That aber nur verdrängt erst nach vollendeter Zellenwucherung sich ins Gleichgewicht setzt und einerseits durch blosse nachfolgende Vergrösserung des Intercellularraumes, andererseits aber durch Vermehrung des Zellinhaltes bei der endogenen Wucherung der Kerne und Zellen in den ursprünglichen Lacunen erfolgt.

Die auffallendste Thatsache ist dabei die Metamorphose der Knochenkörperchen. Man hat sich in der Histologie gewöhnt, diese Körper, deren zellige Natur erst in der Neuzeit, besonders nach Virchow's Untersuchungen allgemein anerkannt worden, als stabile, keiner weiteren Aenderung als höchstens einer Auflösung fähige Gebilde anzusehen. Hier sehen wir sie gleichsam aus dem Schlafe erwachen, zu neuem Leben erstehen, ja selbst zur Proliferation sich erheben. Die Knochenkörperchen, die durch ihre Verknöcherung in den Ruhestand versetzt zu sein und bis an ihr Ende in demselben zu verharren bestimmt scheinen, diese Vertreter des Stabilismus, werden zum aktiven Dienste berufen und müssen es sich gefallen lassen, sie, deren gutartiger Natur

so etwas am wenigsten zuzutrauen war, selbst einer revolutionären, Verderben drohenden Brut das Leben zu verleihen!

Ob nun aber diese Entwicklung aus Zellen, seien dies Bindegewebs- oder Knochenzellen, die einzige Entstehungsweise des Knorpels im Enchondrome ist, oder ob nicht neben ihr noch die Entwicklung aus einem flüssigen Blasteme vorkommt, lässt sich noch nicht völlig entscheiden. Direkte Beobachtungen für letztere Entstehungsweise liegen nirgends vor. Denn auch jener weiche, bloss aus Zellen in schleimiger Grundmasse bestehende Knorpel mancher Enchondrome, erfordert keineswegs die Annahme eines sich organisirenden Exsudates. Jedenfalls ist, wie dies auch Lebert l. c. S. 181 schon anzudeuten scheint, in vielen Fällen, die weiche, gallertartige Consistenz, die hyaline oder röthlich geleeartige, bei grösserer Gefässentwicklung fleischähnliche Erscheinung des Knorpels, welche selbst zur hirnmarkähnlichen werden kann (Beob. 13 u. 14), als eine präparatorische Bildung anzusehen, da sie durchaus embryonale Elemente zeigt, während andererseits eine schleimige hyaline Masse auch als Folge einer destructiven Metamorphose beobachtet wird\*). Dort sieht man Kerne, sternförmige und wuchernde Zellen, hier im Zerfalle, besonders auch in fettiger Umbildung begriffene alternde Formen. Unsere angeführte Beobachtung (Nro. 15) giebt ein Beispiel jener, die von Virchow (Beob. 16) ein Beispiel dieser in ihrer Genesis sich diametral entgegengesetzten, in ihrer Erscheinung sich ähnelnden Bildungen. Auch Förster deutet auf diese doppelte Entstehung des schleimigen Knorpels, namentlich in Bezug auf die Höhlenbildungen hin (l. c. S. 125), auf welche letztere wir ausführlicher zurückkommen. Woher aber im ersteren Falle das schleimige Zellengebilde stammt, ob ihm eine exsudative, oder, wie es wahrscheinlicher ist (vgl. Taf. III. fig. 5), eine metamorphische Intracellulärbildung zu Grunde liegt, bleibt noch weiter zu ermitteln.

Die Vermehrung der Zellen erfolgt nach meinen Beobachtungen vorzugsweise zunächst durch Vermehrung der Kerne und diese geschieht durch Einschnürung des Kernkörperchens und darauf folgende Theilung desselben. Das Kernkörperchen wird nämlich oft in Form einer 8 gesehen; um dasselbe bilden sich dann zwei Kerne; ob ausserdem eine andere Entstehungsweise mehrerer Kerne in einer Zelle vorkommt, wage ich nicht mit Bestimmtheit zu entscheiden; jedenfalls sieht man auch unpaarige 3, 5 und mehr Kernkörperchen; und ebenso auch unpaarige Kerne; doch können diese auch nach Verdoppelung des ursprünglichen Kernkörperchens aus der blossen Verdoppelung des einen der neuentstandenen sich hervorbilden. Um die vermehrten Kerne bilden sich neue Zellen (Taf. III. Fig. 13 bei b, 14 bei e, 15 bei c und Taf. IV. Fig. 6 bei b.) Vielleicht kommt auch eine Theilung der Zelle selbst vor; was ich derart gesehen habe, spricht mehr für obige Deutung, indem die vermehrten Zellen innerhalb einer gemeinsamen Membran gesehen werden. (Taf. III. Fig. 15 c. Fig. 8. Fig. 5. Taf. IV. Fig. 8 b.) Auf diese Weise entstehen nun mehr oder minder grosse Mutterzellen, in denen von neuem der nämliche Wucherungsprozess vor sich gehen kann. (Vgl. Taf. III. Fig. 16 a. Taf. IV. Fig. 5, 6. Fig. 8 und Fig. 7 a und an andern Stellen.)

Ausser dieser gewöhnlichen Entwicklungsweise des Enchondroms giebt es nun aber noch eine andere, die zugleich auch ein mikroskopisch verschiedenes Bild darbietet, andererseits aber eine vorzügliche Neigung zur Wucherung in sich birgt, so dass der Verlauf solcher Enchondrome ein ungemein rascher zu sein pflegt, ausserdem eine grössere Neigung zu Recidiven beobachtet wird, wodurch diese Form des Enchondroms den bösartigen Gebilden, welche man im Allgemeinen mit dem Namen der Krebse umfasst, sich unmittelbar anschliesst. Es ist hier der Ort, diese Entwicklungsform näher zu besprechen.

\*) Während des Druckes hatte ich Gelegenheit, das Vorkommen einer vollkommen hirnmarkähnlichen, und daher äusserlich vollkommen mit dem Ansehen des Markschwammes übereinstimmenden, mikroskopisch aber sich theils als faseriges, theils hyalines echtes junges wucherndes Knochengewebe kundgebenden Knorpelmasse, welche in verschieden grosser Menge in einer fibroplastischen Geschwulst, die grösstentheils in fettiger Entartung begriffen war, eingestreut erschien, zu constatiren. Diese faustgrosse Geschwulst wurde von Herrn Prof. Busch nach vorgängiger glücklicher Unterbindung der carotis externa einem Manne aus der Seitenwand des Pharynx nach Spaltung des Gaumensegels glücklich ausgeschält.

### Das areoläre Enchondrom

oder die von vornherein cystoide Knorpelgeschwulst entwickelt sich vom ersten Beginne an nach einem areolären Typus und zeigt daher in jedem Stadium seiner Entwicklung einen aus einzelnen Hohl- oder Blasenräumen zusammengesetzten Bau, wobei indess keine echten von einer eigenen Membran ausgekleideten Cysten erscheinen, wesshalb auch der Name Cystenenchondrom, der zudem zweideutig ist, nicht passt.

Es giebt nämlich, wie wir sehen werden, im Enchondrom auch eine secundäre Cystoidbildung durch Zerfall und fettige Degeneration der Zellen. Wie nun aber das gewöhnliche Enchondrom neben dem areolären vorkommen, wie letzteres sich zu jenem gesellen kann, so kann auch zu dem primär areolären Enchondrome secundär die Hohlraumbildung durch Zerfall hinzutreten, und wir haben demnach eine grosse Mannigfaltigkeit der Erscheinungsweise solcher Geschwülste, welche zwar zu allen Zeiten gesehen wurden, indess eine specielle Entscheidung, ob man es mit einem von vornherein areolären Enchondrome zu thun habe, nicht immer zulassen. Je zahlreicher kleine Hohlräume neben grösseren gefunden werden, desto wahrscheinlicher ist die Hohlraumbildung eine primäre.

Diese Art der Entwicklung der Knochengeschwülste hat zuert Virchow näher charakterisirt, und wir werden dieselbe am genauesten begründen, wenn wir seiner Untersuchung nachgehen und seine Resultate in Kürze hier wiedergeben; andere Beobachtungen, unter diesen eine, welche ich selbst zu machen Gelegenheit hatte, werden zur weiteren Ergänzung dienen.

Der von Hrn. Virchow zum Gegenstande einer ausführlichen Arbeit gemachte und bereits wiederholt von uns citirte Fall ist folgender:

**Beobachtung 16. Areoläres Enchondrom der Scapula.** C. Textor: Zwei Fälle von Aussägung eines grossen Theiles des Schulterblattes (Virchow's Archiv Bd. IV. S. 10 und Taf. I.) R. Virchow in Würzb. Verh. Bd. I. S. 137. Canstatt's Jahresber. 1850. Bd. IV. S. 190. Ueber ein zusammengesetztes gallertartiges Cystoid in V. Archiv Bd. V. S. 216 ff. mit Taf. I u. II.; endlich in Canst. Jahresber. f. 1852, Bd. IV. S. 274, wo er es selbst dem Enchondrom anreihet.

Ein 56jähriger, sonst kräftiger Tagelöhner bemerkte zuerst Mitte 1848 eine Geschwulst auf der Untergräthengrube des linken Schulterblattes, welche von Zeit zu Zeit stechende Schmerzen verursachend, allmählig zu Kindskopfsgrösse heranwuchs. 23. Febr. 1849 machte C. Textor nach einem V-förmigen Schnitte und nachdem ein Theil der in einer Höhle der Geschwulst enthaltenen durchsichtigen, gelblichen, zitternden, salzigen Masse ausgeflossen war, die Resection eines dreieckigen Stückes des Schulterblattes. Unterbindung von 7 Arterien. Naht. Theilweise Heilung p. pr. int. Am 7. April war die Wunde ganz geschlossen, der Arm brauchbar. Schon am 12. Mai war ein Recidiv in Form einer haselnussgrossen Geschwulst bemerkbar. Am 18. Juni 1849 wurde die zur Grösse eines Borsdorfer Apfels herangewachsene Geschwulst, die mit dem Knochen in keinem Zusammenhange stand, ausgeschält — ein Balg von verschiedener Dicke mit eiweissähnlichem, rothbraunen Inhalte. Am 6. Februar 1850 Punktion einer faustgrossen fluctuirenden, unter den Narben entwickelten Geschwulst. Dicke leimähnliche Flüssigkeit. 13. Febr. 1850 Exstirpation der nur zum 4. Theile verkleinerten Geschwulst. Längere Eiterung. Am 25. Mai 1850 die Wunde vernarbt. Am 9. October Exstirpation (zum 4. Male). Faustgrosse, gegen die Achselhöhle hin entwickelte, in drei Abtheilungen geschiedene, mit dem oberen Winkel des Schulterblattes verbundene Geschwulst. Langsame Heilung. 3. December Exstirpation zweier bohnergrosser schmerzhafter Gewächse im oberen Theile der Narbe. 15. Januar 6. Operation. Ausschälung einer am Rande des latiss. dorsi unterhalb der Achselhöhle von neuem entstandenen haselnussgrossen Masse. Schon während der Vernarbung bildete sich ein 6. Recidiv, welches trotz Aufpinselung von Jodtinktur zu einer bedeutenden, die Bewegungen des Armes sehr erschwerenden Masse anwuchs. Am 28. Februar 1851 7. Operation. Ausschälung der Hauptmasse aus dem teres minor und infraspinatus, sowie mehrerer erbsengrosser Massen. Bedeutende Eiterung. Oedem des Armes, schwindet später wieder. Nochmaliges Recidiv nimmt die ganze Schultergegend ein, wächst unaufhörlich; reissende Schmerzen in dem ödematösen Arme. Brandige Zerstörung der Haut; später Decubitus; erschöpfende Schweisse und Durchfälle. Tod am 29. Februar 1852, nicht ganz 4 Jahre nach der ersten Entstehung.

Virchow fand nun bereits bei seinen früheren Untersuchungen, dass die einzelnen Theile dieser Geschwülste Cysten darstellen, welche eine ziemlich dicke, mit gallertartigen Körnern untermischte Flüssigkeit enthielten, die die Reactionen des Schleimes darbot, während die Wand der Cysten die Struktur des Knorpels aber die Reactionen einer Proterinsubstanz zeigte.

Bei der weiteren Untersuchung ergab sich, dass die primäre Geschwulst aus zwei grossen Säcken bestand, welche zu beiden Seiten des Schulterblattes lagen und durch dasselbe hindurch in Verbindung standen. Beide Säcke hatten eine ziemlich derbe fibröse Hülle und waren auf ihrer inneren Fläche mit einer knorpelartigen Schicht überzogen, die an einzelnen Punkten ziemlich glatt, an anderen sammet- oder moosartig rauh, an den meisten Stellen aber mit grösseren Höckern und Zotten besetzt war. Der Knochen an der Basis der Säcke war auch im Umfange gewuchert und überall mit kleinen Gallertkörnern durchsprengt. Das Periost im Umfange schwer zu lösen, mit der Basis der Geschwulst in Connex. Die Wand der Geschwulst war in dieser Ge-

gend ziemlich dick von grob alveolarer Struktur, indem zahlreiche, dicht zusammengedrückte Höhlungen mit fibrösen, wieder mit Höckerchen und Zotten besetzten Scheidewänden bei einander lagen. Weiter nach innen: fibröse Balken, Netze unvollkommen, Scheidewände und Leisten zum Theil mit kleinen Knochenstückchen versehen, durch Löcher durchbrochen und beiderseits mit zottigen, knorpelartigen Elementen durchzogen. Es ergab sich also, dass die Geschwulst mit der Entwicklung zahlreicher kleiner Heerde, sowohl im Knochen als Perioste begann, und die grossen Säcke durch die Confluenz zahlreicher kleiner Höhlen nach Auflösung ihrer Wände gebildet wurden. Die weiteren Recidive beruhten auf ganz ähnlichen Vorgängen in den Weichtheilen, und bei der Necropsie fanden sich ausserordentlich ausgedehnte Geschwulstbildungen (bis zu Gänseeigrösse). Eine Gruppe derselben erfüllte die Gegend der alten Narbe und erstreckte sich nach hinten und innen bis gegen die Wirbelsäule, eine zweite von der Achselgegend aufwärts in die Hals- und Nackenmuskeln hinein, eine dritte von der Achsel aus in die Weichtheile des Oberarmes. In inneren Organen fanden sich keine analoge Bildungen.

Bei der mikroskopischen Untersuchung zeigte sich, dass auch an Stellen, wo die fibröse Wand für das blosse Auge ein ziemlich gleichmässiges Aussehen darbot, schon die Entwicklung der jungen Cystoide zu erkennen war. Zu äusserst fand sich ein sclerotisches Bindegewebe mit dicken glänzenden Balken, der Hornhaut ähnlich, mit schmalen, spindelförmigen Zellenräumen, die zum Theil mit gelbem körnigem Pigment erfüllt waren. Weiter nach innen wurden die Balken matter, schmaler und feinfaserig, und zwischen ihnen deutliche Zellen mit granulirtem Inhalt und einfachem oder mehrfachem Kern sichtbar; dann kam eine Lage, in welcher einzelne Balkenzüge in ziemlich paralleler Richtung ohne erhebliche Veränderung fortliefen, während zwischen ihnen grössere Heerde von wesentlich veränderter Beschaffenheit auftraten. An einzelnen Stellen sah man Uebergänge von Zellen mit 2, 3, 4 Kernen bis zu länglichen Lagern fein kugelig Gebilde, welche nach Behandlung mit Essigsäure fast ganz aus kleinen runden, stark granulirten Kernen zusammengesetzt erschienen. An anderen Stellen zeigten sich zahlreiche feinkörnige Einsprengungen von Fett in das Innere der Bindegewebelemente; an anderen endlich kleine knorpelartige Heerde, zum Theil in Haufen von 8—12 den Knorpelzellen gleichen Elementen in einer gemeinschaftlichen Hülle, zum Theil gebildet aus zahlreichen kleineren, kernhaltigen Zellen ohne deutliche Begränzungshaut. Auf diese Weise entstand allmählig der solide knorpelartige Inhalt der kleineren Cysten, indem eine klare hyaline Zwischenmasse sich immer reichlicher hervorbildete. Die Entstehung dieser letzteren schien zum Theil aus ähnlichen Kapseln hervorzugehen, wie sie Virchow an den Hohl- und Bruträumen der Krebse beschrieben hat, zum Theil schien auch ein allmähliges Verstreichen der faserigen Grundsubstanz statt zu finden.

„Die Ausgangspunkte der Erkrankung lagen also in den Bindegewebskörperchen und die cystoide Formation entstand nicht aus freiem Exsudate, sondern aus einer endogenen Proliferation, einer Wucherung praexistirender Elemente aus Inhaltsblastem. Der alveolare Typus entsteht durch die Differenzirung vorher gleichartiger Gewebe, durch die heerdweise Anhäufung endogener Kerne und Zellen in Maschennetzen des auseinandergedrückten Balkengewebes.“

Beobachtung 17. Areoläres Enchondrom des Oberschenkels. Amputation. Tod durch Phlebitis. Aus der Bonner chir. Klinik unter dem Direktorium des Herrn Geh.-Rath Wutzer. Das Präparat befindet sich im klinischen Museum daselbst. Vgl. Taf. II. fig. 3.

Der Fabrikverwalter Mäurer, 40 Jahre alt, ein kräftiger und wohlgenährter Mann, war früher stets gesund gewesen; er liebte den Wein und die Jagd, und bei einer solchen, die im Winter 1840 bei grosser Kälte ausgeführt wurde, spürte er zuerst ziehende Schmerzen im unteren Theile des linken Oberschenkels, die man für gichtische hielt und entsprechend, jedoch ohne Erfolg, behandelte. Ein stechender und beharrlicher Schmerz, der besonders des Nachts heftiger erschien, blieb unverändert. Allmählig erschien eine sattelförmig dem unteren Ende des Beines aufsitzende, knochenharte Geschwulst, die sich trotz Anwendung von Blutegeln, Einreibung von Quecksilber- und Jodsalbe, langsam vergrösserte. Bei dem Verdachte einer syphilitischen Ursache — Patient hatte einmal an einem Chanker gelitten, der indess vollkommen geheilt war — liess man ihn wiederholt das Zittmann'sche Decoct trinken, gab später Jodkali in Auflösung, konnte jedoch keine Veränderung bemerken. Nun schickte man den Kranken nach Kreuznach, wo er 6 Wochen hindurch die kräftigsten Bäder benutzte. Die Schmerzen waren unverändert, und die Geschwulst allmählig vergrössert; es wurde von neuem ein antiphlogistisches Verfahren eingeleitet, wonach Anfangs 1842 ein rascheres Wachstum begann, so dass ein bösartiges Knochenleiden vermuthet werden musste. Die Geschwulst nahm nach allen Seiten hin zu, erreichte die Grösse eines Mannskopfes, blieb jedoch gleichmässig hart und resistent, und unausgesetzte heftige Schmerzen bewogen den Kranken, unter allen Umständen eine Befreiung von seinem Uebel zu wünschen. Darunter begann nun auch das Allgemeinbefinden sich zu trüben, der Kranke bekam ein cachectisches Aussehen, magerte ab und verlor die ursprüngliche Heiterkeit seines Gemüthes. Es wurde ihm vom Herrn Kreiswundarzte Wernscheidt, welchem wir auch die obigen Notizen verdanken, gerathen, sich das Bein amputiren zu lassen, und er liess sich zu diesem Zwecke in die Klinik zu Bonn aufnehmen, wo sofort am 5. September 1842 durch Herrn Geh.-Rath Wutzer die Amputation des Oberschenkels mittelst des doppelten Lappenschnittes vorgenommen wurde. Die Blutung war ausserordentlich heftig; es mussten ausser der art. femoralis 14 Gefässe und darunter auch die vena cruralis und zwei andere sehr erweiterte Venen unterbunden werden. Abends Schüttelfrost. Gastrische Störungen. 6. 9. wiederholtes Erbrechen; beginnende Phlebitis. Calomel (gr. II.) mit pulv. fol. senn. (gr. IV.) 3. stündl. 9. 9. Schmerz, Hitze, und Geschwulst längs des Verlaufs der grossen Gefässe gemässigt. Schüttelfrost. 12. 9. der Frostanfall ist nicht wiedergekehrt, das Fieber hat bedeutend nachgelassen. 75—80 Pulsschläge. Eiterung gutartig, aber profus. 21. 9. Frostanfall. Infus. Chin. mit ac. muriat.; örtlich ist aller Schmerz verschwunden. 23. 9. 3 Frostanfälle hintereinander; sehr bedeutendes Fieber. Jauchige Eiterung. Wässrige Schweisse. Aq. chlor. innl., äusserlich Cataplasmen. 25. 9. Die Secretion der Wunden fortdauernd jauchig. Beginnender Collapsus. Chinin mit Moschus (gr. II. 5̄) 2mal stündlich. 26. 9. parenchymatöse Blutung. Tympanitische Auftreibung des Bauches. Am 29. September Morgens Tod. Die Section ergab sowohl längs der vena cruralis, als längs der vena profunda fem. eine

entzündliche Röthung und Verhärtung; diese Gefässe waren bis zum Eintritte in das Becken mit Eiter gefüllt. Sonst fand man keine Anomalie.

Die Untersuchung des abgenommenen Beines ergab Folgendes. An der inneren und vorderen Seite unmittelbar über dem Knie war der Oberschenkel von einer Mannskopfgrossen runden Geschwulst, die vom Knochen ausging, bedeckt. Die hintere, und zum kleineren Theile auch die äussere Wand des Knochens war frei. Die Geschwulst lag unmittelbar unter der unveränderten Haut (Taf. II. fig. 3. F) und hatte die Muskulatur grösstentheils zur Seite verdrängt, oder zu bandartigen Streifen ausgedehnt (E fig. 3). Ihre Oberfläche war nur wenig uneben, rundlich höckerig, unregelmässig resistant, indem einzelne der Höcker elastisch knorpelhart, andere offenbar von einer knöchernen Schale umgeben, andere endlich weich und fluctuirend erschienen. Ein Längsdurchschnitt durch die Geschwulst zeigte dem entsprechend, dass in der That keine zusammenhängende, sondern nur hie und da entwickelte Knochenschale das Afterprodukt umgab. Dasselbe war in ganzer Ausdehnung von dem hin und wieder sehr verdickten, stellenweise aber auch verdünnten Perioste umkleidet, und dieses (D) liess sich auch noch zwischen die Geschwulst und den Knochen hinein verfolgen. Der Knochen war nämlich nicht gleichmässig zu der Geschwulst aufgetrieben, sondern letztere hatte sich oberhalb des condylus aus der Markhöhle heraus mit Durchbrechung der Corticalsubstanz entwickelt, und sich dann pilzförmig um den Knochen herumgelagert, durch eine tiefe Furche von ihm bis auf ihre breite Basis getrennt. Die Corticalsubstanz des Knochens (a) war bis in dessen unteres Drittel, wo sie allmählig sich verlor, gesund, nur etwas verdickt, an einer Stelle (d) gegen das Neugebilde hin mit einem warzigen Osteophyte besetzt. Die spongiöse Substanz des Knochens zeigte indess bis über die Mitte desselben hinaus (bis b) eine eigenthümliche Degeneration, in dem das Markgewebe theilweise durch eine bläulichweisse oder röthliche, mehr oder minder feste Gewebsmasse ersetzt schien; diese letztere bildete häufig kleine rundliche Nester, die gegen die Basis des überwuchernden Neugebildes hin deutlicher, zahlreicher und dichter wurden, und aus deren Vergrösserung und Verschmelzung die Hohlraumbildung im Afterprodukte selbst schon für das blosse Auge, besser noch für das bewaffnete, erschien.

Der übergewucherte Theil der eigentlichen Geschwulst bestand nämlich aus kleineren und grösseren Hohlräumen, die theils einen sulzigen, theils einen gallertig-schleimigen, theils honigähnlichen oder blutiggefärbten festeren, theils auch grumösen gelblichen Inhalt darboten, seltener bluterfüllt oder fast leer (e) und mit wenig schleimiger Flüssigkeit erfüllt waren. Diese Räume waren nicht regelmässig rund, nur die kleinsten (g) hatten eine Kugelform, beim weiteren Wachstume modificirten sich die Nachbarräume gegenseitig, die Zwischenwände wurden resorbirt (f), und die Räume verschmolzen zu unregelmässigen Höhlen. Diese Höhlen sind umfasst oder eingebettet von einem grossmaschigen Faserknorpelgerüste, welches um die Hohlräume Ringe und Kreise bildet und wo es massiger entwickelt ist, sich in spongiösen Knochen verwandelt hat. Da diese verknöcherten Parteen (g und i) miteinander und mit der theilweise vorhandenen Schale der ganzen Geschwulst in vielästiger Verbindung stehen, so sieht man wie nach der Maceration ein vielkammeriges, wespennestähnliches Skelet bleiben würde. Neben den grossen Hohlräumen erscheinen überall kleine in der Ausbildung begriffene zwischengelagert.

Die mikroskopische Untersuchung konnte ich nur an dem in Spiritus aufbewahrten Präparate machen, sie ergab jedoch vollkommen genügenden Aufschluss über den Entwicklungsengang. Die knorpelähnlichen opalisirenden Stellen aus der Markhöhle des erkrankten Knochens zeigten (Taf. III. fig. 13 und 14), wie die Balkennetze des spongiösen Knochengewebes (a) theils unverändert, theils in der beschriebenen Umänderung begriffen (Taf. III. fig. 14) anstatt des Markes ein echtes in der Wucherung begriffenes Knorpelgewebe umschlossen. Die Grundsubstanz des letzteren war theils körnig (fig. 13), theils faserig (fig. 14), und umgab die theils rundlichen, theils spindel- oder sternförmigen, oft isolirbaren Knorpelzellen, die entweder ein- oder mehrkernig, vielfach sich theilen und so eine endogene Wucherung vorbereiten (b) oder auch vergrössert, mehrere und viele Kerne bergen. Hie und da sieht man grosse, runde Fettkörnchen enthaltende Räume (d). Wenn nun auch diese Knorpelmasse zum grossen Theile aus dem die Markräume durchziehenden Bindegewebe durch endogene Wucherung entstanden sein möchte, so war es doch an einigen Stellen unzweifelhaft, dass der Knochen selbst durch Metamorphose der Knochenkörperchen mit zur Wucherung beitrug. Wenigstens geht stellenweise die Knochensubstanz direkt in faserige Bindegewebssubstanz über, die Fasern folgen dem Zuge der Lamellen, erscheinen als deren Fortsetzung, die Knochenkörper werden zu wuchernden Bindegewebskörpern (b fig. 14). Deutlicher erscheint der Hergang da, wo der grossentheils zwar ganz gesunde Gelenkknorpel an das endogene Neugebilde gränzt (Taf. IV. fig. 15). Der an der freien Gelenkfläche befindliche Knorpel zeigt zuerst die parallel derselben gestellten kleinen länglichen Knorpelzellen; dann folgt die gewöhnliche Unordnung der letzteren, die Anordnung in longitudinale Reihen; sie rücken sich näher, bilden Haufen und Gruppen (sg. Wucherung der Autoren), umlagernde Ossification und gehen so in den Knochen über. Während nun soweit Alles normal erscheint, auch ganz normaler Knochen in Inseln an den Knorpel gränzt, sieht man dazwischen den Gelenkknorpel direkt in das Afterprodukt sich umbilden. Nach der sg. Wucherungsschicht oder besser der Haufenschicht wird die bis dahin hyaline Grundmasse faserig körnig und umschliesst die wieder auseinandergerückten ein- oder mehrkernigen Knorpelzellen. Der Knochen selbst zerfasert sich und es scheinen auch die schon fertigen Knochenkörper an der Neubildung durch Wucherung Theil zu nehmen (b fig. 15). Diese Wucherung ist endlich auch bemerkbar an den Bindegewebskörpern des verdickten Periost, die grösser, mehrkernig, sich theilend und zu Mutterzellen werden, stellenweise aber auch schon fettig degenerirt in Reihen geordnet sind. Soweit findet sich noch Alles wie im normalen Enchondrome. Untersucht man nun aber die Stellen, wo schon dem blossen Auge die Hohlraumbildung auffällt, so sieht man wie hier ein faserknorpeliges Gerüste (welches durch osteoide Umbildung zum Knochengerüste wird) kleine mikroskopische Hohlräume umschliesst, in denen die endogene Wucherung fortschreitet, und welche man bis zu ihrer makroskopischen Entwicklung in allen Stufen verfolgen kann (Taf. IV. fig. 16). Der Inhalt der Hohlräume zeigt entweder massenhaft angehäufte Zellen (a) mit wenig entwickelter Zwischen-substanz; oder letztere ist schleimig und die runden, seltener sternförmigen Zellen schwimmen in ihr; oder sie ist stärker entwickelt, hyalin, körnig, streifig faserig; hier und da enthalten die Hohlräume auch extravasirtes Blut. Die Zellen in anderen sind in fettiger Degeneration und im Zerfalle begriffen; dann erscheint der Hohlraumsinhalt granulös, gelblich. Die Verknöcherung des Gerüsts ist wie die gewöhnliche; es kommt dabei auch zur Entwicklung von Markräumen (b Taf. IV. fig. 16).

Diesen Beobachtungen, die wir als typische für das areoläre oder primitiv cystoide Enchondrom betrachten

können, lassen sich nun andere anreihen; und wir werden weiterhin noch mehrfache Beispiele vorführen, welche jedenfalls ganz oder theilweise hierher gehören. (Beob. 18, 19, 22, 23, 24, 26, 36, besonders auch 46, 47, 54, 64.) Bemerkenswerth aber ist besonders, dass das areoläre Enchondrom in höherem Maasse die Fähigkeit besitzt, auch die Weichtheile, z. B. die Muskeln mit in die Degeneration hineinzuziehen. (Beob. 16, 18, 19, 54.) Dadurch insbesondere nähert es sich um so mehr den Krebsen an und ist auch vielfach als Cystenkrebs, alveoläres Colloid u. s. w., beschrieben worden. Allein es scheint für die Aufklärung der Lehre von den Geschwülsten, besonders was deren Anordnung anbelangt, mehr und mehr nothwendig, die Textur und die histologischen Elemente, sowie deren Entwicklung als Eintheilungsprincip anzuwenden und vom anatomischen Gesichtspunkte aus den Begriff des Krebses, der so ungemein vieldeutig ist, mehr und mehr einzuschränken. Die Begränzung der Neubildung auf den ursprünglichen Heerd ist vom klinischen Standpunkte aus scheinbar ein sehr gutes Merkmal der nicht krebsartigen Gebilde: aber auch ganz normale einfache Enchondrome können die Nachbargewebe mit ins Verderben ziehen (vgl. oben Beob. 6, 9.); dasselbe gilt von den fibroplastischen Geschwülsten (den Sarkomen der Autoren). Die enorme Wucherung, mit welcher das rasche Wachstum Hand in Hand zu gehen pflegt, von Bruch als Merkmal der Krebse angegeben, kommt den Lipomen, den Fibroiden, den fibroplastischen Geschwülsten, den Enchondromen oft noch in höherem Grade zu, als den (anatomisch definirten) Krebsen; die Recidivfähigkeit in anderen Organen ist letzteren ebenso wenig allein eigenthümlich — und so bleibt uns Nichts übrig, was dem vom pathologisch-anatomischen Standpunkte aus umgränzten Begriffe des Krebses allein und ausschliesslich eigen wäre; denn die vagen Zeichen der allgemeinen Kachexie oder gar die subjectiven so sehr wechselnden Symptome des Schmerzes u. s. w. — hat man als genügende Unterscheidungszeichen aufgeben müssen. Es ist — und hiermit stimmen die pathologischen Anatomen jetzt wohl Alle überein — ein grosser Unterschied zwischen dem bisherigen klinischen Begriffe des Krebses und zwischen dem, was die Histologie Krebs nennt; auch hier spaltet sich noch wieder die grössere Klasse in eine Menge Unterarten. Unsere Aufgabe ist es, die einzelnen Gruppen zunächst anatomisch zu bestimmen. Dabei reicht aber die „specifische Zelle“ nicht aus; auch ist der ontologische Begriff der Art zu verwerfen; jede Neubildung hat ihre Eigenthümlichkeiten, hat etwas Individuelles, und was da entscheidet: ist lediglich die Entwicklungsgeschichte, die den anatomischen Charakter eben so gut feststellt, wie den klinischen. Zu welcher Confusion die specifische Zelle einerseits, die beliebte Bösartigkeit andererseits führt, wenn man nicht die Entwicklungsgeschichte berücksichtigt, das hat die höchst lehrreiche Discussion in der Académie de médecine neuerlichst gezeigt. Wir werden weiterhin noch mehrfach Gelegenheit finden, diese kleine Digression zu bestätigen. Ich habe sie zur Einleitung der folgenden interessanten Beobachtung für nothwendig erachtet.

Beob. 18. W. Busch, Chirurgische Beobachtungen S. 93. Bei einer fünfunddreissigjährigen, sehr zart gebauten Dame zeigte sich vor drei Jahren rechts vom Stamm, ohngefähr in der Höhe des siebenten Rippenknorpels, eine haselnussgrosse Geschwulst, die allmählig wachsend sich weiter nach oben erstreckte und bis zum untern Rande der Mamma gereicht haben soll; auf den Rippen sass sie fest auf, die Haut liess sich über ihr verschieben. Einige Monate nach der Exstirpation erschienen in der Umgebung der Narbe kleine harte Knoten, welche erweichten und theils aufbrachen, theils geöffnet werden mussten, wonach eine klebrige Masse entleert worden sein soll. Später entstanden andere Knoten, welche allmählig weiter wuchsen. Beim Eintritte der Kranken in die chir. Klinik zu Berlin reichte die Geschwulst nach oben bis zur vierten Rippe, nach aussen bis hart an die Brustwarze, nach unten bis zur zehnten Rippe, nach innen bis etwas über die Mittellinie des Thorax fort. Die Narbe der ersten Operation theilte die Geschwulst in zwei ungleiche Hälften; innen war die Haut degenerirt und adhärent. Der tiefere Theil war fest adhärent und hart; der obere liess sich etwas hin- und herschieben und zeigte mehrere etwas durchscheinende fluctuirende Knoten. An zwei Stellen war die Haut durchbrochen und aus den Oeffnungen liess sich eine dünne gallertige Masse ausdrücken. Dieselbe Masse entleerte sich bei der Operation während zufälliger Verletzung der fluctuirenden Knoten. Es war übrigens unmöglich, das Uebel rein zu exstirpieren, da es in der Mitte sich weit in die Tiefe fortsetzte. Die Knorpel von zwei Rippen schienen nicht mehr vorhanden und von der weicheren Masse zerstört zu sein. Die Brustdrüse war grösstentheils gesund; nur das nach innen und unten sehende Segment musste mit entfernt werden. Die Heilung erfolgte nicht vollständig; es blieb ein Hohltrichter, in dem die Abstossung gallertiger Fetzen in bedeutendem Masse stattfand. Die Kranke wurde auf ihren Wunsch in diesem Zustand 8 Wochen nach der Operation entlassen. Der untere von den Rippen resecirte Theil der Geschwulst war von weissem, festgallertigem Aussehen. Diese Parteen waren übrigens durch fibröse Septa in viele einzelne Zellen von Erbsengrösse getheilt, in denen feste Gallerte lag. Die letztere hatte durchweg die Structur des Knorpels, so dass man diesen Theil der Geschwulst ohne Weiteres für ein Enchondrom erklären konnte. Hier war auch die Haut gesund und verschiebbar. Der obere Theil der Geschwulst, entsprechend der Mamma und deren Umgebung war in der Mitte mit der Haut verwachsen; beim Durchschnitte eröffnete man mehrere Kammern, aus denen gallertige Masse ausfloss. Die Wände dieser Alveolen, welche aus festem Fasergewebe bestanden, waren zwar nur  $\frac{1}{2}$ —1 Linie dick, aber so steif, dass sie nach Entleerung ihres Inhaltes nicht zusammenfielen, sondern klappten, wodurch der Durchschnitt eine areoläre Oberfläche erhielt. Zwischen diesen vielen Kammern, von denen einige mit einander communicirten, lagen zuweilen kleine Körper festen,

nicht faserigen Gewebes, die aus einer grossen Menge von Mutterzellen mit eingeschlossenen Tochterzellen bestanden, welche so dicht aneinander lagen, dass nur wenig hyaline Intercellularsubstanz sich vorfand. Vom Gewebe der Brustdrüse war keine Spur mehr vorhanden.

Hr. Busch würde die ganze Geschwulst Enchondrom nennen, wenn sie nicht offenbar die Nachbargebilde mit in den pathischen Prozess hineingezogen hätte. Dies sei eine der charakteristischsten Eigenschaften des Carcinoms, welche keinem Enchondrom zukomme. Er erklärt also das Neugebilde für eine Combination von Enchondrom mit areolärem Carcinom.

Wir werden Gelegenheit haben, die knorpelige Degeneration der Nachbargebilde noch öfter zu bemerken, sie ist dem gewöhnlichen Enchondrome allerdings nur ausnahmsweise eigen, kommt aber, wie gesagt, bei dem areolären Enchondrome öfter vor; ich kann desshalb der Bestimmung nicht beitreten; es sei denn, dass man den weiten klinischen Begriff des Krebses dem umgränzten pathologisch anatomischen vorzöge.

### Weitere Metamorphosen des Enchondroms.

Das einmal entstandene Knorpelgewebe, mag es den einförmigen gewöhnlichen Bau oder die areoläre Structur zeigen, welches sich also aus dem Perioste, aus der Corticalsubstanz der Knochen, und endlich aus dem Bindegewebe der Knochenkanäle, der Markräume und der Markhöhle zu entwickeln vermag, unterliegt nun weiteren Metamorphosen, die ihrerseits entweder progressiver oder regressiver und schliesslich destructiver Natur sein können.

Unter die bekanntesten progressiven Umwandlungen des Enchondroms gehört die Verknöcherung, welche theils als wirkliche, theils als falsche oder Verkalkung auftritt, und welche schon von J. Müller gekannt, von Vogel abgebildet und später verläugnet, von Rokitsky ausführlich untersucht, und von Gluge, zur Aufstellung einer überflüssigen Species, Osteochondroma benutzt wurde, während neuerdings Scholz (l. c.) schöne Beobachtungen darüber mitgetheilt hat.

Die Verknöcherung des Enchondroms erscheint unter verschiedenen Formen, von denen die eine J. Müller veranlasst hat, sein Enchondrom mit knöcherner Schale dem Enchondrome ohne blasenförmige Auftreibung des Knochens entgegenzustellen. Auf welche Weise aber jene knöcherne Schale zu Stande kommt, hat Müller selbst schon angedeutet:

„Während im Innern des Knochens die Erweichung der spongiösen Knochensubstanz erfolgt, und die weiche Masse des Enchondroms deren Stelle einnimmt, erweitert sich die Rinde des Knochens wie von einer inneren Gewalt; aber diese Ausdehnung kann nur durch eine Metamorphose der Ernährung geschehen. Denn die verdünnte Rinde zerbricht dabei nicht, sondern behält lange ihren vollkommenen Zusammenhang. Vielmehr muss die Knochenbildung, in dem Masse als der vorhandene Knochen zerstört wird, auf der Oberfläche der Geschwulst fort dauern und die Rinde des Knochens sich fort und fort verändern. Schreitet das Wachstum der neuen Bildung im Innern des Knochens fort, so wird allmählig die Rinde an einzelnen Stellen unzusammenhängend, durchlöchert und zuletzt sogar bis auf einzelne, ganz dünne, inselartig isolirte Stücke auf der Oberfläche der immer glatten sphäroidischen Geschwulst verschwinden.“ (S. Müller l. c. S. 33.)

Eine solche Knochenhülle verleiht natürlich der Geschwulst viel bedeutendere Härte und Resistenz, oder die dünnen Plättchen veranlassen auf der Oberfläche derselben, wenn sie eingedrückt werden, ein crepitirendes (von Dupuytren für die Cysten der Knochen als charakteristisch angenommenes) Geräusch und Gefühl; nur selten wird eine solche Schale von grösserer Dicke beobachtet.

Die Entstehung dieser Schale hat man sich aber nicht mechanisch durch Expansion zu denken, auch sind die um die Geschwulst befindlichen Stücke derselben nicht Reste der auseinander gesprengten Corticalsubstanz, sondern es sind offenbar neugebildete, dem normalen Entwicklungstypus des Periosts folgende und aus diesem, welches in solchen Fällen die Geschwulst überzieht, hervorgegangene, in einer steten Umwandlung begriffene Lager, welche oft gewiss sofort der knorpeligen Metamorphose unterliegen und durch neue ersetzt werden; sie können sich aber auch mit Verknöcherungspunkten im Innern der Enchondrome in Verbindung setzen.

Diese erste Form ist keine sehr häufige und scheint bei den Enchondromen, die unabhängig von den Knochen innerhalb der Weichtheile auftreten, ganz zu fehlen.

Die zweite Form ist eine Verknöcherung des Enchondroms selbst. Am häufigsten bildet sie sich zerstreut innerhalb der Masse der Geschwulst an verschiedenen Centralpunkten gleichzeitig aus, und es ist eine irrige Ansicht, wenn man diese isolirten oder sich auch in Verbindung mit einander setzenden Knochenpartikeln für Reste des alten Knochens hält. Unsere unten folgenden Beobachtungen lassen über die Genese derselben keinen Zweifel; es kann diese Verknöcherung auch als falsch vorkommen, dann besteht sie in mechanischer Einlagerung von Knochenerden oder sog. Verkalkung, Verkreidung.

Endlich entwickelt sich vom Knochen aus, namentlich dann, wenn die Geschwulst von der Oberfläche desselben her ihren Ursprung nahm, auch wohl eine Art Knochenskelet, welches mehr und mehr an Ausdehnung gewinnend, als sog. Spicula bekannt zur schliesslichen völligen Umwandlung der Enchondrome in Knochen zu führen vermag (Vgl. Beob. 12, 66 und Taf. V. Fig. 3.) Diese letzte Form ist es, welche die Streitfrage hat aufkommen lassen, ob man solche Geschwülste den Enchondromen oder den Exostosen zurechnen solle. Wir haben bei Besprechung der letzteren diesen Gegenstand bereits erörtert. Es ist sehr schwer, hier die Grenzlinie zu ziehen, da die Exostosen wenigstens häufig aus präformirtem Knorpel sich heranbilden. Die Dicke der Knorpelschicht ist ein vager Anhaltspunkt für die pathologische Entscheidung, mehr Aufschluss giebt das Auftreten oder vielmehr das Zurückbleiben von Knorpelinseln unregelmässiger Gestalt innerhalb der verknöcherten Massen, welche der Exostose nie zukommen. Wo aber die Natur keine Gränze gezogen, genügt es, dem Naturforscher dieselbe anzudeuten, und jeder der nicht ein Speciesritter und Ontologe ist, wird sich mit der Kenntniss dieses Verhältnisses begnügen. Es wäre für die Unterscheidung allerdings sehr schön, wenn wie Vogel seine frühere Ansicht (Icones Taf. 10, Fig. 9) ändernd, meint (path. Anatomie S. 198) wahre Enchondrome nicht verknöcherten; dann wäre eine Gränze zwischen dem Enchondrome und der verknöchernenden Exostose leicht zu ziehen; allein dieser Ansicht, die sich auf eine geringere Anzahl von Fällen gründete, wird Vogel selbst wohl kaum noch huldigen.

In trockenen Präparaten, wo die eingelagerte oder umgebende Knorpelmasse theils durch Maceration, theils durch Eintrocknen gegen den neugebildeten Knochen ganz zurücktritt, ist die Unterscheidung unmöglich, sobald man nicht durch Aufweichen der Reste weicherer Substanz durch mikroskopische Untersuchung die Natur des ursprünglichen Gebildes erkennen kann. Sonst ist hier der Willkühr Thür und Thor geöffnet. Vergleichen wir die beiden Taf. V. Fig. 2 und 3 abgebildeten Knochengeschwülste. Das eine, ein Präparat der hiesigen anatomischen Sammlung, welches schon von Albers als Exostose beschrieben wurde, ist aus einer fibroplastischen Geschwulst hervorgegangen; das andere, Fig. 3, ist das zuerst von Boyer als Osteosarkom beschriebene, dann von J. Müller als Osteoid gedeutete, endlich von Lebert, Broca u. A. als Enchondrom erkannte Neoplasma der Victoire Pelerin. S. u. Beob. 66. Aehnliche Verknöcherungen kommen fast allen Geschwülsten der Knochen zu, besonders aber denen, die sich vom Perioste aus entwickeln, und namentlich auch den Krebsen.

Dass übrigens die Verknöcherung in einer wie der andern Weise ungemein häufig vorkommt, beweisen zahlreiche Beobachtungen.

Auch bei den Enchondromen der Weichtheile, wo Einige das Vorkommen der Verknöcherung noch in Frage ziehen, ist diese Verknöcherung nichts Seltenes. Schon Baring, Wardrop, Cooper, Lawrence (vgl. die Tabellen) haben dieselben am Hoden gesehen; Förster im Ovarium, Cooper u. Reil in der Mamma. Paget im subcutanen Enchondrome; ich sah sie sowohl an Enchondromen der Parotis, als auch in eingestreuten Knorpelmassen in einer hypertrophischen Schilddrüse (Struma).

Wie sich die Verknöcherung bei dem areolären Enchondrome gestaltet, hat unsere 17. Beobachtung bereits gezeigt. Es entstehen dadurch knöcherne, theils isolirte, theils mit einander in Verbindung stehende grössere und kleinere Kammern, zwischen denen ganz kleine eingestreut sind. Sie umschliessen dann entweder hyalinen oder häufiger gallertigen Knorpel, und können, selbst wenn der Inhalt durch fettige Degeneration sich verflüssigt hat, oder vielleicht auch theilweise resorbirt ist, mehr oder minder leer erscheinen. Macerirt man solche Enchondrome, so sehen sie wie „verkalkte Wespennester“ aus; die Zwischenwände, welche die einzelnen Räume trennen, sind oft von sehr verschiedener und wechselnder Dicke, oft auch wohl durchlöchert. (Vgl. unten Beob. 22.)

Es entsteht nun die Frage, wie der eigentliche Hergang und die histologische Umänderung bei der Verknöcherung sich gestalte. Es ist hier nicht der Ort, eine Revision der Lehre von der Verknöcherung und der gesammten sehr zahlreichen einschlägigen Litteratur zu halten, da uns ein vollständiges Eingehen in die Discussion



weit von unserem Gegenstande abführen würde; jedenfalls giebt aber die Untersuchung der Verknöcherung der Enchondrome wichtige Aufschlüsse auch für den normalen Hergang.

Rokitansky (Zeitschr. d. Wien. Aerzte. Jahrg. V. S. 1 ff. und Taf. I. Fig. 6, 9; u. Lehrb. d. pathol. Anat. I. S. 175 ff.) schildert die Verknöcherung der Enchondrome als eine zwiefache. Bisweilen erfolgt sie zu einem ganz knochenähnlichen Gebilde, einem sehr dichten, harten elfenbeinartigen Knochen. Die Knochenkörperchen sind dann aber ungleich grösser, plump, mit wenigen und kurzen Strahlen, stehen ungeordnet, die Grundsubstanz ist schollig, blättrig gesondert. Die Markkanäle sind sparsam und nur hin und wieder von einem Lamellen-Ringe umgeben. Diese Art der Verknöcherung entspricht also noch ziemlich dem normalen Hergange, und abgesehen von dem Mangel der Lamellen der Grundsubstanz, dem Mangel der Strahlen der Knochenkörper und der Grösse derselben, welches alles mehr zufällige als wesentliche und für den Begriff der Verknöcherung nicht nothwendige Momente sind, da sie in ähnlicher Weise auch bei ganz normalem Hergange vorkommen können, finde ich die Abweichung nicht bedeutend genug, um sie als eine besondere Weise der Verknöcherung statuiren zu können, zumal die entsprechenden Abbildungen ganz dem gewöhnlichen Prozesse entsprechen; auch Scholz l. c. p. 31 bestätigt diese Auffassung.

Die ungleich häufigere Art ist nach Rokitansky die *Incrustation* der Enchondrome. Die Incrustation erfolgt um die Knorpelzellen schon in nãmhafter Entfernung von der Intercellularsubstanz durch Ablagerung einer grobkörnigen, scholligen Kalkmasse in Form einer schichtweisen Verdickung der Zellen ohne Bildung von Porenkanälen; so entstehen grosse, plumpe, runde, aller Strahlen beraubte Knochenkörper, eine grobblättrige Textur der Grundmasse, oder eine Incrustation derselben durch grosse rundliche Moleküle, und es bildet sich ein bröcklicher, grobkörniger Knochen, der schwer sich schleifen lässt. Die incrustirenden Kalkerde lässt Rokitansky, da sie in gefässlosen Gebilden, in namhafter Entfernung von einem Capillargefässsysteme erscheinen, da mit ihnen gewöhnlich eine Verödung vorhandener Gefässe Statt finde, der verknöchernden Grundlage schon ursprünglich anhängen, aber in Folge innerer Umgestaltung frei werden.

Gegen letztere Ansicht lässt sich indess einwenden, dass einmal selbst den scheinbar gefässlosesten Enchondromen in dem intermediären Bindegewebe verlaufende Gefässe nie fehlen, dann aber, dass eben der Bau, namentlich der sternförmigen Knorpelzellen, gerade für den Transport von Ernährungsmaterial eingerichtet zu sein scheint (Virchow) wie denn ähnliche Zellen (in der Cornea von Coccuus) selbst geradezu als vasa serosa angesprochen wurden. Die Funktion der Zelle als Transportmittel, die bei den Pflanzen in so ausgedehnter Weise beobachtet wird, dürfen wir mit vollem Rechte auch für die Knorpel geltend machen. Uebrigens beobachtete Rokitansky ausser diesen beiden Vorgängen auch den normalen Verknöcherungsprozess, die oft alle drei neben einander bestehen. (Lehrb. I. S. 178.)

Lebert (Abhandl. a. d. Geb. d. prakt. Chir. S. 182) weicht von Rokitansky beträchtlich ab; er schilderte die Verknöcherung früher noch als von den Kernen der Knorpelzellen ausgehend, wird jedoch selbst wohl diese irrige Ansicht bereits aufgegeben haben.

Im Uebrigen stimmen die Neueren ziemlich über diese Vorgänge überein. (Vgl. Förster allg. path. Anat. S. 125.) Sehr ausführliche und genaue Beobachtungen hat namentlich Fr. Scholz (de enchondromate. Vratisl. 1855. p. 27 ff. u. p. 42. sowie Tab. I. u. II.) über die Verknöcherung angestellt und fand sie mit dem normalen Vorgange so wie er von Brandt unter Reicherts Leitung in seiner trefflichen Dissertation (de ossificationis processu Dorpat. 1852) beschrieben wurde, genau übereinstimmend.

In einem Enchondrome in der Gegend der Unterkieferspeicheldrüse beobachtete er folgendes: die Knorpelkörper nehmen gegen das Verknöcherungscentrum hin an Umfang zu und bilden Haufen; um solche Haufen bilden sich Ringe von grauer Farbe, die bei Zusatz von Salzsäure eisähnlich glänzen und durch Incrustation mit Kalksalzen entstehen (sog. Knochenkapseln); danach scheidet sich der Prozess in zwei verschiedene Vorgänge: in einigen dieser Knochenkapseln verschwinden die Knorpelkörper und die Höhle erscheint mit einer körnigen und Fettkügelchen enthaltenden Masse gefüllt — so entsteht ein primärer Markraum. Diese Markräume rücken zusammen — wenn nicht schon früher die Kapseln sich einander genähert hatten, es bilden sich primäre aggregirte Markräume, und während in der Umgebung die Grundsubstanz vermehrt erscheint, erscheinen concentrische Lamellen. Es liess sich nicht entscheiden, ob sich hier auch secundäre Markräume ausbildeten, was indess bei dem Mangel von Gefässen, die sonst immer letztere Bildung begleiten, nicht wahrscheinlich erschien. Auf der anderen Seite aber rücken die zu Knochenkapseln umgewandelten Knorpelzellen ebenfalls zusammen, sie bilden Knochenkörperhaufen, schrumpfen zusammen, werden sternförmig und sind zuletzt zu Knochenlacunen geworden.

In der nämlichen Weise beobachtete derselbe die Verknöcherung des bereits oben angeführten Enchondroms der Zehe; hier konnte man die einzelnen Stadien der Verknöcherung von der Knochenkapsel zur Bildung compacte und spongiöser Knochensubstanz nur noch besser verfolgen. Besonders auffallend war, dass das Markgewebe in den primären, honigwabenähnlich aneinander gereihten Markräumen einzelne fettropfenähnliche Fettzellen enthielt, und dadurch polyedrischem Fettgewebe äusserst ähnlich wurde. Die meisten Knocheninseln fand er im hyalinen Knorpel, zuweilen aber auch in den Faserknorpelzügen.

Diese letztere auch von mir bestätigte Thatsache, dass gerade der hyaline Knorpel vorzugsweise verknöchert, spricht gegen die häufige Annahme, dass vorzugsweise das Bindegewebsgerüste der Ausgangsheerd der Verknöcherung sei.

Nach meinen Untersuchungen muss man eine zwiefache Weise der Verknöcherung unterscheiden: die eine —

und hier stimmen meine Beobachtungen mit denen von Scholz im Wesentlichen überein — ist ganz analog der Verknöcherung der Epiphysenknorpel, sie erfolgt durch Umlagerung der Knorpelzellen; die andere entspricht der Verknöcherung des Bindegewebes, der des Periosts, des Callus u. s. w. und ihr geht allemal auch hier eine osteoide Umbildung der Bindegewebszellen voraus; letztere Weise findet sich auch mitten in Enchondromen an Stellen, wo die Knorpelzellen den Charakter der Bindegewebszellen zeigen.

Am Reinsten und Vollkommensten liess sich die erste Art des Verknöcherungsprozesses an dem oben beschriebenen grossen Enchondrome der Hand (Beob. 7), und zwar namentlich an dem peripherischen Enchondrome des zweiten Mittelhandbeines, beobachten, doch konnte man ihn auch überall an den andern Geschwülsten sehen. Zunächst muss bemerkt werden, dass allemal, wo die Verknöcherung vor sich ging, ein rother Saum am Rande des Knorpels oder in der Umgebung eines Verknöcherungsheerdes gesehen wurde. Dieser bereits oben erwähnte feinzackige Ring bildet sich durch die mit der Ossification wie es scheint nothwendig verbundene Vascularisation, und erscheint genau ebenso an den Epiphysenknorpeln, wie dies schon Virchow (das normale Knochenwachsthum etc. Archiv Bd. V. S. 409) beschrieben und trefflich abgebildet hat.

Untersucht man nun einen solchen Saum (Taf. IV. Fig. 7 d.), so bemerkt man, wenn wir vom Knorpel aus beginnen, zunächst die Knorpelkörperchen mit ihrem scheinbaren Ringe (der sog. Knorpelkapsel) sich vergrössern, sich dabei einander nähern, und zu dicht aneinander liegenden Reihen oder Haufen anordnen. Eine eigentliche Mutterzellenbildung und endogene Vermehrung, wie sie behufs der Vorbereitung zur Verknöcherung namentlich von Virchow, Kölliker, H. Meyer u. A. angenommen wird, habe ich dabei so wenig wie Reichert, Brandt und Scholz bemerken können; was man als solche ansieht, scheinen auch mir nur dicht aneinander gerückte und daher namentlich in dickeren Schnitten von einer gemeinsamen Hülle umschlossen erscheinende Einzelzellen zu sein, wobei die Grundsubstanz durch das Aneinanderrücken und die Vergrösserung der Knorpelzellen vermindert wird. Ganz feine Schnitte zeigen hier wie an den normalen Gelenknorpeln, dass die einzelnen Zellen immer noch durch Grundsubstanz geschieden, nicht aber in gemeinsamer Zellhülle umfasst sind. Dennoch stelle ich namentlich für die Enchondrome die Bildung der Mutterzellen keineswegs in Abrede, ja dieselbe kommt sogar ganz in der Nähe der Verknöcherung jedenfalls (Taf. IV. Fig. 7 a.) vor; nur scheint sie mit der letzteren nicht als vorbereitendes Phänomen in Verbindung zu stehen. Ueber und durcheinander liegende Zellen sehen oft Mutterzellen äusserst täuschend ähnlich, und für die Gelenknorpel führen mich meine Beobachtungen vollständig auf die Seite Reicherts. Die so geordneten Knorpelzellen erleiden nun häufig noch vor der Umschliessung von Kalksalzen eine osteoide Umbildung; d. h. sie werden zackig, sternförmig, die Zellhöhle schrumpft und bekommt Ausläufer. Bei andern Zellen ist dies nicht der Fall und es scheint hierin der erste Differenzierungsprozess zwischen späterer Knochen- und Markraumbildung zu entstehen. Um die einzelnen Zellen erfolgt dann Aufnahme von Kalksalzen in krümeliger Form (?) in die Grundsubstanz, Trübung derselben, Opakwerden. So erscheinen Knochenkapseln, die sich miteinander in Verbindung setzen (Taf. III. Fig. 7 β), und jenachdem nun die die einzelnen umlagerten Knorpelzellen trennenden Knochenspannen entweder miteinander verschmelzen, bildet sich Knochensubstanz, wobei die Knorpelzelle mehr und mehr einschrumpft und zum Knochenkörperchen wird — oder es entstehen mit unvollständiger Bildung der Knochenkapseln zwischen den Zellen oder nach Resorption der Zwischenwände, deren Reste man häufig noch als Vorsprung an der Innenwand der nun gemeinsamen Höhle bemerkt, primäre Markräume, in welchen die Zellen der Fettmetamorphose anheimfallen. (Fig. 7 e.) In der um diese Markräume also durch Verschmelzung der incrustirenden Knochenkapseln entstandenen Knochensubstanz kommen, sobald die Aufnahme der Kalksalze vollständig erfolgt, und dadurch der neue Knochen wieder durchsichtiger geworden ist, Lamellensysteme zum Vorschein, welche wie die Knochenkörper, deren Kernkörperchen deutlich oft noch sichtbar ist, sich reihenweise um die Markräume angeordnet haben. (Taf. III. Fig. 7 c.) Letztere treten mit einander vielfach in Verbindung und bilden Havers'sche Kanäle oder grössere Markhöhlen, letzteres besonders durch Resorption der scheidenden Knochenlamellen (Bildung secundärer Markräume.)

Ganz so wie in diesem Falle war der Verknöcherungsbergang in dem beschriebenen areolären Enchondrome des Oberschenkels (Beob. 17). Da ich eins der besten Präparate Taf. III. Fig. 16 davon abgebildet habe, so wäre es überflüssig, ihn nochmals ausführlich zu beschreiben; doch fehlte dabei meistens die Reihenstellung der Zellen. (Vgl. auch Taf. IV. Fig. 5.)

Wir haben hier also einen der normalen Verknöcherung der Epiphysenknorpel durchaus analogen Hergang der sich durch Vascularisation, Vergrösserung und Gruppierung der Knorpelzellen zu Haufen, theilweise Einschränkung derselben, Umlagerung mit Kalksalzen, einerseits Bildung von Knochenkapseln, Verschmelzung derselben, Entstehung zusammenhängenden Knochens mit Ausbildung von sternförmigen Knochenkörpern und Lamellen, und andererseits durch Resorption der Intersepte, Bildung primärer Markräume, Fettmetamorphose der Zellen, später durch Resorption fertigen Knochens, Bildung secundärer Markräume, charakterisirt.

Nicht immer ist der Hergang ein so vollkommen geordneter; nicht immer findet sich die vorbereitende Anordnung der Zellen in Gruppen und Reihen. Niemals aber geht die Verknöcherung von der Zelle selbst oder von deren Kerne aus; die osteoide Umbildung, die Entstehung eines elastischen compressiblen, aber bereits Kalksalze im Grundgewebe und in der Umgebung enthaltenden Gewebes, geht der wirklichen Verknöcherung oft auf grössere

Strecken voraus, namentlich wenn die Zellen sich dem Charakter der Bindegewebszellen nähern. Die Verknöcherung erfolgt oft nicht in regelmässigen peripherischen Linien, sondern häufiger sogar in unregelmässigen Abständen und regellos zerstreut liegenden Centren, die sich als eingestreute gelbliche von rothem Rande umgebende knirschende gelbliche Knochenpunkte kundgeben. Daneben erfolgt nicht selten eine Verkalkung oder Incrustation. (Förster allg. path. Anat. S. 125.) Diese besteht in der nesterweisen, zunächst ebenfalls die Inter-cellularsubstanz treffenden Ablagerung von amorphen oder halbkristallinen Kalkerden, die selbst zu grösseren rhombischen Krystallen anwachsen können und dann Nester von einer bröcklichen kreide- oder sandartigen Masse bilden, welche das Gewebe atrophiren und auseinanderdrängen; jedoch habe ich sie in Enchondromen nie zu sehr grossen steinähnlichen Concrementen anwachsen sehen, finde auch nirgends etwas der Art erwähnt, während ich eine später zu beschreibende Bindegewebsgeschwulst des Unterkiefers beobachtete, in der sie grosse Knollen bis zum Umfange einer Wallnuss bildeten und sequesterähnlich hie und da Eiterung erregt hatten. S. Taf. II. Fig. 1 d. und e. Die amorphen krümligen Massen scheinen vorzugsweise phosphorsauer, die rhombischen Krystalle kohlen-saurer Kalk zu sein. Beide verschwinden nach Zusatz von Säuren. Bei Schwefelsäurezusatz entstehen Gypskry-stalle. (Dass der Mangel einer Gasentwicklung dabei kein Beweis gegen das Vorhandensein kohlen-sauren Kalks ist, indem die Kohlensäure sofort bei ihrer Entwicklung von der Flüssigkeit absorbiert werden kann, hat schon Vir-chow mit Recht zu einer von mir hierüber in seinem Archive (Bd. VI.) vorläufig mitgetheilten Notiz geltend ge-macht; dies gilt aber nur bei aufgelegtem Deckglase). Der Unterschied der eigentlichen Ossification und der Ver-kalkung oder Incrustation liegt darin, dass in letzterem Falle bei überstürzter Ablagerung oder zu reichlicher Zu-fuhr von Kalksalzen eine organische Aufnahme in die Grundsubstanz nicht stattfindet, sondern eine blosser Ausschei-dung erfolgt. Nicht selten sieht man nun in Enchondromen massenhafte Zellenwucherung, osteoide Umbildung, regelmässige Ossification und Verkalkung dicht neben einander.

Die mikroskopische Untersuchung des bereits oben beschriebenen Enchondromes (Beobachtung 8) an der ersten Phalanx des Zeigefingers eines Mädchens erläutert das Gesagte auf eine lehrreiche Weise. (Taf. III. Fig. 9.) Feine Schnitte des bläulichen Knorpels zeigen in mässig entwickelter hyaliner Grundsubstanz eingebettete sehr zahlreiche ein- oder mehrkernige, rundliche oder längliche Zellen von 0,0166 Mm. (0,0073 Par. L.) bis 0,0366 Mm. (0,0160 Par. L.) Länge, welche hin und wieder gruppenweise zusamen-treten und Verdoppelung der Kerne, Bildung zweier Zellen innerhalb der Zellmembran — endogene Wucherung wahrnehmen las-sen (a). An einzelnen Stellen, besonders wenn das Gewebe mit Salzsäure behandelt wurde, sieht man diese Zellen sternförmige Fort-sätze in die Grundsubstanz schicken. Diese Fortsätze sind offenbar hohl; selbst ohne vorherige Anwendung von Salzsäure oder von Siedhitze lassen sich derartige sternförmige Zellen isoliren. Die Arme oder Fortsätze bilden feine, von der Zellmembran umschlos-sene Canälchen, die zuweilen mehrere Zellen miteinander verbinden. Die Anordnung der Zellen in der Grundsubstanz ist durchaus unregelmässig. Letztere, grösstentheils hyalin, nimmt in der Nähe der oben bereits erwähnten gelben Knochenkerne ein faserig strei-figes Ansehen an (b); die Streifung folgt den in Längsreihen sich ordnenden Zellen. Es wird eine Verdickung der Zellwand inner halb der Höhle der Inter-cellularsubstanz sichtbar. Die innere, dem Zellkerne zugewandte Oberfläche wird höckerig — ganz so wie Vir-chow dies von rhachitischen Knochen beschrieb und abbildete (Archiv Bd. V. S. 431 u. Taf. IV. Fig. 6–8.) — Das Grundge-webe entwickelt sich dabei mehr, d. h. die Anzahl der Zellen wird relativ geringer, und endlich sieht man in der Mitte solches oste-oiden Gewebes (Taf. III. Fig. 7. b.) unter Entwicklung der Knorpelkörperchen zu Knochenkörperchen eine Ossification eintreten, indem das Gewebe undurchsichtiger wird und erst nach Anwendung von Salzsäure bis zur Extraction der Kalksalze die Durchsichti-gkeit desselben sich herstellen lässt oder der Uebergang in echten Knochen vollendet ist (c). Nicht überall aber erfolgt die Auf-nahme der Kalksalze, vielmehr sieht man neben der Ossification auch die blosser Verkalkung: undurchsichtige, haufenweise eingela-gerte Krümel, Ausbildung unvollständiger rhomboidaler Krystalle, die sich nach längerer Behandlung des Schnittes mit Säuren ganz zum Verschwinden bringen lassen. Taf. III. Fig. 7. d.

Die Umbildung der bindegewebsähnlichen Knorpelzelle zur Knochenzelle lässt sich Schritt für Schritt nachweisen, in den ausgebildeten Knochenkörperchen ist der Kern noch deutlich erkennbar (Fig. 7. c) und das Ganze gewährt ein exquisitives Bild einer enormen Zellenwucherung mit theilweise geordneter, theilweise ganz überstürzter Ossification, welche hier also der zweiten Art des Verknöcherungsvorganges, analog dem des Periosts, entspricht.

Die Beschaffenheit der beschriebenen Knochenkerne, die sich zu den einzelnen Gruppen des Knorpels central verhalten, insbe-sondere die Ablagerung der Kalkerden, die deutlich zu verfolgende Entstehung der Knochenkörperchen, weist auf das Entschiedenste darauf hin, dass diese Knochenstückchen nicht etwa Reste der alten Corticalsubstanz des Knochens, sondern weitere Metamorphosen des Aftergebildes sind. Das vollständige Verschwinden der Corticalsubstanz lässt sich in diesem Falle genetisch nicht aufhellen, und es bleibt fraglich, ob hier Resorption oder nicht vielmehr ebenfalls eine Knorpelmetamorphose von den Knochenkörperchen ausging.

Ähneliche Beobachtungen über die Verknöcherung hat auch W. Busch gemacht, welcher indess die Kerne der Knorpelkörperchen als Ausgangspunkte der radialen Verlängerungen betrachtet und nur die Verknöcherung, nicht die Verkalkung beschreibt. (Chir. Beob. S. 29 u. 294.)

Die Erscheinungsweise, welche die eingeleitete Verknöcherung den Enchondromen ertheilt, wird durch fol-gende Beispiele näher erläutert:

**Beobachtung 19. Areoläres Enchondrom mit Verknöcherung der Basis.**

Ed. Graf (l. c. p. 17) erzählt folgenden in Bardeleben's Klinik beobachteten Fall:

Ein 17jähriger gesunder Bauer war vor 6 Monaten auf die linke Hinterbacke gefallen und hatte danach eine unangenehme Empfindung zurückbehalten, die sich zuweilen zu wirklichen Schmerzen steigerte und zum Auffinden einer Geschwulst Veranlassung gab, welche in den letzten sechs Wochen sehr schnell wuchs und eine bedeutende Grösse (6 $\frac{1}{4}$ '' Länge, 4 $\frac{1}{4}$ '' Breite) erreichte. Sie zeigte sich rundlich-kugelig, unbeweglich, knochenhart, bei starkem Drucke schmerzhaft, übrigens von unbedeutenden Schmerzen begleitet. Die Haut war über ihr unverändert. Später vermehrten sich die Schmerzen und wurden besonders Nachts sehr heftig. Am 28. Mai 1851 machte Bardeleben die Exstirpation der Geschwulst, konnte sie indess wegen Gefahr, in das Becken selbst einzudringen, und wegen heftiger Blutung, nicht gründlich vollenden. Man musste um mehrere Haken, die liegen blieben, eine gemeinsame Ligatur anlegen. Die entfernte Masse hat 1—2'' Dicke und 4'' Durchmesser, ist rundlich, knotig, mit den Muskeln theilweise verwachsen. Auf dem Durchschnitt zeigt sich ein weisslicher oder bläulichröthlicher, durch Zellgewebsscheiden in einzelne Räume geschiedener Knorpel. Der Umfang der letzteren wird gegen die Basis hin kleiner. In allen Theilen finden sich verknöcherte Partikeln, gegen die Basis hin werden dieselben häufiger und zeigen sich entweder im Umfange oder in den Centren der einzelnen Massen. Sie sind theils mörtelähnlich, theils elfenbeinartig. Die Knorpelsubstanz besteht aus Knorpelzellen theilweise mit Fettkörncheninhalt. Die Bindegewebszellen zeigen längliche, den Periostrkörperchen ähnliche Ossificationszellen. Bloss in der Basis der Geschwulst findet sich wirkliche Verknöcherung, sonst vielfach amorphe Kalkablagerung. Einzelne Knorpelknoten zeigen Hohlräume, die mit zäher, durchsichtiger Flüssigkeit, welche Knorpel-elemente enthält, gefüllt sind. Die chemische Untersuchung ergab Chondrin. Auch ausserhalb der Bindegewebshülle der Geschwulst im Bindegewebe und in den fettig degenerirten Muskeln fanden sich in der Nähe der Geschwulstwunde ein- oder mehrkernige Knorpelzellen. Der Kranke erlag am 38. Tage nach der Operation der Pyämie. Bei der Section fanden sich lobuläre Abscesse in den Lungen, Eiter in den venis crur. u. iliacis, besonders aber in der vena hypogastrica. Die hintere Fläche des os ilium ist mit verknöchern den, rauhen, warzenförmigen Excrescenzen besetzt, und man konnte 3 corticale Schichten, welche zwei spongiöse umschlossen, unterscheiden. Im Knorpel des Enchondroms finden sich die Havers'schen Kanäle in unmittelbarer Fortsetzung zu denen der Knochen. Eine Stelle des Hüftbeins war cariös.

**Beobachtung 20. Enchondrom des Oberarmkopfes mit centraler Verknöcherung.**

Schuh (l. c. S. 137) erzählt die Geschichte eines blühenden 34jährigen Mannes, welchem vor 3 Jahren eine harte gänseeigrosse Geschwulst in der Achselhöhle mittelst Meissel und Hammer entfernt wurde, von neuem anwuchs, besonders des Nachts Schmerzen veranlasste und als eine gleichmässige Ausdehnung des Gelenkkopfes des Oberarmbeines bis zur Grösse eines Kindskopfs heranwuchs. Die Geschwulst war hart, die Weichtheile erschienen gesund. Schuh bildete einen viereckigen Lappen und machte die Resection mittelst der Kettensäge; an der Innenseite waren die Weichtheile mit dem Enchondrome verwachsen. Während der Operation starb der Mann an Chloroformnarkose.

Das Enchondrom sass an der Oberfläche des Knochens dicht unterhalb der Gelenkfläche und war mit einem porösen, theils wellenförmig blättrigen, theils formlosen Knochengestänge durchzogen.

**Beobachtung 21. Enchondrom des Oberschenkels mit cystoïder Erweichung und Verknöcherung an der Basis.**

Schuh amputirte (l. c. S. 138) ferner einen Oberschenkel wegen einer kopfgrossen, beim Anklöpfen etwas erzitternden sehr gespannten Geschwulst, die unmittelbar über dem Kniee sich befand, alle Bewegung desselben aufhob und bei oberflächlicher Untersuchung für einen Tumor albus hätte gehalten werden können. Hautvenen stark ausgedehnt. Leistendrüsen etwas geschwollen. Die Geschwulst war indess früher knorpelhart gewesen, bestand seit 17 Jahren ohne Schmerzen, war langsam gewachsen, hatte 15 Jahre lang den Gebrauch des Gliedes nicht beeinträchtigt und bestand neben ähnlichen Geschwülsten am Knöchel und an den Gliedern zweier Zehen. Hr. Wedl giebt (a. a. O. S. 577 ff.) die ausführliche Beschreibung und Abbildung des Präparats, aus welcher wir Folgendes hervorheben: die Geschwulst mit flachen höckerigen Erhabenheiten ist mit einem glänzenden klebrigen Ueberzuge versehen; beim Einschnitte quoll eine schmutzige, blutig gefärbte, klebrige Flüssigkeit hervor, welche sich von der Innenwand einer grossen, dickwandigen, ausgebuchteten Höhle losgelöst hatte. Innenwand der letztern warzig, kolbig, mit gallertigen Massen besetzt. Diese communicirt mit der von bläulich grauer, mit lappiger Demarcationslinie versehenen Masse erfüllten Markhöhle des Knochens, während von des letzteren Oberfläche sich ein mit zackigen Fortsätzen in den Knorpel hineinragendes Osteophyt erhebt. Ganz analoge knorpelige Einlagerungen traf man an derselben Extremität in dem untern angeschwollenen Ende der Tibia, dem Mittelfussknochen und der ersten Phalanx der grossen Zehe.

Die gallertigen Klümpchen der Flüssigkeit, in welcher Essigsäure eine ansehnliche Trübung bewirkte, enthielten oblonge Zellen mit granulirtem Inhalte und hyalinen Kernen; die dunkleren Klümpchen bestanden aus braungelber Molekularmasse mit eingelagerten Fettkugeln. Die papillösen Hervorragungen an der Innenwand der Höhle waren consistenter und bestanden aus Knorpelzellen. Die äussere Schicht des Sackes aus straffem Fasergewebe umschloss opalisirende Knorpelsubstanz mit manifesten Knorpelzellen, und an andern Orten mit embryonalen Elementen. Hin und wieder im Sacke verknöcherte Partien, welche theils mit evidentem Knorpelgewebe, theils mit Bündeln von Spindelfasern in Verbindung waren. Die Markräume des Schenkelknochens lie und da bedeutend erweitert und mit Knorpelmasse ausgefüllt, welche in Form von gruppirten mehr oder weniger markirten Knötchen die Knochenstrahlen verdrängt hatte; diese Knötchen enthielten Faserknorpelzellen und Spindelzellen mit granulirten Kernen. Das Muskelparenchym in der Umgebung zeigte gallertige Infiltration (?). Es schien mit mehr Wahrscheinlichkeit anzunehmen, dass die Neubildung als peripherisches Enchondrom begonnen habe.

**Beobachtung 22. Osteocystoid des Unterkiefers.** A. Rothmund Illustr. Med. Ztg. Bd. II. S. 328. Taf. XII.

Maria St., 32 Jahr alt, wurde im 20. Lebensjahre von einem Ochsen mit dem Horne gegen die Mitte der rechten Seite der

Mandibula gestossen, wonach sie heftige Schmerzen verspürte, die sich aber nach 8 Tagen von selbst verloren. Drei bis vier Monate später entstand eine Geschwulst daselbst, welche die Grösse eines Taubeneies hatte, später rasch wachsend den Umfang eines Mannskopfes erreichte, die ganze Hälfte des Unterkiefers einnahm und sowohl die Sprache als das Schlingen und die Respiration beschwerte. Uebrigens war die Person gesund. Die Geschwulst war höckerig, die Höcker theils knochenhart, theils fluctuirend, gegen Berührung und auch sonst unschmerzhaft. Auf der Höhe zeigten sich einige ulcerirende Stellen, die ein dünnes eitriges Secret ergossen. Am 12. Juli 1852 wurde von Rothmund d. Vater die grössere rechte Hälfte des Unterkiefers (bis zum 2. Backzahn linkerseits) reseziert und exarticulirt. Die Degeneration reichte bis in den Gelenkkopf. Die Heilung erfolgte nach Losstossung einiger nekrotischer Knochensplitter ohne besonderes Hinderniss; es bildete sich ein fester fibröser Strang, die Kranke konnte feste Speise wieder kauen, ihre Sprache war deutlich, die Respiration ungehindert; die Entstellung unbedeutend und Patientin verliess am 16. Oct. geheilt das Hospital. Die Untersuchung der Geschwulst (von Thiersch vorgenommen) ergab folgendes: der ganze Knochen war in Cysten von Hühnerci- bis Stecknadelkopfgrosse verwandelt; die Cysten hatten theils knöcherne, theils häutige Wandungen; die kleinsten Cysten fanden sich sehr zahlreich am rechten seitlichen Rande der Zunge, in ein schwer zu durchschneidendes speckiges weisses Gewebe eingebettet. Der Inhalt dieser kleinen Cysten war glasshell, fadenziehend, bei Zusatz von Essigsäure weisslich, enthielt freies molekuläres Fett, Fetttröpfchen, Cholestealinkrystalle und Zellen, welche in dem Stroma wiederkehrten. Diese Zellen waren meist oval, dickwandig, mit eckigem, gelblichem fettglänzendem Kerne und theils hellem, theils fettkörnigem Inhalte. Es waren dieselben Zellen, die man in weichen Enchondromen antrifft. An der Innenfläche der kleinsten Cysten fand sich nur selten eine einfache Lage kleiner polygonaler Zellen als Auskleidung. Ausser den Zellen traten im Stroma noch zahlreiche bandartige Zellenfasern und sparsame freie Kerne auf. In den grösseren Cysten, in deren dünnflüssigerem Inhalte von den oben angeführten Bestandtheilen die Zellen fehlen, fand man eine Wandung von Bindegewebe mit einem vollständigen einfachen Pflasterepitelüberzug. Die Cysten, deren Wandung nach aussen durchbrochen ist, führen eine molkenähnliche Flüssigkeit mit vielen Eiterkörperchen. Ihre Wandung ist mit vielen kugeligen, breitaufsitzenden, bis erbsengrossen Erhabenheiten bedeckt, die aus Bindegewebe, zahlreichen Gefässen und verästelten Zellen bestehen.

Wir würden diese Geschwulst unbedingt als areoläres Enchondrom bezeichnen, bei dem sehr früh schon die fettige Degeneration der Zellen eingeleitet wäre, wenn nicht ein wirklicher Epithelialüberzug an der Innenwand der grösseren Kammern erwähnt würde; ein solcher fehlt dem areolären Enchondrome in der Regel. Es giebt aber diese Geschwulst ausser den bereits mitgetheilten Beobachtungen ein gutes Bild der Erscheinungsweise, wie sie verknöchernde areoläre Enchondrome darbieten.

Beobachtung 23. Verkalktes areoläres Enchondrom des Zellgewebes. Förster, allgemeine pathol. Anat. 1855. S. 132.

Die Geschwulst wurde aus dem Zellgewebe der Kreuzgegend extirpirt; sie war gänseeigross rundlich, und hatte mehrere runde erbsen- bis haselnussgrosse höckerige Auswüchse an einer Stelle; sie war rings durch straffes Zellgewebe adhärent, sehr hart und musste an einzelnen Stellen durchsägt werden. Auf der Schnittfläche sah man in der Peripherie Bindegewebe, dann ein Balkenwerk von Bindegewebe mit rundlichen, hirse- bis haselnussgrossen Maschenräumen, welche aber nicht mit harter oder weicher Knorpelmasse, sondern mit weichem gelbem Kalkbrei oder festen Kalkconcrementen gefüllt waren. Der Kalkbrei bestand aus rundlichen und eckigen, grossen und kleinen verkalkten Zellen. Die Verkalkung zeigte die gewöhnliche Folge; erst staubförmige Kalkmoleküle, dann grössere Körnchen, Zusammenfliessen derselben zu grösseren Körnern und endlich dieser zu einer homogenen Kalkmasse; nach Zusatz von Salzsäure schwinden die Salze unter lebhafter Gasentwicklung und es bleiben blasse, trübe Zellen zurück, theils einfache, theils solche mit dickwandiger Kapsel, theils solche mit Tochterzellen, die meisten waren undurchsichtig und trübe, einzelne aber hell und glänzend wie Knorpelzellen, mit welchen auch ihr Bau übereinstimmte. Feine Schnittchen aus dem fibrösen Stroma zeigten weiter zwischen den Faserbündeln mikroskopisch kleine Heerde von solchen verkalkten Zellen, die nach Zusatz von Salzsäure deutlich theils als colossale Mutterzellen mit endogenen Knorpelzellen, theils als freie Haufen der letzteren hervortraten. Daneben ganze Systeme von untereinander zusammenhängenden Bindegewebszellen, welche mit 2—8 und mehr grossen Kernen gefüllt waren, und deren einzelne deutlich endogene Knorpelzellen zeigten, und es wurde so klar, dass sich auch hier die kleinsten primären Heerde des Knorpelgewebes aus in grosse Mutterzellen umgewandelten Bindegewebszellen entwickelten, und wie die makroskopischen Heerde jeder Grösse durch Zusammenfliessen der kleineren gebildet wurden. Uebrigens zeigte auch das fibröse Stroma selbst an einigen Stellen Verkalkung, und das waren die Parteen, welche durchsägt werden mussten (Försters Atlas XIX. 3—5).

Diese Beobachtung ist besonders merkwürdig durch die beschriebene Art der Zellenverkalkung; es ist eine solche zwar von Knochenenchondromen noch nicht bekannt, doch könnte sie natürlich auch hier vorkommen, und es scheinen einige Bemerkungen von Rokitansky und Wedl anzudeuten, dass diese bereits etwas der Art gesehen haben.

Die einzige Beobachtung, welche ich über eine Verkalkung der Zellen selbst zu machen Gelegenheit hatte, ist die folgende; ich reihe sie hier an, obwohl die Geschwulst vom Zellgewebe ausging und sie manches Abweichende von den gewöhnlichen Enchondromen darbietet; doch möchte der Fall sich noch am ehesten als Enchondrom bezeichnen lassen, da die in ihm vorkommenden Zellen die Mitte halten zwischen Bindegewebszellen und Knorpelzellen; sicher waren es keine Zellen mit epitelialem Charakter, daher der Gedanke an ein verknöchertes Atherom, wofür ich die Geschwulst vor der anatomischen Untersuchung hielt, ausgeschlossen bleibt.

## Beobachtung 23a. Verkalktes Enchondrom der Stirn. Taf. III. fig. 10—12.

Am 20. August 1854 stellte sich mir ein 17jähriges Bauernmädchen mit dem Wunsche vor, von einer Geschwulst, die sie seit 2 Jahren auf der Mitte der Stirn trug, befreit zu werden. Schon vor einem Jahre hatte ein anderer Arzt dieselbe theilweise entfernt; die Wunde war in Eiterung übergegangen, war langsam geheilt, und der zurückgelassene Theil hatte sich von Neuem entwickelt; so erschien die Geschwulst als eine bewegliche plattrunde, 4'' hervorragende harte Masse, die in der Mitte der Stirn gelegen, und in ihrer Mitte von einer hässlichen Narbe überkleidet, bei dem sonst hübschen Gesichte unangenehm auffiel. Bei der sofort unternommenen Exstirpation umfasste ich die Narbe durch zwei halb elliptische Schnitte, und entfernte sie zugleich mit der Geschwulst. Sutura circumvoluta. Heilung per prim. intent. Die plattrunde, von einer dünnen Zellgewebsschichte umkleidete Masse hatte die Grösse eines Fünfgroschenstückes, war auf ihrer Oberfläche weiss, höckerig und fast knochenhart, liess sich indess mit einem starken Messer, welches auf einige knochenharte Partien traf, durchschneiden. Auf der Schnittfläche (Taf. III. fig. 10) sah man ein anscheinend faserknorpeliges, perlfarbnes Gewebe bei a, a, a Centren bilden, von welchen aus strahlige Faserbündel Maschen bildeten, die eine weisse harte, theils knorpel- theils knochenähnliche Masse umschlossen. Die mikroskopische Untersuchung ergab in jenen Centren eine faserige, selten hyaline und körnige Grundsubstanz, mit eingestreuten kleinen Zellen vom Charakter der Bindegewebs- oder Knorpelzellen (Fig. 11 b), während die von den Maschen umgebene gleichmässige Masse eine körnige Grundsubstanz (a) mit sehr zahlreichen ähnlichen Zellen darbot, sofern diese nicht durch eingelagerte, bei auffallendem Lichte glänzend weiss, bei durchfallendem schwarz erscheinende körnige Einlagerungen überdeckt wurden. Diese Körner erfüllten hier auch die Zellen und lagen (wie sich bei Isolirung der Zellen deutlich wahrnehmen liess (Fig. 12 bei stärkerer Vergrösserung)) um deren grossen glänzenden Kern herum angehäuft. Der letztere hatte meist ein sehr kleines, selten mehrere Kernkörperchen. Die körnige Masse, die aus der Grundsubstanz sich durch kalte Salzsäure extrahiren liess, verschwand in den Zellen nach Anwendung der gewöhnlichen Reagentien — Essigsäure, Alkohol, kochenden Aether, Ammoniak, kalte Salzsäure — durchaus nicht; keines derselben änderte die Zellen. Erst als ich dieselben nach Extraction mit kochendem Aether, in Salzsäure kochte, konnte ich ein Aufhellen und zuletzt ein Verschwinden der Körner beobachten, wodurch aber ebenfalls die Form der Zellen nicht verändert wurde.

Der Verknöcherung gewissermassen entgegengesetzt ist die Erweichung des Enchondroms, welche in zwei Formen auftreten kann, nämlich einmal als gallertiges Zerfliessen und zweitens als wirkliche Vereiterung; beide sind das Resultat einer destructiven Metamorphose und von ihnen ist die erstere bei weitem die häufigere.

Die gallertartige Erweichung des Enchondroms beruht der Hauptsache nach auf einer Fettmetamorphose der Knorpelzellen und einer Verwandlung der Intercellularsubstanz in eine honigähnliche, Gallertklümpchen enthaltende Flüssigkeit.

Sie erfolgt vorzugsweise von gewissen Centren aus und giebt dadurch Anlass zu der Entwicklung von Höhlen oder unregelmässigen mit höckerig papillöser Oberfläche versehenen Räumen, welche man mit Unrecht mit dem Namen von Cysten belegt hat. Es ist dies vorzugsweise die Form, welche von Gluge als *Cystenchondrom* bezeichnet worden, welche Bezeichnung aber Fichte mit Recht bereits als unstatthaft zurückgewiesen hat; denn diese Räume entbehren einer eigentlichen Hülle, einer Cystenwand, welche als absonderndes Organ für den Cysteninhalt zu betrachten wäre und verdienen nur die Bezeichnung cystoider Höhlen. Man wird diese Form indess zu unterscheiden haben einmal von demjenigen Enchondrome, welches primitiv ohne eine Fettmetamorphose in gallertartiger Form auftritt (vgl. oben Beob. 13 u. Beob. 15) und dann von dem bereits besprochenen, in welchem sich ursprünglich ein areolärer Bau entwickelt, welcher weiterhin ebenfalls zur Ausbildung von Hohlräumen führt. Indess bleibt es im gegebenen Falle, wie auch Paget, welcher diesen Unterschied andeutet, schon bemerkt (Vol. II. S. 185) oft sehr schwer zu sagen, welche Form vorliege, ob die honigähnliche oder der Synovia gleichende Flüssigkeit Produkt der Erweichung, oder ursprüngliches, mangelhaft entwickeltes Blastem ist. Das Mikroskop wird freilich in solchen Fällen mit Leichtigkeit zu entscheiden vermögen, was das blosses Ansehen nicht vermag, indem es einmal nur junge Elemente in flüssiger Grundsubstanz (Beob. 13. 15.) das andere mal fettig degenerirte Zellen, deren Zerfall und die Produkte der Degeneration Fett, Cholestearin und Margarin (Beob. 22 u. 24) nachweist. Jedoch tritt wahrscheinlich das primitiv gallertartige Enchondrom mehr in der Form einer durchweg weichen Geschwulst, oder in Form einer im Umfange weichen, im Centrum hingegen härteren Masse auf, während die secundäre Erweichung vorzugsweise central sich entwickelt und zur Entstehung der erwähnten Hohlräume Veranlassung giebt. Es kann indess auch bei dem Enchondrome mit areolärem Typus, welches sich, wie gesagt, als primär cystoides, von dem secundär durch Erweichung cystoiden unterscheidet, frühzeitig in den Mutterzellenräumen Fettdegeneration der Zellen eintreten, und somit der Inhalt der Areolen rasch nach seiner Entstehung dem Zerfalle anheim gegeben werden (Beob. 17.). Ausserdem aber kann sich auch, wie einzelne Beobachtungen zeigen, die Erweichung durch Fettmetamorphose mit massenhafter Wucherung und Bildung halbweichen Knor-

pels combiniren; indem durch Hohlraumbildung nach dem Zerfliessen dem jungen Gewebe mehr Raum geboten wird, entwickeln sich papilläre Auswüchse an den Wänden, die auch wohl, wenn sie durch Erweichung hinter ihnen gelegener Massen losgestossen werden, in Form gallertiger Klümpchen der erweichten Masse beigemischt sind, wie schon Fichte einen solchen „neuen lebhaften Bildungsprozess von Knorpel in den Wandungen der Höhle“ anzunehmen sich berechtigt fühlte (l. c. S. 75. Beob. 20. 24), der ja auch in derselben Weise bei der Zerfaserung der Knorpel in der chronischen Gelenkentzündung vorkommt. Wie sich dieser Erweichungsprozess im einzelnen Falle gestaltet, sehen wir schon in dem nach Cruveilhier mitgetheilten Falle (Beob. 12). Ausführlich ist der Befund ausserdem beschrieben von der von B. Langenbeck operirten areolären Gallertknorpelgeschwulst des Schulterblattes (Deutsche Klinik 1850 Nrö. 7. Beob. 54) in welcher sich Höhlen mit honigähnlichem Inhalte, und eine der colloidien ähnliche flockig grumöse, grauweisse oder graugelbe Masse fanden. Sowohl an den Knorpelzellen, als auch in der Intercellularsubstanz beobachtete man eine Fettkörnchendegeneration.

Ganz besonders genau ist die Beobachtung von Fichte, die ich deshalb hier möglichst zusammengedrängt mittheile.

Beobachtung 24. Fichte (l. c. S. 58. Beob. 1). Cystoid erweichtes Enchondrom des Kreuz- und Darmbeines.

Ein früher gesunder, 58jähriger Handwerker fühlte vor 3 Jahren Schmerzen im Kreuz und linken Beine, Ameisenkriechen und Pelzigsein im letzteren, ohne äussere wahrnehmbare Veränderung. Vor 1½ Jahren erschien eine unschmerzhaftige Geschwulst in der linken Unterbauchgegend. Zunahme der erwähnten Beschwerden. Oedem. In Folge eines Falles erlitt der Kranke vor 2 Monaten eine Fraktur des Schenkelhalses und liess sich in die chirurgische Klinik zu Tübingen aufnehmen. Man fand den Bauch sehr ausgedehnt durch eine die ganze seitliche Bauchgegend einnehmende, sich oben unter den falschen Rippen, unten in der Beckenhöhle verlierende Geschwulst von derber und elastischer Consistenz, die sich auch auf die ganze äussere Seite des linken Darmbeines und in Form fausthoher Massen, über denen jedoch die Haut noch verschiebbar war, über das Kreuzbein erstreckte. Später fand sich eine fluctuirende Stelle und man entleerte mittelst der Punktion (eine Hand breit links vom Nabel) 82 Unzen einer kaffebraunen, dünnflüssigen nicht stinkenden Flüssigkeit, die mikroskopisch nur zerfallende Blutkörperchen zeigte. Nach 8 Tagen Wiederholung der Punktion. 50 U. Schnelle Abnahme der Kräfte bei continuirlichem Fieber. Tod 8 Tage danach. Die Section zeigte den Schenkelhalsbruch geheilt und bis auf die Geschwulst nichts Bemerkenswerthes. Die Geschwulst zerfällt durch sehr tiefe und schmale Klüfte in mehrere wallnuss- bis kopfgrosse Abtheilungen und umgibt die linke Hälfte des Kreuzbeines und die linke Darmbeinschaukel von allen Seiten, sich von da aus beträchtlich auf und abwärts erstreckend; der zweite Kreuzbeinkörper fast ganz, der erste und dritte zum Theil geschwunden, ohne dass eine Expansion der Knochen stattgefunden habe. Der Psoas liegt in einer Furche; der Iliacus int. ist fettig degenerirt und sehr verdünnt; das Afterprodukt hatte frisch eine alabasterweisse Farbe und wachsglänzendes Ansehen, und war in seiner Consistenz sehr verschieden, theils knorpelhart, theils fluctuirend; in den Furchen seiner Oberfläche verlaufen Sehnen, Nerven und Gefässe. Die kleineren, dem Kreuzbeine mehr entsprechenden Massen zeigen die gewöhnliche Struktur der Enchondrome mit eingestreuten Knochenpartikeln. Die grösseren Massen enthielten in ihrem Innern Höhlen verschiedener Art: deren grösste durch die Punktion entleert worden. Die Wandungen dieser Höhle von 1—6“ Dicke bestehen aus einer ziemlich derben in starken Ringen die Knorpelmasse durchsetzenden fibrösen Grundlage, in deren zum Theil bohnergrossen Zellen die ganze normale Knorpelmasse eingelagert ist; die innere Fläche der Wände ist durchaus klüftig, wie zerrissen und lässt nirgends die Andeutung einer auskleidenden Membran entdecken, sondern die klare Knorpelsubstanz bildet unmittelbar die Auskleidung. Von der ganzen inneren Oberfläche der Höhle hangen grosse zolllange Zotten von hyaliner, ganz weicher gelatinöser Knorpelsubstanz in dieselbe hinein; sie haben strangartige, meist mehrere, oft weit auseinandergespannte Stiele und enthalten Kalkconcretionen. Das Darmbein, welches mit einer Knorpellage überzogen den Boden der Höhle bildet, ist durch das Afterprodukt förmlich in grössere und kleinere Fragmente zermalmt. Andere Höhlen zeigten Aehnliches. Eine andere Geschwulst entleerte bei der Eröffnung eine röthlich gelbe Flüssigkeit von Rahmconsistenz mit grumöser Beimischung, blutigem Eiter ähnlich; diese Geschwulst war von spaltförmigen Höhlen verschiedener Grösse durchsetzt, zwischen denen ein feines Netz- oder Gitterwerk von Knorpelmasse bestand, so dass die Höhlen sämmtlich untereinander communicirten, und in der Mitte in eine zusammenflossen, während sich das Balkenwerk allmählig in zarte Flocken oder Zotten auflöste. Diese Masse war von ziemlich weicher Consistenz und röthlicher Farbe. Die Flüssigkeit enthält Cholestearin- und Margarinkristalle, fettig entartete Zellen und Körnchenhaufen. Aether extrahirte ein gelblich weisses weiches Fett. In der umgebenden Knorpelmasse fanden sich die Knorpelzellen vom Kerne aus in Fettdegeneration begriffen, welche mithin die Genesis der Höhlen, als das Resultat einer rückschreitenden Metamorphose ausser Zweifel setzt. Eine Hämorrhagie in die weiche Substanz konnte die Ausdehnung eines ähnlichen Knotens zu der erwähnten grossen Höhle bedingt haben.

Auch Busch (l. c. S. 292) beschreibt den Prozess der Erweichung als auf fettiger Degeneration der Knorpelzellen beruhend ausführlich.

Beobachtung 25.

Der Fall von Enchondrom der Knochen, den er dabei zu Grunde legte, betraf, wie ich nach freundlicher mündlicher Mittheilung erfahre, einen alten Herrn. Es war ein Enchondrom der Rippen und des Brustbeines. Die Veränderungen, welche das Ge-

webe von ganz hartem Knorpel bis zu einer syrupsdicken gelatinösen Flüssigkeit durchgemacht hatte, liessen sich ziemlich genau verfolgen. Der Knorpel lag in kleinen Nestern conglomerirt eingeschlossen von dichten Faserkapseln; die Struktur des Knorpels war die gewöhnliche, nur zeigte sich die Intercellulärsubstanz faserig streifig. An anderen Stellen, welche schon etwas erweicht waren, zeigten sich die Faserkapseln noch vollständig erhalten; die von ihnen eingeschlossene feste Gallerte zeigte auch noch einen feinfaserigen Bau; statt der einfachen kernhaltigen Zellen zwischen den Fasern befanden sich aber hier Zellen, die entweder die ersten Veränderungen in der fettigen Metamorphose zeigten, oder die schon ganz zu Fettaggregatkugeln umgewandelt waren. Wie die Intercellulärsubstanz selbst erweicht, wurde nicht recht klar, indem sich nicht entscheiden liess, ob die in der getrühten Masse sichtbaren Fettmoleküle nicht von entarteten aufgelösten Zellen herrührten. An den am meisten erweichten Punkten lag an der inneren Wand der Faserkapseln noch eine ziemlich mächtige Schicht von dem eben beschriebenen metamorphosirten Knorpelgewebe, der innerste Raum der Kapseln war aber nicht mehr von fester Substanz ausgefüllt, sondern enthielt eine syrupsdicke, fadenziehende Flüssigkeit (Blutkörperchen, Fettmoleküle, Fettaggregatkugeln).

Paget beschreibt die Erweichung (Vol. II. 185 ff.) ausführlich, ohne indess die dabei stattfindende Degeneration klar hervorzuheben: er führt mehrere hieher gehörige Fälle an, und lässt sich durch den Zustand des Knorpels in der Umgebung der grossen Knorpelhöhlen, der erweicht eine Verschmelzung der Zellenwände und ihres Inhaltes mit der hyalinen Grundsubstanz und spärliche Vertheilung von Kernen in derselben zeigte, zu der Ansicht leiten, dass hier die Erweichung das Produkt eines Degenerationsprozesses sei. Er ist der Meinung, dass diese Degeneration mit der Masse der Geschwulst und dem dadurch gehinderten hinlänglichen Blutzutritte zusammenhänge, daher sie vorzugsweise in den grossen, seltener in kleineren Enchondromen vorkomme, oder dass sie in einzelnen Fällen auch sich an die Entblössung der Geschwulst anknüpfen lassen, eine Meinung, die allerdings viel Wahrscheinliches hat.

Uebrigens finden sich auch in der älteren Litteratur schon hieher gehörige Fälle, und namentlich muss hier einer auch in operativer Beziehung sehr interessanten Beobachtung von Liston gedacht werden:

#### Beobachtung 26.

Liston (Edinburgh Journ. Bd. XVI. S. 218) resecirte 1820 bei einem Manne einen grösseren Theil des Schulterblattes wegen einer Geschwulst, die in Folge eines Falles während der Knabenzeit zuerst am Acromion entstanden war, lange stationär blieb, und erst nach nochmaliger Verletzung sehr rapide Fortschritte machte. Sie bedeckte das Acromion und hatte 18" im Umfange. Die sehr kühne Operation rettete den Gebrauch des Armes, wiewohl wenig von den Integumenten hatte erhalten werden können. Die Geschwulst bestand aus Knorpel und fester ligamentöser fibröser Substanz, welche weite, sich bis unter die Integumente ausdehnende Höhlen umschlossen, die in Form weicher rother hervorragender Knoten äusserlich sichtbar waren. Die Basis der Geschwulst war ganz knorpelig und liess sich mit dem Messer durchschneiden; die Höhlen enthielten eine gelbliche gallertartige Flüssigkeit. Hieher gehören auch die Beobachtungen 3, 10, 12.

Andere Fälle von Frogley s. Lancet 1842—3 Vol. II. S. 58 als Osteosarcoma bezeichnet, ferner bei Paget a. a. O. u. vgl. das unten folgende Verzeichniss. In den meisten Fällen hat man ein anfangs langsames, später häufig in Folge ausdrücklich angegebener mechanischer Verletzungen plötzlich beschleunigtes Wachstum bemerkt. Zuweilen möchte sich daraus die Erweichung erklären lassen, indem interstitielle Hämorrhagien den Zerfall einleiteten, welcher einmal begonnen, dann rapidere Fortschritte macht, indem er weiter und weiter um sich greift, und gewissermassen auf seine Nachbarschaft contagiös einwirkt.

In andern Fällen aber beginnt die Fettdegeneration ohne nachweisbare Ursache, und da möchte denn eben Pagets Erklärung der mangelhaften Ernährung die genügendste sein. Vgl. oben Beob. 17 Taf. III. Fig. 13, 16. Taf. IV. Fig. 8. Einzelne in Fettdegeneration begriffene Zellen findet man fast in jedem Enchondrome.

Es erklärt sich übrigens auf diese Weise auch, wie die älteren Schriftsteller fast allen Afterprodukten eine schliessliche Erweichung zuschreiben konnten, obwohl natürlich der von ihnen an die Erweichung geknüpfte Begriff des Bösartigwerdens, als einer krebssigen Degeneration ganz unzulässig ist; auch ist keineswegs die Erweichung mit einem Aufbruche nothwendig verbunden; im Gegentheile kann die centrale Erweichung sehr weit vorgeschritten sein, ohne dass für den Aufbruch die geringsten Vorbereitungen getroffen sind. Diese Verhältnisse haben bereits Lebert, Reinhardt, Virchow und Führer in das rechte Licht gestellt, obwohl sich ihre Bemerkungen vorzugsweise auf die Krebse beziehen. Es lässt sich an die Erweichung selbst die Möglichkeit eines Reparationsprozesses anknüpfen, indem die verflüssigte Masse des Afterproduktes resorbirt und somit das Volumen desselben vermindert würde, wenn nur eine solche Aussicht nicht leider einerseits dadurch getrüht würde, dass neben solcher spontanen Involution zugleich, wie schon erwähnt, eine nur um so lebhaftere Wucherung sich einzu-



finden pflegt, und andererseits auch die Möglichkeit der allgemeinen pyämischen und putriden Infection erfahrungsgemäss geboten wird.

Uebrigens fliessen bei fortschreitender Verflüssigung der Masse durch gleichzeitige Fettdegeneration der Inter-cellularsubstanz mehr und mehr die Räume in eins zusammen, und zuletzt erscheint oft nur noch im Innern der noch nicht erweichten Masse eine grosse gemeinsame Höhle. Vgl. die Beobachtungen von Nélaton 46 und 48, Stanley 43, Crampton 56, Paget 55, Frogley l. c. Tab. Nro. 149 und 150, Lloyd 29, Peirce 3 u. A.

Eine eigentliche Vereiterung des Enchondroms kommt demnach auf doppeltem Wege zu Stande; entweder es erfolgt dieselbe central, oder von aussen her; nur der letztere Vorgang verdient eigentlich den Namen der Vereiterung. Bei fortschreitendem Wachstume werden die Weichtheile, wie überhaupt die Nachbargebilde, bei Seite geschoben und verdrängt, die Geschwulst kommt unter der Haut zum Vorscheine, schiebt dieselbe vor sich her, dehnt sie mehr und mehr aus, verwächst auch wohl mit ihr, bis es dann durch den Druck von innen her zu einer passiven Hautentzündung kommt, die aber zuweilen auch nach zufälligen Verletzungen, Quetschungen etc. sich entwickeln kann; die Entzündung geht in Druckbrand über; es entstehen runde Geschwüre mit flachen Rändern, auf deren Grunde der blossgelegte Knorpel als graugelbliche Masse erscheint. Die Geschwüre schliessen sich auch wohl wieder, oder bedecken sich zeitweise mit Schorfen, allmählig aber erfolgt ein von aussen nach innen langsam fortschreitender Zerstörungsprozess, der eine Eiterung mit nekrotischer Losstossung grösserer oder geringerer Massen der Geschwulst genannt werden muss. Dadurch werden allmählig Höhlen gebildet, deren im Zerfalle begriffene Wandungen einen stinkenden dünnen Eiter liefern. Dass dieser Eiter wirkliche Eiterkörperchen enthält, haben mehrere Beobachter bestätigt. Vgl. Beob. 7. 22.

Die centrale Erweichung führt, wie wir sahen, ebenfalls zur Verjauchung, und es läuft am Ende auf einen Wortstreit hinaus, ob man auch hier von Vereiterung sprechen will, wie dies J. Müller, der den Vorgang als die Folge einer endlichen Entzündung betrachtet hat (S. 42. c), that. Solche Beobachtungen liegen zahlreich vor. Schon in den Fällen von Mery Tab. 106, Scarpa Tab. Nro. 22, Cruveilhier Beob. 12, Bennet Beob. 14, von Walther Beob. 10, Boyer Beob. 66, werden eiterhaltige Höhlen erwähnt. In der Regel ist der beschriebene Eiter grösstentheils nur eine eiterähnlichen Flüssigkeit, eine dünne, nekrotische Knorpelstücke haltende Jauche. Eine genuine Entzündung geht der centralen Eiterbildung wohl nie voran; eher das entgegengesetzte ein Mangel an Ernährungsmaterial; wie denn ja der Vereiterung genannte Prozess bei andern Geschwülsten, z. B. bei den Krebsen, eben auch nicht ein Abscediren in Folge von Entzündung, sondern ein Zerfallen durch eingetretene Fettentartung zu sein pflegt.

#### Beobachtung 27. Verknöchertes cystoides Enchondrom der Hand.

Al. Monro (outlines I. pag. 142 und Taf. VI) beschreibt unter dem Namen Exostose eine Geschwulst des Mittelhandknochens, unter Zufügung einer Abbildung, welche offenbar hierher gehört. Sie ist zum Theil verknöchert, und die dünnen knöchernen Zwischenwände umschliessen, theils mit Knorpel theils mit schlechtem Eiter und fungösen Granulationen gefüllte Höhlen.

#### Beobachtung 28. Erweichtes aufgebrochenes Enchondrom des Hüftbeines. Tod.

De la Camp (diss. de osteochondrophytis. Hal. 1841): Johanna R., 38 J. alt, bekam mit dem 31. Jahre bald nach ihrer Verheirathung einen Schmerz in der rechten Weichengegend; nachdem sie später von einem syphilitischen Geschwüre geheilt worden, bemerkte sie im 35. Lebensjahre eine kleine harte Geschwulst unter dem Poupert'schen Bande, nahe der spina il. ant. sup., welche der Arzt zu erweichen versuchte; nachdem dieser Versuch nicht gelang, wurde die Geschwulst mit einer spanischen Fliege bedeckt. Man gab Quecksilber, Zittmannsches Decoct — Alles vergebens. Die Geschwulst wuchs; im 37. Jahre, nach einer kurzen Periode scheinbarer Besserung, Zunahme der Schmerzen. Der hintere und obere Theil der Geschwulst erweichte sich, platzte und entleerte eine Menge stinkenden Eiters, dem bis zu 3" lange, von grauer Knorpelmasse umhüllte Knochenstücke beigemischt waren. Chinin. Opium. 3 Wochen nach dem Aufbruche starb die Kranke im höchsten Grade abgemagert. Die Geschwulst in der rechten Beckengegend reichte bis 3½" unterhalb der letzten Rippe, hatte eine Länge von 2½, eine Breite von 2", und wog für sich allein 20 ℔. Aus der Beschreibung ergibt sich, dass sie ausgehend vom Hüftbeine dasselbe nach allen Seiten hin überragte und aus einem theilweise verknöcherten, theilweise in Hohlräumen erweichten Enchondrome bestand, dessen Knorpelsubstanz nach Marchand's Untersuchung Chondrin kein Glutin enthielt. Die Geschwulst wurde der Sammlung im Busch'schen Krankenhause zu Berlin (geburtshilfliche Klinik) übergeben.

#### Beobachtung 29. Erweichtes Enchondrom der Tibia. Lloyd (Lancet 1850. Vol. II. Dec.).

Ein 14jähriges Mädchen wurde mit einer sehr grossen, die beiden oberen Drittel der Tibia umgebenden Geschwulst im St. Bartholomäus-Hospitale aufgenommen. Dieselbe war seit 18 Monaten gewachsen und kurz vor der Aufnahme hatte sich die Haut in Folge einer Probepunktion entzündet. Sofortige Amputation. Im Inneren fand sich eine grosse Höhle mit unebenen zerfallenen Wänden, erfüllt mit bräunlicher seröser Flüssigkeit von erschrecklichem Fäulnissgeruche. Auch die innere Oberfläche der Höhle erschien in Fäulniss übergegangen, und Gase als Zersetzungsprodukte, hatten sich im umgebenden Zellgewebe verbreitet.

Indem ich den Einfluss der centralen Erweichung sowie des Aufbruchs der Enchondrome auf deren weiteren Verlauf später genauer besprechen werde, wende ich mich zur Betrachtung einiger anderer Verhältnisse, die in Bezug auf die Metamorphosen der Knorpelgeschwülste ausser der Verknöcherung, Verkalkung, Verfettung und Erweichung von Wichtigkeit sind.

Als eine besondere Art der Metamorphose der Enchondrome hat man auch das Vorkommen von Fasergewebe an der Stelle der hyalinen Grundsubstanz ansehen wollen (vgl. Valentin, Vogel, Fichte a. a. O.) und hat geglaubt, dass auf diese Weise aus den Enchondromen Fibroide hervorgehen könnten. Andere haben solche Formen jedenfalls richtiger als gemischte Enchondrome beschrieben. (Förster allg. path. Anat. S. 126.) Das Vorkommen von Binde- und Fasergewebe ist in allen Enchondromen zu constatiren; es ist ein so gewöhnliches, dass es nur von der grösseren oder geringeren Entwicklung desselben in Bezug auf die Masse abhängt, ob es einen Einfluss auf die allgemeine Erscheinung der Knorpelgeschwulst übt oder nicht. Dieses Vorkommen findet einerseits seine volle Analogie in den normalen Knorpeln, welche, wie z. B. die Intervertebralknorpel neben hyaliner auch faserige Grundsubstanz zeigen, daher denn ja auch die normale Histologie hyaline und Faserknorpel unterscheidet, andererseits ist ja jetzt nach Virchow's Vorgange die nahe Verwandtschaft des Knorpel- und Bindegewebes so anerkannt, dass uns dieses Vorkommen nicht befremden kann. Wir sahen bereits wie zelliges, aus Zellennetzen oder netzförmigem Bindegewebe bestehendes Fasergewebe theils in Form von Strängen und Zügen, theils in Form areolärer Maschen das Knorpelgewebe fast aller Enchondrome durchzieht. Wir sahen wie das letztere sich in bei weitem den meisten Fällen aus dem ersteren hervorbidet, und wie in vielen Knorpelgeschwülsten die Zellen des Bindegewebes sich durchaus nicht von den unmittelbar neben ihnen liegenden Knorpelzellen unterscheiden lassen. Bald zeigen jene die ovalen oder rundlichen Formen der letzteren, bald letztere die sternförmige, verästelte oder spindelförmige an beiden Enden in Fasern zulaufende Gestalt der ersteren. (Taf. III. Fig. 5, 8, 9, 16. Taf. IV. Fig. 5 u. 8.) Die Grundsubstanz ist es dann allein, welche der Geschwulst oder deren Theilen den Charakter aufprägt; ist sie hyalin, so haben wir reinen Knorpel; ist sie faserig, so haben wir eine Annäherung zur Bindegewebsgeschwulst, oder bei sehr dichter Faserung zum Fibroide; tritt die Grundsubstanz in Form schleimiger Flüssigkeit auf, so haben wir eine Annäherung zur Gallertgeschwulst — zum Colloide; und endlich, wenn sie sehr sparsam entwickelt ist, so wird der Uebergang zur fibroplastischen Geschwulst — dem Sarcome der Autoren gegeben. Die Uebergänge sind hier eben in der Natur ungemein mannigfaltig und machen oft die Unterbringung der Geschwulst unter eine bestimmte Kategorie unserer Systeme so schwierig, dass die bewährtesten Forscher über ein und dieselbe Geschwulst in Bezug auf ihre Benennung abweichender Ansicht sein können.

Häufig sieht man faserige Grundsubstanz an denjenigen Enchondromen auftreten, welche aus der Metamorphose des Bindegewebes in bindegewebsreichen Organen hervorgehen; daher denn jene gemischten Enchondrome namentlich in der Nähe drüsiger Organe häufig gesehen werden; aber auch die vom Periost aus sich entwickelnden Knorpelgeschwülste zeigen oft eine dicke Bindegewebschicht als Hülle, welche dann Fortsätze zwischen die einzelnen Knorpelmassen hineinschickt, Fortsätze, die vorzugsweise die Gefässe begleiten. (Vgl. oben S. 83. und Förster allg. path. Anat. S. 127 und 129.) Immer kann nun hier noch die Frage aufgeworfen werden, wie denn hier das genetische Verhältniss der beiden Substanzen zu einander sei — ob der Knorpel mit seiner hyalinen Grundmasse aus dem Bindegewebe mit faseriger oder netzförmiger Grundmasse hervorgehe, oder ob die Faserung durch Spaltung der Intercellularsubstanz und Auswachsen der Zellhülle in faserige Fortsätze entstehe. Haben wir oben die Entstehung des Knorpels als Neubildung durch Wucherung der Bindegewebszellen vielfach bestätigt gefunden, so kann hier die hyaline Grundsubstanz aus dem Zellinhalte der Mutterzellen hervorgehen, wie es besonders bei den areolären Enchondromen der Fall zu sein scheint. Aber auch die letztere Art der Entstehungsweise ist für die Enchondrome nicht von der Hand zu weisen, und wenn man will, so könnte man diese als faserige Metamorphose bezeichnen. Die wirkliche Combination von Enchondrom mit echtem Fibroid gehört jedenfalls zu den Seltenheiten.

Eine bis jetzt noch wenig gewürdigte Metamorphose des Enchondroms hat zuerst Nélaton in seinem trefflichen Aufsätze über diese Geschwülste hervorgehoben. (Gaz. des hôpit. 1855. Nro. 10. p. 38.) Es ist dies die abnorme Entwicklung des Gefässsystems und die Bildung von Blutextravasaten. Während, wie wir sahen, in der Umgebung der Verknöcherungsgränze, wie beim normalen Epiphysenknorpel, allemal eine erhöhte Gefässentwicklung eintritt, welche in Form rother Ränder den Knorpel umzieht, kann die Gefässbildung nicht bloss hier, sondern auch ganz unabhängig von der Verknöcherung, inmitten der Knorpelmassen

auftreten, und zwar von den in den Bindegewebszwischenwänden und -scheiden verlaufenden Gefässen aus. Die Arterien vermehren sich, werden geschlängelt, erweitern sich, zerreißen und so entstehen Blutaustritte in verschiedener Form; bald sieht man eine mit schwarzem und flüssigen Blute gefüllte Höhle, bald ist das Blut geronnen und bildet dicke schwarze Klumpen, die oft mit gallertigen Knorpelmassen untermischt sind. (Vgl. oben Beob. 10, 17, 24, 66.)

Andererseits kommt es, wiewohl wie es scheint sehr selten, selbst zu solcher Gefässentwicklung, dass die Geschwulst pulsirt (Beob. 31, 38, 43.) oder die Gefässe dicke Maschen und cavernöse Räume bilden und so eine Combination mit einer Teleangiectasie, die wohl meist venös ist, daraus entsteht. Ich werde in der Folge eine Geschwulst des Oberarms beschreiben, welche ursprünglich als fibroplastische entstanden einerseits den Charakter des areolären Enchondroms zeigt, andererseits, und zwar in ihren peripherischen Theilen vollkommen, aus cavernösem und teleangiectasischem Gewebe besteht.

Wenn nun die genetischen Beziehungen des Enchondroms zu andern Afterprodukten verhältnissmässig noch wenig erforscht sind, so gehört doch seine

### Combination mit andern Neubildungen

keineswegs zu den seltenen Erfahrungen; das Bindegewebe, welches für die meisten Neubildungen überhaupt wohl den eigentlichen Heerd, die Bildungsstätte und den Ausgangspunkt der Erkrankung hergiebt, scheint hier die Rolle des Vermittlers zu übernehmen. Die Lehre von den specifischen Zellen, welche lange Zeit hindurch die Augen verblendete, ist die Ursache gewesen, warum man, anstatt die Verwandtschaft der verschiedenen Zellenformen, besonders in embryonalen Gebilden zu erforschen, überall nur die vermeintlichen charakteristischen Unterschiede aufspürte und so der genetischen Erklärung der Combination der Neubildungen den Weg versperrte. So kommt es, dass Virchow, welcher zuerst hier den Bannerträgern der Ontologie den Handschuh hinwarf, und die mannigfaltigen Beziehungen der einzelnen Zellformen untereinander mit stetem Hinweise auf ihre Metamorphosen, namentlich in Betreff der Krebszelle, später in Bezug auf die Bindegewebs-Knorpel- und Knochenkörperchen allseitig hervorhob, mit seinen Ansichten bis auf die neueste Zeit ziemlich allein stand. Es ist dies aber der einzige Weg, die Combination der Neubildungen zu begreifen. Die Uebergänge des Bindegewebes in Knorpel und Knochen, der Knochenzelle zur Knorpelzelle, haben uns oben vielfach beschäftigt; die Uebergänge zur Fettkörnchenzelle, den Zerfall der Zellen, die Bildung von Fett, Kalk und Cholestearin kann man nicht bloss in sog. alten Exsudaten, sondern fast in allen Neubildungen sehen; die colloide Metamorphose, die Hydropsie der Zellen ist keine seltene Erscheinung, und wie nahe verwandt die Epithelialzelle mit der grosskernigen Zelle des sog. Markschwamms, diese mit der Knorpelzelle ist, das zeigt ein jedes wuchernde Lippencarcinom, das zeigen insbesondere die nicht selten auf das mannigfaltigste combinirten Knochengeschwülste. Wir können hier nur auf Förster's Handbuch, und namentlich auf Virchow's treffliche Bemerkungen über die „Combinations- und Uebergangsfähigkeit krankhafter Geschwülste“ (Würzburg. Verhandlg. Bd. I. S. 134 ff.) verweisen. Auch uns ist, wie wir in der Folge, besonders in Betreff der sog. Sarkome, der Epithelialgeschwülste und der Krebse der Knochen genauer nachweisen werden, kein Zweifel, „dass die verschiedenen entwickelten Zellenformen, die Krebs-, die Cholesteatom-, die Enchondromzelle von derselben indifferenten Bildungszelle, (als welche sehr häufig die Bindegewebszelle und, wie wir gesehen, auch die Knochenzelle fungirt), aus sich zu entwickeln vermögen.“ Die Bösartigkeit des einen oder andern Gebildes besteht in der grösseren oder geringeren Gewebswucherung, sie ist individuell für eine jede Geschwulst, und wird bestimmt durch „die Energie des localen Bildungsvorganges,“ haftet also nicht an einem oder dem andern Gebilde, an einer bestimmten Zellenform, sondern sie kann an allen zur Erscheinung kommen — eine jede Geschwulst kann somit auch bösartig werden, obwohl dies bei der einen häufiger, bei der anderen seltener sich ereignet.

Aus den so eben erörterten Umständen erklärt es sich nun, warum gerade an denjenigen Organen, welche am häufigsten der Sitz mannigfaltig wuchernder Geschwülste werden, auch Combinationen am meisten zu beobachten sind. Solche Fundgruben mannigfacher Produktionen sind vor Allem die Zeugungsorgane: in den Ovarien, den Brüsten, den Hoden ist die Knorpelbildung häufig in Begleitung anderer Neubildungen gesehen worden; je mehr

diese die Neigung zur Wucherung besitzen, je mehr sie also dem allgemeinen klinischen Charakter der Krebse entsprechen, desto eher sieht man hier eingestreute Enchondrome.

Schon J. Müller hat diese Combination des Enchondroms (mit Skirrhus) in einem Hoden gesehen; später traten andere Beobachtungen hervor; und während Virchow und Paget (Vol. II. S. 208 ff.) diese Erscheinung einer ausführlichen Betrachtung würdigten, bemühten sich andere, wie z. B. Albers (Canstatt's Jahresbericht für 1845 Bd. 4. S. 265) vergeblich, ihr Vorkommen zu bestreiten. Besonders häufig ist die Combination bei Enchondromen der Weichtheile; seltener hat man sie bei Enchondromen der Knochen gesehen; man kann hier zwei Fälle unterscheiden; entweder die Hauptmasse der Geschwulst besteht aus Knorpel und die sich hinzugesellenden Neugebilde sind demselben untergeordnet; oder umgekehrt der Knorpel spielt nur eine ganz beiläufige Rolle. Die letzteren Fälle, die indess nicht die seltneren sind, werden hier keine besondere Berücksichtigung finden.

Ausser der oben von mir bereits angeführten Beobachtung einer fibroplastischen und cavernösen Geschwulst des Oberarmbeines, in deren Composition areoläres Knorpelgewebe eintrat und welche ich später genauer beschreiben werde, führe ich hier folgende Fälle an, in denen Knorpelmassen von untergeordneter Bedeutung sich in Knochengeschwülsten eingesprenzt fanden:

Markschwamm des Hüftbeines, Von Brunn Kasp. Wochenschr. 1836. S. 737. — Cystoider Markschwamm der Tibia, Brodie Gelenkkrankheiten übers. von Soer. 2. Aufl. S. 161. — Cystoider Markschwamm des Oberschenkels, Hargrave med. Press. Vol. I. Houston Catal. Mus. roy. Coll. Ireland. S. 320. E. a. 380. — Aehnlicher Fall daselbst S. 324. E. a. 386. — Ebenso Bennet l. c. obs. 46. — Ebenso Scott, Lancet 1844. I. 167. — Colloider Markschwamm der Rippen mit eingestreutem Knorpel, Günsburg neue Notiz z. Histol. Zeitschr. f. klin. Med. Bd. IV. Hft. I.

Ehe ich die andere Art der Combination, in welcher das Enchondrom die Hauptmasse der Geschwulst ausmacht, genauer betrachte, lasse ich hier zunächst als die Basis der weiteren Untersuchungen, ein Verzeichniss aller genauer constatirten Fälle von Enchondromen, deren ich habhaft werden konnte, folgen; ich füge ihnen theils einige bisher übersehene aber dennoch unzweifelhafte Fälle aus der älteren Litteratur bei, theils nahm ich auch die mir zu Gebote stehenden, grösstentheils aus der Klinik des Herrn Gehr. Wutzer stammenden Beobachtungen mit auf.

Bei der von Jahr zu Jahr sich ansammelnden Fülle der medicinischen Litteratur ist es natürlich schwierig, sich über alle einzelnen Beobachtungen, die in Zeitschriften zerstreut oder in Dissertationen vergraben der Aufmerksamkeit der Einzelnen nur zu leicht entgehen, eine vollständige Uebersicht zu erhalten, und ich bitte desshalb, wenn, wie leicht denkbar, hin und wieder eine brauchbare Mittheilung meiner Beobachtung entgangen sein sollte, diese Unvollständigkeit zu entschuldigen\*). Indess wird Jeder die aus einer solchen Uebersicht gewonnenen Resultate doch mindestens für genauer erachten, als die auf das blosser aperçu oder die persönliche Erinnerung eines Einzelnen hin gewonnenen Ergebnisse.

Obwohl die Enchondrome der Weichtheile nicht ausführlich in meiner Abhandlung berücksichtigt werden konnten, so habe ich es doch nicht für überflüssig erachtet, die mir einmal zu Gebote stehende Litteratur für andere Forschungen hier gleich mit auszubeuten, und füge ich desshalb ein Verzeichniss der litterarisch mir bekannt gewordenen Enchondrome der Weichtheile anhangsweise hier mit auf; mag auch Manchen diese Sammlung für werthlos gelten, so werden Andere sie zu schätzen wissen.

\*) So findet sich, wie ich bei der Correctur nachfüge, ein Enchondrom des Unterkiefers beschrieben in H. Friedberg's chirurgischer Klinik Berlin 1855. S. 289; ein solcher aus der Parotisgegend in Förster's Supplement zu dessen Atlas. Leipzig 1856. Taf. XIX.

## Tabellarische Uebersicht

litterarisch bekannter oder in Museen aufbewahrter Enchondrome der Knochen.

Nr.	Quelle.	Geschlecht.	Alter.	Jahr der Entstehung.	Dauer.	Ursache.	Symptome.	Sitz des Enchondroms.	Anat. Bemerkungen.	Behandlung. Verlauf. Ausgang.
1	J. Müller l. c. Barth.-Hosp. Mus. No. 14.	—	—	—	—	—	—	basis cranii.	—	Tod.
2	Stanley Beob. 33.	M.	14	—	—	—	—	bas. cran. u. beide Oberkiefer.	combin. m. fibrocell. Geschwülsten.	
3	Hirschfeld Canst. Jhrb. 1852 S. 272.	W.	30.35	—	—	—	—	bas. cran. Mittler. Schädelgrube.	v. Robin untersucht.	
4	Paget Beob. 34.	M.	—	—	—	—	—	os ethmoides.	m. ein. fleisch. polypösen Masse combinirt.	
5	Gluge Atl. Lief. XVII. S. 3 u. das. Hist. S. 67.	M.	53	23	30	Stich	—	Orbita inn. obere Wand.	ging v. Perioste aus.	Ausrottung 2 <sup>3</sup> / <sub>4</sub> Jahr. spät. Recidiv.
6	Paget Beob. 13.	W.	45	37	8	Mutt. † a. Brstkrbs.	schmerzlos.	os frontis und clavicula.	gallertartig.	Exstirpation d. einen, Fortbest. d. and. Geschwulst.
7	Schuh S. 134. Wien. M.	—	—	—	—	—	—	Orbita.	verknöchert.	
8	Gensoul lettre chir. s. quelq. malad.	—	—	—	—	—	—	Oberkiefer.	faustgross. fibrocartilaginös.	Exstirpation.
9	O'Shaugnessy on diseases of the jaws.	—	—	—	—	—	—	"	faustgross.	Exstirpation ohne Recidiv. wiederh. Excision. Recidiv. Blutungen. hekt. Fieber. Tod.
10	Burger Hufeland's Journ. 1797. V. 153.	W.	30	—	—	—	—	"	theilw. verknöchert.	Jodkalium u. Jodgebrauch. Verklein. d. Gschw. u. <sup>2</sup> / <sub>3</sub> .
11	Stanley Beob. 67.	W.	28	27	c. 1/2	—	schmerzlos.	"	—	
12	Paget Vol. II. 194. Morgan. Guys Hosp. Mus.	—	—	—	—	—	—	"	—	
13	Schuh l. c. S. 139.	—	—	—	—	—	—	"	—	Exstirpation.
14	ebendas.	—	—	—	—	—	—	"	wölbte den harten Gaumen vor.	Exstirpation.
15	Lebert (Dieffenbach) B. 58.	W.	13 1/2	6	7 1/2	—	—	Unterkiefer.	—	Abtragung in 3 Abschnitt. Heilung.
16	Blasius Beitr. S. 123.	W.	c. 40	—	—	—	—	"	in Eiterg. übergeg.	Haarseil. starke Eiterg. Vermind. d. Umfanges. herausgegraben. Heilung.
17	Hawkins Beob. 51.	W.	12	—	—	—	—	Unterkfr. Mitte.	—	Resection. Exarticulat. spont. Aufbruch hindert d. Schlingen. Tod d. Entkräftung.
18	Rothmund Beob. 22.	W.	32	20	12	Stoss	schmerzlos.	" "	verknöch. Cystoid.	3mal Exstirpation. Recidiv. Resection. Recidiv. nochm. Resection.
19	Paget Beob. 52.	W.	39	31	8	—	spät-schmerzhaft.	Unterkiefer.	2' im Umfange.	
20	Paget Vol. II. 206 Fergus.	—	—	—	—	—	—	"	fibrocartilaginös.	
21	" ebd. Mus. Guys Hosp.	—	—	—	—	—	—	"	—	
22	Wedl l. c. S. 584.	—	—	—	—	—	—	"	—	
23	Heyfelder Beob. 53.	M.	61	—	—	—	—	"	—	Resection d. Körper. d. Mand. nach Malgaigne. Noch n. 9 Jahren ohne Recidiv.
24	Syme Beob. 68.	M.	25	—	—	—	—	"	v. sehr bedeut. Umf.	Abtragung. Heilung. 30 J. nachher noch gesund. wog 13 ũ. Tod.
25	Paget Beob. 30.	M.	37	—	—	—	—	Lendenwirbel.	combinirt m. Markschwamm.	
26	J. Müller Middlesex hosp. M.	—	—	—	—	—	—	Ilium	—	
27	Stütz u. Grimmell, Puchelt diss. p. 48.	W.	36	34	c. 2	Fall.	schmerzhaft.	spin. ilei u. acetabulum.	füllte d. Becken aus 1 1/2 ũ. nicht erweicht.	Kaiserschnitt. Tod a. Tage darauf.
28	de la Camp Beob. 28.	W.	38	35	3	—	schmerzhaft.	Ilium.	cystoide Erweich.	Aufbruch. Tod. spontaner Tod.
29	ebendas. B. 49.	W.	30	29	3 Mon.	Fall.	schmerzhaft.	"	mit fibrös. Lamell.	
30	Fichte Beob. 24.	M.	58	55	3	—	—	" u. os sacrum.	cyst. Erweich. Verknöch. areolär?	Mehrmalige Punktion. Tod. Exstirpat. Tod d. Pyämie.
31	Graf Beob. 19.	M.	17	16 1/2	6 Mon.	Fall.	hft. Schmerz.	os ilium.	knöchern. Schl. und cystoid. Erweich. areolär?	
32	Mulert Beob. 64.	M.	50	46	4	—	—	Becken.	areolär u. erweicht.	auch i. d. Weichth. Enchondrome. hekt. Fieb. Tod.

Nr.	Quelle.	Geschlecht.	Alter.	Jahr der Entstehung.	Dauer.	Ursache.	Symptome.	Sitz des Enchondroms.	Anat. Bemerkungen.	Behandlung. Verlauf. Ausgang.
33	Dalrymple Paget II. 186. Beob. 65.	M.	40	—	—	erblich.	—	Becken.	cystoide Erweich. ragte in die Scheide hinein. cystoid. Erweichung.	Tod.
34	Paget Vol. II. 186. Mus. Coll. Surg. 206.	W.	34	—	—	—	—	symphys. sacroil.	—	Tod nachd. d. Frau nochm. geboren hatte.
35	Busch N. Zeitschr. f. Geburtsk. X. H. I.	W.	—	—	—	—	—	Innenfläche des Darmbeines.	—	Tod.
36	Bennet Beob. 14.	M.	45	44½	6 Mon.	unbekannt	schmerzhaft.	os ischii u. pub.	Knochen- schale. Markschwamm ähnlich erweicht.	Tod.
37	Cruveilhier Livr. 34. Taf. V.	—	—	—	—	—	—	Körper u. Ast d. link. Schamb.	theils verkn. theils erweicht. areol.?	—
38	Catal. d. Giess. path. anat. Smmlg. Schrank XXXI. 12—13.	—	—	—	—	—	—	horizont. Ast d. Schambeines.	verknöchert.	—
39	Paget Beob. 32.	M.	—	—	—	—	—	Rippen.	—	Exstirpat. n. 3 Mon. Recid. m. Markschw. Tod.
40	Paget Beob. 50.	—	—	—	—	—	—	Köpfch. d. Ripp.	drang durch die foramina intervertebralia in den Wirbelkanal.	Lähmung. Tod.
41	J. Müller Roy. Coll. Surg. Home.	M.	—	—	—	—	—	Rippen.	ohne Schale. Centrale Verknöcher.	—
42	Gibson surgery I. 422.	M.	—	seit eing. Mon.	—	Schlag.	—	proc. spin. und Rippen.	theilw. verknöchert.	Operation. Recidiv. Tod n. 6 Jahren.
43	Busch Beob. 18.	W.	35	32	3	—	—	Rippenknorpel.	—	ergriff als cystoid. Alveolargschw. d. Brustdr. Exstirp.
44	ebendas. Beob. 26.	M.	c. 50	—	—	—	—	Rippenknorpel u. Brustbein.	cystoide Erweich.	Exstirpat. Tod.
45	Virchow Brief an Velpeau Gaz. d. Hôp. 1855.	—	—	—	—	—	—	Brustwand.	—	Recidiv. i. d. Lung. Tod.
46	Cloquet Gaz. d. hôp. 1855. No. 96 soc. d. chir.	M.	c. 25	—	—	—	—	Sternum.	kopfgross. einzelne Hohlräume.	Exstirp. Rec. n. 15 Mon. Tod durch Asphyxie.
47	Liston Beob. 26.	M.	—	—	c. 5	Fall.	—	Acromion und Scapula.	cystoide Erweich.	Operation. Recid. n. 3 Jahr. Tod.
48	Langenbeck Beob. 54.	M.	36	34½	1½	—	schmerzhaft.	Scapula.	areol. Form. cystoide Erweich. Punction auch in d. Muskel. verknöchert.	Resection. Tod d. chron. Chloroformvergiftung.
49	Gluge Atlas Lief. IV. Ench. S. 9 u. Histol. S. 67.	M.	35	13	22	unbekannt	schmerzhaft.	Scap. umgebend d. Schultergel.	wog 9½ U. areolär.	resecirt. Recid. an d. Ripp. Tod 1½ Jahr. n. d. Oper.
50	Virchow Textor Beob. 16.	M.	56	52	4	unbekannt	schmerzhaft.	"	areol. Cystenenchondrom.	7mal. Exstirp. 7mal. Recid. Tod.
51	Richet Beob. 62.	M.	34	30	4	unbekannt	—	"	erweicht u. aufgebrochen.	Resection. Tod m. secund. Lungenenchondromen.
52	Cruveilhier Beob. 12.	—	—	—	—	—	—	Humer. und Scapula.	cyst. Erweich. areolär?	Roux: Resect. u. Exarticul. Tod?
53	Adams Paget II. 193. M. Thom.-Hosp.	—	—	—	—	—	—	ebenso.	—	—
54	Otto Beob. 44.	W.	30	28	2	Fractur.	schmerzhaft.	Humerus.	2' i. Umfang. 30 U. cystoide Erweich.	T. d. Lungentuberk. Faserknorpel-Masse im Ovarium u. i. d. Schilddrüse.
55	Schuh Beob. 20.	M.	34	30	4	—	sehr schmhft.	Oberarmkopf.	mit Knochenskelet.	war ein Recid. n. ein. früh. Operat. Resect. Tod d. Chloroform.
56	Paget Liston Beob. 26.	M.	—	c. 5	c. 40	—	—	Humerus.	cystoide Erweich. Verknöcherung.	Amput. Heilung. Tod n. 2 Mon. durch Lungkrankh.
57	Houston Cusack Beob. 60.	M.	—	—	—	—	—	"	ebenso. 20" i. Umfg.	Exarticul. Recidiv a. d. Scapula. Tod.
58	" Porter Mus. Coll. Surg. Ir.	M.	—	—	3	—	—	"	cystoide Erweich.	Exarticul. ohne Recidiv.
59	Virchow Archiv V. S. 244.	—	—	—	—	—	—	"	ebenso.	—
60	Boyer Beob. 45.	M.	47	44½	2½	Fall.	schmerzhaft.	"	gelatinöse Erweich. wog 29 U.	Tod 2½ J. n. d. Entstehung.
61	A. Cooper essays I. 203.	W.	30	26½	3½	Quetschng	schmerzhaft.	"	2' im Umf. Knochenskelet.	Exarticulation. Heilung.
62	Lebert Beob. 1. S. 187.	M.	14	13	1	—	schmerzlos.	"	theilw. verknöch.	Oberfl. Abtragung. Heil.
63	ebendas. Beob. 2. S. 189.	M.	12	—	—	—	—	"	—	ebenso.

Nr.	Quelle.	Geschlecht.	Alter.	Jahr der Entstehung.	Dauer.	Ursache.	Symptome.	Sitz des Enchondroms.	Anat.Bemerkungen.	Behandlung. Verlauf. Ausgang.
64	Syme Lanc. 1855. I.	M.	—	—	—	—	—	Humerus.	nicht m. d. Scapula verwachsen. 14 U.	Exarticul. 20jähr. Heil.
65	Paget II. 193. Hawkins 593.	M.	—	—	—	—	schmerzfrei.	" Mittelstück.	—	Tod.
66	Stanley Beob. 43.	W.	62	59	3	—	pulsirt.	Humerus.	spont. Bruch. cyst. Erweichung.	Tod.
67	" Illustr. T. XIX. f.4.	M.	55	51	4	—	—	"	Aufbruch.	Tod durch Erschöpfung.
68	Bennet Beob. 42.	W.	14	13½	½	unbekannt	—	"	Knochenskelet. Erweichung.	Exartic. Recidiv zweifelhaft. Natur. Tod 2 Jahre n. d. Entstehung.
69	Bransb. Cooper Beob. 59.	W.	40	26	14	?	Crepitation	Radius.	Ossification. cystoide Erweichung.	Exstirpation. Ein v. 4—5 Jahr. durchgezog. Haar-seil hatte rasch. Wachstum bedingt.
70	Finke diss. cas. I.	M.	34	11	23	Fall.	schmerzhaft.	Ulna; all. Fingerphal. u. mehr. Metacarpalkn.	Aufbruch.	Amputation d. Oberarms.
71	Retzius Beob. 35.	W.	24	4	20	—	schmerzhaft.	Hände, Füße Vorderarm.	½ Elle Drchm. combin. m. fibrocellul. Geschw.	ein Einschn. entlerete blutig. Wasser. Eiterung. Tod.
72	Klein v. Gräfe u. v. Walth. Journ. Bd. III.	M.	58	56	2	Quetschng	schmerzhaft.	Mittelhandknoch. d. Daumens u. Zeigefingers.	—	Exarticul. der Hand
73	Bail diss. Berl. Mus.	M.	28	8	20	Rhachitis.	—	4 u. 5 Mittelhandknochen und Phalangen.	—	Exarticulation.
74	Otto u. Koschate diss.	M.	14	4	c. 10	Quetschng	—	Mittelh. Phalang. und link. Fuss	verknöchert. central. Erweichung.	Wiederholter Aufbruch.
75	Vigarous opusc. s. l. régén. des os p. 172.	M.	—	—	—	—	—	Mittelhandknoch.	—	Exstirpation. Heilung.
76	M. A. Severinus de absc. absc. natura.	M.	—	c. 10	c. 20	Biss.	—	" u. Phalangen.	spont. Aufbr. 7 U 6 Loth.	Amputation.
77	Ruysch epist. probl. XIV.	M.	16	—	—	—	—	Beide Hände u. Füße.	cyst. Erw. Verknöch.	—
78	Scarpa Expansion d. Knch. S. 22. Taf. 3.	M.	18	c. 3	15	?	spät. schmerzhaft.	Hand.	Erweich. Aufbruch.	hekt. Fieber. Amputation. Heilung.
79	Ph. v. Walther Beob. 10.	M.	18	8	10	Quetschng	schmerzhaft.	Mittelhand und Phalangen.	theilw. verknöch.	Exarticulation. Heilung.
80	ebendas. Bonn. Mus.	M.	22	5	17	Fall.	schmerzlos.	ebenso.	ebenso.	ebenso.
81	Valentin Repert. 1837. 47.	—	—	—	—	—	—	Mittelhandkn. u. Phal. d. Daum.	Knochenschale.	—
82	J. Müller S. 48. Berl. M. 8817.	W.	—	—	—	—	—	sämmtl. Mittelhandknoch. u. Phalangen.	—	von v. Gräfe amputirt.
83	" " Haller Mus.	—	—	—	—	—	—	Mittelhandknoch. d. 4. u. 5. Finger.	—	—
84	" " l. c.	—	—	—	—	—	—	Mittelhand und Finger.	—	—
85	" " Pockels M. Braunsch.	M.	24	13	11	?	schmerzlos.	Mittelhandkn. u. Phal. d. 2 u. 3. Fingers.	Anfänge auch an d. andern Hand und den Zehen.	—
86	Range diss. l. c.	W.	78	75½	2½	?	—	Mittelhandkn. u. 1. Phal. d. 4. Finger.	—	Abtragung. Heilung.
87	Fichte diss. S. 76.	M.	26	14	12	Schlag.	schmerzlos.	5. Mittelhandkn.	—	—
88	Retzius Hygiaea 1845. Schm. Jhrb. 49. S. 65.	M.	16	5	11	?	schmerzlos.	Hand, Finger u. Füße.	ohne Knochenschale	Exarticul. d. Hand. Heil.
89	Adams Todd's Encycl. V. II. S. 515. Mus. Dubl.	M.	24	c. 4	c. 20.	—	—	Phalangen u. Mittelhandkn. 2. 3. 4. Fingers.	Knochenschale.	Exarticulation. Dauernde Heilung. (9 Jahre).
90	" Dubl. Journ. 24. S. 269.	W.	45	37	8	—	—	Mittelhandkn. u. Phalang. 3. u. 4. Fingers.	cyst. Erw. Aufbruch	Exarticulation der Hand. Heilung.
91	Miller principl. of surgery Edinb. 1850. p. 479.	M.	—	—	—	—	—	Mittelhand und Phalangen.	wog 14 U. Aufbruch Blutung.	ebenso.
92	Stoll Würt. Corresp. Bl. 1844 No. 9.	M.	7½	6½	1	Fall.	schmerzlos.	Mittelhandkn. d. 4. Fingers.	Knochenschale.	Exarticulation. Heilung.
93	Paget V. II. M. C. Surg. 775.	W.	13½	2½	11	—	—	Mittelhandkn. u. Phalangen.	—	Amputation v. A. Cooper.

Nr.	Quelle.	Geschlecht.	Alter.	Jahr der Entstehung.	Dauer.	Ursache.	Symptome.	Sitz des Enchondroms.	Anat.Bemerkungen.	Behandlung. Verlauf. Ausgang.
94	Paget das. 197. Mus.Barth. Hosp. App. Hodgson.	M.	14	c. 3	c. 11	unbeknt.	—	Mithndkn.u.Phalang. d.Daum. u.d.Fing.d.R., d.Zeigefing. d.link.Hand.	—	
95	„ das. Lawrence.	M.	17	5	12	unbeknt.	—	An beid.Händen.	—	Amputation d. Zeige- und kleinen Fingers.
96	„ Beob. 52.	M.	56	c. 10	c. 55	—	—	Beide Hände. Tibia u. Zehen.	—	Exarticul. d. Hand. Im 16. war ein 2 <sup>tes</sup> schweres Enchondr.d.link.Zeigefing. entfernt.
97	HeyfelderWolfarth dss.l.c.	W.	21	12	9	—	—	B. Hände. Beide Schienbeine.	—	Erfolgreiche Exarticulat.
98	Cat. d. Giess. path. anat. Smml. Schrank XXXI. No. 6—11.	W.	—	—	—	—	—	Finger u. Zehen.	—	
99	Chelius Chirurg. Bd. II. S. 469.	M.	c. 60	c. 50	—	unbeknt.	—	Mittelhandkn. d. Daumens.	—	Exarticulation. Heilung.
100	Cat. d. Giess. path. anat. Smml. Schr. XXXI. N. 5.	W.	10	—	—	—	—	Mittelhandkn. d. 5. Fingers.	—	Resection.
101	Syme Lancet 1855. Vol. I. p. 115.	M.	69	c. 10	59	unbeknt.	—	3. 4 u. 5 Metacarpalknochen.	wrde spät. schmerzhaft, brach auf, nekrot. Knochenstheilw. verknöch.	Exarticul. d. Metacarpalknochen. Heilung.
102	„ ebendas. p. 116.	M.	31	—	31	angeboren	—	3. u. 4 Metac.Kn.	Aufbruch. Eiterung.	ebenso.
103	Volkmann Beob. 63.	M.	47	46	3/4	unbeknt.	—	2. u. 4. Metac. Kn.	gewöhnl. u. areoläre Form.	Amputation. Pyämie. Tod.
104	Wutzer Beob. 7.	M.	21	2	19	Quetschng	—	1.2.3.5 Metac. Kn. Phal. beid. Hde u. i. Metatarsus	theilw. verknöchert. Aufbr. v. aussen.	Secundäre Lungenench. Resection. Heilung.
105	Schaper diss. J. Müller. I. c. S. 45.	W.	38	8	30	Fall.	spät-schmhrft	Finger.	spontan. Aufbruch. Entleer. v. Knochenstücken.	Amputation, blutete z. Zeit d. Menstruation.
106	Mery mém. de l'acad. d. sciences. 1720. 447.	M.	15	—	—	Quetschng	unbedeutend schmerzht	Phal. d. 3. 4. u. 5. Fingers.	Erweich. Aufbruch.	Amputation. Heilung.
107	Severinus de absc. absc. nat.	M.	22	—	—	—	—	Phalangen.	—	Exarticulation. Heilung.
108	Vigarous opusc. s. l. régen. des os. p. 172.	M.	—	c. 10	c. 20	—	—	2 u. 4 Finger.	Knochenschale.	Amputation. Heilung.
109	Klein v. Gräfe's u. v. Walther's Journ. Bd. III.	M.	55	54	1	Quetschng	sehr schmhrft.	Mittelhandkn. u. Phal. d. 4. u. 5. Fingers.	Knochenpunkte.	Amputation d. Vorderarms.
110	Vigarous oeuvr. chir. p. 458.	M.	—	—	—	—	—	Phalanx d. 2. Fing.	—	Exarticulation. Heilung.
111	Astley Cooper essays I. S. 175.	—	—	—	—	—	—	Phalangen.	theilw. verknöchert.	Exstirpation. Recid. nochmalige Exstirpation.
112	Covillard Velpeau méd. opér. 204.	—	—	—	—	—	—	Phal. d. 4. Fing.	—	Exstirpation. Heilung.
113	Champion daselbst.	—	—	—	—	—	—	ebenso.	—	ebenso.
114	„ Müller I. c. S. 48. Berl. Mus. 9911.	—	—	—	—	—	—	Phal. d. 2. Fing.	—	ebenso.
115	J. Müller I. c. S. 48. Berl. Mus. 9911.	—	—	—	—	—	—	ebenso.	—	von v. Gräfe exarticulirt.
116	ebendas. Berl. Mus. 851.	M.	—	—	—	—	—	Phal. d. 1. 3. 4. 5 Fingers.	—	
117	ebendas. Haller Museum.	—	—	—	—	—	—	1. Phalanx des Mittelfingers.	—	
118	„ Mus. Guys. Hosp. 1122. Hodgkin.	—	—	—	—	—	—	1. Phal. d. klein. Fingers.	—	
119	ebend. Key 1124.	—	—	—	—	—	—	1 Phalanx	gelatin. Erweich.	amputirt.
120	„ Mus. Thom.-Hosp. 947.	—	—	—	—	—	—	Phalanx.	—	
121	Kluyskens Vrh. v. h. nederl. Instit. VI. 1823.	M.	16	4	12	—	—	beide Hände.	—	
122	Gluge Atlas. Hst. Beob. 56.	M.	14	9	5	Quetschng	—	2. Phal. d. 3. Fing.	—	
123	„ „ Lief. IV. Art. Enchondr.	M.	50	30	20	?	—	1. Ph. d. 2. Fing.	m. ein. dünn. knöch. Stiele aufsitzend.	exstürpirt.
124	ebendas.	M.	19	2	17	?	—	Beide Hände.	—	
125	Herz diss. p. 7. obs. I.	M.	44	42	2	Quetschng	—	1. Ph. d. 4. Fing.	—	
126	„ p. 14. Vogel Tab. hist. X. f. 6. 8. Mus. Erlang.	M.	34	12	22	—	—	3. Phal. d. Daum.	theilw. verknöchert.	v. Strohmeier exarticulirt. Heilung.
127	Blasius Beiträge I. c.	M.	24	18	6	—	—	1. Ph. d. 3. Fing.	cyst. Erweichung.	Oberflächl. Abtrag. Heilg.



Nr.	Quelle.	Geschlecht.	Alter.	Jahr der Entstehung	Dauer.	Ursache.	Symptome.	Sitz des Enchondroms.	Anat. Bemerkungen.	Behandlung. Verlauf. Ausgang.
128	Schaffner diss. S. 21. Lebert Abhandl. I. c.	W.	67	61	6	—	—	Daumen.	späterer Aufbruch.	Ein Einschnitt war wieder zugeheilt. Dieffenbach Exarticul. Heilung.
129	Lebert Abh. Beob. 3.S.189.	M.	25	c. 22	c. 3	—	—	Zeigefinger und Daumen.	dünne gleichmässige Knochenschale.	Abtragung. Heilung.
130	Fichte diss. p. 76.	M.	13	11	2	?	schmerzhaft.	Phal. d. Daumens	—	Exarticulat. Heilung.
131	ebendas. p. 82.	M.	18	10	8	?	schmerzlos.	1. Ph. d. 5. Fing.	—	ebenso.
132	Fergusson Lancet 1850. II. 531.	W.	40	—	—	—	schmerzhaft.	Phalangen des Mittelfingers.	—	resecirt.
133	Fichte diss. S. 84.	W.	32	?	?	?	?	ebenso.	—	Exarticulation.
134	Fleming Dubl. Journ. 25. S. 171. Mus. Dubl.	W.	20	10	10	—	—	4. u. 5. Fing. Phal.	Aufbruch.	Exarticulation der Hand.
135	Ferral Dubl. J. 22. S. 393	W.	60	c. 5	55	—	schmerzhaft.	2. u. 3. Ph. d. 5. Fingers.	cyst. Erweich. Knochenschale.	Amputation.
136	Zeis Beob. 11.	M.	17	15	2	unbekannt.	—	1. Ph. d. 5. Fing.	in d. Corticalsubst. entstanden. Knochenschale.	Exarticulation.
137	Murchison Monthl. Journ. Illust. Zeitg. Bd. II. 89.	M.	12	—	12	angebör.	—	1. Ph. d. 3. Fing.	5 Unz. cystoide Erweich. Knochenschale.	ebenso.
138	Förster Ill. Ztg. 3. S. 124.	—	—	—	—	—	—	Fingerphalang.	—	—
139	Brandt diss. d. cartil. S. 30.	M.	14	—	—	—	—	1. Ph. d. 3. Fing.	—	—
140	Graf diss. Bardeleben.	W.	65	63	2	Stich.	schmerzlos.	1. Ph. d. 4. Fing.	—	—
141	" Mus. Kopenhag.	W.	30	—	—	—	—	1. Phalanx.	knöcherne Schale.	—
142	Finke diss. p. 14. obs. II.	M.	51	33	18	Contusion.	—	Phal. d. 4. Fing.	—	—
143	Cat. d. Giess. path. an. Smml. Nachtr. Schrank XXXI.	M.	11	—	—	—	—	ebenso.	—	—
144	Wutzer Bonn. Klin. B. 8.	W.	20	12	8	Schläge.	—	1. Ph. d. Zgefing.	Central. ohne Knochenschale.	Exstirpation. Heilung.
145	Scheuchzer Beob. 1.	W.	40	—	—	—	—	Oberschenkel.	34" Umf. 16 U. cystoid. Erweich.	nach d. Tode v. Key entft.
146	J. Müller l. c. p. 48. Guys Hosp. Mus. 666. Key.	—	—	—	—	—	—	Oberschenkel.	—	—
147	Crampton Beob. 56.	M.	38	21	17	—	—	Oberschenkel.	6 1/2' Umf. centrale Erweich. Umgab. m. Ausnahme der Condyl. d. ganzen Knochen.	Tod n. 4tägig. Krankheit.
148	Boyer Beob. 66.	W.	30	c. 10	c. 20	erblich.	schmerzhaft.	" beide Schienbeine u. Oberarm.	grösstenth. verknöch. theilw. cystoid.	Amputat. 18 Jahre nachher noch gesund.
149	Frogley Lancet 1842. II. S. 58.	W.	26	21	5	—	—	Oberschenkel.	3' i. Umf. cyst. Erw.	Amput. hoch oben. Heilung.
150	ebendas.	W.	37	26	11	—	—	" vom condyl. internus aus.	20 1/2" i. Umf. ebenso	18 Jahre. ebenso. 8 Jahre.
151	Paget Beob. 55.	M.	26	25	3 M.	—	schmerzhaft.	Oberschenkel.	cyst. Erweich. Blutergüsse. Aufbruch	Tod durch Erschöpf. 6 M. n. d. ersten Entstehen.
152	" Vol. II. 193. Mus. Barth.-H. Ser. I. No. 111.	—	—	—	—	—	—	ebenso.	—	—
153	Stanley diseases p. 148. Mus. Barth. Hosp. I. No. 97. 98.	—	—	—	—	—	—	ebenso.	entspr. i. Knoch. ein Gemenge von Enchondr. u. Markschwamm. Knochenpunkte.	—
154	Graf l. c. p. 32. Mus. Greifswalde.	—	—	—	—	—	—	ebenso.	theilw. verknöchert. füllt d. Kniekehle.	Amputation.
155	Wedl u. Schuh Beob. 21.	—	—	—	17	—	schmerzlos.	Unter. Ende des Obersch. Tibia Metat. u. gr. Z.	Centr. erweicht, theilweise verknöch.	ebenso.
156	Schuh l. c. p. 138.	—	—	—	—	—	—	Oberschenkel.	cyst. Erweich.	—
157	Virchow Archiv V. 244.	—	—	—	—	—	—	ebenso.	—	—
158	Ehrmann nov. cat. Mus. Strassb. 1843.	—	65	—	—	—	—	ebenso.	—	—
159	Handfield Lancet 1855. I. No. XVI. p. 407.	—	—	—	—	—	—	ebenso.	zugl. Tuberk. in der Lunge.	Tod.
160	Nélaton Beob. 46.	M.	34	29	5	Bruch.	schmerzhaft.	ebenso.	areoläre Strkt. cyst. Erweich. Aufbruch. 122 Cm. Umf.	Tod d. erschöpf. Verjauch.
161	" Beob. 48.	M.	—	—	—	—	schmerzhaft.	ebenso.	cyst. Erw. Aufbr. 175 Cm. Umf.	Tod durch Pyämie.
162	Wutzer Beob. 17.	M.	40	38	2	unbekannt.	schmerzhaft.	ebenso.	areol. Form m. Vrkn.	Amputation. Td n. Phlebit.

Nr.	Quelle.	Geschlecht.	Alter.	Jahr der Entstehung.	Dauer.	Ursache.	Symptome.	Sitz des Enchondroms.	Anat.Bemerkungen.	Behandlung. Verlauf. Ausgang.
163	Lawrence medico - chir. transact. XVII. 37.	M.	—	—	—	—	—	Tibia.	cyst. Erw. Comb. m. Markschwamm.	Amputation. Heilung.
164	J. Müller u. Stanley Beob. 37.	—	—	—	—	—	—	ebenso.	Comb. m. fibroplast. Geschwüren.	
165	Gluge Beob. 36.	M.	14	13	3½ M.	Fall.	schmerzhaft.	ebenso.	kopfgross. comb. m. fleisch. fibr. Masse Cystoyd.	Amputat. Tod 1 Jahr danach an Phthisis?
166	Lloyd Beob. 29.	W.	14	11½	1½	—	—	„ beide obere Drittel.	cyst. Erweich. Verjauch. 2' Umf. areol. Form. cyst. Erweich. 51 Cm. Umfang.	Amputation.
167	Velpeau Beob. 47.	W.	62	61	¾	unbekannt.	schmerzhaft.	„ ober. Theil.	—	Amputat. Tod d. Pyämie.
168	Catal. d. Giess. path. anat. Smml. Schrank XXXI. 2. 3.	—	—	—	—	—	—	Tibia.	—	
169	ebendas. Schr. XXXI. 1.	—	—	—	—	—	—	Unterschenkel.	zum Theil verknöch.	
170	Nachtr. z. Catal. d. Giess. Smml. Schr. XXXI. 1. a.	—	—	—	—	—	—	ebenso.	sehr gross, z. Theil erweicht, z. Theil verknöchert.	
171	Peirce Beob. 3.	M.	25	17	8	—	—	Fibula. Köpfd. derselben.	cyst. Erw. thlw. verknöch. wog 69 ũ.	Amputation.
172	Paget Beob. 38.	M.	c. 25	—	—	—	pulsirte.	„ unter. Ende.	comb. m. fibrocellul. Geschw.	ebenso.
173	ebendas.	—	—	—	—	—	—	„ oberes Ende.	—	
174	Blasius a. a. O.	W.	26	—	—	Quetschng	—	Fibula.	—	Haarseil. spät. Abtragung.
175	Wernher Chir. III. S. 456.	—	—	—	—	—	—	„ unter. Ende.	faustgr. m. schmal. Basis.	
176	Catal. der Giess. pathol. anatom. Smml. Schrank XXXI. 4.	—	—	—	—	—	—	Fibula.	kugelförmig, von der zu ein. Knochenkapsel ausgedhnt. Fibula umgeben.	
177	Jmsand Beob. 61.	W.	28	23	5	Contusion	schmerzhaft.	Astragalus. Keil. u. Kahnbein.	thlw. verkn. thlw. gallertartig.	Amputat. d. Unterschenk. Heilung.
178	Falcony London med. Gaz. XXIII. p. 162.	M.	32	17	15	—	schmerzlos.	Würfel u. Keilbn. 3 äuss. Metatarsalknochen.	aufgebroch. w. 5 ũ.	Exstirpation.
179	Lebert Beob. 61.	W.	46	41	5	—	—	Mittelfussknoch.	cystoide Erw. für Markschw. gehalt.	Amput. d. Oberschenkels. Tod durch Pyämie. In d. Markhöhle d. Obersch. ein Enchondrom.
180	Nélaton Beob. 31.	M.	41	19	22	Hufschlag	schmerzhaft. pulsirend.	Metatarsalkn. d. grossen Zehe.	Enchondr. m. Markschwamm.	Amputation.
181	Adams Dubl. Journ. XXIV. S. 269.	—	—	—	—	—	—	Metatarsus der grossen Zehe.	—	Abtragung. Heilung.
182	Cat. d. Giess. path. anat. Smml. Nachtr. Schrank XXXVI. 225.	—	—	—	—	—	—	Metatarsus der kleinen Zehe.	z. Theil verknöch.	
183	Pförringer de osteosar. diss. 1. c.	M.	35	32	3	Fehltritt.	schmerzhaft.	Metatarsus und Phalangen der grossen Zehe.	thlw. gallertartig.	Exarticul. d. os metatarsi. Heilung.
184	Wutzer Beob. 9.	M.	45	39	6	?	—	ebenso	—	Amputation. Heilung.
185	Herz diss. 1. c.	W.	30	18	12	—	—	1. Pha. d. 3. u. 1. Phal. d. 4. Z.	—	
186	Fichte 1. c. S. 85.	—	—	—	—	—	—	1. Ph. d. 4. Zehe.	—	
187	Göttinger Samml. 1269.	—	—	—	—	—	—	Zehenphalangen	—	
188	Gray Lond. med. Gaz. Vol. VIII. 1849. p. 473.	—	—	—	—	—	—	letzte Phal. d. gr. Zehe.	—	
189	Scholz Beob. 6.	M.	42	22	20	Hufschlag	schmerzlos.	Phalangen u. Metatars. d. 4. Z.	areoläre Anordnung. Verknöcherung.	Amputation. Heilung.
190	Schuh S. 135.	W.	12	—	—	—	—	Alle Knochen m. Ausnahme des Kopfes und d. Wirbelsäule.	—	

## Enchondrome der Weichtheile

## I. des Hodens.

- Nro. 1. Wardrop observations on fung. haem. Uebersetzt von Kühne. Leipzig 1817. p. 125. Enchondrom mit Markschwamm und Cholesteatom; theilweise verknöchert.
- " 2. A. Cooper Vorlesungen übers. von Schütte 1851. Bd. I. S. 279. Enchondrom mit Markschwamm; theilweise verknöchert.
- " 3. Baring über den Markschwamm der Hoden. Göttingen 1833. S. 223. Taf. II. Schmerzhaftes, seit drei Jahren entstandenes Enchondrom mit Markschwamm und Blutcysten; theilweise verknöchert; bei einem 26 J. alten Manne exstirpirt; Recidiv in den Leistendrüsen und im Bauche. Tod.
- " 4. J. Müller Geschwülste p. 48. Enchondrom mit Scirrhus recte. von einem älteren Manne. Berliner Museum 10770.
- " 5. Schaffner diss. Ueber d. Enchondrom p. 24. Schmerzhaftes Enchondrom mit Markschwamm bei einem 32jährigen Manne. Starb an Fungus der Leistendrüsen.
- " 6. Range diss. p. 14. Mus. Halle. Areoläres Enchondrom mit fibrocellulärer Geschwulst.
- " 7. Gobée (Klinik 4. Jaarg. p. 133.) Mit Markschwamm und Cholesteatombälgen.
- " 8. Virchow Würzburger Verhandl. I. S. 135. Cystoides Enchondrom mit Blutcysten und Cholesteatombälgen.
- " 9. Lawrence u. Paget S. 208. Theilweise verknöchert, mit Markschwamm combinirt, bei einem 32jähr. Manne nach 1½jähr. Bestande exstirpirt, † 14 Tage nach der Operation an Fungus der Leistendrüsen.
- " 10. Paget Mus. Coll. surg. Nro. 2384. Combinirt mit fibrocystischer Geschwulst.
- " 11. ebenso Nro. 2385.
- " 12. ebenso Nro. 2386.
- " 13. Paget Mus. Thom. Hospital. Combinirt mit fibrocystischer Geschwulst.
- " 14. ebenso. ebend.
- " 15. Paget II. 208. Mus. Cambridge Univers. Combinirt mit Markschwamm. Recidiv. Tod.
- " 16. daselbst. Mus. Guys Hospital. ebenso.
- " 17. daselbst. Mus. Barthol. Hospital. ser. XXVIII. Nro. 17.
- " 18. Chelius Handbuch der Chirurgie. 7. Aufl. II. S. 466. Von der Grösse einer Mannsfaust bei einem 4jähr. Knaben.
- " 19. ebenda.
- " 20. Wedl Grundzüge der Histologie. p. 585, Enchondrom mit Cystosarkom.
- " 21. Förster Illustr. Zeitung III. 126. Göttinger Sammlung. Areoläres Enchondrom.
- " 22. Weber Bonner Klinik. Mus. das. Beob. 39. Enchondrom mit Markschwamm. 44jähr. Mann. Tod durch Perforation des Colon.

## II. des Eierstockes.

- " 23. Range diss. S. 14. Bei einem 1½jähr. Mädchen befand sich in der Excavatio rectouterina eine Bindegewebsknorpelgeschwulst, die ausser Fett auch mit Epitel ausgekleidete, Haare enthaltende Cysten umschloss. Derselbe erwähnt p. 15 aus Meckels Museum ein combinirtes Enchondrom vom Ovarium eines Pferdes, in dem ausser Bindegewebe und Fett auch Cysten und Cholesteatombälge eingeschlossen waren.
- " 24 und 25. Kiwisch Klinische Vorträge. II. p. 179. Zwei Fälle.
- " 26. Förster Allgemeine pathologische Anatomie. S. 134. Areoläres Enchondrom mit Verknöcherung. S. auch oben Otto Fall Nro. 55.

## III. der Brustdrüse.

- " 27—29. Warren (Geschwülste p. 117) sah sie in drei Fällen mit Scirrhus combinirt.
- " 30. A. Cooper (Khtn. der Brustdrüse. Weimar 1836. p. 27. Taf. 8. f. 10 und Vorlesungen übersetzt von Schütte I. p. 321). Schmerzhaftes, seit 14 Jahren entstandenes, grösstenheils verknöchertes Enchondrom bei einem 32jähr. Weibe.
- " 31. Reil Archiv. Bd. 3. S. 445. Enchondrom mit Knochenkernen.
- " 32. Hawkins Vorles. Uebers. S. 604.  
Bei Hunden: s. J. Müller Geschw. Haller Museum. Paget Barthol.-Hospital XXXIV. Nro. 13.  
Secundär wurde die Brustdrüse ergriffen in dem Falle von areolärem Enchondrome der Rippen. Busch Nro. 43. der Tabelle.  
Verknöcherte Enchondrome der Mamma aus älteren Schriften finden sich bei Albers Erläut. z. d. Atlas. Bd. 3. p. 584.

## IV. der Thränendrüse.

- " 33. W. Busch Chir. Beob. S. 1. Seit 7 Jahren bestanden bei einem 48jähr. Weibe. Von Langenbeck exstirpirt.

## V. der Parotis oder deren Umgebung.

- Nro. 34. J. Müller Berliner Museum 4477.  
 „ 35. Bennet on Canc. tum. S. 89. Bei einem 38jähr. Weibe faserig und fettig degenerirt; über der Parotis und dem Unterkiefer.  
 „ 36. Lawrence on tumours. Bei einem Manne exstirpirt. 5 Jahre ohne Recidiv.  
 „ 37. Hawkins Vorlesungen Uebers. S: 503. (Conglomerirter Tumor.)  
 „ 38. Syme principl. of surgery Vol. I. p. 89.  
 „ 39. Emmert Handbuch der Chirurgie. S. 489.  
 „ 40. Paget Lect. Vol. II. 202. Hunter exstirpirt ein Enchondrom der Parotis bei einem 37jähr. Manne, der 17 Jahre vorher gefallen war.  
 „ 41. Paget daselbst S. 203. Enchondrom gemischt mit Faser- und Drüsengewebe.  
 „ 42. daselbst. Enchondrom der Parotis bei einem Weibe exstirpirt; nachfolgendes Recidiv.  
 „ 43. daselbst S. 209. Mus. Coll. Surgeons 207 a. Lloyd exstirpirt ein solches, welches von einer Faserkapsel umgeben, mit Markschwamm combinirt war.  
 „ 44 und 45. Solly Lancet 1850. I. 487. Zwei Fälle; die Parotis war ganz gesund.  
 „ 46. W. Busch Beob. S. 57. Enchondrom der Parotis selbst bei einem 40jähr. Weibe nach wiederholter Parotitis entstanden; von B. Langenbeck exstirpirt; sah mehrere andere Fälle.  
 „ 47. Förster spec. path. Anatomie S. 123. Göttinger Sammlung.  
 „ 48. Weber Beob. 15. Von Herrn Dr. H. J. Schäffer bei einem 18jähr. Manne exstirpirt; lag unterhalb der Parotis; theilweise gallertig.

## VI. der Submaxillardrüse.

- „ 49 und 50. Stromeyer Handbuch der Chirurgie 1844. S. 254.  
 Wird mehrfach von anderen Schriftstellern z. B. Paget, Rokitansky erwähnt.  
 „ 51. Scholz diss. de enchondromate p. 23. Theilweise erweicht, theilweise verknöchert.

## VII. der Schilddrüse.

Vgl. Otto Fall Nro. 55. Albers Erläut. zum Atlas II. S. 328 und S. 373.

## VIII. des Unterhautzellgewebes.

- „ 52. J. Müller l. c. S. 49. Guys Hospital 1657 A.  
 „ 53. Lebert S. 195. Von der Nase eines 23jährigen Mannes exstirpirt.  
 „ 54. Paget Lect. II. 210. Von der Lippe; theilweise verknöchert.  
 „ 55. daselbst 179. Von der Brust.  
 „ 56. daselbst Museum St. George's Hospital. Vom Oberschenkel; umgab die arteria cruralis so, dass dieselbe quer durchschnitten werden musste.  
 „ 57. daselbst 117. Savory exstirpirt bei einem 38jährigen Manne eine der spin. iliaca ant. inf. aufsitzende, seit 5 Monaten entstandene Geschwulst, die theils aus fibrocellulärem Gewebe, theils aus Knorpel, theils aus Knochen bestand. Der Mann war 2 Jahre nachher noch gesund.  
 „ 58. daselbst 210. Eine dem m. gastrocnemius aufsitzende, theils aus Fett, theils aus Bindegewebe, theils aus Knorpel bestehende Geschwulst.  
 „ 59. daselbst Museum Bartholomäus-Hospital I. 109. Aehnliche theilweise verknöcherte Masse vom Ballen der grossen Zehe.  
 „ 60. Chelius Handbuch II. 466. Aus der Achselhöhle.  
 „ 61. Lancet 1855. Vol. II. p. 33. Haut des Oberarmes.  
 „ 62. Schuh p. 104. Zwischen den Muskeln.  
 „ 53. Förster Allgemeine pathologische Anatomie p. 131. Areoläres verkalktes Enchondrom, aus der Kreuzgegend exstirpirt; Beobachtung 23.  
 „ 64. Weber Beobachtung 23 a. Von der Stirne eines 17jährigen Mädchens exstirpirt; verkalkt.  
 „ 65. „ Beob. 40. Aus der Zunge; combinirt mit Lipom.  
 Vgl. ausserdem Rokitansky Handbuch I. p. 261 und Lehrbuch S. 175.

## IX. der Lungen.

- Nro. 66. Lebert Phys. path. II. p. 213. Tab. XVII. fig. 1 und dessen Abhandlungen p. 194.  
 „ 67. Paget II. 172. Museum Bartholomäus-Hospital, patholog. Appendix.  
 Vgl. ausserdem oben die Enchondrome der Knochen:  
 von Virchow Beob. 16.  
 von Richet Beob. 62.  
 von Volkmann Beob. 63.  
 Rokitansky Lehrbuch S. 175 sah Enchondrome oft in den Lungen.

Ausser den in die erste Tabelle aufgenommenen Enchondromen der Knochen führe ich hier noch eine Reihe bloss kurz erwähnter Fälle auf, die in der Statistik weiter berücksichtigt werden können.

Lebert erwähnt in seinen Abhandlungen ausser den aufgeführten Fällen noch

- 3 Enchondrome des Unterkiefers,
- 1 „ des Schulterblattes,
- 1 „ der Handknochen,
- 2 „ der Tibia.

Stromeyer (Handbuch der Chirurgie 1844. I. S. 255)

- 1 Enchondrom der sämtlichen Phalangen des IV. und V. Fingers.
- 1 „ der 2. Phalanx des Daumens,
- 1 „ der Tibia am malleolus internus,
- 1 „ des Mittelfussknochens der 2. Zehe.

Bei Wedl und Schuh

- 1 Enchondrom des Unterkiefers,
- 1 „ der Rippen.

In der Sammlung des Bartholomäus-Hospitals zu London befinden sich nach dem Cataloge derselben (London 1846), dessen Nummern übrigens nicht ganz mit denen bei Paget stimmen, noch folgende Enchondrome:

- 1 des Hüftbeines,
- 1 des Schulterblattes,
- 1 des Oberschenkels,
- 1 der Mittelfussknochen.

Im Museum des royal college of surgeons (descriptive Catalogue London 1846) sind ausser den nach Paget citirten Fällen folgende:

- 1 des Schulterblattes,
- 14 der Handknochen,
- 2 der Tibia.

Endlich erwähnt Fr. Scholz (de enchondromate diss. Bresl. 1855. p. 11) folgende Enchondrome aus der Breslauer Sammlung (eines, von Koschate und Otto beschrieben, habe ich oben mit aufgeführt; dieses fällt hier weg):

- 1 des Unterkiefers,
- 11 der Handknochen,
- 1 der Tibia.

Zählen wir diese 47 Enchondrome der Knochen den obigen 190 hinzu, so haben wir

- 237 Enchondrome der Knochen
- 67 „ der Weichtheile

304 Enchondrome im Ganzen,

wobei natürlich die an einem Individuum mehrfach vorgekommenen nur einfach gezählt wurden.

Wenden wir uns nach dieser Abschweifung wieder zu denjenigen combinirten Enchondromen, in welchen die Knorpelmasse den Hauptbestandtheil der Geschwulst bildet, und sehen wir hier ab von den eigentlichen Metamorphosen des Gewebes durch Verknöcherung, Erweichung, primitive oder secundäre Hohlraumbildung, so ergibt sich also, dass unter 237 Knochenenchondromen 10 combinirte und unter 67 Enchondromen der Weichtheile 28 combinirte gesehen wurden; bei jenen bilden also die combinirten 4,2%, hier fast zehnmal so viel, nämlich 41,9%, und während bei den Enchondromen der Knochen häufiger fibroplastisches Gewebe in die Combination einging, wurde hier der Markschwamm vorwiegend beobachtet. Es fanden sich unter jenen 10 combinirten Knochenenchondromen 4 mal die Combination mit Markschwamm, 6 mal die mit fibroplastischer Geschwulst; unter den 28 combinirten Knorpelgeschwulsten der Weichtheile sah man neben mehreren Beispielen sehr mannigfacher Combination 14 mal die mit Markschwamm oder Skirrh, 11 mal die mit Sarkom (fibroplastischer und fibrocystischer Geschwulst) 5 mal die mit Cholesteatom, 1 mal die mit Lipom.

#### Beobachtung 30.

Paget (lect. Vol. II. S. 184. fig. 26; daselbst S. 209.) beschreibt eine grosse Geschwulst, welche im Museum of the royal college of surgeons in London (cfr. descriptive catalogue) aufbewahrt wird. Dieselbe wog 13 ℥ und war bei einem 37jährigen Soldaten von der vorderen Seite der Lendenwirbel aus entstanden. Mit denselben war sie durch das sie umgebende Zellgewebe verbunden; sie umgab die Aorta, den unteren Theil der vena cava und der venae iliacae. Die Venen waren zusammengedrückt und mit Blutgerinseln erfüllt. Die Geschwulst erschien oval, lappig, 16" lang, und 6" im Durchmesser. Zur Hälfte bestand sie aus weicher, breiiger und flockiger, hirnmarkähnlicher Substanz von brauner Farbe. Die andere Hälfte, welche den grösseren Theil der

vorigen Masse umgab, zeigt knorpelige Knoten von verschiedener Gestalt, rundlich, oval, länglich oder ganz unregelmässig,  $\frac{1}{4}$ — $\frac{3}{4}$ “ im Durchmesser. Diese Knoten waren überzogen und zusammengehalten durch ein fibrocelluläres Gewebe. Sie glichen sowohl dem äusseren Ansehen nach als bei der mikroskopischen Untersuchung vollständig fötalem Knorpel. In den Centren einiger dieser Knoten zeigten sich kleine Partien spongiösen Knochens, wie die Ossificationscentren fötaler Knochen; andere Knoten waren im Mittelpunkte erweicht. Die Gränze zwischen dem knorpeligen und markschwammigen Theile der Geschwulst war sehr deutlich, und obwohl sie in inniger Berührung mit einander standen, liessen sich doch vermittelnde Uebergänge nicht nachweisen, so dass man nicht sagen konnte, die eine Substanz wäre durch Degeneration in die andere verwandelt.

Ausser einer nur ganz kurz von Stanley erwähnten Beobachtung eines in ein Enchondrom des Oberschenkels eingestreuten Markschwammes (Nro. 153 unseres Verzeichnisses) ist hier besonders ein Fall von Nélaton hervorzuheben.

**Beobachtung 31.** Nélaton, Gazette des Hôpitaux. 1855. Nro. 10 p. 38.

Ein 19jähriger junger Mann wurde während einer Reise im November 1824 von einem Pferde auf die innere Seite des rechten Fusses getreten. Trotz der sehr heftigen danach entstandenen Schmerzen setzte er seine Reise fort. Der Schmerz verharrte während der darauf folgenden Jahre bald heftiger, bald gelinder, ohne dass irgend etwas am Fusse zu sehen gewesen wäre, und ohne dass das Gehen beeinträchtigt wurde, fast unausgesetzt. Mitte 1828 erschien zuerst an der schmerzhaften Stelle eine kleine Auftreibung die ganz langsam wuchs, so dass sie 1842 die Grösse eines Taubeneies erreicht hatte. Ohne sich an den Schmerz viel zu kehren, welcher sich ganz besonders während der Bettwärme zu steigern pflegte, fuhr der Kranke fort, zu gehen und trug nur Sorge, dass sein Schuhwerk dem Volum der Geschwulst angepasst wurde. Um die Zeit gebrauchte er, freilich ohne allen Erfolg, die Badener Douchen. In Folge angestrenzter Jagdpartien und zu engen Schuhwerkes begann nun 1842 die Geschwulst stärker zu wachsen, den Gang zu beeinträchtigen und selbst den Fussrücken einzunehmen. Ein Arzt empfahl alkalische Fussbäder und gab kohlen sauren Baryt in steigender Dosis. Trotz 3monatlicher Fortsetzung dieser Cur wuchs die Geschwulst. Im Januar 1846 stellte sich der Kranke Herrn Nélaton vor, welcher an der Innenseite des ersten Mittelfussknochens eine länglich eiförmige Geschwulst von Knochenhärte fand. Die Haut über derselben gesund; nur auf der höchsten Stelle verdünnt. Da der Kranke auf die Exarticulation des Knochens nicht eingehen wollte, so wurde der innere Gebrauch von Jodkalium einige Monate hindurch angewandt, ohne allen Erfolg. Ein anderer Arzt empfahl später Einreibung von grauer Salbe mit Belladonna, wonach scheinbar eine Linderung der Schmerzen, ja selbst eine Abnahme des Umfanges eintraten; eine innere mercurielle Behandlung trug nur dazu bei, den Kranken zu schwächen, ohne die Weiterentwicklung des Afterprodukts zu hemmen. Ebenso wenig Erfolg hatte die äussere Anwendung der Belladonna in grossen Dosen; die Geschwulst wuchs fortwährend, erreichte den Knöchel und war merklich weicher geworden. Bei einer Consultation am 31. Mai 1846 sah man eine sphärische Masse von dem Umfange zweier Fäuste die Innenseite des Fusses einnehmen, die sich vom grossen Zehen bis zum Knöchel erstreckte. Die Haut war sehr gespannt, verdünnt, glatt, geröthet. Die Geschwulst war weich, fluctuirend und zeigte arterielle Pulsation. Man zweifelte nicht, dass sie schliesslich aufbrechen würde, und dass einzig die Amputation Hülfe bieten könne. Am 10. Juni 1846 wurde dieselbe von Nélaton unter den Knöcheln ausgeführt. Die sofort vorgenommene Untersuchung zeigte die Geschwulst aus zwei Massen zusammengesetzt: die eine knorpelig, die andere vom Ansehen eines echten Markschwammes mit Blutergüssen und durch Resorption veränderten Blutklumpen. Sehr gefässreiche Zellgewebsscheiden durchzogen die Masse nach allen Richtungen hin. Der Metatarsalknochen, der den Ausgangspunkt darbot, war durchbrochen und auf der Geschwulst zeigten sich die Trümmer einer Knochenschale, die die Geschwulst anfangs umgeben hatte.

Sehr interessant ist endlich die folgende Beobachtung, welche die Entwicklung eines Markschwammes in einem recidiven Enchondrome zeigt.

**Beobachtung 32.** Paget lect. II. S. 209.

Hr. Dodd entfernte eine echte und ganz reine Knorpelgeschwulst von den Rippen eines Mannes; drei Monate danach erschien eine Geschwulst an der nämlichen Stelle, die sich aus einem Gemenge von Knorpel und Markschwamm bestehend erwies; sie nahm bald einen tödtlichen Ausgang. Mus. St. Thomas-Hospital. Vgl. auch oben Beob. 18.

Die Combination eines Enchondroms mit fibrocellulärer, fibroplastischer Geschwulst oder sog. Sarkome fand sich einmal an einem Enchondrome der Schädelgrundfläche, 1mal des Siebbeines, 1mal an der Hand, 2- (oder 3mal?) an der Tibia und 1mal an der Fibula.

**Beobachtung 33.**

Stanley (illustrations Taf. XIII. fig. 4 und Taf. XVII. fig. 3) bildet das Gesicht eines 14jährigen Knaben ab, welches durch eine von beiden Oberkiefern entspringende, Nasen- und Augenhöhlen erfüllende und sich bis in die Schädelhöhle erstreckende Geschwulst entsetzlich entstellt ist. Die Haut war theilweise exulcerirt, die Oberfläche der Geschwulst brandig. Während die tiefer liegende, die Gesichtsknochen implicirende Masse eine knorpelige, zeigte sich die die Nasenlöcher ausfüllende und das Gesicht selbst vordrängende Masse als ein weiches sehr gefässreiches Gewebe. Jene bot hin und wieder centrale Verknöcherungspunkte dar. Dieses Afterprodukt war langsam gewachsen, hatte beide Augen aus ihren Höhlen verdrängt, den einen Sehnerven ganz zum Schwinden gebracht, den anderen in die Länge gezerrt, und endlich bei ihrem Vorschreiten gegen die Schädelhöhle hin durch Compression der vorderen Hirnlappen den Tod des Knaben herbeigeführt. Mus. Barth.-Hospit. Ser. XXV. 47. Nach Hrn. Paget (Vol. II. S. 210) ist die innere Masse ein echtes Enchondrom, die äussere besteht aus fibroplastischem oder „myeloidem“ Gewebe.

Ausserlich ähnlich ist der folgende Fall, in welchem indess ein sg. Schleimpolyp die Complication darbot.

**Beobachtung 34.** Descriptive catalogue of the Mus. roy. coll. of surgeons Nro. 2199. Paget Vol. II. S. 195 und Hawkins Uebers. p. 595.

Es ist dies der Kopf eines Knaben, aus dessen rechter Nasenhöhle ein Polyp entfernt worden. Die Blutgefässe sind sehr fein

injcirt. An der Stelle, wo der Polyp sass, nahe der hinteren Oeffnung der Nasenhöhle, ist eine tiefe runde Höhle, die nach aussen von der ausgedehnten Nasenwand, nach vorn durch eine hervorragende Falte der Schleimhaut, welche das Nasenloch verstopft, begrenzt wird. Die untere Muschel ist aus ihrer Stelle verdrängt, und ihre hintere Hälfte ist spurlos verschwunden. An dem unteren Rande des vorderen Theiles der Muschel sitzt ein kleiner weicher Polyp mit dünnem Stiele, bedeckt von einer sehr gefässreichen Verlängerung der Schleimhaut. Ein ähnlicher kleinerer sitzt oberhalb des eben beschriebenen an dem vorderen unteren Rande der mittleren Muschel. Die Zellen des Siebbeines sind vollständig von einer festen, elastischen, blassen, halbdurchscheinenden Substanz ausgefüllt, welche nach vorn als eine runde Geschwulst im oberen Theile der Nase hervorragt. Diese besteht aus fötalem ähnlichen Knorpel und gleicht ganz den gewöhnlichen Enchondromen.

Beobachtung 35. Retzius, Hygiea 1845. Schmidt's Jahrbücher 49. S. 65.

Ein 24jähriges Mädchen bekam schon in der Kindheit Geschwülste an den Händen. Später entstanden ähnliche an den Füssen, welche mitunter heftige Schmerzen verursachten. In den letzten Jahren war auch auf der oberen und äusseren Seite des Vorderarmes eine sehr schmerzhaft und rasch wachsende Masse entstanden. Die ganze Geschwulst an der Hand hatte zuletzt eine halbe Elle im Durchmesser. Ein Einschnitt entleerte blutiges Wasser. Später Eiterung, hektisches Fieber, Tod. Die zuletzt entwickelte Geschwulst bestand aus fibrocellulärem Gewebe und Blutgefässen; die anderen aus Knorpel. Letztere waren weicher, hier und da mit Knochenstückchen bekleidet. Zahlreiche Mutterzellen von grösserem Umfange deuteten auf eine Wucherung des dem embryonalen ganz gleichen Knorpels.

Beobachtung 36.

Gluge (Anatom. mikroskopische Untersuchungen S. 156) fand ein Enchondrom der Tibia, welches bei einem 14jährigen Knaben nach einem Falle in  $2\frac{1}{2}$  Monaten entstanden war, mit einer fleischig-fibrösen Masse combinirt; auch zeigte dasselbe eine Höhle im Innern.

Beobachtung 37.

Stanley (illustr. Taf. XV. fig. 3. Mus. Barth.-Hospit. Ser. I. 41) giebt eine treffliche Abbildung einer sehr grossen vom Periost entspringenden Geschwulst, welche den oberen Theil der Tibia umgiebt und zur Hälfte aus einem an der Basis von der Corticalsubstanz des Knochens aus verknöcherten Enchondrome, andererseits aus einer weichen, sehr gefässreichen, einem erectilen Gewebe nicht unähnlichen Masse besteht, welche nach Paget einer fibroplastischen oder myeloiden Substanz entspricht. Bei der Injection füllten sich die Gefässe derselben vollständig, während die in rundliche, aus foetalem Knorpel bestehende Knoten angeordnete Enchondrommasse nur wenige Gefässe zeigte. Es ist dies wohl ohne Zweifel die nämliche Geschwulst, deren bereits J. Müller S. 47 und 49 als von ihm im Bartholomäus-Hospital gesehen, erwähnt, zumal er einer von Herrn Stanley ihm gezeigten Lithographie gedenkt. Da aber im Cataloge jener Sammlung ausdrücklich bemerkt wird, und auch aus Stanley's Abbildung ersichtlich ist, dass die Tibia im Inneren gesund war, so kann dieser Fall nicht wohl, wie J. Müller bemerkt, mit dem von Lawrence medico-chir. transactions XVII. S. 37 beschriebenen identisch sein, in welchem ausdrücklich gesagt wird, dass die Geschwulst, die zum Theil erweicht, und in eine gelbe durchsichtige Gallerte verwandelt, zum Theil hirnmarkähnlich, zum Theil aus festem fibrösem Knorpel bestand, im Centrum der Tibia ihren Ursprung genommen habe. War hier auch eine ähnliche Combination?

Beobachtung 38.

Der letzte Fall befindet sich ebenfalls im Museum des Bartholomäus-Hospitals (Appendix to pathol. Catal.). Die Geschwulst dehnt das untere Ende einer Fibula aus und bestand zum Theil aus Knorpel, zum Theil aus fibroplastischem oder myeloidem Gewebe, welches von Paget (Vol. II. S. 210) durch die mikroskopische Untersuchung nachgewiesen wurde; hier waren aber nicht die einzelnen Gewebe mehr von einander geschieden, wie in den vorigen Fällen, sondern vielmehr unregelmässig in einem jeden Theile der Geschwulst unter einander gemengt. Hr. Langston Parker hatte in diesem Falle das Bein amputirt; die Geschwulst war bei einem jungen Manne langsam gewachsen und hatte deutlich pulsirt. Grösser als ein Hühnerrei, war sie bedeckt von den Resten der ausgedehnten Fibula und überzogen vom Perioste. Die bedeutende Entwicklung der in sie eintretenden Blutgefässe machen es wahrscheinlich, dass die während des Lebens gefühlte Pulsation nur eine der Geschwulst von diesen Gefässen mitgetheilte war. (Paget Vol. II. S. 192.)

Auf die mannigfaltigen Combinationen, welche die Enchondrome der Weichtheile zeigen, und von welchen die merkwürdigsten von Virchow, Schaffner, Gobée und Range beschrieben wurden, gehe ich hier nicht weiter ein; man findet sie in der obigen Uebersicht speciell verzeichnet; des Interesses wegen, welches solche Geschwülste aber immerhin darbieten, füge ich nach eigener Untersuchung zwei neue Fälle hier kurz an.

Beobachtung 39.

In dem einen ist es der linke Hoden eines 44jährigen, im Jahre 1848 in der hiesigen chirurgischen Klinik operirten Mannes, dessen beide Nieren später von Markschwamm ergriffen, nach Perforation des colon transversum den Tod herbeiführten. Der Hode zeigt in der Mitte eine cystoide Entartung mit knorpeliger Umgebung. Die Hohlräume sind von erweichten, in Fettdegeneration befindlichen Enchondrommassen erfüllt. Die Peripherie der Geschwulst besteht aus grauröthlichem, sehr weichem Markschwamme. Das Präparat befindet sich in der chir. klinischen Sammlung.

Seltener ist Ort und Combination, welche folgende Beobachtung ergab.

Beobachtung 40.

Ein 15jähriges, kräftiges und ganz gesundes Mädchen, Louise L. aus Iserlohn, wurde am 11. Oct. 1854 in die hiesige Klinik

aufgenommen, um von einer Sprache und Schlingen erschwerenden Geschwulst in der Zunge befreit zu werden. Diese hatte die Grösse einer Wallnuss, lag nach links in der Substanz der Zunge, nahe deren Wurzel, zeigte sich hart und wenig elastisch, und hatte die Schleimhaut bereits stark verdünnt. Die fast völlige Schmerzlosigkeit, das langsame Wachstum (aus einem erbsengrossen Knötchen bis zur jetzigen Grösse bedurfte sie 8 Jahre), sprachen sowohl gegen die Anwesenheit eines intramuskulären Abscesses, welche tief gelegen oft eine bedeutende Härte simuliren, ebenso wie gegen Krebs, für welchen der Hausarzt der Kranken sie erklärt hatte. Hr. Geh.-Rath Wutzer hielt die Geschwulst für ein Fibroid und schälte sie noch am nämlichen Tage mittelst eines einfachen Längsschnittes heraus, was rasch und fast ohne Blutung gelang. Die Heilung erfolgte nach Anlegung einer Knopfnah fast völlig durch erste Vereinigung. Von einer dünnen Zellhaut umgeben, weisslichen Ansehens, zeigte die fast runde und wenig höckerige Masse auf dem Durchschnitte drei kegelförmige, centrale, deutlich ganz gewöhnlichem Unterhautfettgewebe gleichende Fettmassen, die in eine knorpelige, von Bindegewebsscheidewänden durchzogene, der gewöhnlichen ganz gleiche Enchondrommasse eingebettet erschienen. Die mikroskopische Untersuchung der letzteren zeigte eine theils hyaline, theils faserige Grundsubstanz mit eingeschlossenen einfachen oder in der Vermehrung begriffenen Knorpelzellen. Die Fettpartien, von welchen der Knorpel durchwachsen erschien, hatten die Struktur des Lipoms. Ein genetisches Wechselverhältniss der beiden Substanzen war nicht zu ergründen. Mit der Unterkieferspeicheldrüse stand die Geschwulst in keiner Beziehung: wahrscheinlich hatte sie sich von dem die Zungenmuskeln durchziehenden Bindegewebe aus entwickelt.

### **Sitz und Vorkommen der Enchondrome an den verschiedenen Theilen des Scelets.**

Als Joh. Müller zuerst die Charakteristik dieser Geschwülste gab, und aus der vorhandenen Litteratur und nach eigener Beobachtung 35 Fälle von Knochenenchondromen zusammenstellte, fand er diese Geschwülste in der Weise vertheilt, dass auf die Mittelhandknochen und Phalangen der Finger 25, des Fusses 2, die Tibia 3, die Beckenknochen, die Fibula, die basis cranii, die Rippen und den Oberschenkel je ein Enchondrom kam. Fichte, welcher 1850 (l. c. S. 18) eine ähnliche Zusammenstellung unternahm, zählte mit den Müller'schen Fällen im Ganzen unter 67 Fällen \*) 38 Enchondrome der Handknöchel, 3 des Fusses, 5 des Unterkiefers, 5 der Tibia, 4 der Beckenknochen, 4 des Oberarmes, 3 des Schulterblattes, 2 der Fibula und je 1 der basis cranii, der Rippen und des Oberschenkels. Nicht unbedeutend weicht nun hiervon die Häufigkeitsscala ab, welche Paget (Vol. II. S. 191), gestützt auf das ungemein reiche Material, welches die grossen Londoner Hospitäler und Museen liefern, freilich ohne numerischen Nachweis gegeben hat. Nach ihm findet sich die Knorpelgeschwulst am häufigsten an den Knochen der Hand; nächst diesen sind es die sich benachbarten Enden des Oberschenkels und der Tibia, die überhaupt eine merkwürdig bedeutende Fähigkeit, Afterprodukte zu entwickeln, besitzen, wie wir dies schon bei den Exostosen bemerkten. Danach folgt der Humerus, die letzte Phalanx der grossen Zehe, das Becken, die Rippen, und nach ihnen ist die Anzahl der Fälle eine zu geringe, als dass sich eine bestimmte Ordnung der Frequenz angeben liesse, obwohl vielleicht kein Knochen des Sceletes sein möchte, an welchem nicht das Enchondrom beobachtet wäre.

Mit Paget's eben angeführten Resultaten stimmen nun meine statistischen Untersuchungen ziemlich vollständig überein, wie die folgende Uebersicht der oben verzeichneten Fälle ergiebt. Nur ist auffallend, dass hier die Kiefer bedeutend mehr vertreten sind, und die Knochen der Schädeldecke kein einzigesmal erscheinen, die doch, wie wir sahen, Exostosen in häufiger Anzahl darbieten.

Von 237 an Enchondromen der Knochen leidenden Individuen hatten

141 isolirte, nur an einem Scelettheile vorkommende Enchondrome

\*) Ich muss hier zwei kleine Irrthümer Fichte's berichtigen. Er giebt nämlich 4 Fälle für das Schulterblatt an; es waren deren eigentlich nur drei; denn der 24. Fall seines Verzeichnisses, Bennet's 48. Beobachtung (cancerous growths S. 107) betrifft das Oberarmbein (Humerus), nicht die Scapula; ebenso ist das Enchondrom, welches Bennet S. 89 Beob. 39 beschreibt, kein Enchondrom des Unterkiefers, sondern ein über demselben an der Parotis im Zellgewebe gelegenes.





der Tibia	66,6	die an mehreren nahen oder fernen Knochen aufraten,
der Rippen	50,0	" " " " " " " " " "
des Schulterblattes	37,5	" " " " " " " " " "
der Fibula	33,3	" " " " " " " " " "
des Oberarmes	26,6	" " " " " " " " " "
des Oberkiefers	14,2	" " " " " " " " " "
des Oberschenkels	11,7	" " " " " " " " " "

Weiter lässt sich diese Vergleichung nicht gut führen, da die Zahlenverhältnisse zu gering und die Fehlerquellen dadurch zu bedeutend werden. Sehen wir das obige Verzeichniss genauer an, so ergibt sich, dass einmal Enchondrome an der Hand nur selten allein an einem Knochen derselben sich entwickeln; dass vielmehr sehr oft mehrere Phalangen und die entsprechenden Mittelhandbeine zugleich Knorpelgeschwülste zeigen, nächst dem aber gesellen sich zu ihnen sehr leicht Enchondrome an der anderen Hand, an den Füßen, endlich an den Schienbeinen. Die Enchondrome der Zehen und Mittelfussknochen kommen vorzugsweise einmal neben solchen der Hand, dann der Tibia und der Oberschenkel vor; die des Oberschenkels zugleich mit denen der Tibia; die der Fibula ebenso. Von den Rippen gehen die Enchondrome leicht auf das Brustbein und auf die Wirbel, vom Oberarme auf das Schulterblatt und umgekehrt über; das Enchondrom des Oberkiefers entwickelt sich, wie alle Afterprodukte daselbst, gern gegen die Schädelgrundfläche hin und umgekehrt dieses drängt sich wieder nach aussen gegen das Gesicht. Genau genommen, müsste man noch einen Unterschied machen zwischen solchen Enchondromen, die bloss durch Uebergang auf einen Nachbarknochen mehrere Scelettheile ergriffen haben und solchen, die zwischenliegende Partien überspringend, fern hin wieder auftreten.

Vergleichen wir ferner hiermit die Häufigkeit der Exostosen an den verschiedenen Knochen, so findet sich (s. oben S. 38) ein auffallender Unterschied, indem hier der Schädel sehr bedeutend, die Hand- und Fussknochen hingegen sehr selten im Gegensatz zu den Enchondromen vertreten erscheinen.

Betrachten wir die Art und Weise, wie sich die Enchondrome an den verschiedenen Scelettheilen modificiren, etwas genauer.

An den Händen (vgl. Beob. 7, 8, 10, 11, 27, 35, 57, 63) sind es vorzugsweise die Phalangen und zwar aller Finger in ziemlich gleicher Häufigkeit, und demnächst die Mittelhandknochen, welche Sitz des Enchondroms werden. Die Handwurzel scheint sehr selten mit ergriffen zu werden, wenigstens finde ich ihre Erkrankung nirgends besonders bemerkt.

Unter 77 genauer bezeichneten Fällen kommen:

auf eine Phalanx einer Hand	21
" einen Mittelhandknochen einer Hand	5
" mehrere Phalangen einer Hand	15
" mehrere Mittelhandknochen einer Hand	5
" " Phalangen und Mittelhandknochen einer Hand	16
" " Knochen beider Hände	5
" " " einer Hand mit andern Knochen desselben Scelets	2
" " " beider Hände und andere Theile	8

77

Meistens nehmen diese Knorpelgeschwülste ihre Entstehung innerhalb der Markhöhle (Beob. 7, 8, 10), seltener in der Corticalsubstanz (Beob. 7, 11) oder vom Perioste aus (Beob. 7). Die ursprünglich areoläre Form scheint sehr selten oder gar nicht vorzukommen. Areoläre Bildungen, die sich zu einem gewöhnlichen Enchondrome hinzugesellten, finden sich z. B. in Beob. 63, und können, wie wir gesehen haben, als kleine Knötchen innerhalb der Markhöhle bestehen, ohne die äussere Form des Knochens zu verändern. An einer oder der anderen Stelle als Geschwulst erscheinend, selten den Knochen gleichförmig zu einer dicken Spindel auftreibend, wachsen sie in der Regel sehr langsam aber stetig, drängen die Finger auseinander und beeinträchtigen ihren Gebrauch. Wird nun von den Kranken nicht schon frühzeitig, was übrigens der Entstellung wegen doch oft geschieht, Hülfe nachgesucht, so greift das Leiden um sich, d. h. es überspringt das nächstliegende Gelenk und entwickelt sich entweder an den Nachbarknochen, oder erscheint an einem ferner gelegenen; ergreift einen nach dem andern, bis die ganze



wurde die Person schwanger und damit begann die Geschwulst rasch zuzunehmen; die Schmerzen steigerten sich: oberflächliche Entzündung, Brand und Verschwärung der Haut des Fussrückens. Am 7. Januar 1832 wurde von Prof. C. J. Beck die Amputation des Unterschenkels vollzogen. Nach 6 Wochen war die Wunde geheilt. Die Schwangerschaft erlitt keine Störung. Bei der Untersuchung fand sich das Sprungbein in eine milchweisse, elastische, knorpelige und theilweise gelatinöse Masse verwandelt; ebenso verhielten sich Keilbeine und Kahnbein, während das Fersenbein grösstentheils gesund war. Ein Theil der Geschwulst war verknöchert, von einer scheinbar fibrösen und mit Höhlen, die eine gallertige Flüssigkeit enthielten, versehenen Masse umgeben, die in die speckartige Knorpelmasse, in welche zerreibliche Krümel und Knochenstücke eingesprengt waren, überging. Die Beschreibung, wie auch die zwar ziemlich roh ausgeführte, aber doch hinlänglich charakteristische Abbildung, lassen keinen Zweifel, dass dieses Osteosteatom ein echtes, theilweise verknöchertes, theilweise cystoid erweichtes Enchondrom war, in welcher Ansicht mich nachträglich auch eine offenbar auf den nämlichen Fall bezügliche Bemerkung Stro meyer's in dessen Handbuch der Chirurgie S. 255 bestätigt\*).

Nächst den Knochen der Hand und des Fusses sind es dann die langen Röhrenknochen, die Tibia, der Oberschenkel und das Oberarmbein, welche in ziemlich gleicher Häufigkeit Sitz der Knorpelgeschwülste werden; seltener erscheint die Fibula ergriffen, während die Knochen des Vorderarmes, von denen namentlich sonst die Ulna für einen sehr afficirbaren Theil gehalten wird, nur ausnahmsweise einem Enchondrome den Ursprung geben.

An jenen Knochen ist nun wohl die häufigere Ursprungsstelle das Periost und zwar namentlich in der Nähe der Gelenkenden und zwar der oberen am Oberarme und dem Schienbeine, der unteren am Femur. Weiterhin wird dabei auch die Corticalsubstanz durch Knorpel ersetzt, die Markhöhle allmählig von aussen her ebenfalls gefüllt und der Knochen so theilweise oder ganz zum Schwinden gebracht. Es finden sich aber auch Fälle (Beob. 12, 37, 42, 66), in denen der Knochen zwar im ganzen Umfange von einem Enchondrome umgeben ist, so dass die Geschwulst eine Spindelform hat, in deren Achse der Knochen liegt, von welcher oft ein sehr entwickeltes dorniges Scelet sich erhebt, in welchen jedoch das Innere des Knochens, insbesondere dessen Markhöhle ganz frei von aller fremdartigen Masse geblieben ist.

Beobachtung 42. Bennet (l. c. p. 108 und 258 obs. 48).

Ein 14jähriges Mädchen empfand vor 6 Monaten Schmerz an der äusseren Seite des oberen Drittels des linken Oberarmes; der Schmerz nahm zu und war besonders gegen Morgen beträchtlich, den Tag über kaum bemerkbar. Einen Monat später: ein runder Knoten an der schmerzhaften Stelle. Application von Blasenpflastern. Verschlimmerung des Leidens. Die Geschwulst wuchs fortwährend und bildete unter dem deltoideen eine grosse runde, 4" im Durchmesser zeigende Masse von elastischer Consistenz. Hr. Syme machte die Exarticulation im Schultergelenke nach Lisfranc. Rasche und vollständige Heilung. Ein Jahr später Recidiv im Stumpfe. Tod 1½ Jahr nach der Exarticulation durch hektisches Fieber. Die Geschwulst, welche an verschiedenen Stellen aufgebrochen, wieder geheilt und wieder aufgebrochen war, hatte die Grösse eines starken Mannskopfes beim Tode erreicht. Leider wurde diese recidive Geschwulst nicht untersucht. Die ursprüngliche umgab die Mitte des Oberarmbeines in Form einer Spindel, hatte eine knotige Oberfläche und die einzelnen Knoten waren theils hart und fest, theils weich und breiig. Der macerirte Knochen startete von unregelmässigen Platten und Spitzen, die von dem Schaft ausgehend, das Scelet des Enchondroms bildeten. Die mikroskopische Untersuchung (Bennet fig. 126—128) ergab die gewöhnlichen Verhältnisse. In der weichen Masse waren die Knorpelzellen mit Bindegewebszellen und Fasern, sowie zahlreichen Molekülen untermengt.

Andererseits kann auch in diesen langen Knochen die Markhöhle der ursprüngliche Sitz der Knorpelmasse werden; ein rundlicher oder ovaler Pfropf füllt dieselbe aus, verdrängt die spongiöse Substanz (Beob. 17, 38, 43, 44, 46, 48, 56, 60, besonders aber die Beobachtung von Lebert-Virchow, 61) und geht nun, allmählig die Rinde des Knochens in seine Metamorphose mit hineinziehend, auch auf die Aussenseite über, erscheint nach Durchbohrung der Rindensubstanz in Form einer pilzähnlichen Geschwulst, die dann oft rascher um sich greifend, den Knochen umhüllt, selbst ihm wie dem peripherischen Enchondrom eine Spindelform verleiht, und endlich sich von dem letzteren kaum noch unterscheiden lässt. Dabei kann es sich dann ereignen, dass durch die Verdünnung der Wände, gerade wie beim centralen Knochenkrebs, der Knochen einen Bruch erleidet, die gebrochenen Enden in der knorpeligen Masse beweglich stecken bleiben und scheinbar dadurch eine Aehnlichkeit mit einem gewucherten und unvollständig verknöcherten Callus veranlasst wird.

Beobachtung 43. Stanley illustrations Taf. XIII. fig. 3.

Geschwulst der oberen beiden Drittel des Humerus, welche aus ziemlich fester gelatinöser Substanz bestehend, in der Mitte er-

\*) Einen neuen, nicht mit eingerechneten, übrigens nichts besonders Merkwürdiges darbietenden Fall von periostalem und theilweise verknöcherten Enchondrome des zweiten Mittelfussknochens bei einem 33jährigen Menschen finde ich während der Revision. Démarquay legte das von Robin mikroskopisch untersuchte Präparat am 31. Oct. 1855 der Gesellschaft der Chirurgie vor. S. Gaz. des hôp. 1855. Nro. 134. S. 535.

weicht, im Armknochen entsprungen und den Schaft desselben zum grossen Theile zum Schwinden gebracht hatte. Diese Geschwulst fand sich bei einer 62jährigen Frau, war 3 Jahre gewachsen und hatte zu einem spontanen Bruche des Armes geführt. Die Kranke starb zuletzt. Besonders merkwürdig ist, dass die Geschwulst, deren unregelmässig höckerige Oberfläche zahlreiche Venenverzweigungen darbot, auf jedem Theile derselben kräftige und regelmässige Pulsationen, ganz wie ein Aneurisma zeigte, obwohl die Section die vollständige Gesundheit der Armarterie nachwies, und die Geschwulst bei der Injection keine starken Gefässe zeigte. Die Pulsation konnte nur der Nachbarschaft jener grossen Schlagader zugeschrieben werden.

Ob in dem Falle von Otto die Entwicklung eines Enchondroms der Markhöhle nicht Veranlassung zu einem Armbruche gegeben, oder ob vielmehr das Enchondrom aus einem in seiner normalen Entwicklung gestörten Callus hervorging, ist schwer zu sagen. Das Erstere möchte ich für wahrscheinlicher halten.

Beobachtung 44. Otto, Seltene Beob. Hft. I. S. 83. Taf. II. fig. 9.

Ein 30jähriges Frauenzimmer erlitt 2 Jahre vor ihrem durch Lungentuberkulose erfolgenden Tode einen Armbruch; heftige Schmerzen an der Bruchstelle. Ein Quacksalber hielt den Arm für verrenkt, und zerrte heftig daran. Steigerung der Schmerzen; stets zunehmende Geschwulst; hektisches Fieber. Ausdehnung des Armes zu grösserem Umfange als der Leib des abgezehrten Weibes. Feste, elastische, knotige von varikösen Venen umstrickte Geschwulst. Bei der Section fand sich ausserdem ein pilzförmiger faserknorpeliger Auswuchs am rechten Ovarium und knorpelige Entartung der Schilddrüse. Umfang des Armes mehr als 2'. Gewicht mit Schulterblatt und Schlüsselbein 30  $\bar{u}$ . Muskeln zu bandartigen Streifen ausgedehnt. Die Knochensubstanz des Humerus geschwunden; nur oberhalb des Ellenbogens zeigt sich noch eine Spur des Knochens und seiner Markhöhle. Die höckerige Knorpelmasse war hin und wieder erweicht und zeigte kleine mit zäher Gallerte gefüllte Höhlen.

Paget (Vol. II. S. 192) hält es zwar für eine grosse Seltenheit, dass sich Enchondrome innerhalb des spongiösen Theiles der Gelenkenden langer Knochen entwickeln und führt als einziges Beispiel den bereits mitgetheilten Fall von Langston-Parker (Beob. 38) an, allein es lassen sich doch mehrere der Art aufzählen. So gehören hierher die Beobachtungen von Peirce (Nro. 3), von Wedl und Schuh (vgl. Wedl l. c. S. 579. fig. 127, oben Beob. 20 und 21), sowie der folgende Fall von Boyer. Namentlich am Oberarme sitzt dann nicht selten die Masse auf dem trichterförmigen Ende der Diaphyse auf und metamorphosirt den ganzen Gelenkkopf. In anderen Fällen umgibt sie nur das Gelenkende, schont zwar zuweilen den Gelenknorpel (Cruveilhier Beob. 12), hat indess auch hier die Neigung mit oder ohne Erhaltung des Gelenkes auf den benachbarten Knochen überzuspringen. Besonders sehen wir dies am Schultergelenke (Adams Tab. Nro. 53; Gluge Tab. Nro. 49).

Beobachtung 45.

Boyer (Knochenkrankheiten Uebers. II. S. 57) beschreibt unter dem Namen einer gelatinösen Varietät des Osteosarkoms eine nach einem Falle auf die rechte Schulter bei einem 47jährigen Priester entstandene Geschwulst, die anfangs schmerzlos, nach 4 Monaten intermittirende Schmerzen darbot, fortwährend wuchs, sich gleichmässig hart und elastisch anfühlte, knotige Erhabenheiten darbot, und an einigen Stellen deutlich fluctuirte; die Punktion mittelst eines Troikarts entleerte jedoch keine Flüssigkeit. Etwa 2½ Jahr nach dem Falle starb der Kranke. Die Geschwulst hatte die Haut, die Muskeln, die Gefässe und Nerven über sich gespannt und bestand aus einer gelatinösen, zitternden, homogenen, erkalteter Fleischbrühe gleichenden Masse. Der Oberarmknochen war bis auf sein unteres Ende zerstört und dieses hatte eine nach oben geöffnete trichterförmige Gestalt. Die chemische Untersuchung ergab eine grosse Menge Gelatin, wenig Eiweiss, Salze und kein Fett. Auch die Gelenkhöhle und Gelenkfläche des Schulterblattes waren zerstört.

Nicht ganz seltene Ursprungsstellen scheinen an den in Rede stehenden Knochen die Ansatzpunkte starker Sehnen zu sein; über dem condylus internus femoris, entsprechend dem adductor magnus und vastus internus, am oberen Ende der Tibia und des Oberarmes, entsprechend dem deltoides, sehen wir jene gestielten Geschwülste vorkommen, die theilweise verknöchert, theilweise knorpelig, je nach dem Vorwalten der einen oder anderen Masse bald als Exostosen, bald als Enchondrome gedeutet werden (vgl. oben S. 17 und 21, Beob. 34). Aber auch an der Fibula kommen solche pilzförmige, schmalgestielte Geschwülste vor (Wernhers Handb. d. Chir. Bd. III. 2. S. 456. Vrzchn. Nro. 175).

In allen Fällen ist die Verknöcherung der Enchondrome hier nicht selten; vorzugsweise sieht man sie aber, wie schon gesagt, an den peripherischen Formen. Es entwickeln sich dieselben zu ganz colossalem Umfange; Massen von 2' in der Peripherie sind nicht selten, es kommen aber auch Fälle von 5 (Beob. 3) und 6' (Beob. 56 Crampton), von 30—60  $\bar{u}$  Gewicht vor.

Die areoläre Entwicklungsform scheint gerade an den langen Knochen gar nicht selten vorzukommen; wir haben oben bereits ein sehr vollkommenes Exemplar derart kennen gelernt (Beob. 17), und werden sogleich noch einige Beispiele vorführen: in vielen Fällen ist es natürlich ohne genaue mikroskopische Untersuchung ungemün schwer zu bestimmen, ob die oft beobachtete Höhlenbildung die Folge eines ursprünglichen Bildungstypus ist, oder ob sie durch cystoide Erweichung herbeigeführt wurde. Letztere kommt fast in allen sehr grossen

Knorpelgeschwülsten schliesslich zu Stande, und gar nicht selten ist es, dass die einzelnen Höhlen, durch Erweichung der sie ursprünglich noch trennenden Zwischenwände mehr und mehr in eine Höhle zusammenfliessen, die dann eine zur Zersetzung geneigte Flüssigkeit enthält, in welcher die Reste der noch nicht erweichten Knorpelmasse schwimmen. Eine doppelte Gefahr geht hieraus für das Leben des Kranken hervor; entweder es erfolgt eine Resorption der Jauche, und so geht er durch Pyämie zu Grunde, oder andererseits gesellt sich der Aufbruch zur Erweichung hinzu, die atmosphärische Luft dringt in die Höhle ein, die Wände zerfallen mehr und mehr, profuse Verjauchung führt zum hektischen Fieber und die durch sie bedingte Erschöpfung führt den Tod herbei, wenn nicht durch eine zur rechten Zeit noch vorgenommene Entfernung des Gliedes diesem traurigen Ende vorgebeugt wird; aber auch für die Amputation sind die Aussichten nicht allemal unter solchen Umständen glücklich.

Wie häufig die gallertige Erweichung, der Aufbruch und der durch solche Verhältnisse bedingte Tod ist, beweist folgende Uebersicht.

Auf 20	Enchondrome der Tibia	kam	5	mal	gallertige	Erweichung,	1	mal	Aufbruch	und	0	mal	spontaner	Tod
" 19	" des Oberschenkels	"	10	"	"	"	3	"	"	"	5	"	"	"
" 19	" des Oberarmes	"	11	"	"	"	1	"	"	"	5	"	"	"
" 8	" der Fibula	"	1	"	"	"	0	"	"	"	0	"	"	"

Fast sämmtliche grosse Knorpelgeschwülste, die man sich selbst überliess, hatten diesen unglücklichen Verlauf; denn die Fälle, wo dies nicht eintritt, sind entweder von untergeordneter Bedeutung, oder man hatte durch eine glücklich abgelaufene Operation früh genug der Krankheit — auch nicht unüberschreitbare — Grenzen gesetzt.

Beobachtung 46. Nélaton, Gaz. des hôp. 1855. Nro. 17. Areoläres Enchondrom des Oberschenkels. Tod durch erschöpfende Verjauchung.

Victor Normand stammte aus einer gesunden Familie, und war, wenngleich in seiner Jugend scrofulös, doch niemals bedeutender erkrankt. Im 27. Jahre verheirathete er sich und erzeugte einen kräftigen, stets gesund gebliebenen Knaben. Im Sommer 1840 empfand er beim Ueberspringen eines Baches ein schmerzhaftes Krachen im rechten Beine und fiel nieder. Man fand einen Beinbruch, dem keine anderen Zeichen vorangegangen waren. Es wurde im Hôtel Dieu von Blandin ein Dextrinverband angelegt, und nach 2monatlichem Aufenthalte verliess der Kranke vollkommen geheilt das Hospital. Im Januar 1841 empfand er plötzlich bei einem raschen Bücken heftigen Schmerz im Beine, der zwar nach Stägiger Ruhe im Bette nachliess, aber bei der geringsten Bewegung traten doch heftige blitzähnliche Stiche, die sich von der Leiste bis in die Zehen erstreckten, auf. Der Kranke ging später wieder seiner Arbeit nach, brach jedoch schon am 8. März in Folge einer unbedeutenden Anstrengung das Bein von Neuem, liess sich im Hôp. St. Antoine aufnehmen und wurde zwar nach zwei Monaten geheilt entlassen, konnte auch mittelst Krücken gehen, empfand aber doch fortwährend Schmerzen beim Auftreten. Eine 6monatliche Badekur in Enghien brachte keine Besserung. Der Kranke konnte nicht mehr gehen, und sah den Umfang seines Oberschenkels sich fortwährend vermehren. Im August steigerten sich die Schmerzen bedeutend. In verschiedenen Hospitälern wurden antiphlogistische Mittel, Blutentziehungen, Druckverband, Jodkalium vergeblich angewandt; im August 1843 hatte das Bein 72 Cm. Umfang erreicht; im folgenden Jahre trat ein scheinbarer Stillstand ein; die Schmerzen liessen nach, der Kranke konnte wieder etwas gehen. Aber im Mai 1845 wurden plötzlich die Schmerzen heftiger als je zuvor. Der Umfang wuchs mehr und mehr und so wurde der Mann im August 1845 in das Hôtel Dieu aufgenommen, wo er unter Nélatons Behandlung kam. Eine höckerige Geschwulst nahm das ganze Bein von der oberen vorderen Darmbeingröße bis zur Mitte des Knies ein, und hatte im grössten Durchmesser 122 Centim. Umfang. Die Haut war braun; zahlreiche Venen. In einer Furche an der Innenseite fühlte man den Pulsschlag der femoralis. Deutliche Fluctuation. Leidendes kachektisches Aussehen; grosse Abmagerung, indess kein Husten. Da die Kunst den unvermeidlichen Tod nicht abzuwenden vermochte, so wandte man schmerzstillende Einreibungen und innerlich Tonika an. Am 23. October brach eine der hügeligen Geschwülste auf, entleerte eine grosse Quantität stinkender Jauche und unter hektischem Fieber ging der Kranke am 28. October 1855 zu Grunde.

Bei der Section fand sich die Geschwulst sehr zusammengefallen, von grossen in Furchen der Oberfläche gelegenen Venen überzogen. Bei der Spaltung flossen mehrere Maass der nämlichen Flüssigkeit, die sich während des Lebens ergossen hatte, aus. Die Haut war in eine dünne Membran ausgedehnt, die vordern Muskeln und die Gefässe an die Innenseite hingedrängt, an der hinteren Seite bandartig abgeplattet. Gefässe von normalem Caliber. Der obere Theil der Geschwulst bestand aus reinem Knorpel und war mit dem Hüftbeine innig verschmolzen; die beiden unteren Drittel zeigten eine schwammige, graue, weiche, leicht zerreissliche Masse, die das Ansehen von Fett und faserigem Gewebe darbot, sich aber wie jene in feinen Schnitten ihrem Aussehen nach ganz knorpelähnlich erwies. Eingestreute Knochenconcremente. Der Oberschenkelknochen ist in der Mitte der Masse vollkommen verschwunden; nur hin und wieder einige Knochenfragmente. Das Kniegelenk war gesund; ebenso die Lymphdrüsen der Leiste, die Leber und die Milz.

Die mikroskopische Untersuchung (Robin) ergab Folgendes: A. Die Masse von knorpelähnlichem Aussehen ist areolär, und besteht aus fibrösem Gewebe, welches die Areolen umschliesst; diese enthalten in hyaliner Grundsubstanz normale, mit einem oder zwei Kernen versehene Knorpelzellen. B. Die graue spongiöse Masse bestand aus den nämlichen Elementen, zeigte aber sehr viele freie Kerne in fibröser Grundsubstanz.

Beobachtung 47. Velpeau, Gazette des hôpitaux 1855. Nro. 101. S. 402. Areoläres peripherisches Enchondrom der Tibia. Erweichung. Amputation. Tod durch Phlebitis.

Ein 62jähriges, nie krank gewesenes Weib bemerkte 9 Monate vor ihrer Aufnahme in die Pariser Charité an dem oberen Theile der Tibia eine harte schmerzlose Geschwulst, welche anfangs langsam, in den letzten 2 Monaten rasch an Umfang zunahm, jetzt die Grösse und Gestalt einer Hammelskeule darbot und 51 Cm. Umfang hatte. Knollige, glatte, harte, von zahlreichen Venen überzogene Masse, mit einzelnen deutlich erweichten Knoten. Knie gesund. Oedem. Am 6. Juli 1855 Amputation des Oberschenkels mit vorderem Lappen. Starke Eiterung; anfangs mässiges Fieber. Am 20. Juli Schüttelfrost. Wiederholt sich häufig. 24. Husten. Schmerzen in verschiedenen Gelenken. Druckbrand im Kreuze. 2. August scheinbare Besserung; in den folgenden Tagen fortwährende Abnahme der Kräfte; am 9. Aug. Tod. Die Section ergab in den Lungen verkreidete vernarbte Tuberkeln und mehrere metastatische Abscesse; der untere Theil der vena femoralis gesund; der Stamm durch einen Pfropf verschlossen; die vena femoralis profunda, ebenso die vena cruralis oberhalb der Einmündungsstelle der profunda und die vena iliaca mit Eiter erfüllt; entzündlich erweicht. Die Untersuchung des amputirten Beines zeigte die Haut überall noch frei über der Geschwulst, die Muskeln abgeplattet und verdrängt, an der hinteren Seite in einer Hohlkehle gelegen. Die Geschwulst selbst geht aus von der inneren und hinteren Wand der Tibia, deren äussere Seite frei ist; die Fibula ganz gesund. Die Basis des Afterproductes ist nur 8—10 Cm. breit; es hat sich vom Perioste aus entwickelt, und ist von demselben aus theilweise verknöchert. Nach aussen besteht es aus reinem Knorpel, und theilweise in eine Gallerte erweicht zeigt es hier zahlreiche kleine buchtige Höhlen. Die mikroskopische, von Robin vorgenommene Untersuchung bestätigt vollkommen die knorpelige Natur des Gewebes: dasselbe ist merkwürdig durch die grosse Zahl der in der Grundsubstanz enthaltenen kleinen Höhlen. Diese Substanz ist stellenweise homogen, stellenweise faserig; überall wo das blosse Auge eine gewisse Opacität und weissliches Ansehen wahrnehmen lässt, zeigt das Mikroskop molekuläre Fettkörnchenbildung in der Grundsubstanz. Die Höhlen sind sphärisch oder eiförmig, von verschiedenem Durchmesser und umschlossen entweder fettig entartete Zellenmassen, oder häufiger wirkliche Zellen mit zarten, aber regelmässigen Contouren, und selten körnigem, meist hyalinem Inhalte.

Beobachtung 48. Nélaton, Gaz. d. hôp. 1855. Nro. 13. p. 50. Cystoid erweichtes Enchondrom des Oberschenkels. Aufbruch. Tod.

Ein Kranker wurde wegen einer enormen Geschwulst des Oberschenkels auf Hrn. Lugol's Abtheilung im Hospital St. Louis aufgenommen. Der Umfang der Geschwulst war so beträchtlich, dass der Mann sich auf den Jahrmärkten und an den Barrièren unter dem Namen des homme ballon hätte sehen lassen. In der That hatte sie 175 Centim. Circumferenz. Haut glatt gespannt, von varicösen Venen durchzogen. Deutliche Fluctuation. Spontaner Aufbruch. Entleerung von mehr als 30 Litres (c. 32,5 Quart) Flüssigkeit. Die Oeffnung schloss sich nicht wieder. Die Luft drang in die weite Höhle ein, und es erfolgte der Tod in Folge putriden Infection. Knorpelige Massen bildeten die Wände einer ungeheuren Cyste.

Zu den verderblichsten, durch raschen Verlauf, enorme Grösse und Neigung zur cystoiden Erweichung in trauriger Weise ausgezeichneten Enchondromen gehören die des Beckens und die etwas seltneren des Schulterblattes. Die Entwicklung beider scheint nicht selten nach areolärem Typus zu erfolgen, häufig bieten diese Geschwülste wahre Musterbilder der mannigfaltigen Erscheinungsweise des Enchondroms. Während die des Schulterblattes durch ihre Lage gerade nicht so gefährlich für die Existenz des Kranken sich gestalten, vermögen Geschwülste des Beckens die Funktionen des Unterleibes durch Sperrung des Beckens, Beugung von Mastdarm und Blase, ja selbst Brand der letzteren (vgl. Beob. Mulert's 64), besonders aber bei Weibern die Geburt zu beeinträchtigen (vgl. die Beob. 28, 49 und besonders Nro. 27 der Tabelle: Stütz und Grimmel). Besonders kommen auch hier, wie bei den Beckenexostosen, Symptome des Druckes auf die Sacral- und Lumbargeflechte vor; heftige lancinirende, bis in die Zehen ausstrahlende Schmerzen, nicht selten auch mit peripherischen Anästhesien und Störungen der Motilität begleiten fast alle grossen Beckenenchondrome. Dabei zeigen sowohl diese, wie jene der Scapula, „jene unaufhaltsame rast- und ruhelose Produktionskraft und Wucherungsfähigkeit, wie sie sonst nur den bösartigsten Afterprodukten eigen sind“ (Paget), eine Art des schnellen Wachstums, die hier sich vorzugsweise gern neben der cystoiden Erweichung einfindet. Die letztere findet sich in der grösseren Hälfte der Fälle angegeben. So sehen wir denn auch den direkt in Folge des Daseins der Geschwulst spontan eintretenden Tod bei Becken- und Schulterenchondromen sehr früh und häufig erscheinen; die mittlere Dauer ist nirgends so kurz wie hier (unter 7 Fällen von Beckenenchondrom 1½ Jahr, das Minimum beträgt 3 Monate, das Maximum 3 Jahre) und keineswegs ist es der Aufbruch der Geschwulst, der Säfterverlust, welcher stets den Tod bedingte, sondern in mehreren Fällen (Bennet Beob. 14, de la Camp Beob. 49, Mulert Beob. 64) wurde derselbe ohne andere nachweisbare Ursache als eben durch das Vorhandensein der Geschwulst herbeigeführt. Kurzum, wir haben hier ein sg. gutartiges Neugebilde, welches durchaus mit dem anatomischen Begriffe des Krebses Nichts gemein hat, welches aber dem klinischen Charakter des Krebses vollkommen an die Seite zu stellen ist, welches wenn irgend eines bösartig genannt zu werden verdient und bei aller „Homologie“ seiner Elemente durch seine Wucherungskraft die Debatten

über die Nichtbösartigkeit aller nicht krebsigen Gebilde, über die „specifische“ Zelle niederschlägt, die Theorieen verspottet — und leider die Kunst verhöhnt. Die Vermittlung des Streites ist hier nur möglich, wenn man den anatomischen Begriff des Krebses von dem klinischen trennt.

Am Becken sind es zwar vorzugsweise das Hüftbein und die Kreuz-Hüftbeinfuge, aber auch das Scham- und Sitzbein, welche dem Enchondrome den Ursprung verleihen; an der Scapula entsteht es bald im Körper derselben, bald geht es vom Oberarme her auf dasselbe über. Wir haben oben bereits einige Fälle beider kennen gelernt (Beob. 14 Bennet, 19 Graf, 24 Fichte, 28 de la Camp vom Becken; 16 Virchow, 26 Liston von der Scapula), und füge ich des merkwürdig raschen Verlaufs wegen noch den zweiten Fall von de la Camp hier an; merkwürdig sind auch insbesondere die Beobachtungen von Dalrymple 65, die von B. Langenbeck 54 und Mulert 64. Vielleicht ist auch das Osteosteatom des Beckens, welches Fick (diss. de osteosteatomate Marburg 1835) beschreibt, und bei dem Buenger nach der Ligatur der art. iliaca interna die Exarticulation des Oberschenkels machte, die aber den Tod des Patienten bedingte, ein Fall, der viele Aehnlichkeit mit de la Camp's erster Beobachtung hat, hierher zu rechnen. Auf einige andere Fälle werde ich später noch zurückkommen.

Uebrigens bemerke ich noch im Rückblicke auf die Exostosen, dass namentlich einige Fälle von Exostosen des Beckens wohl aus Enchondromen hervorgegangen sein mögen, wofür wenigstens ihre höckerig kugelige Oberfläche spricht. Vgl. oben den von Eli von Haber beschriebenen Fall.

Beobachtung 49. De la Camp (l. c. S. 8).

Eine 30jährige Frau, Wärterin in der Busch'schen Klinik zu Berlin, fiel 3 Monate vor ihrem Tode auf das Kreuzbein, und litt seit der Zeit an heftigen ausstrahlenden Schmerzen im ganzen rechten Beine. 4 Wochen vor dem Tode erkannte man, dass die für eine Degeneration des rechten Ovariums gehaltene Geschwulst in inniger Verbindung mit der Innenseite des Hüftbeines stand. Unter verschiedenen nervösen Symptomen, deren hauptsächlichstes die schon erwähnten Schmerzen waren, starb die Kranke. Die Geschwulst ging aus von der Synchondrosis sacroiliaca, sass der inneren Oberfläche des Hüftbeines theilweise auf, war hart und höckerig und bestand aus einer mit vielen fibrösen Lamellen untermischten Knorpelmasse. Auch in der Verbindung des letzten Lendenwirbels mit dem Kreuzbeine war eine ähnliche Geschwulst in der Ausbildung begriffen.

Ich reihe hieran einige Bemerkungen über die Knorpelgeschwülste der Rippen, des Brustbeines und der Wirbelsäule. Die letzteren scheinen zu den grossen Seltenheiten zu gehören, wenn man von den Enchondromen des Kreuzbeines absieht. Sie können natürlich wie die sonst hier vorkommenden Geschwülste (s. oben Exostosen der Wirbelsäule) durch Compression des Rückenmarkes gefährlich werden.

Beobachtung 50.

Paget (Vol. II. S. 196) erwähnt eines durch die Intervertebrallöcher eingedrungenen Enchondroms der Rippen, welches Lähmung der Beckenorgane und unteren Gliedmassen bedingte.

Die Enchondrome der Rippen, von denen wir oben merkwürdige Beispiele (Beobachtung 18, 25, 32) sahen, sind vielleicht, wie auch die des Brustbeines, häufiger, als dies unser obiges Verhältniss angiebt, wenigstens muss ich dies aus Rokitansky's Angabe schliessen, welcher sie in erster Reihe als häufigen Sitz der Enchondrome erwähnt; sie gehen namentlich nicht selten von den Rippenknorpeln aus. Natürlich sind sie für Operationen nicht sehr einladend, zumal denselben nicht selten Recidive (Gibson, Langenbeck) folgten, wie man sie denn auch nach Resection der Scapula als Recidive hat entstehen sehen (Gluge, 49 des Vrzchn.). Zu den seltenen Ursprungsstellen gehört jedenfalls auch die Clavicula (vgl. oben Beob. 2 (?) und Beob. 13.)

Was die Kieferknochen anbelangt, diese sonst so sehr durch die Produktion von Neugebilden ausgezeichneten Scelettheile, so wird durch die Erfahrung die Meinung Paget's, dass sie äusserst selten vom Enchondrome eingenommen würden, doch ziemlich wesentlich, namentlich in Betreff des Unterkiefers, modificirt. Wenngleich sie hier keineswegs selten eine bedeutende Grösse erreichen, so scheinen sie doch nur eine geringe Neigung zur cystoiden Erweichung zu besitzen, während die Combination mit anderen Afterprodukten, die areoläre Formation (Beob. 22), die Verknöcherung hier wie überall erscheinen; eine besondere Gutartigkeit, wie die Enchondrome der Hand, besitzen sie indess nicht. Die Enchondrome des Oberkiefers, die sofern sie sich bloss nach aussen hin oder als peripherische Enchondrome entwickeln, eine günstige Prognose gestatten, werden zuweilen durch Vordringen gegen die Schädelhöhle hin gefährlich (vgl. Beob. 33 und 67).

Beobachtung 51.

Hawkins (Vorlesungen Uebers. S. 594) erinnert sich einer Operation, welche Brodie an einem 12jährigen Mädchen unternahm. Das Uebel, an welchem die Kleine litt, war eine Anschwellung des Unterkiefers in Folge einer im Innern desselben entstandenen Knorpelgeschwulst, welche den Knochen zu einer dünnen Schale ausgedehnt hatte. Nach Entfernung derselben wurde die



etwa 2 Unz. schwere Geschwulst aus der Grube, in welcher sie lag, herausgegraben. Bedeutende Blutung. Merkwürdig war es mit anzusehen, wie schnell der Kiefer seine frühere ursprüngliche Gestalt wieder zu erlangen anfangt.

Beobachtung 52. Paget (Mus. Coll. Surg. Nro. 1034 und 201; lectures Vol. II. S. 194).

Eine 39jährige Dame bekam vor 8 Jahren eine kleine harte Geschwulst unterhalb des ersten rechten Backenzahnes, welche langsam wuchs, bis sie den ganzen Unterkiefer mit Ausnahme des rechten aufsteigenden Astes einnahm. Sie mass 2" im Umfange und 6" im Durchmesser, und die Kranke starb erschöpft theils durch Nahrungsmangel, da sie nicht schlucken konnte, theils in Folge der in den letzten beiden Jahren ihres Lebens eingetretenen Vereiterung der Geschwulst.

Beobachtung 53.

J. F. Heyfelder (über Resectionen und Amputationen Bonn 1855. S. 78) nahm am 18. Juli 1844 bei einem 61jährigen Bauer wegen Enchondrom die Resection des Körpers der Mandibula nach dem Vorschlage von Malgaigne ohne Spaltung der Unterlippe vor. Die Geschwulst war auf der äussern convexen Fläche des Unterkiefers abgerundet, prall, unbeweglich und erstreckte sich vom unteren Augenzahn der rechten bis zum ersten Backenzahne der linken Seite. Sie reichte bis an die Zahnkronen und hing mit dem Knochen fest zusammen. Auf der inneren concaven Fläche war das Aftergebilde noch mehr abgerundet, weniger umfangreich, aber unter das Zungenbändchen sich hinziehend, mit dem es jedoch nicht zusammenhing. Zunge etwas nach hinten gedrängt; in den Bewegungen genirt; Zähne locker; Kauen schmerzhaft. Nach der Ablösung des durchsägten Mittelstückes des Kiefers Retraction der Zunge, Athembeschwerden. Profuse Blutung, durch Aufdrücken einer Wachskugel auf das durchsägtte Kieferstück gestillt. Heilung durch fibröse Verbindung der beiden Kiefertheile; Sprache deutlich. Essen und Kauen leicht. Am 10. Sept. 1853 wurde der Unterkiefer noch ganz gesund befunden. Mikroskopische Untersuchung und chemische Analyse setzten die enchondromatöse Natur des Uebels ausser Zweifel.

In operativer Beziehung besonders interessant sind die Fälle von Dieffenbach Beob. 58 und Syme Nro. 24 der Tabelle.

Zu den Enchondromen des Oberkiefers gehört vielleicht auch die zweite von Benedict (Rust's Magazin Bd. 9. S. 405) als Osteosteatom beschriebene extirpirte Geschwulst, welche übrigens von keinem Recidiv gefolgt war.

Enchondrome des Schädels gehören zu den Seltenheiten; vom Schädelgewölbe habe ich keinen einzigen Fall auffinden können; an der Schädelgrundfläche sind sie einige Male gesehen worden. Dass sie in diagnostischer Beziehung dunkel, durch ihren Sitz höchst gefährlich sind, bedarf kaum der Bemerkung.

Es liegt ausser dem Zwecke dieser Schrift, die Enchondrome der Weichtheile hier ausführlicher zu betrachten; eine Uebersicht derselben habe ich oben gegeben; dennoch möge hier die Bemerkung Platz finden, dass, wenn von Einigen, z. B. von Paget, das Vorkommen dieser Geschwülste an den Speicheldrüsen lediglich auf eine Entartung der in dieselben eingebetteten oder ihnen benachbarten Lymphdrüsen bezogen wird, unzweifelhafte und treffliche Beobachtungen vorliegen, welche es klar machen, dass ausser den Lymphdrüsen, die allerdings oft (Solly, Bennett, Paget, Weber) allein afficirt sind, auch die Speicheldrüsen, gerade wie die Thränendrüse und die Schilddrüse, selbst vom Bindegewebe aus eine knorpelige Metamorphose erfahren können (Busch, Scholz).

Den Enchondromen der Weichtheile kann man übrigens auch endlich die festsitzenden und losen Gelenkmäuse anreihen, deren Untersuchung besonders Bidder (Henle und Pfeufer, Zeitschr. Bd. III.), Kölliker (mikr. Anatomie II. S. 324), Rokitsansky (Zeitschr. d. Ges. d. Aerzte zu Wien 1851), u. Wedl (path. Hist. S. 588) ihre Aufmerksamkeit zuwandten, und die unter anderen in Wernhers Handbuch der Chirurgie (Bd. III. Abth. 2. S. 438) trefflich abgehandelt sind.

### Verlauf der Enchondrome im Allgemeinen.

Es bleibt uns noch übrig, das Gesagte zusammenzufassen, und die einzelnen Momente, die bei dem Verlaufe der Enchondrome, besonders in Bezug auf deren schliesslichen Ausgang, in Betracht kommen, unter allgemeine Gesichtspunkte zu bringen. Da wir es hier nicht mit einer unter allen Umständen sich gleichbleibenden und sich überall gleichförmig entwickelnden Krankheitsform zu thun haben, sondern wie schon öfter hervorgehoben wurde, individuelle Abweichungen nach allen Seiten hin vorkommen, so kann auch ein solches Resumé nur eine Abstrac-

tion der Verhältnisse im Grossen sein. Krankheitsbilder zu entwerfen, ist heut zu Tage nicht mehr an der Zeit; die ontologischen Begriffe hat die heutige Medicin längst aufgegeben, und es wäre verkehrt, diese allgemeinen Erfahrungssätze als unbedingte und ausnahmslose Gesetze auf die einzelnen Fälle anwenden zu wollen.

Fragen wir zunächst, welchen Einfluss die Enchondrome auf ihre Umgebung ausüben, so finden wir im Allgemeinen, dass sie die Nachbargelände in der Regel nur einfach verdrängen, und somit lediglich einen mechanischen Einfluss auf dieselben zu üben pflegen. Wir sahen, wie sie meistens die in ihrem Bereiche gelegenen Muskeln, Sehnen, Bänder, Gefässe und Nerven nicht in ihre Masse mit hineinziehen, die Struktur derselben nicht aufheben, und nicht, wie es die krebsartigen Gebilde thun, ihre gesammte Umgebung metamorphosiren, das Gewebe derselben durch das ihrige ersetzen. Die Muskeln werden bandartig abgeplattet, membranartig verdünnt, zum Theil auch durch Fettmetamorphose verwandelt, oder ganz zur Seite geschoben. Die Sehnen und Bänder inseriren sich an die Oberfläche der Geschwulst wie an normale Theile, wenn sie nicht durch Druck atrophisch werden, oder liegen, wo sie dem Wachstume der Geschwulst im Wege sind, mit den Gefässen und Nerven in tiefen Furchen oder Canälen eingebettet, so dass es aussieht, als ob sich eine zähe, teigige Masse zwischen einem grossen unregelmässigen Netzwerke mit festen Strängen hindurchgedrängt hätte und dann erstarrt wäre, um in ihrer unregelmässig höckerigen Gestalt zu verharren (Fichte). Was die Haut anbelangt, so sahen wir ebenfalls bereits, dass sie sehr lange ihre Beweglichkeit und Verschiebbarkeit bewahrt, indem auch sie nicht wie bei den Krebsgeschwülsten der Degeneration anheimfällt — abgesehen davon, dass sie durch Circulationsstörungen schliesslich entzündet und brandig werden kann.

Dieser mechanische Einfluss der Enchondrome auf ihre Umgebung wird dann weiterhin, wie bei einer jeden anderen Geschwulst auch mechanisch gefährlich — ein Verhältniss, welches wir bei den Exostosen bereits ausführlich besprochen und wovon wir oben bereits Beispiele gaben.

Andererseits kommt es indess vor, dass zuweilen nicht eine blosser Verdrängung der Umgebung Statt findet, sondern dass auch ganz einfache Knorpelgeschwülste ihre Umgebung in sich, in die Degeneration mit hineinziehen, wie dies vom Knochengewebe allgemein für sie gilt. Wir sahen, wie in einzelnen Fällen die Gelenke nicht respectirt, sondern spurlos aufgehoben werden, und wenn dies immerhin als Ausnahme zu betrachten ist, so charakterisirt sich besonders das primär areoläre Enchondrom auch hierdurch als bösartiges Gebilde, dass es sich in dem umgebenden Gewebe so gut wie im Knochen entwickelt. Die Fälle von Virchow Beob. 16, Busch Beob. 18, Graf Beob. 19 liefern hierfür einen schlagenden Beweis, besonders deutlich tritt dies aber in der bereits mehrfach erwähnten Geschwulst der Scapula hervor, welche von B. Langenbeck extirpirt wurde.

Beobachtung 54. Deutsche Klinik 1850. Nro. 7.

Der 36jährige Stubenmaler Giersch erlitt als Kind einen Bruch des Oberarmes, war übrigens gesund und bemerkte vor 1½ Jahren zuerst stechende Schmerzen im Acromion. Später entstand eine Geschwulst, die die Beweglichkeit des Armes mehr und mehr beeinträchtigte und insbesondere mit heftigen, nächtlich gesteigerten Schmerzen verbunden war. Die fluctuirende kindskopfgrosse Masse wurde zuerst durch eine Incision entleert, es ergoss sich eine bräunlich gelbe, klare mit weisslichen Massen untermischte Flüssigkeit von Honigconsistenz. Einige Tage danach wurde die degenerirte Scapula bis auf den proc. coracoides resecirt; es ergab sich dabei, dass die Clavicula gesund geblieben, der Gelenkkopf des Oberarmes von einer fingerdicken, aus den degenerirten Muskeln bestehenden Masse umgeben war.

Der Inhalt der Geschwulst bot alle Entwicklungsstufen des Gallertknorpels dar. Das „Blastem“ war aber nicht bloss in das Schulterblatt, sondern auch in den grössten Theil des m. deltoideus, und in die mm. supra- und infraspinatus und teres minor „abgesetzt.“ Die Masse bestand aus unzähligen kleineren und grösseren, stecknadel- bis haselnussgrossen Cysten, die, wenn mehrere zusammenflossen, unregelmässige Hohlräume bildeten; an der Stelle des zerstörten Acromion fanden sich solche cystoide Räume bis zur Grösse einer Faust. In den Muskeln fand man dieselbe Degeneration; zahlreiche bohnergrosse, auf dem Durchschnitte weisse mattglänzende Knoten, die aus dicht gelegenen Knorpelkernen, in eine amorphe oder hier und da faserige Grundsubstanz eingebettet, bestanden. Aehnliche Stellen waren durch die ganze Geschwulst zerstreut. Die Hohlräume zeigten einen gallertigen Inhalt, der entweder aus wuchernden Zellen bestand, oder durch fettige Degeneration der Zellen honigartig flüssig erschien. Solche fettig degenerirte Zellen zeigte die zerfallende Knorpelmasse in der ganzen Geschwulst zahlreich verbreitet. Einige Hohlräume zeigten hämorrhagischen Inhalt. Hier und da beobachtete man, und namentlich auch in den Muskeln, verknöcherte Partien (Reinhardt und Führer).

Die Grösse, welche das Enchondrom erreichen kann, ist besonders an den langen Röhrenknochen, dem Oberarme und dem Oberschenkel, dann aber auch, wie die obigen Fälle zeigen, an den Beckenknochen eine sehr beträchtliche, und dass zu solcher Grössenentwicklung keineswegs eine sehr lange Zeit erforderlich ist, beweisen zahlreiche Beobachtungen.

Lehrreich ist in dieser Beziehung besonders die folgende:

## Beobachtung 55. Paget (Vol. II. 181. Mus. Barth.-Hospit.)

Ein 26jähriger junger Mann wurde in das Bartholomäus-Hospital wegen einer zuerst vor 3 Monaten bemerkten Geschwulst aufgenommen; dieselbe hatte in dieser kurzen Zeit eine solche Ausdehnung erlangt, dass sie fast die ganze Länge des Oberschenkels einnahm und den Umfang der Brust eines erwachsenen Mannes zeigte. Der Kranke hatte ein bleiches ungesundes Ansehen und litt von der Geschwulst sehr, deren schnelles Wachsthum, Umfang, Tendenz zum Aufbruche neben den erweiterten Gefässen, welche sie umspinnen, und neben der Abnahme der Gesundheit die Vermuthung einer grossen Krebsgeschwulst rechtfertigen. Hr. Vincent entschied sich deshalb gegen die Amputation. Der Kranke starb erschöpft 6 Monate nach dem ersten Erscheinen der Krankheit. Eine grosse cartilaginöse Masse ohne Spur einer krebshaften Degeneration umgab die beiden mittleren Drittel des Femur und war im Knochen entstanden. Der letztere, ausgedehnt durch die Geschwulst, war gebrochen; alle centralen Partieen der Masse zeigten sich erweicht, fast flüssig und mit flüssigem Blute und verfärbten Blutgerinnseln vermischt.

Andere Beispiele sehr raschen Wachsthumes und in kurzer Zeit erreichter beträchtlicher Grösse sind die Fälle von Lloyd Beob. 29, Gluge Beob. 36 und Frogley, 149 und 150 der Tabelle, während in anderen die Geschwulst längere Zeit bedurfte, ehe sie eine solche Grösse erreichte, Severinus, 76 und 107 der Tabelle, Scheuchzer Beob. 1, Peirce Beob. 3, Falcony 178 der Tabelle, Wutzer-Weber Beob. 7. Die bedeutendste Grösse, welche indess je vorkam, hatte das von Sir Phil. Crampton beschriebene Enchondrom des Oberschenkels.

## Beobachtung 56. Dublin reports IV.

Diese Geschwulst hatte sich zuerst im 17. Lebensjahre gezeigt und war bis zum 88., in welchem der Tod des Mannes nach viertägiger Krankheit erfolgte, fortwährend gewachsen. In den letzten Jahren hatte sie indess relativ viel beträchtlichere Fortschritte gemacht. Vier Jahre vor dem Tode betrug der Umfang des Schenkels  $3\frac{1}{2}$ '; bei dem Tode hatte er  $6\frac{1}{4}$ ' erreicht. Der ganze Schenkel mit Ausnahme der unteren Condylen war degenerirt; im Inneren der knorpeligen Masse fand sich eine sehr grosse Höhle, welche mehrere Quart einer dicken dunklen Flüssigkeit enthielt.

Das Wachsthum pflegt in der Regel kein stetig und gleichmässig fortschreitendes zu sein; meistens beginnt das Uebel, wenigstens bei den gutartigen Formen, an der Hand und den Füssen langsam, schleichend, wenig belästigend; dann kommt früher oder später, nicht selten in Folge mechanischer Beleidigung, ein schnellerer Fortschritt, der aber auch zu einem scheinbaren Stillstand übergehen kann, bis erneutes Wachsthum den Kranken ärztlicher Hülfe zuführt. Eine Rückbildung ist mit Sicherheit nicht constatirt; nur in einem Falle (von Stanley Beob. 67) scheint eine solche vorgekommen zu sein. Aber auch ein Stillstand ist höchst selten; die Geneigtheit gerade des Knorpels zur endogenen Wucherung macht dies begreiflich, während die Metamorphosen nur unvollkommen den Stillstand oder die Rückbildung begünstigen. Einerseits erfolgt die Solidification durch Verknöcherung fast nie so vollständig, dass dadurch die weitere Entwicklung gehemmt würde; die teleologische früher so beliebte Anschauung, dass die Verknöcherung ein Heilbestreben der Natur kundgebe, wird durch ungemein zahlreiche Fälle widerlegt. Und wenn andererseits die Möglichkeit einer Resorption durch die eingeleitete Fettmetamorphose gegeben erscheint, so sahen wir bereits, wie gerade die dadurch bedingte Verflüssigung als ein unheilbringendes Moment betrachtet werden muss, indem sie einmal erfahrungsgemäss eine spontane Rückbildung keineswegs einleitet, auf der anderen Seite aber stets den Aufbruch der Geschwulst vorbereitet, und mit ihm theils durch Säfteverlust, theils durch Pyämie und Zersetzung des Blutes das Ende nur beschleunigt. Der Aufbruch ist zwar, wie wir sahen, nicht nothwendig an die centrale — cystoide Erweichung gebunden. Wir müssen hier eine doppelte Art des Aufbruchs unterscheiden. Einmal beginnt er von aussen her; durch Druck oder zufällige mechanische Verletzung, wie auch durch Circulationsstörungen entstehen oberflächliche Hautgeschwüre, die wieder zuheilen können — oder auch zu einer langsam erfolgenden, von aussen nach innen fortschreitenden Abstossung oberflächlicher Massen, Nekrosirung auch wohl grösserer Partieen, selten aber zu umfangreicher Destruktion führen. Das andere Mal trifft solcher Aufbruch zusammen mit centraler Erweichung, oder endlich, er erfolgt von innen her und hat dann den Charakter bösartiger Verjauchung, die entweder durch rasche Abnahme der Kräfte hektisches Fieber und Kachexie, oder durch Pyämie, den Tod bedingt.

Können nun die verschiedensten Umstände die ärztliche Hülfe früh oder spät in Anspruch nehmen lassen, ist es bald die Indolenz, bald die Furcht vor einer Operation, ist es einmal die Eitelkeit, das andere mal die Beeinträchtigung des Gebrauchs eines Gliedes, die Gefährdung der Gesundheit, sind es die Schmerzen, welche den Kranken zum Arzte führten — die Mannigfaltigkeit der dabei waltenden Verhältnisse macht allemal eine absolute Bestimmung der Dauer des Leidens ungemein schwer. Dennoch lässt sich durch Zusammenstellung grösserer Reihen von Beobachtungen ein ziemlich befriedigendes Resultat erlangen, welches aber, wie schon angedeutet, nur

relativen Werth hat. Die Angabe der Dauer bezieht sich meistens auf die Zeit von der Entstehung bis zur ärztlichen Beobachtung. Den genauesten Massstab geben aber die freilich seltneren Fälle, wo spontan der Tod eintrat.

Aus der Zusammenstellung derjenigen Fälle, in welchen die Dauer genauer angegeben ist, ergiebt sich nun folgendes:

Unter 95 Fällen von Knochenenchondromen bestanden

0—10 Jahre	57
11—20 „	28
21—30 „	6
31—40 „	2
41—50 „	0
51—60 „	3

96

Dabei betrug das Minimum 3 Monate (Enchondrom des Beckens de la Camp Beob. 49, des Oberschenkels Paget Beob. 55), und waren es im Ganzen 6 Fälle, bei denen die Geschwulst weniger als ein Jahr gebrauchte, um sich zu mehr oder minder beträchtlicher Grösse zu entwickeln; das Maximum ist 59 Jahre (Syme Nro. 101 des Vrzchn., demnächst zwei Fälle mit 55jährigem Bestände, Paget Beob. 52 und Ferral Nro. 135 der Tabelle); alle drei wurden an der Hand beobachtet. Wir sehen also, dass mehr als die Hälfte vor dem 10. Jahre ihres Bestandes zur Beobachtung kamen; von diesen fielen 44 oder 77% vor das 6. Jahr ihrer Dauer.

In Bezug auf die einzelnen Theile des Scelets findet sich folgende Reihenfolge:

Es betrug für	die mittlere Dauer im Ganzen	Minimum	Maximum	mittl. Dauer bis zum spontanen Tod.	
in 2 Fällen	1,5 Jahre	1/2 Jahre	3 Jahre	6 Jahre **)	
die Rippen	7 „	1,89 „	1/4 „	4 „	1,8 „
die Beckenknochen	4 „	2,6 „	3/4 „	8 „	—
den Unterschenkel *)	5 „	7,3 „	1 1/2 „	22 „	8 „
das Schulterblatt	11 „	7,5 „	1/2 „	40 „	2 „
den Oberarm	3 „	9 „	8 „	12 „	8 „
den Unterkiefer	8 „	9,6 „	1/2 „	20 „	7 1/2 „
den Oberschenkel	8 „	11 „	3 „	22 „	—
die Fussknochen *)	46 „	13,5 „	1 „	59 „	—

Natürlich giebt wegen der Ungleichmässigkeit der Häufigkeitsverhältnisse diese Uebersicht kein ganz unbedingt zu verwerthendes Resultat. Fragen wir aber weiter, welche Verhältnisse vorzugsweise dazu beitragen, die Dauer der Enchondrome zu verkürzen oder zu verlängern und berücksichtigen wir dabei insbesondere die verschiedenen Metamorphosen, welche dieselben erleiden, so ist zunächst zu bemerken, dass unter 190 näher bekannten Fällen:

die Erweichung	in 58 Fällen oder in 30% gesehen wurde;
der Aufbruch in Folge von centraler Erweichung	„ 11 „ „ „ 5% „ „
der Aufbruch von aussen her	„ 12 „ „ „ 6% „ „
die Verknöcherung	„ 48 „ „ „ 25% „ „
die areoläre Form	„ 14 „ „ „ 7% „ „

Die beiden letzteren Zahlenverhältnisse sind unsicher; die Verknöcherung ist unzweifelhaft viel häufiger; es sind aber nur diejenigen Fälle gezählt, in denen sie zu irgend erheblicherer Bedeutung gelangte. Die areoläre Form ist vielleicht ebenfalls häufiger, doch müssen darüber fernere Untersuchungen entscheiden, da sie bis jetzt kein Gegenstand besonderer Aufmerksamkeit gewesen ist. Wenden wir unsere Betrachtung auf die Dauer der Enchondrome zurück und sehen wir, ob hier die Zahlenverhältnisse genügenden Aufschluss geben:

\*) Für den Unterschenkel sowie die Fussknochen wurden hier nur die isolirt vorkommenden Enchondrome berücksichtigt, indem diejenigen Enchondrome, welche hier beiläufig neben anderen, z. B. der Hand gesehen wurden, eine genaue Zeitbestimmung nicht zulassen.

\*\*\*) Diese Zahlen beziehen sich auf eine geringe Zahl von Fällen.

Es bestanden :	ohne Erweichung:	mit Erweichung:	mit Aufbruch:	areolär:	verknöchert :
0—10 Jahre	17	22	5	8	16
11—20 „	19	6	4	1	10
21—30 „	2	1	2	1	1
31—40 „	0	1	1	0	2
41—50 „	0	0	0	0	0
51—60 „	1	1	1	0	0
	39	31	13	10	29

Enchondrome, woraus also wenigstens kein bestimmter Einfluss dieser Metamorphose auf die Dauer erhellt; nur die areolären Enchondrome scheinen eine vorzugsweise kurze Dauer zu besitzen; übrigens können in jedem Zeitpunkte des Verlaufes jene Matamorphosen sich einstellen, ein Verhältniss, welches sich vollkommen bestätigt, wenn wir den Einfluss in Betreff der Enchondrome der einzelnen Scelettheile näher untersuchen. Da jedoch diese Berechnungen immer noch, wie ich mich überzeugte, kein entschiedenes Resultat geben, so wäre es überflüssig, sie hier im Einzelnen mitzutheilen. Es finden sich gewöhnliche, verknöcherte, erweichte, aufgebrochene Enchondrome an allen Scelettheilen, und zwar sowohl nach kurzem wie längerem Bestande.

Ventilirt man die Frage nach einer anderen Seite hin, indem man diejenigen Fälle vorzugsweise ins Auge fasst, bei welchen der Tod eintrat, so findet man eine Bestätigung des eben ausgesprochenen Resultates. Im Ganzen ist der Tod in 47 Fällen constatirt, und zwar erfolgte er 24 mal früher oder später nach einer Operation und 23 mal ohne eine solche. 11 mal folgte der Tod sehr bald nach der Operation; 13 mal durch Recidive oder andere Krankheiten in kürzerer oder längerer Zeit nach derselben. Die Angabe der Zeitdauer findet sich dabei indess nur bei 31 Fällen und diese vertheilen sich folgendermassen:

Es erfolgte der Tod	in Folge von Operationen			spontan		
	bei gewöhl. Enchondromen	bei combinirten Enchondromen	b. erweicht. od. areol. Enchond.	bei gewöhl. Enchondromen	bei combinirten Enchondromen	b. erweicht. od. areol. Enchond.
nach 0—10jährigem Bestande	2	1	13	10	1	—
„ 11—20 „ „	—	—	—	1	—	—
„ 21—30 „ „	—	—	1	—	—	1
„ 31—40 „ „	—	—	1	—	—	—
im Ganzen	2	1	15	11	1	1

woraus also erhellt, dass die erweichten und areolären Formen vorzugsweise eine kurze Dauer der Krankheit bedingten, ohne dass eine solche ihnen jedoch ausschliesslich zukäme, und ohne dass nicht auch sie einer längeren Dauer fähig wären, besonders insofern sich erst spät zu den gewöhnlichen festen Enchondromen hinzugesellen können.

Sehen wir ab von der Dauer der Enchondrome, und wenden wir unsere Aufmerksamkeit auf den Charakter der Enchondrome, so ist der Glaube an die Gutartigkeit dieser Afterprodukte, welchen die von J. Müller zuerst erörterten Beobachtungen zeigten, trotzdem bereits Fichte schon sich genöthigt sah, wesentliche und erhebliche Ausnahmen zuzulassen, noch ein ziemlich verbreiteter. Es ist diese Frage eine rein praktische, eine klinische, und bei den folgenden Erörterungen kann es sich nicht darum handeln, eine spezifische Form zu finden, welche etwa durch Aufnahme eigenthümlicher, spezifischer, „krebartiger“ Elemente vom gewöhnlichen Charakter abweiche, welche die Kennzeichen einer krebsigen Degeneration im engeren Sinne darböte, sondern es handelt sich darum, diejenigen Umstände und Entwicklungszustände aufzusuchen, welche dem Verlaufe der Knorpelgeschwülste Charaktere aufprägen, welche durch ihre destructive Natur ihnen eine Aehnlichkeit mit den Krebsen im engeren Sinne verleihen, oder wenn man will, sie den Carcinomen im weiteren klinischen, nicht anatomischen Sinne, unmittelbar anreihen.

Zunächst ist es kein Zweifel, dass in einer grossen Anzahl von Fällen die Enchondrome einen durchaus gutartigen Verlauf kundgeben. Diese besitzen dann keine Neigung, andere Gewebe ausser den Knochen, in welchen

sie sich ursprünglich entwickelten, zu ergreifen, in eine Knorpelmetamorphose hinein zu ziehen. Sie bewähren ihre Gutartigkeit besonders auch dadurch, dass Einschnitte, die entweder behufs der Diagnose, oder aus Irrthum unternommen wurden, so wie die durch Brand der Haut entstehenden Geschwüre von selbst wieder zuheilen (Beob. 7, Nro. 128 der Tabelle) oder doch zu keiner Wucherung, wie wir sie bei bösartigen Leiden, namentlich bei den sg. Krebsen unter solchen Verhältnissen fast immer entstehen sehen, Anlass geben. Selbst operative Eingriffe beschleunigen dann keineswegs das Wachsthum zurückgebliebener Massen.

Beobachtung 57.

Wir lesen bei Paget (Vol. II. p. 196), dass Hr. Salmon einem 55jährigen Manne die mit Enchondromen übersäte Hand amputirte, welchem, nachdem das Leiden in früher Kindheit begonnen, schon im 16. Lebensjahre ein 2 ½ schweres Enchondrom des linken Zeigefingers durch eine Operation beseitigt worden war.

Vorzugsweise gehört hierhin auch die Erfahrung, welche man bei der blossen Abtragung der Enchondrome machte, indem man nicht bloss einmal, sondern wiederholt Stücke der Geschwulst entfernen konnte, ohne dass dadurch der Rest eine Beschleunigung des Wachsthums erfahren hätte. So sah man auch in vielen Fällen nach den verschiedensten Operationsweisen — Abtragung, Exstirpation, Resection, Amputation, Exarticulation — Heilung ohne locale oder allgemeine Recidive erfolgen. Einer der merkwürdigsten Fälle in der Geschichte der Enchondrome ist der eines Mädchens, welches Dieffenbach in drei Attaquen operirte und heilte.

Beobachtung 58. Lebert (Abhandl. S. 197).

Ein 13½jähriges Mädchen hatte zuerst vor 6 Jahren eine Geschwulst des Unterkiefers bemerkt, die sich allmählig so entwickelte, dass sie bis zur Mitte der Brust hinabreichte, den Umfang eines starken Kindskopfes darbot, und von allen Aerzten für unheilbar erklärt wurde. Allgemeinbefinden ungestört. Schmerzen nicht vorhanden. Gegen die Kieferwinkel nicht scharf abgegränzt, war sie knochenhart, in der Mitte mehr prall und elastisch mit unregelmässigen Knochenplatten, stellenweise ganz weich und nachgiebig. Nur die Gelenktheile des Kiefers waren verschont geblieben. Deglutition und Respiration ungestört. Die sehr interessante Operationsgeschichte erzählt Dieffenbach selbst (Operative Chirurgie Thl. II. C. 62) und zwar nicht unbedeutend abweichend von Lebert. Das Wesentlichste ist, dass, da die Exarticulation bei der grossen Zartheit des Kindes, dem Gefässreichthume und der Grösse der Geschwulst als eine unfehlbar tödtliche Operation erscheinen musste, Dieffenbach sich vornahm, die Geschwulst in Abschnitten zu entfernen, und dabei einen Theil der kranken Masse schonen, welcher durch Rückbildung wieder zum Unterkiefer würde. Er exstirpirte zuerst (nicht, wie Lebert angiebt, zuletzt) die linke Seite der Masse mit Zurücklassung deren hinterer Partie, mittelst eines über den „Bergrücken“ herablaufenden Hautschnittes durch das Messer, den Meissel und die Stüchsäge. Die Blutung war so heftig, als „wenn eine Schale mit Flüssigkeit umgekehrt würde.“ Nach Heilung der Wunde und nachdem sich das Mädchen genügend erholt hatte, wurde der Kinntheil, der bis zur Herzgrube hinabging, ebenso mit Sparung der nöthigen Ersatzmasse für das Mittelstück des Unterkiefers entfernt, und endlich nach abermaliger Pause von zwei Monaten der rechts noch übrige Rest abgemeisselt und abgesägt. Die Wunde heilte binnen einigen Wochen und erst jetzt „labte sich das früher scheue Kind an dem eigenen Bilde im Spiegel.“ Im Laufe der nächsten Monate verdichtete sich der erhaltene Theil des Enchondroms immer mehr und mehr und vertrat bei allen Verrichtungen die Stelle des gesunden Unterkiefers. Von einem Recidive ist Nichts bekannt geworden.

Aehnliche Beobachtungen, nur weniger frappante, haben wir schon oben mitgetheilt (Beob. 7, 8, 51; Nro. 9, 24, 62, 63, 174, 181 der Tabelle) und wenn somit einerseits die Benignität der Enchondrome vielfach bewährt erscheinen möchte, so haben wir doch bereits Umstände kennen gelernt, welche ihnen einen wesentlich abweichenden Charakter aufragen.

Unter diese Erscheinungen maligner Bedeutung gehören die bereits besprochenen Verhältnisse des Uebergiffes der Degeneration auf Nachbargebilde, welche besonders den areolären Enchondromen zukommt; es gehört dahin der rasche Eintritt der cystoiden Erweichung und Verflüssigung des Enchondroms, und in ihrem Gefolge der Aufbruch von innen aus, die Verjauchung, die ihr folgende Kachexie, und der zuweilen durch Pyämie, häufiger durch Säfteverlust herbeigeführte Tod. Abgesehen von dem Charakter endogener Wucherung und der mit ihr zusammenhängenden Areolarbildung, welche vorzugsweise mit bösartiger Tendenz erscheint, sieht man solche Wucherungen auch im Gegensatze zu jener geringen Vulnerabilität zuweilen in Folge operativer Eingriffe:

Beobachtung 59.

Bransby B. Cooper (Med. Times 1852. Febr. S. 213) bemerkt ausdrücklich, dass ein Enchondrom, welches er einer 4jährigen Dame vom Radius exstirpirte, nach Durchziehung eines Haarseils rascher gewachsen sei.

Dahin gehören zum Theil auch die nicht seltenen Erfahrungen, dass Enchondrome in Folge eines Stosses, eines Falles, kurz einer mechanischen Verletzung irgend welcher Art eine Beschleunigung ihres Wachsthumes erfuhren (Beob. 26). Dasselbe gilt zuweilen von der behufs der Diagnose, oder um die erweichte flüssige Masse

zu entleeren, vorgenommenen Punction (Beob. 24, 29, 62). Andererseits kann auch eintretende Schwangerschaft Aehnliches bedingen (Beob. 41. Vgl. auch oben S. 46).

Zu den Erscheinungen maligner Natur gehören dann ferner die nicht seltenen *Recidive* nach localer Entfernung, die sich theils am Orte der ursprünglichen Erkrankung einstellten, und dann die Deutung einer mangelhaften Entfernung nur in wenigen Fällen zulassen, oder in einiger Entfernung vom ursprünglichen Sitze an anderen Knochen auftraten, oder endlich in Form allgemeiner Infection als Ablagerungen in inneren Organen erscheinen. Es lassen allerdings diese Fälle den Zweifel zu, ob nicht schon bei der Entfernung in den später deutlich als ergriffen sich kundgebenden Theilen die Keime der Entartung bestanden. Da aber diese Möglichkeit in der nämlichen Weise auch bei der Erscheinung der „Krebse“ in inneren Organen, wie in Form *sg. Recidive*, unsere Skepsis zu erregen vermag, und sich derlei theoretische Grübeleien niemals werden entscheiden lassen, so sehen wir von diesen Zweifeln ab, und halten uns lediglich an die Erörterung der thatsächlich vorliegenden Erfahrungen, die hier für die Enchondrome in zwar bei weitem relativ geringerer Zahl, sonst aber in ganz derselben Weise vorliegen, wie bei den „Krebsen.“ Und zwar gilt dieses empirisch festgestellte Resultat nicht bloss für das areoläre, nicht bloss für das erweichte, sondern auch für das ganz gewöhnliche, im einfachsten Typus erscheinende Enchondrom.

Durchmustern wir die Thatsachen genauer, so finden sich im Ganzen 20 Fälle, in denen das Auftreten von „*Recidiven*“ gesehen wurde; dazu kommen 2 Fälle, in welche sich, ohne dass eine Operation vorangegangen war, mehrfache Enchondrombildungen in inneren Organen fanden, so dass also 22 constatirt sind, in denen ausser am Orte der ursprünglichen Erkrankung, und ohne dass gleichzeitig schon mit dieser anderswo Enchondrome nachweisbar bestanden, solche sich entwickelten.

Die in Form *sg. Recidive* auftretenden Neubildungen vertheilen sich folgendermassen:

- in 12 Fällen *locales Recidiv* nach 7 einfachen, 2 areolären, 2 cystoiden, 1 nicht bestimmten Enchondrome;
- „ 5 „ *Recidiv* in benachbarten Knochen nach 4 einfachen 1 areolären Enchondrome;
- „ 3 „ Enchondrombildung in inneren Organen;

20; dazu kommen 2 Fälle von mehrfacher Entwicklung innerer Enchondrome.

Die längste Zeit, welche vor der Entwicklung des *Recidives* verstrich, war 6 Jahre (Gibson nach einfachem Enchondrome der Rippen); danach kommt der Fall von Liston (Edinb. Journ. Bd. XVI. Paget Vol. II. S. 206): das Enchondrom nahm die Scapula ein, war erweicht (Mus. Coll. Surg. Nro. 781) und es starb der Kranke drei Jahre später an einem *Recidive*; Gluge (Tabelle Nro. 5) nach Exstirpation eines einfachen Enchondroms der Orbita *Recidiv* nach Verlauf von  $2\frac{3}{4}$  Jahren. Die übrigen Fälle *localer Recidive* nach einfachen Enchondromen traten frühzeitiger ein, ohne den Tod herbeizuführen, in den Fällen von Paget (Unterkiefer, Nro. 21 der Tab.), Cooper (Phalangen 111 der Tab.), mit letalem Ausgange Cloquet (Brustbein, 46 der Tab.) und die mehrmaligen *Recidive* in den Fällen von Burger (Oberkiefer, 10 der Tab.), von Fergusson (3malige Exstirpation eines Unterkieferenchondroms, 20 der Tabelle). Hieran reihen sich die Fälle areolärer Enchondrome von Busch (Beob. 18) und das Prototyp bösartigsten areolären Enchondroms von Virchow (Beob. 16). Auch bei dem cystoiden von W. Busch beschriebenen Enchondrome der Rippen wurde baldiges tödtliches *Recidiv* gesehen (Beob. 26); sowie endlich der von Paget beschriebene Fall hierher gehört, wo nach Exstirpation eines einfachen Enchondroms ein mit Markschwamm combinirtes *Recidiv* schon nach 3 Monaten auftrat (Beob. 32).

Die Beobachtungen von *Recidiven* in benachbarten Knochen sind die folgenden: Gluge (Tabelle Nro. 49) ein Enchondrom der Scapula und Clavicula, welches nach 13jährigem Bestande ein Gewicht von  $9\frac{1}{2}$  ℔ erreicht hatte, kehrte nach gründlicher Entfernung an den Rippen wieder und veranlasste nach  $1\frac{1}{2}$  Jahren den Tod des Patienten. Bennet (Beob. 42). Schuh (Beob. 20), sowie die nächsten beiden Beobachtungen:

Beobachtung 60. Houston (Catalogue of the Mus. roy. coll. surg. of Ireland Vol. II. p. 331 E. a. 440).

Eine fast sphärische, 20“ im Umfange zeigende, von ausgedehnten Venen umspinnene Geschwulst umgab die beiden oberen Drittel des Oberarmbeines eines Mannes. Cusack machte die Exarticulation im Schultergelenke; der Kranke wurde zwar für kurze Zeit hergestellt, unterlag aber später einem *Recidiv* an der Scapula. Die ursprüngliche Geschwulst bestand aus einem faserknorpeligen Gewebe, in welchem Knochenspitzen und Lamellen eingestreut waren, zeigte im Inneren einige mit gelblicher, eiweissähnlicher Flüssigkeit gefüllte Höhlen und hatte die Markhöhle ausgefüllt, die Gelenkknorpel aber verschont.

Beobachtung 61.

Lebert beschrieb diesen Fall zuerst als ein zweifelhaftes Enchondrom (Abhdlgn. p. 192). Virchow bezeichnete ihn mit

Bestimmtheit als solches (Archiv Bd. V. S. 247). Eine 46jährige Frau bekam vor 5 Jahren Schmerzen im rechten Fusse und Unterschenkel, die sich mehr und mehr steigerten und die Entwicklung einer Geschwulst am inneren Knöchel begleiteten. Schmerzen und Geschwulst waren zuletzt sehr bedeutend. Aus einer Incision waren fungöse Exerescenzen hervorgewuchert, Beweglichkeit aufgehoben; Venen varikös. Allgemeinbefinden sehr elend. Diagnose auf Medullarsarkom. Geh.-Rath J ü n g k e n macht deshalb (12. Nov. 1845) die Amputation im unteren Drittel des Oberschenkels. Unterschenkelknochen gesund, nur durch Druck an ihrem unteren Ende atrophirt; cystoides Enchondrom der Fusswurzelknochen. Tod am 31. Dec. 1845 durch Pyämie. Abscesse im Stumpfe und in den Lungen. Zwischen Periost und Femur ein ausgedehntes Eiterdepot; im Inneren des Knochens eine zusammenhängende Reihe von Abscessen. In der Gegend einer äusserlich sichtbaren Auftreibung fand sich in der Marksubstanz des Schenkelbeines ein nicht abgekapseltes mit den umliegenden Theilen mässig zusammenhängendes Enchondromstück von der Grösse einer Haselnuss, solide, bläulich weiss, durchscheinend, und aus mehreren Massen zusammengesetzt.

Es bleibt immer noch fraglich, ob hier nicht das Enchondrom, wie es bei den mehrfach in einem Scelete vorkommenden geschieht, schon gleichzeitig mit dem des Fusses bestand, in welchem Falle es kaum als ein Recidiv zu deuten wäre — aber freilich gilt ja dasselbe von vielen sg. recidiven Carcinomen.

Wenden wir uns zu den wichtigsten Formen der Recidive: zu dem Auftreten secundärer Enchondrome in inneren Organen, so scheint es wieder Virchow gewesen zu sein, welcher dieses Vorkommen zuerst constatirte; Hr. Broca erwähnt in der äusserst interessanten Discussion, die sich in der Gesellschaft der Chirurgie zu Paris an die Mittheilung der sogleich zu besprechenden Beobachtung Richet's knüpfte, eines von Hrn. Virchow an Hrn. Velpeau gerichteten Briefes, worin der Fall erzählt sei, dass nach einem Enchondrome der Brustwandung die Entwicklung einer Knorpelgeschwulst in Mitten der Lunge gesehen worden sei. Es ist dies die einzige Notiz, die meines Wissens über diesen Fall publicirt wurde; dass Faktum kann indess nicht bestritten werden, zumal die folgenden Beobachtungen weitere Beweise für ein solches Vorkommen liefern.

Beobachtung 62. Richet, Gazette des hôpitaux 1855. Nro. 95; ausserdem Nro. 71 und 92.

Ein 34jähriger Mann wurde am 10. Mai 1855 in das Hospital St. Antoine aufgenommen. Er trug auf dem rechten Schulterblatte unterhalb der Gräthe eine rundliche, harte, kindskopfgrosse Geschwulst. Die Haut ist über derselben normal und bis auf eine kleine, oberflächlich exulcerirte Stelle nicht verwachsen. Die Untergräthengrube wurde von der Basis der Geschwulst vollständig ausgefüllt. Bewegungen des Armes und der Schulter sind schmerzhaft. Die Consistenz der Geschwulst bietet eine gewisse elastische Resistenz dar; die Oberfläche ist gleichmässig rund.

Die Aeltern des Kranken gesund. Vor 4 Jahren zuerst ein kleiner Vorsprung unter der Spina Scapulae, ohne wesentliche Beschwerden zu veranlassen und sich nicht weiter entwickelnd. Vor einem Jahre stellte sich einige Schmerzhaftigkeit ein. Im Febr. 1855 Explorativpunktion ohne Ausfluss von Flüssigkeit. Danach heftige Schmerzen, rasches Wachsthum; Ulceration in der Umgebung des Stiches. Uebrigens keinerlei Störung des Allgemeinbefindens.

Bald nach der Aufnahme in das Hospital entwickelte sich unter gastrischen Erscheinungen ein Erysipelas, welches von dem Geschwüre ausgehend, um den ganzen Körper lief. Das Geschwür vergrösserte sich, auf dem Grunde sah man concentrische Schichten der Geschwulst. Erhöhte Empfindlichkeit; reichliches, schlechtes Secret; Gegenöffnung.

5. Juni Operation unter Chloroform. Blosslegung der Geschwulst durch zwei halbelliptische Schnitte. Resection der Scapula über der Spina. Ausgehend vom Knochen, den sie nach beiden Seiten ganz umgiebt, ist die Geschwulst vom Periost überzogen; sie scheint in den Markräumen des Knochens entstanden zu sein und reicht nicht über die Schulterblattgräthe hinaus. Die Masse von der Consistenz der Leber im Innern wenig, nur in der Circumferenz mehr gefässreich, ist gallertig, weich, im Umfange durchscheinend, im Centrum opak, enthält eine grosse Höhle, deren erweichte Wandungen eine milchkafeeähnliche Masse einschliessen. Die mikroskopische, von HH. Giralaldès, Broca und Verneuil vorgenommene Untersuchung ergab, dass die oberflächlichen Massen aus gallertartigem Knorpel, der durch Zellgewebe in einzelne Lappen getrennt erschien, mit grossen Zellen und Knorpelkernen (cellules larges et noyaux cartilagineuses) bestand, während im Innern die Markzellen des Knochens mit Knorpel erfüllt, und alles in der Umgebung des Knochens erweicht und mit Eiter infiltrirt erschien (l. c. Nro. 71).

Am 6. Tage nach der Operation Uebelkeiten, Frösteln, hartnäckiger Husten mit reichlichem Auswurfe, scheinbar in Folge einer Erkältung. Mangel physikalischer Symptome eines Lungenleidens. Am 16. Juni Bluthusten. Fieber. 17. Veränderung des Gesichts. Günstiger Zustand der Wunde. Am 18. gesteigerter Auswurf eines zähen, blutstreifigen Schleimes. Keine durch Auscultation und Percussion nachweisbaren Aenderungen. Am 19. (12 Tage nach der Operation) Tod. Section: Baueingeweide gesund. Auf der Oberfläche der rechten Lunge nach hinten eine kleine durchscheinende Geschwulst vom Umfange einer Haselnuss, vom Ansehen eines cruden Tuberkels. In der Tiefe sowie an den Oberflächen beider Lungen etwa 30 ähnliche, hirse- bis wallnussgrosse Massen. Die grössten bieten alle äusseren Merkmale eines Enchondroms; in der That erwies die mikroskopische Untersuchung der HH. Broca, Robin, Follin, Verneuil, Giralaldès übereinstimmend die knorpelige Natur dieser Massen.

Eine genauere Mittheilung des Herrn Broca lautet folgendermassen: „In den beiden mir vorgelegten Geschwülsten, welche schon dem blossen Auge alle Charaktere des Enchondroms darboten, fand ich grosse granulirte Knorpelzellen in einer theils hyalinen, theils körnigen oder leicht faserigen Grundmasse. In einer anderen lagen die Zellen in einer gelatinösen, strukturlosen Grundmasse. In einem Lungenstücke fand ich das Lungengewebe von knorpeligen, halbdurchscheinenden miliären Granulationen (mit den nämlichen Elementen) infiltrirt.

Ich habe absichtlich die wichtige Mittheilung eines so anerkannt gründlichen und sorgfältigen Beobachters,



wie Hr. Broca ist, ausführlich mitgeteilt, da sie durch die genauen Details keinen Zweifel über die Natur der secundären Geschwülste lässt; ausserdem aber die Entwicklung derselben aus kleinen, eingestreuten Knorpelkörnern aufklärt und so wohl keine andere Deutung, als die secundärer Entstehung gestattet. Der wichtigste Einwand, der gegen die von so vielen Forschern übereinstimmend anerkannte knorpelige Natur der in Frage stehenden Geschwülste erhoben wurde, ist der von Hrn. Lenoir (l. c. No. 92), dass die chemische Untersuchung zur Bestätigung versäumt sei. Wir sahen indess bereits, wie das knorpelige Gewebe nicht bloss an das Vorkommen von Chondrin und Glutin gebunden, sondern wie auch ohne Zweifel in jüngeren Gebilden Schleimstoff nachweisbar ist; welche chemischen Elemente durch die gallertige Erweichung gebildet werden, ist noch nicht erforscht; jedenfalls ist die mikroskopische Analyse die entscheidendere. Was den von demselben Manne erhobenen Einwand betrifft, dass die primitive Geschwulst nicht das Ansehen der gewöhnlichen Enchondrome darbiete, so ist derselbe bei dem so sehr mannigfaltigen äusseren Habitus knorpeliger Geschwülste ohne Belang. Es wird aber diese Beobachtung noch durch andere unterstützt.

Beobachtung 63. R. Volkmann (resp. Blasius) Deutsche Klinik 1855. No. 51. S. 577. Acutes schmerzhaftes Enchondrom des Metacarpus. Enchondrom der Lunge.

Ein 47jähriger, stets gesund gewesener Schäfer wurde am 15. August 1855 wegen einer schmerzhaften Geschwulst der linken Hand aufgenommen. Im December des Jahres zuvor zuerst von reissenden Schmerzen in der Hand befallen, bemerkte er bald darauf eine Geschwulst des 3. und 4. Mittelhandknochens, die rasch zunahm und sich bald über den ganzen Handrücken erstreckte. Heftige Schmerzen bis in die Schulter. Mässig harte hie und da fast fluctuirende, den ganzen Handrücken einnehmende Geschwulst, die über den Metacarpalknochen kegelförmig, auf der Höhe exulcerirt und mit rothen Granulationen besetzt ist. Finger intakt aber starr, leicht flecirt. Drüsen nicht angeschwollen. 17. August Lappenamputation dicht über dem Handgelenke.

Die Geschwulst, umgeben und maskirt durch eine chronische Entzündung der umlagernden Weichgebilde, besteht aus einer älteren kompakteren und einer jüngeren mehr gallertartigen Formation. Die erstere ein eigrosses, sprödes, gelbliches, knolliges, verkalktes Enchondrom, umschliesst die mit ihren Gelenkenden frei hervorragenden Metacarpalknochen des 2—4. Fingers und zeigt eingeprenge bläuliche Knorpelkerne aus grossen ein- oder mehrkernigen Knorpelzellen in gestreifter oder hyaliner Grundsubstanz. Von der sehr dicken fibrösen Hülle des verkalkten Enchondroms erhoben sich haselnuss- bis wallnussgrosse neue Knollen und Kegel, ebenfalls von einer dicken Schicht schwartigen Bindegewebes umhüllt. Eine elastische, fast fluctuirende, kegelförmige Masse bildend, zeigen sie auf dem Durchschnitte eine gelatinöse, bläuliche, hie und da röthliche, fast durchsichtige Substanz, die durch Bindegewebsbalken in kleineren oder grösseren Areolen enthalten ist. Diese gallertigen Klümpchen bestehen aus einer Unzahl dicht, aber sehr lose aneinander liegenden Zellen, welche fettig degenerirt, dünnwandig, kreisrund oder oval, seltener spindel- oder sternförmig, von gleicher Grösse (doppelt so gross als Eiterkörperchen) in einer meist hyalinen, zuweilen streifigen oder feinkörnigen Interzellularsubstanz, die an einzelnen Orten in vollkommen entwickeltes Bindegewebe übergeht, liegen.

Am 10. September erlag der Kranke der Pyämie: eitrige Peritonäitis, Leberabscesse, Milzinfarct. Lungen frei von Abscessen, zeigen gleichmässig über die Lappen verstreut, eingebettet in das normale Parenchym, 16—20 runde, erbsengrosse Enchondrome, bald mehr dem Centrum, bald mehr der Pleura genähert. Leicht ausschälbar, weich, gallertartig, glatt, auf dem Durchschnitte weiss, mit maulbeerartiger Oberfläche und lappiger Bildung mit fibrösen Scheidewänden und erweichtem Inhalte. Die von Hrn. Prof. Max Schultze wiederholte Untersuchung bestätigte die Resultate: Eine Hülle aus faserigem, ziemlich festem Inhalte schickt in das Innere der Geschwülste faserige Bindegewebsfortsätze, welche areoläre Maschenräume umschliessen, deren gallertiger Inhalt aus fettig degenerirten, den beschriebenen von der Hand vollkommen ähnlichen, Zellen besteht, die in faseriger, streifiger, feinkörniger oder endlich fast flüssiger Grundsubstanz eingebettet sind.

Es hat sich also hier neben einem gewöhnlichen Enchondrome ein areoläres entwickelt und nach der Amputation wiederholt sich eine vollkommen entsprechende Neubildung areolärer Enchondrome in den Lungen. Diesen secundären, in inneren Organen sich nach Operationen ausbildenden Knorpelgeschwülsten reihen sich andere analoge Beobachtungen an. Wenn vielleicht ähnliche Erscheinungen in den Fällen, wo die Kranken bald nach einer Operation an einem Lungenleiden (Paget, Liston Beob. 26) oder an nicht genauer untersuchter und hinlänglich constatirter Lungentuberkulose (Gluge Beob. 36) zu Grunde gingen, vorlagen, so beweist schon der ältere Fall von Otto (Beob. 44) das Vorkommen innerer Enchondrome neben äusseren; mehr noch wird dies erwiesen durch eine sehr merkwürdige Beobachtung, in welcher ebenfalls keine Operation voranging.

Beobachtung 64. Mulert, diss. inaug. enchondromatis cas. rariorem sistens Lips. 1852.

Ein 50jähriger Zuckerbäcker wurde am 26. Januar 1852 wegen einer fast die ganze Unterleibshöhle erfüllenden Geschwulst in das Jacobs-Hospital zu Leipzig aufgenommen. Vor 4 Jahren empfand er zuerst heftige Schmerzen im linken Beine nach einer vorangegangenen Rose, seit welcher Zeit er das Bett nicht mehr verliess. Diarrhoe mit stechenden Schmerzen im After seit 1849 von Zeit zu Zeit sich einstellend. 1850 im März Umfangszunahme des Bauches. Erbrechen. 1851 blutgemischter Stuhl und Urin. Zuweilen Schwindel, Kopfschmerz. Seit einigen Wochen erschwerte Respiration. Leichter trockener Husten. Eine grosse, herzförmige, höckerige, verschieden harte Geschwulst vom Epigastrium bis zur Symphyse hinabreichend, kann auch vom Rectum aus als

höckerige Masse gefühlt werden. Leistendrüsen nicht geschwollen. Vom 24. Februar an häufiges Erbrechen; danach Appetitmangel, Oedem der Genitalien und des linken Beines. Hektisches Fieber. Marasmus. Am 28. Febr. Tod.

Section: Brusteingeweide gesund. Bauchhöhle fast vollständig durch eine vom linken horizontalen Schambeinaste entsprungene Geschwulst mit höckeriger, lappiger Oberfläche und der Consistenz einer festeren Gallerte ausgefüllt. Aehnliche Massen von  $\frac{1}{2}$ —2" Länge fanden sich auch ohne mit der Hauptgeschwulst in Verbindung zu stehen, und nicht mit dem Peritonäum verwachsen an anderen Stellen des Bauchfelles (also frei?). Mit den Integumenten des Bauches und den Wandungen des Beckens, durch lockeres Zellgewebe verwachsen, war die Geschwulst an ihrer vorderen Seite mit der Blase so verbunden, dass sie die hintere, hier mit einer erdigen aus kohlensaurem Kalke bestehenden Schicht überzogene Blasenwand bildete, und den undurchgängigen, zur atrophischen rechten Niere verlaufenden rechten Harnleiter vollkommen einhüllte. Die Eingeweide waren übrigens nach oben und rückwärts gedrängt; die ganze Masse wog 10  $\mathfrak{G}$ . Auf der convexen Seite der Milz war eine dünne, knorpelige, thalergrosse Schicht mit dem Milzüberzuge verbunden. In der Substanz der Milz selbst fand sich ein mit dieser Schicht nicht zusammenhängender, nussgrosser Knorpelknoten. Der Kern der Hauptgeschwulst bildete eine aus dem hyperämischen Schambeine hervorgewachsene, grossknollige Masse mit verknöchelter Basis, von welcher aus ein maschiges in Strahlen ausgehendes Bindegewebe die weiche, gelatinösen, aber hier und da auch festeren knorpelartigen und weissen, stellenweise auch Verknöcherungspunkte umschliessenden Knollen der Oberfläche umstrickte, indem sich diese Maschen mit dem faserigen Ueberzuge der Geschwulst in Verbindung setzten. Die an vielen Stellen weichere Knorpelmasse glich in ihrer Struktur vollkommen der der wachsenden Epiphysenknorpel. Eine homogene, fast durchsichtige Grundsubstanz umschloss die zahlreichen, theilweise fettig entarteten Knorpelzellen; hin und wieder grosse Mutterzellen. Regelmässige Ossificationsvorgänge. Vielfacher areolärer Bau. Dieselbe knorpelige Beschaffenheit zeigten die freien und die der Milz eingepflanzten Knorpelgeschwülste.

Die Entstehung und Beschreibung der freien, in der Bauchhöhle gelegenen Knorpelgeschwülste ist unklar; es heisst einfach (p. 12): *tales massae et in aliis peritonaei locis reperiuntur, nec cum tumore cohaerentes, nec cum peritoneo coalitae*. Hatten sie sich vielleicht durch Zufall von der Hauptgeschwulst abgelöst? (vgl. den Fall von abgebrochener Exostose p. 21.) oder sind sie mit freien Gelenkkörpern vergleichbar?

Fassen wir nun nochmals diese Beobachtungen zusammen, so finden wir die Erscheinung secundärer Enchondrome zwar an keine Form derselben ausschliesslich gebunden, doch möchte im Verhältnisse jedenfalls bei weitem am häufigsten das areoläre Enchondrom zu solcher Verallgemeinerung der Krankheit disponiren, diejenige Gruppe, welche überhaupt vorzugsweise der Repräsentant des malignen Auftretens derselben ist. Will man darauf hin eine Dyskrasia enchondromatosa aufstellen, so stände dem freilich Nichts im Wege — leider sind wir aber damit in Betreff der Erklärung um keinen Schritt weiter. Wenn in gewisser Beziehung diese secundären Enchondrome in ihrem Entstehen Aehnlichkeit mit der Entstehung sog. Infarcte bei der Pyämie, sowie der secundärer Carcinome haben, so lassen sich die zur Erklärung der lobulären Abscesse, wie der secundären Krebse als sogenannter Metastasen aufgestellten Ansichten auch auf diese Enchondrommetastasen anwenden. Es lässt sich danach eine doppelte Entstehungsweise denken. Entweder würden körperliche Theile — in diesem Falle Knorpelzellen — auf irgend eine Weise in den Kreislauf gelangen; möchten sie direkt oder indirekt auf dem Wege der Lymphgefässe, oder durch die Venen Eingang in das Blut finden, so ist es denkbar dass, wie man „Krebszellen und Bindegewebszellen“ sg. geschwänzte Körper im Blute beobachtet hat, so auch die oft nicht grösseren Knorpelzellen im Blute vorkämen, an irgend einer Stelle im Bereiche der Capillaren stecken blieben und hier theils durch Wucherung, theils durch eine inficirende Wirkung auf die Umgebung hier den ursprünglichen identische Bildungsvorgänge erregten. Hiergegen ist zu bemerken, dass man in mehreren Fällen zwar wohl eine Anschwellung der benachbarten Drüsen, diese jedoch keineswegs oft, nie aber eine knorpelige Degeneration der zunächst auf dem vermittelnden Wege liegenden Drüsen oder Venenwände bemerkt hat (Beob. 14, 21). Danach ist der Weg durch das Lymphgefässsystem — der häufigste Vermittler secundärer Krebsablagerungen — für die Enchondrome nicht sehr wahrscheinlich. Andererseits lagen allerdings die Recidive, abgesehen von den örtlichen, meist auf dem Wege des Blutlaufes: Humerus — Schulterblatt, Fuss — Oberschenkel, Hand, Rippen — Lungen, Becken — Peritonäum, Milz, zuweilen aber auch entfernt Oberarm — Eierstock (wenn man für den Fall von Otto nicht die Erklärung in einer allgemeineren Disposition, s. u., suchen will). Es ist mir eine knorpelige Degeneration von Gefässwandungen und ein Hineinwuchern in das Lumen von Venen durchaus nicht unwahrscheinlich. Bei sg. Sarcomen (fibroplastischen Geschwülsten) habe ich wiederholt Kernwucherung an den Wandungen von Capillaren gesehen. Von diesen Kernen könnten leicht welche in den Kreislauf gelangen. Aehnliches sieht man oft bei Krebsen. Oder aber es lässt sich mit Virchow eine katalytische Einwirkung auf die Säftemasse eine allgemeine Infection derselben denken, wodurch eine Neigung zur Erzeugung ähnlicher Processe gegeben wird. Für beide Erklärungsweisen mangeln uns bis jetzt alle Thatfachen in Betreff der Enchondrome, und bleibt es weiteren Untersuchungen überlassen, dieses dunkle Gebiet aufzuhellen.

Schliesslich ist zu bemerken, dass wir keine Ursache haben, die secundären Enchondrome, noch weniger aber die localen Recidive, auf Rechnung einer allgemeinen Disposition, wie dieselbe zuweilen bei Papillarwucherun-

gen, bei Lipomen, bei sg. Mollusken u. s. w. gesehen wird, zu setzen, so wenig wir dies bei den Krebsen thun, wenn auch bei einer kleinen Anzahl der Beobachtungen (Cooper Hand Tab. Nro. 61, Virchow Fuss und Oberschenkel, Beob. 61, Otto Beob. 44) die Möglichkeit auch dieser Erklärung zulässig ist.

Die Reihenfolge, in welcher der Häufigkeit nach Recidive und secundäre Enchondrome gesehen wurden, ist folgende:

ursprünglich und recidiv erkrankt:	nach Enchondromen anderer Theile erkrankt:
Rippen 5 mal	Rippen 1 mal
Schulterblatt 4 "	Schulterblatt 2 "
Oberarm 3 "	Oberarm 1 "
Unterkiefer 2 "	Lungen 3 "
Hand 2 "	Ovarium u. Schilddrüse 1 "
Orbita 1 "	Milz und Peritonäum 1 "
Oberkiefer 1 "	Oberschenkel 1 "
Brustbein 1 "	
Becken 1 "	
Fussknochen 1 "	
Achseldrüsen 1 "	
	10 mal
22 mal	

Durch diese Betrachtungen wird nun leider die Ansicht über die „Gutartigkeit“ der Enchondrome wesentlich beschränkt, und wenn auch immerhin in der Mehrzahl der Fälle das einfache Enchondrom sich den gutartigen Gebilden anreihet, so ist dies sicher dann nicht mehr der Fall, wenn es zur Erweichung in der Geschwulst gekommen ist, oder wenn diese von vornherein nach areolärem Typus sich entwickelt; ja man scheint berechtigt, die letztere Form für eine unbedingt bösartige zu erklären, welche sich demnach unter den klinischen — nicht aber anatomischen — Begriff des Krebses bringen lässt. Der Ausspruch Fichte's (S. 23), dass mit der operativen Entfernung des Enchondroms stets eine radicale Heilung gegeben war, so wie der Stanley's (diseases S. 146), dass die Beseitigung der Geschwulst von keinerlei Erzeugung ähnlicher gefolgt werde, muss durch die jetzt vorliegenden Erfahrungen bedeutend modificirt werden; die Hoffnung auf einen unausbleiblich günstigen Erfolg ist gar sehr getrübt, dennoch aber ist sie keine vergebliche, so lange es sich um gewöhnliche, namentlich wenig entwickelte oder nicht erweichte Enchondrome handelt, und hier stehen uns tröstend namentlich eine nicht unbeträchtliche Anzahl von günstig und dauernd glücklich abgelaufenen Operationsfällen zur Seite.

Den 24 nach Operationen (incl. Kaiserschnitt und Punktion) vorgekommenen Todesfällen, unter denen 14 mit Recidiven inbegriffen sind, und den ohne Angabe des schliesslichen Ausgangs beobachteten 5 Fällen von Recidiven nach Operationen — also im Ganzen 29 ungünstigen Operationsresultaten — lassen sich 82, also fast die dreifache Zahl gelungener Heilungen entgegensetzen (s. u.). In 11 dieser Fälle findet sich eine längere Dauer der Heilung constatirt; darunter ist die längste 30 Jahre — Unterkiefer, Syme Nro. 24 d. Tab. — 20 Jahre — Schulter, derselbe 64 der Tabelle — 18 Jahre — Oberschenkel, Boyer Beob. 66, — 18 und 8 Jahre — Frogley 149 und 150 d. Vrzn. — dann folgen neunjährig constatirte Heilungen — Heyfelder, Unterkiefer, Beob. 53, Adams Hand Beob. 89 d. Tab., Houston, Oberarm, 58 d. Tab., — und auf zwei Jahre Wutzer Beob. 7, 8 und 9 an Hand und Fussknochen.

Was den durch Enchondrome herbeigeführten Tod anbelangt, so sah ihn Job. Müller nur einmal und zwar in Folge des Sitzes an der Schädelgrundfläche sich ereignen; Fichte kann die Anzahl schon vermehren, und jetzt sehen wir sie zu einer nicht unbeträchtlichen angestiegen. Es ist nothwendig die Umstände, welche den Tod bedingten, näher zu beleuchten.

Derselbe ist angegeben:	10 mal nach Enchondromen des Beckens,
	10 " " " " Oberarmes,
	6 " " " " Oberschenkels,
	6 " " " " der Rippen,
	5 " " " " des Schulterblattes,
	2 " " " " der Tibia,
	2 " " " " der Hand,

1 mal	nach	Enchondromen	der	Schädelgrundfläche,
1	"	"	"	des Oberkiefers,
1	"	"	"	des Unterkiefers,
1	"	"	"	der Wirbelsäule,
1	"	"	"	des Brustbeines,
1	"	"	"	des Fusses.

47 mal im Ganzen.

Diese 47 Fälle vertheilen sich so, dass 24 mal der Tod früher oder später nach Operationen eintrat, während er in 23 Fällen direkt oder indirekt durch die Geschwulst spontan erfolgte. In 15 Fällen waren dabei Recidive mehr oder weniger als Todesursachen betheiligt.

Diejenigen Fälle, in welchen in der Anwesenheit der Geschwulst die Todesursache direkt nicht gesucht werden konnte, sind die folgenden:

1 mal erfolgte der Tod nach dem Kaiserschnitte (Stütz und Grimmel).

2 mal erfolgte er durch acute oder chronische Chloroformvergiftung (Schuh Humerus, Langenbeck Scapula).

4 mal in Folge von Lungenkrankheiten, vorzugsweise Lungentuberkulose; dies geschah 2 mal nach Operationen Liston-Paget Oberarm, Gluge Tibia; 2 mal ohne solche: Otto Oberarm, Handfield Oberschenkel.

Dazu kommen 5 Fälle, in welchen Pyämie oder Phlebitis nach Operationen die Todesursachen waren: Graf Becken, Volkmann Hand, Wutzer Oberschenkel, Velpeau Tibia, Virchow-Lebert Fuss.

In zwei Fällen ist die Todesursache nicht näher bezeichnet (Roux Oberarm, Paget Oberarm). Schliessen wir diese 14 Fälle von der Betrachtung aus, so bleiben 33, in welchen die Geschwulst direkten Antheil an dem letalen Ausgange hatte; und zwar finden wir in 13 derselben gelatinöse Erweichung des Enchondroms, ohne erfolgten Aufbruch, hektisches Fieber und gänzliche Entkräftung bedingend; in 7 Fällen (ausser mehreren anderen, wo der Tod andere unmittelbare Ursachen hatte) waren es aufgebrochene und erweichte Enchondrome, welche theils durch Säfteverlust, theils durch Blutzeretzung dem Leben ein Ende setzten; in 8 Fällen bedingten recidive Geschwülste unter ähnlichen Verhältnissen den fraglichen Ausgang, und 5 endlich waren es, wo die Anwesenheit der Geschwulst die Funktion lebenswichtiger Organe aufhob: J. Müller basis cranii; Paget Lendenwirbel, derselbe Rippen, derselbe Enchondrom des Unterkiefers, durch Aufhebung des Schlingvermögens den Tod bedingend; Cloquet Enchondrom des Brustbeines als Recidiv Asphyxie veranlassend.

### Aetiologie.

Die Disposition, welche die einzelnen Theile des Sceletes für die Entwicklung der Knorpelgeschwülste darbieten, haben wir oben bereits erörtert, ohne dass sich aus der überwiegenden Vorliebe dieser Neubildungen für die kleinen Röhrenknochen der Hand irgend ein bestimmtes Moment zur Aufklärung dieser Vorliebe bis jetzt herausgestellt hat.

Sehen wir, ob das Geschlecht und Alter mehr Aufschluss zu geben im Stande sind.

In Bezug auf ersteres findet sich der schon von Fichte erhaltene Erfahrungssatz, dass die Männer fast doppelt so häufig Enchondrome zur Entwicklung bringen, bestätigt. Fichte stützte sich auf 26 Fälle, und fand das Verhältniss von 17 Männern zu 9 Weibern. Die grössere Anzahl von Beobachtungen, die ich jetzt zu Grunde legen kann, hat dies Verhältniss nicht wesentlich geändert. Unter 138 Fällen, bei welchen Angabe des Geschlechts sich vorfindet, kommen

90 auf die Männer, 48 auf die Weiber;

oder 65,2% „ „ „ 34,8% „ „ „

das Verhältniss ist also wie 100 : 53,3, also ganz ähnlich, wie wir es bei den Exostosen fanden (s. oben S. 47).

Sieht man dabei auf diejenigen Theile des Sceletes, welche etwa bei den Weibern mehr oder weniger ausgesetzt sind als bei den Männern, so giebt ein näherer Vergleich folgende

Zahl der Enchondrome an:	bei Männern,	bei Weibern,	Verhältniss
den Knochen der Hand	45	16	100 : 35
den Knochen des Fusses	11	5	100 : 45
dem Oberarme	10	4	100 : 40
dem Oberschenkel	5	4	100 : 80
der Tibia	3	4	100 : 133
dem Becken	5	5	100 : 100
dem Unterkiefer	2	5	100 : 250
dem Schulterblatte	5	1	100 : 20
den Rippen	4	1	100 : 25

woraus also für den Unterkiefer, die Tibia, das Becken und den Oberschenkel beim weiblichen Geschlechte eine verhältnissmässig grössere und erhöhte, für die Knochen der Hand, des Oberarmes, des Schulterblattes und der Rippen eine verhältnissmässig verringerte Disposition hervorgehen würde, wenn auf solch geringe Zahlen überhaupt ein besonderer Werth zu legen wäre: es scheint übrigens mit Ausnahme des Oberschenkels und der Tibia die grössere Häufigkeit mechanischer Insulte, denen die Knochen der Hand, des Fusses, des Oberarmes bei den Männern unzweifelhaft ausgesetzt sind, sich in diesen Zahlen zu bekunden.

Berücksichtigen wir das Alter, so zeigt sich, wenn man bloss das Alter zur Zeit der Beobachtung in Anschlag bringt, das Uebergewicht während der Pubertätsentwicklung; 118 Fälle, in denen das Alter notirt ist, geben folgende Reihe:

0—10. Lebensjahr	2 Fälle
11—20. „	30 „
21—30. „	27 „
31—40. „	29 „
41—50. „	12 „
51—60. „	10 „
61—70. „	7 „
71—80. „	1 „

118 Fälle.

Da indess der Zufall in Betreff der Zeit, in welcher die Enchondrome zur Beobachtung kamen, eine bedeutende Rolle spielt, so lässt sich aus diesen Verhältnissen nur ein irrthümlicher Schluss ziehen; eher wird man eine Einsicht gewinnen, wenn man das Jahr der Entstehung in das Auge fasst; ich finde dasselbe im Ganzen in 94 Fällen angegeben, und zwar

auf das	kommen	im Ganzen:	%	bei Männern:	%	bei Weibern:	%
0—10. Lebensjahr		29	30,8	22	36,1	7	21,2
„ „ 11—20. „		20	21,2	14	22,9	6	18,2
„ „ 21—30. „		17	18,2	9	14,7	8	24,2
„ „ 31—40. „		11	11,7	5	8,2	6	18,2
„ „ 41—50. „		7	7,4	6	9,9	1	3,0
„ „ 51—60. „		6	6,4	5	8,2	1	9,0
„ „ 61—70. „		3	3,2	0	0	3	3,2
„ „ 71—80. „		1	1,1	0	0	1	3,0
		94	100,0	61	100,0	33	100,0

Abstrahiren wir zunächst von den Einflüssen des Geschlechts, so finden wir also eine stetige Abnahme der Geneigtheit, Enchondrome zu entwickeln von den ersten Lebensjahren an; die überwiegende Mehrzahl fällt in die ersten Lebensperioden, so zwar, dass vor dem 21. Lebensjahre 49, also mehr als die Hälfte, und vor dem 31. Lebensjahre 66, also mehr als zwei Drittel sämmtlicher Enchondrome zur Entwicklung kommen, während in keiner Epoche die Disposition vollständig erlischt, sondern selbst noch in hohem Alter derartige Neubildungen entstehen

können. Man sieht schon hieraus, dass die Annahme J. Müllers, dass die Zeit der Pubertätsentwicklung, diejenige, in welcher auch die Scrofulose ihre Hautwirkungen äussert, vorzugsweise für die Entwicklung der in Frage stehenden Geschwülste geneigt sei, etwas modificirt wird. Es sind indess die Unterschiede in der Disposition der verschiedenen Lebensalter bei weitem nicht so beträchtlich, als sie nach obiger Uebersicht erscheinen, weil die Zahl der Individuen, welche zu einer Altersklasse gehören, hierbei noch nicht in Anschlag gebracht wurde; dieselbe ist eine um so geringere, je höher das Alter; wir werden demnach erst bei Vergleichung der Bevölkerungsmassen in den verschiedenen Altersklassen eine genaue Anschauung der Disposition der letzteren gewinnen. Bedient man sich dabei der Bevölkerungsverhältnisse von Grossbritannien, so wird man merkwürdig genug die Disposition von der Geburt bis zum 20. Jahre nur sehr wenig grösser, als zu anderen Lebenszeiten finden. Da aber unsere Fälle aus verschiedenen europäischen Ländern herrühren, so habe ich auch hier aus den Bevölkerungstabellen, welche Quetelet in seinem berühmten Werke über den Menschen (Deutsche Ausgabe von Riecke S. 323) für Grossbritannien, Frankreich und Belgien giebt, eine mittlere Tabelle berechnet und finde:

für das Alter	Verhältniss der		Verhältniss beider zu einand. Bevlk.=100	Zahl d. Enchondrome v. 11—20 Lebensjhr=100
	Bevölkerung	Enchondrome		
von 0—10 Jahren	2533	30,8	121	111
„ 11—20 „	1940	21,2	109	100
„ 21—30 „	1625	18,2	112	102
„ 31—40 „	1308	11,7	89	81
„ 41—50 „	1013	7,4	63	57
„ 51—60 „	743	6,4	86	78
„ 61—70 „	509	3,2	62	56
„ 71—80 „	229	1,1	47	43

Man sieht aus dieser Tabelle, wie die Disposition während des 11—30. Lebensjahres der Bevölkerung nahezu gleichkommt, wie sie vor dem 11. Lebensjahre grösser ist und nach dem 30. allmählig abnimmt. Die Curve ist indess keine regelmässige; wir sehen vielmehr vom 51—60 Jahre ein beträchtlicheres, vom 21—30. Jahre ein geringeres Steigen in der Disposition eintreten; während vor dem 51. und nach dem 61. Lebensjahre die Disposition nur etwas über die Hälfte der Bevölkerung erreicht, ist sie während der Epoche vom 51—60. Jahre mehr als  $\frac{3}{4}$ . Indess muss hier die geringe Zahl der Beobachtungen berücksichtigt werden; wir können deshalb kein absolut gültiges empirisches Gesetz auf diese Zahlen bauen. Jedenfalls ist dieses Resultat bemerkenswerth, wenn wir damit das für die Exostosen erhaltene (s. oben S. 47) vergleichen. Während diese erst während der Pubertätsentwicklung am häufigsten entstehen, ist das den embryonalen Bildungen verwandtere Enchondrom dem kindlichen Lebensalter entschieden am häufigsten eigen. Berücksichtigen wir den Einfluss des Geschlechtes neben dem Alter, so zeigt sich bei den Männern eine viel stetigere Abnahme der Disposition, als bei den Weibern; bei letzteren erhält sich dieselbe vom Beginne des Lebens bis zum 40. Lebensjahre scheinbar auf ziemlich gleicher Höhe, sinkt auffallender Weise während der Decrepitität, und erhebt sich um ein bedeutendes vom 61—70 Jahre. Aber auch hier ist die Anzahl der Fälle zu gering, als dass sie nicht Fehlerquellen einschliessen könnte.

Zwei Fälle liegen im Ganzen vor, in welchen das Enchondrom angeboren vorkam; beide wurden bei männlichen Individuen an der Hand beobachtet. Es sind die Fälle von Murchison (Nro. 137 der Tabelle) und Syme (Nro. 102 der Tabelle).

Die sonst frühesten Entstehungsjahre finden sich ebenfalls bei Enchondromen der Hand; im 1. oder 2. Lebensjahre beobachteten sie Stoll (Nro. 92 der Tab.), Gluge (Nro. 124 das.) und Paget (Nro. 93 der Tab.). An der Hand wurden auch die in später Lebenszeit entwickelten Enchondrome beobachtet: Range im 75. Jahre (Nro. 86 der Tab.), Bardleben-Graf im 63. Jahre (Nro. 140 der Tab.), Schaffner-Lebert im 61. Jahre (Nro. 128 der Tabelle), alle drei bei Weibern. Klein sah zwei im 56. und 54. Jahre entstandene Enchondrome der Hand (Nro. 62 und 109 der Tab.) bei Männern. Jedoch fehlen auch Beispiele später Entwicklungszeiten nicht an anderen Knochen. Velpeau sah (s. oben Beobachtung 47) ein im 61. Jahre entstandenes Enchondrom der Tibia bei einem Weibe; Stanley ein solches (Beob. 43) am Oberarme, welches sich vom 59. Lebensjahre, und Fichte ein Enchondrom des Beckens, welches sich vom 55. Jahre an datirte (Beob. 24).

Ein merkwürdiges Verhältniss darf ich hier nicht übergehen, weil es schwerlich ein bloss zufälliges sein möchte, und welches sich ergibt, wenn man in der Untersuchung der Entstehungszeit, die Enchondrome der Hand von denen der übrigen Knochen trennt. Es findet sich dann für diese beiden Gruppen ein wesentlich verschiedener Einfluss des Alters. Das kindliche Lebensalter ist in ganz auffallender Weise zur Entwicklung von Knorpelgeschwülsten an der Hand disponirt, zeigt aber eine hohe Immunität der übrigen Theile des Scelets, welche vorzugsweise oft im männlichen Lebensalter von Enchondromen ergriffen werden.

Auf das		0—10 Lebensjahr		kommen 26 Enchondrome an der Hand,		3 an den übrigen Knochen	
„	„	11—20	„	9	„	„	11
„	„	21—30	„	2	„	„	15
„	„	31—40	„	2	„	„	9
„	„	41—50	„	3	„	„	4
„	„	51—60	„	2	„	„	4
„	„	61—70	„	2	„	„	1
„	„	71—80	„	1	„	„	0

Wir sehen also im Allgemeinen, dass kein Theil des Skeletes die Entwicklung der Enchondrome ausschliesst, wie dieselbe zwar vorzugsweise an die Jahre der Knochenausbildung gebunden ist, wie aber weder Geschlecht noch Alter, noch auch irgend ein Scelettheil vor demselben eine Immunität besitzt, indem keiner dieser Umstände die Möglichkeit einer allerdings wesentlich den embryonalen Bildungen nahestehenden Neubildung ausschliesst.

In vielen Fällen fehlt uns in der Geschichte jeglicher Aufschluss über die veranlassende Ursache; häufig findet sich ausdrücklich angegeben, dass eine solche nicht aufzufinden war. Andererseits sind aber die Beobachtungen, in welchen die erste Entstehung des Uebels direkt auf eine verletzende Ursache, einen Schlag, einen Stoss, eine Quetschung, oder auch eine Verwundung bezogen wird, zahlreich genug, um unsere Aufmerksamkeit in Anspruch zu nehmen. Unter 62 Fällen, in welchen ich ausdrücklich etwas über die Ursachen bemerkt finde, sind mehr als die Hälfte, nämlich 34, in welchen eine Verletzung als Entstehungsursache angeschuldigt wurde. In 23 Fällen war die Ursache „unbekannt“, in 2 war das Enchondrom angeboren, in 2 erblich und bei einem bemerkte man in der Jugend Rhachitis. Wenn man dabei freilich, wie Fichte sagt, in Anschlag bringen muss, wie selten es vorkommt, dass nicht ein Kranker sich irgend einer äusseren Verletzung, bei Theilen, die wie namentlich die Hände, solchen so leicht ausgesetzt sind, erinnern sollte, welche seinem Uebel voranging, wenn man andererseits zugeben muss, dass, wie mancher Mensch hinfällt, ohne sich einen Knochenbruch zuzuziehen, so auch mancher einen Stoss erhält, ohne dass ihm ein Enchondrom danach erwächst, so dürfen wir doch diese Momente nicht ganz ausser Acht lassen. Es lässt sich doch nicht in Abrede stellen, dass in Folge einer mechanischen Beleidigung eine krankhaft gesteigerte Zufuhr von Ernährungsmaterial eintreten kann, welche bei heftigerer Einwirkung und Reaktion Entzündung bedingt, bei geringerer einen Anstoss zu einer Veränderung des Umsatzes herbeiführt, der sich gar wohl als eine Wucherung bestehender Gebilde zu äussern vermag, wobei, wenn einmal eine veränderte Tendenz in der Zellenentwicklung eingetreten ist, diese gewissermassen katalytisch weiter wirkend, schliesslich die Entstehung eines Afterproduktes herbeiführt. Man ist im Allgemeinen viel zu wenig geneigt, die Thätigkeit der Zellen in den organischen Funktionen in Anschlag zu bringen. Eine Berücksichtigung der Verhältnisse, welche die Ernährung und Entwicklung der Pflanzen bedingen, in denen die Zelle als solche ganz in den Vordergrund tritt, hätte schon längst auch die Studien über die thierische Ernährung auf diesen wichtigen Punkt hinlenken müssen, wenn man nicht überhaupt vielfach die mikroskopischen Forschungen auf dem Gebiete der thierischen und menschlichen Physiologie noch als Spielereien zu betrachten geneigt wäre. Es ist auch hier Virchow's Verdienst, auf diesen Angelpunkt des thierischen Haushaltes hingewiesen zu haben — und wenn sich die „Menge“ erst mit den allerdings eine allgemeine naturwissenschaftliche Bildung erfordernden mikroskopischen Studien vertraut gemacht haben wird, werden seine Ansichten, denen wir uns vollkommen anschliessen müssen, begriffen werden, und zu der Geltung gelangen, die ihnen gebührt.

Der erste Anstoss, um eine „pathologische“ Veränderung im Zellenleben zu bedingen, kann ein sehr unbedeutender sein; aber eine erkrankte Zelle kann nie ohne Einfluss auf ihre Nachbarn bleiben, und selbst weithin allmählig eine Erkrankung bedingen, die von Zelle zu Zelle fortgepflanzt, endlich in der gesammten Ernährung des Körpers ihre Rückwirkung geltend macht. Wenigstens scheint eine solche Erklärung rationeller, als das Suchen nach irgend einer Dyskrasie, für welche wenigstens nicht hinlängliche Daten vorliegen. Will man eine solche her-

beziehen, so giebt dazu am ehesten, was wir oben über die Recidive bemerkt haben, Anlass. Aber auch diese sogenannte Dyskrasie lässt sich auf Verhältnisse des Zellenlebens zurückführen. Liegt es nicht näher, in Fällen, wo jene äussere Momente ganz fehlen, anzunehmen, dass die Kranken solche vergessen haben, da sie doch in vielen Fällen mit aller Bestimmtheit von dem Augenblicke der Verletzung an den ersten Schmerz und bald danach die Entstehung einer Geschwulst bemerkten, als dieselbe ganz zu verwerfen und sich in das Gebiet der Hypothesen zu verlieren? Auf die ganz vereinzelt Fälle, wo man früher rhachitische Individuen Enchondrome hervorbringen sah (Bail Nro. 73 der Tab.) oder auch in der Familie vielleicht ganz zufällig andere Afterprodukte beobachtet wurden (Paget Beob. 13), wird man sich doch kaum beziehen dürfen, um eine dyskrasische Erklärung zu erleichtern. Freilich pflegte man in solchen Fällen, wo alle Momente der Aufklärung fehlen, wo sich die Individuen bis dahin der trefflichsten Gesundheit erfreuten, gar zu gern, um die Finsterniss zu erhellen, die treuen Dämonen der ontologischen Pathologie, die vielverschiedenen Dyskrasien, von der Skrofulose bis zur Syphilis, von der Hypinose zur Hyperinose herbeizuziehen, wenn sie nicht gänzlich den Flehenden ihr Antlitz verhüllten, um die Gebilde der scheinbar willkürlich waltenden Natur zu erklären. Ueberlassen wir es anderen, alle die Möglichkeiten, welche da statt finden könnten, zu erörtern; halten wir uns an das, was die Beobachtung ergiebt, dann wird auch für uns die Zeit kommen, wo wir den Geheimnissen der Natur näher rücken.

Die Daten, welche die Beobachtung als Anhaltspunkte für eine etwaige allgemeine, in Veränderungen des Gesammthaushaltes gelegene krankhafte Richtung giebt, sind die folgenden.

Zunächst gehören hierher die seltenen Beobachtungen erblich sich entwickelnder Enchondrome.

#### Beobachtung 65.

Donald Dalrymple (Paget II. S. 186 und 207 Edinb. Monthl. Journ. XIII. S. 195) sah einen 40jährigen Mann, der ein cystoid erweichtes Enchondrom der Beckenknochen trug. Dem Vater dieses Mannes war von Martineau ein grosses ossificirtes Enchondrom des Radius entfernt. Der Bruder litt an Knochenerweichung und andere seiner Verwandten waren „den schwächenden Einflüssen einer perversen Nutrition“ unterworfen.

Beobachtung 66. Boyer traité d. malad. chir. 1828. Tom. III. p. 600; Description d. Musée Dupuytren p. 636; Bulletin d. l. soc. d. chir. III. d. 313; Nélaton Gaz. d. hôp. l. c. Vgl. unsere Taf. V. fig. 3.

Der folgende berühmte Fall der Victoire Marie Pellerin hat zu den verschiedensten Deutungen Veranlassung gegeben. Von Boyer ursprünglich als ein Beispiel eines eigenthümlichen Osteosarkoms mitgetheilt, wurde er von J. Müller zu seinen Osteoiden gezählt; von Gluge wieder anders gedeutet, ist er erst in der Neuzeit durch die mikroskopischen Untersuchungen, welche Lebert, Lénor, Houel, Follin an dem getrockneten Präparate anstellten, mit Sicherheit als Enchondrom festgestellt worden, eine Stellung, die ihm nach Nélaton in Frankreich selbst nicht mehr bestritten wird, und wofür insbesondere auch die lange Dauer der Heilung nach der Amputation (1828 war die Pellerin noch gesund) spricht. Diese Person stammte von gesunden Eltern und war selbst stets gesund; ihr Vater, ihre Geschwister, ihre Kinder und ihre Neffen trugen alle von Kindheit an kleine, kegelförmige, unschmerzhaft und nicht wachsende Geschwülste an den Schienbeinen oder Rippen. Die Frau selbst hatte ebenfalls ähnliche Geschwülste am linken Oberarme und an beiden Schienbeinen. In früher Jugend entstand bei ihr auch in der Mitte des rechten Oberschenkels eine oblonge Geschwulst, welche den ganzen Umfang des Knochens einnahm und in ihrer Entwicklung von ziemlich lebhaften Schmerzen begleitet war. Später verloren sich die Schmerzen und die Geschwulst stand still. Im zarten Kindesalter war aber ebenfalls unter dumpfen Schmerzen eine Geschwulst genau an der nämlichen Stelle am linken Oberschenkel entstanden, welche inzwischen langsame Fortschritte machte. Im 19. Jahre, zur Zeit der Verheirathung, glich die Geschwulst der Faust eines erwachsenen Mannes, war aber vollkommen schmerzlos und wuchs nur langsam. Nach der Entwöhnung des fünften Kindes machte sie raschere Fortschritte, und verursachte zuweilen heftige Schmerzen. Nach erneueter Schwangerschaft und Geburt des sechsten Kindes wurden die Schmerzen so gross, dass sie ein symptomatisches Fieber und Hautentzündung veranlassten. Bei dem Eintritte der Kranken in das Hospital reichte die Geschwulst von der Mitte des Oberschenkels bis zum Knie. Bewegung noch möglich, Gehen leicht und nicht schmerzhaft. Die Masse im Allgemeinen kugelförmig höckerig, theils knochenhart, theils elastisch, Haut sehr gespannt, mit erweiterten Venen durchzogen. Umfang 30" 3". Durchmesser etwa 10, Höhle 10 $\frac{1}{2}$ ". Zuweilen Schmerzen. Kein Fieber. Am 4. Juli 1810 machte Boyer die Amputation. Das Glied wog 36 ℔. Muskeln verdünnt und bandartig. Die Arterien verdrängt, ausgespannt, abgeplattet übrigens gesund. Der nerv. ischiadicus nach hinten gedrängt und auseinander gezerrt. Die Kniescheibe gesund. Die Geschwulst glich in ihrer Gestalt einer enormen Kartoffel, die aus vier Hauptknollen zusammengesetzt erschien, welche in eine Menge kleinerer Knollen zerfielen; ihre Vorderfläche zeigte entsprechend dem quadriceps femoris eine, die hintere entsprechend den Flexoren des Unterschenkels zwei Furchen. Die Hauptmasse bestand aus einer knorpeligen Substanz von Perlfarbe, halbdurchsichtig wie weicher Knorpel; an anderen Stellen war dieselbe erweicht, röthlich wie Stachelbeerengelée; an anderen Orten fanden sich vollständige Höhlen, die entweder eine blutige, oder graue gelbliche, stinkende, jauchige Masse enthielten. An der Stelle der Markhöhle befand sich spongiöses Knochengewebe, vom Umfange des Knochens entsprangen zahlreiche strahlenförmige Knochenetze, welche den Knorpel theilweise umschlossen und sich durch faserige Fortsätze mit dem verdickten, die einzelnen Lappen der Geschwülste umkleidenden Perioste in Verbindung setzten. An den Enden des Schien- und Wadenbeines fanden sich mehrere innen knorpelige, aussen verknöcherte kegelförmige Geschwülste.



Ferner gehören hierher die bereits besprochenen, vielfach an einem Skelete vorkommenden Enchondrome, deren merkwürdigstes Beispiel Schuh von einem 12jährigen Mädchen erzählt, und die ebenfalls bereits erörterten Fälle örtlicher und allgemeiner Recidive, ohne dass wir indess nähere Anhaltspunkte für die Erklärung dieser eigenthümlichen Disposition gewinnen.

### Diagnose der Enchondrome.

Wenngleich im Allgemeinen namentlich die häufigeren Formen des Enchondroms so gut charakterisirt erscheinen, dass man die Diagnose derselben mit Leichtigkeit stellen zu können glauben möchte, so hat doch schon Fichte ausführlich auf die nicht unbedeutenden Schwierigkeiten aufmerksam gemacht, denen die Diagnostik hier unterliegen kann, Schwierigkeiten, welche keineswegs bloss am Lebenden, wo eine Ermittlung der Natur des Leidens behufs der einzuschlagenden Behandlungsweise für den Chirurgen vor allen Dingen wichtig ist, sondern auch nach dem Tode an der Leiche sich einstellen können. Man kann, wie es Fichte gethan hat, behufs der Diagnose recht wohl die Enchondrome in zwei grosse Gruppen bringen, nämlich in solche, die im Allgemeinen und in der grösseren Mehrzahl der Fälle einen gutartigen Charakter, einen langsamen Verlauf, eine geringe Neigung zur Erweichung und zum Aufbruche, geringe oder gar keine Schmerzhaftigkeit zeigen und andererseits diejenigen, welche mit oder ohne areolären Typus von raschem und Verderben bringendem Verlaufe, grosser Neigung zur (cystoiden) Erweichung, bedeutender Schmerzhaftigkeit begleitet, den bösartigen Geschwülsten nahe stehen. Als Repräsentanten der ersten Gruppe können vorzugsweise die soliden Enchondrome an den Phalangen der Finger und Zehen gelten; die letztere Gruppe ist am ausgeprägtesten in den cystoiden Knorpelgeschwülsten des Beckens und des Schulterblattes, umfasst aber auch die der grossen Röhrenknochen. Eine strenge Gränze lässt sich indess zwischen beiden Reihen nicht nachweisen und eine wirkliche scharfe Trennung findet in der Natur nicht statt, weder in Bezug auf den Uebergang der beiden in einander, noch in Bezug auf ihr Vorkommen; denn ausnahmsweise zeigt sich der raschere Verlauf und maligne Charakter auch an solchen Theilen, die gewöhnlich nur den gutartigen Enchondromen einen Ursprung verleihen, und umgekehrt kommen auch im Gebiete der bösartigen Knorpelgeschwülste mitunter solche von langsamem und gutartigem Verlaufe vor.

Natürlich veranlasst eben dieser Wechsel auch eine Schwierigkeit in der Diagnose, die sich keineswegs immer beseitigen lässt, und welche leicht Verwechslungen mit sich bringt und entschuldigt.

Folgende Momente sind es indess, welche theils positiv, theils negativ zur Aufklärung der Diagnose am meisten beizutragen im Stande sind.

Wir haben gesehen, dass das Alter keine genügende Sicherheit giebt, und der Unterschied, den das jugendliche Alter in Betreff der grösseren Disposition im Gegensatze zu den späteren Lebensaltern darbietet, nicht so gross ist, um daraus einen wahrscheinlichen Schluss ableiten zu können, andererseits scheint indess ausser dem Markschwamme kein Afterprodukt so früh schon in den Knochen zur Entwicklung zu kommen, wie das Enchondrom.

Ferner pflegen gerade kräftige, blühende und sonst wohl entwickelte Individuen, die sich meistens einer guten Gesundheit erfreuten, an Enchondromen zu leiden. Auch hieraus ist kein Schluss zu ziehen: gutartige wie bösartige Neugebilde kommen ganz in derselben Weise vor und setzen ebenso wenig kachektische Individualitäten voraus; letztere wiederum können auch mit Enchondromen behaftet sein.

Der Mangel an Schmerz charakterisirt keine Geschwulst. Die Mehrzahl der Knorpelgeschwülste — es ist wahr — verläuft schmerzlos, und zeigt denselben erst dann, wenn die Grösse der Geschwulst den Aufbruch bedingt; aber auch ohne aufzubrechen ist das Enchondrom zuweilen von räthselhaften Schmerzen begleitet; der Sitz in der Nähe grosser Nervengeflechte, die Zerrung der letzteren durch die Geschwulst mag zum Theil die Schuld

an diesen Schmerzen tragen; aber allein reicht auch dieses Moment nicht aus, die nicht selten beobachteten Schmerzen zu erklären. Am häufigsten freilich sah man die Schmerzhaftigkeit am Becken (Stütz und Grimmel, Fichte, de la Camp, Graf, Bennet). Die Schmerzen zeigen den Charakter einer ausgeprägten Neuralgie, und sind zum Theil von Symptomen in den peripherischen Ausbreitungen der Nervengeflechte des Beckens begleitet, welche uns keinen Zweifel lassen, dass der mechanische Druck, die Zerrung und die Reizung hier mit im Spiele waren.

Ebenso lassen sich vielleicht die Schmerzen, welche die von Boyer und Schuh am Oberarme beobachteten Enchondrome zeigten, durch den Druck, den die Geschwülste gegen das Achselgeflecht ausübten, erklären. Schuh (S. 137) giebt dieses selbst als wahrscheinliche Ursache der ungewöhnlich heftigen Schmerzhaftigkeit an. In dem von Gluge erzählten Falle (Nro. 136) mochte es die Zerrung des nerv. peronäus sein, wie denn ja ganz dasselbe von den Exostosen (Eschricht Deutsche Klinik 1850. S. 164; Astley Cooper u. A.) beobachtet wurde. Dennoch bleibt eine Reihe von Fällen übrig, wo weder der Aufbruch noch die Lage die Schmerzhaftigkeit erklärt; und es ist besonders auch in dieser Beziehung das von B. Langenbeck an der Scapula beobachtete Enchondrom merkwürdig; die Schmerzen waren so bedeutend, dass sie dem Kranken des Nachts die Ruhe raubten. Andere nicht minder grosse Knorpelgeschwülste des Schulterblattes waren dieser Schmerzhaftigkeit nicht unterworfen. Andere Beispiele schwer erklärlicher Schmerzhaftigkeit sind die Fälle von Klein (66, Hand), Imsand (147), Pförringer (148 Fussknochen). Die gelatinöse oder cystoide Erweichung kann zwar ohne Schmerzhaftigkeit auftreten, ist aber in den meisten Fällen von Schmerz begleitet. Ebenso ist es mit der areolären Form. Und wenn man die Struktur der Enchondrome zu Rathe zieht, so ergibt sich bei genauerer Vergleichung, dass die gewöhnlichen Enchondrome, wenn sie nicht oberflächlich aufbrachen oder exulcerirt waren, sehr selten von Schmerzhaftigkeit begleitet erschienen, dass die cystoide Erweichung, auch wenn sie nicht sich mit dem Aufbrüche verband, fast allemal, die areoläre Form des Enchondroms in der Mehrzahl der Fälle mit Schmerzen verbunden auftrat. Es ist also die Schmerzhaftigkeit, abgesehen von den Fällen, wo sie auf den Druck, welchen die Geschwulst ausübt, zu reduciren ist, in der That ein Symptom, welches auf die relative Bösartigkeit, in sofern sich eine solche mit der Erweichung und der areolären Form meistens verbindet, schliessen lässt. In Bezug auf die Unterscheidung des Enchondroms von anderen Geschwülsten hat sie indess wenig Werth.

Wir haben dann weiter die objectiven Symptome der Form und der Oberfläche der Geschwulst behufs der Diagnose in das Auge zu fassen; jene knolligen Massen, welche mit porcellanartiger Glätte, einem gewissen Grade der Transparenz und einer knorpelartigen Resistenz begabt, sich zu mehreren gleichzeitig und in langsamer Progression an den Phalangen und Mittelknochen der Hände und Füße entwickeln, stellen der Diagnostik nicht eine allzuschwere Aufgabe und man kann sagen, je zahlreicher diese Geschwülste gleichzeitig auftreten, um so sicherer hat man es mit Enchondromen zu thun. Aber die einzeln an denselben Theilen sich zeigenden Massen unterliegen grösseren Schwierigkeiten, und diese häufen sich bei den Enchondromen der grossen Röhrenknochen und sonstigen Scelettheilen mehr und mehr, je geneigter auch diese zur Entstehung anderer Aferprodukte sind. Die knollige, rundlich höckerige Oberfläche ist ein ebenso wenig zuverlässiges Zeichen, als die aus der Resistenz entnommenen Merkmale: die Knorpelresistenz ist von der fester Fibroide nicht verschieden; erweichte Stellen können bis zur ausgesprochenen Fluctuation sich verflüssigen, und das zusammengesetzte Cystoid, wie die einfache oder fibrocelluläre Cystengeschwulst können dann leicht mit Enchondromen verwechselt werden; während wiederum auch im Markschwamme die Erweichung bis zur Erscheinung vollkommener Fluctuation gehen kann. Andererseits kann das Enchondrom, welches von einer Knochenschale umgeben ist, bei vollständiger Continuität der letzteren, durch die blossen Härte von der Exostose zwar nicht, wohl aber oft durch die sehr höckerige Oberfläche unterschieden werden, und wenn die Knochenhülle zart, dünn und eindrückbar ist, so findet sich zuweilen selbst das Pergamentknittern, jenes eigenthümliche Geräusch, welches Dupuytren als Eigenheit seiner Cysten zuerst betonte. Wir haben gesehen, wie grosse Enchondrome genau so wie grosse Markschwämme, grosse Fibroide und viele andere massenhaft entwickelte Geschwülste die Ausdehnung und das Strotzen der über sie hin verlaufenden Venen veranlassen können; ja wir haben selbst bei entschiedenem und zweifellosen Enchondromen eine Pulsation (Fall 50 Stanley, 140 Langston-Parker) auftreten sehen, eine Pulsation, die einmal von der Nähe grosser Arterien (brachialis), das anderemal von den Gefässen der Geschwulst selbst herrührte. — Wo ist da der Polarstern, welcher durch die Nacht der Verwirrung und die Irrwege des Zweifels hindurchführt?

Wir müssen gestehen, dass in solchen Fällen die Diagnose stets eine annähernde und problematische bleibt,

und dass trotz alles Scharfsinnes selbst grossen Chirurgen in diesen Punkten Irrthümer begegnet sind, beweisen eine Reihe von Beispielen, die wir oben schon referirt haben.

Es giebt desshalb, da eine Feststellung der Diagnose allerdings für die Bestimmung des Operationsplanes nicht bloss von Bedeutung, sondern selbst unumgänglich nothwendig ist, für solche zweifelhafte Fälle nur zwei Mittel, das ist die exploratorische Punktion und der probatorische Einschnitt, von denen der letztere um so mehr zu empfehlen ist, je mehr sich die Wage für das Vorhandensein eines Enchondroms hinneigte, da man ihn dann zur weiteren Exstirpation benutzen kann. Ueber die Art der Ausführung und die Beweiskraft beider will ich mich hier nicht weiter verbreiten; nur bemerke ich, dass mit einem bloss gerinnten Troikar (grooved needle) oder einem gewöhnlichen feinen Explorativtroikar die erstere erfolglos bleiben und in der Regel nur Blut entleeren wird; es muss also eine besondere Vorrichtung hinter der Spitze vorhanden sein, in welcher ein durch Drehung des Instruments heraus zu schneidendes Stückchen der Masse hängen bleibt, wie dies bei den von V. von Bruns und Wintrich angegebenen Instrumenten der Fall ist, weil die elastische Masse sonst nur an die Seite gedrängt, nicht aber zum Vorschein gebracht wird. Ferner sollte man stets die Explorativpunktion nur dann anstellen, wenn man unmittelbar danach zur Operation schreiten will, indem mehrfache Beispiele auch von Enchondromen (Beob. 24, 29, 62) ein rasch nach derselben eintretendes Verschlimmern — schnelleres Wachsthum, Erweichung, Rose — beweisen.

Aber auch nach der Exstirpation oder am Todten kann die Bestimmung der Natur dieses Leidens Erörterungen unterliegen, welche aufzuhellen die mikroskopische und chemische Untersuchung sich nothwendig die Hand reichen müssen. Das *ex ungue leonem* gilt nirgends weniger, als bei der Untersuchung der Afterprodukte. Je willkürlicher die Natur zu verfahren scheint, je weniger sie sich an unsere Systematik kehrt, desto mehr müssen wir alle Hilfsmittel anwenden, um ihre Geheimnisse zu enträthseln. Eine „specifische“ Zelle wird man hier vergeblich suchen und es beweist ein Verkennen der gesammten Histologie, wenn man noch sich abmüht, da wo nirgends eine Gränze gezogen ist, da wo überall Uebergänge, Entwicklungsformen und Ausartungen von einem Grundtypus so dicht neben einander vorkommen, wie gerade in den Afterprodukten, sich mit der Ansicht einer Zelle zu begnügen, über welche kindisch erfreut man ausruft: ich habe es gefunden, während die Verblendung, welche die Freude mit sich bringt, Alles was daneben liegt, übersehen lässt. Nur das Studium der Entwicklungsgeschichte, die Erforschung der Art, wie das Gewordene eben wird nur die Durchforschung des Ganzen, nicht bloss einzelner Theile, nur die gleichzeitige Anwendung aller der Mittel, welche die Wissenschaft uns darbietet, — daneben endlich die Berücksichtigung des klinischen Charakters — führen hier zum Ziele: mit einem Worte: man muss Naturforscher sein, wenn man ein Urtheil über solche Dinge abgeben will.

Schon J. Vogel und später Wedl haben darauf hingewiesen, dass das blosse Ansehen und die Aehnlichkeit eines Gewebes mit dem Knorpel noch keineswegs genügt, um daraus sofort die Knorpelnatur desselben zu erschliessen; sowohl fibroide (wenn auch diese selten), als auch andererseits „colloidhaltige callöse Exsudate“ bieten täuschende Aehnlichkeit mit dem Knorpel dar: indess wird für solche Fälle die mikroskopische Untersuchung in den oben hinreichend erläuterten Charakteren mit Leichtigkeit genügende Anhaltspunkte für die Diagnostik darbieten; während in jenen Fällen, wo sich die gelatinös erweichte Masse mit Blut und den Produkten der fettigen Degeneration gemischt hat, die Verwechslung mit cystoiden Markschwämmen und colloidnen Geschwülsten für das blosse Auge ausserordentlich leicht geschieht, und für die mikroskopische Untersuchung die Unterscheidung noch immer schwierig genug bleibt; denn wie nahe verwandt die Knorpelzelle mit den in Markschwämmen häufig vorkommenden grosskernigen Zellen ist, hat schon Virchow dargethan, und Bennet ebenso wie Lebert haben Enchondrome von äusserster Aehnlichkeit mit dem Markschwamme auch mit Benutzung der mikroskopischen Untersuchung in Betreff ihrer Natur nicht ohne Zweifel für Enchondrome erklären können. Hier ist die chemische Reaction ebenfalls nur theilweise entscheidend, indem sie in den Enchondromen ausser Chondrin und Glutin — ausnahmsweise auch Schleimstoff — in den Krebsen vorzugsweise Albumin nachweist.

Gegenüber den Colloiden wird man bei den gewöhnlichen durch Erweichung cystoid erscheinenden Enchondromen keine Schwierigkeiten finden; der Mangel wirklicher Cysten, die Natur der Grundsubstanz, und die Beschaffenheit der noch nicht erweichten Masse gegenüber dem Charakter des Colloids, welches mit entschieden areolärem Gewebstypus sich entwickelt, geben der mikroskopischen Untersuchung, aber auch nur ihr den möglichen und erwünschten Aufschluss, wenngleich die Colloide sich, abgesehen von dem areolären Bau, wie Virchow zeigte, in ihrer Struktur bald dem Knorpel, bald dem weichen Bindegewebe analog entwickeln. Im Colloid kommt

aber nach Virchow bald eine stickstoff- und schwefelhaltige, von den Proteinsubstanzen verschiedene, und dann leicht entscheidende bald eine schleimartige Gallerte vor. Erstere ist in Essigsäure gelöst durch Kaliumeisencyanür nicht fällbar; letztere findet sich auch theils in den erweichten, theils in den noch sich bildenden mehr embryonalen Knorpelmassen. Hier entscheidet dann die Untersuchung des noch nicht erweichten oder des bereits ausgebildeten Gewebes, welches beidemale bei den Enchondromen solche Merkmale geben wird, die den Colloiden nicht zukommen: nämlich, wenn nicht Reaction auf Chondrin oder Glutin, so doch auf eine Proteinsubstanz (vgl. Virchow Archiv, Bd. V. S. 242 ff.).

### Therapie.

Wie wichtig eine richtige Erkenntniss und Einsicht in die Natur einer Geschwulst für den Fortschritt in der chirurgischen Behandlung ist, hat sich vielleicht auf keinem Gebiete so sehr bewährt, als gerade hier. Eine wahre Revolution ist durch die anatomische Begründung der Enchondrome hervorgerufen worden.

Wenn man früher, als diese Geschwülste noch unter dem eben so viel als Nichts sagenden Namen der spina ventosa zum Theil wegen ihres ungeheuerlichen Aussehens für unbedingt dem Amputationsmesser verfallen erklärte, so darf heutzutage dieselbe nur da Anwendung finden, wo man es mit cystoid erweichten oder areolären Enchondromen zu thun hat, während sie bei gewöhnlichen Enchondromen nur in den Fällen spurloser Zerstörung des ursprünglichen Knochens und auch da nur sehr beschränkt ausgeführt werden darf, sonst aber durch die Resection ersetzt werden muss. Wenn man früher nicht gleich zur Amputation schritt, so versuchte man zertheilende, wo diese nichts halfen, reizende Mittel, oder griff zum Cauterium, zur Incision, versuchte durch Reizmittel Eiterung hervor zu rufen und wunderte sich, wenn die indolente Natur der Knorpelgeschwulst wenig reagierte, selbst trotz der Reizung sogar eine Ausheilung des gewaltsam herbeigeführten Geschwüres wieder zu Stande kam — und griff schliesslich immer wieder zu dem Amputationsmesser, welches oft genug in wenig schonender Weise angewandt wurde. Aber auch heutzutage finden wir selbst in vielen Fällen, wo die Diagnose richtig zutraf, noch die Exarticulation und Resection in ausgedehnter Anwendung.

Werfen wir zunächst einen Blick auf die nicht operative Behandlung, so finden wir mit Recht nur wenige, welche einer anderen als operativen Behandlung noch vertrauen. Emmert ist es gewesen, welcher vor anderen bei Enchondromen, wenn solche durch eine nachweisbare mechanische Verletzung sich zu entwickeln scheinen, ein ausführliches Heilverfahren angiebt; dasselbe soll wesentlich antiphlogistisch geleitet werden: wiederholte Application von Blutegeln, kalte Umschläge, Quecksilber- und Jodsalben, Bepinselung mit Jod und Druckverband sollen die Entstehung verhindern, das Wachsthum beschränken. Wo sich aber mehrere Enchondrome aus constitutionellen Ursachen, deren Natur weder Emmert noch sonst irgend Jemand bis jetzt erwiesen hat, entwickeln, soll man diesen durch innere Mittel entgegenarbeiten, und Emmert empfiehlt aus Erfahrung „Kalkwasser, Tannin und Chinin.“ Eine Kritik dieses Verfahrens hat schon Fichte (S. 55) gegeben; wie es mit Emmerts „Erfahrungen“ sich verhält, hat trotzdem Niemand gehört, auch scheint man nicht geneigt gewesen, der Empfehlung zu folgen. Knochenauftreibungen bei scrofulösen Individuen sind gewiss weit häufiger etwas Anderes als Enchondrome, und man muss nicht glauben, Enchondrome geheilt zu haben, wenn man nur solche Auftreibungen schwinden sah.

Die einzige einigermaßen constatirte Beobachtung, welche man zu Gunsten einer anderen als operativen Behandlung anführen kann, ist eine von Stanley (S. 147); dieser verspricht sich aber auch nur bei Geschwülsten geringen Umfanges einigen Erfolg:

#### Beobachtung 67.

Eine 28jährige Frau wurde in das St. Bartholomäus-Hospital aufgenommen wegen einer runden haselnussgrossen Geschwulst, welche von der vorderen Seite des Oberkiefers gerade über der Grube des Hundszahnes entsprang, schmerzlos und seit mehreren

Monaten entstanden, noch in fortdauerndem Wachstum begriffen war. Stanley punktirte dieselbe behufs der Diagnose mit einer gerinnten Nadel, und das Gefühl, welches beim Durchgange derselben durch die Geschwulst entstand, gab ihm die Ueberzeugung, dass dieselbe aus Knorpel mit eingestreuten Knochenpartikeln zusammengesetzt sei. Eine Jodkaliumsälbe, später eine Salbe aus reinem Jod wurde consequent angewandt, und nach einigen Wochen hatte sich die Geschwulst um  $\frac{2}{3}$  ihres Volumens verringert. Was später aus ihr wurde, ist unbekannt.

Ist der dauernde Erfolg in diesem Falle ungewiss, so ist die Diagnose wenigstens nicht absolut constatirt; indess mögen messerscheue Operateure oder Kranke ihr Heil versuchen; die Unmöglichkeit, dass auch knorpeliges Gewebe eine Resorption erleiden könne, ist nicht erwiesen. Es giebt Praktiker, welche aus Messerscheu oder Verzweiflung in derartigen Fällen, sei es aus einem alten Schlendrian, sei es ut aliquid fiat, oder sei es endlich, weil sie wirklich von einem derartigen Verfahren etwas hoffen, einen argen Missbrauch mit ausleerenden Mitteln treiben, und wunder Was zu thun vermeinen, wenn sie den Kranken gehörig schwitzen und laxiren lassen. Das Zittmann'sche Decoct ist namentlich für derartige Fälle beliebt. Die wissenschaftliche Medicin kann sich nicht genug gegen diese rohe Barbarei wehren und vor derselben warnen. Afterprodukte, welche einen irgend erheblichen Umfang erreicht haben, nehmen schon für sich Ernährungsmaterial genug in Anspruch, um den Kranken zu erschöpfen. Wenn man nun noch die Ernährung absichtlich schwächt und untergräbt, die Reizbarkeit der Darmschleimhaut erhöht, die Hautthätigkeit erschlaft, so pflegt das hektische Fieber, wenn es nicht schon vorhanden ist, gar bald zu folgen. — Und die Geschwulst — nun, sie wächst trotzdem fort, ja ihre Tendenz zur Erweichung wird gleichzeitig beschleunigt. Ich habe unter vielen mir zu Gesicht gekommenen Fällen stets nur eine Verschlimmerung des Leidens der armen Kranken gesehen; ja nur zu oft datirten sie selbst gerade eine wesentliche Verschlimmerung seit dem Gebrauche des Zittmann'schen Decocts und waren den Aerzten für dieselbe keineswegs dankbar. Dasselbe gilt auch von den Quecksilberkuren. Am ehesten ist noch der Gebrauch der Alkalien gestattet, von denen man zuweilen, namentlich vom inneren Gebrauche des natr. carbon. Erfolge bemerkt. Bei irgend heruntergekommenem Zustande des Kranken ist die Anwendung der China und des Leberthrans meiner Ueberzeugung nach weit rationeller, als der Missbrauch sogenannter schmelzender Mittel — die freilich schmelzen, aber mit dem Afterprodukte auch den Kranken auflösen.

Wenn nun schon in der Litteratur von Dieffenbach und Blasius einige Fälle erzählt werden, in welchen man durch blosse Abtragung oder Ausschälung der Geschwulst Heilung erlangte (Brodie bei Hawkins, Gluge, Blandin in Lebert's Physiologie pathologique), so gebührt doch den beiden genannten Chirurgen das Verdienst, ziemlich gleichzeitig die blosse Abtragung des Enchondroms zur Methode erhoben zu haben, eine Methode, die sich auf die physiologische Tendenz des Knorpels zur Verknöcherung gründete, und zwar hat Dieffenbach offenbar die Vorzüge dieses Verfahrens schärfer hervorgehoben als Blasius, der neben demselben auch noch das etwas bedenkliche Haarseil empfiehlt.

Dieffenbach (Operative Chirurgie Bd. II. S. 61 f.) stellt nach seiner Erfahrung geradezu den Satz auf: 1) dass wenn die Geschwulst einen Auswuchs am Knochen bilde, die Heilung ohne Amputation durch blosses Absägen der Hervorragung vollständig erreicht werden kann; 2) dass wenn der Knochen in seiner ganzen Dicke in ein Enchondrom umgewandelt ist, durch Abtragung der überschüssigen Masse und den darauf folgenden Entzündungsprocess Verdichtung des aufgelockerten Gewebes und Rückbildung zur Knochenformation erlangt werden kann; doch seien seine Erfahrungen über die partielle Entfernung des Enchondroms und die Verknöcherung des erhaltenen Theiles noch zu neu, als dass er ein sicheres Urtheil fällen könne, ob diese Operationsweise ganz radikal wirke, oder ob sie nur für eine gewisse Zeit das Uebel zurückzudrängen vermöge.

Blasius (Beiträge zur praktischen Chirurgie S. 123 ff.) kam gleichzeitig mit Dieffenbach auf die Idee, durch blosse Abtragung das Enchondrom zu entfernen, allein in anderer Tendenz; er erwartet das Heil hier nicht von der möglicherweise eintretenden Verknöcherung, sondern von der Vereiterung des Restes, weshalb er nicht bloss die Anwendung des Haarseils, sondern auch nöthigen Falls das Cauterium empfiehlt. Die Ausgangspunkte der beiden Verfahrensweisen sind also geradezu entgegengesetzt — beide stehen indess auf physiologischem Boden: die Möglichkeit einer Verknöcherung des Enchondroms ist vielfach dargethan; was die Vereiterung anbelangt, so haben wir uns oben darüber ausgesprochen, in wie fern dieser Ausdruck anwendbar ist oder nicht; wir haben auch gesehen, wie in der Verflüssigung des Enchondroms oft genug die Ursache einer Entkräftung und Erschöpfung der Kranken gelegen ist. Lassen wir indess die Erfahrung sprechen:

Blasius bediente sich zur Zerstörung des Enchondroms des Haarseiles, indem er durch die herbeigeführte Eiterung eine Verkleinerung der Masse hoffte. Die Erfahrungen, welche Blasius für das Haarseil anführt, sind indess wenig ermuthigend. In dem einen Falle (Nro. 16 der Tabelle) führte die kreuzweise Einführung zweier Haarseile durch ein grosses bereits eiterndes Enchondrom des Unterkiefers bei einer älteren Frau allerdings nach einer starken Eiterung eine Verminderung des Umfanges herbei; indess musste die Cur abgebrochen werden, und der Ausgang ist unbekannt. In dem zweiten Falle (Nro. 74 der Tab.) eines bedeutenden Enchondroms der Fibula trat ebenfalls starke Eiterung und Verkleinerung der Geschwulst ein, indess sah doch Blasius sich selbst genöthigt, zur Exstirpation in einzelnen Abschnitten zu schreiten. Wir haben bereits des Falles von Bransby B. Cooper (Beobachtung 59) gedacht, der ebenfalls keine Empfehlung des Haarseils abgiebt, indem dasselbe rascheres Wachstum bedingte. Dieser letztere Umstand, der sich bei einem solchen Versuche leicht wiederholen könnte, dann aber besonders die Entziehung der Kräfte, welche der Kranke bei solchem Verfahren erfährt und die für eine nachträglich nothwendige Operation nicht günstig ist, ferner der sicher nicht unschmerzhaft Reiz, den das Haarseil veranlasst, dessen Rückwirkung auf die Constitution nicht ausbleiben kann; die Ungewissheit, mit dem Mittel zum Ziele zu gelangen, endlich die Entstellung, welche die Narbenbildung mit sich bringt — Alles dies sind Umstände, welche, zum Theil schon von Fichte hervorgehoben, der Application des Haarseils nicht eben günstig sind.

Ganz anders steht es mit der Abtragung. Die Erfahrung hat gezeigt, dass die Abtragung nicht bloss an sich gut ertragen wird, sondern, wie dies schon aus Dieffenbach's glänzendster Beobachtung, die wir oben mittheilten, hervorgeht, dass selbst die bloss partielle Abtragung ohne übermässige Reaction ausgeführt werden kann, und wie somit bei grossem Volumen der zu entfernenden Masse die Operation in verschiedenen Abschnitten vorgenommen werden kann; es hat sich ferner, wenigstens nach Dieffenbach's und Lebert's Zeugniß herausgestellt und wird durch die von uns mitgetheilten Beobachtungen (7 und 8) bestätigt, dass der blossen Abtragung nicht bloss in der Regel kein erneutes Wachstum, sondern selbst die Verknöcherung der zurückgelassenen Masse folgt. Blasius selbst hat diese Abtragung wiederholt und mit Glück ausgeführt, und ausser seinen und Dieffenbach's Erfahrungen haben Brodie, Gluge, Blandin, in neuerer Zeit Adams, Bruns und Wutzer günstige Erfolge von der Abtragung gesehen; in keinem der mir zu Geböte stehenden Fälle hat man von einem Recidive etwas erfahren, keiner hatte einen ungünstigen Ausgang. Einer der günstigsten Fälle ist ohne Zweifel der von Syme mitgetheilte.

Beobachtung 68. *Lancet* 1855. I. Febr. 115.

Syme entfernte bei einem Manne, dem 13 Jahre vorher Liston die Operation abgeschlagen hatte, ein enormes Enchondrom durch Abtragung vom Unterkiefer mit so glücklichem Erfolge, dass der Mann, der vor 30 Jahren am Rande des Grabes zu stehen schien, noch jetzt sich ganz gesund befindet und seinem Retter eine a. a. O. copirte Photographie übersandte, welche ein sehr gutes Aussehen nachweist.

Es ist dies ein Resultat, welches gewiss zu einer Fortsetzung der Versuche dringend auffordert, und wenigstens wo die Abtragung ausführbar ist, allen anderen Operationsweisen vorangestellt zu werden verdient, selbst auf die Möglichkeit hin, dass man später im Falle eines Recidives, welches bei aller Vorsicht eintreten kann, zu einer anderen Operation sich genöthigt sähe. Leider sind aber hiergegen selbst die gründlichsten Verfahrensweisen keineswegs Gewähr leistend, denn selbst nach Exarticulationen und Amputationen sah man Recidive eintreten. Für gestielte Enchondrome ist diese Operationsweise besonders naheliegend (Nro. 123 der Tabelle).

Ein Umstand, der bei der blossen Abtragung eher noch als bei einer anderen Methode gefährlich werden kann, ist die Blutung. Dass die Enchondrome nicht so gefässlos sind, wie Viele glauben, hat schon M. J. Weber in früher Zeit durch seine Injectionen erwiesen; in mehreren Fällen (Beob. 31, 38, 43) sahen wir Pulsation der Geschwulst durch deren eigene Gefässe auftreten; Dieffenbach spricht von einer Blutung, welche das von ihm operirte Mädchen einem Wachsbilde gleich machte, und Graf spricht von einer Blutung bei der von Bardeleben am Becken ausgeführten Exstirpation, die eine Unterbindung in Masse nothwendig machte, und wahrscheinlich durch die gleichzeitige Unterbindung der vena ischiadica zur Pyämie führte. Diese bedeutenden Blutungen erklären sich leicht, wenn man sich der Festigkeit des Gewebes erinnert, welches die Arterien umgiebt und selbst den kleineren ein Zurückziehen erschwert, andererseits aber auch die Unterbindung zu keiner leichten Aufgabe macht. Was die Unterbindung der Gefässe unter ähnlichen Umständen zu sagen hat, weiss Jeder, der feste Fibroide des Rachens anschnitt oder Knochenblutungen erlebt hat.

Der Abtragung zunächst steht die häufiger als diese geübte Ausrottung des Enchondroms: von

26 Operationen der Art sah man 14 mal einen vollkommenen Erfolg; 11 mal traten Recidive ein und 7 derselben führten den Tod noch nachträglich herbei, während derselbe einmal durch Pyämie (Graf-Bardeleben Beob. 19) bedingt war. Wir sehen also, dass die Ausrottung alles Krankhaften nicht mehr vor Recidiven schützt, als dies möglicherweise von der Abtragung erwartet werden kann; dennoch wird man gut thun, wo man es mit einer cystoid erweichten Geschwulst zu thun hat, alles Kranke zu entfernen, da man ohne mikroskopische Untersuchung schwer die Gränze zwischen dieser durch Erweichung cystoiden und der durch areoläre Bildung cystoiden Form zu ziehen vermöchte, zumal die letztere sehr oft jedenfalls mit der ersteren Hand in Hand geht, und erfahrungsgemäss um so mehr zu Recidiven geneigt ist, je mehr Knorpelareolen in der Umgebung zerstreut sind. Vgl. den Fall von Textor-Virchow Beob. 16. Die Schwierigkeiten der Exstirpation sind zuweilen sehr bedeutend, wie dies namentlich die von Graf und Gibson geschilderten Fälle erläutern. Vorzuziehen ist in solchen Fällen gewiss allemal, wo sie der Lage wegen ausführbar ist, die Resection oder die Exarticulation, d. h. die gründliche Entfernung des ganzen Mutterbodens, also des erkrankten Knochens, welche sonst mehr zu beschränken sein möchten, als es bis jetzt geschehen ist, wo man es mit einfachen Enchondromen zu thun hat. Uebrigens stehen sich die Amputationen und Exarticulationen in Bezug auf den Erfolg ziemlich gleich, bei beiden sah man ebenso wohl Recidive als lange dauernde Heilungen. Im Allgemeinen sollte man glauben, dass die Exarticulationen gründlicher als die Amputationen vor Recidiven schützten, allein die Erfahrung lässt diesen Punkt mindestens zweifelhaft, wie denn Cusack (Beob. 60) und Bennet (Beob. 42) tödtliche Recidive an der Scapula nach Exarticulation des Humerus eintreten sahen, während Houston, welchem ich jene Erfahrung Cusack's entnehme, eine mehrere Jahre hindurch constatirte und Syme eine 20 Jahre hindurch bewährte Heilung (Nro. 64 der Tab.) nach derselben Operation sah (Nro. 58 des Vrchn.) und nach einer von Boyer (Beob. 66) vorgenommenen Amputation die Patientin 18 Jahre später noch gesund war. Dasselbe beobachtete Frogley (Nro. 149 und 150 des Vrchn.) einmal 18, das andere mal 8 Jahre nach der Amputation des Oberschenkels.

Um übersichtlich die Resultate der verschiedenen Operationsweisen nöchmals zusammenzufassen, hebe ich aus der Tabelle folgende Zahlenverhältnisse aus:

nach 9 Abtragungen sah man	9 Heilungen,	0 Recid. mit unbekannt. Ausg.,	0 tödtl. Recid.,	0 mal Tod ohne Recid.
„ 26 Ausrottungen	„ „ 14	„ 4	„ 7	„ 1
„ 11 Resectionen	„ „ 5	„ 1	„ 3	„ 2
„ 32 Exarticulationen	„ „ 29	„ 0	„ 2	„ 1
„ 31 Amputationen	„ „ 25	„ 0	„ 2	„ 4
„ 109 Operationen*)	„ „ 82	„ 5	„ 14	„ 8

Wie sollen wir demnach die Indicationen zu den verschiedenen Verfahrungsweisen stellen? Sollen wir etwa auf die Möglichkeit eines zu erwartenden Recidives hin ohne Weiteres auf die Abtragung verzichten, und wo die Localität uns nicht auf diese oder die Exstirpation schon von selbst beschränkt, das Glied opfern? und ferner sollen wir, wenn wir uns für Letzteres entscheiden, der Resection, der Amputation oder der Exarticulation den Vorzug einräumen?

Solche Enchondrome, welche weder cystoide Erweichung höheren Grades zeigen, noch offenbar eine areoläre Struktur besitzen, sondern aus mehr oder weniger massig entwickeltem Knorpel bestehen, können im Hinblick auf die obigen Erfahrungen durch die blosse, sei sie einzeitige oder in verschiedenen Abschnitten wiederholte Abtragung entfernt werden; nur wird der Sitz hier in so fern über den letzten Punkt entscheiden müssen, als ein zwischen solchen Muskellagern, wie sie sich am Oberschenkel vorfinden, verborgenes Enchondrom durch wiederholte Abtragung schon der Gefahr der Eiterung wegen nicht entfernt werden kann. Umgibt das Enchondrom hier den ganzen Knochen, so ist an eine derartige Operation aber überhaupt nicht zu denken, die sich an solchen Theilen nur auf gestielte oder wenigstens mit schmaler Basis aufsitzende Knorpelgeschwülste anwenden lässt. Bei grösseren kann man sich weder soviel Raum verschaffen, um eine Abtragung rings um den Knochen herum vorzunehmen, noch wird man in diesen Fällen die Sicherheit haben, dass die Verknöcherung des Zurückbleibenden eine genügende Gewähr giebt, um die Last des Körpers später einem solchen Gliede anvertrauen zu können.

\*) Die Beobachtungen von Fichte (24) und von Stütz-Grimmel (27 der Tabelle), in denen nach der Punktion und nach dem Kaiserschnitte der Tod erfolgte, sind hier nicht mitgezählt.

Aehnlich ist es bei den grossen Enchondromen des Oberarmes und der Tibia. Dazu kommt, dass irgend grössere Geschwülste dieser Knochen meistens zu den cystoiden gehören. Die Resection in der Continuität hat hier die bekannten Missstände. In solchen Fällen entsteht also die Frage, ob Amputation oder Exarticulation? Im Allgemeinen dürfte hier immer — aus naheliegenden Gründen mit Ausnahme des Hüftgelenkes — die letztere den Vorzug verdienen, namentlich wenn die Enchondrome von der Markhöhle ausgehen. Bei der Amputation läuft man stets Gefahr, dass sich ein in der Markhöhle oberhalb der Schnittfläche verborgener Knoten befinde, der eine weitere Entwicklung erlangend, Recidive bedingen würde, während übrigens die Möglichkeit naher oder ferner Recidive für die Exarticulation und Amputation sich gleichsteht. Beim Vorderarm namentlich, wenn bloss ein Knochen ergriffen ist, wäre bei festen Enchondromen die blosse Abtragung, bei cystoiden ausnahmsweise auch die Resection im Gesunden vorzuziehen. An den Knochen der Hand und des Fusses wird man in den meisten Fällen mit der bis auf die Herstellung der ursprünglichen Knochenform ausgeführten Abtragung, sofern die Deformität nicht schon zu bedeutend ist, ausreichen. Cystoide Enchondrome erfordern aber auch hier die Exarticulation, wobei man aber eben im Hinblick auf die Malignität derselben jeden operativen Eingriff so lange hinausschieben sollte, bis wirklich für den Kranken die Operation durch Schmerzen, Aufbruch, Brand oder drgl. dringend indicirt wird, da er bis dahin doch immer ein relativ brauchbares Glied so lange behält, und man ihm eine Lebensverlängerung durch die Operation nicht sicher versprechen kann. Wo sich die Exarticulation nicht ausführen lässt, wie am Schädel, am Oberkiefer, der Wirbelsäule, dem Schulterblatte und Becken, ist bei den cystoiden Formen die Resection, bei den einfachen Enchondromen die Abtragung oder Ausrottung indicirt, während die Entscheidung über diese Verfahrungsweise nach Blosslegung der Geschwulst und Einsicht in deren Natur am Rathsamsten ist.



## Erklärung der Abbildungen \*).

- Taf. I. Fig. 1. Enchondrom der Hand des Matthias Rohhaus in zwei Drittel ihrer natürlichen Grösse. Vgl. S. 70 ff.  
Fig. 2. Durchschnitt der ersten bis dritten Phalanx des Zeigefingers dieser Hand; in der letzten und vorletzten Phalanx sieht man den ersten Beginn der Knorpelentwicklung in Form kleiner Knorpelinseln; die erste Phalanx zeigt neben dem Knorpel die aus Verknöcherung desselben hervorgegangene, von einem Gefässkranze umgebene spongiöse Knochensubstanz. S. Seite 71.  
Fig. 3. Aussehen der Hand nach beendigter Heilung.
- Taf. II. Fig. 1. Durchschnitt einer Zellgewebsgeschwulst des Unterkiefers; bei einem 23jährigen Manne, Ant. Knippschild, nach 3jährigem Bestande am 24. Februar 1854 von Hrn. Geh. Rath Wutzer durch Resection entfernt. a a die gesunden Enden des resecurten Kieferstückes, von welchem aus dünne Knochenschalen c c das Afterprodukt umgeben. b (auf der Tafel steht irrtümlich d) der nervus alveolaris inf., der sich in der Masse verlor. g festere faserige Massen aus dichtem Bindegewebe. f gallertiges junges Bindegewebe. d eingelagerte krystallinische Kalkconcremente; zwei grössere Massen derselben e e haben Entzündung und Eiterung erregt; durch die Verjauchung der Umgebung ist ihre unregelmässige Oberfläche schwarz gefärbt. Von ihnen aus gingen Fistelkanäle an die Oberfläche der Geschwulst. S. S. 94.  
Fig. 2. Enchondrom der ersten Phalanx des Zeigefingers der Gertrud Schumacher im Durchschnitte; bei a verknöcherte und verkalkte Stellen. S. S. 73.  
Fig. 3. Areoläres Enchondrom des Oberschenkels. S. S. 87.  
Fig. 4. Elfenbeinharte Exostose des Unterkiefers des Carl Delow mit cystoiden Räumen. In der Mitte sieht man einen Zahn im Durchschnitte. Horizontaler Schnitt. S. S. 13.
- Taf. III. Fig. 1. Horizontalschnitt der vorigen Elfenbeinexostose des Kiefers. a entspricht der Oberfläche gegen die Mundhöhle hin.  
Fig. 2. Ein entsprechender Schnitt eines normalen Unterkiefers, beide bei 35maliger Vergrösserung, zur Vergleichung der Weite der Markkanäle. S. S. 13. Im Texte ist irrtümlich auf Taf. IV. verwiesen. a wie bei Fig. 1.  
Fig. 3. Querschnitt einer verknöchern den Sehne bei 35maliger Vergrösserung. a Sehnenbündel. b Verknöcherungsgränze. c fertiger Knochen. S. S. 20, wo irrtümlich auf Taf. IV. verwiesen ist.  
Fig. 4. Dieselbe Verknöcherungsgränze bei stärkerer Vergrösserung im Längsschnitte. a Sehne. b Knochen. c Fett. d Einlagerung von Kalksalzen um die Bindegewebskörper.  
Fig. 5. Faserige Erscheinung der Grundsubstanz in einem Enchondrome unterhalb der Parotis. S. S. 79.  
Fig. 6 und 7. Schnitte aus dem Uebergange des Knochens von dem Enchondrome der grossen Zehe (auf Taf. V. fig. 4. bei b) des Johann Schm. S. S. 73 und 82. a Knochen. b Uebergang desselben in Knorpel; Umbildung der Knochenkörper in wuchernde Zellen. c d Zerfaserung der Grundsubstanz nach Resorption der Kalksalze.  
Fig. 8. Knorpel aus der Mitte desselben Enchondroms. S. S. 83. Faserige und hyaline Grundsubstanz; wuchernde Zellen; daneben isolirte Zellen verschiedener Form aus derselben Partie.  
Fig. 9. Verknöcherung (c), osteoide Umbildung (b) und Einlagerung von krystallinischen Kalksalzen (d) neben stark wuchernden Zellen (a) in einem Schnitte aus dem Enchondrome des Zeigefingers der Gertrude Schumacher. S. S. 94.  
Fig. 10. Verkalktes Enchondrom der Stirn im Durchschnitte, natürliche Grösse. S. S. 97.  
Fig. 11. Feiner Schnitt aus demselben mit Einlagerung von Kalk in die Grundsubstanz und in die Zellen. S. ebendas. Vgl. 260.  
Fig. 12. Isolirte Zellen daraus bei stärkerer Vergrösserung (410 mal).  
Fig. 13—16. Feine Schnitte aus dem areolären Enchondrom des Oberschenkels des Herrn Mäurer. S. S. 88, wo im Texte mehrmals statt Taf. III Taf. IV steht.  
Fig. 13. Mitten aus der Markhöhle, a gesunder Knochen der spongiösen Substanz. b wuchernde Knorpelzellen. d und e fetterfüllte wuchernde Zellen.  
Fig. 14. Knochenlamelle ebendaher, auch aus dem Markraume des Knochens. Beide Präparate sind aus der Gegend bei c Fig. 3 Taf. II. entnommen. Man sieht hier den Uebergang des Knochengewebes in Knorpelgewebe. Wucherung der aus Metamorphose der Knochenkörper hervorgegangenen Knorpelkörper.  
Fig. 15. Von der Uebergangsstelle des Gelenkknorpels zum Neugebilde. a Gelenkknorpel. Man sieht hier wie auch in Fig. 5, 8, 9, 13 und 16 den scheinbaren Ring um die Knorpelzellen nur in dickeren, mittleren Partien des Präparates; am Rande, wo dasselbe dünner ist, verschwindet er. b gesunder alter Knochen mit theilweise mehrere Kernkörperchen und Kernen zeigenden Knochenkörpern. c wucherndes Enchondrom.  
Fig. 16. Entstehung der areolären Räume durch endogene Zellenwucherung bei a. Verknöcherung und Bildung neuer Kno-

\*) Wo die Vergrösserung nicht ausdrücklich angegeben, ist sie eine 260malige.

chenkörper und Markräume bei b. Fertiger neuer Knochen bei c mit Markkanälen. Der Schnitt ist entnommen aus dem unteren Theile der Geschwulst in der Nähe von g Fig. 3 Taf. II.

Taf. IV. Fig. 1. Erste Phalanx des Zeigefingers des Mathias Rohhaus im Durchschnitte; doppelt vergrössert. Vgl. Taf. I. Fig. 2. S. 71 und 83; die schwarzen Partien bei b sind mehr oder minder fester spongiöser Knochen und Corticalsubstanz; die weissen a a die neuentstandenen Knorpelknoten. c gesunder Gelenkknorpel. x Stelle, von welcher die Schnitte Fig. 3 und 4 entnommen sind, welche die Metamorphose der Knochenkörper in Knorpelkörper zeigen. x x Stelle, wo das Bindegewebe in Knorpel übergeht, von welcher der Schnitt Fig. 5 entnommen ist.

Fig. 2. Oberes Ende des zweiten Metacarpalknochens derselben Hand im Durchschnitte. Natürliche Grösse. a peripherisches Enchondrom vom Periost x aus entstanden.  $\alpha$  unverknöchertes wucherndes Knorpel, weiss;  $\gamma$  neugebildeter Knochen, schwarz b der ursprüngliche, in seiner Form noch unveränderte Knochen mit weissen eingestreuten Knorpelmassen  $\beta$ . c unveränderter Gelenkknorpel. x Stelle, von welcher die Schnitte Fig. 6 und 7 entnommen sind. S. S. 72 und 84.

Fig. 3. Schnitt aus dem Uebergange der Corticalsubstanz in Knorpel bei 35maliger Vergrösserung von der Stelle x Fig. 1 dieser Tafel. a Periost. b Knochen mit Lamellen und Knochenkörpern. c Uebergang in Knorpel durch den Mangel der Lamellen und grösseren Reichthum an Zellen bezeichnet. d Markkanälchen. x Stelle, von welcher die folgende Figur entnommen ist.

Fig. 4. Stelle der Corticalsubstanz von x der vorigen Figur bei stärkerer Vergrösserung gesehen. a Knochen mit Knochenkörpern. An der Gränze sieht man Vermehrung der Kernkörper und Kerne. b Knorpel aus dem Knochen hervorgehend.

Fig. 5. Uebergang des die Gefässe begleitenden Bindegewebes in Knorpel; mitten aus dem Markraume der Phalanx bei x x fig. 1. entnommener Schnitt. a unveränderte Knochenlamelle. b Capillargefäss, begleitet von Bindegewebe, dessen sternförmige Zellen deutlich sichtbar sind; das Bindegewebe umschliesst bei e Fettzellen, und zeigt bei c und d den Uebergang zum Knorpel: Vergrösserung der Zellen, Vermehrung der Kerne und Theilung derselben. Weiterhin hyaline und faserige Grundsubstanz mit zahlreichen Mutterzellen. In der Mitte des Präparates beginnende Verknöcherung durch Einlagerung von Kalksalzen in die Grundsubstanz um die Zellen herum. S. S. 83.

Fig. 6. S. S. 84. Uebergangsstelle der Corticalsubstanz des Mittelhandknochens in Knorpel in der Gegend von x Fig. 2. entnommen. a gegen die Oberfläche des Knochens hin gewendet; normaler Knochen mit Havers'schen Kanälen. b. Metamorphose der Knochen — in Knorpelzellen. d Fettgewebe der spongiösen Substanz. c Knorpelmutterzellen durch Wucherung aus den Knochenkörpern hervorgehend.

Fig. 7. S. ebendas. Schnitt von x Fig. 2 durch das centrale und periostale Enchondrom zugleich geführt. a Periost. b Uebergang desselben zum peripherischen Enchondrom. c aus letzteren hervorgegangener neugebildeter Knochen. d Verknöcherungsgränze, mit Bildung von Knochenkörpern ( $\beta$ ) und Markräumen (e).  $\alpha$  Gruppen von Mutterzellen im Enchondrome. f ursprüngliche unveränderte Corticalsubstanz. g Schicht, in welcher die Umbildung des Knochens zu Knorpel erfolgt. h Wucherung der Knorpelkörper.

Fig. 8. S. S. 84, wo einmal irrthümlich statt Taf. IV. Fig. 8 Taf. III. Fig. 8 steht. Mitten aus dem Enchondrome. Knorpel mit theils faseriger Grundsubstanz. Man sieht am Rande die Lücken, die durch Auflösung einzelner Knorpelzellen entstanden sind. Letztere zeigen nur in der Dicke des Schnittes den Ring; am Rande sieht man bei a und b deutlich, wie dieser bei Isolirung der Zellen schwindet. c Haufen von Zellen in Mutterzellen. d fettige Degeneration der Zellen. b Vermehrung der Zellen.

Fig. 9. Aus gallertartigem durchsichtigem Knorpel. Die Grundsubstanz ist schleimig hyalin mit Spuren von Streifungen. Die Zellen zeigen den fraglichen Ring nur undeutlich oder gar nicht. S. S. 84.

Taf. V. Fig. 1. Myeloide Geschwulst des Unterkiefers der Frau Worms von Hrn. Geh. Rath Wutzer 1854 durch Resection glücklich entfernt. a Körper der Mandibula. b Stelle der ursprünglichen Markhöhle. c spongiöses, sehr blutreiches Knochengewebe, welches sich mit unregelmässiger, zackig dorniger Oberfläche als Scelet in die gallertig-fleischähnliche Masse (d) hinein erstreckt, welche von der Mundschleimhaut überzogen ist. Die genauere Beschreibung folgt in der nächsten Abtheilung.

Fig. 2. Sarkom des Oberschenkels unbekanntes Ursprungs aus der hiesigen anatomischen Sammlung; als Exostose bezeichnet; Durchschnitt. a spongiöse Substanz. Bei c und d sclerosirt. b Corticalsubstanz, von der sich das grösstentheils verknöcherte Neugebilde erhebt. g und h cystenartige Räume mit Resten eingetrockneten fibroplastischen Gewebes. S. S. 35 und 91. Die genauere Beschreibung folgt im nächsten Abschnitte. Vgl. Albers Beobachtungen. III. S. 148. Hyperostose.

Fig. 3. Enchondrom des Oberschenkels der Victoire Marie Pellerin. Vgl. Beob. 66, S. 91 und 136. a gesunder Knochen. b Gelenkende. c Lücken, aus denen das Knorpelgewebe durch die Maceration entfernt ist; theilweise cystoide Räume. d Corticalsubstanz des Knochens. Schnittfläche der im Mus. Dupuytren aufbewahrten Hälfte, um zwei Drittel verkleinert.

Fig. 4. Durchschnitt des Enchondroms der grossen Zehe des Joh. Schm. S. S. 73 und 82, um die Hälfte verkleinert. a oberes amputirtes Ende des os metatarsi I. b scheinbar tellerförmiger Rand desselben. c und d Reste der Phalangen. Von den Gelenken ist jede Spur verschwunden. e Knochenlamelle. f Bindegewebszüge. g hypertrophischer Nagel.

Fig. 5. Durchschnitt eines Sarkoms der Fibula des Friedr. Werner. 1853 resecirt. a Rest des Knochens. b Spuren des Periosts. c Spuren der spongiösen Substanz. d Gelenkknorpel. e cystoide, theilweise mit Blut erfüllte Räume. f f Knochenpunkte. Die Beschreibung dieses und des folgenden Präparates folgt in der nächsten Abtheilung.

Fig. 6. Osteocystoid der Ulna; bei Felix Fourir 1846 resecirt. a gesunde spongiöse Substanz. b sclerosirte Partien. c cystoide Räume. e spongiöser Knochen nach Maceration des gallertigen Bindegewebes zurückgeblieben.

Fig. 7. Schädel mit knolligen Exostosen hypertrophischer Form. Aus dem Musée Dupuytren. S. S. 8. Beob. 4.

Ausser einigen kleinen Unrichtigkeiten bittet man folgende sinnstörende Druckfehler vor der Lectüre verbessern zu wollen:

- S. 13 Zeile 3 v. u. l. Taf. III Fig. 1 und 2 statt Taf. IV Fig. 1 und 2.
- S. 20 " 17 v. u. l. Taf. III Fig. 3 und 4 statt Taf. IV Fig. 1 und 4.
- S. 33 " 6 v. o. l. an der dem Femur zugewandten statt an der freien, dem Femur u. s. w.
- S. 35 " 21 v. u. l. harten für hinteren.
- S. 42 " 10 v. o. l. ausschliessen statt ausschliessen.
- S. 51 " 7 v. o. l. durchgeführt statt entfernt.
- S. 84 " 27 v. u. l. c Taf. IV Fig. 8 statt Taf. III Fig. 8.
- S. 85 " 4 v. u. l. Knorpelgewebe statt Knochengewebe.
- S. 88 " 2, 6 und 19 v. u. l. Taf. III statt Taf. IV.
- S. 93 " 18 und 26 v. u. l. Taf. IV statt Taf. III.
- S. 94 " 13, 15 und 20 v. u. l. Taf. III Fig. 9 statt Taf. III Fig. 7.
- S. 126 " 18 v. o. l. 38 statt 88.

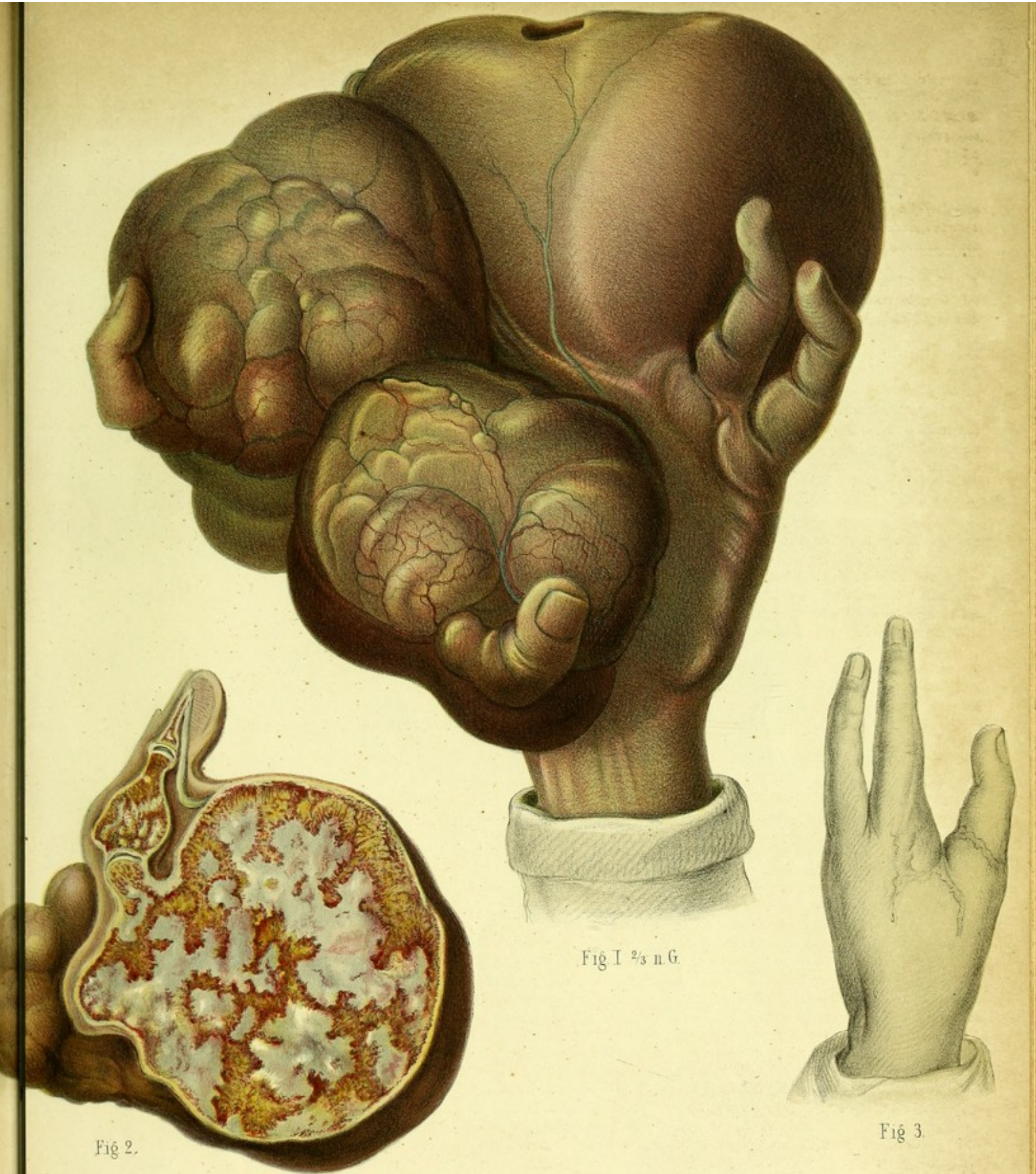

Fig I  $\frac{2}{3}$  n.G.

Fig 3.

Fig 2.

—III te Phalanx des Zeigefingers. Enchondrom. Mai 1855.

D<sup>r</sup> C.C. Weber ad nat.



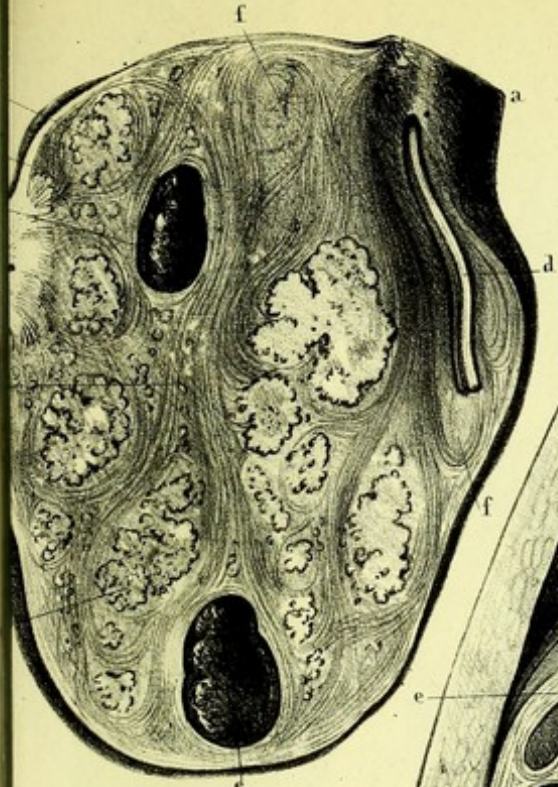


Fig. 1.

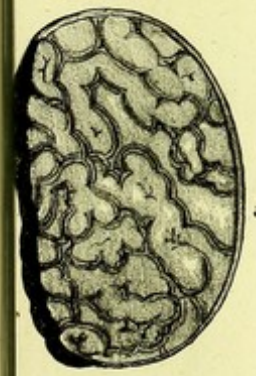


Fig. 2.

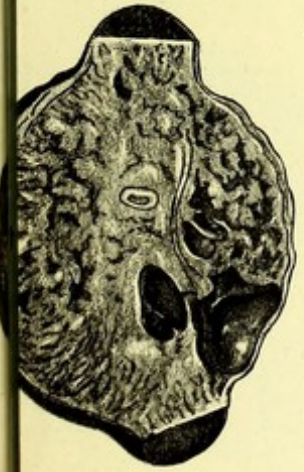

Fig. 4.

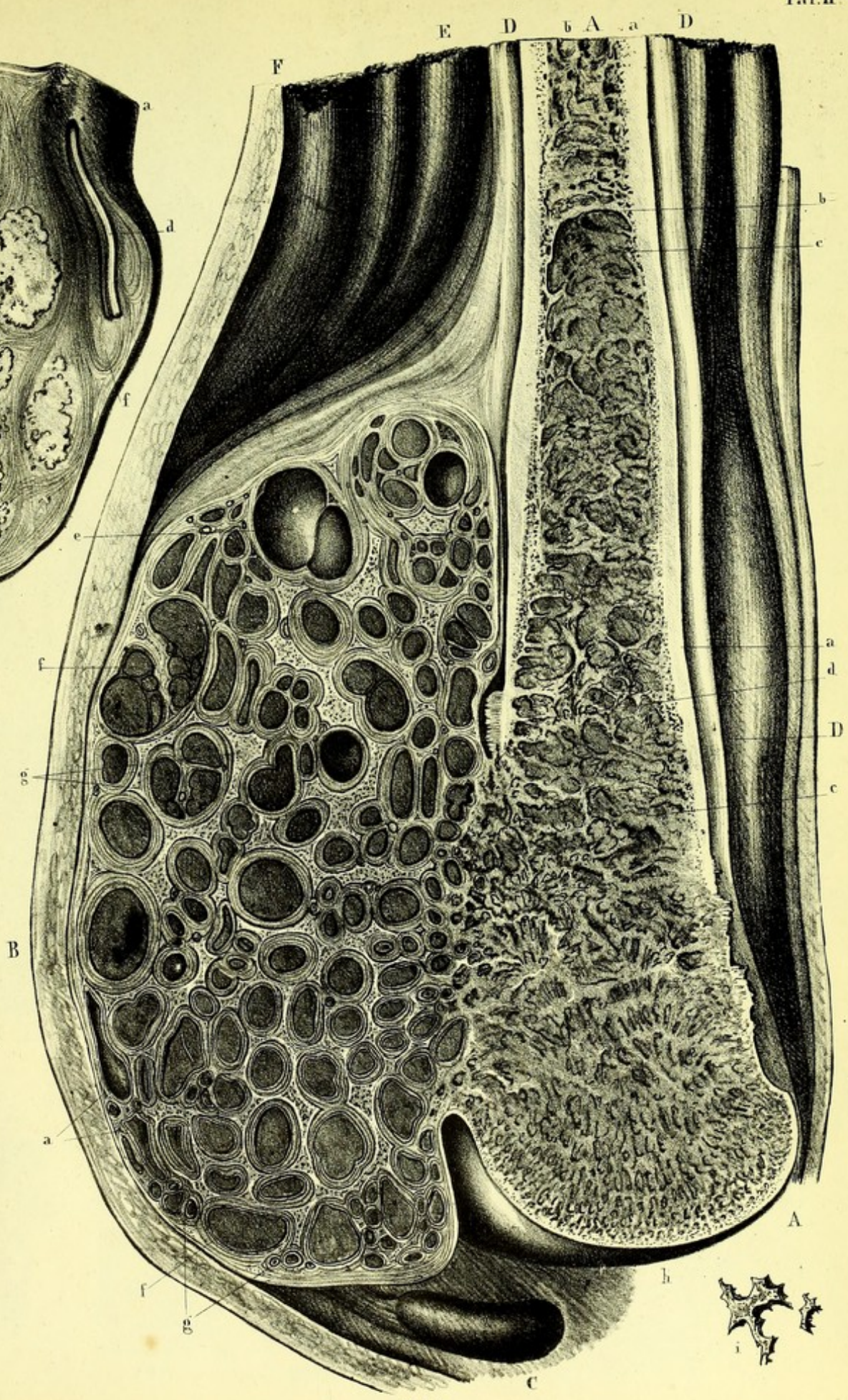
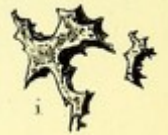

Fig. 5.





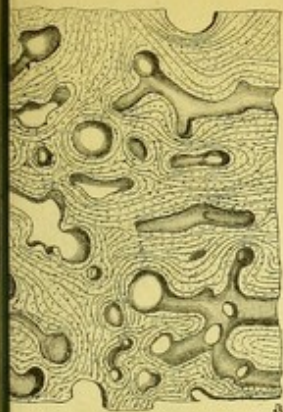

Fig 1

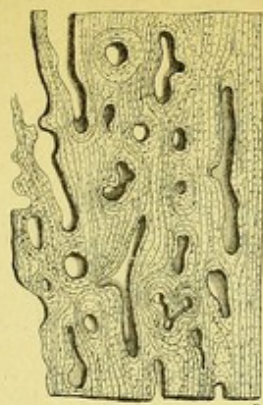


Fig 2

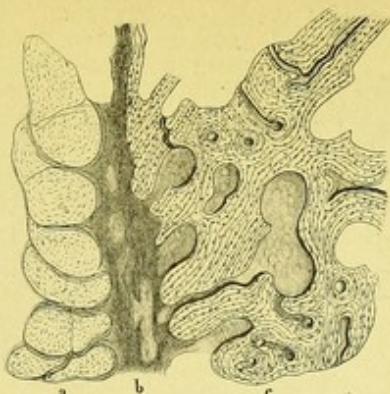


Fig 3

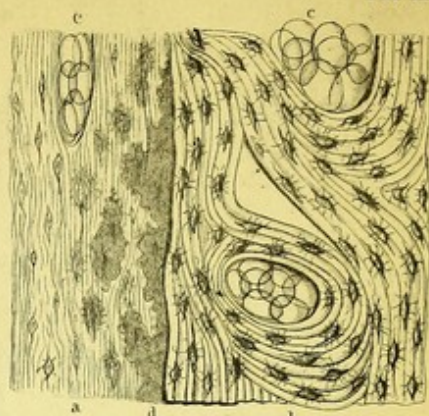


Fig 4

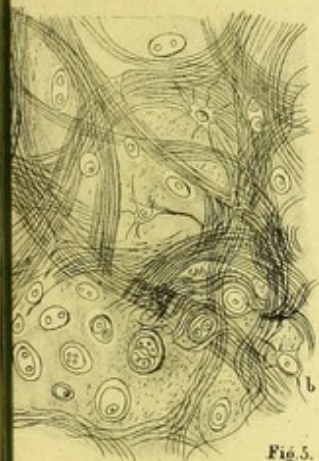

Fig 5

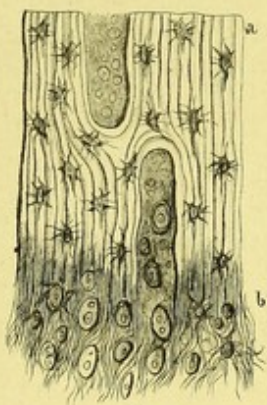


Fig 6

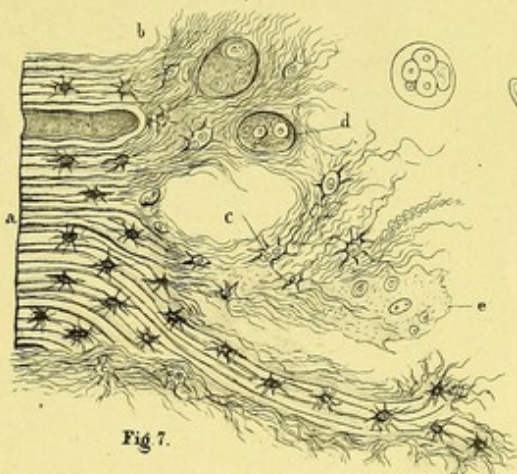


Fig 7

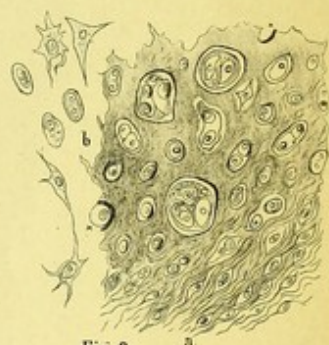

Fig 8

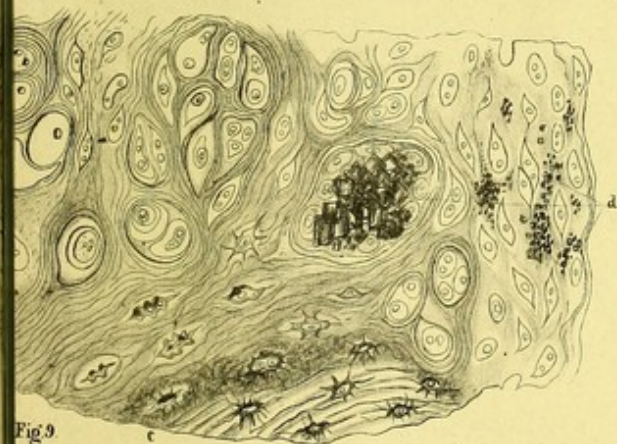

Fig 9

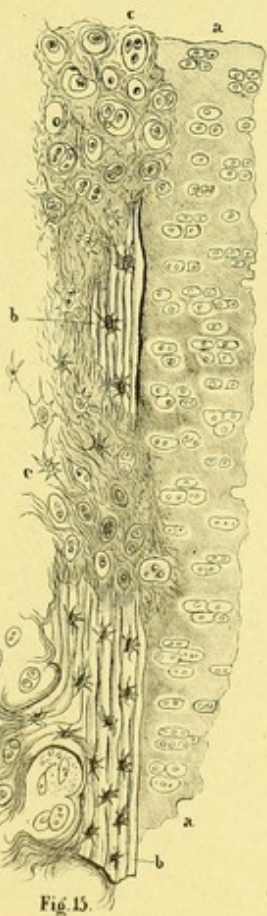


Fig 15

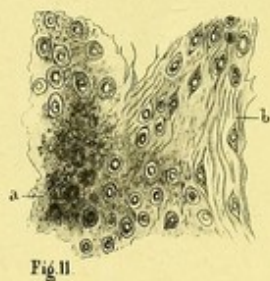


Fig 11

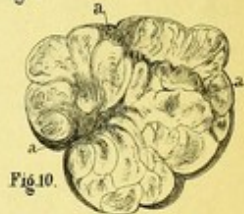

Fig 10

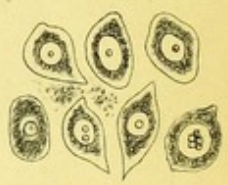


Fig 12

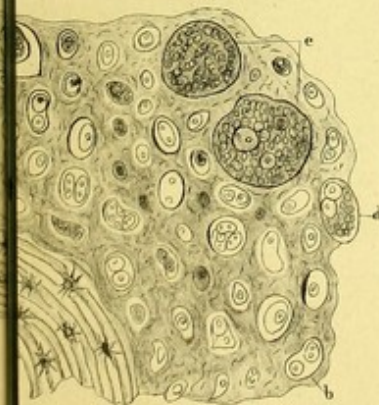


Fig 13

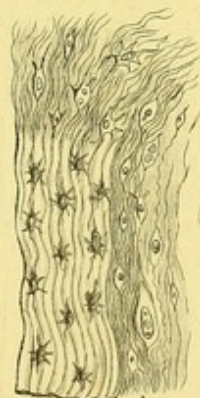

Fig 14

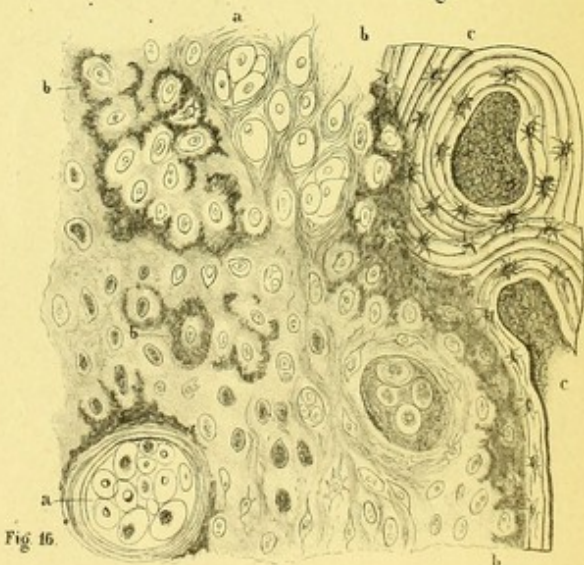
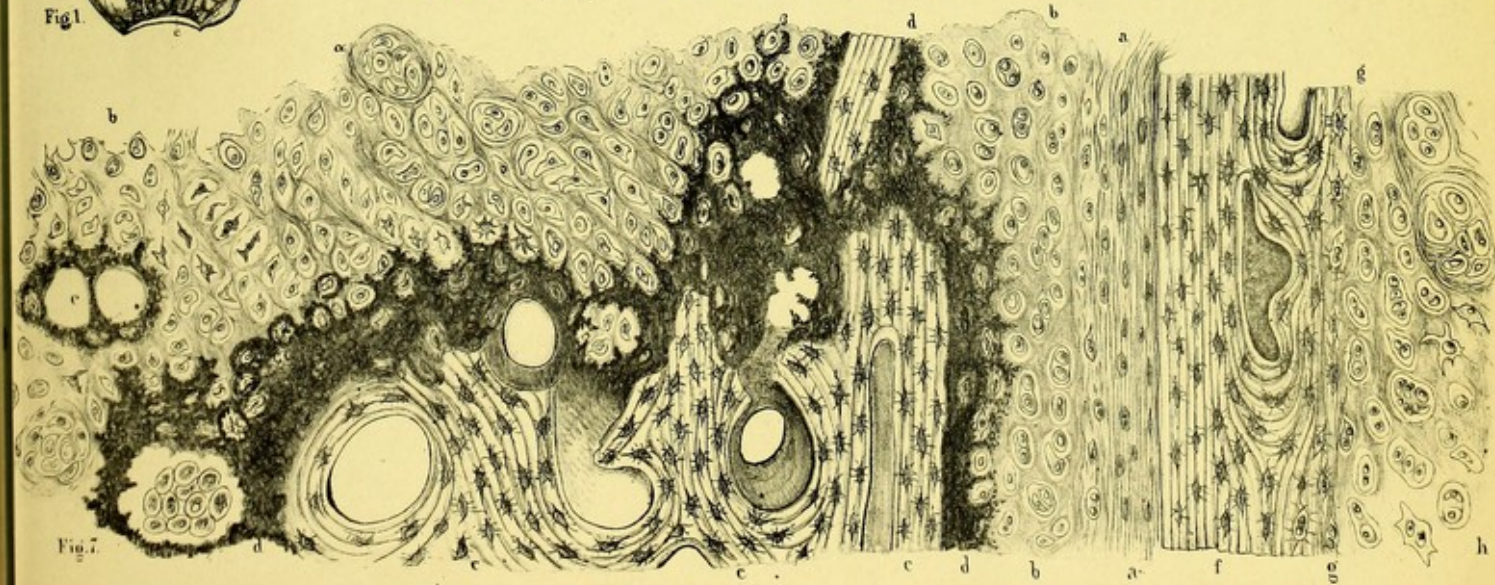
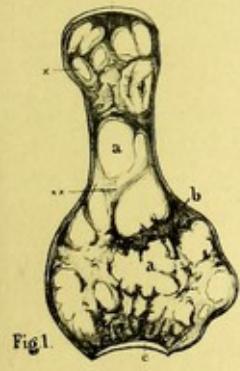
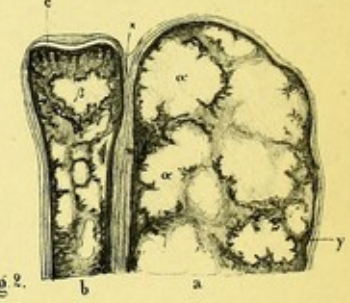
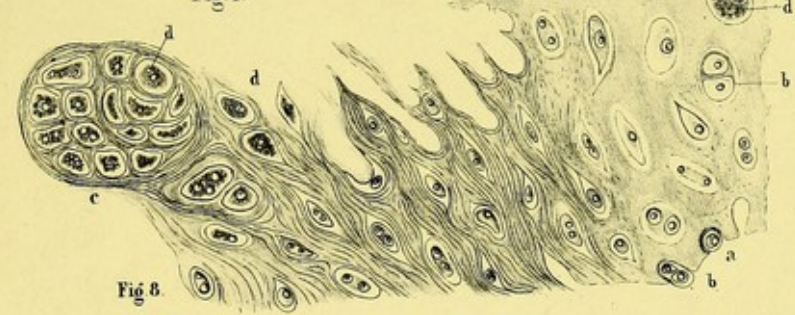
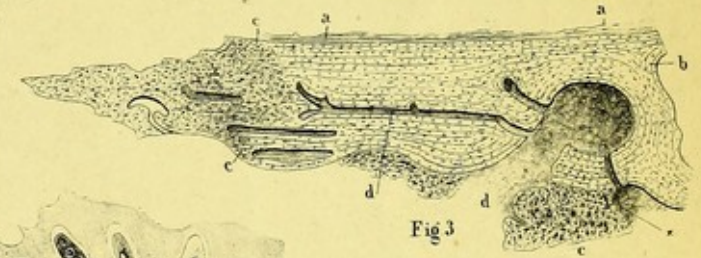
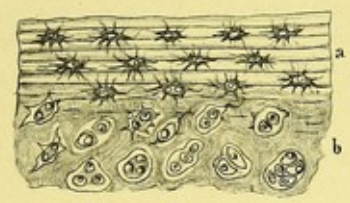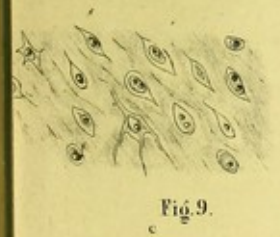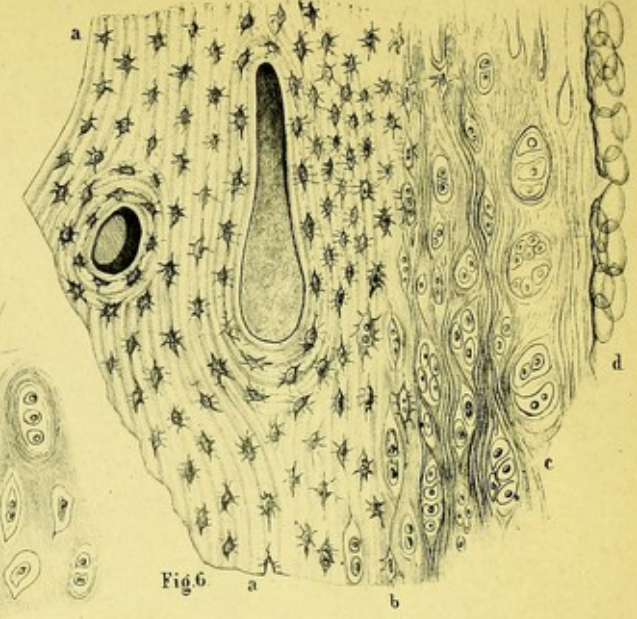
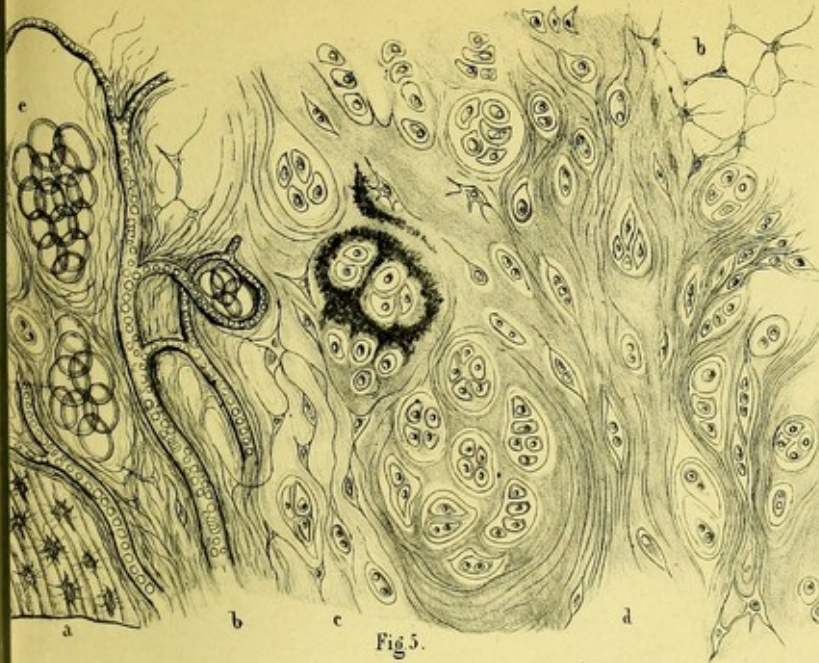


Fig 16









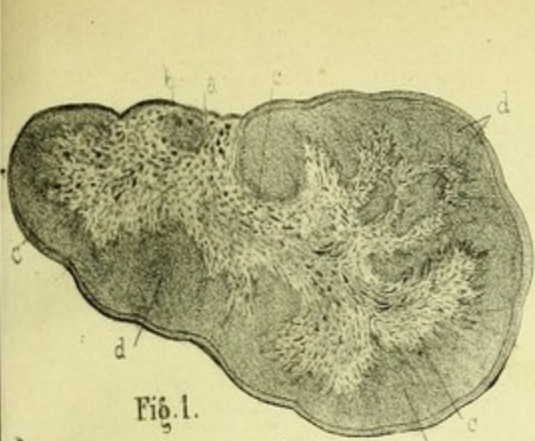


Fig. 1.

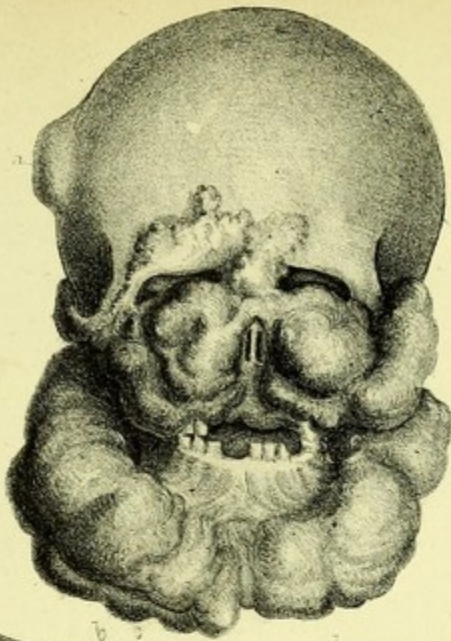


Fig. 7.

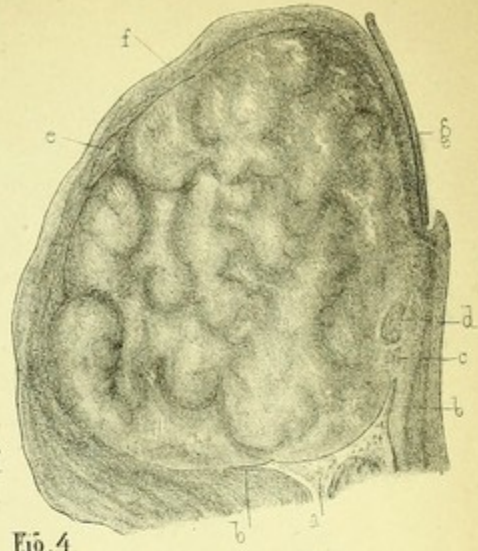


Fig. 4.

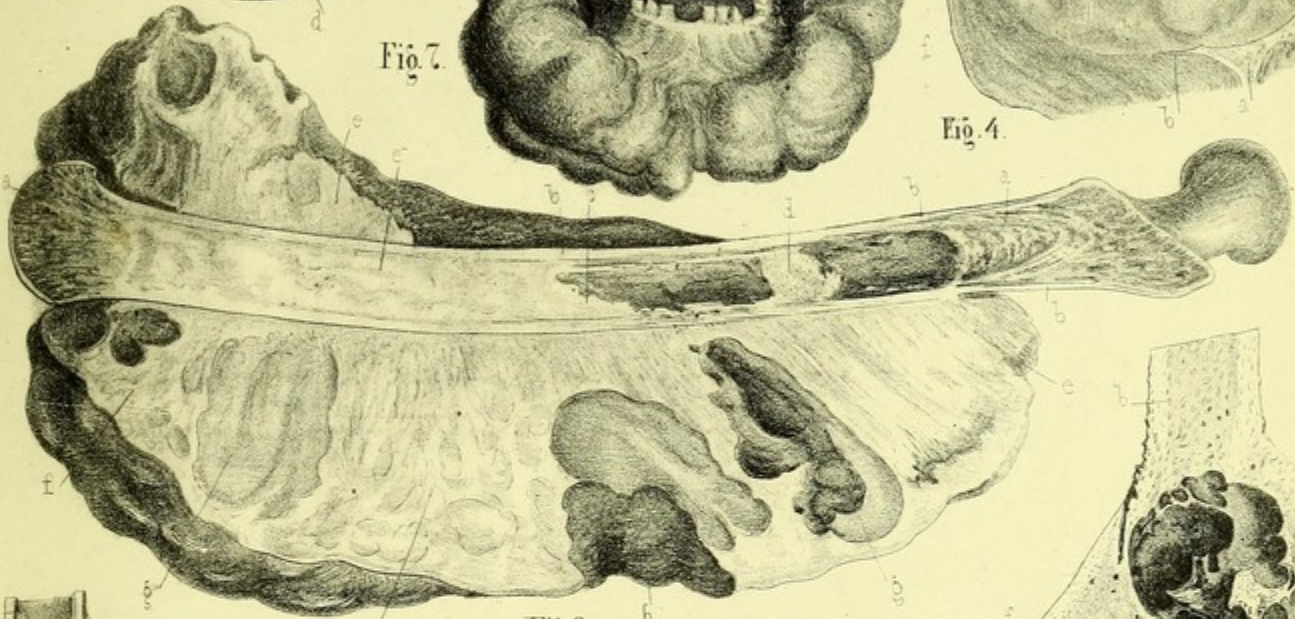


Fig. 2.

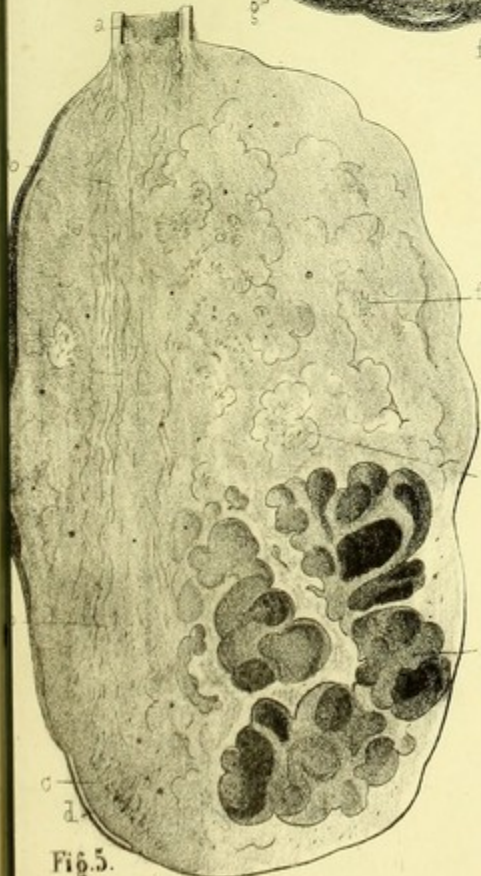


Fig. 5.

D.F.C. O'Veber ad. nat. del.

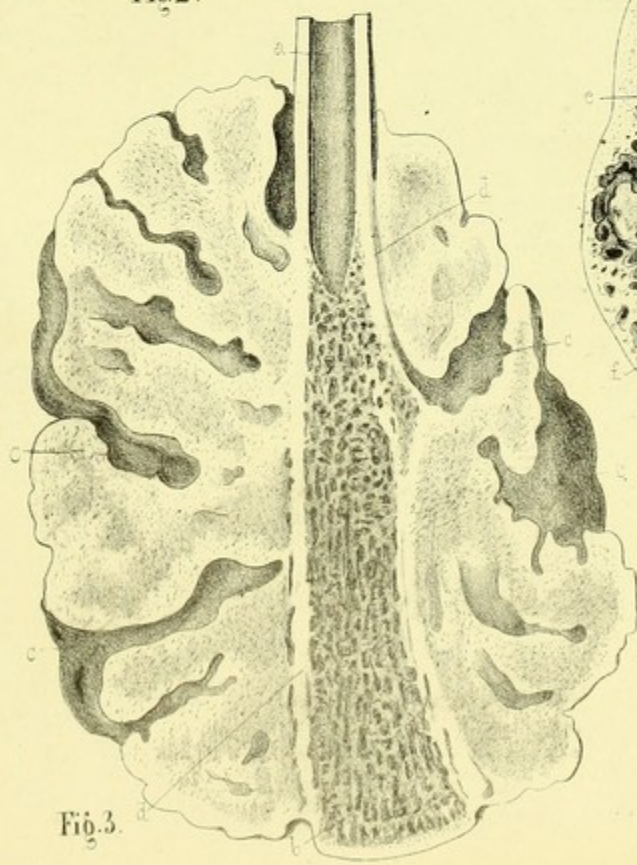


Fig. 3.

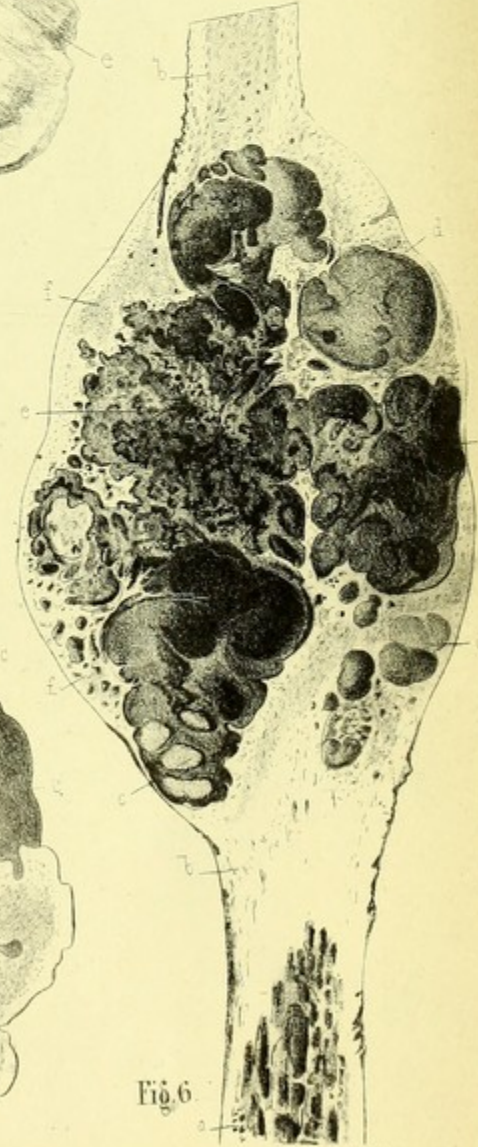


Fig. 6.

Lith. Anst. v. E. Peunig. Bonn.

1/2 m. r.

m

11



