

**Enfermedades comunes del recto y tumores vellosos / por Tomas Bryant ; traducido del inglés con especial autorización del autor por el Dr. Sierra.**

**Contributors**

Bryant, Thomas, 1828-1914.  
Royal College of Surgeons of England

**Publication/Creation**

París : Librería Española de Garnier hermanos, 1900.

**Persistent URL**

<https://wellcomecollection.org/works/ze6emvct>

**Provider**

Royal College of Surgeons

**License and attribution**

This material has been provided by This material has been provided by The Royal College of Surgeons of England. The original may be consulted at The Royal College of Surgeons of England. where the originals may be consulted. The copyright of this item has not been evaluated. Please refer to the original publisher/creator of this item for more information. You are free to use this item in any way that is permitted by the copyright and related rights legislation that applies to your use. See [rightsstatements.org](https://rightsstatements.org) for more information.



Wellcome Collection  
183 Euston Road  
London NW1 2BE UK  
T +44 (0)20 7611 8722  
E [library@wellcomecollection.org](mailto:library@wellcomecollection.org)  
<https://wellcomecollection.org>

ENFERMEDADES COMUNES

DEL

# RECTO Y TUMORES VELLOSO

Con 40 Láminas

POR

TOMAS BRYANT, M. CH. (HON.)

F. R. C. S. ENG. AND IREL. (HON.)

*Presidente de la « Royal Medical and Chirurgical Society of London »;  
Cirujano consultor del « Guy Hospital »;  
Miembro del Consejo y ex-Presidente del « Royal College of Surgeons of England »  
Miembro de la « Société de chirurgie de Paris »;  
Cirujano extraordinario de Su Majestad la Reina.*

TRADUCIDO DEL INGLÉS CON ESPECIAL AUTORIZACIÓN DEL AUTOR

POR EL

D<sup>r</sup>. SIERRA (de Santiago de Chile)

*Cirujano del hospital de San Borja. Jefe de clínica de la Facultad.*




PARÍS

LIBRERÍA ESPAÑOLA DE GARNIER HERMANOS

6, RUE DES SAINTS-PÈRES, 6


1900





To the  
Royal College of Surgeons.





Tracts 1189.

①

# ENFERMEDADES COMUNES

DEL

# RECTO Y TUMORES VELLOSO

Con 40 Láminas

POR

TOMAS BRYANT, M. CH. (HON.)

F. R. C. S. ENG. AND IREL. (HON.)

*Presidente de la « Royal Medical and Chirurgical Society of London »;*

*Cirujano consultor del « Guy Hospital »;*

*Miembro del Consejo y ex-Presidente del « Royal College of Surgeons of England »*

*Miembro de la « Société de chirurgie de Paris »;*

*Cirujano extraordinario de Su Majestad la Reina.*

TRADUCIDO DEL INGLÉS CON ESPECIAL AUTORIZACIÓN DEL AUTOR

POR EL

Dr. SIERRA (de Santiago de Chile)

*Cirujano del hospital de San Borja. Jefe de clínica de la Facultad.*




PARÍS

LIBRERÍA ESPAÑOLA DE GARNIER HERMANOS

6, RUE DES SAINTS-PÈRES, 6

—  
1900






## PREFACIO

Estas páginas han sido reimpresas del « Lancet » con el objeto de llamar la atención hacia el tema de los TUMORES VELLOSO Y LAS ÚLCERAS PERFORANTES DEL RECTO, pues tengo razones para creer que estas enfermedades no son tan ampliamente conocidas como deberían serlo. Espero, además, que las láminas ilustrativas, copiadas en su mayor parte de los admirables dibujos de *Mr. P. Y. Gowland*, contribuirán á hacer aceptable y útil á los miembros jóvenes de la profesión los capítulos sobre las enfermedades comunes del ano y del recto.

TOMÁS BRYANT.

65, Grosvenor Street, W.







# ENFERMEDADES COMUNES

DEL

## RECTO Y TUMORES VELLOSO

### Observaciones generales.

Con la muerte de mi apreciable colega y artista entusiasta *Mr. P. Y. Gowland*, quien después de haber sido cirujano del «London Hospital», consagró su vida á una especialidad, he llegado á ser, por intermedio de su viuda, el distribuidor de un gran número de dibujos de las enfermedades del ano y del recto; son ellos no sólo de gran interés artístico y quirúrgico sino, además, raros; pues la naturaleza especial de las lesiones á que están consagrados, no se presta á la pintura; sólo por un cirujano entusiasta y con talentos artísticos podían haber sido correctamente ilustradas. Los mejores grabados de *Mr. Gowland* pertenecen ahora al «Royal College of Surgeons of England», donde están siempre á la disposición de los miembros del colegio; pero muchos están todavía en mi poder y puedo disponer de ellos á mi discreción. La posesión de estos dibujos es la que me ha inducido ahora á escribir estas páginas sobre las enfermedades ano-rectales y anticiparme á la intención que tengo de añadir más tarde un capítulo sobre estas importantes afecciones á los que han sido ya publicados hace algún tiempo (1). Con los dibujos de mi amigo mis observaciones serán mucho más útiles.

Ante todo debo declarar, y de la manera más categórica, que la cirugía del ano y del recto no es, como regla general, bien tratada por la mayoría de los prácticos de este país. Para el público, la inmensa mayoría de las perturbaciones anales son diagnosticadas como «hemorroides» y el práctico que es consultado se encuentra en las mejores disposiciones para aceptar el diagnóstico de su cliente y para tratarlo ó tratarla sin practicar el examen local, único que permite formular el diagnóstico correcto del caso é instituir el tratamiento eficaz. En tales condiciones, se deja al mal tomar proporciones, y si algunos casos sencillos no son empeorados por este procedimiento, otros se agravan considerablemente, y la mayoría pasan al estado crónico, provocando sufrimientos innecesarios y, á menudo, de las más graves consecuencias. Apenas hay necesidad de decir que el práctico que

(1) *Lancet*, 1895-96.



procede de esta manera, ni cumple con su obligación ni hace lo que debe en beneficio de su enfermo. Cuando un enfermo experimenta tales perturbaciones anales ó rectales que le ó la inducen á una consulta, la regla invariable del médico, cuyas opiniones se piden, debería ser el examen local de la región, y, de tal manera practicado, que le permita obtener informaciones suficientes para autorizarle á instituir un tratamiento racional, cuyos buenos resultados pueda, desde luego, anticipar.

### Cómo examinar al enfermo.

Un examen no necesita ser ni doloroso, ni depresivo de la dignidad; puede siempre ser practicado decentemente, y es así como debería ser hecho. La posición en que yo prefiero colocar al enfermo, es en decúbito lateral izquierdo sobre la cama ó un sofá, y con los muslos doblados. En esta posición, estando bien separadas las nalgas del enfermo, se obtiene una buena vista del ano y partes vecinas. La simple inspección puede dar una serie de conocimientos útiles. Si el cutis y pliegues anales están sanos, el prurito, como afección local y otras perturbaciones locales externas, pueden ser eliminadas; si el cutis está irritado ó inflamado, puede pensarse en afecciones rectales locales. Si el ano está prominente, puede existir un prolapso del recto, é inmediatamente podrá verse, á la vez, si el prolapso es simplemente de la mucosa, hemorroidal, ó tiene el aspecto de un pólipo. Si hay exceso de cutis al nivel del ano y éste es laxo, la idea de un prolapso anterior debe venir al espíritu; y si el cutis está infiltrado ó, en cierto modo edematoso, el prolapso reciente de algún paquete hemorroidal ó algo análogo, ó alguna otra enfermedad de la parte inferior del recto, es probable. Si hay salida de esccremento ó de gases por el ano, surge la posibilidad de una estrechez ó una ulceración rectal. Si el ano parece tenso, rígido ó como formando el vértice de un cono, debe sospecharse la existencia de una fisura anal ó de una úlcera, y si este estado se produce ó exagera cuando el cirujano trata de separar las partes, y si al mismo tiempo existe una papila en la extremidad dorsal ó perineal del ano, la sospecha de fisura puede ser confirmada. Si hay apariencias de inflamación debe ser considerada como correspondiente á alguna hemorroide externa verdadera. Todas estas informaciones pueden obtenerse por la simple inspección anal y el examen cuidadoso y absolutamente indoloro. Para obtener más amplias informaciones, la introducción del dedo en el recto ó de un espéculum puede hacerse necesaria, lo cual puede ser hecho al terminar el examen que acabamos de describir ó en una sesión posterior. Como regla general, el examen debe ser practicado en una sesión; sin embargo, su postergación debería aconsejarse invariablemente cuando se ha encontrado ó se sospecha la existencia de una fisura, pues la introducción de un dedo ó del espéculum más allá del esfínter externo en estas circunstancias provoca intensos dolores, y, en consecuencia, todo examen ulterior debería practicarse estando el enfermo bajo la anestesia general.



### Prurito anal.

Esta afección debería ser siempre considerada como dependiente de alguna enfermedad local del recto, y no como una enfermedad en si misma, bien que en algunos casos raros no sea posible encontrar fácilmente su causa. Es bien conocido que debe tenerse presente en casos de ascárides, y que puede acompañar á todas las variedades de perturbaciones del recto, incluso las hemorroides internas y externas, pólipos, ulceraciones del ano ó del recto en todas sus variedades y á los abscesos rectales. Cuando ninguna de estas causas existe, debe pensarse en alguna secreción rectal irritante, acompañada ó no de congestión de los órganos pelvianos, sobre todo en las mujeres portadoras de alguna afección uterina. Sustancias alimenticias irritantes, cervezas y alcoholes, pueden también causarlo, pero lo que ahora deseo gravar en el espíritu del práctico es que el prurito del ano es comunmente un síntoma de una enfermedad rectal y como tal debe ser tratado ó considerado. Recientemente he atendido una señora que había sufrido de un prurito anal durante quince años sin otros síntomas. Había consultado con frecuencia, pero jamás había sido examinada. Por una investigación cuidadosa encontré un pólipo sésil del tamaño de un frejol, situado justamente al nivel del esfínter, pero sin sobrepasarlo hacia abajo. Lo extirpé y la curación de su padecimiento fué rápida y completa.

### Abscesos del ano y del recto.

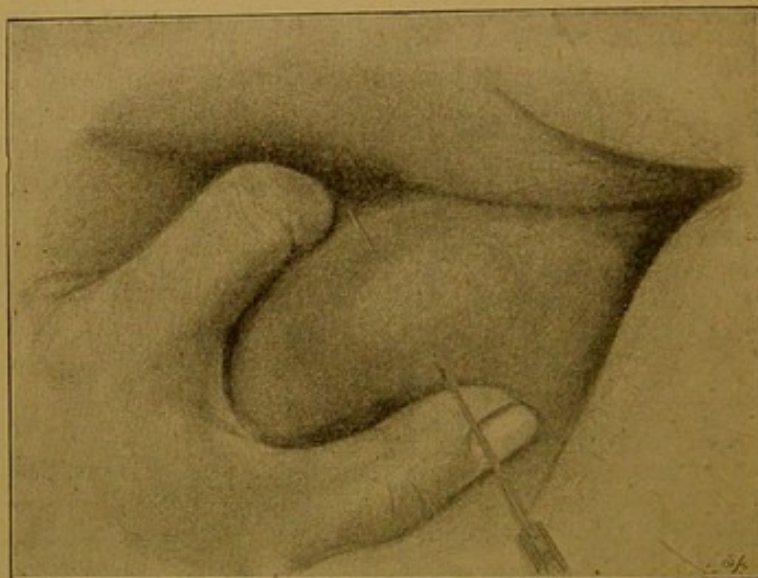
Lo que más particularmente me ha llamado la atención en el tratamiento de estos casos es el hecho innegable que á la mayoría de dichos abscesos se les ha dejado seguir su curso normal y no han sido tratados como lo habrían sido los abscesos de cualquiera otra región, esto es, por la incisión oportuna, rápida. Por el empleo de las cataplasmas y el retardo necesario que acarrea su uso, muchos casos que habrían sido sencillos, han producido condiciones graves; y muchos abscesos locales, que por una simple incisión á tiempo podían haber curado rápidamente, han llegado á convertirse en profusos y extensos abscesos que han necesitado múltiples incisiones ó han degenerado en fístula de varias aberturas y cuya curación ha obligado á variadas incisiones. Jamás debería olvidarse, pues, que los abscesos que se forman en el tejido conjuntivo laxo, debajo del recto y en la fosa isquiorrectal, se diseminan rápidamente en todos sentidos. Dadas estas circunstancias, debería ser una regla de práctica diaria abrir estos abscesos tan pronto como sea posible, y esta regla es aplicable, tanto á los pequeños, con el objeto de evitar el dolor, como á los grandes abscesos, á los abscesos isquiorrectales para prevenir mayores destrucciones. Todo absceso de esta región, si es abierto al principio, puede curar sin dejar una fístula como consecuen-



cia, mientras que si se le deja tomar cuerpo, no solamente se convertirá con seguridad en una fistula sino que muy probablemente ésta llegará á ser complicada de varios trayectos ó senos.

Un absceso superficial del ano puede ser abierto como cualquier otro absceso superficial; un absceso isquio-rectal profundo necesita ciertas precauciones. Colocado el enfermo sobre el lado del absceso, al borde de una cama y anestasiado, introduce el dedo el cirujano — conveniente y abundantemente lubricado con alguna pomada — en el recto y comprime lo suficiente para alcanzar más arriba ó más atrás de la cavidad misma del absceso á fin de que por medio de este movimiento comprima la cavidad misma del absceso hacia el perineo; con un bisturí recto hace entonces una incisión como lo muestra la figura 1.<sup>a</sup> La cavidad es

FIG. 1.



Método para abrir un absceso isquio-rectal.

entonces irrigada con agua yodada ó con algún otro liquido anti-séptico y se introduce un trozo de gasa yodoformada que hará el oficio de tubo de desagüe. No hay para qué rellenar la cavidad del absceso, pues el propósito del cirujano es que las paredes de la cavidad, cuando estén tan limpias como sea posible se apliquen entre sí y se unan tan rápidamente como se pueda. Toda curación que rellene la cavidad del absceso es suficiente para impedir ó retardar este objeto y al mismo tiempo favorece la formación de una fistula.

Todos los pequeños abscesos vecinos del ano producen en algunos casos dolores agudos en la región y también en la ingle á la cual está asociado por los linfáticos y, mientras más próximo esté el ano, mayores serán los dolores. Mientras más pronto sea tratado con una incisión, más luego cesarán los sufrimientos. En los abscesos profundos debe seguirse la misma práctica, y cuando la destrucción de los tejidos profundos ha comenzado, el ciru-

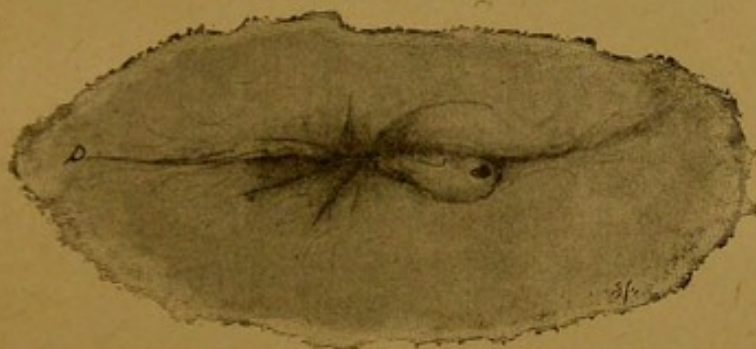


jano deberá seguir con cuidado todos estos trayectos en que se ha hecho el desgaste. Algunos de los peores casos de abscesos isquio rectales son los causados por ulceraciones del recto debidas á la presencia de cuerpos extraños, tales como una espina de pescado ú otros, y la mayoría de tales casos son, en realidad, abscesos fecales debidos á la extravasación.

### Fístula perineal y rectal.

Cuando un absceso no ha llegado á su curación y ha pasado al estado de una fístula anal ó, como yo prefiero designarla, « fístula rectal », deberá practicarse un examen local cuidadoso si es que no se ha obtenido antes una historia detallada [del pasado.

FIG. 2.



Caso de fístula en un hombre de 43 años. (Esquemática.)

Estando el enfermo acostado sobre el lado izquierdo ó derecho — el lado que debe preferirse es aquel en que haya un orificio externo de la fístula — el cirujano comienza su examen por el tacto cuidadoso de las partes externas á fin de comprobar la existencia de durezas, y si estas existen, informarse de su extensión y dirección y sobre todo de sus relaciones con referencia á la ó á las aberturas externas de la fístula. Donde quiera que existan estas induraciones es probable que haya ó haya habido algún proceso inflamatorio en acción y en tales circunstancias puede existir algún seno que, aunque no revelado por el orificio externo de la fístula, habrá que operarlo y tratarlo convenientemente.

La cuestión de la posición ó existencia del orificio interno de la fístula debe ser considerada en seguida. En los casos en que el enfermo asegura haberse persuadido de que pasan gases por el orificio externo de la fístula, la deducción que existe un orificio intra rectal, es obvia, aunque el sitio preciso de este orificio sea todavía obscuro. Para encontrar el orificio de comunicación es indispensable un examen local cuidadosamente practicado. Como regla práctica es preferible que el cirujano pase su estilete explorador por el orificio externo de la fístula antes de introducir el dedo en el recto, porque al hacer este examen, por delicado que sea el cirujano, se produce ó puede producirse un ligero espasmo



del esfínter que dificultará la progresión del estilete en toda fistula que no sea de un trayecto perfectamente rectilíneo. No debe hacerse violencia en la introducción del estilete y si se encuentra un obstáculo á su introducción es preferible retirarlo y doblarlo de manera que la concavidad quede dirigida hácia arriba y la extremidad que explora se dirija al recto. Cuando el estilete haya penetrado en el supuesto trayecto, entonces introducirá el dedo el cirujano y así podrá determinar el punto ú orificio que trata de reconocer. Tiene también que resolver cuando hay muchos senos externos, si á ellos corresponde un solo orificio interno, que es lo más común, ó si existen también otros más. Debe al mismo tiempo investigar si el seno que comunica con el recto termina al nivel del orificio interno ó va más arriba y cuál es su extensión.

FIG. 3.

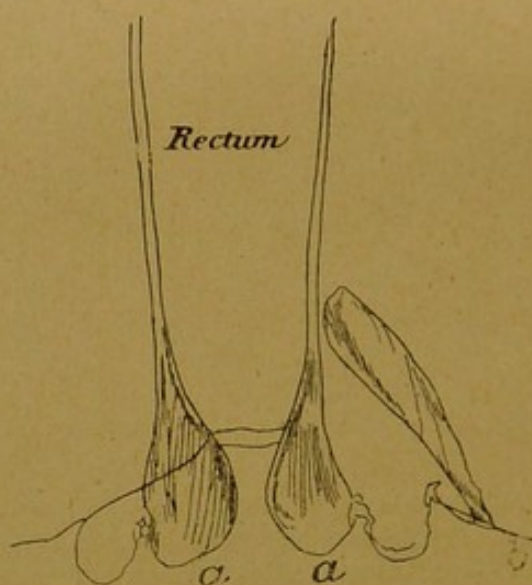


Diagrama que representa un caso de hemorroides procidentes (a) (a) y fistula ciega externa (b).

En el mismo sentido tiene que examinar las partes blandas vecinas al orificio externo para darse cuenta de si existen ó no senos laterales ó despegamientos, pues en el tratamiento de la fistula todos y cada uno de estos senos ó ramificaciones deben ser abiertos. Es lo que se ha descrito con el nombre de senos en T.

El orificio interno debería ser reconocido siempre, y con cuidado puede serlo en general. Da, cuando es reciente, al dedo del cirujano que explora la sensación de una depresión en las paredes del intestino ó está más ó menos indurado si es ya de larga data. En casos excepcionales las paredes del recto pueden estar extensamente ulceradas, y en tales condiciones será difícil reconocer por el tacto el orificio interno de una fistula rectal. En ocasiones el orificio interno es tan grande que admite la extremidad del dedo; cuando existen estas circunstancias es indudable que ha habido ulceraciones anteriores que han sido la causa de la ó de las fistulas, pues cuando se ha formado un vasto absceso conse-



cutivo á ulceraciones rectales, existen, por lo general, varios ori-

FIG. 3A.

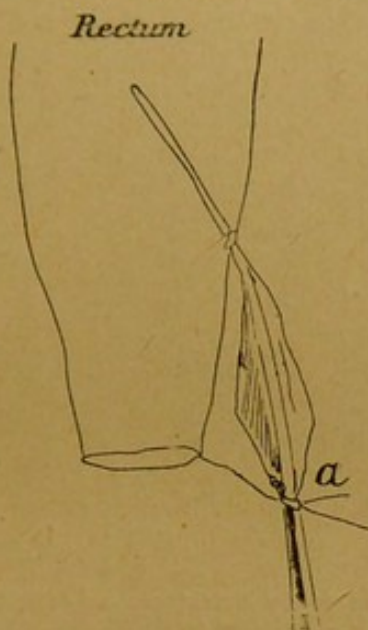

Diagrama que representa un caso de fístula ciega interna. (a) Sitio del absceso externo que se debe abrir.

ficios externos. La inyección de leche ó alguna sustancia colo-

FIG. 3B.

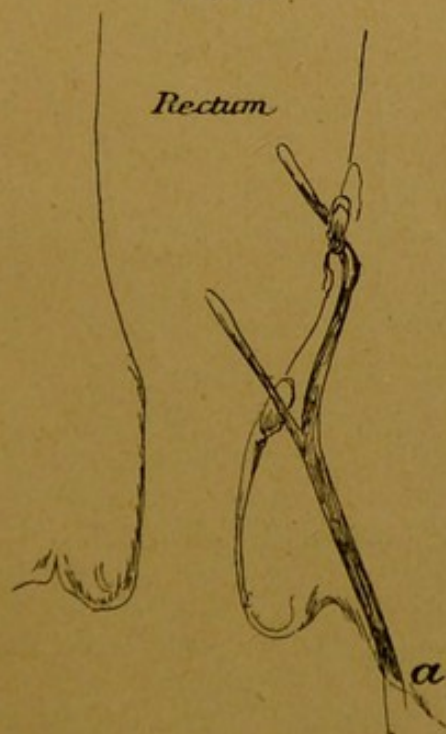

Diagrama que representa un caso de fístula con un orificio externo (a) y dos internos.

reada por el orificio inferior, ayudará á menudo á reconocer la existencia ó la posición de una abertura interna. Los esquemas



adjuntos tomados de los cuadros de Mr. Gowland ilustrarán la mayor parte de estos puntos y las variaciones de las fistulas.

La división bien hecha de una fistula rectal es un tratamiento

FIG. 3C.

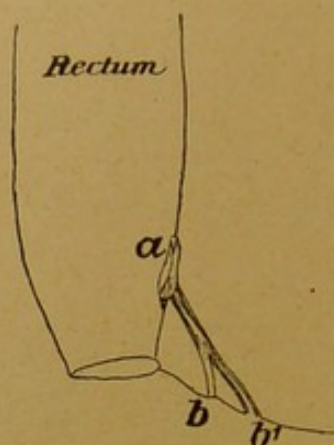


Diagrama que representa un caso de fistula con un orificio interno (a) y dos externos. (b), (b'). Enfermo de 37 años de edad.

eficaz en general; los fracasos que da reconocen por causa ó estados constitucionales ó causas locales. Las primeras pueden ser difícilmente dominadas; las últimas, por el contrario, están bajo el « control » del cirujano. A veces resultan de que el ciru-

FIG. 3D.

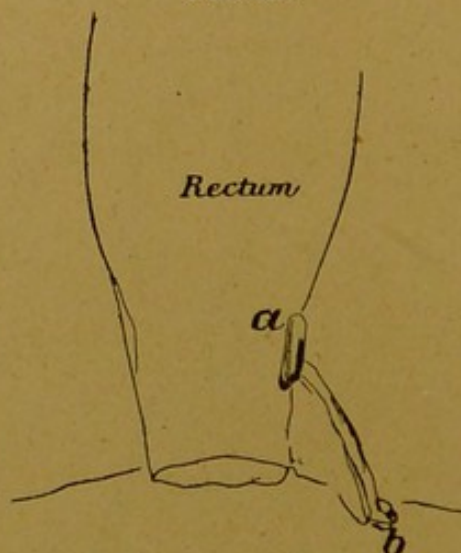


Diagrama que representa un caso de fistula con un orificio interno (a) y otro externo (b).

jano, al practicar la operación, no ha encontrado la abertura interna de la fistula y dejado así un seno que se extiende por encima del orificio interno que, para obtener un resultado feliz, debería haber incindido. Fracasos análogos pueden resultar cuando algún seno ú orificio externo se ha escapado al cirujano.

También falla á veces la operación, porque el cirujano se ha contentado con dividir el esfínter, dejar abierto un simple trayecto, pero ha omitido reseca los bordes excedentes del cutis ó raspar los tejidos de antiguos trayectos, particularmente en los tuberculosos. El fracaso es seguro también si la fistula es el resultado secundario de otra afección rec al, tal como una ulceración extensa ó una estrechez rectal. En el tratamiento de las fistulas ciegas internas es de regla abrir primero el absceso situado en la extremidad inferior ó perineal del seno y en se-

FIG. 3E.

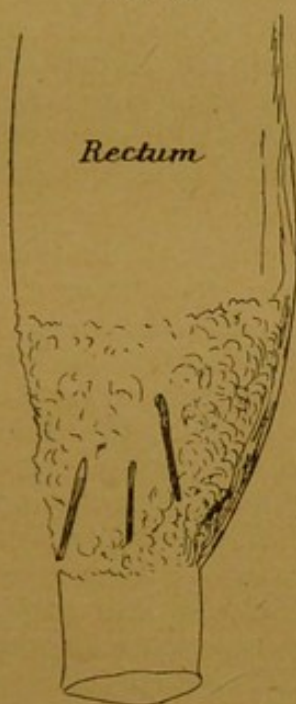

Diagrama que representa un caso de fistula con tres orificios internos y externos. La parte sombría era el sitio de ulceraciones. Muchacho de 19 años de edad.

guida dividir el esfínter externo y trayecto fistuloso. En el tratamiento de una fistula que ha sido operada no hay necesidad, después de la primera curación, de taponar diariamente la herida. Tales heridas deben naturalmente mantenerse limpias, pero la curación debe dirigirse, antes que todo, á evitar que los bordes cutáneos curen con demasiada rapidez y antes que las partes profundas hayan granulado. La vieja práctica de arreglar cuidadosamente y mantener levantados los bordes del cutis excedente, es hoy día innecesaria.

El funcionamiento del intestino no hay para qué paralizarlo; se procurará que el enfermo tenga deposiciones blandas, pero no líquidas, pues éstas son muy adecuadas para procurar escoriaciones y dan siempre más dolor local en las heridas del ano que las que puede producir una deposición blanda ó de escasa consistencia.



### Úlceras perforantes del recto.

Que una úlcera simple pueda producirse en el recto, perforar sus paredes y dar lugar á un absceso fecal de la fosa isquio rectal, es un hecho bien reconocido; pero no estoy igualmente convencido que el cuerpo médico en general, reconozca la existencia de una simple úlcera del recto que perfora sus paredes á un nivel más ó menos elevado y da lugar así á una celulitis séptica del perineo, paredes abdominales, región glútea, escroto en el hombre, y órganos genitales externos en la mujer. Yo añadiría todavía á aquellas las posibilidades de perforación en la vejiga en el hombre y la vagina en el sexo femenino. Yo he visto y tenido bajo mi cuidado ejemplos de todos estos casos y tengo algunas observaciones de ellos hacia las cuales deseo llamar la atención.

Caso 1.º — El primer enfermo de esta especie que yo haya visto, fué en 1858 cuando actuaba en el « Guy Hospital » como cirujano de la estadística; el enfermo estaba bajo el cuidado de *Mr. Hilton*. Era un hombre de sesenta años, que fué admitido en el hospital en mayo del año indicado con edema é infiltración inflamatoria del perineo, escroto, paredes abdominales hasta la altura del torax; todas estas partes estaban enfisematosas. Este estado habia comenzado dos días antes por el perineo y escroto sin causa conocida. No habia tenido dificultad alguna en la micción; su orina clara y su uretra sana y hasta donde su recuerdo llegaba, ninguna perturbación intestinal. Anchas incisiones se practicaron en todas las regiones enfermas, hubo salidas de gases y líquidos fecales; todo fué cuidadosamente lavado. Las fuerzas generales decayeron, sin embargo, rápidamente, y el hombre murió al quinto día. La necropsia reveló que las vías y órganos urinarios estaban sanos é intactos, pero se encontró á poco más de un centímetro por encima del ano una úlcera que habia perforado la pared anterior, y dejado escapar su contenido intestinal en el tejido celular del perineo y dado lugar á los fenómenos que acabamos de indicar.

Caso 2.º — En 1875 fui llamado para ver una mujer casada, de cerca de cuarenta y cinco años de edad, que en estado de salud aparente, fué repentinamente afectada de dolores quemantes en el perineo; éstos fueron seguidos rápidamente por una tumefacción de los órganos genitales externos y de la región glútea derecha, en el espacio de veinte y cuatro horas. Yo la vi al segundo día y encontré todas aquellas regiones hinchadas é enfisematosas y fiebre bastante alta. Grandes incisiones en los tejidos tumefactos dejaron escapar gases de un olor fecal fétido y tejidos mortificados. Haciendo el examen rectal comprobé la existencia de una gran abertura en la pared anterior y lado derecho del recto. Por la irrigación abundante de los tejidos enfermos con



líquidos antisépticos — agua yodada — y la extracción de los tejidos esfacelados, se obtuvo una buena curación.

Caso 3.º — En octubre de 1875 se me llamó para ver una mujer casada, de treinta años de edad, que estaba en el cuarto mes de un embarazo; se había formado bruscamente hacia veinte y cuatro horas una tumefacción de los órganos genitales externos y vagina, muslo derecho y parte inferior del abdomen hasta la altura del ombligo, todo esto encontrándose en el estado aparente de perfecta salud. Encontré todas aquellas partes inflamadas y tumefactas, de un color obscuro, sombrío y crepitantes al tacto; el estado general de la enferma bastante grave. Grandes incisiones, sin embargo, en todos los tejidos enfermos, seguidas de irrigaciones de agua yodada y un tratamiento constitucional permitieron salvar aquella enferma; posteriormente dió á luz un niño sano. En este caso encontré en la parte alta del recto una úlcera perforante que había hecho su salida hacia la cavidad sacral; de ahí los trastornos.

Caso 4.º — En 1874, un hombre de cincuenta y tres años fué admitido en mi servicio del « Guy Hospital ». Desde hacía tres años expulsaba por la uretra gases, y últimamente excrementos mezclados con orina, y desde algunos meses, gases y excrementos sin orina. Un poco de orina pasaba por lo regular por el ano. El examen rectal reveló una úlcera en su pared anterior al nivel de la base de la próstata, y como se supuso que era suficiente para explicar los síntomas, practiqué una incisión perineal y dejé la vejiga abierta en el recto, como en la antigua operación de la litotomía recto-vesical. Esta intervención alivió al enfermo, pero una enfermedad renal, y peritonitis pelviana localizada, acabaron con él. En la autopsia, una úlcera simple del recto se vió que se había abierto á través de la próstata en la base de la vejiga y que había sido atacada por la operación; pero á dos y medio centímetros más arriba de ésta, y á la izquierda de la línea media, existía en el recto una segunda úlcera simple, que había perforado también sus paredes y las de la vejiga. La peritonitis local fué causada por esta segunda úlcera. No había signos de neoplasmas ni en el recto ni en la vejiga. Los riñones estaban gravemente enfermos.

Estoy convencido de que los casos análogos á este que acabo de referir, no son de ninguna manera raros. Hacia ellos llamé ya la atención en 1872 cuando leí ante la « Clinical Society of London » dos observaciones de fistulas recto-vesicales debidas á simples ulceraciones rectales y tratadas con éxito por la colotomía lumbar. Uno de estos casos es el de un hombre de sesenta y cuatro años de edad, en el momento de ser operado, y que vivió confortablemente seis años más, para morir de una ruptura del corazón á los setenta. Después de su muerte se encontraron en el recto rastros evidentes de la cicatrización de su úlcera; existía, no obstante, hasta entonces una abertura fistulosa muy pequeña,



por la cual pasaba á veces una pequeña cantidad de orina hacia el recto, pero que jamás había molestado al enfermo.

El segundo caso era el de un hombre de cuarenta y nueve años que había expulsado por la uretra gases y excrementos durante tres años y medio junto con la orina; lo operé en 1870 y sanó perfectamente. Un año después de la operación me escribía: «Ni gases ni excrementos pasan á la vejiga después de la operación, aunque una pequeña cantidad de orina pasa todavía al recto.» En 1884 me escribió: «La operación ha sido perfectamente eficaz, pues me ha permitido añadir catorce años á mi vida. No sufro absolutamente y me siento tan fuerte como si jamás hubiera estado enfermo. Todo el contenido intestinal pasa por la abertura de los lomos; nada pasa por la parte inferior del intestino, excepto una pequeña cantidad de orina.»

Después de esa época he tenido otros casos que refuerzan las opiniones que acabo de emitir y que he tratado de ilustrar. Por ejemplo, en 1882 tuve un enfermo de sesenta y cinco años de edad, que murió de pleuresia y edema pulmonar, que había expulsado gases por la orina doce años antes sin ninguna causa conocida ni otro sintoma. Este estado de cosas duró algunos meses y en seguida todo entró en orden. Al examen *post-mortem*, la evidencia de una antigua ulceración del recto y de una fistula recto-vesical era perfecta; había ausencia completa de toda otra enfermedad orgánica local.

Estos casos son de gran importancia y confirman ampliamente las observaciones que hacia en 1872, cuando referí los dos casos de colotoma por fistulas recto-vesicales, á saber: «Que orificios ulcerados se producen á veces entre la vejiga y el intestino grueso ó delgado, independientemente muchos de ellos de toda relación con estrechez del intestino y mucho menos con el cáncer.»

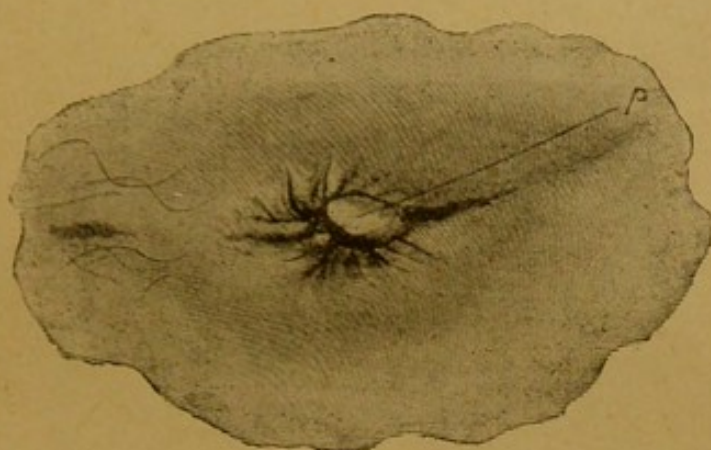
### Fisura ó úlcera dolorosa del ano.

Podría creerse, ya que los síntomas de esta enfermedad son tan característicos, que un error en su diagnóstico ó las probabilidades de pasar desapercibida, fueran acontecimientos muy poco probables, y sin embargo, es lo cierto que por una ú otra causa tales casos son con frecuencia desconocidos y se les deja de esa manera agravarse. Son á veces considerados por el enfermo como hemorroides y tratados como tales por el médico que se fia del diagnóstico de su enfermo; otras veces se supone confirmado el diagnóstico después de un examen superficial, nada más que porque se ha visto una hemorroide interna procidente ó una hemorroide externa tumefacta, ó un pequeño prolapso de la mucosa rectal, ó aun una papila ó pliegue del tegumento anal situada, sea en su extremidad dorsal ó perineal que ha sido confundida con una hemorroide. Para reconocer una úlcera se requiere un examen mucho más cuidadoso de la región, al mismo tiempo que una apreciación exacta del valor de la papila ó pliegue del tegumento anal que la simula y que es una de las más constantes y



valiosas indicaciones en esta clase de úlcera, sea que esté ó no asociada á hemorroide. Para comprobar la existencia de esta úlcera ni es necesario, ni está justificado un examen doloroso, pues el simple examen externo, no doloroso, si es hecho correctamen-

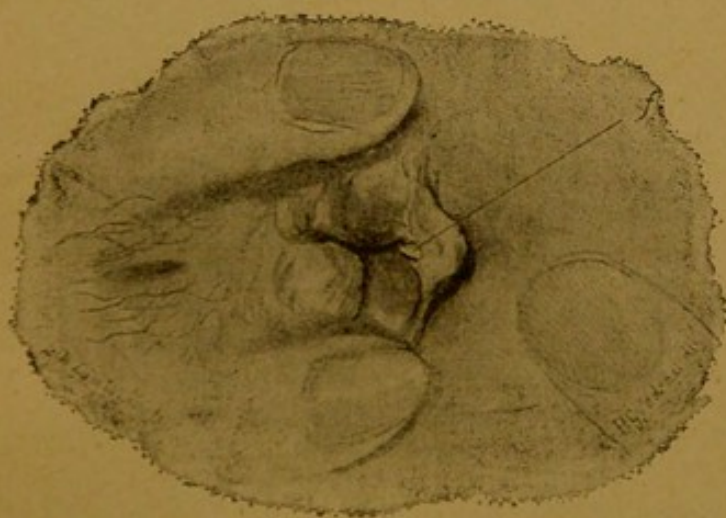
FIG. 4.



Fisura del ano vista sin espéculo; la papila característica (p) oculta la ulceración anal.

te, puede por sí sólo resolver la cuestión. En los dibujos adjuntos copiados de los originales de mi amigo, se ve claramente el método y no necesita largas descripciones (*fig. 4, 4a, 5 y 5a*). El

FIG. 4A.



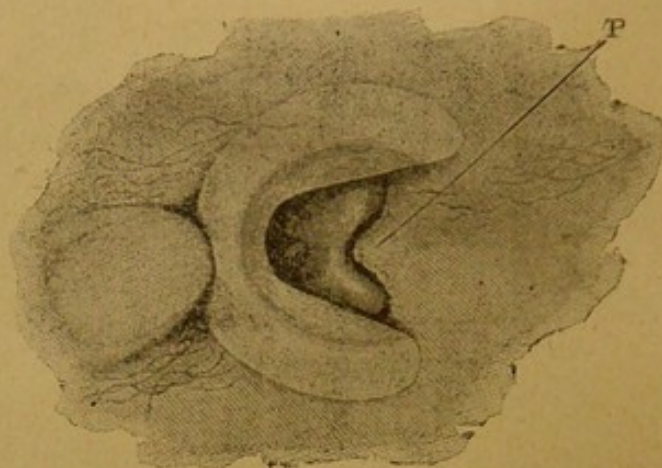
Fisura (f) expuesta sin el empleo del espéculo.

Enfermo sobre el decúbito lateral, los muslos bien doblados, las malgas saporadas, el cirujano con el índice y pulgar de una mano aparta los dos lados del ano y con los dos dedos de la otra mano despliega y pone tenso el pliegue del cutis ó la papila detrás de la cual se sospecha que exista una úlcera. En los casos en que existe la extremidad de la úlcera ó toda ella, se verá por comple-



to, sea que exista sola ó acompañe á hemorroides internas ó á pólipos; pues nunca será suficientemente conocido el hecho que hemorroides, prolapsos del recto ó pólipos, cuando son el sitio de dolores intensos, están en la mayor parte de las veces complica-

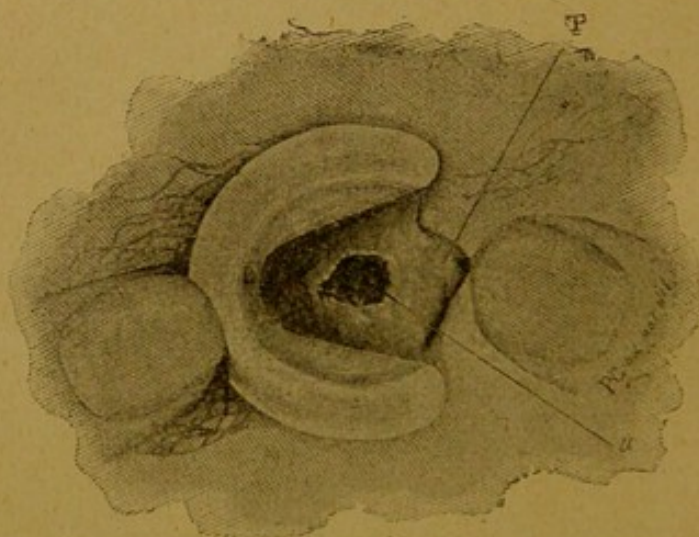
FIG. 5.



Úlcera anal vista con espéculo. P. marca la papila que cubre á la úlcera.

dos de una úlcera dolorosa. En efecto, es con frecuencia por la asociación ó ingerto de esta afección aguda en una crónica, que el enfermo se resuelve á consultar á un médico para curar su enfermedad crónica.

FIG. 5A.



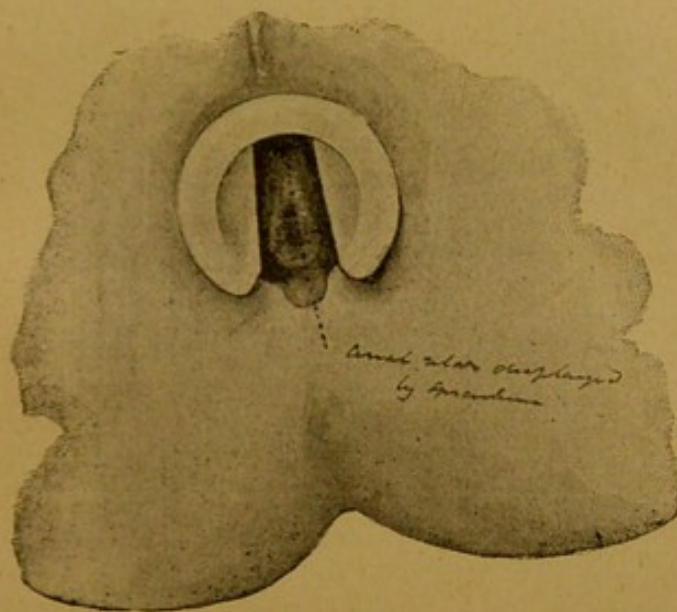
Úlcera anal vista con espéculo. La pàpila (P) ha sido separada para exponer la úlcera (U).

Si la úlcera ha venido á acompañar á hemorroides ó á un prolapso rectal, el enfermo os referirá con frecuencia que desde que tiene dolores agudos ni sus hemorroides ni su prolapso salen tanto como estaban habitadas á hacerlo, y que, en consecuencia, ha podido sentarse confortablemente y pensar, por tanto, que sus



hemorroides ó prolapso iban mejorando. El cirujano inteligente llegará por esta simple relación del enfermo á una conclusión diferente, y verá la explicación de los hechos que puede aceptar de un enfermo, en el estado de contracción espasmódica del esfínter que impide que la salida al exterior de aquellos tejidos enfermos se haga con la misma facilidad que antes. Es, pues, esta contracción espasmódica del músculo, que acompaña siempre á la úlcera, la que suministra la verdadera explicación de aquel hecho. En efecto, todo enfermo que se queje de accesos bruscos de dolores

FIG. 6.



Úlcera anal típica expuesta por el espéculo.

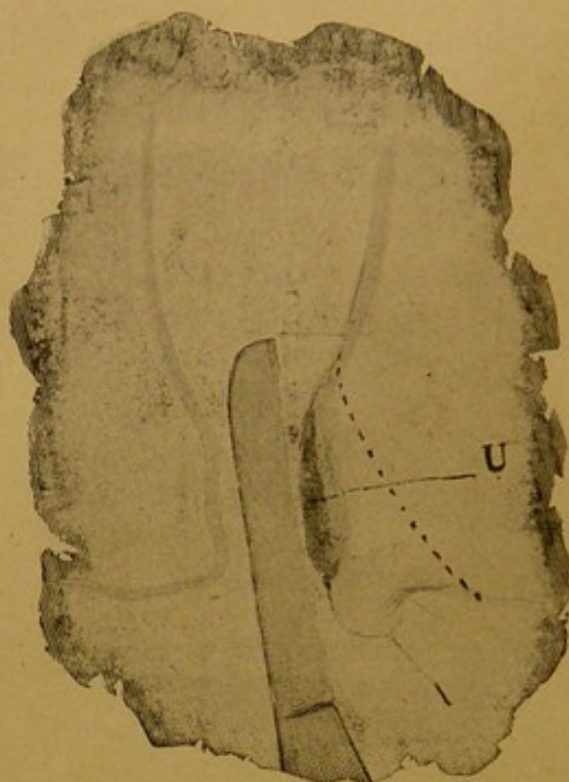
la región anal en el acto de la defecación, persistencia de un color de quemadura ó de cortadura durante pocos ó muchos minutos ó aun pocas horas, después del acto; cuando un enfermo que se sabe que sufre de hemorroides ó de prolapso rectal es víctima de este intenso dolor local y busca, en consecuencia, alivio para él, la presencia de la enfermedad que nos ocupa debería sospecharse y no debería aconsejarse tratamiento alguno antes de practicar un cuidadoso examen local de la manera que hemos indicado. Cuando esta enfermedad ha venido á ingertarse en otras y coexiste con hemorroides, pólipos ó prolapso rectal, su tratamiento debería ser incluido en el de la enfermedad más antigua, así se aseguraría la curación de ambas.

En los cuadros de Mr. *Gowland* se ven muchos ejemplos de úlceras anales asociadas á hemorroides, pólipos ó prolapsos. El enfermo puede rehusar un examen por el temor natural de que un dolor intenso sea excitado ó exagerado por la introducción del dedo en el recto, pues sabe demasiado bien qué tortura ofrece el paso de excrementos duros, y que aun los líquidos no hacen su-



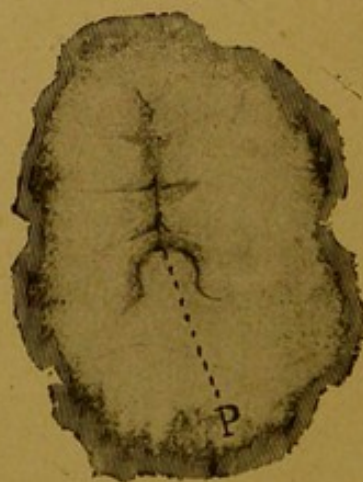
frir menos; pero el práctico puede ofrecer con confianza que no

FIG. 6A.



División de la úlcera. u marca el sitio de la úlcera.

FIG. 6B.



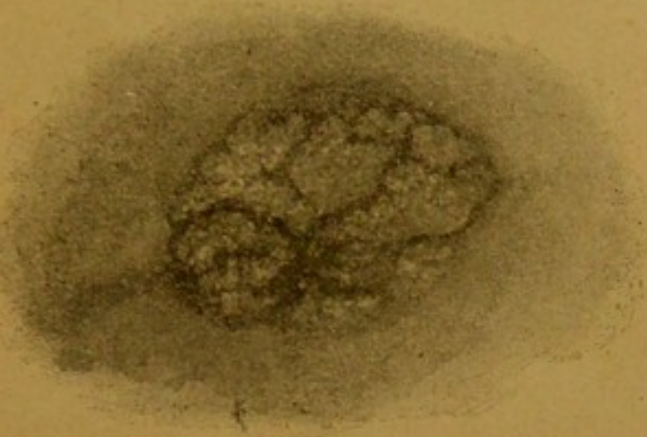P marca la papila que cubre á la úlcera en el caso ilustrado por las figs. 6 y 6A.

provocará dolor, pues la manipulación cuidadosa tal como ha sido descrita no provoca ni debe ocasionar dolor.



Cuando se ha diagnosticado una úlcera su curación puede hacerse rápidamente, si no está complicada, por la dilatación forzada del ano, seguida de una incisión bien hecha á todo lo largo del centro de la úlcera, seguida de la excisión de un poco más de un centímetro de cada uno de sus bordes practicada en tejidos sanos (figs. 6 y 6a). La incisión debe ser hecha de tal manera que com-

FIG. 7.



Una verruga anal típica.

prometa apenas algunas de las fibras superficiales del esfínter. En los casos sencillos la dilatación forzada bastará por sí misma. Si la úlcera es más antigua, se necesitará una incisión más profunda que cuando es reciente; pero jamás he visto un caso de úlcera anal no complicada que haya necesitado para su curación la división total del esfínter. Las figuras 7, 8, 8a, 8b y 9 ilustran otras úlceras del ano y tumores que pueden ser reconocidos para establecer un diagnóstico correcto.

### Hemorroides internas y externas.

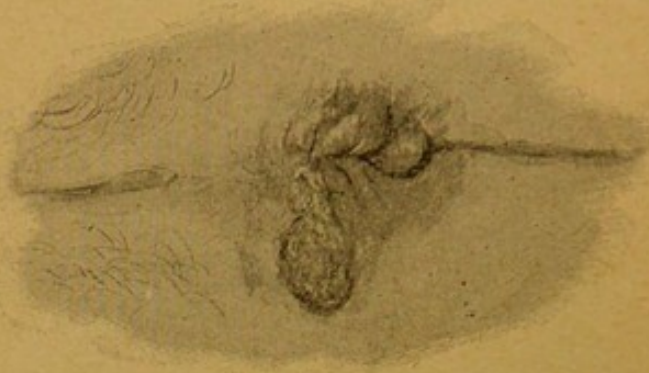En concepto del público, casi todas las perturbaciones anales son consideradas como hemorroides, y cuando el práctico que es consultado se satisface con el diagnóstico del enfermo sin hacer un examen local para convencerse por sí mismo, deben naturalmente producirse, y con muchísima frecuencia, tanto errores de diagnóstico como de tratamiento. Debería, por tanto, ser una regla de práctica para todo médico que es consultado por molestias que se suponen imputables á hemorroides, proceder á un examen local cuidadoso, antes de recetar ni asumir responsabilidad alguna, sobre todo antes de aconsejar la confección favorita de hojas de sen ó alguna pomada astringente. En la práctica hospitalaria, un gran número de estas pretendidas hemorroides son condilomas de origen sífilítico (figs. 8, 8a y 8b) ó verrugas anales, pero pueden ser chancros ó manifestaciones de una afección can-



cerosa (*fig. 9*). En la práctica privada pueden ser de la misma naturaleza ó de cualquiera otra.

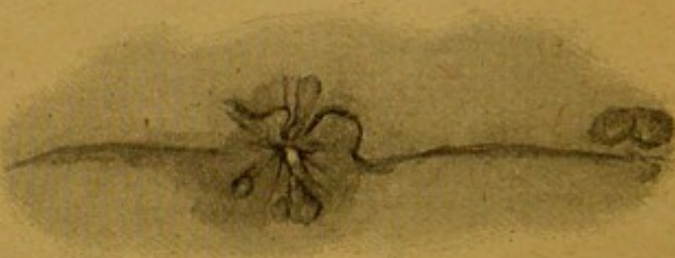Una inspección local puede revelar mucho al ojo educado de un

FIG. 8.



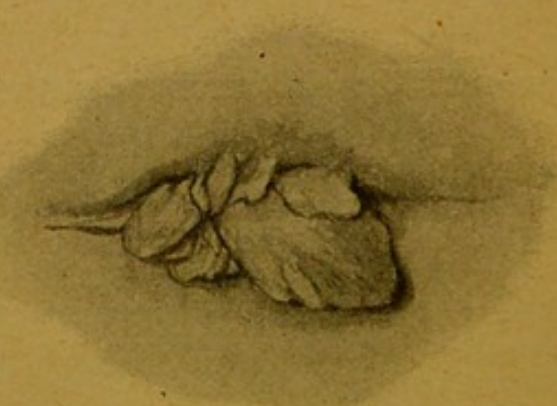
Condiloma anal típico. Enferma de 21 años de edad.

FIG. 8A.



Condiloma anal típico. Enferma de 20 años de edad.

FIG. 8B.



Condiloma anal típico en un hombre.

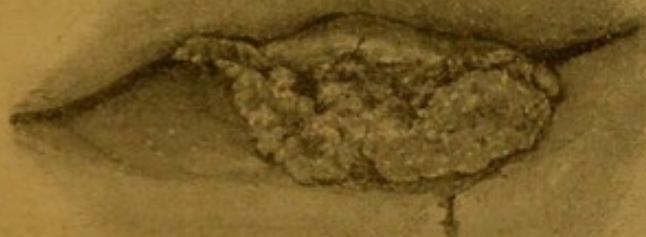cirujano. Si el ano y partes vecinas aparecen normales, hay desde luego muchas probabilidades negativas. Si se ven pliegues cutáneos flojos al nivel del ano, surge naturalmente la cuestión de la existencia anterior de hemorroides externas; si se ve una tume-



inspección venosa blanda, puede diagnosticarse una hemorroide externa reciente (*fig. 10*); si está dura, la vena puede haber sido trombocada, y si está roja, sensible y tensa, inflamada. Si los pliegues externos del cutis del ano están adematosos ó indurados, el cirujano tendrá que decidir si estas circunstancias son debidas á una afección sifilitica ó á alguna enfermedad rectal interna. Una cuestión semejante sólo puede ser resuelta por el examen interior del recto. Pero si existe una papila indurada ó prominente y ésta está situada en la extremidad dorsal ó perineal del ano, surge inmediatamente la cuestión de una úlcera rectal como ya sido ya indicado.

Si el cirujano encuentra, sin embargo, al hacer la inspección

Fig. 9



Úlcera maligna del ano.

local un prolapso de la membrana mucosa del recto que muestra uno ó varios puntos en que la mucosa es más prominente y en que la parte saliente presenta masas de tejido mucoso en mayor ó menor grado de eversión, y los pliegues anales están adematosos, el cirujano tiene que decidir si se trata de un simple prolapso rectal ó del prolapso de una hemorroide interna, ó todavía de ambos á la vez.

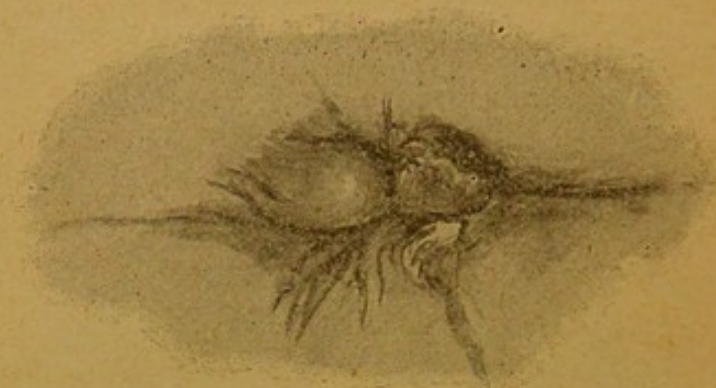Si la hemorragia complica el caso en cualquier sentido, el diagnóstico se facilita, pues el prolapso de la mucosa rara vez sangra tan fácil ó tan abundantemente como las hemorroides procidentales. La variedad venosa de las hemorroides se distingue también con facilidad de las hemorroides arteriales abundantemente vasculares. Solamente si la masa de tejido mucoso sale del orificio anal, jamás debería dejar de pasar por el cerebro del cirujano la idea de un pólipo.

Si el enfermo fuera un niño, un pólipo mucoso es la causa más probable, desde que las hemorroides en los niños son raras; si un adulto, puede pensarse en un fibroma sólido ó un tumor vellosa. Pero en todo caso de prolapso del recto, asociado ó no con hemorroides, la cuestión que debe investigar siempre el práctico es saber si la enfermedad es debida á la existencia de un pólipo ó está complicado de tal neoformación.



Bajo un punto de vista popular y clínico se dividen las hemorroides en hemorroides que sangran y otras que no sangran. La primera variedad corresponde, como regla, á las hemorroides internas, aunque si una hemorroide verdaderamente externa se rompe, la vena varicosa que la forma puede sangrar profusa y abundantemente. La hemorroide interna puede sangrar sólo

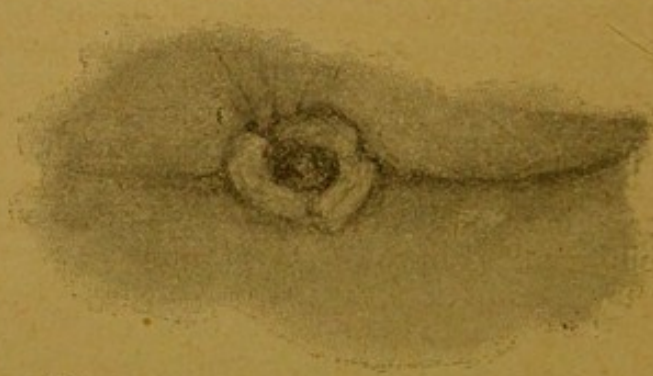FIG. 10.



Hemorroide verdadera de tres semanas de duración. Enferma de 54 años de edad.

cuando el portador tiene una deposición, pero en ocasiones puede hacerlo independientemente de aquel acto, y en tales circunstancias es seguro que existe algun prolapso de la hemorroide por moderado que éste sea (*fig. 11a*). Con respecto al prolapso de la ó las hemorroides, todos los grados de gravedad pueden ofrecerse.

FIG. 11.



Ligero prolapso del recto de cuatro años de duración. Enfermo de 28 años de edad.

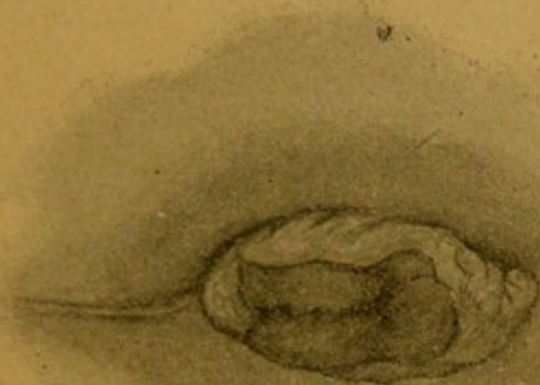
Las masas ó paquetes hemorroidales pueden variar desde uno hasta cuatro y más. Esta protusión puede producirse sólo durante la defecación, al toser, al inclinarse hacia adelante, levantar pesos ó al hacer, en general, algún esfuerzo. Puede desaparecer cuando el enfermo vuelve á la posición horizontal para reaparecer al sentarse, ó al ponerse de pie; puede ser más ó menos constante y propensa á aumentar por cualquier esfuerzo.

La dimensión posible de un prolapso no puede jamás en un



caso dado ser apreciada con exactitud si no se ha administrado antes un gran enema de agua caliente ó de agua con jabón á fin de poner bien á la vista las hemorroides procidentes. Esta prác-

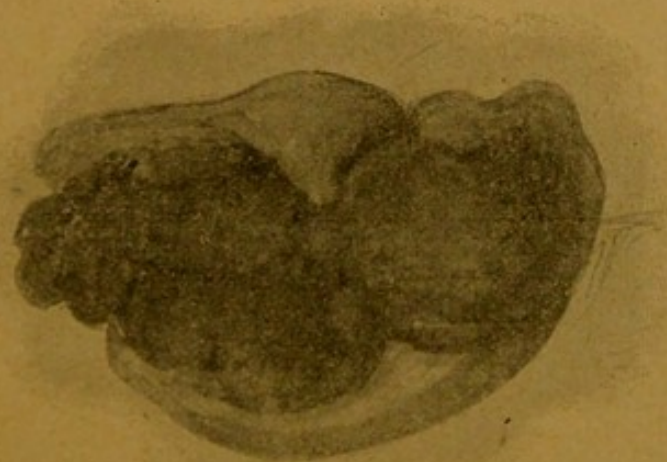
FIG. 11A.



Prolapso moderado del recto en un hombre.

tica debería adoptarse invariablemente en todos los casos de prolapso ó de hemorroides ó de supuestas hemorroides, antes de es-

FIG. 11B.



Hemorroides internas procidentes. Enfermo de 36 años de edad.

tablecer diagnóstico alguno, ni mucho menos decidir una operación para curarlo.

El enema, en los casos poco favorables, debe ser tan abundante como pueda el enfermo tolerar. Si el cirujano se contenta simplemente con lo que viene al exterior por los simples esfuerzos del



enfermo, ó por un pequeño enema, operará en ocasiones sólo la mitad del mal. Yo he visto muchas operaciones por hemorroides internas ó prolapso que han fracasado — estoy convencido de ello — simplemente porque no se ha prestado la debida importancia á la práctica que estoy recomendando.

FIG. 12.



Ruptura de hemorroides externas. Enfermo de 51 años de edad.

Muchos de los cuadros de *Mr. Gowland* ilustran el aspecto local de casos graves de hemorroides, antes y después de la administración de un enema — dos de ellos están reproducidos en las figs. 13 y 13a — y demuestran muy perentoriamente su opinión sobre la materia, así como la necesidad de que cada cirujano la

FIG. 13.



Después de la reducción del intestino ó antes del empleo de un enema.

conservé en su cerebro. La intensidad del dolor que acompaña á las hemorroides, aun á las hemorroides procidentes, es muy variable. Una pequeña hemorroide externa es á menudo mucho más dolorosa que una gran hemorroide interna, particularmente cuando aquélla se ha inflamado: la extremada sensibilidad del tegumento anal es la explicación probable del hecho. Las hemo-



roides internas, si no son procidentes hasta al nivel del esfínter que las comprima, inflame ó lleguen á ser estranguladas por aquel poderoso anillo muscular, pueden ser toleradas por períodos muy largos sin que el portador se queje de otra cosa que lige-

FIG. 13A.



Intestino procidente después de un gran enema. Procidencia del recto en un hombre de 30 años; la tenía desde la niñez.

ras molestias. Cuando son el sitio de dolores, estoy convencido que se deben á alguna pequeña fisura ó ulceración determinada por alguna evacuación dura que ha hecho estallar los tejidos ya enfermos, ó á alguna irritación local que ha causado la ulcera-

FIG. 14.



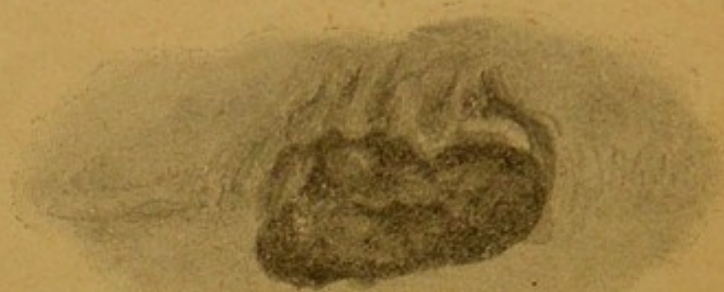Hemorroide verdadera y fisura anal en un hombre de 62 años de edad.

ción, pues el cirujano, en realidad, descubre generalmente una fisura ó ulceración en las hemorroides que durante meses ó años habían sido toleradas y que de un momento á otro se hacen dolorosas y obligan á consultar á los hombres de la profesión (fig. 14).



Esta apreciación de los hechos tiene un interés práctico, pues es más que probable que, debido á la falta de aseo local bien entendido de la región, aquellas hemorroides crónicas, casi indolentes, han pasado á un estado agudo y doloroso porque la falta de aseo ha producido y después agravado la ulceración de

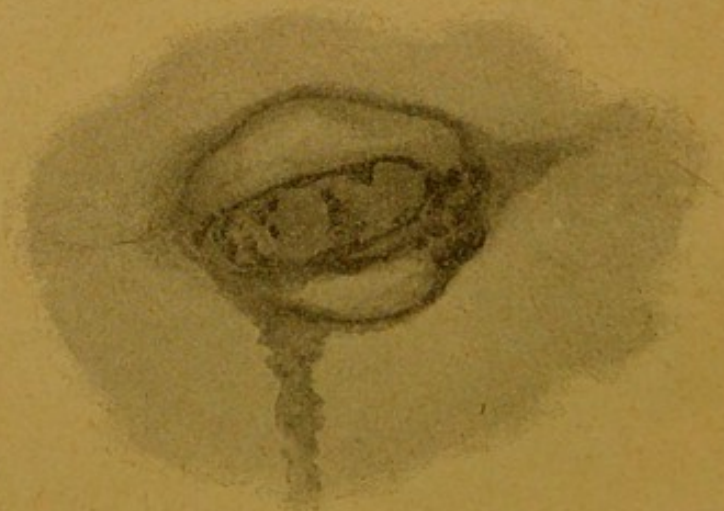
FIG. 15.



Hemorroide externa esfacelada, en un hombre de 65 años.

que nos ocupamos. Una persona que sufre de hemorroides debería hacer un lavado cuidadoso de la región después de cada defecación. Aparte de las pérdidas de sangre que puede provocar una hemorroide, el prolapso que determina á veces se inflama y llega así á la ulceración. Las hemorroides externas se inflaman

FIG. 15A.



Hemorroide esfacelada por estrangulación. Prolapso, en un hombre.

con frecuencia; si no se las trata activa y convenientemente, producen un absceso, el cual á su vez, si es descuidado, dará lugar á una fistula.

Las hemorroides internas pueden igualmente inflamarse, sea en primer término, y, lo que es más general, porque son procidentas y, enseguida, porque una acción espasmódica más ó menos enér-



grica del esfínter externo, las estrangula, inflama, ulcera y hasta produce la mortificación de ellas. (*figs. 15 y 15 a.*) Cuando una hemorroide interna se estrangula de este modo, se hincha rápidamente, se pone edematosa, es el sitio de intenso dolor; si no se interviene oportunamente, la naturaleza se encarga de la curación por un procedimiento muy doloroso: la gangrena de la parte estrangulada.

### Tratamiento de las hemorroides.

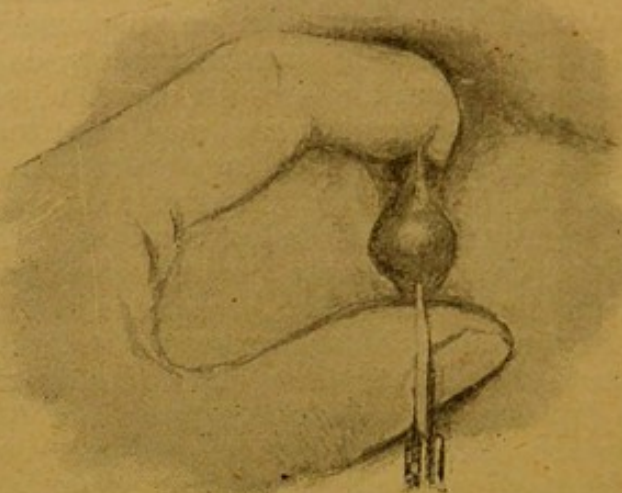
Es sensible que el público en general se sienta tan inclinado á descuidar esta enfermedad, verdadera ó supuesta, y la abandone á sí misma para no consultar á los hombres de la profesión sino cuando el dolor ha llegado á ser un síntoma serio ó cuando la hemorragia ha pasado más allá de los límites de un acompañante ocasional. Esta costumbre es, sencillamente, detestable; pues las hemorroides, como regla general, son en su primer período perfectamente tratables médica y quirúrgicamente, y, de esa manera, los casos que ahora llegan á manos del cirujano, serian mucho menos graves que lo que á menudo son, sin contar todavía que un gran número de casos graves podrian así perfectamente ser tratados sin operación. El público está impuesto de que la constipación es una causa muy frecuente de hemorroides y, en consecuencia, se considera perfectamente competente para tratarla, recurriendo á medicinas enérgicas, á algunos de los curanderos que con tanta frecuencia publican avisos y ponderan sus éxitos; consultan á un boticario que se supone competente, puesto que hace y vende las drogas, para que, por algún procedimiento oculto ó misterioso, haya llegado á posesionarse de las difíciles obligaciones del médico, y pueda, en consecuencia, dictaminar. Otros toman las medicinas de un amigo que ha sido tratado de esta afección, las píldoras caseras recomendadas por una amiga ó conocido á quien habian sido aconsejadas por sus buenos efectos por un hombre eminente; pero que, muy probablemente, estaban destinadas á un resultado absolutamente opuesto. De esta manera se hace un positivo perjuicio al enfermo; pues aunque las hemorroides sean causadas ó agravadas por la constipación, el uso de purgantes poderosos que contienen las píldoras de la mayor parte de los charlatanes, son, de una manera general, perjudiciales y, seguramente, no serian prescritas por el cuerpo médico consultado y debidamente instruido sobre la naturaleza de la enfermedad que tiene que curar. No debe olvidarse tampoco que, una enfermedad que á menudo es considerada por el público como hemorroides, es con frecuencia algo enteramente diferente.

Los purgantes para una persona sana ó que sufre de hemorroides, no deben ser jamás poderosos; cuando se requieren estos purgantes enérgicos es porque el intestino ha llegado á ser mal habituado y debe ser tratado, ante todo, por el régimen y el uso cuidadoso de medicamentos prescritos por un médico; pues yo creo que el libre uso de los remedios de los charlatanes y las opi-



niones ó consejos de los « amateurs », han contribuido en mucho á aumentar los casos de hemorroides. Aquellos medicamentos ó instrucciones son dados con el objeto de prevenir las hemorroides ó, cuando existen, aliviarlas. Mucho puede hacerse por el régimen. El libre uso de carnes negras, vaca, cordero, debe ser prohibido, particularmente á hombres ó mujeres que no pueden hacer mucho ejercicio; y, aun entonces, es más prudente gastar liberalidad con el pescado ó aves que con las carnes anteriormente indicadas. Todo adulto que toma diariamente dos abundantes comidas de carnes negras, se prepara de la manera más perfecta para ser un hemorroidario. Vegetales bien cocidos son siempre buenos. Las papas en abundancia no deben recomendarse; sobre todo el

FIG. 16.



Hemorroide externa al ser incindida.

libre uso de licores alcohólicos debe ser proscrito severamente. Yo he conocido personas que sufrían de hemorroides, y algunas de ellas muy graves, que han podido retardar por años de años, y otros indefinidamente, toda intervención quirúrgica, nada más que abandonando para siempre el uso de carnes negras, viviendo con moderación de pescado y aves, de vegetales bien cocidos y frutas, y evitando al mismo tiempo el uso de los alcoholes. Si con este régimen, una afección que ha llegado á revestir un aspecto bastante serio, ha podido ser dominada seguramente, con mayor razón, adoptado en su primer periodo el resultado será satisfactorio. La experiencia prueba que, en realidad, así se pasan las cosas.

Con respecto al tratamiento especial de las hemorroides externas, diremos que los pliegues más ó menos laxos que forma el cutis del ano, no necesitan, por lo general, tratamiento alguno, á menos que lleguen á ser el sitio de fisuras ó ulceraciones formadas en los intersticios que entre sí dejan. Si tales complicaciones



se presentan, el ano debe ser bien distendido, exindidos los pliegues, teniendo cuidado que las incisiones irradien del ano, y luego suturados sus bordes. Si una vena varicosa (fig. 16.) es el sitio de alguna perturbación, se rompe, inflama ó trombosa, deberá ser tratada. Si la vena está simplemente varicosa, una buena dosis de aceite de ricino (30 gramos) seguida de uno ó dos días de reposo, bastará, probablemente, para producir la curación. Si la vena está trombosa, como lo muestra la *fig. 16*, debe abrirse y extraerse el coágulo. Si esta medida se hubiera omitido y la vena, así trombosa, se hubiera inflamado y supurado, deberá igualmente ser abierta; pues, de otra manera, dará lugar á una fistula. Las aplicaciones locales de opio y lavados con sales de plomo ayudarán á completar la curación.

### Tratamiento de las hemorroides internas.

Cuando han llegado á ser origen de serias molestias locales, mucho puede hacerse todavía para aliviarlas ó curarlas, siguiendo las prescripciones que acabamos de indicar como tratamiento preventivo y, cuando este ha fracasado, mucho puede hacerse también por los recursos de la cirugía. Una hemorroide interna que no ha hecho procidencia hasta estar bajo la influencia del esfínter, y que sangra solamente á grandes intervalos y solo en poca abundancia, puede ser retardada considerablemente en su crecimiento por el método indicado más arriba y aun curar: si el enfermo se resuelve á seguir exactamente nuestras indicaciones puede dársele aquella esperanza y verla realizada. Si la hemorroide descende, sin embargo, hasta estar bajo la dependencia del esfínter externo, este resultado favorable no puede ser obtenido; en tales circunstancias, particularmente si el caso se complica de hemorragia, debe practicarse una operación quirúrgica. En algunos casos poco avanzados, la simple dilatación del esfínter del ano — estando el enfermo en anestesia profunda (1) — puede ser suficiente para producir casi una curación. Además, como esta sencilla maniobra es el preliminar obligado de toda operación que tiene por objeto la curación de las hemorroides internas, es prudente, cuando los paquetes hemorroidales son de origen reciente ó muy limitados, comenzar por hacer este ensayo. La misma línea de conducta es aplicable á los casos en que una pequeña hemorroide está complicada con una fisura ó úlcera dolorosa del ano. Si la hemorroide es grande ó hay más de una y éstas son de antigua data, no se puede esperar que la simple dilatación las cure; en tales circunstancias, hay que tocar otros recursos. Si la hemorroide es sencilla, la aplicación en su base de una ligadura de seda, previo su desprendimiento del cutis y tejido submucoso por medio de un tijeretazo, es una operación

---

(1) Con inyecciones de cocaína hemos obtenido en muchas ocasiones resultados verdaderamente satisfactorios. — El Trad.



favorita. Se hace la transfixión de la base de la hemorroide por medio de una aguja armada de una ligadura doble, teniendo cuidado simplemente de seccionar la extremidad distal de la hemorroide estrangulada, antes de terminar la ligadura, con el objeto de disminuir la tensión. En mi práctica, sin embargo, he preferido la extirpación de todas las hemorroides internas por medio del clamp y del termocauterio, que ha facilitado considerablemente la operación. Esta práctica me parece simple y eficaz y no me ha dado sino buenos resultados. Yo no pretendo decir que sean mejores que los que otros cirujanos preconizan y practican, pero si son, seguramente, por lo menos, iguales.

Cuando existe una hemorroide simple ó varias pequeñas, la simple ignipunctura con el *Paquelin* en uno, dos ó más lugares, después que se ha practicado la dilatación forzada, obra á menudo; muy eficazmente. La operación del aplastamiento la he abandonado enteramente; fué de una boga pasajera.

El tratamiento de las hemorroides internas por las inyecciones subcutáneas de ácido fénico diluído, es una medida aplicable sólo en casos excepcionales, porque es comparativamente fastidiosa é insegura. Es aplicable simplemente á las hemorroides internas, y como regla, sólo una debe ser tratada á la vez: consiste en la inyección por medio de una jeringa hipodérmica, de cinco ó seis gotas de una solución de partes iguales de ácido fénico y glicerina que se practica en el centro de la hemorroide. El ácido hace ponerse blanca á la hemorroide y, en los casos favorables, se aplasta sin dolor ni grángrena. En otros casos sobreviene esta última complicación. Sus ventajas son que puede ser empleada en aquellas personas que requieren una operación, pero la temen y que son indiferentes en cuanto al tiempo que reclame la curación. Es una práctica que no puede, sin embargo, ser muy recomendada á causa de su inseguridad.

Cuando las hemorroides internas están procidentes, han salido del ano y están apretadas ó estranguladas por el esfínter externo, el cirujano tiene que tratar un caso doloroso y difícil. Si la estrangulación es reciente, la hemorroide de pequeño tamaño y las partes están edematosas ó inflamadas, toda tentativa de reducción, fracasará seguramente, aun cuando consiga el cirujano hacerla desaparecer por algún tiempo; volverán á salir dentro de muy poco. En tales casos vale más hacer aplicaciones de opio ó de sales de plomo, á menos que el cirujano esté preparado para emprender una operación bajo cloroformo, dilatando el ano y reduciendo las hemorroides, con la esperanza de que el proceso inflamatorio, causado por la constricción del esfínter, desaparezca rápidamente, se reduzcan aquéllas, y, por fin, vuelvan las cosas al estado normal. Yo he empleado este tratamiento en muchas ocasiones análogas y he quedado satisfecho de sus resultados. Estoy seguro que es mejor que cualquiera otro método expectante. Si al emplear este método, se ha reconocido que el recto está ocupado por materias, se le vaciará por un enema abundante y, una vez terminada la operación, se introducirá en el ano un supositorio de morfina con belladona. Si las partes

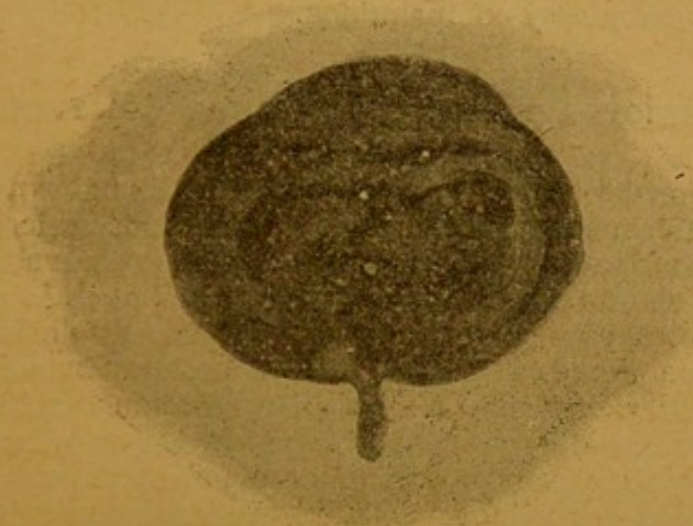


estranguladas han llegado ya al esfacolo la gangrena (*fig. 15*), el tratamiento á que he aludido no es aplicable. En tales casos, la región debe ser mantenida en perfecto aseo y tratada localmente, según las circunstancias.

### Prolapso del recto.

El prolapso rectal en grados variables de importancia acompaña tan á menudo á las hemorroides, que una afección es frecuentemente confundida con la otra y, cuando el prolapso no es grave, es susceptible del mismo tratamiento local que las hemorroides. Cuando el caso es mixto la presencia de las hemorroides es la causa probable del prolapso. La asociación de estas dos enfermedades no hará olvidar, sin embargo, que un prolapso serio del recto es rara vez por si mismo una enfermedad, sino que re-

FIG. 17.



Procidencia del recto en una mujer de 27 años; duraba hacia 5; daba lugar á hemorragias de vez en cuando; fué reducido por presión.

sulta de alguna causa definida que hay que investigar (*fig. 17*). Las hemorroides y pólipos son las causas más comunes de esta enfermedad, pero los tumores rectales de toda especie, pediculados ó sésiles, el catarro rectal en todos sus grados, ulceraciones ú otras afecciones análogas del intestino, vejiga, pene ó partes vecinas que obligan á esfuerzos considerables, pueden también producirla. Se le ve producirse también cuando por alguna circunstancia ha perdido el esfínter anal su tonicidad en los casos, por ejemplo, de fistulas rectales que han necesitado serias y extensas operaciones, ó cuando ha perdido su contractilidad por efecto de la edad. En el tratamiento del prolapso rectal la supresión de la causa que lo provoca constituye la primera y principal indicación que debe llenar el cirujano; mucho puede ha-



cerse también cuando la afección local ha llegado á tal extremo que exija un tratamiento, por el plan curativo que hemos aconsejado para el prolapso asociado de hemorroides. En los casos en que haya razones para creer que no haya necesidad de reseca la parte de membrana mucosa procidente, y, sin embargo, el prolapso sea considerable, la cauterización lineal de la parte excedente practicada con el termocauterio es un tratamiento importante. Debería tenerse cuidado de no destruir la mucosa si no de la parte que en realidad constituye el prolapso. Si se considera indicada la extirpación de la mucosa, ésta deberá practicarse haciendo resecciones longitudinales que alternen entre sí con los tejidos sanos.

En los casos agudos de prolapso rectal hay á veces cierta dificultad en mantener la reducción de la porción procidente; en tales casos me ha parecido muy útil la aplicación durante algunas horas del aparato de caoutchouc que recomendé hace años después de la colotomía lumbar: es de seis á ocho centímetros de largo por uno más ó menos de ancho. Deberá mantenerse en posición por medio de un vendaje en T; los muslos deberán igualmente ser vendados y comprimidos.

### Tumores vellosos y pólipos del recto.

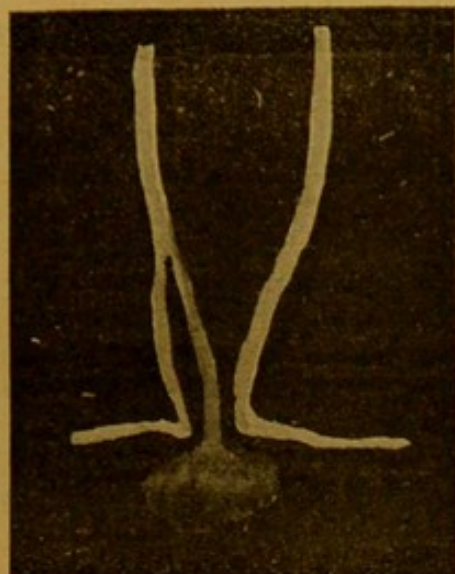
Los pólipos del recto en sus diferentes variedades no constituyen una enfermedad tan rara como nos inducen los autores á creerlo. Para el adulto aquella afirmación es relativamente exacta; pero en el niño constituye la *causa principal de la hemorragia del intestino*. A esta circunstancia se imputa, sin duda alguna, el hecho de que numerosos casos de pólipos hayan sido erróneamente considerados como hemorroides, afección esta última que es casi enteramente desconocida en la niñez. En los niños y adultos jóvenes los pólipos son principalmente mucosos; en los adultos son más fibrosos y las formas más graves asumen el aspecto de tumores vellosos; las vellosidades están constituidas por el entrecruzamiento más ó menos grosero de tejidos de los cuales podrá formarse idea examinando algunas de las láminas adjuntas.

Los tumores mucosos se encuentran generalmente en niños de menos de diez años y en los del sexo masculino con más frecuencia que en las niñas, pues en una serie de 35 casos, 29 correspondían á niños, de los cuales 27 tenían menos de diez años y 8 correspondían á adultos (*fig. 18*). Varían de tamaño desde una arveja hasta el de una gran frutilla; se desarrollan á expensas de la submucosa y están cubiertos por la túnica mucosa. Cuando están lejos del alcance del esfínter y son pequeños, pueden no causar ninguna molestia aunque, si se desarrollan, exudaciones catarrales, úlceras del intestino, prolapso rectal y hasta intussuscepción, pueden ser sus consecuencias. En algunos casos el pólipo está asociado de una úlcera del recto; ésta se sitúa á veces por debajo del pólipo, otras en la pared opuesta del intestino. Las figuras 19 y 20 ilustran estos ejemplos.



Uno de los peores casos de prolapso del recto en que me haya sido dado intervenir era debido á la presencia de un pólipo fibroso situado á algunos centímetros por encima del orificio anal.

FIG. 18.



Pólipo vascular del recto en un niño.

El enfermo era un hombre de cincuenta años de edad y sufría desde hacia 27 (caso 2.º). Fué curado por la extirpación del tumor. Cuando estas neoformaciones están adheridas al intestino en la

FIG. 19.

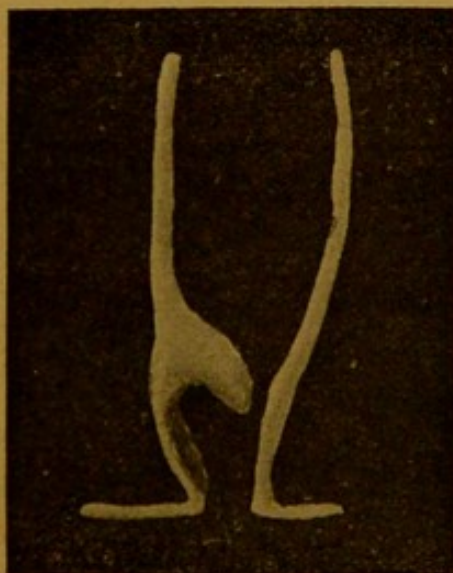

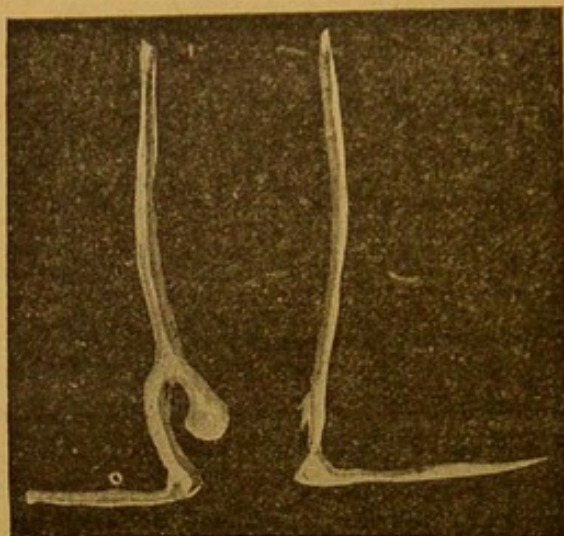
Figura del ano y pólipo situado un poco más arriba.

vecindad del esfínter, se produce una irritación local y hemorragia y el tumor aparece con frecuencia en el ano como una cereza ó una frutilla (*figs.* 21 y 22). La sangre fluye á veces del ano



solo en el momento de la defecación, otras veces independiente-mente de aquel acto. Cuando el pólipo está situado bastante abajo hay generalmente un derrame de mucosidades al mismo tiempo que de sangre.

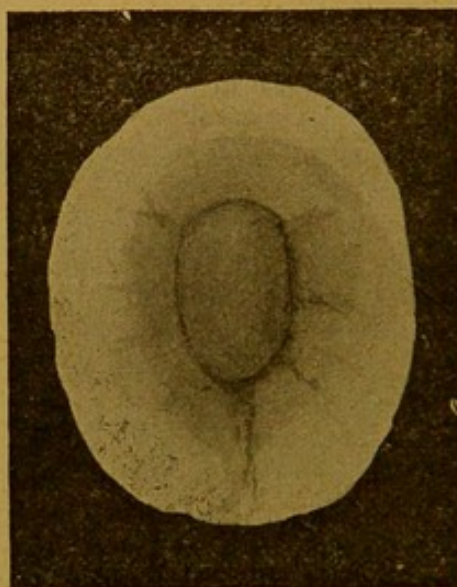
FIG. 20.



Fisura del ano y pólipo en el lado opuesto.

Siempre que un cirujano sea consultado para un niño que ofrece estos síntomas deberá practicar el examen local, y para que

FIG. 21.



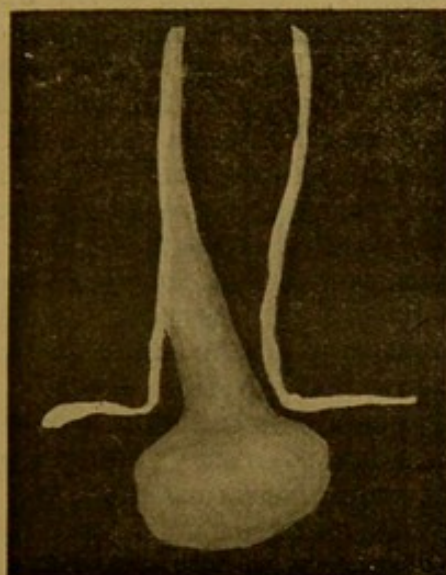
Pólipo fibroso del recto que hace su aparición en el ano.

este sea provechoso deberá el dedo explorador recorrer todo el contorno de las paredes rectales; solo así puede el pólipo salir de su situación normal ó poner tenso su pedículo. A veces hay varios pólipos al mismo tiempo; en una ocasión he extirpado tres.



Están formados de tejido fibro-celular, pero predominando en mayor ó menor escala el tejido fibroso según la edad del enfermo; en los adultos predomina el elemento fibroso. En casos excepcionales los pólipos fibrosos del adulto son múltiples. Yo citaré más adelante dos casos de esta especie; en uno de ellos, caso 3.º, el recto estaba cubierto en una extensión de más de 20 centímetros con pólipos que variaban en tamaño desde el de una arveja hasta el de una almendra grande, y en el otro, caso 4.º, estos pólipos fibrosos, sésiles, aparecieron algunos meses después de haber extirpado un gran tumor vellosos. Cuando se ha diagnosticado un pólipo, su extirpación es la única práctica correcta. En los niños,

FIG. 22.



Pólipo fibroso del recto en un adulto.

Cuando he sentido alguno, generalmente procedo de manera que el mismo dedo que lo ha tocado lo arranque de su inserción intestinal. Jamás he visto que este procedimiento dé lugar á hemorragias. En varias ocasiones al traer el pólipo fuera del esfínter externo la acción de este mismo músculo lo ha separado de su inserción: es incuestionable que de esta manera se producen muchas curaciones espontáneas. Cuando no sucede aquello se aplicará una ligadura en su base y seccionará más acá de la amarra. En los adultos debería emplearse siempre la ligadura. Con la extirpación del tumor cesan los síntomas; si continúan, sin embargo, es que existe generalmente otro. En casos raros, como ya lo hemos dicho, pueden existir pólipos múltiples. Los casos siguientes ilustrarán el tema de que nos ocupamos.

Caso 1.º *Gran prolapso del recto debido á un pólipo fibroso; operación; curación.* — Una mujer de 33 años de edad me consultó en agosto de 1874 por un serio prolapso del recto asociado con abundante derrame de mucosidades y pérdida de sangre. La mucosa



había salido hacia varios meses y no medía menos de 15 centímetros. Mas ó menos 9 meses antes de llegar á este estado hacía procidencia solo al defecar ó sangraba muy poco. Al hacer el examen descubrí á 7 centímetros por encima del intestino procidente un pólipo fibroso, sésil, del tamaño de una nuez que extirpé más tarde con el clamp y el termocauterio, previa la dilatación forzada del esfínter externo. El intestino procidente se redujo con facilidad, pero no se mantuvo lo mismo *in situ*. Se consiguió, sin embargo, con el empleo del instrumento de que he hablado para la colotomía. Se le aplicó algunos días y se obtuvo una buena convalecencia.

Caso 2.º — *Prolapso del recto, de 27 años de duración, debido á la presencia de un pólipo; curación.* — La observación ha sido tomada por Mr. E. W. Deane. — Un hombre de 47 años de edad fué admitido en el « Guy Hospital », en las salas de mi servicio el 1.º de mayo de 1875. Antecedentes de familia buenos con excepción del padre y una hermana que sufren de hemorroides. El mismo ha gozado de una salud relativamente buena, aunque á la edad de 20 años notó por primera vez que su defecación era dolorosa; 17 años más tarde, ó sean 10 años antes de entrar al hospital, el dolor había aumentado considerablemente y notó que había algo que salía del ano en el momento de la defecación; tomó la costumbre de reducir él mismo aquel prolapso. Pero este se mostraba no solo al defecar sino que después al andar. Consultó cirujanos que lo trataron con lociones y medicinas. Se supuso que su enfermedad eran hemorroides y se le aconsejó obtener su admisión en el hospital donde se reconoció que tenía un prolapso del recto. La mucosa salía cerca de 8 centímetros y el recto estaba muy flácido. Al examen se reconoció en la parte elevada del recto un pólipo fibroso que fué tomado por unas pinzas largas y traído al exterior; una aguja con hilo doble se pasó en su base, las dos mitades fueron ligadas, y el tumor extraído por un tijeretazo. Un supositorio de morfina colocado en el recto y una inyección subcutánea lo permitieron pasar una buena noche. La convalecencia se hizo sin incidente alguno.

Caso 3.º — *Pólipo sésil de situación elevada, que causa tenesmo é irritación intestinal durante seis años; extirpación del pólipo y mejoría durante un año; recidiva en forma de tumores múltiples: colotonia lumbar de reconocida eficacia: muerte, seis años más tarde, de pneumonia.* — En 1876 fui consultado por un hombre de 44 años, que decía haber sufrido de una disenteria grave algunos años antes por una irritación intestinal y tenesmo asociado con la expulsión de una cantidad de líquido mucoso como agua de arroz. Estos ataques venían cada tres ó cuatro horas durante el día, con menos frecuencia en la noche. Habían venido produciéndose gradualmente en cinco á seis años. Sospechando la existencia de un pólipo examiné, en consecuencia, el enfermo bajo la influencia de un anestésico; después de un examen cuidadoso, mi diagnóstico fué confirmado y me fué posible traer de



la parte alta del intestino hacia abajo un pólipo sésil y fibroso. Lo extirpé después de haber ligado su base. El tumor era claramente fibroso y del tamaño de una almendra. La operación le procuró gran alivio: pero en el curso de algunos meses aparecieron algunos síntomas con marcada intensidad, y al cabo de un año encontré el intestino hasta donde me fué posible alcanzar, invadido de neoformaciones fibrosas, análogas á la que había extirpado antes. En tales condiciones practiqué la colotomía lumbar izquierda con marcado éxito inmediato y en realidad permanente, pues, aunque en los seis años más que vivió, expulsaba por el recto y el ano contra natura el mismo liquido mucoideo que antes de la operación, jamás hubo dolor ni tenesmo, y si el enfermo no hubiera sucumbido de una pneumonía, habría vivido largo tiempo, ya que nada había habido en su intestino que pudiera contribuir á acortarle la vida. Es de sentir que no me sea posible dar informaciones acerca del estado patológico del intestino de este enfermo; pero murió fuera de Londres y no se obtuvo un examen *post-mortem*.

Caso 4.º—*Extirpación de un pólipo vellosa del recto seguido del desarrollo y difusión de pólipos fibrosos múltiples.*— En abril de 1872 fui consultado por un hombre de cuarenta y cinco años que sufría de derrames frecuentes de un mucus acuoso, acompañado de cólicos intensos y tenesmo. Estos síntomas habían durado un año y habían venido acentuándose de una manera gradual. En aquel momento el derrame rectal estaba teñido de sangre, cuando no era sanguinolento. Al examen encontré en la parte alta del recto un tumor vellosa sésil, que en mayo del mismo año pude alcanzarlo con una pinza fenestrada y traerlo bastante abajo para poder colocar una ligadura en su base y extirparlo. Su base era más ó menos del tamaño de una moneda de 20 céntimos. Mejoría inmediata siguió á esta operación, y el enfermo se creyó sano durante cinco años; al cabo de éstos, reaparecieron los síntomas, aunque con menos gravedad. Lo examiné entonces nuevamente y encontré otro pólipo sésil, pero fibroso y no vellosa como el anterior, del tamaño más ó menos de una almendra, desarrollado aparentemente en el mismo punto donde había aparecido el primero; lo extirpé también; era en 1878. Durante algún tiempo el enfermo se sintió bien otra vez, y debe haber transcurrido un año más ó menos antes que los antiguos síntomas reaparecieran; pero yo no volví á verlo sino en 1886. Encontré entonces, al hacer examen rectal, que el intestino estaba, hasta donde le era dado alcanzar á mi dedo, lleno de tumores fibrosos sésiles ó polipoides, semejantes al que había extraído ocho años antes. Como éstos no podían ser extirpados y era cuestionable hasta dónde se extendían, practiqué la colotomía lumbar en enero de 1886. Tuve la suerte de encontrar que el intestino, en el sitio de la operación, hasta donde pude explorar en ambos sentidos, estaba sano. Una mejoría rápida siguió á esta intervención y el enfermo se sintió muy bien; pero, andando el tiempo, los trastornos rectales aumentaron á tal punto que el derrame mu-

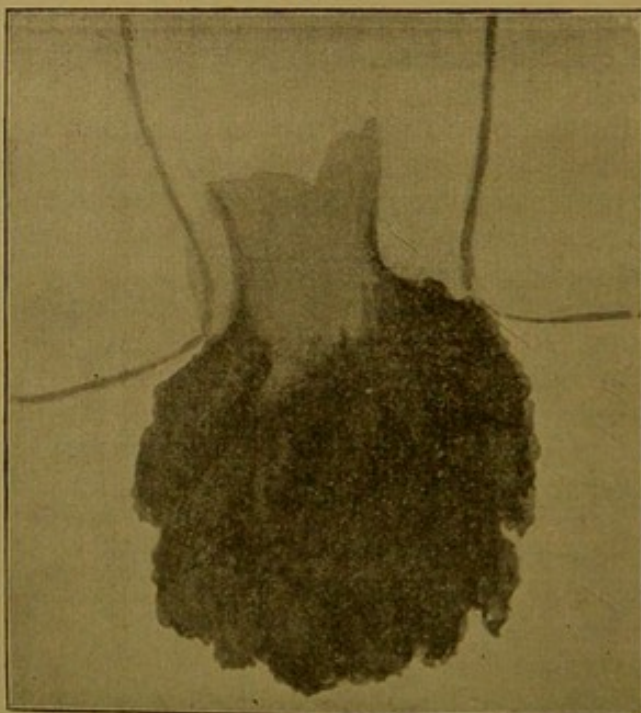


coso del recto llegó á ser expulsado por el orificio artificial y mezclado con gran cantidad de sangre. Más tarde la extremidad inferior del intestino continuó su desarrollo patológico hacia arriba de tal manera de hacer su aparición en la herida lumbar y de aparecer la mucosa cubierta de los mismos tumores fibrosos sésiles que he descrito ya. La reducción de éstos pudo efectuarse fácilmente, pero reaparecían de vez en cuando. La cuestión de una nueva intervención fué discutida, pues yo creía perfectamente realizable la extirpación de la parte en que estaba situado el tumor, ahora que había un orificio lumbar en buenas condiciones y que no existían síntomas de una enfermedad del colón descendente; pero ni el enfermo ni sus amigos tomaron el asunto en consideración, de tal manera que volvió á su país, se arregló allí como pudo, hasta que en diciembre de 1889 murió á los sesenta y dos años de edad, de bronquitis y depresión cardíaca, diez y siete años después de la extirpación del pólipo vellosa á que he aludido. La conexión entre el tumor rectal vellosa y el pólipo fibroso sésil es bien ilustrada por este caso. No los he encontrado asociados en ningún otro.

### Tumores vellosos del recto.

Las neoformaciones vellosas ó papilares se encuentran en el recto, como en otras partes del intestino grueso con más frecuen-

FIG. 23.



Tumor vellosa del recto en una mujer de 64 años.

cia de lo que generalmente se cree. Cuando están situados en una región elevada pueden dar lugar á invaginaciones; cuando están



más abajo, á prolapsos del recto. La fig. 23 da una idea de uno de estos tumores que ha ido mucho más allá del orificio anal; en las figs. 24 y 25 se da una idea clara de su estructura. En 1894 referí dos casos de invaginación del intestino grueso debidas á la presencia de tumores vellosos, que reduje afortunadamente por la introducción de mi mano en el recto, después de haber extirpado el tumor. En uno de los casos — núm. 5 — se trataba de una anciana de ochenta y cuatro años; en el segundo — núm. 6 — también de una mujer de cincuenta años de edad. Ambas enfermas sanaron perfectamente y no han vuelto á tener perturbación alguna del lado del intestino. He aquí las observaciones:

Caso 5.º — *Tumor velloso del recto acompañado de intususcepción; extirpación del tumor; curación.* — El 22 de octubre de 1886 se me llamó para ver á la señora R., persona de buena salud, de ochenta y cuatro años de edad, enferma de invaginación. La relación de este caso la hago según los apuntes del *Dr. Mackern*. La enferma fué vista por primera vez el día 20 de octubre; sufría entonces de perturbaciones dispépticas acompañadas de dolores abdominales intermitentes que revestían la forma de dolores cólicos. El intestino había funcionado, pero no de una manera satisfactoria. Un régimen dietético se había impuesto y se habían administrado carminativos.

Octubre 21. — El dolor existe y con mayor intensidad. El intestino no funciona. Existen náuseas. Se administra una cucharadita de aceite de ricino.

Octubre 22. — Vómitos después de cada ingestión de alimentos; constipación obstinada. Un cuidadoso examen reveló que el lado izquierdo del abdomen era macizo y á través de las delgadas paredes abdominales se veía el trabajo y los movimientos vermiciformes del intestino. No había hernia.

El examen rectal probó que había una invaginación de la parte inferior del intestino, pero que la exploración digital no alcanzaba. Se llamó á *Mr. Bryant*, y su examen puso de manifiesto que existía una invaginación en el recto y que era debida á la existencia de un gran papiloma desarrollado á expensas del tubo interno, ó sea de la parte invaginada del intestino.

Se decidió practicar una operación al día siguiente en la mañana.

Octubre 23. — Se administró éter y se hizo la dilatación forzada. El tumor y el intestino en que se había desarrollado fueron traídos al exterior. El tumor fué ligado en su base en dos mitades y extirpado; el intestino, reducido. A través del ano dilatado se introdujo la mano derecha en el recto hasta más allá del puño, y en estas condiciones el intestino procidente se redujo bruscamente.

A la mañana siguiente, la enferma se sentía bien; sus trastornos digestivos habían desaparecido. Al cuarto día de la operación se administró un enema que no dió ningún resultado favorable. Al quinto día se movió espontáneamente, y desde entonces la enferma marchó rápidamente á la curación, sin que jamás haya



experimentado después ningún trastorno digestivo. Recobró más que las fuerzas que tenía antes, tomando un activo interés en todo: tanto mental como corporalmente era admirable para su edad. En octubre de 1887, ó sea un año después de la operación, cayó enferma en San Leonardo y murió el 31 del mismo mes, de una hemiplegia izquierda, á los ochenta y seis años de edad.

Caso 6.º — *Tumor vellosa del recto; extirpación del tumor: curación.* — El 7 de agosto fui llamado por el Dr. Gilbert Richardson para ver á la señora R., de cincuenta años de edad, que sufría de obstrucción intestinal acompañada de dolores abdominales, tenesmo y derrame mucoso por el intestino; estos síntomas duraban ya veinte días.

De la relación del caso, bondadosamente puesta á mi disposición por el Dr. Richardson, resulta que la enferma había sido siempre una persona delicada, había sufrido durante muchos años de perturbaciones hepáticas y ataques de gastroenteritis catarral. Los primeros ataques duraban regularmente cuatro ó cinco semanas, y eran seguidos de un periodo de buena salud de cinco á seis meses de duración, y así sucesivamente. Después de algunos años, sin embargo, los ataques se hicieron más frecuentes y más graves. Durante los ataques las mucosidades acompañaban á las deposiciones y, á veces, estaban teñidas de sangre. Durante el mes de junio de 1893, dice el Dr. Richardson, vino á consultarme cada semana, aparentemente de la misma enfermedad de que sufría habitualmente, con la diferencia que las mucosidades intestinales habían aumentado, y que el tratamiento instituido fué menos eficaz que lo que había sido anteriormente. El 24 de julio, la enferma no pudo salir de su casa; se mandó llamar al doctor. La enferma estaba en cama, tenía una temperatura de 38º; sufría de cólicos abdominales, estaba intranquila, tenía náuseas y existía una constipación de una semana. Como la enferma era delgada, se pudo comprobar la existencia de una masa dura en el colon ascendente y transversa, que se supuso sería formada por excrementos. Se administraron enemas de aceite; se prescribieron píldoras de cicuta y belladona y se dejaron instrucciones para que el Dr. Richardson fuera informado del resultado. Diez días después, como los síntomas hubieran llegado á hacerse manifiestamente peores, y los medios empleados no habían procurado alivio, se llamó nuevamente al doctor. Al hacer el examen del recto descubrió la presencia de una invaginación justamente dentro de los límites del dedo, pero que en dos ó tres días descendió hasta el ano.

Yo vi la enferma en aquel momento (7 de agosto), en compañía del Dr. Richardson, y habiendo obtenido la historia que acabo de exponer, procedí á examinarla. Encontré, como me lo imaginaba, una pronunciada invaginación que llenaba el recto é implantada en el medio del trozo invaginado de intestino, un gran tumor papilomatoso. El abdomen estaba macizo, pero no se percibía distintamente ningún tumor.

Al día siguiente (8 de agosto), estando anestesiada la enferma,



procedí á estirpar el tumor y, con la ayuda de mi colega, completé la operación, incluso la reducción de la invaginación, de una manera muy satisfactoria.

*La operación.* Comencé por practicar con mis pulgares la dilatación forzada *ad maximum*, y entonces, con una pinza, tiré hacia abajo la parte de intestino invaginada junto con el tumor implantado en él. Aislé en seguida el corto pedículo del tumor y, con una aguja enhebrada de seda gruesa, perforé su base de manera de mantenerlo *in situ*, y entonces, después de ligada en tres porciones, procedí á extraer el tumor. El intestino fué en seguida cuidadosamente examinado, en la idea de poder encontrar otros tumores, pues los papilomas son, á menudo, múltiples.

Se procedió entonces á la reducción de la invaginación, del modo siguiente: Mi mano derecha y antebrazo fueron bien embadurnados con vaselina boratada; la enferma fué colocada sobre el lado izquierdo; entonces, con mis dedos y el pulgar, tomé la parte de intestino invaginada, de la cual había extraído el tumor, y la di la vuelta hacia el ano, al mismo tiempo que, por un suave y progresivo movimiento de circunducción, introducía mi antebrazo hasta la parte media, manteniendo siempre en su parte alta el intestino que reducía. Al principio mi acción era simplemente mecánica; pero cuando hube alcanzado al límite indicado, el intestino se escapó bruscamente de mis dedos y quedó ya fuera de mi alcance; deduje de aquello que la intususcepción había sido reducida y retiré mi mano. No fui desilusionado en este sentido, pues todo marchó favorablemente después de la operación: todo dolor cesó; el intestino, gradualmente, se libertó de las masas excrementicias duras que lo llenaban; no hubo incontinencia de excrementos, y sólo ligeros dolores anales que, por lo demás, fueron pasajeros. En realidad la enferma entró en una convalecencia rápida y está ahora en perfecta salud.

Los dos casos que acabo de mencionar son dignos de mención, no sólo por su rareza comparativa sino por las lecciones prácticas que nos suministran.

Querría, sin embargo, dejar establecido, que el prolapso del recto y la invaginación con intususcepción del intestino grueso ó delgado no son sino grados diferentes de una misma afección, que ambos obedecen á las mismas causas, á saber, la irritación local. El cirujano está familiarizado con el prolapso del recto en los casos de hemorroides, de pólipos del recto, así como en los de ulceraciones rectales ó irritaciones producidas por las enfermedades vermiculares; el mismo estado puede encontrarlo en casos más raros, pero no por eso menos acentuados de papilomas del recto. Reconoce también un cierto grado de invaginación intestinal, en los casos de estrechez anular del recto, cancerosa ú otra. El orificio estenosado del intestino da la sensación al dedo explorador de un cuello uterino alargado ó de una intususcepción más completa. En los primeros casos el intestino hace procidencia fuera del ano; en los últimos, la parte superior del intestino hace procidencia ó se invagina á través del lumen del canal estrechado.

Sería de utilidad práctica para el cirujano, reconocer sin vacila-



ciones que una irritación local de cualquiera naturaleza que sea, — resultado de la presencia de un neoplasma simple ó canceroso, de un divertículo invertido ó de alguna otra causa local de carácter más ó menos pasajero — si es aplicada por un tiempo suficiente en cualquiera parte del lumen del tubo intestinal, es susceptible de producir un prolapso, invaginación ó intususcepción; y que estas condiciones se producen con mayor facilidad cuando la causa de irritación está situada cerca de la válvula ileocecal, ó á pocos centímetros por encima del ano, donde se realizan las mismas circunstancias.

En apoyo de estas ideas aduciré el hecho bien reconocido que las invaginaciones ileocecales son mucho más frecuentes en los jóvenes, edad de la vida en que las irritaciones locales de carácter pasajero, son más frecuentes; y que en los adultos y ancianos, cuando se producen casos graves de invaginaciones, ó de prolapsos del recto, debe pensarse y con frecuencia se le encontrará, en un tumor papilamatoso; y por último, que existen en nuestros museos excelentes ejemplares de intususcepción debidas á papilomas, pólipos, cánceres ú otros neoplasmas.

Debo añadir, que fué el conocimiento cabal de estas ideas el que me indujo en los dos casos que acabo de exponer á buscar la causa de la invaginación y poder de esa manera, remediarla de una manera tan satisfactoria. Me parece, pues, incuestionable, que todos aceptarán la idea que la presencia del papiloma en el intestino y la irritación que allí causaba, produjeron la invaginación, y que la intususcepción fué realmente debida á los esfuerzos de la naturaleza para desembarazarse de la irritación que producía el neoplasma. Para mayor abundamiento de razones, aludiré á algunos ejemplares del museo del « Guy Hospital. »

El primero (1819-95) es el caso de una invaginación del *intestino delgado*, situada á cerca de ocho centímetros por encima del ciego y debida á la presencia de un pólipo de ancho pedículo y del tamaño de una castaña. La pieza fué extraída del cadáver de una mujer de cuarenta y dos años de edad, que murió en el servicio del Dr. Moxon, después de una enfermedad de diez años de duración, caracterizada por dolores intensos alrededor del ombligo que habían comenzado hacia nueve meses, por diarrea, vómitos y distensión abdominal.

El segundo (1849-18) muestra una *invaginación del yeyuno*, con una neoformación polipóidea en el vértice de la invaginación. Era de una mujer de diez y nueve años de edad, atendida por el Dr. Goodhart, que sufría de ataques periódicos de vómitos y dolores intestinales durante los dos años que precedieron á su muerte. Pudo sentirse en ella, en la parte inferior del abdomen, un tumor de la forma de un riñón, el cual sufría, hacia el fin de de la enfermedad, alteraciones rítmicas, siendo una veces duro y bien circunscrito, otras blando y de contornos vagos.

El tercero (1819-45) es de un *diverticulum invertido* del ileo, que causó una intususcepción. Era de un sujeto, Santiago C.; de veinte y dos años de edad, que fué admitido por vómitos y constipación de cinco días de duración, en el servicio del Dr. Fagge.



Fué operado por la parotomia y reducida la intussuscepción; pero el enfermo murió pocas horas después de la intervención.

Hay ejemplares de cáncer del colon asociado de intussuscepción.

Espécimen (1919-17) de una mujer de cincuenta años, que sufrió durante algunos meses antes de su muerte de perturbaciones intestinales crónicas y que eliminó por el recto una gran masa de tejido esfacelado. El flanco derecho era macizo. La invaginación que era del colon, estaba enormemente engrosada y en su vértice había masas esfaceladas de un tumor adherido por un pedículo.

Ejemplar 1875-5 corresponde á una porción de colon invaginado. La intussuscepción mide cerca de diez centímetros. La pared del intestino en el ángulo de vuelta está considerablemente engrosada y la mucosa de la porción invaginada está parcialmente destruida por ulceraciones. Histológicamente la pared del intestino está infiltrada por un carcinoma de células cilíndricas.

Ejemplar 1.887-75 es de un cáncer adenoideo del recto que producía una invaginación en un sujeto de cuarenta y cuatro años de edad.

En los casos 5 y 6 la causa de la intussuscepción fué la presencia de un papiloma de gran tamaño; en ambos tenía el neoplasma una ancha base de implantación y comprometía sólo un segmento de círculo del lumen intestinal; en ambos era perfectamente cierto que la enfermedad estaba situada en la parte alta del intestino, esto es, á gran distancia del recto, pues en el caso 5, reducida la invaginación, previa la extirpación de su causa, tuv que introducir mi mano mucho más allá del puño para conseguir mi propósito, y entonces el intestino se escapó bruscamente de mis dedos como cuando se reduce por el taxis una hernia estrangulada. En el caso 6 tuve que introducir mi mano y antebrazo hasta cerca del codo antes que la porción invaginada que mantenía en mis dedos, volviera á su posición fisiológica.

Parece también, según estos dos casos y las preparaciones á que he aludido, que un neoplasma que compromete solamente un segmento de círculo de la cavidad intestinal, sea más apto para producir una invaginación completa que una estrechez anular, pues es seguro que estos papilomas, cuando atacan el recto, producen mucho más dolor, tenesmo, diarrea serosa y prolapso que ningún otro neoplasma, canceroso ó no.

No hay necesidad de decir mucho acerca del tratamiento de estos casos, pues fué el que cualquier buen cirujano habría adoptado una vez precisado el diagnóstico; pero el éxito obtenido es una lección sugestiva que no deberíamos olvidar y que debe impulsarnos á seguir la misma línea de conducta que en estos dos casos tan afortunados, en los casos futuros de intussuscepción observados en el sexo femenino y que hayan hecho su aparición en el recto, sea que deban su presencia á un tumor ó á una causa desconocida.

Es más que probable que en muchos casos no se tendrá un buen éxito, pero en algunos es seguro que se obtendrá; en los



dos casos en que yo lo he empleado — ó, como yo creo poder decir, — en que ha sido empleado, el resultado ha sido tan bueno como se podía desear.

Debo añadir que encontré poca dificultad en introducir mi mano en el recto una vez practicada la dilatación forzada del ano. Un movimiento de báscula alternado con una presión moderada me permitieron franquear el orificio anal así como la estrechez correspondiente al anillo superior de la pelvis; vencidos estos dos obstáculos cesa toda dificultad.

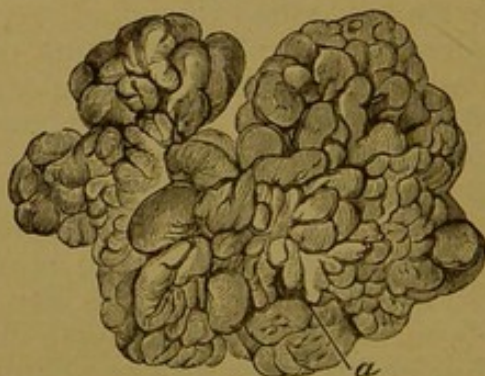Jamás he conseguido introducir mi mano en el recto de un hombre, pero nunca he dejado de conseguirlo en las mujeres adultas en que he hecho la tentativa — una docena de casos por todo. — Mi mano cerrada mide más ó menos 23 centímetros.

Debo agregar que en ninguno de los tres casos, ni en los otros en que he introducido mi mano en el recto se han quejado los enfermos por algún tiempo prolongado de incontinencia.

Me propongo ahora ampliar un poco más estas observaciones y demostrar su veracidad por la cita de otros siete casos de tumores vellosos del recto asociados de tenesmo, descarga de abundante líquido mucoso y en muchos de sangre. Estos siete casos, juntos con los tres que ya he citado, forman un total de 10 observaciones de tumores vellosos del recto, de los cuales 7 han sido observados en mujeres y tres en hombres. He tenido 3 á 4 casos más de la misma especie, pero no conservo suficientes detalles de las observaciones para poder hacer referencias á ellas. El espécimen extraído, sin embargo, de uno de estos, puede verse en el museo del « Guy Hospital », núm. 1013. Otros — siento decirlo, — por razones especiales del museo han sido perdidas. Los tumores extraídos en los casos 4 y 5 están en el museo del « Royal Collège of Surgeons of England. ».

Caso 7.º—*Prolapso del recto asociado de abundante hemorragia debida á un tumor velloso; operación y curación.* — Una mujer

FIG. 24.




Pólipo fibroso del recto.

de 43 años entró á mi servicio del « Guy Hospital » en junio de 1867 por un prolapso grave del recto, asociado de abundante hemorragia después de cada deposición, del cual había sufrido du-



durante 20 años. Los dolores eran á veces muy intensos. Cuando yo la vi su intestino salía no menos de 22 centímetros; perdía sangre en las deposiciones, y el dolor era grande. Hice un exámen cuidadoso pero no encontré fistula; reduje el prolapso y prescribí el reposo. En mi segunda visita — el intestino no hacía prociencia sino en un grado muy reducido — la examiné nuevamente y pude tocar con mi dedo una neoformación. Con una larga pinza

FIG. 25.



Sección vertical del tumor precedente. Muestra las vellosidades vasculares simples ó compuestas cubiertas de epitelio cilíndrico; gruesos vasos en la base en la cual han quedado algunas vellosidades; secciones de los folículos de Lieberkuhn. El corte representa la mitad del espesor de un lóbulo del pólipo, vista con un pequeño aumento.

fenestrada la tomé, tiré hacia abajo y reconocí un excelente ejemplar de pólipo velloso. Ni el más pequeño síntoma desfavorable apareció después; todas las antiguas molestias desaparecieron de una vez y se obtuvo una completa curación. Tres años más tarde estaba todavía en perfecta salud. El tumor está representado en la figura 24 y su aspecto microscópico en la figura 25, según el dibujo de Mr. Moxon.

Caso 8.º — *Papiloma del recto; prolapso; operación; curación.*  
— En 1876 fui consultado por una mujer de 52 años, que tenía un gran prolapso rectal asociado de melena abundante y de mucus y otras veces de sangre y tenemos. El intestino había caído hacia algunos meses, pero por lo menos un año antes hacía su aparición en el ano cuando hacía esfuerzo para defecar y en aquella época había ya un derrame abundante de líquido acuoso. El examen reveló la presencia de un pólipo sésil situado en la parte elevada del recto, que fué traído al exterior por medio de una pinza, ligado y extirpado. Curación rápida.

Caso 9.º — *Tumor velloso del recto; prolapso; operación; cura-*



ción. — En 1881 fui consultado por una mujer de 56 años por un prolapso del recto que duraba hacia tres meses, acompañado de tenesmo, pérdidas frecuentes de sangre y de mucus acuoso. Seis meses antes, más ó menos, había observado la misma abundancia de líquido mucoso acompañado de diarrea. Al examen se encontró en la superficie dorsal del recto, á 7 centímetros del ano, un tumor papilomatoso, sésil, cuya base media poco más de 2 centímetros y medio. Fué tirado hacia abajo, ligado por mitades y extraído. Una curación rápida y completa se obtuvo.

Caso 10. — *Tumor velloso del recto de 20 años de duración; pérdida de gran cantidad de sangre; operación; curación.* — En junio de 1881 fui consultado por un hombre de 35 años de edad, que desde que tenía 15 años perdía sangre en las deposiciones y sufría de dolores intensos. Desde entonces, á intervalos que variaban de tres días á un mes, reaparecían los síntomas. Durante una ó dos semanas seguidas dice haber perdido sangre en cada deposición; la sangre fluía del intestino generalmente durante 10 á 15 minutos después de la defecación; en otras ocasiones se pasaban tres días sin perder sangre. En estos ataques se producían grandes dolores, pero no prolapso. En toda ocasión, sin embargo, perdía abundantes mucosidades con las deposiciones. Un examen hecho bajo cloroformo y durante uno de estos ataques reveló en la parte alta del recto la existencia de un papiloma inserto en el orificio de un trozo de intestino invaginado. Se le trajo al exterior por medio de unas pinzas fenetradas, se le ligó por mitades y extrajo. El tumor cubría el área de un florin. Todo marchó bien después y se produjo una curación rápida y permanente.

Caso 11. — *Tumor velloso del recto; operación; curación.* — En abril de 1883 fui consultado por un hombre de 56 años. Sufría de diarreas de un líquido mucoideo, acompañada á veces de tenesmo ó en ocasiones de prolapso del recto. Estos síntomas habían venido empeorándose continuamente durante seis ó más meses, pero en el último mes el dolor constante y la diarrea le habían obligado á consultar. Al examen directo las partes anales externas aparecían sanas, pero á 7 centímetros más arriba del orificio anal, en la parte dorsal del recto se encontró un tumor velloso. Este fué extraído por medio de una pinza, después de haber ligado por mitades su base que era más ó menos del tamaño de una moneda de 20 céntimos. Se produjo una convalecencia rápida.

Caso 12. — *Tumor velloso del recto; operación; curación.* — Una mujer de cincuenta y seis años, madre de tres niños, me consultó en agosto de 1889, por un tenesmo intenso, pérdida de gran cantidad de mucus intestinal que en el último tiempo estaba teñido de sangre. Estos síntomas habían persistido por más de dos años y habían venido gradualmente empeorándose. Al examen, bajo un anestésico, se descubrió en la parte alta del recto, un tumor duro, papilomatoso, inserto en una porción invaginada



del intestino. Después de algunas dificultades, fué tomado el tumor, tirado hacia abajo, ligada su base y extirpado; la base era del tamaño de un florin. Se produjo una curación rápida. Cinco años más tarde, la enferma estaba bien.

Caso 13. — *Tumor vellosa del recto; extirpación; curación.*— En octubre de 1890 vi, en consulta con Mr. G. Eastes, una mujer de sesenta y nueve años, que durante algunos meses se quejaba de defecaciones dolorosas, pérdida de mucus, que en el último mes se había acompañado de sangre. En el último mes algo había forzado el esfínter y salido al exterior, pero fué reducido fácilmente por presiones externas. Al examen, descubrí un grueso tumor vellosa de forma de una coliflor, inserto en la pared anterior del recto y á cerca de siete milímetros por encima del orificio externo. El tumor pudo ser tomado por medio de una pinza, traído fuera del ano y extirpado, previa ligadura doble de su base. Rápida curación. Esta enferma vivía en buena salud seis años después de la operación y murió el 12 de junio de 1896, de anemia perniciosa, á la edad desetenta y cinco años.

De un examen cuidadoso de estos casos de tumores vellosos me parece razonable deducir las siguientes conclusiones:

Que un tumor vellosa del intestino grueso no es de ningún modo raro, particularmente en las mujeres.

Que cuando un adulto es propenso á cólicos abdominales, acompañados de deposiciones de un líquido mucoso, agua de arroz ó mucus espeso, cualquiera que sea su abundancia, debería surgir la sospecha de un tumor vellosa.


Cuando el dolor es persistente ó aliviado solo por breves intervalos y la sangre comienza á acompañar las pérdidas de mucus, las probabilidades de la presencia de un tumor vellosa son muy reforzadas,

Cuando el prolapso del recto se hace constante y éste se acompaña de derrame mucoso, muco sanguinolento, ó simplemente sanguíneo, debe practicarse un examen cuidadoso en el sentido de la existencia de un tumor vellosa.

El diagnóstico se hace claro solamente cuando el tumor hace su aparición en el ano junto con el intestino procidente y puede ser sentido con el dedo. En todos los casos de invaginaciones en los adultos, debe surgir la cuestión de que sean producidas por neoplasmas polipoideos ó vellosos.

Londres, mayo de 1900.







## INDICE

	Págs.
Observaciones generales . . . . .	1
Cómo examinar al enfermo. . . . .	2
Prurito anal . . . . .	3
Abscesos ano-rectales. . . . .	3
Fistula rectal. . . . .	5
»    »    Variedades de. . . . .	6
Úlceras perforantes del recto . . . . .	10
Úlcera dolorosa del ano. . . . .	12
Hemorroides. . . . .	17
»    Tratamiento de las. . . . .	25
Prolapso del recto . . . . .	29
Pólipos del recto. . . . .	30
Tumores vellosos del recto. . . . .	36
»    »    »    Intususcepción en los. . . . .	38
»    »    »    Casos de. . . . .	40
»    »    »    Conclusiones acerca de. . . . .	45



