

## **Les muscles adducteurs du pouce et du gros orteil / par H. Leboucq.**

### **Contributors**

Leboucq, Hector Louis François, 1848-  
Royal College of Surgeons of England

### **Publication/Creation**

Bruxelles : F. Hayez, imprimeur de l'Académie royale de médecine de Belgique, 1893.

### **Persistent URL**

<https://wellcomecollection.org/works/hqatjpgs>

### **Provider**

Royal College of Surgeons

### **License and attribution**

This material has been provided by This material has been provided by The Royal College of Surgeons of England. The original may be consulted at The Royal College of Surgeons of England. where the originals may be consulted. This work has been identified as being free of known restrictions under copyright law, including all related and neighbouring rights and is being made available under the Creative Commons, Public Domain Mark.

You can copy, modify, distribute and perform the work, even for commercial purposes, without asking permission.

**wellcome  
collection**

Wellcome Collection  
183 Euston Road  
London NW1 2BE UK  
T +44 (0)20 7611 8722  
E [library@wellcomecollection.org](mailto:library@wellcomecollection.org)  
<https://wellcomecollection.org>

*with the author's comp  
to the books*

ACADÉMIE ROYALE DE MÉDECINE DE BELGIQUE.

---

LES  
MUSCLES ADDUCTEURS DU POUCE




ET  
DU GROS ORTEIL

PAR  
H. LÉBOUCQ,  
CORRESPONDANT,  
PROFESSEUR A L'UNIVERSITÉ DE GAND.



BRUXELLES,  
F. HAYEZ, IMPRIMEUR DE L'ACADÉMIE ROYALE DE MÉDECINE DE BELGIQUE,  
RUE DE LOUVAIN, 112.

—  
1893



ACADÉMIE ROYALE DE MÉDECINE DE BELGIQUE.

---

LES  
MUSCLES ADDUCTEURS DU POUCE

ET

DU GROS ORTEIL

PAR

H. LÉBOUCQ,


CORRESPONDANT,  
PROFESSEUR A L'UNIVERSITÉ DE GAND.



BRUXELLES,

F. HAYEZ, IMPRIMEUR DE L'ACADÉMIE ROYALE DE MÉDECINE DE BELGIQUE,  
RUE DE LOUVAIN, 112.

—  
1893



## LES MUSCLES ADDUCTEURS du pouce et du gros orteil (1).

Les muscles courts du pouce et du gros orteil chez l'homme, les premiers surtout, sont divisibles en un nombre de faisceaux supérieur à celui des muscles généralement admis dans la nomenclature.

Il en résulte que les auteurs groupent ces faisceaux d'une manière différente pour constituer les quatre muscles courts de l'éminence thénar; c'est ainsi que pas moins de cinq faisceaux musculaires distincts ont été interprétés comme appartenant en tout ou en partie au court fléchisseur du pouce. L'interprétation de ces faisceaux a fait l'objet d'une discussion approfondie dans les travaux de Flemming, Cunningham, Gegenbaur (2); l'histoire de ce point spécial y est résumé d'une façon complète. L'objectif principal des recherches qui précèdent est l'interprétation du court fléchisseur, mais il n'est question que très incidemment du muscle adducteur du pouce. Je me propose d'examiner la signification des parties constituantes de ce muscle, ou plutôt du groupe des muscles adducteurs du pouce, et d'établir leur homodynamie avec ceux du gros orteil.

Il importe avant tout de prendre position dans la controverse au sujet de la délimitation du court fléchisseur du côté cubital, afin de déterminer le bord radial de l'adducteur. Avec la plupart des anatomistes, à l'exception de quelques auteurs anglais, je rattache le chef profond du court fléchisseur d'Albinus (faisceau *D* de Flemming) à l'adducteur. Celui-ci comprend donc toute la masse musculaire triangulaire insérée entre le fond de la gouttière carpienne, le bord palmaire et la tête du troisième métacarpien, d'une part, et le sésamoïde cubital du pouce, d'autre part. Cette masse est ou bien indivise, ou bien séparée en deux ou plusieurs faisceaux. On décrit ordinairement un adducteur

(1) Extrait du *Bulletin de l'Académie royale de médecine*, année 1893.

(2) W. FLEMMING. Ueber den Flexor brevis pollicis et hallucis des Menschen. (*Anatom. Anzeiger*, 1887, n° 3.) — D.-J. CUNNINGHAM. The flexor brevis pollicis and the flexor brevis hallucis in Man. (*Ibid.*, n° 7.) — W. FLEMMING. Nachträgl. Notiz über den Fl. brev. poll. (*Ibid.*, n° 9.) — C. GEGENBAUR. Bemerk. über den Flex. poll. brev., etc. (*Morpholog. Jahrb.*, Bd XV, 3, 1889.)

oblique et un adducteur transverse ; même quand la séparation n'existe pas réellement, on l'établit artificiellement au point de perforation de l'artère radiale qui entre dans le fond de la gouttière carpienne, pour y former l'arcade palmaire profonde en perforant l'adducteur entre le faisceau carpien et métacarpien du muscle. Cette séparation paraît se justifier d'autant mieux qu'il existe au gros orteil deux adducteurs, l'oblique et le transverse, toujours nettement distincts et comparables, quant à la direction de leurs fibres, aux deux faisceaux de subdivision de l'adducteur du pouce. L'homodynamie des muscles adducteurs oblique et transverse au pouce et au gros orteil est ainsi admise sans discussion dans tous les traités classiques.

Pour ce qui concerne le faisceau oblique, elle peut en tous points se justifier : mêmes insertions carpiennes et tarsiennes, même direction, même terminaison ; mais quant au muscle transverse, la ressemblance, apparente à première vue, ne se soutient plus quand on l'examine en détail. L'objection qui se présente immédiatement, c'est que l'adducteur transverse du gros orteil ne part ni du troisième, ni du deuxième métatarsien, c'est-à-dire du squelette de l'axe du pied, mais qu'il est tendu sous les têtes des métatarsiens, n'ayant que des insertions ligamenteuses sur les capsules métatarso-phalangiennes et les ligaments glénoïdiens. Le simple déplacement des insertions pourrait toutefois ne pas être admis comme motif suffisant pour nier l'homodynamie des deux muscles ; je baserai mon argumentation sur les faits suivants :

1° Une partie très limitée de l'adducteur du pouce pouvant, par anomalie, acquérir un développement plus considérable, possède des insertions en tous points semblables à celles de ce que les auteurs appellent l'adducteur transverse du gros orteil ;

2° Il existe, par anomalie, au pied de l'homme, un muscle inséré au corps du métatarsien II et se terminant au sésamoïde péronier du gros orteil ;

3° Ce muscle est normal chez les anthropoïdes.

Le muscle adducteur du pouce est constitué normalement par une série de faisceaux. Voici le résumé de la description que Henle (1) donne de ses insertions : « Les faisceaux charnus

(1) J. HENLE, Handbuch, Muskellehre.

naissent en quantité variable, séparés par des interstices plus ou moins grands du ligament carpien palmaire profond, vers le milieu de la face palmaire du grand os; de la base, du corps et de la tête du troisième métacarpien, pas rarement aussi de la base du deuxième, de la tête du deuxième et du quatrième métacarpien et de la partie antérieure de la capsule articulaire métacarpophalangienne du deuxième au quatrième doigt. » J'appelle spécialement l'attention sur les insertions aberrantes indiquées comme n'étant pas rares. Beaucoup d'auteurs en parlent; il en est déjà fait mention dans le traité de Meckel (1).

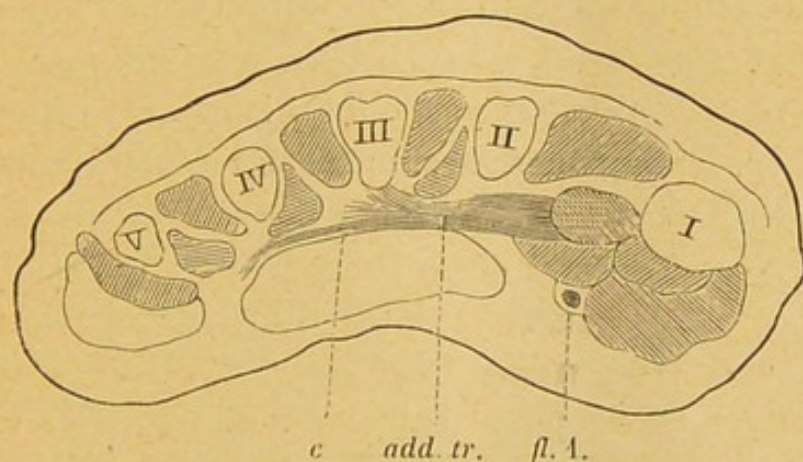


FIG. 1. — Coupe transversale de la main d'un fœtus humain longue de 8 millimètres.  
(× 12 diamètres.)

*add. tr.* Muscle adducteur du pouce, faisceau transverse inséré sur le troisième métacarpien, et se terminant du côté radial sur l'adducteur oblique coupé en travers.

*c.* Faisceau superficiel de l'adducteur dépassant le troisième métacarpien et inséré sur l'aponévrose interosseuse.

*fl. 1.* Long fléchisseur du pouce.

I à V. Métacarpiens.

Si l'on examine attentivement le bord distal du muscle adducteur du pouce, on verra que celui-ci ne se termine pas sur la tête du troisième métacarpien, mais qu'une partie de ses fibres s'insère sur l'aponévrose qui tapisse les muscles interosseux au niveau des deux derniers espaces. Cette insertion superficielle de fibres musculaires de l'adducteur à l'aponévrose interosseuse est constante; mais sur une dissection ordinaire, cette disposition peut échapper. On peut le mieux s'en rendre compte en examinant une section transversale de la main dans son ensemble. La

(1) J.-F. MECKEL. Handbuch der menschl. Anatom. Halle und Berlin, 1816, Bd II. p. 540



figure 1 est une coupe de main de fœtus arrivé à un stade de développement où tous les muscles sont déjà nettement différenciés et ont sensiblement la même position que chez l'adulte.

La main a été divisée en série de coupes transversales pouvant être examinées dans tous leurs détails au microscope. On y voit très nettement l'adducteur dont la majeure partie s'insère au bord antérieur du troisième métacarpien ; mais, au niveau même de l'insertion, on voit de la face superficielle du muscle se détacher des fibres (*c*) qui passent entre les interosseux et le quatrième métacarpien, d'une part, et la face profonde de la gaine des tendons fléchisseurs, d'autre part.

Je ferai remarquer que la coupe représentée ici tombe non pas à la hauteur des têtes des métacarpiens, mais un peu au-dessus de ceux-ci, vers l'extrémité distale des diaphyses ; cette division du muscle en deux plans s'observe sur un assez grand nombre de coupes successives.

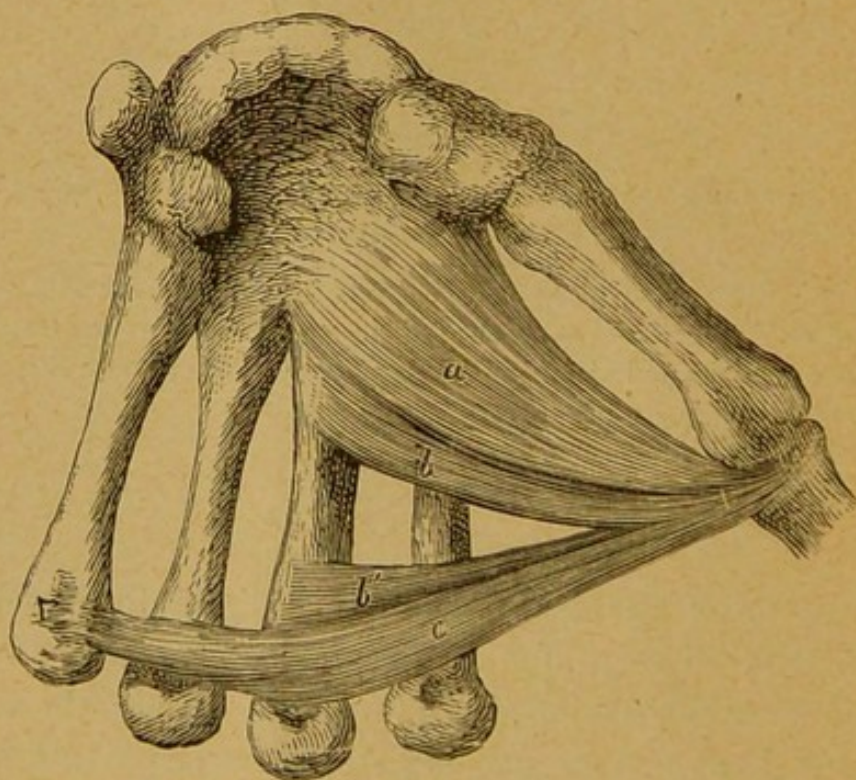


FIG. 2. — Face palmaire de la main d'un homme adulte avec les muscles adducteurs du pouce.

*a.* Adducteur oblique.

*b, b'.* Les deux faisceaux de l'adducteur transverse.

*c.* Faisceau superficiel inséré aux ligaments glénoïdiens et à l'aponévrose interosseuse.

Dans les cas où l'insertion du muscle dépasse notablement du côté cubital le troisième métacarpien, le faisceau superficiel devient tout à fait évident à la simple dissection. La figure 2 représente cette disposition prononcée d'une manière exceptionnelle. Elle provient de la main d'un homme robuste. Une bandelette musculaire transversale (*c*) passe superficiellement devant le chef inséré sur le métacarpien III (*b'*) et s'insère sur le ligament glénoïdien des articulations métacarpo-phalangiennes 3, 4 et 5, se continuant par son bord proximal avec l'aponévrose interosseuse.

Sur cette même main, le faisceau métacarpien présente aussi une particularité : c'est la lacune qui existe en son milieu et le divise en deux muscles distincts, *b* et *b'*. La perforation de l'artère radiale se fait à la base des deux chefs *a* et *b*, mais ceux-ci sont peu séparés l'un de l'autre. Il y a ici réduction du chef métacarpien. Dans un autre cas que j'ai observé, il y avait continuité d'insertion depuis le carpe jusqu'à la tête du troisième métacarpien avec un faisceau superficiel s'étendant jusqu'à l'articulation métacarpo-phalangienne du quatrième doigt; et deux fois j'ai trouvé ce faisceau dédoublé avec un chef inséré normalement au métacarpien III et un autre au bord antérieur du métacarpien II recouvert par le précédent. Cette anomalie est également signalée par les auteurs; Mingazzini décrit, dans une note sur l'adducteur du pouce (1), une division en deux plans de l'extrémité inférieure du chef transverse; comme il n'indique pas l'origine des fibres, je ne saurais dire s'il s'agit de cette anomalie ou bien du faisceau superficiel inséré sur les ligaments glénoïdiens.

En se basant sur ce qui précède, on peut résumer de la manière suivante les insertions du muscle adducteur du pouce. Si l'on y comprend le faisceau oblique, on y distingue trois ordres d'insertions :

*a.* Le faisceau carpien (adducteur oblique des auteurs).

*b.* Le faisceau métacarpien (adducteur transverse des auteurs *p. parte*).

*c.* Le faisceau aponévrotique.

Ces faisceaux sont souvent nettement séparés; *a* et *b* le sont par la perforation de l'artère radiale; *b* est quelquefois subdivisé lui-même en faisceaux, soit superposés dans le sens proximo-

(1) MINGAZZINI. Nota sul m. adductor pollicis nell' uomo. (*Anatom. Anz.*, 1888, n° 26.)

distal, comme dans le cas représenté figure 2, soit en plans superposés dans le sens dorso-palmaire; *c* est souvent peu distinct de *b*, mais une dissection attentive et l'examen de sections transversales nous montrent toutes les transitions pour arriver à la disposition représentée figure 2.

Si nous passons maintenant au pied, nous voyons que le gros orteil possède deux muscles portant le nom d'adducteurs, avec les qualificatifs d'oblique et de transverse, aboutissant l'un et l'autre au sésamoïde péronier. L'origine du premier se trouve sur la face plantaire du tarse dans le voisinage de la gaine du long péronier latéral et sur cette gaine. Sans insister davantage sur ses insertions, on voit immédiatement qu'il représente au pied le faisceau carpien de l'adducteur du pouce. Quant au second muscle, l'adducteur transverse, nous devons nous y arrêter plus longuement. Ce muscle s'insère, d'après Henle, « par deux ou trois digitations à la partie inférieure des capsules des articulations métatarso-phalangiennes et des ligaments plantaires des têtes des métatarsiens. Les digitations correspondent aux articulations des orteils 5 et 4, ou 4 et 3, ou 5, 4 et 3. Les faisceaux les plus rapprochés du gros orteil forment le bord antérieur du muscle. Le chef naissant de la fusion des deux adducteurs s'insère, avec le chef latéral du court fléchisseur, au sésamoïde latéral, au bord de la base de la première phalange et au tendon de l'extenseur long du gros orteil sur le dos de la première phalange. »

On remarquera dans cette description que le muscle n'a pas d'insertions sur les métatarsiens. La manière la plus simple de vérifier cette particularité, c'est de disséquer le muscle par sa face dorsale, en désarticulant les quatre derniers métatarsiens, tout en laissant les ligaments des articulations. Le muscle est ainsi mis à nu sans qu'aucune fibre soit entamée sur sa face dorsale. Une autre particularité que les auteurs ne signalent pas, et qu'on peut démontrer facilement par une dissection minutieuse, c'est que les adducteurs oblique et transverse ne se *confondent* pas à leur terminaison sur le sésamoïde péronier. Les fibres de l'adducteur transverse restent distinctes de celles de l'adducteur oblique, qu'elles enveloppent à leur terminaison de telle sorte que quelques-unes vont passer du côté dorsal de l'appareil ligamenteux métatarso-phalangien, comme le décrit Henle; mais une autre partie, la plus volumineuse même, passe du côté

plantaire de l'insertion commune de l'adducteur oblique et du court fléchisseur (faisceau péronier) pour se terminer sur la gaine du long fléchisseur du gros orteil. C'est sur les coupes transversales du pied que cette disposition devient tout à fait évidente. La figure 3 montre une section transversale d'un pied de fœtus humain dans les mêmes conditions que la main de la figure 1.

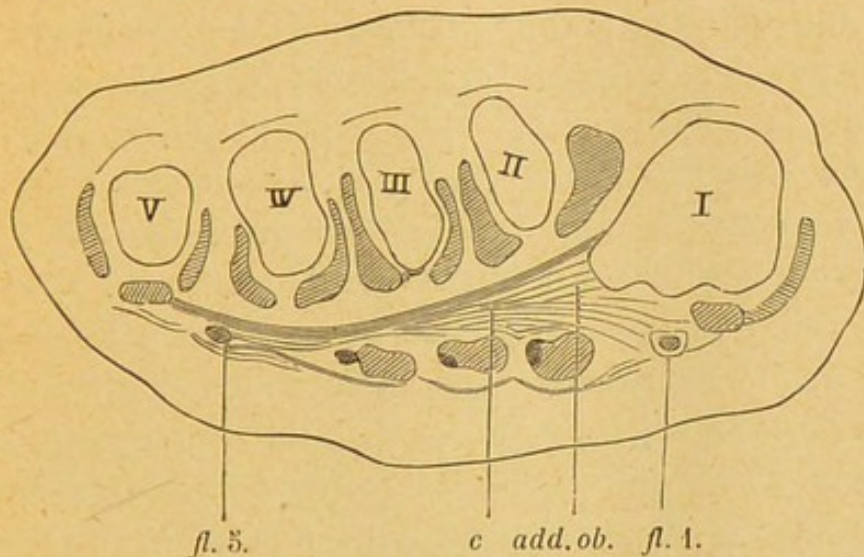


FIG. 3. — Coupe transversale du pied d'un fœtus humain. Longueur du pied : 1 centim.  
( $\times 12$  diamètres.)

*c.* Faisceau superficiel de l'adducteur du gros orteil (adducteur transverse des auteurs).  
*add. ob.* Adducteur oblique du gros orteil (1).

*fl. 1.* Long fléchisseur du gros orteil

*fl. 5.* Tendons des fléchisseurs communs pour le cinquième orteil  
I à V. Métatarsiens.

Les fibres de l'adducteur transverse (*c*) passent du côté plantaire des métatarsiens II à IV et des muscles interosseux et, arrivées au bord de l'adducteur oblique (*add. ob.*), se divisent en deux masses qui enveloppent la section de celui-ci, et dont la principale passe du côté plantaire de ce muscle et du court fléchisseur, pour se terminer sur la gaine du long fléchisseur (*fl. 1*). Ce n'est du reste pas le long fléchisseur seul qui reçoit cette terminaison du muscle transverse; à la hauteur des tendons fléchisseurs 2, 3 et 4, on voit des faisceaux se terminer dans la face profonde de la gaine de ces fléchisseurs. Au niveau de l'insertion ligamenteuse du transverse, à la hauteur de l'extrémité distale du cinquième métatarsien, cette insertion se bifurque et une partie

(1) Le contour de la coupe de ce muscle a été omis dans la figure. Il correspond aux quatre hachures plus espacées que les autres. Entre lui et le *fl. 1* se trouve la section du chef péronier du court fléchisseur, également non limitée.

passé du côté dorsal des fléchisseurs du cinquième orteil (*fl. 5*), l'autre du côté plantaire pour se continuer avec l'aponévrose plantaire superficielle. En poursuivant dans le sens distal la série des coupes dans laquelle est prise la figure 3, le muscle transverse diminue d'épaisseur, et à son bord distal, il se confond avec l'appareil ligamenteux recouvrant les têtes des métatarsiens.

L'adducteur transverse du gros orteil est donc un muscle tendu entre les ligaments métatarso-phalangiens des orteils et de l'aponévrose profonde, d'une part, et l'appareil ligamenteux métatarso-phalangien du gros orteil et la face profonde de la gaine des tendons fléchisseurs, d'autre part. A sa terminaison, il est placé superficiellement par rapport à l'adducteur oblique (1).

Si nous comparons maintenant les adducteurs du pouce à ceux du gros orteil, nous ne trouvons au pied que deux faisceaux, dont l'un, l'oblique, représente sans le moindre doute le faisceau oblique à la main; quant à l'adducteur transverse du gros orteil, il représente le faisceau aponévrotique superficiel *c* de l'adducteur du pouce. Ce faisceau est rudimentaire à la main, il n'y apparaît bien développé que par anomalie. Au pied, il est mieux développé, mais il a également subi une rudimentation dans le cours du développement. Il résulte, en effet, des recherches de Ruge (2) qu'il forme primitivement chez le fœtus une lamelle étendue largement sous les métatarsiens, de manière que son bord tibial se met en rapport direct avec le bord de l'adducteur oblique. Dans le cours du développement, on voit le muscle se réduire du côté proximal et s'avancer dans le sens distal, de manière à former enfin la bandelette transversale que nous connaissons chez l'adulte. Le processus peut aller plus ou moins loin, de sorte que chez l'adulte on peut encore trouver un muscle triangulaire en contact partiel avec le bord de l'adducteur oblique, ce qui représente une persistance de l'état embryonnaire; ou, inversement, la rudimentation peut aller jusqu'à la disparition complète (Böhmer). Même à la main, le muscle paraît suivre une marche

(1) Ce dernier point semble en contradiction avec une anomalie signalée par Henle, dans laquelle l'adducteur oblique fournissait un second faisceau pour la base du deuxième orteil, ce faisceau passant du côté plantaire de l'adducteur transverse. Mais l'auteur ne donne pas d'autres détails sur les insertions de ces muscles; il est possible que dans ce cas il y eût dédoublement de l'adducteur transverse.

(2) G. RUGE. *Entwicklungsvorgänge an der Muskulatur des menschlichen Fusses.* (*Morphol. Jahrb.*, Bd. IV, Suppl., 1878. p. 117.)

régressive dans le cours de son développement, puisque, comme je l'ai fait remarquer plus haut, les faisceaux aponévrotiques superficiels existent déjà à la hauteur des extrémités distales des diaphyses des métacarpiens (fig. 1), tandis que chez l'adulte on ne les trouve qu'au bord distal du muscle et, en général, devenus tout à fait rudimentaires.

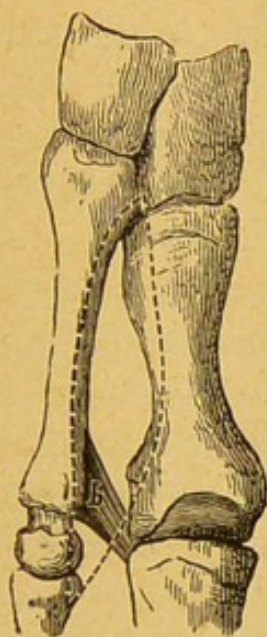


FIG. 4.

Les deux premiers métatarsiens avec les cunéiformes 1, 2, vus de la face dorsale. Pied d'homme adulte.

*b* est le petit muscle anormal (adducteur transverse). La position du premier interosseux dorsal est indiquée par la ligne pointillée.

Qu'est devenu maintenant au pied le faisceau métacarpien *b* de l'adducteur de la main? Il n'y existe que d'une manière anormale. En disséquant le pied par la face dorsale, si on enlève avec soin le premier interosseux dorsal, on peut trouver entre ce muscle et le faisceau oblique de l'adducteur un petit muscle triangulaire inséré par sa base, large de 1 centimètre environ, sur le tiers distal du bord plantaire du deuxième métatarsien, et se dirigeant obliquement en avant pour se terminer par un tendon sur la face profonde de l'insertion de l'adducteur transverse au côté péronier de la première articulation métatarso-phalangienne (fig. 4, *b*). J'ai trouvé ce petit muscle trois fois sur une soixantaine de pieds que j'ai examinés dans ce but; en outre, dans quelques cas, il existait à sa place une lamelle aponévrotique

ayant mêmes insertions et même position. Je crois inutile d'ajouter qu'il n'y a aucune importance à attacher au nombre de cas que j'ai trouvés : le nombre de pieds examinés est évidemment insuffisant pour établir une proportion pour cent. J'ai cherché vainement des indications à ce sujet dans les différents auteurs. J'ai parcouru notamment la longue liste des anomalies décrites par W. Gruber, sans trouver ce petit muscle mentionné. Il paraît qu'il est signalé par Macalister dans le Traité d'anatomie de Quain (cité par Brooks) (1). Je crois, dans tous les cas, que l'existence de ce petit muscle doit être plus fréquente qu'on ne le supposerait d'abord en parcourant la littérature : il peut facilement échapper dans la dissection quand on n'a pas l'attention spécialement fixée sur sa recherche.

La question de fréquence n'est du reste que secondaire. Il suffit que le muscle existe par anomalie pour représenter au pied le faisceau métacarpien de la main.

Il y a plus. Ce muscle paraît exister, sinon d'une façon constante, comme l'affirme Brooks, du moins beaucoup plus fréquemment chez les singes anthropoïdes que chez l'homme.

Dans son travail cité plus haut, Brooks appelle l'attention sur les deux espèces de muscles opposants qui peuvent se rencontrer au gros orteil des anthropoïdes. Il y a d'abord l'opposant véritable, l'équivalent de l'opposant du pouce, dérivé du chef tibial du court fléchisseur, qui n'existe que chez l'Orang (Bischoff); il y a ensuite ce qu'il appelle l'*adductor opponens*, dérivé de l'adducteur : « In all the anthropoids, some fibres of the adductor transversus (and sometimes of the adductor obliquus also) are inserted into the metatarsal bone of the hallux, constituting a second opponens. » Cette description n'est pas complète, en ce sens que l'auteur n'insiste pas sur la position de ce muscle par rapport aux autres parties de l'adducteur. Or, comme on le verra, ce point est très important. Beaucoup d'auteurs ont vu et représenté ce muscle sans insister sur sa description.

Dans la monographie de Vrolik (2), le muscle en question est admirablement figuré (Pl. V, fig. 2). Vu du côté dorsal, il se présente comme une bandelette musculaire insérée du côté plantaire

(1) H. S<sup>T</sup>JOHN BROOKS. On the short muscles of the pollex and hallux of the anthropoid apes, etc. (*Journ. of anatomy and physiology*, oct. 1887, p. 78.)

(2) W. VROLIK. Recherches d'anatomie comparée sur le Chimpanzé. Amsterdam, 1844.

du premier interosseux dorsal sur le deuxième métatarsien, et se terminant à la portion distale du premier métatarsien. Ce muscle est superposé du côté dorsal à l'adducteur oblique dont les fibres ont une direction tout autre. Il n'en est pas question dans le texte. Même remarque au sujet du muscle représenté par Duvernoy (1) chez le Gorille (Pl. IX, fig. A). Les faisceaux marqués 12, 13 et 14 sont indiqués dans l'explication des planches comme faisceaux du muscle adducteur du pouce. Or, 12 a les insertions du premier interosseux palmaire de Henle, 13 représente ce deuxième adducteur, 14 est l'adducteur transverse. Dans la lacune triangulaire, entre 12 et 13, on voit profondément un muscle dont la direction des fibres est celle de l'adducteur oblique; toutefois, il me semble que ces fibres devraient être plus convergentes vers l'extrémité distale du premier métatarsien. En comparant avec la figure B de cette même planche, ce muscle doit être le même noté 10 sur cette figure, et 11 (adducteur transverse) est le faisceau 14 de la figure A. La même chose peut s'observer à la planche suivante qui représente des plans plus profonds de la plante du pied. Il y a donc, nettement distincts, trois adducteurs : l'oblique, le transverse superficiel du côté plantaire et le dorsal (*adductor opponens*). Le texte (p. 114) ne s'exprime pas clairement au sujet du muscle adducteur dans son ensemble; il décrit cette insertion aux extrémités inférieures des deuxième, troisième et quatrième métatarsiens et par une aponévrose tout le long de la face postérieure du deuxième métatarsien. Ainsi il n'établit pas de distinction entre un faisceau superficiel du côté plantaire, et un profond faisceau nettement différenciés sur les figures. Hartmann (2) représente également chez le Chimpanzé un muscle placé dans le premier espace interosseux, parfaitement distinct du premier interosseux dorsal qui longe le bord du deuxième métatarsien. Il n'en est pas question dans le texte. Dans l'explication de la figure, ce muscle est désigné comme premier interosseux dorsal, ce qui est une erreur manifeste; c'est encore une fois ce deuxième muscle adducteur. Deniker (3) figure un pied

(1) DUVERNOY. Des caractères anatomiques des grands singes pseudo-anthropomorphes, 1853. (*Archives du Museum*, t. VIII.)

(2) HARTMANN. Die menschenähnli. Affen Leipzig, 1883, p. 463, fig. 55.

(3) DENIKER. Recherches anatomiques et embryologiques sur les singes anthropoïdes. (*Arch. de zool. expér. et génér.*, 2<sup>e</sup> sér., t. III, supplém., 1885.)



de fœtus de Gibbon (Pl. XXVIII, fig. 9), dans lequel on voit encore un muscle superficiel du côté dorsal dans le premier espace où l'on distingue ainsi deux plans superposés. L'ensemble est indiqué comme adducteur du gros orteil sans autre explication dans le texte. Brooks, dans son travail cité, décrit le muscle comme *adductor opponens*, et le représente (Pl. III, fig. 3) chez le Chimpanzé.

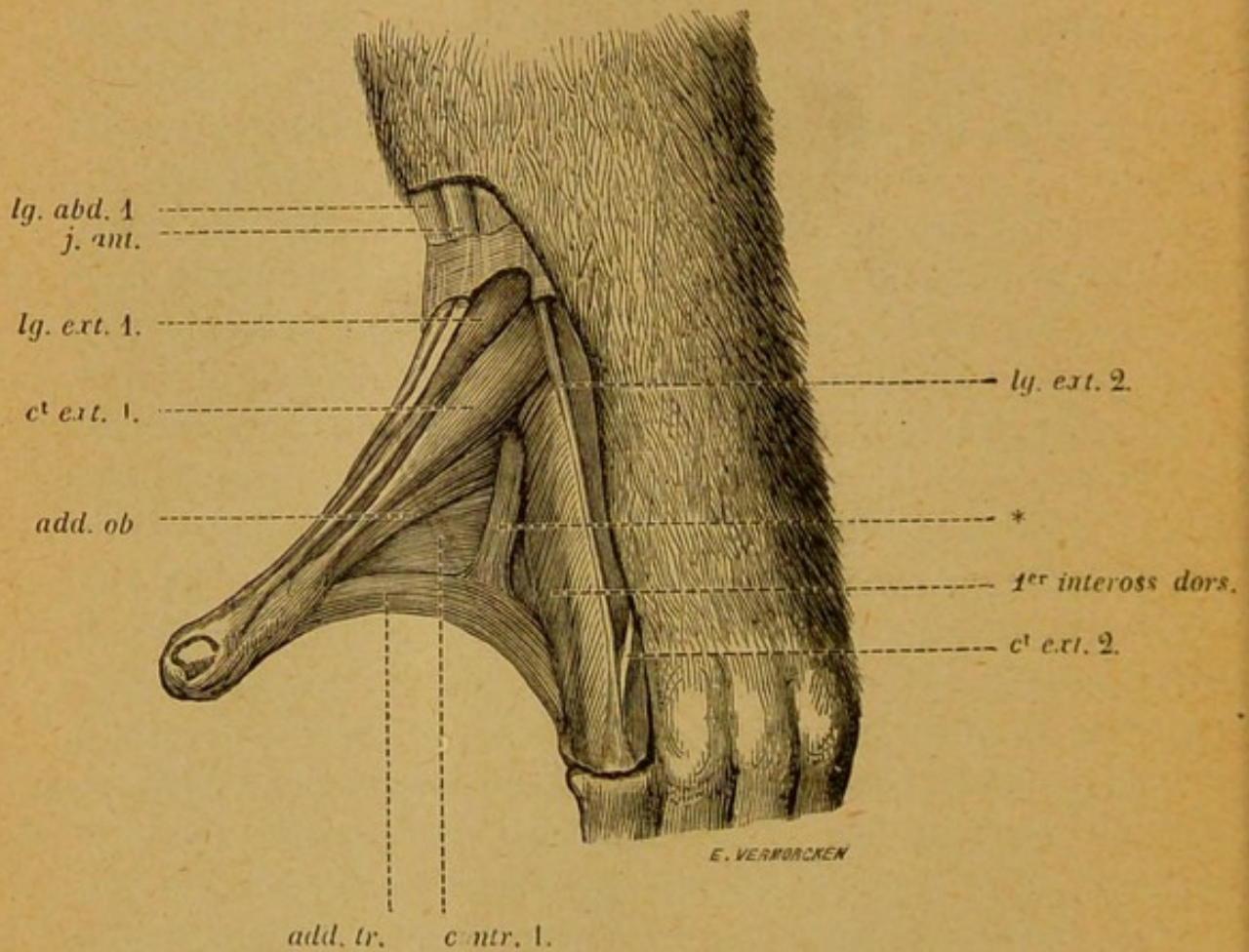


FIG. 5. — Pied de Chimpanzé, face dorsale.

*lg. abd. 1.* Long abducteur du gros orteil.

*j. ant.* Jambier antérieur.

*lg. ext. 1.* Long extenseur du gros orteil.

*c't ext. 1.* Court extenseur du gros orteil

*add. ob.* Adducteur oblique du gros orteil.

*add. tr.* Adducteur transverse du gros orteil.

*contr. 1.* Contrahens digitorum, 1<sup>er</sup> faisceau.

*c't ext. 2.* Premier tendon du court extenseur commun.

*1<sup>er</sup> inteross. dors.* Premier interosseux dorsal.

\* Faisceau d'échange entre le précédent et l'adducteur transverse (anormal).

*lg. ext. 2.* Premier tendon du long extenseur commun.

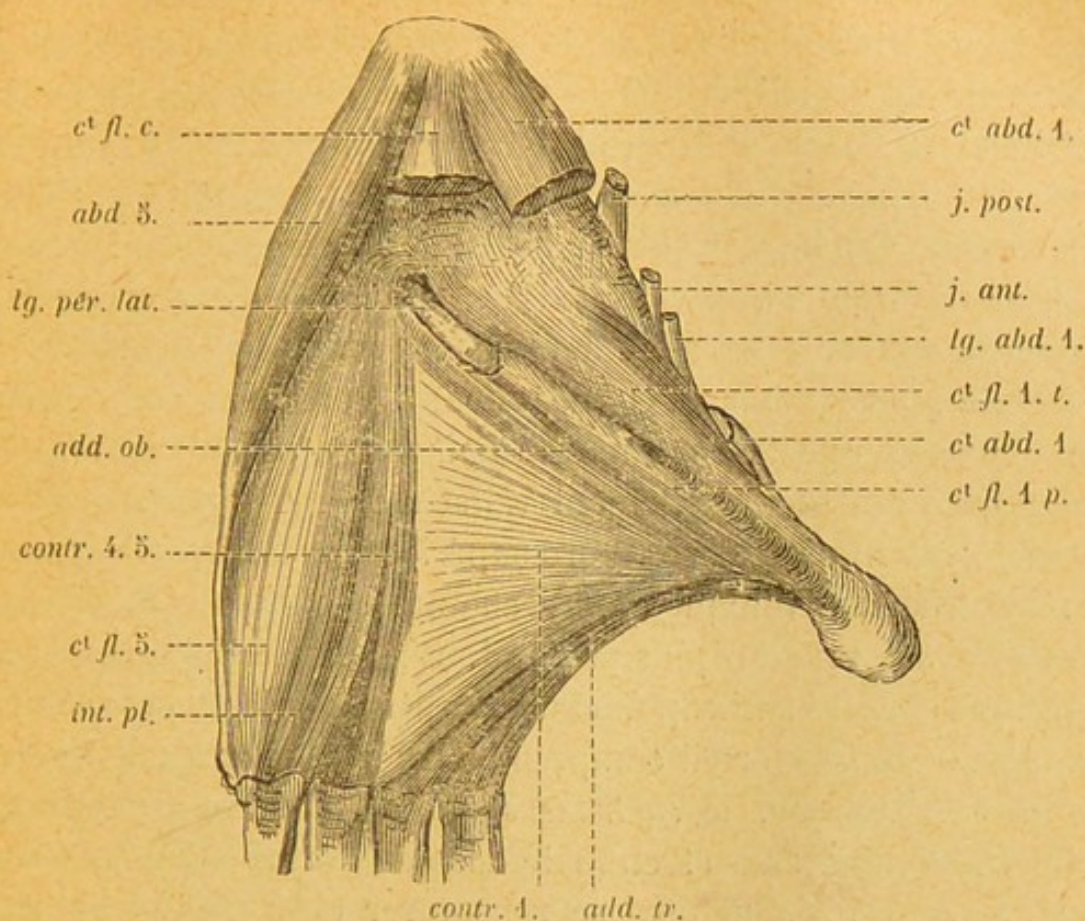


FIG. 6. — Pied de Chimpanzé, face plantaire, couche profonde.

- c<sup>t</sup> fl. c.* Court fléchisseur commun des orteils.  
*abd. 5.* Abducteur du cinquième orteil.  
*lg. pér. lat.* Long péronier latéral.  
*add. ob.* Adducteur oblique du gros orteil.  
*contr. 4. 5.* Faisceaux du contractans pour les deux derniers doigts.  
*c<sup>t</sup> fl. 5.* Court fléchisseur du cinquième orteil.  
*int. pl.* Troisième interosseux plantaire.  
*c<sup>t</sup> fl. 1. t.* Court fléchisseur du gros orteil, chef tibial.  
*c<sup>t</sup> fl. 1. p.* Court fléchisseur du gros orteil, chef péronier.  
*c<sup>t</sup> abd. 4.* Court abducteur du gros orteil.  
*j. post.* Jambier postérieur.

C'est également chez le Chimpanzé que j'ai eu l'occasion de disséquer ce muscle (fig. 5 et 6, *add. tr.*). Un membre antérieur et un membre postérieur d'un jeune sujet avaient été mis à ma disposition, grâce à l'obligeance de mon collègue, F. Plateau. J'ai représenté dans les deux figures ci-contre la face dorsale et la face plantaire profonde du pied. Le muscle adducteur est formé de trois parties. Le faisceau en question est bien développé, prenant son origine sur les extrémités distales des métatarsiens II et III, pour se terminer sur le métatarsien et la première phalange

du gros orteil. Ce faisceau est recouvert du côté plantaire par la large lamelle triangulaire insérée sur l'aponévrose interosseuse à la hauteur du troisième métatarsien, depuis sa base et la partie avoisinante du tarse et la gaine du long péronier latéral, jusqu'à l'articulation métatarso-phalangiennne du troisième et du quatrième métatarsien. Du bord péronier de l'aponévrose part un faisceau musculaire dirigé dans le sens de l'axe du pied, se divisant en deux languettes qui se terminent sur le côté tibial des articulations métatarso-phalangiennes 4 et 5. Ces deux derniers faisceaux appartiennent au groupe des *contrahentes digitorum* (1), et le large muscle triangulaire doit être également rattaché à ce groupe formant le premier *contrahens*. Par son bord supérieur, ce muscle vient toucher à l'adducteur oblique qu'il cache même en partie, ce dernier étant situé sur un plan plus profond. Chez notre Chimpanzé, de même que chez les anthropoïdes décrits par les auteurs précédents, l'adducteur du gros orteil comprend ainsi trois muscles distincts : l'adducteur oblique, le *contrahens* que les auteurs assimilent à l'adducteur transverse et enfin le faisceau dorsal (*adductor opponens*). Si cette division peut se rencontrer chez tous les anthro-

(1) Les muscles désignés par les auteurs sous le nom de *contrahentes digitorum*, forment un plan de dédoublement des interosseux palmaires (ou plantaires). Comme ceux-ci, ils sont adducteurs des doigts de la main ou du pied vers l'axe de l'organe. Les deux plans des muscles sont séparés par le nerf cubital profond (ou ram. prof. du n. plantaire ext.). Ils ont été déjà décrits chez les singes, mais sans recevoir de dénomination spéciale, dans les travaux de Cuvier, Duvernoy, Gratiolet et Alix, Huxley. C'est Bischoff, le premier, qui a proposé d'introduire dans la nomenclature le nom qui leur avait été donné par un anatomiste de Melbourne, Halford, en 1863. Ces muscles existent chez tous les mammifères et acquièrent même un développement considérable chez les mammifères inférieurs. Chez plusieurs marsupiaux, par exemple, ils forment deux larges lamelles musculaires triangulaires cachant complètement les interosseux, fixées à l'aponévrose profonde le long de l'axe de la main ou du pied et se rendant d'une part au premier, de l'autre au cinquième doigt qu'ils rapprochent ainsi l'un de l'autre.

Consulter pour l'historique de la question :

W. BISCHOFF. Beiträge zur Anatom. des Hylobates leuciscus. (*Abhandl. d. k. bayr. Akad. der Wiss.*, Bd. X, III<sup>e</sup> Abth., 1870, pp. 23 et suiv.)

Et pour la disposition de ces muscles chez les mammifères en général :

CUNNINGHAM. The intrinsic muscles of the mammalian foot. (*Journ. of anat. and phys.*, XIII, oct 1878.)

RUGE. Vergl. Anat. der tiefen Muskeln der Fusssohle. (*Morphol. Jahrb.*, Bd. IV, p. 644.)

YOUNG. The intrinsic muscles of the marsupial hand. (*Journ. of anat. and phys.*, XIV, jan 1880.)

BROOKS. On the morphology of the intrinsic muscles of the little finger, etc. (*Journ. of anat.*, XX, july 1886.)

poïdes, comme l'assure Brooks, je crois cependant qu'elle n'est pas constante chez tous les sujets. C'est le faisceau *adductor opponens* qui semble faire quelquefois défaut. Il y a plusieurs observations présentant toutes les garanties d'exactitude dans lesquelles il n'est ni mentionné, ni figuré. Je citerai entre autres, parmi celles que j'ai eu l'occasion d'examiner moi-même, celles de Langer (1) (Orang), Ruge (2) (Orang), Kohlbrugge (3) (Gibbon), Hepburn (4) (les quatre genres). Ce qui existe toujours, c'est le faisceau oblique, et celui que, par comparaison avec ce qui existe chez l'homme, on appelle *adductor hallucis transversus*. Ce dernier se présente ordinairement sous forme de lamelle musculaire triangulaire assez large, recouvrant les interosseux et les métatarsiens, se confondant souvent par son bord proximal avec l'adducteur oblique, et présentant, à son bord distal, des digitations d'insertion pouvant s'étendre de la deuxième à la quatrième articulation métatarso-phalangienne. Comme Ruge l'a démontré, la comparaison est exacte, si l'on met en parallèle l'état embryonnaire chez l'homme avec ce qui persiste à l'état de complet développement chez les singes.

J'ai trouvé les muscles adducteurs du pouce chez le Chimpanzé que j'ai disséqué, disposés conformément à la description qu'en font tous les auteurs, c'est-à-dire qu'il existe un large muscle triangulaire représentant l'adducteur oblique et transverse confondus, inséré sur le carpe, sur le métatarsien III et superficiellement sur l'aponévrose interosseuse. Cette partie superficielle représente le *contrahens* pour le premier doigt. Du côté cubital partent des languettes se rendant obliquement au côté radial de l'articulation du quatrième et du cinquième doigt et qui sont les *contrahentes* de ces doigts. Ce qu'il faut remarquer surtout, c'est la fusion complète entre le faisceau oblique, le faisceau métacarpien et le plan superficiel des *contrahentes*, de sorte qu'ici les

(1) LANGER. Die Muskulatur der Extrem. des Orang. (*Wiener Akad Sitzber.*, Bd 79, 1879.)

(2) G. RUGE. Z. vergl. Anatom. der tiefen Muskeln in der Fusssohle. (*Morphol Jahrb.*, Bd IV, p. 644.)

(3) KOHLBRUGGE. Versuch einer Anatom. des Genus Hylobates. (*Zoolog. Ergebnisse einer Reise in Niederl. Ost-Indien v. M. Weber*, Heft II, 1890.)

(4) D. HEPBURN. Comparat. Anat. of the muscles and nerves of the sup. and inf. extrem. in anthropoid apes (*Journ. of anat. and phys.*, 1892, vol. XXVI.) Peut-être est-ce le faisceau supplémentaire décrit chez le gibbon (p. 345).

trois groupes sont confondus. Chez d'autres anthropoïdes, le faisceau transverse devient distinct; mais dans tous les cas, les trois séries de faisceaux sont moins nettement différenciées qu'au pied.

En résumé, les homodynamies des muscles adducteurs du pouce et du gros orteil seront faciles à établir d'après ce qui précède. D'abord les deux adducteurs obliques se correspondent comme les auteurs l'admettent; ensuite l'adducteur transverse à la main est représenté au pied par un faisceau anormal, et l'adducteur transverse des auteurs devient le premier *contrahens* du pied, homodyname du faisceau transverse superficiel que nous avons trouvé à la main à l'état d'anomalie.

Reste la question de nomenclature. Un principe qui a été adopté par la commission allemande de nomenclature anatomique, c'est d'innover le moins possible. C'est pour ce motif que je ne proposerai pas d'introduire en anatomie humaine le nom de *contrahens digitorum*, mais d'appliquer au petit muscle transversal du gros orteil le nom qui lui a été donné par l'anatomiste qui l'a découvert. C'est J. Casserius de Plaisance qui l'a décrit pour la première fois et lui a donné le nom de *musculus transversus pedis*. Casserius, en décrivant la fonction de ce muscle, a insisté d'une façon remarquable sur cette action de contracter la plante du pied de façon à adapter celle-ci à la forme des surfaces inégales et à rendre ainsi la marche plus sûre. Voici, du reste, en quels termes cette action est décrite par Spigelius (1), d'après le texte de Casserius : « Musculum hunc princeps laboriosissimus anatomicus Jul. Casserius Placentinus invenit, id officii ipsi assignans ut digitum magnum ad parvum ducens, cavum efficeret pedem. Ex hoc duplicem utilitatem nasci credidit ut et in inaequalibus locis et similiter in planis commodissime ambulemus. In inaequalibus quidem, cum ipso se contrahente, quasi apprehensio quaedam fiat quam admodum certe observamus dum per saxosa loca incedimus, pedem a nobis contrahi ut tutior fiat et faciliior gressus. In planis vero, etiam non agens, pedi instar ligamenti est, prohibens ne digiti a se invicem nimis abducantur. »

(1) AD. SPIGELII opera. Amstelodami, 1643. — J. CASSERI. Tabulae anatomicae. Francof., 1632.

Plusieurs anatomistes ont adopté la dénomination de Casserius, ou une équivalente; ainsi Winslow l'appelle transversal du pied. Mais en même temps s'est introduit dans la nomenclature le nom de petit adducteur ou adducteur transverse du gros orteil. C'est cette désignation qui a prévalu.

Un nom correspondant à celui de *transversus pedis* a été employé par Hallet pour désigner le faisceau anormal de l'adducteur du pouce; il l'appelle *transversus manus*. Ce nom pourrait également être adopté.

Le tableau suivant met en parallèle les noms que je propose d'appliquer aux muscles homodynames :

	A LA MAIN.	AU PIED.
A. Faisceau { carpien . . . { tarsien . . .	— <i>adductor pollicis obliquus.</i>	— <i>adductor hallucis obliquus</i>
B. Faisceau { m <sup>e</sup> tacarpien. . . { métatarsien. . .	— <i>transversus.</i>	— <i>transversus.</i> (anormal).
C. Faisceau d'insertion apo- névrotique.	<i>transversus manus</i> (anormal).	<i>transversus pedis.</i>

---

