

Ein Beitrag zur Wangenplastik mit gedoppeltem Halshautlappen / von V. Czerny.

Contributors

Czerny, V. 1842-1916.
Royal College of Surgeons of England

Publication/Creation

Tübingen : H. Laupp'sche Buchhandlung, [1889]

Persistent URL

<https://wellcomecollection.org/works/dbav3xx6>

Provider

Royal College of Surgeons

License and attribution

This material has been provided by This material has been provided by The Royal College of Surgeons of England. The original may be consulted at The Royal College of Surgeons of England. where the originals may be consulted. This work has been identified as being free of known restrictions under copyright law, including all related and neighbouring rights and is being made available under the Creative Commons, Public Domain Mark.

You can copy, modify, distribute and perform the work, even for commercial purposes, without asking permission.



Wellcome Collection
183 Euston Road
London NW1 2BE UK
T +44 (0)20 7611 8722
E library@wellcomecollection.org
<https://wellcomecollection.org>

AUS DER
HEIDELBERGER CHIRURGISCHEN KLINIK

XXIII.

Ein Beitrag zur Wangenplastik mit gedoppeltem
Halshautlappen.

Von

Prof. Dr. V. Czerny ¹⁾.
(Hiezu Taf. X).

Israel und Hahn haben auf dem deutschen Chirurgenkongresse 1887 den Ersatz von Wangendefekten durch Wanderlappen demonstriert, welche von der Hals- und Brusthaut hergenommen und gedoppelt wurden. Wenn man bei Carcinomen die Submaxillargegend ausräumen muss, wird die Ernährungsbasis dieser Lappen gefährdet. Ausserdem braucht diese Methode mindestens drei Nachoperationen, also ziemlich viel Zeit, was um so mehr ins Gewicht fällt, da die Krebse der Wangenschleimhaut ausserordentlich häufig recidivieren. Bei einer narbigen Kieferklemme suchten während der Ferien meine Assistenten mit dieser Methode Heilung zu erzielen. Allein trotz aller Vorsicht starb ein Teil der Lappen ab, als er von seinem alten Nährboden abgelöst wurde und der Rest kugelte sich. Durch mehrere Nachoperationen wurde der Zweck der Operation zwar leidlich erreicht, allein die Operation befriedigte mich nicht.

Gersuny ²⁾ hat als Ersatz für Wangenschleimhaut Hautlappen aus der Nachbarschaft empfohlen, welche ihre Basis am Schnitt-

1) Nach einem Vortrage im Heidelberger ärztlichen Vereine.

2) Centralbl. für Chir. 1887. S. 706.

rande des Defektes besitzen und die Ernährung durch das Unterhautzellgewebe beziehen. Wenn die äussere Wangenhaut erhalten ist, wird sich diese Methode zweifellos manchmal gut verwerten lassen. Wenn die äussere Haut aber ebenfalls fehlt, muss über den umgeschlagenen Lappen noch ein zweiter seitlich gedrehter Lappen¹⁾ gelegt werden, oder die wunde Fläche muss mit Hautstückchen nach Thiersch überpflanzt werden²⁾.

Im ersten Falle bekommt man zahlreiche entstellende Narben ins Gesicht. Im zweiten Falle dürfte die transplantierte Fläche auch kein Schmuck für das Gesicht sein, namentlich wenn sie eine kahle Stelle mitten in üppigem Bartwuchse darstellt.

Mit der interessanten Methode von Thiersch³⁾, welcher einen scheuklappenähnlichen Lappen erst durch Transplantationen epidermisirt und dann in den Wangendefekt einheilt, habe ich bei einem Versuche Misserfolg gehabt, da der Lappen schrumpfte, bevor mir die Ueberhäutung desselben gelungen war.

In dem unten mitgetheilten Falle suchte ich den Wangendefekt durch einen seitlich gedrehten, aus Wangen- und Halshaut bestehenden Lappen zu ersetzen, der so lang war, dass die umgeschlagene Spitze des Lappens nach Innen zu liegen kam und die Schleimhaut ersetzte.

N. L., 34 Jahre alter Schiffer aus Hassmersheim, Raucher, bemerkte seit August 1887 eine Schrunde am linken Mundwinkel, welche sich nach der Wangenschleimhaut zu vergrösserte und in den letzten 3 Wochen rasch wuchs.

Status am 1. XI. 88. Vom linken Mundwinkel bis zum Masseter und noch 1 cm auf die Ober- und Unterlippe übergreifend eine derbe, von geröteter Haut bedeckte Geschwulst, welche an der entsprechenden Schleimhautfläche in ein über thalergrosses Krebsgeschwür umgewandelt war. In der linken Submaxillargegend mehrere bohnergrosse derbe Lymphdrüsen zu fühlen. Die Zähne gut erhalten, aber mit stinkendem Sekret belegt.

Bei der Exstirpation (am 7. XI.) entstand ein fünfmarkstück grosser Substanzverlust in der Wange, welcher den Vorderrand des Masseters blosslegte. Von den Lippen fehlte das äussere Drittel. Die Wangenschleimhaut war bis auf die Innenfläche des Masseters, und einem schmalen Saum an dem Alveolarfortsatze entfernt. Zur Deckung wurde ein 12 cm langer und 5 cm breiter Lappen genommen, dessen Basis dem Jochbogen

1) Gussenbauer. Archiv für klin. Chir. Bd. XXI. 526 u. XXIII. 231

2) Kraske. Centralbl. für Chir. 1888. S. 889.

3) XV. Kongress der deutschen Gesellsch. für Chir. S. 18.

entsprechend nach aussen von dem Defekt bis an das Ohr reichte. Die abgerundete Spitze lag etwa in der Mitte des hinteren Kopfnickerrandes. Der Lappen bestand aus Haut und Platysma und war fast doppelt so lang, als es für die einfache Deckung des Defektes durch seitliche Drehung nötig gewesen wäre. Nachdem er abgelöst war, lag das obere Halsdreieck bloss und es konnte die Submaxillardrüse mit allen benachbarten Lymphdrüsen bequem ausgeräumt werden. Die Arteria maxillaris externa musste dabei natürlich unterbunden werden. Nun wurde die Spitze des Lappens so weit umgeschlagen (der Lappen also gedoppelt) und Wunde an Wunde mit drei Matratzennähten befestigt, dass sie beiläufig den Schleimhautverlust ersetzen konnte und ihre Ränder wurden ringsherum durch Katgutnähte, welche nach dem Munde zu geknüpft wurden, mit den übrig gebliebenen Schleimhauträndern vereinigt. Dann folgten die Hautnähte, durch welche die basale Hälfte des Lappens den Wangenhautdefekt deckte. Die Halswunde liess sich bis auf ein kleines Dreieck unter dem Kieferrande durch Nähte schliessen.

Die Wunden heilten, so weit sie genäht waren, glatt zu und nur an der Stelle, wo die Zähne des Unterkiefers trotz zwischen gelegter Jodoformgaze den Lappen drückten, entwickelte sich ein kleiner Decubitus. Nachdem dieser sich gereinigt hatte, wurde der Kranke auf Wunsch entlassen und stellte sich am 12. Januar 1889 zur Korrektur des Mundwinkels.

Der Umschlagrand des Lappens drängte Ober- und Unterlippe etwas auseinander, so dass sie nicht ganz geschlossen werden konnten. Es musste also ein linker Mundwinkel gebildet und die Lippenränder etwas genähert werden. Zu diesem Zwecke wurde der freie Rand des gedoppelten Lappens so tief eingeschnitten, dass dadurch ein der gesunden Seite symmetrischer Mundwinkel entstand. Die so entstandenen zwei rechtwinkligen Zipfel wurden auch am vorderen Rande angefrischt und an der Ober- und Unterlippe in die Mundwinkel eingenäht, welche durch Ablösung des Lippenrots (nach v. Langenbeck's Methode) entstanden waren. Das abgelöste Lippenrot wurde oben und unten bis in den neugebildeten Mundwinkel verzogen und daselbst eingenäht. Gleichzeitig wurde die Umdrehungsfalte des Wangenlappens elliptisch excidiert.

Die Abbildung (vom 22. Januar 1889) zeigt einen ganz normal geformten Mundwinkel und die Oeffnung des Mundes, wobei die Ränder der Schneidezähne etwa $2\frac{1}{2}$ cm klaffen. Die der Mundhöhle zugewandte Fläche des Lappens besass zwar noch epidermisartige Bedeckung, war aber rosig gefärbt und frei von Haaren, während an der Gesichtsfläche üppig Barthaare sprossen.

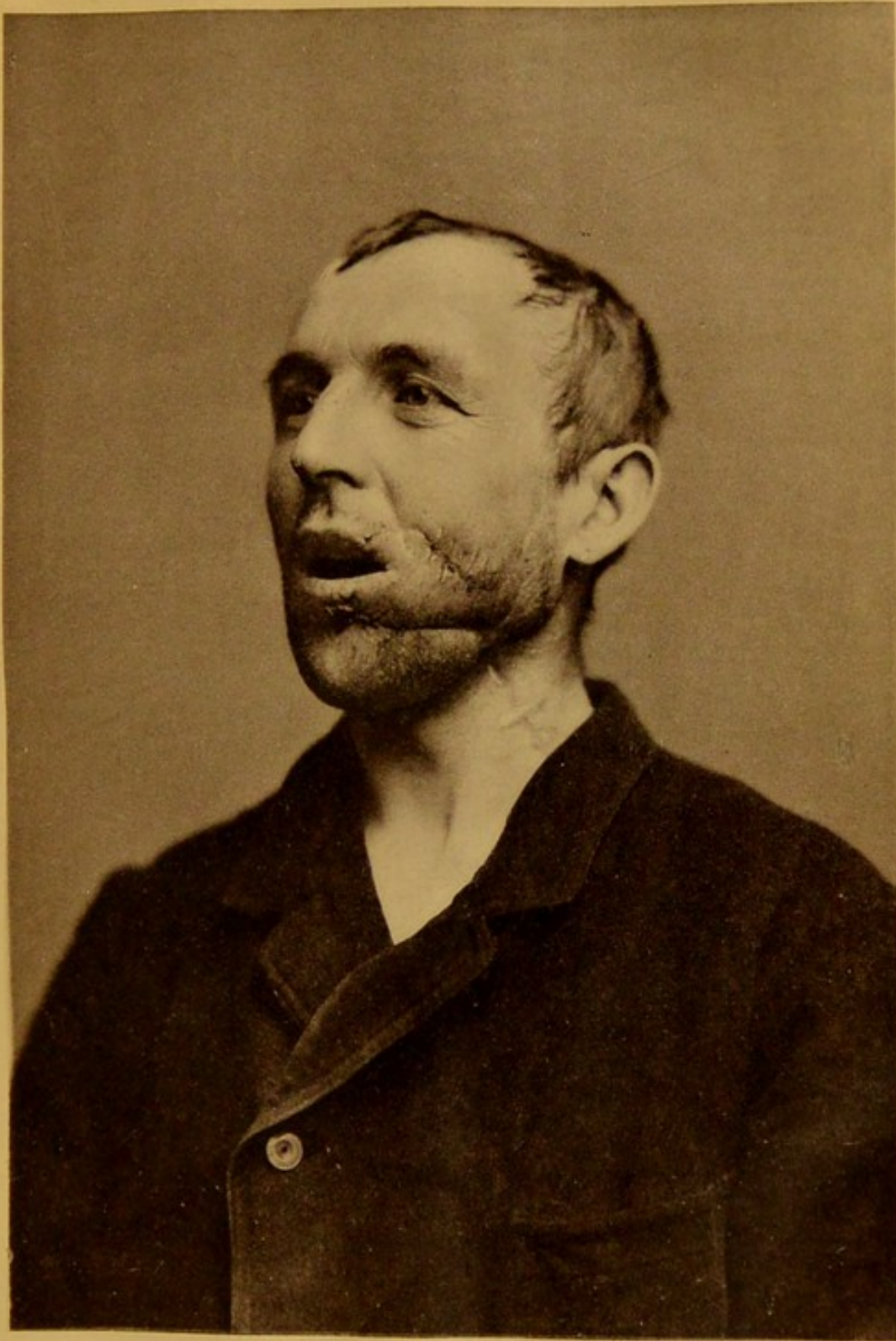
Die Vorteile dieser Methode sind folgende:

1. Lässt sich der Defekt in einer Sitzung decken, was von den oben genannten Methoden bloss diejenige Gersuny's zu leisten vermag.
2. Legt der Lappen die Submaxillargegend behufs gründlicher

Drüsenausräumung frei, während man darin bei der Hahn-Israel'schen Methode gehindert ist.


3. Wird die Schleimhaut ersetzt durch Halshaut, welche in der Regel frei von Haaren ist.

Den naheliegenden Vorwurf, dass ein so langer gedoppelter Halshautlappen an der Spitze leicht absterben dürfte, suchte ich dadurch zu umgehen, dass ich den Lappen aus Haut und Platysma bildete, um seine Ernährung sicher zu stellen. Ob die Muskulatur des Platysma nach ihrer Transplantation funktionsfähig bleiben wird, mag ja zweifelhaft sein. Den Zahndecubitus an der Innenfläche des Lappens könnte man vielleicht durch eine dünne Bleiplatte, welche durch die Matratzennaht zu befestigen wäre, verhindern.



Beiträge zur klin. Chirurgie IV.

H. Laupp'sche Buchhandlung in Tübingen.



Oct 12

My dear Mother

My father
is going to
the States
for some
time. I
am
W. W.

To be bound in

Oct. 12

My dear Anderson

This paper
appears to be
your case truly
Yrs. Jm

Wm