

Ueber Nachbehandlung bei Kehlkopfxstirpation : Inaugural-Dissertation zur Erlangung der Doktorwürde in der gesamten Medicin, eingereicht einer hohen medicinischen Fakultät zu Marburg / von Richard Meder.

Contributors

Meder, Richard Hermann, 1866-
Roser, Karl, 1856-
Bryant, Thomas, 1828-1914
Royal College of Surgeons of England

Publication/Creation

Marburg : [publisher not identified], 1893.

Persistent URL

<https://wellcomecollection.org/works/zf4zagq3>

Provider

Royal College of Surgeons

License and attribution

This material has been provided by The Royal College of Surgeons of England. The original may be consulted at The Royal College of Surgeons of England. where the originals may be consulted. This work has been identified as being free of known restrictions under copyright law, including all related and neighbouring rights and is being made available under the Creative Commons, Public Domain Mark.

You can copy, modify, distribute and perform the work, even for commercial purposes, without asking permission.



Wellcome Collection
183 Euston Road
London NW1 2BE UK
T +44 (0)20 7611 8722
E library@wellcomecollection.org
<https://wellcomecollection.org>

*with Dr. Karl Lohr's
(8.) compliments*

**Ueber Nachbehandlung
bei
Kehlkopfexstirpation.**

INAUGURAL-DISSERTATION

zur

Erlangung der Doktorwürde

in der

gesamten Medicin,

eingereicht

einer hohen medicinischen Fakultät zu Marburg

von

Richard Meder,

prakt. Arzt in Berleburg (Westf.)

Marburg 1893.

Handwritten text at the top of the page, likely bleed-through from the reverse side.

Ueber Nachbehandlung

bei

Kehlkopfexstirpation.

INAUGURAL-DISSERTATION

Erlangung der Doktorwürde

Digitized by the Internet Archive
in 2015

gesamten Medizin

einer hohen medicinischen Fakultät zu Erlangung

Richard Mader

geb. am 10. März 1871 in Erlangen (Bayern)

Erlangen 1892

Dem Andenken meines Vaters

gewidmet.

Der Verfasser.

Der Herr Präsident

Verbindlich

Der Herr Präsident

Sieht man die statistischen Arbeiten über Kehlkopfexstirpation durch, so fällt besonders ins Auge, dass die Zahl derjenigen Todesfälle, welche in unmittelbarem Zusammenhang mit der Operation stehen, eine ungewöhnlich hohe ist. Es wird daher allgemein anerkannt, dass die Gefahr der Operation an und für sich eine sehr grosse ist. Tauber¹ berechnet selbst 41⁰/₀ derjenigen Todesfälle, die eine Folge der Operation waren, und findet bei Benutzung der Arbeiten von Scheier, Jacobson, Maydl, Salomon, Baratoux, Krajewski und Wroblewski im Durchschnitt 43,6⁰/₀. Schwartz² hat 40,9⁰/₀ bei der totalen und 36,3⁰/₀ bei der partiellen Exstirpation, Pinçonnat³ 40⁰/₀ bei der totalen, 35⁰/₀ bei der partiellen gefunden. Kraus⁴, der bis jetzt die meisten Fälle zusammengestellt hat, gibt in seiner Arbeit die Fälle jener Gruppe auf 43⁰/₀ bei der totalen und 42⁰/₀ bei der partiellen Exstirpation an. Wassermann⁵ endlich kommt auf 44,33⁰/₀ bzw. 29,13⁰/₀. Derselbe theilt die Fälle noch in zwei weitere

¹ Langenbecks Archiv, Jahrg. 1891, Bd. 41 S. 641 etc.

² Des tumeurs du larynx par Ch.—Ed. Schwartz, Paris 1886 J.-B. Baillièrre et fils.

³ Pinçonnat, de l' exstirpation du larynx, Paris, G. Steinhil 1890.

⁴ Zur Statistik der Kehlkopfexstirpation von Dr. Eugen Kraus, Wien 1890. Separatabdruck aus der „Allgemeinen Wiener medicinischen Zeitung.“

⁵ Deutsche Zeitschrift für Chirurgie, Jahrg. 1889, Bd. 29 Heft 5 u. 6. Ueber die Exstirpation des Larynx von Dr. Melville Wassermann.

Gruppen, nämlich solche, die vor dem Londoner Congress 1881 und solche, die nach demselben operirt wurden und findet alsdann für die ersteren 60,96% Mortalität, für die letzteren 36,35%. Indes erhält Wassermann dies Resultat, wenn er nur Totalexstirpationen wegen Carcinom berücksichtigt. Rechnet man dazu aber auch die partiellen Exstirpationen wegen Carcinom, so erhält man 50,48% Mortalität vor 1881 und 40,82% nach 1881. Jedenfalls beweisen die angeführten Zahlen, dass bei Larynxexstirpation eine Sterblichkeit von über 40% in Folge der Operation besteht und dass dieselbe auch in der neueren Zeit nicht, wie man hätte bei der verbesserten Technik und Nachbehandlung erwarten sollen, und wie dies auch einzelne Autoren gethan haben, so sehr wesentlich gegen früher zurückgegangen ist.

Gerade die Nachbehandlung aber ist es, welche zur Vermeidung jener Todesfälle am meisten beiträgt, denn Exitus in Folge der Operation selbst durch Verblutung etc. habe ich nur dreimal verzeichnet gefunden; alle andern Fälle dieser Gruppe gingen an septischen Prozessen und namentlich an Aspirationspneumonien zu Grunde, abgesehen von den wenigen, welche an Shock und Collaps starben. Dass man in Bezug auf die Nachbehandlung auch bisher noch nicht zu einer allen Anforderungen genügenden Methode gekommen ist, das beweisen die zahlreichen Vorschläge in dieser Richtung bis in die neueste Zeit.

Im Anschluss an zwei Fälle von Kehlkopfexstirpation, die Herr Dr. Karl Roser operirt hat und bei denen ich selbst die Nachbehandlung mit zu übernehmen Gelegenheit hatte, will ich im Folgenden ein Verfahren schildern, das in beiden Fällen jegliche Erkrankung in Folge der Operation verhütete und in jeder Hinsicht die Gefahr der Operation aufzuheben scheint.

Ich gebe zunächst die ausführlichen Krankengeschichten der beiden Frauen:

Fall I.

Frau S . . . p aus Wollmar, Reg.-Bez. Cassel, jetzt 47 Jahre alt, litt seit Anfang des Jahres 1884 an Heiserkeit. Im Juli desselben Jahres trat dazu eine allmählich sich steigende Dyspnoë, welche am 14. Juli die Aufnahme der Pat. in die chirurgische Klinik zu Marburg erforderte. Die laryngoskopische Untersuchung (Dr. K. Roser) ergab eine hochgradige Wulstung des Kehlkopfs, ähnlich wie sie bei dem sogenannten acuten Glottisoedem beobachtet wird. Ein Einblick in den Kehlkopf war deshalb niemals möglich. Nach mehreren stärkeren dyspnoischen Anfällen musste am 18. Juli die Tracheotomie ausgeführt werden. Im August wurde dann am oberen Rande des Schildknorpels ein Abscess deutlich. Dieser wurde incidirt und es blieb eine wenig secernirende Fistel zurück, mit der Pat. am 29. Oktober 1884 nach Hause entlassen wurde, um ihre nahe Niederkunft dort zu erwarten. Da die Stenose des Kehlkopfs und auch die Schwellung des Kehlkopfs nicht nachgelassen hatte, konnte die Pat. die Canule nicht entbehren; sie wurde deshalb mit zwei Nachbehandlungscanulen versehen, die sie täglich zweimal wechselte. Zu Hause hat Pat. dann zwei normale Wochenbetten durchgemacht und erst Herbst 1888 stellte sie sich wieder ein, weil sich an der Stelle der Fistel ein buchtiges Geschwür gebildet hatte. Zugleich brachte sie einige aus dem Geschwür stammende nekrotische Knorpelstückchen mit. Da dies Geschwür mit seinen harten, gewulsteten Rändern und seinem schauerhaft stinkenden, bröckligen Grunde den Eindruck eines Carcinoms machte, so wurde zunächst ein Theil des Randes zum Zweck der mikroskopischen Untersuchung excidirt. Die Untersuchung wurde von dem damaligen Assistenten des pathologischen Institutes, Herrn Dr. Rosenblath, ausgeführt und ergab die Diagnose Carcinom. Es wurde in Folge dessen beschlossen, die Totalexstirpation des Kehlkopfs auszuführen, da nur diese bei der Ausdehnung der Geschwulst noch Aussicht auf eine völlige Entfernung derselben bot. Aus dem äusseren Befunde und aus der Exfoliation der vom Schildknorpel stammenden Knorpelstückchen musste man schliessen, dass das Carcinom von der Mitte des Schildknorpels bis zum Zungenbein reichte. Da unter den beschriebenen Umständen eine typische Totalexstirpation un-

möglich schien, so wurde die Operation am 13. November 1888 folgendermassen ausgeführt: Zunächst wurde die etwa dem dritten Trachealring entsprechende Luftröhrenfistel etwas erweitert, so dass sie die Jodoformtamponkanule¹ aufnehmen konnte. Sodann wurde quer durch das Geschwür ein Schnitt geführt, der den Kehlkopf in der Höhe der Stimmbänder traf und Schritt für Schritt vertieft denselben in eine obere und untere Hälfte trennte. Die obere Hälfte des Kehlkopfs nebst Kehldedeckel und das Mittelstück des Zungenbeins, zusammen mit den bedeckenden Weichtheilen, wurden darauf mit Messer und Scheere fortgenommen. Es war eigentlich beabsichtigt, nach der Halbierung des Kehlkopfs einen Jodoformtampon in die untere Hälfte desselben einzuführen. Dies erwies sich aber als überflüssig, da der Kehlkopf vollständig mit Tumormassen ausgefüllt war, so dass kein Tropfen Blut durchlief. Schon vor Beginn der Operation musste es als unwahrscheinlich bezeichnet werden, dass bei der sehr elenden Patientin — sie wog damals 83 Pfund — das ganze Carcinom in einer Sitzung würde entfernt werden können. Die Autotamponade war nun noch ein weiterer Grund, weshalb hier die Operation mit Vortheil abgebrochen werden durfte. In den Oesophagus kam ein kleinfingerdickes, etwa 20 cm langes Gummirohr, das durch eine um den Hals gelegte Fadenschlinge gesichert wurde. Die breitklaffende Wunde wurde mit einem fast faustgrossen Jodoformtampon versorgt. Pat. hatte die Operation übrigens so gut vertragen, dass sie schon nach einigen Tagen das Bett verlassen und am 12. Dezember im ärztlichen Verein zu Marburg demonstrirt werden konnte. Seit dieser ersten Operation war die Nahrung der Patientin natürlich nur eine flüssige. Auf das im Oesophagus liegende Gummirohr wurde ein Trichter aufgesetzt und die verschiedenste möglichst concentrirte Nahrung aufgegossen und zwar mit Pausen von durchschnittlich drei Stunden. In den ersten Tagen nahm Patientin etwa 2000 gr Flüssigkeit und zwar Kaffee, Milch, Bouillon, Eier und Wasser zu sich; später erhielt sie täglich regelmässig 4500 bis 4800 gr, so dass ihr Speisezettel für einen Tag anfangs Dezember, der etwa den Durchschnitt angiebt, folgendermassen lautet:

¹ cf. unten.

Morgens: 600 gr. Kaffee mit Milch und Ei
600 gr Milch.
Mittags: 600 gr Milch.
600 gr Bouillon mit Ei.
300 gr Bier mit Ei.
Nachmittags: 600 gr Kaffee mit Ei
Abends: 600 gr Bouillon mit Ei.
600 gr Milch.

in Summa 4500 gr Flüssigkeit, darunter 5 Eier.

In der zweiten Sitzung am 15. Dezember wurde nach Einlegen einer Jodoformtamponcanule auch die untere Hälfte des Kehlkopfs mit einem Theil der beiden Schilddrüsenlappen und den entsprechenden Partien des Oesophagus mittelst Messer und Scheere von oben nach unten ausgelöst. Auch diesen Eingriff überstand Pat. so gut, dass sie bereits am 25. Dezember wieder in die Kirche ging. Die Wunde wurde auch diesmal wieder vollständig offen gehalten und während der ersten 8 Tage mit Jodoformtampons, welche täglich einmal, später mit Sublimatmulltupfern, welche täglich zweimal erneuert wurden, ausgesteckt. Temperaturerhöhung trat nach der Operation niemals ein. Die Ernährung der Pat. wurde wieder in der oben beschriebenen Weise vorgenommen. Da aber der Magen der Pat. offenbar eine grössere Capacität erlangt hatte, so konnten bald mehr als 5 l am Tage eingegossen werden. Die Trachea war gegen das Einfließen der Secrete durch eine Jodoformtamponcanule geschützt. Dieselbe wurde täglich gewechselt und erst, nachdem die Wunde völlig vernarbt und eine lippenförmige Ueberhäutung der Wundränder eingetreten war, durch die Lissardsche Nachbehandlungscanule ersetzt. Eine später von mir vorgenommene mikroskopische Untersuchung verschiedener Theile der Geschwulst ergab die auch von Herrn Prof. Dr. Marchand bestätigte Diagnose eines Epithelialcarcinoms mit zahlreichen Hornperlen, das bereits in grosser Ausdehnung auf die umgebenden Theile, Knorpel, Muskeln etc. übergegriffen hatte, wie aus einzelnen Schnitten deutlich hervorgeht. Die Geschwulst hatte ihren Ausgang vom rechten Stimmband genommen, welches mit dem falschen in eine den ganzen Kehlkopfraum völlig ausfüllende, an einer Stelle oberflächlich ulcerirte Tumormasse umgewandelt war.

Am 5. Februar 1889 musste dann von der rechten Seite der Narbe her ein Recidiv weggeholt werden, wobei die Carotis externa unter das Messer kam und unterbunden wurde. Während dieser ganzen Zeit wurde die Wunde ganz offen gehalten und die Pat. erhielt nur flüssige Nahrung mittelst eines dicken Patentkatheters, den Pat. sehr bald sich selbst durch die Oesophagusfistel einführen lernte, so dass sie nur Jemandes zum Eingiessen der Nahrung bedurfte. Im April 1889 wurde die Pat. auf dem Congress für innere Medicin zu Wiesbaden (vergl. Bericht S. 311) von Dr. K. Roser vorgestellt. Der Vortragende konnte zeigen, dass die Frau, obgleich keine Spur von Luft von der Trachea in die Mundhöhle eindringen konnte, doch sehr gut im Stande war, sich durch ihre Flüstersprache verständlich zu machen. Zugleich wurde darauf aufmerksam gemacht, dass die Pat. an Gewicht zugenommen hatte und die flüssige Nahrung ganz gut verdaute, trotzdem seit fünf Monaten kein Speichel mehr in den Magen gelangt war. Im Laufe des Mai und Juni 1889 mussten noch einmal kleine Recidive von der Gegend der Zungenbasis fortgenommen werden. Dieser Umstand war bestimmend, mit den beabsichtigten plastischen Operationen noch zwei Monate zu warten. Während dieser Zeit wurde auch noch eine erbsengrosse, leicht verschiebbare Lymphdrüse aus der Supraclaviculargegend entfernt. Die mikroskopische Untersuchung zeigte, dass sie nicht carcinomatös war.

Nach der Vernarbung aller dieser Operationen bot Pat. nun folgendes Bild¹: Die Trachealfistel liegt dicht über dem Sternum und ist mit einer Nachbehandlungscanule versehen. Die grosse Schlundfistel, die man besser als Hiatus bezeichnen könnte, zeigt eine spindelförmige Gestalt und ist 9 cm lang und 3 cm breit. Ihre Ränder sind überall lippenförmig überhäutet, und in ihrem Grunde liegt die hintere Oesophaguswand frei zu Tage. Dicht neben den Rändern fühlt man direkt unter der Haut die Carotis communis pulsiren. Die Oeffnung nach dem Munde hin ist etwa für den Daumen passirbar.

Um nun den Schluss dieses Defektes herbeizuführen,

¹ vergl. die Abbildung am Schluss, welche ich mit Erlaubniss des Herrn Dr. K. Roser habe abdrucken lassen.

wurde am 26. August 1889 eine Plastik unternommen. Es schien am besten, zunächst die Mitte des Hiatus zu überbrücken und die so entstehenden beiden Fisteln erst später in Angriff zu nehmen. Es wurden also zu beiden Seiten an der Grenze von Haut und Schleimhaut Längsschnitte und senkrecht zu diesen nach rechts und links durch die Haut Thürflügelschnitte geführt, so dass zwei seitliche Lappen in der Mittellinie an einander gebracht werden konnten. Zwei weiteren Operationen im September und Oktober blieb dann der Schluss der oberen und unteren Fistel, welche beide noch fingerweit waren, überlassen. Beträchtliche Schwierigkeit dabei machte der Winkel an dem trichterförmig eingezogenen Zungenrund. Es mussten dort zwei sich verschränkende Lappen gebildet werden, weil bei einem ersten Versuch die Naht in der Medianlinie nicht halten wollen. Durch die untere Fistel wurde noch eine Zeit lang das Schlundrohr, später aber durch den Mund eingeführt. Im November 1889 war dann zum ersten Male seit einem Jahre Pat. wieder im Stande, selbstständig zu schlucken. Dabei mussten 5 kleine Fisteln, welche nach den Plastiken zurückgeblieben waren, durch Heftpflaster zugehalten werden. Am auffallendsten war, dass die Schlundmuskulatur, die doch ein ganzes Jahr so gut wie inaktiv gewesen war, sogleich bei diesen Schluckversuchen einen kleinen Bissen Brod durch ihre Peristaltik hinabbefördern konnte. Auch der Schluss der oben erwähnten kleinen Fisteln war sehr schwierig; denn ihre Ränder waren fast papierdünn und narbig. Ferner wurden plastische Schnitte erschwert durch die Lage der Carotis communis, da dieselbe beiderseits, wie schon oben erwähnt, ganz dicht unter der Haut neben dem neugebildeten Schlund lag. Dazu kam noch, dass die Naht fast genau in die Medianlinie zu liegen kam, also schlecht ernährt wurde. Auch konnte die Wunde nicht genügend immobilisirt werden, denn bei der Einführung der Schlundsonde und bei jeder spontanen Schluckbewegung wurden die Fistelstellen immer mehr oder weniger gezerrt. Endlich machte der durch die Fisteln unaufhörlich dringende Speichel eine Asepsis unmöglich. Es mussten deshalb ganz komplizirte Methoden angewendet werden, um die schwierige Aufgabe der Schliessung zu lösen. Einfache Anfrischung und Naht genügten nicht, daher wurden die Fistelränder ringsum so weit aufgeblättert, bis gar keine Spannung mehr vorhanden

war und danach mit versenkten Nähten allerfeinsten Catguts zunächst die Schleimhaut und darüber mit Seide die Haut vereinigt. Dabei musste je nach Grösse und Form der Fistel auch die Richtung der Nahtlinie eine verschiedene sein, so dass die versenkte Catgutnaht einmal in querer, die Seidennaht darüber in der Längs- oder in schräger Richtung angelegt werden musste, denn nur so konnte dem Wiederentstehen lippenförmiger Fisteln möglichst vorgebeugt werden. Auch der Verband bot zahlreiche Schwierigkeiten, und erst nach verschiedenen Versuchen bewährte sich folgender: Es wurde Jodoformcollodium auf die Nahtlinie gepinselt und darauf eine Lage nicht entfetteter Watte mit Heftpflaster fixirt. Auf diese Art wurde der aus den oberen Fisteln abfliessende Speichel verhindert, vom Rande her unter das Collodium zu dringen und durch Zersetzung die Heilung zu stören. Der Verband blieb 4—5 Tage liegen und wurde dann nach Herausnahme der Nähte durch Heftpflaster ersetzt. Allerdings blieben nach dreien von den Operationen jedesmal noch ganz minimale Fistelchen zurück, die jedoch durch einmaliges Kauterisiren mit dem Pacquélin sofort zum Schluss kamen.

Nach jeder der Fistel-Operationen war eine Zeit lang Pause gemacht worden, um den Erfolg der sekundären Narbenzusammenziehung abzuwarten; vor Allem aber sollte die Pat. möglichst lange unter Beobachtung bleiben, damit nicht bei zu schneller Entlassung ein Recidiv zu Hause unbeobachtet und unoperirt bliebe. Pat. erfreute sich während der ganzen Zeit eines ausgezeichneten Wohlseins. Die Ernährung gestaltete sich so günstig, dass die Pat. bei ihrer Entlassung aus dem Hanauer Landkrankenhaus am 18. Dezember 115 Pfund wog, während das Gewicht vor der Exstirpation nur 83 Pfund betrug. Pat. erhielt stets Extradät, namentlich Milch und Eier, verzehrte aber auch im Uebrigen die Krankenhauskost mit grossem Appetit.

Am 20. März 1891 stellte sich die Pat. wieder im Krankenhause vor, und es wurde noch einmal ein kleines Fistelchen mit dem Pacquélin geschlossen. Danach sah ich die Pat. im November 1891. Sie zeigte damals eine leidlich frische Gesichtsfarbe und hatte gar keine Klagen. Der früheren Fistel entsprechend verlief eine namentlich an der Stelle des Zungengrundes tief eingezogene feste Narbe in der

Medianlinie des Halses. Pat. trug dauernd eine Nachbehandlungscanule, welche sie zweimal innerhalb 24 Stunden wechselte. Das Schlucken selbst grösserer Bissen fester Nahrung geschah ohne alle Beschwerden. Vermittelt der Flüstersprache vermochte sich Pat. vollkommen genügend zu verständigen, so dass man nur selten genöthigt war, zu einer Wiederholung des Gesagten aufzufordern. Pat. fährt allein auf der Eisenbahn und verkauft selbst auf dem Wochenmarkt ihre Waaren, ohne dass sie eines anderen Verständigungsmittels als der Flüstersprache bedarf. Das Gewicht betrug damals 105 Pfund. Die Gewichtsabnahme war jedenfalls dadurch zu erklären, dass Pat. in ihren ärmlichen Verhältnissen — sie hat vier Kinder und verrichtet im Sommer schwere Feldarbeit — sich nicht dieselbe Pflege angedeihen lassen konnte, wie sie dieselbe in Hanau erhielt. Von einem Recidiv war damals noch keine Spur aufzufinden, ebenso fehlten Drüenschwellungen.

Beim Abschluss der Arbeit, der sich bis jetzt verzögerte, wird mir noch folgender Verlauf zugänglich: Im April 1892 soll sich hinter dem rechten Kieferwinkel in der Narbe ein kleiner Abscess gebildet haben, der von dem Arzte in der Heimath der Pat. aufgeschnitten wurde. Die Stelle blieb offen und es entleerte sich immer etwas Eiter. Dann stellten sich auch leicht beim Schlucken und später spontan auftretende Schmerzen in dieser Gegend ein. Aber erst im August 1892 suchte Pat. wieder die Hilfe Dr. K. Rosers auf. Sie wurde in das Rothe Kreuz-Sanatorium in Wiesbaden aufgenommen und dort musste nach Unterbindung der Carotis communis und der Jugularis interna auf der rechten Seite ein ausgedehntes Recidiv weggenommen werden, wobei der Sympathicus unter das Messer kam. Anfangs September wurde dann die Pat. geheilt entlassen. Jetzt zeigt Pat. folgenden Status praesens:

Das Körpergewicht beträgt 91 Pfund, die Gesichtsfarbe ist blass, aber nicht kachektisch. Die rechte Pupille ist enger als die linke. Beide Pupillen reagiren prompt auf Lichteinfall und Accomodation, sowie consensuell. Die rechte Lidspalte ist etwas enger als die linke. Nach Cocaineinträufelung erweitert sich die linke Pupille deutlich, die rechte gar nicht. Ophthalmoskopisch sind keine Veränderungen zu

finden. Trophische Störungen im Gesicht fehlen. Es handelt sich also um eine rechtsseitige Sympathicuslähmung. Die Zunge wird nach rechts herausgestreckt; sie ist in ihrer rechten Hälfte weniger voluminös als in der linken. Die rechte Hälfte ist übrigens faltig und deutlich atrophisch, zeigt aber keine Entartungsreaktion. Die Uvula ist nach links verzogen. Die linke Carotis und ihre Theilung ist deutlich fühlbar, rechts ist an der Stelle der Carotis keine Pulsation aufzufinden. Beim Sprechen findet am Halse in der Medianlinie ein Aufblähen des Oesophagus statt. Pat. verständigt sich hinlänglich mit der Flüstersprache. Am Oesophagus, der fast median liegt, sieht man deutlich Schluckbewegungen ablaufen. An der Innenseite des rechten Kieferwinkels befindet sich eine trichterförmig eingezogene Stelle. Die Haut ist in ihrem Bereich etwas livid geröthet und mit dünnen Borken bedeckt. Von da aus verläuft bis zur Mitte des horizontalen Kieferastes nach vorn eine glatte Narbe. Hinter dem rechten Kieferwinkel nach dem Ohre zu gelegen fühlt man eine bohngrosse, weiche, verschiebliche Drüse. Die Gegend des rechten Kieferwinkels fühlt sich ziemlich derb und narbig an. Bei der Untersuchung mit dem Kehlkopfspiegel sieht man in eine mit Schleimhaut ausgekleidete trichterförmige Grube. Die Brust- und Bauchorgane zeigen nichts Krankhaftes. Die Pat. hat eine carcinomatöse Infiltration der unter dem rechten Sternocleidomastoideus gelegenen Lymphdrüsen. Es werden sich aber auch sonst schon Metastasen gebildet haben, denn bei der letzten Recidivoperation fanden sich einige tiefliegende Venen mit carcinomatösen Thromben erfüllt. Zu einer weiteren Operation ist deshalb der Pat. nicht mehr zu rathen. Wenn sie sich zur letzten Recidivoperation früher gestellt hätte, wäre sie vielleicht dauernd geheilt worden. So muss man sich damit trösten, dass ihr das Leben um ungefähr vier Jahre verlängert worden ist und Pat. sich doch drei Jahre lang für geheilt gehalten hat.

Fall II.

Frau S . . . n aus Hanau, 53 Jahre alt, wurde anfangs Dezember 1888 dauernd heiser, während schon früher leicht nach Erkältung vorübergehend Heiserkeit bestanden hatte. Im Mai 1889 zog Pat. Dr. V. in Frankfurt a. M. zu Rathe,

welcher ihr erklärte, es handle sich wahrscheinlich um Krebs. Dr. V. entnahm dann 4 Stückchen der Geschwulst vom Munde aus und liess dieselben mikroskopisch von Herrn Prof. W. untersuchen. Der Bericht darüber lautet: „An der Oberfläche sieht man Reste von Epithel. In die Tiefe erstrecken sich zapfenförmige Epithelstränge von Pflasterepithel, die theilweise eine deutliche Cylinderschicht in der Nähe des Bindegewebes haben, theilweise ohne solche sind. In allen ist das Pflasterepithel geschichtet, in den inneren Schichten verhornt, häufig zwiebelschalenähnlich angeordnet. Es handelt sich mit grösster Wahrscheinlichkeit um ein Carcinom (Cancroid). Absolut sicher lässt sich die Diagnose nicht stellen, da bei solch kleinen Stücken die Schnittrichtung zu schwer zu beurtheilen ist.“ Pat. liess sich durch diese Wahrscheinlichkeitsdiagnose nicht zu einer Operation bewegen, sondern consultirte zuerst noch Dr. M. Sch. in Frankfurt, der die Pat. dann bestimmte, sich behufs Vornahme der halbseitigen Kehlkopfexstirpation an Dr. K. Roser in Hanau zu wenden. Die Spiegeluntersuchung zeigte damals die hinteren beiden Drittel des rechten Stimmbandes in einen wenig ulcerirten Tumor verwandelt.

Die Operation wurde alsdann am 23. August 1889 ausgeführt und bestand in der Exstirpation der rechten Kehlkopfhälfte. Durch einen Schnitt in der Mittellinie wurde zunächst dicht am Knorpel her die rechte Kehlkopfhälfte von aussen frei praeparirt, danach wurden Cartilago thyreoidea, cricoidea und der erste Trachealring in der Medianlinie mit der Kniescheere gespalten und unmittelbar hinterher eine Jodoformtamponcanule in die Spaltwunde eingelegt. Zuletzt erfolgte durch einige Scheerenschläge die Auslösung der rechten Kehlkopfhälfte von unten nach oben hin. Nach sorgfältiger Unterbindung der blutenden Gefässe wurde die ganze Wunde ohne jegliche Naht gelassen, vielmehr mit einem Jodoformtampon ausgesteckt und mit einem Sublimatmullverband bedeckt. Dabei blieb die Jodoformtamponcanule liegen. Die mikroskopische Untersuchung des Tumors ergab dann mit Sicherheit die Diagnose eines Carcinoms, das sehr ausgeprägt Verhornung zeigte, so dass „Hornperlen“ in grosser Anzahl vorhanden waren. Bei der Nachbehandlung wurde dann auf Empfehlung anderer Operateure hin der Pat. noch am selben Tage erlaubt, per os zu schlucken. Als jedoch am 3. Tage

der durch die Schluckbewegungen stark gelockerte Tampon gewechselt werden sollte, zeigte es sich, dass hinter demselben flüssige Speisetheile in die Wunde gelaufen waren und daselbst einige Zersetzung erzeugt hatten. Die Tamponcanule hatte indes völlig abgeschlossen und es traten keine katarrhalischen Erscheinungen auf. Die weitere Behandlung war genau dieselbe wie bei Fall I.: völliges Offenhalten der Wunde, Einführen des Katheters per os u. s. w. Fieber trat nur am zweiten Tage nach der Operation auf — Abends $38,6^{\circ}$ — wohl in Folge von Resorption zersetzter Massen hinter dem Tampon.

Pat. wurde am 27. September entlassen, nachdem eine Vernarbung der Wunde eingetreten und das Schluckvermögen wieder vollkommen hergestellt war. Das functionelle Ergebnis in Bezug auf die Sprache war ein sehr gutes. Für gewöhnlich sprach Pat. mit rauher, heiserer, aber doch vollständig verständlicher Stimme; an einzelnen Tagen kam es sogar zu ganz guten Tonbildungen. Das erhaltene linke Stimmband legte sich beim Sprechen an die gegenüberliegende Narbe an und ermöglichte so das sehr gute functionelle Resultat.

Ein Jahr lang war von einem Recidiv nichts zu sehen. Der Defect wurde zur besseren Ueberwachung des Recidivs während dieser ganzen Zeit offen gehalten. Man konnte seitlich deutlich das linke etwas geröthete Stimmband sehen und dessen Bewegungen beim Phoniren beobachten. Im August 1890 traten indes wieder Schmerzen im Larynx, die namentlich nach dem Ohre hin ausstrahlten, auf. Die Untersuchung ergab denn auch ein kleines Recidiv, welches am 27. August entfernt wurde. Pat. kam danach alle 14 Tage zur Untersuchung. Schon nach zwei Monaten begann sie wieder über Schmerzen zu klagen, ohne dass mit dem Spiegel oder von aussen etwas Verdächtiges entdeckt werden konnte. Erst Anfang Januar 1891 wurde ein Recidiv in der Gegend der Narbe gefunden. Bei einem Exstirpationsversuch am 31. Januar stellte sich indes heraus, dass das Recidiv bereits eine grössere Ausdehnung angenommen hatte, als man nach der Untersuchung hätte erwarten können. Es zeigte sich sogar, dass die Geschwulst auch auf die linke Kehlkopfhälfte übergreifen hatte. Daher wurde beschlossen, die Totalexstirpation des Kehlkopfes zu machen.

Dieselbe wurde am 26. Februar 1891 ausgeführt. Es wurde zunächst in die Trachealfistel die Riedelsche Tamponcanule eingelegt. — Diese wurde gewählt, weil sie weniger Platz wegnahm als die Jodoformtamponcanule; sie erfüllte ihren Zweck in vollkommener Weise. — Sodann wurde von oben nach unten die linke Hälfte des Kehlkopfs mit Messer und Scheere fortgenommen und die ganze rechte Hälfte des Schlundkopfs mit entfernt, weil die Geschwulst auch auf diese übergegangen war. Die Wunde wurde nach Stillung der Blutung mit einem grossen Jodoformtampon ausgesteckt und durch dieselbe wurde ein Gummirohr in den Oesophagus eingeführt, welches mittelst zweier um den Hals gelegter Seidenfäden und einer Sicherheitsnadel vor dem Hineinrutschen geschützt war. Am 3. Tage wurde die Riedelsche Canule durch eine Jodoformtamponcanule ersetzt. Zugleich wurde der erste Jodoformtampon erneuert und nach acht Tagen durch Sublimatmulltupfer ersetzt, die zweimal täglich gewechselt wurden. Fieber bestand an keinem Tage und die Beschwerden der Pat. waren so gering, dass sie am 4. Tage nach der Operation das Bett verlassen konnte. Durch das Gummirohr, welches bis zum 20. März liegen blieb, erhielt Pat. täglich etwa 4 l Flüssigkeit. Pat. wurde, da sie am Ort wohnte, dann nach Hause entlassen, nachdem sie gelernt hatte, sich einen elastischen Katheter durch die Wunde selbst einzuführen. Pat. kam täglich zum Canulenwechsel in das Krankenhaus und wurde dabei auf ein Recidiv controlirt. Man beabsichtigte, sobald mit Sicherheit anzunehmen war, dass ein Recidiv nicht mehr auftreten würde, auch hier in ähnlicher Weise wie bei der ersten Pat. durch Plastik eine schlauchförmige Verbindung zwischen Mundhöhle und Oesophagus herzustellen.

Als Dr. K. Roser am 1. April 1891 die Stelle des Direktors am Landkrankenhaus zu Hanau aufgab, ging die Pat. in die Behandlung seines Nachfolgers, Dr. Middeldorpf, über. Aus der weiteren Krankengeschichte entnehme ich noch folgendes: Im Juni 1891 stellte sich Pat. im Krankenhaus mit einem gut wallnussgrossen Recidiv am linken oberen Rande der Schlundöffnung vor. Dasselbe wurde am 27. Juni entfernt, wobei die linke Hälfte des Zungenbeins mit fort genommen werden musste. Es zeigte sich ferner bei der Operation, dass die krebsige Infiltration auch längs der Gefässe fortgeschritten war, so dass die Operation eine grosse Ausdehnung

annahm. Die Wunde wurde mit einem grossen Jodoformtampon ausgesteckt und der Verlauf war ein fieberloser. Der Tampon löste sich spontan am 11. Tage und Pat. wurde am 11. Juli mit gut granulirender Wunde entlassen. Damals war Pat. zwar schwach, doch waren irgend welche Metastasen nicht nachzuweisen. Anfang August war die Wunde vernarbt und von einem Recidiv war nichts nachzuweisen, dagegen traten ziemlich starke bronchitische Erscheinungen auf. Wegen derselben und rheumatischer Beschwerden wurde Pat. Mitte August bettlägerig. Anfang September war Blut im Auswurf aufgetreten und als sich Pat. Ende September wieder vorstellte, fand sich an der linken Lungenspitze eine bis zur IV. Rippe reichende Infiltration. Zugleich war ein Recidiv auf der rechten Halsseite nachweisbar, von dessen Operation unter den obwaltenden Umständen selbstverständlich abgesehen wurde. Im Auswurf waren weder Krebselemente noch Tuberkelbacillen nachzuweisen. Ende Oktober stellte sich die Pat. noch einmal vor und es wurde damals eine Zunahme der Infiltration der linken Lungenspitze, ein Wachsen des Recidivs und ein beginnendes rechtsseitiges Pleuraexsudat constatirt. Von Mitte November an dauernd bettlägerig, starb Pat. am 3. Januar 1892 unter Zunahme der Lungenerscheinungen, ohne dass Section gemacht wurde.

Die Krankengeschichten will ich hier nicht genauer besprechen, da ich bei der Nachbehandlung noch auf dieselben zurückkomme. Interessant ist nur, dass beide Fälle Frauen betreffen, da die Anzahl der operirten Frauen im Verhältniss zu der der Männer nur eine sehr kleine ist. Im Uebrigen zeigen beide Fälle, dass auch bei noch so gründlicher Exstirpation die Gefahr des Recidivs eine sehr grosse bleibt. Es ist daher entschieden davor zu warnen, sich durch die Rücksicht auf ein gutes functionelles Resultat oder durch irgend welche andere Momente bestimmen zu lassen, stets möglichst halbseitig zu exstirpiren, eine Anschauung, der man in den Veröffentlichungen der neueren Zeit sehr häufig begegnet. Die Operation bezweckt doch in erster Linie die

Beseitigung des Krebses und die Erhaltung des Lebens des Pat. und erst in zweiter Linie die Herstellung einer guten Function.

Bei Fall I ist noch zu erwähnen, dass der makroskopische Befund auf der Unterseite des Kehldeckels, sowie der sehr langsame Verlauf des Leidens, die Vermuthung nahe legten, dass es sich Anfangs um ein Papillom gehandelt habe. Die Unterfläche des Kehldeckels zeigte sich nämlich mit einer ganzen Anzahl kleiner Excrescenzen, die blumenkohlartig aussahen, bedeckt. Leider war mir das Präparat für die mikroskopische Untersuchung nicht mehr zugänglich. Es würde sich dann um einen von den seltenen Fällen handeln, in denen ein Papillom sich in ein Carcinom verwandelt hätte, wie Böhmer¹ einen Fall beschreibt und es von 2 Fällen von Störk erwähnt.

Ferner zeigt Fall II, dass gelegentlich auch Krebse des Kehlkopfs, die ausgedehnte Verhornung zeigen, doch einen sehr rapiden Verlauf nehmen und eine sehr grosse Recidivfähigkeit besitzen können, die Fränkel² und Hahn besonders den weicheren Formen vindiciren. Endlich beweist noch Fall I, dass man von einer definitiven Heilung erst sprechen darf, wenn eine genügend lange Zeit ohne Recidiv verstrichen ist. Man sollte jedenfalls diese Zeit wie bei anderen Krebsen nicht unter 3 Jahren festsetzen.

Wenn ich nun zur Besprechung der Nachbehandlung bei Kehlkopfstirpation übergehe, so will ich zunächst auf einige Punkte eingehen, die den Zusammenhang mit dem Folgenden besser vermitteln.

Forscht man in den statistischen Arbeiten nach der Todesursache derjenigen Fälle, die in Folge der Operation

¹ E. Böhmer, über Totalexstirpation des Larynx, Würzburg 1887.

² B. Fränkel, der Kehlkopfkrebs, seine Diagnose und Behandlung, Leipzig 1889.

zu Grunde gingen, so findet man nur wenige, wie schon oben erwähnt, die an Verblutung bei oder gleich nach der Operation starben. Weiter ist noch eine kleine Gruppe zu erwähnen, bei denen der Tod unter den Erscheinungen des Shocks eintrat. Zu diesen zählt neuerdings Grossmann¹ jedenfalls nicht mit Unrecht auch die Fälle, bei denen Collaps oder Lungenödem als Ursache des Todes angegeben ist. Störk² machte zuerst auf diese eigenthümlichen Fälle aufmerksam, ohne dass er noch Alpiger³ eine genügende Erklärung zu geben vermochte. Grossmann führt zwar neuerdings die Erscheinungen auf einen dauernden Reiz der Nn. laryngei superiores, welcher sich auf den Stamm des N. vagus fortpflanzen soll, zurück, ohne dass er aber alle Symptome aus dieser Annahme erklären kann. Immerhin verschwinden der Zahl nach diese Fälle fast ganz gegen die grosse Menge derer, die an septischen Prozessen und namentlich an Aspirationspneumonien endeten. Dass die Pneumonien lediglich der Aspiration von Secreten aus der Wunde ihre Entstehung verdanken, hat Schüller bewiesen.

Jedenfalls wird man Solis Cohen⁴ kaum zustimmen, der meint, es kämen Pneumonien auch bei anderen Halsoperationen vor, ohne dass die Luftwege eröffnet würden; ihre Ursache sei eine Reizung des N. vagus, hervorgerufen durch die lange Dauer der Operation. Ferner fehlt es an Beweisen für die Anschauung, dass die direkte Communication der Aussenluft mit der Lunge die Ursache der Pneumonien

¹ Beiträge zur Chirurgie, Festschrift gewidmet Theodor Billroth etc. Stuttgart 1892, S. 150 etc.

² Zur Erklärung der Shock nach Larynxexstirpation von Prof. Dr. Karl Störk in Wien. Wiener med. Wochenschrift Nr. 12, Jahrg. 1888.

³ Langenbecks Archiv, Bd. 40 S. 761, Jahrg. 1890.

⁴ Encyclopédie internationale de chirurgie par Gosselin Tome V pag. 132, Paris 1886.

abgebe, worauf einzelne Autoren hinweisen. Eins nur mag erwähnt werden, dass es sich bei den zu Operirenden in der Regel um ältere Leute handelt, die wohl gar schon vorher an Lungenkatarrhen gelitten haben. Werden diese Kranken operirt, so wird, wie bei jeder anderen Operation oder Verletzung, wenn schon eine solche Disposition besteht und der Pat. längere Zeit liegen muss, leicht eine Pneumonie entstehen und zwar auch trotz der sorgsamsten Nachbehandlung. Immerhin aber bilden diese Pneumonien die Ausnahme; in der Regel ist die Aspiration der Wundsecrete die Ursache derselben, namentlich wenn sich septische Prozesse in der Wundhöhle abspielen, wozu bei der Communication mit dem Munde auch trotz der vielfach empfohlenen antiseptischen Ausspülungen und Inhalationen stets reichlich Gelegenheit sein wird. Man würde daher bei einer rationellen Nachbehandlung darauf Bedacht zu nehmen haben, dass man das Entstehen septischer Prozesse in der Wundhöhle verhindert, oder doch wenigstens möglichst einschränkt — dadurch würden die Senkungen, Phlegmonen und Erysipele vermieden — und dass man vor allen Dingen dafür sorgt, dass Secrete der Wundhöhle, speziell septische, nicht in die Trachea einfließen und die so gefürchteten Aspirationspneumonien hervorrufen. Dazu käme noch die Sorge für einen ungestörten Verlauf der Wundheilung und eine genügende Ernährung des Kranken.

Am meisten Schwierigkeiten macht das Verhüten des Hineinfließens von Secreten in die Trachea. Schon bei der Operation muss auf diesen Punkt Rücksicht genommen werden, und man hat in der Mehrzahl der Fälle der Operation die Tracheotomie voraufgeschickt entweder unmittelbar oder längere Zeit. Wassermann¹ stellt in seiner Arbeit zusammen, dass bei 140 Totalexstirpationen 78 mal die präliminare Tracheotomie gemacht worden ist, 8 mal wurde die-

¹ cf. S. 1. Anm. 5.

selbe bei der Operation und 12 mal gar nicht ausgeführt. Jedenfalls erscheint es zweckmässig, die Tracheotomie vor der Operation zu machen. Man führt mit Recht für dies Verfahren folgende Gründe an: 1) Es wird die häufig bestehende Athemnoth gehoben, 2) der Pat. erholt sich bei ungestörter Athmung besser, 3) derselbe gewöhnt sich an die Canule, wodurch die Narkose erleichtert wird. Schwartz¹ empfiehlt sogar, die Pat. an das Tragen der Tamponcanule mehrere Stunden am Tage zu gewöhnen. Der Zeitpunkt, wann die Tracheotomie ausgeführt werden soll, erscheint ziemlich gleichgültig — Landerer² empfiehlt 2—3 Wochen vorher —; jedenfalls wird derselbe lediglich von dem Zustande des betreffenden Pat. abhängen. Wird die Tracheotomie unmittelbar vor der Exstirpation ausgeführt, so empfehlen Schüller³ und neuerdings Wassermann, die Trachea durch Nähte zu fixiren, damit nicht ein Herabsinken des Stumpfes nach der Abtrennung des Kehlkopfes erfolgt. Dagegen ist die Besorgnis (Heinricy⁴, Böhm⁵) unbegründet, dass bei einiger Zeit vorher ausgeführter Tracheotomie durch die narbige Schrumpfung der Gewebe das Abpräpariren der Weichtheile vom Kehlkopf sehr erschwert oder gar unmöglich sei, wie Hahn und andere Autoren bestätigen. Eher würde durch die narbige Zusammenziehung ein Herabsinken der Trachea verhütet werden. Welchen Vortheil es haben soll, ohne Tracheotomie zu operiren, wie Fowlis, Albert, Bruns etc. und neuerdings Périer⁶ thaten und Terrier⁶ empfiehlt, ist nicht recht einzusehen,

¹ cf. S. 1. Anm. 2.

² Deutsche Zeitschrift für Chirurgie Jahrg. 1881 Bd. XVI., S. 149 etc.

³ Deutsche Chirurgie, Lfg. 37, Stuttgart 1880.

⁴ Ein Fall von Kehlkopfexstirpation. O. Heinricy, Würzburg 1882.

⁵ cf. S. 15.

⁶ cf. S. 1. Anm. 3.

da die Narkose zum mindesten sehr erschwert, wenn nicht gar unmöglich ist und bei geeigneter Wahl der Tamponcanule der Vorwurf, dass dieselbe nicht genügend functionire, hinfällig wird. Während der Operation — ich bespreche hier zugleich soweit die Frage der Canulen in Betracht kommt, auch diejenigen, welche in der Nachbehandlung zum Abschluss der Trachea angewendet wurden — hat man das Einfließen von Blut in die Trachea in den meisten Fällen durch Tamponcanulen verhütet, von denen die von Trendelenburg und Hahn, letztere auch mit der Michaelschen Modification, und beide häufig im Verein mit der Tamponade des oberen Endes der Trachea am meisten angewendet werden. In der Kocherschen Klinik¹ wird eine dort construirte, der Hahnschen ähnliche besondere Schwammtamponcanule angeblich mit gutem Erfolg angewendet, während sowohl von der Trendelenburgschen wie Hahnschen gelegentlich ein Versagen berichtet wird; so erwies sich die erstere unzuverlässig in Fällen von Billroth, Gussenbauer, Maas, Hahn, Salomoni und Holmer, während in einem Falle von Macdonald² Hahn's Canule versagte. Man hat deshalb andere Methoden versucht und vor allen Dingen die Rosesche Lage namentlich häufig in der von Maas modificirten Weise angewendet; Doch abgesehen von der Unbequemlichkeit für Patienten und Operateur birgt dieselbe die Gefahr einer Apoplexie in sich, um so mehr als es sich doch bei den zu Operirenden in der Regel um ältere Patienten handelt; ferner entsteht dabei leicht eine Compression der Halsvenen und Billeter³ führt einen Fall an, in welchem trotz Rosescher Lage

¹ Lgbcks. Archiv, Jhg. 1892, Bd. 44 S. 1 etc. Die Laryngectomien an der Kocherschen Klinik zu Bern, von Dr. Otto Lanz.

² Centralblatt für Laryngologie, Jhg. 1888/89 S. 263.

³ Ueber operative Chirurgie des Larynx und der Trachea von C. Billeter, Zürich 1888.

und Schwammtamponade Aspiration von Blut erfolgte. Diejenigen Autoren, welche ohne Tracheotomie operirten, schützten sich nach Abtrennung des Kehlkopfs durch Einführen eines gebogenen Rohres in den Trachealstumpf, welches — in einzelnen Fällen unwickelt — einen Abschluss herbeiführte. Holmer¹ half sich mit einer gewöhnlichen Canule und Schwämmen. Gluck und Zeller² empfehlen die Resection der Trachea; andere Autoren (Salomoni, Lloyd v. Langenbeck, Dupont) ziehen die Trachea vor und nähen dieselbe so ein, dass ihr Lumen gerade nach vorn sieht, ein Verfahren, das neuerdings erst Lanz³ wieder für die Nachbehandlung als zweckmässig empfiehlt, obwohl er glaubt, dass man es bei exacter Tamponade entbehren kann. Indes konnte Hahn⁴ das Verfahren in einem Falle nicht ausführen und ein Fall von Lloyd⁵ starb trotzdem an Aspirationspneumonie. Die zuletzt erwähnten Methoden haben denn auch weniger Anklang gefunden, und man wird in den meisten Fällen mit einer geeigneten Tamponcanule auskommen. Dass natürlich während der Operation eine möglichst exakte Blutstillung erfolgen soll, ist selbstverständlich. Um die Operation möglichst blutlos zu machen, operirte Caselli mit einem galvanokaustischen Messer, Lloyd mit dem Pacquélin und Bottoni mit dem Galvanokauter. Doch ist dies Verfahren kaum nöthig und kann bei halbseitiger Exstirpation sogar eine Knorpelnekrose herbeiführen. In unseren beiden Fällen leistete eine Jodoformtamponcanule sehr gute Dienste. Dieselbe wird nach Dr. K. Roser⁶ in folgender Weise her-

¹ Centralblatt für Chirurgie, Jahrg. 1884, Nr. 18 S. 285.

² Langenbecks Archiv, Jahrg. 1881, Bd. 26 S. 427 etc.

³ cf. S. 19.

⁴ Langenbecks Archiv, Jahrg. 1884, Bd. 31 S. 176.

⁵ Centralblatt für Laryngologie, Jhg. 1887 S. 279 etc.

⁶ Deutsche med. Wochenschrift, Jhg. 1888, Nr. 7. Zur Nachbehandlung Tracheotomirter.

gestellt: „Man wickelt um eine gewöhnliche, neusilberne Canule ein etwa 2 cm breites und 10 cm langes, in Sublimatlösung angefeuchtetes Bindchen aus gestärkter Gaze und reibt diesen Ueberzug, so lange er noch feucht ist, dicht mit gepulvertem Jodoform ein. Der Ueberzug muss nahe an der Spitze des Röhrchens anfangen und bis zum Schild desselben reichen; er soll, soweit er innerhalb der Trachea zu liegen kommt, $1\frac{1}{2}$ bis 2 mm dick sein. Nach dem Trocknen bildet die Binde mit dem Jodoform zusammen eine festhaftende Kruste, welche beim Einführen der Canule nicht zurückgestreift wird. Wenige Minuten nach der Einführung aber quillt der Ueberzug durch Imbibition auf und bildet dann ein weiches und nach allen Seiten hin gut abschliessendes, antiseptisches Polster um das Röhrchen herum.“¹

Diese Canule wurde nicht nur in diesen beiden Fällen, sondern auch bei anderen Operationen zum Abschluss der Trachea verwendet. Dieselbe functionirte stets in vollkommener Weise. Sie bietet den Vortheil, dass sie sehr leicht und bequem hergestellt werden kann, und dass sie, falls sie überhaupt passt, niemals undicht werden kann, da sie ganz gleichmässig in geringem Maasse aufquillt. Sie wurde nur bei der letzten Operation im Fall II durch die Riedelsche Tamponcanule ersetzt, weil dieselbe weniger Raum fortnahm, ein Umstand, der bei der Ausdehnung der Operation von Wichtigkeit war. Auch die Riedelsche Canule leistete vollkommenen Abschluss, wie wir das auch aus der Erfahrung bei anderen Operationen bestätigen können. An der Roserschen Canule würde sich übrigens der Uebelstand, dass das Schild zu viel Raum wegnimmt, leicht durch

¹ Bei Herstellung des Ueberzuges wird jeder Umlauf der Binde von der Spitze bis zum Schild der Canule und umgekehrt jedesmal mit Jodoform eingerieben und nicht etwa blos der äusserste.

eine der Hahnschen Canule analoge Form abstellen lassen. Ein Vorwurf, den Schwartz¹ allen Tamponcanulen macht, sei zum Schlusse noch erwähnt. Derselbe besteht darin, dass beim Einlegen einer solchen Canule in dem Stück der Trachea oberhalb derselben ein Sammelpunkt für sämtliche Secrete der Wundhöhle gegeben ist. Indes lässt sich das, wie auch vielfach schon geschehen, durch Tamponade dieses Stücks der Trachea sehr leicht vermeiden.

Im Anschluss an die Canulenfrage möchte ich noch einen Punkt hier vorweg erörtern, dessen Besprechung sich hier am bequemsten anschliesst. Es ist das die Frage: Wie lange soll die Canule liegen bleiben? Hahn² empfiehlt die Tamponcanule nach 24 Stunden zu wechseln und dann eine gewöhnliche einzuführen mit Schwammtamponade des oberen Endes der Trachea oder das Einführen einer mit Jodoformgaze umwickelten. Andere Autoren haben gleich nach der Operation eine gewöhnliche Canule eingelegt. Browne³ führte nach 36 Stunden eine gewöhnliche Canule ein und liess nach 72 Stunden auch diese fort. Schwartz empfiehlt das Liegenlassen der Canule 8—10 Tage lang, bis die Gefahr der Nachblutung beseitigt und die Höhle überall mit Granulationen ausgekleidet ist. Dann soll der Pat. bis zur Einlegung des künstlichen Kehlkopfs eine gewöhnliche Canule tragen. Mollière⁴ liess die Tamponcanule 10 Tage lang liegen und Czerny setzte die Trachealtamponade mehrere Wochen fort. In unseren Fällen wurde im ersten die Jodoformtamponcanule ohne Nachtheil bis zur lippenförmigen Ueberhäutung der Wundränder liegen gelassen und täglich einmal gewechselt,

¹ cf. S. 1.

² v. Volckmanns Sammlung klinischer Vorträge. Jahrg. 1885. Nr. 260.

³ Centralblatt für Laryngologie, Jahrg. 1887, S. 279 etc.

⁴ Centralblatt für Chirurgie, Jhg. 1888, Nr. 41, S. 749.

im zweiten blieb die Riedelsche Canule 3 Tage liegen und wurde dann durch die Jodoformtamponcanule ersetzt. Wir sahen dabei weder Hustenreiz durch die dauernde Tamponade noch Druckbrand, vor dem andere Autoren namentlich Hahn warnen. Jedenfalls wird es sich empfehlen, während der ersten Tage nach der Operation schon wegen der Möglichkeit einer Nachblutung die Tamponcanule liegen zu lassen und dieselbe später bis zur Ueberhäutung mindestens bei jedem Verbandwechsel einzuführen. Der Zeitpunkt, wann die Canule überhaupt weggelassen werden soll, richtet sich nach der in jedem einzelnen Falle geübten Nachbehandlungsmethode. Da in unseren Fällen von dem Einlegen eines künstlichen Kehlkopfs abgesehen wurde, so musste natürlich eine Nachbehandlungscanule dauernd getragen werden. Bei den anderen Nachbehandlungsmethoden liess Browne, wie schon erwähnt, die Canule nach 72 Stunden ganz fort, während dieselbe in anderen Fällen Wochen und Monate lang getragen wurde, ohne dass — wie auch bei unsern Pat. — dadurch irgend eine Schädigung eintrat. Die Pat. lernten sehr bald, sich die Canule selbst einführen, und klagten niemals über irgend welche Misstände.

Bei der Behandlung der Wunde selbst wurden vielfach Versuche gemacht, den entstandenen Defect durch die Naht zu schliessen oder zu verkleinern, namentlich wurden Schlund- und Oesophagusnähte häufig angelegt. Bardenheuer¹ hat noch neuerdings unter Benutzung der Epiglottis einen Abschluss der Wunde gegen die Wundhöhle durch die Naht angewendet. In anderen Fällen wurde die Naht mit der Tamponade der Wunde vereinigt. So nähte Billroth² über den eingeführten und zur Wunde herausgeleiteten Tampon. Ueberhaupt wurden Nähte bis in die neuste Zeit trotz vieler übler

¹ Langenbecks Archiv, Jhg. 1891, Bd. 41, S. 641.

² Langenbecks Archiv, Jhg. 1885, Bd. 31, S. 864.

Erfahrungen angelegt. Indes kann nicht genug gerade vor der Naht gewarnt werden. Eine Verkleinerung des Defectes im Schlund wurde in der Regel aus dem Grunde angestrebt, weil man den Pat. möglichst frühzeitig schlucken lassen wollte. Aber gerade dies frühe Schlucken und das Hineingerathen von Speisetheilen in die Wunde ruft so sehr leicht septische Prozesse in derselben hervor, die zu vermeiden ja die Hauptaufgabe der Nachbehandlung ist. Ferner haben alle Nähte den Nachtheil, dass sich sehr leicht Taschen bilden, die man nicht genügend übersehen und deshalb nur schwer reinigen kann. Es entstehen in denselben dann alsbald Ansammlungen von Secreten und Zersetzungsprocesse, welche wiederum septische Vorgänge und Senkungen hervorrufen. Im Uebrigen wird man durch die Naht auch kaum je einen exakten Verschluss der betreffenden Partieen erreichen, da bei dem Zusammenhang zwischen Mund- und Wundhöhle eine prima intentio wohl nie eintritt und eine Asepsis der Mundhöhle trotz antiseptischer Ausspülungen und Inhalationen doch nicht erreicht werden wird. Endlich nimmt man sich, wenn man näht, die Möglichkeit ganz, ein beginnendes Recidiv rechtzeitig zu entdecken, da in dieser Hinsicht der Kehlkopfspiegel das direkte Sehen mit dem Auge doch niemals ersetzen kann. Gerade diesem Punkte ist aber seither nur sehr wenig Rechnung getragen worden.

Der Naht gegenüber wurde denn auch schon sehr früh (M. Schmidt¹) die offene Wundbehandlung empfohlen, der Landerer² namentlich im Verein mit der Tieflagerung des Kopfes das Wort redet. Indes bietet das einfache Offenlassen der Wunde durch Secretansammlung und Austrocknen und Krustenbildung manche Nachtheile. Das rationellste Verfahren ist entschieden eine exacte Tamponade der Wundhöhle

¹ Langenbecks Archiv, Jhg. 1875, Bd. 18, S. 189.

² Deutsche Zeitschrift für Chirurgie, Jhg. 1881, Bd. XVI, S. 149.

und zwar bis zur Granulationsbildung mit Jodoformmull, später mit Sublimatmull. Dies Verfahren hat schon sehr früh *Novaro*¹ angewendet, der principiell nicht näht. Es wurden in unseren Fällen in ein mit Jodoformpulver imprägnirtes Mullstück² eine Anzahl in 10/00 Sublimatlösung getauchte Mulltupfer bis zur entsprechenden Dicke eingepackt und dieser Tampon wird fest in die Wundhöhle eingepresst. Dass man dadurch, wie *Landerer*³ behauptet, die Fäulniskeime „in die Gewebe und Circulationen gewaltsam hineinpresse“ und so das Entstehen septischer Prozesse begünstige, ist durchaus nicht der Fall; im Gegentheil besitzt gerade das Jodoform wie kein anderes Mittel die Eigenschaft, septische Prozesse zu verhüten oder doch in Schranken zu halten. Es giebt dabei durchaus keine riechenden zersetzten Massen und die Granulationsbildung ist eine sehr rege, während namentlich Sublimatmulltampons sehr bald riechen. Die Tamponade hat ferner den Vortheil, dass der Tampon sämtliche Secrete und Stoffe der Wundhöhle in sich aufnimmt und unschädlich macht; besonders können in den unteren Wundwinkel, der so leicht den Ausgangspunkt für septische Entzündungen bildet, Secrete gar nicht mehr gelangen. Endlich würde die feste Jodoformtamponade am leichtesten eine etwa noch entstehende Nachblutung stillen. Man kann den ersten Tampon 2—3 Tage liegen lassen und wechselt von da an den Jodoformtampon täglich, später, sobald Granulationsbildung erfolgt ist, Sublimatmulltupfer zweimal täglich. Es haben dann auch Andere die Jodoformgazetamponade empfohlen, so namentlich

¹ Archiv Ital. di Laryngol., Jahrg. 1881/82, Bd. 7, S. 158 etc.

² Dr. K. Roser verwendet niemals käufliche Jodoformgarze, sondern lässt die Jodoformtampons dadurch herstellen, dass in Sublimatlösung ausgerungene Mulltupfer dicht mit Jodoformpulver eingerieben werden.

³ cf. S. 24. Anm. 2.

neuerdings Schwartz¹ und Pincauna², letzterer mit einem täglich oder öfters zu erneuernden Verband darüber. Lanz³ empfiehlt anstatt Jodoformgaze Carbolgaze zu verwenden, doch bedingt letztere in den ersten Tagen einen zu häufigen Verbandwechsel. Derselbe will damit die mehrfach beobachteten Fälle von Jodoformintoxikation vermeiden. Billeter⁴, Böhrner⁵, Salzer⁶ und Jversen⁷ erwähnen Jodoformintoxikationen in einzelnen Fällen. Wir sahen dieselben nicht. Jedenfalls treten bei Verbänden mit anderem Material sehr leicht Zersetzungen der Secrete auf, wenn nicht die Verbände, was in den ersten Tagen entschieden von Nachtheil ist, sehr häufig erneuert werden. Man sollte deshalb erst, sobald die ersten Zeichen einer Intoxikation eintreten, den Jodoformtampon durch andere Verbandstoffe ersetzen. In den meisten Fällen treten ja auch die Intoxikationen erst nach Tagen ein, so dass dann auch ein Ersatz des Jodoforms weniger schädlich ist. Neuerdings führt Bardenheuer⁸ gegen die Tamponade an, dass der Tampon zu häufig gewechselt werden müsse, weil er zu schnell mit Essea und Speichel durchtränkt werde. Lässt man den Pat. nicht schlucken, wie wir es weiter unten noch empfehlen werden, so gelangt kein Essen an den Tampon und der Speichel allein durchtränkt denselben sobald nicht. Wenigstens konnten wir das in unseren Fällen nicht beobachten. Die Hauptsache bei der Tamponade ist, dass ein recht grosser Tampon recht energisch in die Wundhöhle ein-

¹ cf. S. 1. Anm. 2.

² cf. S. 1. Anm. 3.

³ cf. S. 19. Anm. 1.

⁴ cf. S. 19. Anm. 3.

⁵ cf. S. 15. Anm. 1.

⁶ Langenbecks Archiv, Jhg. 1885 Bd. 31, S. 868.

⁷ Centralblatt für Chirurgie, Jhg. 1898, S. 723.

⁸ cf. S. 23. Anm. 2.

geführt wird; denn auf diese Weise werden alle Falten und Taschen mit austamponirt. Die Secrete müssen alsdann alle vom Tampon aufgesaugt werden, der bei seiner Grösse auch genügend Secrete in sich aufnehmen und unschädlich machen kann. Selbstredend muss der Tampon in feuchtem Zustande eingeführt werden, da ein trockener durch den Speichel würde leicht gelockert werden können. Die anderen Nachtheile, welche Bardenheuer bei der Tamponade anführt, das Einführen der Sonde mache dabei Schwierigkeiten, der Verband müsse für jedes Einführen der Sonde gewechselt werden und die Wunde werde durch das Einführen des Rohres gereizt, werden dadurch sehr einfach hinfällig, dass man, wie es in unseren, sowie in vielen anderen Fällen ohne Nachtheil geschah, das durch die Wunde eingeführte Schlundrohr liegen lässt. Sicherlich bietet die von Bardenheuer vorgeschlagene Tieflagerung des Kopfes, so dass der Trachealstumpf den höchsten Punkt bildet — was übrigens Landerer¹ schon sehr viel früher als das in der Thiersch'schen Klinik geübte Verfahren beschreibt — für den Pat. nicht nur sehr viel Unbequemes, sondern sogar die Gefahr einer Apoplexie und ein Fall von Thiersch starb trotzdem an einer Lungenaffection 7 Tage nach der Operation.

Eine weitere sehr wesentliche Rolle in der Nachbehandlung spielt die Frage der Ernährung. Man hat die künstliche Ernährung per rectum allein angewendet (Schmidt, Albert, Lloyd, Kosinsky etc.) Indes hat dies Verfahren sicher manches Unbequeme für Arzt und Pat. und die eingeführten Nahrungsstoffe werden vom Darm aus jedenfalls nicht in demselben Masse ausgenützt wie vom Magen. Man sollte daher die Rectalernährung nur für den Nothfall reserviren oder sie höchstens zur Unterstützung der Sondenernährung

¹ cf. S. 18. Anm. 2.

anwenden. R e y h e r¹ ernährte deshalb per rectum, weil beim Einführen der Schlundsonde jedesmal Erbrechen auftrat. In solchen Fällen würde übrigens das von L u b l i n s k y² empfohlene Verfahren zunächst erst versucht werden können, dass man nämlich eine stark cocainisirte Sonde einführt. Die einfachste und bequemste Art der Ernährung ist indes sicherlich die mit dem Schlundrohr; sie ist deshalb auch am meisten angewendet worden. Nur über die Art der Einführung herrschen Meinungsverschiedenheiten. Die Sonde durch die Nase einzulegen, wie P é a n³ und K r ö n l e i n⁴ in einem Falle thaten, bietet wohl kaum einen Vortheil und beim Liegenlassen kann die Sonde leicht ein Mandrin für die Secrete der Nase und des Rachens werden. Unbequem ist es auch, die Sonde durch den Mund einzuführen, wie sehr viele Autoren thaten, weil man dieselbe alsdann nicht liegen lassen kann. Man müsste dann auch jedesmal den Tampon wechseln, und L a n z⁵ empfiehlt dies Verfahren neuerdings, doch ist das häufige Wechseln des Tampons und das jedesmalige Einführen der Sonde nicht nur unbequem, sondern auch namentlich in den ersten Tagen gefährlich, da leicht eine Nachblutung entstehen kann und auch eine Reizung der Wunde stattfinden würde, zumal bei dem jedesmaligen Einlegen leicht eine Oesophagusperistaltik und damit eine Zerrung der frischen Wunde herbeigeführt werden kann. Es ist daher am einfachsten, einen dicken elastischen Katheter durch die Wunde in den Oesophagus und Magen einzulegen, der während der ersten Zeit liegen bleibt. Dies Verfahren empfehlen auch

¹ St. Petersburger med. Wochenschrift, Jahrg. 1887, Nr. 17 und 18.

² Berliner Klinische Wochenschrift, Jhg. 1886, Nr. 8—10.

³ Gazette médicale de Paris 1886, Nr. 16.

⁴ Ueber operative Chirurgie des Larynx und der Trachea von C. Billeter, Zürich 1888.

⁵ cf. S. 19. Anm. 1.

Schwartz und Pinçonat bis zu den ersten 14 Tagen, d. h. bis die Granulationsbildung überall erfolgt ist. Von da ab kann sich der Pat. die Sonde jedesmal selbst einführen, was er sehr leicht erlernt. Der elastische Katheter übt gar keinen Reiz auf die Wunde aus und löst beim Liegenbleiben keine Oesophagusperistaltik aus. Er bietet dadurch den Vortheil, dass man ihn ruhig solange liegen lassen kann, als es nöthig erscheint, wie dies in Fall II nach der Total-*exstirpation* geschah. Wenn Salzer¹ neuerdings einen *Decubitus* von dem elastischen Katheter herleitet, so ist der Katheter wohl kaum die Ursache, denn Schwartz erwähnt, dass in einem Falle, in welchem es sich allerdings nicht um eine *Exstirpation* des Larynx handelt, die Schlundsonde 5 Monate, in einem anderen 305 Tage ohne Nachtheil liegen blieb. Ein grosser Fehler ist es aber unserer Ansicht nach, wenn man den Pat. zu früh selbstständig schlucken lässt, wie einzelne Autoren gethan haben. So hat Bardenheuer neuerdings in zwei Fällen sofort schlucken lassen, Lane² Flüssigkeiten nach 48 Stunden und Browne³ nach 75 Stunden. Alle Schluckbewegungen üben sicher anfangs einen Reiz auf die Wunde aus und sie geben, mag nun eine in der Regel doch nicht exakt schliessende Naht liegen oder nicht, sehr leicht zum Eindringen von Speiseresten in die Wunde und zum Entstehen septischer Prozesse den Anlass. In Fall II nach der ersten Operation waren die Erscheinungen jedenfalls auf das zu frühe Schlucken zurückzuführen und dies Schlucken hätte der Pat. leicht verhängnisvoll werden können. Es genügt übrigens auch die Sondenernährung vollkommen, wie Fall I beweist, denn Frau S . . . p zeigte eine ganz wesentliche Gewichtszunahme, trotzdem sie ein Jahr lang nur auf diese Weise ernährt

¹ Langenbecks Archiv, Jhg. 1889, Bd. 39, S. 419.

² British Medical Journal, Nr. 1579, S. 756, Jhg. 1891.

³ cf. S. 22. Anm. 3.

worden war. S c h e d e¹ constatirte in einem so ernährten Falle eine Gewichtsabnahme und liess daher seinen Pat. feste Speisen kauen, ausspucken und einspritzen mit einer besonderen Spritze. S c h w a r t z empfiehlt sogar für den Nothfall die Gastrostomie. Eine Inaktivitätsatrophie der unteren Oesophagusmuskulatur, wie sie I v e r s e n beobachtete, konnte in unserem Falle nicht constatirt werden, denn Frau S . . . p konnte nach einem Jahre sofort wieder selbstständig schlucken, obwohl sie das die ganze Zeit über nie gethan hatte. Man fängt bei Schluckversuchen, die bei der halbseitigen Exstirpation am besten erst nach der lippenförmigen Ueberhäutung gemacht werden, zunächst mit festen Speisen an und giebt zuletzt Flüssigkeiten.

Ich will hier die von S c h ü l l e r² und neuerdings von S c h w a r t z und P i n ç o n n a t empfohlenen antiseptischen Mundausspülungen und Inhalationen kurz berühren. Einen grossen Nutzen scheinen dieselben nicht zu haben, denn die Desinfection der Mundhöhle wird durch dieselben doch nur in unvollkommener Weise und nur für kurze Zeit erreicht und es liegt die Gefahr nahe, dass bei den Ausspülungen der Tampon gelockert werden kann. Dieser allein genügt vollkommen zur Verhütung von septischen Prozessen.

Einen grossen Vortheil fanden wir bei unserer Behandlungsmethode in dem vorläufigen Verzicht auf die Wiederherstellung einer Communication zwischen Schlund und Mund einerseits und Mund und Trachea andererseits. Gerade dadurch, dass man ein lippenförmiges Ueberhäuten der Wundränder befördert und dann möglichst lange wartet, bis man durch Plastik diesen Hiatus schliesst, hat man am ersten Aussicht, regionäre Recidive zu überwachen und sofort nach dem Entstehen zu operiren, was von grosser Wichtigkeit ist,

¹ Deutsche medicinische Wochenschrift, Jhg. 1882, S. 456.

² Deutsche Chirurgie, Liefg. 37, Stuttgart 1880.

denn alle Autoren stimmen darin überein, dass der Kehlkopfkrebs sehr selten Metastasen macht und ein lokales Leiden ist. Allerdings wird in neuerer Zeit die Entfernung benachbarter, namentlich irgendwie suspecter Lymphdrüsen vielfach gefordert. Eine kleine auf dem Lig. conoideum und die submaxillaren werden zunächst befallen. (Salzer, Schuttenbach¹.)

In der Mehrzahl der Fälle hat man versucht, dem Pat. möglichst bald wieder die Sprache zu verleihen. Durch diese Rücksicht haben sich denn auch viele Autoren bestimmen lassen, einerseits möglichst bald einen künstlichen Kehlkopf einzulegen, andererseits eine Verkleinerung des Schlundlumens herbeizuführen; weil sonst das Schlingen mit der Prothese schlecht geht und Speisetheile in dieselbe hineingerathen. Schon bei der Operation wurde auf diesen Punkt vielfach Rücksicht genommen und die Epiglottis erhalten, doch scheint dieselbe nach verschiedenen Beobachtungen eher hinderlich zu sein. Ebenso gehen über die Erhaltung eines Theils des Ringknorpels die Ansichten auseinander. Schon vom 9. Tage ab hat man den künstlichen Kehlkopf eingelegt und Schüller empfiehlt als besten Zeitpunkt die 3. Woche, damit einerseits keine Nachblutung mehr stattfindet, andererseits aber auch die Narbenzusammenziehung das Einlegen der Prothese nicht erschwere. Pinçonat giebt als Zeitpunkt für das Einlegen die 5. Woche an. Indes sind die functionellen Resultate des künstlichen Kehlkopfs fast durchweg schlechte. Die Pat. benutzten die Prothese anfangs wohl; sehr bald aber liessen sie den Stimmapparat fort, so dass sie die Prothese nur noch als Athmungscanule benutzten. Diese Bemerkungen findet man in den meisten Fällen angegeben und Salzer²

¹ Ueber äussere und innere Operationen am Kehlkopf. Inaugural-Dissertation von Schuttenbach, Berlin 1888.

² Langenbecks Archiv, Jhg. 1889, Bd. 39, S. 386 etc.

erwähnt das von Billroths Patienten ausdrücklich. Die Pat. bedienten sich lieber der Flüstersprache, da alle früher construirten Kehlköpfe die verschiedensten Mängel zeigten. Schwartz erwähnt in einem Falle, dass der Patient die Prothese nicht 5—6 Minuten tragen konnte. Abgesehen von dem Reiz, den der künstliche Kehlkopf ausübt, wird allgemein über rasche Ermüdung beim Sprechen und über starke Athembinderung von Seiten der Pat. geklagt. In einzelnen Fällen hinderte die Prothese auch am Schlingen und es geriethen sehr leicht Speisetheile in dieselbe. Die Stimme selbst wird häufig als monoton bezeichnet und bei den Metallzungen stört ausser dem trompetenartigen Klang auch noch das Mitklingen der Zunge bei ruhiger Athmung. Wir fanden in unseren Fällen die Flüstersprache zur Verständigung völlig genügend und B a n d e e r¹ stellt aus der Literatur 6 Fälle zusammen und fügt dazu einen aus der Prager deutschen Poliklinik, in denen es bei völligem Verschluss des Kehlkopfs zu der Bildung einer ganz verständlichen Sprache kam. In dem Falle von H. S c h m i d² war die so gebildete Sprache auf 8—10 Schritte verständlich und B a n d e e r nimmt mit C z e r m a k an, dass eine geschickte Benutzung der Pharynxmuskulatur und der im Pharynx und Mund befindlichen geringen Luftmenge die Sprache erzeuge. B a n d e e r stellt übrigens im Gegensatz zu R e y h e r³, der behauptet, dass bei der Flüstersprache die Consonanten m und n gar nicht, w, l und h nur in 1 Fuss Distanz verständlich gesprochen werden könnten, fest, dass gerade die Consonantenbildung von den normalen Verhältnissen sehr wenig abweicht, dass dagegen der Vokal e gar nicht gesprochen werden kann, während die übrigen in einer für die Verständlichkeit der Sprache hinreichenden Weise gebildet werden. Vielleicht

¹ Centralblatt für Chirurgie, Jhg. 1889, No. 50, S. 912.

² Langenbecks Archiv, Jhg. 1888, Bd. 38, S. 132 etc.

³ Langenbecks Archiv, Jhg. 1876, Bd. 19, S. 334.

lassen sich durch methodische Uebung auf diesem Gebiete auch noch bessere Resultate erzielen. Jedenfalls sollte man doch nicht auf die Herstellung der Sprache in erster Linie Werth legen und die Ueberwachung des Recidivs dieser nachsetzen. Letztere ist aber nur bei möglichst langem Offenhalten der Wunde möglich. In der allerneusten Zeit scheint allerdings Wolff¹ das Problem des künstlichen Kehlkopfs in sehr sinnreicher Weise gelöst und die Mängel der früheren beseitigt zu haben; indes bleibt abzuwarten, wie weit sich der Wolffsche Apparat in der Praxis bewährt, was aus den wenigen bisher bekannten Fällen sich noch keineswegs beurtheilen lässt. Dass beim Tragen einer einfachen Canule durch die direkte Communication der Aussenluft mit der Lunge eine Schädigung der letzteren Statt hatte, konnten wir nicht beobachten. Bei der halbseitigen Exstirpation wird man allerdings, wie das auch fast allgemein geschieht, mehr Rücksicht auf die Wiederherstellung der Sprache nehmen; indes beweist Fall II, dass auch ohne die vielfach geübten Plastiken und Nähte doch eine recht gute Sprache sich bildet. Auch bei der halbseitigen Exstirpation wird man wegen der Ueberwachung des Recidivs zunächst offen halten, jedenfalls so lange, bis eine Vernarbung der Wunde erfolgt und bis das Schlingvermögen wiedergekehrt ist.

Hat man so eine längere Zeit die Wunde offen gehalten und ist kein Recidiv aufgetreten, so kann man an die Schliessung der Schlundfistel gehen. Dabei werden die bei Fall I gegebenen Winke bei der Plastik Beachtung verdienen, da nur so die zahlreichen Schwierigkeiten, welche sich der Schliessung der Fistel entgegenstellten, überwunden wurden.

Wenn ich nun zum Schlusse noch einmal im Zusammenhang das in unsern beiden Fällen geübte Nachbehandlungsverfahren kurz schildere, so wird man zunächst

¹ Langenbecks Archiv, Jhg. 1893, Bd. 45, S. 237.

während der Operation durch das Einlegen einer nach Dr. K. Roser hergestellten Jodoformtamponcanule einen Abschluss der Trachea herbeiführen. Diese Canule bleibt bis zum ersten Verbandwechsel liegen und wird von da ab täglich gewechselt. Die Wunde selbst wird mit einem grossen Jodoformtampon fest ausgesteckt, welcher 3 Tage liegen bleibt. Von da ab wird bis zum 8. Tage derselbe täglich gewechselt und von diesem Zeitpunkt an durch täglich zweimal zu erneuernde Sublimatmulltupfer ersetzt. Durch die Wunde wird sofort ein elastisches Gummirohr in den Oesophagus gelegt, das bis in den Magen reicht. Dasselbe bleibt bis zur lippenförmigen Ueberhäutung liegen und wird von da ab zu jeder Nahrungsaufnahme vom Pat. selbst durch die Fistel eingeführt. Die Ernährung ist anfangs eine durchaus flüssige, und es muss dringend vor frühzeitigen Schluckversuchen gewarnt werden. Auf diese Weise wird das Entstehen von septischen Prozessen und von Aspirationspneumonien mit Sicherheit verhütet. Weiter soll man aber auch nicht durch Secundärnaht die Wunde schliessen, sondern ruhig eine lippenförmige Ueberhäutung der Wundränder abwarten. Die so entstehende Fistel hält man so lange offen, bis man nach längerer Zeit sicher ist, dass kein Recidiv nachwächst. Dann erst schliesst man durch Plastik den Defect und lässt spontan schlucken. Endlich verzichtet man am besten auf die Wiederherstellung der Mund-

athmung, wenigstens so lange die künstliche Prothese keinen Vorzug vor dem Tragen einer einfachen Canule hat. Bei der halbseitigen Kehlkopfexstirpation, die übrigens nur in seltenen Fällen eine radicale Entfernung des Carcinoms erzeugen wird, wartet man zunächst die Vernarbung der Wunde und die Wiederkehr des Schluckvermögens ab und versucht dann die Wiederherstellung der Mundathmung.

Zum Schlusse der Arbeit sage ich Herrn Dr. K. Roser meinen aufrichtigsten Dank für die Ueberlassung des Themas und für die Förderung, die er der Arbeit zu Theil werden liess.

Lebenslauf.

Ich, R i c h a r d H e r m a n n M e d e r, evangelischer Confession, bin geboren am 7. April 1866 zu Neukirchen, Kreis Ziegenhain, als ältester Sohn des verstorbenen Thierarztes Philipp Meder und dessen Ehefrau Caroline geb. Suchier. Den ersten Unterricht erhielt ich in der Bürger- und Rektoratschule zu Berleburg, Kreis Wittgenstein, wohin mein Vater im Herbst 1869 als Kreisthierarzt versetzt worden war. Von Herbst 1879 besuchte ich das Königliche Gymnasium zu Marburg und wurde Ostern 1885 dort mit dem Reifezeugnis entlassen. Von da ab studierte ich Medicin an der Universität Marburg, nur während des Wintersemesters 1885/86 besuchte ich die Universität Halle. Am 21. Februar 1887 bestand ich das Tentamen physicum, am 7. Februar 1890 beendete ich das medicinische Staatsexamen und am 12. Februar desselben Jahres bestand ich das Examen rigorosum. Vom 26. Februar 1890 bis 1. April 1891 war ich Assistent am Landkrankenhaus Hanau, von da ab bis zum 1. Oktober diente ich als Einjährig-Freiwilliger beim 2. Grossherzoglich hessischen Infanterie-Regiment „Kaiser Wilhelm“ Nr. 116 in Giessen, vom 1. Dezember 1891 bis 1. Juni 1892 als Einjährig freiwilliger Arzt beim 95. Infanterie-Regiment in Gotha und vom 1. Juni bis 15. Juli übte ich beim 1. hessischen Husarenregiment Nr. 13. in Frankfurt. Vom 15. Juli bis 1. Oktober 1892 war ich Assistent des Herrn Hofrath Dr. Suchier in Herrenalb und seit dem 1. Oktober bin ich praktischer Arzt in Berleburg.

Während meiner Studienzeit besuchte ich die Vorlesungen und Kurse folgender Herrn Professoren und Docenten:

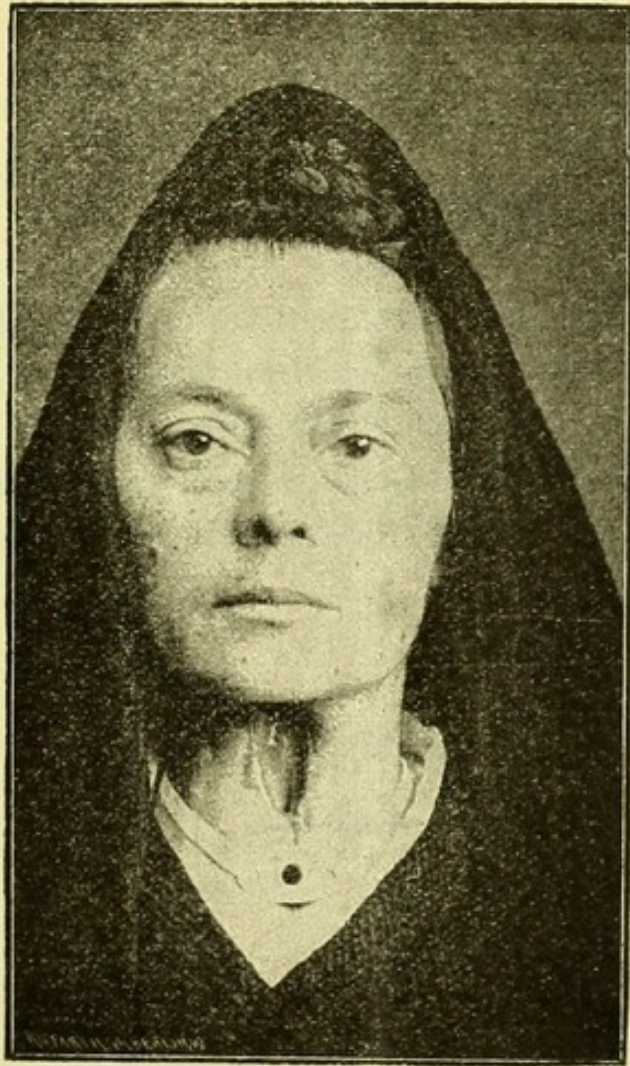
in Halle:

Grenacher, Welker;


in Marburg:

Ahlfeld, Brawm, Cramer, Frerichs, Greff. v. Heusinger, Külz, Lahs, Lieberkühn, Mannkopff, Marchand, Melde, Meyer, K. Roser, W. Roser, Rubner, Rumpf, Schmidt-Rimpler, Strahl, Tucek, Wagener, Wiegand, Zincke.

Allen diesen meinen hochverehrten Herrn Lehrern sage ich an dieser Stelle meinen aufrichtigsten Dank.



Leaves



[Faint, illegible text, likely bleed-through from the reverse side of the page.]

[Faint, illegible text, likely bleed-through from the reverse side of the page.]

[Faint, illegible text, likely bleed-through from the reverse side of the page.]

Berichtigungen.

- S. 15 Zeile 4 lies statt makeoskopisch makroskopisch.
S. 23 Zeile 27 lies statt Wunde gegen die Wundhöhle
Mund- gegen die Wundhöhle.
S. 26 Zeile 1 lies statt Pinçaunat Piçonnat.
S. 26 Anm. 8 lies statt cf. S. 23 Anm. 2 cf. S. 23 Anm. 1.
-

