

Di un adenoma del fegato / pel dott. Antonio Lius.

Contributors

Lius, Antonio.
Bryant, Thomas, 1828-1914
Royal College of Surgeons of England

Publication/Creation

Torino : Stamperia dell'Unione Tip.-Editrice, [1886]

Persistent URL

<https://wellcomecollection.org/works/uqy4pm4p>

Provider

Royal College of Surgeons

License and attribution

This material has been provided by This material has been provided by The Royal College of Surgeons of England. The original may be consulted at The Royal College of Surgeons of England. where the originals may be consulted. This work has been identified as being free of known restrictions under copyright law, including all related and neighbouring rights and is being made available under the Creative Commons, Public Domain Mark.

You can copy, modify, distribute and perform the work, even for commercial purposes, without asking permission.




Wellcome Collection
183 Euston Road
London NW1 2BE UK
T +44 (0)20 7611 8722
E library@wellcomecollection.org
<https://wellcomecollection.org>

(9)

DI UN ADENOMA DEL FEGATO

pel Dott. ANTONIO LIUS

Medico secondario alla 4^a Divisione del Civico Ospitale di Trieste.



DI UN ADENOMA DEL FEGATO

pel Dott. ANTONIO LIUS

Medico secondario alla 4^a Divisione del Civico Ospitale di Trieste.

Gli adenomi del fegato sono tumori rarissimi. Descritti per la prima volta dal Rokitansky nell'anno 1859, vennero in appresso osservati e studiati da vari autori. Ma ad onta di tali studi non si può dire che esista concordia di opinioni per ciò che riguarda la loro origine e la loro posizione rimpetto ad altri tumori e specialmente al carcinoma. Non è mia intenzione di dare in questo lavoro un giudizio in quistioni tanto difficili; mi limiterò soltanto all'esposizione del caso che credo non privo d'interesse anche dal punto di vista diagnostico ed operativo.

Elisa D. d'anni 67, casalina, veniva accolta il giorno 5 gennaio 1886 nel Riparto chirurgico del civico Ospedale di Trieste, diretto dall'egregio primario dott. Escher.

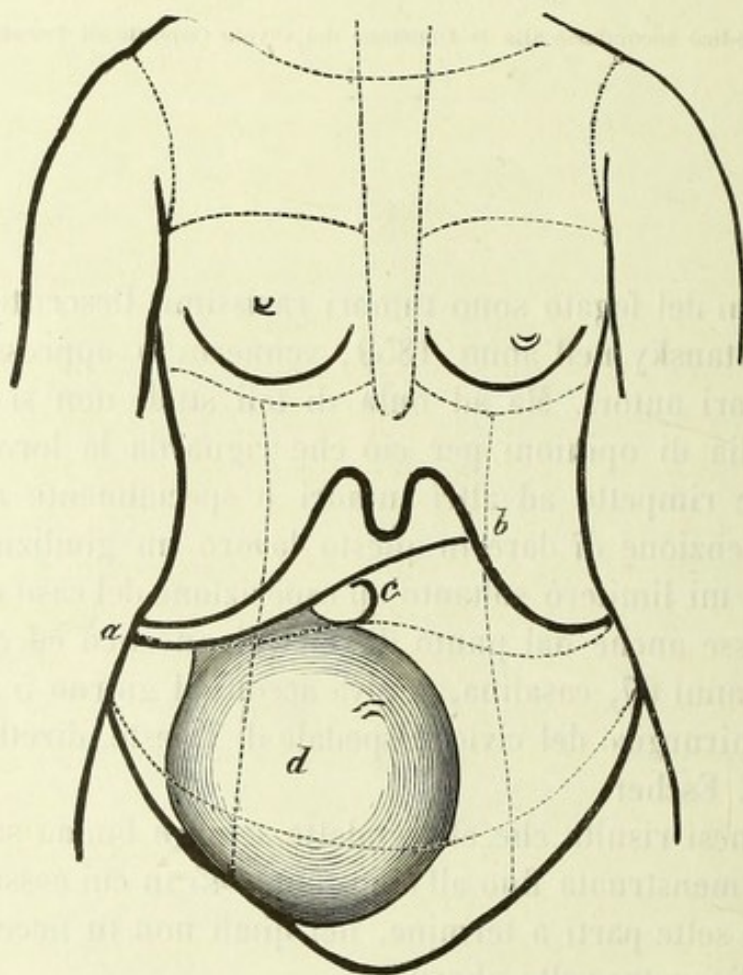
Dall'anamnesi risulta che ella godette sempre buona salute e venne regolarmente menstruata fino all'età di anni 45 in cui cessarono gli scoli mensili. Ebbe sette parti a termine, nei quali non fu necessario l'intervento del medico; tre volte abortì.

Non ebbe mai a lagnarsi di disturbi digestivi, nè soffersse di itterizia. Sei mesi or sono notò per la prima volta una tumefazione del ventre e la presenza di un tumore il quale non era però doloroso, e poté continuare ad attendere alle sue occupazioni. Il volume del ventre crebbe abbastanza rapidamente e l'inferma si vide costretta a ricorrere all'Ospedale, tanto più che nell'ultimo mese era tormentata da stitichezza, da forti dolori alla regione sacrale ed al ventre, specialmente nella metà inferiore di questo.

Di complessione piuttosto gracile, poco nudrita, anemica. All'esame fisico gli organi del torace sembrano normali. Il ventre dall'ombellico in

giù fortemente tumido, specialmente nella metà destra; la regione epigastrica appare all'incontro alquanto avvallata. Mediante la percussione si constata che l'ottusità del fegato comincia alla sesta costola e sorpassa di un dito il margine costale. Milza non ingrandita.

Il tumore sembra di forma sferica ed occupa l'addome dall'ombelico in giù, estendendosi specialmente verso la parte destra. La superficie è perfettamente liscia. Il tumore può venire alquanto smosso lateralmente, non però dall'alto al basso, ed offre fluttuazione assai poco distinta. I



a-b margine libero del fegato. — *c* cistifellea. — *d* adenoma.

movimenti respiratori non esercitano alcuna influenza sul tumore, il quale resta perfettamente immobile anche nella più profonda ispirazione. Su tutto l'ambito del neoplasma suono ottuso. Al suo margine superiore, due dita a destra della linea mediana notasi un secondo tumore, della grandezza di una noce, di forma rotonda, distintamente fluttuante. La circonferenza dell'addome misurata alla massima convessità importa 88 centimetri.

L'esplorazione *per vaginam* dà il seguente risultato: La porzione vaginale corta, l'utero piccolo, atrofico; non puossi constatare alcuna

distinta relazione del tumore coll'apparato genitale. Mediante l'esplorazione rettale si trova il catino libero da masse neoplastiche, ma non si riesce a toccare le ovaie.

Gli altri organi, normali.

La diagnosi era dunque molto difficile. Un neoplasma del ventricolo dovevasi assolutamente escludere e per la posizione e per la forma, e perchè l'ammalata non avea alcun disturbo gastrico. Così pure non si potea pensare al fegato, perchè il tumore non si muoveva durante la respirazione, ed appariva separato dal fegato mediante una zona abbastanza larga di suono timpanico.

Escluse erano pure le neoformazioni renali e naturalmente le spleniche.

Era quindi probabile si trattasse di un tumore sorgente dall'omento, ma non si potea negare la possibilità che partisse dall'ovaia destra e fosse una cisti a grosse pareti e contenuto assai denso, la quale sviluppata nel piccolo bacino coll'aumentar di volume avesse a poco a poco abbandonato la sua sede primitiva.

E per una cisti parlava anche la forma sferica, la superficie del tutto liscia, la posizione e la presenza dell'altro piccolo tumore il quale era indubbiamente di natura cistica, come quello che presentava fluttuazione distintissima. Il non aver potuto trovar le ovaie all'esplorazione rettale era anche una circostanza favorevole alla diagnosi di cisti ovarica, ma non di gran peso, giacchè essendo l'utero assai atrofico si avrebbe anche potuto pensare che le ovaie condividendone la sorte si fossero sottratte per la loro piccolezza alla palpazione rettale.

Varie circostanze parlavano adunque per una cisti ovariale, e in vista di ciò e della possibilità di liberare la donna dalle sue sofferenze mediante un atto operativo, si decise, ottenuto l'assenso dell'inferma, di procedere ad una laparotomia.

L'operazione venne eseguita il giorno 15 gennaio.

Lavato e disinfettato il campo operativo come al solito, ed evacuata la vescica, si narcotizzò la malata mediante inalazioni di cloroformio, previa iniezione ipodermica di due centigrammi di morfina.

S'incise il tegumento addominale nella linea mediana con un taglio che, cominciando sotto l'ombellico, terminava due dita trasverse sopra la sinfisi, e procedendo cautamente si cominciò a dividere i vari strati della parete addominale, quando ad un taglio fatto nella parte superiore dell'incisione, notossi un forte sgorgo di sangue venoso, in quantità tale che non potea provenire da uno dei piccoli vasi della parete. Evidentemente erasi leso il tumore e l'emorragia proveniva dall'interno di questo. L'incidente deve attribuirsi alla sottigliezza delle pareti addominali che

non potea venir riconosciuta prima dell'operazione, essendo il tumore alla sua superficie anteriore estesamente aderente alla parete stessa.

Frenata l'emorragia mediante la compressione digitale, venne rapidamente prolungata l'incisione in alto ed in basso, e lacerate colle dita le fitte aderenze che il tumore avea contratto colla parete addominale e in due punti coll'omento, esso venne messo del tutto allo scoperto. Si vide allora che il neoplasma era di forma sferica, della grandezza della testa d'un bambino di un anno ed era unito al fegato mediante un peduncolo largo ed appiattito, il quale sorgendo dalla superficie inferiore del lobo destro epatico, si prolungava in giù, e rivestiva a mo' di guscio un terzo circa della superficie del neoplasma. Il secondo tumore che, palpato attraverso le pareti sembrava della grandezza di una noce e fluttuava distintamente, non era altro che la vescichetta biliare.

Intanto però continuava l'emorragia del punto leso ed essendo impossibile frenarla coi soliti mezzi, il signor primario Escher si decise ad asportare l'intera massa neoplastica recidendo il peduncolo. Egli tentò dapprima di eseguire la recisione col coltello e frenare l'emorragia mediante circonfissioni, ma il tessuto non offriva alcuna resistenza e si lacerava allo stringere i fili, producendo così nuove perdite di sangue. Allora si applicò intorno al peduncolo, là dove questo s'impiantava nella massa epatica un *écraseur* di Chassaignac e, stretta la catena, si cominciò a separare il neoplasma dal suo peduncolo mediante il termocauterio del Paquelin.

L'operazione riescì benissimo, giacchè il tumore rivestito da robusta capsula si lasciò facilmente sgusciare; non fu però del tutto incruenta, perchè nel chiudere l'*écraseur* la catena era penetrata alquanto nella sostanza del peduncolo. Allora Escher allacciò la base del picciuolo con un doppio filo di seta al sublimato, e cauterizzò replicatamente ed energicamente la superficie di sezione col Paquelin fino a che l'emorragia era del tutto cessata.

Giunti a questo punto, il meglio sarebbe stato di saldare con suture la circonferenza del picciuolo ai bordi della parete addominale per garantirsi da un'emorragia secondaria. E a tale scopo si fecero varie suture, ma la tensione dei fili era troppo forte perchè il molle tessuto epatico potesse resistervi e, prima o dopo, esso avrebbe certamente ceduto. Si sciolsero perciò le suture e si ripose il peduncolo che non sanguinava più, nel cavo peritoneale.

Seguì la solita *toilette* del peritoneo e la cucitura delle pareti del ventre mediante suture profonde e superficiali.

Tutta l'operazione non era durata più di tre quarti d'ora, ma la per-

dita di sangue era stata abbastanza considerevole, così che già durante l'operazione si dovettero fare varie iniezioni di etere, essendo il polso della radiale appena percettibile.

Svegliata l'inferma dalla narcosi, non accusava alcun malessere, diceva soltanto di essere assai debole. Mezz'ora dopo venne misurata la temperatura che era di 36.5. Le vennero amministrati analettici; marsala, etere, ecc., ma ad onta di ciò l'ammalata cessava di vivere alle ore 4 del pomeriggio. Mezz'ora prima della morte la temperatura era discesa a 35.6.

All'autossia si rinvenne nel cavo addominale una discreta quantità di sangue coagulato. Alcuni coaguli sanguigni coprivano la superficie di sezione del peduncolo.

La causa prossima della morte era stata adunque un'emorragia secondaria sulla superficie del peduncolo. Si avea bensì avuto cura di cauterizzarla energicamente, e difatti essa non sanguinava più per tutto il tempo che venne ancor tenuto aperto il ventre, ma ciò dipendeva forse dal leggero colasso in cui momentaneamente si trovava l'inferma.

Il tumore asportato misura in lunghezza 15 cent. e mezzo, in larghezza 13, in grossezza 11 e mezzo.

La consistenza ne è pastosa, il colore giallo-biancastro, in certi punti bruno-verdastro.

Lo riveste una robusta capsula da cui partono numerosi sepimenti che impartiscono al taglio un aspetto lobale. È abbastanza ben provvisto di vasi, e ciò spiega la forte emorragia che sopravvenne appena inciso superficialmente.

L'esame microscopico non lascia alcun dubbio che si tratti realmente di una neoformazione di sostanza epatica. La capsula e suoi sepimenti sono formati da fasci di tessuto connettivo, il tumore stesso da un agglomeramento di cellule disposte come nel fegato normale. La grandezza delle cellule varia. Nelle parti più centrali se ne vedono di grandi come le cellule epatiche normali, ed a queste simili anche per l'aspetto.

Nelle porzioni periferiche le cellule diminuiscono di volume, in mezzo ad esse compaiono granuli di grasso ed ammassi di pigmento, ed in immediata vicinanza della capsula si riscontrano in molti punti cellule piccole provviste di molti nuclei e grandi ammassi di pigmento biliare.

Il fegato appariva tanto all'esame macroscopico che microscopico perfettamente normale, così pure il peduncolo del neoplasma era formato di tessuto epatico del solito aspetto.

Ciò che è più rimarchevole in questo tumore si è la grandezza e la forma pedunculata.

E difatti i soliti adenomi raggiungono appena la grandezza di un

arancio, ed il più grande di cui io abbia trovato fatta menzione, cioè uno descritto dal Rokitsky, misurava 6 pollici viennesi nel suo maggior diametro.

Anche la forma è strana poichè la maggior parte degli adenomi o sono del tutto rinchiusi nella sostanza epatica o formano appena una leggera protuberanza alla superficie del fegato. Soltanto il caso sopra accennato del Rokitsky faceva eccezione, poichè il tumore era separato dal fegato mediante un leggero strozzamento, senza però possedere un vero peduncolo come il nostro.

Estratto dalla *Gazzetta delle Cliniche*

Anno 1886, 1° Semestre, n. 15.

