DIE

EILEITERSCHWANGERSCHAFT.

EIN BEITRAG

ZUR

PATHOLOGIE UND THERAPIE DERSELBEN

VON

DR. J. VEIT,
DOCENT DER GYNÄKOLOGIE AN DER UNIVERSITÄT BERLIN.

STUTTGART.
VERLAG VON FERDINAND ENKE.
1884.

Druck von Gebrüder Kröner in Stuttgart.

Seinem hochverehrten Lehrer

dem Geheimen Medicinalrath

Herrn Prof. Dr. Schroeder

in steter Dankbarkeit

Der Verfasser.

Inhaltsverzeichniss.

Jeder Arzt, der einmal eine Patientin an einer inneren Blutung in Folge von Zerreissung einer Eileiterschwangerschaft hat zu Grunde gehen sehen, wird in seiner Epikrise über ein derartiges Ereigniss bei dem heutigen Stande der operativen Gynäkologie das Verlangen stellen müssen, dass Methoden erfunden werden, die die Möglichkeit der Blutstillung gewährleisten oder die überhaupt dem Eintritt der Blutung vorbeugen. So gut wir jetzt bei Eierstocksgeschwülsten frühzeitig operiren, um die Frau vor den nur allzu sicheren schlimmen Folgen zu retten, und so sicher wir bei einer Blutung in den Ovarialtumor in Folge von Achsendrehung sofort operiren, so gut ist ein derartiger Wunsch auch hier gerechtfertigt.

Und doch sind die Behandlungsarten der Tubenschwangerschaft keineswegs diesem Standpunkt entsprechend.

Der Grund dieser Unsicherheit liegt in verschiedenen Umständen: Vor allem ist die Tubenschwangerschaft sehr viel seltener Gegenstand ärztlicher Behandlung gewesen und es wird daher selbst bei grossem Material nicht häufig Gelegenheit geboten, dass derselbe Beobachter eine Reihe von Fällen überblicken kann. Nächstdem macht die uncomplicirte Eileiterschwangerschaft so gut wie gar keine Erscheinungen, die in irgend einer Beziehung die Aufmerksamkeit der Kranken erwecken und dadurch wird nur ganz ausnahmsweise die prophylaktische Therapie in Frage kommen können. Diese Schwierigkeiten werden nun noch durch die Thatsache erhöht, dass eine Reihe von Tubenschwangerschaften zu einer Art von spontanen Heilung führen, die zwar niemals ganz

ohne Bedenken ist, die auch erst nach Verlauf einer nicht allzu kurzen Zeit zur vollen Genesung führt, die aber doch einen günstigen Ausgang darstellt. Dieser — der bekannteste von den günstigen Ausgängen ist die Bildung einer Haematocele retrouterina — ist aber auch wieder in Beziehung auf die Blutstillungsmethoden, die bei Zeichen einer innern Blutung in Frage kommen, von ganz besonderer Bedeutung. Wenn man weiss, dass die Blutung unter dem Einfluss der Herzschwäche etc. stehen kann und dann Heilung eintritt, so ist der Moment, in dem von dieser Hoffnung abzusehen und die directe Blutstillung nach Laparotomie vorzunehmen ist, ganz ausserordentlich schwer zu bestimmen.

Schon frühzeitig hat mich die Beobachtung, dass viele Fälle von Hämatocele Schwangerschaftsanamnese darbieten, zu denjenigen geführt, die diese Möglichkeit als einen günstigen Ausgang der Tubenschwangerschaft ansehen mussten; viermal habe ich dann bei Tubenschwangerschaft zur Laparotomie mich veranlasst gesehen: so mag es erklärlich erscheinen, dass diese relativ seltene Erkrankung für mich Gegenstand einiger literarischen Studien und mancherlei Ueberlegung geworden ist und dass ich die Resultate derselben dem Urtheil der Fachgenossen unterbreite. Zu besonderer Genugthuung gereicht es mir, dass ich für die Behandlung derselben die Vorschläge, die ich halb theoretisch in einem Vortrag vor der geburtshülflich-gynäkologischen Gesellschaft zu Berlin machte und die dort im Allgemeinen Anklang fanden, auch praktisch als richtig erproben konnte.

Ich will im Folgenden, entsprechend den eben angedeuteten Schwierigkeiten, erstens das Verhältniss der Hämatocelen zu Tubenschwangerschaften, zweitens die sonstigen Ausgänge der letzteren und drittens die therapeutischen Massregeln bei Tubenschwangerschaft besprechen.

I. Ueber den Zusammenhang von Tubenschwangerschaft mit Hämatocele.

Dass Hämatocelen aus Tubenschwangerschaften entstehen können, d. h. dass der Bluterguss, der in die Bauchhöhle nach dem Zerreissen des Tubensackes stattfindet, sich begrenzen, abkapseln und schliesslich resorbiren kann, unterliegt keinem Zweifel. Weil aber Hämatocelen dieser Art gewöhnlich zur Heilung führen, ist die anatomische Beweisführung so gut wie ausgeschlossen. Nur selten wird — in früherer Zeit geschah dies öfters in Folge der noch nicht ganz geklärten Ansichten über die operativen Methoden bei derartigen Hämatocelen — der Tod eintreten. Aber auch in den Fällen, in denen durch die Autopsie eine genauere Untersuchung möglich war, ist der Nachweis der Entstehung aus Extrauterinschwangerschaft nicht so ganz leicht; um so schwerer, je längere Zeit schon seit der Ruptur vergangen ist. Wir wissen, dass insbesondere in der Bauchhöhle der Fötus bald vollständig resorbirt wird. Ein Bild, wie es in dem interessanten Fall von A. Martin[1]) gesehen wurde, ein Skelett eines Fötus auf dem Tubensack, ist jedenfalls ein seltener Befund, eben nur erklärlich als Stadium in der Resorption. Jedenfalls wird der Fötus oft genug vollständig verschwinden. Leopold's Thierexperimente und manche

---

[1]) S. Zeitschr. f. Geb. u. Gyn. Bd. X, S. 363.

sonstigen früheren Beobachtungen erweisen dies. Die Eihüllen aber werden ebenfalls beim Austritt aus dem Fruchtsack zuerst mit Blut umgeben, auch sie werden bald schwer erkennbar, schon frühzeitig wird das um sie coagulirte Blut durch seine Organisation, durch die Entfärbung den Eihüllen selbst sehr ähnlich werden; es gehört ferner immer schon eine recht sorgfältige Section dazu, um unter den zahlreichen Coagulis bei einer Hämatocele gerade das Gerinnsel zu finden, in dem sich Chorionzotten und ev. Deciduazellen nachweisen lassen. In nicht übermässig langer Zeit findet eine Resorption der ganzen Placenta im Verein mit dem Blut statt, besonders rasch verschwindet sie bei Vereiterung oder Verjauchung der Hämatocele. So kann also selbst bei einem völlig negativen Sectionsbefund die Möglichkeit einer vor einiger Zeit geplatzten Extrauteringravidität nicht ganz ausgeschlossen werden. Zuerst wird sich ja der Fruchtsack finden, aber bald tritt eine derartige Verlöthung der Tuben mit den übrigen die Wand der Hämatocele bildenden Theilen ein, dass eine genauere Dissection nicht gut möglich scheint. Finden sich doch unter den Fällen in der Literatur einzelne, in denen nur mikroskopisch an der charakteristischen Form der Chorionzotten in einem Coagulum die Extrauteringravidität erkannt wurde.

Die klinische Beobachtung einer Hämatocele ist aber auch nicht im Stande, die Genese klar zu legen. Den sicheren Beweis für die Entstehung einer Tubenschwangerschaft kann man allein darin finden, wenn bei einer Frau eine Decidua vera ohne Chorionzotten abgeht, kurze Zeit nachdem die Hämatocele mehr oder weniger plötzlich entstanden ist. In dieser Ueberzeugung habe ich auch in einer früheren Mittheilung die Entstehung einer Hämatocele bei Frauen, die sich für schwanger hielten, und den Abgang einer Decidua bei denselben als pathognomonisch für diese Genese hingestellt. Wenn man auf diese Verhältnisse ganz besonders achtet, so wird dieser Nachweis in einem oder dem andern Fall ganz sicher gelingen; aber es werden eine ganze Reihe von Hämatocelen übrig bleiben, die der Ruptur einer Extrauterin-

gravidität ihre Entstehung verdanken, in denen dieser Nachweis nicht gelingt, ja in denen die Frauen sich nicht einmal für schwanger hielten. Man wird schon das Ausbleiben der Regel als einen Wahrscheinlichkeitsbeweis für diese Entstehung ansehen müssen, und trotzdem wird man dabei immer noch einzelne Fälle übersehen; denn wir werden unten vereinzelte sichere Fälle von Tubenschwangerschaft erwähnen müssen, bei denen nicht einmal die Regel ausgeblieben war.

Wie häufig nun eine Hämatocele der Ruptur einer Extrauterinschwangerschaft ihre Entstehung verdankt, ist gerade auch wegen dieser Schwierigkeiten der Erkenntniss auf dem Sectionstisch und am Krankenbett nicht ganz leicht festzustellen.

Gallard [1]) betonte schon vor längerer Zeit, dass sehr häufig, ja fast ausschliesslich die Hämatocelen, die ohne Trauma entständen, auf Ruptur von Extrauterinschwangerschaften zurückzuführen seien. Wie es oft bei übermässiger Betonung eines einseitigen Standpunktes geschieht, erreichte er mit dieser Anschauung nicht den Beifall seiner Fachgenossen; man sah vielmehr diese Entstehung als selten an. Ausserdem vereinigte er leider unter dem Namen Haematocele periuterina nach der Sitte der französischen Gynäkologen auch die tödtlichen Verblutungen in die Bauchhöhle mit den sich begrenzenden; dadurch wird natürlich die Statistik erheblich verschoben. Mit Recht aber hebt er hervor, dass die frühere Angabe von Bernutz, dass Hämatocelen vorkommen durch Verhaltung von Menstruationsblut während einer oder mehrerer Perioden, nur für seine Genese spricht und für Rückstauung etc. nicht in Anspruch genommen werden kann. Gallard selbst führt eine Reihe von Fällen an, welche seine Auffassung beweisen, und es kann heutzutage nicht mehr meine Aufgabe sein, zu beweisen, dass etwas Derartiges vorkommen kann, sondern nur ungefähre Verhältnisszahlen über die Häufigkeit dieses Vorkommens zu geben. Ich rechne natürlich dementsprechend nicht nur diejenigen Frauen hierher, deren Kranken-

---

[1]) Leçons cliniques des maladies des femmes. Paris 1873. p. 635 ff.

geschichte als Beweis für diese Genese angeführt werden kann, sondern auch alle diejenigen, welche am ungezwungensten diese Erklärung zulassen. So würden also alle diejenigen Frauen, deren sonst regelmässige Menstruation sich vor Eintritt der Hämatocele verzögerte oder auch ausblieb, mit zu den wahrscheinlichen Fällen von Zerreissung von Tubenschwangerschaft gezählt werden.

Wenn ich mein eigenes Material nach dieser Richtung hin einer Prüfung unterwerfe, so muss ich im Wesentlichen meine frühere [1]) Angabe bestätigen. Ich gab damals an, dass unter 50 poliklinischen Hämatocelen 10 auf das Platzen von Extrauteringraviditäten zurückzuführen seien, und führte einzelne Fälle genauer an, in denen alles für diese Entstehung sprach. Jetzt habe ich in letzter Zeit 16 Fälle von Hämatocele gesehen, in denen 6mal die mehr oder weniger grosse Wahrscheinlichkeit dieser Entstehung sich nachweisen liess. Von diesen verlief folgender Fall tödtlich.

Frau Th., 25 Jahre, hat 3mal geboren, zuletzt vor 6 Monaten, letzte Regel Anfang März 1884, Pat. hält sich seitdem für schwanger. Am 22. April 1884 erkrankt sie mit heftigen Leibschmerzen, Frost und zuerst geringen Blutungen. Ein am 24. April hinzugerufener Arzt findet einen prallen retrouterinen Tumor, die Portio nach hoch und vorn gedrängt. Am Abend des 27. April Zeichen von allgemeiner Peritonitis. Am 28. April finde ich Patientin in dem desolaten Zustande einer vorgeschrittenen septischen Peritonitis mit allen Zeichen hochgradrigster Anämie; der Uterus lag wieder in der Mitte des Beckens; im Douglas'schen Raum lag eine weiche Masse, in derselben rechts ein härterer Körper. Der Tod erfolgte am 29. April. Eine Section wurde leider nicht gestattet.

Bei dieser für statistische Verwerthung nicht übermässig grossen Zahl von Hämatocelen schien es mir wichtig, einige Sammlungen von Krankengeschichten, wie sie besonders in Pariser Thesen geliefert werden, auf diese Verhält-

---

[1]) Deutsche Zeitschrift für prakt. Medicin 1877, Nr. 34.

nisse zu prüfen. So finde ich in Jousset's [1]) recht guter These 28 Beobachtungen von Hämatocele, darunter 5 eigene. Entsprechend der schon oben erwähnten Sitte rechnet er alle Fälle von plötzlichem Tod in Folge von Verblutung in die Bauchhöhle mit zur Hämatocele. Hiervon finden sich in seiner Sammlung 8, er nennt sie Hématocèles cataclysmiques. Unter den letzteren würde ich 3 auf Tubenschwangerschaft zurückführen, nämlich Beobachtung 3, 4 und 14.

Fall 3. Frau von 28 Jahren, blutet stark, zuerst Menorrhagie, dann Metrorrhagie, plötzlich heftige Schmerzen, Ohnmachten, Tod nach 12 Stunden.

Section: Blut in der Bauchhöhle und im Becken, linke Tube taubeneigross, in ihr ein grosses Coagulum, über demselben ein Riss als Quelle der Blutung in die Bauchhöhle.

Fall 4. 28jährige Person, die zweimal geboren hat, zuerst vor 9, dann vor 3½ Jahren. Allmälig Erscheinungen von Pelveoperitonitis, Zunahme derselben zur Zeit einer Menstruation am 9. August, langsame Besserung bis zum 28. August. Am 13. November nach schwerer Arbeit und einem Excess in venere Ohnmachtsanfälle, die sich mehrfach wiederholen. Am 15. November erfolgt der Tod.

Section: schwarzes Blut in der Bauchhöhle, ein grosses 1 Kilo schweres Coagulum im Becken, der Uterus liegt in der Kreuzbein-Aushöhlung, das Blut in der Excavatio vesico-uterina. Eine kleine Anschwellung der linken Tube ist zerrissen, Tuben und Ovarien in Adhäsionen. In einem Coagulum aus der linken Tube werden mikroskopisch deutlich Chorionzotten gefunden.

Fall 14. 22jährige Person starb plötzlich nach Eintritt der Regel und man findet als Ursache des Todes eine intraperitoneale Blutung in Folge von Berstung der linken Tube. Dieselbe ist stark dilatirt, enthält ein Coagulum und daneben flüssiges Blut.

Unter den übrigen 20 Fällen von Hämatocele in unserm Sinne halte ich 9 wahrscheinlich aus derselben Ursache ent-

---

[1]) Essai sur les hématocèles utérines intrapéritonéales. Paris 1883.

standen und gebe ich im Folgenden kurze Auszüge aus den Krankengeschichten:

Fall 5. 32jährige Frau mit sonst normaler Menstruation, eine Geburt vor 7 Jahren, vorletzte Regel ausgeblieben, bei der letzten sehr starke Blutung mit wehenartigen Schmerzen. Angeblich durch Coitus Entstehung der Hämatocele. Autopsie ergiebt abgekapseltes Blut in der Bauchhöhle rechts und hinten vom Uterus; in der Dicke des Lig. latum ein eigrosser Tumor, in ihm ein Fötus.

Fall 6. 32 Jahre alte Person, 5 Jahre steril verheirathet, Menses regelmässig, wenn auch mit Unbequemlichkeiten. Letzte Regel Anfang Juli; Anfang August anstatt der Regel einige Tropfen Blut mit vielen Schmerzen, 3 Tage später Abgang von Coagulis, allmälig Nachlassen der Schmerzen, der starke Blutabgang andauernd. Ende September heftige Leibschmerzen. Aufnahme in ein Krankenhaus Anfang November mit dem klinischen Befund einer Hämatocele, Tod in Folge einer Incision und Ausspülung. Autopsie: Hinter dem Uterus etwa 1 Liter Blut, über demselben Adhäsionen zwischen Uterus und Darmschlingen, in dem Blut die Reste eines Fötus von 10—12 Ctm. Im rechten Lig. latum eine mit dem Blutsack communicirende Höhle.

Fall 7. 38 Jahre alt, 1 Geburt vor 17 Jahren. Vor 3 Monaten bleibt die Regel aus. Als sie vor 3 Wochen zum drittenmal kommen sollte, heftige Leibschmerzen. Befund: retrouteriner Tumor. Unter Fieber Erbrechen etc., Tod.

Section: in der Bauchhöhle seröseitrige Flüssigkeit mit Adhäsionen; letztere besonders fest am Uterus, links von ihm eine Höhle mit verschieden veränderten Coagulis. Innenwand der Höhle zottig uneben, nach hinten Durchbruch in das Rectum. Tuben in Adhäsionen nicht deutlich erkennbar.

Fall 8. 40 Jahre alt, 7 Geburten, darunter 5 vorzeitige, die letzte vor 3 Jahren. Am 2. Juni kam die Regel nicht, statt dessen Leibschmerzen. 20. Juli Ausstossung eines Gerinnsels aus dem Uterus unter heftigen Schmerzen, 16. August erneute Schmerzanfälle. Befund: retrouteriner, hoch über den Beckeneingang reichender, in drei Theile zerfallender Tumor. 30. August Tod. Uterus vergrössert, rechter Tumor Tube

mit blutigem Eiter gefüllt, mit dem rechten Ovarium verwachsen, linker Tumor zeigt Pavillon der Tube erweitert, um dieselbe Gerinnsel, im Becken grosse Höhle mit blutiger Flüssigkeit, in ihr ein Blutgerinnsel mit einem Stiel aufsitzend; dasselbe lässt sich nicht zerdrücken. Die Uterushöhle uneben. Mikroskopische Untersuchung fehlt.

Fall 12. 20jährige Frau mit unklaren Symptomen und ohne Anamnese; besonders hervortretend Abgang von einigen Coagulis. 17 Tage nach der Aufnahme Tod. Autopsie: zahlreiche Adhäsionen. Im Becken grosse retrouterine Höhle, in ihr ein wohlgebildeter Fötus und Placenta, Durchbruch der Höhle nach dem Rectum; die Tube rechts bildet einen Sack mit dünnen Wandungen, die an einer Stelle zerrissen sind.

Fall 13. Einmal ausgebliebene Regel. Autopsie: an der linken Kante des Uterus ein kleiner Tumor, der auf der einen Seite sich in die linke Tube fortsetzt; er communicirt mit einer retrouterinen Hämatocele.

Fall 28. 27jährige Frau. Vor 3 Monaten bleibt die Regel in Folge von Schreck aus. Hämatocelenbildung, Incision ohne Erfolg, Tod.

Sectionsbericht sehr mangelhaft.

Fall 21. 25jährige Nullipara. Seit einigen Monaten Regel schwach, im September bleibt sie ganz aus, 3 Wochen darnach heftige Leibschmerzen, die sich öfters wiederholen. 20. December Bild der Hämatocele. 2. Januar Tod unter erneuter Exacerbation.

Section: retrouteriner Tumor von 14—15 Ctm. Durchmesser, in ihm zahlreiche Coagula, „an der Wand der Höhle werden keine fötalen Bestandtheile gefunden," linke Tube nicht gefunden, rechte gesund.

Fall 25. 25jährige Person, 2 Geburten, Regel Ende September, Anfang November Blutung, Ende November Bild der Hämatocele. Punction, darnach erneute Blutung, Heilung bis Mai des nächsten Jahres.

Von diesen 9 Fällen musste ich, soweit dieses überhaupt bei den zum Theil mangelhaften Sectionen, resp. im letzten Fall bei Heilung möglich ist, die Annahme einer Extrauteringravidität als Ursache der Hämatocele als ziemlich sicher hin-

stellen. Dass man sich hüten soll, Statistik allein hieraus zu treiben, legt die Thatsache natürlich sehr nahe, dass von Jousset's 20 Fällen von Hämatocelen überhaupt 14 tödtlich endeten, ein Resultat, das keineswegs das gewöhnliche bei Hämatocele genannt werden darf. Ich brauche wohl kaum hervorzuheben, dass zum Theil zufällige Ursachen den Tod hier herbeiführten, zum Theil übrigens auch unnütze ärztliche Eingriffe, und dass ferner Jousset's Sammlung wohl dadurch dies Resultat ergab, weil er Werth darauf legte, möglichst viel Sectionen zusammenzustellen.

Aus einer anderen neueren These, von Dubousquet-Laborderie[1]), in der der Verfasser nur Fälle sammelt, in denen der Coitus als Ursache der Hämatocele anzusehen sein soll, finde ich das Verhältniss so, dass ich von seinen 18 Beobachtungen 6 auf Extrauteringravidität zurückführen muss. Die eine derselben ist auch in Jousset's These enthalten, die anderen fünf lasse ich hier ganz kurz folgen.

Fall 3. Nullipara, 32—35 Jahre alt. Coitus zur Zeit der letzten Regel, dann heftige Leibschmerzen, Hämatocelenbildung, bald darauf Aufnahme, nach einigen Tagen Tod, wohl an Anämie.

Section: retrouteriner abgekapselter Bluterguss; das 1500 Grm. schwere Gerinnsel lässt sich auf einmal entfernen, in seiner Mitte ein Fötus von 6—7 Wochen, linke Tube erweitert, zerrissen.

Fall 5. 30jährige Frau, die einmal abortirt hat. Vor zwei Monaten Amenorrhöe. Zur Zeit, als die Regel zum drittenmal wiederkehren sollte, Excesse in venere, Hämatocelenbildung mit Abgang eines Gerinnsels, langsame Heilung.

Fall 7. 25jährige Puella publica mit regelmässiger Periode. Abortus vor 4 Monaten. Am 31. December sollte die Regel kommen, Excess in venere, heftige Leibschmerzen, Collaps, Regel tritt nicht ein. 2. Januar Aufnahme, Bild der Hämatocele mit extremem Collapsus; bis 10. Februar langsame Besserung, ohne dass die Regel sich eingestellt hätte.

---

[1]) Considérations à l'appui d'une des variétés étiologiques de l'hématocèle utérine. Paris 1883.

Fall 11. 27jährige Frau mit sonst regelmässiger Regel, 1 Geburt. Amenorrhöe während einer menstruellen Periode, dann Ohnmacht, Frost, Erbrechen, geringe Blutung, Bild der Hämatocele, Tumor reicht bis 4 Querfinger über die Symphyse. Punction, Incision, langsame Heilung.

Fall 18. 29jährige Frau, 1 Geburt vor 11 Jahren. Regel das letzte Mal 5 Tage verspätet, von 11tägiger Dauer. Uterus in die Höhe gehoben, hinten retrouteriner Tumor, langsame Heilung.

Aehnlich ist das Zahlenverhältniss aus der bekannten Arbeit von Voisin[1]).

Ich halte von seinen Beobachtungen 9 mit grosser Wahrscheinlichkeit aus der Tubenschwangerschaftszerreissung entstanden und führe die Fälle wieder im Auszuge an.

Fall 2. 1 Geburt. 12. März letzte Regel, 12. April Suppressio mensium mit Eintritt von Koliken, am 15. Coitus, darnach besonders starke Schmerzen, Abgang von Blut, Verfärbung, Schwäche etc., 27. April retrouteriner Tumor, der sehr empfindlich ist, gefunden, 14. Juli das Bild von Haematocele retrouterina. Explorativ-Punction, Verjauchung des Sackes; langsame Genesung bis Anfang October.

Fall 3. 28 Jahre alte Frau, 1 Geburt vor 7 Jahren, 1 Abortus vor 4 Jahren. März, April und Mai auffallend schwache Regel, nach dem letzten Termin beginnt Blutabgang, Ausstossung einer Haut, die in ein Coagulum gehüllt ist. Nach 4 Wochen Aufnahme in das Hospital mit dem Bilde der Haematocele retrouterina. Langsame Heilung.

Fall 8. 24jährige Frau, 3 Aborte, 1 Geburt, letzte Regel Februar; Patientin hielt sich für schwanger, 25. April Metrorrhagie mit Eintritt von heftigem Drang zum Stuhlgang, Schmerzen bleiben bestehen bei sehr unzweckmässiger Behandlung, Anfangs Juni Aufnahme, Bild der Hämatocele retrouterina, 7. Juni Explorativ-Punction. Allmälige Verkleinerung, dann neue Punction mit Abgang einer blutigbräunlichen Flüssigkeit. 3 Tage darauf, Anfang Juli, Tod.

---

[1]) Die Haematocele retrouterina und die freien Blutextravasate in der Bauchhöhle von A. Voisin. Deutsch von W. Langenbeck. Göttingen 1862.

Bei der Section findet sich eine retrouterine Höhle mit unebenen Wänden, die mit einem Sack, der sich im rechten Lig. latum befindet, communicirt; darüber liegt, auch noch über dem Ovarium, eine Geschwulst im Lig. latum, die neben zum Theil entfärbten Coagulis eine röthere, einem Coagulum ähnliche Masse von der Grösse einer Nuss enthält.

Wir werden wohl nicht fehlgehen, wenn wir in diesem letztgenannten Theil die veränderte Placenta sehen.

Fall 15. 25jährige Person, 4 Geburten in rascher Folge, die letzte vor zwei Jahren. Anfang November hätte die Regel kommen müssen, blieb aber aus. Darauf mehrfache Schmerzanfälle, Mitte December Abgang von serös blutiger Flüssigkeit, die schliesslich zu einer mässig starken Blutung wurde. Ende December ausserordentliche Zunahme der Schmerzen und starker Collapsus.

Bei der Untersuchung findet sich nun ein grosser retrouteriner Tumor zwischen Rectum und dem in die Höhe gedrängten Uterus. Diese Geschwulst reichte hoch über das Becken hinauf, wuchs mehrmals noch stärker an, um dann allmälig sich zurückzubilden, so dass sie im Juli des nächsten Jahres verschwunden ist.

Fall 19. 29jährige Frau, Regel sonst regelmässig von 8tägiger Dauer; diesmal bleibt die Regel aus, statt dessen allmälig zunehmende heftige Schmerzen. 8 Tage nach der erwarteten Zeit der Regel ein Blutabgang von 2 Tagen. Untersuchungsbefund Hämatocele, die nach 4 Wochen in den Mastdarm durchbricht. Pyämie, Tod nach weiteren 2 Monaten. „An der hintern Fläche eines Ovarium“ eine offene Höhle, die noch Blutgerinnsel enthält.

Fall 27. 40 Jahre alte Frau, 7 Schwangerschaften, 2 Monate vor dem Beginn der Erkrankung bleibt die Regel aus, ebenso im folgenden Monat. 14 Tage nach dem 2. Ausbleiben Ausstossung eines „organisirten Gerinnsels“. Schmerzen im Leib.

Bei der Untersuchung findet sich eine unregelmässige Geschwulst. Der Uterus ist der vorderen Beckenwand durch dieselbe genähert. Nach 3 Monaten erfolgt der Tod. Bei der Section viel Blut in der Bauchhöhle. In dem kleinen Becken Abkapselung einer grossen Höhle; in derselben Blut-

geschwülste des Ovarium, gebildet durch Verwachsung der Eierstöcke mit den Blut enthaltenden Abdominalenden der Tube. Die Tuben in ihrer ganzen Länge erweitert, links ein Stückchen Knorpel in der Mitte eines Coagulum.

Fall 28. 32jährige Frau, 1 Schwangerschaft. Vor 2 Monaten zur Zeit der Regel unregelmässiger blutiger Ausfluss von einigen Stunden; nach 8 Tagen stärkere Blutung, dann plötzlich heftiger Schmerz in der rechten Seite des Unterleibes, Ohnmacht, heftiges Erbrechen etc. Befund: bis drei Querfinger unterhalb des Nabels eine nicht fluctuirende Geschwulst, die auch die Vagina vorwölbt. Unter weiteren Blutungen langsame Abnahme der Geschwulst. Heilung.

Fall 29. 28jährige Frau, 3 Geburten, zuletzt vor 3 Jahren. Im Januar, Februar bleibt die Regel aus, Mitte März Blutung von 3 Wochen Dauer, dabei grosse Blässe, Ohnmacht etc., zuerst keine Schmerzen, dieser Zustand dauert an, zeitweise Abgang von Blut etc. Im Juni, Juli und August war die Regel regelmässig, zuletzt Mitte August; dann Ende September plötzlich Eintritt von heftigen Schmerzen, Collaps, nach 2 Tagen etwas Blutabgang.

Bei der Untersuchung heftige Schmerzen, Befund der Haematocele retrouterina, Uterus nach oben und vorn gedrängt, in dem Douglas'schen Raum ein grosser, die Scheide vorwölbender Tumor. Allmälige Abnahme des Collapsus, doch Eintritt von Fieber. Im December Durchbruch in das Rectum und dann rasche Heilung.

Fall 31. 29 Jahre alte Person, 1 Geburt vor 11 Jahren, Regel immer regelmässig; 5 Wochen vor der Aufnahme nach fünftägiger Verzögerung der Regel Eintritt von Blutung mit Ohnmachten etc., dann in Folge von Coitus Collaps und Eintritt von heftigen Leibschmerzen.

Bei der Aufnahme findet sich der Uterus nach hinten gedrängt; vor ihm eine elastische fluctuirende Geschwulst, die nach hinten zu bis an den Uterus hinunterreicht. Allmälig unter exspectativer Behandlung Besserung.

Von den 36 Beobachtungen Voisin's starben im Ganzen 7, von den 9 als aus Tubenschwangerschaft entstanden angenommenen starben 3.

Von 9 Beobachtungen Engelhardt's[1]) ist eine von Jousset citirt, eine weitere stammt von Gallard:

> 32jährige Person, 1 Geburt vor 13 Jahren. Vor 2 Monaten Regel ausgeblieben, 8 Tage darauf lebhafte Leibschmerzen mit geringem Blutabgang. Mehrfache Verschlimmerungen; der Befund immer Hämatocele, allmälige Besserung.

Eine dritte gehört in die Reihe der acuten Verblutungen in Folge von Ruptur aus Tubenschwangerschaft.

Fasse ich zusammen, so würde von meinen eigenen 66 Beobachtungen von Hämatocele 16 mal die grösste Wahrscheinlichkeit für Entstehung aus Tubenschwangerschaft bestehen; eine von diesen Frauen starb; von 20 Beobachtungen Jousset's sind 9 hierher gehörig mit 8 Todesfällen; von 17 Beobachtungen[2]) Dubousquet's sind 5 mit 2 Todesfällen, von den 36 Voisin's 9 mit 3 Todesfällen, von Engelhardt's 7 Fällen[3]) einer hierher gehörig. In Summa würden also von diesen beliebig zusammengesuchten 146 Beobachtungen von Hämatocele 40 Fälle oder 28 % auf Ruptur einer Extrauterin-, wohl wahrscheinlich Tubengravidität, zurückzuführen sein, von den 40 starben 14 oder abzüglich der Fälle von Jousset, dessen Zahlen wegen der Absicht, möglichst Fälle mit Sectionen zu publiciren, nicht recht hierfür brauchbar sind, von 33 starben 7 oder 25 %, wobei ich von Engelhardt und Dubousquet je einen Fall zuzähle.

Ich halte also daran fest, dass ein sehr viel höherer Bruchtheil der Fälle von Hämatocele, als man bisher annahm, auf Ruptur von Extrauteringraviditäten zurückgeführt werden muss, und halte die oben angegebene Zahl von 28 % für noch fast zu niedrig; man bedenke, dass in mehreren Fällen (so Fall 3 von Dubousquet und Fall 12 von Jousset), bei denen gerade die Anamnese gar keine Gravidität annehmen liess,

---

[1]) De l'hématocèle rétroutérine. Strasbourg 1856.

[2]) Abzüglich des auch von Jousset veröffentlichten Falles.

[3]) Abzüglich des auch von Jousset publicirten und des acut verbluteten Falles.

die Section die Tubenschwangerschaft nachwies, und wir sind bei der gewöhnlichen Heilung der Hämatocelen doch meist auf die Anamnese, selten auf die ausgestossene Decidua zur Feststellung dieser Genese angewiesen.

Bemerkenswerth erscheint mir die relativ hohe Mortalität von ungefähr 25 Procent; ich gebe zu, dass sich unter den Zusammenstellungen mancher alte, vielleicht zuerst unrichtig diagnosticirte und deshalb vielleicht unrichtig behandelte Fall befindet; einzelne Fälle bleiben jedenfalls zurück, in denen man den Tod wohl aus der Erkrankung selbst ableiten muss. Auch Zweifel giebt in einer neueren Arbeit [1]) die Mortalität der exspectativen Methode bei Hämatocelen überhaupt auf 18 % an. Die Vertheidigung dieser Procentzahl hat Zweifel mit beredten Worten übernommen, und soweit überhaupt eine Statistik möglich ist, wird man sich damit begnügen müssen. Allerdings fällt immer wieder als zu beachten der Umstand ins Gewicht, dass jeder, der einen Todesfall bei Hämatocele erlebt, hiemit die Ausnahme zu sehen glaubt und deshalb den Fall der Veröffentlichung eher für werth hält als eine Reihe glatt heilender Fälle. Die Todesursachen in den oben zusammengestellten Fällen waren 3 mal Anämie, sonst allgemeine Peritonitis in Folge von Zerreissung der Hämatocele, Pyämie und Vereiterung und Verjauchung.

Bei der Wichtigkeit des Gegenstandes möchte ich auch auf einen von Zweifel in der erwähnten Arbeit veröffentlichten Fall eingehen, der mir wegen einer epikritischen Bemerkung des Verfassers von Bedeutung erscheint. Zweifel sagt von seinem dritten Fall, dass derselbe intra vitam für eine Pseudohämatocele, entstanden aus Tubenschwangerschaft, hätte angesehen werden müssen, dass aber die Section eine einfache Hämatocele erwiesen hätte.

Bei diesem dritten Fall handelte es sich nämlich um eine Frau, die 4 mal, zuletzt vor 3 Jahren, geboren und einmal vor 1½ Jahren abortirt hatte und nun ihre Regel Ende

---

[1]) Arch. f. Gyn. Bd. 22, S. 185.

November vergeblich erwartete. Die gewöhnlichen Erscheinungen einer Schwangerschaft waren vorhanden, bis 7 Wochen nach der letzten Regel zwei Häute abgingen, dann folgte Blutabgang, doch erst 4 Wochen später traten Schmerzen in der Unterbauchgegend, Frösteln etc. ein und bei ihrer Aufnahme in die Klinik fand sich bei der Untersuchung das typische Bild einer Haematocele retrouterina. Sowohl Ende Januar als auch Ende Februar bestanden mehrfach Fieberbewegungen, die zu gleicher Zeit mit sich entwickelndem Collapsus zunahmen; deshalb incidirte Zweifel den Sack und entleerte eine übelriechende „Masse von Blutgerinnseln", keinen Eiter. Nach 4 Tagen erfolgte der Tod. Bei der Section fand Zenker keinen Fötus und keine Placentartheile: Rechts vom Uterus ein Tumor, oben von derber, nach unten von weichelastischer Consistenz, an der Oberfläche schwarzblau; die hintere Uterusfläche durch bindegewebige, stark vascularisirte Stränge mit dem Rectum verwachsen; in der Plica Douglasii nach links ein von einer Bindegewebsbrücke überdachter, kirschkerngrosser, mit Serum gefüllter Raum, der nach hinten von der bogenförmig gekrümmten linken Tube begrenzt wird. Hinter der linken Tube liegt ein weiterer, von der Bauchhöhle abgekapselter Raum, in ihm das Drainrohr. Das rechte Ovarium in Adhäsionen, der rechtsseitige Tumor ist gebildet durch einen dünnwandigen Hohlraum (der Lage nach die erweiterte Tube) und enthält ein der Wand adhärirendes Blutcoagulum.

Die Anamnese spricht nach meiner Auffassung für eine beginnende Schwangerschaftsunterbrechung Mitte December, mit mehrfach wiederholten Blutergüssen in die Bauchhöhle; das Hämatom der rechten Tube ist sehr verdächtig darauf, wenigstens mikroskopisch nachweisbare Placentarreste enthalten zu haben; ich selbst habe in einem noch zu berichtenden Fall in einem solchen Hämatom deutlich Chorionzotten und deciduaartige Zellen gesehen, aber ich fand dieselben nicht etwa auf jedem Schnitt, sondern nur zufällig in dem Blut zerstreut. Die Anamnese hatte ja auch Zweifel zu der Annahme dieser Entstehung

geführt und mich würde der Mangel des Befundes bei der Section nicht hindern, diese Ueberzeugung zu behalten; sowohl das nicht mikroskopisch untersuchte Hämatom wie auch die erst lange Zeit nach der Entstehung ermöglichte Untersuchung sind eine hinreichende Basis für dieselbe. Ich gebe zu bedenken, dass es sich um Veränderungen handelt, die sicher 2½ Monat seit der Ruptur sich haben bilden können und dass ferner eine Verjauchung im Becken bestand. Derartige Beobachtungen möchte ich heutzutage nicht mehr als Beweis gegen die erwähnte Entstehung der Hämatocele ansehen. Was kann nicht alles aus Frucht und Placenta werden? Dass beide leicht von der Bauchhöhle aus resorbirt werden können, zeigen alle Fälle von sicherer Heilung einer Tubenschwangerschaft nach Ruptur; nach der Resorption des Blutes in der Bauchhöhle brauchen ausser den Adhäsionen keine Infiltrationen oder Tumoren zurückzubleiben. Leopold's Arbeit über das Schicksal kleiner, in die Bauchhöhle implantirter Früchte giebt ausserdem hierzu eine feste anatomische Basis. Bei der grossen Resorptionsfähigkeit des Bauchfells kann in 2½ Monaten jede Spur eines Schwangerschaftsproductes untergegangen oder wenigstens sehr erheblich verändert sein.

Bei der Wichtigkeit des Gegenstandes schien mir dieses Bedenken gegen Zweifel's allerdings auf Zenker's Section begründete Epicrise gerechtfertigt. Zweifel lässt seine Meinung auch nicht ganz sicher erkennen, ob er es für unmöglich hält, dass diese Entstehung doch anzunehmen sei.

Sein Fall weicht übrigens auch sonst von dem gewöhnlichen Bilde der Hämatocele in mancherlei Beziehung ab, so besonders durch das Fehlen des Collapses (die Frau konnte eine erhebliche Zeit weiterarbeiten), Erscheinungen, deren Erklärung durch den Fruchttod ich weiter unten zu geben versuche.

Noch in einem mehr nebensächlichen Punkte möchte ich Zweifel nicht ganz beistimmen. Er will die aus Tubengraviditäten entstandenen Hämatocelen Pseudohämatocelen

nennen; ich kann diese Nomenclatur nicht gerade für sehr glücklich halten. Wir finden gerade bei diesen das von Nélaton geschilderte Bild oft am allerprägnantesten; das Verbuchten des Douglas'schen Raumes, der „Blutbruch", ist meist sehr typisch vorhanden. Weder in ihren klinischen Erscheinungen noch in der Therapie ist ein erheblicher Unterschied von den anderen Hämatocelen festzustellen, ja man könnte die aus Pelveoperitonitis entstandenen Fälle viel eher ein Stadium in der Peritonitis als eine neue Krankheit nennen, die bei Entstehung aus Tubenschwangerschaft allerdings vorhanden ist. Wegen der Placentarbeimengung möchte ich also dem Bluttumor nicht den Namen der Hämatocele rauben.

Die Entwickelung der Hämatocele aus Tubengravidität kann in etwas verschiedener Art stattfinden. In einer Reihe von Fällen ist die Entstehung die ganz acute, ein Collaps-Anfall leitet die Erkrankuug ein und nur der Ausgang unterscheidet diese Fälle von dem noch zu erwähnenden Verblutungsende. Hier aber beschränkt sich die Blutung auf die Placentarstelle, oder die Tube zieht sich doch ein wenig zusammen, so dass bei dem geschwächten Herzen eine Thrombenbildung möglich ist. Von dieser acuten Entstehung an geht es meist zur Heilung ohne jeden Zwischenfall, wenn auch langsam. Manchmal kommen Nachschübe, besonders bei unzweckmässiger Behandlung oder bei übergrossem Leichtsinn der Patientin vor. Eine Vereiterung mit Durchbruch in das Rectum kann vorkommen, vielleicht besonders dann, wenn mit der Ruptur der Tube infectiöse Substanzen — etwa Gonococcen — in die Bauchhöhle gelangen.

In anderen Fällen aber erfolgt die Bildung zweifellos anders. Unter mehrfacher Wiederholung von Schmerzanfällen bildet sich die Hämatocele aus und hier liegt die Erklärung wohl darin, dass zuerst Pseudomembranen, welche die Tube umgeben, fest genug sind, um der Blutung Widerstand zu leisten. Hier kann ein Stillstand erfolgen, so besonders, wenn

die Ruptur in das Lig. latum erfolgt. Es kann aber bald eine weitere Ablösung des Eis erfolgen. Die Adhäsionen geben langsam nach und auf ein- oder mehrmalige Schmerzanfälle erfolgt nun der Collaps mit heftigen Schmerzen.

In noch anderen Fällen erfolgt zuerst Blutabgang und dann wieder manchmal Stillstand und Rückbildung der Erscheinungen oder besonders bei unzweckmässigem Verhalten Blutabgang nach aussen und erst allmälig Eintritt von Schmerzen und Bildung des Bluttumors. Dieses Bild möchte ich mit dem unten noch einmal zu erwähnenden Fruchttode erklären; nach demselben erfolgt unter Blutung die Deciduaausstossung. Steht der den Tod bedingende subplacentare Bluterguss, so erfolgt weiter nichts; dauert die innere Blutung an, so kann noch später die Bildung einer Hämatocele erfolgen. So scheint mir die zweifellos vorhandene Verschiedenheit im Verlauf mancher Hämatocelen in Folge von Ruptur der Tubengravidität sich auch anatomisch aus dem verschiedenen Verhalten, ob primäre Ruptur oder primärer Fruchttod, zu erklären.

In dem weiteren Verlauf einer Hämatocele habe ich mich noch nicht zu einem operativen Eingriff entschlossen; ich gebe theoretisch die Möglichkeit zu, dass man bei bestimmten Umständen, insbesondere bei Verjauchung, dazu gezwungen wird. Von Operationsmethoden kommt, wie Zweifel sicher mit Recht hervorhebt, nur die Incision und ausgiebige Spülung der Höhle von der Scheide aus in Frage. Von einer Punction sollte heutzutage nicht mehr die Rede sein. Ueber A. Martin's Vorschlag, der ja wesentlich zur Behandlung von extraperitonealen Hämatomen gemacht ist, fehlt mir, wenn ich eine unten zu erwähnende Beobachtung ausnehme, jede Erfahrung. Bei den reinen Hämatocelen, d. h. den primär intraperitonealen Blutergüssen, möchte ich ihr mit Zweifel das Wort nicht reden; die meist vorhandene Vorwölbung des Douglas'schen Raumes nach dem Lumen der Scheide zu wird die Eröffnung von hier aus leichter machen.

Wie selten man sich aber selbst bei Fieber zum Eingriff

zu entschliessen braucht, dafür diente mir die folgende Beobachtung zur Lehre.

Am 6. Juli v. J. wurde ich zu einer Frau R. gerufen, die zuletzt Ende April ihre Menses gehabt hatte (nachdem sie vorher schon 4mal geboren) und die sich für schwanger hielt. Ende Juni war ein Ohnmachtsanfall eingetreten mit heftigen Leibschmerzen und Blutabgang, letzteres beides bestand noch, als ich hinzugerufen wurde. Ich fand eine extrem anämische Frau mit aufgetriebenem Abdomen. Der Douglas'sche Raum war erfüllt von einem weichen Tumor, der Uterus war vergrössert und nach vorn und oben gedrängt; im Muttermund hing eine weiche Masse, deren mikroskopische Untersuchung den Nachweis von Decidua ergab, während keine Chorionzotten zu finden waren. Die Diagnose konnte nicht zweifelhaft sein und legte ich demgemäss eine grosse Eisblase auf das Abdomen und gab Opium. Zwar wuchs nun in den ersten Tagen der Tumor noch weiter, aber von da ab wurde er härter und jedenfalls stationär. Am 17. Juli trat ein intensiver Schüttelfrost ein mit nachfolgenden Temperatursteigerungen über 40 °; auch an den beiden folgenden Tagen hielt sich die Temperatur auf dieser Höhe. Erst nach drei Tagen konnte ich die Patientin wieder sehen bei einer am Morgen normalen Temperatur, am Abend stieg die Temperatur noch bis 38,5 °, blieb aber dann auf der Norm. Ich hatte daher keine Gelegenheit, über die Frage, ob man eine Eiterung anzunehmen habe und sich zur Incision entschliessen solle, nachzudenken, weil ich die Pat. erst nach dem Fieber sah; ich muss gestehen, dass ich bei den hohen Temperaturen gewiss dazu geneigt gewesen wäre. Noch einmal trat im August eine Temperatursteigerung ein, die mehrere Tage 38 bis 38,8 ° betrug. Auch da konnte ich mich bei der guten Beschaffenheit des Pulses und nach der vorausgegangenen Erfahrung noch nicht zur Incision entschliessen, und mit Recht; denn nach fast achttägiger Dauer fiel die Temperatur, um nun nicht mehr zu steigen. Die seit Anfang Juli andauernde Blutung stillte ich Anfangs September durch Auskratzung der Uterushöhle und fand in dem

Ausgekratzten noch deutlich decidualen Charakter der interstitiellen Zellen. Anfang October konnte die Patientin wieder ihre Wirthschaft besorgen, seit Anfang December war bei der combinirten Untersuchung von dem Bluterguss im Douglasschen Raume nichts mehr zu finden. Die Heilung der Tubengravidität war also hier in 5 Monaten erfolgt, ein Resultat, mit dem ich bei der Grösse des Blutergusses recht zufrieden sein musste.

Ich berichte diesen Fall so ausführlich wegen der in seinem Verlauf beobachteten Temperatursteigerungen; durch die durch äussere Gründe veranlasste Verspätung meines Besuches sah ich die Kranke erst nach Beendigung des Fiebers und das zweite Mal konnte ich bei dem guten Allgemeinbefinden in der Temperatursteigerung allein kein bedrohliches Symptom finden. Ich würde daher auch sonst aus dem Fieber allein noch keine Indication zum Einschreiten entnehmen, es kann sich sehr wohl um Schübe gutartiger Peritonitis und Adhäsionsbildung u. s. f. handeln und braucht nicht gleich eine Eiterung des Tumors zu bedeuten. Erst bei längerer Dauer oder bei erheblicheren Störungen des Allgemeinbefindens würde ich die Incision anrathen. Denn sind Störungen dieser Art vorhanden, so kann allein die Incision von der Scheide aus in Frage kommen, selbst bei der nicht allzuhäufigen Verlöthung des untersten Theiles des Douglas'schen Raumes. Meist wird man selbst bei derartiger Complication durch die Vereiterung der Höhle schon Senkung in diese Pseudomembranen hinein finden oder man wird sich nach Incision der Scheidenschleimhaut leicht zum Tumor durcharbeiten.

Für die Praxis scheint mir die wiederholte Feststellung der Thatsache, dass Hämatocelen oft auf Grund von Tubengraviditäten entstehen und dass die sonst leidliche Prognose der Hämatocele durch diese Genese nicht gestört wird, sehr wichtig.

Man wird zu der Annahme dieser Entstehung gezwungen, wenn bei einer Frau, die sich für schwanger hält, eine Decidua abgeht und eine Hämatocele sich bildet; man muss dieselbe für äusserst wahrscheinlich halten, wenn bei ausgebliebener Menstruation sich eine Hämatocele bildet. Ausser der Tubengravidität erklärt keine der sonstigen Ursachen der Hämatocele das vorherige Ausbleiben der Menstruation.

II. Ueber die sonstigen Ausgänge der Tubenschwangerschaft.

Aber — so wird man einwenden können — sind denn Tubenschwangerschaften überhaupt so häufig? Wir werden gleich aus der grossen Zahl der in den letzten Jahren veröffentlichten Fälle von Verblutungstod in Folge derselben die ziemliche Häufigkeit erweisen und auch ohne dies ist es schon aus dem bisher Mitgetheilten ganz klar, dass diese Abnormität häufig genug vorkommt; die ungefähre Statistik des grossen Materials der gynäkologischen Poliklinik der Universitäts-Frauenklinik zu Berlin, die mir freundlichst kurz berichtet wurde, beweist mir dies ganz sicher. Dass man früher diesen Vorgang für so selten hielt, ist nur die Folge der früheren mangelhaften Diagnostik ohne genaue combinirte Untersuchung. Als Aetiologie der Tubengravidität aber bei dieser Häufigkeit besondere grob anatomische Veränderungen heranzuziehen, scheint mir hiernach nicht gut möglich. Gemeinsame pathologisch-anatomische Veränderungen dabei sind keinenfalls in allen Fällen da, in einzelnen Fällen sind besondere Beobachtungen über Polypen der Tubenschleimhaut zur Aetiologie herangezogen worden. Mir scheint, dass ein Grund zur Verallgemeinerung nicht vorliegt. Ich glaube vielmehr, dass gewisse Erschwerungen des Durchtrittes des Eies durch die Tube als Hauptursache angesehen werden müssen. Ob dieselben nun in Knickungen der Tube, perimetritischen

Strängen etc. jedes Mal sich zeigen müssen, will mir nicht erwiesen erscheinen. Wir kennen über den normalen Mechanismus der Fortbewegung des Eies in der Tube noch nichts Sicheres und wollen schon die Abweichungen erklären. Man sehe einmal eine Tube bei Salpingitis an, am besten an dem noch engen Theil der Tube bei einem Fall von Pyosalpinx: das ganze Lumen ist auf ein Minimum reducirt durch die Schwellung der Schleimhautfalten; die Fortbewegung von kleinen Körpern durch diesen Schlitz muss jedenfalls so gut wie unmöglich sein. Nimmt man eine ganz normale Tube mit starker Hyperämie an, so wird auch die Verengerung des Canales leicht erklärlich sein und es wird daher nur eine Schwäche der Wimperung (eine Function, über deren Störung bei geringem Katarrh wir gar nichts wissen), entweder in der Tube oder in dem Strom, der am Ostium abdominale erregt wird, hinreichen, um eine derartige Verlangsamung zu erzielen, dass der inzwischen eingetretene Entwickelungsgrad des Eies eine weitere Fortbewegung unmöglich macht. Besonders hochgradig ist die Enge des Tubencanals in dem sog. interstitiellen Theil, wenn auch hier der Canal ganz gerade verläuft. Für diese functionelle Störung aber braucht sich gar kein anatomischer Anhaltspunkt zu finden. In dem einen Fall (Stein s. u.) war der ganze Tubencanal durchgängig, das Ei lag dicht am Ostium abdominale und wenige Monate nach der Operation der Tubenschwangerschaft trat bei der Patientin eine neue Schwangerschaft ein. Hier war anatomisch gar kein Grund zur Tubengravidität vorhanden und so liegen die Verhältnisse in diesen Fällen wohl nur ganz ausserordentlich selten, dass durch sie nothwendiger Weise eine Tubenschwangerschaft entstehen müsste. Ich würde immer mehr eine Ursache heranziehen, die zufällig und wechselnd genannt werden muss, nicht für viele Fälle zutreffend erscheint, wie z. B. Freund's[1]) Aetiologie in der Störung bei der befruchtenden Cohabitation; nur

[1]) Ed. med. Journ. 1883.

würde der Schreck bei der Cohabitation nicht recht für die doch jedenfalls spätere Eifortbewegung herangezogen werden können. Ob aber nicht in der Zeit der An- oder Rückbildung der Schleimhaut, zu der die Conception erfolgt, wenigstens gewisse prädisponirende Momente gesucht werden müssen, erscheint mir zweifellos überlegungswerth. Bei diesem vorausgehenden Schwellungszustande treffen die Bedingungen der fehlerhaften Eiinsertion am besten zu. Natürlich würden dabei auch Leopold's Polypen von einer gewissen wenn auch geringeren Bedeutung sein, da sie ja dann auch noch besonders mit anschwellen. Im Gegensatz hierzu steht aber wohl, wie mir scheint, die Aetiologie der Abdominalgraviditäten. Hier haben wir wohl erheblichere Veränderungen vorauszusetzen, Krümmungen, Verwachsungen etc., die den Eieintritt auch in die Tube sehr erschweren.

Stimmt diese Ueberlegung vollständig mit der anzunehmenden Häufigkeit von Tubenschwangerschaften, so fragt es sich, ob nicht noch andere Ausgänge als die Ruptur — Hämatocelenbildung oder die gleich zu besprechende tödtliche Verblutung — möglich sind.

Der am wenigsten bisher beachtete Ausgang ist der in Hämatombildung. Schuchardt[1]) hat durch seine Untersuchung in einem Fall die Ruptur der Tubenschwangerschaft zwischen die Platten des Lig. latum nachgewiesen und damit ist ja die Möglichkeit, dass aus einer Tubenschwangerschaft durch Ruptur ein extraperitoneales Hämatom entsteht, sicher vorhanden. Denn wenn einmal eine so genaue Angabe darüber erfolgt ist, können wir nicht zweifeln, dass bei der Tubenruptur der Bluterguss in das Ligamentum erfolgen, dass das Ei, ausgetreten, sich hier sogar weiter entwickeln und, wenn das nicht der Fall, die Blutung unter dem Druck der Platten des Lig. latum zum Stillstand kommen kann. In letzterem Fall entsteht ein extraperitoneales Hämatom. Wir wissen über die Aetiologie dieser Blutergüsse,

---

[1]) Virchow's Arch. Bd. 89, S. 133.

die zuerst ganz geläugnet, jetzt als seltene Vorkommnisse erwiesen sind, noch recht wenig. Man findet zweifellos nicht so ganz selten Tumoren im Lig. latum, die man nach ihrem ganzen Verhalten, nach ihrer schnellen Resorption für Blutergüsse halten könnte, nur fehlt jede ätiologische Angabe, insbesondere über ein Trauma. Es dürfte sich vielleicht der Mühe verlohnen, nach dieser Richtung in weiteren Fällen zu forschen. Ein eigenthümlicher Fall dieser Art kam zu meiner Beobachtung und führte zu einer operativen Heilung.

Frau V., 36 J., war 6 Jahre steril verheirathet, sie hatte ihre letzte Regel am 25. Februar gehabt, am 9. April trat eine Blutung ein, die bis Ende April andauerte. Allmälig stellten sich Schmerzen ein. Bei der Untersuchung fand ich einen Tumor links dicht neben dem Uterus, nach aussen von demselben lag das Ovarium. Am 9. Mai nahm ich sie zur Beobachtung auf und konnte im Allgemeinen langsame Zunahme der Anämie finden. Der seit ihrer Aufnahme gehegte Verdacht, dass es sich um eine Tubenschwangerschaft handelt, wurde fast zur Gewissheit, als die am 13. Mai vorgenommene Untersuchung ein weiteres Wachsthum nach links und oben zu zeigte. Die zuerst von mir gemachte Annahme, dass der Fruchttod erfolgt sei, weil ja nach aussen Blut abging, wurde mir wegen dieses sicher nicht intraperitonealen Tumors, der sichtbar wuchs, sehr zweifelhaft. So entschloss ich mich zur Laparotomie, die ich am 15. Mai 1884 vornahm unter Dampfspray und den gewöhnlichen antiseptischen Cautelen. Die Eröffnung des Abdomen war schwierig wegen ziemlich starker Blutung aus den fetten Bauchdecken. Als ich das Peritoneum spaltete, spritzte mir viel dunkles flüssiges Blut entgegen, in der Tiefe der Peritonealhöhle lagen einige Coagula. Genaueres Zufühlen ergab, dass der linksseitige Tumor sehr viel kleiner war, als wir es nach der Tags zuvor gemachten Untersuchung vermuthen mussten. Um ihn herum lagen Coagula; sehr bald fand ich eine Oeffnung auf demselben, durch die ich in eine Höhle kam, in der ein eigrosses Coagulum lag. Ich entfernte dieses und erkannte, dass ich es mit einer

Höhle im linken breiten Mutterband zu thun hatte; an dem oberen Rand lag die Tube, die in dem der Höhle entsprechenden Theil sehr brüchig war, so dass sie schliesslich einriss. Ich vernähte dann mit tiefen Seidennähten die ganze Höhle des Ligamentum latum und unterband seitlich die Tubenstümpfe und die Arteria spermatica an ihren beiden Enden. Bei dem Emporheben des Lig. latum zum Unterbinden riss das Peritoneum nach hinten zu tiefer ein und, da es blutete, musste der Riss durch die Naht geschlossen werden. Nach der Operation lag median der Uterus, dann kam ein Stück Tube, dann eine Nahtreihe, die nach hinten zu eine kleine Fortsetzung zeigte, dann der laterale Theil der Tube. Nach der Austupfung der Beckenhöhle und dem Abwaschen der eventrirten Därme erfolgte der Schluss der Bauchhöhle. Der Verlauf war nicht ganz fieberfrei, doch schliesslich günstig, nachdem sich ein seröses Exsudat per rectum entleert hatte. Die Patientin stand am 24. Tage auf.

In dem aus dem Lig. latum herausgeschälten Coagulum wies die mikroskopische Untersuchung deutlich Placentarzotten nach; an der Natur des Processes kann somit gar kein Zweifel sein. Es handelt sich um Tubenruptur in das Lig. latum, Fruchttod und Fortdauer der Blutung mit schliesslicher Zerreissung des Lig. latum. Auffallend möchte es allerdings erscheinen, dass hier der intraperitoneale Bluterguss so sehr wenig Erscheinungen machte. Die schon vorher stark anämische Patientin konnte zur Laparotomie gehen und selbst den Operationstisch besteigen.

Der andere Ausgang der Tubenschwangerschaft ist der Fruchttod. Er ist mit Sicherheit der allein für die Mutter ganz günstige. Kommt es aus irgend welchen Gründen zum Absterben des Eies, so kann ja schliesslich ein geringer Bluterguss unter die Placenta erfolgen, aber zu einer bedrohlichen Stärke wird derselbe nicht anwachsen. Andererseits kann auch ein Bluterguss unter die Placenta die Ursache des Fruchttodes sein und wenn, wie wahrscheinlich, die Blutung nach dem Tode sistirt, zur Heilung führen.

Ueber die Häufigkeit dieses Ereignisses fehlen uns zur Zeit noch alle Anhaltspunkte. Für so ganz selten kann ich den Fruchttod nicht halten. Es kommen in der Praxis doch manchmal Fälle vor, wo Frauen sich schwanger glaubten, nachher nicht abortirten, nach einigen Monaten wieder regelmässig menstruirten und somit keine rechte Diagnose gestatteten. Solche Fälle können immer an derartige Vorgänge denken lassen, ein genauer Nachweis ist ja allerdings sehr schwierig. Dass der Fruchttod primär in der Tube möglich ist, ist natürlich über allen Zweifel erhaben. Einen eigenthümlichen Fall hatte ich im August 1883 zu operiren. Frau F. giebt an, dass sie vor 8 Tagen zum zweiten Mal abortirt hat, das erste Mal erfolgte der Abortus vor 6 Monaten. Jetzt war die letzte Regel Anfangs Juni dagewesen. Ohne nachweisliche Ursache fand am 7. August 83 unter heftigen Schmerzen der Abgang eines Gebildes statt, das von der Hebamme für ein Ei erklärt wurde. Nachträglich ernstlich befragt, gab sie allerdings an, dass es auch wohl nur eine Haut gewesen sein könne, „wie sie manchmal bei einem Abortus abgehe“. Von dem Tage ab steigerten sich die Schmerzen im Leibe sehr stark, so dass Patientin am 10. August Herrn Dr. S. Guttmann zuzog, der einen retrouterinen, sehr empfindlichen Tumor fand, den er der Consistenz nach für ein Myom ansehen wollte. Als ich in Gemeinschaft mit demselben am 12. August 1883 bei heftig fortdauernden Schmerzen und schlechter werdendem Puls die Kranke sah, notirte ich mir, dass die Portio zwar nach rechts eingekerbt, aber nicht mehr für den Finger zu durchdringen sei. Der Uterus lag anteflectirt, das Corpus war sehr weich, auf dem rechten Lig. rectouterinum lag ein überapfelgrosser Tumor, der sich innig an den Uterus ansetzte und auf den die Anhänge, wie es schien, übergingen. Ich neigte daher zu der Annahme eines ovariellen Tumors und rieth zum Abwarten, Eisblase, Opium, kurz zum Fortsetzen einer mehr expectativen Therapie. Am 15. August wurde ich von Neuem wegen Zunahme besonders auch des Collapses

gerufen und da mir der Tumor etwas gewachsen, der Uterus mehr nach vorn gedrängt schien, der Tumor innig der hinteren Wand des Uterus anlag, musste ich mir vorstellen, dass es ein entzündeter oder torquirter Tumor des Ovariums sei, und entschloss mich in Rücksicht auf die Verschlechterung des Allgemeinbefindens zur Laparotomie. Am 16. August 83 nahm ich dieselbe mit den bekannten antiseptischen Cautelen vor. Ich fand nach der Eröffnung des Abdomen im Douglas'schen Raume mit der hinteren Fläche des Uterus und dem Lig. rectouterinum innig verwachsen einen eine kleine Faust grossen, unregelmässig geformten Tumor; die Adhäsionen liessen sich trennen und es gelang mir, das Gebilde bis in die Bauchwunde zu bringen. Auf demselben lag das normale Ovarium. Es konnte sich nun nur um einen jetzt gut gestielten Tubentumor handeln und ich band ihn ohne grosse Mühe ab, durchschnitt den Stiel und übernähte den ziemlich breiten Stiel mit einigen Seidennähten. Nach sorgfältigem Abwaschen der zum grössten Theil eventrirten und in Tücher eingeschlagenen Darmschlingen mit 4 %iger Carbolsäure-Lösung schloss ich die Bauchwunde.

Der aufgeschnittene Tumor enthielt ein Ei, das stark mit Blutergüssen durchsetzt war und sich so verhielt wie eine sog. Blutmole des Uterus. In ihm war eine kleine Höhle enthalten mit geringer Menge Flüssigkeit, die Frucht war sehr klein, 2 Millimeter lang, sie war bei Weitem kleiner, als der Grösse des Eies entsprach. Die Wand der Tube war überall gleichmässig dünn, in ihr waren deutlich Muskelfasern nachweisbar. Das mit exstirpirte Ovarium enthielt nicht das Corpus luteum.

Der Verlauf nach der Operation war ein günstiger. Zwar überschritt die Temperatur vom 3. bis 5. Tage 38 °, aber bedrohliche Erscheinungen traten niemals ein. Am 22. Tage nach der Operation konnte die durch die vorhergehenden Erkrankungserscheinungen, die wohl auf locale Peritonitis mit der Tubenblutung zurückzuführen waren, geschwächte Patientin aufstehen, um dann bald entlassen zu werden.

Hier handelte es sich also um primären Fruchttod mit folgenden Blutungen in das Ei und dadurch entstandene locale Peritonitis. Zwar muss man wohl annehmen, dass spontan eine Rückbildung möglich war, aber die Verschlechterung des Allgemeinbefindens schien mir doch erheblich genug, um diesen spontanen Verlauf nicht abzuwarten.

Die Zeichen des Fruchttodes werden im allgemeinen Schmerzen auf der Seite des Fruchtsackes in Folge des Blutergusses und Blutabgang nach aussen mit der Ausstossung der Decidua sein; letztere war in unserem Fall für einen erfolgten Abortus angesehen worden.

Neben diesen beiden bisher wenig beachteten Ausgängen von Tubenschwangerschaften kennt man ferner die Möglichkeit des Austragens und die tödtliche Verblutung in die Bauchhöhle.

Erstere muss in der That heute als erwiesen gelten. Hinreichend sichere Fälle sind beschrieben, noch mehr allerdings von solchen, bei denen exacteste Kritik gewisse Zweifel übrig lässt. Von den Beweisen, die die pathologische Anatomie gewähren kann, rechnet man gewöhnlich den Nachweis von glatten Muskelfasern in der Wand und ferner die totale Exstirpirbarkeit des Fruchtsackes bei der Operation am Ende der Schwangerschaft hieher. Letzterer Umstand scheint mir im Allgemeinen als der wichtigere angesehen werden zu müssen, wir werden dem ersteren nur dann gleichen Werth beilegen können, wenn sich an den verschiedensten Stellen der Wand des Sackes Muskelfasern finden, sonst ist ja immer noch die sog. tuboabdominelle Gravidität möglich. Die vollständige Entfernbarkeit des Fruchtsackes wird bei ovariellen Graviditäten kaum, bei rein abdominalen gar nicht vorkommen können, bei ersteren wird ja dann die intacte Tube nachzuweisen sein, bei Tubengraviditäten jedenfalls sehr viel schwerer, neben denselben das Ovarium und das Lig. ovarii.

Die Möglichkeit des Austragens auch einer Eileiterschwangerschaft wird, so weit man bisher ein Urtheil sich erlauben kann, durch Auseinanderweichen oder auch wirk-

liches Zerreissen der Wand der Tube, entweder in Adhäsionen oder in das breite Mutterband hinein, gegeben. Schuchardt's erwähnte Arbeit ist in dieser Beziehung sehr lehrreich, man wird vielleicht darnach diese Art der Ruptur für nicht ganz ausnahmsweise vorkommend ansehen. Mit dieser Anschauung ist aber noch nicht Lawson Tait's mehrfach ausgesprochene Behauptung, dass jede Abdominalschwangerschaft eine secundäre, d. h. aus der Ruptur einer Tubenschwangerschaft entstandene sei, irgendwie zugegeben, vielmehr ist für diese Hypothese noch gar keine anatomische Grundlage gegeben.

Als Fälle, die zu den ausgetragenen Tubenschwangerschaften zu rechnen sind, möchte ich ausser dem interessanten, von A. Martin[1]) veröffentlichten Fall, in dem Muskulatur in der Sackwand nachgewiesen wurde, einen älteren, mehrfach angezweifelten von Saxtorph, einen von Fabbri, einen von Spiegelberg[2]), einen von Simpson[3]), einen von Tinker[4]), einen von Cullingworth[5]), einen von Fränkel[6]), einen von Litzmann-Werth[7]), einen von Billroth[8]) und einen von Netzel[9]) rechnen.

Der früher als einzig möglich anerkannte Ausgang der Tubenschwangerschaft, nämlich die tödtliche Verblutung in die Bauchhöhle in Folge von Zerreissung, wird ja nach diesen Auseinandersetzungen keineswegs mehr der ausschliessliche genannt werden dürfen. Es ist dies relativ seltener das Ende der Tubenschwangerschaft, als man annahm, nur wurden früher eben die anderen Fälle, besonders wenn sie günstig verliefen, nicht richtig erkannt. Gerade diese plötzlichen Todesfälle aber erweckten oft Ver-

---

[1]) Berl. klin. Wochenschr. 1881, Nr. 51. 52.
[2]) Arch. f. Gyn. Bd. I, S. 406.
[3]) Edinb. med. Journ. 1877, S. 645.
[4]) Bost. med. Journ., Mai 1876.
[5]) Obst. Journ. of Gr. Brit., Oct. 1875.
[6]) Arch. f. Gyn. Bd. XIV, S. 213.
[7]) Ebenda Bd. XVI, S. 336 und Bd. XVIII, S. 1.
[8]) Gyn. og obst. Meddel. I, 3, S. 1 ff.
[9]) Welponer u. Zillner, Arch. f. Gyn. Bd. XIX, S. 241.

dacht auf Verbrechen und erregten daher das Interesse der Aerzte. Es scheint mir aber trotzdem unmöglich zu sein, eine Statistik der Häufigkeit dieses ungünstigen Ausganges im Gegensatz zu den anderen zu geben; wir müssen wohl annehmen, dass in unserer Zeit, in der die Sitzungsberichte der wissenschaftlichen Gesellschaften auch in ihrem demonstrativen Theil allgemein veröffentlicht werden, die meisten Fälle von Tubenschwangerschaft schon als interessante Präparate gezeigt und so publicirt worden sind, wenn man auch berücksichtigen muss, dass manchmal dies unterlassen ist, als ja nur zur Bestätigung des gewöhnlichen Ausganges der Lehrbücher dienend. Im Gegensatz dazu entziehen sich aber die anderen Fälle der allgemeinen Kenntniss vollkommen. Nur ausnahmsweise erscheinen noch Dissertationen mit grösseren Reihen von Krankengeschichten von Hämatocelen. Die Erfahrung eines einzelnen ist aber zu gering, um mit Sicherheit eine Statistik der relativen Häufigkeit der einzelnen Ausgänge der Tubenschwangerschaft daraus zu ermöglichen.

Dass der tödtliche Ausgang durch Ruptur und Verblutung doch noch häufig genug vorkommt, beweist mir ein Durchsehen der neueren Literatur. Ich mache bei dem nachfolgenden Auszug keinen Anspruch auf irgend welche Vollständigkeit, er möge nur zeigen, dass derartiges doch noch oft beobachtet wird.

Mir selbst ist nur ein Fall vorgekommen, in dem ich an der Moribunden mich, übrigens erfolglos, zur Laparotomie entschloss. Diesen Fall habe ich früher veröffentlicht [1]).

In der Sammlung der Königlichen Universitäts-Frauenklinik zu Berlin befinden sich 2 neuere Präparate von Tubenruptur mit tödtlichem Ausgang, ohne dass anamnestische Angaben über die betr. Fälle zu erreichen waren.

Aus der Casuistik der letzten Jahre führe ich folgende Fälle kurz an:

1) Hartigan's Fall [2]): 33jährige Frau, 3 Geburten, die letzte vor 16 Monaten, zweimaliges Ausbleiben der Regel. Ein-

---

[1]) S. Zeitschr. f. prakt. Med. 1878, Nr. 49.

[2]) Am. Journ. of med. 31. Juli 1882.

treten von da ab anhaltender Schmerzen, am 5. Tage nachher Collaps, nach wenigen Stunden Tod. Section: Zerreissung der linken schwangeren Tube.

Bei Hartigan findet sich eine Sammlung von 18 älteren Fällen, von denen allerdings nur drei stichhaltig sind (darunter einer aus Casper's Vierteljahrsschrift 1846, S. 325).

2) Routh's Fall[1]): 22jährige Person, die einmal vor 3 Jahren abortirte, letzte Regel 23. Januar 1878, sistirte plötzlich zu früh; erkrankte mit Schmerzen. 18. Februar Punction eines retrouterinen Fruchtsackes per rectum. 21. Februar: der Tumor ist wieder eben so gross, 22. Februar plötzlicher Tod. Section: Ruptur der schwangeren Tube.

3) A. Doran's Fall[2]): 31jährige Frau, 3 Geburten, zuletzt vor 18 Monaten. 20. Juni 1878 letzte Regel, 28. Juli erste Attacke von Schmerzen, 10. September zweite Attacke, 7. October Abgang eines Gerinnsels, 14. October Tod im Verlauf von 10 Stunden. Section: Tubenruptur.

4) Daly's Fall[3]): Zweitgeschwängerte, im 3. Monat Collapserscheinungen, Bluterguss in die Bauchhöhle, lebte noch vier Tage, dann Tod, nachdem Barnes eine Punction des Douglas'schen Raumes versucht hatte.

5) Godson und Barton's Fall[4]): 30jährige Frau, 2 Monate verheirathet, Tod an innerer Blutung, nachdem die Regel zuletzt 4 Tage vor dem Tode dagewesen. 3 Tage vor dem Tod der erste Ohnmachtsanfall, 12 Stunden nach Beginn des Collapsus Tod. Erst die mikroskopische Untersuchung des Coagulum, das in der Tube lag, und der Nachweis von Zotten liess die Vermuthung, dass es sich um Tubenschwangerschaft handelte, als bestätigt erscheinen.

6) Godson's Fall[5]): 22jährige Frau, 2 Geburten, Tod in acht Stunden, rechtsseitige Tubenschwangerschaft.

---

[1]) Obst. Trans. Vol. 21, p. 95.

[2]) Ebenda Vol. 21, p. 169.

[3]) Ebenda Vol. 24, p. 155.

[4]) Ebenda Vol. 22, p. 2 und 82 und Brit. med. Journ. 1880, I, p. 209 u. 481.

[5]) Ebenda Vol. 22, p. 186.

7) Godson's Fall[1]): 25jährige Frau, ohne Anamnese. Tod an Ruptur einer Tubengravidität in der 6. Woche.

8) Burton's Fall[2]): 31jährige Frau, 5 Kinder. 17.—22. Januar letzte Regel, 24. Januar Coitus, darnach Collapsus und Tod in 9 Stunden. Rechtsseitige Tubengravidität.

9) Mathews Duncan's Fall[3]): D. zeigt eine zerrissene rechtsseitige Tubenschwangerschaft im 4. Monat. Tod in 36 Stunden.

10) Kingston's Fall[4]): tödtliche Verblutung in Folge von Zerreissung einer linksseitigen Tubenschwangerschaft, angeblich im ersten Monat.

11) Salin's Fall[5]): plötzliche Erkrankung ohne Vorboten. Tod erst nach 4 Tagen. Section: Tubenschwangerschaft.

12) Barbour's Fall[6]): 24jährige IVpara. Vor 5 Monaten blieb die Regel zweimal aus und vor 3 Monaten unregelmässige Blutungen, dabei Kreuzschmerz etc., seit 6 Wochen Schmerz beim Stuhlgang, Harnverhaltung, Tumor im Douglas, erst Repositionsversuch (trotzdem der Tumor bis zum Nabel reicht), dann Punction, am 6. Tage Tod. Uebergang der Tuben in die Sackwand am Präparat nicht sichtbar, sicherer Nachweis von Muskelfasern rings um den Sack. Sehr guter gefrorener Durchschnitt!

13) Thatcher's Fall[7]): 39 Jahre alt, 4 Geburten, zuletzt vor 3 Jahren. Am Tage vor dem Tode Harnbeschwerden, Abends Besserung, 11¼ Uhr Abends Collaps, 2 Uhr Morgens Tod; linkes Ovarium enthält das Corpus luteum, rechtsseitige Tubenschwangerschaft mit Ruptur und Bluterguss in die Bauchhöhle. Fötus war 2½ Monate alt.

14) Paget's Fall[8]): 1 Jahr verheirathet, 5 Wochen seit der letzten Regel, zuerst ganz gesund, plötzlich heftige Leibschmerzen, extreme Blässe, häufige Ohnmachten, bei der Untersuchung nichts im Douglas'schen Raum von Tumor

---

[1]) Obst. Trans. Vol. 23, p. 109.

[2]) Ebenda Vol. 23, p. 263.

[3]) Ebenda Vol. 23, p. 263.

[4]) Ebenda Vol. 22.

[5]) Hygiea 1882, p. 112. Virchow-Hirsch'scher Jahresbericht 1882.

[6]) Edinb. med. Journ. Sept. 1882.

[7]) Ebenda Oct. 1882.

[8]) Brit. med. Journ. 13. V. 1882.

nachweislich. Am nächsten Morgen moribund. Tod 20 Stunden nach dem ersten Anfall. Section: Zerreissung der linken schwangeren Tube, 3—4 Quart Blut in der Bauchhöhle.

15) Gray's Fall [1]): 26jährige Frau, 4 Kinder, letzte Geburt vor $1^3/_4$ Jahren, stillt noch, Regel unregelmässig. 4.—6. Januar geringer Blutabgang, der für die Regel gehalten wird; am 6. Morgens geringe Beschwerden; am 7. Abends 9 Uhr Erbrechen, Collapsus, 11 Uhr Tod. Section ergiebt grosse Menge Blut in der Bauchhöhle. Uterus vergrössert, in der rechten Tube ein wallnussgrosser Tumor, über ihm Risstelle. Tumor besteht aus Blut und Chorionzotten.

16) Bang's Fall [2]): 29 Jahre alt, letzte Geburt vor 7 Jahren, 7 Wochen lang häufige Schmerzanfälle, dann plötzliche Steigerung, Peritonitis, Tod. Section: im Douglas'schen Raum 500 Grm. Blut; das äussere Ende der linken Tube bildet einen Sack von $12^1/_2$ Ctm. Umfang; derselbe ist eingerissen. In dem Sack das Ei ohne Fötus.

17) Owen's Fall [3]): 39jährige Frau, 4 Geburten, zuletzt vor $4^1/_2$ Jahren; letzte Regel Anfang December, seitdem Kreuzschmerzen und Magenbeschwerden. 7. Januar geringer Blutabgang, 8. Januar Schmerz in der rechten Seite, Ohnmachten, 9. Januar Tod. Section: in der Bauchhöhle viel flüssiges Blut, in der rechten Tube $^1/_4$ Zoll vom Uterus eine Risstelle, Tube dilatirt, Uterus vergrössert, Schleimhaut verdickt. Der Embryo nicht gefunden.

18) Habdgood's Fall [4]): 35jährige Frau, 2 Schwangerschaften, die letzte vor 14 Jahren, letzte Regel vor 11 Wochen. Morgens Schmerz in der linken Seite des Leibes und Ohnmachten, Erbrechen. Abends 8 Stunden nach dem ersten Anfall pulslos, nach weiteren 6 Stunden Tod.

Section ergiebt grosse Menge Blut in der Bauchhöhle. Quelle derselben: ein Riss in der linken Tube, die einen grossen Sack bildet, dessen Wand zum Theil auch von der

---

[1]) Lancet 6. IX. 1879.

[2]) Gyn. og obst. Meddel. Bd. I, Heft 2.

[3]) Lancet 3. IV. 80.

[4]) Brit. med. Journ. 10. II. 1883.

Uterus-Muskulatur gebildet wird. Uterusschleimhaut deciduaartig im Ablösen begriffen. Fötus nicht gefunden.

19) Romiti's Fall[1]): 24jährige Nullipara, 5 Jahre steril verheirathet, 14 Tage nach der einmal zu schwach dagewesenen Regel erkrankt unter Digestionsstörungen, Tod nach 2 Tagen plötzlich. Section zeigt Blutcoagula in der Bauchhöhle, besonders im Becken; in letzterem auch viel Adhäsionen. Uterus vergrössert, rechte Tube vergrössert, ihre Wand zerrissen, in ihr das Ei.

20) Netzel's Fall 1[2]): Berstung in der 4.—6. Woche, das Ei in ein Hämatom in der linken Tube verwandelt. Tod unter Blutung und Peritonitis nach schwerer Arbeit im Verlauf von 12 Stunden.

21) Netzel's Fall 2[3]): Tod im 3. Monat. Section: Ruptur der schwangeren rechten Tube.

Ich könnte die Reihe dieser Fälle aus den letzten Jahren noch erheblich vergrössern, doch mag die obige Sammlung genügen; Lawson Tait[4]) giebt sogar an, dass er in 20 Jahren 25 Fälle derart gesehen hat.

Es ergiebt sich aus der Zusammenstellung, soweit Angaben darüber vorhanden sind, dass in der Anamnese wenig Uebereinstimmendes vorhanden ist; sowohl bei Erstgeschwängerten, die erst kurze Zeit verheirathet waren, wie bei solchen, die lange Zeit steril waren, kam das Unglück vor; Frauen, die viel Kinder und mit kurzen Pausen geboren hatten, befinden sich in dieser Sammlung, aber auch solche, die wenig geboren hatten und bei denen die Pause seit der letzten Entbindung ziemlich gross gewesen ist. Es ergiebt sich daher auch aus dieser, ohne besondere Principien zusammengestellten Reihe nur Bestätigendes für meine oben ausgesprochene Vermuthung, dass nicht immer dieselben palpablen anatomischen Veränderungen, sondern dass mehr Zufälligkeiten als Ur-

---

[1]) Grav. extraut. Rom 1882, ref. C. f. Gyn. 1882, p. 590.

[2]) Hygiea Juni 1879, ref. C. f. Gyn. 1879, Nr. 26.

[3]) Hygiea 1882, p. 13.

[4]) Brit. med. Journ. 16. VIII. 1884.

sache der Tubengravidität heranzuziehen sind, dann brauchen sich aber auch keine übereinstimmenden anamnestischen Daten zu finden. Die Anamnese stimmt jedenfalls nicht mit der gewöhnlichen der Extrauterinschwangerschaften überein.

Auch die Angabe der Lehrbücher, dass meist die linke Seite schwanger geworden sei, kann ich nicht ganz bestätigt finden.

Besonderen Werth möchte ich aber darauf legen, dass allerdings noch eine mehr oder weniger grosse Zeit von dem ersten Collaps bis zum Tode verflossen ist. Nur in wenigen Fällen ist der Tod blitzartig erfolgt, meist sind immerhin einige Stunden zwischen dem ersten Collaps und dem Tode verflossen. In anderen Fällen war die Zeit noch länger; in diesen scheint es mir am richtigsten, dasselbe Verhalten anzunehmen wie in denjenigen, die sich durch mehrfache Attacken von Schmerzen und Ohnmachten charakterisiren. Hier erfolgte wohl die erste Blutung zwischen Placenta und Tubenwand oder zwischen Adhäsionen und erst eine weitergehende Ablösung bewirkte dann den tödtlichen freien Erguss in die Bauchhöhle. In den Fällen, die tagelang bluteten, kann man sich oft, besonders in anderen Fällen, die ich im Einzelnen nicht namhaft gemacht habe, des Eindruckes nicht erwehren, als ob hier zu viel therapeutisch geschehen wäre; mancher Repositionsversuch, gemacht in der Annahme der Möglichkeit einer Retroflexio uteri gravidi, mag wohl das Leben der Patientin verkürzt haben. Wir müssen auf diesen Punkt bei der Besprechung der Therapie noch kurz zurückkommen.

Ich möchte dann ferner aus der obigen Reihe auf den eigenthümlichen Umstand aufmerksam machen, dass zu den verschiedensten Zeiten der Schwangerschaft der Tod erfolgt ist; in einzelnen Fällen war die Regel noch gar nicht ausgeblieben; zu der Zeit, wo sie hätte eintreten sollen, begann unter Deciduaausstossung und Blutabgang die Zerreissung der schwangeren Tube. Man kann wohl hieraus schliessen, dass nicht die Zeit der Gravidität allein es ist, die die Entschei-

dung zwischen dem günstigen und ungünstigen Ausgang der Ruptur trifft; der Sitz der Placenta, die grössere oder geringere Dehnungsfähigkeit der Tube, die Grösse des Risses mag für diese Frage viel wichtiger sein.

Fasse ich das Ergebniss zusammen, so kann es als nicht zweifelhaft erscheinen, dass eine Tubenschwangerschaft enden kann in Fruchttod und allmälige Resorption des Eis, in Hämatocelenbildung in Folge von Ruptur in die Bauchhöhle, in Hämatombildung in Folge von Ruptur in das Ligamentum latum, in tödtliche Verblutung in die Bauchhöhle und in das Austragen der Frucht bis an das normale Ende mit all den dann eintretenden Chancen. Wir sind aber noch nicht im Stande, etwas Sicheres über die relative Häufigkeit dieser Ausgänge anzugeben.

Lawson Tait's auch jüngst wiederholte Behauptung, dass alle Extrauteringraviditäten aus Tubenschwangerschaft entstehen, ist sicher falsch; in einzelnen Fällen mag es zutreffen. Seine Angabe, das Ende einer Eileiterschwangerschaft sei Ruptur entweder mit tödtlichem Ausgange oder mit nachherigem Austragen umfasst noch nicht alle Möglichkeiten.

III. Ueber die Diagnostik und Behandlung der Tubenschwangerschaften.

A. Allgemeines.

Die Behandlung der Tubenschwangerschaft scheint mir nach dem Obigen auch nicht mehr so einfach zu sein, wie man es noch bis vor Kurzem ansah und will ich im Folgenden versuchen, die Schlüsse für dieselbe aus den vorhergehenden Betrachtungen zu ziehen. Auch hier stehe ich vor der Schwierigkeit, dass kaum jemals derselbe Arzt in der Lage war, alle die verschiedenen therapeutischen Vorschläge selbst zu prüfen, sondern dass man die Ergebnisse der verschiedenen Operationsmethoden nach den Resultaten verschiedener Aerzte beurtheilen muss; aber es lässt sich nicht läugnen, dass dieser Nachtheil durch den Umstand verringert ist, dass die Technik der einzelnen operativen Vorschläge keine so grosse ist, um von besonderem Einfluss auf die Resultate zu sein. Wenn aber ein Arzt sich besonders für die eine oder andere Methode interessirt, so wird er wieder leicht nur die Vortheile dieser betonen, alle anderen in den Hintergrund stellen. In ähnlicher Weise habe ich bei meinen beiden ersten Mittheilungen, in denen ich den Zusammenhang von Hämatocele mit Tubenschwangerschaft betonte, es keineswegs für ein grosses Unglück ansehen wollen, wenn bei diagnosticirter Tubengravidität eine prophylaktische Therapie, besonders die Punktion unterblieb, besonders im Hinblick auf die keineswegs glänzenden Resultate dieses Eingriffes. Nach Durchsicht der doch

ziemlich zahlreichen Todesfälle in Folge von Verblutung möchte ich heute doch etwas anderer Meinung sein.

Die erste Frage der Therapie, ob wir durch unsere Behandlung irgendwie den Eintritt einer Tubenschwangerschaft verhüten können, muss ich absolut verneinen. Viel wichtiger dagegen scheint es mir zu sein, dass man sich darüber klar wird, ob und ev. was man bei diagnosticirter Tubenschwangerschaft zu thun hat. Nehmen wir erst einmal den Fall einer Extrauterinschwangerschaft im Allgemeinen! Wenn ein Arzt von einer ihm nahestehenden Frau wüsste, dass sie extrauterin schwanger wäre, so würde er wohl zweifellos unter allen Umständen die Beseitigung der Gravidität auf gefahrlosem Wege anstreben, wenn man auch ja sagen muss, dass diese Bedingung nicht ganz zu erfüllen ist. Die bekannten Gefahren der gewöhnlichen Schwangerschaft ausserhalb der Gebärmutter werden einem Fachmann so gross erscheinen, dass eine Rücksichtnahme auf das Leben des Kindes fast als ein Frevel erscheint; wie viel mehr wird im Gegensatz zu einer Abdominalschwangerschaft auch nur die Möglichkeit einer tödtlichen Verblutung bei einer Tubengravidität als ein unheimliches Damoklesschwert ihm jeden Eingriff im Interesse der Mutter wünschenswerth erscheinen lassen müssen.

Erstrebenswerth bleibt unter allen Umständen — von irgend welchen moralischen Gegengründen kann ja naturgemäss nicht die Rede sein — der Stillstand im Wachsthum selbst einer Extrauteringravidität zu einer frühen Zeit. Wenn wir eine Methode hätten, durch die es gelingt, gefahrlos für das Leben der Mutter das der Frucht zu zerstören, so entgeht die Frau dadurch allen Sorgen und das Leben der Frucht ist ja sonst nur durch eine für die Mutter entschieden lebensgefährliche Operation am Ende der Schwangerschaft zu retten; eine Frau, die selbst den günstigsten Ausgang einer Extrauteringravidität durchgemacht hat — entweder durch Heilung nach Laparotomie am Ende der Gravidität oder durch Lithopädionbildung — ist keinenfalls ganz zur Norm zurückgekehrt. Peritonitische Verwachsungen aller Art hüllen die inneren

weiblichen Genitalien ein; Schmerzen aller Art, Störungen der Genitalfunctionen, ebenso wie des Verdauungsapparates, müssen die nothwendigen Folgen sein; sind auch Conceptionen nach überstandener Extrauterinschwangerschaft beschrieben, so kann man doch wohl sagen, dass diese Eventualität nur als grosse Ausnahme zu betrachten ist. Von dieser Anschauung gehen auch, von der ersten Zeit der Kenntniss der Extrauterinschwangerschaft an, unsere Lehrbücher aus: die Zerstörung des Fruchtlebens ist bei frühzeitig gestellter Diagnose von Allen als das Wünschenswerthe hingestellt worden. Der eine günstige Ausgang ist ja nur durch eine complicirte Laparotomie möglich, bei der die Ablösung der Placenta noch jeden Augenblick eine tödtliche Blutung bedingen kann, der andere, die Lithopädionbildung, auch nur dann möglich, nachdem eine ganze Zeit die Gefahr der Verjauchung der Frucht mit ihren deletären Folgen gedroht hat.

Ist es erklärlich, dass zu früher Zeit der Schwangerschaft, in der man auf vollständige Resorption der Frucht noch rechnen zu können glaubt, die Unterbrechung hier immer angestrebt ist, so steht die Frage wohl ganz anders, wenn es sich um einigermassen weit vorgeschrittene Schwangerschaften handelt. Stellt man erst im 6.—7. Monat oder noch später die Diagnose, so ist ja die Chance für die Mutter bisher als eine gleiche zu betrachten gewesen, weil auch hier schon die Gefahr der Blutung durch Ablösung der Placenta mit in Frage kommt; die Sicherheit unserer Encheiresen zur Unterbrechung ist sehr viel geringer, die Gefahr der Laparotomie am Ende der Gravidität gleich der früheren und man wartet meistens ab. Ob auf Grund weiterer Erfahrungen, insbesondere nach Operationen zu einer früheren Zeit der Schwangerschaft, auch in späteren Monaten eine Unterbrechung indicirt erscheinen wird, möchte ich vorderhand noch nicht discutiren; es ist mir aber a priori nicht unwahrscheinlich, dass die Gefahren der Laparotomie bei Extrauteringravidität, insbesondere die Blutung durch Ablösung der Placenta sich geringer darstellen wird, je früher man operirt. Je weiter die Schwangerschaft vor-

geschritten ist, desto mehr wird ja einem menschlichen Gefühl entsprechend aber auch das Leben des Kindes Berücksichtigung wünschenswerth erscheinen lassen.

So steht meiner Meinung nach selbst bei einer Abdominalschwangerschaft die Sache so, dass es erstrebenswerth sein muss, durch relativ einfache Methoden die Unterbrechung in früherer Zeit zu erzielen, wenn ich auch zugebe, dass wir bisher noch nicht recht viel hierzu geleistet haben. Ganz besonders aber muss die diagnosticirte Tubenschwangerschaft dazu auffordern, die Gravidität unter allen Umständen zu unterbrechen. Hier kommt zu der sonstigen Gefahr der Extrauterinschwangerschaft — also mindestens der der Laparotomie am Ende — noch alles oben Geschilderte hinzu: die Möglichkeit der Ruptur mit tödtlicher Verblutung, die Möglichkeit des Todes selbst an einer Hämatocele und die Gefahr, die auch nach dem Fruchttod und Hämatombildung noch in erneuter Blutung liegen kann. Ich habe oben ausgeführt, dass es nicht möglich ist, diese Gefahr procentarisch genau zu schätzen, weil uns zwar die Möglichkeit der Sammlung fast aller tödtlichen Fälle, aber nicht der überlebenden gegeben ist. Nehme ich aber die von Zweifel berechnete Mortalitätszahl für unoperirte Hämatocelen (18 %) zu der nur approximativ zu schätzenden des Verblutungstodes hinzu, so muss ich sagen, dass die Frauen mit Eileiterschwangerschaft im Grossen und Ganzen höchstens in der Hälfte der Fälle genesen werden, eine Zahl, die wohl ungefähr die bisherige Gefahr repräsentirt. Diese Zahl mag sich vielleicht durch zweckmässigste Behandlung der Hämatocele ein klein wenig günstiger gestalten lassen, vorderhand befinden sich aber sicher alle Frauen mit Tubenschwangerschaften in einem äusserst labilen Gleichgewicht. Noch in erhöhtem Grade als bei Frauen mit Extrauterinschwangerschaft sind daher alle Eingriffe gerechtfertigt, die, wenn auch nicht ganz gefahrlos, doch eine erheblich geringere Mortalität als 50 % versprechen, wenn dadurch die Sicherheit vor dem weiteren Wachsen der Tubenschwangerschaft gegeben wird.

Ist dies Princip entschieden, so handelt es sich nur noch um Fragen der Technik, um die Statistik oder die Begründung der Methoden, die uns zur Verhütung des weiteren Wachsthums von Tubenschwangerschaften zu Gebote stehen. Nur eine Frage von Bedeutung muss vorher erörtert werden, nämlich die, ob man überhaupt in die Lage kommen wird, Tubenschwangerschaften früh genug zu erkennen.

B. Ueber die Diagnostik der Tubenschwangerschaft.

An sich muss die Diagnose auf eine Tubenschwangerschaft sich allein durch die combinirte Untersuchung, besonders mit Zuhülfenahme der Narkose leicht stellen lassen. Man findet einen weichen entschieden vergrösserten Uterus, der aber, je weiter die Schwangerschaft fortschreitet, um so mehr im Wachsthum zurückgeblieben erscheint. Meist an irgend einer Seite desselben, links oder rechts, selten wohl hinter ihm, noch seltener vor ihm liegt ein Tumor, dessen Consistenz von einem gewöhnlichen Ovarien- oder Tubentumor sich durch den geringeren Grad von Spannung unterscheidet. Auf den Tumor geht mehr oder weniger lang die Tube über, manchmal mag man wohl hinter ihm noch das Ovarium durchfühlen können, doch ist hierauf nicht so sehr viel Werth zu legen, da es der Geschwulst ja sehr innig anliegen kann. In meinen Beobachtungen war die Pulsation von Gefässen sowohl im Stiel als auch auf der Oberfläche des Tumors sehr auffallend. Bei einem derartigen Untersuchungsbefund wird ja selbst eine etwas zweifelhafte Anamnese die Diagnose fast sicher erscheinen lassen. Sicher ist dieselbe bei Schwangerschaftsanamnese wenn der Uterus kleiner ist, als der Zeit der Gravidität entspricht, aber doch grösser ist als normal. Nur ganz ausnahmsweise wird bei einem kleinen Eierstockstumor die Menstruation ausbleiben, so dass die Grösse desselben etwa der eines Schwangerschaftsproductes entspricht. Jeden Zweifel muss dann die auch nur kurze Beobachtung lösen; wächst der Tumor langsam, bleibt der Uterus weich, vielleicht

zeitweise sich contrahirend, so ist es eine Tubenschwangerschaft; bei zu raschem oder zu langsamem Wachsthum, bei kleiner werdendem Uterus müssen gerechte Bedenken aufstossen. In dem nachher zu berichtenden Fall sagte ich mir, dass es sich nur um Tubenschwangerschaft oder um einen ovariellen Tumor mit frisch abgestorbenem Schwangerschaftsproduct im Uterus handeln könne, und für diese Möglichkeit lag gar kein Anhalt vor. So sicher muss sich aber jedesmal die Diagnose stellen lassen. Im Allgemeinen hat man als Unterstützung die meist sehr prägnante Anamnese für sich und die auffallende Thatsache, dass subjective Beschwerden von einer Tubengravidität, die uncomplicirt ist, nicht ausgehen.

Auf ein abgestorbenes Ei in einer Tube wird man die Diagnose stellen dürfen, wenn bei Schwangerschaftsanamnese Uterusblutungen eintreten, die mit Ausstossung einer ganzen Decidua oder Stücken derselben einhergehen, wenn Schmerzen in einer Seite vorausgegangen sind und man in dieser Seite einen harten unebenen Tumor findet, der sich nur sehr langsam zurückbildet. Hier wird ja die Verwechselung mit Unregelmässigkeiten der Menstruation bei einem kleinen Ovarientumor sehr viel leichter möglich sein; eine Verwechselung mit einer intacten Tubenschwangerschaft wird ja durch die Härte des Tubentumors unter dem Einfluss des subplacentaren Blutergusses und durch die gleichzeitige Uterusblutung auszuschliessen sein.

Dass man bei einer Hämatocele eine Tubenschwangerschaft als Ursache ansehen muss, wenn man Schwangerschaftsanamnese findet, habe ich schon oben hervorgehoben.

Von welcher Bedeutung die Diagnose einer Eileiterschwangerschaft als Ursache einer inneren Blutung ist, deren Ausgang man nicht ohne weiteres voraussagen kann, werde ich noch hervorheben; auf diesen Zusammenhang darf man schliessen, wenn bei einer sonst gesunden Frau mit auch nur zweifelhafter Schwangerschaftsanamnese sich die Zeichen einer starken inneren Blutung zeigen. Die objective Unter-

suchung wird meist noch nichts Besonderes finden. Meist fühlt man im Douglas'schen Raum weiche nachgiebige Massen, nur selten wird sich frühzeitig ein härterer Tumor finden, wenn es zu einer deutlichen Abkapselung gekommen ist; es ist dies nur möglich, wenn das abgelöste Ei aus der Tube austretend auf den Boden des Douglas'schen Raumes gelangt und dort durch den intraabdominellen Druck fest gegengedrückt wird. Ob auch dann ein Bluttumor deutlich palpabel wird, wenn die Blutung ausserordentlich stark gewesen und so die straffen Bauchdecken für die Adhäsionen eintreten, möchte ich hier nicht besonders discutiren. Auch hier wird der Uterus manchmal schon durchgängig geworden sein und in dem äusseren Muttermund die fetzige Decidua zu fühlen sein, doch ist dies nicht die Regel.

Wenn man auch bei einem Hämatom an diese Entstehungsmöglichkeit manchmal denken kann, so wird die Diagnose hierauf doch nur mit Hülfe der Anamnese als wahrscheinlich zu stellen sein, nur die Autopsie wird die Entscheidung zu liefern haben, aber ja nur selten bei der guten Prognose der Hämatome wirklich liefern.

C. Therapie im Einzelnen.

Die Methoden zur Unterbrechung einer uncomplicirten Tubenschwangerschaft sind nach meiner Meinung wichtig genug, weil ich fest überzeugt bin, dass dieselbe bei der glücklicherweise immer weiteren Verbreitung der Kenntniss der combinirten Untersuchung immer häufiger nicht blos in Kliniken, sondern auch von allen Aerzten bald sicher erkannt werden wird.

Unbrauchbar scheint mir ganz entschieden die Behandlung mit dem elektrischen Strom. Zwar geben einige Aerzte an, dass sie damit Heilung erzielt haben. So finde ich eine Mittheilung von G. Landis [1]), der 2 Fälle durch Elektricität geheilt haben will. Lovring und Landis [2]) sondirten ferner in einem unzweifelhaften Fall von Tuben-

[1]) Ref. im C. f. Gyn. 1880, S. 62.
[2]) Ref. im C. f. Gyn. 1877, S. 23.

schwangerschaft, der unter unsäglichen Schmerzen bis zum 3. Monat ging, den Uterus, worauf eine 3½ Zoll lange Decidua ausgestossen wurde. In 8 Sitzungen wandten sie dann den unterbrochenen Strom auf den Eisack an, nach 14 Tagen traten die Menses ein. In dem Buch von Parry[1]) findet sich eine kleine Zahl früherer Beobachtungen, Bachetti stiess Nadeln in die Cyste und liess einen elektromagnetischen Strom durchgehen und einen gleichen ebenso von Erfolg gekrönten Versuch berichtet Moreau von Voillemier und Burci. Braxton Hicks und Allen, letzterer 2mal, liessen elektrische Ströme hindurchgehen, deren Pole in die Scheide und auf das Abdomen applicirt wurden; in dem Fall von Braxton Hicks lebte der Fötus weiter.

Es ist mit der Kritik einer solchen Methode ein missliches Ding. Ein Misserfolg wie der von Braxton Hicks wird von den Enthusiasten gern auf Anwendung zu schwacher Ströme geschoben werden, Keller's Einwurf, dass dadurch die Gefahr von Contractionen eintritt, wird wieder durch die Erfahrung zu entkräften versucht. So kann man sich ja hindurchwinden. Ich muss aber doch gestehen, dass ich mich zu einem derartigen Vorgehen vorläufig nicht entsschliessen kann; ich stimme den Bedenken von Keller vollständig bei. Die uns bekannte Wirkung der Elektricität auf glatte Muskelfasern besteht in der Contraction und diese wird ausserordentlich leicht zur Ruptur führen, wir wenden mit der Elektricität hier eine Methode an, die nur deshalb überhaupt discutirt wird, weil sie gefahrlos zu sein verspricht, und doch ruht in ihr die Gefahr, dass unter der Hand des Arztes die tödtliche Ruptur erfolgt. Die ungünstigen Fälle werden wohl nicht veröffentlicht sein, und so mag ich wenigstens das Schweigen über Unglücksfälle nicht zu Gunsten der Methode deuten. Ein einziger Misserfolg aber, wie der von Hicks genügt mir, um vor einer derartigen Operation zu warnen. Es ist nebenbei eine Methode, die wegen ihrer scheinbaren

---

[1]) Extrauterine Pregnancy. Philadelphia 1876.

Gefahrlosigkeit sehr dazu auffordert, auch in zweifelhaften Fällen angewandt zu werden, eine exacte Diagnose über Erfolge wird sich nachher wohl nicht mehr stellen lassen.

Eine sicher sehr bedenkliche Methode ist ferner meiner Ueberzeugung nach die Punction von der Scheide aus. In unserer heutigen antiseptischen Zeit werden wir ja auch die Punction selbst von der Scheide aus schliesslich antiseptisch machen können, man muss aber doch gestehen, dass dies nicht ganz leicht so auszuführen ist, dass weder bei, noch nach der Operation Fäulnisskeime in den Stichcanal gelangen. Die weitere Gefahr der Punction besteht aber in der Möglichkeit einer mehr oder weniger heftigen Blutung, die doch mehrfach so stark war, dass das Leben der Kranken durch dieselbe bedroht erschien. Daneben werden aber auch Unglücksfälle vorkommen müssen in Folge von Ablösung des Eies nach der Punction und Blutung unter die Placenta; eine Begrenzuug derselben wird man nicht mehr in seiner Hand haben und durch dieselbe würde eventuell auch die Ruptur des Fruchtsackes noch nach der Punction auftreten können. So sind die theoretischen Bedenken gegen den Eingriff (ich will die Gefahr, dass man den Fruchtsack verfehlt und dafür Darm oder Blase ansticht, gar nicht ausführen) nicht ganz kleine, ausserdem aber hat es etwas Unsicheres, in einen Tumor mit dem Troicart einstossen zu müssen, der nicht sehr gross und prall ist, beides Eigenschaften, die eben der Tubengravidität abgehen können.

Dem entsprechen aber auch die praktischen Erfolge. Sir J. Y. Simpson [1]) punctirte einen Fruchtsack von der Scheide und entleerte auch das Fruchtwasser im 6. Monat, am 3. Tage collabirte die Frau, nachdem sie sich 2 Tage wohl befunden hatte. Br. Hicks [2]) punctirte in dem 4. Monat, aber die Kranke starb am 5. Tage an innerer Blutung. G. Thomas [3]) berichtet, dass er zweimal einen fötalen Fruchtsack punctirt hat, aber beide Frauen starben, die eine an innerer Blutung,

[1]) Edinb. med. Journ. March 64, p. 865.

[2]) Obst. Trans. Vol. VII, p. 95.

[3]) Am. Journ. of obst. Nov. 1875, p. 522.

die andere septisch. Auch E. Martin[1]) erlebte einen Todesfall darnach. In der Empfehlung dieses Verfahrens in seinem Lehrbuch giebt Spiegelberg[2]) an, dass dasselbe von Basedow und Kiwisch angerathen sei, nach ihm und der Zusammenstellung von Cohnstein[3]) war der Ausgang für die Mutter ungünstig, ausser in den oben citirten Fällen, in den Fällen von Conrad, Netzel, Hutchinson, Scott, Gallard, Depaul, während Greenhalgh, Koeberlé, E. Martin, A. Simpson, Stoltz und Tanner je einen prompten Erfolg von der Operation gesehen haben. In einzelnen dieser Fälle mag der Tod an Verjauchung erfolgt sein und ich will zugeben, dass man wohl hoffen kann, einer Infection von aussen heutzutage besser vorbeugen zu können. Auch hat Freund[4]) neuerdings einen Fall von den Bauchdecken aus punctirt. Viel bedenklicher aber als die Todesfälle erscheinen die beiden Beobachtungen von Routh[5]) und Fränkel[6]). Ersterer punktirte vom Mastdarm, der Sack füllte sich wieder und bevor er sich zu einer zweiten Punction entschloss, erfolgte der Tod an Ruptur und tödtlicher Blutung. Fränkel punctirte in einem Fall, in dem er mit ziemlicher Sicherheit die Diagnose auf Tubenschwangerschaft stellen konnte, im 4. Monat von der Scheide aus. Er entleerte 20 Gramm „unzweifelhaften Fruchtwassers", als diesem aber ein Strom Blutes folgte, unterbrach er die Operation und stillte die Blutung durch Eis und Opiate. Am Abend des nächsten Tages wurde eine Decidua ausgestossen. Fränkel sah die Kranke erst nach weiteren 4 Monaten wieder. Der Fruchtsack war weiter gewachsen, die Frucht hatte Herztöne und kurze Zeit darauf musste er bei drohender Berstung die Laparotomie machen, durch die er zwar ein lebendes (nach

---

[1]) Monatsschr. Febr. 1868.

[2]) Lehrbuch der Geburtshülfe 2. Aufl., Lahr 1878, S. 324.

[3]) Arch. f. Gyn. Bd. XII. S. 366; s. a. Parry l. c. p. 203.

[4]) Edinb. med. Journ. Sept. 1883.

[5]) S. oben S. 33.

[6]) Arch. f. Gyn. Bd. XIV. S. 197.

24 Stunden sterbendes) Kind entwickelte, an den Folgen aber starb die Kranke „einige Zeit“ darauf im Collaps.

So sind also zwei Fälle bekannt, in denen trotz der Punction die bedenklicheren Folgen der Tubenschwangerschaft — Ruptur und Austragen — mit tödtlichem Ausgange eingetreten sind, weil die Schwangerschaft auch nach der Fruchtwasserentleerung weiter ging. Wenn ich mit dieser Thatsache das Gefühl einer Operation in's Dunkle, Unsichere, das ich mit einem derartigen Eingriff verbinden würde, mir vergegenwärtige, so muss ich vor derselben dringend warnen, wenn ich auch wohl weiss, dass Erfahrenere wie Freund[1]) noch zu ihr rathen. Mir will aber die directe Mortalität nach den oben angeführten Beobachtungen so ausserordentlich gross erscheinen, dass man die Operation doch füglich nicht mehr ohne neue Gründe empfehlen darf. Es lässt sich nicht läugnen, dass man dem weiteren Wachsthum des Kindes durch ev. wiederholte Punction ein Ziel setzen kann; aber mir will es so scheinen, als ob der ganze Eingriff nur dann von Erfolg ist, wenn man entweder alles Fruchtwasser entleert oder die Frucht selbst ansticht. Beides ist aber mit Sicherheit nicht zu erreichen.

Mit besonderer Empfehlung trat ferner die Morphiuminjection in den Fruchtsack in's Leben. Friedreich[2]) und Joulin[3]) haben dieselbe in die Wissenschaft eingeführt und nachdem zuerst noch darüber viel discutirt wurde, sind seit einiger Zeit kaum mehr Mittheilungen darüber erfolgt. Joulin machte den ersten Vorschlag, Friedreich veröffentlichte den ersten Fall, der erfolgreich war. Parry kritisirt diesen Fall damit, dass das einzig Zweifelhafte an ihm die Diagnose war. Keller[4]) veröffentlichte dann einen Fall Koeberlé's. Hier war die Diagnose unzweifelhaft, die Schwangerschaft war im 2. oder 3. Monat, der Tumor sass

---

[1]) Edinb. med. Journ. Sept. bis Dec. 1883.

[2]) Virchows Arch. Bd. XXIX.

[3]) Thèse de Paris 1863. Des cas de dystocie etc.

[4]) Des grossesses extrauterines. Paris 1872.

auf der linken Seite der Fossa iliaca in einer Ausdehnung von 15 Ctm. Oberhalb des Lig. Poupartii machte Koeberlé eine Punction und entleerte Amniosflüssigkeit, um dann eine Injection von Morphium zu machen. Beim Zurückziehen des Troicarts kam es zu einer ziemlich starken Blutung und zu späterer Suffusion der Bauchdecken. Die Kranke erholte sich, der Tumor verkleinerte sich. Hier hat aber eine combinirte Wirkung von Punction und Morphiuminjection stattgefunden.

Cohnstein[1]) hat dann eine neuere Beobachtung Friedreichs publicirt. Dieselbe leidet zwar nicht an der Unsicherheit der Diagnose, sondern daran, dass es den Eindruck macht, als ob schon vor dem Beginn der Kur spontan der Fruchttod eingetreten war. Die Injectionen begannen erst nach der Ausstossung einer Decidua, später musste noch einmal von den Bauchdecken punctirt werden. Allmälig verkleinerte sich dann der Tumor. Wie weit war hier die Extrauterinschwangerschaft noch im Wachsthum? Wie viel war schon Ausschwitzung entzündlicher Natur?

Seitdem sind jedenfalls nicht viele Beobachtungen, die hierher gehören, mitgetheilt worden, ich habe wenigstens nichts recht Prägnantes mehr finden können. Wenigstens rechne ich hierher Cohens[2]) Fall nicht; derselbe nahm bei einem rechtsseitigen Tumor Tubengravidität an, injicirte Morphium, der Tumor bildete sich zurück und am normalen Ende der Gravidität wird auf dem gewöhnlichen Wege ein lebendes Kind geboren, das er für einen Zwilling der getödteten tubaren Frucht hält! Auch Fraenkel's Angabe, dass er die Morphiuminjection nach seinem Misserfolg durch die Punction der letzteren vorziehen würde, ist vorläufig noch ohne beweisende Beobachtungen geblieben.

Die Unsicherheit der Wirkung theilt dieser Eingriff mit der Punction und, ich muss sagen, auch seine Gefährlichkeit um so mehr, als wahrscheinlich vielfache Injectionen nöthig

---

[1]) Arch. f. Gyn. Bd. XII, S. 355.
[2]) Deutsche Klinik 1874, S. 148.

sind; man verspricht einen Erfolg nur dadurch, dass die Dosis Morphium für den Fötus zu gross, für die Mutter ev. noch gut zu ertragen ist. Hierzu muss der Fötus sicher getroffen werden und ob man das so oft erreichen wird, ist mir fast zweifelhaft. Ob aber dann nicht der Stich den Fötus ebenso leicht tödten kann, wie das Morphium selbst, möchte ich dahingestellt sein lassen. So würde ich also auch die Morphiumkur nicht gerade als das Ideal einer Behandlung hinstellen, sie hat so wenig Präcises und selbst ihr eventueller Erfolg ist so wenig zu beweisen, dass ich bei ihrer Gefährlichkeit die Methode ganz verwerfen möchte.

Wären nur erst alle Fälle von Ruptur durch geeignete Behandlung in Hämatocelen zu verwandeln! Wäre man nur sicher ohne äussere Mittel Herr der intraperitonealen Blutung! Dann wäre das Richtigste, den Eisack zwischen den Händen zu comprimiren, bis er platzt. Man hat dann den Vorzug, dass man den Eintritt der Ruptur in der Hand hat, die eingetretene sofort behandeln kann. Wie Keller[1]) referirt, ist ein derartiger tollkühner Vorschlag auch wirklich von Malin gemacht worden.

Ueberblicke ich diesen Stand der Dinge, so scheint es mir bei unserer heutigen Technik der Laparotomie und bei der damit verbundenen Ausdehnung der Indicationen zu derselben berechtigt, die Frage aufzuwerfen, ob nicht durch die Exstirpation des tubaren Fruchtsackes mehr für das Wohl der Mutter erreicht werde. Und in der That finde ich Gedanken dieser Art mehrfach ausgesprochen. So empfiehlt Wilson[2]) bei Besprechung eines Falles von Berstung eines tubaren Schwangerschaftssackes die primäre Laparotomie, d. h. vor der Zeit der eingetretenen Ruptur. Ihm standen ebenso wenig wie Netzel[3]) eigene Operationsfälle zur Verfügung, doch auch letzterer sagt bei Gelegenheit der Publi-

---

[1]) L. c. p. 59.

[2]) Glasgow med. Journ. Mai 1870.

[3]) Hygiea 1882.

kation seines zweiten Falles von Tod in Folge von Tubenruptur, dass er alles Andere ausser der Laparotomie für ein gewagtes Unternehmen halten müsse. Hegar[1]) hat in der Freiburger Discussion erwähnt, dass er einmal bedauert habe, nicht laparotomirt zu haben, wenn er auch in drei anderen Fällen bedauere, operirt zu haben. Lawson Tait[2]) bemerkt, als Mansell-Moullin in der Londoner geburtshilflichen Gesellschaft eine geplatzte Tubenschwangerschaft von 6 Wochen, bei der der Tod an Verblutung erfolgt war, demonstrirte, dass in solchem Fall alles, was zu thun wäre, die Entfernung des Fötus und die Drainage wäre.

Er meint hiermit allerdings wohl die Laparotomie nach eingetretener Ruptur, eine Operation, auf deren Werth ich noch unten eingehen will. In der Zusammenstellung von Parry findet sich die Angabe, dass Heim und Osiander schon vorgeschlagen hätten, die Laparotomie zu machen, und ebenso haben Brown, Routh, Playfair, Meadows, Greenhalgh und Darby bei Gelegenheit von Discussionen in der Londoner geburtshülflichen Gesellschaft sich für diese Therapie ausgesprochen, Greily Hewitt und Spencer Wells sprachen sich im entgegengesetzten Sinne aus, besonders weil häufig genug Frauen mit Extrauterinschwangerschaften genesen. Parry selbst neigt dazu, die Operation für indicirt zu halten, ja er geht sogar soweit in denjenigen Fällen, in denen die Exstirpation des Fruchtsackes nicht möglich ist, die Entfernung des supravaginalen Theiles des Uterus mit seinen Anhängen zu rathen. Endlich hat Sänger[3]) bei Schwangerschaft im rudimentären Nebenhorn im 7. Schwangerschaftsmonat operirt. Er empfiehlt principiell bei gestellter Diagnose die Exstirpation des geschwängerten Hornes, um die Frau vor dem Verblutungstode zu retten. Er führt weitere 3 Operationen an, von Koeberlé, Salin und Litzmann-

---

[1]) Arch. f. Gyn. Bd. XXII, S. 117.

[2]) Lancet 26. V. 1883.

[3]) Sitzungsberichte der Leipziger geburtshilflichen Gesellschaft, s. Centralblatt f. Gyn. 1883, S. 324.

Werth, von diesen starb nur eine Kranke. Die Operation wurde allerdings immer in späteren Schwangerschaftsmonaten gemacht [1]).

Mir selbst ist die Laparotomie für uncomplicirte Tubenschwangerschaften zuerst besonders empfehlenswerth erschienen, als ich bei nicht gestellter Diagnose eine solche operirt hatte. Es handelte sich um die Frau F. (siehe Seite 28), die ich wegen peritonitischen Erscheinungen nach einem Abortus, die ich auf Achsendrehung eines Ovarientumor zurückführte, operirte und bei der ich ein abgestorbenes Ei in der Tube fand. Diese Beobachtung war für mich besonders durch die Leichtigkeit der Exstirpation des Fruchtsackes bemerkenswerth, und man wird auf dieselbe Leichtigkeit in allen Fällen von Schwangerschaften in der Tube oder im rudimentären Horn rechnen müssen. Der Eingriff selbst muss bei unserer heutigen Antiseptik gut verlaufen und hat vor der Morphiuminjection wie vor der Punction den klaren Ueberblick über alle Verhältnisse voraus. Bei den letzteren Versuchen handelt es sich um ein Tappen im Dunkeln, hier aber um vollständige Klarheit. Wenn schon die relative Ungefährlichkeit und die Reinheit des Eingriffes etwas sehr bestechendes haben, so kommt natürlich gegenüber den beiden anderen Methoden die absolute Sicherheit hinzu, mit der man der Tubenschwangerschaft ein Ende macht. Man würde allerdings sich zur Laparotomie dann nicht entschliessen können, wenn wir noch auf dem jugendlichen Standpunkt der sechziger Jahre ständen; unter heutigen Verhältnissen wird aber jeder mit der Laparotomie Vertraute die Methode bei weitem der Punction vorziehen. Dass man durch die Operation der Frau Rettung verschafft, dass die Gefahren, denen man sie entzieht, gross genug sind, ist klar. Die geringen Chancen für ihre Lebensrettung beim Abwarten habe ich oben erwähnt und ich glaube

---

[1]) Ich möchte bemerken, dass der Gedankengang, der mich zur Laparotomie bei Tubengravidität führt, auch vollständig für diese Schwangerschaft im mangelhaft entwickelten Horn eines Uterus bicornis zutrifft.

auch hinreichend darauf aufmerksam gemacht zu haben, dass man mit Sicherheit von vornherein nicht auf einen dieser Ausgänge rechnen kann. Dass aber auch das Austragen bei der Tubenschwangerschaft nicht gefahrlos ist, ist ja selbstverständlich.

Schwierig wird die Sache vor allem durch die Möglichkeit einer Verwechselung mit einer anderen Art von Extrauteringravidität und einer falschen Diagnose überhaupt. Bei beiden Möglichkeiten ist natürlich die vorherige genaueste Untersuchung das sicherste Schutzmittel, und ich darf es wohl behaupten, dass wir heutzutage vor der Laparotomie von dem Operateur verlangen müssen, eine uterine Gravidität von einer extrauterinen zu unterscheiden! Die Verwechselung mit anderen Formen der Extrauterinschwangerschaft scheint mir wenig Bedenken einzuflössen. Der seitliche Sitz des Tumors, der Uebergang der Tube auf den Tumor, die Beweglichkeit desselben im Gegensatz zu der meist fixirten Lage der abdominalen Graviditäten auf dem Douglas'schen Raum wird nur mit ovarieller und tuboabdominaler Gravidität eine Verwechselung wahrscheinlich machen. In diesen beiden Fällen ist zwar die dringende Indikation wegen drohender Ruptur hinfällig: hat man eine abdominale Schwangerschaft im Anfang vor sich, so wird man nach der Eröffnung der Bauchhöhle natürlich die Operation fortsetzen müssen, man wird nach Incision des Fruchtsackes die Placenta ablösen und die Blutung aus der Wand des Sackes durch Umstechung mit ziemlicher Sicherheit stillen können. Es wird ein derartiger Eingriff allerdings von ganz anderer Bedeutung sein als die Operation bei einfacher Tubenschwangerschaft, aber er wird ganz analog den Erfahrungen bei den subserös inserirten Ovarientumoren auch zu überwinden sein. Die Laparotomie im Beginn einer Extrauterinschwangerschaft kann ja in Bezug auf ihre Gefahr auch nicht im geringsten mit der am Ende der Schwangerschaft verglichen werden. Bei tuboabdominaler oder ovarieller Schwangerschaft werden sich aber die Verhältnisse sehr viel mehr denen bei Tubenschwangerschaften nähern,

hier werden die technischen Schwierigkeiten keine erheblichen mehr sein. Hat man hier bei falscher Diagnose laparotomirt, so wird man immerhin den Trost haben, dass man der Patientin die Gefahr der Operation am Ende der Gravidität erspart.

Die Verwechselung mit anderweiten Erkrankungen kann sich wohl nur auf ovarielle Tumoren beziehen und ich glaube, dass das Unglück kein sehr grosses ist, wenn man statt des erwarteten Tubentumors einen ovariellen findet. Hier hat die Patientin dann die Ovariotomie nur früher durchgemacht, als es dringend nothwendig gewesen wäre und bei der guten Prognose der Ovariotomie und der allgemeinen Neigung, schon frühzeitig die Operation vorzunehmen, wird sich der Eingriff um so mehr rechtfertigen lassen. Mit Exsudaten, Myomen und anderen Geschwülsten dürfte wohl kaum eine Verwechselung vorkommen, hier würde es allerdings zweckmässig sein, das Abdomen nach Erkenntniss des Irrthums wieder zu schliessen. Ich muss aber auf Grund meiner allerdings noch nicht sehr zahlreichen Beobachtungen, auf Grund der auch von Anderen doch immerhin oft gestellten Diagnose meinen, dass die Diagnose auf Tubengravidität nicht so überaus schwer sein kann; viel häufiger wird man statt eines erwarteten Tumor einmal einen extrauterinen Fruchtsack finden, als bei erwarteter Tubenschwangerschaft einen anderweiten Tumor.

Ganz anders aber liegen die Verhältnisse der falschen Diagnose bei der Punction und der Morphiuminjection. War hier die Diagnose nicht ganz exact, so wird damit oft ein sehr bedenklicher Zustand hervorgerufen; dass Ovarientumoren nach der Punction leicht vereitern, dass die Infectionskeime nur schwer bei einer Punction von der Scheide ferngehalten werden, ist bekannt und somit ist alles hier zu Gunsten der Laparotomie sprechend. Für die Möglichkeit einer falschen Diagnose liegen die Verhältnisse besonders günstig bei der Anwendung der Electricität. Hier wird bei keinem Tumor ein Nachtheil daraus entstehen, vielleicht eben gerade nur bei Tubengraviditäten. Einen Vortheil für die Methode kann ich aber darin nicht erblicken.

Aber selbst bei richtiger Diagnose ist das Treffen des Fruchtsackes meiner Meinung nach keineswegs so sicher, dass es mit der Leichtigkeit der Laparotomie bei Tubenschwangerschaft in Vergleich gezogen werden kann.

Diese Ueberzeugung leitete mich bei der Behandlung des folgenden Falles, der nach mehrfacher Richtung von dem allergrössten Interesse sein dürfte.

Ende December 1883 kam in meine Poliklinik eine Frau Stein mit der Klage über besonders heftige Schmerzen in der rechten Seite des Leibes; sie war einmal vor 4 Jahren entbunden (das Kind starb 5 Monate später an Trismus) und hatte einmal im März 1882 abortirt; hierbei war die Placenta längere Zeit verhalten und wurde ich schliesslich zur Entfernung derselben hinzugerufen. Auf diesen Eingriff folgte eine leichte Perimetritis, von der sie nach Ablauf von 2 Wochen genesen war. Jetzt war die letzte Regel am 20. November dagewesen, die Regel war also erst ganz kurze Zeit ausgeblieben, als ich Patientin sah. Ob die Schmerzen schon vor dem Ausbleiben der Menstruation dagewesen seien, konnte Patientin nicht mehr recht präcis angeben. Bei der Untersuchung fand ich nichts wesentlich Pathologisches, verordnete etwas Bettruhe und ein leichtes Abführmittel und bestellte Patientin nach 4 Wochen wieder. Erst am 12. Februar 1884 sah ich Patientin wieder. Die Schmerzen seien zwar noch da, aber doch nicht sehr erheblich. Ich untersuchte Patientin und fand auch ohne Narkose, dass der Uterus tief im Becken und weit nach hinten läge, seine Grösse schien mir für die Zeit der Gravidität etwas klein; vorn und rechts lag ein über faustgrosser Tumor von sehr weicher Consistenz. Ich chloroformirte zu genauerer Untersuchung die Patientin am nächsten Tage und konnte in der Narkose mit Sicherheit die relative Kleinheit des Uterus feststellen, er zeigte deutlichen Wechsel in seiner Consistenz, von ihm ging die Tube rechts ab und liess sich noch eine kurze Strecke weit verfolgen, um dann auf den Tumor überzugehen. Das rechte Ovarium konnte ich nicht deutlich finden, das linke, sowie die linke

Tube waren nicht alterirt. Der Tumor zeigte an seiner Oberfläche sehr stark pulsirende Gefässe. Ich konnte denselben so heben, dass er an die vordere Bauchwand herankam, aber zum Auskultiren konnte ich nicht recht kommen. Von einer Sondirung des Uterus nahm ich Abstand mit Rücksicht auf Fraenkel's Warnung davor, derselbe hat darnach die tödtliche Ruptur eintreten sehen.

Die Diagnose war mit Sicherheit auf Schwangerschaft in der Tube gestellt, ich konnte mir nur die Frage vorlegen, ob es sich nicht um eine Grav. tuboabdominalis handele. Mir schien aber diese Möglichkeit im Vergleich zu der Wahrscheinlichkeit einer Tubenschwangerschaft zurückzutreten und so schlug ich die Laparotomie vor, um die Frau vor all den ihr drohenden Gefahren zu bewahren. Unter Zustimmung der Patientin ging ich am 16. Februar 1884 Morgens an die Ausführung der Operation, nachdem ich mit Herrn Professor Kornecker über die an dem zu erwartenden Fötus anzustellenden Beobachtungen Rücksprache genommen hatte. Herr Dr. Fliess hatte die Güte, diesen Theil der noch während der Operation zu unternehmenden Arbeit, freundlichst auf sich zu nehmen und wird später selbst die bemerkenswerthen Thatsachen veröffentlichen, die sich dabei ergeben haben.

Dampfspray, Sublimatdesinfection der Hände von mir und meinem Assistenten, sowie der mit den Instrumenten in Berührung kommenden Pflegerin, Carboldesinfection der Instrumente und Schwämme waren die Vorbereitungen.

Die Incision der Bauchdecken war einfach, nur traten erhebliche Brechbewegungen nach Eröffnung des Peritoneum ein, so dass ein grosser Theil der Därme prolabirte und in ein warmes Carbolsäure-Tuch eingehüllt wurde. Der rechtsseitige Tumor war locker mit seiner Umgebung verwachsen, die Trennung dieser Verbindungen mit der eingeführten Hand war sehr leicht und bald erschien der Tumor vor der Bauchwunde. Um die physiologische Beobachtung des Fötus möglichst bald nach der Unterbrechung des Zusammenhanges mit dem mütterlichen Blutkreislauf zu ermöglichen, legte ich nur

eine Ligatur um den Stiel des Tumors, fasste in der Weise, wie ich es auch beim Trennen des Uterus bei der vaginalen Exstirpation für zweckmässig halte, mit einer Muzeuxschen Zange die Tube unterhalb der Unterbindung und schnitt den Sack ab, so dass Herr Dr. Fliess den Fötus eine Minute nach Unterbrechung des Kreislaufs sah. Es spritzte durch die Ligatur aus 3 grösseren Arterienästchen sehr stark, rasch legte ich einige Unterbindungen an und übernähte noch den übrigens kleinen Stiel mit Peritoneum durch 2 Suturen. Das rechte Ovarium fühlte und sah ich bei der Operation nicht, habe übrigens auch nicht besonders darnach gesucht, der Uterus zeigte während der Operation zeitweise deutliche Contractionen, er lag tief im Becken mit zahlreichen lockeren Adhäsionen umgeben. Nach Abwaschen der Därme mit warmer Carbolsäurelösung und Versenkung des Stieles schloss ich die Bauchwunde, was wieder durch einige Brechbewegungen gestört wurde. Die Operation dauerte wenig über 20 Minuten.

Der Verlauf nach der Operation war ein vollständig ungestörter, am 19. und 20. Februar wurde die Decidua ausgestossen, am 24. Februar entfernte ich die Nähte, nachdem die vom 20.—22. Februar anhaltende Anschwellung der Brüste nachgelassen hatte.

Patientin verliess am 27. Februar das Bett.

Die anatomische Untersuchung des Tumors[1]) (s. Tafel).

Das Präparat besteht aus dem Fruchtsack, an dessen einer Seite die Tube entlang verläuft. Auf der hinteren Fläche des Sackes bemerkt man eine Oeffnung mit leicht erhabenen Rändern. Sondirung und Aufschneiden erweist dieselbe als die abdominale Oeffnung der Tube. Es läuft also die Tube in ganzer Ausdehnung an dem Sack unverletzt entlang. Nur an einer Stelle 1 Ctm. rückwärts vom Ostium abdominale ist die Tubenwand unterbrochen, hier liegt die verdickte Pla-

---

[1]) Die getreue, schöne Abbildung verdanke ich der Güte meines Freundes C. Ruge, dem ich auch hier wieder meinen Dank ausspreche.

centa mit Coagulis im Lumen der Tube, hier beginnt der Fruchtsack, der scheinbar ausserhalb der Tube im Bindegewebe des Lig. latum liegt. Genauere Untersuchung erweist nun, dass der Fruchtsack an verschiedenen Stellen kleinere Verdickungen [1]) seiner Wand zeigt. Mikroskopische Schnitte dieser Stellen ergeben mit Sicherheit, dass es sich hier überall um glatte Muskelfasern handelte und zwar fanden sich dieselben in der ganzen Peripherie des Sackes. In einem Vorsprung besonders deutlich, aber auch an anderen Stellen, fand sich nach dem Ei zu auf der Muskulatur die Schleimhaut der Tube mit ihren charakteristischen Drüsen und Epithelien. Ueber die Verbindung der Placentarzotten mit der Tubenwand liess sich nicht viel eruiren, die bindegewebigen, von der Tubenschleimhaut herstammenden Theile waren ununterscheidbar gleich den Deciduazellen, die wir sonst im Uterus finden. An vielen Stellen, besonders in der Eiperipherie, am wenigsten unter der Placenta waren Blutungen zwischen Eihäute und Sackwand erfolgt, deren Entstehung wohl nicht allein auf die Operation zurückzuführen ist.

Was das anatomische Verhalten nun anlangt, so möchte ich als Resumé bezeichnen, dass es sich um eine Schwangerschaft in einer Ausbuchtung der Tube handelt, dicht an ihrem abdominalen Ende. Zu den tuboabdominalen Fällen gehört dieselbe wohl noch nicht, weil hier rings Tubenwand die Eihäute umgibt, weil nirgends eine peritoneale Schwarte an Stelle der Tubenwand liegt. Ob die Schwangerschaft in einer eingesenkten Stelle der Tube oder auf einer eingeschlagenen Fimbrie sitzt, wird wohl kaum zu eruiren sein.

Der Fötus war 7½ Ctm. lang, er zeigte Herzschlag und machte spontan gar keine, auf Reizung der Haut der Brust aber deutliche costoabdominale Athem-

---

[1] S. Tafel Fig. 2, *d* u. *e*.

züge etwa 20 Minuten lang, eine Beobachtung, deren weitergehende Bedeutung Herr Dr. Fliess besonders würdigen wird.

Nach dem zuerst von mir operirten Fall (F.) einer Tubenschwangerschaft hatte sich mir auf Grund der vollständigen Analogie dieser Operation mit einer nur mässig schwierigen Ovariotomie die Ueberzeugung gebildet, dass die Laparotomie und Exstirpation des Fruchtsackes das einzig richtige Verfahren gegen Tubenschwangerschaft sein muss, so lange keine Complicationen bestehen. Nach diesem, sehr kurze Zeit nach Mittheilung dieser Ansichten in der Berliner Gesellschaft für Geburtshülfe und Gynäkologie, operirten zweiten Falle spricht nun auch der praktische Erfolg für die Richtigkeit der Anschauung [1]).

Man überblickt nach der Laparotomie die Verhältnisse des Uterus und der Anhänge klar, man erkennt die Tubenschwangerschaft auch bei weitem sicherer, als es jemals sonst möglich ist und geht vollkommen chirurgisch dagegen vor, die Möglichkeit eines Irrthums ist vollkommen ausgeschlossen. Man findet den Fruchtsack locker mit der Umgebung verwachsen, man löst diese Adhäsionen, kann den Tumor leicht bis in den Bauchschnitt hinein heben und die Versorgung des Stieles vornehmen. Es kann ja immer sein, dass die weiteren Operationen einmal eine ungünstigere Procentzahl geben, immerhin darf man a priori bei dieser Operation keine schlechtere Prognose stellen als bei einer einfachen uncomplicirten Ovariotomie und von meinen 4 Operationen bei Eileiterschwangerschaft ist auch nur die erste in extremis bei Blutung in die Bauchhöhle operirte gestorben.

---

[1]) Während des Druckes kam dieselbe Frau Stein in meiner Abwesenheit wieder zur Aufnahme. Letzte Regel Anfang Mai, 6. August bedrohliche 2 Tage lang anhaltende Ileuserscheinungen mit bedenklichem Collapsus. 8. August Abgang einer Decidua. Links vom Uterus bildet sich ein grosser harter Tumor: Die erneute Schwangerschaft war wieder extrauterin, unter Ileuserscheinungen kommt es zum Fruchttod. Dieser gefahrvolle Zustand war für mich ein Beweis mehr für die Richtigkeit der vorgeschlagenen Therapie.

Durch die Operation überhebt man die Patientin aller ihr sonst aus der Tubenschwangerschaft drohenden Gefahren. Die Heilung wird theoretisch ja ohne Exsudation und ohne Adhäsionsbildung erfolgen und wenn auch nicht jedesmal so bald, wie in dem berichteten Fall, hinterher Conception eintritt, so muss dieselbe jedenfalls möglich sein.

Man schadet ferner durch die Absicht, diese Operation auszuführen, niemals; die Probeincision wird, wenn man sich nicht zu leichtsinnigem Beginnen einer wirklichen Operation verführen lässt, hier wohl als ein ungefährlicher Eingriff bezeichnet werden dürfen.

So bleibt der einzige Einwurf der, dass man die Operation vornimmt bei Kranken, die doch von selbst heilen könnten, was übrigens auch Spencer Wells wirklich hervorgehoben hat. Ich glaube aber nicht, dass man mit der Zurückweisung dieses Standpunktes viel Mühe hat. Allerdings ist die Statistik — die ja natürlich die definitive Entscheidung geben muss — darüber nicht möglich, wie weit Tubenschwangerschaften spontan zur Heilung führen; ich habe oben die Gründe auseinandergesetzt, die mich veranlassen, dieselbe auf ungefähr 50 % festzusetzen. Aber selbst, wenn wir annehmen wollen, dass unter den allergünstigsten Heilungsverhältnissen der Hämatocelen die Mortalität nur 40 % sei, so muss die Operation, die doch höchstens die Mortalität der einfachen Ovariotomie liefert, also wohl unter 10 %, als eine für viele Frauen lebensrettende, für noch viel mehr Kranke aber die Heilungsdauer wesentlich abkürzende genannt werden. Die Operation selbst kann mit denselben antiseptischen Vorbereitungen gemacht werden wie die Ovariotomie, da man ja nach gestellter Diagnose die Wahl der Zeit der Operation in gewissen Grenzen vollständig in seiner Hand hat.

Der früher auch von A. Martin in der Discussion gemachte Vorschlag, Frauen mit Tubenschwangerschaften liegen zu lassen bis die ersten Ruptursymptome sich zeigen, scheint mir nicht ganz gerechtfertigt; wenn man schon anerkennt, dass bei drohender Ruptur die Laparotomie nöthig ist, so

bleibt nichts übrig, als ohne eingetretene Symptome zu operiren. Man weiss, dass die Ruptur häufig genug ohne jeden Vorboten eintritt und die Patientin in kürzester Zeit zu Grunde geht; man weiss, dass die prämonitorischen Symptome so unklar sind, dass man dann wieder die Frage aufstellen muss, welche von diesen Symptomen die indicirenden sind. Oft können gerade diese Erscheinungen schon einen Heilungsanfang zeigen, und während man, meiner Meinung nach, mit Recht eingreift, bevor irgend eine Erscheinung eintritt, kommt man dann vielleicht zur Operation, wo die ersten Anfänge des Fruchttodes sich gefahrlos vorbereiten. Gerade dies scheint mir bei meinem Vorschlag die Hauptsache zu sein, dass man vollständig ohne Symptome operativ vorgeht.

So halte ich die Diagnose des Fruchttodes oder der beginnenden Hämatocele für ausserordentlich wichtig: bei beiden ist die Laparotomie im Allgemeinen als ein Fehler anzusehen, wenn nicht anderweite Erscheinungen besonders dahin drängen. Zeigt der Deciduaabgang oder der demselben vorhergehende Blutverlust den Tod der Frucht an, so muss man hoffen, dass hierdurch Heilung eintritt. Man wird allerdings eine derartige Patientin sehr ruhig halten, um den Wiedereintritt von Blutungen durch weitere Ablösung der Placenta zu verhindern. Man wird erst bei der Verkleinerung des extrauterinen Fruchtsackes die Patientin allmählich der gewohnten Beschäftigung überlassen. Nur sehr selten werden die Beschwerden so arg werden, dass man zum Eingreifen sich entschliessen soll, wie ich es in dem Fall F. (s. S. 28) thun musste, als die Peritonitis bedenkliche Grade annahm und wie auch Thornton[1]) that, als die Blutung in dem extrauterinen Fruchtsack denselben immer weiter vergrösserte. Der Grundsatz aber muss bestehen bleiben, dass hier an sich ausser Ruhe, Darreichung von Opiaten, eventuell Applikation von Eis, nichts Wesentliches vorzunehmen ist.

---

[1]) Obst. Trans. Vol. 24, p. 51.

Ebenso kann darüber gar kein Zweifel sein, dass die ausgebildete Hämatocele, wenn aus Tubengravidität entstanden, keinen Eingriff verlangt, ich habe schon oben kurz auseinandergesetzt, dass meiner Erfahrung nach die Indikationen zum Einschreiten ausserordentlich beschränkte sind.

Am schwierigsten ist endlich die Behandlung der Ruptur der Eileiterschwangerschaft mit foudroyanter Blutung in die Bauchhöhle, am schwierigsten und gleichzeitig am wichtigsten, weil hier von dem Entschluss des Arztes das Leben der Patientin abhängen muss. Man ist daher für diese plötzlichen Zufälle besonders verpflichtet, feste Principien aufzustellen, damit dem Arzt auf dem Lande, der vielleicht zum ersten Mal eine Tubenschwangerschaft, gleich mit diesem Ausgang sieht, die Richtschnur seines Handelns sofort vorschwebt.

Wiltshire und Lawson Tait machen es sich bei jeder Diskussion in der Londoner geburtshülflichen Gesellschaft über diesen Gegenstand sehr bequem; legt Jemand eine geplatzte Tubenschwangerschaft vor, so erheben sie sich und bemerken, dass hier weiter nichts zu thun gewesen wäre als durch die Laparotomie die Patientin zu retten, ja sie deuten ihre Ueberzeugung, dass die Unterlassung der Operation den Tod bedingt habe, klar genug an. Auch Knowsley Thornton ist geneigt die Indikation zur Laparotomie selbst in diesen Fällen zu finden.

Ich selbst habe mich einmal unter so desolaten Verhältnissen zur Laparotomie entschlossen; die Blutung stand zwar darnach, aber die Patientin erlag 60 Stunden nach der Operation. Eine Operation in der Literatur, welche hierbei das Leben der Patientin gerettet hat, finde ich nicht verzeichnet. An sich spricht diese Thatsache ernst genug gegen einen derartigen Gedanken. Bei weitem ungünstiger für die Operation stehen aber die Chancen, wenn wir bedenken, dass nun gerade ein Moment der Besserung beginnen kann und wir müssen sagen, dass hier die Chancen eines operativen Eingriffes keineswegs so günstige sind, wie bei der uncomplicirten Tuben-

schwangerschaft. Der Grund der schlechteren Prognose dieses Eingriffes liegt hier erstens in der acuten Anämie, bei der man operiren muss; man muss ferner das Blut, das resorbirt vielleicht noch wieder zum Theil für den Organismus verbraucht werden kann, vollständig entfernen. Man muss endlich unvorbereitet und in einem fremden Lokal operiren. Der Werth, den es für einen Arzt hat, die Wahl der Zeit für eine Operation zu haben und daher alles vorbereiten zu können, ist in der heutigen antiseptischen Zeit von bei weitem grösserer Bedeutung; gerade, wo wir wissen, dass nur penibelste Reinlichkeit, Desinfection auch der Luft, uns vor dem schlimmen Ausgang einer Laparotomie bewahrt, muss die Operation in oft nicht recht zu präparirenden Räumen, mit mangelhafter Assistenz, mit nicht ordentlich vorbereiteten Instrumenten in recht trübem Licht erscheinen.

Ist somit die Prognose des Eingriffes an sich schlecht, so bleibt die Prognose der Tubenschwangerschaft dieselbe, ja sie wird nun mit jeder Stunde, die die Patientin nach der Ruptur noch lebt, wesentlich besser und so kann von der Laparotomie und Blutstillung ernstlich nicht die Rede sein.

Wenn man die Einrichtung eines sicher antiseptischen Operationszimmers für die Operation haben will, so wird ja wohl nur ein Transport in irgend ein Krankenhaus dies ermöglichen und meine Ueberzeugung ist, dass an sich der Transport unter der Voraussetzung der guten Pflege im Hause wegen der Erschütterung das schlechteste ist, was man mit der Patientin anfangen kann. Bleibt sie trotz des Transportes bis zum Ende desselben leben, so ist jedenfalls vor demselben eine spontane Heilung anzunehmen gewesen, derselbe also überflüssig gewesen; stirbt die Patientin auf dem Transport, so kann der Tod durch die Nachschübe von Blutungen, die beim Transport nicht zu vermeiden sind, eingetreten sein.

Das, was in erster Reihe zu erstreben ist, scheint mir die grösste Ruhe zu sein, nur dadurch kann eine Thrombenbildung erfolgen, nur so kann es zur Abkapselung des Blutes

kommen. Opiate dürften daher sicher am Platze sein; daneben kann die Compression der Aorta, wenn sie nur lange genug ausgehalten wird, von der allergrössten Bedeutung sein. Dieselbe wird dadurch, dass sie den Blutzufluss zum Becken mehr oder weniger vollständig aufhebt, zu einer Gerinnung des Blutes führen und so die Heilung ermöglichen. Auch ein fester Compressionsverband um das Abdomen wird in demselben Sinne eine Stillung der Blutung ermöglichen, sei es dass man die Compression mit Binden oder durch Auflegen von Sandsäcken oder Eisbeuteln erreicht. Analeptica, deren Darreichung der Blutleere wegen an sich gewiss indicirt ist, würden leicht grosse Unruhe hervorrufen und deshalb ist es zweckmässig, dieselben auf das allernothwendigste zu beschränken. So wird man unter vorsichtiger Ernährung den Versuch machen, die Blutung zum Stillstand und das ergossene Blut zur Abkapselung zu bringen. Ist die letztere erfolgt, so ist die Aufgabe des Arztes immer noch schwierig, weil man nach allen Richtungen für die Abhaltung von Schädlichkeiten zu sorgen hat, aber die Aussichten sind nach einigen Stunden schon wesentlich bessere.

Zu warnen mag hier noch besonders gestattet sein vor der verhängnissvollen Verwechselung mit Retroflexio uteri gravidi; dieselbe ist vorgekommen, die Folgen derselben, die Repositionsversuche mit der dann folgenden Zerreissung von Adhäsionen und allgemeiner Peritonitis mögen kurz genannt werden, um ausdrücklich vor denselben zu warnen.

Extrem selten dauert in diesen Fällen die Blutung in die Bauchhöhle nach der Ruptur der Tubenschwangerschaft doch trotz aller Therapie an und hier ist ja natürlich an die Laparotomie zu denken. Wird der Puls sehr schlecht, vermehren sich die allgemeinen Zeichen einer inneren Blutung, so wird man die Prognose unter allen Umständen sehr schlecht stellen müssen. Hier kann man dann an die Operation denken, man thut aber gut, sie nur als ein ultimum refugium ancipitis ominis darzustellen; so lange der Puls gut ist, darf man es in der Hoffnung auf Hämatocelenbildung nicht und so wird

die Prognose der Operation schlecht bleiben. Dass man, zur Operation gedrängt, natürlich die peinlichste Antisepsis einhalten muss, dass man auch so schnell als möglich vorgehen muss, habe ich wohl nicht nöthig besonders hervorzuheben.

Ist eine Tubenschwangerschaft mit lebendem Kind weit vorgeschritten, so ist für gewöhnlich die differentielle Diagnostik gegen die anderen Arten der Extrauterinschwangerschaft nicht gut mehr möglich; therapeutisch bleibt es sich gleich, man wartet bis ungefähr zum normalen Ende und wird dann die Laparotomie möglichst nach Litzmann's Vorschlag mit Totalexstirpation des Fruchtsackes machen.

Somit rathe ich bei der Diagnose auf uncomplicirte Tubenschwangerschaft zur Exstirpation des Sackes, bei Hämatocelenbildung sowie beim Fruchttode zur Ruhe und zum Abwarten, bei Ruptur in die Bauchhöhle zur Compression der Aorta etc. und nur unter den extremsten Umständen zur directen Blutstillung durch die Laparotomie.

Erklärung der Abbildungen:

Fig. 1. Exstirpirter Fruchtsack von aussen gesehen, bedeckt mit zahlreichen lockeren Adhäsionen und Pseudomembranen, letztere besonders an der Tube.

a Durchschnittene Tube.
b Ostium abdominale der Tube.
ccc Durchschnittenes Lig. latum.
(Natürliche Grösse.)

Fig. 2. Derselbe aufgeschnittene Fruchtsack, links Canal der Tube, rechts Fruchtsack mit Nabelstrang.

a Nach dem Uterus zu liegendes Tubenende.
b Ostium abdominale, dicht vor demselben nach dem Fruchtsack keine Tubenwand mehr nachweislich.
ccc Blutergüsse z. Th. zwischen Chorionzotten erfolgt.
d Stelle der Wand des Sackes, an der sich Muskulatur und Tubenschleimhaut findet.
ee Stellen der Wand des Sackes, an denen Muskulatur nachweislich ist.
f Fruchthöhle mit Nabelstrang.
(Natürliche Grösse.)

Fig. 3. Der Fötus aus dem abgebildeten Fruchtsack in natürlicher Grösse.

(Die Zeichnungen stammen von Herrn Dr. Carl Ruge, dem ich für die schöne Ausführung derselben zu grösstem Dank verpflichtet bin.)

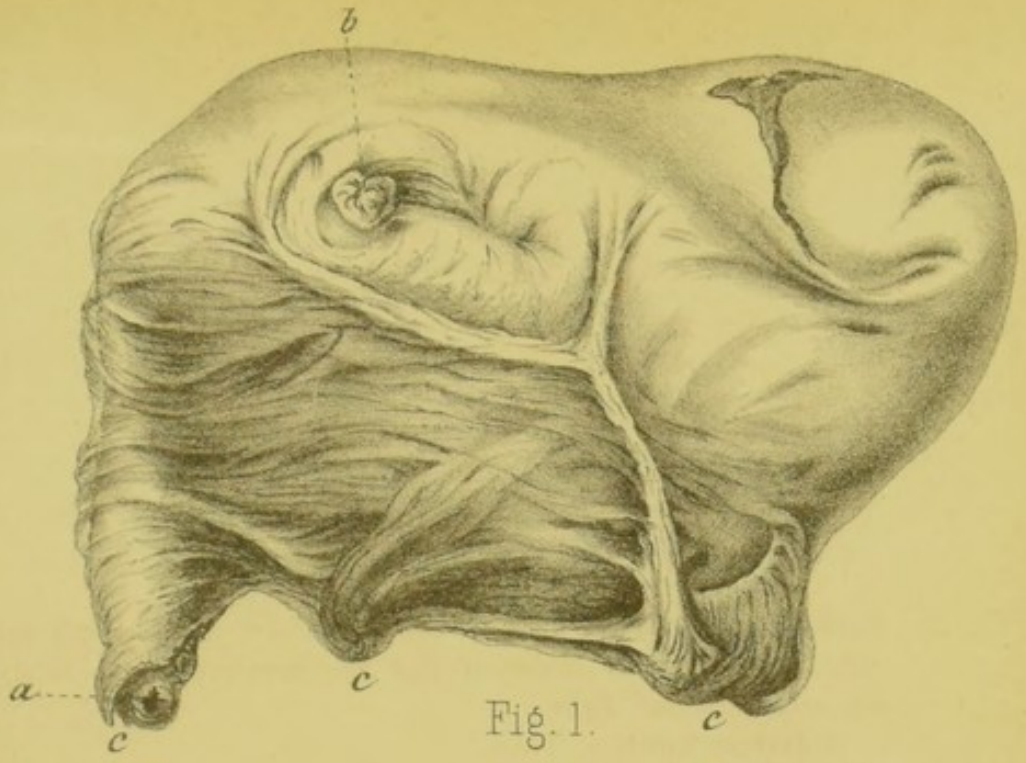

Fig. 1.

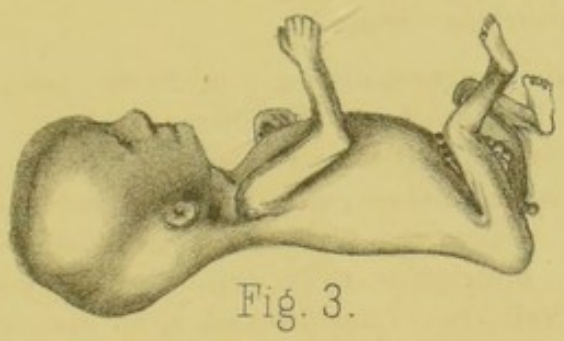
Fig. 3.

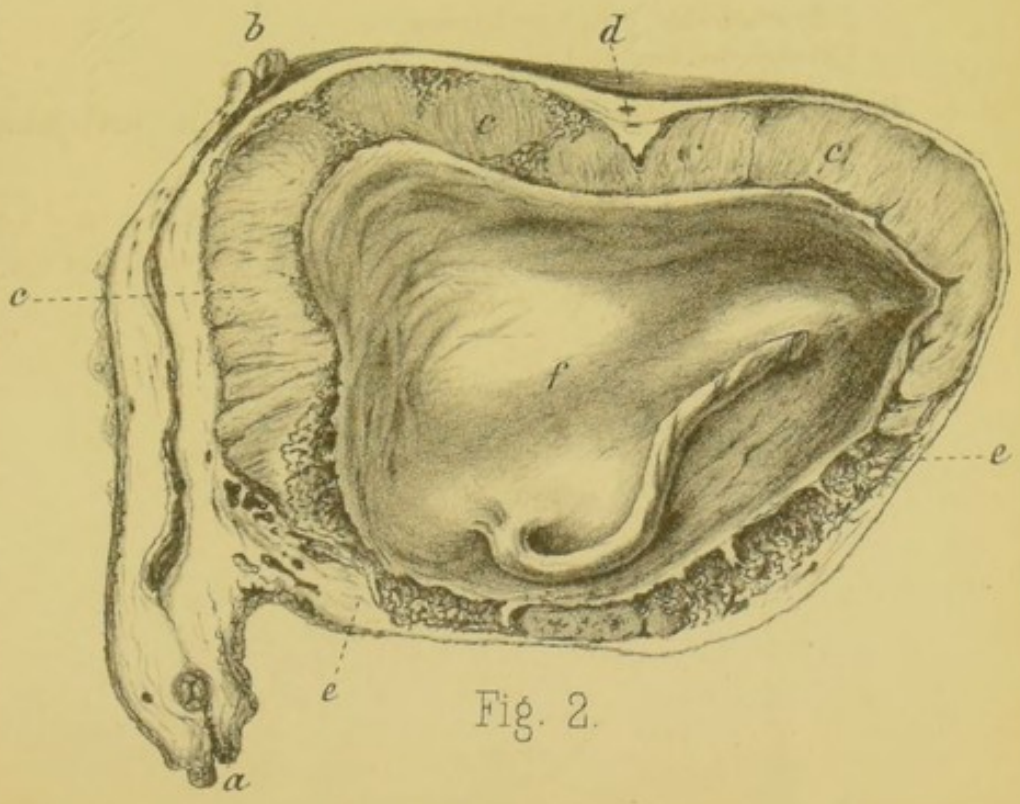

Fig. 2.