

De la myringotomie ou perforation artificielle du tympan / par C. Miot.

Contributors

Miot, Camille, 1838-1904.
Royal College of Surgeons of England

Publication/Creation

Paris : Aux bureaux du Progrès médical, 1877.

Persistent URL

<https://wellcomecollection.org/works/gxgww5pf>

Provider

Royal College of Surgeons

License and attribution

This material has been provided by This material has been provided by The Royal College of Surgeons of England. The original may be consulted at The Royal College of Surgeons of England. where the originals may be consulted. This work has been identified as being free of known restrictions under copyright law, including all related and neighbouring rights and is being made available under the Creative Commons, Public Domain Mark.

You can copy, modify, distribute and perform the work, even for commercial purposes, without asking permission.

**wellcome
collection**

Wellcome Collection
183 Euston Road
London NW1 2BE UK
T +44 (0)20 7611 8722
E library@wellcomecollection.org
<https://wellcomecollection.org>

0

14

DE LA MYRINGODECTOMIE

ou

PERFORATION ARTIFICIELLE DU TYMPAN



DE LA MYRINGODECTOMIE

ou

MYRINGOPLASTIQUE DU TYMPAN



20 après 6
14 A

TABLE DES MATIÈRES.

Avant-propos.	1
CHAPITRE I. — Historique.	3
CHAPITRE II. — ART. 1 ^{er} . Des indications de la perforation du tympan.	7
1 ^o Collection liquide dans la caisse. État aigu.	7
— — État chronique.	10
— — Epanchement sanguin.	11
2 ^o Oblitération de la trompe d'Eustache.	14
3 ^o Sclérose de la caisse du tympan.	16
— — sans épaissement du tympan.	17
— — avec épaissement du tympan.	18
— — avec rétraction du tendon du muscle tenseur du tympan.	20
4 ^o Des adhérences du tympan aux parties voisines.	21
5 ^o Des bourdonnements.	22
ART. 2. — Des contre-indications de la perforation du tympan.	24
1 ^o De la paralysie avancée du nerf auditif.	24
2 ^o De l'ankylose de l'étrier.	28
3 ^o De l'atrophie du tympan.	29
CHAPITRE III. — ART. 1 ^{er} . — De l'anatomie médico-chirurgicale du tympan.	31
ART. 2. — Des modes d'éclairage du tympan.	36
ART. 3. — Des procédés opératoires	38
1 ^o Procédés par ponction.	38
2 ^o Procédés par cautérisation.	39
3 ^o Procédés par emporte-pièce.	40
4 ^o Procédés par incision :	
— 1 ^o par dissection.	41
— 2 ^o par ponction, incision simple ou multiple.	42
— 3 ^o par incision et section du repli postérieur du tympan.	43
— 4 ^o par incision et section du tendon réfléchi du muscle tenseur du tympan.	43
5 ^o Procédé par section du manche du marteau	44
ART. 4. — Du lieu d'élection et du choix du procédé.	46
ART. 5. — Des accidents et suites de la perforation.	51
ART. 6. — Des moyens de maintenir la perforation béante	53
Conclusion.	56

OBSERVATIONS

Inflammation aiguë de la caisse avec collection liquide :

OBSERV.	I	58
—	II.	61
—	III.	63
—	IV.	64
—	V.	66
—	VI.	67
—	VII.	69
—	VIII.	70
—	IX.	71
—	X.	72
—	XI.	74
—	XII.	75
—	XIII.	76
—	XIV.	78
—	XV.	79
—	XVI.	81
—	XVII.	82
—	XVIII.	84
—	XIX.	86
—	XX.	87
—	XXI.	88
—	XXII.	90
—	XXIII.	91
—	XXIV.	92
—	XXV.	94
—	XXVI.	95
—	XXVII.	96
—	XXVIII.	97
—	XXIX.	99
—	XXX.	101

Inflammation de la trompe et de la caisse avec collection liquide :

OBSERV.	XXXI.	102
—	XXXII.	108
—	XXXIII.	109
—	XXXIV.	110
—	XXXV.	111
—	XXXVI.	111
—	XXXVII.	114
—	XXXVIII.	116
—	XXXIX.	117
—	XL.	118
—	XLI.	120
—	XLII.	121
—	XLIII.	122
—	XLIV.	124

OBSERV. XLV.	125
— XLVI.	126
— XLVII.	129
— XLVIII.	130
— XLIX.	131
— L.	133
— LI.	134
— LII.	135
— LIII.	136
— LIV.	138
— LV.	139
— LVI.	141
— LVII. Collection sanguine dans la caisse.	143
— LVIII. Oblitération de la trompe d'Eustache.	144
— LIX. Sclérose des caisses sans épaissement notable des tympan.	146
OBSERV. LX. Sclérose des caisses sans épaissement notable des tympan.	148
OBSERV. LXI. Sclérose des caisses avec tension anormale des tym- pan.	150
OBSERV. LXII. Inflammation chronique des caisses avec épaisse- ment et tension anormale des tympan.	152
OBSERV. LXIII. Sclérose des caisses avec paralysie des nerfs audi- tifs plus avancée à gauche qu'à droite.	154
OBSERV. LXIV. Sclérose des caisses avec épaissement et tension anormale des tympan.	156
OBSERV. LXV. Sclérose de la caisse gauche avec rétraction de la poche postérieure.	157
OBSERV. LXVI. Inflammation chronique des deux caisses. Rétrac- tion du tendon réfléchi du muscle tenseur du tympan gauche.	158
OBSERV. LXVIII. Inflammation chronique de la caisse gauche. Ré- traction du tendon réfléchi du muscle tenseur du tympan.	159
OBSERV. LXIX. Sclérose de la caisse gauche avec rétraction du ten- don réfléchi du muscle tenseur du tympan.	160
OBSERV. LXX. Sclérose des caisses avec épaissement des tym- pan, rétraction des poches.	161
OBSERV. LXXI. Inflammation chronique de la caisse gauche. Adhé- rences des parties antéro-moyennes du tympan. Rétraction de la poche postérieure.	163
OBSERV. LXXII. Sclérose des caisses avec tension anormale des tympan, rétraction des poches.	164

Handwritten scribble at the top of the page.

01/11/10

100
101
102
103
104
105
106
107
108
109
110
111
112
113
114
115
116
117
118
119
120
121
122
123
124
125
126
127
128
129
130
131
132
133
134
135
136
137
138
139
140
141
142
143
144
145
146
147
148
149
150
151
152
153
154
155
156
157
158
159
160
161
162
163
164
165
166
167
168
169
170
171
172
173
174
175
176
177
178
179
180
181
182
183
184
185
186
187
188
189
190
191
192
193
194
195
196
197
198
199
200

90
14
B

is after Table

ERRATA

Page 13, dernière ligne, au lieu de : de gargouillement, lire : ou un gargouillement...

Page 81, ligne 14, au lieu de : crâne gauche, o; crâne droit, bon à la montre, lire : cr. dr. o, cr. g. b. à la montre...

Page 93, l. 4, au lieu de : or. g., lire : cr. g...

Page 94, l. 13, au lieu de : gauche, lire : droit...

Page 95, obs. xxvi, l. 8, au lieu de : or., lire : cr...

Page 99, l. 35, au lieu de : deux ans, lire : un an...

Page 125, l. 16, au lieu de : or. dr., lire : or. g...

Page 129, l. 16, au lieu de : cr. g. cr. dr., lire : or. or. dr...

Page 139, l. 13, de l'obs. Ly, au lieu de : qui ont cessé depuis cette époque, lire : qui ont cessé. Depuis cette époque...

ERRATA

Page 12. dernière ligne, au lieu de : de par conséquent, lire : en ce
par conséquent.
Page 13. ligne 11. au lieu de : cette cause, lire : cette chose, pour être
propre, lire : au lieu de : de la cause.
Page 14. ligne 11. au lieu de : lire : de la cause.
Page 15. ligne 11. au lieu de : lire : de la cause.
Page 16. ligne 11. au lieu de : lire : de la cause.
Page 17. ligne 11. au lieu de : lire : de la cause.
Page 18. ligne 11. au lieu de : lire : de la cause.
Page 19. ligne 11. au lieu de : lire : de la cause.

PUBLICATIONS DU *PROGRÈS MÉDICAL*

DE LA

MYRINGODECTOMIE

OU

PERFORATION ARTIFICIELLE DU TYMPAN

PAR

LE D^r C. MIOT

MEMBRE DE LA SOCIÉTÉ DE MÉDECINE PRATIQUE DE PARIS,
PROFESSEUR LIBRE D'OTOLOGIE, ETC.

AVEC 16 FIGURES INTERCALÉES DANS LE TEXTE



Aux bureaux du **PROGRÈS MÉDICAL**, | **A. DELAHAYE et C^{ie}**; Libraires-Éditeurs,
6, rue des Écoles. | place de l'École-de-Médecine, 23.

1877

REPERCUSSIONS DU PROGRES MEDICAL

DE LA

MYRINGOTOMIE

OPERATION ANTIQUEE DE SYMPLE

LE D. C. MIOT

MEMBRE DU COLLEGE ROYAL DE MEDICINE DE PARIS
PROFESSEUR D'ANATOMIE DE LA FACULTE DE MEDECINE DE PARIS

AVEC 16 FIGURES INTERCALÉES DANS LE TEXTE



PARIS

LES BUREAUX DU PROGRES MEDICAL - A. DELAHAYE & Co. Libraires-Éditeurs

11, rue des Écoles - Paris

1877

AVANT-PROPOS.

La perforation artificielle du tympan a été tour-à-tour considérée comme une opération donnant des résultats surprenants et rejetée comme inefficace dans les affections mêmes où elle est indiquée. Dans l'un et l'autre cas, il y a eu exagération.

Les praticiens, qui l'ont vantée outre mesure, n'ont tenu compte que des succès et oublié les tentatives infructueuses rapportées par les auteurs. Ceux qui ont essayé de la discréditer se sont appuyés sur l'opinion de Duverney (1), de Lérat (2), prétendant : que toute perforation est suivie de surdité et sur celle de Haller (3), affirmant que toute déchirure du tympan diminue, puis abolit l'audition. Rien de plus faux cependant que cette opinion, encore trop répandue, puisque l'ouïe peut être conservée, à un degré relatif, malgré la destruction du tympan et des osselets, à l'exception de l'étrier (Astley Cooper, Dr Bonnafont).

Le travail que je publie aujourd'hui, basé sur 72 observations prises en partie à ma clinique par les médecins et les étudiants qui suivaient mes consultations, a pour but de rechercher la véritable valeur scientifique de la paracentèse du tympan et de prouver que les mécomptes men-

(1) *Traité de l'organe de l'ouïe et de ses maladies*. Paris, 1684.

(2) *Traité des sens*.

(3) Astley Cooper. *Œuvres chirurg.* trad. par Châssaignac et Richelot, p. 584.

tionnés par bon nombre d'auteurs ont eu le plus souvent pour cause l'ignorance d'indications et de contre-indications que je me suis efforcé de préciser.

J'ai divisé ce travail en quatre chapitres : Le premier est consacré à un historique que j'ai essayé de rendre aussi complet que possible. Le second comprend les indications et contre-indications de l'opération. Quant au troisième, il est réservé à l'anatomie médico-chirurgicale du tympan, aux procédés opératoires ; en un mot, à tout ce qui concerne l'opération proprement dite.

Ce dernier chapitre est suivi des conclusions qui découlent naturellement des travaux de mes devanciers et des résultats que j'ai obtenus moi-même.

Quelques développements m'ont paru nécessaires pour bien établir les progrès réalisés, ceux qui restent à accomplir, et faire de cette étude un guide que le praticien puisse consulter dans le cas où son opinion est douteuse.

CHAPITRE PREMIER.

Historique.

La perforation du tympan n'a pas été connue des anciens, mais l'idée de cette opération date cependant d'une époque assez éloignée. Riolan (1), le premier, au xvii^e siècle, pressentit le parti qu'on pourrait en tirer à la vue d'un sourd-muet qui recouvra l'ouïe en se perforant involontairement le tympan avec une tige en ivoire.

Ce fait suggéra à Valsava (2) et à Willis (3), les expériences qu'ils tentèrent sur des chiens ; mais la pensée de faire entrer la paracentèse du tympan dans la pratique chirurgicale revient à Cheselden (4). — Ce chirurgien demanda au gouvernement anglais l'autorisation de l'essayer sur un condamné à mort auquel on laisserait la vie sauve. Cette innovation chirurgicale fut alors considérée comme très-grave, puisque le peuple s'opposa par des manifestations hostiles à ce que cette autorisation lui fût accordée.

Vers la même époque, J. Busson (5), d'après Itard, proposa la perforation du tympan dans les cas de collection purulente dans la caisse, afin d'empêcher le pus de pénétrer dans les cavités intérieures de l'oreille, mais il ne dit point avoir essayé cette opération dont il exagérait la difficulté.

(1) *Encheiridium anatomicum et pathologicum*, in-12, Paris, 1648.

(2) *De Aure humana tractatus*.

(3) *Opera omnia*.

(4) *Anatomy of human body*.

(5) In-4^o, Paris, 1742.

En 1797, Himly (1) en Allemagne, la démontra à ses auditeurs sur des cadavres humains et sur des chiens vivants ; mais il ne s'en servit pour guérir la surdité qu'en 1806. Il la regardait comme indiquée seulement dans les obstructions de la trompe.

Astley Cooper (2), malgré la priorité revendiquée par Himly, la fit le premier sur le vivant en l'année 1800, et donna plus tard des règles plus précises que ses devanciers.

Cette opération eut un grand retentissement en Angleterre et fut pratiquée un grand nombre de fois. Depuis cette époque, Michaelis perfora le tympan d'une sourde qui recouvra l'ouïe et Hunold obtint de nombreux succès. Ces derniers, rapportés par Saissy (3), sont même trop remarquables (70/100) pour qu'on n'émette pas des doutes à leur égard.

A l'époque où cette découverte souleva en Angleterre de vives controverses et donna lieu à des expériences nombreuses, la guerre, qui existait entre ce pays et la France, empêcha les chirurgiens français de se tenir au courant de cette question et de l'étudier à leur tour.

Toutefois, pendant la guerre même, un littérateur, nommé Fabre d'Ollivet, lut les journaux anglais, dont l'accès en France était très-difficile, et eut l'idée de s'approprier l'opération d'Astley Cooper. Il se mit à parcourir les villes et les campagnes, avec la prétention de guérir, par ce moyen, toutes les surdités, et acquit une réputation telle qu'on lui fit des ovations comme à un bienfaiteur de l'humanité. On comprend qu'on ne peut ajouter foi au récit des résultats obtenus par un homme qui fit de cette opération chirurgicale une exploitation mercantile.

(1) *Commentatt Gottingens*, vol. XVI.

(2) *Philosophical Transactions*, London, 1801.

(3) *Essai sur les maladies des oreilles*, Lyon, 1827.

La paix rétablie, on continua en France les essais commencés en Angleterre. Celliez (1) fit une fois la perforation du tympan dans une oblitération de la trompe. Maunoir (2) n'eut pas à se louer de ses tentatives, l'ouverture s'étant cicatrisée au bout de peu de jours.

Richerand (3) perfora souvent le tympan au moyen d'un crayon de nitrate d'argent et obtint des résultats que Ménière (4) a pu constater vingt ans après. Le professeur Dubois, d'après le premier de ces deux auteurs, fit aussi la paracentèse du tympan quatre fois sans succès.

Itard (5) soumit plusieurs sourds à cette opération et ne put cependant consigner dans ses observations qu'un cas de guérison. Saissy (6) opéra deux fois le même sujet. La perforation se referma après la première tentative, au bout de quelques jours; renouvelée à l'aide d'un procédé nouveau, elle donna les résultats les plus satisfaisants.

Deleau (7), qui perfora le tympan un grand nombre de fois, fut moins heureux. Cependant, il généralisa les indications de la paracentèse en la considérant comme indiquée dans les cas d'obstruction de la trompe, d'épaississement du tympan et d'engouement de la caisse.

Kramer (8) n'a pas eu à se louer davantage de cette opération. Il n'en est pas de même de Ménière (9), de Mazzoni de Florence (10), et surtout de Fabrizzi (de Modène), auquel Velpeau (11) attribue dix succès. Wishart et Liston guérissent chacun une surdité ancienne dont la cure, dans

(1) *Journ. de méd.*, Frimaire, an XIII.

(2) *Journ. de Corvisart*, an XIII.

(3) *Monographie chirurg.*, t. II.

(4) Kramer trad. par Ménière, p. 167.

(5) *Traité des maladies de l'oreille*, Paris, 1821.

(6) *Ouvrage cité.*

(7) *Mémoire sur la perforation artificielle du tympan*. Paris, 1822.

(8) Traduction de Ménière; Paris, 1848.

(9) *Ouvrage cité.*

(10) Pétrequin. — *Anatomie chirurgicale*, 1838, p. 393.

(11) *Ouvrage cité* ci-dessus, p. 82.

les deux cas, fut constatée dix-huit ans après. Wilde (1) a conseillé la myringodectomie dans les bourdonnements.

Dans ces derniers temps, le Dr Bonnafont (2), Toynbee (3), ont taillé un lambeau tympanique dans des cas d'épaississement du tympan ou d'oblitération de la trompe, afin d'obtenir une ouverture permanente, mais celle-ci s'est toujours refermée. De Troeltsch (4), Schwartze (5) surtout, ont pratiqué avec avantage la myringodectomie pour ouvrir une issue aux collections liquides de la caisse, et ont donné à l'égard de ces collections des règles précises. Il en est de même de Toynbee, qui a obtenu de bons résultats en coupant certaines adhérences du tympan. Enfin, plus récemment, Weber (6), à Berlin, Grüber (7), à Vienne, Voltolini, à Breslau, ont fait avec succès la ténotomy du tendon réfléchi du muscle tenseur du tympan, proposée par Hyrtl (8) en 1847.

Cet aperçu rapide, jeté sur les travaux publiés jusqu'à ce jour et sur les résultats obtenus, amène forcément à reconnaître que les indications de la myringodectomie deviennent de plus en plus précises. Aujourd'hui, cette opération est véritablement entrée dans une voie scientifique.

(1) *Practical obs. : on aural surgery*; London, 1855.

(2) *Traité des maladies de l'oreille*, 2^e édition; Paris, 1873.

(3) *Diseases of the ear*; London, 1860.

(4) *Traité pratique des maladies de l'oreille*, 4^e édition; Berlin, 1868. Trad. par Kuhn et Lévi; Paris, 1857.

(5) *De la paracentèse du tympan dans l'inflammation aiguë et l'engouement de la caisse*, trad. par Delstanche fils, Bruxelles, 1871.

(6) *Traité des maladies des oreilles*; Deutsche Klinik, N^o 20.

(7) *Traité des maladies des oreilles*; Vienne, 1872.

(8) *Topogr. anatomique*, p. 194.

CHAPITRE II.

Art. I. Des indications de la perforation du tympan.

On doit perforer le tympan lorsqu'il y a : 1° Collection dans la caisse ; (Etat aigu, état chronique, épanchement sanguin) ; 2° Oblitération de la trompe ; 3° Sclérose de la caisse, c'est-à-dire épaissement, sécheresse et rigidité de la muqueuse de la caisse ; 4° adhérences du tympan aux parties voisines ; 5° bourdonnements déterminés par la tension anormale du tympan et des osselets.

1° *Collection liquide dans la caisse. — Etat aigu.* — La nécessité de donner issue de bonne heure à une collection purulente avoisinant des parties importantes est admise par tous les praticiens. Cette indication générale est d'autant plus formelle relativement à la caisse du tympan que celle-ci est traversée par la chaîne des osselets dont l'importance est grande au point de vue fonctionnel et qu'il y n'y a pas dans le corps humain, d'après de Troeltsch, de cavité aussi étroite entourée d'autant d'organes essentiels. En effet, sa paroi inférieure est en rapport avec le golfe de la veine jugulaire et les nerfs pneumogastrique, glosso-pharyngien, hypoglosse, accessoire de Willis, qui l'avoisinent et peuvent être comprimés par un thrombus de cette veine(1). 2° Sa paroi supérieure qui présente souvent des pertes

(1) Boek. — *Deutsche Klinik*, 1863, n° 48.

de substance (1) est tapissée par les méninges, tandis que sa paroi interne, formée en partie par le vestibule et le limaçon, est voisine du nerf facial et de l'artère carotide interne. Quant à son extrémité postérieure, elle aboutit aux cellules mastoïdiennes.

On doit donc ouvrir en temps utile une large issue à une collection purulente renfermée dans la caisse, afin d'empêcher l'inflammation de s'étendre aux parties voisines. C'est pour avoir méconnu cette nécessité qu'on a vu survenir des accidents graves et même mortels, chez les enfants en bas âge principalement. A cette époque de la vie, en effet, une terminaison fatale est beaucoup plus fréquente qu'on ne le croit généralement. Philipeaux (2) a réuni neuf observations de cas suivis de mort sans perforation du tympan ; plus récemment d'autres faits de ce genre ont été signalés et les autopsies se multipliant, on arrivera bientôt à reconnaître qu'un grand nombre d'accidents cérébraux ont pour cause une inflammation aiguë de l'oreille moyenne. Ces exemples prouvent l'erreur dans laquelle est tombé Kramer (3) en posant en principe que la perforation a toujours lieu dans les inflammations suppuratives aiguës de la caisse.

Malgré les travaux de Busson (4) qui a conseillé le premier de donner issue à la collection purulente, ceux d'Itard (5) et les services rendus dans les cas de cette nature par la perforation artificielle, les praticiens ont négligé longtemps ce mode de traitement.

Les travaux de Troeltsch (6), Schwartz (7) ont de nouveau attiré l'attention sur cette pratique chirurgicale, la

(1) Hyrtl. — *Comptes-rendus de Vienne*, 1850. Toynbee, *ouv. cité*.

(2) *Ouv. cité*.

(3) *Ouv. cité*.

(4) In-4^o, Paris, 1742.

(5) *Ouv. cité*.

(6) *Ouv. cité*. — (7) *Monographies citées*.

plus efficace à un moment donné, pour combattre l'inflammation suppurative aiguë de la caisse. Elle est préférable, suivant Schwartz, à la perforation spontanée parce qu'elle abrège les douleurs, empêche le tympan d'être éliminé par gangrène dans une étendue variable, et prévient la perforation persistante qui peut être la suite de cette élimination.

L'opération doit être faite lorsque les douleurs augmentent rapidement malgré le traitement antiphlogistique :

1° Dans la myringite symptomatique d'une affection du conduit ; 2° dans la myringite symptomatique d'une inflammation suppurative aiguë de la caisse. Il est donc essentiel de faire d'abord le diagnostic exact de ces deux états pathologiques.

Dans le premier cas, la couche cutanée du tympan se vascularise la première. Bientôt ses tissus se tuméfient ; sa surface devient inégale, humide, très-rouge, parsemée de grumeaux blanchâtres de pus ou d'épithélium, et l'on n'y distingue plus aucun détail physiologique. La peau de la portion osseuse est rouge aussi. C'est à ce moment qu'il est utile de scarifier la membrane à sa périphérie ou même de l'inciser, si l'hypérémie coïncide avec des douleurs vives, et ne cède pas au traitement antiphlogistique.

Dans le second cas, l'aspect du tympan diffère peu ; seulement l'inflammation envahit d'abord la muqueuse de la membrane, et le manche du marteau, au lieu de devenir rapidement invisible, reste apparent pendant un certain

temps. De plus, le tympan est projeté en dehors par la collection liquide. Sa partie saillante 2 *fig. 1*, comprend ordinairement ses deux tiers postéro-supérieurs, ou sa moitié postérieure, mais peut intéresser d'autres points. Rouge d'abord, sa teinte devient blanchâtre puis d'un blanc

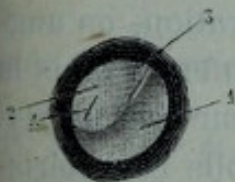


Fig. 1.

jaunâtre à mesure que la saillie est plus prononcée.

L'insufflation d'air dans l'oreille moyenne par l'un des pro-

cedés connus et l'auscultation au moyen du tube otoscope de Toynbee ou de mon tube conique permettent de savoir si la trompe et la caisse renferment un liquide. Dans ce cas, on entend quelques craquements humides, un râle crépitant ou un gargouillement.

Collection liquide dans la caisse. Etat chronique.— Les collections liquides qui se forment dans la caisse du tympan, pendant le cours de l'inflammation chronique de cette cavité, nécessitent la perforation artificielle, et bien que les praticiens ne soient pas d'accord sur les résultats de cette opération, les faits publiés par Schwartz, ceux qui sont consignés dans mes observations, me paraissent prouver l'efficacité de cette pratique.

On reconnaît la présence d'un épanchement de mucus dans la caisse aux signes suivants : la membrane du tympan, souvent épaissie, rigide à sa périphérie, est ordinairement amincie, distendue dans d'autres points et se fait remarquer par une saillie assez prononcée 4 *fig. 2* du côté du conduit.

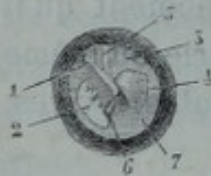


Fig. 2.

Cette saillie, dont la forme est généralement arrondie, a une surface lisse, demi-brillante et peut être comparée à une bulle de pemphigus. Sa coloration se rapproche du gris de mucus et présente parfois quel-

ques teintes claires, jaunâtres ou rosées.

Son volume varie entre celui d'un grain de blé et celui d'un noyau de cerise et devient plus ou moins considérable suivant que, par l'insufflation ou par l'aspiration, on augmente ou on diminue la pression de l'air renfermé dans la caisse. En touchant la surface de cette tumeur avec un stylet boutonné, on éprouve une résistance molle caractéristique et on constate qu'elle est à peu près insensible au contact de l'instrument.

Toutefois, le liquide renfermé dans la caisse ne produit pas toujours une saillie vésiculeuse à la surface du tympan

et peut donner seulement aux parties inférieures de cette membrane une coloration foncée 3 *fig. 5*, d'un gris sombre, brunâtre ou verdâtre.

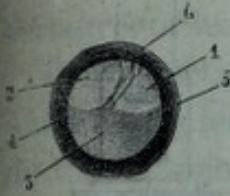


Fig. 3.

Dans d'autres cas, le niveau de ce liquide est indiqué par une ligne sombre 4, 5, et se déplace facilement lorsqu'on fait prendre des positions différentes à la tête du malade. Quelquefois enfin pendant l'insufflation d'air dans la caisse ou l'emploi du spéculum pneumatique *fig. 4* (1), on voit des bulles d'air se dessiner dans le liquide sous la forme de circonférences demi-brillantes.

Collection liquide dans la caisse. — Epanchement sanguin. — La perforation artificielle du tympan n'est pas indiquée dans les épanchements sanguins qui se produisent dans la caisse à la suite d'une lésion d'un gros vaisseau, parce que ces hémorrhagies deviennent mortelles après s'être répétées un certain nombre de fois. Un traitement exceptionnel, tel que la ligature de la carotide externe ou du tronc brachio-céphalique, a seul quelque chance de sauver la vie du malade. Je ne m'occuperai donc que des collections sanguines simples se formant sous l'influence de causes signalées plus loin.

Sténon et Morgagni, d'après Saissy (2), ont les premiers attiré l'attention sur la présence du sang dans la caisse du tympan. Depuis cette époque, Fabrice de Hilden (3), Litré (4), Astley Cooper (5), Philipeaux (6) ont publié des

(1) *Description de quelques instruments nouveaux*. Galante, Paris, 1869.

(2) *Ouv. cité*.

(3) Cent 5, observ. 12.

(4) *Mémoires de l'Académie des sciences*, 1705.

(5) *Ouv. cité*. — (6) *Ouv. cité*.

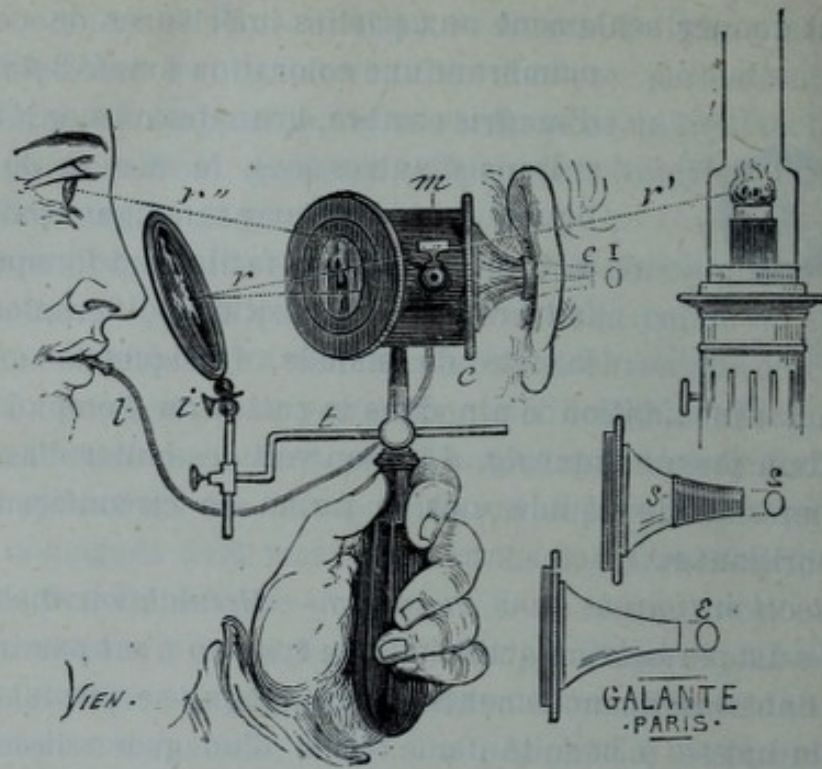


Fig. 4.

faits intéressants. Toutefois les praticiens ne sont pas unanimes sur l'opportunité de la myringotomie dans les épanchements dont il est question.

Le docteur de Troeltsch, par exemple, conteste l'utilité de cette opération parce que, d'une part, le sang épanché se coagule immédiatement sous l'influence de l'air qui pénètre dans la caisse et se résorbe naturellement, et que d'autre part, l'opération peut déterminer une inflammation suppurative de la caisse. J'opposerai aux objections de ce savant praticien les considérations suivantes :

1° La collection sanguine, quand elle est abondante, donne parfois naissance à une inflammation aiguë de la caisse qui se termine souvent par suppuration.

2° Le plasma, s'il n'est pas résorbé complètement, se dépose sur des parties importantes comme les osselets, les fenêtres, et gêne la transmission des ondes sonores à l'oreille interne.

3° La perforation artificielle permet de faire écouler dans le conduit les liquides injectés dans la caisse, afin de désagréger les parties plastiques du sang épanché.

Les collections sanguines se forment ordinairement à la suite de chutes ou de coups sur la tête, pendant les quintes de toux et le cours de maladies générales graves, telles que la fièvre typhoïde, la variole, la rougeole, etc. On les reconnaît aux symptômes qui suivent : Lorsque, par suite d'une des causes énoncées ci-dessus, le malade a rendu du sang par l'oreille et est devenu sourd, on doit se demander s'il y a une fracture des os du crâne ou une simple collection sanguine avec ou sans perforation. (Celle-ci peut avoir existé et être cicatrisée quelques heures après l'hémorragie.) Cet état pathologique doit nous occuper à l'exclusion de la fracture du rocher pour laquelle nous renvoyons aux traités spéciaux.

En examinant un malade peu de temps après l'épanchement, on constate, s'il y a eu rupture du tympan, la présence du sang dans le conduit et celle d'un caillot sanguin entre les lèvres de la plaie.

Il n'est pas nécessaire d'ajouter que la paracentèse devient inutile si la perforation spontanée persiste pendant un laps de temps suffisant.

La surface du tympan, après l'accident, n'a plus sa translucidité ordinaire et se fait remarquer par sa convexité du côté du conduit lorsque l'épanchement est considérable, et par des reflets rougeâtres sur tous les points en contact avec le sang. Ces reflets pourraient même faire croire à une inflammation aiguë si dans la plupart des affections de ce genre l'absence de symptômes particuliers à cet état ne dissipait tous les doutes. On peut voir pendant les mouvements exécutés par la tête du malade le niveau du liquide se déplacer, ce qui n'a pas lieu si l'épanchement est abondant. Dans le premier cas, l'air insufflé dans la caisse produit un râle crépitant de gargouillement. Dans le second,

on n'entend parfois ces bruits anormaux qu'après plusieurs insufflations consécutives. Quand la coagulation a eu lieu, les reflets rouges n'existent plus et le tympan a des teintes brunâtres très-accusées. Il peut aussi avoir contracté des adhérences avec les diverses parties de la caisse et l'insufflation d'air ne produit plus qu'un bruit de souffle rude ou râpeux.

2° *Oblitération de la trompe.* — Astley Cooper, Himly, Itard, ont tenté de guérir la surdité produite par une obstruction ou un rétrécissement incurable des trompes, à l'aide de la perforation artificielle du tympan. Seulement, à l'époque où ces praticiens ont eu recours à ce mode de traitement, on ne possédait pas les modes d'exploration connus aujourd'hui, et, par suite, il était souvent employé sans indication suffisante. Appliquée avec circonspection et dans les cas voulus, cette opération devait produire et a produit de bons résultats.

La surface du tympan, dans l'oblitération de la trompe, revêt des teintes plus ou moins ternes; les parties centrales se dépriment fortement du côté de la cavité de la caisse; le manche du marteau plus ou moins visible devient très-oblique et par conséquent est vu en raccourci. A mesure qu'il prend cette obliquité, l'apophyse externe devient saillante, et bientôt à la partie inférieure de cette dernière se dessine une plicature à peu près parallèle au cadre osseux et plus ou moins prolongée. Lorsque la membrane n'est pas sensiblement épaissie, la grande branche de l'enclume, la branche postéro-inférieure de l'étrier, les poches, la corde du tympan, le promontoire, la niche de la fenêtre ronde sont d'autant plus visibles à travers la membrane que celle-ci est plus déprimée du côté de la caisse.

La coloration du tympan est d'un gris blanc bleuâtre, d'un gris foncé avec des reflets rougeâtres ou d'un blanc jaune pâle. Le triangle lumineux n'existe plus ou est réduit à

l'état de tache peu brillante. L'auscultation ne permet d'entendre aucun bruit, puisque l'air ne peut pas pénétrer dans la caisse pendant l'insufflation d'air.

Lorsque l'obstruction affecte le méat pharyngien de la trompe, on la constate de visu à l'aide du miroir rhinoscopique; mais si elle siège dans la portion fibro-cartilagineuse ou osseuse, on ne peut la reconnaître que par la résistance qu'elle oppose à la bougie exploratrice.

L'obstruction de la trompe pouvant coïncider avec des lésions graves de l'oreille interne, il sera nécessaire de se rendre compte, au moyen de la montre et du diapason, du degré de sensibilité du nerf auditif.

La paracentèse du tympan, dans les cas d'obstruction, n'est pas conseillée par tous les praticiens. Saissy, par exemple, au lieu de ponctionner la membrane, préfère traverser l'obstacle à l'aide d'une sonde à dard. Fabrizzi de Modène (1), diffère de Saissy sur plusieurs points. Selon lui, la perforation ne doit pas être tentée lorsqu'il n'existe aucune trace de l'orifice pharyngien de la trompe, parce que l'opérateur obligé d'enfoncer aveuglément le dard dans les tissus s'expose à blesser des organes importants. Elle pourra être faite lorsque, la trompe étant libre dans une certaine étendue, il sera possible de faire suivre à la sonde la direction du conduit. Toutefois, même dans ces conditions, cette opération n'est pas sans danger dans l'exécution, ni sans incertitude dans le résultat.

Ces dangers et ces incertitudes devront inspirer moins d'hésitation au praticien si l'obstacle se laisse un peu déprimer par la bougie exploratrice et paraît ne pas avoir une grande épaisseur. Dans tous les cas, on aura soin de s'assurer préalablement dans quelle partie de la trompe siège cet obstacle, afin de ne pas faire pénétrer le trocart

(1) *Résumé des leçons de médecine acoustique (Gazette des hôpitaux, 1830).*

plus profondément qu'il ne faut. D'ailleurs, la sensation qu'on éprouve immédiatement après avoir traversé le tissu cicatriciel est facile à reconnaître. La perforation faite, il reste à cautériser l'ouverture artificielle et à empêcher sa cicatrisation à l'aide d'une bougie.

En résumé, le cathétérisme forcé de la trompe offrant beaucoup plus de danger que la myringotomie, cette dernière opération est celle à laquelle il faut accorder la préférence pour rétablir l'audition.

3° *Sclérose de la caisse.* — La perforation artificielle du tympan est indiquée dans les cas suivants : 1° Sclérose sans épaissement notable du tympan ; 2° Sclérose avec épaissement notable du tympan ; 3° Sclérose avec rétraction du tendon réfléchi du muscle tenseur du tympan. — Après avoir donné brièvement les symptômes généraux de la sclérose, j'indiquerai les modifications particulières aux trois états pathologiques qui précèdent.

Cette affection a ordinairement une marche lente, progressive et insidieuse. Elle est caractérisée par de la surdité et des bourdonnements. La surdité d'abord légère est souvent attribuée à un manque d'attention. A mesure que certaines parties essentielles à la transmission des sons deviennent plus rigides, l'organe perd son pouvoir d'accommodation et le malade constate que certains mots prononcés dans une conversation générale lui échappent. Il arrive un moment où la voix ne peut être entendue qu'en tête-à-tête. La surdité peut même devenir complète.

La sclérose présente aussi d'autres symptômes indiqués à l'article consacré à l'ankylose de l'étrier.

Les bourdonnements surviennent à une époque plus ou moins éloignée du début de la maladie avant ou après que le malade s'est aperçu de la surdité. Il les compare à un *zi* prolongé, au bruissement de l'eau qui va bouillir, au sifflement du vent ou à des battements isochrones à ceux du pouls. Ils lui paraissent siéger dans l'oreille ou dans le côté

correspondant de la tête. Ils augmentent toutes les fois que le sang afflue plus abondamment au cerveau; par exemple, à la suite d'un travail assidu, d'une alimentation trop succulente ou au moment des règles chez les femmes. Les variations de l'atmosphère influent plus sur eux que sur l'audition. Ils augmentent pendant les temps froids, humides, orageux ou très-chauds.

L'exploration de l'oreille interne permet de constater si elle est affectée ou si l'oreille moyenne est seule atteinte. Dans ce dernier cas, le diapason mis en vibration et appliqué au vertex est mieux entendu de l'oreille la plus mauvaise. Le son de la montre, placée sur la fosse temporale immédiatement en avant du pavillon, est mieux perçu par le malade que mise en contact avec le pavillon au niveau du méat. L'insufflation d'air dans la caisse, au moyen de la sonde produit un bruit de souffle physiologique rude ou râpeux, et n'améliore pas sensiblement l'audition. (*Fig. 5.*)

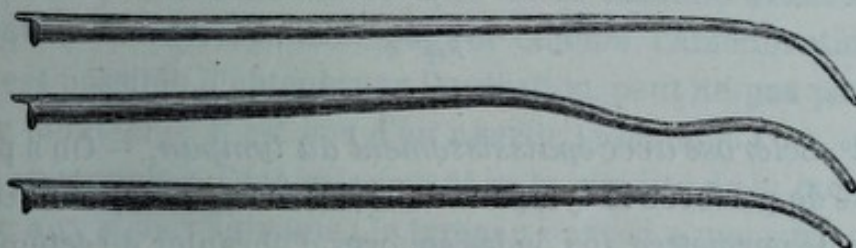


Fig. 5.

La membrane du tympan a des aspects différents décrits dans les articles spéciaux qui suivent.

1° *Sclérose sans épaissement notable du tympan.* — La membrane a une surface normale, quelquefois brillante et semblable à une cassure de verre, ou un peu terne et couverte d'une légère poussière épithéliale. La concavité est sensiblement augmentée et le manche du marteau est un peu attiré vers l'intérieur de la caisse. En l'examinant pendant l'emploi du spéculum pneumatique, on constate qu'elle n'a plus sa mobilité physiologique, surtout dans ses

parties antéro-inférieures. Au moment de l'insufflation d'air dans la caisse, par le procédé de Valsava, les parties périphériques, situées derrière l'apophyse externe, bombent et paraissent très-brillantes, comme argentées.

J'attache une grande importance à ce symptôme objectif qui suffit le plus souvent pour reconnaître une tension ou une rigidité plus grande qu'à l'état physiologique. La sensibilité de la membrane constatée avec le stylet coudé 1, *fig. 6*, est normale ou légèrement diminuée.

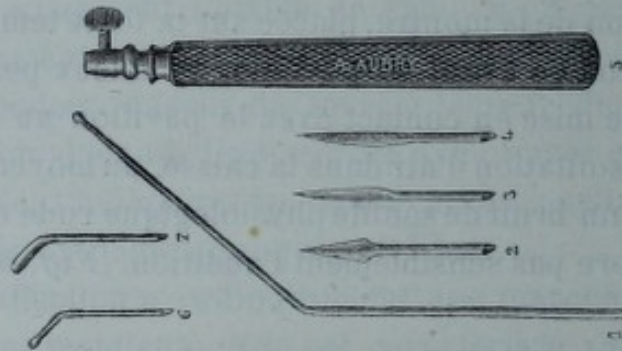


Fig. 6.

2° *Sclérose avec épaissement du tympan.* — On a proposé de perforer le tympan dans des cas de cette nature afin de permettre aux ondes sonores d'ébranler directement les fenêtres. Si la sclérose n'atteint pas des parties essentielles comme les articulations et les fenêtres, la perforation artificielle du tympan améliore immédiatement l'audition.

Les épaissements du tympan surviennent plus souvent dans le cours de l'inflammation chronique que dans celui de l'inflammation aiguë. Ils dépendent d'une affection de l'oreille externe ou de l'oreille moyenne.

Dans le premier cas, la couche cutanée est modifiée et tous les détails physiologiques de sa surface disparaissent. Dans le second, les modifications pathologiques se rencontrent d'abord à la périphérie de la membrane, puis dans ses

parties centrales ; le manche du marteau est rarement invisible.

Les épaissements de la couche fibreuse, suivant Politzer, se forment lentement dans les parties centrales du tympan, et se rencontrent souvent chez les vieillards, plus rarement chez les personnes jeunes. Ces dépôts pathologiques ne paraissent pas d'abord apporter de trouble dans l'audition, mais au bout d'un certain temps il survient fréquemment une surdité produite par l'ankylose de l'étrier avec la fenêtre ovale. Dans un épaissement de cette nature où le tympan était entièrement d'un gris blanc bleuâtre (1), et dans un autre où il était jaunâtre (2), l'examen micrographique permit de constater la présence de gouttelettes graisseuses isolées ou réunies, et accumulées en plus grande quantité à la périphérie du tympan, près du cadre osseux.

La connaissance de ces faits doit donc engager le praticien à faire avec soin l'historique de la maladie avant de pratiquer la myringotomie, et comme l'amélioration qu'il est possible d'obtenir par l'opération peut ne pas persister longtemps, il est bon d'en avertir le malade.

On reconnaîtra l'épaississement et la rigidité de la membrane aux signes suivants : le tympan épaissi a une surface très-sèche, un peu dépolie ou lisse, et une opacité variable. Sa coloration est d'un gris de plomb, gris-blanc jaunâtre, blanc de craie, gris foncé, brunâtre ou verdâtre. Les points atrophiés, les tissus de cicatrice, les parties saines vues à côté de ces épaissements paraissent gris foncé. Il est rigide et donne une sensation de fibro-cartilage quand on le touche avec un stylet métallique garni d'une couche de coton fortement tassé. Il exécute difficilement des mouvements pendant l'emploi du spéculum pneumatique ou au

(1) Politzer. — *Allgemeine Wiener mediz. Zeitung*; 1861.

(2) Toynbee, *ouv. cité*.

moment où l'air est insufflé dans la caisse par une des méthodes connues. (Cathétérisme, méthode de Valsava ou de Politzer.)

La sensibilité du tympan est ordinairement diminuée, et dans certains cas de dégénérescence profonde on peut exercer une certaine pression sur sa surface sans causer de douleur.

3° *Sclérose avec rétraction du tendon réfléchi du muscle tenseur du tympan.* — A la suite d'une obstruction prolongée de la trompe ou de modifications de la muqueuse de la caisse, le tympan devient très-concave et se rapproche de la paroi interne de cette cavité. Il en résulte, dit Politzer, que le tendon réfléchi du muscle tenseur du tympan se relâche. La pression atmosphérique, en détruisant partiellement la tension élastique du tympan, supprime la force antagoniste du tendon. Ce dernier se raccourcit, comme tout tendon relâché pendant un certain temps, et, si l'obstruction a une longue durée, le raccourcissement persiste.

L'exploration de l'oreille permet de constater ces modifications pathologiques. La membrane du tympan est très-concave dans ses parties centrales, et de l'apophyse ex-

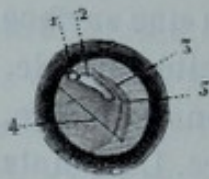


Fig. 7.

terne 1 *fig. 7* qui est saillante, on voit partir des plicatures plus ou moins nombreuses et profondes. Le manche du marteau 2 incliné vers l'intérieur de la caisse, est vu en raccourci. L'examen de la membrane, pendant l'emploi du spéculum pneumatique ou au moment de l'entrée de l'air

dans la caisse, permet de constater que les parties centrales et inféro-antérieures sont très-tendues. Par suite de la tension exagérée de la chaîne des osselets et de la pression qu'ils exercent, à l'aide de l'étrier, sur le liquide de l'oreille interne, la fonction auditive éprouve des troubles variables assez comparables à ceux de la maladie de Ménière.

La congestion de l'oreille interne produite par cette com-

pression modifie sa vitalité et détermine à la longue une paralysie du nerf auditif. On essaiera donc de différencier les troubles produits par cet état pathologique de ceux qui dépendent d'une surdité nerveuse proprement dite ou d'une autre affection. C'est dans le but de faire disparaître les bourdonnements qui en sont la conséquence et de diminuer la surdité que Franck et Weber ont sectionné le tendon réfléchi du muscle tenseur du tympan, et que Gruber a fait la myringodectomie. Cette dernière opération, offrant beaucoup moins de difficulté que la ténotomie, il sera bon de la tenter préalablement. Pour obtenir un résultat satisfaisant, il faut que l'incision intéresse toutes les parties distendues. De cette manière, on a un tissu cicatriciel qui rend la membrane plus mobile et diminue la tension de la chaîne des osselets. Outre cette incision, 4, qui comprend toutes les parties antérieures ou postérieures du tympan, j'en fais souvent une autre, 5, qui est curviligne et contourne à un millimètre ou deux de distance, l'extrémité inférieure et le bord antérieur ou postérieur du manche du marteau.

4° *Des adhérences du tympan.* — J. Gruber (1) a proposé la myringodectomie pour couper des synéchies établies entre le tympan et les parties voisines. On peut bien augurer, avec de Troeltsch et Schwartz, de l'avenir de cette opération, mais dans l'état actuel de la science les données ne sont pas assez précises pour en assurer le succès. Toynbee a cependant obtenu des résultats temporaires dans deux cas. Moi-même j'ai fait connaître en résumé l'amélioration produite par deux opérations de cette nature. Depuis cette époque, j'ai renouvelé ces essais et j'ai constaté qu'on pouvait quelquefois obtenir un résultat satisfaisant, mais qu'on s'exposerait à de graves mécomptes si l'on

(1) *Allgemeine Wiener medicin. Zeitung*, 1863.

n'avait pas soin de prévenir le malade d'un insuccès possible.

5° *Des bourdonnements.* — Wilde a le premier considéré la paracentèse du tympan comme susceptible de faire disparaître les bourdonnements. Leur rareté dans les perforations persistantes l'a engagé à tenter cette opération, pratiquée depuis cette époque un grand nombre de fois avec des succès variables. On a échoué fréquemment parce qu'on n'a pas recherché avec soin la cause des bourdonnements et reconnu que dans un grand nombre de cas la perforation ne pouvait produire aucune amélioration.

Le bourdonnement est un des symptômes d'une foule d'affections qu'il n'entre pas dans mon sujet de décrire. Pour en déterminer la cause, je dirai avec M. Delstanche (1) que le praticien doit explorer complètement l'oreille, puis interroger le malade afin de savoir si le bourdonnement ne dépend pas de maladies n'agissant qu'indirectement sur l'appareil acoustique, telles qu'une altération du cerveau et de la moelle épinière, un trouble général de l'économie, comme la pléthore et l'anémie, l'intoxication par la quinine, etc.

Il devra s'appliquer aussi à reconnaître s'il ne provient pas d'une excitation sympathique du nerf auditif produite par une névralgie du trijumeau, d'une compression du liquide de l'oreille interne par l'étrier (ankylose de cet osselet, rétraction du tendon réfléchi du muscle tenseur du tympan), d'un trouble des organes sexuels chez la femme ou de la perception d'un bruit réel se produisant dans le voisinage de l'oreille, etc. (2).

Les renseignements fournis par le malade sont une res-

(1) Delstanche. — *Etude sur le bourdonnement.* Thèse d'agrégation. Bruxelles, 1871.

(2) Delstanche. *Ouv. cité.*

source précieuse qu'il ne faut pas négliger. Ils suffisent dans la plupart des cas pour mettre le médecin sur la voie, parfois même pour indiquer presque à coup sûr la cause des accidents.

Les bourdonnements, susceptibles de diminuer ou de disparaître par la myringotomie, dépendent de modifications pathologiques de la caisse, telles que : 1° la myringite symptomatique d'un état pathologique du conduit ou de la caisse ; 2° L'accumulation de matières solides ou liquides dans la caisse ; 3° La tension anormale du tympan (rétraction du tendon réfléchi du muscle tenseur du tympan, obstruction ou oblitération de la trompe, ankylose des osselets).

Les bourdonnements qui sont produits par un état inflammatoire de l'oreille sont comparables à des battements isochrones à ceux du pouls et coïncident avec des douleurs plus ou moins vives, parfois même avec des sifflements ou des bruits musicaux, lorsqu'il y a une congestion plus ou moins grande de l'oreille interne. Ils augmentent sous l'influence de toutes les causes capables d'activer la circulation et diminuent par le repos. Ils deviennent plus faibles ou cessent complètement par la compression des artères carotides. Ceux qui proviennent d'une inflammation chronique de l'oreille moyenne (forme humide, forme sèche) sont comparables à un bruit de coquillage, au bruissement de l'eau qui va bouillir, au sifflement du vent, à un jet de vapeur ou de gaz s'échappant avec force d'un tuyau. Parfois il existe des battements dus à des congestions partielles et passagères, des craquements produits par la contraction spasmodique des muscles dilatateurs de la trompe. On aura soin de faire un examen attentif et plusieurs fois répété s'il le faut, afin de ne pas confondre les bourdonnements dont il est question avec ceux qui ont pour cause une ankylose de l'étrier.

Les bourdonnements déterminés par une tension exagé-

rée de la membrane (oblitération de la trompe, rétraction du tendon réfléchi du muscle tenseur du tympan, etc.) sont comparés par les malades à un *zi* prolongé ou à un bruit vague qui occupe parfois la région temporo-pariétale. L'aspiration de l'air renfermé dans le conduit, au moyen du spéculum pneumatique, les diminue et cause au malade un sentiment de bien-être. L'insufflation d'air dans la caisse produit parfois le même résultat.

Je passe sous silence certains bourdonnements dont la cause et la nature sont encore inconnues, et qui sont momentanément améliorés par la myringotomie.

Art. 2. — Des contre-indications.

La myringotomie est généralement contre-indiquée : 1° dans la paralysie avancée du nerf auditif ; 2° dans l'ankylose de l'étrier ; 3° dans l'atrophie du tympan ; 4° dans les adhérences du tympan.

1° *De la paralysie avancée du nerf auditif.* — Toutes les causes qui réagissent fortement sur l'oreille interne, déterminent à un moment donné et à des degrés différents, une paralysie du nerf auditif, c'est-à-dire une surdité nerveuse. Bien qu'il n'entre pas dans mon sujet de décrire cet état pathologique, je dois en dire quelques mots.

La surdité est symptomatique ou idiopathique. Dans le premier cas, on rencontre des modifications de l'oreille moyenne, des parties voisines ou éloignées de l'oreille interne ; dans le second, l'examen le plus complet permet seulement de supposer que l'affection a débuté dans l'oreille interne et est idiopathique. On comprend, d'après ce qui précède, combien il importe de faire avec soin l'historique de la maladie et l'exploration de l'organe.

Cette exploration, en ce qui concerne l'oreille interne, ne peut être faite qu'au point de vue fonctionnel. Pour se rendre compte du degré de sensibilité du nerf acoustique et de la portée auditive, on emploie ordinairement la montre, le diapason, la voix humaine. On choisit une montre dont le tic-tac est de moyenne force, et on l'applique sur les diverses parties de la surface crânienne, en ayant soin d'en rendre le contact avec les tissus aussi intime que possible.

Lorsque la montre cesse d'être entendue au niveau de certaines parties, comme l'apophyse mastoïde, il ne faut pas conclure, dit Troeltsch (1), à une paralysie du nerf auditif, mais tenir compte de la structure de cette partie du temporal. Pour que le bruit soit bien perçu, il faut que les cellules soient suffisamment développées et communiquent avec la caisse.

C'est pour cette raison que les jeunes enfants, dont les cellules sont ordinairement à l'état rudimentaire et les vieillards chez qui elles sont souvent presque détruites, entendent moins bien la montre appliquée sur la surface mastoïdienne que l'adulte. Ces différences dans la structure du tissu osseux de l'apophyse mastoïde, plus rares dans l'âge moyen, expliquent pourquoi certains individus perçoivent mieux que d'autres le tic-tac de la montre appliquée sur la région mastoïdienne. Les masses musculaires situées dans la fosse temporale varient suivant les personnes, et peuvent aussi modifier un peu l'intensité du son. En résumé, tout en tenant compte de l'âge et de l'individu, on constate que le tic-tac de la montre est d'autant moins entendu que la sensibilité du nerf auditif est moins grande.

Si la montre, appliquée alternativement sur les divers points de la surface crânienne et sur le pavillon au niveau

(1) Ouvrage cité.

du méat, est mieux entendue dans le premier cas que dans le second, on peut à peu près affirmer que la lésion ne siège pas dans l'oreille interne. Le diapason, mis en vibration et appliqué sur le vertex au niveau de la ligne médiane, donne aussi des indications très-précieuses. On a soin d'employer divers diapasons, parce que certaines surdités existent pour un son et pas pour d'autres.

Le malade entend mieux les vibrations de cet instrument les oreilles ouvertes que fermées, et moins bien de l'oreille la plus mauvaise s'il y a un certain degré de paralysie du nerf auditif. De plus, l'occlusion du méat augmente d'autant moins l'intensité du son que l'insensibilité de ce nerf est plus grande.

Souvent on peut confirmer la vérité de ces observations à l'aide de l'otoscope à trois branches qu'on emploie de la façon suivante : on introduit dans chacun des conduits du malade une branche de cet instrument et la troisième dans l'oreille du médecin. Pendant qu'un diapason mis en vibration est appliqué sur le vertex, on comprime alternativement chacune des branches afin de constater la différence dans la force et la clarté des sons qui sortent de l'une et l'autre oreille. Si les vibrations recueillies par les deux branches de l'otoscope et comparées entre elles sont d'une égale force, on peut croire que les lésions siègent plutôt dans le labyrinthe.

Pour se servir convenablement du tube à trois branches, on doit introduire également les deux bouts de l'otoscope dans chacune des oreilles du malade et suivre le conseil du professeur de Troeltsch en laissant le diapason en place jusqu'à l'extinction du son.

Politzer fait observer que, même chez les individus dont l'ouïe est normale, on trouve des variations notables dans l'intensité avec laquelle le son du diapason est perçu objectivement. Ce savant praticien ajoute que ces variations peuvent résulter, par exemple, de la largeur inégale des

conduits auditifs et que cette méthode laisse beaucoup à désirer sous le rapport de l'exactitude.

La paralysie plus ou moins avancée du nerf auditif coïncide ou ne coïncide pas avec des épaisissements du tympan, de la membrane de la fenêtre ronde ou des modifications pathologiques de l'articulation de l'étrier et de la fenêtre ovale. Par conséquent, il est important de faire l'historique du cas et l'exploration de l'oreille moyenne avant de tenter la myringotomie.

Un certain degré de paralysie du nerf auditif consécutif à une sclérose de la caisse n'est pas une contre-indication absolue de la perforation, puisque cette opération améliore quelquefois instantanément l'audition des malades atteints de sclérose avancée de la caisse et n'entendant pas la montre appliquée sur divers points de la surface crânienne. Seulement, dans tous les cas douteux, on aura soin de ponctionner le tympan avec un bistouri très-pointu avant de pratiquer la myringotomie.

Pour se rendre compte de la portée auditive, on emploie la montre et la voix humaine de la manière suivante : le malade étant assis et ayant les yeux fermés, on place la montre en face du méat, à une distance suffisante de l'oreille pour qu'il n'en entende pas le tic-tac, puis on la rapproche jusqu'à ce que les battements soient tous parfaitement distincts et l'on mesure la distance comprise entre l'oreille et la montre, au moyen d'un ruban divisé en centimètres. Pour ne pas commettre d'erreur, il faut être enfermé dans un endroit calme, placer le malade loin des objets susceptibles de répercuter le son trop fortement et ne pas tendre le ruban avant d'avoir déterminé le point où le malade cesse d'entendre.

La voix permet aussi de connaître approximativement le degré de la portée auditive. Le malade étant placé dans les conditions que j'ai indiquées plus haut, on lui parle à différentes distances sur un ton plus ou moins élevé; lentement

ou rapidement, afin de savoir comment a lieu l'accommodation des sons. En faisant fermer alternativement chaque oreille, on constate le degré de leur surdité respective.

2° *De l'ankylose de l'étrier.* — Les symptômes que détermine cet état pathologique ressemblent à ceux que j'ai indiqués en parlant de la sclérose, mais certains autres paraissent plutôt se rapporter à des modifications plus profondes de la muqueuse de la caisse et des articulations des osselets. Toynbee les a décrits le premier et les regarde comme pathognomoniques dans beaucoup de cas de cette nature. Voici les plus caractéristiques. Le malade a besoin de faire un effort de volonté pour saisir le son de la voix et ce son cesse d'être perceptible dès que l'effort diminue.

Il en résulte qu'il se plaint surtout d'être incapable de suivre une conversation sans une attention constante, promptement suivie d'une fatigue insupportable.

Les malades éprouvent un grand soulagement en voyageant en voiture sur une route raboteuse, parce que les secousses imprimées à tout le corps ébranlent la chaîne des osselets. Des bruits très-intenses peuvent améliorer aussi bien que diminuer l'audition, en déplaçant la base de l'étrier.

Voici deux exemples cités par Toynbee. Dans le premier cas, l'étrier était sans doute fixé à la fenêtre ovale, par suite de l'élargissement de sa base. Un cri aigu poussé dans l'oreille, en imprimant un mouvement à l'étrier suivant toute probabilité, rétablit l'audition. Ce phénomène persista jusqu'au moment où cet osselet reprit sa position habituelle. Le second exemple n'est pas moins frappant. Le son d'une cornemuse, dont on joua dans l'intérieur d'une maison où un malade était assis, aggrava tellement sa surdité, que ses amis, pour se faire comprendre, furent obligés de se servir pendant quelque temps d'une ardoise et d'un crayon. Cet accroissement de surdité disparut aussi, et ce malade recouvra l'audition qu'il avait auparavant.

Certains malades sont moins aptes à s'occuper de travaux intellectuels et ne peuvent le faire que pendant un temps limité, d'après de Troeltsch ; d'autres, dont l'ouïe n'est pas trop affaiblie et le moral ferme, deviennent beaucoup plus irritables, se complaisent dans des idées noires, pleurent sans raison et présentent tous les signes d'un abattement profond.

La membrane du tympan est normale ou subit les modifications qu'on remarque dans la sclérose. Elle peut aussi avoir perdu une partie de sa force élastique et bomber fortement du côté du conduit. C'est ce qui arrive lorsque les couches fibreuses sont atrophiées.

3° *De l'atrophie du tympan.* — Elle coïncide le plus souvent avec une sclérose avancée de la muqueuse de l'oreille moyenne (V. p. 18 et suiv.) et une paralysie variable du nerf auditif. Je me contenterai donc de donner ici les symptômes qui se rapportent spécialement au tympan.

La membrane du tympan peut être épaissie dans certains points ou avoir contracté des adhérences. Dans ses parties atrophiées, elle forme, du côté du conduit, une convexité qui comprend presque toute sa moitié postérieure. Cette saillie a une surface lisse, sèche, brillante; sa coloration est d'un gris tendre et présente parfois des reflets jaunâtres clairs, produits par des rayons lumineux réfléchis sur le promontoire. Dans certains cas, cette partie du tympan bombe assez fortement du côté du conduit pour cacher le manche du marteau. En la touchant avec un stylet, 1, fig. 6, fixé à un manche 5, on constate qu'elle se laisse déprimer facilement et a moins de sensibilité qu'à l'état normal. Elle augmente de volume par l'insufflation d'air dans la caisse et diminue par la raréfaction qui se produit lorsqu'on aspire la bouche et le nez fermés.

La moitié antérieure de la membrane forme ordinairement un plan plus interne que la moitié postérieure et a une surface lisse, d'une coloration grise. A sa partie inférieure,

on remarque souvent des plicatures qui partent de l'extrémité inférieure du manche du marteau et des taches lumineuses.

L'emploi du spéculum pneumatique permet de modifier momentanément le degré de courbure du tympan et de constater que le manche du marteau est à peu près immobile. L'insufflation d'air dans la caisse produit un bruit de souffle plus ou moins rude, parfois tubaire ou amphorique.

4^o *Des adhérences.* — (V. p. 21.)

CHAPITRE III.

Art. 1^{er}. — De l'anatomie médico-chirurgicale.

Le tympan, situé au fond du conduit auditif externe qu'il ferme complètement, se présente sous l'aspect d'une membrane généralement concave extérieurement, fig. 8. Il est tendu obliquement de haut en bas, d'arrière en avant, de dehors en dedans et forme avec la paroi supérieure du conduit un angle de 140° environ.

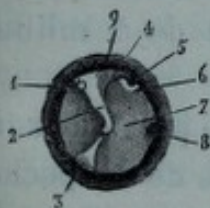


Fig. 8.

Il présente: 1° Une face externe; — 2° Une face interne; — 3° Une circonférence.

1° *Face externe.* — La face externe a une surface lisse, polie, demi-brillante et une coloration d'un gris tendre mélangé, au niveau du promontoire, à de légers tons blanchâtres. On remarque, au pôle supérieur de cette face, près du cadre osseux, l'apophyse externe 1, dont l'apparence est celle d'une saillie arrondie, opaque, d'un blanc jaune pâle. Cette saillie est continuée à sa partie inférieure par le manche du marteau 2, dont la coloration n'en diffère pas sensiblement et qui, sous la forme d'une longue apophyse légèrement sinueuse, se dirige, de haut en bas, d'avant en arrière, de dehors en dedans, et se termine un peu au-dessous du centre de la membrane dans une partie qu'on appelle umbo ou ombilic. A son extrémité inféro-antérieure, fréquemment recourbée ou élargie en forme de spatule et distante de 2 millim. de la paroi interne, commence le

triangle lumineux 3, qui a ordinairement la forme d'un triangle isocèle et se dirige obliquement en bas et en avant.

A la partie supérieure de la face externe de la moitié postérieure du tympan correspondent la poche postérieure 4 et la corde du tympan.

La poche postérieure, formée par un repli des couches fibreuses du tympan, a une longueur de 3 à 4 millim. et une largeur de 4 millim. environ. Elle se dessine sous la forme d'une traînée blanchâtre et sert à maintenir le marteau en place, car, si on en fait l'incision, cet osselet devient beaucoup plus mobile. Il en résulte qu'on peut se proposer de pratiquer cette opération dès qu'on suppose que la poche, par suite des modifications pathologiques qu'elle a subies, rend le marteau immobile. Cette poche est séparée de la branche descendante de l'enclume par une distance de 1 millim. environ.

La corde du tympan pénètre dans la caisse près du cadre osseux, au niveau de l'extrémité postérieure de la poche, dont elle longe le bord libre dans une très-petite étendue, puis se dirige en haut et en dedans, passe entre le marteau et l'enclume et sort de la caisse par une ouverture située près de la scissure de Glaser (1). Comme elle est d'autant plus éloignée du bord libre de la poche qu'elle se rapproche plus du marteau, il en résulte qu'on doit inciser le tympan le plus près possible du manche du marteau pour faire la section de cette poche.

A la partie supérieure de la moitié antérieure du tympan correspondent la poche antérieure et les organes qui s'insinuent dans la scissure de Glaser (longue branche du marteau chez les enfants, artère tympanique inférieure, ligament antérieur, corde du tympan).

(1) *Traité d'anat. descriptive*, par J. Cruveilhier, 4^e édit., par Marc Sée et Cruveilhier fils; Paris, 1868.

Derrière le manche du marteau se dessine souvent une traînée blanchâtre qui forme un angle ouvert en haut, dont le grand côté 5 représente une partie de la longue branche de l'enclume éloignée du tympan de 2 millim. environ, et dont le petit 6 représente la branche postéro-inférieure de l'étrier. Le sommet de ce dernier osselet est distant du tympan de 3 millim. environ.

La fenêtre ovale correspond parfois à la partie postéro-supérieure du tympan, mais elle est ordinairement située en dehors du cadre osseux, et on n'aperçoit l'étrier que parce que cet osselet est dirigé obliquement et que son sommet est placé plus bas que sa base.

Le promontoire correspond aux parties centrales et inféro-antérieures du tympan, et lui donne des reflets qui varient suivant la coloration de la muqueuse qui le recouvre. La distance comprise entre le point le plus saillant du promontoire et la partie correspondante du tympan est de 2 millim. 1/2 environ.

Au niveau du tiers inférieur et des deux tiers supérieurs du cadre osseux, on distingue parfois l'ombre projetée par la fenêtre ronde 8 qu'on pourrait perforer si on enfonçait trop profondément le bistouri à son niveau, parce que si l'axe longitudinal de la niche au fond de laquelle elle est placée est le plus souvent oblique par rapport à celui du conduit, il lui est parfois parallèle.

2° *Face interne.* — La face interne du tympan est convexe du côté de l'intérieur de la caisse. On y remarque les poches antérieures et postérieures de Troeltsch, la corde du tympan qui longe l'extrémité postérieure du bord libre de la poche postérieure, et le manche du marteau fortement saillant.

3° *Circonférence.* — La circonférence présente toutes les irrégularités du cadre osseux auquel elle est fixée par les fibres rayonnées et surtout par les fibres circulaires, insé-

rées sous forme d'anneau très-dense à la rainure osseuse. Quain (1), Scharpey (2), Jone (3), Gerlach (4).

Le tympan est formé de 4 couches : 1° la couche externe ou cutanée ; 2° les couches moyennes fibreuses ; 3° la couche interne ou muqueuse.

1° *Couche externe.* — La couche externe est constituée par l'épiderme et le derme. L'épiderme est si mince à l'état physiologique qu'il laisse voir la couche dermique. Celle-ci continue celle du conduit, a peu d'épaisseur, et secrète l'épiderme. Le derme est formé par un tissu aréolaire, ne renferme ni glandes, ni papilles (Toynbee de Troeltsch), il est plus épais à la moitié supérieure du tympan, dans toute la partie qui correspond au manche du marteau, chez l'enfant que chez l'adulte et le vieillard, et donne ordinairement à la membrane une teinte plus blanchâtre. Cette couche reçoit des rameaux nerveux qui la rendent très-sensible. La sensibilité étant plus grande dans la moitié supérieure, on ne devra pas, lorsqu'on voudra en constater le degré avant de faire la perforation, pratiquer le cathétérisme indistinctement, mais choisir de préférence les parties inférieures.

2° *Couches fibreuses.* — Les couches moyennes ou fibreuses sont élastiques, résistantes et constituent le squelette du tympan. On y trouve deux espèces de fibres très-solidement unies entre elles. Les unes, rayonnées, forment un plan externe, les autres circulaires, un plan interne. Ces dernières, très-nombreuses à une petite distance de la circonférence tympanique, constituent une couche qui offre parfois une grande résistance au bistouri. La couche fibreuse, au milieu de laquelle est en partie placé le manche

(1) *Elements of anatomy.* Vol. 2, page 932.

(2) *Encyclopedia of anatomy and phys.* Vol. 2, page 545.

(3) *Etudes microsc. de morphologie.* Hum. Herlagen, 1858.

(4) *Trans. philos.* London, 1851.

du marteau, envoie en arrière du col de cet osselet un prolongement qui s'y insère et qu'on a appelé bourse postérieure (de Trœltzsch).

3° *Couche interne ou muqueuse.* — Cette couche, très-mince à l'état physiologique, peut présenter dans certains cas une épaisseur 15 à 20 fois plus considérable (Toynbee). C'est ce qui explique pourquoi, dans les cas où on ne voit aucun vaisseau dans la couche dermique, il s'accumule, après la myringodectomie, une certaine quantité de sang entre les lèvres de la plaie.

La couche muqueuse reçoit peu de rameaux nerveux.

Vaisseaux du tympan. — Les vaisseaux qu'on remarque dans l'épaisseur de la membrane du tympan sont des artères et des veines fournies par des sources différentes. Les uns proviennent de l'oreille moyenne, les autres de l'oreille externe, et forment deux plans placés dans les couches muqueuse et cutanée. — 1° Plan interne ou muqueux ; 2° plan externe ou cutané. Ils sont séparés par la couche fibreuse et communiquent entre eux à la périphérie du tympan seulement. Les veines sont plus nombreuses que les artères et présentent à peu près la même disposition.

1° *Plan interne ou muqueux.* — A la partie supérieure du tympan, on voit le tronc tympanique longer irrégulièrement le manche du marteau, dont il contourne l'extrémité inférieure. Il est formé : 1° par la réunion des branches que le tympan reçoit de l'artère maxillaire interne ; 2° par l'artère tympanique provenant de l'artère stylo-mastoïdienne. Ces vaisseaux forment à la périphérie du tympan un cercle tortueux envoyant à toute la membrane des rameaux qui s'anastomosent entre eux et avec le tronc tympanique.

On avait généralement admis, jusqu'à présent, que les gros vaisseaux naissaient de l'artère stylo-mastoïdienne, mais le professeur de Trœltzsch a démontré le premier que la membrane devait surtout sa vascularité aux artères du

conduit, c'est-à-dire à l'artère auriculaire postérieure et aux artères parotidiennes.

2° *Plan externe ou cutané.*— Ces derniers vaisseaux envoient à la couche cutanée du tympan des rameaux qui affectent à peu près la même disposition que ceux qui forment le plan interne. Cette disposition des vaisseaux démontre que, dans le cas où on voudra scarifier la membrane pour obtenir un dégorgement rapide, il vaudra mieux inciser le tympan à la périphérie et au niveau du manche du marteau que sur d'autres points.

Nerfs. — La peau du tympan, couche la plus vasculaire de cette membrane, renferme la plupart des rameaux nerveux qu'elle reçoit. Le rameau nerveux le plus important naît du nerf auriculo-temporal, rameau sensitif de la troisième branche du trijumeau, vient de la paroi supérieure du conduit, côtoie le manche du marteau et donne à la surface externe une sensibilité plus grande dans ses parties supérieures que dans ses parties inférieures. Il en résulte qu'il est préférable d'inciser ces dernières pour causer moins de douleur au malade.

Art. 2. — Des modes d'éclairage du tympan.

La membrane du tympan est trop profondément située pour qu'on puisse songer à l'examiner complètement sans le secours d'instruments appropriés à cet usage. Je ne discuterai pas ici le mode d'éclairage par la lumière naturelle ou artificielle: je dirai seulement, avec Kramer, que, la lumière naturelle étant insuffisante le plus souvent, on a songé à employer la lumière artificielle qui a l'avantage d'avoir toujours la même intensité et de donner aux objets des teintes invariables.

Pour permettre aux rayons lumineux de pénétrer dans le conduit, on a imaginé divers genres de spéculum, de mi-

roirs et de lentilles. Je n'entreprendrai ici ni la description, ni la critique de tous ces instruments ou appareils. J'indiquerai seulement ceux qui sont le plus généralement adoptés.

Un grand nombre de praticiens emploient un spéculum plein ou bivalve dans l'intérieur duquel ils concentrent les rayons lumineux au moyen d'un miroir tenu à la main, ou fixé à un bandage frontal (Kramer), ou à la bouche (Bruns), ou à une monture de lunettes (Semeleder, S. Duplay).

D'autres se servent de mon spéculum otoscope (*fig. 9*),

ou d'un autre appareil. Pour explorer convenablement le tympan, il faut examiner avec soin son degré de courbure, l'éclat de sa surface, sa coloration, les caractères du triangle lumineux et l'obliquité du manche du marteau.

Il peut être utile, pour constater le degré de mobilité de la membrane, de

l'examiner pendant l'emploi du spéculum pneumatique ou au moment de l'entrée de l'air dans la caisse; sa sensibilité peut être appréciée en touchant sa surface avec un stylet

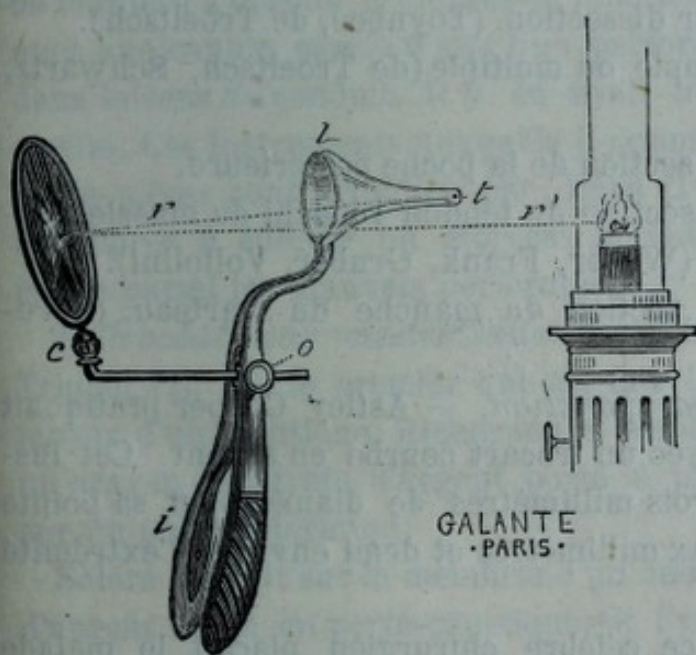


Fig. 9.

boutonné, en caoutchouc durci, en baleine ou en métal; ce dernier devant avoir son extrémité libre garnie d'une mince couche de coton fortement tassé.

Art. 3. — Des procédés opératoires.

On a fait usage de divers procédés pour perforer le tympan, d'instruments tranchants, piquants, et de caustiques. On peut les diviser ainsi qu'il suit : 1° procédé par ponction (Astley Cooper, Celliez (1), Saissy, Buchanan, Gai-rel) (2). 2° procédé par cautérisation. (Ravaton, Itard, Soléra, Ménière, Bonnafont). 3° procédé par emporte-pièce. (Deleau, Fabrizzi, Bonnafont). 4° procédé par incision. Ce dernier se subdivise en :

- a) Incision par dissection. (Toynbee, de Troeltsch).
- b) Incision simple ou multiple (de Troeltsch, Schwartz, Gruber.)
- c) Incision et section de la poche postérieure.
- d) Incision et section du tendon réfléchi du muscle tenseur du tympan (Weber, Frank, Gruber, Voltolini).
- e) Incision et section du manche du marteau. (Wreden).

1° *Procédés par ponction.* — Astley Cooper pratiquait la perforation avec un trocart courbe en argent. Cet instrument avait trois millimètres de diamètre, et sa pointe dépassait de deux millimètres et demi environ l'extrémité de la canule.

Pour opérer, ce célèbre chirurgien plaçait le malade devant une fenêtre, afin de bien éclairer le tympan. Il tirait ensuite le pavillon de l'oreille en dehors, de manière à diminuer les courbures du conduit, puis, tenant de l'autre

(1) *Journal de médecine*, an XIII.

(2) *Recherches sur la surdité*, Paris, 1836.

main le trocart comme une plume à écrire, la pointe rentrée dans la canule, il l'introduisait jusqu'à la partie inféro-antérieure du tympan. Dès qu'il sentait la résistance opposée par la membrane il la traversait avec la pointe du trocart.

Saissy a remplacé la canule métallique d'Astley Cooper par une sonde en gomme élastique, flexible, et susceptible par conséquent de suivre les inflexions du conduit. Celliez employait un trocart courbe d'un diamètre bien plus grand que celui de Cooper, et dont les angles plus tranchants coupaient la membrane beaucoup plus nettement.

Buchanan faisait usage d'un trocart quadrangulaire et, après avoir perforé la membrane, il faisait exécuter à l'instrument des mouvements de rotation en sens inverse, de manière à écarter les lèvres de l'incision. Gairel opérait avec une canule munie d'une tige perforatrice et courbée dans le sens du conduit. Il y en avait une pour chaque oreille. Ces instruments auxquels il donnait le nom d'emporte-pièces sont critiqués par Itard (1), qui les déclare impropres à enlever un morceau de la membrane et les range parmi les mauvais perforateurs.

2^o *Procédé par cautérisation.* — Ravaton, d'après Triquet (2), est le premier qui ait fait la perforation au moyen d'un caustique. Richerand a employé avec succès un crayon de nitrate d'argent porté à plusieurs reprises sur un point déterminé.

Solera mettait sur la membrane un morceau de nitrate d'argent fixé à un porte-caustique, et l'y maintenait jusqu'à ce qu'elle fût perforée, ce qu'il reconnaissait à un claquement entendu au moment où les dernières couches étaient traversées. Ménière a modifié cette manière d'opé-

(1) *Mémoire de l'Académie de médecine de Paris*, 1836.

(2) *Traité théorique et pratique des maladies de l'oreille*. Paris 1857.

rer en donnant à l'extrémité du crayon de nitrate d'argent une forme pointue afin qu'il agisse à la fois comme caustique et comme instrument piquant.

Le docteur Bonnafont emploie le caustique de Vienne de la manière suivante : Il en délaie une petite quantité et remplit une cupule de deux millimètres et demi de diamètre environ fixée au bout d'une tige montée sur un manche. Après avoir introduit la cupule dans le conduit bien éclairé, il la maintient pendant quelques secondes à peine en contact avec la membrane, à cause de la douleur qui est assez vive. Ce laps de temps suffit pour obtenir une perforation. Itard s'est servi d'une aiguille rougie à blanc. Je ne sache pas que cet instrument ait été employé depuis cette époque.

3° *Procédés par emporte-pièce.* — Deleau père se servait d'un emporte-pièce formé par une canule dont l'extrémité libre est très-coupante. Dans cette canule fixée à un manche se meut une tige terminée par un tire-bouchon, dont la pointe très-acérée peut faire une saillie en dehors de la canule ou rentrer dans son intérieur lorsqu'on fait jouer un bouton placé près du manche de l'instrument. Pour opérer, on introduit cet instrument fermé, dans le conduit, jusqu'à ce que l'extrémité de la canule touche la surface du tympan. A ce moment, on fait exécuter, avec la main gauche, un mouvement de rotation au tire-bouchon qui pénètre dans le tympan. Immédiatement après, on presse sur le bouton, et le tire-bouchon rentre dans la canule, entraînant avec lui une partie du tympan coupé par les bords tranchants de la canule.

Fabrizzi, voulant perfectionner cet instrument, lui a fait subir des modifications qui le rendent plus compliqué et incommode. Il en a donné la description, et fait suivre cette description de quelques conseils judicieux. Par exemple, il prescrit avec raison d'habituer l'oreille au contact des instruments, et de diminuer la sensibilité du tympan en

touchant sa surface plusieurs fois par jour avec un stilet.

L'emporte-pièce du docteur Bonnafont se rapproche beaucoup de celui de Deleau. Après avoir traversé le tympan avec le tire-bouchon, ce praticien imprime un mouvement de rotation à la canule, et lui fait exécuter un tour et demi ou deux tours qui suffisent pour couper le tympan.

PROCÉDÉS PAR INCISION.

1° *Procédé par dissection.* — Les modes opératoires décrits précédemment ne permettant pas d'obtenir une ouverture béante, on a cherché, en les modifiant, à atteindre ce résultat. Toy nbee, par exemple, a taillé un lambeau triangulaire dans le tympan, mais sans parvenir à empêcher la plaie de se refermer au bout de quelque temps.

Le professeur de Troeltsch a proposé de couper une portion assez considérable de la membrane et d'essayer de la faire adhérer à un point correspondant de la caisse ou du conduit, en la pressant, pendant un certain temps, contre une de ces parties préalablement excitée. La difficulté de cette méthode, que l'auteur n'a probablement pas employée, consiste à exercer une pression prolongée de manière à déterminer la formation des adhérences. J'emploie dans ma pratique le procédé suivant : Ayant remarqué que certaines perforations ne se cicatrisaient pas lorsqu'elles étaient limitées, dans une étendue donnée, par les bords antérieur ou postérieur du manche du marteau, je coupe le tympan au niveau du tiers supérieur de ce manche jusqu'à la partie inférieure du cadre osseux en rasant le bord antérieur de cette apophyse. Puis, je fais une incision transversale allant du cadre osseux à l'extrémité supérieure de la première incision, de manière à former un lambeau triangulaire inséré seulement au cadre osseux dont je n'ai plus qu'à le séparer.

Pour sectionner certaines adhérences, contractées par le tympan avec les parties voisines, on se sert de bistouris 2, 3, 4, fig. 6 et de bistouris courbés sur le plat 7, fig. 6, en suivant les indications ci-dessous : Après avoir incisé le tympan avec un des bistouris 2, 3, 4, on introduit dans la plaie un crochet mousse 6 fig. 6 qu'on promène de haut en bas en dedans des lèvres de l'incision pour savoir où sont les points adhérents, qu'on sectionne ensuite avec le bistouri 7 fig. 6. On peut, à l'aide du crochet savoir alors si la section est complète.

Si les adhérences sont bien limitées, on peut inciser le tympan et obtenir un tissu cicatriciel assez lâche pour donner à la membrane une mobilité plus grande. Si, au contraire, ces mêmes adhérences coïncident avec des modifications pathologiques de la poche postérieure, on doit l'inciser ainsi que la plicature pour rendre le tympan plus mobile et améliorer l'ouïe.

C'est cette opération que j'ai pratiquée avec succès sur l'enfant qui fait le sujet de la 70^e observation.

2^o *Ponction, incision simple ou multiple.* — Pour ponctionner ou inciser le tympan, on se sert de l'un des bistouris, 3, 4, 5, fig. 6, à simple ou double tranchant et à pointe très-acérée. La lame est fixée à une tige métallique coudée à angle obtus et assujettie à un manche 5. Après avoir éclairé suffisamment le tympan, on fait pénétrer le bistouri jusqu'au point choisi, et l'on incise cette membrane. L'incision a une longueur variable et intéresse une partie ou la totalité de l'épaisseur du tympan. Par exemple, on peut faire une ponction exploratrice, ouvrir un vaisseau distendu, scarifier superficiellement la membrane ou l'inciser de part en part.

Pour ne pas blesser certaines parties importantes, il est nécessaire de se rappeler ce que j'ai dit p. 31 et suiv. et de savoir à quelle profondeur on fait pénétrer l'instrument dans la cavité de la caisse. C'est pourquoi j'ai fait mettre

à la base de certaines lames un petit rebord destiné à servir de point de repère, et fait donner à la lame une forme lancéolaire 2 fig. 6 et une longueur de 4 millim.

3^o *Incision et section de la poche postérieure.* — Pour sectionner la poche postérieure, 6 fig. 10, on perfore le tympan avec le bistouri (3 fig. 6) le plus près possible du marteau, au niveau du bord supérieur du bourrelet, on l'enfonce de 3 millimètres environ et l'on incise de haut en bas sur une longueur approximative 8 de deux millimètres. On a soin de ne pas faire pénétrer trop profondément la lame du bistouri pour ne pas léser d'autres parties et de ne pas inciser au-dessus du bourrelet de crainte de rencontrer la corde du tympan.

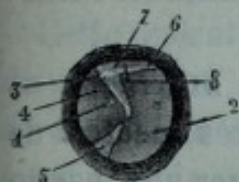


Fig. 10.

Après la section, il est nécessaire d'examiner le tympan, au moment où l'on insuffle de l'air dans la caisse ou pendant l'emploi du spéculum pneumatique, afin de constater si la membrane a plus de mobilité qu'avant l'opération. Les jours suivants, on renouvelle l'insufflation, matin et soir, de manière à avoir un tissu de cicatrice aussi lâche que possible.

4^o *Incision et ténotomie du tendon réfléchi du muscle tenseur du tympan.* — Pour faire cette opération, on incise avec un bistouri dr. 2 fig. 6 le tympan en 5 fig. 11 sur une étendue de 3 millimètres environ et en 6 sur une longueur de 2 millim. environ, et l'on introduit le crochet 6 fig. 6 à travers la plaie, de façon à le faire saillir dans l'intérieur de la caisse en dedans de l'apophyse externe, et à reconnaître la position du tendon réfléchi. Dès qu'on a senti la résistance que celui-ci oppose au crochet, on retire l'instrument et on introduit le bistouri 7 fig. 6 avec lequel on sectionne le tendon. Le tranchant du bistouri doit regar-

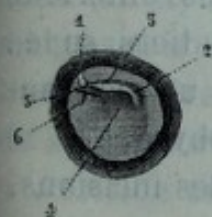


Fig. 11.

der à gauche pour opérer l'oreille droite et à droite pour opérer l'oreille gauche.

La section complète se reconnaît à la cessation de la résistance, et à la mobilité plus grande du tympan et du manche du marteau.

L'opération faite, on insuffle de l'air dans la caisse, de façon à projeter le tympan en dehors et à diminuer l'obliquité du manche du marteau.

5° *Procédé par section du manche du marteau.* — Dans le compte rendu des séances du Congrès médical de Paris de 1867, Wreden a proposé de réséquer une partie du manche du marteau, afin de maintenir la perforation béante. Pour faire l'opération, on peut se servir de l'un des bistouris dont il a été parlé précédemment et de l'instrument que je vais décrire. Celui-ci se compose d'une canule à laquelle est fixée une tige qui passe librement dans le manche de l'instrument et est munie d'un ressort à boudin et d'un bouton. Dans la canule passe une tige pleine, assujettie au manche de l'instrument par une vis et terminée à son extrémité opposée en forme de ciseau. Ces lames de ciseaux peuvent être dirigées en divers sens. Il suffit de faire pivoter sur elle-même la tige à laquelle elles sont fixées et que le bouton à vis sert à maintenir dans la position voulue.

Pour réséquer le manche du marteau, on éclaire bien le tympan ; puis on fait parallèlement à ses bords antérieur et postérieur une incision qu'on commence au tiers supérieur du manche du marteau et qu'on termine un peu au-dessous de l'extrémité inférieure de cette apophyse.

S'il survient un écoulement sanguin, après les incisions, on donne une injection d'eau tiède, ou mieux au bout de quelques secondes, on enlève les caillots avec un bourdonnet de coton fixé au bout d'une tige.

Lorsqu'on est parvenu à bien voir les incisions, on prend le sécateur de la main droite, on l'introduit dans le conduit de manière à placer le manche du marteau entre les lames

des ciseaux. A ce moment on applique le pouce sur le bouton afin d'exercer sur lui une pression graduelle assez forte. En exécutant cette manœuvre, il faut avoir bien soin de maintenir l'instrument solidement fixé, de manière à ne pas permettre aux lames de glisser sur le manche et d'ébranler trop fortement la chaîne des osselets.

Cette opération est difficile à faire et ne doit être tentée qu'après avoir endormi le malade. Pendant le mouvement de section du manche du marteau, on peut léser la paroi interne de la caisse, couper la longue branche de l'enclume, luxer l'étrier, disjoindre la chaîne des osselets et déterminer des accidents trop redoutables pour engager le praticien à recourir à une pareille méthode.

Après avoir parlé des procédés opératoires employés jusqu'à ce jour, il me reste à donner quelques indications applicables à tous les cas sur l'emploi du chloroforme et la position du malade.

Chloroforme. — Les diverses opérations dont il a été question peuvent être faites avec ou sans le secours du chloroforme. Si on n'y a pas recours, il est souvent nécessaire de recommander au malade d'émousser la sensibilité du tympan en touchant cette membrane, matin et soir pendant les 5 ou 6 jours qui précèdent l'opération, non pas avec un stylet métallique comme l'a conseillé Fabrizzi, mais avec une tige garnie d'une mince couche de coton destinée à rendre son contact plus doux et à empêcher le malade de se blesser.

Position du malade. — Après avoir fait coucher ou assise le malade, on place une lampe de manière à ce que les rayons lumineux se réfléchissent sur le miroir et pénètrent suffisamment dans le conduit. Puis on fait tenir sa tête par un aide placé en face ou à côté de l'opérateur. Cette dernière précaution n'est pas indispensable dans un certain nombre de cas, mais elle offre dans d'autres des avantages incontestables.

Art. 4. — Du lieu d'élection et du choix du procédé.

Les praticiens ont perforé le tympan sur différents points⁶; les uns au niveau de la moitié inférieure (Astley Cooper, Itard, Kramer, Philipeaux, Bonnafond), les autres dans sa partie moyenne (Toynbee), quelques-uns ont choisi le lieu d'élection suivant les cas (de Troeltsch, Frank, Politzer, Voltolini, Weber, Gruber, S. Duplay) (1). Depuis que le plus grand nombre des indications de l'opération sont devenues précises et que les modes d'éclairage ont été perfectionnés, on pratique l'incision du tympan dans une étendue variable et sur des points différents, selon la nature des affections. Avant de dire comment il faut procéder dans chacune de ces affections, je vais faire l'examen critique des différentes méthodes opératoires et dire pourquoi, dans tous les cas, je donne la préférence à la myringodectomie.

Ponction. — On ne doit pas pratiquer la paracentèse du tympan avec un trocart, pour les raisons suivantes :

D'une manière générale, je dis, avec Itard, que pour suivre tous les temps de l'opération au fond d'un conduit étroit comme le conduit auditif, il ne faut pas se servir d'instruments qui arrêtent les rayons lumineux et rendent impossible ou très difficile la distinction à faire entre la partie de la membrane qu'il faut perforer et celle qu'on doit respecter. La canule complique inutilement le manuel opératoire, puisque, n'ayant pas l'avantage d'agir comme emporte-pièce, elle a encore l'inconvénient de restreindre le passage destiné aux rayons lumineux. De plus, au moment où son extrémité touche le tympan, il y a un temps d'arrêt très-douloureux pendant lequel on maintient la canule pour

(1) *Traité de pathol. ext.*, par Follin et S. Duplay, Paris 1874.

faire pénétrer la pointe du trocart dans la membrane et la traverser.

Le trocart est rectiligne, a peu de longueur, de telle sorte que la main qui le tient est trop rapprochée du pavillon de l'oreille et gêne l'œil de l'opérateur. Faite avec cet instrument, l'opération cause une si vive souffrance dans les cas de myringite aiguë, d'oblitération de la trompe, qu'il n'est pas possible de pratiquer une large ouverture même dans les cas où elle est nécessaire. Par suite, la perforation est souvent insuffisante pour évacuer un liquide d'une certaine consistance renfermé dans la caisse, et se cicatrise rapidement.

On devra encore moins faire usage de la tige à pointe peu acérée, employée par Itard.

Cautérisation. — On réussit parfaitement à perforer le tympan au moyen d'un crayon de nitrate d'argent pointu à son extrémité ; seulement, comme cette pointe n'est pas très-acérée, on est obligé, pour obtenir ce résultat, d'exercer sur la membrane une pression très-douloureuse. De plus, l'inflammation consécutive détermine parfois une suppuration aiguë de la caisse.

Le caustique de Vienne, maintenu en place pendant quelques secondes sur un point de la surface du tympan, produit une escharre qui tombe au bout de deux ou trois jours, et laisse voir une ouverture assez large, dont la cicatrisation se fait lentement et peut n'être complète qu'au bout de plusieurs mois ; mais les douleurs vives qu'il détermine pendant et après son application, l'inflammation suppurative aiguë de la caisse qu'il cause fréquemment, doivent faire renoncer à son emploi.

Emporte-pièces. — Ces instruments étant rectilignes et de peu de longueur présentent les mêmes inconvénients que les perforateurs et leur sont de plus inférieurs sous plusieurs rapports. Par exemple lorsque la tige enroulée en spirale perfore le tympan, il y a une douleur qui devient

plus vive au moment où l'opérateur pousse la canule et lui fait exécuter le mouvement de rotation nécessaire pour enlever une rondelle de tympan. Il est bon d'ajouter que l'opération faite avec l'emporte-pièce est inutile dans les cas de myringite aiguë avec ou sans collection liquide dans la caisse. On se propose, en effet, d'obtenir, soit un dégorgeement rapide du tympan, soit l'évacuation d'un liquide ; par conséquent une perforation béante n'est pas nécessaire, et il est beaucoup plus facile d'inciser le tympan avec un des bistouris 2, 3, 4, fig. 6. Cette objection s'applique également à l'engouement chronique de la caisse.

L'emporte-pièce ne pourra pas non plus être employé dans la tension anormale du tympan parce que celle-ci exige une large incision, soit que l'opérateur se borne à faire cette incision, soit qu'il fasse en même temps la section de la poche postérieure ou la ténotomie du muscle tenseur du tympan. Les seuls cas dans lesquels on pourrait être tenté de se servir de l'emporte-pièce sont ceux où il faudrait maintenir la perforation béante (oblitération de la trompe, épaissement du tympan, sclérose de la caisse sans épaissement du tympan), mais comme les ouvertures obtenues par ce procédé se referment, il est inutile d'employer un instrument qui, outre l'inconvénient de causer des douleurs vives, a celui de couper la membrane automatiquement. De plus, pour enlever la prétendue rondelle de tympan, il est nécessaire de faire saillir la pointe de l'instrument dans l'intérieur de la caisse. Il faut donc que cette membrane ne soit pas trop rapprochée de la paroi interne de la caisse, d'où il résulte, si on se rapporte aux distances données (p. 31 et suiv.), qu'on peut opérer seulement sur certains points souvent plus ou moins éloignés du véritable lieu d'élection.

Le procédé par incision ou la myringodectomie peut être employé dans tous les cas, et doit être préféré à tous les autres, parce qu'il est moins compliqué, cause moins de

douleur et de réaction inflammatoire, a une efficacité plus grande et est d'une exécution plus facile et plus rapide. Ainsi, toutes les fois que le tympan très-tuméfié, très-rouge, présentera plusieurs parties proéminentes du côté du conduit et que la peau de la portion osseuse participera à l'inflammation, il sera nécessaire d'avoir recours aux incisions superficielles de ces parties, si le traitement antiphlogistique précédemment prescrit n'a pas diminué leur hyperémie. Il ne faudra pas craindre de répéter ces petites opérations, une fois ou deux par jour. Si, malgré la continuation du traitement indiqué, les douleurs persistent, il ne faut pas craindre d'inciser le tympan dans toute son épaisseur et dans une étendue de 3 à 4 millimètres, afin que la gangrène n'atteigne pas une partie plus ou moins considérable de cette membrane. C'est pour empêcher cette complication qu'on pratique aussi cette incision toutes les fois qu'il y a une inflammation aiguë de la caisse avec collection liquide. Si cette inflammation fait bomber le tympan en dehors, il vaut mieux faire l'incision des parties les plus convexes, car la membrane peut être frappée de gangrène dans les points les plus distendus. Dans les cas où cette membrane épaissie par un processus chronique antérieur ne présente pas de convexité, on doit inciser les parties inférieures les plus accessibles à la vue afin de faciliter l'écoulement du liquide.

La myringotomie, dans l'inflammation chronique de la caisse avec engouement, doit être faite, au niveau de la voussure, dans une étendue de deux à quatre millimètres, et de préférence dans les parties inférieures ou inféro-postérieures du tympan, lorsque celui-ci, malgré la quantité notable de liquide accumulé dans l'oreille moyenne, ne présente pas de convexité du côté du conduit.

Pour faire évacuer le sang renfermé dans la caisse, on incise la membrane à sa partie inférieure.

S'il est nécessaire de maintenir la perforation béante,

comme dans l'oblitération de la trompe, la sclérose sans épaissement de la membrane, on taille un lambeau dans le tympan, ou l'on y fait une ouverture qu'on dilate avec un stylet garni d'une mince couche de coton fortement tassé et trempé dans une solution de sous-acétate de plomb au 10^e. Celui-ci se dépose sur les lèvres de la perforation et s'oppose à sa cicatrisation.

Dans les cas de tension exagérée du tympan et de bourdonnements déterminés par la pression exercée sur le liquide de l'oreille interne par l'étrier, il faut pratiquer la myringodectomie, c'est-à-dire inciser largement toutes les parties distendues.

Si les bourdonnements et la surdité persistent après cette opération, on doit songer, lorsque la plaie tympanique est cicatrisée, à sectionner la poche postérieure ou à couper le tendon réfléchi du muscle tenseur du tympan.

On reconnaît aux signes suivants que la première opération est plutôt indiquée :

L'emploi du spéculum pneumatique permet de constater que la membrane du tympan est assez tendue et que le manche du marteau est à peu près immobile. La poche postérieure est visible sous la forme d'une ligne blanchâtre et la portion de tympan, située au-dessus de cette ligne, n'a pas contracté d'adhérences avec les parties voisines car, s'il en existait, ce point de la membrane serait fortement déprimé et à peu près immobile.

On reconnaît l'indication formelle de la ténotomie du tendon réfléchi du muscle tenseur du tympan aux signes suivants : Le tympan parfois atrophié et presque transparent laisse voir très-distinctement la longue branche de l'enclume et la branche postéro-inférieure de l'étrier. Il a un aspect que j'ai indiqué (p. 14), et les parties situées au niveau de la poche postérieure n'ont pas contracté d'adhérences.

L'aspiration de l'air renfermé dans le conduit au moyen

du spéculum pneumatique, fig. 4, diminue ou fait disparaître momentanément les bourdonnements et produit un sentiment de bien-être que le malade constate avec plaisir.

Pendant l'aspiration, on remarque que les parties antérieures, inféro-antérieures et centrales du tympan, ainsi que le manche du marteau, sont à peu près immobiles, tandis que les parties postéro-supérieures et postéro-moyennes exécutent des mouvements plus ou moins étendus.

L'auscultation, pendant l'insufflation d'air dans la caisse au moyen de la sonde, permet d'entendre un bruit de souffle et parfois le claquement faible produit par la membrane du tympan.

Art. 5. — Des accidents et suites de la perforation.

La perforation du tympan a été accusée à tort de causer une inflammation aiguë de la caisse susceptible d'envahir les parties voisines et d'entraîner la mort. Pour déterminer des accidents de cette nature, il faut employer un procédé bien défectueux, puisque les praticiens ont eu recours à cette opération un grand nombre de fois sans en avoir eu un seul à déplorer. Les suites de la perforation sont simples dans le plus grand nombre des cas. Je vais indiquer les principales.

Douleur. La douleur dépend beaucoup du procédé employé et de la sensibilité du tympan, moins développée à l'état pathologique qu'à l'état normal. En général, elle est beaucoup plus aiguë lorsqu'on emploie un emporte-pièce ou un caustique qu'un bistouri très acéré. Il n'est donc pas surprenant qu'on puisse inciser cette membrane dans toute sa hauteur sans causer une souffrance trop vive. Elle est de si peu de durée dans les myringites aiguës avec collection, liquide dans la caisse que le malade la sent à peine. Le soulagement est immédiat.

Légère dans les collections de pus ou de muco-pus (inflammation chronique, forme humide), elle est variable, mais plutôt intense dans l'épanchement sanguin et l'oblitération de la trompe. Il survient parfois après l'opération des douleurs vives et prolongées, et une inflammation suppurative de la caisse.

Syncope. Signalée comme fréquente par Kramer, elle est plus rare depuis l'emploi du bistouri. Elle est surtout à craindre chez les malades très-nerveux, auxquels on rend compte de l'opération qu'on va pratiquer. J'ai vu trois malades, dont deux médecins, avoir dans ces conditions une syncope assez prolongée à la suite d'une simple ponction faite avec un bistouri très-acéré. Il n'y eut cependant aucun désordre grave, puisque la perforation, dans les trois cas, se cicatrisa par première intention.

Epanchement sanguin. L'écoulement qui se produit après l'opération est trop peu abondant pour y attacher la moindre importance. Il procure un grand soulagement dans les cas d'hypérémie du tympan et du conduit. L'extravasation, qui a parfois lieu dans les couches du tympan au moment de l'opération ou immédiatement après, est très-faible. La résorption du liquide se fait au bout de quelques jours et n'offre pas d'inconvénient.

Après l'opération, le malade peut ressentir d'autres symptômes qu'il est utile de signaler. Il y a une sensation de brûlure, de cuisson, et même une douleur très-vive au fond de l'oreille au moment où l'air insufflé dans la caisse s'échappe par la perforation. Dans d'autres cas, le malade a une sensation d'oreille pleine, bouchée, de chaleur incommode au fond du conduit, et une résonance anormale de sa propre voix.

Art. 6. — Des moyens de maintenir la perforation béante.

S'il est souvent inutile de maintenir la perforation béante, comme dans les collections liquides de la caisse, les adhérences du tympan, la rétraction du tendon réfléchi du muscle tenseur du tympan, il y a des cas (oblitération de la trompe, sclérose sans épaissement du tympan) où l'audition ne persiste que lorsque l'ouverture artificielle ne s'oblitére pas.

Les expériences de Scarpa et de Valsava, citées dans l'ouvrage de Sabatier (1), ont prouvé qu'il était impossible d'obtenir ce résultat. Ce dernier, après avoir perforé les tympans de plusieurs chiens et les avoir tués quelque temps après, a trouvé toutes les incisions refermées.

Les praticiens, de leur côté, quel que soit le procédé employé, ont toujours vu la perforation se cicatriser. Je vais, quoi qu'il en soit, indiquer brièvement les divers moyens essayés pour obvier à ce résultat.

On a songé, depuis longtemps, à empêcher la cicatrisation 1° en plaçant entre les bords de l'ouverture une corde à boyau à demeure (Saissy), ou un bourdonnet de coton (Yearsley) ; 2° en dilatant l'ouverture avec des bougies (Itard, Philipeaux) ; 3° en plaçant à demeure, dans cette ouverture, un œillet en caoutchouc durci (Politzer), un œillet métallique (C. Miot), une canule métallique (Bonnafont).

Lorsqu'on veut placer une corde à boyau ou un corps susceptible de se dilater, comme l'éponge préparée et la laminaria digitata, on a soin de choisir ce corps de grosseur proportionnelle à l'incision en tenant compte de l'augmentation de volume, car la dilatation trop grande cause-

(1) *Traité d'anatomie*, Tome II, p. 186.

rait des douleurs intenses et une inflammation suppurative de la caisse.

Pour la corde à boyau, par exemple, on prend avec les mors de la pince (1, p. 19) un bout de cette corde d'un centimètre de longueur environ par une de ses extrémités, et, après avoir suffisamment éclairé le conduit, on l'introduit dans la perforation en le faisant pénétrer d'un millimètre environ dans la caisse.

On maintient cette corde en place en disposant autour d'elle de petits bourdonnets de coton.

Cette petite opération doit être renouvelée, une ou deux fois par jour, en ayant soin d'enlever préalablement le pus, si c'est nécessaire, au moyen d'une injection d'eau tiède ou d'un peu de coton fixé au bout d'une tige coudée à angles obtus.

Si on préfère employer l'éponge préparée, on en taille un morceau en forme de cylindre ou de cône, et on le dispose de la manière indiquée pour la corde à boyau. Le coton, roulé en forme de cylindre et introduit suivant les indications données, peut aussi être employé à l'exemple d'Itard et de Philipeaux. On peut encore empêcher la cicatrisation de l'ouverture tympanique en y introduisant tous les jours d'abord, tous les deux jours ensuite, puis tous les 5, 10 ou 15 jours une bougie en gomme ou une tige quelconque plus ou moins grosse suivant la grandeur de l'ouverture.

Seulement, ce procédé, malgré ses avantages réels, en astreignant le malade à venir souvent chez le médecin, a l'inconvénient d'être difficilement applicable dans la pratique. Philipeaux, prévoyant cette objection, ajoute qu'un malade intelligent peut lui-même dilater l'ouverture de son tympan. Donner ce conseil à un malade c'est l'exposer à des manœuvres imprudentes, capables de causer une inflammation suppurative aiguë de la caisse.

(1) *Instruments nouveaux*, du D^r C. Miot. Brochure Galante. Paris, 1869

Le D^r Politzer a cherché à maintenir dans l'ouverture un œillet en caoutchouc durci. Moi-même je procède de la manière suivante : après avoir fait une incision linéaire sur la partie postéro-moyenne du tympan, je saisis un œillet métallique de 3 millimètres et demi à quatre millimètres de longueur avec la pince indiquée (p. 54), dont un des mors est introduit dans sa cavité. Lorsqu'une des rondelles a franchi la perforation, j'écarte les branches de la pince et la retire doucement.

L'appareil est resté à cheval sur le bord inférieur de la perforation. Pour le fixer, on dispose de petits bourdonnets de coton autour de la partie qui fait saillie. Lorsque les lèvres de la plaie se resserrent, la rondelle située dans la caisse empêche l'appareil de sortir de l'orifice.

Après de nombreux essais, j'ai renoncé à l'emploi de ce petit appareil pour les raisons suivantes. Il détermine des inflammations suppuratives de la caisse. Maintenu en place pendant un temps très-long, 3 mois par exemple, pendant lesquels l'audition est sensiblement améliorée, il est chassé de l'ouverture à la suite d'une expiration forcée ou d'une nouvelle poussée inflammatoire. La canule employée par M. Bonnafont a tous les inconvénients que j'ai signalés à propos des œillets en caoutchouc durci ou en métal.

Le contact de tous ces corps étrangers a l'inconvénient de causer une inflammation vive de la muqueuse de la caisse et une suppuration dont la durée est parfois assez longue. Comme on refoule souvent le tympan en plaçant des corps étrangers, il peut se former entre cette membrane et certaines parties de la caisse des adhérences qui n'empêchent pas la cicatrisation de la plaie, mais qui immobilisent la partie correspondante de la membrane. De plus, pendant tout le temps que l'appareil reste en place, il survient, à des époques variables, des douleurs névralgiques souvent intolérables, produites par l'inflammation du tympan et de la caisse.

Depuis quelque temps, je suis parvenu à maintenir parfois la perforation béante en faisant, perpendiculairement aux fibres rayonnées, dans les parties les plus distendues de la membrane telles que celles qui correspondent au triangle lumineux, une incision de 4 à 5 millimètres de longueur. Pour arriver à ce résultat, il faut que les lèvres de la plaie ne deviennent pas sanguinolentes, ce qui donne à supposer que la couche muqueuse, dans ce cas, est très-atrophiée. Quelquefois aussi j'ai obtenu une perforation béante en y introduisant, pendant quelques jours consécutifs, une tige garnie d'une mince couche de coton fortement tassé et trempé dans une solution de sous-acétate de plomb.

Jusqu'ici, toutefois, on n'est pas plus parvenu à maintenir à demeure un corps étranger dans le tympan, qu'à obtenir une perforation permanente, et les résultats publiés à cet égard doivent être rangés au nombre de faits exceptionnels.

CONCLUSION.

Après avoir donné un aperçu rapide des travaux de mes devanciers sur la perforation artificielle du tympan, j'ai fait une étude assez longue des indications et des contre-indications de cette opération, parce que je suis persuadé que la plupart des insuccès dont elle a été suivie jusqu'à ce jour doivent être attribués à l'ignorance des conditions nécessaires pour assurer le résultat, à un examen insuffisant, ou à des erreurs de diagnostic.

Le point difficile était de bien définir les cas favorables, de donner la nomenclature complète de ceux où la réussite est impossible ou incertaine, et de faire connaître ensuite au praticien encore peu expérimenté, les moyens de reconnaître les uns et les autres. Je me suis efforcé d'attein-

dre ce but sans autre parti pris que celui de la recherche de la vérité. M'appuyant sur les ouvrages publiés jusqu'à présent et sur un grand nombre d'observations personnelles parmi lesquelles j'en ai choisi 72, j'espère avoir démontré que la myringotomie doit être pratiquée :

1° Dans les collections liquides renfermées dans la caisse.
2° Dans l'oblitération de la trompe. 3° Dans les épaissements du tympan. 4° Dans la tension anormale du tympan. (rétraction de la poche postérieure et du tendon réfléchi du du muscle tenseur du tympan).

En ce qui concerne les modes opératoires, je les ai successivement étudiés et expérimentés. C'est seulement après plusieurs années de pratique que j'ai donné la préférence à la myringotomie simple ou multiple.

J'aurais voulu pouvoir indiquer, dans ce mémoire, le moyen de maintenir béante la perforation artificielle du tympan, mais j'ai le regret de constater que mes tentatives n'ont pas été couronnées de succès, et que j'ai rarement obtenu ce résultat.

Si j'ai insisté sur l'innocuité de cette opération, faite avec discernement et suivant les règles indiquées plus haut, c'est afin de combattre la crainte qu'elle inspire encore à un grand nombre de médecins et de malades. Convaincu des services qu'elle a rendus et rendra surtout dans un avenir prochain, je ne regretterai, ni les longues recherches, ni les nombreuses observations que ce travail a exigées, s'il contribue à assurer à la myringotomie la place qui lui appartient dans la pratique chirurgicale.

OBSERVATION I.

Inflammation aiguë de la caisse droite avec collection liquide.
— *Myringoectomie.* — *Guérison.*

29 juin 1868. Madame X..., âgée de 28 ans, sans profession, lymphatique, a eu, il y a trois ans, dans l'oreille droite, un abcès qui a guéri au bout de quelques jours, après avoir déterminé des douleurs vives. Il y a une semaine, ces douleurs ont reparu. Elles augmentent beaucoup depuis deux jours, coïncident avec des battements très-forts dans l'oreille et troublent le sommeil. Elles occupent tout le côté droit de la tête et la partie correspondante du cou. Il y a de la fièvre, de l'inappétence, de la soif; la langue est saburrale.

Oreille interne. Crâne droit O, (c'est-à-dire que les battements de la montre appliquée sur les divers points de la surface crânienne ne sont pas perçus par la malade).

Portée auditive. Oreille droite O, (c'est-à-dire que la montre appliquée contre le pavillon, au niveau du méat, n'est pas entendue par la malade). L'oreille gauche, le nez et la bouche étant fermés, la malade ne m'entend pas, quand je lui parle fort à 50 cent. de distance. La peau de la région mastoïdienne est un peu rouge, tuméfiée, douloureuse.

Bouche. Plusieurs dents gâtées.

Gorge. Pharyngite.

En auscultant l'oreille à l'aide du tube otoscope, pendant l'insufflation d'air dans la caisse, on entend un râle crépissant.

Traitement: 1° Appliquer 8 sangsues autour de l'oreille droite: cinq derrière le lobule et trois immédiatement en avant du tragus;

2° Instillations et fumigations avec une décoction tiède de tête de pavot (1 tête pour un demi-litre d'eau), 6 ou 7 instillations et 3 fumigations par jour;

3° Deux bains de pieds sinapisés par jour;

4° 1 pilule de 5 centigrammes d'extrait gommeux d'opium, le soir au moment du coucher;

5° Garder le repos à la chambre et se couvrir légèrement la tête.

30 juin. Amélioration sensible des symptômes: bourdonnements, douleur.

Traitement: 1° Insufflation de vapeur d'eau dans la caisse;

2° Cinq sangsues en avant de l'oreille, cinq sangsues à l'apophyse mastoïde;

3° Continuer l'emploi des fumigations et des instillations.

1^{er} juillet. Sommeil bon. Bourdonnements un peu moins forts. Quelques éclairs de douleur. Après avoir enlevé la plus grande partie des pellicules épidermiques blanchâtres qui recouvrent la surface du tympan, au moyen d'une injection d'eau tiède et d'un stilet dont l'extrémité libre est garnie d'une mince couche de coton, j'aperçois la membrane tympanique. Celle-ci est inégale, rouge, ainsi que les parties du conduit qui l'avoisinent.

2 juillet. La malade souffre peu. Le tympan est surtout hyperémié dans sa partie postérieure, qui bombe un peu du côté du conduit.

Traitement: Douche de vapeur d'eau dans la caisse.

6 juillet. Douleurs assez vives. La plus grande partie 2, *fig. 12*,

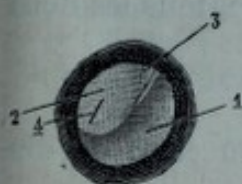


Fig. 12.

de la moitié postérieure du tympan bombe fortement du côté du conduit et forme un angle très-prononcé avec le reste de la membrane. Elle est opaque, à une surface humide, d'un blanc rosé, si ce n'est au niveau du manche du marteau qui est invisible et où l'on voit quelques vaisseaux 3. La surface des parties 1 est déprimée, terne, comme couverte de buée, d'un gris sale rougeâtre. J'incise le tympan en 4 sur une longueur de 3 mill. environ, avec le bistouri 2, *fig. 6*; aussitôt on voit sourdre entre les lèvres de la plaie du muco-pus mélangé à quelques filets de sang. Après avoir introduit la sonde dans la trompe d'Eustache, j'injecte dans la caisse quelques gouttes d'eau tiède, pendant que la tête de la malade est un peu penchée du côté droit. Il s'écoule par le conduit une assez grande quantité de muco-pus.

Traitement: 1° Trois injections d'eau tiède très-faiblement poussées dans l'oreille, et trois instillations d'eau tiède dans le courant des 24 heures.

2° Une pilule de 5 centigrammes d'extrait gommeux d'opium, si les douleurs reviennent.

3° 3 potages par jour, tisanes rafraichissantes.

4° Repos à la chambre.

7 juillet. La surface de la portion osseuse du conduit et du tympan est en partie recouverte de pus. Après avoir nettoyé l'oreille avec une injection d'eau tiède, on constate que le tympan est un peu moins hyperémié. La plaie a moins de longueur; ses lèvres sont rougeâtres, un peu tuméfiées. Le pus renfermé dans la caisse est agité par des battements isochromes à ceux du pouls.

10 juillet. *Traitement*: 3 injections d'eau tiède dans l'oreille, et 3 instillations avec ce liquide tiède (dans les 24 heures).

Borax.....	2 grammes.
Eau distillée.....	100 —

La plaie est cicatrisée; le tympan est moins hyperémié. On distingue bien le manche du marteau. Insufflation d'air dans la caisse; au moment où l'air projette le tympan en dehors, on entend le claquement sourd de cette membrane. Perception crânienne assez bonne. Oreille droite, 20 cent.

12 juillet. *Traitement*: 1° Insufflation de vapeur d'eau de goudron un peu alcoolisée.

Oreille droite, 30 cent.;

2° Insufflation d'air dans la caisse, matin et soir, par le procédé de Politzer;

3° Insufflation de vapeur d'eau dans la caisse, tous les deux jours.

21 juillet. Suppuration tarie.

Perforation cicatrisée.

Oreille droite. La montre est entendue à 70 cent. de distance.

25 juillet. Oreille droite, 85 cent.

Traitement: Tous les deux jours, insufflation de vapeur d'eau de goudron dans la caisse.

5 août. Oreille droite, 2 mètres. La malade suit la conversation sur tous les tons. Le tympan a repris ses caractères physiologiques, après avoir subi une desquamation de sa couche épidermique. Une ligne blanchâtre indique la place de l'incision. Le manche du marteau est un peu plus oblique que celui du tympan gauche, et le triangle lumineux est déformé.

REMARQUES. — 1° Pour traiter une inflammation aiguë de la caisse, on a recours aux émissions sanguines locales et aux insufflations d'air dans la caisse faites très-doucement, par le procédé de Politzer, ou au moyen de la sonde. Ces insufflations peuvent être répétées, matin et soir, ou moins souvent. Dès qu'il y a une collection liquide et que les douleurs augmentent, on incise le tympan dans les parties les plus convexes, de manière à évacuer le liquide.

L'incision doit avoir une longueur suffisante pour que le liquide puisse s'écouler facilement dans le conduit, mais ne pas être trop étendue, parce que ses bords pourraient contracter des adhérences avec les parties voisines.

Tant que l'inflammation aiguë persiste, on prescrit au malade d'instiller de l'eau tiède ou une solution faible de borax dans l'oreille, et d'injecter doucement, trois ou quatre fois par jour,

ou moins souvent, une petite quantité d'eau tiède dans l'oreille avec une seringue en verre.

Pendant la période subaiguë, on emploie les instillations médicamenteuses (borax, sulf. de zinc, sous acét. de plomb) dans le conduit et les insufflations d'air ou de vapeurs d'eau et de benjoin, parfois les injections de sulfate de zinc, dans la caisse au moyen de la sonde.

J'ai constaté qu'un vésicatoire de 6 à 10 cent. de longueur, ayant la forme de la région mastoïdienne, avait une action efficace, surtout chez les enfants, lorsqu'il était appliqué derrière l'oreille pendant la dernière période de l'inflammation suppurative de la caisse.

Pour éviter les récidives ou combattre l'inflammation chronique qui en est parfois la conséquence, il est utile de prescrire au malade une hygiène sévère pendant quelque temps. de l'examiner à des intervalles plus ou moins éloignés, et de lui donner un traitement général, s'il y a lieu.

2° C'est à l'aide de la sonde que j'insuffle l'air dans la caisse toutes les fois que je n'indique pas le procédé employé.

OBSERVATION II.

Inflammation aiguë de la caisse droite avec collection liquide. — Myringodectomie. — Guérison.

8 juillet 1868. Mlle Marie X..., fleuriste, âgée de 25 ans, lymphatique, après avoir dormi la fenêtre ouverte pendant la nuit du 4 au 5 juillet, fut affectée, dès le lendemain, de douleurs vives dans l'oreille droite et d'un rhume de cerveau. Ces douleurs, qui occupaient toute la région auriculaire, augmentèrent pendant trois jours.

Elle était tourmentée par des bourdonnements continuels et par des élancements intermittents très-vifs. Il y avait de la soif, de l'inappétence.

Oreille interne. — Perception crânienne, bonne à la montre. Portée auditive, au contact (c'est-à-dire que la montre est seulement entendue lorsqu'elle touche le pavillon, au niveau du méat).

Oreille externe. Conduit libre. Rougeur des parties voisines du tympan.

Oreille moyenne. Tympan: surface concave, terne, comme couverte de buée, d'un gris rougeâtre dans ses parties antérieures et inférieures, convexe, opaque, d'un blanc rosé dans ses trois quarts postéro-supérieurs qui forment un angle brusque avec le reste de la membrane. Au niveau du manche

du marteau qui est invisible, on voit quelques vaisseaux. Il n'y a plus de triangle lumineux.

Gorge. Pharyngite.

L'insufflation d'air dans les oreilles moyennes, produit des craquements humides, puis un gargouillement dans la trompe et la caisse, cause une sensation de bien-être local et diminue les bourdonnements.

Traitement : 1° J'incise le tympan à sa partie postéro-moyenne sur une longueur de 3 millim. environ. Il s'écoule dans le conduit une certaine quantité de liquide blanchâtre, demi-filant.

2° Toutes les heures, instiller quelques gouttes d'eau tiède dans l'oreille droite.

3° Prendre gros comme un pois d'aloès, le soir, au moment du repas.

4° Bouillons, potages, repos à la chambre.

9 juillet. Peu de douleurs. Bourdonnements faibles. Suppuration assez abondante de la caisse. Rougeur moins vive du tympan. Les lèvres de l'incision sont rouges, tuméfiées. Même traitement.

15 juillet. Il y a peu de douleurs. La suppuration est peu abondante. La perforation est un peu moins large ; ses lèvres sont moins rouges, moins tuméfiées.

Traitement : 1° 4 ou 5 instillations d'eau tiède par jour dans l'oreille ;

2° Une insufflation d'air par la méthode de Politzer, matin et soir.

25 Juillet. Suppuration très-faible. La perforation, dont les bords sont rosés, amincis, a diminué d'étendue.

30 Juillet. Perforation cicatrisée. Suppuration nulle. L'apophyse externe est visible ; on voit des vaisseaux le long du manche du marteau et quelques pellicules à la surface du tympan.

Traitement : 1° Insufflation de vapeur d'eau dans la caisse, tous les deux jours au moyen de la sonde ;

2° Une insufflation d'air, matin et soir, par le procédé de Politzer.

5 Août. Insufflation de vapeur de benjoin tous les deux jours dans la caisse, avec la sonde.

15 Août. La surface du tympan est brillante. On aperçoit au niveau du tissu cicatriciel une partie grisâtre, plus foncée que le reste de la membrane. Le triangle lumineux est assez brillant ; le manche du marteau est un peu plus oblique que celui de l'oreille gauche. Or. dr. 1 mètre.

2 Septembre. 1 mètre 50 cent. La malade suit très-bien, de l'oreille droite, la conversation à distance.

OBSERVATION III.

*Inflammation aiguë de la caisse droite avec collection liquide.
— Myringodectomie. — Guérison.*

20 Octobre 1869. M. M..., âgé de 42 ans, a eu une rhinite, il y a six jours. Depuis deux jours, il ressent des douleurs pulsatives et lancinantes dans l'oreille droite et le côté correspondant de la tête.

Oreille interne. Crâne droit, faible à la montre. Diapason appliqué sur le vertex, mieux entendu de l'oreille droite.

Portée auditive. Or. dr. au contact fort. La voix forte est mal entendue de l'oreille droite à 30 centimètres de distance.

Oreille moyenne. Tympan dr. Surface inégale, bossuée, humide, rouge dans sa moitié postérieure, d'un rouge plus sombre dans sa moitié antérieure. La périphérie se confond avec la peau tuméfiée de la portion osseuse du conduit. Insufflation d'air dans la caisse au moyen de la sonde : Râle crépitant, soulagement immédiat.

Traitement : 2° Appliquer 4 sangsues à l'apophyse mastoïde et 4 en avant du tragus ;

2° Instillation d'eau tiède dans l'oreille droite, toutes les deux heures ;

3° Diète, repos à la chambre, maintenir la tête un peu couverte.

21 Octobre. Douleurs moins vives. Insufflation d'air dans la caisse, par le procédé de Politzer.

22 Octobre. Douleurs plus vives. *Traitement* : 4 sangsues à l'apophyse mastoïde. Insufflation d'air et de vapeur d'eau dans la caisse au moyen de la sonde. Râle crépitant.

23 Octobre. Le tympan bombe assez fortement du côté du conduit, dans sa moitié postérieure qui est opaque et a une surface humide, d'un blanc rosé. Incision de 2 mill. de longueur environ, à sa partie postero-inférieure. Ecoulement de liquide séro-purulent.

24 Octobre. Suintement séro-purulent.

25 Octobre. Incision cicatrisée.

26 Octobre. Quelques douleurs pulsatives et lancinantes. Le tympan est un peu rouge et bombe un peu dans sa moitié postérieure.

Traitement : 1° 2 sangsues à l'apophyse mastoïde, 2 sangsues en avant du tragus ;

2° Instillations d'eau tiède dans l'oreille droite, toutes les 2 heures ;

3° Une insufflation d'air dans la caisse, par le procédé de Politzer, chaque jour.

28 *Octobre*. Elancements passagers.

1^{er} *Novembre*. Or. dr. 46 cent.

Traitement : 1° Insufflation de vapeurs d'eau et de benjoin dans la caisse droite, tous les deux jours.

2° Une fois par jour, procédé de Politzer.

15 *Novembre*. Or. dr. 40 cent.

Traitement : 1° Insufflation de vapeurs d'eau et de benjoin dans la caisse droite, tous les deux jours ;

2° Procédé de Valsava, matin et soir.

15 *Décembre*. Or. dr. 3 mètres 20 cent. On voit une ligne très-peu apparente au niveau du tissu cicatriciel. La surface du tympan est brillante ; le triangle lumineux, un peu déformé. Le manche du marteau est plus oblique que celui de l'oreille gauche.

OBSERVATION IV.

Inflammation aiguë de la caisse gauche avec collection liquide.
— *Myringodectomie.* — *Guérison.*

5 *Janvier* 1870. M. P..., âgé de 57 ans, a eu une rhinite il y a 2 ans. Surdité progressive de l'oreille droite, passagère de l'oreille gauche. Depuis cette époque, ce malade ressent parfois, en se mouchant, un claquement dans l'une ou l'autre oreille et même dans les deux à la fois, puis a une sensation d'oreille pleine, bouchée pendant quelques minutes.

Depuis huit jours, il éprouve des douleurs lancinantes et pulsatives dans l'oreille gauche, dans tout le côté correspondant de la tête, et le long du muscle sterno-mastoïdien, de la fièvre et de l'insomnie.

Perception crânienne : Crâne dr. O. Crâne g. O. à la montre.

Portée auditive : Or. dr. 5 cent. à la montre ; Or. g. O. à la montre.

Oreille externe. — Peau de la portion osseuse, très-rouge.

Oreilles moyennes. — Tympan droit : Epaissi. Surface assez concave, terne, opaque, d'un gris de plomb. Apophyse externe, assez saillante. Manche du marteau plus oblique qu'à l'état normal. Triangle lumineux : réduit à l'état de tache peu brillante.

Tympan gauche : Parties postérieures, un peu convexes, humides, opaques, d'un blanc rosé, si ce n'est au niveau du manche du marteau où il y a une injection diffuse fort vive. Parties antérieures déprimées, surface terne, d'un gris

sombre, couverte partiellement de pellicules blanchâtres.

L'insufflation d'air, dans l'oreille moyenne, produit quelques râles sous-crépitanes et crépitants dans la trompe et la caisse droite, un râle crépitant dans la trompe et la caisse gauche. Après la douche d'air qui diminue les battements et donne au malade un sentiment de bien-être local, le tympan droit est beaucoup moins concave, et le tympan gauche bombe fortement dans sa moitié postérieure, que j'incise dans sa partie moyenne sur une longueur de 3 millim. environ; il s'écoule aussitôt dans le conduit une assez grande quantité de liquide louche, grisâtre, demi-filant, dont je facilite la sortie en insufflant de l'air dans la caisse pendant que la tête du malade est penchée à gauche.

6 janvier. Traitement: 1° 3 sangsues derrière l'oreille gauche.

2° Toutes les deux heures, instiller quelques gouttes de ce liquide tiède dans l'oreille gauche :

Borax	1 gr.
Eau distillée.....	100 .

7 janvier. Le malade a dormi pendant 4 heures, la nuit dernière. Quelques douleurs lancinantes. Plaie du tympan à peu près cicatrisée. Insufflation d'air dans la caisse, tous les jours. Cesser l'emploi des instillations.

12 janvier. Douleurs lancinantes et pulsatives dans l'oreille. Convexité assez forte de la moitié postérieure du tympan gauche. Incision des parties inférieures, écoulement de mucus plus abondant pendant l'insufflation d'air.

13 janvier. J'incise le tissu cicatriciel mince qui s'est formé depuis hier et qui a réuni les lèvres de la plaie. Ecoulement de mucus. Insufflation d'air.

Traitement: Insufflation de vapeur d'eau et de benjoin dans la caisse droite, d'air dans la caisse gauche, tous les 2 jours.

20 janvier. Or. dr. 20 cent.; or. g. 7 cent.

20 février. Or. dr. 1 mètre 50 cent.; or. g. 80 cent. Le malade suit bien la conversation à distance.

REMARQUES. — Comme le malade a une pharyngite herpétique, augmentée par l'usage du tabac, je prescris les eaux sulfureuses Bonnes et Cauterets, alternativement toutes les trois semaines, et le traitement hygiénique indiqué en pareil cas.

OBSERVATION V.

*Inflammation aiguë de la caisse droite avec collection liquide.
Myringotomie. — Guérison.*

14 septembre 1870. M. D. . . . , âgé de 37 ans, a eu des douleurs vives dans l'oreille droite, il y a un an et demi. Rhinite le 4 septembre. Depuis 4 jours, battements et élancements dans l'oreille droite et le côté correspondant de la tête, insomnie la nuit dernière.

Oreille interne. Perception crânienné. Crâne droit. O. Le diapason appliqué sur le vertex est mieux entendu de l'oreille droite.

Portée auditive. Or. dr. O. La conversation à haute voix n'est pas suivie de l'oreille droite à 30 cent. de distance.

Oreille externe. La peau de la portion osseuse est rouge, surtout à ses parois supérieure et postérieure.

Oreille moyenne. Tympan dr.: Surface déprimée, terne, parsemée de pellicules fines et blanchâtres, d'un gris sombre dans sa moitié antérieure, convexe du côté du conduit, humide, blanchâtre, rosée, dans sa moitié postérieure, si ce n'est à sa partie supérieure, d'un rouge vif, et où l'on voit seulement l'apophyse externe qui a une coloration d'un blanc jaunâtre et est très apparente. Le triangle lumineux est réduit à l'état d'une tache très-peu brillante.

Une insufflation d'air dans la caisse, au moyen de la sonde, produit un râle crépitant, diminue momentanément les battements, et procure une sensation très-marquée de bien-être local. — Gorge, rouge.

Traitement: 1^o 5 sangsues derrière l'oreille droite.

2^o Diète, garder le repos à la chambre et se couvrir un peu la tête.

15 septembre. Douche d'air dans la caisse. L'aspect du tympan est à peu près le même.

16 septembre. Douleurs assez vives dans l'oreille droite. Nuit agitée. Le tympan bombe plus en dehors qu'hier; je l'incise à sa partie postéro-inférieure, sur une longueur de 3 millim. environ. Il s'écoule dans le conduit un liquide séro-purulent. Soulagement immédiat.

17 septembre. Nuit bonne. Incision cicatrisée. Insufflation d'air dans la caisse droite.

19 septembre. Or. dr. 20 cent. Insufflation de vapeur d'eau dans la caisse tous les deux jours.

27 septembre. Or. dr. 50 cent. Insufflation de vapeur d'eau et

de benjoin dans la caisse droite, tous les 2 jours. Méthode de Valsava, matin et soir.

15 octobre. Or. dr. 2 mètres 50 cent. La surface du tympan est assez brillante, le manche du marteau un peu plus oblique que celui de l'autre oreille. Le triangle lumineux est déformé. On voit une ligne peu apparente à la place de l'incision.

OBSERVATION VI.

*Inflammation aiguë de la caisse droite avec collection liquide.—
Myringotomie. — Guérison.*

25 janvier 1873. Mlle B..., employée, 27 ans, nervoso-lymphatique, a eu un rhume de cerveau, le 19 janvier. Depuis deux jours, elle ressent dans l'oreille droite des douleurs lancinantes qui se sont irradiées le long du cou, de l'épaule et ont augmenté au point de devenir très-fortes. Insomnie, la nuit dernière.

Oreille interne. Perception crânienne. Crâne droit moins bon que crâne gauche à la montre. Portée auditive. Oreille droite au contact fort. La voix forte n'est pas bien entendue de l'oreille droite à 60 cent. de distance.

Oreille externe. Peau de la portion osseuse rouge.

Oreille moyenne. Tympan droit, surface à peu près plane, un peu convexe du côté du conduit, dans sa moitié postérieure, humide, couverte en partie de pellicules blanchâtres. Coloration : rouge clair : une insufflation d'air dans la caisse produit un râle sous-crépitant.

Gorge. Un peu rouge.

Traitement : 1° 3 sangues derrière l'oreille droite.

2° Instiller de l'eau de pavot et de thé dans l'oreille, toutes les deux heures.

3° Garder le repos à la chambre. Diète. Maintenir la tête un peu couverte.

26 janvier. — Douleurs un peu moins vives. Insufflation d'air dans la caisse au moyen de la sonde ; sentiment de bien-être local.

27 janvier. Oreille droite 5 centim. Insufflation d'air dans la caisse. Oreille droite 20 cent.

29 janvier. Oreille droite 15 cent. Après l'insufflation d'air. Oreille droite 35 cent.

Tympan. Surface un peu terne, comme couverte de buée, d'un gris-rougeâtre clair dans ses parties postérieures et centrales.

8 février. Revient après avoir cessé tout traitement et se

plaint de douleurs plus vives peut-être qu'au commencement du traitement. Insomnie depuis deux jours.

Crâne droit. Assez bon. Oreille droite faiblement au contact fort, à la montre.

Tympan droit. Très-rouge, bombe un peu du côté du conduit dans sa moitié postérieure. L'insufflation d'air dans la caisse produit quelques craquements humides.

Traitement : 1° 3 sangsues derrière l'oreille droite.

2° Instillations d'eau tiède dans l'oreille droite, toutes les heures.

3° Bouillons, potages, repos à la chambre. Tête un peu couverte.

9 février. Une insufflation d'air dans la caisse, au moyen de la sonde, produit un râle crépitant et cause un sentiment de bien-être local.

La partie postérieure du tympan bombe du côté du conduit, est opaque, d'un blanc rosé dans ses deux tiers postéro-supérieurs environ, d'un rouge clair au niveau du manche du marteau qui est invisible, et d'un gris-rougeâtre dans ses parties antérieures et inférieures.

10 février. Même état. 4 sangsues derrière l'oreille droite. Douche d'air dans la caisse.

11 février. Douleurs moins vives. Comme la partie postérieure du tympan est assez convexe du côté du conduit et présente une coloration d'un blanc rosé manifeste, je fais, à sa partie moyenne, une incision de 2 millimètres environ. Il s'écoule dans le conduit une certaine quantité de pus crémeux. Soulagement immédiat.

12 février. Après l'opération, élancements dans l'oreille pendant une heure environ. Suppuration assez abondante.

Traitement : 1° Instillations dans l'oreille avec de l'eau tiède toutes les heures.

14 février. Inappétence. Langue saburrale.

1° Même traitement.

2° Eau de Pullna : deux verres chaque matin pendant deux jours.

3° Une insufflation d'air, chaque jour, par la méthode de Politzer.

16 février. Suppuration peu abondante. Peu de douleurs. Nuits bonnes.

Traitement : 1° Trois instillations par jour dans l'oreille avec ce liquide tiède :

Borax 1 gr.

Eau distillée 100 gr.

2° Une insufflation d'air, chaque jour, par le procédé de Politzer.

27 février. Suppuration tarie.

Traitement : Chaque jour, une insufflation d'air par le procédé de Politzer ; tous les deux jours, une insufflation de vapeurs d'eau et de benjoin avec la sonde.

20 mars. Oreille droite, 2 mètres 50 cen. Entend à distance la conversation sur tous les tons.

OBSERVATION VII.

*Inflammation aiguë de la caisse droite avec collection liquide.—
Myringotomie. — Guérison.*

12 mars 1873. M. L..., 42 ans, employé, n'a jamais eu de maux d'oreilles. A la suite d'un refroidissement, il y a six semaines, il a eu un rhume de cerveau. Deux jours après le début de cette affection, il a été réveillé par des douleurs dans l'oreille droite et dans tout le côté correspondant de la tête et du cou. Deux jours après, un peu de sérosité s'est échappée de l'oreille, pendant 48 heures. Depuis cette époque, bourdonnements continuels et battements dans l'oreille et la tempe avec exacerbations. Depuis deux jours, ces douleurs ont augmenté au point de troubler le sommeil.

Oreille interne. Perception crânienne. Oreille droite O à la montre.

Portée auditive. O à la montre.

Oreille externe. Peau de la portion osseuse, rouge.

Oreille moyenne. Tympan dr. opaque, convexe, blanc rosé dans ses trois-quarts postéro-supérieurs ; un peu concave, gris-rougeâtre dans ses parties antérieures et inférieures.

L'insufflation d'air dans la caisse droite produit quelques craquements humides, puis un râle crépitant. Après la douche d'air, le tympan bombe fortement du côté du conduit, dans ses parties postérieures que j'incise dans une étendue de 2 mill. environ. Ecoulement de pus mélangé à quelques filets de sang.

Traitement : 1° Appliquer 4 sangsues derrière l'oreille droite.

2° Instillations d'eau tiède dans l'oreille, toutes les heures.

3° Repos à la chambre. Bouillons, potages.

13 Mars. Ecoulement purulent assez abondant. Peu de douleur, nuit bonne.

Traitement : 1° Une insufflation d'air par le procédé de Politzer, chaque jour.

2° Instillations fréquentes dans l'oreille avec de l'eau tiède.

18 Mars. Suppuration un peu moins abondante. Même

traitement. De plus, instiller quelques gouttes de ce liquide tiède, matin et soir, dans l'oreille :

Borax..... 1 gr.
Eau distillée..... 1 gr. 50.

2 *Avril*. Suppuration tarie.

Perforation cicatrisée.

Traitement : Insufflation de vapeurs d'eau et de benjoin dans la caisse, au moyen de la sonde, tous les deux jours.

22 *Avril*. Or. dr. 2 mètres à la montre. Le malade suit très-bien la conversation à distance.

OBSERVATION VIII.

Inflammation aiguë de la caisse droite avec collection liquide. — Myringodectomie. — Guérison.

10 *Avril* 1873. M. W..., 19 ans, tailleur, a, depuis trois jours, des douleurs dans l'oreille droite et le côté correspondant de la tête. Insomnie la nuit dernière.

Oreille interne. Crâne dr. assez bon à la montre.

Diapason appliqué sur le vertex, mieux entendu de l'oreille droite.

Portée auditive. Or. dr. au contact. Le malade ne suit pas la conversation de l'oreille droite à 50 cent. de distance.

Oreille moyenne. Tympan dr. Sa surface est un peu convexe, humide dans sa moitié postérieure, rouge dans son tiers postéro-supérieur, blanchâtre, rosée dans ses deux tiers postéro-inférieurs, concave, terne, couverte de débris épithéliaux, blanchâtre ou d'un gris sombre rougeâtre dans sa moitié antérieure.

L'apophyse externe, le manche du marteau et le triangle lumineux sont invisibles.

L'insufflation d'air dans la caisse produit un râle crépitant et cause un bien-être local. La moitié postérieure du tympan bombe un peu plus du côté du conduit, après la douche d'air.

Traitement : 1° 3 sangsues à l'apophyse mastoïde droite.

2° Repos à la chambre. Se couvrir un peu la tête. Diète.

11 *avril*. Moins de douleur. A dormi, la nuit dernière, pendant 4 heures. Le tympan a des reflets blanchâtres, au niveau de son tiers moyen postérieur.

12 *avril*. Quelques élancements vifs, mais de courte durée.

Traitement : Insufflation d'air avec la sonde tous les jours.

13 *avril*. Insufflation d'air dans la caisse. Gargouillements. La moitié postérieure du tympan étant assez convexe du côté du conduit, je l'incise sur une longueur de 2 mill. et demi environ à sa partie postéro-inférieure. Ecoulement de muco-pus. Soulagement immédiat.

Traitement: 1° Instillations d'eau tiède dans l'oreille droite, toutes les heures.

2° Insufflation d'air par le procédé de Politzer, matin et soir.

3° Repos à la chambre, se couvrir un peu la tête.

15 *avril*. Nuit bonne. Quelques élancements. Suppuration assez abondante de la caisse.

25 *avril*. Ecoulement tari.

29 *avril*. Insufflation de vapeurs d'eau et de benjoin dans la caisse, tous les deux jours.

5 *mai*. Or. dr. 1 mètre.

15 *mai*. Or. dr. 1 mètre 80 cent.

1^{er} *juin*. Or. dr. 2 mètres 50 cent. On voit une ligne grisâtre à la place de l'incision.

OBSERVATION IX.

Inflammation subaiguë de la caisse droite. — Myringoectomie. — Guérison.

18 *Août* 1873. Madame H..., 49 ans, modiste, a été réveillée, il y a quinze jours, par des douleurs dans l'oreille droite. Elle avait dormi la fenêtre étant ouverte. Ces douleurs se sont à peu près calmées au bout de trois jours. Depuis cette époque, elle a des bourdonnements, des battements, quelques douleurs pulsatives et lancinantes de peu de durée, un sentiment d'oreille pleine, bouchée, des démangeaisons fréquentes au méat et une sensation de corps étranger au niveau du méat pharyngien de la trompe.

Oreille interne. Crâne dr. Bon à la montre.

Diapason appliqué sur le vertex, mieux entendu du côté gauche.

Portée auditive. Or. dr. Faiblement au contact (à la montre.)

La voix moyenne est mal entendue à 40 cent. de distance.

Tympan. La moitié postérieure est rouge au niveau du manche du marteau qui est tout-à-fait injecté, opaque convexe, blanchâtre dans ses deux tiers postéro-inférieurs, un peu déprimée, terne, d'un gris sombre dans sa moitié antérieure.

L'insufflation d'air dans la caisse produit un râle crépitant

Incision de la partie postéro-moyenne du tympan, sur une étendue de 2 mill. environ. Au moment où je retire le bistouri, un liquide roussâtre s'échappe avec force de la caisse. Soulagement immédiat. Or. dr. 5 cent.

Traitement: 1° Insufflation d'air dans la caisse, matin et soir, par le procédé de Politzer.

20 août. Incision cicatrisée. Or. dr. 20 cent. Même traitement.

22 août. Insufflation de vapeurs d'eau et de benjoin dans la caisse, tous les deux jours.

10 septembre. Or. dr. 4 mètres. La malade suit parfaitement la conversation sur tous les tons.

OBSERVATION X.

Inflammation subaiguë répétée des deux caisses avec collection liquide. — Myringoectomie. — Guérison.

21 janvier 1874. M. X..., âgé de 45 ans, habite le Havre. Depuis 5 ou 6 mois, il a, de temps en temps, de la céphalalgie frontale, des élancements, des battements dans les oreilles et dans les parties profondes des fosses temporales (siège indiqué par le malade), un sentiment fréquent d'oreilles pleines, bouchées, des démangeaisons aux méats, et une surdité variable. Depuis quelques jours, douleurs lancinantes dans les oreilles, surdité plus forte.

Oreilles internes. Perceptions crâniennes. Crâne dr. bon. Crâne g. b. à la montre.

Diapason mis en vibration et appliqué sur le vertex est mieux entendu de l'oreille droite.

Portée auditive. Or. dr. 4 cent.; or. g. 3 cent. à la montre. La voix moyenne est entendue à 60 cent. de l'oreille gauche, et à 4 mètre 50 cent. de l'oreille droite. La conversation générale ne peut être suivie qu'à 4 mètre de distance.

Oreille externe. Peau de la portion osseuse, très-rouge.

Oreilles moyennes. Tympan droit. Surface assez concave, terne, comme couverte de buée, d'un gris sombre dans ses parties antérieures et inférieures, demi-brillante, blanchâtre rosée dans ses parties postérieures et centrales. Apophyse externe, assez saillante. Manche du marteau assez incliné du côté de la caisse. Triangle lumineux réduit à l'état de tache demi-brillante.

Tympan gauche. A peu près le même aspect que le tympan droit.

L'insufflation d'air dans la caisse produit un bruit de souffle

doux mélangé à quelques râles crépitants. Après la douche d'air, le malade entend beaucoup mieux. Les parties postérieures du tympan droit bombent fortement du côté du conduit et ont une coloration d'un gris tendre avec des reflets jaunâtres très-clairs. Incision de 2 mill. $\frac{1}{2}$ de longueur à la partie inférieure de cette saillie. Ecoulement de liquide grisâtre, demi-filant.

24 janvier. Plaie cicatrisée.

Traitement. Insufflation de vapeurs d'eau et de benjoin dans les caisses au moyen de la sonde, tous les deux jours.

27 janvier. J'incise le tympan gauche à sa partie postéro-inférieure. Ecoulement dans le conduit d'une très-petite quantité de liquide filant, un peu plus consistant que le blanc d'œuf.

28 janvier. Plaie cicatrisée. Oreille gauche 10 cent.

Traitement: Insufflation de vapeurs d'eau et de benjoin dans les deux caisses, tous les deux jours.

3 février. Oreille droite 53 cent. Oreille gauche 45 cent.

9 février. Le malade n'est pas revenu depuis six jours. Il ressent des battements dans les oreilles, a une sensation d'oreille bouchée et des démangeaisons aux méats. Oreille droite 14 cent. Oreille gauche 17 cent.

Les tympanes sont plus concaves qu'ils n'étaient. Pendant l'insufflation d'air, on entend un râle sous-crépitant, et même crépitant, plus fort dans les trompes que dans les caisses. Après la douche d'air, la partie postérieure des tympanes bombe fortement du côté du conduit.

11 février. Douche d'air dans les caisses. Râle crépitant. Incision des deux tympanes, écoulement de mucus plus abondant à droite qu'à gauche.

12 février. Incisions cicatrisées.

14 février. Oreille droite 40 cent. Oreille gauche 60 cent.

J'injecte dans les caisses, à travers la sonde, 5 à 6 gouttes de ce liquide tiède :

Sulfate de zinc.....	1 gramme.
Eau distillée.....	100 grammes.

Douche de vapeur d'eau dans les caisses, tous les 2 jours.

20 février. Injection de sulfate de zinc dans les caisses. Douche de vapeurs d'eau et de benjoin dans les caisses, tous les 2 jours.

8 mars. Oreille droite 2 mètres 80. Oreille gauche 3 mètres 50. Le malade suit très-bien la conversation à distance.

OBSERVATION XI.

*Inflammation aiguë de la caisse gauche avec collection liquide.
— Myringodectomie. — Guérison.*

30 janvier 1874. Madame D..., âgée de 39 ans, plumassière, a eu, il y a trois mois, quelques douleurs dans l'oreille gauche et un écoulement de sérosité roussâtre pendant une journée.

Depuis cette époque, elle a des douleurs névralgiques intermittentes dans le côté gauche de la tête; ces douleurs ont augmenté depuis huit jours et coïncident avec des battements et des élancements dans l'oreille.

Oreille interne. Crâne gauche bon à la montre.

Diapason, mieux entendu du côté gauche.

Portée auditive. Oreille gauche 0. La conversation n'est pas suivie de l'oreille gauche à 50 cent. de distance.

Oreille externe. La peau de la portion osseuse, près du tympan, est un peu hyperémisée.

Oreille moyenne. Tympan gauche un peu convexe, blanchâtre dans ses parties postérieures, si ce n'est au niveau du manche du marteau qui est injecté, un peu déprimé, d'un gris sombre dans ses parties antérieures. — L'insufflation d'air dans la caisse produit un râle crépitant.

Traitement : 3 sangsues derrière l'oreille gauche.

1^{er} Février. Peu de douleurs. Quelques élancements vifs dans l'oreille. Insufflations d'air dans la caisse. Râle crépitant. Les deux tiers supérieurs de la moitié postérieure du tympan bombant assez fortement du côté du conduit, je les incise à leur partie inférieure, dans une étendue de 2 millim. 1/2 environ. Il s'écoule dans le conduit un liquide louche très-peu filant. — *Régime* : Garder le repos à la chambre et maintenir la tête un peu couverte. Demi-diète.

2 Février. Incision cicatrisée.

Traitement : Insufflation d'air dans la caisse par le procédé de Politzer, matin et soir.

6 Février. Or. g. 45 cent. Insufflation de vapeur d'eau dans les caisses, tous les 2 jours.

15 Février. Or. g. 30 cent.

Traitement : 1° Insufflation de vapeurs d'eau et de benjoin, tous les 2 jours.

2° Procédé de Valsava, matin et soir.

26 Février. Or. g. 2 m. La surface du tympan est brillante, mais plus blanchâtre qu'à l'état normal, surtout dans certains points où il y a des plaques athéromateuses. On voit une

ligne peu apparente à la place de l'incision. Le manche du marteau est un peu plus oblique que celui du tympan droit.

10 Mars. Or. g. 3 mètres.

OBSERVATION XII.

*Inflammation aiguë de la caisse avec collection liquide. —
Myringodectomie. — Guérison.*

23 Janvier 1874. M. D..., âgé de 18 ans, employé de commerce, a eu un rhume de cerveau, il y a un mois. Trois jours après le début du rhume, bourdonnements, douleurs lancinantes dans les oreilles et surtout dans l'oreille gauche, céphalalgie frontale, sentiment d'oreille pleine, bouchée, démangeaisons aux méats.

Tous ces symptômes avaient en grande partie disparu quand il y a 4 jours, à la suite d'un voyage, il a ressenti les mêmes symptômes qui ont augmenté progressivement. Aujourd'hui, les douleurs lancinantes sont plus fortes dans l'oreille gauche que dans l'oreille droite, et s'irradient dans la tête et le côté gauche du cou. Il y a de la fièvre et de l'insomnie.

Perceptions crâniennes. Crâne dr. bon; crâne g. faible à la montre.

Portée auditive. Or. dr. 1 cent. Or. g. au contact. Le malade suit la conversation quand on lui parle de près sur un ton élevé, l'oreille droite fermée.

Oreille externe. Peau de la portion osseuse, très-rouge.

Oreilles moyennes. Tympan dr. Tel qu'il est dans les obstructions simples de la trompe. Tympan g. Convexe, humide, opaque, blanchâtre rosé dans sa moitié postérieure, si ce n'est au niveau du manche du marteau en partie caché par les nombreux vaisseaux qui viennent de la paroi supérieure du conduit, déprimé, terne, gris-rougeâtre, couvert de pellicules épithéliales blanchâtres dans ses parties antérieures et inférieures qui sont nettement séparées des premières.

L'insufflation d'air dans les oreilles moyennes produit un râle sous-crépitant dans la trompe droite, un bruit de souffle doux dans la caisse et le claquement du tympan, quelques craquements humides, puis un gargouillement dans la caisse droite.

Après la douche d'air, sentiment de bien-être, diminution des douleurs. O. dr. 40 cent. Or. g. assez bien au contact.

Gorge. Pharyngite. Amygdales un peu développées.

Traitement : 1° 4 sangsues derrière l'oreille gauche. — 2° Gargarisme au borax.

24 *Janvier*. Douleurs moins vives. Nuit meilleure. Depuis 2 ou 3 heures, douleurs lancinantes assez vives. Convexité assez grande des parties postérieures du tympan, qui sont opaques et plus blanchâtres qu'hier. Je les incise à leur partie moyenne, sur une étendue de 3 mill. environ. Il s'écoule difficilement dans le conduit une assez grande quantité de liquide louche, demi-filant, mélangé à quelques stries sanguinolentes. Insufflation d'air dans la caisse gauche, la tête du malade étant penchée du même côté. Ecoulement plus abondant de liquide dans le conduit.

26 *Janvier*. Plaie cicatrisée. Insufflation d'air dans les deux caisses. Or. dr. 70 cent. Or. g. 10 cent.

30 *Janvier*. Il y a toujours quelques élancements dans l'oreille gauche ; nuits bonnes.

2 *Février*. O. dr. 1 m. 10 cent., Or. g. 20 cent. Insufflation de vapeurs d'eau et de benjoin, tous les 2 jours.

6 *Février*. Quelques battements dans l'oreille gauche. Le manche du marteau est encore un peu injecté.

Traitement : 1^o 3 sangsues derrière l'oreille gauche. — 2^o Même traitement.

20 *Février*. Peu de douleurs. Or. dr. 3 m. Or. g. 80 cent.

15 *Mars*. Or. dr. 4 m., Or. g. 2 m.

10 *Avril*. Or. dr. 4 m. Or. g. 3 m. On voit une ligne grisâtre à la place de l'incision.

OBSERVATION XIII.

Inflammation aiguë de la caisse gauche avec collection liquide. — Perforation spontanée. — Récidive. — Myringodectomie. — Guérison.

23 *Janvier* 1874. M. D..., 47 ans, employé de commerce, a eu un rhume de cerveau, il y a 35 jours.

Surdité des deux oreilles, sensation d'oreilles pleines, bouchées, démangeaisons aux méats, six jours après le début du rhume. Douleurs violentes pendant deux jours, puis écoulement de quelques gouttes de sérosité roussâtre par l'oreille gauche. Cessation presque complète des symptômes inflammatoires, au bout de quelques jours. Bourdonnement en *si* dans les oreilles, depuis cette époque.

Il y a cinq jours, douleurs dans les oreilles, moins vives dans l'oreille droite depuis l'écoulement séreux qui a eu lieu hier. Insomnie.

Oreilles internes. Cr. g. cr. dr. b. à la montre. Diapason appliqué sur le vertex, mieux entendu de l'oreille gauche.

Portée auditive. Or. g. au contact., à la montre. Or. dr. 1 cent à la montre. La conversation à voix forte est suivie de l'oreille droite à 1 mètre 50 centimètres et de l'oreille gauche à 50 centimètres.

Tympan gauche. Surface humide, convexe, opaque, blanchâtre rosée dans ses trois quarts postéro-supérieurs, si ce n'est au niveau du manche du marteau, invisible, où le tympan est assez rouge. Surface déprimée, terne, couverte de pellicules blanchâtres disposées en rayons dans ses parties antérieures et inférieures.

Tympan droit. A peu près semblable au tympan gauche; avec cette différence que les parties postérieures sont moins convexes et plus rosées.

L'insufflation d'air dans les oreilles moyennes produit un râle crépitant dans la caisse droite et un râle sous-crépitant dans la caisse gauche. Elle cause un soulagement immédiat.

Traitement : deux sangsues à chaque apophyse mastoïde.

24 janvier. Moins de douleur.

Traitement : deux sangsues à chaque apophyse. Insufflation d'air dans les caisses.

Le tympan gauche étant opaque, convexe, blanchâtre, dans sa moitié postérieure, je l'incise à sa partie postéro-inférieure sur une longueur de deux millimètres environ, écoulement de liquide séro-purulent.

Traitement : 1° Instillations d'eau tiède dans l'oreille gauche, toutes les deux heures. 2° Procédé de Politzer, une fois par jour.

26 janvier. Suppuration de la caisse gauche. Le tympan droit est convexe, blanchâtre rosé, dans ses deux tiers supérieurs, si ce n'est au niveau du manche du marteau, où il est très-rouge. Incision de 2 millimètres 1/2 de longueur à sa partie postéro-moyenne. Ecoulement de liquide séreux, roussâtre, soulagement immédiat. Même traitement pour les deux oreilles.

4 février. Suppuration de la caisse gauche. La perforation du tympan droit est cicatrisée.

Traitement : 1° Trois instillations de solution faible de borax dans l'oreille gauche, chaque jour. — 2° Procédé de Politzer, deux fois par jour.

12 février. Suppuration moins abondante. Quelques élancements passagers.

Traitement : 1° Trois ou quatre injections d'eau tiède dans l'oreille gauche avec une seringue en verre, puis trois instillations avec ce liquide tiède :

Borax.....	2 gr.
Eau dist.	50 gr.

2° Procédé de Politzer, tous les jours.

18 février. Suppuration tarie. Tympan gauche opaque, blanchâtre, injecté au niveau du manche du marteau. Or. g. 12 cent. Or. dr. 40 cent.

20 février. Traitement : 1° Insufflations de vapeurs d'eau et de benjoin tous les deux jours. — 2° Procédé de Politzer, tous les deux jours.

1^{er} mai. Or. g. 2 mètres 80 cent. Or. dr. 3 mètres 10 cent. Le malade suit très-bien la conversation à distance, de chaque oreille.

OBSERVATION XIV.

*Inflammation aiguë de la caisse droite avec collection liquide.
— Myringodectomie. — Guérison.*

30 janvier 1874. M. P. . . , âgé de 46 ans et demi, a été affecté d'un rhume de cerveau, le 18 janvier. Le 25 janvier, il a été réveillé, à 4 heures du matin, par des douleurs assez vives dans le fond de l'oreille droite et le côté correspondant du maxillaire inférieur. Clappement au niveau de l'orifice pharyngien de la trompe droite pendant la déglutition, et sentiment de fraîcheur au même endroit pendant que le malade boit. Sensation d'oreille pleine, bouchée, chatouillement au méat. Le lendemain, étourdissements assez forts.

Les douleurs ont augmenté beaucoup depuis 4 jours, et ont rendu le sommeil très-agité. Soif, innappétence.

Perception crânienné. Crâne droit bon à la montre.

Portée auditive. Or. dr. au contact.

Oreille externe. Peau de la portion osseuse, rouge.

Oreille moyenne. Tympan droit. Surface concave, dépolie, comme couverte de buée, d'un gris rougeâtre dans ses parties antérieures, et centrales, convexe, humide, d'un blanc rosé dans sa moitié postérieure. Apophyse externe, saillante. Manche du marteau très-incliné vers l'intérieur de la caisse. Pas de triangle lumineux.

L'insufflation d'air dans la caisse produit un râle sous-crépitant dans la trompe et un râle crépitant dans la caisse.

Après la douche d'air, soulagement immédiat. La partie postérieure du tympan bombe assez fortement du côté du conduit ; incision de 2 millimètres environ de longueur à son

tiers postéro-inférieur. Ecoulement assez abondant d'un liquide séreux, roussâtre.

Traitement : 1° Quatre sangsues derrière l'oreille droite. — 2° Instillations dans l'oreille droite avec de l'eau tiède, toutes les deux heures. — 3° Repos à la chambre. Maintenir la tête un peu couverte.

2 février. Quelques battements et élancements.

Traitement : 1° Une insufflation d'air chaque jour, par la méthode de Politzer. — 2° Trois instillations par jour avec ce liquide tiède :

Borax.....	1 gr.
Eau dist.	100 gr.

7 février. *Traitement* : 1° Instillations avec ce liquide tiède ; matin et soir.

Sulfate de zinc.....	1 gramme.
Eau distillée.....	100 —

2° Une insufflation d'air dans la caisse, tous les jours, par le procédé de Politzer.

11 février. Suppuration tarie. Douche d'air dans la caisse au moyen de la sonde. Or. dr., 40 cent.

Traitement : Insufflation de vapeurs d'eau et de benjoin tous les deux jours dans la caisse, au moyen de la sonde. Or. dr., 40 cent.

8 mars. Or. dr., 4 mètres.

OBSERVATION XV.

Inflammation aiguë de la caisse droite avec collection liquide.
— Myringotomie. — Guérison.

25 février 1874. M. L..., âgé de 33 ans, a eu une rhinite, il y a six jours. Depuis trois jours, lourdeur de tête, embarras frontal. Depuis deux jours, les sons frappent désagréablement ses oreilles et lui paraissent voilés ; quand il parle, la voix produit dans sa tête une résonance désagréable. Exagération de ces symptômes ; douleurs en battements, élancements vifs et fréquents dans l'oreille droite et la partie profonde de la fosse temporale correspondante. Dernière nuit agitée. Soif, inappétence, langue blanche, rouge à la pointe.

Perception crânienne : Crâne gauche, bon. Crâne droit, moins bon à la montre.

Portée auditive à la montre : or. g., 25 cent. ; or. dr., au contact.

Oreille externe. Peau de la portion osseuse, rouge.

Oreilles moyennes. Tympan gauche, tel qu'il est dans l'obstruction de la trompe. Tympan droit : surface un peu concave, terne, comme couverte de buée, d'un gris sombre rougeâtre dans ses parties centrales, antérieures et inférieures ; un peu convexe, humide, demi-brillante, d'un blanc rosé, si ce n'est au niveau du manche du marteau où elle est très-rouge.

L'insufflation d'air dans les oreilles moyennes, avec la sonde, produit : 1° un râle sous-crépitant dans la trompe gauche, un bruit de souffle assez doux et le claquement du tympan dans la caisse ; 2° un râle sous-crépitant dans la trompe et la caisse droite. Après l'insufflation, l'audition est assez bonne à gauche, améliorée à droite ; le tympan gauche est moins concave, le tympan droit est assez convexe dans ses parties postérieures.

Gorge, bouche, nez. Pharyngite granuleuse ; plusieurs dents gâtées. Rhinite.

Traitement : 1° Trois sangsues derrière l'oreille droite ; 2° repos à la chambre. Bouillons, potages.

26 février. Moins de douleurs. Nuit moins agitée. Or. g., 30 cent. ; or. dr., 1 cent.

27 février. Elancements plus forts qu'hier dans l'oreille droite. Tympan droit convexe, assez opaque, blanchâtre rosé, dans ses parties postérieures ; peu concave, gris-rougeâtre dans ses parties antérieures.

L'insufflation d'air dans la caisse, au moyen de la sonde, produit un râle crépitant. Après l'insufflation d'air, la moitié postérieure du tympan bombe assez fortement du côté du conduit. Incision de sa partie postéro-inférieure dans une étendue de 2 millimètres $\frac{1}{2}$ environ. Écoulement d'un liquide louche, ayant la consistance du blanc d'œuf. Insufflation d'air dans la caisse, la tête penchée à droite ; écoulement plus abondant de liquide.

28 février. Plaie tympanique cicatrisée.

Traitement : Douche d'air dans les deux caisses au moyen de la sonde.

2 mars. Or. g., 60 cent. Or. dr., 12 cent.

Traitement : Insufflation de vapeurs d'eau et de benjoin dans les deux caisses, tous les deux jours.

30 mars. Or. g., 3 mètres. Or. dr., 2 mètres. Le malade suit très-bien la conversation à distance.

OBSERVATION XVI.

*Inflammation aiguë de la caisse droite avec collection liquide.
Myringodectomie. Guérison.*

4 mars 1874. Mlle V...., 17 ans et demi, lymphatique, a eu la variole à l'âge de 6 ans, et a ressenti des douleurs dans les oreilles. Depuis cette époque, elle a eu des douleurs sourdes à de longs intervalles. Il y a sept jours, elle a été atteinte d'un rhume de cerveau violent; depuis avant-hier, elle ressent des douleurs vives dans l'oreille gauche, moins fortes dans l'oreille droite.

Céphalalgie frontale, sensation d'oreille pleine, bouchée, démangeaisons vives et fréquentes au méat droit; ces symptômes ont existé à gauche, il y a trois jours.

Battements et élancements dans l'oreille gauche et le côté correspondant de la tête, moins forts et moins fréquents dans l'oreille droite.

Perception crânienne. Crâne gauche, 0; crâne droit bon à la montre.

Portée auditive. Or. g., 8 cent.; or. dr., 0. La voix élevée est mal entendue, de l'oreille gauche, à 1 mètre de distance, et de l'oreille droite à 20 cent.

Oreilles externes. La peau de la portion osseuse, près du tympan, est très-rouge à droite, moins colorée à gauche.

Oreilles moyennes. Tympan gauche, très-concave, comme dans l'obstruction de la trompe. Surface, terne, couverte de buée, grisâtre avec des reflets rougeâtres, dans ses parties antéro-inférieures et centrales. L'apophyse externe est saillante; le manche du marteau, fortement injecté, est très-incliné du côté de la caisse. Le triangle lumineux est réduit à l'état de tache très-peu visible. A sa partie postéro-supérieure, on voit deux ecchymoses dont l'une anticipe un peu sur la portion osseuse.

Tympan droit. Surface un peu convexe, humide, rouge dans son tiers postéro-supérieur, opaque, blanchâtre, rosée dans ses deux tiers postéro-inférieurs, déprimée, terne, dépolie, grisâtre, couverte partiellement d'une poussière épithéliale dans ses parties antérieures.

Triangle lumineux; n'existe plus.

L'insufflation d'air, au moyen de la sonde, produit, dans la caisse droite, quelques craquements humides et un gargouillement, dans la caisse gauche, un râle sous-crépitant et le claquement du tympan.

Bouche. Gorge. Quelques dents gâtées. Pharyngite granuleuse.

Après la douche d'air, or. g., 60 cent.; or. dr., au contact.

Traitement : Deux sangsues derrière l'oreille droite.

5 mars. Douleurs moins vives. Insufflation d'air dans les caisses. Le tympan droit bombant fortement du côté du conduit, je l'incise à sa partie postéro-supérieure, sur une longueur de 2 millimètres environ; il s'écoule dans le conduit un liquide blanchâtre, très-peu filant. Soulagement immédiat.

Traitement : Insufflation d'air par le procédé de Politzer, matin et soir.

6 mars. Nuit bonne. Or. g., 4 mètres; or. dr. 5 cent. L'incision est cicatrisée.

8 mars. Quelques élancements dans l'oreille droite.

Traitement : 1° une sangsue derrière l'oreille droite; 2° prendre gros comme un pois d'aloès, le soir, au moment de se coucher.

15 mars. Insufflation de vapeurs d'eau et de benjoin dans les caisses, tous les deux jours.

10 mai. Or. g., 4 mètres; or. droite, 3 mètres.

REMARQUE. Je conseille à la malade de suivre, pendant plusieurs mois, un traitement ioduré, sulfureux et ferrugineux, et de se faire toucher les amygdales avec une solution d'iodure de zinc, une fois par semaine.

OBSERVATION XVII.

Inflammation aiguë de la caisse droite avec collection liquide. Récidive. Myringodectomie. Guérison.

18 mars 1874. Mademoiselle D....., 28 ans, domestique, a eu un rhume de cerveau violent, il y a 6 jours. Depuis 3 jours, elle ressent, dans l'oreille droite et tout le côté correspondant de la tête, des douleurs pulsatives et lancinantes qui troublent son sommeil. Oreille interne. Crâne droit assez bon à la montre.

Portée auditive. Or. dr. au contact à la montre. La malade suit mal la conversation de l'oreille droite à 40 cent. de distance.

Tympan droit. Surface concave, terne, comme couverte de buée, d'un gris sale rougeâtre, dans ses parties centrales, inférieures et antérieures, un peu convexe, blanchâtre rosée dans ses parties postéro-supérieures et moyennes.

Apophyse externe saillante. Manche du marteau assez incliné

vers l'intérieur de la caisse. Triangle lumineux réduit à l'état de tache demi-brillante.

Insufflation d'air. Râle sous-crépitant dans la trompe et la caisse. Soulagement immédiat. Or. g. 3 cent.

Traitement : 1° appliquer 3 sangsues derrière l'oreille droite ; 2° procédé de Politzer, matin et soir.

20 mars. Insufflation d'air. Râle crépitant. Partie postérieure du tympan, demi-opaque, blanchâtre, convexe du côté du conduit. Incision de 2 mill. de longueur environ à la partie postéro-inférieure. Ecoulement de sérosité roussâtre.

21 mars. Incision cicatrisée.

23 mars. Insufflation d'air dans la caisse, avec la sonde, tous les 2 jours.

Procédé de Politzer, tous les jours.

10 avril. Or. dr. 3 mètres 50 cent.

10 octobre 1875. Depuis deux mois, cette malade ressent, à des intervalles variables, de la céphalalgie du côté droit et de l'embarras frontal, parfois quelques battements dans la tempe droite. Elle a fréquemment aussi une sensation d'oreille pleine, bouchée et des démangeaisons au méat. Depuis trois jours, douleurs pulsatives et lancinantes dans l'oreille droite, le côté correspondant de la tête et du cou, insomnie, fièvre.

Oreille interne. Crâne droit assez bon à la montre.

Portée auditive. Or. dr. O. La voix haute est mal entendue à 30 cent. de distance.

Oreille externe. Peau de la portion osseuse du conduit, rouge.

Oreille moyenne. Tympan droit opaque, surface convexe, humide, d'un blanc jaunâtre dans ses deux tiers postérieurs, si ce n'est au niveau du manche du marteau où il y a une coloration rouge prononcée. La membrane est déprimée, terne, grisâtre, parsemée de pellicules blanchâtres disposées en forme de rayons allant de la circonférence au centre, et laissant entre elles, dans sa moitié antéro-inférieure, des parties de tympan non recouvertes.

L'apophyse externe est d'un blanc jaunâtre et tranche vivement sur le fond rouge ; le manche du marteau et le triangle lumineux sont invisibles.

L'insufflation d'air dans l'oreille moyenne produit un râle crépitant dans la trompe et la caisse. Soulagement immédiat.

Traitement : 1° 4 sangsues à l'apophyse mastoïde ; 2° instillations d'eau tiède dans l'oreille droite, toutes les heures ; 3° diète, repos à la chambre, se couvrir légèrement la tête.

11 octobre. Nuit meilleure. Insufflation d'air dans la caisse. Râle crépitant. Le tympan bombe du côté du conduit dans sa

moitié postérieure qui est opaque, d'un blanc jaunâtre. Incision de 3 mill. de longueur dans sa partie postéro-inférieure. Ecoulement d'un liquide séro-purulent. Soulagement immédiat.

Traitement : 1° instillations d'eau tiède dans l'oreille droite, toutes les heures ; 2° procédé de Politzer, matin et soir.

12 octobre. Suppuration de la caisse. Peu de douleurs. Même traitement.

20 octobre. Suppuration de la caisse assez abondante.

Traitement : 1° trois fois par jour, instiller quelques gouttes de ce liquide tiède dans l'oreille droite :

Borax.....	1 gr.
Eau distillée.....	100

2° Procédé de Politzer, matin et soir.

3 janvier 1875. Suppuration tarie. Perforation cicatrisée. Or. dr. 12 cent.

7 janvier. Oreille droite 20 cent. Quelques élancements insignifiants.

Traitement : 1° insufflation de vapeurs d'eau et de benjoin dans la caisse droite, tous les deux jours ; 2° procédé de Politzer, tous les jours.

2 mars. Or. dr. 3 mètres 20 cent. Le tympan a une surface assez brillante, d'un gris blanchâtre ; le manche du marteau est plus oblique que celui de l'oreille gauche ; le triangle lumineux est déformé. On voit une ligne peu apparente au niveau de l'incision.

OBSERVATION XVIII.

Inflammation aiguë de la caisse droite avec collection liquide. Myringotomie. Guérison.

15 avril 1874. M. B...., âgé de 49 ans, doreur, ressent, depuis 4 jours, dans l'oreille droite, des douleurs qui se sont irradiées à la tempe et à l'apophyse mastoïde. De plus, il est tourmenté par un bourdonnement en zi et des battements dans l'oreille.

Oreille interne. Crâne dr. O, à la montre. Le diapason appliqué sur le vertex est mieux entendu à droite.

Portée auditive. Or. dr. O à la montre. La voix forte n'est pas entendue à 30 cent. de distance.

Oreille externe. La peau de la portion osseuse est assez rouge.

Oreille moyenne. Tympan dr. Surface à peu près plane, humide, rouge, couverte partiellement de pellicules blanchâtres. L'insufflation d'air dans la caisse produit un râle sous-crépissant, diminue les bourdonnements et cause une sensation de bien-être local. La peau de la région mastoïdienne est un peu chaude, rosée, et l'apophyse mastoïde est douloureuse à la pression.

Traitement : 1° 5 sangsues à l'apophyse mastoïde ; 3 sangsues en avant du tragus ; 2° une insufflation d'air par le procédé de Politzer, chaque jour ; 3° repos à la chambre, se couvrir un peu la tête, diète.

17 avril. Moins de douleurs.

18 avril. Moitié postérieure du tympan, opaque, convexe, d'un blanc rosé. Insufflation d'air dans la caisse, craquements humides. Incision de 2 mill. de longueur environ, à la partie postéro-inférieure du tympan. Ecoulement de muco-pus.

19 avril. Peu de douleurs. Suppuration assez abondante de la caisse.

Traitement : 1° toutes les deux heures, instiller quelques gouttes d'eau tiède dans l'oreille ; 2° une insufflation d'air par la méthode de Politzer, chaque jour.

25 avril. Suppuration assez abondante de la caisse.

Traitement : 1° trois injections d'eau tiède doucement poussées dans l'oreille ; 2° deux injections avec ce liquide tiède :

Borax.....	1 gr. 50
Eau distillée.....	100

3° Une insufflation d'air par le procédé de Politzer, matin et soir, pendant que le liquide médicamenteux est dans l'oreille.

2 mai. Suppuration peu abondante.

Traitement : 1° trois injections d'eau tiède chaque jour, et trois instillations avec ce liquide tiède dans l'oreille :

Borax.....	2 gr.
Eau distillée.....	100 gr.

2° Une insufflation d'air par le même procédé, matin et soir.

5 Mai. Suppuration tarie. Le tympan est très-épaissi ; on ne voit aucun détail physiologique à sa surface.

10 Mai. Or. dr. 20 cent.

Traitement : Insufflation de vapeurs d'eau et de benjoin dans la caisse droite, tous les deux jours.

10 Juin. Or. dr. 3 mètres 50. Le malade suit très-bien la conversation à distance.

OBSERVATION XIX.

*Inflammation aiguë de la caisse gauche avec collection liquide.
Myringodectomie. Guérison.*

23 *Avril* 1875. Mademoiselle F..., âgée de 4 ans, a été affectée de douleurs dans l'oreille gauche, dix jours après le début d'une rougeole. Ces douleurs ont persisté pendant 24 heures et se sont calmées lorsqu'il est sorti, de l'oreille gauche, une grande quantité de liquide verdâtre, demi-filant. L'écoulement s'est tari, le jour même. Trois jours après, il est survenu des douleurs faibles qui ont augmenté et ont envahi tout le côté correspondant de la tête. Insomnie, inappétence, langue saburrale.

Oreille interne. — Crâne g. bon. Crâne dr. bon à la montre.

Portée auditive. Or. g. 1 cent. La voix moyenne est entendue, de l'oreille gauche, à 60 cent. de distance.

Oreille externe. — La peau des parois supérieure et postérieure, près du tympan, est très-rouge et se confond avec la membrane du tympan.

Oreille moyenne. — Tympan : Dans sa moitié postérieure, il est tuméfié, rouge dans son tiers supérieur, un peu convexe, humide, opaque, blanchâtre rosé dans ses deux tiers inférieurs. Dans sa moitié antérieure, il est plus profondément situé, a une surface terne, couverte de fines pellicules blanchâtres et une coloration d'un blanc-rosé, après avoir enlevé la plus grande partie des pellicules. L'insufflation d'air, au moyen de la sonde, produit quelques craquements humides, puis un râle crépitant. Après la douche d'air, la convexité du tympan est plus grande.

Traitement : 1° Incision des parties postéro-inférieures sur une longueur de 2 mill. environ ; écoulement d'un liquide séro-purulent dans le conduit.

2° Toutes les 2 ou 3 heures, instiller quelques gouttes d'eau tiède dans l'oreille.

24 *Avril*. Douleurs peu vives. Il sort de la caisse un liquide séro-purulent. Même traitement.

30 *Avril*. Perforation cicatrisée. Or. g. 20 cent. Pas de douleurs ; quelques élancements.

8 *Mai*. La malade a été réveillée par des douleurs assez vives dans l'oreille. Le tympan bombe assez fortement du côté du conduit, dans sa moitié postérieure. Incision d'un mill. de longueur environ dans sa partie moyenne. Ecoulement de

liquide séro-purulent. Douche d'air par le procédé de Politzer; écoulement plus considérable.

Traitement : Instillations fréquentes d'eau tiède dans l'oreille. Douche d'air, matin et soir.

15 *Mai*. Suppuration tarie; perforation cicatrisée. Or. g. 12 cent.

20 *Mai*. Or. g. 30 cent.

10 *Juin*. Or. g. 1 mètre 50 cent.

26 *Juin*. Or. g. 2 mètres.

2 *Juillet*. Or. g. 3 mètres.

10 *Août*. On ne voit plus aucune trace du tissu cicatriciel dont la coloration se confond avec celle des parties voisines.

OBSERVATION XX.

Inflammation aiguë des caisses avec collection liquide. Trois myringotomies. Guérison.

5 *Mai* 1874. M. F. . . , âgé de 9 ans, frère de la jeune malade désignée précédemment, a eu la rougeole, il y a 21 jours et quelques douleurs passagères dans les oreilles. Il y a 4 jours, il a ressenti, dans les oreilles, des douleurs qui ont augmenté rapidement au point de troubler son sommeil.

Oreilles internes. — Crâne g. bon. Crâne dr. bon à la montre.

Portée auditive. Or. g. au contact. Or. dr. O. Le jeune malade est très-sourd puisqu'il faut lui parler à 20 cent. de distance environ, l'or. g. fermée, pour se faire comprendre.

Oreilles externes. — La peau de la portion osseuse, près du tympan, est assez rouge.

Oreilles moyennes. — Tympan g. Dans ses deux tiers postéro-supérieurs, il bombe assez fortement du côté du conduit, est rouge au niveau du manche du marteau qui est invisible, opaque, blanchâtre-rosé dans le reste de son étendue. Ses parties inférieures et sa moitié antérieure paraissent déprimées et ont une surface terne, grisâtre, couverte de pellicules épidermiques. Tympan droit. A peu près semblable au tympan gauche.

L'insufflation d'air dans les caisses, par le procédé de Politzer, produit quelques craquements humides. J'incise chaque tympan, au niveau de sa partie postéro-moyenne, sur une longueur de 4 mill. 1/2 environ. Il sort un liquide louche, demi-filant, dont je facilite la sortie par une insufflation d'air. Soulagement immédiat.

6 *Mai*. Or. g. 10 cent. or. dr. 2 cent. Les incisions sont ci-

catrisées. — *Traitement*: Une insufflation d'air par le procédé de Politzer, matin et soir.

14 *Mai*. Or. g. 30 cent. Or. dr. 5 cent. Comme le tympan droit bombe assez fortement dans sa moitié postérieure, après l'insufflation qui produit quelques craquements humides, je l'incise sur une étendue de 2 mill. environ. Il s'écoule dans le conduit un liquide louche, un peu filant, dont je facilite la sortie comme précédemment.

15 *Mai*. Perforation cicatrisée. Même traitement. De plus, appliquer un vésicatoire volant derrière l'oreille droite.

20 *Mai*. Or. gr. 1 mètre 50 cent. Or. dr. 60 cent. Insufflation d'air dans les caisses une fois par jour.

10 *Juin*. Or. gr. 4 mètres. Or. dr. 2 mètres 50 cent. Le malade suit de chaque oreille la conversation à distance sur tous les tons.

OBSERVATION XXI.

*Inflammation aiguë de la caisse gauche avec collection liquide.
Myringodectomie. Guérison.*

13 *mai* 1874. — M. C. . . . , 33 ans, concierge, a eu un mal de gorge il y a quinze jours. Depuis quatre jours, douleurs vives dans tout le côté gauche de la tête, battements continuels, élancements intermittents dans l'oreille correspondante. Sensation d'oreille pleine, bouchée, quelques démangeaisons au méat. Insomnie, soif, inappétence, langue saburrale.

Oreilles internes. — Perceptions crâniennes. Crâne g. O. Crâne dr. bon à la montre. Portée auditive. Or. g. O. Or. dr. 50 cent. à la montre Le malade, l'oreille droite fermée, suit de près la conversation sur un ton élevé. Gorge un peu rouge.

Oreille externe. — Peau de la portion osseuse, rouge.

Oreille moyenne. — Tympan g. A une surface terne, un peu humide, couverte en partie de débris épidermiques blanchâtres. Dans ses parties postérieures, il est opaque, a une surface humide, un peu convexe et une coloration d'un blanc rosé; dans ses parties antérieures et inférieures, il a une surface un peu concave, terne, d'un gris rougeâtre.

Une insufflation d'air dans l'oreille moyenne droite produit des râles muqueux dans la trompe droite et améliore l'audition, puisque le son de la montre est immédiatement perçu à 2 mètres 50 cent. Celle qui est faite dans l'oreille gauche produit quelques craquements humides. Après la douche d'air, le malade ressent un soulagement marqué.

Traitement : 1° Cinq sangsues derrière l'oreille gauche ;

2° Diète, repos à la chambre.

14 mai. — Moins de douleurs. Une insufflation d'air dans la caisse fait disparaître les battements pendant quelques minutes.

Or. g. 1 cent. à la montre.

15 mai. — Les deux tiers postéro-supérieurs du tympan sont opaques, convexes du côté du conduit, et ont une coloration d'un blanc rosé. Je les incise dans une étendue de 3 mill. environ ; écoulement de muco-pus dans le conduit. Une insufflation d'air dans la caisse, la tête du malade penchée à gauche, fait écouler une quantité plus grande de liquide. Il n'y a plus de battements dans l'oreille. La montre est entendue à 5 cent. de distance.

17 mai. — Quelques élancements dans l'oreille ; un peu d'engourdissement du côté gauche de la tête pendant l'heure qui a suivi l'incision.

Le malade a dormi profondément pendant quatre heures.

Suppuration assez abondante de la caisse.

Traitement : 1° Quatre sangsues derrière l'oreille malade ;

2° Instillations fréquentes avec une décoction tiède de thé et de pavot ;

3° Une insufflation d'air par le procédé de Politzer, chaque jour.

20 mai. — Suppuration moins abondante. Quelques élancements et quelques battements. — Même traitement.

25 mai. — Large vésicatoire volant derrière l'oreille malade.

30 mai. — Suppuration peu abondante. La montre est entendue à 10 cent.

3 juin. — J'injecte dans la caisse, à travers la sonde, quelques gouttes de cette solution tiède : sulf. de zinc, 50 centigr., eau dist., 100 gr. Le liquide ressort par le conduit.

6 juin. — Perforation cicatrisée.

Traitement : Insufflation de vapeur de benjoin dans la caisse, tous les deux jours.

8 juin. — Surface du tympan demi-terne, couverte de pellicules blanchâtres. Coloration blanchâtre avec des reflets rougeâtres très-faibles. — Le malade entend la montre à 80 cent.

20 juin. — On voit une ligne sombre à la place de l'incision. Le malade entend la montre à 2 mètres et suit parfaitement la conversation à distance.

OBSERVATION XXII.

*Inflammation aiguë de la caisse gauche avec collection liquide.
Myringodectomie. Guérison.*

2 juin 1874. — Le 28 mai, M. J...., âgé de 50 ans, a injecté dans son oreille gauche une certaine quantité d'eau froide, pour calmer des démangeaisons qu'il ressentait dans le conduit. Deux heures après, douleurs dans le côté gauche du maxillaire inférieur, pendant cinq à six heures. Le lendemain, douleurs pulsatives et lancinantes dans l'oreille gauche et tout le côté correspondant de la tête, insomnie.

Oreille interne. — Crâne g. faible. Diapason appliqué sur le vertex, mieux entendu de l'oreille gauche.

Portée auditive, Or. g. au contact.

Oreille externe. — La peau de la portion osseuse est rouge.

Oreille moyenne. — Tympan g. Sa surface est un peu convexe du côté du conduit, rouge, à reflets blanchâtres, dans sa moitié postérieure, déprimée, terne, d'un gris-rougeâtre, dans sa moitié antérieure. L'apophyse externe est indiquée seulement par une tache blanchâtre; le tympan est fortement injecté au niveau du manche du marteau qui est invisible; il n'y a pas de triangle lumineux.

L'insufflation d'air dans la caisse produit des râles crépitants et même un gargouillement. Elle diminue les battements et cause une sensation de bien-être local.

Traitement: 1° deux sangsues en avant du tragus, 3 sangsues à l'apophyse mastoïde. — 2° Repos à la chambre, diète, maintenir la tête un peu couverte.

3 Juin. Moins de douleurs. Insufflation d'air dans la caisse. Soulagement immédiat. Convexité des parties postérieures du tympan.

4 Juin. Quelques élancements. Insufflation d'air dans la caisse, râles crépitants, gargouillements. Convexité très-prononcée des parties postérieures. Incision de 3 mill. de longueur environ à la partie postéro-inférieure. Ecoulement de pus. Soulagement immédiat.

5 Juin. Nuit bonne. Suppuration de la caisse.

Traitement: 1° Instillations dans l'oreille avec de l'eau tiède, toutes les deux heures.

2° Insufflation d'air par le procédé de Politzer, matin et soir.

7 Juin. Moins de suppuration. Quelques douleurs.

Traitement : 1° Quatre sangsues derrière l'oreille gauche ;—
2° Continuer le reste du traitement.

9 *Juin*. Le tympan a une surface rouge, humide, inégale ; les lèvres de l'incision sont tuméfiées, rouges. Le pus contenu dans la caisse est agité par des battements isochrones à ceux du pouls.

Traitement : 1° Vésicatoire volant derrière l'oreille gauche ;
2° Insufflation d'air par le procédé de Politzer, matin et soir.

11 *Juillet*. Quelques battements dans l'oreille. Suppuration plus abondante.

15 *Juin*. Peu de suppuration.

20 *Juin*. Suppuration tarie. Incision cicatrisée. Or. g. 25 cent.

Traitement : Insufflation d'air par le procédé de Politzer, matin et soir.

30 *Juin*. Insufflation de vapeurs d'eau et de benjoin dans les caisses, tous les deux jours.

10 *Juillet*. Or. g. 2 mètres.

10 *Août*. Or. g. 3 mètres. On voit une partie linéaire un peu déprimée à la place de l'incision.

OBSERVATION XXIII.

Inflammation aiguë de la caisse droite avec collection liquide.
Myringodectomie. Guérison.

15 *Juin* 1874. M. W..., âgé de 17 ans, ressent, depuis plusieurs années, à des intervalles plus ou moins éloignés, des douleurs dans l'oreille droite. Ces douleurs se calment au bout de quelques heures ou de quelques jours, et sont parfois suivies d'un écoulement séreux ou séro-purulent insignifiant. Depuis 3 jours, ce malade ressent des douleurs assez vives dans l'oreille droite, a une sensation d'oreilles pleines, bouchées, et des démangeaisons fréquentes aux méats.

Oreilles internes. — Crâne dr. O à la montre. Crâne g. bon. Portée auditive. — Or. dr. O. Or. g. 4 cent. Le malade ne peut pas suivre la conversation de l'oreille droite quand on lui parle de près, à haute voix. De l'oreille gauche il entend très-mal quand on lui parle à voix moyenne, à 2 mètres de distance.

Oreille externe. — Peau de la portion osseuse, très-rouge.

Oreilles moyennes. — Tympan dr. Surface humide, convexe, opaque, d'un blanc-rosé dans presque toute sa moitié postérieure ; terne, concave, d'un gris sombre dans sa moitié antérieure.

Tympan g. Il est tel qu'on le voit dans les obstructions simples de la trompe.

L'insufflation d'air dans les oreilles moyennes produit, à droite, quelques craquements humides bientôt suivis d'un gargouillement, et, à gauche, des râles sous-crépitants, puis un bruit de souffle doux. Les parties postérieures du tympan droit bombant fortement du côté du conduit, je les incise dans une étendue de 2 mill. 1/2 environ. Au moment où je retire le bistouri, un liquide séreux, louche, sort de la caisse avec une certaine force et s'écoule en assez grande quantité dans le conduit. Le malade se trouve soulagé et entend beaucoup mieux immédiatement.

Traitement: 1° 3 sangsues derrière l'oreille droite;—2° Toutes les deux heures, instiller quelques gouttes d'eau tiède dans l'oreille; — 3° Garder le repos à la chambre et maintenir la tête un peu couverte.

16 *Juin*. Douleurs beaucoup moins vives dans l'oreille droite. Plaie tympanique cicatrisée. Insufflation d'air dans les deux caisses.

18 *Juin*. Quelques élancements dans l'oreille droite. Or. dr. 15 cent. Or. g. 50 cent.

20 *Juin*. Insufflation d'air dans les deux caisses.

24 *Juin*. Or. dr. 25 cent. Or. g. 4 mètre. Insufflation de vapeurs d'eau et de benjoin dans les deux caisses, tous les deux jours. Chaque matin le malade emploiera le procédé de Valsavu.

15 *Juillet*. Or. dr. 3 mètres. Or. g. 4 mètres. La malade suit bien la conversation à distance. Je donne un traitement général, ioduré et ferrugineux.

OBSERVATION XXIV.

*Inflammation aiguë de la caisse gauche avec collection liquide.
Myringodectomie. Guérison.*

23 *juillet* 1874. — M. B..., âgé de 66 ans, à la suite d'une détonation de mortier pendant le siège de Sébastopol, a été affecté d'une surdité de l'oreille gauche et de bourdonnements qui persistent depuis cette époque. Il y a 6 jours, après un bain froid, il a été réveillé par des douleurs pulsatives et lancinantes dans l'oreille gauche et le côté correspondant de la tête. Ces douleurs s'irradient souvent dans tout le côté gauche de la tête, le maxillaire inférieur (côté gauche) et la partie correspondante du cou. Elles sont devenues plus vives depuis deux

jours, et ont troublé le sommeil pendant les deux dernières nuits. Il y a de plus des bourdonnements continuels dans l'oreille.

Oreille interne. — Or. g. faible à la montre.

Portée auditive : Or. g. faiblement au contact. La voix haute n'est pas entendue, de l'or. g., à 80 centim. de distance.

Oreille externe. — Peau de la portion osseuse, rouge.

Oreille moyenne. — Tympan gauche : Divisé en deux parties distinctes qui forment un angle prononcé. Les parties antérieures, plus profondément situées, ont une surface d'un gris sombre rougeâtre, tandis que les parties postérieures et inférieures sont opaques, convexes du côté du conduit, ont une surface humide et une coloration d'un blanc rosé sale, si ce n'est au niveau du manche du marteau qui est invisible à cause de l'injection diffuse qui existe à cet endroit.

L'insufflation d'air dans la caisse au moyen de la sonde produit quelques craquements humides, puis des râles crépitants. Après l'insufflation, le tympan est plus convexe, il y a moins de battements dans l'oreille. Incision des parties postéro-inférieures du tympan sur une longueur de 2 millim. environ. Ecoulement de pus.

Traitement : 1° 5 sangsues derrière l'oreille gauche. 2° Instiller quelques gouttes d'eau tiède de pavot et de thé dans l'oreille, toutes les deux heures. 3° Repos à la chambre. Bouillons, potages, maintenir la tête un peu couverte.

24 juillet. Nuit moins agitée. Battements moins forts. Elancements moins violents et moins fréquents.

26 juillet. Suppuration assez abondante.

Traitement : 1° Instillations d'eau tiède dans l'oreille, toutes les deux heures. — 2° Procédé de Politzer, matin et soir.

2 août. Suppuration moins abondante.

Traitement : 1° trois instillations par jour avec ce liquide tiède :

Borax....	1 gr. 50.
Eau dist..	100 gr.

1° Procédé de Politzer, matin et soir.

10 Août. Suppuration tarie. Perforation cicatrisée.

Traitement : Insufflation de vapeur d'eau et de benjoin dans la caisse, tous les deux jours.

2 septembre. Or. g. 2 mètres. Le malade suit parfaitement, de l'oreille gauche, la conversation à distance.

OBSERVATION XXV.

*Inflammation aiguë de la caisse droite avec collection liquide.
Myringotomie. Guérison.*

3 août 1874. M^{me} L., employée, âgée de 27 ans, lymphatique, a dormi, la fenêtre ouverte, pendant la nuit du 25 au 26 juillet. Le lendemain, en se levant, elle a ressenti dans l'oreille droite des douleurs qui se sont irradiées dans tout le côté droit de la tête, le maxillaire inférieur (côté droit), dans la langue. Battements continuels dans l'oreille et la région temporo-pariétale. Insomnie, fièvre, inappétence.

Oreille interne. — Perception crânienne. Or. dr. moins bonne que l'or. g. à la montre. Portée auditive. Or. dr. O à la montre. La conversation à haute voix n'est pas entendue à 60 centim. de distance.

Oreille externe. — Peau de la portion osseuse, rouge. — Oreille moyenne. — Tympan gauche. A une surface rouge, tomenteuse, couverte par place de pellicules blanchâtres, convexe dans ses deux tiers postéro-supérieurs, où elle a des teintes blanchâtres manifestes.

L'insufflation d'air dans la caisse produit des râles crépitants, diminue les bourdonnements et cause un sentiment de bien-être local; après l'insufflation, les battements de la montre appliquée sur le pavillon, au niveau du méat, sont faiblement perçus. La partie postérieure du tympan bombant assez fortement du côté du conduit, je l'incise sur une longueur de 2 millim. environ. Ecoulement d'un liquide blanchâtre, mélangé à quelques stries sanguinolentes.

Traitement 1° 4 sangsues derrière l'oreille droite. 2° Instillations d'eau tiède dans l'oreille, toutes les deux heures. 3° Repos à la chambre. Bouillons, potages, maintenir la tête un peu couverte.

4 août. Suppuration assez abondante. Douleurs faibles, nuit bonne; même traitement, moins les sangsues.

15 août. Vésicatoire volant derrière l'oreille malade.

17 août. Suppuration un peu plus abondante. Quelques douleurs lancinantes dans l'oreille.

22 août. Suppuration moins abondante. Peu de douleurs.

Traitement. — 1° 4 instillations par jour avec ce liquide tiède { Borax 1 gramme } et 3 instillations d'eau tiède. Procédé de Politzer, matin et soir.

26 août. Suppuration tarie.

Traitement. — 1° Insufflation de vapeurs d'eau et de benjoin dans les caisses, tous les deux ou trois jours; 2° procédé de Politzer, une fois par jour.

17 septembre. Or. dr. 2 mètres 50 à la montre. La malade suit bien, de l'or. dr., la conversation à distance.

OBSERVATION XXVI.

Inflammation aiguë de la caisse gauche avec collection liquide. Myringodectomie. Guérison.

31 mars 1875. M^{me} G., âgée de 44 ans, lingère, a eu, il y a trois mois, des élancements dans l'oreille gauche, le côté correspondant de la tête, du cou et de l'épaule, pendant huit jours. Elle ressent, depuis 5 jours, des douleurs pulsatives et lancinantes dans l'oreille gauche et le côté correspondant de la tête. Depuis quarante-huit heures, elle a des vertiges, de la fièvre, de l'insomnie.

Oreille interne. — Or. g. 0 à la montre. Portée auditive: Or. g. 0 à la montre. La malade ne suit pas la conversation à haute voix, de l'or. g., à 36 centimètres de distance.

Oreille externe. — Les parois postérieures et supérieures de la portion osseuse sont très-rouges.

Oreille moyenne. — Tympan gauche: surface humide, rouge, à peu près plane, si ce n'est dans ses parties postérieures et inférieures qui sont un peu convexes et ont des teintes blanchâtres faibles. Les parties périphériques se confondent avec la peau tuméfiée du conduit. On y remarque des pellicules blanchâtres et un grumeau de pus.

L'insufflation d'air produit des râles crépitants dans la trompe et la caisse, et cause un soulagement immédiat.

Gorge. — Pharyngite granuleuse.

Traitement. — 1° 4 sangsues derrière l'oreille gauche; 2° Repos à la chambre, bouillons, potages.

1^{er} avril. Douleurs moins vives. Nuit plus calme. — Insufflation d'air dans la caisse.

Traitement. — 1° Prendre gros comme un pois d'aloès; 2° Un bain de pieds sinapisé, matin et soir; 3° Instillations d'eau tiède dans l'oreille, toutes les heures; 4° Liniment calmant en frictions sur les tempes et le cou.

2 avril. Douleurs lancinantes et pulsatives. Insufflation d'air dans la caisse, râles crépitants. La moitié postérieure du tympan bombe un peu du côté du conduit et a une coloration d'un blanc rosé.

Traitement. — 1° 4 sangsues derrière l'oreille gauche; 2° Même traitement.

3 avril. Insufflation d'air dans la caisse, moitié postérieure du tympan assez convexe du côté du conduit. Incision de 3 millimètres de long à sa partie moyenne. Écoulement de liquide séro-purulent.

Traitement. — 1° Mêmes instillations; 2° Procédé de Politzer, une fois par jour; 3° Un bain de pieds sinapisé par jour.

5 avril. — Suppuration assez abondante de la caisse. Tympan moins rouge. On commence à voir l'apophyse externe.

Traitement. — 1° Instillations légèrement astringentes; deux par jour; 2° Continuer le reste du traitement.

20 avril. Suppuration tarie. Perforation cicatrisée. Vaisseau le long du manche du marteau, qui est apparent. Or. g. 25 centim.

28 avril. Surface du tympan demi-brillante.

On voit une ligne grisâtre à la place de l'incision. Or. g. 60 centimètres.

Traitement. — 1° Insufflation de vapeurs d'eau et de benjoin dans les caisses, tous les deux jours; 2° Procédé de Politzer, une fois par jour.

20 mai. Or. g. 3 mètres 60. La malade suit très-bien, de l'or. g., la conversation à distance.

OBSERVATION XXVII.

Inflammation aiguë de la caisse droite avec collection liquide. Myringotomie. Guérison.

24 avril 1875. M. D., âgé de 25 ans, employé, a eu des douleurs vives dans l'oreille droite, le 2 avril, à la suite d'un refroidissement. Deux jours après, écoulement séreux qui est devenu purulent au bout de 4 jours et a cessé 10 jours après, sous l'influence d'injections d'eau tiède.

Il y a 4 jours, rhinite. Le lendemain, sensation d'oreille pleine, bouchée, démangeaisons au méat. Depuis 2 jours, battements, élancements dans l'oreille droite et tout le côté correspondant de la tête. Parfois ces douleurs s'irradient au cou et à l'épaule droite. Fièvre, insomnie la nuit dernière.

Oreille interne. — Perception crânienne. Crâne dr. 0 à la montre. Diapason. Mieux entendu de l'oreille droite. Portée auditive. Or. dr. 0 à la montre. Le malade ne m'entend pas parler à haute voix à 40 centimètres de distance, quand on ferme sa bonne oreille.

Oreille externe. — Peau de la portion osseuse, rouge.

Oreille moyenne. — Tympan dr. Moitié postérieure : surface un peu convexe du côté du conduit, humide, demi-brillante, rouge au niveau du manche du marteau qui est invisible, opaque, d'un blanc rosé dans le reste de son étendue. Moitié antérieure : surface un peu concave, terne, couverte de débris épidermiques blanchâtres. Triangle lumineux, réduit à une tache demi-brillante.

Région mastoïdienne : en exerçant une pression sur le sommet de l'apophyse, il y a un peu de douleur. Ganglion sous-mastoïdien.

L'insufflation d'air dans la caisse droite, au moyen de la sonde, produit quelques craquements humides, puis des râles crépitants.

Gorge. — Pharyngite granuleuse.

Traitement. — 1° 5 sangsues à l'apophyse mastoïde; 2° Toutes les heures, instiller quelques gouttes d'eau tiède dans l'oreille; 3° Diète, repos à la chambre, tête un peu couverte.

25 avril. Les douleurs, calmées un instant par l'application des sangsues, sont très-vives ce matin; gargouillement dans la caisse pendant l'insufflation d'air. Proéminence très-appreciable des deux tiers postéro-supérieurs du tympan, que j'incise dans une étendue de 3 mill. environ. Ecoulement de muco-pus. Soulagement immédiat.

12 mai. La suppuration de la caisse est tarie depuis hier.

15 juin. Le malade entend la montre à 3 mètres de distance.

Tympan: Surface brillante; manche du marteau un peu plus oblique que celui de l'autre oreille. Ligne sombre peu apparente à la place de l'incision.

REMARQUE. — Le traitement a consisté:

1° En injections et en instillations d'eau tiède tant qu'il y a eu une inflammation suppurative;

2° En insufflations d'air par le procédé de Politzer, une fois par jour, pendant tout le traitement;

3° En insufflations de vapeurs d'eau et de benjoin dans la caisse, tous les 2 jours, dès que la perforation a été cicatrisée.

OBSERVATION XXVIII.

Inflammation subaiguë de la caisse gauche avec collection liquide. Myringodectomie. Guérison. Suppuration chronique de la caisse droite. Polype. Extraction. Guérison.

29 avril 1875. M. M..., 50 ans, scrofuleux, employé aux hal-
Miot. 7

les, a une suppuration de la caisse droite depuis 15 ans. Il y a 3 jours, quelques élancements dans l'oreille gauche. Sensation d'oreille pleine, bouchée, résonnance de la voix. Cette nuit, les douleurs ont un peu troublé le sommeil du malade. Battements dans l'oreille et le côté correspondant de la tête; sifflement continu, semblable à celui d'une locomotive.

Gorge. Nez. — Pharyngite, Rhinite.

Oreille interne. — Crâne dr. O. Crâne g. O.

Diapason, mieux entendu à gauche.

Portée auditive: Or. dr. O. Or. g. O à la montre. La voix élevée est mal entendue à 20 cent. de distance.

Oreille externe droite. — Après avoir enlevé le pus qui est renfermé dans le conduit, on constate que la portion osseuse est en grande partie remplie par un polype qui a une surface arrondie, multilobée, rouge.

Oreille externe gauche. — Les parois postérieure et supérieure sont un peu rouges.

Oreille moyenne. Tympan g.; Convexe, rougeâtre dans sa moitié postérieure; concave, gris rougeâtre dans sa moitié antérieure. Circonférence, confondue avec la peau hyperémisée de la portion osseuse du conduit.

Insufflation d'air dans la caisse: Râles crépitants. Soulagement immédiat.

Le malade étant très-affaibli, je ne prescris pas d'application de sangsues.

Traitement: 1° Instillations d'eau tiède dans l'oreille gauche, chaque jour; — 2° Repos à la chambre; — 3° Un bain de pieds sinapisé, matin et soir.

30 avril. Quelques élancements, quelques battements, plus forts depuis ce matin. Partie postérieure du tympan, un peu convexe du côté du conduit, blanchâtre rosée.

Insufflation d'air dans la caisse; râles crépitants. Incision de 3 millimètres de longueur environ à la partie postéro-moyenne du tympan. Ecoulement de liquide séro-purulent mélangé à quelques filets de sang. Insufflation d'air dans la caisse avec la sonde. Ecoulement assez abondant. Continuer le traitement indiqué.

1^{er} mai. Peu de douleurs. Quelques battements. Elancements passagers et moins forts.

Suppuration peu abondante de la caisse gauche.

Traitement: 1° 3 fois par jour, une injection d'eau tiède avec une seringue en verre, et une instillation avec ce liquide tiède:

Borax 1 gr.

Eau dist. . . . 100 gr.

2° Insufflation d'air dans la caisse avec la sonde, tous les deux jours. Procédé de Politzer tous les jours.

5 mai. Quelques battements. Suppuration peu abondante de la caisse gauche. Or. g. 5 cent. Or. dr. O. Même traitement.

20 mai. Pas de suppuration. Perforation cicatrisée.

Tympan, gris blanchâtre, surface demi-brillante; quelques pellicules par places; quelques vaisseaux le long du manche du marteau. Or. g. 15 cent.

Traitement: 1° Insufflation de vapeurs de benjoin, tous les 2 jours; — 2° Méthode de Valsava, tous les jours.

30 mai. Or. g. 80 cent. Le malade revient à des intervalles de 5 ou 8 jours.

10 juillet. Or. g. 1 mètre. Le malade suit parfaitement la conversation à distance, de l'oreille gauche.

2 mars 1876. Tympan g., blanchâtre, un peu épaissi; surface demi-brillante. Apophyse externe, saillante, d'un blanc jaunâtre. Manche du marteau un peu plus oblique qu'à l'état normal. Triangle lumineux, déformé.

Le tympan gauche a contracté de nombreuses adhérences avec la paroi interne. Apophyse externe très-saillante; manche du marteau incliné en dedans et en arrière.

Le malade entend bien de l'oreille gauche.

REMARQUE. — Le polype de l'oreille droite a été coupé, le 5 mai, avec un écraseur linéaire. Il était inséré à la paroi postéro-supérieure du conduit, près du tympan.

Le tympan droit était largement perforé, et on voyait dans une certaine étendue la muqueuse de la paroi interne de la caisse, rouge, tuméfiée, granuleuse.

La suppuration fut tarie au moyen d'injections d'eau tiède, d'instillations médicamenteuses dans le conduit, et d'injections dans la trompe et la caisse avec des solutions plus ou moins étendues de potasse caustique, de sulfate de zinc et de nitrate d'argent.

Sous l'influence du traitement ioduré, ferrugineux, sulfureux, qui a été suivi par le malade pendant deux ans, l'état général s'est amélioré d'une manière sensible.

OBSERVATION XXIX.

*Inflammation aiguë de la caisse gauche avec collection liquide.
Myringodectomie. Guérison.*

5 mai 1875. M. S., 41 ans, s'est donné une injection d'eau de

guimauve dans l'oreille gauche, le 30 avril, pour calmer des démangeaisons. La nuit suivante, douleurs vives dans l'oreille et le côté correspondant de la tête. Insomnie, soif, inappétence, depuis deux jours.

Oreille interne. — Crâne g. Moins bon que le crâne droit. Diapason. — Mieux entendu à gauche.

Portée auditive. — Or. g. 4 cent. La voix moyenne est seulement entendue à 35 cent. de distance.

Oreille externe. — Les parois de la portion osseuse du conduit sont un peu rouges.

Oreille moyenne. — Tympan. g. : surface concave, terne, comme couverte de buée, d'un gris rougeâtre dans ses parties antérieures et inférieures ; convexe, d'un blanc rosé dans ses trois quarts postéro-supérieurs, si ce n'est au niveau du manche du marteau où il y a une injection diffuse.

Insufflation d'air dans la caisse gauche ; râles crépitants. Soulagement immédiat.

Incision de 3 mm. environ à la partie postéro-moyenne du tympan gauche. Ecoulement de liquide muco-purulent.

Traitement : 1° 6 sangsues derrière l'oreille gauche.

2° Instillations dans l'oreille gauche avec de l'eau tiède, toutes les deux heures.

6 mai. Nuit plus calme, diminution des battements, bourdonnements moins forts. Suppuration peu abondante de la caisse.

Traitement : 1° Insufflation d'air dans la caisse gauche avec la sonde.

2° Continuer l'emploi des instillations d'eau tiède.

8 mai. Bourdonnements semblables au bruit de coquillage. Bon sommeil ; bon appétit ;

Suppuration peu abondante.

Insufflation d'air dans la caisse avec la sonde. Or. g. 40 cent.

Traitement : 1° Trois injections d'eau tiède par jour et trois instillations avec ce liquide tiède : Sous-acét. de plomb liquide 4 gr. Eau distillée, 400 gr. 2° Procédé de Politzer, une fois par jour ; — 3° Insufflation d'air avec la sonde tous les deux jours.

20 mai. Suppuration tarie. Battements dans l'oreille gauche pendant les exercices violents. Or. g. 20 cent.

Traitement : Insufflations de vapeur d'eau et de benjoin dans la caisse, tous les deux jours.

22 mai. Cesser l'emploi des injections et des instillations. Insufflations de vapeur de benjoin dans la caisse gauche tous les deux jours. Or. g. 30 cent.

25 mai. Les battements dans l'oreille n'existent plus.

20 juin. Or. g. 2 mètres. Le malade suit très-bien la conversation à distance sur tous les tons.

OBSERVATION XXX.

*Inflammation aiguë de la caisse gauche avec collection liquide.
Myringodectomie. Guérison.*

12 juillet 1875, à la suite d'un refroidissement, M. P..., âgé de 72 ans, a ressenti, le 7 juillet, quelques douleurs dans l'oreille gauche. Ces douleurs ont augmenté, et ont rendu le sommeil impossible depuis deux jours. Aujourd'hui, ces douleurs affectent l'oreille et tout le côté gauche de la tête. Il y a de la soif, de l'inappétence, et un état saburral de la langue.

Oreille interne. — Perception crânienne. Crâne g. 0 à la montre. Portée auditive. Or. g. 0. L'oreille droite étant fermée, le malade ne peut pas suivre la conversation à haute voix à 45 cent. de distance.

Oreille externe. — Peau de la portion osseuse, rouge.

Oreille moyenne. — Tympan g. : J'enlève, au moyen d'une injection d'eau tiède et d'un styilet garni de coton, les pellicules blanchâtres qui recouvrent la surface de cette membrane, et je constate qu'elle présente plusieurs parties convexes du côté du conduit, une coloration d'un gris rougeâtre dans ses parties antéro-inférieures, et d'un blanc rosé dans sa moitié postérieure.

Une pression modérée exercée sur le sommet de l'apophyse mastoïde, cause quelques douleurs.

L'insufflation d'air dans la caisse produit des craquements humides et un sentiment de bien-être.

Incision de 2 mill. $\frac{1}{2}$ de longueur environ à la partie postéro-inférieure du tympan; écoulement de sérosité purulente avant que l'incision soit terminée.

Une insufflation d'air dans la caisse, au moyen de la sonde, la tête du malade étant penchée à gauche, fait écouler dans le conduit une assez grande quantité de liquide. Après l'opération, le malade ne ressent presque plus de battements dans l'oreille, et éprouve un grand soulagement.

Traitement : 1° Toutes les heures, instiller quelques gouttes d'eau tiède dans l'oreille. 2° Diète, repos à la chambre. Couvrir légèrement la tête du malade; 3° Chaque matin insuffler de l'air dans la caisse par le procédé de Politzer.

13 juillet. — Quelques élancements pendant l'heure qui a suivi l'opération; nuit bonne. Pas de grandes douleurs. Ecou-

lement assez abondant. Même traitement. Nourriture peu substantielle.

17 juillet. Ecoulement purulent peu abondant. Pas de douleurs.

Traitement: 1° Instillations d'eau tiède, toutes les deux heures.

2° Trois fois par jour, instiller quelques gouttes de ce liquide tiède dans l'oreille :

Borax..... 1 gr. — Eau dist.....100 gr.

25 juillet. Ecoulement tari.

Traitement: 1° Toniques.

2° Insufflation d'air, une fois par jour, par le procédé de Politzer.

30 juillet. A la place de l'incision, on voit une ligne grisâtre. Le malade perçoit les battements de la montre à 20 cent. de l'oreille gauche.

REMARQUE. — Le malade n'est pas revenu; mais on peut supposer qu'il n'a plus souffert et que l'audition s'est maintenue et même améliorée.

OBSERVATION XXXI.

Inflammation chronique de la trompe et de la caisse droites avec engouement, 4 récidives. 4 Myringotomies. Guérison.

11 avril 1867. — M. D..., âgé de 9 ans, lymphatique, a eu la variole, à l'âge de 2 ans, et des douleurs d'oreilles sans suppuration. Il a fréquemment des maux de gorge. Il y a quatre ans, à la suite d'une angine, ce malade a ressenti, dans l'oreille droite, des douleurs très vives, suivies d'un écoulement muco-purulent qui a duré une semaine environ. Depuis deux jours, il est affecté de douleurs dans l'oreille droite, au tragus, à la région mastoïdienne et ressent des bourdonnements avec battements.

Oreilles internes. — Crâne droit bon. Crâne gauche bon à la montre. Diapason appliqué sur le vertex. Il est mieux entendu de l'oreille droite. Portée auditive. — Oreille droite, au contact. Or. g. 4 m. 50 à la montre. Le malade ne suit pas la conversation à voix moyenne, à 4 mètre de distance, de l'oreille droite. — Oreilles moyennes. — Tympan droit. Il a une surface un peu humide, déprimée, et une coloration grise à reflets rougeâtres peu accusés dans

sa moitié antérieure. Sa moitié postérieure a une surface un peu convexe, opaque, et une coloration d'un gris blanchâtre, si ce n'est au niveau du manche du marteau où on remarque quelques vaisseaux et une rougeur diffuse. Tympan gauche, à peu près normal.

Gorge, rouge; amygdales hypertrophiées; plusieurs dents gâtées; rhinite chronique.

L'insufflation d'air dans l'oreille droite, au moyen de la sonde, produit un râle crépitant qui devient superficiel au moment où l'air pénètre dans la caisse. Après la douche d'air, la partie postérieure du tympan est plus convexe du côté du conduit, et la membrane a des teintes rougeâtres moins prononcées; le malade entend la montre à 10 centimètres.

Traitement: 1° Appliquer une sangsue derrière l'oreille droite. 2° Instiller fréquemment dans l'oreille droite quelques gouttes d'infusion tiède de thé. 3° Garder le repos à la chambre et se couvrir légèrement la tête.

12 avril. Insufflation de vapeur d'eau dans la caisse au moyen du cathéter préalablement introduit dans la trompe.

13 avril. Pas de douleurs; quelques battements dans l'oreille. Insufflation de vapeurs de benjoin dans la caisse.

14 avril. Oreille droite 10 cent. Il y a toujours une assez grande quantité de liquide dans la caisse. Après l'insufflation d'air, les deux tiers postéro-supérieurs du tympan bombent dans le conduit; je les incise dans une étendue de deux mill. environ. Il s'écoule un liquide louche, (mucus mélangé à quelques globules de pus.) Je fais pencher la tête du malade du côté droit, et j'insuffle des vapeurs de benjoin dans la caisse. Le muco-pus sort en plus grande quantité. Il y a quelques battements dans l'oreille après l'insufflation.

15 avril. Suppuration faible de la caisse.

Traitement: 1° matin et soir pratiquer une injection d'eau tiède dans l'oreille droite.

2° Après chaque injection, instiller quelques gouttes de ce liquide tiède dans l'oreille et l'y maintenir pendant 8 à 10 minutes:

Eau distillée	100 gr.
Borax.....	2 gr.

17 avril. La perforation est cicatrisée. Oreille droite 80 cent. Insufflation de vapeurs d'eau et de benjoin dans la caisse, tous les deux jours.

25 avril. Oreille droite 4 m. 40 c. Insufflation de vapeurs de benjoin dans la caisse, tous les deux jours.

9 mai. Oreille droite 2 m. 50 c. Entend parfaitement à distance la conversation sur tous les tons.

Je donne au malade le traitement suivant.

1° Tous les 15 jours, prendre une de ces préparations, alternativement :

N° 1 Huile de foie de morue, 3 à 4 cuillerées à soupe par jour.

N° 2 Pyrophosphate de fer et de manganèse de 10 à 30 cent. par jour au moment du repas.

N° 3 Iodure de potassium.....	3 gr.
Eau distillée.....	100 gr.
Sirop de gentiane.....	60 gr.
Rhum.....	40 gr.

Une ou deux cuillerées à café par jour.

2° Deux fois par semaine, badigeonner l'intérieur des narines avec un bourdonnet de coton roulé au bout d'une tige et enduit avec cette pommade.

Pyréline de goudron.	4 gr.
Axonge.....	30 gr.
Soufre sublimé et lavé.	2 gr.

3° Prendre un bain sulfureux par semaine.

4° Viandes rôties, vin généreux, exercices au grand air.

8 octobre 1872. Cet enfant a eu, il y a huit jours, un rhume de cerveau violent qui dure encore.

Depuis quatre jours, ce malade ressent des démangeaisons au méat auditif droit, et a une sensation d'oreille pleine, bouchée. Depuis 48 heures, il a des élancements assez vifs dans l'oreille et des bourdonnements comparables à ceux d'une mouche.

Oreilles internes. Crâne gauche, bon. Crâne droit, bon.

Le diapason appliqué sur le vertex est mieux perçu du côté droit. Portée auditive. Oreille gauche bonne. Oreille droite, faiblement au contact. La conversation à voix moyenne est suivie difficilement à 50 cent. de distance, l'oreille gauche fermée.

Gorge rouge, amygdales moyennement développées.

Oreille externe droite. — La peau de la portion osseuse est un peu hyperémée. On y voit des vaisseaux qui gagnent la partie supéro-postérieure du tympan droit.

Oreille moyenne droite. — Le tympan a une surface concave, terne, couverte de buée grisâtre dans sa moitié antérieure et un peu convexe, humide, d'un blanc rosé, dans sa moitié postérieure.

L'insufflation d'air dans l'oreille moyenne, au moyen de la

sonde, produit des râles crépitants dans la trompe et dans la caisse.

Après la douche, l'oreille est plus dégagée, les bourdonnements disparaissent momentanément. Les deux tiers postéro-supérieurs du tympan droit ont une convexité très-prononcée ; je les incise sur une longueur de 3 millimètres environ, et il s'écoule dans le conduit un liquide louche, demi-filant.

Traitement : 1° Reprendre le traitement général suspendu, depuis 3 mois environ.

3° Se gargariser 3 ou 4 fois par jour avec le gargarisme :

Borax.....	4 gr.
Eau dist.....	160 gr.
Miel rosat.....	40 gr.
Laudanum de Sydenham.	1 gr.

4° Couvrir légèrement la tête, garder le repos à la chambre. Nourriture substantielle.

9 *octobre*. Incision cicatrisée. Elancements moins fréquents, bourdonnements moins forts. Insufflation de vapeurs d'eau dans la caisse.

10 *octobre*. Oreille droite 25 centimètres. Insufflation de benjoin dans la caisse.

14 *octobre*. Il n'y a plus d'élancements. Quelques bourdonnements légers.

Insufflation de vapeur de benjoin dans la caisse, tous les deux jours.

24 *octobre*. Oreille droite, 1 mètre, même traitement.

25 *novembre*. Oreille droite 2 m. 80 c. Le malade suit la conversation à voix basse sur tous les tons.

4 *avril* 1874. Cet enfant a eu un rhume de cerveau, il y a quatre jours. Depuis hier, douleurs lancinantes dans l'oreille droite et le côté correspondant de la tête. Sensation d'oreille pleine, bouchée.

Oreille interne. — Crâne droit bon à la montre. Diapason appliqué sur le vertex, est mieux perçu du côté droit. La conversation à voix moyenne n'est pas bien suivie de l'oreille droite, à 1 m. 50 cent. de distance. Oreille droite, 10 cent.

Le tympan a une surface rougeâtre assez vive, au niveau du manche du marteau. Sa surface est terne, couverte de buée, un peu convexe dans son tiers postéro-supérieur, concave dans ses parties inférieures et antérieures. Le triangle lumineux est déformé, moins brillant qu'à l'état normal.

Le tympan gauche présente deux ou trois vaisseaux le long du manche du marteau, qui est un peu plus oblique qu'à l'état normal et n'offre rien d'intéressant à noter.

Après la douche d'air dans l'oreille droite, on aperçoit, à la

partie postéro-moyenne du tympan droit, une vésicule de la grosseur d'un grain de chènevis, que j'incise avec un bistouri lancéolaire à double tranchant. Il s'écoule de la plaie une petite quantité de liquide trouble.

7 avril. Quelques élancements, très-peu de battements. Douche de vapeur d'eau dans la caisse. Oreille droite, 50 centim.

9 avril. *Traitement.* 1° Tous les deux jours, douche de vapeur d'eau dans la caisse.

2° Attouchement de la gorge, deux fois par semaine, avec de la teinture d'iode.

3° *Traitement général.*

27 avril. Oreille droite 3 mètres 20. Je cesse le traitement local.

4 janvier 1875. Il y a sept jours, cet enfant a eu une bronchite légère, et, deux jours après, des douleurs avec élancements passagers dans le côté droit de la tête, l'oreille correspondante, les deux tempes et les deux maxillaires inférieurs. Sensation d'oreille pleine, bouchée, et démangeaisons au méat.

Crâne droit bon. Oreille droite 5 centim. à la montre.

Le tympan a une surface très-concave, grisâtre, terne, comme couverte de buée. La grande branche de l'enclume et la branche postéro-inférieure de l'étrier sont visibles. On aperçoit, au niveau du manche du marteau et à la périphérie de la membrane, des vaisseaux assez développés. Le triangle lumineux est déformé, plus petit, moins brillant qu'à l'état normal. Isthme du gosier, rouge. Un peu de bronchite. Pendant l'insufflation d'air dans la caisse, on entend quelques craquements humides. Après la douche, le tympan, dans ses deux tiers postéro-supérieurs, a une coloration blanchâtre.

Traitement : Appliquer 2 sangsues derrière l'oreille droite.

5 janvier. Douleurs un peu moins vives, quelques élancements, sensation très-prononcée de gêne frontale, d'oreille pleine, bouchée. Douche d'air dans la caisse.

Après la douche d'air, le tympan bombe fortement dans son tiers postéro-moyen principalement, et présente des reflets blanchâtres, jaunâtres.

J'incise le tympan sur ce point, dans une étendue de 2 millimètres environ. Il s'écoule un liquide louche, un peu filant, dont je facilite la sortie en faisant pencher la tête du malade du côté droit, pendant que j'insuffle de la vapeur d'eau dans la caisse du tympan.

6 janvier. Incision cicatrisée. Le malade a ressenti, une heure après l'opération et le pansement, des douleurs lancinantes assez légères et de courte durée.

7 janvier. *Traitement :* douche d'air dans la caisse. Oreille droite, 35 centimètres.

9 janvier. Pas de douleurs. Quelques battements. Oreille droite 48 centimètres. A partir de ce jour, j'insuffle, tous les deux jours, dans la caisse, de la vapeur d'eau et de benjoin, je touche la gorge, une fois par semaine, avec de la teinture d'iode.

1^{er} février. Oreille droite 2 mètres 50 cent. Le malade entend bien.

REMARQUES.—1° L'insufflation d'air dans les oreilles moyennes est faite au moyen de la sonde préalablement introduite dans la trompe d'Eustache, quand je n'indique pas le procédé employé; 2° Dans les inflammations de la trompe et de la caisse avec engouement, il y a presque toujours une affection de la muqueuse de la région naso-pharyngienne qui est la cause de récidives fréquentes. En effet, on constatera en lisant les observations, que certains malades ont eu plusieurs récidives, et que la guérison s'est maintenue lorsque l'état de la muqueuse des régions voisines a été amélioré. Il est donc très-important de modifier la muqueuse naso-pharyngienne par tous les moyens possibles.

On y parvient en prescrivant; A, un traitement général, B, un traitement local, C, une hygiène sévère. A, *Traitement général*: Comprend les médicaments pris à l'intérieur, les bains, les purgatifs et les sudorifiques. On varie les deux premiers suivant la nature de la maladie. C'est ainsi qu'on prescrit aux scrofuleux, l'huile de foie de morue, les préparations iodurées, sulfureuses, les amers, les bains sulfureux, les bains de mer, une bonne nourriture, un air pur... en un mot, il faut approprier un traitement à chaque diathèse; B. *Traitement local*: consiste à modifier la muqueuse de l'oreille moyenne, celle des régions voisines et à évacuer le liquide renfermé dans la caisse en incisant la membrane du tympan. Il comprend: 1° les matières médicamenteuses insufflées dans l'oreille moyenne au moyen de la sonde, tous les deux ou trois jours, sous la forme de vapeurs (eau et benjoin, tolu, iode ou goudron), de solutions (sulf. de zinc, potasse, iodure de potassium), ou d'eaux minérales; 2° les injections nasales qui varient suivant la cause de l'état pathologique; 3° les cautérisations de la muqueuse naso-pharyngienne faites avec des caustiques solides (nitrate d'argent), ou liquides (sol. d'iode, de chlorure de zinc, de nitrate d'argent, de permanganate de potasse, d'iodure de zinc); 4° la perforation, ou mieux l'incision de la membrane du tympan.

C. *Hygiène de l'ouïe*. — Elle consiste à éviter toutes les causes capables de réagir fortement sur cet organe, comme, par exemple, les corps étrangers introduits dans le conduit, les inflam-

mations de la région naso-pharyngienne, les ébranlements forts et souvent répétés, etc.

OBSERVATION XXXII.

Inflammation chronique des trompes et des caisses avec collection liquide dans la caisse gauche. Myringodectomie. Guérison.

22 juillet 1867. M. B., 9 ans et demi, lymphatique, devient sourd depuis trois mois. Il a fréquemment des rhumes de cerveau.

Oreilles-internes. — Crâne droit faible. Cr. g. assez bon à la montre. Portée auditive. Or. g. et dr. au contact; la montre est mieux entendue à droite. La conversation à voix ordinaire est suivie à 40 cent. de distance. Oreille gauche, moins bonne.

Oreilles moyennes. — Tympan droit. Tel qu'on le voit dans l'obstruction de la trompe. Tympan gauche. Très-concave. Surface terne, comme couverte de buée, grisâtre. Apophyse externe, saillante. Manche du marteau, très-incliné du côté de la caisse. Triangle lumineux, réduit à une tache peu brillante.

L'insufflation d'air produit quelques craquements et des râles sous-crépitants dans la trompe droite; puis un bruit de souffle dans la caisse, le claquement du tympan et des râles crépitants dans la trompe et la caisse gauche. Après l'insufflation, la montre est entendue à 60 cent. de l'or. dr. et à 40 centimètres de l'or. g. Il existe à la partie postéro-moyenne du tympan gauche une vésicule dont la surface est lisse, assez luisante, d'un gris tendre. Gorge. Hypertrophie des amygdales. Pharyngite.

Traitement: général. Iodure de potassium, et fer réduit par l'hydrogène.

Local. — 1° Insufflations de vapeurs d'eau et de benjoin dans les caisses, deux fois par semaine;

2° Une fois par semaine, cautériser les amygdales avec une solution d'iodure de zinc.

26 juillet. Insufflation de vapeurs d'eau et de benjoin dans les caisses. On voit la vésicule qui a la grosseur d'un grain de chènevis; elle est peu sensible au contact d'un stylet qui la déprime facilement et donne une sensation molle, élastique, caractéristique. Incision de 2 millim. de longueur environ, écoulement de liquide roussâtre.

4 septembre. Le malade entend la montre à 4 mètres de l'oreille droite, à 3 mètres de l'oreille gauche, et suit parfaitement la conversation à distance.

OBSERVATION XXXIII.

*Inflammation chronique des deux caisses avec collection liquide.
Myringodectomie. Guérison.*

5 septembre 1857, M. C., employé, âgé de trente-neuf ans, est devenu sourd en 1854, et a été guéri par le d^r Blanchet.

Ce malade, bien constitué, est sujet aux rhumes de cerveau et fume beaucoup. Il constate, depuis cinq ou six mois, qu'il devient sourd et a des bourdonnements continuels, comparables au bruissement de l'eau qui va bouillir. Il a, parfois, quelques vertiges, une sensation fort désagréable d'oreilles pleines, bouchées, de la céphalalgie frontale, du retentissement de la voix. Lorsqu'on lui parle, il lui semble que la voix est voilée; lui-même croit que sa voix n'a plus le même timbre.

Oreilles internes. — Crânes gauche et droit. O à la montre. Le diapason appliqué sur le vertex est mieux entendu de l'oreille g. Portée auditive. — Or. g. au contact Or. dr. O à la montre. Le malade ne suit pas bien la conversation à haute voix à 50 cent. de distance.

Oreilles moyennes. — Les tympans ont une surface très-concave, grise, terne, comme enfumée. Les manches du marteau, un peu vascularisés, sont très-obliques en dedans et en arrière. Les triangles lumineux, déformés, sont un peu moins brillants qu'à l'état normal. L'insufflation d'air dans les caisses ne pénètre pas immédiatement; mais, après quelques efforts, l'air arrive dans les caisses en produisant quelques craquements, puis un véritable râle crépitant. Après la douche d'air, crâne g. faible, crâne dr. bon, Or. g. 44 cent. Or. dr. 3 cent.

Les tympans sont beaucoup moins concaves; le tympan g. bombe assez fortement du côté du conduit, dans sa partie postérieure.

Traitement: 1^o Gargarisme boraté; 2^o Peu fumer; 3^o Insufflations de vapeurs d'eau et de benjoin, tous les deux jours.

26 septembre. Comme il y a une assez grande quantité de liquide dans les caisses, je me décide à inciser le tympan gauche, à sa partie postéro-inférieure, sur une longueur de 2 millim. et demi environ. Il s'écoule dans le conduit une assez grande quantité de liquide louche, séreux.

27 septembre. Plaie cicatrisée.

1^{er} octobre. Après une insufflation d'air qui produit des râles crépitants dans la caisse droite, le tympan est convexe dans ses deux tiers postéro-supérieurs.

Incision de ces parties sur une longueur de 2 millim. environ ; écoulement de liquide louche.

2 octobre. Incision cicatrisée.

28 octobre. Or. g. 60 cent. Or. dr. 50 cent.

Le malade suit très-bien la conversation à distance. Il cesse tout traitement.

OBSERVATION XXXIV.

Inflammation chronique des caisses avec collection liquide. Deux myringotomies. Guérison.

18 juin 1869. Mlle G..., 10 ans, lymphatique, a eu une fièvre typhoïde à l'âge de 4 ans. Depuis un an et demi environ, ses parents constatent qu'elle entend moins bien, et que sa surdité a beaucoup augmenté depuis quatre ou cinq mois.

Oreilles internes. — Crâne g. et dr. bons à la montre. Diapason appliqué sur le vertex. Un peu mieux perçu de l'or. dr.

Portée auditive. Or. g. et dr. au contact, à la montre. La malade suit très-mal la conversation à voix ordinaire, à un mètre de distance.

Oreilles moyennes. — Les tympan ont une surface très-concave, terne, comme couverte de buée, et une coloration d'un gris blanchâtre. Les apophyses externes sont saillantes, les manches du marteau plus obliques qu'à l'état physiologique, les triangles lumineux réduits à l'état de taches demi-brillantes. L'air insufflé dans les caisses produit des râles crépitants dans les trompes et des râles sous-crépitan dans les caisses. Après la douche d'air, la malade entend mieux, et l'on voit à la surface du tympan gauche (partie postéro-moyenne) une vésicule diaphane, à teintes grisâtres très-tendres et à reflets jaunâtres peu prononcés. J'incise cette vésicule sur une longueur de deux millimètres environ, il s'écoule une petite quantité de liquide demi-filant. L'incision cause une douleur insignifiante.

Traitement. 1° Huile de foie de morue, pil. d'iod. de fer. 2° Cautériser la gorge et l'arrière-gorge avec une sol. de nit. d'argent, tous les huit ou dix jours. 3° Insufflations de vapeurs d'eau et de benjoin dans les caisses, deux à trois fois par semaine.

19 juin. La plaie du tympan gauche est cicatrisée.

25 juin. Après une insufflation d'air dans la caisse droite, le tympan bombe fortement à sa partie postérieure et a une

teinte blanchâtre; incision de deux millim., écoulement de liquide demi-filant.

26 juin. Plaie cicatrisée.

30 juin. Or. g. 40 cent. Or. dr. 45 cent.

2 août. Or. g. 2^m,80. Or. dr. 3 m.

REMARQUE. — Je conseille à la malade de suivre un traitement général : sulfureux, ioduré, ferrugineux, pendant plusieurs mois, en ayant soin d'alterner les préparations indiquées, toutes les trois semaines environ.

OBSERVATION XXXV.

Inflammation chronique de la trompe droite, de la trompe et de la caisse gauches avec collection liquide. Deux myringotomies. Guérison.

14 décembre 1869. M. P. . . , 38 ans, gros, replet, figure colorée, bonne santé habituelle, constate qu'il entend moins bien depuis quelque temps. Il a fréquemment de la céphalalgie frontale, et une sensation d'oreille bouchée.

Depuis deux mois environ, il est affecté d'un bourdonnement continu, qu'il compare au bruissement de l'eau qui va bouillir.

Oreilles internes. — Cr. g. Cr. dr. b. à la montre.

Le diapason appliqué sur le vertex est mieux perçu du côté gauche que du côté droit. Portée auditive : or. g. 4 cent., or. dr. 26 cent. à la montre. Le malade suit assez facilement une conversation particulière, mais il n'entend pas tous les mots dans une conversation générale. En fermant l'oreille droite, il n'entend pas ce qu'on lui dit à voix moyenne à 80 centim. de distance.

Oreilles moyennes. — Tympan : très-concaves ; sont tels qu'on les voit dans les obstructions de la trompe.

17 décembre. Le tympan gauche a une coloration foncée, d'un gris sale, glauque, et une surface un peu terne, comme couverte de buée.

L'insufflation d'air produit des râles crépitants dans la caisse gauche.

Comme le tympan gauche bombe un peu dans sa partie postéro-inférieure, je l'incise dans une étendue de 2 millim. environ ; écoulement d'un liquide louche, ayant la consistance du blanc d'œuf.

18 décembre. Les lèvres de la plaie sont en partie cicatrisées.

Douche de vapeurs d'eau et de benjoin.

20 décembre. Cicatrisation de la plaie ; à sa place, il y a une pellicule grisâtre.

22 décembre. Douche de vapeurs de benjoin tous les deux jours.

5 janvier 1870. L'air insufflé dans la caisse gauche produisant encore des râles crépitants, et les teintes foncées des parties inférieures du tympan m'indiquant qu'il y a une quantité assez grande de liquide dans la caisse, j'incise cette membrane à sa partie postéro-inférieure, dans une étendue de 2 millim. 1/2 environ : écoulement de mucus.

Pendant les deux heures qui ont suivi l'opération, le bruit causait à l'oreille une sensation désagréable. Au bout de ce temps, audition très-bonne. Plaie cicatrisée. Or. g. 20 cent. Or. dr. 30 cent.

Traitement : 1^o Douche de vapeurs de benjoin dans les deux caisses, tous les deux jours. 2^o Continuer le traitement indiqué plus haut.

22 janvier. Or. g. 50 cent. Or. dr. 1 mètre.

Ce malade étant forcé de quitter Paris, je lui conseille de continuer le traitement indiqué plus haut, et d'employer le procédé de Valsava, tous les quatre ou cinq jours pendant quelques mois.

OBSERVATION XXXVI.

Inflammation chronique des caisses avec engouement ; myringo-dectomie ; guérison ; rechute ; myringo-dectomie ; guérison.

5 février 1872. M. J...., âgé de 40 ans, lymphatique, est sujet aux rhumes de cerveau et a eu, plusieurs fois, de petites douleurs d'oreilles, à la suite desquelles il est survenu, dans l'oreille gauche, un écoulement séreux qui a duré quelques heures à peine.

Depuis huit jours, après un rhume de cerveau, il a une sensation d'oreille pleine, bouchée, des démangeaisons au méat gauche, et un bourdonnement comparable au bruissement de l'eau qui va bouillir. Céphalalgie frontale fort incommode.

En parlant, sa voix a pour lui une résonnance désagréable et n'a plus le même timbre.

Oreilles internes. — Cr. gauche et droit, bons à la montre. Le diapason, appliqué sur le vertex, est mieux perçu de l'oreille gauche. — Portée auditive. — Or. g. au contact. Or. dr. 8 centim. Le malade suit difficilement la conversation à distance.

ouche, gorge. — Plusieurs dents gâtées, pharyngite granuleuse, hypertrophie des amygdales.

Oreilles moyennes: tympan gauche. — Surface très-concave, terne, comme couverte de buée, d'un gris sale foncé. Ap. externe, saillante; manche du marteau, très-oblique en dedans et en arrière, sillonné par plusieurs vaisseaux. Triangle lumineux réduit, à l'état de tache peu brillante.

Tympan droit. — Modifications semblables, mais beaucoup moins accusées.

L'insufflation d'air dans les oreilles moyennes produit un gargouillement dans la trompe droite et un râle sous-crépissant dans la caisse droite, un râle crépissant dans la trompe et la caisse gauches. Après l'insufflation, le malade entend très-bien la voix à distance, a les oreilles dégagées et ressent un bien-être local fort grand.

Les tympan sont beaucoup moins concaves; le tympan gauche forme une vésicule qui a une surface lisse, demi-brillante, d'un gris tendre, et fait une saillie assez forte à la surface de la moitié postéro-moyenne du tympan. Incision de 2 millim. de longueur environ, écoulement de liquide louche, demi-filant.

6 février. — Plaie cicatrisée.

Traitement : 1° Iodures et sulfureux.

2° Toucher la gorge et la région naso-pharyngienne avec de la teinture d'iode et une solution de nitrate d'argent, alternativement une fois par semaine.

3° Insufflations de vapeurs d'eau et de benjoin dans les caisses, tous les deux jours.

25 avril. Or. g. 3 mètres 60. Or. dr. 4 mètres. Le malade suit parfaitement, à distance, de chaque oreille, la conversation sur tous les tons.

11 mars 1875. A la suite d'une angine et d'une bronchite légère, le malade ressent, dans les oreilles, quelques élancements, de la céphalalgie frontale, de la pression aux tempes et des démangeaisons fréquentes aux méats. En parlant, sa voix lui est désagréable, et quand on cause avec lui, il lui semble que celle de son interlocuteur est sourde, voilée.

Oreilles internes. — Cr. g. b. Cr. dr. b. à la montre. Diapason appliqué sur le vertex, mieux perçu de l'oreille gauche. — Portée auditive. — Or. g. 4 centim. Or. dr. 3 centim. à la montre. Le malade entend la voix moyenne à 4 mètres 50 de distance.

Gorge. — Pharyngite; amygdales peu développées.

Oreilles moyennes. — Tympan gauche: moitié antérieure, concave, surface terne, comme couverte de buée, d'un gris sombre un peu rougeâtre; moitié postérieure, un peu con-

vexe, blanchâtre. Triangle lumineux, déformé, peu brillant.

Tympan droit : sa moitié antérieure a une surface concave, demi-terne, comme couverte de buée, d'un gris foncé ; sa moitié postérieure est convexe du côté du conduit et a une coloration d'un blanc rosé, si ce n'est au niveau du manche du marteau où il y a une rougeur diffuse. L'insufflation d'air dans les oreilles moyennes produit un râle crépitant dans les trompes et les caisses ; il y a même un gargouillement dans la caisse gauche.

Après la douche d'air le malade entend beaucoup mieux. Les tympons bombent assez fortement du côté du conduit, dans leur partie postérieure.

Traitement: Celui que j'ai indiqué le 5 février.

25 février. L'audition étant très-variable et n'augmentant pas beaucoup, le liquide renfermé dans la caisse ne se résorbant pas, j'incise les parties postérieures convexes sur une longueur de 2 mm. et demi environ. Ecoulement de liquide, louche, demi-filant.

26 février. Incisions cicatrisées. Même traitement.

25 mars. Or. g. 2 mètres. Or. dr. 2 m. 80.

2 mai. Or. g. 3 mètres. Or. dr. 3 m. 50.

5 juin 1876. Le malade entend très-bien, et son état général s'est amélioré d'une manière sensible.

OBSERVATION XXXVII.

Inflammation chronique des deux caisses avec collection liquide. Myringodectomies. Guérison.

2 avril 1872. M. H., âgé de 18 ans, scrofuleux, a eu un abcès dans l'oreille gauche, à l'âge de neuf ans, et une surdité assez prononcée.

Jusqu'à l'âge de douze ans, il a eu des douleurs d'oreilles, à différents intervalles, et un écoulement de l'oreille gauche pendant un temps plus ou moins long. Il a été soigné par deux médecins auristes.

Oreilles internes. — Perceptions crâniennes. Cr. g. 0. cr. dr. ap. mast. seulement, à la montre.

Diapason appliqué sur le vertex, mieux perçu de l'or. dr.

Portée auditive. Or. g. au contact, or. dr. mieux au contact, à la montre. Le malade suit mal la conversation à haute voix, à 50 centim. de distance.

Gorge. — Pharyngite granuleuse.

Oreilles moyennes. — Tympan gauche; sa surface est très-concave dans les parties antéro-inférieures où elle a contracté des adhérences avec les parties voisines; convexe, terne, humide, comme couverte de buée, dans d'autres points. On voit à sa partie postéro-moyenne une vésicule qui a une surface lisse, demi-brillante, d'un gris très-tendre, à peu près insensible au contact du stylet. L'apophyse externe est saillante, d'un blanc jaunâtre; le manche du marteau est fortement incliné en dedans et en arrière.

Tympan droit: surface très-concave, terne, comme couverte de buée, d'un gris sombre. Ap. ext. saillante. Manche du marteau très-oblique. Triangle lumineux, réduit à une tache très-peu brillante. L'air insufflé dans les caisses produit des râles crépitants dans les trompes et les caisses. Après l'insufflation d'air la vésicule du tympan gauche est un peu plus grosse.

Traitement: 1° Iod. de pot., chaque jour;

2° Pyrophosphate de fer et de manganèse, au moment du repas;

3° Cautériser la région naso-pharyngienne avec une solution de nit. d'argent, une fois par semaine;

4° Un bain sulfureux par semaine;

5° Insufflations de vapeurs d'eau et de benjoin dans les caisses, tous les deux jours.

3 avril. J'incise la vésicule du tympan gauche, écoulement d'un liquide jaunâtre, demi-filant.

5 avril. L'incision est cicatrisée. La surface du tympan correspondant à la vésicule est déprimée, ridée. Or. g. 2 centim. à la montre.

7 avril. Le tympan droit bombe du côté du conduit, à sa partie postéro-moyenne, et forme une saillie, moins bien limitée que celle du tympan gauche, que j'incise sur une longueur de 2 millim. environ; il s'écoule un liquide jaunâtre dans le conduit. Or. dr. un demi centim. à la montre.

8 avril. Les lèvres de la perforation sont humides, rougeâtres, un peu tuméfiées. Même traitement.

10 avril. Perforation cicatrisée.

17 avril. La vésicule du tympan gauche s'est formée de nouveau. Incision, écoulement de muco-pus.

18 avril. Incision cicatrisée. Or. g. 5 centim., or. dr. 8 cent. Même traitement.

Le malade entend beaucoup mieux et suit ma conversation, sur un ton moyen, à plus d'un mètre de distance. Il part pour le Havre et revient le 12 mai. Or. g. 6 centim. Or. dr. 11 cent. à la montre. Même traitement.

De plus, injecter, tous les soirs, au moment du coucher, un litre d'eau sulfureuse dans les narines.

16 mai. La vésicule du tympan gauche s'étant formée de nouveau, je l'incise; écoulement de mucus.

2 juin. Le malade suit assez bien la conversation à voix moyenne à 4 mètre 50 de distance. Je prescris un traitement général, et le malade retourne en province.

OBSERVATION XXXVIII.

Inflammation chronique de la trompe et de la caisse droites, de la trompe et de la caisse gauches avec collection liquide. Myringodectomie. Guérison.

1^{er} mai 1872. M. M..., âgé de 14 ans, un peu lymphatique, a eu souvent des maux de gorge et des rhumes de cerveau. Deux ou trois fois, il a ressenti quelques élancements passagers dans les oreilles, et a eu des démangeaisons aux méats auditifs.

A la suite d'un rhume de cerveau, il y a trois mois, il a eu quelques élancements dans les oreilles, pendant quatre ou cinq jours, et a constaté qu'il entendait mal de l'oreille droite et très-peu de l'oreille gauche. Aujourd'hui, quand le malade parle, sa voix lui paraît avoir une résonnance très-désagréable, et la secousse imprimée par le pied touchant le sol, quand il marche, produit la même sensation.

Oreilles internes. — Crâne dr. bon. Crâne g. bon à la montre. Diapason appliqué sur le vertex, mieux perçu de l'oreille gauche.

Portée auditive. Or. dr. 30 cent. Or. g. au contact. Le malade suit la conversation, à voix moyenne, de l'oreille droite, à 3 mètres, et de l'oreille gauche, à 30 centim. de distance.

Oreilles moyennes. — Tympan dr. Surface demi-brillante, un peu plus concave qu'à l'état normal. Coloration, un peu plus grise qu'à l'état normal.

Tympan g. très-concave. Sa surface est terne, convexe, couverte de buée. Sa coloration est d'un gris sombre dans ses parties antérieures et inférieures, blanchâtre, jaunâtre dans ses parties postérieures. L'apophyse externe est très-saillante; le manche du marteau incliné en dedans et en arrière. Triangle lumineux, élargi, un peu relevé. On voit derrière le manche du marteau la poche postérieure, des plicatures qui commencent à l'apophyse externe, une partie de la grande branche de l'enclume et de la branche postéro-inférieure de l'étrier.

Gorge. — Pharyngite granuleuse.

L'insufflation d'air dans la caisse droite produit un bruit

de souffle doux et quelques râles sous-crépitaux, et dans la caisse gauche quelques râles crépitaux. Après la douche d'air, la montre est entendue de l'oreille droite à 1 mètre 50 cent., et de l'oreille gauche à 45 cent. Les tympans sont beaucoup moins concaves; le gauche bombe un peu dans sa partie postérieure.

Traitement : 1° Un verre d'Eaux-Bonnes, le matin à jeun.

2° Insufflation de vapeurs de benjoin dans les caisses, deux ou trois fois par semaine.

14 mai. Or. dr. 2 mètres. Or. g. 5 cent. Après l'insufflation d'air, le tympan gauche forme une vésicule qui a une surface lisse, demi-brillante, molle, peu sensible au contact du stylet, et une coloration grise. Je l'incise dans sa partie la plus convexe, sur une longueur de 2 mill. environ. Écoulement de mucus demi-filant. Insufflation d'air dans la caisse, la tête penchée à gauche.

15 mai. Plaie tympanique cicatrisée. Même traitement.

10 juin. Or. g. 3 mètres. Or. dr. 3 mètres. Le malade suit très-bien la conversation sur tous les tons.

OBSERVATION XXXIX.

Inflammation chronique de la caisse gauche avec collection liquide. Myringotomie. Guérison.

21 janvier 1873. M. L..., âgé de 9 ans, lymphatique, m'est adressé par le Dr A. Petit. Cet enfant a eu la rougeole, à l'âge de quatre ans, et une varioloïde quelques mois plus tard.

Il a fréquemment des rhumes de cerveau. Au mois de mai 1870, surdité passagère de l'oreille gauche, produite par un furoncle.

Oreilles internes. — Cr. g. et dr. b. à la montre. Diapason appliqué sur le vertex. Est mieux perçu de l'oreille gauche. Oreille gauche, 3 centim. ; or. dr. 5 centim. à la montre.

Gorge. — Pharyngite ; hypertrophie des amygdales.

Nez. — La muqueuse nasale est tellement tuméfiée que le malade ne respire pas librement par le nez.

Oreilles moyennes. Tympan gauche. — Sa surface est très-concave, demi-trouble, comme couverte de buée ; elle a une coloration grise assez foncée, mélangée dans ses parties centrales à quelques reflets rougeâtres très-clairs. Le manche du marteau est fortement projeté vers l'intérieur de la caisse. Le triangle lumineux est peu brillant, un peu relevé. On aperçoit à la partie postéro-inférieure de la membrane une vésicule

qui a une surface lisse, demi-brillante, et une coloration d'un gris tendre ; en la touchant avec un stylet, on constate qu'elle est molle, dépressible, peu sensible.

Tympan droit. — Présente à peu près le même aspect que le tympan gauche ; il n'y a pas de vésicule à sa surface.

L'air insufflé dans les oreilles moyennes produit des râles crépitants dans les trompes et dans les caisses. Après la douche d'air, les tympans sont moins concaves, la vésicule du tympan gauche est plus grosse.

Traitement : 1° Huile de foie de morue, à prendre à jeun ou au moment du repas.

2° Gargarisme au borax.

3° Chaque soir, aspirer par les narines une certaine quantité de ce mélange :

Alcool ordinaire.....	12 gr.
Eau distillée	200 gr.

4° Insufflation de vapeurs de benjoin dans les caisses tous les deux jours.

J'incise la vésicule sur une longueur de 2 millim. environ ; écoulement de liquide louche, demi-filant.

25 *janv.* Plaie cicatrisée ; on voit une pellicule brunâtre qui recouvre la cicatrice.

27 *janv.* Or. g. 38 c. Or. dr. 40 centim.

29 *janv.* Le tympan droit présente toujours quelques teintes rouges claires dans ses parties centrales.

Traitement : 1° Vésicatoire volant derrière l'oreille droite.

2° Même traitement.

3 *fév.* Or. g. 60 centim. Or. dr. 45 centim.

18 *mars.* Or. g. 2^m,50. Or. dr, 2^m,30.

Le malade suit parfaitement la conversation à distance ; je lui donne un traitement général et local.

OBSERVATION XL.

Inflammation chronique des deux caisses du tympan avec collection liquide. Trois myringotomies. Guérison.

14 *février* 1873. M. B... âgé de 40 ans, pléthorique, a une bronchite chronique. Plusieurs atteintes de surdité. Depuis 4 ou 5 mois, suit mal une conversation générale et fait souvent répéter les personnes qui lui parlent, dans les relations ordinaires.

Sensation fréquente d'oreilles pleines, bouchées, démangeaisons aux méats, céphalalgie frontale.

Oreilles internes. — Cr. dr. b. Cr. g. b. à la montre. Diapason appliqué sur le vertex. — Mieux perçu de l'or. dr. Portée auditive. — Or. dr. 4 centim. Or. g. 15 cent.

La voix moyenne est entendue à un mètre de l'or. dr. et à 2 mètres de l'or. g.

Gorge. — Pharyngite des fumeurs.

Oreilles moyennes. — Tympan droit : surface très-concave, lisse, comme couverte de buée, d'un gris sale assez foncé, si ce n'est à la périphérie où la teinte est un peu plus claire. Ap. ext. saillante, blanchâtre. Manche du marteau, incliné vers l'intérieur de la caisse, vu en raccourci. Derrière lui, on aperçoit l'angle formé par la branche postéro-inférieure de l'étrier et la grande branche de l'enclume ; ces deux parties d'osselets se présentent sous la forme de lignes blanchâtres : au-dessus d'elles se dessine le bourrelet qui est transversal, grisâtre, et va de l'apophyse externe au cadre osseux ; il correspond à la poche postérieure. Le triangle lumineux est plus petit qu'à l'état normal.

Tympan gauche. Est un peu moins concave que le tympan droit et a le même aspect.

L'insufflation d'air dans les oreilles moyennes produit un gargouillement, puis des râles crépitants dans les trompes et le claquement du tympan dans les caisses. Après la douche d'air, l'audition est meilleure, les tympons sont beaucoup moins concaves ; on voit même une petite vésicule à la partie postéro-inférieure du tympan droit.

Traitement : A, traitement général : Eaux-Bonnes, purgatifs.

B, Traitement local : 1° ne pas fumer.

2° Gargar. au borax, au chlorate de potasse.

3° Insufflation de vapeurs d'eau et de benjoin dans les or. moy., tous les deux ou trois jours.

4° Evacuer le liquide renfermé dans les caisses, si c'est nécessaire.

5 *mars*. — L'audition varie beaucoup. Après l'insufflation d'air elle est toujours améliorée. Il existe à la partie postéro-inférieure du tympan droit une vésicule, un peu plus grosse qu'un grain de chènevis, à surface lisse, demi-brillante, d'un gris clair. En touchant cette vésicule avec un stylet, on constate qu'elle est peu sensible, se laisse facilement déprimer et donne une sensation molle caractéristique.

Incision de cette vésicule sur une longueur d'un millim. environ ; écoulement de mucus.

6 *mars*. — Plaie du tympan cicatrisée. Vésicule à peine apparente.

25 mars. — Liquide dans les deux caisses. La vésicule du tympan droit s'est reformée. La partie postérieure du tympan gauche bombe assez fortement, surtout dans son tiers moyen. Incision des deux tympans au niveau des parties les plus convexes ; écoulement de mucus.

Insufflation d'air dans les caisses; écoulement plus abondant.

15 mai. — Or. dr. 1^m,50; or. g. 2 mètres. Le malade suit parfaitement la conversation à distance.

OBSERVATION XLI.

Inflammation chronique des deux caisses avec engouement. Deux myringotomies. Guérison.

1^{er} mai 1873. Madame K..., 54 ans, a eu, dans son jeune âge, des douleurs dans l'or. g. puis des écoulements de sérosité et de pus. La surdité, qui affectait cette malade pendant ces périodes inflammatoires, avait cessé depuis cette époque.

Rhinites fréquentes. Il y a un mois, a eu une inflammation de la région naso-pharyngienne; quelques jours après son début, sensation d'oreilles pleines, bouchées, démangeaisons aux méats, surdité assez prononcée.

Oreilles internes. — Cr. g. ass. b. Cr. dr. b. à la montre. Portée auditive. — Or. g. 2 centim. Or. dr. 3 centim. La voix moyenne est entendue de l'or. g. à 60 centim. et de l'or. dr. à 80 centim.

Gorge. — Pharyngite herpétique.

Oreilles moyennes. — Tympan gauche: Surface assez concave, terne, comme couverte de buée, d'un gris sale assez foncé dans ses parties inférieures, séparées du reste de la membrane par une ligne sombre, indiquant le niveau du liquide renfermé dans la caisse, d'un gris blanchâtre dans celles qui sont situées au-dessus du niveau du liquide. Apophyse externe, saillante, d'un blanc jaunâtre. Manche du marteau attiré en dedans et en haut, vu en raccourci.

Tympan droit: Surface concave, terne, comme couverte de buée, d'un gris sombre. Apophyse externe, saillante; manche du marteau attiré en dedans et un peu en arrière. L'insufflation d'air dans les oreilles moyennes produit des râles crépitants dans les trompes, sous-crépitations dans les caisses.

Traitement: 1^o général: Eaux-Bonnes. 2^o Local: 1^o Insufflation de vapeurs d'eau et de benjoin dans les caisses, tous les deux jours.

2^o Evacuer le liquide renfermé dans les caisses, s'il y a lieu.

19 mai. Après l'insufflation d'air, les tympans bombent du côté du conduit. On voit le niveau du liquide renfermé dans la caisse gauche se déplacer, quand on fait mouvoir le tympan au moyen du spéculum pneumatique. Le tympan droit, dans ses deux tiers postero-supérieurs, bombe fortement en dehors, et a une surface lisse, demi-luisante, d'un gris tendre à reflets jaunâtres clairs. Cette partie convexe est peu sensible au contact du stylet qui la déprime facilement et donne une sensation molle caractéristique. J'incise le tympan gauche à sa partie infero-moyenne sur une longueur de 3 millim. environ et le tympan droit au niveau de son tiers postero-moyen sur une longueur de 2 millim. et demi environ ; il s'écoule dans le conduit une petite quantité de mucus glutineux, filant, d'un gris-jaunâtre clair. Insufflation d'air dans les caisses, écoulement plus abondant.

20 mai. Les plaies du tympan sont cicatrisées.

2 juin. Or. g. 20 centim. Or. dr. 35 centim. La malade suit bien la conversation à distance et cesse tout traitement malgré mes recommandations.

15 septembre. L'amélioration persiste.

OBSERVATION XLII.

Inflammation chronique de la caisse gauche avec collection de mucus. Myringoectomie. Guérison.

14 juin 1873. M. S..., âgé de 62 ans, tailleur, a été affecté de surdité dans son enfance. Depuis cette époque, il a ressenti, à des intervalles plus ou moins éloignés, les atteintes d'une surdité qu'il a négligée. Il est devenu complètement sourd de l'or. dr. depuis une vingtaine d'années. Il y a trois semaines, rhume de cerveau ; cinq ou six jours après le début de cette maladie, quelques douleurs lancinantes dans l'oreille gauche, et surdité très-prononcée pour laquelle il vient me consulter.

Oreilles internes. — Cr. dr. 0. Cr. g. 0 à la montre. Portée auditive. — Or. dr. 0. Or. g. 0, à la montre. La voix moyenne n'est pas entendue de l'or. dr. à 5 cent. et de l'or. g. à 50 cent. de distance.

Oreilles moyennes. — Tympan droit épaissi, opaque, blanc bleuâtre à sa périphérie, grisâtre dans ses parties centrales. Tympan gauche peu concave, opaque, blanc bleuâtre dans ses parties périphériques et antérieures, où l'on voit un dépôt calcaire. Apophyse externe, assez saillante ; manche du marteau, un peu plus oblique qu'à l'état normal. Triangle lu-

mineux plus petit qu'à l'état normal. Derrière le manche du marteau, on voit une vésicule.

L'insufflation d'air produit quelques râles sous-crépitaux dans la trompe droite et un bruit de souffle tubaire dans la caisse, un gargouillement dans la trompe gauche, quelques craquements, puis des râles crépitaux dans la caisse. Après l'insufflation, la vésicule est plus grosse, comme diaphane, a une surface lisse, demi-brillante, une coloration d'un gris tendre et quelques teintes jaunâtres très-claires. En touchant cette vésicule avec un stylet, on constate qu'elle est peu sensible, molle, dépressible.

Gorge. — Pharyngite des fumeurs.

Traitement. — 1° Cesser l'usage du tabac.

2° Gargarisme au borax;

3° Insufflations de vapeur d'eau et de benjoin dans les caisses, tous les deux jours ;

4° Evacuer le liquide renfermé dans la caisse gauche.

16 juin. Après avoir insufflé de l'air dans la caisse gauche pour projeter le tympan en dehors, j'incise sur une longueur de 2 mill. environ, les parties les plus saillantes de la vésicule. Il s'écoule un liquide louche, assez semblable à une solution de gomme arabique. Insufflation d'air; écoulement plus abondant.

17 juin. Plaie cicatrisée.

25 juin. Il y a encore du liquide dans la caisse. Incision de la vésicule qui s'est formée de nouveau. Ecoulement de liquide. Injection dans la caisse gauche au moyen de la sonde avec une solution de sulfate de zinc au 50°. Continuer le reste du traitement.

2 juillet. Injection de quelques gouttes de solution de sulfate de zinc dans la caisse. Même traitement.

10 août. Or. dr. 0, or. g. 25 cent., à la montre. Le malade suit très-bien la conversation ordinaire à 3 mètres de distance.

OBSERVATION XLIII.

Inflammation chronique de la caisse droite avec engouement. Myringotomie. Suppuration de la caisse gauche. Guérison.

16 août 1873. M. L., âgé de 13 ans et demi, est lymphatique. Depuis 5 ou 6 ans, il est sourd; mais cette surdité disparaît parfois en grande partie, pendant l'action du moucher. Son oreille gauche suppure depuis l'âge de 8 ans.

Oreilles internes. — Crâne dr. b Cr. g. b. à la montre. Diapason appliqué sur le vertex, mieux perçu de l'oreille gauche.

Portée auditive. — Or. dr. 5 centim. Or. gauche 7 centim. à la montre. Gorge. Inflammation de la région naso-pharyngienne.

Oreilles externes. — Le conduit gauche est rempli de pus. Après avoir enlevé les matières qui remplissent le fond de l'oreille, on voit un mamelon charnu qui s'insère à la paroi postéro-supérieure du conduit, près du tympan. Ce polype remplit une partie du calibre de la portion osseuse, et a une surface arrondie, humide, tomenteuse, d'un rouge vif; en le déprimant avec un stylet, on constate que le tympan est opaque, blanc jaunâtre, perforé.

Oreilles moyennes. — Tympan droit, très concave. Surface terne, comme couverte de buée, d'un gris sombre; apophyse externe saillante; il en part une plicature qui se prolonge jusqu'aux parties inférieures de la membrane; manche du marteau, plus oblique qu'à l'état normal. Triangle lumineux, réduit à l'état de tache peu brillante.

Tympan gauche. Perforé à sa partie antéro-inférieure.

L'insufflation d'air dans les oreilles moyennes produit des râles crépitants dans la trompe et la caisse droites, un gargouillement dans la trompe et la caisse gauches, un sifflement dans le conduit.

Après la douche d'air, le malade suit beaucoup mieux la conversation; le tympan droit bombe en dehors, surtout dans sa moitié postérieure où l'on voit une petite vésicule dont la surface est lisse, demi-brillante et la coloration d'un gris tendre.

Traitement général: 1° Huile de foie de morue et pyrophosphate de fer et de manganèse. 2° un bain sulfureux par semaine.

Traitement local: 1° Insufflations de vapeurs d'eau et de benjoin dans les caisses, tous les 2 jours.

2° Evacuer le mucus renfermé dans la caisse droite en incisant le tympan.

3° Extraire le polype, et tarir la suppuration de la caisse droite au moyen d'injections d'eau tiède dans l'oreille externe, de solutions de potasse, de sulfate de zinc, d'iodure de potassium, d'eau sulfureuse dans la caisse, au moyen de la sonde.

24 août. La vésicule du tympan gauche est assez volumineuse après l'insufflation d'air dans la caisse, et produit une sensation molle caractéristique, quand on la touche avec un stylet. Je l'incise sur une longueur de 2 millim. environ; il s'écoule un liquide un peu filant dans le conduit. Insufflation d'air, écoulement plus abondant.

25 août. La plaie du tympan est cicatrisée. Or. dr. 22 centim. Or. g. 18 centim. J'extrais le polype de l'oreille gauche avec l'écraseur.

25 septembre. Or. d. 1 mètre.

28 octobre. Suppuration de la caisse gauche tarie, perforation du tympan cicatrisée.

7 novembre. Or. dr. 2 mètres. Or. g. 1 mètre. Le malade suit parfaitement la conversation à distance.

OBSERVATION XLIV.

Inflammation chronique de la trompe et de la caisse gauches, de la trompe et de la caisse droites avec collection liquide. Myringodectomie. Guérison.

4 mars 1874. Mlle V., 47 ans 1[2], domestique ; ganglions cervicaux.

A l'âge de 6 ans, variole, douleurs d'oreilles, pas d'écoulement. Depuis cette époque, pas de douleurs, mais bourdonnements, comme un bruit de coquillage, intermittent d'abord, continu depuis quelques mois. Démangeaisons fréquentes aux méats. Rhinites et angines fréquentes.

Oreilles internes. — Cr. g. moitié postérieure, cr. dr. fosse temporale, à la montre.

Portée auditive. — Or. g. au contact, or. dr. 4 cent. à la montre. La malade suit très-mal la conversation à voix ordinaire à 40 cent. de l'oreille gauche, et à 60 cent. de l'oreille droite. Tympan gauche, déprimé dans ses parties postéro-supérieures qui adhèrent à l'étrier et à la grande branche de l'enclume ; surface un peu terne, coloration d'un gris blanchâtre. Manche du marteau un peu plus oblique qu'à l'état normal. Triangle lumineux déformé. Tympan droit, sans adhérences, surface un peu terne, comme couverte de buée, coloration d'un gris sombre. Manche du marteau un peu oblique. Triangle lumineux réduit à l'état de tache assez brillante.

L'insufflation d'air dans les oreilles moyennes produit : 1° dans la trompe gauche des râles sous-crépitan, dans la caisse un bruit de souffle un peu tubaire, et le claquement du tympan ; 2° dans la trompe droite et la caisse des râles crépitants, ou plutôt, un gros râle sous-crépitan, et le claquement voilé du tympan.

Après la douche d'air : Or. g. 2 cent., or. dr. 5 cent.

Les tympans sont moins concaves, excepté dans les parties adhérentes.

6 mars. Insufflation d'air dans les oreilles moyennes à l'aide de la sonde. Le tympan droit bombe assez fortement dans ses deux tiers postéro-supérieurs.

Traitement : Local. Insufflation de vapeur de benjoin dans les oreilles moyennes, tous les deux jours.

Général. Iodures et ferrugineux.

16 mars. Crâne g. assez bon. Crâne dr. assez bon. Or. g. 15 cent. Or. dr. 8 cent.

Il y a toujours une assez grande quantité de mucosités dans la caisse droite. Après y avoir fait une insufflation d'air, je fais une incision de 2 mill. 1/2 environ à la partie postéro-moyenne du tympan droit; écoulement d'un liquide un peu louche, un peu filant.

18 mars. Incision cicatrisée. Insufflation d'air dans les caisses; bruit de souffle tubaire dans la trompe et la caisse gauches, bruit de souffle doux dans la trompe et la caisse droites.

Même traitement.

26 mars. Or. g. 20 cent. Or. dr. 30 cent.

10 mai. Or. g. 25 cent. Or. dr. 60 cent.

1^{er} juin. Or. dr. 35 cent. Or. dr. 1 mètre 1/2.

La malade suit bien la conversation à distance, et sur tous les tons.

OBSERVATION XLV.

Inflammation chronique de la trompe gauche, de la trompe et de la caisse droites, avec collection liquide. Myringotomie. Guérison.

6 mars 1874. Mlle D., 17 ans, brocheuse, lymphatique.

Pendant l'année 1872, écoulement de l'oreille droite à la suite de douleurs survenues pendant le cours d'une fièvre typhoïde. Rhume de cerveau, il y a six jours. Depuis 3 jours, quelques douleurs lancinantes dans l'oreille et la trompe droite. Sensation d'oreilles pleines, bouchées; démangeaisons fréquentes aux méats, résonnance de la voix, céphalalgie frontale.

Oreilles internes. — Perception crânienne: Cr. g. b. Cr. d. b., à la montre. Diapason, appliqué sur le vertex, mieux perçu à droite. Portée auditive: or. g. 6 cent., or. dr. au contact, à la montre. La malade suit mal la conversation à voix moyennement élevée, de l'oreille gauche, à un mètre de distance, de l'oreille droite à 30 cent.

Tympan gauche, déprimé du côté de la caisse. Surface demi-brillante, d'un gris blanchâtre. Manche du marteau un peu plus oblique qu'à l'état normal. Apophyse externe un peu saillante. Triangle lumineux réduit à l'état de tache lumineuse.

Tympan droit, déprimé. Surface grisâtre, terne dans ses

parties antérieures et inféro-antérieures, un peu convexe, demi-opaque, blanchâtre, dans ses parties postérieures. Apophyse externe assez saillante. Manche du marteau assez oblique. Triangle lumineux disparu.

Gorge: hypertrophie des amygdales, pharyngite granuleuse.

L'insufflation d'air dans l'oreille moyenne gauche produit quelques râles humides dans la trompe, puis un claquement dû à la projection brusque du tympan en dehors. Dans l'oreille moyenne droite, après plusieurs insufflations successives, on entend tout à coup des râles-crépitants dans la caisse. Après l'insufflation d'air, or. g. 4 mètre, or. dr. 8 cent. Le tympan droit bombe assez fortement en dehors dans ses trois quarts postéro-supérieurs.

8 mars. Or. g. 60 cent. or. dr. 4 cent. Insufflation d'air dans les caisses. A la partie postéro-moyenne du tympan droit, on remarque une vésicule qui a une surface lisse, demi-brillante, et une coloration grisâtre. En touchant celle-ci avec un stylet, on constate qu'elle a peu de sensibilité, se laisse déprimer assez facilement, et donne une sensation molle assez caractéristique. Incision d'un millimètre environ au niveau de sa partie la plus saillante, écoulement d'un liquide un peu louche, séreux, douleur presque nulle au moment de l'incision.

10 mars. Incision cicatrisée. Insufflations de vapeurs de benjoin dans les deux caisses, deux fois par semaine.

15 mars. Injection de sol. de sulf. de zinc dans les deux caisses.

25 avril. Or. g. 2 mètres 20 cent. or. dr. 4 mètre 60 cent.

REMARQUE. — J'ai prescrit à la malade un traitement général sulfureux et arsenical, et cautérisé, chaque semaine, avec l'iodure de zinc, les amygdales, qui ont un peu diminué de volume. La mère de la malade a fait des pansements, une fois par semaine, pendant trois mois. J'ai aussi cautérisé une fois par semaine la région naso-pharyngienne avec une solution de nitrate d'argent au dixième.

OBSERVATION XLVI.

Inflammation chronique des trompes et des caisses avec engouement. Cinq myringotomies à gauche, trois à droite. Guérison.

10 mars 1874. M. R. . . , âgé de six ans, lymphatique, est sujet aux maux de gorge et aux rhinites.

Depuis deux ans et demi devient sourd des deux oreilles pendant un certain nombre de jours. Parfois cette surdité est précédée de douleurs qui cessent après qu'il s'est fait, par les deux oreilles ou une seule, un écoulement séreux qui persiste pendant quelques heures, un jour ou deux.

Oreilles internes. — Cr. g. b. Cr. dr. bon, à la montre. Diapason appliqué sur le vertex, mieux perçu à gauche.

Portée auditive. — Or. g. 5 cent. Or. dr. 8 cent. à la montre. La voix moyenne est entendue de l'or. g. à 4 m. et de l'or. dr. à 4^m, 80. Ses parents me l'amènent parce qu'il est parfois très-sourd pendant plusieurs jours et qu'il suit très-mal la conversation ordinaire en tout temps.

Gorge, nez. — Pharyngite, hypertrophie des amygdales. Rhinite chronique.

Oreilles moyennes. — Tympan gauche, très-projeté du côté de l'intérieur de la caisse, a une surface lisse, demi-brillante dans certains points, terne, comme couverte de buée dans ses parties antéro-inférieures qui ont une coloration d'un gris rougeâtre. L'apophyse externe est saillante, opaque, d'un blanc jaunâtre ; à son niveau on aperçoit une ligne blanchâtre, qui se présente sous la forme d'une bride ; c'est la poche postérieure au-dessus et au-dessous de celle-ci, le tympan est assez concave et présente des teintes plus sombres. Le manche du marteau, oblique en arrière et en-dedans, est vu en raccourci. Derrière lui, on aperçoit une partie de la grande branche de l'enclume et de la branche postéro-inférieure de l'étrier. Au-dessous de celle-ci, on voit une partie allongée, d'un gris sombre présentant deux teintes : l'une inférieure, très-foncée, produite par la niche de la fenêtre ronde, l'autre, supérieure, beaucoup plus claire. Le triangle lumineux n'est plus qu'une tache demi-brillante.

A la périphérie du tympan on remarque quelques vaisseaux qui affectent une direction radiée et cessent d'être visibles après un court trajet.

Tympan droit, offre à peu près la même physionomie que celle du tympan gauche, mais elle en diffère en ce qu'on ne voit pas l'ombre produite par la niche de la fenêtre ronde. L'insufflation d'air dans les oreilles moyennes produit un gargouillement dans les trompes et des râles crépitants dans les caisses. Après la douche d'air, le malade entend mieux, et les tympanes sont moins concaves. On voit même à la partie postéro-moyenne du tympan gauche une vésicule dont la surface est lisse, demi-brillante et a une coloration d'un gris de mucus à reflets rougeâtres clairs. En touchant cette vésicule avec un stylet métallique, on la déprime facilement sans causer une douleur bien appréciable et on éprouve une sensation molle caractéristique.

Traitement : Général. — 1° Huile de foie de morue ;

2° Un bain sulfureux par semaine ;

3° Nourriture tonique, exercices au grand air.

Local. — 1° Evacuer le liquide renfermé dans les caisses ;

2° Insuffler des vapeurs d'eau et de benjoin dans les caisses, deux fois par semaine. Procédé de Politzer cinq fois par semaine ;

3° Cautériser les amygdales avec de l'iodure de zinc une fois par semaine, le nez et l'arrière-cavité des fosses nasales avec une solution de nitrate d'argent ou de la teinture d'iode, tous les quinze jours.

Comme la caisse du tympan gauche renferme une quantité notable de liquide, j'incise le vésicule sur une longueur d'un millimètre et demi environ ; il s'écoule dans le conduit un liquide demi-filant, qui devient plus abondant après avoir fait une insufflation d'air dans la caisse.

11 mars. Plaie tympanique cicatrisée. Or. g. 20 cent. à la montre.

20 mars. Après une insufflation d'air, on voit une vésicule à la partie postéro-inférieure du tympan droit. Incision de 2 millim. de long ; écoulement de mucus. Insufflation d'air. Ecoulement plus abondant.

21 mars. Plaie tympanique cicatrisée.

2 juin. Or. g. 3 mètres. Or. dr. 3^m,60.

Cet enfant suit la conversation à distance sur tous les tons. L'arrière-gorge et l'arrière-cavité des fosses nasales sont encore très-rouges. Je donne un traitement général ioduré et sulfureux.

REMARQUE.—La guérison de la surdité n'a pas été durable, car le malade a eu des récives aux mois d'octobre 1874, de mars, novembre 1875, février 1876. A chaque récive, il y a eu épanchement de liquide dans les caisses, et j'ai été obligé d'inciser quatre fois le tympan gauche et deux fois le tympan droit.

15 juin 1876. Le malade entend très-bien.

Il reste à savoir s'il n'y aura pas de récives à l'automne prochain, et si je ne serai pas obligé d'inciser de nouveau les tympans.

L'état général et la muqueuse naso-pharyngienne se sont modifiés avantageusement ; l'audition est bonne. Il n'y a aucun symptôme indiquant une congestion de l'oreille moyenne ; d'où on peut conclure que la guérison se maintiendra probablement.

OBSERVATION XLVII.

Inflammation chronique de la caisse droite avec collection liquide. Myringotomie. Guérison.

25 mars 1874. M. le curé J., âgé de 65 ans, gros, replet, gouteux, constate, depuis deux ans, qu'il devient sourd. Il y a 4 mois, sa surdité a augmenté beaucoup, à la suite d'une inflammation pharyngo-laryngé. Dans son jeune âge, il a été affecté d'une surdité qu'on a guérie avec un séton.

Depuis plusieurs mois, ce malade a fréquemment une sensation d'oreille pleine, bouchée, et des bourdonnements très-forts qu'on peut indiquer par le mot zin. Ces bourdonnements surviennent brusquement, durent quelques instants et sont parfois tels que le malade croit entendre le bruit d'une sonnette.

Oreilles internes. — Crâne gauche 0. Crâne droit 0 à la montre.

Diapason appliqué sur le vertex. Est beaucoup mieux perçu de l'oreille droite.

Portée auditive. — Cr. g. 0. Cr. dr. faiblement au contact fort, à la montre. Le malade suit très-mal la conversation à voix moyenne, à 30 cent. de distance, de l'or. dr. L'oreille gauche n'entend pas la voix haute, à 30 cent. de distance.

Gorge. — Pharyngite des priseurs.

Tympan gauche, est scléremateux, assez rigide, peu sensible au contact du stylet.

Tympan droit, est très-concave dans ses parties centrales, un peu convexe dans ses parties postérieures. Sa surface est terne, comme couverte de buée, d'un gris sale assez foncé. L'apophyse externe est saillante, opaque, d'un blanc jaunâtre. Le manche du marteau est oblique en arrière et un peu en dedans.

Il n'y a plus de triangle lumineux.

L'air insufflé dans les oreilles moyennes produit un ronflement dans la trompe gauche et un bruit de souffle rude dans la caisse, un gargouillement dans la trompe droite et des râles crépitants dans la caisse.

Traitement : 1° Peu priser ou cesser l'usage du tabac, si c'est possible.

2° Gargarisme à l'eau salée, matin et soir;

3° Insufflation de vapeurs d'eau et de benjoin dans les caisses, tous les deux jours.

4 avril. Or. dr. 7 centimètres.

Mior.

8 avril. Comme le malade a toujours la tête congestionnée, je prescris une application de 4 sangsues derrière chaque oreille.

9 avril. Sentiment de bien être ; figure moins vultueuse. La quantité de liquide renfermé dans la caisse étant assez considérable, et la partie postérieure du tympan bombant assez fortement du côté du conduit, je l'incise sur une longueur de 2 mill. 1/2 environ. Ecoulement demi-filant, assez comparable au blanc d'œuf.

Traitement : 1° Eaux-Bonnes ; 2° Insufflations de vapeurs d'eau et de benjoin dans les caisses, tous les deux jours.

12 avril. Plaie cicatrisée, recouverte par une pellicule griseâtre. Or. dr. 25 cent.

15 mai. Or. dr. 35 cent. Le malade entend assez bien pour suivre un sermon et ne peut suivre plus longtemps son traitement. Il suit ma conversation à voix moyenne à trois mètres de distance.

OBSERVATION XLVIII.

Inflammation chronique des trompes et des caisses avec engouement beaucoup plus considérable à droite qu'à gauche. Incision du tympan droit. Guérison.

9 avril 1874. Mlle L..., âgée de 9 ans, lymphatique, est sujette aux rhumes de cerveau et aux maux de gorge. Elle a eu, à différentes époques, quelques élancements dans les oreilles. L'audition a diminué beaucoup, depuis quelque temps, et est très-mauvaise toutes les fois qu'il y a une hyperémie de la muqueuse naso-pharyngienne.

Oreilles internes. — Or. dr. b. Cr. g. b. à la montre. Le diapason appliqué contre le vertex est mieux perçu de l'oreille droite que de l'or. g. Portée auditive. Or. dr. 3 centim. Or. g. 7 centim. La voix moyenne est entendue de l'or. dr. à 50 cent. de distance et de l'or. g. à 1 mètre.

Oreilles moyennes. — Tympan droit : sa surface est très-concave, terne, comme couverte de buée, d'un gris sombre, si ce n'est au niveau du promontoire où la coloration est blanchâtre. Apophyse externe saillante. Manche du marteau plus oblique qu'à l'état normal. Triangle lumineux, rapetissé, demi-brillant.

Tympan gauche, à peu près semblable au tympan droit.

L'insufflation d'air dans les oreilles moyennes produit des râles crépitants dans la trompe droite et des râles sous-crèpi-

tants dans la caisse, des râles crépitants dans la trompe gauche, un bruit de souffle doux dans la caisse et le claquement du tympan.

Après l'insufflation d'air, l'audition est meilleure ; les tympans sont moins concaves ; il y a une vésicule à la partie postéro-inférieure du tympan droit. Elle a une surface demi-brillante, lisse, d'un gris clair, et présente quelques teintes rougeâtres pâles. En la touchant avec un stylet, on constate qu'elle se laisse facilement déprimer, a peu de sensibilité et donne une sensation molle caractéristique.

Traitement : général : Iodures et ferrugineux ; local : Insufflation de vapeur d'eau et de goudron dans les caisses, tous les deux jours.

11 avril. — Après l'insufflation d'air, la vésicule du tympan droit est assez grosse.

Incision de 2 millim. de long. Ecoulement de liquide séreux. Insufflation d'air. Ecoulement plus abondant.

12 avril. — Plaie cicatrisée. Même traitement.

10 juin. — Or. dr. 3 mètres. Or. g. 2^m,50 à la montre. A la place de l'incision, il y a une ligne grisâtre. Le tympan gauche n'a pas contracté d'adhérences.

OBSERVATION XLIX.

Inflammation chronique de la caisse gauche avec engouement. Myringotomie. Suppuration de la caisse droite depuis onze ans. Guérison.

10 avril 1874. M^e R. âgée de 21 ans, lymphatique, a une sensation d'oreille gauche, pleine, bouchée, des démangeaisons au méat. Depuis hier, elle a quelques élancements dans l'oreille et le côté correspondant de la tête. Sa voix, ses pas ont pour elle une résonance qui lui est fort désagréable. La voix des personnes qui lui parlent est voilée, sourde.

Oreilles internes. — Or. g. La montre appliquée contre les parois gauches de la tête est mieux perçue par le malade l'oreille fermée. Or. dr. faible, meilleur, l'oreille ouverte.

Diapason appliqué sur le vertex. Mieux perçu de l'or. g. Portée auditive. Or. g. 3 cent. or. dr. 0 à la montre. La voix ordinaire est entendue de l'or. g. à 50 cent. et de l'or. dr. à 15 centimètres.

Oreilles externes. — Conduit gauche libre. Conduit droit, rempli de pus jaunâtre, très-odorant.

Oreilles moyennes. — Tympan gauche, plus concave qu'à

l'état normal, il a une surface demi-terne, comme couverte de buée, et une coloration d'un gris sale. L'apophyse externe est saillante, le manche du marteau, incliné en dedans et en arrière, est cotoyé par quelques vaisseaux qui viennent de la paroi supérieure du conduit. Derrière lui, on voit une plicature qui part de l'apophyse externe et se prolonge jusqu'aux parties inférieures de la membrane. Un peu plus en arrière, on aperçoit une trainée, d'un blanc jaunâtre pâle, produite par la longue branche de l'enclume et la branche postéro-inférieure de l'étrier. Le triangle lumineux est réduit à l'état de tache transversale, demi-brillante. Tympan droit, opaque, blanc jaunâtre. On voit à sa partie postéro-inférieure une perforation arrondie, assez large, et la partie correspondante de la paroi interne de la caisse dont la muqueuse est rouge, humide, tomenteuse, très-épaissie. L'apophyse externe est opaque, d'un blanc jaunâtre. Le manche du marteau, un peu incliné du côté de l'intérieur de la caisse, est cotoyé par quelques vaisseaux.

L'insufflation d'air dans les oreilles moyennes produit, à gauche, des râles sous-crépitants dans la trompe et la caisse, à droite un gargouillement et un sifflement.

Après la douche d'air le tympan gauche est beaucoup moins concave; l'audition est meilleure.

Traitement: 1° général, sulfureux et ferrugineux.

Local: 1° Insufflation de vapeur d'eau et de benjoin dans les deux caisses, tous les deux jours;

2° Evacuer le liquide renfermé dans la caisse gauche, s'il y a lieu;

3° Tarir la suppuration de la caisse droite et tâcher d'obtenir la cicatrisation de la perforation au moyen d'injections d'eau tiède et d'instillations médicamenteuses faites dans le conduit (sous acét. de plomb, sulf. de zinc, eau alcoolisée), de poudres médicamenteuses (alun et calomel, parties égales) projetées sur les parties malades.

15 avril. Après une insufflation d'air dans la caisse gauche, le tympan forme, à sa partie postéro-moyenne, une vésicule, grosse comme un grain de chènevis, peu sensible au contact du stylet qui la refoule et donne à la main une sensation molle, caractéristique. Incision de 2 millim. de longueur. Ecoulement d'un liquide, louche, peu filant. Insufflation d'air par la méthode de Politzer. Ecoulement plus abondant.

10 mai. Or. g. 80 cent. Or. dr. 10 cent.

28 mai. J'ai injecté trois fois dans la caisse droite, une solution faible de potasse caustique et deux fois dans la caisse gauche une solution de sulf. de zinc au cinquantième.

10 juin. Or. g. 2 mètres, or. dr. 30 cent. La suppuration est

tarie, la perforation du tympan est cicatrisée. L'audition est très-bonne.

OBSERVATION L.

Inflammation chronique des caisses du tympan avec collection liquide. Deux myringotomies. Guérison.

30 avril 1874. M. L., âgé de 72 ans, devient sourd depuis plusieurs mois. Il y a trois semaines, en se levant, sifflements dans les oreilles pendant trois heures, puis bourdonnements continuels qui persistent encore. Quelques élancements faibles.

Oreilles internes. — Cr. g. 0. Cr. dr. 0, à la montre.

Diapason appliqué sur le vertex. Mieux perçu du côté gauche.

Portée auditive. Or. g. 0, or. dr. 1 centimètre.

La voix moyenne est entendue à 20 centim. de l'or. g. et à 50 centim. de l'or. dr.

Oreilles moyennes. — Tympan gauche : surface très-concave, terne, comme couverte de buée, d'un gris sale assez foncé. Apophyse externe, saillante, blanchâtre; manche du marteau, attiré vers l'intérieur de la caisse, vu en raccourci. Derrière lui, on aperçoit une partie de la grande branche de l'enclume et de la branche postéro-inférieure de l'étrier. Triangle lumineux, peu brillant, plus large qu'à l'état normal. — Tympan droit; présente à peu près la même physionomie que le tympan gauche. L'insufflation d'air dans les oreilles moyennes produit un gargouillement dans les trompes, puis des râles sous-crépitants, des râles crépitants dans les caisses et le claquement des tympans.

Après l'insufflation d'air, les tympans sont beaucoup moins concaves et bombent en dehors dans leurs parties périphériques, surtout dans leur moitié postérieure; la surdité est beaucoup moins prononcée.

Traitement : A, général. Eaux-Bonnes. B, local : 1° Ne pas fumer; 2° Garg. à l'eau salée, à l'alun, au borax; 3° Insufflations de vapeurs d'eau et de benjoin dans les caisses, tous les deux ou trois jours; 4° Evacuer le liquide renfermé dans les caisses, si c'est nécessaire.

15 mai. L'audition varie beaucoup. L'insufflation d'air dans les caisses produit toujours des râles humides, nombreux, qui indiquent la présence d'une certaine quantité de liquide renfermé dans les trompes et les caisses. J'incise les deux tym-

pans à leur partie postéro-moyenne, sur une longueur de 2 à 3 millim. environ; il s'écoule dans le conduit une certaine quantité de liquide louche, à peine filant. Une insufflation d'air dans les caisses, pendant que le malade penche la tête alternativement à gauche et à droite, facilite la sortie du liquide. L'audition est très-améliorée.

16 mai. Plaies du tympan cicatrisées. Cr. g. as. b. Cr. dr. b. à la montre. Or. g. 6 centim. Or. dr. 10 centim.

20 juin. Or. g. 12 centim. Or. dr. 35 centim.

Le malade suit bien la conversation à distance, et ne revient pas malgré mes recommandations.

OBSERVATION LI.

Inflammation chronique de la trompe et de la caisse gauche, de la trompe et de la caisse droite. Myringotomie. Guérison.

3 juin 1874. Mlle V., 9 ans, lymphatique. A eu des douleurs d'oreilles, il y a 4 ou 5 ans; l'oreille gauche a coulé peu de temps.

Rhinite et angine depuis huit jours. Sensation d'oreilles pleines, bouchées; résonnance de la voix. Démangeaisons aux méats.

Oreille interne. — Cr. g. b., Cr. dr. b., à la montre. Diapason, appliqué sur le vertex, mieux perçu à droite qu'à gauche.

Portée auditive. — Or. g. 3 cent. Or. dr. 8 cent. à la montre. La voix moyenne est mal entendue de l'oreille gauche à 1 mètre, et de l'oreille droite à 1 1/2.

Tympan gauche, déprimé; surface terne, d'un gris blanchâtre; adhérences intéressant les parties supéro-postérieures du tympan. Apophyse externe saillante; quelques vaisseaux le long du manche du marteau, qui est un peu plus oblique qu'à l'état normal.

Tympan droit déprimé; surface terne, comme couverte de buée, grisâtre dans les parties antérieures situées au-dessus du triangle lumineux, d'un gris rosé dans les parties centrales et inférieures très-peu convexes, d'un gris blanchâtre dans les parties postérieures; manche du marteau peu oblique; triangle lumineux peu brillant, déformé.

Bouche, gorge, dents gâtées, pharyngite granuleuse.

Insufflation d'air 1° dans l'oreille moyenne gauche: quelques craquements humides dans la trompe, bruit de souffle dans la caisse, claquement faible du tympan; 2° dans l'oreille moyenne droite: râles crépitants dans la trompe et la caisse.

Après la douche d'air : Or. g. 8 cent. Or. dr. 15 cent : Le tympan gauche est moins concave. Le tympan droit bombe un peu en dehors dans ses deux tiers postéro-supérieurs.

Traitement local : Insufflation de vapeurs de benjoin dans les caisses, deux ou trois fois par semaine. Cautérisation de la gorge avec la teinture d'iode ou une solution de nit. d'argent, une fois par semaine alternativement.

Traitement général : Iodure de fer et arseniate de soude, un bain sulfureux par semaine. Les mucosités renfermées dans la caisse droite se résorbant très-peu, je me décide, le 25 juin, à pratiquer une incision de 3 millimètres de longueur environ, à la partie postéro-moyenne du tympan droit. Ecoulement d'un liquide louche, demi-filant, dont je facilite l'expulsion en insufflant de l'air dans la caisse au moyen de la sonde, la tête du malade étant penchée à droite.

20 juillet. Or. g. 1 mètre, Or. dr. 2 mètres 50 cent.

Remarque. Je conseille aux parents de faire suivre à leur enfant un traitement général sulfureux, arsenical, ioduré, pendant plusieurs mois, en ayant soin de l'interrompre de temps en temps, et j'engage la jeune malade à souffler la bouche et le nez fermé, à des intervalles plus ou moins éloignés.

OBSERVATION LII.

Inflammation chronique des trompes et des caisses avec collection liquide. Deux myringotomies. Guérison.

10 juin 1874. M. B..., 10 ans, bien constitué, a eu, il y a deux ans, quelques douleurs d'oreilles qui ont cessé au bout de deux ou trois jours. Depuis cette époque, il a ressenti, deux ou trois fois, dans les oreilles, quelques bourdonnements et élancements passagers. La portée auditive a diminué sensiblement.

Il y a 15 jours, à la suite d'une rhinite, douleurs d'oreilles, surdité plus grande que d'habitude ; amendement des symptômes depuis 6 ou 7 jours. Aujourd'hui, sensation d'oreilles pleines, bouchées, démangeaisons aux méats, parfois de la céphalalgie frontale. Le malade constate une résonnance de sa propre voix

Oreilles internes. — Bonnes des deux côtés à la montre. Diapason appliqué sur le vertex, mieux perçu de l'oreille droite. Portée auditive. Or. dr. au contact. Or. g. 1 cent. La voix moyennement élevée est entendue à 40 cent. de l'or. g. et à 60 cent. de l'or. dr.

Oreilles moyennes. Tympan. — Tympan droit, plus concave que le tympan g. Ils ont une surface parsemée d'une poussière épithéliale fine et une coloration d'un gris rougeâtre dans leurs parties postéro-inférieures, blanchâtre rosée dans leurs trois quarts postéro-supérieurs. Apophyses externes, saillantes. Manches du marteau, plus obliques qu'à l'état normal. Triangles lumineux, réduits à l'état de taches demi-brillantes.

Pendant l'insufflation d'air dans les deux oreilles moyennes, on entend quelques râles sous-crépitants et crépitants dans les trompes et dans les caisses. Après la douche d'air, le malade suit beaucoup mieux la conversation. Les tympanes bombent dans leur moitié postéro-supérieure et forment une vésicule à surface lisse, demi-brillante, peu sensible au contact d'un stylet et dont la coloration grisâtre a quelques tons jaunâtres clairs.

Incision des deux ampoules dans une étendue de 2 millim. environ. — Ecoulement d'un liquide louche, demi-filant.

Insufflation d'air dans les caisses par le procédé de Politzer; sortie plus abondante de mucus.

Traitement. A. local. — Insufflation de vapeur de benjoin dans les caisses. tous les deux jours.

B. général. — Ferrugineux et sulfureux.

11 juin. Incisions cicatrisées.

20 juin. Or. dr. 50 cent. Or. g. 70 cent.

2 juillet. Or. dr. 1 mètre. Or. g. 2^m,40.

20 juillet. Or. dr. 1^m,80. Or. g. 4 mètres.

Le malade suit parfaitement à distance la conversation sur tous les tons.

OBSERVATION LIII.

Inflammation chronique de la caisse des tympanes avec collection liquide des deux caisses. Myringotomies. Guérison.

22 juillet 1874. M. P., âgé de 72 ans, gros, replet, eczéma-teux, est affecté d'une bronchite chronique avec emphysème.

Il y a deux mois, à la suite d'une pharyngite aiguë, il est devenu sourd; mais il constate que, depuis longtemps, l'oreille gauche lui est inutile, et que l'ouïe, à droite, n'est pas très-fine.

Oreilles internes. — Cr. gauche, cr. droit, 0 à la montre. Le diapason appliqué sur le vertex est mieux perçu du côté

droit. Portée auditive. Or. g. 0. Or. dr. au contact, à la montre.

Le malade suit très-mal la conversation quand on lui parle à haute voix à 50 cent. de distance.

Oreilles moyennes. — Tympan gauche : sa surface est assez concave, dépolie, couverte d'une légère poussière épithéliale, dans certains points. Sa coloration foncée, est d'un gris sale glauque. Le manche du marteau est oblique en dedans et en arrière.

Tympan droit : sa face est moins concave que celle du tympan gauche ; elle bombe un peu dans ses parties postéro-inférieures, est assez lisse, terne, comme couverte de buée ; sa coloration, assez foncée, est semblable à celle du tympan gauche. Le manche du marteau est assez oblique en dedans et en arrière.

L'air insufflé dans les oreilles moyennes produit, dans les trompes, des râles crépitants accompagnés de bruit de trompe, et, dans les caisses, des râles crépitants fins.

Gorge. — Pharyngite subaigue.

25 juillet. Traitement : 5 sangsues derrière l'oreille droite.

28 juillet. Pendant toute la journée qui a suivi l'émission sanguine, la malade a été fatiguée.

Le lendemain, l'audition est un peu moins mauvaise.

Comme la partie postéro-inférieure du tympan droit bombe du côté du conduit d'une manière sensible, je l'incise dans une étendue de 2 millimètres environ. Il s'écoule un liquide séreux en assez grande quantité.

J'insuffle 5 à 6 gouttes de ce liquide tiède dans la caisse :

Sulf. de zinc..... 20 centig.

Eau distillée..... 30 gram.

la tête du malade étant penchée du côté droit. Le malade ressent une cuisson peu vive dans l'arrière gorge et dans l'oreille.

30 juillet. Les lèvres de la plaie sont un peu moins sanguinolentes ; il y a quelques grumeaux de pus.

Injection d'eau tiède dans l'oreille gauche, matin et soir, et instillation avec :

Sulf. de zinc..... 1 gram.

Eau distillée..... 100 gram.

2 août. Suppuration tarie, plaie cicatrisée, recouverte par une pellicule brunâtre.

5 août. Or. dr. 2 cent.

Je fais une ponction au tympan gauche, et j'insuffle de l'air dans la caisse. La tête du malade étant penchée à gauche, il

sort une petite quantité de liquide louche. Or. g. 0 à la montre.

14 août. Incision de 2 millimètres de longueur environ à la partie postéro-inférieure du tympan droit. Ecoulement de liquide. Injection dans la caisse droite avec une solution de sulf. de zinc tiède.

15 août. Les lèvres de la plaie sont humides, un peu boursoufflées, en partie cicatrisées.

17 août. La plaie est cicatrisée et recouverte par une pellicule brunâtre.

14 septembre. Or. dr. 15 cent.

Suit bien la conversation, sur un ton moyen à 3 mètres de distance. Ne revient pas.

OBSERVATION LIV.

Inflammation chronique de la caisse avec engouement. Niveau du liquide visible, variant suivant la position de la tête du malade. Myringodectomie. Guérison.

25 septembre 1874. — M. D., âgé de 59 ans, commerçant à Orléans, devient sourd, depuis quelques mois et a été traité à Paris. Le 3 septembre, à la suite d'un rhume de cerveau, il est devenu plus sourd, et a ressenti dans les oreilles des bourdonnements qui persistent encore, et peuvent être comparés au bruissement de l'eau qui va bouillir.

Aujourd'hui, ce malade a une sensation d'oreille pleine, bouchée et de l'embarras frontal ; en marchant, en parlant il ressent dans la tête une résonnance fort incommode. Quand on lui parle, il entend une voix sourde, voilée.

Oreille interne. — Crâne g. et dr. bons à la montre.

Diapason appliqué sur le vertex. Est mieux perçu de l'oreille droite que de l'oreille gauche. Portée auditive. Or. g. 1 cent. Or. dr. au contact. Le malade suit difficilement la conversation ordinaire à 80 centim. de distance.

Gorge. — Pharyngite granuleuse. Bronchite chronique :

Tympans, très-concaves. Surfaces, ternes, comme couvertes de buée, d'un gris sale verdâtre assez foncé. Apophyses externes, assez saillantes. Manches du marteau, plus obliques qu'à l'état normal. Triangles lumineux, déformés, peu brillants.

L'insufflation d'air dans les oreilles moyennes produit des râles crépitants dans les trompes et les caisses.

Traitement. — 1° Sirop sulfureux de Crosnier.

2° Injection naso-pharyngienne, chaque soir, au moment du coucher.

2° Insufflation de vapeurs d'eau et de benjoin dans les oreilles moyennes, tous les deux jours.

27 septembre. — Les parties postérieures des tympan bombant assez fortement du côté du conduit, je les incise sur une longueur de 3 millim. environ. Ecoulement de mucus. L'incision cause une douleur légère et de courte durée.

28 septembre. Incisions cicatrisées. Même traitement.

10 octobre. Insufflation d'air dans les deux caisses. Incision du tympan droit, écoulement de mucus.

11 octobre. Incision cicatrisée.

2 novembre. Or. g. 80 centim. Or. dr. 1^m,50.

5 mars 1876. Or. g. 95 cent. Or. dr. 2 mètres.

L'audition est bonne.

OBSERVATION LV.

Inflammation chronique des deux caisses avec collection liquide.

Le niveau du liquide est visible à droite, et varie suivant la position de la tête du malade. Myringotomie. Guérison.

8 octobre 1874. M. M..., âgé de 50 ans, commerçant, n'est pas très-sobre et fume beaucoup trop. Il a perdu l'ouïe, du côté gauche, depuis un grand nombre d'années, et, depuis trois ans et demi environ, est affecté d'une surdité qui devient moins grande pendant un certain temps. Il y a déjà plusieurs mois qu'il ressent les symptômes suivants : céphalalgie frontale, démangeaisons aux méats, sensation d'oreille pleine, bouchée, résonnance de la voix, trouble de la vue. En agitant la tête, il a un clapottement dans l'oreille assez comparable à celui que produit une petite quantité d'eau renfermée dans un tonneau vide qu'on agite.

Ce malade a eu, pendant plusieurs années, des hémorrhoides fluentes, qui ont cessé depuis cette époque, la surdité a augmenté. Il a fréquemment des étourdissements.

Oreilles internes. — Crâne droit bon. Crâne gauche 0, à la montre.

Le diapason appliqué sur le vertex est mieux perçu du côté droit.

Oreille droite au contact, or. g. 0, à la montre. Le malade suit très-mal la conversation ordinaire à 40 centimètres de distance.

Oreilles moyennes. — Tympan droit, est assez concave. Il a une surface terne, comme couverte de buée.

Ses parties inférieures 3 ont une coloration foncée, d'un gris sâle un peu verdâtre ; la teinte est plus claire à la périphérie du tympan. Elles sont séparées des parties supérieures par une ligne qui indique le niveau du liquide et se déplace sui-

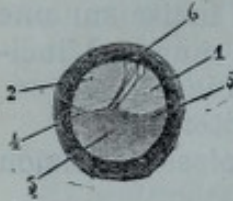


Fig. 3. vant l'inclinaison de la tête du malade. Cette ligne 4, 5, fig. 3 se recourbe près du cadre osseux et au niveau de l'extrémité inférieure du manche du marteau qu'elle touche. Les parties supérieures 1 et 2 ont une surface terne, comme couverte de buée et une coloration d'un blanc sâle. Le manche du marteau un peu plus oblique qu'à l'état normal, est cotoyé par quelques vaisseaux, c.

L'insufflation d'air dans les caisses produit des râles crépitants, parfois même un gargouillement dans les trompes et dans les caisses.

Après la douche d'air, oreille droite 6 centim., or. g. au contact.

Traitement : 1° Appliquer trois sangsues derrière chaque oreille.

2° Se gargariser avec un garg. au borax, deux ou trois fois par jour.

3° Insufflation de vapeurs d'eau et de benjoin dans les caisses, tous les deux jours.

30 septembre. — Tête moins congestionnée. Audition meilleure.

1^{er} octobre. *Traitement* : 1° Eaux Bonnes ; deux verres par jour.

2° Insufflations de vapeurs d'eau et de benjoin dans les caisses, tous les deux jours.

3° Injection naso-pharyngienne de Weber, chaque soir au moment du coucher. On emploiera un de ces liquides tièdes, alternativement tous les 15 jours.

N° 1. Eau et lait un peu salés.

N° 2. Eau de goudron faite avec l'extrait de Freyssinge.

8 octobre. Or. g. au contact, or. dr. 3 centimètres. Comme la quantité de liquide renfermé dans la caisse droite ne diminue pas sensiblement, je pratique à la partie inférieure de cette membrane, en 3, fig. 3, une incision de 2 mètres environ. Il s'écoule un liquide louche, assez fluide, dans le conduit. J'insuffle de l'air dans la caisse pendant que la tête est penchée à droite. Après l'insufflation d'air, or. dr. 11 c.

9 octobre. Incision cicatrisée. Même traitement.

17 octobre. Incision de 2 millim. de long environ à la partie inféro-postérieure du tympan droit qui est épaissi. — Ecoulement de liquide.

Insufflation d'air dans la caisse. Ecoulement plus considérable. — Même traitement.

24 octobre. Or. dr. 27 cent. Or. g. 12 cent.

19 novembre. Or. dr. 1 mètre. Or. g. 22 centim.

Le malade suit parfaitement la conversation sur tous les tons et ne revient plus.

10 mars 1876. L'audition s'est améliorée à droite.

OBSERVATION LVI.

Inflammation chronique des deux caisses avec collection liquide. Deux myringotomies. Guérison.

22 juin 1875. M. J., âgé de 57 ans, gros, replet, est affecté d'une bronchite chronique avec sécrétion abondante. Urines sédimenteuses et acides parfois. Ne fume pas, ne prise pas.

Depuis cinq ou six ans, l'acuité auditive diminue. Le malade a fréquemment de la céphalalgie frontale, une sensation d'oreilles pleines, bouchées, et des démangeaisons aux méats. Parfois il ressent momentanément des bourdonnements, dont le bruit peut être comparé au mot *zin*.

Oreilles internes : Cr. g. as. b. cr. dr. moins b., à la montre. Diapason, mieux perçu à gauche.

Partie auditive : Or. g. or. au contact, à la montre. La conversation est suivie sur un ton ordinaire, à 50 cent. de distance.

Oreilles externes : La peau des conduits est sèche, couverte de petites parcelles épidermiques.

Oreilles moyennes : Trompes larges, engouées. Au moment où l'air pénètre dans les trompes et les caisses, on entend un gargouillement qui devient plus superficiel, à mesure que l'air arrive dans la caisse.

Le tympan gauche a une surface assez brillante, plus concave qu'à l'état normal; il est épaissi dans ses parties périphériques, et a une coloration blanchâtre, tandis que dans ses parties centrales, il a une teinte grise, à peu près normale.

Le manche du marteau est projeté en arrière et en dedans, de telle sorte que l'apophyse externe est plus saillante qu'à l'état normal. Le triangle lumineux est remplacé par une petite tache lumineuse.

Tympan droit : Il a une convexité plus grande que le tympan gauche, une surface terne, comme couverte de buée, et une coloration d'un gris sale, ses parties antéro-inférieures

sont très-tendues. On voit à la surface des cercles indiquant des bulles d'air emprisonnées dans le mucus qui remplit en partie la caisse. L'apophyse externe est saillante, le manche du marteau projeté en arrière et un peu en dedans.

Il n'y a pas de triangle lumineux.

Gorge : Pharyngite chronique.

Traitement : 1° Se gargariser, avec une solution de borax, matin et soir ;

2° Sirop sulfureux de Crosnier, une cuillerée à soupe, matin et soir ;

3° Insufflation de vapeurs de benjoin dans les caisses avec la sonde deux ou trois fois par semaine ;

4° Injections nasales.

1^{er} juillet. Org. 3 cent. or. dr. 1 cent.

Pendant qu'on fait l'insufflation d'air dans la caisse on entend un râle crépitant moins fort dans les trompes que dans les caisses.

7 juillet. Il y a moins de crachements le matin et moins de chaleur dans la gorge. Or. g. 2 cent. or. dr. 5 cent.

L'insufflation d'air dans la caisse permet de constater qu'il y a toujours une certaine quantité de mucosités dans les trompes et les caisses.

13 juillet. L'audition varie toujours. Il y a tantôt moins, tantôt plus de liquide dans les trompes et les caisses.

Le tympan droit bombe dans ses deux tiers postéro-supérieurs environ, après l'insufflation. La moitié antérieure étant assez tendue, je l'incise obliquement de haut en bas sur une longueur de 4 à 5 mill. environ, afin de lui donner plus de mobilité et d'évacuer le mucus. Après l'incision, il s'écoule dans le conduit, une petite quantité de liquide louche, demi-filant dont je facilite la sortie en insufflant dans la caisse la solution de K^o caustique étendue (sole de marc d'Épine) pendant que le malade a la tête penchée du côté droit.

14 juillet. Quelques élancements dans l'oreille droite. Les lèvres de la plaie du tympan sont humides, accolées l'une à l'autre et en partie cicatrisées. Il y a quelques vaisseaux le long du manche du marteau.

15 juillet. Plaie cicatrisée.

18 juillet. On voit une ligne grisâtre produite par le tissu cicatriciel. Or. dr. 8 cent. Comme il existe des mucosités dans la trompe et la caisse gauche, je fais au tympan gauche une incision de 2 mill. de longueur environ, en avant de l'extrémité inférieure du manche du marteau. — Écoulement de mucus. — Même pansement que précédemment.

19 juillet. La plaie est cicatrisée. On voit à la place de l'incision une trainée grisâtre.

20 juillet. Injection de solution de sulf. de zinc dans les trompes et les caisses.

28 juillet. Or. g. 15 cent. or. dr. 30 cent. à la montre. Le malade suit parfaitement la conversation à voix moyenne, à 2 mètres de distance.

OBSERVATION LVII.

Collection sanguine dans la caisse du tympan droit. Myringotomie. Injections médicamenteuses. Grande amélioration. Inflammation chronique de la caisse et de la trompe gauches. Guérison.

16 décembre 1873. M. T..., 43 ans, forgeron, a fait une chute sur la tête (le côté droit de la tête a été surtout atteint), il y a quinze jours. A la suite de cet accident, il est sorti un peu de sang par l'oreille et le malade a gardé le lit pendant trois jours pour faire disparaître les étourdissements et les vertiges dont il était affecté. Le bourdonnement, aujourd'hui, est comparable à un zizi prolongé, et le malade ressent dans l'oreille de la plénitude et de la gêne.

Oreilles internes : Cr. dr. as. b. cr. g. b. à la montre. Diapason appliqué sur le vertex, est mieux perçu du côté droit. Portée auditive, or. dr. au contact. or. g. 20 centim. La voix moyenne n'est pas entendue de l'or. dr. à 30 centim., et de l'or. g. à 3 mètres. Ce malade avait déjà constaté, avant l'accident, que son audition diminuait.

Oreilles externes : Le conduit aud. ext. dr. renferme une masse, formée par du sang du cérumen et des pellicules, que j'enlève après l'avoir ramollie avec de l'eau tiède. Le conduit aud. ext. g. est libre.

Oreilles moyennes : Tympan droit : surface terne couverte de buée, rouge noirâtre dans ses parties inférieures et postérieures, d'un gris sale dans ses trois quarts antero-supérieurs. Apophyse externe, assez saillante, blanchâtre. Manche du marteau, un peu oblique en arrière et en dedans, et sillonné par plusieurs vaisseaux qui viennent de la paroi supérieure du conduit. On voit à la partie postero-supérieure de la membrane, une tache allongée, noirâtre indiquant une déchirure fermée par un caillot. Tympan gauche. Surface d'un gris foncé, demi-brillante. Apophyse externe assez saillante. Manche du marteau, assez incliné en dedans et en arrière. Triangle lumineux, un peu élargi.

L'insufflation d'air produit quelques râles muqueux, quelques craquements dans la caisse droite, quelques râles muqueux dans la trompe et un bruit de souffle dans la caisse gauche, accompagné du claquement du tympan. La douche d'air diminue beaucoup la surdité de l'or. g. et modifie peu celle de l'or. d.

20 décembre. J'incise le tympan droit, dans sa partie postero inférieure, sur une longueur de 3 millimètres environ. Après avoir introduit une sonde dans la trompe droite, je fais pencher la tête de ce côté, et j'injecte dans la caisse plusieurs gouttes de solution étendue de potasse, qui s'écoule au dehors par le conduit, avec une teinte sanguinolente.

21 décembre. Insufflation d'air dans les deux caisses.

22 décembre. Un peu de suppuration de la caisse: quelques élançements dans l'oreille.

Traitement : 1° Instillations d'eau tiède dans l'oreille droite, 4 fois par jour.

2° Procédé de Politzer, matin et soir.

2 janvier 1874. Suppuration tarie. Même traitement.

4 janvier. insufflation de vapeurs d'eau et de benjoin dans les caisses, tous les 2 jours.

7 fév. Or. dr. 30 centim. Or. g. 2 mètres 20. Le malade suit bien la conversation sur tous les tons.

OBSERVATION LVIII.

*Oblitération des trompes. Surdité à peu près complète. Myringo-
dectomie. Grande amélioration.*

3 sep. 1873. — Mlle L..., 37 ans, scrofuleuse, a eu, dans son jeune âge, une affection de l'arrière-gorge qui a causé une cicatrice de la région naso-pharyngienne et une déformation assez grande. Depuis l'âge de 14 ans elle est affectée d'une surdité très-grande et de bourdonnements en zi, intermittents. *Oreilles internes*. Or. g. o. Or. dr. o., à la montre.

Portée auditive. Or. g. 0. Or. dr. à la montre. La malade n'entend pas la voix forte, de l'or. g. à 40 centim., et de l'or. dr. à 5 centim. de distance. Sa mère est obligée de répondre aux questions qui lui sont posées : gorge, déformation cicatricielle de la région naso-pharyngienne. Nez, ozène.

Oreilles moyennes : tympan gauche. Est divisé en deux plans : un plan externe et un plan interne. Le plan externe est formé par l'apophyse externe et les parties périques de la

membrane. L'apophyse externe est saillante, d'un blanc jaunâtre pâle, très-proéminente au pôle supérieur du tympan: à sa partie inférieure, on voit une plicature, produite par l'incurvation du tympan en ces points, qui se dirige en arrière et en bas, à peu près parallèlement au cadre osseux, et disparaît à la partie postero-inférieure de la membrane. Ses parties périphériques sont rigides, épaissies et ont une coloration d'un blanc grisâtre.

Le plan interne est formé par le manche du marteau et les parties centrales du tympan. Le manche du marteau, fortement attiré vers l'intérieur de la caisse, est vu en raccourci, bien qu'il ne soit pas très visible. Les parties centrales ont une surface lisse, terne, comme couverte de buée, et une coloration d'un gris sombre mélangé à quelques tons rougeâtres. Il y a une tache lumineuse demi-brillante au dessous de l'extrémité inférieure du manche du marteau. Tympan droit. Est à peu près aussi concave que le tympan gauche. Les teintes rouges sont seules un peu plus prononcées. Il est impossible d'introduire une sonde dans les trompes et d'insuffler de l'air dans les caisses par les procédés connus.

Traitement général. — Préparations iodurées et ferrugineuses. — Local: 1° Injections nasales avec une solution de permanganate de potasse.

11 *septembre*. — J'incise la membrane du tympan gauche, un peu au-dessous de l'extrémité inférieure du manche du marteau, sur une longueur de 3 mill. environ. La malade suit immédiatement la conversation à voix moyenne à 0 m. 50 de distance.

12 *septembre*. — Pas de douleurs. Pas de bourdonnements. La malade suit bien une conversation générale, de près.

20 *octobre*. — La perforation est cicatrisée.

L'amélioration a disparu en partie. J'incise de nouveau le tympan sur une longueur de 3 mill. environ; la surdité diminue immédiatement.

21 *octobre*. — Quelques élancements dans l'oreille; un peu de suppuration de la caisse.

Traitement. Instiller de l'eau tiède dans l'oreille gauche, 4 fois par jour. Coton dans l'oreille.

23 *octobre*. — Suppuration assez abondante de la caisse. Même traitement.

18 *novembre*. — Suppuration tarie. La perforation n'est pas cicatrisée. Il y a dans la caisse un peu de sérosité. L'audition est satisfaisante.

REMARQUES. 1° J'ai revu la malade, pendant les huit premiers mois de l'année 1876, à des intervalles plus ou moins longs, et j'ai constaté qu'elle entendait beaucoup mieux quand l'oreille

coulait. Elle améliore son audition, lorsque la suppuration est tarie, en instillant dans l'oreille gauche quelques gouttes de glycérine; mais celle-ci ne doit pas être introduite dans le conduit en trop grande quantité afin de ne pas augmenter la surdité.

2° La membrane du tympan gauche a une surface humide, très-concave dans ses parties centrales, est épaissie, blanchâtre, rosée dans ses parties périphériques. Le manche du marteau a la même obliquité. Un peu au-dessous et en arrière de l'extrémité inférieure du manche du marteau, il y a une perforation arrondie, d'un mill. de largeur environ, à bords humides, un peu tuméfiés, à travers laquelle suinte un liquide séro-purulent très-peu abondant.

3° 11 septembre. — J'ai revu cette malade qui était très-sourde depuis deux jours. Après avoir examiné l'oreille, j'ai constaté que la caisse renfermait un liquide qui s'écoulait difficilement dans le conduit, à travers la petite perforation.

Après avoir exercé une certaine pression sur le tympan, au moyen du stylet 1 (fig. 6), garni d'une mince couche de coton fortement tassé, le liquide renfermé en excès dans la caisse s'est écoulé dans le conduit et l'audition a été améliorée immédiatement. Le surlendemain, l'audition était satisfaisante.

OBSERVATION LIX.

Sclérose des caisses du tympan, sans épaississement notable des tympans. Tension légère des parties antéro-inférieures des tympans. Traitements variés sans résultat. Myringodectomie. Amélioration très-grande mais passagère.

13 avril 1874. M. P., âgé de 48 ans, lymphatique, chloro-anémique, est devenu graduellement sourd, depuis 5 à 6 ans, et a ressenti parfois quelques bourdonnements légers et de courte durée dans les oreilles.

Il a été soigné par trois médecins auristes, en 1867, en 1868 et en 1870.

Oreilles internes. — Cr. g. b. Cr. dr. b. à la montre. Diapason appliqué sur le vertex : est mieux perçu les oreilles ouvertes que fermées, et principalement de l'oreille gauche dans les deux cas. Avec l'otoscope à trois branches j'entends mieux le son, le tube gauche étant fermé.

Portée auditive. — Or. g. 3 centim. Or. dr. 4 centim., à la montre. Le malade suit la conversation quand on lui parle à voix moyenne à 40 centim. de l'oreille gauche et à 30 centim.

de l'oreille droite. Il n'entend qu'un bruit confus au milieu d'une conversation générale. La surdité est plus grande pendant les temps humides que pendant les temps secs, au milieu du calme qu'au milieu du bruit. Parfois les pavillons des oreilles deviennent rouges, et l'audition est moins bonne.

Oreilles externes. — Conduits libres. Peau très-sèche.

Oreilles moyennes. — Tympan à peu près normaux, un peu tendus dans leurs parties antéro-inférieures; manches du marteau un peu obliques en arrière et en dedans. Ils exécutent des mouvements limités quand on fait pénétrer de l'air dans la caisse, et, derrière l'apophyse externe, près du cadre osseux, dans une étendue de 2 millim. environ, on voit une partie qui bombe et devient lumineuse, comme argentée, au moment où l'air pénètre dans la caisse. J'ai souvent remarqué que, dans les cas de tension anormale du tympan dépendant d'une sclérose de la caisse, cette partie limitée de la membrane bombait en dehors et devenait lumineuse. Le spéculum pneumatique permet aussi de constater que la membrane est peu mobile.

L'insufflation d'air dans les caisses produit un bruit de souffle tubaire et n'améliore pas sensiblement l'audition.

Traitement: 1° Gargarisme boraté.

2° Pilules d'arséniat de fer.

3° Insufflations de vapeurs étherées dans les caisses, tous les deux jours.

5 *mai*. L'audition n'étant pas améliorée d'une manière sensible, j'incise le tympan droit à sa partie postéro-moyenne, sur une longueur de 2 millimètres et demi environ. Immédiatement après l'incision, le malade entend beaucoup mieux ma voix et suit facilement ma conversation sur un ton moyen, à 4 mètres de distance.

6 *mai*. L'audition s'est maintenue, mais les bruits et les sons un peu forts lui causent une impression désagréable. Les lèvres de la plaie sont un peu rouges, tuméfiées, humides.

7 *mai*. Le malade a passé la soirée au théâtre et a pu entendre beaucoup mieux qu'avant l'opération.

8 *mai*. Un peu de suppuration. Quelques élancements. Prescription: trois instillations d'eau tiède dans l'oreille droite, chaque jour.

15 *mai*. Suppuration tarie. Perforation cicatrisée. Amélioration disparue presque complètement.

20 *mai*. J'incise le tympan gauche comme le tympan droit; l'amélioration de l'audition est immédiate.

21 *mai*. Plaie cicatrisée. Amélioration disparue.

REMARQUE. 1° J'ai examiné ce malade, plusieurs fois, à des intervalles de plusieurs mois, et j'ai obtenu les mêmes

résultats avec le diapason, ce qui permettrait de dire que la surdité était produite par une affection de l'oreille interne. Mais comment expliquer l'amélioration obtenue par la myringodectomie ?

2° J'ai incisé trois fois le tympan gauche, et deux fois le tympan droit, et chaque fois j'ai augmenté immédiatement la portée auditive, d'une manière très-remarquable, tant que la perforation ne s'est pas cicatrisée. Il est donc regrettable de ne pas pouvoir maintenir la perforation béante, quand on constate les résultats heureux qu'on pourrait obtenir dans d'autres cas du même genre.

3° Il y avait probablement une ankylose plus ou moins complète de la base des étriers. C'est ce qui explique comment la perforation artificielle des tympans a amélioré l'audition, en permettant aux ondes sonores d'ébranler plus fortement la membrane des fenêtres rondes.

OBSERVATION LX.

Sclérose des caisses sans épaissement notable des tympans. Plusieurs traitements sans résultat très-appreciable. Myringodectomie. Amélioration sensible mais passagère.

22 novembre 1873. — Mme J., 25 ans, nervoso-lymphatique, a commencé à devenir sourde vers l'âge de 18 ans. La surdité a augmenté progressivement. Les bourdonnements sont survenus lentement; ils sont comparables à des battements et deviennent plus forts par l'exercice un peu prolongé, le jeûne, les émotions. Ils sont augmentés et diminués par les époques menstruelles de la manière suivante: pendant les deux ou trois jours qui précèdent les époques, ils sont plus forts; au moment des époques, ils sont plus faibles, surtout pendant les deux ou trois jours suivants, et redeviennent ensuite tels qu'ils étaient auparavant.

Cette malade a été soignée sans succès par deux médecins auristes.

Oreilles internes. — Le diapason mis en vibration et appliqué sur le vertex est mieux perçu les oreilles fermées qu'ouvertes, de l'oreille gauche surtout. Avec l'otoscope à trois branches, le son est plus fort quand le tube gauche est fermé. Portée auditive. — Or. g. au contact, or. dr. 4 centim. à la montre. La malade suit très-mal la conversation, de l'oreille

gauche, sur un ton assez fort, quand on est placé à 20 centim. de son oreille, et un peu mieux de l'oreille droite. Pendant une conversation générale et à la distance ordinaire, cette dame entend seulement quelques mots.

L'audition est meilleure en voiture, même quand on lui parle moins fort qu'à l'ordinaire.

Oreilles externes. — Pavillons pâles, un peu flasques.

Oreilles moyennes. — Les tympans à peu près normaux ont une coloration et un aspect à peu près semblables à ceux d'une cassure récente de verre. Manches du marteau un peu obliques en arrière et en dedans.

Par le procédé de Valsava et au moyen du spéculum pneumatique, on constate que les tympans sont un peu tendus dans leurs parties antéro-inférieures. Au moment où l'air pénètre dans la caisse, on voit qu'une petite partie du tympan, au niveau du cadre osseux, derrière l'apophyse externe, bombe et devient lumineuse, comme argentée. L'insufflation d'air dans les oreilles moyennes produit un bruit de souffle tubaire et n'améliore pas l'audition.

Traitement: 1° Fer réduit par l'hydrogène; 2° Insufflation de vapeurs d'éther dans les caisses, tous les deux jours.

24 novembre. Après l'insufflation éthérée, la malade a entendu beaucoup mieux pendant une demi-heure.

28 novembre. Pas d'amélioration. J'incise les tympans à leurs parties postéro-moyennes sur une longueur de 2 à 3 millimètres. L'audition est immédiatement améliorée à tel point que la malade peut suivre ma conversation à voix moyenne à plus d'un mètre de distance.

1^{er} décembre. Les perforations étant en partie cicatrisées, je les agrandis en y introduisant un stylet métallique garni d'une mince couche de coton fortement tassé; ce pansement, qui détermine peu de douleur, sera fait tous les jours.

15 décembre. Les perforations sont cicatrisées; à la place qu'elles occupaient, on voit une tache blanche. L'amélioration, qui a persisté tant que les perforations n'ont pas été cicatrisées, a disparu.

25 janv. Incision des deux tympans; même résultat.

23 mars. Je cesse tout traitement, après avoir employé sans succès diverses médications.

REMARQUE.—J'ai perforé les tympans de dix autres malades qui étaient dans les mêmes conditions, et j'ai obtenu les mêmes résultats.

OBSERVATION LXI.

Sclérose des caisses avec tension anormale des tympans. Bourdonnements. Surdité. Incision de la moitié antérieure du tympan, d'une partie de sa moitié postérieure, de la poche postérieure, amélioration très sensible.

24 mai 1875. Mme C., concierge, chloro-anémique, a été sujette aux rhumes de cerveau, depuis son enfance, sans qu'il soit survenu le moindre trouble fonctionnel des oreilles. Il y a 8 ans, rhinite qui a causé un certain degré de surdité. Celle-ci a disparu en partie, après la guérison de la rhinite, puis a augmenté graduellement. Depuis cette époque, cette malade a des bourdonnements et des élancements intermittents dans l'oreille gauche. Ces bourdonnements sont comparables au murmure d'un ruisseau, à un sifflement de locomotive ou à des battements isochrones à ceux du pouls. Ils augmentent sous l'influence des temps humides, des émotions vives, des époques menstruelles, ainsi que je l'ai dit dans l'observation LX.

La surdité est plus grande quand la malade passe d'un milieu froid, en hiver, dans un milieu chaud.

Oreilles internes. — Cr. g. b. Cr. dr. b. à la montre. Diapason mis en vibration et appliqué sur le vertex : Est mieux perçu, les oreilles ouvertes que fermées, mieux de l'oreille droite que de l'oreille gauche. Portée auditive. Or. g. au contact, Or. dr. 2 cent. à la montre. La malade suit très-mal la conversation à voix ordinaire, à 30 cent. de distance.

Oreilles moyennes. — Tympan gauche : a une surface couverte d'une poussière blanchâtre très-fine et une coloration d'un gris blanchâtre.

Les parties antéro-inférieures des tympans me paraissent plus tendues qu'à l'état normal.

Sa translucidité est moins grande qu'à l'état normal. Cependant on voit vaguement une partie de la grande branche de l'enclume et de la branche postéro-inférieure de l'étrier.

Le manche du marteau a une obliquité un peu plus grande qu'à l'état normal. Le triangle lumineux, petit, déformé, est réduit à l'état de tache demi-brillante. Tympan droit. — Moins translucide que le tympan gauche. Il n'y a pas de triangle lumineux.

L'insufflation d'air dans les oreilles moyennes produit quelques râles humides dans les trompes, un bruit de souffle tubaire dans les caisses, et améliore très-peu l'audition.

1^{er} juin. Les insufflations de vapeurs étherées n'ayant pas amélioré l'audition, j'incise les tympans dans leur moitié antérieure, sur une longueur 4, fig. 7, p. 20, de 7 à 8 mill. environ. Immédiatement après l'opération, la voix est beaucoup mieux entendue ; les bourdonnements ont augmenté dans l'oreille gauche et diminué dans l'oreille droite.

Traitement : 1° maintenir du coton dans les oreilles. 2° S'il survient des douleurs, instiller de l'eau tiède dans les oreilles, toutes les heures, et même faire une application de sangsues derrière les pavillons et au-devant des tragus.

3 juin. Vingt-quatre heures après l'opération douleurs lancinantes dans l'oreille droite pendant 10 à 11 heures. La nuit dernière, il y a eu, dans l'oreille gauche, des douleurs qui ont réveillé la malade. Ces douleurs se sont irradiées dans la tempe gauche et le côté correspondant du maxillaire inférieur. Après avoir enlevé le liquide roussâtre, séreux, qui remplit une partie du conduit, on voit le tympan gauche, rouge dans sa moitié antérieure. Les bords de la perforation sont humides, rouges, tuméfiés. La plaie du tympan droit est en partie cicatrisée. — La malade entend beaucoup mieux de l'oreille droite, très-mal de l'oreille gauche.

5 juin. Cicatrisation complète de la perforation du tympan droit. Suppuration de la caisse gauche. Le tympan et la peau du conduit sont rouges, confondus, couverts de pellicules blanchâtres.

Traitement : 1° 3 sangsues derrière l'oreille gauche ; 2° Instillations d'eau tiède dans l'oreille gauche, toutes les heures.

7 juin. Même traitement.

9 juin. Douleurs moins vives. Peu de suppuration. Bourdonnements aussi forts qu'avant l'opération.

13 juin. Suppuration tarie. Perforation cicatrisée.

Traitement : Insufflation de vapeurs d'eau et de benjoin dans les caisses, tous les deux jours.

17 juin. Pas de bourdonnements dans l'or. dr. Bourdonnements faibles dans l'or. g. La malade suit beaucoup mieux la conversation de l'or. dr. qu'avant l'opération.

1^{er} juillet. Incision des parties antérieures du tympan gauche, sur une longueur de 6 à 7 millim. (au niveau de la première incision).

2 juillet. Quelques élancements. Diminution des bourdonnements. Prescription : Trois fois par jour, employer le procédé de Valsava.

3 juillet. Cessation des bourdonnements, qui reviennent seulement à des intervalles plus ou moins éloignés et ont une durée de 2 ou 3 minutes.

2 août. Bourdonnements très-rares dans l'or. g. La malade

suit ma conversation, à voix moyenne, à 2 mètres de distance.

On constate, avec le speculum pneumatique, que les tympans ont une mobilité plus grande qu'avant l'opération, et qu'ils bombent facilement du côté du conduit, au niveau du tissu cicatriciel qui est très-mince.

La moitié postérieure du tympan est peu mobile, la poche postérieure me paraît rétractée; je les incise suivant la ligne 5. fig. 7, p. 20.

3 août. Bourdonnements très-faibles. Quelques douleurs légères au fond de l'oreille, quand l'air passe à travers la perforation.

5 août. Cicatrisation de la perforation.

7 décembre. La malade suit la conversation sur un ton ordinaire, à 50 centim. de l'or. gauche, et à 2 mètres 50 de l'or. dr. On voit des lignes grisâtres au niveau des incisions tympaniques.

REMARQUE. — Les incisions des tympans ont produit une amélioration, en donnant aux tympans une mobilité plus grande, et en diminuant probablement la pression exercée sur le liquide des oreilles internes par les étriers.

OBSERVATION LXII.

Inflammation chronique des caisses du tympan avec épaissement et tension anormale des deux tympans. Adhérences probablement partielles entre le tympan gauche et la paroi interne de la caisse. Surdit  prononc e. Deux myringodectomies. Section des adh rences. Am lioration tr s-sensible.

28 f vrier 1872. M. C...,  g  de 34 ans, devient sourd de l'oreille gauche, depuis 3 ans, et de l'oreille droite, depuis un an.

La surdit  para t  tre plus prononc e par les temps humides. Le malade n'a pas de bourdonnements, mais il ressent, dans l'oreille ou pr s de l'oreille, des battements presque continuels qui augmentent par l'exercice. Il a, de plus, des d mangeaisons fr quentes aux m ats, et, parfois, pendant les temps froids et humides, une sensation d'oreilles pleines, bouch es.

A  t  soign  pendant un mois par un m decin auriste.

Oreilles internes. — Cr ne dr. b. cr. g. ass. b.   la montre. Diapason mis en vibration et appliqu  sur le vertex est mieux per u de l'or. g. que de l'or. dr., les oreilles ferm es mieux que les oreilles ouvertes. Avec l'otoscope   trois bran-

ches, le son est mieux entendu par l'observateur, le tube de l'oreille gauche étant fermé. Portée auditive. Or. dr. 4 centim. or. g. faiblement au contact. La voix moyenne n'est pas bien entendue de l'or. dr. à 1 mètre de distance, et de l'or. g. à 50 centim.

Oreilles externes. — La peau des conduits est sèche, couverte, dans des points circonscrits, de petits grumeaux de cérumen noirâtre.

Oreilles moyennes. — Tympan: ont une surface très-concave, terne, comme couverte d'une poussière épithéliale dans certains points, sont opaques, peu sensibles au contact d'un stylet. En les examinant au moment où l'air pénètre dans la caisse, ou pendant l'emploi du spéculum pneumatique, on constate qu'ils sont très-peu mobiles dans la plus grande partie de leur étendue, et que les manches des marteaux n'exécutent pas de mouvements appréciables.

L'insufflation d'air dans les caisses produit un râle muqueux dans les trompes et un bruit de souffle tubaire dans les caisses; elle améliore un peu l'audition.

Gorge. — Pharyngo-laryngite granuleuse.

Traitement. — 1° Eaux Bonnes; 2° Injections nasales, chaque soir; 3° Insufflations de vapeurs étherées dans les caisses, tous les deux ou trois jours.

7 mars. L'amélioration obtenue étant très-peu sensible, j'incise les deux tympan dans leur moitié antérieure, sur une longueur de 5 à 6 millim. et je constate qu'ils sont épaissis, durs, comme fibro-cartilagineux. Le tympan gauche est beaucoup plus résistant que le tympan droit; les lèvres de l'incision deviennent sanguinolentes immédiatement après la section, et en les éloignant l'une de l'autre avec la lame du bistouri ou un stylet, on voit, dans la caisse, sous la forme de prolongements gris blanchâtres, des adhérences établies entre le tympan gauche et la paroi interne de la caisse. Je coupe ces dernières le plus complètement possible avec un bistouri à peu près semblable à celui représenté en 7 fig. 6. J'injecte dans les caisses, avec la sonde, une solution faible de potasse caustique qui s'écoule en partie dans le conduit (pendant l'injection, la tête du malade est maintenue penchée du côté de l'oreille injectée). Or. dr. 10 centim. Or. g. 4 centim. à la montre.

9 mars. La plaie du tympan gauche suppure un peu. La perforation du ty. d. n'est pas cicatrisée.

Traitement: 1° trois instillations d'eau tiède dans l'oreille gauche, chaque jour.

2° Suivre le reste du traitement.

24 mars. Or. dr. 12 centim. Or. g. 2 centim.

Comme je n'espère pas améliorer sensiblement l'audition

de l'or. g., dont le tympan a contracté de nombreuses adhérences que j'ai détruites en partie le 7 mars, je vais essayer de diminuer encore la surdité de l'or. d., en donnant plus de mobilité au tympan droit. C'est ce qui me décide à inciser cette membrane dans sa moitié postérieure, sur une longueur de 5 à 6 millim. et à injecter dans la caisse une certaine quantité de solution faible de potasse caustique, après avoir fait pencher la tête du côté droit.

Deux ou trois gouttes de sang mélangé à la solution s'écoulent dans le conduit.

25 mars. Un peu de gonflement des lèvres de la plaie. Quelques douleurs lancinantes.

Traitement : 1° appliquer 5 sangsues derrière l'oreille droite ; 2° Toutes les heures, instillations d'eau tiède dans l'oreille.

26 mars. — Douleurs à peu près nulles. Suppuration très-abondante.

Traitement : 1° Instillations d'eau tiède dans l'oreille.

2° Insufflations de vapeurs d'eau et de benjoin dans la caisse droite, tous les 3 jours. Méthode de Valsava, matin et soir.

3 avril. Instillations de solution boratée, 1 gr. p. 80, 3 fois par jour.

6 avril. Suppuration tarie. Plaie cicatrisée.

Traitement : 1° Insufflations de vapeurs de benjoin et d'éther dans la caisse droite, d'éther dans la caisse gauche, tous les deux jours ; 2° Procédé de Valsava, matin et soir.

1^{er} mai. Or. dr. 22 centim. Or. g. 5 centim. Le malade suit la conversation à demi-voix, à deux mètres de distance. — Le tympan droit est plus mobile qu'avant le traitement.

OBSERVATION LXIII.

Sclérose des caisses avec paralysie des nerfs auditifs plus prononcée à gauche qu'à droite. Surdité très-prononcée. Myringodectomie. Injection irritante. Amélioration notable.

13 mars 1872. Mme H..., âgée de 63 ans, est assez sourde depuis vingt ans à peu près. La surdité a été progressive, et, quelque temps après le début de cette infirmité, la malade a été affectée de bourdonnements en battements qui ont plus d'intensité et troublent parfois son sommeil, depuis quelque temps. Ces bourdonnements augmentent par l'exer-

cice, les temps humides, orageux. On les fait cesser à peu près complètement en comprimant les carotides.

Oreilles internes. — Cr. g. O. Cr. dr. O. à la montre.

Portée auditive. — Or. g. O. Or. dr. au contact, à la montre.

La malade suit la conversation à voix moyenne, de l'or. droite, à 5 centim. de distance; elle n'entend presque pas de l'or. g.

Oreilles externes. — Conduits libres. Peau très sèche.

Oreilles moyennes. — Tympan : Ont une surface terne, couverte de poussière épithéliale fine, et une coloration d'un blanc gris sale. Ils sont épaissis, rigides, et à peu près insensibles au contact d'un stylet garni d'une mince couche de coton.

Bouche. Quelques dents gâtées. Gorge saine.

L'insufflation d'air dans les oreilles moyennes produit un bruit de souffle rude; elle n'améliore pas l'audition.

Traitement. Insufflations de vapeurs d'éther acétique dans les caisses, pendant 5 jours consécutifs.

22 mars. Pas d'amélioration. J'incise le tympan droit dans sa moitié antérieure, sur une longueur de 5 millim. environ. Les bords de l'incision sont exsangues.

23 mars. Incision non cicatrisée. Un peu de chaleur dans l'oreille droite. Injection d'acétate d'ammoniaque, en solution au 40^e, dans la caisse droite, au moyen de la sonde. Cuissons assez vives pendant les deux heures qui suivent l'injection.

25 mars. Quelques douleurs lancinantes dans l'oreille droite. Un peu de suppuration de la caisse. Rougeur diffuse du tympan.

Traitement. Instillations d'eau tiède dans l'oreille droite, toutes les heures.

26 mars. Douleurs lancinantes dans l'oreille droite. Suppuration un peu plus abondante.

Traitement. 1^o Instillations d'eau tiède, dans l'oreille droite. 2^o Insufflations d'air dans la caisse droite, tous les deux jours.

30 mars. Suppuration moins abondante. Quelques élancements.

Traitement. 1^o Instillations d'eau tiède. 2^o Injections d'eau tiède poussées faiblement dans l'oreille droite, puis instillations avec ce liquide tiède : Borax 1 gr. Eau dist. 50 gr. 3 fois par jour.

15 avril. Suppuration tarie. Perforation cicatrisée.

Traitement. Insufflations d'éther acétique dans la caisse, tous les deux jours.

5 mai. La malade suit beaucoup mieux la conversation, de l'oreille droite, et l'amélioration est constatée par les personnes qu'elle fréquente. Or. g. 0. Or. dr. 5 centim. à la montre.

REMARQUES. 1° L'exemple de cette malade prouve que, dans certaines scléroses de la caisse, avec ou sans épaissement du tympan, sans ou avec paralysie plus ou moins avancée du nerf auditif, on peut inciser la membrane, et même causer une inflammation aigüe de la caisse, en injectant dans cette cavité une solution plus ou moins étendue de potasse caustique, d'acétate d'ammoniaque ou d'iodure de potassium. J'ai obtenu, ainsi, plusieurs fois, de bons résultats que je publierai.

2° Si l'inflammation provoquée est trop vive, on doit la combattre par les moyens antiphlogistiques employés en pareil cas.

OBSERVATION LXIV.

Sclérose des deux caisses avec épaissement et tension anormale des tympans. Deux myringotomies. Amélioration.

18 mai. 1873. Mlle L. 38 ans, a eu des douleurs d'oreilles dans son enfance. Depuis plusieurs mois, elle devient sourde et ressent des bourdonnements comparables au bruissement de l'eau qui va bouillir. Rhinites et angines fréquentes.

Oreilles internes. — Cr. g. O. Cr. dr. O. à la montre. Diapason appliqué sur le vertex, mieux perçu de l'oreille gauche.

Portée auditive. Or. g. au contact; Or. dr. mieux au contact, à la montre. La voix moyenne est mal entendue à 60 centim de distance.

Oreilles externes — Conduits libres. Peau très-sèche.

Oreilles moyennes. — Tympans: surfaces concaves, ternes, couvertes d'une poussière épithéliale fine et blanchâtre, demi-opaque, d'un gris blanc bleuâtre. On voit même quelques dépôts plastiques et calcaires dans l'épaisseur du tympan droit. Apophyses externes assez saillantes. Manches du marteau inclinés vers l'intérieur de la caisse, et vus un peu en raccourci. En examinant ces membranes, pendant que l'air pénètre dans les caisses ou au moyen du spéculum pneumatique, on constate qu'elles sont peu mobiles, surtout dans leurs parties antéro-inférieures.

L'insufflation d'air dans les caisses produit un bruit de souffle rude et une sensation de bien être local. Elle diminue momentanément les bourdonnements, mais n'améliore pas l'audition.

Traitement. Insufflations de vapeurs étherées dans les caisses, tous les jours.

1^{er} juin. Pas d'amélioration appréciable. J'incise les deux tympan dans leur moitié antérieure, sur une longueur de 5 à 6 millimètres. Pas d'écoulement de sang; pas de douleurs bien vives pendant l'opération.

Traitement. Procédé de Valsava, trois fois par jour.

3 juin. Plaies cicatrisées. Le malade suit beaucoup mieux la conversation.

Traitement. Instiller quelques gouttes de glycérine alcoolisée au 30 dans les oreilles.

5 juin. L'audition est sensiblement meilleure.

25 juillet. Même résultat.

OBSERVATION LXV.

Sclérose de la caisse gauche avec rétraction de la poche postérieure. Bourdonnements. Incision de la poche postérieure. Grande amélioration.

25 mars 1875. Mme R., âgée de 43 ans, a eu un rhumatisme articulaire en 1870. Depuis un an, bourdonnement continu en zi et surdité progressive de l'oreille gauche.

Oreille interne. — Cr. g. as. b. à la montre. Diapason mis en vibration et appliqué sur le vertex est mieux perçu de l'or. droite.

Portée auditive : Or. g. 3 cent. à la montre. La malade suit ma conversation à voix moyenne à 60 centim. de distance.

Oreille moyenne. — Tympan gauche : Surface plus concave qu'à l'état normal, demi-brillante, d'un gris blanchâtre. L'apophyse externe 3 est assez saillante ; le manche du marteau 4

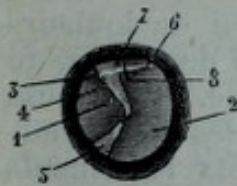


Fig. 14.

est incliné en arrière et un peu en dedans. Derrière l'apophyse externe, on voit le repli postérieur ou poche postérieure 6, sous la forme d'une corde blanchâtre très-tendue. La partie de tympan 7 est déprimée, grisâtre, et se soulève légèrement quand la malade emploie le procédé de Valsava. Le triangle lumineux 5 est demi-brillant. L'insufflation d'air dans la caisse produit un bruit de souffle rude, diminue le bour-

donnement, et n'améliore pas l'audition. L'emploi du speculum pneumatique produit un sentiment de bien-être dans l'oreille, et diminue les bourdonnements d'une manière très-sensible.

Traitement. — 1^o Injection de solution d'iodure de potas-

sium dans la caisse gauche. Insufflations de vapeurs d'éther acétique pendant les trois jours suivants ; pas d'amélioration. Cette malade part pour la province et revient le 26 avril.

Traitement. — Une injection de sol. d'iodure de potassium et une insufflation de vapeurs d'éther acétique dans la caisse gauche, en deux jours.

29 avril. Pas d'amélioration. J'incise la poche postérieure 6 sur une longueur 8 de 2 millim. environ, en ayant soin de faire pénétrer à peu près mon bistouri droit, 1, fig. 6, à 2 millimètres et demi de profondeur, de manière à couper la poche dans presque toute sa largeur. Après l'incision, qui ne produit pas une douleur très-vive, insufflation d'air dans la caisse.

Traitement. — 1° Garder le repos à la chambre ;

2° Procédé de Valsava, trois fois par jour.

30 avril. L'air passe à travers la perforation, chaque fois que la malade emploie le procédé de Valsava.

A trois heures, je constate que la cicatrisation de la perforation est complète.

3 mai. Bourdonnements diminués de moitié. Or. g. 8 cent. à la montre.

10 mai. Bourdonnements imperceptibles. La malade suit la conversation, à voix moyenne, de l'or. g., à 1 mètre 50 de distance.

OBSERVATION LXVI.

Inflammation chronique des deux caisses. Rétraction du tendon réfléchi du muscle tenseur du tympan gauche. Incision de la moitié antérieure du tympan gauche. Grande amélioration.

6 mai 1874. M. P., âgé de 42 ans, n'a jamais eu de douleurs d'oreilles pendant sa jeunesse. Il y a environ deux ans, au printemps, il a couché dans une grange humide. Huit jours après, il a été affecté de bourdonnements dans les deux oreilles. Ces bourdonnements en zi, isochrones aux battements du cœur, ont cessé dans l'oreille droite et ont persisté dans l'oreille gauche. L'audition a diminué à droite, est à peu près abolie à gauche. Ce malade a été soigné par deux médecins auristes.

Oreilles internes : Cr. dr. b., cr. g. ass. b., à la montre. Diapason appliqué sur le vertex est mieux perçu du côté gauche.

Portée auditive. Or. dr. 22 cent. Or. g. faiblement au con-

tact fort, à la montre. La voix moyenne est mal entendue de l'or. g. à 40 cent. de distance.

Oreilles externes : conduits libres. Peau sèche.

Oreilles moyennes : tympan droit un peu moins concave, surface un peu moins terne que le tympan gauche. Tympan gauche : surface très-concave dans ses parties centrales, terne, d'un gris sale. Apophyse externe très-saillante ; on voit derrière elle un bourrelet saillant, transversal, indiquant la poche postérieure de Troëltzsch. Manche du marteau, très-incliné en dedans et en haut, est vu en raccourci. L'insufflation d'air produit quelques râles humides dans les trompes et un bruit de souffle un peu rude dans les caisses. Or. dr. 30 cent. Or. g. pas d'amélioration, à la montre.

L'emploi du spéculum pneumatique diminue les bourdonnements et permet de constater que le tympan est peu mobile. Séance tenante j'incise le tympan gauche dans ses parties antéro-moyenne et inférieure, perpendiculairement aux fibres rayonnées, sur une longueur de 5 millim. environ. Après l'incision qui est peu douloureuse, le malade entend la montre à 40 centim. et le bourdonnement est moins fort.

7 mai. La plaie du tympan est cicatrisée.

Traitement : 1° Insufflation de vapeurs d'eau et de benjoin dans les caisses, tous les deux jours. 2° J'injecte dans les caisses une solution d'iodure de potassium.

10 mai. Injection iodurée dans les caisses.

12 mai. Le bourdonnement est imperceptible.

Or. dr. 60 centim. Or g. 45 centim. à la montre. Le malade, obligé de quitter Paris, entend beaucoup mieux et croit qu'il est guéri.

OBSERVATION LXVIII.

Inflammation chronique de la caisse gauche : rétraction du tendon réfléchi du muscle tenseur du tympan, tension exagérée des parties antérieures du tympan. Surdité. Bourdonnements continuels. Myringotomie. Guérison.

20 octobre 1875. M. L., garde de Paris, âgé de 43 ans, a, dans l'oreille gauche, des bourdonnements continuels, comparables au bruit que fait un jet d'eau, et une surdité assez grande.

Oreilles internes : Cr. dr. bon. L'oreille droite est assez fine. Cr. g. b. Diapason appliqué sur le vertex est mieux perçu du côté gauche.

Portée auditive : Or. g. 7 centim. à la montre. Le malade entend la voix moyenne, de l'or. g., à 4 mètres.

Oreille moyenne : Tympan gauche surface demi-brillante. Apophyse externe saillante 1, *fig. 15* ; à sa partie inférieure, on voit une plicature 3 qui se dirige en arrière, puis en bas, à peu près parallèlement au cadre osseux, est visible même dans les parties antérieures de la membrane, et divise celle-ci en deux plans : un plan externe qui comprend les parties périphériques blanchâtres, un peu épaissies, un plan interne qui a une coloration d'un gris blanchâtre. Le manche du marteau, 2, fortement incliné en dedans, en arrière et en haut, est vu en raccourci. Il n'y a pas de triangle lumineux.

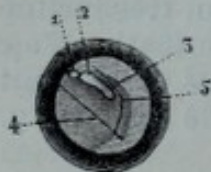

Fig. 15.

L'insufflation d'air produit un bruit de souffle tubaire, diminue un peu les bourdonnements. Une légère pression exercée sur le tympan avec le stilet explorateur et le vide fait dans le conduit au moyen du spéculum pneumatique, diminuent aussi les bourdonnements.

Traitement : Injection de solution d'iodure de potassium dans la caisse gauche, tous les 4 jours. Insufflations de vapeurs d'éther acétique, les jours intermédiaires.

10 novembre. Pas d'amélioration. J'incise le tympan gauche, de haut en bas 4, dans sa moitié antérieure, sur une longueur de 7 à 8 millimètres ; il s'écoule quelques gouttes de sang. Douleur le long du bord antérieur du muscle sterno-cléïdo mastoïdien.

12 nov. Plaie cicatrisée. On voit un caillot noirâtre au niveau de la cicatrice. La douleur est moins forte.

31 décembre. Suit la conversation à voix moyenne, à 4 mètres et demi de distance. Le tissu cicatriciel, qui se présente sous la forme d'une ligne grisâtre, bombe du côté du conduit, et est beaucoup plus mobile, élastique, que la membrane du tympan, pendant l'emploi du spéculum pneumatique. Le malade n'a plus de bourdonnements.

OBSERVATION LXIX.

Sclérose de la caisse gauche avec rétraction du tendon réfléchi du muscle tenseur du tympan, tension anormale des parties antérieures du tympan, bourdonnements, surdité. Myringodectomie. Amélioration sensible.

10 mai 1875. M. U., âgé de 40 ans, chloro-anémique, devient

sourd depuis 7 à 8 mois, et ressent des bourdonnements comparables au bruissement de l'eau qui va bouillir.

Oreilles internes. — Cr. dr. b. à la montre. Diapason appliqué sur le vertex mieux perçu du côté gauche. Portée auditive: or. dr. 50 centim. Or. g. faiblement au contact à la montre. La voix moyenne n'est pas entendue de l'oreille gauche à 40 centim. de distance.

Oreille moyenne. — Tympan gauche est divisé en 2 plans: un plan externe, un plan interne. Le plan externe a une surface à peu près plane, lisse, d'un gris blanchâtre. Le plan interne plus concave, a une surface lisse, demi-brillante et une coloration grisâtre. L'apophyse externe, comprise dans le plan externe, est saillante, et c'est au-dessous d'elle qu'on voit commencer la plicature qui indique les points où les parties postérieures de la membrane forment un angle avec les parties centrales. Le manche du marteau, incliné en arrière et en dedans, est compris dans le plan interne. Le triangle lumineux est rapetissé.

L'insufflation d'air dans la caisse produit un bruit de souffle tubaire et n'améliore pas l'audition.

Traitement. — 1° Injection de solution d'iodure de potassium dans la caisse, tous les 4 jours; insufflations de vapeurs d'éther acétique, les jours intermédiaires.

21 mai. Pas d'amélioration. J'incise, de haut en bas, le tympan, dans sa moitié antérieure, sur une longueur de 5 à 6 millimètres. Immédiatement après l'incision, qui n'est pas trop douloureuse, les bourdonnements, qui occupaient tout le côté gauche de la tête, paraissent ne plus siéger que dans l'oreille, et ont diminué de moitié.

22 mai. Plaie du tympan à peu près cicatrisée. Même traitement. Or. g. 2 centim. à la montre.

15 juin. Bourdonnements diminués des deux tiers. Or. g. 4 centimètres. La voix moyenne est entendue à 1 mètre. Le malade est obligé de quitter Paris.

OBSERVATION LXX.

Sclérose des caisses avec épaissement des tympans, rétraction des poches postérieures, surdité, bourdonnements. Myringotomie double. Incision des deux poches. Grande amélioration.

23 juillet 1875. M. S., 53 ans, ébéniste, bonne santé habituelle. Surdité graduelle, depuis 10 ans, accompagnée, au début, d'étourdissements, de bourdonnements (son de cloche),

de résonnance de la voix dans la tête, pendant que le malade parle. Depuis trois semaines, surdité très-appreciable de l'oreille droite. Mêmes symptômes.

Oreilles internes. — Cr. g. moyep. Cr. dr. b. à la montre. Diapason appliqué sur le vertex. — Mieux perçu du côté gauche. Portée auditive. — Or. g. faiblement au contact fort. Or. dr. 0^m,04 à la montre. — La voix ordinaire est entendue de l'oreille gauche à 40 centim. de distance, et de l'oreille droite à 40 cent.

Oreilles moyennes. — Tympan gauche a une surface demi-brillante, très-concave dans ses parties centrales qui ont une coloration d'un gris de plomb et sont moins épaissies que les parties périphériques dont la teinte est plus blanchâtre. L'apophyse externe est assez saillante; on en voit partir une pliquature qui se dirige en arriere et en bas, à peu près parallèlement au cadre osseux. Le manche du marteau est incliné en dedans et en arriere. Le triangle lumineux est réduit à l'état de tache peu brillante.

Tympan droit. — Est moins modifié que le tympan gauche.

L'insufflation d'air dans les caisses produit un bruit de souffle tubaire.

Traitement : Injection de solution de chlorhydrate d'ammoniaque (0,40 gr. pour 30 gr. d'eau) dans la caisse gauche, deux fois par semaine. Insufflation d'air, les jours intermédiaires.

13 août. Injection dans les deux caisses, comme précédemment.

25 août. Or. g. au contact. Or. dr. 7 centim. à la montre. Le malade constate qu'il entend mieux la voix, de l'oreille droite.

29 septembre. J'incise les tympans de haut en bas en avant du manche du marteau, sur une longueur de 5 à 6 millimètres. Le tympan gauche surtout est résistant comme du parchemin. Les bourdonnements disparaissent immédiatement.

30 sept. Un peu de pesanteur, pas de cuisson, pas de chaleur en se mouchant.

1^{er} octobre. Incisions cicatrisées.

3 oct. Injection de chlorhydrate d'ammoniaque et d'eau dans les caisses, deux fois par semaine. Insufflations de vapeurs d'éther acétique, trois fois par semaine.

20 oct. Je cesse tout traitement, du 15 au 20 octobre, parce que la muqueuse des trompes est un peu trop hyperémiee, et j'engage le malade à employer le procédé de Valsava, Or. g. 4 centim. Or. dr. 40 centim. Comme les tympans ne sont pas très-mobiles, j'incise les deux poches postérieures, et j'in-

sufflé de l'air dans les caisses par le procédé de Politzer qu'on emploiera trois fois par jour.

21 oct. Plaies cicatrisées. Injection de solution d'iodure de potassium (50 centigr. par 30 gr. d'eau) dans les caisses, tous les trois jours.

26 novembre. Le malade a entendu sonner une pendule, ce qui ne lui était pas arrivé depuis plusieurs années. Même traitement. Les bourdonnements n'existent plus dans l'or. dr.; ont diminué des deux tiers dans l'or. g.

15 décembre. Le malade entend beaucoup mieux. Les tympans sont beaucoup plus mobiles qu'avant le traitement.

REMARQUE. — Cette observation démontre qu'un traitement mixte peut produire un bon résultat dans des cas de sclérose très-avancée.

OBSERVATION LXXI.

Inflammation chronique de la caisse gauche. Adhérences des parties antéro-moyennes du tympan. Rétraction de la poche postérieure. Incisions multiples du tympan. Grande amélioration.

15 juin 1875. M. B... âgé de 44 ans, a eu un écoulement purulent de l'or. g. pendant 15 jours, après avoir ressenti des douleurs assez vives pendant quelques jours. Surdité progressive et bourdonnements en zi, depuis cette époque.

Oreille interne: Cr. g. b. à la montre. Diapason appliqué sur le vertex mieux perçu du côté gauche. Portée auditive. Or. g. 4 cent. La voix moyenne est mal entendue à 60 cent. de distance.

Gorge. Pharyngite granuleuse.

Oreille externe. Libre.

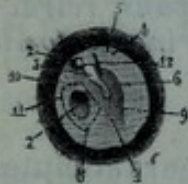


Fig. 16.

Oreille moyenne. — Tympan gauche: Sa surface est concave, terne, d'un gris blanchâtre. L'apophyse externe 2 est saillante, d'un blanc jaune pâle; à sa partie inférieure, on voit une plicature 6, qui indique les points où les parties centrales 4 forment un angle avec les parties périphériques 4 qui sont moins concaves et ont une coloration blanchâtre. Le manche du marteau 3 est incliné en dedans et un peu en arrière. En avant de cette apophyse, on voit une adhérence 7 à bords taillés à angle droit.

L'insufflation d'air dans l'oreille moyenne produit un râle

muqueux dans la trompe et un bruit de souffle dans la caisse.

Traitement. 1° Insufflations de vapeurs d'eau et de benjoin dans la caisse, tous les deux jours.

2° Eaux-Bonnes, un verre le matin. 3° Boire de l'eau de goudron pendant les repas.

28 juin. Amélioration très-sensible.

2 juillet. Le tympan ne pouvant pas exécuter des mouvements étendus, à cause des adhérences 7 qui immobilisent ses parties antérieures, et la poche postérieure 4 étant rétractée, je pratique, séance tenante, deux opérations distinctes: j'incise la poche, comme l'indique la ligne 12, puis je sépare les adhérences 7 du reste de la membrane, en pratiquant les incisions 8, 9, 10, 11. J'insuffle ensuite de l'air dans la caisse, pendant que j'examine le tympan, et je constate que la membrane est beaucoup plus mobile. L'audition est immédiatement améliorée.

Pour obtenir un tissu cicatriciel aussi lâche que possible, je prescris aux parents l'emploi du procédé de Politzer, deux à trois fois par jour.

3 juillet. Quelques douleurs lancinantes.

Pas de suppuration. Les lèvres des plaies 8, 9, 10, 11 sont tuméfiées, rouges. La cicatrisation de la plaie 12 est complète.

5 juillet. Cicatrisation complète.

20 juillet: Or. g. 20 cent. Le malade suit bien la conversation à voix moyenne, à 3 mètres de distance.

OBSERVATION LXXII.

Sclérose des caisses avec tension anormale des tympans, rétraction des poches, surdité, bourdonnements. Myringotomie double. Incision des poches. Amélioration.

6 février 1876. M. B..., âgé de 33 ans, a eu plusieurs atteintes de surdité à la suite de rhinites violentes. En 1870, la surdité a persisté pendant deux mois, et a disparu en grande partie. Depuis un an, la surdité augmente, et est plus appréciable par les temps humides. Il y a, de plus, des bourdonnements continuels, en zi, qui diminuent pendant les mouvements de déglutition.

Oreilles internes. Cr. g. faible. Cr. dr. b. à la montre. Diapason appliqué sur le vertex. — Est peut-être mieux perçu du côté gauche, les oreilles fermées; à peu près également les

oreilles fermées ou ouvertes. Portée auditive. Or. g. 1 centim. et demi. Or. dr. 2 centim. La voix moyenne est entendue à 60 centim. de distance : le malade l'entend un peu plus clairement de l'oreille droite.

Oreilles moyennes. Tympan : Ont une surface un peu dépolie, demi-brillante, et une coloration blanchâtre. Triangles lumineux, demi-brillants, déformés. Manches du marteau inclinés en arrière et en dedans. L'insufflation d'air dans les caisses produit un bruit de souffle tubaire. Pendant l'emploi du procédé de Valsava, on entend un petit claquement dans l'or. g. et 3 ou 4 craquements dans l'or. dr. L'audition n'est pas sensiblement améliorée. L'emploi du spéculum pneumatique permet de diminuer momentanément les bourdonnements, et de constater que les tympan sont peu mobiles, surtout dans leurs parties antéro-inférieures et postéro-supérieures.

Gorge. Pharyngite herpétique.

Traitement : Insufflations de vapeurs de benjoin éthérées dans les caisses, tous les deux jours.

20 février. Pas d'amélioration sensible.

2 mars. 1° Injection de chlorhydrate d'ammoniaque dans les caisses, tous les 3 jours ;

2° Procédé de Valsava, matin et soir.

3 avril. Courants continus dans les oreilles, deux à trois fois par semaine.

14 avril. 1° Incision des parties antérieures des tympan, de haut en bas, sur une longueur de 5 à 6 millimètres ;

2° Procédé de Valsava, 3 fois par jour.

16 avril. Bourdonnements diminués. Surdité moins grande. Plaies cicatrisées.

20 avril. Or. g. 3 centim. Or. dr. 5 centim. à la montre.

15 juillet. 1° Incision des deux poches postérieures ;

2° Procédé de Valsava, matin et soir.

17 juillet. Plaies cicatrisées.

30 août. Bourdonnements imperceptibles. Or. g. 4 centim. Or. dr. 7 centim.

Le malade suit mieux la conversation.

Remarque première. Dans les cas de sclérose où l'on pratique la myringotomie, on ne doit pas craindre d'inciser largement le tympan.

Deuxième. Si l'on fait la section de la poche, il est nécessaire d'enfoncer le bistouri assez profondément pour diviser toutes les parties rétractées.

APPENDICE.

Dans le cours de ma monographie, j'ai oublié de dire qu'on doit inciser le tympan au niveau de la grande branche de l'enclumé ou du sommet de l'étrier, sur une longueur de 3 à 5 millimètres, toutes les fois qu'il peut y avoir une disjonction de l'enclume et de l'étrier. Dans un cas où les symptômes paraissent indiquer un pareil état pathologique, j'ai incisé le tympan et je l'ai constaté *de visu*.