

**De l'exstrophie de la vessie chez l'homme : nouveau procédé autoplastique
/ par Léon le Fort.**

Contributors

Le Fort, Léon Clément, 1829-1893.
Royal College of Surgeons of England

Publication/Creation

Paris : Octave Doin, 1877.

Persistent URL

<https://wellcomecollection.org/works/hfy45age>

Provider

Royal College of Surgeons

License and attribution

This material has been provided by This material has been provided by The Royal College of Surgeons of England. The original may be consulted at The Royal College of Surgeons of England. where the originals may be consulted. This work has been identified as being free of known restrictions under copyright law, including all related and neighbouring rights and is being made available under the Creative Commons, Public Domain Mark.

You can copy, modify, distribute and perform the work, even for commercial purposes, without asking permission.



Wellcome Collection
183 Euston Road
London NW1 2BE UK
T +44 (0)20 7611 8722
E library@wellcomecollection.org
<https://wellcomecollection.org>

DE

L'EXSTROPHIE DE LA VESSIE

CHEZ L'HOMME

NOUVEAU PROCÉDÉ AUTOPLASTIQUE

PAR

LE PROFESSEUR LÉON LE FORT

EXTRAIT DU BULLETIN DE THÉRAPEUTIQUE MÉDICALE ET CHIRURGICALE
numéro du 28 février 1877.



PARIS

LIBRAIRIE OCTAVE DOIN

PLACE DE L'ÉCOLE-DE-MÉDECINE, 2, RUE ANTOINE-DUBOIS

—
1877

L'EXTROPHIE DE LA VESSIE

CHEZ L'HOMME

NOUVEAU PROCÉDÉ AUTOPLASTIQUE

LE PROFESSEUR ALON LE PONT

EXAMINÉ DE DOCTEUR EN MÉDECINE MÉDICALE ET CHIRURGIEN

CHIRURGIEN EN CHEF DE L'HÔPITAL

PARIS

LIBRAIRIE OCTAVE DOIN

10, RUE DE MÉNÉVILLE, 10, RUE ANTOINE

DE

L'EXSTROPHIE DE LA VESSIE

CHEZ L'HOMME

NOUVEAU PROCÉDÉ AUTOPLASTIQUE

On n'a que fort rarement, en France, essayé de diminuer, par une opération chirurgicale, les graves inconvénients qui résultent du vice de conformation auquel on donne le nom d'*exstrophie de la vessie*. Le petit nombre des observations françaises tient à deux causes principales : la première, c'est que cette malformation paraît plus rare dans la race latine que dans la race anglo-saxonne ; la seconde, c'est que les tentatives antérieurement faites dans notre pays avaient été jusqu'à présent suivies d'insuccès. Sur le premier point, nous n'avons, il est vrai, que des présomptions. Il semble résulter des faits consignés dans une excellente thèse soutenue l'année dernière, sous ma présidence, à la Faculté de médecine de Paris, par un médecin américain M. Valdivieso, qu'on observe un plus grand nombre de cas dans les hôpitaux d'Amérique, d'Angleterre, d'Allemagne que dans les hôpitaux de notre pays. On pourrait, il est vrai, objecter que l'absence de malades dans nos salles tient à ce que la plupart des chirurgiens français, adoptant encore les idées de Nélaton et de Jamain, et regardant le traitement de l'exstrophie de la vessie comme ne pouvant être que palliatif, ne conservent pas à l'hôpital des malades auxquels ils pensent n'avoir rien à faire. Ce qui a pu nous éloigner de toute intervention chirurgicale active, c'est que les rares opérations faites en France jusqu'à présent ont échoué, car nous ne comptons que deux tentatives infructueuses faites en 1852 par J. Roux et par A. Richard, l'une suivie d'insuccès et la seconde suivie de mort.

Dangers très-grands de toute intervention chirurgicale, impossibilité d'obtenir, par une opération, une guérison complète et radicale, telle est l'objection que fait encore M. Hergott dans son mémoire de 1874 : « Ce que nous cherchons à obtenir au prix de tant de dangers (ceux des opérations chirurgicales) n'est qu'illusoire. Par ce traitement nous ne pouvons que soustraire, par un lambeau protecteur, la muqueuse vésicale aux frottements et aux irritations de l'extérieur ; mais l'incontinence

d'urine, qui est le plus grand inconvénient de l'exstrophie vésicale, subsistera toujours, car il ne nous est pas possible de créer au réservoir urinaire un sphincter capable d'empêcher l'urine de s'épancher au dehors. Aussi, en présence d'un semblable résultat, croyons-nous que le meilleur traitement de l'exstrophie vésicale consiste à employer l'urinal de Jurine. »

L'opinion de M. Hergott se fût certainement modifiée s'il eût pu voir comme moi la différence qui existe dans la situation d'un malade avant et après une opération autoplastique faite avec succès. Il est du reste quelque peu erroné de croire qu'un urinal suffise à délivrer le malade des fâcheux effets de l'exstrophie de la vessie. Ce qui constitue le grave inconvénient de ce vice de conformation, c'est que l'urine qui coule incessamment par la face postérieure de la vessie exposée à l'extérieur se répand sur toute la région abdominale inférieure, mouille les côtés du ventre, les cuisses et ne peut être menée dans un urinal, quelque bien construit qu'on le suppose ; de plus, le contact le plus léger des vêtements avec la vessie exstrophée occasionne au malade d'excessives douleurs. L'opération a donc pour but non de reconstituer une vessie normale avec son sphincter, mais de constituer un réservoir muni d'un orifice étroit qui puisse conduire l'urine et *toute* l'urine dans un appareil destiné à la recevoir.

C'est parce qu'aucun urinal ne pouvait l'empêcher d'être mouillé par l'urine, c'est parce qu'il ne pouvait que difficilement porter les vêtements de son sexe, c'est parce qu'il ne pouvait se livrer à aucun travail et, par conséquent, gagner de quoi pourvoir à sa subsistance, que mon malade me demanda une opération. S'il consentit facilement à des opérations partielles et successives, qui prolongèrent son séjour à l'hôpital ; s'il surmonta la peur et la douleur que cause toujours l'intervention du bistouri, c'est qu'il avait conscience de l'importance du résultat, et sa reconnaissance a montré, pour tous ceux qui en ont été les témoins, l'étendue du service que lui avait rendu l'opération.

Avant de décrire le procédé opératoire auquel j'ai eu recours, et pour faire mieux comprendre ce qui distingue mon procédé, je passerai sommairement en revue les diverses méthodes opératoires tentées pour la guérison de l'exstrophie.

Simon, de Saint-Thomas's hospital, à Londres, sur un enfant de treize ans, chercha à mortifier la paroi vésico-rectale au niveau des uretères, et à conduire directement l'urine dans le rectum. Il

introduisit dans l'uretère un stylet pointu muni d'un chas à sa pointe, perfora la cloison et retira une des extrémités du fil par l'anus. Une seconde ponction fut faite ensuite de la même façon et par la même ouverture vésicale, mais le stylet fut conduit de manière à perforer le rectum à 2 centimètres plus bas que par la première ponction. Les deux bouts du fil, sortant par l'anus, furent liés de manière à former une anse ; on tira alors sur les deux extrémités sortant par l'uretère et on les noua de façon à étrangler et à mortifier la partie de la cloison uretéro-rectale embrassée par l'anse de fil. La même manœuvre fut exécutée sur l'autre uretère. L'urine ne s'engagea que partiellement par le rectum, une partie continua à couler du côté de la vessie, et l'enfant succomba, au bout de neuf mois, par « affaiblissement général et péritonite chronique ». (*The Lancet*, 1852, t. II, p. 568.)

Lloyd, de Saint-Bartholomew's hospital, à Londres, se contenta de perforer avec un trocart la cloison recto-vésicale et d'y passer un séton. Le malade succomba le septième jour à une péritonite aiguë. Le trocart avait traversé le cul-de-sac péritonéal qui, chez le malade, allait presque jusqu'à l'anus. (*The Lancet* 1851, t. II, p. 370.) D'après Holmes, Athol Johnson employa le même procédé, et avec les mêmes résultats, sur un malade qui mourut de péritonite aiguë.

Holmes chercha à créer la même communication au moyen d'une pince analogue à l'entérotome de Dupuytren, et dont l'un des mors était placé dans le rectum ; la communication fut établie, mais l'urine continua à couler du côté de la vessie, et l'ouverture vésico-rectale s'oblitéra.

Les procédés que je viens de passer rapidement en revue n'ont pas, on peut le voir, donné de bons résultats, aussi s'est-on surtout attaché à perfectionner les procédés appartenant à la méthode autoplastique ; c'est de ceux-ci dont j'ai surtout à m'occuper.

J. Roux, le premier, en 1852, chercha à reconstituer avec des lambeaux une paroi vésicale antérieure. Il fit une incision allant d'un pli inguinal à l'autre, passant sous le scrotum à 1 centimètre de l'anus, disséqua un vaste lambeau qu'il releva en le renversant en haut, de sorte que sa face épidermique correspondait à la vessie. Pour le fixer, il fit d'un pli inguinal à l'autre une incision concave en bas, passant à 2 centimètres au-dessus de la vessie exstrophée, disséqua dans une assez grande étendue le lambeau que circonscrivait cette incision, engagea au-dessous le lambeau

scrotal et l'y fixa par des points de suture ; au neuvième jour, le lambeau se mortifia dans sa plus grande partie. Maury, de Philadelphie, employa deux fois le procédé de J. Roux, une fois avec

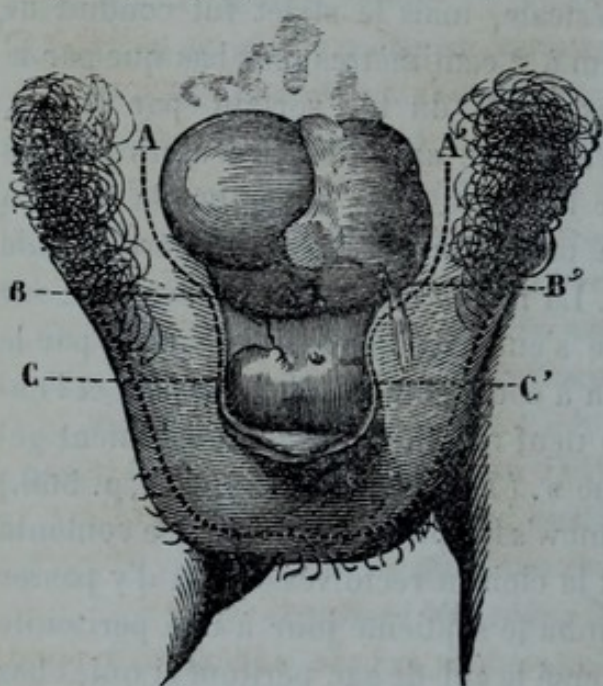


FIG. 1. Procédé Richard, Tracé des incisions.

bords latéraux de la vessie fut menée jusqu'au-dessous de la verge (C) ; puis une seconde incision longeant la circonférence du scrotum limitèrent un vaste lambeau scrotal (C, fig. 2) qui fut

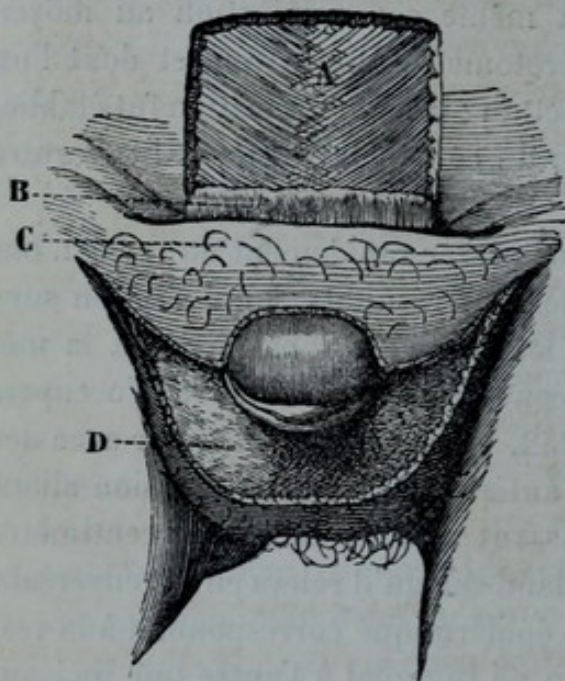


FIG. 2. Procédé Richard, Disposition des lambeaux.

lambeaux prolongés en bas sur le pénis jusque près du gland, les disséqua de dehors en dedans en les laissant adhérer par leur base sur les côtés de la

un succès immédiat, une autre fois avec un succès qui ne fut complété que par des opérations successives.

Richard employa un procédé dérivé de celui de J. Roux et que Nélaton employa pour l'épispadias. Un lambeau carré à base adhérente, répondant au bord supérieur de la vessie extrophiée, fut taillé sur la paroi abdominale (A, fig. 2) et rabattu (B, fig. 2) au-devant de la vessie. Une in-

cision (A, fig. 1) longeant les bords latéraux de la vessie fut menée jusqu'au-dessous de la verge (C) ; puis une seconde incision longeant la circonférence du scrotum limitèrent un vaste lambeau scrotal (C, fig. 2) qui fut disséqué, détaché et ramené au-devant du lambeau abdominal rabattu, sa face épidermique étant en dehors, tandis que sa face cruentée correspondait à la face cruentée du lambeau abdominal. On pensait pouvoir obtenir un résultat heureux, lorsque le sixième jour le malade fut pris d'érysipèle et succomba.

Pancoast, sur un homme de vingt-huit ans, tailla sur les côtés de la vessie deux

vessie. Ces lambeaux, relevés et affrontés sur la ligne médiane, formaient une paroi au-devant de la vessie qu'ils recouvraient par leur face épidermique. La réunion des lambeaux se fit par première intention ; mais il restait au-dessus du gland un large hiatus au travers duquel s'engageait la paroi postérieure de la vessie ; on le rétrécit par d'autres lambeaux pris dans le voisinage. Mais quand le malade sortit de l'hôpital, il restait encore une ouverture large de 25 millimètres.

Holmes taille vers l'une des aines un lambeau carré qu'il dissèque de manière que sa base adhérente réponde au bord de l'exstrophie ; il le renverse, la face cruentée en dehors, et le recouvre avec un second lambeau taillé aux dépens du scrotum du côté opposé. On obtient de cette façon une sorte de pont laissant en haut une large ouverture qu'on ferme ultérieurement en incisant et en détachant, au niveau de ce bord, la peau de la paroi abdominale qu'on suture avec le bord supérieur du lambeau.

Wood taille aux dépens de la peau de l'abdomen, comme dans le procédé de Richard, un lambeau (B, fig. 3) assez large pour venir recouvrir la vessie exstrophée (A, fig. 3) en le renversant sur sa base, de manière que sa face épidermique réponde à la vessie. Pour recouvrir ce lambeau et fermer latéralement la fente que laisse de chaque côté cette sorte de tablier cutané,

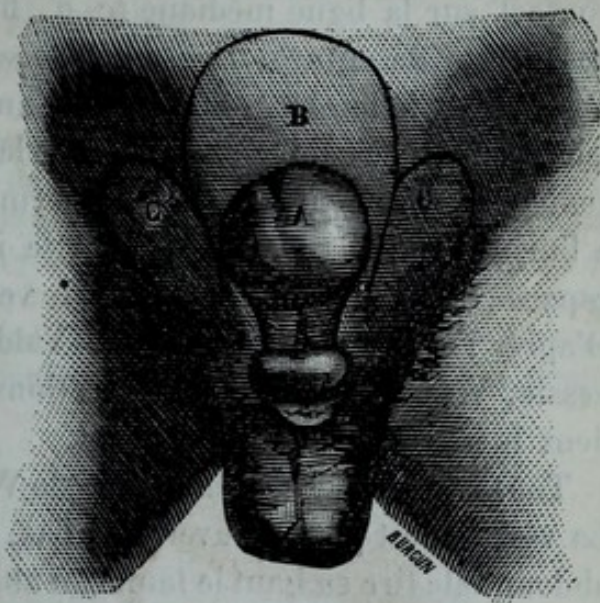


FIG. 3. Procédé de Wood.

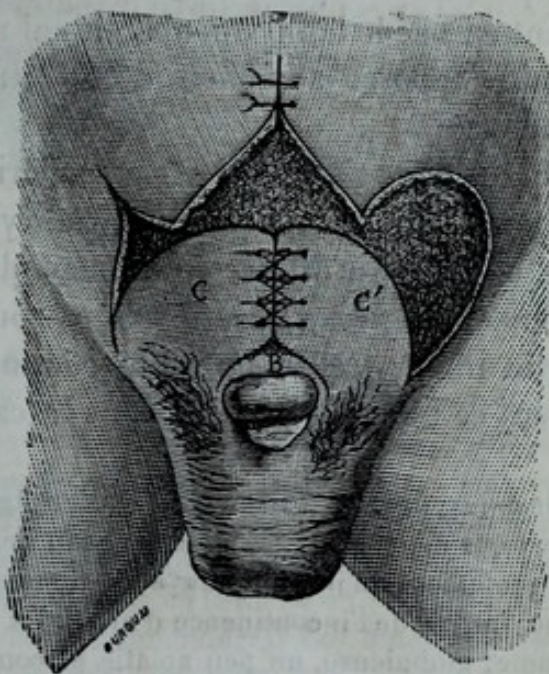


FIG. 4. Procédé de Wood.

Wood taille de chaque côté, dans la région inguinale, deux lambeaux (c, c') qu'il dissèque et ne laisse adhérents que du côté de l'aîne ; les lambeaux sont infléchis de manière à se trouver en contact sur la ligne médiane (c, c', fig. 4), où on les réunit par des points de suture. Les adhérences que contractent les lambeaux avec le lambeau abdominal, auquel ils correspondent par leur surface cruentée et aussi avec la partie avivée par le déplacement des lambeaux inguinaux, ferment latéralement toute issue à l'urine. Mais il reste, à leur partie inférieure, un assez large espace (B, fig. 4) dans lequel la vessie n'est pas recouverte. D'après l'excellente thèse de M. Valdivieso sur l'exstrophie de vessie, Wood, sur dix-huit opérations, aurait eu quinze succès, deux insuccès et un cas de mort.

Tous ces procédés, même celui de Wood, pèchent par un point. La vessie n'est pas recouverte en bas, la rétraction de la cicatrice abdominale tire en haut le lambeau abaissé au-devant de la vessie, agrandit l'ouverture qui se trouve au-dessus du gland, et la vessie fait souvent hernie par cet orifice. C'est même pour éviter cet inconvénient qui se retrouve également dans les opérations d'épispadias que Nélaton, pour l'épispadias, et Richard, à son exemple, pour l'exstrophie, ont eu recours au lambeau scrotal, lequel, tirant en bas le lambeau abdominal avec lequel on le fusionnait, devait s'opposer aux effets de la rétraction de la cicatrice abdominale.

Il faut donc s'attacher à fermer l'orifice qui se trouve au-dessus du gland, et j'ai cru qu'on pouvait y arriver en se servant non plus de la peau du scrotum, mais du prépuce, lequel est généralement très-long, très-épais et sous forme d'appendice à la partie inférieure de la verge rudimentaire. J'ai employé avec succès ce nouveau procédé dans le cas suivant :

OBSERVATION. — Le nommé Dantien, âgé de quinze ans, entre à Lariboisière le 11 mars 1872. Ce malade ne sait rien de précis sur ses antécédents, il sait seulement qu'il a toujours eu la tumeur qu'il porte aujourd'hui et qu'il a toujours eu de l'incontinence d'urine. La tumeur a le volume d'une petite pomme; globuleuse, un peu aplatie et comme étranglée à sa base, elle se continue en haut avec la peau de l'abdomen, sur les côtés avec les tégu-ments de l'aîne, en bas avec une surface rouge pâle, présentant quelques culs-de-sac, et dont l'aspect rappelle celui de la face inférieure du canal de l'urèthre. La tumeur est d'un rouge vif, comme tomenteuse, les papilles de la muqueuse sont fort saillantes, et donnent à la tumeur une sorte d'aspect velouté. De chaque côté de la ligne médiane, vers le tiers

inférieur de la tumeur, on trouve deux petits orifices en forme de fentes de 2 millimètres de longueur, et dans lesquels on peut introduire une fine bougie. Par ces orifices suinte de l'urine qui, à de certains moments, surtout lorsqu'on touche la muqueuse vésicale ou seulement lorsqu'on approche le doigt, s'écoule sous forme de jet.

A sa partie inférieure, la tumeur se continue avec ce qu'on pourrait appeler une gouttière uréthrale rudimentaire, reposant sur un organe lisse, d'un rose pâle, rappelant un gland aplati. Au-dessous du gland est le frein se continuant avec un prépuce limité à la face inférieure du gland et d'une verge si courte, qu'elle n'apparaît qu'à la face inférieure, et dans une longueur de 2 centimètres. Il n'y a aucune trace de bulbe; en arrière du gland, deux cordons cylindriques accolés au pubis représentent les corps caverneux réunis, mais à quelque distance l'un de l'autre, par la peau qui tapisse leur face inférieure, et supérieurement, par la muqueuse uréthrale.

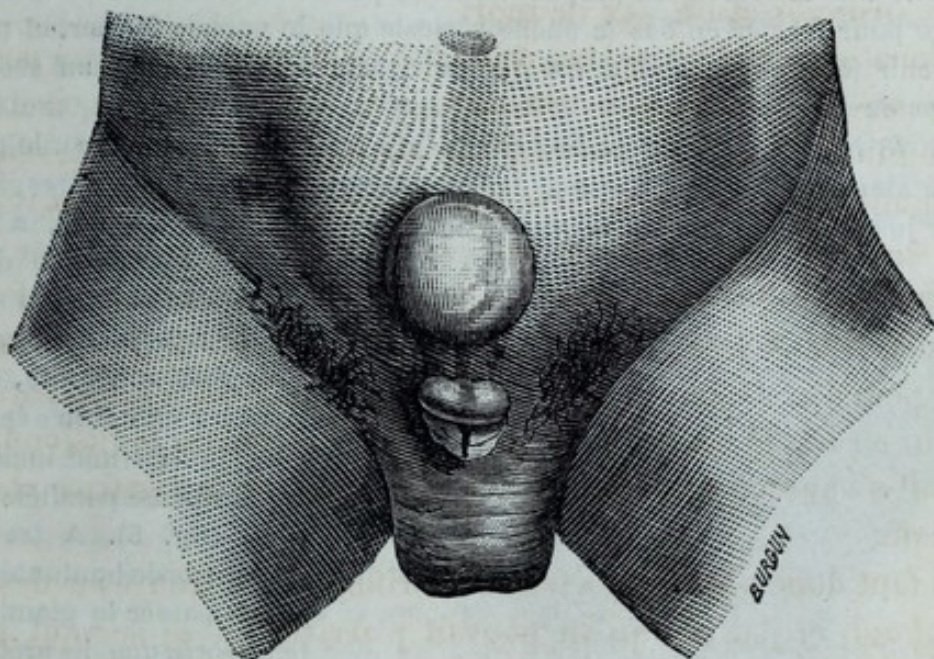


FIG. 5. Exstrophie de la vessie. Incision du prépuce.

Au-dessous, le scrotum, peu développé, ne présentant que quelques poils très-minces, s'étale du côté de l'aîne et loge deux testicules de peu de volume. Le cordon spermatique se sent nettement dans sa situation ordinaire. Le scrotum présente des rides transversales dont la profondeur augmente sous l'impression du froid en même temps que les testicules remontent vers l'anneau. Au périnée, à l'endroit où devrait être le bulbe, on ne sent qu'une dépression sur les côtés de laquelle on sent deux saillies qui ne sont que les corps caverneux rudimentaires. Les branches descendantes du pubis sont plus écartées qu'à l'état normal.

Le toucher rectal donne les résultats suivants : au niveau de la circonférence supérieure de la vessie on trouve le pubis, mais il est représenté par une surface lisse, donnant au doigt plutôt la sensation d'un cartilage que d'un os, et ne présentant pas trace de saillie au niveau de la symphyse; au-dessus du pubis, le doigt n'est séparé de l'extérieur que par la mince épaisseur de la paroi abdominale; au-dessous, on sent une dépression cor-

respondant à la vessie exstrophée ; plus au-dessous encore, les deux corps caverneux se rapprochant en haut et attachés en bas à l'ischion. On ne sent nulle trace de prostate.

Il est difficile d'avoir des renseignements sur les fonctions génitales ; cependant j'ai pu constater quelquefois, en découvrant le malade, au moment de la visite, qu'il y avait des érections dont le résultat était de faire se dessiner davantage les deux saillies latérales formées à la face inférieure de la verge par les corps caverneux. Dans les efforts, la vessie devient plus saillante, plus rouge, turgescence et quelquefois saignante. Le malade demandait s'il n'était pas possible, par une opération, de protéger la vessie contre le contact des vêtements, car ce contact lui faisait éprouver de vives douleurs. Je crus pouvoir me rendre à son désir après l'avoir prévenu que le succès, fût-il aussi complet que je pouvais l'espérer, n'irait pas jusqu'à le débarrasser de son incontinence d'urine.

Je voulus me servir du prépuce et de la peau de la face inférieure de la verge pour fermer en bas la poche vésicale que je voulais former, et pour soutenir le lambeau abdominal que je devais détacher dans un second temps de l'opération.

Le 28 mars 1872, je détache, sur la face inférieure de la verge, le prépuce ainsi que la peau voisine, dans une étendue de 2 centimètres, sans aller jusqu'à la racine du scrotum. Le prépuce, étalé et déplié, a une

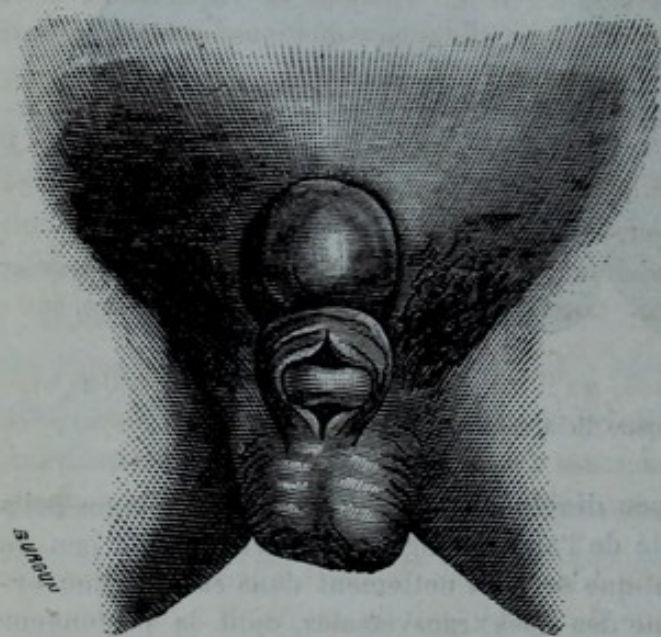


FIG. 6. Prépuce ramené au-devant du gland.

largeur de près de deux travers de doigt sur une longueur à peu près égale. A sa base adhérente, et à travers toute son épaisseur, je fais une incision longitudinale parallèle à la verge (fig. 5). A travers cette sorte de boutonnière, je fais passer le gland, de telle sorte que le prépuce se trouve maintenant appliqué sur la face inférieure de la muqueuse vésicale formant là un petit opercule supporté par deux branches embrassant latéralement la verge et se réunissant à sa face inférieure (fig. 6). Rien de particulièrement intéressant ne survient après cette première opération ; il n'y a pas eu de menace de sphacèle, mais le lambeau formé par le prépuce s'est œdématié sous l'influence de l'inflammation ; il est devenu globuleux, de sorte qu'il existe comme une sorte de canal entre la partie supérieure de la boutonnière préputiale et le gland.

Le 16 mai, six semaines après la première opération, le lambeau paraît revenir à son état normal, je pratique l'opération que j'avais projetée. J'avive d'abord la face (devenue vésicale) du prépuce en n'enlevant que la couche la plus superficielle du derme ; puis je dessine avec le bistouri

sur la paroi abdominale, un lambeau demi-circulaire, ayant 6 centimètres de diamètre, comprenant toute l'épaisseur de la peau, et se terminant en bas au niveau de la partie moyenne de la vessie. Ce lambeau est détaché jusqu'à un demi-centimètre du bord supérieur de la muqueuse vésicale et je le rabats sur la vessie, de manière que sa face épidermique devient vésicale, tandis que sa face cruentée est dirigée vers l'extérieur. La partie moyenne du bord libre de ce lambeau ainsi rabattu est réunie, par la suture, au bord supérieur du prépuce avivé. Comme on le voit, ce n'est encore là qu'une opération partielle, puisqu'il me restait sur les deux côtés, et vers la partie inférieure, deux fentes qui seraient à oblitérer par une troisième opération.

Malheureusement la deuxième devait à peu près échouer, et c'est au mode de suture employé par moi que j'attribue cet échec. Voici comment j'e procédai : chaque fil métallique portait une aiguille à ses deux extrémités ; les aiguilles, en traversant le bord du lambeau abdominal, de la face cutanée (devenue vésicale par suite du renversement) à la face cruentée, formaient une anse placée du côté de la vessie et dont la longueur, mesurée par l'écartement des deux points de suture appartenant au même fil, était à peu près de 5 millimètres. Lorsque les deux aiguilles avaient, de la même façon, traversé le prépuce et que la torsion des fils avait complété l'anse métallique, il en résultait une certaine pression linéaire sur les deux lambeaux accolés, pression légère au moment de l'opération, mais que le gonflement des lambeaux, sous l'influence de l'inflammation, devait transformer en un véritable étranglement circulaire des parties comprises dans chaque anse de fil. Le résultat fut la section de presque tout le lambeau abdominal au niveau des fils. Un petit pont subsista seulement à droite, ce qui avait pour effet heureux de retenir en place le lambeau inférieur constitué par le prépuce. Afin de le consolider, j'avivai, le 6 juin, un des débris du lambeau abdominal, et je le réunis au prépuce. Ces deux points rapprochés, le prépuce tenait alors à la paroi abdominale et couvrait une partie notable de la muqueuse vésicale.

Convaincu, par expérience, qu'il ne faut pratiquer de nouvelles opérations autoplastiques que lorsque tout travail inflammatoire a disparu, ce travail diminuant la résistance des tissus à la suture, et le malade ayant, du reste, besoin de se reposer, je remis à quelques mois toute nouvelle opération.

Le 4 mars 1873, je procédai à la troisième opération partielle d'après le plan suivant. La plus grande difficulté était la suture. Il fallait pouvoir, après la cicatrisation, retirer les fils par l'extérieur, puisque je ne pourrais, en cas de succès, aller les sectionner à l'intérieur de la poche vésicale que je voulais former. Les deux chefs de chaque ligature devaient donc être ramenés à l'extérieur ; mais il fallait éviter que la pression exercée par les fils se transformât en une striction circulaire. Voici comment j'e procédai : je pris deux bouts de sonde urétrale en gomme ; j'y pratiquai, avec un poinçon, des trous équidistants et dans l'un d'eux, celui qui devait être placé dans la vessie nouvelle, j'engageai dans chaque deux trous voisins les deux extrémités d'un fil métallique. Une fois ces fils passés au travers des lambeaux, ils devaient passer dans les trous de la seconde sonde placée à l'extérieur et en les serrant mollement. J'avais, en définitive, une suture

enchevillée ou empennée avec cet avantage, que je n'avais pas, comme dans cette suture, une anse dont les deux chefs, faisant le tour de la sonde, tendent à reprendre leur parallélisme en agrandissant le trajet percé au milieu des tissus qui doivent être réunis. Il y avait, il est vrai, l'inconvénient d'avoir un bout

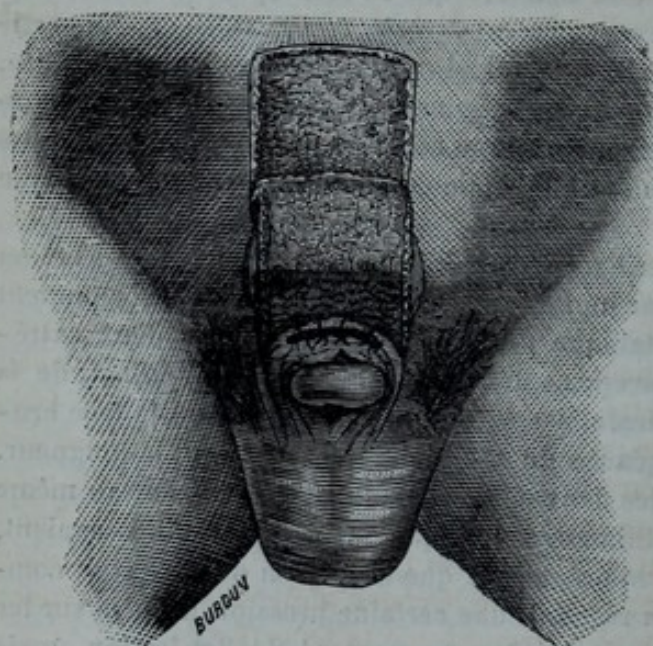


FIG. 7. Formation et suture du lambeau abdominal.

de sonde dans la vessie nouvelle ; mais, comme l'opération n'était que partielle, il devait m'être facile de retirer cette sonde par l'ouverture persistant du côté gauche, au-dessous du pont résultant de la seconde opération.

Le 4 mars, je procédai de la manière suivante : je fis à la paroi abdominale une incision semi-circulaire, comme celle de la deuxième opération, mais plus excentrique, afin de ne pas comprendre dans le lambeau la ci-

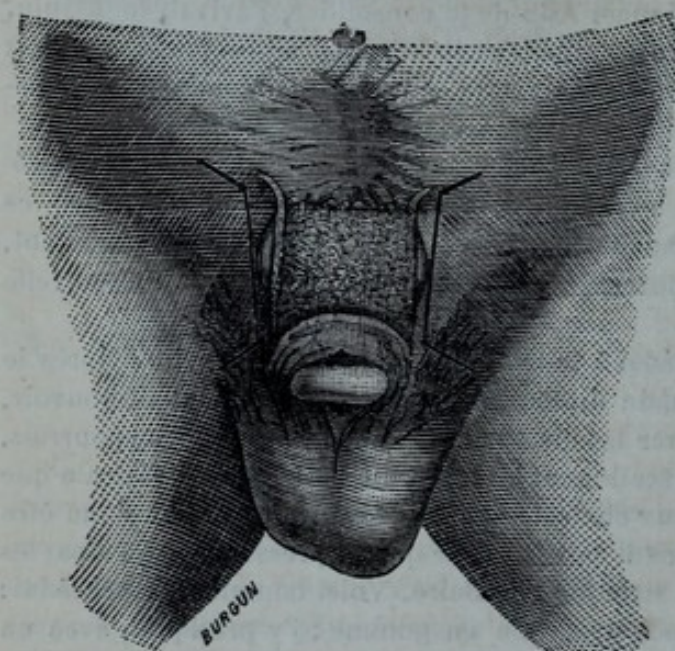


FIG. 8. Formation des lambeaux latéraux.

catrice résultant de la tentative précédente. Le lambeau décollé fut rabattu au-devant de la vessie. Pour augmenter les chances de réunion, j'avivai le bord libre de ce lambeau du côté de sa face épidermique. Cela fait, in-

troduisant un bistouri au travers du prépuce, et parallèlement à ses faces, je séparai le prépuce en deux valves, l'une vésicale, l'autre extérieure, et c'est dans leur intervalle que j'insinuai le lambeau abdominal. Pour le fixer, je pris la sonde garnie préalablement des fils métalliques devant servir à la suture ; je traversai, de la face vésicale à la face avivée, la valve préputiale la plus profonde ; puis je le passai au travers du lambeau abdominal de sa face épider-

mique (devenue vésicale et avivée) à sa face cruentée (devenue extérieure), et je traversai ensuite la valve préputiale antérieure. Au fur et à mesure de leur placement, les fils étaient engagés dans les trous

correspondants de la deuxième sonde, laquelle devait rester à l'extérieur. Lorsque tous les fils eurent été placés, je réunis les chefs correspondant à chaque anse, et je les maintins serrés au moyen d'un petit tube de Galli. J'avais donc, comme résultat, un large tablier cutané couvrant toute la vessie conjointement avec le prépuce ; mais ce tablier n'était qu'un large pont, et sur les côtés les bords du lambeau et du prépuce laissaient de chaque côté une ouverture en forme de fente, qu'il fallait oblitérer. Je m'occupai immédiatement de fermer la fente placée du côté gauche. Pour cela, après avoir préparé deux nouvelles sondes, dont l'une (vésicale) devait sortir par l'ouverture existant entre le gland et la boutonnière faite au prépuce, je fis, sur la partie des téguments placée en dedans du passage du cordon spermatique, deux incisions transversales : l'une, supérieure, correspondant au bord inférieur du lambeau abdominal rabattu, l'autre, au niveau du gland. Je les réunis par une incision oblique, parallèle au bord latéral gauche de l'exstrophie vésicale. Je détachai, dans l'étendue de 1 centimètre, ce lambeau quadrilatère libre sur trois bords, se constituant avec la peau de la région inguinale par son bord externe adhérent ; j'avivai la face antérieure du bord correspondant du prépuce ; je passai tous les fils au travers du prépuce et du bord libre du lambeau abdominal, puis au travers du lambeau inguinal, lequel, par extension et par glissement, vint s'appliquer sur le lambeau abdominal et le prépuce avivé, de manière à combler et à fermer toute la fente (fig. 8).

Le 7 mars (troisième jour), je desserrai un peu les fils pour faciliter l'afflux du sang dans le lambeau gonflé par l'inflammation.

Le 10 mars, sixième jour après l'opération, je sectionnai les fils métalliques, retirai les bouts de sonde laissés dans la poche vésicale de nouvelle formation, et j'eus le bonheur de voir que la réunion s'était parfaitement effectuée. Il ne me restait plus, pour obtenir la réunion complète, qu'à oblitérer la fente existant du côté droit. Ce fut l'objet d'une quatrième opération. Quatre mois après la troisième, le 15 juillet, je la pratiquai de la manière suivante : je sectionnai les deux ponts cutanés résultant de la réunion imparfaite obtenue dans les premières tentatives, dans le but d'avoir un bord régulier dans tout le côté droit. Ce bord était formé en haut par le lambeau abdominal, en bas par le prépuce. J'avivai ce bord par sa face extérieure ; puis par deux incisions transversales portant sur la région inguinale, l'une au niveau du bord adhérent du lambeau abdominal, l'autre au niveau du gland, incisions réunies par une troisième incision longitudinale longeant le bord droit de la vessie ; je détachai, comme dans l'opération précédente, un lambeau quadrilatère à base adhérente en dehors, et je le fixai au bord droit avivé du lambeau abdomino-préputial comme je l'avais fait pour l'autre côté, dans l'opération précédente et par le même moyen, c'est-à-dire par l'intermédiaire de deux bouts de sonde dont l'une, celle engagée dans la vessie nouvelle, sortait par l'ouverture située entre le lambeau préputial et le gland. Le sixième jour, je retirai les sutures, la réunion était effectuée, et j'avais obtenu ce que je cherchais : la formation d'une paroi vésicale antérieure.

Depuis trois ans le malade est guéri, et la guérison ne s'est pas démentie, la rétraction des lambeaux et des cicatrices résultant de leur dissection a diminué l'étendue de cette paroi nouvelle, de telle sorte que

la perte de substance que j'eus à combler paraît aujourd'hui beaucoup moins grande qu'elle n'était au moment des opérations (fig. 9).

Le malade porte un appareil en caoutchouc s'adaptant très-bien à la région et se terminant par un réservoir placé au niveau de la cuisse. C'est dans ce réservoir que se rend et s'accumule l'urine. Il peut aujourd'hui marcher facilement, se livrer aux occupations ordinaires, gagner sa vie en travaillant. Mais l'incontinence d'urine subsiste complètement, car la vessie nouvelle, dépourvue de sphincter, ne saurait conserver l'urine. Faut-il aller plus loin ? faut-il, en suturant les deux côtés du gland, former un méat urinaire, et en réunissant les bords de la boutonnière préputiale aux parties latérales de la verge, former une sorte de canal de l'urèthre ? Je ne crois pas devoir le faire. Ce résultat serait facile à atteindre ; mais il expo-

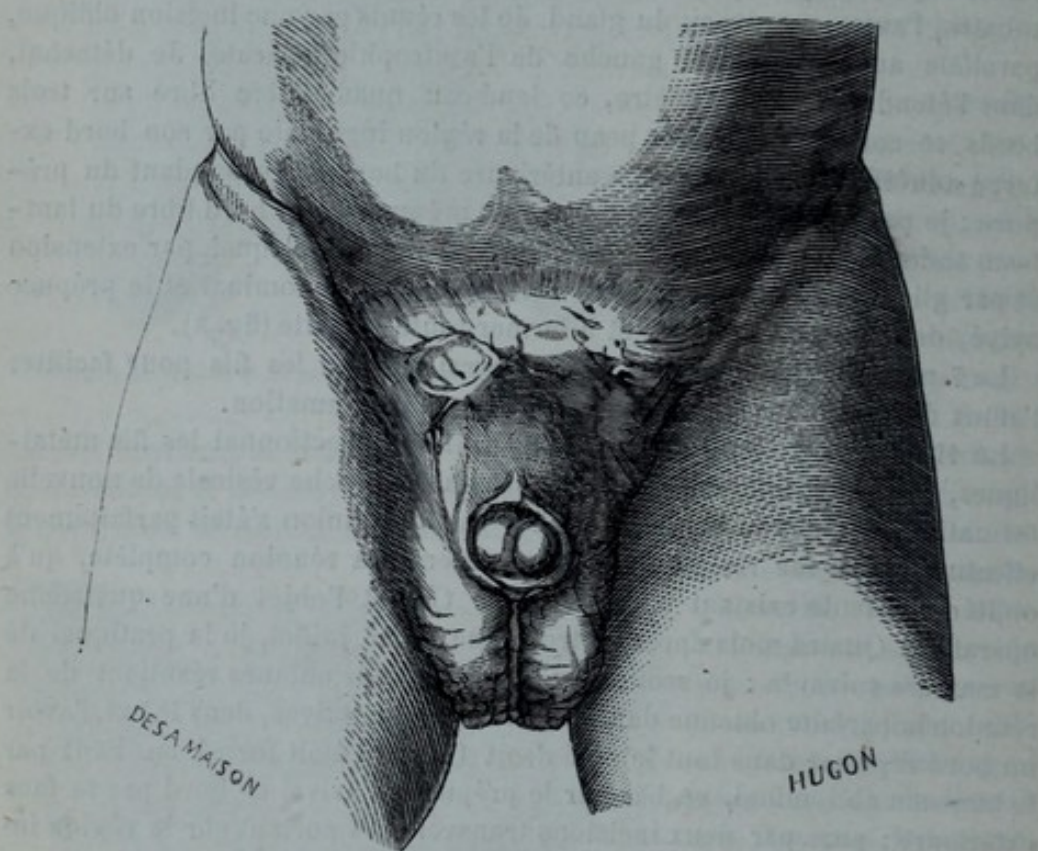


FIG. 9. Etat des parties après l'opération.

serait le malade à de nouvelles douleurs, aux dangers qui suivent toute opération sanglante, et je suis convaincu, malgré l'observation de Billroth, que faute de sphincter on ne combattrait pas efficacement l'incontinence d'urine. Or il faut, pour que la rétention d'urine ait quelque avantage, qu'elle soit complète et volontaire. S'il s'écoule quelques gouttes au dehors, les inconvénients sont les mêmes, que la vessie garde ou non un peu d'urine, puisque de toute façon le malade doit porter un appareil. Quant à obtenir que *toute* l'urine soit conservée et soit expulsée seulement à la volonté de l'opéré, je me refuse jusqu'à présent à le croire possible, et si, dans l'observation de Billroth, il est dit que le malade garde 60 grammes d'urine, qu'il l'expulse par jets, qu'il a pu (au dire cette fois de son père)

abandonner l'appareil, rien ne prouve qu'il pouvait garder l'urine sans en laisser suinter à l'extérieur. On pourrait même ajouter que la très-faible capacité de la vessie nouvelle laisse au malade même, pouvant garder 60 grammes d'urine, l'infirmité de devoir uriner de vingt à vingt-cinq fois dans les vingt-quatre heures (1).

(1) La plupart des figures renfermées dans cet article sont tirées de la nouvelle édition du *Manuel de médecine opératoire* de Malgaigne et Léon Le Fort, qui va paraître très-prochainement chez Germer-Baillière.

...the ... of the ...
...the ... of the ...
...the ... of the ...
...the ... of the ...
...the ... of the ...

...the ... of the ...
...the ... of the ...
...the ... of the ...
...the ... of the ...
...the ... of the ...

...the ... of the ...
...the ... of the ...
...the ... of the ...
...the ... of the ...
...the ... of the ...

...the ... of the ...
...the ... of the ...
...the ... of the ...
...the ... of the ...
...the ... of the ...

...the ... of the ...
...the ... of the ...
...the ... of the ...
...the ... of the ...
...the ... of the ...

...the ... of the ...
...the ... of the ...
...the ... of the ...
...the ... of the ...
...the ... of the ...

...the ... of the ...
...the ... of the ...
...the ... of the ...
...the ... of the ...
...the ... of the ...

...the ... of the ...
...the ... of the ...
...the ... of the ...
...the ... of the ...
...the ... of the ...