MÉMOIRES
DE
L'ACADÉMIE IMPÉRIALE DES SCIENCES DE ST.-PÉTERSBOURG, VII^e SÉRIE.
TOME III, N° 11.

DIE

# OBERSCHULTERHAKENSCHLEIMBEUTEL

(Bursae mucosae supracoracoideae),

eine Monographie mit Vorbemerkungen,

enthaltend

Beiträge zur Anatomie der Regio infraclavicularis und deltoidea.



VON

Professor Dr. **Wenzel Gruber.**

(Mit 3 Tafeln.)

*Der Akademie vorgelegt am 8. Febr. 1861.*

ST. PETERSBURG, 1861

Commissionäre der Kaiserlichen Akademie der Wissenschaften:

| in St. Petersburg | in Riga | in Leipzig |
|---|---|---|
| Eggers et Comp., | Samuel Schmidt, | Leopold Voss. |

Preis: 60 Kop. = 20 Ngr.

Gedruckt auf Verfügung der Kaiserlichen Akademie der Wissenschaften.

K. Vesselofski, beständiger Secretär.

Im April 1861.

Buchdruckerei der Kaiserlichen Akademie der Wissenschaften.

DIE

# OBERSCHULTERHACKENSCHLEIMBEUTEL

## (BURSAE MUCOSAE SUPRACORACOIDEAE)

eine

# MONOGRAPHIE

mit Vorbemerkungen, enthaltend Beiträge zur *Anatomie* der *Regio infraclavicularis* und *deltoidea*.

von

Professor Dr. **Wenzel Gruber.**

---

Untersuchungen, die ich seit 1850 über die Schulterschleimbeutel (*Bursae mucosae scapulares*) anstellte, belehrten mich, dass deren *Anatomie* noch keineswegs abgeschlossen sei.

Ein *Genus* derselben, das die Schleimbeutel in sich begreift, welche ich Oberschulterhackenschleimbeutel (*Bursae mucosae supracoracoideae*) nenne, ist besonders ungenügend gekannt. Von den fünf (bis sechs) Schleimbeuteln, welche ich als dazu gehörig kenne, waren bis 1857 sogar nur zwei und auch diese nicht allseitig beschrieben. Die von mir entdeckten drei übrigen, worunter gerade die zwei sind, welche sich, ausser einer beträchtlichen Grösse, durch Verwehrtung für die *praktische Chirurgie* vor allen auszeichnen, habe ich allerdings in zwei meiner Schriften [1]) in Kürze erwähnt, konnte sie jedoch damals vollständig noch nicht abhandeln, eben weil meine Untersuchungen über sie noch nicht zum völligen Abschlusse gediehen waren.

Nachdem ich aber jetzt sowohl die bekannten als auch die neuen Oberschulterhackenschleimbeutel in einer *enormen* Zahl von Fällen untersucht habe, und dieselben

---

[1]) Die *Musc. subscapulares* (*major et minor*) und die neuen *supernumeräre*n Schultermuskeln d. *M.* — *Mém. des Sav. étrang. de l'Acad. Imp. des Sc. de St.-Pétersbourg.* Tom. VIII, p. 253—254. Besond. Abdr. St. Petersburg und Leipzig 1857 4°. p. 35—36. — *Vorläufige Mittheilung* über die Oberschulterhackenschleimbeutel. — *Bull.* Tom. I, p. 448.; *Mélang. biolog.* Tom. III, p. 351.

in allen Beziehungen möglichst kennen gelernt zu haben glaube, schreite ich zur Herausgabe einer ausführlichen *Monographie* derselben. Damit geselle ich zu meinen bereits gelieferten Arbeiten über die Schleimbeutel eine neue, und erfülle zugleich ein Versprechen, welches ich *Einer Akademie* in einer *Note* v. J. 1859 gegeben hatte.

Zum Verständnisse ihrer Lage musste ich der Beschreibung Bemerkungen, die eine Reihe neuer *Beiträge* zur *Anatomie* der *Regio infraclavicularis* und *deltoidea* enthalten, vorausschicken.

Die Schrift schliesst mit einigen *praktisch-chirurgischen* Folgerungen.

---

## I. ABSCHNITT.

### VORBEMERKUNGEN.

An der unteren Seite der *Clavicula* existirt eine bis jetzt nicht genügend hervorgehobene dreieckige Stelle, welche die obere Wand zweier bis jetzt nicht unterschiedener *osteo-fibröser Kapseln* zur Aufnahme der Oberschulterhackenschleimbeutel bilden hilft. Die Kapseln haben ihre Lage in zwei zwischen der *Clavicula* und dem *Processus coracoideus* des Schulterblattes befindlichen dreieckigen Räumen und entstehen durch eine bis jetzt nicht aufgestellte Anordnung der *Fascien*.

Manche Betrachtungen über die *Clavicula;* einige Worte über die zwei aufgestellten *Trianguli coraco-claviculares;* die Beschreibung der *Fascia coraco-clavi-costalis*, namentlich deren neu aufgefasste *Portio coraco-clavicularis*, welche die Bildung zweier *Capsulae triangulorum coraco-clavicularium* veranlasst; die Berücksichtigung der *Vagina m. deltoidei* und der *Semivagina articulationis humero-scapularis;* und die Erwähnung der *Vagina m. pectoralis majoris* und der *Fascia fossae infra-clavicularis superficialis* werden daher nicht überflüssig sein. Sie können aber überschlagen werden, wenn sie nicht gefallen.

### Zur **Clavicula.**

Abgesehen vom Ansatze des *M. subclavius* an das Schlüsselbein, aber mit Rücksicht auf die anderen Muskeln, welche von demselben entspringen oder an dasselbe sich inseriren, namentlich mit Rücksicht auf den Ursprung des *M. pectoralis major* und des *M. deltoideus* von demselben, können an demselben drei *Portionen*, deren Ausdehnung eine andere ist, als die derselben bei anderen Eintheilungen, unterschieden werden: d. i. eine *Sternalportion*, *Acromialportion* und das Zwischenstück. Die *Sternalportion* begreift das Stück, von dem die *Portio clavicularis* des *M. pectoralis major* und der *Cleidomastoideus* entspringt; die

*Acromialportion* das, von dem die *Portio clavicularis* des *M. deltoideus* entspringt und an das der *M. cucullaris* sich inserirt; das Zwischenstück endlich das, welches die Grenze zwischen der *Fossa supra-* und *infraclavicularis* bildet, und mit Ausnahme ihrer unteren Seite von Muskelinsertion frei ist. Es muss hierbei natürlich von jenen Ausnahms-Fällen abgesehen werden, in welchen die *Clavicularportion* des *M. pectoralis major* ganz fehlt (*Nuhn*), oder nur schmal ist (*Ich*); oder in welchen der Ursprung des *M. pectoralis major* am Schlüsselbeine bis knapp zum Ursprunge des *M. deltoideus* sich erstreckt (*Ich* mehrmals); oder in welchen die *Clavicularportion* des *M. deltoideus* ganz (*Otto*, *Ich*) oder fast ganz (*Ich*) mangelt; oder der *M. pectoralis major* und *deltoideus* nur einen Muskel bildeten (*Hyrtl* 1 mal, *Ich* 6 mal einseitig oder beiderseitig, wobei die *Vena cephalica* 1mal fehlte, in den übrigen Fällen als ein meistens schwaches Gefäss über die dem *M. deltoideus* entsprechende *Portion* und über das Schlüsselbein zur *Vena jugularis externa posterior* verlief); oder der *M. deltoideus* die *Clavicularportion* des *M. pectoralis major* ersetzt (*Seiler*); oder, wie meines Wissens von anderen *Anatomen* noch nicht, von mir [1]) aber in drei Fällen beobachtet wurde, der *M. subclavius* fehlt und durch einen Muskel, *M. scapulo-costalis minor*, substituirt wird, welcher vom oberen Rande des Schulterblattes *medianwärts* von der *Incisura* desselben entsteht, in einer eigenen Scheide eingeschlossen hinter dem Schlüsselbeine und der *Fascia coraco-clavicularis propria*, von beiden durch einen langen und breiten dreieckigen Raum getrennt, verläuft, endlich in eine schmale Sehne übergeht, die mit dem *Lig. costo-claviculare* zusammenhängt, das Schlüsselbein hinter dem vorderen Viertel seiner Länge von unten kreuzt und am ersten Rippenknorpel sich inserirt. Die *Sternalportion* ist die längste und stärkste, die *Acromialportion* die breiteste, das Zwischenstück die kürzeste und schwächste *Portion*. Unter 60 Schlüsselbeinen, welche im frischen Zustande, mit ihren Knorpeln an beiden Enden, und längs der Krümmung ihrer vorderen Seite gemessen wurden, und Individuen verschiedenen Alters von 12ten oder 15ten Jahre aufwärts angehörten, betrug das *Min.* der Länge 10—11 Cent. 5 Mm., das *Max.* 16 Cent. 5 Mm., das *Med.* 14,1 Cent. Davon kam auf die *Sternalportion* im *Min.* 4,0 Cent., im *Max.* 9,0 Cent., im *Med.* 6,2862 Cent.; auf die *Acromialportion* im *Min.* 3,7 Cent., im *Max.* 7 Cent., im *Med.* 5,323 Cent.; auf das Zwischenstück im *Min.* 6 Mm., im *Max.* 3 Cent. 5 Mm., im *Med.* 2,148 Cent. Das *sternale* Ende war unter 60 Fällen an 19 d. i. fast in $\frac{1}{3}$ d. F. vom Ursprunge des *M. pectoralis major* frei, und zwar in einer Strecke von 3 Mm. im *Min.*, 2 Cent. 5 Mm. im *Max.*, und 1,2384 im *Med.* Sollte sonach Home [2]), der als *Med.* der Länge des Schlüsselbeines bei den Franzosen 15 Cent., bei den Engländern $12\frac{1}{2}$ Cent. angibt, die Messung auf die oben angegebene Weise vorgenommen haben, so würde das Schlüsselbein bei den Russen in Rücksicht seiner Länge in der Mitte zwischen dem jener Nationen stehen. Das *Max.* d.

---

[1]) W. Gruber. *Neue Anomalien.* Mit 7 Taf. Berlin 1849. 4°. p. 20. — Die *supernumerären Brustmuskeln* des Menschen. Mit 2 Taf. *Mém. de l'Acad. Imp. des Sc. de St.-Pétersbourg.* Tom. III. N° 2. u. besond. Abdruck St.-Petersburg und Leipzig 1860. 4°. p. 8.

[2]) *Bull. de Férussac.* Tom. XX. p. 324. Bei *Malgaigne Traité d'anat. chir. 2. édit.* Tom. II. Paris 1859. p. 573.

Länge kann allerdings auf 17—18 Cent. und + steigen, allein dann ist die Messung an der oberen Fläche und von einem äussersten Punkte zum anderen vorgenommen worden.

Abgesehen von dem sehr verschieden gestalteten *sternalen* Ende des Schlüsselbeines wird die *Sternalportion* bald und gewöhnlich dreiseitig prismatisch, bald und selten vierseitig gefunden. Im ersteren Falle ist sie bald mehr von oben und vorn nach unten und hinten, bald mehr von vorn, oder vorn und unten, nach hinten und bisweilen so *comprimirt*, dass ihre obere Fläche mehr ein Rand und in *sagittaler* Richtung um die Hälfte schmäler ist als in *verticaler*. Dort zeigt sie eine obere vordere, eine hintere und eine untere Fläche, hier eine obere, eine vordere, oder vordere untere, und eine hintere Fläche; dort einen vorderen unteren, einen oberen hinteren und einen unteren hinteren Rand, hier einen vorderen (oberen), hinteren (oberen) und unteren Rand; dort entspringt der *M. pectoralis major* von dem vorderen Theile der vorderen oberen Fläche, hier von der vorderen oder vorderen unteren Fläche; dort läuft der *Sulcus clavicularis* an der unteren Fläche, hier am unteren Rande oder hinter diesem an der hinteren Fläche. Im letzteren Falle zeigt sie eine obere, untere, vordere und hintere Fläche, einen oberen vorderen, unteren vorderen oberen hinteren und unteren hinteren Rand; entsteht der *M. pectoralis major* von der vorderen Fläche; verläuft der *Sulcus clavicularis* an der unteren Fläche. Die *Acromialportion* ist immer von oben nach unten *comprimirt*, mit einer oberen und unteren Fläche, einem vorderen und hinteren Rande versehen, aber der hintere Rand ist nicht selten mehr eine Fläche als ein Rand. An der oberen Fläche hinter dem vorderen Rande ist meistens eine lange, mehr oder weniger breite, flache, sichelförmige, rauhe oder selbst zackige *Depression* für den Ursprung des *M. deltoideus* zu sehen. Ich habe mehrere Male bei sehr robusten *Individuen* einen dreieckigen von oben nach unten platt gedrückten Fortsatz vom *medialen* Ende dieser *Depression* nach vorn hervorstehen gesehen, von dem ein starkes den *Sulcus deltoideo-pectoralis* zunächst begrenzendes Bündel des *M. deltoideus* entsprang. Dieser Fortsatz darf nicht mit einer *Exostose* verwechselt werden. Das Zwischenstück ist meistens von oben nach unten *comprimirt*, abgerundet dreiseitig, selten abgerundet vierseitig. Seine untere Fläche ist vom *Sulcus clavicularis* meistens ausgehöhlt oder doch platt. Der vordere Theil seiner oberen Fläche ist zwischen die Fläche des Ursprunges des *M. pectoralis major* und die Stelle des Ursprunges des *M. deltoideus* eingeschoben.

Häufig ist ein *Sulcus clavicularis* zum Ursprunge oder zur *Insertion* des *M. subclavius*, seltener statt desselben eine platte rauhe Fläche, und ganz selten statt desselben eine erhöhte rauhe Linie oder ein erhöhter rauher Streifen zugegen. Der *Sulcus* erstreckt sich bald von der *Tuberositas costalis* bis zur *Tub. scapularis*, und zwar zu deren hinterem Ende, oder vor deren hinteres Ende; bald ist er nur streckweise, und dann nur am Zwischenstücke oder nur an der *Acromialportion*, zugegen. Am schmalsten ist derselbe an der *Sternalportion* und beginnt hier zugespitzt, wird dann allmälig und selbst bis 12 Mm. breit. Am *acromialen* Ende ist er gern unabgegrenzt und verfliesst allmälig mit der unteren Fläche der *Acromialportion*, medianwärts von der *Tub. scapularis*. Bei der einen Art der

dreiseitig prismatischen Gestalt und der vierseitigen Gestalt der *Sternalportion* liegt er an deren unterer Fläche; bei der anderen dreiseitig prismatischen Gestaltart an deren unterem Rande, oder hinter diesem an der hinteren Fläche, an dem Zwischenstücke und der *Acromialportion* knapp am hinteren Rande an der unteren Fläche. Seine hintere Kante fällt mit dem hinteren Rande der *Clavicula* zusammen.

Die vordere Kante des *Sulcus clavicularis* fällt an der *Sternalportion* gewöhnlich mit dem vorderen Rande (oder vorderen unteren, oder unteren) zusammen, liegt aber auch bisweilen und selbst in beträchtlicher Strecke davon rückwärts; läuft am Zwischenstücke meistens und an der *Acromialportion* immer hinter deren vorderem Rande, und zwar *median*wärts vom hinteren Höcker der *Tuberositas scapularis* in einer Entfernung von 6 – 10 Mm. und mehr. Es bleibt somit *medianwärts* von der *Tub. scapularis* in der ganzen Breite des Schlüsselbeins und vor dem *Sulcus clavicularis* an der *Acromialportion* und dem Zwischenstücke eine mehr oder weniger grosse, freie, dreieckige Stelle übrig, welche sich selbst bis zur *Tub. costalis* als schmaler Streifen fortziehen kann.

## Triangulus coraco-clavicularis lateralis et medialis.

Die *Anatomen* und *Chirurgen* sprechen nur von einem *Triangulus coraco-clavicularis.* Ich unterscheide deren zwei, wovon ich den einen: *Triangulus coraco-clavicularis lateralis s. externus s. coraco-acromio-clavicularis*, den anderen: *Triangulus coraco-clavicularis medialis s. internus* nenne.

Der *Triangulus coraco-clavicularis lateralis* = *T. coraco-clavicularis auct.* = *T. coraco-acromialis Velpeau*, liegt zwischen dem *lateralen* (äusseren) Rande des *Processus coracoideus*, dem *Acromialtheile* des Schlüsselbeines, lateralwärts vom *Processus coracoideus*, und der Spitze des *Acromion.* Demselben entspricht die *Depressio coraco-clavicularis auct.* der Schulter. In demselben ist das *Ligamentum coraco-acromiale*, welches rückwärts in die *Fascia supraspinata,* vor- und abwärts in die *Semivagina articulationis humero-scapularis* sich fortsetzt, straff; darüber, vorn damit verwachsen hinten durch Bindegewebe und Fett getrennt, der *laterale* Theil (Wurzel) des oberflächlichen Blattes der *Fascia coraco-clavicularis propria* schlaffer ausgespannt. Ueber beiden von Bindegewebe und Fett umgeben laufen die *Vasa acromialia*, worüber der das Ganze deckende *M. deltoideus* liegt. Die Kenntniss der *Depressio* und des *Triangulus coraco-clavicularis lateralis* ist durch die *Enucleation* des Oberarmes aus dem Schultergelenke, durch Einstechen mit gleichzeitigem Oeffnen der Gelenkkapsel mit nachfolgender *Doppellappenbildung*, nach der Methode von Lisfranc und Champesme und nach der von Hesselbach, wichtig geworden.

Der *Triangulus coraco-clavicularis medialis* liegt, zwischen der *medialen* (inneren) Seite des *Processus coracoideus* einerseits, dem Schlüsselbeine, *medianwärts* vom *Ligamentum coraco-claviculare,* und dem *M. subclavius* andererseits, im Boden der *Fossa infraclavicularis,*

auswärts auch unter dem *M. deltoideus*, einwärts unter dem *M. pectoralis major*. In demselben ist das tiefe Blatt der *Fascia coraco-clavicularis propria* straff und darüber, durch Bindegewebe und Fett oder zwei Arten Schleimbeutel geschieden, der *mediale* Theil des oberflächlichen Blattes derselben *Fascia* schlaff ausgespannt. Ueber diesen Blättern ist eine Fettschicht ausgebreitet, die selbst wieder von der *Fascia fossae infraclavicularis superficialis* zugedeckt ist. In der Fettschichte zwischen der *Fascia coraco-clavicularis propria* und der *F. fossae infraclavicularis superficialis* verlaufen die *Vasa acromialia* und die *Vena cephalica* in jenen Fällen, in denen sie sich über das Schlüsselbein nach aufwärts begibt, um in die *Vena subclavia* oder die *Vena jugularis externa* einzumünden, oder in jenen bis jetzt nicht gekannten Fällen, in welchen sie durch einen Kanal oder ein Loch, zwischen dem Schlüsselbeine und dem *M. subclavius*, verläuft, um in die *Vena subclavia* sich zu öffnen, oder auch manchmal bei sonst normaler Einmündung in die *Vena axillaris*, bevor sie die *Fascia coraco-clavi-costalis* vor dem strangförmig vorspringenden Rande der *Fascia coraco-clavicularis propria* durchbohrt. Da zwischen den im *Triangulus coraco-clavicularis medialis* ausgespannten Blättern der *Fascia coraco-clavicularis propria* Schleimbeutel und bisweilen von grossem Umfange vorkommen, welche erkranken und Geschwülste, die verkannt werden dürften, bedingen können; so verdient der *Triangulus coraco-clavicularis-medialis* ebenfalls hervorgehoben zu werden.

## Fascia coraco-clavi-costalis.

*Fascia coraco-clavi-costalis* ist die *Aponeurose*, welche die vordere Wand der Achselhöhle austapeziret und den *M. subclavius* nebst dem *M. pectoralis minor*, durch Theilung in Blätter, einhüllt. Sie liegt hinter dem *M. pectoralis major* und seiner *Vagina*, die ganz oder doch grösstentheils zellig ist, davon durch ein *laxes* Bindegewebe oder häufig durch eine Fettschicht, und durch die bekannten Gefässe und Nerven getrennt. Ihre Stärke variirt an ihren verschiedenen Stellen, ist in nächster Nähe des Schlüsselbeines und des *Processus coracoideus* des Schulterblattes am stärksten, darunter lateralwärts stärker als medianwärts, und im Bereiche des *Triangulus subpectoralis* und gegen die Rippen oft nur zellig. Sie verläuft vom *Processus coracoideus* ein- und etwas rückwärts, um sich an das Schlüsselbein zu inseriren; ein- und abwärts, um in die *Fascia intercostalis externa* überzugehen; abwärts, um lateralwärts das vordere Blatt der *Vagina* für den *M. coracobrachialis* und das *Caput breve m. bicipitis* bilden zu helfen und mit der *Fascia subscapularis* und *Fascia brachii* etc. zusammen zu hängen, *medianwärts* aber, um hinter dem Rande des *M. pectoralis major* in die *Fascia foveae axillaris* umzubeugen.

An derselben sind immer zwei durch ihre Stärke und ihre fast rechtwinklig zu einander gestellte Lage deutlich abgegrenzte *Portionen* d. i. eine obere, ganz kleine sehr starke — *Fascia coraco-clavicularis* —, und eine untere ganz grosse, schwache — *Fascia coraco-costalis* — zu unterscheiden.

## Fascia coraco-clavicularis.

Die *Fascia coraco-clavicularis* ist im weiteren und engeren Sinne zu nehmen.

Die *Fascia coraco-clavicularis sens. lat.* ist die ganz obere, schmale, aber stärkste *Portion* der *Fascia coraco-clavi-costalis*, welche im äusseren Winkel und im oberen Theile des *Triangulus clavi-pectoralis* vom *Processus coracoideus* längs des Schlüsselbeins, daselbst den *M. subclavius* einhüllend, zur ersten Rippe hinüber setzt, d. i. die im und über dem *Triangulus coraco-clavicularis medialis* ausgespannte *membranöse Portion* + der *Vagina* für den *M. subclavius*. Die *Fascia coraco-clavicularis sens. strict. s. propria* ist aber die, theils im *Triangulus coraco-clavicularis medialis* theils über diesem, vom *Processus coracoideus* und aus dem *Triangulus coraco-clavicularis lateralis* zur *Clavicula* und zum freien Rande des *M. subclavius* quer hinübergespannte, und im Grunde der *Fossa infraclavicularis* liegende *membranöse Portion* allein.

Die *Fascia coraco-clavicularis* ist keineswegs nur ein einfaches Blatt, wie man allgemein annimmt, sondern besteht immer aus zwei völlig von einander geschiedenen Blättern, einem oberflächlichen — *Lamina superficialis* — und einem tiefen — *Lamina profunda.*

Das tiefe Blatt (*Fascia fossae infraclavicularis profunda*) entsteht von dem oberen Rande der *medialen* Fläche des *Processus coracoideus*, oder von dieser Fläche selbst namentlich an dessen *Basis* mehr oder weniger tief, von dessen Spitze, bald über bald unter der *Insertion* der Sehne des *M. pectoralis minor*, bis zu seiner *Basis* und dem *Ligamentum conoideum*. Es springt von da als eine dreieckige und horizontal gelagerte *Membran* im *Triangulus coraco-clavicularis medialis* zum freien Rande des *M. subclavius* nach ein- und etwas rückwärts hinüber, gehört bis dahin der *Fascia coraco-clavicularis propria* an. Hier angekommen theilt es sich in zwei Blätter, ein vorderes oberes und hinteres unteres. Jenes ist stark, bedeckt die vordere Fläche des Muskels und heftet sich an die vordere Kante des *Sulcus clavicularis;* dieses ist schwach, bedeckt die hintere Fläche des Muskels, heftet sich an die hintere Kante des letzteren und geht *medianwärts* in das *Ligamentum costo-claviculare*, *lateralwärts* in das *Ligamentum conoideum* über. Durch diese Anordnung bildet das tiefe Blatt mit dem Schlüsselbeine eine *osteo-fibröse Vagina* zur Aufnahme des *M. subclavius*, welche + der *Fascia coraco-clavicularis propria* die *Fascia coraco-clavicularis sens. lat.* ausmacht. Dasselbe ist eine ganz horizontal liegende straff ausgespannte, starke, ganz oder doch in ihrem vorderen Theile, bestimmt immer an ihrem vorderen Rande *aponeurotische*, dreieckige *Membran*, die zwei Flächen und drei Ränder zeigt. Von den beiden Flächen sieht die obere gegen das oberflächliche Blatt, die untere in das *Cavum axillare*. Von den Rändern steht der äussere mit der *medialen* Seite des *Processus coracoideus* in Zusammenhang, grenzt der hintere an den freien Rand des *M. subclavius* und erscheint der vordere als ein scharfer ganz straff gespannter fibröser Strang. Längs des äusseren Randes ist es so lang als die Länge der *medialen* Seite des *Processus coracoideus*, von einem Punkte hinter seiner

Spitze bis zum Ursprunge des *Ligamentum conoideum* an seiner *Basis* beträgt. An seinem hinteren Rande misst es 3—4½ Cent., an seinem vorderen Rande 3 Cent. — 5 Cent. 3 Mm. Seine innerste Spitze erreicht die Mitte der Länge des Schlüsselbeines, kann aber auch ½—1 Cent. über diese hinaus *medianwärts* sich erstrecken, oder ½ Cent. hinter dieser Mitte liegen. Vom *acromialen* Ende der *Clavicula*, d. i. von der *Articulatio acromio-clavicularis* steht es bis 3 Cent. ab. Diese Messungen, verglichen mit den Messungen der Länge des Ursprunges des *M. deltoideus* und *M. pectoralis major* an dem Schlüsselbeine, ergeben: dass gewöhnlich nur sein mittlerer Theil im Bereiche der *Fossa infraclavicularis*, sein äusserer Theil jedoch unter dem *M. deltoideus* und noch mehr sein innerer Theil unter dem *M. pectoralis major* liege.

Das oberflächliche Blatt (*Fascia fossae infraclavicularis media*) entspringt mit zwei Wurzeln, einer *lateralen* und einer *medialen*. Die *laterale* Wurzel ist eine dreieckige *Membran*, die im *Triangulus coraco-clavicularis lateralis* liegt, und bald nur zellig, bald deutlich *aponeurotisch* ist. Sie bildet bald eine vollständige *Membran*, bald ist sie durch Lücken unterbrochen. Zuweilen ist sie durch vereinzelnte, parallel neben einander liegende Fasern oder Faserbündel ersetzt. Dieselbe geht vorn in verschiedener Strecke aus dem *Ligamentum coraco-acromiale*, mehr oder weniger nahe dem vorderen Rande desselben, manchmal in dessen ganzen Breite vom *Acromion* bis zum *Processus coracoideus* hervor, und entspringt hinten von dem vorderen Rande der *Acromialportion* des Schlüsselbeines bis gegen den *Processus coracoideus*. Die *mediale* Wurzel entspringt von der oberen Fläche des *Processus coracoideus* oder auch vom *lateralen* Rande desselben, hinter dessen Spitze, *lateralwärts* von der *Insertion* der Sehne des *M. pectoralis minor* bis zum *Ligamentum trapezoideum*, oder geht bis dahin auch aus dem *Ligamentum coraco-acromiale* hervor, ausserdem auch von der *medialen* Seite der *Basis* des *Processus coracoideus* über dem tiefen Blatte bis zum *Ligamentum conoideum*. Bisweilen geht es zugleich vom vorderen Rande des *Ligamentum trapezoideum* aus, und schliesst, auch ohne Beihülfe der *lateralen* Wurzel, den zwischen dem *Ligamentum trapezoideum* und *conoideum* gelegenen winkligen Raum zu einer Kapsel. Diese Wurzel ist bald nur zellig, bald nur vorn *aponeurotisch* und bisweilen im Bereiche des *Ligamentum coraco-claviculare* stark fibrös. Sie ist bald vollständig, bald im Bereiche des *Ligamentum coraco-claviculare*, also rückwärts, *defect*. Nachdem die *laterale* Wurzel das *Ligamentum trapezoideum* gekreuzt hat, verschmilzt sie, theils *medianwärts* vom *Processus coracoideus* theils über diesem, mit der *medialen*. Das so gebildete oberflächliche Blatt verläuft nun über dem tiefen Blatte quer nach einwärts, und inserirt sich mit seinem hinteren Rande allmälig an den vorderen Rand der noch übrigen *Acromialportion* des Schlüsselbeines, dann an das Zwischenstück desselben, in bald längerer bald kürzerer Strecke, endlich ganz *medianwärts* vereiniget es sich mit dem vorderen (oberen) Blatte der *Vagina* des *M. subclavius*, immer in einiger Entfernung vom vorderen Rande des tiefen Blattes, während sein vorderer Rand mit dem gleichnamigen Rande des tiefen Blattes, oder doch mit der oberen Fläche des letzteren nahe jenem Rande, verschmilzt. Der bald vollständige, bald durchbrochene Theil

der *medialen* Wurzel aber, welcher an der *Basis* des *Processus coracoideus* entsteht, setzt sich an die untere Fläche des Schlüsselbeines, *medianwärts* von einer platten Stelle, die *lateralwärts* von der *Tuberositas scapularis* begrenzt wird, und geht hinten in die *Vagina m. subclavii* und in das *Ligamentum conoideum* über. Dasselbe ist eine fast horizontal liegende, nicht nur in dem *Triangulus coraco-clavicularis medialis* und über dem tiefen Blatte, sondern auch über dem *Processus coracoideus* und in dem *Triangulus coraco-clavicularis lateralis* schlaffer ausgespannte, schwächere, fibrös-zellige und ebenfalls dreieckige *Membran*. Von den beiden Flächen sieht die obere in die *Fossa infraclavicularis* etc., die untere gegen das tiefe Blatt, den *Processus coracoideus* und das *Ligamentum coraco-acromiale*. Von den Rändern ist der äussere ein schiefer, setzt sich der hintere an den vorderen Rand der *Clavicula* etc.; und verwächst der vordere Rand mit dem gleichnamigen des tiefen Blattes, oder daneben mit des letzteren oberen Fläche. Es reicht über den *Processus coracoideus* in den *Triangulus coraco-clavicularis lateralis* d. i. viel weiter nach aussen als das tiefe Blatt, jedoch weniger weit nach innen, und seine innere Spitze verwächst mit dem tiefen Blatte bis 2 Cent. *lateralwärts* von dessen gleichnamiger Spitze. Sein äusserer im *Triangulus coraco-clavicularis lateralis* und über dem *Processus coracoideus* gelagerte Theil ist vom *M. deltoideus* bedeckt, sein innerer Theil liegt aber gewöhnlich ganz in der *Fossa infraclavicularis* frei zu Tage.

Da das oberflächliche Blatt der *Fascia coraco-clavicularis propria*, welches lateralwärts und vorn mit dem *Ligamentum coraco-acromiale*, *medianwärts* und vorn mit dem tiefen Blatte der *Fascia coraco-clavicularis propria* verschmilzt, diese und den *Processus coracoideus* des Schulterblattes überspringt, rückwärts am Sclüsselbeine von denselben absteht; so muss im *Triangulus coraco-clavicularis lateralis*, über dem *Processus coracoideus* und im *Triangulus coraco-clavicularis medialis* eine grosse dreieckige, von oben nach unten *comprimirte Kapsel* entstehen, deren Spitze der des *Processus coracoideus* entspricht, deren *Basis* an und unter dem Schlüsselbeine liegt. Durch seine *mediale* Wurzel, die von dem *lateralen* Theile der Spitze des *Processus coracoideus* in schiefer Richtung über dessen obere Fläche zur *medialen* Seite seiner *Basis* bis zum *M. subclavius* und dem *Ligamentum conoideum*, und unter das Schlüsselbein zieht, wird diese Kapsel wieder in zwei geschieden, in eine *laterale* und in eine *mediale*.

Die *laterale*, *Capsula trianguli coraco-clavicularis lateralis*, liegt grösstentheils im *Triangulus coraco-clavicularis lateralis*, hat jedoch in dem zwischen dem *Ligamentum trapezoideum* und *conoideum*, dem Schlüsselbeine und der *Basis* des *Processus coracoideus* befindlichen Raume auch einen Anhang in dem *Triangulus coraco-clavicularis medialis*. Dieser Anhang ist aber bisweilen und dann davon abgeschlossen, wenn die *mediale* Wurzel des oberflächlichen Blattes auch aus dem vorderen Rande des *Ligamentum trapezoideum* hervorgeht. Sie ist nach rückwärts unter dem *Fornix acromio-clavicularis* bald offen, bald verschlossen. Letzteres geschieht dann, wenn das *Ligamentum coraco-acromiale* auch von der *Capsula acromio-clavicularis* und von dem *acromialen* Ende des Schlüsselbeines mit Bündeln

entsteht und mit dem *Ligamentum trapezoideum* zusammenhängt, also die Lücke zwischen dem *acromialen* Ende des Schlüsselbeines, dem *Ligamentum trapezoideum* und *Ligamentum coraco-acromiale* verschliesst. Dieselbe enthält Fett und Bindegewebe oder einen Schleimbeutel, die *Bursa mucosa supracoracoidea lateralis posterior;* ihr Anhang ein *laxes* Bindegewebe und Fett (ersteres häufiger nur allein als letzteres), oder einen Schleimbeutel, die *Bursa mucosa supracoracoidea medialis posterior.* Das Fett und Bindegewebe derselben ist verhindert über das *Ligamentum coraco-acromiale* hinaus, unter den *M. deltoideus* sich auszubreiten, hängt aber mit der Fett- und Bindegewebeschichte der *Fosca supraspinata* zwischen dem *M. cucullaris* und der *Fascia supraspinata*, aus oben angeführten Gründen, bald zusammen, bald nicht.

Die *mediale*, *Capsula trianguli coraco-clavicularis medialis*, liegt grösstentheils im *Triangulus coraco-clavicularis medialis*, theilweise aber auch auf dem *Processus coracoideus*, und der daselbst sich inserirenden Sehne des *M. pectoralis minor*, und zwar bald auf der ganzen Breite der oberen Fläche des ersteren, bald nur auf dem *medialen* Theile derselben bis rückwärts zum *Ligamentum trapezoideum.* Dieselbe ist viel grösser und weiter als die *laterale* und erstreckt sich immer unter das Schlüsselbein bis zum *M. subclavius.* Sie hat die Gestalt eines von oben nach unten *comprimirten Kegels* mit vorderer Spitze und hinterer *Basis.* Ihre obere Wand bildet grösstentheils das oberflächliche Blatt der *Fascia coraco-clavicularis propria*, hinten aber auch die untere Fläche des Schlüsselbeines an dessen *Acromialportion* und dem Zwischenstücke bis zum *Sulcus clavicularis;* ihre untere Wand wird grösstentheils vom tiefen Blatte der *Fascia coraco-clavicularis propria*, aber auch vorn und lateralwärts von der oberen Fläche des *Processus coracoideus* dargestellt. Ihre Spitze liegt auf oder hinter der des *Processus coracoideus;* ihre *Basis* aber wird durch den *M. subclavius* geschlossen. Sie ist bald abgeschlossen, bald nicht. Im letzteren Falle ist der hintere und *laterale* Theil der oberen Wand (= hintere Theil der *medialen* Wurzel des oberflächlichen Blattes der *Fascia coraco-clavicularis propria*) durchbrochen, wodurch sie mit dem Anhange der *lateralen* Kapsel in Verbindung steht. Sie enthält bald nur Fett und Bindegewebe, bald einen oder mehrere Schleimbeutel, mit oder ohne Fett in ihrer Umgebung, d. i. die *Bursa mucosa supracoracoidea medialis anterior.*

Der vordere (innere) Rand der *Fascia coraco-clavicularis propria* ist immer ihr stärkster Theil, welcher in Gestalt eines mehr oder weniger starken, fibrösen Stranges von der *medialen* Seite des *Processus coracoideus* hinter dessen Spitze, über oder unter der Sehne des *M. pectoralis minor*, beginnt, in schiefer Richtung, straff gespannt, gerade gestreckt, oder bisweilen etwas bogenförmig gekrümmt, *medianwärts* und rückwärts verläuft und am Rande des *M. subclavius* an der angegebenen Stelle endiget. Er gehört gewöhnlich nur dem tiefen Blatte an, manchmal aber beiden Blättern gemeinschaftlich. An ihm stossen die *Fascia coraco-clavicularis* mit der *Fascia coraco-costalis* winklig zusammen. Dieser Strang ist als ein scharfer leistenartiger Vorsprung in der *Fossa infraclavicularis* bei mageren Individuen zu sehen, sicher bei diesen und überhaupt bei allen Individuen mit weiter *Fossa*

*infraclavicularis*, ohne Rücksicht auf Muskelmächtigkeit und Beleibtheit zu fühlen, worauf übrigens Cruveilhier[1]), Quain-Sharpey[2]) u. A. schon aufmerksam gemacht haben.

## Fascia coraco-costalis.

Die *Fascia coraco-costalis* ist die grosse, schwache und *verticale* Abtheilung der *Fascia coraco-clavicostalis*, die mit der *Fascia coraco-clavicularis* an dem vorderen Rande der *Fascia coraco-clavicularis propria lateralwärts* und an der *Vagina* für den *M. subclavius medianwärts* zusammenhängt. Sie liegt theilweise im *Triangulus clavi-pectoralis* und ist hier ein einfaches Blatt; am *M. pectoralis minor* ist sie in zwei Blätter gespalten, um diesen als Scheide zu dienen; im *Triangulus subpectoralis* kömmt sie wieder als einfaches Blatt vor.

Was Bourgery[3]) *Faisceau aponeurotique coraco-claviculaire antér.*, und Henle[4]), *Ligamentum coraco-claviculare anticum* nennt, ist nur der vordere Theil des oberflächlichen Blattes der *Fascia coraco-clavicularis propria.*

Jos. Weitbrecht[5]), *Ligamentum ex vagina m. subclavii enatum;* Bertin[6]), *Ligament oblique;* Blandin[7]), *Troisième ligament coraco-claviculaire* seiner *Aponévrose sousclavière;* Ross's[8]), *Coraco-clavicularligament*, was es nicht ist, aber über eine *ovale* Pforte, die oben von der *Clavicula*, unten von der ersten Rippe, innen vom *M. subclavius* und aussen vom *Ligamentum rhomboideum* und *trapezoideum* gebildet (!!) und wie das *Poupart'che Ligament* (??) herübergespannt sein soll —, wozu Ross's Phantasie gehört, um diese Unrichtigkeiten zu glauben. Jarjavay's[9]), *Bandelette* von der *Vagina m. subclavii* zur Spitze des *Processus coracoideus* und Führer's[10]) *Ligamentum subclaviculare*, was es nicht ist, — das durch Verwachsung d. *F. cervicalis profunda* und *F. coraco-clavicularis* entstehen soll —, was nicht wahr ist: sind = dem ganzen tiefen Blatte der *Fascia coraco-clavicularis propria* oder einem Theile desselben.

Arnold's[11]), Hyrtl's[12]) u. A. *F. coraco-clavicularis;* Quain-Sharpey's[13]), *Costo-coracoid membrane;* Cruveilhier's[14]), *Aponévrose coraco-claviculaire s. F. subclavicularis:* sind = dem tiefen Blatte der *Fascia coraco-clavicularis propria* + der *Vagina* des *M. subclavius.*

---

1) Traité d'anat. descr. 3e édit. Tom I. Paris. 1851, p. 455.

2) J. Quain. Elem. of anat. 5. edit. by Rich. Quain a. Will. Sharpey. Vol. I. London 1848, p. 433; 6. edit. by Will. Sharpey a. G. V. Ellis Vol. II. London, 1856, p. 198.

3) Bei Henle.

4) Handb. d. Bänderlehre d. M. Braunschweig 1856, p. 66. Fig. 52 cca.

5) Syndesmologia. Petropoli 1742 p. 25, 235, 236. Tab. II, Fig. 6. 7.

6) Traité d'osteologie. Tom. III. Paris 1754, p. 275.

7) Elém. d'anat. descr. Tom. I. Paris 1838, p. 276, 581.

8) Chir. Anat. d. Extremitaeten. Leipzig 1847, p. 81.

9) Traité d'anat. chir. Tom. II. part. I. Paris 1853, p. 225.

10) Handb. d. chir. Anat. Abth. I. Berlin 1857, p. 499.

11) Handb. d. Anat. d. M. Freiburg i. B. Bd. I. 1845, p. 617.

12) Handb. d. topogr. Anat. 3. Aufl. Bd. II. Wien 1857 p. 252 u. a. a. O.

13) l. c.

14) l. c.

P. N. Gerdy's[1]), *Ligamentum suspensorium axillae*, von dem *Velpeau* meint, es sei nur eine *Anomalie*, entspricht dem grössten Theile der *Fascia coraco-costalis*. Der Theil von K. Langer's[2]) *F. axillaris*, welcher die vordere Wand der Achselhöhle austapeziret, entspricht der *Fascia coraco-costalis*.

Henle's[3]) *F. coraco-pectoralis* + dem den *M. subclavius* deckenden Sehnenblatte, A. Lauth's[4]), Krause's[5]), Theile's[6]), d'Alton's[7]) u. A. *F. coraco-clavicularis;* Blandin's[8]) *Aponévrose claviculaire s. sous-clavière* + *A. sous-coracoidienne;* Velpeau's[9]), *Aponévrose clavi-axillaire s. coraco-claviculaire s. axillaire* und Richet's[10]), *Aponévrose clavi-coraco-axillaire* sind = unserer *Fascia coraco-clavi-costalis*.

## Vagina m. deltoidei. – Semivagina articulationis humero-scapularis.

Die *Fascia infraspinata* theilt sich am hinteren Rande des *M. deltoideus* in zwei Blätter, ein äusseres und ein inneres, um die *Vagina m. deltoidei* grösstentheils zu bilden.

Das äussere oder oberflächliche Blatt der Scheide des Deltamuskels setzt sich nicht nur an die *Spina scapulae* und das *Acromion*, sonderu auch an den hinteren Rand der sichelförmigen rauhen Stelle der oberen Fläche des *Acromialtheiles* des Schlüsselbeines für den Ursprung des *M. deltoideus*, fest. Dasselbe geht abwärts in die *Aponeurosis brachii* über, und theilt sich am vorderen Rande des *M. deltoideus* wieder in zwei Blätter. Das eine davon springt über die *Fossa infraclavicularis* hinüber, das andere dringt in diese, verbindet sich von der Spitze des *Processus coracoideus* abwärts mit der Scheide des *Caput breve m. bicipitis* und des *M. coraco-brachialis* d. i. mit der *Fascia coraco-costalis*, oben aber mit dem *Processus coracoideus*, theils unmittelbar theils mit dem denselben deckenden oberflächlichen Blatte der *Fascia coraco-clavicularis propria*.

Das innere oder tiefe Blatt der Scheide des Deltamuskels ist stärker, wenigstens nach oben *aponeurotisch*. Es setzt sich unter dem Ursprunge des *M. deltoideus* zwar auch an die *Spina scapulae* und das *Acromion*, nicht aber an das Schlüsselbein. Von der Spitze des *Acromion* angefangen schliesst es sich nämlich an den vorderen Rand des *Lig. coraco-acromiale*, wie die *Fascia supraspinata* an dessen hinteren Rand. An der Spitze des *Processus coracoideus* angekommen verschmilzt es mit dem *lateralen* Rande des *Caput breve* des *M.*

1) Anat. des formes extérieures du corps humain etc. Paris 1829 Deutsch Weimar 1831, p. 179. Note d.

2) Zur Anat. des M. latiss. dorsi. — Oester. med. Wochenschrift 1846 N° 15, p. 455.

3) Handb. d. Muskellehre d. M. Braunschweig 1858 p. 94.

4) Neu. Handb. d. pract. Anat. Stuttgart, Leipzig und Wien. Bd. II. 1836, p. 276.

5) Handb. d. menschl. Anat. Hannover 1838, p. 242.

6) S. Th. Soemmerring. Muskellehre. Leipzig 1841, p. 192, 289.

7) Handb. d. mensch. Anat. Leipzig 1850, p. 196.

8) Traité d'anat. topogr. 2e édit. Paris 1834, p. 480. Nouv. élém. d'anat. descr. Tom II. Paris 1838, p. 581, 603.

9) Traité compl. d'anat. chir. 3e édit. Bruxelles 1843. p. 304.

10) Traité prat. d'anat. méd.-chir. Paris 1857, p. 772.

*biceps*, deren Sehne auch von daher selbst wirkliche Fasern erhält, theils geht es in das vordere zarte Blatt der Scheide für diesen Muskel und den damit verschmolzenen *M. coraco-brachialis* über; nach rückwärts schickt es eine Verlängerung zur Vereinigung mit dem *Ligamentum coraco-humerale.* Nun läuft es hinter dem *Caput breve*, dem *M. biceps* und dem *M. coraco-brachialis* oben an die Spitze des *Processus coracoideus* angeheftet vorbei, und bildet die hintere Wand ihrer Scheide, geht endlich in die *Fascia subscapularis* über, die ausser den bekannten Stellen auch an die *mediale* Fläche des *Processus coracoideus* sich befestiget. Nach unten wird es zellig und verliert sich am *Collum chirurgicum humeri.* Nicht nur durch Fasern die von der Sehne des *Caput breve m. bicipitis*, sondern auch durch welche, die von den *Mm. pectorales* herrühren können, wird es verstärkt.

Aus der beschriebenen Anordnung dieser beiden Blätter der *Fascia infraspinata* geht hervor, dass das tiefe Blatt den *M. deltoideus* im Bereiche des *Fornix coraco-acromialis* nicht überziehen kann. Was aber durch dieses nicht geschieht, wird durch eine andere *Fascie* d. i. durch den *lateralen* Theil des oberflächlichen Blattes der *Fascia coraco-clavicularis propria* ausgeführt, der über den genannten *Fornix* liegt. Die beiden Blätter der *Fascia infraspinata* + dem oberflächlichen Blatte der *Fascia coraco-clavicularis propria* bilden somit die *Vagina m. deltoidei.*

Es hilft aber auch das unter dem *M. deltoideus* und unter dem *Caput breve* des *M. biceps* und dem damit verwachsenen *M. coraco-brachialis* gelagerte, vom *Fornix coraco-acromialis* zum *Collum chirurgicum humeri* hinab gespannte tiefe Blatt der *Fascia infraspinata*, während es die *Vagina m. deltoidei* bilden hilft, auch zugleich die *Capsula humero-scapularis* und die diese deckenden, verstärkenden und an die *Tubercula* des Oberarmknochens sich inserirenden Schultermuskeln, so wie den Oberarmknochen bis zu seinem *Collum chirurgicum* abwärts, wie in eine Halbscheide einhüllen.

Diese Halbscheide, welche ich *Semivagina articulationis humero-scapularis* nenne, wird vom *Fornix coraco-acromialis* (oben) und von dem unteren, d. i. von dem von der *Fascia infraspinata* herrührenden Theile des tiefen Blattes der *Vagina m. deltoidei* zusammengesetzt, unter der der Oberarmkopf mit seinen Anhängen sich sehr frei hin und her bewegen kann. Diesen letzteren Theil des tiefen Blattes der *Vagina m. deltoidei*, oder den unteren Theil unserer *Semivagina articulationis humero-scapularis*, hat schon Weitbrecht[1]) 1742 mit folgenden Worten besonders hervorgehoben: «*Porro immediate sub musculo deltoide limbo ligamenti triangularis exteriori, subinde membrana adnaseitur, quae super ligamentum capsulare se expandit, tendines musculorum roborantium obtegit, utrinque cum membrana muscular infraspinati et coracobrachialis se commiscens*». Auch Tarin[2]) hat diesen Theil unserer *Semivagina* gekannt. Fourcroy[3]) hat denselben 1785 eben-

1) Syndesmologia. Petropoli 1742. Sect. II. § 21, p. 24.
2) Bei Fourcroy.
3) Mém. de l'acad. roy. des sc. de Paris ann. 1785. 4°. II^e Mém. pour servir à l'hist. anat. des tendons. II. Partie p. 414. Art. I. «Des capsules muqueuses des tendons placés aux environs de l'articulation de l'humerus avec l'omoplate» p. 416—431.

falls schon beschrieben, allein er hat die darunter liegende Bindegewebsmembran mit einbezogen und nichts von ihrem Zusammenhange mit dem *Ligamentum coraco-acromiale* angegeben, wie aus nachstehenden Stellen ersichtlich ist: «Au-dessus de ces trois bourses cap-«sulaires, qui environnent le haut de l'articulation du bras, il existe sur la tête de l'humerus «et à la surface de la capsule articulaire, une production membraneuse mollasse, que les «anatomistes ne me paroissent pas avoir assez distinguée, quoique Weitbrecht et Tarin «en ayent dit quelque chose.

«Cette *enveloppe membraneuse* revêt tout l'extérieur de la capsule, et se prolonge «même au-delà de son insertion autour du cou de l'humérus; elle semble être une pro-«duction des tendons, car elle se meut et s'etend lorsqu'on tire les muscles; elle est molle, «obéit facilement au mouvement qu'on lui imprime avec le doigt ou avec instrument quel-«conque, son épaisseur est assez considérable, son tissu est comme spongieux et lâche; «c'est à sa surface que sont placées les capsules muqueuses acromiales et la capsule mu-«queuse coracoidienne; elle est formée d'un grand nombre de couches très-aisées à séparer «les unes des autres, et semblable à du tissu cellulaire aplati en lames; les productions «toujours humectées par une humeur pareille à celle qui a été décrite dans les capsules «muqueuses, semblent remplir le même usage que ces dernières et diminuent comme elles «les grands frottemens, que la tête de l'humèrus éprouve sans cesse de la part des apo-«physes acromion et coracoide.» Endlich hat in neuester Zeit noch J. F. Jarjavay [1]) diesen Theil der *Vagina m. deltoidei* besonders und unter dem Namen *Capsule cellulo-fibreuse* hervorgehoben. Da er aber diess 111 Jahre später als Weitbrecht und 68 Jahre später als sein Landsmann Fourcroy gethan hat; so irrt er gewaltig, wenn er glauben sollte, er sei der Erfinder dieser Anordnung. Da ferner das Verhalten des tiefen Blattes der *Fascia infraspinata* zum *Fornix coraco-acromialis* und zur *Vagina M. deltoidei*, wenn auch nicht ganz richtig und vollständig, von *Anatomen* vor 1843 beschrieben worden war; so irrt auch ein anderer Franzose, J. E. Petrequin [2]), der sogar behauptet «die *Aponeurose* unter dem Deltamuskel sei von den Schriftstellern mit Stillschweigen übergangen worden.» Ich [3]) habe einen bisweilen vorkommenden eigenen *Tensor* dieser *Semivagina* entdeckt. Es wären noch eine fettlose, mehr oder weniger starke Bindegewebemembran, so wie zwei Räume der *Semivagina articulationis humero-scapularis*, wovon ich den einen «*Spatium subacromiale*» den anderen «*Spatium subcoracoideum*» nenne, abzuhandeln. Doch diess wird in der Abhandlung über die in jenen Räumen liegenden zwei *Genera* Schleimbeutel, die ich *Bursae mucosae subacromiales* und *subcoracoideae* nenne, zu seiner Zeit nachgetragen werden.

---

1) Traité d'anat. chir Tom. II. Paris 1853, p. 238.

2) Traite d'anat. méd.-chir. Paris 4843. Deutsch Erlangen 1845, p. 339.

3) W. Gruber. Die supernumerären Brustmuskeln d. M. — Mém. de l'Acad. Imp. des sc. de St. Pétersbourg. Tom. III. N° 2. Besond. Abdr. St. Petersburg, Riga und Leipzig 1860, p. 10. Tab. II. Fig. 2.

### Vagina m. pectoralis majoris. — Fascia fossae infraclavicularis superficialis.

Der *M. pectoralis major* ist von einer zelligen *Vagina* eingeschlossen, deren Blätter an seinem *medialen* Rande in die *Fascien* des *Thorax* sich fortsetzen, an seinem unteren und *lateralen* Rande in einander übergehen, an seinem oberen Rande aber von dem oberen und unteren Rande der Ursprungsfläche des *M. pectoralis major* am Schlüsselbeine entstehen. Sie sind sowohl von der *Fascia superficialis*, die vom Halse herab kommt, als auch von der *Fascia coraco-clavi-costalis* geschiedene Blätter.

Die die *Fossa infraclavicularis* überspringende, häufig deutlich *aponeurotische Membran* ist die Fortsetzung der *Vagina m. pectoralis majoris* zur *Vagina m. deltoidei* oder umgekehrt, verbindet somit beide. Diese Verbindungsmembran setzt sich an dem vorderen Theil der oberen Fläche des Zwischenstückes des Schlüsselbeines zwischen der Ursprungsfläche des *M. pectoralis major* und der Ursprungsstelle des *M. deltoideus* fest. Sie ist von dem oberflächlichen Blatte der *Fascia coraco-clavicularis propria* durch einen Zwischenraum geschieden, der *laxes* Bindegewebe und Fett enthält, die sich in das unter der *Vagina pectoralis majoris* gelagerte Bindegewebe und Fett fortsetzen. Sie ist die *Fascia fossae infraclavicularis superficialis.*

Die über und in der *Fossa infraclavicularis* und über und in dem *Triangulus coraco-clavicularis medialis* gelagerten Schichten liegen somit in folgender Ordnung über einander: 1) Haut, 2) *Panniculus adiposus*, 3) *Fascia superficialis communis* mit Bündeln des *M. subcutaneus colli*, 4) *Fascia fossae infraclavicularis superficialis*, 5) oberflächliche Fett- und Bindegewebeschicht der *Fossa infraclavicularis*, ganz ausnahmsweise ein Schleimbeutel, 6) oberflächliches Blatt der *Fascia coraco-clavicularis propria* = *Fascia fossae infraclavicularis media*, 7) tiefe Fett- und Bindegewebeschicht der *Fossa infraclavicularis*, die *B. m. supracoracoidea medialis anterior*, 8) tiefes Blatt der *Fascia coraco-clavicularis propria* = *Fascia fossae infraclavicularis profunda.*

---

## II. ABSCHNITT.

## OBERSCHULTERHACKENSCHLEIMBEUTEL.

(BURSAE MUCOSAE SUPRACORACOIDEAE.)

(Tab. I — III.)

Die Oberschulterhackenschleimbeutel sind jene fünf (bis sechs) *Synovialsäcke*, welche unter der *Clavicularportion* des *M. deltoideus*, in der *Fossa infraclavicularis* und unter der *Clavicularportion* des *M. pectoralis major* in den *Capsulae trianguli coraco-clavicularis medialis et lateralis* (oder darüber) frei liegend, oder noch unter der Sehne des *M. pectoralis*

*minor*, unter der *Clavicula* und unter dem *Lig. trapezoideum* versteckt vorgefunden werden, und zwar: vor und unter der *Clavicula* auf dem Schulterhacken, neben diesem *medianwärts* im *Triangulus coraco-clavicularis medialis* auf dem Boden der *Fossa infraclavicularis*, oder *lateralwärts* auf dem *Lig. coraco-acromiale.*

Ihren Namen erhielten sie von der beständigen oder doch häufigen Lagerung, mit einem Theile oder der Gränze ihres Umfanges, auf dem Schulterhacken (*Processus coracoideus*).

Ihrer Lage nach werden sie eingetheilt in:

**I. Mediales** (internae)

1. Spec.: *Medialis anterior*
   (1) (*s. B. m. fossae infraclavicularis*)[1]).
2. Spec.: *Medialis posterior*
   (2) (*s. B. m. coraco-clavicularis medialis*).

**II. Laterales** (externae)

1. Spec.: *Lateralis anterior*
   (*s. B. m. musc. pectoralis minoris*).
   *a.* Subspec.: *Lateralis anterior vesicularis*
   (3) (*s. B. m. pectoralis minoris vesicularis*)
   *b.* Subspec.: *Lateralis anterior vaginalis*
   (4) (*s. B. m. pectoralis minoris vaginalis*).
2. Spec.: *Lateralis posterior*
   (5) (*s. B. m. coraco-clavicularis lateralis*).

## I. Bursae mucosae supracoracoideae mediales (internae).

### 1. *Medialis anterior*

(s. B. m. fossae infraclavicularis) — Gruber.

(Tab. I. Fig. 1. α, 2. α. α', 3. α; Tab. II. Fig. 5. β; Tab. III. Fig. 5. α.)

Ich kenne die *Medialis anterior* schon lange und habe über sie seit 1853 Untersuchungen angestellt.

Dieselbe ist ein in der Einzahl oder Mehrzahl vorkommender, einfacher oder gefächerter, in einer bis drei Richtungen *comprimirter* Synovialsack.

Ihre Gestalt ist sehr *variabel.* Sie tritt als runde, ovale, elliptische, kanalartige, bisquitförmige, abgerundet drei- oder viereckige (oft), in vertikaler Richtung *comprimirte* Blase auf; und hat dann zwei Wände (eine obere und eine untere). Häufig ist sie ein Sack von

1) Subspec. *Medialis anterior superficialis.* Bis jetzt nur einmal gesehen.

der Gestalt eines liegenden und von oben nach unten *comprimirten* Kegels, oder einer dreiseitigen Pyramide, welche ihre Spitze nach vorn, ihre *Basis* nach hinten kehrt; und hat dann im ersteren Falle drei Wände (obere, untere und hintere) oder vier Wände (obere, untere, laterale und hintere).

Ihre Grösse *varürt* von der eines kleinen Bläschens bis zu der eines grossen Sackes. Im letzteren Falle kann ihre Länge in der Richtung des vorderen Randes der *Fascia coraco-clavicularis propria* bis auf 4 Cent., ihre Länge in der Richtung des *Processus coracoideus* auf 3 Cent., ihre Breite an der *Clavicula* auf $3\frac{1}{2}$ Cent., und ihre Weite in *verticaler* Richtung (Tiefe) auf $1\frac{1}{2}$ Cent. steigen. Ihre Breite und Weite nimmt in der Regel von vorn nach hinten zu. In *sagittaler* und *transversaler* Richtung ist sie selten gleich gross.

Sie hat ihre Lage in der *Capsula trianguli coraco-clavicularis medialis*, deren Wänden bald knapp anliegend, bald davon durch Bindegewebe oder dieses und Fett geschieden, also in Bindegewebe und Fett eingebettet oder nicht, *medianwärts* und vorwärts von der in einem anderen Raume eingeschlossenen *Medialis posterior*. Je nach ihrer so sehr *variirenden* Grösse nimmt sie den Raum der *Capsula* theilweise, ganz oder fast ganz, zu ihrer Lagerung in Anspruch. Der *Processus coracoideus* vor dem *Lig. trapezoideum* nebst der Sehne des *M. pectoralis minor*, das im *Triangulus coraco-clavicularis medialis* ausgespannte tiefe Blatt der *Fascia coraco-clavicularis propria*, und der *M. subclavius* nebst seiner Scheide, so weit er im Bereiche des genannten *Triangulus* sich inserirt, sind die Theile für ihren Sitz. Auf dem *Processus coracoideus* kann sie sich bis einige Mm. hinter seiner Spitze vorwärts, verschieden weit und ausnahmsweise bis zu seinem lateralen Rande lateralwärts erstrecken. Auf dem tiefen Blatte der *Fascia coraco-clavicularis propria* kann sie bis zu deren vorderen, strangförmig vorspringenden Rande oder in dessen Nähe, bis gegen das *mediale* Ende des letzteren *medianwärts* und bis zum und auf den *M. subclavius* und seine Scheide rückwärts sich ausbreiten. Im letzteren Falle ist sie einige Mm. — $1\frac{1}{2}$ Cent. tief unter die *Clavicula* nach hinten vorgedrungen. Von der im winkligen Raume des *Lig. coraco-claviculare* befindlichen *Medialis posterior* liegt sie *median-* und vorwärts, manchmal, sie bedeckend, aufwärts.

Die *Medialis anterior* besitzt eine ihr eigene Membran, die nur in manchen Fällen streckweise mit dem tiefen Blatte der *Fascia coraco-clavicularis*, namentlich mit der Beinhaut der unteren Fläche der *Clavicula*, verschmolzen ist. Dieselbe kann daher ganz (meistens) oder doch mit dem grössten Theile ihres Umfanges, aus der *Capsula trianguli coraco-clavicularis medialis* ohne Schwierigkeit ausgeschält werden. Sie zeigt nicht selten fetthaltige Synovialfalten in ihrer Höhle.

Zur Bestimmung der Häufigkeit ihres Vorkommens wurden 350 *Kadaver* i. A. von 10—87 Jahren und 25 *Kadaver* von Kindern und *Embryonen*, also = 375 *Kadaver* (750 Schultern) untersucht.

Unter jenen 350 *Kadavern* gehörten 325 Individuen des männlichen Geschlechtes, 25 Individuen des weiblichen Geschlechtes an, von welchen letzteren das jüngste das Alter von 21 Jahren erreicht hatte. Unter diesen wurde sie an 115 (bei 72 an beiden Schul-

tern, bei 28 an der rechten Schulter und bei 15 an der linken Schulter), häufiger beiderseitig (72) als einseitig (43), häufiger rechts (100) als links (87) angetroffen. Ohne Rücksicht auf Alter und Geschlecht der *Individuen* verhielt sich somit ihr Vorkommen zum Mangel nach *Kadaver-Anzahl*, wie 115 : 235 = 1 : 2,0434; nach Schultern-Anzahl wie 187 : 513 = 1 : 2,7433 d. i. sie war in fast $\frac{1}{3}$ der Anzahl der *Kadaver* und in $\frac{1}{4}$ der Anzahl der Schultern zugegen; ist also unter 3 *Kadavern* und 4 Schultern 1mal zu erwarten.

Unter den 325 männlichen *Kadavern*, von *Individuen* vom 10. Lebensjahre aufwärts, kam sie an 101 (bei 64 an beiden Schultern, bei 23 an der rechten Schulter und bei 14 an der linken Schulter) vor. Vorkommen zum Mangel verhielt sich somit nach *Kadaver-Anzahl* wie 101 : 224 = 1 : 2,25; nach Schultern-Anzahl wie 165 : 485 = 1 : 2,9393 d. i. sie war in — $\frac{1}{3}$ der Anzahl der *Kadaver* und in + $\frac{1}{4}$ der Anzahl der Schultern zugegen; ist also bei Männern etwa unter 3 *Kadavern* und 4 Schultern 1mal zu erwarten. Unter den 25 *Kadavern* von Weibern war sie an 14 (bei 8 an beiden Schultern, bei 5 an der rechten Schulter und bei 1 an der linken Schulter) zugegen. Vorkommen zum Mangel verhielt sich somit nach *Kadaver-Anzahl* wie 14 : 11 = 1,2727 : 1; nach Schultern-Anzahl wie 22 : 28 = 1 : 1,2727 d. i. sie war in — $\frac{3}{5}$ der Anzahl der *Kadaver* und in + $\frac{2}{5}$ der Anzahl der Schultern vorhanden; ist also bei Weibern unter 5 *Kadavern* etwa 3 mal, und unter 5 Schultern etwa 2 mal zu erwarten. Unter 25 *Kadavern* von Kindern und Embryonen, kam sie an 3 (bei 1 Embryo an beiden Schultern, bei 1 neugebornen Kinde an der rechten Schulter) vor. Vorkommen zum Mangel verhielt sich somit nach Kadaver-Anzahl wie 2: 23 = 1: 11,5; nach Schultern-Anzahl wie 3: 47 = 1: 15,666, d. i. erst unter 11—12 *Kadavern* und erst unter 15—16 Schultern ist sie 1 mal zu erwarten. Bei Kindern und Embryonen ist somit die *Medialis anterior* selten entwickelt. Ob und wie sie bei Individuen i. A. von 1—9 Jahren vorkomme, weiss ich vor der Hand nicht, weil ich zu diesen Untersuchungen *Kadaver* von *Individuen* solchen Alters nicht zur Verfügung hatte. Sie tritt bestimmt schon bei Individuen i. A. von 12 Jahren auf, fängt aber erst bei Individuen vom 21. Lebensjahre aufwärts an häufiger vorzukommen. Unter 40—50 Individuen im A. von 10—12 Jahren sah ich sie nur an 2, bei einem 12jährigen Knaben und einem 19jährigen Jünglinge auftreten. Häufig kommt sie bei Erwachsenen vor, und scheint bei Weibern öfter sich zu entwickeln als bei Männern.

Sie kommt zugleich mit der *Medialis posterior* oder auch ohne diese vor.

Unter den 115 Kadavern mit ihrem Vorkommen, sah ich die *Medialis anterior* an 8 (bei 1 an beiden Schultern, bei 3 an der rechten Schulter und bei 4 an der linken Schulter) doppelt. (Tab. 1, Fig. 2. $\alpha$. $\alpha'$.) Bei dem Falle mit beiderseitigem Vorkommen waren sie durch ein *Septum* geschieden. Das *Septum* zwischen denen an der linken Schulter hatte ein Loch, wodurch sie mit einander communicirten. In den übrigen Fällen waren sie ganz von einander geschieden, eine davon lag vorn am *Processus coracoideus*, die andere nach hinten im *Triangulus coraco-clavicularis medialis* und unter der *Clavicula*. Darunter communicirte einmal die hintere mit der *Medialis posterior*. Das Vorkommen in der Zweizahl zu

dem in der Einzahl verhielt sich somit nach Kadaver-Anzahl wie 8 : 107 = 1 : 13,75; nach Schultern-Anzahl wie 9 : 178 = 1 : 19,777, d. i. etwa unter 14 Kadavern und unter 20—21 Schultern mit Vorkommen der *Medialis anterior* ist diese erst einmal doppelt. In der Dreizahl sah ich sie nur an einer Schulter; die eine lag unter der *Clavicula*, die anderen beiden vorn am *Processus* über einander. Es kommt also die *Medialis anterior* selten doppelt, ganz ausnahmsweise dreifach vor.

Die *Medialis anterior* kann Ausbuchtungen aufweisen.

Die *Medialis anterior* kann aber durch Einschnürungen, durch vertical, schief und horizontal liegende *Septa*, die entweder unvollkommen entwickelt oder durch ein oder mehrere Löcher und Lücken durchbrochen sind; endlich durch einzelne oder viele verschiedenartig gelagerte Brücken in 2—4 Abtheilungen oder Fächer, die wieder mit Ausbuchtungen versehen sind, geschieden vorkommen, also eine gefächerte werden. (Tab. 1, Fig. 3. α.) Unter 8 Kadavern und 9—10 Schultern einmal kann eine gefächerte *Medialis anterior* angetroffen werden.

Die *Medialis anterior* sah ich unter 115 Kadavern, mit ihrem Vorkommen, an 25 (bei 8 an beiden Schultern, bei 9 an der rechten Schulter und bei 8 an der linken Schulter) mit der *Medialis posterior* communiciren. Unter diesen Fällen war einmal (an einer linken Schulter) die *Medialis anterior* doppelt, die hintere communicirte mit der *Medialis posterior*. Die *Existenz* dieser Communication verhielt sich zur Nichtexistenz nach Kadaver-Anzahl wie 25 : 90 = 1 : 3,6, nach Schultern-Anzahl wie 33 : 154 = 1 : 4,666, d. i. unter 4—5 Kadavern und unter 5—6 Schultern einmal ist eine solche zu erwarten. Die Communication geht durch ein oder selbst zwei Löcher, oder durch eine Oeffnung mit *Rudimenten* einer früher dagewesenen Wand in ihrem Umfange oder ihrem Lumen, oder durch einen weiten Uebergang vor sich.

Bemerkung: Ausser dieser eben beschriebenen *Medialis anterior* in der *Capsula trianguli coraco-clavicularis medialis* sah ich noch eine zweite ausserhalb dieser, über dem oberflächlichen Blatte der *Fascia coraco-clavicularis propria*, zwischen dieser und der *Fascia fossae infraclavicularis superficialis*. Ich traf sie jedoch bis jetzt nur in einem Falle an der linken Schulter eines Weibes vor dem *Lig. coracoclaviculare* an, während die *Medialis anterior* in der *Capsula trianguli coraco-claviculairis medialis* an derselben Schulter doppelt, an der rechten Schulter einfach sich vorfand. Sollte diese *B. m.* wieder und öfters gefunden werden, dann müsste die *Medialis anterior* in zwei *Subspecies* zerfallen, wovon die gewöhnliche: *Medialis anterior profunda s. propria*, die andere: *Medialis anterior superficialis* genannt werden könnte.

## 2. *Medialis posterior.*

(s. B. m. coraco-clavicularis medialis) — Jancke.

(Tab. I. Fig. 4—5. α; Tab. II. Fig. 1. α. β; . Fig. 5. γ; Tab. III. Fig. 5. β.)

*Synonymia: B. jugularis* — Koch; *B. clavicularis* — Fischer, Gerlach, Plenck u. A.; *Caps. synov. claviculo-coracoidienne* — Villermé; *Articul. coraco-claviculaire* — Cru-

veilhier, Sappey, Jarjavay, Richet; *Clavicularschleimsack* — Pierer; Schleimsack des Schlüsselbeines — Fischer, Koch; Schleimbalg des Schlüsselbeines — Rosenmüller.

Jancke (1753)[1]) war es, der derselben, unter keinem besonderen Namen, zuerst Erwähnung that. Chr. Mart. Koch[2]), Joh. Leonh. Fischer[3]), Fr. Ern. Gerlach[4]), Jos. Jac. Plenck[5]), (welche alle von Koch entlehnten); Joh. Chr. Rosenmüller[6]); Pierer[7]) (der von Fischer entlehnte); Villermé[8]); E. H. Weber[9]); C. E. Bock[10]) (der von Koch und A. entlehnte); Alex. Lauth[11]); C. Fr. Th. Krause[12]) haben dieselbe zwischen der *Clavicula*, dem *Processus coracoideus*, dem *Lig. trapezoideum* und *conoideum*, oder zwischen jenen beiden Knochen und hinter dem *Lig. trapezoideum* gelagert beschrieben und nichts von einer Beziehung zum *M. subclavius* angegeben. Nach Henle[13]) sind die einander zugewandten Flächen des *Lig. coraco-claviculare* und des Knochens glatt, mittelst eines feinen, feuchten Bindegewebes, einer Art Schleimbeutel, verbunden.

Ph. C. Sappey[14]); J. Cruveilhier[15]); J. F. Jarjavay[16]) und Richet[17]) erklären die Verbindung des Schlüsselbeines mit dem Schulterhaken und der daselbst gelagerten *Bursa mucosa* unrichtig für ein wirkliches Gelenk — *Articulation coraco-claviculaire.* Der *Processus coracoideus* soll nach Cruveilhier immer, nach Sappey ebenfalls mit einem Knorpel und einer Synovialhaut (!); nach Jarjavay gewöhnlich mit einem Knorpel; nach Richet oft mit einer *Synovialhaut* (!) überzogen sein.

Ph. F. Blandin[18]), welcher die Verbindung des Schlüsselbeines mit dem Schulterhaken zur *Amphiarthrose à distance* zählt, nimmt eine wahre *Articulation coraco-claviculaire* nur als Varietät an.

Alex. Monro[19]); Just. Christ. Loder[20]); Rosenmüller[21]) haben dieselbe als ovales Säckchen abgebildet, und zwar ersterer und letzterer zwischen den genannten zwei Kno-

---

1) Prolus. de capsis tend. articularibus. Lipsiae 1753. 4° min. p. 10. Citirt bei Koch, Rosenmüller. Mir stand gegenwärtig die Abhandlung nicht zu Gebote.

2) Diss. anat.-phys. de bursis tend. mucosis. Lips. 1789; u. Untersuch. d. natürl. Baues u. d. Krankheiten d. Schleimbeutel. Nürnberg u. Altdorf. 1795. 8° min. p. 56.

3) Anweis. z. prakt. Zergliederungskunst. Leipzig 1791. Bd. I. p. 160.

4) De bursis tend. mucosis in capite et collo reperiundis c. tab. Vitebergae 1793. 4° p. 33.

5) Primae lineae anatomes. edit. 4. Viennae 1794. 4°. p. 33.

6) Alex. Monroi icones et descriptiones bursarum mucosarum corp. hum. c. tab. XV. Lipsiae 1799. Fol. p. 35, N° 3.

7) Medic. Realwörterbuch. Anat. u. Physiol. Bd. II. Leipzig u. Altenburg. 1818, p. 155.

8) Dict. des sc. méd. Tom. 54. Paris 1821. Art. Synoviales, p. 108. N° 20.

9) Fr. Hildebrandt's Handb. d. Anat. d. M. Ausg. 4. Bd. I. Braunschweig 1830, p. 374.

10) Handb. d. Anat. d. M. Bd. I. Leipzig 1849 p. 308.

11) Neu. Handb. d. prakt. Anat. Bd. I. Stuttgart, Leipzig u. Wien 1835, p. 104.

12) Handb. d. mensch. Anat. Bd. I. Hannover 1838, p. 168.

13) Handb. d. Bänderlehre d. M. Braunschweig 1856, p. 66.

14) Man. d'anat. descr. Tom. I. Paris 1850, p. 130.

15) Traité d'anat. descr. édit. 3. Tom. I. Paris 1851, p. 454—455.

16) Traité d'anat. chir. Tom II. Paris 1854, p. 225.

17) Traité prat. d'anat. méd.-chir. Paris 1857 p. 773.

18) Nouv. élém. d'anat. descr. Tom. I. Paris 1838 p. 275.

19) A descr. of all the bursae mucosae of the human body. Edinburgh 1788. Fol. Tab. I. J. p. 10.

20) Anat. Taf. d. Muskeln u. Schleimbeutel. Weimar 1795—96. Fol. p. 89. Taf. 47. Fig. 4, N° 7.

21) L. c. Tab. III. l.

chen und Bändern, Loder aber richtiger zwischen denselben und zugleich vor der zwischen beide Bänder eingeschobenen *Insertion* des *M. subclavius*.

Ueber die Häufigkeit ihres Vorkommens erfährt man von denjenigen, welche eine *Articulatio coraco-clavicularis* annehmen, nichts Bestimmtes, von Anderen, welche von einer *B. m.* sprechen, A. Lauth und Krause ausgenommen, gar nichts. Nach A. Lauth[1]) soll sie zuweilen, nach Krause[2]) oft vorkommen. Albin (1734), Weitbrecht (1742), Bertin (1754), Duverney (1761), Sabatier (1777), J. C. A. Mayer (1783), Soemmerring (1794, 1800), Thom. Lauth (1798), Hildebrandt (1798), Bichat (1801), Portal (1804), J. F. Meckel (1816), Velpeau (1834), H. Cloquet (1836), Malgaigne (1837, 1859) R. Wagner (1839), M. J. Weber (1839), Barkow (1841), Fr. Arnold (1845), L. Fick (1845), R. Quain (1848), E. d'Alton (1850), W. Sharpey (1856), H. Meyer (1856), Hyrtl (1859), Dursy (1860) erwähnen derselben gar nicht.

Die *Medialis posterior* ist ein fast immer einfacher, bisweilen mit Ausbuchtungen versehener, selten von Brücken durchsetzter, meistens ovaler oder auch runder, von oben nach unten *comprimirter Synovialsack*.

Ihre Grösse variirt von der einer Erbse bis zur der einer kleinen Wallnuss. Sie kann eine Länge von 2 Cent. und eine Weite von 12 Mm. erreichen.

Sie liegt in dem im *Triangulus coraco-clavicularis medialis* befindlichen Anhange der *Capsula trianguli coraco-clavicularis lateralis*, zwischen der *Clavicula* und dem *Processus coracoideus scapulae* in dem von den beiden Portionen (*Lig. trapezoideum* und *conoideum*) des *Lig. coraco-claviculare* gebildeten, meistens winkligen Raume, daselbst in *laxes* Bindegewebe (meistens) oder auch Fett (selten) eingebettet, vor der Insertion des *M. subclavius*, hinter, über und lateralwärts, bisweilen auch unter der *Medialis anterior*. (Tab. I. Fig. 4. α.; Tab. II. Fig. 5. γ.; Tab. III. Fig. 5. β.) Bisweilen besteht das *Lig. coraco-claviculare* aus drei Portionen, d. i. aus dem *Lig. trapezoideum*, *Lig. conoideum* und einem dritten zwischen beiden befindlichen *Ligamente*, welches von ersterem bald nur am *Processus coracoideus*, bald bis zur *Clavicula* aufwärts geschieden ist. In solchen Fällen sind dann zwei winklige Räume, ein vorderer (bis 1 Cent. tiefer und 6 Mm. weiter) (Tab. I. Fig. 5. β) und ein hinterer, zu sehen, von welchen jeder allein (Tab. I. Fig. 5. α.) oder beide zugleich (Tab. II. Fig. 1. α. β.) die *B. m.* beherbergen können. Die im ersteren ist aber immer nur von geringerem Umfange.

Beide haben ihre selbstständige Membran und können meistens in ihrer Gänze aus den genannten Räumen ausgeschält werden.

Zur Bestimmung der Häufigkeit ihres Vorkommens wurden 350 *Kadaver* (700 Schultern) von Individuen im A. von 10—87 Jahren und ausserdem noch 25 *Kadaver* (50 Schultern) von Kindern und *Embryonen*, d. i. 375 *Kadaver* (750 Schultern) untersucht.

Unter jenen 350 *Kadavern* gehörten 324 dem männlichen Geschlechte, 26 dem

1) l. c. | 2) l. c.

weiblichen an. Unter diesen wurde sie bei 158 (bei 97 an beiden Schultern, bei 34 an der rechten Schulter, bei 27 an der linken Schulter) als *B. m.*, bei 3 an beiden Schultern als wahre *Capsula articularis*; bei 2 an nur einer Schulter, (bei 1 an der rechten, bei 1 an der linken) als *Capsula articularis*, an der anderen als *B. m.*, d. i. als *B. m.* und *Capsula articularis* bei 163, und darunter häufiger beiderseitig (102) als einseitig (61) angetroffen. Ohne Rücksicht auf das Alter und Geschlecht der Individuen verhielt sich somit nach *Kadaver-Anzahl*, ihr Vorkommen zum Mangel wie 163 : 187 = 1 : 1,1472; nach Schultern-Anzahl wie 265: 435 = 1: 1,2641, d. i. sie ist unter 2 oder doch 3 *Kadavern* einmal und 8 Schultern 3 mal zu gewärtigen.

Ihr Auftreten als wahre *Capsula articularis* (Tab. II. Fig. 2.) zu dem als *Bursa mucosa* verhält sich nach *Kadaver-Anzahl* wie 5: 158 = 1: 31,6, nach Schultern-Anzahl wie 7 : 258 = 1 : 36,857, d. i. sie wird unter 32—33 *Kadavern*, welche sie beiderseitig oder nur einseitig besitzen, und unter 37—38 Schultern, die sie aufweisen, erst 1 mal als Gelenkkapsel vorgefunden. In diesen Fällen, wovon ich [1]) bereits 1849 einen beschrieben, und wovon ich welche auch zu anderen Zeiten gesehen habe, sitzt an der oben beschriebenen dreieckigen Fläche der *Clavicula* allein, oder auf dieser und der *Tuberositas* des *Processus coracoideus* zugleich, ein verschieden weit vorspringender, mit Faserknorpel überzogener, abgeplatteter, ovaler oder abgerundet viereckiger Höcker (α.). Dieser *anomale* Höker der *Clavicula* ist mit nicht überknorpelten Vorsprüngen der *Tuberositas scapularis* nicht zu verwechseln. Der Höker an der *Clavicula* sprang in dem einem Falle 3½ Mm. hervor, hatte in *transversaler* Richtung eine Dicke von 8 Mm., in *sagittaler* Richtung von 12 Mm. Die *Capsula* selbst war ein 3 Cent. langer und 14 Mm. weiter Sack. Eine wahre *Articulatio coraco-clavicularis* existirt also nur sehr selten, kommt nur als *Varietaet* vor, wie Blandin richtig bemerkte, nicht als Regel, die Sappey, Cruveilhier, Jarjavay und Richet unrichtig aufstellen.

Unter den 324 männlichen *Kadavern*, von *Individuen* vom 10. Lebensjahre aufwärts, kam die *Medialis posterior* als *B. m.* und als *Capsula articularis* an 146 (bei 84 an beiden Schultern, bei 31 an der rechten Schulter und bei 26 an der linken vor). Vorkommen zum Mangel verhielt sich sonach nach *Kadaver-Anzahl* wie 146 : 178 = 1 : 1,219 oder nach Schultern-Anzahl wie 235: 413 = 1 : 1,7574 oder etwa $\frac{4}{11} : \frac{7}{11}$, d. i. sie ist unter 9 *Kadavern* und unter 11 Schultern 4 mal zu erwarten. Unter den 26 weiblichen *Kadavern* wurde sie als *B. m.* und als *Capsula articularis* an 17 (bei 13 an beiden Schultern, bei 3 an der rechten Schulter und bei 1 an der linken) vorgefunden. Vorkommen zum Mangel verhielt sich daher nach *Kadaver-Anzahl* wie 17: 9 = 1,888: 1 oder fast $\frac{2}{3} : \frac{1}{3}$; nach Schultern-Anzahl wie 30: 22 oder etwa $\frac{3}{5} : \frac{2}{5}$, d. i. sie kömmt unter 3 *Kadavern* 2 mal und unter 5 Schultern 3 mal vor. Unter 25 *Kadavern* von Kindern und *Embryonen* war die *Medialis posterior* an 2 (1 mal an der rechten Schulter und 1 mal an der linken) zugegen. Vorkommen zum Mangel verhielt sich daher nach *Kadaver-Anzahl* wie 2: 23 = 1: 11,5 oder etwa $\frac{1}{12} : \frac{11}{12}$;

1) Neue Anomalien. Berlin 1849. 4°. p. 5.

nach Schultern-Anzahl wie 2 : 48 = 1 : 24 oder $\frac{1}{25} : \frac{24}{25}$, d. i., sie tritt unter 12 *Kadavern* und 25 Schultern erst 1 mal auf. Bei Kindern ist somit die *Medialis posterior* nur selten entwickelt. Ob und wie sie bei Individuen i. A. von 1 bis 9 Jahren vorkomme, weiss ich, wegen Mangel an *Kadavern* solchen Alters, nicht. Aber sie tritt bestimmt schon bei Individuen von 10 Jahren auf, kommt aber b. I. i. A. von 10—19 Jahren nicht oft vor. Bei Männern vom 20. Jahre aufwärts wurde sie oft angetroffen. Unverhältnissmässig am häufigsten fand ich sie bei Weibern.

Sie kommt zugleich mit der *Medialis anterior*, oder ohne dieser vor. Sie tritt häufiger als die *Medialis anterior* auf und entwickelt sich auch häufiger bei jugendlichen Individuen als diese. Unter jener Reihe von *Kadavern* von Individuen im Alter von 10—20 (*inclus.*) Jahren, bei welchen ich die *Medialis anterior* nur an 2 fand, fand ich die *Medialis posterior* an 9.

Unter den 163 *Kadavern* und 265 Schultern mit ihrem Vorkommen, sah ich sie nur an 3 *Kadavern* und 3 rechten Schultern, d. i., unter 54—55 *Kadavern* und 88—89 Schultern erst 1 mal doppelt. In dem einem Falle, bei normaler Anordnung des *Lig. coraco-claviculare*, lagen in dem winkligen Raume desselben beide neben einander. In den beiden anderen Fällen, bei *anomalem* Bestande desselben *Lig.* aus drei *Portionen*, lag die zweite im vorderen winkligen Raume (Tab. II. Fig. 1. β.), wovon die in einem Falle mit der im hinteren Raume durch eine Oeffnung communicirte. Aus zwei Abtheilungen bestehend fand ich sie nur 1 mal an einer linken Schulter. Ihr Doppeltsein ist daher sehr selten, und ihr Gefächertsein durch völlig geschiedene Abtheilungen noch seltener zu beobachten.

Bei *anomalem* Bestande des *Lig. coraco-claviculare* aus drei *Portionen*, und dadurch der Bildung von zwei winkligen Räumen in demselben, kann die *Medialis anterior* auch im vorderen Raume allein sitzen, während eine im hinteren Raume fehlt. Ich sah diess unter 163 *Kadavern* mit ihrem Vorkommen an 3 (2 mal an beiden Schultern, 2 mal an linken Schultern), also unter 54—55 *Kadavern* und 66—67 Schultern mit ihrem Vorkommen erst 1 mal.

Die *Medialis posterior* kann mit der *Medialis anterior* und *Lateralis posterior* communiciren.

## II. Bursae mucosae supracoracoideae laterales (externae).

### *Lateralis anterior* (s. B. m. musculi pectoralis minoris.)

#### a. *Vesicularis* — Loder.

(Tab. II. Fig. 1, γ; Fig. 3. α.)

Just. Chr. Loder (1795—96)[1]) hat diese *B. m.* zuerst und richtig abgebildet, auch zuerst, unter keinem besonderen Namen, als: «Schleimbeutel, welchen man oft zwi-

1) L. c. p. 89, Taf. 47. Fig. 4. N° 16.

schen der Sehne des kleinen Brustmuskels und dem Rabenschnabelfortsatze wahrnimmt», beschrieben. Ausser Loder erwähnten derselben noch: Blandin[1]), Theile[2]) und Villermé[3]).

Fourcroy, Chr. M. Koch, Joh. Chr. Rosenmüller und L. R. Villermé beschrieben zwar eine unter der Sehne des *M. pectoralis minor* liegende *B. m.*, die Fourcroy sogar *Capsule propre le petit pectoral*, Rosenmüller *B. m. vesicularis pectoralis minoris* und Villermé *B. m. du coraco-humeral (petit pectoral)* nennen; allein die angebliche *B. m. pectoralis minoris* war eine jener, die zu dem *Genus «B. m. infra-s. subcoracoideae»* gehörten, d. i. die *B. m. subcoracoidea media s. propria*[4]).

Dass dem so sei, ergibt sich aus Nachstehendem:

Bei Fourcroy[5]) heisst es: «Je remarquerai encore à cette occasion, que j'ai vu dans quelques sujets le tendon du petit pectoral bien séparé, de ceux du coraco-brachial et du biceps, par une capsule muqueuse, irrégulièrement arrondie, qui remplissoit l'intervalle compris entre l'insertion de ces muscles . . . . . communiquant avec la grande capsule placée sous le tendon du sous-scapulaire et sous cette apophyse. Cette seconde capsule propre le petit pectoral, ne se recontre pas toujours, quoique Jancke l'ait annoncée comme constant (h. pag. 10. b.), je l'ai cependant trouvée plus fréquemment que celle qui appartient au tendon réuni du coraco-brachial et du biceps que je viens d'indiquer.» — Die Lage der *Capsule propre le petit pectoral* — Fourcroy — zwischen der Sehne des *M. pectoralis minor* und der vereinigten Sehne des *M. coracobrachialis* und *Caput breve m. bicip.* unter dem inneren Rande des *Processus coracoideus* des Schulterblattes; die *Communication* derselben mit der *B. m.* unter dem *M. subscapularis* und dem *Processus coracoideus* (= unserer *B. m. subcoracoidea posterior s. subscapularis*); die Vergleichung derselben mit Jancke's *Bursa mucosa*, welche Koch, Thom. Lauth: *B. m. coraco-brachialis* nennen, welche aber doch nur unsere *B. m. subcoracoidea media s. propria* ist; endlich die Angabe über ihr viel häufigeres Vorkommen als seine *B. m. coracobrachialis* (= unserer *B. m. subcoracoidea anterior*) sind Beweise, dass Fourcroy statt einer *B. m. supracoracoidea* eine *subcoracoidea* vor sich gehabt und die *B. m. pectoralis minoris vesicularis* mit unserer *subcoracoidea media s. propria* verwechselt habe.

Nach Chr. M. Koch[6]) kommen statt einer *B. m. coracobrachialis* bisweilen zwei vor (= unserer *B. m. subcoracoidea anterior* und *media*). Bisweilen soll dieselbe ganz fehlen und dann gemeiniglich eine andere unter der Sehne des *M. pectoralis minor liegen.* — Allein, da ich die *B. m. subcoracoidea media (propria)* nur ganz selten fehlen sah und in allen Fällen des seltenen Vorkommens der *M. m. pectoralis minoris vesicularis* antraf; so scheint auch

1) L. c. p. 399.

2) L. c. p. 255.

3) Handb. d. Muskellehre d. M. Braunschweig 1858, p. 89.

4) Ich unterscheide drei *B. m. infra-s. subcoracoideae*, als: anterior s. coracobrachialis (ausnahmsweise zugegen), media s. propria (selten fehlend), und posterior s. subscapularis. Die B. m. anterior und media zusammen ist = B. m. coracobrachialis auct.

5) Mém. de l'Acad. roy. des sc. de Paris. ann. 1785, 4°. p. 422.

6) L. c. p. 57.

Koch für letztere die *B. m. subcoracoidea media* fälschlich genommen und jene nicht gekannt zu haben.

Joh. Chr. Rosenmüller[1]) hat in der durch fremde und eigene Zugaben vermehrten Uebersetzung des Werkes von Alex. Monro[2]), pag. 35. Nr. 4. die angebliche *B. m. coracobrachialis* beschrieben und Tab. III. n., nach Monro's Tab. I. L. copirt, abgebildet; pag. 36, Nr. 5. die angebliche *B. m. vesicularis pectoralis minoris* beschrieben und Tab. III. o., nach Monro's Tab. I. O. copirt, abgebildet. Monro's Beschreibung p. 11. und Abbildung der *B. m. sub. lit. L.* passen auf unsere *B. m. subcoracoidea media* und die der *B. m. sub. lit.* O. auf unsere *B. m. subcoracoidea anterior.* Rosenmüller's Beschreibung seiner *B. m. coracobrachialis* passt auf diese, seiner *B. m. pectoralis minoris* aber auf die *B. m. subcoracoidea media.* Rosenmüller's *B. m. coracobrachialis* ist somit, der Beschreibung nach, allerdings = derselben nach Monro, aber der Abbildung nach = der *B. m. subcoracoidea media* nach Monro. Rosenmüller's *B. m. pectoralis minoris* ist, der Beschreibung nach, = der *B. m. subcoracoidea media* nach Monro und, der Abbildung nach, = der *B. m. subcoracoidea anterior* nach Monro. Rosenmüller hat, der Abbildung nach, unsere *B. m. subcoracoidea media* fälschlich als *B. m. subcoracoidea anterior,* und unsere *B. m. subcoracoidea anterior* fälschlich als *B. m. pectoralis minoris vesicularis* genommen. Rosenmüller hat unsere *B. m. subcoracoidea anterior* ähnlich unserer *B. m. subcoracoidea media* beschrieben und fälschlich *B. m. pectoralis min. vesicularis* genannt, obgleich er sie $\frac{1}{2}''$ unter der Spitze des *Processus coracoideus* und auswärts von dem vereinigten *M. coracobrachialis* und dem *Caput breve m. bicip.*, also in keiner Beziehung zum *M. pectoralis minor*, abbildet; unsere *B. m. subcoracoidea media, B. m. subcoracoidea anterior* genannt, als *B. m. subcoracoidea anterior* beschrieben, aber als *B. m. subcoracoidea media* abgebildet. Rosenmüller hat somit die *B. m. pectoralis minoris vesicularis* gar nicht gekannt, nur der *B. m. subcoracoidea anterior* diesen Namen unrichtig beigelegt. Wenn Rosenmüller seine angebliche *B. m. pectoralis minoris vesicularis* = erklärt der von Fourcroy, welche die *B. m. subcoracoidea media* ist, = der von Monro, die die *B. m. subcoracoidea anterior* ist; und = der von Loder, die die wahre *B. m. pectoralis minoris vesicularis* ist, so hat er bewiesen, dass er über die *B. m. supra-* und *infra-coracoideae* überhaupt sehr im Unklaren war.

L. R. Villermé[3]) endlich beschreibt seine *Capsule syn. du costo-coracoidien* (*petit pectoral*) mit folgenden Worten: «Au dessous du tendon, entre le sommet de l'apophyse coracoide et la capsule de l'articulation : non constante, et se confondant, assez souvent avec la précédente (coracobrachial). — Damit hat Villermé wohl die *B. m. subcoracoidea media,* nicht aber die *B. m. vesicularis pectoralis minoris* beschrieben, wie aus der Angabe der Lage und der Communication, wovon erstere nicht richtig, letztere gar nicht existirt, genügend hervorgeht.

Die *Lateralis anterior vesicularis s. pectoralis minoris vesicularis* ist ein kleines,

1) L. c. p. 57.

2) A description of all the bursae mucosae of the human body. Ill. w. tabl. X. Edinburgh 1788. Fol.

3) L. c. p. 108. N° 22.

einfaches, von oben nach unten *comprimirtes Synovialsäckchen*, das seine eigene *Membran* besitzt. (Tab. II. Fig. 3. α.)

Dieselbe hat eine runde, ovale oder cylinderförmige Gestalt.

Ihre Grösse *variirt* von der einer Erbse oder Bohne bis zu der einer Fingerspitze. Mehrmals sah ich sie in *sagittaler* Richtung 1 Cent., in *transversaler* 8 Mm. breit. In einem Falle mit cylinderförmiger Gestalt mass sie in *sagittaler* Richtung 16 Mm., in *transversaler* 8 Mm.

Sie liegt unter der Sehne des *M. pectoralis minor*, 4—6 *Mm.* hinter der Spitze des *Processus coracoideus*, auf dessen oberer Fläche, oder auf dessen *medialer* Seite. Sie kann zwischen zwei sehnige oder sehnig-fleischige Portionen des *M. pectoralis minor*, die sich an die obere und *mediale* Seite des *Processus coracoideus* inseriren, von hinten nach vorn eingeschoben vorkommen. In einem solchen Falle sah ich sie zur Hälfte dazwischen, zur Hälfte auf der *Fascia coraco-clavicularis propria* liegen. (Tab. II, Fig. 1 γ).

Bei Kindern habe ich sie nie gesehen. Bei Erwachsenen traf ich sie vom 18. Lebensalter aufwärts und auch nur äusserst selten an. Ich sah sie bestimmt in 16 Fällen an beiden Schultern oder nur an einer, aber erst unter 30—40 *Kadavern* 1 mal. Mit der *Lateralis anterior vaginalis*, an derselben Schulter, habe ich sie nur 1—2 mal gefunden. Nur an 1 *Kadaver* war an einer Schulter die *Vesicularis*, an der anderen die *Vaginalis* vorhanden.

### b. *Vaginalis* — Gruber.

(Tab. II. Fig. 4. 5. α.; Tab. III. Fig. 1. α.)

Ich habe diese *Bursa mucosa* 1854 entdeckt und habe sie 1857 zuerst beschrieben[1]).

Sie kommt nur in jenen Fällen der *Anomalie* des *M. pectoralis minor* vor, in welchen seine Sehne theilweise oder ganz über den *Processus coracoideus* des Schulterblattes wie über ein *Hypomochlium* bogenförmig gekrümmt setzt, und theilweise oder ganz anderwärts, als an den *Processus coracoideus*, sich inserirt.

Ich nenne sie zum Unterschiede von der *Vesicularis*, die unter der an den *Processus coracoideus* inserirenden Sehne des *M. pectoralis minor* sich vorfindet und immer wie eine gewöhnliche *B. m.* sich verhält, *Vaginalis*, weil sie in vielen Fällen, und namentlich in jenen mit höchstem Entwickelungsgrade, zu der den *Processus coracoideus anomaler* Weise überspringenden Sehne des *M. pectoralis minor* wie eine unvollkommene oder selbst wie eine echte Sehnenscheide (*Vagina tendinis synovialis*) sich verhält. (Tab. II. Fig. 5. α; Tab. III. Fig. 1. α.

Nach zwei Stellen bei Alfr. Velpeau[2]), die lauten: «J'ai vu deux fois le tendon du

1) W. Gruber. Die Mm. subscapulares und die neuen supernumerären Schultermuskeln. Mit 4 Taf. (22 Fig.). Mém. des Sav. étrang. de l'Acad. Imp. des Sc. de St.-Pétersbourg. Tom. VIII^e, Besond. Abdruck. St. Petersburg u. Leipzig 1857. 4°. Art. XI, p. 32.

2) Traité compl. d'anat. chir. 3^e édit. Bruxelles 1834, p. 304.

«petit pectoral croiser à dos de l'apophyse coracoïde et s'attacher au sommet de la cavité «glénoïde. — Dans un autre cas, il se fixait sous la voûte acromio-claviculaire,» und aus einer von mir 1857 noch nicht gekannten Mittheilung v. Ant. de Souza[1]), welche lautet: «M. de Souza rapporte, en outre, le fait d'une anomalie par insertion qu'il a rencontrée «récemment, et montrée à M. le docteur Hirschfeld. Il s'agit de l'insertion anomale du «petit pectoral qui, après s'être fixé par sa base au moyen de trois languettes aponévro-«tiques, aux troisième, quatrième et cinquième côtes, allait s'attacher supérieurement «la capsule de l'articulation scapulo-humérale au lieu de s'insérer, comme d'ordinaire, à «l'apophyse coracoïde,» geht hervor, dass schon Velpeau drei Fälle von *Insertion* der Sehne des *M. pectoralis minor* an die Spitze der *Cavitas glenoidalis* des Schulterblattes und an das *Acromioclavicular*-Gewölbe, und de Souza einen Fall von *Insertion* an die *Capsula humero-scapularis* statt an den *Processus coracoideus* des Schulterblattes vor mir mitgetheilt haben und sicher ersterer seine drei Fälle vor mir beobachtet habe. Ich irrte also, wenn ich behauptete, derjenige zu sein, welcher Beobachtungen dieser Art *Insertions-Anomalie* des *M. pectoralis minor* zuerst gemacht habe, was ich hiermit berichtige. Dessen ungeachtet sind die meisten der 13 Fälle von 8 *Kadavern* aus 200, welche ich 1857 beschrieb[2]), wegen ihres von Velpeau und de Souza's Fällen verschiedenen Verhaltens, und darunter namentlich sicher jene 11 neu, bei welchen nur ein Theil der Sehne des *M. pectoralis minor* an den *Processus coracoideus* des Schulterblattes sich ansetzte, der andere über denselben hinweg an andere Stellen sich begab.

Ich habe aber auch mit der den *Processus coracoideus* übersetzenden Sehne einen Synovialsack oder eine Sehnenscheide d. i. unsere *Vaginalis* vorkommen gesehen, die in den Fällen von Velpeau und de Souza entweder mangelte oder übersehen wurde. Die *Insertions-Anomalie*, welche schon als das von mir[3]) bewiesene *Analogon* einer bei gewissen Thieren vorkommenden *normalen* Anordnnng interessant ist, gewinnt durch ihr Vorkommen mit einem Synovialsacke noch mehr an Interesse, ja wird für die *praktische Chirurgie* sogar wichtig, weil die sie umgebende Synovialscheide mit der Höhle der *Capsula humero-scapularis communiciren* kann.

Wegen dieser *praktisch-chirurgischen* Wichtigkeit glaubte ich über die *Insertions-Anomalie* und die ihr anhängende *B. m. vaginalis* noch an 310 *Kadavern* jeden Geschlechtes und Alters Untersuchungen fortsetzten zu müssen, um das über sie von mir bereits Angegebene bestätigen und vervollständigen, sie in allen nur möglichen Beziehungen kennen zu lernen.

Rechne ich zu diesen 310 *Kadavern*, bei welchen sich in Beziehung des Vorkommens der bezeichneten *Insertions-Anomalie* der Sehne des *M. pectoralis minor* günstigere Resultate herausstellen, die früheren 200; so wurden 510 *Kadaver* (1020 Schultern) untersucht.

---

1) Gaz. méd. de Paris ann. XXV. 3me Sér. Tom. X. 1835. N° 12. p. 105: «Communication sur les anomalies musculaires».

2) L. c. p. 34—37.

3) L. c. p. 36—37.

Unter diesen gehörten 479 Individuen im Alter von 10—87 Jahren; 31 Kindern an. Von jenen 479 Individuen waren 448 des männlichen Geschlechtes, 31 des weiblichen; von den 31 Kindern 20 des männlichen Geschlechtes, 11 des weiblichen; von allen 510 Individuen 468 des männlichen Geschlechtes, 42 des weiblichen.

Unter den 510 *Kadavern* jeden Alters und Geschlechtes fand ich die *Insertions-Anomalie* an 54 (bei 28 an beiden Schultern, bei 14 an der rechten Schulter, bei 12 an der linken Schulter). *Vorkommen* zum Mangel verhielt sich sonach nach *Kadaver-Anzahl* wie 54 : 456 = 1 : 8,444; nach Schultern-Anzahl wie 82 : 938 = 1 : 11,439 d. i. unter 9—10 *Kadavern* und 12—13 Schultern ist sie 1 mal zu erwarten. An beiden Schultern eines und desselben Individiums tritt sie etwas häufiger auf, als an einer allein.

Unter 468 *Kadavern* männlicher Individuen jeden Alters war die *Insertions-Anomalie* an 47 (bei 23 an beiden Schultern, bei 14 an der rechten Schulter, bei 10 an der linken Schulter) zugegen. Vorkommen zum Mangel verhielt sich sonach nach *Kadaver-Anzahl* wie 47 : 421 = 1 : 8,9574; nach Schultern-Anzahl wie 70 : 866 = 1 : 12,371 d. i. unter 9—10 *Kadavern* und 13—14 Schultern von Individuen des männlichen Geschlechtes ist sie 1 mal anzutreffen. Unter 42 *Kadavern* weiblicher Individuen jeden Alters war sie an 7 (bei 5 an beiden Schultern, bei 1 an der linken Schulter) vorhanden. Vorkommen zum Mangel verhielt sich daher nach *Kadaver-Anzahl* wie 7 : 35 = 1 : 5; nach Schultern-Anzahl wie 12 : 72 = 1 : 6 d. i. unter 6 *Kadavern* und unter 7 Schultern von Individuen des weiblichen Geschlechtes tritt sie 1 mal auf. Darnach würde sie beim weiblichen Geschlechte häufiger als beim männlichen vorkommen. Unter 31 *Kadavern* von Kindern fand ich sie nur an 1 weiblichen Geschlechtes beiderseits vor.

Die den *Processus coracoideus* übersetzende Sehne bedingt in der grössten Mehrzahl der Fälle, das Vorkommen unserer *Bursa mucosa*. An 48 *Kadavern*, und zwar bei 23 an beiden Schultern, bei 13 an der rechten Schulter und bei 12 an der linken Schulter = an 71 Schultern, mit bewusster *Insertions-Anomalie* kam an eben so vielen unsere *B. m.* vor; an 3 *Kadavern* aber mit derselben an beiden Schultern wurde die *B. m.* nur einseitig und zwar bei 2 an der linken Schulter, bei 1 an der rechten Schulter vorgefunden. Das Vorkommen der *Insertions-Anomalie* der Sehne des *M. pectoralis minor* zugleich mit der *B. m.* verhielt sich somit zu dem Vorkommen derselben Anomalie ohne *B. m.* wie 74 : 8 = 9,25 : 1; d. i. unter 10 bis 11 Fällen fehlt dabei erst 1 mal die *B. m.*

Die Sehne des *M. pectoralis minor* übersetzt den *Processus coracoideus* bald ganz (12 mal), bald theilweise (70 mal). Im ersteren Falle ist sie mit dem *Processus coracoideus* entweder in gar keiner Verbindung (7 mal) oder doch mit ihrem hinteren Rande an denselben befestiget (5 mal). Im letzteren Falle geht entweder ihr vorderer Theil (36 mal), oder mittlerer (14 mal), oder hinterer (10 mal); oder oberer und obere Portion des vorderen Theiles (10 mal) über den *Processus coracoideus* hinüber. Es setzt somit die Sehne viel häufiger theilweise (— $\frac{5}{6}$ d. F.) als ganz, und im ersteren Falle lieber mit ihrem vorderen Theile (+ $\frac{1}{2}$ d. F.) als mit irgend einer anderen Portion hinüber. Dahin sind

meine früheren, davon etwas verschiedenen Angaben von 13 Fällen an 8 *Kadavern* zu berichtigen. Setzte nur ein Theil der Sehne hinüber, so fand ich diesen 2—16 Mm. breit; setzte die ganze Sehne hinüber, so war sie gern ungewöhnlich schmal und ich sah sie mehrmals nur 7—9 Mm. breit.

Die übersetzende Sehne liegt immer auf einer in schiefer Richtung, von innen und vorn nach aussen und hinten, über die obere Fläche und den lateralen Rand des *Processus coracoideus* verlaufenden Rinne. Die Rinne befindet sich in bald geringerer, bald grösserer Entfernung von der Spitze des *Processus coracoideus*, hinten durch einen flachen Kamm begrenzt, der sie von einer anderen, gewöhnlich vorhandenen, vor der *Tuberositas* zum Ansatze des *Lig. coraco-claviculare* liegenden seichten Rinne oder einem Eindrucke scheidet. Die Rinne ist bei gleichzeitigem Vorkommen der *B. m.* mit einem Faserknorpel bekleidet.

Die übersetzende Sehne liegt am *Processus coracoideus* meistens ganz oder theilweise frei zu Tage (Tab. II. Fig. 4), bisweilen aber daselbst in einem *comprimirten osteofibrösen* Kanale. (Tab. II. Fig. 5.; Tab. III. Fig. 1.). Der Kanal ist in Folge der Ueberbrückung der genannten Rinne durch eine fibrösen Membran gebildet worden. Die Membran besteht aus Fasern, welche theilweise dem *Lig. coraco-acromiale* angehören, theilweise eigene vom *Processus coracoideus* entstandene und an diesen sich wieder inserirende sind.

Die übersetzende Sehne durchbohrt am lateralen Rande des *Processus coracoideus* das *Lig. coraco-acromiale* hinter, an oder vor der Mitte seiner Breite in *sagittaler* Richtung und krümmt sich über jenen lateraler Rand zum Schultergelenke abwärts, um daselbst mit der *Capsula humero-scapularis*, oder mit einem diese verstärkenden *Ligamente*, oder mit den sie verstärkenden Sehnen gewisser Muskeln sich zu vereinigen und an den Oberarmknochen oder das Schulterblatt sich zu inseriren. Ich sah sie sehr häufig mit dem inneren Rande oder der unteren Fläche der Sehne des *M. supraspinatus*, oder mit dieser Sehne und zugleich der Gelenkkapsel, eine Verbindung eingehen und verschmolzen mit jener Sehne zum *Tuberculum majus humeri* sich fortsetzen und daselbst sich inseriren. Häufig beobachtete ich ihren Uebergang in das *Ligamentum coraco-humerale* oder *direct* in die obere Gelenkkapselwand zwischen diesem *Ligamente* und der Sehne des *M. supraspinatus*. Nicht selten konnte ich sie bei ihrem Uebergange in die Gelenkkapsel bis zum *Tuberculum supra-glenoidale* des Schulterblattes nach rückwärts verfolgen; selten aber inserirte sie sich nur an das *Tuberculum supraglenoidale* allein. Auch sah ich ein Bündel derselben in das *Lig. coraco-humerale* übergehen, das zweite mit der Gelenkkapsel sich vereinigen und das dritte an das *Tuberculum supraglenoidale* sich inseriren. In zwei Fällen sah ich sie in zwei *Portionen* geschieden, wovon die eine auf der vorderen Fläche der Sehne des *M. subscapularis* zum *Tuberculum minus humeri* ging, die andere, von der Sehne des *M. supraspinatus* bedeckt, theils mit der Gelenkkapsel sich vereinigte, theils zum *Tuberculum majus humeri* verlief. Bei einem Manne endigte der *M. pectoralis minor dexter* in eine 6 Cent.

breite *Aponeurose*, wovon der obere 1 Cent. breite, den *Processus coracoideus* übersetzende und das *Lig. coraco-acromiale* durchbohrende Theil an das *Tuberculum supraglenoidale* sich inserirte, während der übrige Theil in das *Lig. coraco-acromiale* und die *Semivagina articul. humero-scapularis* sich fortsetzte. Bei demselben *Individuum* inserirte sich der *M. pectoralis minor sinister* auf normale Weise, aber seine Sehne schickte ein *membranartiges*, 5 Mm. breites, den *Processus coracoideus* kreuzendes Bündel ab, das sich theils im *Lig. coraco-acromiale* verlor, theils an das *Acromion* und die *Clavicula* sich anheftete.

Die *B. m. lateralis anterior vaginalis s. pectoralis minoris vaginalis* ist bald ein wie ein gewöhnlicher Schleimbeutel sich verhaltender *Synovialsack* (Tab. II. Fig. 4. α.), bald eine *synoviale* Sehnenscheide (Tab. II. Fig. 5. α.; Tab. III. Fig. 1. α.). Im ersteren Falle liegt sie unter der über den *Processus coracoideus anomaler* Weise setzenden Sehne des *M. pectoralis minor*. Im letzteren Falle ist sie entweder in einer verschieden grossen Strecke und mehr oder weniger tief von hinten nach vorn zur Aufnahme der Sehne gleichsam eingestülpt; oder besteht aus zwei in einander geschobenen Hohlcylindern, wovon der innere die Sehne einhüllt, der äussere einen *osteo-fibrösen* Kanal am *Processus coracoideus* austapeziret, d. i. entweder eine unvollkommene oder wahre Sehnenscheide. Unter 74 Fällen trat sie 36 mal als Schleimbeutel, 31 mal als unvollkommene Sehnenscheide und 7 mal als wahre Sehnenscheide auf.

Sie hat in beiden Fällen die Gestalt eines kleinen länglich-runden *comprimirten* Beutels; oder eines mehr oder weniger langen, röhrenförmigen, *comprimirten*, über den *Processus coracoideus* bogenförmig gekrümmten *Sackes*, der gern gegen die Schultergelenkkapsel, manchmal auch an seinem *medialen* Ende, trichterförmig erweitert ist.

Ihre Grösse ist sehr *variabel*. Sie kann nur so lang sein, als die halbe oder ganze Breite des *Processus coracoideus* beträgt, aber auch so lang werden, dass sie vom *medialen* Rande dieses *Processus* oder von einem Punkte, der noch 1 Cent. und mehr davon *medianwärts* liegt, bis zur Schultergelenkkapsel reicht. Ich sah sie 12 Mm. — 5 Cent (5-6‴—1″10‴) lang, 2 Mm. — 2½ Cent. (1-11‴) in *sagittaler* Richtung breit.

Dieselbe hat ihre Lage auf dem *Processus coracoideus* allein oder auf diesem und zugleich *medianwärts* von ihm; oder nur lateralwärts von ihm bis zur Schultergelenkkapsel; oder auf dem *Processus coracoideus* und lateralwärts davon bis zur Schultergelenkkapsel; oder endlich *medianwärts* von dem *Processus coracoideus*, auf diesem und lateralwärts von demselben bis zur Schultergelenkkapsel. Unter 74 Fällen kam ersteres 25 mal, das zweite 4 mal, das dritte 33 mal und das vierte 12 mal vor. Bei der ersten, zweiten und dritten Lagerungs-Art tritt sie bald als Sehnen-Schleimbeutel, bald als Sehnenscheide, bei der vierten nur als Sehnenscheide auf. Erstreckt sie sich mit dem *medialen* Ende über den *Processus coracoideus medianwärts*, so liegt dieser Theil immer unter der Sehne des *M. pectoralis minor* und auch dann, wenn sie übrigens eine Sehnenscheide ist. Reicht sie mit ihrem lateralen Ende bis zur Schultergelenkkapsel, so ist dieses lateralwärts von der *B. m.*

*acromialis*, rückwärts von der *B. m. subcoracoidea posterior* (*subscapularis*), *medianwärts* vom *Lig. coraco-humerale* und der *B. m. subcoracoidea media* (*propria*) umgeben.

Unter 510 *Kadavern* (1020 Schultern) von Individuen jeden Alters und Geschlechtes kam die *Vaginalis* an 51 (bei 23 an beiden Schultern, bei 14 an der rechten Schulter und bei 14 an der linken Schulter) vor. Vorkommen zum Mangel verhielt sich sonach nach *Kadaver-Anzahl* wie 51 : 510 = 1 : 9; nach Schultern-Anzahl wie 74 : 946 = 1 : 12,783 d. i. unter 10 *Kadavern*, und unter 13—14 Schultern ist sie 1 mal zu vermuthen.

Unter 468 *Kadavern* (936 Schultern) männlicher *Individuen* jeden Alters war dieselbe an 44 (bei 18 an beiden Schultern, bei 14 an der rechten Schulter, bei 12 an der linken Schulter) vorhanden. Vorkommen zum Mangel verhielt sich somit nach *Kadaver-Anzahl* wie 44 : 424 = 1 : 9,6363; nach Schultern-Anzahl wie 62 : 874 = 1 : 14,096 d. i. bei dem männlichen Geschlechte ist sie unter 10—11 *Kadavern* und unter 15 Schultern 1 mal zu gewärtigen. Unter 42 *Kadavern* (84 Schultern) weiblicher Individuen jeden Alters wurde sie an 7 (bei 5 an beiden Schultern, bei 2 an der linken Schulter) angetroffen. Vorkommen zum Mangel verhielt sich somit nach *Kadaver-Anzahl* wie 7 : 35 = 1 : 5 nach Schultern-Anzahl wie 12 : 72 ≐ 1 : 6 d. i. bei dem weiblichen Geschlechte ist sie unter 6 Kadavern und 7 Schultern 1 mal vorhanden. Unter 31 *Kadavern* von Kindern war sie nur 1 mal, bei einem Mädchen an beiden Schultern, vorhanden. Beim weiblichen Geschlechte tritt sie häufiger auf als bei dem männlichen.

Ich sah sie niemals gefächert. Ich sah sie aber in ein Paar Fällen doppelt. Der eine Beutel lag auf dem *Processus coracoideus*, der andere lateralwärts davon zwischen dem lateralen Rande desselben und der Schultergelenkkapsel.

Dieselbe kann mit ihrem lateralen Ende von der Höhle der Schultergelenkkapsel eben nur noch durch deren *Synovialhaut* geschieden sein. Ich sah sie aber auch, in Fällen mit ihrer höchsten Entwickelung, sogar durch eine grosse Oeffnung in der oberen Wand der Schultergelenkkapsel mit deren Höhle in Verbindung stehen (Tab. III. Fig. 1. *α.*). Diese merkwürdige *Communication* fand ich unter den 51 *Kadavern* und 74 Schultern mit dem Vorkommen unserer *B. m.* an 4 (bei 1 an beiden Schultern, bei 3 an der linken Schulter). Davon gehörten 3 Männern und 1 einem Weibe an. Der *Kadaver*, welcher die *Communication* an beiden Schultern hatte, war ein junger Soldat. Die anderen 2 *Kadaver* von Männern wiesen an der anderen Schulter die *B. m.* ohne *Communication* auf. Der *Kadaver* von dem Weibe hat an der rechten Schulter Mangel an der *B. m.* Vorkommen zum Mangel der *Communication* verhielt sich nach *Kadaver-Anzahl* wie 4 : 47 = 1 : 11,75; nach Schultern-Anzahl wie 5 : 69 = 1 : 13,8 d. i. unter 12—13 *Kadavern* und unter 14—15 Schultern mit der *B. m. communicirt* diese 1 mal mit der Höhle der Schultergelenkkapsel. Die *Communicationsöffnung* (Tab. III. Fig. 1. *) liegt in der oberen Wand der Schultergelenkkapsel und zwar: bald *medianwärts* von der dieselbe verstärkenden Sehne des *M. supraspinatus*, bald rückwärts und *medianwärts* von seinem Fleischtheile oder unter diesem

über dem Verlaufe der Sehne des langen Kopfes des *M. biceps* durch die Kapselhöhle (Tab. III. Fig. 1. f.). In einem Falle lag sie $1\frac{1}{2}$ Cent. hinter dem *Collum anatomicum* des Oberarmkopfes, und vor der *B. m. subcoracoidea posterior* (*subscapularis*), davon nur durch eine 1 Cent. breite Kapselwand geschieden. In einem anderen lag sie gleich vor dem *Tuberculum supraglenoidale* und 2 Cent. lateralwärts vom *Processus coracoideus*. Die Oeffnung war in vier Fällen eine Spalte (Tab. III. Fig 1. *), die in *sagittaler* Richtung länger war, als in querer breit. Die Länge der Spalte betrug 1 Cent. — $2\frac{1}{2}$ Cent., die Breite bis 8 Mm. In einem Falle war sie rund und von 1 Cent. Durchmesser.

Die *Vaginalis* kann zugleich mit der *Vesicularis* vorkommen, wie oben bemerkt wurde.

## 2. *Lateralis posterior.*

### (s. B. m. coraco-clavicularis lateralis) — Gruber.

(Tab. II. Fig. 5. δ.; Tab. III. Fig. 2. 3. 4. α.; Fig. 5. γ.)

Ich kenne die *Lateralis posterior* seit mehreren Jahren. Meines Wissens ist sie von einem anderen *Anatomen* noch nicht beschrieben worden.

Dieselbe ist bald ein kleines, rundes ovales oder cylindrisches *Synovialsäckchen* (Tab. II. Fig. 5. δ'., Tab. III. Fig. 2. α., Fig. 5. γ.); bald ein kürzerer oder längerer, aber nicht weiter, in drei Richtungen *comprimirter* und im Durchschnitte abgerundet dreieckiger Synovialkanal (Tab. III. Fig. 3. α.); bald und ausnahmsweise ein von oben nach unten *comprimirter Synovialsack* von bedeutender Ausdehnung in *sagittaler* und *transversaler* Richtung. (Tab. III. Fig. 4. α.).

Sie hat ihre eigene *Membran*, die bald in ihrem ganzen Umfange, bald nur an ihrer *lateralen* Wand oder an dem Theile ihrer unteren Wand nachweisbar ist, der seitwärts von dem *Processus coracoideus* liegt. In ersterem Falle kann sie in ihrer Gänze ausgeschält werden.

Ihre Grösse ist sehr *variabel*. Ich sah sie nur so gross wie eine Erbse oder Bohne; aber auch so gross, dass sie von dem vorderen Rande des *Lig. trapezoideum* bis zum *Lig. transversum scapulae* nach rückwärts, von dem *Processus coracoideus* bis zur *Clavicula* (lateralwärts von dem Ansatze des *Lig. coraco-claviculare*) nach auswärts reichte. Messungen der *Exemplare* mittlerer bis höchster Grösse erwiesen sie: 1 Cent. — 2 Cent. 5 Mm. (ausnahmsweise 3 Cent.) in *sagittaler* Richtung lang; 8—12 Mm. (ausnahmsweise 2 Cent.) in *transversaler* oder schief auf- und auswärts gehender Richtung breit oder hoch; und 5—10 Mm. am *Processus coracoideus* weit.

Sie hat ihre Lage in der *Capsula trianguli coraco-clavicularis lateralis* unter dem *Lig. trapezoideum*, in dem winkligen Raume auf dem *Processus coracoideus*, lateralwärts von dem Ansatze des ersteren an den letzteren allein (häufig), oder auf diesem und dem *Lig. coraco-acromiale* zugleich, ausnahmsweise selbst bis unter das *Acromialende* der *Clavicula*, lateralwärts von dem Ansatze des *Lig. coraco-claviculare*. Jener winklige Raum kann durch eine Bindegewebemembran oder durch ein dünnes von dem *Lig. trapezoideum* herrührendes

Blatt seitlich abgeschlossen vorkommen. Sie kann von Bindegewebe und etwas Fett umgeben sein oder nicht. Im letzteren Falle ist sie an die umgebenden Theile bald kurz angeheftet bald mit der Beinhaut des *Processus coracoideus* und dem *Lig. trapezoideum* unzertrennlich verschmolzen. Sie ragt gewöhnlich bläschenartig über den vorderen Rand des *Lig. trapezoideum* hervor.

Zur Bestimmung der Häufigkeit ihres Vorkommens wurden 122 *Kadaver* untersucht.

Unter 100 *Kadavern* (200 Schultern) von Individuen i. A. von 12—87 Jahren und beiderlei Geschlechtes kam dieselbe an 20 (bei 11 an beiden Schultern, bei 4 an der rechten Schulter und bei 5 an der linken Schulter) vor. Vorkommen zum Mangel verhielt sich sonach nach *Kadaver-Anzahl* wie 20 : 80 = 1 : 4; nach Schultern-Anzahl wie 31 : 169 = 1 : 5,4516, d. i. unter 5 *Kadavern* und 6—7 Schultern ist sie 1 mal zu vermuthen.

Unter 85 *Kadavern* von Individuen des männlichen Geschlechts war sie an 19 (bei 11 an beiden Schultern, bei 4 an der rechten Schulter und bei 4 an der linken Schulter) vorhanden. Vorkommen zum Mangel verhielt sich sonach nach *Kadaver-Anzahl* wie 19 : 66 = 1 : 3,4736; nach Schultern-Anzahl wie 30 : 140 = 1 : 4,666, d. i. unter 4—5 *Kadavern* und 5—6 Schultern männlicher *Individuen* ist sie 1 mal zu erwarten. Unter 15 *Kadavern* von Individuen des weiblichen Geschlechtes war sie an 1 (an der linken Schulter) zugegen. Vorkommen zum Mangel verhielt sich somit nach *Kadaver-Anzahl* wie 1 : 14 und nach Schulter-Anzahl wie 1 : 29, d. i. unter 15 *Kadavern* und 30 Schultern weiblicher Individuen wird erst 1 mal dieselbe zu gewärtigen sein. Bei Männern scheint sie häufiger vorzukommen als bei Weibern.

Unter 22 *Kadavern* von Kindern traf ich sie an 2 (bei 1 an der rechten und bei 1 an der linken Schulter) an. Vorkommen zum Mangel verhielt sich somit nach *Kadaver-Anzahl* wie 2 : 20 = 1 : 10; nach Schultern-Anzahl wie 2 : 42 = 1 : 21, d. i. unter 11 *Kadavern* und 22 Schultern von Kindern kann 1 mal dieselbe vorgefunden werden.

Unter den 33 Fällen ihres Vorkommens aus 244 Schultern war sie in einem einzigen Falle, an der rechten Schulter eines 37jährigen Soldaten doppelt. Die vordere davon hatte in *sagittaler* Richtung eine Länge von 1 Cent. 6 Mm., in *transversaler* Richtung (von dem *Processus coracoideus* unter dem *Lig. trapezoideum* zur *Clavicula*) eine Breite von 2 Cent. und am *Processus coracoideus* eine Weite von 8—10 Mm.; die hintere eine Länge von 1 Cent. 4 Mm. und eine Weite von 4 Mm. Beide zusammen waren 3 Cent. und so lang als die *Insertion* des *Lig. coraco-claviculare* am *Processus coracoideus* breit war, und so breit, dass sie die *Clavicula*, lateralwärts von der Insertion des *Lig. coraco-claviculare* an dieselbe, auswärts erreichen konnten. Sie ist also in der Regel einfach.

Unter den 33 Fällen ihres Vorkommens sah ich sie in einem Falle an der rechten Schulter eines 12jährigen Jünglings mit der *Medialis posterior s. coraco-clavicularis medialis* (*interna*) durch ein grösseres Loch *communiciren*. Das *Lig. trapezoideum* hatte eine Lücke, wodurch eine *B. m.* in die andere offen überging. (Tab. III. Fig. 5. β. γ.)

## Uebersicht.

Keiner der Oberschulterhakenschleimbeutel ist *constant*. Drei kommen aber doch in beinahe $\frac{1}{2}$—$\frac{1}{5}$ der Fälle, einer in $\frac{1}{10}$ d. F., und einer ganz selten in $\frac{1}{30}$—$\frac{1}{40}$ d. F. vor. Der Häufigkeit nach bilden sie folgende Ordnung: *Medialis posterior* (häufigste), *Medialis anterior*, *Lateralis posterior*, *Lateralis anterior vaginalis*, *Lateralis anterior vesicularis* (seltenste).

Alle wurden bei beiden Geschlechtern angetroffen. Bei Kindern wurden vier, nicht aber die *Lateralis anterior vesicularis* gesehen. An einer und derselben Schulter wurden alle fünf zugleich niemals, vier derselben (bei Mangel der *Lateralis anterior vesicularis*) nur an einer rechten Schulter eines Mannes (Tab. II. Fig. 3. α. β. γ. δ.) und einer linken eines anderen beobachtet.

Ihrer höchsten Grösse nach bilden sie nachstehende Ordnung: *Lateralis anterior vaginalis* (längste), *Medialis anterior* (grösste dem ganzen Umfange nach), *Lateralis posterior*, *Medialis posterior*, *Lateralis anterior vesicularis* (kleinste).

Die *Medialis anterior* kann mit der *M. posterior* und diese mit der *Lateralis posterior communiciren*. Die *Lateralis anterior vaginalis* kann mit der Schultergelenkkapselhöhle in offener Verbindung stehen.

Als Gelenkkapsel kann die *Medialis posterior*, als *synoviale* Sehnenscheide die *Lateralis anterior vaginalis* auftreten.

---

## Praktische Folgerungen.

1. Wenn die *Capsula trianguli coracoclavicularis lateralis* nach rückwärts bald abgeschlossen ist, bald mit dem Raume zwischen dem *M. cucullaris* und der *Fascia supraspinata* durch die oben beschriebene Lücke in Verbindung steht; so werden *Abscesse* ihren Sitz bald auf diese Räume beschränken, bald ihren Eiter aus dem einen in den anderen entleeren können. In einem mir unlängst vorgekommenen Falle mit einem *enormen Abscess* in dem Raum zwischen dem *M. cucullaris* und der *Fascia supraspinata*, blieb der Eiter, wegen festen Verschlusses der *Capsula trianguli coraco-clavicularis lateralis*, auf jenen Ort beschränkt.

2. Die *B. m. medialis anterior s. fossae infraclavicularis* wird im Falle ihrer Anfüllung mit *Exsudat*, Eiter, Jauche oder einer serösen Flüssigkeit in Folge einer *acuten* oder *chronischen* Entzündung eine beträchtliche Geschwulst bilden können. Die Geschwulst wird ihren Sitz in der *Capsula trianguli coraco-clavicularis medialis* (im *Triangulus coraco-clavicularis medialis*, auf dem *Processus coracoideus* unter dem *M. deltoideus* lateralwärts, unter dem *M. pectoralis major medianwärts*) haben, und mehr oder weniger in der *Fossa infraclavicularis* sichtbar werden müssen, wo unter und vor ihr jener diese *Fossa* durchsetzende straffe

Strang wird durchzufühlen sein, welcher der *Fascia coraco-clavicularis propria* angehört. Die Geschwulst wird, vermöge des Verhaltens der sie enthaltenden *Kapsel*, weder in das *Cavum axillare* noch über die Spitze des *Processus coracoideus* hinaus abwärts in den *Sulcus deltoideo-pectoralis* vorzudringen im Stande sein. Durch diesen ihr angewiesenen *Sitz* wird sie *diagnosticirt* und von anderen Schleimbeutelgeschwülsten von Belang und von der Geschwulst der Schultergelenkkapsel unterschieden werden. Die der Subcoracoidalschleimbeutel wird ja unter dem *Processus coracoideus* und hinter den sich hier anheftenden Muskeln versteckt bleiben. Die der *Subacromialschleimbeutel* wird unter dem *M. deltoideus* verborgen sein, oder, bei *enormer* Grösse, doch nur abwärts vom *Processus coracoideus* in den *Sulcus deltoideo-pectoralis* sich vordrängen, wie ich in einem Falle mit Eiter-Inhalt sah. Die der Schultergelenkkapsel aber wird sich durch einen von der Achselgrube aus sichtbaren oder doch fühlbaren Vorsprung zu erkennen geben. Da die *Art. axillaris* hinter dem inneren Winkel der *Fascia coraco-clavicularis propria* oder doch daneben verläuft; so ist zu vermuthen, dass sie ihre *Pulsationen* unserer, zwischen den Blättern jener *Fascia* gelagerten *B. m.*, im Falle ihrer enormen Ausdehnung durch *Exsudat*, mitzutheilen vermöge [1]).

---

1) Nachdem ich diese Abhandlung Einer Akademie bereits eingereicht hatte, beobachtete ich im November 1860 an der Leiche eines 17jährigen Jünglings jederseits in der *Fossa infraclavicularis* eine *fluctuirende Geschwulst*, welche eine missfarbige, aber noch nicht durchbrochene *Cutis* bedeckte.

Nach Entfernung der Haut, nach Zurückschlagen der *Portio clavicularis* des *M. deltoideus* und eines Theiles des *M. pectoralis major* kam an der rechten Schulter im *Triangulus coraco-clavicularis medialis* und auf dem *Processus coracoideus* ein Eitersack zum Vorschein. Dieser war am vorderen inneren Rande der *Fascia coraco-clavicularis medialis 5. Cent.* und am *Processus coracoideus* von vorn nach hinten, 4 Cent. lang; vorn 3 Cent. und hinten $2^1/_2$ Cent. breit. Die noch vollständigen Wände des Eitersackes bildeten die der *Capsula trianguli coraco-clavicularis medialis*, d. i. beide Blätter der *Fascia coraco-clavicularis* u. s. w. In demselben und seinen Wänden anliegend konnteu die Wände der bereits durchbrochenen *B. m. supracoracoidea medialis anterior* in einem grossen Umfange nachgewiesen werden. Die Sehne des *M. pectoralis minor* war aber bereits zerstört und hing nur noch mit dem *M. coracobrachialis* zusammen. Der Eiter hatte noch ein gutes Aussehen.

An der linken Schulter war der *Process* schon weiter gediehen. Es war ein *Jaucheherd* zugegen, in dem von einer Wand der *B. m. supracoracoidea medialis anterior* nichts mehr zu finden war. Die Jauche hatte die obere Wand der *Capsula trianguli coraco-clavicularis medialis*, d. i. die *Lamina superficialis* der *Fascia coraco-clavicularis* an zwei Stellen, vorn und seitlich, und die untere Wand d. i. die *Lamina profunda* der *Fascia coraco-clavicularis* durchbrochen. Die Jauche hatte sich durch den vorderen Durchbruch im *Sulcus deltoideo-pectoralis* abwärts bis zum *Collum chirurgicum humeri* gesenkt, war durch den seitlichen Durchbruch in die *Capsula trianguli coraco-clavicularis lateralis* unter den *M. deltoideus* getreten, ohne hier nach vorn das *Lig. coraco-acromiale* zu überschreiten; und war durch den unteren Durchbruch in die Achselhöhe bis auf die *Vasa oxillaria* und den *Plexus nervorum axillaris* eingedrungen. Die Sehne des *M. pectoralis minor* war völlig zerstört, auch war der *Processus coracoideus* an seiner oberen und inneren Seite und die *Capsula* an der dreieckigen Stelle ihrer unteren Fläche, welche die obere Wand der *Capsula trianguli coraco-clavicularis medialis* bilden hilft, vom *Periosteum* entblösst.

Da die übrigen Theile der Leiche bereits zu den *Praeparir-Uebungen* abgegeben waren, so konnte eine *pathologisch-anatomische Untersuchung* der Höhlen nicht mehr vorgenommen werden. Ob daher das *Individuum* an dem beschriebenen Localleiden oder und vorzugsweise an einer anderen Krankheit zu Grunde ging, weiss ich nicht. Aber ich zweifle nicht, dass eine Entzündung der *B. m. supracoracoidea medialis anterior* an beiden Schultern da gewesen sei, die nicht *diagnosticirt*, also vernachlässigt worden war und zum beschriebenen Ausgang führte. Die *Diagnose* einer Entzündung der *B. m.* oder des Bindegewebes in der *Capsula trianguli coraco-clavicularis* würde eine zweckmässige Behandlung, die Ansammlung von Eiter in Folge derselben frühzeitige Entleerung des Eiters erfordert haben. Zur *Diagnose* gehört aber Kenntniss der *Existenz* der *B. m.* und der sie beherbergenden *Capsula trianguli coraco-clavicularis medialis*.

3. Die Lage der *B. m. supracoracoidea lateralis anterior s. m. pectoralis minoris vaginalis* lässt die Möglichkeit zu, dass sie bei *Fracturen* des horizontalen Theiles des *Processus coracoideus* einen Riss erleide, und im letzteren Falle, wenn sie zugleich mit der Höhle der Schultergelenkkapsel möglicher Weise communiciren sollte, diese in Mitleidenschaft ziehen könne. Ihre unter dem *M. pectoralis minor*, möglicher Weise bis 1 Cent. und + *medianwärts* vom *Processns coracoideus*, vorkommende Ausdehnung mit ihrem *medialen* Ende, bei bewiesener Massen möglicher Weise gleichzeitig vorkommenden *Communication* mit der Höhle der Schultergelenkkapsel am *lateralen* Ende; würde bei gewissen Methoden der *Ligatur* der *Art. axillaris*, welche die Durchschneidung des *M. pectoralis minor* erfordern und diese knapp an der *Insertion* am *Processus coracoideus* empfehlen, ihre Verletzung mit nachfolgender Schultergelenkkapsel*affection* bedingen. Zur Vermeidung dieser möglichen Zufälle ist somit die Durchschneidung dieses Muskels ein Paar *Centimètres medianwärts* vom *Processus coracoideus* angezeigt.

## Erklärung der Abbildungen.

### Tab. I.

Fig. 1. Rechtes Schulterstück.
1. *Clavicula.*
2. *Processus coracoideus scapulae.*
a. *Fascia coraco-clavicularis.*
b. *Ligamentum trapezoideum.*
c. *Musculus subclavius.*
d. *M. pectoralis minor.*
α. *Bursa mucosa supracoracoidea medialis anterior s. fossae infraclavicularis* zwischen den beiden Blättern der *Fascia coraco-clavicularis.*

Fig. 2. Linkes Schulterstück.
1. 2. a. c. d. wie Fig. 1.
b. *Lig. coraco-claviculare.*
α. ὰ. Doppelte *B. m. supracoracoidea medialis anterior* (geöffnet).

Fig. 3. Linkes Schulterstück.
1. 2. a. b. c. d. wie Fig. 2.
α. Durch Brücken gefächerte *B. m. supracoracoidea medialis anterior* (geöffnet.)

Fig. 4. Linkes Schulterstück.
(Ansicht von innen.)
1. *Clavicula.*
2. *Processus coracoideus.*
a. *Lig. trapezoideum.*
b. *Lig. conoideum.*
c. *M. subclavius.*
α. *B. m. supracoracoidea medialis posterior s. coraco-clavicularis medialis.*

Fig. 5. Rechtes Schulterstück.
1. 2. wie Fig. 4.
a. Vordere laterale *Portion* des *Lig. trapezoideum* und des *anomalen Lig. coraco-claviculare.*
a'. Hintere *Portion* des *Lig. trapezoideum* und mittlere des *anomalen Lig. coraco-claviculare.*
a''. Hintere *mediale Portion* des *anomalen Lig. coraco-claviculare* = *Lig. conoideum.*
b. *M. subclavius.*
α. *B. m. supracoracoidea medialis posterior* im gewöhnlichen Raume.
β. *Anomaler Raum* zwischen den zwei *Portionen* des *Lig. trapezoideum.*

### Tab. II.

Fig. 1. Rechtes Schulterstück.
1. 2. a. a'. a''. b. wie Tab. 1. Fig. 5.
c. *M. pectoralis minor.*

α. *B. m. supracoracoidea medialis posterior* im gewöhnlichen Raume.

β. Zweite *anomale B. m. supracoracoidea medialis posterior* im Raume zwischen den beiden *Portionen* des *Lig. trapezoideum.*

γ. *B. m. supracoracoidea lateralis anterior s. m. pectoralis minoris vesicularis, anomaler* Weise zur Hälfte zwischen zwei *Portionen* der Sehne des *M. pectoralis minor.*

Fig. 2. Rechtes Schulterstück.
(*Capsula articularis coraco-clavicularis.*)

1. *Clavicula.*
2. *Processus coracoideus.*
a. *Lig. trapezoideum.*
b. *Lig. conoideum.*
α. *Tuberculum articulare anomalum,* an der dreieckigen Stelle der unteren Fläche der *Clavicula, medianwärts* vom *Lig. trapezoideum,* vorwärts vom *Lig. conoideum.*
β. Faserknorpliches Polster am *Processus coracoideus* als Gelenkgrube zur Aufnahme des *Tuberculum.*
γ. Gelenkkapselrest.

Fig. 3. Rechtes Schulterstück.

1. *Clavicula.*
2. *Acromion.*
3. *Processus coracoideus etc.*
a. *Lig. coraco-claviculare.*
b. *Lig. coraco-acromiale.*
c. *M. pectoralis minor.*
d. Vereinigter Ursprung des *M. coracobrachialis* und des *Caput breve m. bicipitis brachii.*
α. *B. m. supracoracoidea lateralis anterior s. m. pectoralis minoris vesicularis.*

Fig. 4. Rechtes Schulterstück.

1. 2. 3. a. b. wie Fig. 3.
c. *M. pectoralis minor,* mit einer *Portion* seiner Sehne über den *Processus coracoideus* zur *Capsula humero-scapularis etc.*
α. *B. m. supracoracoidea lateralis anterior s. m. pectoralis minoris vaginalis,* am *Processus coracoideus* unter der diesen übersetzenden *Portion* der Sehne des *M. pectoralis minor* (geöffnet).

Fig. 5. Rechtes Schulterstück.

1. *Clavicula.*
2. *Acromion.*
3. *Processus coracoideus.*
4. *Caput humeri etc.*
a. *M. pectoralis minor* mit seiner ganzen, in einer wahren *synovialen* Sehnenscheide eingeschlossenen Sehne über den *Processus coracoideus* zur Sehne des *M. supraspinatus.*
b. *M. subclavius.*
c. *M. subscapularis.*
d. Sehne des *Caput longum m. bicipitis brachii.*
e. *Fascia coraco-clavicularis.*
f. *Lig. trapezoideum.*
g. *Lig. coraco-acromiale* (vorn eingeschnitten).
α. α. α. *B. m. supracoracoidea lateralis anterior s. m. pectoralis minoris vaginalis* als wahre *Synovialscheide,* die im inneren Hohlcylinder die Sehne des *M. pectoralis minor* enthält und mit dem äusseren am *Processus coracoideus* einen *osteofibrösen* Kanal (*) austapezirt.
β. *B. m. supracoracoidea medialis anterior* zwischen den beiden Blättern der *Fascia coraco-clavicularis.*
γ. *B. m. supracoracoidea medialis posterior.*
δ. *B. m. supracoracoidea lateralis posterior s. B. m. coraco-clavicularis lateralis.*

## Tab. III.

Fig. 1. Linkes Schulterstück.

1. *Acromion.*
2. *Processus coracoideus.*
3. *Caput humeri.*
a. *Lig. coraco-acromiale.*
b. *M. supraspinatus.*

c. *M. infraspinatus et teres minor.*
d. *M. subscapularis.*
e. *M. pectoralis minor* mit der in einer wahren, einen *osteo-fibrösen* Kanal am *Processus coracoideus* austapezirenden *Synovialscheide* eingeschlossenen, mittleren *Portion* seiner Sehne, über den *Processus coracoideus* zum inneren Rande der Sehne des *M. supraspinatus* und zur *Capsula humero-scapularis.*
f. f. Sehne des *Caput longum m. bicipitis brachii.*
α. α. α. *B. m. supracoracoidea lateralis anterior s. m. pectoralis minoris vaginalis* als wahre *Synovialscheide,* welche *medianwärts* von dem *Processus coracoideus* unter der Sehne des *M. pectoralis minor* liegt, am *Processus coracoideus* einen *osteo-fibrösen* Kanal mit ihrem äusseren Hohlcylinder austapezirt, in ihrem inneren Hohlcylinder die mittlere *Portion* der Sehne des *M. pectoralis minor* enthält, und mit der Höhle der *Capsula humero-scapularis* an ihrem trichterförmig erweiterten *lateralen* Ende *communicirt.* (An ihrem *medialen* Ende, über dem *Processus coracoideus* und an ihrem *lateralen* Ende aufgeschnitten).
* Spaltförmige *Communicationsöffnung* zwischen der *B. m. supracoracoidea lateralis anterior vaginalis* und der *Capsula humero-scapularis.* Unter derselben die Sehne des *Caput longum m. bicipitis brachii* sichtbar.

Fig. 2. Rechtes Schulterstück eines Knaben.
1. *Clavicula.*
2. *Processus coracoideus.*
a. *M. subclavius.*
b. *Fascia coraco-clavicularis* (tiefes Blatt).
c. *Lig. trapezoideum.*
α. *B. m. supracoracoidea lateralis posterior.*

Fig. 3. Linkes Schulterstück.
(Ansicht von aussen und hinten.)
1. *Clavicula.*
2. *Processus coracoideus.*
a. *Lig. coraco-claviculare.*
α. *B. m. supracoracoidea lateralis posterior.*

Fig. 4. Rechtes Schulterstück.
1. *Clavicula.*
2. *Acromion.*
3. *Processus coracoideus.*
a. *Lig. coraco-claviculare.*
b. *Lig. coraco-acromiale.*
c. *M. pectoralis minor.*
d. Vereinigter Ursprung des *M. coracobrachialis* und *Caput breve m. bicipitis brachii.*
α. *B. m. supracoracoidea lateralis posterior.*

Fig. 5. Rechtes Schulterstück.
1. *Clavicula.*
2. *Processus coracoideus.*
a. *M. subclavius.*
b. *M. pectoralis minor.*
c. *Fascia coraco-clavicularis.*
d. *Lig. trapezoideum.*
α. *B. m. supracoracoidea medialis anterior* zwischen beiden Blättern der *Fascia coraco-clavicularis.*
β. *B. m. supracoracoidea medialis posterior.*
γ. *B. m. supracoracoidea lateralis posterior.*
(β. und γ. mit einander *communicirend.*)

Fig. 1.

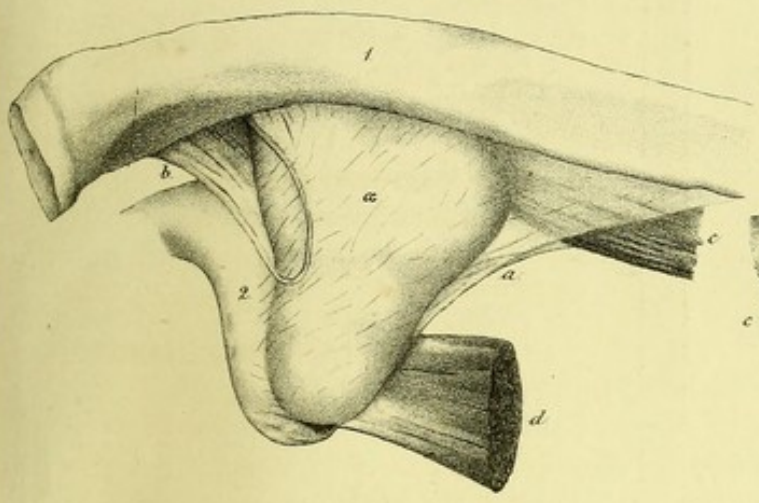


Fig. 2.

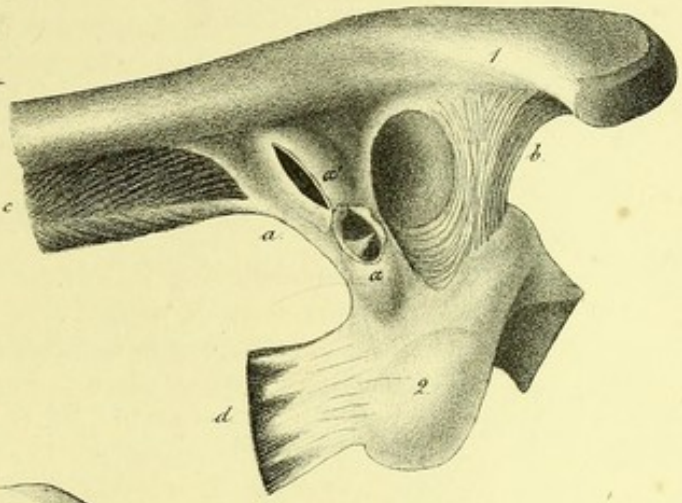


Fig. 3.

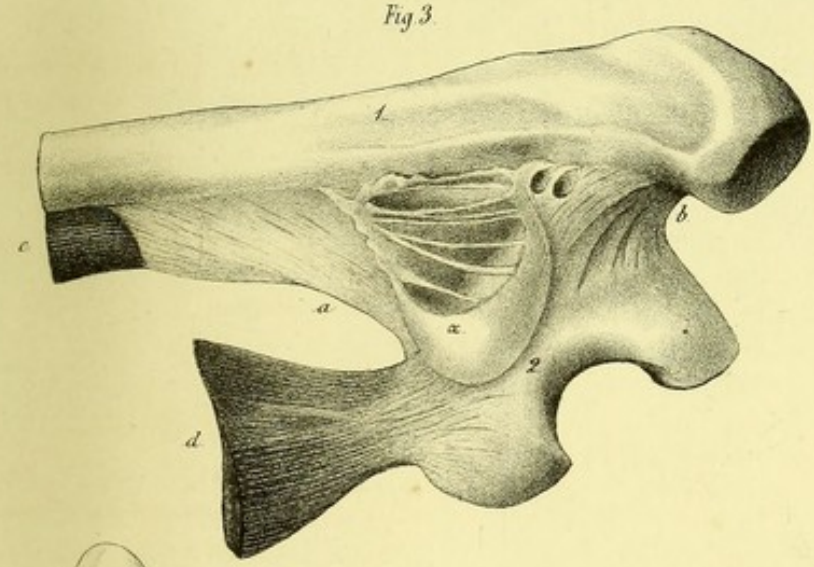


Fig. 4.

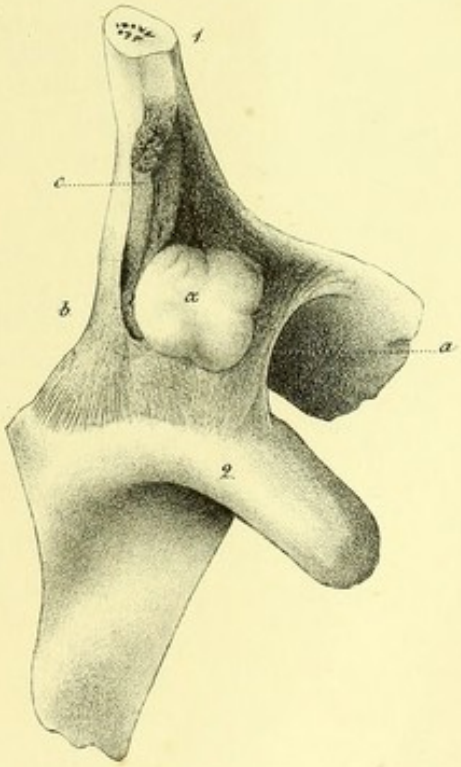


Fig. 5.

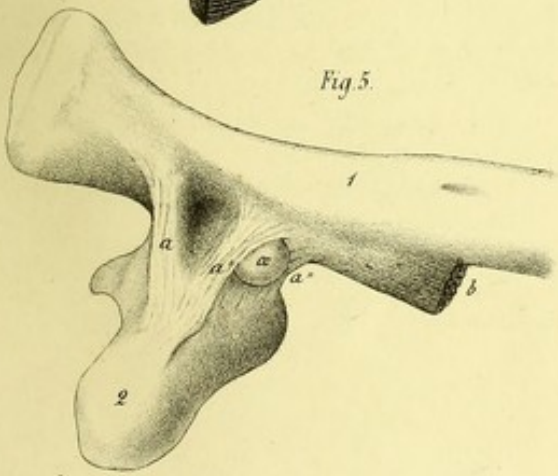

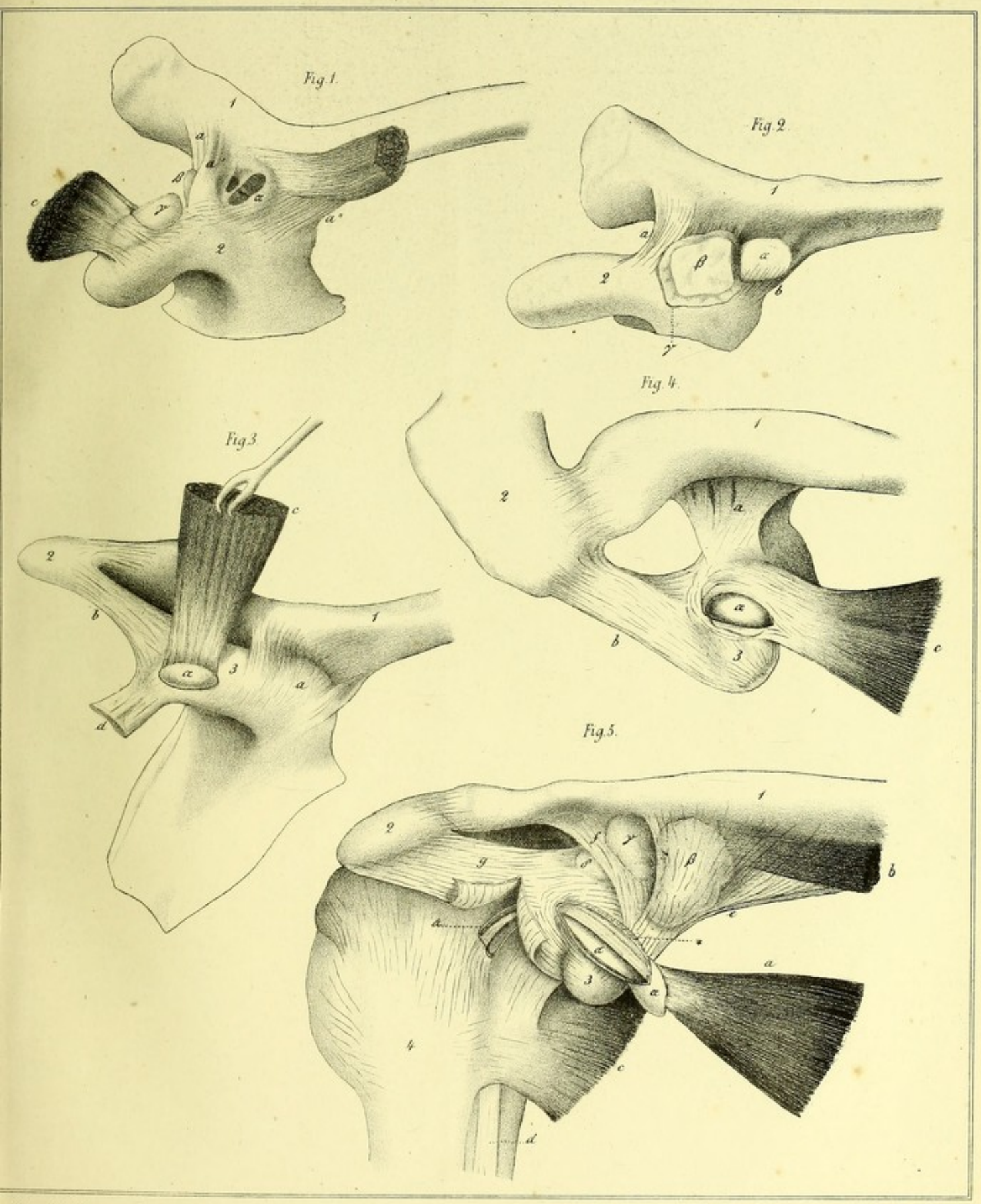
Fig. 1.
Fig. 2.
Fig. 3.
Fig. 4.
Fig. 5.

Fig. 1.

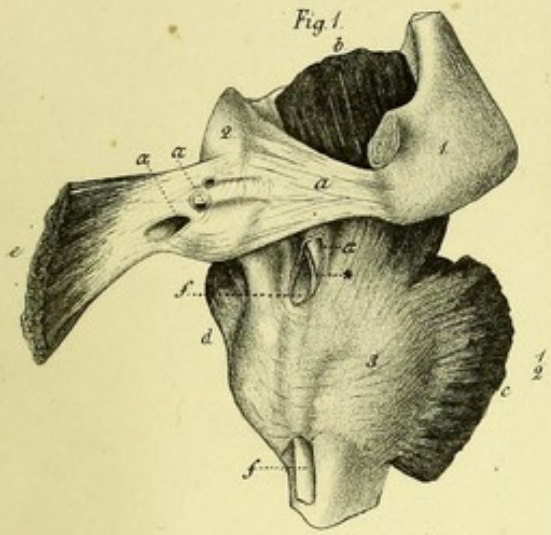


Fig. 2.

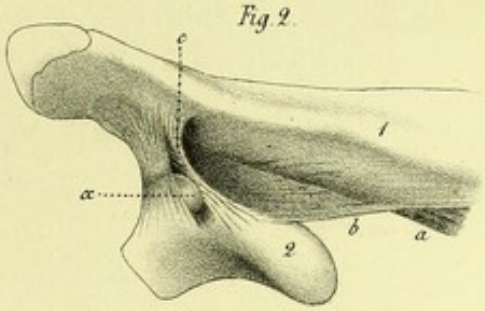


Fig. 3.

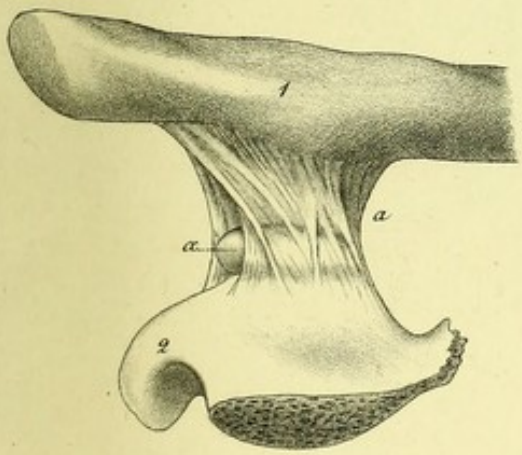


Fig. 4.

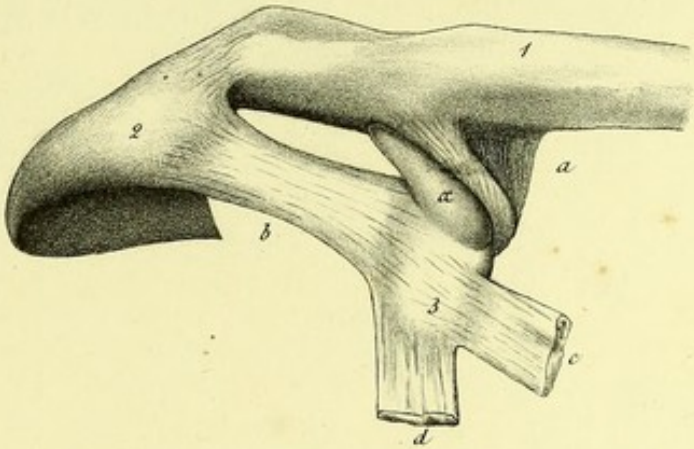


Fig. 5.

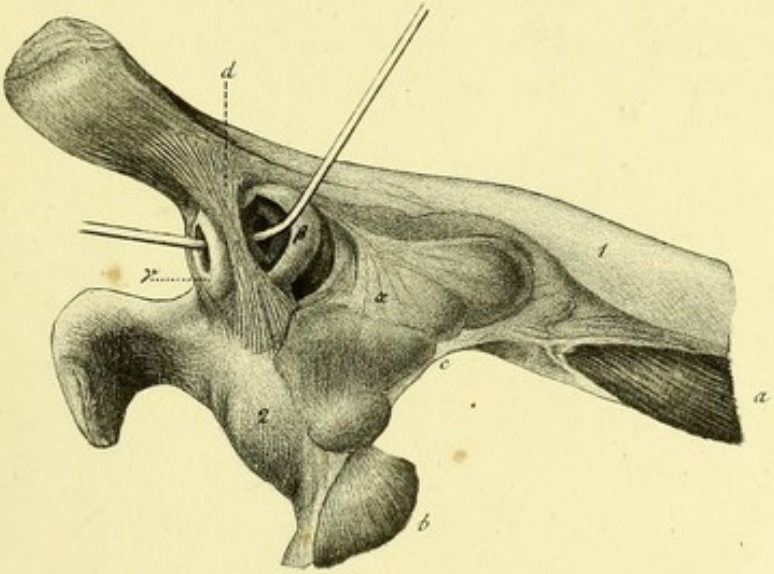

Von demselben Verfasser sind erschienen:

**Anatomie eines Monstrum bicorporeum,** eigenthümlicher Thoraco-gastro-didymus. Dissertatio. Mit 6 Taf. Prag 1844. 4°.

**Ueber die Ausstülpungen der Synovialkapsel des Kniegelenkes** und über die chirurgische Wichtigkeit der Communication derselben mit einigen benachbarten Schleimbeuteln. — Vierteljahrschrift f. prakt. Heilkunde. Bd. I. Prag 1845.

**Ueber die Anomalien der Art. thyreoidea ima und der Art. cricothyreoidea** in ihrer wichtigen Beziehung zu einigen chirurgischen Operationen. Neuer anomaler Kehlkopfmuskel. Mit 8 Fig. — Oesterreich. med. Jahrb. Mai- und Juni-Heft, Wien 1845.

**Ueber die Function des Musculus plantaris d. Menschen.** — Wochenschrift zu d. österreich. Jahrb. 8. Nov. Wien 1845.

**Anat. Mittheilungen.** Gefäss-Nerven-Muskelanomalien. Fremde Körper. Mit 1 Taf. — Vierteljahrschrift f. prakt. Heilkunde. Jahrg. III. Bd. I. Prag. 1846.

**Ueber die krankhafte Erweiterung des Schleimbeutels** zwischen dem M. gastrocnemius internus, semimembranosus u. d. Kniegelenkkapsel in chirurgisch-anatomischer, chirurgisch-diagnostischer und operativer Beziehung. Mit 2 Taf. Leipzig 1846. 4°.

**Ueber eine neue accidentelle Schleimbeutelbildung in der Knieregion** (Schusterschleimbeutel). Mit 2 Fig. — Oesterreich. Jahrb. Januar-Heft. Wien 1846.

**Ueber neue Muskelanomalien in der Kniekehle.** Mit 1 Taf. — Zeitschrift d. k. k. Gesellschaft d. Aerzte. Mai-Heft. Wien 1846.

**Beiträge z. Anatomie, Physiologie, Chirurgie.** Mit 4 Taf. Prag 1846. 4°. Enthaltend: «I. Beiträge zur Anatomie und Function d. Musculus subcruralis. II. die Anatomie u. Pathologie d. Bursa musosa supra-patellaris (propria) s. subcruralis; u. III. Berichte über 5 Fälle angeborener Zwerchfellbrüche. — A. d. Abhandl. d. königl. böhm. Gesellschaft d. Wiss. Folge V. Bd. V.

**Beiträge z. Anatomie, Physiologie, Chirurgie.** Abth. II. Mit 4 Taf. Prag 1847. 4°. Enthaltend: «Die Monographie eines merkwürdigen osteo-sclerotischen Kopfes des anat.-physiol. Museum's in Prag». — A. d. Abhandl. der königl. böhm. Gesellschaft d. Wiss. Folge V. Bd. V.

**Vier Abhandl. a. d. Gebiete d. medic.-chir. Anatomie.** Mit 5 Taf. Berlin 1847. 8°.

**Untersuchung einiger Organe eines Castraten.** — Müller's Archiv für Anat. Phys. u. wiss. Medicin. Berlin 1847.

**Physiol.-und pathol.-anat. Beiträge zur Kenntniss d. Bauchfelles.** Mit 1 Abbild. — Zeitschrift d. k. k. Gesellsch. d. Aerzte. II. Wien 1847 u. 1848.

**Seltene Beobachtungen a. d. Gebiete d. mensch. Anatomie.** — Müller's Archiv f. Anat., Physiol. und wiss. Medicin. Berlin 1848.

**Neue Anomalien als Beiträge z. physiol., chirurg. und pathol. Anatomie.** Mit 7 Taf. Berlin 1849. 4°.

**Menschliche Missbildung** mit Spaltungen an der Rücken- und Bauchfläche und noch anderen Deformitaeten. Mit 3 Taf. — Mém. des Sav. étrang. de l'Acad. Imp. des Sc. de St.-Pétersbourg. Tom VI. Besond. Abdruck St.-Petersburg 1849· 4°.

**Vorläufiger Bericht** über einen von Dr. W. Gruber beschriebenen Knochen im Antlitze des Menschen. Mitgetheilt v. Akademiker von Baer. — Bull. phys.-math. de l'Acad. Imp. des Sc. de St.-Pétersbourg. Tom. VIII, Nr. 13. u. Mélang. biolog. Tom. I. 1849—1853.

Vergl.: **Ueber das Ossiculum canalis naso-lacrymalis** von J. Hyrtl. — Sitzungsberichte der Kais. Akad. der Wiss. in Wien. Math.-naturwiss. Klasse. Wien 1849. Heft IX. u. X.

**Beschreibung zweier neuen Bänder a. Schädel d. Menschen.** Mit 3 Abbild. — Bull. phys.-math. de St.-Pétersbourg. Tom. VIII, Nr. 24. u. Mélang. biolog. Tom. I. 1849—1853.

**Монографія новой,** нормальной и самостоятельно существующей кости лица человѣка, ossiculum canalis naso-lacrymalis съ 5-ю таблицами. Санктпетербургъ 1850. (Monographie des Thränennasenkanalsknochen. — Ossiculum canalis naso-lacrymalis. Mit 5 Taf. (140 Fig. in Fol.) St. Petersburg 1850. 8°.

**Ueber den gesammten Apparat d. Bänder** zwischen dem Hinterhauptsbeine und den obersten Halswirbeln, und einen neuentdeckten Appendix superior des Ligamentum cruciatum insbesondere. — Müller's Archiv für Anat., Physiol. u. wiss. Medicin. Tab. IX, Fig. 3. Berlin 1851.

**Ueber die neue und constante oberflächliche Ellenbogenbugschlagader d. M.** (Art. plicae cubiti superficialis) nebst deren beiden Anomalien der Art. mediana antibrachii superficialis und ulnaris superficialis. Mit 3 Abbild. — Zeitschrift d. k. k. Gesellschaft d. Aerzte, Jahrg. VIII, Bd. II. Wien 1852.

**Ueber das Foramen jugulare im Schädel des Menschen und ein in demselben gefundenes Knöchelchen.** Mit 1 Taf. — Bull. phys.-math. de St.-Pétersbourg. Tom. XI, Nr. 6 et 7. u. Mélang. biolog. Tom. I. 1849—1853.

**Abhandlungen (8) a. d. menschl. und vergleich. Anatomie.** Mit 11 Taf. St. Petersburg und Leipzig 1852. 4°. 160 Seiten.

**Ueber das Thränenbein der straussartigen Vögel überhaupt,** und über den Oberaugenhöhlenknochen (os supraorbitale) und den neuen Unteraugenhöhlenknochen (os infraorbitale) des Struthio Camelus insbesondere. Mit 3 Taf. (12 Fig.) — Bull. phys.-math. de St.-Pétersbourg. Tom. XIII, Nr. 11. u. Mélang. biolog. Tom. II. Livr. 2. 1855.

**Ueber den Ohrknorpel-** oder Gehörgangskopf des Griffelzungenmuskels (caput auriculare m. styloglossi) des Menschen und sein Analogon bei Phoca. Mit 2 Taf. — Bull. phys.-math. de St.-Pétersbourg. Tom. XIII, Nr. 17—18. u. Mélang. biolog. Tom. 2. Livr. 3. 1855.

**Vorläufige Anzeige einer Anatomie der Eingeweide des Leoparden** (Felis Leopardus). — Bull. phys.-math. de St.-Pétersbourg. Tom. XIV, Nr. 3. Mélang. biolog. Tom. II. Livr. 3. 1855.

**Anatomie der Eingeweide des Leoparden** mit vergleichenden Bemerkungen über andere Felisarten. Mit 4 Taf. Mém. des Sav. étrang. de St.-Pétersbourg. Tom. VIII. Besond. Abdruck. St. Petersburg und Leipzig 1855. 4°.

**Vorläufige Anzeige der Entdeckung des Processus supracondyloideus ossis femoris internus** u. d. Bursa mucosa supracondyloidea genu des Menschen. — Bull. phys.-math. de St.-Pétersbourg. Tom. XIV, Nr. 17. u. Mélang. biolog. Tom. II. Livr. 4. 1856.

**Monographie des Canalis supracondyloideus humeri** und der Processus supracondyloidei humeri et femoris der Säugethiere und des Menschen. Mit 3 Taf. Mém. des Sav. étrang. de St.-Pétersbourg. Tom. VIII. Besond. Abdruck St. Petersburg und Leipzig 1856.

**Die neue Bursa mucosa sinus tarsi s. ligamenti fundiformis tarsi, vorläufige Mittheilung.** — Bull. phys.-math. de St.-Pétersbourg. Tom XV, Nr. 1. u. Mélang. biolog. Tom. II. Livr. 4. 1856.

**Die Bursae mucosae praepatellares.** — Bull. phys.-math. de St.-Pétersbourg. Tom. XV. Nr. 10 et 11. u. Mélang. biolog. Tom. II. Livr. 5. 1857.

**Geschichtliche Berichtigung über das Caput auriculare m. styloglossi.** — Bull. phys.-math. de St.-Pétersbourg. Tom XV, Nr. 12 et 13. u. Mélang. biolog. Tom. II. Livr. 5. 1857.

**Die Musculi subscapulares** (major et minor) und die neuen supernumerären Schultermuskeln des Menschen. Mit 4 Taf. — Mém. des Sav. étrang. de St.-Pétersbourg. Tom. VIII. Besond. Abdruck St. Petersburg und Leipzig 1857. 4°.

**Die Knieschleimbeutel** (Bursae mucosae genuales) eine Monographie. Mit 3 Taf. Prag 1857. 4.°

**Die Bursae mucosae** der Spatia intermetacarpo-phalangea et intermetatarso-phalangea. — Mém. des Sav. étrang. de St.-Pétersbourg. Tom. VIII. Besond. Abdruck St. Petersburg und Leipzig. 1858. 4.°

**Inversio vesicae urinariae cum epispadiasi** an einem Lebenden. — Medic Zeitung Russland's 1858 Nr. 49.

**Der Paukendeckenknochen,** Ossiculum tegmenti tympani, des Menschen. — Bull. phys.-math. de St.-Pétersbourg. Tom. XVII, Nr. 21. u. Mélang. biolog. Tom. III. Livr. 2. 1859.

**Ueber den Musculus radio- und M. cubito-carpeus** (zwei neue supernumeräre Armmuskeln). Mit 1 Taf. — Bull. phys.-math. de St.-Pétersbourg. Tom. XVII, Nr. 28. u. Mélang. biolog. Tom. III. Livr. 2. 1859.

**Zusätze zu den Knieschleimbeuteln;** über die Retroeversiones peritonei; über einen Fall hernienartiger Aussackung des Kammertheiles der Pars membranacea des Septum ventriculorum cordis. — Im (III.) Berichte über die Leistungen des anat. Institutes a. d. Kais. medico-chir. Akad. in St. Petersburg, i. J. 1857—1858. Medic. Ztg. Russlands 1859 Nr. 7 u. 8.

**Beiträge z. Anatomie des Keilbeines und Schläfenbeines.** Mit 1 Taf. — Mém. de l'Acad. Imp. des Sc. de St.-Pétersbourg. VII. Sér. Tom. I, Nr. 3. Besond. Abdruck. St. Petersburg und Leipzig 1859. 4.°

**Menschliches Analogon der thierischen Vagina** nervi trigemini ossea am Felsenbeine. Mit 1 Taf. — Mém. de l'Acad. Imp. des Sc. de St.-Pétersbourg. VII. Sér. Tom. I, Nr. 4. Besond. Abdruck. St. Petersburg, Riga u. Leipzig 1859. 4°.

**Ueber den seitlichen Hermaphroditismus eines 22jährigen Menschen.** Mit 3 Taf. — Mém. de l'Acad. Imp. des. Sc. de St.-Pétersbourg. VII. Sér. Tom. I, Nr. 13. Besond. Abdruck. St. Petersburg, Riga u. Leipzig 1859. 4°.

**Ueber den Acromialknochen und das accidentelle Acromialgelenk d. M.** Mit 1 Holzschnitt. — Bull. de l'Acad. Imp. des Sc. de St.-Pétersbourg. Tom. I, Nr. 6. u. Mélang. biolog. Tom. III. Livr. 3. 1860.

**Missbildungen.** I. Sammlung. Mit 8 Taf. — Mém. de l'Acad. Imp. des Sc. de St.-Pétersbourg. VII. Sér. Tom. II, Nr. 2. Besond. Abdruck. St. Petersburg, Riga u. Leipzig 1859. 4°.

**Vorläufige Mittheilung über die Oberschulterhakenschleimbeutel** (Bursae mucosae scapulares supracoracoideae). — Bull. de l'Acad. Imp. des Sc. de St.-Pétersbourg. Tom. I. Nr. 7. u. Mélang. biolog. Tom. III. Livr. 3. 1860.

**Ueber Incarcerationes internae.** Mit 1 Taf. (8 Fig.) — Im Berichte über die Leistungen der prakt. Anatomie a. anat. Institute d. Kais. medico.-chir. Akademie i. J. 1858—1859. Medic. Zeitung Russlands 1860. Nr. 14—19.

**Ueber die Identität des Styloauricularis** (Hyrtl 1840) mit einer Varietät des Caput auriculare m. styloglossi (mihi 1854) und Duverney's Priorität der Entdeckung (1749). — Zeitschrift f. rationelle Medicin v. Henle und Pfeufer. Reihe III. Bd. X. H. 3. Leipzig und Heidelberg 1860.

**Die supernumerären Brustmuskeln des Menschen.** Mit 2 Taf. — Mém. de l'Acad. Imp. des Sc. de St.-Pétersbourg. VII. Sér. Tom. III, Nr. 2. Besond. Abdruck. St. Petersburg, Riga u. Leipzig 1860. 4°.

**Ueber den neuen Schildknorpel-Luftröhren-Muskel.** — Musculus thyreo-trachialis. Mit 2 Abbild. — Bull. de l'Acad. Imp. des Sc. de St.-Pétersbourg. Tom. III. Nr. 3. u. Mélang. biolog. Tom. III. Livr. 4. 1861.

---