

**Über das Vorkommen von Zähnen im Sinus maxillaris : eine  
Inaugural-Dissertation, welche zur Erlangung der Doctorwürde in der  
Medicin und Chirurgie unter dem Präsidium von Dr. Victor Bruns ... / der  
öffentlich Prüfung vorlegt der Verfasser Carl Friedrich Heinrich Lang.**

### **Contributors**

Lang, Carl Friedrich Heinrich.  
Royal College of Surgeons of England

### **Publication/Creation**

Tübingen : Gedr. bei Ludwig Friedrich Fues, 1844.

### **Persistent URL**

<https://wellcomecollection.org/works/m5x3s8zs>

### **Provider**

Royal College of Surgeons

### **License and attribution**

This material has been provided by This material has been provided by The Royal College of Surgeons of England. The original may be consulted at The Royal College of Surgeons of England. where the originals may be consulted. This work has been identified as being free of known restrictions under copyright law, including all related and neighbouring rights and is being made available under the Creative Commons, Public Domain Mark.

You can copy, modify, distribute and perform the work, even for commercial purposes, without asking permission.



Wellcome Collection  
183 Euston Road  
London NW1 2BE UK  
T +44 (0)20 7611 8722  
E [library@wellcomecollection.org](mailto:library@wellcomecollection.org)  
<https://wellcomecollection.org>

156  
9

Über das  
**Vorkommen von Zähnen**  
im  
**Sinus maxillaris.**

Eine  
**Inaugural-Dissertation,**  
welche  
zur Erlangung  
der  
Doctorwürde in der Medicin und Chirurgie  
*unter dem Praesidium*

von  
***Dr. Victor Bruns,***

ord. öffentl. Professor der Chirurgie und chirurgischen Klinik,

im Februar 1844

der öffentlichen Prüfung vorlegt

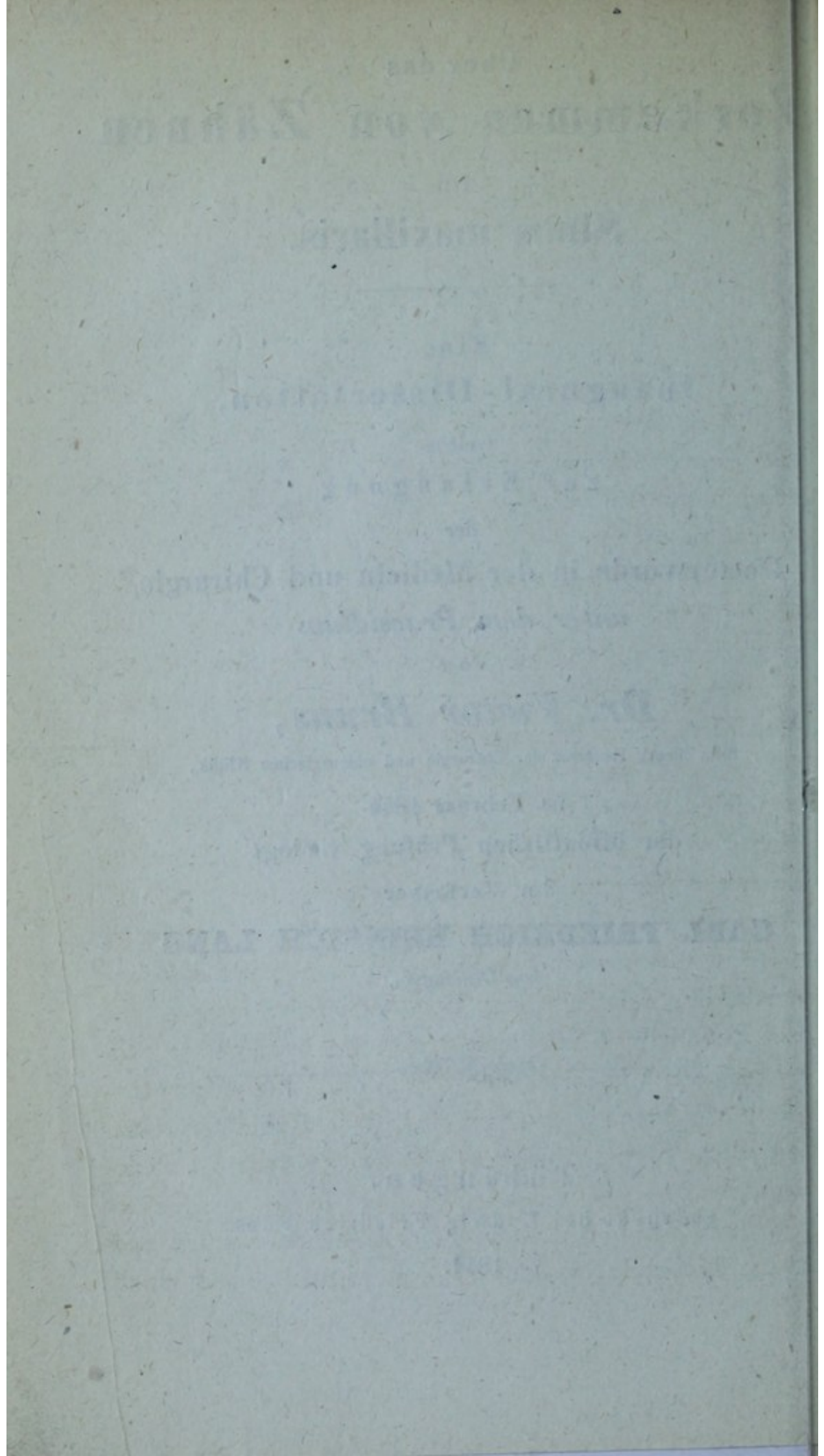
der Verfasser

**CARL FRIEDRICH HEINRICH LANG**

*von Oehringen.*



**Tübingen,**  
gedruckt bei Ludwig Friedrich Fues.  
1844.





## Einleitung.

---

**U**m näher nachweisen zu können, wie Zähne in das Antrum Highmori gelangen können, wird es nöthig sein, in kurzen Worten die Entwicklungsgeschichte der Zähne zu erörtern.

Es ist bekannt, dass die Zähne, deren der Mensch bei vollkommen ausgebildetem Körper 32 besitzt, mittelst Einkeilung in den Alveolen der Ober- und Unterkinnlade so dicht aneinandergereiht sind, dass sie in der Mundhöhle zwei sich einander gegenüberstehende, bogenförmige, mit der Convexität nach vorn, der Concavität nach hinten gerichtete Zahnreihen, eine obere und eine untere bilden, deren jede 16 Zähne enthält. Ungefähr im zweiten Monate des Fötus-Lebens besteht der Zahnhöhlen-Fortsatz aus einer innern und einer äussern Wand, zwischen welchen man im dritten Monate des Fötus-Lebens kleine, rundliche, von allen Seiten geschlossene, mit dem Zahnfleische fest verbundene Säckchen findet, die anfangs durch faserige, später durch knöcherne Scheidewände von einander getrennt sind. Jede Hälfte der obern und untern Kinnlade enthält in diesem Zeitraume 4 Säckchen, zu denen sich erst im vierten Monate ein fünftes gesellt. Jedes Säckchen besteht aus einem äussern und innern Häutchen, welche sehr gefässreich, und durch



eine zwischen ihnen ergossene wässerige Feuchtigkeit abgesondert sind. Im vierten Monate nun entwickelt sich vom Boden des Säckchens der innern Haut ein röthlicher, gefäss- und nervenreicher Körper, der Zahnkeim <sup>1)</sup>; dieser ist das Organ, durch dessen absondernde Thätigkeit der Zahn entsteht und wodurch er auch erhalten wird, er ist anfangs rundlich spitz, nimmt aber bald die Gestalt der Krone des jungen Zahnes, der sich aus ihm entwickeln soll, vollkommen an.

Gegen die Mitte des Fötus-Lebens beginnt auf diesem Zahnkeime der Ossifikations-Prozess der Zähne, es kommen zuerst einfache hohle Scherbchen für die Kronen der Zähne zum Vorschein, alsdann schreitet von ihnen aus die Ossifikation zum Halse, und von diesem zur Wurzel des Zahnes herab, wobei sich der Zahn mehr und mehr aus seiner Zelle hervorschiebt. Der Zahnkeim und die innere Höhle des Zahnes schwinden jetzt in dem Masse, als die Vorknöcherung vorschreitet.

Sind einmal die Zahnkronen gebildet, so beginnt auch die Absetzung des Zahnschmelzes, die Herissant <sup>2)</sup> einer drüsenartigen Konstruktion der inneren Haut des Zahn-säckchens zuschreibt.

Der Zahndurchbruch erfolgt gewöhnlich bei einem Kinde nach den ersten 6 Lebens-Monaten, und dauert in der Ordnung fort, dass zuerst im siebenten Monate das mittlere Paar der Schneidezähne des Unterkiefers, wenige Wochen später dieselben des Oberkiefers, wieder nach Verfluss einiger Wochen das äussere Paar der

---

1) Neue anatom. Kupfer-Tfl., 1. Liefrg., Tafel V. nach Delabarre. Weimar 1827.

2) Mémoires de Paris 1754.



Schneidezähne, was bald im Ober- bald im Unterkiefer zuerst geschieht; dann gegen Ende des ersten Jahres die vorderen Backzähne des Unterkiefers, bald darauf auch die des Oberkiefers, gegen die Mitte des zweiten Jahres die Eckzähne, und zwar wiederum zuerst im Unter-, dann im Oberkiefer; zuletzt gegen Ende des zweiten Jahres oder auch erst im dritten Jahre die vier hintern Backzähne zum Vorschein kommen, so dass jetzt das Kind im ganzen 20 Zähne hat, womit das erste Zahngeschäft beendigt ist.

Der Durchbruch des Zahnes ist die natürliche Folge seines Wachstums, und geschieht durch Verlängerung seiner Wurzel; über die Art des Zahndurchbruchs finden sich noch falsche Ansichten, indem die Zahnzellen als durch Knochensubstanz geschlossen angegeben werden, und ihre Eröffnung durch allmähliche Resorbition der überliegenden Knochensubstanz vor sich gehen soll. Die Zahnzellen sind aber über den Kronen der Milchzähne stets offen, und der Zahn bloß durch die Häute seines Bildungssackes und das Zahnfleisch bedeckt, welches letztere jedoch mit einem eigenen, derben, fast knorpelartigem Rande versehen ist.

Ist die Zahnkrone mit Schmelz überzogen, so ist das Geschäft des Zahnsäckchens beendigt, es wird resorbiert, und mit ihm zugleich das über die Zahnkrone herliegende feste Gefüge des Zahnfleisches. In diesem Vorgange lässt sich eine gesteigerte Thätigkeit der Natur, die der pathologischen Erscheinung von Entzündung ähnlich ist, nicht verkennen, es findet stärkerer Säfteandrang gegen den Kopf statt, der sich im Munde durch stärkere Röthe, Schmerz des Zahnfleisches und vermehrte Speichelabsonderung kundgibt.



Die 20 sogenannten Milchzähne fallen, wenn sie nicht früher schon durch Krankheit zerstört waren, nach dem 6. oder 7. Lebensjahre fast in der nämlichen Ordnung, wie sie hervorgebrochen, wieder aus, und werden durch stärkere, bleibende wieder ersetzt, welchen sich noch drei weitere in jeder Kieferhälfte anreihen. Ehe noch der Zahnwechsel beginnt, treten die vorderen, grossen, bleibenden Backenzähne hervor, deren Keime man schon am Ende des 4. Monats des Fötus-Lebens in den Kinnladen unterscheiden kann. Erst zu Anfange des 8. Monats kommen die Säckchen und Keime für die permanenten Schneidezähne, etwas später die der Eckzähne, dann die der mittleren grossen Backzähne zum Vorschein; erst im 7. oder 8. Monate nach der Geburt zeigen sich die Keime der ersten, und etwas später die der zweiten zweispitzigen permanenten Backzähne. Die Keime der Weisheitszähne entwickeln sich erst im 4. Lebensjahre. Die Säckchen der permanenten Zähne liegen anfangs in denselben Zahnzellen unter den Säckchen der Milchzähne, doch etwas mehr nach innen gegen die Mundseite hin; später werden sie aber nach und nach von dem Säckchen der Milchzähne, durch neue Zahnzellen, die allmählig verknöchern, und eine Oeffnung zum Durchgange eines häutigen Stranges, der das Säckchen des bleibenden Zahnes mit dem Milchzahn verbindet, geschieden. — Der Vorgang des Zahnwechsels selbst wird bedingt durch die vollkommene Ausbildung des bleibenden Zahnes, dessen Zahnzelle sich so vergrössert, dass zuletzt die knöcherne Scheidewand verschwindet, und beide Zellen wieder in eine zusammenfliessen. Zugleich verschwinden die Gefässe und der Zahnkeim des Wechselzahnes, worauf die



Wurzel lose wird und der Zahn ausfällt oder wenigstens leicht entfernt werden kann. Nach dem allgemeinen Gesetze eines fortgesetzten mechanischen Drucks des bleibenden Zahnes gegen die Wurzel des Wechselzahnes wird ein Schwinden des letzteren in Folge gehinderter Ernährung und des eingeleiteten Zerstörungs- und Resorptions-Prozesses veranlasst. In seltenen Fällen hat man ein drittes Zahnen beobachtet. Von einem Falle, wo ein Mann im 116. Jahre 8 neue Zähne bekam, berichtet Hufeland <sup>1)</sup>; ältere Fälle sind von Haller gesammelt.

### Anomalien der Zähne.

Abweichungen in der Ordnung und der Zeit des Durchbruchs der einzelnen Zähne sind nicht selten; oft aber ergeben sich in dieser Beziehung so bedeutende Verschiedenheiten, dass sie unter die Abweichungen zu rechnen sind. Solche Varietäten können vorkommen:

- a) in Hinsicht auf die Reihenfolge der einzelnen Zähne;
- b) im Allgemeinen durch zu frühen und
- c) durch zu späten Durchbruch;
- d) durch fehlerhafte Richtung, Stellung und Anzahl der Zähne;
- e) durch Vordringen in eine der natürlichen Lage entgegengesetzte Richtung, oder Vorkommen an einem andern Standorte.

Zu den Abweichungen in der Reihenfolge der durchbrechenden Zähne gehören z. B. die Fälle, in welchen

---

1) Macrobiotik. Jena 1797, S. 205.



die zweiten Schneidezähne vor den ersten, die Hundszähne vor den Schneidezähnen, vor dem ersten Backenzahn, oder auch erst nach den zweiten Backenzähnen hervorbrechen. Bisweilen geschieht der Durchbruch auch früher in der obern als in der untern Kinnlade; auch hat man Kinder beobachtet, bei welchen sämmtliche Zähne zu gleicher Zeit durch das Zahnfleisch hindurchbrachen, wozu natürlich eine grössere Aufregung des Organismus nöthig wird, so dass solche Kinder dabei nicht selten in grosse Gefahr gerathen.

Was den zu frühen Durchbruch betrifft, so sind Beobachtungen bekannt, dass bei der Geburt schon einzelne Zähne durchgebrochen waren; so erzählt die Geschichte von mehreren berühmten Römern, von Curtius, Papirius und Valerius, von Ludwig XIV., welcher mit 2 Schneidezähnen auf die Welt kam, so fand sie Hildani <sup>1)</sup> öfter bei noch nicht ganz viermonatlichem Fötus, wo sie aber noch verborgen in der Zahnhöhle vom Zahnfleische bedeckt liegen.

Nicht selten kommen Kinder mit schon hervorgebrachten Schneidezähnen auf die Welt, welche mit Hakenscharten und Wolfsrachen <sup>2)</sup> behaftet sind. Dieser frühzeitige Durchbruch ist gewiss nicht als ein Zeichen besonderer Kräftigkeit der Konstitution zu betrachten, im Gegentheil mehr zu fürchten, weil in so früher Zeit der Organismus in der Regel noch nicht genug erstarkt ist, um die mit solchen Evolutionen verbundene Aufregung

---

1) Guillh. Fabr. Hildani opera observationum et curationum medico-chirurgicarum. Francofurti 1646.

2) Tabul. anatom.-patholog. auctore J. F. Meckel. Lips. 1822, Tab. XVIII., Fig. 4.



zu ertragen, ohne dadurch in einen krankhaften Zustand versetzt zu werden. Billard gibt an, dass die mit auf die Welt gebrachten Zähne sehr bald wieder ausfallen, da sie sehr oberflächlich eingepflanzt sind.

Häufiger noch ist ein verspäteter Durchbruch einzelner oder sämtlicher Zähne, besonders bei schwächlichen kränkenden Kindern, doch auch bei sonst kräftigen Subjekten. So spricht Van Swieten von einem sehr kräftigen Mädchen, bei welchem der erste Zahn erst gegen Ende des zweiten Jahres zum Vorschein kam, ja Baumes erzählt, er habe einen Mann gekannt, bei welchem nie ein Zahn zum Vorschein gekommen ist, Borelli erwähnt eines ähnlichen Falles bei einer Frau von 60 Jahren. Ferner Fälle, wo Zähne erst im hohen Alter zum Vorschein kamen, liest man im Bartholinus, Rolfink, Schenk; was aber nicht dem Wachsthum, wie man glauben könnte, sondern einer Regression des Alveolar-Fortsatzes zuzuschreiben ist, wo alsdann die verborgen gebliebenen Zähne hervortreten.

Die Zähne zeigen zur Zeit der ersten Zahnung selten Abweichungen in Hinsicht ihrer Anzahl; erst beim Eintritt der zweiten Zahnung ist es möglich, dass zwei Reihen Zähne bei einem und demselben Individuum vorkommen, was davon herrührt, dass die Wechselzähne nicht ausfallen, so soll Ludwig XIII. eine doppelte Zahnreihe gehabt haben. Wenn sich wirklich überzählige Zähne entwickeln, so geschieht es häufiger im Ober- als im Unterkiefer. Als eine Andeutung des Mehrfachwerdens der Zähne können auch wohl die rundlichen vermehrten Höcker, welche zuweilen an den Kronen



der Backzähne vorhanden sind, betrachtet werden <sup>1)</sup>. Mehr als die Kronen weichen die Wurzeln durch Mehrfachwerden von der normalen Zahl ab; so haben in manchen Fällen die Backenzähne 4 — 5, die Eck- und Schneidezähne 2 Wurzeln; oder die Zahl der Wurzeln ist vermindert, was sich meist auf das Verschmolzensein derselben gründet. Normabweichungen der Zähne, in Hinsicht auf Richtung und Stellung derselben, finden sich bei Kindern in den ersten Jahren viel häufiger; häufiger wiederum im Ober- als Unterkiefer, und viel öfter wieder an den vordern als hintern Zähnen. So dreht sich ein Zahn manchmal dergestalt um seine Achse, dass seine Seite, oder gar seine hintere Fläche nach vornen steht. Ein andermal neigen sich bei verlorengegangennem Zahne, vorzüglich bei jungen Subjekten, die nächststehenden Zähne zu beiden Seiten gar oft nach der Zahn-  
 lücke hin, füllen zwar dadurch die Lücke aus, gerathen aber ebendamit in eine schiefe Stellung <sup>2)</sup>.

Die gewöhnliche Ursache der regelwidrigen Stellung der zweiten Zähne ist der Widerstand der ersten bei der zweiten Dentition und der Mangel an Raum in der Kinnlade, wobei die Zähne nicht in gleicher Reihe stehen können. Daher muss man dafür Sorge tragen, dass die oft cariösen Milchzähne, welche den regelmässigen Durchbruch der bleibenden Zähne, ihre regelmässige Stellung, und dadurch gleichzeitig die gehörige Entwicklung der Alveolar-Fortsätze beeinträchtigen, zeitig genug entfernt werden. Doch darf diese Entfernung auch nicht zu frühe und nicht ohne gehörige Vorsicht geschehen, weil man

1) Tab. anatom. - patholog. auct. Meckel. Tafel XVII., Fig. 1.

2) Schiefstand der Zähne v. F. Kneisel. Berlin 1856.



leicht die Keime der bleibenden Zähne mitausreißen könnte. Eine weitere Ursache des Schiefstandes, besonders der vordern Zähne, besteht darin, dass die Kinder an zu hartangespannten Brüsten mit zu kleinen Warzen saugen, wodurch die noch flexibeln Kieferfortsätze nach innen gedrückt werden; oder steht auch zuweilen eine erbliche Familien-Anlage mit im Spiele. — Am allers häufigsten findet man die Hundszähne in abnormer Stellung, weil diese gemeiniglich am spätesten zum Vorschein kommen, wenn die übrigen Zähne bereits den vorrätigen Platz eingenommen haben. — Man hat Fälle, wo ein Spitzzahn zwischen 2 Schneidezähnen oder zwischen 2 Backenzähnen hervorwuchs; ferner spricht man von Entwicklung von Backenzähnen in dem vordern Theil der Kiefer, doch existiren keine glaubwürdigen Beobachtungen darüber, auch ist schwer zu begreifen, wie sich in der schmalen Zahnlade der Schneidezähne ein dicker Backzahn entwickeln sollte.

Zu den Hauptursachen der Aberrationen der Zähne gehört unstreitig die abnorme Bildung und Stellung der Kiefer, besonders der Zahnfortsätze und Zahnhöhlen, deren Form gewöhnlich das Wachsthum und die Richtung des Zahnes leitet, und wenn sich alsdann die Zahnhöhle wegen zu beträchtlicher Schmalheit der Kieferbeine nicht frei entwickeln kann, so wird der Zahn an dieser Abweichung Theil nehmen, aus der Reihe der andern Zähne heraustreten, oder gar sich in einer gewissen Entfernung von der Zahnlade entwickeln.

---

Anmerkung. Zähne an ganz fremden Orten wie in der Vagina, in degenerirten Ovarien, in deren einem Ploucquet einmal über 500 zählte, oder wo man einmal unter übrigens undeutlichen



Ein fernerer Grund liegt in dem Ausziehen eines Milchzahnes, das einige Jahre vor dem Wechsel vorgenommen wird, hier verschliesst sich alsdann die Zelle nicht bloß an ihrem Eingange, sondern sie wird, wie durch anatomische Untersuchungen solcher Kiefer häufig nachgewiesen wurde, in der, bis zum Erscheinen des Ersatzzahnes, manchmal lange dauernden Zwischenzeit, mit Knochenmasse entweder gänzlich oder theilweise ausgefüllt, und da der nachkommende Zahn in eine so verschlossene Zelle nicht mehr ein- und durchdringen kann, so bahnt er sich entweder einen ganz andern Weg, und kommt entfernt von der Zahnreihe, oder gar nie zum Vorschein.

So sah Albin 2 lange Zähne in dem aufsteigenden Aste des Oberkiefers verborgen; ein andermal einen Zahn im horizontalen Theile des Oberkiefers, wo auch Sabatier einmal 2 Augenzähne hervorragen sah, ferner hat man Beispiele von Zähnen, die unter dem vordern Nasenstachel hervorragten.

Ein ähnliches Beispiel bot ein 12 Jahre altes scrophulöses Mädchen dar, welches wegen einer äusserst stinkenden Ozäna, verbunden mit necrotischem Absterben der in der Nasenhöhle befindlichen Knochentheile im August 1843 in die chirurgische Klinik in Tübingen von dem Vorstand derselben, Herrn Professor Bruns, aufgenommen wurde. Nachdem in kurzen Zwischenräumen mehrere grössere und kleinere Theile der Nasen-

---

Knochenstücken auch ein Stück der obern Kinnlade mit 44 Zähnen fand, wovon einige Milchzähne, die andern aber in der Art ausgebildet, wie sie im 15. Jahre zu sein pflegen, haben bisweilen den Physiologen in Verwunderung gesetzt. (Medicin. chirurg. Zeitung. Salzburg 1792. 1. Bd.)



muscheln und Nasenscheidewand entfernt worden waren, fühlte derselbe, als bei neuen Untersuchungen die Kornzange etwa  $2\frac{1}{2}$  Zoll auf dem Boden der Nasenhöhle eingeführt war, einen äusserst harten, etwas beweglichen Körper, welcher beim Anschlagen mit der Spitze der Kornzange einen helleren Ton als die bis dahin ausgezogenen Knochentheile vernehmen liess. Gefasst und unter rotirenden Bewegungen nicht ohne einige Gewalt herausgezogen, erwies es sich, dass es ein Hundszahn war, der, wie die Richtung der eingeführten Kornzange schliessen liess, seinen Sitz in der Sutura palatina der Oberkieferknochen hatte. Das Mädchen besass übrigens ihre vollständige Zähnezahl.

In Meckel's anatomisch-patholog. Tafeln sieht man Zähne aus der vordern Wand des Antrum Highmori hervortreten, das einmal ist es der erste Backzahn, dessen Wurzeln nach unten und die Krone nach oben gerichtet ist; das anderemal einen Hundszahn, dessen Krone die Richtung nach ab- und vorwärts genommen hatte. So findet man in Kleinert's Repertorium einen Fall aufgezeichnet, wo sich in der Gaumenhöhle einer Leiche eine knöcherne Geschwulst von der Grösse einer Haselnuss befand, die einen Zahn in sich enthielt, dessen Krone nach der Gaumenhöhle, und die Wurzel nach aussen gerichtet war <sup>1)</sup>.

---

1) Revue médicale, Juin 1850.



## Aufzählung von Fällen über Zähne im Antrum Highmori.

### E r s t e r F a l l.

Verfasser stellt hier einen Fall voran, den er in der unter Leitung des Herrn Professor Bruns stehenden chirurgischen Klinik in Tübingen selbst zu beobachten Gelegenheit hatte. Dieser Fall betrifft einen 15 Jahre alten sonst völlig gesunden jungen Menschen, welcher am 7. Juni 1843 in die genannte Klinik aufgenommen wurde.

Dieser bekam seiner Angabe nach im November 1841 eine kleine Geschwulst auf der rechten Wange, entsprechend der Fossa canina des Oberkiefers, die während eines Zeitraumes von 2 Jahren bis zur Grösse eines Hühnereies ohne die geringste Spur von Schmerzen herangewachsen war; seit einem Vierteljahre will Patient keine Zunahme der Geschwulst bemerkt haben. Die überliegenden allgemeinen Bedeckungen waren verschiebbar, unverändert in Farbe und Consistenz, Nase und Mundwinkel waren nach der kranken Seite hin verzogen. Die Geschwulst selbst zeigte keine Unebenheiten und gab auch beim stärksten Fingerdrucke nicht nach, mit Ausnahme einer kleinen Stelle oberhalb der hinteren Backzähne. Hier konnte man durch starken Fingerdruck eine kleine Vertiefung bewirken, welche sich mit Aufhören des Druckes sogleich wieder hob, ohne jedoch irgend ein Geräusch, Krepitation, hören zu lassen. Ein Troikart an dieser Stelle eingestossen, drang nach Ueberwindung einigen Widerstandes in eine Höhle, was man daraus erkannte, dass er nach allen Richtungen hin frei be-



wegt werden konnte. Flüssigkeit drang keine hervor. Der harte Gaumen und die Orbita nahmen keinen Antheil an der Bildung der Geschwulst. Die Zähne der betreffenden Seite waren vollkommen gesund, und in normaler Zahl und Richtung vorhanden. Die Schleimsecretion der rechten Nasenhälfte ist äusserst sparsam, Blut, Schleim etc. ist nie aus der Nase geflossen.

Dass man es in diesem Falle mit keiner bösartigen Degeneration der betreffenden Theile zu thun hatte, musste bei dem sonst ganz gesunden Körperzustande des jungen Menschen einleuchten, ebensowenig liess sich eine andere Ursache auffinden. Man erörterte die Reihe sämtlicher an dieser Stelle vorkommenden Geschwülste, und entschied sich zuletzt für eine Ausdehnung des Antrum Highmori oder für eine neugebildete Cyste im Oberkiefer, wie sie von Dupuytren im 2. Bande seiner Leçons orales zuerst näher beschrieben worden sind.

Da Patient die Entfernung seiner das Angesicht entstellenden Geschwulst dringend wünschte, so schritt Herr Professor Bruns zur operativen Entfernung derselben.

Zuerst wurde ein einfacher Längenschnitt durch die bedeckenden Weichtheile gemacht, welcher vom rechten Mundwinkel schräg bis in die Gegend des äussern Augenwinkels hinaufstieg, und die Weichtheile durch einige flache Messerzüge von der Oberfläche des Knochens abgelöst. Die Blutung war mässig, die spritzenden Arterien wurden durch Torstion zum Schweigen gebracht. Nun wurde an der Basis der Knochengeschwulst durch einige Schläge mit Hammer und Meisel eine längliche Oeffnung gemacht, wobei sich etwa ein Löffel voll einer gelblichen, der Synovia nicht unähnlichen Flüssigkeit



von sehr dicklicher Konsistenz ergoss. Durch die gemachte Oeffnung wurde die eine Branche einer Liston'schen Knochenscheere eingeführt, und damit die ganze vordere Wand der Geschwulst an ihrer Basis mit leichter Mühe abgetragen. Die geöffnete Höhle erschien nun von einer etwa 3 Linien dicken, auf der innern Oberfläche glatten und glänzenden Membran ausgekleidet, welche etwa an der Gränze des obern innern Drittels der Höhle eine Scheidewand bildete, welche die ganze Höhle in eine grössere und kleinere Abtheilung trennte. In letzterer ragte, der Gegend des Thränensackes zu, ein grosser, rundlicher, weissgelber Körper von oben herab, welcher mit der Kornzange gefasst und ausgezogen, sich als ein völlig ausgebildeter grosser Hundszahn erwies. Nach Entfernung desselben, und der dicken die Höhle auskleidenden Membran, wurden die Weichtheile durch die umschlungene Nath wieder mit einander vereinigt, und Patient in 3 Wochen von seiner Entstellung vollkommen befreit entlassen.

Die Genesis dieses Uebels ist nicht ganz klar; nach der Vermuthung des Herrn Präses der Dissertation dürfte sich ursprünglich in der Substanz des processus nasalis des Oberkiefers ein überzähliges — Patient hatte seine sämmtlichen 32 Zähne — Zahnsäckchen gebildet haben, welches zu Anfang von der Kieferhöhle durch Knochensubstanz geschieden, bei seiner weitem Entwicklung und Vergrösserung durch Druck jene knöcherne Scheidewand zum Schwinden brachte, und nun in der Kieferhöhle selbst seine Entwicklung vollendete, während gleichzeitig die die Kieferhöhle auskleidende Membran, mit in den Prozess des Erkrankens gezogen, sich verdickte.



Für diese Ansicht scheint der Sitz des Zahnes, so wie seine vollständige Abgränzung von der Höhle der den Sinus auskleidenden Membran, durch die oben erwähnte Scheidewand zu sprechen.

#### Zweiter Fall.

Dubois <sup>1)</sup> erzählt: Bei einem Knaben von 8 Jahren bemerkte man am Oberkiefer der linken Seite eine nuss-grosse sehr harte Geschwulst. Da sie ganz schmerzlos war und nicht zu wachsen schien, so liessen sie seine Eltern ausser Acht. Im 16. Jahre aber begann die Geschwulst zu wachsen und Schmerzen zu verursachen; innerhalb 2 Jahren hatte sie so bedeutend zugenommen, dass die in ihrer Umgebung liegenden Gebilde zusammengepresst wurden. Sprechen und Athmen machte dem Patienten grosse Mühe, und das Kauen war mit Schmerzen verbunden. Dubois, Sabatier, Pelletan und Boyer hielten diesen Fall anfänglich für einen Fungus antri, und desshalb die Operation für räthlich.

Dubois machte einen Längenschnitt, aus welchem eine grosse Menge gelatinöser, lymphartiger Flüssigkeit ausfloss. Mittelst einer Sonde fühlte er eine Höhle, und als er das Instrument überall herumbewegte, um zu erforschen, ob ein Fungus vorhanden sei, stiess er an der Seite der gemachten Oeffnung an eine harte Substanz.

5 Tage nach dieser Operation zog Dubois 2 Schneidezähne und einen Backzahn heraus, nahm auch den correspondirenden Theil des Processus alveolaris hinweg. Nach 2 Tagen war ihm möglich, in die Höhle zu blicken, wobei er nach oben einen weissen Fleck gewahr wurde,

1) Dubois, Bulletin de la Faculté de Med. No. 8.



den er anfänglich für Eiter hielt, der sich aber beim Berühren mit der Sonde als ein Zahn herausstellte, der nicht ohne bedeutenden Kraftaufwand ausgezogen wurde. Im Verlaufe von 6 Wochen war die Oeffnung geschlossen, und nach  $1\frac{1}{2}$  Jahren war auch die Deformität verschwunden.

### D r i t t e r F a l l.

Blasius <sup>1)</sup> spricht unter der Benennung „Blennorrhoea antri Highmori“ von einem kräftigen 22jährigen Mädchen, das ohne bekannte Veranlassung vor 2 Jahren eine Anschwellung der linken Backe, die sich bis vor 3 Monaten allmählig vergrösserte, bekommen hatte, ohne Beschwerde zu verursachen.

Blasius fand eine Auftreibung des Sinus maxillaris, wobei die Höhlenwandungen so verdünnt und erweicht waren, dass sie wie Pergament eingedrückt werden konnten. Auf der höchsten Stelle der Haut zeigte die Geschwulst eine umschriebene Röthe, Schmerz und Entzündungszufälle waren nie zugegen. Die Nasenhöhle der leidenden Seite war meist trockner als die andere.

Blasius öffnete das antrum in der fossa canina, nachdem er die Backe losgetrennt hatte, dergestalt, dass er den kleinen Finger in die Höhle einführen konnte. Es floss etwas wasserhelle schleimige Flüssigkeit heraus; nahe an der untern Orbitelwand liess sich eine feste, glatte Knochenecke entdecken, die alsbald für einen Spitzzahn erkannt, und nicht ohne Kraftanwendung ausgezogen wurde. Die Oeffnung schloss sich, und die Wandung nahm ihre frühere Consistenz an.

1) Schmidt's Jahrbücher. Jahrg. 1857.



## V i e r t e r F a l l.

Jourdain berichtet von einem 13jährigen Mädchen, welches eine beträchtliche, die ganze Gegend der Vertiefung des Oberkiefers einnehmende Geschwulst hatte; letztere war weder schmerzhaft, noch die Farbe der überliegenden Haut im geringsten verändert. Da ein grosser Schneidezahn mit unter dem Umfang der Geschwulst stand und locker wurde, so wurde er ausgezogen, worauf 2 Esslöffel einer schleimigten gelblichen Flüssigkeit aus der Oeffnung flossen; nach einigen Tagen, da sich die Höhle allmählig entleerte, war ein fremder Körper im innern derselben wahrzunehmen, der anfangs fest sass, allmählig aber mit dem Einsinken der Knochengeschwulst lockerer wurde. Endlich konnte man sich mit vieler Mühe des Körpers bemächtigen, der in einem Zahn bestand, dessen Krone einem kleinen Schneidezahn ähnlich war, dessen Wurzel von der Dicke der Hundszähne gekrümmt ausgieng. Innerhalb 3 Monaten gelang die vollkommene Heilung.

## F ü n f t e r F a l l.

Ein 1) 13jähriger Knabe bekam an der rechten Wange eine bedeutende Geschwulst, dessen augenscheinlicher Sitz der Sinus maxillaris war. Die allgemeinen Bedeckungen und die Muskeln, welche die Wange bilden, boten keine Veränderung in Farbe und Consistenz dar. Das Gaumengewölbe war an der Seite des Mundes herabgesunken, die rechte Nasenhöhle war obliterirt. Jede Stelle der Geschwulst widerstand dem stärksten Finger-

---

1) Lettre chirurgicale sur quelques maladies graves du Sinus maxillaire par Jh. Gensoul à Paris 1855.



drucke. Der Knabe klagte nicht über Schmerzen, nur wenn man die Wange stark betastete, ausserdem will er niemals Schmerzen gehabt haben. Er wurde mehrere Monate von Gensoul im Hôtel-Dieu in Lyon beobachtet, in der Hoffnung, das Uebel werde stationär bleiben. Indessen nahm er jedoch wahr, dass das rechte Auge in seinen Bewegungen gehindert zu werden anfieng, dass die Geschwulst nach allen Seiten hin sich vergrössere, und dass die Operation unumgänglich sei. Gensoul bekennt offen, dass die unnachgiebige Härte der Geschwulst ihn an das Dasein einer Hyperostosis zu glauben geneigt machte.

Er schritt zur Operation, indem ein Schnitt vom inneren Augenwinkel bis zur Oberlippe, correspondirend mit dem ersten rechten Hundszahn, von da zum Ohrfläppchen, und von hier bis gegen den äussern Augenwinkel geführt wurde, und der so gebildete Lappen wurde nun aufgehoben. Bevor er mit der Abtragung des hervorragenden Theiles fortfuhr, wollte er sich über die Natur der Geschwulst vergewissern, indem er einen Meissel schräg unter der Orbita eintrieb. Erst drang er schwer durch, bis er an dem Mangel des Widerstandes empfand, dass er in eine Höhle gedrungen sei. Aus der gemachten Oeffnung entleerte sich eine gelbliche Flüssigkeit, wie sie bei Wasseransammlungen im Antrum vorzukommen pflegt. Er trug nun mittelst Meissels und Hammers die vorspringende Portion der Geschwulst ab; 2 Schneidezähne, die stark nach vorne gekrümmt waren, wurden ausgezogen. Die die sehr geräumige Oberkieferhöhle auskleidende Schleimhaut war röthlich, aber keine ihrer Parthien erschienen verändert. Während er seinen Fin-



ger an alle Punkte der Höhle brachte, fühlte er einen scharfen und sehr harten Körper, dessen Natur er nicht erkennen konnte, bis die knöcherne Portion, die ihn verdeckte, weggenommen war, wo es sich alsbald ergab, dass es ein Hundszahn war, der in dem aufsteigenden Fortsatz des Oberkiefers eingesenkt war. Bei einer genauen Untersuchung der Zahnreihe fand sich, dass der zweite Schneidezahn den ersten Mahlzahn berührte. Der Zahn selbst lag frei und lose in seinen umgebenden Theilen, und da er keinen Unfall mehr hervorbringen konnte, so liess er ihn stehen, um wie er sich ausdrückte, ihn zur Erhaltung einer künstlichen Oeffnung zu benützen, welche eine starke Fistel im Innern des Mundes nöthig machte, um der von der Membran, welche die Höhle auskleidet, secernirten Flüssigkeit einen Ausweg zu verschaffen.

Noch ist die beträchtliche Dicke der Wände des Sinus (sie betrug  $2\frac{1}{2}$  — 3''' ) zu erwähnen, was noch mehr zu seiner Rechtfertigung dient, die Geschwulst mit einer Hyperostose verwechselt zu haben, indem in allen Fällen, wo die Oberkieferhöhle durch Anhäufung einer Flüssigkeit ausgedehnt ist, die Wände sehr verdünnt sind, und nur in ihrem Umfange auf Kosten ihrer Dicke wachsen.

#### S e c h s t e r F a l l .

Bei einem Knaben von 7 Jahren, welcher eine bedeutende Geschwulst der linken Backe hatte, die schon in seinem 3. Lebensjahre, also in einem Alter, in welchem alle Milchzähne gewöhnlich schon vorhanden sind, anfang, sich zu entwickeln, und bei welchem der zweite



obere Backzahn fehlte, will v. Carabelli <sup>1)</sup> in einer Consultation ausgesprochen haben, es dürfte, da weder eine scrophulöse Diathese, noch irgend eine andere Ursache anzumitteln war, der noch nicht zum Vorschein gekommene Backzahn durch eine verkehrte Richtung in's Antrum Highmori gewachsen sein, und als veranlassende Ursache dieses Leidens betrachtet werden. Einige Tage nachher wurde benannte Höhle geöffnet, und der darin wirklich vorgefundene zweite Backzahn bestätigte seine Aussage. Ueber den Verlauf der Geschwulst aber, und über die Art der Operation wird nichts berichtet.

Die eben angeführten Fälle haben bewiesen, wie man fast immer einen ganz andern pathologischen Zustand als den diagnosticirten fand, wie sehr man auf der andern Seite, wo man die Sache unentschieden liess, in Verwunderung gerieth, bei der Operation einen Zahn, als die Ursache der Hervortreibung der Wände des Sinus maxillaris anzutreffen.

Anfangs stand wohl die Sache als curiosum da, jetzt, da sich mehrere ähnliche Fälle aneinanderreihen, verdienen sie, die Aufmerksamkeit der Chirurgen auf sich zu lenken. Dass es nicht möglich sein wird, ganz zuverlässige Momente, welche auf gedachten pathologischen Zustand schliessen lassen hervorzuheben, begreift man leicht, da verschiedene Complicationen mit im Spiele sein, und die Diagnose unsicher machen können.

Ungefähr folgende Kennzeichen ergeben sich aus den zusammengestellten Fällen, aus denen man mit ziem-

---

1) Systematisches Handbuch der Zahnheilkunde von Dr. G. v. Carabelli. II. Band. S. 124. Wien 1844.



licher Sicherheit auf einen Zahn im Antrum Highmori schliessen könnte: Langsames, völlig schmerzloses Einhergehen einer Geschwulst, (mit Ausnahme des Falles, den Dubois beschreibt, wo aber die Schmerzen wahrscheinlich durch die Complication der bedeutenden Schleimanhäufung hervorgerufen wurde, denn anfangs stand die Geschwulst ebenfalls längere Zeit schmerzlos da) unveränderte allgemeine Bedeckungen so wie Verschiebbarkeit derselben, ungestörtes Allgemeinbefinden; grössere Trockenheit des betreffenden Nasenlochs; gewisses jugendliches Alter, meist die Zeit der zweiten Dentitions-Periode; zuweilen der Mangel irgend eines Zahnes, gleichförmige Auftreibung der Höhle meist gegen eine Wandung hin.

Prognose günstig.

---

Ueber krankhafte Zustände, die etwa mit dem Vorhandensein eines Zahnes im Antrum Highmori verwechselt werden könnten.

In der Highmors-Höhle können sich abnorm secernirte Flüssigkeiten, welche puriform, lymphatisch, wirklicher Eiter, oder von käseartiger Konsistenz sein können, ansammeln; oder es können sich in derselben Polypen, Osteosarcome, Osteosteatome und Exostosen entwickeln, welche ihr eine ähnliche Ausdehnung zu geben vermögen, wie sie unser gedachter Fall zu verursachen im Stande ist.

Der fragliche Zustand kann verwechselt werden:

1. Mit blennorrhöischem Zustande der Höhle.



Hiebei ist ein anhaltender tauber Schmerz, der Kranke schnaubt puriforme mit Blutstreifen vermischte Flüssigkeit aus, oder es fließt ihm bei der Lage auf die entgegengesetzte Seite solche in die Nase. Durch die Dauer der Krankheit wird die Schleimhaut der Höhle aufgewulstet, wodurch die Communications-Oeffnung mit der Nase verengert oder verschlossen wird. Die Ausdehnung der Höhle erfolgt meist nach allen Richtungen.

## 2. Mit Eiteransammlungen.

Wenn nicht hier schon die einwirkenden Ursachen Aufschluss geben, so werden die Fieberbewegungen, das Gefühl von Taubheit, der klopfende Schmerz, welcher sich durch die ganze Höhle erstreckt, und der durch Druck noch gesteigert wird, den Diagnostiker nicht lange im Dunkeln lassen. Zuweilen wird auch die andere Höhle sympathisch mitergriffen, selbst wenn die Ursache mechanischer Art war. Im weiteren Verlaufe spricht sich die Krankheit noch deutlicher aus. Der Kranke schnaubt Eiter aus, oder es fließt ihm aus der Nase. Gewöhnlich entsteht die stärkste Hervorragung an der abhängigsten Stelle der Höhle, wobei die überliegenden Theile geröthet sind. Endlich verschafft sich der Eiter durch den ungemein verdünnten Knochen einen Ausgang.

## 3. Mit Polypen.

Selten verräth ein solcher seine Gegenwart im Entstehen, doch wird er bald, wenn er sich nicht frei ausdehnen kann, ein Gefühl von Taubheit, Klopfen, Druck und einen treibenden Schmerz mit flüchtigen Stichen verursachen. Durch den Druck sterben oft Theile ab, und es entstehen daraus oft Blutungen und Ausflüsse von Jauche aus der Nase. Meist erfolgt die Ausdehnung



nach allen Richtungen hin. Bahnt sich zuletzt der Polyp durch irgend eine Oeffnung einen Weg nach aussen, so wird vollends jede Verwechslung mit andern Krankheiten unmöglich sein.

#### 4. Mit Osteosarcoma und Osteosteoma.

Hier gehen deren Ausbildung anhaltende, heftige, in keinem einzigen Falle ganz fehlende Schmerzen voraus. Die die Geschwulst des Knochens bedeckenden Weichgebilde befinden sich zwar anfangs in normalem Zustande, werden aber bald, sowie die Knochen selbst, in die Sphäre der krankhaften Veränderung gezogen, indem sich die früher schon gespannte und schmerzhaft Haut röthet, und endlich, gewöhnlich aber erst spät, die Fleischwucherungen die Haut durchbrechen und einem Carcinom höchst ähnlich wird. Ein weiteres Unterscheidungsmerkmal beruht auf dem schnelleren und rascheren Fortgang in der Bildung dieser Afterorganisationen, wobei das Allgemeinbefinden heftig erschüttert wird, und der Kranke hektisch zu Grunde geht.

#### 5. Mit Exostosen.

Am meisten sind wohl mit diesen Verwechslungen möglich, hauptsächlich mit der sogenannten soliden Form, welche in der Regel einen sehr chronischen Verlauf unter sehr geringen und zuweilen ganz fehlenden Schmerzen hat, und unter keiner sichtbaren Trübung des Allgemeinbefindens in ihrer allmählichen und langsamen Vergrösserung unmerklich fortschreitet, ohne der Knochensubstanz eine andere Veränderung mitzutheilen, als die der krankhaft vermehrten Masse, und ohne in den ihr benachbarten Weichgebilden eine andere Wirkung zu entfalten, als diejenige, welche durch das vermehrte



Volumen und durch den Druck der Geschwulst, auf rein mechanische Weise entsteht; doch werden sie an der grösseren Härte, an der mehr abgegränzten oft höckerigen Geschwulst, an nur selten ganz fehlendem Schmerz erkannt werden können. — Weit weniger aber kann unser Fall mit der sogenannten cavernösen Exostose verwechselt werden, welche ganz oder dem grössten Theile nach als ein örtlicher Reflex eines allgemein durch den Organismus verbreiteten dyscrasischen Leidens auftritt, und wo das Fortschreiten des Bildungs-Prozesses der Krankheit gewöhnlich ungleich schneller erfolgt, und die Geschwulst des Knochens unter heftigen anhaltenden Schmerzen bald einen bedeutenden Umfang erreicht, ohne dass jedoch in der ersten Periode des Uebels die weichen Theile der Geschwulst irgend eine Mitleidschaft verriethen, die jedoch bald eintritt, indem die überliegende Haut sich röthet, entzündet, schmerzhaft wird, und endlich unter Entleerung eines jauchigen Eiters aufbricht.

---

### Operatives Heilverfahren.

Ehe man operativ eingreift, unterwerfe man die Zähne einer genauen Untersuchung, nehme darauf Rücksicht, ob das Zahngeschäft bereits vollendet, ob die vollkommene Zahl der Zähne vorhanden, oder ob ein Mangel des einen oder andern wahrzunehmen ist. Doch auch dieser Anhaltungspunkt könnte im Stiche lassen, wenn die Möglichkeit eintreten würde, dass im ersteren Falle ein überzähliger Zahn sich entwickelte und eine



abnorme Richtung einschläge: oder wenn im letzteren Falle ein Zahn vollständig ausbliebe.

Die Indication geht dahin, die Ursache der Geschwulst, den Zahn, zu entfernen, was durch eine gemachte Oeffnung der Highmors-Höhle erzielt wird; am besten wird man dazu immer den erhabensten Punkt der Geschwulst wählen, und sich dabei einer Trephine bedienen, und mittelst einer dem jeweiligen Falle angepassten Zange den Zahn herausholen. Bei dem Hautschnitte trage man Sorge für die Bildung einer schönen Narbe, welche zwar am meisten durch einen einfachen Längeschnitt, und in vielen Fällen Raum genug gibt, bezweckt wird, obwohl es zuweilen erforderlich sein könnte, eine andere Form des Hautschnittes zu wählen. Man schliesse alsdann die Wunde mittelst Insektennadeln, und suche sie nach den Regeln der allgemeinen Chirurgie per primam intentionem zu heilen.

---



