

Die wichtigsten Formveränderungen des menschlichen Brustkorbs : zum Gebrauch für klinische Lehrer und zum Selbststudium für Ärzte und Studierende / von H. Rehn ; Zeichnungen nach der Natur von G. Cornicelius.

Contributors

Rehn, H.
Royal College of Surgeons of England

Publication/Creation

Wien : Wilhelm Braumüller, 1875.

Persistent URL

<https://wellcomecollection.org/works/cqk9dd55>

Provider

Royal College of Surgeons

License and attribution

This material has been provided by This material has been provided by The Royal College of Surgeons of England. The original may be consulted at The Royal College of Surgeons of England. where the originals may be consulted. This work has been identified as being free of known restrictions under copyright law, including all related and neighbouring rights and is being made available under the Creative Commons, Public Domain Mark.

You can copy, modify, distribute and perform the work, even for commercial purposes, without asking permission.



Wellcome Collection
183 Euston Road
London NW1 2BE UK
T +44 (0)20 7611 8722
E library@wellcomecollection.org
<https://wellcomecollection.org>

4

8

DIE WICHTIGSTEN

FORMVERÄNDERUNGEN

DES

MENSCHLICHEN BRUSTKORBS.



ZUM GEBRAUCH FÜR KLASSISCHES LEHR- UND ZUM SELBSTSTUDIUM
FÜR ÄLTERE UND JUNGERE

VON

DR. H. REHN

KINDERARZT IN FRANKFURT AM MAIN.

MIT 30 LITHOGRAPHIRTEN TAFELN.

ZEICHNUNGEN NACH DER NATUR VON G. CORNICELIUS IN HANAU.


WIEN, 1875.

WILHELM BRAUMÜLLER

K. K. HOF- UND UNIVERSITÄTSBUCHHÄNDLER.

THE UNIVERSITY OF CHICAGO

PHILOSOPHY



PHILOSOPHY

PHILOSOPHY

PHILOSOPHY

PHILOSOPHY

PHILOSOPHY

PHILOSOPHY

PHILOSOPHY

VORWORT.

Die vorliegenden Tafeln waren ursprünglich nicht zur Veröffentlichung bestimmt; sie sind im Laufe von Jahren entstanden, indem mir die Erfüllung des Wunsches, die eine und andere charakteristische Formveränderung der Brust im Bild zu fixiren, durch das Entgegenkommen eines befreundeten, ausgezeichneten Künstlers ermöglicht wurde. Erst mit dem Anwachsen der kleinen Sammlung kam mir der Gedanke, alle klinisch wichtigen Difformitäten des Brustkorbs derselben einzuverleiben und so ein Ganzes herzustellen, welches einerseits dem Kliniker bei Vorlesungen und Demonstrationen von Nutzen sein, andererseits dem Studierenden und jüngeren Arzte die Orientirung auf dem in Rede stehenden Feld erleichtern sollte.

Ueber die Anlage des kleinen Werkes habe ich nur wenige Worte zu sagen. Die Krankheitsbilder sind mit nur zwei Ausnahmen (Taf. 3 und 12) dem Kindesalter entnommen; es war dies zum Theil ein Gebot der Nothwendigkeit, weil ich in Betreff einer Affection (der Rachitis) auf diesen Lebensabschnitt angewiesen war; zum Theil auch geschah es absichtlich, da eine andere Affection (die Pleuritis) in

demselben Alter die günstigsten Verhältnisse für rasche Entfaltung ihres deformirenden Einflusses vorfindet; zum Theil endlich erfolgte die Entlehnung unabsichtlich, indem eben die passenden Objecte sich uns darboten.

Bei der Ausführung der Tafeln selbst erschien es zweckmässig, neben scharfer Hervorhebung der charakteristischen Form die grösste Einfachheit in der Zeichnung walten zu lassen. Mein Freund, Herr Maler Cornicelius in Hanau, hat sich dieser Aufgabe in einer Weise entledigt, welche ihm den Beifall aller Sachverständigen sichern muss.

Ich meinerseits bin bestrebt gewesen, den Text dem Charakter der Zeichnung anzupassen und hoffe, dass dasselbe Verständniss hierdurch nur gewinnen wird.

Für die vortreffliche Ausstattung des Werkchens bin ich Herrn Braumüller zu besonderem Dank verpflichtet. Möge dasselbe eine freundliche Aufnahme finden!

Frankfurt am Main.

H. R e h n.

Als klinisch wichtig müssen solche Formveränderungen des Brustkorbs betrachtet werden, welche auf den ganzen Thorax oder auf einen grösseren Abschnitt desselben sich erstrecken und im Gefolge und unter dem Einfluss bestimmter Krankheiten als typische wiederkehren.

Es sind deren vier Hauptformen, und die Krankheitsprocesse, welche sie bedingen, sind:

1. Die Lungenphthisis.
2. Das Alveolar-Emphysem der Lungen.
3. Die Rachitis.
4. Die exsudative Pleuritis.

Wir beginnen mit der ersten Affection.

I. Die Lungenphthise.

(Hierzu Taf. 1. a, b, c.)

In Familien, in welchen die sogenannte Lungenschwindsucht in traurig fortlaufender Reihe ihre Opfer fordert, begegnet man einer Brustform, welche von Alters her kurzweg als phthisische bezeichnet wird.

Sie ist charakterisirt:

1. durch die Expirationsstellung des Brustkorbs,
2. durch das relative Verharren in derselben,
3. in der Regel auch durch eine absolute Kleinheit seiner queren und geraden Durchmesser.

Der Expirationsstellung entspricht das Herabgesunkensein des ganzen Brustkorbs mit steilem Verlauf der Schlüsselbeine und Rippen und Spitzerwerden der Rippen-Knorpelwinkel, die grössere Tiefe der Zwischenrippenräume, das Verstrichensein der Rippenbogen und die Kleinheit des epigastrischen Winkels.

Die Verkleinerung der Durchmesser pflegt an den oberen, geraden und queren am ausgesprochensten zu sein; die annähernde Gleichheit der queren und geraden Durchmesser in der mittleren und unteren Brustregion gibt dem Thorax eine mehr cylindrische Form.

Die einzelnen Brustflächen zeigen folgende bemerkenswerthe Verhältnisse:

Die Vorderfläche ist in mehr oder minder hohem Grade abgeplattet, die Intercostalräume sind weit, das Manubrium sterni ist gegen die Wirbelsäule zurückgesunken und bildet mit dem Brustbeinkörper einen Winkel, die Unterschlüsselbeingegend ist abgeflacht, resp. eingesunken; sämtliche Halsgruben sind vertieft.

Die Seitenflächen erscheinen bei dieser Brustform auch am Skelet als solche, indem sie sich in Folge der mangelhaften Wölbung der Rip-penseitentheile sowohl gegen die Vorder- als Rückfläche deutlich ab-grenzen, ein Verhalten, wie wir es beim Fötus und auch noch beim Neugeborenen finden *).

Wir begegnen auch der gleichen Stellung der Schulterblätter, welche eine mehr sagittale Richtung einhalten, während ihre inneren Ränder, zum Theil in Folge dieser Stellung, zum Theil in Folge star-ker Ausprägung der Anguli cost. emporgehoben werden (flügelförmige Stellung).

Die Rückfläche endlich ist gekennzeichnet durch ihre besondere Schmalheit, welche sie einerseits dem erwähnten scharfen Abbiegen der Rippen, andererseits dem verminderten Längenwachsthum der letzteren verdankt, und in der Mehrzahl der Fälle durch eine mässige kyphotische Ausbiegung der Brustwirbelsäule.

*) C. Hueter, Die Formenentwicklung am Skelet des menschlichen Thorax.

II. Das diffuse Alveolar-Emphysem der Lungen.

Hiezu Taf. 2 *a, b* und Taf. 3.

Den directen Gegensatz zu der eben besprochenen Form stellt der Brustkorb dar, welcher sich bei verbreitetem und lange bestehendem Lungenemphysem herausbildet. Er ist charakterisirt

1. durch die bis an die Excursionsgrenze gelangte Inspirationsstellung;
2. durch das relative Verharren in derselben;
3. oft durch eine absolute Vergrößerung der Mehrzahl oder aller seiner geraden und queren Durchmesser.

Für die allgemeinen Verhältnisse folgt aus dieser Inspirationsstellung das Gehobensein des Brustkorbs mit mehr horizontalem Stand der Schlüsselbeine, mit gestrecktem Verlauf der Rippen, Richtung ihrer Aussenflächen nach vorn und Vergrößerung der Rippen-Knorpelwinkel; ferner die Verbreiterung der Zwischenrippenräume, das Hervortreten der Rippenbogen, die Vergrößerung des epigastrischen Winkels und eine Zunahme der geraden und queren Durchmesser.

Die Vergrößerung der letzteren markirt sich für Auge und Mass vorzüglich an der mittleren Brustregion, doch werden sämtliche von ihr betroffen und wird erstere um so beträchtlicher ausfallen, als durch längeren Bestand des Leidens eine die Norm überschreitende Wölbung der Rippen, des Brustbeins und der Wirbelsäule erzeugt wird.

Betrachten wir die einzelnen Brustflächen, so fällt besonders die vordere durch hochgradige Wölbung und meist auch Breite auf. Das Brustbein ist immer, die Schlüsselbeine sind nicht selten stärker ausgebogen. Die Intercostalräume sind abgeflacht (jedoch nie hervorgewölbt). Die Unterschlüsselbeingegend erscheint ausgefüllt, besonders in Folge

des Hochstandes der zweiten Rippe; die Regio supraclavic., der Ausdehnung der Lungenspitzen entsprechend, meist stärker gewölbt *).

Die von den M. M. pector. major. und latiss. dors. abgegrenzten Seitenflächen zeigen ausser stärkerer Rippenwölbung nichts Bemerkenswerthes.

Dagegen erhält die Rückfläche wieder ein typisches Gepräge durch eine meist beträchtliche Kyphose der Brustwirbelsäule und durch die bedeutende Ausbiegung der betreffenden Rippenstücke mit Abflachung der Rippenwinkel.

Die Ausbauchung in der Mitte, der Abfall nach oben und unten haben dem Brustkorb, wie er sich bei dem uns beschäftigenden Leiden findet, die Bezeichnung des „fassförmigen“ eingetragen; doch ist zu bemerken, dass die eigentliche Fassform sich mehr bei Erwachsenen, besonders in höheren Jahren, als bei Kindern findet, indem bei diesen wegen Minder- oder Nichtbetheiligung der unteren Lungenlappen die untere Brustregion meist normal bleibt und somit gegen die mittlere und auch obere zurücktritt. Man kann daher ganz wohl zwei Thoraxformen unterscheiden, welche beim Lungenemphysem angetroffen werden: die eine, bei welcher der ganze Brustkorb betheiligt ist, und die andere, bei welcher die Gestaltveränderung an der 5., resp. 6. Rippe abschliesst.

Ueberhaupt aber findet sich die in Rede stehende Brustform in der Höhe ihrer Ausbildung selten im Kindesalter; letztere wird erst erreicht, wenn sich langdauernde Einwirkung der Krankheitsursachen mit grösserer Festigkeit, resp. Rigidität des Skelets vereint, um dem Thorax die charakteristische Gestaltung bleibend zu verleihen.

Nach den vorausgegangenen Erörterungen werden die zugehörigen Tafeln keines weiteren Commentars bedürfen.

Taf. 2 zeigt den Brustkorb eines an hochgradigem Lungenemphysem (bedingt durch chronische Laryngostenose) leidenden Kindes bei a) in einem früheren, bei b) in einem späteren Stadium.

Taf. 3 gibt das Brustbild eines alten Emphysematikers.

*) Hiebei ist sehr zu beachten, dass eine Wölbung dieser Region beim weiblichen Geschlecht und vorzüglich bei Kindern der ersten Lebensjahre normal ist.

III. Die Rachitis.

Hierzu Taf. 4—8.

Die bedeutendsten und allseitigsten Formveränderungen erleidet der kindliche Brustkorb durch die Rachitis. Man trennt zweckmässiger Weise die einfache, typische Form des rachitischen Thorax von der complicirten, welche durch gleichzeitige Verbiegungen der Wirbelsäule erzeugt werden.

A. Einfache Form.

Die ersten Gestaltveränderungen, welche der Brustkorb durch die Rachitis erfährt, entgehen bei normal genährten Kindern nicht selten der Beobachtung. Das geübte Auge wird gleichwohl schon frühe eine abnorme Abflachung der unteren, vorderen Brustregion, in der Regel entsprechend dem lateralen Theil des 5., 6. und 7. Rippenknorpels, sowie eine Abflachung und leichte Senkung der unteren Brustdrüsengegend bemerken. Es kommt diese Veränderung bisweilen nur beim (bequemen) Sitzen des Kindes zum Vorschein, während sie beim Liegen und wenn man das Kind bei den Armen in die Höhe hebt, verschwindet und dafür ein anderes Symptom zu Tage tritt, nämlich eine mässige Aufbiegung der Rippenbogen (siehe Taf. 4 a). Die übrigen Flächen des Thorax zeigen bei dieser primitiven Form für den Gesichtssinn keine Abnormitäten.

In dem Maasse aber, als der rachitische Process am Brustkorb vorschreitet, beginnt die charakteristische Verbildung sich mehr und mehr auszuprägen.

Die erwähnte Abflachung wird stärker und setzt sich nach oben wie nach den Seiten hin fort, die Aufbiegung der Rippenbogen wird beträchtlicher, das Brustbein wird hervorgeschoben und nach aussen vor-

gewölbt. Die Seitenflächen gehen in einem kleineren oder grösseren Winkel in die Rückenfläche über, welche letztere abgeplattet und verbreitert erscheint.

So verfällt endlich der Brustkorb, wenn der Affection kein Einhalt geschieht, den höchsten Graden der rachitischen Difformität, welche auf Taf. 6. *a, b, c* dargestellt sind.

Es erscheinen hier die lateralen Partien der vorderen Brustwand nach aussen concav, wobei sich die bedeckende Haut stark faltet; das Brustbein ist in die Höhe geschoben, nach aussen convex oder zwischen Manubrium und Corpus winkelig eingeknickt, die Knorpel der wahren Rippen verlaufen in nahezu S-förmiger Krümmung von ihrer Knochenverbindung zum Sternum, dessen Fläche vor ihrem Ansatz noch überragend. Die Seitenflächen gehen stumpfwinklig in die Vorderfläche und spitzwinklig in die breite, platte Rückfläche über. Die erwähnte Einbiegung der lateralen Vorderfläche sehen wir beiderseits — Taf. 6 *a* — durch eine Längsfurche bezeichnet, welche sich an den letzten wahren und ersten falschen Rippenknorpeln (lateralwärts) in eine Quersfurche fortsetzt*). Die Rippenbogen sind in hohem Grade, bald gleichmässig auf beiden Seiten, bald auf der einen Seite stärker als auf der anderen, aufgebogen. Der epigastrische Winkel ist in Folge dessen abnorm gross; er kann indessen, wie ich es sah, in späterer Zeit erheblich verkleinert werden durch Einknickung der 7. Rippe an der Stelle, wo sie sich nach dem Sternum aufbiegt.

Versuchen wir nun diese einfache, rachitische Brustform im Allgemeinen zu charakterisiren, so ergibt sich aus den geschilderten Veränderungen für die höheren Grade eine erhebliche Verminderung des oberen Sterno-vertebral-Durchmessers, eine ebenso beträchtliche Verkleinerung der Querdurchmesser, besonders der vorderen und eine mässige Verkürzung des Höhendurchmessers der Vorderbrust — bei relativer Vergrösserung der unteren und bisweilen der mittleren sterno-vertebralen Durchmesser; und während in den leichteren Formen der Thorax noch eine der Norm in dem betreffenden Alter nahestehende, nur etwas schärfer ausgeprägte, viereckige Gestalt zeigt, hat man den Durchschnitt desselben bei den höchsten Graden sehr passend mit dem einer Birne verglichen (Ritter von Rittershain), deren Stielende der vorderen Brustfläche entspricht (Taf. 8 *d*).

*) Beim nachlässigen Sitzen des Kindes bemerkt man oft eine durch Hautfalten gebildete Furche, welche sich vom Epigastrium über den Schwertfortsatz beiderseits in den 6. Zwischenrippenraum erstreckt und eine Quereinschnürung des Thorax vortäuscht; sie verschwindet bei aufrechter Haltung des Kindes.

Erscheint und ist schliesslich der Brustkorb schon an und für sich klein, so müssen der meist enorm vergrösserte Bauch und der grosse Schädel dazu beitragen, ihn vollends zurückzudrängen und derart das traurige Bild herzustellen, welches die Figuren *a*, *b* und *c* der Tafel 6 uns vorführen.

Diese typische Form der rachitischen Brust wird aber häufig modificirt durch gleichzeitig vorhandene und auf gleicher Krankheitsursache beruhende Verbiegungen der Wirbelsäule.

B. Complicirte Formen.

In geringem Masse geschieht dies durch die selten fehlende Kyphose des Lumbaltheils (speciell der drei oder vier oberen Lendenwirbel) — Taf. 5 *b*, *c*, Taf. 4 *b* —, welche eine leichte Lordose des oberen Theils der Brustwirbelsäule, resp. ein Hervorschieben der Brust zur Folge hat.

Auch die ebenwohl häufigen leichteren Grade seitlicher Verbiegung der Brustwirbelsäule verändern die typische Form noch nicht sehr wesentlich, obschon mehr als die Kyphose.

Taf. 5 *a* und *b* veranschaulichen einen solchen mässigen Grad linksseitiger Scoliose. Der rechte Seitencontour ist concav, resp. stumpfwinklig, der linke ziemlich geradlinig; die Hautbedeckung der rechten, unteren Brustdrüsengegend zeigt starke Faltung; die Brustwarze derselben Seite ist mehr senkrecht gestellt, die rechte Schulter ist gesenkt.

Das gleiche Verhalten der Seitencontouren findet sich in der Rückansicht — Fig. *b* —, an welcher auch die Kyphose der Lendenwirbelsäule angedeutet ist *).

Ganz anders verhält es sich mit den höheren Graden seitlicher Verbiegung der Brustwirbelsäule, welche immer mit stärkerer Axendrehung der Wirbel, bisweilen noch mit der erwähnten Lordose verbunden, der ursprünglichen, rachitischen Brustform ein fremdartiges Gepräge geben und die räumlichen Verhältnisse des Brustkorbs in entsprechend höherem Mass verändern.

Ein solches Beispiel liefert Taf. 7, Fig. *a*, *b*, *c*.

Wir sehen auf Fig. *c* eine hochgradige, rechtsseitige Seitwärtsbiegung des grössten Theils der Brust- und der Lendenportion der Wirbelsäule. Der rechte Seitencontour — von der Achsel bis zum Darmbeinkamm — stellt eine stark convexe Linie dar, die linke bildet einen

*) Die auf Taf. 4 *b* sichtbare Scoliose ist eine künstliche, d. h. eine Folge schiefen Sitzens.

stumpfen Winkel. Die rechte Schulter ist gehoben, die rechte Beckenhälfte steht tief, die linke hoch, die linke Schulter ist herabgesunken. Die rechte Brusthälfte ist unterhalb des Schulterblatts beträchtlich hervorgewölbt, der rechte *M. longissimus dorsal.* stark markirt, die linke Dorsalfläche ist flach ohne Muskelcontour. Die Stellung des nach rechts geneigten Kopfes zeigt auf eine linksseitige Ausbiegung der oberen Brustwirbel und des Cervicaltheils der Wirbelsäule hin.

Die Vorderansicht, Fig. *a*, zeigt im Ganzen dieselben Verhältnisse wie die Rückenfläche in Bezug auf Seitencontouren des Rumpfes, auf Stellung des Beckens, der Schultern und des Kopfes, doch tritt bereits die oben erwähnte Abflachung der unteren Brustgegend, besonders linkerseits und hier mit Aufknickung des Rippenbogens, deutlich zu Tage. Bemerkenswerth ist, dass die bei einer Scoliose vorhandene Abflachung derjenigen vorderen Brustgegend, welche der Convexität entspricht und Wölbung der entgegengesetzten, zufolge der wohl immer der Wirbelaffectio vorausgehenden Brustaffection, resp. der Aufknickung der Rippenknorpel, nicht zum Ausdruck kommen kann.

Die typischen Verhältnisse der rachitischen Brust bringt endlich wieder Fig. *b* zur Ansicht, welche ausserdem noch die Ausbiegung der rechtsseitigen Rippen in der Rückfläche vor Augen führt.

Die hiermit gegebenen Schilderungen der Formveränderungen, wie sie sich an der Brust des Lebenden, resp. an dem von Weichtheilen umgebenen Thorax darstellen, können indessen ein volles Verständniss erst durch die Betrachtung des diese Formveränderungen bedingenden Thorax-Skelets selbst finden, und zu diesem Zweck ist Taf. 8 mit den Fig. *a*, *b*, *c* beigelegt.

Der rachitische Process charakterisirt sich, wie an den Röhrenknochen, so auch an den Rippen, wesentlich durch excessive Wucherung des Intermediärknorpels; die Folge dieser Ueberproduction ist die Verdickung der Rippenknochenenden, welche, mit dem Namen des rachitischen Rosenkranzes belegt, sich an allen wahren und falschen Rippen nachweisen lässt (s. Fig. *c* und *d*).

Fassen wir zuerst die Aussenseite des Thorax ins Auge, so ist zunächst an diese Verdickungen die Entstehung von Abflachungen oder Vertiefungen geknüpft, deren oben Erwähnung gethan wurde. So finden wir solche im Beginn und bei den mässigen Graden der Rachitis, am Lebenden für den Gesichtssinn ausgeprägt (besonders in der 6., 7. und 8. Rippe) nach innen, in späterer Zeit jedoch und bei höheren Graden*) nach aussen von den mittlerweile nach vorn und innen vorgerückten Wucherungsknoten.

Man kann diese Furchen in der Strecke von der 2. bis zur 7. Rippe als Längenfurchen, von dieser bis zur 10. Rippe als Quersfurchen bezeichnen; die zwei letzten falschen Rippen, welche frei in die Bauchwand hineinragen, sowie die erste Rippe, deren Knochenende weiter zurückgerückt ist, nehmen an der Bildung dieser Vertiefungen keinen Antheil.

Die Ausbiegung des Brustbeins correspondirt mit der Aufknickung der sich an ihm inserirenden Rippenknorpel und da diese letztere von der 2. bis zur 5. Rippe am intensivsten ist, so wird auch die abnorme Wölbung sich auf den Körper des ersteren Knochens erstrecken, während das Manubrium durch die feste Verbindung mit der ersten Rippe

*) Die angeführten zeitlichen Momente werden wohl mit den graduellen meist zusammenfallen, aber nicht immer.

zurückgehalten und damit eine Winkelstellung zwischen Manubrium und Corpus sterni erzeugt wird.

Der Aufbiegung der Rippenbogen wurde gleichfalls oben gedacht und erwähnt, dass dieselbe doppelseitig in gleicher Entwicklung vorkommen oder auf der einen Seite stärker als auf der andern ausgeprägt sein könne. Fügen wir hinzu, dass dieselbe in mässigen Formen der Krankheit auch fehlen kann.

Die Betrachtung der Seitengegend des Skelets bringt uns einesheils die mehr weniger bedeutende Abflachung der Rippen zur Ansicht, welche der Achselebene und ihrer Verlängerung nach unten entspricht; zu gleicher Zeit aber lenkt sie unsere Aufmerksamkeit auf den Verlauf der Rippen, und ergibt sich in dieser Hinsicht, dass die 3., 4. und 5. Rippe von den Angulis oder etwa der hinteren Axillarlinie an einander parallel und fast gerade nach vorn und innen verlaufen; dass die 6., 7. und 8. Rippe in ihrem Verlauf nach unten stärker divergiren und der Fläche nach ausgeschweift erscheinen, während die 9., 10. und 11. wieder normal oder sogar mehr als normal ausgebogen sind, ein Verhalten, durch welches die hintere Seitengegend eine hervortretende Wölbung erfährt.

An der Rückfläche endlich fällt vor Allem die scharfe Abbiegung der Rippen entsprechend den Angulis auf; sie wird in extremen Fällen eine völlig spitzwinklige. Sodann ist bemerkenswerth die Abflachung des zwischen Rippenwinkel und Rippenhöcker gelegenen Costaltheils.

Das auf Taf. 8 vorgeführte Skelet, welches die vorgeschrittenste Form der Rachitis repräsentirt, lässt nicht allein die sämtlichen, soeben angeführten Merkmale deutlich erkennen*), sondern hat auch noch eine complicirte Wirbelsäulenverbiegung aufzuweisen, insofern als hier eine linksseitige Scoliose nebst Axendrehung mit einer Kyphose der unteren Brust- und oberen Lendenwirbel und Lordose der oberen Brustwirbel verbunden ist. Die hieraus sich ergebenden Consequenzen für Gestalt und Verlauf der Rippen sind leicht zu erkennen.

In ausgezeichneter Weise veranschaulicht endlich Fig. c das Hervortreten der Rippenwülste nach innen, wodurch der Brustraum, so zu sagen, in zwei Räume zerlegt wird, in einen vorderen, kleineren und flachen, von Brustbein, Knorpeln und den verdickten Rippenknochenenden — und einen hinteren, grösseren und tiefen, von den letzteren, den Rippen und den Wirbeln begrenzten.

*) Man beachte auch die Formveränderung der Schlüsselbeine und Schulterblätter.

IV. Die exsudative Pleuritis.

Hierzu Taf. 9 — 13.

Unter den die Brustform beeinflussenden Krankheiten nimmt die von Flüssigkeitserguss begleitete Entzündung des Brustfells, und zwar insbesondere die chronische Form derselben, eine gesonderte Stellung ein.

Indem sie als solche, d. h. gestaltverändernde, nur einseitig auftritt, bildet sie einerseits den Uebergang zu den Processen, welche, wie z. B. Geschwülste, Schrumpfungsprozesse in den Lungen, zu nur begrenzten Formveränderungen am Thorax führen; anderentheils reiht sie sich wieder, indem die Deformation der einen Brusthälfte in geringerem oder höherem Grade auch die der anderen zur Folge hat, den früher geschilderten Affectionen an; endlich aber nimmt sie eine Sonderstellung noch insofern ein, als sie innerhalb eines relativ kurzen Zeitraumes zu den heterogensten Gestalts- und Volumsveränderungen der befallenen Brusthälfte Veranlassung geben kann, zu der hochgradigsten Erweiterung und einer darauf folgenden gleich hochgradigen Verengerung*).

In Bezug auf diese Eigenthümlichkeit haben wir es mit zwei pathologischen Typen zu thun,

1. mit einer in allen Durchmessern erweiterten Brusthälfte — bei vorhandenem Exsudat —
 2. mit einer in allen Durchmessern oder einem Theil derselben verkleinerten Brusthälfte, wenn das Exsudat, sei es auf natürlichem oder künstlichem Wege, entfernt ist,
- nebst der sich aus der Erweiterung und Verengerung ergebenden Einwirkung auf die Formverhältnisse der gesunden Brusthälfte.

*) Es ist oben bemerkt worden, dass es besonders die chronische, exsudative Pleuritis sei, um welche es sich hier handle; wir wollen hinzufügen, dass es wesentlich die eitrige Form, das sog. Empyem ist, welches den in Frage kommenden Einfluss ausübt.

I. F o r m.

T. 9 *a. b.* gibt ein getreues Bild von dem Einfluss eines länger bestehenden, eine ganze Brusthälfte erfüllenden eitrigen Exsudats auf die Configuration des Brustkorbs.

Die Vorderansicht, Fig. *a*, zeigt die betroffene linke Brusthälfte in höchstem Maass verbreitert und ausgebaucht. Die gedehnte Haut schmiegt sich der Brustwand eng an; die natürlichen Contouren müssen demzufolge verwischt und der Abstand der Brustwarze von der Mittellinie des Brustbeins links erheblich grösser sein. Die Verbreiterung ist, wie gewöhnlich, so auch hier in der unteren Brustgegend am stärksten ausgesprochen. Die Intercostalräume sind verstrichen, die Ober- und Unterschlüsselbeingegend ausgefüllt. Die Schulter ist nach oben und hinten geschoben, der obere Theil des Brustbeins etwas nach rechts gedrängt (eine von der Mitte der Incisura jugularis gefällte Senkrechte trifft nach aussen vom Nabel). Die Knorpel der 4., 5. und 6. Rippe sind stark aufgebogen; der linke Seitencontour ist nach aussen convex und verliert sich ohne Abgrenzung in die des Bauchs. Die Rippen müssen, der hochgradigen Erweiterung der Thoraxhälfte entsprechend, in höchster Inspirationsstellung stehen; sie müssen ausserdem bei langem Bestehen des Exsudats eine abnorme Wölbung erfahren. Der Inspirationsstellung entspricht endlich das Gehobensein des Rippenbogens und die Vergrösserung der linken Hälfte des epigastrischen Winkels.

In der Rückansicht, welche Fig. *b* gibt, fällt vor Allem die Ausbiegung des Brusttheils der Wirbelsäule nach der gesunden Seite in die Augen, mit welcher eine leichte, compensatorische Ausbiegung des Hals- und Lendenwirbeltheils nach der kranken verbunden ist. Die Differenz der beiden seitlichen Contouren ist hier noch stärker ausgesprochen als in der Vorderansicht. Auch der geschilderte Schulterstand (mit senkrechter Stellung der Scapula) tritt uns wieder entgegen, während der grössere Abstand des linken Schulterblattes von der Wirbelsäule weniger von der Verschiebung der letzteren als in der Verbreiterung der betreffenden Brusthälfte seine Erklärung findet.

Der Einfluss dieser Formveränderung der einen Brusthälfte auf die andere gipfelt nun in der Druckwirkung der nach der gesunden Seite ausgebogenen Brustwirbelsäule auf die an ihr befestigten Rippen. Dieselben werden, wie bei der einfachen Scoliose, an der Rückenfläche stärker ausgebogen, an der Vorderfläche mehr gestreckt verlaufen (erstere deshalb gewölbt, letztere flach erscheinen), ein Verhalten, welches insoweit für die oberen Rippen eine Modification erleiden wird, als durch eine Verschiebung des Brustbeins in seinem oberen Theil nach der gesunden

Seite auch an der Vorderfläche keine Abflachung dieser Rippen zu Stande kommt, vielmehr noch eine abnorme Ausbiegung erzeugt werden muss.

II. Form.

Mit dem Schwinden des Exsudats ändert sich die Scene, sei es, dass die Resorption desselben eintritt, sei es, dass ihm mit Beihilfe der Kunst oder ohne dieselbe ein Ausgang geschafft wird.

Die Eventualitäten, welche nunmehr eintreten können, sind die Rückkehr zur Norm und die Verengung der betroffenen Brusthälfte in geringerem oder grösserem Massstab. Wir haben es hier nur mit der letzteren Eventualität zu thun und bemerken, dass der Grad der Verengung in der Hauptsache von dem Grade der Wiederausdehnung der entsprechenden Lunge abhängig ist. Je geringer diese ausfällt, um so hochgradiger wird — in Folge des einseitigen (äusseren) Luftdruckes — die Verengung sein müssen.

Die Veränderungen, welche mit der Abnahme des Exsudats am Skelet zu Stande kommen, sind kurz folgende:

Die Rippen kehren vorerst zur Expirationsstellung zurück, sie werden weiterhin durch willkürliche Einziehung der kranken Brusthälfte aneinandergerückt, sie sinken endlich in Folge des dominirenden äusseren Luftdrucks ein und werden noch durch Bindegewebsschrumpfung in den Neomembranen und Verwachsung der beiden Pleurablätter nach der Brusthöhle hereingezogen. Das Schulterblatt folgt den Rippen und stellt sich tiefer, bei Abflachung der betreffenden Rippen wird es zugleich nach vorn sinken. Dem Schulterblatt folgt das Schlüsselbein, welches demnach von innen und oben nach aussen und unten verlaufen wird. Das Brustbein rückt wieder nach der normalen Stelle und zwar zuerst und vorzugsweise nur mit seinem oberen Theil, offenbar wiederum wegen der festen Verbindung zwischen Manubrium und der ersten Rippe.

Die Brustwirbelsäule muss in den Fällen willkürlicher, seitlicher Einbiegung nach der gesunden Seite ausgebogen sein; in dem Maass aber, als sich die betroffene Brusthälfte durch Einsinken der Rippen beträchtlich verengert, rückt sie nach der kranken Seite hinüber und kann sich sogar nach letzterer hin ausbiegen.

Selbstverständlich bilden sich diese Formveränderungen nur allmähig und in einem längeren Zeitraum heraus, andererseits beschränken sie sich auf einen mässigen Grad.

Eine solche Uebergangsform sehen wir auf Taf. 10.

Während die Ausweitung der linken Brusthälfte noch durch den steilen Seitencontour und durch die mit Aufknickung der rechtsseitigen

Rippenknorpel verbundene Verschiebung des Brustbeins (im mittleren Drittel) deutlich hervortritt, hat bereits — nach erfolgtem, operativen Eingriff — ein erhebliches Einsinken der seitlichen und unteren Brustregion stattgefunden. Gleichzeitig ist auch die Schulter nach vorn gesunken.

Einen Repräsentanten der zweiten Art, wie sie gewöhnlich bei Spontan-Resorption serös-faserstoffiger Ergüsse zu Stande kommt, gibt Taf. 11 *a* und *b*.

Auf der Vorderansicht, Fig. *a* (es ist wiederum die linke Brusthälfte betroffen), zeigt sich eine Abflachung der vorderen oberen, sowie der seitlichen und vorderen unteren Brustregion, welcher Abflachung in letzterer Gegend der tiefere und schiefe Stand der Brustwarze entspricht. Auch die Schulter ist nach vorn gesunken, aber als neues Moment kommt hier eine Einbiegung des Seitencontours hinzu, welche auf die bereits erfolgte Verengerung der Thoraxhälfte an ihrem unteren Umfang hinweist.

Letzteres Verhalten findet sich noch stärker ausgesprochen in der Rückenansicht, Fig. *b*, wo auch neben dem erwähnten Schulterstand eine leichte Verschiebung der unteren Brustwirbel nach der kranken Seite bemerkbar wird.

Endlich führt Taf. 12 in drei Ansichten einen typischen Fall von Thoraxverengerung vor, welcher einem theils spontan, theils durch Kunsthilfe entleerten (es sind 3 Fisteln sichtbar) Empyem gefolgt ist. Nach den gegebenen Erläuterungen über die Herausbildung des sog. *Retrécissement* bedarf es nur weniger erklärenden Worte.

Auf Fig. *a* tritt schon die Abflachung (besonders auch durch den Schwund des grossen Brustmuskels) und Verschmälerung der ergriffenen linken Seite sammt Schrägstellung des Brustbeins deutlich hervor. Ungleich schärfer aber geschieht dies in einer Dreiviertel-Seitenansicht — Fig. *b*.

An der Rückansicht — Fig. *c* — zeigt sich der tiefe Schulterstand, eine ziemlich beträchtliche Ausbiegung der unteren Hälfte der Brustwirbelsäule nach der kranken Seite und eine erhebliche Verschmälerung der letzteren.

Ueber die Folgen der Verengerung der einen Thoraxhälfte auf die Gestaltung der anderen ist kaum etwas zu bemerken; sie beschränken sich für das Auge hauptsächlich auf die Verbesserung der Form und Lage der vorher durch Wirbelsäule und Brustbein verdrängten Rippen.

T a f e l 13.


Wiewohl es dem Zweck des Werkes ferne liegt, den Einfluss zu erörtern, welchen die Gestaltveränderungen des Thorax auf die Lagerung der Brustorgane ausüben, wird dennoch die Zugabe der vorliegenden Tafel zum Schluss der Betrachtungen über Pleuritis nicht unwillkommen sein.

Das Bild ist der Leiche des Kindes entnommen, welches mit beginnender Thoraxverengung auf Taf. 10 vorgeführt ist und zeigt nebem einer fast den ganzen linken Brustraum einnehmenden Höhle die Lagerungsverhältnisse der wichtigsten Organe.

Die linke Lunge ist, eingeschlossen in ihren beträchtlich verdicktem Pleuraüberzug, abgeplattet, gegen die Wirbelsäule angedrängt und hier fixirt. Das Herz ist beträchtlich nach rechts verschoben und zeigt sich nach Wegnahme des Herzbeutels derartig um seine Längsaxe rotirt, dass der dilatirte und hypertrophische rechte Ventrikel ganz zu Tage liegt. Die gleichzeitige Hypertrophie des linken Ventrikels lässt letzteren gleichwohl noch hervortreten und die Herzspitze bilden. Die Lage des rechten Vorhofs unter der durch das Herz zurückgeschobenen rechten Lunge ist durch die punktirte Linie bezeichnet.

Die Art. pulmonal. und Aorta sind entsprechend verzogen und schliesslich auch die Trachea nach rechts gedrängt.

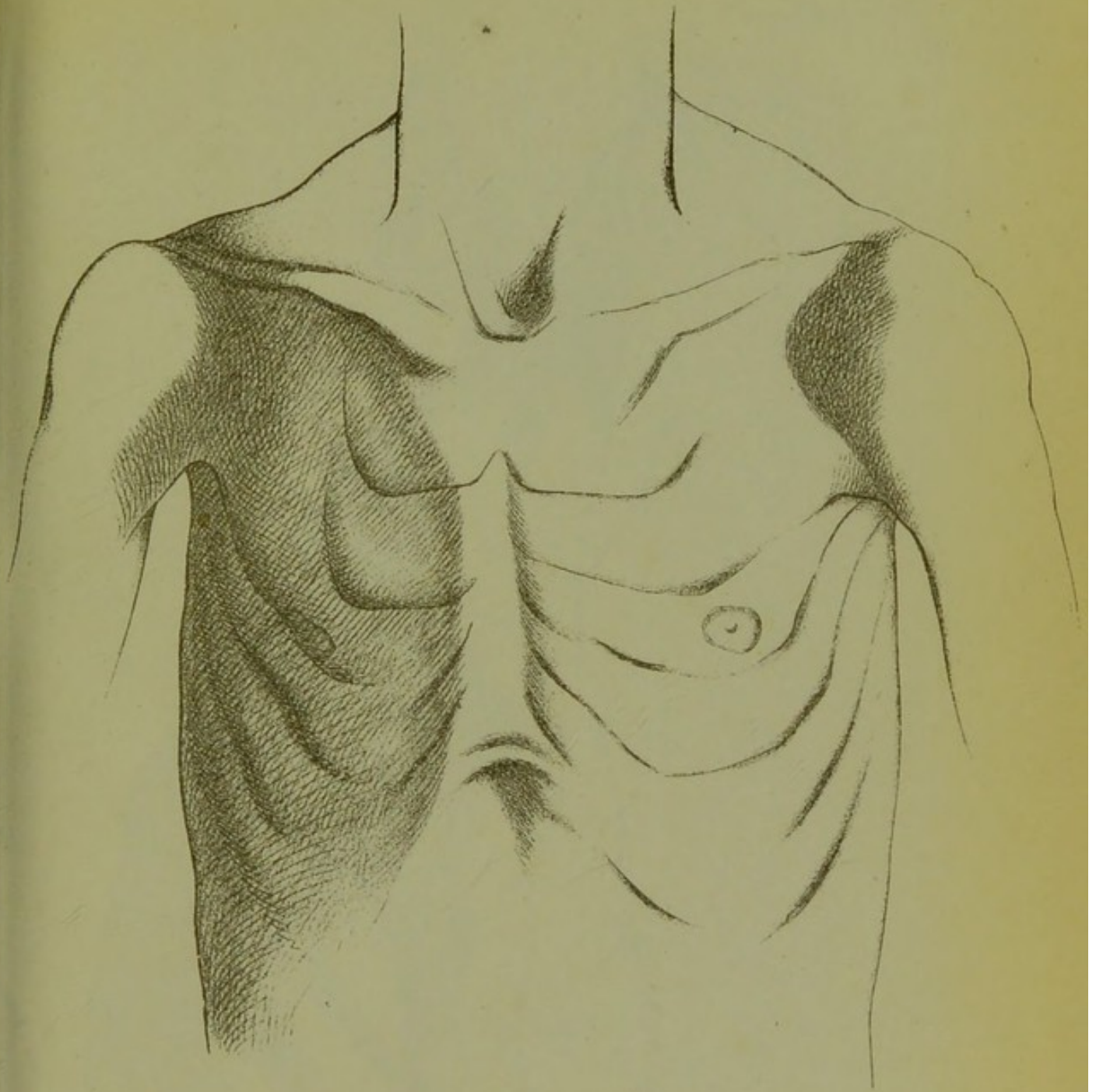
a Clavicula, *b. b.* rechte Lunge, *c* rechter Ventrikel, *d* linker Ventrikel, *e* Art. pulmonal., *f* Art. aorta, *g* grosse Höhle, *h* linke gegen die Wirbelsäule angedrängte Lunge, *i* Zwerchfell, *k* vergrösserte Leber.



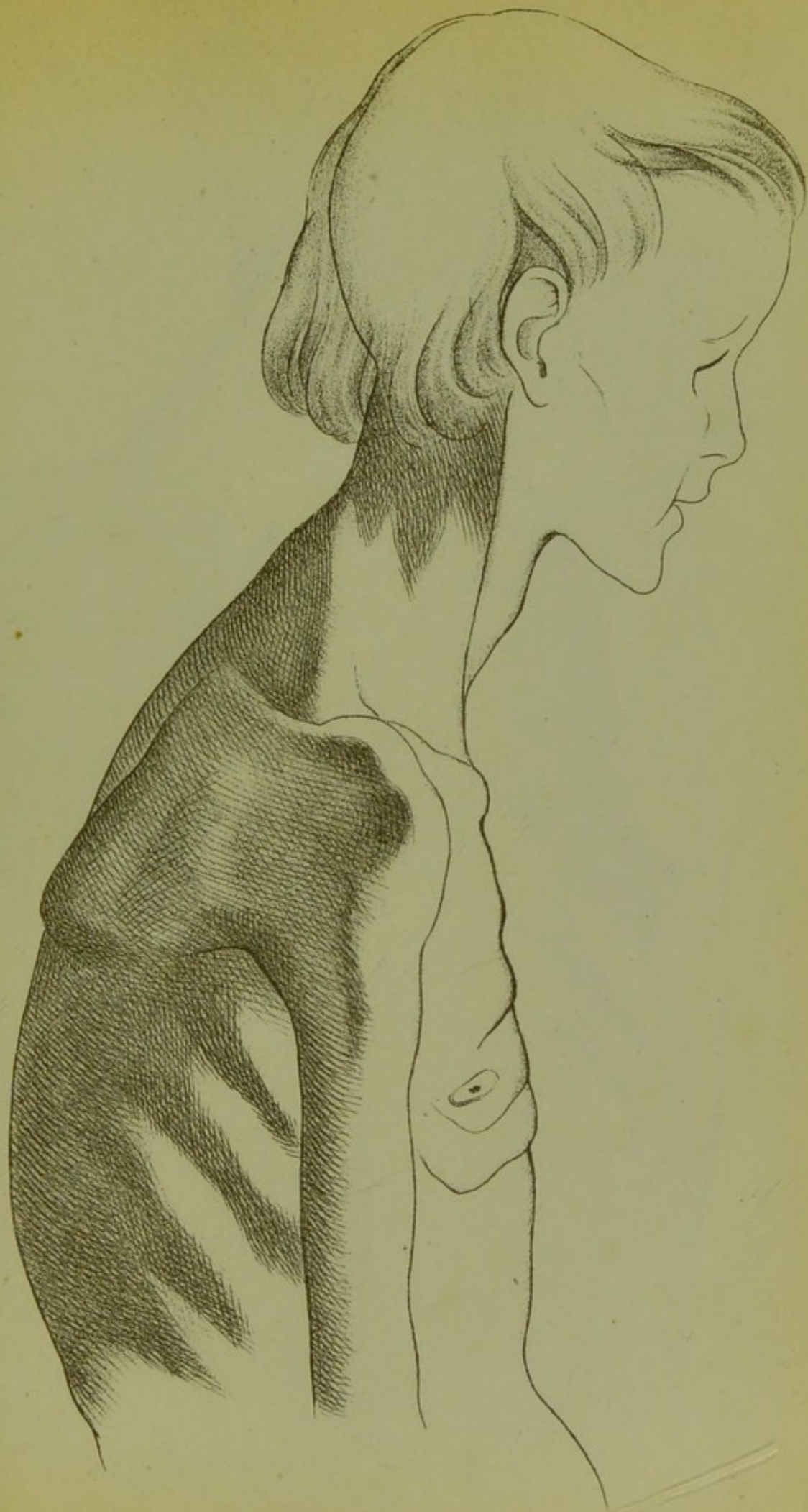
Inhaltsverzeichnis.


	Seite
Vorwort	3
Einleitung	5
Die Lungenphthise	6; Tafel 1 <i>a, b, c.</i>
Das Lungenemphysem	8; Tafel 2 <i>a, b</i> ; Taf. 3.
Die Rachitis	10; Tafel 4—8.
Die Pleuritis	16; Tafel 9—13.

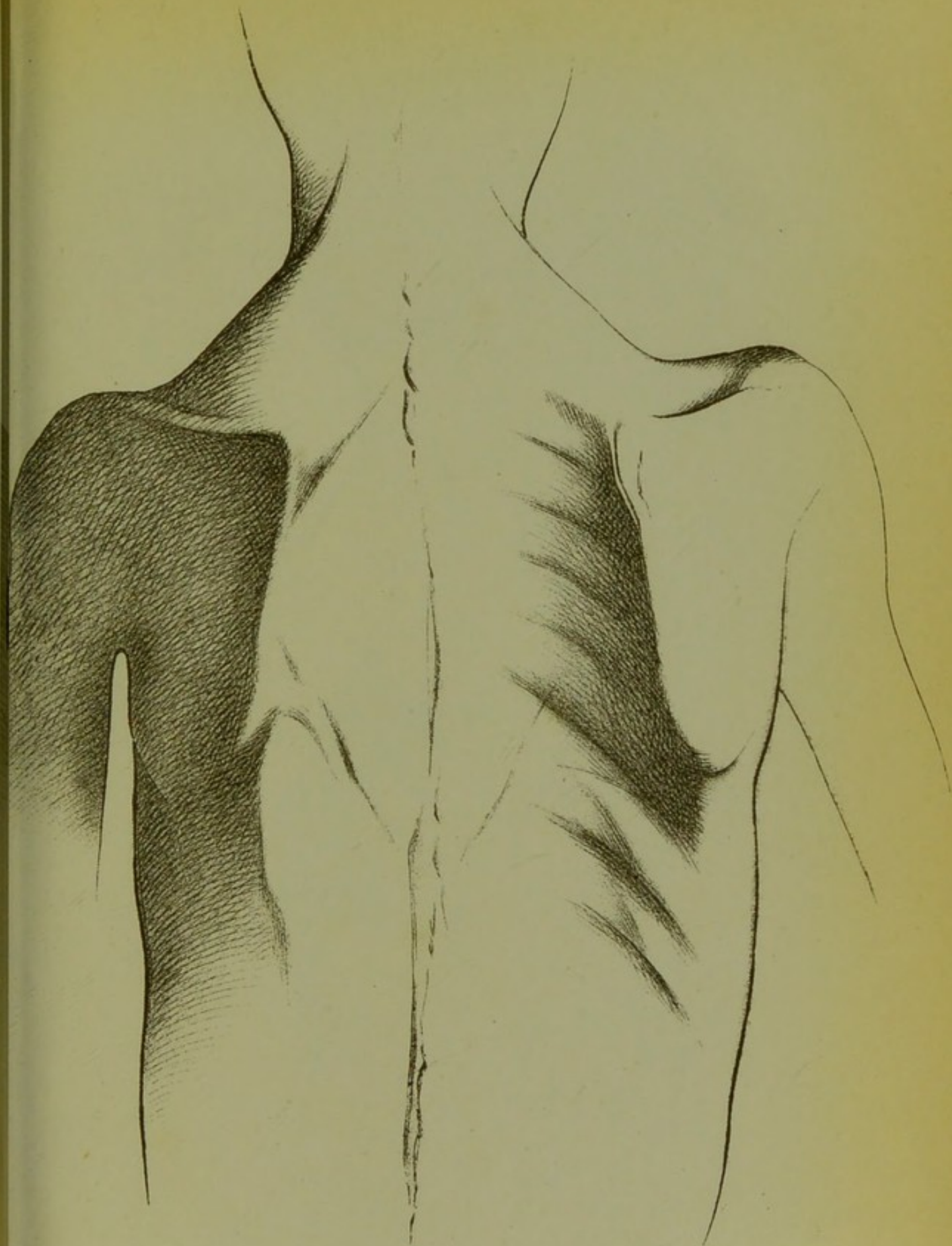
Labialis portulacalis




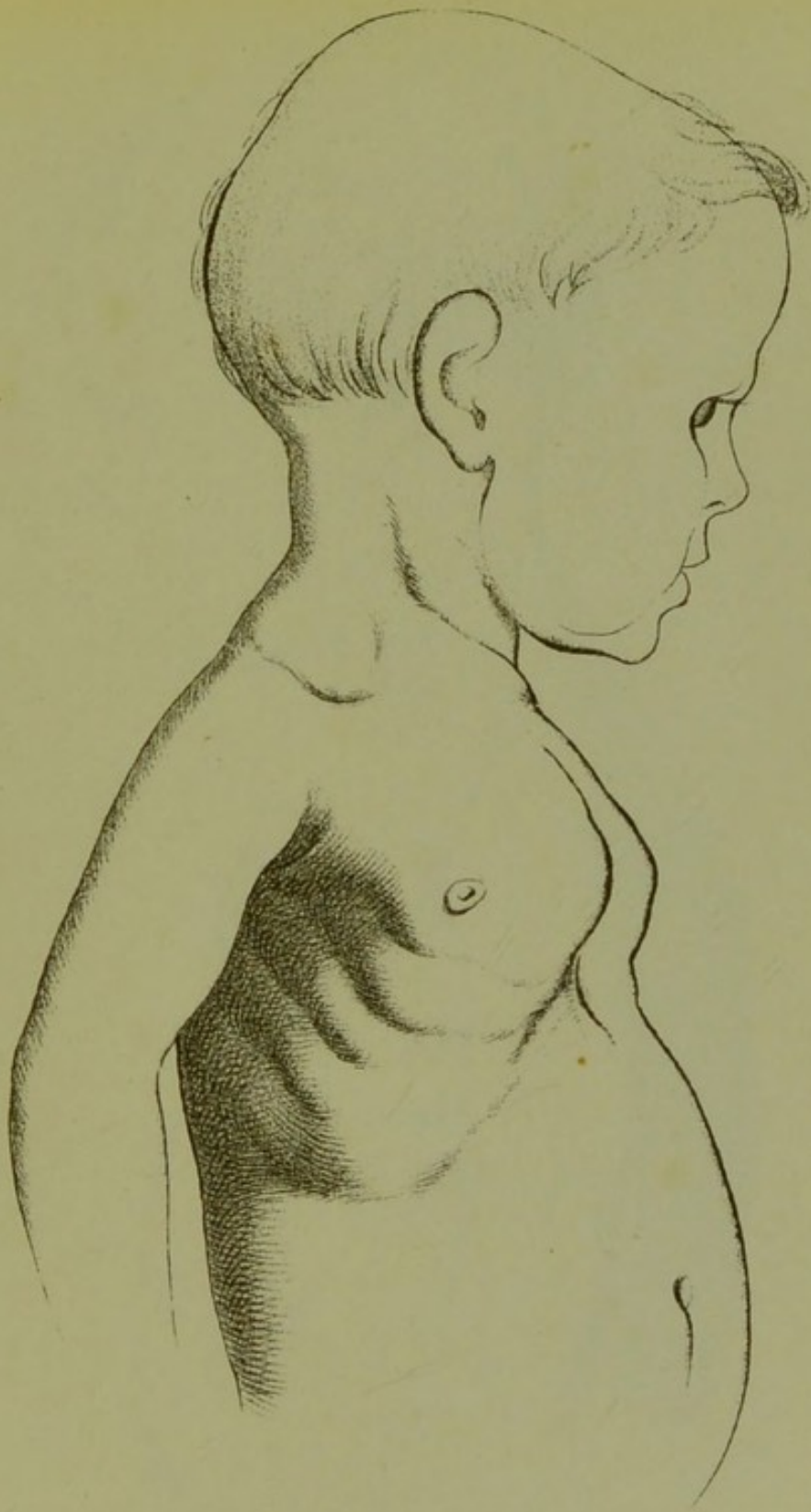





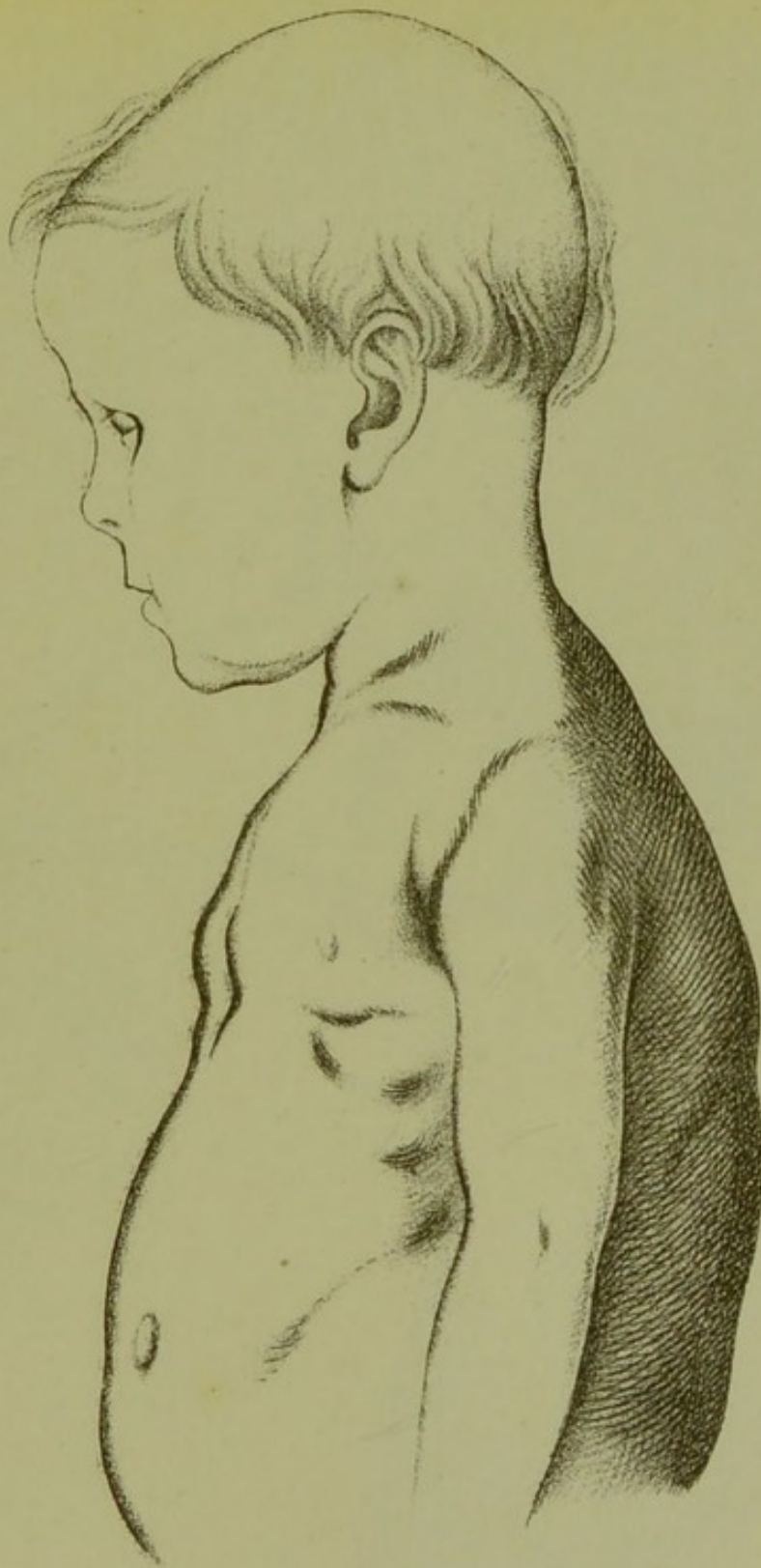





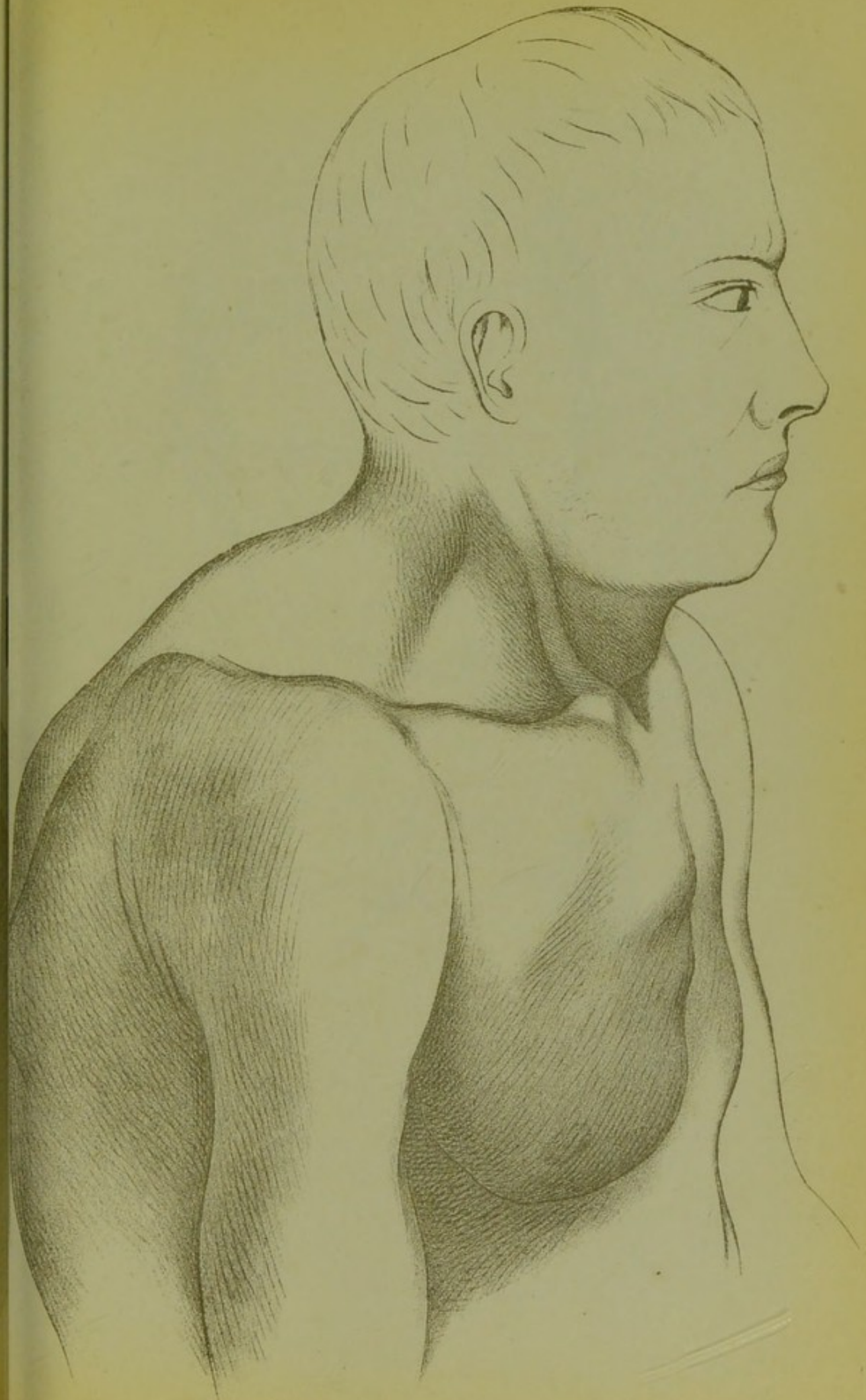

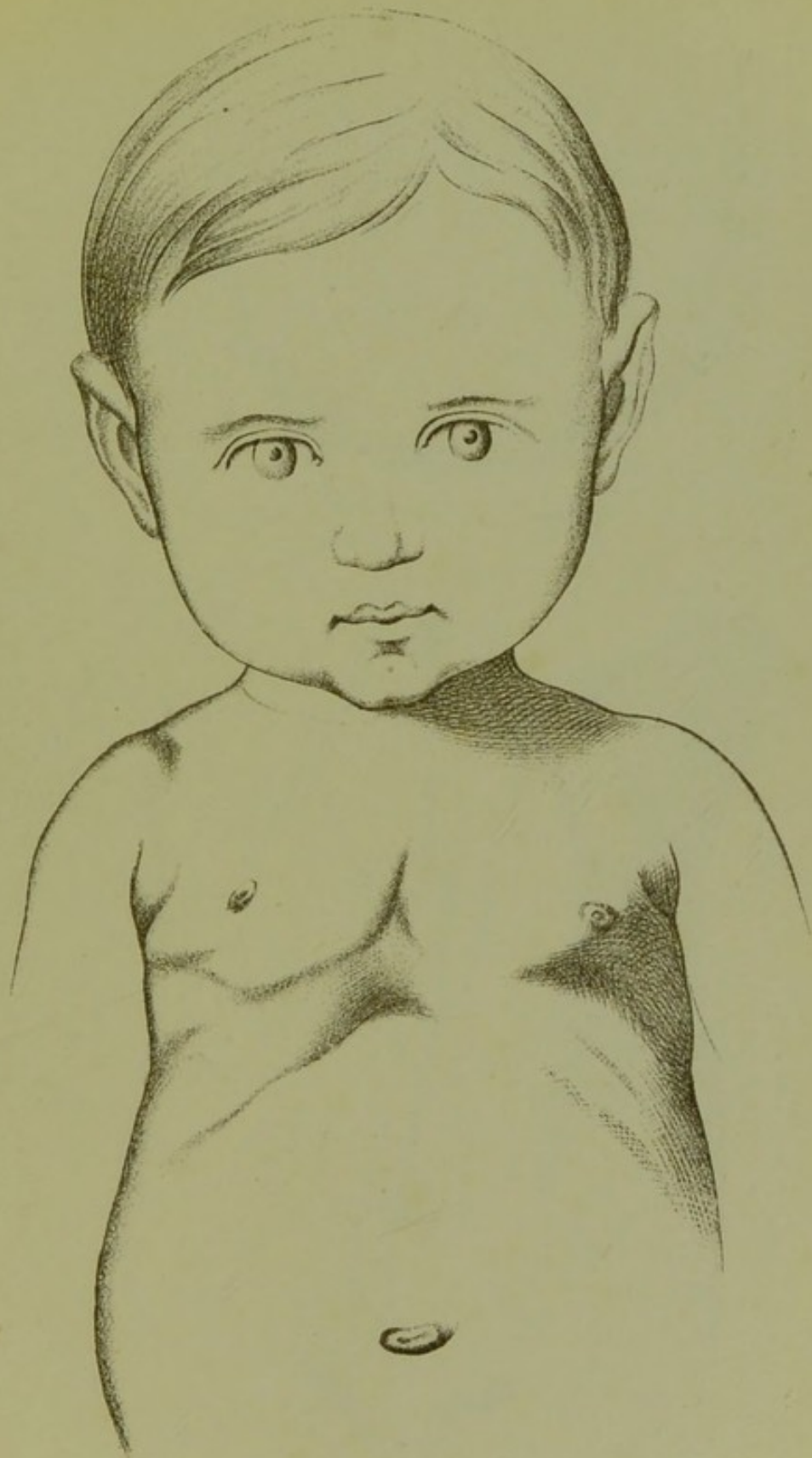








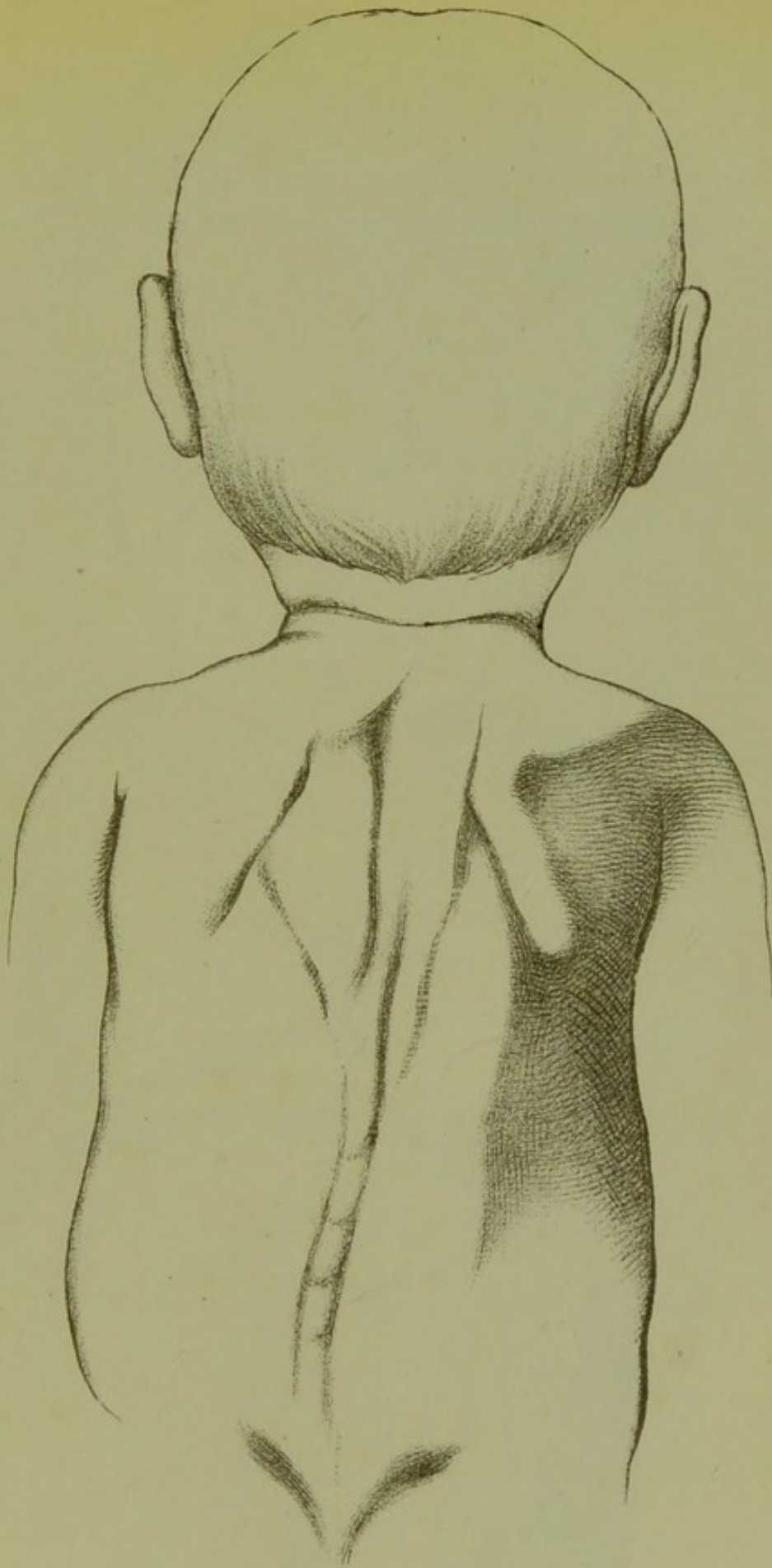
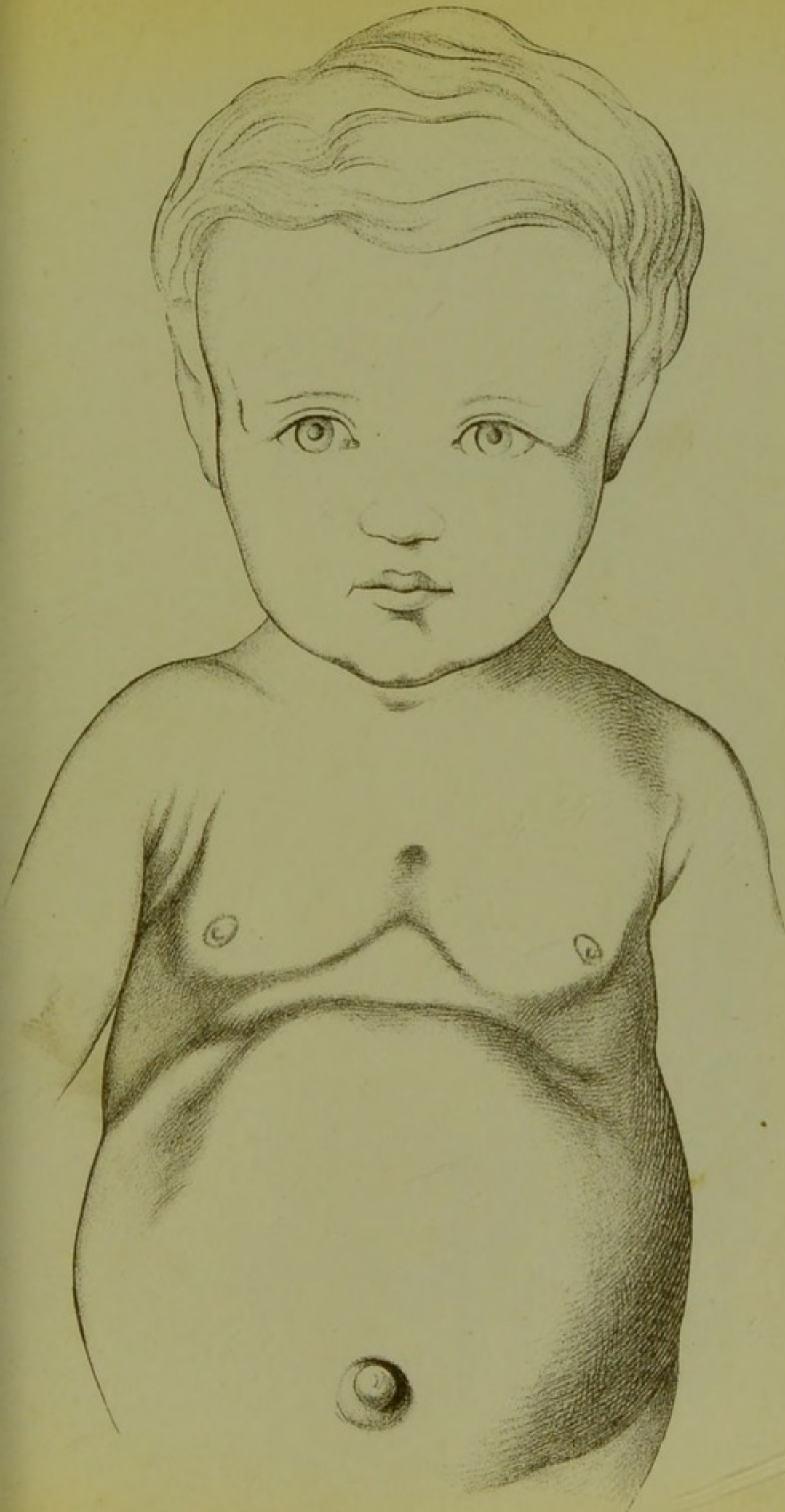









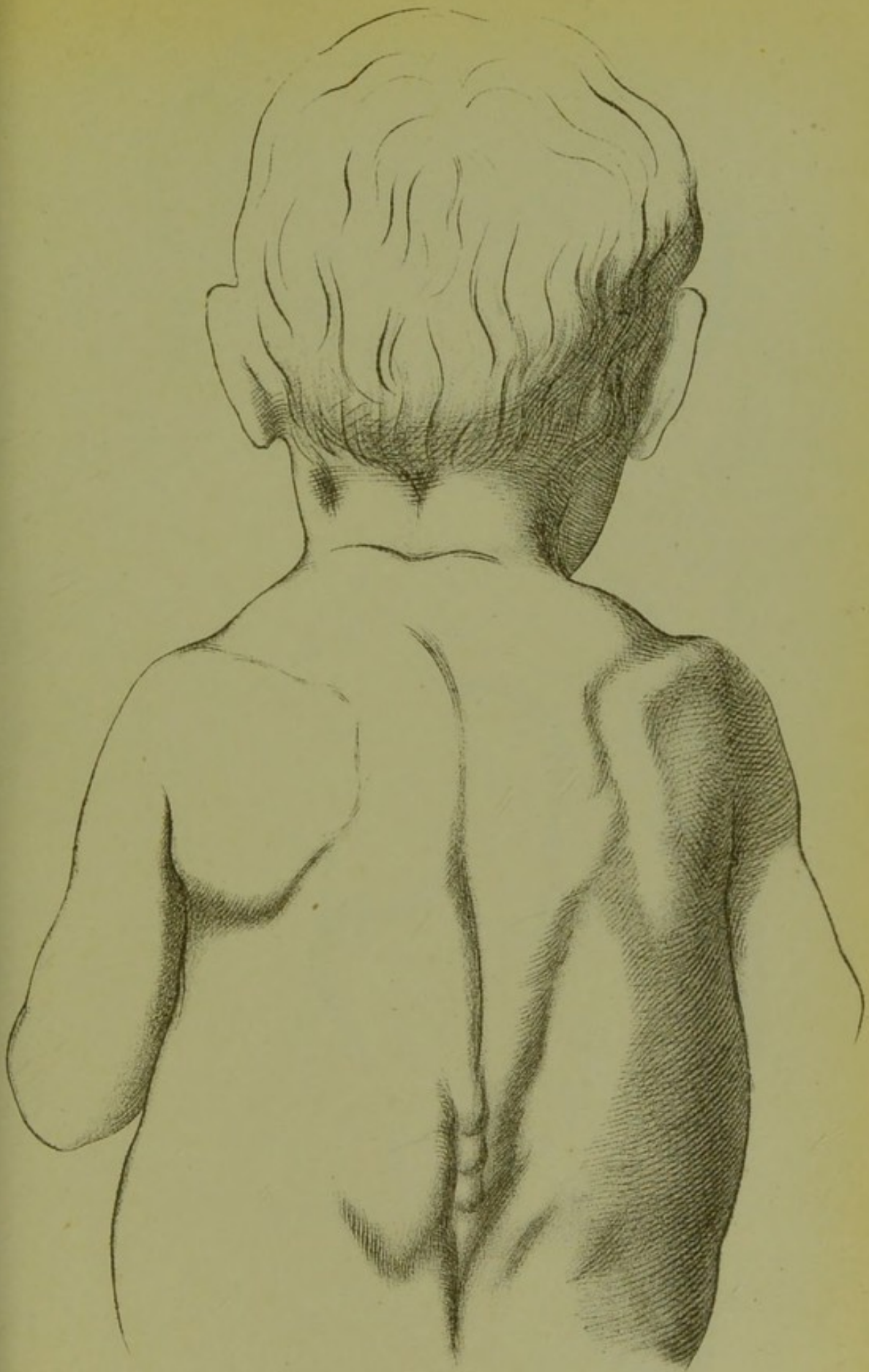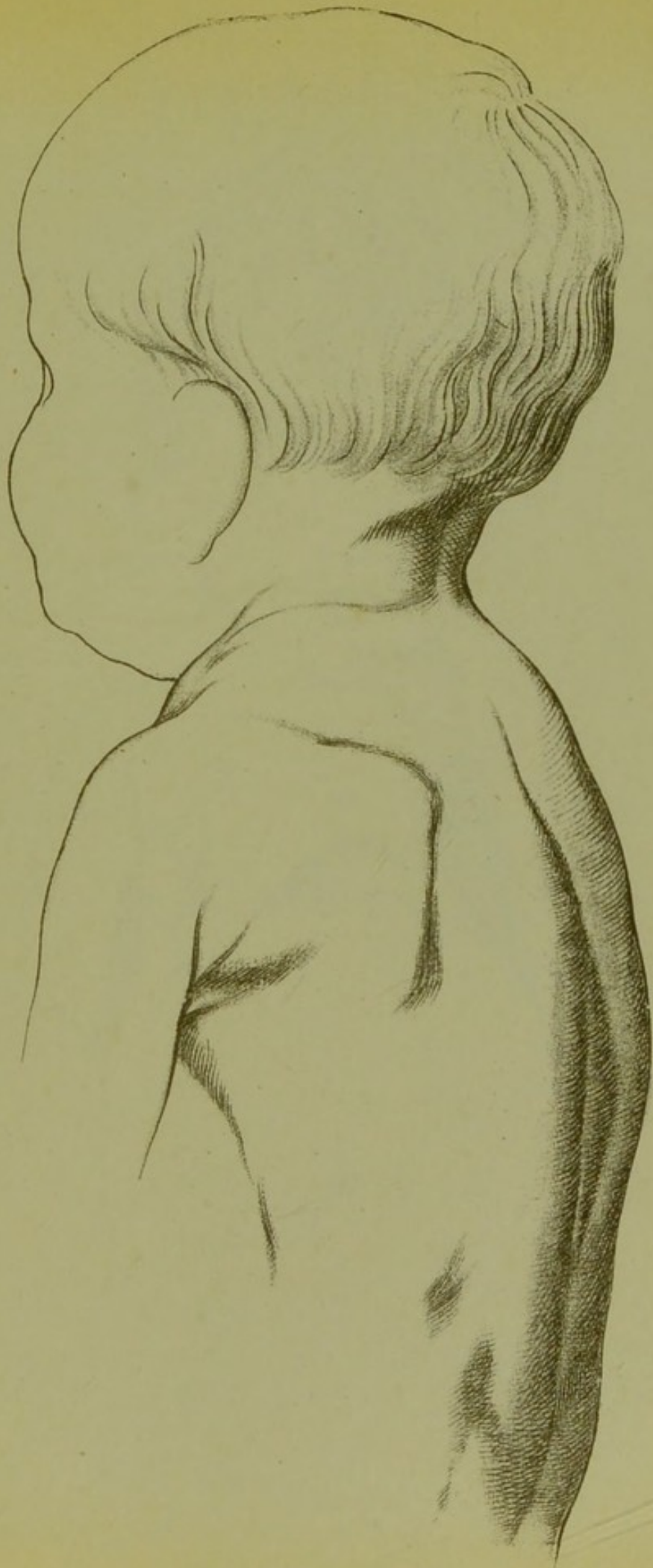




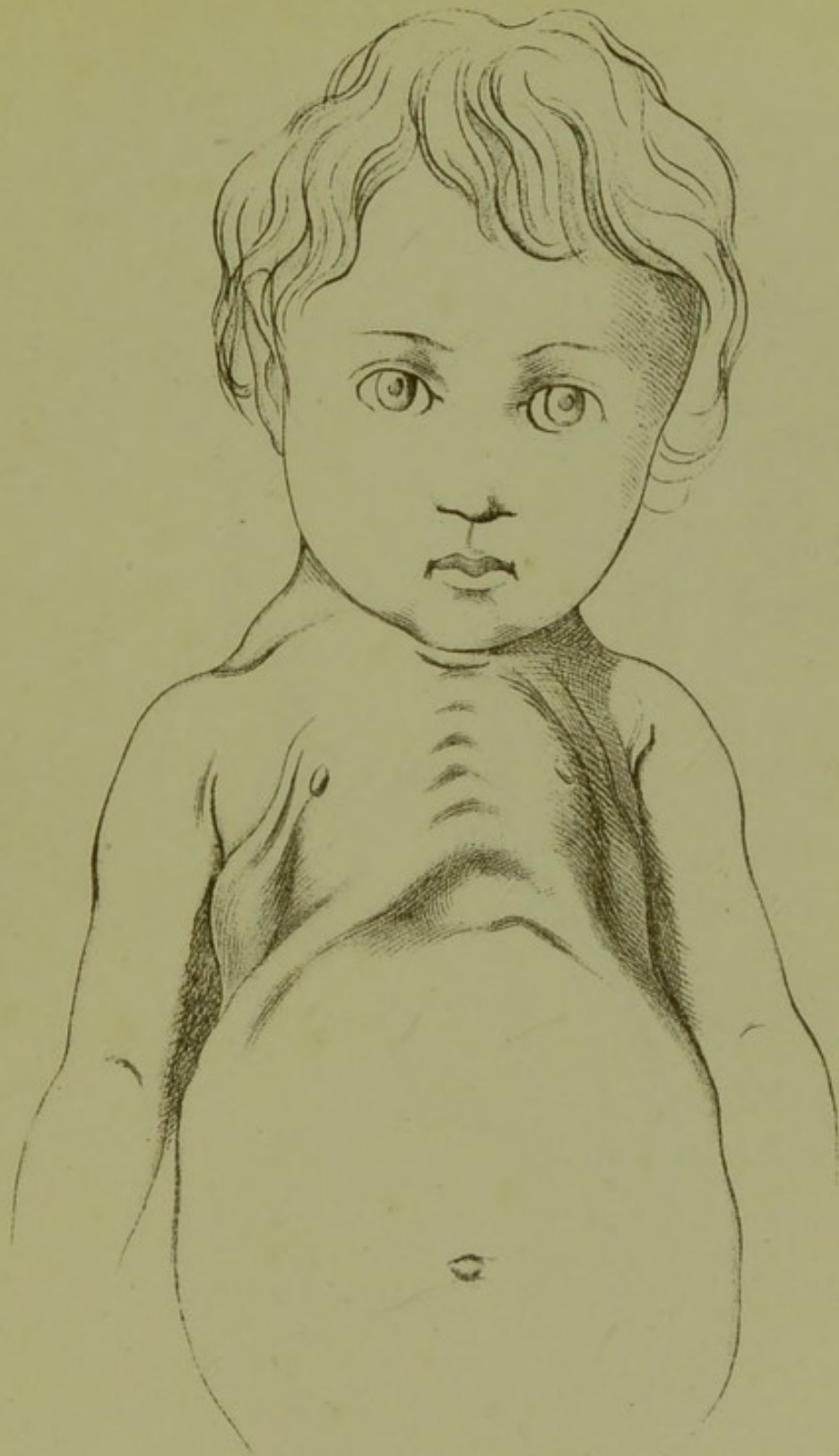




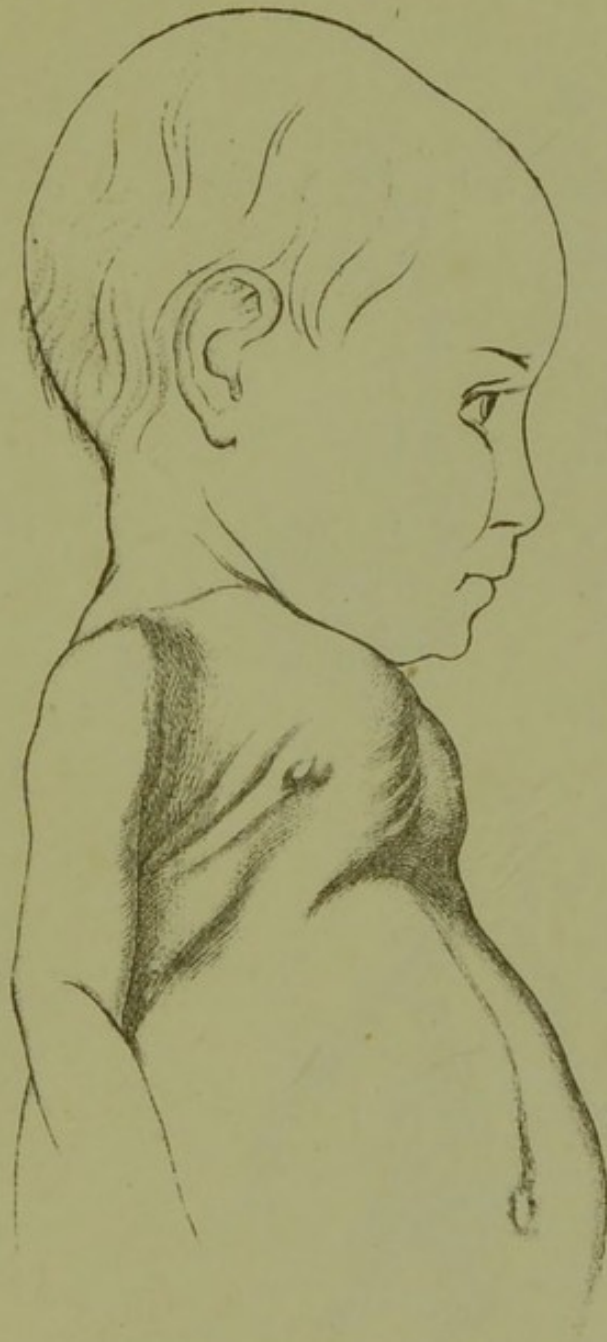




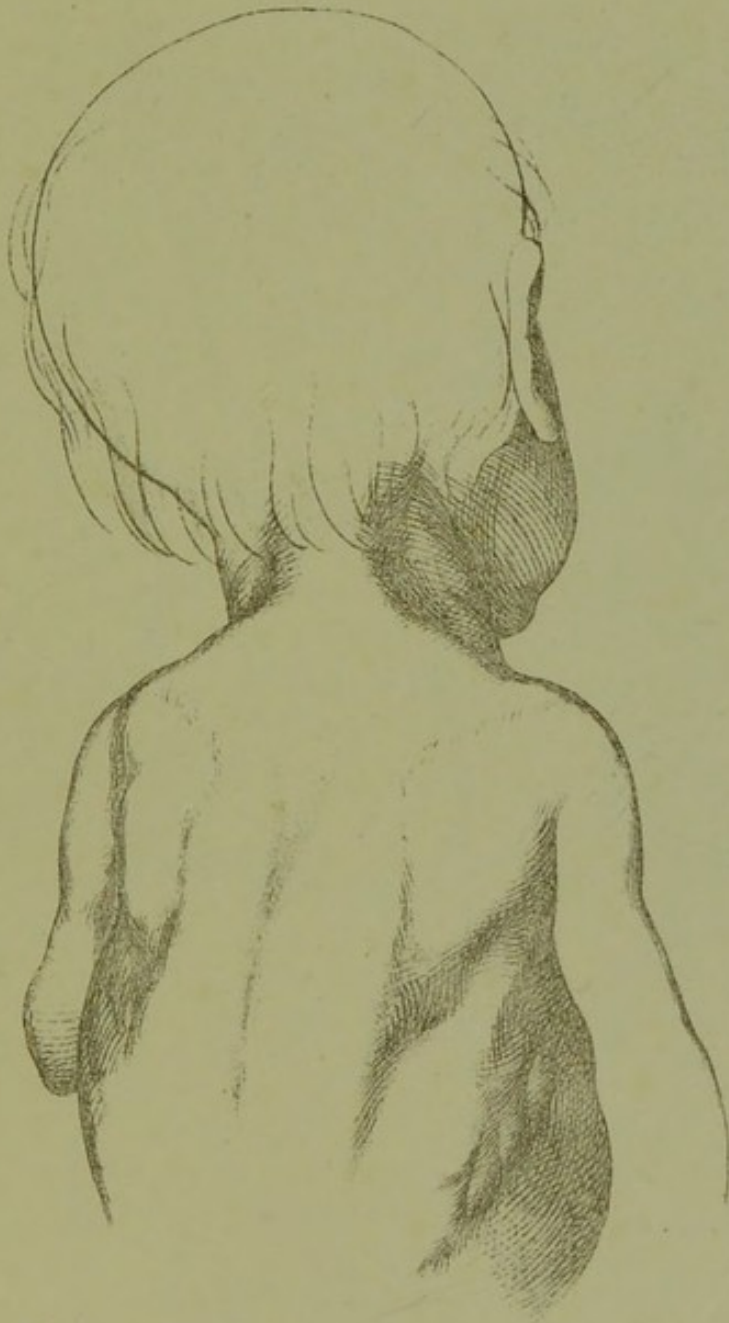










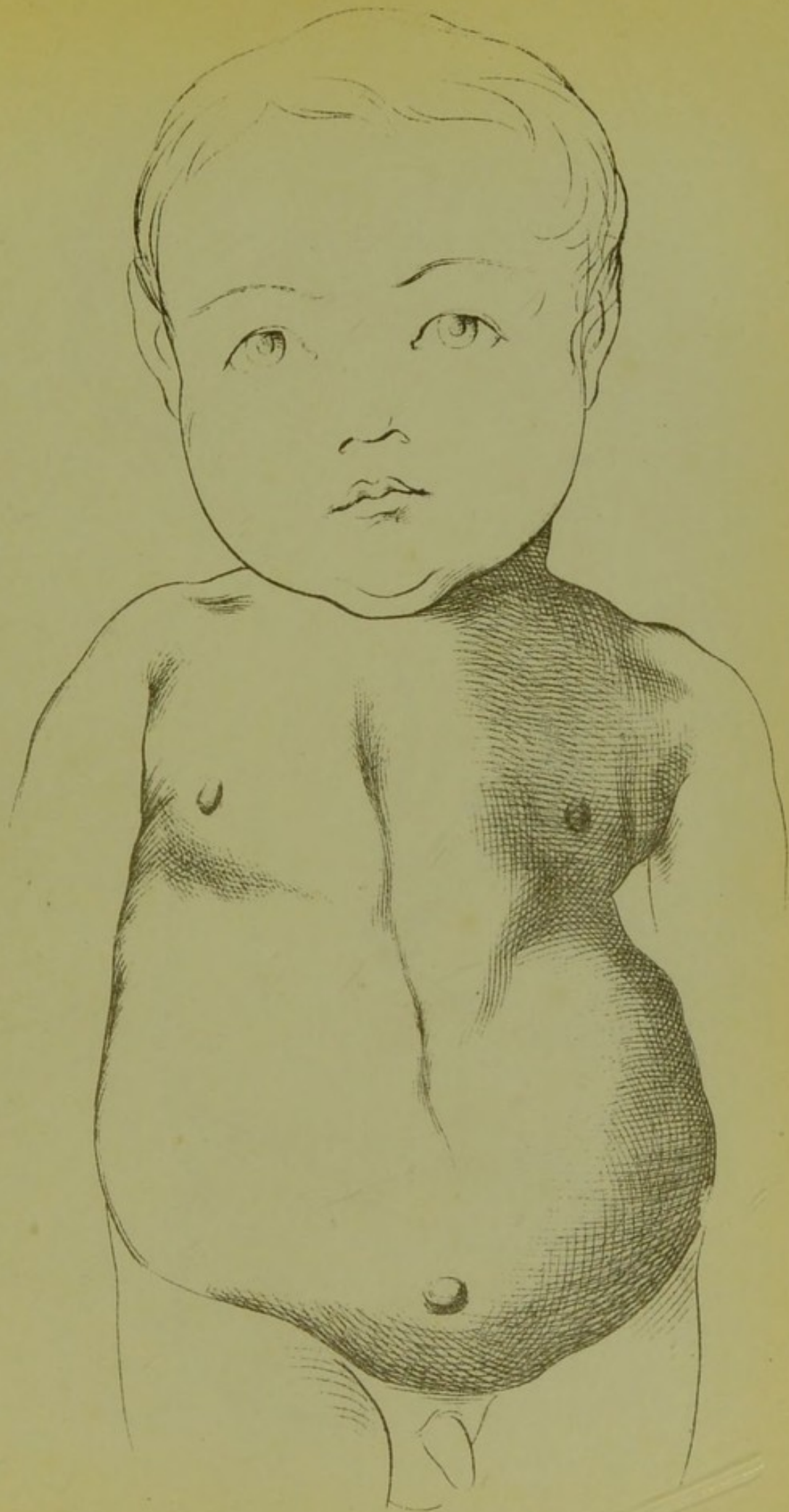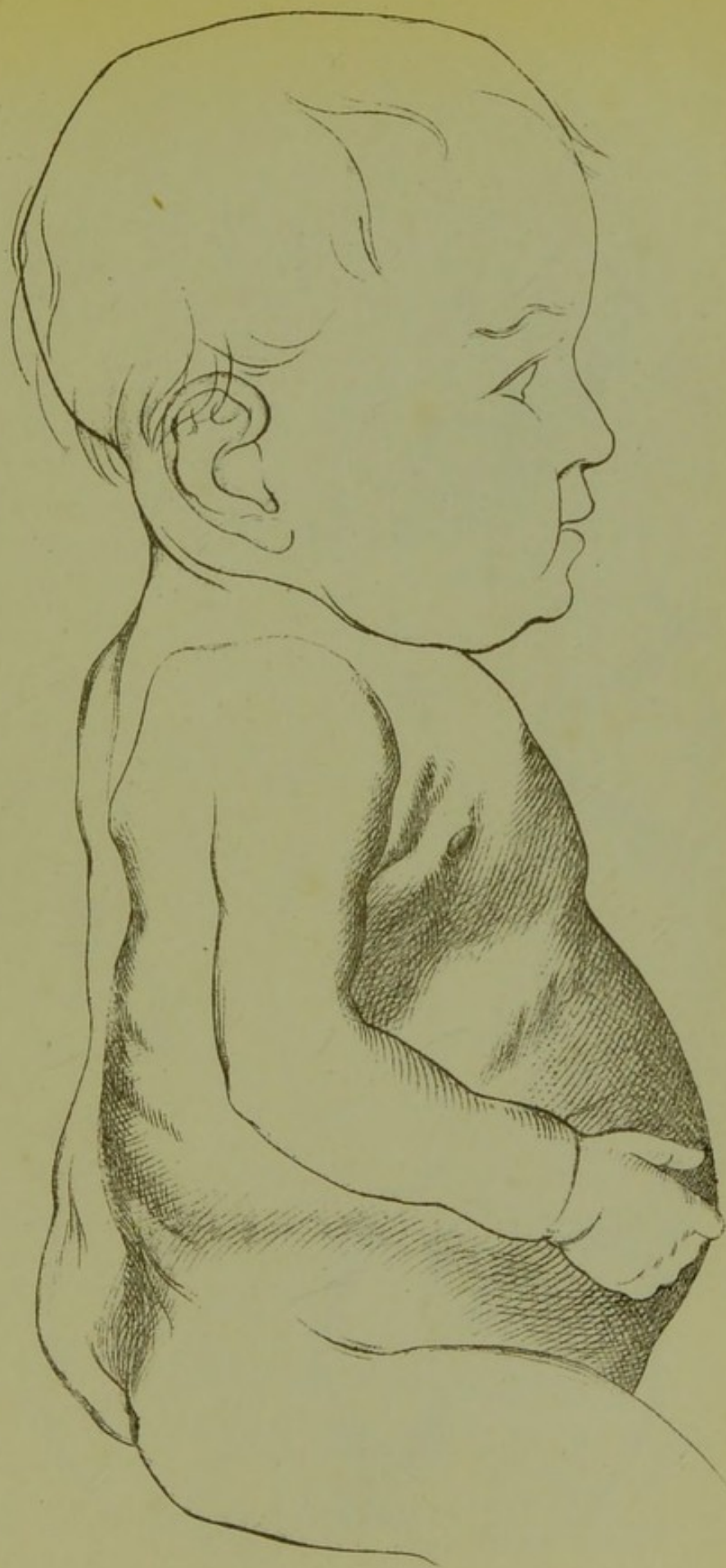










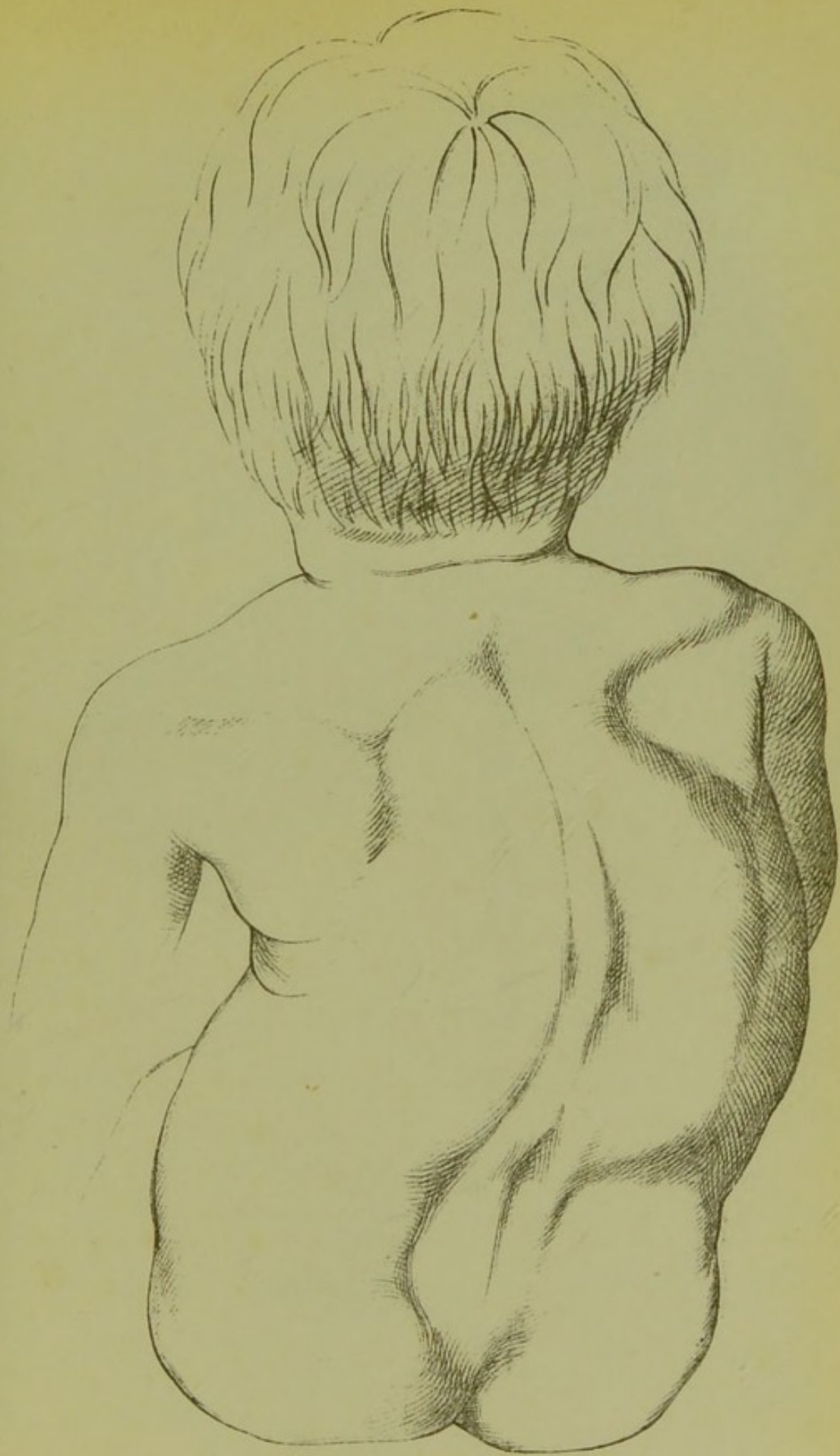





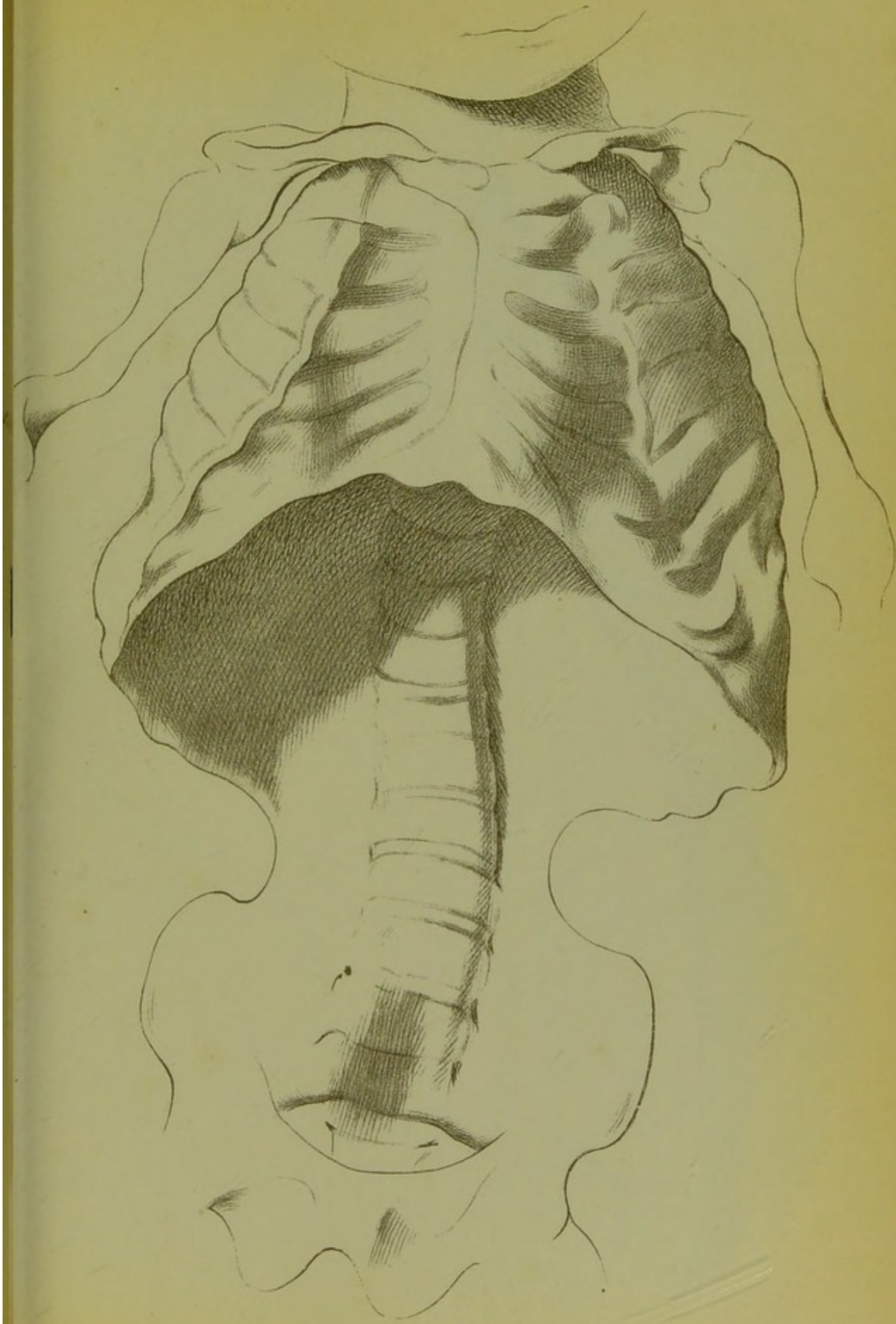





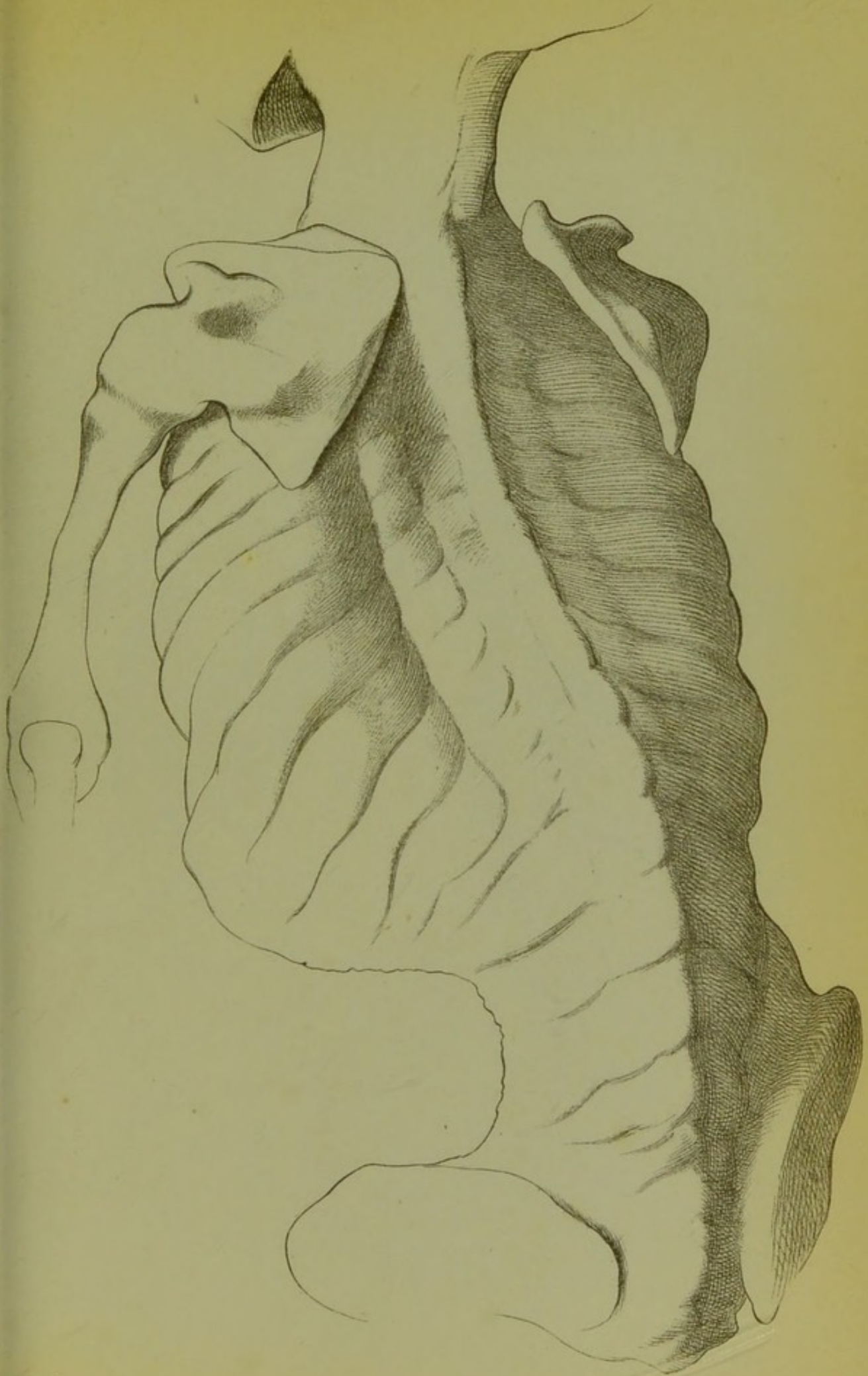





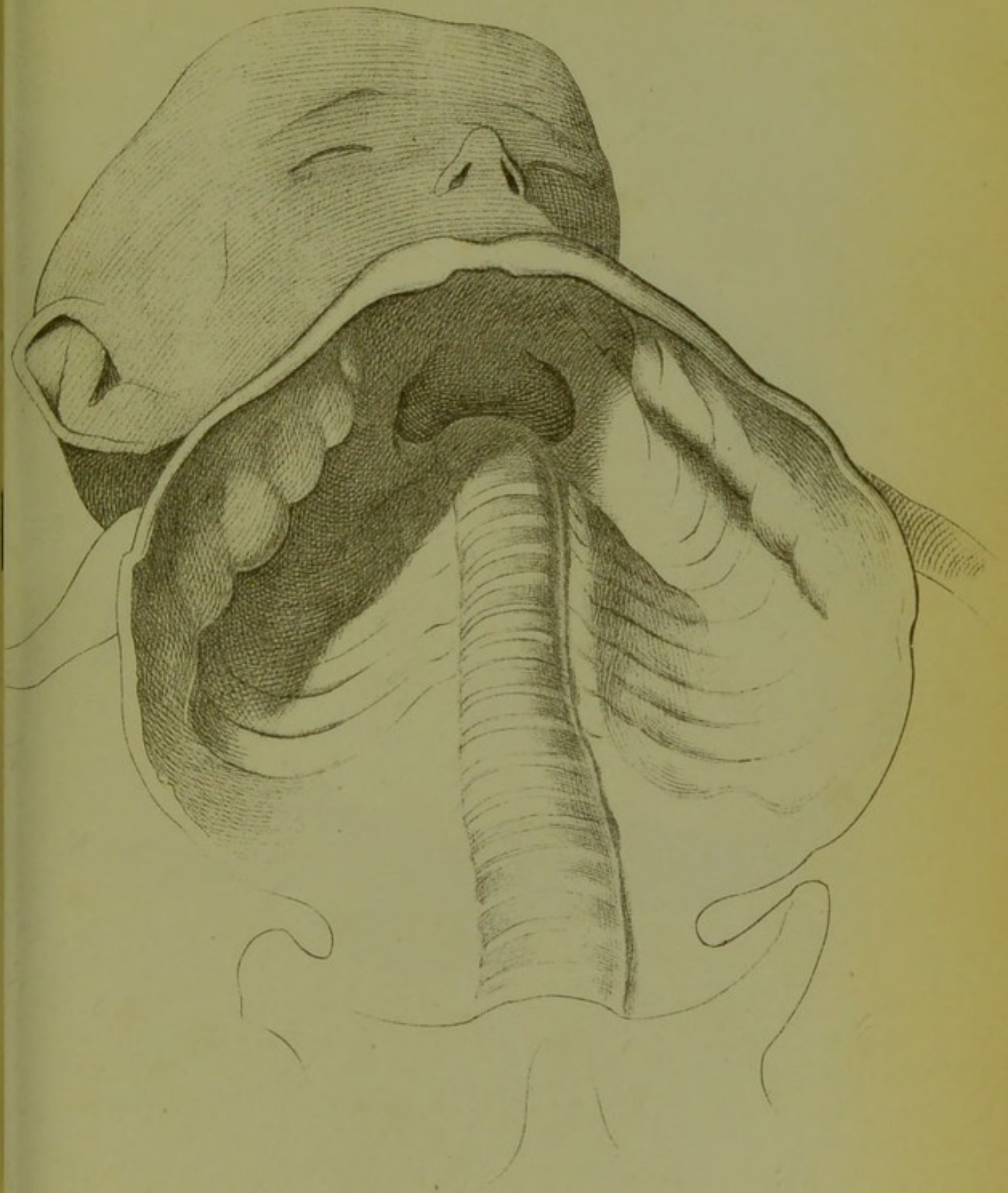





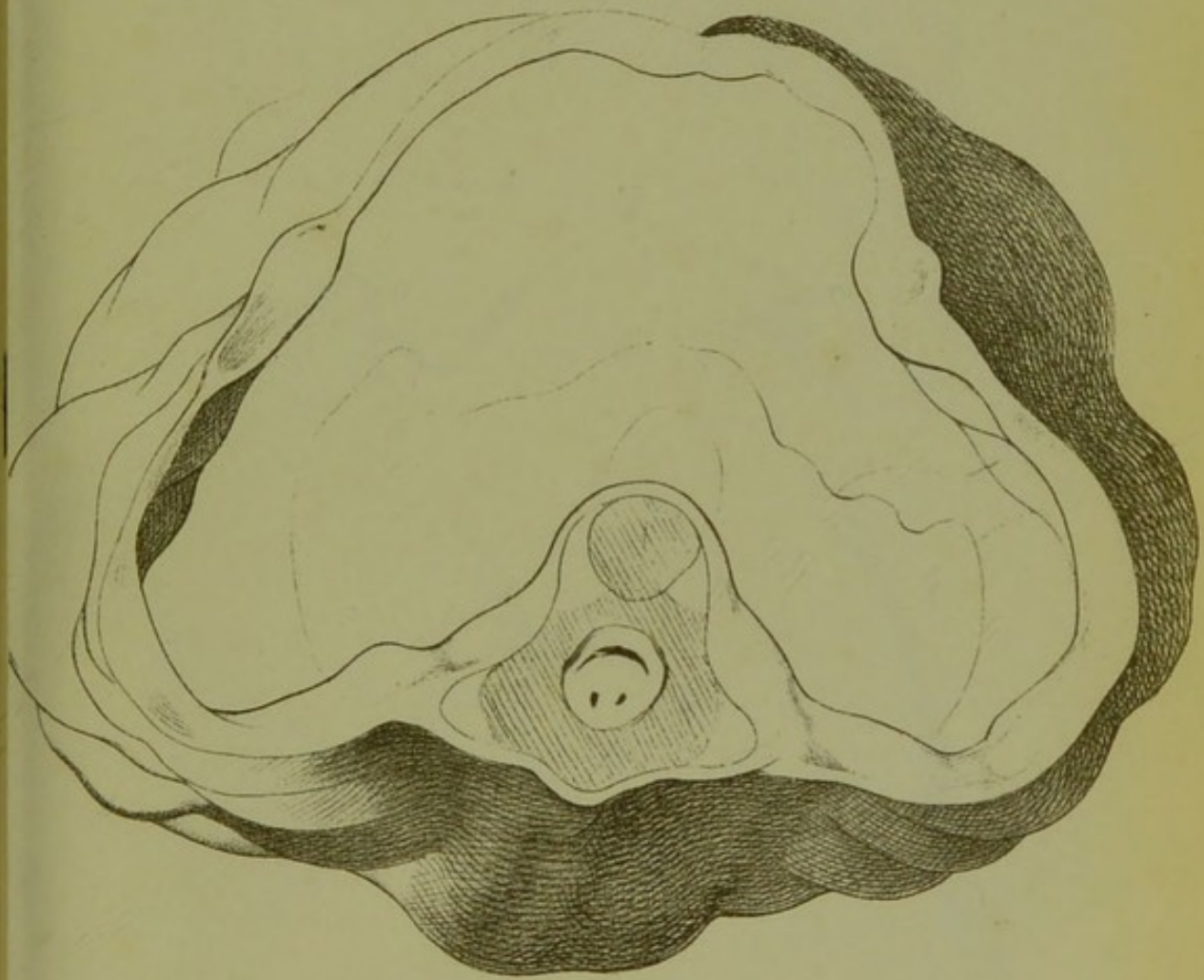





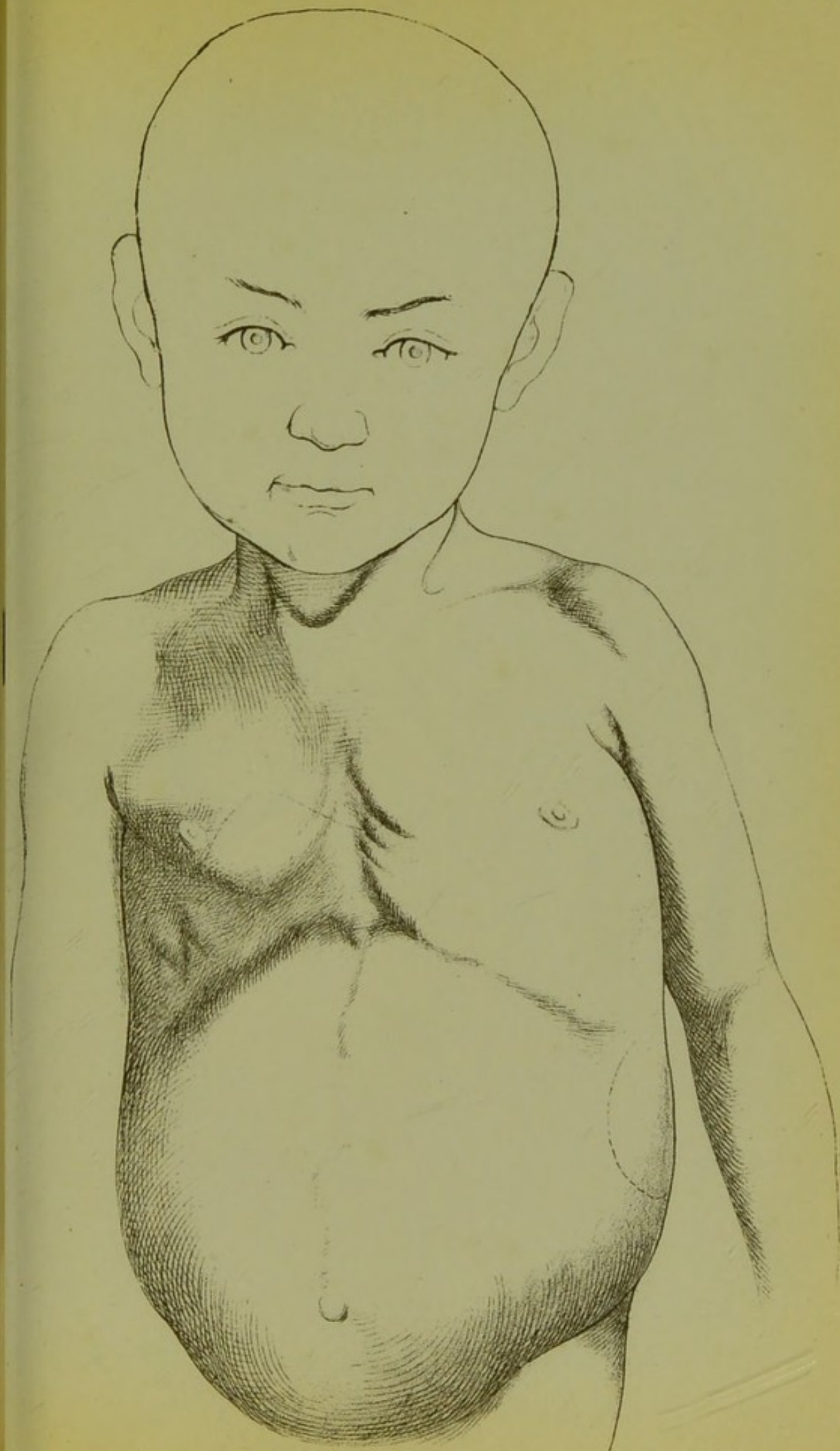





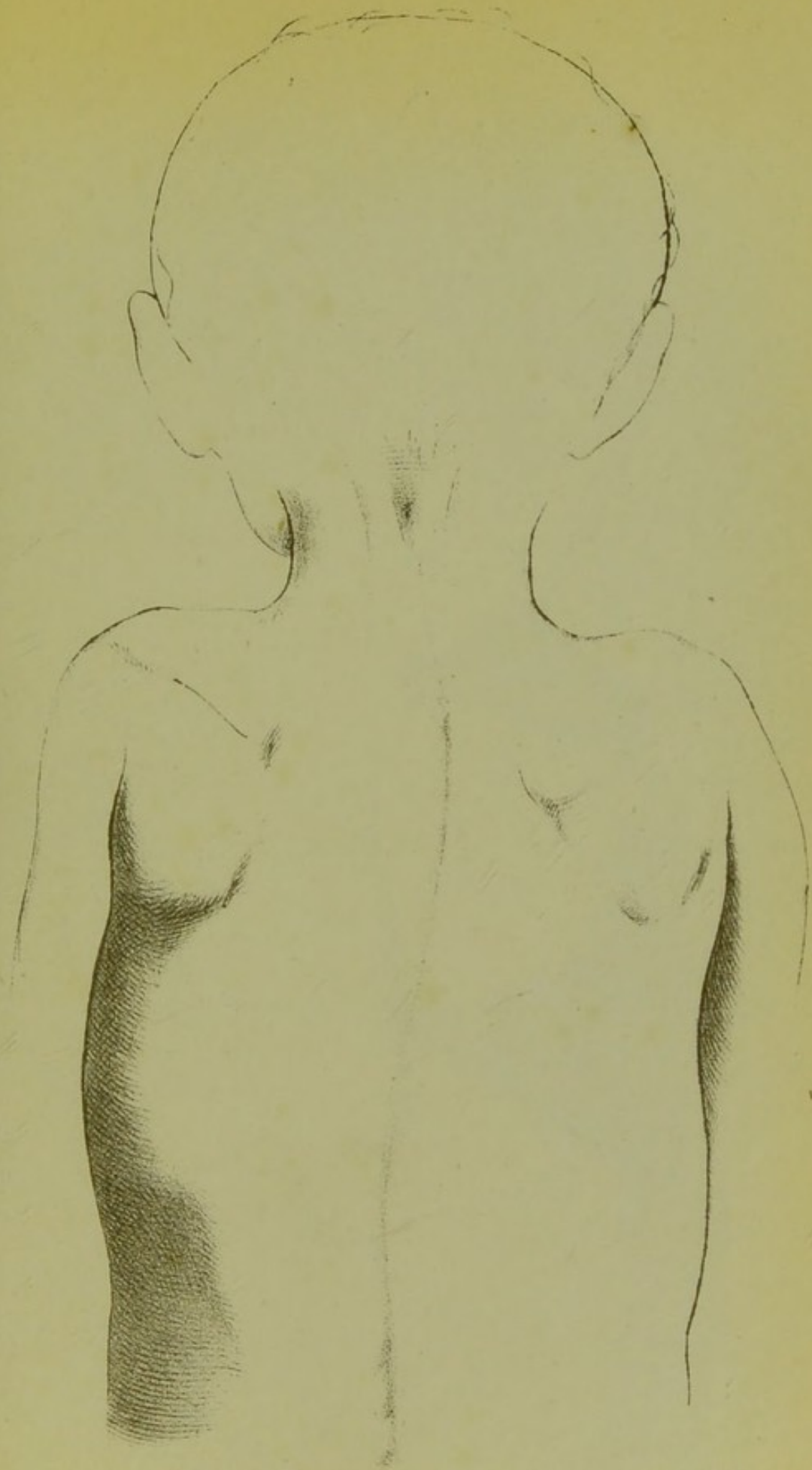





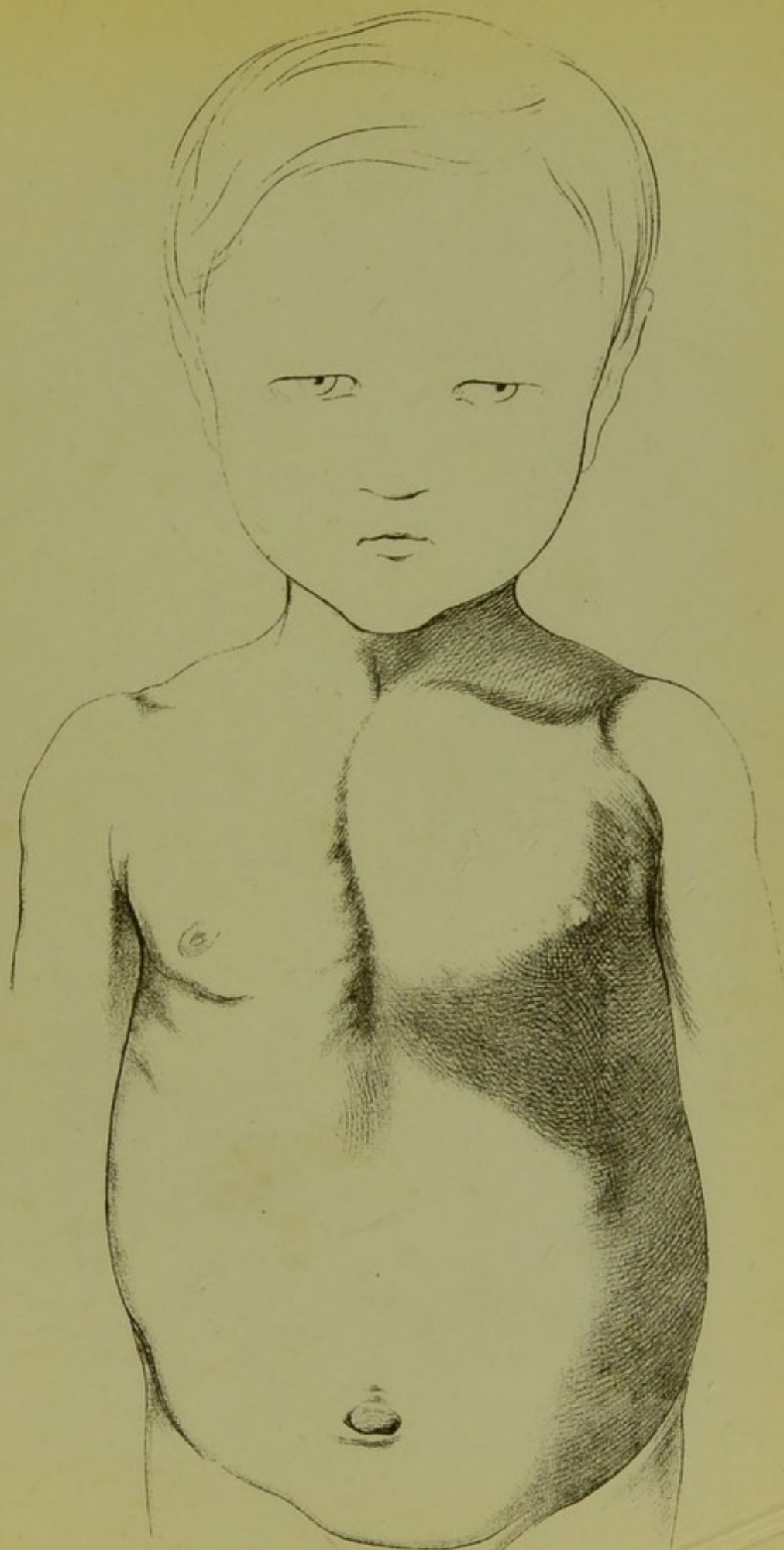





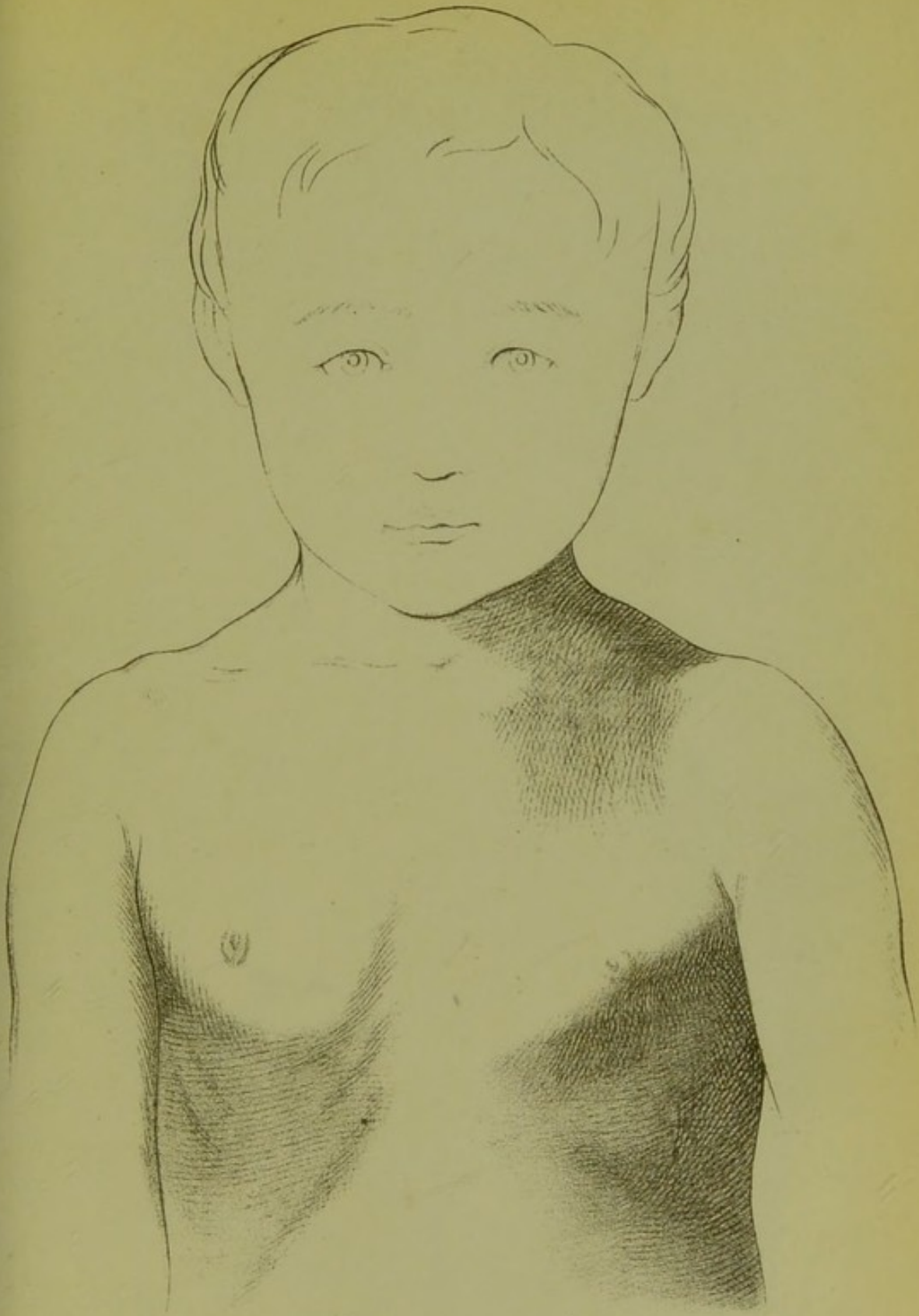





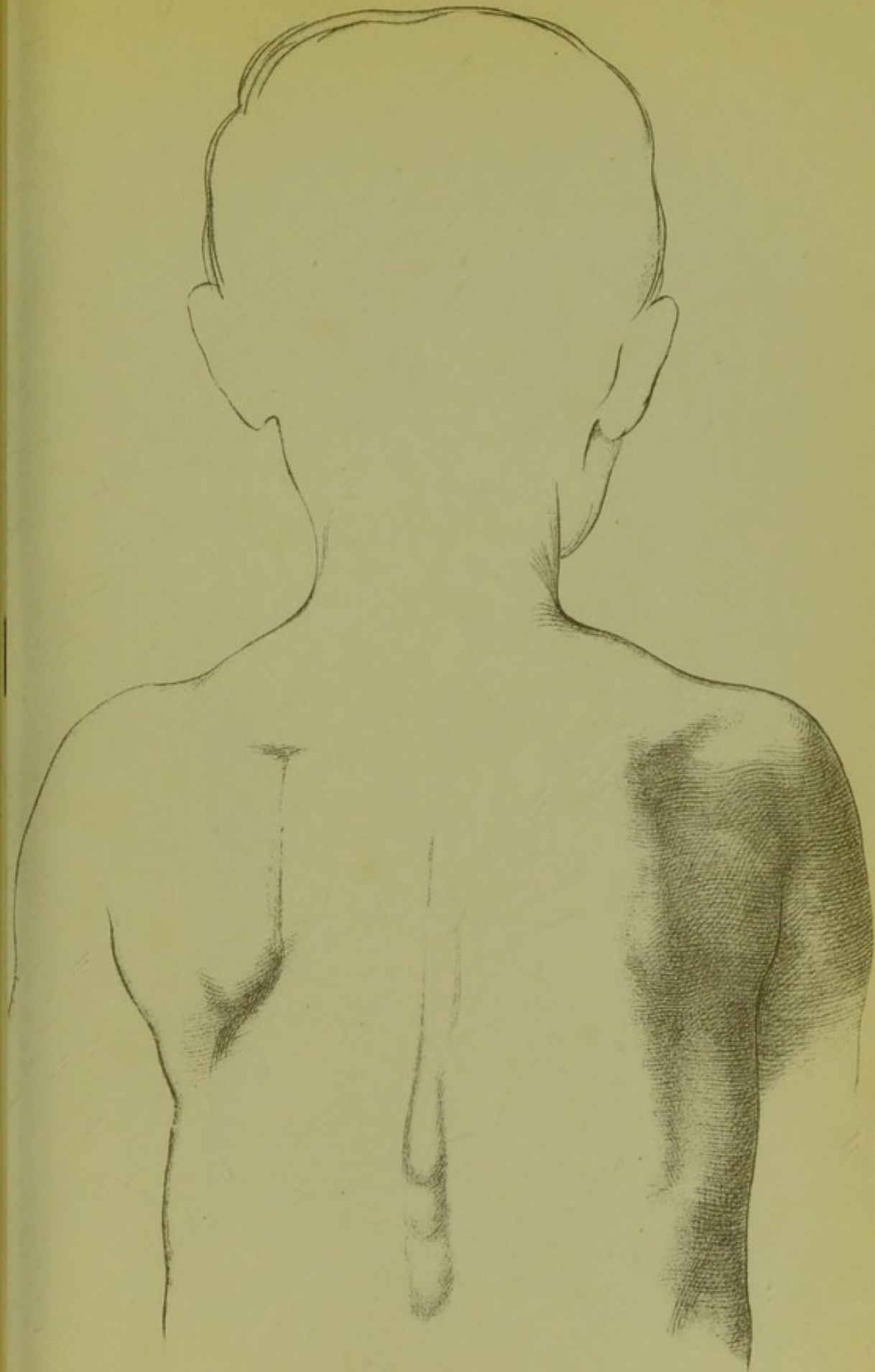





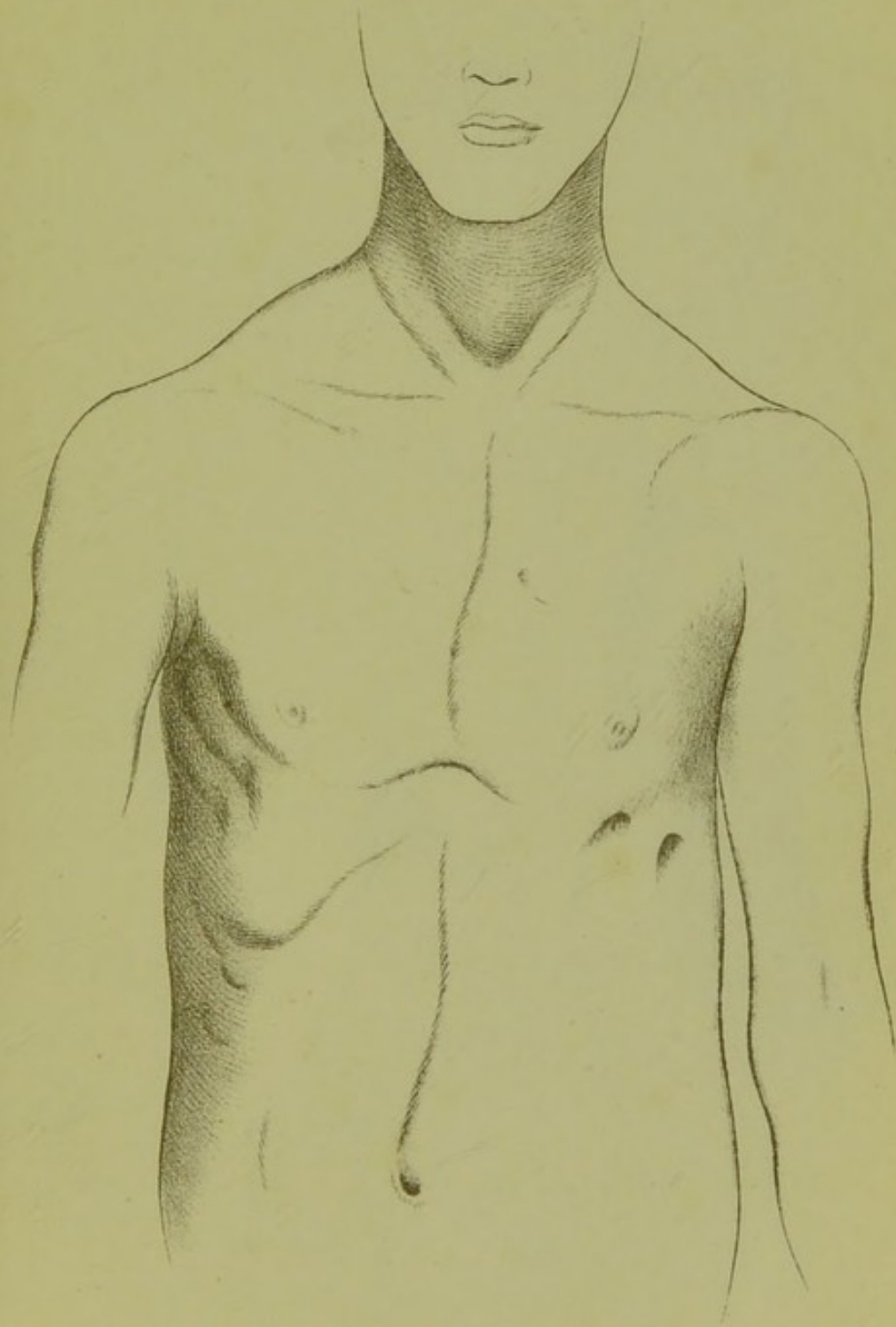





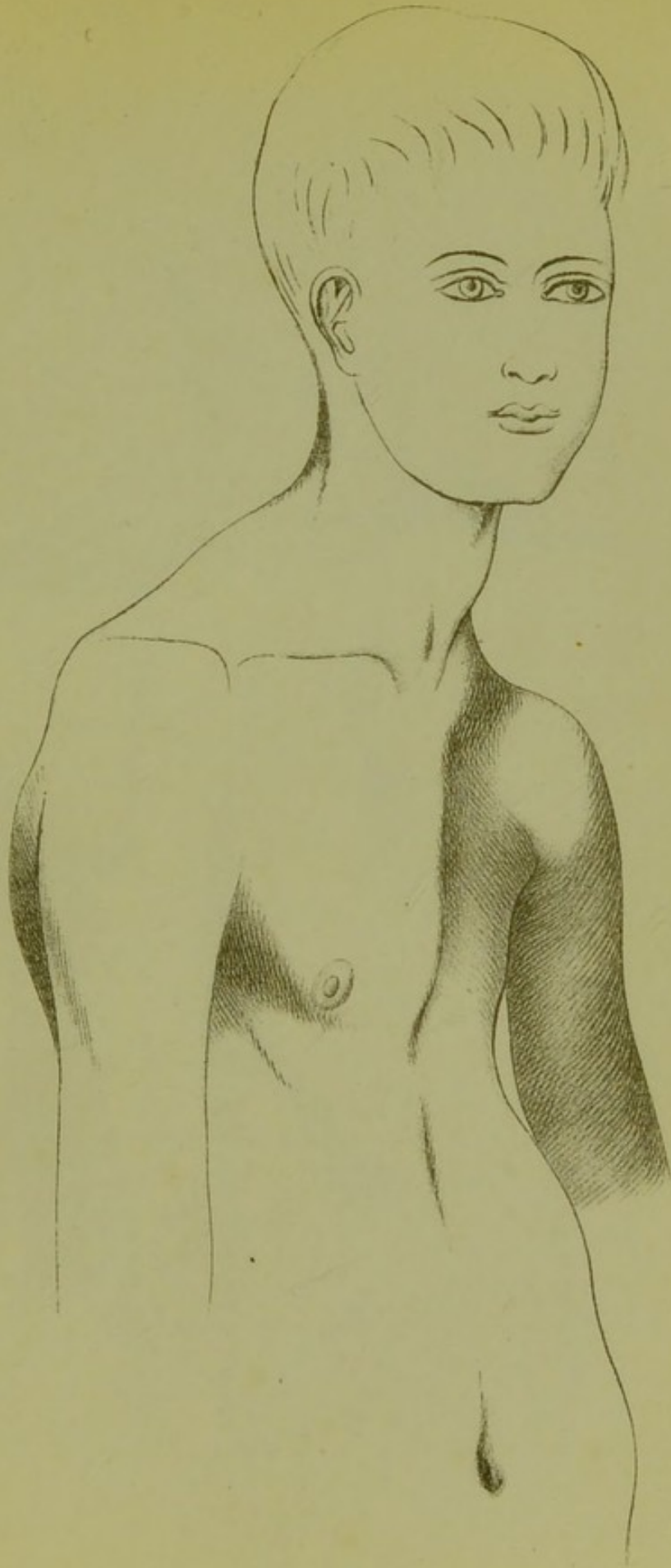





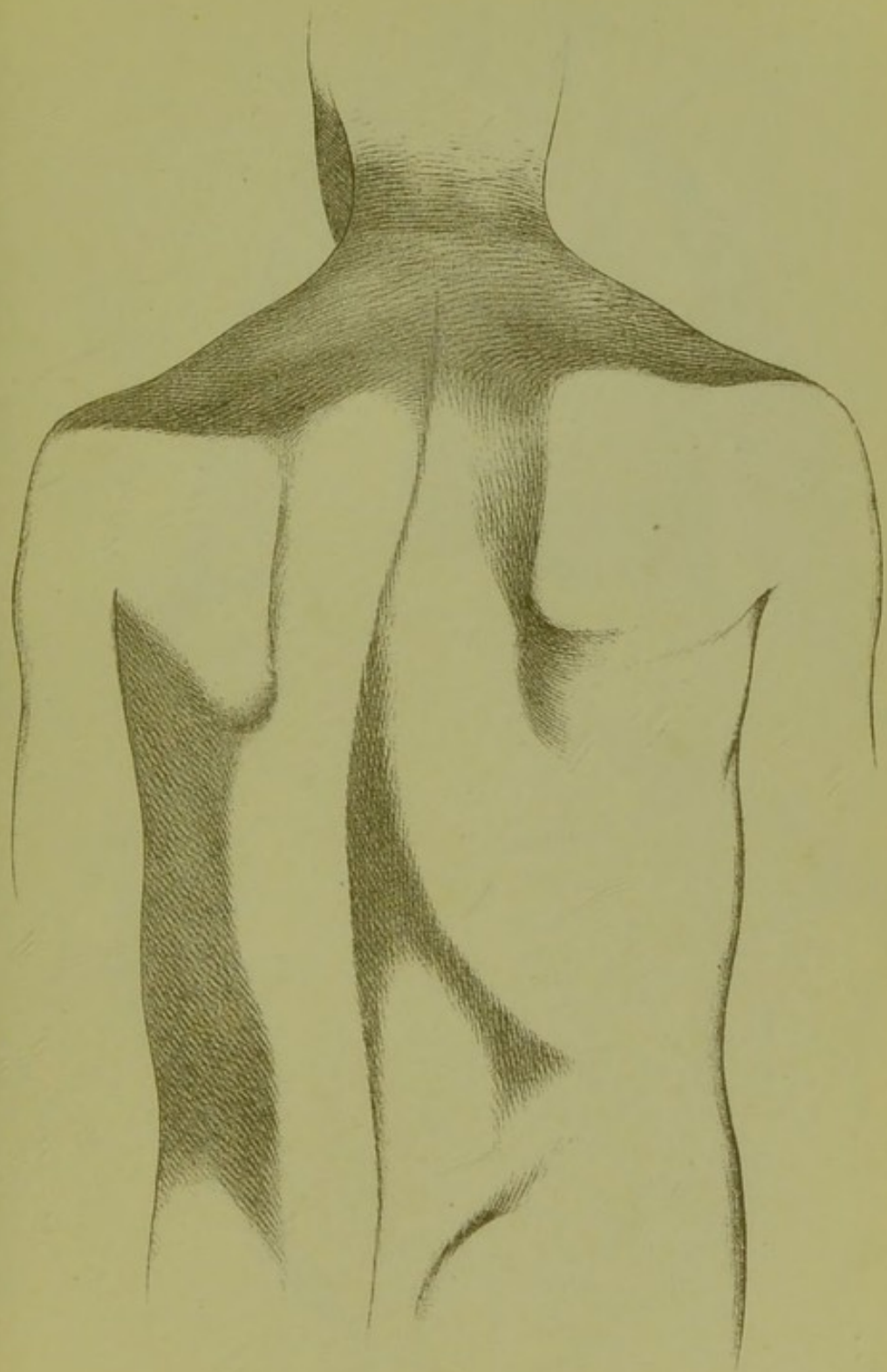





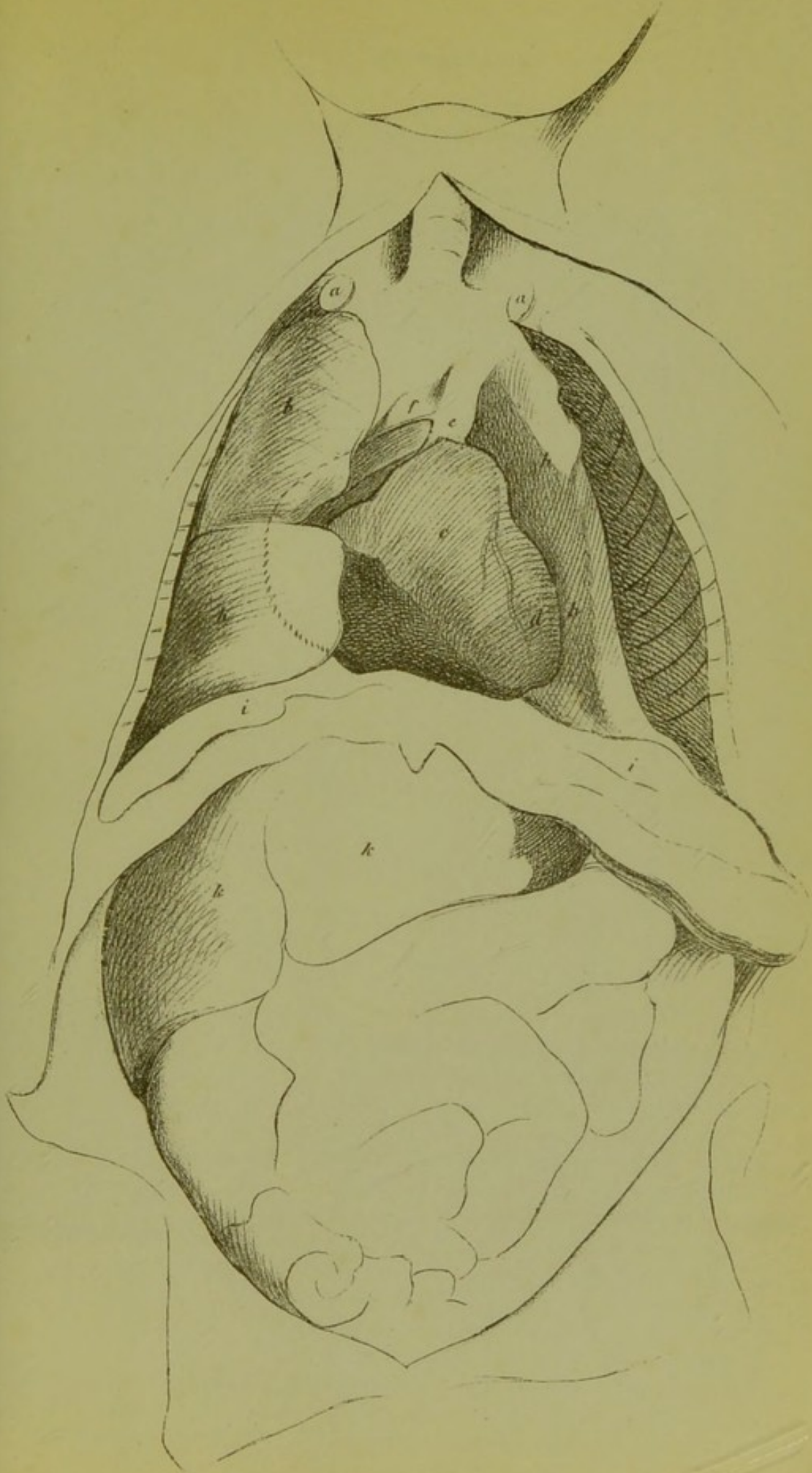












Handwritten notes in the top right corner, including the letters "GR" and "18".