

**Étude sur les circonvolutions cérébrales chez l'homme et chez les singes :
thèse pour le doctorat en médecine / présentée et soutenue par Jules
Gromier.**

Contributors

Gromier, Jules.
Royal College of Surgeons of England

Publication/Creation

Paris : A. Parent, imprimeur de la Faculté de médecine, 1874.

Persistent URL

<https://wellcomecollection.org/works/pk6t2gra>

Provider

Royal College of Surgeons

License and attribution

This material has been provided by This material has been provided by The Royal College of Surgeons of England. The original may be consulted at The Royal College of Surgeons of England. where the originals may be consulted. This work has been identified as being free of known restrictions under copyright law, including all related and neighbouring rights and is being made available under the Creative Commons, Public Domain Mark.

You can copy, modify, distribute and perform the work, even for commercial purposes, without asking permission.



Wellcome Collection
183 Euston Road
London NW1 2BE UK
T +44 (0)20 7611 8722
E library@wellcomecollection.org
<https://wellcomecollection.org>

83 4
FACULTÉ DE MÉDECINE DE PARIS.

É T U D E
SUR LES
CIRCONVOLUTIONS CÉRÉBRALES

Chez l'Homme et chez les Singes

THÈSE
POUR LE DOCTORAT EN MÉDECINE

Présentée et soutenue

PAR

Jules GROMIER,

Docteur en médecine de la Faculté de Paris.

P A R I S

A. PARENT, IMPRIMEUR DE LA FACULTÉ DE MÉDECINE

34, RUE MONSIEUR-LE-PRINCE. 34.

—
1874

LIBRAIRIE
SCIENTIFIQUE & LITTÉRAIRE
AL^{DRE} COCCOZ

IMPRIMERIE DE M. DUBOIS, 17, RUE DE LA HARPE, 17.

ÉTUDE

sur

CIRCONVOLETTIONS CÉRÉBRALES

Chez l'Homme et chez les Singes

THÈSE

POUR LE DOCTORAT EN MÉDECINE

présentée et soutenue

par

Jules GROMIER

Docteur en médecine de la Faculté de Paris

PARIS

IMPRIMERIE DE LA FACULTÉ DE MÉDECINE

31, RUE DE LA HARPE, 31

1874

LIBRAIRIE

SCIENTIFIQUE

ET MÉDICALE

TABLE DES MATIÈRES.

I. Développement des circonvolutions.....	1
Fœtus de 100 ^{mm} , 3 m. 1/2.....	19
Fœtus de 528 ^{mm} , 4 m. 1/2.....	21
Jumeau n° 10, 220 ^{mm} , 2, 5 mois.....	23
Jumeau n° 11, 203 ^{mm}	26
Fœtus de 5 mois 1/2 (pl. I, fig. 3).....	28
Fœtus de 6 mois.....	31
Fœtus de 7 mois.....	33
Fœtus de 7 mois 1/2 à 8 mois.....	35
Jumeaux de 8 mois 1/2.....	36
II. — Singes.....	58
Magot (<i>Pitrecus Inuus</i>) (pl. I, fig. 1, 2, 4).....	58
Macacus Rhésus.....	69
Mone.....	69
Mandrill mâle adulte.....	70
Papion mâle adulte.....	71
Gibbon, <i>Hylobates entelloïdes</i>	73
Orang mâle (pl. II, fig. 1, 2, pl. III, fig. 1).....	76
Chimpanzés, nos 1, 2, 3.....	83, 87, 89
III. — Lobe pariétal, plis de passage.....	96

A LA MÉMOIRE DE MON PÈRE

A MA MÈRE

A MES AMIS

A LA MÉMOIRE DE MON PÈRE

ET À CELLE DE MON MÈRE

ET À CELLE DE MON FRÈRE

A MA MÈRE

A MES AMIS

ÉTUDE
SUR LES
CIRCONVOLUTIONS CÉRÉBRALES
CHEZ L'HOMME
ET CHEZ LES SINGES.

INTRODUCTION.

Engagé par M. le professeur Broca à faire de l'étude des circonvolutions cérébrales le sujet de notre travail naugural, nous avons pu, grâce à son extrême obligeance, mettre en œuvre les pièces que possède le Musée d'anthropologie.

La plupart de ces pièces ont été moulées par M. Chudzinski, préparateur au Musée d'anthropologie, qui, joignant à la science de l'anatomiste un talent de mouleur consommé, a pu conserver intacts les cerveaux originaux. Il nous a donc été permis de recourir à ces derniers, pour vérifier nos descriptions et étudier,

sur les cerveaux conservés dans l'alcool, les parties profondes que le plâtre permet difficilement de reproduire. Toujours nous avons été heureux de constater dans les moindres détails la parfaite exactitude des moules. Que M. Chudzinski nous permette de lui rendre cette justice, en le remerciant des indications qu'il nous a fournies avec le plus grand empressement, chaque fois que nous avons eu recours à sa parfaite connaissance de la question.

Le plan de notre thèse était tout tracé par les travaux de Leuret, de Gratiolet, qui ont fait faire un pas si rapide à l'étude des circonvolutions cérébrales.

Deux voies différentes nous sont offertes pour arriver à comprendre le cerveau enrichi de l'adulte; en allant du simple au composé, par une série de complications successives, l'étude du développement des circonvolutions chez le fœtus et leur évolution dans la série des singes réalisent également le type cérébral de l'homme.

Notre travail comprendra ainsi trois parties. Dans une première division, nous étudierons le développement des circonvolutions pendant la période fœtale; cette étude a déjà été faite par Gratiolet, par la comparaison de l'ordre d'apparition des plis cérébraux chez le fœtus et dans la série des singes, cet éminent observateur est arrivé à des conséquences que nous analyserons; nous pourrons vérifier aussi l'exactitude de plusieurs autres observations importantes que lui a fournies l'histoire du développement des plis cérébraux. Nous avons cru devoir, entrant dans des détails plus circonstanciés, signaler les moindres particularités offertes, dans les différentes périodes, par le cerveau du fœtus; montrer ainsi que les ponctuations, les incisures, qui, isolées

d'abord, se réunissent plus tard pour former les sillons, ne doivent rien au hasard, assigner à chacune sa signification et faire comprendre combien ce mode d'apparition est incompatible avec toute idée de plissement mécanique.

Chez l'homme, la richesse du développement cache aux yeux la simplicité primitive du type ; la condition la plus favorable est une complication moyenne qui permet de reconnaître le plan général sous cette apparente irrégularité. Or, le cerveau d'un singe de l'ancien continent nous offre une sorte de carte topographique du cerveau humain. L'étude des principaux types de la série des singes fera le sujet de la deuxième partie de notre travail ; les cerveaux dont nous donnons les descriptions ont déjà été étudiés par d'autres auteurs et par Gratiolet principalement, dans son beau mémoire sur les plis cérébraux de l'homme et des primates ; nous avons la conviction que ce n'est qu'en accumulant les observations que l'on arrivera à se rendre un compte exact des limites assignées aux variations des différents groupes de circonvolutions. A ce dernier point de vue, nous nous étendrons sur la description du cerveau d'un orang et de trois chimpanzés. Le cerveau des singes anthropomorphes ne différant, à un point de vue général, du cerveau humain que par des caractères anatomiques d'ordre inférieur, tels que les dispositions et les proportions différentes de quelques circonvolutions, nous serons arrivés au même but que dans la première partie, c'est-à-dire à concevoir l'ensemble des caractères du cerveau de l'homme.

La troisième partie est consacrée à l'étude du lobe pariétal et de ses connexions chez l'homme ; cette partie

des hémisphères est sans contredit celle qui offre le plus de complexité, le plus d'apparente irrégularité. Nous en retrouvons cependant tous les éléments sur le cerveau des singes supérieurs. Gratiolet a attaché une grande importance aux connexions du lobe occipital avec les lobes voisins, connexions s'effectuant par des plis auxquels il a donné le nom de plis de passage ; nous étudierons ces plis dans la série des singes, leur variabilité chez les singes anthropomorphes, la richesse de leur développement chez l'homme, leur effacement graduel et parallèle sur les cerveaux dégradés de l'espèce humaine, les rapports intimes de développement qu'affectent avec les plis de passage de Gratiolet les connexions des deux groupes du lobe pariétal (lobule du pli pariétal ascendant, groupe du pli courbe), auxquels par analogie nous avons donné le nom de plis de passage transversaux. On est ainsi conduit à faire de ce système de plis une marque de supériorité, de perfectionnement, en réduisant de beaucoup leur importance au point de vue de la classification.

I.

DÉVELOPPEMENT DES CIRCONVOLUTIONS.

Les deux hémisphères cérébraux sont représentés primitivement par deux prolongements, médullaires et membraneux, qui, émergés du bord antérieur et externe des corps striés, se recourbent d'avant en arrière et de dehors en dedans, de manière à recouvrir successivement tous les ganglions cérébraux.

A propos d'un fœtus de sept semaines, Tiedemann s'exprime ainsi : « En avant des couches optiques et du quatrième ventricule, existaient deux autres éminences appliquées contre elles, elles paraissaient être les extrémités arrondies de la partie antérieure des pédoncules cérébraux. C'était à n'en pas douter les corps striés ; enfin de cette seconde paire d'éminences naissent deux productions membraneuses recourbées de dehors en dedans et d'avant en arrière qui forment le commencement des hémisphères cérébraux. »

Ainsi, chez l'embryon humain, on aperçoit les premiers rudiments des lobes cérébraux vers l'âge de deux mois ; les corps striés se présentent sous la forme de deux petites protubérances étroites situées complètement à découvert en avant des couches optiques.

A neuf semaines, les hémisphères cérébraux sont extrêmement petits eu égard au volume des autres

parties ; il n'y a à proprement parler que les lobes antérieurs qui soient formés, les postérieurs et moyens ressemblent à deux appendices très-courts, arrondis, qui sont situés en avant et sur les côtés des pédoncules cérébraux.

On aperçoit à nu les tubercules quadrijumeaux ; la surface des hémisphères est lisse, on n'aperçoit nulle part ni sillons, ni anfractuosités ; la scissure profonde qui les sépare loge un profond repli de la dure-mère ; les hémisphères ne sont unis que dans un seul point, à leur partie antérieure, au devant des couches optiques, le corps calleux, la voûte, ne sont pas formés.

Sur un embryon de 13 à 14 semaines, M. Luys a pu constater que les hémisphères dans leur travail d'évolution progressif s'avançaient jusqu'à la partie antérieure des tubercules quadrijumeaux ; leur face supérieure lisse présentait cependant quelques dépressions ; la scissure de Sylvius très-accentuée et les lobes très-nettement caractérisés avaient encore l'aspect de sacs membraneux enveloppant les noyaux centraux de substance grise.

A cette période, les parois des hémisphères sont fort minces, ce qui tient au peu de développement des couches corticales et des faisceaux fibreux rayonnants ; les ventricules cérébraux sont énormes et rendent les hémisphères semblables à une poche.

Il n'y a donc rien là de comparable à ce que Vieussens a désigné sous le nom de centre ovale. Ce sac membraneux est rempli par une masse énorme, hérissée d'inégalités et semblable à un corps spongieux ; cette masse est le plexus choroïde.

Les corps striés sont nettement reconnaissables, ils

se recourbent autour de la couche optique dont ils sont nettement séparés par un sillon très-prononcé.

Les corps striés jouent à l'égard des hémisphères le rôle d'une clef de voûte ; ceux-ci englobent la masse de ces ganglions qu'on ne retrouve à la surface du cerveau qu'au niveau de l'espace perforé antérieur.

Pendant le développement excentrique des hémisphères, la portion de leur face externe, en rapport direct avec le noyau extra-ventriculaire du corps strié y étant intimement fixée, ne peut suivre le mouvement d'expansion des parties libres ; elle se trouve ainsi déprimée, attirée au fond d'un sillon qui constitue la scissure de Sylvius ; la portion adhérente forme le lobe de l'insula.

La voûte, le corps calleux, ne se manifestent qu'à la fin du troisième mois ; à cette époque, on voit partir des tubercules mamillaires qui forment une masse commune jusqu'au septième mois, deux bandelettes très-déliées qui représentent les piliers antérieurs ; ceux-ci se divisent d'abord de bas en haut, s'unissent ensemble à la partie postérieure du corps calleux, alors très-petit et vertical, se séparent ensuite loin de l'autre, contournent les couches optiques, où ils prennent le nom de piliers postérieurs ; rencontrent la face interne des hémisphères, s'y adossent et s'enfoncent dans les lobes sphénoïdaux, où ils vont contribuer à la formation de la corne d'Ammon.

Jusqu'à l'apparition de la voûte les hémisphères étaient unis en avant et maintenus sur les côtés en rapport intime avec les masses grises au niveau de l'insula. Dans leur évolution, les hémisphères se développent autour de l'axe qui passerait par ces deux points,

en arrière et au-dessous de la scissure de Sylvius, où ils forment les lobes occipital et temporo-sphénoïdal.

Les piliers postérieurs servent aussi de squelette, de guide à cette partie des hémisphères ; l'évolution excentrique continuant, le bord interne des hémisphères étant attiré à l'intérieur, il se produit un pli de la substance cérébrale qui, en s'enroulant, donne naissance à la corne d'Ammon.

C'est à quatre mois seulement qu'on aperçoit le pied d'hippocampe ; à la face externe des membranes, au point où les piliers postérieurs s'unissent à l'hémisphère, on découvre de chaque côté une incisure, un enfoncement courbé dans la même direction que le pilier et qui correspond à la corne d'Ammon ; une petite fossette, détachée de la première incisure, donne également lieu, dans l'intérieur du ventricule latéral, à un léger repli qui est l'ergot de Morand ou petit hippocampe.

En général chez les mammifères, les ventricules latéraux, qui ont d'autant plus de capacité proportionnelle que la substance des hémisphères s'est moins développée, ne se terminent que par une corne antérieure et une corne descendante. On retrouve la corne postérieure du ventricule latéral dans la série des singes et, d'après Carus, chez les phoques et les dauphins.

On sait l'importance que l'on a attaché à la détermination, chez les singes, de la cavité ancyroïde et de l'ergot de Morand, dans une discussion encore récente.

Sans entrer dans aucun détail à ce sujet, nous dirons seulement que Carus a représenté dans son atlas (pl. XIX, fig. 2) la corne postérieure du ventri-

culé latéral sur une coupe du cerveau du *Cercopithecus Sabaeus*.

L'incisure, qui correspond à l'extérieur à la corne d'Ammon, était très-marquée sur un embryon de 100^{mm}, dont nous décrirons plus loin les hémisphères; ils sont tous deux profondément dessinés sur le cerveau de 4 mois et demi représenté pl. XXIX, fig. 8 de l'atlas de Leuret et Gratiolet.

Le sillon de la corne d'Ammon est constant à partir du quatrième mois, placé d'abord à la face externe des hémisphères au-dessous de la scissure de Sylvius, il s'abaisse lors du développement du lobe temporo-sphénoïdal, et entraîné par l'enroulement des membranes, il faut aller le chercher à la face inférieure, puis à la face interne de l'hémisphère; il est difficile plus tard de le distinguer au milieu des circonvolutions et des incisions secondaires qui viennent le masquer.

Les frères Wenzel ont démontré que la corne d'Ammon est formée par un repli des hémisphères du cerveau refoulé en dedans : « Hippocampus ergo manifeste
« nihil aliud est, nisi continuatio superficiei cerebri in-
« troflexa, sive in unam lateralium ventriculorum par-
« tem. »

A 5, 6 et 7 mois, d'après Tiedemann, cette éminence a manifestement encore la forme d'un pli, quoiqu'elle ait encore augmenté de volume; à 8, 9 mois, la corne d'Ammon perd en partie cette ressemblance.

Cette circonvolution n'est pas perpendiculaire à la surface des hémisphères comme le sont toutes les autres extérieures, mais réfléchie sur la face interne qui est concave et comme enroulée sur elle-même, tandis que la face externe est convexe (Sappey).

On a donné à l'ergot le nom de petit hippocampe pour rappeler l'analogie d'origine, de forme, de constitution avec le grand hippocampe.

L'ergot de Morand ne commence à se montrer qu'à la fin du quatrième mois, sous forme d'un léger repli de la face interne des hémisphères, infléchie sur elle-même de dehors en dedans. Ce pli augmente peu à peu de masse et d'étendue, on peut cependant montrer non-seulement chez le fœtus de 9 mois, mais jusqu'à l'âge adulte qu'il tire son origine d'une circonvolution refoulée à l'intérieur.

Le petit hippocampe manque quelquefois chez l'adulte; sur 51 sujets, les frères Wenzel en ont compté 3 chez lesquels le petit hippocampe n'existait ni d'un côté ni de l'autre et 2 qui n'en présentaient aucune trace d'un côté seulement.

Longet a aussi constaté son absence.

Meckel affirme au contraire que son existence est constante (Sappey).

Cette variabilité dans l'existence de l'ergot de Morand réduirait à bien peu de chose la différence anatomique que R. Owen voulait établir entre le cerveau de l'homme et celui des singes, même en admettant chez ceux-ci l'absence du petit hippocampe.

Pour Trévisanus, les cornes d'Ammon sont des organes très-importants, elles doivent être plus que de simples circonvolutions, car aucune d'après lui n'est en rapport aussi intime, aussi direct avec tout l'intérieur et l'extérieur du cerveau. Les hippocampes, dit-il, ne changent pas plus de forme chez tous les mammifères que les couches optiques, les corps striés, les tubercules qua-

drijumeaux ; leur volume n'est en rapport direct qu'avec celui des nerfs olfactifs.

Aussi, pour Trébianus, l'hippocampe coopère vraisemblablement à une fonction de la vie intellectuelle supérieure, peut-être à la réminiscence qui est si bien réveillée par le sens de l'olfaction. Il est malheureux pour la théorie que cet organe atteigne un développement relativement considérable chez les rongeurs et chez le lièvre, en particulier, auquel le proverbe assigne si peu de mémoire.

A partir de la dix-huitième semaine, les choses marchent avec une rapidité toujours croissante, les hémisphères s'étendent sur les tubercules quadrijumeaux postérieurs s'avancant sur le cervelet qu'ils dépassent à la fin du cinquième mois.

Le caractère typique est désormais acquis ; la scissure de Sylvius, béante, enferme un lobule central ; les lobes frontaux sont bien développés, ils redressent de bas en haut leur inflexion primitive, les lobes sphénoïdaux s'arrondissent et font saillie sans atteindre cependant le summum de leur grandeur relative. La scissure de Sylvius est la première dépression que l'on observe à la surface des hémisphères, elle apparaît sous forme d'une échancrure large et béante, aussitôt que les membranes ont dépassé les corps striés et que le lobe temporo-sphénoïdal commence à faire une petite saillie ; elle est liée à la présence du noyau extra-ventriculaire du corps strié. Ce mode d'apparition, l'évolution ultérieure qui, rapprochant les deux lèvres de la fosse de Sylvius, en font ainsi une cavité contenant un organe particulier (lobule de l'insula), sa présence constante dans la série des mammifères, différencient cette an-

fractuosité des autres sillons qui parcourent la surface des hémisphères; aussi dans une nomenclature régulière on devrait réserver le nom de scissure à la scissure interhémisphérique et à la scissure de Sylvius.

Jusqu'au troisième mois, on n'observe à la surface des hémisphères aucun indice de délimitation des principaux groupes, le travail d'organisation cérébrale ne se manifeste à l'extérieur que par des ondulations, une apparence montueuse qui ne révèle aux yeux aucune trace de circonscription. A partir du quatrième mois, on aperçoit, outre les plis rudimentaires, des rides éparses, un piqueté lié à la présence des vaisseaux, des punctuations, des incisures qui, d'abord isolées, se réuniront plus tard et formeront ainsi des sillons, qui, par les îlots de substance qu'ils circonscrivent, réaliseront ainsi le type cérébral.

Jusqu'à Gratiolet, de tous les auteurs qui se sont occupés du développement du cerveau, aucun n'a porté son attention sur le mode particulier d'apparition, d'évolution, de complication des circonvolutions cérébrales; tous se bornent à signaler d'une manière générale leur apparition à la surface des hémisphères, aussi l'époque assignée est-elle assez reculée; à quatre, à cinq mois, ils indiquent quelques dépressions linéaires dans lesquelles la pie-mère s'engage.

Tiedemann va plus loin encore; au sixième mois, dit-il, en considérant le cerveau de haut en bas, on aperçoit les deux hémisphères volumineux, lisses, entièrement dépourvus de circonvolutions et d'anfractuosités; au septième mois, il indique çà et là quelques légères excavations, rudiments de circonvolutions; sur un fœtus de 8 mois les hémisphères étaient parsemés

de sillons de tous côtés ; mais nulle part, dit Tiedemann, ces sillons n'étaient plus marqués que sur les lobes antérieurs et moyens, on en voyait moins sur les lobes postérieurs.

Les indications de Tiedemann sur le développement sont trop vagues pour qu'on puisse en tirer profit, car à sept mois, comme nous le verrons, tous les sillons, tous les plis existent, le type cérébral est atteint ; à cinq mois on peut délimiter les principaux groupes. Tous les cerveaux de fœtus que l'anatomiste allemand a étudié ont été immergés très-longtemps dans l'alcool, celui de cinq mois, par exemple, y était resté un an ; faut-il attribuer cette absence de sillons à l'action prolongée des liquides conservateurs ? Nous ne le pensons pas ; en comparant les cerveaux de la collection conservés longtemps dans l'alcool, avec leurs moules pris peu de jours après leur extraction du crâne, nous avons pu nous assurer que malgré leur immersion prolongée ils avaient conservé toutes leurs incisures.

On ne peut admettre davantage que Tiedemann, par une série de coïncidences singulières, ait eu affaire à des arrêts de développement ; son attention n'était pas portée de ce côté.

On sait, du reste, que, suivant l'anatomiste allemand, la substance grise n'apparaît qu'après la naissance à la surface du cerveau.

D'après Gratiolet, jusqu'à la seizième semaine, les hémisphères sont parfaitement lisses ; à dix-huit semaines, on n'aperçoit que des rides éparses, en certains points un piqueté irrégulier remplace ces rides, et la seule anfractuosité distincte est le sillon de Rolando dont on reconnaît un léger vestige. Sur la figure 8,

pl. XXIX de l'atlas de Leuret et Gratiolet (4 mois 1/2), les hémisphères sont chargés d'ondulations, le sillon de Rolando est indiqué par une dépression dont la position indique la valeur; mais, de plus, au-dessous de la scissure de Sylvius, à la partie inférieure du lobe temporo-sphénoïdal, on aperçoit une large incisure qui correspond à la corne d'Ammon et une autre dépression qui indique l'ergot de Morand.

D'après le même auteur, la première anfractuosité qui apparaît est la scissure de Sylvius, la seconde est le sillon de Rolando; dès le sixième mois, il sépare nettement les masses pariétales d'avec le lobe frontal qui porte des rides nombreuses et disséminées.

A la face interne, la scissure des hippocampes apparaît la première, le premier pli distinct est le pli unciforme; c'est seulement vers la fin de la vie fœtale que les plis du lobe occipito-sphénoïdal externe se développent; souvent la scissure parallèle, qui distingue le pli marginal inférieur au-dessous de la scissure de Sylvius, n'existe pas encore que les masses des plis frontaux sont bien dessinées.

Dans les singes, rangés en série, au contraire, la scissure parallèle préexiste à toutes les autres, sauf la scissure de Sylvius; elle existe même seule sur le cerveau des singes qui terminent la série, le reste des hémisphères étant absolument lisse chez le pinche, ou portant quelques incisures (douroucouli, callithrix, moloch, saïmiris), insignifiantes relativement à la longueur et à la profondeur de la scissure parallèle.

De cette différence profonde entre le développement fœtal du cerveau humain et l'évolution sériale des circonvolutions des singes, Gratiolet a tiré des consé-

quences importantes dont nous parlerons plus loin.

Le développement des plis frontaux paraît se faire plus vite à gauche qu'à droite, tandis que l'inverse a lieu pour les plis du lobe temporo-sphénoïdal, du moins dans tous les cas que cet homme éminent a observés, la scissure parallèle, qui distingue le pli marginal inférieur, était dessinée à droite avant de l'être à gauche.

A la naissance, le système des plis est complet et ne diffère de celui de l'adulte que par un peu moins de flexosité dans les détails.

Nous allons compléter l'histoire du développement des circonvolutions par la description détaillée des cerveaux mis à notre disposition ; en étudiant ainsi le mode l'époque de leur apparition, leur évolution ultérieure, nous pourrons aisément nous convaincre que l'ordre le plus constant préside à la distribution des plis cérébraux et que les circonvolutions fondamentales dégagées de leurs plis secondaires, caractérisées par leurs connexions, leurs rapports se comportent comme des organes parfaitement distincts.

La série des moules en plâtre comprenant les cerveaux depuis l'embryon de 100^{mm} jusqu'au fœtus à terme fait le plus grand honneur au talent et à la patience de M. Chudzinski ; on connaît, en effet, la mollesse et la diffluence du cerveau chez le fœtus.

FŒTUS DE 100^{mm}, 3 MOIS 1/2.

Les hémisphères cérébraux s'avancent jusqu'à la partie antérieure du cervelet ; tandis que le cerveau l'emporte énormément sur le cervelet par sa grandeur relative ; celui-ci l'emporte à son tour par les détails de

sa surface ; le lobe médian du cervelet offre un développement égal à celui de ses lobes latéraux, sa face supérieure est chargée de sillons transversaux qui s'effacent insensiblement à la partie externe des hémisphères du cervelet.

Les lobes frontaux sont très-grands relativement aux lobes temporo-sphénoïdaux, la fosse de Sylvius peu profonde monte dans une direction à peu près verticale, cette position diffère notablement de celle qu'on observe chez l'adulte ; mais à mesure que les hémisphères se développent, le lobe temporo-sphénoïdal fait saillie en avant et rejette ainsi en arrière la scissure de Sylvius. Ouverte en bas, elle laisse voir une portion de substance (lobule de l'insula), et se continue par un simple sillon sur la face externe de l'hémisphère ; du milieu de la scissure de Sylvius, des deux côtés, mais le fait est surtout manifeste à gauche, partent deux lignes dirigées de haut en bas et d'arrière en avant jusqu'à la scissure interhémisphérique ; en examinant avec attention ces deux lignes, on les voit se ramifier en lignes secondaires qui en indiquent la signification ; ce sont évidemment des impressions vasculaires ; on n'observe encore aucun indice du sillon de Rolando.

Le lobe temporo-sphénoïdal porte à sa partie moyenne une petite incisure qui correspond à la circonvolution refoulée de la corne d'Ammon.

Au lobe orbitaire deux incisures très-courtes indiquent le sillon des nerfs olfactifs ; plusieurs incisures semblent rayonner de la lèvre antérieure de la scissure de Sylvius, elles semblent le résultat accidentel de circonstances fortuites, telles que l'action de l'alcool sur les tissus.

A la partie postérieure des hémisphères deux incisures émergent de la scissure interhémisphérique, au-dessus du lobe médian du cervelet, en se dirigeant au dehors; elles représentent la scissure perpendiculaire externe et limitent en avant le lobe occipital, lobule de forme triangulaire, très-réduit.

Face interne. — Le corps calleux et la voûte ayant été refoulés en dedans, nous ne pouvons tirer de leur position, relativement aux ganglions cérébraux, aucun élément pour la détermination de l'âge de l'embryon. On n'aperçoit qu'un étage formé par un large pli marqué de 4 à 5 incisures assez profondes qui semblent rayonner de l'intérieur de l'hémisphère; toute la partie médiane de ce pli est refoulé dans l'intérieur des hémisphères; de l'extrémité postérieure de ce pli partent deux scissures (scissure des hippocampes, scissure perpendiculaire interne) qui s'écartant en arrière limitent le lobule triangulaire (lobe occipital interne.)

Les ponctuations disséminées sur les lobes antérieurs doivent être rapportées aux impressions vasculaires.

FŒTUS DE 228^{mm}, 4 MOIS 1½.

Les hémisphères dépassent le cervelet d'environ 0,005^{mm}, les lobes temporo-sphénoïdaux se sont accrus en bas et en avant, les lobes frontaux bien développés achèvent leur redressement. La scissure de Sylvius, largement ouverte, limitée en avant par une ligne dont la concavité regarde en bas et en arrière, en bas par une ligne droite, laisse voir le lobule de l'insula, marqué à

droite d'une incisure partant de la lèvre antérieure de la scissure de Sylvius.

Le lobe frontal est absolument lisse. Le sillon de Rolando s'élevant du tiers postérieur de la scissure de Sylvius forme un sillon superficiel parfaitement dessiné, atteignant la partie supérieure de l'hémisphère; sa direction est ici parfaitement transversale; chez l'adulte, par suite du développement du lobe frontal, sa direction devient oblique d'avant en arrière.

La scissure perpendiculaire interne apparaît au niveau du quart postérieur de la convexité sous la forme d'un enfoncement sur les bords de la scissure inter-hémisphérique.

A la limite supérieure et postérieure du lobe temporo-sphénoïdal *droit* on observe une incisure très-marquée à concavité supérieure; vu la position de cette incisure, son rapport avec la scissure de Sylvius, nous devons la considérer comme le premier linéament de la scissure parallèle.

Nous ferons remarquer que le lobe frontal est complètement dépourvu d'incisures, et l'on retrouve des deux côtés les incisures qui correspondent au grand hippocampe. Les extrémités du pli unciforme sont manifestes. Au lobule orbitaire on n'observe pas les sillons des nerfs olfactifs.

Face interne. — Le sillon du corps calleux est indiqué par 3 ou 4 incisures se faisant suite, mais séparées encore par des ponts de substance.

Deux anfractuosités profondes (scissure perpendiculaire interne, scissure des hippocampes), limitent le lobule triangulaire (lobule occipital interne.)

JUMEAU N° 10, 220^{mm}, 5 MOIS.

Les hémisphères dépassent le cervelet de près de 0,01.

La scissure de Sylvius est largement ouverte, moins cependant que dans le cas précédent; sa lèvre antérieure se rapproche de la postérieure; à droite elle devient onduleuse. Le lobule de l'insula est complètement lisse. La surface des hémisphères est parsemée d'anfractuosités et de nombreuses incisures.

Lobe frontal. — Limité en arrière par le sillon de Rolando, parfaitement dessiné, continu dans toute sa longueur, commençant à s'incliner en arrière, cette tendance est accentuée surtout à droite par la moitié supérieure du sillon, qui, en se dirigeant en arrière, forme un angle avec l'autre moitié. Le sillon de Rolando part du tiers postérieur de la scissure de Sylvius.

En avant et parallèlement au sillon de Rolando, une incisure transversale marque la limite antérieure du pli frontal ascendant. Les trois étages du lobe frontal sont limités par trois incisures antéro-postérieures. A la pointe du lobe frontal, des deux côtés, une profonde incisure transversale donne la limite antérieure du lobule orbitaire.

A gauche, l'étage supérieur frontal porte 4 incisures secondaires obliques qui, en avant, affectent une direction transversale.

Au lobule orbitaire, outre le sillon des nerfs olfactifs, des incisures secondaires se réunissent en formant un H à droite; nous ferons remarquer, en passant, cett

disposition particulière qui se retrouve avec une certaine fixité dans le cerveau de l'homme et qui apparaît plus évidente encore dans la série des singes.

La scissure perpendiculaire interne vient apparaître à la partie supérieure de l'hémisphère sous forme d'une anfractuosité profonde qui forme la limite postérieure du lobe pariétal.

Un sillon transversal profond, surtout à gauche, indique en avant le pli pariétal ascendant; la portion de substance comprise entre les deux sillons dont nous venons de parler représente le lobule du pli pariétal ascendant, qui se continuant dans le lobe occipital représente le premier pli du passage de Gratiolet.

Le lobe temporo-sphénoïdal est très-pauvre, si on le compare au lobe frontal, toute la portion comprise directement au-dessous de la scissure de Sylvius est même complètement lisse; plus en arrière, du *côté droit*, nous trouvons deux anfractuosités antéro-postérieures séparées par un pli de substance, limitant en haut le pli marginal inférieur; c'est la scissure parallèle; au-dessous de celle-ci deux autres incisures indiquent les limites des trois plis principaux du lobe temporo-sphénoïdal.

Du côté gauche, le même lobe, offre une grande infériorité relative, quelques ponctuations; deux légères incisures indiquent la scissure parallèle.

Nous avons déjà dit plus haut que, dans tous les cas que Gratiolet a observé, il a vu la scissure parallèle qui distingue le pli marginal inférieur se dessiner à droite avant de se montrer à gauche; les deux cerveaux que nous venons d'étudier viennent directement à l'appui de cette observation.

Au lobe occipital à gauche une profonde anfractuosité, à droite, une incisure correspondant à la circonvolution rentrée de l'ergot de Morand; à la face inférieure du lobe temporo-sphénoïdal, incisures symétriques correspondant à la corne d'Ammon. Ces sillons étant constants à partir du troisième mois, nous nous abstiendrons désormais de les signaler.

Quelques incisures limitent en dehors le pli unciforme.

La face interne ne nous présente aucune particularité nouvelle, les deux étages internes existent en avant, le lobule triangulaire est mieux dessiné, mais absolument lisse; le seul fait qui indique dans cette région un développement plus avancé, c'est la profondeur ou plutôt l'enfoncement des sillons qui limitent le lobule triangulaire (scissure perpendiculaire interne, scissure des hippocampes) et du sillon qui partant de son sommet va longer le pied d'hippocampe (scissure des hippocampes) pour limiter en dehors le pli godronné, en dedans le pli unciforme. Ainsi sur ce fœtus de 5 mois, les lobes principaux ont leurs limites assignées, on peut même circonscrire les principaux lobules, les principales circonvolutions.

Le sillon de Rolando est profondément tracé; les incisures se montrent surtout sur le lobe frontal; le lobe gauche est plus riche que le droit. Des deux côtés la scissure parallèle est indiquée par des incisures encore isolées, elle est beaucoup mieux dessinée à droite qu'à gauche.

JUMEAU, N° 11, 203^{mm}.

Il est intéressant d'établir un parallèle entre les deux cerveaux de jumeaux que nous avons sous les yeux. Au premier aspect, ils diffèrent notablement de volume; comme appréciation directe nous pouvons tenir compte des mesures prises sur les moules, les deux cerveaux étant restés le même temps dans l'alcool, ayant subi par conséquent la même réduction; le premier l'emporte de 0,005 en longueur de 0,004 en largeur, de 0,005 en hauteur; cette infériorité de volume se retrouve, au premier examen, dans le nombre, la profondeur et même la direction des sillons.

Les lèvres de la scissure de Sylvius très-écartées ne présentent ni les ondulations, ni la direction très-oblique en arrière que nous avons signalées chez le premier jumeau; elles permettent d'étudier le lobule de l'insula, à droite il présente un sillon bien marqué, deux légères dépressions à gauche.

Le sillon de Rolando est à peine dessiné, à droite, il est marqué par deux incisures réunies par un léger trait sur le pont qui les sépare, à gauche la direction générale du sillon est indiquée de bas en haut, au niveau du tiers postérieur de la scissure de Sylvius, par une incisure, une ponctuation et une dépression au sommet de l'hémisphère.

Tous ces détails sont bien minutieux, il est vrai, mais ce mode d'apparition des circonvolutions, par des ponctuations, des dépressions, des incisures, qui, d'abord isolées, se réunissent plus tard pour former des sillons dont nous pouvons ainsi suivre le développement, vient

directement à l'encontre de l'opinion qui ne veut voir, dans la présence des circonvolutions, que le résultat du plissement mécanique d'un organe trop grand dans dans un espace resserré.

Lobe frontal. — Les quelques incisures qui parcourent le lobe droit présentent assez d'irrégularité, l'étage supérieur est limité en dehors par trois incisures dont les deux antérieures se portent en dedans et détachent deux portions de substance; à gauche cette limite est marquée par un long sillon antéro-postérieur, deux incisures transversales séparent en avant le lobe frontal du lobe orbitaire.

Au lobe temporo-sphénoïdal, deux légères dépressions au-dessous de la scissure de Sylvius font reconnaître la scissure parallèle. A droite, derrière le sillon de Rolando, une incisure et deux ponctuations marquent la limite postérieure du pli pariétal ascendant. En signalant deux incisures insignifiantes sur le lobe occipital nous aurons énuméré tous les éléments de la face convexe.

Face interne. — A gauche, les deux étages internes, le lobule triangulaire, la scissure des hippocampes, sont aussi profondément tracés que chez le fœtus précédent.

Mais pour l'étage supérieur interne, on constate de profondes différences pour les deux hémisphères; à droite, le sillon du corps calleux, né au-devant des corps calleux se jette dans une anfractuosité profonde dont est creusée la face interne et surchargée d'incisures limitant des plis rudimentaires qui se continuent avec ceux de la face supérieure.

Nous ne sommes pas éloigné de considérer ces irrégularités de la face interne et de la partie antérieure de l'hémisphère droit comme une anomalie, un défaut ou plutôt un arrêt de développement. Les incisures nombreuses, irrégulières, de l'anfractuosité interne ne rappellent en rien les sillons tendant à un but déterminé chez le fœtus, ni les flexuosités du cerveau enrichi de l'adulte.

Le développement de l'hémisphère gauche est régulier. Cette particularité viendrait-elle encore à l'appui de l'idée du développement plus précoce et plus puissant du lobe frontal gauche?

FŒTUS DE 5 MOIS 1½.

(Voir la planche I, figure 3).

La scissure de Sylvius très-oblique, au point de se rapprocher de l'horizontale, est déjà fermée dans ses deux tiers postérieurs, elle permet de voir une partie de l'insula complètement lisse.

Le sillon de Rolando est profondément tracé, c'est du reste la seule incisure proprement dite de la face externe.

Les lobes frontaux ne présentent que deux ponctuations parfaitement symétriques ; la ligne fictive, qui passerait par ces deux points limite en avant le pli frontal ascendant ; en avant, elles servent de point de repère pour les trois étages frontaux.

En arrière du sillon de Rolando, le pli pariétal ascendant est limité des deux côtés par une ponctuation que l'on peut rapporter à l'angle que forme le pli pariétal

ascendant en s'unissant à son lobule; à la face supérieure, la scissure perpendiculaire interne vient apparaître sous forme de deux enfoncements profonds; des deux côtés, la scissure parallèle est indiquée par une incisure et une ponctuation près de se réunir, à droite, encore séparés, à gauche, par un pont de substance.

Ce cerveau est très-remarquable par son extrême simplicité et sa parfaite symétrie. Il est impossible d'imaginer avec aussi peu d'éléments une ébauche plus complète des principaux groupes de plis. A l'aide de cinq ponctuations sur chaque hémisphères, les circonscriptions principales sont parfaitement définies. Couvrons de circonvolutions ces hémisphères presque lisses au premier aspect, rendons-les semblables au cerveau compliqué de l'adulte; le sculpteur chargé de le reproduire ne procéderait pas autrement que la nature.

Face interne. — La scissure perpendiculaire interne est très-profonde; de son tiers supérieur, part en arrière, une incisure très-courte qui regarde la pointe du lobe occipital, c'est le rudiment de la scissure des hippocampes; le lobule triangulaire n'est donc pas limité le reste de la face est presque complètement lisse; à gauche, trois incisures, dont une plus longue, limite en haut l'étage supérieur de la face interne (cette portion de la face interne est une dépendance du lobe frontal); à droite ce sillon est à peine indiqué.

Le lobe temporo-sphénoïdal fait une assez forte saillie, le lobe occipital dépasse d'environ 0,015 le cervelet; le lobe orbitaire, à peu près plan chez l'adulte, est ici (moule intra-crânien dans la dure-mère) marqué d'une

large impression qui fait ressortir une espèce de bec ethmoïdal.

Au point de vue des incisures des sillons, ce cerveau, malgré son volume presque double (moule intra-crânien dans la dure-mère, longueur 72^{mm}, largeur 58^{mm}, hauteur 50^{mm}) et son âge plus avancé, est absolument beaucoup moins riche que le cerveau du jumeau de 220^{mm}; cependant la forme générale du premier est plus près de son achèvement.

En présence de cette fosse de Sylvius encore béante, de ces ponctuations symétriques, du sillon de Rolando profondément tracé, complètement rectiligne, sans ondulations sur les bords, est-il permis de songer un instant à un grossier plissement mécanique?

Le plus grand nombre d'incisures, le plus grand développement des plis appartiennent au plus petit cerveau (jumeau 220^{mm}); l'histoire de l'évolution des plis cérébraux viendrait combattre l'idée que la complexité des circonvolutions est en rapport avec le volume du cerveau et la taille de l'individu.

De plus, l'apparition des plis à la surface des hémisphères n'a donc pas lieu d'une manière parfaitement régulière et uniforme; des circonstances, que nous ignorons complètement, peuvent retarder leur apparition sans rien changer aux procédés de délimitation des groupes. On ne peut certainement pas considérer l'état du cerveau que nous avons sous les yeux comme un état plus avancé du fœtus de 220^{mm}.

FŒTUS DE 6 MOIS.

A l'inverse du cas précédent, nous pouvons rattacher directement le cerveau que nous allons étudier à celui que nous venons d'examiner; la première ébauche, commencée plus haut, est achevée ici, tous les lobes sont délimités, les circonvolutions séparées par de larges sillons se détachent fortement à la surface des hémisphères.

La lèvre supérieure de la scissure de Sylvius, commence à devenir onduleuse; sur la portion du lobule de l'insula, encore visible, on aperçoit deux sillons des deux côtés; la scissure de Sylvius est encore ouverte dans son tiers inférieur, son extrémité postérieure bifurquée se dirige en arrière. Il est remarquable que les plis que nous allons décrire se développent ainsi autour d'une fosse de Sylvius encore béante.

Les deux ponctuations que nous signalions plus haut comme points de repère, sur le lobe frontal, ont été converties en sillons limitant les trois étages frontaux, qui vont se jeter dans le pli frontal ascendant; une ponctuation à l'étage supérieur *à gauche*, indique sa division future.

Trois larges incisures sillonnent la face externe; une première curviligne embrasse la partie postérieure et inférieure de la scissure de Sylvius; c'est la scissure parallèle; une incisure secondaire à droite se détache de cette scissure; des deux autres, l'antérieure également curviligne limite en avant le pli pariétal ascendant, en haut le lobule de ce pli, en bas le lobule du pli courbe.

Le lobe occipital est limité en avant par l'expansion supérieure de la scissure perpendiculaire interne; à sa partie antérieure et supérieure se trouve la troisième incisure dont nous avons parlé, qui limite en dedans l'étage occipital supérieur et en avant le premier pli de passage qui unit cet étage au lobule du pli pariétal ascendant.

Ces trois incisures isolées laissent entre elles des points de substance; un premier pli entoure l'extrémité supérieure de la scissure de Sylvius (lobule du pli courbe), se continue avec un autre pli qui entoure le bout supérieur de la scissure parallèle (pli courbe proprement dit); le pli courbe se jette dans le lobe occipital c'est le deuxième pli de passage; les troisième et quatrième plis de passage externe ne sont pas encore séparés, une large bande de substance unit le lobe occipital au lobe temporo-sphénoïdal; elle est limitée en bas par la dépression qui existe dans tous les cerveaux et qui correspond à la corne d'Ammon. Un pli, sur lequel nous reviendrons, passe du groupe du pli courbe au lobule du pli pariétal ascendant (pli de passage transversal).

La face interne n'offre rien de particulier, aucun élément nouveau à signaler; le lobule quadrilatère (lobe pariétal interne) se détache fortement, les bords du lobule triangulaire (lobule occipital interne) semblent recourbés en dedans vu la profondeur des scissures perpendiculaire interne et des hippocampes.

Sauf quelques dépressions insignifiantes rattachées aux sillons principaux, le type cérébral de l'homme se présente dans toute sa simplicité; les plis de premier ordre rectilignes ou légèrement recourbés marchent

droit au but, on ne soupçonne encore nul indice de ces flexuosités, de ces méandres, qui font du cerveau de l'adulte, comme on l'a dit, un labyrinthe tortueux.

FŒTUS DE 7 MOIS.

On n'aperçoit plus qu'une très-faible portion du lobule de l'insula. La scissure de Sylvius, fortement recourbée, est bifurquée en arrière; de sa lèvre antérieure partent deux ou trois incisures, dont l'une, plus large, limite en avant le pli frontal ascendant, qui reçoit les deux étages frontaux supérieurs. L'étage frontal supérieur commence à se diviser à sa limite postérieure; les deux étages inférieurs sont séparés par quatre incisures à peu près transversales encore isolées.

La scissure parallèle est légèrement flexueuse. Le pli pariétal ascendant s'élargit en son lobule, qui, lisse plus haut, porte quelques incisures dont une antérieure marque la limite du pli pariétal ascendant; une incisure postérieure en Y, limite deux bandes dont l'interne forme le premier pli de passage qui, contourrant le bout supérieur et externe de la scissure perpendiculaire, passe au lobe occipital, l'autre bande externe, s'unissant au pli courbe, se jette également dans le lobe occipital en constituant le deuxième pli de passage.

Un sillon deux fois contourné sur lui-même forme la limite inférieure du pli pariétal ascendant et de son lobule et les sépare de la région du pli courbe (deuxième portion du lobe pariétal).

Un premier pli naissant du bout inférieur du pli pariétal ascendant entoure l'extrémité supérieure de la

scissure de Sylvius, se jette en arrière, en partie dans le pli marginal inférieur, et en haut se continue avec un deuxième pli qui entoure l'extrémité supérieure de la scissure parallèle (pli courbe). Le pli courbe s'unit en haut avec le lobule du pli pariétal ascendant (pli de passage transversal) et se jette par une large bande dans le lobe occipital (deuxième pli de passage) et dans le lobe temporo-sphénoïdal.

Le lobe occipital, le bout antérieur du lobe temporo-sphénoïdal sont presque entièrement lisses, ne présentant que quelques ponctuations insignifiantes, ils contrastent avec le lobe frontal et surtout avec la richesse relative du lobe pariétal.

A la limite postérieure du lobe temporo-sphénoïdal, trois incisures, encore isolées, indiquent en arrière les deux étages inférieurs du lobe.

Le passage de ces deux plis (temporo-sphénoïdal moyen externe, temporo-sphénoïdal inférieur externe) au lobe occipital, constitue les troisième et quatrième plis de passage de Gratiolet. Ces deux premiers plis ne présentent pas dans la série la même importance que les premiers; ne manquant presque jamais, même dans les singes pourvus d'un opercule complet, ils ne présentent aucune valeur spécifique; Gratiolet ne leur a, du reste, donné ce nom que par analogie.

Des incisures secondaires parcourent la face interne; les plis du lobe occipito-sphénoïdal interne commencent à se dessiner.

FOETUS DE 7 MOIS ET 1/2 A 8 MOIS.

L'étage supérieur frontal, non flexueux, se jette à pleine surface dans le pli frontal ascendant; divisé dans sa moitié postérieure par une incisure, il est sillonné dans sa moitié antérieure par des incisures transversales, dont une plus antérieure le sépare du lobule orbitaire; il est notablement plus chargé d'incisures à gauche qu'à droite.

Le deuxième pli frontal est étroit et relativement très-simple, surtout à droite, où il se présente comme une languette très-mince en avant. Cette disposition rappelle la forme typique du lobe frontal de l'orang, chez lequel le deuxième pli frontal est singulièrement réduit.

Il s'unit des deux côtés au pli frontal ascendant au dessus d'une incisure transversale (sillon courbe frontal) qui tend à l'en séparer.

Le troisième pli frontal, bien développé, portant quelques incisures part de l'espace perforé antérieur, se porte de dedans en dehors, de bas en haut, contourne la portion encore visible du lobule de l'insula et va se jeter dans le bout inférieur du pli pariétal ascendant en contournant en bas l'incisure transversale (sillon courbe frontal).

Nous signalons cette dernière disposition, car elle offre une certaine fixité; dans le cerveau humain, l'incisure transversale disparaît en partie au milieu des incisures secondaires; mais elle existe dans toute la série des singes, c'est elle qui frappe les yeux, au premier abord, sur le lobe frontal des macaques, cyno-

céphales:..., chez le chimpanzé, elle occupe la même situation que chez l'homme, ses rapports la font toujours reconnaître au milieu des incisures secondaires. C'est le *sillon courbe frontal*, qui, dans toute la série des singes, sert de limite postérieure aux deux plis frontaux inférieurs.

Le pli frontal ascendant est étroit, peu flexueux; le pli pariétal ascendant offre quelques flexuosités.

Le lobule du pli pariétal ascendant est chargé d'incisures, en arrière, il gagne le lobe occipital par le premier pli de passage, grêle, non flexueux; il s'unit en bas au pli courbe qui entoure le bout supérieur de la scissure parallèle (pli de passage transversal).

Le deuxième pli de passage (pli courbe, lobe occipital) n'est pas superficiel, il se déprime assez profondément pour ne pas interrompre la continuité de la scissure perpendiculaire externe.

A droite, le premier pli de passage est très-grêle et tend à se déprimer.

La face interne nous offre toutes ses subdivisions bien délimitées et sillonnées d'incisures secondaires. Nous pouvons constater pour la première fois les trois étages du lobe temporo-sphénoïdal et du lobe occipital.

JUMEAUX DE 8 MOIS 172.

Nous réunissons dans une même description ces deux cerveaux; le type cérébral est atteint; comme ils présentent les mêmes lobules, les mêmes circonvolutions que l'adulte, nous pourrions les prendre comme type de description du cerveau humain; cependant

des particularités importantes indiquent encore un état d'infériorité.

On sait que c'est le lobe pariétal qui présente le plus de complications dans son ensemble, le plus de variations dans ses connexions, variations qui, s'effectuant dans des limites que l'on peut prévoir, offrent une grande importance pour l'appréciation de la richesse cérébrale. Nous ne ferons qu'indiquer rapidement ses éléments et ses rapports, devant y revenir plus loin avec plus de détails.

Ce qui frappe au lobe frontal c'est l'infériorité de développement de l'étage supérieur relativement aux deux plis inférieurs. La division de l'étage supérieur frontal est à peine indiquée (elle était effectuée sur le fœtus de 7 mois 1/2), comparé aux deux plis inférieurs, il est complètement lisse; à gauche, il porte quelques ponctuations. On ne pourrait donc tirer aucune conséquence de cette réduction relative de l'étage supérieur frontal chez les deux jumeaux, car sur le fœtus de 7 mois 1/2 nous avons observé l'inverse; l'étage supérieur était très-développé au-dessus du pli moyen très-réduit.

De ces deux cerveaux, l'un est beaucoup plus développé que l'autre; cette évolution, plus avancée sur le n° 1, est surtout manifeste dans le lobe pariétal et le lobe occipital; les plis y sont plus larges, plus flexueux, plus chargés d'incisures.

Les plis ascendants sont grêles.

Le lobule du pli pariétal ascendant est formé d'une circonvolution deux fois repliée sur elle-même.

Le premier pli de passage assez large, vient contourner en dehors la scissure perpendiculaire externe,

qui vient apparaître largement à la face supérieure.

A gauche, sur le deuxième jumeau, le deuxième pli de passage est profond, rappelons que nous avons observé le même fait sur le fœtus de 7 mois 1/2.

On distingue nettement les deux portions du groupe du pli courbe; le pli que nous avons vu précédemment entourer le bout supérieur de la scissure de Sylvius, s'est développé en un lobule (lobule du pli courbe), qui porte, chez le jumeau n° 1, quelques incisures secondaires.

Au-dessus et en arrière de la scissure parallèle, un deuxième lobule résulte du développement du simple pli, que nous avons vu plus haut contourner l'extrémité de la scissure parallèle (pli courbe proprement dit).

Ce dernier lobule apparaît comme un centre de rayonnement, il présente les mêmes connexions que nous avons signalées plus haut.

Un pli supérieur passe dans le lobule du pli pariétal ascendant (pli de passage transversal); en avant, le pli d'origine du pli courbe au sommet de son lobule; en bas, union avec le lobe temporo-sphénoïdal (pli temporo-sphénoïdal moyen), en arrière un quatrième pli rayonnant de ce centre se jette dans le lobe occipital (deuxième pli de passage).

Nous pouvons prendre ces connexions du groupe du pli courbe (lobule du pli courbe, pli courbe) comme typiques; à droite, elles existent sur les deux cerveaux, à gauche, nous observons quelques modifications que nous étudierons plus loin.

Chez tous les singes, même les plus élevés, le lobule du pli pariétal ascendant est complètement isolé à la superficie du groupe du pli courbe; une profonde

scissure les sépare, le même fait s'observe sur les cerveaux dépravés de l'espèce humaine, il coïncide avec la disparition des plis supérieurs de passage (Marie Renoncourt, pl. 3, fig. 2).

Pour ces raisons, nous sommes porté à attacher une certaine importance à ces connexions entre le lobule du pli pariétal ascendant et le groupe du pli courbe; pour plus de simplicité et pour rappeler les rapports de développement qu'ils affectent avec les plis de passage supérieurs de Gratiolet, nous les appellerons *plis de passage transversaux*.

La scissure parallèle bien dessinée, à droite, sur les deux cerveaux, n'est pas indiquée sur les lobes temporo sphénoïdaux gauches, qui ne portent que quelques incisures plus ou moins irrégulières.

Le lobe occipital du premier jumeau, beaucoup plus développé est chargé d'incisures, tandis que chez le second on ne compte que deux ou trois incisures secondaires.

La face interne exagère encore cette différence en faveur du premier par le nombre des incisures secondaires, la profondeur des sillons, la grandeur du lobe quadrilatère, la profondeur de la scissure perpendiculaire interne et de la scissure des hippocampes, qui, atteignant ici, pour la première fois, l'extrémité postérieure du lobe occipital, délimite profondément le lobule triangulaire.

Chez le second, la scissure des hippocampes n'est pas visible au-delà de la scissure perpendiculaire interne; le lobule occipital interne n'est alors pas délimité.

Suivant un grand nombre d'anatomistes, le cerveau de l'homme, pendant son développement embryonnaire, reproduit les principales dispositions des animaux qui lui sont inférieurs, tant pour la manière dont les différentes parties du cerveau se recouvrent que pour l'apparition des plis.

Pour Tiedemann, en particulier : « les hémisphères du cerveau s'arrêtent pendant toute la vie, dans les différentes espèces, aux divers degrés de développement que ceux du fœtus parcourent dans leur évolution successive. » Il établit la même assimilation en ce qui touche les autres parties de l'encéphale, le bulbe, le cervelet, les tubercules quadrijumeaux, de sorte que, pour l'anatomiste allemand, le cerveau du fœtus humain est tour à tour un cerveau de poisson, de reptile, de mammifère.

Gratiolet, dans son anatomie comparée, a longuement combattu cette opinion. Un animal quelconque, dit-il, peut être envisagé sous deux points de vue différents ; en tant qu'animal vertébré, il peut être considéré sous le point de vue des attributs généraux du type auquel il appartient, abstraction faite des caractères propres qui en font un poisson, un mammifère, un homme. Ce qu'il y a de commun à tous ces animaux, se formant et s'achevant par des voies parallèles sous l'empire d'une loi commune, tous les animaux vertébrés se ressemblent et diffèrent à la fois à toutes les phases de leur développement. Tiedemann a eu le tort de négliger les différences pour ne s'attacher qu'aux analogies.

Ces analogies n'impliquent aucune identité actuelle, un animal défini, différant dès le début de la vie em-

bryonnaire de tout ce qui n'est pas lui, aucune assimilation absolue n'est possible entre les formes achevées et ces formes transitoires qui préparent une forme future.

Une différence fondamentale, suivant Gratiolet, distingue les formes primitives de l'encéphale de l'homme à l'état d'embryon, de celles que présentent les animaux inférieurs arrivés à leur état définitif; elle consiste dans ces incurvations particulières à l'axe nerveux du capuchon céphalique de l'embryon, alors que son encéphale est composé d'ampoules résultant de la dilatation du tube central. Le redressement de l'axe indique, chez le poisson, que l'âge fœtal est dépassé.

On ne peut davantage assimiler le cerveau de l'embryon au cerveau complètement lisse des rongeurs, pas exemple. Chez le premier, les hémisphères, absolument dépourvus de plis, sont très-minces, membraneux, dilatés en ampoules, remplis par des plexus choroïdes énormes, le centre ovale de Vieussens n'existant pas; le corps calleux est à peine indiqué, la commissure antérieure très-grêle, la masse des tubercules quadrijumeaux, simplement divisés en deux moitiés par un sillon médian. Dans les rongeurs, les hémisphères, à peu près lisses, recouvrent incomplètement les tubercules quadrijumeaux, comme chez l'embryon, mais le corps calleux, bien que fort mince, recouvre le troisième ventricule; la voûte est complètement développée, ainsi que la commissure antérieure, les quatre tubercules quadrijumeaux sont bien distincts, les ventricules ont les dimensions réduites de l'âge adulte; le cervelet, chargé de plis, est remarquable par le développement de ses

vermis latéraux, et deux lobes olfactifs énormes donnent à tout l'ensemble une physionomie particulière.

Mais, laissant de côté des êtres trop éloignés, on peut se borner à comparer le cerveau de l'homme à celui du singe, à cause des ressemblances plus grandes qui les rapprochent, au point de vue de l'organisation cérébrale. C'est en effet la même forme générale, les mêmes groupes de plis ; or, les singes présentant dans ces plis moins de complication, quelques-uns ayant même les hémisphères presque absolument lisses, on pouvait s'attendre à trouver parmi les états successifs du cerveau humain certaines formes voisines de celles que présentent certains singes, et, d'autre part, à distinguer, dans la suite de ses développements successifs, une série d'états intermédiaires, reproduisant toutes les formes que revêtent les hémisphères dans la série des singes.

Chez le ouistiti, le cerveau n'a ni plis ni anfractuosités ; il en est de même, sauf une ou deux anfractuosités, des pinches, des sagouins, des saïmiris ; le centre ovale est constitué, la fosse de Sylvius est oblitérée.

Chez l'embryon, dont les hémisphères sont encore lisses, ceux-ci sont dilatés par des ventricules énormes ; la fosse de Sylvius, encore béante, laisse voir le lobule de l'insula, et alors même que le système des plis est complet, ce rapprochement des lèvres de la scissure de Sylvius n'est pas achevé.

Dans la série des singes, l'achèvement de la forme générale précède les premiers vestiges de plis ; chez l'homme, ils apparaissent et se multiplient longtemps avant. Mais ces plis apparaîtront-ils dans le même ordre, chez l'embryon humain et dans la série des singes ?

telle est la question que se pose Gratiolet, et qu'il résout par la négative.

« Le premier sillon qui apparaît dans la série des singes, est la scissure parallèle. Cette scissure, nulle dans les ouistitis, à peine indiquée dans le pinche, acquiert dans les douroucoulis, les callisthrix, les saïmiris, une profondeur singulière, alors que le reste du cerveau est presque absolument lisse. Ainsi, les premiers plis qui se distinguent ici sont inférieurs à la scissure de Sylvius.

« Dans le fœtus humain, au contraire, la scissure parallèle apparaît en dernier lieu.

« Les premiers plis qui se dessinent sont : 1° le sillon de Rolando ; 2° un petit sillon qui distingue à cette époque le lobe occipital.

« La scissure parallèle qui est si profonde chez l'adulte, apparaît si tard que vers le septième mois elle à peine indiquée, surtout à gauche, bien que les régions qui sont au-dessus de la scissure de Sylvius soient déjà chargées de plis. Ainsi, à aucune époque, le cerveau du fœtus humain n'est absolument semblable à celui d'aucun singe ; loin de là, il en diffère d'autant plus qu'on se rapproche davantage du moment où ses premiers plis apparaissent. Il résulte de ce fait une conséquence naturelle ; si le cerveau humain s'arrête à quelque étage inférieur de son développement, il a dans ce degré de réduction des caractères propres à l'homme (microcéphales). »

Dans son mémoire sur les plis cérébraux de l'homme et des primates, Gratiolet donne lui-même le résumé des idées que nous venons d'exposer : « Les parties qui doivent un jour dominer apparaissent les premières,

bien que leur perfection ne s'achève qu'après le développement de tous les autres organes. » La surface des hémisphères des singes anthropomorphes accuse dans les détails une ressemblance de plus en plus marquée avec le cerveau humain, jusqu'à ce que ce soit seulement par des caractères mineurs, tels que la présence de scissures ordinairement absentes chez l'homme, les dispositions, les proportions différentes de quelques circonvolutions, dispositions variables d'un hémisphère à l'autre, d'individu à individu ; que le cerveau de l'orang et du chimpanzé, puisse être distingué anatomiquement de celui de l'homme.

Envisagé à ce point de vue, la constitution du cerveau des singes ne différencierait du cerveau humain que par d'infimes caractères, mais, en admettant dans tout leur ensemble les propositions de Gratiolet, la distance deviendrait très-grande, les types cérébraux se distingueraient essentiellement à leur point de départ, par le développement des circonvolutions.

En supposant ainsi que le type se développe dans la série des singes comme un individu, et en disposant parallèlement les différents états du cerveau de l'embryon, on arrive en effet aux mêmes conclusions que Gratiolet, bien que de nombreuses observations, surtout dans les différentes races humaines, soient encore nécessaires pour arriver à une conclusion définitive. Mais en procédant ainsi, on tombe dans l'erreur reprochée à Viedemann, on compare des formes transitoires à des formes achevées qui ont atteint leur but.

Chez le saïmiris, le moloch, le douroucoulis, qui n'offrent à peu de chose près que la scissure parallèle,

extrêmement profonde, il est clair que c'est par cette scissure que commence le plissement.

Chez les singes à circonvolutions plus nombreuses en est-il de même ?

Remarquons, du reste, que le type cérébral des singes du nouveau continent, s'éloigne à plusieurs égards de celui des autres singes, qui donne seul un plan exact du cerveau de l'homme.

Chez les singes anthropomorphes, l'apparition des plis suit-elle encore une marche inverse ? L'observation n'a été faite ni sur l'orang, ni sur le chimpanzé. « Je n'ai pas eu l'heureuse occasion, dit Gratiolet, d'étudier les cerveaux de fœtus d'orang et de chimpanzé.

« Le fœtus de gibbon dont j'ai parlé, avait déjà un cerveau très-plissé. Je n'ai pas été plus heureux à l'égard des autres singes. Enfin, les figures du cerveau du fœtus humain qui ont été publiées jusqu'ici, étaient insuffisantes au point de vue où je me trouve placé. »

Dans le fœtus de gibbon dont il s'agit, planche iv, fig. 3 (Mémoire de Gratiolet), les plis cérébraux postérieurs sont bien développés, tandis que les plis du lobe frontal sont à peine indiqués.

Ce caractère différentiel dans l'ordre du développement a été combattu par Richard Wagner. Celui-ci a reconnu une analogie bien décidée entre la série successive des phases et les degrés de développement des singes les plus inférieurs jusqu'aux singes supérieurs anthropomorphes. Il y a pour lui une ressemblance très-marquée entre le cerveau presque lisse du cerveau humain, à vingt semaines, et les hémisphères privés de plis des ouistitis. Il reconnaît la ressemblance des

cerveaux de fœtus humains de six à sept mois, avec un grand nombre de singes supérieurs.

C. Vogt fait remarquer que nul observateur n'a encore étudié le développement des embryons nègres du cinquième au septième mois ; ce qui est vrai pour notre race, n'est pas nécessairement vrai pour d'autres.

Il serait du reste difficile, dans l'état actuel, d'assigner une limite exacte aux variations individuelles que peut offrir l'ordre de développement des circonvolutions ; celles-ci, comme nous l'avons vu, ne présentent pas une régularité parfaite dans leur évolution. Chez le blanc, les limites des variations semblent, du reste, assez étroites.

On sait, en effet, que la soudure des os du crâne se fait plus ou moins vite selon les individus. Elle est plus tardive chez les hommes intelligents que chez les idiots, et plus tardive dans les races civilisées que dans les races sauvages.

Gratiolet a découvert deux rapports de la plus haute importance, entre l'intelligence des races et l'état des sutures crâniennes ; en premier lieu, dans les races supérieures, les sutures crâniennes se referment beaucoup plus tard que dans les races inférieures ; la deuxième découverte est relative à l'ordre suivant lequel s'effectue l'oblitération des sutures dans les diverses régions du crâne : ces différences sont commandées, dit Gratiolet, par des différences corrélatives dans le développement des régions fondamentales du cerveau. Dans les races inférieures, chez les individus dégradés de la race blanche, la suture fronto-pariétale se soude d'abord, puis la pariéto-occipitale ; mais dans les hommes blancs normaux, le plus souvent l'inverse a lieu, et

l'ossification de l'occipito-pariétale, précède la frontale ; chez les premiers, la soudure marche d'avant en arrière, et chez les seconds d'arrière en avant.

Les groupes de circonvolutions qui doivent prédominer plus tard apparaissant les premiers ; en présence de cette marche inverse dans la soudure des os du crâne, on peut penser que les plis cérébraux suivront également un ordre différent dans leur apparition.

En reprenant à ce point de vue la série des cerveaux que nous avons étudiés, sur l'embryon de trois mois et demi, une incisure indique le sillon des nerfs olfactifs, on constate la présence de l'incisure de la corne d'Ammon, de la scissure perpendiculaire interne, et de la scissure des hippocampes.

A quatre mois et demi, le sillon de Rolando est parfaitement dessiné des deux côtés, une incisure à droite est le premier linéament de la scissure parallèle ; vu son état de développement, le sillon de Rolando est évidemment le premier en date. Le sillon du corps calleux est indiqué par trois ou quatre incisures, la scissure perpendiculaire interne et la scissure des hippocampes sont profondément tracées.

A cinq mois, nous trouvons encore l'insula complètement lisse, le pli frontal ascendant, les trois étages frontaux sont délimités ; l'étage frontal gauche porte quelques incisures secondaires. Nous voyons apparaître les plis du lobe pariétal. L'extrémité antérieure du lobe temporo-sphénoïdal est presque lisse, comparée au lobe frontal ; mais à droite, ses trois étages sont dessinés, deux anfractuosités encore isolées dessinent la scissure parallèle, à gauche, quelques incisures. A cinq mois,

les lobes, les lobules et même les circonvolutions principales ont leurs limites assignées.

Sur le cerveau de cinq mois et demi, malgré son volume, le sillon de Rolando existe presque seul, des ponctuations profondes indiquent les principaux éléments de la face externe ; nous trouvons cependant, à la face interne, la scissure perpendiculaire profondément tracée.

A dater de cette époque, les hémisphères se chargent de sillons, tous les plis achèvent de se limiter ; mais on observe toujours une infériorité relative du lobe temporo-sphénoïdal comparé aux lobes frontal et pariétal.

Sur le fœtus de huit mois et demi, la scissure parallèle, *à droite*, est bien dessinée, ainsi que les plis temporo-sphénoïdaux moyen et inférieur ; mais à gauche, le lobe temporo-sphénoïdal ne porte que quelques incisures secondaires plus ou moins irrégulières.

Ainsi, sans parler de la scissure de Sylvius, les premières incisures qui apparaissent sont celles de la face interne, la scissure perpendiculaire interne, et la scissure des hippocampes, qui offrent du reste la plus grande fixité dans la série, et à la face externe, l'incisure qui correspond à la corne d'Ammon.

Puis le sillon de Rolando, qui, dès son apparition, est continu et profondément tracé ; directement après, nous avons vu apparaître la scissure parallèle de très-bonne heure, il est vrai (quatre mois et demi), mais simplement indiquée par une ou plusieurs incisures isolées ; même à huit mois et demi, quand les hémisphères sont chargés de plis, la scissure parallèle est à peine marquée à gauche. L'extrémité antérieure du

lobe temporo-sphénoïdal et le lobe occipital contrastent avec la richesse des lobes frontal et pariétal.

Chez le fœtus de quatre mois et demi, la scissure parallèle existait seulement à droite ; dans tous les cerveaux plus développés, elle était plus marquée sur le lobe droit, et les incisures secondaires plus nombreuses. Dans tous les cas que Gratiolet a observés, il a vu la scissure parallèle apparaître à droite, avant de se montrer à gauche.

Sur le lobe frontal, nous avons observé le contraire, c'est le lobe gauche qui nous a offert constamment les signes d'une évolution plus avancée ; toujours la division de l'étage supérieur du lobe frontal s'est d'abord montrée à gauche, coïncidant avec un plus grand nombre d'incisures secondaires, une plus grande largeur des plis, un plus grand développement général. A la face interne des hémisphères et en avant, nous avons vu se dessiner le sillon du corps calleux à gauche, avant qu'il apparût à droite ; or, cette partie de la face interne appartient au lobe frontal replié en dedans.

Le développement des plis frontaux a paru également, à Gratiolet, se faire plus vite à gauche qu'à droite.

Barkow a compté les tractus (c'est ainsi qu'il appelle les circonvolutions primitives) ; mais même les pyri ou inflexions de ces tractus ; il a pu ainsi établir une série de données statistiques, qui permet de comparer les différents cerveaux entre eux.

M. le professeur Broca ayant appliqué cette méthode à deux séries de vingt cerveaux, a pu conclure des chiffres réunis par Barkow que les circonvolutions sont plus nombreuses dans le lobe frontal gauche que dans le lobe droit, et au contraire, que le lobe occipital

droit est plus riche en circonvolutions que le gauche.

Des recherches, faites à Bicêtre et à la Salpêtrière, ont permis à M. Broca de constater qu'entre les hémisphères droit et gauche, la différence de poids est peu appréciable, mais que le lobe frontal gauche est sensiblement plus lourd que le droit, on est ainsi conduit à admettre, fait remarquer M. Broca, une sorte de compensation.

Quel est le travail organique qui préside à l'apparition des circonvolutions ? Quelle disposition anatomique viennent-elles révéler à l'extérieur ? En parcourant les différents auteurs, on rencontre une grande diversité d'opinion ; n'attachant qu'une importance médiocre à la fixité du type cérébral dans les différentes espèces animales, presque toutes reviennent à admettre un simple plissement mécanique de la surface des hémisphères.

Tiedemann a fait jouer un grand rôle à la pie-mère, aussi bien dans l'histogénie des couches corticales que dans le développement des plis cérébraux. D'après l'anatomiste allemand, les hémisphères, d'abord minces et membraniformes, augmentent peu à peu d'épaisseur chaque mois. Les vaisseaux de la pie-mère séparent du sang qu'ils apportent à l'encéphale la nouvelle pulpe cérébrale ou la masse qui lui donne naissance. Cette pulpe se dispose donc par couches de dedans en dehors ; elle cristallise, dit-il, sous forme de fibres à la surface des fibres formées les premières. L'accroissement de la pie-mère et les dépôts successifs de couches nouvelles sur les anciennes font acquérir plus d'épaisseur aux parois des hémisphères. Lorsqu'on détache, continue l'auteur, la pie-mère de l'encéphale, des couches plus ou moins épaisses demeurent adhérentes à sa face

interne, ce qui tient évidemment à ce que la substance molle extérieure qui s'est déposée la dernière adhère encore aux vaisseaux de la face interne de la membrane. Cette substance qui a été sécrétée la dernière, n'a pas eu le temps de prendre la forme de fibres. Tiedemann prévient une objection, et la réfute par une affirmation dont on chercherait en vain la preuve dans son ouvrage. On dira peut-être, que cette substance correspond à la couche corticale; mais cette objection, dit-il, n'a pas de valeur, la substance corticale n'est déposée qu'après la naissance à la surface du cerveau. Cette théorie de l'accroissement par couches successives, devenue une certitude pour Tiedemann, est émise sous forme de doute par Reil; pour celui-ci, la substance corticale ne paraît-être qu'un précipité fourni par la face interne de la pie-mère et qui acquiert peu à près une densité plus considérable; peut-être aussi le cerveau se forme-t-il par de semblables précipités que forme nécessairement cette membrane. Du reste, pour Reil, toute la substance corticale n'est qu'appliquée à la surface de substance médullaire, elle s'en sépare net et n'a pas par conséquent de connexions avec elle.

Desmoulins admet aussi l'accroissement des hémisphères par dépôts successifs de substance, seulement, pour lui, ces dépôts se font aussi bien à la face interne qu'à la face externe des hémisphères. D'après ces auteurs les couches superficielles étant déposées les dernières, la formation des couches corticales doit être très-tardive; aussi, pour Tiedemann, elles n'apparaissent qu'après la naissance, pour Reil dans les derniers mois de la vie intra-utérine.

Par ses recherches sur la couche corticale du cerveau

M. Baillarger est venu démontrer que l'impossibilité de distinguer la couche corticale dans le cerveau du fœtus n'est pas une preuve que l'on puisse invoquer ; la substance médullaire elle-même n'a pas à cette époque la couleur blanche qu'elle acquiert plus tard. En examinant par transparence une coupe verticale d'une circonvolution du cerveau d'un nouveau-né, M. Baillarger a pu constater que les couches corticales offraient, comme chez l'adulte, des lignes opaques transversales séparées par des intervalles transparents et a ainsi constamment reconnu la couche corticale entre le quatrième et le cinquième mois, et avant la formation des circonvolutions.

Ces recherches, dit l'auteur, ne pouvant être faites que sur des cerveaux frais, ne sont guère praticables que dans les derniers mois de la vie fœtale, à cause du peu de consistance des hémisphères.

L'époque de l'apparition de la substance grise doit donc être reculée au delà de quatre à cinq mois, sans qu'on puisse assigner une limite à cette formation.

Comme nous l'avons vu, Tiedemann étend plus loin encore l'importance de la pie-mère, elle préside à l'apparition, à l'arrangement des circonvolutions. D'après cet anatomiste, la pie-mère plonge dans la substance molle et non fibreuse un certain nombre de replis qui forment d'abord des sillons peu profonds. La plupart des sillons et des circonvolutions se forment durant les derniers mois de la grossesse, par suite de l'accroissement de la pie-mère qui, en grandissant, se plisse et enfonce ses replis dans la couche molle de substance corticale qui couvre l'extérieur des hémisphères ; pour le cervelet également, Tiedemann admet que la pie-

mère, augmentant peu à peu d'étendue, forme des plis qui s'enfoncent dans la matière cérébrale molle et diffluente des nouveaux dépôts ; de là proviennent, dit-il, les sillons transversaux et les lobules qu'on aperçoit à cinq mois.

Pour se plisser ainsi la pie-mère doit nécessairement croître plus rapidement que le cerveau ; du reste, la plupart des auteurs n'émettent-ils pas l'opinion que, le cerveau croissant plus rapidement que le crâne, les hémisphères sont obligés de se plisser pour s'accommoder à un espace trop réduit ?

Dans ces deux théories mécaniques de la formation des circonvolutions, on admet implicitement que le hasard seul préside à leur arrangement ; en effet, tout plissement mécanique signifie irrégularité, confusion. En vertu de quelle disposition anatomique, de quelle propriété organique, la pie-mère déprimant les couches corticales, produirait-elle, à points fixes, dans un ordre déterminé les ponctuations, les incisures, les sillons qui doivent réaliser le type cérébral. La pie-mère, du reste, serait privée de ces propriétés sur le cerveau lisse des rongeurs, sur les cerveaux du ouistiti, du saïmiri.

D'après Reil, la substance corticale n'est qu'appliquée à la surface de la substance médullaire ; Serres reconnaît entre les deux lames un intervalle d'autant plus étendu qu'on observe des embryons plus jeunes ; aussi pour cet auteur, la lame externe des hémisphères est étrangère aux circonvolutions et n'y coopère que d'une manière mécanique, par sa juxtaposition sur les lames ondulées de l'intérieur des hémisphères ; les ondulations des lames internes ne deviennent sensibles

à l'extérieur que lorsqu'elles ont acquis assez de développement pour aller s'appliquer contre la paroi interne de la lame externe; on voit de même, dit Serres, que les anfractuosités extérieures sont produites par l'enfoncement de la lame externe dans les intervalles qui séparent les ondulations des lames hémisphériques intérieures.

Étant admis que la présence des circonvolutions est due à un plissement tout mécanique, que ce plissement soit dû à la pie-mère, à une espèce de chiffonnement des hémisphères cérébraux dans un espace trop étroit, à l'application des couches corticales sur des lames ondulées de l'intérieur des hémisphères, on doit nécessairement concevoir la possibilité du déplissement artificiel de ces circonvolutions.

Nul autre que Gall cependant n'a attaché autant d'importance à la prétendue démonstration du déplissement des circonvolutions; il la considérait comme une de ses plus belles découvertes anatomiques. Ce sont les hydrocéphales, dit Gall, qui nous ont mis sur la voie du déplissement. A l'autopsie d'une hydrocéphale de 54 ans, chez laquelle il dit avoir constaté l'intégrité des facultés intellectuelles, Gall trouva que les circonvolutions avaient disparu à la partie supérieure du front et au sommet de la tête; plus bas, elles se montraient plus ou moins sensiblement.

« Chaque circonvolution, dit Gall, consiste en deux couches fibreuses, dont les faces internes ne sont qu'agglutinées, l'une contre l'autre, peut-être au moyen d'un tissu peu lâche et peu résistant, sans qu'il y ait entre elles une véritable réunion, ni une adhérence intime

par communication ou transmission réciproque des fibres de l'une à l'autre. »

Dans l'hydrocéphalie, ces deux couches fibreuses des circonvolutions se trouvent divisées et de plus en plus écartées en leur milieu, de manière que leur direction devient de plus en plus horizontale de verticale qu'elle était de la base au sommet.

C'est ainsi, en se fondant sur deux erreurs d'observation : intégrité des facultés intellectuelles dans l'hydrocéphalie ; écartement des fibres blanches des circonvolutions dans un endroit déterminé, toujours le même, « sans aucune distension des fibres », sans aucune modification intime de la structure des hémisphères, que Gall fondait la possibilité du déplissement.

« Gall lui-même, dit le professeur Longet dans son Anatomie du système nerveux, s'est chargé de porter le coup mortel à sa théorie. En effet, celle-ci consiste à prétendre qu'on peut déplisser tout l'hémisphère en une membrane. Or, voici les paroles de l'auteur : « Les fibres de ces faisceaux, ainsi épanouies dans les circonvolutions, n'ont pas toutes la même longueur ; les plus courtes se terminent immédiatement au delà des parois des ventricules (au fond des anfractuosités) ; les plus longues continuaient à se porter plus loin, les unes à côté des autres, au sommet des circonvolutions. C'est ainsi que se forment divers prolongements et divers enfoncements, suivant le plus ou moins de longueur des fibres. » Reconnaisant toute l'exactitude de ces assertions de Gall, il nous devient facile de prouver que le déplissement de l'ensemble des circonvolutions ou de l'hémisphère cérébral est, à cause de ces assertions mêmes, une chose matériellement impossible. Pour en

démontrer toute l'impossibilité, qu'on veuille bien nous permettre une comparaison assez grossière : Imaginez un ballon distendu par un gaz et dont la paroi membraneuse serait ondulée par le mécanisme suivant : d'un noyau central partiraient une multitude de fibres ou ficelles ayant des longueurs inégales et fixées à la face interne de la cavité ; les plus longues de ces fibres parviendraient au sommet des circonvolutions et les plus courtes à leur fond ou partie déprimée. N'est-il pas évident que si l'on voulait déplisser un pareil ballon, faire disparaître ses circonvolutions extérieures, la première chose à faire serait de rompre ou de couper les ficelles les plus courtes ? Eh bien, on ne peut arriver davantage au prétendu déplissement du cerveau qu'en déterminant au moins la rupture des fibres médullaires les plus courtes, c'est-à-dire, de toutes celles qui, de l'aveu de Gall lui-même, n'arrivent que jusqu'au fond des anfractuosités. »

D'autres anatomistes (Hermann Wagner, Baillarger), par divers procédés, ont tenté de déplisser les circonvolutions cérébrales, mais dans un but déterminé, pour évaluer l'étendue des couches grises et établir ainsi des mesures comparatives.

En attachant autant d'importance au déplissement des circonvolutions, Gall n'indique pas le but qu'il poursuit, il réagit du reste lui-même contre le plissement mécanique des hémisphères : « La structure du cerveau n'est pas aussi mécanique, dit-il, aussi accidentelle ; les circonvolutions sont le résultat d'un arrangement plus important et mieux calculé ; elles nous paraissent être le complément et le but de l'organisation du cerveau. » Le cerveau, a-t-on dit, croissant plus rapidement que

le crâne est obligé de se plisser, comme un ballon que l'on introduirait dans un espace trop resserré. Le seul fait, croyons-nous, que l'on puisse invoquer en faveur de cette assertion est la présence même des circonvolutions à la surface du cerveau qu'il s'agit d'expliquer. Dans le courant de nos descriptions nous avons déjà suffisamment insisté sur l'impossibilité de rendre compte, par un procédé aussi grossier, du mode d'apparition des circonvolutions.

On sait que la proportion du poids du cerveau au poids du corps est d'autant plus grande que l'on remonte davantage vers les premiers temps du développement. Suivant Burdach, à cinq mois, la fraction est de $\frac{1}{8}$, à dix mois, $\frac{1}{10}$, ce rapport étant $\frac{1}{40}$ chez l'adulte. D'après Tiedemann, enfant nouveau-né masculin $\frac{1}{5.15}$ féminin $\frac{1}{6.29}$ $\frac{1}{6.83}$, adulte $\frac{1}{41}$, $\frac{1}{42}$.

C'est ainsi au moment de la proportion la plus élevée que nous rencontrons le cerveau encore lisse ; on observe le même fait chez les singes à cerveau lisse, saïmiris $\frac{1}{23}$, Saï $\frac{1}{24}$, ouistiti $\frac{1}{27}$ (Leuret).

Pourquoi, du reste, chez ces derniers, comme chez les rongeurs, où le rapport est également très-élevé, le cerveau ne croîtrait-il pas plus rapidement que le crâne ? Ne sait-on pas que la compression des organes ne produit que des déviations dans l'évolution des difformités, des monstruosité ?

La fixité du type cérébral que Leuret a démontrée, dans chaque espèce animale, fixité qui permet de classer les mammifères par ce seul caractère ; le mode d'apparition des circonvolutions chez le fœtus par des ponctuations, des incisures, qui, d'abord isolées, se réunissent plus tard pour amener la délimitation des divers

groupes et réaliser ainsi le type cérébral, viennent protester contre toute assimilation à un grossier plissement mécanique.

II. — SINGES.

Dans l'étude des circonvolutions, le cerveau de l'homme ne peut servir de point de départ, la richesse du développement masque aux yeux le type primitif; dans les espèces inférieures, les singes du nouveau continent, les principales circonscriptions des hémisphères n'apparaissent pas à la surface ou ne se manifestent que par quelques sillons qui ne permettent pas de les limiter, on doit donc nécessairement recourir à un état également éloigné des deux extrêmes. Dans toute la série des complications progressives, de toutes les conditions la plus avantageuse est un mode de développement intermédiaire qui nous présente les principaux groupes dans un état de simplicité qui les fait aisément distinguer.

Nous prendrons comme type le cerveau du magot (*Pithecius inuus*), il nous offrira un plan général, une sorte de carte dont nous retrouverons tous les départements dans les cerveaux plus élevés dans la série et dans le cerveau de l'homme lui-même. (Pl. I, fig. 1, 2, 4.)

Il est inutile de rappeler que la couche grise des hémisphères étant un tout parfaitement continu, les circonvolutions se continuent les unes avec les autres sur toute la surface du cerveau, on ne peut avoir la prétention d'assigner à chaque groupe, à chaque pli, des limites parfaitement tranchées; mais les principaux lobes, lobules que nous allons étudier se reproduisent dans tous les animaux d'une même espèce avec une si frappante analogie, révèlent au milieu de leurs complications un type si constant, qu'il est bien difficile

de ne pas accorder à ces divisions une importance réelle et ne pas y voir la manifestation extérieure de la constitution anatomique du cerveau. La face externe des hémisphères comprend toute la portion que l'œil, parcourant le cerveau de profil, peut à la fois embrasser ; les lobes de la face externe en se réfléchissant vont constituer en partie les groupes de la face interne.

Trois grandes scissures divisent la face externe de l'hémisphère.

La plus considérable naît au côté externe du champ olfactif, se porte transversalement de dedans en dehors, décrit un coude pour se porter à la face externe de l'hémisphère où se dirigeant de bas en haut et d'avant en arrière, elle en gagne le tiers supérieur. C'est la scissure de Sylvius ; elle apparaît la première chez le fœtus humain, elle persiste la dernière dans la série des singes ; elle semble liée à la présence du noyau extraventriculaire du corps strié.

La portion située au-dessus de la scissure de Sylvius est divisée en deux parties par un sillon auquel Leuret a donné le nom de sillon de Rolando ; il naît au niveau du milieu de la scissure de Sylvius, se porte transversalement de bas en haut en décrivant une courbe d'avant en arrière pour gagner la partie supérieure de l'hémisphère où il n'est séparé de la scissure interhémisphérique que par une faible languette de substance. Après la scissure de Sylvius, le sillon de Rolando est une des premières incisures qui apparaissent chez le fœtus humain, on peut même dire que c'est le second sillon qui se montre à la face externe des hémisphères.

La troisième scissure, située en arrière de la scissure de Sylvius, part de la face interne en arrière et au niveau

du bourrelet du corps calleux, gagne par une direction oblique en avant la face supérieure de l'hémisphère, se porte par une inflexion à angle droit à la face externe, sur laquelle elle descend transversalement très-bas; c'est la scissure perpendiculaire (sillon occipital).

La scissure perpendiculaire interne est déjà profondément tracée chez le fœtus humain avant l'apparition des sillons de la face externe; elle existe chez les singes à cerveau lisse.

La portion des hémisphères placée au devant du sillon de Rolando constitue le lobe frontal. Gratiolet, dans son Anatomie comparée du système nerveux, assigne chez l'homme cette limite au lobe frontal; le pli ascendant qui forme la lèvre antérieure du sillon, appartenant au lobe frontal, la lèvre postérieure (pli pariétal ascendant) au lobe pariétal; plus tard dans son mémoire sur les plis cérébraux, l'auteur, abandonnant cette limite toute tracée, fait rentrer le premier pli ascendant dans le lobe pariétal, en assignant comme limite au lobe frontal une incisure concave en avant (sillon courbe frontal) qui sépare la partie inférieure du premier pli ascendant des deux plis frontaux inférieurs; ce sillon est constant chez les singes. Une disposition analogue existe, du reste, chez l'homme, comme ici l'étage supérieur frontal se jette à pleine surface dans la partie supérieure du premier pli ascendant, tandis que les deux autres plis frontaux tendent à en être séparés par une incisure qui représente, chez l'homme, le sillon courbe frontal; le gibbon, l'orang, le chimpanzé indiquent la transition. Il n'y a donc aucune raison pour donner au lobe pariétal ce qui rentre ici, au même titre que chez l'homme, dans le lobe frontal; le

premier pli ascendant est très-développé chez les singes inférieurs ou chez les cebus, chez les magots, il est presque aussi large que haut ; il s'ensuit que, dans des considérations générales, on arrive à des conclusions diamétralement opposées, suivant qu'on le fait rentrer dans un lobe ou dans l'autre ; aussi il en résulte, pour Gratiolet, que les singes dont nous parlons n'ont qu'un lobe frontal rudimentaire.

Le lobe pariétal est limité en avant par le sillon de Rolando, en arrière, par la scissure perpendiculaire, dans ses deux portions ; ce lobe, dans la série des singes, offre un grand intérêt ; son étude a permis d'élucider cette région qui offre tant de complication chez l'homme.

Le lobe occipital comprend toute la portion située en arrière de la scissure perpendiculaire ; quand cette scissure, si profonde ici, vient à être comblée par l'apparition à la superficie des plis qui servent de passage entre les deux derniers lobes, la limite antérieure du lobe occipital est indiquée par une ligne transversale abaissée du bout supérieur de la scissure perpendiculaire interne sur la face externe de l'hémisphère.

La portion des hémisphères située au-dessous de la scissure de Sylvius constitue le lobe temporo-sphénoïdal, sa limite postérieure est complètement artificielle, les troisième et quatrième plis du passage de Gratiolet étant toujours superficiels.

La description des plis cérébraux du magot nous servira de type et nous dispensera de développements ultérieurs. (fig. 1, 2, 4, Pl. 1.).

Lobe frontal. — Un premier sillon part du coude de la

scissure de Sylvius, se dirige de bas en haut, puis s'infléchit fortement en avant de manière à former un angle mousse (sillon courbe frontal); un deuxième sillon horizontal, partant de la concavité du sillon courbe, distingue les deux plis frontaux inférieurs : 1° au-dessous, le pli surcilier, pli frontal inférieur ; 2° au-dessus, pli frontal moyen. Ces deux plis se réunissent en arrière (pli courbe frontal) où ils sont limités par le sillon curviligne.

3° L'étage supérieur est large et porte en arrière une incisure à droite, deux à gauche.

La continuation à la face interne du pli frontal supérieur forme l'étage supérieur de cette face.

Il se jette à la partie supérieure d'un pli transversal, ascendant, qui naît de la moitié antérieure de la scissure de Sylvius.

Le lobule orbitaire, limité en arrière par la partie transversale de la scissure de Sylvius, porte un sillon qui longe les nerfs olfactifs et deux sillons longitudinaux avec quelques incisures secondaires.

Lobe pariétal. — Un pli ascendant né de la moitié postérieure de la scissure de Sylvius forme la marge postérieure du sillon de Rolando (pli pariétal ascendant), se renfle en un lobule, portant une incisure secondaire (lobule du pli pariétal ascendant). Ce lobule s'étend jusqu'à la scissure perpendiculaire externe, se replie à la face interne pour se continuer en avant avec le pli du corps calleux (lobule quadrilatère). Au-dessous de la scissure de Sylvius, naît du sommet du lobe temporo-sphénoïdal un grand sillon qui remontant parallèlement à cette scissure la dépasse et gagne la partie supé-

rieure de l'hémisphère ; cette scissure très-profonde est la *scissure parallèle*, elle isole en avant le pli *marginal inférieur* qui forme la lèvre postérieure de la scissure de Sylvius.

Sans parler de la scissure de Sylvius, la scissure parallèle est la dernière qui persiste dans la série des singes (saïmiri, moloch, douroucoulis). Chez le fœtus humain, ses premiers vertiges apparaissent après le sillon de Rolando.

L'extrémité supérieure de la scissure de Sylvius est entourée par un large pli qui, naissant de l'extrémité inférieure du pli pariétal ascendant, se continue en bas avec le pli marginal inférieur, en haut, donne naissance à un pli assez grêle qui contournant le bout supérieur de la scissure parallèle (pli courbe), descend en arrière de cette scissure, longeant en avant le bord antérieur du lobe occipital ; parvenu au bord inférieur de l'hémisphère, il contourne l'angle de l'opercule, se jette en partie dans le lobe occipital (troisième pli de passage externe), tandis que l'autre partie se jette dans le lobe temporo-sphénoïdal. Le renflement, d'où naît le pli courbe et qui entoure la scissure de Sylvius (lobule du pli courbe), porte chez le magot une incisure : nous le verrons, par la suite, prendre un grand développement et former un véritable lobule.

Lobe occipital. — Parfaitement lisse, limité en avant par la scissure perpendiculaire externe ; la lèvre postérieure de cette scissure est formée par un bord mince, tranchant, appliqué comme un opercule sur le bord postérieur du lobe pariétal, cet opercule cache au fond de la scissure un système de plis dont l'importance est

telle qu'ils ont fourni à Gratiolet la caractéristique la plus sûre pour la classification du cerveau des pithécicus; il leur a donné le nom de plis de passage.

On compte deux plis de passage supérieurs; le premier passe du lobule du pli pariétal ascendant au sommet du lobe occipital, le deuxième de la portion descendante du pli courbe au même lobe. Nous avons vu le pli courbe gagner le lobe occipital, en contournant l'opercule; c'est le troisième pli de passage. Le quatrième pli de passage, séparé du précédent par un profond sillon, vient du lobe temporo-sphénoïdal. Gratiolet signale, chez le magot et chez tous les macaques, l'absence du premier pli de passage avec la grandeur du deuxième pli qui forme un grand coude, descend, se relève et vient se terminer au sommet du lobe occipital.

Nous avons pu nous assurer chez le magot de la présence du premier pli de passage, il est profond et passe comme toujours du lobule du pli pariétal ascendant au lobe occipital. En écartant les lèvres de la scissure perpendiculaire, on l'aperçoit de la partie supérieure de l'hémisphère, mais avec plus de facilité de la face interne où il est déjeté par la scissure perpendiculaire interne dont il entoure le bout inférieur et forme ainsi une espèce de troisième pli de passage interne situé au-dessus du premier.

Si les deux premiers plis de passage externes présentent une grande importance sériale, les deux derniers plis, ne manquant jamais et presque toujours superficiels, ne présentent aucune particularité importante. Le lobe occipital parfaitement lisse, sauf deux incisures en arrière, qui correspondent au petit hippocampe, rappelle

assez une calotte appliquée à la partie postérieure de l'hémisphère.

Lobe temporo-sphénoïdal. — Nous avons déjà cité la scissure parallèle qui sépare en haut le pli marginal inférieur (pli temporo-sphénoïdal supérieur); au-dessous le pli temporo-sphénoïdal moyen, qui fournit le troisième pli de passage, séparé du pli temporo-sphénoïdal inférieur, par une série d'incisures antéro-postérieures.

Face interne. — Remarquons que la scissure perpendiculaire interne ne descend pas jusqu'à la scissure des hippocampes dont elle est séparée par une bande de substance qui constitue le premier pli de passage interne de Gratiolet. Ce passage se fait entre le lobe occipital interne (lobule triangulaire) et les portions internes du lobe pariétal (lobule quadrilatère). Le lobe occipital interne, limité en avant par la scissure perpendiculaire interne, en arrière par la scissure des hippocampes, est ici réduit à une simple bande par suite du redressement de la moitié postérieure de cette scissure; plus tard nous verrons la scissure des hippocampes affecter une direction horizontale, et donner ainsi au lobe la forme triangulaire si manifeste chez l'orang, le chimpanzé, l'homme.

Le pli du corps calleux naît au-dessous du genou du corps calleux, le contourne et vient, à la partie postérieure, se jeter dans le lobule quadrilatère (lobe pariétal interne).

L'étage supérieur de la face interne appartient au lobe frontal (lobe frontal interne); il est formé ici par un simple pli complètement lisse.

Le lobe occipito-sphénoïdal interne est limité en haut par la scissure des hippocampes; celle-ci part de la pointe du lobe occipital, se porte d'arrière en avant jusqu'au bourrelet du corps calleux, et s'infléchissant en bas, longe la grande fente cérébrale, en isolant un pli mince qui borde le corps godronné (pli godronné), et va se jeter dans un renflement de la circonvolution située au-dessous (pli unciforme). On peut aussi appeler le premier pli, pli occipito-sphénoïdal interne supérieur; le second, pli occipito-sphénoïdal moyen interne. Un troisième, pli occipito-sphénoïdal inférieur, est contigu au troisième pli temporo-sphénoïdal externe.

La scissure des hippocampes est bifurquée en arrière; des deux branches de bifurcation, l'inférieure est la plus longue. Gratiolet a attaché une grande importance à cette inégalité de longueur pour la classification. Chez le callitriche et chez toutes les guenons, la branche inférieure serait plus longue que la supérieure; dans les macaques, au contraire, la branche inférieure est très-courte, mais la supérieure est très-longue. Le cerveau que nous avons sous les yeux ne serait pas d'accord avec cette règle.

Le type cérébral que nous venons d'exposer, nous le retrouverons chez tous les singes; et malgré les modifications, les complications, nous reconnaitrons cette même ébauche dans le cerveau de l'orang et de l'homme.

MACACUS RADIATUS (MALE, ADULTE).

L'uniformité du plan d'organisation cérébrale est si grande dans la série des singes que la description pré-

cédente peut s'appliquer à tous dans ses généralités. Nous n'aurons plus à noter que les différences.

Lobe frontal. — Un sillon curviligne (sillon courbe frontal) limite en avant le pli frontal ascendant, embrasse dans sa concavité les deux plis frontaux inférieurs qui, se réunissant derrière le sillon antéro-postérieur, forment le pli courbe frontal.

L'étage frontal supérieur porte deux incisures symétriques.

Le lobule orbitaire porte outre le sillon olfactif deux sillons longitudinaux, réunis par une incisure transversale, affectant ainsi la forme d'un H ; cette disposition se retrouve dans toute la série, et même chez l'homme, avec une assez grande fixité.

Lobe pariétal. — Le pli pariétal ascendant s'élargit très-peu en haut pour former son lobule qui ne porte qu'une dépression à gauche, une incisure à droite.

Le pli courbe naît du sommet de la scissure de Sylvius, par une extrémité relativement élargie (lobule du pli courbe), monte presque verticalement pour contourner la scissure parallèle qui remonte très-haut, s'amincit considérablement à ce niveau, redescend au-devant de l'opercule, qu'il contourne en bas par une de ses divisions, pour passer dans le lobe occipital (troisième pli de passage), tandis que par l'autre il gagne le pli temporo-sphénoïdal moyen. Le lobe occipital porte une seule incisure transversale à sa partie moyenne.

Lobe temporo-sphénoïdal. — Le pli marginal inférieur s'amincit considérablement à droite, au niveau de l'extrémité supérieure de la scissure de Sylvius, qui alors

n'est plus séparée de la scissure parallèle que par une mince bande de substance.

A gauche, ces deux scissures semblent s'être réunies en haut; le pli marginal inférieur se perd dans la scissure de Sylvius. Cette disposition nouvelle est due, dans ce cas particulier, au développement en arrière de la portion du pli courbe qui naît au-dessus de la scissure de Sylvius. On constate la même particularité, c'est-à-dire cette union apparente, à leur partie supérieure, de la scissure de Sylvius et de la scissure parallèle chez les macaques, les guenons, les cynocéphales; il est curieux, dans le cas présent, qu'un même cerveau nous offre dans les deux hémisphères la transition d'une forme à l'autre.

La portion sous-jacente du lobe temporo-sphénoïdal est parsemée d'incisures plus ou moins irrégulières qui ne permettent pas de distinguer les deux plis inférieurs.

Des deux branches de division de la scissure des hippocampes, la supérieure est la plus longue.

Le lobule quadrilatère est moins bien dessiné que chez le magot; et le lobule triangulaire (lobule occipital interne) n'est représenté que par un simple pli. Les deux plis de passage supérieurs sont profonds. A la face interne, au-dessous de la scissure perpendiculaire, on aperçoit un troisième pli de passage interne supplémentaire, c'est le premier pli de passage supérieur refoulé en dedans. Pour Gratiolet, le premier pli de passage supérieur se manifeste toujours à la partie supérieure de l'hémisphère; aussi, il le déclarait absent chez les macaques. Chez quelques-uns, en effet, il est

presque confondu avec le premier pli de passage interne; mais il s'en distingue par une incisure.

MACACUS RHESUS.

Nous n'avons que quelques particularités insignifiantes à signaler. Les plis sont moins larges, moins saillants que chez le précédent; deux incisures sur le lobe frontal, une ponctuation au lobule du pli pariétal ascendant; deux sillons comme chez le *radiatus*, sur le lobe occipital. Nous signalons ces détails pour en faire observer la symétrie; régularité, symétrie, sont synonymes de simplicité, d'infériorité.

Des deux côtés, le développement en arrière de la portion antérieure du pli courbe cache le bout supérieur de la scissure de Sylvius, celle-ci semble alors se réunir à la scissure parallèle pour se porter à la partie supérieure de l'hémisphère.

Les deux plis inférieurs du lobe temporo-sphénoïdal ne sont séparés que par deux incisures secondaires.

Des deux branches de division de la scissure des hippocampes, la supérieure est la plus longue.

Le deuxième pli de passage supérieur est caché sous l'opercule et acquiert un grand développement; le premier, refoulé par la scissure perpendiculaire, apparaît à la face interne, au-dessus du premier pli de passage interne, dont il est séparé par une incisure.

MONE.

Le pli courbe frontal, l'étage supérieur, le pli frontal ascendant ne portent aucune incisure secondaire.

Le pli pariétal ascendant très-grêle, très-court, se dilate de suite en son lobule qui porte une incisure transversale; ce lobule, comparé à celui des macaques, a acquis un grand développement en arrière aux dépens du lobe occipital. L'étage moyen du lobe temporo-sphénoïdal est très-large.

Les deux plis de passage supérieurs chez les guenons sont constamment cachés sous l'opercule.

La scissure des hippocampes est très-relevée en avant, de sorte que le lobule triangulaire (lobe occipital interne) est petit, étroit et refoulé en haut. Le développement plus considérable de ce lobule, chez les macaques, tient à la direction presque droite de la scissure.

MANDRILL MALE, ADULTE.

Les deux plis inférieurs du lobe frontal sont très-réduits; mais l'étage supérieur l'emporte sur les cerveaux précédents par ses dimensions, ses incisures; trois incisures parfaitement symétriques comme forme, comme direction des deux côtés, la division de ce pli supérieur frontal, que nous trouverons achevée chez l'orang, chez l'homme, est ici indiquée par une incisure longitudinale.

Le pli frontal ascendant, large, bien développé, porte une incisure transversale, qui part de la scissure de Sylvius, et qui présente une certaine fixité chez les singes à développement moyen.

Le pli pariétal ascendant est grêle, son lobule relativement réduit porte deux incisures.

La portion antérieure du pli courbe cache la scissure de Sylvius, et l'extrémité supérieure du pli marginal

sur une plus grande étendue que précédemment, sa portion descendante est très-grêle.

Les trois étages du lobe occipital sont dessinés par trois grands sillons. Le lobule quadrilatère que nous avons trouvé lisse jusqu'à présent, présente des incisures secondaires. Le lobule triangulaire n'est plus vertical et réduit à un simple pli; mais il forme un lobule incliné en avant.

La distance de la pointe du lobe occipital au corps calleux est plus considérable. Les deux plis de passage supérieurs sont cachés sous l'opercule.

PAPION (MALE, ADULTE).

Les plis sont larges, saillants; leurs contours commencent à devenir flexueux, les sillons sont profonds. La netteté avec laquelle tous les éléments se détachent a fait prendre par Leuret le cerveau du Papion comme type de description. Le sillon courbe frontal a déjà perdu de son aspect primitif; au lieu d'une courbe régulière comme chez le macacus rhésus, le magot, la mone, nous observons l'exagération de l'angle formé par ce sillon chez le macacus radiatus et le mandrill; ici l'angle est aigu, de son sommet part une profonde incisure, de ses côtés quelques incisures secondaires.

L'étage supérieur frontal porte à la partie antérieure une incisure transversale qui le sépare du lobule orbitaire, à sa partie postérieure élargie un sillon longitudinal qui le divise en deux portions.

Le pli frontal ascendant porte à sa partie inférieure l'incisure transversale que nous avons signalée chez le mandrill.

Le pli pariétal ascendant, court, grêle, se renfle immédiatement en son lobule, développé en arrière et portant une profonde incisure.

Le pli courbe naît du renflement qui entoure l'extrémité supérieure de la scissure de Sylvius (lobule du pli courbe) par une extrémité grêle qui se renfle bientôt derrière la scissure parallèle, en un deuxième lobule qui présente une incisure; c'est de ce lobule que part le deuxième pli de passage caché sous l'opercule. Nous retrouverons également la portion descendante du pli courbe renflée en un lobule chez le gibbon, l'orang, le chimpanzé; lobule qui, chez l'homme, par son développement, ses connexions, constitue la plus grande difficulté du lobe pariétal.

La scissure parallèle, visible dans toute son étendue, très-profonde, ne remonte plus aussi haut sur la face externe. Le lobe occipital, réduit par le développement en arrière du lobe pariétal, est aussi haut que long; il est sillonné par deux incisures qui marquent les trois étages. Pour la première fois, la face interne nous présente tous ces éléments bien développés, bien délimités. Le sillon qui distingue en avant le pli du corps calleux du lobe pariétal interne, se relevant jusqu'au bord supérieur de l'hémisphère, limite exactement en avant le lobule quadrilatère portant quelques incisures secondaires.

Le deuxième pli de passage externe, l'opercule étant écarté, se voit à la partie supérieure de l'hémisphère; il part de la portion élargie de la branche descendante du pli courbe, se porte de dehors en dedans sous l'opercule, pour gagner la partie supérieure du lobe occipital. Gratiolet indique également ici l'absence du pre-

mier pli de passage. Mais, chez le papion que nous avons sous les yeux, il est facile de voir un pli qui, partant de la pointe du lobule du pli pariétal, se porte directement en bas sous la partie interne de l'opercule, pour gagner le lobe occipital, en contournant en bas et à la face interne la scissure perpendiculaire ; on aperçoit également ce premier pli de passage profond de la face supérieure de l'hémisphère.

Il est du reste impossible de le confondre avec le premier pli de passage interne dont il est séparé par une incisure profonde.

Les deux plis de passage internes, auxquels on pourrait ajouter le précédent refoulé par la scissure perpendiculaire interne, sont larges et bien développés.

Remarquons la profondeur du sillon (sillon inter-pariétal) qui, à la face externe de l'hémisphère, sépare le lobule du pli pariétal ascendant du groupe du pli courbe (lobule du pli courbe, pli courbe proprement dit) ; à gauche, les deux lèvres du sillon étant écartées, nous apercevons un pli profond qui passe du lobule du pli pariétal au renflement que nous avons signalé sur la portion descendante du pli courbe. Ce sont les plis de cet ordre unissant le lobule du pli pariétal au groupe du pli courbe, que nous avons appelés plus loin *plis de passage transversaux*.

GIBBON, HYLOBATES ENTELLOÏDES.

Chez les singes anthropomorphes que nous allons étudier (gibbon, orang, chimpanzé), le principal embarras est la délimitation des étages frontaux ; aussi a-t-on pu dire que les lobes frontaux de l'homme différaient de ceux

du singe, en ce que les premiers avaient trois étages frontaux, tandis que les seconds n'en possédaient que deux.

La présence des plis frontaux inférieurs a toujours été indiquée par leur position, leurs rapports; le sillon courbe les embrassant dans sa concavité. En nous laissant guider par les analogies, nous retrouverons la même disposition sur les cerveaux que nous allons examiner. Chez le gibbon, l'étage frontal supérieur ayant pris un énorme développement, a refoulé en bas et sur les côtés le pli frontal moyen et le pli sourcilier; c'est à ce niveau qu'il faut chercher le pli courbe frontal. Jusqu'à présent nous avons vu le sillon courbe monter transversalement sur la face externe de l'hémisphère, chez le gibbon, né de la partie inférieure du pli frontal ascendant, il se porte directement en avant jusqu'à la pointe du lobe frontal, en décrivant une courbe à concavité inférieure. La portion de substance qu'il embrasse est partagée en deux plis par un sillon venant du lobule orbitaire. La prédominance de l'étage frontal supérieur, chargé des deux côtés d'incisures obliques en dehors, ayant ainsi déjeté le pli courbe frontal, les expressions pli moyen, pli inférieur, appliquées aux deuxième et troisième plis frontaux, ne sont plus exactes; ils sont devenus, l'un postérieur, l'autre antérieur.

Le lobule orbitaire porte deux incisures parallèles.

Le sillon de Rolando, très-peu oblique en arrière, est devenu presque transversal par suite des développements du lobe pariétal. L'extrémité supérieure de la scissure de Sylvius se dirige directement en haut.

Le pli pariétal ascendant, assez grêle, s'épanouit en

un lobule formé par une circonvolution repliée deux fois sur elle-même. Ce qui frappe à la partie supérieure de l'hémisphère, c'est le développement du premier pli de passage qui, complètement à découvert, contourne en dehors l'extrémité supérieure de la scissure perpendiculaire pour gagner la partie supérieure du lobe occipital.

La scissure parallèle dépasse toujours en haut le bout supérieur de la scissure de Sylvius; du sommet de celle-ci, par une extrémité élargie (lobule du pli courbe), qui se renfle de nouveau dans sa portion descendante (du pli courbe proprement dit) puis contourne le bord inférieur de l'opercule pour se jeter dans le lobe occipital (troisième pli de passage).

Le deuxième pli de passage est profond et caché sous l'opercule.

Le quatrième pli de passage externe n'existe pas à gauche; il est devenu profond; à droite, il n'est représenté que par une languette très-étroite qui unit le pli temporo-sphénoïdal moyen au lobe occipital; ce lobe est ainsi séparé, à gauche, du lobe temporo-sphénoïdal par une profonde incisure. Ce fait viendrait encore prouver l'espèce de balancement qui existe entre les divers plis de passage.

Notons le développement du pli marginal inférieur, qui est large, saillant, et dont le sommet est superficiel, l'extension du lobe pariétal, qui refoule en arrière le lobe occipital très-réduit, mais portant de nombreuses incisures.

Jusqu'ici nous avons vu, à la face interne, la scissure perpendiculaire interne rester séparée de la scissure des hippocampes par un pli joignant le lobule occipital

interne au lobule quadrilatère et formant ainsi le premier pli de passage interne. Dans le cerveau qui nous occupe, la scissure des hippocampes est presque horizontale, la scissure perpendiculaire vient tomber verticalement sur le milieu de sa portion occipitale.

Le lobule occipital interne est alors parfaitement triangulaire, il occupe l'espace compris entre les deux scissures; il porte quelques incisures secondaires.

Ainsi chez le gibbon, nous constatons un premier pli de passage large et superficiel, en même temps le quatrième pli de passage externe, très grêle à droite, devient profond à gauche, et nous voyons disparaître complètement, comme chez l'homme, le premier pli du passage interne.

Nous apercevons dès maintenant une sorte d'équilibration entre les plis de passage auxquels Gratiolet attachait tant d'importance.

Le deuxième pli de passage interne est également très-mince, le sillon qui limite en bas le pli unciforme allant presque s'unir à la scissure des hippocampes.

Le lobule quadrilatère porte deux incisures en croix, large, bien développé; le pli du corps calleux, l'étage supérieur de la face interne sont absolument lisses.

ORANG MALE.

Poids du corps frais après injection, 6 kilog. Pl. 2, fig. 1 et 2.

Cerveau frais injecté 346 grammes. Pl. 3, fig. 1.

Gall et Spuzheim ont donné du cerveau de l'orang une figure qui manque complètement d'exactitude, en ce qui concerne les circonvolutions cérébrales.

Tiedemann a fait représenter la face dorsale et la base

du cerveau de l'orang ; elles s'approchent davantage de la réalité, mais on ne peut en tenir compte pour l'étude des plis cérébraux.

Les circonvolutions ne sont nullement indiquées sur les figures que Sandifort a données de la face dorsale et du profil externe.

Vrolick a donné dans son atlas une excellente figure de la face interne de l'orang.

Gratiolet, dans les planches annexées à son mémoire sur les plis cérébraux de l'homme et des primates, a représenté deux cerveaux d'orang ; le premier assez pauvre en flexuosités, en incisures secondaires, a été modifié, dit l'auteur, par l'action des liquides conservateurs.

La seconde figure (face supérieure, face externe) ne laisse rien à désirer sous tous les points de vue.

Nous donnons la description du cerveau de l'orang d'après un moule en plâtre dû à l'habileté de M. Chudzinski ; nous avons pu en vérifier l'exactitude sur le cerveau conservé dans l'alcool.

Dimensions du moule intra-crânien pris dans la dure-mère :

Diamètre antéro-postérieur, 92 mm.

Diamètre transversal dans sa plus grande largeur, 88 mm.

Hauteur prise de la pointe du temporo-lobe sphénoïdal, 72 mm.

Le cerveau de l'orang est glouleur, comparé à celui du chimpanzé, il est franchement brachicéphale. Le lobe frontal est remarquable par sa hauteur dont la courbe très-régulière conserve son rayon jusqu'au sommet de l'hémisphère.

Le lobule orbitaire excavé s'effile en une pointe (bec éthmoïdal) logée dans des fosses éthmoïdales très-étroites.

Le lobe pariétal, par son développement remarquable, refoule en arrière le lobe occipital qui est ainsi très-réduit.

Le lobe temporo-sphénoïdal est relativement peu développé, son extrémité antérieure se dirige directement en bas et forme un gros tubercule aussi large que long.

En écartant les lèvres de la scissure de Sylvius, on aperçoit la presque totalité du lobule de l'insula, on peut y compter trois sillons parfaitement caractérisés, radiés, l'antérieur beaucoup plus court, moins large que les postérieurs.

Lobe frontal.—On reconnaît facilement le sillon courbe frontal, il occupe la même position que dans le cerveau du gibbon; le sillon compris dans la concavité partant de la partie interne du lobule orbitaire, en dedans des sillons olfactifs, décrit une courbe en arrière pour venir se placer au-dessous de la portion antérieure du sillon courbe; distinguant ainsi, en haut, le pli frontal moyen du pli frontal inférieur.

Le pli surcilier est assez large, flexueux, naît au côté externe de l'espace perforé antérieur et de la partie inférieure du pli frontal ascendant, se recourbe en avant pour gagner le lobule orbitaire.

Le pli frontal moyen très-mince, réduit à une simple languette, représente la portion supérieure du pli courbe frontal; il se jette dans l'étage frontal supérieur à la pointe du lobe; à droite, où il est plus réduit encore, il en est séparé par une incisure.

Tout le développement du lobe frontal porte sur l'étage

supérieur aux dépens des deux plis inférieurs ; le premier pli frontal forme toute la portion du lobe, visible de la face supérieure de l'hémisphère.

En résumé, le pli sourcilier est bien développé (3^e circonv. frontale.) le pli frontal moyen est tellement réduit qu'on est obligé de recourir aux analogies pour le reconnaître (pli courbe frontal). L'étage supérieur atteint une étonnante largeur, il constitue la plus grande partie du lobe. Cette prédominance, du reste, n'a pas lieu d'étonner ; sur tous les singes que nous avons examinés jusqu'ici, nous avons vu le premier pli frontal l'emporter de beaucoup sur les deux autres ; sa division en deux plis, achevée ici, se manifeste chez les macaques, les guenons, par quelques incisures rangées en série, elle se complète chez le papion, le gibbon.

Le pli frontal supérieur s'est également développé en avant ; il a rejeté dans le lobule orbitaire le sillon qui distingue les deux plis frontaux inférieurs et qui, chez les singes examinés jusqu'ici, se montrait sur la face externe de l'hémisphère.

Cette disposition, exagérée chez l'orang, est très-manifeste chez le gibbon.

Lobe pariétal. — Le lobule du pli pariétal ascendant a pris un développement énorme. Il refoule en arrière le lobe occipital, plus large en avant qu'en arrière, il représente un groupe quadrilatère de circonvolutions repliées sur elles-mêmes et chargées d'incisures nombreuses et profondes ; ce groupe se replie à la face interne pour former le lobule quadrilatère (lobule pariétal interne).

Sur les branches de bifurcation supérieures de la scissure de Sylvius, est assis le lobule du pli courbe, trian-

gulaire et chargé de quelques incisures à droite ; rectangulaire, formé d'une circonvolution deux fois repliée sur elle-même à gauche.

Du sommet du lobule part le pli courbe, grêle, uniforme, sans ondulations, qui longe la lèvre antérieure de l'opercule, et se jette dans le lobe occipital (3^e pli de passage externe).

Remarquons l'isolement superficiel complet du lobule du pli pariétal avec le lobe occipital et le groupe du pli courbe.

Le sillon qui sépare ce dernier du bord externe du lobule pariétal est très-profond ; en écartant légèrement les deux lèvres, on peut voir que le passage de l'un à l'autre s'effectue par deux plis cachés dans la profondeur (plis de passage transversaux).

Dans le cerveau d'orang que Gratiolet a pris pour type de sa description, cet observateur insiste sur la grandeur et les flexuosités singulières du premier pli du passage qui forme un large pont superficiel entre le lobe pariétal et le lobe occipital. Le deuxième pli, dans le même cerveau, est peu développé et caché sous l'opercule ; les troisième et quatrième plis externes sont superficiels. La présence du premier pli de passage à la superficie est une des raisons principales qui font rattacher à Gratiolet le cerveau de l'orang à celui du gibbon.

Sur le cerveau qui nous avons sous les yeux nous n'observons rien de semblable ; la scissure perpendiculaire externe n'est nulle part interrompue.

Des deux côtés, l'union du lobe pariétal avec le lobe occipital ne se fait pas à la superficie ; le premier pli de passage, parti du bord interne du lobule du pli pariétal ascendant, décrit une anse en dehors, et vient

se jeter à la partie supérieure du lobule occipital interne (lobule triangulaire) à 0,005 au-dessous de l'opercule.

Le deuxième pli de passage est très-profond, il vient de la portion descendante du pli courbe, descend jusqu'au fond de la scissure et se relève sur la face antérieure de la calotte, en simulant un simple relief des parois.

Les deux plis de passage supérieurs sont donc profonds.

Lobe temporo-sphénoïdal. — Le pli marginal inférieur est rectiligne sans ondulations; la scissure parallèle dépasse en arrière la scissure de Sylvius.

Le pli temporo-sphénoïdal moyen bien limité ne porte qu'une incisure; il est bien moins large, moins bien développé que chez la mone, le mandrill, le magot et surtout le papion.

Le troisième pli temporo-sphénoïdal est très-mince.

Ce lobe est remarquable par son développement relativement inférieur par l'absence de flexuosité des plis et leur aspect lisse. Dans les cerveaux dégradés de l'espèce humaine, le lobe temporo-sphénoïdal, simple déjà dans les cerveaux à développement moyen, prend l'aspect particulier que nous venons de décrire; la scissure parallèle très-profonde remonte très-haut, peut atteindre le lobule du pli pariétal ascendant; les plis perdent leurs flexuosités et leurs incisures. Le cerveau de la Vénus hottentote, représenté par Gratiolet, en est un bel exemple.

Le lobe occipital, très-réduit, porte deux sillons principaux qui limitent ses trois étages et quelques incisures secondaires.

Face interne. Gratiolet indique l'étage supérieur de la face interne (lobule frontal interne), comme très-simple et à peu près lisse dans l'orang. Sur le cerveau que nous étudions, cet étage est large, chargé d'incisures nombreuses, profondes, droites en avant du corps calleux, contournées en arrière; comme richesse, il peut être comparé au cerveau de l'homme. Dans la figure que Vrolick a donnée de la face interne du cerveau de l'orang, elle est également chargée d'incisures nombreuses et profondes. Le pli du corps calleux est lisse sur le sujet que nous avons sous les yeux, chargé d'incisures sur la figure de Vrolick; ces différences d'individu à individu, résultat d'une différence d'âge plutôt que de variétés individuelles, prouvent combien il est nécessaire de multiplier les observations avant de conclure.

Le lobule quadrilatère porte également de profonds sillons; le lobule triangulaire quelques incisures.

La scissure perpendiculaire interne ne descend pas jusqu'à la scissure des hippocampes, elle en est séparée par le premier pli de passage interne, bien développé; notons ici l'absence à la superficie des deux plis de passage externes.

Les plis unifoime et occipito-sphénoïdal supérieur, sont bien dessinés.

Pour nous résumer, nous assignerons les caractères suivants au cerveau de l'orang : grande réduction, simplicité du lobe occipital; réduction relative, aspect lisse et rectiligne des plis du lobe temporo-sphénoïdal. Grand développement du lobe pariétal, particulièrement du lobule du pli pariétal ascendant, du lobe frontal; réduction extrême du pli frontal moyen, extension

étonnante de l'étage supérieur du même lobe ; richesse de la face interne.

CHIMPANZÉ.

Tyson, le premier, a donné une figure du cerveau du chimpanzé, Gratiolet l'a reproduite dans son atlas ; elle ne permet d'apprécier aucun caractère.

Dans la figure de Tiedemann, les plis sont dessinés presque au hasard.

Gratiolet a également reproduit (pl. VI, fig. 5, 6) les figures de Van der Kolk et Vrolick ; elles peuvent être consultées malgré l'absence de nombreux détails. Les fig 1, 2, 3, pl. VI, du même atlas, sont excellentes, comme toutes celles qui appartiennent à Gratiolet lui-même.

Nous allons décrire les cerveaux des trois chimpanzés qui font partie de la collection du musée d'anthropologie.

La forme générale du cerveau du chimpanzé (d'après un moule intra-crânien) diffère beaucoup de celle de l'orang ; plus allongé, il est nettement dolichocéphale ; la courbure supérieure à plus grand rayon se continue régulièrement jusqu'à la partie postérieure ; le point le plus élevé de la convexité est placé plus en avant que chez l'orang, c'est-à-dire à peu près à la partie moyenne. Cette nouvelle forme tient à la répartition plus égale des différents lobes à la surface des hémisphères, et particulièrement à la moindre réduction chez le chimpanzé du lobe occipital.

Nous donnons les dimensions d'un moule intra-crânien dans la dure-mère, moule qui n'appartient à

aucun des cerveaux que nous allons décrire, mais qui, cependant, peut donner une idée de la forme générale comparée à celle de l'orang.

Diamètre antéro-postérieur, 110 millimètres ; diamètre max-transversal, 90 millimètres ; hauteur de la pointe du lobe temporo-sphénoïdal au sommet des hémisphères, 73 millimètres. Nous prendrons, comme type, le plus développé des trois cerveaux.

N° I. *Lobe frontal*. — D'une manière générale, le lobe frontal est très-grand, les plis sont larges, bien dessinés, chargés d'incisures. Il l'emporte certainement en richesse sur le lobe correspondant du cerveau de l'orang, surtout au point de vue de l'équilibre de ses divers étages. Le pli frontal, moyen chez l'orang, était pour ainsi dire rudimentaire, nous avons dû recourir aux analogies pour le reconnaître, le pli surcilier était relativement assez développé ; chez le chimpanzé, que nous avons sous les yeux, au contraire, ces deux plis sont larges, flexueux, s'étendent d'arrière en avant du pli frontal ascendant au lobule orbitaire.

Par suite du développement du pli frontal moyen, le sillon courbe frontal a été refoulé en arrière, où il apparaît comme un sillon transversal qui limite en avant le pli frontal ascendant, ses extrémités supérieure et inférieure sont contournées par les deux derniers plis frontaux qui vont ainsi s'unir au pli ascendant. C'est sous cet aspect que se présente, chez l'homme, le sillon qui correspond au sillon courbe des singes.

L'étage supérieur frontal est large, surtout en arrière, flexueux, chargé d'incisures, sans qu'on puisse cependant le comparer au pli correspondant du cerveau de

l'orang. Un sillon antéro-postérieur divise cet étage en deux plis secondaires.

Le lobule orbitaire déprimé présente un bec ethmoïdal comme celui de l'orang ; il porte, outre le sillon olfactif, deux sillons parallèles réunis en forme de H. Nous avons déjà signalé la fixité assez grande de cette disposition.

Lobe pariétal. — Ce lobe offre un moindre développement que dans le cerveau de l'orang ; cette réduction relative est due surtout à l'extension moindre du lobule du pli pariétal ascendant ; ce pli ne se renfle qu'à la partie supérieure de l'hémisphère ; le lobule est divisé d'avant en arrière par un sillon flexueux, la portion externe se présente comme un simple pli, l'interne est formée par une circonvolution plusieurs fois repliée sur elle-même. Du reste, les deux plis ascendants considérés isolément, sont plus larges, plus flexueux que chez l'orang.

Le développement du lobule du pli courbe et du pli courbe proprement dit, remflé en un deuxième lobule, supplée à la réduction relative du lobule pariétal.

Des deux côtés, la portion descendante du pli courbe présente une particularité digne d'être notée, car on ne la retrouve ni dans les deux autres cerveaux de chimpanzé, ni dans les singes que nous avons étudiés ; le pli courbe s'arrête brusquement au niveau de l'angle inférieur de l'opercule, séparé par un sillon assez profond du lobe occipital, où l'on aperçoit cependant la partie postérieure du troisième pli de passage externe ; nous rencontrons ainsi sur ce cerveau le troisième pli de passage profond ; le quatrième pli de passage est

large et superficiel. Ce cerveau nous offre donc trois plis de passage profonds à la face externe ; nouvelle preuve des variations d'individu à individu, de dispositions que l'on peut considérer dans la série comme assez constantes. Comme chez l'orang, notons l'isolement complet à la superficie du lobule du pli pariétal ascendant et du groupe du pli courbe.

Nous avons pu constater, sur le cerveau conservé dans l'alcool, deux plis transversaux profonds servant de passage entre les deux groupes précédents (plis de passage transversaux) et la profondeur du sillon qui les sépare (sillon interpariétal). Les deux plis de passage supérieurs profondément cachés, sont cependant faciles à apercevoir en soulevant le bord antérieur de l'opercule. Gratiolet indique, chez le chimpanzé, le premier pli de passage comme manquant absolument, et à l'aide de ce caractère il le rattache aux macaques ; nous avons pu nous assurer qu'ici il existe parfaitement, déprimé au fond de la scissure perpendiculaire.

Le lobe occipital est beaucoup plus développé que chez l'orang ; il porte deux sillons qui dessinent les trois étages et quelques incisures.

Au lobe temporo-sphénoïdal, les plis sont nettement caractérisés, plus flexueux, plus chargés d'incisures.

Face interne. — Les incisures sont moins nombreuses, moins profondes ; l'extrémité postérieure de la scissure des hippocampes, relevée en avant, réduit sensiblement le lobule triangulaire (lobule occipital interne), qui par sa forme d'un simple pli, marqué d'un profond sillon, rappelle le lobule correspondant du cerveau des macaques, du magot ; tandis que la forme triangulaire

du lobule occipital interne chez l'orang, le rapproche du gibbon.

Le lobule quadrilatère est plus large, mieux limité en avant.

Notons le grand développement des deux plis de passage internes.

En résumé : grand développement des plis frontaux ; les deux plis inférieurs se sont développés aux dépens de l'étage supérieur, réduit relativement à l'orang, mais très-large encore. Dégradation du lobule du pli pariétal ascendant, extension du pli courbe et de son lobule, qui permettent au lobe occipital de s'élever davantage sur la face supérieure de l'hémisphère. Pris dans son ensemble, le cerveau du chimpanzé est remarquable par l'équilibration de ses divers lobes.

Comme nous l'avons dit, à l'aide de certains caractères, Gratiolet croit pouvoir (absence du pli supérieur de passage ; deuxième pli caché sous l'opercule ; développement du lobe occipital ; disparition du pli courbe) rattacher le chimpanzé aux macaques, comme il rattache l'orang au gibbon (pli de passage supérieur superficiel). L'analogie serait grande, en effet, si la constance des plis de passage dans une espèce permettait d'en faire l'élément principal d'une classification. Nous avons vu qu'il est loin d'en être ainsi.

CHIMPANZÉ, JEUNE MALE, N° 2.

Comparé au précédent, ce cerveau n'a pas acquis son entier développement, Cette infériorité se manifeste dans tous les lobes, mais particulièrement dans le lobe frontal.

Les trois plis sont très-distincts; mais l'étage supérieur est relativement réduit, les deux autres atteignent toujours en arrière le pli frontal ascendant. La division du premier pli est tracée par un sillon antéro-postérieur.

Le pli pariétal ascendant assez grêle se renfle en un lobule moins large que dans le cerveau N° I, mais plus allongé, par suite de la situation presque complètement superficielle des deux plis de passage supérieurs; il est chargé d'incisures plus nombreuses.

Le lobule du pli courbe, bien développé, est formé d'une circonvolution repliée sur elle-même; de sa partie supérieure et postérieure part le pli courbe très-grêle, non flexueux, descendant directement au-devant de l'opercule pour en contourner l'angle inférieur et former le troisième pli de passage externe.

La scissure perpendiculaire externe n'est pas interrompue; à droite, en soulevant légèrement l'opercule on voit le premier pli de passage gagner de dehors en dedans la partie interne et supérieure du lobe occipital, auquel il s'unit très-peu au-dessous du bord de l'opercule; à gauche, le premier pli se déprime, puis se relève à la superficie, disparaît de nouveau pour se jeter dans le lobe occipital, très-peu au-dessous du bord antérieur de la calotte; la portion relevée de ce pli de passage apparaît dans le moule comme un îlot de substance, qui, au premier coup d'œil, ferait croire à un pli de passage superficiel. En somme, le premier pli de passage, beaucoup moins profond que chez l'orang, tend à devenir superficiel.

Des deux côtés, le deuxième pli de passage est très-

profond, on ne peut apercevoir l'angle de son relèvement il forme une saillie sur les faces de la scissure.

Les troisième et quatrième plis de passage externes sont complètement superficiels.

Les trois plis du lobe temporo-sphénoïdal sont bien dessinés, à peu près dépourvus d'incisures, rectilignes, sauf le pli marginal inférieur qui offre quelques flexuosités.

Le lobe occipital porte de nombreuses incisures, comme chez le chimpanzé n° 1.

La face interne présente les mêmes dispositions, avec un développement moindre; le lobule triangulaire porte une profonde incisure; le lobule quadrilatère présente encore plus de largeur que chez l'orang.

La scissure perpendiculaire interne n'atteint pas la scissure des hippocampes; les deux plis de passage internes sont assez minces et rectilignes.

CHIMPANZÉ (JEUNE MALE, n° 3)

D'une manière générale les plis de ce cerveau sont moins riches que les deux premiers. Du côté droit les plis du lobe frontal sont assez larges, bien tranchés, mais l'étage supérieur n'offre aucune trace de division, à gauche un indice de séparation et quelques incisures.

Le pli pariétal ascendant très grêle se renfle en un lobule à peu près quadrilatère réduit dans le sens longitudinal par le développement plus considérable du lobe occipital.

Le lobule du pli courbe, bien moins développé que dans les deux précédents, a une forme triangulaire, de son sommet part le pli courbe extrêmement grêle; à

gauche même il disparaît, complètement sous l'opercule.

Les plis du lobe temporo-sphénoïdal portent quelques incisures.

Le lobe occipital très-développé est sillonné en tous sens.

Les plis de passage sont complètement profonds sur ce troisième chimpanzé; le bord tranchant de l'opercule étant écarté, on voit manifestement les deux plis partant, l'un, du lobule du pli pariétal, l'autre, de la portion descendante du pli courbe, gagner en se repliant la face antérieure de l'opercule où l'œil peut encore les suivre.

La face interne est bien moins riche, les incisures y sont très peu profondes, très courtes, rappelant ainsi les sillons d'un fœtus de 7 mois.

En comparant le cerveau de l'orang à celui du chimpanzé, est-il permis d'attribuer à l'un d'eux une supériorité incontestable? L'examen des trois cerveaux de chimpanzé nous a fait constater suivant les âges d'assez grandes différences au point de vue du développement des plis, de la profondeur des sillons, du nombre des incisures. Les plis de passage supérieurs en particulier, presque superficiels sur les deux premiers, sont très profonds chez le troisième. On connaît l'immense difficulté de se procurer des orangs et des chimpanzés adultes et de faire atteindre cet âge aux jeunes individus. On a dû être amené ainsi à comparer des cerveaux en voie de développement avec des formes dont l'évolution était achevée et prendre pour des caractères spécifiques de premier ordre, des dispositions essentiellement variables, que des observations multipliées feront consi-

dérer comme une ligne de supériorité de perfectionnement, en leur enlevant de leur importance au point de vue de la classification.

Nous avons surtout en vue les plis de passage.

Cuvier place l'orang avant le chimpanzé, de Blainville et d'autres naturalistes du plus haut mérite font du chimpanzé le chef de tous les primates. Si deux savants aussi éminents, par la considération des caractères de tous les organes, arrivent à des conclusions opposées, on ne doit pas s'étonner de la difficulté à assigner la place de l'orang et du chimpanzé, en ne tenant compte absolument que de la morphologie du cerveau.

Pour Gratiolet, le chimpanzé est aux macaques et aux cynocéphales ce que l'orang est aux gibbons et aux semnopitèques. Le cerveau du chimpanzé est un cerveau de macaque perfectionné, l'orang étant le premier des gibbons. De ces deux sommets, l'orang occupe le plus élevé. L'auteur signale chez le chimpanzé :

1° Un développement équivalent du lobe frontal, une grandeur bien plus considérable du lobe occipital ;

2° Une dépradation relative des plis ascendants.

3° Un développement plus grand de la racine du pli courbe, qui dans le chimpanzé, naît au devant de la scissure de Sylvius, tandis que dans l'orang elle est sessile et naît des sommets de la scissure.

4° La grandeur de l'opercule et l'absence du premier pli de passage qui, dissimulé dans les guenons, superficiel dans les gibbons, manque chez les chimpanzés comme chez les macaques.

La grandeur du lobe antérieur, la petitesse relative du lobe occipital, le développement du pli supérieur de

passage lui font ranger l'orang à la tête des gibbons et des semnopithèques.

Mais ce qui pour Gratiolet établit la distance la plus grande entre le chimpanzé et l'orang, c'est l'absence complète du premier pli de passage chez le premier, comme chez les macaques, et son état superficiel chez l'orang comme chez les gibbons.

D'abord le premier pli de passage externe manque-t-il d'une manière absolue, chez le chimpanzé comme l'avance Gratiolet. « Ce pli, dit l'auteur, se confond souvent avec le pli de passage supérieur interne, ces différences qu'aucune loi ne régit sont très difficiles à exprimer. » Nous avons pu vérifier la justesse de cette observation, mais nous ferons remarquer que tout en étant rejeté à la face interne, il se distingue du pli supérieur interne par une simple incisure ou en est complètement isolé.

« Toutefois, dit Gratiolet, il y a un fait général sur lequel nous devons insister, c'est que le pli supérieur, qu'il soit distinct du pli supérieur interne ou confondu avec lui, *apparaît toujours sur la face externe de l'hémisphère, au-dessus du 2^e pli de passage,* »

Toute la question est dans cette dernière proposition; en effet si l'on cherche toujours le premier pli de passage, au-dessous du 2^e pli, sa présence ou son absence dépend complètement de la profondeur de la scissure perpendiculaire externe à ce niveau; quelques exemples nous feront mieux comprendre :

Chez le callitriche, chez la mone, le pli de passage assez déprimé pour apparaître à la face interne, au-dessus du premier pli de passage interne, est encore assez superficiel pour être aperçu de la face supérieure

de l'hémisphère en soulevant légèrement l'opercule, que le sillon occipital devienne plus profond, qu'il refoule davantage le pli de passage supérieur, celui-ci devient inférieur au 2^e pli externe, n'est plus visible à la face supérieure à moins d'un écartement plus grand des lèvres de la scissure perpendiculaire, mais n'en existe pas moins. C'est cette disposition que nous présentent les macaques.

En effet, sur les cerveaux conservés dans l'alcool, nous constatons chez le *macacus radiatus* que les deux plis de passage supérieurs existent, le premier profondément caché au fond de la scissure perpendiculaire externe est visible de la face supérieure de l'hémisphère en soulevant légèrement le bord antérieur de l'opercule, moins large que le deuxième, il est déjeté à la face interne de l'hémisphère, où il apparaît comme une sorte de pli de passage interne supplémentaire.

Chez le *macacus rhésus* les plis de passage sont également très profonds, le premier surtout; mais on peut le suivre de la face supérieure, en écartant les lèvres du sillon occipital.

Chez le dernier chimpanzé, que nous avons étudié, les deux plis de passage profonds sont facilement visibles de la face supérieure de l'hémisphère; chez les deux premiers, le second surtout, les deux plis de passage supérieurs tendent à devenir superficiels.

« Les professeurs Rottenston, Marshall et Turner ont trouvé des plis de passage superficiels sur des cerveaux de chimpanzé. Ce n'est pas une anomalie rare, jamais on ne les a vus des deux côtés à la fois. Turner a réuni tous les faits de plis de passage du chimpanzé antérieur à 1865: « J'ai lieu de croire, dit-il, que le premier pli de passage existait dans la majorité des cerveaux

de chimpanzé qui ont été décrits et figurés jusqu'à ce jour. »

Sur l'un des cerveaux de chimpanzé que Turner a décrits, le deuxième pli de passage de l'hémisphère droit était superficiel, le premier pli manquait de ce côté, à droite, au contraire, le premier pli existait, mais le deuxième était caché au fond de la scissure. » Broca, L'ordre des primates. Parallèle anatomique de l'homme et des singes.

Sur une photographie d'un moule de cerveau de chimpanzé du musée d'histoire naturelle (n°465) le premier pli superficiel est très-évident.

Dans les singes inférieurs, nous avons constaté une grande symétrie, qui se révélait jusque dans les incisures secondaires ; l'asymétrie est l'apanage des cerveaux compliqués, l'orang et le chimpanzé, présentent à un haut degré, ce signe de supériorité. Chez le chimpanzé on peut mieux juger à cause du plus grand nombre d'observations, les plis de passage sont très-variables et très-différents dans les deux hémisphères, au point que, suivant un observateur, on devrait attribuer une moitié du cerveau à une espèce, l'autre à une autre si on ne voulait avoir égard qu'à ces plis.

Gratiolet cherchant toujours le pli supérieur de passage à la face supérieure de l'hémisphère, au dessus du deuxième pli, et n'ayant pas donné de figures de la face interne où le premier pli de passage a pu être refoulé, comme nous l'avons constaté, (mone, macacus radiatus, rhesus) par la profondeur du sillon occipital ; il est permis de douter du manque absolu du premier pli de passage dans les cerveaux de chimpanzés que cet auteur a eus à sa disposition. Sur l'orang dont nous

donnons la figure, le sillon occipital n'est pas interrompu; les deux plis de passage sont plus profonds que chez les chimpanzés numéros 2 et 4.

D'après les figures (orang) 1 et 5 pl. III de l'atlas de Gratiolet, on peut voir sur les deux cerveaux que le premier pli de passage, d'un côté, est déjà profond, tandis que de l'autre côté, complètement superficiel, l'union se fait par un pli très-grêle qui n'a rien de l'ampleur que présente le même pli chez le gibbon.

On ne peut donc arguer des plis de passage pour placer l'orang avant le chimpanzé et faire de chacun le chef d'une série différente.

En résumé, l'orang l'emporte surtout par l'extension du lobe pariétal et la richesse de la face interne, les flexuosités, la profondeur des sillons; le chimpanzé est remarquable surtout par l'équilibration de ses divers lobes, un développement beaucoup plus régulier et au moins aussi considérable du lobe frontal que l'orang; il se distingue par l'extension du lobe occipital due à l'infériorité relative du lobe pariétal. Sans parler du lobe frontal, la physiologie nous fournit-elle des données suffisantes sur l'importance fonctionnelle des divers départements du cerveau pour résoudre la question ?

III.

LOBE PARIÉTAL, PLIS DE PASSAGE.

Après avoir étudié le développement des circonvolutions chez le fœtus ; après avoir vu se réaliser, dans tout son ensemble, le type cérébral humain chez l'orang et le chimpanzé qui terminent la série des singes, il nous resterait à donner une description des plis cérébraux de l'homme ; nous ne nous engageons pas dans cette voie.

Depuis Rolando, qui, le premier, a tenté une description anatomique des circonvolutions, les travaux d'anatomistes nombreux et éminents ont à peu près élucidé la question. Plusieurs méthodes cependant sont extrêmement obscures et, ne tenant aucun compte des analogies sérielles, rendent la comparaison impossible. Si, avant Gratiolet, qui a tant fait dans cette question, l'anatomie était riche en travaux sur les circonvolutions de l'homme, il n'en était pas de même en ce qui touche les circonvolutions des singes ; aussi, la complication du problème chez l'homme ne pouvant être résolue que par l'étude des types dont le cerveau humain est la réalisation la plus élevée ; une analyse dont les procédés n'ont rien d'artificiel, fondée sur la nature, esclave de l'analogie, réalise certainement le mode d'étude le plus sûr, le plus complet ; telle est la méthode de Gratiolet.

Nous n'aurions qu'à reproduire les meilleures des-

criptions qui ont été données des lobes frontal, temporo-sphénoïdal, occipital et de la face interne des hémisphères; leur simplicité relative a permis d'en donner une description satisfaisante sans avoir recours aux analogies.

Par contre il est plus difficile, à la lecture des différents auteurs, de se former une idée exacte des dispositions du lobe pariétal, les points de repère variant essentiellement, suivant les descriptions. Gratiolet a rendu un grand service à la morphologie cérébrale en indiquant dans le cerveau de l'orang et du chimpanzé tous les éléments qui constituent cette région chez l'homme.

Le lobe pariétal est certainement celui qui offre, chez l'homme, le plus de complexité, le plus d'irrégularité et partant le plus d'obscurité. En abordant sans préambule l'étude de cette fraction des hémisphères chez l'homme, il est certainement très-difficile en face de toutes ces flexuosités, de tous ces méandres, d'en donner une description même générale. Aussi, d'après Bischoff, la diversité dans le développement des plis pariétaux est même telle qu'on n'a pas reconnu leur concordance typique chez l'orang et chez l'homme, tandis qu'elle était mise hors de doute, pour ce qui constitue le lobe frontal; le défaut d'une scissure perpendiculaire externe, la connexion de l'interne avec celle de l'hippocampe, et la grande différence qui en découle dans le développement des plis pariétaux supérieurs et inférieurs externes (plis de passage de Gratiolet), et enfin l'existence d'un troisième pli pariétal postérieur (pli de passage transversal) constituent des caractères différentiels entre le cerveau de l'orang et celui de l'homme, différences qui surpasseraient les

limites de la quantité, de sorte qu'on peut les considérer comme des différences de qualité.

Nous verrons, au contraire, que toutes ces différences, variables du reste dans des limites étendues, suivant le développement général du cerveau, constituent des caractères de supériorité, de perfectionnement, sans établir de différence de qualité, telle que serait l'absence, chez l'orang, d'un organe cérébral constaté chez l'homme. C'est en effet en arrière du pli pariétal ascendant que commencent toutes les difficultés; comme régulateur, Bischoff indique un peu en arrière de ce pli, qu'il appelle central postérieur, une région où l'on découvre plusieurs sillons nettement séparés; de ce point comme d'un centre rayonnent trois plis :

1° Un pli supérieur placé en partie à la face interne et aboutissant à la scissure perpendiculaire occipitale interne et relié par deux plis au pli du corps calleux (lobule du pli pariétal ascendant, lobule quadrilatère);

2° Suivent deux plis, pariétal antérieur et moyen, ou premier pariétal (lobule du pli courbe) et deuxième pariétal (pli courbe) contournant, l'un, le bout supérieur de la branche postérieure de la scissure de Sylvius, l'autre, le bout supérieur de la scissure parallèle.

3° Les complications produisent un troisième pli pariétal, pli pariétal postérieur (deuxième pli de passage transversal).

De plus on rencontre autour de la scissure perpendiculaire interne un pli supérieur interne se rapportant au premier pli de passage interne de Gratiolet; un cinquième pli pariétal interne se rapportant également aux plis de passage.

Nous allons étudier le lobe pariétal avec quelque développement chez le fœtus et dans la série des singes,

nous essaierons de nous rendre un compte exact de ses divers groupes chez l'adulte, de l'importance de ses connexions avec les groupes voisins et des modifications que subissent ces connexions dans les cerveaux dégradés.

Le lobe pariétal est situé au-dessus de la scissure de Sylvius entre le sillon de Rolando, qui le sépare nettement du lobe frontal, et la scissure perpendiculaire externe qui marque la limite antérieure du lobe occipital; chez la plupart des singes cette scissure est continue dans toute sa longueur, chez l'homme dans les cas normaux, elle est comblée par les deux plis de passage qui viennent apparaître à la face supérieure de l'hémisphère. Disons d'abord quelques mots des rapports de ces deux sillons avec les sutures crâniennes, c'est-à-dire des divers groupes cérébraux avec les os du crâne.

Gratiolet avait attaché une grande importance au sillon de Rolando à cause du rapport à peu près constant qu'il lui assignait, pour l'homme et pour les singes de l'ancien continent, avec la suture pariéto-frontale ou coronale; les limites du lobe frontal étaient alors celles de l'os frontal.

« Ce rapport est d'autant plus remarquable, dit-il, qu'il n'y a aucun rapport entre les autres parties du cerveau et les parties postérieures du crâne. » La limite du lobe occipital était située bien au-dessous de la suture occipito-pariétale ou lambdoïde. Gratiolet était arrivé à ce résultat par la comparaison des moules intra-crâniens avec les cerveaux étalés sur la table; l'affaissement des cerveaux extraits de la boîte crânienne enlevait toute exactitude à ce procédé. En se servant de l'expression *à peu près*, Gratiolet semblait du reste ap-

peler des recherches ultérieures. A la suite d'une série de recherches, faites à l'aide de chevilles de bois de différentes couleurs, enfoncées dans les diverses régions du crâne, M. le professeur Broca est arrivé aux conclusions suivantes : Le sillon occipital correspond toujours d'une manière assez exacte à la suture lambdoïde, en d'autres termes, l'étendue du lobe occipital est mesurée par celle de la fosse occipitale supérieure, tandis que le lobe frontal empiète considérablement sur la loge pariétale. Le sillon de Rolando, sur la ligne médiane, commence au moins à 0,04 cent. en arrière de la suture coronale; dans tous les cas que M. Broca a étudiés (excepté sur un cerveau très-volumineux, chez un épileptique, 0,063) l'écart entre les sillons et la suture a varié de 0,04 à 0,056. A partir de la ligne médiane, le sillon et la suture coronale descendent obliquement en avant et en bas sur côtés du crâne; mais le sillon, beaucoup plus oblique que la suture, va toujours en s'en rapprochant sans jamais l'atteindre, de sorte que l'extrémité du sillon est encore à 0,015 environ en arrière de la suture.

Ainsi le sillon occipital correspond d'une manière assez exacte à la suture lombdoïde; sauf ce seul fait, on peut affirmer qu'il n'y a aucun rapport nécessaire entre les différentes régions du crâne et celle du cerveau.

Ces recherches ont été faites à Bicêtre sur des cerveaux d'hommes; sur les femmes, dit M. Broca, il y a peut-être une réduction proportionnelle.

On peut distinguer deux portions dans le lobe pariétal, une première est formée par le pli pariétal ascendant et son lobule, l'autre est constituée par le groupe

du pli courbe (pli courbe proprement dit, lobule du pli courbe).

Le pli ascendant forme la marge postérieure du sillon de Rolando, né au niveau du tiers postérieur de la scissure de Sylvius, il s'élève obliquement d'avant en arrière sur la face externe de l'hémisphère. Ce pli épais, assez flexueux, ne tarde pas à se renfler en un lobule, situé à la face supérieure de l'hémisphère, de forme quadrilatère, allongé, plus ou moins large, plus ou moins compliqué, suivant qu'on le considère dans la série des singes, chez le fœtus ou chez l'adulte.

A cause de ses nombreuses connexions avec les lobules voisins chez l'homme adulte, ses limites sont difficilement appréciables au premier coup d'œil, mais en ayant recours à une complication moyenne, on peut aisément le circonscrire. Une partie du lobule du pli pariétal ascendant appartient à la face interne (lobe pariétal interne, lobule quadrilatère), de même qu'une portion du lobe frontal est repliée en dedans pour former l'étage supérieur de la zone interne.

Chez les macaques, les guenons, les cynocéphales, il apparaît comme une simple dilatation du pli pariétal, complètement lisse ou ne portant qu'une incisure, chez l'orang, le chimpanzé, il est formé par deux plis, dont l'externe a ordinairement une direction rectiligne, l'interne se repliant une ou deux fois sur lui-même; chez les premiers complètement isolé des groupes voisins, ses limites apparaissent dans toute leur netteté; en arrière, il se termine à la scissure perpendiculaire interne, en bas et en dehors un profond sillon le sépare du groupe du pli courbe; sillon interpariétal chez l'atèle, le gibbon, l'orang, le chimpanzé, la scissure perpendi-

culaire pouvant être interrompue par le premier ou deuxième pli de passage, sa limite postérieure tend à disparaître; mais un fait remarquable, c'est que dans toute la série des singes, le lobule du pli pariétal ascendant est toujours isolé du pli courbe et de son lobule, superficiellement du moins, car en écartant les lèvres du sillon qui les sépare, on observe profondément les deux plis des *passages transversaux*, qui deviennent superficiels tous deux, dans les cerveaux humains riches.

Chez l'homme, ces limites semblent un peu artificielles, les deux plis de passage supérieurs, les connexions avec le groupe du pli courbe, ne permettant pas de l'isoler à première vue; mais en étudiant les cerveaux humains dégradés (comme nous le verrons plus loin), nous retrouvons l'isolement complet du lobule pariétal que nous signalons chez les singes; on peut ainsi se convaincre que toutes ces connexions suivent dans leur effacement une marche parallèle.

Chez le fœtus, ce lobule offre également une grande simplicité; il est formé par un simple pli qui, d'abord rectiligne, devient (à huit mois et demi) flexueux, se replie deux fois sur lui-même, contournant en dehors la scissure perpendiculaire externe, se jette en arrière à la partie supérieure du lobe occipital (premier pli de passage), et s'unissant par une autre division à la portion descendante du pli courbe, contribue à former le deuxième pli du passage supérieur; on observe également en dehors une anastomose superficielle avec le groupe du pli courbe (pli du passage transversal). Comme nous l'avons dit, cette dernière connexion ne se montre jamais à la superficie chez les singes, même

les plus élevés, du moins chez tous ceux que nous avons pu examiner.

Chez l'adulte, le lobule du pli pariétal acquiert un grand développement, une incisure le sépare en avant du pli ascendant; il est constitué, dans le plus grand nombre des cas, par deux plis larges flexueux, portant de nombreuses incisures secondaires; tous les plis de passage externes, bien développés, sont complètement superficiels, la scissure perpendiculaire effacée à la face externe, apparaît à peine à la face supérieure sur les bords de la scissure interhémisphérique; dans les cerveaux riches, il existe deux plis de passage transversaux comblant le sillon qui sépare le lobule pariétal du groupe du pli courbe; dans la majorité des cas, il n'existe qu'un pli de passage transversal.

Nous ne dirons que quelques mots de la portion interne du lobe pariétal; elle est formée par le lobule du pli pariétal ascendant, replié en dedans. Elle présente également une forme quadrilatère, limitée en arrière par la scissure perpendiculaire interne qui s'unit à la scissure des hippocampes; la partie ascendante et terminale de l'anfractuosité sinueuse qui sépare le pli du corps calleux (Circ. de l'ourlet, Foville. — Pli marginal supérieur, Gratiolet. Circ. crét. de Rolando) de l'étage supérieur frontal interne forme sa limite antérieure.

Ce lobule, que M. Foville a appelé lobule quadrilatère, arrive à son maximum de développement dans l'espèce humaine, et son extension semble relative à celle du pli de passage supérieur auquel il correspond. Des incisures, peu profondes d'ailleurs, le divisent en plis grêles assez nombreux.

La scissure des hippocampes est presque absolument

en ligne droite; la scissure perpendiculaire interne, refoulée par le développement du lobe fronto-pariétal, interne s'incline en arrière.

Le lobule quadrilatère se dessine d'assez bonne heure chez le fœtus, mais ses incisures secondaires n'apparaissent qu'à la fin de la vie intra-utérine.

Chez les singes inférieurs, ses limites ne sont pas aussi nettement tranchées, le sillon du corps calleux n'atteignant pas la partie supérieure de l'hémisphère; chez l'orang, le chimpanzé, ses limites sont aussi bien marquées que chez l'homme. Chez celui-ci, la scissure perpendiculaire s'unissant à la scissure des hippocampes, le premier pli de passage interne est atrophié et caché au fond de la scissure. Mais chez la plupart des singes, la scissure perpendiculaire n'atteint pas la scissure des hippocampes, elle en est séparée par une bande de substance qui, unissant le sommet du lobule triangulaire (lobe occipital interne) à l'angle inférieur du lobe quadrilatère, forme le premier pli de passage interne de Gratiolet. Ce caractère ne peut être invoqué comme différence anatomique entre le cerveau de l'homme et celui des singes; en effet, chez l'atèles-Belzébuth, marginatus, où tous les plis de passage sont superficiels, comme chez l'homme, nous voyons également le premier pli de passage interne devenir profond et la scissure perpendiculaire interne s'unir à la scissure des hippocampes; les mêmes particularités s'observent chez le gibbon, où le premier pli de passage est large et superficiel.

On est donc conduit à admettre une sorte de balancement entre les plis de passage de la face externe et ceux de la face interne.

Du reste, chez l'orang, le lobule quadrilatère est chargé d'incisures profondes, et sa richesse comme celle de toute la face interne, peut être comparée avec la même portion des hémisphères d'un fœtus à terme.

Nous allons étudier la deuxième portion du lobe pariétal, le groupe du pli courbe. Chez les guenons, les macaques, en général, chez tous les singes de l'ancien continent, la circonvolution qui entoure le bout supérieur de la scissure de Sylvius émet à son sommet un pli qui, s'infléchissant à son tour sur l'extrémité supérieure de la scissure parallèle, la longe en arrière, de haut en bas, contourne le bord antérieur, puis inférieur de l'opercule, se jette dans le lobe occipital, et s'unissant ordinairement au pli temporo-sphénoïdal moyen, constitue le troisième pli de passage.

Le pli qui entoure la scissure de Sylvius naît en avant de l'extrémité inférieure du pli pariétal ascendant, se jette en arrière dans le pli marginal inférieur; chez le chimpanzé, chez l'orang, même disposition, mais déjà plus complexe; le pli précédent, simple chez tous les singes inférieurs, s'est renflé en avant et en haut en un lobule plus ou moins polygonal, présentant ordinairement l'apparence d'une circonvolution repliée une fois sur elle-même (lobule du pli courbe); ce lobule se continue en avant avec le pli pariétal ascendant, en arrière avec le pli marginal inférieur; de son sommet, part le pli courbe, offrant le trajet, les rapports que nous avons indiqués.

La plupart du temps, chez les singes, le pli courbe est grêle, peu flexueux, et il est difficile, au premier abord, de reconnaître dans le rayonnement de cette portion, chez l'homme, l'analogie du pli courbe des

singes. Mais en examinant différents cerveaux des singes supérieurs, nous voyons le pli courbe, sur certains d'entre eux, quitter cette simplicité première pour se renfler à son tour et constituer un véritable deuxième lobule au-dessus et en arrière de la scissure parallèle.

Dans le cerveau des gibbons (*hylobates entelloïdes*, Musée d'anthropologie; — *Hylobates leuciscus*, Gratiolet, pl. IV, fig. 6), le pli courbe partant de la partie supérieure de son lobule, s'élargit et prend une forme triangulaire au-dessus et en arrière de la scissure parallèle, son extrémité inférieure contournant la calotte, comme dans les cas précédents; chez l'orang, représenté pl. III, fig. 6, du Mém. de Gratiolet, le pli courbe porte un renflement rectangulaire marqué dans sa partie médiane d'une incisure transversale; ce n'est qu'à la partie inférieure de ce lobule que le pli en question apparaît dans sa simplicité, pour contourner l'opercule.

Chez le chimpanzé numéro 2 du Musée, le pli courbe s'est également renflé en un lobule qui conserve les mêmes rapports, que le pli primitif.

Cette simplicité du pli courbe chez les singes, et même chez l'orang et le chimpanzé, n'a pas lieu d'étonner; elle est liée à la présence de l'opercule. Le bord antérieur de la calotte, en effet, recouvre, chez tous les singes dont nous avons parlé, la plus grande partie du lobule auquel appartient le pli courbe. On applique le nom de pli courbe à toute la portion visible à l'extérieur au devant de la calotte, recevant celui de deuxième pli de passage à la portion cachée sous l'opercule. Du reste, dans les cerveaux humains à calotte, dans les cerveaux où les deux plis de passage supérieurs sont profonds, on reconnaît que le pli courbe tend de nou-

veau à contourner l'extrémité inférieure de la scissure perpendiculaire externe, pour gagner le lobe occipital et se cacher en partie sous l'opercule (deuxième pli de passage profond) (Rosalie Renoncourt).

Revenant à l'homme, nous allons étudier rapidement le groupe du pli courbe pendant la période fœtale, nous essaierons de déchiffrer ses rayonnements dans les lobules voisins, nous serons alors en mesure de comprendre le cerveau enrichi de l'adulte; établissant un parallèle entre le type cérébral à son apogée et les formes humaines appauvries et dégradées, nous pourrions nous former une idée de l'importance sériale des connexions du lobule du pli pariétal ascendant et du groupe du pli courbe entre eux ou avec les lobes voisins.

Chez le fœtus de six mois, un pli entoure l'extrémité supérieure de la scissure de Sylvius; il naît en avant du pli pariétal ascendant et se jette en arrière dans le pli marginal inférieur; ce pli curviligne formera le lobule du pli courbe. Il se continue en haut par une large languette qui reçoit l'anastomose du lobule du pli pariétal ascendant (pli courbe proprement dit; — pli de passage transversal), contourne le bout supérieur de la scissure parallèle et se jette dans le lobe occipital; cette dernière portion se divisera par la suite et formera en haut le deuxième pli de passage, et en bas l'union du pli courbe avec le lobe temporo-sphénoïdal.

Chez le fœtus de sept mois, les deux portions du groupe, l'une qui entoure le bout supérieur de la scissure du Sylvius (lobule du pli courbe), l'autre la scissure parallèle (pli courbe), sont indiquées par une incisure transversale; la portion postérieure du groupe

(pli courbe proprement dit) s'unit, comme dans le cas précédent, au lobule du pli pariétal ascendant (pli de passage transversal), et se jette par une large bande de substance dans les lobes occipital et temporo-sphénoïdal.

Sur le cerveau du premier jumeau, 8 mois $1/2$, ces deux portions distinctes par leur position, leurs rapports, ont déjà acquis un grand développement; la première, en avant et au-dessus de la scissure de Sylvius (lobule du pli courbe), est chargée d'incisures; elle est formée d'une circonvolution plusieurs fois repliée sur elle-même. De son sommet naît la deuxième portion du groupe située au-dessus de la scissure parallèle (pli courbe proprement dit); cette portion apparaît comme un centre de rayonnement vers les groupes voisins. En haut elle s'unit comme dans les deux cerveaux précédents, au lobule du pli pariétal ascendant (pli de passage transversal), le pli inférieur que nous avons trouvé simple plus haut s'est divisé, la division supérieure se jette dans le lobe occipital (deuxième pli de passage), l'inférieure, dans le lobe temporo-sphénoïdal, s'unit au pli temporo-sphénoïdal moyen pour former le troisième pli de passage.

Nous citerons également le cerveau de Sarah, mulâtresse, riche, malgré son petit volume, sur lequel on reconnaît facilement les trois rayonnements du pli courbe proprement dit.

Nous prendrons cette disposition comme type de description, et nous diviserons avec Gratiolet cette région des hémisphères en deux portions :

1° Un groupe qui entoure l'extrémité supérieure de la scissure de Sylvius, naissant en avant de la partie in-

férieure du pli pariétal ascendant, s'unissant en arrière de la scissure au pli marginal inférieur ; jusqu'ici, chez l'homme, nous avons trouvé ce groupe complètement isolé du lobule du pli pariétal ascendant. Nous rencontrerons à ce niveau un deuxième pli de passage transversal : *c'est le lobule du pli courbe.*

2° Un deuxième entourant l'extrémité supérieure de la scissure parallèle : *c'est le pli courbe proprement dit.* Par lui s'effectuent les principaux passages aux groupes voisins. Un premier pli supérieur passe au lobule du pli pariétal ascendant (pli de passage transversal). Un postérieur au lobe occipital (deuxième pli de passage), un inférieur au lobe temporo-sphénoïdal, où il forme, en s'unissant au pli temporo-sphénoïdal moyen, le troisième pli de passage.

Chez l'homme, cette expression de pli courbe représente assez mal la réalité ; elle ne donne pas à l'esprit la représentation de ce groupe de rayonnements ; mais elle est encore préférable aux dénominations plus nombreuses, plus détaillées, qui, sans pousser plus loin l'analyse, éloigneraient l'analogie.

Nous avons dit plus haut que cette région était celle qui, chez l'homme, offrait le plus de complication, le plus d'irrégularité ; les choses ne sont pas la plupart du temps aussi claires, aussi simples qu'il résulterait de ce que nous venons de dire. Le cerveau humain et surtout la portion qui nous occupe ne peuvent être renfermés dans une formule. Le schéma, dans les sciences naturelles, soumet aux yeux l'ensemble des caractères présentés par les individus d'une espèce, sans tenir compte des particularités offertes par chacun ; particularités, variétés qui, sauf dans les cas rares, ne dépas-

sent pas certaines limites et rentrent toujours dans le type primitif.

L'union transversale entre les deux portions du lobe pariétal se fait, avons-nous dit, entre le pli courbe proprement dit et le lobule du pli pariétal ascendant (premier pli du passage transversal); mais souvent aussi le passage a lieu entre le lobule du pli courbe et le lobule du pli pariétal ascendant (deuxième pli de passage transversal); dans ce cas, le pli par lequel se fait le passage semble se détacher quelquefois du lobule du pli courbe par une incisure qui paraît la continuation de la scissure de Sylvius; il affecte ainsi par son prolongement une direction transversale, parallèle au pli pariétal ascendant; c'est ce pli, croyons-nous, que Bischoff appelle troisième pli pariétal et considère comme propre à l'homme; cette disposition est très-évidente sur le fœtus huit mois n. 3 de la collection, à droite, et sur un autre moule en soufre ne portant aucune suscription. Les deux plis de passage transversaux peuvent exister en même temps, c'est même leur présence et leur développement simultanés dans les cerveaux riches qui semblent détruire les analogies et donner à cette région son apparente irrégularité.

Le cerveau de Marie Rose, négresse, dont les circonvolutions sont bien développées, malgré son faible poids, 1,111 gr., offre un bel exemple de l'existence simultanée des deux plis de passage transversaux, à gauche; l'antérieur, passant du lobule du pli courbe au lobule du pli pariétal ascendant, simule ainsi un troisième pli ascendant; le postérieur, qui existe ordinairement seul, part du pli courbe proprement dit; à droite, on n'observe que ce dernier.

Nous avons vu apparaître à la superficie les deux plis de passage supérieurs, chez les singes, placés en tête de la série (ateles, gibbons, orang, chimpanzé); mais toujours le groupe du pli courbe est resté isolé du lobule du pli pariétal ascendant, en d'autres termes les deux plis de passage transversaux sont profonds; on peut s'assurer de leur présence en écartant les lèvres du sillon qui sépare les deux groupes du lobe pariétal.

En étudiant les cerveaux humains de la collection, amoindris, dégradés, on peut juger de la disparition progressive des plis de passage transversaux, parallèlement aux plis de passage supérieurs, jusqu'à ce que, dans les formes extrêmes, on observe l'isolement complet du lobule du pli pariétal ascendant avec les groupes voisins. (Rosalie Renoncourt.)

Chez Sarah, mulâtresse stupide, malgré la grande réduction du volume, les circonvolutions sont bien développées, sans complication; les deux plis de passage sont superficiels, aussi on observe un pli de passage transversal partant du pli courbe.

Bellanger (Marie), très-stupide, 1,159 gr.; le premier pli de passage est profond; le deuxième, pour gagner le lobe occipital, contourne en bas la scissure perpendiculaire, qui descend très-bas sur la face externe de l'hémisphère; le premier pli de passage transversal (du pli courbe au lobule du pli pariétal ascendant) commence à se déprimer.

Louis Delamotte, très-sot, cerveau très-simple; premier pli de passage superficiel, mais très-grêle, sans flexuosités; le deuxième pli de passage transversal (partant du lobule du pli courbe) existe seul et commence aussi à se déprimer.

Emile Emilien, 1,410 gr., nègre, cerveau assez simple; comme chez la Vénus hottentote, représenté par Gratiolet, des deux côtés la scissure parallèle monte très-haut, jusqu'au lobule du pli pariétal ascendant. A droite, le premier pli de passage est assez profond, pour ne pas interrompre le sillon occipital; aussi, de ce côté, indépendance des deux groupes du lobe pariétal; à gauche, où le premier pli de passage est superficiel, on observe également un passage superficiel du pli courbe au lobule du pli pariétal ascendant.

Joileux, 75 ans, nous offre avec un premier pli de passage profond le premier pli de passage transversal (pli courbe) superficiel.

Sur le cerveau d'Edern, idiot, le premier pli de passage est déprimé; le lobe occipital extrêmement réduit se présente comme un tubercule à l'arrière du cerveau. Les rayonnements du pli courbe sont parfaitement distincts des deux côtés, ils présentent une simplicité, un aspect fœtal qui rappellent un cerveau de sept mois. Premier pli de passage transversal (pli courbe).

Même disposition sur le cerveau de Michel, idiot, avec le premier pli de passage profond, on observe le premier pli de passage transversal superficiel.

Dans les cerveaux que nous venons d'examiner, avec une grande réduction de volume, une grande simplicité dans les circonvolutions, nous voyons s'effacer le pli supérieur de passage; dans tous cependant il est encore assez superficiel pour être aperçu de la face supérieure de l'hémisphère; parallèlement, le pli de passage transversal se réduit, se déprime, mais accuse cependant une plus grande fixité que le pli supérieur.

Sur les cerveaux qu'il nous reste à examiner, avec des plis supérieurs de passage profondément effacés, nous verrons l'indépendance des deux groupes du lobe pariétal devenir complète.

— Absence de plis de passage. Sujet d'origine belge, mort d'un phlegmon du membre inférieur, pyoémie, intelligence obtuse.

A droite, le premier pli de passage supérieur est profond; en écartant les lèvres de la scissure perpendiculaire externe, on en aperçoit toute l'étendue; parti profondément de la partie postérieure du lobule du pli pariétal ascendant, il se relève en arrière en se repliant sur lui-même pour gagner la partie interne et supérieure du premier étage du lobe occipital. Le deuxième pli de passage externe est également profond, on ne peut apercevoir son union avec le lobe occipital sans écarter les lèvres de la scissure perpendiculaire externe.

Le deuxième pli de passage transversal qui unit le lobule du pli courbe au lobule du pli pariétal ascendant, est profondément caché, le premier est moins profond; tous deux sont visibles au fond du sillon qui sépare les deux groupes du lobe pariétal. (Sillon inter-pariétal.)

A gauche, le premier pli de passage est très-profond, refoulé en dedans par le sillon occipital il vient se montrer à la face interne de l'hémisphère; pour l'apercevoir de la face supérieure on est obligé d'ouvrir largement le sillon; le deuxième pli de passage supérieur est superficiel.

Le lobule du pli courbe s'unit superficiellement au lobule du pli pariétal ascendant (deuxième pli de passage transversal).

— Femme de 48 ans, morte d'un abcès du rein gauche.

A droite, le premier pli de passage est encore complètement superficiel, mais déjeté en dehors par la scissure perpendiculaire interne qui vient apparaître à la face supérieure, et réduit à un simple pli assez grêle.

A gauche, il est profond, refoulé par la scissure perpendiculaire à la face interne.

Des deux côtés, absence à la superficie des deuxièmes plis de passage externes, en écartant les lèvres de la scissure perpendiculaire externe, on les aperçoit profondément entre la portion descendante du pli courbe et le lobe occipital. A gauche, où nous avons observé l'absence du premier pli, le deuxième est encore plus profondément caché.

Des deux côtés également on observe l'absence des plis de passage transversaux. A gauche, le lobe du pli pariétal ascendant est complètement isolé.

— Sophie Masselin, 52 ans, suicidée, 1,180 grammes. Premier pli de passage supérieur très-mince, déprimé, profonde scissure entre les deux groupes du lobe pariétal.

— Marie Sénicourt, 50 ans, lobe occipital très-réduit, premier pli de passage mince, déprimé, profond sillon entre les deux groupes.

— Fournier (Marie-Jeanne), 77 ans, premier pli de passage très-mince, déprimé, isolement complet; on voit au fond du sillon qui sépare les deux groupes, le passage se faire entre le pli courbe et le lobule pariétal.

— Femme de 48 ans, très-stupide, encéphale 1,149, cerveau remarquable par sa grande simplicité, le premier pli de passage refoulé par le sillon occipital, vient

apparaître à la face interne dans l'interstice de la scissure perpendiculaire interne. Pas de pli de passage transversaux.

— Legros, premier pli de passage profond, indépendance complète des deux groupes du lobe pariétal, au fond du sillon qui les sépare, on aperçoit les deux plis de passage transversaux.

— Vieille Toulousaine, crâne déformé; des deux côtés, les premiers plis de passage sont complètement profonds; calotte caractérisée à droite, où le deuxième pli de passage contourne en bas la scissure perpendiculaire externe pour gagner le lobe occipital. On aperçoit profondément les deux plis de passage transversaux. Cet effacement de tous les plis de passage coïncide avec une grande simplicité de tout le cerveau, pas de flexuosités, d'incisures secondaires, plis très-réduits, surtout au lobe frontal et temporo-sphénoïdal. La division de l'étage frontal supérieur en deux plis secondaires est à peine indiquée, surtout *à droite*.

— Rosalie Renoncourt, 64 ans. Cerveau à calotte caractérisée (pl. 3, fig. 2 aux deux tiers) : à droite, 1^{er} et 2^e plis de passage profonds, le pli courbe de ce côté, contournant par une anse l'extrémité externe du sillon occipital et venant en dedans se cacher sous l'opercule. A gauche, le premier pli de passage est profond, le pli courbe contourne l'angle inférieur de l'opercule pour se jeter dans le lobe occipital. Parallèlement à ces dispositions, nous observons une indépendance complète à la superficie des deux groupes du lobe pariétal; on peut encore apercevoir à droite, au fond du sillon qui les sépare, le premier pli de passage transversal (du pli courbe au lobule du pli pariétal ascendant). Ce cerveau, dans

son ensemble, offre une assez grande simplicité, prononcée surtout au lobe temporo-sphénoïdal, le pli marginal inférieur est rectiligne, sans fluxuosités.

Dans la description que nous avons donnée du cerveau de l'orang et du chimpanzé, nous nous sommes occupé déjà des plis de passage; nous avons constaté les différences de développement qu'ils peuvent offrir chez les divers individus d'une même espèce, par les indications que nous venons de fournir sur des cerveaux dégradés, on peut juger de leur variabilité dans l'espèce humaine.

D'une manière générale, Gratiolet a donné le nom de plis de passage à des plis qui établissent les connexions du lobe occipital avec les groupes voisins, il en a reconnu quatre à la face externe, deux à la face interne des hémisphères.

L'étude de ces derniers doit être faite dans la série des singes, les variations que l'on observe dans leur existence, leur disposition viennent montrer la liaison, l'espèce de balancement qui existe entre tous les plis de cet ordre; l'effacement des plis de passage internes, chez l'homme, s'explique alors, par analogie, quand on vient à considérer le grand développement des plis de passage supérieurs.

Chez tous les singes inférieurs (macaques, guenons, cynocéphales), les plis de passage supérieurs sont profonds, l'opercule complet; aussi les deux plis de passage internes atteignent tout leur développement; la scissure perpendiculaire est séparée de la scissure des hippocampes par le premier pli de passage interne, qui, partant de la pointe du lobule triangulaire (lobe occipital interne), contourne le bout inférieur du sillon

occipital pour gagner le lobule quadrilatère; le deuxième pli de passage interne formant la marge inférieure de la scissure des hippocampes passe, sans aucune espèce de transition, du lobe occipital au lobe occipito-sphénoïdal interne.

Chez la plupart des singes dont nous venons de parler, on observe, au-dessus du premier pli de passage, une sorte de troisième pli interne supplémentaire, qui, souvent, se détache du premier par un sillon profond, et quelquefois aussi, n'en est distinct que par une légère incisure (magnet); c'est le premier pli de passage supérieur qui, déprimé profondément par le sillon occipital, vient apparaître à la face interne de l'hémisphère.

Chez le gibbon, qui offre un premier pli de passage large et superficiel, chez l'ateles (*Belzébuth*, *marginatus*), dont tous les plis de passage sont superficiels, la scissure perpendiculaire interne vient tomber sur la scissure des hippocampes, le premier pli de passage interne est complètement effacé; le cerveau de l'homme nous offre la même disposition; avec l'énorme développement des plis supérieurs de passage, on observe la réunion des deux scissures; Bischoff avait indiqué ce dernier caractère comme propre au cerveau humain.

Les deux plis supérieurs de passage étaient profonds chez l'orang et chez les trois chimpanzés que nous avons étudiés, aussi le premier pli de passage interne était bien dessiné; il serait curieux de voir, si, sur le cerveau de ces singes anthropomorphes, on constaterait, avec des plis de passage superficiels, l'effacement du premier pli interne. La pénurie de figures de la face interne, l'obscurité, sur ce point, de celles qui ont été données, ne permettent pas de résoudre la question.

Les troisième et quatrième plis de passage externes ne présentent pas une grande importance sériale ; ils existent à la superficie chez presque tous les singes, leurs limites ne sont pas aussi tranchées que celles des deux premiers, et leur effacement n'imprime à l'ensemble du cerveau aucun caractère spécial.

Gratiolet a attaché une grande importance aux deux plis de passage supérieurs ; dans la seconde partie de son mémoire sur les plis cérébraux de l'homme et des primates, il assigne, comme caractère essentiel au cerveau humain, la présence de tous les plis de passage superficiels ; dans la troisième partie, où l'auteur étudie le cerveau des singes du nouveau continent, nous lisons, à propos de l'ateles-Belzébuth : « La scissure perpendiculaire interne est oblitérée par le développement des plis de passage, qui sont très-grands et tous superficiels. Cette circonstance est remarquable en ce que, jusqu'à présent, nous ne l'avons signalée que dans l'espèce humaine. »

Dans les cas normaux, l'homme n'est donc pas seul à posséder les plis de passage superficiels ; du reste, en étudiant les singes anthropomorphes (gibbon, orang, chimpanzé). Nous avons vu quelle variabilité offraient les plis de passage supérieurs, d'individu à individu et d'un hémisphère à l'autre, de sorte qu'en prenant ces plis comme caractères de classification, on rattacherait chaque hémisphère d'un cerveau à une espèce différente.

Les plis de passage supérieurs disparaissent également chez l'homme, sur les cerveaux amoindris, dégradés, tantôt et le plus souvent, le premier seul, tantôt les deux simultanément.

Rappelons que nous avons observé le premier pli de passage profond, à gauche, sur le deuxième jumeau de huit mois et demi, et sur le fœtus de sept et demi.

Dans toute la série des singes, même les plus élevés, le sillon qui sépare, à son côté externe, le lobule du pli pariétal ascendant du groupe du pli courbé, et qu'on pourrait appeler, pour cette raison, sillon interpariétal, n'est jamais interrompu à la superficie; les deux groupes du lobe pariétal sont toujours isolés. Sur le cerveau humain, au contraire, malgré une grande réduction de volume (Sarah, 890 grammes avec les membranes), on constate l'union superficielle entre les deux groupes (plis de passage transversaux). Le passage se fait tantôt entre le lobule du pli courbe, et le lobule du pli pariétal ascendant, tantôt et le plus ordinairement, entre le pli courbe proprement dit.

Les deux plis de passage peuvent exister simultanément dans les cerveaux riches et ajouter à la complication.

Cette absence de connexions superficielles entre les deux groupes du lobe pariétal, chez les singes, nous fournirait-elle une différence anatomique avec le cerveau de l'homme? De nouvelles observations seules peuvent le décider; en écartant les lèvres du sillon interpariétal, on peut juger de sa profondeur et constater la présence des deux plis de passage transversaux, refoulés et offrant absolument l'aspect que nous avons pu constater sur les cerveaux humains à calotte. Les différences que l'on observe dans les dispositions des plis de passage supérieurs doivent tenir en garde contre les classifications établies sur des éléments aussi peu constants; ces plis de passage transversaux rudimentaires,

chez l'orang et le chimpanzé, venant à prendre sur un animal adulte (et on sait combien il est rare de pouvoir les étudier) un plus grand développement, peuvent apparaître à la superficie et renverser ainsi la division établie sur des caractères de cet ordre; c'est ce qui a eu lieu pour les plis de passage supérieurs.

Comme on peut le constater par les cerveaux humains amoindris, dégradés, que nous avons étudiés rapidement, les connexions entre les deux groupes du lobe pariétal deviennent également profondes: en même temps que le sillon occipital vient apparaître à la face externe, que les plis supérieurs, quittant leurs flexuosités se dépriment, disparaissent de la superficie, on constate également l'effacement des plis de passage transversaux. Dans les formes extrêmes, sur les cerveaux à calotte caractérisée, l'isolement des deux groupes du lobe pariétal devient complet comme chez les singes. (Vieille Toulousaine, Rosalie Renoncourt.) Comme première conséquence, nous sommes conduits à admettre une liaison étroite entre les deux plis de passage transversaux et les deux plis de passage supérieurs, leur présence à la superficie semble intimement liée l'une à l'autre. A en juger par les cerveaux humains de la première série, les plis de passage transversaux semblent même offrir plus de fixité que les plis de passage supérieurs et attendre l'effacement plus ou moins complet des derniers pour disparaître à leur tour.

En somme, vu leur variabilité, d'un hémisphère à l'autre, d'individu à individu, les plis de passage supérieurs ne peuvent servir de caractère de classification. On ne peut davantage en faire un caractère morpholo-

gique suffisant pour distinguer le cerveau de l'homme de celui des singes. En considérant qu'ils apparaissent au sommet de la série des singes (ateles, gibbon, orang, chimpanzé), que chez l'homme normal ils sont tous larges, flexueux et superficiels, que dans les cerveaux humains dégradés ils redeviennent profonds, on doit considérer les plis de passage comme une marque de supériorité, de perfectionnement, sans y attacher trop d'importance au point de vue de la classification.

En tenant compte de la réduction en volume, de la pauvreté en plis des cerveaux qui offrent l'effacement des plis de passage, l'étude de ces derniers peut fournir un élément important dans l'appréciation de la richesse cérébrale.

EXPLICATION DES PLANCHES.

PL. I. — Fig. 1, 2, 4. *Cerveau du magot (Pithecus Inuus)* (page 58).

Fig. 1, 2. Face supérieure, face externe.

S c f, sillon courbe frontal.

P c f, pli courbe frontal.

1 1 1, étage supérieur frontal.

2 3, plis frontaux inférieurs.

P f a, pli frontal ascendant.

S r, sillon de Rolando.

S s', scissure de Sylvius.

S p, scissure parallèle.

S p e, scissure perpendiculaire externe.

P p a, pli pariétal ascendant.

L p p a, lobule du pli pariétal ascendant.

P c, pli courbe.

P m i, pli marginal inférieur.

Lo r, lobule orbitaire.

L o, lobe occipital.

Fig. 4. Face interne.

F f f, étage frontal interne.

S c c, sillon du corps calleux.

P c c, pli du corps calleux.

L q, lobule quadrilatère.

S p i, scissure perpendiculaire interne.

L t, lobule triangulaire, lobule occipital interne.

S h, scissure des hippocampes.

1^{er} p p i, premier pli de passage interne.

2^e p p i, deuxième pli de passage interne.

1^{er} p p s, premier pli de passage supérieur, refoulé à la face interne des hémisphères.

Fig. 3. *Fœtus de cinq mois et demi* (page 28).

S s', scissure de Sylvius.

L i, lobule de l'insula.

Fig. 2.

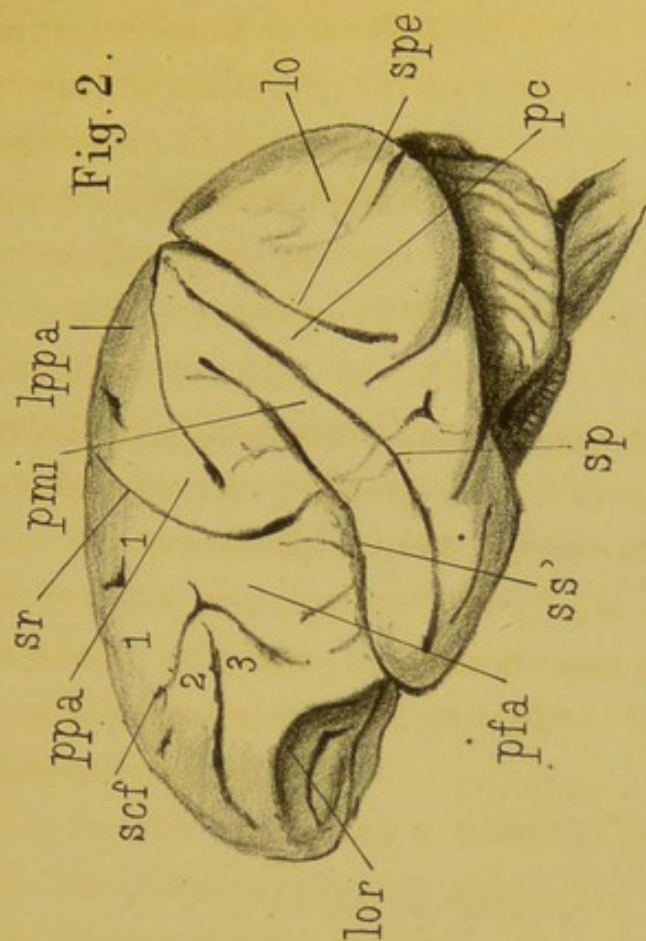


Fig. 1.

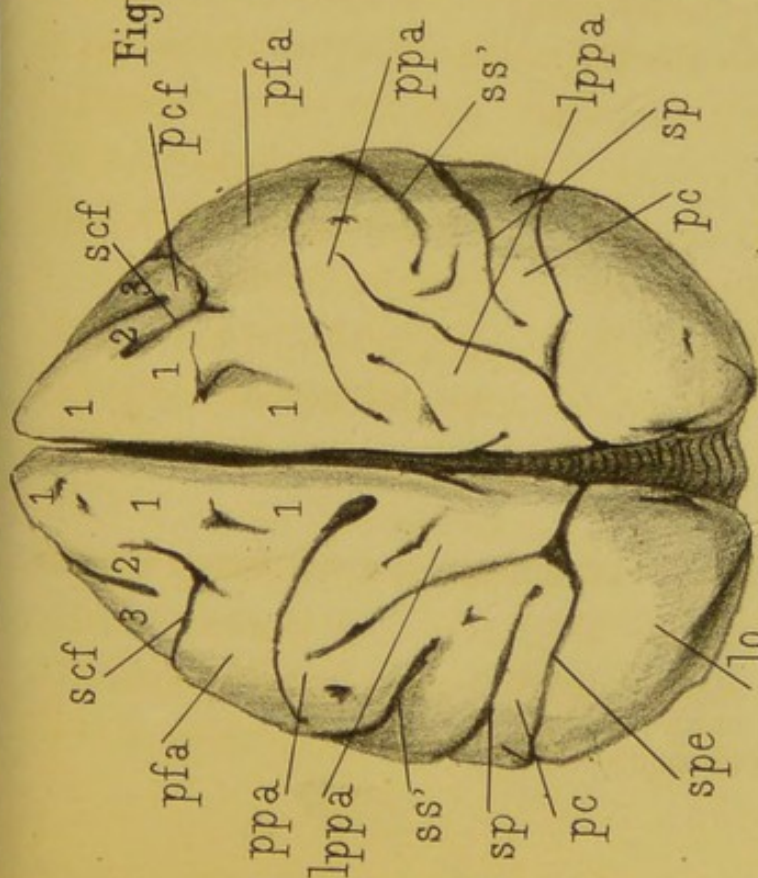


Fig. 3.

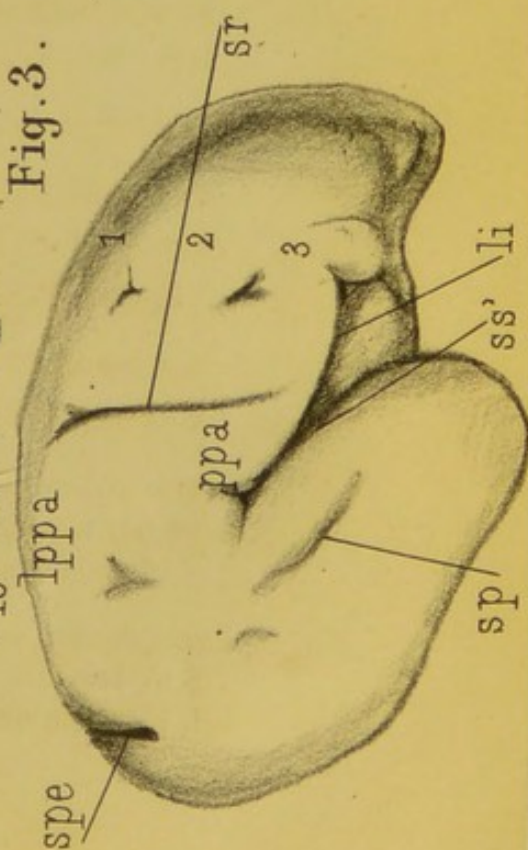
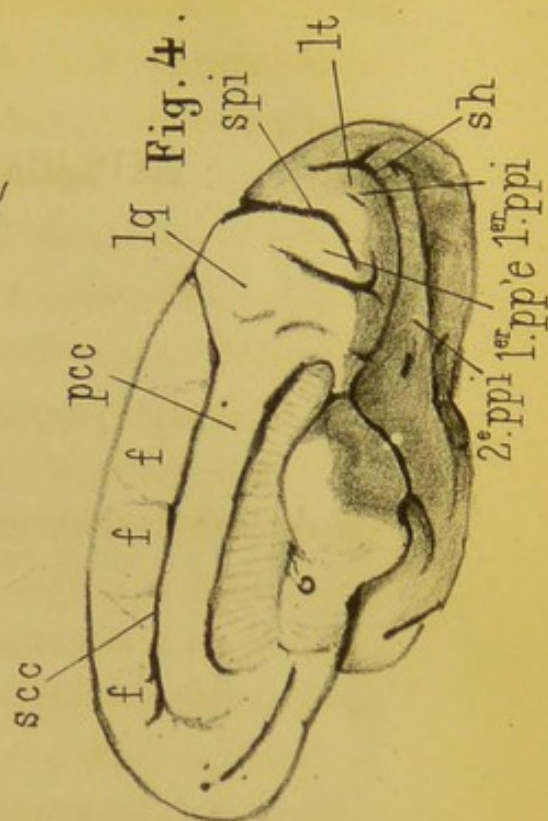


Fig. 4.








Fig. 1.

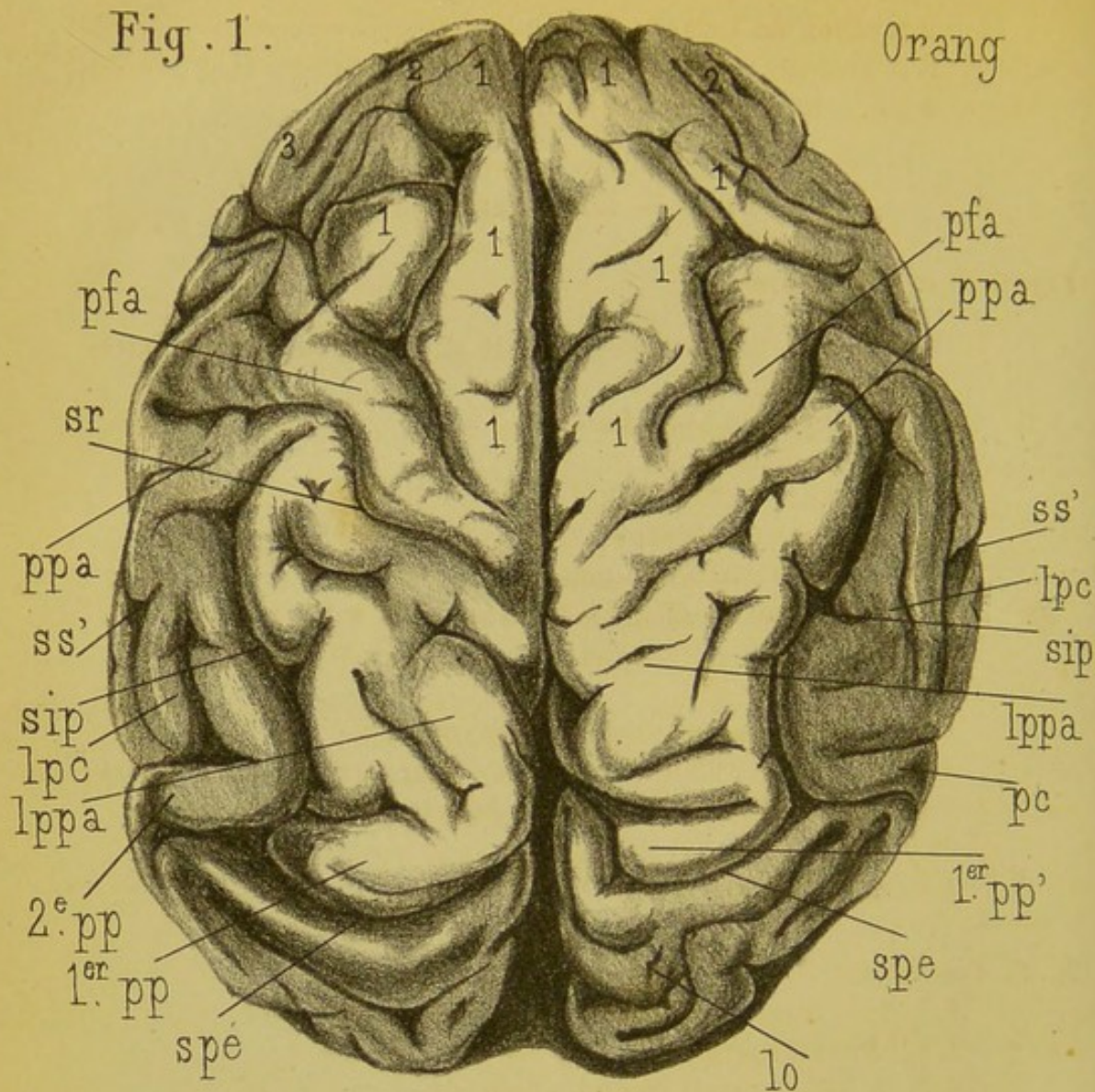
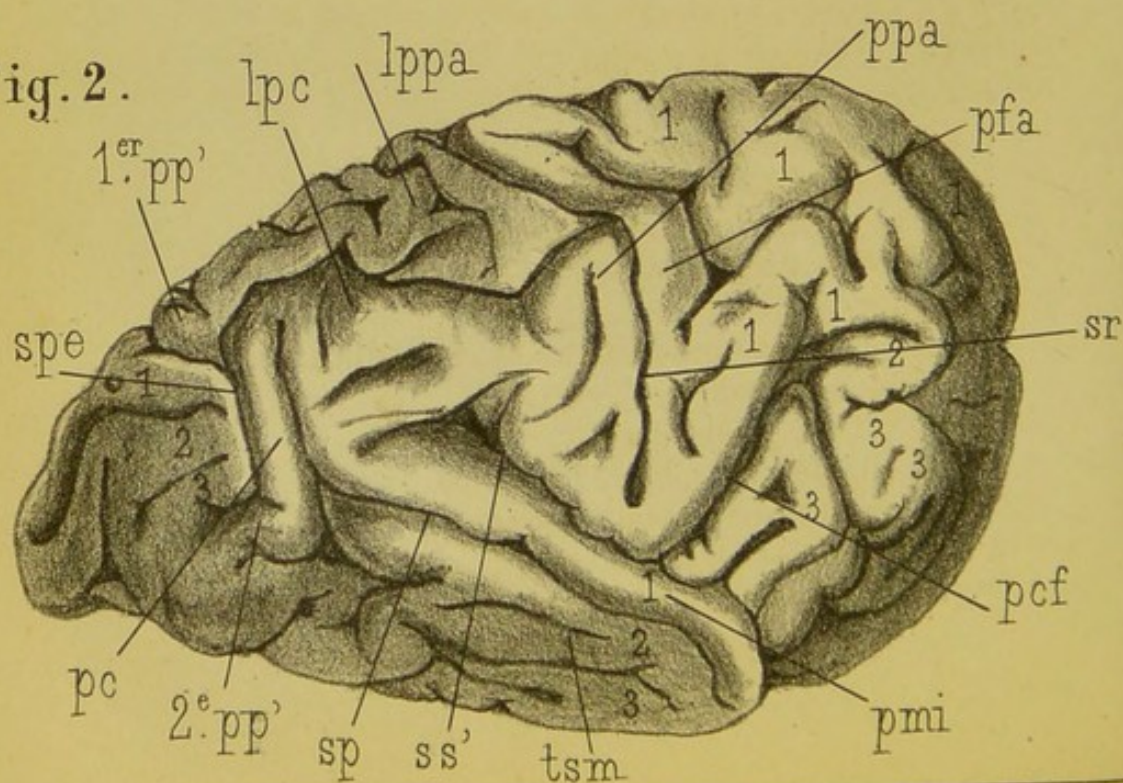


Fig. 2.



S r, sillon de Rolando.
S p, scissure parallèle.
S p e, scissure perpendiculaire externe.

PL. II. — *Orang* (page 76).

Fig. 1. Face supérieure.

1 1 1 1, 2, 3, étages frontaux, 2, le pli frontal moyen est extrêmement réduit.
P f a, pli frontal ascendant.
S r, sillon de Rolando.
S s', scissure de Sylvius.
S i p, sillon interpariétal.
P p a, pli pariétal ascendant.
L p p a, lobule du pli pariétal ascendant.
L p c, lobule du pli courbe.
P c, pli courbe.
S p e, scissure perpendiculaire externe.
1^{er} p p', premier pli de passages supérieur, se repliant de dehors en dedans pour aller se cacher sous la lèvre de l'opercule.
2^e p p', deuxième pli de passage.
L o, lobe occipital.

Fig. 2. Face externe.

1, 1, 1, 1, étage frontal supérieur.
2, pli frontal moyen.
3, 3, 3, troisième pli frontal, pli surcilier.
P c f, pli courbe frontal.
P f a, pli frontal ascendant.
S r, sillon de Rolando.
S s, scissure de Sylvius.
P p a, pli pariétal ascendant.
L p p a, lobule du pli pariétal ascendant.
L p c, lobule du pli courbe.
P c, pli courbe.
S p e, scissure perpendiculaire externe, sillon occipital.
S p, scissure parallèle.
P m i, pli marginal inférieur.
T s m, pli temporo-sphénoïdal moyen.
3, pli temporo-sphénoïdal inférieur.
1^{er} p p', premier pli de passage.
3^e p p, deuxième pli de passage externe.

Fig. 1. Face interne.

- F f f, étage frontal interne.
- S c c, sillon du corps calleux.
- P c c, pli du corps calleux.
- L q, l q, lobule quadrilatère.
- S p i, scissure perpendiculaire interne.
- S h, scissure des hippocampes.
- L t, lobule triangulaire.

Fig. 2. Rosalie Renoncourt. Plis de passage profonds (page 115)

- 1, 1, 1, 2, 2, étages frontaux.
 - P f a, pli frontal ascendant.
 - S r, sillon de Rolando.
 - P p a, pli pariétal ascendant.
 - L p p a, lobule du pli pariétal ascendant.
 - S s', scissure de Sylvius.
 - S p, scissure parallèle.
 - L p c, lobule du pli courbe.
 - P c, pli courbe.
 - S l p, sillon interpariétal non interrompu par les plis de passage transversaux.
 - 1^{er} p p' t, premier pli de passage transversal profond passant du lobule du pli courbe au lobule du pli pariétal ascendant.
 - S p c, scissure perpendiculaire externe.
 - L o, lobule occipital.
- A droite les deux plis de passage supérieur sont très-profonds.
- A gauche, on aperçoit encore le premier.
- 1^{er} p p', au fond de la scissure, le deuxième est superficiel.
 - 2^e p p' s, deuxième pli de passage supérieur superficiel.

Fig. 2.

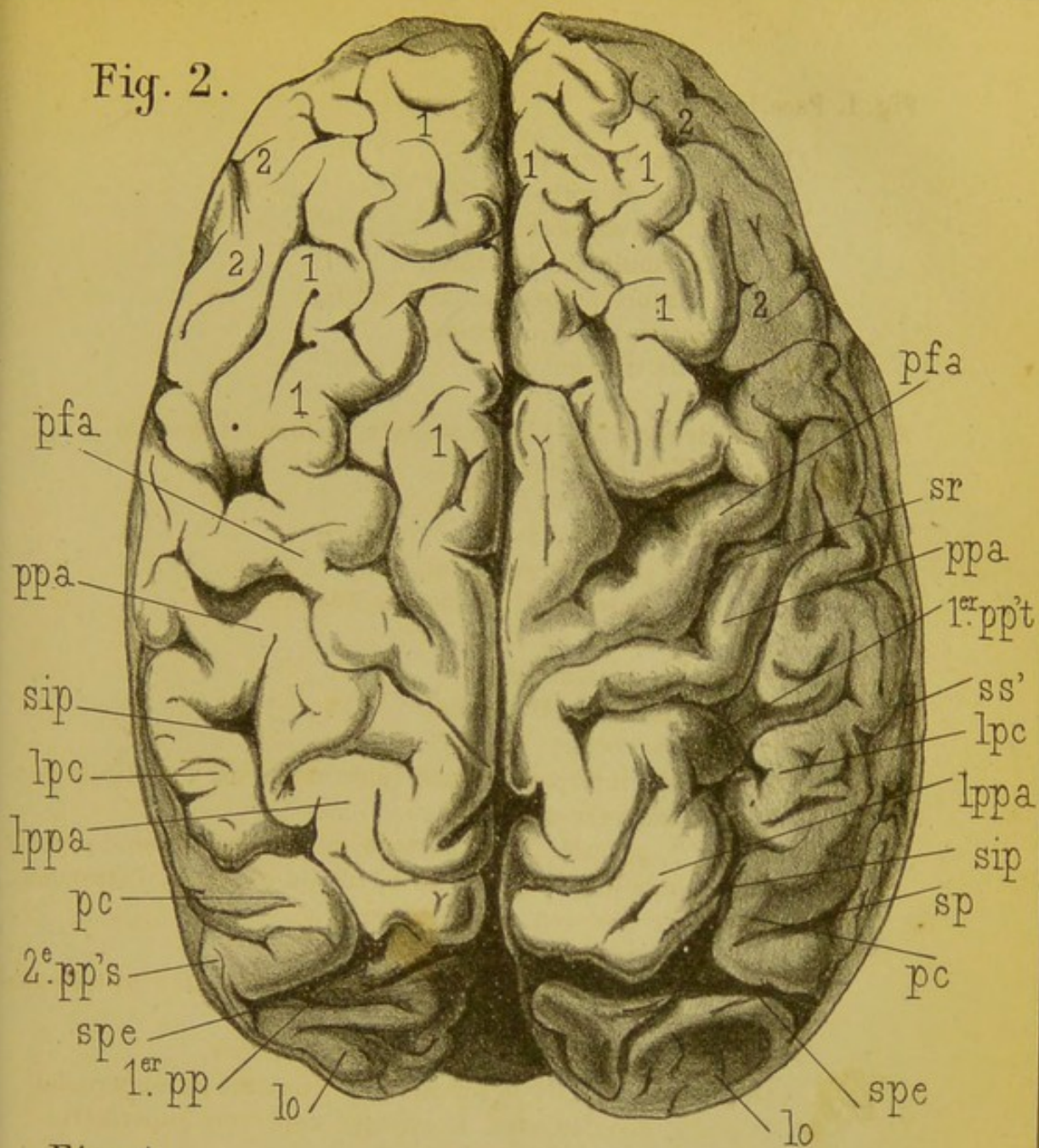


Fig. 1.

