

**Sull'iridectomia considerata come mezzo curativo del glaucoma / del dottore A. Quaglino.**

**Contributors**

Quaglino, Antonio, 1817-1894.  
Royal College of Surgeons of England

**Publication/Creation**

Milano : Presso La Società per la pubblicazione degli Annali universali delle scienze e dell'industria, 1864.

**Persistent URL**

<https://wellcomecollection.org/works/wvz3qh2g>

**Provider**

Royal College of Surgeons

**License and attribution**

This material has been provided by This material has been provided by The Royal College of Surgeons of England. The original may be consulted at The Royal College of Surgeons of England. where the originals may be consulted. This work has been identified as being free of known restrictions under copyright law, including all related and neighbouring rights and is being made available under the Creative Commons, Public Domain Mark.

You can copy, modify, distribute and perform the work, even for commercial purposes, without asking permission.



Wellcome Collection  
183 Euston Road  
London NW1 2BE UK  
T +44 (0)20 7611 8722  
E [library@wellcomecollection.org](mailto:library@wellcomecollection.org)  
<https://wellcomecollection.org>

Tracts 954.

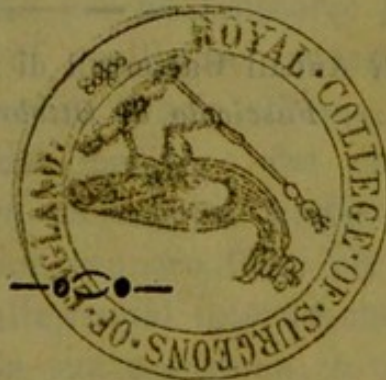# SULL' IRIDECTOMIA

CONSIDERATA COME MEZZO CURATIVO  
DEL GLAUCOMA

DEL DOTTORE

**A. QUAGLINO**

*Professore di oculistica presso la R. Università  
di Pavia.*



MILANO

PRESSO LA SOCIETÀ PER LA PUBBLICAZIONE DEGLI ANNALI UNIVERSALI

DELLE SCIENZE E DELL'INDUSTRIA

Nella Galleria De-Cristoforis

1864.

53

SULL'IRIDECTOMIA  
CONSIDERATA COME MEZZO CURATIVO  
DEL GLAUCOMA

DEL DOTTOR

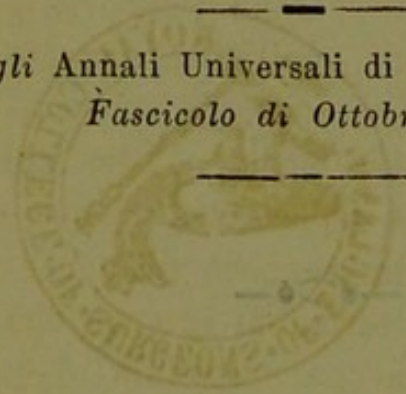
A. GUARINO

Professore di oculistica presso la R. Università  
di Pavia.

---

*Estratto dagli Annali Universali di Medicina, vol. CLXXX.  
Fascicolo di Ottobre 1864.*

---



MILANO

presso la Società per la pubblicazione degli Annali Universali  
delle Scienze e dell'Industria  
Nella Galleria de-Cristoforo

1864

---

**L**a frequenza colla quale ci si presentano casi di cecità avvenute in conseguenza di quella speciale malattia che volgarmente si chiama *glaucoma*, *amaurosi glaucomatosa od artritica*, casi che non sono più suscettibili neppure di miglioramento perchè trascorse già il tempo utile per l'applicazione di quell'unico mezzo che l'arte moderna ha insegnato essere il solo efficace, ci ha persuasi che la pluralità dei medici e dei chirurghi non oculisti, non sia ancora abbastanza edotta delle nuove scoperte che da pochi anni vennero fatte per mezzo dello specchio oculare sulle alterazioni interne che caratterizzano il glaucoma e sulla sua nosogenia, o quanto meno non sia ancora sufficientemente convinta dei benefici e sicuri effetti del taglio dell'iride.

Chi sa con quanta difficoltà e lentezza penetrano nel cervello degli uomini le verità anche le più evidenti, allorchè sono contrarie ai principii e alle dottrine universalmente adottate, non troverà inutile questo nostro lavoro, il cui unico scopo si è quello di portare a cognizione di tutti i pratici, quanto l'odierna ottalmologia insegna su questo importante argomento e di confermare sempre più l'utilità di un mezzo curativo provato e sancito dall'esperienza e sulla cui utilità nessuno può più muovere ragionevolmente alcun dubbio.

Non rivolgiamo le nostre parole ai cultori dell'ottalmologia, che seguirono i di lei progressi, e pei quali le cose che stiamo per esporre debbono essere più che famigliari, trite, ma sibbene a quei pratici che vivono isolati nelle condotte, lontani dai grandi centri di popolazione, che non ebbero l'opportunità di fare sufficienti studii sulle malattie oculari, o che ebbero la loro educazione scientifica in tempi nei quali non conoscevasi ancora questo benefico presidio dell'arte. E siccome molti di questi trovansi spesso nella necessità di prestare i loro soccorsi a pazienti presi da glaucoma, i quali non possono cercare consiglio altrove o per la lontananza dalla città o per scarsezza di mezzi, noi ci sforzeremo anzitutto di esporre ad essi il quadro della malattia co' suoi caratteri patognomonici, affinchè la possano con facilità riconoscere ed abbiano a prendere in tempo utile quelle misure che sono del caso, per salvare la vista al paziente ed evitare quei giusti rimproveri che si potrebbe meritare una colpevole ignoranza.

Nel medesimo tempo svolgeremo brevemente quali sieno le cause e quale la condizione morbosa di questa malattia, secondo le nuove e più acereditate ricerche, onde risulti chiaramente, come ogni altra cura, infuori dell'*iridectomia*, debba riescire inefficace, e finalmente daremo la descrizione del metodo operativo col quale la si deve praticare.

*Eziologia.* — È il glaucoma malattia pur troppo assai frequente in alcune delle nostre provincie, ove le affezioni reumatiche sono così comuni a motivo dell'umidità del suolo, dell'aria e del dominio delle nebbie, specialmente in autunno e nell'inverno. Tale malattia non rispetta nè l'abitante delle campagne, nè l'agiato cittadino, e a generarla concorrono cause alle quali sono sottoposti si l'uno che l'altro. Vengono assalite di preferenza le persone soggette al reumatismo, all'artritide ed alla gotta,

che al tempo stesso sono gracili, sensibili, delicate o scrofolose, che soffrono emicranie abituali, che furono travagliate da patemi d'animo deprimenti, indebolite nella potenza nervosa della spina o dei nervi che reggono la vita organica per abuso di venere, per allattamenti prolungati, per inedia o per abbondanti perdite sanguigne, cagionate da emorragie spontanee o da emissioni artificiali dirette a scopo curativo. Almeno 95 volte su cento però lo sviluppo della malattia è preceduto o accompagnato dal reumatismo acuto o cronico o da segni evidenti di gotta.

Il glaucoma al pari della cataratta e della degenerazione pigmentosa della retina è molte volte gentilizio in alcune famiglie, ma non si saprebbe finora determinare se tale disposizione congenita sia piuttosto da attribuirsi all'abito venoso, prevalente in esse, o alla diatesi artritica che è pure eminentemente trasmissibile alla prole. Alcuni autori pretendono che vi abbiano una particolare predisposizione quegli individui che nacquero da connubii fra persone consanguinee, ciò che fu già ammesso riguardo ad altre malattie che interessano il sistema nervoso.

Il glaucoma assale tanto i maschi che le femmine nell'età media, più spesso dai 30 ai 60 anni ed anche più in là, non ne va però esente anche l'età giovanile, e infatti noi vedemmo il glaucoma lento svilupparsi in un fanciullo israelita di 13 anni e in una fanciulla di 17; il primo aveva superato due volte l'artrite poliarticolare e di più era scrofoloso e intristito dall'onanismo. Le femmine vi vanno sottoposte specialmente all'età critica, e di preferenza quelle che soffrono di emicranie abituali in vicinanza o dopo profuse mestruazioni, quelle che figliarono molto e si maritarono troppo giovani e che sono per ciò molto stremate di forze ed eccessivamente sensibili. Gli uomini sedentarii, dediti agli studii, melanconici, epatici, estenuati dal lavoro o da affezioni d'animo, vi sono pure specialmente disposti.

Le abitazioni umide e mal ventilate e l'umidità dell'atmosfera, propria di alcune regioni basse, paludose, debbonsi annoverare fra le cause che rendono comune il glaucoma, perchè sopprimono la traspirazione cutanea e favoriscono il reumatismo. Nell'estate infatti gli accessi glaucomatosi sono più rari, la vista migliora e molte volte la malattia sospende il suo decorso.

Nelle femmine sembra più frequente che nei maschi per la prevalenza in esse del temperamento nervoso e per le perdite sanguigne, cui facilmente vanno soggette in causa delle mestruazioni e dei parti.

L'avvelenamento da miasma palustre, le febbri intermittenti, gl'infarti viscerali, non meno che l'inquinamento migliaroso, sembrano pure aver molta parte, quali elementi patogenetici del glaucoma.

Fra le cause che possono determinare l'affezione in discorso debbonsi anche annoverare la cessazione di alcuni flussi abituali, quali sono l'epistassi, le emorroidi fluenti, la mestruazione, nonchè la guarigione troppo rapida, spontanea o procurata di piaghe croniche alle estremità inferiori, sostenute da varici o da vizii erpetici. I colpi o le contusioni arrecate al bulbo, l'abuso delle applicazioni di sostanze irritanti o cateretiche p. es. del nitrato d'argento alla congiuntiva nell'intento di distruggere le granulazioni, non che la presenza di una cataratta dura abbassata o reclinata, la quale eserciti compressione sulla coroidea, possono determinare coroideti analoghe alle glaucomatose, che vengono dagli autori chiamate col nome di glaucomi sintomatici.

In quasi tutti i glaucomatosi le digestioni sono ordinariamente lente e difficili, vi ha debolezza generale ed un prevalente nervosismo; spesso le loro arterie carotidi e carpee sono rigide o dilatate per degenerazione ateromatosa. Molte volte vedemmo il glaucoma svilupparsi in seguito a pianti diuturni, a veglie prolungate, e all'abuso della vista in lavori minuti, specialmente di notte.

La forma acuta si sviluppa soventi durante il corso di febbri reumatiche o catarrali, o di artritidi poliarticolari. Anche le abituali congestioni alla testa, le risipole, le encefaliti sembrano determinare una speciale predisposizione alla malattia in discorso.

Molti glaucomatosi soffrirono nell'infanzia congiuntiviti o cheratiti pustolari delle quali ne portano ancora la traccia nelle macchie superstiti ai margini o al centro della cornea. Si è osservato poi che gli occhi ad iridi oscure vergenti al nero sono più soventi soggetti al glaucoma che non gli occhi ad iridi cerulee e chiare. I miopi rare volte diventano glaucomatosi.

La malattia può assumere un decorso lento ed un decorso acuto; noi daremo la dettagliata sintomatologia delle due forme, coi loro segni caratteristici esterni ed interni, affinchè possano essere a prima giunta riconosciute e non vengano confuse colle malattie che per analogia di apparenze possono simularle.

*Quadro sintomatico e decorso del glaucoma lento.* — La forma lenta del glaucoma è per lo più subdola e viene facilmente negletta anche dai pazienti stessi. Essa è però quasi sempre preludiata da perturbamenti visivi i quali, perchè sono forieri del suo sviluppo, si chiamano *prodromi*. Tali fenomeni sono la *presbiopia*, l'*astenopia*, la *vista di colori od iridescenza*, la *miodesopsia*, la *fotopsia*, la *micropsia* e l'*ambliopia intermittente*.

Il paziente che sta per diventare glaucomatoso si accorge ad un tratto che non è più capace di distinguere chiaramente gli oggetti vicini e piccoli situati alla distanza normale (*presbiopia*) mentre distingue bene quelli che si trovano a molta distanza. Tale sintomo accenna per lo più alla incominciata paralisi dell'accomodazione, e all'incipiente midriasi. Volendosi sforzare a leggere o a scrivere o a qualche altra occupazione sopra oggetti minuti, vien preso da un senso molesto di fatica ai bulbi che si



converte ben presto in vero dolore e si estende al ramo sopraorbitale del 5.<sup>o</sup>: gli oggetti si confondono, si accavallano, si intorbidano, si aggiunge quindi la lagrimazione, la fotopsia, e finalmente il paziente è costretto suo malgrado a desistere dal lavoro, e a rivolgere gli occhi ad oggetti lontani (astenopia). Il lume della candela gli appare circondato da un alone dei colori dell'arco baleno (iridescenza) e la sua vista è ora distinta, ora torbida a norma che la sua digestione è buona o cattiva, il morale tranquillo od agitato (ambliopia intermittente). Molte volte l'annebbiamento della vista viene determinato dallo stato igrometrico dell'atmosfera o da suoi rapidi cangiamenti di temperatura.

Le lenti convesse correggendo la presbiopia migliorano temporariamente la condizione visiva, finchè l'offuscamento che va sempre più aumentando le rende inutili.

Talvolta l'ammalato vede dei corpuscoli neri di varia forma e dimensione che attraversano il campo visuale (miodesopsia), o scintille e lampi colorati sotto i movimenti del bulbo (fotopsia) e gli oggetti appajono impiccioliti ed allontanati (micropsia) illusione questa che venne da alcuni attribuita a disturbi nervosi di natura indeterminata, ma che invece con maggior probabilità, dipende dalla falsa valutazione sulla distanza degli oggetti, cagionata dalla paralisi dell'accomodazione. Il campo visuale periferico va lentamente circoscrivendosi, e l'occhio non abbraccia più una grande estensione dell'orizzonte. Questa circoscrizione comincia per lo più dal lato interno, e finisce per estendersi agli altri lati, finchè il campo visuale si riduce ad una stretta fessura diagonale a traverso la quale il paziente percepisce ancora più o meno distintamente gli oggetti.

Osservando gli occhi dei pazienti presi da glaucoma lento, si riscontra per lo più la sclerotica di un color bianco livido, piombino; in alcuni casi è solcata qua e là

da vene varicose più palesi in corrispondenza dei muscoli retti, le quali si biforcano a poca distanza dalla cornea. La cornea appare suffusa e quasi polverosa, la pupilla poco o nulla mobile, mediocrementemente dilatata o midriatica.

La midriasi e l'immobilità della pupilla non attingono mai un grado molto elevato nei prodromi del glaucoma.

La superficie dell'iride offre spesso delle macchiette ardesiache, o scure, che dipendono da scopertura dello stroma dell'iride per scomparsa del pigmento colorato, e la pupilla anzi che nera splendente, appare sporca, di color bigio-giallognolo o verdastra del color verde di mare (*glauco*), colore che i vecchi ottalmologi ritenevano essere un effetto della miscela del color gialliccio del cristallino proprio dell'età senile e del color pavonazzo della coroidea che veste il fondo dell'occhio. Tale coloramento è tanto più pronunciato quanto più il soggetto è avanzato in età e la pupilla dilatata. Talvolta il cristallino offre un offuscamento bigio verdastro che può diventare col tempo una vera cataratta (*cataratta glaucomatosa*).

A questi fenomeni si associa fin dal principio della malattia un aumento nella consistenza del globo oculare che lo rende palesemente teso, resistente, duro, lapideo.

Il paziente prova un leggier senso di peso e di tensione del globo oculare, come se il bulbo fosse divenuto più grosso, talvolta avverte una vera pulsazione nel fondo di esso ed un tremolio particolare della vista, susseguito qualche volta da nevralgia intra ed extra oculare.

L'alternativa di offuscamento e di rischiaramento della vista, ha una ricorrenza quasi periodica che può essere perfino annuale, mensile, poi settimanale e terzanaria, per ultimo quotidiana, finchè la nebbia or bigia, or fuliginosa, si rende permanente e l'ammalato trovasi nell'impossibilità di vedere gli oggetti. Il più delle volte i pazienti si alzano dal letto al mattino con vista chiara,

ma questa va gradatamente oscurandosi coll'avanzare del giorno; molte volte ritorna chiara al crepuscolo della sera. In alcuni rari casi essi godono di una vista discreta durante la giornata e non la perdono che al sopravvenire della notte, ciò che può far scambiare il glaucoma per una semplice emeralopia. Questa alternativâ può durare molti mesi prima che si dichiarino i fenomeni evidenti della corioideite glaucomatosa.

Il paziente talvolta sta meglio ad una luce moderata che nell'oscurità e si accorge del graduato e progressivo peggioramento della sua vista, e prè sente per così dire la cecità che gli sovrasta. Questa sopravviene per lo più lentamente dopo ripetuti insulti o ad un tratto con o senza sensazioni luminose subbiettive. La parte interna della retina però conserva una certa percezione della luce e dei corpi grossolani, anche molto tempo dopo avvenuta l'amaurosi completa.

La forma che decorre lentamente può durare per mesi ed anni prima di produrre la cecità e come tale non è quasi mai accompagnata nè da dolori nè da considerevole iniezione delle membrane esterne, rimanendo pur anche trasparenti i mezzi diottrici. Essa chiamasi perciò glaucoma *lento* o glaucoma *cronico*.

*Quadro sintomatico e decorso del glaucoma acuto.*

— La forma acuta per converso irrompe spesso subitanea e senza prodromi nei soggetti già predisposti, è accompagnata da violenti dolori che attaccano per lo più il ramo sopraorbitale e la metà corrispondente della testa, fino al parietale, più di rado tutte le branche del 5.<sup>o</sup> pajo. Il dolore esacerba specialmente nella notte, è di natura terebrante, atroce, intollerabile, rimette verso mattina e molte volte presenta una vera intermittenza a guisa delle nevralgie.

In tali circostanze vi ha quasi sempre iniezione dei vasi episclerali e congiuntivali, talvolta leggier chemosi

edematosa della congiuntiva, quasi sempre varicosità pronunciata delle vene emergenti dalla sclerotica in corrispondenza del corpo cigliare, le quali si biforcano all'ingiro della cornea.

Il paziente è tormentato da fenomeni luminosi subbiettivi, da mezze lune argentine, da scintille, da lampi, da raggi di fuoco che si avvicendano nel campo visuale, specialmente di notte e sotto i movimenti rapidi del bulbo.

Ad ogni ripetersi dell'accesso la vista si ottenebra per una densa nube caliginosa che vela gli oggetti e solitamente dopo il secondo, terzo o al più quarto accesso va del tutto perduta nel corso di pochi giorni ed anche di un'ora, nel qual caso il glaucoma si chiama *fulminante*.

Tanto nella forma acuta che nella cronica il globo dell'occhio si presenta sempre *teso, duro, resistente, lapideo* all'esplorazione praticata coi due indici applicati contemporaneamente a palpebre chiuse sulla sclerotica o sulla cornea. Questa tensione o durezza lapidea è patognomonica del glaucoma, per cui basta per sè sola ad un tatto esercitato, per confermare la diagnosi. Associata poi alla midriasi ed alla torbidezza della cornea, può togliere ogni dubbio sulla natura della malattia, e può quasi dispensare dall'esame ottalmoscopico coloro, che non fossero ancora famigliarizzati all'uso di questo prezioso strumento.

I segni fisici od ottalmoscopici sono poi di grande valore, quando la malattia tiene un decorso lento ed in quello stadio che si suole chiamare dei prodromi, allorchè la pupilla non è ancora molto dilatata, gode tuttavia di qualche contrattilità, l'iride non è ancora scolorata nè molto retratta verso il corpo ciliare e la vista è ancora sufficientemente buona, quantunque già ipermetropica, astenopica o limitata nel suo campo periferico.

In tal caso l'ispezione ottalmoscopica è indispensabile per togliere ogni dubbio sulla natura dell'affezione e per stabilire una sicura diagnosi ed una retta prognosi. Nè riesce difficile, inquantochè i mezzi trasparenti sono per lo più limpidi e permettono una chiara ricognizione delle immagini del fondo oculare.

*Segni ottalmoscopici.* — I cangiamenti che allora hanno luogo nella papilla e ne' suoi vasi e che si possono facilmente rilevare coll'ottalmoscopio sono :

1.<sup>o</sup> *Un manifesto infossamento della papilla*, la quale appare altresì nel centro un pò più splendente e chiara che nello stato normale. Esso comincia alla periferia del disco papillare e si distingue dall'escavazione non morbosa, dipendente da un vizio di conformazione congenito, perchè quest'ultima è circoscritta al centro della papilla o della sostanza nervea ed è per lo più ellittica.

2.<sup>o</sup> *La brusca interruzione dei vasi venosi all'orlo della papilla*, quasi fossero ivi troncati: questi ricompaiono poi più pallidi e più piccoli nel campo papillare, dopo essersi incurvati a ginocchio al disotto dell'orlo della papilla stessa infossata. Essi presentano al di fuori del dominio papillare un color rosso cupo e si mostrano più turgidi del normale e più tortuosi. Nei prodromi del glaucoma, si contraggono ad intervalli con una specie di moto vermicolare (*pulsazione venosa*) che si palesa nel tratto vicino al loro punto d'ingresso. Questa precede per lo più la pulsazione arteriosa che si manifesta ad uno stadio più avanzato quando la pressione si è fatta più grande (1).

---

(1) La pulsazione venosa che si osserva nei prodromi del glaucoma non è che un moto vermicolare delle pareti del vaso, le cui fibre raddoppiano i loro sforzi onde vincere l'ostacolo che la pressione del vitreo determina sulla colonna del sangue al momento del suo ingresso nella sostanza della papilla, men-

3.° *La inflessione o incurvamento a ginocchio delle arterie e la loro ritmica pulsazione.* Queste al pari delle vene si ripiegano al di dietro del cercine papillare e si nascondono per ricomparire nuovamente nel dominio della papilla, appajono di un colore roseo chiaro, appianate a guisa di nastri, assottigliate e pulsano sincronamente ai battiti del cuore. La loro pulsazione si rileva chiaramente dal rapido impallidire ed arrossare dei loro tubi. Si fanno rosse sotto la sistole, pallide sotto la diastole. Questo fenomeno si rende ancor più evidente se si comprime leggermente la parte superiore del bulbo col dito medio, nel momento dell'osservazione ottalmoscopica. Le arterie pulsano allora maggiormente, ma aumentando gradatamente la pressione cessa affatto ogni pulsazione e si convertono in filamenti bianchi, che ritornano ancora rossi e pulsanti col scemare della pressione digitale. La pulsazione arteriosa può scomparire e ripetersi ad intervalli a seconda che scema od aumenta la compressione interna.

Quando la pulsazione non è ancora comparsa, ed è già cominciata la pressione interna, basta una leggerissima pressione del dito sul bulbo a suscitarsela.

L'infossamento della papilla e l'assottigliamento dei vasi arteriosi nel dominio di essa è tanto più palese, quanto più avanzata è la malattia. In alcuni casi di glaucomi inveterati si fanno sottili come i capillari, si accorciano, o si cambiano in semplici filamenti bianchi, i quali appena si possono scervere dalla bianco-splendente superficie del fondo papillare.

Nella forma acuta ed anche sub-acuta della malattia è assai difficile ed anche impossibile talvolta la verifica-

te la pulsazione delle arterie della papilla è dovuta all'impulso cardiaco.

zione dei segni ottalmoscopici per l'offuscamento centrale del cristallino, per la torbidezza uniforme e la presenza di corpi opachi di varia forma e grandezza nuotanti nel vitreo i quali sono il prodotto di essudati, di emorragie dei vasi coroideali o della flogosi della jaloidea. Qualche volta però si riesce a vedere la papilla, dirigendo i fasci luminosi molto obliquamente sul fondo, per mezzo dello specchio oculare.

Sulla superficie retinica dei glaucomatosi si osservano sovente delle chiazze emorragiche più o meno estese, talune di esse si è veduta perfino nel centro della papilla, ciò che rende più lunga ed anche impossibile la guarigione in seguito all'iredectomia.

*Nosologia.* — Vediamo ora in che cosa consista questa speciale forma morbosa che chiamasi glaucoma.

I vecchi ottalmologi appoggiati alle autopsie, non ignoravano che nel glaucoma o nell'amaurosi glaucomatosa, vengono compromesse quasi tutte le membrane interne, la coroidea cioè, la retina, il vitreo, la jaloidea; non ignoravano l'origine artritica dell'affezione che denominavano ora ottalmia artritica (glaucoma acuto), ora amaurosi artritica (glaucoma lento). Tutti si accordavano nel riconoscerne l'insanabilità e il decorso irreparabilmente fatale per la vista, malgrado ogni sforzo dell'arte. Essi però non sapevano mettere in accordo i sintomi colla vera causa che li sostiene, e considerando il glaucoma nelle ultime sue fasi, dopo avvenuta la completa amaurosi, ritenevano quali cause determinanti, quelle alterazioni che non sono che i postumi della compressione interna, o di sopraggiunte infiammazioni. Era loro sfuggito il fatto principale, il fattore morboso più essenziale, dal quale derivano tutti i danni che colpiscono la testa del nervo ottico e la retina e ai quali si deve l'ambliopia e l'amaurosi.

*La distensione delle membrane oculari rivelata*

dalla durezza straordinaria del bulbo, non era stata da essi abbastanza valutata e non era mai stata riferita alla vera causa che la produce, cioè alla *coroideite sierosa* che aumenta la copia dell'umor vitreo.

Prendendo le mosse da questi due elementi patogenetici e analizzando i vari effetti cui danno luogo, noi potremo facilmente spiegare i fenomeni che precedono ed accompagnano lo sviluppo della malattia. Questi fenomeni che noi abbiamo già annunciati nella sintomatologia, e che ripeteremo per meglio esaminarli, si possono distinguere in funzionali ed in fisici. Ai primi appartengono le alterazioni della facoltà visiva e le sensazioni dolorose; ai secondi i cangiamenti anatomici dei tessuti esterni ed interni dell'occhio.

Ai funzionali si debbono quindi riferire: la presbiopia, la cromopsia o vista iridescente, la fotopsia e la piropsia, la circoscrizione periferica e graduata dal campo visuale, l'annebbiamento intermittente della vista, la nevralgia, se il glaucoma è acuto, e finalmente l'amaurosi e l'insensibilità della cornea.

Ai segni fisici appartengono l'offuscamento o la torbidezza della cornea, la varicosità delle vene sotto-congiuntivali, l'edema della congiuntiva e delle palpebre, la lagrimazione calda (se il glaucoma è acuto), l'intorbidamento dell'umor acqueo, il color giallo-verde del cristallino, l'offuscamento del vitreo, la midriasi, lo scoloramento dell'iride, la durezza ossea o lapidea del bulbo, l'escavazione della papilla, il ripiegamento a ginocchio dei vasi al disotto dell'orlo papillare e la pulsazione delle arterie sincrona alla sistole del cuore.

Ora vediamo come la *coroideite sierosa* possa dar luogo all'una o all'altra forma di glaucoma, ed ai sintomi che l'accompagnano.

La coroidea, membrana per sua natura sierosa, sotto l'influsso di un processo infiammatorio deve necessa-



riamente produrre un aumento nella secrezione dello siero, analogamente a quanto avviene in tutte le altre membrane della stessa indole. Questo comincia per lo più subdolamente sotto allo stimolo reumatico, quasi inavvertito dal paziente, il quale tutt'al più prova una leggier tensione del globo oculare, qualche pò di astenopia che va e viene a norma che conserva il riposo o abusa della vista. Lo siero secreto dalla coroidea infiltrandosi a traverso della retina e della jaloidea penetra nelle cellule di quest'ultima e distendendole ingrossa la massa del vitreo. Le lamelle jaloidee partecipando alla irritazione infiammatoria si fanno più spesse e torbide, dal che ne viene che l'umor vitreo appare anche più denso nei primi stadii della malattia. Da questo momento incomincia la morbosa distensione della retina e della papilla del nervo ottico, che si fa tosto manifesta per l'infosamento della lamina cribrosa, punto ove la resistenza della papilla è primitivamente minore, per la sottigliezza di quel tessuto e qualche volta anche rallentata da un sordo processo flogistico che ne ha rammolito la trama.

Sotto circostanze favorevoli diminuendo o sospendendosi anche il processo congestivo-infiammatorio nella coroidea, i fenomeni morbosi e i disturbi funzionali possono scemare e quasi arrestarsi affatto, ma ciò non avviene che assai di raro, poichè gli accessi congestivi si rinnovano invece sotto alle più leggieri cagioni e con essi si riproduce pure ogni volta e cresce la secrezione del vitreo, si aumenta la compressione interna sui vasi sanguigni e linfatici e diminuisce in proporzione l'assorbimento che deve mantenere l'equilibrio degli umori nella cavità perfettamente chiusa del bulbo.

Dalla continuata e sempre crescente compressione delle membrane interne esercitata dal vitreo contro le pareti dell'occhio e specialmente della sclerotica indurata e non distensibile, ne deve necessariamente derivare la paresi

e poscia la paralisi dei filamenti cigliari che decorrono fra questa membrana e la coroidea e che si portano ai muscoli dell'iride, e quindi la midriasi, e per la compressione delle arterie cigliari lunghe, la denutrizione e l'atrofia di tutta la zona iridea. Le fibre del muscolo di accomodazione rette da filamenti cigliari vengono, per conseguenza, prima debolmente innervate, indi paralizzate e infine atrofizzate dalla pressione interna, per cui il paziente trovandosi nell'impossibilità di aumentare la curva anteriore del cristallino nella fissazione degli oggetti vicini, diventa ben tosto presbite, e se era già presbite, ipermetropico.

Progredendo la compressione intra-oculare i bastoncini e le fibre del nervo ottico perdono la loro sensibilità ed attitudine a ricevere e trasferire al sensorio le impressioni luminose, e quindi cominciano a manifestarsi le limitazioni parziali periferiche del campo visuale, il quale va mano mano restringendosi.

La compressione intra-oculare esercitata dall'umor vitreo sul disco della papilla e sui vasi centrali, mentre ne determina l'infossamento caratteristico, è altresì causa di ingorgo e di stasi, nonché di quella particolare interruzione che presentano le vene all'orlo periferico della papilla nel punto ove si ripiegano al disotto dell'orlo stesso e cessano di essere visibili.

Le arterie avendo pareti più sostenute e più spesse che le vene, resistono più a lungo alla compressione; il loro lume però viene gradatamente da questa limitato e ristretto, la colonna del sangue necessariamente assottigliata e la circolazione cesserebbe affatto, se la pressione esercitata sui tubilli arteriosi dal vitreo non fosse superata dalla pressione che esercita il cuore sulla colonna ascendente del sangue arterioso durante la sistole. Questa lotta fra la pressione del vitreo e la pressione sistolica del cuore genera quel flusso e riflusso del sangue, quell'arros-

sare ed impallidire dei cordoncini arteriosi, che dà luogo al singolare fenomeno della pulsazione, caratteristico del glaucoma.

L'offuscamento dei mezzi diottrici indotto dalla presenza dello siero torbido nel vitreo, dall'intorbidamento della lente e dalla suffusione della cornea per la rapida desquamazione del suo epitelio, cagionando la dispersione e la decomposizione dei raggi luminosi aumenta la nebbia che vela gli oggetti, e dà luogo a quella zona di cerchj colorati che circonda la fiamma dei lumi. A produrre questo fenomeno come anche la micropsia, o impicciolimento degli oggetti osservati, e la presbiopia, contribuiscono come già si disse la paralisi del muscolo cigliare, e la midriasi, perocchè gli accennati fenomeni si possono manifestare anche nell'occhio sano dopo che venne sottoposto all'azione di una forte soluzione di atropina (1).

Nelle persone agiate che possono vivere riparate dalle influenze atmosferiche o cercare climi più miti nell'inverno, e non sono costrette ad abusare della vista, l'affezione presenta talora delle lunghe tregue per settimane, mesi ed anni, per cui si direbbero talvolta radicalmente guarite, se lo specchio oculare non dimostrasse l'escavazione della papilla e la persistenza della pulsazione arteriosa, quanto meno venosa, e il bulbo non conservasse quella durezza rimarchevole, facilmente riconoscibile e tutta propria del glaucoma.

Le condizioni speciali della sclerotica nei pazienti glau-

(1) L'anello colorato che circonda la fiamma della candela, viene da alcuni ritenuto come un effetto dovuto all'aumento di pressione sulla retina. Secondo altri invece è un fenomeno puramente fisico dovuto alla midriasi, che permette ai raggi di passare attraverso la periferia dei mezzi diottrici, e forse a cangiamenti particolari della lente che determinano una più forte *difrazione*.

comatosi hanno certamente una considerevole influenza nella produzione del glaucoma. Essa per sè già resistente e poco distensibile nell'età avanzata al pari di tutti i tessuti siero-fibrosi, lo diventa maggiormente negli artritici e nei gottosi per la degenerazione atrofico-ateromatosa che la investe, e di ciò ne fanno fede le autopsie e i reperti microscopici praticati in questi ultimi tempi da valenti ottalmologi. Resistendo alla compressione ed alla uniforme distensione cagionata dall'umor vitreo, la retina e la papilla del nervo ottico vengono necessariamente compresse e quindi denutrite e atrofizzate.

Nei giovani nei quali la sclerotica non ha ancora subito tali metamorfosi, essendo più cedevole e distensibile, se ha luogo la coroideite, sviluppano di preferenza gli stafilomi anteriori della sclerotica senza grave pregiudizio della vista. Nei fanciulli e nella prima giovinezza la coroideite sierosa induce più facilmente la distensione idropica del globo oculare, lo stafiloma posteriore con progrediente miopia, perchè la sclerotica la quale partecipa soventi all'infiammazione coroideale si rammollisce e si lascia distendere, e tanto più facilmente se esiste già nell'occhio una particolare disposizione alla miopia per la congenita ectasia del polo posteriore del bulbo.

Al crescere della pressione per l'aumentata copia del vitreo, la camera anteriore viene quasi abolita per la sporgenza del cristallino all'innanzi, per cui l'acqueo diminuisce, la lente si offusca nel centro, diventa cinerognola o verdastra e finalmente si fa completamente catarattosa.

La compressione continuata a lungo sulla retina e sulla papilla determina finalmente, come si disse, l'anemia dei vasi arteriosi e la conseguente atrofia di tutte le fibre e degli elementi nervosi neuro-retinici. Tale atrofia si rivela collo straordinario assottigliamento dei vasi arteriosi, i quali si accorciano e finalmente si obliterano, convertendosi in sottilissimi fili bianchi ap-

pena riconoscibili. Le papille offrono allora un color bianco azzurrino, tendineo o madreperlaceo che riflette fortemente la luce.

A questa graduata atrofia devesi attribuire, disse, la limitazione laterale del campo visuale e la perdita progressiva della vista, la quale non può essere altrimenti arrestata che col togliere la causa prossima che la sostiene, *la compressione intraoculare*.

Quando il glaucoma conserva il suo decorso cronico, le membrane visibili dell'occhio non offrono quasi mai uno sviluppo considerevole dei loro vasi, e la flogosi coroideale non è rivelata che dal colore cianotico della sclerotica, più carico in corrispondenza del corpo cigliare e da pochi vasi venosi serpentini e varicosi i quali si biforcano all'ingiro della cornea formando un semicircolo ed anche un circolo completo (injezione artritica, addominale delle vecchie scuole). Questi vasi non sono che le vene sottocongiuntivali ingorgate per l'impedito scarico delle vene profonde cagionato dalla pressione intraoculare. Alcune volte esiste anche una finissima injezione dei vasi episclerali al contorno della cornea che accompagna i ricorrenti accessi congestivi o precede lo sviluppo del glaucoma acuto,

Il glaucoma acuto è assai meno frequente del cronico, ed è per lo più un'esacerbazione od una acutizzazione del processo morboso già preesistente nella coroidea, al quale si aggiungono la congestione delle membrane esterne, l'edema della congiuntiva, la nevralgia violenta del ramo sopraorbitale del trigemino e talvolta della seconda ed anche della terza branca. Esso però può essere anche primitivo ed irrompere subitaneo, rappresentando per così dire un vero accesso di artritide o di gotta, od una metastasi di queste affezioni già in corso.

I segni esterni del glaucoma acuto quindi non differiscono da quelli del lento che pei fenomeni congestivi ed in-

infiammatorii della congiuntiva e della sclerotica che vi si aggiungono, per la nevralgia dei rami del quinto paio e la fotofobia; sono quasi caratteristici fenomeni di questa forma la chemosi edematosa della congiuntiva, l'infiltramento e la gonfiezza edematosa delle palpebre ed il copioso flusso di lagrime calde.

Nel glaucoma acuto la secrezione dello siero avvenendo assai più rapidamente, hanno luogo più facilmente fenomeni subiettivi luminosi di fotopsia, di piropsia, la vista di cerchi luminosi a varii colori e di scotomi, per la compressione che subiscono gli elementi nervosi della retina, e la cecità può venire in pochi giorni e in seguito a due o tre accessi di forte nevralgia sovraorbitale. Sotto a questi violenti accessi, oltre alla miopia straordinaria, all'intorbidamento dei mezzi diottrici, non sono infrequenti le gravi emorragie per rottura dei vasi coroideali o retinici, gli stravasi di sangue nella camera del vitreo, o nel parenchima della retina o della coroidea.

La nevralgia che accompagna il glaucoma acuto è talvolta così violenta da portare perfino il vomito; essa esacerba specialmente nella notte ed abbraccia per lo più la parte superiore laterale della testa dal sopraciglio al parietale, per cui simula facilmente la meningite o l'encefalite; molte volte vi si associa la migliare.

Rimettendo i fenomeni di acutezza, può convertirsi in casi eccezionali in glaucoma cronico e decorrere poscia come tale, conservando il paziente un certo grado di vista.

È però da ritenersi per massima che una guarigione radicale del glaucoma acuto o della coroideite artritica ben caratterizzata non si ottiene mai coi mezzi antiflogistici ordinarii, nè avviene mai spontaneamente colle risorse naturali.

*Diagnosi differenziale.* — Il glaucoma lento che decorre senza appariscenti fenomeni congestivi od infiammato-

rii delle membrane esterne e senza nevralgia, che è tutt'al più accompagnato da senso molesto di peso e di tensione, come se il globo oculare fosse aumentato di volume, viene sovente scambiato da coloro che non sono esercitati nell'uso dello specchio oculare, colla semplice retinite, coll'amaurosi da atrofia progressiva del nervo ottico, colla midriasi idiopatica, col distacco di retina o coll'amaurosi cagionata da malattie dei centri ottici cerebrali.

A togliere consimili abbagli però basteranno quei caratteri esterni che si possono dire costanti del glaucoma, e l'esame dei sintomi funzionali, cioè la durezza lapidea del bulbo, la midriasi più o meno pronunciata con immobilità e torbidezza della pupilla, la subitanea manifestazione della presbiopia, la zona iridescente che circonda i lumi artificiali, la limitazione interna del campo visuale, nonché le alternative di ricorrente ambliopia.

Si potrà poi distinguere il glaucoma dall'atrofia progressiva del nervo ottico, perchè in quest'ultima il globo oculare, non è mai così teso, nè così duro, quantunque il più delle volte sia più dritto del normale. Vi sono anzi casi nei quali la diagnosi non può essere accertata che per mezzo dell'ottalmoscopio; l'infossamento della papilla che si osserva nell'atrofia del nervo ottico, oltrechè non è costante, è sempre meno pronunciata, la papilla è per lo più irregolare, schiacciata lateralmente, i vasi arteriosi non sono mai pulsanti, neppure sotto un certo grado di pressione praticata col dito. Le arterie non sono appianate nel dominio della papilla, ma formano un cordoncino eguale, rotondo, sottile, uniforme nel loro decorso. Inoltre nell'atrofia da retrazione del nervo ottico, le vene non sono troncate al cercine coroideale e non formano quel gomito o curva sigmoide che è caratteristica nelle papille glaucomatose, ma scendono sul fondo della papilla formando una semplice curvatura. Nei casi

di atrofia poi la cornea è splendente, l'iride non è retratta nè alterata nel colore, conserva un certo grado di mobilità finchè sussiste qualche percezione quantitativa di luce (1).

Quando però l'atrofia della papilla venne cagionata da una lunga pressione intraoculare glaucomatosa, conserva tutti i caratteri che sono proprii di questa forma e rivela sempre la causa che l'ha determinata.

La midriasi idiopatica per paralisi dei filamenti cigliari provenienti dal 3.<sup>o</sup> pajo non potrà essere scambiata per un glaucoma lento, ove si consideri che non hanno luogo gli intorbidamenti periodici della vista e questa si fa tosto normale se il paziente fissa gli oggetti a traverso un piccolo foro praticato in una carta, o attraverso il diaframma di un occhiale stenopaico.

È quasi impossibile confonderlo coll'esteso distacco della retina, nel quale vi è pure limitazione emiopica del campo visuale, perchè l'amaurosi si dichiara repentinamente e senza i segni proprii del glaucoma; il globo dell'occhio è piuttosto molle alla pressione del dito e lo specchio rivela la retina sollevata sotto forma di una membrana ondulante, bigia, azzurrognola, solcata da uno o più vasi serpentinei di color rosso-cupo.

Si distingue poi il glaucoma dall'amaurosi cerebrale per l'assenza delle alterazioni funzionali corrispondenti. In alcuni casi però si è osservato il glaucoma manifestarsi in persone che erano già emiplegiche per emorragia cerebrale, ma allora non va disgiunto dai segni esterni ed interni che gli sono proprii.

Il glaucoma acuto che decorre con fenomeni conge-

(1) L'amaurosi per atrofia è poi molte volte accompagnata da sintomi di atassia locomotrice o da anestesi parziali che rivelano la sua origine cerebrale o spinale.



stivi del corpo cigliare, della sclerotica e della congiuntiva e dolore sopraorbitale, viene spesso confuso, colla congiunto-sclerotite o coll'iritide reumatica, ossia con quella forma che si chiamava dai vecchi scrittori, ottalmia reumatica; ma in questa il colore normale dell'iride è sempre uniformemente alterato, la pupilla assai ristretta e dentellata per sinechie posteriori, ed il dolore è per lo più proporzionato al grado della flogosi, ned ha luogo quel notevole deperimento di vista che tien dietro ad ogni accesso di nevralgia glaucomatosa, ed il globo oculare non acquista mai quella durezza lapidea che è costante nel glaucoma. Non è però a tacersi che la miosi e le sinechie posteriori possono ugualmente complicare il glaucoma, ogni qualvolta questo fu preceduto dall'iritide artritica lenta posteriore od uveitide.

Il metodo antiflogistico e le evacuazioni sanguigne che solitamente giovano nelle forme infiammatorie pure, nel glaucoma, arrivano tutto al più a togliere la congestione, a moderarne la nevralgia o ad ottenere una tregua più o meno lunga nel decorso della malattia, ciò che fa supporre talvolta che questa sia vinta. La nevralgia o l'offuscamento della vista però sogliono ben presto riprodursi e l'amaurosi non tarda a manifestarsi; vedremo, parlando della cura, per quali ragioni le emissioni sanguigne non solo riescano di poco o nessun vantaggio, ma siano ben spesso dannose.

Anche le pertinaci e ricorrenti nevralgie del 5.<sup>o</sup>, le quali sono accompagnate nel tempo dell'accesso da annebbiamento di vista, e da iniezioni delle membrane esterne, ponno simulare gli accessi glaucomatosi; in questi casi però la papilla ottica non presenta mai i caratteri proprii del glaucoma, ma piuttosto quelli della congestione e più tardi, se in causa della persistente neurosi vi si aggiunge l'ambliopia o l'amaurosi, quelli dell'atrofia dei vasi e della sostanza nervea.

Lo splendore poi della pupilla e dei mezzi diottrici che sono sempre normali nelle nevralgie del ramo sopra orbitale del 5.<sup>o</sup>, varrà a togliere ogni dubbio sulla natura dell'affezione.

*Sede e condizione patologica del glaucoma acuto e cronico.* — La sede primitiva del glaucoma acuto è palesemente la membrana più vascolare dell'occhio, la *coroidea*, e in questa opinione convennero e convengono tutti gli ottalmologi antichi e moderni appoggiati ai sintomi, agli esiti ed alle autopsie.

Altrettanto non si può dire del glaucoma lento, la cui origine infiammatoria, e la cui sede coroideale viene ancora messa in dubbio per la irregolarità del suo decorso, e per il difetto di fenomeni infiammatorii nelle membrane esterne.

Noi esporremo quindi in breve le varie ipotesi che vennero finora esternate da diversi autori per ispiegare la genesi del glaucoma lento, al solo scopo di dimostrarne la insussistenza; e per ultimo vedremo come la forma acuta e la lenta del glaucoma siano invece sostenute dallo stesso processo morboso, la cui espressione sintomatologica varia unicamente per il grado d'intensità e per la sua diffusione ad altri tessuti.

L'ipotesi emanata da un recente scrittore, che gli accessi ambliopici del glaucoma lento possano essere la conseguenza di una spasmodica e temporaria contrazione delle fibre circolari dell'arteria centrale della retina per la quale viene intercettato il corso del sangue nella stessa (ischemia), ipotesi già ammessa da un illustre fisiologo per ispiegare gli accessi epilettici, non venne finora dimostrata per mezzo dell'osservazione ottalmoscopica, la quale solo può determinare se esista o meno durante l'accesso, l'assottigliamento, e l'anemia dei vasi arteriosi. Dato poi che tale spasmo avvenisse realmente, questo basterebbe a spiegare i transitorii intorbidamenti

della vista che si manifestano talvolta in alcune persone nervose, ipocondriache, isteriche per dispepsia, verminazione, e simili, ma non potrebbe spiegare quelle alterazioni materiali della papilla che sono tutte proprie del glaucoma. Tale opinione quindi è puramente ipotetica e destituita di solidi fondamenti.

L'ipotesi che il glaucoma cronico sia l'effetto di un lento corrugamento della sclerotica cagionato dalla graduata atrofia dei suoi elementi anatomici, per cui ne viene ad essere impicciolita la di lei cavità, e vengono ad essere perciò compressi ed atrofizzati i nervi cigliari, la retina ed il vitreo, mentre include qualche cosa di vero, la parte cioè che prende la sclerotica indurata e resistente nella genesi del glaucoma, non basta però a spiegarne tutti i fenomeni, tanto più ove si consideri che la sclerotica a *glaucoma consumato*, anzichè corrugarsi, e restringere la propria capacità, si rammollisce, si assottiglia, e si sfianca, per dar luogo ad ectasie periferiche (staflomi della sclerotica) e persino al buftalmo.

Nè possiamo ammettere l'opinione di un distinto ottalmologo italiano che riconosce come causa probabile e primo punto di partenza del glaucoma lento l'atrofia dei nervi cigliari e la conseguente atrofia dei vasi sanguigni e delle membrane oculari, appoggiato all'autopsia di due occhi glaucomatosi da lui praticata, nei quali vennero riscontrati atrofici i nervi cigliari, ed al fatto che la cornea diventa insensibile in molti casi di glaucoma. L'atrofia dei nervi cigliari da lui verificata ci sembra piuttosto un effetto che causa del glaucoma e della compressione intraoculare, e in secondo luogo l'anestesia corneale è uno degli ultimi fenomeni morbosi del glaucoma già inoltrato, e non è neppure costante. Inoltre se l'atrofia primitiva dei nervi cigliari fosse la vera causa che genera il glaucoma, come si potrebbe spiegare l'arresto e la scomparsa dei fenomeni e delle alterazioni glau-

comatose in seguito al taglio dell'iride? Egli è certo che la malattia dovrebbe continuare il suo decorso per la persistente atrofia dei nervi stessi che si suppone l'abbiano determinata.

Noi però incliniamo ad ammettere nel glaucoma uno stato di debolezza o di paresi dei nervi gangliari dai quali emanano i filamenti vascolo-motori, e trofici, che presiedono alla vita organica dell'occhio ed alla secrezione degli umori, e crediamo tale ipotesi ragionevole ove si rifletta che i soggetti glaucomatosi sono per lo più deboli, estenuati, anemici, e i loro centri nervosi cerebrali e spinali alquanto prostrati nelle funzioni per ripetuti attacchi di congestione, per lenti processi infiammatorii, per perdite considerevoli di umori nobili, patemi deprimenti, ecc.

Tale paresi dei filamenti gangliari che si recano alle membrane dell'occhio seguendo il decorso delle carotidi e delle ottalmiche fino alle loro estremità capillari, potrebbe dar luogo ad una congestione passiva artero-venosa, e predisporre la coroidea a quella lenta infiammazione che è causa dell'esagerata secrezione del vitreo, e dei conseguenti fenomeni glaucomatosi.

Fra tutte le spiegazioni che vennero finora date sulla natura del glaucoma, la più dimostrata e più generalmente ammessa si è quella che ritiene il glaucoma lento come una *coroideite sierosa lenta*, con *aumentata secrezione dell'umor vitreo*, ed il glaucoma acuto come una *coroideite sierosa acuta con aumento del vitreo* e diffusione del processo infiammatorio alla retina, alla jaloidea ed alle membrane esterne visibili. Che poi le due accennate forme morbose non costituiscano che un' *identica* malattia, lo prova abbastanza il fatto che il glaucoma acuto può convertirsi in lento, e per converso il lento diventare acuto, che un occhio può essere preso dalla forma lenta, mentre l'altro lo è dalla forma acuta;

che finalmente l'iridectomia praticata in tempo può guarire, o per lo meno arrestare il decorso tanto dell'una come dell'altra. La condizione infiammatoria del glaucoma lento poi venne positivamente confermata dalle indagini microscopiche, le quali rivelarono le neoformazioni ed i prodotti dell'infiammazione non solo nello stroma della coroidea, ma eziandio nella jaloidea, nella retina, e negli elementi che compongono il nervo ottico.

L'infiammazione nel glaucoma avrebbe ciò solamente di particolare che l'aumentata massa del vitreo premendo sulla superficie interna delle membrane oculari ne limita la troppo rapida proliferazione delle cellule, e talvolta la sospende temporariamente e nel tempo stesso premendo sui vasi arteriosi impoverisce e finalmente priva affatto di sangue la retina e la papilla del nervo ottico, e determina l'atrofia degli elementi nervosi, la quale una volta che abbia oltrepassato certi limiti non è più suscettibile di essere arrestata nei suoi ulteriori progressi.

Il glaucoma si potrebbe quindi considerare come una specie di idrope saccato dell'occhio, nel quale il contenuto determina una graduata pressione sulla retina e sulla papilla del nervo ottico, per cui ne deriva necessariamente un'amaurosi più o meno pronta a seconda che il processo è più meno o acuto.

*Esiti del glaucoma.* — La coroideite glaucomatosa abbandonata a sè stessa dà luogo alla totale distruzione delle cellule jaloidee, allo scioglimento del vitreo e per le successive infiammazioni secondarie agli stafilomi molteplici della sclerotica, all'idroftalmia totale. Nella cavità del bulbo poi continuando la secrezione sierosa della coroidea, hanno luogo estesi e perfino totali distacchi della retina, emorragie, offuscamento catarattoso e degenerazione calcarea del cristallino e della coroidea.

L'occhio glaucomatoso in seguito a queste diverse fasi termina, ora in atrofia per il lento riassorbimento degli

umori ed il successivo raggrinzamento delle membrane, ora in tisi per la sopravvenuta panoftalmite. Molte volte la cornea resa insensibile si esulcera per l'azione irritante degli agenti esterni, si perfora o cade in gangrena, permettendo così l'uscita degli umori e il successivo coarciamento delle membrane.

*Cura.* — Il glaucoma o l'amaurosi artritica fu sempre ritenuta malattia insanabile ed inevitabile sorgente di cecità. Contro di essa vennero consigliati i solventi, i narcotici, i rivellenti cutanei, i sudoriferi, l'aconito, l'oppio, la belladonna, e i bagni termali, ecc., ma con questi mezzi non si otteneva che in rari casi di frenarne per qualche tempo il decorso, ciò che si può mettere in dubbio, perocchè molte volte si arresta spontaneamente anche senza l'intervento dell'arte col migliorare delle condizioni generali dell'organismo o perchè il paziente si sottrae a quelle cause che ne favoriscono le esacerbazioni.

Le sottrazioni sanguigne erano per lo passato e sono ancora attualmente da molti pratici adoperate nella cura del glaucoma per vincere l'infiammazione, ritenendo in buona fede che queste fossero atte a troncane il decorso della malattia. Noi abbiamo potuto convincerci in seguito ad una lunga esperienza che le perdite di sangue anzichè giovare riescono nocive nel glaucoma conclamato; quando è acuto tutto al più, moderano lo stato febbrile, tolgono la congestione cerebrale che lo complica e nei casi più fortunati convertono la forma acuta in lenta. Quest'ultima però non rimane stazionaria ma riprende ben presto il suo ordinario decorso. Nella forma lenta poi le sanguigne tanto generali che locali riescono sempre perniciose per la vista e favoriscono lo sviluppo dell'amaurosi. Abbiamo veduto più volte casi nei quali la cecità si fece completa in seguito a due o tre salassi oppure ad un generoso sanguisugio praticato ai

processi mastoidei od ai vasi emorroidarii, e simili casi deplorabili sono pur troppo frequenti dove i pratici abusano ancora del salasso, nella persuasione che sia l'unica risorsa che l'arte possiede per vincere l'infiammazione.

Ma per quali motivi le sottrazioni sanguigne riescono dannose alla vista nella cura del glaucoma? A tale domanda non è difficile rispondere ove si consideri che i pazienti glaucomatosi sono ordinariamente anemici, spesso cardiopatici, ipocondriaci od isterici, di temperamento nervoso, e che quantunque la coroidea sia in preda ad un processo infiammatorio, i vasi della retina si trovano in uno stato opposto di anemia per la pressione che sopra di essi esercita l'umor vitreo. Da ciò ne viene che ogni perdita di sangue deve necessariamente impoverire questi vasi che già ne scarseggiano e privarli infine del liquido circolante, a detrimento della funzione visiva. Le sanguigne riescono poi nocive anche perchè spogliano il sangue di globuli rossi, ne rendono la crasi idroemica, e favoriscono per tal modo il versamento di siero nel cavo dell'occhio e l'aumento della compressione intraoculare; finalmente possono riescire dannose perchè privano il cervello del sangue arterioso necessario, e dispongono per tal modo alle nevralgie del 5.<sup>o</sup> paio, le quali contribuiscono ad aggravare il processo glaucomatoso aumentando la veglia e l'inquietudine del paziente. E qui non sarà fuor di luogo il notare come le sottrazioni sanguigne, che sono nocive, o quanto meno di poca utilità nella cura della corioideite glaucomatosa, vengano tollerate senza danno della vista, una volta che sia tolta la tensione oculare per mezzo del taglio dell'iride; fatto già osservato da noi stessi e da altri oculisti.

La sottrazione di sangue si dovrà quindi evitare e riservarla ai soli casi acuti, quando vi sia palese congestione

cerebrale, febbre infiammatoria, ed il paziente sia giovane ancora e nella pienezza delle sue forze (1).

(1) La stessa opinione venne già esternata negli anni addietro da alcuni distinti oculisti quando ancora dominava la smania del salassare.

Fra gli autori inglesi Tyrrel reputava dannose le emissioni sanguigne nella corioideite artritica. Fra i tedeschi il Weller consigliava il salasso nel glaucoma se i pazienti son robusti e pletorici, perchè, a suo parere, la flogosi predomina sempre più o meno in sul principio; se poi i soggetti sono discrasici, consigliava a farli salassare dal piede, in modo che il sangue non eccedesse che raramente le 4 o 5 oncie, « non essendo, dice egli, » mia intenzione di *debilitare l'economia*, poichè mi propongo » soltanto di rendere la circolazione più libera e più uniforme ».

Dalla peritanza con cui consiglia il salasso e dalle piccole dosi che vorrebbe estrarre, si scorge chiaramente quanto temesse il Weller le esagerate sottrazioni nella malattia in discorso.

Ma quello che più di tutti parlò chiaramente dei nocivi effetti del salasso nella cura della corioideite glancomatosa si fu il defunto prof. Flarer. Ecco come si esprime quel distinto ottalmologo nel suo *Commentario de iritide* (pag. 87): — « *Venæ sectionum* » *abusum in hominibus ad hunc morbum dispositis (all'artrite podagrosa) derepente completa amaurosis uti dicunt arthritica subsequitur* ». Notisi che più avanti avea avvisato che in tali pazienti *adest debilitas cum adparente plethora*. Venendo poi a trattare della cura dice: — *Magnis semper premitur difficultatibus iritidis in hominibus arthriticis contemporanea adfectione choroideæ atque corporis ciliaris complicatæ therapia*, e dopo avere segnato in margine *damna ex venæ sectionum usu nimis protracto*, esce con queste parole ». — « *Ingens dolor capitis qui morbum comitare solet, in medicis minus expertis de ingrediente vehementissima phlogosi forsitan jam ad cerebrum diffusa excitat, qua de re methodum antiphlogisticam rigorosiorrem adhibere jubent. Hæc praxis generatim est damnosissima. — Si excipimus casum ubi accidentalis membranarum exter-*



Dopo quanto si è detto sulla essenza del glaucoma tanto acuto che cronico è facile comprendere come nessun altro mezzo sia atto a troncane la malattia infuori di quello che può toglierne la causa prossima o *la compressione intra-oculare* e riordinare la circolazione della retina.

Il solo spediente che l'arte possedeva per diminuire la tensione delle membrane era *la paracentesi corneale*, e l'evacuazione dell'umor acqueo. Questa infatti arreca prontamente un vantaggio, ma i suoi effetti non sono durevoli, perocchè ben presto la ferita si chiude e l'acqueo si riproduce, per cui a renderli permanenti è necessario ripeterla ad ogni nuovo accesso o riaprire la ferita già fatta con un piccolo specillo, e d'altronde non è dimostrato ancora che le ripetute evacuazioni dell'acqueo abbiano

*narum major irritatio, unam aut alteram venæ sectionem, aut fors hyrudinum applicationem exposcit; depletiones sanguinis ob dolorum vehementiam, aut ex hypotesi de oriunda encephalite sæpius institutæ incipientem visus debilitatem derepente in perfectam aut irreparabilem convertere solent cæcitatem. De hac veritate sæpius convincimur in hominibus quos incipiente choroideite arthritica affectos, eodem tempore phlogosis visceris nobilioris, hæpatis nempe aut pulmonum adgreditur. Ad servandam vitam venæ sectiones repetitæ institui debent quamquam oculus in manifesto versetur discrimine, imo completa caecitas immineat; post quinque aut sex venæ sectiones glaucoma aut amaurosis arthritica jam evoluta erit ».* Passa quindi a narrare un fatto in cui avvenne la cecità al sesto salasso, come aveva egli predetto, e nel quale i medici credevano aversi a curare una grave encefalite. Sembra altresì che nemmeno le eccessive evacuazioni alvine non gli abbiano corrisposto bene dal momento che più sotto soggiunge: — « *Caveat medicus, ne nimis copiosas sollicitet alvi dejectiones, aegro, propter debilitatem quam inducunt, infensas »* (Ibid., pag. 182).

realmente prodotto una stabile guarigione in casi di glaucoma assoluto.

La paracentesi corneale però può essere indicata e riuscire utile, almeno temporariamente nello stadio dei prodromi, quando la tensione interna non ha raggiunto ancora un grado molto elevato ed il paziente non è per anco disposto a sottomettersi al taglio dell'iride.

L'unico soccorso pertanto che si può dire sicuro per togliere la distensione oculare interna e quindi prevenire la cecità si è il taglio di un largo lembo della zona iridea, ossia l'*Iridectomia*, operazione che per lo passato era riservata ai soli casi di limitazione o di obliterazione della pupilla cagionata da macchie centrali della cornea, da atresia del foro pupillare in causa di sinechie posteriori, di essudati o di cataratta falsa.

Questa operazione proposta da sette anni soltanto dall'illustre De-Graëfe è la vera *ancora di salvezza contro la cecità glaucomatosa*, e le guarigioni ottenute con questo mezzo dal suo inventore e dagli ottalmologi di tutte le nazioni sono ormai così numerose e notorie da rendere superflua ogni prova ulteriore, per cui osiamo dire francamente che nessun uomo dell'arte può attualmente disconoscerne e rifiutarne l'applicazione senza meritarsi la taccia di ignorante ed una giusta riprovazione.

L'iridectomia nei casi di glaucoma lento deve essere consigliata presto e quando cominciano a farsi gravi e più frequenti gli accessi ambliopici, e la durezza del bulbo va aumentando. Siccome però in questo periodo i pazienti godono ancora di buona vista, fuori degli accessi, e possono anche leggere con l'ajuto delle lenti convesse, difficilmente si lasciano indurre all'operazione, quantunque sia questo il momento più propizio, nel quale l'iridectomia può, non solo arrestare la malattia, ma restituire una vista perfetta. I pazienti anche i più ragionevoli si ri-

fiutano ordinariamente all'operazione, o perchè diffidenti del risultato, o perchè paurosi, per cui l'oculista rare volte riesce a praticarla nello stadio dei prodromi. Si dovrà quindi proporla con insistenza nei momenti in cui essi trovansi in preda all'offuscamento di vista, e se trattasi di glaucoma acuto, nel parossismo del dolore, poichè il timore di divenire ciechi e la speranza di sottrarsi alle crudeli nevralgie da cui sono tormentati, valgono allora più di ogni altro argomento per indurli a sottoporsi all'operazione.

Nel glaucoma lento si potrà soprassedere all'iridec-tomia quando l'estensione e la chiarezza della vista non abbiano ancora troppo sofferto, poichè rimanendo la pupilla molto ampia in seguito ad essa, i circoli di diffusione che si formano sulla retina dai raggi che attraversano la periferia del cristallino portano abbagliamento e confusione ed in causa di tale incomodo i pazienti facilmente si turbano e sembra loro di aver perduto anzichè guadagnato nella facoltà visiva, poichè non sanno in generale, nè comprendere, nè valutare il pericolo a cui furono esposti e il grande beneficio che hanno ottenuto.

Nei casi di *glaucoma acuto*, o come si suol dire *fulminante*, l'operazione è di assoluta ed urgente necessità, per cui deve essere praticata il più presto possibile e senza dilazioni per evitare maggiori guasti della retina e della papilla, e per sottrarre il paziente ai dolori che sono ordinariamente insopportabili. L'esperienza ha insegnato che quando l'iridec-tomia viene praticata dopo i primi accessi del glaucoma e quando la cecità avvenne da pochi giorni solamente o non è ancora completa, il risultato è ordinariamente favorevole e se non vi sono complicazioni da parte della retina o del nervo ottico (emorragie diffuse, essudati, atrofia, ecc.), la vista ritorna quasi sempre perfetta come prima. Quando sono già trascorse due settimane dacchè la cecità si è dichiarata, il paziente può ancora ricuperare un

certo grado di potere visivo, ma al di là di questo limite o non si ottiene più nulla o la vista rimane circoscritta alla parte inferiore esterna del campo visuale perchè la porzione interna e superiore della retina è sempre l'ultima che perde la propria attitudine funzionale.

Noi dobbiamo qui far notare come erronea sia la massima di alcuni pratici i quali, riconosciuta la malattia per un glaucoma acuto, credono necessario sottoporre prima il paziente ad una cura antiflogistica per moderare il processo infiammatorio, scemare i dolori, e predisporre così l'occhio all'operazione. Essi sciupano un tempo prezioso e talvolta fanno perdere irreparabilmente la vista ai loro pazienti, non riflettendo che nel glaucoma il *migliore degli antiflogistici e dei calmanti è il taglio dell'iride*.

L'iridectomia, oltre all'azione rilasciante che esercita sulle membrane del globo oculare, ha eziandio il vantaggio di prevenire l'atrofia totale dell'iride, e la degenerazione glaucomatosa del cristallino (cataratta verde), il quale già torbido si rischiarà di nuovo, specialmente alla periferia.

Nei casi in cui l'iridectomia viene praticata troppo tardi, e quando l'amaurosi data già da trenta o quaranta giorni, per esempio, quel po'di vista che il paziente può riacquistare ancora ritorna sempre lentamente ed impiega spesso diverse settimane a raggiungere il massimo di chiarezza. L'estensione del campo visuale poi rimane sempre circoscritta e l'acutezza è notevolmente scemata, per cui rare volte arriva a leggere e a discernere oggetti di una certa minutezza.

Se il glaucoma è doppio, l'iridectomia si può praticare in ambedue gli occhi nella medesima seduta. Ordinariamente l'operazione eseguita sopra di un occhio solo non guarentisce l'altro da un attacco della stessa malattia, la quale può svilupparsi in un tempo più o meno lontano, e tanto più presto se il globo oculare è già teso e duro.

Ove poi un occhio già affetto da cataratta matura venisse assalito dalla corioideite glaucomatosa, si potrà sottoporre all'iridectomia e nel tempo stesso all'estrazione laterale col cucchiajo di Souft dopo avere previamente lacerata la capsula.

È inutile il ripetere che quando il glaucoma è inveterato e non v'ha più percezione di luce da molto tempo, riesce infruttuoso qualunque tentativo di operazione: molte volte però si è costretti a ricorrere all'iridectomia anche nei casi di glaucomi antichi con cataratta o senza e distensione idroftalmica del bulbo, onde sottrarre i pazienti alle ricorrenti cheratiti ulcerose neuro-paralitiche che tanto spesso occorrono, e togliere o prevenire le nevralgie cigliari determinate dalla distensione dei filamenti nervosi che scorrono fra la sclerotica e la corioidea.

In alcuni casi di nevrosi pertinaci, nei quali la semplice escisione di un pezzo d'iride non aveva potuto calmare i dolori, noi abbiamo estirpato in totalità l'iride dal legamento cigliare con pieno successo, ed in una donna nella quale neppure quest'ultima operazione aveva giovato a sedare l'atroce nevralgia, si estrasse il cristallino, dopo di che cessò completamente.

Nei casi di glaucoma con macchie centrali della cornea, se l'iride non è ancora molto atrofizzata, si può unire lo spostamento della pupilla ( iridodesis ) all'iridectomia lasciando impegnati fra le labbra della ferita corneale le estremità dei lembi dell'iride stirati fuori.

L'insuccesso della operazione è sempre dovuto all'essere troppo avanzata l'atrofia dei vasi arteriosi della retina e degli elementi nervosi della papilla, oppure alla presenza di gravi emorragie disseminate nel parenchima retinico, o corioideale, ovvero all'essere il glaucoma complicato coll'atrofia dei nervi ottici o con altre malattie dei centri ottici cerebrali (meningiti croniche, apoplezia, rammollimento, atrofia cerebrale, tumori, ecc.)

Ci resta ora a determinare la regione dell'iride dalla quale si deve esportare il lembo, non che l'estensione che esso deve avere.

L'esperienza ha insegnato che l'iridectomia riesce sempre utile qualunque sia la località dell'iride prescelta. Ordinariamente viene praticata l'escisione dal lato esterno, perchè da questo riesce più facile l'atto operativo, altri amano meglio la parte inferiore.

Dovendo praticarla in ambedue gli occhi però sarebbe preferibile il lato interno. Molti prescelgono e con ragione la parte superiore; perchè la cicatrice rimane velata dalla palpebra superiore e l'eccessiva ampiezza della nuova pupilla viene così limitata dalla palpebra stessa, la quale scendendo più o meno sopra di essa, modera a norma delle circostanze la luce e fa l'ufficio dello sfintere pupillare, evitando per tal modo la necessità di ricorrere ad occhiali stenopeici. Il taglio superiore però è più difficile ad eseguirsi quando l'arco sopraorbitale è molto sporgente o l'occhio assai infossato nell'orbita.

Riguardo all'ampiezza del lembo irideo che si deve escidere, è opinione adottata da tutti i pratici che questo debba essere più largo che sia possibile, ritenendosi che la tensione del bulbo scemi in proporzione della quantità d'iride esportata, e che la vista riesca migliore e più durevole. Noi però abbiamo ottenuto in diversi casi lo stesso intento ancorchè il lembo reciso fosse assai piccolo. Ordinariamente un lembo assai esteso non si può esportare quando la pupilla è molto ampia per soverchia retrazione dell'iride. Alcuni ritengono che l'iridectomia dia migliori risultati allorchè il lembo irideo venga staccato dalla grande periferia dell'iride, là dove si congiunge al corpo cigliare.

*Processo operativo.* — L'operazione riesce assai fa-

cile quando la si pratica nei prodromi del glaucoma, allorchè l'iride non è molto retratta verso il corpo cigliare e la camera anteriore è ancora abbastanza ampia per essere il cristallino distante dalla cornea. Se l'iride non è atrofizzata, come lo è quasi sempre nei casi molto inveterati, l'applicazione della carta preparata coll'estratto della *fava del Calabar* può produrre un certo grado di contrazione della pupilla e di espansione dell'iride, che rende facile l'atto operativo.

L'operazione la si può praticare tenendo il paziente seduto o coricato. Si divaricano le palpebre coll'istrumento di Snowden o per mezzo dell'elevatore del Pellier che si affida ad un assistente, il quale lo tiene colla mano corrispondente all'occhio da operarsi, mentre coll'altra abbassa la palpebre inferiore. L'operatore afferra la congiuntiva del bulbo colla pinzetta uncinata in molta vicinanza alla cornea, dal lato opposto a quello ove deve praticare l'incisione. Quando la congiuntiva è molto sottile ed atrofica, come lo è quasi sempre nei glaucomatosi avanzati in età, avrà cura di afferrarne una estesa piega, onde ovviare al laceramento della stessa. Fissato il bulbo, si fa un'incisione verticale, o trasversale, se si pratica superiormente, sulla sclerotica, due millimetri circa al di là dell'inserzione della cornea; tale incisione deve avere la larghezza di cinque o sei millimetri almeno.

Noi adoperiamo a tal uopo un coltello lanceolato a larga lama curva sul piatto, onde ottenere un'incisione abbastanza ampia, senza penetrare molto addentro nella camera anteriore a pericolo di ferire la lente. L'incisione la si fa sul margine sclerotideo, appena al di là della cornea, perchè riesce più facile l'afferrare in seguito l'iride abbenchè molto retratta verso il corpo cigliare.

Il secondo momento dell'operazione consiste nell'afferrare un largo lembo irideo che si estrae e si escide. Noi sogliamo adoperare a questo scopo una pinzetta a bran-

che leggermente curve, piuttosto robusta, munita all'estremità delle branche di solcature trasversali, onde la presa non abbia a sfuggire. Estratto il lembo irideo, lo si escide con una forbice a cucchiajo e a punte ottuse, o dall'operatore stesso o da un assistente. È necessario che la convessità delle lame della forbice nell'atto del taglio poggi rasente alla cornea, onde il lembo venga esciso netto ed in totalità, senza lasciare alcun brandello fra le labbra della ferita. Onde rendere più facile l'escisione di una larga falda dell'iride ed evitare nel tempo stesso il pericolo di ferire la cristalloide, alcuni pratici propongono di far prollassare l'iride dalla ferita, ritirando rapidamente il coltello dalla stessa, non appena compita l'incisione della sclerotica, affinchè l'acqueo uscendo con veemenza, possa trascinare seco una larga procidenza iridea, ovvero esercitando col dito una discreta pressione sul globo oculare. Ove ciò non avvenga spontaneamente, consigliano di portare colla pinzetta il lembo fra le labbra della ferita, quindi di dividerlo per metà colle forbicine e in seguito escidere l'uno dopo l'altro i due lembi risultanti dell'iride previamente afferrati coll'opportuna molletta. Se il taglio della sclerotica riescisse troppo piccolo per poter introdurre la pinzetta e per estrarre un lembo esteso di iride, lo si può ampliare colla forbicina curva a punte ottuse o con quella a ginocchio pure ottusa del Maunoir.

Durante l'operazione si dovrà soprattutto aver di mira di non ferire la capsula della lente col coltello lanceolato o colla pinzetta, perchè da questa lesione ne deriverebbe senza fallo la cataratta traumatica parziale o totale, accidente che non di rado occorre agli operatori poco destri, quando i pazienti sono indocili e inquieti, e quando non si ha l'avvertenza di fermare il globo oculare.

A garantirsi da tali sinistri accidenti sarà meglio, in casi consimili, sottoporre il paziente alla cloroformizza-



zione, tenendolo coricato sopra una tavola od un letto. Avviene quasi sempre nella camera anteriore, in seguito al taglio dell'iride, un versamento di sangue, quando questa non è atrofica per l'antichità del glaucoma. Se è copioso, sarà bene lasciar riempire di umor acqueo la camera, il che avviene in 8 o 10 minuti, e quindi evacuarla introducendo il cucchiajo di Daviel fra le labbra della ferita. Se il sangue non è già coagulato, esce per la maggior parte coll'acqueo. Del resto l'operatore non deve inquietarsi molto per questo accidente, giacchè il sangue viene ben presto riassorbito in tre, o quattro giorni, quando non esca spontaneamente dalla ferita coll'umor acqueo, al riprodursi di questo.

L'effetto quasi immediato che tien dietro all'iridec-tomia, si è la *diminuita tensione e durezza del globo oculare*, il quale ritorna alla consistenza naturale o poco meno. In alcuni pochi casi se la cecità non è avvenuta che da qualche giorno solamente il paziente ricupera subito la vista, e può chiaramente rilevare gli oggetti, semprechè l'emorragia che deriva dai vasi tagliati dell'iride non venga ad intorbidare la pupilla.

La nevralgia sopraorbitale, il senso di tensione e di peso scompajono per lo più in capo a poche ore. In rari casi sopravviene di nuovo qualche accesso di dolore, ma questo si dissipa in fine, spontaneamente o dopo l'evacuazione dell'umor acqueo che si ottiene riaprendo la **ferita corneale**. Anche i fenomeni di congestione della sclerotica, il rossore e l'edema della congiuntiva scompajono nel periodo di qualche giorno. La cornea prima torbida, scabra, ed anche ulcerata, riprende il suo splendore, la sua diafaneità naturale, ed anche la propria sensibilità se era già divenuta anestetica per la compressione subita dai nervi cigliari che le provengono dal trigemino.

L'iride quando il di lei tessuto non è ancora atrofiz-

zato si espande, e la pupilla già midriatica si restringe almeno per una certa porzione della sua ampiezza.

L'umor aqueo si fa limpido, il cristallino diventa più trasparente e talvolta diminuisce perfino l'offuscamento verdognolo centrale e scompare l'intorbidamento catarattoso periferico. Il vitreo che come si è notato è quasi sempre torbido; sparso di corpuscoli opachi al punto da velare le membrane profonde ed impedire l'esame ottalmoscopico; ritorna esso pure trasparente e permette la chiara visione degli oggetti situati al di dietro di esso.

La pulsazione delle arterie centrali tanto palese e caratteristica nei prodromi del glaucoma ed anche nel glaucoma inoltrato; cessa al cessare della compressione intraoculare ed è assai difficile rinnovarla anche esercitando una discreta pressione col polpastrello del dito sul globo dell'occhio.

Le arterie della papilla che per aver subito un certo grado di atrofia erano già impallidite, e grandemente assottigliate o convertite in vasellini capillari; od in filamenti bianchi, riprendono dopo alcune settimane un colore più vivo, ammettono una maggior copia di sangue, e collo scomparire della pressione riprendono nuova vita, ristorando così la languente nutrizione degli elementi nervosi della retina.

Il fondo della papilla incavato in forma di coppa si rialza gradatamente, e a poco a poco si livella col restante del fondo oculare, per cui scompare quasi del tutto la caratteristica inflessione a gomito dei vasi che rimangono così in seguito appena un pò serpentinei nel dominio di essa.

Si deve però rimarcare che tanto la midriasi quanto le alterazioni interne postume del glaucoma non si dissipano mai perfettamente, e in modo da non lasciare più alcuna traccia, quando questo non venne operato nello stadio dei prodromi, e la malattia ebbe una lunga dura-

ta. Ad onta però di un certo grado di midriasi, di un leggier intorbidamento verdognolo del centro del cristallino e dell'assottigliamento dei vasellini arteriosi, i pazienti godono una vista abbastanza fina e durevole.

È utile qui il rammentare come il paziente in seguito all'operazione resta per lo più presbite od anche ipermetropico, a motivo della diminuita forza e contrattilità delle fibre del muscolo cigliare, le quali furono a lungo compresse e molte volte atrofizzate. Gioverà in tali casi munirlo di opportune lenti convesse (per lo più dal N.º 12 al 24) onde renderlo atto a vedere gli oggetti vicini, a leggere, scrivere, cucire, ecc.

Se la pupilla dopo il taglio di un esteso lembo dell'iride rimane troppo ampia, nel qual caso gli operati non possono vedere distintamente gli oggetti pei circoli di diffusione che si formano sulla retina, sarà necessario, oltre alle lenti convesse, consigliarli ad usare gli occhiali così detti *stenopeici* a fessura trasversale ed anche occhiali *cilindrici* se ne fosse derivato un certo grado di *astigmatismo* nella curvatura di qualcuno dei meridiani corneali.

Alcune volte negli operati anemici, ed estenuati, la vista ricuperata è debole, facilmente si stanca, o si annebbia tratto tratto per una specie di intolleranza nervosa della retina o dei centri cerebrali. In tali casi bisogna prescrivere una dieta carnea nutriente coadjuvata dai tonici amari, dai marziali, dalla prolungata dimora in campagna ed in luoghi elevati dove l'aria è pura ed asciutta. Le acque marziali bevute alle sorgenti sono poi indicatissime sotto ogni riguardo.

*Accidenti consecutivi all'operazione.* — L'iridec-tomia, anzichè suscitare reazioni infiammatorie nelle membrane interne, come si potrebbe facilmente sospettare, è uno dei mezzi più atti ad arrestarne il decorso. Essa si può dire anzi il mezzo più pronto e più sicuro per

troncare le iritidi croniche, e le irido-coroideiti ribelli a tutti gli altri sussidii interni ed esterni suggeriti dall'arte. I postumi che si possono temere nei soggetti scorbutici, lienosi, epatici, e che soffrirono flogosi diuturne della coroidea, sono le emorragie della retina e della coroidea, o l'emoftalmo, che alcune volte proviene anche dai vasi dell'iride recisi. Quest'ultimo può essere talvolta gravissimo, ripetersi anche dopo la paracentesi corneale diretta ad evacuare il sangue effuso e portare la totale rovina dell'occhio per conseguente atrofia,

L'emoftalmo può presentarsi anche molti giorni dopo l'operazione; in un caso un moderato ipoema, che avvenne molti giorni dopo l'iridectomia in un vecchio operato di glaucoma cronico, fu susseguito da un evidente miglioramento della vista.

L'applicazione di pezzuole ghiacciate sull'occhio operato continuate per alcune ore ed una moderata compressione sostenuta da una apposita fasciatura, servono a prevenire gli stravasi sanguigni che derivano dal repentino svuotamento degli umori e dal troppo rapido concorso del sangue nei capillari. Noi ci limitiamo per lo più alla semplice fasciatura compressiva, per evitare le nevralgie che facilmente si riproducono sotto l'impressione dei fomenti freddi.

Solitamente il riposo di pochi giorni a letto ed in camera oscura bastano a togliere ogni pericolo di reazione.

Qualche piccola dose d'oppio, qualche frizione narcotica al sopracciglio, sono per lo più sufficienti a sedare l'inquietudine del malato e a calmare il dolore che talora si rinnova al sopracciglio.

In molti casi giova praticare ed eziandio ripetere più volte l'evacuazione dell'acqueo a sedare la nevralgia, e a dar esito all'emoftalmo, quando non venga in pochi giorni assorbito.

In alcuni rarissimi casi, se la nevralgia si riproduce, e la tensione e la durezza del bulbo si rinnova per un

nuovo accesso di coroidite sierosa, bisogna praticare un secondo taglio dell'iride in altra parte della sua periferia.

L'iritide, l'iridociclite, e le sinechie posteriori sono assai rare in seguito all'operazione in discorso, lo stesso dicasi della panoftalmite o flemmone oculare, che è quasi sempre l'effetto di rozzi maneggi durante l'atto operativo, o di colpi casualmente portati all'occhio dal paziente stesso, o di cattive disposizioni sostenute da carie, da piaghe croniche, da sifilide costituzionale, da pioemie che possono esercitare una sinistra influenza sulla crasi del sangue, o favorire l'embolismo.

Non è cosa infrequente nei glaucomatosi, d'ordinario già in preda ad uno speciale eretismo cerebrale, la manifestazione di particolari eccentricità poco meno che monomaniache. Una delle nostre pazienti divenuta cieca in seguito a glaucoma doppio recidivo, non potendo sopportare la propria esistenza, tentò di avvelenarsi, ma prevenuta da una continua sorveglianza, si lasciò morir di fame e nulla valse a distoglierla dal suo triste proposito.

Molti glaucomatosi che ebbimo l'opportunità di poter seguire per varii anni, perirono di apoplezia cerebrale alla quale debbono essere in particolar modo disposti, ove si consideri che le loro arterie sono quasi sempre aterosclerotose, le cavità destre del cuore dilatate od anche atrofiche, e la circolazione venosa abitualmente inceppata e stagnante nel dominio della cava superiore.

Se è certo e pienamente dimostrato dall'esperienza il fatto che il taglio dell'iride toglie la compressione intraoculare e la distensione delle membrane interne, e che il glaucoma viene per esso arrestato nel suo corso e radicalmente guarito, è però altrettanto difficile lo spiegare come ciò avvenga.

Come mai l'escisione di un pezzo d'iride può riordinare la circolazione e la nutrizione della coroidea e ri-

durre alla sua giusta norma la secrezione del vitreo? Molte sono le ipotesi che vennero immaginate dai diversi autori che scrissero su questa materia, ma dobbiamo confessare ad onor del vero che nessuna si può dire finora soddisfacente. Alcuni ritenendo che la secrezione dell'umor aqueo provenga dai vasi dell'iride, credettero che l'esportazione di una parte di essa ne dovesse necessariamente diminuire la quantità, degli umori interni e quindi scemare la tensione intraoculare. Questa opinione non è ammissibile, perchè l'aqueo è sempre scarso nei casi di glaucoma per essere la camera anteriore assai ristretta dalla sporgenza del cristallino, perchè l'iride è quasi sempre semiatrofica nei glaucomi già inoltrati e perchè la compressione interna è tutta sostenuta dal vitreo. Nè si può ammettere l'opinione di coloro che ritengono l'iridectomia come una specie di salasso dell'iride ed attribuiscono alla perdita del sangue che geme dai vasi recisi lo sgorgo della rete coroideale profonda e la diminuita tensione, giacchè noi abbiamo veduto più volte ripristinarsi la vista anche allorquando per l'atrofia del tessuto irideo già avanzata non erasi verificata alcuna perdita di sangue.

Sono pure di poco momento le ipotesi di coloro che ammettono che il taglio dell'iride restituisca l'equilibrio fra l'umor aqueo ed il vitreo, tolga una parte del punto d'appoggio alle fibre radiate del *muscolo cigliare* o tensore della coroidea spasmodicamente contratte, per cui viene ad essere diminuita la compressione che le stesse esercitano sul vitreo e sulla retina, perchè nei casi di spasmo o di crampo del muscolo di accomodazione si ha la astenopia, e la miopia in vece della presbiopia, e mancano tutti gli altri fenomeni che sono proprii del glaucoma. Di più noi sappiamo che l'azione di questo muscolo, anzichè essere esagerata nel glaucoma, è paralizzata dalla compressione, la quale col tempo ne rende persino atrofiche le fibre.

L'impossibilità in cui ci troviamo colle attuali nostre cognizioni di spiegare il modo col quale avviene la sospensione del processo glaucomatoso e delle sue conseguenze in seguito al taglio dell'iride, è forse una delle ragioni per cui molti pratici distinti, nei primi tempi in cui venne proposta l'iridectomia la reputarono assurda, ne impugnarono la efficacia e durarono tanta fatica ad abbracciarla. Ma a che valgono i ragionamenti teorici contro l'eloquenza dei fatti? Noi accettiamo senza altre discussioni il fatto, perchè l'esperienza di tutti i pratici l'ha dimostrato vero e riteniamo che l'applicazione dell'iridectomia alla cura del glaucoma si debba collocare fra le più utili scoperte dell'epoca nostra. Nessuno certamente ha mai pensato di rinunciare all'uso del chinino e del mercurio perchè l'arcano loro modo di agire sull'organismo non ha potuto essere finora spiegato.

Resta ora a provarsi se le guarigioni ottenute per mezzo dell'iridectomia siano veramente radicali e durevoli o se possano aver luogo facilmente recidive con nuovo pericolo della vista.

Per quanto risulta dagli scritti degli autori che parlarono del glaucoma, pare che la recidiva sia assai rara, e per conto nostro possiamo assicurare che nei molti casi che abbiamo operati con successo nello stadio dei prodromi, o pochi giorni dopo avvenuta la cecità, la recidiva non si è ancora manifestata, quantunque siano trascorsi due, tre e perfino cinque anni dall'operazione. Giova quindi credere che la vista ricuperata possa durare buona anche per un tempo maggiore, e forse per tutta la vita.

Del resto, ancorchè avvenisse la recidiva, il merito dell'operazione non verrebbe perciò menomato, ove si consideri che l'operazione può essere ripetuta al rinnovarsi dei fenomeni glaucomatosi, e che senza di essa la facoltà visiva andrebbe inevitabilmente perduta. Questa è ritenuta possibile nei casi nei quali si è esportato un lembo d'iride

troppo piccolo e quando il paziente vive in località umide, fredde, paludose, abusa della vista, o si espone a cause reumatizzanti, al sole, alla luce troppo viva, od ha luogo una nuova metastasi artritica sopra l'occhio già operato. Non devonsi però scambiare per una vera recidiva quei passeggeri annebbiamenti di vista che spesso si manifestano negli operati quando l'atmosfera è agitata, umida o ventosa, per disturbi gastrici, inquietudini morali o patemi deprimenti, perchè dessi ordinariamente non sono altro che l'effetto di transitorie congestioni coroideali, o di turbamenti funzionali di una sfera puramente nervosa.

Molte volte però accade che dopo aver recuperato un certo grado di vista, l'occhio operato ritorna a perderla di nuovo gradatamente fino alla perfetta cecità, quantunque non siansi riprodotti i fenomeni esterni ed interni del glaucoma. L'amaurosi in queste circostanze avviene in causa dell'atrofia e della metamorfosi regressiva degli elementi nervosi della retina e del nervo ottico, la quale ripiglia il suo decorso che era stato per breve tempo arrestato pel ripristinamento della circolazione arteriosa in seguito all'iridectomia, che in questi casi venne di troppo ritardata.

L'atrofia del nervo ottico si riconosce allora pel color bianco splendente azzurrigno che la papilla riflette, per l'assottigliamento e l'obliterazione dei vasi arteriosi.

All'iridectomia si è recentemente tentato di surrogare da alcuni oculisti americani ed inglesi il così detto *taglio del muscolo cigliare*, che consiste nell'incidere la sclerotica per la lunghezza di un terzo di pollice con un coltello da cataratta assai stretto e corto, un ottavo di pollice al di dietro della sua unione colla cornea, coll'avvertenza di non interessare la lente e la retina, ma solo le fibre del muscolo cigliare. Non è difficile il comprendere



come con questa operazione, anzichè tagliare di traverso le fibre del muscolo, non si riesca che a divaricarle, e come l'operazione si riduca ad una pura paracentesi della sclerotica con evacuazione di una qualche porzione di umor vitreo, alla quale sono probabilmente dovuti i vantaggi tanto decantati dai partigiani di questo metodo. E dato anche che tali vantaggi fossero reali, non possiamo dichiararci in favore di esso, perchè deve necessariamente riescire più grave e più pericoloso dell'iridectomia e della paracentesi corneale, le quali sono riconosciute pressochè inoffensive e non vengono quasi mai susseguite da accidenti gravi.

Ci sia ora permesso di esporre per sommi capi e sotto forma di corollarii quelle conclusioni che fluiscono spontanee da quanto abbiamo diffusamente esposto sulla natura del glaucoma e sul modo di guarirlo. Essi rappresentano lo stato attuale della scienza relativamente a questo importante argomento.

1.º Il glaucoma, l'amaurosi artitrica, e l'ottalmia artitrica degli antichi scrittori di ottalmologia, sono sostenute da un solo ed identico processo morboso, il quale non differisce che per la lunghezza ed acutezza del suo decorso.

2.º La condizione patologica che sostiene il glaucoma lento e l'acuto è una coroideite con aumento di secrezione dell'umor vitreo e conseguente distensione della retina e della papilla del nervo ottico, associata ad una straordinaria rigidità e durezza della sclerotica propria dell'età senile, o cagionata da processo ateromatoso ed artritico nell'età meno avanzata.

3.º Nel glaucoma acuto il processo morboso investe non solo la coroidea, ma si estende ben anco alla retina, alla jaloidea, ed alle membrane esterne, mentre il cronico si limita alla sola coroidea.

4.° I fenomeni funzionali che precedono (prodromi) ed accompagnano lo sviluppo e il decorso della amaurosi glaucomatosa, sono una conseguenza della compressione che subiscono gli elementi nervosi della retina e del nervo ottico, e della loro progressiva degenerazione atrofica.

5.° Che il mezzo più pronto e più sicuro che l'arte possiede per arrestare i progressi di questa malattia, e per ridurre all'equilibrio la pressione dell'umor vitreo e la pressione laterale dei vasi retinici, si è il taglio di un esteso lembo dell'iride, l'*iridectomia*.


6.° L'iridectomia si potrà istituire con vantaggio anche nei casi nei quali vi sono segni fisici evidenti dell'atrofia della papilla con infossamento, limitazione laterale del campo visuale od ambliopia, purchè vi sia durezza straordinaria del globo oculare. In tali casi l'iridectomia toglie per lo meno uno degli elementi morbosi (la pressione interna) che favorisce l'atrofia della papilla, ed arresta soventi l'amaurosi.

7.° L'iridectomia non riesce di alcun vantaggio nei glaucomi troppo inveterati, quando la papilla e i vasi sono già resi atrofici da molto tempo, come anche nei casi nei quali precedette al glaucoma una neurite ottica che indusse l'atrofia della papilla o quando il glaucoma è complicato da affezioni gravi dei centri ottici cerebrali.

8.° Che l'iridectomia giova nei casi di nevralgie cigliari pertinaci, anche quando l'amaurosi è già completa purchè queste dipendano unicamente dalla compressione dei nervi cigliari.

Chi ebbe la pazienza di seguirci nella lettura di questo breve commentario si sarà persuaso dell'obbligo che hanno tutti i pratici medici o chirurghi di studiare questa grave malattia, la quale è una delle cause frequentis-

sime di cecità. Chi ne ha ben compresa la natura, saprà facilmente riconoscerla anche appoggiato ai soli segni esterni ed ai turbamenti funzionali che la accompagnano, e ne potrà prevenire le fatali conseguenze. Noi lo ripetiamo, non è più lecito dopo sette anni di prove ignorare o mettere in dubbio i vantaggi di un'operazione che ha avuto il suffragio universale degli ottalmologi di tutte le nazioni, e che è il solo mezzo che possa salvare la vista. Egli è certo che quando i pratici avranno fissato meglio la loro attenzione sui caratteri proprii di tale malattia e sapranno distinguerla dalle altre che possono simularla, noi non saremo più obbligati, come lo siamo, di ripetere così soventi a quegli sgraziati che già ciechi cercano il nostro soccorso: « *È troppo tardi voi siete irreparabilmente ciechi, perchè non operati in tempo* ».



Faint, illegible text, possibly bleed-through from the reverse side of the page.

Faint, illegible text, possibly bleed-through from the reverse side of the page.