

**Observation et réflexions sur un cas de luxation congénitale du fémur / par J.-C.-T. Pravaz.**

**Contributors**

Pravaz, Jean-Charles-Théodore.  
Giraldès, Joachim Albin Cardozo Cazado, 1808-1875  
Royal College of Surgeons of England

**Publication/Creation**

Lyon : Impr. d'Aimé Vingtrinier, 1869.

**Persistent URL**

<https://wellcomecollection.org/works/kdfsxkkq>

**Provider**

Royal College of Surgeons

**License and attribution**

This material has been provided by This material has been provided by The Royal College of Surgeons of England. The original may be consulted at The Royal College of Surgeons of England. where the originals may be consulted. This work has been identified as being free of known restrictions under copyright law, including all related and neighbouring rights and is being made available under the Creative Commons, Public Domain Mark.

You can copy, modify, distribute and perform the work, even for commercial purposes, without asking permission.



Wellcome Collection  
183 Euston Road  
London NW1 2BE UK  
T +44 (0)20 7611 8722  
E [library@wellcomecollection.org](mailto:library@wellcomecollection.org)  
<https://wellcomecollection.org>

5

LUXATIONS CONGÉNITALES DU FÉMUR



LEXATIONS CONGÉNITALES DE FÉMINA

OBSERVATION ET RÉFLEXIONS

SUR UN CAS DE

# LUXATION CONGÉNITALE

DU FÉMUR

PAR

LE DOCTEUR J.-C.-T. PRAVAZ,

DIRECTEUR DE L'INSTITUT ORTHOPÉDIQUE DE LYON,

LICENCIÉ ÈS-SCIENCES,

ANCIEN INTERNE DES HÔPITAUX ET LAURÉAT DE L'ÉCOLE DE MÉDECINE DE LYON,

MEMBRE DE LA SOCIÉTÉ DES SCIENCES MÉDICALES DE LA MÊME VILLE,

MEMBRE CORRESPONDANT ET LAURÉAT DE LA SOCIÉTÉ MÉDICO-CHIRURGICALE D'AMSTERDAM

MEMBRE CORRESPONDANT DE LA SOCIÉTÉ DE MÉDECINE DE PARIS,

DE LA SOCIÉTÉ PHYSICO-MÉDICALE DE MOSCOU, DE LA SOCIÉTÉ MÉDICALE DE BERLIN,


DE LA SOCIÉTÉ MÉDICALE DU CANTON DE GENÈVE,

DE LA SOCIÉTÉ IMPÉRIALE DE MÉDECINE DE MARSEILLE, DE LA SOCIÉTÉ DE MÉDECINE

ET DE CHIRURGIE PRATIQUE DE MONTPELLIER,

DES SOCIÉTÉS DE MÉDECINE DU DÉPARTEMENT DU NORD, DE GRANBURY,

CLERMONT, SAINT-ÉTIENNE ET NANCY.

(Mémoire lu à la Société des  Médicales de Lyon.)



PRESENTED BY  
M. Pravalles

LYON

IMPRIMERIE D'AIMÉ VINGTRINIER

Rue Belle-Cordière, 14.

1869

Ms. A. 9. 2. 10

# OBSERVATION ET RÉFLEXIONS

SUR UN CAS DE

## LUXATION CONGÉNITALE DU FÉMUR

---

MESSIEURS,

J'ai eu l'honneur de présenter en 1863, à la Société de chirurgie de Paris et à la Société des sciences médicales une observation de réduction complète d'une double luxation congénitale du fémur. Je viens aujourd'hui soumettre à votre appréciation une nouvelle observation qui, tout en présentant la question sous un jour différent, me paraît offrir un grand intérêt, tant au point de vue pratique qu'au point de vue de la théorie de la curabilité de cette malformation.

OBSERVATION. — Une petite fille, âgée de 7 ans, M<sup>l</sup>e Marie D..., me fut adressée au mois de juillet 1866 par M. le docteur Bruny, chirurgien de l'hôpital de Saint-Etienne, pour une luxation congénitale du fémur droit ayant amené une claudication très-considérable. Les parents, effrayés de l'extrême difficulté de la marche, s'étant décidés à entreprendre un traitement curatif, l'enfant entra dans l'établissement le 8 août suivant.

A son arrivée un examen attentif me fait constater les symptômes suivants :

1<sup>o</sup> *Formes extérieures.* — L'abdomen est saillant et porté en avant. La région lombaire offre une ensellure très-prononcée,

surtout du côté du membre luxé. La cuisse droite est très-sensiblement éloignée de l'axe du corps et se dirige obliquement de haut en bas et de dehors en dedans. La fesse du même côté est fortement aplatie en bas et en dehors et le pli de l'aîne est profondément déprimé. Le grand trochanter droit, situé très en arrière, fait une saillie considérable et se trouve à peu près au niveau de l'épine iliaque antérieure et supérieure. La station verticale présente un cachet tout particulier, car, par suite du raccourcissement du membre droit, l'enfant, pour se soutenir en équilibre, est obligée soit de fléchir le genou gauche, soit de poser seulement sur le sol la pointe du pied droit. Le membre malade est de plus, à l'inverse de ce qui se présente habituellement, tourné en dedans, position que j'attribue à son raccourcissement considérable qui force l'enfant à n'appuyer que l'extrémité du pied et par conséquent à le porter en dedans. La brièveté du membre luxé a même amené une déformation très-remarquable du membre sain. Le tibia présente en effet du côté gauche une courbure à convexité externe et qui bien évidemment est due au mode spécial de station nécessité par le raccourcissement du membre luxé. Les photographies n<sup>os</sup> 1 et 3 donnent du reste une idée très-exacte des formes extérieures et de l'attitude de l'enfant au début du traitement.

2<sup>o</sup> *Mensuration des membres.* — La mensuration des membres, opérée avec toutes les précautions possibles et de manière à éviter toutes les causes d'erreur, donne les résultats suivants :

Distance de l'épine iliaque antérieure et supérieure à la partie inférieure de la malléole externe : à droite 0,57 c., à gauche 0,60 c.

Il existe donc du côté malade un raccourcissement de 3 centimètres, raccourcissement très-considérable si l'on tient compte de l'âge et de la taille de l'enfant.

3<sup>o</sup> *Recherche de la position de la tête du fémur.* — Vacuité complète du pli de l'aîne droite dont l'enfoncement est extrême-

ment marqué. En portant le membre luxé dans la flexion, l'adduction et la rotation forcées, on sent nettement la tête du fémur dans la fosse iliaque externe. Cette tête est très-élevée et il est facile de la faire rouler sous le doigt. Le col est très-court et la tête n'est séparée du corps du fémur que par un faible intervalle.

4° *Mouvements.* — La claudication est extrêmement prononcée et offre un degré de gravité réellement exceptionnel. Le balancement pathognomonique est encore aggravé par un mouvement de torsion du tronc sur son axe vertical. Ce double mouvement donne à la marche un caractère essentiellement disgracieux qu'augmente encore la nécessité pour l'enfant de porter fortement le pied en dedans pour rencontrer le sol. Il semble qu'à chaque pas le membre luxé tende à s'enfoncer dans le flanc. La marche est rendue par là très-fatigante et ne peut se prolonger longtemps. Enfin, signe caractéristique, l'enfant est dans l'impossibilité de se tenir sur un seul pied du côté droit.

Le traitement commença immédiatement par des tractions lentes sur le membre luxé, qui furent continuées jusque dans les premiers jours du mois de janvier 1867. Les muscles pelvi-fémoraux paraissant alors suffisamment relâchés et le fémur assez abaissé sur l'os iliaque, je procédai à une première tentative de réduction qui fut suspendue presque aussitôt à cause des froids excessifs qui régnèrent à cette époque. Au mois de mars les tentatives de réduction furent reprises et suivies de succès. On sentit distinctement le ressaut du fémur dans une cavité. La saillie du trochanter disparut et à sa place on vit apparaître le méplat normal de la partie supérieure et externe de la cuisse. Une douleur sourde et des symptômes inflammatoires bien manifestes se développèrent simultanément dans la région crurale supérieure et principalement dans l'aîne et je pus observer la plupart des phénomènes déjà signalés par mon père comme annonçant le début



d'un travail organo-plastique. Ces symptômes s'amoiendrirent promptement et finirent par s'éteindre d'eux-mêmes.

Les choses suivaient leur marche régulière lorsque au bout de quelques jours de coaptation, sous l'influence de la constitution éminemment lymphatique du sujet, une ecchymose se forma au niveau de la plaque destinée à maintenir en rapport les éléments articulaires. Malgré l'emploi de moyens appropriés une eschare de peu d'importance se produisit et me força à suspendre de nouveau la coaptation.

Je m'apprêtais, ce nouvel incident une fois terminé, à reprendre l'œuvre commencée, lorsque, ayant eu l'idée de faire faire quelques pas à l'enfant, je m'aperçus que la claudication avait diminué dans de très-fortes proportions. La longueur du membre droit étant de nouveau mesurée avec soin je constatai une diminution de deux centimètres dans le raccourcissement, ce qui réduisait à un centimètre la différence de longueur entre les deux membres. Désireux de voir ce qui se passerait, j'attendis quelques temps avant de reprendre le traitement et je pus constater de jour en jour une grande amélioration dans la marche qui avait complètement changé de caractère.

Le père de l'enfant étant venu la voir sur ces entrefaites je lui conseillai d'attendre l'issue de cette expérience, et dans le cas où les progrès se prononceraient davantage, de se borner au résultat déjà obtenu, résultat très-avantageux pour l'enfant, en tâchant de favoriser et de compléter le travail organo-plastique déjà commencé pour fixer le fémur dans sa position actuelle. Le père s'étant rendu aux raisons que je fis valoir, je me bornai après à exercer du côté malade des pressions perpendiculaires à l'axe du fémur et suivant la direction du col au moyen de plaques qui embrassaient le bassin. On fit faire également au membre malade une gymnastique spéciale avec le char à pédales décrit par Pravaz,

dans le but d'exciter le travail organo-plastique destiné à reconstituer l'articulation normale.

L'effet de ce mode de traitement fut des plus avantageux. La marche devint de jour en jour plus facile, la claudication s'amoin-drit de plus en plus au point de devenir très-légère, et l'enfant quitta l'établissement le 3 mars 1868, dans un état très-satisfaisant.

Examinée à cette époque (13 février), elle présentait les symptômes suivants :

1° *Formes extérieures.* — L'ensellure lombaire a presque entièrement disparu. L'inégalité de largeur entre les deux fesses et l'aplatissement de la fesse du côté malade ont diminué dans une très-notable proportion. Le pied, primitivement porté en *dedans*, est maintenant tourné en *dehors* et dans sa situation normale. L'obliquité du membre malade de haut en bas et de dehors en dedans a disparu et l'enfant repose sur ses deux pieds. Le grand trochanter est reporté en avant et situé seulement à une faible hauteur au-dessus du trochanter du *côté sain*. La courbure que présentait le tibia du côté gauche a diminué également d'une manière considérable par suite de l'allongement du membre droit.

2° *Mensuration des membres.* — Distance de l'épine iliaque antérieure et supérieure à la partie inférieure de la malléole externe : à droite 0,60 c., à gauche 0,61 c.

3° *Recherche de la position de la tête fémorale.* — On ne sent plus la tête en arrière dans la fosse iliaque. Elle est portée en avant et l'on ne peut la sentir que par la partie supérieure dans la position que les auteurs lui assignent dans la luxation sus-cotyloïdienne. Elle doit, autant qu'on peut en juger par le toucher, se trouver à peu près au niveau de l'épine iliaque antérieure et inférieure. Par suite de la position de la tête du fémur plus en avant et très-près de sa place normale, le pli de l'aine ne présente pas de dépression plus sensible à droite qu'à gauche, et en avant

on ne peut à la vue distinguer le membre malade du membre sain que par la saillie un peu plus accusée du trochanter à droite, par suite de la moindre profondeur de la pseudarthrose. Tout le pourtour de la tête est entouré d'un empatement complètement indolore et qui me paraît produit par le travail organo-plastique que j'ai signalé plus haut.

4° *Mouvements.* — La marche est facile et l'enfant est capable de faire d'assez longues courses. La claudication est très-légère et presque imperceptible lorsque l'enfant n'est pas fatiguée. Elle a du reste complètement changé de caractère et offre plutôt le type propre aux raideurs articulaires. Il est facile de plus de s'assurer de la solidité de la pseudarthrose, car l'enfant peut maintenant se tenir aisément et sauter sur le pied droit.

L'observation précédente nous paraît offrir, ainsi que nous l'avons dit plus haut, matière à des remarques importantes tant au point de vue de la question de fait qu'au point de vue de la théorie de la curabilité des luxations congénitales du fémur.

La luxation étant admise (et l'ensemble des symptômes avant le traitement, ainsi que l'examen des photographies 1 et 3, ne peuvent laisser aucun doute sur ce sujet), on peut se demander en premier lieu si réellement le fémur a été ramené dans une position différente de celle qu'il occupait avant le traitement. Nous ne croyons pas que ce déplacement du fémur et sa fixation dans une position plus favorable à la marche puisse être contestée. Si nous examinons en effet chaque ordre de symptômes avant et après le traitement, nous voyons que les différences que l'on remarque tant au point de vue des formes extérieures que des rapports articulaires ne peuvent s'expliquer que par la translation de la tête du fémur en bas et en avant de la place qu'elle occupait auparavant.

En premier lieu, si nous considérons les formes extérieures, nous voyons que l'ensellure lombaire, très-prononcée avant le traitement, a disparu presque complètement. Dans la station verticale, à l'état normal, la perpendiculaire passant par le centre de gravité du corps passe également par l'axe qui réunit les centres des deux têtes fémorales. Chez les sujets atteints de luxation congénitale, les fémurs étant portés en arrière de la cavité cotyloïde, et la perpendiculaire qui passe par le centre de gravité tombant alors en avant des têtes fémorales, le bassin tend à basculer en avant, et ce n'est que par la contraction énergique des muscles spinaux de la masse commune que le sujet peut reporter en arrière et faire passer par l'axe qui réunit ses têtes fémorales la perpendiculaire qui passe par son centre de gravité. De là l'ensellure lombaire et la saillie de l'abdomen, phénomènes qui sont généralement en rapport avec la distance dans le sens horizontal qui existe entre la cavité cotyloïde et le point où s'est placée la tête du fémur. Si dans le cas actuel l'ensellure a presque complètement disparu, il résulte de ce fait la démonstration mathématique du déplacement du fémur en avant et de sa situation dans un point très-voisin de sa position normale.

Ce que nous venons de dire de l'ensellure lombaire, nous pouvons également le dire de la dépression du pli de l'aîne. Cette dépression reconnaît pour cause le déplacement du fémur dont l'absence à sa place normale produit un vide comblé incomplètement par les parties molles environnantes. Si donc, ainsi que nous l'avons dit plus haut et que le montre l'examen de la photographie n° 2, la dépression inguinale a presque complètement disparu à la suite du traitement, il faut de toute nécessité que la tête du fémur soit venue remplir en grande partie le vide qu'elle laissait, et ce fait ne peut être expliqué que par sa translation sur un plan plus antérieur.

Un dernier argument, et le plus concluant à notre avis, en fa-

veur du déplacement de la tête fémorale, peut être tiré de l'allongement du membre malade. Cet allongement, qui est de deux centimètres, ne peut être attribué qu'au glissement de la tête du fémur sur l'os iliaque et sa fixation dans une position plus rapprochée de la cavité cotyloïde normale et non à une inclinaison du bassin du côté malade, car, d'une part, la mensuration des membres a été faite soit avant soit après le traitement avec les soins les plus minutieux et en employant toujours les mêmes points de repère, et, de l'autre, si l'allongement du côté malade était dû à l'inclinaison du bassin, l'attitude dans la station verticale devrait trahir cette inclinaison. Or, loin qu'il en soit ainsi, comme on peut s'en assurer par l'examen des photographies et principalement de celles qui portent les n<sup>os</sup> 2 et 4, le bassin qui était très-incliné avant le traitement s'est relevé très-manifestement et cependant le pied du côté malade qui n'appuyait sur le sol que par sa pointe, lorsque le membre sain était complètement étendu, repose actuellement par toute sa surface plantaire sans que le genou du côté sain soit obligé de se fléchir. Bien plus, ainsi que nous l'avons dit plus haut, le membre sain courbé dans sa continuité, s'est redressé d'une manière très-sensible par le rétablissement de l'équilibre. D'après tout ce qui précède il ne peut donc y avoir de doute sur la question de savoir si réellement le fémur a pu être amené et fixé dans une position différente de celle qu'il occupait avant le traitement, et ce fait nous paraît d'une haute importance au point de vue pratique, car, si, ainsi que nous croyons l'avoir démontré, il est possible chez les sujets atteints de luxations congénitales du fémur de modifier la situation de la tête fémorale et de la ramener en avant, on voit immédiatement quel avantage il peut résulter pour les malades d'une intervention de l'art tant sous le rapport des formes que sous le rapport de la marche.

La question de fait étant résolue, il reste à examiner la ques-

tion du processus suivant lequel s'est opérée la consolidation du fémur dans sa nouvelle position, question très-importante, car sa solution positive jetterait un jour complet sur le mode suivant lequel la tête du fémur a pu se fixer dans la cavité cotyloïde rudimentaire chez les sujets dont Charles Pravaz et nous avons rapporté les observations. Malheureusement ici on est obligé de s'en tenir à des hypothèses, l'observation directe n'étant pas encore venue éclaircir ce point en litige. On peut se demander si le fémur s'est fixé sur l'os des îles dans une position inférieure à celle qu'il occupait parce que le travail inflammatoire déterminé par les manœuvres de réduction a amené une adhérence entre les parois de l'espèce de poche dans laquelle se mouvait la tête fémorale, ou bien si la capsule ramollie ayant cédé et livré passage à la tête du fémur il s'est produit une véritable pseudarthrose, comme il arrive dans les luxations traumatiques anciennes ou dans les luxations dites spontanées qui chez les sujets atteints de coxalgie résultent de l'érosion de la capsule articulaire et du sourcil cotyloïdien. Pour notre part nous pencherions volontiers pour cette dernière hypothèse, surtout en présence de l'empâtement que nous avons signalé autour de l'articulation et qui nous paraît produit par un travail organo-plastique très-évident, travail auquel Pravaz attachait une grande importance et qu'il cherchait toujours à provoquer. Nous croyons du reste qu'il n'est pas aussi difficile qu'on le croit généralement, d'amener la production artificielle d'une fausse articulation, si l'on considère la facilité relative avec laquelle les pseudarthroses se produisent souvent par les seuls effets de la nature dans les cas de luxation congénitale du fémur livrés à eux-mêmes. N'a-t-on pas vu en effet dans un cas trois cavités cotyloïdes superposées, les deux supérieures étant des cavités adventives et l'inférieure seule représentant la cavité normale ?

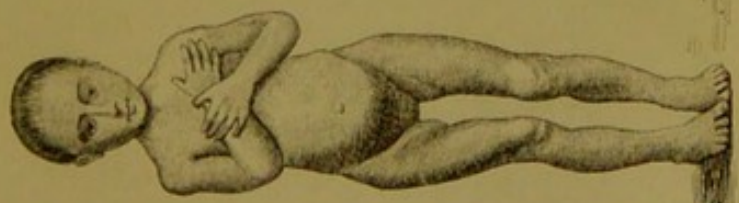
En résumé, il nous paraît résulter de l'observation que nous

venons de rapporter et des quelques réflexions dont nous l'avons fait suivre :

1° Que l'art peut intervenir d'une manière efficace chez les sujets atteints de luxation congénitale du fémur pour modifier la position du fémur dans un sens plus favorable à la marche et à la régularité des formes.

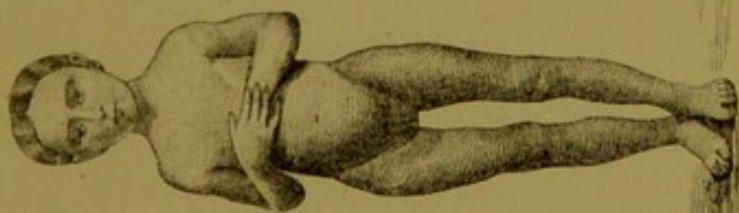
2° Que ce fait peut s'expliquer par un processus analogue sinon tout à fait semblable à celui que l'on remarque à la suite des luxations traumatiques ou pathologiques, et vient donner un nouveau poids aux observations rapportées par Pravaz, car ce qui se passe pour tout autre point de l'os iliaque peut également se passer à plus forte raison pour la cavité cotyloïde où le fémur trouverait en outre des conditions de fixité plus favorables.

N°1.



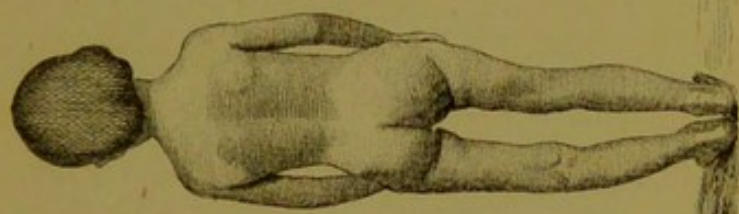
Août 1866.

N°2.



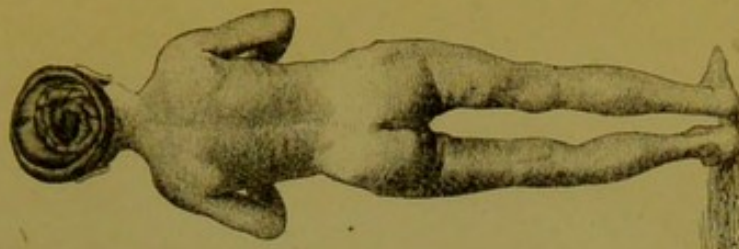
Janvier 1868.

N°3.



Août 1866.

N°4.



Janvier 1868.



