4

ESQUISSE

D'UNE

ANATOMIE OPÉRATOIRE

(EXTRAITS D'UNE)

(CONSIDÉRATIONS GÉNÉRALES, RÉGION PAROTIDIENNE, CAVITÉ BUCCALE, RÉGIONS SOUS-HYOIDIENNE ET STERNO-MOSTOIDIENNE)

PAR TH. COOKE,

DOCTEUR EN MÉDECINE DE LA FACULTÉ DE PARIS,

ANCIEN INTERNE PRE A BICÊTRE, SAINTE-EUGÉNIE, SAINT-LOUIS, LARIBOISSIÈRE, LE MIDI;

ANCIEN PRÉPARATEUR D'ANATOMIE DES DOCTEURS RAMBAUD ET DUPRÉ.

MÉDAILLE DE BRONZE DE L'ASSISTANCE PUBLIQUE.

MENTION HONORABLE DE LA FACULTÉ DE MÉDECINE

POUR LE PRÉSENT OUVRAGE.

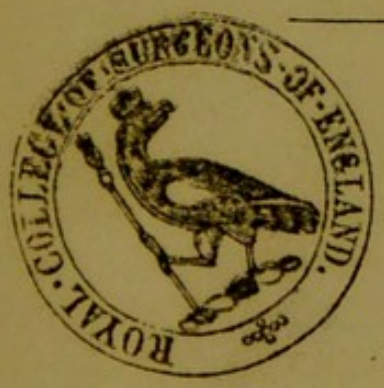

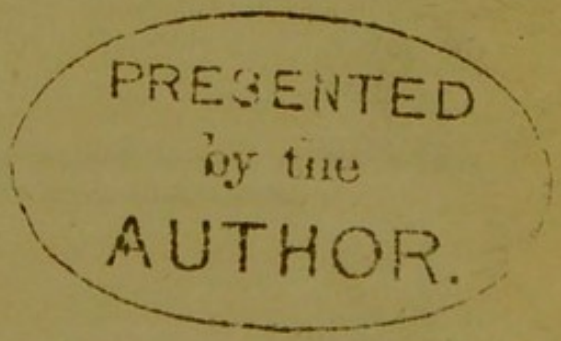

CHARTRES

IMPRIMERIE DE GEORGES DURAND,

Rue de l'Hospice

1870

A MESSIEURS

SAPPEY, DOLBEAU, TILLAUX

Hommage d'un profond respect et d'une bien
vive reconnaissance.

CONSIDÉRATIONS GÉNÉRALES

Le corps humain a été étudié de trois manières principales qui ont donné :

L'anatomie descriptive ;

L'anatomie générale ;

L'anatomie des rapports, des régions, topographique, chirurgicale, médico-chirurgicale.

Comme science faite, ce dernier genre d'anatomie est tout moderne. Desault l'avait conçu ; Boyer l'a esquissé ; Roux et Béclard l'ont développé et répandu. Après eux viennent comme principaux représentants de cette anatomie nouvelle, Blandin, Velpeau, Malgaigne et M. Richet.

A l'anatomie plusieurs sortes de problèmes sont posés par la chirurgie :

Problèmes relatifs au diagnostic.

Problèmes relatifs à la marche dans un point donné du corps d'une affection connue dans ses traits généraux.

Problèmes relatifs à l'intervention directe, au MODUS FACIENDI *des opérations chirurgicales.*

Les problèmes relatifs au diagnostic et à la marche spéciale d'une affection dans un point donné du corps doivent rentrer, ce nous semble, dans les cadres de la pathologie. Ils relèvent de la clinique autant et plus que de l'anatomie.

Reste la question opératoire.

La question opératoire se distingue complétement, croyons-nous, des précédentes, par la responsabilité qu'elle entraîne pour le praticien et par l'urgence absolue qu'il y a pour lui et pour le malade à ce qu'elle soit résolue d'une manière bien précise et bien certaine. Pour l'opérateur aucune hésitation n'est permise.

Ce sont donc principalement les opérations qui appellent l'anatomie chirurgicale, qui constituent sa raison d'être et lui donnent une valeur réelle.

Ce côté opératoire de la question anatomique n'a encore été mis en relief dans aucun écrit, ni traité à part d'une manière complète. Nulle part on ne trouve réunis et groupés tous les faits anatomiques qu'il importe de connaître dans une opération chirurgicale.

Nous croyons que c'est une grande lacune, et c'est à cette lacune que nous attribuons le fait que sur mille médecins et plus, il est à peine un chirurgien.

Faut-il pourtant être spécialement doué pour devenir chirurgien en même temps que médecin? Les Maîtres affirment que non. Que faut-il alors? Il ne faut qu'une chose, savoir l'anatomie, mais l'anatomie vraiment chirurgicale, l'anatomie de l'opérateur.

L'anatomie de l'opérateur, comme nous la comprenons, ou, pour lui donner un nom, *l'anatomie opératoire*, diffère de l'anatomie chirurgicale ainsi qu'on l'a conçue jusqu'ici.

Elle se restreint davantage. Elle écarte les deux premières séries de problèmes que l'anatomie contribue à résoudre et ne s'occupe que du dernier, celui de l'inter-

vention chirurgicale. Résoudre dans chaque cas particulier la question opératoire, établir la manière de pratiquer l'opération indiquée, voilà son but unique.

Elle ne considère que les faits anatomiques qui se rapportent à ce but. Ce n'est pas la connaissance des petites veines, des petits filets nerveux, « ce n'est pas la connaissance, » dit Boyer, « des dernières ramifications des artères qu'il importe au chirurgien d'acquérir. Cette connaissance n'est d'aucune utilité dans les opérations. » Celle des grosses veines, des principaux nerfs, « celle des artères considérables dont l'ouverture peut donner lieu à une hémorrhagie dangereuse, est la seule véritablement importante. » (Boyer. Préface de son traité d'anatomie.)

Ce qui est même très-important en anatomie pure l'est souvent très-peu en anatomie opératoire et réciproquement. Qu'importe dans une opération la connaissance bien exacte des faisceaux d'origine et de terminaison des muscles sacro-lombaire et long dorsal? L'anatomiste, d'autre part, attache-t-il une grande importance au tubercule d'insertion du scalène antérieur à la première côte, auquel Lisfranc a donné son nom? Que fait à l'anatomiste le tubercule carotidien de Chassaignac?

Négligeant les petits faits, l'anatomie de l'opérateur ne s'attache donc qu'aux grandes choses. Mais ces dernières, elle les étudie avec un soin, une précision, une exactitude extrêmes. — Elle les étudie par la vue et par le toucher.

Pour guider au fond d'une plaie plus ou moins étroite, anfractueuse, obscure, au milieu du sang et du pus, la vue est souvent insuffisante; le toucher lui

supplée. — Qu'est-ce, au fond d'une plaie, qu'une artère? Une corde pulsatile, siége de battements réguliers, isochrones à ceux du pouls : une veine est inerte et plus dépressible. Qu'est-ce qu'un nerf? Une corde un peu résistante, pas très-consistante toutefois, spécialement douloureuse dans la plupart des cas : un tendon est plus résistant, insensible.

La palpation découvre les organes à distance et les reconnaît de loin. Elle fournit dans les opérations des indications vagues en apparence, en réalité très-précises, et précieuses avant toutes. Avec un doigt au fond de la plaie, le chirurgien ne s'égarera jamais, et évitera sûrement toute erreur capitale.

En considérant le corps humain au point de vue de la chirurgie opératoire, nous y trouvons trois catégories bien distinctes de parties :

La première comprend les os et les muscles que d'ordinaire il est peu important de ménager, *dans certaines limites, bien entendu.*

La deuxième catégorie comprend les parties qui s'imposent à l'attention de l'opérateur, soit par les dangers graves de leur blessure, soit parce qu'elles sont souvent le but même de l'intervention chirurgicale. Telles sont : les artères d'un certain volume, les grosses veines, les nerfs principaux, les grandes séreuses, dont nous pouvons rapprocher, car rien ne peut être absolu dans une classification naturelle, les extrémités tendineuses des masses musculaires avec les gaînes synoviales qui leur sont annexées, les synoviales articulaires et les épiphyses osseuses.

La troisième catégorie comprend la masse nerveuse encéphalo-rachidienne, les viscères thoraciques, et enfin, jusqu'à un certain point, les viscères abdominaux, qui pour plusieurs d'entre eux pourraient rentrer dans la catégorie précédente.

Le corps humain présente donc pour l'opérateur plusieurs catégories d'organes qui se distinguent et s'échelonnent d'après la gravité de leur lésion. Cette distinction nons paraît essentielle; elle est à la base, croyons-nous, de l'art opératoire. Ce qui le prouve, c'est qu'elle se présente naturellement à l'esprit de celui qui n'est pas encore rompu aux dangers des opérations chirurgicales, et qui, appelé à opérer, est dominé par la crainte souvent déraisonnable et sans fondement d'accidents peu probables et même impossibles.

L'étude de l'anatomie refaite au point de vue spécial de la chirurgie opératoire, écartera de l'esprit du praticien les dangers qui ne sont que chimériques; opposant au tableau des accidents possibles celui des moyens de les prévenir ou de les conjurer, elle inspirera le calme et la sécurité, et rendra l'opérateur sûr de lui-même, et sûr dès lors du succès de ses opérations autant qu'il est possible de l'être.

Un mot sur la marche que nous avons suivie, dans l'étude des différentes régions. Elle varie beaucoup d'une région à une autre.

Nous avons suivi dans chaque partie du corps le plan d'étude qui nous a paru le plus en rapport avec les opérations qui s'y pratiquent. Nous avons commencé l'étude de la région, tantôt par les parties profondes, qui dans certains cas attirent surtout l'attention de

l'opérateur, tantôt par les parties superficielles qui gênent quelquefois dès le premier coup de bistouri, tantôt par des parties secondaires en apparence, comme des os, des muscles, des tendons, des apophyses, mais qui, par leurs connexions invariables avec des parties essentielles qu'il faut ne pas blesser, ou avec des organes profondément cachés qu'on cherche, acquièrent une importance majeure pour la conduite rapide et sûre des opérations. C'est là la notion des points de repère, sur laquelle nous avons beaucoup insisté.

Nos délimitations sont des régions aussi basées sur les opérations qui s'y pratiquent. Elles sont quelquefois moins précises, mais elles sont aussi moins artificielles que celles généralement données. — A quoi servent les coupes arbitraires et par des lignes fictives? L'opérateur les respecte-t-il?

Le caractère de l'intervention chirurgicale varie suivant les régions.

Dans certains cas, elle est délicate par la précision qu'on y doit apporter, quoiqu'en elle-même elle soit fort simple, tel est le cas des opérations sur le globe de l'œil. — Nous avons étudié les parties constituantes du globe de l'œil au point de vue de la gravité plus ou moins grande de leur lésion, et des précautions qu'exigent leurs propriétés et leur agencement.

Dans certains cas, l'intervention chirurgicale, en réalité assez simple, paraît pourtant au premier moment effrayante au plus haut point et presque barbare. N'est-on pas saisi d'une horreur instinctive

en voyant enlever l'une des maxillaires? — Nous avons cherché sur ce point et sur d'autres de même ordre à montrer la sécurité entière avec laquelle on peut intervenir à condition de se rendre compte des parties sur lesquelles on opère.

Dans certains cas, l'intervention chirurgicale est réellement périlleuse, quoiqu'elle paraisse d'abord moins à craindre. Tel est le cas, par exemple, de l'ablation d'une tumeur de la région parotidienne? En étudiant cette région, nous nous sommes appliqué, non à décrire une loge fibreuse qui intéresse le pathologiste plutôt que l'opérateur, mais à chercher des points de repère faciles à sentir et qui indiquent à chaque moment de l'opération la situation exacte des artères et veines de la région, et du nerf facial. De l'étude anatomique nous avons déduit des règles opératoires pour l'extirpation des tumeurs de la parotide et pour l'ouverture des abcès de cette glande.

Dans certaines régions, l'intervention chirurgicale est très-simple. Point de grosses artères, point de veines volumineuses, point de nerfs importants à ménager. Tel est le cas de la région cervicale postérieure. Ces régions, nous les avons presque passées sous silence.

Dans d'autres régions, au contraire, les faisceaux vasculo-nerveux sont très-complexes et peuvent donner lieu à des accidents très-nombreux et très-graves. Tel est le cas de la région sterno-mastoïdienne, surtout si on y comprend, comme l'a fait M. Richet, et comme on doit le faire à notre point de vue, ceux des vaisseaux et nerfs du médiastin que par elle le chirurgien peut atteindre.

Toute notre attention s'est portée sur ces régions. Il devait y avoir, croyions-nous, pour elles une loi qui régît la marche si complexe, et pourtant si constante, des artères, des veines et des nerfs. Cette loi, nous l'avons cherchée dans des dissections nombreuses ayant principalement pour but de vérifier les lois de MM. Serre et Malgaigne, et celle plus complète et plus vraie qu'a établie M. le professeur Sappey. Modifiant un peu l'énoncé de ce Maître pour l'appliquer aux besoins de la chirurgie opératoire, nous formulerons comme il suit la loi du trajet des organes longs :

Les organes longs, — étant donnés leurs points de départ et d'arrivée, et les quelques points intermédiaires, s'il s'en présente, par lesquels l'anatomie démontre qu'ils passent toujours, dans l'état normal (la loi est souvent vraie pour les cas anormaux), — suivent entre ces points, très-généralement pour les artères, toujours pour les veines et les nerfs, la ligne la plus directe et le chemin le plus court. Nous ne nous arrêterons pas ici à établir cette loi sur des exemples. Comme elle ne s'applique et d'ailleurs n'a d'importance, au point de vue de l'intervention chirurgicale, que dans certaines régions opératoires, où les faisceaux vasculo-nerveux sont plus ou moins complexes, nous préférons renvoyer pour sa démonstration aux régions où nous l'appliquerons et plus particulièrement à la région carotidienne.

De nombreux travaux ont été faits sur les aponévroses dans ces derniers temps. Au point de vue du sujet spécial que nous étudions, celui de l'intervention chirurgicale, les aponévroses ne nous ont paru avoir dans la plupart des cas qu'une importance assez faible.

Elles n'ont guère de valeur, croyons-nous, à ce point de vue que lorsque, épaisses et faciles à reconnaître, elles peuvent jouer un rôle comme points de repère ou comme parties à éviter. Aussi n'en avons-nous que rarement parlé. Nous dirons quelques mots des aponévroses en général, et nous exposerons brièvement sur ce sujet quelques idées que nous croyons nouvelles, lorsque nous arriverons à l'étude de la cavité orbitaire, où on a cru trouver aux aponévroses une grande importance au point de vue de la chirurgie opératoire.

La marche analytique que nous avons suivie fait que ce sont les derniers temps des opérations qui se sont présentés à nous les premiers. Il n'en est pas résulté, croyons-nous, d'inconvénient, mais au contraire un avantage marqué, ces derniers temps étant constamment les plus complexes et les plus difficiles.

Les premiers temps des opérations sont généralement fort simples. L'incision extérieure en particulier, qui est le premier temps de la plupart des opérations chirurgicales, se règle d'ordinaire bien facilement d'après les temps ultérieurs. Elle doit mettre largement a découvert les parties sur lesquelles on va opérer. A part cette condition essentielle, toutes les autres sont généralement secondaires et sujettes à varier suivant les préférences de l'opérateur. Nous n'avons insisté que rarement sur ce point opératoire.

Nos planches sont aussi simples qu'il nous a été possible de les faire. Nous n'avons représenté dans les régions que nous avons fait dessiner que les points d'anatomie qui intéressent l'opérateur. — Que

M. Tillaux reçoive de nouveau ici l'expression de notre reconnaissance, pour l'hospitalité qu'il nous a donnée à Clamart, à notre artiste et à nous, et pour l'intérêt avec lequel, d'un bout à l'autre, il a suivi et dirigé notre travail.

RÉGION PAROTIDIENNE

La région parotidienne doit avoir, croyons-nous, pour limites extérieures au point de vue de la chirurgie opératoire les limites mêmes de la face externe de la parotide. Cette glande se porte en arrière jusque sur le bord antérieur de l'apophyse mastoïde et du muscle sterno-mastoïdien; en avant elle s'étend en s'amincissant sur la face externe du masséter; inférieurement elle descend un peu plus bas que le bord inférieur du maxillaire; en haut elle est limitée par l'articulation temporo-maxillaire et le conduit auditif externe.

La région parotidienne nous intéresse surtout au point de vue de l'extirpation des tumeurs développées dans la parotide, ou de la parotide elle-même dégénérée; elle nous intéresse ensuite au point de vue des incisions simples qu'on peut avoir à y faire.

Les tumeurs parotidiennes diffèrent beaucoup entre elles au point de vue opératoire suivant leur siége ou leur extension en profondeur et suivant leur nature.

Relativement à leur siége ou à leur extension en profondeur, l'anatomie de la région permet de les diviser avec A. Bérard en quatre classes suivant qu'elles occupent : 1° la peau, le tissu cellulaire sous-cutané ou

les ganglions lymphatiques sus-aponévrotiques ; 2° les ganglions sous-aponévrotiques superficiels placés près de la surface de la parotide, ou la partie superficielle de la glande elle-même ; 3° les ganglions parotidiens profonds ou la partie moyenne de la glande ; 4° la glande elle-même entièrement envahie par une dégénérescence qui s'étend souvent aux organes voisins.

Disons un mot, pour n'y plus revenir, de l'extirpation des tumeurs de la première classe. L'opération est très-simple. La seule précaution à prendre en la pratiquant est celle de ne pas blesser la parotide ou le canal de sténon, accident qui exposerait à des fistules salivaires.

Les tumeurs des 2e et 3e classes, bridées par l'aponévrose qui revêt extérieurement la parotide, tendent à refouler la glande et les vaisseaux et nerfs qu'elle contient dans la profondeur de l'excavation parotidienne ; souvent même elles atrophient la parotide presqu'au point de la faire disparaître. Il reste toujours pourtant une couche de tissu glandulaire devant le nerf facial et les gros vaisseaux de la région. Quoique souvent difficile, l'extirpation ou l'énucléation du mal est possible dans ces cas sans lésion du nerf facial.

Les tumeurs de la 4e classe, qui sont très-généralement des cancers, sont beaucoup moins fréquentes qu'on ne l'avait supposé. Bérard les considère même comme exceptionnelles. Leur ablation est impossible sans section du nerf facial, puisque ce nerf traverse la glande même et se divise dans son épaisseur en une infinité de filets. Leur ablation est souvent impraticable, à cause de l'extension du mal aux parties voi-

sines et en particulier du côté de la carotide et de la jugulaire internes et des nerfs qui accompagnent ces vaisseaux.

Relativement à la nature des tumeurs parotidiennes, on peut remarquer que les tumeurs bénignes sont généralement énucléables et que leur ablation n'exige qu'un emploi restreint de l'instrument tranchant. Les tumeurs bénignes appartiennent généralement aux 2e et 3e des quatre classes qu'a établies Bérard, il est donc ordinairement possible de les extirper sans enlever le nerf facial.

Il est souvent impossible avant l'opération de reconnaître d'une manière précise la profondeur à laquelle s'étendent les tumeurs parotidiennes. En commençant l'opération on ne saura donc pas généralement jusqu'à quel point il sera possible de préserver le nerf facial et la carotide externe et ses branches ; on cherchera donc d'abord à les préserver entièrement, sauf à les sacrifier ensuite si cela est nécessaire. Dans notre examen de la région parotidienne, au point de vue de l'extirpation de ses tumeurs, nous nous supposerons donc d'abord dans le cas où la conservation de ces organes est possible.

Or, quels sont les rapports du nerf facial et de la carotide externe et de ses branches?

Cherchons pour bien les établir les points de repère que peut nous fournir le système osseux de la région. Dans la région parotidienne nous trouvons l'apophyse styloïde, l'apophyse transverse de l'atlas, le condyle du maxillaire, son col et le bord postérieur de la

branche, l'apophyse mastoïde et la partie postérieure de l'arcade zygomatique.

L'apophyse styloïde s'isole du temporal à 1 centimètre au-dessous du conduit auditif externe. Elle se dirige en bas et en avant, profondément située entre l'apophyse mastoïde et le bord postérieur du maxillaire; elle est grêle et pointue, très-résistante au toucher, facile à reconnaître au fond de la plaie. Or, près de la base de cette apophyse, et appuyé sur elle, passe le tronc du nerf facial, qu'avec cette indication il devient facile de trouver. C'est déjà un grand point dans l'ablation d'une tumeur parotidienne, car, quand on a le tronc du nerf facial sous les yeux, il est facile de le disséquer d'arrière en avant en préservant au moins ses branches principales. Il serait très-difficile, au contraire, si on opérait sans méthode, de préserver successivement les filets qui tomberaient au hasard sous le bistouri.

A 2 centimètres au-dessous de l'origine de l'apophyse styloïde et à 1 centimètre au-dessous et en avant du sommet de l'apophyse mastoïde, on trouve l'apophyse transverse de l'atlas. Quand la tête est renversée en arrière, ainsi qu'on dispose le malade pour l'extirpation de la parotide, cette apophyse est située 3 ou 4 centimètres en arrière de l'angle du maxillaire et sur le prolongement du bord inférieur de cet os. Cette apophyse est volumineuse, assez superficielle, un peu molle à la palpation, car elle est recouverte par le ventre postérieur du digastrique.

Cette apophyse a des rapports de la plus haute importance que nous ne faisons qu'énumérer ici, mais sur lesquels nous reviendrons : sur elles passent, d'arrière

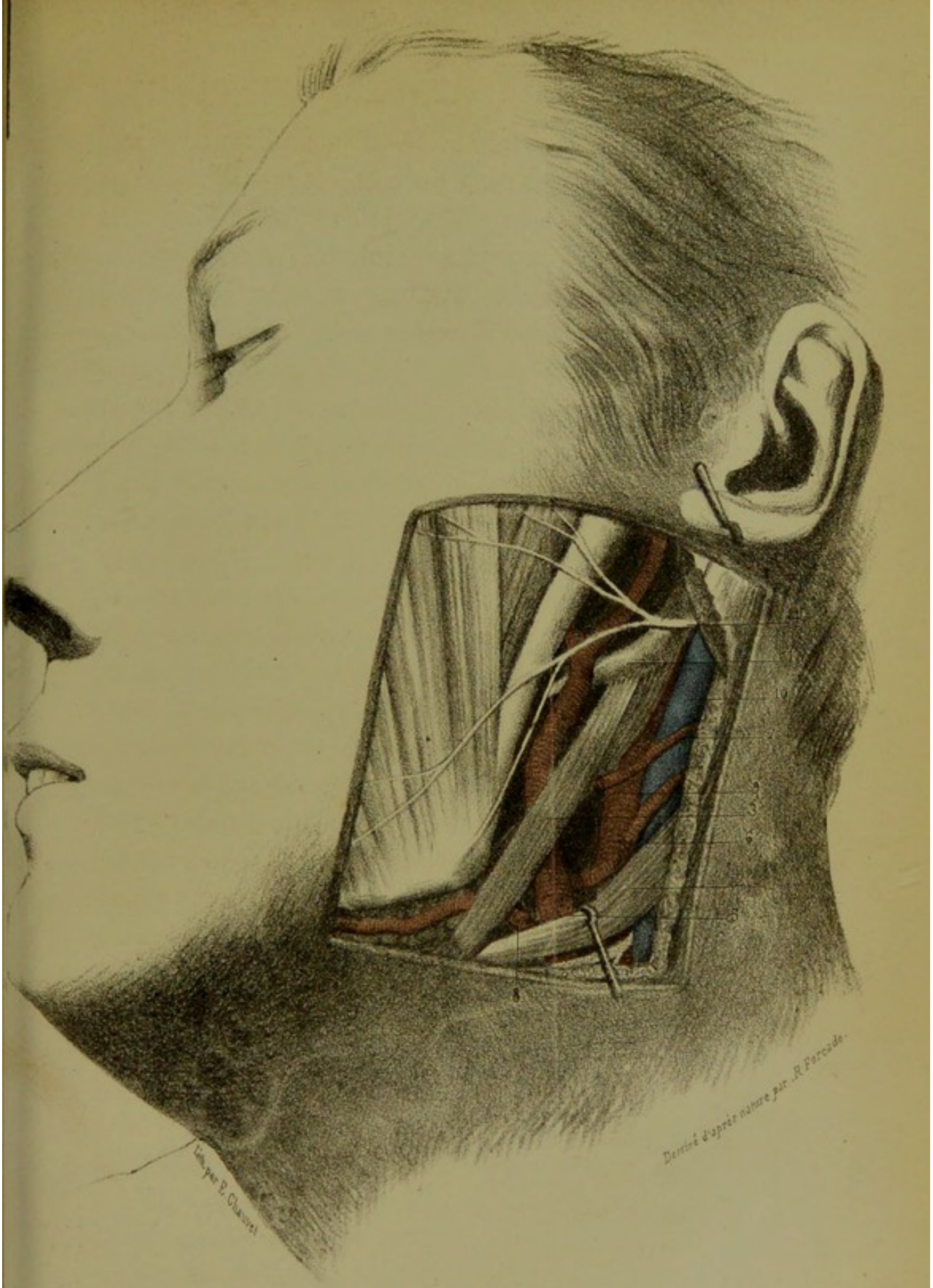

RÉGION PAROTIDIENNE

(La Parotide et une partie du st. mastoïdien sont enlevés.)

1	Apophye styloïde	6	A. occipitale
2	Digastrique	7	A. auriculaire post.
3	Stylo-hyoïdien	8	A. faciale
4	Nerf facial	9	Carotide interne
5	Carotide externe	10	V. jugulaire int.

en avant, recouverts par le digastrique et le stylo-hyoïdien (nous verrons plus loin l'importance de ce fait), la branche externe du nerf spinal, la veine jugulaire interne, le grand hypoglosse, le pneumogastrique, le glosso-pharyngien, la carotide interne et les filets carotidiens du grand sympathique. Comme point de repère, cette apophyse, quoique moins importante que l'apophyse styloïde, a pourtant sa valeur; elle est peu profonde, facile à sentir presque dès le début de l'opération, et est un guide sûr pour trouver l'apophyse styloïde.

Le condyle du maxillaire est important à bien reconnaître pendant qu'on pratique l'extirpation de la parotide ou d'une tumeur parotidienne. Il se distingue facilement, au toucher, à son mouvement de projection en avant quand on abaisse le maxillaire, mouvement qui contraste, si on met le doigt en même temps sur lui et sur la racine transverse de l'arcade zygomatique, avec l'immobilité de cette dernière. Il est nécessaire pendant l'opération de faire en même temps cette sorte de double épreuve, sans quoi le condyle n'aurait rien qui le distinguerait nettement d'un point quelconque du bord postérieur du maxillaire; on ignorerait donc la position exacte du col du condyle, et, par suite, le point précis où la carotide externe devient plus superficielle et fournit les artères temporale et maxillaire interne. Ce dernier point est à 1 centimètre et demi environ au-dessous de l'articulation temporo-maxillaire, dont la partie fixe et la partie mobile donnent la double sensation ci-dessus.

Nous ne dirons rien de l'apophyse mastoïde; elle se sent avant toute incision et est un des premiers

points de repère pour toutes les opérations qui se pratiquent dans son voisinage.

Quant à l'arcade zygomatique, elle indique, lorsqu'on fait la dissection de la parotide de bas en haut, que l'on approche de l'artère transversale de la face. Cette arcade osseuse est bien reconnaissable à sa saillie antéro-postérieure facile à sentir.

L'angle et le bord postérieur du maxillaire doivent mettre en garde contre la lésion de la carotide externe qui en est très-voisine. Cette dernière, en effet, gagne l'angle du maxillaire, et se place plus ou moins complétement sous la lèvre interne du bord postérieur de la branche jusqu'au niveau du col, où elle fournit la temporale et la maxillaire interne.

Etablissons encore un point de repère qui est également très-important. C'est celui fourni à la partie inférieure de la région, ou sur les confins des régions sus-hyoïdienne et parotidienne, par les muscles digastrique et stylo-hyoïdien. Ces muscles sont très-reconnaissables : le premier présente son tendon brillant et nacré; le second, situé immédiatement au-dessus, forme une bandelette mince et entièrement charnue; tous deux se dirigent en haut et en arrière. Or, la carotide externe est située immédiatement derrière eux, et surgit de dessous le bord supérieur de ce double faisceau musculaire, pour gagner, recouverte seulement par le tissu de la glande, l'angle du maxillaire, où elle présente les rapports que nous venons d'indiquer.

C'est, de plus, derrière ce faisceau musculaire que la carotide donne naissance à l'artère occipitale et à l'auriculaire postérieure. Ces artères se portent en

haut et en arrière dans l'intervalle de ces deux muscles, lesquels se séparent supérieurement en se rendant, l'un à la rainure digastrique, l'autre à l'apophyse styloïde. L'artère auriculaire postérieure est un peu plus superficielle que l'autre, c'est sur elle que l'on tombe d'abord pour rencontrer ensuite l'occipitale, quand on dissèque à ce niveau la glande parotide.

Que résulte-t-il, au point de vue opératoire, de l'examen anatomique que nous venons de faire? Evidemment, comme le veut M. Malgaigne, que la parotide, qu'on en veuille pratiquer l'extirpation partielle ou totale, doit être attaquée par sa partie postérieure, afin de n'arriver qu'à la fin de l'opération sur la carotide externe, qu'il sera alors plus facile d'éviter, et dont la section, si elle est inévitable, sera un mal plus facile à conjurer.

M. Malgaigne conseille de commencer la dissection de la parotide par sa partie postérieure et supérieure. Il y a à cela, croyons-nous, de grands inconvénients, car alors on arrive de suite sur les artères occipitale et auriculaire, et au fond de la plaie encore étroite et remplie de sang, on est même exposé à couper d'emblée le tronc du nerf facial.

En commençant au contraire en arrière et en bas, on arrive d'abord sur les muscles digastrique et stylo-hyoïdien, premier point de repère, qui marque la limite inférieure de la glande et protége la carotide en indiquant sa situation exacte. Disséquant ensuite la tumeur de dessus la partie postérieure du digastrique et du stylo-hyoïdien, on arrive, quand la plaie est agrandie, sur les artères occipitale et auriculaire pos-

térieure, qu'on peut alors lier facilement après les avoir coupées. Tout est alors bien disposé pour qu'au fond de la plaie on puisse sentir avec le doigt l'apophyse styloïde, dont la position, d'ailleurs, aura déjà été indiquée approximativement par celle de l'apophyse transverse de l'atlas ; il sera alors facile de trouver le tronc du nerf facial.

On pourra ensuite, sans danger aucun, disséquer dans la direction du col du condyle, en protégeant la carotide à son point de croisement avec le nerf facial, soit avec le doigt, soit en faisant maintenir sur elle par un aide la plaque métallique d'un écarteur. — Le nerf facial est situé dans les couches profondes de la glande ; on pourra donc, sans l'atteindre, enlever toute la partie superficielle de la glande avec les tumeurs qu'elle pourrait contenir.

En arrivant près du col du condyle, il faudra redoubler d'attention, car on aura à conduire alternativement la dissection d'arrière en avant autour du nerf, et de bas en haut autour de la carotide. Cette dissection sera de plus rendue difficile par le sang des artérioles parotidiennes qui deviennent de plus en plus nombreuses à mesure qu'on s'approche davantage du tronc artériel. — L'épongeage de la plaie sera certainement ici bien insuffisant pour éclairer convenablement l'opérateur ; celui-ci serait grandement aidé, croyons-nous, à ce moment de l'opération, par le petit jet d'eau que dirigerait un aide sur les parties saignantes au moyen de la canule à robinet que nous avons fait construire.

Nous pouvons faire pour la carotide la remarque que nous avons faite tout à l'heure pour le nerf facial.

Elle est située, en effet, sinon entièrement sous la glande, du moins dans ses couches les plus profondes ; dans cette dissection, par conséquent, tout en donnant une attention spéciale aux parties qu'il faut ne pas blesser, on n'en enlèvera pas moins la majeure partie de la glande.

Aussitôt que l'on sera arrivé sur le masséter, on disséquera hardiment en ayant soin toutefois, si on a pu préserver le tronc du nerf facial, de diriger les incisions d'arrière en avant et parallèlement aux filets nerveux fournis par les branches temporo-faciale et cervico-faciale de ce nerf. A la partie supérieure de la région, près de la saillie antéro-postérieure de l'arcade zygomatique, on cherchera à éviter l'artère transversale de la face.

La plus grande partie de la parotide est maintenant enlevée avec les parties malades qu'elle pouvait contenir. L'opération est achevée s'il se trouve que la tumeur à enlever appartient à la deuxième et à la troisième des catégories qu'a établies A. Bérard.

Mais supposons que le mal s'étende au delà du nerf facial et de la carotide externe, supposons qu'on ait affaire à une tumeur maligne qui ait envahi les différents prolongements de la glande, dont le principal s'étend derrière la branche du maxillaire et le ptérygoïdien interne, au-dessous et en avant de l'apophyse styloïde. Le sacrifice du nerf facial sera alors forcé ; il en sera de même généralement pour la carotide externe. Remarquons pourtant que cette artère affecte des rapports variables avec la glande. Tantôt, en effet, ainsi que l'ont démontré MM. Denonvilliers

et Triquet, et que l'ont constaté au milieu d'une opération MM. Malgaigne et Monod, la glande est traversée par la carotide, qui est alors située dans un canal complet que lui fournit le tissu glandulaire derrière le bord postérieur de la branche du maxillaire; tantôt, au contraire, l'artère est simplement appliquée par la parotide contre ce rebord osseux. Dans ce dernier cas il serait quelquefois possible, croyons-nous, de soulever l'artère préalablement dégagée, et de passer derrière elle pour enlever la partie restante de la parotide. Dans le cas contraire la section de la carotide au-dessus d'une ligature serait sans doute inévitable.

La parotide présente quelquefois, dit M. Richet, un prolongement entre le digastrique et le sterno-mastoïdien, et un autre entre le ptérygoïdien interne et la branche du maxillaire. Ce dernier prolongement serait certainement difficile à atteindre.

Nous avons presque laissé de côté jusqu'ici des rapports très-importants et qui paraissent même effrayants au premier abord lorsqu'on veut enlever une tumeur parotidienne, mais qui, en réalité, donnent peu lieu à craindre à cause de la présence, en dedans de la glande, de l'apophyse styloïde et des muscles styliens; nous voulons parler de ceux de la carotide et de la jugulaire internes, et des nerfs qui les accompagnent.

Etudions ces rapports.

La carotide et la jugulaire internes s'engagent, avec la carotide externe, sous le faisceau des muscles digastrique et stylo-hyoïdien, d'où l'importance très-grande, comme nous le verrons, de ces muscles qui

indiquent le voisinage de ces vaisseaux et marquent la limite qu'en enlevant une tumeur le chirurgien ne peut dépasser en profondeur sans atteindre au moins la carotide externe. Plus haut, tandis que la carotide externe surgit, pour ainsi dire, de dessous le bord supérieur de ce double faisceau musculaire et se porte vers l'angle du maxillaire en passant en avant des muscles stylo-pharyngien et stylo-glosse, la carotide et la jugulaire internes, avec les nerfs que nous avons cités, continuent au contraire leur trajet sous ces deux muscles. Ces derniers donc remplissent par rapport au faisceau vasculo-nerveux que nous étudions le rôle des muscles digastrique et stylo-hyoïdien par rapport à la carotide externe : si dans une opération on allait dépasser les limites de la loge parotidienne à ce niveau, ils indiqueraient le voisinage de la carotide et de la jugulaire internes et des nerfs qui les enlacent, et commanderaient au chirurgien de s'arrêter. En tenant compte de cette indication aucun accident n'est à craindre dans cette partie de l'opération.

Au haut de la région parotidienne, la carotide et la jugulaire internes et les nerfs correspondent, mais sur un plan plus profond, à l'apophyse styloïde. Cette apophyse les protége d'une manière à peu près certaine, en arrêtant, presque forcément, le couteau que par un oubli on pourrait diriger de ce côté.

De l'examen que nous venons de faire de la région parotidienne, nous croyons pouvoir conclure que dans le cas où une tumeur est superficielle et ne s'étend pas dans la profondeur de la parotide, comme cela arrive souvent pour les tumeurs bénignes telles que les adé-

nômes et les tumeurs ganglionnaires, son extirpation sera généralement possible sans lésion du nerf facial, et ne sera même pas accompagnée de bien grands dangers, d'autant plus que, dans ce cas, comme nous l'avons dit, la tumeur sera généralement énucléable ; mais que dans les cas de tumeurs cancéreuses, qui n'apparaissent fréquemment à l'extérieur que quand elles se sont déjà propagées profondément dans différentes directions, l'extirpation totale du mal sera généralement impossible sans lésion du facial et sera même d'ordinaire impraticable à cause de l'étendue des désordres qu'elle entraînerait.

La forme des incisions extérieures et du lambeau qu'elles limitent devra varier, pour l'extirpation des tumeurs parotidiennes, suivant le volume de la tumeur et l'état des téguments. D'une manière générale, le lambeau allongé dans le sens vertical et à base supérieure sera préférable aux autres, comme correspondant le mieux au grand diamètre de la glande, et comme étant le plus avantageux pour cicatrisation de la plaie.

Arrivons maintenant aux incisions simples qu'on peut avoir à faire dans la région parotidienne. Elles seront généralement faites dans le but d'ouvrir des abcès.

Ces incisions seront dirigées d'une manière différente, dit M. Richet, suivant qu'elles devront être superficielles ou profondes.

Les incisions superficielles sont assez fréquemment pratiquées dans la région ; il importe évidemment de les conduire, ainsi que le veut M. Richet, « parallèlement aux ramifications du nerf facial. »

Quant aux incisions profondes, nous croyons qu'on aura bien rarement à en pratiquer. Nous nous demandons même dans quels cas, en dehors d'une extirpation de tumeur, il peut être utile d'inciser profondément en arrière de la branche du maxillaire, l'incision superficielle avec perforation du tissu glandulaire au moyen d'un instrument mousse étant généralement suffisante pour évacuer un abcès, et l'avantage qu'on pourrait tirer d'une plus large ouverture devant être plus que contrebalancé, croyons-nous, par la lésion presqu'inévitable de nombreuses branches vasculaires. Si pourtant l'abcès proéminait vers la partie inférieure de la parotide, on pourrait sans inconvénient l'ouvrir assez largement en incisant la portion de la glande qui repose sur le bord antérieur du sterno-mastoïdien ; mais même en ce point on ne saurait plonger profondément le bistouri, car on ne pourrait dans une simple ponction, comme on le peut dans une dissection de tumeur, se guider sur les points de repère que nous avons étudiés pour savoir jusqu'où on peut conduire et où on doit arrêter l'instrument tranchant.

Serait-ce dans le cas d'un traumatisme qui aurait ouvert une des artères de la parotide qu'on pourrait avoir besoin, pour pratiquer une ligature sur place, d'agrandir profondément l'ouverture extérieure? Dans ce cas nous croyons qu'on aurait tout avantage à n'agrandir que superficiellement la plaie avec l'instrument tranchant, et à n'agir profondément qu'avec la pince et la sonde cannelée.

Ce ne sera donc que très-exceptionnellement, croyons-nous, qu'on aura à appliquer le précepte de

M. Richet, de faire ces incisions profondes « longitudinalement suivant la direction de la carotide externe, afin d'éviter la lésion de ce tronc artériel. » D'ailleurs, en opérant ainsi, ajoute M. Richet, « on court le risque d'intéresser une des branches qui se détachent transversalement de la carotide, c'est-à-dire l'artère maxillaire interne au haut de la région, ou inférieurement, l'occipitale et l'auriculaire, sans compter les diverses autres petites branches parotidiennes et faciales transverses », à quoi nous ajouterons la possibilité d'atteindre le nerf facial, et même les différents organes qui reposent sur l'apophyse transverse de l'atlas.

CAVITÉ BUCCALE

La cavité buccale communique en arrière avec le pharynx et par ce dernier conduit avec le larynx et l'œsophage. C'est généralement par elle que l'on passe pour agir sur la partie supérieure des voies digestives et respiratoires. Les fosses nasales, il est vrai, présentent ces mêmes rapports de continuité, et on les traverse quelquefois dans le même but, mais, outre que la première voie est plus directe, et que le malade y oppose moins de résistance, elle permet de pénétrer également bien dans l'un et l'autre des deux conduits inférieurs. La voie des fosses nasales, au contraire, obligeant à passer derrière le voile du palais, porte l'instrument trop en arrière pour qu'il puisse ensuite entrer facilement dans le larynx.

La cavité buccale présente des parois antéro-latérales que nous avons étudiées à propos de la région faciale inférieure, une paroi supérieure formée par la voûte palatine et le voile du palais, une paroi inférieure formée par la langue et le sillon linguo-gingival.

La voûte palatine nous intéresse au point de vue de l'ouranoplastie et de l'opération de M. Nélaton pour l'extirpation des polypes fibreux naso-pharyngiens. Elle présente une double concavité. La concavité dans

le sens antéro-postérieur nous intéresse peu; mais à celle dans le sens transversal on peut considérer utilement une portion médiane horizontale et deux portions latérales à peu près verticales, limitant avec la première une gouttière en forme de fer à cheval qui entoure les parties antérieure et latérale de la voûte palatine.

La muqueuse, ou plutôt la fibro-muqueuse palatine mince et très-adhérente sur la ligne médiane et en avant, devient à partir de ce point plus épaisse et moins adhérente dans deux directions différentes, dans le sens antéro-postérieur en se portant en arrière, et dans le sens transversal en se portant en dehors. Le lieu de la plus grande épaisseur et de la moindre adhérence de cette membrane correspond donc à la partie postérieure du sillon latéral.

De cette double disposition de la voûte osseuse et de son revêtement muqueux il résulte qu'il est bien plus facile de détacher ce dernier sur les parties latérales que sur la partie moyenne de la voûte. C'est donc par le côté externe du lambeau autoplastique que l'on devra commencer et pousser le plus loin possible sa séparation d'avec la voûte osseuse.

La couche fibro-muqueuse de la voûte palatine reçoit ses vaisseaux et nerfs par les canaux palatins antérieur et postérieur; les vaisseaux qui lui arrivent par ce dernier canal sont beaucoup plus considérables que ceux qui lui arrivent par le canal palatin antérieur. De plus, les vaisseaux du voile du palais envoient de nombreux capillaires dans la fibro-muqueuse palatine.

Ces trois points d'origine des vaisseaux indiquent

les directions qu'on peut donner aux incisions qui limitent les lambeaux autoplastiques, tout en conservant à ceux-ci des éléments de vitalité suffisants. D'autre part, la mobilité plus ou moins grande des lambeaux, suivant la forme et les dimensions qu'on leur aura données, indiquera le meilleur procédé dans chaque cas particulier de fistule de la voûte palatine.

Si on détache les lambeaux par deux incisions longeant l'une le bord de la fistule et l'autre le rebord alvéolaire (Langenbeck), le lambeau sera dans les meilleures conditions de vitalité possible, mais sa mobilité sera assez faible, principalement en arrière. Pour augmenter en arrière la mobilité de son lambeau, M. Langenbeck propose de détacher les artères palatines postérieures de leur sillon osseux, espérant pouvoir porter en dedans, en les allongeant, la partie postérieure des lambeaux auxquels elles se rendent; mais cet allongement paraît impossible à M. Sédillot, qui préfère sacrifier les communications du lambeau avec les artères palatines postérieures, qu'il conseille de couper.

Ce sacrifice des artères palatines postérieures, principale source de la nutrition des lambeaux, est-il bien souvent nécessaire, comme semble le croire M. Sédillot? Nous ne le pensons pas. Un malade que nous avons observé dernièrement, dans le service de M. Tillaux, nous confirme dans cette manière de voir. Il portait une fistule assez large et qui s'étendait très en arrière. M. Tillaux put rapprocher les lambeaux et combler la fistule sans sacrifier les artères palatines.

Si c'était en avant qu'on eût besoin de porter

les lambeaux l'un vers l'autre, et qu'on ne pût arriver à les mettre en contact, on pourrait, comme le propose M. Sédillot, leur donner plus de mobilité en les détachant à leur extrémité antérieure.

Comme point de repère pour reconnaître et éviter le point d'émergence des vaisseaux palatins postérieurs, on peut remarquer que l'orifice du canal de ce nom est situé immédiatement en avant d'une petite épine osseuse facile à sentir avec le doigt, en déprimant la muqueuse, et qu'il faut se garder de confondre avec la saillie de l'aileron interne de l'apophyse ptérygoïde. Remarquons également que les vaisseaux palatins antérieurs sortent du canal de même nom, à quelques millimètres en arrière de l'intervalle des deux dents incisives moyennes, au niveau d'une petite dépression que l'on peut également sentir.

Les dispositions anatomiques que nous considérons en ce moment ne prêtent à aucune remarque importante au sujet de l'opération préliminaire de M. Nélaton, pour l'extraction des polypes naso-pharyngiens; nous ferons seulement remarquer que la dissection de la membrane fibro-muqueuse, plus épaisse et moins adhérente en arrière qu'en avant, est relativement facile à ce niveau.

Le voile du palais forme un plan membraneux, libre par ses faces antérieure et postérieure, tendu par ses bords latéraux, très-bien disposé, lorsqu'il présente une tumeur qui doit être enlevée, pour l'application des différents procédés de ligature à anses successives (Récamier), procédés qui ont l'avantage d'éviter les dangers que présente l'emploi d'un instrument tranchant à cette profondeur et à si peu de

distance des carotides. Pour mettre en œuvre ces procédés, Blandin a su tirer un heureux parti des rapports des piliers du voile du palais; il fit une incision sur le bord antérieur du sterno-mastoïdien, et avec un doigt introduit dans le fond de la plaie, il dirigea les aiguilles qui portaient les anses de fil.

La position transversale du voile du palais, qui cache à la vue sa face postérieure, fait qu'il est difficile de bien placer, dans le dernier temps de l'opération de la staphyloraphie, les fils qui doivent rapprocher l'un de l'autre les deux bords avivés de la solution de continuité. De plus, la muqueuse de la face antérieure du voile du palais est très-mobile, ce qui tient à l'interposition, entre elle et le plan musculo-aponévrotique, d'une couche glanduleuse épaisse et peu résistante qui n'existe pas sur la face postérieure du voile. Si donc on saisit, par cette muqueuse, les lambeaux du voile divisé, cette dernière se porte en dedans beaucoup plus que tout le reste de l'épaisseur du voile, et si alors on enfonce l'aiguille, on embroche beaucoup moins de tissus en arrière qu'en avant. Il est donc nécessaire, en plaçant les fils, ainsi d'ailleurs qu'en faisant l'avivement, de saisir les lambeaux par la muqueuse de leur face postérieure sur laquelle il faut même exercer une certaine traction, pour la ramener au même niveau que les couches antérieures du voile.

En tirant ainsi sur la muqueuse de la face postérieure du voile, on voit le plan membraneux présenter la coupe de son épaisseur. Cette épaisseur est assez grande; elle atteint 3 ou 4 millimètres près de la luette, 7 ou 8 millimètres à la partie supérieure du voile et près de la ligne médiane; sur les parties laté-

rales et supérieures, elle devient bien plus grande, et atteint, en y comprenant l'épaisseur antéro-postérieure du péristaphylin interne, jusqu'à 1 centimètre et demi ou 2 centimètres. Cette épaisseur considérable de tissus dans lesquels on trouve l'aponévrose intermédiaire aux tendons des muscles péristaphylins externes, explique la résistance assez grande du voile du palais, et sa non-déchirure habituelle par l'action des muscles qui tendent à écarter les bords de la suture.

Ces muscles du voile du palais sont au nombre de cinq de chaque côté. Dans l'état normal ils sont élévateurs du voile (palato-staphylin, péristaphylin interne), tenseurs (péristaphylins interne et externe), adducteurs de piliers et en même temps abaisseurs et tenseurs de voile (glosso et pharyngo-staphylins). Mais lorsqu'il y a une division du voile du palais, ces muscles ne sont plus guère qu'élévateurs (les mêmes que dans le cas précédent) et abducteurs des lambeaux (péristaphylins interne et externe, glosso et pharyngo-staphylins) ; les muscles glosso et pharyngo-staphylins, en effet, ne peuvent rapprocher les piliers qu'en prenant un point d'appui sur les deux moitiés du voile ; ils tirent dès lors ceux-ci en bas et en dehors et tendent à les séparer.

L'abduction est la seule action qui nous intéresse au point de vue de la staphyloraphie. Les muscles palato-staphylins nous sont donc indifférents. Les péristaphylins externes ne nous intéressent non plus que peu , car ils ne tendent à écarter que la partie supérieure des lambeaux dont on a le moins de mal à obtenir la réunion. Les glosso-staphylins sont très-peu

considérables, leur action est très-faible. Les pharyngo-staphylins sont bien plus puissants que les précédents, et paraissent être un obstacle sérieux à la réunion des lambeaux dans leur partie inférieure (Sédillot). Mais les plus importants, nous dirions presque les seuls réellement importants de tous ces muscles dans la staphyloraphie, sont les péristaphylins internes, puissants abducteurs des deux moitiés du voile du palais qui luttent énergiquement contre l'action des fils, et sont la cause la plus fréquente de la déchirure des tissus (Sédillot, Fergusson), et de la non-réunion des lambeaux. Il est donc indiqué de les couper.

Or, où sont placés les muscles péristaphylins internes? — Qu'on recourbe le doigt en crochet et qu'on pénètre dans les arrière-fosses nasales en passant au-dessous du voile du palais, on trouvera en haut et en arrière l'orifice inférieur du cartilage de la trompe d'Eustache, et, explorant plus en avant, on sentira, s'étendant obliquement en bas et en avant, une forte corde charnue longue de 1 centimètre 1/2, large et saillante de 7 à 8 millimètres, et présentant chez le vivant des intervalles de contraction et de relâchement très-nets. C'est le muscle péristaphylin interne; avec un petit couteau courbe, dirigé sur le doigt, rien n'est plus facile que de le couper, comme fait Fergusson; cette section ne présente aucun danger, car, en dehors du péristaphylin interne, ne se trouve que la masse charnue des ptérygoïdiens, protégeant les organes importants de la fosse zygomatique. M. Sédillot atteint les péristaphylins internes d'une manière différente : il plonge un ténotome à la partie supérieure du voile du palais, à 1 centimètre au-dessus et en dehors de l'ex-

trémité supérieure de la luette, traverse le voile du palais, et, portant la lame en bas et en dehors, coupe transversalement à la direction de ses fibres la partie moyenne de ce muscle. M. Sédillot coupe également, avec les piliers correspondants, les muscles glosso et pharyngo-staphylins.

Nous avons vu que lorsqu'il existe une large fistule à la partie postérieure de la voûte palatine, on pourrait quelquefois, suivant l'opinion, erronée selon nous, de M. Sédillot, se trouver forcé, pour permettre le rapprochement des lambeaux, de sacrifier leurs connexions avec les vaisseaux palatins postérieurs. Mais si, comme cela arrive souvent, on trouve, en même temps que cette perte de substance de la voûte palatine, une large solution de continuité de voile du palais, si, en un mot, on trouve la disposition désignée sous le nom de gueule de loup, il serait peut-être réellement impossible de réparer cette difformité sans sacrifier les artères palatines postérieures. On pourrait dans ce cas faire d'abord la staphyloraphie, et attendre que celle-ci ait réussi et que des connexions vasculaires nouvelles se soient établies entre le nouveau voile du palais et les côtés isolés de la voûte palatine, pour faire le sacrifice, alors moins périlleux, des vaisseaux palatins postérieurs.

Il semblerait assez naturel de placer ici l'étude de l'amygdale, mais ce que présente cet organe de plus important au point de vue de la chirurgie opératoire, ce sont ses rapports avec les gros vaisseaux qui longent les parties latérales du pharynx. Nous en différerons donc un peu l'étude, et nous examinerons d'abord la paroi inférieure de la cavité buccale.

La paroi inférieure de la cavité buccale est formée par la langue et le sillon linguo-gingival.

Etudions d'abord ce sillon : il présente comme organes à ménager l'artère sublinguale et le nerf lingual. Comme organes sur lesquels peut porter plus spécialement l'action chirurgicale, on y trouve les tendons des muscles génio-glosses, la glande sublinguale, qu'on ferait mieux d'appeler, ainsi que l'a démontré M. Tillaux, masse glandulaire sublinguale, le prolongement buccal de la glande sous-maxillaire et son conduit excréteur, enfin le filet ou frein de la langue.

L'artère sublinguale, souvent assez volumineuse, se porte en avant et en dedans sur le plancher de la bouche, recouverte par le bord interne de la glande sublinguale et par le prolongement buccal de la glande sous-maxillaire ; près du frein, elle fournit une branche qui s'anastomose avec l'artère du côté opposé. De cette situation de l'artère sublinguale, ainsi que de la présence au-dessus d'elle de la ranine, que nous étudierons avec la langue, il résulte que c'est par le côté externe, près du maxillaire, qu'il faudrait commencer la dissection d'une tumeur du sillon linguo-gingival, l'ablation, par exemple, de la glande subguale, dont la dégénérescence cancéreuse, suivant M. Malgaigne, serait loin d'être rare. On agirait de même si on voulait extirper une grenouillette qui aurait récidivé plusieurs fois après les traitements plus simples de la ponction, de l'incision ou de l'excision avec ou sans cautérisation (Gosselin).

On ne fait plus aujourd'hui la section des génio-glosses pour guérir le bégaiement, mais on la fait quelquefois pour obvier à la gêne des mouvements de

la langue résultant de la brièveté réelle de ces muscles. Ceux-ci font sous la pointe de la langue une saillie antéro-postérieure facile à sentir. Ils sont d'autant plus étroits et d'autant plus éloignés des vaisseaux qu'on les considère plus près de leur insertion aux apophyses géni ; c'est donc tout près de l'os qu'on doit les couper.

On ferait également d'un coup de ciseau, dirigé plutôt en bas qu'en arrière (Velpeau), la section du filet chez les enfants, que sa brièveté empêcherait de téter. Nous avons signalé à propos de la résection de la partie moyenne du maxillaire inférieur le renversement possible de la langue en arrière ; cet accident s'est également produit après la section des muscles genio-glosses et celle du filet (Malgaigne).

Arrivons maintenant aux différents points d'intérêt que présente l'étude de la langue au point de vue de la chirurgie opératoire.

La langue présente pour le chirurgien deux parties bien distinctes, l'une antérieure, l'autre postérieure. La première, horizontale, est en partie libre et mobile dans la cavité buccale ; elle s'étend en arrière jusqu'au sommet du V formé par les papilles caliciformes, en devenant de plus en plus épaisse à mesure qu'on la considère plus en arrière. Toute cette partie de l'organe peut être facilement attaquée par la bouche, soit avec l'instrument tranchant, soit avec l'écraseur, soit par des anses de fil qui serviront à l'étreindre.

La partie postérieure de la langue commence au V lingual ; elle est verticale, et peut être considérée

comme faisant partie du pharynx, manière de voir que justifie, pour le chirurgien, la difficulté qu'il éprouve à l'atteindre. La langue, en effet, très-mobile dans sa partie antérieure, l'est bien moins dans sa partie postérieure, et il faut que cet organe soit très-fortement attiré en avant pour que la portion qui nous occupe devienne accessible à la vue et à une action chirurgicale même rapide et superficielle, comme les scarifications, la pose des flèches de Canquoin. Pour agir plus profondément sur cette partie, pour enlever, par exemple, avec l'instrument tranchant, une tumeur dont elle serait le siége, il faudrait écarter d'abord les deux moitiés du maxillaire inférieur, ou mieux, croyons-nous, opérer du côté de la tumeur la luxation temporaire de la branche de cet os avec la portion voisine du corps, ainsi que nous l'avons proposé en étudiant les rapports de l'amygdale (voir fosse zygomatique).

Mais si la base de la langue est difficile à atteindre par la bouche, on peut l'atteindre facilement, comme nous le verrons, par la région sus-hyoïdienne, du moins pour y porter de longues aiguilles chargées d'anses de fils, fils qu'on peut disposer de manière que leurs chefs pendent par l'ouverture sus-hyoïdienne, ou soient libres dans l'intérieur de la bouche; d'où les différents procédés de ligature des tumeurs de la base de la langue, procédés qui, malgré les inconvénients qu'ils présentent, peuvent rendre de grands services en ce qu'ils évitent, commme l'écraseur linéaire, malheureusement très-difficile à appliquer à ce niveau, les hémorrhagies que peut déterminer l'usage de l'instrument tranchant.

Ces hémorrhagies déterminées par l'instrument tranchant porté sur la base de la langue ont souvent peu d'importance et s'arrêtent d'elles-mêmes sans produire de conséquences fâcheuses. « Souvent, » dit Malgaigne, « la contraction des fibres musculaires suffit pour arrêter l'hémorrhagie qui se produit lors de l'extirpation d'une tumeur de la base de la langue, au point que quelquefois il n'y ait même besoin, après cette opération, ni de ligatures, ni de cautérisations. » Mais d'autres fois, ces hémorrhagies sont abondantes, et si alors on ne peut les réprimer rapidement, elles peuvent devenir très-graves par suite du voisinage des voies respiratoires, au point que M. Richet dit que « l'usage de l'instrument tranchant, devenu trop dangereux, n'est plus possible dès qu'on veut franchir la partie de la langue qui se recourbe en arrière dans le pharynx. » D'où viennent ces différences entre des hémorrhagies produites, ce semble, dans des circonstances identiques, et ces contradictions apparentes entre ces deux Maîtres? — Qu'on examine la distribution des vaisseaux de la langue, et l'on verra que, ainsi d'ailleurs que les nerfs, ils se portent principalement, presque uniquement, à la partie antérieure de l'organe. L'artère linguale, en effet, ne peut être considérée comme appartenant à la langue qu'à partir du point où, après avoir franchi la petite corne de l'os hyoïde, elle se porte en haut et en avant dans la partie antérieure de la langue. Jusque-là cette artère est extra-linguale, et n'a fourni à la langue que l'artère dorsale de la langue qui, avec quelques rameaux de la palatine inférieure, branche de la faciale, forment les seules artères de toute la partie de l'organe posté-

rieure au V lingual. La partie postérieure de la langue est donc peu riche en troncs vasculaires et ne pourra donner d'hémorrhagie grave, pourvu que l'action chirurgicale n'en dépasse pas les limites. Mais si avec l'instrument tranchant on dépasse en profondeur les limites de la langue proprement dite, si on porte la dissection sur la partie extra-linguale des muscles de la langue, on pourra, au milieu d'une opération qui jusque-là marchait bien, ouvrir tout à coup le tronc même de l'artère linguale, d'où une hémorrhagie nécessairement des plus graves ; c'est sans doute cet accident qu'a eu en vue M. Richet.

Mais comment est placée l'artère linguale par rapport à la partie postérieure de la langue ? Quand on fait sur la partie postérieure de la langue des incisions profondes comme pour enlever une tumeur, on tombe d'abord sur une couche peu consistante et pâle qui correspond à l'entrecroisement des muscles intrinsèques et de la partie intra-linguale des muscles extrinsèques de la langue, puis, cette première couche étant franchie, on arrive sur la partie inférieure ou extra-linguale des muscles hyo-glosse et genio-glosse qui présentent l'aspect ordinaire du tissu musculaire ; on reconnaît donc facilement le moment où on franchit les limites mêmes de la langue. A ce moment, il est facile, en mettant le doigt dans la plaie, de sentir l'os hyoïde et l'épiglotte; celle-ci est très-rapprochée de l'os hyoïde par suite de la traction obligée de la langue en avant, et est distante de quelques millimètres seulement de la concavité de cet os, auquel elle est solidement fixée. Elle limite donc avec l'os hyoïde une gouttière que le doigt recon-

naît facilement. Or, l'artère linguale passe dans la partie externe de cette gouttière, au-dessous du bord de la langue, et à une profondeur qui varie suivant la position même de l'os hyoïde dont elle n'est jamais séparée que par un intervalle de quelques millimètres.

Supposons maintenant que la tumeur qu'on veut enlever soit superficielle et ne dépasse pas en profondeur, ou ne dépasse que peu, les limites de la couche d'entrecroisement des muscles linguaux, on pourra alors facilement, ce nous semble, éviter d'atteindre l'artère linguale qui restera relativement profonde, et dont les points de repère ci-dessus, fixes et faciles à sentir, indiquent nettement la situation exacte; d'ailleurs, en entraînant l'os hyoïde en bas au moyen d'une érigne avec laquelle on l'accrocherait à travers les téguments du cou, on pourrait augmenter presque à volonté l'éloignement de l'artère des parties sur lesquelles on opère.

Supposons au contraire que la tumeur s'étende plus profondément, et admettons la nécessité de poursuivre le mal jusque sur l'os hyoïde, et par suite de couper l'artère. L'opération se complique un peu; pourtant, dans les circonstances ci-dessous, savoir: le maxillaire inférieur étant scié sur la ligne médiane et ses deux moitiés largement écartées, ou bien la branche du maxillaire étant temporairement luxée en haut et en arrière, la langue avec l'épiglotte et l'os hyoïde étant fortement entraînés en avant, et de plus, chose qui serait facile, cet os étant refoulé en haut et maintenu par un aide qui le saisirait à travers les téguments du cou, ne serait-il pas possible, et même facile pour l'opérateur, qui sent l'artère battre sous son doigt, de la

saisir et de l'étreindre avec un fil avant d'en faire la section? Et si, par mégarde, il la coupait avant d'avoir pris cette précaution, ne pourrait-il, quoique plus difficilement sans doute, la saisir et la lier après coup?

Pour ces raisons nous nous rangeons au moins en partie à l'avis de M. Malgaigne relativement à l'extirpation avec l'instrument tranchant des tumeurs de la base de la langue, et, tout en regrettant que l'écraseur linéaire soit ici presque inappliquable, que les procédés de ligature soient d'une application peu commode et qu'il en soit de même de l'emploi des caustiques, nous croyons, avec ce professeur, qu'on a exagéré les dangers de l'opération en question.

La partie antérieure de l'artère linguale, c'est-à-dire celle qui commence à la petite corne de l'os hyoïde, se porte en avant et en dedans vers la pointe de la langue; dans ce trajet elle est d'autant plus éloignée de la face supérieure de la langue qu'on la considère plus en arrière, mais aussi, comme la langue s'amincit vers sa pointe, d'autant plus superficielle du côté de la face inférieure, qu'on la considère plus en avant. Près de la pointe de la langue, où elle prend le nom d'artère ranine, elle est accompagnée de veines nombreuses et volumineuses qui communiquent avec celles des amygdales et du pharynx. Le plexus des veines ranines est plus superficiel encore que l'artère, et forme en dehors d'elle une saillie bleuâtre sur les côtés du frein de la langue. Si on voulait en faire la saignée, ce serait en haut et en dehors qu'il faudrait enfoncer la lancette (Velpeau).

RÉGION SOUS-HYOIDIENNE

Nous avons indiqué ses limites : os hyoïde, sterno-mastoïdien, fourchette sternale.

Nous lui avons distingué une portion médiane qui correspond au canal laryngo-trachéal et une portion latérale que nous avons appelée le triangle sterno-trachéal.

La région sous-hyoïdienne nous intéresse principalement au point de vue des opérations qui se pratiquent sur le canal laryngo-trachéal. Celles, plus rares, qui se pratiquent dans le triangle sterno-trachéal, et qui portent sur l'œsophage, le corps thyroïde, les artères thyroïdiennes ont cela de particulier, qu'ils tirent une grande partie de leur intérêt du voisinage de la carotide et se rattachent ainsi, par un de leurs côtés, à la région carotidienne ou sterno-mastoïdienne.

Les opérations qu'on peut avoir à pratiquer sur le canal laryngo-trachéal sont : la laryngotomie thyro-hyoïdienne ou sous-hyoïdienne de Malgaigne; la laryngotomie thyroïdienne de Desault; la laryngotomie crico-thyroïdienne de Vicq-d'Azyr; la crico-trachéotomie de Boyer, et la trachéotomie proprement dite.

Toutes ces opérations intéressent d'abord les téguments et la couche sous-cutanée, dans laquelle

l'opérateur peut rencontrer les veines jugulaires antérieures ; nous ne reviendrons pas sur ces points que nous avons précédemment étudiés.

Au-dessous de ces parties se trouve l'aponévrose cervicale. Celle-ci présente sur la ligne médiane, au niveau de ce qu'on a appelé la ligne blanche cervicale, des caractères importants à connaître pour la conduite des opérations ci-dessus. Superficiellement, elle est très-distincte de la couche sous-cutanée, caractère que l'aponévrose cervicale ne présente pas dans toute son étendue ; on la reconnaîtra donc sans peine dès qu'on l'aura mise à découvert.

Qu'on incise superficiellement et avec précaution cette aponévrose, et on verra se produire un fait très-curieux qui est certainement de nature à embarrasser l'opérateur non prévenu, qui cherche à distinguer sur son passage les divers feuillets aponévrotiques décrits par les auteurs. Ce fait, nous l'avons remarqué parce qu'il nous a dérouté un instant lorsque nous fîmes notre première trachéotomie. Qu'on incise très-superficiellement, disons-nous, l'aponévrose cervicale sur la ligne médiane : les deux lèvres de l'incision s'écarteront, et dans leur intervalle apparaîtra une seconde surface semblable à la première, lisse, luisante, unie, blanchâtre, aponévrotique en un mot ; qu'on incise le second plan aponévrotique comme on a incisé le premier, une nouvelle surface de même aspect se montrera encore, et cette apparition de plans aponévrotiques se répètera ainsi quatre, cinq, six fois, suivant que les incisions successives auront été plus ou moins superficielles. L'aponévrose cervicale, au niveau de la ligne médiane, est donc formée de lamelles ou de feuil-

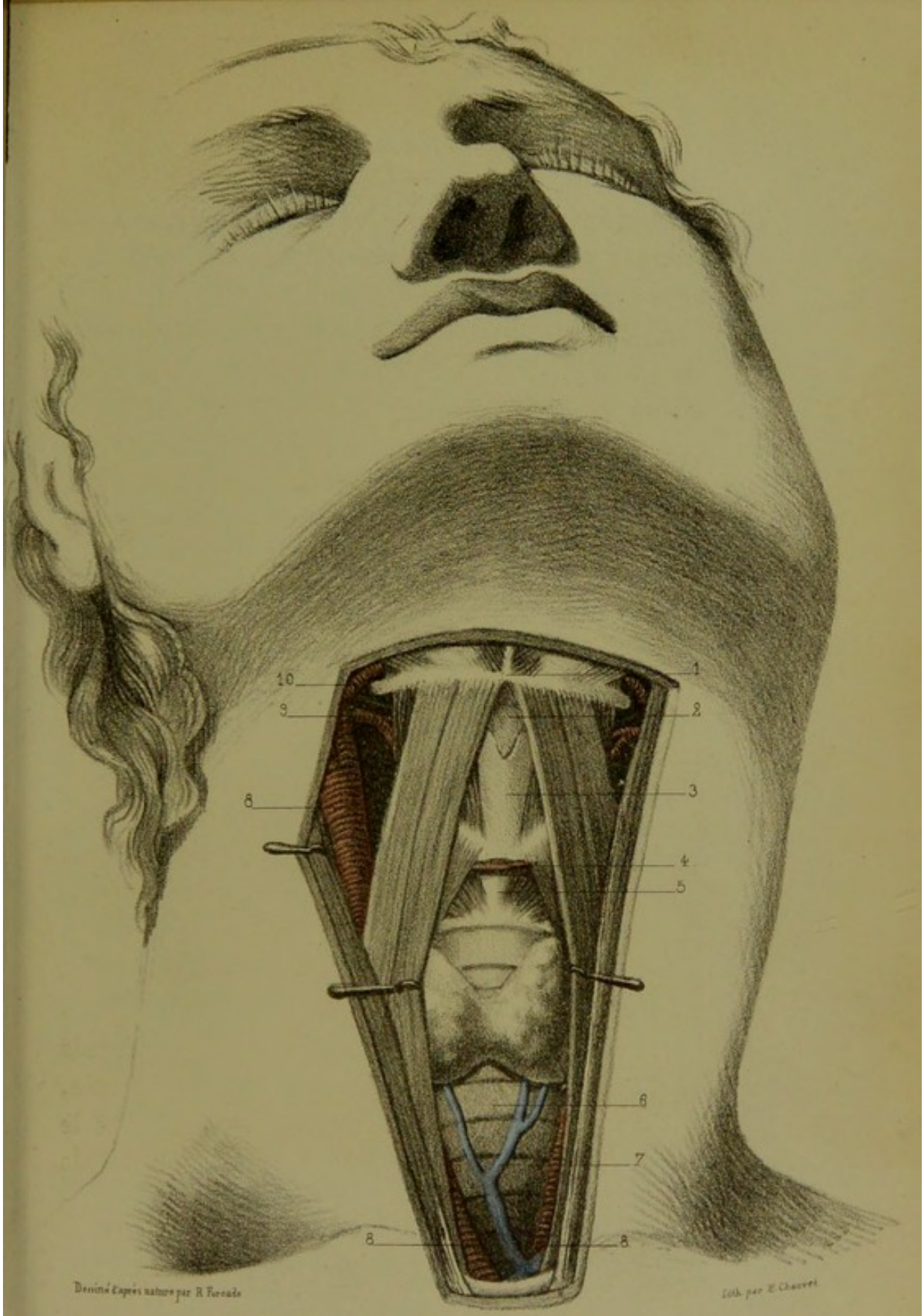

RÉGION SOUS-HYOÏDIENNE et TRIANGLE STERNO-TRACHÉAL

1° Os hyoïde
2° Membrane thyro-hyoïd
3° Cartilage thyroïde
4° Membrane crico-thyroïd
5° Cartilage cricoïde
6° Trachée
7° Veines thyroïdiennes
8° Carotides
9° A. thyroïdienne sup^re
10° A linguale

lets multiples, plus ou moins confondus, ou plus ou moins distincts, séparés quelquefois, surtout à la partie inférieure de la région, par de petites couches cellulo-graisseuses. Ces lames ou lamelles, le bistouri les rencontre successivement en nombre plus ou moins grand, suivant la lenteur et la précaution avec laquelle on incise. Il ne sert à rien de les compter, et il n'y a jamais lieu dans une opération chirurgicale de rechercher isolément et successivement le feuillet dit superficiel de l'aponévrose, puis celui qui, se dédoublant latéralement, enveloppe les muscles sterno-hyoïdiens, puis celui qui enveloppe les sterno-thyroïdiens, et enfin celui qui forme la gaîne propre de la trachée. Si latéralement ces feuillets se séparent, comme le disent bien les auteurs, il n'en est pas moins vrai que l'opérateur n'a à traverser au niveau de la ligne blanche cervicale qu'une couche aponévrotique peu compacte, il est vrai, surtout en bas, et divisible en feuillets nombreux, mais réellement et chirurgicalement unique.

En incisant ainsi sur la ligne médiane pour mettre à découvert le canal laryngo-trachéal, on ne distinguera généralement pas non plus, surtout en faisant de la trachéotomie proprement dite, les muscles de la région sous-hyoïdienne, qu'on écartera même sans chercher à les voir.

On arrivera donc, pour ainsi dire d'emblée, suivant la hauteur à laquelle on opère, sur l'os hyoïde, la membrane tyro-hyoïdienne, les cartilages thyroïde, cricoïde, la membrane crico-thyroïdienne, l'origine de la trachée plus ou moins recouverte par l'isthme du corps thyroïde; plus bas on rencontrera devant la trachée une couche de tissu cellulaire lâche

d'autant plus épaisse qu'on la considère plus inférieurement, et derrière laquelle se trouvent les plexus veineux thyroïdiens ou sous-thyroïdiens.

La membrane thyroïdienne est très-large sur la ligne médiane où elle a une hauteur de 1 centimètre et demi environ ; mais sur les côtés elle se rétrécit immédiatement et n'a plus qu'un demi-centimètre de hauteur au niveau des bords de l'échancrure supérieure du cartilage thyroïde. Il n'y a devant elle, sur une largeur de 2 centimètres et plus, de chaque côté de la ligne médiane, que les muscles sterno et omo-hyoïdiens et la partie interne des muscles thyro-hyoïdiens. Ce n'est que plus en dehors que se trouvent les vaisseaux et le nerf laryngé supérieurs.

L'incision transversale de 4 à 5 centimètres qu'indique M. Malgaigne pour sa laryngotomie sous-hyoïdienne peut donc être faite sans danger. Une fois qu'on a coupé la membrane thyro-hyoïdienne et qu'on a incisé le tissu cellulaire lâche et la bourse muqueuse sous-hyoïdienne on arrive sur la muqueuse de la base de la langue « qui, à chaque expiration, se boursouffle et vient faire saillie à travers la plaie. On l'incise alors sans peine. L'épiglotte se présente; on l'attire au dehors et on a à découvert tout l'intérieur du larynx, où l'œil peut facilement diriger des instruments pour enlever un polype ou pour extraire un corps étranger. » Tel est du moins l'exposé que fait M. Malgaigne du manuel opératoire de l'opération qu'il propose.

Remarquons que la facilité ou la difficulté d'exécution de ce manuel opératoire dépend entièrement de l'action de l'air expiré pour repousser suc-

cessivement vers l'extérieur la muqueuse de la base de la langue et l'épiglotte. Si cette action faisait défaut l'opération deviendrait très-difficile, ainsi qu'on peut le vérifier en cherchant à la pratiquer sur le cadavre. On tombe, en effet, alors, après l'incision de la membrane thyro-hyoïdienne, sur une masse de tissu cellulaire lâche derrière laquelle il est très-difficile de trouver le bord supérieur de l'épiglotte pour l'entraîner au dehors. Cette difficulté, par absence des conditions adjuvantes nécessaires, se présente-t-elle sur l'homme vivant ? C'est ce que nous ne saurions dire, l'opération n'ayant jamais été faite, croyons-nous, dans ces circonstances.

Mais si, contrairement à ce qui arrive chez les animaux, l'expiration ne faisait pas suffisamment saillir le bord supérieur de l'épiglotte, on trouverait facilement son pédicule au-dessous et en arrière de l'incision extérieure. Pourquoi n'inciserait-on pas transversalement ce pédicule et la muqueuse qui lui est attenante ? Cette incision mènerait directement dans la cavité du larynx, qu'on mettrait complétement à découvert en repoussant l'épiglotte en arrière. Résulterait-il quelque inconvénient de la section du pédicule de l'épiglotte ? Nous ne le croyons pas ; car la partie supérieure de ce cartilage est suffisamment maintenue par son adhérence à l'os hyoïde et à la base de la langue pour qu'on n'ait pas à craindre son déplacement ; après l'opération, les parties se trouveraient donc assez en contact pour se réunir, croyons-nous, sans peine. Or, il serait souvent très-utile de pouvoir mettre commodément et largement à découvert l'intérieur du larynx.

La laryngotomie thyroïdienne de Desault a été pra-

tiquée plusieurs fois. Elle paraît avoir été généralement suivie de raucité de la voix, ce qui permet de présumer, dit M. Malgaigne, que les cordes vocales n'ont pas été respectées. Là est en effet le danger de cette opération, à quoi Blandin ajoute que passé quarante ans elle deviendrait impraticable à cause de l'ossification commençante du cartilage thyroïde. — Remarquons que c'est vers la partie moyenne de la hauteur du cartilage thyroïde que se fixent les cordes vocales, et que c'est par conséquent à ce niveau surtout que l'opérateur devra chercher à inciser bien exactement sur la ligne médiane.

Une petite artériole croise la membrane crico-thyroïdienne ; il faudrait l'éviter en la repoussant, ou la lier, dans l'opération précédente et dans la laryngotomie crico-thyroïdienne de Vicq-d'Azyr. — La division de la membrane crico-thyroïdienne ne donne qu'une ouverture très-petite, qui pourrait être suffisante pour repousser les corps étrangers de bas en haut, mais qui ne suffirait probablement pas pour les extraire, ou pour placer une canule, surtout chez les jeunes enfants (Malgaigne).

L'artère crico-thyroïdienne se présente encore dans la crico-trachéotomie de Boyer. Ici encore on doit l'éviter en la repoussant en haut et en incisant de haut en bas au-dessous d'elle (Malgaigne).

Le cartilage cricoïde, plus résistant, se laisse mieux inciser que les cerceaux de la trachée qui, chez les jeunes enfants, se dépriment souvent sous l'action du bistouri ; aussi chez ces derniers la crico-trachéotomie est-elle plus facile que la trachéotomie proprement dite, et doit-on, croyons-nous, lui donner la préférence. Elle

entraîne, il est vrai, la section presque forcée de l'isthme du corps thyroïde qui peut généralement être évitée dans la trachéotomie ; mais cette division a fort peu d'importance et donne beaucoup moins de sang que celle des veines ambiantes (Malgaigne). Chez les adultes, la crico-trachéotomie est une mauvaise opération, car le cartilage cricoïde formant un anneau complet et résistant, on ne peut écarter que très-difficilement les deux moitiés qui résultent de son incision sur la ligne médiane.

Plusieurs points de l'anatomie de la région sous-hyoïdienne nous intéressent au point de vue de la trachéotomie. Après la peau, le fascia sous-cutané, les veines jugulaires antérieures et l'aponévrose que nous avons étudiés, il nous reste principalement à examiner l'isthme du corps thyroïde, le plexus veineux thyroïdien, le tissu cellulaire lâche situé au-devant de la trachée, le tronc artériel brachio-céphalique, et les carotides primitives.

L'isthme du corps thyroïde est très-variable sous le double point de vue de son développement et de sa situation. Quelquefois, dit Velpeau, les deux lobes du corps thyroïde ne sont réunis que par une simple bride qui peut être située très-bas, de manière à laisser à découvert les trois ou quatre premiers anneaux de la trachée ; quelquefois ils sont réunis par un pont plus ou moins large de tissu glandulaire qui peut remonter très-haut et même empiéter sur le cartilage cricoïde ; quelquefois même les deux lobes sont confondus par leur bord interne dans presque toute leur hauteur, de manière à recouvrir la trachée jusqu'à son sixième ou septième anneau. Il est donc impossible d'éviter toujours

la section du corps thyroïde, soit en faisant la crico-trachéotomie, soit en faisant la trachéotomie proprement dite ; mais nous venons de voir que cette section n'a pas d'inconvénients bien graves.

Le plexus veineux thyroïdien ou sous-thyroïdien est bien plus important à ménager. Ce plexus est formé par trois, quatre ou cinq branches principales (Velpeau) qui descendent devant la trachée pour aller se jeter dans le tronc veineux brachio-céphalique gauche. Près du corps thyroïde, ces branches forment un véritable lacis, tandis que près du sternum elles deviennent à peu près parallèles. Il serait donc plus facile de les éviter, dit Velpeau, en opérant près du sternum qu'en opérant plus haut. Tel n'est pas l'avis de M. Malgaigne qui veut qu'on opère le plus haut possible, « tant parce que le plexus veineux est moins développé, que parce que la trachée est plus superficielle au haut de la région. » Pour notre compte nous avons vu dans les trachéotomies que nous avons faites à l'hôpital Sainte-Eugénie, que plus nous opérions près du larynx, moins nous étions gêné par l'hémorrhagie, et plus nous arrivions vite à la faire cesser par l'introduction de la canule et le rétablissement de la respiration.

La trachée est peu résistante chez les très-jeunes enfants, et ne permet guère, croyons-nous, de comprimer sur elle, comme le conseille M. Trousseau, les branches veineuses qu'on a dû ouvrir. Ce peu de résistance de la trachée fait encore qu'on a souvent de la peine à la ponctionner, et de plus, que le bistouri déprimant la paroi antérieure du canal et la rapprochant de la paroi postérieure, on peut, en traversant la pre-

mière, atteindre ensuite, traverser même cette dernière et blesser l'œsophage.

Dans nos opérations nous avons essayé plusieurs manières d'ouvrir la trachée. Nous y avons le plus facilement réussi en présentant à ce canal le bistouri *obliquement et avec son tranchant dirigé en avant*, de manière que la pointe, s'arrêtant, butant contre un des anneaux, mît en jeu, non la faible résistance du canal à une pression verticale, mais sa résistance bien plus grande à une distension longitudinale.

La trachée est ouverte, la déclivité de la plaie fait que le sang s'y porte, et, les inspirations du malade attirant le liquide dans les bronches, une cause nouvelle d'asphyxie s'ajoute à celles déjà existantes. Le moment est critique. On peut diminuer le danger en relevant rapidement le malade et en le mettant sur son séant ainsi que nous avons vu faire M. Triboulet. Le moyen est bon, et nous n'avons eu qu'à nous louer de son emploi dans une de nos trachéotomies. Généralement pourtant nous avons évité que le danger ne se produisît en opérant comme il suit : nous suivions le bistouri avec l'index de la main gauche pendant que nous faisions l'incision de la trachée ; l'incision faite, et avant de retirer le bistouri, nous introduisions le doigt dans la plaie trachéale en le glissant sur le dos de l'instrument. Ce mode d'opérer nous donnait, croyons-nous, les avantages suivants : 1° de mesurer, en la faisant, l'étendue de la plaie, et de la faire du premier coup suffisante pour l'introduction facile de la canule ; 2° d'empêcher, quelle que fût l'hémorrhagie, la pénétration du sang dans les bronches pendant l'introduction du dilatateur ; 3°

d'avoir pour l'introduction facile et rapide de cet instrument le guide le plus sûr, le doigt, que nous ne retirions qu'une fois le dilatateur introduit. Jamais nous n'avons vu nos petits malades souffrir le moins du monde de cette manœuvre qui d'ailleurs ne durait qu'un instant.

La trachée est très-mobile d'un côté à l'autre et doit être maintenue avec soin sur la ligne médiane pendant l'opération de la trachéotomie, car si elle se déplaçait, le bistouri pourrait glisser à côté d'elle et se rapprocher assez des carotides pour que celles-ci ne soient pas hors de danger. Il nous semble pourtant presque impossible qu'on atteigne ces artères tant qu'on opèrera, comme nous le conseillons avec M. Malgaigne, sur la partie supérieure de la trachée. A ce niveau en effet les lobes latéraux du corps thyroïde les écartent, et il existe un espace assez considérable entre elles et la trachée. Plus bas il n'en est plus de même, et en opérant dans le voisinage du sternum, on doit agir avec beaucoup de circonspection, et en faisant la plus grande attention au niveau des bords latéraux ainsi que de l'extrémité inférieure de la plaie ; les deux grosses artères du cou se rapprochent, en effet, inférieurement de la ligne médiane, et empiètent considérablement sur la trachée. Mais le danger n'est pas égal à droite et à gauche : la carotide primitive gauche, en effet, ainsi que nous le verrons en étudiant la région sterno-mastoïdienne, vient passer derrière la partie moyenne de la tête de la clavicule, se rapprochant ainsi beaucoup de la ligne médiane par son bord interne, mais sans l'atteindre, ou ne l'atteignant que profondément sous le sternum près de la crosse aortique ; le tronc artériel du

côté droit, au contraire, formé par la carotide primitive et le tronc brachio-céphalique se continuant par leur bord interne et ne constituant, si on les considère de ce côté, qu'un seul et même canal, passe en arrière et en dedans de la tête de la clavicule, et atteint la ligne médiane, très-peu au-dessous de la fourchette sternale, pour la dépasser souvent ensuite avant d'atteindre la crosse. A cette différence, au désavantage du côté droit, dans la position des deux vaisseaux dans le sens transversal, nous pouvons de plus ajouter leur différence de position dans le sens antéro-postérieur, encore au désavantage du même côté ; la carotide primitive droite et surtout le tronc brachio-céphalique sont, en effet, bien plus superficiels que la carotide primitive gauche. Ajoutons enfin qu'au-dessous du sternum, les troncs artériels sont croisés par le tronc veineux brachio-céphalique gauche, qui, ainsi que la crosse aortique, s'élève quelquefois très-haut, surtout chez les enfants et les vieillards (Cruveilhier).

La trachéotomie est donc une opération périlleuse. Il ne faut pourtant pas exagérer le danger qui résulte du voisinage des gros troncs vasculaires. Il suffit, en effet, d'explorer la plaie avec le doigt à mesure qu'on incise pour n'avoir rien à craindre sous ce rapport.

Cette exploration est nécessaire, à quelque hauteur qu'on opère, car outre les dangers qui se rattachent aux dispositions normales ci-dessus, il en est d'autres qui résultent d'anomalies qui sont loin d'être rares. Tout le monde connaît l'artère thyroïdienne moyenne décrite par Neubauer, qui, née du tronc innominé ou de la crosse de l'aorte, va gagner directement l'isthme du corps thyroïde en

passant en avant de la trachée. Il faut aussi se souvenir, dit Velpeau, de l'anomalie plus rare, il est vrai, qu'a décrite Meckel, et que, suivant cet auteur, Allan-Burns aurait également observée, d'une artère thyroïdienne, qui, née du tronc trachio-céphalique, se porterait au lobe gauche de la glande en croisant la face antérieure de la trachée. Blandin dit avoir vu plusieurs fois la carotide primitive *gauche* naître du tronc brachio-céphalique, et passer, comme cette dernière artère, au-devant de la trachée. Cet auteur a également vu l'artère sous-clavière *droite* naître de la crosse aortique et passer entre la trachée et l'œsophage.

Nous avons vu que la trachée devient de plus en plus profonde à mesure qu'elle descend. Inférieurement elle est recouverte par une couche cellulo-graisseuse sous-aponévrotique épaisse et lâche, derrière laquelle il est souvent difficile de la découvrir, et dans laquelle on peut facilement enfoncer la canule, croyant l'avoir engagée dans le conduit respiratoire.

Nous venons d'étudier les différents points d'intérêt que présente la région sous-hyoïdienne sur la ligne médiane, jetons maintenant un coup d'œil sur les parties latérales de cette région comprises entre le canal laryngo-trachéal, le muscle sterno-mastoïdien et l'os hyoïde, c'est-à-dire dans l'espace que nous avons appelé le triangle sterno-trachéal. Cet espace triangulaire, facile à limiter par la palpitation, est toujours fort restreint tant que le sterno-mastoïdien, non séparé de sa gaîne, reste dans sa position normale ; alors, en effet, ainsi que l'a bien démontré M. Richet, ce muscle est fortement porté en avant de la ligne qui

joindrait ses insertions, au point qu'il recouvre non-seulement toute la carotide primitive, mais aussi l'origine de la carotide externe. Le bord antérieur du sterno-mastoïdien, mince et comme étalé, est néanmoins très-facile à repousser en arrière ; il se rétracte même spontanément quand on incise sa gaîne dans une étendue suffisante, et laisse alors à découvert tout le faisceau vasculo-nerveux de la carotide. On comprend donc l'importance que Velpeau a donnée à la région sous-hyoïdienne, et on s'explique que, se basant sur le fait pratique qui intéresse l'opérateur, il ait pu y comprendre tout le tronc carotidien avec les autres vaisseaux et les nerfs qui l'accompagnent. Cependant, si d'une part, on remarque qu'il faut inciser la gaîne du sterno-mastoïdien plus que ne le fait généralement l'opérateur, ou entraîner fortement ce muscle en arrière pour exposer les vaisseaux et nerfs de la partie latérale du cou, et si d'autre part, on tient compte des opérations qui s'y pratiquent sans grand danger pour la carotide, sur le pharynx, l'œsophage, le corps thyroïde et ses artères, on se croira le droit, pensons-nous, tout en limitant la région sous-hyoïdienne au bord antérieur du sterno-mastoïdien, de l'isoler de la carotide comme fait M. Richet, en signalant toutefois la proximité de cette artère, et en rappelant à l'opérateur la précaution qu'elle lui impose, de l'éloigner dès le début d'une opération au moyen d'un large écarteur.

La carotide est ainsi hors de danger. Nous considérerons donc, sans nous occuper d'elle, notre petit triangle sterno-trachéal.

Ce triangle contient la partie inférieure du pharynx,

une grande partie de l'œsophage, le lobe latéral du corps thyroïde avec les artères thyroïdiennes, les nerfs laryngé supérieur et récurrent et un grand nombre de veines dont les unes, les thyroïdiennes inférieures, suivent à peu près le trajet des artères qui leur correspondent, dont les autres, les veines pharyngiennes et thyroïdienne supérieure, auxquelles s'ajoutent souvent les veines linguale et faciale, vont former un plexus superficiel à la partie supérieure et externe de la région, plexus qui recouvre et masque le petit trajet sous-hyoïdien de l'artère linguale.

Si on considère les quatre grosses artères que reçoit normalement le corps thyroïde, et auxquelles peuvent s'ajouter d'autres artères anomales, et les veines volumineuses qui en rayonnent de toutes parts; et si on réfléchit que dans les cas pathologiques la vascularité de cette glande est souvent plus grande encore, on se rendra compte de tous les dangers qui accompagnent son extirpation. Dupuytren l'a tentée; mais il a fallu, dit Blandin, toute l'habileté de ce chirurgien pour lui éviter pendant l'opération une hémorrhagie fatale; l'opéré d'ailleurs ne survécut pas longtemps. L'extirpation du corps thyroïde paraît avoir été pratiqué depuis avec succès : Hadénus, de Leipsick, entre autres, rapporte six cas de goître dans lesquels l'opération lui a parfaitement réussi; mais ces observations ne se rapportaient-elles pas plutôt, d'après la remarque de Blandin, à l'extirpation partielle qu'à l'extirpation totale de la glande ?

La ligature des artères thyroïdiennes proposée en vue d'obtenir l'atrophie des tumeurs goîtreuses serait d'une exécution relativement facile. On trouverait sans

grande peine l'artère thyroïdienne supérieure qui, née dans le voisinage de l'os hyoïde, se porte en bas et en avant sous les muscles homo et sterno-hyoïdiens et sterno-thyroïdien. Sur le cadavre, il serait facile de la découvrir à la partie supérieure et externe de la région, avant qu'elle ne se soit enfoncée sous les muscles ci-dessus. Mais sur le vivant, on serait gêné à ce niveau par le plexus veineux superficiel que nous avons signalé, et il vaudrait mieux la chercher plus bas, sous ces muscles, qu'on repousserait en dedans. En la liant dans le bas du triangle sterno-trachial on aurait d'ailleurs l'avantage de ne pas supprimer la circulation dans l'artère laryngée supérieure, et d'opérer à une plus grande distance du nerf de même nom et du tronc carotidien. — L'artère thyroïdienne inférieure serait plus difficile à atteindre à cause de sa plus grande profondeur ; on pourrait la trouver cependant dans l'angle inférieur du triangle sterno-trachéal, où, en écartant en dedans la trachée et les muscles homo et sterno-hyoïdiens et sterno-thyroïdien et en portant en dehors le sterno-mastoïdien et la carotide, on la verrait, se portant en haut et en dedans et croisant plus ou moins obliquement l'œsophage.

L'œsophagotomie peut être indiquée dans deux circonstances qui modifient considérablement les rapports anatomiques dont le chirurgien a à tenir compte en la pratiquant. Si on fait l'opération pour extraire un corps étranger qu'on n'a pu retirer par la bouche, ce sera généralement l'origine même de l'œsophage qu'on aura à inciser, car c'est au niveau du rétrécissement du canal à la hauteur du cartilage cricoïde, que s'arrêtent le plus souvent les corps étrangers

(Velpeau). S'il s'agit au contraire de rétablir la perméabilité du canal alimentaire oblitéré par un rétrécissement cancéreux ou autre, on pourra être forcé d'opérer très-bas, dans le voisinage du sternum, comme l'a fait dernièrement M. Richet.

A la partie moyenne du cou l'œsophagotomie serait une opération facile. En ce dernier point, en effet, l'œsophage, dévié à gauche, moins recouvert par la trachée qu'à sa partie supérieure, serait facile à atteindre ; on n'aurait à déplacer, pour le mettre à découvert, que le lobe latéral du corps thyroïde et les muscles qui le recouvrent, ce qui pourrait se faire sans atteindre d'artères, de veines ou de nerfs de quelqu'importance. Vers les deux extrémités du canal l'opération se complique au contraire beaucoup. Au niveau du cartilage cricoïde, on rencontrera d'abord les veines thyroïdiennes et des veines pharyngiennes nombreuses qui donneront assez de sang pour obscurcir considérablement la plaie ; plus profondément on rencontrera l'artère thyroïdienne supérieure ; enfin à cette hauteur, le canal alimentaire, situé immédiatement derrière le canal laryngo-trachial, sera moins facile à découvrir. A la partie inférieure du cou les difficultés de l'œsophagotomie seront plus grandes encore : A cette hauteur les gros vaisseaux du cou se rapprochent de la ligne médiane, moins, il est vrai, à gauche qu'à droite. Ils gêneront beaucoup dans l'opération pratiquée près du sternum ; on devra les éloigner avec un large écarteur. L'artère thyroïdienne inférieure croisant l'œsophage sera encore un obstacle sérieux ; M. Richet a pu éviter de l'ouvrir dans son opération en la faisant retirer en haut avec une aiguille de Cooper.

L'œsophage sera facile à reconnaître, dit M. Malgaigne, à sa position derrière la trachée, à sa surface arrondie et charnue, à ses mouvements et à la dureté qu'elle acquiert, quand on fait exécuter au malade des mouvements de déglutition. Le premier caractère, celui tiré de ses rapports avec la trachée, nous paraît de beaucoup le plus important pour reconnaître l'œsophage. Tel est aussi l'avis de M. Richet qui dans son opération ne reconnut l'œsophage « ni à sa couleur rougeâtre, ni à sa forme arrondie, bien moins encore à sa mobilité et à sa densité. » Mais l'indication résultant de la présence d'un corps étranger, ou celle qu'on se procure par l'introduction préalable du conducteur de Vacca Berlinghieri ou de celui de Dupuytren est certainement de toutes la plus précieuse.

Le nerf récurrent est situé dans le sillon trachéloœsophagien, il est à peine recouvert à gauche par le canal trachéal; on l'évitera en incisant le canal alimentaire plutôt en dehors qu'en avant (Richet).

Dans quelques cas où le corps étranger faisait une saillie considérable à droite, on a pu pratiquer l'opération de ce côté. En dehors de ces circonstances exceptionnelles, il est évident que l'inflexion de l'œsophage à gauche fera toujours opérer de ce côté.

RÉGION STERNO-MASTOIDIENNE

Au point de vue de la chirurgie opératoire, la région sterno-mastoïdienne doit être divisée, croyons-nous, en trois parties : 1° une partie supérieure comprenant le cinquième environ du muscle, située derrière la parotide et le lobule de l'oreille ; 2° une partie moyenne qui intéresse l'opérateur au point de vue de la ligature de la carotide primitive et des carotides externe et interne, et à laquelle nous attribuerons toute la partie du muscle comprise entre la précédente ; et 3° la partie tout à fait inférieure à laquelle nous ne voulons pas marquer de limites précises, qui seraient forcément arbitraires et en désaccord avec la pratique opératoire, mais qui, pour l'opérateur, s'isole nettement du corps du muscle en ce qu'elle l'intéresse plus spécialement au point de vue de la ligature du tronc brachio-céphalique et de la portion intra-thoracique des artères sous-clavière droite, carotide primitive et sous-clavière gauche.

La partie supérieure de la région ne présente qu'un intérêt pratique assez secondaire, car le chirurgien y porte rarement l'instrument tranchant, si ce n'est d'une manière très-superficielle. On y trouve, dans le fascia sous-cutané, les branches auriculaire et mastoïdienne

du plexus cervical qui montent verticalement en se portant du milieu du bord postérieur du sterno-mastoïdien vers l'apophyse mastoïde, et qui indiquent de conduire parallèlement à leur direction les incisions peu profondes qu'on aurait à faire en ce point. Nous avons vu que ces incisions porteront sur un tégument épais doublé d'une couche sous-cutanée très-dense et très-résistante.

Les incisions profondes seront généralement faites parallèlement à la direction des fibres du sterno-mastoïdien, mais avec précaution dans le voisinage de l'apophyse mastoïde. Une double disposition motive cette recommandation : 1° En arrière et au-dessous de cette apophyse passe l'artère occipitale, recouverte, il est vrai, par le sterno-mastoïdien, le petit complexus et le splénius; 2° A un centimètre environ au-dessous et en avant de l'extrémité inférieure de l'apophyse mastoïde, comme nous l'avons vu en étudiant la région parotidienne, est située l'apophyse transverse de l'atlas, peu profondément placée, et sur laquelle passent, échelonnés d'arrière en avant et comme serrés l'un contre l'autre, les organes suivants : 1° la branche externe du nerf spinal allant se jeter dans le sterno-mastoïdien ; 2° la veine jugulaire interne ; 3° le nerf grand hypoglosse, fournissant à ce niveau sa branche descendante; 4° le pneumo-gastrique, fournissant le nerf laryngé supérieur ; 5° la carotide interne, croisée par le nerf glosso-pharyngien et accompagnée des filets du grand sympathique.

La partie moyenne du sterno-mastoïdien correspond à la partie la moins profonde et la moins complexe,

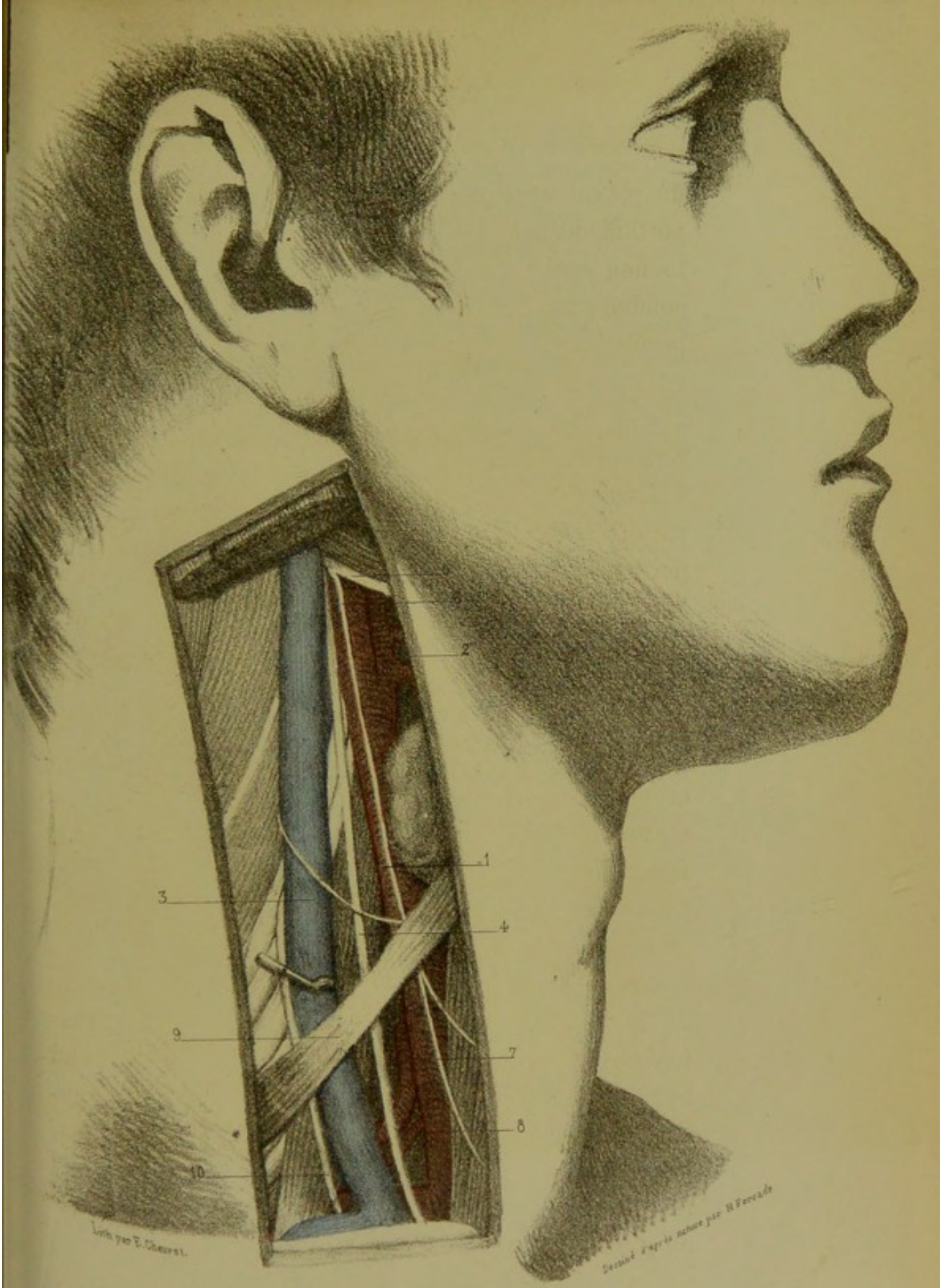

REGION STERNO - MASTOÏDIENNE

1	Carotide primitive	6	Sa branche descendante
2	Car. externe et interne	7	Artère vertébrale
3	V. jugulaire interne	8	A. thyroïdienne inf^re
4	Pneumogastrique	9	Omo hyoïdien
5	N. grand hypoglosse	10	Nerf phrénique

bien compliquée encore toutefois, du faisceau vasculo-nerveux du cou, laquelle présente comme éléments principaux : les carotides, la jugulaire interne, le pneumo-gastrique, le grand sympathique et le nerf phrénique, auxquels viennent s'ajouter comme éléments relativements secondaires, non à négliger toutefois : l'anse nerveuse du grand hypoglosse, les nerfs laryngés supérieur et inférieur, les artères thyroïdienne inférieure, cervicale ascendante et vertébrale, et des veines thyroïdiennes nombreuses.

A la partie inférieure du sterno-mastoïdien correspondent, pour l'opérateur, le tronc artériel brachio-céphalique ; l'origine de la carotide primitive droite et la partie intra-thoracique des artères sous-clavière droite, carotide primitive et la sous-clavière gauches ; la terminaison des veines jugulaires internes et sous-clavières, et les troncs veineux brachio-céphaliques droit et gauche, qui, par leurs rapports avec les troncs artériels ci-dessus et les soins à prendre pour les éviter en liant ces derniers, appartiennent bien, au point de vue chirurgical, ainsi que l'a fait remarquer M. Richet, à la région sterno-mastoïdienne ; enfin la partie intra-thoracique des nerfs pneumo-gastrique, grand sympathique, phrénique et récurrent, le canal thoracique et la grande veine lymphatique.

On voit que dans la région sterno-mastoïdienne il y a abondante matière à intéresser l'anatomiste. Pour nous, nous ne considèrerons ces organes qu'au point de vue de l'intervention chirurgicale ; mais sous ce rapport nous chercherons à être complet et méthodique, tant en énumérant les dangers et les obstacles

qui attendent l'opérateur dans la région sterno-mastoïdienne, qu'en recherchant les précautions à prendre pour les éviter.

C'est d'abord au point de vue de la ligature des troncs artériels qu'on y trouve, ou qui s'y rattachent, que la région sterno-mastoïdienne nous intéresse. On peut être appelé aussi à y faire des ouvertures d'abcès, des ablations de tumeurs. On y fait, principalement dans le cas de torticolis par rétraction musculaire, la ténotomie du sterno-mastoïdien.

Dans la partie moyenne de la région, on pratique la ligature de la carotide primitive, celle de la carotide externe. On pourrait y pratiquer la ligature de la carotide interne.

Par la partie inférieure de la région, on fait la ligature du tronc brachio-céphalique, celle de la portion intra-thoracique des carotides et des sous-clavières.

Le premier point de repère pour pratiquer ces opérations est le muscle sterno-mastoïdien. Examinons d'abord ce muscle dans ses rapports avec les artères et les artères dans leurs rapports avec ce muscle.

Jusque dans ces derniers temps on avait étudié le sterno-mastoïdien principalement d'après les procédés de l'anatomie descriptive. M. Richet est le premier qui en ait bien fait l'histoire au point de vue de l'anatomie chirurgicale. En étudiant le sterno-mastoïdien à ce point de vue, on voit que son bord antérieur n'est nullement rectiligne entre ses insertions mastoïdienne et claviculaire, mais que, fortement porté en avant par l'aponévrose cervicale, il présente une courbure très-marquée à convexité supero-interne ; l'aponévrose le maintient de plus comme étalé, de sorte qu'avant d'être

disséqué, il paraît beaucoup plus large, mais il est aussi plus mince qu'après qu'on l'a isolé de la gaîne. De là il résulte, comme l'a démontré M. Richet, que le sterno-mastoïdien recouvre complétement et dans tout son trajet la carotide primitive et plus haut la carotide externe et l'origine des branches qu'elle fournit, jusqu'au moment où elle plonge sous les muscles digastrique et stylo-hyoïdien. A plus forte raison, le sterno-mastoïdien recouvre-t-il la carotide interne.

Mais la carotide externe et la partie supérieure de la carotide primitive qui se montreraient à nu sous l'aponévrose, si le muscle n'était attiré en avant, ne sont jamais recouvertes que par le bord antérieur aminci du sterno-mastoïdien. Il ne faut donc pas conclure de la traction du muscle en avant par l'action de l'aponévrose que l'incision faite dans le but de découvrir les carotides, du moins sous la partie moyenne du sterno-mastoïdien, doive porter en arrière du bord antérieur de ce muscle ; car une fois que l'aponévrose est incisée, le sterno-mastoïdien est facilement repoussé en arrière s'il ne se rétracte spontanément, de sorte que l'incision, faite d'abord un peu en avant de l'artère, se trouve naturellement ramenée au-dessus d'elle. D'ailleurs, d'après l'ingénieux procédé de M. Tillaux, que nous verrons plus loin, il est facile, pour la carotide primitive, de faire en sorte que l'artère, s'isolant de la veine qui l'accompagne, vienne se montrer, pour ainsi dire d'elle-même, au centre de la plaie.

Par cette incision sur le bord antérieur du sterno-mastoïdien, on découvre donc sans peine, suivant la

hauteur à laquelle on opère, soit la carotide primitive, soit l'origine des carotides externe et interne.

La bifurcation de la carotide primitive en carotides externe et interne se fait normalement chez l'homme adulte au niveau du bord supérieur du cartilage thyroïdie ; chez la femme et chez l'enfant elle se fait un peu plus bas (Malgaigne). Mais il ne faut pas confondre, au point de vue chirurgical, la bifurcation proprement dite du tronc carotidien par l'interposition d'un éperon dans le canal artériel dilaté à ce niveau en ampoule, avec la séparation complète ou l'isolement des carotides externe et interne, permettant d'appliquer une ligature soit sur l'un soit sur l'autre de ces deux vaisseaux. Cet isolement des deux troncs artériels ne se produit guère, ainsi que nous l'avons observé sur un grand nombre de sujets, qu'à 10 ou 12 millimètres au-dessus du point indiqué ci-dessus. C'est donc au moins au niveau de l'os hyoïde, ou mieux un peu au-dessus, chez l'homme, que doit porter le milieu de l'incision extérieure destinée à mettre à découvert l'une ou l'autre des carotides externe et interne. M. Tillaux fait même l'incision plus haut encore. Il la commence près de l'angle du maxillaire. Il la fait verticale, croisant par conséquent les carotides qui sont ainsi mises à nu sur une plus grande étendue.

Au niveau de la séparation des deux artères, la carotide interne est située en arrière et un peu en dehors de l'externe, et est plus superficielle qu'elle. Mais comme cette artère monte directement vers la base du crâne et s'engage presque aussitôt sous la partie postérieure des muscles digastrique et stylo-hyoïdien et un peu plus loin sous

le stylo-pharyngien, le chirurgien ne peut la découvrir que dans une faible étendue. La ligature qu'on jetterait autour d'elle serait par conséquent très-voisine de la carotide externe, collatérale volumineuse, qui entraînerait un grand danger d'hémorrhagie secondaire lors de la chute du fil ; aussi la ligature de cette artère est-elle généralement proscrite, et doit-on, dans les cas qui sembleraient l'exiger, lui préférer la ligature de la carotide commune (Velpeau).

A partir de son origine la carotide externe se porte en haut et en avant dans les confins des régions sterno-mastoïdienne et sus et sous-hyoïdienne, pour s'engager sous le digastrique et le stylo-hyoïdien. C'est près de ces muscles que l'artère est croisée par le nerf grand hypoglosse et qu'il convient, suivant M. Guyon, d'en faire la ligature. Par son bord antérieur et au-dessous de ces muscles elle fournit les artères thyroïdiennes supérieure et linguale que nous avons précédemment étudiées ; rappelons seulement ici, à propos de ces artères, que comme elles se trouveraient à découvert dans la plaie faite pour lier la carotide externe, il y aurait toute facilité, et, croyons-nous, tout avantage, pour assurer la formation du caillot, à les lier en même temps que la carotide, si la ligature du tronc artériel était faite, chose probable, au delà de leur origine.

Inférieurement les carotides primitives se dévient en dedans, moins toutefois que le sterno-mastoïdien, et viennent se placer, ainsi que nous l'avons constaté sur un grand nombre de sujets, la carotide gauche derrière la partie moyenne de la tête de la clavicule, la carotide droite, en arrière et en dedans

de cette extrémité osseuse. A ce niveau les carotides correspondent à peu près, non exactement toutefois, à l'intervalle des deux faisceaux sternal et claviculaire du sterno-mastoïdien; d'où l'indication posée par M. Sédillot, d'inciser au niveau de cet interstice et de passer entre les deux faisceaux musculaires pour aller à la recherche de l'artère. Ce procédé est commode sur le cadavre ; mais sur le vivant, de l'aveu de la plupart des auteurs, son application serait rendue presqu'impossible par les contractions de la boutonnière musculaire. D'ailleurs le procédé de M. Sédillot est fondé sur une appréciation qui n'est pas complétement exacte, des rapports anatomiques ; à gauche la carotide primitive, que le faisceau sternal du sterno-mastoïdien déborde de 5 ou 6 millimètres (Malgaigne), correspond assez bien à l'interstice musculaire ; mais à droite, où le sterno-mastoïdien ne la déborde que de 1 à 2 millimètres (Malgaigne), elle est située au moins en partie en dedans de cet interstice. A droite, dit M. Richet, en appliquant le procédé de M. Sédillot, on tomberait infailliblement sur la veine jugulaire interne, ou même un peu en dehors d'elle.

Il est donc indiqué, dans la recherche de la carotide à la partie inférieure du cou, surtout du côté droit, de faire l'incision extérieure plus en dedans que ne l'indique M. Sédillot, et de couper ensuite le faisceau interne du sterno-mastoïdien. Cette incision se fera généralement, comme le conseille M. Malgaigne, verticalement ou un peu obliquement en haut et en dehors, suivant le bord interne du sterno-mastoïdien.

L'incision ainsi faite permettrait encore d'atteindre le tronc brachio-céphalique et la partie intra-thoracique

des artères sous-clavières et de la carotide primitive gauche. Le tronc brachio-céphalique, né de la crosse de l'aorte, à trois centimètres environ au-dessous du bord supérieur du sternum et à peu près sur la ligne médiane, est appliqué sur la trachée qu'il croise obliquement pour se diriger vers l'articulation sterno-claviculaire droite, au niveau de laquelle il se bifurque. Pour pratiquer la ligature de cette artère, on peut donc l'aller chercher, soit sur la trachée même, et en se guidant sur ce conduit, soit sous le faisceau interne du sterno-mastoïdien (Malgaigne).

La ligature du tronc brachio-céphalique a été pratiquée onze fois toujours sans succès. L'incision extérieure a varié un peu, tantôt on l'a faite le long du bord interne du sterno-mastoïdien qu'on a ménagé (Hall de Baltimore) et on est allé chercher l'artère par le premier procédé dans le tissu cellulaire situé devant la trachée; tantôt (Graefe, Mott de Philadelphie, Bland de Sydney) on a fait une incision transversale, ou une incision transversale unie à une incision oblique le long du bord interne du sterno-mastoïdien, et on a coupé le faisceau sternal de ce muscle à une distance de la clavicule de 15 millimètres environ, évitant ainsi d'atteindre les vaisseaux sous-jacents au sterno-mastoïdien dans sa partie inférieure. Après ces opérations, la circulation s'est rétablie facilement dans le membre supérieur droit ; les insuccès obtenus ne prouvent donc pas absolument, dit M. Sédillot, l'impossibilité de succès dans l'avenir; d'ailleurs le premier malade vécut vingt-six jours et le second deux mois.

La portion intra-thoracique de la sous-clavière droite se trouverait immédiatement au-dessous et en dehors

de la carotide primitive, en arrière et en dedans du scalène antérieur. La sous-clavière gauche, plus profonde, beaucoup plus longue, presque verticale, se trouverait également en dehors et en arrière de la carotide primitive correspondante, pour laquelle, comme pour le tronc brachio-céphalique, la trachée est un point de repère de première importance.

Smith, de la Nouvelle-Orléans, a lié simultanément la carotide primitive et la sous-clavière droites dans un cas d'anévrisme du tronc brachio-céphalique. Le vingt-quatrième jour après l'opération, il dut lier la vertébrale qui était le siége d'une hémorrhagie secondaire ; son malade guérit. A cette double ligature, remplaçant celle du tronc brachio-céphalique, M. Lefort propose d'ajouter celles de la vertébrale et de la thyroïdienne inférieure. On pourrait avec avantage, ce nous semble, lier aussi la mammaire interne ; il ne resterait alors, en deçà des ligatures principales, et pouvant gêner la formation du caillot, que l'intercostale supérieure, trop variable dans sa disposition pour qu'on puisse la chercher avec quelque certitude de la trouver.

M. Richet a fait des recherches sur la profondeur absolue à partir de la clavicule des grosses artères de la base du cou : il a trouvé en moyenne pour la sous-clavière gauche 4 centimètres 1/2, pour la carotide primitive du même côté, 4 centimètres, pour la carotide primitive droite, 3 centimètres 1/2, et pour la sous-clavière droite, 2 centimètres 1/2 ou 3 centimètres. Cette profondeur à laquelle il faut opérer en ménageant de nombreux organes importants montre le danger des incisions extérieures trop petites, et doit faire repousser, croyons-nous, les procédés de ligature des grosses ar-

tères de la base du cou dans lesquels on évite la section du sterno-mastoïdien.

Nous venons d'étudier les grosses artères du cou dans leurs rapports avec le sterno-mastoïdien pris comme point de repère pour leur recherche et comme indiquant le lieu précis et la direction des incisions qu'il faut faire pour les mettre à découvert ou les atteindre. Disons maintenant un mot du plan musculaire sous-hyoïdien qui recouvre encore ces artères. Nous examinerons ensuite les autres vaisseaux et nerfs qui accompagnent les carotides et nous étudierons les rapports des divers éléments du faisceau vasculo-nerveux du cou au point de vue des précautions que doit prendre l'opérateur dans la région sterno-mastoïdienne.

Les muscles sous-hyoïdiens forment un plan charnu mince et étalé qui recouvre le faisceau vasculo-nerveux de la carotide jusque vers la partie moyenne du lobe thyroïdien. La couche profonde de ce plan est formée par le sterno-thyroïdien et le thyro-hyoïdien plus larges que les deux muscles superficiels et s'écartant en haut de la ligne médiane, de sorte qu'ils les débordent un peu en dehors. La couche superficielle est formée en dedans par le sterno-hyoïdien oblique en sens inverse des précédents, et, en dehors, par l'omo-hyoïdien, qui, venant de la région sus-claviculaire, présente d'abord une obliquité très-marquée en haut et en dedans, et montre, à deux centimètres au-dessus de la clavicule, la terminaison du tendon intermédiaire à ses deux ventrées, pour monter ensuite presque directement vers l'os hyoïde. Nous aurons occasion de revenir sur

le muscle omo-hyoïdien à propos de la région sus-claviculaire, mais remarquons ici l'aponévrose ou plutôt la lamelle celluleuse mince, transparente, mais assez résistante qui se détache de son bord inférieur et va se jeter sur les autres muscles de la région sous-hyoïdienne qu'elle enveloppe, et sur la clavicule qui lui fournit un point d'attache, ainsi que sur les veines sous-clavière et jugulaire interne et sur la partie inférieure des veines jugulaires antérieure et externe ; elle tient les muscles accolés les uns aux autres, et soutient les parois des veines, de sorte que celles-ci restent béantes lorsqu'on a le malheur de les ouvrir, d'où l'accident si terrible de l'introduction de l'air dans le système veineux profond. C'est cette disposition qui constitue l'aponévrose omo-hyoïdienne telle que l'a décrite M. Richet. Ce système aponévrotique est certainement tendu, mais très-faiblement, par le muscle omo-hyoïdien, en sorte que ce muscle peut être coupé sans inconvénient dans une opération chirurgicale.

Les muscles sous-hyoïdiens recouvrent donc la carotide primitive jusque vers la partie moyenne du lobe thyroïdien. On peut découvrir cette artère sous la partie supérieure de ce plan charnu, abstraction faite du sterno-mastoïdien, en repoussant en même temps en dedans l'omo-hyoïdien et le sterno-thyroïdien, ou sous sa partie inférieure, en repoussant l'omo-hyoïdien en dehors et le sterno-thyroïdien en dedans. Mais si on réfléchit à la profondeur de l'artère vers sa partie inférieure et aux inconvénients qui résultent d'une plaie en zigzag, on en conclura avec M. Malgaigne qu'il y a généralement avantage à couper les muscles sous-hyoïdiens plutôt qu'à les déplacer beaucoup. A

plus forte raison devrait-on ne pas les ménager s'il s'agissait d'atteindre la partie intra-thoracique des grosses artères du cou.

Plus haut, au-dessus du point où le muscle omo-hyoïdien s'est porté en dedans de lui, nous trouvons le faisceau vasculo-nerveux de la carotide entièrement à découvert sous le sterno-mastoïdien, prolongé seulement dans un tissu cellulo-graisseux lâche et abondant, qui en enveloppe tous les éléments en masse et chacun en particulier. Cette gangue celluleuse s'étend jusque sous le digastrique et le stylo-hyoïdien, en accompagnant les carotides interne et externe et leurs branches. On trouve dans ce tissu cellulaire un grand nombre de ganglions lymphatiques.

Les carotides ne sont donc recouvertes au haut de la région sterno-mastoïdienne que par le bord antérieur aminci, comme nous l'avons dit, du sterno-mastoïdien. Plus bas s'interpose entre elles et le muscle le plan charnu sous-hyoïdien ; à quoi il faut ajouter que le sterno-mastoïdien lui-même devient de plus en plus épais au niveau de son bord interne, qu'on le considère plus près de son insertion inférieure. Plus bas encore les carotides, placées dans la cavité thoracique, font partie des médiastins. Ainsi les carotides, très-profondes à leur origine, deviennent progressivement plus superficielles à mesure qu'elles montent jusqu'au point où elles plongent, pour redevenir profondes, dans les régions sus-hyoïdienne et parotidienne.

Nous voici arrivé au point d'anatomie le plus difficile à bien exposer que présente la région sterno-mastoïdienne, la disposition réciproque si complexe de ses vaisseaux et de ses nerfs,

Dans nos considérations générales nous avons posé un principe qui va nous permettre de simplifier beaucoup l'histoire chirurgicale de ces organes, tout en étant complet, plus complet même, si nous ne nous abusons, au point de vue de la précision des rapports qui intéressent l'opérateur, que les auteurs ne l'ont été jusqu'ici.

Montrons que dans ses traits principaux la disposition des vaisseaux et nerfs du cou n'est pas l'effet du hasard, mais la simple réalisation de la loi que nous avons cherché à établir sur la marche ou le trajet des artères, veines et nerfs qui intéressent l'opérateur, à savoir que, dans les principales régions opératoires, ces organes, — *étant donnés leurs points de départ et d'arrivée, et certains points intermédiaires par lesquels l'anatomie démontre qu'ils passent toujours dans l'état normal* (*la loi est souvent vraie pour les cas anormaux*), — *suivent entre ces points, toujours pour les veines et les nerfs, très-généralement pour les artères, la ligne la plus directe et le chemin le plus court.*

Prenons d'abord les grosses veines. Elles partent de deux points : le trou déchiré postérieur, la région sus-claviculaire. Elles se réunissent en deux troncs, les troncs veineux brachio-céphaliques, qui s'unissent à leur tour pour former la veine cave supérieure.

Or, la veine cave supérieure commence à droite du sternum immédiatement au-dessous du cartilage de la première côte droite. L'orifice de cette veine est donc largement à droite de la ligne médiane. On comprend alors le trajet oblique en bas et en dedans presque transversal du tronc veineux brachio-cépha-

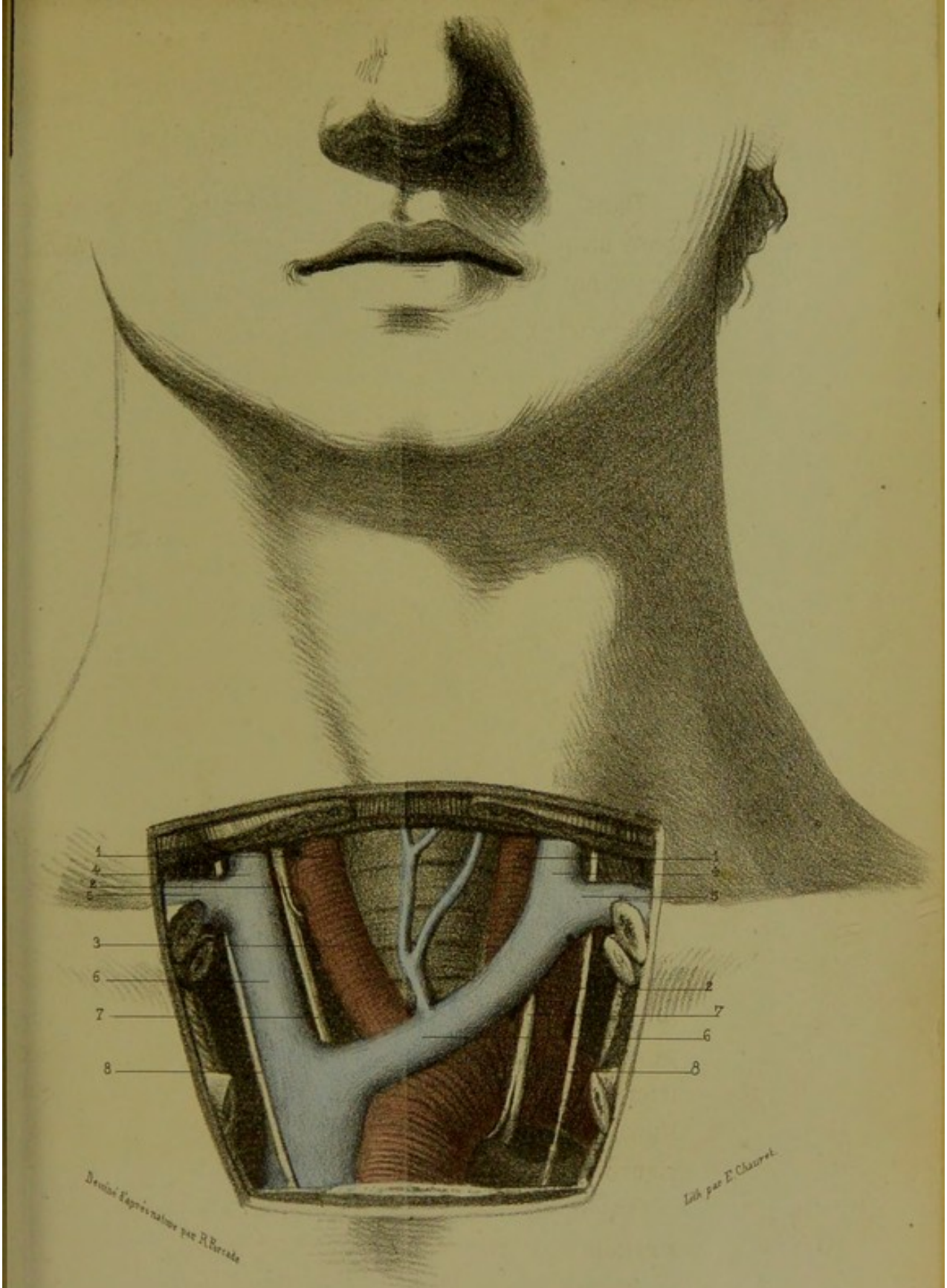

TRAJET dans le MÉDIASTIN
des vaisseaux & nerfs du Cou.

1° Carotides
2° A. Sous-clavières
3° Tr. art. brachio céphalique
4° V. jugulaires int.
5° V. sous clavières
6° Tr. v. brachio céphalique
7° Pneumogastriques
8° N. phréniques

lique gauche et celui presque vertical du tronc veineux brachio-céphalique droit.

La veine jugulaire interne *gauche* doit, après avoir reçu la veine sous-clavière du même côté, croiser la ligne médiane, la dépasser même considérablement pour atteindre son point de terminaison : — *Elle se porte très-sensiblement en dedans dès la partie inférieure de la région cervicale.*

La jugulaire interne *droite* au contraire a à peine à se porter en dedans pour atteindre la veine cave supérieure : — *Elle reste à peu près verticale dans tout son trajet.*

A la partie inférieure du cou, la jugulaire interne gauche est donc située plus près de la ligne médiane que la jugulaire interne droite.

Voyons les veines sous-clavières, quoiqu'elles nous intéressent moins au point de vue de la région sterno-mastoïdienne.

La veine sous-clavière *gauche* doit, après avoir reçu la jugulaire interne du même côté, passer en avant des organes situés sur la ligne médiane, la trachée, le tronc artériel brachio-céphalique, la carotide primitive gauche, quelquefois la convexité de la crosse aortique ; elle se trouve donc refoulée en avant, et est plus superficielle, plus antérieure, que le tronc veineux brachio-céphalique droit. C'est elle qu'on découvre, en effet, la première, quand, après avoir enlevé le sternum, on dissèque le tissu cellulaire du médiastin : — *Nous voyons cette veine s'appliquer plus immédiatement contre l'extrémité interne de la clavicule que la veine sous-clavière droite, et croiser la*

première côte en un point plus antérieur que celui où passe, sur la côte droite, la veine sous-clavière droite. Au niveau du sommet de la courbe qu'elle décrit, *la veine sous-clavière gauche s'élève alors forcément moins haut que la veine sous-clavière droite*, à cause de l'obliquité très-réelle, quoique moindre, que celle que présentent les autres actes costaux, de la première côte en bas et en avant.

Voyons les artères. La carotide primitive *gauche* naît de l'aorte à gauche de la ligne médiane : — *Elle se porte presque verticalement en haut pour suivre son trajet cervical et ne se dévie que fort peu en dehors dans sa partie inférieure.*

La carotide primitive *droite*, par l'intermédiaire du tronc artériel brachio-céphalique, naît de l'aorte sur la ligne médiane ou même un peu à gauche. Cette artère doit donc, pour suivre dans sa partie supérieure un trajet symétrique à celui de la carotide primitive gauche, se déplacer considérablement dans le sens transversal : — *Nous l'avons vue, au niveau de la clavicule, passer en arrière et en dedans de la tête de cet os, tandis que la carotide primitive gauche passe immédiatement en arrière de cette extrémité osseuse.*

Rapprochons la disposition des artères de celle des veines. *A droite, à la partie inférieure du cou, la carotide est située plus en dedans qu'à gauche ; à droite et au même niveau, la jugulaire interne est située plus en dehors qu'à gauche : — à gauche, la jugulaire empiète sur la carotide, et, pendant l'expiration, la recouvre presque complétement ; à droite, elle lui est complétement externe sur le cadavre, sur le vivant même pendant l'expi-*

ration, elle doit lui être à peine contiguë ou ne la recouvrir que très-peu.

Les faits que nous avançons, nous les avons observés un grand nombre de fois sur le cadavre. Doute-t-on que nous ayons bien vu ? Nous avons pour nous l'autorité de Velpeau qui dit (page 235 de son Anatomie chirurgicale, édition de 1825), mais sans se rendre compte de l'importance de sa remarque : « *La jugulaire interne droite est écartée de la carotide par un petit espace triangulaire dans lequel, etc...* » Les dispositions anatomiques que nous constatons sont figurées, sans que les auteurs les aient signalées, preuve que leur reproduction ne tenait pas à idée préconçue communiquée à l'artiste, dans les atlas d'anatomie descriptive de J. Cloquet, de Bourgery, de Beau et Maissiat; dans l'atlas de névrologie d'Hirshfeld et Leveillé ; dans l'atlas d'anatomie chirurgicale de Béraud, dans les figures du traité d'anatomie chirurgicale de M. B. Anger.

Ajoutons quelques mots pour en finir avec les grosses veines du cou étudiées dans leurs rapports avec les artères.

Supérieurement, les veines jugulaires internes viennent de la partie externe et postérieure du tronc déchiré postérieur. A ce niveau, ils sont situés directement en arrière, ou à peu près, de la carotide interne correspondante.

Inférieurement, la jugulaire interne *gauche* se porte en avant de la carotide : — *Dans le trajet intermédiaire, la veine de postérieure à l'artère qu'elle était d'abord, lui devient successivement postéro-externe, externe, antéro-externe, et enfin antérieure en pénétrant dans le thorax.*

La jugulaire interne *droite* est située inférieurement en dehors de l'artère : — *Dans son trajet cervical, elle lui est postérieure, postéro-externe et enfin externe.*

Examinons les nerfs. Nous avons vu, au niveau de l'apophyse transverse de l'atlas, le pneumogastrique situé entre la carotide et la jugulaire internes, et en arrière d'elles. Il conserve assez exactement ce rapport avec la jugulaire interne et la carotide primitive dans son trajet cervical, du moins ou surtout à gauche.

Le pneumo-gastrique *droit*, en pénétrant dans le thorax, passe en avant de l'artère sous-clavière droite, la moins profonde, d'après les mesures prises par M. Richet, des quatre artères qui surgissent du médiastin antérieur. Celle-ci doit repousser le nerf en avant : *Aussi le voyons-nous devenir de moins en moins profond inférieurement et poindre souvent dans le petit espace triangulaire qu'avait signalé Velpeau.* M. Malgaigne l'a même trouvé, ainsi que d'autres auteurs après lui, en avant et dans l'intervalle de deux troncs vasculaires. M. Malgaigne ne dit pas de quel côté il a trouvé cette disposition exceptionnelle ; il nous paraît plus que probable que c'était à droite ? Etait-ce alors une anomalie ? Non, dans le sens habituel du mot ; c'était une simple exagération d'une disposition normale.

En quel point de l'artère sous-clavière le pneumo-gastrique la croise-t-il ? C'est chose importante à savoir pour l'opérateur qui lie cette artère, mais qui n'est précisée dans aucun des traités d'anatomie que nous ayons sous la main. — Où se rend le pneumo-gastrique après avoir pénétré dans le thorax ? — A la face postérieure du pédicule du poumon, entre ce pédicule et l'œsophage ; il

se dévie donc du côté de la ligne médiane : — *C'est tout à fait en dedans, au niveau de sa naissance du tronc brachio-céphalique (pour le côté droit) que le pneumo-gastrique croise l'artère sous-clavière.*

A gauche, le pneumo-gastrique pénètre dans le thorax, dit l'anatomie descriptive (Sappey, Cruveilhier), en passant entre la carotide primitive et la veine sous-clavière. Cela est vrai, mais cette formule est incomplète et peut induire le chirurgien en erreur. *Comme à droite, le pneumo-gastrique croise, à gauche, l'artère sous-clavière, et la croise près de son extrémité interne, qui est ici son origine à la crosse aortique.* La carotide primitive gauche se trouve située en avant et en dedans de la sous-clavière gauche ; le tronc veineux est situé en avant et en dehors : entre les deux se trouve forcément compris le pneumo-gastrique, comme il l'est à droite d'ailleurs ; mais ce rapport de latéralité du pneumo-gastrique avec la carotide primitive gauche ne peut, parce qu'il frappe davantage l'attention, faire oublier son rapport plus important avec l'artère sous-clavière, et qui entraîne à de plus grands périls opératoires.

C'est au même niveau (ou même plus en dedans encore à gauche) que *le nerf récurrent* croise en arrière l'artère sous-clavière après l'avoir contournée d'un côté (à droite), en se refléchissant au-dessous d'elle, de l'autre (à gauche), en décrivant une anse autour de la crosse aortique.

Le grand sympathique, ce nerf anomal, qui a ses origines partout le long de la colonne vertébrale et qui ne se termine nulle part, suit moins exactement la loi commune que les autres. Au thorax, nous le trouvons

devant la tête des côtes ; au cou, nous le voyons devant les apophyses transverses vertébrales, en arrière de la carotide, en dedans, par conséquent, du pneumo-gastrique.

Les nerfs cardiaques qui naissent des précédents au niveau des parties inférieure du cou et supérieure du thorax, se rendent à deux plexus situés, l'un en avant et au-dessous, l'autre en arrière de la crosse aortique, entre elle et la trachée : — *Ils passent les uns en avant, les autres en arrière des troncs artériels.*

Un autre nerf, dont il importe de bien connaître la situation, quand on fait la ligature de l'artère sous-clavière dans sa portion intrathoracique, c'est *le nerf phrénique* qui, ainsi que le pneumo-gastrique, croise cette artère par devant. Mais à quel niveau la croise-t-il ? Les auteurs ne le disent pas nettement. Est-ce à son extrémité interne, comme le pneumo-gastrique ?

Supérieurement, croisant le scalène antérieur, le nerf phrénique est situé en arrière et en dehors du point de jonction des veines jugulaire interne et sous-clavière. — Inférieurement, il se rend au diaphragme en passant sur les côtés du péricarde : — *Dans son trajet, il contourne les faces postérieure et externe des troncs veineux brachio-céphaliques. Il croise donc l'artère sous-clavière dans la partie tout à fait externe de sa portion intra-thoracique, et, s'il passe entre l'artère et la veine sous-clavières, comme on le dit en anatomie descriptive* (*Cruveilhier, Sappey*), *c'est en s'éloignant de l'artère pour s'accoler à la veine.*

Nous venons d'étudier les faisceaux vasculo-nerveux du cou dans leurs principaux éléments, les grosses artères, les grosses veines, les nerfs pneumo-

gastrique, grand sympathique et phrénique. Revenons un instant sur les faits anatomiques que nous venons d'établir pour en tirer quelques conclusions opératoires.

On a souvent craint de confondre, un peu au-dessus de leur bifurcation, les carotides externe et interne, et de prendre la seconde pour la première. On distinguera la carotide externe à ce qu'elle est plus profonde, à ce que seule elle fournit des collatérales.

La carotide primitive repose sur les apophyses transverses vertébrales, sur lesquelles on peut la comprimer, mais pas pour longtemps, à cause du voisinage des nerfs importants que nous venons de voir (Velpeau). On ne peut donc traiter par la compression les anévrismes des carotides, mais on pourrait, si une de ces artères était ouverte, en arrêter l'hémorrhagie par ce moyen, en attendant qu'on en fasse la ligature.

Parmi les apophyses transverses cervicales, celle de la sixième vertèbre est très-saillante et présente un tubercule facile à sentir, sur le sujet avant toute incision extérieure, sur le vivant après qu'on a incisé la peau et l'aponévrose et porté le sterno-mastoïdien en arrière. Ce tubercule est situé à cinq centimètres au-dessus de la clavicule (Malgaigne). L'artère est placée un peu en dedans de lui ; il forme pour la trouver un excellent point de repère qu'a indiqué M. Chassaignac.

Les veines jugulaires internes sont postéro-externes, externes, antéro-externes aux carotides. Pour at-

teindre ces artères, on recommande généralement de repousser les veines en dehors (Nous verrons bientôt le procédé meilleur, de M. Tillaux, pour atteindre la carotide primitive). En plaçant le fil autour des artères, l'aiguille porte-fil de Cooper ou de Deschamps sera portée de dehors en dedans.

Le pneumo-gastrique, d'ailleurs, est situé, au cou, en arrière et en dehors des carotides interne et primitive, nouvelle raison pour conduire l'aiguille porte-fil de dehors en dedans.

A la partie inférieure du cou, la ligature de la carotide primitive est bien plus facile à droite qu'à gauche, non-seulement parce que l'artère est plus superficielle de ce côté, mais parce qu'elle est moins recouverte par la veine (Le voisinage de l'artère sous-clavière défend de faire cette ligature trop bas à droite).

Pour découvrir et lier les portions intra-thoraciques des grosses artères du cou, on repoussera les troncs veineux en dehors, à droite, en bas ou en bas et en dehors, à gauche.

En liant les sous-clavières, dans leur portion intra-thoracique, on fera attention, vers leurs extrémités internes et externes, au pneumogastrique et au nerf phrénique, ainsi qu'au nerf récurrent.

Le nerf phrénique, il est vrai, est peu à craindre, car il se trouve forcément éloigné par l'écartement obligé des troncs veineux.

Le cordon du grand sympathique devra être évité soigneusement au cou. Dans le thorax, le tronc, ou mieux la branche de communication d'un ganglion à

l'autre, est trop en arrière et en dehors pour qu'on puisse l'atteindre. Quant aux filets cardiaques du grand sympathique et du pneumo-gastrique, aucune partie du système nerveux ne présente autant de variétés (Cruveilhier); on ne pourra jamais être sûr de n'en blesser aucun (Velpeau).

Remarquons, au point de vue du danger de comprendre un filet nerveux dans l'anse de fil appliquée sur une des artères, que le tissu cellulaire dans lequel est plongé le faisceau vasculo-nerveux du cou se condense plus ou moins autour de chacun de ses éléments, et qu'ainsi chacun de ces éléments peut être considéré comme ayant sa gaîne propre. Or, au cou, la gaîne artérielle est très-marquée, surtout en arrière, où les battements artériels rencontrent le plan résistant vertébral (1), c'est-à-dire du côté des nerfs les plus importants. Si donc, ce à quoi Velpeau attachait une très-grande importance, le chirurgien a soin de bien pénétrer dans cette gaîne avec la sonde cannelée, ou l'aiguille porte-fil, il sera sûr de ne prendre dans son anse que l'artère seule. Pour ouvrir la gaîne artérielle sans danger pour l'artère, Velpeau conseille de l'inciser en dédolant « de la même manière que quand on ouvre un sac herniaire. » On arriverait au même but et en courant moins de danger, croyons-nous, en déchirant la gaîne au moyen de deux pinces qu'on emploierait simultanément.

(1) Voir dans ce que nous avons dit de la cavité orbitaire les idées que nous avons émises sur les causes de la condensation du tissu cellulaire et de la formation des aponévroses.

Aux éléments principaux des faisceaux vasculo-nerveux du cou viennent s'ajouter, avons-nous dit, comme éléments d'une importance relativement secondaire, non à négliger toutefois, l'anse nerveuse du grand hypoglosse, les nerfs laryngés supérieur et inférieur, les artères thyroïdienne inférieure, cervicale ascendante et vertébrale, des veines thyroïdiennes nombreuses, le canal thoracique et la grande veine lymphatique.

La branche descendante du grand hypoglosse, née au niveau de l'apophyse transverse de l'atlas, se porte en bas et en avant en croisant la carotide interne et l'origine de la carotide externe, et se place devant la carotide primitive ou entre elle et le canal laryngo-trachéal. Elle gagne ainsi la partie moyenne du cou, où se recourbant en dehors, vis-à-vis du lobe thyroïdien, elle s'anastomose en forme d'anse avec la branche descendante interne du plexus cervical, laquelle vient croiser la veine jugulaire interne qu'elle avait d'abord longée extérieurement. De la convexité de cette anse partent de nombreux filets qui se rendent aux muscles de la région sous-hyoïdienne. On doit avoir ces dispositions présentes à l'esprit en liant les carotides interne, externe et primitive. Si on ne peut éviter un ou plusieurs des filets nerveux ci-dessus, il vaut mieux les couper, dit Velpeau, que de les comprendre dans la ligature.

Nous rattachons le nerf laryngé supérieur au faisceau vasculo-nerveux du cou parce qu'il croise par leur face profonde les carotides interne et externe, la première, au-dessus, la seconde, au niveau ou un peu au-dessous de l'os hyoïde. En liant ces artères il faudra

les soulever avant de serrer le nœud de la ligature afin de s'assurer qu'on n'a pas pris en même temps le nerf sous-jacent. — Lorsque l'artère linguale naît près de l'origine de la carotide externe, le nerf laryngé supérieur la croise également en arrière.

Le nerf récurrent ou laryngé inférieur appartient également à la portion cervicale du faisceau vasculo-nerveux des carotides. Mais n'en disons rien ici, car il est presque impossible que l'opérateur l'atteigne en liant la carotide, même à gauche, où il est moins protégé qu'à droite.

A propos de la région sous-hyoïdienne nous avons parlé de l'artère thyroïdienne inférieure au point de vue de sa ligature dans le triangle sterno-trachéal. Voyons cette artère dans la région sterno-mastoïdienne. Née de la sous-clavière en dedans des scalènes et en arrière de la veine jugulaire interne, elle présente dans cette région une première portion ascendante située derrière la veine jugulaire interne, et une portion descendante située derrière la carotide primitive, le pneumo-gastrique et le grand sympathique ; elle se continue ensuite, ainsi que nous l'avons vu, avec sa seconde portion ascendante située au dedans du faisceau vasculo-nerveux dans le triangle sterno-trachéal.

L'artère vertébrale, née de la sous-clavière derrière la veine jugulaire interne et en dehors de la thyroïdienne inférieure, se porte aussi en haut et en dedans derrière le faisceau vasculo-nerveux pour gagner l'intervalle des apophyses transverses des sixième et septième vertèbres cervicales.

Ces artères ne courent guère de risque dans la

ligature de la carotide. Si on voulait remplacer la ligature du tronc artériel brachio-céphalique par la double ligature de la sous-clavière et de la carotide primitive, et qu'on voulût lier en même temps la thyroïdienne inférieure et la vertébrale, comme l'a conseillé M. Lefort, on trouverait ces artères reposant sur les muscles prévertébraux en dedans de la jugulaire qu'on repousserait en dehors ; le tubercule carotidien de M. Chassaignac serait pour leur recherche un point de repère utile. En cherchant ces artères, il faudra se rappeler que le nerf phrénique est situé en dehors d'elles.

Dans le cas ci-dessus, les autres artères étant liées, on trouverait aussi sans grande peine, croyons-nous, l'artère mammaire interne, dont l'origine se trouve reportée plutôt à droite qu'à gauche, par suite de la disposition même de la sous-clavière ; elle se porte verticalement en bas, derrière l'extrémité interne de la clavicule.

Signalons l'artère cervicale ascendante qui, née de la thyroïdienne inférieure près de son origine, se porte en haut et en dehors en longeant le bord antérieur du scalène en dedans du nerf phrénique.

De nombreuses veines thyroïdiennes venant de la région sous-hyoïdienne gagnent les veines jugulaires internes, en passant en avant de la carotide. Elles gênent souvent beaucoup dans la recherche de cette artère à la partie inférieure du cou. Il serait bon de ne les couper qu'entre deux ligatures (Velpeau).

Nous venons de rappeler, à propos des artères thyroïdienne inférieure et vertébrale, la position du nerf phrénique dans sa portion cervicale. Ce nerf forme à la

partie inférieure du cou l'élément le plus externe du faisceau vasculo-nerveux.

Rappelons enfin que le canal thoracique longe l'artère sous-clavière gauche, en arrière et au côté interne de laquelle il est placé, contourne en arrière la veine jugulaire interne au-devant du scalène antérieur, et, se recourbant en forme de crosse, vient s'ouvrir à l'angle de réunion de la sous-clavière et de la jugulaire interne. A droite la disposition des lymphatiques est différente. De ce côté, dit M. Sappey, les troncs communs des lymphatiques de la tête et du cou, du membre supérieur, de la moitié correspondante du thorax, s'ouvrent d'ordinaire isolément dans les veines sous-clavière et jugulaire interne ; lorsque ces trois troncs se réunissent, ce qui est rare, leur confluent s'ouvre comme à gauche dans l'angle de réunion de la jugulaire interne et de la sous-clavière (Sappey.)

Cette disposition des lymphatiques ajoute au danger de la ligature de la sous-clavière gauche la possibilité d'un accident contre lequel on ne peut guère se mettre en garde. Elle accroît l'urgence de dénuder le moins possible les troncs veineux, surtout en arrière.

Récapitulons en forme de tableau les organes à éviter en pratiquant la ligature des artères du cou et la situation de ces organes par rapport aux artères :

CAROTIDE INTERNE. — (La ligature de cette artère ne peut guère se faire que très-près de sa naissance et est une mauvaise opération). Eviter : 1° La branche descendante du grand hypoglosse, située en avant de l'artère ; 2° le grand sympathique situé en arrière et en dedans ; 3° le pneumo-gastrique, situé en arrière et en dehors ; 4° la veine jugulaire interne, située également en arrière et en dehors et recouvrant le pneumo-gastrique compris entre elle et l'artère ; 5° le nerf laryngé supérieur qui croise profondément la caro-

tide interne à sa partie inférieure. — Si on portait la ligature un peu haut, il faudrait éviter de plus le tronc du nerf grand hypoglosse qui croise la face externe de la carotide interne au niveau des muscles digastrique et stylo-hyoïdien.

CAROTIDE EXTERNE AU-DESSOUS DES MUSCLES DIGASTRIQUE, ET STYLO-HYOIDIEN. — Eviter : 1° des veines nombreuses (thyroïdienne supérieure, pharyngiennes, linguale) réunies en plexus dans la partie supérieure du triangle sterno-trachéal ; si on ne pouvait les éviter, il serait bon de ne couper les principales d'entre elles qu'entre deux ligatures ; 2° la branche descendante du grand hypoglosse ; 3° le nerf laryngé supérieur ; 4° quelquefois le nerf grand hypoglosse (Mirault d'Angers, M. Guyon) qui est souvent caché par le stylo-hyoïdien et le ventre postérieur du digastrique, mais qui descend quelquefois plus bas que de coutume.

CAROTIDE PRIMITIVE. — (A droite, il ne faut pas la lier trop bas). Eviter : 1° l'anse nerveuse du grand hypoglosse et ses rameaux sous-hyoïdiens ; 2° le grand sympathique ; 3° le pneumo-gastrique (à droite et à partir du milieu de la hauteur du cou, ce nerf est moins profond qu'à gauche) ; 4° la veine jugulaire interne située en dehors de l'artère au niveau de la partie moyenne du cou, devenant antérieure en bas et à gauche, restant externe ou n'empiétant que fort peu sur l'artère en bas et à droite ; 5° le nerf récurrent situé en arrière et en dedans de l'artère et qui en est d'autant plus voisin qu'on considère l'artère plus bas.

M. Tillaux a un procédé très-ingénieux pour découvrir la carotide primitive vers sa partie supérieure sans exposer en même temps la veine jugulaire interne : au lieu d'entraîner le sterno-mastoïdien en arrière après avoir incisé l'aponévrose suivant son bord antérieur, il le laisse en place, mais entraîne fortement en dedans le canal laryngo-trachéal. L'artère vient alors se placer au milieu de la plaie sans que la veine soit mise à découvert.

ARTÈRE SOUS-CLAVIÈRE DROITE DANS SA PARTIE INTRA-THORACIQUE. — Eviter : 1° le confluent des veines sous-clavière et jugulaire interne situées en avant ; — on cherchera à ne pas dénuder ces veines surtout en arrière, à cause des troncs lymphatiques qui s'y abouchent, 2° le pneumo-gastrique qui passe en avant de l'artère à sa partie interne ; 3° le nerf récurrent qui l'embrasse en bas et en arrière à sa

partie interne ; 4° le nerf phrénique qui la croise en avant et à sa partie externe, mais en s'éloignant de l'artère pour se porter sur le tronc veineux brachio-céphalique ; 5° la plèvre, située en bas au-dessous et en dehors de l'artère.

ARTÈRE SOUS-CLAVIÈRE GAUCHE DANS SA PORTION INTRA-THORACIQUE. — Cette ligature est très-périlleuse et n'a peut-être jamais été pratiquée sur le vivant). Eviter : 1° le confluent des veines jugulaire interne et sous-clavière, et le tronc veineux brachio-céphalique ; 2° le pneumo-gastrique, qui passe en avant de l'artère à sa partie interne ; 3° le nerf récurrent, situé en arrière et en dedans de l'artère, mais présentant avec elle un rapport bien moins immédiat qu'à droite ; 4° le canal thoracique qui longe aussi l'artère en arrière et en dedans ; 5° le nerf phrénique qui passe en avant de l'artère à sa partie externe, mais en s'éloignant d'elle pour s'accoler au tronc veineux brachio-céphalique ; 6° la plèvre située en dehors de l'artère. — L'artère sous-clavière gauche, presque verticale, est croisée plus obliquement que la droite par les nerfs ci-dessus, et est en rapport avec la plèvre dans une plus grande étendue.

TRONC ARTÉRIEL BRACHIO-CÉPHALIQUE. — Eviter : 1° Le tronc veineux brachio-céphalique gauche qui croise en avant le tronc artériel ; 2° les veines sous-thyroïdiennes qui la croisent également pour se rendre au tronc veineux ci-dessus ; 3° le tronc veineux brachio-céphalique droit situé à droite du tronc artériel (ce rapport est bien moins immédiat que celui du tronc brachio-céphalique gauche) ; 4° le pneumo-gastrique et le récurrent, voisins de l'extrémité interne du tronc artériel ; 5° la plèvre, située en bas et en dehors.

NOTA. — Dans toutes ces opérations, il faut encore éviter le plus possible les filets cardiaques nombreux du pneumo-gastrique et du grand-sympathique, les couper si on ne peut les préserver, avoir soin dans tous les cas de ne pas les comprendre dans la ligature.

On peut avoir à ouvrir dans la région sterno-mastoïdienne des abcès superficiels, ou des abcès profondément développés dans la gaîne du sterno-mastoïdien ou sous ce muscle. La première de ces opérations est fort simple ; la seconde, commencée avec le bistouri, sera généralement achevée avec la sonde cannelée.

Les ganglions lymphatiques de la région sterno-mastoïdienne deviennent quelquefois assez volumineux pour déterminer des accidents graves dûs à la compression des gros vaisseaux et nerfs du cou ou des voies respiratoires. On peut se borner, lorsque ces accidents se produisent, à débrider l'aponévrose cervicale (Nélaton), ou bien on peut extirper ces tumeurs. L'étude que nous avons faite des vaisseaux et nerfs du cou nous dispense d'insister sur les organes qu'on rencontrera et qu'il faut éviter de blesser dans des opérations de ce genre.

La section sous-cutanée du sterno-mastoïdien est le plus souvent pratiquée pour remédier à un torticolis permanent. La présence des veines jugulaires antérieures et externes qui, près de la clavicule, passent sous la partie inférieure du sterno-mastoïdien pour rejoindre la veine sous-clavière fait que c'est généralement à 15 millim. au moins au-dessus de la clavicule que se fait cette section. Pour couper le sterno-mastoïdien, on glisse le ténotome en arrière du muscle ou faisceau du muscle qu'on veut couper (c'est généralement le faisceau interne qu'on sectionne), et on le coupe d'arrière en avant. Une main exercée peut opérer la section d'avant en arrière ainsi que nous l'avons vu faire à M. Tillaux : les gros vaisseaux du cou sont recouverts à ce niveau par les muscles sous-hyoïdiens.
