Beiträge zur praktischen Chirurgie : nebst einem Bericht über die chirurgisch-augenärztliche Klinik der Königlichen Universität zu Halle / herausgegeben von Ernst Blasius.

Contributors

Blasius, Ernst, 1802-1875.
Royal College of Surgeons of England

Publication/Creation

Berlin : A. Förstner, 1848.

Persistent URL

https://wellcomecollection.org/works/x3dqk5d3

Provider

Royal College of Surgeons

License and attribution

This material has been provided by This material has been provided by The Royal College of Surgeons of England. The original may be consulted at The Royal College of Surgeons of England. where the originals may be consulted. This work has been identified as being free of known restrictions under copyright law, including all related and neighbouring rights and is being made available under the Creative Commons, Public Domain Mark.

You can copy, modify, distribute and perform the work, even for commercial purposes, without asking permission.

Wellcome Collection
183 Euston Road
London NW1 2BE UK
T +44 (0)20 7611 8722
E library@wellcomecollection.org
https://wellcomecollection.org

Surgery
Blasius
Ivanchich

Beiträge

zur

praktischen Chirurgie.

Nebst einem

Bericht über die chirurgisch-augenärztliche Klinik

der Königlichen Universität zu Halle

herausgegeben

von dem Direktor der genannten Anstalt,

Dr. Ernst Blasius,

Professor der Chirurgie.

ROYAL COLLEGE OF SURGEONS OF ENGLAND

Mit Holzschnitten und vier lithographirten Tafeln.

Berlin, 1848.

Verlag von A. Förstner.

Inhaltsverzeichniss.

Einleitung.

Wie es im Leben überhaupt nützlich und wohlthuend ist, nach gewissen Zeitabschnitten auf das Dagewesene zurück zu schauen, so auch in dem Leben des Arztes; bei dem fortgehenden Getreibe des Geschäftes lebt man, mag man immerhin das Auge auf das Allgemeine und Höhere gerichtet behalten, doch überwiegend im Concreten und vom Einzelnen zum Einzelnen; man muss deshalb von Zeit zu Zeit sich sammeln, den durchlaufenen Weg überblicken, das auf demselben Gewonnene zusammenfassen und diesem seinen wissenschaftlichen Platz anweisen, denn die Einzelnheit für sich nützt nicht einmal dem Einzelnen, erst ihre wissenschaftliche Subsumption, erst die Gewinnung eines allgemeineren Resultats ist wahrhaft frucht- und genussbringend für das wissenschaftliche Leben des Einzelnen, wie für die ärztliche Wissenschaft überhaupt. Die Annalen der Chirurgie sind überfüllt mit den Geschichten einzelner Fälle; das sind nichts anders als herumliegende Bausteine, gefunden und auf den Bauplatz geworfen in dem forteilenden Treiben des praktischen Alltagslebens, werthlos und in der Masse verschwindend, wenn nicht der umsichtige Blick und die ordnende Hand eines Baumeisters die guten entdeckt und seinem Baue einfügt. Das hängt aber oft eben so sehr vom Zufalle ab, wie der Zufall die Einzelnheit gebracht hat; sicher trägt man seinen Stein zum allgemeinen Baue nur dann, wenn man ihn sogleich selbst auf den rechten Platz stellt, und das gelingt, — wenn die einzelne Thatsache nicht als selbst geschaffene aus einer leitenden Idee hervorging, wie dies mit chirurgischen Operationen der Fall sein kann, — nur dann,

wenn man zu Zeiten aus dem Wege des täglichen Lebens heraustritt und einen höheren Platz zu gewinnen sucht, um von diesem aus einen Ueberblick der eigenen wie der fremden Leistungen und Erfahrungen zu erlangen und die ersteren an das Allgemeine zu halten und sie diesem ein- und unterzuordnen. Der klinische Arzt ist allerdings durch seine Stellung als Lehrer darauf hingewiesen, die Beziehung des einzelnen Falls zum Allgemeinen überall nicht bloss fest zu halten, denn das soll jeder Arzt thun, sondern auch hervorzuheben und zu erörtern, und es besteht eben darin die eigentliche Wirksamkeit des klinischen Lehrers, dass er für seine Schüler den Zusammenhang zwischen dem Concreten der Praxis und dem Begriffsmässigen der Schule herstellt; aber auch der klinische Arzt muss noch einen Schritt weiter thun, indem er auf Grund seiner Beobachtungen und Erfahrungen eine wissenschaftliche Revision des von der Schule und von ihm selbst in dieser Gelehrten vornimmt.

Schon früher habe ich zu verschiedenen Malen über die chirurgisch-augenärztliche Klinik, der ich seit länger als sechszehn Jahren vorstehe, öffentliche Nachrichten gegeben, längere und kürzere, theils bloss numerische über die innerhalb eines gewissen Zeitraums stattgehabte Wirksamkeit der Anstalt, theils referirende und erörternde über beobachtete Krankheitsfälle und verrichtete Operationen. Es schien mir angemessen, einmal die Statistik der ganzen Zeit meiner klinischen Thätigkeit zusammenzufassen, und ich bestimmte dazu den Abschnitt von funfzehn Jahren; während der Bearbeitung einiger hinzuzufügenden Beiträge zur Chirurgie ist noch ein Jahr mehr verflossen und ich habe dies nun gleich hinzugenommen. Ich gebe hier zuerst eine Totalübersicht der Zahl der behandelten Kranken, ferner eine Uebersicht der in den einzelnen Jahren in Zu- und Abgang gekommenen Krankenzahl in der stationären und ambulatorischen Abtheilung der Anstalt und ein Verzeichniss der Krankheitsfälle, die zur klinischen Untersuchung und resp. Behandlung sich dargeboten haben, und es schien mir das letztere einen nicht unwichtigen Beitrag zur Statistik der Krankheiten zu enthalten, insofern dasselbe eine unter spe-

cieller Controlle des Directors stehende Krankenanstalt von ausgedehnterem Wirkungskreise betrifft. Die Gesammtzahl von fast 33,000 Kranken, über welche sich die klinische Thätigkeit erstreckt hat, gehörte zum kleineren Theile der Stadt Halle an, zum grösseren Theile lieferte sie die Umgebung auf einen Durchmesser von 15 bis 20 Meilen, sowohl die benachbarten Bezirke Preussens, als die Anhaltinischen und Sächsischen Herzogthümer und der angränzende Theil des Königreichs Sachsen. Das ist für eine chirurgisch-augenärztliche Klinik das durchaus wünschenswerthe Verhältniss, dass sie aus einem grössern Kreise ihre Kranken erhält, denn der einzelne Ort mit seiner nächsten Umgebung kann, wenn er nicht zu den grössten gehört, die für einen allseitigen Unterricht in der Chirurgie und Augenheilkunde erforderlichen Fälle nicht hinreichend liefern. Die genannte Krankenzahl vertheilt sich auf die einzelnen Jahre in fallender und steigender Weise, was hauptsächlich durch die pecuniären Mittel bedingt wurde, welche der Klinik zu Gebote standen. So lange die Anstalt sich unter der Leitung des verstorbenen Professor Weinhold befand, war ihr Wirkungskreis nur klein und es wurden nach den darüber noch vorliegenden Berichten und Krankenbüchern jährlich im Durchschnitt 450 Kranke behandelt; im Jahre 1830—31 unter der Direction meines Vorgängers Wutzer steigerte sich die Krankenzahl auf 503, aber leider vertauschte dieser ausgezeichnete klinische Arzt, unter dessen Hand die Anstalt unzweifelhaft ferner sich erhoben haben würde, schon nach einem Jahre Halle mit Bonn. Meinen Bemühungen, den Wirkungskreis der Klinik zu vergrössern, kam das an Epidemien (Cholera, Pocken, Wechselfieber) reiche Jahr 1832 insofern zu statten, als die Anstalt dabei Gelegenheit genug fand, sich dem Publikum bekannt zu machen; die Krankenzahl stieg im Jahre $18\frac{32}{33}$ auf mehr als 3000, aber ich musste mich überzeugen, dass der Fonds der Klinik diese Ausdehnung nicht gestattete, und demgemäss den Wirkungskreis derselben einschränken, bis durch die Munificenz der vorgesetzten Herren Minister von Altenstein und Eichhorn Excellenz der jährliche Etat der Klinik zu zwei Malen vermehrt und die Annahme einer grössern Krankenzahl wieder möglich wurde. Insbesondere musste ich auf eine hinreichende

wozu mancherlei Vorarbeiten bei mir noch unbenutzt liegen, dass ich mich vielmehr auf Bruchstücke beschränken musste, deren Bearbeitung mir durch Umstände näher gerückt war. So wenig umfangreich die Beiträge sind, so hat sich meine Arbeit an denselben meiner übrigen Geschäfte wegen doch lange hingezogen und ist oft durch grössere Zeiträume ganz unterbrochen worden, was ich hier bemerke, nicht um damit etwanige Mängel in der Sache zu entschuldigen, sondern um es zu erklären, dass manche bezügliche Schriften und Aufsätze der neuesten Zeit gar nicht oder nur theilweise benutzt worden sind; so erschien von Rieds vortrefflicher Abhandlung über Resectionen das 3te Heft erst lange Zeit, nachdem mein Aufsatz über denselben Gegenstand schon im Druck vollendet war.

Ich habe dies Buch dem Andenken Dieffenbachs gewidmet und wünsche damit nochmals meine hohe Achtung gegen den Mann auszudrücken, welcher mit einer seltenen Genialität den Theil der Chirurgie ausgeübt und cultivirt hat, dessen theoretische und praktische Betreibung meine Thätigkeit zu allen Zeiten am lebhaftesten angeregt hat. Ein Abschnitt dieses Buches enthält eine entschiedene Opposition gegen Dieffenbach gerade in demjenigen Theile der operativen Praxis, in welchem derselbe am meisten geglänzt hat, in der chirurgischen Plastik; ich schrieb dies, als noch Niemand von Dieffenbachs Tode eine Ahnung haben konnte, ich schrieb die Opposition dem Lebenden gegenüber; über die Verfahrungsweisen eines Verstorbenen würde mein Urtheil zwar nicht anders ausgefallen, aber vielleicht hier und da anders ausgedrückt worden sein. Gleichwohl hege ich die Ueberzeugung und den Wunsch, dass die Opposition überall nur die Sache, nicht die Person betrifft, und dass sie nirgends im Widerspruch mit der Hochschätzung vor Dieffenbachs Leistungen steht, die ich auch in jenem Aufsatz wörtlich ausgedrückt habe und die ich mit der Widmung dieser Schrift offen darzulegen beabsichtige.

Halle, den 26. November 1847.

Numerische Uebersicht

der vom 1. Mai 1831 bis zum 1. Mai 1847 in der chirurgisch-augenärztlichen Klinik der Königlichen Universität zu Halle behandelten Kranken.

	Geschlecht der Kranken.	Bestand war am 1. Mai 1831.	Zugang.	Summa des Bestandes und Zuganges.	Abgang.							Bestand bleibt am 1. Mai 1847.
					Geheilt.	Gebessert.	Ungeheilt.	Weggeblieben.	An andere Anstalten.	Gestorben.	Summa.	
In der stationären Klinik	Männer	7	1663	1670	1122	261	120	—	29	121	1653	17
	Weiber	1	684	685	432	133	42	—	11	58	676	9
	Summa	8	2347	2355	1554	394	162	—	40	179	2329	26
In der ambulatorischen Klinik	Männer	28	16784	16812	13950	994	488	582	465	285	16764	48
	Weiber	34	13749	13783	11592	797	336	419	292	316	13752	31
	Summa	62	30533	30595	25542	1791	824	1001	757	601	30516	79
Zusammen . . .	Männer	35	18447	18482	15072	1255	608	582	494	406	18417	65
	Weiber	35	14433	14468	12024	930	378	419	303	374	14428	40
	Summa	70	32880	32950	27096	2185	986	1001	797	780	32845	105

Uebersicht

des jährlichen Zu- und Abgangs der Kranken der stationären Klinik.

Jahr.	Gewesener Bestand.	Zugang.	Summa des Bestandes und Zugangs.	Abgang.							Verbleibender Bestand.
				Geheilt.	Gebessert.	Ungeheilt.	Weggeblieben.	An andere Anstalten.	Gestorben.	Summa.	
1831–32.	8	112	120	65	15	5	—	2	18	105	15
1832–33.	15	135	150	100	13	3	—	5	14	135	15
1833–34.	15	97	112	74	13	10	—	1	6	104	8
1834–35.	8	111	119	65	20	11	—	2	11	109	10
1835–36.	10	129	139	74	31	9	—	1	5	120	19
1836–37.	19	127	146	64	31	13	—	2	13	123	23
1837–38.	23	110	133	73	19	4	—	6	9	111	22
1838–39.	22	129	151	69	31	11	—	6	15	132	19
1839–40.	19	158	177	103	19	9	—	7	11	149	28
1840–41.	28	187	215	128	36	17	—	—	9	190	25
1841–42.	25	148	173	105	24	15	—	3	8	155	18
1842–43.	18	173	191	113	29	8	—	2	9	161	30
1843–44.	30	175	205	125	29	14	—	3	7	178	27
1844–45.	27	202	229	140	31	12	—	—	17	200	29
1845–46.	29	178	207	131	29	14	—	—	10	184	23
1846–47.	23	176	199	125	24	7	—	—	17	173	26
Summa	8	2347	2355	1554	394	162	—	40	179	2329	26

Von den in Zugang gekommenen Kranken wurden 582 auf klinische Rechnung, 1765 gegen Zahlung aufgenommen.

Uebersicht

des jährlichen Zu- und Abgangs der Kranken der ambulatorischen Klinik.

Jahr.	Gewesener Bestand.	Zugang.	Summa des Bestandes und Zugangs.	Abgang.							Verbleibender Bestand.
				Geheilt.	Gebessert.	Ungeheilt.	Weggeblieben.	An andere Anstalten.	Gestorben.	Summa.	
1831—32.	62	2472	2534	1866	56	50	101	50	134	2257	277
1832—33.	277	2842	3119	2378	140	92	71	47	105	2833	286
1833—34.	286	1475	1761	1360	83	47	63	96	32	1681	80
1834—35.	80	1095	1175	872	43	26	35	38	18	1032	143
1835—36.	143	1259	1402	997	92	33	71	65	31	1289	113
1836—37.	113	1532	1645	1290	87	36	62	51	24	1550	95
1837—38.	95	1276	1371	993	86	45	61	44	31	1260	111
1838—39.	111	1352	1463	1183	64	52	33	53	16	1401	62
1839—40.	62	1666	1728	1268	166	58	72	59	18	1641	87
1840—41.	87	1594	1681	1327	89	50	57	48	19	1590	91
1841—42.	91	1738	1829	1435	118	40	54	33	24	1704	125
1842—43.	125	1928	2053	1588	150	54	51	32	27	1902	151
1843—44.	151	2540	2691	2279	129	61	59	24	41	2593	98
1844—45.	98	2949	3047	2592	153	65	61	36	31	2938	109
1845—46.	109	2504	2613	2115	185	63	96	44	27	2530	83
1846—47.	83	2311	2394	1999	150	52	54	37	23	2315	79
Summa	62	30533	30595	25542	1791	824	1001	757	601	30516	79

Uebersicht der vorgekommenen Krankheitsfälle.

I. Chirurgische Krankheiten.

	Stationär.	Ambulatorisch.	Zusammen.
Phlegmone	7	123	130
Erysipelas exanthematicum faciei	6	83	89
- - extremitatum	5	110	115
- traumaticum	1	25	26
Pseuderysipelas	13	45	58
Furunculus	1	103	104
Inflammatio partium fibrosarum	5	65	70
Periostitis et ostitis	8	137	145
Arthromeningitis	18	250	268
Lymphangitis	1	9	10
Phlebitis	6	46	52
Pernio	6	137	143
Combustio	12	118	130
Otitis	1	52	53
Parotitis	1	33	34
Parulis	2	110	112
Glossitis	.	6	6
Angina faucium	2	394	396
Thyreoadenitis	.	1	1
Adenitis colli	1	161	162
- axillaris	.	11	11
Latus	96	2019	2115

	Stationär.	Ambulatorisch.	Zusammen.
Transport	96	2019	2115
Mastitis	.	75	75
Bubo inguinalis	23	78	101
Orchitis et epididymitis	16	65	81
Prostatitis	.	3	3
Phlegmone labii pudendi	.	1	1
Psoitis	.	5	5
Myelitis chronica	7	12	19
Panaritium	8	244	252
Onychia	.	31	31
Rheumatismus	18	1633	1651
Ischias	7	85	92
Neuralgia	.	30	30
Paralysis faciei et extremitatum	22	138	160
Glossoplegia	.	1	1
Cophosis et baryeocoia	4	48	52
Enuresis	1	21	22
Ischuria	1	29	30
Coryza	3	74	77
Blennorrhoea sinus maxillaris	3	9	12
Stomatocace	3	86	89
Aphthae	.	52	52
Blennorrhoea faucium	.	7	7
- tubae Eustachii	3	52	55
Otorrhoea	.	122	122
Balanorrhoea	2	32	34
Gonorrhoea	16	150	166
Leucorrhoea	15	90	105
Blennorrhoea vesicae urinariae	6	25	31
Sphacelus a causa externa	8	9	17
Gangraena spontanea extremitatum	3	3	6
Latus	265	5229	5494

	Stationär.	Ambulatorisch.	Zusammen.
Transport	265	5229	5494
Gangraena scorbutica	1	.	1
Pustula maligna	2	22	24
Noma	1	4	5
Putrescentia uteri	.	1	1
Necrosis ossium cranii et faciei	5	33	38
- columnae vertebralis	.	1	1
- costarum	2	.	2
- ossium pelvis	1	2	3
- scapulae	.	3	3
- claviculae	.	1	1
- ossium extremitatum	57	149	206
Induratio labii inferioris	.	1	1
- et hypertrophia linguae	1	3	4
Intumescentia tonsillarum	1	16	17
- uvulae	.	1	1
Induratio glandularum colli	6	121	127
- - axillarium	.	3	3
- mammae	1	27	28
- areolae mammae	.	8	8
- glandularum inguinalium	.	1	1
- testis	2	24	26
- prostatae	1	1	2
- uteri	1	1	2
Hypertrophia telae cellulosae cruris	1	24	25
Abscessus capitis	1	44	45
- auris externae et meatus auditorii	.	3	3
- faciei	.	14	14
- linguae	.	3	3
- tonsillarum	.	4	4
- colli	.	82	82
- thoracis	.	10	10
Latus	349	5836	6185

	Stationär.	Ambulatorisch.	Zusammen.
Transport	349	5836	6185
Abscessus mammae	1	13	14
- abdominis	2	2	4
- lumbalis	1	2	3
- dorsi	1	4	5
- podicis	2	9	11
- perinaei	.	1	1
- penis	.	1	1
- testiculi	1	.	1
- prostatae	.	1	1
- extremitatum	14	203	217
Empyema	6	10	16
Ulcus simplex	2	43	45
- inveteratum	15	31	46
- inflammatum	.	15	15
- atonicum	27	159	186
- putridum et gangraenosum	13	39	52
- varicosum	20	279	299
- callosum	4	48	52
- fungosum	4	13	17
- prominens	1	2	3
- sinuosum	.	1	1
- fistulosum	3	10	13
- haemorrhoidale	1	1	2
- menstruale	6	6	12
- scrofulosum	7	82	89
- syphiliticum primarium	28	121	149
- scabiosum	6	18	24
- impetiginosum et eczematosum	20	92	112
- abdominale	4	15	19
- rheumaticum	2	17	19
- arthriticum	1	12	13
- phagedaenicum faciei	1	40	41
Latus	542	7126	7668

	Stationär.	Ambulatorisch.	Zusammen.
Transport	542	7126	7668
Lupus	71	74	145
Fistula nasi	1	.	1
- salivalis	.	2	2
- dentalis	1	18	19
- colli congenita	.	3	3
- ani	6	5	11
- urinaria	8	8	16
- vesico-vaginalis	5	1	6
- stercorea et anus praeternaturalis	5	2	7
Ozaena nasalis	13	17	30
- maxillaris	.	1	1
Ulcera oesophagi	1	.	1
Caries cranii	2	2	4
- meatus auditorii externi	.	1	1
- auris internae	.	18	18
- processus mastoidei	1	1	2
- dentium	.	144	144
- maxillae inferioris	3	2	5
- costarum	1	3	4
- pelvis	4	3	7
Caries extremitatum externa	31	72	103
Fungus articuli cubiti	8	12	20
- - manus	.	1	1
- - digiti	.	2	2
- - genu	41	113	154
- - pedis	10	18	28
Spondylarthrocace	25	87	112
Cleidarthrocace	.	5	5
Omarthrocace	8	22	30
Olecranocace	4	2	6
Sacrocoxalgia	4	3	7
Coxarthrocace	38	113	151
Latus	833	7881	8714

	Stationär.	Ambulatorisch.	Zusammen.
Transport	833	7881	8714
Gonarthrocace	4	17	21
Podarthrocace	3	3	6
Chirarthrocace	2	5	7
Tumor cysticus	10	82	92
- hydatidosus	5	.	5
Sarcoma	1	2	3
Lipoma	9	26	35
Steatoma	15	13	28
Verruca	.	9	9
Clavus	.	7	7
Polypus narium	2	62	64
- auris externae	.	15	15
- uteri	1	4	5
- intestini recti	1	3	4
Ranula	.	3	3
Epulis	.	18	18
Struma	6	54	60
Sarcoma mammae	1	.	1
Degeneratio ovarii	.	4	4
- nympharum	2	.	2
Sarcocele	3	8	11
Degeneratio vesicae urinariae	.	2	2
Fungus intestini recti et vesicae urin.	1	.	1
Strictura organica intestini recti	.	1	1
Tubercula ani	.	2	2
Elephantiasis	4	4	8
Cancer integumentorum cranii	.	1	1
- labii inferioris	35	30	65
- - superioris	1	.	1
- nasi et aliarum faciei partium	18	23	41
- linguae	5	7	12
- colli	1	.	1
Latus	963	8286	9249

	Stationär.	Ambulatorisch.	Zusammen.
Transport	963	8286	9249
Cancer mammae	20	24	44
- uteri et vaginae	2	40	42
- vulvae	2	.	2
- testiculi	.	1	1
- penis	4	2	6
- intestini recti	2	4	6
Fungus medullaris et haematodes	31	19	50
Melanosis	4	1	5
Neuroma	.	2	2
Corpus interarticulare	2	4	6
Tumor cartilagineus in pede	1	.	1
Enchondroma	3	.	3
Periostitis et exostosis	8	45	53
Osteosteatoma et osteosarcoma	23	14	37
Scrofulosis	25	443	468
Rhachitis	.	168	168
Syphilis universalis	146	354	500
Mercurialismus	5	11	16
Radesyge	15	5	20
Arthritis	5	48	53
Anasarca et oedema	10	108	118
Phlegmasia alba	.	2	2
Hydrocephalus chronicus	3	41	44
Hydrothorax	1	5	6
Ascites	14	56	70
Hydrops ovarii	7	8	15
Hydrocele testiculi	32	128	160
- funiculi spermatici	1	6	7
Hydarthrus cubiti	.	6	6
- manus	.	2	2
Latus	1329	9833	11162

	Stationär.	Ambulatorisch.	Zusammen.
Transport	1329	9833	11162
Hydarthrus genu	8	83	91
- pedis	1	4	5
Ganglion	3	50	53
Hygroma acutum et abscessus bursalis	2	33	35
- chronicum olecrani	.	6	6
- - patellae	.	86	86
- - malleoli externi pedis	.	1	1
Lithiasis urinaria	4	4	8
Cicatrix deformis	5	16	21
Albinismus	.	1	1
Defectus nasi	2	1	3
Atresia et coarctatio narium	1	5	6
- narium et oris coarctatio	1	.	1
Coarctatio oris	2	1	3
Concretio labiorum et buccarum cum maxillis	3	3	6
Labium leporinum	11	24	35
Palati fissura et perforatio	6	7	13
Dentium deformatio et deviatio	.	4	4
Ankyloglossum	.	30	30
Perforatio et defectus genae	4	2	6
Stenochoria meatus auditorii externi	.	1	1
Concretio auris congenita	1	.	1
Strictura oesophagi	1	11	12
- urethrae	12	11	23
Phimosis	7	52	59
Paraphimosis	1	30	31
Prolapsus vesicae urinariae congenitus cum inversione	1	1	2
Krypsorchis	.	1	1
Hypospadia	.	4	4
Gynatresia	.	6	6
Latus	1405	10311	11716

	Stationär.	Ambulatorisch.	Zusammen.
Transport	1405	10311	11716
Hermaphroditismus	.	1	1
Strictura ani spastica cum fissura	.	11	11
Atresia ani cum ano vaginali	1	1	2
Spina bifida	1	1	2
Caput obstipum	4	3	7
Curvatura costarum (pectus carinatum)	.	4	4
Humerus elatus	.	3	3
Scoliosis	2	84	86
Kyphosis	1	18	19
Lordosis	.	2	2
Pseudarthrosis	2	7	9
Ankylosis vera	3	14	17
- spuria	.	9	9
Loxarthrus genu	5	42	47
Varus	13	39	52
Valgus	1	24	25
Pes equinus	4	1	5
Contractura musculorum tendinum et aponeurosium extremitatum	7	59	66
Curvatura ossium extremitatum	5	5	10
Concretio digitorum	1	6	7
Polydactylos	.	7	7
Aneurysma aortae	.	2	2
- carotidis	.	1	1
- art. occipitalis	1	.	1
- - radialis	.	1	1
- - tibialis posticae	1	.	1
- - spurium extremitatum	3	1	4
Varix arteriosus	1	.	1
- labii et linguae	.	2	2
Varices extremitatum	.	52	52
Haemorrhoides coecae	.	41	41
Latus	1461	10752	12213

	Stationär.	Ambulatorisch.	Zusammen.
Transport	1461	10752	12213
Cirsocele	1	15	16
Telangiectasia	2	36	38
Strophulus	.	29	29
Lichen	1	86	87
Prurigo	5	129	134
Pityriasis	.	12	12
Psoriasis	.	59	59
Lepra	1	3	4
Ichthyosis	.	21	21
Morbilli	.	200	200
Scarlatina	.	175	175
Urticaria	.	50	50
Erythema	1	11	12
Purpura	.	16	16
Roseola	.	23	23
Intertrigo	.	6	6
Pompholyx	.	9	9
Impetigo	12	181	193
Porrigo	5	414	419
Ecthyma	3	105	108
Variola et variolois	17	160	177
Vaccinia	.	1659	1659
Varicella	2	103	105
Herpes	2	80	82
Miliaria	.	11	11
Scabies	82	578	660
Rhypia	4	39	43
Eczema	17	340	357
Acne	.	30	30
Sycosis	.	5	5
Naevus	.	3	3
Ephelis	.	1	1
Latus	1616	15341	16957

	Stationär.	Ambulatorisch.	Zusammen.
Transport	1616	15341	16957
Quassatura et contusio	13	668	681
Distorsio	15	437	452
Commotio cerebri	11	29	40
- medullae spinalis	7	10	17
- abdominis	1	1	2
Vulnus capitis	15	137	152
- faciei	2	69	71
- colli	3	2	5
- pectoris	1	9	10
- abdominis	1	5	6
- podicis	1	3	4
- penis	.	1	1
- scroti	.	1	1
- vulvae	1	1	2
- articulorum	2	21	23
- partium reliquarum	38	288	326
Corpus alienum in auri		17	17
- - - naribus	.	3	3
- - - pharynge et oesophago	.	12	12
- - - larynge	.	2	2
Ecchymosis et haematoncus	1	9	10
Haemorrhagia externa	1	3	4
Cephalaematoma	.	5	5
Epistaxis	.	2	2
Haematocele	1	2	3
Haematuria	1	7	8
Metrorrhagia	.	70	70
Ruptura flexoris carpi radialis	.	1	1
- ligamenti intervertebralis cum fractura costarum	1	.	1
Latus	1732	17156	18888

	Stationär.	Ambulatorisch.	Zusammen.
Transport	1732	17156	18888
Ruptura ligamenti patellae	.	1	1
- urethrae	1	1	2
Depressio cranii	.	1	1
Fractura cranii	10	4	14
- ossium nasi	.	3	3
- ossis zygomatici	1	2	3
- maxillae superioris	.	1	1
- - inferioris	4	2	6
- vertebrarum	1	2	3
- costarum	3	16	19
- sterni	.	1	1
- pelvis	4	.	4
- scapulae	1	3	4
- claviculae	12	52	64
- colli ossis humeri	2	7	9
- corporis ossis humeri	15	19	34
- condyli interni ossis humeri	.	3	3
- antibrachii	2	32	34
- radii	2	24	26
- ulnae	1	18	19
- olecrani	.	7	7
- ossis metacarpi	.	1	1
- ossium manus comminuta et complicata	5	.	5
- digitorum	3	11	14
- colli ossis femoris	8	9	17
- corporis ossis femoris	20	23	43
- patellae	6	4	10
- cruris	33	17	50
- tibiae	8	13	21
- fibulae	.	4	4
Latus	1874	17437	19311

	Stationär.	Ambulatorisch.	Zusammen.
Transport	1874	17437	19311
Fractura fibulae cum pedis luxatione	1	3	4
- ossium metatarsi	1	5	6
Luxatio mandibulae	1	2	3
- humeri	7	31	38
- claviculae	2	8	10
- antibrachii	3	9	12
- ulnae	.	2	2
- radii	1	4	5
- - cum ulnae fractura	2	.	2
- manus	1	6	7
- metacarpi inveterata	.	1	1
- ossis metacarpi pollicis	.	1	1
- - capitati et hamati	.	1	1
- pollicis	1	1	2
- digiti	.	3	3
- femoris	5	1	6
- - cum fractura ossis femoris	1	.	1
- - congenita	.	2	2
- genu	.	1	1
- pedis	3	.	3
Discessio ossis metacarpi tertii	.	1	1
Hernia inguinalis mobilis	4	202	206
- - incarcerata	7	15	22
- labii pudendi	.	3	3
- cruralis mobilis	.	31	31
- - incarcerata	13	17	30
- umbilicalis	.	62	62
- - congenita	1	.	1
- ventralis	.	18	18
Cystocele vaginalis	1	.	1
Latus	1929	17867	19796

	Stationär.	Ambulatorisch.	Zusammen.
Transport	1929	17867	19796
Prolapsus membranae Schneideri	.	8	8
- ani	1	62	63
- uteri	4	26	30
- vaginae	2	10	12
Retroversio uteri	1	2	3
Antroversio uteri	.	3	3
Summa der äussern Kranken	1937	17978	19915

II. Augenkrankheiten.

Blepharitis erysipelatosa	.	39	39
- impetiginosa	.	18	18
- glandularis	2	245	247
Hordeolum	.	17	17
Encanthis inflammatoria	.	8	8
Ankylops	.	9	9
Dacryocystitis	.	5	5
Dacryadenitis	1	1	2
Ophthalmia catarrhalis	8	301	309
- rheumatica	12	209	221
- arthritica	.	6	6
- scrofulosa	15	310	325
- syphilitica	1	11	12
- erysipelatosa	1	8	9
- variolosa	.	2	2
- morbillosa	.	7	7
- traumatica	4	77	81
Keratitis	18	140	158
Iritis	4	45	49
Opthalmia interna	.	8	8
Panophthalmia	1	4	5
Blennorrhoea catarrhalis	21	494	515
- neonatorum	.	68	68
Latus	88	2032	2120

	Stationär.	Ambulatorisch.	Zusammen.
Transport	88	2032	2120
Blennorrhoea gonorrhoica	8	7	15
- scrofulosa	4	132	136
- arthritica	2	11	13
Dacryocystoblennorrhoea	4	30	34
Aegilops	.	6	6
Abscessus sacci lacrymalis	.	1	1
Fistula sacci lacrymalis	11	16	27
Abscessus palpebrae	.	11	11
- corneae	7	48	55
Hypopion	.	3	3
Ulcus corneae	11	339	350
- scleroticae	.	13	13
Verruca palpebrae	.	2	2
Tylosis	.	1	1
Chalazion	1	16	17
Tumor cysticus palpebrarum	2	8	10
Cancer palpebrarum	4	2	6
Sarcoma palpebrae superioris	.	1	1
- orbitae	1	.	1
Encanthis fungosa	.	1	1
Polypus sacci lacrymalis	1	.	1
Obscuratio et cicatrix corneae	17	144	161
Pannus	16	131	147
Pterygium	2	12	14
Staphyloma corneae pellucidum	2	7	9
- - opacum	15	66	81
- et prolapsus iridis	2	32	34
- scleroticae	3	10	13
Hyperauxesis iridis	.	1	1
Cataracta	109	226	335
— spuria	6	18	24
Latus	316	3327	3643

	Stationär.	Ambulatorisch.	Zusammen.
Transport	316	3327	3643
Glaucoma	4	36	40
Synchysis	.	6	6
Sarcoma oculi	1	.	1
Cancer oculi	1	1	2
Fungus medullaris oculi	1	.	1
Melanosis oculi	.	2	2
Oedema frigidum palpebrarum	.	7	7
Hydrophthalmus	.	12	12
Telangiectasia palpebrae	.	1	1
Varix palpebrae superioris	.	1	1
Cirsophthalmus	.	7	7
Epicanthus	.	1	1
Lagophthalmus	.	1	1
Symblepharon	1	8	9
Trichiasis	6	15	21
Distichiasis	4	16	20
Entropium	2	10	12
Ectropium	6	12	18
Keratocele	1	7	8
Synechia anterior	3	21	24
Atresia pupillae	1	1	2
Coloboma iridis	1	8	9
Atrophia bulbi oculi	1	9	10
Combustio palpebrarum et oculi	.	4	4
Contusio palpebrarum	.	6	6
— et commotio bulbi oculi	5	35	40
Vulnus palpebrarum	2	16	18
- bulbi oculi	3	17	20
Corpus alienum in oculo	.	74	74
Latus	359	3661	4020

***

	Stationär	Ambulatorisch.	Zusammen.
Transport	359	3661	4020
Blepharoptosis paralytica	1	8	9
Dacryorrhysis	.	4	4
Strabismus	11	15	26
Nystagmus	.	1	1
Photophobia et blepharospasmus . .	2	88	90
Pseudopia	.	8	8
Chromatopseudopia	.	1	1
Hemeralopia	.	21	21
Myopia	.	24	24
Presbyopia	.	1	1
Diplopia	.	5	5
Erethismus oculi	1	63	64
Amaurosis et amblyopia amaurotica .	43	314	357
Summa der Augenkranken	417	4214	4631
Dazu die Summe der äussern Kranken	1937	17978	19915
Ausserdem wurden an innern Krankheiten behandelt	.	8403	8403
Summa totalis	2354	30595	32949

Verzeichniss der wichtigeren Operationen.

1.	Operatio tumorum cysticorum, lipomatum et steatomatum	125	Operationen.
2.	Operatio gangliorum	20	—
3.	Arteriotomia	2	—
4.	Ligatura arteriae carotidis	1	—
5.	- - subclaviae . . .	2	—
6.	- - brachialis	1	—
7.	- - radialis	1	—
8.	- - cruralis	4	—
9.	Operatio aneurysmatis	2	—
10.	- varicis	4	—
11.	- telangiectasiae	13	—
12.	Transfusio	2	—
13.	Infusio	4	—
14.	Applicatio ferri candentis	146	—
15.	Excisio corporum alienorum . . .	4	—
16.	Operatio cicatricis deformis	15	—
17.	Transplantatio cutis ad ulcus . . .	6	—
18.	Sectio tendinum, musculorum, aponeurosium et ligamentorum	60	—
19.	Operatio necrosis	6	—
20.	Acupunctura	6	—
	Latus	424	Operationen.

	Transport	424	Operationen.
21.	Punctio hydrocephali	6	—
22.	Trepanatio cranii	2	—
23.	Dilatatio meatus auditorii externi .	2	—
24.	Operatio polyporum auris	11	—
25.	- - narium . . .	56	—
26.	Dilatatio narium	5	—
27.	Rhinoplastice	16	—
28.	Meloplastice	5	—
29.	Cheiloplastice	2	—
30.	Dilatatio oris	4	—
31.	Operatio concretionis buccae et labiorum cum maxillis . . .	6	—
32.	- labii leporini	31	—
33.	Exstirpatio carcinomatis labii . . .	53	—
34.	- - aliarum faciei partium	15	—
35.	Resectio ossis zygomatici	1	—
36.	Operatio epulidis	4	—
37.	Resectio maxillae inferioris	6	—
38.	Repositio mandibulae luxatae . . .	2	—
39.	Operatio adhaesionis linguae . . .	9	—
40.	- ranulae	2	—
41.	Exstirpatio carcinomatis linguae . .	1	—
42.	Perforatio sinus maxillaris	12	—
43.	Abscissio uvulae	1	—
44.	Scarificatio tonsillarum	5	—
45.	Abscissio tonsillarum	10	—
46.	Staphylorrhaphe et uranoplastice . .	8	—
47.	Operatio tumorum circa oculum . .	11	—
48.	- blepharoptosis	2	—
49.	- entropii	6	—
50.	- trichiasis et distichiasis . .	18	—
51.	- ectropii	4	—
	Latus	740	Operationen.

	Transport	740	Operationen.
52.	Operatio epicanthi	1	—
53.	- symblephari	3	—
54.	Excisio carcinomatis palpebrarum .	5	—
55.	Blepharoplastice	5	—
56.	Operatio fistulae lacrymalis	21	—
57.	Exstirpatio polypi sacci lacrymalis .	1	—
58.	Excisio corporum alienorum ex oculo et palpebris	3	—
59.	Exstirpatio encanthidis	1	—
60.	Sectio musculorum oculi	24	—
61.	Exstirpatio sarcomatis oculi	2	—
62.	Scarificatio oculi et operatio panni .	8	
63.	Paracentesis oculi	20	—
64.	Excisio pterygii	4	—
65.	Operatio cataractae	167	—
66.	Koremorphosis	38	—
67.	Sclerectomia	3	—
68.	Operatio staphylomatis	6	—
69.	Exstirpatio bulbi oculi	1	—
70.	Laryngotomia	1	—
71.	Operatio strumae	2	—
72.	Amputatio et exstirpatio mammae .	19	—
73.	Operatio empyematis	1	—
74.	Punctio abdominis	49	—
75.	Herniotomia	28	—
76.	Operatio anus praeternaturalis . . .	1	—
77.	- fistulae stercoreae	3	—
78.	- - ani	5	—
79.	- haemorrhoidum	2	—
80.	- atresiae ani	2	—
81.	- polypi intestini recti	4	—
82.	- fistulae recto-vesicalis . . .	2	—
	Latus	1172	Operationen.

	Transport	1172	Operationen.
83.	Operatio fistulae urinariae	3	—
84.	- - vesico-vaginalis .	4	—
85.	Dilatatio orificii urethrae	1	—
86.	Punctio vesicae urinariae	3	—
87.	Lithotomia	4	—
88.	Urethrotomia	4	—
89.	Operatio phimosis	41	—
90.	- paraphimosis	9	—
91.	Amputatio penis	4	—
92.	Operatio cirsoceles	6	—
93.	- hydroceles palliativa . .	117	—
94.	- - radicalis . .	55	—
95.	Exstirpatio testiculi	2	—
96.	- glandularum inguinalium	1	—
97.	Sectio caesarea in mortuis	3	—
98.	Operatio gynatresiae	6	—
99.	- polyporum uteri	3	—
100.	- prolapsus uteri	3	—
101.	- - vaginae . . .	1	—
102.	Exstirpatio labiorum pudendi . .	2	—
103.	Operatio hygromatis cystici . . .	3	—
104.	- concretionis digitorum . .	4	—
105.	Excisio corporis interarticularis . .	1	—
106.	Osteopalinclasis	3	—
107.	Operatio pseudarthrosis	2	—
108.	Repositio humeri luxati	32	—
109.	- antibrachii	8	—
110.	- manus luxatae	7	—
111.	- metacarpi pollicis luxati .	1	—
112.	- pollicis luxati	2	—
113.	- digiti	1	—
114.	- femoris	3	—
115.	- genu	1	—
	Latus	1512	Operationen.

	Transport	1572	Operationen.
116.	Repositio pedis	1	—
117.	Amputatio humeri	6	—
118.	- antibrachii	3	—
119.	- ossis metacarpi . . .	1	—
120.	- phalangis digiti . . .	3	—
121.	- femoris	19	—
122.	- cruris	26	—
123.	- ossis metatarsi . . .	5	—
124.	Exarticulatio manus	1	—
125.	- pedis in tarso . . .	6	—
126.	- ossis metacarpi . .	4	—
127.	- - metatarsi . . .	3	—
128.	- digitorum	21	—
129.	- phalangum digitorum	17	—
130.	Resectio capitis humeri	1	—
131.	- cubiti	3	—
132.	- corporis ulnae	1	—
133.	- - tibiae	3	—
134.	- calcanei	3	—
135.	- enchondromatis digiti . .	1	—
136.	- exostosis ossis metatarsi primi	1	—
	Zusammen	1641	Operationen.

Numerische Uebersicht
der klinischen Zuhörer von 1831 — 1847.

Im	Sommerhalbjahr	1831	— 26	Im	Winterhalbjahr	$183\frac{1}{2}$	— 23
-	-	1832	— 26	-	-	$183\frac{2}{3}$	— 26
-	-	1833	— 32	-	-	$183\frac{3}{4}$	— 33
-	-	1834	— 49	-	-	$183\frac{4}{5}$	— 41
-	-	1835	— 54	-	-	$183\frac{5}{6}$	— 48
-	-	1836	— 51	-	-	$183\frac{6}{7}$	— 57
-	-	1837	— 73	-	-	$183\frac{7}{8}$	— 60
-	-	1838	— 78	-	-	$183\frac{8}{9}$	— 73
-	-	1839	— 81	-	-	$18\frac{39}{40}$	— 60
-	-	1840	— 70	-	-	$184\frac{0}{1}$	— 65
-	-	1841	— 65	-	-	$184\frac{1}{2}$	— 59
-	-	1842	— 81	-	-	$184\frac{2}{3}$	— 64
-	-	1843	— 83	-	-	$184\frac{3}{4}$	— 67
-	-	1844	— 70	-	-	$184\frac{4}{5}$	— 60
-	-	1845	— 58	-	-	$184\frac{5}{6}$	— 76
-	-	1846	— 67	-	-	$184\frac{6}{7}$	— 63
-	-	1847	— 78				

Von diesen Zuhörern waren 543 aus Preussen, 81 aus Dänemark, Holstein und Schleswig, 81 aus Hamburg, 39 aus Mecklenburg, 32 aus den Anhaltinischen Herzogthümern, 26 aus Hanover, 25 aus Braunschweig, 20 aus Bremen, 17 aus Frankfurt a. M., 13 aus Würtemberg, 12 aus Russland, 11 aus Oldenburg, 9 aus Lübeck, 8 aus der Schweiz, 7 aus dem Königreich Sachsen, 4 aus Weimar, 4 aus Altenburg, 4 aus Schwarzburg, 4 aus den österreichischen Staaten, 4 aus Hessenkassel, 3 aus Baiern, 3 aus Baden, 3 aus England, 2 aus Amerika, 2 aus Frankreich, 2 aus Lippe-Detmold, 1 aus Waldeck, 1 aus Nassau, 1 aus Holland, 1 aus Portugal; — zusammen 963, darunter 167 Doctoren der Medicin und 34 Chirurgen.

I.

Resectionen von Knochen.

Der grösste Fortschritt, den die operative Chirurgie in der neueren Zeit gethan hat, ist in den Resectionen kranker Knochen gegeben; durch sie werden nicht blos Glieder erhalten, welche sonst der Amputation verfallen waren, sondern sie haben auch die Heilung von Uebeln möglich gemacht, für die es früher keine Hilfe gab. Die Resectionen der Gesichtsknochen, des Schlüsselbeins und Schulterblattes, der Rippen haben einen neuen und glorreichen Kampfplatz gegen Krankheiten eröffnet, welche in jeder Beziehung zu den übelsten gehören, und die Resectionen an den Extremitätenknochen, sowohl ausser als in den Gelenken, machen oft die Verstümmelung unnöthig, in welcher früher die einzige Zuflucht gegeben war und welche, an und für sich schon widerwärtig für den, der sie erleiden, und den, der sie bewirken soll, dies noch mehr durch die mit ihnen verbundenen Verluste werden, die durch keinen Mechanismus gut zu machen sind. Es ist aber gewiss, dass dieses Feld von den meisten Chirurgen, wenigstens in Deutschland, noch nicht so oft betreten wird, wie es dasselbe verdient; mag immerhin der Werth einzelner Resectionen den resp. Amputationen gegenüber zweifelhaft sein, bei den andern muss es befremden, sie nicht häufiger ausgeführt zu sehn. Es scheint daher wünschenswerth, dass fernere Thatsachen mitgetheilt werden, die zur Nachahmung ermuntern, und dies ist der eine Gesichtspunkt, von dem aus ich die Veröffentlichung einer An-

zahl von Operationsfällen für gerechtfertigt halte; ausserdem haben die einzelnen Facta noch immer einen grossen Werth für die Entscheidung gewisser Punkte, denn mag man die Operationen selbst hinsichtlich ihrer Ausführung, mag man die Krankheitszustände, bei denen man sie angewendet oder empfohlen hat, oder die specielleren Resultate, welche sie geben, berücksichtigen, überall finden wir noch Zweifel, die gelöst, und Fragen, die mit mehr Sicherheit beantwortet werden müssen. Hiezu beizutragen, ist ein Hauptzweck bei den nachfolgenden Mittheilungen.

Die Gelenkausschneidungen, überhaupt die Resectionen an den Extremitäten sind es ganz besonders, welche nicht so häufig ausgeübt werden, als es geschehen sollte, wohl deshalb, weil bei den andern Resectionen keine Wahl in der Hilfe gegeben ist, während bei den Krankheiten der Gelenke und Knochen der Extremitäten die Amputation eine immer noch viel zu sehr und ganz ungerechter Weise bevorzugte Rivalin der Resection ist. Dies gilt schon für die klinischen Spitäler, denn wenn man Baiern ausnimmt, wo Textors Lehre und glänzendes Beispiel zur Nachahmung antreibt, so sind es in Deutschland doch in der That nur einzelne klinische Chirurgen, welche sich der Gelenkresectionen gegen die Amputationen angenommen haben; viel übler steht es in dieser Hinsicht aber in der Praxis der nicht-klinischen Spitäler und Chirurgen, und gerade hierhin muss man wünschen, dass die Resectionen eindringen; dass sie von der grossen Masse der Chirurgen ihrem vollen Werthe nach anerkannt werden, dahin muss man streben, deshalb, weil zur Vornahme einer Amputation und damit zur Aufopferung eines durch Resection vielleicht noch zu erhaltenden Gliedes sich ein jeder Chirurg bereit findet, der andere Operationen vielleicht andern Händen zuweist. Die Unterlassung der Resectionen kommt aber daher, weil man sie theils für besonders schwierige und gefahrvolle Operationen hält, theils weil man über ihre Erfolge und die Brauchbarkeit der durch sie erhaltenen Glieder vorgefasste, nicht auf

eigene Anschauung sich stützende Meinungen hat, theils weil man über die Bedingungen, unter denen die Resectionen ausführbar sind, über die Indicationen und Contraindicationen dieser Operationen im Vergleich zu den Amputationen, noch immer und trotz dem, was Moreau, Syme, M. Jäger u. A. darüber Vortreffliches und Unbestreitbares gesagt haben, irrige Vorstellungen hegt. Ich habe verschiedentlich bei Chirurgen und in Spitälern nachgefragt, warum sie keine Gelenkresectionen machen, und man hat mir geantwortet, es fänden sich keine dafür geeigneten Fälle, die Krankheit sei immer schon zu weit fortgeschritten. Bald entnimmt man aus dem allgemeinen Zustande eines Kranken die Gegenanzeige, bald findet man die Weichgebilde im Umfange des kranken Gelenkes zu sehr entartet, bald hegt man Zweifel über die Ausdehnung des Knochenleidens, und die letzteren beruhen zum grossen Theil auf einer falschen Vorstellung von der betreffenden Gelenkkrankheit.

In der Constitution des Kranken kann die Ursache seines Gelenkleidens gegeben sein, aber wenn eine innere Ursache keine Contraindication gegen eine Amputation abgibt, so kann sie auch nicht als solche in Betreff einer Resection geltend gemacht werden, und dieser Umstand darf also auf die Wahl zwischen beiden Operationen keinen Einfluss haben. Es kann der allgemeine Kräftestand für die Grösse der Operation zu niedrig erscheinen, doch hat man auch in dieser Beziehung häufig eine falsche Vorstellung von der relativen Grösse der Verwundung. Immer fällt bei Resectionen die Verletzung der grossen Gefäss- und Nervenstämme weg, die bei jeder Amputation durchschnitten werden müssen, und dies ist ein Punkt, welcher für die Grösse der Verwundung wesentlich in Rechnung gestellt werden muss; der Blutverlust ist bei der Resection viel geringer, schon deshalb, weil bei der Amputation das Blut stets verloren geht, was in dem abgesetzten Gliede enthalten ist und nicht blos für dieses in Anschlag zu bringen ist, sondern auch und namentlich bei geschwächten Personen für das Herz und den

übrigen Körper, indem nun in einem gegebenen Zeitraum eine geringere Blutmasse durch das Herz und den übrigen Körper hindurchgeht; auch wird die Blutvertheilung im Körper nicht durch die Verschliessung eines grössern Arterienstammes abgeändert. Berechnet man die Grösse der Verwundung nach der mathematischen Grösse der Wunde, dann ist sie je nach den einzelnen Gelenken und nach den speciellen Verhältnissen bei der Resection bald bedeutender, bald geringer, als bei der resp. Amputation, aber eine Verwundung ist keine rein mathematische Grösse und man darf den Einfluss einer Wunde auf den Körper nicht blos nach ihrem Flächeninhalt ausmessen wollen. Die Fälle sind übrigens in der Praxis unzweifelhaft sehr selten, wo man mit Sicherheit einer Operation vor der andern blos deshalb den Vorzug gibt und geben muss, weil sie etwas weniger verwundend ist.

Dass die Beschaffenheit der weichen Theile, welche ein Gelenk umgeben, einen triftigen Grund enthalten kann, weshalb man von der Resection absehn und das Glied amputiren muss, ist zwar ganz gewiss, es ist aber schon seit den ersten Schritten, die man auf dem Gebiete der Resectionen gemacht hat, bemerkt und seitdem von denjenigen, die diese Operation aus eigener Erfahrung kennen, immer von neuem hervorgehoben worden, dass eine Resection selbst durch ansehnliche Veränderungen, durch speckige Entartung und fistulöse Vereiterungen der Weichgebilde keineswegs verboten oder ihr Erfolg vereitelt wird, sobald jene Veränderungen von dem wegzunehmenden Gelenkleiden abhängig und nicht allzu beträchtlich sind. Freilich handelt es sich hier um Abschätzung von Graden der Verderbniss, die sich nicht in scharfen Linien scheiden und durch Zahlen bezeichnen lassen, und deshalb wird dieser Punkt immer sehr arbitrair bleiben und dem unwillkürlichen Einflusse einer Abneigung gegen Resectionen allzu sehr unterliegen. Möchten diejenigen, welche von der Beschaffenheit der Weichgebilde eine Gegenanzeige herzunehmen geneigt sind, nur einmal in einem

Falle, wo ihnen von jener Seite her Bedenken erwachsen, die Resection wagen, und sie würden sich leicht überzeugen, wie weit man in dieser Hinsicht gehen darf.

Eine Hauptrücksicht bei der Entscheidung über die Zulässigkeit der Resection in concreten Fällen verdient natürlich der Zustand des Gelenks selbst. Am häufigsten erfordert Caries des Gelenks die Operationen, von deren Vergleichung hier die Rede ist; aber hierbei haben in Deutschland die Rustschen Ansichten über Gelenkkrankheiten, so vielfach sie neuerer Zeit auch bekämpft worden sind, noch immer einen allzu grossen und hindernden Einfluss; denn mit der Annahme einer Arthrocace ist eo ipso ein Bedenken gegen die Resection in einem speciellen Fall erhoben, weil man dabei immer eine zu grosse Verbreitung des Uebels über die knöchernen Gelenktheile, auch wohl das Zurücklassen eines erst den Keim des Krankheitszustandes enthaltenden und deshalb noch nicht sehr merklich veränderten Knochentheils zu fürchten hat. Nach meiner Erfahrung, die in Betreff der Gelenkkrankheiten nicht gering ist, ist eine Arthrocace im Rustschen Sinne, d. h. eine von dem Knochen selbst und zwar von dem Innern eines Gelenkendes ausgehende Zerstörung desselben eine seltene Krankheit, und wenn man sie nichtsdestoweniger häufig annimmt, so geschieht dies auf Grund trüglicher Zufälle. Namentlich lässt man sich so oft durch den Anschein einer Auftreibung der knöchernen Gelenkenden täuschen; man nimmt eine solche nicht blos immer noch beim Schenkel- und Oberarmkopf an, wenn das betreffende Glied verlängert erscheint, sondern man glaubt sie auch an der Schulter, dem Ellenbogen- und Kniegelenk zu sehen und zu fühlen. Die Auftreibung oder wie Rust sagt, die Aufblähung eines knöchernen Gelenkendes gehört aber zu den grössten Seltenheiten, und man sehe nur, um sich davon zu überzeugen, bei anatomischen Untersuchungen und in anatomischen Sammlungen die Sache genau darauf an; man findet allerdings Umfangsvergrösserungen der Gelenkenden, aber diese sind nichts weniger als Aufblähungen oder

Auftreibungen, die von einem im Innern des Knochens bestehenden und eine Ausdehnung desselben bedingenden Krankheitsprocesse herrühren, sie sind vielmehr von einer Ablagerung von Knochenstoff an der äusseren Fläche des Knochens abhängig und werden nicht sowohl bei der Caries centralis beobachtet, als vorzugsweise bei der oberflächlichen Zerstörung der Gelenkflächen, welche die Folge eines höheren Grades von Erkrankung der Synovialmembran ist. Diese Umfangszunahme betrifft niemals den überknorpelten Theil eines Gelenkendes, also wo derselbe einen eigentlichen Gelenkkopf bildet, wie am Oberarm und Oberschenkel, niemals diesen, vielmehr findet man den Gelenkkopf und zwar beim Hüftgelenk nebst dem Schenkelhalse gewöhnlich verkleinert, den Kopf abgeflacht, den Hals verkürzt, und jene Umfangszunahme ist, wenn sie Statt hat, eine durchaus secundaire Erscheinung, von einer Fortpflanzung des Reizungszustandes auf die Beinhaut abhängig und steht in demselben Verhältniss zu der eigentlichen Krankheit, wie die Infiltration und speckige Entartung des Zellgewebes im Umfange der Gelenkkapsel. Ich habe vielfältig nach wirklich aufgetriebenen Gelenkenden geforscht und es sind mir auch Schenkelköpfe, an denen eine solche Auftreibung vorhanden sein sollte, selbst von angesehenen Anatomen gezeigt worden, aber immer verhielt sich die Sache in der beschriebenen Weise. Ich selbst besitze ein wirklich aufgetriebenes unteres Gelenkende einer Fibula von einem 8jährigen Knaben, bei dem ich wegen skrofulöser Caries des Fussgelenks die Amputation des Unterschenkels machte; am Schulter-, Ellenbogen-, Schenkel- und Kniegelenk habe ich eine wahre Auftreibung niemals gesehn, ich will ihre Möglichkeit nicht absolut bezweifeln, jedenfalls ist sie aber äusserst selten. Man wird hiergegen einwerfen, dass ja z. B. am Kniegelenk die Auftreibung der Knochen, namentlich des Condylus internus femoris häufig so eclatant sei, dass man zu ihrer Constatirung nur die Augen offen zu haben brauche. Das ist eine Täuschung, in die Jeder verfällt, der sich auf den

Augenschein verlässt, und der man enthoben wird, sobald man eine sichere Messung zu Hilfe nimmt; ich habe seit länger als zehn Jahren in der Klinik kaum einen Fall von anscheinender Auftreibung des Kniegelenks untersucht, ohne dieses im Vergleich mit dem gesunden Knie desselben Individuums mittelst des Tasterzirkels zu messen, und ich habe mit Ausnahme ganz einzelner Fälle niemals eine andere Differenz gefunden, als allenfalls eine solche, welche von einer Auftreibung der den Knochen bedeckenden Weichgebilde herrührt und sich durch stärkeres Zusammendrücken des Zirkels ganz oder bis auf ein Minimum überwinden lässt; in jenen isolirten Fällen war aber die Differenz so gering (2 höchstens 3 Linien betragend), dass sie in gar keinem Verhältniss zu dem Anscheine von Auftreibung stand und ebensowohl von einer durch den Druck des Zirkels nicht zu überwindenden Verdickung der Weichgebilde und von der oben erwähnten Ablagerung von Knochenmasse an der Beinhaut, wie von einer Aufblähung des Gelenkendes herrühren konnte, dass also auf das Vorhandensein der letztern auch in jenen seltenen Fällen keineswegs ein sicherer Schluss gemacht werden konnte. Der Anschein von Auftreibung der Gelenkenden, namentlich des innern Condylus femoris, der beim Tumor albus genu — man entschuldige diese als Collectivnamen hier benutzte Bezeichnung — ganz gewöhnlich vorhanden und oft so sehr auffallend und täuschend ist, wird durch das Zusammentreffen mehrerer Umstände hervorgebracht und zwar 1) durch die wulstige Auftreibung der Gelenkkapsel zwischen der Kniescheibe und den Condylen des Oberschenkels, 2) durch die Abmagerung des Ober- und Unterschenkels, welche stets eintritt und die Gelenkknorren mehr hervorspringen macht, 3) durch die schiefe Richtung, welche jedesmal der Unterschenkel zum Oberschenkel in der Art annimmt, dass der Fuss nach aussen weicht, das Kniegelenk also einwärts tritt, 4) durch die Verschiebung nach aussen, welche hierbei die Patella erfährt und einen grössern Theil des Condylus internus femoris sichtbar macht.

Das Gelenkleiden, bei dem es sich so häufig um die Wahl zwischen Amputation und Resection handelt, geht in der Mehrzahl der Fälle nicht vom Knochen, sondern von der Synovialmembran aus, und das, was man gewöhnlich Gelenkcaries nennt, ist meistentheils gar keine eigentliche Caries, sondern eine secundaire, von interstitieller Absorption abhängige Rauhigkeit der Knochen, wobei die letzteren im Uebrigen völlig gesund beschaffen sind. Man ist von Alters her gewohnt, jeden Zustand eines Knochens, wobei dieser rauh gefunden wird, Caries zu nennen, und es steckt dabei immer noch die der alten Chirurgie angehörige Vorstellung von einem Zerfressenwerden des Knochens durch Jauche im Hintergrunde. Wo aber in Folge primair-dynamischer Veränderungen ein Knochen rauh gefunden wird, hängt dies ebensowenig immer von Caries ab, wie es jemals direct von einer Corrosion herrührt, sondern es ist überall die Wirkung der interstitiellen Absorption, und diese wird durch sehr verschiedene Zustände des Knochens und der an ihn gränzenden Theile herbeigeführt. Auch bei der eigentlichen Caries ist die Rauhigkeit die Wirkung der interstitiellen Absorption, so gut wie bei Ulcerationen der weichen Theile diese nicht von der Jauche aufgelöst und zerfressen, sondern durch interstitielle Absorption verzehrt werden; ausserdem findet man sie bei Degenerationen des Knochens, bei denen in diesem eine weiche Substanz krankhafterweise erzeugt wird, woraus man in früherer Zeit sehr verschiedene Arten von Caries (fungosa, carnosa, sarcomatosa, cancrosa, Spina ventosa u. s. w.) gemacht hat, ferner bei Nekrose, wo die Trennung des Nekrotischen von dem Gesunden durch denselben Process bewirkt und deshalb die Trennungsfläche des nekrotischen Stückes jedesmal rauh angetroffen wird. Man findet den Knochen scheinbar angenagt bei Geschwülsten, die an ihm liegen und einen gewissen Druck auf ihn ausüben, und wer kennt nicht die Wirkung der Aneurysmen auf benachbarte Knochen? des Hirnhautschwammes auf den Schädel? Man findet dasselbe bei Entartungen der Beinhaut,

wie sie bei den Carcinomen vorkommen, endlich bei gewissen Entartungen und krankhaften Secretionszuständen der Synovialmembranen, die man unter Fungus articuli und gewissen Arthrocacen begreift. Wo man wirkliche Caries annehmen soll, bedarf es zweier gleich wesentlicher Momente, erstens des durch interstitielle Absorption bedingten und durch Rauhigkeit sich manifestirenden Substanzdefectes im Knochen (wie bei Ulcerationen der weichen Theile der sogenannten Continuitätstrennung oder krankhaften Flächenbildung) und zweitens der vom Knochen selbst ausgehenden anomalen Secretion, welche nicht ohne eine Veränderung der Textur des Knochens zu Stande kommt, die sich in der bekannten, am macerirten Knochen immer als charakteristisch betrachteten Veränderung seiner Farbe und Dichtigkeit kundgibt, gleichwie die Ulceration in den weichen Theilen einen krankhaften d. h. einen durch Texturumwandlung zu der Secretion befähigten Boden voraussetzt. — Von diesen beiden Momenten vermisst man das eine in den meisten Fällen von sogenannter Gelenkcaries, man findet nehmlich den Knochen nicht verfärbt, überhaupt gar nicht weiter verändert, als dass er einen von seiner Gelenkfläche ausgehenden Substanzverlust erlitten hat, seine oberflächliche dichtere Lamelle fehlt ganz oder theilweise und es ist dadurch die schwammige Substanz des Gelenks sichtbar und fühlbar geworden, in welche übrigens der Defect bald gar nicht, bald minder oder mehr eindringt; es ist nun allerdings eine rauhe Knochenfläche vorhanden, aber sie zeigt keine Spur von einer Texturveränderung, wodurch sie zu einer krankhaften Absonderung geschickt geworden wäre. Um sich von der Richtigkeit Dieses zu überzeugen, darf man nur einen wirklich cariösen Knochen mit einer solchen rauhen Gelenkfläche zusammenhalten. Auch von einer andern Seite her lässt sich die Natur der hier vor sich gehenden Knochenveränderung erkennen. Der Krankheitszustand, der meistens vorhanden ist und so gewöhnlich mit dem Namen der Arthrocace belegt wird, z. B. am Hüft- und Schultergelenk, geht von der

Synovialmembran aus, diese verändert sich in ihrer Textur, wird aufgelockert, schwammig, liefert ein abnormes Secret und wie dieser Process fortschreitet, so tritt zuerst Schwinden der Gelenkknorpel ein, diese werden nicht zerstört durch eine Ulceration, sondern sie werden durch interstitielle Absorption verzehrt, was man am deutlichsten an den Semilunarknorpeln des Kniegelenks sehen kann, die allmählig dünner und schmäler werden, bis von ihnen kaum noch etwas anderes oder gar nichts weiter übrig ist, als die häutigen Falten, von denen sie eingeschlossen waren; ebenso geht es mit den Knorpelüberzügen der Gelenkflächen, sie schwinden allmählig und die letzteren werden dadurch entblösst, aber diese sind noch unversehrt, bis die Verzehrung auch auf sie sich erstreckt und dadurch die für Caries gehaltene Rauhigkeit derselben herbeigeführt wird. Die Knorpel- und Knochenstellen, welche der Verzehrung unterlegen haben, findet man mit einer weichen, schwammigen, sammetartig anzufühlenden Substanz, der veränderten Synovialmembran, überzogen; wo dieser Ueberzug fehlt, da ist der Knorpel nicht absorbirt, nur trifft man in einem von diesem Krankheitsprocesse ergriffenen Gelenke häufig stellenweise eine andere Veränderung der Knorpel, als jenes Schwinden an, nehmlich Ablösung derselben vom Knochen, und dann findet man letztern an der betreffenden Stelle von einer ganz dünnen Lage jener sammetartigen Substanz bedeckt.

Das ist die kurze Skizze eines gewissen Vorganges, der sich mir aus einer Reihe von anatomischen Untersuchungen kranker Gelenke ergeben hat, soweit er für den hier in Rede stehenden Gegenstand in Betracht kommt und in Betreff dessen ich nur noch erwähnen will, dass, wie auch schon oben bemerkt, gerade bei ihm häufig im Umfange des Gelenks die vorhin besprochene Ablagerung von Knochenstoff vorkommt, von der Syme schon mit Recht bemerkt hat, dass sie keinen Einfluss auf die Ausdehnung haben darf, welche man einer Resection geben muss.

Was in dem Gesagten Wichtiges für unsern Gegenstand

enthalten ist, fasse ich nochmals dahin zusammen, dass in der Mehrzahl der Fälle von sogenannter Gelenkcaries, wo eine Wahl zwischen Amputation und Resection zu treffen ist, gar kein ursprüngliches und eigentliches Knochenleiden (keine Rustsche Arthrocace) besteht, dass in eben diesen Fällen der Knochen bis auf die durch interstitielle Absorption secundair entstandene Rauhigkeit gesund, in seinem Innern kein krankhafter Process verborgen, die Zerstörung desselben von der Gelenkfläche ausgegangen ist, dass diese gewöhnlich nicht tief eindringt und jedesmal bei der Resection selbst vollständig zu übersehen ist, — dass man also mit einem Worte meistens unnöthige Bedenken über die Zulänglichkeit der Resection zu einer gründlichen und vollständigen Beseitigung des Krankheitszustandes hat. Ich will hier nicht noch die Frage erörtern, inwieweit man durch eine genaue Beobachtung und Untersuchung eines Falls bestimmen kann, ob das Uebel in der Erkrankung der Synovialmembran beruhe oder ob der seltenere Zustand vorhanden sei, wobei der Knochen primair und im Innern des Gelenkendes ergriffen ist; — wie es sich damit verhalten möge, so ist, wenn die Resection sich bei der Ausführung ungenügend zeigen sollte, der Uebergang von ihr zu der Amputation ohne Schwierigkeit, es ist damit, dass die Operation als Resection begonnen wurde, gar nichts verloren, und wie sollte man also nicht zunächst diesen Weg einschlagen, wo es sich um Erhaltung eines Gliedes handelt! Dass man ein Glied durch Resection in einem nutzbaren Zustande und oft sogar in einer sehr vollkommenen Brauchbarkeit — wenn schon oft nur durch eine langwierigere Kur — erhalten kann, darüber liegen mit Ausnahme einzelner Gelenke, wie des Kniegelenks, so zahlreiche Thatsachen vor, dass derjenige darüber keinen Zweifel hegen kann, welcher sich die Mühe nimmt, die Sache in der Natur oder auch nur gründlich in den betreffenden Schriften zu studiren. — Soll ich endlich noch über die Schwierigkeiten der Operation sprechen? Schwierigkeiten sollen überhaupt nicht den Chi-

rurgen von einer Operation abschrecken, die Resectionen machen aber an den Operateur weiter keine Anforderungen, als dass er kaltes Blut habe und nicht ungeschickt sei.

Wenn ich nun hier den Resectionen in einer entschiedenen Weise das Wort geredet habe, so wünsche ich damit doch nicht den Schein auf mich zu laden, als ob ich ein blinder Verehrer derselben sei; im Gegentheil glaube ich, dass diese Operationen, wie sie einerseits zu sehr vernachlässigt werden, andererseits auch zu unterschiedslos angewandt werden können und auch wohl von Einzelnen angewandt worden sind, und dass bei ihnen gegenwärtig nichts mehr Noth thut, als aus den Thatsachen mit möglichster Schärfe die Umstände zu eruiren, unter denen die Resectionen wirklich heilbringend sein können. In dieser Beziehung verdient einerseits der Theil, an dem die Resection gemacht werden soll, eine ernstliche Erwägung, denn es gebührt nicht an allen Gelenken und bei demselben Theile nicht unter allen Umständen der Resection der Vorzug vor der Amputation; andererseits erfordert der Krankheitszustand, um deswillen die Operation zu machen ist, und namentlich sein Verhältniss zum ganzen Organismus die sorgsamste Beurtheilung, inwiefern bei demselben überhaupt eine Operation, gleichviel ob Amputation oder Resection, wirklich nützlich und heilsam sein kann. Es ist eine nicht zu bezweifelnde Thatsache, dass purulente Infection des Bluts und Lungentuberkulose eine verhältnissmässig sehr häufige Ursache des Todes nach Resectionen gewesen sind und man muss in Betreff der einen, vielleicht beider Ursachen annehmen, dass sie mit einem Fehler der Constitution zusammenhangen, welcher dem örtlichen, durch die Resection entfernten Krankheitszustande zum Grunde lag. Welche Bedeutung innere Krankheitsbedingungen für den Chirurgen haben, darüber habe ich meine Ansichten früher (Oppenheims Zeitschrift für die gesammte Medicin, 1842, Januarheft) mitgetheilt, und diese Ansichten sind die hauptsächlichste Veranlassung, warum ich nicht in einer grössern Anzahl von Fällen Re-

sectionen ausgeführt habe, zu denen mir mein Wirkungskreis Gelegenheit gegeben haben würde. Auch in den nachfolgenden Mittheilungen über einzelne Resectionen werde ich es mir wiederholt zur Aufgabe machen, zur Erörterung der Bedingungen beizutragen, unter denen gewisse Krankheitszustände Indication zu Resectionen geben können und unter welchen von letzteren kein Heil zu erwarten ist.

Den Anfang möge eine Resection machen, die für sich allein sehr selten ausgeführt worden ist, nehmlich eine

Resectio ossis zygomatici.

Nach einem heftigen Stoss gegen den linken Backenknochen war bei einem Knechte (Karl U-ch, 58 Jahre alt, aus Wiesenena) allmählig eine Auftreibung an dem genannten Theil eingetreten, die sich später an der Oberfläche röthete, mit wenigem pochenden Schmerz verband und von einem Chirurg geöffnet, angeblich wenig Eiter mit vielem Blute ergoss. Nun wucherten an mehreren Stellen Fungositäten hervor, welche eine dünne Jauche absonderten und sich mit einer, plastischer Lymphe ähnlichen Masse bedeckten; mit der Sonde gelangte man durch die Wucherungen hindurch auf den rauhen blossen Knochen, dieser war anscheinend aufgetrieben und die Geschwulst erstreckte sich von dem Orbitalrande und dem Maxillarfortsatze des Knochens auf den Jochbogen herauf. Durch Cauterisation hatte ein Chirurg vergeblich die Wucherungen bekämpft und nur eine ausgedehnte Aufätzung der Haut bewirkt, die zuerst beseitigt werden musste. Nachdem dies geschehn, nahm ich am 30. December 1840 die Geschwulst weg; ich umging sie mit dem Messer in der Art, dass die Schnitte nach unten und aussen in einem Winkel zusammen kamen, und trennte sie dann vom Knochen ab. Dieser fand sich gesund bis auf den unteren, äusseren Rand der Orbita und den angränzenden Theil der äusseren Oberfläche, welche entblösst,

rauh und mit den erwähnten Fungositäten besetzt war; um diesen Knochentheil zu entfernen, trennte ich das untere Augenlid und den Wundrand der Backe erst noch etwas weiter ab, setzte dann die glockenförmige Säge der Martinschen Serra orbicularis so, dass ihre Wölbung dem Augenlide zugewandt war, in der Orbita hinter dem kranken Knochenrande an und excidirte mit ihr in einem Schnitte den grössten Theil des Processus maxillaris nebst einem Theil des Processus frontalis und temporalis des Wangenbeins. Die Wunde wurde unter Beihilfe von Nebeneinschnitten an ihrem grössten Theile und so, dass dabei das untere Augenlid möglichst heraufgeschoben war, durch blutige Hefte vereinigt; nur da, wo sie dem unteren Theil der Resectionsstelle gegenüber lag, musste sie offen gelassen werden und es wurde hier etwas Charpie in sie gelegt. Die Wunde heilte rasch und gut, jedoch nur zum kleineren Theil durch schnelle Vereinigung, und die Contraction der auf dem Wege der Eiterung gebildeten Narbe hatte eine Herabziehung und Auswärtswendung des äusseren Theils des unteren Augenlids zur Folge, welche Gegenstand einer späteren Operation wurde, von der in einem andern Abschnitt dieser Schrift die Rede sein wird.

Ueber das fernere Verhalten des Operirten ist zu bemerken, dass derselbe sich nach $1\frac{1}{2}$ Jahren in der Klinik mit einer in den Weichgebilden der linken Backe sitzenden sarkomatösen Geschwulst wieder einstellte, welche ohne bekannte Ursache entstanden war, mit dem früheren Knochenleiden keinen nachweisbaren Zusammenhang hatte und exstirpirt wurde. Die Wunde von dieser Operation heilte in fünf Wochen, ohne dass besondere Schwierigkeiten dabei eintraten, und der Mann befand sich vollkommen wohl, kam aber im April 1846, also vier Jahre nach der letzten Operation, wiederum wegen einer Geschwulst, die in der Nähe des Kieferwinkels auf der linken Backe sass, ebenfalls exstirpirt wurde und sich wie die vorige als sarkomatös auswies. Auch diese Wunde heilte, wenngleich sehr langsam, doch gut und bei

einer einfachen Behandlung, und der Operirte befand sich danach bisher wohl.

Es sind mir nur sehr wenige Fälle bekannt, wo diese Operation ohne gleichzeitige Resection anderer Gesichtsknochen verrichtet worden ist, und es macht dies für die Ausführung der Operation einigen Unterschied. Die Art, die weichen Theile zu trennen, war hier durch die vorhandene Ulceration bedingt und wird wohl in der Regel ebendavon abhängig sein; die Aussägung des Knochens hat aber insofern ihr Eigenthümliches, als ein nicht grosses Stück in unmittelbarer Nähe des Augapfels mit dem Schnitt umgangen werden soll. Bei gleichzeitiger Resection des Oberkiefers operirt man in einer längeren Linie, hat also eine freiere Bewegung für das Instrument; bei isolirter Resection am Orbitalrande gebrauchte Dietz in einem Fall neben dem Osteotom den Meissel, dieser scheint aber wegen der Erschütterung, die er bewirkt, bei der Nähe des Bulbus bedenklich, und ein Messersäge, die derselbe Chirurg in einem zweiten Fall gebrauchte, muss hier, wo ebenfalls des Augapfels wegen kein rechter Spielraum ist, schwierig zu handhaben sein. Mit der Martinschen Glockensäge, welche ich gebrauchte, ist dagegen die Operation ganz leicht und der Augapfel bleibt dabei gegen jede Benachtheiligung gesichert; ich halte sie daher für das zweckmässigste Werkzeug in diesem Fall, was namentlich auch dem Osteotom hier vorzuziehen ist.

Resectionen des Unterkiefers.

Nachstehend theile ich 7 Fälle von dieser Operation mit und knüpfe daran einige Betrachtungen, die sich weniger auf die Technik dieser Resection beziehn, als vielmehr auf die Bedingungen, unter denen sie zulässig ist, auf ihr Lethalitätsverhältniss und andere zur Prognose und therapeuti-

schen Würdigung einer Operation gehörige Punkte, sowie auf das Verhältniss, welches verschiedene Arten dieser Operation zu einander haben.

Resectio maxillae inferioris.

Gottlieb T-n, 37 Jahre alt, aus Bornstedt, war früher angeblich immer gesund, nur hatte er häufig Zahnschmerzen, die jedoch nach dem Ausziehn von 5 Zähnen, theils der rechten, theils der linken Seite, seit 4 Jahren verschwanden. Vor 2 Jahren erhielt er von einem Pferde einen Schlag, der hauptsächlich die rechte Seite des Unterkiefers traf und eine Entzündungsgeschwulst verursachte, welche sich zwar zertheilte, aber doch einen bohnengrossen, harten, schiebbaren Knoten unter der Haut, dicht hinter dem Kieferrande zurückliess; dieselbe Stelle wurde vor ½ Jahre abermals von einem Hufschlage getroffen und es trat wieder eine heftige Entzündung ein, nach deren Zertheilung eine Geschwulst zurückblieb, welche grösser als das vorige Mal und nicht mehr schiebbar war. Diese Geschwulst wurde später der Sitz von anfänglich seltener kommenden, dann bleibenden Schmerzen, unter denen sie sich vergrösserte; es traten durchfahrende Stiche ein, die besonders Nachts heftig waren, und dabei brach vor 8 Wochen die Geschwulst unter den gewöhnlichen Erscheinungen und unter Erguss einer dünnen und blutigen Jauche auf, wonach die Schmerzen nachliessen. Als der Kranke in die Klinik aufgenommen wurde, war eine sehr resistente, jedoch nicht knochenharte Geschwulst an der rechten Kieferhälfte vorhanden, die sich vorn bis in die Nähe des Kinnes, hinten bis über den Winkel des Knochens erstreckte, jedoch den Gelenktheil frei liess, keine scharfen Gränzen hatte und stark nach aussen hervortrat, weniger dagegen sich in die weichen Theile an der hinteren Kieferseite hinein erstreckte. Sie war nicht schiebbar, nicht gelappt, erhob sich gegen ihren mittlern Theil und war an diesem mit einer kleinen Oeffnung aufgebrochen, welche etwas

wulstige Ränder hatte und eine Sonde über 2 Zoll tief eindringen liess, ohne auf entblössten Knochen zu kommen. Mit Ausnahme dieser Stelle war die Haut über der Geschwulst gesund und verschiebbar. Die Schmerzen waren mässig, exacerbirten jedoch Nachts; der Kranke war übrigens gesund, hatte nach seiner Aussage aber an Fleisch und Kräften verloren. Es wurde am 20. October 1834 die Exstirpation der Geschwulst vorgenommen, wobei der Kiefer auf der resp. Seite von dem Eckzahn bis zur Mitte seines aufsteigenden Astes resecirt werden musste; ich machte die Operation auf die gewöhnliche Weise, schloss, indem ich längs der Kieferbasis die weichen Theile trennte, hier die aufgebrochene Stelle nebst ihrer Umgebung durch 2 gebogene Schnitte ein, so dass sie auf der Geschwulst sitzen blieb und mit entfernt wurde, und sägte den Knochen an beiden Gränzen mittelst der Heyschen Brückensäge durch. Die Wunden wurden durch blutige Hefte wieder vereinigt. Die Geschwulst bestand in einer speckähnlichen Substanz, die eine bedeutende Härte und ein weisses glänzendes Ansehn hatte, im Umfange der tief hinein sich erstreckenden Ulceration aber weicher, schmutzig weiss und mit einer trüben, gelblichen Flüssigkeit infiltrirt war, auch hie und da gelbliche Punkte enthielt. Die Geschwulst ging fast überall bis unmittelbar an den Knochen heran, ohne von demselben durch die Beinhaut geschieden zu sein, die vielmehr in die krankhafte Masse verschmolzen war; der Knochen selbst war an einzelnen Stellen, namentlich auf seiner hinteren Fläche und da wo sich die Ulceration der Geschwulst vorbei erstreckte, durch Absorption angegriffen und rauh, im Uebrigen aber normal beschaffen.

In der ersten Zeit nach der Operation ging es ganz erwünscht; die beiden verticalen Wunden hatten sich vollständig vereinigt, die quere zwar nur theilweise, ihr mittlerer Theil war in Eiterung übergegangen, die sich bis in die Mundhöle erstreckte, aber der Eiter wie die Granulationen waren gutartig und die Stelle vernarbte von den Enden her; der

Operirte konnte die gebliebene Kieferhälfte ziemlich frei bewegen und sein allgemeiner Zustand war gut, auch durch die Operation so wenig ergriffen worden, dass kaum eine arzneiliche Verordnung nothwendig wurde. Drei Wochen nach der Operation hatte sich die Wunde bis auf einen Gang an der Stelle der früheren Ulceration geschlossen, als der Kranke über Schmerzen im Kiefer zu klagen anfing; diese verschwanden zwar nach der Entfernung eines nekrotischen Knochenstückchens, was sich an der vordern Sägefläche vorfand, aber sie kehrten schon nach einigen Tagen wieder, wurden brennend, stechend, verbreiteten sich, aller dagegen angewandten Mittel ungeachtet, auf einen grössern Umfang, selbst bis in den Rachen hinein und belästigten den Kranken besonders des Nachts. Sie waren das Zeichen der wiederkehrenden Degeneration, die sich auch bald als eine harte Anschwellung im Umfang des noch nicht geheilten Eiterganges im Boden der Mundhöle zeigte, sich rasch in die Breite und Tiefe ausdehnte und nicht blos die Umwandlung des Eiterkanals in eine Ulceration, sondern auch eine rasche Verbreitung dieser zur Folge hatte. Der stürmische Verlauf, den das Recidiv machte, und die Ausbreitung, welche es nach dem Halse und Rachen zu nahm, verboten eine abermalige Exstirpation; nun setzte ich dem Uebel eine Reihe von inneren und äusseren Mitteln entgegen, damals noch die seitdem in zahlreichen Fällen getäuschte und nie bewährte Hoffnung auf eine Wirksamkeit derartiger Mittel gegen krebshafte Degenerationen hegend; auch schien einige Zeit die ebenfalls angewandte Merkurial-Inunctions- und Hungerkur dem Uebel Gränzen zu setzen, indem die Schmerzen aufhörten und die Ulceration nicht weiter schritt; aber nichts desto weniger machte die Entartung und Ulceration ihren gewöhnlichen Verlauf und führte am 6. April, $5\frac{1}{2}$ Monat nach der Operation, durch Colliquation zum Tode, nachdem sich die Ulceration vom Kinn bis zum Ohr und über einen Theil der Backe, des Oberkiefers und Gaumens und am Halse so tief, dass man zuletzt die Carotis ganz deutlich pulsiren sah,

ausgedehnt hatte. — Die Section ergab ausser der erwähnten Zerstörung, die sich auch über die zurückgebliebene Kieferhälfte bis in die Nähe des Kronenfortsatzes verbreitet hatte, nur in den Lungen viele kleine zerstreute rohe Tuberkeln, eine partielle Verwachsung des Herzens mit dem Herzbeutel und in der Leber einen Abscess. Letzterer bildete an der obern Fläche der Leber eine etwa 2 Zoll ausgedehnte, fluctuirende weissgelbliche Geschwulst, enthielt eine gelbliche, mit weissen eiterähnlichen Flocken vermischte Flüssigkeit, erstreckte sich in die Lebersubstanz selbst hinein und hatte weisse, ziemlich dicke, der steatomatösen Masse ähnliche Wandungen.

Resectio maxillae inferioris.

Diese Operation wurde bei einem taubstummen Manne (Karl G-e, 60 Jahre alt, aus Halle) nothwendig, bei dem sich über die Anamnese nichts ermitteln liess. Es war an der rechten Seite des Unterkiefers eine Geschwulst vorhanden, die sowohl auf dessen äusserer, wie innerer Fläche aufsass, sich vom Kieferwinkel bis in die Gegend des ersten Backzahns erstreckte, rundlich, auf der Oberfläche abgetheilt, an den meisten Stellen knochenhart, am untern vordern Theil aber elastisch, mit der gerötheten Haut verschmolzen und schmerzhaft, also dem Aufbruche nahe war. Dem Kiefer fehlten auf dieser Seite sämmtliche Zähne mit Ausnahme des letzten Backzahns; am Rande der Unterlippe derselben Seite befand sich ein harter, in eine kraterförmige Ulceration übergegangener Knoten. Im Uebrigen war an dem Manne, ausser einer ausgebildeten Cataracta capsulo-lenticularis des linken und einer beginnenden Cataracta lenticularis des rechten Auges, nichts Krankhaftes zu entdecken; sein Allgemeinbefinden schien ungestört, der Kräftezustand gut. Eine Narbe auf der linken Backe rührte wahrscheinlich von einem früheren Abscess her. Die Geschwulst am Kiefer war,

soviel sich ermitteln liess, seit etwa einem Jahre entstanden. Sie dehnte sich besonders nach dem Halse hin aus und erstreckte sich hier bis unmittelbar an die grossen Gefässe heran; um sie zu entfernen, musste der betr. Kiefertheil mit weggenommen werden, selbst wenn das Uebel sich von ihm aus nicht entwickelt hatte oder derselbe von der Krankheit nicht mit ergriffen gewesen wäre; dass ich bei der Exstirpation auf die grossen Halsgefässe kommen musste, war vorauszusehn, indessen hielt ich eine vorgängige Unterbindung oder Blosslegung der Carotis für entbehrlich, überzeugt, dass wenn diese Unterbindung nöthig, sie nach exstirpirter Geschwulst möglich sein würde. Bei der Operation (am 19. December 1838) nahm ich zuerst die Degeneration der Lippe durch einen V förmigen Schnitt weg, der bis zur Kieferbasis herabging und die Stelle, wo vorn die Durchsägung vorgenommen werden sollte, blosslegte; dann wurde ein zweiter Schnitt am hintern Rande des Kiefers herabgeführt und dieser mit dem vordern durch 2 bogenförmige Messerzüge verbunden, welche vorn und hinten zusammenkommend den mit der Geschwulst schon verschmolzenen Hauttheil einschlossen. Die Durchsägung machte ich vorn in der Gegend des ersten Backzahns gegen den hintergeschobenen Skalpellstiel mit der Brückensäge, die jedoch nur mit einiger Schwierigkeit sich handhaben liess; hinten wurde der Ast etwas unter seiner Mitte in schräger Richtung durchsägt, ebenfalls gegen den Skalpellstiel, dessen Durchschiebung hinter dem Kiefer durch die Ausdehnung der Geschwulst nach dieser Gegend hin sehr erschwert wurde. Nun nahm ich zugleich mit dem ausgesägten Kieferstück die ganze Geschwulst fort, wobei der M. digastricus maxill. und der Nervus hypoglossus, die beide mitten durch die Geschwulst gingen, vorn und hinten durchschnitten werden mussten und der Kranke bei der Durchschneidung des genannten Nerven eine besondere Schmerzhaftigkeit zu erkennen gab, ferner die Art. lingualis 4 Linien von ihrem Ursprunge discidirt und sogleich dicht an der Carotis unterbunden, endlich der ebenfalls von der Geschwulst

umschlossene gemeinschaftliche Stamm der Gesichtsvenen unmittelbar vor seiner Einmündung in die Vena jugularis interna abgeschnitten wurde. Es lagen nun der Musc. sternocleidomastoideus und styloglossus, die Art. carotis externa, der Nervus vagus und die Vena jugularis interna ganz bloss da und letztere zeigte in Folge des Abschneidens des genannten Venenstammes einen ½ Zoll langen Spalt, aus dem sehr wenig Blut hervordrang; sie musste, um Lufteintritt und Blutung zu verhüten, unter- und oberhalb der Oeffnung unterbunden und deshalb zunächst vom Nervus vagus getrennt werden. — Durch eine grosse Anzahl von blutigen Heften wurde die Wunde sorgfältig vereinigt und nur ein 1 Zoll langer Schnitt, den ich von der Kieferbasis nach dem Halse zur Erleichterung der Exstirpation hinabgeführt hatte, durch ein eingelegtes Bourdonnet offen erhalten.

Der Kranke hatte nur wenig Blut verloren und war zwar von der Operation sehr angegriffen, würde indessen sehr wohl im Stande gewesen sein, aus dem Operationszimmer auf die Krankenstube zu gehn; es trat zunächst nichts ein, als ein mässiger Frostanfall, der sich aber nicht wiederholte, nachdem die kalten Umschläge weggelassen worden waren, denen er zugeschrieben wurde. Die Nacht schlief der Operirte theilweise, am folgenden Tage schien er sich vollständig erholt zu haben und es war nichts Ungewöhnliches an ihm zu bemerken; Abends schien er zwar durch öfteres Zeigen nach der Stirn Kopfschmerz oder dergleichen anzudeuten, auch war eine leichte Aufregung im Pulse zu bemerken, doch konnte ich mich in Berücksichtigung des übrigen Zustandes dadurch nicht zu einer Blutentziehung bestimmen lassen. Nachts stellte sich röchelndes Athmen ein, dann irre Handlungen, darauf Lähmung der oberen Augenlider, der oberen Extremitäten, wiederholte vergebliche Anstrengungen zur Stuhl- und Harnentleerung und gegen Morgen, 40 Stunden nach der Operation, der Tod ohne Zutritt anderer Zufälle. So lautete die mir gemachte Relation; leider war ich nicht hinzugerufen worden.

Die Section wurde 30 Stunden nach dem Tode gemacht. Die Wundlefzen waren fast überall schon sehr fest mit einander verklebt. Die Vena jugularis interna und die Carotis waren in ihrer ganzen Ausdehnung frei von Entzündung, ebenso der Nervus vagus und hypoglossus, nur unterhalb der Wunde zeigte sich im Umfange der grossen Gefässe ein höchst unbedeutendes blutiges und lymphatisches Extravasat. In der Schädelhöle war eine starke Anhäufung von Venenblut vorhanden, sowohl in der Gehirnsubstanz, als in den Häuten und den Plexus chorioidei, namentlich waren die Sinus im Umfange des kleinen Gehirns sehr überfüllt und der Sinus longitudinalis superior enthielt einen Strang von weissem Gerinnsel. Die Arachnoidea war getrübt und unter ihr Serum befindlich. Der obere Theil der Jugularvene enthielt einen Blutpfropf, der sich von der Unterbindungsstelle bis in die Schädelhöle erstreckte; hinter der unterbundenen A. lingualis fand sich in der Carotis kein Coagulum. In allen übrigen Organen fand ich bei sorgfältiger Untersuchung keine Abnormität.

Die Geschwulst bestand aus einer gleichmässigen speckähnlichen Substanz, ohne die im Skirrhus (Carcinoma fibrosum) vorkommenden fibrösen Streifen; an der dem Aufbruche nahen Stelle enthielt sie eine mit einer trüben, dünnen Flüssigkeit gefüllte Höle; die Speckmasse ging bis unmittelbar an den Knochen auf beiden Flächen desselben heran, der Knochen selbst war nicht aufgetrieben, zeigte aber auf einem Durchschnitte zwei ganz kleine, mit einer käsigen eitrigen Masse gefüllte Hölen. Der Lippenknoten war von derselben Beschaffenheit, wie jene Geschwulst.

Resectio mandibulae.

Gottfried P - d, 48 Jahre, aus Eilenburg, war 7 Monate vor seiner Aufnahme in die Klinik von einem andern Chirurgen an einem grossen carcinomatösen Geschwür des rech-

ten Mundwinkels operirt worden, welches sich seit 2 Jahren angeblich durch einen Biss mit den eignen Zähnen gebildet hatte; die Wunde war geheilt, aber schon nach Verlauf von 2 Monaten musste eine neue Exstirpation gemacht und diese nach abermals einem Monat wiederholt werden. Obgleich bei diesen Exstirpationen unzweifelhaft alles Krankhafte weggenommen wurde, so trat doch sehr bald ein neues Recidiv ein, indem sich wieder am rechten Mundwinkel ein Knoten bildete, welcher rasche Fortschritte machte. Bei der Aufnahme des Kranken dehnte sich eine sehr harte knotige Geschwulst über das rechtseitige Drittheil der Ober- und Unterlippe und die Wange bis herauf in die Nähe des Jochbeins, abwärts bis zum untern Rande des Unterkiefers, nach hinten bis zum Kronenfortsatz aus; sie erstreckte sich tief in die Wandungen der Mundhöle hinein, hing mit dem Unterkiefer in der Gegend der ersten Backzähne genau zusammen, so dass eine Fortpflanzung der Degeneration auf die Beinhaut angenommen werden musste, und der Knochen selbst schien an der äussern Seite und dem untern Rande aufgetrieben zu sein. Die beiden ersten Backzähne fehlten nebst ihren Alveolen; Drüsen waren in der Nachbarschaft nicht angeschwollen; das sonstige Befinden des Mannes gut. Die Schnelligkeit, mit der hier nach den früheren Operationen Recidive eingetreten waren, und die raschen und bedeutenden Fortschritte, welche das letzte gemacht hatte, stellte allerdings den Erfolg einer abermaligen Operation sehr zweifelhaft, indessen glaubte ich doch noch einen Versuch zur Rettung des Kranken durch eine gründliche Exstirpation machen zu müssen, und ich durfte einige Hoffnung darauf bauen, dass die Degeneration nicht aufgebrochen war und sich eine Theilnahme des Organismus an dem Uebel noch in keiner Weise aussprach. Am 28. November 1843 machte ich die Operation; zuerst nahm ich die degenerirten Weichgebilde mit zwei grossen Bogenschnitten fort, die nicht weit von der Mitte der Ober- und Unterlippe begannen, resp. am Jochbein und Unterkieferrande vorbei zum vordern

Rande des Kronenfortsatzes verliefen und sich da, wo derselbe vom Körper des Knochens abgeht, verbanden. Die Entartung ging bis unmittelbar auf den Unterkiefer, der nach der Abtrennung jener an der äussern Fläche rauh, auch an einer Stelle flach vertieft war und in dessen oberen Rand, an der Stelle der beiden ersten Backzähne, die Degeneration sich so hinein erstreckte, dass nach möglichster Wegnahme derselben jener Rand noch weiche, im Gewebe des Knochens selbst haftende Massen durch das Gefühl wahrnehmen liess. Der dritte Backzahn und der Eckzahn waren locker und konnten leicht herausgehoben werden, auch in ihre Alveolen zog sich die Degeneration noch theilweise hinein und es wurde dadurch die Ausdehnung bezeichnet, in welcher der Kiefer resecirt werden musste. Nachdem ich den durch den untern Bogenschnitt gebildeten Wundrand noch in der erforderlichen Ausdehnung vom Kiefer gelöst hatte, sägte ich diesen zuerst neben dem zweiten rechtseitigen Schneidezahn, dann vor dem 4ten Backzahn mit einer kleinen Handsäge durch und trennte das betr. Knochenstück von den Weichgebilden an seiner hintern Fläche ab. Die Blutung war nicht erheblich, der Kranke aber von der allerdings bedeutenden Operation sehr angegriffen, daher er, nachdem ich nochmals von der vollständigen Entfernung alles Entarteten mich überzeugt hatte, zunächst zu Bett gebracht und die Wunde mit kalten Umschlägen bedeckt wurde. Erst nach einem Paar Stunden, wo der Kranke sich erholt hatte, nahm ich die Verkleinerung der Wunde vor, eine vollständige Schliessung derselben war nicht möglich; ich vereinigte die beiden Lippenreste durch eine umwundene Nath mit einander, um zunächst einen Mundwinkel wieder zu bilden, dann heftete ich die Wunde von der Gegend des Kieferwinkels her, wo die Bogenschnitte sich verbanden; ferner brachte ich vom Jochbeine her die beiden Hälften des obern, stark gewölbten Bogens auf eine Strecke aneinander; endlich setzte ich von dem neugebildeten Mundwinkel aus die Vereinigung soweit wie möglich fort, und es wurde auf diese

Weise die Wunde bis auf eine Oeffnung von der Grösse eines Achtgroschenstücks in der Mitte des untern Theils der Backe geschlossen; die Kieferreste waren vollständig gedeckt. — Die exstirpirte Degeneration bestand in einer aus mehreren, mit einander verschmolzenen Knollen gebildeten festen Masse, welche auf dem Durchschnitt ein gleichmässiges graugelbliches, etwas glänzendes Ansehn hatte. An dem ausgesägten Kieferstück waren die Alveolen namentlich an ihrer vordern Wandung zerstört und rauh und der Knochen zeigte sich durch Ablagerung von Knochenmasse an seiner vordern Fläche rauh und aufgetrieben.

In der nächsten Zeit nach der Operation war der Verlauf sehr erwünscht; die Wunden vereinigten sich, soweit sie geheftet waren, per primam intentionem und in dem offen gelassenen Theil bildete sich eine gute Eiterung und Granulation, die eine allmählige Verkleinerung jenes zur Folge hatte. Dieser gute Zustand währte jedoch nicht lange und schon 7 Wochen nach der Operation war ein Recidiv der Degeneration nicht zu verkennen; der Rand der noch bestehenden Oeffnung war am untern Theile wuchernd, schmutzig roth geworden, es fanden zu Zeiten Stiche darin Statt und es zeigte sich auf oder zwischen seinen Granulationen eine eigenthümliche grumöse, weissgraue Masse, wie kleine Speisereste, die sich leicht mit einem Myrtenblatt aus einer Vertiefung hervorheben liessen, die sich auch in den Alveolen des exstirpirten Kiefertheils gefunden hatten und als neue krankhafte Ablagerungen betrachtet werden mussten. Da sich diese Veränderungen nur in einem sehr beschränkten Umfange zeigten, so zerstörte ich die betr. Stelle durch das glühende Eisen und sie bot nach Abstossung des Brandschorfs auch ein gutes Ansehn dar, aber sehr bald zeigte sie wiederum jene üble Beschaffenheit, und nachdem ich die Cauterisation öfter als ein Dutzendmal wiederholt und damit die weiter nach hinten und einwärts gegangene Entartung gleichsam verfolgt hatte, stellte es sich heraus, dass der hintere Kiefertheil wieder Antheil nahm, indem sich die Ulcerations-

fläche mit den angegebenen Merkmalen bis unmittelbar an ihn heranzog und derselbe durch die Sonde entblösst und rauh gefunden wurde. Die Entartung erschien indessen nur beschränkt, secundaire Drüsenanschwellung war nirgends zu finden, der allgemeine Zustand durchaus gut, und ich unternahm daher am 1. April 1844 abermals die

Resectio mandibulae.

Mit 2 gebogenen, oben und unten zusammentreffenden Schnitten umging ich die in der Backe bestehende Geschwürsöffnung, führte die Incision bis zum Kieferrande herab, machte unmittelbar vor dem Kieferaste eine ebenfalls bis zum Rande des Knochens herabgehende Spaltung der Weichgebilde und verband beide Schnitte durch einen horizontalen längs dem Kieferrande. Nachdem der dadurch umgränzte Lappen vom Knochen gelöst und nach oben geschlagen war, zeigte es sich, dass der rechtseitige Kieferrest insofern in die Degeneration wieder mit hineingezogen war, als die ihn bekleidenden Weichgebilde in ihrer ganzen Dicke degenerirt waren, diese Degeneration sich in die Alveolen der beiden letzten Backzähne hinein erstreckte und der Knochen selbst an seinem vorderen Ende, besonders nach innen zu, entblösst und rauh war und die erwähnte grumöse Masse enthielt. Ich sägte daher den Kiefer dicht vor seinem aufsteigenden Aste durch und trennte dieses Stück von dem Boden der Mundhöle, indem ich dabei sowie nachträglich alles, was sich Krankhaftes und Verdächtiges in der Mundhöle und an der Backe zeigte, mit dem Messer fortnahm. Hienach wurde der aus der Backe gebildete Lappen wieder in seine frühere Lage eingeheftet, auch längs seinem vordern Rande mit dem gegenüberliegenden Wundrande vereinigt und so die Oeffnung in der Backe geschlossen. — Die Wunden heilten durch schnelle Vereinigung; nur da wo die ulcerative Perforation der Backe bestanden hatte, trat in beschränkter Ausdehnung Eiterung ein, und hier stellte sich auch nach einiger Zeit ein Recidiv des Carcinoms in der früheren Gestalt heraus. Den

ersten Spuren desselben setzte ich noch mehrmals das glühende Eisen entgegen, aber ich musste mich bald überzeugen, dass hier jedes fernere Ankämpfen gegen das Uebel vergeblich sei. Die Oeffnung in der Backe vergrösserte sich und durch sie hindurch konnte man das Fortschreiten der Degeneration in der Mundhöle theils sehen, theils ergab sich dies daraus, dass der Kranke allmählig immer mehr das Vermögen verlor, die Kiefer von einander zu entfernen, wodurch namentlich in der letzten Zeit des Lebens die Nahrungsaufnahme ausserordentlich behindert wurde. Nach aussen schritt das Uebel im Ganzen wenig fort, es bildeten sich zwar einzelne Geschwülste, namentlich unter dem rechten Jochbogen, und sie kamen auch zur Erweichung und zum Aufbruch, aber es entstand hier keine zerstörende Ulceration, ja die Geschwürsöffnungen schlossen sich selbst wieder, und es schienen daher diese Knoten, ebenso wie ein wiederholt eingetretenes Oedem des rechten untern Augenlids hauptsächlich von einer Reaction der an die Degeneration angränzenden weichen Theile abhängig zu sein. Die Lymphdrüsen unter dem Kiefer schwollen nicht an. Das Allgemeinbefinden blieb lange Zeit gut, doch stellten sich zu Zeiten Durchfälle ein, die beim Gebrauch von Columbo, Cascarille, Ratanhia wichen, dann aber hartnäckiger wurden und zu der Erschöpfung der Kräfte mit beitrugen, welcher der Kranke am 25. April 1845, also länger als 1 Jahr nach der letzten Resection unterlag.

Bei der Section fanden sich in den obern Lungenlappen verkreidete Tuberkeln, in den unteren viele kleine, einen flüssigen Eiter enthaltende Hölen; die Darmschleimhaut zeigte sich an einzelnen Stellen sehr geröthet; im Uebrigen waren die inneren Organe durchaus gesund. Die carcinomatöse Degeneration hatte eine sehr beträchtliche Ausdehnung gewonnen, indem sie sich über die rechte Seite der ganzen Mund- und eines Theils der Rachenhöle erstreckte und mit Freilassung einzelner Stellen die Schleimhaut an den Lippen, dem Oberkiefer, dem Gaumen, den

Choanen und im Schlunde in eine dicke, knotige, weissliche, hie und da perlglänzende Masse verwandelt hatte. Diese Umwandlung rührte von einer Substanz her, die in der Form von sehr verschieden grossen Knollen unter der Schleimhaut abgelagert war und stellenweise oberflächlicher hervortrat unter der Form von Gruppen von mehr gelblichen Tuberkeln, aus deren einzelnen sich auf Druck eine ähnliche grumöse Masse entleerte, wie sie schon während des Lebens in der Ulceration beobachtet worden war. Eben jene Substanz fand sich an der Stelle der knöchernen Unterlage der genannten Theile und es war dadurch der vom Unterkiefer stehen gebliebene rechtsseitige Ast vollständig, der Körper des Knochens bis zum linken Eckzahn zerstört; letzterer steckte nebst dem ihm benachbarten Schneidezahn in der krankhaften Masse; ferner war die rechte Hälfte des knöchernen Gaumens, das rechte Oberkieferbein mit Ausnahme des Processus nasalis und eines Theils seiner Orbitalwand, der grösste Theil des Körpers des Jochbeins, sein Maxillarfortsatz und ein Theil des Jochbogens, ein Theil der untern Muschel, ein Theil des Vomer, der knorpelige Theil der rechten Tuba Eustachii, der ganze rechtsseitige Processus pterygoideus des Keilbeins und der neben dessen Basis liegende Theil des grossen Flügels dieses Knochens im Umfange eines Zweigroschenstücks zerstört. Alle diese Knochenparthien wurden gewissermaassen durch jene Substanz ersetzt, die mit den zurückgebliebenen Knochentheilen durch ein feines Zellgewebe zusammenhing. Auf diese Weise waren die knöchernen Wandungen des ganzen rechten Antrum Highmori, in welches sich die Degeneration hinein erstreckte, und die äussere Hälfte des Bodens der Orbita zerstört, ebenso die Basis cranii in der mittlern Grube, wo sich unter der etwas verdickten, sonst unverletzten harten Hirnhaut ein Knollen von etwa $\frac{5}{4}$ Zoll Durchmesser an der Stelle des Knochens befand. Die durch das Foramen rotundum, ovale und spinosum des Keilbeins gehenden Nerven und Gefässe waren von der krankhaften Substanz umgeben, aber unver-

sehrt, ebenso waren die Muskeln des Processus pterygoideus, die grossen Speicheldrüsen und die Zunge unverletzt, Lymphdrüsen in der Nachbarschaft nirgends angeschwollen. Ein ganz isolirter, ebensolcher Knoten, wie unter der Schleimhaut, fand sich unter dem rechten Nasenwinkel in und unter der äussern Haut sitzend.

Resectio partis lateralis mandibulae. *)

Ein 58jähriger Mann von hagerem Körperbau, schlaffer Muskulatur, etwas abdominellem Teint, hatte früher häufig an katarrhalischen und rheumatischen Zufällen gelitten, auch an leichten Unterleibsstörungen, war aber sonst gesund und namentlich von Dyskrasien frei gewesen; nur hatte er immer schlechte Zähne und ein aufgelockertes Zahnfleisch gehabt. Ohne besondere Veranlassung und ohne erheblichere Zufälle bekam er einen schwammigen Auswuchs am Zahnfleisch der linken untern Seite; sein Hausarzt existirpirte ihm denselben und zwar bis auf den Alveolarrand, fand dabei, dass die schwammige Masse sich in die Alveolen hinein erstrecke, und suchte den Rest durch wiederholte Application des Glüheisens zu zerstören; aber schon nach 14 Tagen wucherte das Uebel von neuem und rasch hervor. Als ich 4 Wochen nach jener Exstirpation den Fall untersuchte, fand ich an der Stelle der unteren Backzähne der linken Seite, welche sämmtlich fehlten, eine blassrothe, weiche, schwammige Masse, welche sich auch auf die hintere Kieferfläche bis zum Boden der Mundhöle, dagegen nur wenig auf die vordere Fläche des Knochens erstreckte; durch verschiedene tiefe Einschnitte war die Masse in eine Menge Lappen zertheilt, ähnlich den spitzen Condylomen auf Schleimhäuten; zwischen diesen Lappen drang man an mehreren Stellen mit der Sonde bis auf den blossen, nicht mehr ganz glatten Knochen. Die Degeneration war wenig schmerzhaft, aber sehr empfindlich

---

*) Der Fall ist aus meiner Privatpraxis entnommen.

gegen Berührung, und so verursachte auch die Untersuchung mit der Sonde den lebhaftesten Schmerz; zum Bluten war sie wenig geneigt; sie überragte den Knochen da wo sie am höchsten war, also besonders am Alveolarrande, um etwa 1 Zoll. Drüsen in der Nachbarschaft waren nicht angeschwollen, der allgemeine Zustand gut, nur angegriffen, theils durch einen 18tägigen, mit sehr schmaler Diät verbunden gewesenen Gebrauch des Zittmannschen Decocts, theils von psychischer Seite her, da der Kranke, ein sonst lebensfroher Mann, die grössten Besorgnisse wegen seines Zustandes und wegen des Ausganges der Operation, der er sich nun unterwerfen sollte, hegte. Es musste die Degeneration nebst dem unterliegenden Knochen weggenommen werden, da sie sich bis auf diesen selbst erstreckte, wennschon sie nicht von ihm ausging. Ich machte die Operation am 3. März 1845 auf die gewöhnliche Weise und durchsägte den Knochen vorn zwischen den beiden Schneidezähnen der linken Seite mit der Charriereschen Handsäge, hinten in der Gegend des 4ten Backzahns derselben Seite mittelst der Kettensäge, die rasch und mit Bequemlichkeit die Trennung bewirken liess. — Der ausgesägte Kiefertheil hatte vorn seine volle Höhe, hinten nur noch die von 7 Linien; die Alveolen der Backzähne waren alle verschwunden; die Degeneration erstreckte sich fast überall bis auf das Periosteum, das mit in dieselbe umgewandelt war, und hing mit dem Knochen durch ein feines, nicht sehr festes Zellgewebe zusammen. Ueberall, wo die Entartung bis an den Knochen selbst heran ging, hatte dieser an seiner Oberfläche eine leichte, durch interstitielle Absorption erzeugte Rauhigkeit; da aber, wo die Degeneration am stärksten war, nehmlich an der Stelle der beiden ersten Backzähne, war der Kiefer an der hintern Fläche seines obern Randes durch Absorption so ausgehölt, dass er an dieser Fläche nur noch 4 Linien Höhe hatte. Auf den Durchschnitten zeigte der Kiefer nichts Krankhaftes.

Kein ungewöhnlicher Zufall hatte die Operation gestört, keiner störte den Verlauf nach derselben. Die Wunden

waren überall durch blutige Hefte geschlossen worden und heilten durch Adhäsion; nur am vordern untern Winkel und noch an einer Stelle des Längsschnitts kam es zu einer oberflächlichen, unbedeutenden Eiterung, die bald ausheilte. Auch in der Mundhöle übernarbte die Wunde rasch und nur von dem hintern Kiefertheile exfoliirte sich ein sehr kleines Knochenstückchen. Die allgemeine Reaction war so gering, dass ich während der ganzen Kur keine Verordnung ausser denen für Diät und das Regimen zu machen hatte. Nach 6 Wochen verliess mich der Kranke, den ich schon früher hätte entlassen können; er war kräftiger als vor der Operation, hatte eine reine, gute Gesichtsfarbe und ein gesundes Ansehn; alle Verrichtungen des Körpers waren in Ordnung; die Wundnarbe hatte sich überall etwas retrahirt und den rechtseitigen Kiefertheil nach links mit herüber gezogen, so dass das Kinn schief stand; er konnte ungehindert sprechen und schlucken und lernte sehr bald auch wieder kauen. Auch jetzt nach zwei Jahren befindet sich der Operirte noch vollkommen wohl.

Die fünf vorstehend erzählten Resectionen wurden sämmtlich wegen Carcinom unternommen, welches sich von den weichen Theilen aus entwickelt hatte, und sie liefern einen Beitrag zu der ungünstigen Prognose, welche man der Operation, wenn sie bei dem genannten Uebel gemacht wird, im Allgemeinen stellen muss. Nur ein Fall von den fünf lief glücklich ab, in einem andern war der Tod als Folge des traumatischen Eingriffs zu betrachten, nach den drei übrigen Operationen aber kehrte das Carcinom zurück und führte einen tödtlichen Ausgang herbei. Man betrachtet allerdings mit gutem Grunde die Resectionen des Unterkiefers im Allgemeinen als Operationen, welche mit einer sehr grossen Gefahr nicht verbunden sind; aber überall ist bei Operationen zu ihrer eignen Prognose noch die Prognose der Krankheit, um derentwillen sie gemacht werden, hinzu-

zurechnen, und eben diese ist es, welche, wo die genannte Veranlassung zur Resection gegeben ist, den Ausgang dieser um vieles dubiöser macht. Sieht man die Reihe von Resectionen und Exarticulationen des Unterkiefers durch, welche bisher bekannt gemacht worden sind, so ergibt sich unzweifelhaft, dass diese Operation ein viel glänzenderes allgemeines Resultat darbieten würde, wenn sie weniger häufig bei Carcinom der weichen Theile verrichtet worden wäre. Das was die Arithmetik der Chirurgie darüber lehrt *), ist Folgendes: Von 220 Exarticulationen und Resectionen der Kinnlade, die wegen verschiedener Zustände unternommen wurden, hatten 140 Heilung zur Folge, in 53 Fällen trat der Tod, in 8 ein Recidiv der indicirenden Krankheit ein und von 19 Operationen ist der Erfolg nicht bekannt. Unter jenen Operationen sind 50, wo Carcinom der weichen Theile (Mark- und Blutschwamm nicht mitgerechnet) die Indication gab, und von ihnen endeten 17 mit Heilung, 24 mit dem Tode, nach 3 brach der Krebs wieder aus und von 6 Fällen ist der Erfolg zweifelhaft. Es ist also das Lethalitätsverhältniss der Operation bei Carcinom gerade nur halb so günstig (1 : 2,083) als im Allgemeinen (1 : 4,150), und wenn man die wegen Carcinom gemachten Operationen abrechnet, so bleiben für die übrigen 170 Fälle nur 29 tödtliche, d. i. 1 : 5,862. Dabei muss nun aber noch in Anschlag gebracht werden, dass in den als geheilt aufgeführten Fällen nur die Heilung der Operationswunde und der Erfolg bis zu ihrer Vollendung gemeint ist; ob und wie bald nach der Entlassung des Operirten eine Wiederkehr der carcinomatösen Degeneration Statt gehabt hat, darüber erfahren wir in der Regel nichts, und doch wäre die Beantwortung dieser Fragen von der höchsten Wichtigkeit. Sollte von der Operation eine bleibende Heilung gar nicht oder nicht anders als ausnahmsweise

*) Die nachfolgenden Angaben beruhen auf einer von mir selbst unternommenen Zusammenstellung der bekannt gewordenen Operationsfälle, wobei übrigens die ähnlichen Arbeiten von Jäger, Wänker und Reusche dankbar benutzt worden sind.

zu erwarten sein, so würde es sich doch immer darum handeln, ob auf diesem Wege nicht in manchen Fällen eine Lebensfristung von solcher Dauer zu gewinnen sei, dass es sich darum lohnte, eine Operation von solcher Grösse vorzunehmen, — ähnlich wie man die Amputation der carcinomatösen Brust trotzdem, dass sie eine dauernde Heilung nicht erwarten lässt und nur behufs der temporairen Befreiung von dem Uebel macht und zu machen Grund hat.

Siebzehn Heilungen auf 50 Operationen ist ein so ungünstiges Resultat, dass man dadurch ganz von der Operation zurückgeschreckt werden kann, und in der That sehen wir, dass manche Chirurgen, wie Delpech, Richerand, die Kieferresection bei Carcinom der weichen Theile geradezu verwerfen. Auch M. Jäger, stets eine der beachtenswerthesten Autoritäten in Betreff der Resectionen, stellte in seinem Aufsatz über Excisio part. mandibulae in Rusts Handwörterbuch (1832) diesen Krankheitszustand zu den Contraindicationen der Operation; dass er aber seine Ansicht später geändert hat, ergibt sich daraus, dass er vom Jahre 1832 bis 1836 die Operation 7mal bei Krebs, der von den weichen Theilen ausging, gemacht hat, und — es fügte sich, dass in allen 7 Fällen Heilung und nur in einem bald nachher ein tödtliches Recidiv eintrat. Jedenfalls verdient es doch eine genauere Untersuchung, worin der häufige ungünstige Ausgang begründet ist und ob sich nicht dem Resultate dieser Untersuchung gemäss unter den Fällen von Carcinom eine Auswahl treffen liesse, wobei Aussicht auf günstigere Erfolge gegeben ist. Das, woran man zunächst denkt, ist Rückkehr des Uebels, und wir finden allerdings unter den oben erwähnten 24 tödtlichen Ausgängen 7, in denen ein Recidiv als Ursache des Todes angeführt wird, ausserdem kamen, wie erwähnt, noch 3 Recidive vor, von denen 2 zu einer erfolglosen Wiederholung der Operation veranlassten, und in dem 3ten der endliche Ausgang zwar nicht mitgetheilt, aber auch nicht zweifelhaft ist. Dies ist nun allerdings ein sehr ungünstiges Verhältniss, wenn man bedenkt,

wie höchst selten nach Exstirpation von einem auf die weichen Theile noch beschränkten, wenn auch übrigens ausgedehnten Carcinom der Lippe oder Wange die Wunde nicht heilt, sondern sogleich wieder zum Herde einer carcinomatösen Degeneration wird, und wir müssen die Gründe dafür darin suchen, dass erstens in Fällen, wo eine krebsige Entartung sich an der innern, wie an der äussern Seite des Kiefers entwickelt hat, eine vollkommene Exstirpation alles Krankhaften gewöhnlich schwierig ist und wider unser Wollen und Wissen misslingen kann; ja wir finden in einzelnen Operationsfällen es selbst angegeben, dass der Operateur einen Rest der Degeneration zurücklassen musste, den er nicht ohne allzu bedeutende Verletzung entfernen konnte. Unter solchen Umständen zu hoffen, dass der Rest durch Eiterung zerstört und ausgestossen werde, ist eine Selbsttäuschung, denn der kleinste Rest wird unfehlbar zum Keim eines sofort sich entwickelnden Recidives und die Eiterung oder Ulceration in ihm zerstört nie soviel, als gerade bei ihrem Vorhandensein d. h. in dem Stadium des Cancer apertus im Umfange neue Entartung eintritt. Zweitens wird die Entstehung eines Recidivs dadurch begünstigt, dass die Wunde nach der Resection niemals ohne Eiterung heilen kann, denn wenn sie auch äusserlich noch so vollständig geschlossen ist, an der Stelle, wo der Kiefertheil weggenommen ist, bleiben unvereinigte Theile. Darin ist aber bei der Exstirpation eines Lippen- oder Wangenkrebses, welcher den Knochen noch nicht betheiligt, ein grosser Vortheil gegeben, dass wir die Wunde, sei es durch die blosse Nath oder durch eine plastische Operation, vollständig schliessen und auf dem Wege der ersten Intention heilen können. Wo eine krankhafte Diathese vorhanden ist, bedarf es, damit sie zur Krankheit ausschlage, in der Regel eines besondern Anstosses, eines concurrirenden innern oder äussern Causalmoments, und ein solches wird sehr leicht in einem abnormen Vegetationsprocess, wie es die Eiterung in einer Wunde ist, gegeben.

Wenngleich die Recidive eine häufige Ursach des tödtlichen Ausgangs der hier in Rede stehenden Kieferresectionen enthalten, also Seitens der indicirenden Krankheit die Prognose der Operation sehr getrübt wird, so ergibt es sich doch nun als eine höchst bemerkenswerthe, ja unerwartete Thatsache, dass die häufigere Ursache des ungünstigen Ausgangs in der Operation selbst und der Beträchtlichkeit der durch sie erzeugten Verwundung beruht, und diese Ursache ist nicht bloss verhältnissmässig häufig, wenn man die wegen Carcinom der weichen Theile unternommenen Resectionen für sich betrachtet, sondern auch wenn man diese mit den wegen anderer Krankheitszustände verrichteten Operationen vergleicht. Jäger hat die Behauptung ausgesprochen, dass nach Resectionen wegen Osteosarkom nie ein Recidiv vorkomme, und man würde demnach annehmen müssen, dass der tödtliche Ausgang solcher Fälle durchaus auf Rechnung des operativen Eingriffs zu bringen sei; jene Behauptung ist aber, wenn man Osteosarkom für Degeneration des Knochens in eine weiche Masse überhaupt nimmt, den vorliegenden Beobachtungen nach unrichtig, will man dagegen mit dem Namen Osteosarkom nur die gutartigen Knochendegenerationen bezeichnen, so liegt in der Jägerschen Behauptung insofern etwas ganz Willkürliches, als man das Auftreten eines Recidivs als den Beweis der Bösartigkeit des Uebels betrachtet. Halten wir uns auch hier wieder an die chirurgische Arithmetik, so stellt sich das Verhältniss folgendermassen: unter den 53 oben erwähnten Kieferresectionen, welche tödtlich abliefen, sind 27, in denen der Tod als Folge der Operation zu betrachten ist, 13, wo derselbe durch die zurückkehrende Krankheit herbeigeführt wurde, und 13, wo ich die Ursache des Todes nicht ermitteln konnte. Von den 24 tödtlichen Fällen, in welchen wegen Carcinom der weichen Theile die Operation verrichtet worden war, sind 12 auf Rechnung der Operation selbst zu bringen; Rückkehr des Carcinoms fand, wie erwähnt, 7mal Statt, und in 5 Fällen kann ich nicht entscheiden, ob der Tod durch ein

Recidiv bedingt wurde oder nicht. Hiernach ist das Verhältniss der Fälle, die durch die Operation selbst tödtlich abliefen, zur ganzen Zahl der Operationen bei den wegen Carcinom der weichen Theile gemachten Resectionen 12 : 50 = 1 : 4,166, bei den wegen anderer Krankheitszustände verrichteten Operationen 15 : 170 = 1 : 11,333 und bei den Kieferresectionen überhaupt und ohne Rücksicht auf das indicirende Leiden 27 : 220 = 1 : 8,148. Oder mit einfachen Worten: die Kieferresection ist, wegen Carcinom der weichen Theile unternommen, noch einmal so gefährlich als überhaupt und fast dreimal so gefahrvoll, als wenn sie wegen eines andern als des eben genannten Uebels gemacht wird.

Endlich sei hier noch angeführt, dass in den 12 Fällen, wo die wegen Krebs gemachte Operation den Tod herbeiführte, dieser 3mal in acuten Gehirnleiden (Meningitis, Apoplexie), 2mal in Suffocation, 2mal in Erysipelas, 3mal in profuser Eiterung und Eitersenkung, und 1mal in purulenter Infection des Blutes seinen Grund hatte, 1mal aber, wo er 10 Tage nach der Operation erfolgte, in einem von mir wegen Unzugänglichkeit der betr. Literatur nicht näher zu bestimmenden Zustande.

Es ist oben die Frage berührt worden, ob sich nicht beim Carcinom der weichen Theile die Umstände ermitteln lassen, wodurch die Prognose einer nothwendig werdenden Kieferresection günstiger und weniger günstig gemacht wird; ich lasse hier zwei desfallsige Bemerkungen folgen, wovon die eine sich mehr auf die Gefahr der Operation, die andere auf die Gefahr des Recidivs bezieht.

Es hat nicht selten zu den Kieferresectionen eine carcinomatöse Geschwulst Veranlassung gegeben, welche in der Gegend der submaxillaren Speicheldrüse mit einem Knoten entsteht, sich allmählig vergrössert, nach der äussern und innern Kieferseite hin, nach der letztern bald mehr bald weniger ausdehnt und mit dem Knochen in einen genauen Zusammenhang tritt. Wenn diese Geschwulst die dem wahren Skirrhus (Carcinoma simplex) eigenthümliche grosse

Härte hat, so glaubt man leicht, es mit einer Auftreibung des Knochens selbst zu thun zu haben; bisweilen und zwar dann, wenn die krankhafte Masse mehr steatomatöser Art ist (Carcinoma reticulare), ist die Geschwulst zwar vom Anfang an nicht so steinhart, aber sie pflegt, sobald sie eine gewisse Grösse erreicht hat, so genau mit dem Kiefer zusammenzuhangen, dass es doch auch hier nach der blossen Untersuchung schwierig ist, zu entscheiden, ob man es mit einer Degeneration des Knochens oder der weichen Theile zu thun hat, und man findet auch bei der anatomischen Untersuchung, dass die Beinhaut des Kiefers in die Degeneration hineingezogen und mit dieser verschmolzen, der Knochen selbst zwar nicht degenerirt, aber doch durch interstitielle Absorption mehr oder weniger verdünnt ist. Die Geschwulst erweicht sich unter Schmerzen, bricht auf und geht in eine zerstörende Ulceration über; aber während dessen, wie vorher verbreitet sich die Degeneration auf die Nachbartheile, den Boden der Mundhöle und nach den grossen Gefässen hin, welche dem Kieferwinkel so nahe liegen, an und vor dem die Geschwulst eine beträchtliche, rundliche, nicht scharf abgegränzte Auftreibung bildet. Soll diese Geschwulst exstirpirt werden, so muss man den von ihr umfassten Knochentheil reseciren, wenn derselbe selbst auch keineswegs von der Degeneration ergriffen ist; aber diese Operation ist jedesmal sehr verwundend und gefahrvoll, und sie ist dies in einem höheren Grade, als die Wegnahme einer gleichgrossen Knochengeschwulst. Durch letztere werden die dem Kiefer benachbarten Weichgebilde nur verdrängt und sie können bei der Operation geschont werden, dagegen werden dieselben bei einer Krebsgeschwulst in diese mit hineingezogen, sie werden von der Degeneration selbst mit ergriffen und müssen mit fortgenommen werden. Dadurch wird die Operationswunde nicht bloss umfänglicher, sondern es kommen selbst wichtigere Theile zur Dissection und Excision, so namentlich grössere Nerven und Gefässe. Muss die Carotis unterbunden werden, so wird dadurch in einer unzweifelhaf-

ten Weise die Gefahr der Operation beträchtlich gesteigert; sollte es aber ohne Einfluss sein, wenn grosse Aeste der Carotis z. B. die A. lingualis vor dem Abgang von Zweigen durchschnitten und unterbunden werden müssen? Soll dies nicht einen stärkeren Zufluss des Bluts nach anderen, von der Carotis versorgten Organen zur Folge haben, der in Verbindung mit dem auf letztere sich verbreitenden traumatischen Einfluss zu Entzündungen und andern gefahrvollen Zuständen führen kann? In dem Eindruck, den das Nervensystem durch materielle und dynamische Verletzung bei der Operation empfängt, und den Störungen, die im Gefässsystem durch Verlust von Blut und normwidrige Vertheilung desselben entstehen, ist das nächste Moment der Gefahr bei der Operation gegeben, welches für sich zwar nicht leicht einen tödtlichen Ausgang herbeiführt, aber diesen doch allein bedingen kann und in einzelnen Fällen bedingt hat; dann kommt die Reaction auf die Operation und sie erhält durch jenes Moment eine eigenthümliche und gefahrvolle Richtung. Später erwächst eine neue Gefahr durch die Ausdehnung, welche die Eiterung durch die Grösse der Wunde nothwendig bekommt und durch Senkungen des Eiters überdies leicht vermehrt werden kann. — Dies sind die Gefahren, die durch die Operation selbst gegeben werden, überdies aber sind Recidive des Krebses nirgends mehr zu fürchten, als hier, denn es ist schon schwierig, eine solche Geschwulst vollständig und mit Inbegriff ihrer letzten Ausstrahlungen zu exstirpiren; zweitens steht dies Carcinom gewöhnlich mit einer entwickelten Krebsdiathese im Zusammenhange, die sich wenn schon nicht immer, doch oft dadurch zu erkennen gibt, dass die Geschwulst als Recidiv nach einem exstirpirten Lippen- oder Wangenkrebs auftritt; drittens wird ein Recidiv wenn auch nicht veranlasst, doch begünstigt durch die in der Wunde eintretende Eiterung.

Das sind alles Verhältnisse, welche einer Resection des Kiefers wegen einer carcinomatösen Geschwulst von der beschriebenen Art keinesweges günstig sind, welche aber in

einer viel abrathenderen Weise heraustreten, wenn man derartige Resectionen mit solchen vergleicht, die zwar auch wegen Carcinom weicher Theile, aber wegen eines auf andere Weise und an anderer Stelle entstandenen, namentlich wegen Carcinoma labii, was Erosion oder sogenannte Caries des Kiefers zur Folge gehabt hat, unternommen werden. In Fällen der letztern Art ist die Verwundung in der Regel viel weniger umfänglich, sie bleibt auf den Kiefer und die an seiner äusseren Fläche gelegenen Theile ganz oder fast ganz beschränkt, es fallen keine wichtigen Theile, namentlich nicht die grossen Halsgefässe, ihre grössern Aeste und wichtigere Nerven in das Operationsfeld, endlich lässt sich die Wunde in einer verhältnissmässig viel grösseren Ausdehnung ohne Eiterung heilen. Erwägt man alles Dies, so kann es, auch abgesehn von dem, was die Beobachtung direct darüber lehrt, nicht zweifelhaft sein, dass der grösste Theil der ungünstigen Ausgänge nach den wegen Carcinom weicher Theile unternommenen Kieferresectionen, namentlich sofern sie in der Operation selbst ihren Grund hatten, auf Rechnung der oben beschriebenen carcinomatösen Geschwulst kommen muss und — wir müssen bei diesem Uebel die Operation als in der Regel nicht angezeigt betrachten. Einzelne glückliche Fälle, die man bei derartigem Carcinom gehabt hat, beweisen gegen diese Behauptung um so weniger etwas, als man von ihnen fast ohne Ausnahme nur das nächste Resultat, nehmlich die Heilung der Operationswunde kennt, ob und wie lange aber der Operirte von einem Recidive frei geblieben ist, das grosse ärztliche Publicum und sehr häufig auch der Operateur nicht erfahren hat.

Eine zweite hier anzustellende Betrachtung ist folgende. Bei den in der Nachbarschaft des Kiefers vorkommenden carcinomatösen Degenerationen gibt es einen Unterschied, der sich bisher vorzüglich in der Praxis herausgestellt hat, ohne durch die pathologische Anatomie bereits eine genügende Aufklärung erhalten zu haben, der aber auch für die Praxis von der grössten Bedeutung ist. Ein Theil dieser

Degenerationen bildet sich aus einem Knoten, der in den unter der mucösen oder äussern Haut gelegenen Geweben entsteht, sehr hart ist und sich später ausdehnt, erweicht und in Ulceration übergeht, mit einem Worte aus einem Skirrhus; dies ist die eigentliche Krebsgeschwulst, das Carcinoma simplex (fibrosum) und reticulare. Eine andere Art von Carcinom entwickelt sich dagegen in der äusseren oder Schleimhaut, fängt nicht mit einem tiefliegenden Knoten an, sondern mit einer Warze, einem Tuberkel, einem Fleck oder einer rissigen, schilfrigen Stelle, welche sich verbreitet und indem sie ihre Oberhaut verliert, in eine anomale Secretion, in einen Ulcerationszustand übergeht. Man hat dies Uebel, theils weil es sich selbst überlassen immer fortschreitet, theils weil es allen dynamischen Mitteln hartnäckig widersteht und zerstört oder fortgenommen werden muss, zu den carcinomatösen gezählt, aber der aufmerksame Praktiker hat es längst unter dem Namen des Carcinoma cutaneum von dem zuerst erwähnten geschieden. Unzweifelhaft werden mit dieser Benennung Degenerationen von ganz verschiedener Natur umfasst und gewiss haben diese in manchen Fällen mit eigentlichem Carcinom gar nichts zu thun. Ich kenne darunter seit Jahren eine Umwandlung der Lippenschleimhaut, welche die grösste Aehnlichkeit und Verwandtschaft mit der bei der Ichthyose Statt habenden Veränderung der äussern Haut hat, aber dem Usus nach und ihrer Hartnäckigkeit wegen mit dem Namen eines Cancer cutaneus labii belegt wird; sie kommt nach den genaueren anatomischen und mikroskopischen Untersuchungen, welche Hr. Dr. H. v. Meckel an solchen von mir exstirpirten Degenerationen angestellt hat, mit dem Tumeur épidermique überein, welchen Lebert unter dem Abschnitt Lippen- und Gesichtskrebs beschreibt, ebenso mit der noch genauer und schon früher von Ecker (Medicin. Vierteljahrschrift von Roser und Wunderlich III. S. 380, s. auch Chelius Handbuch der Chir. 6. Aufl. II. § 2418) beschriebenen Hypertrophie der natürlichen Gewebtheile der Lippe. Dies wäre demnach eine Krankheitsform, die von

dem wirklichen Lippenkrebs bestimmt abgesondert werden kann; aber nicht immer besteht in ihr das, was wir Carcinoma cutaneum nennen, vielmehr ist in andern Fällen eine Verwandtschaft mit Krebs vorhanden, die sich dadurch bestimmt zu erkennen gibt, dass ein Uebergang zwischen dem Hautkrebs und dem wahren Carcinom Statt findet, den ich wiederholt und noch ganz kürzlich in unzweifelhafter Weise beobachtet habe. *) Das Hautcarcinom kommt am häufigsten an dem freien Lippenrande vor, aber es kann auch ursprünglich an der übrigen Mundschleimhaut, z. B. an der inneren Fläche der Wange auftreten, und es kann, indem es das Zahnfleisch ergreift und bis auf die Beinhaut des Kiefers und diesen selbst eindringt oder in die Alveolen hineingeht, auch indem es durch Uebergang in skirrhöse Degeneration der tieferen Gewebe an den Knochen gelangt, zur

---

*) Lebert unterscheidet drei Affectionen, die man als Krebs der Lippe, Wange und des Gesichts im Allgemeinen beschrieben hat, nehmlich den erwähnten Tumeur épidermique, den eigentlichen Cancer, der sich unter der Haut als Knoten entwickelt (ganz wie ich ihn oben von dem sogen. Cancer cutaneus unterschieden habe), und ein Ulcère cancroïde, welches auch nicht in wirklichem Carcinom beruht, welches ich als Ulcus phagedaenicum faciei zu bezeichnen gewohnt bin und vielfältig beobachtet habe, aber nie an der Lippe oder sonst in einer Weise, dass es für meine obige Erörterung in Betracht käme. Diese Lebert'sche Unterscheidung kann ich also nicht als erschöpfend ansehn, vielmehr bleiben noch Degenerationen übrig, die unter der Form des Hautkrebses auftreten und unter jenen 3 Rubriken nicht untergebracht werden können. Was Rokitansky Epithelialkrebs nennt, das scheint nichts anderes als die Lebertsche Epidermidal- und Epithelialgeschwulst zu sein; er stellt aber das Uebel zu den Carcinomen, weil es in manchen Fällen, bei völliger Gleichheit in seinem morphologischen und chemischen Verhalten doch in allen seinen Erscheinungen völlig mit den Krebsen übereinkomme, während es häufig ein ganz locales Leiden sei, — was ich nur dahin verstehn kann, dass die unter der Form des Hautkrebses auftretenden Degenerationen doch eine, bis jetzt noch nicht von der pathologischen Anatomie und noch weniger durch die blosse Mikroskopie erkannte, für den Praktiker aber höchst wichtige Differenz darbieten. Dass diese den Einen so wenig abgehalten hat, alle diese Entartungen zu den gutartigen Uebeln zu bringen, wie den Andern, sie zu den Carcinomen zu stellen, und gar zu dem Medullarsarkom, als Varietät desselben, mit dem sie wohl am wenigsten gemein haben, — erscheint gleich irrig.

Resection des Kiefers Indication geben. Einen solchen Fall bietet die von mir erzählte fünfte Resection dar, wo über die Nothwendigkeit der Operation kein Zweifel obwalten konnte, obgleich das Uebel entschieden von der Mundschleimhaut ausgegangen war.

Beide Arten von carcinomatöser Degeneration geben also zur Resection des Unterkiefers Veranlassung, aber sie haben, wie überhaupt, so auch für diese Operation eine sehr verschiedene Prognose. Das sogenannte Hautcarcinom lässt sich, so lange es nicht etwa tieferliegende Gewebe in die Degeneration wirklich mit hineingezogen d. h. eine skirrhöse Entartung derselben zur Folge gehabt hat, in der Regel durch eine vollständige Ausrottung gründlich und für immer heilen, und ich könnte so manchen Fall namhaft machen, wo ich vor vielen Jahren dies Uebel operirt habe und bis jetzt keine Spur eines Recidivs vorhanden ist; dagegen ist es bei dem wahren, mit Skirrhus beginnenden Carcinom eine Ausnahme von der Regel, wenn es durch eine Operation für immer beseitigt wird; fast jedesmal kehrt es zurück und zwar gewöhnlich nach desto kürzerer Frist, je weiter es sich bereits ausgedehnt, also namentlich dann sehr bald, wenn es schon bis an oder in den Knochen sich verbreitet hatte.

Demnach würde man, — um das Resultat der vorstehenden Betrachtungen in zwei Worten herauszustellen, — die Kieferresection bei Carcinom weicher Theile nur dann, wenn dies ein sogenanntes Carcinoma cutaneum ist und namentlich in einer noch von wirklichem Skirrhus freien Degeneration der Schleimhaut besteht, mit Aussicht auf radicale Heilung anwenden können; dagegen überall, wo das Carcinom ein genuines, mit Skirrhus begonnenes ist, von ihr höchstens eine temporaire Hilfe erwarten dürfen und sie behufs dieser nur unter besonders günstigen inneren und äusseren Verhältnissen des Falls, niemals oder äusserst selten aber dann verrichten dürfen, wenn das Uebel in der, S. 36. 37 geschilderten Geschwulst besteht.

Woran starb der Operirte, dessen Geschichte S. 19 mitgetheilt ist? ich glaube, an der Störung, welche die Circulation des Blutes im Gehirn durch die Unterbindung der einen Jugularvene erlitt, und der dadurch bedingten Lähmung der Gehirnthätigkeit. Dies ist eine Wirkung, die nur unter Umständen von der Verschliessung einer Jugularvene zu erwarten steht. Erfolgt diese allmählig, so ist dies ohne Nachtheil für das Gehirn, wie dies aus mehreren Beobachtungen, unter andern aus einer hervorgeht, die ich selbst gemacht und früher mitgetheilt habe *); in solchen Fällen tritt in dem Maasse, wie der Abfluss des venösen Blutes aus dem Gehirn durch eine Vene vermindert wird, eine supplirende Ableitung durch die andere Jugularvene, vielleicht mehr noch durch die Vertebralvenen ein, und es wird das richtige Verhältniss der Masse des Venenbluts zu der des Arterienbluts innerhalb der Schädelhöle und zum Gehirn nicht gestört. Wird dagegen eine Jugularvene plötzlich verschlossen, so wird eine grosse Quantität Venenblut im Gehirn zurückgehalten, und wenngleich die Natur auch hier bemüht sein wird, das Missverhältniss mittelst stärkerer Abfuhr durch die andern Venen auszugleichen, so wird es doch von der Schnelligkeit, mit welcher diese supplirende Abfuhr zu Stande kommt, und von der Masse des Venenblutes, die indessen dem Gehirn zugeht, abhangen, bis zu welchem Grade sich die Folgen von der Retention des Venenblutes entwickeln. — Wir besitzen eine Anzahl von Beobachtungen über Verletzung der V. jugularis interna, namentlich aus der neuern Zeit, sie sind aber für die Beurtheilung des hier in Rede stehenden Punktes wenig brauchbar; meistentheils beziehn dieselben sich auf die Wirkung des Eintritts von Luft in die Vene, und wenn auch dabei die letztere unterbunden wurde, so waren doch die Zufälle, die von dem Lufteindringen abhingen, so überwiegend, wenn nicht rasch tödtend, dass eine Abschätzung der durch den gehemmten Blutlauf

*) s. meine klinisch-chirurg. Bemerkungen. Halle 1832. S. 36.

hervorgebrachten Folgen unmöglich wird. In anderen Fällen waren, wo die Jugularvene unterbunden werden musste, gleichzeitig andere bedeutende Verletzungen zugegen oder es trat Eiterbildung innerhalb der Vene mit ihren gefahrvollen Zufällen hinzu. Wo bei der Exstirpation von Halsgeschwülsten die Vene verletzt und unterbunden wurde, war sie vorher manchmal schon durch die Geschwulst comprimirt, selbst obliterirt gewesen, so in einem Falle, den Simpson *) mittheilt, und die Unterbindung blieb deshalb ohne nachtheilige Einwirkung. Simmons **) unterband die ebenfalls bei Exstirpation einer Halsgeschwulst getrennte Jugularvene, ohne dass irgendwelche Gehirnzufälle eintraten, und Morgan ***), der die Unterbindung wegen einer Verletzung durch versuchten Selbstmord vornahm, beobachtete nur vorübergehende „nervöse Symptome"; doch hatte in beiden Fällen eine heftige Blutung Statt gehabt und dadurch war nicht bloss augenblicklich die Blutmasse im Gehirn sehr verringert, sondern auch einer stärkern Blutzufuhr zum Gehirn für die Zeit entgegengewirkt, in welcher sich die Ableitung des Blutes durch andere Venen herstellen konnte. Erläuternder ist eine Beobachtung v. Wattmann's ****); derselbe hatte die rechte Jugularvene angeschnitten und es war Luft in dieselbe eingedrungen, er machte daher die von ihm dabei empfohlene seitliche Unterbindung der Vene; die von dem Lufteintritt abhängigen Zufälle waren vollständig vorübergegangen, nun trat aber Lähmung der obern und untern Extremität der entgegengesetzten (linken) Seite und nach 24 Stunden Schmerzen und krampfhafte Bewegungen in diesen Theilen ein, welche sich in 3 Tagen nebst der Lähmung allmählig verloren. Wattmann leitet diese Zufälle von einer Zerrung ab, welche der Nervus vagus von der nahen Ligatur vielleicht erlitten

*) s. b. Hodgson Krankheiten der Arterien und Venen. S. 545.

**) ebend. S. 546.

***) Oppenheims Zeitschrift V. Heft 3.

****) Sicheres Heilverfahren beim Lufteintritt in die Venen. Wien 1843. S. 103. 114.

haben mochte, indessen würden die Folgen davon in einer ganz andern Weise aufgetreten sein, es würden sich Zufälle an den Respirationsorganen und dem Magen eingestellt haben, nicht an den Extremitäten, mit denen der N. vagus nichts zu thun hat, und dass die Zufälle an der, der operirten entgegengesetzten Seite auftraten, weist auf ihren Ursprung aus dem Gehirn hin; ich glaube vielmehr, dass die Ligatur, welche zwar direct die Vene nicht gänzlich schloss, doch durch eine beträchtliche Verengerung ihres Lumens zu einer Stagnation und Coagulation des Bluts in ihr und somit zu denselben Folgen Veranlassung gab, wie eine vollständige Unterbindung des Gefässes. Der genannte Chirurg citirt einen andern Fall von Heineken, welcher bei einer Verwundung der linken V. jugularis interna die heftige Blutung aus dieser durch eine starke Compression stillte und danach Coma, Lähmung der obern und untern Extremität der rechten Seite und nach 7 Tagen apoplektischen Tod beobachtete; ausser der Jugularvene war nur noch die Art. temporalis verletzt und unterbunden worden.

In dem oben erzählten Fall wurde die Anhäufung des venösen Blutes im Gehirn durch die Section erwiesen, und die Zufälle, welche eintraten, waren ganz von der Art, wie man sie bei einer solchen Ursache zu erwarten hat. Dass sie anscheinend spät sich einstellten, hat erstens seinen Grund darin, dass bei dem Operirten, einem taubstummen, ganz ungebildeten Menschen, die ersten, für die objective Wahrnehmung nicht deutlicher hervortretenden Zufälle für die Beobachtung verloren gehen mussten, und dass zweitens erst dann, als der schwächende Eindruck, den die Operation auf den ganzen Körper und auf die Blutcirculation insbesondere gehabt hatte, vorübergegangen war, als die letztere wieder lebhafter wurde, die Folgen des Missverhältnisses zwischen Zufuhr und Abfuhr des Blutes innerhalb der Schädelhöle stärker sich herausstellen konnten, aber gewiss musste dies Missverhältniss viel bedeutsamer für ein Nervensystem werden, was durch eine grosse Operation eine erhebliche Er-

schütterung erlitten hatte, als es wohl bei einer einfachen Verwundung gewesen sein würde.

Wo die Resection vorzunehmen ist, kommt es zunächst auf eine genaue Bestimmung desjenigen Theils des Kiefers an, welcher bei der carcinomatösen Degeneration betheiligt ist und deshalb fortgenommen werden muss, da nicht bezweifelt werden kann, dass der kleinste krebsige Rest, welcher zurückgelassen wird, zu einem Recidiv Veranlassung gibt, andrerseits aber es nicht zulässig erscheint, von dem Kiefer mehr als durchaus nöthig wegzunehmen. Jäger hat in dieser Beziehung auf den Nervus mentalis aufmerksam gemacht und da, wo dieser bei seinem Austritt aus dem Foramen mentale skirrhös, der Knochen in seinem Umfange dünn und rauh gefunden wird, in der Voraussetzung, dass die Degeneration sich besonders leicht längs dem Nerven fortpflanze, den ganzen Seitentheil des Kiefers bis zum aufsteigenden Aste oder lieber sogleich bis ins Gelenk hinein fortzunehmen gerathen. Jäger hat zur Unterstützung dieser Behauptung keine speciellen Beobachtungen angeführt, es lässt sich aber vermuthen, dass er sich dabei auf zwei Fälle bezogen hat, welche später von Ried ausführlicher mitgetheilt worden sind, einen, wo sich bei einem Krebsrecidiv im Knochen selbst ein Knoten fand, welcher sich von dem überhaupt verdickten Unterkiefernerven aus entwickelt hatte, und einen zweiten, wo ebenfalls bei einem Krebsrecidiv heftige, dem Verlaufe des Nerven folgende Schmerzen vorhanden waren und eine Degeneration des Nerven vermuthet wurde, über diese aber, wie überhaupt von dem anatomischen Befunde nichts weiter berichtet wird. Die Jägersche Behauptung mag für einzelne Fälle ihre Richtigkeit haben und der Nerv immerhin eine sorgsame Berücksichtigung verdienen, ich habe indessen bei aller Aufmerksamkeit auf diesen Gegenstand weder selbst je eine Beobachtung gemacht, welche jene Verbreitung des Krebses längs dem Nerven be-

stätigte, noch finde ich anderweitig dafür eine hinreichende erfahrungsmässige Unterstützung, um die von Jäger angerathene ausgedehnte Resection gerechtfertigt zu finden, wenn dazu nicht sichrere Indicien von Verbreitung des Uebels auffordern. Dagegen muss ich auf einen andern Theil aufmerksam machen, längs welchem sich die carcinomatöse Degeneration unter Umständen besonders gern fortzupflanzen scheint, das ist, in den Alveolen und längs der sie auskleidenden Membran (Beinhaut der Zahnhölen). Dies habe ich wiederholt beobachtet, so namentlich in den Fällen, wo die 3te, 4te und 5te der mitgetheilten Resectionen gemacht wurden. Es hat diese Entartung der Alveolarmembran, wodurch diese eine gleichsam schwammige Beschaffenheit für das Gefühl annimmt, zuerst Lockerwerden, dann Ausfallen der Zähne, endlich Schwinden der Alveole zur Folge und dies kann Statt haben, ohne dass eine gleiche Degeneration des Zahnfleisches an der vordern Fläche der resp. Alveolen eingetreten wäre. Man findet unter der weichen, in der Alveole befindlichen Substanz den Knochen rauh, denn er wird in dem Verhältniss, wie jene Degeneration fortschreitet, durch interstitielle Absorption verzehrt, sowie auch da, wo die carcinomatöse Degeneration von der Wange oder Lippe aus an den Kiefer herangetreten ist, dieser nicht durch wirkliche Entartung oder durch Caries rauh wird, sondern ebenfalls durch interstitielle Absorption (in welcher Beziehung ich auf das in der Einleitung Gesagte verweise). Diese Verbreitung der Degeneration in den Alveolen, auf welche uns zuerst das Lockersein von Zähnen aufmerksam machen muss, scheint namentlich bei demjenigen Carcinom vorzukommen, welches wesentlich die Schleimmembran betheiligt; zwar hat in dem oben erzählten Falle, wo ich zweimal die Resection gemacht habe, das Uebel den Anschein, als ob es aus einem in der Dicke der Lippe und Wange gebildeten wirklichen Skirrhus entsprungen wäre, aber auch hier berechtigen die von Herrn Dr. H. v. Meckel gemachten genaueren anatomischen Untersuchungen zu der Annahme,

dass die Degeneration, wenn nicht ursprünglich von der Schleimhaut ausgegangen, doch diese wesentlich mit ergriffen habe.

In den beiden zuerst erzählten Fällen habe ich den Kiefer in seinem aufsteigenden Aste durchsägt und dadurch die anscheinend fast nothwendige Exarticulation des Knochentheils vermieden. Darauf lege ich ein Gewicht und ich glaube, dass auf dieselbe Weise die Exarticulation in so manchem Fall zu vermeiden sein wird und zu vermeiden gewesen wäre. Betrachte ich die einzelnen von andern Chirurgen bekanntgemachten Operationsfälle, so kann ich mich der Ansicht nicht erwehren, dass in mehreren von ihnen die Exarticulation auf obige Weise zu umgehn gewesen sein würde; aber es ist schwer, über Fälle, deren Details man nicht durch eigene Untersuchung und Anschauung kennt, ein so bestimmtes Urtheil zu geben, und ich werde mir daher nicht gestatten, hier einzelne Krankheitsgeschichten als Beleg meiner Ansicht herauszuheben. Es ist eine sehr auffallende Thatsache, dass, ungeachtet man die Resection im Kiefergelenk niemals wegen eines ursprünglichen Gelenkleidens gemacht hat, dieselben mehr als $\frac{1}{4}$ sämmtlicher Kieferresectionen betragen (59 unter 220), und doch pflanzen sich bekanntlich Krankheitszustände, die den Körper eines Knochens befallen, selten auf dessen Gelenkenden fort. Allerdings kann die Auslösung im Gelenke durch andere Umstände als durch Theilnahme des Gelenkendes an der Krankheit nothwendig werden, so dadurch, dass die Grösse der fortzunehmenden Geschwulst einen Zugang zu dem Kieferaste selbst nicht gestattet, durch Theilnahme des Process. coronoideus an der Krankheit; auch ist der eigentliche Gelenktheil am Kiefer sehr kurz, so dass sich Krankheiten des Körpers des Knochens sehr weit herauf erstrecken können; aber dies Alles wohl erwogen, bleiben meine Bedenklichkeiten doch bestehn. In 10 Fällen wurde die Exarticulation

wegen Carcinom der weichen Theile gemacht, dabei wird jedoch am seltensten eine hoch am Kieferaste heraufgehende Affection des Knochens vorkommen und die für die Durchsägung etwa hinderliche Geschwulst wird sich vor jener am ehesten in der erforderlichen Ausdehnung beseitigen lassen. Ferner sind 10 Fälle, wo Caries und Nekrose die Indication gaben, aber da muss man nicht bloss fragen, ob immer die Exarticulation, sondern ob überhaupt die Operation nothwendig gewesen sei? Was man beim Unterkiefer Caries oder Nekrose mit Caries zu nennen gewohnt ist, das ist in der Regel nichts anderes, als blosse Nekrose, bei der man sich durch Rauhigkeiten, die man am Knochen mit der Sonde entdeckt, zu der Bezeichnung Caries verleiten lässt; wie wenig aber die rauhe Beschaffenheit des Knochens für sich Grund zur Annahme von Caries giebt, davon habe ich früher (S. 8) gesprochen. Wirkliche Caries befällt den Unterkiefer, wie alle dichteren Knochen, sehr selten, Nekrose dagegen sehr häufig, und diese kann sich auch unzweifelhaft bis auf das Gelenkende mit erstrecken; ich glaube aber, dass man mit seltenen Ausnahmen bei der Nekrose des Kiefers besser thut, die Entfernung des Knochens der Natur zu überlassen, als durch eine Resection einzugreifen. Mag immerhin der Naturprocess länger dauern, als die Heilung nach einer Resection, so spart man nicht bloss dem Kranken eine bedeutende Operation, sondern man vereitelt auch nicht die Restitution, welche die Natur nach diesem Verluste bewirkt. Dass nekrotisch gewordene grössere Theile des Körpers des Knochens sich in einer solchen Weise wieder ersetzen, dass die Function des Knochens wenig oder gar nicht und die äussere Form nicht bedeutend beeinträchtigt wird, das ist eine oft beobachtete Sache, aber selbst nach Nekrotisirung des Gelenkendes kann die Natur eine Ausgleichung des Defectes bewirken. Vor etwa 2 Jahren befand sich ein 17jähriges Mädchen in klinischer Behandlung, bei welchem ausser anderen Stücken des Unterkiefers dessen ganzer linksseitiger Processus condyloideus, welcher wie jene nekrotisch

geworden war (und welchen ich noch jetzt aufbewahre) ausgestossen wurde; das Uebel ist längst ausgeheilt und man würde von ihm, wenn nicht Narben zurückgeblieben wären, keine Spuren sehn; das Mädchen vermag die Kiefer gut von einander zu entfernen, wobei eine nicht erhebliche Schiefheit eintritt, indem sich der Unterkiefer auf der gesunden Seite stärker senkt; von aussen fühlt man unter dem Jochbogen den Gelenkfortsatz nicht vorspringen, wie im normalen Zustande. Dass hier eine Regeneration des Gelenkfortsatzes Statt gehabt habe, will ich nicht behaupten, gewiss ist es aber, dass, wenn ich hier die Resection gemacht hätte, der Erfolg bei weitem weniger günstig gewesen sein würde.

Am häufigsten ist die Amputation des Kiefers im Gelenke wegen Knochendegenerationen (Osteosarkom u. dgl.) gemacht worden, und es kann natürlich nicht bezweifelt werden, dass sie hier durch die Amputation in der Continuität oft nicht zu ersetzen ist, ich finde aber, dass manche Chirurgen z. B. Jäger in diesem Punkte zu gleichgiltig sind, ja sogar lieber die Exarticulation, als eine hohe Amputation vorzunehmen scheinen, während die letztere, und wenn sie selbst nahe dem halbmondförmigen Ausschnitte gemacht werden muss, bestimmte Vortheile gewährt, um derentwillen sie überall, wo sie noch irgend ausführbar, der Exarticulation vorgezogen werden muss. Mag auch die Amputation dadurch, dass sie am aufsteigenden Aste gemacht wird, erschwert werden, so ist sie doch immer leichter als die Exarticulation (und eine Operation, die leichter für den Operateur ist, ist auch allemal leichter für den Kranken), bei der namentlich durch die Ablösung des Temporalmuskels von dem Processus coronoideus eine oft grosse Schwierigkeit gegeben ist, sie vermeidet die Gefahr der Blutung, die bei der Auslösung des Gelenkfortsatzes, wenn auch als eine nicht dringende und beherrschbare, doch immer vorhanden ist und die auch bisweilen eintritt, wie ich dies selbst bei der von einem geschickten Operateur in Paris verrichteten Exarticulation gesehn habe, wobei die Art. maxillaris interna verletzt wurde und

unterbunden werden musste; es ist ein Vortheil bei der Amputation, dass mit der Abtrennung der Weichgebilde von der innern Kieferfläche sogleich der Knochen entfernt wird und der Operateur nun sofort und ungehindert an etwa verletzte grössere Gefässe gelangen kann, was namentlich dann von Wichtigkeit ist, wenn die mit dem Kiefer zu entfernende Geschwulst sich weiter nach innen erstreckt und die hier liegenden Weichgebilde nicht bloss durch sie zurückgeschoben, sondern mit in sie hineingezogen sind; endlich sind bei der Amputation die Parotis, der Speichelgang und der Nervus facialis viel weniger gefährdet, bleibende Nachtheile, wie die nach der Exarticulation vorkommende halbseitige Gesichtslähmung, also bei weitem nicht so sehr zu besorgen.

Resectio processus alveolaris mandibulae.

Ein kräftiges Dienstmädchen (Friederike R - r, 20 Jahre, aus Brehna) hatte längere Zeit an heftigen reissenden Schmerzen in den Zähnen der rechten Seite und der ganzen rechten Gesichtshälfte gelitten, welche mit zeitweiser Anschwellung und Röthung der letzteren verbunden gewesen waren; nach der Anwendung von blutigen Schröpfköpfen hörten die Schmerzen auf und nun bildete sich (ein halbes Jahr vor der Operation) an den unteren Backzähnen eine Geschwulst, die allmählig zu der Grösse einer wälschen Nuss anwuchs, nicht schmerzhaft war, aber das Kauen behinderte und häufig und stark blutete. Die Person war übrigens ganz gesund; als sie sich im Januar 1840 in die klinische Behandlung begab, fand sich, dass die Geschwulst an der Stelle des 3ten und 4ten Backzahns der rechten Seite sass und von dem Alveolarrande selbst ausging, der nach der innern und äussern Fläche stark aufgetrieben war und von der übrigens weichen Geschwulst bedeutend überragt wurde. Um das Uebel für die hier nöthige Operation zugänglicher zu machen, wurde zunächst der über die Alveolen hervorragende weiche Theil der

Geschwulst mit einer Ligatur umgeben und durch täglich stärkeres Zuziehn derselben bald abgetrennt; es zeigten sich nun die noch locker in ihren Alveolen steckenden beiden Backzähne, wovon der dritte an seiner Krone fast ganz durch Caries zerstört, der zweite aber nur wenig angegangen war; die in die Substanz der Geschwulst eingeführte Sonde traf auf blosse und rauhe Knochenpartikeln, welche den Alveolen angehörten. Darauf machte ich am 6. Februar die Resection des erkrankten Theils des Zahnfortsatzes: zu dem Ende wurde die Backe vom rechten Mundwinkel schräg abwärts bis zum Masseter hin gespalten, die beiden kranken Alveolen, aus denen zuvor die Zähne leicht entfernt worden waren, wurden mit einem gebogenen, bis auf den Knochen dringenden Schnitt sowohl an der äussern als innern Fläche des Kiefers seitlich und unterhalb abgegränzt, alsdann machte ich mit einer $2\frac{1}{2}$ Linien breiten und $2\frac{1}{4}$ Zoll langen dünnen Messersäge einen abwärtsgehenden Schnitt durch den Knochen unmittelbar hinter dem zweiten Backzahn, setzte darauf die Säge hart vor dem letzten Backzahn an den obern Rand des Kiefers, sägte abwärts bis zum untern Ende der Knochenauftreibung und ging nun, indem ich die Säge in eine möglichst schräge Richtung, mit der Schneide nach vorn, brachte und in derselben erhielt, in einer Bogenlinie unter den Alveolen fort, endlich gerade vorwärts bis zu dem ersten Sägeschnitte hin, wodurch der kranke Knochentheil, der eine Höhe von etwa $\frac{1}{2}$ Zoll hatte, ausgelöst war. Während dieses Actes wurde die Zunge durch die Finger der linken Hand weggedrückt und gegen die Säge geschützt. Blutung und Schmerz waren mässig. Obgleich ich mit dem Sägeschnitt mich überall unter dem aufgetriebenen Knochentheile gehalten hatte und immer in festem Knochen fortgegangen war, so hielt ich es doch für rathsam, zur Zerstörung eines etwa zurückgebliebenen Keimes des Uebels längs dem ganzen Sägerand das glühende Eisen aufzusetzen. Die Operation wurde damit beendigt, dass ich die Backenwunde durch eine Reihe von umwundenen Heften sorgfältig wieder

vereinigte. Die Nachbehandlung bestand in der Anwendung der Kälte als Umschlag und Mundwasser, worunter die Backenwunde mit Ausnahme von einem Paar kleinen, oberflächlichen Stellen durchaus per primam intentionem heilte und auch die Wunde am Kiefer sich unter einer wenig merklichen Eiterung ohne alle bemerkbaren Zwischenfälle schloss, so dass die Operirte nach 3 Wochen vollkommen geheilt entlassen werden konnte. Die excidirte Geschwulst bestand in einer fleischartigen Substanz, worin sich von ihrer knöchernen Grundlage nur noch Ueberreste vorfanden.

Ich habe jetzt, 7 Jahre nach der Operation, Gelegenheit nehmen können, die indessen verheirathete Person wieder zu untersuchen; sie ist von jeder Spur ihres früheren Uebels frei geblieben und der Kiefer ist an der betr. Stelle völlig normal bis auf die durch die Resection gemachte Lücke, deren Rand glatt, dünn, wie von beiden Flächen her etwas zugeschärft und fest überhäutet ist. Die Narbe in der Backe ist sichtbar, aber nicht auffallend und noch weniger entstellend.

Resectio partialis processus alveolaris mandibulae.

Wilhelmine B - r aus Gräfenhainchen, ein 13jähriges schwächliches, sehr bleich aussehendes Kind von lymphatischem Habitus, wurde am 1. April 1844 wegen einer sarkomatösen Degeneration am Alveolarrande des Unterkiefers aufgenommen. Das Uebel war allmählig und unter geringen Schmerzen entstanden und bestand in einer bläulichrothen, höckerigen, nicht sehr harten Geschwulst, welche auf der linken Seite die Stelle der drei ersten, nicht mehr vorhandenen Backzähne einnahm, sich über die Krone der Nachbarzähne erhob und mit einer Auftreibung des Knochens nach seinen beiden Seiten verbunden war, die einen Durchmesser von 9—10 Linien hatte, sich auf den Körper des Knochens selbst herabstreckte und an einer Stelle dem un-

tern Kieferrande sehr näherte. Die Geschwulst war wenig schmerzhaft, nicht zu Blutungen geneigt und die Kranke von andern Zufällen frei; es musste jene als gutartige, osteosarkomatöse Degeneration betrachtet werden und ich beabsichtigte sie durch Resection des betr. Kiefertheils mit Erhaltung des untern Randes des letztern zu entfernen. Eine an den Beinen sich zeigende Purpura urticans machte bis zu ihrer Beseitigung einen Aufschub der Operation nothwendig und ich schritt zu dieser am 9. April, nachdem Tags zuvor der unmittelbar an der Geschwulst stehende Eckzahn ausgezogen worden war. Sie wurde damit begonnen, dass die Backe vom Mundwinkel schräg abwärts gespalten und der untere Theil derselben vom Kiefer abgetrennt wurde. Schon hierbei zeigte sich die Empfindlichkeit des Kindes als sehr gross. Darauf wurde der aufgetriebene Knochentheil an der vordern und hintern Seite mit einem bogenförmigen Schnitt durch die ihn bedeckenden Weichgebilde umgangen und mit der im vorigen Fall erwähnten schmalen Messersäge die Aussägung des Knochens an der hintern Gränze der Geschwulst begonnen, wobei ich die Zunge mit den Fingern der linken Hand zurückdrückte und schützte; aber schon beim Beginne des letztern Aktes war das Kind sehr schwach, es traten während der Fortsetzung der Operation wiederholt Ohnmachten ein, die eine Unterbrechung der Operation bis zu ihrer Beseitigung forderten, der Puls sank ungemein, und als die bogenförmig geführte Sägelinie noch nicht bis zu dem untersten Punkte der Geschwulst gekommen war, blieb das Kind vollständig weg, der Puls war unfühlbar geworden, der Athem stockte und ich musste die Operation abbrechen. Ich that dies mit dem Vorsatz, wo möglich am Nachmittag desselben Tages die Operation zu beendigen, und ich legte daher in die Sägelinie einige Fäden Charpie, vereinigte die Backenwunde nur durch Heftpflaster und liess sie mit kalten Umschlägen bedecken. Als ich nach etwa 4 Stunden wieder an die Sache ging, zeigte sich die Backenwunde bei der Wiedereröffnung schon überall verklebt, die Backe selbst

geschwollen, die Operationsgegend war höchst empfindlich und die Wunde blutete bei der geringsten Berührung stark, auch das Zahnfleisch war sehr angeschwollen und die Schnittlinie kaum aufzufinden; nur mit Mühe brachte ich die Säge wieder in den Sägeschnitt hinein, aber kaum hatte ich sie fortzuführen begonnen, als das Kind, was bis dahin die heftigsten Schmerzen geäussert hatte, Zuckungen bekam; — genug, die Operation musste auch jetzt unvollendet gelassen werden.

Anfangs Mai war die Backenwunde, die nach jener Operation möglichst genau wieder vereinigt worden war, theils durch Adhäsion, theils durch Eiterung geheilt und hatte eine sichtbare, aber wenig entstellende Narbe hinterlassen, der Zustand am Kiefer war ganz auf dem früheren Punkte, das Kind hatte sich vollständig wieder erholt und war bis auf das örtliche Leiden wohl. Indem ich nun letzteres wieder in Angriff nahm, musste ich auf einem etwas milderen Wege als dem zuerst eingeschlagenen zum Ziele zu gelangen suchen; ohne wieder die Backe zu spalten oder das Zahnfleisch vorgängig zu durchschneiden, setzte ich (am 15. Mai) ein starkes Linsenknopfmesser an der hintern Gränze der Degeneration auf den Alveolarrand, und indem ich die frühere Sägelinie möglichst zu verfolgen suchte, excidirte ich mit dem in einer Bogenlinie geführten Messer den grössern Theil des erkrankten Knochens; dann vervollkommnete ich mit wiederholt angesetztem Messer diese Exstirpation möglichst und zur Zerstörung des letzten Restes setzte ich ein glühendes kugelförmiges Eisen auf alle kranken und verdächtigen Stellen der Knochenschnittfläche kräftig auf. Die Operation war rasch und ohne besondere Zufälle beendigt; es wurden kalte Umschläge auf die Backe gelegt, auch in den ersten beiden Tagen öfters kaltes Wasser in den Mund gegeben und dadurch eine stärkere entzündliche Reaction verhütet. Nachdem diese vorüber war, wurde örtlich gar nichts angewandt und es bildete sich sehr bald eine völlig gutartige Eiterung, welche allmählig übernarbte; auch eine leichte

Auftreibung des Kiefers am untern Umfange der Excisionsstelle verlor sich und am 30. Juni konnte das Kind, das indessen auch ein besseres Ansehn gewonnen hatte und kräftiger geworden war, vollständig geheilt entlassen werden. Die excidirte Geschwulst zeigte bei der Untersuchung dieselbe Beschaffenheit wie im vorigen Falle.

Dass bei der Resection des Alveolarfortsatzes der Bogen des Kiefers nicht unterbrochen wird, ist ein unverkennbarer Vortheil, aber ich glaube, man soll über ihn gewisse Schattenseiten dieser Operation nicht gänzlich übersehn. Dazu rechne ich zuerst die Möglichkeit, dass man beim Sägen in den Alveolarkanal gerathe und längs diesem fortgehe. Ried sagt, der Schmerz von der Durchsägung des Nerven bei der Resection, wo der Knochen in seiner ganzen Höhe getrennt wird, sei gewöhnlich so heftig, dass Convulsionen entstehn; das habe ich zwar nie gesehn, wennschon der Kranke das Moment in der Operation, wo der Nerv der Einwirkung der Säge ausgesetzt ist, sehr wohl markirt; gewiss aber kann der Schmerz eine excessive Höhe erreichen, wenn die Säge anhaltend auf den Nerven wirkt. Ich habe einer Resection des Alveolarfortsatzes beigewohnt, die bei einem erwachsenen Frauenzimmer gemacht wurde, welches sich bei der ganzen Operation sehr ruhig und standhaft benahm, während des horizontalen Sägeschnittes sich aber ununterbrochen den erschreckendsten Schmerzensäusserungen hingab und in unaufhörlichen convulsivischen Bewegungen blieb, so dass mir kein Zweifel darüber bleiben konnte, der Operateur sei mit der Säge in dem Alveolarkanal entlang gegangen. Ich kann es nicht läugnen, dass die Erinnerung an diesen Fall einen entschiedenen Einfluss auf das weniger günstige Urtheil gehabt hat, welches ich früher (in der ersten Auflage meines Handbuchs der Akiurgie) über die Resection des Alveolarfortsatzes gefällt habe, und gewiss ist ein solches Ereigniss von der Art, dass man auf Vermei-

dung desselben nicht Sorgfalt und Umsicht genug verwenden kann. Eine zweite Schattenseite dieser Resection ist die Schwierigkeit ihrer Ausführung; die Anwendung einer einfachen Säge ist theils durch die Zunge sehr behindert, theils wegen des Ueberganges des Schnitts aus der verticalen in die horizontale Richtung schwierig; aber auch bei der Scheibensäge und dem Osteotom hat unzweifelhaft selbst der auf sie eingeübte Operateur keine leichte Arbeit. Endlich kommt auch zu erwägen, dass bei dieser Art der Resection leichter im Knochen Reste des Uebels zurückgelassen werden und sich verbergen können, und wo man namentlich durch genaue Besichtigung des ausgesägten Stücks nicht vollkommene Sicherheit über die Ausrottung der letzten Spur der Krankheit erlangen kann, da erscheint es überall rathsam, auf die Sägefläche das glühende Eisen einwirken zu lassen. — Das sind alles Umstände, welche die Resection eines Kieferrandes nicht verwerflich machen, welche wohl aber den Chirurgen da, wo er diese Operation vornehmen will, zu besonders sorgfältigen und allseitigen Erwägungen veranlassen werden.

Resection des Oberarmkopfes.

Von allen Gelenkresectionen ist die des Oberamkopfes diejenige, welche die allgemeinste Billigung und Empfehlung gefunden hat, und man könnte, eine ebenso allgemeine Nachahmung voraussetzend, Bedenken tragen, noch einen einzelnen Fall dieser Operation mitzutheilen. Sieht man indessen die Geschichte der Operation genauer durch, so ergibt sich nicht allein, dass die Zahl der bekannt gewordenen Fälle überhaupt nicht gross ist, sondern dass auch ein grosser Theil derselben kaum unter den Resectionen mitzählen kann, indem die Operation nach Schussverletzungen gemacht wurde und nur in einer Dilatation vorhandener Wunden und Herausnahme der Stücke des gebrochenen Gelenkkopfes, allenfalls mit Absägen des untern Bruchendes bestand, oder indem

dieselbe bei Nekrose verrichtet und gleichermaassen nach der Aufschlitzung von Fistelgängen das bereits aus seinen Verbindungen gelöste Gelenkende nur herausgenommen wurde. Die Zahl der eigentlichen Resectionen, bei denen der Gelenkkopf durch Messer und Säge aus seinem natürlichen, wenn auch veränderten Zusammenhange getrennt wurde, ist in der That gering, und dies gilt ganz besonders für Deutschland. Selbst die überall genannte und als die erste in unserm Vaterlande betrachtete derartige Operation von Lentin lässt sich nicht eigentlich als Resection aufführen, indem bei ihr nichts weiter geschah, als dass ein Fistelgang aufgeschnitten und der bereits vollständig gelöste obere Theil des Humerus, der nicht cariös, sondern nekrotisch war, herausgenommen wurde. Ja ausser den 8 Fällen, wo unser Hauptresector Textor die Operation gemacht hat, weiss ich nicht noch ein Dutzend Fälle, in denen von deutschen Chirurgen die Resection verrichtet und bekannt gemacht wurde. Und doch bedürfen wir zuerst einer grössern Anzahl einzelner Thatsachen, wo wir uns über Gegenstände unserer Kunst ein Urtheil bilden sollen.

Bei einem robusten, stets gesund gewesenen Tagelöhner (Karl U - ch, 48 Jahre alt, aus Gross - Oerner) war im Herbst 1843 durch eine starke Zerrung des linken Schultergelenks in diesem Schmerzhaftigkeit und Unfähigkeit zu Bewegungen entstanden, welche Zufälle zwar nach einer antiphlogistischen Behandlung nachliessen, aber nicht ganz verschwanden, bis sie während eines sehr bedeutenden Krankheitszustandes (einer typhösen Pneumonie, nach Angabe des damaligen behandelnden Arztes), wovon der Mann im darauf folgenden Winter ergriffen wurde, sich wieder sehr steigerten. Jetzt trat Geschwulst der Schulter ein und sie wurde, als sie fluctuirte, von dem Arzte mittelst eines Haarseils eröffnet, doch brach sie später an der vordern Seite des Oberarms am untern Theil des M. deltoideus von selbst auf und fiel

nun erst unter einer reichlichen Jaucheentleerung zusammen. Als der Kranke Anfangs Juli 1844 in die Klinik kam, gab sich unzweifelhaft Caries im Schultergelenk zu erkennen, wenn schon weder dieselbe mit der Sonde zu fühlen war, noch beim Aneinanderreiben der Gelenkflächen Crepitation entstand. Die aufgebrochene Stelle hatte sich zu einer fortbestehenden Fistel gestaltet, die Schulter war sehr schmerzhaft bei Druck und ertheilten Bewegungen, sie hatte ihre Rundung verloren, der ganze Arm war abgemagert und konnte durch seine eigene Muskulatur gar nicht bewegt werden. Der Kranke war mager, geschwächt und sah leidend aus; seine inneren Organe aber und namentlich die Lungen waren gesund. Am 12. Juli 1844 machte ich die Operation in der Weise, dass ich aus den Weichgebilden an der äussern Seite der Schulter einen viereckigen, oben im Zusammenhang bleibenden Lappen bildete, wobei der vordere Längsschnitt in der Fistel herabgeführt wurde. Der Oberarmkopf war an der ganzen Gelenkfläche oberflächlich rauh und an dem obern Theile seines Halses an einer Stelle etwas tiefer zerstört; er wurde mittelst einer Phalangensäge gleich unter den Tuberculis abgesägt; die Gelenkfläche des Schulterblatts war nur an einer kleinen Stelle rauh und diese wurde mit dem glühenden Eisen berührt; endlich wurde die entartete Synovialmembran möglichst weggenommen. Die Operation war ohne alle besonderen Zufälle und rasch beendigt; der Fleischlappen wurde wieder eingeheftet uud nur der untere Theil des hintern Schnitts durch einen bis in das Innere der Wunde gelegten Leinwandstreifen offen gehalten; in die Achselhöle wurde ein keilförmiges Kissen gelegt und der Arm, etwas heraufgeschoben, daran und an den Thorax durch eine mässig fest angelegte Binde befestigt.

Ueble örtliche oder allgemeine Zufälle traten nach der Operation nicht ein, die Wunden heilten durch schnelle Vereinigung überall mit Ausnahme des untern hintern Winkels, wo es verhindert worden war, und der alten Fistelöffnung an der vordern Seite, welche beide Stellen jedoch allmählig

ebenfalls ausheilten, so dass der Operirte, als er am 11. September, also 2 Monate nach gemachter Resection, entlassen wurde, schon als völlig geheilt einige Zeit in der Klinik zurückgehalten worden war. Der Mann war indessen kräftig geworden und hatte ein blühendes Aussehn erlangt, der operirte Arm hatte Brauchbarkeit gewonnen und dies nahm später noch zu. Eine nach mehreren Monaten vorgenommene Untersuchung ergab Folgendes: die Schulter ist ohne Wölbung und das Akromion steht hervor, der Arm ist, wenn er ruht, mit dem Ellenbogen etwas nach hinten und wenig vom Körper abgewandt, der Oberarm ist mit dem Schulterblatt nicht ankylotisch verbunden, im Gegentheil sehr frei beweglich. Der Mann vermag die Hand des operirten Armes bis auf die Stirn zu bringen und sich damit das Gesicht zu waschen, aber die Entfernung des Oberarms vom Stamme ist nur bis auf $1\frac{1}{2}$ Fuss möglich. Die Bewegungen des Vorderarms und der Hand sind ungestört und der Arm ist zu allen Arbeiten, wobei er abwärts gerichtet sein muss, tüchtig und kräftig.

Soweit meine Kenntniss der einzelnen Fälle von dieser Operation reicht, ist nach derselben fast niemals *) Ankylose zwischen Oberarm und Schulterblatt beobachtet worden, und dies ist jedenfalls ein so auffallender Umstand, dass ich fragen möchte, ob auch wohl überall die Sache durch eine speciell darauf gerichtete Untersuchung ausser Zweifel gesetzt worden ist. Bei meinem Operirten ist dies geschehen. Man kann sich aber darüber leicht täuschen, denn das Schulterblatt erlangt bei Verwachsung seiner Gelenkfläche mit dem Oberarm eine grosse Beweglichkeit, so dass dadurch die Mobilität in dem betr. Gelenk gewissermaassen ersetzt und der Arm zu Bewegungen fähig wird, wie man sie selbst bei

*) Niemals, hat man behauptet, sei Ankylose zurückgeblieben; doch heisst es in Lentins Fall ausdrücklich, dass „natürlich die Schulter steif geblieben".

einer nicht durch knöcherne Verwachsung bedingten Ankylose nicht erwarten sollte. Die Bewegung, welche am meisten beschränkt bleibt, ist die Abduction des Arms, und sie ist es auch, welche nach den Schulterresectionen am wenigsten sich wieder herstellt. Dafür lassen sich nun zwar nach dieser Operation bestimmte andere Gründe auffinden, namentlich wird erstens der M. deltoideus sowohl durch Narben, die sich an und in ihm bilden, als auch vermöge der Durchschneidung seines hauptsächlichsten Nerven, des Nervus circumflexus humeri, die bei den meisten Operationen Statt gefunden haben muss, in seiner Wirksamkeit sehr beeinträchtigt, und zweitens bedarf der Oberamknochen für diese Hebelbewegung einer Anlage seines obern Endes gegen einen festen Punkt (die Gelenkfläche), die ihm häufig fehlen wird; aber ungeachtet dieser Gründe ist es dennoch fraglich, ob nicht in manchen Fällen eine übersehene Ankylose an der mangelhaften Beweglichkeit und namentlich an dem geringen Vermögen, den Arm zu abduciren, Schuld war. Es wird bei den nächstfolgenden Resectionen nachgewiesen werden, dass am Ellenbogengelenk, wenn es wegen Caries resecirt wird, Ankylose dann am ehesten zu erwarten seht, wenn man nur die eine Hälfte des Gelenks wegnimmt, eine künstliche Articulation dagegen nach der totalen Resection. Aehnliches darf man auch wohl für das Schultergelenk annehmen, und bei der Resection dieses ist in den meisten Fällen nur der Oberarmkopf abgesägt worden. In meinem Falle ist zwar die Glenoidalhöle nicht resecirt, wohl aber cauterisirt und dadurch ihrer Eigenthümlichkeit als Gelenkfläche beraubt worden, sodass diese Beobachtung sich mit der in Betreff des Ellenbogengelenks gemachten in Einklang bringen lässt. In manchen Fällen finde ich ausdrücklich angemerkt, dass eine grössere Beweglichkeit des Schulterblattes eingetreten war, so in den beiden, wo Jäger die Operation mit Glück ausgeführt hat; sollte dies nicht als Zeichen zu betrachten sein, dass sich trotz dem entgegenstehenden Anscheine eine Ankylose, wenn auch nicht eine knöcherne, gebildet habe? Genug,

es ist dies ein Punkt, welchen für zukünftige Schulterresectionen der besondern Aufmerksamkeit und der Constatirung durch eine eigends darauf gerichtete Untersuchung zu empfehlen, Veranlassung genug gegeben ist.

Die Methode, welche ich im obigen Falle befolgt habe, ist neuerer Zeit von den Meisten und auch von mir als diejenige aufgestellt worden, welche am allgemeinsten anwendbar und zweckmässig sei; indessen muss man doch gestehen, dass bei ihr durch die Ablösung des M. deltoideus in der Form eines viereckigen Lappens immer eine sehr beträchtliche und oft viel grössere Wunde, als durchaus nöthig, gemacht, jedesmal der Nervus circumflexus humeri durchschnitten und der Oberarmknochen in einer Ausdehnung blossgelegt wird, die eigentlich ganz willkürlich, häufig auch viel zu gross ist und nicht, wie es sein sollte, je nach dem Krankheitszustande beschränkt wird; besonders ungünstig ist aber die Methode, wenn ein Theil des Schulterblatts weggenommen werden soll, worauf man bei Resection wegen Caries immer gefasst sein muss, denn es lässt sich der Schulterlappen nicht füglich, ohne seine Erhaltung zu gefährden, weiter herauf und übers Akromion weg ablösen. Das was der Methode bei den Meisten das Wort zu reden scheint, ist der leichte Uebergang, der bei ihr zur Exarticulation des Arms gemacht werden kann; indessen lässt sich für den seltenen Fall, wo dies nothwendig wird, auch durch andere Methoden Rath schaffen. Neuere französische Chirurgen haben wieder den einfachen Längsschnitt empfohlen und zwar an der vordern Seite der Schulter; diese Stelle ist allerdings die günstigste in Betreff der Zugänglichkeit des Gelenks und der Verwundung, aber der einfache Schnitt wird, wenn er auch die von Robert vorgeschriebene Länge von 4 — 5 Zoll erhält, doch bei Resectionen wegen Caries oft nicht hinreichen, theils weil gerade dabei oft die Auslösung des Gelenkkopfs wegen der Veränderung der Gelenk-

kapsel, auch wohl wegen bereits bestehender anomaler Verbindungen zwischen Schulterkopf und Gelenkpfanne Schwierigkeit hat, theils wenn die Resection auf das Schulterblatt oder Schlüsselbein ausgedehnt werden muss; ja so ausreichend auch der einfache Schnitt am Leichnam erscheinen mag, so zweifle ich noch, ob er am Lebenden bei Caries nur immer eine vollkommen genügende und sichere Uebersicht über die Theile gewähren wird, welche von dem Krankheitsprocesse ergriffen sein können. Man kann die Operation mit einem Schnitte an der vordern Seite der Schulter beginnen, welcher gerade an der Spitze des Processus coracoideus oder etwas nach aussen von ihr angefangen wird; wo er aber nicht genügend ist, da halte ich es für am rathsamsten, von seinem obern Endpunkte quer über das Gelenk hinweg noch einen zweiten Schnitt zu führen, der parallel dem äussern Rande des Akromion und etwa eine Fingerbreite unter ihm bis zur hintern Ecke dieses Fortsatzes geht, und von hier aus einen dritten Schnitt abwärts zu machen, der aber noch nicht 1 Zoll lang sein darf, wobei man die Verletzung des Nervus circumflexus humeri vermeidet. Trennt man den dadurch umschnittenen Lappen abwärts los, so bekommt man den nöthigen freien Zugang zum Gelenk, man kann den Oberarmknochen leicht in der nöthigen Ausdehnung frei machen, und wenn eine Resection des Schulterblattes oder Schlüsselbeins nothwendig wird, so lässt sich durch Fortführung der Schnitte nach oben und vorn oder hinten und durch aufwärts gehende Ablösung eines dadurch gebildeten Lappens in jeder Richtung der erfoderliche Raum gewinnen. Wird die Exarticulation des Oberarms unumgänglich, so nimmt man die weichen Theile zur Schliessung der Wunde aus der Axillarseite. Dies Verfahren kommt mit dem Moreauschen ziemlich überein, unterscheidet sich von ihm aber in einem wesentlichen Punkte durch die Kürze des hintern Schnittes.

Resectionen des Ellenbogengelenks.

Caries und mechanische Verletzungen (complicirte Fracturen und Luxationen) sind die beiden Hauptveranlassungen für diese Resectionen gewesen; dass Nekrose dazu Gelegenheit gegeben, davon finde ich kein Beispiel und Rieds Zweifel über die Giltigkeit der Nekrose als Indication der Gelenkresectionen überhaupt erschienen demnach für dieses Gelenk von empirischer Seite besonders zulässig. Ried glaubt, dass bei dem, was man Nekrose der Gelenkenden genannt hat, wohl meistens eine Verwechselung mit spontaner Diastase der Epiphysen Statt gehabt habe und lässt daher die Nekrose aus der Reihe der indicirenden Krankheitszustände weg (S. 73); aber wenn schon jene Ansicht manchem Zweifel blossteht, so erscheint diese gänzliche Auslassung noch viel weniger gerechtfertigt. Man kann als ausgemacht annehmen, dass z. B. beim Schultergelenk die Resection wegen Nekrose verrichtet worden ist, bei der gewiss keine Verwechselung mit Diastasis epiphysis Statt hatte, so in dem Falle von Lentin, wo der grösste Theil des Oberarmbeins nebst seinem Gelenkkopfe abgestorben war und herausgenommen wurde und wo auf das Zweifelhafte der Bezeichnung, die dem Fall gewöhnlich als Caries gegeben wird, von Ried selbst durch den Beisatz (Nekrose) hingewiesen wird. Ebenso ist es für den Fall von White durch Syme mit grösster Wahrscheinlichkeit nachgewiesen worden, dass in demselben nicht Caries, sondern Nekrose des Schulterkopfs Veranlassung zur Operation gab, und dasselbe dürfte auch vielleicht noch für andere Fälle gelten, in denen der Schulterkopf entfernt wurde.

Für das Ellenbogengelenk besitze ich selbst eine Beobachtung, welche darthut, dass Nekrose der Gelenkenden Gelegenheit zu einer Resection geben könne. Im Jahre 1837 wurde meine Hilfe von einer Frau (Maria M - r, 40 Jahre, in Halle) in Anspruch genommen, welche schon lange an einem organischen Rückenmarksleiden krank gewesen und daher von einer unvollkommenen sensiblen und motorischen Läh-

mung der Extremitäten befallen war. Nach den sehr unvollkommenen Angaben der Patientin, die fast beständig allein war und über die sich daher anderweitige Auskunft wenig erlangen liess, hatte dieselbe mehrere Tage vorher, an dem Ofen stehend, ohne es sonderlich zu bemerken, die Ulnarseite des rechten Ellenbogengelenks verbrannt, jedoch in geringer Ausdehnung und so dass es nur zur Blasenbildung gekommen war, wie sich dies noch bei meinem Besuche deutlich herausstellte; von sonstigen Zufällen und Beschwerden an diesem Gelenke wusste sie nichts anzugeben, bis sie Tags zuvor, wo ihr nach Hause kommender Mann die Stubenthür von aussen nicht zu öffnen vermochte, sich aus dem Bette, was sie sonst wenig verliess, herausschleppte, die Thür aufzumachen bemüht war und bei den Anstrengungen, die sie dazu mit ihrem paretischen und verbrannten rechten Arme machte, plötzlich in dem Ellenbogengelenk ein Krachen fühlte und damit ein Knochen aus diesem durch die Haut herausgefahren war. So wunderlich diese Erzählung klang, so war es doch ganz gewiss, dass ich bei Besichtigung des betr. Ellenbogengelenks an dessen äusserer und hinterer Seite das Gelenkende des Oberarmknochens nebst beiden Condylen ganz entblösst hervorstehend fand; es ragte durch eine eiternde, nicht eben enge Oeffnung in den weichen Theilen hindurch und beim stärkern Biegen des Gelenks sah man tiefer liegend auch die Gelenkenden der beiden Vorderarmknochen, die wie jenes des Oberarms nicht cariös, nicht rauh und mit ihren Gelenkknorpeln bedeckt waren. Es war hier eine deutliche Nekrose der Gelenkenden vorhanden und es ergab sich bei späterer genauerer Untersuchung, dass sich die Nekrose am Oberam an dessen vorderer, hinterer und namentlich an der innern Seite höher, an letzterer noch um 2 Zoll hinauf erstreckte. Es war dies kein Fall, wo die Kunst sehr thätig sein durfte, denn das Rückenmarksleiden und der allgemeine Zustand der Frau liessen ein unabwendbares und nicht sehr entferntes Ende voraussehen, und dies trat auch schon nach Verlauf von einem Monate ein. Ich

hatte mich darauf beschränkt, den hervorragenden Gelenktheil des Oberarms gleich über den beiden Condylen abzusägen, hauptsächlich um den Reiz des Knochens auf die weichen Theile zu mindern und dem Eiter aus der aufgebrochenen Höle einen ungehinderten Abfluss zu verschaffen; dadurch wurden auch die Gelenkenden der Vorderarmknochen freier und von ihnen stiess sich das Nekrotische noch spontan ab, das beim Radius in dem Capitulum bestand, bei der Ulna in der Rinde des Olekranon und des ganzen übrigen Gelenkendes, wie denn auch am Humerus die Nekrose eine peripherische war und nur eine dünne Lamelle, diese aber fast in der ganzen Peripherie des untern Knochentheils betraf.

In den folgenden Fällen gab Caries des Gelenks Veranlassung zur Resection.

Resectio cubiti partialis. *)

Ein 26jähriger Schuhmacher (Eduard R - k aus Weissenfels) war früher stets gesund gewesen, nur öfter von Abscessen an sehr verschiedenen Theilen befallen worden und bekam auch vor 3 Jahren einen solchen Abscess von ziemlicher Grösse an der linken Schulter, nach dessen Heilung bald ohne irgend eine Veranlassung Schwerbeweglichkeit und Schmerz im linken Ellenbogengelenk eintrat. Diese Zufälle verhinderten den Kranken nicht zu arbeiten, bis sie nach 2jähriger Dauer viel heftiger wurden und sich mit einer Geschwulst des Gelenks verbanden, die von einem Chirurgen geöffnet wurde und nun nicht wieder zuheilte. Als der Mensch in die chirurgische Klinik kam, war das ganze Ellenbogengelenk geschwollen, hart, geröthet und hatte mehrere Fisteläffnungen, aus denen mit dem Eiter kleine Knochenpartikeln abgegangen waren und durch welche man mit der Sonde zu den entblössten und rauhen Gelenkenden der Vorderarmkno-

*) Der Fall ist mitgetheilt in J. Klingebiel Diss. in. de resectione cubiti. Hal. 1839. 4to.

chen gelangen konnte. Das Allgemeinbefinden war gut. Am 30. November 1836 machte ich die Resection in der Art, dass ich mit einem Querschnitt über dem Olekranon die Haut und den M. triceps durchschnitt, sogleich ins Gelenk drang und dies bis nach den Seiten hin öffnete, dann aber längs dem vordern Rande des Radius und dem hintern der Ulna einen Längsschnitt herabführte, um einen 4eckigen Lappen von diesen Knochen abzutrennen und sie dadurch zu entblössen. Auf die vorgängige Blosslegung und Beseitigung des Nervus ulnaris musste ich wegen der Grösse und Härte der Geschwulst an der betr. Stelle verzichten; der Nerve wurde bei Trennung der Ulnarseite des Gelenks mit durchschnitten. Das Gelenkende des Oberarmbeins war gesund, die Vorderarmknochen dagegen zeigten sich von ihren Knorpeln entblösst und rauh, daher ich zuerst das Capitulum radii rund herum frei machte und auf 10 Linien Länge absägte und dann ebenso mit der Ulna verfuhr, deren Gelenkende auf $2\frac{1}{4}$ Zoll Länge (von der Spitze des Olekranon an gerechnet) weggenommen wurde. Die Insertion des M. biceps konnte also erhalten werden, die des Brachialis internus nicht. Die Wunden der weichen Theile wurden durch Knopfhefte wieder vereinigt, mit Ausnahme des untern Wundwinkels an der Ulnarseite, durch welchen ein beölter Leinwandstreif bis in das Innere der Wunde hineingelegt wurde; an die vordere Seite des Arms kam eine in einem stumpfen Winkel gebogene, ausgehölte und mit Compressen gut ausgefütterte hölzerne Schiene, an welche das Glied durch mässig feste Bindentouren, welche die Gelenkgegend frei liessen, befestigt wurde. Diese Schiene gewährt den grossen Vortheil, dass der durch die Verwundung eben so beweglich als empfindlich gewordene Theil eine sichere Unterstützung bekommt und vermöge derselben dem ganzen Arme ohne Schaden und Schmerz diejenige Lagenveränderung gewährt werden kann, die oft unvermeidlich wird. — Die Nachbehandlung war einfach, erhebliche Zufälle traten nicht ein. Die Wunden heilten zum grossen Theil durch schnelle Vereini-

gung, namentlich war dies mit der Querwunde der Fall; wo Eiterung eintrat, wurde sie einfach behandelt und verlief auch in guter Weise; indessen schritt die Heilung sowohl der neuen Wunden, als der alten Ulcerationen nur bis zu gewissen Punkten fort und es blieben 5 Stellen übrig, welche fistulös wurden. Der Zustand des Gelenks war dabei vollkommen befriedigend, von einem Knochenleiden als Ursache der Fisteln durchaus nichts zu entdecken, aber die letzteren zeigten sich gegen jede Behandlung hartnäckig. Innerlich gebrauchte der Operirte, weil seinem Ellenbogenleiden unzweifelhaft eine innere Ursache zu Grunde gelegen hatte, lange Zeit Leberthran; örtlich wurde Manches versucht, aber erst ½ Jahr nach gemachter Resection schloss sich auf Einsprützungen von heissem Wasser von den 5 Fisteln eine. Das Ellenbogengelenk war indessen trotz den mit ihm vorgenommenen Bewegungen allmählig völlig fest geworden und in der stumpfwinkeligen Biegung ankylosirt, die ihm durch die gleich Anfangs angelegte Schiene gegeben worden war; es war völlig schmerzlos, der ganze Arm sowie die Hand konnte gut bewegt werden und der Mensch befand sich wohl, daher er nach Hause entlassen wurde. Nachdem er sich hier noch einige Zeit geschont hatte, die Fisteln an seinem Arm aber ebensowenig geheilt waren, wie ihn belästigten, so fing er wieder sein Schuhmacherhandwerk zu betreiben an und bei diesem Gebrauche des Arms heilten nun die Fisteln sogleich und ganz von selbst. Als sie sich vollständig geschlossen hatten, waren etwa 10 Monate nach der Operation vergangen. Seit jener Zeit habe ich den Menschen wiederholt gesehen; er befindet sich bisjetzt vollkommen wohl und betreibt ganz ungehindert die Schuhmacherprofession. Das Ellenbogengelenk ist, wie bereits bemerkt, bei mässiger Beugung ankylotisch, der Vorderarm steht zwischen Pro- und Supination und kann nicht rotirt werden, sonst sind aber alle Bewegungen der Hand und Finger vollkommen frei; der ganze Arm ist um 8 Linien verkürzt, der Ellenbogen ist überall fest und hart, hat etwas mehr im Umfange, als der

rechte und lässt wenig von der stattgehabten Resection entdecken; die Grube für das Olekranon ist ziemlich deutlich zu fühlen, der M. biceps und brachialis internus sind contrahirt und ihre Sehnen springen stark unter der Haut vor, der M. triceps ist dagegen atrophisch geworden und der Arm um etwa 1 Zoll dünner als der andere. Die Empfindung ist in dem ganzen Gliede ungestört, mit Ausnahme des kleinen Fingers, dessen Sensibilität geschwächt, jedoch nicht ganz aufgehoben ist. Diese verminderte Empfindlichkeit ist die einzige Folge, welche von der Durchschneidung des Nervus ulnaris zurückgeblieben ist; sie war unmittelbar nach der Operation auffallender und erstreckte sich auch in einem gewissen Grade auf den vierten Finger, hat sich aber in der angegebenen Weise verloren.

Resectio cubiti totalis.

Der Arbeitsmann Christian S - e, 54 Jahre, aus Gerbstädt, litt seit längerer Zeit an offener Caries des rechten Ellenbogengelenks, welche einer Verdrehung des Gelenks zugeschrieben wurde und wofür sich eine andere Ursache auch nicht weiter nachweisen liess; der Mensch war früher kräftig und gesund gewesen, nur hatte er ein sehr unordentliches Leben geführt, wobei er namentlich wegen mangelnden Obdaches allen Einflüssen der Witterung häufig preisgegeben war. Die Caries erschien ausgedehnt, vorzüglich am Olekranon, welches bereits so von ihr durchbrochen war, dass man durch dasselbe hindurch mit der Sonde ins Gelenk eindrang; die umgebenden Weichgebilde waren mässig verändert, die Constitution hatte durch den mit vielem Schmerz und Säfteverlust verbundenen örtlichen Zustand gelitten, jedoch nicht in hohem Grade. Die Resection des kranken Gelenks war nach dem Allen hier an ihrer Stelle und ich machte sie am 8. Juli 1840 in folgender Art. Zuerst entblösste ich den Ulnarnerven durch einen Längsschnitt, hob ihn aus seiner Grube heraus und liess ihn durch ein Band

bei Seite halten. Dann führte ich einen Querschnitt, der noch auf das Olekranon selbst fiel und zwar auf die von Caries durchbrochene Stelle desselben, kreuzte denselben sogleich durch einen Längsschnitt, der nahe dem äussern Rande des Olekranon herabging, und machte dies durch Ablösen der 4 Lappen frei, um mich zunächst von der Ausbreitung der Zerstörung weiter überzeugen zu können. Es ergab sich hierbei, dass die Caries den genannten Fortsatz in bedeutender Ausdehnung zerstört hatte und im Innern des Gelenks auf denselben nicht beschränkt war; ich trennte daher die Weichgebilde noch weiter und zwar aufwärts bis zum Ansatz des M. triceps ab, durchschnitt diesen an seiner Insertionsstelle und öffnete das Gelenk quer herüber von der Ulnar- bis zur Radialseite. Alle 3 Gelenkenden waren oberflächlich rauh; sie wurden unter Erweiterung der bereits gemachten Schnitte aus den weichen Theilen getrennt und weggenommen und zwar zuerst das Capitulum radii auf 3 bis 4 Linien Höhe; dann sägte ich von der Ulna den Processus aconaeus gerade an der Stelle ab, wo er vorn in den Processus coronoideus übergeht, an welchem sowohl die obere Gelenkfläche, wie die seitliche für den Radius normal beschaffen war; zuletzt wurde das Gelenkende des Humerus entfernt und zwar in schräger Fläche, so dass die Rotula nebst dem Condylus externus ganz, die Trochlea dagegen nur grösstentheils, nehmlich bis an den Condylus internus, welcher stehn blieb, fortgenommen wurde. Die Wunden wurden mit Ausnahme der Stelle, wo sich die Schnitte kreuzten und in welche ich zur Sicherung der spätern Eiterentleerung ein Bourdonnet legte, blutig geheftet und während der Arm in mässiger Flexion auf einer entsprechend gebogenen Schiene befestigt war, mit kalten Umschlägen behandelt; sie heilten, soweit sie geheftet waren, fast durchaus durch schnelle Vereinigung, das Innere der Wunde füllte sich mit Granulationen und etwa 7 Wochen nach der Operation war Alles bis auf ein Paar geringe Fisteln heil und das operirte Gelenk nur noch wenig geschwollen, so dass ich

den Operirten auf seinen dringenden Wunsch aus der Klinik in seine Heimath entliess, indem ich ihn einem dortigen Arzt, einem meiner früheren Schüler, zur fernern ärztlichen Beaufsichtigung und event. Behandlung überwies.

Wenige Wochen nach der Entlassung, während welcher das Gelenk durch eine Binde leicht comprimirt und dadurch seine Anschwellung fast ganz beseitigt worden war, sich auch die Eiterung der Fisteln vermindert hatte, bildete sich unterhalb des Gelenks an der Dorsalseite eine rothe harte Geschwulst, die sich unter dem Gebrauch von Kataplasmen allmählig erweichte; fürchtend, dass sie durch das Messer eröffnet werden solle, entzog sich der Mensch nun aber der fernern Behandlung des Arztes und überliess seinen Arm der Natur. Der Mensch war höchst unreinlich, nachlässig und faul, seine Aussenverhältnisse im höchsten Grade ungünstig, für die Herstellung seines Arms that er gar nichts und nur in Gegenwart des Arztes hatte er früher einige Bemühungen, das operirte Gelenk zu bewegen, gemacht; — dessenungeachtet gestaltete sich die Sache sehr günstig und ich war im Stande, mich selbst davon zu überzeugen. Nach vielfältigen Bemühungen gelang es mir nehmlich im Sommer 1844, also fast 4 Jahre nach der Operation, den Operirten dahin zu bringen, dass er sich mir in der Klinik wieder vorstellte, und es ergab sich nun Folgendes: Der zuletzt erwähnte Abscess war von selbst aufgebrochen und damit hatten sich Schmerz und Geschwulst verloren; später waren keine besonderen Zufälle mehr aufgetreten. Das Gelenk wie der ganze Arm ist jetzt ohne krankhafte Anschwellung, der Ober- und Vorderarm sind gut genährt, jedoch etwas dünner, als an der andern obern Extremität, die Finger sind etwas welker, aber in Gefühl und Bewegung völlig ungestört; der ganze Arm ist etwa 1 Zoll kürzer, als der gesunde. An dem Gelenk bestehn noch 3 Fisteln; die eine nahe dem innern Condylus humeri, von dem letzt aufgebrochenen Abscesse herrührend, geht ziemlich oberflächlich 1 Zoll lang hin und ist so eng, dass sie nur eine ganz feine Sonde zu-

lässt, eine zweite eben so enge an der Kreuzungsstelle der früheren Schnitte und die dritte unter der Stelle des Condylus externus, die etwas weiter ist und die Einführung einer Myrtenblattsonde gestattet, führen nach innen, jedoch kommt man nirgends auf den Knochen; die Fisteln sondern nur eine sehr geringe Menge einer Synovia ähnlichen Feuchtigkeit ab und sind ohne allen Schmerz oder sonstige Beschwerde. Das Gelenk ist nicht ankylosirt, vielmehr ist eine fast vollständige Flexion des Vorderarms und eine Extension desselben bis zu einem Winkel von etwa 135° möglich; ebenso ist die Pronation ganz ungehindert, die Supination dagegen nur soweit zu bewirken, dass der Daumen nach oben steht. Das Gelenk hat Festigkeit und es lässt sich nach der Seite hin demselben nur eine sehr geringe Bewegung ertheilen. Der Operirte, welcher den Arm seit Jahren zu seiner Ernährungsquelle gemacht und früher darauf gebettelt, dann aber, auf Grund desselben, in dem Armenhause seines Ortes Unterhalt und Obdach erlangt hatte, behauptete allerdings, das Glied nur wenig bewegen und gebrauchen zu können; indessen war es leicht, sich von der Unrichtigkeit dieser Angaben zu überzeugen, denn der Mann vermochte nicht allein, den Arm in jeder beliebigen Stellung frei und fest zu erhalten, und man fühlte dabei resp. den M. biceps und triceps angespannt, sondern eine unbemerkte Beobachtung des Menschen, den ich ein Paar Tage in der Klinik zurückhielt, ergab in unzweifelhafter Weise, dass er von seinem Arme Gebrauch machte, und ich sah nebst meinen beiden damaligen Assistenten, den Herren Dr. Thalheim und Laehr selbst, wie er z. B. die heruntergefallenen Beinkleider mit dem operirten Arme und ohne den andern zu Hilfe zu nehmen, in die Höhe zog und befestigte. Das Resultat der Operation war daher ein sehr günstiges; ich bewahre in der klinischen Bildersammlung von dem höchst möglichen Grade der Flexion und Supination, sowie der Extension und Pronation des Vorderarms eine Abbildung, welche Hr. Dr. Thalheim anfertigte, während der Mann das Glied in den gezeichneten Stellungen

frei hielt, und ich würde diese Zeichnung hier mitgetheilt haben, wenn wir nicht bereits eine ganz ähnliche von Syme besässen.

Resectio cubiti.

Friedrich H - r, 40 Jahre alt, Schuhmacher aus Ober-Greisau, war in seiner Jugend sowohl als späterhin beständig gesund gewesen; sein gegenwärtiges Uebel begann vor etwa einem Jahre in einer unscheinbaren Weise, indem er im rechten Arm, wenn derselbe geruht hatte, eine Schwäche verspürte, zu der sich dann Schmerz gesellte, der im Ellenbogengelenk sass und sich auch nach dem Handgelenk herabzog; längere Zeit hindurch war dabei das Gelenk äusserlich unverändert, dann schwoll es an, ohne sich zu röthen, und nach ½ Jahre kam es an der innern Seite zum Aufbruch mit Erguss einer grossen Menge eines wässerigen Eiters. Diese Oeffnung schloss sich wieder und nun bildete sich ein neuer Abscess an der äussern Seite des Gelenks, der von einem Arzt eröffnet wurde und nicht wieder heilte, vielmehr nahmen die Schmerzen im Gelenk und die Unbrauchbarkeit des Armes zu. Als der Mann in die Klinik kam, war nicht bloss Caries im Gelenk unverkennbar, sondern die grosse Schmerzhaftigkeit bei Bewegungen und die dabei wahrnehmbare starke Crepitation liessen auf eine ausgedehnte Zerstörung des Knochens schliessen; die weichen Theile des Gelenks waren ansehnlich geschwollen, Ober- und Vorderarm sehr abgemagert, die Constitution des früher kräftigen Mannes bedeutend angegriffen. Zunächst musste der letztern etwas aufgeholfen, der fiberhafte Zustand beseitigt, die Schmerzhaftigkeit gelindert werden; dies geschah in den ersten 14 Tagen, dann machte ich am 24. Mai 1844 die Resection des Gelenks. Dies geschah ganz nach der Weise, die ich in meinem akiurgischen Handbuche als Norm aufgestellt habe; es wurde erst der Ulnarnerve, der wegen Verdickung

seiner Hülle sehr angeschwollen erschien, aus seiner Vertiefung gehoben, dann durch einen Querschnitt über dem Olekranon das Gelenk weit geöffnet und nun zur Absägung der Vorderarmknochen geschritten; vom Radius wurden $\frac{3}{4}$ Zoll decapitirt, da nicht bloss seine obere Gelenkfläche zerstört war, sondern auch rundherum sein Rand, und sich an diesem da, wo er der Ulna zugewandt, die Rauhigkeit über 6 Linien herab erstreckte. Auch die Ulna war nicht bloss an der ganzen Gelenkfläche ihrer Cavitas sigmoidea major zerstört, sondern man fühlte an ihrer Radialseite die Rauhigkeit soweit herabgehen, dass ich augenblicklich anstand, ob ich nicht zur Exarticulation des Gliedes übergehen solle; von der obern Fläche des Processus coronoideus an gerechnet war der Knochen noch über 1 Zoll entblösst und rauh zu fühlen. Indessen glaubte ich hier, wo die Insertion des M. biceps brachii erhalten war, den Ansatz des M. brachialis internus aufgeben zu dürfen und so sägte ich die Ulna $2\frac{1}{2}''$ unter dem obern Ende des Olekranon durch. Das Oberarmbein war an dem grössten Theil seiner Articulationsfläche für Radius und Ulna ebenfalls rauh und wurde dicht darüber abgesägt, wozu es einer besondern Auslösung des Knochens aus den weichen Theilen nicht bedurfte. Die zurückbleibenden Knochenenden zeigten an den Sägeflächen eine durchaus normale Beschaffenheit. Die Schliessung der Wunde, der Verband und die Nachbehandlung waren hier wie in den früheren Fällen und auch hier heilten die Wunden grösstentheils per primam intentionem und der Fall verlief, ohne dass irgend ein besonderes Ereigniss eintrat. Eben so indifferent wie der Verlauf, war auch die Behandlung. Der Operirte erholte sich rasch, die Eiterung im Innern der Wunde verminderte sich und das, was von der äusserlichen Wunde nicht durch schnelle Vereinigung geheilt war, übernarbte jetzt allmählig bis auf ein Paar Stellen, welche immer noch tief ins Innere führten und Eiter abzusondern fortfuhren; dies dauerte aber nicht allein lange unverändert fort, sondern es war dabei auffallend, dass das Gelenk keine Festigkeit er-

langte und der Vorderarm nebst den Fingern sehr welk und kraftlos waren. Der Vorderarm liess im resecirten Gelenk eine sehr starke Seitenbewegung zu und der Operirte vermochte ihn nur wenig durch Muskelaction zu flectiren, auch konnte er kaum den ganzen Arm erheben, ohne ihn an seinem untern Theile zu unterstützen. So stand es ½ Jahr nach der Operation. Erst viel später gelang es den häufig vorgenommenen Untersuchungen, durch die Sonde eine kleine entblösste Knochenstelle zu entdecken, und eine Dilatation der einen Fistel führte zu der Ueberzeugung, dass diese kleine Stelle einem grössern kranken Knochentheile angehöre; nach längerem Warten zeigte sich Beweglichkeit des Knochenstücks, die Fistel wurde abermals durch das Messer vergrössert und das Knochenstück durch die Kornzange ausgezogen, zugleich aber auch die Ueberzeugung gewonnen, dass noch mehr kranker Knochen vorhanden sei; der ausgenommene Knochen war nicht ein nekrotisch gewordener Theil der Sägefläche, sondern ein poröses unregelmässiges Stück, was deutlich zeigte, dass sich in dem Knochen neue krankhafte Ablagerung gebildet habe. Nunmehr traten auch öftere Entzündungszustände in dem kranken Gelenk ein und bei einem derselben bildete sich trotz dem, dass die Fistel wegsam gehalten wurde, ein Abscess an der vordern äussern Seite, welcher sich von selbst öffnete. Um ähnlichen Ereignissen vorzubeugen, dilatirte ich den zum Knochen führenden Fistelgang längs der queren Operationswunde soweit, dass sich leicht ein Finger bis in das Innere zu dem kranken Knochen einführen liess, und es liess sich nun mit Bestimmtheit sagen, dass dies das wieder cariös gewordene Ende des Oberarmbeines war, von dem sich ein kleines Stück abermals gelöst hatte und extrahiren liess. Das Allgemeinbefinden des Kranken hatte sich indessen wieder verschlechtert, es war dieser mager, sein Aussehn leidend geworden, es wiederholten sich auch fernerhin die Entzündungszustände an dem operirten Theile und diese traten unter febrilischer, mit gastrischen Störungen sich verbindender Reaction auf, es

stellten sich Durchfälle ein, die hartnäckig waren und zwar immer dem Gebrauch von tonisirenden Mitteln (Columbo, Cascarilla, Ratanhia) wichen, aber den ungünstigen Zustand der Constitution nicht bloss vermehrten, sondern auch bezeichneten. — Einestheils musste hier angenommen werden, dass eine allgemeine Ursache dem Recidive, wie dem ohne örtliche Veranlassung entstandenen ursprünglichen Uebel zum Grunde liege und es wurden darauf hinzielende Mittel angewandt, namentlich lange Zeit Leberthran; andererseits musste, nachdem das neu aufgetretene örtliche Uebel sich seiner Eigenthümlichkeit und seinem Verlauf nach genauer herausgestellt hatte, an eine ernstlichere örtliche Hilfe gedacht werden, d. h. an eine abermalige Resection oder, wo sie sich unausführbar zeigte, an die Amputation des Oberarms; aber dafür war der Kranke ganz unzugänglich und er lehnte die abermalige Anwendung des Messers durchaus und selbst für die Dilatation einer Fistel auf das entschiedenste ab. Ich war daher für längere Zeit zur exspectativen Methode gezwungen; wo besondere Zufälle der oben angegebenen Art sich zeigten, wie das häufiger der Fall war, wurde ihnen entgegengewirkt. Indessen wurde der Zustand des operirten Gliedes immer übler, das Gelenk war sehr geschwollen, Ober- und Vorderarm sehr mager, die Hand und Finger welk, wie verkümmert, fast zu jeder Bewegung unfähig; das Ellenbogengelenk war ohne alle Festigkeit und konnte vom Kranken gar nicht mehr bewegt werden, die Fisteln verengten sich, bestanden aber fort und es bildeten sich neue.

Im Februar 1846 zog ich durch die Oeffnung, die früher den Finger zum Knochen gelangen liess, und eine an der Radialseite liegende benachbarte ein Band und vereinigte durch allmähliges Zuziehen diese beiden Oeffnungen zu einer, die wieder Raum für den Finger gewährte; es fand sich im Innern ein cariöses Knochenstück und nach dessen Entfernung wurde der Knochen nirgends mehr entblösst gefühlt. Von jetzt ab wendete sich die Sache zum

Guten; es traten zwar noch ein Paar Mal Entzündungszustände in dem kranken Theile auf, aber sie gingen bald und ohne einen anderweitigen Nachtheil zu hinterlassen, vorüber, und allmählig traten alle vorhin angeführten ungünstigen Umstände zurück, das Gelenk wurde fester und brauchbarer, die Fisteln schlossen sich und Ende August war die Heilung vollständig. Der Operirte wurde noch 3 Monate länger in der Klinik zurückbehalten, um theils die Dauerhaftigkeit der Heilung zu constatiren, theils den Arm sich unter ärztlicher Aufsicht erst noch besser gestalten zu lassen; 6 Monate nach der Entlassung sah ich ihn wieder. Seit der Zeit der vollendeten Heilung blieb das Gelenk vollkommen frei von Schmerz und Empfindlichkeit und es zeigte bei der zuletzt vorgenommenen Untersuchung folgende Beschaffenheit: An seiner hintern Seite befindet sich eine eingezogene Quernarbe, unter und über der man die Enden von Humerus und Ulna deutlich abgerundet fühlt. Der Operirte vermag ohne äussere Unterstützung den Arm im resecirten Gelenk vollkommen zu extendiren, wobei man den M. triceps sich deutlich contrahiren fühlt, und bis zu einem rechten Winkel zu flectiren, wobei sich die Sehne des M. biceps anspannt; durch äussere Kraft kann die Flexion fast bis zu einem halben Rechtwinkel gesteigert werden. Die Pro- und Supination ist aufgehoben. Das Gelenk lässt eine ziemlich starke seitliche Bewegung zu, hat aber dabei doch so viel Festigkeit, dass der Mensch nicht leichte Gegenstände, z. B. einen Stuhl mit vorgestrecktem Arme aufzuheben vermag; mit abwärts gerichtetem Arme kann er selbst schwere Dinge heben. Das Gelenk ist im Umfange $\frac{1}{2}$ Zoll dicker, als das gesunde, der Oberarm und Vorderarm magerer, als der andere, die Hand noch sehr wenig atrophisch, der Daumen in Form und Bewegung normal, die übrigen Finger lassen sich fast vollständig, wennschon nicht ganz flectiren; doch vermag der Operirte grössere und kleinere Gegenstände damit zu ergreifen und festzuhalten. Das Gefühl ist in allen Fingern völlig normal. Der operirte Arm ist $1\frac{1}{2}$ Zoll kürzer als der ge-

sunde. Der allgemeine Gesundheitszustand ist durchaus gut. Seit seiner Entlassung hat der Mann die leichteren Arbeiten seiner Profession verrichtet.

In dem ersten der 3 Fälle war zwar der operirte Arm trotz der Ankylose des Ellenbogengelenks brauchbar und der Operirte betrieb ungehindert sein Schuhmacherhandwerk, aber wünschenswerth bleibt immer die Bildung eines künstlichen Gelenks und es drängt sich die Frage auf, unter welchen Umständen wir dieses und wo Ankylose zu erwarten haben, um durch möglichste Herbeiführung der erforderlichen Bedingungen den günstigsten Erfolg zu vermitteln. Syme meint, dass das Eintreten der Ankylose nur von unterlassener Bewegung des resecirten Gelenks abhange, ja dass überall ein künstliches Gelenk sich bilde, wo nicht durch absolute Ruhe des Gliedes Ankylose ganz absichtlich herbeigeführt werde. Dieser Behauptung steht nicht bloss die obige Beobachtung entgegen, sondern auch die anderer Operateure, in deren Absichten nichts weniger als Ankylose lag; so machte Textor die Operation, um eine Ankylose zu heilen, und erreichte diesen Zweck nicht; ebenso erging es Gurdon Buck. Wenn Syme niemals Ankylose bekam, so würde sich dies nach einer andern Deutung, wovon sogleich die Rede sein soll, daraus erklären lassen, dass er stets die totale Resection des Gelenks machte. Jäger sagt, es scheine ihm Ankylose nur dann einzutreten, wenn nur ein Condylus humeri oder nur das Köpfchen des Radius entfernt werde, die übrige Gelenkfläche aber zurückbleibe, die sich dann entzünde und verwachse. Aber dabei nimmt er zu sehr auf einen einzelnen, von ihm beobachteten Fall Rücksicht, und so beschränkt, hat die Behauptung fast alle andern Fälle gegen sich, wo Ankylose eintrat. Ja sollte man nicht gerade das Gegentheil anzunehmen geneigt sein und Ankylose um so weniger erwarten, je mehr von den Gelenkflächen erhalten werden konnte? Das ist eine Ansicht, die sich gewissermaassen von selbst

darbietet und die wir in der That vielfach antreffen; es war früher die gewöhnliche Behauptung, dass, wo mehr als das Ende des Oberarms resecirt werden muss, Ankylose und aufgehobene Supination zu fürchten sei, und der neueste Schriftsteller über Resectionen, Ried, sagt (S. 91): Knöcherne Vereinigung gelingt nur nach totalen Gelenkresectionen, wenn die gegenüberliegenden und sehr breiten Knochenflächen in beständiger und unverrückter Berührung erhalten werden; — am seltensten bildet sich Ankylose, meistens ein künstliches Gelenk, wenn eine Sägefläche mit einer Gelenkfläche in Berührung kommt. Nach der totalen Resection, würde man argumentiren können, ist der Zustand dem einer complicirten Fractur zu vergleichen und ebendeshalb, wenn auch nicht unbedingt und immer Callusbildung zu erwarten; nach der partiellen Resection bedarf es erst einer gänzlichen Umwandlung der zurückgelassenen Gelenkfläche, wenn sie eine ankylotische Verbindung mit dem gegenüberliegenden Knochenende eingehen soll. Diese Argumentation ist indessen nicht stichhaltig, die Bedingung zu jener Umwandlung ist immer gegeben, nehmlich Entzündung, die nach keiner Gelenkresection fehlt, und nach der totalen Resection unterscheidet sich der Zustand von dem einer complicirten Fractur doch dadurch sehr, dass zwischen den Knochenenden keine Berührung Statt hat, vielmehr immer ein grösserer oder kleinerer Zwischenraum besteht, welcher sich mit Granulationen füllen muss, und dass nun die Bildung der Ankylose davon abhängt, ob sich diese Granulationen in Knochensubstanz umwandeln. Dass dies aber in der Regel nicht Statt findet, das beweisen nicht allein die totalen Resectionen des Ellenbogengelenks, sondern auch die wenig entsprechenden Erfolge der totalen Resectionen am Kniegelenk, wo es trotz dem, dass die Knochenenden sorgfältig und andauernd in der gehörigen Lage zu einander erhalten wurden, doch in den meisten Fällen nicht zur Bildung einer knöchernen Verwachsung kam. — Die gerade entgegengesetzte Ansicht hat Roux, wie ich aus seiner mündlichen Mittheilung weiss und

von ihm auch vielleicht öffentlich ausgesprochen sein mag; er nimmt nach seinen Beobachtungen an, dass die Ankylose nach der partiellen, die künstliche Articulation dagegen nach der totalen Resection des Cubitalgelenks zu erwarten sei; aber auch diese Annahme ist, wenigstens in dieser allgemeinen Fassung, mit den Thatsachen nicht in Uebereinstimmung. Ankylose ist überhaupt nach der Resectio cubiti nicht häufig, ob und unter welchen Umständen sie aber zu Stande komme oder vermieden werde, das scheint wesentlich von dem Krankheitszustande mit abzuhangen, um deswillen die Operation gemacht wurde.

Ich habe, um darüber und über andere diese Operation betreffende Punkte möglichsten Aufschluss zu erhalten, eine Zusammenstellung der bekannt gemachten Fälle, soweit sie zu meiner Kenntniss gelangt sind, gemacht, und ich gebe hier das Resultat derselben, wennschon es in Bezug auf den Punkt, der hier in Rede steht, deshalb nicht ganz befriedigt, weil die Angaben über denselben zu oft mangelhaft sind. Es sind 90 Fälle, von denen 36 aus England und Amerika, 27 aus Frankreich, 26 aus Deutschland, 1 aus Italien. Von diesen sind 10 tödtlich abgelaufen und zwar 2 nach kurz zuvor gemachter Amputation, in 1 musste der Arm nachträglich abgesetzt werden (Holschers Fall), in 2 Fällen trat ein Recidiv der Caries ein, von 8 ist der Ausgang nicht bekannt und in den übrigen 69 Fällen erfolgte Heilung und zwar 41mal unter Bildung eines künstlichen Gelenks, 7mal mit Ankylose und bei 21 Operirten ist über diesen Punkt nichts angegeben. In 28 Fällen ist die partielle Resection gemacht worden und in 24 derselben der Erfolg als günstig bekannt; von diesen sind 6 mit, 10 ohne Ankylose geheilt, 8 in Bezug auf Beweglichkeit des Gelenks fraglich. Von 53 totalen Resectionen sind 40 als geheilte aufgeführt und von diesen 1 mit, 29 ohne Ankylose, die übrigen 10 in dieser Hinsicht zweifelhaft. In 9 Fällen ist die Ausdehnung, welche der Resection gegeben wurde, nicht bekannt; von ihnen heilten 2 ohne Ankylose, von den übrigen steht entwe-

der die Heilung überhaupt (in 4) oder doch die Art der Heilung (in 3) in Frage. Im Allgemeinen ist also die Aussicht auf nachherige Beweglichkeit des resecirten Gelenks grösser, wenn man die totale Resection macht, als bei der partiellen; hinsichtlich der indicirenden Zustände stellt sich die Sache aber anders. Wegen mechanischer Verletzungen wurde die Operation 10mal und zwar immer als partielle Resection ausgeführt und hiernach wurde in 5 Fällen die Beweglichkeit des Gelenks nicht aufgehoben, in 3 Fällen bleiben wir darüber, in 1 über die Heilung in Zweifel und nur in einem ist das Eintreten von Ankylose angegeben, nehmlich in Görckes Fall, wo eine Zerschmetterung des ganzen Gelenks vorhanden, Humerus und Radius fracturirt, das Gelenkende des erstern, sowie das Olekranon durch den Schuss fortgenommen waren und die hervorstehende Ulna abgesägt, ausserdem aber die losen Splitter der beiden andern Gelenkenden entfernt wurden. Dieser Fall verhält sich also den weggenommenen Knochentheilen nach ziemlich wie eine totale Resection, dagegen wurde in den Fällen, wo keine Ankylose eintrat, nur das Gelenkende des Oberarms, wenn es hervorragte, abgesägt oder auch, wenn es bereits abgebrochen war, nur aus den weichen Theilen getrennt, also wirklich nur eine partielle Resection gemacht, und es scheint sich daher die Sache hier gerade entgegengesetzt, als im Allgemeinen zu stellen. Bei inveterirter Luxation des Radius wurde 2mal die partielle Resection (Decapitatio radii) gemacht, in Textors Falle trat Ankylose ein, in dem andern, von Warmuth, wo über 2 Zoll vom Radius abgesägt wurden, nicht, überhaupt kein entsprechender Erfolg. — Ein dritter Krankheitszustand, um deswillen die Operation vorgenommen wurde, ist Ankylose; Textor machte deshalb eine Resection des ganzen Ellenbogengelenks, Gurdon Buck sägte nur von der Ulna das Gelenkende $1\frac{1}{2}$ Zoll lang ab (dies kann also keine knöcherne Ankylose gewesen sein!), in beiden Fällen trat wiederum Ankylose ein, gerade wie Verwachsungen weicher Theile sich nach der Trennung wieder zu bilden pflegen,

wenn man die Operationswunden nicht durch Vereinigung der Wundlefzen oder Transplantation sofort zu überhäuten vermag. Es zeigt sich an diesem Ergebniss, das auf der fehlerhaften Richtung beruht, welche die Vegetationsthätigkeit an der betr. Stelle einmal angenommen hat, von welchem Einfluss der indicirende Krankheitszustand auf das Zustandekommen von Ankylose oder künstlichem Gelenk ist. — Am häufigsten ist die Resection wegen Caries unternommen worden, nehmlich 62mal, und darunter sind 45 totale und 15 partielle Resectionen; in 2 Fällen ist nicht angegeben, was von dem Gelenk weggenommen wurde. Von den totalen Resectionen endeten 5 tödtlich, nach einer musste die Amputation des Oberarms gemacht werden, von 3 ist der Erfolg nicht bekannt, die übrigen Fälle wurden geheilt; in 7 von diesen ist der nachherige Zustand des Ellenbogengelenks nicht genauer bezeichnet, in 29 kam es zur Bildung eines künstlichen Gelenks, von keinem einzigen aber ist der Ausgang in Ankylose bekannt. Letztere kam dagegen allerdings nach partiellen Resectionen vor, von denen 2 tödtlich wurden, die übrigen glücklich abliefen und zwar 3 mit, 5 ohne Ankylose geheilt wurden und nach 5 die Art der Heilung nicht näher angegeben ist. Betrachte ich endlich diese acht Fälle, von denen der Erfolg vollständig bekannt ist, näher, so vermag ich doch kaum einen allgemeinen Satz über die Verschiedenheit des Erfolges aufzustellen, nur als eine ziemlich zutreffende Regel ergibt es sich, dass Ankylose dann eintrete, wenn nach der Operation eine überknorpelte Gelenkfläche einem abgesägten Knochenende gegenüberliegt, ein künstliches Gelenk dagegen, wenn sich an einem Theile überknorpelte Flächen, an andern abgesägte Knochenenden gegenüberliegen. Das würde mit der oben erwähnten Roux'schen Behauptung zusammentreffen und diese hätte danach für Resectionen, die wegen Caries gemacht werden, Giltigkeit; doch macht von jener Regel z. B. der Fall von Justamond eine Ausnahme, wo nur die Vorderarmknochen decapitirt wurden und dennoch keine Ankylose eintrat.

Wie es sich hiermit nun auch bei den partiellen Resectionen verhalten möge, so kann man doch soviel mit Bestimmtheit sagen, dass man, wenn man die Operation wegen Caries unternimmt, das Eintreten einer Ankylose sicherer durch die totale, als durch die partielle Resection vermeidet; wogegen es, wenn die Operation wegen frischer mechanischer Verletzungen gemacht wird, keinem Zweifel unterliegt, dass man mit Aussicht auf nachherige Beweglichkeit des Gelenks die Resection auf den luxirten oder fracturirten Gelenktheil beschränken darf. Ich muss es demnach von diesem Gesichtspunkte aus als Regel aufstellen, die Resection, wenn sie wegen Caries unternommen wird, immer auf alle 3 Gelenkenden auszudehnen, wenn auch eines derselben sich bei der Operation als gesund darstellt. Syme hat dieselbe Vorschrift aus einem andern Grunde gegeben und in allen Fällen von Cubitalresection befolgt *); er sagt nehmlich, die Erfahrung habe gelehrt, dass wenn nur irgend eine Portion der Gelenkfläche zurückgelassen würde, die Krankheit eine spätere Operation nöthig machte; die Ursache davon sei wahrscheinlich weniger in einem krankhaften Zustande des Knorpels selbst, als vielmehr seines Synovialüberzugs und des unter ihm liegenden schwammigen Knochens zu suchen, dessen Neigung zu krankhafter Thätigkeit durch die in seiner Nachbarschaft entstandene Verletzung erregt worden ist; eine wesentliche Bedingung bei der Operation sei aber deshalb die Entfernung der ganzen Knorpeloberfläche. Dieser Behauptung stehn nun zwar alle die Beobachtungen entge-

*) Jäger führt in Rusts Handwörterbuch V. S. 634 zwar einen Fall auf, wo Syme bei einem 2jährigen Knaben eine partielle Resection (Decapitation der Ulna) wegen einer in Folge eines Falles entstandenen Caries gemacht habe; doch findet sich in Symes später erschienenen Abhandlung über die Ausschneidung krankhafter Gelenke (Weimar 1832), wo dieser alle seine Resectionen speciell mittheilt, jener Fall nicht aufgezeichnet, wohl aber eine totale Resection bei einem 9jährigen Knaben, bei dem aus der angeführten Ursache die Ulna allein cariös war, aber auch die andern beiden Knochenenden abgesägt wurden (S. 55). Die Jägersche Angabe ist also unzweifelhaft irrig.

gen, wo nach partieller Resection bei Caries Heilung erfolgte, wie in dem oben angeführten Fall; aber dennoch lässt sich auch von diesem Gesichtspunkte aus ein Grund anführen, dessen ich schon an einem andern Orte erwähnt habe. Nehmlich in den zahlreichen Fällen von sogen. Gelenkcaries, wo nicht der Knochen den primairen Herd des Uebels abgibt, findet man nicht selten eine knorpelige Gelenkfläche scheinbar ganz gesund, bei genauerer Untersuchung zeigt es sich aber, dass der Knorpel nur noch auf dem Knochen aufliegt oder wenig und theilweise adhärirt, man kann ihn mit der Pincette ganz leicht abziehn und fühlt unter ihm die Knochenfläche wie mit einem feinen Sammet überzogen; ein solches Gelenkende würde, wenn sein krankhafter Zustand übersehn und dasselbe unresecirt bliebe, allerdings zu einer ausbleibenden Heilung führen. Dasselbe gilt für den Fall, wo sich die Krankheit von den Knochen selbst aus entwickelt hat und wo ein Gelenkende bereits von dem Prozesse ergriffen sein kann, aber äusserlich wenig oder gar nicht verändert erscheint. Jene Möglichkeit fällt weg, wenn man aus dem von mir angeführten Grunde bei Caries jedesmal die totale Resection des Gelenkes macht.

Man findet die Angabe, dass die Extension des Vorderarms nach der Resectio cubiti nur in einem Sinkenlassen des Gliedes bei nachlassender Contraction der Flexoren bestehe; so spricht sich Moreau der Aelt. in Betreff einzelner Operirter und Moreau der J. im Allgemeinen aus. Mag diese Annahme für gewisse Fälle ihre Richtigkeit haben, so ist doch bei andern Operirten die Extension unzweifelhaft activ; dies kann ich mit Bestimmtheit für die beiden von den obigen Fällen behaupten, wo keine Ankylose zurückblieb und wo während der Extension des Ellenbogens deutlich die Contraction des M. triceps zu fühlen war. Gleiches hat Syme beobachtet, ebenso Jäger, letzterer in einem Falle, wo das Olekranon zurückgelassen wurde und der M. triceps

zwar durchschnitten worden war, aber nicht zu nahe an jenem. Wenn Jäger auf dieses besondere Verhältniss ein Gewicht legt, so kann man es doch höchstens als begünstigend für den Wiedereintritt der Function des M. triceps betrachten, denn dieser hat auch da, wo das Olekranon weggenommen wurde, Statt gehabt und Syme fand in einem Fall, wo er nachher die anatomische Untersuchung des resecirten Gelenkes zu machen Gelegenheit hatte, dass der Muskel durch die neugebildete Zwischenmasse an dem Ende der Ulna befestigt war. Dieses Resultat war auch nach Analogie anderer Operationen zu erwarten; so sehen wir, dass nach der Chopartschen Exarticulation des Fusses die durchschnittene Sehne des M. tibialis anticus vermittelst der Narbe wieder eine Anheftung am Knochen bekommt und in Folge dessen Flexionsbewegungen des Fussrestes vermittelst des genannten Muskels wieder möglich werden.

Resectionen am Vorderarm und Unterschenkel.

Resectio corporis ulnae.

Diese Resection machte ich wegen eines Uebels, welches ich weder vor, noch nach der Operation genauer zu diagnosticiren im Stande gewesen bin. Der Fall war folgender. Eine 31jährige Frau vom Lande, Johanne D - z aus Spiekendorf, seit 2 Jahren verheirathet, vor $1\frac{1}{4}$ Jahre von einem Kinde entbunden, regelmässig menstruirt, war früher stets gesund gewesen und hatte nur öfters an Rheumatismus gelitten, jedoch nicht in dem später leidenden Arme. Vor etwa $\frac{1}{2}$ Jahre bekam sie, vielleicht nach einem Drucke, am obern Theil der rechten Ulna einen Schmerz, der sich nach dem Brachio-Radialgelenk hinzog, in diesem eigentlich am lebhaftesten war und von der Frau so bezeichnet wurde, als ob sie sich beim Ausringen der Wäsche den Arm verdreht habe; derselbe war stets vorhanden, am stärksten jedoch

beim Arbeiten, während er in der Ruhe fast gänzlich verschwand. Mit ihm zugleich stellte sich eine Auftreibung an dem bezeichneten Theile der Ulna ein, die gegen Druck empfindlich, aber nicht mit Röthung der Haut oder sonstiger Veränderung der überliegenden weichen Theile verbunden war. Bei Bewegungen des Ellenbogengelenks machte sich ein Knacken bemerklich. Ein Arzt, an den sich die Frau wandte, behandelte den Fall als eine Fractura ulnae, und er hatte insofern nicht ganz Unrecht, als sich bei einer genauern Untersuchung wirklich immitten der an der Ulna befindlichen Geschwulst eine Continuitätstrennung ergab, für deren Entstehung die Patientin indessen eine genügende Ursache anzugeben nicht im Stande war; dass sie an jener Stelle einen Druck erlitten habe, vermuthete sie, konnte es aber nicht mit Gewissheit sagen, noch viel weniger würde darin eine hinreichende Ursache zur Erzeugung einer Fractur gegeben gewesen sein. Das erwähnte Knacken war nicht in der Geschwulst, sondern deutlich in dem Brachio-Radialgelenk bei Bewegungen desselben vorhanden und in eben diesem fühlte auch jetzt noch die Frau hauptsächlich den Schmerz, der nun, wenigstens zum Theil, seinen Grund darin haben mochte, dass jenes Gelenk beim Gebrauch des Arms nicht mehr eine genügende Stütze an der in ihrer Continuität getrennten Ulna hatte. Die Knochengeschwulst war nach der Radialseite hin ziemlich scharf abgegränzt und etwas höckerig, im übrigen Umfange ging sie allmählig in den gesunden Knochen über und war glatt, sie erhob sich um etwa 1 Zoll über die hintere Fläche des Knochens, dehnte sich auf 2 Zoll Länge aus und liess die oberen 2 bis 3 Zoll der Ulna frei. J. Müller hatte damals seine Beobachtungen über das Osteoid bekannt gemacht; die Härte der Geschwulst, ihre Empfindlichkeit gegen Druck, ihre schnelle Entwickelung unter subinflammatorischen Zufällen liessen mich jene Degeneration vermuthen; die in derselben bemerkte Continuitätstrennung war allerdings ungewöhnlich, doch konnte dies bei einem Uebel, über das wir noch so wenige Beobachtungen haben,

jene Vermuthung nicht unbedingt zurückweisen. Dass hier nur eine operative Hilfe zulässig sei, gleichviel ob das Uebel in einem Osteoid oder in einer andern Degeneration bestand, lag am Tage und ich machte daher am 16. Juli 1844 die Resection des kranken Knochentheils. Durch einen einfachen, fast 5 Zoll langen Längsschnitt spaltete ich die Weichgebilde über der Geschwulst gerade auf dem hintern Rande der Ulna, trennte dann jene an der vordern und hintern Fläche möglichst vollständig vom Knochen und sägte diesen, während die weichen Theile mit stumpfen Haken abgezogen wurden, unten und oben an gesunder Stelle mittelst der Kettensäge durch, welche mittelst einer gebogenen stumpfen Nadel um den Knochen herum und zwischen dessen Radialseite und den zwischen den Knochen liegenden Weichgebilden durchgeführt wurde. Die Kettensäge, welche ich gebrauchte, war eine feine, aus einer Uhrkette gearbeitete; sie sprang mehrmals entzwei, jedoch immer so, dass ich sie jenseits ihrer Bruchstelle wieder fassen, mittelst der mit einem Tuche gedeckten Finger bewegen und die Durchsägung rasch und ohne die Kette von neuem um den Knochen herumführen zu müssen, beendigen konnte. Zuletzt löste ich den ausgesägten Knochentheil, welcher 3 Zoll Länge hatte und aus 2 Stücken bestand, mittelst des dicht an ihm geführten Skalpells und während ich jedes Stück einzeln mit der Hakenzange fasste, vollends von den weichen Theilen. Die Blutung war sehr unbedeutend und bedurfte nur des kalten Wassers; die Wunde wurde durch umwundene Nähte vollständig geschlossen, der Arm neben der zu Bette gebrachten Kranken auf ein Kissen gelagert und mit kalten Umschlägen behandelt. Die Wunde schloss sich durch schnelle Vereinigung bis auf 2 kleine Stellen, welche auf dem Wege der Eiterung ebenfalls bald heilten, so dass die Frau 5 Wochen nach der Operation als geheilt entlassen werden konnte.

Sehr bald nachdem die Frau angefangen hatte, den operirten Arm ohne Unterstützung zu tragen und zu gebrauchen, klagte sie auch wieder über Schmerz in der Verbin-

dung des Humerus mit dem Radius und es bildete sich an letzterem eine Hervorragung. Dies war das Köpfchen dieses Knochens, welches nach vorn hin in einem immer zunehmenden Grade auswich. Jetzt, wo ich 2 Jahre nach der Operation die Frau wieder untersuche, verhält sich der Arm folgendermaassen: Der Radius ist am obern Ende vollständig ausgerenkt und sein Capitulum steht über dem Condylus externus humeri an der vordern Seite. Der Vorderarm kann nur bis zu einem Rechtwinkel flectirt, dagegen vollständig extendirt und ziemlich gut pro- und supinirt werden; er ist um einen starken Zoll kürzer als der andere, aber eben so gut ernährt wie dieser; die 3 letzten Finger können weniger kräftig flectirt werden, als die andern; die Frau kann den Arm zu Allem gebrauchen, nur nicht zu schweren Arbeiten, wobei sie Schmerz in den weichen Theilen am obern Ende des Radius hat. Die Narbe, die völlig schmerzfrei, ist einfach lineär und glatt bis auf 2 eingezogene Punkte an den Stellen, wo Eiterung Statt hatte; die beiden Stücke der Ulna haben sich nicht durch eine feste Zwischenmasse verbunden, von dem obern fühlt man das untere Ende abgerundet und etwas einwärts gezogen, von dem untern ist das obere Ende nicht deutlich durch die weichen Theile durchzufühlen, nur macht sich bei Rotationen des Vorderarms eine jenem angehörige Ecke oder Spitze seines hintern Randes in der Narbe fühlbar. Von einem Recidiv des Uebels ist keine Spur zu entdecken und die Frau vollkommen gesund.

An dem ausgesägten Knochentheil zeigt die Ulna eine etwas diesseits der gesunden Sägefläche beginnende und allmählig zunehmende Verdickung, so dass sie nahe unterhalb der Continuitätstrennung mehr als $1\frac{1}{2}$ Zoll im grössten Durchmesser hat; ihrer äussern Fläche fehlt die Glätte der normalen Knochenrinde, sie ist feinkörnig; durchschnitten hat der Knochen eine sehr dichte, gleichmäsige Beschaffenheit, stellenweise eine röthliche Färbung und eine Anzahl blutiger Punkte und Streifchen; die Markhöle verengt sich nach der

Auftreibung hinein und ist in dem mittleren Theile ganz verschlossen. Immitten dieser aufgetriebenen Stelle hat der Knochen eine quer durch seine ganze Dicke gehende flache Höle, welche nach unten bogenförmig begränzt, im Uebrigen unregelmässig und mit einer weichen Substanz gefüllt ist; letztere hängt mit dem Knochen genau zusammen, ist ziemlich fest, von unregelmässig lappigem Bau und bietet auf dem Durchschnitt fast die Beschaffenheit und Dichtigkeit eines Faserknorpels dar; unter dem Mikroskop zeigte sie sich nach J. Müllers Untersuchung als eine fibröse Masse, deren sehr deutliche Fasern sich ziemlich leicht von einander abtrennen lassen. Die Continuitätstrennung, die an diesem Knochentheil schon während des Lebens bemerkt worden war, geht theils durch diese weiche Substanz hindurch, theils ist sie durch Abtrennung der letztern vom Knochen bewirkt, welcher da, wo diese Abtrennung Statt hat, eine rauhe ungleiche Fläche zeigt. Die erwähnte Höle erstreckt sich mit ihrer Peripherie überall bis an die Oberfläche des Knochens und zwar so, dass dieser meistentheils nur von einer schmalen Spalte, an einzelnen Stellen jedoch auch etwas breiter durchbrochen ist.

Der Krankheitszustand, der hier im Knochen vorhanden war, scheint wohl auf einem subinflammatorischen Processe beruht zu haben oder mit ihm verbunden gewesen zu sein, aber ihn näher zu bestimmen, befinde ich mich ausser Stande, und auch J. Müller, der das ausgesägte Knochenstück zu untersuchen die Güte hatte, fand nach seiner desfallsigen schriftlichen Mittheilung das Präparat eben so neu und räthselhaft wie ich.

Der bemerkenswertheste Umstand in diesem Falle war die nach der Operation eingetretene Verrenkung des Radius nach vorn. Es begreift sich diese sehr wohl, wenn man bedenkt, dass die Ulna mit ihrem hakenförmig um und hinter den Oberarm eingreifenden obern Ende überall da, wo

der untere Theil des Vorderarms und die Hand in die Extensionsrichtung getrieben wird, die hauptsächlichste Stütze für die obere Gelenkverbindung des den betr. Einwirkungen vorzugsweise ausgesetzten Radius abgibt. Auf eben diesem Verhältniss beruht die Complication von Bruch der Ulna mit Luxation des Radius nach vorn, welche in der Klinik 2mal neben 5 einfachen Luxationen des Radius vorkam, also verhältnissmässig nicht selten ist; bei ihr hat die äussere Gewalt, indem sie nach Erzeugung der Fractur noch fortwirkte, nun den nicht mehr gestützten Radius aus seiner obern Gelenkverbindung herausgetrieben. In dem obigen Fall entstand die Luxation allmählig, wie sich dies durch die Beobachtung deutlich herausgestellt hat; bei dem Gebrauch des Arms zum Heben und dergl. wurde die Gelenkkapsel, welche den Radius mit dem Humerus und der Ulna verbindet, sowie das Ligamentum annulare und brachio-radiale immer von neuem ausgedehnt und dadurch allmählig verlängert und erweitert, bis das Köpfchen des Knochens endlich von der Ulna und der Rotula humeri ganz wegzutreten im Stande war, und auch dieser Vorgang hat sein Analogon in andern Fällen. So habe ich selbst früher *) eine Beobachtung mitgetheilt, wo ein immer wiederholter und in derselben Weise Statt habender Druck zuletzt eine Ausweichung des dritten Mittelhandknochens aus seiner Verbindung mit dem Finger zur Folge hatte. Ausserdem erinnere ich an Dasjenige, was Desault und Boyer über allmählige Verrenkung des Radius bei Kindern, beobachtet haben, und an eine, bei dieser Gelegenheit von Textor gemachte Mittheilung von einer ebensolchen Luxation bei einem jungen Menschen; nicht zu gedenken der durch Atonie der Gelenkbänder bedingten Luxationen an anderen Gelenken. — Unter den wenigen Fällen, in denen bisher die Resection der Ulna gemacht worden ist, steht diese nachträgliche Ausweichung des Radius meines

*) Discessio ossis metacarpi digiti medii in meinen klinisch-chirurgischen Bemerkungen. Halle 1832, S. 115.

Wissens isolirt da; meistentheils wurde die Operation wegen Fracturen und Pseudarthrosen unternommen und dabei die Wiederherstellung der Continuität des Knochens mit Ausnahme eines Falles stets erreicht; dieser eine Fall ist der von Warmuth, in dem neben der ungeheilten Fractur der Ulna eine Luxation des obern Endes des Radius nach hinten bestand und beide Zustände nicht gehoben wurden, die Luxation wenigstens nicht dauernd. Witthusen machte die Operation wegen einer osteosteatomatösen Degeneration der Ulna und es trat zwar Heilung der Wunde, aber keine Wiedervereinigung der Knochenenden ein; von einer Ausweichung des Radius finde ich jedoch nichts erwähnt. Ganz besonders wäre eine solche in dem Fall von Malagodi zu erwarten gewesen, wo die Ulna bis auf das obere Gelenkende gänzlich fortgenommen wurde; von diesem Operirten wird mitgetheilt, dass sein Arm zwar etwas schwach geblieben, aber doch zu gewöhnlichen Beschäftigungen wieder fähig geworden sei und dass er die meisten Dinge mit der Hand habe vollziehen können; über das spätere Verhalten der obern Articulation des Radius habe ich keine Angabe gefunden. Vielleicht, dass in meinem Fall schon durch die vor der Operation an der Ulna bestandene Continuitätstrennung, möglicherweise auch durch eine, in Schmerzhaftigkeit und Knacken sich verrathende Affection des Brachio-Radialgelenks eine Disposition zu der nachherigen Luxation gegeben und diese gewissermaassen bereits eigeleitet war.

Resectio tibiae bei frischer Fractur.

Diese Resection wurde am 24. Januar 1833 bei einer complicirten Fractur des linken Unterschenkels nothwendig, welche ein kräftiger 32jähriger Mann (Andreas B-d aus Wormsleben) gleichzeitig mit einer Contusion des Knies und einem einfachen Querbruche des Oberschenkels derselben Seite erlitten hatte. Das obere Bruchende der etwas unter

ihrer Mitte gebrochenen Tibia hatte an der innern vordern Seite die Weichgebilde, die eine quere, bis an die Wade herangehende Risswunde zeigten, durchbrochen und ragte $2\frac{1}{2}$ Zoll lang hervor; es war zum Theil vom Periosteum entblösst, $\frac{1}{2}$ Zoll über seinem Ende nochmals eingebrochen und seine Bruchfläche verlief ein wenig schräg. Das untere Bruchende lag hinter dem vorragenden, von demselben in die weichen Theile zurückgedrängt; die Fibula war an derselben Stelle gebrochen. Die Fractur bestand bereits 24 Stunden, als ich den Kranken zuerst sah, welcher 4 Meilen weit her transportirt und dazu mit einem Nothverband versehen worden war, wobei man die Wunde und das vorragende Knochenstück mit Charpie bedeckt hatte. Ein Versuch zur Reposition lehrte sogleich, dass diese nicht ohne Weiteres möglich sei, und ich konnte um so weniger bedenklich sein, das vorragende Ende zu reseciren, als dasselbe theils wegen seiner oben angegebenen Beschaffenheit, theils wegen der Zeit, während welcher es vorgelegen hatte, doch jedenfalls theilweise nekrotisch und abgestossen worden wäre. Ich schob daher ein Stück Pappe zwischen das Knochenende und die Haut und sägte jenes $1\frac{1}{2}$ Zoll lang, d. h. so weit es beschädigt, vom Periosteum entblösst und der Reposition hinderlich war, mit einer kleinen Bogensäge ab. Nunmehr gelang die Einrichtung des Bruches sehr leicht; ich schloss die sehr klaffende Wunde durch Knopfhefte, um die verletzten Theile den äusseren Einflüssen zu entziehen, und legte die ganze untere Extremität auf eine Sautersche Schwebe, wo es ohne Schwierigkeiten gelang, sowohl den Oberschenkel- als den Unterschenkelbruch ohne Schienenverband in zweckmässiger Lage zu erhalten. Der sich einstellenden allgemeinen Reaction wurde durch ein zweites Aderlass (das erste war am Tage zuvor gemacht worden) entgegengewirkt, örtlich die Kälte angewandt. Den fernern Verlauf des Falles kann ich in grossen Zügen schildern, da er von dem gewöhnlichen complicirter Fracturen wenig abwich. Die allgemeine Reaction war mässig und nach 7 Tagen vollständig vorüber;

auch die örtliche stieg nicht hoch und die Anschwellung war nach 10—12 Tagen nur noch gering. In der Wunde trat eine gute und reichliche Eiterung und Granulationsbildung ein, aber nach etwa 3 Wochen bildete sich eine Eiterverhaltung an der äussern Seite des Gliedes, die sich durch Geschwulst und Schmerz daselbst, sehr auffallend aber auch durch nächtliche Durchfälle, abendliches Fiber und allgemeinen Collapsus verrieth; ein Einschnitt an der abhängigsten Stelle schaffte dem Eiter Ausfluss und hob die erwähnten Zufälle, der Kranke wurde frei von Fiber und Durchfall und gewann ein besseres Aussehn. Später musste dieser Einschnitt dilatirt, noch später ein neuer gemacht werden, um abermaligen Eiterstockungen entgegenzuwirken, und es hatten die letzteren immer wieder die vorhin genannten allgemeinen Zufälle zur Folge. Die Sautersche Schwebe war nach einiger Zeit mit einem Gipsguss, in dem sich der Kranke eine Zeit lang vortrefflich befand, dann mit dem Fussbett von Posch vertauscht worden und es wurde der Kranke auf diese Weise und unter einer entsprechenden diätetischen und arzneilichen Behandlung in einem sehr befriedigenden Zustande erhalten. Eilf Wochen waren seit der Verletzung verflossen; der Kranke war mager, aber bei leidlichen Kräften und seit Wochen frei von Fiber, Diarrhoe u. a. Zufällen; der Oberschenkelbruch war consolidirt, wennschon mit einer geringen Dislocation, am Unterschenkel war aber noch die volle anomale Beweglichkeit vorhanden und die Eiterung unverringert, auch fühlte man in der Tiefe nekrotische und festsitzende Knochentheile, nachdem früher deren einzelne schon entfernt worden waren. Um diese Zeit verschlechterte sich plötzlich und ohne dass Eiterstockung oder eine andere Ursache zu entdecken war, die Eitersecretion und die Wunde bekam ein schlaffes, stellenweise missfarbiges Ansehn; dies besserte sich zwar nach einigen Tagen, aber nun stellten sich plötzlich copiöse Durchfälle, starkes, Abends exacerbirendes Fiber mit nächtlichen Delirien, allgemeiner Collapsus und Decubitus ein; alle Bemühungen, eine

Remission dieser Zufälle zu bewirken und einen für die Amputation einigermaassen günstigen Zustand herbeizuführen, waren vergeblich und nach 12 Tagen (28. April) unterlag der Kranke. — Bei der Section fanden sich die inneren Organe durchaus gesund und der Oberschenkelbruch fest vereinigt; die Bruchenden der Unterschenkelknochen waren abgerundet und mit einer knorpeligen Substanz umgeben, welche mehrere isolirte Knochenstücke mitumschloss, eine Verbindung der beiden Enden der Tibia aber nicht herstellte, vielmehr ihnen eine kugelichte Anschwellung ertheilte; ausserdem wurden noch kleine, von der Knorpelsubstanz nicht umschlossene Knochensplitter angetroffen, welche der Fibula angehörten. Die Eiterhöle war von mässiger Ausdehnung und hatte 2 Gänge nach der äusseren Seite, welche früher geöffnet waren; neue Eitersenkungen fanden sich nicht.

Resectio tibiae bei veralteter Fractur.

Ein hagerer schwächlicher Mensch von 30 Jahren (Friedrich A - e aus Meissberg) erlitt durch eine, mehrere Centner schwere gefrorne Erdscholle, welche auf den linken Unterschenkel fiel, eine Fractur des letztern, die etwa 6 Zoll oberhalb des Knöchelgelenks bestand, schräg verlief und mit sehr bedeutender seitlicher, gegen die Haut stark andrängender Dislocation verbunden war; ausser ihr nahm der zu Hilfe gerufene Arzt einen zweiten Bruch 3 Zoll höher, quer und ohne Dislocation an und glaubte überdies einen Längsbruch des ausgebrochnen Tibiastücks zu fühlen. Es wurde das Glied anfangs auf einem Sandsacke gelagert und nachdem die Folgen der heftigen Quetschung beseitigt waren, am 9ten Tage mit einem Kleisterverbande umgeben, dieser auch nach 14 Tagen erneuert und dabei der örtliche Zustand so entsprechend gefunden, wie es der allgemeine war. Nach abermals 14 Tagen, während welcher der Verletzte sich wohl befunden und nicht über Schmerz am fracturirten Gliede

geklagt hatte, also in der 6ten Woche, zeigte sich eine jauchige Flüssigkeit in dem Verbande und der Arzt fand nach Abnahme desselben an der untern Bruchstelle die Weichgebilde in der Grösse eines Silbersechsers durchbrochen und das obere Bruchende entblösst mit dem schrägen Ende hervorragend. Etwa 8 Tage später wurde der Kranke in die Klinik geschafft und es fand sich, dass der Bruch, der auch die Fibula mitbetroffen hatte, nicht geheilt und das erwähnte Knochenende nekrotisch und durch eine geschwürige Hautstelle von der Grösse eines Zweigroschenstücks hindurchgetreten war. Von einem zweiten Bruch an höherer Stelle war jetzt nichts zu entdecken. Das Glied war um etwa 1 Zoll verkürzt, der obere Theil der Tibia ging etwas schräg, zwischen den Bruchstücken fand noch eine grosse Beweglichkeit Statt, wennschon nicht mehr die volle Beweglichkeit einer frischen Fractur. Zwei Gründe bestimmten mich, hier die Resection zu machen: einmal besorgte ich, dass wenn die Abstossung des vorragenden Knochenendes der Natur überlassen würde, dieselbe nicht in der Ausdehnung erfolgen möchte, wie es für eine gute und dauernde Heilung zu wünschen war, vielmehr wie in dem sogleich zu erzählenden Fall eine schädliche Protuberanz zurückbleiben möchte; andererseits beabsichtigte ich durch den Reiz der Operation an der Bruchstelle die Thätigkeit von neuem anzuspornen und so die schon etwas fraglich gewordene Heilung der Fractur zu befördern. Die Operation wurde am 27. Januar 1845 in der Art gemacht: ich trennte im Umfange des vorragenden Knochentheils die weichen Theile mit 2 gebogenen, oben und unten zusammenkommenden Schnitten so, dass die geschwürigen Hauträndер entfernt wurden und der Knochen an beiden Seiten längs der Richtung entblösst war, welche die vordere Fläche des Schienbeins normalerweise hat. Dann sägte ich das Knochenende mit der Martinschen Glockensäge ab, welche ich von seinem untern Ende her längs jener Richtung wirken liess; endlich löste ich die Weichgebilde längs der beiden, durch sie geführten Schnitte nach den Seiten hin

soweit ab, dass ich sie über der Knochenschnittfläche zusammenschieben und die Wunde durch umschlungene Näthe vereinigen konnte. Das Glied wurde auf mein Fussbette *) gelegt und durch Bindenschlingen, die nach entgegengesetzten Seiten geführt wurden, der seitlichen Ausweichung des obern Bruchendes entgegengewirkt; auf die Extension verzichtete ich trotz der vorhandenen Verkürzung des Gliedes, weil ich nicht bloss die Wirkungslosigkeit jedes Extensionsapparates bei Unterschenkelbrüchen überhaupt hinreichend kennen gelernt habe, sondern am wenigsten in diesem Fall, nach 6wöchentlicher Dauer der Verkürzung, auf einen Erfolg rechnen durfte. — Die Wunde heilte nicht durch schnelle Vereinigung, vielmehr lösten sich nach Entfernung der blutigen Hefte die Wundlefzen sehr bald in grösserer Ausdehnung von den unterliegenden Theilen, als dies bei der Operation geschehen war, und es trat eine sehr starke Eiterung ein. Sowohl örtlich, als im ganzen Körper sprach sich Adynamie aus, welcher diätetische und pharmaceutische Mittel entgegengesetzt wurden, jedoch ohne erheblichen Erfolg; die Eiterung der Wunde dauerte in sehr reichlicher Weise fort, das Secret war dünn, die Ablösung der Wundlefzen vermehrte sich eher, als dass sie sich minderte. Indessen traten zwei günstige Umstände ein, indem nach etwa 4 Wochen sich die Knochenschnittfläche, die natürlich nekrotisch geworden war, exfoliirt und mit Granulationen bedeckt hatte, und zweitens die Fractur sich consolidirt zeigte, ohne dass die Hervorragung des Bruchendes sich wieder gebildet hatte. Ueberhaupt nahm der ganze Zustand auf eine kurze Zeit einen etwas günstigeren Anschein an, doch bald trat ein neues Uebel auf, nehmlich ein grosser Abscess an der Wade und mit ihm Diarrhoe, die auch früher schon vorübergehend dagewesen war. Der Abscess war ohne Entzündung entstanden und blieb ohne diese, war auch nicht von Eitersenkung

*) s. Behrends ikonograph. Darstellung der Beinbrüche und Verrenkungen. Leipzig 1845. Taf. XXVI. Fig. 8 — 14.

abhängig; er wurde durch einen grossen Einschnitt geöffnet. Tonica und Roborantia verschiedener Art vermochten diese anomalen Secretionen nicht zu hemmen, wennschon die Eiterflächen, die eine Zeit lang ein unreines, hier und da wie abgestorbenes Ansehn hatten, sich reinigten; die Kräfte nahmen ab, der Kranke wurde magerer und nach einiger Zeit fand sich ein in ganz unmerklicher Weise entstandener neuer Abscess an der vordern Seite des Oberschenkels, aus dem durch einen kleinen Einschnitt eine grosse Menge eines ziemlich gut aussehenden Eiters entleert und durch den dann ein Haarseil gezogen wurde. Der Abscess war ohne alle Entzündung und stand mit den Eiterungen am Unterschenkel in keinem directen Zusammenhange; es waren durch ihn die Integumente in beträchtlicher Ausdehnung gelöst und dies schritt noch fort, so dass nach wenigen Tagen sich die Höle schon vom Knie bis zur Mitte des Oberschenkels erstreckte. Abgesehn von dem immer stärkern Sinken der Vegetation waren wenig sonstige Erscheinungen vorhanden gewesen; nun verminderte sich der Appetit, der Durst mehrte sich, dazu leichtes Hüsteln, ohne dass Percussion und Auscultation etwas ergaben, trockene Haut, kleiner, fortwährend frequenter Puls, äusserste Abmagerung, etwas gelbliche Gesichtsfarbe, ungehemmt fortdauernder Durchfall, täglich 4 bis 6 mal. Fünf Tage vor dem Tode trat ein halbstündiger heftiger Frostanfall ein, dem etwas Hitze, aber kein Schweiss folgte und der sich nach etwa 12 Stunden wiederholte. Am 30. März erfolgte der Tod, nachdem in den letzten Tagen das unverändert copiöse Secret der Eiterflächen dünn und schwärzlich geworden war. — Die Section ergab stellenweise Trübungen der Arachnoidea, sonst das Gehirn gesund, eben so Lungen und Herz; Milz sehr klein, Leber muskatnussartig, die Därme frei von Geschwüren, nur ihre Schleimhaut an einzelnen Stellen stark injicirt. Die Abscesshöle am Oberschenkel erstreckte sich an dessen äusserer vorderer Seite vom Knie bis zum obern Drittheil des M. sartorius, am Unterschenkel war die Haut fast in der ganzen Ausdeh-

nung der Wade abgelöst. Die Fractur fand sich sowohl an der Tibia wie an der Fibula fest vereinigt und zwar unter einiger Uebereinanderschiebung der Bruchenden, wobei das obere Stück der Tibia etwas schräg einwärts verlief. Die Fractur war an der Tibia so gewesen, dass sie schräg von oben und aussen nach innen und unten verlief, darunter ein $1\frac{1}{2}$ Zoll langes Stück des Knochens ganz herausgebrochen und das untere Bruchende, welches an der innern Seite mit dem obern Tibiastück zusammenstiess, über 1 Zoll lang der Länge nach geschlitzt war; in diesen stark klaffenden Schlitz hatte sich das isolirte Knochenstück hineingesetzt und war so mit beiden Bruchenden, wie diese unter einander verwachsen. Auch an die Fibula waren 2 kleine isolirte Knochenstückchen durch den Callus mit angelöthet.

Resectio tibiae wegen einer Hervorragung nach geheilter Fractur.

Ein vor mehreren Jahren Statt gehabter Bruch des mittlern Theils des rechten Unterschenkels war zwar geheilt, es blieb aber an der vordern innern Fläche der Tibia eine Hervorragung zurück und diese unterhielt eine ansehnliche Ulceration der weichen Theile. Die Bruchstücke waren zwar nicht in ganz gerader Richtung, sondern in einem sehr stumpfen Winkel mit einander verwachsen, aber dies stand nicht im Verhältniss zu der Hervorragung, welche sich wie eine Exostose mit breiter Basis darstellte und theils durch Calluswucher, theils dadurch gebildet schien, dass die Fractur eine schräge gewesen war und sich seitlich verschoben hatte. Die Knochenvorragung hatte die Höhe von etwa $\frac{3}{4}$ Zoll und eine rundliche Basis, die sich über die ganze Breite der vordern Fläche des Schienbeins und nach der Länge auf etwa $1\frac{1}{2}$ Zoll ausbreitete; an ihrer Oberfläche befand sich eine fungöse Ulceration, unter welcher man den Knochen in ziemlicher Ausdehnung entblösst und rauh fühlte. Vergeblich

war bisher die Heilung des Geschwürs von anderen Aerzten auf die gewöhnliche Weise versucht worden; es musste die Knochenvorragung durch eine Operation beseitigt werden, welcher auch hei dem übrigens gesunden und kräftigen Menschen (Gottlieb F - e, 20 Jahre alt, aus Oberthau) nichts entgegenstand. Am 10. Januar 1839 wurde die Resection von mir in dieser Weise gemacht: ich umging die Ulceration mit einem ziemlich kreisförmigen Schnitt, spaltete von diesem aus nach oben, unten und beiden Seiten hin in kleiner Ausdehnung die gesunden weichen Theile und löste die letzteren soweit vom Knochen ab, dass überall die Basis der Hervorragung frei war, an welcher nun noch die Beinhaut gespalten wurde. Alsdann führte ich mit einer kleinen Bogensäge, an welcher sich das Blatt in einem Rechtwinkel zum Bogen stellen lässt, in gleicher Richtung mit der vordern Fläche des Schienbeins einen Sägeschnitt genau durch die Basis der Prominenz von ihrer Circumferenz her bis ziemlich zu ihrer Mitte, sägte an der Endlinie dieses Schnittes den Auswuchs von dem Gipfel her durch und entfernte den dadurch ganz gelösten Theil der Hervorragung; ebenso verfuhr ich mit der untern Hälfte derselben und ebnete dadurch die vordere Fläche der Tibia vollständig, welche an der Schnittfläche von gesunder Beschaffenheit war. Der abgesägte Knochentheil war mit Ausnahme der rauhen Ulcerationsfläche ebenfalls von normaler Textur. Die losgetrennten gesunden Weichgebilde wurden wieder angelegt und die danach noch entblösst bleibende Knochenfläche durch ein mit Wasser befeuchtetes Läppchen gedeckt. Die Wunde heilte auf dem Wege der Eiterung, während welcher sich einzelne Theile der entblössten Knochenfläche abstiessen, und es bildete sich eine feste und gute Narbe, welche seit der 3 Monate nach der Operation erfolgten Entlassung des Operirten nicht wieder aufgebrochen ist.

Fracturen und danach zurückbleibende Anomalien sind es vorzüglich, welche zu Resectionen am Körper der Unterschenkelknochen Indication geben, und die vorstehend erzählten Beobachtungen zeigen eine dreifache, von Brüchen ausgegangene Veranlassung. Bei frischen Fracturen ist die Operation häufig verrichtet worden, aber wir besitzen nicht viele detaillirtere und brauchbare Mittheilungen über einzelne Fälle, und doch erscheinen diese deshalb wünschenswerth, damit sich ein bestimmtes, durch die chirurgische Arithmetik erhärtetes Urtheil über den Werth der Operation unter den verschiedenen Umständen, die bei frischen Fracturen vorkommen, fällen lasse, ein Urtheil, was auf allgemeinere Giltigkeit Anspruch machen kann, als das, was wir jetzt bei den Autoren finden und theils auf individuellen theoretischen Ansichten, theils auf individuellen und einzelnen, bald günstigen, bald ungünstigen Erfahrungen beruht. Wenn, wie in dem einen der oben erzählten Fälle, ein vorstehendes Bruchende für die Reposition und Retention ein unüberwindliches Hinderniss wird, dann ist man über das Indicirtsein der Resection, wenigstens jetziger Zeit, wohl einig; ob man ausserdem aber bei einer complicirten Fractur mit Splitterung und unregelmässigen spitzigen Bruchenden die letzteren absägen, die Splitter alle aufsuchen, aus ihrem etwa noch bestehenden Zusammenhange mit dem Knochen trennen und entfernen, die Fractur also, freilich durch ein sehr eingreifendes Verfahren, auf einen einfacheren Zustand zurückführen soll, wie Gooch u. A. wollen, ob man statt dessen besser sogleich die Amputation des Gliedes mache, wie dies namentlich für Schussverletzungen die ausgezeichnetsten Militairärzte anempfohlen haben, oder ob unter solchen Umständen ein mehr indifferentes Verfahren, solange als nicht bestimmtere Anforderungen sich herausstellen, das zweckmässigste sei, — ob man noch freigibiger mit der Resection sein und diese selbst bei einfachen Fracturen machen soll, wenn ein abgeschrägtes Bruchende der Tibia beständig gegen die Haut drängt und diese zu durchbrechen droht, wie dies von Roux und auch

neuerer Zeit wieder angerathen worden ist, — darüber findet man eben jene sehr verschiedenen Urtheile. Man hat die Prognose derartiger Resectionen als im Allgemeinen günstig angegeben, aber ich zweifle, ob mit Recht und ob man nicht dabei zu sehr einzelne glückliche Fälle berücksichtigt hat, die man eben ihres guten Ausgangs wegen bekannt gemacht hat, während die ungünstigen verborgen geblieben sind. Textor, der seine sämmtlichen Resectionen mit ihren Resultaten angegeben, hat bei frischen Fracturen an den langen Knochen der Extremitäten die Operation in 10 Fällen gemacht und darunter sind nur 3 glückliche; in 2 Fällen wurde noch durch nachträgliche Amputation das Leben erhalten, die übrigen 5 endeten tödtlich und zwar 2 ungeachtet der noch vorgenommenen Amputation. Ungünstiger stellt sich die Sache noch bei den Fracturen des Unterschenkels insbesondere, wo von 5 Fällen nur einer geheilt wurde. Allerdings ist es nicht sowohl die Operation, welcher diese ungünstige Prognose zugeschrieben werden muss, als vielmehr der Krankheitszustand, nur ergibt sich aus dergleichen Thatsachen, dass dieser durch die Operation, wenn nicht verschlimmert, doch auch nicht wesentlich verbessert wird.

Resectionen des Fersenbeins.

Diese Resection ist nach den darüber vorhandenen Nachrichten nur selten verrichtet worden, obgleich sie ihres Resultates wegen sehr wichtig ist und unter Umständen einen Fuss von der Amputation zu erretten vermag. Eine Bedingung ist es hauptsächlich, von der man die Anwendung dieser Operation abhängig macht, nehmlich, dass es möglich sei, die Anheftung der Achillessehne am Fersenbein zu erhalten, und ich habe selbst, conform mit allen Autoren, früher (in meinem Handbuche der Akiurgie) diese Bedingung für die Operation gestellt; indessen muss ich es jetzt doch in Zweifel ziehen, dass dieselbe unerlässlich sei. Es

kann erstens als thatsächlich betrachtet werden, dass die Integrität der Achillessehne, also die Wirkung der Wadenmuskeln auf die Ferse für den Gebrauch des Fusses nicht unumgänglich nothwendig ist. Wir besitzen Beobachtungen, wo die Achillessehne ihre Anheftung am Fersenbein verlor und dennoch der Fuss wieder völlig brauchbar wurde. Einen ganz zu Gunsten meines obigen Zweifels sprechenden Fall der Art theilt Garengeot in seinem Traité des opérations de chir. Edit. 2. T. III. p. 267 mit: ein Mensch brach den hinteren Theil des Calcaneus, M. Poncelet wurde hinzugerufen; voïant que la pièce branloit, il coupa le tendon d'Achille qui y tenoit attaché, et la tira. Après l'exfoliation du tendon et la guérison de la plaie le malade n'a pas laissé de marcher comme si ce tendon n'avoit point été coupé. Ausserdem sind Beobachtungen vorhanden, wo nach Ruptur oder Verwundung der Achillessehne die Enden dieser von einander entfernt blieben, ihre Zusammenheilung wahrscheinlich nicht erfolgte und dennoch der Fuss wieder vollkommen brauchbar wurde; so erzählt Henricé von einem Manne, bei dem die Enden der Sehne $\frac{1}{4}$ Zoll von einander entfernt blieben und dennoch so vollkommene Heilung erfolgte, dass er nachher seine gewöhnlichen Geschäfte ungehindert verrichten konnte (Richters chirurgische Bibliothek Bd. 14. S. 464). Wenn die Achillessehne in diesem und ähnlichen Fällen wirklich unvereinigt blieb, was zwar nicht durch das Messer nachgewiesen, aber anzunehmen durch keinen Umstand verboten ist, so hatte freilich nicht in allen derartigen Fällen ein so günstiger Ausgang Statt, vielmehr blieb manchmal der Fuss, indem allgemeine Atonie seiner Extensoren und Flexoren eintrat, in einem sehr wenig nutzbaren Zustande, so dass er beim Gehen schlaff herunterhing; in dieser Art verhielt es sich in einem Fall, der durch eine Operation von Syme sehr bekannt geworden ist. In der That aber ist dieser letztere Ausgang viel unerwarteter als der erstere; denn dass die Wadenmuskeln für die Extension des Fusses ersetzt werden können, geht auch aus den Erscheinungen bei

frischer Ruptura tendinis Achillis hervor, wobei schon Petit und Desault bemerkten, dass nicht bloss Beugung, sondern auch noch willkürliche Ausstreckung des Fusses möglich ist, und in der heutigen Chirurgie hat sich dies bei der Durchschneidung der Achillessehne bestätigt, nach welcher die Operirten manchmal schon in wenigen Tagen wieder im Stande waren zu stehen und ganz gewöhnlich den bald nach der Operation unternommenen und deshalb schmerzhaften Versuchen, den Fuss zu flectiren, einen durch Muskelaction bedingten Widerstand entgegensetzen. Der M. tibialis posticus und peroneus longus, vielleicht auch die Flexores longi digitorum et hallucis sind in diesen Fällen die Supplenten der Wadenmuskeln. — Zweitens lässt sich hoffen, dass die Achillessehne in die Operationsnarbe hineinwachsen und dadurch wieder eine Einwirkung auf den Rest der Ferse erhalten werde, und diese Hoffnung stützt sich nicht allein auf die nach der Chopartschen Exarticulation zu beobachtenden Flexionsbewegungen des Fusses, welche durch die losgeschnitten gewesene und in die Narbenmasse eingewachsene Sehne des M. tibialis anticus, auch wohl der Sehnen des M. peroneus brevis und der Zehenextensoren bewirkt werden, sondern auch ganz vorzüglich auf den Erfolg der Resectio olecrani, welche die treffendste Analogie für unsern Fall darbietet und nach welcher, wenn nicht Ankylose des Ellenbogengelenks eintrat, die Extension dieses sehr wohl wieder möglich und durch die Action des M. triceps bewirkt wurde (vergl. S. 84). Ob es für die Erreichung jenes Zweckes nöthig sein würde, die Achillessehne durch ein Heft in der Wunde festzuhalten, will ich dahingestellt sein lassen; nach den eben erwähnten Beispielen erscheint es nicht nothwendig; auch beobachtet man nach Operationen und bei gewissen Fracturen (wie der Patella, des Olekranon), dass ein Muskel, welcher seinen Anheftungspunkt verloren hat, sehr bald ausser Contraction zu treten und längere Zeit in dem Zustande von Relaxation zu verharren pflegt. — Drittens würde sich der Fuss, wenn er nach der Resectio calcanei mit

Losschneidung der Achillessehne das Vermögen, extendirt zu werden, nicht wieder erlangen oder wie nach gewissen ungeheilten Trennungen der Achillessehne in einen Zustand von allgemeiner Lähmung verfallen sollte, durch einen zweckmässig eingerichteten Stiefel doch in einen brauchbaren Zustand versetzen lassen, auf ähnliche Weise wie man einen verloren gegangenen Fuss durch einen künstlichen ersetzt, und besser als in diesem Fall, weil die durch die Construction des vordern Theils des Tarsus, des Metatarsus und der Zehen gegebenen und durch keinen künstlichen Apparat ganz zu ersetzenden Vortheile des natürlichen Fusses erhalten sind.

Hey und der jüngere Moreau sind uns als die ersten bekannt, welche die Resection des Fersenbeins verrichtet haben. Hey machte die Operation wegen Caries in mehreren Fällen, gibt aber über diese nichts Näheres an, sondern bemerkt nur, dass der Erfolg gut und der nachherige Gebrauch des Fusses ganz ungestört gewesen, mit Ausnahme weniger Fälle, wo die Constitution ungünstig war oder die Caries sehr tief ging und diese nachher neue Fortschritte machte. Moreau führte die Resection einmal aus, der Kranke wurde geheilt, musste aber wegen des Verlustes, den die Ferse an ihrer Erhabenheit erlitten hatte, mehrere Jahre einen hohen Absatz tragen. Zweimal wurde die Operation von Liston, einmal von Dietz und zweimal von Signoroni verrichtet, in allen Fällen wegen Caries und mit vollkommen günstigem Erfolge; ich machte sie viermal und theile nachstehend die Details und Resultate dieser Operationen mit.

Resectio calcanei.

Ein kräftiger junger Mensch (Friedrich R - r, 16 Jahre, aus Eisleben) bekam nach einem Sprunge auf den linken Fuss eine heftige Entzündung dieses, welche in Eiterung überging und Caries des Fersenbeins zur Folge hatte. Etwa $\frac{3}{4}$ Jahr nach Entstehung des Uebels kam der Kranke in die Behandlung der chirurgischen Klinik; der Fuss war an sei-

nem hintern Theil noch sehr geschwollen und mit Fisteln versehen, die an der innern und äussern Seite der Ferse mündeten und die Sonde leicht zu dem cariösen Knochen gelangen liessen. Der vordere Theil des Fusses einschliesslich der vordern Tarsalknochen war von krankhaften Erscheinungen frei, das Knöchelgelenk unbeweglich, aber durchaus frei von Schmerz u. dergl., das übrige Befinden des Menschen gut, Spuren von Dyskrasien nicht vorhanden. Am 8. März 1837 nahm ich die Resection des kranken Knochens vor, wobei ich mir die Erhaltung der Insertion der Achillessehne zur Aufgabe machen musste, da die vorhandene Unbeweglichkeit des Knöchelgelenks wegen des in der Nachbarschaft befindlichen Leidens keinen sichern Schluss auf die Gegenwart von Ankylose zuliess. Durch einen grossen Kreuzschnitt, der über die Ferse und durch die Fisteln geführt wurde, spaltete ich alle Weichgebilde, welche den Knochen deckten, und trennte dann von letzterem die vier Lappen soweit ab, dass ich zu seinem hintern Theile ungehinderten Zugang hatte. Es fand sich der Knochen an der innern und äussern Seite seines hintern Fortsatzes in dem Umfange von etwa einem Silbergroschen zerstört und diese Oeffnungen führten in eine Höle. Mit einer gewöhnlichen kleinen Handsäge führte ich einen Sägeschnitt etwa ½ Zoll unter der obern Fläche des Fortsatzes und mit dieser parallel von hinten nach vorn und einen zweiten von unten nach oben senkrecht auf das Ende des erstern; hierdurch schnitt ich den cariösen Theil heraus und eröffnete jene Höle, in der ein grosses cariöses Knochenstück lag, welches ohne Weiteres herausgenommen werden konnte und an seinem schmalen vordern Stücke noch einen Theil der mit dem Os cuboideum verbunden gewesenen Gelenkfläche trug. In der Höle selbst war der Knochen nirgends entblösst oder krank zu fühlen, sondern durchaus mit weichen Granulationen bedeckt. — Es wurde zuletzt in die Tiefe der Wunde etwas Charpie gelegt und durch den untern Wundwinkel herausgeführt, die Hautlappen wurden in ihre normale Lage zurückgebracht und so

durch Heftpflaster befestigt. — Einige Tage nach dieser Operation trat eine Phlebitis an dem leidenden Gliede ein, welche die Vena saphena interna in der Mitte des Oberschenkels befiel und sich bis unters Knie heraberstreckte; am 10ten Tage bekam der Kranke einen heftigen Schüttelfrost, blassgelbliche Gesichtsfärbung, sehr beschleunigten Puls, dabei grosse Schmerzhaftigkeit des Unterleibs an der rechten Seite der Linea alba, wenn man tief gegen die rechte Seite der Wirbelsäule hineindrückte, und nach eben dieser Seite fühlte man die Pulsation der Aorta ausgedehnt, endlich war eine schwache epigastrische Pulsation zu bemerken. Gegen diese Zufälle, welche auf eine Entzündung der Vena cava inferior schliessen liessen, wurde eine kräftige Antiphlogose angewandt, wonach sie zurücktraten; am 20sten Tage aber, wo sie gänzlich verschwunden waren, recrudescirte die Entzündung der Vena saphena, die bis dahin stillgestanden hatte, und ging in Bildung eines Abscesses aus, der zeitig geöffnet wurde und verheilte. Noch ein anderer Zufall trat im Laufe der Behandlung auf, nehmlich es bildete sich 3 Finger breit über dem innern Knöchel auf eine allmählige und wenig schmerzhafte Weise ein Abscess, nach dessen Eröffnung sich eine tief in die Tibia eindringende, aber nicht sehr umfängliche Caries fand; sie wurde Anfangs mit indifferenten Mitteln, dann aber mit Myrrhentinctur örtlich behandelt und heilte langsam, aber vollständig aus. — Die Operationswunde hatte sich äusserlich zum Theil durch schnelle Vereinigung geschlossen, im Uebrigen trat Granulationsbildung ein, wodurch die in der Tiefe befindliche, nicht kleine Höle allmählig gefüllt und ohne dass ein erheblicher Vorfall eingetreten wäre, völlige Heilung herbeigeführt wurde. Im Anfange Octobers war eine überall feste, in der grössern Ausdehnung und namentlich unten tief eingezogene Narbe vorhanden, die Ferse völlig schmerzlos und ohne Geschwulst; der Fuss konnte fest und mit der ganzen Sohle aufgesetzt, jedoch im Knöchelgelenk gar nicht bewegt werden; der allgemeine Zustand war ungetrübt, der Kranke also geheilt.

Anfangs November traten bei dem Operirten, wahrscheinlich in Folge eines Diätfehlers, gastrisch-febrilische Zufälle ein und diese entwickelten sich rasch zu einem nervösen Fiber, welchem der Mensch am 5. December 1837 unterlag, so dass ich Gelegenheit bekam, den operirten Fuss zu untersuchen. Es waren an der Ferse die weichen Theile fest und gut verheilt und mit dem Knochen an der resecirten Stelle durch ein dichtes Zellgewebe verbunden; eben solches füllte auch die Höle aus, welche im Calcaneus vorhanden gewesen und durch die Operation eröffnet worden war, aber diese Höle war an ihrem vordern Theile auch durch ein neues feinzelliges Knochengewebe geschlossen, so dass in ihr nach der Maceration das bei der Operation herausgenommene Knochenstück keinen Platz wieder fand. Die Knochenschnittflächen zeigten eben jenes feinzellige Knochengewebe und waren an ihren Rändern abgerundet; der stehengebliebene obere Theil des hinteren Fersenbeinstücks war theilweise verschwunden und zwar so, dass die Ansatzstelle des Tendo Achillis erhalten war, aber mit dem übrigen Knochen weniger durch einen kleinen normalen Rest in Verbindung stand, als vorzugsweise durch eine starke neugebildete Knochenleiste, welche sich nach innen und längs der ganzen innern Fläche des Fersenbeins hin erstreckte und für die Wirksamkeit der Wadenmuskeln vollkommen genügend erscheint. Die Fusswurzelknochen waren mit der Tibia und Fibula, sowie unter sich und mit den 4 letzten Metatarsalknochen durch knöcherne Ankylose unbeweglich verbunden, was offenbar schon während der der Entstehung der Caries vorhergegangenen heftigen Entzündung eingetreten war; auch Tibia und Fibula waren an ihrem untern Theil vollständig verschmolzen und durch neuabgelagerten Knochenstoff nicht bloss hier, sondern auf etwa 5 Zoll Länge ansehnlich verdickt. Auch die cariös gewesene Stelle der Tibia, die sich bis in die Markröhren erstreckt hatte, war fest geschlossen und durch ein festes Zellgewebe gefüllt und mit der Hautnarbe verbunden.

Resectio calcanei. *)

Im April 1843 wurde ich von Herrn Dr. Krieg in Merseburg wegen eines jungen Kaufmanns (Al. F - d, 30 Jahre alt) consultirt, der ein cariöses Geschwür an der innern Seite der linken Ferse hatte. Derselbe war von schwächlicher Constitution und hatte seit seinen Knabenjahren vielfach an skrofulösen Drüsen - und Zellgewebsgeschwüren des Halses gelitten, welche erst seit etwa 3 Jahren fest vernarbt waren; von dieser Zeit an fühlte sich der Mann wohler als früher, nur war er für Erkältungen sehr empfänglich und bekam in Folge solcher gewöhnlich einen, wohl selbst mit leichtem Blutauswurf verbundenen Reizhusten. Das Fussübel war ohne äussere Veranlassung mit einem tiefsitzenden Schmerz entstanden, zu welchem sich nach einiger Zeit eine Entzündungsgeschwulst gesellt hatte, die etwa $\frac{3}{4}$ Zoll unter dem innern Knöchel aufgebrochen war; der Fuss zeigte eine nicht sehr grosse, teigichte Anschwellung, war in der Sohle und um die Geschwürsöffnung herum sehr schmerzhaft und gänzlich unbrauchbar, im Knöchelgelenk aber völlig frei. Eine zweckmässige allgemeine antiskrofulöse Behandlung durch Jod u. s. w. hatte eine günstige Wendung des cariösen Leidens so wenig hervorgebracht, wie eine örtliche Behandlung durch dynamische Mittel; ich schlug daher die Resection des kranken Knochentheils vor und führte diese auch am 9. Mai 1843 mit Unterstützung des Herrn Dr. Krieg in Merseburg aus. Um den zu resecirenden Knochentheil blosszulegen, erweiterte ich die Fistel nach hinten und abwärts und führte diesen Schnitt über den hintersten Theil der Planta fort bis gegen deren äussern Rand hin; hierzu fügte ich, nachdem ich mich durch den Finger von der Ausdehnung der Caries überzeugt hatte, einen zweiten Schnitt, der sich von dem erstern senkrecht nach aufwärts über den äussern Theil der hintern Fersenseite erstreckte, und bildete so einen Lappen, der vom Knochen abgelöst

*) Dieser Fall gehört meiner Privatpraxis an.

wurde und aus dem grössern Theil der hintern Weichgebilde der Ferse und derjenigen, welche an der innern Seite des Fersenbeins liegen, bestand. Die Caries betraf den untern innern Theil der Tuberosität und hatte hier ein Loch im Knochen verursacht, durch welches man die Fingerspitze einführen konnte; ich machte demnach einen horizontalen Sägeschnitt von hinten nach vorn, der an dem obern Umfang des Loches hinging, und einen zweiten quer durch die Oeffnung, um zunächst den hintern und obern Theil des Schadhaften wegzunehmen; alsdann gebrauchte ich die Martinsche Glockensäge, excidirte damit die vordere und untere Wandung der cariösen Höle und machte es dadurch unnöthig, die Weichgebilde der Fusssohle noch auf eine weitere Strecke nach vorn abtrennen zu müssen. Es fand sich nun, dass die cariöse Höle, aus der einige ganz gelöste Knochenstücke herausgenommen wurden, sich noch etwas weiter vor- und aufwärts in das Fersenbein hineinerstreckte, aber der Knochen war hier grösstentheils mit einer weichen Granulation bedeckt und nur an einzelnen Stellen bloss und rauh, daher ich mich begnügte, diese Stellen mit dem glühenden Eisen zu berühren. Die losgetrennten Weichgebilde wurden wieder in ihre frühere Lage gebracht und die Wunden vereinigt, nachdem in den äussern Theil derselben ein bis in die Tiefe der Wunde reichendes Bourdonnet gelegt worden war.

Die Nachbehandlung wurde von Herrn Dr. Krieg besorgt, dem ich für die derselben gewidmete Sorgfalt sehr dankbar bin; sie bot wenig Bemerkenswerthes dar. Nachdem die auf die Operation eingetretene Reaction vorübergeführt war, bildete sich in der Wunde gute Eiterung und Granulation und durch letztere füllte sich die Tiefe, während ein Theil der äusserlichen Wunde stets offen erhalten wurde. Natürlich erfolgte die Füllung und Ausheilung der beträchtlichen Höle nur sehr allmählig; Ende Augusts hatte sie soweit Statt, dass die Wunden überall bis auf zwei kleine Stellen vernarbt waren, von denen die eine in der Gegend

der ursprünglichen Fistel, die andere an dem äussern Theil des über die Planta weggeführten Schnittes sich befand; bei der Untersuchung liess sich aber kranker Knochen nicht entdecken. Auch Anfangs October eiterten beide Stellen noch etwas, inzwischen hatte aber der Operirte den Fuss in vollständigen Gebrauch gesetzt und er konnte ohne allen Schmerz und mit Sicherheit gehn, nur trat beim längern Gebrauch einige Empfindlichkeit an der Stelle des Plantarschnitts ein, wo sich eine sehr tief eingezogene Narbe gebildet hatte, in der sich eine eiternde Stelle befand und welche gleichsam mit zwei, beim Gebrauch des Fusses sich gegeneinander drückenden Lefzen versehn war. Es wurde der Schuh für den leidenden Fuss an der dem operirten Theile entsprechenden Stelle mit einem leichten Polster versehn und dadurch der Gang wesentlich erleichtert. Von den Fisteln schloss sich die obere zuerst und sehr bald, die untere später ebenfalls (den Zeitpunkt, wann dies geschah, kann ich nicht angeben, da ich den Operirten lange Zeit nicht sah), nur war in der tiefen Narbe sehr gewöhnlich ein oberflächliches Wundsein vorhanden, was durch die gegenseitige Reibung der Narbenlefzen und durch Anhäufung von Fussschweiss an dieser Stelle veranlasst wurde.

Im September 1844 konnte ich Gelegenheit nehmen, den Operirten in meiner Klinik vorzustellen; der Gebrauch des operirten Fusses war damals so ungehindert und vollständig, dass sich beim Gange des Mannes nicht unterscheiden liess, an welchem von beiden Füssen die Operation vorgenommen war. Leider aber hatte sich indessen ein anderes Uebel eingestellt, nehmlich Phthisis laryngea, welche 3 Monate vorher unter den Erscheinungen eines heftigen Katarrhalfibers begonnen hatte und schon im November desselben Jahres den Tod durch ausgedehnte Ulcerationen in der ganzen Höle des Kehlkopfs, wo der linke Schildknorpel cariös war, und in der Glottis und Epiglottis herbeiführte. Die Untersuchung der Ferse zeigte an dieser die schon erwähnte sehr vertiefte quere Narbe und die fast gar nicht

eingezogene senkrechte, beide überall gut und fest; an der Stelle, wo sie zusammenkamen, waren die Theile sehr tief gegen den hier am meisten ausgehölten Knochen hingezogen, so dass man mit der Sonde in eine Art von Kanal mit festem Boden gelangte. Der Zusammenhang der Integumente mit dem Fersenbein an der resecirten Stelle war sehr innig und durch eine fleischartige Masse von dichtem Zellgewebe bewirkt, die Ränder der Sägeschnittflächen zeigten sich überall abgerundet.

Resectio tuberositatis calcanei. *)

Friedrich M - d, 28 Jahre alt, aus Merseburg, wurde in seiner Jugend öfters von Anschwellung der Drüsen am Halse befallen, will aber sonst stets gesund gewesen sein, bis er sich 17 Wochen vor seiner Aufnahme in die Klinik (15. Januar 1845) einen langen Nagel in die rechte Ferse stiess, der zwar bald wieder herausgezogen wurde, aber zu dem gegenwärtigen Leiden Veranlassung gab. Die Ferse wurde schmerzhaft, schwoll an und brach etwa $\frac{1}{4}$ Jahr nach der Verletzung unter dem innern Knöchel auf. Bei der Aufnahme des Kranken war nicht bloss die Ferse, sondern die ganze hintere Hälfte des Fusses beträchtlich geschwollen, der Fuss unbrauchbar, aber im Knöchelgelenk, wennschon nicht ohne allen Schmerz, beweglich, das Gelenk auch sonst von Erscheinungen frei, die auf eine selbstständige Affection desselben gedeutet werden konnten. Durch die vorhandene Geschwürsöffnung drang die Sonde tief ein, ohne auf den Knochen zu kommen, und ebenso verhielt es sich an einer andern Stelle der Geschwulst, welche fluctuirend war und sogleich durch einen grossen Einschnitt geöffnet wurde. Der Kranke fiberte etwas, war entkräftet, abgemagert, von

---

*) In O. Hagen Diss. inaug. de resectione et excisione ossium tarsi. Hal. 1845. ist dieser Fall bereits mitgetheilt, jedoch zu einer Zeit, wo die Heilung noch nicht ganz vollendet war.

blassgelblicher Gesichtsfarbe, seine innern Organe fungirten übrigens regelmässig; zu Zeiten hatte er an einem vorübergehenden Husten gelitten. — Es verging lange Zeit, bevor ich gegen das Knochenleiden, was hier unverkennbar vorhanden war, ernstlich einschreiten konnte. Einerseits gelang es erst nach Wochen, trotz wiederholter und grosser Incisionen, durch eine spontan aufgebrochene Stelle unterm äussern Knöchel die Caries mittelst der Exploration zu constatiren und über Sitz, Ausdehnung u. s. w. derselben Aufschluss zu erhalten, anderseits traten eine Reihe von andern Zufällen störend für den allgemeinen Zustand des Kranken und für eine zu unternehmende Operation auf. Ausser von öfteren gastrischen Störungen wurde der Patient wiederholt von einer Entzündung der Vena saphena magna des leidenden Gliedes befallen, welche heftig war, sich bis zur Cruralvene fortpflanzte, bedeutende allgemeine Zufälle zur Folge hatte und mit einer erysipelatösen Entzündung am kranken Fusse verbunden war. Unabhängig hiervon waren häufig heftige, anscheinend rheumatische Schmerzen in dem leidenden Theil vorhanden, die besonders Nachts exacerbirten und durch Opiate beseitigt wurden. Ferner fand Abscessbildung aus innerer Ursache Statt; zuerst bildete sich ohne alle Entzündung eine Eitergeschwulst links am Brustbein, eine zweite an der rechten Schulter, sie erreichten die Grösse von Gänseeiern und verschwanden dann und zwar nachdem der Schulterabscess sich an der Oberfläche bereits tief geröthet hatte und dem Aufbruch ganz nahe zu sein schien, rasch nach einander in wenigen Tagen durch Resorption vollständig, wobei der Urin einen flockigen eiterartigen Niederschlag und unter dem Mikroskop Eiterzellen zeigte. Kurz darauf erschien ein neuer, Anfangs entzündungsloser Abscess von grossem Umfange über dem Knöchelgelenk des kranken Fusses an dessen innerer Seite, der heftige Schmerzen herbeiführte, geöffnet wurde und heilte. Dann bildeten sich über dem äussern Rande des kranken Fusses drei kalte Abscesse, die mit jenem in keinem räumlichen Zusammenhange stan-

den, ebenfalls künstlich eröffnet wurden und wovon 2 sehr bald wieder heilten. Endlich trat hinter dem innern Knöchel wieder ein Abscess auf, der auch eröffnet werden musste und sich tief zwischen Unterschenkel und Achillessehne hinein erstreckte. Nur einer sehr aufmerksamen Behandlung gelang es, den Kranken über alle diese Zufälle, die natürlich den bedenklichsten Einfluss auf sein ohnehin schon gestörtes Allgemeinbefinden hatten, hinwegzuführen; indessen erholte derselbe sich im Mai und gewann an Kräften und Aussehn. Der Fuss war viel weniger geschwollen und schmerzhaft und hatte noch 5 eiternde Oeffnungen, wovon 2 den zuletzt erwähnten Abscessen angehörten und nicht zu krankem Knochen führten, die andern 3 aber mit dem Calcaneus zusammenhingen. Dieser war an der hintern Fläche seiner Tuberosität cariös und es liessen sich einzelne kranke Knochentheile mit der Kornzange abbröckeln und herausnehmen; von einer Verbreitung der Caries in die Tiefe des Fersenbeins oder auf andere Knochen war kein Zeichen vorhanden. Am 5. Juni 1845 machte ich die Operation folgendermassen: während der Kranke auf dem Bauche lag, führte ich einen gebogenen Schnitt, der durch die 3 letzterwähnten Fistelöffnungen ging, mit seiner Convexität aufwärts bis an den obern Rand der Ferse reichte und zu den Seiten der letztern am äussern und innern Rande der Planta endete; der dadurch umschnittene Lappen wurde bis zur Planta hin abgetrennt und machte den kranken Knochentheil frei. Die Caries war oberflächlich und es wurde der hintere untere Theil der Tuberosität in der Dicke von $\frac{1}{4}$ Zoll und auf die Länge und Breite von etwa 1 Zoll durch einen einfachen Schnitt mit der Charrièreschen Handsäge weggenommen, ebenso auch noch ein kleiner Theil des Randes abgesägt und auf ein paar verdächtige kleine Stellen in der Nähe das glühende Eisen gesetzt. Nun legte ich quer durch den untern Theil der Wunde einen Leinwandstreifen, klappte den Hautlappen aufwärts und befestigte ihn in seiner normalen Lage durch Knopfhefte und Heftpflaster. Während 2 Tage

wurden nach der Operation kalte Umschläge auf die Operationsgegend angewandt; die Reaction, welche eintrat, war gering, aber es stellte sich ein mehr reissender Schmerz, namentlich Nachts in der Wunde ein, welcher die fernere Anwendung der Kälte verbot und durch Opiate beseitigt wurde. Die Wunde zeigte sich bei den vom 4ten Tage ab gemachten Verbänden grösstentheils durch schnelle Vereinigung geheilt; durch den untern Theil, aus dem der eingelegte Leinwandstreifen entfernt wurde, entleerte sich guter Eiter in mässiger Menge und später auch ein Paar kleine Knochenstückchen, die sich wohl von den cauterisirten Stellen abgelöst hatten. — Anfangs August, also 2 Monate nach der Operation, war die Operationswunde vollständig geheilt und an der Stelle derselben die Ferse ohne Schmerz, Empfindlichkeit und Geschwulst. Der Operirte, welcher wegen der seinem Uebel wahrscheinlich zu Grunde liegenden Tuberkulose seit einiger Zeit Leberthran gebrauchte, hatte auffallend an Kräften gewonnen und sah wohlgenährt und lebhaft aus. Dieses gute Befinden dauerte fort und der Mann fing an, seinen Fuss in Gebrauch zu nehmen, was Anfangs mit Unterstützung eines Stocks ohne Schmerz und Unbequemlichkeit geschah und sich allmählig noch sehr vervollkommnete. Insoweit war der Mann als geheilt zu betrachten und die Operation an sich zu einem Ende und zwar zu einem günstigen geführt. Der Operirte wurde noch bis Ostern 1846 in der Klinik behalten und es blieben in seinem Gesundheitszustande noch zwei Punkte unerledigt. Erstens waren die beiden Fistelöffnungen, welche von den früher erwähnten Abscessen zurückblieben, eine an der innern Seite über der Ferse vor der Achillessehne, die andere an der äussern Seite in der Gegend des Os cuboideum, noch nicht geheilt und man drang durch jede in einen engen Gang über 1 Zoll tief ein, ohne jedoch den Knochen zu berühren und ohne dass sie mit der Operationsstelle irgend eine Verbindung hatten; im Umfange dieser Fisteln hatten zu Zeiten, namentlich im Herbst bei Witterungsveränderungen, sowie nach leichten

Erkältungen, reissende Schmerzen Statt und es trat auch wohl vorübergehend Röthe, vermehrte Wärme und Empfindlichkeit daselbst ein. Beunruhigender war zweitens der Zustand der Lungen, denn in diesen hatten sich Tuberkeln gebildet, die allerdings nur langsam fortschritten und noch nicht in Erweichung übergegangen waren. — Jetzt, wo ich dies zum Druck gebe, ein Jahr nach der Entlassung des Operirten, hat sich bei diesem das Brustleiden nicht wesentlich verändert, so dass er selbst gar nichts daraus macht; von den Fisteln am Fusse ist die eine von selbst geheilt, die an der innern Seite aber noch offen, die Narbe von der Operationswunde ist unverändert gut geblieben und der Gebrauch des Fusses ganz ungestört, so dass der Mann nicht allein keinen Stock mehr zu Hilfe nimmt, sondern auch ohne alle Unbequemlichkeit beliebige Zeit steht und geht.

Resectio processus anterioris calcanei.

Friedrich E - r, aus Cönnern, 22 Jahre alt, von sehr sensibler Constitution, litt in den ersten Jahren seines Lebens an Kopfausschlag und heftigem Ohrenzwang, will sonst aber bis zum 19ten Jahre ganz gesund gewesen sein; in dieser Zeit wurden in Folge einer stattgehabten Erkältung seine früher sehr stark schwitzenden Füsse plötzlich ganz trocken, es trat hiernach sogleich eine auffallende Schwerhörigkeit ein und im rechten Fusse, an dessen äusserem Knöchel sich jetzt allmählig ein Auswuchs bildete, fühlte er nach anstrengenderen Bewegungen Schmerzen. Der Auswuchs wurde von einem Wundarzte herausgeschnitten, aber zu der durch diese Operation gesetzten Wunde gesellte sich bald darauf ein mit heftigen Schmerzen und Anschwellung des Fusses verbundenes Erysipelas, welches verschwand und wiederkehrte, während die Wunde zu eitern fortfuhr. Diese zeigte sich, als der Kranke am 27. Mai 1846 in die chirurgische Klinik kam, als eine nicht tief eindringende Fistel, in welcher sich

blosser Knochen nicht entdecken liess. Der Fuss war sehr geschwollen, geröthet, schmerzhaft; eine deutliche Fluctuation an seinem Rücken liess auf einen diffusen Abscess schliessen. Im Uebrigen war der Mensch gesund, nur litt er an Schwerhörigkeit, welche, wie eine spätere Untersuchung lehrte, in Zerstörung des Trommelfells und Caries der Trommelhöle auf beiden Ohren begründet war. Nach Eröffnung des Abscesses fand sich zwar nirgends blosser Knochen, aber eine an der Stelle der vordern Fusswurzelknochen vorhandene Auftreibung und Schmerzhaftigkeit liess ein Leiden derselben nicht verkennen. Während der fernern Behandlung bildeten sich neue Abscesse, neue Incisionen und Dilatationen wurden nöthig, die Wunden heilten nicht zu und durch die so entstandenen Fisteln gelangte man nun auch mit der Sonde auf blossen und rauhen Knochen. Die Caries machte rasche Fortschritte, sämmtliche Gelenke zwischen Tarsus und Metatarsus, das Os cuboideum und naviculare wurden afficirt, nur am Talus und Calcaneus liess sich keine Caries entdecken, wennschon der letztgenannte Knochen verdächtig wurde durch die ursprüngliche Fistel unter dem äussern Knöchel, welche indessen während der ganzen Zeit unverändert und ohne an dem Krankheitsprocesse des übrigen Fusses sichtbaren Antheil zu nehmen, fortbestanden hatte und bei vielfältigen Untersuchungen die Sonde nie auf blossen Knochen gelangen liess. Das Fussgelenk war völlig frei, auch nahe vor demselben eine Auftreibung oder Schmerzhaftigkeit nicht zu entdecken. Es war nur von einer Operation hier Hilfe zu erwarten und ich beschloss, die Chopartsche Exarticulation zu machen und nach derselben, wenn sich die hinteren Fusswurzelknochen ergriffen zeigen sollten, diese noch in der nöthigen Ausdehnung fortzunehmen. Der Kranke war schwer und spät zu der Operation zu bewegen und erst am 26. October 1846 konnte ich diese vornehmen. Der vorhandenen Fisteln wegen liess sich weder meine Methode ausführen, noch bei der Lappenamputation ein kleiner Dorsallappen bilden; ich drang daher mit-

telst eines Querschnittes über den Rücken des Fusses direct auf das Gelenk zwischen Calcaneus und Talus einerseits und Os naviculare und cuboideum andererseits ein, trennte dasselbe und bildete sodann einen Plantarlappen zur Schliessung der Wunde. Es zeigte sich hiernach, dass der ganze vordere Theil des Calcaneus cariös war; es wurden daher im obern, äussern und untern Umfange desselben die weichen Theile abgelöst, der den Plantarlappen aussen begränzende horizontale Schnitt dabei weiter nach hinten geführt und dann theils mittelst der kleinen Handsäge von Charrière, zum geringern Theile mittelst der Knochenzange der schadhafte Knochen entfernt, wobei der vordere Fortsatz des Calcaneus hinten vor seinem Zusammenhange mit dem Körper, gegen die innere Seite hin diesseits seiner Verbindung mit dem Caput tali getrennt, also der Theil desselben, der mit dem Os cuboideum articulirt, fortgenommen wurde. Es war jetzt überall eine gesunde Knochenfläche vorhanden und auch das Caput tali zeigte sich von normaler Farbe und Resistenz. Die wenigen bedeutenderen Gefässe, die nach der Operation sprützten, wurden unterbunden und als die Blutung vollständig stand, wurde die Operationswunde durch fünf blutige Hefte vereinigt, nur an der äussern Seite blieb sie offen und es wurden hier die Gefässligaturen herausgelegt, um der in diesem Falle unvermeidlichen Eiterung einen Abfluss zu verschaffen. Etwa 4 Stunden nach der Operation stellte sich eine sehr bedeutende Blutung aus der Operationswunde ein, welche die schleunige Lösung des Lappens und die Unterbindung mehrerer sprützenden Arterien nothwendig machte; nach gestillter Blutung geschah die Vereinigung wieder in früherer Weise. Wahrscheinlich unter Mitwirkung der mit diesem Vorfall verbundenen Reizung entwickelte sich eine nicht unbedeutende Entzündung der fibrösen Theile, die indessen durch eine antiphlogistische Behandlung glücklich vorübergeführt wurde. Die Anheilung des Lappens geschah per primam intentionem, mit Ausnahme von wenigen oberflächlichen Stellen, die jedoch auch sehr bald durch Granu-

lation sich schlossen; die unvereinigt gebliebene Stelle blieb offen, aus ihr entleerten sich Eiter und einzelne von der Sägefläche abgestossene Knochenpartikeln; allmählig schloss auch sie sich, jedoch nur bis auf einen gewissen Punkt, und es blieb hier eine Fistel, welche fortwährend etwas Eiter lieferte. Vergeblich wurde nach einem noch vorhandenen Knochenleiden als Ursache dieser Fistel geforscht, es war ein solches weder durch die Sonde zu entdecken, noch aus dem gegenwärtigen Zustande des Fusses zu vermuthen; dieser war schmerzlos, ohne Geschwulst und Empfindlichkeit beim Druck, und er konnte, wennschon die Ferse ziemlich stark heraufgezogen war, vom Kranken etwas flectirt werden. Unter diesen Umständen liess ich den Operirten gegen Ende December, also 2 Monate nach der Operation, einen vorsichtigen Versuch im Gebrauch des Fusses machen, aber gleich hierauf trat eine entzündliche Reizung der über dem Caput tali liegenden Weichgebilde ein und es bildeten sich hier hinter der Narbe 2 Abscesse, die geöffnet, eine mässige Menge Eiter ergossen und nicht wieder heilten. Erst fast 2 Monate später gelang es, von diesen Fistelöffnungen aus mit der Sonde Caries zu entdecken, aber nicht am Calcaneus, sondern am Talus. Durch einen Einschnitt am Ende der Fisteln wurde die Caries, die sich an der vordern Fläche des Caput tali befand, direct zugänglich gemacht. — Längere Zeit zuvor, ehe sich dieses Recidiv des cariösen Prozesses an der Fusswurzel herausstellte, war ein anderes Uebel eingetreten, nehmlich Tuberkulose der Lunge. Nachdem schon einige Zeit Hüsteln Statt gehabt hatte, traten Anfangs Januar mässig starke pleuritische Zufälle in der linken Seite auf und es bildete sich hier ein Exsudat, das jedoch wieder verschwand; indessen hatten sich crude Tuberkeln in nicht unbedeutender Menge im obern Theil der linken Lunge abgelagert, diese gingen schnell in Erweichung über und mit Hilfe der physikalischen Zeichen ist jetzt eine grössere Vomica unterhalb der linken Clavicula ohne Schwierigkeit zu erkennen. Noch an einer dritten Stelle regte sich im Laufe der

Behandlung der Krankheitsprozess, der als gemeinsame Ursache des Fuss- und Lungenleidens angenommen werden musste, nehmlich im linken Ohre, wo Anfangs December Schmerzen, starkes Brausen und danach reichlicher übelriechender Ausfluss mit vermehrter Schwerhörigkeit sich einstellte, also eine Exacerbation des seit langer Zeit dort vorhandenen cariösen Prozesses auftrat. Bei diesen Verhältnissen, wo von einer abermaligen, gegen die Caries am Fusse gerichteten Operation nicht die Rede sein konnte, wurde durch eine palliative Behandlung eine möglichste Verbesserung der verschiedenen Affectionen des Operirten herbeigeführt und dieser dann aus der Klinik entlassen und einem Arzte seiner Heimath zur fernern Besorgung übergeben.

Die Resectionen des Calcaneus haben eine glänzende Seite, indem sie zunächst gewöhnlich zu einem sehr erfreulichen und auffallenden Resultate führen; sie beseitigen ein Uebel, wobei ausser ihnen nur noch die Absetzung des ganzen Fusses anwendbar ist, und das durch sie erhaltene Glied gewährt eine sehr grosse, ja eine fast ungestörte Brauchbarkeit. Moreau meint, dass nach Wegnahme der untern Fläche die Ferse wegen des Verlustes ihrer Erhabenheit nicht mehr gut die Last des Körpers tragen könne, und er will, wo ein sehr grosser Theil des Calcaneus resecirt werden müsste, lieber die Amputation des Unterschenkels machen; indessen lässt sich der verursachte Defect leicht durch eine äusserliche Unterlage ausgleichen, wie dies durch einen hohen Absatz bei dem von Moreau Geheilten geschah und bei meinem zweiten Operirten durch ein Polster im Schuh, was übrigens mehr die Verminderung des Druckes beim Gehen auf die Narbe, als die Ergänzung eines Defectes zum Zwecke hatte. Auch ist anzunehmen, dass der Operirte allmählig den Fuss in dem Zustande, wie er nun ist, vollkommen gebrauchen lernen werde, wie denn bei Moreau's Kranken selbst der Gebrauch des hohen Absatzes nur ein temporairer war; aber

selbst wenn jene Unterstützung nicht ausreichen würde und der Operirte einen Stock beim Gehen zu Hilfe nehmen müsste, wer wollte deshalb lieber eine Operation machen, nach welcher der Kranke lebenslänglich auf einem künstlichen Fusse oder einer Stelze zu gehn verdammt ist!

Es bieten diese Resectionen aber auch eine Schattenseite dar, die bei den von mir Operirten sehr bestimmt heraustritt, das ist die Unzulänglichkeit der Operation zu einer radicalen Beseitigung des Krankheitszustandes. Nur bei meinem ersten Operirten ist eine gründliche Heilung anzunehmen und bei ihm war das Fussübel aus örtlicher Ursache entstanden; bei den andern war die Caries Ausdruck einer allgemeinen Krankheit, wennschon sie in dem einen Falle auch durch eine örtliche Schädlichkeit ins Leben gerufen worden war, und gegen ein solches Verhältniss muss allerdings diese Operation, wie nicht minder die Amputation des Unterschenkels unwirksam sein. Diese Schattenseite gehört nicht der Prognose der Operation, sondern der Prognose der indicirenden Krankheit an. Caries der Fusswurzel überhaupt ist ein Uebel, was den Verdacht eines dyskrasischen Ursprungs erregt, selbst dann, wenn äussere Schädlichkeiten seiner Entstehung vorhergingen, daher die sehr gewöhnliche Ausdehnung der Zerstörung über mehrere Tarsalknochen und auf den Metatarsus (die allerdings auch aus örtlichen Verhältnissen hervorgegangen sein kann), daher die nicht seltene Complication dieser Caries mit anderen Uebeln, mit Caries an anderen Stellen, mit Tuberkulose innerer Organe, daher das Eintreten anderer Krankheitszustände, wenn die Caries der Fusswurzel durch eine Operation irgend einer Art beseitigt worden ist. Auch die Chopartsche Exarticulation hat, wenn sie wegen Caries gemacht wird, dieselbe Schattenseite in ihrer Prognose, ich habe nach derselben tuberkulöse Lungenphthisis, auch Spondylarthrocace sich entwickeln sehen.

Das ist demnach ein Hauptpunkt bei der Stellung der Indication für die Resectio calcanei, zu ermitteln, ob die vor-

handene Caries calcanei ein rein örtliches Leiden oder aus einem allgemeinen Vegetationsfehler hervorgegangen sei, und ob, wo letzteres der Fall ist, nicht dadurch die Operation verboten werde, was nach den Grundsätzen entschieden werden muss, welche in diesem Punkte ein Jeder für die Amputationen und Resectionen sich zu bilden, durch Ansichten und Erfahrung bestimmt worden ist. Die Ermittelung jenes ätiologischen Verhältnisses ist aber oft schwierig und trüglich.

Die Ausführung dieser Operation hängt sehr von den Verhältnissen des Falles, namentlich von der Stelle und Ausdehnung der Caries, sowie von den bestehenden Fisteln ab. Eine Hauptsache ist, den kranken Knochentheil in reichlicher Ausdehnung blosszulegen; dadurch erleichtert man sich nicht allein die Fortnahme des kranken Knochens, sondern es wird auch dadurch allein eine vollständige Uebersicht des Schadhaften möglich gemacht. Ich habe die Durchschneidung der weichen Theile in den vorstehenden Fällen in verschiedener Weise vorgenommen und es werden sich auch dafür niemals Normen aufstellen lassen, welche für alle Fälle durchaus maassgebend sein können; im Allgemeinen muss ich aber demjenigen Verfahren den Vorzug geben, wobei die Weichgebilde der Ferse in einem einzigen grossen kappenförmigen Lappen abgetrennt werden, nachdem man diesen mit einem gebogenen Schnitt umgränzt hat, und zwar ist es am zweckmässigsten, diesen Lappen von oben her abzutrennen und mit der Planta in Verbindung zu lassen, damit später an dieser keine Narbe vorhanden sei, welche beim Gebrauch des Fusses dem Drucke und der Reibung ausgesetzt ist. In dieser Weise habe ich in dem dritten Fall die Operation gemacht und ich werde sie auch in Zukunft überall da befolgen, wo ihr nicht allzu erhebliche Hindernisse entgegenstehn. Zur Wegnahme des Knochens wird oft eine ganz gewöhnliche kleine Bogen- oder Handsäge genügen,

doch kann auch die Anwendung einer Scheibensäge oder des Heineschen Osteotoms unentbehrlich werden.

Resection von Knochengeschwülsten.

Resectio exostosis ossis metatarsi primi.

Eine sehr häufige Erscheinung ist eine an dem vorderen Ende des ersten Mittelfussknochens, an dessen innerer Seite befindliche Auftreibung, welche beim Volke wohl den Namen des Ballens führt und in einem Callus, einem wirklichen Clavus, einem Hygrom oder Hydrops des dort ursprünglich vorhanden gewesenen oder accidentell entwickelten Schleimbeutels, einer Exostose oder in einer Verbindung der letztern mit einem der vorhergenannten Zustände, namentlich aber mit einem Hygrom besteht, wobei das Hygrom auch wohl aufgebrochen ist. Immer liegt die Auftreibung gleich hinter dem Mittelfusszehengelenk, da, wo der innere Fussrand normalerweise am meisten hervorragt. Man unterscheidet diese verschiedenen Auftreibungen von einander durch eine genaue, auch unter Vergleichung des gesunden Fusses vorgenommene Untersuchung; die erheblichste unter ihnen ist die Exostose und sie kann so ansehnlich werden, dass sie eine operative Hilfe nöthig macht. Dies war der Fall bei einem Menschen von 23 Jahren (Franz H-n aus Weissenfels), der auf dem Lande als Knecht diente und bei welchem die Exostose am linken Fusse sass und die Grösse eines durchschnittenen kleinen Apfels mit einer Höhe von gut 1 Zoll hatte; der Gebrauch des Fusses wurde dadurch sehr beeinträchtigt, der Mensch konnte nicht lange gehn, ohne dass Schmerzhaftigkeit und Hinken eintrat, die Integumente der Knochengeschwulst wurden dann sehr empfindlich gegen jeden Druck und wenn dessenungeachtet der Gebrauch des Fusses fortgesetzt wurde, so stellte sich selbst Entzündung derselben ein, die alsdann eine um so längere Schonung des

Gliedes nothwendig machte. Um wieder in den ungestörten Gebrauch seines Fusses zu kommen, wandte sich der Kranke, ein übrigens ganz gesunder Mensch, an die chirurgische Klinik und war auch sogleich zu der ihm proponirten Operation bereit. Diese wurde den 16. December 1839 gemacht und bestand darin, dass ich die etwas callösen Integumente der Knochengeschwulst durch einen gehörig grossen Kreuzschnitt spaltete, die dadurch gebildeten Lappen überall bis zur Basis der Exostose hin abtrennte und die letztere vermittelst einer kleinen Handsäge längs dem innern Rande des Metatarsalknochens absägte. Die Operation ging ohne besondere Zwischenfälle von Statten, das Mittelfusszehengelenk war dabei unberührt geblieben; den Umfang der Sägefläche bildete eine an der oberen und unteren Fläche des Mittelfussknochens etwas vorspringende Kante, deren Abrundung während der Heilung erwartet werden durfte. Die Wundlappen wurden in ihre frühere Lage gebracht, in die Mitte der Wunde aber etwas Charpie gelegt; die Heilung erfolgte auf dem Wege der Eiterung. Nach 6 Wochen wurde der Operirte vollständig hergestellt entlassen und er befindet sich seitdem im ungestörten Gebrauch seines Fusses.

Resectio enchondromatis digiti. *)

Karl S - r, 24 Jahre alt, aus Merseburg, ein Papparbeiter, bekam vor 6 Jahren an der ersten Phalanx des Mittelfingers der linken Hand und zwar an der Ulnarseite derselben und nicht entfernt vom Metacarpalgelenk ein erbsengrosses hartes Knötchen, welches ohne allen Schmerz entstanden war und sich ebenso schmerzlos und allmählig vergrössert, seit einigen Wochen aber, wo dem Menschen ein Papierballen auf die Hand gefallen war, raschere Fortschritte gemacht hatte. Eine Veranlassung zu dem Uebel war nicht

*) Der Fall ist auch mitgetheilt in der Inauguraldissert. von Herrn Th. Riewe de enchondromate. Berolin. 1846.

aufzufinden, wenn man nicht einen 3 Jahre früher stattgehabten Fall auf die Hand dafür annehmen will; der allgemeine Gesundheitszustand des S. war durchaus gut. Die Geschwulst hat nun die Grösse eines Hühnereies erreicht und drängt Mittel- und Ringfinger weit auseinander; ihr Zusammenhang mit der betr. Phalanx erstreckt sich von der Mitte der Dorsal- bis zu der der Volarseite und von dem einen Gelenkende des Knochens bis zum anderen, ihre grösste Peripherie geht über diese Gränzen noch hinaus, aber die Articulationen sind frei und gut beweglich. Die Convexität der Geschwulst ist nicht gleichmässig, sondern hat ein paar flache Abtheilungen, namentlich eine gegen den obern Theil, wo sich die Geschwulst mit ihrem Ende in die Volarseite bis dicht an die Gelenkgränze der Phalanx erstreckt; im Uebrigen ist die Oberfläche vollkommen glatt anzufühlen und an ihrem grössern Theile eindrückbar und elastisch, am andern Theile aber und zwar an dem Metacarpalende sowie an ihrer Verbindung mit dem Knochen zeigt sie grössere, selbst knöcherne Consistenz. Die Integumente sind über der Geschwulst unverändert, nur ihre feinen Gefässe erscheinen ausgedehnt; die Geschwulst ist, gegen das Licht gehalten, überall durchscheinend.

Die Operation machte ich am 25. Februar 1846 in der Art, dass ich nach dem längsten Durchmesser der Geschwulst über diese weg zwei bogenförmige Schnitte führte, welche an den Gelenkenden der Phalanx sich vereinigten; von ihnen aus löste ich die weichen Theile bis zur Basis der Geschwulst und diese vom Knochen, soweit sie sich darüberweg gelegt hatte. Der Zusammenhang mit der Phalanx war knöchern; um zu ihm leichter gelangen zu können, schnitt ich den vordern Theil der Geschwulst weg und dann sägte ich theils mit einer Phalangen-, theils mit einer feinen Messersäge das Enchondrom in drei Stücken bis auf den Theil ab, der sich in der Nähe des Mittelhandgelenks befand. Bei Entfernung dieses Restes musste eine leicht mögliche Benachtheiligung des Gelenks mit grösster Sorgfalt vermieden werden; ich

umging daher, nachdem die äussere Wunde gegen die Commissur der Finger hin und dann in die Vola manus hinein erweitert und die Basis des Geschwulstrestes überall frei gemacht war, diese letztere mit einer feinen Kettensäge und sägte damit in der Richtung von der Mittelhand gegen die Fingerspitze hin den letzten Theil weg. Endlich mussten noch einzelne kleine Ecken und Kanten abgetragen werden, was grösstentheils mit der Knochenzange geschah, um das Krankhafte möglichst vollständig zu entfernen und der Phalanx ihre normale Form wiederzugeben. Es war gelungen, sowohl die beiden betr. Gelenke, als die Sehnen der Flexoren und des Extensors in ihren Scheiden unversehrt zu erhalten, obgleich sich die Basis der Geschwulst bis unmittelbar an alle diese Theile heran erstreckte und der Körper der Geschwulst sich über dieselben weglegte. Es war also die ganze Ulnarseite des Körpers der Phalanx, aus welcher sich das Enchondrom entwickelt hatte, und die Grundfläche dieses war knöchern; unmittelbar über derselben sah man aber die mit durchscheinender, elastischer, weicher Knorpelsubstanz gefüllten Zellen, welche den charakteristischen Inhalt der ganzen Geschwulst ausmachten und von denen sich auch Spuren noch in dem mittlern Theil der knöchernen Basis zeigten, vielleicht auch einzelne in der Phalanx selbst zurückgeblieben sein mochten, deren Ausstossung oder Umwandlung ich aber der nachfolgenden Eiterung überlassen zu können glaubte. Die Geschwulst war zum grössern Theile von einer knöchernen Hülle umgeben, die meistens in einer sehr dünnen Lamelle bestand, gegen die Basis aber dicker wurde und von der sich namentlich an diesem Theile auch Knochenmasse in das Innere der Geschwulst erstreckte; hier und da fanden sich auch mitten zwischen der Knorpelsubstanz kleine isolirte Knochenpartikeln. Wo die knöcherne Hülle fehlte, bedeckte eine feine Membran das Enchondrom, die mit diesem durch ein feines lockeres Zellgewebe zusammenhing und unter der sich überall kleine, isolirte, gleichsam schuppenartige Knochenlamellen befanden; die Membran er-

streckte sich auch über die knöcherne Hülle fort und konnte nur für das Periosteum genommen werden. Unter dem Mikroskop zeigte die Knorpelsubstanz die sie charakterisirenden Knorpelkörperchen; in dem dichteren Theil der Knochenmasse wurden zahlreiche Knochenkörper gefunden. Die Geschwulst war ziemlich 2 Zoll hoch, ebenso breit und hatte $2\frac{1}{2}$ Zoll in ihrem längsten Durchmesser, der mit der Längenaxe der Phalanx fast parallel lief.

Die Operationswunden wurden bis auf den nach und an der Volarseite gehenden Schnitt überall durch Stecknadeln vereinigt und der Finger erhielt damit wieder seine natürliche Hülle. Am Tage nach der Operation traten Zeichen einer Entzündung der fibrösen Theile auf, welche jedoch durch ein Aderlass und wiederholte Blutegel unter Weglassung der kalten Umschläge sogleich gehemmt und zur vollständigen Zertheilung geführt wurde. Die Wunde ging oberflächlich überall in Eiterung über, während sie tiefer grösstentheils durch schnelle Vereinigung geheilt und die Hautdecke an die unterliegenden Gebilde angewachsen war. Es wurde ein einfacher Verband angewandt, welcher die Integumente in ihrer gehörigen Lage unterstützte, und die Hand täglich einmal in schwachem Chamillenthee gebadet, später die Wunde mit Unguentum basilicon verbunden. Unter dieser Behandlung heilte die Wunde, jedoch langsam, denn sie war, als der Mann 2 Monate nach der Operation aus der Klinik entlassen wurde, noch nicht vollkommen geschlossen und drang namentlich an einer Stelle der Volarseite noch tief und bis auf den Knochen ein, der daselbst entblösst gefühlt wurde. Hier löste sich später ein Knochenstückchen ab und es erfolgte darauf die gänzliche Heilung. Der Operirte stellte sich später einmal in der Klinik vor und es fand sich die Geschwulst vollständig beseitigt, der Finger in allen seinen Gelenken beweglich und wie die andern brauchbar, auch der frühere Abstand zwischen Mittel- und Ringfinger gänzlich gehoben. Der Erfolg ist also vollkommen.

Man hat bisher bei den von den Knochen ausgehenden Enchondromen die Amputation als das einzige Hilfsmittel betrachtet; in dem vorstehenden Fall machte die besondere Beschaffenheit der Geschwulst die Erhaltung des Fingers möglich, und ich entnehme sowohl aus der oben angeführten Dissertation, als aus der mündlichen Mittheilung des Herrn Dr. Riewe, dass auch Dieffenbach bei einem Enchondrom des Oberarms in ähnlicher Weise verfahren ist und ein solches mit dem Messer und Meissel weggenommen hat, indem dasselbe nicht den Knochen in seinem ganzen Umfange aufgetrieben hatte, sondern wie in meinem Fall einen Auswuchs an seiner einen Seite darstellte. Selbst wenn sich bei solcher Geschwulst die Enchondrommasse deutlich noch tiefer in den Knochen hinein erstrecken und es nicht möglich sein sollte, diese Masse durch die Resection der Geschwulst vollständig zu entfernen, würde ich, auf diese Operation mich zu beschränken, kein Bedenken tragen, da wohl anzunehmen ist, dass der Rest der krankhaften Masse durch Eiterung, vielleicht unter Beihilfe von Cauterisationen ausgestossen werden und die Wunde unter Erhaltung der Continuität des Knochens zur Heilung zu führen sein würde. Sollte aber nicht, abgesehn von einem solchen besondern Verhalten der Geschwulst, eine Beseitigung des Enchondroms, das sich als ein durchaus gutartiges Uebel gezeigt hat, ohne Aufopferung des betr. Gliedes möglich sein? Das ist eine Frage, für deren Beantwortung unter geeigneten Umständen einen Versuch anzustellen, mir Grund genug vorhanden zu sein schien. Es ist schon aus den von J. Müller mitgetheilten Beobachtungen bekannt, dass die eigenthümliche Substanz des Enchondroms in Eiterung übergehen kann, ohne sich wieder zu erzeugen; eben dieses und dass das Enchondrom Verletzungen, theilweise Zerstörung und theilweise Fortnahme erträgt, ohne dadurch zu einer Wucherung seiner Masse oder auch nur zu einem Wiederersatz des Zerstörten oder Fortgenommenen angeregt zu werden, hat sich mir in einem Paar Operationsversuchen ergeben, die ich in Bezug auf die eben

gestellte Frage bei Enchondromen vorgenommen habe. Auf diese Thatsache wird sich vielleicht weiter bauen lassen, und ich theile hier meine Versuche mit, beiläufig und kurz nur, da sie mich noch nicht zu bestimmten Resultaten geführt haben, sondern noch viel weiterer Prüfung und Ausbildung bedürfen; ich spreche indessen von ihnen in der Hoffnung, dass sie vielleicht zu ähnlichen Versuchen veranlassen und mit Beobachtungen Anderer zusammentreffend zur Herbeiführung eines Resultats dienen werden. *) Mich beschäftigte zunächst der Gedanke, ob nicht das Haarseil beim Enchondrom dadurch eine Heilung bewirken könne, dass die Enchondrommasse durch Eiterung zerstört werde, die sie umgebende ausgedehnte Knochenrinde sich danach wieder zusammenziehe und der Knochen dadurch und vielleicht auch durch Absatz neuer Knochenmasse, wenn auch nicht ganz, doch so weit zur Norm zurückkehre, dass er wieder seinen Functionen vorstehen könne. Einen derartigen Versuch machte ich bei einem sehr grossen, im Innern bereits theilweise in Eiterung übergegangenen Enchondrom am Unterkiefer einer Frau, bei der sich der Resection des kranken Knochens Hindernisse in den Weg stellten; ich zog mitten durch die Geschwulst und kreuzweise ein Paar starke Haarseile, später noch ein drittes, und es trat eine sehr auffallende Verminderung des Umfangs ein, die in 5 Monaten nach jeder Richtung etwa 2 Zoll betrug. Umstände traten der Fortsetzung dieser, wie jeder andern Kur hindernd in den Weg. — Einen zweiten Versuch machte ich in meiner Privatpraxis bei einem enormen Enchondrom der linken Fibula, woran ein sehr schwächliches und reizbares Mädchen von 26 Jahren litt; die Geschwulst war wahrscheinlich nach einer starken Quetschung des Knochens entstanden und hatte sich in einem Zeitraume von 3 Jahren zu dem Umfange

*) Indem ich dieses dem Drucke zu übergeben im Begriff bin, erhalte ich Dieffenbachs operative Chirurgie II. 1. und freue mich, daraus (bei der Resection des Unterkiefers) zu sehen, dass der Verfasser Ansichten und Beobachtungen hat, die in einer gewissen Beziehung mit den meinigen zusammentreffen.

ausgebildet, dass sie sich von dem Kniegelenk auf 7 Zoll abwärts erstreckte, von vorn nach hinten einen Durchmesser von 5 Zoll hatte und an dem Gliede, welches 1 Fuss 4 Zoll (7 Zoll mehr als das gesunde) in der Peripherie mass, die ganze Wade oder vielmehr den ganzen Raum an der äussern und hinteren Seite der Tibia ausfüllte. Auch hier war eine Verminderung des Umfangs die Folge von mehreren durch die Geschwulst gezogenen Haarseilen und ich fügte später dazu noch eine hier leicht ausführbare Compression, um dadurch die Verkleinerung der Knochenhülle nach Zerstörung der Enchondrommasse zu befördern. Wennschon auch diese Compression nicht ohne allen Erfolg war, so musste ich doch nach längerer Fortsetzung dieser Kur mich überzeugen, dass ich damit bei dieser sehr beträchtlichen Geschwulst nicht zu dem gewünschten Ende kommen würde, und ich ging daher zu einem andern Verfahren über, nehmlich zu einer in Absätzen unternommenen Exstirpation. Die Resection des ganzen entarteten oberen Theiles der Fibula war eigentlich diejenige Operation, welche sich in diesem Fall gleichsam von selbst darbot, aber an sie durfte ich schon damals, wo ich die Geschwulst zuerst untersuchte, bei Berücksichtigung der Constitution und des Kräftezustandes der Kranken nicht weiter denken, und nicht anders verhielt es sich jetzt; dagegen konnte ich annehmen, dass eine absatzweise Resection ertragen werden würde, und obgleich ich diese Kranke noch in Behandlung habe, so sind meine Erwartungen doch bisjetzt durchaus gerechtfertigt. Ich sägte zunächst den hervorragendsten Theil der Geschwulst auf $3\frac{1}{2}$ Zoll Länge und $2\frac{1}{2}$ Zoll Breite weg und eröffnete dadurch eine grosse mit Eiter gefüllte Knochenhöle, durch welche das letzte Haarseil hindurchgegangen und wo die Enchondrommasse ganz zerstört war, während letztere in dem übrigen Theile der Geschwulst noch deutlich vorhanden war. Nachher habe ich in mehreren Absätzen die Geschwulst soweit fortgenommen, dass jetzt nicht mehr der vierte Theil derselben übrig ist, und ich habe dies theils mit der Martinschen Scheibensäge, theils mit dem

Meissel und Hammer, theils und hauptsächlich mit einer sogleich zu beschreibenden Knochenscheere gethan, die am meisten geeignet war, die Knochenhülle zu zerschneiden, welche stellenweise ½ Zoll und darüber stark war und offenbar nicht bloss in dem ausgedehnten alten, sondern auch in reichlichem neu aufgelagerten Knochen bestand. Diese Excisionen waren immer mit einer starken Blutung verbunden und ich wurde ebendadurch abgehalten, den einzelnen Resectionsakten eine grössere Ausdehnung zu geben und somit die Beendigung der Kur zu fördern. Bei diesem vorsichtigen Verfahren ist jetzt der allgemeine Zustand der Kranken wesentlich besser, als beim Beginn der Sache; örtlich ist von einer Reproduction des Fortgenommenen durchaus nichts zu bemerken und die ausgedehnt gewesenen Weichgebilde haben sich da, wo die Geschwulst beseitigt ist, rasch zusammengezogen, der Umfang der in der Wade befindlichen Höle hat sich somit ausserordentlich verkleinert und ich darf mit allem Grunde hoffen, dass ich eine vollständige Heilung des Falles auf dem eingeschlagenen Wege erreichen werde.

Zum Schluss theile ich hier noch eine kurze Beschreibung und Abbildung (s. Taf. IV Fig. 1 — 3) einer Knochenscheere mit, die für Resectionen ganz besonders geeignet ist. Das Eigenthümliche ihres Mechanismus ist von einer, bei unseren Stahlwaarenhändlern käuflichen Baumscheere entnommen, welche schon Zeis für chirurgische und anatomische Zwecke empfohlen hat; ich habe sie in abgeänderter Weise so, wie sie mir für Knochenresectionen am zweckmässigsten schien, construiren lassen und in dieser Gestalt namentlich bei der letzterwähnten Resection des Enchondroms der Fibula mit dem ausgezeichnetsten Erfolge gebraucht, indem ich dabei sehr feste Knochenmassen, selbst von mehr als einem halben Zoll Dicke mit ihr ohne Schwierigkeit durchschnitten habe. Ohne Zweifel ist sie auch für die Resection der Rippen, der dünneren Extremitätenknochen, wie der Fibula, der

Vorderarm-, Hand- und Fussknochen, sowie gewisser Theile des Unterkiefers u. a. von ganz vorzüglicher Brauchbarkeit, wovon ich mich am Cadaver überzeugt habe. Sie schneidet die Knochen glatt und ohne alle Splitterung durch. Ihre grosse Wirksamkeit erhält sie hauptsächlich dadurch, dass sie durch Zug wirkt. Von ihren beiden Hälften ist nehmlich die eine beweglich und schneidend, die andere feststehend und stumpf; letztere ist an ihrem vordern Theil mässig gebogen und die concave Seite, welche dem Schneiderande des anderen Blattes zugewandt ist, bildet eine $2\frac{1}{2}$ Linien breite Fläche, welche von dem dem schneidenden Blatte zugewandten Rande her nur ganz wenig schräg verläuft. Dieses stumpfe Blatt dient zum Widerhalt des schneidenden und zum Schutz der hinter dem Knochen liegenden Theile. Das schneidende Blatt hat am Rücken oben 2, unten fast 3 Linien Dicke und seine Schärfe wird durch allmählige Abdachung seiner äusseren Fläche gebildet; sein Charniertheil hat einen Spalt, durch den eine Schraube geht, welche beide Scheerenhälften so verbindet, dass sich die schneidende auf- und abwärts bewegen kann. Ausserdem sind beide Scheerenhälften durch einen stählernen, schwach gebogenen Balken verbunden, von dessen Enden jedes durch eine Schraube so befestigt ist, dass es sich um diese auf dem resp. Scheerenschenkel drehen kann. Der Balken bewirkt, dass das scharfe Blatt beim Oeffnen und Schliessen der Scheere auf- und abwärts gleitet; mit seiner convexen Seite liegt er gegen eine, an dem Schenkel des stumpfen Scheerentheils befestigte Feder an, welche die Scheere eröffnet. Der Schenkel der schneidenden Hälfte ist hinter dem Charnier doppeltknieförmig gebogen, wie dies Fig. 1. zeigt, wo die Scheere von der Seite dargestellt ist, damit sein unterer Theil mit dem anderen Schenkel in gleicher Fläche liegt und der Balken von einem zum andern gerade herübergehen kann. Die Zange, die in den Abbildungen in halber Grösse dargestellt ist, wird von dem hiesigen Instrumentenmacher Hellwig zweckmässig und gut angefertigt.

II.

Plastische Operationen.

Was ich für die plastische Chirurgie zu thun bemüht gewesen bin, ist zum Theil bereits veröffentlicht *), jedoch an zerstreuten Orten, auch in Dissertationen meiner Schüler, Einiges habe ich noch beizubringen und ich will dies, anknüpfend an das bereits Mitgetheilte, hier thun. Vertraut mit Dem, was in früheren und bis auf die neuesten Zeiten in diesem Theil der Chirurgie geschehn ist, aus eigner Anschauung bekannt mit so manchem, von anderen und meistens befreundeten Chirurgen herrührenden Resultat operativer Plastik, endlich durch eine Reihe eigner plastischer Operationen in diesen Gegenstand praktisch eingeweiht und möglichst vorurtheilsfrei die meinigen, wie die fremden Operationen in ihren Endergebnissen betrachtend, habe ich doch immer die

---

*) Neues Verfahren der Lippenbildung, in meiner klinischen Zeitschrift für Chir. u. Ahk. I. 3. S. 387 (1836).

Rhinoplastik, in Oppenheims Zeitschrift f. d. ges. Med. Bd. 19. H. 2. S. 145 (1842).

Wangenbildung und Operation der Verwachsung zwischen Wange und Zahnfleisch, ebend. Bd. 20. H. 2. S. 156 (1842).

Neue Methode der Blepharoplastik, in d. Med. Zeit. des Vereins f. Hkde. in Preussen 1842. Nr. 10.

A. Dippe Diss. inaug. de nova via rhinoplastices. Hal. 1843.

L. H. Droop Diss. in. de usu labii superioris in rhinoplastice. Hal. 1844. c. tab.

Die Rhinoplastik aus der Oberlippe, in Oppenheims Zeitschr. Bd. 26. H. 2. S. 253. (1844; Mittheilung aus vorstehender Diss.)

A. R. Brand Diss. in. de septi narium restitutione chirurgica. Hal. 1845.

Ueberzeugung hegen müssen, dass es in dieser Sache noch manches Schrittes bis zu ihrer Reife bedürfe, und ich kann nicht in den Enthusiasmus neuster Schriftsteller einstimmen, welche die plastischen Operationen als auf ihrem Gipfel betrachten. Für diesen Theil der Chirurgie ein Schüler Gräfes, habe ich zwar sehr bald von manchen Ansichten und Vorschriften des berühmten Begründers der neuern plastischen Chirurgie abgehen müssen, von Irrthümern, die beim ersten Anbau eines neuen Feldes chirurgischer Thätigkeit unvermeidlich sind, — aber ich habe mich auch in vielen Beziehungen den Lehren und Grundsätzen Desjenigen, der sich um die Vervollkommnung dieses Zweiges der Akiurgie so grosses und unbestreitbares Verdienst erworben hat, denen Dieffenbachs nicht anschliessen können. Dieffenbach hat mit genialer Hand in diesen Zweig im weitesten Umfange eingegriffen, er ist seine eignen Wege gegangen und es hat dem Genie der Enthusiasmus der ärztlichen Jugend so wenig entstehn können, wie dem wahren Fortschritt der Beifall der Aelteren; es wird deshalb jetzt in Deutschland überall, wo von einer plastischen Operation die Rede ist, jener Name genannt und die jüngeren Aerzte, die sich, wenigstens in literarischer Hinsicht, jetzt dieses Feldes mehrfach angenommen haben, kennen oft nur diesen Namen, oder doch nur ihn als einen guten *); es ist daher unvermeidlich, dass ich im Nachfolgenden gerade gegen jenen ausgezeichneten Chirurgen meinen Widerspruch zu erheben vielfältig veranlasst sein werde, und ich muss es hier ausdrücklich sagen, dass jener Widerspruch die Folge ruhiger und praktischer Prüfung der Sache ist und dass er der Achtung vor dem wahren Verdienst keinen Eintrag thut. Die genialen Wege sind nicht immer die richtigen und der Enthusiasmus vermag

*) Gegen dieses Aufdrängen des Dieffenbachschen Namens lehnt sich auch Serre auf, indem er sagt: mais vouloir tout rapporter aux travaux d'un seul homme, c'est mentir à l'histoire et faire preuve de trop de partialité (L'art de restaurer les difformités de la face. Montpellier 1842. p. 29).

das Richtige vom Falschen nicht zu unterscheiden; im besonnenen Vorwärtsschreiten und mit ruhigem und freien Auge zurück auf das Dagewesene, wie vorwärts auf das Ziel schauend, muss man unter den mannichfachen Wegen den rechten zur Höhe anstreben. Freilich zähle ich meine plastischen Operationen nicht nach Hunderten, aber um gut zu treffen, meine ich, bedarf es nicht vieler Kugeln, sondern nur gut gezielter.

Was ich hier gebe, sind Beiträge, die nach keiner Seite hin auf Vollständigkeit Anspruch machen, Einzelnheiten, die ich durch Ansichten und Erfahrungen bewogen bin, zu besprechen und auch wohl nur nach einer gewissen Richtung hin auszubeuten; ich füge einzelne Operationsgeschichten hinzu und erzähle sie mit möglichster Treue. Nicht bloss Gelungenes will ich mittheilen, denn die Absicht ist nicht, mit Erfolgen zu prunken, sondern aus den Erfolgen zu lernen und für die Sache Gewinn zu schöpfen; Anderer Mittheilungen sind in der Voraussetzung von einer gewissen Vollendung dieses Faches hingestellt, sie sind nicht immer frei von Prunk; meine Mittheilungen beziehen sich gewissermassen auf praktische Studien, die ich in der Ueberzeugung gemacht habe, dass auf diesem Felde noch zu schaffen sei.

Ich werde zuerst von einigen allgemeinen Grundsätzen sprechen, die mich bei meinen plastischen Operationen leiten, und zwar zunächst hinsichtlich der Zulässigkeit derartiger Operationen. Man hat das Gebiet für dieselben durch Contraindicationen zu sehr beengt und es verdient unter diesen besonders die von den noch fortwirkenden Ursachen des Defectes hergenommene eine grosse Beschränkung. Man sagt, eine Dyskrasie oder eine andere Ursache der Zerstörung des zu ersetzenden Theils verbietet, wenn sie noch vorhanden ist, die Operation; man hat diese Contraindication nicht aus der Erfahrung, sondern aus einem allgemeinen Princip abgeleitet und sie hier, wie bei vielen andern Operationen aufgestellt, z. B. bei den Amputationen und Resectionen; wie aber diese Gegenanzeige bei den genannten Operationen weder jemals von den Chirurgen in der Praxis fest-

gehalten worden ist, noch unbedingt befolgt werden kann, so ist ihre Anwendung in der plastischen Chirurgie ganz besonders zu beschränken. Dass Lupus, der so häufig zur Nasenbildung, auch zu andern hierher gehörigen Operationen Veranlassung gibt, diese auch dann, wenn er noch nicht geheilt ist, nicht verbietet, habe ich schon früher (im Handb. d. Akiurgie, II. S. 326. 1840) ausgesprochen und meine neueren Erfahrungen haben mich darin bestätigt. In meinem frühern Aufsatze über Rhinoplastik (in Oppenheims Zeitschrift Bd. 19) ist S. 147 von einem Fall sehr gelungener Nasenbildung die Rede; bei diesem Mädchen war zwar der Lupus an der Nase geheilt, aber an der Wange bestand derselbe fort, am Halse waren noch grosse skrofulöse Ulcerationen und dessenungeachtet ging die Transplantation durchaus nach Wunsch und die neue Nase ist bisjetzt, fast 9 Jahre nach der Operation, in voller Integrität geblieben. Ich werde später eines Falls von Rhinoplastik bei einem Manne von 29 Jahren (Friedrich H - r aus Harzgerode) erwähnen, wo ebenfalls Lupus die Zerstörung bewirkt hatte, noch nicht vollständig geheilt war und wo dennoch die Anheilung eines Stirnlappens an den Nasenstumpf nach Abtragung seiner noch ulcerirten Ränder vollkommen gelungen ist. Im Sommer 1845 operirte ich eine 53jährige Frau (Christine N - n aus Zöllwitz, deren Operationsgeschichte ich nachher ausführlicher mittheilen werde), als der ulcerative Lupus, der die Nasenspitze zerstört hatte, sowohl an dieser, wie an der rechten Backe noch in voller Blüthe stand, und die Anheilung des zum Ersatz bestimmten Hautstückes gelang nicht minder vollkommen. Chelius hat gegen den von mir aufgestellten Satz eingewandt, dass er aus fremder Praxis einen Fall beobachtet, wo sich der Lupus auf die angeheilte Nase fortgesetzt und eine scheussliche Deformität hervorgebracht habe; aber dies beweist, meine ich, nicht gegen, sondern für mich, da hier trotz der Fortdauer des Lupus oder seiner innern Ursache die Rhinoplastik gelungen, d. h. die neue Nase angeheilt ist, was ich nur behauptet habe. Was aus

dieser, wie auch aus andern einzelnen Beobachtungen *) hervorgeht, ist dies, dass eine neue Nase von Lupus ergriffen werden könne, dass also mit der plastischen Operation keine absolute Sicherheit gegen Recidive gegeben sei; aber diese Fälle werden wohl sehr selten sein, und schwerlich hat man eine grösse Sicherheit gegen Recidive, wenn die Lupusulcerationen erst zur Vernarbung geführt wurden, der Lupus also völlig geheilt zu sein schien und dann die Rhinoplastik gemacht wurde.

Eine plastische Operation bei florirendem Lupus zu versuchen, lag sehr nahe, denn es ist eine von Eberl schon vor 20 Jahren und noch viel früher von Roussel bekanntgemachte Thatsache, dass Lupus durch Exstirpation der kranken Hautpartie heilbar ist, und wie sollte dies auch nicht sein, da man ihn so gewöhnlich durch Cauterisation heilt, die nichts anders thut, als dass sie den kranken Theil zerstört und wegnimmt; die zurückbleibende Umgebung ist gesund und zu productiven Prozessen fähig. Das verhält sich ganz wie bei Carcinom; wie die nach gründlicher Wegnahme oder Zerstörung desselben zurückbleibenden Wunden durch schnelle Vereinigung oder Eiterung heilen, so gelingt auch die Transplantation eines Theils an die Stelle des weggeschnittenen Carcinoms. Auch in diesem Uebel hat man mit Unrecht eine Contraindication plastischer Operationen gesehn. „So lange die krebshafte Ulceration fortbesteht, sagt Zeis, kann von einem Ersatze des zerstörten Theils ebensowenig die Rede sein, als während der Dauer anderer Dyskrasien. Aber auch, wo diese zur Heilung und Vernarbung gebracht worden ist, verlohnt es sich meistens nicht der Mühe, den Kranken zu der schmerzhaften Operation der Rhinoplastik zu überreden, weil man nicht sicher sein kann, ob die Ulcera-

*) Vielleicht ist der Fall, auf den Chelius sich bezieht, derselbe, welcher im 6. Bande der Heidelberger med. Annalen aus Becks Praxis mitgetheilt ist; die Gefahr, in welche der neue Vordertheil der Nase durch ein Lupusrecidiv kam, wurde durch den Gebrauch des Leberthrans glücklich abgewendet.

tion nicht auf's Neue beginnen wird, und solche Subjecte meistens alte Leute sind" u. s. w. — Wo bei Carcinom nicht durch eine ausgesprochene Krebskachexie und ähnliche Umstände jede Hoffnung auf dauernde und temporaire Heilung vereitelt und deshalb ein operatives Eingreifen überhaupt ausgeschlossen ist, da können auch plastische Operationen mit Erfolg vorgenommen werden. Das ist am bekanntesten in Betreff des Carcinoma labii und der Lippenbildung, aber es gilt auch ebenso für andere Theile z. B. für das Augenlid; ich habe dies unmittelbar nach der Wegnahme wegen Carcinom durch Transplantation eines Hautstücks mit dem besten Erfolge wiederersetzt; ich habe dies bei einer 54jährigen Frau vor mehr als 4 Jahren gethan, und sie erfreut sich noch jetzt einer ungestörten Gesundheit, sowie der Formverbesserung, die ihrem Auge gegeben ist. — Wer erinnerte sich dabei nicht der Operationen von Martinet u. A., bei denen zur Verhütung eines Krebsrecidivs Transplantationen von Haut gemacht wurden! — Man wird nicht einwenden, dass sich in solchen Fällen an der Wunde eine allgemeine Ursache nicht geltend machen und den Heilungsprozess nicht vereiteln könne, weil keine vorhanden sei; bei Lupus ist eine solche so unzweifelhaft, dass ich im Gegentheil die Frage aufwerfen möchte, ob man nicht eben wegen der allgemeinen Ursache bei Lupus durch Transplantation insofern schaden könne, als man dadurch das Wiederauftreten der Krankheit an der früheren Stelle unmöglich macht und jene gleichsam zwingt, sich nun an andern Stellen und so vielleicht in einem innern Organ zu etabliren. Wo der Lupus nicht skrofulösen oder syphilitischen Ursprungs ist, scheint er durchaus von Tuberkulose herzurühren und es erklärt sich daraus, dass bisweilen nach der Heilung oder dem Verschwinden von sogenanntem idiopathischen Lupus Phthisis sich entwickelt. Ich habe kürzlich eine Beobachtung mitgetheilt *) von auffallendem Wechsel zwischen

*) Med. Zeitung vom Verein f. Hk. in Preussen 1846. Nr. 18.

Lupusulcerationen am und im Munde und den Zufällen der Darmphthisis, an welchen die Kranke starb; Aehnliches, wenn auch nicht in so eclatanter Weise, sieht man auch in andern Fällen, und ich werde nachher die Geschichte einer Rhinoplastik von einem Mädchen (Marie W - e) mittheilen, was nach der Operation von tuberkulöser Lungenphthisis befallen ward und an dieser starb. Dyskrasien können, wenn Zufälle, die von ihnen herrührten, geheilt wurden, lange latent bleiben, sie können gänzlich schwinden oder in äusserlichen gefahrlosen Zufällen sich von neuem äussern *); sie können ebensowohl während des Bestehens äusserer Krankheitsformen noch andere gefahrvolle Zustände zur Folge haben; es kann also meine Meinung nicht dahin gehen, dass man bei Lupus überhaupt eine plastische Operation deshalb nicht vornehmen solle, weil nach derselben die Entwickelung einer Phthisis oder dergl. möglich sei; wohl verdient es aber eine ernstliche Erwägung, ob man nicht mit derartigen Operationen bei solchen Lupuskranken zurückhaltend sein soll, die zur Phthisis disponirt erscheinen oder bei denen innere Organe nicht frei von Krankheitszuständen sind, welche die Entwickelung von Tuberkulose in ihnen begünstigen, während dagegen von dem Bestehen des Lupus in Bezug auf das Gelingen der Operation keine Contraindication gegen diese hergenommen werden kann.

Skrofeln betrachtet man gewöhnlich als eine, den plastischen Operationen besonders feindliche Dyskrasie; so sagt Dieffenbach, dass früher bestandene Skrofulosis der organischen Plastik, auch wenn die Subjecte sich in blühender Gesundheit befinden, weit mehr entgegen sei, als wenn Herpes exedens oder Syphilis in ihnen gewüthet haben; v. Ammon sieht in der Skrofelkrankheit zwar im Allgemeinen keine Contraindication gegen plastische Operationen, jedoch nur dann, wenn sie keine äusserliche Zerstörung angerichtet hat. Auch

*) Vergl. darüber meinen Aufsatz über die Bedeutung innerer Krankheitsbedingungen für den Chirurgen, in Oppenheims Zeitschr. f. d. ges. Med. XIX. S. 55.

hier muss ich eine entgegengesetzte Ansicht aufstellen. Skrofulöse Uebel, welche zu plastischen Operationen führen, bestehen in der Regel in Lupus und es findet also auf sie das Obige Anwendung; auch bei ihnen wird eine Operation dadurch, dass die Skrofelkrankheit noch fortdauert, nicht verboten und nicht vereitelt. Ich habe oben eines Falls gedacht, der dies beweist; einen andern Fall, wo ich den durch skrofulösen Lupus verlorengegangenen Vordertheil der Nase aus der in Folge von Skrofeln dicken Oberlippe mit gutem Erfolge wiederbildete, habe ich früher (in Oppenheims Zeitschr. Bd. 19. S. 151) mitgetheilt. Man darf nicht glauben, dass bei einem dyskrasischen Individuum jede Wunde und jede Eiterfläche sogleich zu einem Herde für die Dyskrasie werde; dass dies nicht der Fall ist, beweist jede Vesicatorwunde und ihr Heilen bei weggelassener Reizsalbe, jede Fontanelle und ihre gewöhnliche Nutzlosigkeit für die Beseitigung vorhandener und die Verhütung neuer dyskrasischer Producte; die Herde, an denen sich eine Dyskrasie äussert, sind durch bestimmte Verhältnisse bedingt und nichts Zufälliges und Willkührliches. — Ob bei noch bestehender allgemeiner Syphilis eine plastische Operation gelingen würde, darüber fehlt es mir an eigenen Erfahrungen. Freilich wird man wohl nicht eine derartige Operation vornehmen, so lange noch Zufälle von Syphilis bestehn, denn es verhält sich mit dieser Dyskrasie anders als mit Skrofulose und Tuberkulose; sie ist in der Regel viel weniger mit der Constitution verwebt, als diese und wir können ihre Beseitigung unternehmen, bevor wir an eine plastische Operation gehn, während wir, wenn wir eine Tuberkel- oder Skrofelsucht erst ganz austilgen wollten, sehr spät, oft gar nicht zur Operation kommen würden. Man kann sich aber über die Heilung der Syphilis täuschen, denn wir haben kein Zeichen, woran wir erkennen, ob eine Syphilis nach dem Verschwinden der Zufälle wirklich oder scheinbar geheilt ist; ich machte bei einem Frauenzimmer, welches in Folge von syphilitischer Ulceration eine Oeffnung im weichen Gaumen hatte und von

der Syphilis vollständig geheilt zu sein schien, die Gaumennath und statt der Heilung trat an der Wunde neue syphilitische Ulceration ein. Sollte nun in solchen Fällen von scheinbar geheilter Syphilis niemals eine plastische Operation gemacht worden sein und war dabei der Erfolg wie bei der erwähnten Gaumennath oder heilte das transplantirte Stück an, was ich nicht für unmöglich halte, und gab sich die Fortdauer der Dyskrasie erst durch später wieder auftretende Zufälle von allgemeiner Syphilis zu erkennen?

Eine andere Beschränkung für die Zulässigkeit plastischer Operationen hat man darin aufgestellt, dass die Haut, welche zur Transplantation benutzt werden muss, grössere Narben u. dgl. zeige, aber auch dies ist nur bedingt zuzugeben. Allerdings würde eine Narbe, welche durch ein zur Ueberpflanzung excidirtes Hautstück durchgeht, und wenn sie auch noch so fein ist, immer ein Absterben des durch die Narbe von der ernährenden Brücke abgesonderten Hauttheils fürchten lassen (s. einen derartigen Fall aus meiner Praxis in Oppenheims Zeitschr. 19. 160), aber man wird häufig solchen Narben durch die Art, wie man die Haut zur Transplantation benutzt, ausweichen können. Ich machte bei einem 17jährigen Mädchen, welches durch Lupus den ganzen knorpeligen Theil der Nase verloren (Wilhelmine P-i), am 6. Februar 1843 die Rhinoplastik, aber das Mädchen hatte nicht bloss eine sehr niedrige Stirn, sondern es erstreckte sich auch längs ihrer Mitte vom Haarwuchs bis zur Glabella herab eine Narbe, welche von einem früheren Fall herrührte. Aus der einen Seite der Stirn konnte ich den Ersatzlappen nicht nehmen, denn damit hätte ich wegen der geringen Höhe der Stirn entweder bis in die Augenbraune herunter oder bis in die behaarte Kopfhaut hinein gehen müssen; ich bildete daher die Nase aus 2 Hälften, wovon jede aus der resp. Seite der Stirn und zwar mit dem Längendurchmesser in schräger, mehr liegender Richtung excidirt war und welche beide längs dem Nasenrücken mit einander durch Näthe vereinigt wurden. Auch Dieffenbach scheint

in solchem Falle auf dieselbe Weise operirt zu haben, wenigstens finden wir dies Verfahren als ein von ihm herrührendes in der von den Herren Fritze und Reich herausgegebenen Schrift über plastische Chirurgie aufgezählt. Die von mir vollführte Operation ist in der oben angeführten Dissertation vom Herrn Dr. Dippe 1843 beschrieben und eine nova via rhinoplastices genannt worden; in der That war sie eine nova via, denn dass Dieffenbach dasselbe Verfahren unter den angegebenen Umständen für rathsam erachtet, ist erst durch die genannte Schrift 1845 bekannt geworden.

Für die Ausführung der plastischen Operationen gilt es mir als Hauptregel, so viel wie irgend möglich Eiterungen zu vermeiden, d. h. nicht bloss an der Verbindung des Ersatzstücks mit dem Boden, auf den es gepflanzt, sondern auch an dem transplantirten Theile selbst und an der Stelle, von der dieser entnommen ist. Eiterung an jener Verbindung macht, wenn sie auch nur oberflächlich und partiell ist, immer eine auffallendere Narbe, welche den angesetzten Theil von dem andern gleichsam abgränzt, ihn als einen der Stelle fremden zu bezeichnen sehr geeignet ist und nicht immer durch Nachoperationen beseitigt wird, deshalb nicht, weil der Wundrand eines angesetzten Hautstücks sich mit dem des Bodens, auf den jenes verpflanzt ist, wegen des sehr verschiedenen Standes ihrer Vegetation schwer durch schnelle Vereinigung verbindet. Eiterung an dem transplantirten Theile selbst hat jedesmal eine Veränderung seiner Form zur Folge, welche unsern Absichten gewöhnlich sehr zuwiderläuft. Dass an neugebildeten Nasen durch die an ihrer innern Fläche stattfindende Eiterung und die darauf folgende Granulations- und Narbenbildung die üble Form bedingt wird, in der man jene gewöhnlich zu sehen bekommt, kann gar nicht bezweifelt werden; man darf nur die Veränderungen betrachten, welche der Hautstreifen, der einen neugebildeten Vordertheil der Nase mit seinem ursprünglichen Platze

noch in Verbindung erhält, während er auf dem alten Nasenrücken aufliegt, erleidet, und wie dieser, wenn er 4 — 6 Wochen an jener Stelle gelassen wurde, sich allmählig aus einem platten, bandartigen Streifen in einen fingerförmigen Cylinder umgewandelt hat. Aber auch bei der Neubildung anderer Theile kommt die Eiterung an ihrer innern Seite sehr in Betracht; so hat diese bei einem Augenlide, mag es nach irgend einer Methode gebildet sein, immer eine gewisse Wölbung desselben zur Folge, wenn seine innere Fläche nicht, wie es beim Ektropium der Fall ist, sogleich mit der Conjunctiva gedeckt und zur Verwachsung gebracht werden kann; sein Rand zieht sich nach innen, kann sich selbst tief gegen den Orbitalrand hineinkrämpen und hat alsdann zugleich eine mangelhafte Schliessung der Augenspalte zur Folge. Derselbe Vorgang hat nach der Lippenbildung Statt, wenn nicht Schleimhaut zur Bekleidung der neuen Lippe vorhanden ist und sich erhält. So geschah es nach Bergs Operation, wo blosse Haut von unten her verpflanzt wurde und die neue Lippe zwar die Zähne bedeckte, aber beide Mundwinkel und der Lippenrand nach innen gewandt waren, und die mangelhaften Erfolge der Chopart-Rouxschen Chiloplastik haben nicht sowohl, wie man überall sagt, darin ihren Grund, dass die von unten her genommene Haut sich wieder abwärts zieht, — denn sie ist ja nicht bloss heraufgeschoben und vorgelegt, wie ein Tuch, sondern sie geht in der ganzen Ausdehnung der Trennungsfläche neue Adhäsionen ein, welche ihrem Zurückweichen entgegenwirken, — als vielmehr darin, dass die vor den Zähnen und dem Zahnfleisch freibleibende innere Fläche eitert, übernarbt und sich contrahirt, dass so der obere Hautrand einwärts gezogen wird und die neue Lippe nun nicht bloss einen auswärts gewandten rothen Rand entbehrt, sondern auch die untere Zahnreihe blosslässt. Lisfranc hat, auch von der Ansicht ausgehend, dass die Haut sich nach dem Halse zurückzuziehen strebe, von dem sie heraufgezogen ist, eine Verbesserung der Rouxschen Methode dadurch zu bewirken geglaubt, dass der Ex-

stirpationsschnitt (bei Carcinom) in beide Wangen hineingeführt, aus diesen ein dreieckiges Stück mit herausgeschnitten und die auf jeder Seite des Mundwinkels dadurch entstehende Wangenwunde durch umwundene Hefte in horizontaler Richtung geschlossen wird, damit die Wangen den heraufgezogenen Hauttheil gleichsam mit tragen und halten helfen. Das mag für die erste Zeit der Nachbehandlung ganz gut sein und eine weniger starke und gezwungene Vorwärtsneigung des Kopfs zulässig machen, es mag die Anheilung der heraufgeschobenen Haut in der ihr gegebenen Lage befördern und erleichtern; dass aber dennoch der Formveränderung der Lippe, welche man auf das Zurückweichen der translocirten Haut schiebt, dadurch nicht entgegengewirkt wird, das beweist der aus Lisfrancs Klinik von Petersen in seiner Inauguralabhandlung (Würzburg 1845) mitgetheilte Operationsfall, denn nach der Heilung „erfüllte die neugebildete Lippe bei geschlossenem Munde zwar so vollkommen ihre Bestimmung, dass die Entstellung kaum bemerkbar war, und der obere Rand derselben berührte den untern der Oberlippe in der ganzen Breite des Mundes" (— was auch der Fall ist, wenn die Unterlippe an Höhe verloren hat, weil sich die Oberlippe dem entsprechend senkt —), aber „beim Sprechen trat die Unvollkommenheit des künstlich gebildeten Organs mehr hervor" und die Lippe zeigte „ausser der gehemmten Beweglichkeit einen dünnen und nach innen gezogenen Rand". Das sind eben die Wirkungen von der Contraction der Narbe, die sich an der innern Seite bildet; von dieser hängt der Vorwurf ab, den man der Rouxschen Methode macht, und nicht von dem in jenem Falle allerdings durch die Backenwunden und Narben ganz besonders, fast zum Ueberfluss verhinderten Zurückweichen der vorgeschobenen Theile nach dem Halse hin. In den seltenen Fällen, wo man bei dieser Methode die Bildung einer Narbe an der innern Fläche der neuen Lippe verhüten kann, erfolgt die Retraction der neuen Lippe nicht; so in einem Fall von Pitha, wo die Schleimhaut der Lippe erhalten werden konnte

und die neue Lippe damit übersäumt wurde; hier war nach der Heilung die neue Lippe von einer natürlichen kaum zu unterscheiden, und mit Recht schreibt eben dieser Besäumung Pitha den Erfolg zu, der, wenn es mit jenem vermeintlichen Zurückweichen der verpflanzten Haut seine Richtigkeit hätte, hier sowohl wie in andern Fällen dadurch würde beeinträchtigt worden sein. Ich bezweifle deshalb auch, dass mit der Zeisschen Modification des Chopartschen Verfahrens etwas gebessert ist, denn dadurch soll eben nur jenem Zurückweichen der heraufgezogenen Haut entgegengewirkt werden und niemals erhält man von unten her eine Schleimhautdecke für die translocirten Weichgebilde, wie das dagegen bei Dieffenbachs und meiner Methode der Fall ist. Der geniale Delpech, dessen Ideen von der neuesten Chirurgie so vielfach geplündert worden sind, hat das grosse Verdienst, es zuerst mit Klarheit ausgesprochen und nachgewiesen zu haben, dass alle auf dem Wege der Eiterung gebildete Narben sich contrahiren, und dieser für die plastischen Operationen, wie für die ganze praktische Chirurgie so höchst einflussreiche Grundsatz hat ihn schon bestimmt, ein Verfahren der Lippenbildung anzugeben, wobei beide Flächen der neuen Lippe überhäutet sind und die nachtheilige Eiterung auf der innern Seite vermieden werden sollte. Delpech ist durch die Idee dieser, wenn auch von ihm nicht mit Glück ausgeführten Operation der eigentliche Begründer eines Weges geworden, der bei plastischen Operationen, soweit es möglich ist, überall eingeschlagen werden sollte und den ich durch den Satz bezeichne: um einem neu zu bildenden Theile seine gute Form zu sichern, muss man ihn vor oder bei der Operation wie an der äussern, so auch an der innern Seite überhäuten. Ob diese Ueberhäutung mit äusserer Haut, mit Schleim- oder Narbenhaut Statt hat, bleibt sich für den Hauptzweck gleich.

Endlich ist Eiterung an der Stelle, welche das Ersatzstück gab, nicht allein widerwärtig wegen der zurückbleibenden Narbe, sondern sie verzögert auch die Heilung, führt

auch, nachdem sich bereits überall Narbe gebildet, durch Wiederaufbruch dieser nicht selten zu neuer Belästigung des Kranken und hat, wenn sie in unmittelbarer Nachbarschaft des neugebildeten Theils Statt findet, sehr leicht auf dessen Form einen nachtheiligen Einfluss, indem sie ihn durch die bei der Vernarbung eintretende Contraction verändert.

Ich glaube es als einen durchgehenden Charakter der von mir herrührenden Verfahren für plastische Operationen ansehn zu dürfen, dass dabei Eiterung, wenn auch nicht durchaus, doch möglichst vermieden wird, namentlich den Dieffenbachschen Verfahren gegenüber, und ich werde auf diesen Punkt noch bei den speciellen Operationen zurückkommen.

Es ist nicht rathsam, bei der Wiederherstellung und dem Wiederersatz eines Theils alte verschrumpfte Reste desselben zu benutzen, wenn man nicht, nachdem sie wiederhervorgehoben und ausgeglättet, ihrem Wiedereinschrumpfen einen unüberwindlichen und bleibenden organischen Damm entgegensetzen kann; denn sonst ziehn sie sich trotz Bourdonnets, Röhrchen und andern mechanischen Stützen wieder in ihre alte Form und Lage zurück, sobald jene Stützen weggelassen werden, oder selbst noch während dieselben im Gebrauch sind. Dies kommt am häufigsten bei der Rhinoplastik in Betracht, wo nicht selten noch z. B. der Rest eines Nasenflügels, aber einwärts gezogen und eingeknifft besteht; trennt man die anomalen Verbindungen eines solchen Flügels, wodurch er einwärts gezogen ist, entfernt man von seiner innern Seite die Narben, so dass man ihn vollständig wieder aufrichten und ausglätten kann, so erfolgt nun an seiner innern Fläche Eiterung, und die Narben, die sich hier bilden, contrahiren sich zu der früheren Weise entweder allmählig, aber so bestimmt, dass die mechanischen Mittel, die man entgegensetzt, nach und nach verdrängt werden, oder wo man deren Nachgeben verhindert, bleibt auch nach voll-

kommen beendeter Vernarbung das Streben zur Contraction so ungeschwächt zurück, dass diese, wenn man ihr Wochen und Monate lang entgegengewirkt hat, sich sofort zeigt, sobald man nur einmal mit diesem Gegenwirken nachlässt. Einen Fall, der dies bestätigt, habe ich schon früher (in Oppenheims Zeitschrift Bd. 19. S. 161) bekannt gemacht, einen andern theile ich nachher mit. Dieser Vorgang konnte bei den plastischen Operationen kein unerwarteter sein, denn er hat in der Chirurgie längst seines Gleichen gehabt; dass eine Verwachsung der Vorhaut mit der Eichel trotz der geschehenen Trennung sich wieder bildet, dass eine an die Nase angewachsene Oberlippe nach der Lösung trotz allen Bandagen wieder anwächst, ist eine bekannte Sache, und nur dadurch kann das Recidiv verhütet werden, dass man wenigstens den einen der verwachsen gewesenen Theile sofort überhäutet und dadurch seine Eiterung verhindert. Ich bin daher auch der Meinung, dass der von Dieffenbach angegebene Wiederaufbau einer ganzen eingesunkenen Nase, so ingeniös das Verfahren ist, von einem ordentlichen bleibenden Erfolge nicht sei; denn die Nase ist in solchen Fällen nicht bloss eingesunken, sondern sie ist hineingewachsen, und es ist nicht genügend, die Stücke, welche das neue Gewölbe bilden sollen, künstlich zuzurichten und zu verkitten, dieses sinkt wieder ein, weil es ihm an einer soliden Unterlage fehlt. Dieffenbach selbst scheint das Vertrauen zu dieser Operation verloren zu haben, denn er beschränkt gegenwärtig (Operative Chir. I. 357) ihre Anwendung durch Bedingungen, welche, wenn ich sie anders richtig verstehe, wohl nicht leicht gegeben sein werden, und nach einer andern Mittheilung (Die plast. Chir. von Fritze S. 43) hat er neuerer Zeit auf ihre Ausübung ganz verzichtet. Derselbe erwähnt bei der Rhinoplastik mit Benutzung der alten Flügel der Retraction dieser, wenn sie eingezogen gewesen, nicht, und doch kann dieses Ereigniss keinem Chirurgen, wenn er lange genug den Operirten beobachtet, entgehen; aber man beruhigt sich, so lange eine Bleiröhre den Nasenflügel auf-

recht erhält, und auch der Kranke, wenn mit oder nach seiner Entlassung die Bleiröhre entfernt wird und der Nasenflügel sich retrahirt, beruhigt sich in dem Bewusstsein, für die Verbesserung seiner Nasse genug gethan und gelitten zu haben, um so eher, als er im Spiegel die neue Nase doch nicht sowohl so sieht, wie sie wirklich ist, als vielmehr so, wie er sie wünscht.

Auch bei andern Theilen z. B. den Augenlidern trifft man Ueberreste und es ist die Benutzung derselben sowie die der Nasenüberreste bei einer Ergänzung allerdings höchst wünschenswerth, da keine Kunst sie ganz so wieder bilden kann, wie die Natur sie geformt hatte; aber um sie, wenn sie durch Narben in der Form und Lage verändert sind, in einen bleibend guten Zustand zu versetzen, bedarf es noch eines andern Verfahrens, als des bisherigen, und vielleicht wird dies darin gegeben sein, dass man die innere Fläche des Restes durch ein transplantirtes und sorgfältig an dieselbe in ihrer ganzen Ausdehnung angefügtes Hautstück überkleidet, entweder vor oder zugleich mit der Wiederbildung des fehlenden Theils.

Man darf zum Ersatz eines von Natur haarlosen Theils niemals ein behaartes Hautstück benutzen, da man in keinem Fall darauf rechnen kann, dass das transplantirte Stück den Haarwuchs verliere. In diesem Punkte muss ich mich entschieden gegen Blandins und Dieffenbachs Annahme erklären. Es soll nicht in Abrede gestellt werden, dass in einzelnen Fällen ein solches transplantirtes Stück haarlos wurde oder gemacht werden konnte, denn darüber existiren glaubwürdige Beobachtungen; aber ich sage, man kann nicht darauf rechnen, und die Möglichkeit, dass ein Hautstück seinen Haarwuchs behält, verbietet natürlich die Benutzung desselben. Dies kommt zunächst und vorzugsweise hinsichtlich der Verwendung der Scheitelhaut zur Rhinoplastik in Betracht. Dieffenbach, der Urheber dieses Verfahrens,

erklärt in der neusten Zeit (Operative Chirurgie. I. 336), dass er sich zu demselben nicht anders, als durch die dringendste Nothwendigkeit gezwungen wieder bequemen würde, wegen der mit ihm verbundenen grossen Gefahr; die Widersprüche Anderer, meint derselbe, seien weit weniger trifftig, weil Niemand nach ihm diese Operation gemacht habe. Dies ist nun irrig. Ich selbst habe einen Fall von Unvertilgbarkeit der Haare auf transplantirter Scheitelhaut mitgetheilt (Oppenheims Zeitschrift 19. S. 162); einen andern Fall erzählt Steinhausen *), wo bei der Wiederbildung einer ganzen Nase von der abrasirten Kopfhaut 2 Zoll benutzt wurden und von dem daraus gebildeten untern Theil der Nase die Haare nicht zu vertilgen waren, vielmehr so üppig wuchsen, dass sie jeden Morgen entfernt werden mussten. Auch Dohlhoff machte dieselbe Erfahrung, indem er eine fast ganz fehlende Nase aus der Stirn- und zum grössten Theil aus der vorher abrasirten Kopfhaut bildete und seinen Zweck zwar sehr wohl erreichte, nur dass die neue Nase an der Spitze mit Haaren besetzt war, welche immer wieder wuchsen, so oft sie auch ausgezogen wurden **). Eben so sagen v. Ammon und Baumgärtner S. 88, die Erfahrung habe sie gelehrt, dass die Annahme, behaarte Theile werden nach der Transplantation glatt werden, sich nicht als giltig bewährt habe.

Diese Sache ist aber nicht bloss hinsichtlich dieses rhinoplastischen Verfahrens wichtig, sondern es ergibt sich daraus die Vorschrift, dass man auch bei der Nasenbildung aus der Stirnhaut mit den Schnitten bis in den behaarten Theil zu kommen, sich hüten müsse und bei niedriger Stirn dem Haarwuchs auf alle Weise auszuweichen habe, damit auch nicht ein Theil des Ersatzstücks behaart sei. Dies ist ganz das Gegentheil von dem, was Blandin sagt, der in der

---

*) Rusts Magazin f. d. ges. Heilkunde Bd. 49. S. 147.

**) Medicinische Zeitung des Vereins für Heilkunde in Pr. 1838. Nr. 24. S. 125.

unbedingten Voraussetzung, dass die Haare nachher ausfallen, es ganz unbedenklich findet, ein behaartes Stück zu benutzen; wo es nicht glatt werde, meint er, bleibe es mit einem leichten Flaum bedeckt, und unmittelbar danach erwähnt er einer Kranken, bei der er die Nasenscheidewand aus dem Anfang der behaarten Kopfhaut genommen hatte und die ursprünglichen Haare zwar ausfielen, aber neue hervorwuchsen, wennschon feiner, kürzer und heller als die ersten. Inwiefern dieser Punkt bei der Verwendung der Oberlippe zur Rhinoplastik zu berücksichtigen ist, werden wir später sehen; nicht minder kann derselbe auch bei andern plastischen Operationen in Betracht kommen und es wird sich dies nachher in Betreff der Augenlidbildung an einem Paar Beispielen aus meiner Praxis ergeben. Jobert nahm bei der Wiederbildung eines obern Lides den Ersatzlappen zum Theil aus der behaarten Kopfhaut, so dass der behaarte Theil an der innern Partie der Augenbraune zu liegen kam und hier diese, wo sie fehlte, ersetzte; die Haare fielen nicht aus, sondern wurden, wenn sie zu lang geworden, vom Kranken abgeschnitten. Endlich ist es ein zu berücksichtigender Gegenstand bei der Beurtheilung derjenigen Operation der Blasenscheidenfistel gewesen, bei welcher ein Hautstück aus der grossen Schamlefze in die Fistelöffnung verpflanzt wird, und es verdient hier besonders angemerkt zu werden, dass in einem Falle, wo Jobert diese Operation mit Erfolg ausgeführt hat, noch 4 Monate nach der Entlassung der Geheilten aus dem Spital (wahrscheinlich 8 Monate nach der Transplantation) das transplantirte Hautstück in der Vagina mit Haaren bedeckt gefunden wurde de la couleur de ceux qui ombragent le pubis de cette femme *). Wenn irgendwo das Verschwinden des Haarwuchses auf dem transplantirten Hautstück mit Bestimmtheit zu erwarten gewesen wäre, so hätte das hier der Fall sein müssen; denn

*) Michon Thèse des opérations qui nécessitent les fistules vaginales. Paris 1841. p. 170.

mehr als von einem andern Umstande hängt dasselbe gewiss von einer Umänderung in der Beschaffenheit des Hautstücks ab, und diese war hier eher als irgendwo zu hoffen gemäss dem von Delpech herrührenden und von ihm in der chirurgischen Praxis zuerst zur Geltung gebrachten Satze, dass äussere Haut, an die Stelle von Schleimhaut versetzt, deren Beschaffenheit annehme.

Die Ergänzung eines Defects durch einen aus der Nachbarschaft genommenen Hauttheil, die sogenannte indische Methode der chirurgischen Plastik, hat in der kurzen Zeit, wo sie auf europäischem Boden cultivirt und heimisch geworden ist, viele und wesentliche Veränderungen erfahren, so dass sie in doppelter Hinsicht fast aufgehört hat, indisch zu sein und wir der Pflicht der Dankbarkeit hinreichend genügt haben, wenn wir sie bisher ihrem Ursprunge und ihrer ursprünglichen Physiognomie nach benannten. Ein gelehrter Chirurg würde sich mit einer griechischen Taufe derselben vielleicht um so mehr Beifall erwerben, als man auch schon bei andern Methoden gegen die Bezeichnung nach ihrer nationalen Abkunft protestirt hat, und wir glauben die Hoffnung auf eine entsprechende Nomenclatur in unserer Zeit nicht vergeblich zu hegen. Unter den Modificationen der indischen Methode sind manche von einer so grossen und durchgreifenden Bedeutung für den Erfolg, dass man, sobald man die einzelnen plastischen Operationen isolirt zu betrachten aufhört und sich zu einer allgemeinen Auffassung der chirurgischen Plastik erhebt, nicht umhin kann, gewisse Untermethoden festzusetzen, und wir finden auch bei Blandin, der sich zuerst das Verdienst einer allgemeinen Darstellung der plastischen Chirurgie erworben hat, einen derartigen Versuch. Blandin hat 11 Arten der Autoplastie au voisinage angenommen, aber dieser Eintheilung fehlt ein gemeinsames Princip, sie ist nicht überall richtig und nicht vollständig; nicht glücklicher scheinen mir v. Ammon und Baumgarten

gewesen zu sein, denen Blandin zum Vorbilde gedient hat, wennschon ihre 8 Methoden eine weniger bunte Reihe darbieten. Zeis hat als Operationsmethoden noch viel mehr verschiedene Gegenstände zusammengeworfen und hat unter die von Blandin angenommenen Arten noch verschiedene Näthe, die Ein-, Auf- und Unterpflanzung u. a. gemischt. Das Verhalten des Ersatzstücks zu seinem Mutterboden ist das Hauptmoment, wonach die Untermethoden bestimmt werden müssen, und danach ergeben sich deren vier:

Die erste ist die eigentlich indische (Procédé des Brames, wie Blandin sie bezeichnet), wobei das Ersatzstück um mehr als einen Rechtwinkel von seinem ursprünglichen Platze fortbewegt wird; dies involvirt einen schmalen Stiel des Hautlappens, starke Drehung desselben um seine Axe und eine Nachoperation zur Beseitigung des Stiels. Dies ist das übliche Verfahren bei der Bildung einer Nase aus der Stirn, bei der Ergänzung eines Nasenflügels aus der Wangenhaut, dahin gehört die Delpechsche Methode der Lippenbildung, die Gräfesche Blepharoplastik u. a.

Bei der zweiten Art wird das Ersatzstück nur um einen rechten Winkel oder weniger als einen Rechtwinkel von seinem Mutterboden verschoben, und für diese Methode ist Fricke der Urheber, dessen im J. 1829 bekanntgemachte Blepharoplastik als Prototyp aller derartigen Operationen gedient hat. Daran schliessen sich Becks und Schwörers Ergänzung des obern Augenlids (1835), Dieffenbachs Methode der Augenlid- und Lippenbildung (1835), wobei das Ersatzstück nur um einen spitzen Winkel verschoben und unmittelbar neben dem Defect excidirt wird, meine Methode der Lippen- und Wangenbildung (1836), die von mir herrührende Methode der Blepharoplastik, meine Ergänzung eines Nasenflügels aus der Oberlippe (s. nachher b. Rhinoplastik), v. Ammons Chiloplastice angularis u. s. w. Bei diesem Verfahren kann das Ersatzstück mit seinem Mutterboden in breiterer Verbindung gelassen werden und es erleidet bei der Einfügung in den Defect nur eine geringe Drehung, es

wird demnach seine Ernährung viel weniger als bei der vorigen Methode gefährdet, die venöse Circulation in ihm nicht gestört, es ist also die Besorgniss wegen Brand sehr verringert; die Verbindungsbrücke wird gleich so eingefügt, dass zu ihrer Regulirung oder Beseitigung keine zweite Operation erfordert wird. Dagegen kann die Wunde, welche durch Excision des Ersatzstücks entsteht, wenn sie offen bleibt und in Eiterung übergeht, leicht einen nachtheiligen Einfluss auf die Form des neugebildeten Theils erlangen, deshalb, weil sie diesem sehr nahe ist oder wohl gar unmittelbar an ihn angränzt.

Die dritte Untermethode wird dadurch bezeichnet, dass das Ersatzstück durch eine einfache Bewegung um den Querdurchmesser seiner Brücke nach der defecten Stelle hin aufgehoben wird; dies ist das Verfahren, was die Franzosen Autoplastie par soulèvement du lambeau nennen und dessen Erfindung sie Velpeau zuschreiben, der damit bei einer Blasenscheidenfistel einen erfolglosen und wie es mir scheint, nicht besonders glücklich angelegten Versuch machte. Velpeau kann jedoch nicht als Erfinder dieser Methode gelten; ich vermag zwar jetzt nicht zu ermitteln, wann Velpeau die angeführte Operation verrichtet hat, jedenfalls aber nicht bis zum J. 1832, da sie sonst in der ersten Ausgabe seiner Médecine opératoire nicht fehlen würde; dagegen hat Wutzer im Februar 1832 bei einer Blasenscheidenfistel in einer sehr wohl berechneten, wennschon auch nicht erfolgreichen Weise die Transplantation eines von der hintern Wand der Scheide gelösten und nach der Blase hin aufgehobenen Lappens versucht. *) Dieser Chirurg würde also als der Erfinder der in Rede stehenden Transplantationsmethode anzusehen sein, wenn diese nicht noch früher bei der Ergänzung der Nasenscheidewand aus der Oberlippe angewandt worden wäre. Man findet v. Ammon als denjenigen aufgeführt, welcher

*) Büttgenbach Diss. inaug. de variis fistulam vesico-vaginalem operandi methodis. Bonnae 1841. p. 35 und Wutzer im Organ für die Heilkunde II. 4. S. 494.

zuerst das Septum dadurch bildete, dass er ein resp. Lippenstück ohne Drehung einfach aufwärts bewegte, und es hat derselbe diese Operation zuerst im April 1835 gemacht *); von Liston sind aber schon im J. 1831 fünf ganz auf dieselbe Weise verrichtete Operationen zur Ergänzung der Nasenscheidewand bekannt geworden **), und wir können daher zu unserm Bedauern die Erfindung dieser Methode einem unserer Landsleute nicht vindiciren. Ich habe später von der Methode eine ausgedehntere Anwendung bei der Bildung des ganzen vordern Theils der Nase aus der Oberlippe gemacht (s. nachher). Die Methode hat wie die vorige das Vorzügliche, dass sie ein Absterben des Lappens nicht besorgen lässt; sie macht keine Nachoperation zur Beseitigung der Brücke nöthig, wenn man es nicht, wie Velpeau, sogleich auf eine Operation in zwei Zeiträumen anlegt; sie hat aber das Eigenthümliche, dass die Fläche des Ersatzstücks, welche zur äussern gemacht wird, erst nachher die Eigenschaften einer solchen erlangen muss, indem entweder die Ueberhäutung einer wunden Fläche oder die Umwandlung einer Schleimhaut in äussere Haut nothwendig wird.

Die vierte Untermethode besteht in dem einfachen Verziehn eines Hauttheils, wobei dieser nur unterhalb oder neben dem Defect von den unterliegenden Theilen getrennt und ohne alle Drehung einfach in die Lücke hineingezogen und hier befestigt wird; ex vicino adducitur, wie Celsus sagt. Dies Verfahren ist am bekanntesten in Betreff der Lippenbildung bei der von Chopart befolgten Methode, dann aber auf die verschiedensten plastischen Operationen angewandt worden, so dass Serre ein ganzes Buch über die Méthode par déplacement bei den Difformitäten des Gesichts schreiben konnte. Es ist gewiss, dass die französischen Chirurgen sich dieser Methode ganz besonders angenommen haben, und

*) v. Ammon und Baumgarten die plast. Chirurgie. Berlin 1842. S. 159.

**) Gerson und Julius Magazin der ausländ. Literatur der ges. Heilk. 1831. Mai und Juni. S. 499.

sie ist von ihnen deshalb auch die französische Methode genannt worden, aber es ist sehr schwer zu sagen, wer eigentlich ihr Erfinder ist, deshalb, weil sie an der Gränze der plastischen Chirurgie steht und von ihr ein fliessender Uebergang zu der Schliessung von Lücken durch einfache Vereinigung der Ränder derselben Statt hat. Will man nicht in Abrede stellen, dass Celsus von plastischen Operationen spricht, so muss man die Methode als Celsische bezeichnen; man ist aber soweit gegangen, dass man die ganze Methode aus der plastischen Chirurgie hat streichen wollen. Dies ist nun jedenfalls unrichtig; wenn, wie dies von Chopart bei der Lippenbildung und von Andern bei andern Restaurationen geschah, ein viereckiges, an 3 Seiten von der übrigen Haut getrenntes Stück von seinem Boden gelöst, nach einer andern Stelle hingezogen und an diese verpflanzt wird, so trägt diese Operation die Charaktere einer plastischen durchaus an sich. Freilich geht eine solche Operationsweise ohne scharfe Gränze in die Schliessung von Lücken durch blosse Zusammenziehung ihrer Ränder über, wie dies z. B. eine Vergleichung der Chopartschen, Lisfrancschen, Rouxschen Lippenbildung und der Richerandschen Methode der Exstirpation des Lippenkrebses lehrt, welche Operationen in der angegebenen Folge eine fliessende Reihe bilden; aber Aehnliches gilt auch von andern plastischen Operationen z. B. der Lippen- und Wangenbildung, wenn sie nach der zweiten Untermethode ausgeführt werden. Die Methode hat zwar auch das Gute, dass bei ihr Brand des Ersatzstücks wenig zu besorgen ist, dagegen ist aber die Anwachsung des letztern an seinen neuen Boden deshalb immer zweifelhaft, weil er in diesen nur unter grosser Anspannung eingefügt ist, es kann dieserhalb die Anheilung durch Adhäsion misslingen, Eiterung aber den ganzen Erfolg vereiteln; wo dies nicht der Fall ist, kann das Hautstück, solange es noch keine feste Adhäsion an dem neuen Platze gewonnen hat, von diesem wieder zurückweichen, sobald die besondere Lage, welche einem Theile, z. B. dem Kopfe bei der Lippenbildung,

zur Bewirkung der Hautverschiebung gegeben werden muss, nicht streng unterhalten wird; es muss eine verhältnissmässig immer sehr umfängliche Lostrennung von Haut vorgenommen, also eine grosse Verwundung erzeugt werden; endlich ist die Methode für den Ersatz der meisten Theile nur in beschränkter Weise ausreichend, für andere z. B. die Nase kaum anwendbar.

Diese vier Arten der organischen Plastik mittelst Transplantation aus der Nähe, die ich, um sie nicht ganz kahl hinzustellen, mit einigen historischen und therapeutischen Glossen umgeben habe, verdienen in der allgemeinen plastischen Chirurgie zunächst eine allseitige Betrachtung; bei den speciellen plastischen Operationen begründen sie die Unterscheidung der verschiedenen Methoden derselben. Es gibt allerdings noch mancherlei Modificationen des ursprünglichen Verfahrens, die für den Erfolg der Operationen wichtig sind und bei einer allgemeinen Darstellung der chirurgischen Plastik besprochen zu werden verdienen, so die verschiedenen Näthe, wodurch man ein transplantirtes Hautstück befestigt, ob man das Ersatzstück auf seiner wunden Seite mit Schleimhaut oder indem man es verdoppelt, überkleiden soll, ob der Stiel des Hautlappens eingeheilt werden muss oder nicht, u. a.; aber dies sind nicht Dinge, welche Methoden der organischen Plastik begründen oder, wenn sie dies thun, deshalb, weil sie auf einem andern Eintheilungsgrunde beruhn, wenigstens nicht mit denjenigen untermengt werden dürfen, welche ich oben aufgestellt habe und als die wichtigsten betrachten muss.

Nasenbildung.

Zwei Gegenstände sind es besonders gewesen, welche mich bei der Rhinoplastik beschäftigt haben, nehmlich die Ueberpflanzung der gedoppelten Haut und die Benutzung der Oberlippe, beide auf denselben Punkt hinausgehend,

nehmlich zu verhindern, dass die neugebildete Nase eine nachtheilige Veränderung ihrer Form erleide. Es ist wohl wahr, dass man diesen Formverschlechterungen durch spätere operative Hilfen entgegentreten kann; aber wenn man die Zulänglichkeit dieser Hilfen auch im vollsten Maasse zugeben will, so muss doch unser Streben immer dahin gehen, dem neuen Gebilde möglichst sogleich eine gute und dauernde Form zu geben und nachträgliche Modellirung desselben zu vermeiden. Darin liegt meines Erachtens die hauptsächlichste Eigenthümlichkeit von Dieffenbachs plastischen Operationen, dass er den Erfolg derselben von diesen operativen Nachhilfen abhängig macht; er setzt zuerst an die Stelle des Defects eine Masse und bildet dann aus dieser eine Nase heraus; dadurch steht sein Verfahren in einem entschiedenen Gegensatz gegen Gräfes und noch mehr gegen das Verfahren der französischen Rhinoplasten, welche alle Nachoperationen vermieden wissen wollen. Wenn man das letztere Princip mit Strenge befolgt, wenn man sogar, wie Blandin will, nicht einmal die Hautbrücke wegnimmt, welche zur einstweiligen Ernährung des übergepflanzten Stücks dient, dann wird freilich das neue Gebilde immer nur eine sehr mangelhafte Form haben; ebensowenig lässt sich aber das entgegenstehende Verfahren billigen, wobei das Nachoperiren gewissermaassen zum Princip gemacht und in den ersten Entwurf zur Operation mit aufgenommen wird. Mögen auch die Erfolge, welche Dieffenbach in den concreten Fällen erhält, die allervorzüglichsten sein, so sind sie doch immer auf einem Wege gewonnen, den zu vermeiden unser entschiedenstes Streben sein muss; mögen auch immerhin bei der gegenwärtigen Lage der Sache die zur Formverbesserung dienenden Nachoperationen noch nicht gänzlich zu entbehren und mag die Erfindung von solchen, ihrem Zwecke entsprechenden Nachoperationen noch so dankenswerth sein, so bleiben sie immer ein Nothbehelf und geben ein Zeugniss von einer Mangelhaftigkeit unserer Kunst. Der Rhinoplast kann nicht arbeiten wollen, wie ein Bildhauer, der aus dem Blocke zuerst

die Conturen der von ihm zu schaffenden Figur im Ganzen und Grossen heraushaut und dann durch zahlreiche Meisselschläge der Figur ihre Vollendung gibt; deshalb nicht, weil er lebendes Material bearbeitet. Eitelkeit macht zwar standhaft, aber doch werden die Personen gegen die wiederholten Operationen immer empfindlicher und die Entschliessung dazu wird ihnen schwerer; auch geht über diese Formverbesserungen lange Zeit hin und nicht alle, ja die wenigsten, welche sich der Rhinoplastik unterziehen müssen, sind im Stande, für die Cura cultus sui eine so lange Zeit zu opfern, und nicht alle Spitäler können eins ihrer nicht zahlreichen Betten viele Monate einem einzelnen operativen Falle hingeben. Ohne also die Nachoperationen ganz ausschliessen zu wollen, wie die Franzosen, und ohne mit Gräfe zu glauben, dass man einer neugebildeten Nase durch ein nicht operatives Verfahren allein eine bessere Form geben könne, habe ich es als Princip festhalten zu müssen geglaubt, dass die erste Operation sogleich die Möglichkeit einer guten und dauernden Form der Nase in sich schliesse.

Rhinoplastik mit Verdoppelung der Haut.

Die Transplantation eines gedoppelten Hautlappens, eine Methode, auf deren Autorschaft ich insofern einen Anspruch zu haben glaube, als sie zwar von Labat vorgeschlagen, von mir aber, und zwar ohne diesen Vorschlag zu kennen, (zuerst im J. 1838) ausgeführt worden ist, — habe ich in der Absicht unternommen, um dem oben (S. 144) aufgestellten Grundsatze gemäss auf der Rückseite des übergepflanzten Stücks Eiterung und so eine Formverschlechterung zu verhüten. Von Andern ist diese Operationsweise in der letztern Zeit ebenfalls in Anwendung gebracht worden und so führt sie auch Dieffenbach (Operat. Chir. I. S. 331) als ein Verfahren auf, was bei dünner Stirnhaut zu befolgen sei; dies scheint mir aber nicht der richtige Sinn der Operation

zu sein, ja ich bezweifle, ob gerade bei Dünnheit der Haut damit etwas gewonnen wird, denn erstens ist dabei am ehesten ein Absterben der eingeklappten Nasenflügellappen zu befürchten, wozu ohnehin eine gewisse Neigung vorhanden ist (s. nachher), zweitens verdickt sich die Haut, wenn ihre wunde Fläche in Eiterung und Granulationsbildung tritt, durch eben diese von selbst und das Verschwinden der Nasenspitze und Verkleinern der Nasenlöcher, was vielleicht bei dünner Haut besonders befürchtet wird, ist ja kein Zusammenfallen, sondern die Wirkung der Contraction einer Eiterungsnarbe, die bei derber wie bei dünner Haut eintritt. Diese Contraction soll durch die sofortige Ueberhäutung der innern Nasenseite verhindert werden, und dass man diesen Zweck auf dem in Rede stehenden Wege erreichen kann, davon haben mich mehrere derartige Operationen überzeugt. Bereits in meinem oben erwähnten Aufsatz über Rhinoplastik (in Oppenheims Zeitschrift 19. S. 146) habe ich einen Fall mitgetheilt, wo der Erfolg sehr vollkommen war, der ergänzte Vordertheil der Nase seine ihm ursprünglich gegebene Prominenz namentlich am untern Rande behielt und nur durch eine Hypertrophie der eingeklappten Hautstücke eine Schliessung der Nasenlöcher eintrat, welche erst durch wiederholte Operation in einem zwar nicht vollkommenen, aber doch befriedigenden Grade gehoben wurde. Diese Aufwulstung der eingeklappten Hautlappen habe ich bei meinen späteren Operationen dieser Art nicht wieder beobachtet, und ich erwähne hier von diesen zunächst einer, welche meine Ansicht über den Zweck, den diese Methode haben soll und erfüllen kann, in einer sehr auffallenden Weise bestätigt.

Bei einem kräftigen Menschen von 29 Jahren (Friedrich H. aus Harzgerode) war durch exulcerativen Lupus der knorpelige Vordertheil der Nase gänzlich zerstört und der Lupus grossentheils, aber nicht vollständig geheilt. Es wurden (am 25. Mai 1846) die Ränder des Stumpfes, die theils noch mit Lupusulcerationen besetzt, theils frisch übernarbt und im Umfange geröthet waren, abgetragen und dann excidirte ich

aus der Stirn und zwar mehr aus der rechten Seite, weil die Stirn nicht hoch war und der Haarwuchs in der Mitte besonders tief herabging, ein ovales Hautstück und heftete es, nachdem es in der bekannten Weise eingeschnitten und an den Seitentheilen eingeklappt worden, an die vorher durch Abtragung wundgemachten Ränder des Nasenstumpfs an. Der Lappen heilte überall durch schnelle Vereinigung an, aber von den beiden eingeklappten Hautstücken wurde das der linken Seite bis an die Stelle der Umbiegung brandig und stiess sich ab; während daher das rechte Nasenloch auf der innern Seite überhäutet blieb, trat in dem linken Eiterung ein und die Folge davon war, dass das letztere sich zu dem Umfange einer dünnen Federspuhle zusammenzog und der resp. Nasenflügel demgemäss am untern Rande zusammenschrumpfte und sich einkrempte, wogegen die rechte Nasenseite ihre volle Prominenz behielt und das Nasenloch so weit blieb, dass man bequem die Fingerspitze in dasselbe einführen kann. Das in das rechte Nasenloch eingeklappte und erhaltene Hautstück war grösstentheils vom behaarten Kopf genommen und es ist daher jenes Nasenloch noch jetzt mit einem Haarwuchs versehen. In diesem Zustande war der neue Nasentheil noch nach einem Jahre, wo ich die Vergrösserung des linken Nasenlochs vornahm, deren so wie der anderweitigen Formverbesserungen ich hier nicht weiter gedenke.

In einem andern Fall von gedoppelter Rhinoplastik aus der Stirn beobachtete ich, dass der eine eingeklappte Lappen an die innere Seite des Nasenflügels nicht per primam intentionem anwuchs, sondern sich nach Lösung des ihn befestigenden Heftes herabsenkte und am Rande des Flügels einen Vorsprung bildete. Letzterer verschwand zwar mit dem Aufhören der Eiterung und mit Uebernarbung der wunden Fläche, aber der Nasenflügel verkleinerte sich nachher und bekam eine schräge Falte, was Beides bei dem andern Nasenflügel nicht der Fall war und ebenso wie jene Folge von Brand den Beweis liefert, welche Wichtigkeit die Transplan-

tation eines gedoppelten Lappens bei glücklichem Ausgange für die Erhaltung der Form der neuen Nase hat.

Dann theile ich hier ausführlicher noch einen Fall mit, bei dem sich der Vortheil der in Rede stehenden Methode zwar weniger herausstellte, weil ihm ein Paar alte Nasenflügelreste entgegenwirkten, der mir aber theils in Bezug auf eben diesen letztern Punkt, theils wegen der Umstände, unter denen die Operation unternommen wurde, theils wegen der Art, wie ich einen nachher eingetretenen Defect ergänzte, wichtig zu sein scheint. — Bei einer nicht sehr kräftigen, ihrer Angabe nach aber früher stets durchaus gesunden Frau von 53 Jahren (Christine N - n aus Zöllwitz) bildete sich vor $1\frac{1}{4}$ Jahren tuberkulöser ulcerativer Lupus an der Nasenspitze und rechten Wange, welcher nicht rasch fortschritt, aber jetzt doch den vordern Theil der Nase zerstört hatte; nur ein kleiner Theil des Septum und auf jeder Seite ein Rest der Nasenflügel war geblieben, diese hatten sich aber durch stattgehabte Vernarbung von Ulcerationen an ihrer innern Fläche stark einwärts gezogen und dadurch war der hintere Theil der Nasenlöcher sehr verengt. Eine innere Ursach des Lupus liess sich nicht ermitteln, er war weder skrofulösen, noch syphilitischen Ursprungs. Ohne eine Vorbereitung durch innerliche Mittel oder dergl. anzuwenden, wurde (am 21. Mai 1845) zur Fortnahme des Krankhaften mit darauf folgender Rhinoplastik geschritten. Durch Abtragung der ulcerirten Ränder und der nächst angränzenden Theile, soweit sie geröthet oder sonst verändert waren, wurde der Nasenstumpf in der erforderlichen Ausdehnung wundgemacht, alsdann wurden an der innern Seite der Nasenflügel die Narben, wodurch diese eingezogen waren, durchschnitten, bis die Flügel vollkommen wieder aufgerichtet werden konnten und die Nasenlöcher ihre volle Weite hatten. Darauf excidirte ich aus der Stirn und zwar in schräger Richtung nach der linken Seite ein Hautstück, welches um ein Viertel in der Breite und Länge grösser war, als es das Modell der neuen Nase erforderte, und eine ovale Form hatte, um gedoppelt an-

gesetzt zu werden. Dasselbe wurde, nachdem es zu dem Nasenstumpf herabgewendet worden, an seinem nunmehr untern Theile durch 2 Längseinschnitte in 3 Theile getheilt, wovon der mittlere das Septum gab, die beiden seitlichen aber eingeklappt wurden, um den neuen Vordertheil der Nase innen sogleich zu überhäuten. Nun erfolgte die Anheftung mittelst Knopfhefte in der gewöhnlichen Weise und auch der untere Theil der Stirnwunde wurde mittelst Stecknadeln sorgfältig vereinigt, der obere dagegen, der sich nicht schliessen liess, mit Charpie bedeckt. In jedes Nasenloch brachte ich eine Federspuhle, welche mit einem Heftpflasterstreifen umwickelt und durch dessen Enden zugleich an der Oberlippe befestigt wurde, und schob neben derselben so viele kleine Bourdonnets hinein, bis die Nasenlöcher in der gehörigen Weite gefüllt und die Nasenflügel vollkommen wieder herausgedrängt waren.

Nach der Operation wurde die Stirnwunde mit kaltem Wasser behandelt, die Nase aber frei gelassen; eine Störung des Allgemeinbefindens trat nicht ein und der transplantirte Lappen behielt sein natürliches Aussehn, bis sich am 3ten Tage am Rande des rechten Nasenflügels eine bläuliche Färbung zeigte; es hatte sich hier in einem sehr beschränkten Umfange Brand eingestellt, der sich bald losstiess. Im Uebrigen war der angesetzte Nasentheil durchaus gut beschaffen und überall durch Adhäsion angeheilt mit Einschluss des Septum, was jedoch etwas zu sehr nach unten hervorragte. Die Stirnwunde granulirte und eiterte gut; an einer kleinen Stelle trat Entblössung des Knochens ein, jedoch exfoliirte sich derselbe bald, bedeckte sich mit Granulationen und die vollkommene Heilung dieser Wunde ging ihren gewöhnlichen Gang. An der Nase zeigte sich sehr bald eine Neigung zur Wiedereinziehung der alten Flügelreste, und diese trat auch ein, trotz dem dass die Löcher beständig auf die bei der Operation angegebene Weise gefüllt gehalten wurden, besonders auf der rechten Seite, wo überdies die kleine durch Brand entstandene Lücke am Nasenflügel vorhanden war;

auch hatte sich der Rand dieses Flügels in Folge der an ihm stattgefundenen Eiterung etwas verkürzt, während der andere, an dem eine Eiterung nicht eingetreten war, seine ursprüngliche Länge behalten hatte; es war daher das rechte Nasenloch kleiner als das linke und die Nasenspitze etwas nach der rechten Seite gezogen. Die Prominenz, welche das Septum nach unten hatte, verschwand mit der Uebernarbung und Contraction seiner eiternden obern Fläche.

Den angeführten Unregelmässigkeiten half ich ab, als ich nach etwa 4 Wochen die auf dem alten Nasenrücken aufliegende und den transplantirten Lappen mit der Glabella verbindende Brücke wegnahm; ich benutzte dazu die letztere, aber nicht indem ich sie zu dem Defect hinbog und einheftete, sondern so: Nachdem ich dieselbe von der Glabella mit

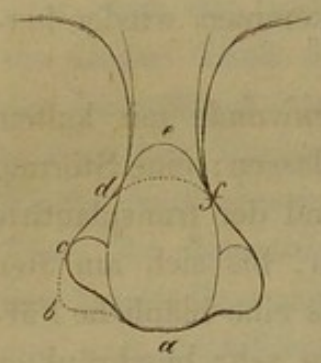

2 gebogenen Seitenschnitten, die nachher durch Stecknadeln vereinigt wurden, getrennt hatte, schnitt ich sie von dem angeheilten Hautstück in einer Bogenlinie (s. die nebenstehende Figur *d e f*) ab, so dass dieses über die Stelle, wo es an den Nasenrücken angelegt werden sollte, ein Stück hinausragte; alsdann trennte ich das angesetzte Nasenstück auf der ganzen rechten Seite von *d* bis *c* von dem Nasenstumpf wieder vollends los, machte letztern am Nasenrücken wund und trennte wieder die Adhäsionen, welche der alte Nasenflügelrest an der innern Seite neuerdings eingegangen und wodurch seine Wiedereinziehung bewirkt war. Nun heftete ich das transplantirte Stück an den Nasenrücken und auf der rechten Seite längs der punktirten Linie *fd cb* wieder an und es wurde durch die Zugabe, welche dasselbe am obern Ende erhalten hatte, der neue defectgewordene Nasenflügel so heruntergeschoben, dass die Lücke am Rande verschwunden, dieser Rand, der aus der schrägen Richtung *ca* in die horizontale *ba* kam, verlängert und die Nasenspitze nach der Mitte herübergeschoben war. Auch am linken Nasenflügelreste durchschnitt

ich an der innern Seite die neuen Adhäsionen, die ihn wieder einwärts gezogen hatten, füllte wie bei der ersten Operation beide Nasenlöcher aus und richtete die Nasenflügel wieder vollständig auf. Die geheftete Wunde heilte durch schnelle Vereinigung bis auf ein Paar kleine Stellen, die durch Eiterung, etwas spät, jedoch mit einer guten Narbe sich schlossen; der Zweck der letztern Operation, die rechte Nasenseite der linken gleich zu machen, war vollkommen erreicht, alle Bemühungen aber, durch Einlegen von Bourdonnets und Röhren das Wiedereinziehn der alten Nasenflügelreste zu verhindern, waren vergeblich, die Nasenlöcher verengten sich daher an ihrem hintern Theile wieder und der neugebildete Nasentheil, welcher eine sehr gut prominirende Nasenspitze ganz in der ursprünglich angelegten Weise bildete, gränzte sich an den Seiten in einer auffallenden Wölbung von dem alten Nasenstumpfe ab. Nach der Heilung der letzten Operationswunden musste die Frau ihrer häuslichen Verhältnisse halber aus der Klinik entlassen werden (19. Juli 1845); sie sollte wiederkommen, um ihre Nase weiter verbessern zu lassen, scheint aber mit dem Erreichten vollkommen zufrieden zu sein, denn sie ist nicht zurückgekehrt.

Es wird nachher noch ein Fall von Rhinoplastik mitgetheilt werden, wo ein gedoppelter Stirnhautlappen transplantirt, der eingeklappte Hauttheil aber brandig wurde; theilweise trat dies auch in einem andern, wie in dem vorher erwähnten Fall ein; damit geht aber der Zweck der Methode verloren. Es hat dieses Ereigniss, welches also verhältnissmässig nicht selten zu sein scheint, darin seinen Grund, dass die eingeklappten Hauttheile von der ernährenden Hautbrücke am entferntesten sind, ohne wie das in gleichem Verhältniss befindliche Septum durch Anheftung an einen neuen Boden die Gelegenheit zu bekommen, neue ernährende Wurzeln zu schlagen. Um diesem Brande vorzubeugen, würde es also darauf ankommen, solange, bis die eingeklappten Hautstücke

angewachsen sind, denselben oder dem ganzen zu transplantirenden Lappen eine ausgedehntere Ernährung zu sichern, und dies würde geschehen, wenn man die Einklappung und Anheilung der Hautstücke vornähme, während der Transplantationslappen noch an seinem ursprünglichen Flecke sitzt, wenn man also am letztern die neue Nase vorbereitete. Ich gedenke in einem Fall, wo aus irgend einem Grunde das Brandigwerden besonders zu erwarten steht, das zur Ueberpflanzung erforderliche Hautstück zwar von der Stirn abzutrennen, es aber nicht bloss an der Glabella, sondern auch oben an dem Ende des zum Septum bestimmten Stücks und an beiden Seiten, dem freien Rande der zukünftigen Nasenflügel entsprechend, mit der übrigen Haut einstweilen noch in Verbindung zu lassen. Es würde also der Contur des ovalen Hautstücks mit Ausnahme der Stellen *ab*, *cd*, *ef*, *gh* eingeschnitten, dann auf jeder Seite des Septumstücks der dasselbe begränzende Schnitt *ai* und *bk* gemacht und der ovale Lappen im Umfange seines ganzen Conturs von dem Stirnbein abgetrennt werden; ferner würde man die Hautstücke *aic* und *bke* einwärts klappen und in der durch die punktirten Linien *cim* und *ekm* bezeichneten Lage durch Hefte befestigen, und wenn die eingeklappten Lappen an die Rückseite des zu überpflanzenden Hauttheils angewachsen sind, würde dieser mittelst Durchscheidung der Linien *ab*, *cd* und *ef* vollends von der Stirn zu trennen und an die Stelle des Defectes anzuheften sein. Das ist der Entwurf zur Operation im Allgemeinen; bei seiner Ausführung würde noch mancher Punkt näher zu bestimmen, insbesondere aber darauf Rücksicht zu nehmen sein, dass man dem ovalen Hautstücke bei seiner ersten Umgränzung eine reichliche Grösse gebe.

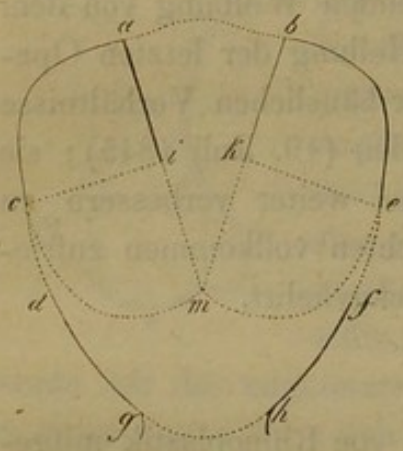

Rhinoplastik aus der Oberlippe.

Die Rhinoplastik aus der Oberlippe und der übrigen Wandung der Mundhöle ist in der Ausdehnung, in welcher ich dieselbe ausgeführt habe, neu; man hat vor mir die Oberlippe nur zum Ersatz der häutigen Nasenscheidewand benutzt oder wohl Hautstücke der Oberlippe übergepflanzt, um kleinere Defecte der Nase zu ergänzen; bei meiner Methode ist es aber wesentlich, dass aus der ganzen Dicke der Lippe ein Theil transplantirt wird. Von dieser Methode habe ich zuerst im J. 1842 Mittheilung gemacht; später hat Neumann in Strasburg (in Caspers Wochenschrift f. d. Hkde. 1845, Nr. 46.) eine hierher gehörige Operation veröffentlicht, bei welcher er ausser dem Septum auch die Nasenspitze aus der Oberlippe und zwar aus der ganzen Dicke derselben ergänzte, und der Erfolg derselben war sehr vorzüglich, wie denn auch der Methode sehr richtig gewisse Vorzüge zuerkannt werden. Allerdings gewährt sie unter der angegebenen Bedingung, dass nehmlich die ganze Substanz und nicht bloss die Haut der Lippe benutzt wird, mehrere Vortheile, und die beiden wichtigsten sind, dass erstens ein ansehnlicher Theil der Lippe weggenommen werden kann, ohne eine bleibende Entstellung zu bewirken, und dass man zweitens einen an beiden Flächen überhäuteten Theil transplantirt, daher keine nachherige üble Formveränderung desselben zu besorgen hat. Wenn Dieffenbach behauptet, dass sich die Oberlippe wenig zum Ersatz von Nasentheilen eigne, weil sie nachher sehr verschrumpfe, so ist das wohl nur von der Haut der Oberlippe gemeint, von demjenigen Verfahren, wobei ein Stück mit einer wunden Fläche transplantirt wird; wie wenig diese Behauptung in Bezug auf die von mir geübte Methode richtig ist, davon hat man sich leicht und vielfältig bei der Bildung des Septum narium aus der ganzen Dicke der Lippe überzeugen können. Häufig ist in den Fällen, wo eine Rhinoplastik nöthig wird, die Lippe deformirt, dann gewährt die Methode noch den Vortheil, dieser Deformität

zugleich abhelfen zu können. Endlich ist es wichtig, dass bei diesen Transplantationen keine Drehung des Ersatzstücks um seine Axe, wie bei denen aus der Stirn, sondern entweder eine blosse seitliche Verschiebung oder eine einfache Umklappung Statt hat, die Ernährung des Stücks also nicht beschränkt wird. Man kann die Transplantation in doppelter Weise machen, nehmlich so, dass die Epidermisseite der Lippe nach aussen gerichtet bleibt, oder so, dass die Schleimhautfläche der Lippe zur äussern der neuen Nase gemacht wird; die Wahl zwischen beiden Weisen hangt von dem Geschlecht des zu operirenden Individuums ab, wenigstens insoweit, dass man bei männlichen Individuen die äussere Haut nicht nach aussen gewandt lassen darf, wenn man nicht zu einem Barte auf der neuen Nase Veranlassung geben will.

Dass die Schleimhaut, wenn sie nach aussen gewandt und den äusseren Einflüssen beständig preisgegeben ist, sich in äussere Haut umwandeln oder der letztern vielmehr sehr ähnlich werden könne, ist eine bekannte Thatsache und es beruht auf ihr die zuerst von Liston ausgeführte Bildung der Nasenscheidewand durch einfache Aufwärtsbewegung eines aus der ganzen Dicke der Lippe excidirten Stückes, welche mit Recht das Dieffenbachsche Verfahren verdrängt hat, wobei das Lippenstück um seine Axe gedreht wurde. Bei diesem letztern muss man überdies die Frage aufwerfen, was mit einem etwanigen Haarwuchse auf dem transplantirten Lippenstück der Beobachtung nach geworden ist? Auch wenn man die Transplantation in der Art macht, dass die Epidermisseite einwärts kommt, muss man dieselbe Frage thun, denn ihre Beantwortung hat zwar in kosmetischer Hinsicht wenig Wichtigkeit, weil ein Haarwuchs im Innern der Nase leicht soweit in Schranken zu halten ist, dass er nicht als entstellend betrachtet werden kann, wohl aber steht diese Frage mit einer andern im Zusammenhange, nehmlich inwieweit eine Umwandlung der nach innen verlegten äussern Haut in Schleimhaut Statt hat, was durch genaue Beobach-

tung mir noch nicht hinreichend entschieden zu sein scheint. Es ist diese Umwandlung der Häute ein Gegenstand, der für den praktischen Chirurgen und zwar nicht bloss hinsichtlich der plastischen Operationen von Wichtigkeit ist, und es kommt nicht bloss die Umwandlung von mucöser und selbst seröser in äussere Haut, und umgekehrt, in Betracht, sondern auch die Umwandlung einer Schleimhaut in eine seröse Membran. Diese letztere hat sich mir in einem Krankheitszustande der Kieferhöle ergeben, aus der ich in einem Paar Fällen eine dünne, deutlich Cholesterin enthaltende Flüssigkeit entleerte, also ein Secret, wie es nur bei serösen Membranen vorkommt; ich nehme deshalb an, dass es einen eigentlichen, von der Blennorrhoe und Schleimansammlung verschiedenen Hydrops antri Highmori gebe, der auf der Umwandlung der Schleimhaut in seröse Haut beruht, und es findet dieser Zustand seine Parallele in dem Hydrops uteri, Hydrops tubarum und anderer Ausführungsgänge, bei dem nach Rokitanskys Annahme ebenfalls eine Umwandlung der betr. Schleimhaut in seröse Haut Statt findet. Ob diese Umwandlung, wie der ebengenannte Anatom annimmt, von der allmähligen, durch die Ansammlung des Secrets bedingten Ausdehnung der Schleimhaut herrührt, oder ob sie bei der Kieferhöle von der gänzlichen Absperrung derselben gegen die äussere Luft abhängig sei, das ist mir um deswillen noch zweifelhaft, weil man manchmal beträchtliche Ansammlungen von wirklichem und blossen Schleime in dem Antrum findet, welche nicht ohne starke Ausdehnung der Membran Statt haben und auch eine Verschliessung des Ausführungsganges der Höle voraussetzen. Und ebenso drängt sich gegen die gewöhnliche Annahme, dass die Umwandlung der Schleimhaut in äussere Haut davon abhängig sei, dass jene der beständigen Einwirkung der äussern Luft ausgesetzt ist, die Betrachtung auf, dass die respiratorische Schleimhaut in ihrer ganzen Ausdehnung der beständigen Berührung mit der Luft unterliegt, ohne ihre schleimhäutige Natur einzubüssen, dass der nach aussen gewandte Theil der Lippen

sich der Luft gegenüber nicht bloss in ganz gleichem Verhältniss wie die äussere Haut und wie die äussere Fläche eines aus der Oberlippe gebildeten Septum narium befindet, sondern auch, gleich jener, noch andern äussern Einwirkungen unterliegt, und dass der vordere Theil der Nasenhöle nicht mit Schleimhaut, sondern mit äusserer Haut bekleidet ist. Es muss daher wohl noch auf andere Bedingungen ankommen und vielleicht sind diese für jede Schleimhautausbreitung andere. Vor allen Dingen muss aber die oben gestellte Frage beantwortet werden, inwieweit diese Umwandlung wirklich Statt hat. Für die Rhinoplastik kommt dieselbe nicht bloss bei der Benutzung der Lippe in Betracht, sondern auch bei der Transplantation gedoppelter Haut. Delpech hat von der unter Umständen zu erwartenden Umwandlung der äussern Haut in eine secernirende, der mucösen ähnliche, zuerst eine Anwendung in der plastischen Chirurgie gemacht, aber seine darauf begründete Methode der Lippenbildung führte leider zu keinem Resultat, da in dem Fall, wo er sie ausführte, Brand eintrat. Nach ihm hat Werneck bei der Bildung einer Mundspalte äussere Haut an die Stelle der Schleimhaut (in die Mundwinkel) verpflanzt; dann ist von Dieffenbach bei der Bildung einer Vorhaut äussere Haut an die Stelle der mucösen gebracht und die Verwandlung derselben an dieser Stelle in eine feinere, gerö-thete und secernirende Membran beobachtet worden. Ich muss gestehn, dass ich bei meinen betr. Operationen die Ueberzeugung von der Umwandlung der äussern Haut in Schleimhaut innerhalb der neugebildeten Nase noch nicht habe gewinnen können, und ich habe in dieser Beziehung auch an die oben bereits angeführte Thatsache zu erinnern, dass ein in die Vagina verpflanzter Hauttheil aus der grossen Schamlefze in jener nach Monaten noch nicht seinen Haarwuchs und somit also auch wahrscheinlich noch nicht seine Beschaffenheit als äussere Haut verloren hatte.

Ich habe in dreifacher Weise von der Oberlippe bei der Rhinoplastik Gebrauch gemacht, nehmlich zum Ersatz des verlorengegangenen Septum, zur Bildung eines Nasenflügels und zur Ergänzung des ganzen knorpeligen Vordertheils der Nase. Ausserdem habe ich einen Vorschlag gemacht, aus der Lippe und den Wandungen der Mundhöle überhaupt eine ganze Nase zu bilden, in Betreff dessen aber, da ich ihn auszuführen noch keine Gelegenheit gehabt habe, ich auf meinen frühern Aufsatz in Oppenheims Zeitschrift f. d. gesammte Medicin 1842, Bd. 19. Heft 2. S. 157 verweise.

Die Bildung des Septum geschah nach der Listonschen Weise durch einfaches Heraufschlagen des excidirten Lippenstücks, jedoch mit der Modification, dass ich, um das Philtrum zu erhalten, in schräger Richtung neben diesem die Excision machte, wie dies aus folgendem Fall sich näher ergibt.

Ein 17jähriger Knabe (Christian K-r, aus Alterode) hatte in seiner Kindheit Drüsenanschwellungen am Halse und einen porriginösen Kopfausschlag gehabt, war dann aber völlig gesund gewesen, bis er vor 3 Jahren Ulcerationen im Rachen und der Nase bekam, wodurch der weiche Gaumen nebst der Uvula und der rechten Mandel, sowie unter Abgang von Knochenstückchen das Septum narium gänzlich und ein Theil der Nasenknochen zerstört worden war und in Folge dessen der Nasenrücken seine Wölbung verloren hatte. Auch Knoten am After waren im letzten Frühjahr aufgetreten, aber von selbst wieder verschwunden. Bei der Aufnahme war an der linken Gaumenseite und in dem Cavum narium, soweit es sich übersehn liess, eine Ulceration von deutlich syphilitischem Aussehn vorhanden. Spuren von primairer Syphilis waren an den noch ganz unentwickelten Genitalien nicht aufzufinden, auch ergab das Krankenexamen nichts davon, dagegen wurde ermittelt, dass zwei Schwestern des Knaben ebenfalls an Ozaena nasalis litten; über Krankheitszustände der Eltern, welche beide verstorben, wusste der Patient nichts anzugeben. Es wurde rothes Quecksilberoxyd

nach meiner Methode angewandt und dadurch vollständige Heilung der Ulcerationen herbeigeführt.

Für die Verbesserung seiner entstellten Nase gab der Knabe nur die Bildung eines Septum zu und ich unternahm diese am 4. August 1843 in der Weise, dass ich aus der ganzen Dicke der Oberlippe einen 6 Linien breiten Streifen trennte; um aber das stark ausgeprägte Philtrum der Lippe zu erhalten, führte ich den rechtsseitigen Schnitt von der Stelle, wo der rechte Rand des Septum sich befinden musste, sogleich schräg über das Philtrum weg nach dessen linker Seite und an der linken Gränze desselben schräg herab bis durch den Lippenrand, den zweiten Schnitt aber um 6 Linien weiter nach der linken Seite, mit dem erstern parallel. Die Schnitte wurden mit der Scheere gemacht, während der untere Theil der Lippe nach der rechten Seite um soviel herübergezogen war, dass die Schnittlinien eine perpendiculaire Richtung bekamen. Vorher war die innere Fläche der Nasenspitze in gehöriger Ausdehnung abgetragen, nun schnitt ich von dem aus der Lippe getrennten Stück den rothen Rand weg und legte dies so in die Nase hinein, dass sein wundes Ende die Wundfläche im Innern der Nase berührte und seine Schleimhautseite nach abwärts gerichtet war, eine Drehung desselben also nicht Statt fand. Durch 2 umwundene Näthe wurde das neue Septum mit der Nasenspitze in Verbindung erhalten und auch die Lippenspalte wurde durch ebensolche Hefte geschlossen; sie bildete eine schräge feine Wundlinie zur linken Seite des unversehrten Philtrum. Die Heilung der vereinigten Wunden gelang unter der gewöhnlichen Behandlung überall auf dem Wege der Adhäsion; an der Lippe blieb eine kaum merkliche feine Narbe und die geringe Ungleichheit der beiden Lippenhälften, die Anfangs vorhanden war, glich sich sehr bald vollkommen aus, wie dies auch nach den Erfahrungen, die man nach der Operation einfacher Hasenscharten und nach der keilförmigen Exstirpation seitlich gelegener Lippencarcinome macht, nicht anders zu erwarten war. Das neue Septum, dessen beide Seitenflächen unter

einfacher Bedeckung mit Charpie eiterten, zeigte sich gleich nach seiner Einheftung um ein Ansehnliches zu lang, sodass es einen Bogen nach abwärts bildete; ich liess es indessen einstweilen unverkürzt, weil vorauszusehen war, dass es sich in Folge der Vernarbung, die an den Seitenflächen eintreten musste, contrahiren würde; diese Contraction trat auch ein, jedoch nicht in dem entsprechenden Grade. Die schleimhäutige Fläche nahm bald eine festere Beschaffenheit und weissere Farbe an; um ihre Umwandlung in äussere Haut zu beschleunigen, wurde sie öfters leicht mit Höllenstein bestrichen, sodass sich ihr Epithelium ablöste, aber tieferer Substanzdefect und Eiterung nicht eintrat. Einige Zeit nach beendigter Vernarbung der Seitenflächen des Septum bildete dieses immer noch einen nach unten prominirenden Bogen, es war überhaupt an seinem mittlern Theil dicker und höher, als an dem Ende und ich excidirte daher aus jenem ein keilförmiges Stück, das mit der Basis an der untern Seite des Septum lag, mit der Spitze aber die obere Fläche desselben nicht erreichte, also nicht aus der ganzen Höhe des Septum genommen war; durch ein Paar Knopfhefte wurden die dadurch bewirkten beiden Wundflächen vereinigt und so eine Verkürzung und Geraderichtung des untern Randes und eine stärkere Wölbung des obern hervorgebracht. Die Wunde heilte bis auf einen kleinen oberflächlichen Theil durch schnelle Vereinigung und der Erfolg dieser kleinen Operation entsprach vollkommen ihrem Zwecke.

Den Ersatz eines verlorengegangenen Nasenflügels aus der Oberlippe unternahm ich nach eigenthümlicher Weise in folgendem Falle. *)

Marie W - e, 17 Jahre alt, aus Alterode, war im Januar 1843 in die chirurgische Klinik wegen Lupus gekommen,

*) Dieser Fall ist nebst der dabei angewandten Methode der Rhinoplastik in Droop de usu labii superioris in rhinoplastice. Diss. in. Hal. 1844. c. tab. beschrieben.

welcher bei dem früher stets gesunden Mädchen zwei Jahre vorher am linken Nasenflügel aufgetreten war und sich dann über den andern Flügel und die Spitze der Nase verbreitet hatte. Bei der Aufnahme war bereits der knorpelige Theil der Nase zerstört und nicht bloss noch überall an deren Rande, sondern auch auf dem an die Nase angränzenden Theil der Oberlippe Ulceration vorhanden. Diese wurde, hauptsächlich durch den innerlichen Gebrauch von Anthrakokali und durch Cauterisation mit einer Calomel und Arsenik enthaltenden Salbe *) zur Heilung gebracht, aber es erfolgte diese nur allmählig, auch wiederholte skrofulöse Augenleiden verzögerten die Sache und erst am 10. November 1843 konnte ich zur Rhinoplastik schreiten. Es fehlte, wie gesagt, der vordere knorpelige Theil der Nase gänzlich, ausserdem war durch die Vernarbung die Haut an dem mittlern Theil der Oberlippe verkürzt, der rothe Rand der letztern daher nach oben und aussen gezogen (s. Taf. I. Fig. 1.). Ich benutzte zum Ersatz die Stirnhaut in der Art, dass ich, wie ich dies in meinem Handbuch der Akiurgie Bd. II. S. 334. 2. Aufl. beschrieben, einen ganz ovalen Lappen excidirte, um die neue Nase an der innern Seite sogleich mit einem Epidermis-Ueberzuge zu versehn. Der Lappen musste schräg nach der rechten Seite gerichtet aus der Stirn entnommen werden, da sein oberer Theil bei senkrechter Richtung aus behaarter Haut bestanden haben würde, und selbst bei jener Richtung musste doch noch der oberste Rand auf ein behaartes Stück fallen, um die Augenbraune zu vermeiden. Da die Lippe in ihrer Form ebenfalls verbessert werden musste, so beabsichtigte ich, aus ihrer verkürzten Mitte später die Nasenscheidewand zu nehmen und unterliess deshalb jetzt die Bildung der letztern; ich klappte daher von dem ovalen Stirnlappen den obern Theil, ohne ihn einzuschneiden, gänzlich nach einwärts, sodass der neugebildete

*) S. meine Anmerkung in der 2. Auflage der von mir herausgegebenen Uebersetzung von Bateman prakt. Darstellung der Hautkrankheiten. Leipzig 1841. S. 385.

Nasentheil überall aus doppelter Haut bestand. Nachdem der Lappen in seiner Verdoppelung durch einige Näthe befestigt war, wurde er an den wundgemachten Nasenstumpf angeheftet und gab einen grossen, schön gewölbten und stark vorragenden Vordertheil, dessen Höle mit 2 Federkielen und Charpie leicht angefüllt wurde. Die Kranke hatte während der Operation öftere Anwandlungen von Ohnmacht und Zittern gehabt, ausserdem trat Lichtscheu und Thränenfluss ein, was sich aber bald nachher verlor. Die nächsten 2 Tage ging Alles sehr gut, am 3ten des Abends erschien die Ecke des linken Nasenflügels, welche noch aus behaarter Haut gebildet war, etwas livide, am folgenden Tage war dies auffallender und die Entfärbung dehnte sich weiter über den linken Nasenflügel, über den ganzen eingeklappten Theil des Hautlappens und auf den untern Rand des rechten Flügels aus; das bezeichnete Stück wurde durch Brand zerstört und abgestossen. Nach 4 Wochen wurde die ernährende Hautbrücke weggenommen; um sie zum Ersatz des verloren gegangenen linken Nasenflügels zu gebrauchen, war sie zu kurz und dick, sodass sie nicht bis zu der Stelle des Defects hingebogen werden konnte. In dieser Zeit war das angesetzte Nasenstück, was überall per primam intentionem angeheilt war und sich durch eine feine Narbe mit dem Nasenstumpfe verbunden hatte, auch an den durch Abstossung des Brandigen entstandenen Eiterstellen, sowie auf der innern Fläche übernarbt; es hatte von seinem ursprünglichen Volumen verloren und sich namentlich an der Spitze contrahirt; die noch des Septums entbehrende Oeffnung war sehr verkleinert, der geringe Defect, welcher am rechten Nasenflügel entstanden war, hatte sich durch die Vernarbung zu einem ganz unmerklichen ausgeglichen, und nachdem auch die von der Excision der Brücke entstandene Wunde durch schnelle Vereinigung geheilt war, kam es darauf an, den linken Nasenflügel zu bilden. Dies geschah etwa 4 Wochen nach der zweiten Operation (19. Januar 1844), zu welcher Zeit die Nase das in Fig. 2. dargestellte Ansehn hatte. Ich benutzte

dazu die Oberlippe um so lieber, als diese, wie bemerkt, verkürzt und ektropisch war und jetzt zugleich verbessert werden konnte. Zuerst wurde der Rand des Defectes an der Nase und der angränzende Wangentheil in der gehörigen Ausdehnung durch Abtragung der Haut wund gemacht; alsdann spaltete ich links vom Philtrum die Lippe durch einen senkrechten Schnitt bis zu ihrer obern Gränze, führte von hier aus horizontal nach aussen bis zu der wundgemachten Stelle der Wange einen zweiten Schnitt, der fast 1 Zoll lang wurde und mit dem erstern beinahe einen Rechtwinkel bildete, trennte diesen Lippentheil vollends vom Oberkiefer und schob ihn nun, ohne ihn um seine Axe zu drehen, nach oben in die Stelle des Defects hinein, woselbst er durch eine umwundene und 4 Knopfnäthe mit den wundgemachten Rändern der Nase und Wange genau verbunden wurde. Damit das eingeheftete Stück durch seinen Zusammenhang mit dem äussern Theil der Lippe und der Wange keine Zerrung erleide, legte ich auf jede Wange in der Mitte zwischen Ohr und Kinn, nicht weit vom Mundwinkel, eine kleine Schiene von steifem Leder, welche von zwei Löchern durchbohrt war, durchstach die Schienen und Wangen mit 2 langen, mit dicken Knöpfen versehenen Stecknadeln, die also zwischen Oberlippe und Oberkiefer durch den Mund hindurch gingen und rollte ihre Spitzen mit einer Drathzange auf; dadurch wurden die Schienen und durch sie die Mundwinkel einander so genähert, dass das eingeheftete Lippenstück sich ausser aller Spannung befand (s. Fig. 3.). Nach der Operation wurden kalte Umschläge angewandt. Am zweiten Tage trat eine starke erysipelatöse Geschwulst der operirten Gesichtsseite ein, welche 2 Tage bestand, aber die Anheilung des transplantirten Lippenstücks durch schnelle Vereinigung nicht beeinträchtigte. Nach 3 Tagen wurden die blutigen Hefte entfernt und durch Streifen von englischem Pflaster ersetzt, nach 8 Tagen nahm ich die Nadeln mit den Schienen aus den Backen und legte 2 neue etwas tiefer an, welche nach abermals 8 Tagen gänzlich entfernt wurden. Die Einheilung

des Lippenstücks in die defecte Stelle war vollkommen gelungen und 4 Wochen nach der letzten Operation (14. Febr.) konnte ich zur Abtrennung des Ersatzstücks von der Lippe schreiten. Dies geschah so, dass ich von da, wo die unterste äusserste Ecke des Nasenflügels sein musste, einen Schnitt in der Richtung des untern Randes des Flügels durch die Lippe führte; dieser Schnitt endete vorn gerade an dem obern Rande des rothen Lippentheils, ging also eigentlich schräg durch die Lippe. Der rechtsseitige Rand der Lippenspalte war bei seiner frühern vorgeschobenen Lage an einer Stelle mit dem vordern Rande des neuen Nasenflügels, da wo dieser den ihn aufnehmenden Wundrand der Nase nach innen etwas überragt hatte, verwachsen, im Uebrigen war er in Eiterung übergegangen; er wurde seiner ganzen Länge nach abgetragen und zwar durch einen oben etwas gebogenen Schnitt, damit dieser mit dem Wundrande des andern Lippentheils gleiche Länge bekomme; die Lippe wurde dabei zugleich etwas vom Kiefer gelöst und nunmehr die Vereinigung der beiden Lippenwundränder gerade wie bei der Operation der Hasenscharte durch 3 umwundene Hefte bewirkt. Sogleich stellte sich in einer sehr auffallenden Weise der Nutzen dieser Operation für die Lippe heraus, denn diese hatte ihre Verkürzung und Auswärtswendung verloren; die Wunde heilte mit einer feinen, später kaum sichtbaren Narbe und es war somit der Lippe ihre normale schöne Form wiedergegeben (s. Fig. 4.). Dem Nasenflügel hatte ich eine reichliche Grösse gegeben, weil ich auf einige Contraction nach der Uebernarbung seines untern Randes rechnen musste; diese wurde unter Anwendung von Höllenstein herbeigeführt und hatte auch eine vollkommen entsprechende Form und Grösse des eingesetzten Stücks zur Folge. Die Wunde an der Stirn war langsam geheilt und hatte besonders an dem untern Theil eine wulstige Narbe zurückgelassen, welche ich später in der Form eines schmalen Myrthenblattes excidirte, sodass die Wunde geheftet und durch schnelle Vereinigung geheilt werden konnte, was auch ge-

lang. Um die übrige Narbe abzuflachen und ihre noch immer rothe Farbe zu verbessern, wurde sie täglich mit einer Mischung aus gleichen Theilen Acetum Saturni und Laudanum liquidum Sydenh. bepinselt, was ich in vielen Fällen mit Nutzen angewandt habe und was auch hier seinem Zweck entsprach. Fig. 4. gibt ein getreues Portrait des Mädchens, etwa ein halbes Jahr nach der ersten Operation; der neugebildete Nasentheil war von einer dem Gesicht sehr gut entsprechenden Form und Grösse, die Narbe, welche ihn mit dem obern Theil der Nase verband, war wenig bemerklich, aber es fehlten ihm noch die Scheidewand und ordentliche Nasenlöcher, denn an der Stelle dieser war nur eine enge, kaum 3 Linien weite Oeffnung vorhanden. Auch in diesem Punkte noch die Nase zu vervollkommnen, wurde ich eine Zeit lang durch Kränkeln des Mädchens verhindert, wobei ich ihrer grossen Abneigung gegen eine nochmalige Operation um so mehr Rücksicht schenken musste; dann bildete sich bei ihr Lungentuberkulose aus, die einen raschen Fortgang machte und der sie im Mai des folgenden Jahres unterlag.

Die Bildung des ganzen knorpeligen Vordertheils der Nase aus der Oberlippe habe ich bisher nur ein Mal zu vollführen Gelegenheit gehabt, und ich erlaube mir daher die Mittheilung, die ich darüber vor 5 Jahren gemacht habe, hier zu wiederholen, um hier eine vollständige Uebersicht über die Benutzung der Oberlippe bei der Rhinoplastik zu geben.

Einem jungen Menschen von 19 Jahren war durch skrofulösen Lupus der vordere knorpelige Theil seiner Nase verloren gegangen und der Defect hatte längs dem Nasenrücken die Höhe von fast 1 Zoll. Im Juli 1840 war der schon früher mehrmals beseitigte Lupus wieder geheilt und ich konnte am 17. desselben Monats endlich die Rhinoplastik unternehmen, um die ich von dem ungewöhnlich hässlichen Menschen täglich angegangen wurde. Die Haut, welche zwischen dem struppigen schwarzen Haar und den kleinen häss-

lichen Augen die sehr niedrige Stirn bedeckte, war für die Ergänzung des vorderen Nasentheils ebenso wenig zureichend, wie die in Folge der Skrofeln sehr dicke Oberlippe sich für den Zweck empfahl. Ich wählte die letztere, die wenigstens den Vortheil der hinreichenden Grösse darbot; gestützt auf die Erfolge früherer anaplastischer Operationen konnte ich hoffen, dass die an der Lippe sich manifestirende Skrofeldiathese ohne nachtheiligen Einfluss bleiben würde. Die äussere Fläche der Lippe zeigte ausser Lupusnarben einige schwarze Barthaare; sie musste an dem zu transplantirenden Stück jedenfalls einwärts und die Schleimhautfläche auswärts gekehrt werden, und diese Umkehrung vorzunehmen, konnte ich nach den Thatsachen kein Bedenken tragen, welche in Betreff der Umwandlung der Schleim- und äusseren Haut in einander vorhanden sind.

Die Operation bestand im Wesentlichen darin, dass ich die Lippe in fünf Theile zerlegte, wovon der mittelste das Septum narium, die beiden folgenden die Nasenflügel und die beiden äussersten die Lippe herzustellen bestimmt waren. Zuerst machte ich den Nasenstumpf durch Abtragung des häutigen Randes wund, blieb hiermit jedoch auf jeder Seite etwa drei Linien von der Lippe entfernt, um nicht die Gefässverbindung der Haut der zu transplantirenden Theile zu sehr zu beeinträchtigen. Darauf stach ich ein gerades Messer durch die Lippe, an ihrer oberen Gränze da, wo sie mit dem äusseren Rande des rechten Nasenflügels zusammenstösst, hindurch, zog es schräg nach aussen und unten herab und spaltete die Lippe so, dass dieselbe am Mundwinkel auf 4 Linien Breite stehen blieb. Auf eben diese Weise machte ich einen zweiten Schnitt, welcher der Mittellinie näher, oben etwa 4 Linien, unten einen Zoll von ersterem entfernt war und fast gerade, nur wenig schräg nach innen verlief. Hiedurch bildete ich also einen dreieckigen Lappen aus der rechten Hälfte der Lippe; dasselbe that ich dann auf der linken Seite und es blieb in der Mitte ein mit dem Philtrum versehener Theil stehen, der oben breiter als unten war. Die

Blutung nach diesen Schnitten wurde überall durch Torsion und kaltes Wasser gestillt. Indem ich nun den rechten dreieckigen Lappen an die Stelle des Nasenflügels heraufklappte, wobei, wie bemerkt, die mucöse Fläche nach aussen kam, so ergab sich die Nothwendigkeit, die Schleimhaut an der Stelle, wo sie von der Lippe zum Zahnfleisch übergeht, nebst dem unterliegenden Zellgewebe zu durchschneiden, um den Wundrand des Lappens mit dem entsprechenden Wundrande der Nase überall in genaue Berührung zu bringen. Durch 3 Knopfhefte wurden diese beiden Ränder vereinigt und ein Gleiches geschah auf der linken Seite, wo ebenfalls die Schleimhaut an der bezeichneten Stelle durchschnitten werden musste. Bevor aber die Anheftung der beiden Lappen Statt hatte, wurden die beiden Lippenreste durch 3 umwundene Näthe mit einander vereinigt, was ohne Zwang geschah.

Um nun die beiden heraufgeschlagenen Lappen längs der Mittellinie mit einander zu vereinigen, machte ich sie an dem resp. Rande wund und zwar so, dass ich aus diesem mittelst zweier von oben nach unten verlaufender Schnitte ein prismatisches Stück excidirte, wodurch demselben zugleich etwas von seiner allzu grossen Dicke genommen wurde. Drei Insectennadeln vereinigten die beiden wund gemachten Ränder; ausserdem führte ich eine krumme Nadel mit einem Faden durch die obere Ecke jedes der beiden Lappen und zweimal durch den Nasenstumpf an den gegenüberliegenden Punkten und vereinigte durch Knüpfung dieses Heftes jene beiden Ecken unter sich und mit dem Nasenstumpf. Nunmehr führte ich an jedem Lappen längs seinem unteren Wundrande erst einen Schnitt von der Schleimhaut aus schräg nach innen und oben, dann eben solchen von der äusseren Haut aus und excidirte dadurch auch hier ein prismatisches Stück. Indem ich darauf an diesem Rande durch mehrere Knopfhefte den Schleimhautrand mit dem Rande der äusseren Haut vereinigte, rundete ich nicht bloss den Rand des neuen Nasenflügels ab, sondern schloss auch die hier vorhandene Wunde behufs der Vermeidung von Eite-

rung. Zuletzt war noch das mittlere Lippenstück oder Septum mit der neugebildeten Nasenspitze zu verbinden; ich machte dasselbe an seinem rothen Rande mittelst Excision eines keilförmigen Stückes von geringer Höhe wund und heftete es an die unteren Ecken der beiden dreieckigen Lappen durch ein Knopfheft an, das wie das obere durch 4 Punkte ging. Vor dieser Anheftung war in jedes Nasenloch eine umwickelte Federspule gelegt worden, ausserdem wurden die seitlichen Wundränder des Septum mit etwas Charpie bedeckt, sonst fand aber kein Verband Statt.

Schon während der Operation hatten die beiden dreieckigen Lappen, vorzüglich der rechte an der Schleimhautfläche eine blaurothe Farbe bekommen, während die andere Seite ein gesundes Ansehn behielt; dieser von Stagnation des Blutes herrührenden Veränderung wegen wurde auf jeden Lappen ein Blutigel angesetzt und dadurch die Farbe im Ganzen auch einigermassen gebessert, nur an ihrer vorderen Ecke wurden die Lappen noch dunkler. Die ganze Nase wurde mit kalten Umschlägen bedeckt, ausserdem musste noch am Tage der Operation wegen allgemeiner Hitze und Aufregung ein Aderlass gemacht werden. Als ich den Operirten am folgenden Morgen wieder sah, fand ich den rechten Lappen zum grossen Theil mit Zunder und Schwamm bedeckt wegen einer Blutung, die aus ihm bis in die Nacht hinein und wahrscheinlich nicht aus dem Blutigelstich, sondern aus einer Stelle des obern Wundrandes Statt gehabt hatte; soweit der Lappen sichtbar war, sah er blauschwarz aus. Der linke Lappen war roth, aber seine Oberfläche sah fast wie excoriirt und schleimig aus; längs ihrer Verbindungslinie waren die Lappen aufgetrieben. Der Nasenstumpf zeigte sich im Umfange der Wunde geröthet, in der Oberlippe fühlte der Kranke eine starke Spannung, die sich nachher von selbst verminderte. Bis zum folgenden (dritten) Tage trat weiter keine Veränderung ein, nur hatte sich zu Zeiten die Blutung erneuert und es war derentwegen abermals Zunder und Schwamm aufgelegt worden, die sich mit

dem geronnenen Blute und der zum Theil gangränös gewordenen Oberfläche, namentlich am rechten Lappen zu einer solchen unentfernbaren Decke verbunden hatten, dass nicht allein ein sicheres Urtheil über den Zustand der transplantirten Theile nicht Statt finden konnte, sondern auch die Entfernung der Hefte zum Theil unmöglich gemacht wurde. Es fand die letztere, soweit sie ausführbar war, an dem Nachmittage des genannten Tages Statt, etwa 50 Stunden nach der Operation; auch die Lippennadeln entfernte ich jetzt, da bereits in ihren Stichkanälen, sowie unter den um sie geschlungenen Fäden auf der Lippe Eiterung sich gebildet hatte. Die übrigen Hefte und darunter auch die Nadeln, welche die beiden Lappen am Nasenrücken zusammenhielten, entfernte ich an den nächstfolgenden Tagen zugleich mit den Massen, mit denen sie verbacken waren. — Am 13ten Tage nach der Operation war der Zustand folgender: Die Lippenspalte ist ihrer ganzen Ausdehnung nach fest und schön vereinigt, so dass seit zwei Tagen die nach der Herausnahme der Nadeln angelegten Kreispflaster weggelassen werden konnten und die Lippe anfängt, sich zu verlängern. Auf der Oberfläche der Lippe sind zwei in der Heilung begriffene, flache, eiternde Querspalten, welche von den vereinigenden Fäden herrühren. Die drei Stücke, durch deren Zusammenfügung die Nase ergänzt worden ist, sind unter einander und mit dem Nasenreste gehörig verwachsen. Der linke angesetzte Lappen hat nur an der untern, vordern Ecke einen geringen Verlust an seiner Oberfläche durch Brand erlitten, im übrigen sich aber vollständig erhalten und ist jetzt überall überhäutet und von gutem Ansehn; mit dem Nasenrest hat er sich durch Adhäsion verbunden bis auf eine kleine Stelle in der Nähe der Wange, welche noch eitert; sein unterer Rand ist durchaus heil und so abgerundet, wie der natürliche Nasenlochrand. Der rechte transplantirte Lappen hat durch Brand einen oberflächlichen Verlust erlitten, namentlich an seinen Rändern. Am wenigsten hat dies an dem obern Rande Statt gehabt, welcher sich übrigens mit

dem Rande des Nasenstumpfes verbunden hat; es ist aber noch fast in seiner ganzen Ausdehnung eine Eiterung an der Oberfläche vorhanden, wie denn auch an den andern brandig gewordenen Stellen noch keine Narbenbildung Statt hat, sondern Granulation, welche durch einen Verband mit Unguent. basilicon befördert wird, um den Verlust möglichst zu ersetzen. Wo diese Rücksicht nicht zu nehmen ist, z. B. an der Lippe, werden die eiternden Stellen mit einer Salbe aus ʒj Fett und gr. ij Höllenstein verbunden. Das Septum ist unversehrt geblieben und an der untern Fläche überhäutet; seine Seitenränder eitern und der rechte hat eine wuchernde Granulation, welche mit Höllenstein stark betupft wird; es bildet einen starken Bogen nach unten und ist noch unförmlich. Schon wenige Tage später waren die eiternden Spalten auf der Lippe geheilt und der Mund hatte an Weite gewonnen, auch die übrigen eiternden Stellen heilten allmählig und während dessen häutete sich der ganze transplantirte Theil an seiner Oberfläche mehrmals und diese gewann dabei immer mehr Aehnlichkeit mit der Oberfläche der angränzenden Theile.

Um die Mitte August war Alles soweit heil, dass ich eine nachhelfende Operation vornehmen konnte. Es war nehmlich das Septum zu breit und, wie bemerkt, nach unten ausgebogen; zweitens fehlte der neuen Nase eine prominirende Spitze, indem gerade an dieser Stelle der grösste Substanzverlust durch Brand Statt gehabt hatte; drittens war dicht unter dem Septum, wo mit seiner unverwundeten Fläche die beiden Lippenreste in Berührung gekommen waren, eine kleine Oeffnung in der Mitte geblieben, während zwischen den Nasenflügeln und Wangen die Oeffnungen, welche dort aus demselben Grunde hätten zurückbleiben sollen, sich von selbst geschlossen hatten. Durch zwei Schnitte half ich jenen drei Fehlern ab; ich nahm nehmlich auf jeder Seite des Septums einen schmalen Streifen durch einen Längenschnitt fort, den ich in den vorderen Theil der Nase so fortsetzte, dass dadurch das angesetzte Stück zur Seite der Nasenspitze

auf $\frac{2}{3}$ seiner Höhe gespalten wurde; die Nasenspitze blieb also mit dem Septum in Verbindung und konnte nebst diesem, aber ohne die Seitentheile der Nase, nach vorn geschoben werden, wobei das Septum zugleich gerade gestreckt wurde. In dieser vorgeschobenen Lage befestigte ich die Nasenspitze durch 2 Insectennadeln, welche ich durch sie und die Seiten der Nase quer hindurchführte. Hinten setzte ich die erwähnten Längenschnitte in die Lippenhaut fort, von der ich zu jeder Seite der unter dem Septum befindlichen Oeffnung ein Streifchen abtrug, worauf die beiden Wundränder durch ein Heft vereinigt wurden. Die Heilung der Wunden erfolgte auf einfache Weise und es wurde durch die Operation der Zweck ziemlich vollständig erreicht. Das Vorwärtsschieben der Nasenspitze war mir nicht in dem Grade möglich gewesen, wie ich gewünscht und gehofft hatte, und die Nase blieb daher immer etwas zu stumpf und abgerundet. — Jetzt, wo ich die Nase wieder sehe, sind 4 Monate seit der ersten Operation verflossen. Der angesetzte Theil hat auf der linken Seite eine hinreichende Grösse und Stärke; auf der rechten dagegen, wo an der Oberfläche in grösserer Ausdehnung Brand und Eiterung Statt hatte, hat sich der transplantirte Lappen contrahirt, so dass er nach allen Dimensionen kleiner, als der andere ist. Die Oberfläche des ergänzten Theils, die sich noch mehrmals gehäutet hat, ist noch ein wenig röther, als die Nachbarschaft. Das rechte Nasenloch und im geringeren Grade auch das linke hat eine Neigung sich zusammen zu ziehen und zu schliessen, so dass noch immer Röhrchen in denselben getragen werden müssen. Statt seiner unförmlichen skrofulösen Oberlippe hat der Operirte jetzt eine dünne flache, welche aber nichts weniger als gespannt und von gleicher Länge mit der Unterlippe ist, so dass diese nicht mehr, wie Anfangs nach der Operation, vor der obern vorspringt. Der Mund hat die gehörige Grösse und lässt sich in mehr als hinreichender Weite öffnen.

Dieser Operationsfall, sowie die Methode hat eine Beurtheilung gefunden *), bei der erstens dagegen die Behauptung wiederholt worden ist, dass die Lippe und Wange kein geeignetes Material zur Rhinoplastik gebe; dass aber diese Behauptung, wie ich schon oben gesagt, sich wohl nur auf die Haut der Lippe und Backe, nicht auf die Ueberpflanzung dieser Theile in ihrer ganzen Dicke beziehen kann, dass sie daher gegen meine Methode keinen Einwurf bildet, das ergibt sich auch aus dem Bezug, der bei diesem Urtheil auf den Labatschen Vorschlag genommen ist, die Nasenflügel aus der Haut der Backe zu bilden. Es heisst dort, dass diese Haut wegen ihrer Weiche und Zartheit nach der Verpflanzung die Solidität eines Nasenflügels nur schlecht nachahme; das ist im Ganzen richtig und deshalb nehme ich nicht bloss Haut. Zweitens wird eingewandt, dass der Erfolg nicht befriedigend gewesen sei, und das ist allerdings die eigne Epikrise, die ich dem Fall gesetzt habe, — freilich nicht in dem Sinne jener Beurtheilung. Der Erfolg war so vollkommen, wie bei vielen rhinoplastischen Operationen, die als gelungene Fälle erzählt und selbst abgebildet worden sind; aber er befriedigte mich nicht vollkommen, deshalb, weil ich in der Rhinoplastik nicht eine Operation sehe, die auf ihrem Gipfel ist, sondern weil ich bei ihr noch Schritte zu ihrer Vervollkommnung für unerlässlich halte, und darum nicht bloss für mich, sondern auch öffentlich die eignen Fälle mit scharfem Auge ansehe, um an ihnen nicht persönlich, sondern für die Sache zu lernen und darauf behufs eines Fortschritts zu fussen.

In der That kommt es auch bei jener Methode auf ganz andere Dinge an und vor allen auf das Verhalten der Lippenschleimhaut. Dass in dem erzählten Falle der Erfolg geschmälert wurde, hing von einer oberflächlichen Sphacelirung der transplantirten Stücke ab, und diese war wiederum hauptsächlich wohl darin begründet, dass die Lippenschleim-

*) Die plastische Chirurgie von Fritze und Reich. Berlin, 1845. S. 158. 170.

haut da, wo sie auf den Alveolarfortsatz übergeht, durchschnitten werden musste. Bei einer normal beschaffenen Oberlippe schlägt sich die Schleimhaut gerade an der Stelle nach dem Oberkiefer hin um, wo die untere Gränze der Nase ist, während sie zur Seite noch etwas höher neben dem Nasenflügel heraufgeht, was äusserlich durch eine neben dem Nasenflügel schräg herabgehende Falte bezeichnet wird; so verhält es sich aber nicht immer in den Fällen, wo der untere Theil der Nase zerstört ist und wo die Lippe, sei es von skrofulöser Anschwellung oder von Ulcerationen, mitafficirt wurde. Die Schleimhautfalte rückt dann tiefer herab und wenn man ein Stück der Lippe excidirt, um es zu einem Nasenflügel zu verwenden, so kann man es, indem man es nach oben umschlägt, nicht so hoch heraufbringen, um es an den wundgemachten Nasenrand anzufügen, ohne seine Schleimhaut zu durchschneiden. Das scheint mir aber nach dem oben Bemerkten so misslich, dass ich das erwähnte normwidrige Verhalten der Schleimhautfalte geradezu für eine Contraindication der Methode erachte. Ich hatte ein Mädchen von Lupus geheilt, welcher den ganzen knorpeligen Theil der Nase zerstört und zugleich eine solche Verengerung des Mundes herbeigeführt hatte, dass dieser nur noch einen Gänsefederkiel durchliess; ich bildete zuerst eine gehörig grosse Mundspalte und wollte dann sogleich die Oberlippe zum Ersatz der Nase verwenden, fand aber die Schleimhautfalte so tief stehend, dass ich von der Ausführung dieses Planes zurücktrat. Die neue Mundspalte wurde mit Schleimhaut überkleidet und diese Operation hatte einen völlig entsprechenden Erfolg.

Ein zweiter Punkt, welcher Berücksichtigung verdient und auch schon früher von mir hervorgehoben wurde, ist der, dass ich in dem erzählten Falle die Seitentheile der Nase und das Septum zugleich bildete, dass man dabei die Form des letztern aber nicht genug in seiner Gewalt hat, auch wohl dafür mehr als nöthig von der Oberlippe verwendet; ich habe daher den Plan für die Operation dahin abgeändert,

dass ich zuerst nur die Seitentheile der Nase und zwar diese möglichst nahe den Mundwinkeln aus der Lippe schneiden, die Lücke auf jeder Seite durch umwundene Näthe schliessen und später, nachdem diese Wunden geheilt sind und die Lippe sich wieder gedehnt und die Mundspalte geformt hat, aus dem mittlern Theil der Lippe die Scheidewand entnehmen will. — Drittens muss es in Berücksichtigung dessen, dass der Zweck der ganzen Methode dahin geht, überall an dem neugebildeten Nasentheil Eiterung zu vermeiden, zu einer besondern Aufgabe bei der Operation gemacht werden, die Schnitte, welche der Mittellinie zunächst die Lippenlappen begränzen, also nach Anheftung dieser den untern Nasenrand bilden, so zu führen, dass dieser durch Herüberheftung der Schleimhaut an die äussere Haut geschlossen und somit Eiterung an ihm vermieden werden kann.

Lippenbildung.

Als ich zuerst die Arbeit von Serre über die Restaurationen des Gesichts durchsah, war ich von der Zahl der Lippenbildungen, welche dieser Chirurg unternommen hat, nicht wenig überrascht, da ich mir sagen musste, dass ich mich zu dieser Operation bei einer grossen Anzahl von Exstirpationen von Lippencarcinomen, unter denen manches sehr ansehnliche sich befand, doch verhältnissmässig nur äusserst selten veranlasst gefunden hatte und dass es andern deutschen Chirurgen wohl nicht anders als mir ergangen sein konnte, da selbst Dieffenbach die von ihm erdachte Methode der Cheiloplastik nach Jahren noch nicht auszuführen Gelegenheit hatte, wie sich dies aus den Mittheilungen von Zeis ergibt. Betrachtet man indessen die von Serre erzählten Fälle und namentlich die dazu gehörigen, nicht ohne eine gewisse Ostentation sich darbietenden Abbildungen näher, so muss man gestehen, dass bei den meisten derselben ein deutscher Chirurg wohl schwerlich eine plastische Operation

gemacht haben würde und dass auch keineswegs bei ihnen allen eine wirkliche Cheiloplastik Statt gefunden hat. Die hier gemachte Bemerkung gilt nun aber nicht allein von Serre, sondern auch von Andern, und wir haben dadurch erstens manche sogenannte Verfahren und Methoden der Lippenbildung erhalten, bei denen gar keine eigentliche Anaplastik Statt hatte; zweitens vermögen Fälle, in denen nur ein mässiger Lippentheil fortgenommen wurde und eine plastische Operation streng genommen nicht indicirt war, kein rechtes Urtheil über den Werth der dabei angewandten Methode zu begründen. — Rechnet man die fälschlich als Lippenbildung benannten Verfahren, bei denen der Defect nur durch einfache Herbeiziehung seiner vorher allenfalls von ihrem Boden gelösten Ränder in einer oder verschiedenen Richtungen geschlossen wird, sowie die italienische und indische (mit Drehung des Ersatzlappens um seine Axe verbundene) Methode ab, welche wohl schwerlich jetzt noch Anwendung finden, so haben wir drei wesentlich verschiedene Methoden der Operation, die von Chopart, Dieffenbach und mir. Die Chopartsche Methode ist, ungeachtet der neueren Empfehlungen und Modificationen, welche sie von Serre und Zeis erhalten hat, doch mit so entschiedenen Nachtheilen verbunden, dass ich von ihr absehn zu dürfen glaube und mich auf einen Vergleich meiner Methode mit der Dieffenbachs beschränke.

Inwieweit Dieffenbach seine Methode in der Erfahrung bewährt hat, ist mir nicht bekannt; er hatte, als Zeis sein Buch über plastische Chirurgie herausgab, wie erwähnt, noch nicht Gelegenheit gefunden, seinen Vorschlag auszuführen (S. 425 fg.), in späteren Schriften Dieffenbachs und seiner Schüler finde ich keine Angabe darüber, noch viel weniger die Mittheilung specieller Beobachtungen, die indessen für die Beurtheilung einer Methode unerlässlich ist. Auch andere Chirurgen haben, soweit ihre Mittheilungen zu meiner Kenntniss gelangt sind, äusserst wenig Material zu einer erfahrungsmässigen Beurtheilung der Methode geliefert;

v. Ammon und Baumgarten sagen zwar: wir kennen kein Verfahren, welches für die Bildung der Unterlippe ein besseres Resultat gewährt; doch finde ich zur Unterstützung dieser Behauptung keine speciellen Beobachtungen angeführt, an denen das Buch sonst so reich ist. In einem Fall hat Bruns die Methode an der Unterlippe ausgeübt, doch konnte der rothe Theil der letzteren, da er nicht mit erkrankt war, erhalten werden, und dies ist ein so günstiger Umstand, dass der Fall wohl kaum zur Beurtheilung der Methode herangezogen werden kann. Seerig machte eine der Dieffenbachschen ganz ähnliche Operation, doch starb der Kranke vor der Heilung der Wunde an einem Carcinom des Schlundes. Jäsche hat eine Operationsgeschichte erzählt, wo er die Dieffenbachsche Methode anwandte, jedoch mit einer sehr wesentlichen Modification, wodurch die eiternden Wangenlöcher vermieden wurden, welche bei jener Methode gebildet werden und einen Haupteinwurf gegen dieselbe hergeben; so dass wir auch diesen Fall für die Beurtheilung der Methode nicht benutzen können. Jedenfalls würde die Jäschesche Modification eine sehr glückliche genannt werden müssen, wenn sie nicht mit einer noch grössern Verwundung verbunden wäre, als ohnehin bei der Dieffenbachschen Operationsweise Statt hat. Endlich hat Adelmann 7 Fälle von Lippenbildung bekannt gemacht, von denen jedoch nur zwei hierher gehören; in einem Falle wurde das obenerwähnte Jäschesche Verfahren angewandt, bei dem aber ein Recidiv des Krebsübels das Resultat vereitelte; in 3 Fällen wurde die Cheiloplastik nach Chopart und Celsus ausgeführt und in dem letzten vom Nacken her ein Hautlappen transplantirt, welcher durch Brand verloren ging. In dem einen der beiden erstern Fälle war nach der Exstirpation des Carcinoms der Defect durch eine Combination des Chopartschen und Celsusschen Verfahrens ergänzt worden, aber durch partiellen Brand ein dreieckiges Stück verlorengegangen und es wurde nun zur Ergänzung dieses Verlustes die Dieffenbachsche Methode angewandt; Patient wurde 32 Tage nach die-

ser Operation und 7 Tage nach der Schliessung der Wangenlöcher entlassen, nachdem eine in der Mitte der neuen Lippe wieder durch Brand entstandene Lücke angefrischt und geheftet worden war; über den Erfolg und das Aussehn der neuen Lippe erfahren wir wir weiter nichts, als dass „in der Höhe des neuen Lippenrandes ein geringes Klaffen zurückgeblieben sei", auch war wohl die Zeit nach der Operation viel zu kurz, um über das Resultat ein bestimmtes Urtheil zu haben. In dem andern Fall war nebst der Exstirpation der degenerirten Weichgebilde die Resection des mittlern Theils des Kiefers gemacht worden; nach der Operation hatte ausser andern üblen Zufällen Aufreissen der Wunden und wiederholte Heftung derselben Statt gehabt; von dem Aussehn der neuen Lippe nach der Heilung ist nichts gesagt, wohl aber, dass bei der 3 Monat und 10 Tage nach der Operation erfolgten Entlassung des Patienten „die beiden dreieckigen Defecte der Wangen sich so eng vernarbt hatten, dass die Haut der Schläfe nach dem Gesicht hin und mithin die Ohren nach vorn gezogen waren, was dem Operirten einen thierischen Anblick verlieh"; ein grosser Bart verdeckte die Narben grösstentheils. Schleimhaut zur Bekleidung der neuen Lippe hatte in beiden Fällen nicht hinreichend erhalten werden können.

Meine Methode habe ich zuerst im Jahre 1836 ausgeführt und bald darauf bekannt gemacht; hier theile ich zunächst einen neuen Fall mit, in welchem ich eine kleine Abänderung des Verfahrens angebracht habe.

Bei einem Landmann (Michael B - r, 45 Jahre, aus Schwendau) hatte sich aus einer lange bestandenen wunden Stelle eine carcinomatöse Ulceration entwickelt, welche jetzt über die ganze Breite der Unterlippe und abwärts bis auf etwa $\frac{1}{2}$ — $\frac{3}{4}$ Zoll vom Rande des Kinnes entfernt über die äussere Haut ausgebreitet war, dagegen die Mundschleimhaut in geringer Ausdehnung und besonders wenig an den Mund-

winkeln ergriffen hatte. Anschwellung benachbarter Drüsen oder sonstige Zeichen von Theilnahme des Organismus an dem Uebel waren nicht vorhanden; es wurde daher die Exstirpation des Carcinoms am 25. Juni 1846 vorgenommen, und weil das Uebel zu ausgedehnt war, um die Exstirpationswunde wieder schliessen zu können, unmittelbar darauf eine neue Lippe gebildet. Die Exstirpation geschah mit einem Bogenschnitt, der in gleichmässiger Krümmung gerade von einem Mundwinkel zum andern lief, aber nicht durch die ganze Dicke der Weichgebilde drang; vielmehr wurde ein zweiter Schnitt, der an den Enden mit dem erstern zusammenkam, hinter der Degeneration durch die Mundschleimhaut geführt und dann soweit vertieft, bis er überall mit dem ersten zusammenkam und das Erkrankte vollständig excidirt war. Auf diese Weise wurde zur Deckung der neuen Lippe ein möglichst grosses Stück Schleimhaut, theilweise auch nebst der unter ihr liegenden Gewebschicht erhalten, was an den Mundwinkeln reichlich, in der Mitte aber wegen der Ausdehnung der Degeneration nur sehr schmal war und mit der Backenschleimhaut in ganz ungestörter Continuität stand, wogegen es bei der nachfolgenden Operation in der Mitte gespalten und unten vom Kiefer getrennt werden musste, welches letztere auch nöthig war, um die Schleimhaut nach oben auf den Rand der neuen Lippe verlegen zu können. Behufs der Lippenbildung führte ich nun von der Mitte des zuerst gemachten Bogenschnitts durch die ganze Dicke der stehengebliebenen Weichgebilde einen Schnitt schräg nach unten und rechts bis zum Kieferrande und dann an diesem entlang bis in die Nähe des Masseter, machte eben solchen Schnitt nach und auf der linken Seite (s. Taf. II. Fig. 1.) und bildete dadurch aus den Weichgebilden der Backe zwei zungenförmige Lappen, welche vom Kiefer überall gelöst waren. Sie wurden aufwärts und gegen einander bewegt, um die eigentliche Lippe herzugeben, und längs der Mittellinie mit einander durch umwundene Näthe soweit vereinigt, als es das auf dem Kinn stehengebliebene Stück Weichge-

bilde irgend gestattete. Das letztere, was in unverändertem Zusammenhange mit dem Kiefer gelassen war, bildete für die neue Lippe gleichsam eine Stütze und passte mit seinem spitzen obern Ende gerade zwischen die divergirenden untern Ränder der beiden Lippenhälften hinein. Die Lippe war dadurch, dass die Nath längs der Mittellinie möglichst tief herabgeführt worden, sehr stark aufwärts gedrängt und der mittlere Theil ihres freien Randes prominirte nach vorn vermöge der schrägen Richtung der vereinigten Wundränder. Zunächst wurde nun die erhaltene Schleimhaut auf den Lippenrand gezogen und längs diesem mit der äusseren Haut durch nahe bei einander liegende Knopfhefte verbunden, auch in der Mittellinie wurden die beiden Schleimhautlappen zusammengeheftet. Endlich waren nun noch auf jeder Seite die einander gegenüberliegenden Wundränder des heraufgeschobenen Backenlappens und der auf dem Kinn stehengelassenen Weichgebilde zu vereinigen; sie waren von ungleicher Länge, doch liess sich dies sehr leicht ausgleichen, indem sich ein Theil des untern Wundrandes zum obern herüberschieben, der Wundwinkel also in den erstern verlegen liess. Durch eine Anzahl umwundener und Knopfhefte wurden diese Wunden ganz vollständig und genau geschlossen und es hatten somit die translocirten Backenlappen überall in den stehengebliebenen Weichgebilden des Kinns Halt und Stütze, so dass an eine Zurückziehung derselben nicht zu denken war, selbst wenn die Heilung der Wunden auch nur theilweise durch schnelle Vereinigung gelingen sollte. Ein Verband der Wunden war ebensowenig nöthig, wie Fixirung des Kopfs in einer gewissen Stellung; es wurden nur kalte Umschläge gemacht, jede Bewegung des Kiefers und Mundes verboten und Vorsicht bei der Aufnahme der Speisen und Getränke angeordnet.

Die Wunden heilten zum grössten Theil durch Adhäsion, nur an einzelnen Stellen, namentlich der schräg verlaufenden Wundspalten, trat Eiterung ein; die Schleimhaut wurde an mehreren Punkten ihrer angehefteten Ränder und

an den in der Mittellinie liegenden Spitzen ihrer beiden Lappen sphacelös und an ebendiesem Punkte wurde auch der vorragendste Theil der neuen Lippe im Umfange einer Kaffebohne oberflächlich von Brand ergriffen; bei einer einfachen Behandlung stiessen sich indessen die sphacelösen Theile sehr bald ab, die eiternden Stellen vernarbten und die neue Lippe hatte zwar etwas an Dicke und Prominenz, aber durchaus nichts von ihrer guten Lage eingebüsst. Nach 3 Tagen waren die Hefte entfernt und durch Heftpflasterstreifen ersetzt worden, welche vom Nacken schräg über die beiden Kieferseiten fort zur Wange der entgegengesetzten Seite geführt wurden; eine Fixirung des Kopfs in einer bestimmten Stellung war auch jetzt natürlich ganz entbehrlich, nur eine grössere Vorsicht und Reinlichkeit des Kranken beim Genuss von Speisen wäre zu wünschen gewesen, und dieser Umstand schien einen wesentlichen Antheil daran zu haben, dass die Wunden nicht durchaus mittelst Agglutination geheilt waren.

Taf. II. Fig. 2. gibt ein Bild des Operirten in der Zeit, wo die Heilung der Wunden kaum vollendet war; ich habe gerade in dieser Zeit, wo der Gebrauch des Mundes noch keine Ausgleichung kleiner, durch Eiterungsnarben veranlasster Unregelmässigkeiten durch Dehnung der betr. Theile herbeigeführt haben konnte, das Bild machen lassen und zwar mit skrupulöser Genauigkeit. Man kann durch eine sehr wenig geänderte Linie, durch ein Paar kleine Striche einem solchen Bilde eine wesentliche Aenderung geben, aber die grösste Treue ist hier Pflicht gegen sich selbst und gegen Andere. Geschmeichelte Portraits von Personen können und sollen eine Wahrheit sein, die geschmeichelten Bilder von Operationsfällen, die man so häufig sieht, sind immer eine Lüge, welche den Erfahrnen nicht täuscht, den Unerfahrnen aber für seine eignen Unternehmungen leicht entmuthigt. Die neugebildete Lippe deckt bei meinem Operirten die Zähne des Unterkiefers und schliesst mit der Oberlippe ohne Zwang zusammen; ihr schleimhäutiger Rand ist nur schmal,

namentlich in der Mitte, wo auch eine sehr geringe Vertiefung besteht, die sich wie einige Ungleichheiten längs der schrägen Narben beim freien Gebrauch des Mundes vollkommen verlieren wird, so dass ich den Erfolg dieser Lippenbildung als vollkommen entsprechend betrachten darf.

Der Unterschied der Operation in dem eben erzählten Fall von der ursprünglichen Methode besteht darin, dass in jenem auf dem Kinn Weichgebilde stehen bleiben konnten, während in dem früher mitgetheilten die Excision des Krankhaften sich bis unter das Kinn erstrecken musste; dort war also das dreieckige Stück Weichgebilde, welches sich an die neugebildete Lippe von unten anfügt und auf dem Kinne festsitzend derselben zur Stütze dient, sogleich gegeben, wogegen es in dem andern Fall erst aus zwei seitlich gebliebenen dreieckigen Resten durch Zusammenfügung derselben längs der Mittellinie gewonnen werden musste. Das sind Verschiedenheiten, die bei der Ausführung jeder Methode vorkommen können, die von der Ausdehnung des vorhandenen oder zu bewirkenden Defects in concreten Fällen abhangen und von dem Operateur bei Entwerfung des jedesmaligen Operationsplans leicht bestimmt werden können. — Ein anderer Unterschied war der, dass in dem älteren Fall die Schleimhaut der Lippe überall mit entartet war und mit fortgenommen werden musste, wogegen sie sich in dem ebenerzählten theilweise erhalten und zur Bekleidung der neuen Lippe verwenden liess. Das ist ein Gegenstand von Wichtigkeit; die Lappen, woraus die Lippe gebildet wird, sind zwar bei meiner, wie bei Dieffenbachs Methode auf der Rückseite mit Schleimhaut bekleidet, aber es kommt darauf an, ob ausserdem noch ein Schleimhauttheil zu erhalten ist, der über die ganze Dicke des obern wunden Randes der neuen Lippe herübergelegt und an die äussere Haut angeheftet werden kann; denn wenn man nur die beiden freien Ränder der dem transplantirten Stück an sich zugehörigen Schleim- und äussern Haut zusammenheftet, so bekommt die neue Lippe nur einen schmalen Saum und nicht den breiten

rothen Rand, welchen die Unterlippe im natürlichen Zustande zeigt. Bei den von Serre Operirten ist es auffallend, in welcher Ausdehnung die Lippenschleimhaut jedesmal gesund war; so findet man sie bei weitem nicht immer bei Lippenkrebs; was aber noch auffällt, das ist der breite rothe Rand der neugebildeten Lippen, der in zwei Fällen durch die blosse Zusammenheftung der Schleimhaut der nach der Mittellinie hingezogenen Wangentheile mit deren äusserer Haut bewirkt sein soll; ich kann den Zweifel nicht unterdrücken, den ich in dieser Beziehung an der scrupulösen Treue der betr. Abbildungen habe. Auch Dieffenbach findet es bei seiner Methode nöthig, in der Wange die Schleimhaut an einer höheren Stelle zu durchschneiden, als die äussere Haut und die Muskeln, um von jener für die Bekleidung des Lippenrandes einen Streifen zu haben.

Folgende Einwürfe sind gegen Dieffenbachs Methode zu machen. Sie ist erstens verhältnissmässig sehr verwundend und das hat von ihren Vertheidigern so wenig geläugnet werden können, dass diese selbst rathen, sie bei schwächlichen und alten Personen zu unterlassen. Sie opfert meistens Theile, welche noch gesund sind, indem dem Defect immer die Form eines bis unters Kinn sich erstreckenden Dreiecks gegeben werden muss, und mit diesem unnöthigen Verlust ist wieder eine unnöthig grosse Verwundung verbunden. Sie ist nur bei Defecten und Degenerationen von mässiger Breite anwendbar, denn wenn der Verlust über einen oder beide Mundwinkel hinaus noch eine Strecke in die Backen hineingeht, was bei Carcinomen nicht selten vorkommt, so würde man, um die Ersatzlappen von hinreichender Breite zu erhalten, die Schnitte bis in die Masseteren führen müssen, in denen man des dahinter liegenden Knochens wegen noch dazu nur eine sehr kurze Strecke fortgehen kann. Die Methode führt ferner zu entstellenden Narben und langwieriger Heilung durch die grossen eiternden Oeffnungen, welche zur

Seite der neuen Lippe erzeugt und gelassen werden, und diese geben einen so augenfälligen Vorwurf gegen die Methode her, dass man, wohl um diesen einigermaassen zu decken, auch Gutes an ihnen aufzufinden gesucht hat. Es ist allerdings richtig, dass sie die Spannung der in der Mittellinie vereinigten Lippenlappen aufheben, aber es ist noch viel besser, wenn diese Spannung ohne solche Nachtheile gehoben ist, wie dies bei meiner Methode Statt hat; sie sollen auch dem Speichel und den Wundsecreten einen ungehinderten Abfluss gewähren, aber dieser Abfluss findet auf eine viel natürlichere Weise durch die natürliche Oeffnung Statt, und es ist bei dieser von dem Abflusse deshalb nichts zu fürchten, weil die neue Lippe innen durch Schleimhaut, wie aussen durch äussere Haut eine schützende Decke hat. Wenn man aber nun gar noch rühmt, dass die spätere Vernarbung der Oeffnungen die neugebildete Lippe angespannt erhalte, so habe ich ganz auf das Gegentheil hinwirken zu müssen geglaubt, denn eine natürliche Unterlippe ist nicht gespannt, sondern ragt in einer gewissen Fülle und Wölbung vor; ich bezweifle es gar nicht, dass jene Wirkung der Vernarbung eintritt, betrachte dies aber als einen grossen Vorwurf gegen die Methode, denn die Contraction der Narbe nach der Breite wird eine unnatürliche Spannung der Lippe, ein straffes Anliegen derselben an dem Unterkiefer, und die Contraction der Narbe nach der Längenrichtung eine Wulstung der neuen Lippe in derselben Richtung und eine Herunterziehung derselben und wahrscheinlich auch der Mundwinkel zur Folge haben. Dass durch die Narbenzusammenziehung noch andere hässliche Formfehler erzeugt werden können, beweist der eine Adelmannsche Fall in einer sehr auffallenden Weise, wenn auch in demselben vielleicht noch eine andere Ursache für die Verschiebung der Ohren mitgewirkt haben mag. Endlich erscheint der Erfolg der Operation insofern sehr gefährdet, als die neue Lippe auf jeder Seite nur in sehr geringer Ausdehnung mit der Wange verbunden wird und Alles darauf ankommt, dass hier Adhäsion

eintritt; erfolgt statt dieser Eiterung, so werden die transplantirten Lappen zurücksinken und verschrumpfen, da sie weiter gar keine Stütze haben.

Das sind freilich fast alles theoretische und nach Analogie anderweitiger Thatsachen gemachte Einwürfe, und ich bedaure, dass für eine erfahrungsmässige Beurtheilung der Methode so gut wie gar kein Boden gegeben ist; dass aber dessen ungeachtet die Einwürfe nicht unbegründet sind, dafür bürgen die bei andern Gelegenheiten gemachten analogen Beobachtungen und ganz besonders die Dieffenbachsche Methode der Blepharoplastik, die für diese Cheiloplastik als Vorbild gedient hat, also auch die natürlichste Parallele gibt und auf deren Werth und Resultate, wie sie sich in der Erfahrung herausgestellt haben, wir bald kommen werden.

Meine Methode der Lippenbildung ist nicht bloss von mir, sondern auch von Andern ausgeführt worden und die Resultate derselben liegen in treuer Erzählung vor. Man hat einige Einwendungen gegen meine Methode zu Gunsten der Dieffenbachschen versucht; man sagt, ihr Erfolg hinge von der prima intentio ab und diese sei gerade bei ihr sehr ungewiss, namentlich an dem untern Rande der neuen Lippe. Allerdings ist die prima intentio nicht bloss sehr wünschenswerth, sondern auch in einer gewissen Ausdehnung zu einem glücklichen Erfolge nöthig; das verhält sich aber bei allen Methoden der Lippenbildung ebenso und bei der Dieffenbachschen kommt dieser Punkt, wie bemerkt, ganz besonders in Anfrage. Dass aber bei der meinigen das Eintreten der prima intentio ungewisser sein soll, als bei einer andern, dafür ist weder ein Grund angegeben, noch abzusehn, auch ist dieser in der That sehr leere Einwurf durch die Erfahrung beseitigt. Tritt Eiterung an einzelnen Theilen des untern Randes der neuen Lippe ein, so kann letztere darum nicht herabgezogen werden, weil zwischen ihr und der Nachbarschaft keine klaffende Lücke besteht. Ausserdem, hat man gesagt, wird selbst bei vollkommen gelungener Verheilung die Lippe mit der Zeit doch heruntergleiten, weil sich

die Haut unter dem Kinne spannt; aber auch dies ist wieder ganz irrig, denn erstens bleiben, wenn die Exstirpation des Krankhaften sich nicht bis auf das Kinn zu erstrecken braucht, wie in dem oben erzählten Fall, die Weichgebilde desselben in ihrem natürlichen Zusammenhange; zweitens aber, wenn die Exstirpation sich bis aufs Kinn erstrecken muss und dessen Weichgebilde deshalb auch gelöst werden müssen, so wachsen sie ja doch bei der Heilung der Wunde natürlich wieder an und wenn dabei einer Besorgniss wegen Retraction derselben Raum zu geben wäre, so würde diese bei der Dieffenbachschen Methode in einem viel höhern Maasse vorhanden sein, denn bei ihr ist allemal die Lostrennung der Weichgebilde bis unters Kinn unerlässlich. Ich habe schon bei den allgemeinen Betrachtungen auf das Fehlerhafte der Vorstellung, die man in dieser Beziehung hat, aufmerksam gemacht; man stellt sich die Sache so vor, als ob das Kinn in eine hohe Cravate gesteckt wäre und nun bei jeder Rück- und Vorwärtsbewegung des Kopfs heraus- und hineinrutschen müsste. Die Retraction, welche nach der Lippenbildung eintritt, hängt nicht von dieser Zurückziehung der gespannten Weichgebilde des Halses und Kinnes ab, sondern von der Contraction einer auf dem Wege der Eiterung sich bildenden Narbe, und dazu kann schon das Offenbleiben des freien Randes der neuen Lippe Veranlassung geben. Dieffenbach selbst hat der Methode nur die in meinem ersten Fall angewandte Köhlersche Mütze vorgeworfen, die ihn eine wahre Zwangsjacke für den Kopf dünkt. In dem oben erzählten Fall hat es der Bandagen zu dem glücklichen Erfolge nicht bedurft; wenn zu diesem aber eine Kopf- oder Halszwangsjacke unerlässlich wäre, so würde sie sich, meine ich, ebenso gut rechtfertigen lassen, wie die stärkere Verwundung und die Aufopferung gesunder Weichgebilde, welche einer andern Methode wegen vorgenommen werden muss.

Bruns hat eine Methode der Lippenbildung bekannt gemacht, welche auf demselben Princip wie die meinige beruht, nur dass die Lappen von oben, statt bei mir von unten ge-

nommen werden; auch bei ihr ist der grosse Vortheil gegeben, dass die Wunden sogleich überall geschlossen werden und nirgends eine eiternde Lücke zurückbleibt, wodurch sie sich ebenso wesentlich als vortheilhaft von der Dieffenbachschen unterscheidet. Es ist eigentlich ganz dieselbe Operationsweise an der Unterlippe, welche ich für den Ersatz der Oberlippe angegeben habe, und wie bei diesem die Ersatzlappen neben der Unterlippe entnommen werden sollen, hat sie Bruns neben der Oberlippe excidirt. Früher hatte schon Schindler meine Methode für die Oberlippe unter der Abänderung ausgeführt, dass er die Ersatzlappen nicht von unten her nahm, wo die Haut mit Narben bedeckt war, sondern die Excision nach der Incisura auriculae hin machte. Das sind durch die Umstände gebotene Modificationen derselben Methode, die Schindler als eine Hauptmethode aufzustellen räth und durch die bei ihr stattfindende Halbdrehung der Ersatzlappen charakterisirt. Chisholm vollführte im J. 1842 den Ersatz der Unterlippe ganz so wie ich, nahm aber nur Haut; der Erfolg soll gut gewesen sein. Mütter in Philadelphia führte 1844 ebenfalls an der Unterlippe mein Verfahren aus und zwar mit der Modification, von der ich im oben erzählten Fall Anwendung machte; derselbe liess jedoch zwischen dem Ersatzlappen und den untern Wundrändern auf jeder Seite ein Interstitium, was sich durch Granulation schliessen musste. Inwiefern dies durch die Umstände vielleicht nothwendig geworden war, vermag ich nicht zu beurtheilen, da ich die Geschichte des Falles nicht aus dem Original, sondern nur im Auszuge kennen gelernt habe.

Wangenbildung.

Man hat behauptet, es gebe eigentlich gar keine Wangenbildung, denn entweder gehörten die zu sogenannten Wangenbildungen veranlassenden Defecte den Lippen, dem

Augenlid, der Nase mit an und die betr. Operationen seien bei den unbestimmten Gränzen der Wangen zugleich zur Cheiloplastik, Rhinoplastik oder Blepharoplastik zu zählen, oder wo ein Defect in der Mitte der Wange selbst sei, da bedürfe es wohl niemals einer eigentlichen platischen Operation, da sich bei der grossen Dehnbarkeit der Wangenhaut Oeffnungen jeder Art durch blosse Zusammenziehungen ihrer Ränder schliessen liessen. Diese letztere Behauptung, — von der erstern wollen wir das ganz Willkürliche derselben nicht weiter urgiren —, ist nicht richtig, vielmehr existiren darüber ganz unzweifelhafte Beobachtungen, dass die Ränder bei Wangendefecten sich selbst dann nicht vollständig zusammenbringen lassen, wenn man sie von den unterliegenden Theilen weithin gelöst und auch noch durch seitliche Einschnitte nachgibiger gemacht hat, oder dass so vereinigte Ränder wegen der grossen Spannung, in der sie sich befinden, sich nicht durch Adhäsion verbinden, sondern durch eintretende Eiterung wieder von einander weichen, und ich selbst habe derartige Beobachtungen wiederholt gemacht, deren nachher noch specieller gedacht werden wird. Ja man trifft selbst bei mässig grossen Oeffnungen, wenn man sie einfach schliessen will, wohl schon auf ein unüberwindliches Hinderniss, indem man die Theile viel weniger nachgibig findet, als man erwartet hatte, und es hängt dies namentlich von dem Alter des Defects ab. v. Ammon hat zur Unterstützung der hier bestrittenen Behauptung einen Fall mitgetheilt, wo er einen grossen Naevus der Wange in Absätzen von seinem mittlern Theile aus exstirpirte und die jedesmal gemachte Wunde durch Zusammenziehung der Ränder zu schliessen vermochte; dergleichen Beobachtungen, wo bei ansehnlichen frischen Substanzverlusten, z. B. nach der Exstirpation von Krebsgeschwülsten, eine Schliessung der Wunde ohne Transplantation möglich wurde, liessen sich leicht vervielfältigen; — anders verhält es sich aber bei alten vernarbten Defecten, wie ich sie nach Noma, Pustula maligna, Gangraena oris mercurialis, nach metastatischem Brand in

Folge von nervösem Fiber gesehn habe, denn da sind bei der Narbenbildung und der während dieser eintretenden Contraction die benachbarten Theile schon herangezogen, die Oeffnung hat sich auf Kosten der letztern schon verkleinert, die Ränder der Oeffnung sind narbig, hart, unnachgibig, mit den unterliegenden Theilen verschmolzen und müssen bei einer Operation mehr oder minder weggenommen werden, man trifft daher bei versuchter Schliessung solcher Oeffnungen auf vielmehr Schwierigkeiten, als man unter andern Umständen erwarten konnte, und wird hier zu einer wirklichen und eigentlich plastischen Operation genöthigt, d. h. zur Transplantation eines Hautstücks. Diese Fälle scheinen mir im Verhältniss zu den vorkommenden alten Wangendefecten keineswegs ganz selten zu sein.

Eine ziemlich entgegengesetzte Behauptung ist die, dass die Wangenbildungen je nach den speciellen Fällen so sehr verschieden seien, dass es fast unmöglich werde, für die Ausführung der Meloplastik specielle Regeln zu geben. Eine Variabilität nach den concreten Fällen ist allen plastischen Operationen gemeinschaftlich, dass die Wangenbildung aber um so vieles variabler sein soll, als andere, das wird sich kaum behaupten lassen, wenn man den Begriff dieser Operation mit mehr Strenge festhalten wird, als gewöhnlich geschieht. Erstens muss man von der Wangenbildung das abrechnen, was eine gleichzeitige Lippen-, Nasen- oder Augenlidbildung erfordert, bei der die Ergänzung eines Wangendefects oft die untergeordnete Rolle spielt, wie in dem bekannten Gräfeschen Fall, und wo dies nicht Statt hatte, die Lippen- u. s. w. und Wangenbildung meistens auch der Zeit nach getrennte Operationen waren, wie bei der Gesichtsrestauration, welche Roux unternahm. Die allerschwierigsten Wangenergänzungen, sagt Dieffenbach, sind diejenigen, wo die ganze Wange, die Hälfte der beiden Lippen und der Nase fehlen, oft auch ein Ektropium des untern Augenlids und wohl noch andere Fehler vorhanden sind; das sind gewiss äusserst schwierige Fälle, aber es sind nicht Wangenbildun-

gen, sondern Restaurationen des halben Gesichts, die vom Chirurgen eine Reihe von Operationen erfordern, unter denen sich denn auch die Wangenbildung befindet. Zweitens hat man allzu heterogene Dinge unter der Aufschrift Wangenbildung zusammengebracht; vielfach hat man so die Schliessung von Oeffnungen durch Herbeiziehung der Ränder benannt, die gleiche Schliessung von Wunden nach der Exstirpation von Mälern, Telangiektasien, Narben, Krebs- und andern Geschwülsten, ja selbst die Heftung einer grossen, mit keinem Substanzverlust verbundenen Wangenwunde finden wir, wenn auch nicht als Wangenbildung, doch unter dieser Rubrik angeführt. Was hat Nichets Operation, bei der ein hinter dem Kinn befindliches Loch durch Lösung und Vereinigung der einwärts gezogenen Ränder geschlossen wurde, mit der Wangenbildung zu thun, bei der sie von den Schriftstellern aufgeführt wird, was die Trennung von Adhäsionen zwischen der Wange und den Kiefern, wovon Blandin Beispiele als Genioplastik aufführt! Auch Rectificirungen der vergrösserten und verzogenen Mundspalte gehören nicht zu den Wangenbildungen, wennschon dieser Formfehler neben einem Wangendefect und durch denselben bestehn und bei der Wangenrestauration auch durch dieselbe beseitigt werden kann.

Wangenbildung findet da Statt, wo ein Defect der Wange durch Transplantation geschlossen wird, und diese Operation bietet kaum eine grössere Verschiedenheit dar, als andere plastische Operationen, wennschon die Chirurgen sie in den einzelnen Fällen mannichfach variirt haben. Man kann diese Modificationen auf 3 Haupttypen zurückführen, indem man entweder die Haut vom Halse her zur Schliessung der Lücke heraufzog, nach der von den Franzosen als französische bezeichneten Methode, oder indem man in der Nähe der Lücke einen derselben entsprechenden Hautlappen excidirte und diesen mit seinem Boden durch einen schmalen Stiel verbunden liess, der bei der Einfügung des Lappens halb um seine Axe gedreht wurde und später beseitigt werden musste, nach der

indischen Methode, oder drittens indem die dem Defect unmittelbar angränzenden Weichgebilde in der Form eines Lappens losgeschnitten und ohne Axendrehung durch eine blosse Seitenbewegung in die Lücke hinein verpflanzt wurden. Dies Letztere ist die Methode, die ich ausgeführt und wovon ich schon vor Jahren Mittheilung gemacht habe.

Zunächst lasse ich hier ein Paar Fälle von Wangenbildung folgen, welche in der chirurgischen Klinik vorkamen.

Ein kräftiger Knabe von 12 Jahren (Fritz T - n, aus Halle) hatte vor $\frac{1}{4}$ Jahre angeblich nach einem Nervenfiber durch Brand am Mundwinkel und der Wange der rechten Seite eine Zerstörung erlitten, die sich von den Lippen nach aussen bis ziemlich an den Kronenfortsatz und von dem Zahnfleische des Unterkiefers bis zu dem Wangenbein erstreckte; der Mundwinkel fehlte, die Zähne des Ober- und Unterkiefers lagen bloss da und waren theils von dicken Massen von Weinstein, theils von einem höchst übelriechenden schmutzigen Schleime bedeckt. Es war eine höchst widerwärtige Entstellung, über die der Vater des Knaben, ein Fleischer, einen grossen Theil seiner Kundschaft verlor. Die Höhe des Defects betrug etwa $1\frac{1}{2}$ Zoll und ich versuchte diesen zunächst durch Vereinigung der Ränder zu schliessen; ich trennte also (am 8. Januar 1836) die letzteren, die mit den hinter ihnen liegenden Theilen verwachsen waren, von dem Ober- und Unterkiefer los, machte sie dadurch zugleich wund und bildete, unter möglichster Schonung der äusseren Haut, zwei concave Wundlinien, die sich nicht weit vom Kronenfortsatze in einem spitzen Winkel vereinigten und vorn in dem äussersten Theil der Lippen endigten. Obgleich die Ränder oben und unten weithin abgelöst wurden, so fehlte doch noch viel daran, dass sie in Verbindung gebracht werden konnten, nur am Mundwinkel gelang dies und es wurde dort ein umwundenes Heft eingelegt, alsdann machte ich unter und längs dem untern Kieferrande einen Schnitt

durch die Haut, der sich vom Kinn bis nahe an den Kieferwinkel erstreckte, einen zweiten über dem obern Wundrande und diesem correspondirend von der Seite der Nase aus, dicht am untern Augenlide vorbei bis zum Wangenbein, und nun wurde die vollständige Vereinigung der beiden Wundränder mittelst blutiger Heftung möglich, während welcher jedoch die beiden Einschnitte erst bis zu der bezeichneten Ausdehnung verlängert und auch noch vertieft werden mussten. Die Schliessung der Lücke war nur unter starker Anspannung der Theile und starkem Klaffen der Seitenincisionen, namentlich der untern, gelungen und es war ein Wiederaufreissen der Wunde sehr zu befürchten; dies trat auch bei und nach Herausnahme der Hefte aller Sorgfalt und Vorsicht ungeachtet ein, nur glücklicherweise am Mundwinkel nicht, wo vielmehr die Theile sich durch schnelle Vereinigung verbanden, so dass der Mund wieder geschlossen und durch eine Brücke von der Wangenöffnung getrennt war. Erst ein Jahr später, nachdem die Wunden sämmtlich längst durch Eiterung geheilt waren, konnte der sehr unbändige Knabe von seinem Vater wieder in die Klinik gebracht werden und ich nahm am 22. Febr. 1837 die abermalige Operation vor. Die Oeffnung in der Backe hatte sich während der Uebernarbung ihrer Ränder ansehnlich verkleinert und zeigte die Form eines Eies, dessen breiterer Theil den Lippen zunächst lag; am obern Umfange war der Rand mit dem Oberkiefer verwachsen und diese Narbe hatte zugleich den neugebildeten Mundwinkel nach sich gezogen, der daher zu hoch und zugleich so fest stand, dass dadurch die gehörige Entfernung des Unterkiefers vom Oberkiefer verhindert wurde. Ungeachtet der Defect jetzt kleiner war, so konnte ich doch nur durch eine Transplantation diesmal vollständiger und sicherer als das erstemal, den Erfolg zu erreichen hoffen; ich trug daher die Ränder der Lücke in der Art ab, dass diese in ein Dreieck verwandelt wurde, dessen Basis vorn, gegen die Mittellinie hin lag und dessen fast 2 Zoll lange Schenkel sich vor dem Kronenfortsatz vereinigten; der obere Rand

war dabei von dem Knochen gelöst worden, so dass der Mundwinkel wieder an seine gehörige Stelle gerückt und der Kiefer frei beweglich war. Nun verlängerte ich die Basis des Dreiecks um das Gleiche ihrer Länge, d. h. um gut 1 Zoll, durch einen gerade abwärts gehenden Schnitt, führte von dem Endpunkt des letztern einen zweiten Schnitt schräg nach hinten und oben, dem untern Schenkel des Dreiecks parallel und trennte den dadurch umgränzten rautenförmigen Hautlappen nebst reichlichem Zellgewebe los. Dieser Lappen wurde nach aufwärts in die Lücke verlegt und mit seinem obern und vordern Rande eingeheftet; unter ihm blieb eine offene dreieckige Wunde, welche mit Charpie gedeckt wurde; zur Sicherung der ruhigen Lage des Unterkiefers wurde ein Capistrum angelegt. Unter Anwendung von kalten Umschlägen heilte der Lappen an die Ränder des Defects grösstentheils durch schnelle Vereinigung an, nur am obern Rande zeigten sich beim Herausnehmen der Hefte ein Paar Stellen unvereinigt.

Ich werde nun nur noch kurz das Resultat dieser Operation angeben, wie es sich unter einer nichts Besonderes darbietenden Nachbehandlung nach längerer Zeit ergab. Die ganze grosse Oeffnung, welche in der Backe vorhanden war, ist vollständig geschlossen, am obern Rande des transplantirten Hautstücks sind aber 2 haarfeine Fistelöffnungen, welche in die Mundhöle führen und für gewöhnlich sehr wenig, beim Sprechen und Kauen etwas mehr Speichel austreten lassen. Der obere Wundrand hat sich und mit sich den obern Rand des Ersatzstücks wieder aufwärts und gegen den Knochen herangezogen und hängt mit letzterem in der Nähe des Nasenflügels fest zusammen, wie es vor der letzten Operation der Fall gewesen war; dadurch ist auch wieder der Mundwinkel etwas nach oben gezogen und in dieser Lage so fixirt, dass der Kiefer wenig gesenkt und die Zahnreihen nicht weiter als $\frac{1}{4}$ Zoll von einander entfernt werden können. Die seitliche Bewegung des Kiefers ist frei. Das transplantirte Stück hat sich etwas gewulstet, darüber aber

ist die Backe durch die erwähnte Einziehung der Wunde sehr abgeflacht und dies gibt eine auffallende Differenz beider Gesichtshälften, weil die gesunde Backe sehr voll ist; am Kieferrande die früher rothen, jetzt weissen, glänzenden und vertieften Narben von den nach beiden Operationen dort Statt gehabten Eiterungen; am obersten Theil der Wange die weniger auffallende Narbe des dort gemachten Einschnitts. Das untere Augenlid ist in Form, Stellung und Bewegung normal.

Den noch vorhandenen Mängeln würde sich durch abermalige Transplantation eines Hautstücks an die vertiefte Stelle der Backe abhelfen lassen, und der Operirte, jetzt ein kräftiger erwachsener Mensch, hat auch in dem Wunsche nach einer Vollendung der ihm gewordenen Hilfe sich wiederholt einer nochmaligen Operation unterwerfen wollen, aber stärker als dieser Wille ist sein Widerwille gegen chirurgische Instrumente. Die beiden früheren Male, wo ich ihn operirte, musste er in eine Zwangjacke gesteckt und auf einem Tische liegend von einer Anzahl Gehilfen gehalten werden, denn jeder Muskel an ihm strebte mit Kraft dahin, sich mir zu widersetzen und meinem Messer zu entziehn, und als ihm nichts anders übrig blieb, spie er mir unaufhörlich das Blut, was ihm bei der Operation in den Mund floss, ins Gesicht; jetzt hat er ein so unwillkürliches Widerstreben gegen chirurgische Hilfe, dass er schon zurückprallt, wenn man ihm mit einer Sonde naht, und dass sein Wille, sich operiren zu lassen, lange nicht hinreicht, um seine unwillkürliche Opposition gegen das Messer nur zunächst durch eine Zwangjacke beschränken zu lassen.

Einen andern Fall von Wangenbildung habe ich in Oppenheims Zeitschrift Bd. 20. S. 157 mitgetheilt und ich lasse die Geschichte desselben nebst einem Nachtrag deshalb hier folgen, weil ich das operirte Mädchen jetzt, wo fast 6 Jahre nach der Operation verflossen sind, wiedergesehn habe

und die indessen eingetretenen Veränderungen berichten kann. Erst dann bekommen wir ein richtiges Urtheil über den Werth der plastischen Operationen und ihrer Methoden, wenn wir nach langem Zwischenraume die Operirten wieder untersuchen und das Endergebniss unserer Hilfe erheben können.

Bei einem 7jährigen Mädchen, (Christiane L - t aus Sölchau) war durch Noma der untere Theil der linken Backe so zerstört worden, dass vom Mundwinkel an beide Zahnreihen nebst den Alveolarfortsätzen bis zum Processus coronoideus hin blossgelegt waren; die Oberlippe war vollständig vorhanden und ging etwas heraufgezogen in den oberen Rand des Defectes über, die Unterlippe dagegen erschien um etwa den vierten Theil verkürzt, indem ihr rother Theil sich in einem kurzen Bogen stark abwärts wandte und so auf sich selbst zurückgewandt zu dem unteren Rande der Oeffnung hinging, welcher nahe über dem unteren Kieferrande gelegen war. Es stellte sich hier nicht bloss die Aufgabe, die anomale Oeffnung zu schliessen, sondern es musste auch dem Munde seine regelmässige Gestalt wiedergegeben werden, und ich erreichte diese Zwecke (im August 1841) auf folgende Weise: Die Ränder der Oeffnung wurden durch 2 gebogene Schnitte abgetragen, die mit ihrer Concavität einander zugewandt waren und sich am Kronenfortsatze hinter der Oeffnung in einem scharfen Winkel vereinigten; der untere Schnitt war stärker gebogen und deshalb länger als der obere, bei beiden wurde sorgfältig vermieden, von dem rothen Rande der Lippen etwas wegzunehmen. Alsdann spaltete ich von dem vorderen Ende des unteren Wundrandes aus die Haut und das Zellgewebe abwärts und etwas schräg nach hinten durch einen Schnitt, der über den Kieferrand herablief und dessen Länge die Höhe, welche der Wangendefect an der Stelle der Mundwinkel hatte, übertraf, und führte von seinem unteren Endpunkte eine zweite Incision nach hinten und oben zurück, fast parallel mit dem unteren Rande der Oeffnung. So war das zur Transplantation bestimmte rautenförmige Hautstück umschrieben, das

mit möglichst vielem Zellgewebe von den unterliegenden Theilen bis zu einer Linie hin, welche von der hinteren Gränze der Oeffnung abwärts verlief, abgelöst wurde, hier aber mit der übrigen Haut in Verbindung blieb. Nun trennte ich die Unterlippe aus ihrer verzogenen Lage durch einen Schnitt, welcher an dem Endpunkte ihres rothen Randes, wo sich dieser mit dem Rande des Defectes verband, anfing und durch die ganze Dicke der Lippe soweit schräg auf- und einwärts ging, dass die Lippe ohne Zwang und vollkommen in ihre normale Lage versetzt werden konnte; dabei blieb mit dem rothen Lippenrande ein 2 bis 3 Linien breiter Streifen von dem weissen Theile in Verbindung. Nachdem die Enden der beiden Lippen durch ein Heft mit einander in Verbindung gesetzt, der Mundwinkel also an normaler Stelle wieder hergestellt war, endete der Defect in der Unterlippe mit einer fast rechtwinkligen Wundecke, in welche die obere Ecke des rautenförmigen Hautlappens hineingezogen und eingeheftet wurde; dann wurde der obere Rand des Lappens mit dem oberen Rande der Oeffnung und der vordere Rand von jenem mit der ihm gegenüberliegenden abwärts gehenden Wunde durch blutige Hefte verbunden, die etwa drei Linien von einander entfernt waren. Nachdem auf diese Weise die widernatürliche Oeffnung ausgefüllt war, erstreckte sich also die obere Wundlinie am Mundwinkel vorbei in die Unterlippe hinein und an und unter dem Kieferrande blieb eine offene Wunde von der Form eines Dreiecks zurück, dessen Spitze rückwärts, dessen Basis gegen die Mittellinie hin gelegen war. Diese Wunde wurde mit Charpie bedeckt, sonst aber kein Verband angewandt. Unter Anwendung von kalten Umschlägen heilten die gehefteten Wundspalten durch schnelle Vereinigung, nur am Mundwinkel und da, wo die obere Ecke des transplantirten Lappens in die Unterlippe eingeheftet war, trat eine sehr beschränkte Eiterung ein; diese hatte an der ersteren Stelle eine leichte Abrundung des Mundwinkels zur Folge, welche jedoch nach der Vernarbung durch die Contraction, welche alle Suppura-

tionsnarben erleiden, gänzlich verschwand. Die offen gelassene Wunde übernarbte unter einer einfachen Behandlung und in einem Monat war die Heilung vollendet. Der Mund hatte eine ganz normale Form und Stellung und von dem früheren, höchst entstellenden Uebel war ausser den sehr geringfügigen Narben keine Spur zurückgeblieben.

So war das Resultat unmittelbar nach der Heilung; jetzt nach 6 Jahren hat sich dasselbe in folgender Weise geändert: Die Narbe von der unter der Unterlippe Statt gehabten Eiterung hat sich zusammen- und die Lippe nach sich gezogen, sodass diese daselbst einen leichten Bogen macht und etwas mehr als im Uebrigen auswärts gewandt ist; an derselben Stelle ist der transplantirte Lappen mit dem Kiefer verwachsen, es geht also dort die Schleimhautfalte in der Mundhöle weniger tief herab und dies macht sich bei Bewegungen des Mundes dadurch bemerklich, dass der betr. Theil sich nicht mitbewegt. Das Mädchen, bei welchem der ganze Unterkiefer nur klein ist, sodass seine Zahnreihe hinter die obere zurücktritt, hat für gewöhnlich den Mund offen, kann ihn aber vollständig schliessen. Die Narbe von der offen gebliebenen Wunde unter dem Kieferrande hat sich ausserordentlich zusammengezogen und zwar nach vorn hin, wo die Weichgebilde am meisten fixirt sind; dadurch hat der ganze transplantirte Lappen eine Wendung in seiner längsten Axe bekommen, und sowohl hierdurch, als durch die Zusammenziehung, welche jene Narbe längs der verticalen Körperaxe erfahren hat, ist der betr. Mundwinkel gerückt, sodass er etwas tiefer als der andere steht. Die Narben der durch schnelle Vereinigung geheilten Wunde sind sehr gering, doch wird das eingesetzte Stück dadurch bemerklicher, dass es eine schwache Wölbung an der Oberfläche angenommen hat. — Noch immer ist das Resultat als ein sehr erfreuliches zu betrachten und ich würde es leicht als ein vollkommenes bezeichnen können; die Mängel, die ich hervorgehoben, sind sehr gering und nur für den aufmerksamen Beobachter vorhanden; aber bei Operationen, wo

es sich um die äussere Form handelt, kann man in Betreff dieser nicht zu scrupulös sein und nur die vollkommenste Wahrheit gegen sich selbst und Andern gegenüber ist die Vermittlerin des wünschenswerthen Fortschritts und der möglichsten Vollkommenheit der kosmetischen Operationen.

Auch in den Fällen, wo ich die Meloplastik ausführte, fehlte es nicht immer an Complicationen, welche anderweitige operative Hilfe nöthig machten, so Unbeweglichkeit des Kiefers in Folge von Narben, welche die Alveolarfortsätze unter sich und mit den Wangenresten verbanden, Ektropium des unteren Augenlids in einem Fall gleichzeitig mit einer durch Narben bewirkten Herabziehung des oberen Lides in der Form einer Blepharoptosis; die Wangenbildung selbst konnte ich aber jedesmal nach der im Wesentlichen sich gleichbleibenden Methode der Transplantation ausführen. Die kurze Darstellung, welche Dieffenbach in seiner operativen Chirurgie von meiner Methode gibt, könnte leicht den Anschein erzeugen, als hätte ich einen ovalen Hautlappen verpflanzt; das ist nicht der Fall; es können wohl derartige Modificationen der Methode nothwendig werden, aber das ist nichts Wesentliches, sondern die Hauptsache und das Charakteristische der Methode beruht darin, dass das Ersatzstück nicht durch eine schmale Brücke, sondern durch eine breite Basis mit seinem Boden in Verbindung bleibt und dass es an seiner Basis nicht um die Axe gedreht, sondern durch eine einfache Seitenbewegung in die defecte Stelle eingefügt wird. Das ist dasselbe Verfahren, wie bei meiner Methode der Lippenbildung und der Blepharoplastik, und ich glaube die Methode der Meloplastik als eine mir eigenthümliche beanspruchen zu dürfen; wenigstens ist mir kein Fall bekannt geworden, wo die Operation in ähnlicher Weise gemacht worden war, wie denn überhaupt die Zahl der eigentlichen Wangenbildungen zu der Zeit, wo ich meine Mothode zuerst bekannt gab (im J. 1840 in meinem Handbuche der Akiur-

gie), noch sehr gering war. Man hat bei der Relation meiner Operationsweise gesagt, ich hätte die Lücke wie bei Burows Methode der Blepharoplastik geschlossen; ich habe nichts gegen die Analogie, wenn sie zur Erläuterung meines Verfahrens dienen soll, wie es mir denn auch nur angenehm sein kann, mit den Ideen eines so vorzüglichen Chirurgen zusammenzutreffen; soll damit aber ein Einspruch gegen die Originalität meines Verfahrens gemeint sein, so würde dabei die Angabe in Oppenheims Zeitschrift übersehen sein, dass ich meine erste derartige Operation im Januar 1837 machte, während Burows Fall von Blepharoplastik erst im J. 1838 bekannt gegeben worden ist; auch habe ich an jenem Orte auseinander gesetzt, wie sich die Methode aus meinen andern Operationen herausbildete. Wohl hat dieselbe mit der Dieffenbachschen Blepharoplastik Aehnlichkeit und es ist ein Punkt, worin sie eben mit der genannten übereinkommt und sich von meinen andern Methoden unterscheidet, das ist das an der Seite des transplantirten Lappens offenbleibende und eiternde Dreieck; aber das ist ein Vorwurf für das Verfahren, den ich in Zukunft zu beseitigen bemüht sein werde. Betrachten wir den zuletzt erzählten Fall, so war zwar der nachtheilige Einfluss von der Contraction der an jener Stelle entstandenen Narbe nicht gross, aber der Einfluss, den diese auf die Lage des transplantirten Lappens gehabt hatte, war sehr bedeutend und derselbe würde entschieden nachtheiliger geworden sein, wenn nicht die Weichgebilde des Kinns den fixen Punkt abgegeben hätten, gegen den hin sich die ganze Narbe contrahirt hatte. Auch in dem zuerst erzählten Falle wurde dem nachtheiligen Einfluss der Zusammenziehung, welche in der Narbe der dreieckigen Eiterfläche eintrat, durch einen zufälligen Umstand, nehmlich durch das Verwachsen des obern Randes der Oeffnung mit dem unterliegenden Knochen, in überwiegender Weise entgegengewirkt; aber auf solche Umstände kann man nicht immer rechnen und darf es um so weniger, als sie selbst an sich oft unerwünscht sind, und ich beabsichtige bei dem nächsten Fall von Melo-

plastik die Methode in der Art zu modificiren, dass ich die Wunde, welche von der Excision des Transplantationslappens entsteht, sogleich zu vereinigen und zwischen ihr und dem Defect (ähnlich wie bei meiner Blepharoplastik) einen fest sitzen bleibenden Hauttheil zu erhalten suche, welcher zu verhindern im Stande ist, dass eine in jener Wunde dennoch eintretende Eiterung und Uebernarbung ihren Einfluss auf die Form und Stellung des Ersatzstücks ausüben könne.

Augenlidbildung.

Als ich vor 5 Jahren die Blepharoplastik nach einer neuen Methode ausführte, bestimmte mich dazu und zum Verlassen der Dieffenbachschen dasselbe Princip, was mich bei meiner Cheiloplastik geleitet, nehmlich um den neugebildeten Theil herum, wie an diesem selbst möglichst Eiterung zu vermeiden. Die Erfahrungen, welche ich mit der Dieffenbachschen Blepharoplastik gemacht, stimmen sehr wenig mit den maasslosen Lobeserhebungen, welche dieser Operation geworden sind, überein, und das, was ich selbst erfahren, finde ich auch durch Beobachtungen Anderer und selbst solcher bestätigt, welche die Dieffenbachsche Erfindung früher als eine unübertreffliche begrüssten. Ich bin einer der ersten gewesen, welcher nach Dieffenbach dessen Augenlidbildung ausgeführt hat, und ich unternahm sie, nicht minder günstige Hoffnungen, als Andere hegend. Zuerst verrichtete ich sie im August 1835 bei einem jungen Menschen (Friedrich V - t, 21 Jahre, aus Zscherben), welcher durch Brand, wahrscheinlich in Folge einer Pustula maligna die äussere Platte des rechten untern Augenlides verloren und so ein Ektropium bekommen hatte. Nachdem ich den noch erhaltenen und mit Cilien besetzten Rand des Lides von der Wangenhaut losgeschnitten und soweit von den tieferen Geweben getrennt hatte, dass er noch über seine normale Lage hinauf

verschoben werden konnte, wobei die ebenfalls erhaltene, auswärts gekehrte Bindehaut wieder vollständig einwärts gewandt wurde, verwandelte ich die weit klaffende Wunde durch Excision eines resp. Wangenhauttheils in ein Dreieck und excidirte und transplantirte dann ganz nach der bekannten Vorschrift einen rhomboidalen Hautlappen. Da es sehr wünschenswerth war, dass dieser Lappen sich nicht bloss an dem Rande, sondern auch an seiner Fläche mit der wunden Fläche des Augenlids, an welche er angelegt war, durch schnelle Vereinigung verbinde, so zog ich etwa dem untern Orbitalrande gegenüber durch seinen äussern Rand und durch den gegenüberliegenden Rand der offen bleibenden dreieckigen Wunde einen Faden und bewirkte durch dessen Zusammenknüpfung ein sehr genaues Anliegen des Hautlappens. Die Anheilung des letztern erfolgte überall per primam intentionem mit Ausnahme einer sehr unbedeutenden Stelle am innern Winkel, deren Eiterung jedoch sehr rasch vorüberging. Die offengelassene dreieckige Wunde übernarbte ebenfalls und der Operirte wurde, als ihre Heilung schon weit vorgeschritten war, aus der Klinik entlassen. Um diese Zeit war der Erfolg ganz erwünscht, das neue Augenlid gewährte dem Auge den nöthigen Schutz und hatte eine gute Lage; anders verhielt es sich aber, als ich den Operirten nach längerer Zeit wiedersah; die offen gebliebene Wunde war ohne weiteres Zuthun gut geheilt, das neue Lid kam zwar beim Schliessen des Auges mit dem oberen noch zusammen, aber es hatte sich etwas heruntergezogen und eine Wölbung angenommen, die an der Schläfenseite am auffallendsten war, — zwar nicht so stark und halbkugelig, wie man sie nach der Frickeschen Methode beschrieben findet, aber immer stark genug, um auf den ersten Blick das Augenlid als ein nicht natürliches zu bezeichnen.

In diesem Falle waren die günstigsten Umstände für eine Augenlidbildung dadurch gegeben, dass Conjunctiva und Ciliarrand vorhanden waren; ich lasse nun eine Beobachtung folgen, wo die Umstände viel weniger günstig waren, indem

das Augenlid in seiner ganzen äusseren Ausdehnung durch Carcinom zerstört war.

Frau K - r, 53 Jahre alt, aus Rossleben, hatte vor 12 Jahren eine harte warzenartige Erhöhung am rechten untern Augenlide bekommen, welche später unter dem Gebrauch einer von einem Quacksalber verordneten Salbe in Ulceration überging und allmählig das ganze Lid zerstörte. Als die Frau in Behandlung kam, war an der Stelle des unteren Augenlides eine carcinomatöse Ulceration vorhanden, die sich vom innern Augenwinkel bis etwas über den äussern hinaus erstreckte, die Conjunctiva aber noch grösstentheils verschont hatte. Ich schloss das Krankhafte durch 2 schräge, unten sich vereinigende Schnitte ein, die sich weit auf die Backe herab erstreckten; bei der Abtrennung desselben erhielt ich die Conjunctiva, soweit sie gesund geblieben war. Die hiernach zurückbleibende grosse dreieckige Wunde erstreckte sich mit ihrem äusseren Schenkel noch über den äusseren Augenwinkel hinaus, zu ihrer Deckung war ein breiter Hautlappen erfoderlich und ich nahm diesen um so reichlicher, als sich voraussehn liess, dass er sich während der Heilung contrahiren würde; die zu seiner Umgränzung dienenden Schnitte erstreckten sich daher bis in die Nähe des Ohrs und von dem hier befindlichen leichten Haarwuchs kam noch ein kleiner Theil auf die äussere Ecke des Ersatzlappens. Die weitere Ausführung der Operation geschah ganz in der bekannten Weise, und es ist nur zu bemerken, dass die Conjunctiva, soweit sie in hinreichender Höhe erhalten war, durch eine Reihe von Knopfheften an den obern Rand des transplantirten Lappens angeheftet wurde. Im Ganzen waren 21 Hefte nöthig. Das neugebildete Augenlid gewährte durch seine Reichlichkeit und Vollkommenheit die besten Hoffnungen. Die nach der Translocation des Lappens an der äussern Seite des Lides zurückbleibende Wunde wurde ganz unvereinigt gelassen und nur mit Charpie gedeckt. Die Verwundung war sehr beträchtlich; die Frau ertrug sie indessen mit Standhaftigkeit und hatte auch später nur mässige fiberhafte Reaction.

In der äusseren Haut heilten die Wunden überall durch schnelle Vereinigung, nicht so war es aber in Betreff der angehefteten Conjunctiva, die vielmehr fast in der ganzen Ausdehnung, in der sie das Augenlid berührte, abstarb und verloren ging. Unterhalb der Conjunctiva hatte sich die wunde Fläche des Hautlappens durch Adhäsion befestigt und nur an dem untersten innersten Theil etwas Eiter gebildet, der sich zu einem kleinen Abscess ansammelte, welcher sehr bald ausheilte. Auch die übrigen eiternden Stellen vernarbten, ohne dass eine besondere Behandlung nothwendig war, rasch und gut und die Operirte konnte 4 Wochen nach der Operation ganz geheilt entlassen werden. Das Augenlid hatte sich in dieser Zeit der Breite nach etwas zusammengezogen, so dass das, um was ich es absichtlich reichlicher gebildet hatte, verschwunden war; es lag an und hatte eine angemessene Höhe.

Vier Jahre nach der Operation sah ich die Frau wieder. Das neue Augenlid hatte sich so herabgezogen, dass sein freier, etwas wulstiger Rand einen mit der unteren Peripherie des Bulbus ziemlich gleich laufenden Bogen zwischen dem äusseren und inneren Augenwinkel bildete und dass zwischen ihm und dem obern Lide ein Zwischenraum blieb, wenn das letztere behufs der Schliessung des Auges so vollständig gesenkt wurde, dass sein freier Rand einen convexen Bogen bildete. Geöffnet erschien das Auge grösser, als das linke, hatte einen auffallend grossen inneren Augenwinkel und der obere Rand des transplantirten Hautstücks war in unmittelbare Verbindung mit dem von der Palpebralconjunctiva gebliebenen schmalen Reste getreten, lag also nahe der Stelle, wo sich die Bindehaut zum Bulbus zurückschlägt, und war dabei wenig einwärts gewandt. Es war Thränenträufeln vorhanden. Die Narbe an der Nasenseite war kaum sichtbar, etwas auffallender war die an der Schläfenseite und längs derselben war die Haut des neuen Augenlides und der Backe ziemlich stark gewulstet, so dass die Backe auffallend dicker, als die andere erschien. Endlich sass unter

und neben dem äusseren Augenwinkel ein Büschel feiner Haare, welches die Frau durch wiederholtes Ausreissen wegzuschaffen vergeblich bemüht gewesen war. Von einem Krebsrecidiv keine Spur. — Die Frau war gekommen, mir nochmals ihre Dankbarkeit und ihre vollkommene Zufriedenheit mit dem Erfolge auszudrücken und dieser war auch genügend für eine alte Frau; mir konnte er nicht ganz genügen, und in der That, auch für ein eitles Mädchen wäre er zu mangelhaft gewesen.

Bevor ich an diese Beobachtungen eine Betrachtung anknüpfe, erscheint es nothwendig, in der Specialgeschichte der Operationen nachzusehen, was andere Fälle von dieser Operation für Erfolge dargeboten haben; leider ist aber die Ausbeute deshalb gering, weil man sich meistens mit der Mittheilung zu sehr beeilt hat. Dieffenbach selbst hat meines Wissens nur einen speciellen Fall bekannt gemacht, seinen ersten, den er in Lisfrancs Klinik operirte, aber er ist nur bis zur Heilung der Wunden mitgetheilt, entscheidet also nichts. In einem andern Fall ging das neugebildete obere Lid durch Hospitalbrand verloren. Lisfranc, Eckstroem haben die Operation gemacht, mit Erfolg, wird gesagt, aber weiter nichts; auch Fricke hat sie mit dem schönsten Erfolge gemacht nach einer durch v. Ammon veröffentlichten brieflichen Mittheilung, die uns aber nicht bloss über die Details des Erfolgs, sondern namentlich über die Zeit, welche von der Operation bis zu dem genannten Erfolge verflossen, gänzlich in Zweifel lässt. Ueber Baumgartens Blepharoplastik bei erhaltenem natürlichen Ciliarrande erstreckt der Bericht sich nur auf die ersten 8 Tage nach der Operation. Auch von Ansiauxs unter gleicher Bedingung gemachten Operation ist das spätere Resultat nicht genauer bekannt. Guillon ersetzte den äusseren Theil des oberen Augenlides in ähnlicher Weise wie Dieffenbach, theilt aber wieder den Erfolg nur bis 14 Tage nach der Operation mit. Burow gibt über

das Resultat seiner Operation gar nichts weiter an, als dass die Heilung der Wunden erfolgte und ein befürchtetes Ektropium verhütet wurde. Fröbelius machte bei einem durch Narben erzeugten Ectropium palpebrae superioris die Blepharoplastik, nahm, wie sich aus der beigefügten Zeichnung deutlich ergibt, den grössten Theil der Augenbraune fort und erhielt nicht die Conjunctiva zur Ueberkleidung der innern Fläche des neuen Lides, sondern schnitt sie ganz durch; die Anheilung des Ersatzstücks erfolgte durch schnelle Vereinigung, dann entzog sich die Kranke der weiteren Behandlung. Adelmann machte am untern Lide eine partielle Blepharoplastik, nachdem er ein Symblepharon anticum in der von Ammon empfohlenen Weise excidirt hatte; das Resultat, welches die plastische Operation hatte, ist nicht angegeben, ja nicht einmal die vollständige Heilung der Wunden, die nur zum Theil durch Adhäsion geschlossen waren, ist angemerkt. Derselbe machte auch am obern Lide die totale Blepharoplastik wegen eines mit Verkrüppelung des Tarsalrandes verbundenen Entropiums, wobei die Bindehaut erhalten werden konnte; als die Operirte 4 Wochen nach der Operation entlassen wurde, war das neue Lid durchaus nicht difform, aber das Auge konnte nicht ganz geschlossen werden. Ferner verrichtete Pitha nach der Exstirpation eines carcinomatösen unteren Augenlides die Dieffenbachsche Blepharoplastik, wobei er den Lappen höher als gewöhnlich fixirte; bei der nach 3 Wochen erfolgten Entlassung gab das Lid eine normale Bedeckung des Augapfels und hatte eine „ganz gefällige Form"; nach ½ Jahre, wo die Operirte wieder vorgestellt wurde, wird nur die Unmerklichkeit der linearen Narben erwähnt, aber nicht, ob eine Zurück- oder Einziehung des Lappens Statt gefunden, was deshalb immer fraglich bleibt, weil die Conjunctiva nicht hatte erhalten werden können. Ausführlichere Mittheilung erhalten wir über einen Fall von Beck, welcher nach der Exstirpation eines Carcinoms das in seiner ganzen Ausdehnung und Dicke weggenommene untere Lid ersetzte; hier war nach etwa

6 Monaten die Form des neuen Lides durchaus gut, der Rand des letztern war nicht hart, nicht einwärts gekehrt und reizte den Bulbus nicht; — aber das ist, wenn man die Angaben ganz streng nehmen soll, ein Erfolg wider alles und selbst wider Dieffenbachs Erwarten, denn wenn, wie in diesem Falle, die Conjunctiva nicht zur Bekleidung der inneren Fläche des neuen Lides erhalten werden kann, so muss man, worüber sogleich ausführlicher gesprochen werden wird, annehmen, dass sich jene Fläche immer mehr oder minder zusammenziehen und der freie Hautrand dem unteren Umfange des Bulbus nähern werde. Ich setze in die Angaben des trefflichen Beck keinen Zweifel, aber für einen so ungewöhnlichen Erfolg würden ungewöhnliche Umstände wirksam gewesen sein müssen, die wir nicht kennen und uns bedenklich machen müssen, den Fall für die Erhebung eines allgemeinen Resultats in Rechnung zu stellen; übrigens werde ich in Bezug auf diesen und analoge Fälle nachher eine Vermuthung aussprechen. In dem zweiten Fall von Blepharoplastik, welchen Beck bekannt gemacht hat, wurde nicht Dieffenbachs Methode angewandt.

Chelius verrichtete die Methode mit glücklichem Erfolge, modificirte sie aber insofern, als er die Schläfenwunde heftete und Eiterung derselben verhütete, was nach seinem und meinem Dafürhalten für die spätere Form des Lides von entscheidendem Einflusse ist. Auch Jäsches Operationen können wir aus gleichem Grunde hier nicht in Anschlag bringen. Derselbe hat die Methode in ähnlicher Weise wie bei der Lippenbildung modificirt, um neben dem neugebildeten Theile eiternde Lücken zu vermeiden, und er führte in dieser Art eine partielle und eine totale Blepharoplastik aus. Bei der ersteren scheint mir, wenn der Operateur durch die Transplantation nicht etwa ein Recidiv des Krebses verhüten wollte, die Operation nicht nöthig gewesen zu sein, da die Natur solche Defecte ohne alle Entstellung durch Herbeiziehung der Theile während der Vernarbung ausgleicht. Nach der totalen Blepharoplastik, die wegen Ektropium am

obern Lide gemacht wurde, starben die inneren Ränder der beiden Ersatzlappen ab und das neue Lid wurde dadurch etwas zu kurz und schloss mit dem untern nicht völlig zusammen; man muss aber fragen, ob erstens ohne dies Ereigniss das neue Lid nicht zu lang geworden sein würde, da die beiden Schnitte, die zur Hebung des Ektropiums und zugleich zur innern Begränzung der beiden Ersatzlappen schräg und noch dazu in Bogen nach aussen und innen geführt wurden, nach ihrer Vereinignng längs der Mittellinie des neuen Lides viel länger als der verticale Durchmesser des natürlichen oberen Augenlides waren, und zweitens ob nicht die Augenbraune, welche erhalten wurde und über deren Beschaffenheit nach der Operation nichts angegeben ist, eine Dachform (⌃) bekommen habe, so dass sie sich mit den beiden Enden auf das neue Lid erstreckte? Ueberdies ist das Jäschesche Verfahren jedenfalls noch viel verwundender, als das Dieffenbachsche.

Wichtig für unsern Zweck sind die Operationen von Ammons; es sind zwei partielle und eine totale Augenlidbildung; eine vierte *), die am oberen Lide wegen Ektropium gemacht wurde, führte wegen besonderer Umstände zu keinem Resultate, sondern hatte ein Recidiv zur Folge und kann daher hier übergangen werden. In dem einen Fall **) konnte von dem unteren carcinomatösen Lide ein Rest, der innerste Theil, im Uebrigen aber weder Tarsalrand, noch Conjunctiva erhalten werden, die Vereinigung des Lidrestes mit dem Ersatzlappen erfolgte durch Granulation und während dessen zog sich der Lappen zusammen und nach aussen, so dass der erhaltene Lidrest bis zum äusseren Augenwinkel hin ausgedehnt wurde und die Augenlidspalte bildete. Der Erfolg war ganz befriedigend, bis nach 2 Monaten ein Recidiv des Carcinoms eintrat; aber hier war das Augenlid nicht

---

*) v. Ammon und Baumgarten die plastische Chirurgie. Berlin 1842. S. 216.

**) v. Walther und v. Ammons Journal f. Chirurgie I. 2. S. 305.

sowohl durch ein transplantirtes Hautstück, als vielmehr durch sich selbst ersetzt, und es verhält sich dieser Fall analog denen, wo nach der Exstirpation von Carcinomen gar keine plastische Operation gemacht, sondern der Defect durch Narbenbildung in einer Weise ausgeglichen wurde, dass man nach ganz vollendeter Heilung kaum etwas oder gar nichts von dem Verluste bemerken konnte, den das Augenlid erlitten. Darüber sind von Gräfe und mir ganz überraschende Beobachtungen mitgetheilt worden *), und noch kürzlich habe ich wieder in der Klinik die Exstirpation eines Carcinoms gemacht, welches am inneren Augenwinkel an der Nase sass, sich auf den angränzenden Theil der Augenlider mit erstreckte und nach dessen Exstirpation die Wunde durch Granulation so heilte, dass auch keine Spur des Defectes übrig blieb. — In einem zweiten Fall **) von partieller Blepharoplastik wegen Carcinom konnte nicht bloss der innere Theil des unteren Lides, sondern auch noch am übrigen Theil eine Portion der Conjunctiva erhalten und an den Rand des transplantirten Lappens angeheftet werden, welche Umstände dem Erfolge sehr zu statten kommen mussten, der 4 Wochen nach der Operation, — weiter geht die Mittheilung nicht, — nachdem ein Ectropium anguli externi an dem operirten Auge beseitigt worden, allen Erwartungen entsprach. Aus den zwei Abbildungen, welche wir von dem Fall in v. Ammons klinischer Darstellung der Krankheiten des Auges II. Taf. VII. Fig. 4. und in Peters Inauguraldissertation erhalten haben, ersehen wir, dass das restaurirte Augenlid zur Hälfte alt ist; sein neuer äusserer Theil erscheint etwas heruntergezogen und am Rande (beiden Abbildungen nach) gewulstet, wie er sich denn überhaupt in dem colorirten Ammonschen Bilde sehr auffallend von der alten Lidhälfte sondert. — Die totale Blepharoplastik ***) wurde am obern Lide wegen eines

*) S. m. klinisch-chirurgischen Bemerkungen S. 128.

**) v. Ammons Zeitschrift für Ophthalmologie IV. S. 431.

***) v. Ammons Zeitschr. für Ophthalmologie V. S. 313.

durch Ulceration entstandenen Defectes gemacht; Conjunctiva war nicht zu erhalten; die Operation gelang. In diesem Fall erfahren wir, wie sich der Erfolg nach längerem Zwischenraum gestaltete, und wie wichtig dies für die richtige Beurtheilung der Sache ist, lehrt ein Vergleich der in Peters Dissertation Fig. XX. enthaltenen Abbildung aus früherer Zeit mit dem Bilde, welches in Ammons klinischen Darstellungen II. Taf. VI. Fig. 18. von demselben Falle nach einem längeren Zeitraume gegeben ist. Dort ein Augenlid, welches zwar etwas sackförmig gewulstet und am Rande einwärtsgekehrt erscheint, aber doch den Bulbus von obenher deckt und dem natürlichen nicht unähnlich, mit einem schwach gebogenen Rande endet; später dagegen statt eines neuen Lides ein verschrumpftes, runzliges, wulstiges Hautstück, welches den Augapfel gar nicht mehr deckt, sondern unmittelbar über ihm liegt und dessen freier Rand in einem grossen Bogen am obern Umfange des Bulbus hingeht, ähnlich, aber noch viel stärker, als dies in dem von mir erzählten zweiten Fall am untern Augenlide Statt hatte. — Seerig *) hat die Methode verrichtet und führt zwar keine speciellen Beobachtungen an, sagt aber, dass ihn die Erfahrung gelehrt habe, „dass sich einige Zeit nach der Operation die transplantirte Haut verdickt und verkürzt, somit der eigentliche Zweck der Operation, die Bedeckung des Augapfels nehmlich, nicht vollständig erreicht wird." Adelmann **), der diese Bemerkung als begründet anerkennt, glaubt, der Nachtheil sei zu vermeiden, wenn man den Lappen so breit bildet, dass seine Ecke noch einige Linien weit nach der Schläfenseite hineinragt und hier mit wenigstens 2 Suturen befestigt werden kann, und er sagt, dass er bei diesem Verfahren den von Seerig gesehenen Nachtheil nie beobachtet habe. Wenn aber schon nicht wohl abzusehn ist, wie der Verkürzung des Lappens im verticalen Durchmesser durch eine Verbreiterung

*) Bericht über das klinische Institut zu Königsberg 1844. S. 57.

**) Beiträge zur Heilkunde. II. Erlangen 1845. S. 257.

desselben in horizontaler Richtung vorgebeugt werden soll, so scheint auch der oben angeführte Fall, wo dieser Chirurg die totale Blepharoplastik ausführte, der Erwartung und Angabe desselben nicht günstig zu sein, falls dabei, wie wohl anzunehmen, dem Lappen die grössere Breite gegeben worden war.

Man hat bei der Dieffenbachschen Methode besonders die Vollkommenheit der Form des nach ihr gebildeten Augenlides gerühmt, aber man hat, wie es mir scheint, den Werth der Methode beurtheilt, ehe man ihn hinreichend an der Erfahrung gemessen hat. Knüpfe ich an meine Beobachtungen wieder an und an die wenigen andern, welche sich als für den gegenwärtigen Zweck nutzbar gefunden haben, so ist in Betreff der Form der neuen Augenlider zweierlei zu bemerken.

Erstens, wenn die Bindehaut zur Bekleidung der innern Fläche des neuen Lides nicht erhalten werden kann oder wieder verloren geht, so übernarbt die innere Fläche und zieht sich dabei so zusammen, dass der freie Rand einwärtsgekehrt und an die Stelle, wo die Bindehaut getrennt worden, mehr oder minder nahe herangezogen wird; das Augenlid deckt nun den Bulbus nicht gehörig oder gar nicht mehr, sein Rand bildet einen Bogen, statt einer geraden Linie, seine äussere Fläche ist gewulstet. Der Grad, in welchem diese Veränderungen eintreten, kann sehr verschieden sein, übrigens aber müssen wir sie, einem oft erwähnten pathologischen Grundsatze nach, als ein regelmässiges Ereigniss betrachten. Gibt es aber von dieser Regel keine Ausnahme? Wie Beck in dem oben erwähnten Fall mittelst der Dieffenbachschen Methode ein Augenlid gebildet zu haben behauptet, was ganz glatt geblieben, so haben Andere Dasselbe mittelst anderer Methoden erreicht zu haben angegeben; ja Guillon sagt, dass ein ganz neues unteres Lid, welches er durch Aufwärtsbewegung eines aus der Backe gebildeten

dreieckigen Lappens hergestellt hatte, sich nach 30 Monaten nicht allein nicht einwärts gewölbt, sondern an seiner innern Fläche mit einer glatten Membran von entschieden mucosem Ansehn überzogen gehabt habe, und Aehnliches habe ich selbst an einem nachher zu erzählenden Fall, wennschon nicht nach so langem Zwischenraum, beobachtet. Gewiss kann man, zumal bei einiger Vorliebe für seine eignen Erzeugnisse, einen mässigen Grad der in Rede stehenden Veränderungen übersehen, aber ich muss hier doch die Frage aufwerfen, ob nicht Narben, welche sich an der Stelle von Schleimhäuten bilden, also gleichen Einflüssen und Verhältnissen, wie diese unterliegen, unter gewissen Umständen eine schleimhäutige Beschaffenheit annehmen und damit, statt des sonst den Narben eigenthümlichen Strebens zur Contraction, Weichheit und Dehnbarkeit bekommen können? Zu dieser Vermuthung bestimmen mich nicht bloss die obigen Beobachtungen, sondern auch andere; so ist es meinen Erfahrungen nach unzweifelhaft, dass nach der Durchschneidung von Narbensträngen, die in der Mundhöle zwischen den Kiefern und der Backe bestehn, trotz dem dass diese Wunden nicht mit Schleimhaut bekleidet werden, sondern auf dem Wege der Eiterung heilen, die sich daselbst bildenden Narben nicht bloss von Wiederzusammenziehung freibleiben, sondern sich nachträglich noch sehr dehnen können, und Aehnliches beobachtet man nach der Durchschneidung von Harnröhrenstricturen (wovon in einem nachfolgenden Abschnitt die Rede sein wird). Immer würde dies nur als eine, nicht bloss vom Sitze der Narbe, sondern noch von andern Umständen abhängige Erscheinung zu betrachten sein. — Wie es sich damit nun auch verhalten möge, so ist das Eintreten der hier in Rede stehenden Contraction des neuen Augenlids ein Vorwurf, der nicht die Dieffenbachsche Methode speciell trifft, sondern jede andere ebenso sehr, und wenn in manchen Fällen nach jener die Veränderungen in einem sehr geringen Grade oder gar nicht erfolgt sind, so darf man es ihr nicht zum speciellen Lobe machen wollen, da gleichgünstige

Resultate auch nach andern Methoden beobachtet wurden. Dieffenbach selbst hat das Eintreten jener Formveränderung sehr wohl vorausgesehn und deshalb schon den Rath gegeben, wie vom Tarsalrande, so auch von der Bindehaut eines defecten Augenlides soviel wie möglich zur Verwendung bei dem neuzubildenden zu erhalten; aber dennoch muss man dasselbe bei seiner Methode seinen Anhängern und maasslosen Lobrednern gegenüber hervorheben, weil diese die Methode so darstellen, als ob sie das Unmögliche möglich mache. Von den vielen Vortheilen der Methode, sagt einer der Empfehler, sind die grössten die, dass hierdurch sich nicht aufrollende, den natürlichen sehr ähnliche, wirklich neue, nicht etwa restaurirte Augenlider gewonnen werden; — ich könnte im Gegentheil beim Zurückblick auf gewisse Beobachtungen versucht sein, zu fragen, ob es da, wo ein Augenlid wirklich neu zu bilden, nicht etwa zu restauriren, d. h. wo nicht die Bindehaut und vielleicht auch der Tarsalrand erhalten ist, nicht am rathsamsten sei, jede Augenlidbildung zu unterlassen, da man doch kein bleibendes eigentliches Augenlid erhält, sondern zu fürchten hat, dass das transplantirte Hautstück sich zu einem Wulst am Umfang des Bulbus zurückziehen werde; ob dies namentlich nicht da am zweckmässigsten sein würde, wo z. B. wegen Carcinom ein Augenlid weggeschnitten werden muss, indem nach der einfachen Excision derselbe Umstand, der bei jener Blepharoplastik zum Verlust führt, einen Gewinn hoffen lässt, denn die Contraction des übernarbenden Wundrandes zieht diesen gerade, nähert ihn der Mitte des Bulbus und zieht die benachbarten Hauttheile heran, während dort die Contraction der übernarbenden Fläche den Rand herabzieht und von der Mitte des Bulbus entfernt; — ob es nicht wenigstens räthlich sei, sich einstweilen mit der blossen Excision zu begnügen und erst nach eingetretener Contraction der Narbe zu sehen, ob nun noch eine Blepharoplastik nöthig sei und wirklichen Gewinn bringen könne? und ich erinnere bei Stellung dieser Frage an die oben erwähnten Fälle von Ausgleichung grösserer

Defecte der Lider durch Narbencontraction und an gewisse Beobachtungen von scheinbarer Wiederbildung eines Augenlides. So nahm Gerdy *) das obere Lid ganz und vom untern den Rand weg und es konnte nach der Heilung das Auge geschlossen werden, sodass nur an einer Stelle ein Zwischenraum von 2 Millimetern blieb; die Differenz in der Höhe beider obern Lide betrug 2 Centimeter und für den Anblick war zwischen beiden Augen wenig Verschiedenheit. Einen andern Fall erzählt Blandin **), wo durch syphilitische Ulcerationen das untere Augenlid bis zum unteren Orbitalrande gänzlich zerstört, auch das obere am äusseren Theil seines Randes ergriffen war und diese Destructionen bei der Heilung sich so ausglichen, dass man hätte glauben können, es sei im Normalzustande nichts verändert, wenn nicht dem unteren Lide die Cilien gefehlt hätten und die Haut der Wangengegend etwas in die Höhe gezerrt gewesen wäre; la paupière inférieure était devenue souple et très belle, heisst es am Schlusse der Beobachtung.

Zweitens wird das neue Augenlid, gleichviel ob die Bindehaut und der Tarsalrand des alten erhalten wurde oder nicht, in der Richtung von oben nach unten zusammengeschoben und dadurch mehr oder minder wulstig, indem die unmittelbar neben ihm sich bildende Eiterungsnarbe sich contrahirt. Dieffenbach selbst erwartet von dieser Contraction der Narbe, insofern sie nach dem Breitendurchmesser Statt hat, einen Einfluss auf das neue Augenlid dahin, dass dies nach aussen angespannt und so den unterliegenden Theilen glatt angefügt werde; wie sollte nicht die Contraction, die in der Richtung des viel grösseren Längendurchmessers erfolgt, eine gleiche, nur stärkere Einwirkung auf das Augenlid ausüben, die aber freilich zu dessen Nachtheil ausschlagen muss. Wer die Operation bisher ausgeführt hat, erwähnt mit Recht den geringen Umfang der Narbe, die sich an der Stelle der

*) Cunier Annales d'oculistique. T. XI. p. 227.

**) Autoplastie p. 52.

grossen Wunde an der Schläfe gebildet hat, aber diese Umfangsverkleinerung ist ja nicht ohne resp. Verschiebung der Nachbartheile möglich. Diese Wulstung des neuen Augenlides bestätigt nun auch die Erfahrung, wie sich aus Obigem ergibt; damit fällt aber der Hauptvortheil hinweg, den die Methode vor der Frickeschen haben sollte. Beiden ist ein Umstand gemein, der eine nachtheilige Formveränderung erzeugt, d. i. die an der Seite des neuen Lides erfolgende Eiterung und Narbenbildung; diese ist bei der Frickeschen Methode geringer als bei der Dieffenbachschen; wo sie ganz vermieden wird und die Operation wegen Ektropium gemacht ist, tritt keine Wulstung ein. Bérard transplantirte bei Ektropium des unteren Lides aus der Schläfe einen Lappen nach der indischen Methode (einen gestielten), dieser heilte, obgleich nicht durch blutige Hefte, befestigt, überall durch schnelle Vereinigung an und war nach 4 Monaten noch glatt und ohne Wölbung. Allerdings kommt noch ein anderer Umstand in Betracht, der dem neuen Lide eine gewisse Wölbung oder Prominenz gibt und der bei der Frickeschen Methode für den nächsten Erfolg sehr in Rechnung zu stellen ist; indem nehmlich das transplantirte Hautstück viel dicker ist, als die Haut des natürlichen Augenlides, so gränzt sich jenes längs den Anheftungslinien, also auch längs dem resp. Orbitalrande sehr von der Nachbarschaft ab, längs der Verwachsung geht Epidermis mit Epidermis in einander über, darüber hinaus springt das neue Lid vor; bei der Dieffenbachschen Methode macht sich dieser Umstand wenig bemerklich, deshalb weil längs dem Orbitalrande keine Anheftung Statt findet, sondern über denselben die Haut in ununterbrochener Continuität fortgeht; — aber diese Prominenz verliert sich später, indem der transplantirte Lappen atrophisch wird und sein subcutanes Gewebe schwindet, wie sich dies aus Beobachtungen ergibt; so erzählt Blandin eine Blepharoplastik bei Ektropium des unteren Lides, wo sich die Prominenz nach 5 Wochen schon sehr vermindert hatte und ferner täglich abnahm (p. 59); dasselbe habe ich ebenfalls

beobachtet; auch ist es ja eine bekannte Sache, dass transplantirte Hautstücke allmählig ihr ursprüngliches Volumen verlieren. Aus diesem Grunde ist bei der Frickeschen Methode das neue Lid in der ersten Zeit von weniger günstigem Anschein, es wird aber später besser; bei der Dieffenbachschen Methode hat die Narbencontraction das Gegentheil zur Folge. Nach dem Allen halte ich es für nichts weniger als ausgemacht, ob wirklich, wie es ganz allgemein behauptet wird, die Stärke der Wölbung des neuen Lides bei den beiden Methoden einen erheblichen Unterschied darbietet, sobald eine längere Zeit nach der Operation verflossen ist. Endlich kommt für die Beurtheilung dieses Punktes noch ein anderer Umstand zu berücksichtigen; Fricke erläuterte nehmlich seine Operationsmethode nur durch einen Fall, wo er sie am oberen Augenlide verrichtet hatte, und auch die meisten andern Fälle, die mir von derselben Methode bekannt geworden, betreffen das obere Lid; Dieffenbachs Methode ist dagegen vorzugsweise am unteren Augenlide ausgeführt worden, und dies macht für den Erfolg einen grossen Unterschied. Bei dem oberen lässt sich das Ersatzstück viel schwerer der Unterlage genau anfügen und angefügt erhalten; ist der Levator palpebrae superioris noch vorhanden und zu erhalten, so steht auch seine Thätigkeit der andauernden genauen Anfügung des Lappens entgegen und es wird dieser sich also viel weniger leicht überall durch Adhäsion befestigen, Eiterung an seiner wunden Fläche aber seine Wölbung wesentlich befördern. Nach erfolgter Anheilung liegt das neue obere Lid entweder ohne gehörige Bewegung über den Bulbus hin, oder wenn es bewegt wird, so faltet es sich dabei nicht so fein ein, wie ein natürliches, sondern wird in der Form eines Wulstes gegen den Supraorbitalrand gegengeschoben, wogegen das untere nur geringer Bewegung bedarf und wenn es gewulstet ist, sich mehr über den Infraorbitalrand hin gegen den Umfang des Bulbus anlegt, ohne einen so auffallenden Vorsprung zu machen.

Ein anderer Vortheil, den man von der Dieffenbachschen Methode überall rühmt, ist ihre Anwendbarkeit unter allen Umständen; dies widerlegt sich aber sehr leicht dadurch, dass die Haut an der Schläfenseite der Augenlider oder die an der Backe aus irgend einem Grunde nicht transplantirbar sein kann. So machte ich vor etlichen Monaten eine Blepharoplastik wegen eines sehr ansehnlichen Ektropiums des rechten unteren Augenlides, welches nach einer schwarzen Blatter entstanden war; diese hatte aber eine ausgedehnte Zerstörung der Backe zur Folge gehabt, die Narben erstreckten sich bis auf den unteren Theil der Schläfe und bis an den Backenbart und dieser war so nach innen und aufwärts verzogen, dass ich ihn bei Befolgung der Dieffenbachschen Methode genau an die Stelle des Augenlides verpflanzt haben würde. Nur die Haut an dem oberen Theil der Schläfe und über der Augenbraune liess sich zur Transplantation nehmen. Die Methode passt auch dann nicht, wenn sich ein Defect oder eine wegzunehmende Degeneration auf ein ganzes Augenlid und über den äusseren Augenwinkel noch weiter hinaus nach der Schläfe zu erstreckt, weil dann aus dieser kein Lappen von hinlänglicher Breite zu entnehmen ist. Die Behauptung, dass wenn ein Lid in seiner ganzen Substanz verloren gegangen ist, nur diese Methode anwendbar, die anderen nur für die durch Defect der äusseren Lidplatte entstandenen Ektropien brauchbar seien, ist ganz leer; wenn Fricke seine Methode nur für Ektropien beschrieben, abgebildet und angewandt hat, so war nichts leichter, als sie auch auf Defecte des ganzen Lids zu übertragen, und ich habe in einem nachher zu erzählenden Fall von Blepharoplastik, die ich nach totaler Exstirpation des unteren Augenlides wegen Carcinom verrichtete, von einem dem Frickeschen ähnlichen Verfahren Gebrauch gemacht. Fürs obere Augenlid die Methode anzuwenden, würde ich durchaus Bedenken tragen, insofern dabei die zum Schutze des Auges, wie zur Zierde dienende Augenbraune grösstentheils weggenommen werden müsste, und ich halte diesen Punkt für so wichtig, dass ich

nur dann die Methode für zulässig halten könnte, wenn auf keine andere Weise der Ersatz des oberen Lides zu bewirken wäre. Endlich sagt man, wenn ein Lid nur auf einen Theil seiner Breite zu ersetzen ist, so eignet sich bei allen Variationen dieses Defectes die Dieffenbachsche Methode dazu; es würde aber keine Schwierigkeit haben, z. B. die Frickesche Methode ebenfalls für die verschiedenen partiellen Defecte der Lider anzuwenden, sobald man es nicht für unerlässlich hält, den Ersatz aus der Schläfe zu nehmen; vor allen Dingen fragt es sich aber, inwieweit eine derartige partielle Blepharoplastik wirklich nothwendig wird, wenigstens da, wo der Defect erst eben durch eine Exstirpation herbeigeführt worden, denn dass solche Defecte bei der Heilung der Wunde auch ohne Transplantation sehr vollkommen ausgeglichen werden können, darauf habe ich oben aufmerksam gemacht.

Die Dieffenbachsche Methode ist mit einer sehr beträchtlichen Verwundung verbunden, auch ist sie an eine bestimmte Form des Defectes gebunden und muss diese, wo sie nicht gegeben ist, was wohl niemals der Fall sein wird, auf Kosten gesunder Theile herbeiführen; in diesen Beziehungen steht sie jeder andern Methode nach. Ueberträfe sie in andern Hinsichten wirklich die übrigen Methoden in der Art, wie man es von ihr behauptet hat, so würden diese Umstände weniger hoch in Anschlag zu bringen sein, so aber geben sie einen neuen und wesentlichen Einwurf gegen die Methode ab.

Bei der von mir (in der Zeitung des Vereins für Heilkunde in Preussen 1842 Nr. 10.) mitgetheilten Operation nahm ich zum Ersatz der fehlenden äusseren Platte des unteren Augenlides ein myrthenblattförmiges Hautstück aus der Backe dicht neben der Nase, und die dadurch verursachte Wunde begünstigte durch Sitz und Form ihre Schliessung und schnelle Heilung *). Auf Letzteres lege ich das hauptsäch-

*) Um in dem Nachfolgenden nicht denjenigen, denen mein Ver-

lichste Gewicht und setze darin die wichtigste Eigenthümlichkeit meines Verfahrens. Zwischen dem neuen Lide und der Ersatzstelle muss ein Hauttheil unberührt sitzen bleiben, welcher verhindert, dass eine in der Ersatzstelle doch etwa eintretende Eiterung und Narbenbildung nicht auf das neue Augenlid wirke und dessen Form verändere. Die Stelle, von der ich das Ersatzstück nahm, ist mir insofern wichtig, als die Backenhaut viel nachgibiger ist, als die von den Meisten benutzte Schläfenhaut, in der die Schliessung einer grösseren Wunde auch dann noch Schwierigkeiten zu haben pflegt, wenn man die Wundränder von den unterliegenden Theilen gelöst hat. Indessen kann die Benutzung anderer als der Backenhaut durch Umstände geboten werden. Man hat meine Methode als eine blosse Modification der Frickeschen bezeichnet; dagegen würde ich, wenn nur das, was mir der Hauptpunkt ist, nehmlich die Vermeidung von Eiterung, nicht übersehen worden wäre, um so weniger etwas einzuwenden haben, als ich selbst wiederholt genöthigt gewesen bin, den Ersatzlappen in ähnlicher Weise wie Fricke aus der Schläfe zu nehmen. Von den vier Fällen, in denen

---

fahren nicht bekannt geworden ist, unverständlich zu bleiben, setze ich die beiden Figuren hieher, durch welche ich früher meine Operation zu

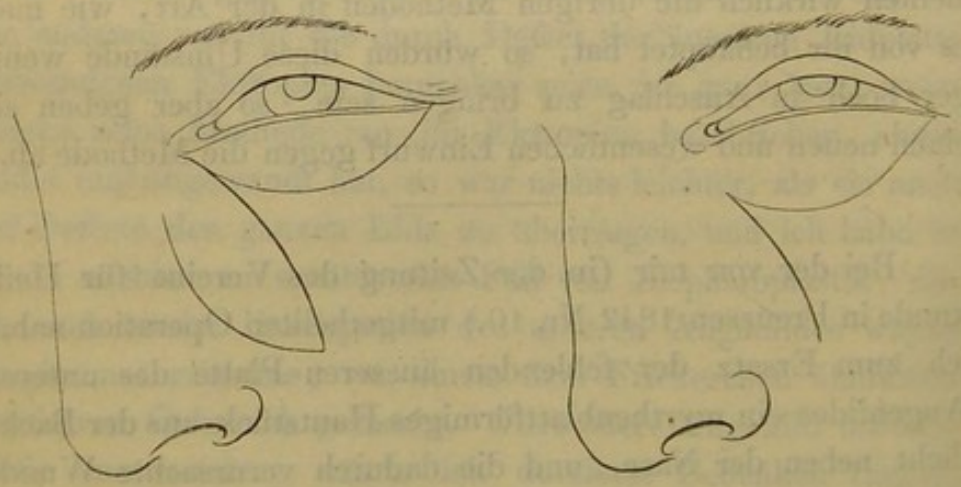

erläutern gesucht habe. In der ersten Figur ist am untern Augenlide die defecte Stelle bezeichnet; zwischen ihr und der Nase der Ersatzlappen; in der zweiten Figur sind nach der Transposition des Hautlappens die auf der Backe zurückgebliebenen beiden Wundlefzen lineair vereinigt.

ich dies zu thun genöthigt war, theile ich folgenden ausführlicher mit.

Eine 55jährige Frau (Juliane M - d, aus Naumburg), welche früher stets gesund war und 17 Kinder geboren hat, bekam um die Zeit des Aufhörens der Menstruation vor etwa 6 Jahren einen harten Knoten am äusseren Augenwinkel; derselbe dehnte sich nach dem unteren Augenlide aus, ging später in Ulceration über und stellte jetzt eine das ganze untere Lid einnehmende wallartige knotige Krebsdegeneration dar, welche mit durchfahrenden stechenden Schmerzen verbunden, am Rande und der Bindehaut exulcerirt war und den übrigens unversehrten Augapfel verdeckte. Am 5. Mai exstirpirte ich mit einem längs der unteren Gränze des Lides hingehenden Schnitt das Carcinom, welches sich von dem inneren bis zum äusseren Augenwinkel und über letzteren noch mehrere Linien weit hinaus erstreckte, sodass hier der Schnitt in einem grossen Bogen herum und bis in den äusseren Theil des oberen Lides hineingeführt werden musste. Von der Augenlidbindehaut war nichts zu erhalten. Die Wunde hatte an der äusseren Seite die grösste Höhe und es würde, wenn bei der sogleich unternommenen Blepharoplastik der Ersatzlappen von der Nasalseite hergenommen worden wäre, dieser ein sehr breites freies Ende bekommen haben und nur durch einen viel schmäleren Theil mit der Gesichtshaut in Verbindung geblieben sein, was leicht die vollständige Ernährung des Lappens beeinträchtigen konnte. Deshalb schnitt ich das Ersatzstück aus der Schläfe und der an diese gränzenden Stirnhaut nach einem dem Defect entsprechenden und auf jene geklebten Pflaster unter der nöthigen Zugabe an Länge und Breite so, dass der frei endende Theil sich verschmälernd nach oben und innen erstreckte, der ungetrennt bleibende Theil etwas, aber nur wenig breiter gelassen wurde, als es die Form des Defectes erfoderte, der Transplantationslappen also nicht wie bei Fricke eine dreieckige, sondern eine Myrthenblattform erhielt; überdies wurde die Basis des Ersatzstückes unmittel-

bar neben die Exstirpationswunde verlegt, sodass hier Wunde in Wunde überging (s. die hier folgenden Figuren) und nicht

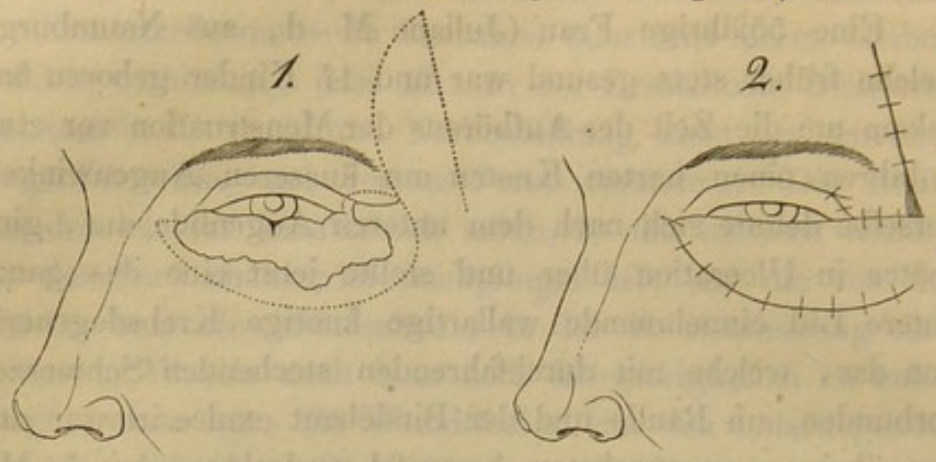

wie bei Frickes Methode eine nachträglich zu durchschneidende Hautbrücke blieb. Durch eine einfache Seitenbewegung um fast einen Rechtwinkel abwärts, wurde der Lappen leicht an die Stelle des weggenommenen Augenlides eingefügt und hier durch eine Anzahl Knopfhefte befestigt. Die kleine Lücke, welche das obere Lid erhalten hatte, wurde durch 2 dicht bei einander angelegte feine Knopfhefte zusammengezogen und geschlossen, der nun noch vom äusseren Augenwinkel aus nach der Schläfe zu sich erstreckende Wundrand mit dem oberen Rand des Ersatzlappens durch umwundene Hefte verbunden, endlich die Wunde an der Stirn und Schläfe ebenfalls durch Hefte geschlossen, was aber trotz einer vorhergehenden Ablösung der hinteren Wundlefze von der Temporalfascia doch nur schwierig und am untersten Ende auf die Länge von $\frac{1}{4}$ Zoll nicht ganz gelang (Fig. 2.). Zuletzt wurde ein kleiner weicher Schwamm auf das neue Augenlid, besonders seinen innern Theil gelegt und durch eine Compresse und Binde sanft angedrückt, um ein genaues Anschmiegen des Lides zu bewirken und der Ansammlung von Secret hinter ihm entgegenzutreten. Durch fleissige Ueberschläge von kaltem Wasser wurde der Verband nachher beständig feucht erhalten.

Wenige Stunden nach der Operation traten Vomituritionen, dann wirkliches Erbrechen ein; letzteres kehrte nach

dem Genuss von Speisen und spontan häufig wieder, war mit Kopfschmerz, grosser Mattigkeit und Schwäche bis zum Gefühl von Ohnmacht verbunden und verschwand erst nach 48 Stunden nach dem Gebrauch von Brausepulvern mit Morphium, Senfpflastern in der Magengegend, Klystiren mit Natrum sulphuricum u. a.; es bestand ohne Auftreibung und Empfindlichkeit der Magengegend, bei wenig belegter Zunge, hinterliess Appetitmangel und grosse Mattigkeit und war wahrscheinlich die Folge anhaltender Inhalationen von Schwefeläther, die fast eine halbe Stunde lang vor der Operation und auch noch während dieser angewandt wurden, ohne eine vollkommene Empfindungs- oder Bewusstlosigkeit hervorzurufen.

Nach 3 und 4 Tagen wurden die Hefte entfernt, welche das neue Lid befestigten; dies war durchaus von gutem Ansehn und adhärirte mit dem gegenüberliegenden Wundrande; nur ganz oberflächlich stellte sich längs der Wunde eine geringe Eiterung ein, welche in 3 bis 4 Tagen unter Anwendung von Höllensteinsalbe einer glatten Narbe Platz machte; ganz ebenso verhielt es sich mit der gehefteten Stelle im obern Lide und der Wundspalte an der äusseren Commissur, nur dass letztere durch Bewegungen, die dem Lide durch versuchtes Oeffnen des Auges und dgl. später ertheilt wurden, länger in Eiterung erhalten wurde. Ausserdem entleerte sich durch den äussersten Theil der Wunde unter dem Lappen da, wo er abwärts gebogen war, eine grössere Menge Eiter, die sich jedoch auch bald verminderte, sodass nach 8 Tagen nur noch eine oberflächliche Suppuration in der Wundspalte selbst vorhanden war, welche sich etwa 4 Wochen nach der Operation geschlossen hatte. Die Schläfenwunde zeigte sich Anfangs am obern Theil vereinigt, unten war Eiterung, diese dehnte sich aber später auch auf das obere Stück aus, sodass die Wunde fast in ihrer ganzen Ausdehnung etwa 3 Linien klaffte und durch Granulationsbildung sich schloss; sie war nach 9 Wochen glatt übernarbt. Endlich wucherte an dem Rande des neuen Lides die Granula-

tion etwas, sodass sie sich nach aussen überlegte, und sie wurde daher täglich cauterisirt, bis der Rand überall übernarbt war. Die Form des neuen Augenlides war nach 9 Wochen, wo Alles geheilt war, sehr vollkommen; der transplantirte Lappen hatte sich in Folge der Uebernarbung der an der Schläfe eiternden Wunden etwas nach aussen, und die Haut neben und von der Nase um so viel mit sich gezogen, dass der innerste Theil des unteren Lides in der Breite von 4—5 Linien durch alte Haut gebildet wird. Der freie Rand des Lides ist nicht einwärts gekrämpt, legt sich aber etwas mehr gegen den Augapfel an, als an dem natürlichen Lide, die äussere Fläche ist kaum merklich gewölbt, die innere sieht schleimhautähnlich aus und hat nach dem äusseren Winkel einige Adhäsionen mit dem Bulbus. Die Narbe, wodurch das Lid mit der Wangenhaut verbunden wird, ist kaum sichtbar und wird dadurch noch unmerklicher, dass sie in der Richtung fortgeht, längs welcher sich das andere Augenlid von der Backe abgränzt. Die Narbe an der Schläfe und Stirn ist glatt und nur jetzt noch durch einige Röthe und durch leichte Falten der umgebenden Haut bemerklich. Das Auge schliesst sehr leicht und vollkommen. Das untere Augenlid wird durch den Rest des Orbicularmuskels mitbewegt, namentlich am innern Theile.

In ganz ähnlicher Weise machte ich die Operation in einem andern Fall (Christoph Z - d, 68 Jahre, aus Eisleben, am 26. Novbr. 1846) bei einem nach schwarzer Blatter entstandenen Ektropium, dessen ich vorhin gedachte (S. 226) und wo die vorhandenen ausgedehnten Narben die Benutzung eines andern Hauttheils, als an dem oberen Theil der Schläfe und Stirn nicht gestatteten. Die Narben um den äusseren Augenwinkel herum und eine am inneren unter der Form eines Epikanthus hielten das obere Lid und die Augenbraune herunter, sodass letztere 3 Linien unter dem Supraorbitalrande stand; nach der bis zur Schläfe fortgeführten Excision

der Narben in der äusseren Augenlidplatte und nach Excision des Epikanthus trat das obere Lid nebst der Augenbraune in seine richtige Lage und ich excidirte nun den Ersatzlappen aus der Schläfe und Stirn, aus letzterer um so mehr, damit die Vereinigung der hier gemachten Wunde mit dahin wirke, die Augenbraune in ihrer richtigen Lage zu erhalten. Durch die umständliche und mit manchen besondern Schwierigkeiten verbundene Operation war der ganzen bedeutenden Deformität am Auge auf eine sehr vollkommene Weise abgeholfen, aber leider wurde der transplantirte Lappen durchaus und bis zu seiner Wurzel hin brandig, wahrscheinlich weil seine Ernährung durch die in seiner Nähe früher stattgehabte Narbenbildung beschränkt worden war. Es sei hier beiläufig erwähnt, dass ich die eiternde Wunde, welche nach Abstossung des Lappens an der äusseren Fläche des bei der Operation wieder in die Höhe gerichteten und reponirten Augenlides zurück blieb, durch eine breite Narbe zu heilen suchte, um doch noch den Zweck mittelst des in neuester Zeit von Chelius wieder gepriesenen Verfahrens zu erreichen, dass ich mich dabei ganz den von diesem Chirurgen gegebenen Vorschriften conformirte, dass aber die zur Retention des Augenlides angelegten Fadenschlingen sehr rasch durchschnitten und sich lösten und dass trotz aller Gegenmassregeln durch die während der Heilung eintretende Narbencontraction der Zweck ganz verfehlt wurde, sodass das Ektropium in der frühern Gestalt zurückkehrte.

In einem dritten Fall verrichtete ich die Operation (am 21. Juni bei Friedrich M-r, 21 Jahre, aus Etlau) wegen eines Ektropium des oberen Augenlides, welches durch eine, auch von Pustula maligna herrührende Vernarbung entstanden war. Der Rand des Augenlides war in seiner ganzen Länge in der Nähe des Supraorbitalrandes angewachsen und zwischen ihm und der Augenbraune, unter der nur noch ein 1 bis 2 Linien breiter gesunder Hautstreifen vorhanden war, erstreckte sich die Narbe von dem Nasalende des Augenlides bis zum äusseren Augenwinkel, neben dem sie sich

nach abwärts und noch über den äusseren Orbitalrand hinweg verbreitete. Nach ihrer Exstirpation, wobei an dem Ciliarrande nur ein 1 Linie breiter Hautstreifen gelassen werden konnte, und nach den zu einer vollständigen Reposition des Lides nöthigen tieferen Trennungen, welche die Bindehaut in grosser Ausdehnung entblössten, war eine breite Wunde vorhanden, welche mit dem unteren Rande in einem Bogen dicht am äusseren Augenwinkel vorbeiging und hier im Verticaldurchmesser am grössten war. Der Ersatzlappen wurde ganz so wie in dem zuerst erzählten Fall (S. 229) aus der Schläfen- und Stirnhaut, mit dem freien Ende nach oben, excidirt und heilte sehr schön an; er war Anfangs sehr dick, hatte aber nach 5 Wochen, während welcher Zeit er durch einen Verband mässig comprimirt worden war, sich schon sehr verdünnt und das neue Lid hatte einige Beweglichkeit erlangt. Der Vermehrung der letztern stand aber die grosse Breite entgegen, welche dem Ersatzlappen da, wo er die Wunde am äussern Augenwinkel zu füllen hatte, gegeben werden musste und welche auch eine zu tiefe Stellung dieses Augenwinkels veranlasste; ich excidirte daher um jene Zeit aus der Basis des Lappens ein liegendes myrthenblattförmiges Stück, dessen unterer Rand in der Narbe an und neben dem Augenwinkel fortging und dessen innere Spitze sich fast bis zur Mitte des Lides erstreckte. Diese Wunde wurde durch umwundene Hefte geschlossen und es verspricht diese Nachoperation in dem noch in meiner Behandlung befindlichen Fall einen vollkommenen Erfolg.

Endlich wandte ich dasselbe Verfahren noch in einem Falle in meiner Privatpraxis bei einem 19jährigen Mädchen an, bei welchem, ebenfalls in Folge einer schwarzen Blatter, durch Narben der äussere Augenwinkel heruntergezogen und das untere Augenlid in seiner ganzen Höhe so verkürzt war, dass das Auge nicht geschlossen werden konnte; ein Ektropium war nicht vorhanden. Vergeblich hatte ich hier eine subcutane Lösung aller der Narben vorgenommen,

welche die Augenlider in fehlerhafter Stellung hielten; der unmittelbare Erfolg war zwar gut, aber trotz einem sorgfältigen Verbande zogen sich die Theile wieder in die frühere Lage zurück. Die Blepharoplastik, die ich darauf machte, ist noch zu neu, um von ihr mehr sagen zu können, als dass sie ebenfalls einen guten Erfolg verspricht.

Soll meine Operationsweise als Modification der Frickeschen betrachtet werden, so würde die Modification dahin zu charakterisiren sein, dass ich 1) durch die Stelle, von der, und die Form, in welcher ich den Ersatzlappen entnehme, möglichst die Schliessung der davon entstehenden Wunde begünstige, dass ich 2) zwischen dieser Wunde und dem neuen Augenlide einen Hauttheil unberührt sitzen lasse, welcher das neue Lid dem Einflusse einer an jener Wunde sich etwa bildenden Eiterungsnarbe zu entziehen bestimmt ist, und dass 3) diesseits dieses sitzenbleibenden Hautstücks die Basis des Ersatzlappens unmittelbar neben der defecten Stelle entnommen wird, um die nachträgliche Durchscheidung einer Hautbrücke zu vermeiden und die Einfügung des Ersatzstücks zu erleichtern. Das würde wenigstens in einer Beziehung ziemlich dasselbe Verhältniss sein, wie zwischen dem Verfahren von Chelius und Dieffenbach. Chelius hatte ganz Recht, wenn er bei der Methode des Letzteren die Schläfenwunde schloss und durch schnelle Vereinigung heilte, und dies Verfahren hat auch an Phillipps u. A. Nachahmer gefunden, ja nach Cuniers Angabe soll es jetzt in Belgien wie in Deutschland allgemein angenommen sein. In Deutschland ist dies wohl nicht der Fall und es möchte auch wohl das Verfahren in den wenigsten Fällen gelingen, denn die Schläfenwunde widersteht durch Form und Grösse zu sehr der Vereinigung. Wo diese möglich ist, würde es übrigens wohl gar nicht des äusseren herabsteigenden Schnittes an der Schläfe zur Begränzung des Lappens bedürfen, da er es eben ist, der

wieder vereinigt werden muss, vielmehr würde das Verfahren auf das von Guillon in einem Fall befolgte zu beschränken sein, welcher nach V förmiger Excision des unteren Lides nur vom äusseren Augenwinkel aus einen horizontalen Schnitt nach der Schläfe hin führte, hier die Haut ablöste und die V förmige Wunde vereinigte. Guillon gibt selbst an, dass dies Verfahren meistentheils nicht ausreichen würde. — Bei der Frickeschen Methode bewirkte Mackenzie in einem Fall, den er am 10. August 1843 operirte und in Cuniers Annalen 1844 Januarheft bekannt gemacht hat, die schnelle Schliessung der Schläfenwunde und will sie überall befolgt wissen, wo sie ausführbar ist, doch ist bei dieser Wunde, theils wegen ihrer Form, theils wie schon bemerkt, wegen ihres Sitzes die völlige Schliessung in der Regel unmöglich.

III.

Operation von Narben.

Obgleich diese Operation in der neueren Zeit vielfältige Vervollkommnungen erfahren hat, so kommen doch immer noch häufige Fälle von schlechter Vernarbung vor, in denen es mittelst der bisherigen Verfahrungsarten nicht gelingt, die von den Narben erzeugten Nachtheile zu beseitigen. Es liegt zwar an der Eigenthümlichkeit dieser Uebel, dass die Methoden und Regeln, die für ihre Hebung aufgestellt werden, niemals erschöpfend sein können, denn die Operation der Narben setzt, wie die plastischen Operationen, bei dem Chirurgen die Fähigkeit voraus, dem concreten Falle gemäss die passende Operationsweise zu erfinden; dieses Erfinden wird aber durch die Mittheilung neuer, wenn auch unter beschränkten Bedingungen anwendbarer Verfahrungsarten, ja selbst durch die Bekanntmachung specieller Operationsfälle wesentlich erleichtert. In den nachfolgenden drei Abschnitten werde ich Beiträge zur Behandlung schwierigerer Fälle von Narbencontracturen geben und dadurch der in Rede stehenden Operation förderlich zu sein versuchen.

Narbenverlegung.

Narben, welche die Bewegung eines Theiles hemmen, können dadurch unschädlich gemacht werden, dass man sie bis an das eine ihrer Enden, d. h. bis auf eine in Verbindung bleibende Basis von der umgebenden Haut und den unter-

liegenden Theilen lostrennt, bei der nunmehr freigewordenen Bewegung des Theils zurückweichen lässt und die danach bleibende offene Wunde schliesst, um sie ohne Eiterung zu heilen. Die Narbe selbst bleibt also bestehn, sie wird nur so verlegt, dass sie nicht mehr hemmend auf eine Bewegung wirken kann, und es wird verhütet, dass an ihrem alten Platze eine neue hinderliche Narbe sich bilde. Kann man solche Narben gänzlich wegnehmen und danach die Wunde schliessen, so ist dies, wenigstens an Theilen, welche bloss getragen werden, z. B. am Halse, allerdings besser, insofern zugleich die von der Narbe verursachte Entstellung beseitigt wird; dazu sind aber die Narben oft viel zu umfangreich, man muss sie erhalten, um durch sie selbst einen Theil des von ihnen eingenommenen Raumes zu decken, und es ist schon durch die Hebung der Functionsstörung ausserordentlich viel gewonnen, ja oft kann nur dies allein Operationszweck sein, z. B. an den grösseren Gelenken der Extremitäten, wo das Entstellende der Narbe meistens nicht in Betracht kommt. Das Wesen der hier in Rede stehenden Operation besteht also in der Verlegung einer Narbe. Es ist durch diese, von mir erfundene und am 26. Januar 1842 zuerst am Ellenbogengelenk ausgeführte *) Methode in der Operation der Narben nach meinem Dafürhalten um so mehr ein wesentlicher Schritt vorwärts gethan, als sich die Anwendung der Methode an andern Theilen von selbst darbietet. Die Uebertragung derselben auf das Kniegelenk lag zunächst und wir finden sie für dieses, wie für das Ellenbogengelenk von Dieffenbach **) beschrieben, ausserdem habe ich von ihr am Finger Gebrauch gemacht; besonders wichtig scheint mir aber ihre Anwendung bei Narben am Halse, welche die Bewegung des Kopfes hindern und zu gross sind, um ganz exstirpirt zu werden. Von dieser Anwendung geben die beiden folgenden Fälle Beispiele.

---

*) Med. Zeitung des Vereins für Heilkde. in Pr. 1844. Nr. 41. S. 190.

**) Operative Chirurgie I. Leipzig, 1845. S. 231.

Frau H-e, 40 Jahre, aus Quesnitz im Schönburgischen, hatte in Folge von Radesyge-Ulcerationen, wovon sie in der Klinik geheilt worden, so ausgedehnte Narben zurückbehalten, dass am ganzen Gesichte bis hinter die Ohren durchaus keine und am vordern Theile des Halses sehr wenig natürliche Haut zu finden war; ein dicker Narbenstrang erstreckte sich von der Regio suprahyoidea, wo er gleich hinter dem Kiefer mit einer breiten Basis begann, längs der vordern Seite des Halses nach dem Manubrium sterni herab, auf dem er sich mit mehreren Verzweigungen ausbreitete, während er darüber eine wulstige hohe Falte darstellte; er hielt den Kopf in starker Neigung gegen die Brust und trat bei einem Versuch, den Kopf zu erheben, um so mehr und straffer nach vorn (s. Taf. III. Fig. 1.). Um hier die Beweglichkeit des Kopfes wieder herzustellen, machte ich (den 20. Februar 1846) die Operation in dieser Weise: ich fasste den Narbenstrang mit der linken Hand und zog ihn so nach vorn, dass er gänzlich in der Form einer Falte von den unterliegenden Theilen abgehoben war, stach hinter seinem obersten Theile ein Skalpell durch den Grund der Falte an gesunden Hautstellen durch, führte das Messer hinter dem Strange bis auf das Manubrium sterni herab und schnitt so die ganze Narbe nebst den angränzenden Hauttheilen in der Form eines unten sich zuspitzenden Lappens los. Die beiden Bogenschnitte, welche den Lappen begränzten, verliefen über die Seitentheile des Kehlkopfs und die unteren Theile der Mm. sternomastoidei bis auf den obern Theil des Brustbeins, wo sie zusammenkamen; sie waren möglichst in gesunder Haut geführt, und nur da, wo die Narbe sich seitlich verzweigte, erstreckte sich diese in einer ganz oberflächlichen, nicht merklich contrahirten Schicht jenseits der Wunden. Fig. 1. *a d c* zeigt die Form der Schnitte. Der Lappen, welchem durch die Art, wie er gebildet wurde, sogleich möglichst viel Zellgewebe nebst dem breiten Halsmuskel erhalten war, zog sich gleich nach seiner Losschneidung zusammen und zurück; bei der Rückwärts-

neigung des Kopfes, die sofort ganz ungehindert war, wich er bis zum obersten Theil des Kehlkopfes hin und liess unten eine grosse offene Wunde frei, in der die Sternalportionen der Kopfnicker völlig entblösst dalagen. In dem nun folgenden zweiten Akte der Operation wurde die Wunde vereinigt, sowie es sich am leichtesten aus Fig. 2. ergibt. Die offene Wunde wurde nehmlich von unten her durch Zusammenheften ihrer Ränder bis zu der Spitze des zurückgewichenen Lappens, der durch die Heftung noch etwas mehr hinaufgedrängt wurde, geschlossen; dies geschah unten mit Leichtigkeit, oben unter einiger Spannung; jedoch konnten seitliche Incisionen, um die Wundränder hier nachgibiger zu machen, unterlassen werden. Durch diese Heftung kamen die Ränder des Lappens mit dem obern Theil der beiden äusseren Wundlefzen von selbst in Berührung und sie wurden mit diesen ebenfalls durch blutige Hefte verbunden, sodass nun die ganze Wunde in der Form eines Y geschlossen und der verschobene Lappen durch den senkrechten Theil der Nath gleichsam gestützt wurde. Um eine genaue und gleichmässige Anlage des Lappens an die unterliegenden Theile zu erreichen, wurden über ihn weg lange Heftpflasterstreifen angelegt und der Kopf durch die Fascia pro erectione capitis in hintenüber geneigter Stellung erhalten; auf die ganze Wunde kamen kalte Umschläge, die jedoch am folgenden Tage auf den senkrecht gehefteten Theil beschränkt wurden. Wie nehmlich dem narbigen Lappen von vorn herein kein grosses Maass vegetativer Thätigkeit zuzutrauen war, so zeigte schon während der Operation seine Spitze eine verdächtige bläuliche Färbung, diese nahm nachher zu und erstreckte sich auch etwas nach den Rändern hin, besonders dem linksseitigen; hier war Gangrän zu fürchten und sie trat wirklich ein. Ihre Ausdehnung war freilich gering und der dadurch herbeigeführte Substanzverlust würde von keinem Belange für den Erfolg der Operation gewesen sein, übel war aber die damit vereitelte Heilung der Wunden ohne Eiterung. Von der Wunde *a b* waren die

oberen zwei Drittheile durch Adhäsion geheilt, die Wunde *b c* eiterte dagegen grösstentheils und von der senkrechten Wunde klaffte zunächst nur der oberste Theil, aber die Eiterung dehnte sich allmählig weiter abwärts aus, indem die um den Hals gelegten Heftpflaster nicht vermögend genug waren, die nur erst verklebte, noch nicht festverwachsene Wunde in genauer Vereinigung zu erhalten, und andererseits ergriff die Eiterung auch die oberflächlichen Narben, von denen oben gesagt wurde, dass sie jenseits des dreieckigen Lappens zurückgelassen wurden. Der untere Theil der senkrechten Wunde blieb vereinigt, auch war der Lappen, soweit er sich erhalten hatte, in seiner heraufgeschobenen Lage angewachsen, soweit aber Eiterung eingetreten war, bildete sich ein neuer Narbenstrang; dieser war allerdings um sehr vieles geringer, als der frühere, aber er beeinträchtigte doch den Erfolg der Operation insofern, als er die Zurückbeugung des Kopfes in einem geringen Grade beschränkte und bei dieser Bewegung sich als ein entstellender Vorsprung zeigte.

In einer ähnlichen Weise, jedoch mit einer bemerkenswerthen Modification machte ich dieselbe Operation bei einem 7jährigen Mädchen (Sophia S - dt, aus Gr. Farnstedt) am 10. Juni 1846. Bei demselben war in Folge von Verbrennung am Halse eine Narbe entstanden, welche sich von der Gegend hinter dem Unterkiefer längs der Mittellinie des Halses heraberstreckte und hier eine ziemlich 1 Zoll vorspringende und bis aufs Manubrium sterni herabgehende Falte zur Folge hatte, wodurch der Kopf in unveränderlicher und so starker Neigung nach vorn erhalten wurde, dass das Kinn fast das Sternum berührte, auch die Seitwärtsbewegung des Kopfes fast gänzlich aufgehoben war und das Kind sowohl die Aufwärts- als Seitwärtswendung des Gesichts nur durch Bewegungen des ganzen Stammes bewirkte. Am obern Ende erstreckte sich die Narbe, jedoch ohne einen erhebli-

chen Vorsprung zu bilden, weit nach beiden Kieferwinkeln zu, und wenn auch dadurch keine Störung in der Bewegung des Kopfes bewirkt wurde, so enthielt dies doch den Grund zu einer Modification der Operation. Indem nehmlich diese Quernarbe ziemlich tief eindrang, war zu besorgen, dass sie die Ernährung des Hautlappens, wenn er wie im vorigen Fall losgeschnitten wurde, sehr beeinträchtigen und dadurch Brand bedingen würde. Die Operation, die durch das Widerstreben und Geschrei des Kindes erschwert und sehr unangenehm wurde, bestand darin, dass ich die narbige Hautparthie auch in der Form eines dreieckigen Lappens losschnitt, diesen aber auf dem Manubrium sterni mit der übrigen Haut im Zusammenhang liess, sodass seine Basis unten, die Spitze oben war. Auch hier geschah das Losschneiden in der Art, dass ich selbst die Basis des loszuschneidenden Dreiecks in einer Falte mit der linken Hand hielt, den obern Theil von einem Gehilfen halten liess und während die betr. Hautparthie dadurch von den unterliegenden Theilen abgehoben und abgesondert war, das Messer hinter meinen Fingern durchstach und nach oben führte. Obgleich der Narbenstrang hiermit vollkommen gelöst war, so zeigte sich bei einem Versuch, den Kopf nach hinten zu beugen, doch noch einige Spannung der Hauträndер, sie wurden deshalb in der Breite von 2—3 Linien und auf den grössern Theil ihrer Länge nebst einigen straffen Zellgewebsparthien fortgenommen, bis die Bewegung des Kopfs ganz ungehindert war. Die Wunde erstreckte sich bis über die Zungenbeingegend hinauf, auf ihrem untern Theil lag der gleich nach dem Losschneiden zurückgewichene dreieckige Hautlappen. Sie wurde wie im vorigen Fall vereinigt, nur in umgekehrter Richtung, sodass sie nach der Schliessung ein A darstellte. Die Vereinigung geschah leicht und ohne merkliche Spannung der Wundränder, daher ein Lostrennen der Hauträndер, sowie seitliche Einschnitte unterlassen werden konnten. Der Verband wurde wie im vorigen Fall gemacht, insofern er aber zur Befestigung des Kopfes in der

Rückbeugung bestimmt war, zeigte er sich, wie alle derartigen Bandagen, ungenügend. Das Kind verhielt sich, nachdem die Operation einmal vorüber war, sehr folgsam und war möglichst ruhig zu liegen bemüht, indessen kamen doch trotz Willen und Bandagen Bewegungen des Kopfes vor und besonders wurde dadurch, dass die Kleine im Bette immer wieder abwärts rutschte, eine Störung in der Lage der operirten Theile hervorgebracht. Die Folge davon war, dass die Wunde nur an ihrem obern Theile und an dem einen Rande des dreieckigen Lappens durch schnelle Vereinigung heilte und dass sich selbst auf einen Theil dieser verklebten Wunden nachher die Eiterung noch ausdehnte. So unerwünscht dies nun aber war, so wurde der Operationszweck doch noch im Wesentlichen erreicht; der Kopf wurde während der Heilung der eiternden Wunden möglichst nach hinten fixirt und das Kind unterstützte dies durch eigne Haltung mehr, als sich von ihm bei seinem Alter erwarten liess. Nach 6 Wochen waren die Wunden vollständig vernarbt und das Kind im Stande den Kopf frei nach den Seiten und soweit nach oben zu bewegen, dass er gerade stand; nur die Möglichkeit der Rückwärtsneigung war nicht erreicht worden. Der dreieckige Hautlappen war, ohne durch die Vernarbung wieder nach oben gezogen zu werden, in den untern Theil der Wunde über dem Sternum eingeheilt. Es ist noch zu bemerken, dass auf die Operation, so bedeutend bei ihr die Verwundung war, doch keine allgemeine Reaction eintrat. Das Kind blieb noch einige Zeit nach der Heilung in der Klinik und es schien während dessen die Bewegung des Kopfes noch freier geworden zu sein.

Man hat bei der Mittheilung meiner Methode die Frage aufgeworfen, ob der Erfolg ein bleibender gewesen und nicht wieder eine Contraction der Narbe eingetreten sei? Ich habe den von mir zuerst (am Ellenbogen) Operirten noch nach 2 Jahren wieder zu sehn und zu untersuchen Gelegenheit ge-

habt und kann die Versicherung geben, dass allerdings der Erfolg ein dauernder war und die Ausstreckung des Armes vollkommen und ganz ungehindert geblieben ist. Ebenso gibt Dieffenbach an, dass er die Nützlichkeit der Methode aus eigener Erfahrung bestätigen könne. Es ist auch kein Grund für ein Recidiv abzusehn, sobald der Theil der Operationswunde, welcher über das Gelenk selbst fortgeht, durch schnelle Vereinigung heilt. Dies ist aber allerdings von Wichtigkeit und es kommt in dieser Beziehung nicht bloss die Wunde in Betracht, welche zur Lösung der Narbe gemacht wird, sondern auch die seitlichen Einschnitte, welche die Vereinigung jener zu ermöglichen bestimmt sind und nach meinem Dafürhalten niemals über die Gelenkbiegung selbst hinausgeführt werden dürfen, deshalb, weil sie nothwendigerweise durch Eiterung heilen müssen. Man kann zwar auch hierbei Narben von hinreichender Länge erzielen, sobald man das Glied während der Heilung fortwährend gestreckt erhält, aber diese Narben behalten eine entschiedene Neigung zur Contraction und gehen diese ein, sobald die streckenden Verbände wegbleiben, um so mehr, als sie durch die gewöhnliche d. h. flectirte Lage der Glieder darin begünstigt werden. Wenn der Erfolg auf die Dauer ein genügender sein sollte, so würde es möglich sein müssen, eine Hyperextension des Gelenks zu bewirken und bei dieser die Wunden zu heilen.

Bei den beiden am Halse verrichteten Operationen war der Erfolg nicht ganz vollkommen, weil die von der Lösung der Narbe herrührende Wunde nicht überall durch Eiterung heilte, und daran waren zwei Umstände Schuld, nehmlich theilweise Sphacelirung der losgeschnittenen Narbe und zweitens mangelhafte Fixirung des Kopfes. Um dem erstern Ereignisse vorzubeugen, welches immer um so mehr zu befürchten steht, je mehr eine Narbe in die Breite und besonders in die Tiefe ausgedehnt ist, muss man dem loszuschneidenden Narbenlappen eine möglichst reichliche Zugabe an gesunden Geweben machen, d. h. er muss Ränder von gesun-

der Haut haben und möglichst dick sein, man muss von den unterliegenden Theilen an ihm haften lassen, was sich ohne nachtheilige Verletzung mit losschneiden lässt, überall also mindestens die Zellgewebsschicht bis auf die oberflächlichen Muskeln oder deren Fascia; am Halse nahm ich noch den breiten Hautmuskel mit in den Lappen, und um dies sicher zu erreichen, machte ich die Schnitte zur Begränzung des Lappens, nachdem ich diesen in der Form einer Falte von den unterliegenden Theilen abgehoben hatte. Ohne diese Vorsicht würde in dem zuerst erzählten Falle der Brand gewiss eine grössere Ausdehnung erreicht haben. Freilich ist eine solche Operation am Halse mit einer beträchtlichen Verwundung verbunden, indessen hatte sie in beiden Fällen keine irgend erhebliche Reaction zur Folge. — An der unvollkommenen Fixirung des Kopfes ist die Mangelhaftigkeit der Verbände Schuld, welche wir für diesen Zweck besitzen; alle von weichem nachgibigen Material bereiteten Bandagen, und wenn sie auch, wie die Köhlersche Mütze von Leder gefertigt sind, sichern für längere Zeit nicht eine unveränderte Lage, und ich werde, wenn ich diese Operation wieder zu verrichten habe, damit beginnen, dass ich für den Fall einen festen, die Lage des Kopfes und Halses unabänderlich sichernden Apparat construiren lasse.

Operation des narbigen Ektropiums.

Ektropien, welche durch Narben an den Augenlidern oder in ihrer Umgebung entstanden sind, bieten für die Therapie gewöhnlich eine schwierige Aufgabe dar, weil ihre Operation sich nicht überall in derselben Weise ausführen lässt, vielmehr den concreten Umständen der einzelnen Fälle gemäss sehr modificirt werden muss. Meine Methode, die äussere Augenlidplatte durch einen V-Schnitt in der Form eines Dreiecks abzutrennen, an die richtige Stelle zu verlegen und dann die Wunde in der Gestalt eines Y zu schlies-

sen, — eine Methode, die mit der eben besprochenen Operation übereinkommt und derselben zum Vorbilde gedient hat *), — setzt voraus, dass die Vegetation der äussern Lid-

---

*) Ueber die Erfindung dieser Methode der Ektropium-Operation erlaube ich mir hier einen kleinen Excurs, den ich aber nur für Liebhaber von Prioritätsstreitigkeiten in einer Anmerkung hersetze und den jeder Andere übergehen möge. Es ist dieser Operationsmethode ergangen, wie einem reichen Mädchen; sie hat viele Bewerber gehabt! Nicht lange nachdem ich das Supplement zu meinen akiurgischen Abbildungen herausgegeben hatte, wurde mir von einem meiner damaligen Zuhörer mitgetheilt, dass sein früherer Lehrer, einer unserer ausgezeichnetsten Chirurgen, von der Abbildung der obigen Operationsmethode des Ektropium in dem genannten Supplement sehr überrascht worden sei, indem dies Bild eine Copie der Zeichnung zu sein schiene, welche er von der kürzlich von ihm „zuerst und nach eigener Idee" ausgeführten Operation von jenem Studirenden hatte anfertigen lassen. Dieser Irrthum war leicht berichtigt, indem ich dem von mir verehrten Chirurgen die vor Jahren hierselbst erschienene Dissertation mit jener Abbildung meiner Operationsweise übersandte und denselben auf den betr. Abschnitt im 2. Bande meines Handbuchs der Akiurgie hinwies. — Hawranek, der 1840 diese Operationsmethode mit Glück ausführte (s. Oesterreich. Jahrbücher 1840. Neueste Folge XXIII. S. 425) und Liharzik schreiben dieselbe dem Sanson zu, doch habe ich nicht entdecken können, auf Grund wessen sie dies thun; ein Citat ist nicht angeführt und vergeblich habe ich nach der Quelle der Angabe geforscht. Serre, welcher den Franzosen Alles vindicirt, was nur mit einigem Anschein von Recht geschehen kann, nennt gleichwohl als Urheber der Methode nicht Sanson, sondern führt sie als diejenige an, que dit avoir exécutée M. Wharton Jones; dabei wird dieselbe aber so beschrieben, dass man in Zweifel bleiben muss, ob sie wirklich ausgeführt worden ist, denn es heisst: der dreieckige Lappen werde „ungefähr auf die Hälfte seiner Länge" losgetrennt. — Als seine neue Erfindung führte 1845 Dr. Houston in Irland die Methode aus und Dr. Bastings beschreibt sie als solche in Cunier Annales d'oculistique T. XIII. p. 214. — Endlich haben die Herren Fritze und Reich in ihrer Schrift über plastische Chirurgie 1845 die Methode, wie Alles was in diesem Theil der Chirurgie gut und brauchbar ist, Dieffenbach zugeschrieben, und einer von ihnen fügt noch am Schlusse des ganzen Buches die Versicherung hinzu, dass er die Operation von D. schon vor 10 Jahren ausführen gesehn habe. Diese Versicherung kann um so eher auf sich beruhen, als es bei Ansprüchen auf eine Erfindung nicht auf die erste Ausführung allein, sondern ebensosehr auf die erste Kundgebung ankommt. Dieffenbach selbst beschreibt in seiner operativen Chirurgie (Leipzig 1845. I. S. 490) allerdings die Methode, ohne sie aber sich zuzuschreiben, und wenn er die Güte hat, mich unter denjenigen zu nennen, welche sich um die Operation des Ektropium verdient gemacht ha-

platte durch ausgedehntere Narben, welche ihren dem Ciliarrande benachbarten Theil betreffen, nicht wesentlich beeinträchtigt sei, da sonst diese Augenlidplatte, nachdem sie losgeschnitten ist, abstirbt; sie ist daher oft gar nicht anwendbar. In einem solchen Fall, wo bei jener Methode der V förmige Lappen grösstentheils aus Narbensubstanz bestanden haben würde, machte ich von einem neuen Verfahren Gebrauch.

Bei dem Karl U - ch, welchem ich das Jochbein resecirt, war, wie S. 14 bemerkt wurde, ein Ektropium zurück-

---

ben, so kann sich dies eben nur auf jene Methode beziehen; in seinen früheren Schriften findet man zwar ähnliche Operationen von ihm ausgeführt, die ich alle mit gewissenhafter Treue in meinem Handbuche der Akiurgie mitgetheilt habe, aber nirgends die Methode mittelst einfacher Hautverlegung. Die bildliche Darstellung, welche die Herren Verfasser der plastischen Chirurgie von der Methode geben, sieht den betr. Figuren in dem Supplement meiner akiurgischen Abbildungen so ähnlich, dass ich sie für eine Copie dieser zu halten versucht sein könnte. In derselben Schrift finden wir auch eine Uebertragung der Methode auf die Operation des Ectropium labii inferioris und als Beleg für die grosse Nützlichkeit derselben einen Fall, in dem von Dieffenbach eine Operation gemacht wurde, die jedoch von jener sehr verschieden ist, dagegen mit einer Operationsweise des Ectropium palpebrae übereinkommt, welche wirklich von Dieffenbach herrührt und wobei zwar ein dreieckiger Hautlappen losgetrennt, aber ganz oder an seinem untern Theile weggeschnitten und die danach bleibende offene Wunde von den Seiten her zusammengezogen wird. Es scheint, als hätten die Herren Verfasser ebendiese Methode mit der meinigen confundirt, daher sie auch wohl jene, als die eigentliche Dieffenbachsche und von Zeis vor 9 Jahren bekannt gemachte, an dem gehörigen Orte in ihrem Werke ausgelassen haben und am Schlusse des Buches nachzutragen veranlasst gewesen sind. Wenn dieselben übrigens in der fraglichen Methode eine Uebertragung des von Dieffenbach bei der Nasenbildung angewandten Verdrängens der Haut sehn, so scheint mir dies eine etwas missliche Analogie zu geben; wenigstens ist meine Methode nicht die des Verdrängens, sondern der einfachen Lösung und Zurückführung auf den richtigen Standpunkt.

Was nun die Ansprüche betrifft, die ich auf die Methode zu machen habe, so bestehn sie darin, dass die Operation von mir am 26. Januar 1838 zum ersten Male ausgeführt und im Mai 1839 durch meinen damaligen Schüler, Herrn Dr. Schauer, in dessen Inauguraldissertatation: De ectropio. Hal. 4°. cum tabul. bekannt gemacht worden ist; dann habe ich die Operation ausführlich in der zweiten Auflage meines Handbuchs der Akiurgie II. S. 19. 1840 beschrieben und später auch in dem Supplement zu meinen akiurgischen Abbildungen bildlich dargestellt.

geblieben und es betraf dasselbe die äussere Hälfte des untern Augenlids, welche durch eine fest auf dem Knochen liegende Narbe stark ab- und auswärtsgezogen war. Dies operirte ich am 22. Februar 1841 auf folgende Weise: ich machte einen Λförmigen Schnitt, der mit seinen beiden Schenkeln die erwähnte Narbe nebst einem auf jeder Seite derselben gelassenen Hautstreifen einschloss und mit seiner Spitze über derselben nahe am Lidrande und zwar gerade an der am meisten herabgezogenen Stelle desselben lag; während nun die umschnittene Haut- und Narbenpartie unberührt gelassen wurde, löste ich die äusseren Lefzen der Wunde d. h. die äussere Augenlidplatte bis zum Tarsalrande und der Mitte des Lides vom Grunde ab und schweifte die Schenkel des Λförmigen Schnittes an den unteren Enden zugleich etwas nach unten und der Seite hin (⌣) aus, sodass die äussere Lidplatte hinreichend schiebbar wurde. Nun liess sich der Augenlidrand in seine normale Lage bringen und es wurden zunächst die oberen Enden der beiden losgelösten äusseren Wundränder mit einander oberhalb des fest sitzengebliebenen dreieckigen Hautstücks durch drei feine umwundene Näthe vereinigt; dadurch kam zugleich der übrige Theil der äussern Wundlefzen mit den Rändern des dreieckigen Hautstücks in Berührung, es wurden diese Wundspalten ebenfalls theils durch Stecknadeln, theils durch Knopfhefte geheftet und es war nun eine überall geschlossene Wunde von der Form eines umgekehrten Y (ʎ) vorhanden. Um diese Schliessung der Wunde gut bewirken zu können, war von dem vorderen Schnitt der vordere Wundrand eine Linie breit abgetragen worden. Durch diese Operation war dem Augenlide seine völlig normale Stellung gegeben; ihr bleibender Erfolg hing aber davon ab, dass die Wunden überall durch schnelle Vereinigung heilten und diese trat aller Sorgfalt ungeachtet nicht ein, es gingen nicht allein die Wunden, sondern auch die Heftpunkte und mit ihnen ein Theil der alten Narbe in Eiterung über und wie diese vernarbte, kehrte das Augenlid in seine frühere fehlerhafte Lage zurück.

Eine kurze Darstellung dieser Operation zu geben, hielt ich mich trotzdem berechtigt, dass im obigen Fall der gehoffte Erfolg nicht erreicht wurde; Umstände, die nicht durch das Operationsverfahren selbst herbeigeführt wurden, also ausserwesentlich sind, vereitelten hier die zum guten Resultate unerlässliche schnelle Heilung. Ich werde kein Bedenken tragen, von dem Verfahren unter geeigneten Umständen wieder Anwendung zu machen, und glaube, dass in demselben eine Hilfe für gewisse Fälle von narbigem Ektropium gegeben ist.

Operation des narbigen Epikanthus.

Ausser dem angebornen Epikanthus, dessen nähere Kenntniss wir v. Ammon verdanken, gibt es auch einen acquirirten, und dieser hat nebst einigen anderen Veranlassungen ganz besonders üble Vernarbung in Folge von eiternden Wunden, Brand und Ulcerationen zur Ursach; ich habe denselben nach einer eiternden Backenwunde sich bilden sehn, welche im Umfange des untern Augenlides durch den Hufschlag eines Pferdes erzeugt wurde; mehrmals war er die Folge von Brand, welcher durch Pustula maligna und Erysipelas herbeigeführt wurde. Dieser acquirirte narbige Epikanthus unterscheidet sich von dem angeborenen dadurch, dass er nur den innern Winkel des einen Auges deckt und dass er durch Verziehung der Haut nach der Nasenwurzel hin nicht zum Verschwinden gebracht wird. Man kann von ihm zwei Formen unterscheiden; die eine besteht in einer prominenten Narbe, die sich vom obern zum untern Augenlide heraberstreckt und von dem Nasenrande her über den innern Augenwinkel weglegt; bei der zweiten, dem eigentlichen Epikanthus, ist durch eine Narbe am obern oder untern Augenlide oder an beiden zugleich die übrigens normal beschaffene Haut an der Gränze der Nase zu einer Falte über den innern Augenwinkel hingezogen, sodass dieser mehr oder minder von jener Hautfalte gedeckt ist, und es kann letztere

so herüberragen, dass sie nicht bloss entstellend, sondern selbst störend ist. Dieser Epikanthus kann, wie sich von selbst ergibt, nicht wie der angeborne mittelst der Rhinorrhaphe operirt, sondern es muss die anomale Hautfalte selbst weggenommen werden. Dies gab ich bereits in meinem Handbuche der Akiurgie, 2. Aufl. II. S. 51 unter Bezugnahme auf einen früher von mir mit Glück operirten Fall an; Dieffenbach behauptet aber dagegen, dass er so wenig wie v. Ammon dies Verfahren hilfreich gefunden habe und dass er bei einseitigem Epikanthus mit Erfolg ein myrthenblattförmiges Hautstück zwischen der Falte und dem Nasenrücken aus der resp. Nasenseite excidirt habe. Wenn dies nicht bei einem angebornen Epikanthus geschah, — der, wenn ich eine Mittheilung von Ammon recht verstehe, in seltenen Fällen auch einseitig vorkommt, — so müssen die ursächlichen und anderen Verhältnisse des Uebels eigenthümlicher Art, der Epikanthus kann nicht ein narbiger gewesen sein, wie in dem von mir angezogenen Fall, denn in den Beispielen, welche mir vorgekommen sind, liess sich, wie gesagt, die Falte nicht nach der Nase hin verziehen; auch ist dies gar nicht zu erwarten, da die Falte durch eine Narbe an den Augenlidern gebildet und fixirt wird. Es bleibt also bei solchem Epikanthus gar nichts anderes, als die directe Excision der Falte übrig, und dass diese von gutem Erfolg sein kann, davon habe ich mich, welches auch das von Andern gewonnene Resultat sein möge, sehr wohl zu überzeugen Gelegenheit gehabt.

Zum Beleg dessen theile ich hier noch einen Operationsfall mit, in dem ich überdies die Excision in etwas modificirter Weise verrichtete. Bei einem 43jährigen Manne waren nach einem heftigen Erysipelas faciei beide Augenlider der rechten Seite oberflächlich von Brand ergriffen und es blieben nach der Abstossung des Brandigen zwei ausgedehnte Eiterflächen zurück, von deren Uebernarbung Ektropium des obern und untern Augenlides zu fürchten war. Diese Fehler traten indessen nicht ein, vielmehr bildeten sich auf der durch balsamische Mittel reichlich hervorgerufenen Granulation Nar-

ben, welche eine vollkommene und zwanglose Schliessung der Augenlider zuliessen, dagegen über dem innern Augenwinkel eine Faltung der hier unverletzt gebliebenen Haut zur Folge hatten, einen Epikanthus von der oben erwähnten zweiten Form, der so breit war, dass er nicht bloss sehr auffiel, sondern auch dem Kranken hinderlich war. Am 6. Okt. 1843 operirte ich dies Uebel in folgender Weise: mit einem schmalen spitzen Messer spaltete ich die Falte längs ihrem concaven freien Rande in ihre beiden Wände, entfernte dann eine zwischen diesen sich vorfindende dünne Schicht straffen Zellgewebes und schnitt nun die vordere Faltenwand an ihrem breitesten mittleren Theile quer nach der Nase hin ein, sodass sie sich flach an die unterliegenden Theile anlegen liess, wobei an der Stelle des Querschnittes eine kleine dreieckige Lücke entstand. Darauf excidirte ich die hintere, dem Auge zugekehrte Wand der Falte bis auf ihren mittleren Theil, der sich nun in jene Lücke einfügen liess und dieselbe füllte, verband die beiden Wundlefzen über und unter der Lücke durch zwei feine Knopfhefte und bewirkte die Vereinigung der übrigen Wunde durch Streifen von englischem Pflaster. Die Heilung erfolgte per primam intentionem und es blieb von dem Uebel keine Spur weiter zurück, als eine feine, glatte, durchaus nicht erhabene Narbe, die nach einem halben Jahre, wo der Mann sich in der Klinik wieder vorstellte, kaum noch zu entdecken war.

Dies Verfahren hat einige Aehnlichkeit mit einem von Ammon früher vergeblich versuchten, unterscheidet sich von demselben aber wesentlich dadurch, dass von mir die Falte nur soweit weggenommen wurde, um die Wunde überall schliessen und per primam intentionem heilen zu können, während v. Ammon die Wunde durch Eiterung heilen liess. Die letztere muss auch da vermieden werden, wo der Epikanthus ohne weiteres excidirt wird, und wahrscheinlich ist in der Heilung der Wunde durch Granulation auch die Erfolglosigkeit der von Dieffenbach gemachten Excision begründet.

IV.

Harnröhrenverengerungen, Sprengung derselben, Urethrotomie.

Drei verschiedene Prozesse sind es, wodurch Harnröhrenverengerungen entstehn, nehmlich Contractur, entzündliche Ausschwitzung und Narbenbildung, und drei Hauptmittel entsprechen dieser verschiedenen Beschaffenheit, nehmlich Sprengung durch den Katheter, Druck und Durchschneidung. Diese Mittel sollen und können weder überhaupt, noch jedes für eine bestimmte Art der Strictur die einzigen und ausschliesslichen sein; aber sie sind am häufigsten anwendbar und wirksam und entsprechen am meisten der verschiedenen Natur des Uebels. Was man schlechthin Harnröhrenstricturen nennt, sind verschiedene Uebel, und darin, dass man diese in der Praxis nicht distinguirt, dass man sie nicht, ihrer Natur entsprechend, verschieden behandelt, sondern bei allen dasselbe Mittel versucht und anpreist, liegt ein Hauptgrund der Klage über das Missliche unserer Behandlung der Stricturen, namentlich über das häufige Vorkommen der Recidive, und der Grund des Streites über die Vorzüglichkeit des einen oder andern therapeutischen Mittels. Wie sich, laut einer Erfahrung, die jeder beschäftigte Chirurg macht, zu gewissen Zeiten bestimmte chirurgische Uebel in einer ungewöhnlichen, durch epidemische oder ähnliche Einflüsse gar nicht erklärlichen Häufigkeit zur Behandlung darbieten, so kommen auch dem einzelnen Chirurgen gewisse

Krankheitsformen und gewisse Arten eines Uebels vorzüglich häufig vor, ohne dass sich dafür irgend ein Grund nachweisen liesse, und die vorzugsweise Beschäftigung des Einzelnen mit einer gewissen Art von Krankheiten ist wenigstens ebenso oft die Folge als die Ursach davon, dass bei ihm gerade diese Krankheiten sich häufen, — eben dies aber führt so oft zu einer Einseitigkeit in der Ansicht über die Natur gewisser Uebel und über die dagegen anzuwendende Hilfe.

Diejenigen Harnröhrenverengerungen, welche auf einer durch entzündliche Prozesse bedingten Anschwellung und Veränderung der Schleimhaut und besonders des submucösen Zellgewebes, sowie der ferner benachbarten Theile, des Corpus spongiosum beruhen, sind nicht häufig. Ich berühre sie hier nur mit zwei Worten. Bei ihnen bedarf es zur Heilung einer gesteigerten Resorption und diese wird am besten durch Druck hervorgerufen; Bougies sind also die dieser Art von Stricturen entsprechenden Heilmittel und sie lassen auch eine dauernde Heilung erwarten, wenn diese Stricturen nicht denjenigen Grad erreicht haben, wobei die entzündlich abgelagerten Stoffe bereits zu weit umgewandelt sind, um noch der Aufsaugung zu unterliegen, wobei also eine vollständige Rückbildung des betr. Gewebes zur Norm nicht mehr zu hoffen steht. Dies kommt aber hier besonders leicht vor und es gehören daher gerade diese Art von Stricturen, die unter dem Namen der callösen bekannt sind, am öftersten zu den für die Dauer unheilbaren.

Am häufigsten kommen die in Contractur begründeten Stricturen vor; aber sie sind am wenigsten ihrer eigenthümlichen Natur nach gekannt, denn die meisten Aerzte wissen nur von Entzündung, deren Ausgängen und Producten, und selbst die neusten Schriftsteller z. B. Rokitansky nehmen nur solche Stricturen (allenfalls neben den narbigen) an, die durch Verdickung und Verhärtung der Schleimhaut und der submucösen Gewebe in Folge von Entzündung entstanden

sind. Das ist ein Irrthum, den man leicht hätte vermeiden können, wenn man nur bedacht hätte, dass die meisten Harnröhrenstricturen auf ganz unmerkliche Weise und ohne alle Spur von Entzündungszufällen entstehn, und dass der Tripper, der gewöhnlich vorausgeht, wenn man ihn als die ursächliche Entzündung ansehn will, schon um deshalb nicht als solche betrachtet werden kann, weil zwischen ihm und der Strictur immer ein gewisser, oft sehr langer Zeitraum liegt, eine Entzündung aber ihre Producte gleich macht. Bei den meisten Stricturen findet man auch keineswegs jene Verdickung und Verhärtung, sondern es ist eine blosse ring- oder klappenförmige Verengerung oder Zusammenschnürung der Schleimhaut vorhanden und diese ist in vermehrter Dichtigkeit und verminderter Dehnbarkeit des Gewebes an der betr. Stelle begründet; sie besteht ohne weitere materielle Veränderungen an dieser Stelle, als dass die Partikeln des Gewebes einander näher gerückt sind. Es ist eine Contractur vorhanden, wie sie in Muskeln, Sehnen und andern Theilen gefunden wird. Allerdings findet man neben ihr wohl einige Auflockerung und Gefässinjection der Schleimhaut, sowie die Oberfläche dieser nicht von der weichen glatten Beschaffenheit, welche sie im normalen Zustande zeigt, aber dies sind Veränderungen, die in Folge langwieriger blennorrhoischer Prozesse an Schleimhäuten überhaupt vorkommen, die mit der Verengerung des Lumens der Urethra direct nichts zu thun haben und die auch noch oft genug als secundär und von der Strictur abhängig betrachtet werden müssen, insofern als diese, ihre Folgen und die gegen sie gerichteten Kurmethoden oft zu neuen blennorrhoischen Affectionen Veranlassung geben. Auch können bei dieser Art von Strictur Verhärtungen bestehn, aber diese sind dann secundär, durch Reizung der vorhandenen Strictur bedingt und es kann diese selbst durch zufällig entstandene oder von der Kunst herbeigeführte Ulceration narbig werden. Um aber über diese Art von Stricturen und ihre Häufigkeit zu urtheilen, muss man die Harnröhrenverengerungen nicht bloss

in den anatomisch-pathologischen Kabinetten studiren; was man hier zu sehen bekommt, sind meistens ausgeartete, complicirte Fälle, Stricturen gemischten Charakters, namentlich mit Narbenbildung verbunden, mit einem Worte Schaustücke der krankhaften Natur und häufig auch der krankhaften Kunst. Auch lernt man diese Art von Stricturen nicht bei der Leichenöffnung solcher Personen kennen, welche an den Folgen einer Harnröhrenverengerung verstorben sind, denn da ist immer ein complicirter Zustand vorhanden und die Strictur, wenn sie ursprünglich durch Contractur entstanden war, nun durch ihre Folgen und die bei ihr stattgehabten Reizungen zu einer callösen oder narbigen geworden. Die in einfacher Contractur begründeten Stricturen verschwinden an der Leiche gewöhnlich beim Aufschneiden der Harnröhre, wie die Contractur einer Sehne nicht mehr bemerkt wird, sobald man diese durchschnitten hat, deshalb weil die Contractur ohne weitere materielle Veränderungen besteht; ebendeshalb werden aber jene Stricturen bei der Leichenöffnung von Personen, die an andern Krankheiten verstorben sind, selbst dann leicht übersehen, wenn man an sie bei der Section denkt.

Es entstehen diese Stricturen nach Blennorrhoen und man wird vielleicht Manches bei ihnen aufzuklären im Stande sein, wenn man dasselbe Uebel am Auge studirt. Im Ductus nasalis, wo es ganz in derselben Form, wie in der Urethra vorkommt, ist es der Beobachtung weniger zugänglich; man sieht es aber auch an der Conjunctiva oculi, wo nach langwierigen Blennorrhoen unter Abflachung des Sinus vom untern Augenlide zum Bulbus Falten unter der Form von scharfrandigen Scheidewänden herübergehen, welche, wenn man die Conjunctiva einen geschlossenen Raum auskleidend denkt, sich ganz wie die Stricturen in der Harnröhre darstellen würden. Diese Falten entstehn nicht, während die Blennorrhoe stark ist, sondern erst dann, wenn die Conjunctiva ihre blennorrhoische Structur ganz oder grösstentheils wieder verloren hat; sie sind immer mit einem gewis-

sen Grade von Umwandlung der übrigen Conjunctiva verbunden, indem diese auch neben jenen Falten contrahirt, dabei auffallend weiss und gefässlos ist und das natürliche weiche Ansehn verloren hat; hie und da sieht man auf ihr wohl blennorrhoische Granulationen, aber oft ganz isolirte. Ihr Vorkommen hängt nicht von der Heftigkeit und dem acuten Auftreten einer Blennorrhoe ab, sondern vielmehr von der Dauer einer solchen, daher sie besonders dann beobachtet werden, wenn der Schleimfluss durch fortwährende äussere Schädlichkeiten oder durch innere Causalmomente lange Zeit unterhalten worden; der Gebrauch örtlicher, sehr differenter Mittel, namentlich der Cauterisationen mit Höllenstein, kann zu ihrer Entstehung insofern hinwirken, als er die dafür immer nöthige Aufhebung der blennorrhoischen Structur der Bindehaut herbeiführt; aber man sieht sie auch, wo weder Höllenstein, noch ein anderes differenteres Mittel angewandt worden ist. — Das sind alles Umstände, die zu einer Parallele mit den Harnröhrenstricturen veranlassen, welche ich nicht weiter auszuführen brauche, im Betreff deren aber zu bemerken ist, dass sie eine Divergenz beider Uebel in gewissen Punkten keineswegs ausschliesst.

Als hauptsächlichstes Heilmittel bei dieser Art von Stricturen habe ich die Sprengung derselben genannt; am gebräuchlichsten ist bei ihnen, wenigstens in Deutschland, die allmählige Dilatation durch Bougies. Wir wollen uns bei der Beurtheilung der Mittel zunächst durch die Grundsätze für die Behandlung der Contracturen und durch die Erfahrungen, die bei der Kur analoger Uebel gemacht werden, leiten lassen. Auch bei andern Contracturen, z. B. denen der Sehnen und Muskeln, der natürlichen Oeffnungen, wenden wir die allmählige Ausdehnung an und wir besitzen hierin allerdings ein sehr wichtiges Heilmittel, aber es ist auch nicht zu leugnen, dass die Kurmethode langwierig ist, dass sie bei höheren Graden des Uebels oft unwirksam oder unanwendbar ist und dies namentlich darin liegt, dass die nöthigen Ausdehnungsmittel gar nicht oder nicht in zweck-

mässiger Weise applicirt werden können, dass diese oft üble Nebenwirkungen auf benachbarte Theile haben, endlich dass überall die Contractur leicht wiederkehrt, wo nicht in dem Gebrauch des betr. Theils oder in antagonistischen Theilen eine Gegenwirkung gegen Recidive gegeben ist. Alles dies bestätigt sich z. B. bei der Strictur des Nasenkanals und es findet auch auf die allmählige Dilatation der Harnröhrenstricturen volle Anwendung. Wer kennt nicht die grossen Schwierigkeiten, auf die man bei der Behandlung enger Urethralstricturen mittelst Bougies trifft, und den schwankenden Erfolg dieser Behandlung!

Ein anderes, ebensosehr gepriesenes, wie getadeltes Mittel sind die Cauterisationen; wenn man deren Werth jedoch beurtheilen will, so muss man eine doppelte Art der Cauterisation wohl unterscheiden, nehmlich eine oberflächliche und eine eigentlich zerstörende; bei der letztern wird ein wirklicher Schorf erzeugt, welcher durch Eiterung losgestossen wird und dann eine Continuitätstrennung in dem geätzten Theil hinterlässt, die sich durch eine Narbe wieder schliessen muss. Das ist die Wirkung der Cauterisation von vorn nach hinten, sowie derjenigen Cauterisation von innen nach aussen, wobei man das Aetzmittel längere Zeit einwirken lässt, auch wohl immer der Cauterisation mit kaustischem Kali, wenn dessen Wirkung nicht durch das Fett, womit man die Aetzbougie bestreicht, aufgehoben wird; — es trifft sie der den Cauterisationen überhaupt gemachte Vorwurf, dass nach ihr Recidive kommen, welche schlimmer als das ursprüngliche Uebel sind; denn es macht sich hier das allgemeine Gesetz geltend, dass Narben, die auf dem Wege der Eiterung gebildet sind, sich zusammenziehen und dass sie dazu die Neigung behalten, wenn man auch lange Zeit die Zusammenziehung durch mechanische Mittel (bauchige Bougies u. a.) verhindert; die hiernach als Recidiv auftretenden Stricturen gehören aber alsdann der dritten, sogleich zu besprechenden Art an, welche viel übler als die in Contractur beruhenden Stricturen sind. Die oberflächliche Cauterisation

hat keine Continuitätstrennung der Harnröhrenschleimhaut zur Folge, also auch keine Eiterung und Narbenbildung, nur die oberflächlichste Schicht, das Epithelium löst sich danach ab, wie man dies bei Cauterisationen der Conjunctiva, auch der äussern Haut sehen kann. Hiernach tritt keine Contraction der geätzten Stelle ein, im Gegentheil kann in dieser Art der Aetzung, wenn sie mit dem Gebrauch von Bougies verbunden wird, ein vorzügliches Mittel gegen Verengerung schleimhäutiger Kanäle gegeben sein, wie dies die gleiche Behandlung der sogen. Thränenfistel beweist, von der ich häufig Gebrauch gemacht und die vorzüglichsten Resultate gesehn habe *). Nicht zu gedenken aber, dass diese Analogie insofern nicht ganz zutreffend ist, als der Zustand des Nasenkanals bei der sogen. Thränenfistel sich von dem der Harnröhrenschleimhaut bei Stricturen dadurch unterscheidet, dass bei jenem in der Regel die Schleimhaut neben der Strictur noch in grösserer Ausdehnung blennorrhoisch umgewandelt ist und dass die oberflächlichen Cauterisationen gerade gegen diese Umwandlung eine vorzugsweise Wirksamkeit besitzen, ihre Nützlichkeit gegen die Strictur also vielleicht hiervon abgeleitet und als eine indirecte betrachtet werden könnte, — so hat auch bei Harnröhrenstricturen die oberflächliche, wie jede Cauterisation Schwierigkeiten, die trotz der neuen und neuesten Verbesserungen des Verfahrens und der Instrumente oft sehr gross, selbst unüberwindlich sind.

Ich komme nun zu der Sprengung der Harnröhrenstricturen. Diese geschieht durch einen dicken soliden Katheter mit gut abgerundetem Ende und zwar gebrauche ich in der Regel einen Katheter, der (wie der Heurteloupsche Steinbrecher) bis auf das vordere, in einem stumpfen Win-

---

*) Eine kurze Darstellung meines Verfahrens bei der Cauterisation des Nasenkanals habe ich in der zweiten Auflage meines Lehrbuchs der Akiurgie (Halle 1846) S. 213 und in dem Supplement zu meinen akiurgischen Abbildungen (Berlin 1844) Taf. II, Fig. 78—80, Text S. 36 gegeben; genauere Angaben über die von mir erreichten Erfolge behalte ich mir für eine spätere Mittheilung vor.

kel aufwärts gehende Ende ganz gerade ist; man bringt den Katheter bis zur Strictur und drängt ihn bei straff angezogenem Penis in der Richtung der Harnröhre anhaltend und mit allmählig verstärkter Kraft fort, bis der Weg bis in die Blase hinein frei ist. Man kommt nicht immer auf den ersten Angriff durch, man muss am zweiten, dritten Tage die Operation wiederholen; bisweilen fühlt man, der Katheter ist in die Strictur eingedrungen, aber um ihn weiter zu schieben, müsste man heute die Reizung zu sehr steigern, man beendet die Operation morgen. — Dies ist nichts anderes, als der bekannte forcirte Katheterismus; wenn man aber gewöhnlich annimmt, dass dabei durch Ausdehnung der Urethralschleimhaut und Herüberspannung derselben über den Katheter die Strictur gleichsam ausgeglichen und ausgeglättet werde, so bin ich dagegen der Ansicht, dass dabei die Strictur, wenn sie nicht etwa sehr geringfügig ist, jedesmal gesprengt wird, wenigstens muss ich annehmen, dass dies in meiner Hand stets geschehen ist, und die Beweise dafür finde ich darin, dass 1) die Operation, sobald sie gelungen, stets mit Blutung verbunden ist, 2) dass sich das Ein- und Durchdringen des Katheters durch die Strictur als ein bestimmtes Moment in der Operation für die den Katheter führende Hand bemerklich macht, und 3) dass der dicke Katheter, wenn er einmal durchgedrungen ist, sich das zweite und die folgenden Male ohne Schwierigkeiten in die Blase führen lässt. Dies würde nicht der Fall sein, wenn die Strictur nur ausgedehnt würde; sie würde sich nach herausgenommenem Katheter wieder zusammenziehn. Ist die Strictur gesprengt, so treten bei der Durchführung des Katheters die Lefzen des in der Schleimhaut gemachten Risses auseinander, wie die Enden der durchschnittenen Achillessehne von einander weichen, wenn der Fuss flectirt wird, und die Strictur ist verschwunden, wie diese Art der Strictur verschwindet, wenn man beim Cadaver die Harnröhre der Länge nach spaltet. Wird mittelst wiederholter Durchführungen des Katheters die Urethra bis nach vollendeter Heilung der Riss-

wunde gehörig weit gehalten, so bildet sich in dieser eine Zwischenmasse, wodurch die Wiederbildung der Strictur verhütet wird. Diese Sprengung der Contractur von Schleimhäuten ist am meisten mit der subcutanen Durchschneidung bei Sehnencontracturen zusammenzustellen; man hat bei beiden Zuständen keine Veränderungen der Organisation des Theils zu bekämpfen, wenn solche nicht secundär und zufällig eingetreten sind, der Theil ist nur zu kurz und es fehlt ihm die natürliche Dehnbarkeit; man trennt seine Continuität, lässt ihn auseinanderweichen und erhält ihn klaffend, damit sich in der Lücke eine Zwischenmasse bilde, welche, indem sie die getrennte Continuität wiederherstellt, dem Theile seine natürliche Dimension wiedergibt. Die Stricturen der Harnröhre sind nicht die einzigen, welche mittelst Sprengung behandelt worden sind; Dupuytren hat diese bei den Stricturen des Nasenkanals angewandt, denn die gewaltsame Einführung und Einheilung eines Röhrchens in diesen Kanal ist nichts anderes, als ein forcirter Katheterismus mit Liegenlassen des Katheters, und man kann die glücklichen Resultate, welche Dupuytren bei der Thränenfistel erhalten hat, zu Gunsten dieser Behandlungsweise der Urethralstricturen anführen, wenn man den Unterschied nicht übersieht, welcher zwischen beiden Uebeln vorhanden ist. Wenn bei der sogen. Thränenfistel eine in Contractur der Schleimhaut begründete Strictur des Nasenkanals wirklich besteht, was durchaus nicht immer der Fall ist, so ist sie in der Regel nicht bloss mit der oben erwähnten blennorrhoischen Umwandlung der Schleimhaut des Nasenkanals, sondern auch mit einer Blennorrhoe des Thränensacks vergesellschaftet, die nicht wie die Blennorrhoe der Blase bei Harnröhrenstricturen von der Strictur abhängig, sondern primair und selbstständig ist, die daher durch die Beseitigung der Strictur nicht wesentlich berührt wird und nicht bloss als ein Hauptgegenstand der Kunsthilfe fortbesteht, sondern auch zu Verstopfung des eingelegten Röhrchens mittelst dicken Schleimes und andern Zufällen führt.

Die Sprengung der Harnröhrenstricturen hat den üblen Anschein eines gewaltsamen Verfahrens, man fürchtet dabei Zerreissungen der Harnröhre an ungehöriger Stelle und künstliche Wege; es scheint viel einfacher und angemessener, die Trennung der Continuität, welche bewirkt werden soll, mittelst scharfer Werkzeuge zu machen, und man hat diesen Weg, wie in früherer, so besonders in neuester Zeit bei der Incision oder Scarification der Stricturen wieder eingeschlagen; aber die Sache verhält sich anders, als sie den Anschein hat. Kann man durch die Strictur ein Instrument durchführen, um mit ihm dann jene zu spalten, wie dies Amussat u. A. wollen, dann ist das Verfahren zwar sicher, aber der Schnitt wird um so geringer, die Spaltung der Strictur um so unvollkommner, je enger die letztere ist, denn der Schnitt hängt von der Grösse der Klinge und diese von der Stärke des Instruments, das sie verbergen soll, ab, und wo daher die Strictur nicht mindestens eine Oeffnung von 2 Linien hat, muss sie, um ganz beseitigt zu werden, immer noch nachträglich ausgedehnt oder zerrissen werden. Andererseits trifft die Durchführung des Scarificators wie die des Aetzmittelträgers, und mehr noch als dieser, weil der Scarificator nothwendig dicker ist, auf um so mehr Schwierigkeiten, je enger die Strictur ist, und diese Schwierigkeiten werden nicht selten unübersteigbar sein. Die engen Stricturen sind der Prüfstein eines Verfahrens, diejenigen, in welche man mit keinem Werkzeuge einzudringen vermag, und bei ihnen müssen die schneidenden Werkzeuge von vorn nach hinten wirken; diese sind aber viel gefährlicher, als der dicke, stumpfe Katheter, der in besonnener ruhiger Hand sich da keinen falschen Weg bahnt, wo es scharfe Werkzeuge bei der geringsten Abweichung von der normalen Richtung der Urethra nothwendig thun müssen. Das ist ja auch eine von allen Chirurgen anerkannte Wahrheit, dass die Instrumente desto weniger Gefahr, künstliche Wege in der Harnröhre zu bahnen, mit sich führen, je dicker sie sind. Wenn man über den forcirten Katheterismus spricht, so hat

man ganz gewöhnlich die Durchbrechung der Stricturen mit dem konischen Katheter im Sinne oder wirft diese mit dem hier in Rede stehenden Verfahren zusammen; das sind aber sehr verschiedene Dinge. Man wendet auch die Mürbheit der Harnröhrenschleimhaut in der Nähe von Stricturen ein; aber die Schleimhaut ist zwar hinter der Strictur, jedoch nicht vor derselben mürbe und leicht zerreissbar; endlich beruft man sich auf die Festigkeit der Stricturen, doch sind diejenigen, von welchen hier die Rede ist, in der Regel nicht fest, und weil die Harnröhrenschleimhaut an der Stelle derselben an Dehnbarkeit verloren hat, so folgt daraus, dass sie leichter zerreisse, als der vor ihnen befindliche Theil der Urethra. Ich will nicht in Abrede stellen, dass die Operation sich durch ihren Anschein wenig empfiehlt, aber um sich von ihrer Vortrefflichkeit zu überzeugen, muss man sie nur einmal gemacht haben, und das hat die grösste Mehrzahl derer, die über sie den Stab brechen, offenbar und meistens eingestandenermaassen nicht gethan; ich habe mich selbst gegen sie opponirt, bis ich mich zu ihrer Ausführung bei einem meiner Privatkranken, der seit Jahren an Stricturen litt und von mir schon längere Zeit mit wenigem Erfolge mittelst Bougies behandelt wurde, veranlasst fand und rasch und glücklich zum Ziel gelangte.

In der Klinik *) machte ich die Operation zuerst bei einem Menschen, der nach früher vorhanden gewesenen Gonorrhoen seit einer Reihe von Jahren an einer Strictur litt, die sehr beträchtlich war und an der sich viele vergeblich versucht hatten, unter anderen die in dieser Beziehung höchst kunstfertige Hand Rusts. Das Uebel war soweit gediehen, dass der Kranke nur mit grosser Mühe einige Tropfen Urin hintereinander auspressen konnte; sonst floss der Urin beständig unwillkürlich und tropfenweise ab. Schon am Tage nach der Aufnahme gelang es mir, die Strictur zu sprengen

*) Fälle von Sprengung der Strictur aus der klinischen Praxis sind mitgetheilt in O. Wachs Diss. inaug. de stricturis urethrae. Hal. 1846. 8.

und in die Blase zu dringen; die Freude des Menschen, der nun seit 6 Jahren zum ersten Male seine Blase wieder entleeren konnte, war ausserordentlich; er wurde durch täglich wiederholtes Einlegen des Katheters, was nunmehr jedesmal ohne Weiteres gelang, vollständig geheilt. Seitdem habe ich die Operation in der klinischen, wie in der Privatpraxis vielfältig angewandt, ich habe die meisten dieser Kranken nach längerem Zwischenraume wiedergesehn und sie sind von jedem Recidiv freigeblieben. Aus der klinischen Praxis führe ich hier noch den Fall von einem 33jährigen Landmanne (Friedrich K - r) an, der vor langer Zeit eine hartnäckige Gonorrhoe gehabt hatte, seit 2 Jahren an den Zufällen einer Strictur litt und vor einem Jahre, wo er den Urin nur noch in einzelnen Tropfen auspressen konnte, Harnfisteln bekam, die mit 6 Mündungen sich zu beiden Seiten der Rhaphe am Perinaeum geöffnet hatten. Der Urin floss jetzt unwillkürlich und fast gänzlich durch die Fisteln ab; sein bisheriger Arzt hatte ihn deshalb, ohne auch nur eine Inspection der Theile vorzunehmen, an paralytischer Incontinenz mit innerlichen Mitteln behandelt! Die Untersuchung mittelst Katheter und Explorationsbougie ergab eine, fast 5 Zoll vom Orificium urethrae entfernte, sehr enge Strictur. Drei Tage hintereinander versuchte ich die Sprengung, beim dritten Angriff fühlte ich den Katheter in die Strictur eindringen, aber ich brachte ihn noch nicht völlig hindurch; ich befestigte ihn in seiner Lage, liess ihn auch vom Kranken gegen die Strictur gegendrücken und am folgenden Tage schob ich ihn vollends durch bis in die Blase und entleerte eine grosse Menge von Urin. Es blieb zuerst der silberne, dann ein elastischer Katheter in der Urethra liegen, und der Urin entleerte sich vollständig durch ihn, gar nicht mehr durch die Fisteln, diese aber wurden, als sie sich nach etwa 3 Wochen noch nicht schliessen wollten, mit dem Messer trichterförmig dilatirt, worauf ihre Heilung erfolgte. Die Harnentleerung, die bis dahin unwillkürlich stattgehabt hatte, war von dem Tage ab, wo der Katheterismus gelang, nor-

mal und ist es auch späterhin geblieben. — Ein anderer erwähnenswerther Fall, der meiner Privatpraxis angehört, ist der von einem Müller aus der Nähe von Leipzig, welcher zwei Stricturen hatte, eine weiter vorn und schwächer, die andere an der gewöhnlichen Stelle und eng; es war ihnen Gonorrhoe vorausgegangen. Sie wurden beide mittelst des forcirten Katheterismus ohne sonderliche Schwierigkeiten überwunden, da aber der Mann sich seinen Geschäften nicht entziehn und nicht in Halle bleiben konnte, so kam er zuerst 3 Tage hintereinander, dann noch 3mal einen Tag um den andern und liess sich von mir den Katheter einlegen, der jedesmal eine halbe bis ganze Stunde liegen blieb; alsdann aber brachte er sich noch etwa 14 Tage lang aller 2 bis 3 Tage selbst einen elastischen Katheter ohne die geringste Schwierigkeit in die Blase und er ist vollständig geheilt; ich habe ihn kürzlich, mehr als $2\frac{1}{2}$ Jahre nach jener Kur wieder gesprochen und er hat seitdem nie wieder eine Spur seines frühern Uebels bemerkt.

Das muss als ein grosser Vorzug der Sprengung, namentlich der allmähligen Dilatation und der tieferen Cauterisation gegenüber, hervorgehoben werden, dass man danach, bei einer einfachen, leichten und kurzen Nachbehandlung, keine Recidive zu fürchten hat. Das lehrt die Beobachtung; aber wie steht damit die Theorie in Einklang, da eine Risswunde erzeugt wird, welche eitern und sich mit einer Narbe schliessen muss, die sich zusammenzuziehn geneigt ist? Diese Zusammenziehung kann, wenn durch Einlegen eines starken Katheters für eine breite Narbe gesorgt wird, wenig in Betracht kommen, da die Wunde nur ein einfacher Riss ist, eine einzelne Stelle des Umfangs der Harnröhre betrifft und die Zusammenziehung der Narbe ebenso sehr nach dem Längs-, wie nach dem Querdurchmesser der Harnröhre statthat. Um sich von der Richtigkeit des Gesagten zu überzeugen, darf man nur auf den vollkommen günstigen und bleibenden Erfolg sehn, welchen die blutige Dilatation der zu engen Harnröhrenmündung hat, wenn man die Hei-

lung unter Einlegung einer dicken Bougie zu Stande kommen lässt. Ganz anders verhält es sich nach der tiefen Cauterisation, wo ein wirklicher Substanzdefect bewirkt ist und eine über den circulären Umfang der Harnröhre sich mehr oder minder ausdehnende Narbe entsteht, welche sich auch in ebenjener Richtung wieder contrahirt und dadurch eine neue Strictur erzeugt. Ausserdem muss ich hier die schon bei einer andern Gelegenheit (s. S. 221) aufgeworfene Frage wieder anregen, ob nicht unter günstigen Umständen Eiterungsnarben, die sich in einer Continuitätstrennung der Schleimhaut bilden, die Beschaffenheit und Dehnbarkeit dieser annehmen, also von einer Zusammenziehung frei bleiben können?

Die dritte Art der Strictur ist die narbige. Sie entsteht nach Zerreissungen, Verwundungen, Eiterungen und Ulcerationen der Harnröhre, kommt an den verschiedensten Stellen der Urethra vor, am öftersten jedoch an dem unter dem Schambogen gelegenen Theile, wo Zerreissungen am häufigsten sind; sie ist nicht selten und bietet für die Behandlung besondere Schwierigkeiten dar. Eine richtige Behandlung des ursprünglichen Uebels kann dieser Verengerung vorbeugen, ist sie aber einmal entstanden, so ist sie gewöhnlich bedeutend und oft mit Zerstörungen und fistulösen Vereiterungen der benachbarten Theile, mit Indurationen der Umgebungen der Harnröhre, die aus Entzündung und Narbenbildung hervorgegangen, mit Verziehung der Urethra, die ebenfalls durch Narben bedingt ist, also mit Uebeln vergesellschaftet, welche die Beurtheilung und Behandlung des Falles sehr erschweren. Für die Kur dieser Stricturen müssen wiederum die Grundsätze für die Behandlung der Narben überhaupt leitend sein. Die Cauterisation halte ich hierbei für gänzlich unanwendbar, sie müsste eine tiefe, zerstörende sein und dann würde sie ein Recidiv von derselben Stärke, wenn nicht von noch schlimmerer Art zur Folge haben.

Die Sprengung der Narbe habe ich mit Consequenz, aber vergeblich versucht; sie gewährt auch wenig Aussicht auf Erfolg, denn die Narbe ist fester, als die benachbarte Schleimhaut und es ist eher Zerreissung dieser zu besorgen, als Sprengung jener zu hoffen. Die allmählige Dilatation gelingt bisweilen, wie man narbige Verengerungen anderer Kanäle und Oeffnungen z. B. der Nase unblutig zu erweitern vermag. In einem Fall, der in der stationairen Klinik behandelt wurde, war dies Verfahren von glücklichem Erfolge gekrönt.

L - r aus Zorbau, von Geburt Hypospadiäus, ein gesunder kräftiger Mann von 36 Jahren, erlitt durch einen Fall aufs Mittelfleisch eine Ruptur der Harnröhre, zu der sich bald eine umfängliche Infiltration von Blut und Urin ins Mittelfleisch und den Hodensack gesellte, welche trotz der Einlegung eines Katheters und vielfacher Einschnitte Brand zur Folge hatte, wodurch das Scrotum grösstentheils zerstört wurde. Das letztere bildete sich in der bekannten Weise wieder, aber dicht hinter ihm blieb zur linken Seite der Rhaphe eine Fistel zurück und diese war mit Verengerung der Harnröhre verbunden, denn der Chirurg, in dessen Behandlung der Kranke war, hatte seit längerer Zeit den Katheterismus nicht mehr für nothwendig gehalten. Die Fistel führte ziemlich gerade in die Harnröhre und liess beständig den Urin abfliessen, vor ihr lag eine Harnröhrenstrictur, welche mittelst Katheter und Explorationsbougie leicht erkannt wurde und durch welche man von der Fistel aus eine dünne Saite ohne Schwierigkeit hindurch und zur Harnröhrenmündung hinausschieben konnte. Auch von der Urethralmündung aus wurde durch die Strictur leicht eine Saite geführt, welche aber immer zur Fistel hinaustrat, nie über diese weiter in die Harnröhre eindrang, sowie man auch von der Fistel aus nicht in den hinteren Theil der Urethra gelangte. Zunächst wurde jene Strictur und mit ihr die Fistel durch Einlegung von zunehmend stärkeren Saiten bis zum normalen Durchmesser der Harnröhre erweitert; indes-

sen stellte sich das Vorhandensein einer zweiten und engern Strictur hinter der Fistel immer bestimmter heraus und in diese gelang es mir zuerst von der Fistel aus mit einer ganz dünnen stumpfen Hohlsonde einzudringen. Letztere wurde stecken gelassen und längs ihrer Furche konnte ich am folgenden Tage die dünnste Bougie einführen, welche am folgenden Tage mit einer etwas stärkeren vertauscht wurde und sofort, bis ein 2 Linien starker Katheter von der Fistel, endlich ein 3 Linien dicker von der Harnröhrenmündung aus bis in die Blase geführt werden konnte. Zu dieser Erweiterung der beiden Stricturen waren 4 — 5 Wochen nöthig gewesen, die Urinentleerung erfolgte nun in den gehörigen Zwischenräumen durch den Katheter, wobei jedoch immer etwas Urin auch durch die Fistel mit abfloss. Als nach einigem Warten die Fistel sich zwar verengt, aber sonst nicht wesentlich verändert hatte, wurde sie ihrer ganzen Länge nach bis in die Harnröhre hinein mit dem Messer trichterförmig erweitert, doch führte auch dies nicht zum Ziel, weshalb ich sie zweimal in einem Zwischenraume von 16 Tagen mit dem glühenden Eisen cauterisirte. Danach heilte sie in 3 Wochen vollständig zu und blieb geschlossen, wie auch die Harnröhre ihre volle Wegsamkeit behielt. Dem Operirten wurde aufgegeben, in den ersten 3 Monaten nach seiner Entlassung aus der Klinik immer noch über Nacht einen elastischen Katheter in die Harnröhre einzulegen, um einer Wiederverengerung entgegenzuwirken; er hat dies auch gethan. Jetzt ist seit der Zeit, wo er den Katheter gänzlich weggelassen hat, ein Jahr verflossen, und es hat sich von der Verengerung keine Spur wieder gezeigt, ja der Mann meint sogar in einem stärkern Strahl zu harnen, als vor der Verletzung. — Auch in einem andern Falle, den ich sogleich erzählen werde und der hinsichtlich der Erweiterung der Strictur hierher gehört, verlor sich eine Anfangs allerdings vorhandene Neigung zur Wiederzusammenziehung allmählig ganz; aber einerseits bleibt bei dieser Behandlungsweise die Besorgniss wegen Recidive dennoch sehr begrün-

det, wenn man auf die Resultate der unblutigen Dilatation narbiger Verengerungen anderer Oeffnungen sieht, andererseits ist das Verfahren bei sehr engen und festen Narbenstricturen, bei denen die Narbenmasse sich wohl gar in die angränzenden Theile hineinerstreckt, unwirksam oder unanwendbar. In solchen Fällen muss die Narbe durchschnitten und die Wunde unter Herbeiführung einer breiten Zwischenmasse geheilt werden, es muss also wie bei andern functionsstörenden Narben verfahren werden. Gewiss kommt hierbei die Neigung der neuen, durch die Incision veranlassten Narbe zur Zusammenziehung sehr hinsichtlich des bleibenden Erfolges in Betracht; wie es aber gelingt, eine Unbeweglichkeit des Unterkiefers, welche von einer den letztern mit der Backe und dem Oberkiefer verbindenden Narbenmasse herrührt, mittelst Durchschneidung der letztern zu heilen, wie man auf demselben Wege einem Gliede, was durch eine Narbe extendirt gehalten wird, dauernd seine Flectirbarkeit wiedergeben kann, wenn man nur für Bildung einer möglichst breiten Zwischensubstanz während der Heilung sorgt, so sind auch die narbigen Harnröhrenstricturen mittelst Durchschneidung heilbar. Diese wird, wenn die Strictur nicht zu eng ist und die Narbenmasse sich nicht in die, die Urethralschleimhaut umgebenden Gewebe erstreckt, zweckmässig innerhalb der Harnröhre gemacht, in den Fällen aber, wo diese Bedingungen nicht gegeben sind, wird die Durchschneidung mit Sicherheit nur mittelst der Urethrotomie ausgeführt. Diese Operation ist, wenn die Strictur hinter dem Scrotum sitzt und namentlich dann, wenn wegen Fisteln keine Harnansammlung Statt finden kann, eine der schwierigsten. Eckström hat für dieselbe ein Verfahren angegeben, was aber die Möglichkeit einer Harnansammlung voraussetzt; für Fälle, wo dies nicht Statt hat, habe ich in der 2. Auflage meines Handbuchs der Akiurgie III. 2. S. 771 diejenige Operationsweise angegeben, die ich selbst eingeschlagen habe. Ich habe die Operation in der Klinik 4mal gemacht; diese Fälle theile ich hier mit und zwar 3 ausführlicher, weil

sie ein verschiedenes Verfahren erforderten; sie dienen zugleich zur Erläuterung des in meinem Handbuche Angegebenen.

Christoph K - f, 42 Jahre, aus Wallwitz, ein früher gesunder und kräftiger Mann, wurde zwei Jahre vor der Operation von einem zusammenstürzenden Gerüste getroffen und erlitt nicht bloss eine Ruptur der Harnröhre, sondern auch eine Beschädigung der Tuberosität des rechten Sitzbeins, die sich durch grosse Schmerzhaftigkeit der Stelle, Störungen in der Bewegung des Beins u. a. zu erkennen gab und von einem jungen, aber tüchtigen Arzte, der den Fall bald nach der Verletzung ein einzelnes Mal zu untersuchen Gelegenheit hatte, für eine Fractur gehalten wurde. Die ärztliche Behandlung des Falls wurde nicht in entsprechender Weise geleistet; es bildete sich eine sehr starke Verengerung der Harnröhre und am Damme und den Oberschenkeln Fisteln, durch welche der Harn sich entleerte, während er durch die Harnröhre in äusserst geringer Menge abging. Einzelne Fisteln heilten zu, wogegen andere aufbrachen, und letzteres geschah am rechten Oberschenkel wiederholt, nachdem sich eine, den ganzen Körper in starke Mitleidenschaft ziehende Ansammlung einer grossen Masse von einer ausserordentlich stinkenden Jauche gebildet hatte, nach deren Aufbruch sich aber der allgemeine Zustand wieder günstiger gestaltete. In den letzten Monaten gingen durch die Fisteln zu verschiedenen Zeiten eine grosse Anzahl von kleinen nekrotischen Knochenstücken und Harnconcrementen, unter diesen ein Paar von der Grösse einer kleinen Bohne ab. Als der Verletzte in die Klinik aufgenommen wurde (5. December 1842), sah er zwar bleich und welk aus, aber er fühlte sich ziemlich kräftig und es waren keine Störungen in seinen Functionen, ausser denen der Harnwerkzeuge zu bemerken. Es bestanden noch 2 Fisteln am Damme; die eine, nahe dem rechten Oberschenkel, war sehr eng, liess nicht tief eingehen

und hatte die Richtung nach dem Sitzbein; die andere an der rechten Seite der Rhaphe liess einen dünnen elastischen Katheter zu und man drang mit diesem, wie auch mit einer silbernen Sonde sehr tief ein, ohne aber auf einen festen Widerstand zu kommen oder annehmen zu können, dass man in die Urethra und Blase gelangt sei. Die Rhaphe war etwas nach der rechten Seite verzogen. Der Urin wurde in den gehörigen Zwischenräumen entleert, ging aber ganz durch die Fisteln ab; an der Harnröhrenmündung zeigte sich nur eine Spur davon. Die Untersuchung mittelst des Katheters und der Explorationsbougie ergab, dass $5\frac{1}{2}$ Zoll von der Harnröhrenmündung eine Strictur vorhanden war, deren Oeffnung seitlich lag und die Grösse eines kleinen Stecknadelknopfes hatte. Alle Bemühungen, mit einer feinen Darmsaite in die Strictur einzudringen, waren vergeblich, auch der anhaltend fortgesetzte Druck eines festen Katheters gegen die Strictur war ohne Erfolg und ich machte daher am 12. December 1842 die Urethrotomie in folgender Weise. Nachdem durch ein Klystier der Darm entleert worden, wurde der Kranke wie zum Steinschnitt gelagert und eine Steinsonde, an welcher die Furche ganz offen ausläuft, in die Harnröhre und bis dicht an die Strictur geführt und von einem Gehilfen in der Richtung der Mittellinie festgehalten. Dann machte ich längs der letztern, also etwas links neben der verzogenen Rhaphe einen Einschnitt in den Damm, der nahe hinter dem Scrotum begann und gut $1\frac{1}{2}$ Zoll lang war, drang so tief ein, dass die Sondenfurche deutlich durchzufühlen war, setzte in diese den Nagel des linken Zeigefingers ein und stach an diesem ein gerades spitzes Skalpell durch. Nachdem ich so die Harnröhre eröffnet hatte, spaltete ich sie auf der Sondenfurche durch Fortschieben des Messers bis etwa $\frac{1}{4}$ Zoll vor der Strictur. Dieser letzte Theil der Urethra muss einstweilen ungespalten bleiben, weil sonst die Sonde, welche von jetzt ab überdies vom Gehilfen mit der grössten Ruhe und Aufmerksamkeit gehalten werden muss, allzuleicht die Urethra verlässt und ihre Rechtstellung dann

oft mit Schwierigkeiten und Verzögerungen verbunden ist In der Furche der Steinsonde hingehend suchte ich nun mit einer Hohlsonde die Oeffnung der Strictur auf und es gelang mir nach mehreren Versuchen, mit einer ganz feinen stumpfen Rinnsonde, wie man sie an dem andern Ende einer Sonde à panaris hat, in die wegsame Stelle einzudringen; ich führte nun den Urethralschnitt auf der Rinne der Sonde weiter und nachdem ich die Spaltung mehr als ½ Zoll fortgesetzt hatte, konnte die Steinsonde frei fort und bis in die Blase geschoben werden, worauf sogleich eine Menge Urin neben der Sonde durch die Harnröhre und die Wunde hervorstürzte; die Strictur war vollständig gespalten. Es wurde nun die Steinsonde entfernt und statt derselben ein dicker Katheter längs der Harnröhre bis in die Blase eingelegt und befestigt.

Die Operation, während welcher eine kleine Arterie sprützte und torquirt wurde, war nicht rasch beendigt und für den Kranken sehr eingreifend; es wurde zur Verhütung einer stärkern Reaction sogleich ein Aderlass gemacht und kaltes Wasser mittelst Schwämmen auf die Wunde gelegt, diese aber nicht weiter verbunden, sondern nur dem Kranken eine Rückenlage mit flectirten und aneinander geschlossenen Schenkeln gegeben. Abends trat ein Frostanfall mit darauf folgender Hitze, hartem, vollen, frequenten Pulse und Benommenheit des Kopfes ein, weshalb eine zweite Venaesection gemacht wurde, welche den Kranken erleichterte und wonach er eine ruhige Nacht und Schlaf hatte. Am folgenden Morgen befand der Operirte sich sehr wohl, hatte sehr wenig Schmerz in der Wunde und der Urin entleerte sich durch den Katheter und nur zu einem sehr geringen Theil durch die Wunde und Fisteln. Es ging nun ferner gut, der Katheter wurde zum ersten Mal am 5ten Tage nach der Operation gewechselt und seine Wiedereinführung geschah ohne alle Schwierigkeit. Um eine gründliche Schliessung der Wunde von der Tiefe aus zu erzielen, wurde in sie täglich einmal der Finger bis auf den Katheter eingeführt; sie granulirte gut und fing an sich zu verkleinern. Der Katheter

musste, weil er leicht durch Schleim verstopft wurde, alle 4 bis 5 Tage gewechselt werden, was immer ohne Schwierigkeiten geschah; der Urin entleerte sich stets durch ihn und hörte durch die Wunde und Fisteln zu fliessen bald gänzlich auf. Bei einer ganz indifferenten Behandlung schloss sich die Operationswunde in 4 Wochen, ein dicker elastischer Katheter wurde noch ferner in der Urethra gelassen, aber die Fisteln veränderten sich nicht, ausser dass kein Urin mehr durch sie abfloss, auch eine in die Blase gesprützte gefärbte Flüssigkeit, wenn der Harn ohne Katheter gelassen wurde, durch sie nicht heraustrat, also ihre Communication mit den Harnwerkzeugen sicher aufgehört hatte. Die Fisteln, die ein reichliches dünnes Secret lieferten, konnten durch ihre eigne Beschaffenheit fortbestehn oder es konnte ihrer Fortdauer noch ein Leiden des Sitzbeins zum Grunde liegen; das Letztere war das Wahrscheinlichere. Indessen dilatirte ich (am 10. Januar) die nahe dem Schenkel gelegene Fistel, wobei ein fast knorpelhartes Gewebe durchschnitten werden musste, füllte sie mit Charpie an und liess diese nach einigen Tagen beim jedesmaligen Wiedereinbringen mit Basilikonsalbe bestreichen, wonach die Fistel in 3 Wochen ausheilte. Auch die zweite, längere Fistel dilatirte ich 10 Tage nach der erstern so, dass sie eine weite, trichterförmige Oeffnung bekam, aber sie heilte nicht aus, sondern liess eine dünne Sonde noch 2 Zoll tief eindringen und man traf damit auf ein kleines Knochenstückchen, was sich später von selbst entleerte und die Ursach des Fortbestehens dieser Fistel ausser Zweifel setzte. Da hierbei vorläufig nichts weiter gethan werden konnte, so entliess ich am 3. Febr. 1845 den Operirten, dessen allgemeiner Zustand sich indessen vortrefflich gestaltet hatte und bei dem die Urinexcration jetzt völlig normal war; er erhielt einen dicken elastischen Katheter mit, den er über Nacht wenigstens zeitweise einlegen sollte. Nach etwa 1 Jahr zeigte sich der Mann wieder in der Klinik; er hatte indessen längst aufgehört, von dem Katheter Gebrauch zu machen, aber seine Urinentleerung war völlig

normal geblieben, nur die Fistel im Perinäum bestand noch fort, ohne jedoch irgend erhebliche Unbequemlichkeit zu machen; eine wiederholte sorgsame Untersuchung ergab keine Spur eines Zusammenhangs der Fistel mit den Harnwerkzeugen. Ganz ebenso war der Zustand des Menschen, als ich ihn später nochmals sah; ob seit dieser Zeit die Fistel zugeheilt ist, habe ich nicht erfahren.

Ganz auf dieselbe Weise machte ich die Operation bereits den 5. Juli 1832 bei einem 16jährigen Menschen, Christian L - z, aus Lieskau, der in einem Steinbruche verunglückte und eine Ruptur der Urethra, eine Fractur des rechten Darmbeins und eine grosse Wunde am Unterschenkel bekam und ebenfalls geheilt wurde.

Karl L - e, *) 19 Jahre, aus Bitterfeld, ein Mensch von reizbarer, unkräftiger Constitution, hatte vor $\frac{3}{4}$ Jahren durch einen Fall auf das Mittelfleisch eine Ruptur der Harnröhre erlitten, zu welcher eine Entzündung und Abscedirung des hintern obern Theils des Scrotums mit Aufbruch zu beiden Seiten der Rhaphe hinzukam. Es war gleich Anfangs ein Katheter eingebracht, auch sonst der Zustand zweckmässig behandelt und so eine Heilung der Abscesse, durch welche auch zum öftern sich Urin entleert hatte, herbeigeführt worden; um diese Zeit liess man aber mit der Application des Katheters nach und nun bildete sich eine Verengerung der Harnröhre, durch welche die Einbringung des Katheters Anfangs erschwert, dann ganz unmöglich gemacht und auch die Urinentleerung immer mehr gehemmt wurde, sodass sie zuletzt nur tropfenweise statthatte und es endlich zur com-

*) Der Fall ist in J. Th. Nethe Diss. inaug. de stricturis urethrae. Berol. 1841 beschrieben, in Betreff der Operation jedoch nicht ganz genau und richtig.

pleten Ischurie kam. In diesem Zustande wandte er sich nach Halle, um meine Hilfe in der chirurgischen Klinik in Anspruch zu nehmen, gelangte aber in eine andere Krankenanstalt, wo man ihm den Blasenstich vom Mastdarm aus machte, durch diese Wunde einen elastischen Katheter einlegte und täglich eine Bougie in die Harnröhre einbrachte, ohne aber damit in die Strictur einzudringen. Nachdem diese Versuche länger als 3 Monate ohne irgend einen Erfolg fortgesetzt worden waren, wurde der Kranke mit dem elastischen Katheter in der Blasenmastdarmwunde entlassen und ihm aufgegeben, sich nach einigen Monaten zu neuen Kurversuchen in der Anstalt wieder einzufinden; der Kranke aber, der indessen längst erfahren hatte, dass er nicht in meiner Klinik sei, begab sich nun unmittelbar nach seiner Entlassung in diese und wurde hier am 24. Juni 1841 aufgenommen. Der Kranke erschien sehr angegriffen, aber dafür fanden sich keine körperlichen Ursachen, sondern vielmehr psychische, denn die Besorgniss des jungen Mannes, dass er Zeitlebens in seinem gegenwärtigen beklagenswerthen Zustande bleiben müsse, war nicht geringer, als der Wunsch, davon befreit zu werden, und nicht minder gross war seine Furcht vor einem jeden schmerzhaften Verfahren. Urin ging durch die Harnröhre ganz und gar nicht mehr ab, sondern entleerte sich vollständig durch den Mastdarm. Die Untersuchung mit dem Katheter wies mehr als 5½ Zoll hinter der Harnröhrenmündung eine Verschliessung nach, die fast complet zu sein schien, denn die Explorationsbougie ergab einen völlig gerundeten Abdruck ohne alle Hervorragung, so als ob sie in einen blinden Sack gedrückt worden wäre. Am hintern obern Theil des Scrotums waren 2 Fistelnarben vorhanden und der rechte Hoden in Folge wiederholter Entzündungsanfälle, die während der letzten 3 Monate stattgehabt hatten, vergrössert und gegen Druck empfindlich. Jeder Versuch, von der Harnröhrenmündung aus durch die Strictur durchzudringen, war vergeblich und es wurde daher ohne Zögern zur Urethrotomie geschritten. Ich machte die Opera-

tion am 30. Juni 1841 in Gegenwart meines Herrn Collegen Hohl und des Herrn Prof. Carus in Leipzig (jetzt in Dorpat); ich fing die Operation ganz in der vorhin beschriebenen Weise an und spaltete die Harnröhre bis zur Strictur; alsdann suchte ich in die Strictur einzudringen, aber lange Zeit vergeblich, endlich gelang es mir mit einer ganz feinen Knopfsonde; diese steckte indessen so fest, dass ich kaum an ihr würde haben einen Schnitt führen können ohne Gefahr, von ihr abzuweichen, theils war ich nicht genug überzeugt, dass ich mit ihr den richtigen Weg aufgefunden habe, und ich liess sie daher stecken und befestigte sie, nachdem ich die ziemlich stark parenchymatös blutende Wunde mit Charpie gefüllt hatte, mittelst Heftpflaster am Damme, um die Sache später zu verfolgen.

Die Nachbehandlung war antiphlogistisch; es trat am Abend des Operationstags eine mässige febrilische Reaction ein. Schon am folgenden Tage konnte ich ohne alle Gewalt eine etwas stärkere Sonde statt der ersten einbringen und auch weiter fortführen und so gelangte ich nach wenigen Tagen dahin, eine ziemlich dicke Sonde und durch die ganze, über ½ Zoll lange Strictur hindurch in den frei wegsamen hinteren Theil der Harnröhre einzubringen. Diese wurde demnächst mit einem dünnen, von der Wunde aus eingebrachten elastischen Katheter vertauscht; endlich führte ich von der Harnröhrenmündung aus einen elastischen Katheter mit permanenter Krümmung durch die Strictur bis in die Blase und konnte nunmehr den in der Blasenmastdarmwunde befindlichen Katheter entfernen. Die Leichtigkeit, mit der die Erweiterung der Strictur bisher von Statten gegangen war, bestimmte mich, den eingeschlagenen Weg weiter zu verfolgen, und ich gelangte in kurzer Zeit dahin, elastische Katheter von der stärksten Sorte in die Blase zu führen. Besondere Zufälle traten während dieser Behandlung wenig ein; der Kranke hatte in der ersten Zeit öftere Anfälle von Frösteln, auch leichte gastrische Störungen, Affectionen, die theils von selbst, theils auf eine einfache Behand-

lung vorübergingen und ohne besondere Bedeutung waren; später trat zweimal die Entzündung des rechten Hodens wieder auf und sie ging einmal in eine Abscedirung über, welche das Messer nöthig machte, dann aber rasch und gut heilte. Während dieser Entzündungen wurde der Katheter aus der Harnröhre entfernt. Nunmehr blieben noch zwei Zustände zu heilen, die Wunde von der Urethrotomie und die Blasenmastdarmwunde vom Blasenstich. Erstere wurde Anfangs ganz einfach, dann mit reizenden Salben behandelt, und weil sie sich im Verhältniss zu ihrer Füllung von der Tiefe aus zu rasch an der Oberfläche verengte, so wurde sie hier wiederholt mit dem Messer dilatirt; sie gelangte in 7 Wochen zu einer vollkommenen und sichern Schliessung. Die Blasenstichwunde hatte sich in eine wirkliche Blasenmastdarmfistel verwandelt; nachdem der Katheter aus ihr entfernt worden, vergingen Wochen, ohne dass sie sich von selbst schloss, und wenn auch für gewöhnlich der Urin sich durch den Katheter und wohl nur in sehr geringer Menge durch die Fistel entleerte, so trat er durch diese sogleich in grösserer Quantität in den Mastdarm, sobald der Katheter sich mit Schleim verstopft hatte; auch fühlte man im Mastdarm noch immer die durch den sie umgebenden Wulst bezeichnete Oeffnung. Ich wandte gegen sie die Cauterisation mit dem glühenden Eisen an, was ich durch ein mit einem Ausschnitt versehenes cylindrisches Speculum einführte; ich cauterisirte zuerst am 28. September, dann in Zwischenräumen von 4 bis 5 Tagen, und hatte die Freude, durch 5 Cauterisationen eine vollständige Heilung herbeizuführen und den jungen Mann auch noch von diesem Uebel zu befreien, was die ärztliche Kunst zu seinem ohnehin schon schrecklichen Leiden hinzugefügt hatte. — Auch nach der Heilung der Urethralwunde wurde noch längere Zeit ein dicker Katheter in der Harnröhre gelassen und dem Operirten bei seiner Entlassung aufgegeben, noch während 4 Wochen jede Nacht den Katheter wieder einzulegen, dann aber darüber zu wachen, ob sich wieder etwas von einer Verengerung zeige und da-

bei sogleich wieder vom Katheter Gebrauch zu machen. Von dieser Vorschrift machte der Mensch auch Anwendung; als ich ihn nach mehreren Monaten wieder untersuchte, war seine Heilung noch vollkommen, aber er hatte indessen doch bisweilen wieder den Katheter eingelegt, weil sich die Dicke des Strahls des Urins etwas vermindert hatte. Auch in den nächstfolgenden 2 Jahren wurde aus demselben Grunde noch öfter der Katheter eingelegt; da indessen derselbe immer Schmerz machte, auch wiederholt Hodenentzündung, die selbst in Eiterung überging, herbeiführte, so unterliess der Operirte die Einlegung des Katheters zunächst versuchsweise und dann, da er sah, dass keine Verschlimmerung eintrat, gänzlich. Es war zu jener Zeit eine kaum merkliche Verringerung der Dicke des Harnstrahls eingetreten, aber so ist es unverändert geblieben und der junge Mann, den ich kürzlich (October 1846), also über 5 Jahre nach der Operation wieder gesehn habe, ist vollkommen geheilt. — Wenige meiner Kranken haben mir eine so aufrichtige und von Herzen kommende Dankbarkeit gezeigt, wie dieser!

Der Umstand verdient in diesem Fall noch besonders hervorgehoben zu werden, dass eine dauernde Heilung erreicht worden ist, obgleich die Narbenstrictur selbst nicht gespalten, sondern nur unblutig erweitert wurde, und ich knüpfe daran folgende Betrachtung. Nach einem Steinschnitt vom Damme aus, wobei der membranöse und prostatische Theil der Harnröhre gespalten wird, bildet sich durch die Vernarbung keine Verengerung der Urethra, deshalb nicht, weil die Narbe sich in einem geraden Verhältniss zu ihren Durchmessern contrahirt, also am meisten nach der Länge und Höhe, und es wird dadurch die Contraction in der Richtung des Querdurchmessers der Urethra überwogen. Diese Beobachtung auf die Urethrotomie angewandt, gibt dieser bei Narbenstricturen einen Vorzug vor der Spaltung der Narbe innerhalb der Urethra, insofern nach der erstgenannten Operation die Contraction der Narbe nach dem Längs- und

Dickdurchmesser der Verengerung im Querdurchmesser entgegenwirkt; in Bezug auf den obigen Fall dürfte aber daraus zu folgern sein, dass die Narbe, welche sich an der Stelle der Strictur in der Dammwunde an der äussern Seite der Urethra bildete, den verengten Theil an sich herangezogen, gleichsam fixirt und dadurch einer Zurückziehung desselben in entgegengesetzter Richtung, wie sie bei einer Wiederverengerung hätte statthaben müssen, entgegengewirkt habe.

Gottfried R - r aus Burgwenden, ein kräftiger Mensch von 24 Jahren, liess sich den 19. Juni 1846 in die Klinik wegen einer Harnfistel aufnehmen. Er war im September des vorigen Jahres von einer einstürzenden Lehmwand zu Boden geworfen worden und hatte danach, ohne eine sichtbare Verletzung zu erleiden, den Urin nicht entleeren und das linke Bein nicht bewegen können. Dieser Zustand der Extremität, der angeblich durch Schmerzhaftigkeit der Adductoren bedingt gewesen, ging in etwa 14 Tagen vorüber. Wegen der Harnverhaltung wurde nach 3 Tagen ein Katheter eingebracht und dadurch eine Menge Urin mit Blut entleert, dann konnte der Kranke zwar wieder den Urin entleeren, aber nur mit Schwierigkeit, es erfoderte immer stärkeres Drängen und der Urin ging nur tropfenweise ab. Indessen bildete sich eine Geschwulst am Damme, dem Hodensacke und dem obern innern Theil des linken Schenkels, es erfolgte Eiterausfluss aus der Harnröhre, später, etwa $\frac{1}{4}$ Jahr nach der Verletzung brach eine Fistel am Damme auf, die mit einem starken Eitererguss und allmähliger Verminderung der Geschwulst verbunden war und nun dem Urin freien Ausfluss gewährte. Lange nach dieser Zeit kam der Kranke in die Klinik. Die Oeffnung der Fistel lag links 1 Zoll von der Rhaphe entfernt, unweit der Afteröffnung, von strangförmigen, sehr festen Verhärtungen umgeben, die sich bis an das Sitzbein und bis an die nach links stark

herübergezogene Rhaphe erstreckten. Der Urin ging durch die Fistel ganz ab, an der Harnröhrenmündung zeigte sich nur eine Spur von ihm beim Harnlassen. Eine dünne Darmsaite liess sich in die Fistel einbringen und drang, nachdem sie eine Biegung passirt hatte, ziemlich tief ein. Von der Harnröhrenmündung aus gelangte ein Katheter bis zur Pars membranacea; hier befand sich eine Strictur, welche nach der Explorationsbougie zu urtheilen, eine etwa ½ Linie weite Oeffnung an der linken obern Seite liess. Vergeblich versuchten wir unter Beihilfe eines Ducampschen Conductors mit ganz dünnen Bougies und Darmsaiten in die Strictur einzudringen, ebenso fruchtlos war ein öfters wiederholter forcirter Katheterismus und das anhaltend fortgesetzte Gegendrängen eines Katheters, nur schien sich nach dem letztern eine Art von Ausbuchtung im untern Theil der Harnröhre gebildet zu haben, indem die Explorationsbougie jetzt stets an der resp. Stelle einen Vorsprung zeigte und immer nur unter einem Ruck von der Strictur zurückgezogen werden konnte. Während dessen war die Fistel allmählig unblutig dilatirt worden und es konnte zuletzt ein elastischer gebogener Katheter von ziemlicher Stärke durch sie bis in den hintern Theil der Harnröhre und die Blase geführt werden, was für die Ausführung der Urethrotomie, die sich als unvermeidlich herausstellte, von grosser Wichtigkeit war. Die Operation wurde, nachdem ein intercurrentes katarrhalisch-rheumatisches Leiden bei dem Kranken beseitigt worden, den 7. August 1846 vorgenommen. Ich fing dieselbe ganz wie im vorigen Fall an, indem ich einen 1½ Zoll langen Schnitt in der Mittellinie des Dammes und bis nahe an den After herab machte; nachdem die Urethra bis an die Strictur eröffnet, liess eine Hohlsonde sich längs der Steinsonde nicht sogleich in die Strictur einbringen, ich schnitt daher längs dem durch die Fistel bis in den hinteren Harnröhrentheil geführten Katheter die Weichgebilde des Dammes von der Fistelmündung aus quer herüber bis in die vorhergemachte Wunde durch, aber dazu bedurfte es des mehrmaligen An-

setzens des Messers, denn die Theile waren fast wie Knorpel hart und dicht. Auf diesem Wege drang ich in die Urethra hinter der Strictur ein und hatte dann noch letztere bis an die vor ihr liegende Steinsonde zu spalten; sie war ebenfalls knorpelhart, über ½ Zoll lang und erforderte wiederholte Schnitte bis sie vollständig getrennt war. Die Fistel verlief gekrümmt und ich musste die Spaltung zwischen ihrer äusseren Mündung und der längs der Mittellinie gemachten Wunde so lange fortsetzen, bis der Katheter, soweit er in der Fistel lag, völlig frei war und in die normale Richtung der Harnröhre gebracht werden konnte. Dies gab eine grosse tiefe Wunde, die jedoch nur mit einer unbedeutenden Blutung verbunden war, welche durch kaltes Wasser gestillt wurde. Zuletzt führte ich einen dicken, elastischen Katheter von der Harnröhrenmündung bis in die Wunde und dann längs einer Hohlsonde, die statt des von der Fistel aus eingebrachten Katheters in den hinteren Harnröhrentheil geschoben war, weiter fort bis in die Blase.

Der Kranke bekam im Bette eine Rückenlage mit an einander befestigten und flectirten Knien; gegen die Wunde wurde ein Waschschwamm mit kaltem Wasser gelegt und dieser fleissig von neuem kalt getränkt. Nach 3 bis 4 Stunden entleerte der Kranke zuerst einen etwas röthlich gefärbten Urin durch den Katheter und dies wiederholte sich in den gehörigen Zeiträumen, aber schon am folgenden und noch mehr am nächstfolgenden Tage geschah die Entleerung nicht mehr frei, weil der Katheter bei der ersten Einführung in der Mitte geknickt und dadurch (ohne gebrochen oder eingerissen zu sein) flach und breit geworden war; ich vertauschte ihn daher mit einem andern, um aber dessen richtige und leichte Führung zu sichern, brachte ich von der Wunde aus längs dem noch inneliegenden Katheter eine Sonde in den hintern Theil der Harnröhre und leitete dann den mit einem gebogenen Drath versehenen Katheter mittelst des in die Wunde gebrachten Fingers auf den bezeichneten Weg, eine Vorsicht, die sich bei den später häufig nothwen-

digen Wiederholungen des Katheterismus sehr bald als überflüssig erwies. Als jener Katheter kaum 3 Tage gelegen hatte, trat eine bald sehr heftig werdende Blutung ein, wobei das Blut sowohl durch die Wunde, als durch den Katheter und zwischen diesem und dem Katheter hervordrang; es wurde in meiner Abwesenheit die Kälte angewandt, dann tamponirt, aber mit vorübergehendem Erfolge; ich erkannte sogleich die Ursach: mir hatten zur Zeit nur schlechte elastische Katheter zu Gebote gestanden, der eingelegte war überall rissig und brüchig geworden, mit seiner Entfernung stand die Blutung auf die Anwendung von kaltem Wasser sogleich und sie kehrte später, wo gute Pariser Katheter eingelegt wurden, nicht wieder. Die fernere Behandlung bestand darin, dass ein dicker elastischer Katheter beständig in der Harnröhre lag und die Wunde durch Einlegen von Charpie an einer zu frühzeitigen oberflächlichen Schliessung verhindert wurde. Sechs Wochen nach der Operation, wo ich von einer längern Reise zurückkehrend den Kranken wiedersah, war die Wunde in der Mittellinie des Dammes vernarbt, die Wunde von der Spaltung der Fistel sehr verkleinert. die Einführung eines starken Katheters ohne Schwierigkeit und die Entleerung des Urins ohne Katheter geschah in einem starken Strahl durch die Urethra, wobei jedoch noch ein wenig Harn durch die Wunde abfloss. In dieser Zeit (Anfangs October) trat eine Entzündung des linken Hodens ein, welche rasch eine bedeutende Höhe erreichte und trotz dem, dass sogleich der Katheter entfernt und nur täglich einmal eingeführt wurde, in Bildung eines Abscesses an der vorderen Seite überging; dieser wurde, sowie er sich durch Fluctuation zu erkennen gab, sogleich eröffnet, enthielt eine grosse Menge Eiter und heilte bald wieder aus. Die Wunde im Damme hatte sich noch nicht völlig geschlossen, als der Operirte am 5. November auf seinen dringenden Wunsch und mit den nöthigen Verhaltungsmassregeln versehn nach Hause entlassen wurde; ihre vollkommene Heilung war aber zu erwarten. Erst im fol-

genden Juli gab der Operirte Nachricht von sich und zwar dass er vollständig geheilt sei; er hatte erst um Ostern seine früheren Kräfte wiedergewonnen und als er um dieselbe Zeit die bis dahin täglich fortgesetzte Einbringung einer Bougie unterliess, heilte die Wunde im Damme völlig zu; seitdem ist diese geschlossen, die Urinentleerung durchaus ungestört geblieben und der Mensch ist nach seinem eigenen Ausdrucke so gesund wie vorher, was mir auch später noch durch Personen, die ihn kennen, wiederholt bestätigt worden ist.

V.

Intravaginale Polypen des Uterus.

Wenn Gebärmutterpolypen eine beträchtlichere Grösse erreichen, so treten sie bisweilen vor die Genitalien und ziehen dann gewöhnlich, indem sie den Scheideneingang passiren, den Uterus mit herab, den sie auch wohl einstülpen; in andern Fällen dagegen stämmen sie sich gegen die untere Apertur der Scheide oder des Beckens, dehnen bei ihrem Wachsen die Vagina nach der Weite und Länge aus und schieben den Uterus in die Höhe. Bei diesem Verhältniss machen die Polypen nach dem, was ich selbst darüber erfahren und von Andern gesehn habe, bedeutendere Schwierigkeiten für die Diagnose, als sonst, und ich werde sie, indem ich hier Einiges über sie mittheile, intravaginale Uteruspolypen nennen, worunter ich also keineswegs alle diejenigen Polypen verstehe, welche innerhalb der Vagina befindlich sind, sondern vielmehr solche, welche ihrer Grösse wegen aus derselben herausgetreten sein sollten, aber daran durch ihre Dicke verhindert werden.

Zuerst werde ich von diesen Polypen drei Beobachtungen erzählen, die ihrer Eigenthümlichkeit und Seltenheit wegen an sich von Interesse sein möchten; dann will ich daran einige Bemerkungen, besonders in diagnostischer Hinsicht anknüpfen.

Erster Fall.*)

Christiane W-r, aus Biesenroda, 48 Jahre alt, eine kleine, aber nicht schwächliche Frau von guter Constitution, hatte sich in ihrem 33. Jahre verheirathet und eine Schwangerschaft glücklich überstanden; sie war immer regelmässig menstruirt und auch sonst stets gesund gewesen, bis sie vor 4 Jahren, angeblich ohne vorher irgendwelche Krankheitszufälle gehabt zu haben, von Ischurie befallen wurde und auf diese Veranlassung ein Chirurg in ihrer Vagina eine Geschwulst entdeckte, die er für einen Descensus uteri hielt und die bei der immer wiederkehrenden Ischurie durch die Anstrengungen zum Harnlassen tiefer in den Scheideneingang getrieben wurde, danach aber wieder zurücktrat; gleichzeitig war eine faustgrosse harte Geschwulst neben dem Blasengrunde zu fühlen und eine starke Leukorrhoe vorhanden. Drei Jahre vergingen, während welcher die Frau sich wohlbefand und ihren Arbeiten vorstand, nur öfters von Harnverhaltung befallen wurde, welche die Einbringung des Katheters nöthig machte. Die letztere wurde indessen immer schwieriger und endlich (etwa vor 1 Jahre) durch den aus der Vagina hervorgetretenen unteren Theil der Geschwulst ganz verhindert, was den Chirurg veranlasste, die ganze Geschwulst mit Gewalt ins Becken zurückzudrängen (nach seiner Meinung den Uterus zu reponiren), worauf sich etwa ein Maass einer höchst übelriechenden, flockigen, jauchigen Flüssigkeit aus der Scheide entleerte und der Katheter leicht applicirt werden konnte. Dies wiederholte sich im letzten Jahre etwa 3mal und seit eben jener Zeit waren auch Blutflüsse eingetreten, die ziemlich alle 14 Tage wiederkehrten und in Verbindung mit dem copiösen Schleimflusse die Kräfte der Frau erschöpften. Am 3. April 1839 kam die Kranke in die Klinik; sie war abgemagert, von gelblich bleichem, kachektischem Ansehn und trug das Gepräge eines

*) Dieser Fall ist beschrieben in H. Schultze de pathologia polyporum uteri quaedam. Dissert. inaug. Halae 1840.

tiefen innern Leidens an sich. Zwischen den geschwollenen grossen Schamlefzen sah man eine rothe, rundliche Geschwulst, die mehrere Unebenheiten hatte und namentlich am untersten Theile einen kleinen Vorsprung zeigte; dieser sah einer grösstentheils verstrichnen Scheidenportion ähnlich und hatte in der Mitte eine Vertiefung, welche dem geschlossenen Muttermunde glich, eine Sonde aber nur eine Linie tief eindringen liess. Die Untersuchung der Vagina mit dem Finger und mit Sonden, sowie die Exploration des Rectum lehrten, dass in der Scheide eine grosse Geschwulst vorhanden sei, deren oberes Ende sich nicht abreichen liess und neben welcher sowohl vorn und links, als hinten und rechts der Arm einer Sieboldschen Geburtszange bis ans Schloss ohne alles Hinderniss eingebracht werden konnte, wobei freilich an letzterer Stelle schon die vorsichtigste Application die heftigsten, vom Becken in den rechten Schenkel hinabschiessenden Schmerzen hervorrief. Durch die Bauchdecken fühlte man hinter der Schambeinfuge eine in die Tiefe sich erstreckende Geschwulst und auf dieser eine kleinere aufsitzen, die etwa eine kleine Faust gross sein mochte, sich über die Schambeine erhob, etwas beweglich war, und von deren beiden Seiten ein Strang schräg herabzusteigen schien, während auf ihr noch eine kleine Hervorragung aufsass. Die Geschwulst in der Scheide liess sich etwas aufwärts drücken, wobei man diese Bewegung sich hinter und über die Schambeine fortpflanzen fühlte, aus der Vagina aber sich eine grosse Menge einer höchst übelriechenden, jauchigen, oft mit Blut untermischten Flüssigkeit ergoss, die auch bei ganz herabgetretener Geschwulst tropfenweise ausfloss. Die Geschwulst war hart, liess jedoch den Eindruck des Fingers zu, und soweit sie in der Scheide frei zugängig war, zeigte sie sich völlig unempfindlich gegen Druck, Stich u. s. w. Die Urinentleerung machte den Katheter nothwendig, auch der Stuhlgang stockte häufig und die Faeces waren plattgedrückt, bandartig. Je mehr Schwierigkeiten der Krankheitsfall für die Beurtheilung darbot'

desto mehr erregte er das Interesse der jüngern und ältern Aerzte, die ihn sahen, und es wurden die verschiedensten Diagnosen auf carcinomatöse Degeneration des Uterus, Degeneration des Ovariums mit Descensus uteri, Hydrometra u. s. w. gestellt; die meisten wurden durch das Ansehn der Geschwulst getäuscht, deren unterer Theil allerdings einem ausgedehnten und herabgetretenen Uterus sehr ähnlich war, und die Flüssigkeit, die beim Heraufdrücken der Geschwulst aus der Vagina kam, schien sich aus einer, in der linken Seite des Tumors befindlichen, die Fingerspitze zulassenden Vertiefung zu entleeren. Ich erklärte die Geschwulst, nachdem ich sie wiederholt untersucht und namentlich ihre Unempfindlichkeit entdeckt hatte, für einen Polypen, der sich von der hintern Muttermundslippe aus gebildet, wegen seines Umfanges gegen den Scheidenausgang gestämmt und somit bei seinem Wachsthum den Uterus aufwärts geschoben habe, welcher sich über den Schambeinen nebst den Tuben als die faustgrosse Geschwulst mit den beiden schräg herabgehenden Strängen fühlen lasse und an seinem obern Theil wahrscheinlich einen kleinen Faserknorpel aufsitzen habe; die Flüssigkeit, welche sich aus der Vagina entleerte, wurde als Secret der letztern betrachtet. Diese Diagnose vollständig zu bestätigen, bot sich sehr bald die Gelegenheit dar, denn die Frau starb, bevor ich irgend etwas gegen das Uebel unternehmen konnte, 3 Wochen nach der Aufnahme an Darmgeschwüren, die um so rascher einen tödtlichen Ausgang herbeiführen mussten, als nicht bloss die copiöse Leukorrhoe die Kräfte erschöpfte, sondern die Frau auch an den heftigsten, durch kein Mittel geminderten Schmerzen im Becken und Schenkel der rechten Seite litt.

Die hintere Muttermundslippe war zu einem Polypen entwickelt, der noch jetzt, nachdem er 7 Jahre in Spiritus aufbewahrt worden, eine Länge von $7\frac{1}{2}$ Zoll oder über seine hintere Fläche gemessen, von mehr als 9 Zoll und in seinem dicksten Theil einen Durchmesser von 4 Zoll, sowie einen Umfang von 14 Zoll hat; mit einem kurzen, kaum $1\frac{1}{2}$ Zoll

dicken Stiel am Körper des Uterus beginnend, nimmt er rasch seine grösste Dicke an und vermindert sich nach abwärts allmählig, indem er eine fast herzförmige Gestalt zeigt und mit einer 2½ Zoll breiten, mehr als ½ Zoll langen Spitze endigt, welche aus der Vagina hervorragte. Der Polyp ist an seiner Oberfläche 1) mit einer Schleimhaut bekleidet, welche in die Schleimhaut der Vaginalportion und Vagina unverändert übergeht und nur wegen der unter ihr liegenden und sehr deutlich sichtbaren Gefässe eine verschiedene Farbe zeigt; darunter hat er 2) eine Hülle von faseriger Structur, die auf eine ununterscheidbare Weise in die hintere Muttermundslippe übergeht; im Innern und seinem Haupttheile nach besteht er 3) aus einer faserknorpeligen Substanz, welche unregelmässig gelagerte, glänzend weisse Fasern zeigt, nicht sehr zahlreiche Gefässe besitzt, derb und elastisch ist und 2 Hauptmassen bildet. Von diesen liegt die kleinere hinten und oben und breitet sich über die andere nach vorn und den Seiten gleichsam kappenförmig aus, sodass sie auf einem in den vordern obern Theil des Polypen gemachten Einschnitt eine intermediaire Schicht zwischen der grössern Masse und der faserigen Hülle darstellt; sie ist weniger dicht und erscheint wie aus mehreren Lappen zusammengeballt, die durch ein lockeres Zellgewebe zusammengehalten werden und deren Zwischenräume daher leicht zu Hölen ausgedehnt werden. Die grössere Masse ist mit der kleineren auch nur durch ein ganz lockeres Zellgewebe verbunden, hat aber jene Abtheilungen im Innern nicht, sondern ist gleichmässig dicht und derb und hangt mit der Faserhülle durch Zellgewebe zusammen, was sich grösstentheils durch den Finger leicht zerreissen lässt, aber auch vielfache festere Stränge bildet, die wie dünne Wurzeln von der Faserknorpelsubstanz zur Hülle verlaufen. Der Stiel des Polypen ist durchaus von der etwas vergrösserten hinteren Muttermundslippe gebildet, die sich dann über den Faserknorpel gleichsam zu einer Hülle ausbreitet; diese enthält viele Gefässe und ist an den einzelnen Stellen sehr verschieden dick, fehlte sogar an einer

gänzlich, indem die feste Substanz daselbst bis an den Schleimhautüberzug gedrungen und mit diesem sogar in einem gewissen Umfange auf eine untrennbare Weise verschmolzen war, wogegen die erwähnte, aus der Vagina herausgetretene Spitze ganz aus der faserigen Schicht gebildet wird, die hier mehr als 1 Zoll Dicke zeigt. Zwischen dem Stiel des Polypen (der Muttermundslippe) und dem Faserknorpel befindet sich ein ziemlich grosser, mit Zellgewebe gefüllter Zwischenraum.

Der Uterus selbst ist hypertrophisch, sonst aber normal; am Fundus hat er unter dem Bauchfellüberzuge einen bohnengrossen Faserknorpel aufsitzen, der zum Theil verknöchert und noch von einer dünnen Schicht Gebärmuttersubstanz bekleidet ist. Die vordere Muttermundslippe ist dünn und zusammengedrückt, die Vagina sehr ausgedehnt, im Zustande der Blennorrhoe, aber ohne Erosion oder sonstige krankhafte Veränderung.

Im Dünndarme nahe dem Coecum fanden sich sehr viele Geschwüre, wovon 2 perforirten; indem aber der Darm an diesen, wie an andern Stellen durch plastische Lymphe mit dem Uterus verbunden war, so wurde durch letzteren der Darm geschlossen gehalten und erst bei der ganz vorsichtig gemachten Ablösung des Uterus vom Darm ergossen sich die Contenta des letztern in die Bauchhöle.

Zweiter Fall.

Einen ganz ähnlichen, nur viel bedeutenderen Fall habe ich dann bei einer 50jährigen Frau (G - r, in Brachstedt) gesehn, die ich zwar nur einmal zu untersuchen Gelegenheit gehabt habe, bei der aber die Erscheinungen in einer so frappanten Art mit denen des vorigen Falls übereinstimmten, dass in keiner Weise und ungeachtet ich nach dem Tode der Frau die Section nicht machen konnte, über die Diagnose ein Zweifel obwalten kann. Auch hier war die Vagina und das kleine Becken von einer harten, gegen Druck u. a. ganz

empfindungslosen Geschwulst ausgefüllt, welche sogleich beim Eröffnen der Schamlefzen im Eingange der Scheide sichtbar war und deren oberes Ende man einen guten Zoll über dem Nabel oder fast 9 Zoll über der Schambeinfuge fühlte, woselbst ganz wie im vorigen Fall der Uterus in einer vorwärts geneigten Stellung deutlich nebst beiden Tuben durch die Bauchdecken fühlbar war. Auch hier war also ein von einer Muttermundslippe und wahrscheinlich ebenfalls der hintern ausgegangener Polyp vorhanden, dessen Länge aber auf mindestens $1\frac{1}{4}$ Fuss angeschlagen werden musste; sein unterer Theil war so dick, dass er das kleine Becken fast vollständig ausfüllte, wie sich aus der Untersuchung per rectum, der Unmöglichkeit, neben ihm mit dem Finger in die Vagina einzudringen, und den ausserordentlich heftigen Schmerzen, welche die Frau vom Becken aus längs beiden Schenkeln herab hatte, ergab; sein oberer Theil erschien aber nach der Untersuchung durch die Bauchdecken hindurch um vieles dicker. Die Frau litt an dem Uebel bereits Jahre lang; seit $4\frac{1}{2}$ Jahren war die Geschwulst in der Vagina bemerkbar; sie war früher kräftig und gesund, seit 27 Jahren verheirathet und hatte 2 Kinder, das letzte vor 24 Jahren gehabt. Störungen der Harnentleerung brachte der Polyp nicht in erheblicher Weise hervor, nur der Stuhlgang war erschwert. Ein kleines Stück des Polypen, von der Grösse eines kleinen Eies, das sich aus der Scheide herausgedrängt hatte, war von einem Arzt vor $1\frac{1}{2}$ Jahren abgebunden worden; ich wusste dies, sowie überhaupt, dass ich es mit einem Uterus-polypen zu thun haben würde, als ich zu der Frau fuhr, und ich versah mich daher mit den nöthigen Werkzeugen, aber ich fand die Kranke im höchsten Grade durch Profluvien, Schmerzen u. s. w. erschöpft, und wenn mich dies nicht von einer augenblicklichen Operation abgehalten haben würde, so hätte es die überraschende Enormität des Polypen thun müssen; zu der weder die gewöhnlichen Werkzeuge, noch die gebräuchlichen Operationsverfahren passten. Wenige Tage nachher starb die Frau und es

wurde mir dies von ihren Angehörigen erst nach dem Begräbniss angezeigt, um — mir die Section nicht abschlagen zu müssen.

Dritter Fall.

Fräulein W. H., 38 Jahre alt, in C., wurde, als sie 13½ Jahr alt war, menstruirt, nachdem sie als Kind Scharlach, Masern und Wechselfiber gehabt, übrigens aber gesund, nur auffallend wohlbeleibt gewesen war; die Menstruation war stark, aber regelmässig, hörte dies zu sein jedoch schon nach einem Jahr auf, wo der Eintritt und Fluss der Menses mit heftigen Schmerzen sich verband, der Fluss zeitweise stockte, andere Male stark war und auch eine übelriechende, die Wäsche grünlich färbende Flüssigkeit sich entleerte. Die Schmerzhaftigkeit der Menstruation verlor sich nach ärztlicher Behandlung, dagegen trat Anschwellung der Beine in der Knöchelgegend mit Bildung von rothen, später bläulichen, dreiergrossen Flecken ein und dies dauerte Jahre an; allmählig regulirte sich indessen der Zustand und die Menstruation war bei dem immer noch sehr vollen und starkbeleibten Mädchen copiös, aber doch regelmässig. Im 20. Jahre entstanden in Folge von Erkältung Drüsenanschwellungen am Halse und dazu gesellten sich auch andere Störungen, namentlich Mattigkeit und Schlaffheit bei blühendem Aussehn, später Magenkrampf; diese Zufälle verloren sich nach mehrfacher ärztlicher Behandlung erst in Jahren allmählig und nun traten wiederum Menstrualbeschwerden ein, indem beim Eintritt und während der Dauer der Menses täglich, meistens gegen Mittag, ein grosser Druck und Schwere im Unterleibe, sowie ein sehr schmerzhaftes Ziehen in den Schenkeln statthatte, was die Kranke gewöhnlich nöthigte, 3 bis 4 Stunden auf dem Sopha zu liegen; das Eintreten der Menses wurde durch ein 1 bis 2 Tage anhaltendes, mit geistiger Depression verbundenes Gefühl von Schwere im ganzen Körper, namentlich im Unterleibe bezeichnet, und nachdem der

Fluss 8 Tage angehalten hatte, fand bis zur nächsten Menstrualzeit beständig ein farb- und geruchloser wässeriger Ausfluss aus den Genitalien Statt, der in der Wäsche Flecke wie von Urin verursachte. Nachdem diese Beschwerden 2 Jahre gedauert hatten, stellte sich im Februar 1834 zur Zeit der Menstruation, die diesmal nicht durch die gewöhnlichen Vorläufer sich ankündigte, plötzlich eine heftige Hämorrhagie aus der Scheide ein, welche rasch Ohnmacht zur Folge hatte, sich dann aber zu dem gewöhnlichen Menstrualfluss verminderte und nach 8 Tagen in den Abgang wässeriger Flüssigkeit überging. Die nächsten Male war die Menstruation wieder schmerzlos, aber sehr copiös und in den Zwischenzeiten trat auf jede Veranlassung allgemeine Aufregung mit Frösteln und Hitze und leicht neuer Blutabgang ein. Dazu kam im nächsten Sommer eine 10 Wochen lang andauernde starke Diarrhoe und so wurde ein hoher Grad allgemeiner Erschöpfung herbeigeführt. In dieser Zeit wurde zuerst eine Exploration von 2 Aerzten vorgenommen, welche nun bereits eine Geschwulst in der Vagina fühlten, von der diese ausgefüllt wurde. Seit längerer Zeit soll aber schon eine Anschwellung im Bauche fühlbar gewesen sein. Nachdem der blutige und wässerige Abgang in der letzt bezeichneten Weise und schmerzlos 2 Jahre hindurch stattgehabt hatte, erfolgte im Frühjahr 1836 wieder ein copiöser Blutfluss, der 7 Wochen ununterbrochen fortdauerte und die Kranke im höchsten Grade erschöpfte; dann trat wieder die blutige und wässerige Entleerung wie früher ein, nur dass erstere häufiger und anhaltender statthatte, auch letztere copiöser wurde, und nach wiederum etwa 2 Jahren kamen zeitweise Schmerzen hinzu, die im hintern Theile des Beckens, den Hüften, Schenkeln und dem Unterleib statthatten, brennend und drückend waren, mit Heftigkeit 4 bis 5 Stunden anhielten und mit einem copiösen wässerigen Abgang und fiberhafter Aufregung sich verbanden; dazu Schlaflosigkeit, die oft wochenlang andauerte. In dieser Zeit verordnete ein anderer Arzt thierische Kohle, die in steigender Dosis län-

ger als ein Jahr gebraucht wurde, und dabei 4wöchentlich eine Application von Blutigeln in der Vagina. Trotz der Fortdauer der obigen Zufälle erholte sich die Kranke und bekam ein besseres Aussehn, bis im September 1840 wieder eine sehr heftige Blutung eintrat, die 4 bis 5 Wochen anhielt und die Patientin von neuem dem Grabe nahe brachte. Indessen kehrten die Kräfte allmählig wieder und die Patientin blieb ¼ Jahr lang von jedem Ausfluss frei, dann trat ein regelmässiger, 4wöchentlicher blutiger und in den Zwischenzeiten ein wässeriger Abgang ein und es ging bis zum Sommer 1843 gut. Nun bekam die Kranke wieder die früheren Schmerzen, während deren Paroxysmen Stücken einer dunklen zähen schleimigen Masse abgingen; der linke Unterschenkel schwoll von den Knöcheln bis zur Wade und röthete sich, dabei heftige reissende Schmerzen, welche Zufälle sich erst nach längerer Zeit verloren. Im December trat der 4wöchentliche Blutfluss mit den heftigsten Schmerzen der früher beschriebenen Art ein, die, nachdem der Blutabgang nur gering gewesen war, unter einem spärlichen Schleimfluss 2 Wochen lang ununterbrochen anhielten und dann zwar durch Morphium gemindert wurden, aber noch 2 Wochen fortdauerten und die Kräfte der Kranken wieder im höchsten Grade erschöpften. Ende Februar hatte die Patientin sich wieder so ziemlich erholt und sie blieb bis Ende April von Blutflüssen verschont, dann trat aber wieder Blutabgang mit Schmerzen ein, die wiederum heftig wurden und mehrere Tage anhielten. In den letzten 2 Jahren kam der Blutabgang mitunter regelmässig alle 4 Wochen, anderemal war er unregelmässig, setzte 6, 8 Wochen, selbst ¼ Jahr aus und zwar meistens um so länger, mit je heftigeren Schmerzen er verbunden gewesen und je mehr die Kranke angegriffen war. Die Schmerzen, die auch zur Zeit, wo kein Blutabgang statthatte, kamen, variirten in der Häufigkeit, Dauer und Stärke, waren aber besonders im Winter 1844 bis 1845 sehr heftig, dauerten in dieser Zeit mit wenigen Unterbrechungen Monate lang an und wurden selbst durch Dosen

von $1\frac{1}{4}$ gr. Morphium nicht gelindert. Fand kein Blutabgang Statt, so entleerte sich eine weisse Flüssigkeit, die zur Zeit heftiger Schmerzen reichlicher, dicker und mehr schleimig, sonst mehr eiweissartig war. Mehrere Tage vor und nach dem Blutflusse hatte die Kranke jedesmal in der Vagina ein heftiges Pressen, als ob sich etwas durchdrängen wollte, und sie wurde dadurch genöthigt, sich zu legen. Spätere Beobachtung lehrte, dass sich blutige und schleimige Flüssigkeiten in der Vagina hinter dem Polypen verhielten und durch ihre Ansammlung zur Entstehung und Vermehrung der Schmerzen beitrugen, daher diese nachliessen, wenn die Flüssigkeit sich entleerte, was plötzlich beim Aufstehn und andern Veranlassungen geschah, sowie auch durch Einsprützungen, die bis tief in die Vagina durch einen elastischen Katheter gemacht wurden. Endlich stellte sich seit den letzten 2 Jahren häufig Erschwerung und Hemmung des Urinabgangs ein.

Die Kranke wurde mir zum ersten Male im Winter 1845 und gelegentlich von ihrem Arzte als merkwürdiger, nicht diagnosticirter Fall gezeigt, später sah ich sie ebenfalls gelegentlich, wenn ich in ihren Wohnort kam, noch mehrmals wieder und veranlasste sie, sobald es ihr Kräftezustand erlaubte, behufs einer ordentlichen Untersuchung nach Halle zu kommen. Sie hatte ein bleiches, gelblich weisses, schlaffes Ansehn, war kraftlos und zu keiner Anstrengung fähig. Ihr Leib war ansehnlich aufgetrieben und man fühlte in demselben eine aus dem Becken sich aufwärts bis in die Gegend des Magens erstreckende feste Geschwulst, die je weiter nach oben, den Bauchdecken desto näher lag und der Untersuchung also um so zugänglicher war. Sie fühlte sich sehr hart an, war beim Drucke nicht schmerzhaft, nach den Seiten etwas beweglich und ihr oberes Ende zeigte Unregelmässigkeiten, so dass man hier nicht, wie in den beiden früheren Fällen, am Gipfel einen Theil mit Bestimmtheit als den Uterus herausfühlen konnte; auch von den Tuben war nichts wahrzunehmen, dagegen fühlte man nahe dem obern

Ende der Geschwulst, etwa 1 Zoll tiefer und zur linken Seite derselben 4 Fingerbreiten davon entfernt einen eiförmigen, gegen Berührung auffallend empfindlichen Körper, der vor der Geschwulst lag, mit ihr aber direct nicht zusammenhing, sondern sich sehr leicht nach auf- und abwärts bewegen liess und von mir für das linke, vielleicht etwas vergrösserte Ovarium gehalten wurde, und ein ähnlicher Körper war auf der andern Seite vorhanden, der jedoch um 1 guten Zoll tiefer und ebensoviel näher dem Nabel lag, etwas weniger frei beweglich erschien, aber dieselbe Empfindlichkeit wie der linksseitige und wie keine andere Stelle der ganzen Bauchhöle zeigte, wahrscheinlich das rechte Ovarium. Vom Mastdarm aus fühlte man eine harte, ziemlich gleichmässig gerundete Geschwulst, welche das kleine Becken anfüllte und sich nach oben, soweit man sie mit dem Finger nur irgend abreichen konnte, ohne Absatz oder Verminderung des Umfangs fortsetzte. In der Vagina traf man gleich hinter dem Eingange auf die Geschwulst, die man auch bei auseinandergezogenen Labien sehen konnte und röthlich weiss, sehr hart und gegen jede Berührung ganz unempfindlich war; ihr vorderer Theil war rundlich, jedoch nicht gleichmässig fortgehend und an der Seite fühlte man in ihm eine kleine taschenartige Vertiefung, in welche die Fingerspitze etwas eindrang. Die Geschwulst füllte die Scheide oder vielmehr das Becken so an, dass man nur an ihren vordersten Theil mit dem Finger gelangen konnte, ein fischbeinerner Führungsstab drang aber $1\frac{3}{4}$ Fuss tief zwischen der Geschwulst und der Scheide und zwar an den verschiedenen Seiten der erstern ziemlich gleichweit ein, er erfoderte, wenn er das kleine Becken passirt hatte, momentan einen etwas stärkern Druck, um weiter fortgeschoben zu werden, weil vom Beckeneingange nach aufwärts die Geschwulst zunächst und plötzlich an Dicke zunahm, und zeigte, wenn er wieder herausgezogen wurde, noch die fast S-förmige Biegung, die er annehmen musste, um durch das kleine Becken und dann über den dicksten Theil des Polypen weg zu dessen Halse

zu gelangen; man konnte den Stab nach seiner Einführung seitlich bewegen, endlich fühlte man ihn, wenn er hinten eingebracht war, vom Mastdarm aus zwischen Geschwulst und Vagina verlaufen. Aeusserlich gemessen war das oberste Ende der Geschwulst von dem obern Schambeinrande 10 Zoll entfernt; von den $1\frac{3}{4}$ Fuss, welche der Fischbeinstab in die Vagina eindrang, wurde also ein ansehnlicher Theil durch die Biegung weggenommen, welche er machen musste, um an dem Polypen vorbei zu kommen, was auf den Umfang des letztern hinweist.

Was in diesem Fall, der sich noch in meiner Behandlung befindet, in curativer Hinsicht geschah, würde ich hier ganz übergehen, wenn ich nicht zur Vervollständigung der Angaben über die Beschaffenheit der Geschwulst in dem concreten Fall, nicht als einen Beitrag zur Therapie derartiger Polypen, Folgendes anzumerken hätte. Ich machte einen Versuch, um den obern Theil des Polypen eine Ligatur umzulegen, nicht um ihn zu unterbinden, — denn von dieser Methode kann aus begreiflichen Gründen bei solchen Polypen gar nicht die Rede sein, — sondern um den Polypen mit Hilfe der Ligatur abwärts zu treiben; der Versuch missglückte jedoch, denn nachdem ich mit Hilfe langer fischbeinerner Schlingenführer eine Schnur an 3 Seiten der Geschwulst nach ihrem Halse möglichst hinaufgeschoben hatte, vermochte ich eine zur Schliessung der Ligatur bestimmte Kugelreihe nicht weiter als bis an den Eingang des kleinen Beckens zu bringen, dort ging sie auf keine Weise an der starken Wölbung des Polypen vorbei. An ein Eingehen mit der Hand in die Vagina und bis zum obern Theil des Polypen hin war gar nicht zu denken, denn der Eingang der Vagina war sehr eng und schon die Einbringung von zwei Fingern in denselben neben einem Instrument machte der Kranken die heftigsten Schmerzen; aber wenn es auch möglich gewesen wäre, die ganze Hand in die Vagina zu bringen, wie hätte sie durch den Beckeneingang am Polypen vorbeigeführt werden sollen, wo die Einschiebung der Ku-

geln eines Rosenkranzwerkzeuges schon auf unüberwindliche Schwierigkeiten traf. Wiederholt habe ich Stücke des Polypen excidirt, aber auch dies war äusserst schwierig, mühsam und schmerzhaft. Während mittelst 4 Scheidenhaken, von denen zwei zu den Seiten, zwei vorn und hinten eingelegt waren, die Schamlefzen von einandergehalten und der sehr enge Scheideneingang eröffnet wurde, fasste ich den vorliegenden Theil des Polypen mit einer starken Hakenzange, zog ihn möglichst herab und schnitt mit einem über die Fläche gebogenen myrthenblattförmigen Messer (s. meine akiurg. Abbild. Suppl. Taf. V. Fig. 1.) soviel aus der Masse heraus, als ohne Verletzung der überall dicht anliegenden Scheide möglich war. Finger und Augen mussten dabei leiten, doch mehr die letztern als die Finger, weil diese in dem sehr engen, schon durch Zange und Messer eingenommenen Raum mehr hinderten, als nutzten und hauptsächlich nur bei der Application der Hakenzange zu gebrauchen waren. Die Excisionen waren mit einer sehr geringen Blutung verbunden, das Schneiden selbst machte der Kranken gar keine Empfindung und die excidirten Stücke zeigten ganz die weisse, feste, fast knorpelharte, von Fasern durchzogene Substanz der Fibroiden.

In allen drei Fällen, welche vorstehend beschrieben sind, war ein fibröser Polyp (polypenförmiges Fibroid) vorhanden, wie sich dies in dem ersten Fall aus der anatomischen Untersuchung, die ich deshalb ausführlich mitgetheilt, im dritten Fall aus der Beschaffenheit der excidirten Stücke und im zweiten aus den Erscheinungen, welche der Polyp während des Lebens darbot, und aus der grossen Uebereinstimmung dieses Falles mit dem ersteren ergibt. Der Sitz des Polypen liess sich in dem zuletzt erzählten Fall nicht mit Sicherheit bestimmen, in den beiden ersteren war es die Vaginalportion und dies gibt diesen Beobachtungen noch ein besonderes Interesse, denn fibröse Geschwülste an diesem

Theile des Uterus sind überhaupt selten, und noch seltener erreichen sie an demselben eine ansehnlichere Grösse. Es scheint mir indessen doch zu weit gegangen, wenn man in neuester Zeit diese Ursprungsstelle der Fibroiden für so selten hält, dass man in dem Vorkommen eines Polypen am Mutterhalse fast ein Kriterium seiner nicht fibrösen Beschaffenheit annimmt. Man kann von den fibrösen Polypen des Mutterhalses zwei Formen unterscheiden und diese Unterscheidung ist für den Praktiker von Wichtigkeit, da sie sich auf die Art bezieht, wie sich der Polyp bei der Untersuchung darstellt. Bei der einen Form ist eine polypöse Vergrösserung einer Muttermundslippe vorhanden, die letztere ist in den Stiel des Polypen auf eine durch die blosse Exploration und ohne das Messer ununterscheidbare Weise aufgenommen und hilft denselben bilden; bei der andern entspringt der Polyp aus einer circumscripten Stelle des Mutterhalses mit einem von diesem durch das Gefühl wohl zu unterscheidenden Stiel, der also auf die Fläche des Mutterhalses aufgesetzt erscheint. In dieser letztern Form scheinen mir die Fibroiden am seltensten zu sein, indessen kommen sie vor und ich habe kürzlich bei einer Frau zwischen 40 und 50 Jahren einen solchen Polypen excidirt, der von der hintern Fläche der vordern Muttermundslippe mit einem Stiel von der Dicke eines Fingers entsprang, die Grösse einer Faust erreicht und den Uterus so herabgezerrt hatte, dass er bei längerem Stehen und Gehen der Frau vor den Genitalien sichtbar wurde und während die Vaginalportion mit einer Hakenzange im Scheideneingange fixirt war, auf die einfachste Weise abgeschnitten werden konnte. Die anatomische Untersuchung liess über die schon aus seiner sonstigen Beschaffenheit erkannte fibröse Natur dieses Polypen keinen Zweifel. In dieser Form bilden sich die Polypen, wenn das Fibroid unmittelbar unter der Schleimhaut entstand oder doch nur von einer sehr dünnen Schicht Uterinalsubstanz bekleidet ist; war es dagegen ursprünglich in die eigenthümliche Substanz einer Muttermundslippe eingebettet, so erzeugt es

bei seinem Wachsen die polypenförmige Vergrösserung der Muttermundslippe, wovon der erste der oben erzählten Fälle ein sehr vollständig erläuterndes Beispiel darbietet. Diese Art von Polypen scheint mir das häufigere Fibroid des Mutterhalses zu sein, wir finden davon Beispiele in den Schriften älterer und neuerer Aerzte, so hat zwei Fälle mein verstorbener College W. Niemeyer in seiner Zeitschrift für Geburtshilfe I, 1. 1828 bekannt gemacht, besonders aber finden wir eine genauere Bekanntschaft mit diesem Uebel bei den französischen Schriftstellern (Dupuytren, Roche und Sanson, Hervez de Chégoin, Velpeau u. A.), deren lehrreiche Untersuchungen über Uteruspolypen neben den Dogmen Rokitansky's von den neuesten Autoren über unsern Gegenstand unbeachtet geblieben zu sein scheinen.

Die polypenförmige Vergrösserung einer Muttermundslippe kann sich, wie die obigen Beispiele zeigen, zu einem intravaginalen Polypen gestalten, nicht minder gilt dies aber auch von den andern fibrösen Polypen des Uterus und ich sah einen Fall der Art bei der Versammlung der Naturforscher und Aerzte in Grätz *), wo ein intravaginaler Polyp sich vom Fundus uteri aus entwickelt hatte und zu sehr verschiedenen Diagnosen Veranlassung gab, bis durch die Leichenöffnung die richtige Diagnose erhärtet wurde. Solche Polypen haben, wenn sie durch ihr Wachsthum den untern Theil der Vagina erreicht haben, im Verhältniss zur Weite des Scheideneingangs oder selbst zur untern Beckenapertur bereits eine zu beträchtliche Dicke angenommen, um diese Oeffnungen zu passiren; vielleicht ist auch die Richtung, die sie bei ihrer Vergrösserung nehmen, Schuld, dass sie sich gegen irgend einen Theil im Umfange der Scheide stämmen; sie wachsen nun aus der Beckenhöle gewissermassen in die Bauchhöle hinein und schieben den Uterus in die Höhe. Dieser kommt mehr oder minder über der obern

*) S. den amtlichen Bericht über die dortige Versammlung im September 1843. Grätz 1844. S. 277 nebst Abbild.

Beckenapertur zu stehen und wenn der Polyp einen sehr grossen Umfang erlangt, so kann er sich, nachdem er das kleine Becken der Weite nach fast ganz und in der Höhe gänzlich angefüllt hat, über dessen oberer Apertur so in die Dicke ausdehnen, dass er den Umfang dieser Apertur überschreitet und sich wieder gegen sie anstämmt. Andererseits wächst er auch wohl an seinem untersten Ende in der Art fort, dass sich ein Theil von ihm, der gleichsam einen kegelförmigen Ansatz bildet, durch den Scheideneingang drängt und zwischen den Labien sichtbar wird, ohne dass der Polyp selbst und mit ihm der Uterus sich gesenkt hätte oder senken könnte. — Diese Verhältnisse ergeben sich aus den oben mitgetheilten Beobachtungen, wie auch aus andern.

Das Vorkommen von fibrösen Uteruspolypen als intravaginale ist eine vielfältig beobachtete Thatsache; wie aber die Diagnose der Gebärmutterpolypen im Allgemeinen schon nicht selten Schwierigkeiten hat, so darf es nicht befremden, dass die Erkenntniss der intravaginalen Polypen ganz besonders zweifelhaft wird. Es ist meine Absicht, die Diagnose der intravaginalen Polypen hier zwar nicht vollständig und in allen Punkten zu erörtern, wohl aber durch Besprechung gewisser diagnostischer Momente einen Beitrag zu derselben zu liefern, und von diesem Vorsatz bringt mich auch nicht die grosse Sicherheit ab, die von neuesten Schriftstellern der Diagnose der Uteruspolypen beigemessen und offenbar viel höher angeschlagen wird, als sie sich in der Praxis zeigt; wer hierüber nicht aus seinem eignen Wirkungskreise belehrt ist, der lese z. B. die Beobachtungen Dupuytrens, um sich zu überzeugen, wie selbst angesehene und berühmte Aerzte der heutigen Zeit bei diesem Uebel in Irrthum verfallen sind.

Die sinnliche Wahrnehmung der Form der vorhandenen Geschwulst und ihres Verhaltens zum Orificium und resp. der Höle des Uterus ist derjenige Umstand, der uns in der Diagnose der Gebärmutterpolypen zunächst und ganz vor-

zugsweise leitet, aber er geht uns bei den intravaginalen Polypen deshalb verloren, weil von diesen für die Exploration mittelst der Finger nur der untere Theil zugängig, der Muttermund aber gar nicht erreichbar ist, wenn es nicht etwa gelingt, die ganze Hand und auch wohl noch einen Theil des Vorderarms in die Vagina neben dem Polypen einzubringen, was aber sowohl wegen Enge des Scheideneingangs, als auch wegen der Dicke des die Beckenhöle ausfüllenden Polypen häufig unmöglich ist und da, wo es ausgeführt wird, bei mangelnder Vorsicht nachtheilige Verletzungen zur Folge haben kann, wie dies aus mir bekannten Thatsachen hervorgeht. Zur Wahrnehmung des in Rede stehenden diagnostischen Moments muss die Instrumentalexploration der Vagina, die Exploratio recti und die Betastung des Bauchs zu Hilfe genommen werden. Man bringt neben der Geschwulst in die Vagina das Blatt einer Geburtszange, einen mässig gebogenen männlichen Katheter oder besser eine lange, am obern Ende olivenförmig verstärkte und abgerundete Fischbeinsonde ein, und indem man diese Werkzeuge bis zu einer Länge einbringen kann, welche die normale Länge der Scheiden- und Gebärmutterhöle überschreitet, und mit denselben die Geschwulst rundherum umgehen oder sie an allen Punkten des Umfangs der Geschwulst tief einführen kann, überzeugt man sich, dass man es nicht mit einer Vergrösserung des abwärts getretenen Uterus, nicht mit einer von der Wandung der Scheide aus entsprungenen Geschwulst, auch nicht mit einem an der äussern Seite der Vagina entwickelten und die eine Wandung der letztern verdrängenden Tumor zu thun hat, sondern dass die Geschwulst von der nach allen Richtungen hin erweiterten Vagina rings umgeben sei und somit von oben, von dem Uterus her entsprungen sein müsse. Man kann auf die Form der Geschwulst aus der Biegung, bei welcher die soliden Explorationswerkzeuge eingebracht werden können, und aus der Art, wie sie neben der Geschwulst eindringen, schliessen. Es kann übrigens der Polyp das Becken so ausfüllen, dass es schwierig ist, neben ihm

vorzudringen, namentlich an der Stelle der obern Apertur des kleinen Beckens, indem gleich über dieser sein Dickdurchmesser plötzlich zunimmt, sodass solide Werkzeuge gar nicht, biegsame nur mit Schwierigkeit an ihm vorbeigeschoben werden können. Die Exploratio recti belehrt uns über das Vorhandensein und bis zu einem gewissen Punkte über die Form eines das Becken ausfüllenden Körpers. Sehr wichtig ist die Untersuchung durch die Bauchdecken hindurch; es kann von hier aus der obere Theil des Polypen fühlbar sein, was man, wenn die Geschwulst nicht gross ist, durch Aufwärtsdrängen derselben von der Scheide aus erleichtert; besonders instructiv ist es aber, wenn man den Uterus nebst den Tuben und die Ovarien zu fühlen vermag. Dass in den beiden zuerst erzählten Fällen der Uterus und die Tuben mit Deutlichkeit durch die Bauchdecken hindurch gefühlt wurden, ist ausser Zweifel; ob in dem dritten Falle die Körper, welche ich für die Ovarien halte, dies wirklich sind, das ist freilich nicht bewiesen, aber es wird durch die Form, Lage, Beweglichkeit und durch die Empfindlichkeit gegen Druck, die sich nicht besser parallelisiren lässt, als mit der Empfindlichkeit der Hoden, höchst wahrscheinlich. Das Verhalten dieser Theile an sich und zur Geschwulst lässt uns auf den Ursprung der letztern schliessen; wir suchen die Verbindung des Uterus mit der Geschwulst mittelst der Betastung durch die Bauchdecken hindurch wahrzunehmen, wir fühlen Bewegungen, welche der Geschwulst in der Scheide gegeben werden, sich auf den Uterus fortpflanzen. Wo der Uterus in so unveränderter Form, wennschon vergrössert wahrgenommen wird, wo neben ihm die Tuben noch frei zu fühlen sind, wie in den beiden ersten Fällen, da müssen wir annehmen, dass der Polyp sich vom Mutterhalse, von der Vaginalportion aus entwickelt habe; je weiter hinauf in der Uterinalhöle derselbe seine Wurzel hat, desto mehr wird der Uterus durch den Polypen ausgedehnt, seine Form wird verändert, er breitet sich zwischen der betr. Duplicatur des Bauchfelles

nach den Tuben hin aus und diese hören auf, durch die äussere Untersuchung unterscheidbar zu sein. Gleiches findet auch hinsichtlich der Ovarien und der sie umhüllenden und mit dem Uterus verbindenden Peritonealduplicatur statt und ich bin deshalb geneigt, in dem dritten Falle aus der Beweglichkeit, welche die beiden, für die Ovarien zu haltenden Körper haben, den Schluss zu ziehen, dass auch hier der Polyp nicht in der Höle des Körpers des Uterus oder höchstens in dem untern Theile derselben wurzele. Vielleicht, dass er von der vordern Hälfte des Mutterhalses seinen Ursprung genommen und der Uteruskörper sich dabei nach hinten (wie in den beiden ersten Fällen beim Ursprung des Polypen aus der hintern Lefze des Muttermundes nach vorn) gewandt und dadurch der Wahrnehmung durch die Bauchdecken hindurch entzogen hat. Wurzelt der Polyp in der Höle des Uterus selbst oder gar an seinem Fundus, so wird sich durch die Bauchdecken hindurch kein Theil wahrnehmen lassen, der seiner Form nach als der Uterus oder seine Anhänge zu diagnosticiren wäre. Kann man das Gewächs durch den Scheideneingang hindurch und vor die Genitalien ziehen, so wird dadurch die Natur des Uebels am vollständigsten aufgeklärt und man muss daher den Versuch des Hervorziehens, der ja überdies nicht bloss für die Diagnose von Wichtigkeit ist, unternehmen und ihn, wo er nicht ohne Weiteres gelingen will, durch die von Lisfranc empfohlene anhaltende Compression der Geschwulst, nöthigenfalls auch durch Einschneiden der hintern Commissur der Schamlefzen unterstützen. Es erfodert aber dieser Versuch Schonung und Mässigung und er führt der angegebenen Umstände wegen durchaus nicht immer zum Ziele.

Die heftigen Schmerzen, welche die Kranken im Becken empfinden und welche sich von da nach den unteren Extremitäten hin verbreiten, die Taubheit und Schwerbeweglichkeit des einen oder andern Beines, die ödematösen Anschwellungen desselben rühren von dem Druck der Geschwulst auf die im Becken befindlichen Nervenplexus und

grossen Gefässe her; sie beweisen, dass die in der Vagina fühlbare Geschwulst sich innerhalb des Beckens beträchtlich ausgedehnt hat, sind aber an sich für intravaginale Polypen deshalb nicht charakteristisch, weil sie auch von andern Geschwülsten im Becken hervorgebracht werden. Eher liegt darin etwas Bezeichnendes, dass diese Schmerzen zu Zeiten beträchtlich exacerbiren und andremale ganz nachlassen. Dieser Wechsel hat eines Theils seinen Grund darin, dass der Polyp durch Zudrang und Anhäufung von Blut in ihm temporair an Volumen sehr zunehmen kann und sich nach dem Ausscheiden des Blutes wieder verkleinert, daher die Kranken besonders vor den Blutflüssen und während ihrer Dauer über die Heftigkeit der Schmerzen zu klagen haben. Ein anderer Grund für die Zunahme der Schmerzen ist darin gegeben, dass sich schleimige und blutige Flüssigkeiten in der Vagina hinter dem Polypen ansammeln und sowohl selbst einen Druck auf die im Becken verlaufenden Nervenstämme ausüben oder den vorhandenen Druck steigern, als auch den Polypen stärker ins kleine Becken herabdrängen. Diese Ursache ergibt sich hinreichend aus den obigen Krankengeschichten, indem die Schmerzen sich sogleich minderten, wenn durch irgend eine Veranlassung eine rasche Entleerung der hinter dem Polypen angesammelten Flüssigkeiten herbeigeführt wurde.

Die eben erwähnten plötzlichen Entleerungen von einer schleimigen, oft blutigen, oder dünnen oder gallertartigen Flüssigkeit sind nicht bloss mit Verminderung der Becken- und Schenkelschmerzen, sondern auch mit einem merklichen Zurückweichen des Polypen, also mit einer scheinbaren Verminderung der in der Vagina befindlichen Geschwulst verbunden; andererseits kommen an dem untern Theil des Polypen rundliche, auch spaltenartige Vertiefungen vor, in die man mit der Sonde etwas einzudringen vermag, und so entsteht wohl der Anschein, als ob die Flüssigkeit sich aus der Geschwulst, aus einer solchen Vertiefung entleere; durch die Concurrenz dieser Umstände kann der Verdacht her-

beigeführt werden, dass die Geschwulst von Ansammlung einer, sich zu Zeiten theilweise entleerenden Flüssigkeit im Uterus (Hydrometra) herrühre, wie ich das in dem ersten Falle erfahren habe. Dieser Verdacht wird, um von allen andern Umständen abzusehn, durch eine genaue Exploration der Vagina beseitigt, wobei man auch die Quelle der sich ergiessenden Flüssigkeiten wahrnimmt.

Die eigenthümliche derbe, jedoch noch eine gewisse Elastizität darbietende Consistenz, die rundliche, hie und da ungleiche, auch wohl durch die Resistenz benachbarter Theile bestimmte Form der Geschwulst sind zu berücksichtigende diagnostische Momente; als ein Zeichen von entscheidender Wichtigkeit betrachte ich aber, wie bei den Uteruspolypen überhaupt, so auch bei den intravaginalen ihre Unempfindlichkeit gegen äussere, mechanische Einwirkungen. Dadurch unterscheidet man sie namentlich von allen, durch den Uterus selbst gebildeten Geschwülsten. Dies Zeichen hat neuerer Zeit eine fast allgemeine Anerkennung gefunden; wenn dies bei einzelnen Aerzten z. B. Busch nicht der Fall ist, so kommt dies theils daher, weil man Empfindlichkeit für äussere Eindrücke mit Schmerzhaftigkeit zusammenwirft, anderntheils kann das Zeichen insofern an Brauchbarkeit verlieren, als es unter Umständen schwierig sein mag, eine mechanische Einwirkung auf den Polypen zu beschränken und ihr nicht zugleich die benachbarte Scheide oder den Uterus auszusetzen; indessen bei einem richtigen und vorsichtigen Verfahren kann man doch Uteruspolypen in der Regel und intravaginale wohl jedesmal so zugängig machen, dass man über ihre Unempfindlichkeit ein bestimmtes Urtheil bekommt. Liegt der Polyp höher in der Vagina, so führt man ein Speculum bis zu ihm, hat er sich tief herabgedrängt, so entfernt man die Schamlefzen und den vordern Theil der Scheidenwände von ihm durch die Finger oder durch Scheidenhaken; man bereitet so den Versuch erst ruhig vor und dann führt man von den Augen geleitet den Finger oder irgend ein stumpfes oder scharfes Werkzeug zu

dem Polypen, lässt es auf diesen einwirken, natürlich ohne ihn aus seiner Lage zu drängen, damit nicht dadurch ein Druck auf die Gebärmutter oder Vagina und die Empfindung eines solchen hervorgebracht werde, und kann nun von der Kranken über die stattfindende oder fehlende Wahrnehmung der Einwirkung eine bestimmte Aeusserung erwarten, kann auch sogleich eine Gegenprobe auf die Richtigkeit dieser Aeusserung machen, indem man eine Stelle der Vagina oder der Vaginalportion, wenn diese zugänglich ist, derselben mechanischen Einwirkung aussetzt.

VI.

Behandlung des Gebärmuttervorfalles.

Die Zeit, in welcher die Operation des Gebärmuttervorfalles das Interesse der Chirurgen lebhaft erregte, ist vorüber, ohne dass es zu einem, in seiner faktischen Begründung hinreichend offen daliegenden Resultate gekommen wäre. Von den einzelnen Methoden, welche die neuere Zeit für diese Operation erfunden hat, sind eine Anzahl von Thatsachen mitgetheilt worden, die fast sämmtlich zu ihren Gunsten sprechen, und dennoch findet man bei den heutigen Schriftstellern über eben dieselben Methoden ein Urtheil, was ganz entgegengesetzte Erfahrungen voraussetzt. Es scheint also wohl, als seien Einzelne bei sich über die Sache zum Abschluss gekommen, aber in den Annalen der Chirurgie liegt ein durch eine hinreichende Anzahl von Thatsachen begründeter Abschluss nicht vor, und doch bleibt dieser wünschenswerth; denn der Einzelne vertraut für sich zu leicht den vereinzelten Thatsachen, die allgemeine Geltung kann nur durch eine mehrseitige und offene Prüfung gewonnen werden.

Was ich aus meinem klinischen Wirkungskreise für die Behandlung des Prolapsus uteri beizubringen habe, ist wenig, denn die Zahl der Frauen, die sich mit dem genannten Uebel der klinischen Exploration und Kur unterworfen haben, ist nur klein gewesen; indessen glaubte ich, auch die geringen Beiträge, die ich zu geben habe, um so weniger auslassen zu müssen, als es mir wünschenswerth erscheint,

dass die radicale Beseitigung eines für das ganze Lebensglück einer Frau so hochwichtigen Uebels von den Chirurgen von Neuem aufgenommen werde, und dass man sich nicht, von jener als einer verlorenen Sache absehend, bei der Palliativhilfe begnüge, mit deren Vervollkommnung man sich in der letzten Zeit allein beschäftigt hat.

Frickes Episiorrhaphie ist zwei Mal verrichtet worden, aber in beiden Fällen wurde eine dauernde Hilfe dadurch nicht erreicht. Am 24. August 1840 machte ich die Operation bei einer kräftigen und übrigens gesunden Frau (Rosine R-e, 48 Jahr, aus Schwärz), welche an einem completen Prolapsus uteri litt und diesen nach ihrer Angabe dadurch bekommen hatte, dass gleich nach einem im 3ten oder 4ten Monat der Schwangerschaft erlittenen Abortus eine Hebamme mit der ganzen Hand in die Vagina eingegangen war. Der Prolapsus bestand ohne Complication, liess sich ohne Schwierigkeit reponiren und es wurde nach geschehener Reposition die Episiorrhaphie in der von Fricke angegebenen Weise gemacht, mit der Modification jedoch, dass ich zur Vereinigung der abgetragenen grossen Schamlefzen eine doppelte Nath anlegte. Es schien mir nehmlich zur Sicherung des augenblicklichen, wie des dauernden Erfolges der Nath wünschenswerth, die Lefzen mit möglichst breiten Wundflächen an einander zu befestigen; durch die blosse Sutura nodosa oder eine andere Nath wird aber die Breite der Wundflächen immer vermindert. Deshalb heftete ich zuerst die innern Ränder der beiden Wundlefzen durch eine Kürschnernath zusammen und versah den dazu dienenden Faden etwa 2 Zoll unter seinem obern Ende mit einem Knoten, der bis an den obersten Stichpunkt herangezogen wurde; das untere Ende des Fadens führte ich, um diesen in der nöthigen Spannung zu erhalten, durch ein kleines Heftstäbchen, welches mittelst Heftpflasterstreifen am Damm befestigt wurde. Dann wurden die Schamlefzen an ihren vordern Rändern oder

Platten durch Knopfhefte vereinigt. Letztere wurden schon am dritten Tage entfernt und die Vereinigung zeigte sich überall gelungen; die Kürschnernath blieb bis zum achten Tage liegen, wo ich den Faden von dem Heftstäbchen löste und an seinem obern Ende nach aufwärts auszog, was ohne alle Zerrung geschah. Die Vereinigung war in der ganzen Ausdehnung, in welcher die Lefzen abgetragen worden, zu Stande gekommen, mit Ausnahme des vor der hintern Commissur gelegenen Theils, wo eine Oeffnung von ziemlich 1 Zoll Länge zurück blieb, deren Ränder allmählig übernarbten, so dass die Frau 4 Wochen nach der Operation entlassen werden konnte. Bis zu dieser Zeit schien der Zweck der Operation vollkommen erreicht; aber gleich nach der Entlassung aus der Klinik bekam die Frau, die jetzt ihren häuslichen Geschäften wieder vorstehen musste, Schmerzen an den operirten Theilen und etwa 3 Wochen später war der Prolapsus wieder vorhanden, indem die Narbe an ihrem untern, hintern Theile wieder aufgebrochen und die Vereinigung der Lefzen bis auf eine Brücke von ½ Zoll, welche noch jetzt am vordern Theile besteht, wiederum getrennt war. Sobald der Uterus seine alte fehlerhafte Stellung wieder eingenommen hatte, hörten die Schmerzen auf und die Frau gewöhnte sich an ihr Uebel nach und nach, so dass sie jetzt nur wenig Beschwerden davon zu haben angibt.

In derselben Weise hatte ich schon früher (den 14. Februar 1839) die Operation bei einer 57jährigen Frau (Marie F - g, aus Dölitz) gemacht, welche an einem vollkommenen Gebärmuttervorfall litt, der vor 14 Jahren nach einer Entbindung eingetreten und von Complicationen mit Vaginalhernie u. a. frei war. Anfangs war der Uterus durch ein Pessarium zurückgehalten worden; später hatte dies wegen zu grosser Ausdehnung der Vagina nicht mehr gelingen wollen und der Vorfall lag beständig vor den äusseren Genitalien. Der Erfolg war hier ganz derselbe, wie im vorigen Falle, die Frau wurde anscheinend geheilt aus der Anstalt entlassen, aber sehr bald nachher erweiterte sich die

vor der hintern Commissur gebliebene ½ Zoll grosse Oeffnung in dem Grade, dass der Uterus wieder hindurchtrat. Dieses Recidiv erfuhr ich längere Zeit nach der Operation von der Kranken selbst; von der zuerst erwähnten Frau hatte ich nichts wieder vernommen, ich hoffte, dass sie dauernd von diesem Uebel befreit sei, bis ich jetzt ihren Zustand durch einen Arzt ihrer Gegend untersuchen liess und auch in diesem Fall die völlige Vernichtung des ursprünglich erzielten Erfolges erfuhr.

Die Verengerung der Scheide mittelst partieller Excisionen derselben, welche von Dieffenbach besonders häufig verrichtet und empfohlen wurde, ist von diesem Chirurgen später verlassen worden, weil sie keine dauernde Heilung bewirkt; aber derselbe Umstand, der hier zu Recidiven führt, lässt diese auch bei den verwandten Methoden fürchten, wo einzelne Stücke der Vagina durch Cauterisiren oder Abbinden brandig gemacht werden. Eben deshalb weil nur an isolirten Stellen der Scheide eine verengende Narbenbildung hervorgerufen, die Scheide nicht in ihrer ganzen Circumferenz der Wirkung der Operation unterworfen wird, muss bei der einen wie bei der anderen Operationsweise das Uebel leicht wieder entstehen; zwischen den bei der Operation angegriffenen Stellen bleiben dehnbare, mit den unterliegenden Geweben nicht gehörig verbundene Theile der Vagina zurück, welche dem Druck des Uterus und der über diesem gelegenen Eingeweide, so wie der Zerrung durch einen häufig als Complication vorhandenen Scheidenbruch nicht widerstehen können und den Uterus wieder herabsinken und endlich aus den Geschlechtstheilen hervortreten lassen. Das verhält sich ähnlich, wie nach der Radicaloperation der Brüche mittelst Abbinden, Abnähen, Abschneiden und Aetzen des Bruchsacks; dadurch wird ebenfalls der zu dem Bruchsack ausgeweitete und zu viel vorhandene Theil des Bauchfells entfernt oder von dem übrigen Bauchfell getrennt und an seine Stelle

eine Narbe gesetzt, indem aber dadurch dem zurückbleibenden Theile des Bauchfells nichts von seiner Dehnbarkeit genommen worden ist, so wird dieses an dem Ort, wo es der normalen Unterstützung entbehrt, sehr leicht wieder zu einem neuen Bruchsack ausgedehnt. Wo eine partielle Erschlaffung und Ausdehnung der Vaginalhaut vorhandeu ist, beim Prolapsus vaginae partialis, da kann eine partielle Excision derselben helfen und da habe ich sie auch mit bleibendem Erfolge vorgenommen, wo, wie beim Prolapsus uteri, die Vagina in ihrer ganzen Circumferenz erschlafft und von den unter ihr liegenden Theilen gelöst ist, da muss sie auch in ihrem ganzen Umfange angegriffen werden.

Diese Erwägungen haben mich bestimmt, die Operation nach einer neuen Methode auszuführen, welche ich im Jahre 1844 in der medicinischen Zeitung des Vereins für Heilkunde in Preussen No. 41 bekannt gemacht habe, und welche im Wesentlichen darin besteht, dass ich mittelst mehrerer kreisförmig durch die Vagina geführter Ligaturen, die nach und nach enger zusammengezogen werden, kreisförmige, um die ganze Circumferenz der Vagina herumgehende Eiterspalten erzeuge, die vernarbend sich zusammenziehen und eine Verengerung der Vagina, so wie einen festern Zusammenhang ihrer Haut mit den unterliegenden Theilen zur Folge haben. Der Zufall hat es gewollt, dass sich mir, nachdem ich die Operation ein Mal mit glücklichem Erfolge verrichtet, lange Zeit kein Fall von Prolapsus uteri darbot, der sich zur abermaligen Prüfung der Methode eignete, und erst vor Kurzem habe ich sie wieder bei einer Frau von 30 und einigen Jahren ausführen können, welche in Folge rasch auf einander folgender Wochenbetten einen completen, mit einer Enterocele vaginalis anterior und einer oberflächlichen Ulceration der vorderen Scheidenwandung verbundenen Prolapsus hatte. Diese Operation habe ich vor 5 Wochen gemacht und ich kann daher von dem Erfolge, der übrigens bis jetzt durchaus entsprechend ist, nicht weiter reden. Dagegen will ich nicht unterlassen, in Betreff der Person, bei der ich die

Operation zuerst gemacht habe, hier zu bemerken, dass bei derselben noch ein Vierteljahr nach ihrer Entlassung aus der Klinik das Uebel trotz den vielen Anstrengungen, denen sie sich im Dienste als Bauernmagd beständig aussetzen musste, vollständig gehoben war; spätere Nachrichten über sie fehlen mir, nur weiss ich, dass sie sich indessen verheirathet hat und sie wird also wohl auch ferner, wenigstens noch zur Zeit der Verheirathung von dem Prolapsus frei gewesen sein.

Es ist eine bekannte Sache, dass unter gewissen Umständen die Pessarien, die man gegen Muttervorfall anwendet, gestielt sein müssen, dass aber die Befestigung derselben an einer Bauchbinde mittelst Bänder oder Binden, die über das Perinäum weggeführt werden, sehr mangelhaft ist; ich habe in solchen Fällen mit dem grössten Vortheil von einer bruchbandartigen Bandage, einer Mutterstütze, Gebrauch gemacht und glaubte, als ich dieselbe vor mehrern Jahren zum ersten Male anfertigen liess, etwas ganz Neues erfunden zu haben. Seitdem habe ich mich zwar überzeugt, dass ich in dem letztern Punkte mich eben so wohl wie Andere, die in neuester Zeit ähnliche Apparate bekannt gemacht, getäuscht habe und dass nicht bloss in dem Werke von Denman eine derartige Bandage beschrieben worden ist, sondern schon vor etwa 150 Jahren Saviard eine solche angegeben hat (Colombat de l'Isère Frauenkrankheiten, Leipzig 1841 S. 110); es unterscheidet sich indessen meine Vorrichtung von allen andern in mehreren Beziehungen und ich gebe daher hier eine kurze Beschreibung derselben.

Der Apparat, welcher Taf. IV. Fig. 4. 5. in ziemlich halber Grösse dargestellt ist, besteht aus 3 Theilen, dem gestielten Kranze, dem Bruchbande und dem Verbindungsbügel. Der Kranz ist von Neusilber und mit Wachs, dem sehr wenig Gips beigemischt ist, überzogen; er bildet einen Ring, welcher durch 2 Arme mit einem Stiel verbunden ist. Letzterer ist gerade und hat am untern Ende eine von einer

Seite zur andern durchbohrte Oehse, welche mit dem Ende des Verbindungsbügels ein Charnier darstellt. Das Bruchband ist ein gewöhnliches Leistenbruchband mit einer flachen weichen Pelotte und hat auf der vordern Fläche der letztern einen Knopf und eine Lappenschraube, beide zur Befestigung des Bügels und ersterer zugleich zum Anhängen des Beckenriemens dienend, weshalb eben derselbe etwas mehr als gewöhnlich hervorragen muss. Der Verbindungsbügel ist ebenfalls von Neusilber und fängt mit einer Platte an, die einen Längsspalt mit 2 kreisförmigen Erweiterungen hat, welche weit genug sind, um Knopf und Schraube der Pelotte durchzulassen; mit dem untern Ende der Platte ist ein Bügel zusammengenietet, welcher eine doppelte Biegung hat, eine nehmlich von rechts nach links, die in Fig. 4. sichtbar ist, und eine zweite von vorn nach hinten, in Fig. 5. dargestellt, welche eine Profilzeichnung des Bügels nebst dem gestielten Kranze gibt. Der Bügel endet mit einem dünnern Theile, welcher in der Oehse des Kranzstiels liegt, mit dieser das Charnier bildet und zuletzt einen Knopf trägt, durch den das Abgleiten des Stiels verhindert wird. — Wie die ganze Bandage dem concreten Fall angepasst werden muss, so gilt dies insbesondere von dem Verbindungsbügel und seinen beiden Biegungen, die so eingerichtet sein müssen, dass der Bügel nirgends mit der Haut in Berührung kommt oder gar Druck oder Reibung auf die Theile ausübt. Auch der gestielte Kranz muss nicht bloss in Länge und Grösse dem Individuum angemessen sein, sondern auch in seiner Form den Umständen gemäss eingerichtet werden; so kann es namentlich zweckmässig sein, statt der Ringform dem Kranz eine Napf- oder andere Form zu geben. Die Anlegung des Apparats geschieht in der Art, dass der Bügel von dem Bruchbande gelöst, der Kranz in die Vagina eingeschoben und dann die Bügelplatte an der Pelotte durch die Lappenschraube befestigt wird; auch beim Abnehmen wird zuerst der Bügel von dem Bande gelöst und herabgeklappt und dann der gestielte Kranz

aus der Vagina genommen. Jeden Tag muss beim Schlafengehen die Bandage abgenommen und der Kranz gereinigt und beim Aufstehen des Morgens wieder eingebracht werden.

Dieses Ab- und Anlegen ist sehr leicht und ich setze theils darin, theils in den Umstand, dass der Verbindungsbügel nicht vor der Rima vulvae, sondern an der Seite fortgeht und somit von der Klitoris und dem Orificium urethrae fern bleibt, endlich in die sichere und nicht belästigende Lage des Beckengürtels die Vorzüge meines Apparats vor den ähnlichen. Der letztgenannte Umstand ist von einer ganz besondern Wichtigkeit. Die Einwürfe, die man gegen gestielte Pessarien gemacht hat, beziehen sich auf die unbeständige Lage derselben, auf ihr Verschieben und Bewegen sowohl nach der Längenaxe als in den andern Durchmessern der Vagina, welches bei der gewöhnlichen Befestigungsart und durch diese Statt hat; dies wird vermieden, wenn, wie bei meiner Vorrichtung, der zur Befestigung des Mutterkranzes dienende Apparat eine unveränderliche Lage an den Beckenknochen erhält. Dazu kann nichts geeigneter sein, als ein Leistenbruchband, von dem ja die unveränderliche Lage am Becken eine bekannte Sache ist. Es hat sich mir der Apparat in mehreren Fällen vorzüglich bewährt und ich erwähne darunter eines aus meiner Privatpraxis, bei einer jungen Frau, die von ihrer ersten Entbindung eine bis an das Orificium ani sich erstreckende Ruptura perinaei mit completem Prolapsus uteri zurückbehalten hat und seit nunmehr 4 Jahren von obigem Apparate unausgesetzt und mit einem durchaus befriedigendem Erfolge Gebrauch macht. Uebrigens bin ich der Ansicht, dass ein zweckmässig eingerichtetes gestieltes Pessarium in der Regel den Vorzug vor einem ungestielten verdient. Was man dem erstern vorwirft, ist durch die angegebene Befestigungsart beseitigt; die ungestielten Mutterkränze müssen, wenn sie sich in der Vagina halten sollen, immer im Verhältniss zu dieser von einem Umfang sein,

vermöge dessen sie die Vagina reizen und stärker ausdehnen; sie steigern also die Bedingungen, welche dem Prolapsus zu Grunde liegen, während durch ein gestieltes Pessarium der Zusammenziehung der Scheide kein Hinderniss gesetzt wird. Endlich dürfte auch das ein nicht gering anzuschlagender Umstand sein, dass die gestielten Mutterkränze das willkührliche und unwillkührliche Vergessen derselben unmöglich machen, welches bei den ungestielten Pessarien so oft zu den unheilvollsten Folgen geführt hat.

Berlin, gedruckt bei J. F. Starcke.

Erklärung der Abbildungen.

Taf. I. stellt eine Rhinoplastik dar, bei welcher der Vordertheil der Nase aus der Stirn gebildet und der verloren gegangene linke Nasenflügel dann aus der Oberlippe ergänzt wurde; s. S. 172—175.

Taf. II. gibt die Darstellung eines Falles von Lippenbildung nach des Verfassers Methode; s. S. 189—191.

Taf. III. erläutert die Operation einer Narbencontractur am Halse mittelst Verlegung der Narbe, worüber S. 239—241 die ausführlichere Mittheilung nachzusehn ist.

Taf. IV. Fig. 1. 2. 3. geben die Abbildung einer Knochenscheere für Resectionen, welche S. 130. 131 genauer erörtert ist; Fig. 4. 5. stellen die S. 311—313 beschriebene Mutterstütze des Verfassers dar.

Taf. I

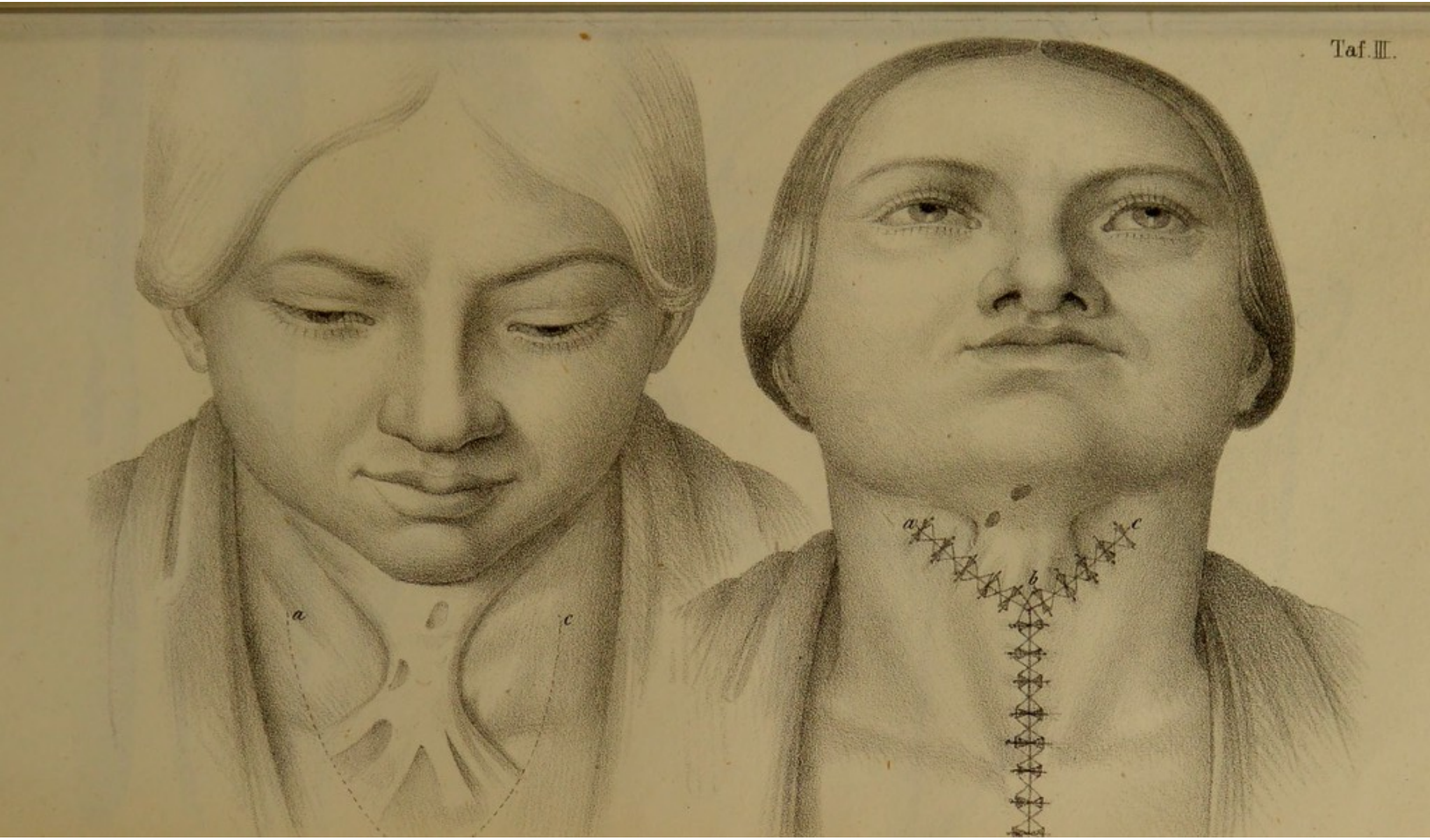
a
c
a
b
c

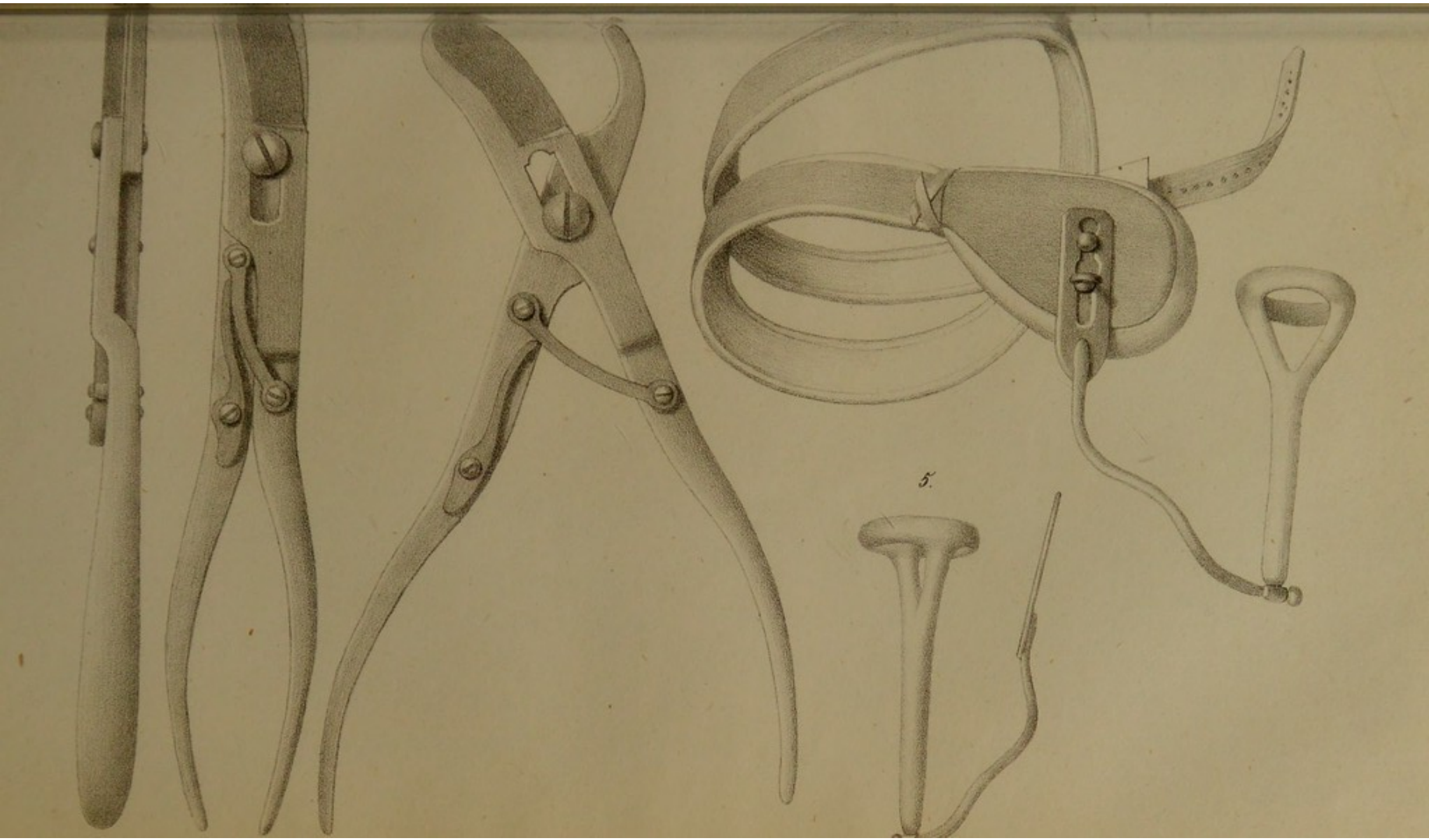
5.