

Über die angeborene Verschlussung des Mastdarmes und die begleitenden inneren und äusseren angeborenen Fistelbildungen / von Rudolf Frank.

Contributors

Frank, Rudolf.
Royal College of Surgeons of England

Publication/Creation

Wien : Josef Safár, 1892.

Persistent URL

<https://wellcomecollection.org/works/kaafues2>

Provider

Royal College of Surgeons

License and attribution


This material has been provided by This material has been provided by The Royal College of Surgeons of England. The original may be consulted at The Royal College of Surgeons of England. where the originals may be consulted. This work has been identified as being free of known restrictions under copyright law, including all related and neighbouring rights and is being made available under the Creative Commons, Public Domain Mark.

You can copy, modify, distribute and perform the work, even for commercial purposes, without asking permission.

**wellcome
collection**

Wellcome Collection
183 Euston Road
London NW1 2BE UK
T +44 (0)20 7611 8722
E library@wellcomecollection.org
<https://wellcomecollection.org>

12
13
14
15
16
17
18
19
20
21
22
23
24
25
26
27
28
29
30
31
32
33
34
35
36
37
38
39
40
41
42
43
44
45
46
47
48
49
50
51
52
53
54
55
56
57
58
59
60
61
62
63
64
65
66
67
68
69
70
71
72
73
74
75
76
77
78
79
80
81
82
83
84
85
86
87
88
89
90
91
92
93
94
95
96
97
98
99
100



angeborene
und
angeb

Abhandlung von der

VE

⑦

Über die
angeborene Verschliessung des Mastdarmes

und die begleitenden inneren und äusseren
angeborenen Fistelbildungen.

Von

Dr. Rudolf Frank,

Assistent an der Klinik des Herrn Hofrathes Prof. Dr. Albert in Wien.

Mit 51 Abbildungen.



WIEN.

VERLAG VON JOSEF ŠAFÁŘ.

1892.

Einleitung.

Zahlreiche Widersprüche, welche nach meiner Meinung in der gangbaren Auffassung der Atresia ani als einfache Hemmungsbildung und in der Erklärung sämtlicher mit der Atresia ani einhergehenden Nebenausmündungen des Mastdarmes als Cloakenreste enthalten sind, haben mich zu dieser Abhandlung veranlasst.

Ich suche die Ansicht zu erweisen, dass der angeborene Verschluss des Mastdarmes stets durch Verwachsung fötaler Anlagen hervorgehe.

Durch diese, wie ich glaube, wohlbegründete Annahme werden nicht nur die zahllosen, für den Entstehungsvorgang der Atresia ani von Fall zu Fall aufgestellten und dann verallgemeinten willkürlichen Suppositionen umgegangen und ein einheitlicher Gesichtspunkt für die Erklärung aller Formen der Atresie gewonnen, sondern die Atresirung erscheint auch als ein Übermass normaler Vorgänge, nämlich als Übermass der normaliter bei der Bildung der Ausführungsgänge vorsichgehenden Verwachsungen.

Die Erklärung sämtlicher mit Atresia ani vorkommenden Nebenausmündungen des Mastdarmes als Cloakenreste erweist sich entwicklungsgeschichtlich hinfällig; neben den inneren Ausmündungen, welche allein Cloakenreste sind, wird die Entstehung der äusseren Nebenausmündungen aus der Spalte zwischen den paarigen ektodermalen Anlagen erklärt und der Gegensatz zwischen den beiden bisher nicht auseinandergehaltenen Arten von Nebenausmündungen präcisirt.

Auch die geläufige Anschauung über die Atresia ani urethralis bedarf einer Correctur.

Endlich bezwecke ich durch diese Abhandlung eine Zusammenstellung der bisher nie zusammenfassend behandelten Formen der Atresia ani mit äusserer Nebenausmündung des Mastdarmes.

Juli 1892.

Dr. Rudolf Frank.

Inhalts-Verzeichnis.

	Seite
Einleitung	3
Allgemeiner Theil	7
Casuistischer Theil	32
<i>A.</i> Totalverschluss	32
<i>a)</i> Beispiele von Fällen ohne Bauchblasenspalte	33
<i>b)</i> Persistenz der primitiven Allantoiscloake mit Bauchblasenspalte	35
<i>B.</i> Der einfache Verschluss des Mastdarmes ohne Nebenafter	36
<i>a)</i> Atresia ani externa	39
<i>b)</i> Atresia ani totalis und Atresia ani et recti	40
<i>c)</i> Atresia recti	42
<i>d)</i> Atresia recti et ani	45
<i>C.</i> Atresia ani mit innerem Nebenafter.	
Angeborener Verschluss des Mastdarmes mit Persistenz von wahren Cloakenresten, inneren Fisteln oder innerem Nebenafter	49
Atresia ani vaginalis	53
Atresia ani vesicalis et urethralis	54
<i>D.</i> Atresia ani mit äusserem Nebenafter	58
<i>a)</i> Die Fistel mündet am Perineum	64
<i>b)</i> Atresia ani vulvaris oder Atresia ani cum fistula vulvari	68
<i>c)</i> Atresia ani scrotalis oder Atresia ani cum fistula scrotali	72
<i>d)</i> Atresia ani suburethralis oder Atresia ani cum fistula suburethrali	77

Handwritten text, possibly a title or header, centered on the page.

Handwritten text, possibly a date or a reference, located in the upper right quadrant.

Allgemeiner Theil.

In den meisten Handbüchern der Chirurgie findet die Entstehung der angeborenen Verschlussung des Mastdarmes folgende entwickelungsgeschichtliche Darstellung:

Der Afterdarm, aus welchem der Mastdarm wird und in welchen die Allantois und die Wolff'schen und Müller'schen Gänge einmünden, bildet bis zur fünften Embryonalwoche einen nach unten geschlossenen Blindsack.

In der vierten Woche bildet sich am hinteren Leibesende eine Einstülpung des Ektodermes, welche sich in der fünften Woche mit dem Afterdarme, der nach abwärts wächst, in Communication setzt; nunmehr besteht eine Cloakenöffnung, in welcher der Darm, die Ausführungsgänge der Harn- und Geschlechtsorgane gemeinschaftlich münden.

Die angeborene Verschlussung des Mastdarmes soll nun dadurch entstehen, dass sich die genannte Einstülpung entweder gar nicht bildet (Atresia ani), oder dass sie sich zwar bildet, aber die Communication mit dem Afterdarme ausbleibt*) (Atresia recti), oder dass sie wie in dem ersten Falle ausbleibt, aber auch der Afterdarm nicht herabwächst (Atresia ani et recti).

*) Esmarch (Die Krankheiten des Mastdarmes und Afters, pag. 27) schreibt:

„... Wenn nun dieser Entwicklungsvorgang durch irgend welche Störungen im Uterinleben gehemmt wird, so tritt entweder die Aftereinstülpung gar nicht mit dem Enddarme in Verbindung, oder es bleiben Reste von jener Cloakenbildung als abnorme Verbindungen des Mastdarmes zurück. Vielleicht können auch abnorme Druckverhältnisse oder fötale Entzündungszustände (Cruveilhier) eine Verwachsung schon offener Canäle zuwege bringen.“

Die angeborene Verschlussung des Mastdarmes wäre also eine Hemmungsbildung, welche zeitlich in die fünfte Woche der embryonalen Entwicklung fiel.

Abgesehen davon, dass diese Theorie im Widerspruche steht mit zahlreichen positiven Thatsachen und dass sie vollständig ungenügend erscheint, alle Formen der Atresie des Mastdarmes und der begleitenden Hemmungsbildungen einheitlich zu erklären, ist dieselbe auch entwicklungsgeschichtlich nicht haltbar.

Es ist von diesem Standpunkte gegen die genannte Theorie zunächst einzuwenden, dass dieselbe nur den Mastdarm im Auge hat, die Ausführungsgänge der Harn- und Geschlechtsorgane ganz und gar unberücksichtigt lässt.

Diese Theorie übersieht ganz, dass der Enddarm die Ausführungsgänge der Harn- und Geschlechtsorgane in sich aufnimmt, dass also, wenn die Endeinstülpung sich gar nicht bildet, oder aber zwar bildet, jedoch mit dem Afterdarme nicht in Communication tritt, nicht nur der Darm, sondern auch die Ausführungsgänge der Harn- und Geschlechtsorgane keinen Ausweg nach aussen finden, dass also durch die genannte Hemmungsbildung eine Atresie aller drei Canäle zustande kommen müsste. Thatsächlich kommt eine solche Missbildung auch vor, ich verweise darüber auf ein späteres Capitel.

Um die genannte Theorie über die Entstehung der angeborenen Mastdarmverschlussung mit der Thatsache, dass bei der Aftersperre der Harn- und Genitalapparat vollständig normal entwickelt, die Ausführungsgänge unverschlossen angetroffen werden, in Überein-

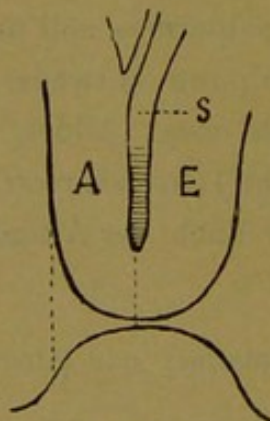


Fig. 1.

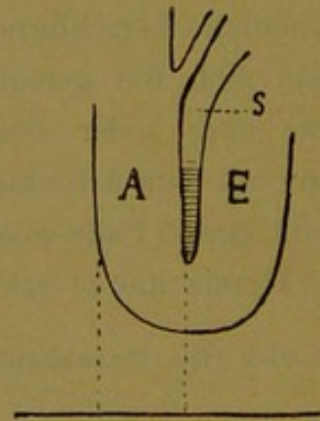


Fig. 2.

Schematische Durchschnitte durch das U-rohr der Allantois (A) und des Enddarmes (E). Septum Douglasii = S.

Die verticalen punktirten Linien deuten die Richtung des supponirten separaten Durchbruches der Harn- und Geschlechtsorgane an.

stimmung zu bringen, müsste man also noch annehmen, dass sich die Ausführungsgänge der Harn- und Geschlechtsorgane separat einen Ausweg bahnen. Nirgends findet sich eine Andeutung, wie man sich diesen Vorgang vorzustellen habe. Er ist auch ganz unerklärlich, denn, ob sich nun eine Endausstülpung gebildet hat (*Fig. 1*) oder nicht (*Fig. 2*), in beiden Fällen treffen die herabrückenden Ausführungsgänge zunächst den Grund des Blindsackes des Enddarmes und müssten nicht nur diesen, sondern auch das Ektoderm, bei Nichtausbildung der Endausstülpung auch das zwischenliegende Gewebe durchbrechen.

Dieses Durchbrechen hätte aber eine ganz andere Bedeutung, als der Durchbruch der Cloake, welcher sich in der Weise vollzieht, dass der Enddarm und die Endeinstülpung sich entgegen wachsen, bis die sie trennende Aftermembran zum Schwinden gekommen ist, während die separate Eröffnung des Urogenitalapparates nach aussen nur in Zusammenhang mit dem Herabwachsen des die Allantois vom Enddarme scheidenden Septum Douglasii gedacht werden könnte. Dieser supponirte Vorgang findet in der normalen Entwicklung gar kein Analogon, muss daher als eine ganz willkürliche und unberechtigte Annahme bezeichnet werden.

Die Unwahrscheinlichkeit eines solchen Vorganges wächst noch durch den Umstand, dass dieser Durchbruch der Ausführungsgänge der Harn- und Geschlechtsorgane nothwendig in eine viel spätere Zeit verlegt werden müsste, als der Durchbruch der normalen Cloake, da erst zu einer viel späteren Zeit das herabrückende Septum Douglasii das Niveau des Grundes des Enddarmblindsackes erreicht.

Wenn man die einfache Atresia ani von einem Ausbleiben der Endeinstülpung ableitet, so ist überdies nicht nur die normale Ausmündung der Harn- und Geschlechtsorgane nicht erklärt, sondern auch das Zustandekommen eines normalen ektodermalen, beim Weibe zum Theile dauernd persistenten Sinus urogenitalis, der doch ein Theil jener Endeinstülpung ist, sich aus derselben durch Abtrennung vom Sinus analis bildet.

Mit der Annahme des Ausbleibens der Endeinstülpung unvereinbar ist ferner das Vorhandensein eines normal entwickelten Dammes bei Atresia ani. Dass der Damm bei Atresia sich wirklich normal entwickelt hat, beweist nicht nur das Vorhandensein einer Dammrhaphe, sondern eine Reihe der später zu erörternden, mit Atresia ani einhergehenden Fistelbildungen.

Der Damm bildet sich aus den Wänden jener Einstülpung, seine Entwicklung ist von dem Bestehen jener Einstülpung nicht zu trennen, wenn dieselbe fehlt, könnte sich auch kein Damm bilden.

Beim Ausbleiben der Endeinstülpung bliebe ferner unerklärt, wieso bei Atresia ani der Darm so tief herunterreicht, dass er oft nur von einer dünnen, durchsichtigen Membran gedeckt ist. (Der Mastdarm müsste die Schichten durchwachsen haben.) Wie kommt ferner der Mastdarm zu einem Sphincter externus, wenn sich die Endeinstülpung nie, geschweige denn die Analportion entwickelt hat?

Der Versuch, die angeborene Verschlussung des Mastdarmes aus dem Ausbleiben der Endeinstülpung oder dem Ausbleiben der Communication derselben mit dem Enddarme zu erklären, stösst also Schritt für Schritt auf Hindernisse, die durch immer neue willkürliche Annahmen in der Theorie beseitigt werden müssen. Um eine einzige Form der Atresie zu erklären, braucht die Theorie eine ganze Reihe willkürlicher, mit der Entwicklungsgeschichte im Widerspruche stehender Suppositionen, die von Fall zu Fall gewechselt werden müssen. Hiemit richtet sich die Theorie selbst.

Aus den genannten Gründen glaube ich, dass die Ansicht, dass die angeborene Aftersperre durch Nichtausbildung der Endeinstülpung des Ektodermes, respective durch Ausbleiben der Communication der Einstülpung mit dem Afterdarme entstände, vollständig fallen gelassen und angenommen werden müsse, dass auch bei vorhandener Aftersperre die Öffnung der Cloake nach aussen in normaler Weise vorsichgegangen war.

Hiemit fällt gleichzeitig die Behauptung, dass die hohe Endigung des Rectums bei manchen Formen der Aftersperre in einem Ausbleiben des Herabsteigens des Mastdarmblindsackes zu suchen sei. Denn erstens entwickelt sich das Rectum nicht als von den Harnorganen getrennter Blindsack, sondern in Communication mit der Allantois, zweitens kann von einem Herabsteigen des Rectumblindsackes bei normaler Entwicklung und Öffnung des Harn- und Genitalapparates überhaupt nicht gesprochen werden, da diese die stattgehabte normale Eröffnung der Cloake nach aussen voraussetzen lässt. Wenn die Cloake sich aber normal nach aussen geöffnet hat, dann braucht das Rectum nicht erst herunterzusteigen, da es in die Cloake geöffnet ist.

Man kann also nur von einem Herabsteigen des Enddarmes sprechen; wenn dieser nicht herabsteigt, dann kommt es zu keiner

nach aussen offenen Cloake, dann bliebe auch der Harn- und Geschlechtsapparat verschlossen.

Es handelt sich dabei offenbar um eine Verwechslung mit dem Herabwachsen des Septum, jedenfalls um ganz unklare Vorstellungen.

Mit dem heutigen Stande unserer Kenntnisse der Entwicklungsgeschichte unvereinbar ist die auf die Peritonäalverhältnisse basirte Annahme Eppinger's (Über Atresia ani, Prager medic. Wochenschrift 1880, Nr. 36), dass es sich bei der reinen Atresia ani (unsere Atresia ani und Atr. ani et recti) um „einen primären Mangel der Rectumbildung“ handle. Da das Rectum sich nicht isolirt als Blindsack, sondern aus dem Afterdarme bildet, so müsste dieser als fehlend angenommen werden, dann gäbe es folgerichtig keine Allantois, da diese aus dem Afterdarme hervorwächst. Da dies allen Thatsachen widersprechen würde, muss sich der Darm, der Hypothese zuliebe, von der Allantois trennen, bevor noch eine nach aussen offene Cloake sich gebildet hat. (Sehr früh!)

Zu welchen Consequenzen übrigens eine solche willkürliche Theorie führt, zeigt die Erklärung, wieso das Rectum bei Atresia ani bis unter die Haut herabreichen kann. Da das Rectum einen primären Defect aufweist, kann es nicht tief herabreichen, es muss also in solchen Fällen die Pars caud. intestini Kölliker's persistent geblieben sein und sich fortentwickelt haben! Zur Erklärung der Atresia recti ist schon wieder eine neue Hypothese nöthig, und wird angenommen, dass von dem schon normal entwickelten Rectum ein Stück durch Achsendrehung, Intussusception, Zerrungen oder Quetschungen verloren geht. (Eppinger, Orth.)

Ich führe diese Angaben nur an als Beispiel von den zahlreichen tastenden Versuchen, die Schwierigkeiten bei der Deutung der Entstehung der Atresia ani von Fall zu Fall durch neue Theorien zu umgehen.

Eine befriedigende einheitliche Erklärung für die verschiedenen Formen der Atresie gibt es nicht.

Auch der Versuch, die Atresie daraus zu erklären, dass sich die EndEinstülpung des Ektoderms weiter nach vorne (*Fig. 3*), entsprechend der Lage der Allantois, ausbilde (Perl's Allgemeine Pathologie 1886, pag. 632), führt zu keinem Ziele; denn, entweder nimmt man an, dass sich der gebildete Sinus zu der Zeit, wo sich normaliter die Cloake nach aussen öffnet, mit dem Enddarme in Verbindung setzt,

dann besteht doch wieder eine Cloake, deren Öffnung nur etwas nach vorne verschoben ist; oder man muss (Eppinger) supponiren, dass der Durchbruch der Cloake so lange zögere, bis die Ausführungsgänge der Harn- und Geschlechtsorgane den Boden des Blindsackes des Afterdarmes erreicht haben, damit sie sich sofort mit der zum Sinus urogenitalis werdenden Einstülpung verbinden können. Es sind also mindestens zwei, noch dazu sehr unwahrscheinliche Suppositionen nöthig, um eine einzige Form der Atresia ani zu erklären.

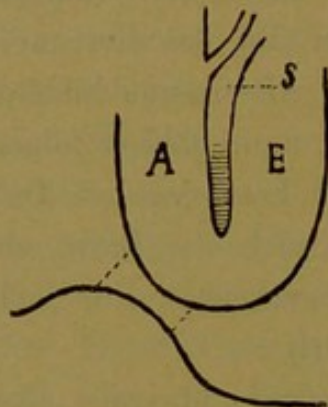


Fig. 3.

A = Allantois, E = Enddarm, S = Septum Douglasii.

Übrigens widerspricht der Annahme der Ausbildung einer nach vorne verschobenen Einstülpung und Cloake, bei welcher also der dem Sinus analis entsprechende Theil nicht zur Entwicklung käme, vollkommen eine Reihe von später zu erwähnenden Vorkommnissen, nämlich das Vorhandensein eines Sphincter ani, das Vorkommen einer Rhapshe oder einer narbenartigen Einsenkung in der Gegend des Anus etc. etc., welche eine stattgehabte Ausbildung auch des dem Anus entsprechenden Theiles der Einstülpung und eine stattgehabte Bildung des Dammes, der aus den Wandungen des hinteren Antheiles hervorgeht, voraussetzen lassen.

Die gleich eingangs angeführten Überlegungen haben uns zu der Überzeugung geführt, dass bei allen Formen des angeborenen Mastdarmverschlusses, welche mit normaler Mündung und Eröffnung der Harn- und Geschlechtsorgane einhergehen, es auch zur normalen Bildung einer nach aussen mündenden Cloake gekommen sein muss, dass also die angeborene Aftersperre als Hemmungsbildung durch Ausbleiben der Endeinstülpung des Ektodermes oder der Communication zwischen der Einstülpung und dem Enddarme nicht entstanden gedacht werden könne.

Eine Reihe anderer zum Theile genannter Hypothesen hält, wie wir gesehen haben, einer genauen Kritik ebensowenig stand.

Ist es aber zu einer nach aussen offenen Cloake gekommen, haben also die verschiedenen Canäle ihre normale Ausmündung nach aussen gefunden, so bleibt keine andere Erklärung für das Zustandekommen einer Atresie als die einer nachträglichen Verwachsung oder Obliteration der bereits offenen Canäle.

Fragen wir uns nun, was bei der Betrachtung der concreten Fälle für und was gegen eine stattgehabte Verwachsung spricht, so finden wir kein einziges sicheres Zeichen, welches gegen eine stattgehabte Verwachsung zeugen würde, dagegen eine grosse Reihe positiver Befunde, welche klar und deutlich auf eine vor sich gegangene Verwachsung hinweisen.

Solche positive Befunde sind die oft beobachtete Fortsetzung der Rhaps perinei in die Gegend des fehlenden Anus. Die Rhapsbildung ist das sichere Zeichen einer vor sich gegangenen Verwachsung. Die Rhaps perinei zieht entweder nur als feiner Streifen angedeutet über die Analgegend, oft kaum sichtbar und verflacht, oft aber zeigt der Rhapskamm gerade in der Analgegend eine besonders mächtige Entwicklung, so dass er als dicker Wulst vortritt; ja, man findet an seiner Stelle manchmal congenitale Hautanhänge verschiedener Grösse.

Solche Hautanhänge, welche als congenitale Missbildungen aufzufassen sind, finden sich nach Chiari*) nicht nur an der ventralen und dorsalen Schlusslinie, am Nabel, den Kiemenspalten, sondern auch am Perineum vor und sind der Ausdruck der stattgehabten Verwachsung in der Rhaps. Bei Atresia ani finden sie sich ab und zu an der Stelle des obliterirten Anus und beweisen deutlich, dass eine Verwachsung stattgefunden habe.

Öfters auch findet sich an Stelle des Anus eine ganz flache Vertiefung mit der Andeutung einer strahligen Narbe und leichter Fältelung, so dass man unmittelbar den Eindruck bekommt, dass der Anus verwachsen sei.

Dass in sehr vielen Fällen solche sichtbare Zeichen der stattgehabten Verwachsung fehlen, kann nicht als Gegenbeweis angeführt werden, sehen wir ja doch, dass an vielen Stellen, wo eine fötale

*) H. Chiari, Über congenitale Hautanhänge an der Rhaps perinei. Prager med. Wochenschr. 1889, Nr. 49.

Nahtvereinigung sicher stattgefunden hat, jede Spur der Trennungslinie verschwindet. Umso klarer und entschiedener sprechen aber angetroffene positive Befunde.

Nicht nur bei der einfachen Atresia ani, sondern auch bei der Atresia ani et recti und der Atresia recti finden sich Befunde, welche für die Verwachsung sprechen.

Bei Atresia ani und recti beobachtet man oft, dass das Bindegewebe zwischen Analgegend und Rectumblindsack auffallend dicht, wie narbig ist. Endet der Rectumblindsack hoch oben, so findet man sehr gewöhnlich verzeichnet, dass von der Analgegend zum Grunde des Rectumblindsackes ein förmlicher Strang von dichtem Bindegewebe, manchmal mit eingelagerten Muskelementen zieht. Ein solcher Strang muss doch vor allem den Gedanken einer stattgehabten Obliteration hervorrufen. Daraus erklärt sich seine Existenz sofort, während die Versuche, ihn hinwegzuleugnen oder seine Entstehung auf andere Vorgänge zurückzuführen, ganz unbefriedigend ausfallen.

Endlich lässt sich eine vorsichgegangene nachträgliche Obliteration auch aus dem Umstande erschliessen, dass es viele Fälle von Atresia ani gibt, bei welchen sich nachweisen lässt, dass offenbar die Analportion vollständig gebildet, aber nach aussen verschlossen ist. Ich meine damit nicht etwa die Atresia recti, sondern jene Fälle von einfacher Atresia ani, bei welchen der Rectumblindsack bis unter die Haut herabreicht und bei welchen die Existenz eines wohlausgebildeten Sphincter ani externus und eines Levator ani positiv nachgewiesen wurde. Die Behauptung, dass der Sphincter ani existirt, stützt sich nicht nur auf den Palpationsbefund nach der Operation, indem man die Wirkung des Sphincter ani spüren kann, sondern auf zahlreiche Sectionsbefunde.

An der Existenz eines wohlgebildeten Sphincter bei Atresia ani kann also gar nicht gezweifelt werden. Da die Entwicklung des Sphincter ani von der der Analportion nicht zu trennen ist, so muss man nothwendig zugeben, dass die Analportion normal entwickelt war und erst secundär verschlossen wurde und diese secundäre Verschlussung kann nur eine Verwachsung sein.

Auch die Thatsache, dass der Damm bei Atresia ani normal entwickelt ist, lässt schliessen, dass es nicht nur zur normalen Bildung der Ektodermeinstülpung, sondern auch zur Bildung einer Analportion gekommen sei, welche dann aber verschlossen wurde.

Besonders sprechend sind aber jene Formen von Atresia ani, bei welchen es zu fistelartigen Verlängerungen des Mastdarmes im Bereiche des Dammes und der Genitalwülste (Scrotum, Labia majora) kommt und welche in einer anderen Weise, als durch Verwachsung überhaupt, nicht befriedigend erklärt werden können. Ich komme auf diese Formen später des genaueren zurück.

Überblickt man die formenreiche Fülle der Casuistik der Aftersperre, so kommt man noch auf weitere interessante Beobachtungen.

Man findet Fälle von Atresia ani mit dünnem, durchscheinendem membranösen Verschluss (epithelialer Verklebung), solche mit dickerer resistenter Membran, ferner Fälle, wo die abschliessende Gewebsschichte so dick ist, dass man schon von einer Atresia ani et recti sprechen muss und so hinauf bis zur hohen Endigung des Rectumblindsackes.

Was die Dicke der abschliessenden Membran anlangt, finden sich ähnliche Abstufungen bei der Atresia recti; bei dieser übrigens noch alle Grade der Tiefe des analen Blindsackes; in manchen Fällen ist derselbe nur durch eine Einsenkung oder Grube markirt, in anderen wieder durch einen tiefen, fingerhutförmigen Trichter, der auch sehr in die Länge und spitz ausgezogen sein kann.

Endlich finden sich zwar seltene, aber sicher beobachtete Fälle, bei welchen die Atresie keine vollständige war, wo man also von congenitalen Stricturen oder von unvollständiger Atresie sprechen muss.

Kurz, man findet zwischen allen Einzelformen des angeborenen Mastdarmverschlusses Übergänge hergestellt. Diese sprechen doch laut genug dafür, dass alle einem gemeinsamen Vorgang ihre Entstehung danken und dieser gemeinsame Vorgang kann nur in einer Obliteration oder Verwachsung gesucht werden.

Warum sollte man, da für viele Fälle von Atresie die Verwachsung evident erscheint, indem man entweder die Spuren der stattgehabten Verwachsung direct nachweisen kann oder dieselbe erschliessen muss, weil man annehmen muss, dass eine normale Entwicklung der Analportion vorausgegangen sei, oder indem die Verwachsung überhaupt die einzig mögliche Erklärungsweise abgibt; warum sollte man denn nicht annehmen, dass die Atresie überhaupt aus Verwachsung hervorgegangen sei, statt für einzelne Fälle auf Theorien sich zu stützen, welche jeder positiven Stütze durch Befunde entbehren?

Umsomehr, als sich durch die Annahme der stattgehabten nachträglichen Verwachsung alle Formen des angeborenen Mastdarmverschlusses einheitlich, einfach und ungezwungen erklären lassen!

Diese Verwachsungen geschehen zu einer Zeit, wo die Gewebe noch nicht ihre definitive Ausbildung erreicht haben, wo sie normaliter zu Verschmelzungen und Verwachsungen geneigt sind, wo normaliter nicht nur Gebilde eines und desselben Keimblattes, sondern auch Gebilde des äusseren und inneren Keimblattes untereinander in Verbindung treten und verschmelzen.

Nicht zu vergessen ist auch die Complicirtheit der Anlagen, aus welchen die Ausgangspforten des Darmcanales, der Harn- und Geschlechtsorgane (Dammbildung etc.) hervorgehen; ferner dass normaliter paarige Anlagen theilweise oder ganz miteinander verwachsen, bestehende Canäle obliteriren.

Gerade bei der Complicirtheit der Anlagen, welche normaliter miteinander Verwachsungen eingehen müssen, werden Störungen in den letzteren leicht auftreten, wird leicht ein zu viel oder zu wenig als Abweichung von der Norm sich einstellen können, also ein Offenbleiben normaliter verwachsener und eine Verschliessung normaliter offen bleibender Canäle erwartet werden können.

Ich komme also zu dem Schlusse, dass die angeborene Verschliessung des Mastdarmes nicht als eine durch Entwicklungshemmung hervorgegangene Missbildung aufzufassen ist, nicht durch Ausbleiben der Einstülpung des Ektodermes am Steissende des Embryo (4. Woche), noch durch Ausbleiben der Communication (5. Woche) der entstandenen Einstülpung mit dem Enddarme entsteht, sondern später bei schon bestehender, nach aussen geöffneter Cloake durch nachträgliche Verwachsungen, insbesondere zur Zeit der Dammbildung (im dritten und vierten Monate), wo die abnormen Verwachsungen als ein Plus, ein excessives Fortschreiten der normaliter vorsichgehenden Verwachsungen erscheinen und aufzufassen sind.

Die mit der angeborenen Verschliessung des Mastdarmes einhergehenden inneren (Cloaken) und äusseren Fistelbildungen erklären sich sämmtlich durch Hemmung der Obliteration von normaliter verwachsenden embryonalen Canälen und Furchen.

Um nun die bei den verschiedenen Formen der angeborenen Afterverschliessung aufgetretenen Verwachsungen und die bei den

begleitenden inneren und äusseren Fistelbildungen aufgetretenen Hemmungen näher bezeichnen, den Moment der Störung des normalen Entwicklungsganges genau präcisiren zu können, müssen wir vor allem den normalen Vorgang der Entwicklung des Urogenitalapparates und des Mastdarmes, insbesondere der äusseren Öffnungen dieser Canäle verfolgen. Erst neuere Untersuchungen haben uns befriedigende Aufschlüsse über diese Vorgänge gebracht.

Dem Blindsacke des Afterdarmes, welcher die Allantois, die Wolff'schen und Müller'schen Gänge in sich aufnimmt, wächst in der vierten Woche des embryonalen Lebens vom Steissende her eine Einstülpung des Ektodermes entgegen, welche in der fünften Woche mit dem Enddarme durch Perforation der „Aftermembran“ in Communication tritt und nun die nach aussen offene Cloakenöffnung darstellt.

Wenn die Bildung der Endeinstülpung des Ektodermes oder die Communication der Endeinstülpung mit dem Afterdarm ausbleibt, dann kommt es, der frühen Epoche, in der die Anomalie entsteht, entsprechend, zu einer eingreifenden und umfänglichen Missbildung, welche sich insbesondere auch auf den Urogenitalapparat erstreckt; es kommt dann gar nicht zur Bildung einer nach aussen offenen Cloake, es bleibt nicht nur der Mastdarm, sondern auch der Urogenitalapparat verschlossen, Mastdarm, Blase und Genitalien finden nach unten keinen Ausweg, es persistirt dann die primitive Allantois-cloake mit oder ohne Bauchblasenspalte.

Dass bei dieser Hemmungsbildung die Endeinstülpung des Ektodermes nie stattgefunden hat, ist durch nichts erwiesen; manche Befunde an den beobachteten Fällen machen es im Gegentheile wahrscheinlich, dass die Ektodermeinstülpung wohl stattgefunden hat, dass nur die Communication mit dem Enddarme ausgeblieben ist. Diese Befunde sind Grübchen in der Gegend des Anus und der Urethralöffnung, Andeutungen eines rudimentären Sinus urogenitalis, sowie Andeutungen einer Rhaphebildung am Perineum und in der Gegend des Anus; diese Zeichen sprechen für einen Wiederverschluss der gebildeten Einstülpung. Ja, es würde nicht der Annahme widersprechen, dass auch in diesen Fällen eine nach aussen offene Cloake sich gebildet hat, dass dieselbe aber durch Verwachsung von Seite der Anahöcker und Genitalfalten wieder in toto verschlossen wurde.

Man kann zweckmässig die nach aussen offene Cloake in zwei Abschnitte eintheilen: in einen tiefer nach innen gelegenen, aus

dem Enddarm-Allantoisblindsacke hervorgegangenen Entoderm-, und einen oberflächlicheren, aus der Ektodermeinstülpung entstandenen Ektodermantheil. An der Grenze beider Antheile, also an der Stelle der perforirten Aftermembran, befindet sich die eigentliche Cloakenöffnung.

In dem tieferen Entodermantheile der Cloake vollzieht sich die Scheidung des Urogenitalapparates in der Zeit bis zur zehnten Woche durch das Herabwachsen des Septum Douglasii.

In dem oberflächlicheren Ektodermantheile der Cloake vollzieht sich die Trennung des Mastdarmes vom Urogenitalapparate erst durch die Bildung des Dammes. Durch die Bildung des Dammes scheidet sich der Ektodermantheil der Cloake in einen vorderen Sinus urogenitalis und in einen hinteren Sinus anorectalis. Ober dem bereits gebildeten Damme steht der Mastdarm noch auf dem Urogenitalapparate durch den „Cloakengang“ in Verbindung. Indem nun noch der untere Rand des Septum Douglasii mit dem Damme verwächst, wird die Trennung des Mastdarmes vom Urogenitalapparate perfect.

Die näheren Vorgänge bei der Bildung des Dammes wurden erst durch die Untersuchungen von Paul Reichel („Die Entwicklung des Dammes und ihre Bedeutung für die Entstehung gewisser Missbildungen.“ Zeitschrift für Geburtshilfe und Gynäkologie 1888. XIV. Band, pag. 82) in befriedigender Weise aufgeklärt. Ich lasse die Schilderung derselben nach der Darstellung Reichel's in abgekürzter Form folgen.

Etwa in der sechsten Woche erhebt sich am vorderen Umfang der Cloake ein Hautwulst, der Genitalhöcker, an dessen Unterfläche sich schon nach kurzer Zeit eine sich rasch mehr und mehr vertiefende Rinne, die Geschlechtsfurche, bemerklich macht, die sich nach hinten in die Cloake verliert. Zu beiden Seiten des Genitalhöckers bilden sich etwas später als er selbst zwei Hautfalten, die vor seiner Basis mit einer schmalen Brücke zusammenstossen. Aus dem Genitalhöcker entwickelt sich später Clitoris oder Penis, die Wandungen der Genitalrinne wandeln sich zu den kleinen Schamlippen, resp. zur Urethra des Mannes um, aus den Genitalfalten bilden sich die grossen Schamlippen, resp. das Scrotum. Die Bildung des Dammes nimmt die siebente bis zehnte Woche in Anspruch. Der Damm entsteht durch Verwachsen von seitlich von der Cloake sich

erhebenden paarigen Gebilden in der Medianlinie, und zwar derart, dass die ursprünglich hinter der Cloake sich erhebenden Analhöcker gleichzeitig mit ihrem Wachstume sich nach vorne schieben, mit ihren vorderen Enden sich an die hinteren der Genitalfalten legen und gemeinsam mit diesen in der Medianlinie untereinander und nach oben mit dem Septum Douglasii verwachsen, so eine besondere Analportion des Mastdarmes bildend.

Reichel illustriert seine Untersuchungen mit einer Reihe äusserst instructiver, nach der Natur gezeichneter Abbildungen, von denen ich drei in Copien (*Fig. 4, 5 und 6*) mit der von Reichel beigegebenen Beschreibung wiedergebe.

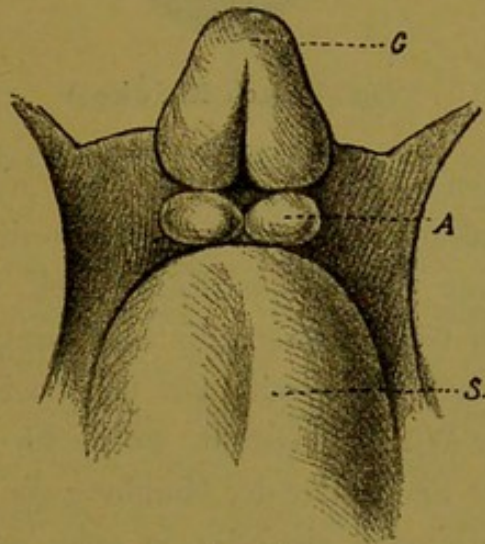


Fig. 4.

(Nach Reichel ungefähr dem Beginne der 7. Woche entsprechendes Entwicklungsstadium.)

G = Genitalhöcker, A = Analhöcker, S = Schwanzkappe.

„Der Genitalhöcker ist hier noch klein und lässt ein Eichelstück noch nicht erkennen. Die Geschlechtsfurche reicht an seiner Unterfläche nur wenig über seine hintere Hälfte nach vorn heraus, ist seicht und verflacht sich nach hinten in eine rautenförmige Grube, die Cloake. Nach hinten wird dieselbe begrenzt von zwei zu beiden Seiten der Mittellinie gelegenen, durch eine flache Einsenkung voneinander getrennten, niedrigen Wülsten — ich werde sie Analhöcker nennen — die sich seitwärts und nach vorn allmählich abflachen. Eine tiefe Rinne trennt sie von dem unpaaren, stark vorspringenden Schwanzende des Leibes.“

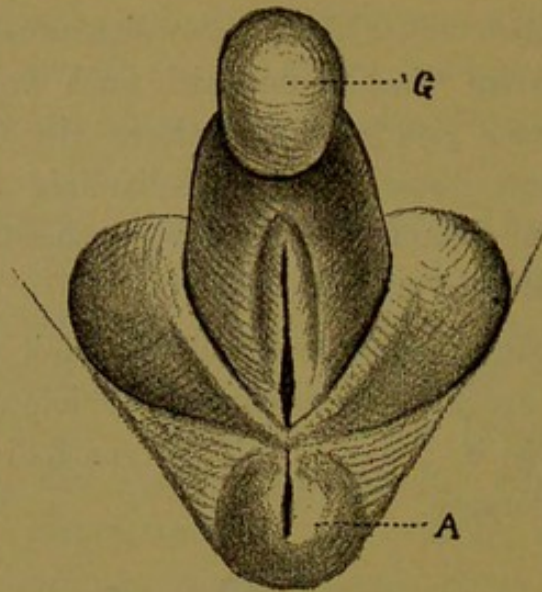


Fig. 5 (nach Reichel)

„zeigt die beginnende Entwicklung des eigentlichen späteren Dammes. Der Genitalhöcker ist mächtiger geworden, eine tiefe, rinnenförmige Einschnürung grenzt das Eichelstück vom Schaft ab. Die stärker entwickelten Genitalfalten (die Abbildung Reichel's, welche die Entwicklung dieser, als zweier vor der Basis des Genitalhöckers zusammenstossender Wülste darstellt, wurde übergangen) sind weiter nach hinten gerückt und hinter der Mündung der Urethra am hinteren Ende der Geschlechtsfurche einander so nahe getreten, dass sie eine Strecke weit miteinander verschmolzen sind. Eine flache, median verlaufende Furche lässt jedoch die Verwachsung der beiden paarigen Gebilde deutlich erkennen. Die in früheren Stadien hinter der Cloake gelegenen Analhöcker sind bis zum Niveau der Schwanzkappe in die Höhe gewachsen, so dass nur noch eine eben angedeutete Furche sie von letzterer trennt; auch die zwischen ihnen selbst sagittal verlaufende Rinne ist nur noch ganz seicht. Gleichzeitig sind sie weiter nach vorn gewachsen; ihre vorderen Enden haben sich an die hinteren der Genitalfalten gelegt und sind mit diesen gemeinschaftlich bis zur Verschmelzung in der Medianlinie aneinander gerückt. Die früher mehr quer verlaufende Mündung des Enddarmes hat dadurch die Form eines sagittal verlaufenden Spaltes angenommen. Durch den Zusammenstoss der hinteren Enden der Genitalfalten und der vorderen der Analhöcker miteinander in der Medianlinie bildet sich der neue, in diesem Stadium freilich noch sehr kurze Damm.“

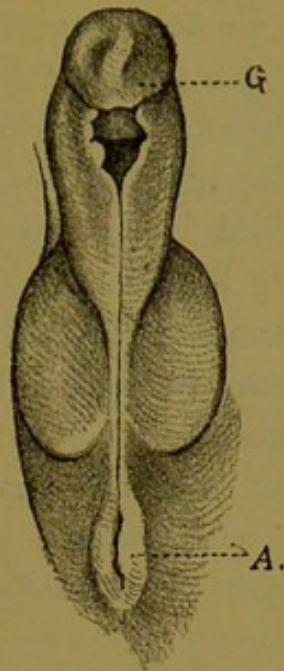


Fig. 6. (Nach Reichel.)

„Mit dem Fortschreiten der Entwicklung verschmelzen (Fig. 6) die Genitalfalten und die Wände der Geschlechtsfurche in immer grösserer Ausdehnung von hinten nach vorn miteinander, indem erstere sich zum Scrotum, letztere zur Pars pendula der Harnröhre umwandeln. Die Mündung der Urethra kommt dadurch immer weiter nach vorn an die Unterfläche des Penis zu liegen; bleibt die Entwicklung auf dieser Stufe stehen, so entsteht die nicht selten zu beobachtende Missbildung der Hypospadie. Auch der Damm, der Abschnitt zwischen hinterem Rande des Scrotum und vorderem des Afters, wird breiter; doch vermag ich nicht zu entscheiden, ob hiebei das Wachsthum des bereits im vorigen Stadium gebildeten Dammes in Frage kommt, oder ob noch eine weitere Verschmelzung der vorderen Partien der Anahöcker stattfindet.“

Wenden wir uns nach der Betrachtung der normalen Entwicklungsvorgänge zu den Störungen, die dieselben erleiden und aus denen wir uns die Missbildungen erklären können.

Betrachten wir zunächst den einfachen angeborenen Verschluss des Mastdarmes ohne Nebenausmündung.

Man kann hier, nach Esmarch, mehrere Typen unterscheiden, nämlich die Atresia ani, die Atresia recti und die Atresia ani et recti. Diese Typen repräsentiren aber nur die Grenzformen, es finden sich zwischen denselben alle Formen der Übergänge. Wenn bei Atresia ani die den Anus verschliessende Schicht sehr dick

ist, so ist der Übergang in die Atresia ani et recti hergestellt dadurch, dass bei der Atresia recti der Anus oft nur als Grube vorhanden oder gar nur als leichte gefältelte Einsenkung angedeutet ist, ist die Grenze zwischen der Atresia recti und der Atresia ani et recti verwischt. Der Hauptunterschied ist, so glaube ich, in dem Orte zu suchen, wo die Verwachsung beginnt.

Die Atresia recti kann man sich leicht in der Weise entstanden denken, dass stehengebliebene Reste der beim Cloakendurchbruch perforirten Aftermembran entweder mit dem unteren Rande des herab-rückenden Septum Douglasii oder mit dem tiefsten Theile der verschmelzenden Dammanlagen verwachsen.

Der Vorgang wird durch die folgenden Schemata versinnlicht.

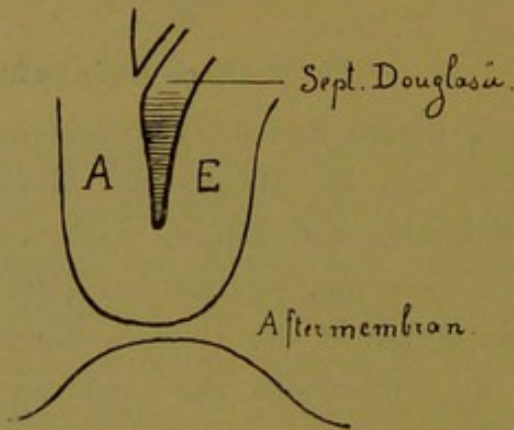


Fig. 7.

A = Allantois. E = Enddarm.

Die ektodermale Endeinstülpung ist noch durch die Aftermembran von dem Blindsacke des Enddarmes und der Allantois geschieden. Das Septum Douglasii steht hoch.

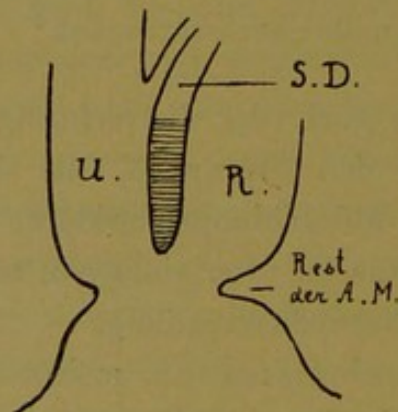


Fig. 8.

Die Cloake hat sich durch Perforation der Aftermembran nach aussen geöffnet; der untere Rand des Septum tritt tiefer.

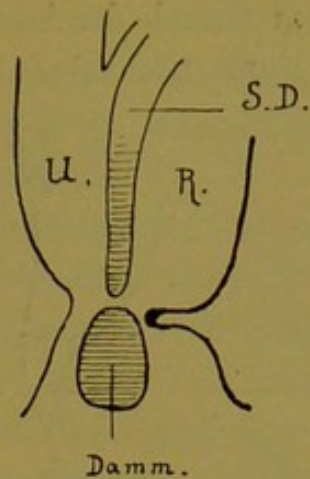


Fig. 9.

Der untere Rand des herabgestiegenen Septum und die tiefen Theile des in die ektodermale Einstülpung eingeschobenen Dammes berühren sich nahezu und stehen dem stehengebliebenen Rande der Aftermembran vis-à-vis.

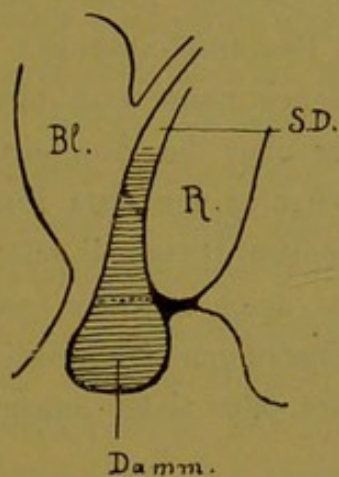


Fig. 10.

Unterer Rand des Septum, oberer des Dammes und der Rand der Aftermembran sind untereinander verschmolzen.

Von diesem ersten Verschmelzungspunkte aus kann die Verwachsung entweder nach oben oder nach unten noch ein Stück weiterschreiten und entweder das Rectum oder den Anus, oder beide betreffen.

Schreitet die Verwachsung nach obenhin ein Stückchen fort (Fig. 12), so kommt es zu hoher Endigung des Rectumblindsackes. Da die Verwachsung offenbar ziemlich früh, dann wenn das herabsteigende Septum das Niveau der Aftermembran erreicht, vor sich geht, braucht man sich nicht vorzustellen, dass die Verwachsung auf weite Strecken hin geschieht, da durch das Weiterwachsen aller Theile der Abstand

des Rectumblindsackes vom Grunde der Analportion vergrössert wird, so dass das Ende des Rectums hoch oben zu liegen kommt.

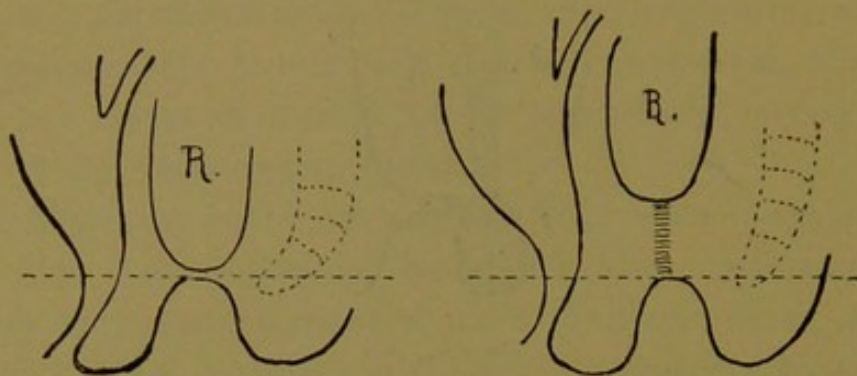


Fig. 11.

Fig. 12.

Die horizontale punktirt Linie deutet die Grenze zwischen Ektoderm und Entoderm an. Das Steissbein ist punktirt angedeutet. R = Rectum.

Als Ausdruck der geschehenen Verwachsung (Obliteration) persistirt in vielen Fällen ein mehr minder dicker Bindegewebsstrang, welcher vom Grunde des Rectumblindsackes gegen die Analportion hinzieht. Der Rectumblindsack kann nach abwärts zu auch in einen engen Gang auslaufen, der ober der Analportion blind endigt.

Schreitet die Verwachsung von dem Punkte, wo die Reste der Aftermembran mit dem Septum Douglasii oder den tiefen Theilen des Dammes verschmolzen sind, nach abwärts fort (Fig. 13), so kommt es zu einer verschieden hochgradigen Obliteration der Analportion, so dass die Analgrube seichter oder tiefer ausgebildet erscheint.

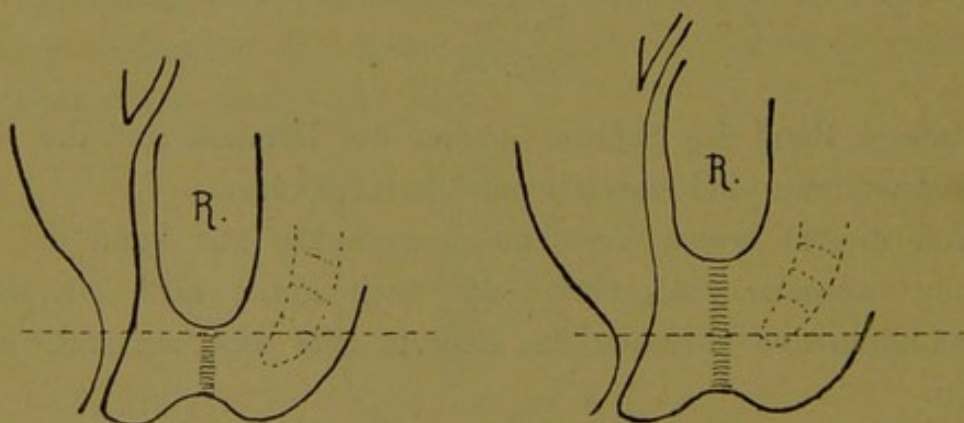


Fig. 13.

Fig. 14.

Endlich kann die Verwachsung nach beiden Richtungen hin (Fig. 14) fortschreiten, wodurch es zu theilweiser oder vollständiger Obliteration der Analportion und Hochstand des Rectumblindsackes kommt.

Die membranöse Form der Atresia recti steht in vollständiger Analogie mit der hymenalen Atresia vaginæ. Der Hymen entwickelt sich auch dort, wo Entoderm mit Ektoderm zusammenstossen (Schäffer, Hymen bilamellatus).

Die Analogie wird noch grösser dadurch, dass auch eine unvollständige Atresia recti beobachtet wurde (Stromeyer), wo die abschliessende Membran von einer feinen Öffnung perforirt war.

Diese unvollständige Atresia recti und die Beobachtung, dass von einem hochstehenden Rectumblindsacke ein trichterförmiger Canal in die Analgegend herabreicht und hier blind endigt, wo also die Obliteration des Rectumrohres nur eine unvollständige ist, führen hinüber in das Gebiet der congenitalen Rectumstrictur, von welcher zwar nur wenige, aber unbezweifelbare Fälle beobachtet wurden.

In den congenitalen Rectumstricturen wieder ist vielleicht die Erklärung zu suchen dafür, dass die Analportion auffallend lang, in einen engen Conus ausgezogen beobachtet wurde. Vielleicht war da vorher eine Strictur, welche oben doch noch zur völligen Obliteration kam.

Ich denke mir also die Atresia recti entstanden durch Verwachsung von stehengebliebenen Resten der Aftermembran mit dem unteren Rande der Douglasi'schen Falte oder den tiefen Theilen der Dammanlagen. Durch Fortschreiten der Verwachsung nach aufwärts kommt es zu hoher Endigung des Rectumblindsackes, durch Fortschreiten nach abwärts zur mehr weniger vollständigen Obliteration, auch der Analportion (Atresia recti et ani). Ist die Verwachsung keine vollständige, so besteht entweder eine unvollständige Atresia recti oder eine congenitale Strictur.

Die Atresia ani wiederum zeigt Übergänge von einer Art epithelialer Verklebung zu bedeutender Mächtigkeit der abschliessenden Gewebsschichte. Hieraus und aus dem Umstande, dass der Sphincter ani oberhalb der Atresie normal entwickelt sein kann, muss man schliessen, dass die Verwachsung die oberflächlichen Theile der Analportion getroffen und zu verschiedener Tiefe hin fortgeschritten sei; die Analportion ist nicht nur entwickelt, sondern oberhalb der Atresie zum Theile offengeblieben. Der Mastdarmblindsack entspricht nicht nur dem aus dem Enddarme hervorgegangenen Theile, sondern diesem plus einem nicht obliterirten Stück der Analportion.

Diese Verwachsung entsteht offenbar durch Verschmelzung der oberflächlicheren Partien der Anahöcker in ihrer ganzen Ausdehnung

von vorne nach hinten (Reichel) und nicht bloss in ihrem vorderen, das Perineum bildenden Antheile.

Ich wende mich nun zu den Formen der angeborenen Aftersperre, welche mit einer abnormen Ausmündung des Mastdarmes combinirt sind. Die abnormen Ausmündungen sind, wie dies übereinstimmend angenommen wird und auch vollständig in der Entwicklungsgeschichte begründet ist, offengebliebene Reste embryonaler Canäle oder Spalten, also einfache Hemmungsbildungen. Doch herrscht in der Darstellung dieser formenreichen Missbildung, was die speciellen Fälle anlangt, eine grosse Verworrenheit, welche sich in der grossen Zahl verschiedener Erklärungsversuche und differenten Meinungen ausspricht.

Meiner Meinung nach ist für ein richtiges Verständnis dieser Missbildungen vor allem nöthig, sich klar zu machen: was ist im Bereiche der Ausführungsgänge des Mastdarmes, der Harn- und Geschlechtsorgane Bildungsantheil des Ektodermes und was des Entodermes? Ferner: welche abnormen Ausmündungen des Rectum sind als Cloakenreste anzusehen und welche nicht? Welche sind dann insbesondere als Reste der Spalte zwischen den paarigen Ektodermanlagen des Dammes, des Scrotums und der Labien anzusehen?

Vor dem Durchbruche der Aftermembran gibt uns diese eine genaue Grenze zwischen Ektoderm und Entoderm (*Fig. 15*). Wenn die Cloake nach aussen geöffnet ist (*Fig. 16*), besteht diese aus zwei

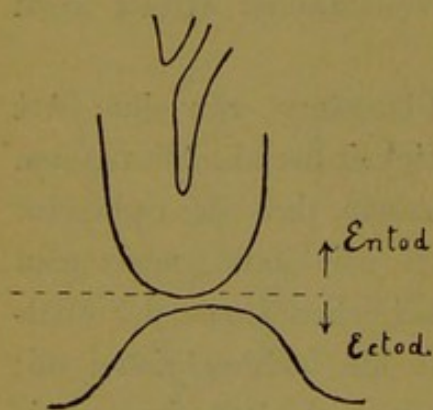


Fig. 15.

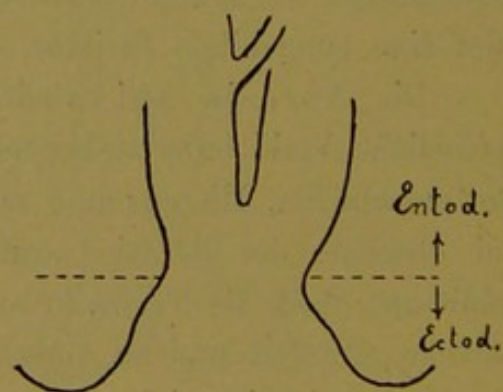


Fig. 16.

ungleichwertigen Antheilen: dem tiefen, aus dem Entoderm (Afterdarm — Allantois) hervorgegangenen, der eigentlichen Cloake, und dem oberflächlichen, aus der Endeinstülpung des Hornblattes hervorgegangenen Antheile. Im Bereiche dieser beiden Antheile geht die

Scheidung des Mastdarmes vom Urogenitalapparate durch verschiedene Bildungen vor sich (*Fig. 17*): im Bereiche des tieferen durch das Tieferwachsen des Septum Douglasii, eines Gebildes des Entodermes, im Bereiche des oberflächlichen durch den Damm, einen Abkömmling des Ektodermes. Dadurch, dass sich das Septum Douglasii mit dem Damm vereinigt, wird die Scheidung eine vollständige.

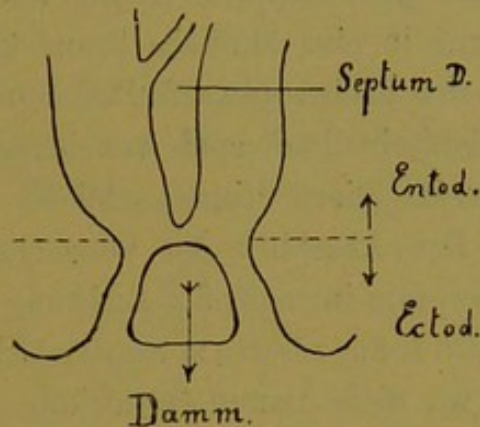


Fig. 17.

Dementsprechend müssen auch die abnormen Ausmündungen des Mastdarmes auseinander gehalten werden.

Nur jene Communicationen des Mastdarmes mit dem Urogenitalapparate, welche aus der eigentlichen, entodermalen Cloake hervorgehen, also in einem Nichtherabwachsen des Septum Douglasii und der Nichtvereinigung desselben mit dem Damm ihren Ursprung haben, können als Cloakenreste bezeichnet werden.

Alle anderen abnormen Ausmündungen des Mastdarmes im Bereiche der aus dem Ektoderm hervorgegangenen Anlagen (Damm, Scrotum, Labien etc.) haben eine vollständig andere Dignität, sind daher auch nicht als Cloakenreste zu bezeichnen, sondern als congenitale Fistelbildungen des Mastdarmes.

Um einen einfachen Ausdruck für den Gegensatz zwischen diesen und den Cloakenresten zu bekommen, kann man die Cloakenreste, als congenitale, innere Fisteln (inneren Nebenafter), die den Ektodermanlagen angehörenden äussere Fisteln (äusseren Nebenafter) benennen.

Die Entstehungsweise der inneren Fisteln (Cloakenreste) ist vollständig klar: Der Damm hat sich vollständig normal entwickelt, seine paarigen Antheile haben sich miteinander vereinigt, aber die Verwachsung des Septum Douglasii mit dem Damm ist ausgeblieben, daher communicirt der Mastdarm mit dem Urogenitalapparate.

Wie entstehen nun die äusseren Fisteln? und welche Kriterien ermöglichen es uns, diese als solche zu erkennen, sie im speciellen Falle von den inneren (Cloakenresten) auseinander zu halten?

Wenn sich die paarigen Anlagen des Dammes (Analhöcker) in der Tiefe miteinander und mit dem Septum Douglasii vereinigt haben, so besteht noch immer eine Rinne, welche die oberflächlichen Theile des paarig angelegten Dammes trennt, nach rückwärts in die Analportion, nach vorne in eine ähnliche Rinne übergeht, welche die oberflächlichen Theile der nach vorne an's Perineum sich anschliessenden Genitalfalten (Genitalwülste) noch voneinander trennt (vide die Fig. 5 und 6 Reichel). Diese Rinne schliesst sich von der Tiefe gegen die Oberfläche. Den Abschluss der Verwachsung bezeichnet die das Perineum und Scrotum in sagittaler Richtung entlang verlaufende Rhapshe. Man kann diese Rinne als *Dammscrotalrinne* bezeichnen.

Tritt zur Zeit, wo diese Dammscrotalrinne noch offen ist, eine Verwachsung des Anus ein, so kann es durch theilweises Offenbleiben (Nichtverwachsen) dieser Rinne zur Bildung eines mit dem Mastdarme in Verbindung stehenden Canales kommen, der bei der von rückwärts nach vorne fortschreitenden Rhapshebildung an einer beliebigen Stelle der Rhapshe zur Ausmündung kommen kann.

Die mannigfaltigen Formen dieser Fisteln zu verzeichnen, überlasse ich dem später folgenden casuistischen Theile.

Von einem Fehlen oder einer mangelhaften Längsentwicklung des Dammes bei diesen äusseren Fisteln kann nicht gesprochen werden in dem Sinne, dass man etwa nur jene Brücke, welche, den speciellen Fall einer am Perineum ausmündenden Fistel genommen, zwischen der äusseren Mündung und der Vaginalöffnung gelegen ist. Der Damm ist in den tieferen Abschnitten normal entwickelt, die Anomalie trifft nur die oberflächlichen Schichten des Dammes, die Fistel verläuft in der Substanz des Dammes in einem variablen Niveau, die Fistel durchzieht den wohlentwickelten Damm. Merkwürdig ist, dass diese Fisteln auch ohne Atresie des Anus vorkommen; ich komme darauf später zurück.

Um Kriterien zu gewinnen, wie eine angeborene äussere Fistel von einer inneren (Cloakenrest) im speciellen Falle unterschieden werden könne, müssen wir uns darüber zu orientiren trachten, wo am normal entwickelten Körper die Grenzen der aus Ektoderm- und der aus Entodermanlagen hervorgegangenen Gebilde zu suchen sind, die

Stelle zu bestimmen, wo die beiden Anlagen zusammenstossen. Wir können uns bei der Diagnose der Fisteln eben nur an den Verlauf und die Mündung derselben halten.

Die Grenze, wo die beiden Anlagen zusammenstossen, lässt sich am fertig entwickelten Körper nur ungefähr angeben.

Am Mastdarm gehört dem Ektoderm die Analportion mit dem Sphincter ani externus an, eine scharfe Abgrenzung lässt sich nicht angeben.

An der Vagina (*Fig. 18*) gibt der Hymen eine genaue Grenze, dessen äusseres Blatt dem Ektoderm, dessen inneres Blatt dem Entoderm angehört (Hymen bilamellatus, Schaeffer).

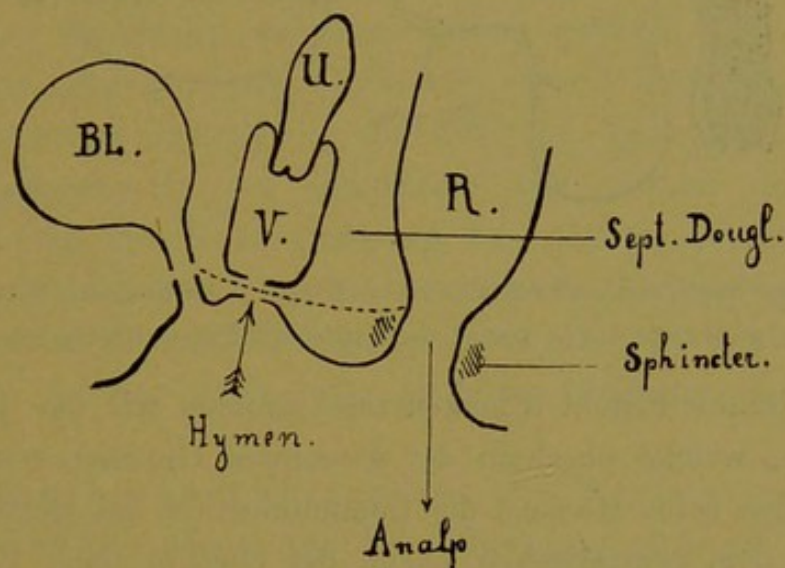


Fig. 18.

Schematischer Sagittal-Durchschnitt. Bl = Blase, V = Vagina, U = Uterus, R = Rectum.

Die punktirte Linie deutet die Stelle an, wo die ektodermalen und entodermalen Anlagen zusammenstossen.

An der männlichen Urethra (*Fig. 19*) findet sich die Grenze am Übergang der Pars prostatica in die Pars membranacea.

Dass auch an der Urethra des Weibes das Endstück dem Ektoderm angehört, ist nicht nur per analogiam zu erschliessen, sondern einestheils durch den Umstand, dass man bei Verschluss der Urethra Andeutungen einer äusseren Urethraöffnung findet, anderentheils durch Schauta's Beobachtung einer angeborenen urethro-vestibularen Fistel höchstwahrscheinlich gemacht.

Es ist also anzunehmen, dass sich das Septum vesicovaginale in ganz ähnlicher Weise wie das Septum recto-vaginale (-vesicale)

bildet, zum Theile aus einem entodermalen, zum Theile aus einem ektodermalen Septumantheile, welche aufeinander treffen und miteinander verwachsen.

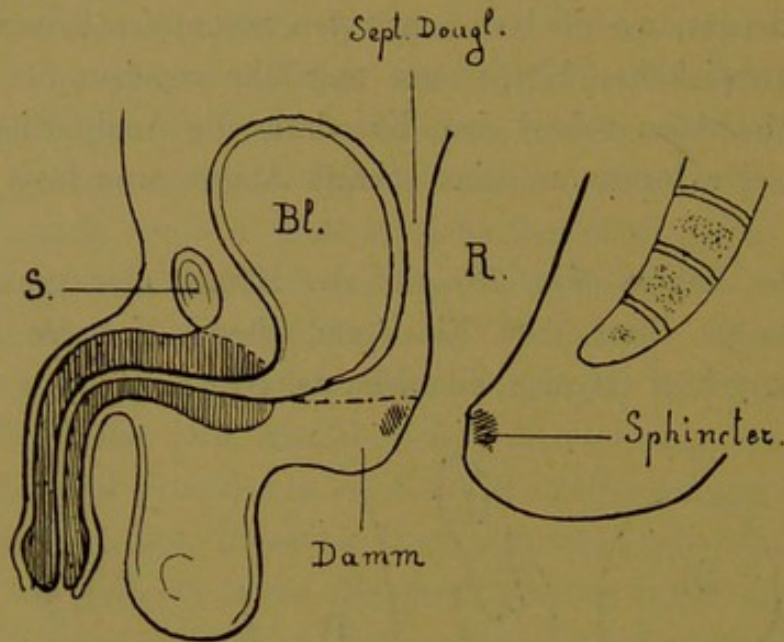


Fig. 19.

Schematischer Sagittal-Durchschnitt. Bl = Blase, R = Rectum, S = Symphyse.
Die punktirte Linie deutet die Entoderm-Ektoderm-Grenze an.

Als innere Fisteln (Cloakenreste) können wir nur jene Canäle ansprechen, welche oberhalb der genannten Grenzen verlaufen und münden, also beim Manne die Communication des Rectum mit der Blase und dem prostatiscen Theile der Urethra (eine Einmündung eines Fistelganges in der Urethra weiter nach vorne scheint überhaupt nicht zu existiren; näheres darüber später); beim Weibe mit dem Uterus, der Vagina (bei Nichtentwicklung der inneren Genitalien auch mit der Blase oder dem Blasentheile der Urethra).

Als äussere Fisteln müssen wir jene bezeichnen, welche unter der genannten Grenze zwischen Ektoderm- und Entodermbildungen liegen, also jene Fisteln, welche beim Manne in der Rhaps des Dammes, des Scrotums oder der Penisbedeckung, beim Weibe in der Rhaps des Dammes, der hinteren Commissur der grossen Schamlippen, in der Fossa navicularis und im Vestibulum unter dem Hymen mündend gefunden werden.

Da sowohl die inneren als die äusseren Fistelbildungen, seltene Fälle ausgenommen, nur mit angeborenem Verschlusse des Mastdarmes combinirt vorkommen, so scheint zwischen den beiden Missbildungen ein ursächlicher Zusammenhang in der Richtung zu bestehen, dass

das Auftreten einer Verschliessung des Mastdarmes gegebenen Falles den Grund für das Offenbleiben einer vorhandenen Communication oder Spalte abgibt. (Stauung des auswegsuchenden Inhaltes?)

Es ergibt sich also für die angeborene Verschliessung des Mastdarmes und die begleitenden Fistelbildungen folgende Eintheilung:

A. Die EndEinstülpung des Ektodermes bildet sich nicht (fraglich) oder sie bildet sich, tritt aber mit dem Afterdarme nicht in Communication:

Fortbestand der primitiven Allantoiscloake mit oder ohne Bauch-Blasenspalte. Mastdarm und Urogenitalapparat sind nach abwärts verschlossen.

B. Die Cloake hat sich nach aussen geöffnet:

I. Die angeborene Verschliessung des Mastdarmes ohne Nebenausmündung desselben; hervorgegangen durch spätere Verwachsung der Analfalten der ganzen Länge nach (*Atresia ani*), durch Verwachsung von stehengebliebenen Resten der Aftermembran mit dem unteren Rande des Septum Douglasii oder den tieferen Theilen des Dammes (*Atresia recti*), durch weiteres Verwachsen in der einen oder anderen Richtung (*Atresia ani et recti*).

II. Angeborener Verschluss des Mastdarmes mit abnormer Ausmündung des Mastdarmes; diese ist eine

1. innere Fistelbildung (innerer Nebenafter, Cloakenreste), durch Nichtvereinigung des Septum Douglasii mit dem Damme entstanden,
 2. eine äussere Fistelbildung (äusserer Nebenafter), hervorgegangen aus theilweisem Offenbleiben der Dammscrotalspalte.
-

Casuistischer Theil.

Ich wende mich nach den vorausgegangenen theoretischen Erörterungen zur näheren Betrachtung der einzelnen Formen des angeborenen Mastdarmverschlusses und der begleitenden Fistelbildungen.

Ich bemerke sofort, dass ich die Atresien der Vagina und der Harnorgane nur soweit sie im unmittelbaren Zusammenhang mit dem Mastdarmverschluss stehen, berücksichtige; ferner, dass ich aus der ungeheuren Zahl der publicirten Fälle nur wohl charakterisirte Typen herauswählte, dass also die gebrachte Casuistik keinen Anspruch auf Vollständigkeit machen kann.

Die Auswahl der Fälle ist unter dem Gesichtspunkte getroffen worden, die vorkommenden Variationen und insbesondere die verschiedenen Übergänge einer Form in die andere zu charakterisiren.

Nur in dem weniger genau gekannten und niemals zusammenfassend und erschöpfend bearbeiteten Capitel der äusseren Fistelbildung bei Atresia ani wurde eine grössere Vollständigkeit der in der Literatur mitgetheilten Fälle angestrebt. Ich halte mich an die weiter oben gegebene Eintheilung.

A. Totalverschluss.

Die Endeinstülpung des Ektodermes tritt mit dem Afterdarne nicht in Communication:

Fortbestand der primitiven Allantois cloake mit oder ohne Bauchblasenspalte.

Mastdarm und Urogenitalapparat sind nach abwärts verschlossen. Äussere Genitalien meist rudimentär.

Der Totalverschluss des Mastdarmes und des Urogenitalapparates lässt sich, wie früher erörtert, aus dem Ausbleiben der Vereinigung der EndEinstülpung mit dem Enddarme erklären. Verschiedene Befunde machen es aber wahrscheinlich, dass auch bei dieser Missbildung eine nach aussen offene Cloake bestanden habe, welche aber frühzeitig wieder obliterirt ist. Solche Befunde sind insbesondere die partielle normale Entwicklung der Urethra, welche durch eine secundäre Obliteration sich leichter erklären lässt, als durch Ausbleiben der Cloakenöffnung. Die mit Verschluss des Mastdarmes und des Urogenitalapparates (Persistenz der primitiven Allantois-Cloake mit oder ohne Bauchblasenspalte) zur Welt gekommenen Kinder sind, auch wenn sie ausgetragen sind, nicht dauernd lebensfähig. Einzelne lebten einige Tage. Eine operative Therapie wurde nie versucht. Ältere Autoren [Bartholin, Hist. anat. Cens. I. obs. 65. p. 113, Raux (Meckel, Patholog. Anatomie), Denys, Arch. gén. 1824. IV. 1. Ser.] erzählen zwar Fälle, dass Individuen mit dieser Missbildung selbst höheres Alter erreicht und die Excrete durch eine Art habituellen Kotherbrechens entleert hätten, doch fehlt diesen mythischen Berichten jede Bestätigung durch neuere Beobachtungen.

a) Beispiele von Fällen ohne Bauchblasenspalte.

1. Ohlshausen (Archiv f. Gynäkologie. II. Bd., p. 280).

Todt extrahirter weiblicher Fötus.

Von den Genitalien nur zwei unbedeutende Wülste, den Labia maj. entsprechend, und zwischen ihnen in einer seichten Furche gelegen ein ganz kleines Grübchen, nur stecknadelkopfgross, auch in der Tiefenausdehnung — das Orificium extern. urethræ.

Von der Analöffnung war in der seichten Furche nur eine Andeutung vorhanden.

Die stark ausgedehnte Blase spitzt sich nach unten zum normalen Blasenhalss zu und an normaler Stelle zeigt sich das Orificium internum urethræ. Eine eingeführte Sonde führt nicht gegen das verschlossene Orificium externum, sondern nach hinten in den ausgedehnten Uterus.

Harnblase nach oben geschlossen, Urachus nicht ausgedehnt, Ureteren normal einmündend, erheblich dilatirt, beiderseitige Hydro-nephrose.

Der Uterus stellt eine stark ausgedehnte, hinter der Harnblase gelegene Blase dar (10 *cm* lang, 7 *cm* breit), welche sich nach unten trichterförmig zuspitzt und durch diesen Trichter einerseits mit der Urethra, andererseits durch einen nach hinten führenden engen Canal mit dem ausgedehnten Rectum zusammenhängt; die Scheide mangelt anscheinend vollständig.

Der Dickdarm kolossal ausgedehnt, endet, sich konisch zuspitzend, in der Höhe des Blasenhalses; in das konische Ende mündet der Verbindungsgang mit dem Uterus.

Fötale Peritonitis mit Verwachsung sämtlicher Eingeweide, entstanden durch Auspressen des Urines durch die Tuben.

Einen schematischen Sagittaldurchschnitt zur leichteren Orientierung gibt *Fig. 20*.

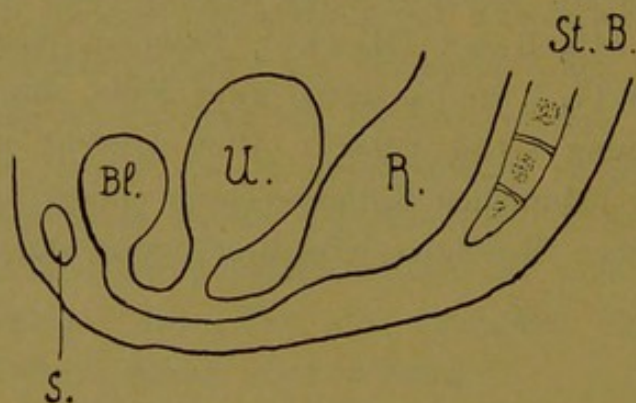


Fig. 20.

S = Symphyse, Bl = Blase, U = Uterus, R = Rectum, St B = Steissbein.

2. R. Virchow (Archiv für patholog. Anatomie. XXXII. Bd., p. 518).

Bei einem 42 *cm* langen männlichen Kinde fand sich neben anderen Missbildungen Atresie des Collum vesicæ, des hinteren Theiles der Urethra, sowie des Rectum und des Anus; kolossale Ektasie des Kolon, linksseitige Hydronephrose.

Nabel prominent, häutig.

Scrotum ödematös, linker Hode nicht herabgestiegen; Penis entwickelt mit regelmässigem Orificium externum, welches in der Tiefe von 3·5 *cm* blind endigt. Von der Analöffnung keine Spur.

3. A. Voll („Über eine seltene Missbildung.“ Verhandlungen der phys.-med. Gesellsch. zu Würzburg. N. F. Bd. XXIII.).

Circa 40 *cm* langer männlicher Fötus. In der Mittellinie des Steisses eine seichte Furche, ohne die leiseste Andeutung einer Anal-

noch Urethralöffnung. Rhaphelinie nur angedeutet. An Stelle des Scrotums ein kleiner Hautbeutel, rechter Hode herabgestiegen, linker in inguine, Penis rudimentär.

Blase spindelförmig, 3·8 : 7·3 *cm* messend, an ihrer unteren Hälfte mit dem Mastdarme verwachsen und durch einen engen Gang mit demselben communicirend. In diesen Gang mündete ein kleiner Uterus masculinus (Vesicula prostatica), welcher die Vasa deferentia aufnahm. Urachus obliterirt.

Der Mastdarm endete nach abwärts mit einem erweiterten Blindsack, welcher nach oben durch eine Strictur von einer zweiten ähnlichen Erweiterung abgegrenzt war.

In der Gegend der obliterirten Analportion wurde unter der Haut ein deutlich entwickelter Sphincter ani externus und Levator ani nachgewiesen.

Dass es sich in allen diesen Fällen wahrscheinlich nicht um ein Ausbleiben der Öffnung der Cloake nach aussen, sondern auch um eine secundäre Obliteration (Verwachsung) handle, demonstrieren die folgenden beiden Fälle, mit theilweiser Obliteration der Urethra:

4. Duncan (Edinb. med. Journ. 1870, 163). Virchow-Hirsch. 1870. I. 296.

Sectio eines ausgetragenen Knaben.

Blase stark ausgedehnt, von ihr aus konnte man in die Harnröhre nur 2" eindringen. Hydronephrose.

Kolon endigt mit einem Blindsacke, der mit der Blase verwachsen ist; aus diesem Blindsacke führt eine feine Perforation nach der Blase.

Beckenhöhle sehr enge.

5. Delbovier. Cannstadt's Jahresbericht 1843. I. 77.

Fötus von 8 Monaten ohne Anus; Penis ohne Corpora cavernosa; Blase kolossal ausgedehnt. Zwischen den Ureteren mündete der Mastdarm mit einer nur einige Millimeter im Durchmesser habenden Öffnung. Harnröhre fast ganz unwegsam.

b) Persistenz der primitiven Allantoiscloake mit Bauchblasenspalte.

Zahlreiche Fälle dieser Art finden sich bei:

Meckel, Handbuch der pathol. Anatomie. I. Bd., p. 709.

Förster, Die Missbildungen des Menschen. p. 116 ff.

Ammon, Die angeborenen chir. Krankheiten des Menschen.

Ahlfeld, Die Missbildungen des Menschen. II. Spaltbildung. p. 232 ff.

Ich führe keine Beispiele an, weil diese Fälle hauptsächlich ein pathologisch-anatomisches, weniger ein chirurgisches Interesse bieten.

B. Der einfache Verschluss des Mastdarmes ohne Nebenafter.

Die blosse Verschliessung des Mastdarmes ohne Nebenafter wird gewöhnlich eingetheilt in die *Atresia recti*, die *Atresia ani* und die *Atresia ani et recti*.

Diese Bezeichnungen lassen sich, wie schon früher hervorgehoben wurde, nur für die Grenzformen aufrecht erhalten. Für die Übergangsbilder reichen dieselben nicht aus. Es combinirt sich eben die Verwachsung des Anus mit der Verwachsung des Rectum in verschiedenen Variationen.

Der Name *Atresia recti* ist nur für die Fälle bezeichnend, wo eine wohlgebildete Analportion vorhanden ist, die Bezeichnung *Atresia ani et recti* nur für jene, wo der Anus ganz fehlt und das Rectum höher oben endigt. Zwischen beide fallen jene Fälle, wo eine rudimentäre Analportion in verschiedenen Graden der Ausbildung vorhanden ist, wo also das Rectum und die tieferen Theile der Analportion verschmolzen, die oberflächlichen der letzteren aber offen geblieben sind.

Von der *Atresia ani*, welche den äusserlichen Verschluss des Afters bezeichnet (After entwickelt, aber nach aussen abgeschlossen), gibt es Übergänge zur gänzlichen Verwachsung der Analportion in ihrer ganzen Ausdehnung, und zur *Atresia ani et recti*, wo die Verwachsung auch noch das Rectum ergriffen hat.

Wir können zwei Haupttypen unterscheiden: 1. die Verwachsung beginnt an der äusseren Mündung des Sinus analis und schreitet zu verschiedener Tiefe des Anus oder auch des Rectums fort, oder 2. sie beginnt an der Grenze zwischen Analportion und Rectum und schreitet nach beiden Seiten nach aufwärts gegen das Rectum oder nach abwärts gegen die Analöffnung verschieden weit fort.

Verlöthen die anogenitalen Falten in ihrer ganzen Längsausdehnung, also auch in der Gegend des Anus miteinander, so kommt es zu *Atresia ani*. Die Verlöthung greift zu verschiedener Tiefe, woraus eine verschiedene Dicke der den Mastdarm verschliessenden

Gewebsschichte resultirt. Betrifft die Verlöthung nur die oberflächlichen Schichten, ist also die verschliessende Membran dünn, so können wir von *Atresia ani externa*, ist die Analportion ihrer ganzen Höhe nach zur Verwachsung gekommen, die verschliessende Gewebsschichte von beträchtlicher Dicke, so von einer *Atresia ani totalis*, ist nicht nur die ganze Analportion obliterirt, sondern auch ein Theil des Rectums, so dass der Rectumblindsack höher oben endigt, so von einer *Atresia ani et recti* sprechen.

Beginnt die Verwachsung in der Tiefe, an der Grenze, wo die Ektoderm- und Entodermanlagen zusammenstossen, verwachsen Reste der Aftermembran mit dem unteren Rande des Septum Douglasii oder mit den tiefen Theilen der bereits untereinander und mit dem Septum verschmolzenen Dammanlagen (Analfalten), so kommt es zur membranösen *Atresia recti*. Die Verwachsung kann aber von hier aus nach aufwärts auf das Rectum, nach abwärts auf die Analportion übergreifen. Im ersten Falle kommt es bei normal entwickelter Analportion zu Hochstand des Rectumblindsackes, im letzteren Falle bleibt von der Analportion nur ein verschieden tiefer Blindsack offen (*Atresia recti et ani partialis*). Obliterirt die Analportion gänzlich, so resultirt ein mit der *Atresia ani et recti* identisches Bild.

Bei der genannten Terminologie bezeichnet der zuerst stehende Name zugleich den Ort, von wo aus die Verwachsung beginnt.

Wenn der Mastdarm vollständig verschlossen ist, so geht das Kind innerhalb weniger Tage an Ileus zugrunde. Die Erscheinungen sind ganz ähnliche, wie bei Darmverschluss überhaupt, es dominirt die meteoristische Auftreibung des Bauches und Erbrechen von Meconium. Durch übermässige Blähung kann es zum Platzen des Darmes und zu Perforationsperitonitis kommen.

Auch Asphyxie durch Hochstand des Zwerchfelles infolge des enormen Meteorismus kann die Todesursache abgeben, wie Stein (*Journal für Kinderheilkunde*. XX. 5 und 6. 1854) durch Obduction nachwies.

Doch zieht sich der Exitus manchmal auffallend lange hinaus, die Kinder erweisen sich als sehr resistent. So berichtet Forget von einem Kinde, welches erst am zwölften Tage operirt wurde und noch mit dem Leben davonkam.

Da eine spontane Eröffnung des Afters durch Gangrän nur in den allerseltensten Fällen eintritt, so kann nur durch die künstliche

Etablierung eines Afters das Leben erhalten werden, bei Verschluss des Mastdarmes ohne Nebenafter besteht also immer die *Indicatio vitalis* für die Operation.

Von grösster Wichtigkeit für die Operation erscheint es im gegebenen Falle zu bestimmen, in welcher Höhe der Rectumblindsack endigt. Hiefür haben wir aber nur ungenügende Anhaltspunkte.

Schimmert in der Gegend des Anus das andrängende Meconium bläulich durch, besteht hier eine deutliche, beim Pressen grösser werdende Vorwölbung, fühlt man deutliche Fluctuation oder wenigstens einen deutlichen Anprall in der Gegend des Afters, wenn das Kind schreit, dann können wir mit Sicherheit darauf rechnen, nur dünne Schichten durchtrennen zu müssen, um auf den Rectumblindsack zu kommen.

Mangeln die genannten Zeichen, so ist dies noch kein Beweis, dass das Rectum hoch oben steht, denn der Palpationsbefund kann leicht täuschen.

Wenn das Rectum hoch oben endigt, so kommt es, wie alle Autoren gleichmässig angeben, oft zu auffallender Verengerung des Beckens, die sich insbesondere durch Einander-Näherstehen der Sitzknorren ausprägt.

Ja, es wurden auch Defecte des Steiss- oder Kreuzbeines beobachtet.

Diese Verengerung des Beckens, welche immer das kleine Becken, resp. den Beckenausgang am meisten betrifft, so dass das Becken konisch wird, ist gewiss aufzufassen als Zurückbleiben im Wachsthum. Wenn der Rectumblindsack hoch steht, entfällt ein voluminöser Theil des Eingeweideinhaltes des Beckens, das Wachsthum des Beckens hält daher nicht Schritt, es bleibt gegen die Norm zurück. Wie gering oft anscheinend die Ursachen sind, welche ein ganz verändertes Wachsthum hervorrufen, sehen wir an den Veränderungen bei musculärem Schiefhals, bei Hasenscharte, bei Gaumenspalte etc.

Um auch relativ kleinere Abweichungen erkennen zu können, müssen wir die normalen Durchschnittsmaße kennen.

Jacobowitsch hat an neugeborenen Knaben Messungen vorgenommen und für die normale Distanz

der Tubera ischii 1 Zoll bis 1 Zoll 1 Linie,

des Os coccygis zur Symphysis pubis 1 Zoll $1\frac{1}{3}$ Linien bis 1 Zoll 3 Linien,

des Os coccygis bis zum Promontorium ossis sacri 1 Zoll
1 Linie bis 1 Zoll 2 Linien

gefunden. Wenn die Dimensionen, besonders die erste, bei Mastdarmverschluss erheblich hinter der Norm zurückbleiben, dann könne mit grosser Sicherheit Fehlen des Mastdarmes angenommen werden.

Weniger beweisend ist aber das Nichtvorkommen einer wesentlichen Beckenverengung, weil eine wesentliche Verengung bei Hochstand des Rectumblindsackes auch fehlen kann. Eine sichere Diagnose wird also nicht immer zu machen sein, da es an sicheren Anhaltspunkten mangelt; in zweifelhaften Fällen wird erst die Autopsie intra operationem genaue Aufklärung verschaffen.

a) *Atresia ani externa.*

Die Haut zieht entweder glatt über die Anusgegend weg oder ist von einer Rhaphe oder einem Wulste gezeichnet, oder die Gegend des Afters ist durch eine leichte Andeutung einer Fältelung markirt. Die Gegend des Afters kann durch das andrängende Meconium vorgewölbt erscheinen. Die verschliessende Gewebsschicht ist verschieden dick, bald durchscheinend dünn, bald derb. Der unter der Haut gelegene Sphincter umschliesst den tieferen offenen Theil der Analportion.

Diese Verhältnisse stellt die beifolgende schematische Zeichnung dar.

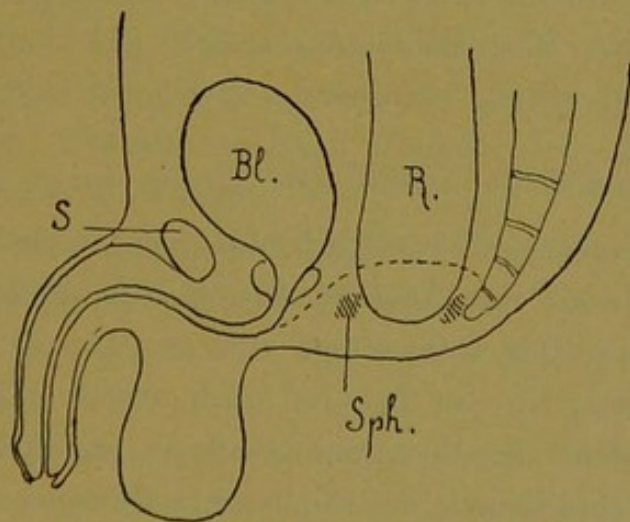


Fig. 21.

Atresia ani externa. S = Symphyse, Bl = Blase, R = Rectum, Sph = Sphincter.
Die punktirte Linie deutet die Grenze zwischen Ektoderm und Entoderm an.

6. Goyrand. Journal. hebdomadaire. Nr. 35, 1834. Schmidt's J. 1835. 8. 77.

Drei Tage alter Knabe. Verschluss des Afters und an Stelle desselben eine längliche, gespannte, aber nachgebende Geschwulst

mit einem kleinen, strahlenförmig auslaufenden faltenbildenden Eindrucke, der das Rudiment des Afters bezeichnet. Die Geschwulst hatte eine grünliche Farbe, vor ihr fieng die Rhapsie perinei an.

Incision, nach 3 Tagen Tod.

Section: Sphincter ani externus und Levator ani ausgebildet.

7. Forget. (Sitzung der med. Gesellschaft in Paris 2. Feb. 1835.)

Schmidt's J. 1836. 10. 372.

Afterverschluss; F. wagte nicht zu operiren, da keine Fluctuation zu fühlen war.

Zehn Tage darauf hatte sich am After eine fluctuirende Geschwulst gebildet, in die ein Arzt einstach. Das Kind, das 12 Tage mit verschlossenem After gelebt hatte, wurde geheilt.

8. Brisken. Über Atresia ani etc. Inaug.-Dissert. Bonn 1888.

In der Analgegend fand sich eine längsgestellte Hautleiste mit länglicher Vertiefung zu beiden Seiten. Beim Schreien und Drängen des Kindes wölbt sich die Analgegend leicht vor. Bei der Operation wurde der Mastdarmblindsack in der Entfernung von 1 *cm* von der Haut gefunden.

9. Idem.

An der Stelle des Anus fand sich eine Hautfalte ohne irgend welche Vertiefung. Beim Schreien und Drängen, sowie bei Druck auf den Bauch des Kindes zeigt sich in der Analgegend eine leichte Anschwellung. Der Mastdarmblindsack fand sich bei der Operation 2 *cm* von der Oberfläche entfernt.

b) Atresia ani totalis und Atresia ani et recti.

In der Analgegend äusserlich dieselben Verhältnisse wie bei der früheren Form; der Abstand des Rectumblindsackes von der Haut ist grösser. Der Unterschied von der Atresia ani externa ist nur ein gradueller; ist das Rectum noch etwas höher hinauf verwachsen (Hochstand des Rectumblindsackes), so führt von der Haut der Analgegend zum Grunde des Blindsackes entweder ein ausgeprägter fibröser Strang (*Fig. 22*) oder eine Partie verdichteten Gewebes. Der Strang kann theilweise canalisirt sein (unteres Rectumende eine Strecke weit nur sehr verengt, nicht ganz obliterirt). Durch diesen Befund ist der Übergang der Strictura recti congenita, von der ich später Beispiele anführe, zur Atresia recti et ani gegeben. Der äussere Schliessmuskel umgibt die untere Partie des Stranges oder liegt in den unteren

Partien des verdichteten Gewebes. Der Rectumblindsack kann mit der Blase oder Vagina verwachsen sein.

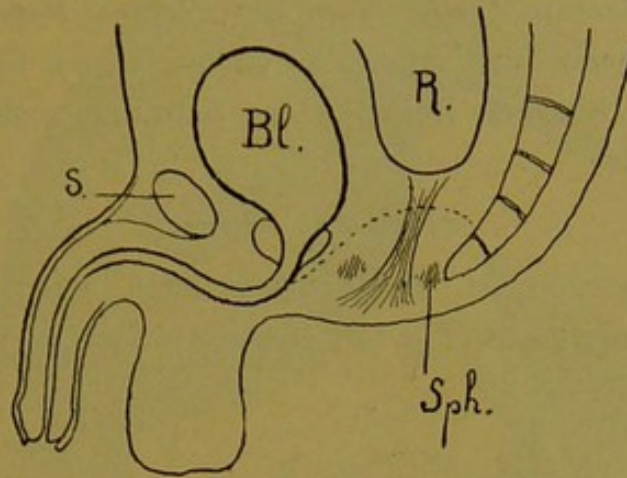


Fig. 22.

Atresia ani et recti. S = Symphyse, Bl = Blase, R = Rectum, Sph = Sphincter.

Die punktirte Linie deutet die Grenze zwischen Ektoderm und Entoderm an.

Der Sphincter umschliesst den Strang, der aus der Obliteration hervorgegangen ist, enger als normal.

10. Jacobowitsch.

Zwei Tage alter Knabe; an Stelle der Afteröffnung eine Hautfalte mit einem Kamm in der Mitte.

Operation (Prof. Kolomin): Schnitt am Perineum; der Mastdarm wurde vor der Mitte des Kreuzbeines gefunden, herabgezogen, die Schleimhaut an die Wunde angenäht. Pyämie.

11. Strömberg. Schmidt's J. 1880. 188. p. 286.

Angeborener Mangel des Anus.

Operation, Präparation vom Damme her, Einstossen eines Trocars, Tod nach 3 Wochen.

Section: Der Darmcanal endete blind mit einer sackartigen Erweiterung, deren unterster Theil mit der Blase verwachsen war. Der Boden des Sackes lag in der Höhe des 2. Sacralwirbels.

12. Valat, Imperforation de l'anus avec atrophie du sacrum et absence du coccyx. Bulletin de la soc. anat. de Paris. Avril 1889.

Bei einem neugeborenen Knaben, welcher wegen Atresia ani vergeblich operirt worden war, fand man das Rectum als Blindsack 5 cm ober dem Perineum endend, mit letzterem durch ein fibröses Band verbunden.

Becken äusserst eng, 4. und 5. Kreuzbeinwirbel und Os coccygis fehlten gänzlich.

13. Schultén (Estlander Klinik). Schmidt's J. 1880. 188. p. 286.
Operation von unten her. Darm wurde nicht gefunden. Kolotomie.
Section: Rectum verlief längs der rechten Seite des Beckens
nach dem Perineum und gieng in einen engen Canal aus, der
blind hinter der hinteren Insertion des Scrotums endete.

c) *Atresia recti.*

Die Analportion ist nach aussen offen, mit ihrem Schliess-
muskel normal entwickelt (*Fig. 23*). Gegen die Tiefe verengt sie sich und

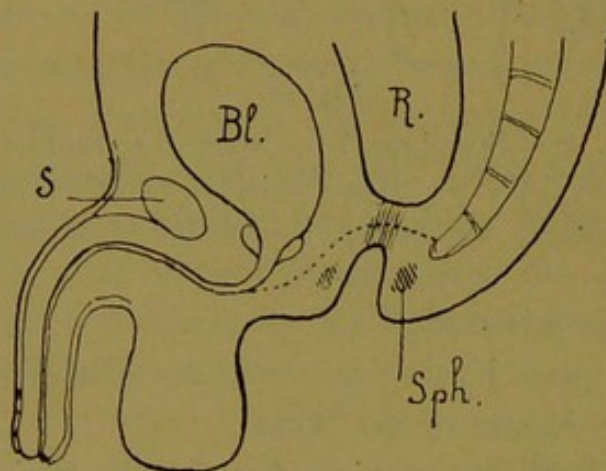


Fig. 23.

S = Symphyse, Bl = Blase, R = Rectum, Sph = Sphincter.

endet in verschiedener Länge (bis ca. 7 *cm*) blind. Ober ihr findet
sich der Rectumblindsack von dem Grunde der Analportion durch
eine verschieden dicke Gewebsschicht getrennt. Meist ist der
Rectumblindsack nicht weit von der Analportion entfernt, die Membran
kann sehr dünn sein. Ein sehr anschauliches Bild eines
anatomischen Präparates von *Atresia recti* findet sich in dem Atlas
von Ammon: „Die angeborenen chirurg. Krankheiten des Menschen,“
welches ich in *Fig. 24* wiedergebe.

Die linksstehende Figur zeigt den ausgedehnten Rectumblindsack
und die mit demselben zusammenhängende wohlentwickelte, von
Sphincterfasern umgebene Analportion; rechts unten das Bild der
eröffneten Analportion, und die Ansicht der dieselbe vom Mastdarm-
blindsacke trennenden Membran.

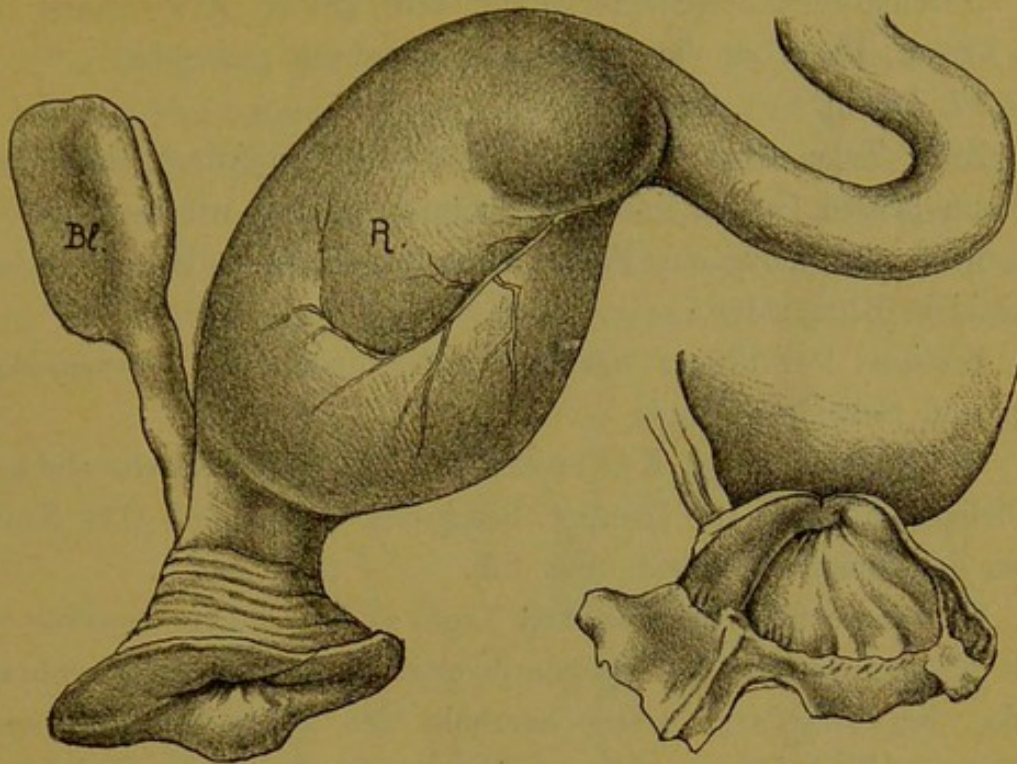


Fig. 24 (nach Ammon). Bl = Blase. R = Rectum.

14. R. Dyce, London med. Gaz. 1834. Schmidt's J. 1836. 9. 57.
Bei einem Mädchen endete der After anderthalb Zoll hoch blind; Schliessmuskel vorhanden; über ihm ein leerer Raum, in den eine kleine Geschwulst vorragte.

Eröffnung des Rectums mit dem Bistouri. Heilung.

Urethra musste mit einer Sonde geöffnet werden, damit Urin abfloss (epitheliale Verklebung).

15. J. Stein (Journal f. Kinderkr. XX. 5 u. 6. 1854). Schmidt's J. 1854. 84. 328.

Am dritten Tage asphyktisch gestorbenes Kind.

Section: Rectum am Boden des kleinen Beckens blind endend, während der vollkommen ausgebildete After, einer fingerhutähnlichen Einstülpung der äusseren Haut gleichend, mit einem normalen Schliessmuskel versehen, ungefähr $1\frac{1}{2}$ Zoll nach innen abgeschlossen war.

Tod durch Asphyxie (Hochstand des hinaufgedrängten Zwerchfelles).

16. Heath (Transact. of the clin. Society. 1870. III. p. 113). Schmidt's J. 1871. 150. p. 312.

Drei Tage alter Knabe mit gut gebildetem After, der einen halben Zoll tief blind endete.

Durchstossen der Membran mit dem Trocar, Erweiterung mit dem Finger, Darm an die innere Aftermündung angenäht.

17. Idem.

Zwei Tage altes Mädchen. An Stelle des Afters ein blinder Sack, an dessen Grund eine enge Öffnung gefühlt wurde, durch die sich nach und nach ein Finger einzwängen liess. Meconium entleerte sich. Kind starb.

Section: Der Finger war in den Peritonäalraum zwischen Mastdarm und Scheide gelangt.

18. Einen von Dr. Kästner*) beobachteten Fall von einfacher Epithelialverklebung im Rectum beschreibt Esmarch (Die Krankheiten des Mastdarmes etc., pag. 22).

Kästner fand bei einem 8 Tage alten Knaben, welcher mit allen Erscheinungen des Mastdarmverschlusses zu ihm gebracht wurde, den Mastdarm 4 *cm* oberhalb des Sphincters durch eine Membran vollständig verschlossen. Als er die Spitze des Kleinfingers etwas stärker gegen die Scheidewand andrängte, platzte dieselbe plötzlich und es entleerte sich Meconium in reichlicher Menge. Nach einem Jahre hartnäckige Stuhlverstopfung durch einen Kothpfropf. Nach Esmarch bezeichnet dieser Fall offenbar den Übergang zu den angeborenen Stricturen des Mastdarmes.

19. Jacobowitsch, Zur Diagnose und Therapie der angeborenen Atresie des Afters und des Mastdarmes. Arch. f. Kinderheilk. VII. 6. p. 401. 1886. Schmidt's J. 1887. 215. 172.

Bei einem neunmonatlichen Knaben, der vier Tage nach der Geburt noch keinen Stuhl hatte, fand ein Arzt 5 *cm* vom Anus Atresie und durchbohrte sie. Die Öffnung verengte sich wieder.

Äussere Analöffnung normal, der Finger begegnet am Sphincter internus einem engen Ringe, der für einen Katheter durchlässig ist. Mechanische Dilatation. Heilung.

20. Goschler, Prag. Vierteljahrschr. XII. 3. Schmidt's J. 1856. 91. p. 160.

Section: Regelmässig gebildeter Anus; gänzlicher Mangel des Rectum vom After bis zum Promontorium, in dessen Niveau das Kolon descendens blind endigend an's Sacrum angeheftet war. Der Mastdarmraum von einer dichten Zellgewebsverwachsung ausgefüllt.

*) Kästner, Deutsche Klinik. 11. 1870. Schmidt's J. 1871. 149. p. 304.

d) Atresia recti et ani.

Verbindet sich die Atresie des Rectums mit einem theilweisen Verwachsen (der tieferen Partien) der Analportion (*Fig. 25*), so bleibt vom Anus nur ein mehr weniger tiefer, kleiner Trichter übrig, der Abstand des Rectumblindsackes von dem Grunde der offen gebliebenen Analgrube ist ein beträchtlicherer; derselbe wird noch bedeutender, wenn die Verwachsung auch nach aufwärts auf das Rectum sich erstreckt.

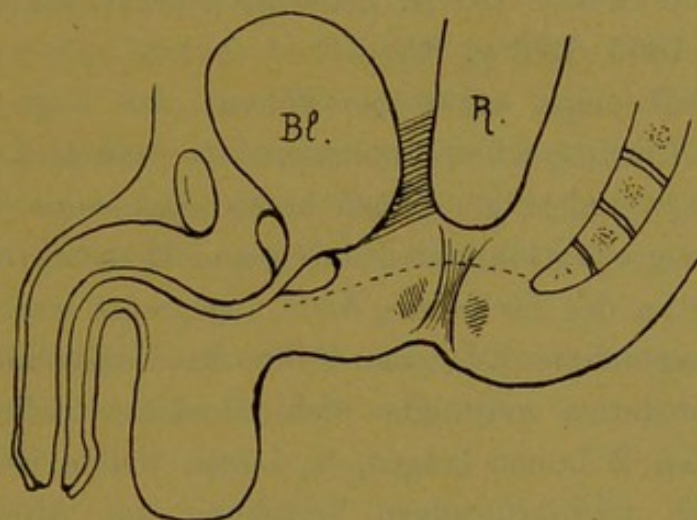


Fig. 25.

Atresia recti et ani. Bl = Blase, R = Rectum.

Die punktirte Linie stellt die Grenze zwischen Ektoderm und Entoderm dar.

Von dem kleinen Analtrichter zum Rectumblindsacke zieht ein vom Sphincter umschlossener Strang. Die Verwachsung des Rectumblindsackes mit der Blase geht aus der Obliteration des Cloakenganges hervor.

In Fällen, wo das Rectum hoch hinauf obliterirt ist, bleibt das Becken im Wachsthum zurück, es ist konisch verengt, das Steiss- und Kreuzbein können Defecte aufweisen.

21. Gillette (*L'Union* 48. 49. 1872). Schmidt's J. 1878. 180. p. 156.

Drei Tage altes Kind; an Stelle des Afters ein kleiner Blindsack, in den man einige Linien weit mit der Sonde eindringen konnte.

3 *cm* langer Schnitt am Perineum, drang 2.5 *cm* in die Tiefe; da das Rectum nicht erreicht wurde, schnitt G. das knorpelige Steissbein mit der Schere weg (*Verneuil*), worauf der 3 *cm* vom Perineum entfernte Rectumblindsack gefunden wurde.

Der Darm wurde heruntergezogen und an die Haut angenäht.

22. Münchmeyer, Zeitschrift f. d. ges. Heilkunde. 1842. 22. Section eines 4 Tage alten Knaben.

Der Dickdarm stieg gerade nach der Mitte des Beckens herab und endete hier mit einem geschlossenen blinden Sack, der an das untere Segment des Blasenkörpers in der Ausdehnung von einem Viertelzoll fest angewachsen war.

Keine Communication mit der Blase.

An der normalen Afterstelle eine kleine flache Vertiefung.

23. W. Gruber, Österr. Zeitschr. f. prakt. Heilk. XII. 1. 1866. Schmidt's J. 1866. 132. p. 22.

19³/₄ Zoll langer männlicher Fötus.

In der Dammgegend drei Längswülste, von denen der mittlere, 10 Linien lange, anderthalb Linien breite nach vorne in die Rhaps scroti übergieng und nach hinten durch eine kleine trichterförmige Vertiefung an der Stelle des Anus abgegrenzt war.

Das ausgedehnte Rectum füllte die Beckenhöhle aus, seine Portio anoprostatica verjüngte sich abwärts trichterförmig und endete in einen 2 Linien langen, ³/₄ Linien weiten Canal, der über der erwähnten trichterförmigen Vertiefung der Aftergegend blind endigte. Die Levatores ani und der Sphincter ani externus umschlossen diese Partie enger als gewöhnlich.

24. Horrocks, Transactions of the obstetrical Society of London 1886. Schmidt's J. 211. 46.

Zwei Tage altes Mädchen erbrach Meconium; an Stelle des Anus eine seichte Vertiefung. Der eingestossene Trocar erreichte das Rectum nicht.

Section: Der Blindsack endete im kleinen Becken in einiger Entfernung vom Anus.

25. D. Leisrink, Atresie des Afters, Fehlen des Rectum, Operation nach Stromeyer. Deutsche Zeitschrift f. Chir. I. 6. p. 594. 1872. Schmidt's J. 1873. 157. p. 70.

Dreitägiges Kind bricht; an Stelle des Afters eine leichte Vertiefung, mit Übergangshaut überzogen, einen halben *cm* tief.

L. machte einen die Peripherie der Membran umfassenden Schnitt und drang in die Tiefe. Da das Rectum nicht zu erreichen war, beschloss L., nach dem Vorschlage Stromeyer's (Handb. d. Chir. Bd. II.), das Peritonäum von unten zu perforiren. In der Tiefe von 7¹/₂ *cm* liess sich Darm fühlen, der mit einer Schieberpincette gefasst und heruntergezogen, am After befestiget und eingeschnitten wurde.

Aus der Beschaffenheit des Faeces schliesst L., dass Dickdarm, vielleicht *S. romanum* vorlag.

26. Forget, l'Union, 104. 1850. Schmidt's J. 1851. 69. p. 279.

Bei einem 36 Stunden alten Mädchen endete der Anus blind; Trocar entleerte kein Meconium. Afterbildung nicht zugegeben.

Section: Darm aufgetrieben, besonders an der Flexura iliaca sin; diese bildete einen blinden Sack, von welchem aus an Stelle des Rectum ein dickes fibröses Band abgieng, sich an die Stelle des äusseren Anus anheftete und von Peritonäum überzogen war, als wenn das Rectum vorhanden gewesen wäre. Bei näherer Betrachtung ergab sich, dass dieses fibröse Band aus allen Häuten bestand, die die Därme haben, nur die Schleimhaut fehlte.

27. Goyrand. Bei einem 2 Tage alten Kinde fand sich eine beträchtliche Einsenkung am Perineum und abnorme Annäherung der Sitzhöcker.

Colotomia sin; das Kind lebte $10\frac{1}{2}$ Monate und starb an Cholera infantum. Section wies ein konisch nach unten verengtes Becken nach. Steissbein fehlte.

* * *

Neben angeborenem Mastdarmverschluss und gleichzeitig damit kommen auch noch Atresien höher oben im Dickdarme oder auch im Dünndarme vor.

28. Dehio (Dorp. med. Zeitschr. III. p. 1. 1873). Schmidt's J. 1873. 158. 30.

Section: Es bestand nicht nur Atresie des Rectum, sondern auch eine zweite am unteren Ende des Dünndarmes, welcher mit dem Dickdarme nur durch das Mesenterium zusammenhieng. Der Dickdarm begann an normaler Stelle mit vollständig geschlossenem Sacke, an welchem ein stark erweiterter Wurmfortsatz aufsass.

Dickdarm contrahirt, enthielt nur Darmschleim und endete 2 cm oberhalb der Rhaphe dicht hinter dem Scrotum blind.

Es kann auch das Rectum ganz ungewöhnlich hoch hinauf obliterirt sein.

29. Einen solchen Fall von Meckel, wo das Kolon in der Gegend des linken Hüftbeinkammes blind endete, bildet Förster (Die Missbildungen des Menschen) als grosse Seltenheit ab.

Im Zusammenhange mit den vollständigen Atresien des Mastdarmes müssen die **angeborenen Stricturen** erwähnt werden,

weil dieselben mit den Atresien eine gemeinschaftliche Entstehung haben. Sie sind als unvollständige Atresien aufzufassen.

Einen Fall von Atresia recti, wo die Membran eine feine Communicationsöffnung zwischen Rectum und Anus hatte, berichtet

30. L. Stromeyer, Handb. der Chir. 1867. Schmidt's J. 1867. p. 270.

Konnte $2\frac{1}{2}$ Zoll weit in einen ausgebildeten After eindringen, dann stieß er auf ein Hindernis. Meconium gieng in Form eines Nähfadens ab.

Stromeyer führte eine Schlundsonde mit einem Bündel feiner Bougies bis an die Scheidewand ein; die sechste vorgeschobene Bougie drang durch die minimale Öffnung.

31.—33. Mehrere Fälle von längeren congenitalen Stricturen bildet Ammon ab; eine $\frac{2}{3}$ Zoll lange im Anustheile bei einem neugeborenen Knaben (Taf. IX., Fig. 11), eine ober der erweiterten Anaportion sitzende, welche an der Leiche eines bejahrten Mannes gefunden wurde, der sein ganzes Leben lang an Stuhlverstopfung gelitten hatte (Taf. IX., Fig. 13), und eine ähnliche an der Leiche eines 70jährigen, an Tympanites gestorbenen Mannes vorgefundene (Taf. IX., Fig. 12). (Fig. 26.)

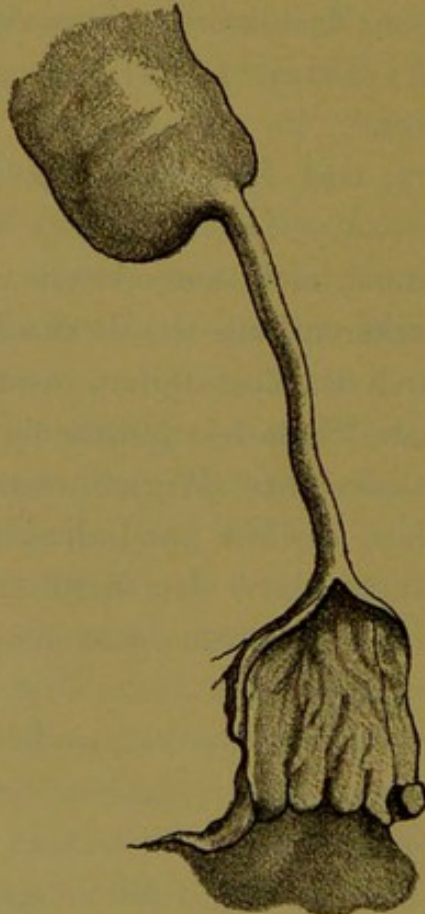


Fig. 26. (Ammon, Die angeb. chir. Krankh. d. Menschen, Taf. IX. Fig. 12.)

34. Von einer congenitalen Stricture im oberen Theile des Rectums mit Prolaps berichtet Böckel.

Über einen mit Dilatation behandelten Fall von Stricture im Analtheile finden wir eine Mittheilung bei

35. R ö s c h (Württemberg. medic. Corresp.-Blatt. Bd. 5. Nr. 7). Schmidt's J. 1837. 13. 320.

Knabe; Mastdarmöffnung war so klein, dass sie nur, einem Punkte gleich, bemerkt wurde; der Stuhlgang erfolgte mit grosser Beschwerde in Form eines Fadens; die Verengerung erstreckte sich $1\frac{1}{2}$ Zoll hoch. Unvollkommene Dilatation; trotzdem gedieh das Kind ($1\frac{1}{2}$ Jahre beobachtet).

C. Atresia ani mit innerem Nebenafter.

Angeborener Verschluss des Mastdarmes mit Persistenz von wahren Cloakenresten, inneren Fisteln oder innerem Nebenafter.

Die Cloakenreste oder inneren Fisteln entstehen durch Ausbleiben der Vereinigung zwischen Septum Douglasii und Damm, sind möglicherweise bedingt durch die vorausgehende Verwachsung des Sinus analis (die paarigen Analhöcker verwachsen nicht nur im Bereiche des Perineum, sondern auch des Afters—Atresie), wodurch der Darminhalt gestaut wird. (?) Die inneren Fisteln verlaufen ober dem Damme und stellen die Grenze zwischen ektodermalen und entodermalen Anlagen dar.

Sie münden beim Manne in die Blase oder den Blasentheil der Urethra bis zur Grenze zwischen Pars prostatica und membranacea, auch in den persistenten Uterus masculinus.

Eine Einmündung weiter vorne*) in den aus dem Genitalhöcker hervorgegangenen Theil der Urethra kommt nicht vor; ich konnte nirgends einen sicheren Fall von Einmündung eines Cloakenrestes in die Urethra finden. Die als urethrale bezeichneten, angeblichen Cloakenreste sind keine Cloakenreste, sondern äussere Fisteln, münden auch gar nicht in die Urethra, sondern an der unteren Seite des Penis oder

*) Esmarch sagt: „Bei Kindern männlichen Geschlechtes führt dieser Canal entweder in den Grund der Harnblase (A. ani vesicalis) oder auch in die Harnröhre (A. ani urethralis), und zwar mündet er bald in den unteren Theil der Pars prostatica derselben, bald weiter nach vorne hin, indem er die Urethra eine Strecke begleitet, ja man fand ihn sogar in der Nähe des Orificium urethrae an der Eichel ausmündend oder hier blind endend.“

im Bereiche des Scrotums. Auf diese Form der Fisteln und die dabei stattgehabten Verwechslungen komme ich später zu sprechen.

Die Communicationsöffnung wurde sehr verschieden weit gefunden, in der Regel ist sie sehr enge; manchmal ist der Gang in Obliteration begriffen, so dass nur mehr ein Stück desselben, gegen welches der Rectumblindsack spitz zuläuft, offen gefunden wird, seine Mündung in die Blase bereits verschlossen ist. Als Ausdruck der gänzlichen Obliteration des Cloakenganges bleibt bisweilen eine straffe Anheftung des Darmes an die Blase bestehen.

Die Enge der Fisteln gestattet dem Meconium nur sehr ungenügenden Abfluss.

Der Umstand, dass durch die Fisteln zwar Meconium in die Blase, aber nicht Urin in den Mastdarm fliesst, wird meist auf einen angenommenen Klappen-Mechanismus zurückgeführt. Es dürften dabei aber auch die Druckverhältnisse in der Blase und im Mastdarme eine wesentliche Rolle spielen.

Beim Weibe sind die inneren Fisteln (Cloakenreste) überhaupt seltener.

Dass der vesicale Nebenafter nur bei männlichen Individuen vorkomme, ist unrichtig. Er kommt auch beim Weibe vor, aber nur bei gedoppelter Vagina und Uterus, oder bei fehlenden inneren Genitalien.

Einen solchen Fall meldet

36. Ahlfeld (Wagner's Archiv der Heilkunde, B. 18. p. 185 [188]).

.... Stark ausgedehnte Blase, völlig getrennte Müller'sche Fäden (Uterus und Scheiden), deren Ausführungsgänge in die Blase münden, eine Einmündung des Mastdarmes in die Blase bei vorhandener Atresia ani externa und endlich zwei wohlausgebildete Harnorgane mit ihren Ausführungsgängen, von denen der eine statt direct in die Blase erst in den unteren Theil des einen Müller'schen Fadens mündet. Urachus geschlossen. Urethra mündet in die äusserlich ausgebildete weibliche Genitalgrube.

Anus verschlossen.

Sehr selten wurde die Einmündung in den Uterus beobachtet.

37. Esmarch beobachtete einen solchen Fall (Dissertat. H. Becker, Kiel 1879).

Der Uterus war doppelt, die eine Hälfte communicirte durch eine freie Öffnung mit dem blind endenden Kolon.

Bei der Operation wurde die mit Meconium gefüllte Uterushöhle für den Mastdarm gehalten und eröffnet, der Rand der Öffnung an die Haut angenäht. Das Kind starb am 5. Tage.

Einen anderen meldete

38. Bednař, Krankheiten der Neugeborenen und Säuglinge. 1850. III. 207.

Am 4. Tage gestorbenes Mädchen.

Zwischen Steissbein und äusserer Scham war eine deutlich markirte Hautleiste, aber keine Aftermündung, zwischen den Schamlippen kein Scheideneingang, nur die Harnröhrenmündung bemerkbar.

Section: Perforations-Peritonitis. Dickdarm an zwei linsengrossen Stellen unweit der rechten Kolonflexur perforirt (Überfüllung mit Meconium).

Die Gebärmutter war zu einem, mit Meconium gefüllten Sacke von der Grösse einer mittleren Mannsfaust ausgedehnt, welche beiderseits statt der Tuben zwei fingerhutförmige Ausstülpungen zeigte. An ihrer hinteren Wand befand sich die Ausmündung des Kolon; die von der Gebärmutter eingebrachte Sonde kam durch die äussere Mündung der Harnröhre zwischen den Schamlippen zum Vorscheine, dasselbe geschah mit einer von der Harnblase aus in die Harnröhre eingebrachten Sonde. Harnblase leer. Die Ureterenmündungen in die Blase undurchgängig, Hydronephrosis bilat.

Auch die Einmündung des inneren Nebenafters in die Scheide ist selten.

Bei den meisten als *Atresia ani vaginalis* beschriebenen Fällen handelt es sich nicht um eine Einmündung des Ganges in die Vagina, sondern in die Vulva (*vestibulum*). Schröder behauptete, dass es eine *Atresia ani vaginalis* überhaupt nicht gebe, sondern dass es sich immer um eine abnorme Communication des Rectum mit dem Scheidenvorhofe unmittelbar unter dem hochstehenden Hymen handle. Dies ist nicht richtig; die vaginalen Fisteln kommen vor, sind aber selten. Die häufigeren in die Vulva mündenden Fisteln sind keine Cloakenreste, sondern äussere Fisteln, die mit der Cloake nichts zu thun haben.

Dieselben werden später besprochen werden.

Die Formen des Mastdarmverschlusses bei vorhandener innerer Nebenausmündung sind ganz ähnliche wie bei einfachem Mastdarmverschlusse; auch die Beckenveränderungen sind dieselben.

Die Diagnose kann ihre Schwierigkeiten haben.

Die Ausmündung in die Blase oder den Blasentheil der Urethra wird man nur aus dem Abgang von Meconium aus der Urethra erkennen können.

Ist der Urin immer bei jeder Entleerung trübe, bräunlich gefärbt, zeigt er Zeichen der Zersetzung, ist er übelriechend, so wird man auf Einmündung der Fistel in die Blase schliessen können. Das in die Blase gelangte Meconium hat Zeit, sich im Urine zu lösen. Der Reiz auf die Blasenschleimhaut erzeugt Cystitis.

Geht aber nur zeitweise mit dem Urine Meconium ab, in der Zwischenzeit normaler, unveränderter Urin, ist das Meconium nicht in dem Harne gelöst, sondern nur mit demselben ausgestossen, wird Meconium aus der Harnröhre auch ausgepresst, ohne dass gleichzeitig Urin abgeht, so kann man auf eine Einmündung der Fistel in den Blasentheil der Urethra schliessen. Auf die Weite der Fistel einen ungefähren Schluss zu ziehen, gestattet nur die Menge des entleerten Meconiums. Ebenso wird man bei der vaginalen Ausmündung durch Austreten von Meconium aus der Vagina auf die Fistel aufmerksam. Die Stelle der Fistelöffnung genauer zu bestimmen, kann bei der Enge der Theile Schwierigkeiten machen.

Für die Prognose der Atresia ani mit innerer Nebenausmündung kommt zweierlei in Betracht: erstens die Weite der abnormen Öffnung und zweitens das Organ, in welches sie mündet.

Zumeist ist die Communication sehr eng und für den Kothabfluss ungenügend; doch kommen Ausnahmen vor. Bei vaginaler Ausmündung wurde eine genügende Weite wiederholt beobachtet; auch bei Ausmündung in die Blase oder den Blasentheil der Urethra wurden breitere Communicationen vorgefunden. Röthe beobachtete eine solche bei der Section eines neugeborenen Knaben; Jacobowitsch fand bei der Section eines 3 Tage alten Knaben eine 1 *cm* weite Öffnung; Page erzählt von einem 54jährigen Manne mit Atresia ani, der seine Fäces per urethram durch eine im 10. Lebensjahre angelegte künstliche Fistelöffnung vor dem Scrotum entleerte; Rowan von einem 8monatlichen Kinde, bei welchem sich der künstliche After bald so verengt hatte, dass alle Fäces per urethram abgiengen; trotzdem keine Erscheinungen von Cystitis.

Bei der Einmündung der Fistel in den Blasentheil der Urethra oder besonders in die Blase kommt überdies die Gefahr der Cystitis

durch faulige Zersetzung des Blaseninhaltes in Betracht. Die Vaginalschleimhaut dagegen erweist sich gegen den Contact mit Fæces äusserst tolerant. Die Operation der Atresia ani mit innerer Nebenausmündung wird, wenn auch nicht immer aus einer unmittelbaren *Indicatio vitalis*, so doch stets wegen späterer übler Folgen oder wenigstens aus kosmetischen Rücksichten ausgeführt werden müssen.

Atresia ani vaginalis.

39. Albert (*Allgem. Wiener med. Ztg.* 1884, p. 392) erwähnt eines erwachsenen Mädchens mit Atresia ani, bei welchem die Fæces per vaginam herauskamen; führte man den Finger in die Vulva, so konnte man keine Begrenzung nach oben finden, alles war eine glatte, mit Schleimhaut ausgekleidete Höhle, welche mit Fæces ausgefüllt war. Da war wahrscheinlich die Scheide und das Rectum als einzige Höhle angelegt, es war aber nicht zu eruiren, wo die beiden Systeme voneinander durch eine Wand oder Falte geschieden waren.

Einen ähnlichen Fall breiter Communication von Rectum und Vagina meldet

40. Hand, *Imperforet anus, the rectum opening into the vagina.* Philadelphia med. Times 1875. Virchow-Hirsch 1875. I. p. 340.

An Stelle des Anus findet sich eine kleine, brustwarzenähnliche Hervorwölbung. Vordere Rectal- und hintere Vaginalwand fehlt bis zum Uterus hin, Vaginalportion schaut ins Rectum.

Eine engere Öffnung fand sich in dem Falle von

41. Krain, *Wiener med. Wochenschrift.* 1857. p. 77.

Drei Jahre altes Mädchen, bei dem nach der Geburt eine Afterbildung an der Stelle des Afters, die eine Hautleiste in der Verlängerung der Rhapshe perinei markirt hatte, versucht worden war.

Oberhalb des Hymens findet sich in der hinteren Scheidenwand eine in den Mastdarm führende Öffnung, durch die eine $2\frac{1}{2}$ Linien dicke Bougie eingeführt werden konnte.

Das Kind litt an Koliken und Stuhlverstopfung.

42. Einen weiteren Fall bildet Ammon ab. (*Tab. XXXIII. Fig. 15.*) Es handelte sich um ein 7jähriges Mädchen mit narbenartig verschlossenem After; der Anus öffnete sich an der Stelle des Hymens.

Nachfolgende schematische Zeichnung stellt die Einmündung des Mastdarmes oberhalb des Hymens dar.

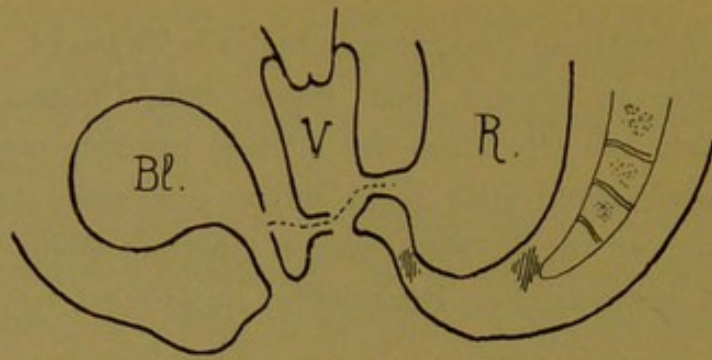


Fig. 27. Atresia ani vaginalis. Bl = Blase, V = Vagina, R = Rectum.
Die punktirte Linie deutet die Grenze zwischen Ektoderm und Entoderm an.

Atresia ani vesicalis et urethralis.

(Einmündung in die Blase und den Blasentheil der Urethra, bis zum Colliculus seminalis.)

Der Canal ist meist enge, das Rectum jedoch gewöhnlich umfänglicher an die Blase oder dem Blasentheil der Urethra adhärent.

Die vesicale Einmündung zeigt in schematischer Zeichnung *Fig. 28*;

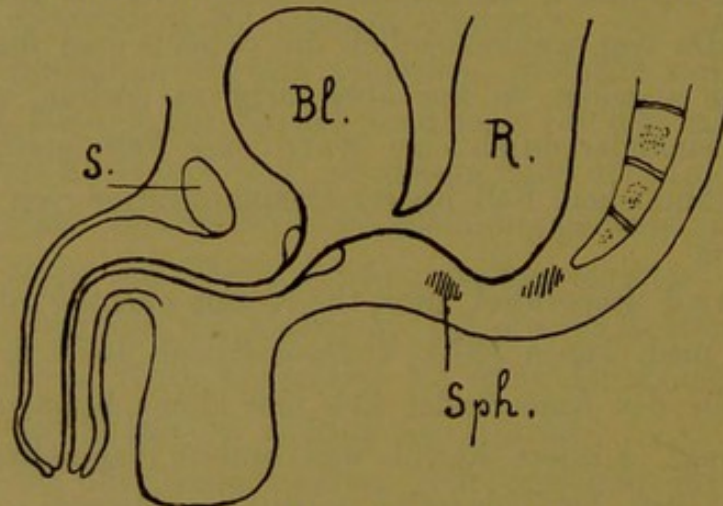


Fig. 28. Atresia ani vesicalis.

S = Symphyse, Bl = Blase, R = Rectum, Sph = Sphincter.
die urethrale Einmündung *Fig. 29*.

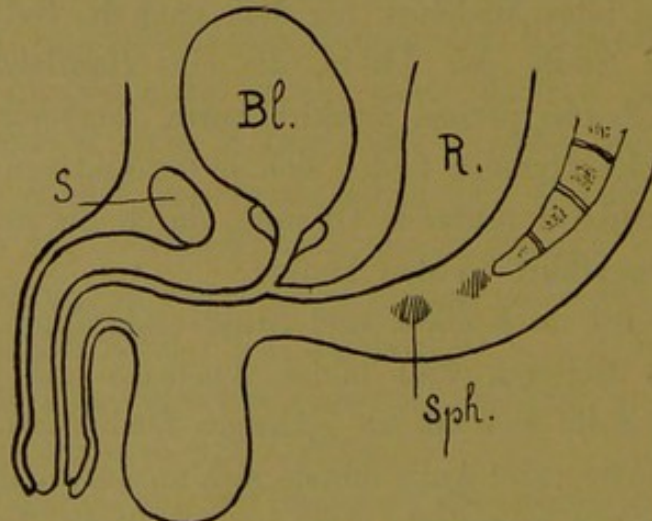


Fig. 29. Atresia ani urethralis.

S = Symphyse, Bl = Blase, R = Rectum, Sph = Sphincter.

43. R ö t h e, vollständige Atresia ani bei fehlendem Mastdarme. Deutsche Klinik. 11. 1870. Schmidt's J. 1871. 149. p. 304.

Neugeborener Knabe; vom After keine Spur. Operation von unten fand in der Tiefe von $5\frac{1}{2}$ cm kein Rectum.

Section: Kolon übergieng in die stark aufgetriebene Blase; mit der letzteren bildete es einen birnförmigen, 12 cm langen, 15 cm im Umfange messenden, das ganze Becken ausfüllenden, bis ans Promontorium reichenden Schlauch, der eine dickflüssige Masse enthielt.

Dass aus der Harnröhre intra vitam nichts abfloss, erklärt sich aus dem Mangel des Detrusor.

44. Jacubowitsch (l. c.). Bei einem drei Tage alten Knaben bemerkte man an Stelle des Afters eine kleine Vertiefung in der Haut; mit dem Harne floss jedesmal viel Meconium ab.

Colotomia sinistra.

Section: Der Mastdarm endete in die Harnblase mit einer ein cm weiten Öffnung.

45. Jacubowitsch (l. c.). Bei einem zwei Tage alten Knaben fand sich an Stelle des Afters eine ununterbrochene Hautfalte. Der Urin ist jedesmal schmutziggelblich. Bei der Operation wurde das Mastdarmende nicht gefunden.

Obduction: Der Mastdarm endete auf der Höhe des Harnblasengipfels in letztere mit einer Öffnung, welche eine feine Borste durchliess.

46. L. Koch, Gräfe u. Walther's Journal. Bd. 26. H. 4. Schmidt's J. 1840. Suppl. p. 159.

Bei einem neugeborenen Knaben fehlte der After. Urin war trüb und übelriechend; Kind erbrach. Bei der Operation vom Damme wurde $1\frac{1}{2}$ Zoll eingedrungen, aber der Darm nicht gefunden; nun wurde auf einem eingeführten Itinerarium die Harnröhre und Blase von der Wunde aus eröffnet. Die Fäces giengen besser ab, aber das Kind starb bald.

Bei der Section fand man das Rectum nicht hinter der Blase herabsteigend, sondern sich an die linke Wand derselben anlehnend und hier durch festes Zellgewebe verwachsen. Ein kurzer, enger Canal verband den Mastdarm mit dem Blasenhalse.

47. Scanzoni, Würzburger med. Verhandlungen. 1852. II. p. 21. Schmidt's J. B. 75. 292.

Am sechsten Tage nach der Geburt gestorbener Knabe, mit Atresia ani und Meconiumabgang aus der Urethra.

Section: Kolon ausgedehnt, in der Ausdehnung von $\frac{1}{2}$ □ Zoll mit dem untersten Theile der hinteren Blasenwand zusammenhängend. Das absteigende Stück des Grimmdarmes und das Rectum fehlten. Das kleine Becken war mit einer krümmlichen, aus Bindegewebe, Fett und Muskelfasern bestehenden Masse ausgefüllt.

Der Blindsack des Kolon zeigte eine narbenähnliche, strahlig gefaltete, leicht arcolirte Stelle mit 2 Vertiefungen, von welchen aus eine feine Sonde bis in die Harnblase drang. Die Öffnungen in der Blase entsprachen genau den normalen Mündungen der Samenausführungsgänge (also Verschmelzung des Darmes mit den Samenbläschen).

48. Hadra, Berliner Wochenschrift. 1889. Nr. 50. p. 1018. Virchow-Hirsch, 1889. I. p. 472.

Konnte bei einem Knaben mit Atresia ani vesicalis den Enddarm vom Damme her nicht erreichen, noch gelang es ihm, von unten her das Peritonäum zu eröffnen. Er öffnete daher den Leib an der linken Seite, gieng an einer mit Meconium gefüllten Schlinge möglichst tief nach abwärts, leitete diese nach Durchstossung des Peritonäums zum Damme hinaus und fixirte sie dort, nachdem er die Bauchwunde geschlossen hatte.

Das Kind erstickte am 4. Tage an Milchaspiration.

Die sehr enge Mündung des Darmes in die Blase lag direct unter dem Colliculus seminalis.

49. Fr. Page, Report of a case where from congenital deformity a man aged 54 years has passed his faeces and urine by the urethra all his life. Brit. med. Journ. 1888. p. 875. Virchow-Hirsch, 1888. II.

Anus imperforatus mit Öffnung des Mastdarmes in die Blase. Ein Versuch, die natürliche Afteröffnung herzustellen, misslang; zur leichteren Entleerung der Scybala wurde im 10. Lebensjahre eine Fistel kurz vor dem Scrotum angelegt; nichtsdestoweniger fanden wiederholt Kothstauungen statt, und wegen einer solchen kam der Kranke, 54 Jahre alt, übrigens gesund, seit 24 Jahren verheiratet, Vater eines Kindes, zur Behandlung. Blutige Erweiterung der Fistel behob die Kothstauung sehr bald. Guter Zustand noch nach $\frac{1}{2}$ Jahre.

50. Rowan, med. Timesand. Gaz. 1872. p. 333. Schmidt's J. 1878. 177. p. 265.

3 Tage altes Kind mit Atresia ani urethralis; in der Tiefe von $2\frac{1}{2}$ Zoll wurde eine fluctuirende Geschwulst erreicht, welche Meconium entleerte.

Nach 8 Monaten wurde das Kind wieder gebracht; die Öffnung hatte sich so verengt, dass alle Fæces per urethram abgiengen. Neuerliche Öffnung am Perineum.

Auffallend war, dass durch das Verweilen der Fäcalmassen keine entzündlichen Erscheinungen an der Blase zustande kamen.

51. Porro, Annali univers. di medic. 1871. Virchow-Hirsch. 1871. I. p. 172.

Bei einem neugeborenen Knaben mit Atresia ani gieng unter beständigem Drängen Meconium aus der Harnröhre, bisweilen klarer Urin. Rectumblindsack 2 cm tief vom Damme aus erreicht und eröffnet.

Section: Rectum stark erweitert, endete spitzzulaufend am Blasenhalse und mündete mit einer engen Fortsetzung in die Pars membranacea der Urethra.

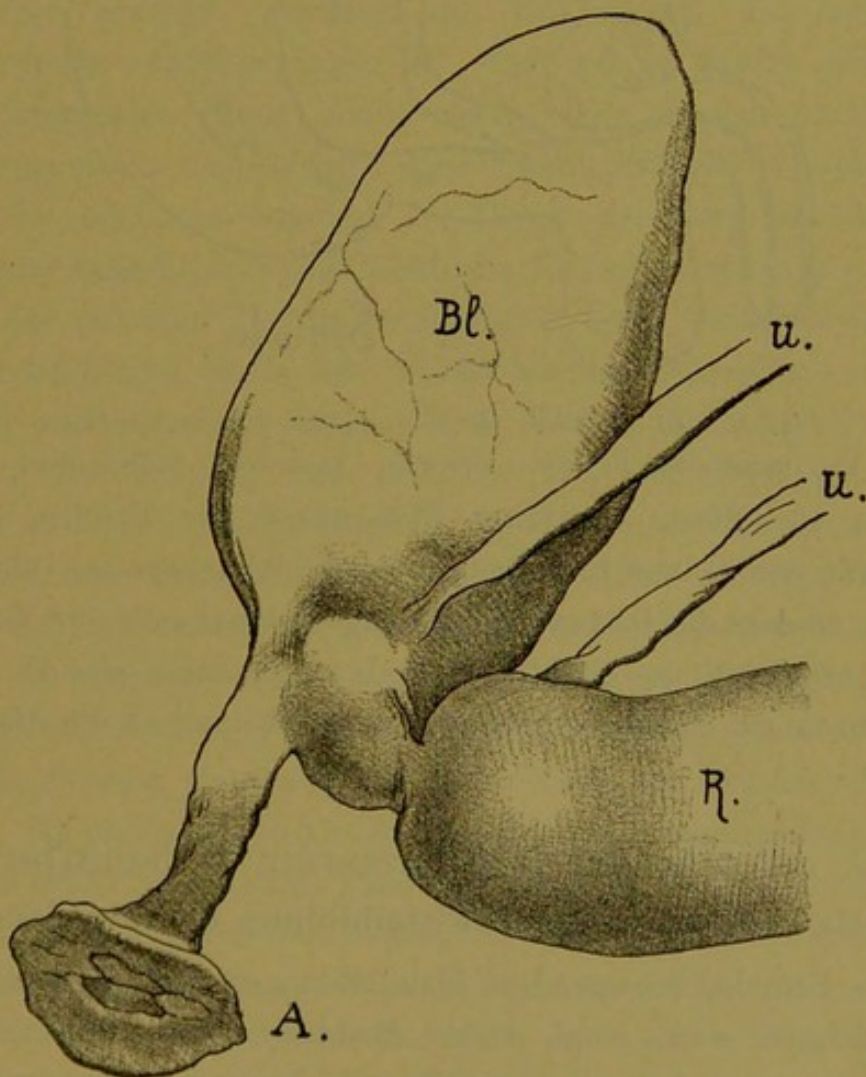


Fig. 30. Atresia ani vesicalis nach Ammon.

Bl = Blase, R = Rectum, U = Uterus, A = Anus.

52. Dodgson. Brit. med. Journ. 1868. Virchow-Hirsch. 1868. I. p. 173.

Neugeborener Knabe; Anus fehlte vollständig; Meconiumabgang aus der Harnröhre.

Section: Rabenfederkiel dicke Communication zwischen dem sehr weiten Rectum und der Urethra an der Stelle des Uterus masculinus.

53. Ein schönes anatomisches Präparat einer vesicalen Atresie bildet Ammon (Die angeborenen chirurgischen Krankheiten des Menschen) Tab. X., Fig. 15, ab. Eine Copie dieser Abbildung ist *Fig. 30* auf der vorhergehenden Seite.

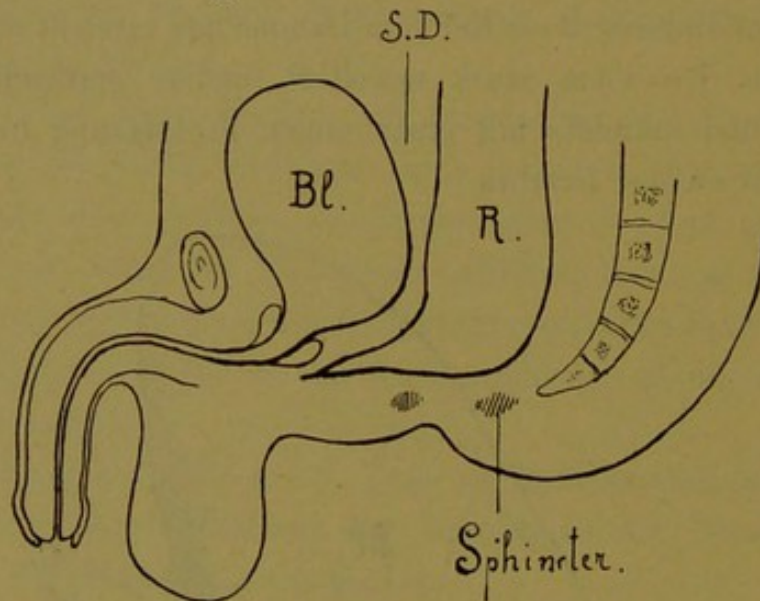


Fig. 31. Bl = Blase, R = Rectum, S D = Septum.

Der gegen die Prostata ziehende Cloakenrest endigt blind.

Der zur Blase oder zum Blasentheile der Urethra ziehende Canal kann vor seiner Einmündung in die Harnwege zur Obliteration kommen, so dass das Rectum in einen engen, blind endenden Gang ausgezogen erscheint, dessen blindes Ende an die Blase oder die Prostata angewachsen ist. Diese Verhältnisse stellt schematisch die *Fig. 31* dar.

D. Atresia ani mit äusserem Nebenafter.

(Atresia ani mit äusserer Fistelbildung des Mastdarmes.)

Die Gründe, warum diese Fistelbildungen nicht als Cloakenreste zu bezeichnen sind, nicht durch Ausbleiben der Vereinigung des Septum Douglasii mit dem Damme hervorgegangen anzusehen sind, wurden früher schon erörtert.

Ich komme hier nochmals auf dieselben zurück.

Die Scheidung des Mastdarmes vom Urogenitalapparate geschieht dadurch, dass das Septum Douglasii mit den in der Tiefe vereinigten paarigen Dammanlagen verwächst. Bleibt dieses Verwachsen aus, so besteht ein Cloakenrest (innere Fistel). Ist aber der Mastdarm vom Urogenitalapparate ganz getrennt, dann ist unbedingt jene Vereinigung auch eingetreten. Bei allen Formen der Atresie mit äusseren Fisteln ist der Mastdarm vom Urogenitalapparate vollständig geschieden, es besteht gar keine Communication zwischen beiden, es muss also a priori angenommen werden, dass jene Vereinigung stattgefunden hat, der eigentliche Cloakengang also zur Obliteration gekommen ist.

Die äusseren Fisteln können also dem Cloakengange nicht entsprechen, sondern nur jener oberflächlichen Furche oder Spalte, welche die in der Tiefe bereits vereinigten paarigen Anlagen des Perineums (Analhöcker) und der Genitalwülste noch eine Zeitlang voneinander scheidet, nachdem die Obliteration der eigentlichen Cloake bereits vorsichgegangen ist, und welche Spalte oder Rinne vom ektodermalen Sinus analis nach vorne in den ektodermalen Sinus urogenitalis zieht. Bleibt diese Spalte in einer variablen Länge zum Theile offen, so entsteht ein Canal, der vom Analtheile des Mastdarmes ausgeht, in einem beliebigen Niveau zwischen den Schlussflächen der paarigen Dammscrotalanlagen nach vorne verläuft und an einer beliebigen Stelle der oberflächlichen Schlusslinie derselben (Rhaphe) nach aussen mündet. Diese Fisteln verlaufen also in der Substanz des Dammes und der aus den Genitalwülsten hervorgegangenen Gebilde, nicht oberhalb des Dammes. Dieser ist normal entwickelt, aber zwischen seinen beiden Hälften ist ein Fistelcanal offen geblieben. Dass die äusseren Fisteln im Bereiche der ektodermalen Anlagen verlaufen, ist klar. Denn sie münden ja innerhalb derselben. Wären sie Cloakenreste, so müsste man annehmen, dass der untere Rand des Septum Douglasii die obere Wand des Fistelcanales bildet und nur die untere Wand aus den ektodermalen Dammanlagen hervorgegangen wäre. Der Damm wäre dann erstens oft auf ein Minimum der Dicke reducirt, zweitens müsste man zugeben, dass Theile, welche sonst aus dem Ektoderm entstehen, in diesen Fällen aus dem Septum Douglasii werden, dass also das Entoderm direct an die Oberfläche trete.

Nehmen wir den speciellen Fall einer Atresia ani mit fistulöser Ausmündung des Rectum in der Fossa navicularis, den das Schema in *Fig. 32* darstellt.

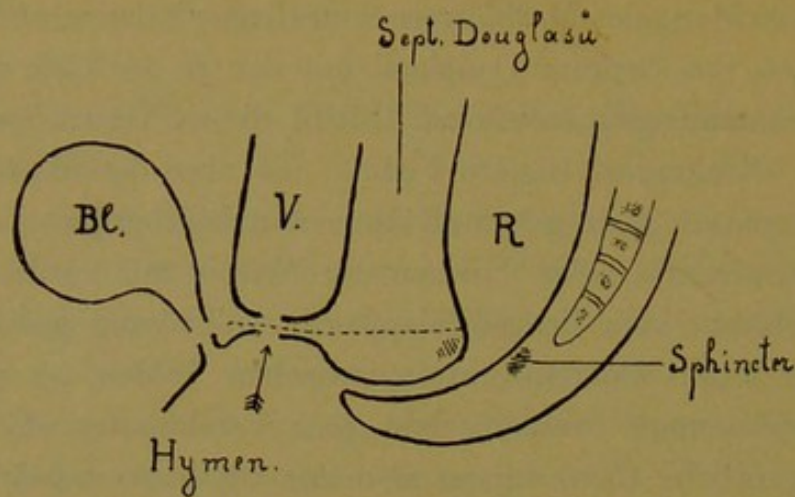


Fig. 32.

Atresia ani vulvaris. Bl = Blase, V = Vagina, R = Rectum.
Die punktirte Linie bedeutet die Dammgrenze.

Himmelfarb*) erklärt das Zustandekommen der Atresia ani vestibularis folgendermassen:

„Während die Scheidung der Cloake in normaler Weise vorsich- geht, ist der untere Rand der urethro-rectalen Scheidewand (Septum Douglasii) in dem Momente noch nicht erreicht, wo die Zusammen- löthung der anogenitalen Falten bereits begonnen hat; diese Falten berühren sich und werden zusammengelöthet, während das untere Segment des Cloakenganges sich zu theilen fortfährt, wobei das Rectum vor die Hautbrücke, die durch die Vereinigung der ano- genitalen Falten gebildet worden ist, verlängert wird.

Die Zusammenlöthung dieser Falten wird ferner statt am unteren Rande des Septum urethro-rectale mehr nach hinten vorsichgehen, wodurch zwischen prä- und postanal Falten kein genügender Raum für den Anus gelassen wird, was eine vollständige Atresie desselben zur Folge haben wird.

In der Gegend des atresirten Anus wird der äussere Sphincter sich ausbilden, denn die Entwicklung des Sphincter externus geschieht am analen Walle, unabhängig davon, ob sich dort das Rectum öffnet oder nicht. (Das Vorhandensein des Sphincter ani an seinem Orte wird durch directe anatomische und klinische Untersuchungen be- wiesen. [Rizzoli, Bernard, Blot, Bouisson, Friedberg, Koch, Puach.])

*) Zur Lehre von den angeborenen Anomalien der weiblichen Geschlechts- organe. Anus præternaturalis bei einem 14jährigen Mädchen. Arch. f. Gynäkologie 1892. p. 372.

Indem die Cloakenscheidewand ihr späteres Nach-unten-Sinken fortsetzt, wird sie ein bereits formirtes Perineum und einen obliterirten Anus finden. Der untere Rand der Scheidewand, der den vorderen Rand der Rectalöffnung bildet, kann sich mit der präanalen Falte nicht mehr vereinigen. Jetzt wird das Rectum sich vor die Perinealbrücke verlängernd in den hinteren Theil der Cloakenfurche, d. h. das Vestibulum, sich eröffnen, wohin auch die Müller'schen Gänge ihrerseits sich öffnen, also ein Anus vulvaris entstehen.

Das untere Rectumsegment wird, da der äussere Sphincter am analen Walle sich bildet, nur seinen Sphincter internus haben.“

Nach der Auffassung Himmelfarb's ist also die unter der Fistel gegen die Anusstelle hin gelegene Brücke das Perineum, die obere Wand des Fistelcanales der untere Rand des Septum Douglasii, welches sich mit dem Damm nicht vereinigt hat.

Wäre da die obere Wand des Fistelcanales vom Septum Douglasii gebildet, so müsste nothwendigerweise das Septum auf der Strecke von der Fistelöffnung bis zum Hymen nackt zutage treten, während wir doch aus der Entwicklungsgeschichte wissen, dass das Vestibulum bis zum Hymen ektodermalen Ursprunges ist, dass die Grenze zwischen Ektoderm und Entoderme ungefähr der in dem Schema gezeichneten punktirten Linie entspricht.

Die Dammgrenze muss also höher oben, ober dem Fistelcanale, der Canal also im Damm verlaufen.

Man kann umgekehrt auch nicht bloss die zwischen der Fistelöffnung und dem Orificium vaginæ gelegene Partie (im Schema *d*) als in diesem Falle sehr kurzen Damm und den Fistelcanal als quasi nach vorne verschobene Analportion bezeichnen.

Am meisten den wirklichen Verhältnissen entspricht die Erklärung, welche Ziegenspeck*) für die Entstehung des Anus præternaturalis suburethralis (Atresia ani mit äusserer, suburethraler Fistel) auf Grund der Untersuchungen von Reichel gibt; er sagt:

Durch Verwachsen der Dammanlagen wurde die schon gebildete Öffnung (Einstülpung in der vierten Woche) in ihrem hinteren Abschnitte secundär wieder verschlossen. Das andrängende Meconium hat nun das untere Darmende weiter und weiter nach vorne ausgestülpt, und je weiter die Genitalfalten schon nach vorne verwachsen

*) Über Anus suburethralis, seine Entstehung und Behandlung. Arch. f. Gynäkologie 1889. 34. p. 492.

waren, desto weiter nach vorne wurde die Mündung verlegt. Nur so lässt sich das Vorhandensein des Sphincter erklären.

An dieser Erklärung fehlt aber auch die Präcisirung, wie die Scheidung des Mastdarmes vom Urogenitalapparate eigentlich vorsieht. Nach der Formulirung von Ziegenspeck wäre die äussere Wand des Fistelcanales die zusammengelötheten anogenitalen Falten in ihrer ganzen Höhenausdehnung, es würde also das, was unter dem Fistelcanale ist, als aus den anogenitalen Falten hervorgegangen zu betrachten sein, die obere Wand des Fistelcanales wäre der untere Rand des Septum Douglasii.

Dies ist nach dem früher Gesagten nicht möglich, da die Trennung des Urogenitalapparates vom Mastdarme voraussetzen lässt, dass die Vereinigung des Septums mit den tieferen Partien des Dammes vorsichgegangen sei; es muss also ein Theil des Dammes auch oberhalb des Fistelcanales liegen.

Ich stimme mit Ziegenspeck überein in der Auffassung der Atresia ani et recti (secundäre Verwachsung), nicht aber der Atresia ani und der Atresia recti, welch' erstere Ziegenspeck durch Mangel der normalen Einstülpung, letztere durch ungenügendes Tiefertreten des Enddarmes bei vorhandener Analeinstülpung erklärt.

Abel*) fasst das Zustandekommen der Atresia ani vestibularis so auf, dass die ektodermale Betheiligung (bei der Bildung der Cloake) nicht stattgefunden hat und es dem herabwachsenden Septum nicht möglich war, die äussere Haut zu durchbrechen, obwohl es einen aussergewöhnlichen Punkt erreicht hat. Die Widersprüche, welche diese Annahme herausfordert, wurden schon im Beginne dieser Abhandlung dargelegt.

Betrachtet man noch die scrotalen Formen der congenitalen Fisteln bei Atresia ani, so sieht man bei denselben sofort, dass die Fisteln thatsächlich in den oberflächlichen Theilen des Dammes und des Scrotums verlaufen.

Am deutlichsten zeigt die Verhältnisse der Sectionsbefund des Falles Nr. 81 von Friedberg (*Fig. 41*), wo der zu einem Strange obliterirte Cloakengang die obere Dammgrenze markirt, die äussere scrotale Fistel ganz im Damme verlaufend erscheint. Der Gegensatz

*) Ein Fall von angeborenem Anus præternaturalis vestibularis bei einer 20jährigen Nullipara. Arch. f. Gynäkologie 1890. 38. p. 493.

zwischen Cloakenrest und äusserer Fistel springt hier an einem und demselben Falle auf's deutlichste in die Augen.

Die Analportion ist bei allen Formen der Atresia ani mit äusserer congenitaler Fistel zur Entwicklung gekommen, jedoch oberflächlich verschlossen. Dass die Analportion vorhanden sei, darauf deutet der vorhandene Sphincter ani externus.

Dass der Verschluss des Anus durch Verwachsung zustande gekommen ist, darauf deuten die äusserlich sichtbaren Zeichen, nämlich Andeutungen einer strahligen Narbe in der Gegend des Anus, Verlängerung der Rhapshe perinei auf die Gegend des Anus, wulstförmige, von einer Rhapshe gekrönte Bildungen an dieser Stelle.

Die Verwachsung des Anus ist meist eine nur oberflächliche, selten hat die verschliessende Schichte eine beträchtlichere Dicke, nie erstreckt sie sich auf die ganze Analportion, oft ist dieselbe sehr dünn, wie eine epitheliale Verklebung.

Ja, wie wir später sehen werden, gibt es dergleichen den Damm durchsetzende Fisteln auch bei normal entwickeltem, gar nicht verschlossenem Anus.

Wenn man annimmt, dass das Offenbleiben der Fistelgänge durch den Verschluss des Anus bedingt ist, so muss man auch in den genannten Fällen annehmen, dass vielleicht ein Verschluss des Anus durch epitheliale Verklebung bestand, welche den Anlass für das Offenbleiben des Fistelcanales abgab, dass sich aber die epitheliale Verklebung wieder löste, die Fistel aber bestehen blieb.

Die Auskleidung der Fistelcanäle ist eine schleimhautähnliche Membran. (Rosthorn, Unvollkommene Cloakenbildung etc. Wiener klin. Wochenschrift 1890. Nr. 10.)

Doch ist die Membran nicht identisch mit der Mastdarmschleimhaut, sondern ähnelt am meisten der schleimhautähnlichen Auskleidung des Übergangstheiles der Analportion, die ektodermalen Ursprunges ist. Es ist also gänzlich unnöthig, von einer Verlängerung des Rectums oder der Rectalschleimhaut bis zur Ausmündung der Fistel zu sprechen.

Die Analportion zeigt am deutlichsten, dass auch aus dem Hornblatte eine schleimhautähnliche Membran hervorgehen könne, man kann also auch die schleimhautähnliche Auskleidung der Fistelgänge als aus dem Ektoderm hervorgegangen ansehen. Sie verleugnet ihren Ursprung auch nicht, denn wenn die Fistelgänge ge-

spalten werden, nimmt sie rasch den Charakter der Cutis an, das Epithel verhornt. (Goyrand.)

Die Diagnose der Atresia ani mit äusserer Fistelöffnung macht keine Schwierigkeiten.

Die Atresie des Anus ist immer eine äussere, meist ganz oberflächliche; nie ist der Anus zu beträchtlicher Tiefe obliterirt. Der Sphincter ist erhalten und umgibt den tiefsten Theil des Mastdarmblindsackes.

Die Fistelcanäle sind im grossen und ganzen enge, besonders die weiter vorne mündenden, und können früher oder später die Symptome der Kothstauung hervorrufen; die Operation wird also auch in diesen Fällen nicht bloss aus kosmetischen Rücksichten, sondern zur Verhütung späterer übler Folgen indicirt sein. Dass das Leben auch ohne künstliche Afterbildung oft selbst ohne wesentliche Beschwerden erhalten bleiben könne, zeigen zahlreiche Beispiele. (Fälle von Deutsch, 16jähriges Mädchen mit perinealer Fistel, 29jähriges Mädchen mit vestibularer Fistel; Friedberg, 9 Wochen altes Kind mit scrotaler Fistel; Green, perineale Öffnung bei einem 2jährigen Kinde; Himmelfarb, 14jähriges Mädchen, vestibulare Öffnung; Abel, 20jähriges Mädchen, vestibulare Öffnung; Simon, $\frac{3}{4}$ Jahre altes Kind, perineale Öffnung; Jacobowitsch, 2monatliches Mädchen mit vestibularer Öffnung; Engström, 22jähriges Mädchen, Öffnung in der Fossa navicularis; Nyström, 7 Jahre altes Mädchen mit Öffnung in der Commissur, u. a.)

Ich wende mich nun zur Zusammenstellung der gesammelten Fälle von Atresia ani mit äusserer fistulöser Ausmündung desselben. Ich ordne dieselben nach den Ausmündungsstellen der Fistel, von rückwärts nach vorne vorschreitend. Diese Eintheilung ist eine vollständig willkürliche, die Bezeichnungen: perineale, vulvare, vestibulare, scrotale, suburethrale Fisteln kann man als bequem beibehalten.

a) Die Fistel mündet am Perineum.

(Atresia ani perinealis oder Atresia ani cum fistula perineali.)

Fig. 33 und 34 zeigen schematische Durchschnitte.

54. Deutsch, N. Zeitschft. f. Geburtskunde. XXX. 3. Schmidt's J. B. 75. p. 292.

Bei einem 16jährigen Mädchen fand sich an Stelle des Afters keine Spur einer Öffnung, dagegen fast in der Mitte des Perineums eine ungefähr erbsengrosse, mit schwieligem Rande versehene Öffnung,

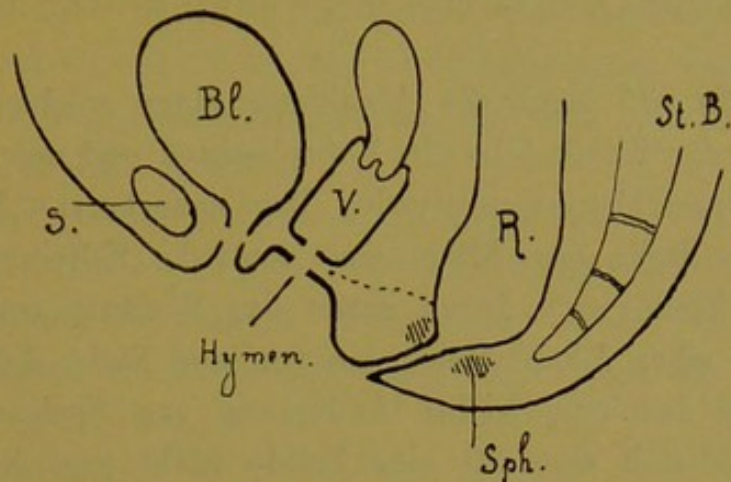


Fig. 33. Atresia ani perinealis.

S = Symphyse, Bl = Blase, V = Vagina, R = Rectum, Sph = Sphinter.
Die punktirte Linie bezeichnet die Dammgrenze.

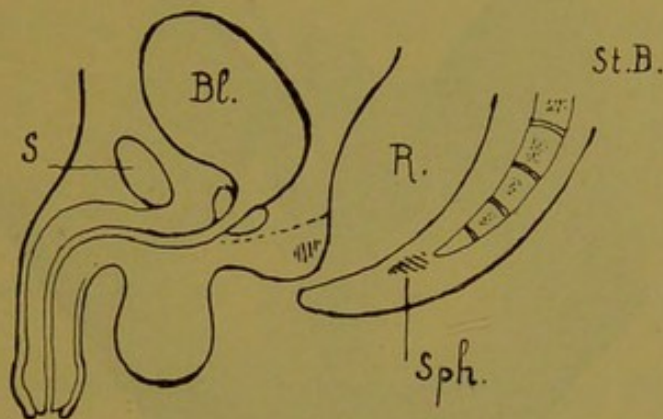


Fig. 34. Atresia ani perinealis.

S = Symphyse, Bl = Blase, R = Rectum, Sph = Sphincter.
Die punktirte Linie bezeichnet die Dammgrenze.

aus welcher das Mädchen regelmässige Stuhlentleerungen hatte. Nach innen ist die Öffnung mit einer einen faltigen Kranz darstellenden Schleimhaut wie ein natürlicher After ausgekleidet.

55. Curling, Über die operative Behandlung der angeborenen Verschlüssungen des Rectum. Med.-chir. Transact. 43 B. 271. Schmidt's J. B. 111. 326.

Anus imperforatus; der an die Vagina angeheftete Darm durch eine Fistel am Perineum sich öffnend. Incision; nach zwei Jahren konnte die Heilung constatirt werden.

Diese Fälle stehen ziemlich vereinzelt da, meist findet sich die Öffnung der Fistel weiter vorne, knapp hinter der hinteren

Commissur der Labia maj. oder knapp hinter der Scrotalwurzel.

56. *Fig. 35* zeigt die Abbildung eines solchen Falles, der kürzlich an der Klinik Chrobak beobachtet und mir gütigst zur Veröffentlichung überlassen wurde. Der neugeborene Knabe zeigte Phimose; an Stelle des Afters eine deutliche Fältelung der Haut; von dieser Stelle nach vorne gegen das Scrotum zog ein flacher Wulst mit einer Rhaphelinie; am vorderen Ende dieses Wulstes, knapp hinter dem eine leichte Andeutung von Spaltung zeigenden Scrotum fand sich eine für eine Sonde leicht passirbare Öffnung; die Sonde drang unter der Haut des Perineums nach rückwärts bis in die Analgegend, wo das Knöpfchen präcise gefühlt werden konnte.

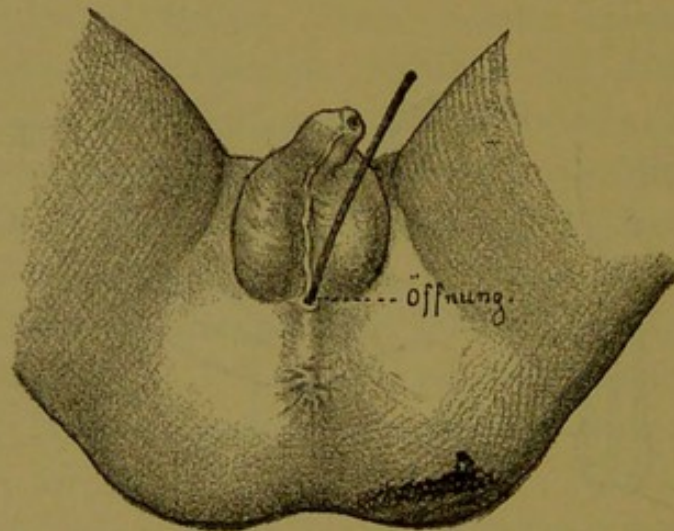


Fig. 35. Atresia ani cum fistula perineali.

In die Fistelöffnung ist eine Sonde eingeführt.

57. E. Küster, Über Anus fistulosus congenitus. Berl. klin. Wochenschrift. 1875. 33. p. 456.

Drei Monate altes, schwächliches, seit der Geburt an Stuhlbeschwerden leidendes Kind.

Dicht hinter der Commissura posterior eine feine Öffnung, aus der sich die Schleimhaut lippenförmig vorstülpte. Die normale Afteröffnung fehlte. Der künstlich etablirte After fungirte, wie später nachgewiesen wurde, vollständig normal.

58. A. Lindblad (Upsala läkareförenförhandl., XII., 660) fand bei einem neugeborenen Mädchen an der normalen Afterstelle nur eine kleine Vertiefung, dagegen dicht hinter der hinteren Commissur eine für eine Knopfsonde durchgängige Öffnung.

Spaltung des unter der Haut nach rückwärts verlaufenden Ganges, Annähen der Schleimhaut an die Hautschnittränder. Heilung.

59. Simon, Mittheilungen aus der chir. Klinik Rostock. Schmidt's J. B. 140. p. 239.

Fand bei einem $\frac{3}{4}$ Jahre alten Kinde ausser Atresia ani am hinteren Ende des gespaltenen Hodensackes eine Kothfistel; Spaltung des Ganges, Schleimhaut an die Haut angenäht; Heilung, während die blosser Öffnung an der Anusstelle vorher ohne Erfolg war.

60. Green.

Anus imperforatus; dünne Öffnung hinter dem Scrotum; Kind 2 Jahre alt operirt; nur 6 Tage in Beobachtung.

61. Gasquet, L'Union, 72. 1860. Schmidt's J. 111. 397.

Fand bei einem 2 Tage alten Knaben hinter dem Scrotum eine kleine bräunliche Geschwulst, neben ihr eine leichte Einsenkung und eine scharf hervorspringende Leiste. Die Rhapshe reicht vom Scrotum bis zur Steissbeinspitze. An der normalen Afterstelle entstand beim Pressen eine leichte Vorwölbung; hier wurde eingestochen, ein Katheter eingelegt. Die bräunliche vorgewölbte Stelle hinter dem Scrotum entleerte geöffnet Meconium; von ihr zog ein Canal zum After.

An diesem Falle ist hervorzuheben, dass der Fistelcanal nach aussen durch eine allerdings sehr dünne Membran abgeschlossen war.

62. Nyström. Schmidt's J. B. 188. p. 286.

Bei einem 7 Jahre alten Mädchen fand sich an der hinteren Commissur der Labia maj. ein für einen kleinen Finger durchgängiges Loch in's Rectum; an der Stelle, wo der After sein sollte, eine narbenähnliche Vertiefung. Hinter der abnormen Analöffnung fand sich nur eine dünne Hautbrücke, hinter welcher die eigentliche Analöffnung von einer dünnen Haut verdeckt war, die anscheinend nur aus Schleimhaut und Epidermis bestand. Der Canal wurde gespalten, die Schleimhaut an die Haut angenäht. Heilung mit Continenz.

Oder die Öffnung liegt noch weiter nach vorne, vor der hinteren Commissur der grossen Schamlippen in der Fossa navicularis, oder im Vestibulum vaginae.

Diese werden gewöhnlich unter dem Namen Atresia ani vestibularis (vulvaris) oder Atresia ani cum fistula vestibulari zusammengefasst.

b) *Atresia ani vulvaris* oder *Atresia ani cum fistula vulvari*.

(Siehe das Schema *Fig. 32.*)

63. Winternitz, Prager med. Wochenschr. 1883. Nr. 16. p. 149.

Bei einem 10 Tage alten Mädchen fand sich neben *Atresia ani* eine 1 mm weite Fistel knapp vor der hinteren Commissur.

64. Bednař, Krankheiten der Neugeborenen und Säuglinge. I. p. 129. 1850.

Bei einem 10 Tage alten Mädchen fand sich an Stelle des Afters eine Narbe, von einer nach der Geburt vorgenommenen Perforation herrührend. In dem Raume, welcher von den grossen Schamlippen nach hinten, von den hinteren Enden der kleinen Schamlippen nach vorne begrenzt ist, hinter dem Scheideneingange die sehr enge, nicht einmal dem gewöhnlichen Kinderklystierrohrchen durchgängige Ausmündung des Mastdarmes.

Die Öffnung wurde durch Pressschwamm dilatirt.

65. Friedinger, Wiener Zeitschrift. X. 8. 1854. Schmidt's J. 85. p. 163.

Bei einem in der 5. Woche an Diarrhöe gestorbenen Kinde fand sich an Stelle des normalen Afters eine verdünnte, wenig vorstehende Hautfalte. Innerhalb der hinteren Commissur der Schamspalte war eine kleine stecknadelkopfgrosse Öffnung, durch welche man in den nach abwärts sackartig erweiterten Mastdarm gelangte, so dass man an der normalen Stelle des Afters das Köpfchen einer Sonde leicht spüren konnte; aus dieser Öffnung entleerten sich flüssige Fäces.

66. Günther, Schmidt's J. 111. 397.

Anus imperforatus; nahe vor der hinteren Commissur eine stecknadelkopfgrosse Öffnung, aus der Meconium kommt; durch die Öffnung gelangt man in einen dicht unter der Haut verlaufenden, $\frac{3}{4}$ Zoll langen Canal, der in's Rectum umbiegt.

Incision an der normalen Stelle des Afters (Kreuzschnitt). Einlegen einer Cannüle; die Öffnung verengte sich bald wieder. Das Kind starb nach 12 Tagen.

67. Engström, Finska läkaresällsk handb. B. 30. p. 231. Virchow-Hirsch. 1889. II. p. 686.

Bei einem 22jährigen Mädchen mündete das Rectum in der *Fossa navicularis*. An der normalen Afterstelle keine Einsenkung. Sphincter konnte nicht nachgewiesen werden.

Das Mädchen war als Kind incontinent, später continent.

68. H. Brücke. Inaugural-Dissert. Berlin 1872.

14 Tage altes Mädchen zeigte an Stelle des Anus nur eine seichte Grube; in der Fossa navicularis findet sich eine feine Öffnung, aus der Meconium abgeht.

Incision an der Afterstelle. Die Öffnung verengte sich bald wieder und das Kind starb.

Bei der Section fand sich Uterus und Vagina doppelt.

69. E. Küster, Über Anus fistulosus congenitus. Berl. klin. Wochenschrift. 1875. 33. p. 456.

Bei einem Mädchen fand sich die fistulöse Ausmündung des Afters in der Vulva zwischen Hymen und Commissura posterior. Der Bildungsfehler verlief so symptomlos, dass derselbe erst 4 Monate nach der Geburt von der Mutter entdeckt wurde.

Die Öffnung war so eng, dass sie einen Katheter mittleren Calibers nur mit Mühe passiren liess; der normale After nur durch eine seichte Vertiefung angedeutet. Der künstlich etablirte After functionirte vollständig, die Entleerungen waren periodisch.

70. Goyrand.

Bei einem kleinen Mädchen mit angeborenem Mangel des Afters öffnete sich der Mastdarm vor der hinteren Scheidencommissur.

71. Jacobowitsch. Zur Diagnostik und Therapie der angeborenen Atresie des Afters etc. Archiv f. Kinderheilk. 1886. VII. p. 401.

Bei einem zweimonatlichen Mädchen fand sich an Stelle des Afters eine Hautfalte; der After, für eine dünne Sonde durchgängig, öffnete sich an der Commissur der Schamlippen hinter dem Hymen. Spaltung, Annähen des Mastdarmes an die Haut. (Prof. Kolomin.)

72. Deutsch, N. Zeitschrift f. Geburtskunde. XXX. 3.

Bei einem 29jährigen Mädchen von ungewöhnlich kleinem, unentwickeltem Körper entdeckte man bei Application eines Klysmas folgenden Befund: An Stelle des Afters war die Rhapsie stark vorragend, dem Sitz des Afters entsprechend einen erbsengrossen, mit kurzem Hautstiel versehenen, derben, knorpelig sich anfühlenden runden Anhang tragend. Geschlechtstheile vollkommen entwickelt. Unmittelbar hinter dem Hymen, an der hinteren Partie des Scheidenvorhofes eine fast regelmässig runde, von einem schwieligen Rande begrenzte Öffnung von $\frac{1}{2}$ Zoll Durchmesser, durch die der

Finger in den Mastdarm drang. Die Öffnung, von strahligen Fältchen umgeben, schien einige Contractionsfähigkeit zu haben. Die Kranke hatte keine Ahnung von der Abnormität, doch hatte sie nur alle 8 bis 14 Tage Stuhl.

73. Osterloh, Arch. f. Gynäkologie. 7. p. 565. 1875.

10 Wochen altes Mädchen; After an normaler Stelle fehlte; im Vestibulum zwischen Hymen und Frenulum fand sich eine kleine bleifederkieldicke Öffnung, aus der eine dünne Kothsäule ausgepresst wurde.

Nach dem Hautschnitt konnte man die Muskelfasern des Sph. externus an ihrer gewöhnlichen Stelle erkennen.

Eröffnung des Rectumblindsackes; Vernähung der Öffnung im Vestibulum nach Anfrischung der Ränder.

74. Nagel, Deutsche Klinik 1855, Nr. 51. Schmidt's J. 91. S. 159.

Ein 7monatliches Mädchen zeigte Atresia ani und widernatürliche Darmausmündung unter dem Scheideneingange an der hinteren Commissur; eine eingeführte Sonde konnte am Mittelfleisch leicht gefühlt werden.

75. Tuch, Schmidt's J. 1877. 176. p. 243.

26jähriges Mädchen; an Stelle des Afters eine stark pigmentirte Vertiefung, welche wie ein mit Haut überzogener Sphincter aussah. Ober der hinteren Commissur der Labien die Anusöffnung, welche durch einen schlaffen Sphincter verschlossen war.

76. Abel, Ein Fall von angeborenem Anus præternaturalis vestibularis bei einer 20jährigen Nullipara. Arch. f. Gynäkologie 1890. 38. 493. (*Fig. 36.*)

Das gesunde, kräftige Mädchen hatte als Kind keine Beschwerden, später häufig Stuhlverstopfung. Menses seit dem 17. Lebensjahre.

Vom Frenulum zieht sich eine dunkler gefärbte Rhaps nach hinten, dieselbe trägt kleine Runzeln, fühlt sich ziemlich derb an, macht den Eindruck eines richtigen Dammes.

Beim Auseinanderhalten der kleinen Schamlippen bekommt man vor dem Frenulum die Afteröffnung zu Gesicht; beim Versuche, mit dem Finger einzudringen, hat man deutlich fühlbaren Widerstand zu überwinden; in schräger Richtung nach hinten oben gelangt man ohne Knickung in den Mastdarm.

Keine Operation, da keine Beschwerden.

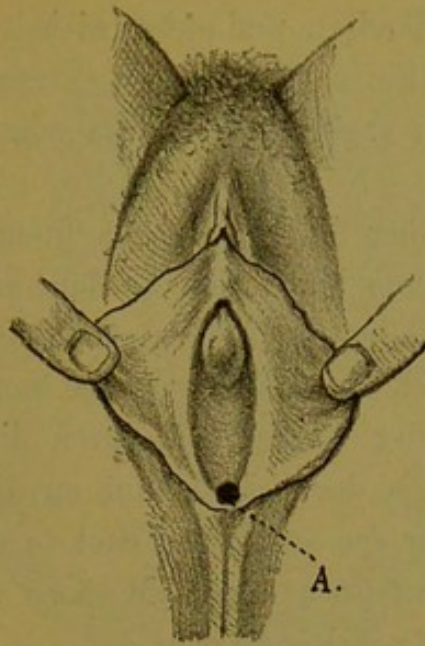


Fig. 36 (nach Abel). A = Öffnung der vestibularen Fistel.

77. Himmelfarb, Zur Lehre von den angeborenen Anomalien der weiblichen Geschlechtsorgane. Anus præternaturalis bei einem 14jähr. Mädchen. Arch. für Gynäkologie. 1892. p. 372. (*Fig. 37.*)

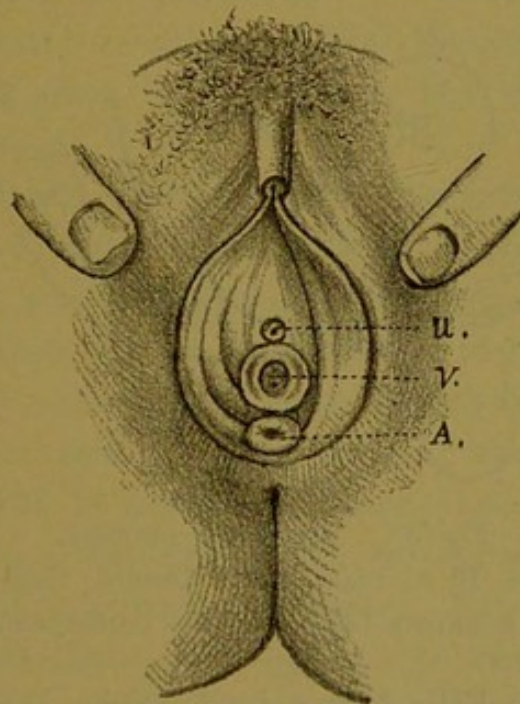


Fig. 37 (nach Himmelfarb).

U = Urethra, V = Vagina, A = Öffnung des Anus vestibularis.

Vom Frenulum nach hinten zieht sich die Rhapshe, in deren Mitte man eine kleine pigmentirte Hautvertiefung bemerkt.

Zieht man die grossen Labien auseinander, so bemerkt man unmittelbar vor dem Frenulum und unter dem Hymen den Anus

mit strahlenförmigen Rändern und gutentwickeltem inneren Sphincter, der dem eingeführten Finger Widerstand entgegensetzt.

Septum zwischen Vagina und Rectum sehr dünn. Corpus perinei fehlt. (?)

78. Brisken, Über Atresia ani etc. Inaug.-Dissert. Bonn 1888.

An Stelle des Anus findet sich die Haut bläulich, beim Schreien entsteht hier eine Vorwölbung. In der Gegend der hinteren Commissur eine 1 mm weite Fistel, aus der Meconium kommt. Eine eingeführte Sonde lässt sich in der Analgegend durch die Haut durchfühlen.

Spaltung. Annäher der Schleimhaut an die Haut. Heilung.

Der Ausmündung der äusseren Fistel in der Fossa navicularis und im Vestibulum entspricht beim Manne vollständig die Ausmündung in der Rhapshe scroti.

c) Atresia ani scrotalis oder Atresia ani cum fistula scrotali.

Der Fistelcanal zieht unter der Haut des Perineums nach vorne und mündet in der Rhapshe des Scrotums. (Schematischer Durchschnitt *Fig. 38.*)

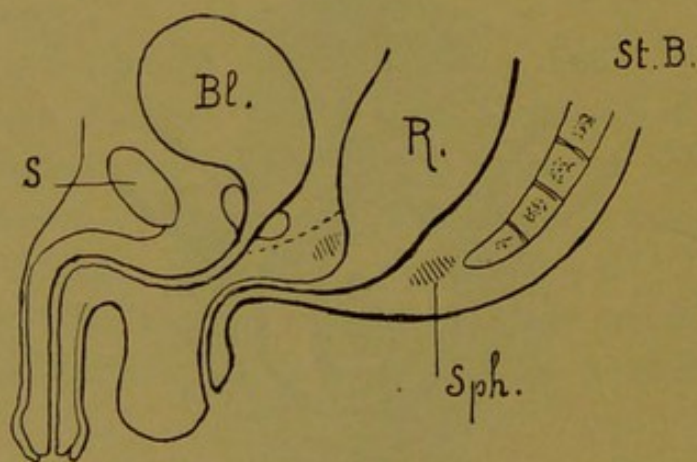


Fig. 38. Atresia ani scrotalis.

S = Symphyse, Bl = Blase, R = Rectum, Sph = Sphincter.

Die punktirte Linie zeigt die Dammgrenze.

Zwei derartige Fälle kamen im heurigen Jahre an der Klinik meines Chefs, Herrn Hofrathes Albert, zur Beobachtung. Ihre kurzen Krankengeschichten sind folgende:

79. Der erste Fall (*Fig. 39*) betraf einen 16 Tage alten Knaben, bei welchem folgende Missbildungen vorhanden waren:

Der Penis ist kurz, nach abwärts gekrümmt; Eichel breit, trägt eine dorsale Präputialschürze; an der Unterseite der Glans findet

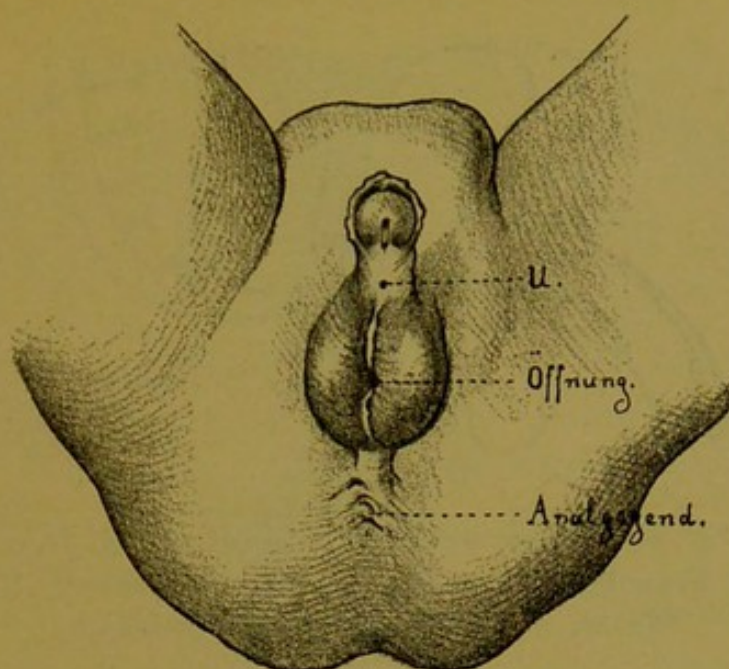


Fig. 39. Atresia ani scrotalis. U = Urethralöffnung.

sich statt des Glantheiles der Urethra eine Rinne, welche nach rückwärts in einen 2 *mm* langen, als Blindsack endenden Canal übergeht. (Glanstheil der Urethra zum Theile offen geblieben und mit dem Penistheile nicht vereinigt.) Hinter diesem Blindsacke mündet die Urethra mit einer feinen Öffnung, aus welcher der Urin im Strahle entleert wird.

Die Analöffnung fehlt, an ihrer Stelle findet sich ein längs gestellter Hautwulst, welcher dem Perineum entlang bis zur Scrotalwurzel zieht und von der Rhapshe gekrönt ist; die letztere setzt sich in die Rhapshe scroti fort, welche ungefähr in der Mitte durch eine Einziehung unterbrochen ist, in deren Grunde sich eine feine Öffnung findet, aus welcher sich der Koth entleert; führt man eine Sonde ein, so gelangt man in sagittaler Richtung unter dem beschriebenen Perinealwulste bis in die Analgegend, wo der nun weit gewordene Canal nach oben in's Rectum umbiegt. Der Canal verläuft am Perineum unter der Haut, im Bereiche des Scrotums aber in einer viel tieferen Schichte (vide den schematischen Durchschnitt *Fig. 40* auf der nächsten Seite).

Der Bauch des Kindes ist nur wenig aufgetrieben, bei starkem Pressen entleert sich der Koth ziemlich rasch aus der scrotalen Öffnung.

Die vorgenommene Operation bestand in Folgendem: Der ganze Canal wurde auf einer eingeführten Hohlsonde bis gegen die Spitze

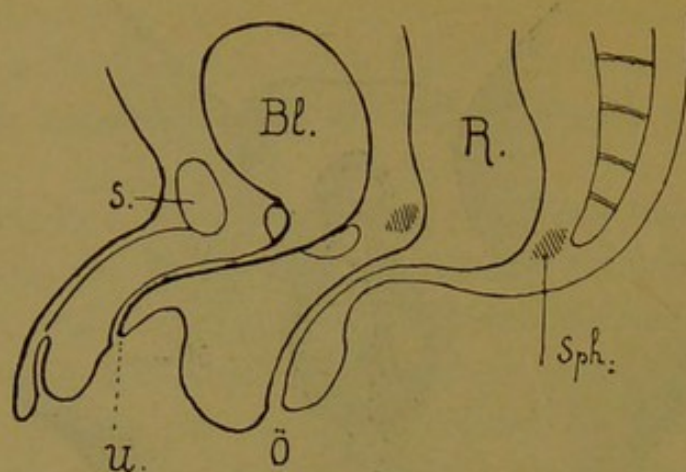


Fig. 40. Schematischer Durchschnitt zu Fig. 39.

S = Symphyse, Bl = Blase, R = Rectum, Sph = Sphincter, U = Urethralöffnung, Ö = Öffnung des Fistelcanales.

des Steissbeines hin gespalten. Man sah nun, dass der Canal von einer blassrothen Schleimhaut ausgekleidet war, welche ohne deutliche Grenze in die Mastdarmschleimhaut übergieng. Dieser Schleimhautüberzug wurde exstirpirt, die Mastdarmschleimhaut an die Haut der Analgegend ringsum angenäht, das in seiner hinteren Hälfte klaffende Scrotum und der klaffende Damm linear vernäht.

Die Heilung trat an allen Punkten anstandslos ein.

80. Der zweite Fall betraf den 19jährigen Samuel B. Derselbe kam zur Welt ohne After an normaler Stelle und wurde nach zwei Monaten operirt.

Befund: Kleines, schwächliches Individuum; Penis gut entwickelt, leicht nach abwärts gekrümmt, zeigt Hypospadias glandis.

An Stelle des Anus (*Fig. 41*) findet sich eine $2\frac{1}{2}$ cm lange, schlitzförmige, sagittal gestellte Öffnung ohne radiäre Analfalten. Aus diesem Schlitz prolabirt eine bohnen-grosse, lebhaft rothe, wie normale Schleimhaut aussehende polypöse Bildung, welche an der vorderen Rectalwand knapp ober der Analöffnung mit einem breiten Stiele inserirt ist. (Dieser Schleimhaut-Prolapsus genirte den Kranken und führte ihn an die Klinik.) Die Analöffnung ist für den kleinen Finger leicht, für den Zeigefinger schwer passirbar; sie zeigt eine weiche narbige Umrandung und einen scharfen Rand als Übergang der Cutis in die Schleimhaut.

Beide Testikel im Scrotum, der rechte etwas tiefer stehend.

In der Rhaps des Scrotums, $4\frac{1}{2}$ cm vor der Anusumrandung, eine trichterförmige gefaltete Einziehung, welche in einen Canal führt,

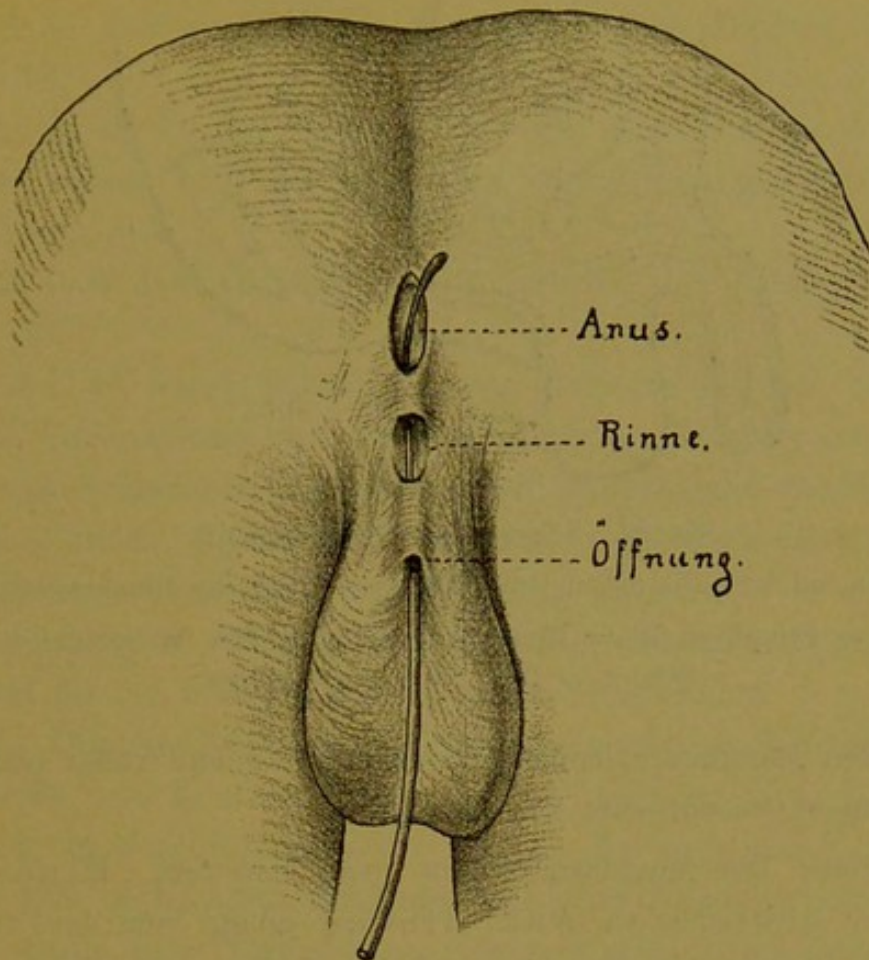


Fig. 41.

der unter der Rhapshe des Scrotums und Perineums bis an die vordere Umrandung des Anus zieht. Am Perineum dehiscirt der Canal auf 11 mm Länge und präsentirt sich als eine schleimhautartig ausgekleidete, auf $\frac{3}{4}$ cm ausspannbare Rinne.

Der Patient ist vollständig willkürlich auch für diarrhöischen Stuhl continent.

Weitere Fälle melden:

81. H. Friedberg, Arch. gén. 1857. Schmidt's J. 100. 52.

Bei einem neun Wochen alten Knaben fand sich geringer Grad von Hypospadië, Atresie des Anus und an der hinteren Scrotalwand in der Rhapshe eine für eine feine Sonde durchgängige Öffnung, aus der sich der Koth entleerte. Rhapshe am Damm sehr ausgeprägt, bis zum Os coccygis reichend.

Spaltung, Vernähen der Schleimhaut mit der Haut. Das Kind starb nach vier Wochen.

Die Section zeigt einen äusserst interessanten Befund (Fig. 42) der geeignet ist, ein deutliches Licht auf die bei dieser Missbildung

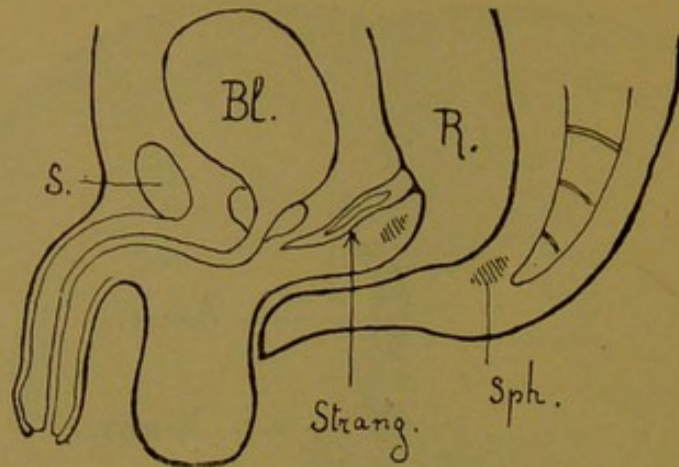


Fig. 42. Schematischer Durchschnitt.

Atresia ani scrotalis neben strangförmigem Reste des Cloakenganges.

S = Symphyse, Bl = Blase, R = Rectum, Sph = Sphincter,
Strang = Rest des Cloakenganges.

vorliegenden Dammverhältnisse zu werfen und meine früher gemachten Behauptungen wesentlichst zu stützen.

Section: Der Mastdarm schien kurz, erweitert. Einen Zoll über der gebildeten Analöffnung gieng von der vorderen Wand des Rectum ein Strang von der Stärke einer dicken Stricknadel ab, der nach dem Trigonum vesicale verlief und durch Zellgewebe mit dem Blasengrunde zusammenhieng und sich in der Gegend der Prostata verlor. Nur am stärkeren Theile konnte man ein Lumen in dem Strange nachweisen, welches aber mit dem Rectum nicht zusammenhieng.

After von einem normalen nicht zu unterscheiden; im oberen Theile desselben sind die Kreisfasern stark entwickelt (Sphincter). Muskeln am Perineum normal gebildet. Hier bestand also neben der äusseren scrotalen Fistel noch ein strangförmiger Rest des Cloakenganges. Dieser Strang markirt deutlich die obere Grenze des Dammes oder die untere des Septum Douglasii; was unterhalb von ihm liegt, ist als Damm anzusehen; die äussere Fistel verläuft also in der Substanz des Dammes. Die Insertion dieses Stranges am Rectum markirt auch genau die Grenze der Analportion, die in diesem Falle unleugbar in normaler Höhe entwickelt, deren äussere Öffnung aber verschlossen war. Der Verschluss ist, wie die über die Analgegend ziehende Rhaphe zeigt, als durch Verwachsung entstanden anzusehen.

82. G. Goyrand, Über die Atresie etc. Gazette de Paris. 33 ff. 1856.

Bei einem kleinen Knaben fehlte der After und der verlängerte Mastdarm öffnete sich mit einer ganz engen Fistel in der Rhapsche des Scrotums.

83. J. W. Dehio, Dorp. med. Zeitschrift. III. p. 1. 1872. Schmidt's J. 158. 30.

Fand bei einem Knaben ausser Imperforatio ani noch eine abnorme Verlängerung und Verschlussung des Mastdarmes, welcher seinen ungewöhnlichen Verlauf innerhalb der Rhapsche des Scrotums nahm und an der Grenze des hinteren und mittleren Drittels derselben blind mit einer blasenartigen Vorwölbung endigte.

Operation 36 Stunden post partum; nach zwei Jahren wurde das Kind gesund und vollständig continent gefunden.

Die Öffnung der äusseren Fistel kann sich endlich noch weiter nach vorne vor dem Scrotum an der Unterseite des Penis oder auch im Präputialsacke finden. Ziegenspeck, der einen solchen Fall beobachtete, benannte diese Form Anus suburethralis. Früher wurde diese Form mit der (übrigens nicht existirenden) Atresia ani urethralis zusammengeworfen.

d) *Atresia ani suburethralis* oder *Atresia ani cum fistula suburethrali*.

Der Canal durchsetzt entweder die Scrotalwurzel oder er umläuft das Scrotum unter der Rhapsche.

Den ersten Fall stellt *Fig. 43* schematisch dar:

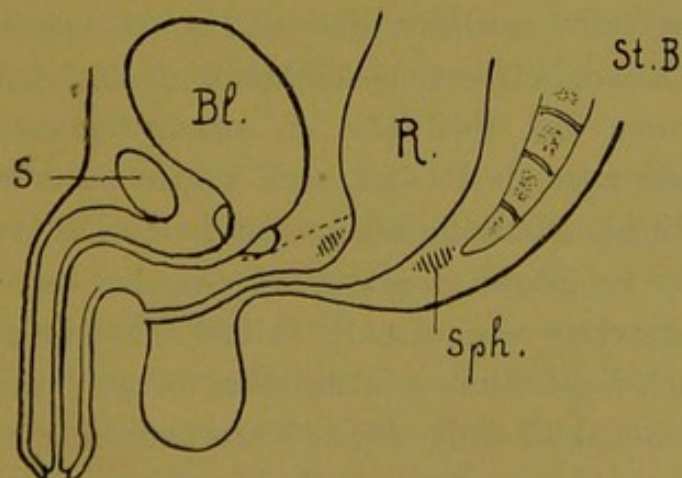


Fig. 43. Atresia ani suburethralis.

Der Canal durchsetzt die Scrotalwurzel und endet vor dem Scrotum.

S = Symphyse, Bl = Blase, R = Rectum, Sph = Sphincter.

Die punktirte Linie deutet die Dammgrenze an.

Zum Vergleiche der Dammverhältnisse gebe ich den schematischen Durchschnitt bei normal entwickeltem Rectum und Anus (*Fig. 44*) bei.

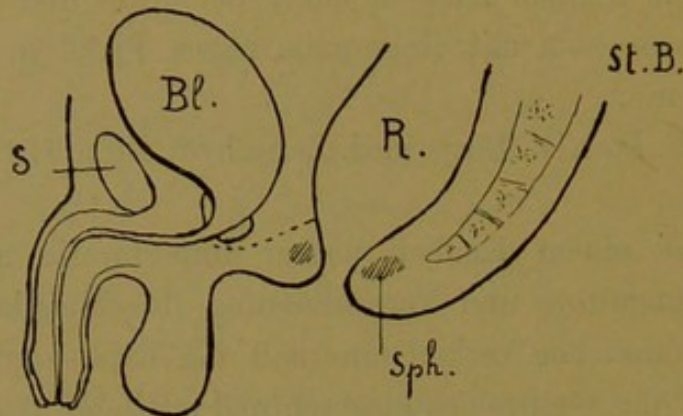


Fig. 44.

S = Symphyse, Bl = Blase, R = Rectum, Sph = Sphincter.

Denkt man sich in diesem Schema den Damm, dessen obere Grenze die punktirte Linie andeutet, und das Scrotum in zwei seitliche Hälften gespalten, das heisst, die Dammscrotalspalte nicht ganz von der Tiefe gegen die Oberfläche geschlossen, die anogenitalen Falten also noch nicht ihrer ganzen Höhe nach miteinander vereinigt, so zieht vom Anus nach vorne eine die genannten Gebilde oberflächlich trennende Furche oder Spalte, ein Zustand, der normaliter vor Vollendung der Rhapsbildung vorhanden ist. Durch oberflächliche Verwachsung des Anus und jener Furche (Dammscrotalspalte) von hinten nach vorne entsteht ein vom Anus ausgehender, den Damm und das Scrotum durchziehender Canal, wie er in *Fig. 43* dargestellt ist.

Sehr instructiv erscheint die in *Fig. 41* gegebene Abbildung eines an der Klinik Albert beobachteten Falles, bei welchem die Dammscrotalrinne nur theilweise zu einem Canale sich verlöthet hat, zum Theile aber als Rinne nach aussen offen war.

Dieser Rinne vollständig adäquat ist die Furche, welche die beiden Scrotalsäckchen bei gespaltenem Scrotum (wie dies bei äusseren Fisteln wiederholt beobachtet wurde, z. B. Fall 59 von Simon) voneinander trennt. Verwächst die Rinne oberflächlich, so wird ein Canal daraus.

Den zweiten Fall stellt *Fig. 45* schematisch dar.

84. Cruveilhier (*Anat. patholog. I. livr. Planche VI.*) bildet einen solchen Fall ab.

85. Späth (*Württemb. Correspondenzbl. VI. Nr. 27*) theilt einen solchen Fall unter dem Titel „Atresia ani completa“ mit.

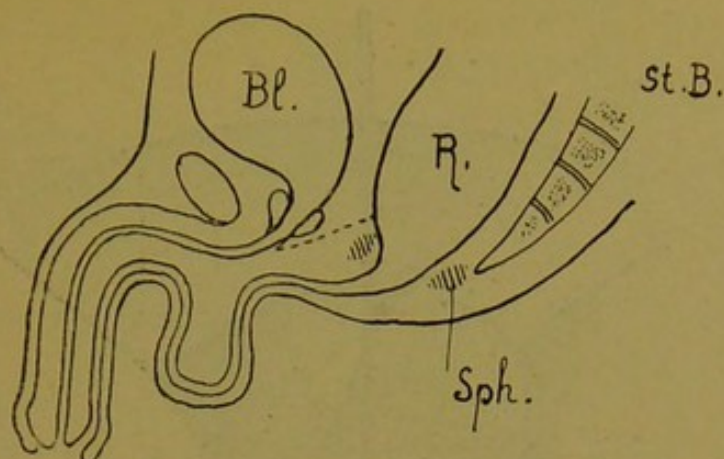


Fig. 45. Atresia ani suburethralis.

Der Canal umläuft das Scrotum in der Rhapshe und endet im Präputialsacke.

Bl = Blase, R = Rectum, Sph = Sphincter.

Die punktirte Linie deutet die Dammgrenze an.

Bei einem 40 Stunden alten Kinde fand sich an Stelle des Afters ein Wulst; nach vorne nahe am Scrotum zeigte dieser eine bläuliche Stelle. Unter diesem Wulste lief das Rectum vorwärts gegen den Bulbus urethrae und von da auf der Unterseite desselben unter dem Scrotum durch, immer enger werdend, bis an das Frenulum glandis und endete spitzig verschlossen an der Eichel. Der ganze Canal war mit Meconium gefüllt, das durch die Decken bläulich durchschimmerte.

Incision an der Stelle des Afters; das Kind starb am 12. Tage.

86. Ziegenspeck, Über Anus suburethralis, seine Entstehung und Behandlung. Arch. f. Gynäkol. 1889. 34. p. 492. (Fig. 46 u. 47.)

Neugeborener Knabe. Endphalange des rechten Daumens doppelt vorhanden; Rhapshe perinei stark ausgeprägt, die des Scrotums tief eingesunken. Anus atresirt.

An der Unterseite des Penis, 1 cm vor der Wurzel, eine feine, für eine Sonde durchgängige Öffnung, aus der sich Meconium entleerte. Die Sonde gelangte in einen Canal, der zunächst dicht unter der Haut verlief, dann aber nach 2 cm in eine varixartig vorgewölbte und aussehende Stelle in der Rhapshe scroti, wo der Sondenkopf durch die äusserst dünne Bedeckung durchschimmerte. Von da an verlief der Canal tiefer, im Maximum $1\frac{1}{2}$ cm tief von der Oberfläche entfernt, im Septum scroti, um am hinteren Ende des Scrotums wiederum in einen ähnlichen varixartigen Hohlraum zu gelangen. Von da ab verlief er oberflächlich in der Rhapshe perinei,

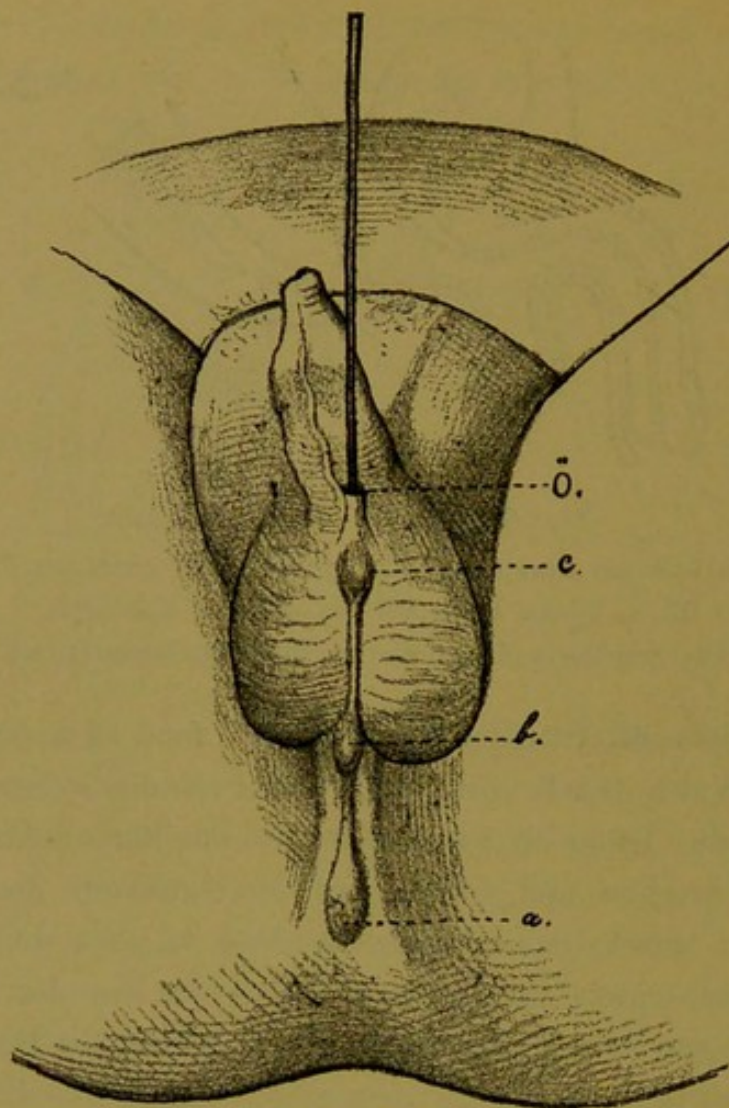


Fig. 46 (nach Ziegenspeck). Atresia ani suburethralis.

a, b, c = varixartige Vorwölbungen. Ö = Öffnung des Fistelcanales, in welchen eine Sonde eingeführt ist.

von einer undurchsichtigen Epidermis bedeckt; nur an jener Stelle, wo sich sonst der After befindet, befand sich ein dritter, und zwar grösserer Hohlraum, welcher jedoch von einem weniger durchsichtigen Integument bedeckt war. Hier fühlte man, dass der Canal kreisförmig nach aufwärts abgebogen war und offenbar in das Rectum einmündete.

Eröffnung in der Aftergegend; Annähen der Mastdarmschleimhaut an die Haut. Der Canal war von hellrother Schleimhaut ausgekleidet, die ohne deutliche Grenze in die Schleimhaut des Rectums übergieng. Heilung mit Continenz.

87. Menocal, Imperforacion del ano. Comunicacion del recto con la uretra. Rev. de med. y cir. pract. 318. p. 306. 1889. Schmidt's J. 226. 60.

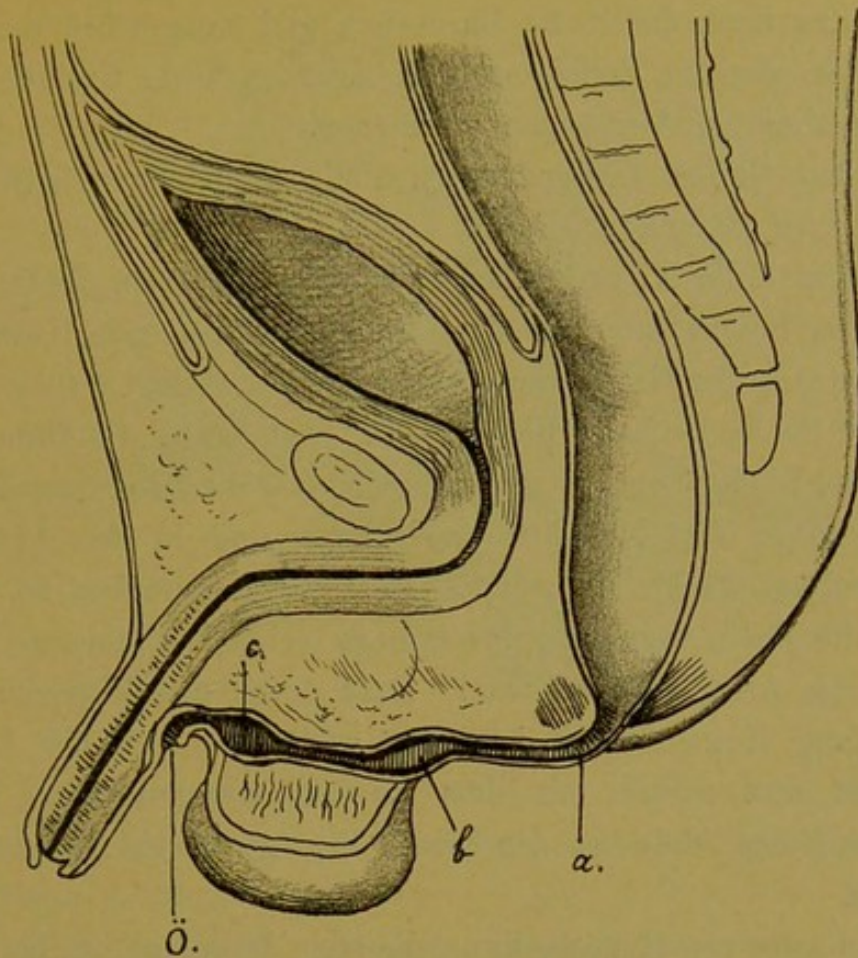


Fig. 47 (nach Ziegenspeck).

Schematischer Durchschnitt zur Abbildung Fig. 46.

Sechs Monate altes Kind. Fæces entleerten sich aus der Urethra (?) und einer Öffnung, welche in der Plica scroto-præputialis gelegen war. An Stelle des Anus fand sich ein unperforirtes Infundibulum. (?)

Sonde führte nach hinten und oben in's Rectum. Auf die Sonde wurde an der Stelle des Anus eingeschnitten. Annäherung der Schleimhaut an die Haut. Heilung.

Die Fæces entleerten sich durch die neue Öffnung.

88. Nagel, Deutsche Klinik 1855. Nr. 51. Schmidt's J. 91. S. 159.

Ein 4tägiger Knabe zeigte Imperforatio ani und Hypospadiæ zugleich. Die Harnröhrenmündung lag unmittelbar vor dem leeren Hodensacke, aus derselben traten abwechselnd Kothcylinderchen mit Harn, bald letzterer allein aus. An der normalen Afterstelle befand sich ein unbedeutend über die Haut vortretender Wulst, bis zu welchem eine in die Harnröhrenmündung eingebrachte krumme Sonde ihr Köpfchen hingleiten liess. Auf diesen Wulst machte man einen Einschnitt in den Rectumblindsack, worauf mehrere Tage lang noch

immer etwas Koth durch die Harnröhre und umgekehrt durch den neuen After abgieng, indes nach Monatsfrist beide Excrete in den für sie bestimmten Ausgängen erschienen.

In den beiden letztgenannten Fällen handelt es sich gewiss nur um suburethrale Fisteln.

In dem Falle Nagel gelangte man mit einer in die Urethra (?) eingeführten Sonde unter die den Anus verschliessende Haut, welche incidirt wurde; der Gang war also gewiss nicht die Urethra, sondern eine unter ihr verlaufende Fistel. Wie weit hätte die Öffnung des Mastdarmes in die Urethra sein müssen, dass die Sonde gerade durch diese Lücke in den Mastdarm gedrungen und in der Analgegend gefühlt worden wäre? Wie hätte sich die Communication mit der Urethra, die doch weit sein musste, so schnell schliessen können, nachdem der After angelegt war? Dass durch den Fistelcanal noch eine Zeitlang Koth abfloss, ist ganz erklärlich, weil der Canal ja fortbestand und weiter mit dem Rectum communicirte. Bei der Beobachtung des Abflusses des Urines liegt gewiss ein Beobachtungsfehler vor.

Der Knabe war Hypospadiæus, die enge Ausmündung der Urethra lag offenbar ganz nahe der Ausmündung der Rectumfistel, die Excrete mengten sich, der Fistelcanal wurde für die Urethra gehalten.

Ganz dieselben Bedenken lässt der Fall von Menocal aufkommen. Auch bei ihm obwalten sicher Beobachtungsfehler.

Die beiden Fälle sind also als suburethrale äussere Fisteln anzusehen.

89. H. Eppinger, Über Atresia ani. Prager medic. Wochenschrift 1880. Nr. 36.

Section eines zwei Tage alten Kindes, bei welchem eine Analöffnung durch Incision und Punction etablirt worden war. An der Anusstelle hatte sich eine leichte Vertiefung befunden. Der vom Rectum ausgehende Fistelcanal verläuft, sich immer mehr verengernd, knapp hinter dem Blasenhalss und der Urethra, von diesen durch die Prostata getrennt; weiter geht der Canal, nur mehr für eine Borste durchgängig, entlang der Unterseite der Urethra nach vorne, um vor der Wurzel des Penis an der Unterseite mit einer stecknadelspitzgrossen Öffnung nach aussen zu münden (*Fig. 48*).

Das Scrotum bildet nicht ein einziges Säckchen, sondern ist in seiner hinteren Hälfte durch eine 1·7 cm hohe Furche in zwei

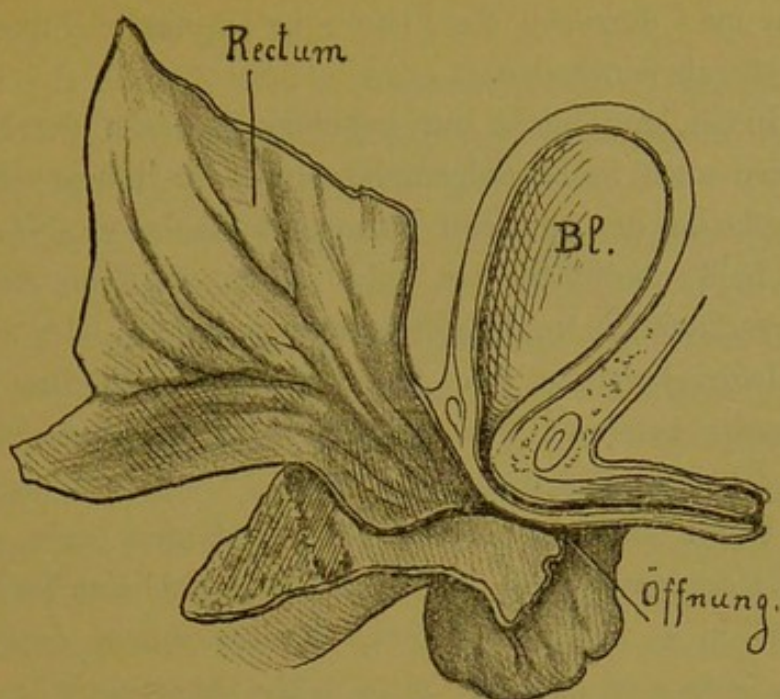


Fig. 48 (nach Eppinger).

Hälften getrennt, während im vorderen Theile gegen die Wurzel des Penis zu die Scrotalhälften völlig voneinander geschieden sind. Beide Hoden herabgestiegen.

Von der Anusstelle zieht gegen das Rectum ein enger Wundcanal. Becken in seinen Dimensionen normal.

Der Fistelcanal zeigte in seinem hinteren Antheil eine Auskleidung mit geschichtetem Übergangsepithel, im vorderen eine Pflasterepithelauskleidung.

90. Einen Fall von suburethraler Atresie mit verschlossenem Canalende bildet Ammon, Tab. XI. Fig. 1—4, ab; er bezeichnet den Fall als Atresia ani mit Hinneigung zu Atresia ani urethralis. Das Rectumende spitzte sich zu und zog als enger Canal an die Unterseite des Penis, wo er blind endigte.

* * *

Wenn wir die Fälle von äusserer Fistelbildung bei Atresia ani überblicken, so finden wir zunächst einen grossen Formenreichthum. Der Fistelcanal kann beliebig weit entlang der aus der Vereinigung der anogenitalen Falten hervorgegangenen Rhapshe nach vorne ziehen und an einer beliebigen Stelle derselben münden oder blind endigen. Beim Manne kann der Canal bis in den Präputialsack reichen, beim Weibe ist ihm aber in der Vulva eine vordere Grenze gesetzt, da hier normaliter die Ektodermeinstülpung bis auf die tiefsten Partien offen bleibt, sich nicht zu einer Rhapshe verlöthet. Nach der Endigungs-

stelle kann man demnach die Fisteln in perineale, vulvare, scrotale und suburethrale eintheilen.

Die Fistel kann nicht nur beliebige Strecken der Rhapshe entlang, sondern auch in beliebigem Niveau in der Höhenausdehnung der Berührungsfläche der paarigen Dammscrotalanlagen (Septum scroti) verlaufen, bald oberflächlicher, bald tiefer; sie kann entweder das Scrotum oberflächlich im Rhapshekanne umlaufen oder in die Tiefe der Scrotalwurzel verlegt sein. Die beiden Scrotalhälften können sich dabei entweder vereinigt haben oder in verschiedenen Graden getrennt geblieben, der Scrotalsack gespalten sein.

Die Fistel kann so oberflächlich verlaufen, dass anscheinend nur eine Epidermisschicht, also eine Art epithelialer Verklebung den Canal deckt, ja es kann der Canal, offenbar indem diese epitheliale Verklebung entweder sich gar nicht bildet oder einreißt, dehisciren, aus dem Canale eine Rinne werden, so dass direct der Rhapshepalt (Dammscrotalspalte), dem der Canal seine Existenz verdankt, zutage liegt. Die Decken über dem Canale können auch an verschiedenen Stellen verschieden dick sein, wie wir es an dem Falle 86 sehen. An den Stellen, wo die äussere Wand sehr dünn ist, entstehen blasige Vortreibungen durch das Meconium. Der Canal kann auch blind endigen, indem seine Mündung epithelial verklebt ist. Endlich können durch Dehiscenz der Wand mehrere Öffnungen entstehen.

Was die Weite des Canales anlangt, so ist sie meist nicht bedeutend und nimmt überdies von hinten nach vorne zu ab; die blasigen Erweiterungen wurden schon erwähnt. Besonders die Mündung ist meist eng, so dass die Entleerung des Meconiums sehr behindert ist und nur in Form eines dünnen Würstchens vorsichgehen kann, daher oft auch bei dieser Form der Atresia ani die Symptome des Darmverschlusses auftreten können. Über die Auskleidung des Canales, die Lage des vorhandenen Sphincter externus und die Art der Atresirung des Anus wurde früher schon das Nöthige gesagt.

* * *

Ich schliesse an die Besprechung der Atresia ani mit äusserer Fistelbildung einige bekannte Fälle von ähnlicher äusserer Fistelbildung ohne Atresie des Anus, also bei normal nach aussen geöffnetem Mastdarme an.

Solche Fälle publicirten:

91. P. Reichel, Die Entwicklung des Dammes und ihre Bedeutung für die Entstehung gewisser Missbildungen. Zeitschrift für Geburtshilfe und Gynäkologie. 1888. 14. p. 82.

Die 25jährige Kranke litt an unwillkürlichem Abgange von Koth aus der Vulva erst seit ihrer vor drei Jahren erfolgten Verheiratung. — Die Besichtigung der äusseren Genitalien ergab neben völlig wohlgebildeten grossen und kleinen Schamlippen, sowie ganz normaler Afteröffnung eine für einen Finger eben durchgängige Fistel zwischen dem Mastdarm und dem auffallend hohen Scheidenvorhof direct unterhalb des Hymens. Der kurze Fistelgang war, abgesehen von einigen kleinen, in Granulation befindlichen Fissuren und feinen Narben an seinem rechten Rande, von normaler Schleimhaut ausgekleidet. Der Damm war, obwohl Patientin nie geboren hatte, äusserst kurz und niedrig.

92. Rosthorn, Unvollkommene Cloakenbildung (Fistula recto-vaginalis) bei gleichzeitiger normaler Ausmündung des Darmes. Wiener Klinische Wochenschrift 1890. Nr. 10. p. 183.

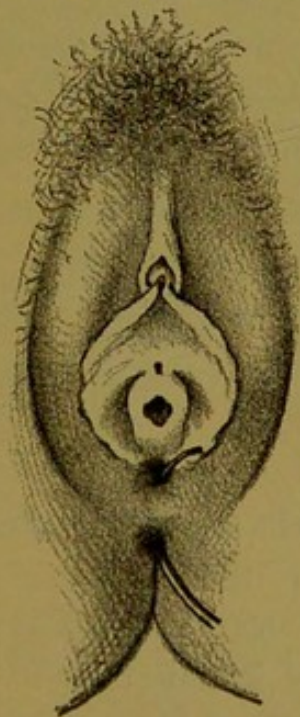


Fig. 49 (nach Rosthorn). Durch die Fistel ist eine Sonde durchgeführt.

Eine 27jährige Frau hatte nach ihrer Verheiratung vor einem Jahre Schmerzen und Blutung bei den ersten Cohabitationen; drei Monate nach der Heirat bemerkte Patientin Kothabgang aus dem Genitale.

Befund: Urethralmündung normal, darunter der offenbar nicht benützte, durch die ringförmige Hymenalmembran abgeschlossene, kaum für einen Finger durchgängige Scheideneingang, der in eine normal lange rugöse Vagina führt.

An Stelle der *Fossa navicularis* findet sich die trichterförmige, für zwei Finger durchgängige Öffnung einer Rectovaginalfistel, indes vom Damme nur eine 1 *cm* hohe Brücke übrig geblieben ist. In dieser Dammspange ist der intacte äussere Sphincter erhalten.

Rosthorn und Reichel besprechen genau die Gründe, warum die Fistel für eine angeborene und nicht durch den Coitus entstandene zu halten sei.

93. Caradec, Gaz. des hôp. 1863. Schmidt's J. 119. p. 157.

32jährige Frau, seit 1 Monate verheiratet, litt seit 14 Tagen an Schmerzen beim Coitus und an Kothabgang aus der Scheide. Bei der Untersuchung der Geschlechtstheile fanden sich in der Mittellinie drei Öffnungen übereinander: eine wenig entwickelte Vulva mit unverletztem Hymen; eine mittlere, 2 *cm* lange, 2 *cm* hinter der vorderen Öffnung und 15 *mm* vor dem Anus (3. Öffnung) gelegene zeigte gerunzelte Ränder; durch diese drang der Finger in einen mit glatter Schleimhaut ausgekleideten Canal, dessen Ende mit dem Finger kaum erreicht werden konnte, der aber mit dem Mastdarme communicirte.

Caradec glaubt, dass eine doppelte Scheide vorlag, von der die eine eine abnorme Lagerung hatte.

94. Springsfeld, Vulvo-rectal-Fistel, durch den ersten Coitus entstanden. Vierteljahrsschrift für ger. Medicin. L. p. 70. Virchow-Hirsch 1889. I. p. 472.

Bei einer Frau besteht seit dem ersten Coitus Kothabgang aus der Vagina.

Hymen fleischig; in der *Fossa navicularis* eine für zwei Finger durchgängige Fistel in's Rectum.

Ihre Entstehung beim Coitus wird auf Dünnhheit der Wand zwischen Vestibulum und Rectum zurückgeführt.

Die Entstehung der Fistel stimmt völlig überein mit den Fällen von Rosthorn und Reichel. Es dürfte sich auch in diesem Falle um eine angeborene Fistel gehandelt haben, welche durch den Coitus gewaltsam erweitert und gesprengt wurde.

95. Schauta, Vollkommene Cloakenbildung bei gleichzeitiger regelmässiger Ausmündung des Darmes und der Harnröhre. Archiv für Gynäkologie. B. 34. 3.

31 Jahre alte Frau; litt an Incontinentia urinæ und seit 3 Jahren auch alvi.

An der hinteren Wand der Urethra, 9 *mm* nach aufwärts vom Orificium cutaneum, findet sich eine gegen den Vorhof führende spaltförmige Öffnung.

An der hinteren Wand des Vorhofes, 18 *mm* oberhalb des Bändchens, findet sich eine für den Zeigefinger durchgängige Öffnung, die in den Mastdarm führt.

In der Tiefe der Vulva war der Zugang zur rudimentären Scheide.

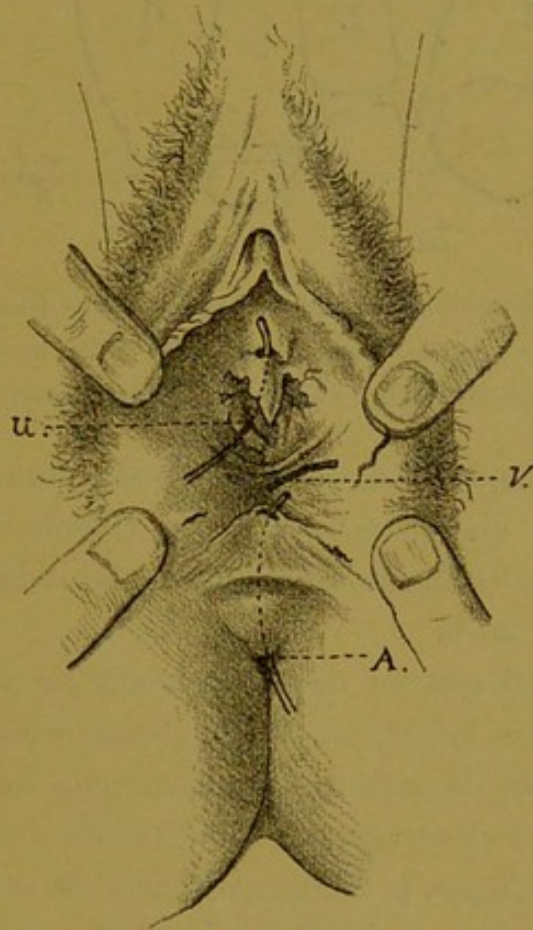


Fig. 50 (nach Schauta). U = Urethra, V = Vagina, A = Anus.

Aus denselben Gründen, wie bei den äusseren Fisteln mit Atresia ani, muss ich auch diese Fistelcanäle als in dem Damme selbst verlaufende Fisteln bezeichnen.

Wenn sie ober dem Damme verlaufen würden, also wahre Cloakenreste wären, durch Nichtvereinigung des Dammes mit dem Septum Douglasii entstanden, dann würde ihre obere Wand vom

Septum Douglasii gebildet. Eine solche Fistel müsste in die Vagina, nicht in die Vulva führen. Da die Vagina vollständig vom Rectum getrennt ist, so muss sich das Perineum mit dem unteren Rande des Septum Douglasii vereinigt haben, es muss also ein Theil des Dammes auch oberhalb der Fistel liegen, die Fistel also in der Substanz des Dammes verlaufen. Also so wie in beifolgendem Schema. (Fig. 51.)

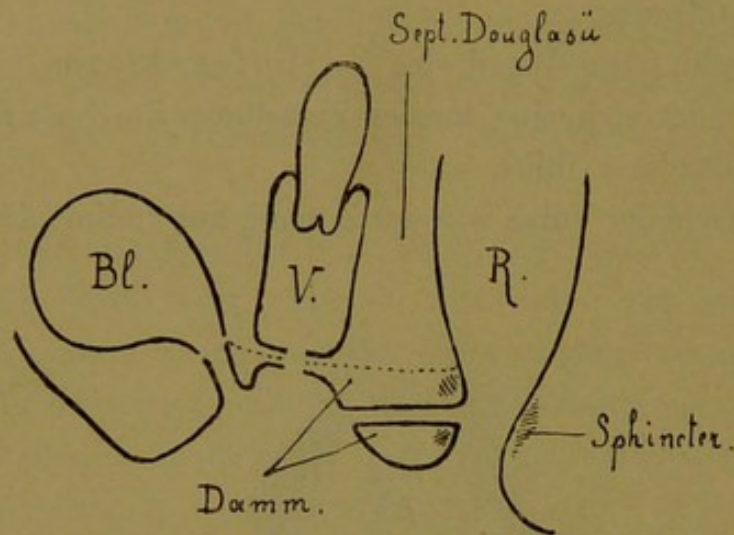


Fig. 51. Ano-vulvare Fistel. Schematischer Durchschnitt.

Bl = Blase, V = Vagina, R = Rectum.

Die punktirte Linie deutet die Grenze zwischen Ektoderm- und Entodermanlagen an.

Vielleicht bestand in diesen Fällen am Anus eine epitheliale Verklebung, welche die Ursache für das Offenbleiben eines Fistelganges im Dammspalte abgab, sich später aber wieder löste, während die Fistel bestehen blieb.

Ob es ein Analogon zu diesen Dammfisteln ohne Atresie auch bei Cloaken gibt, das heisst, ob offenbleibende wirkliche Cloakenreste ohne Verschluss des Mastdarmes vorkommen, ist mir unbekannt. Ein Fall von Josef (Beiträge zur Geburtshilfe und Gynäk. 3. 107, Ahlfeld, Spaltbildungen, p. 239), in welchem ein solches Vorkommnis vorzuliegen scheint, ist mir im Original nicht zugänglich.





