Изъ Академической акушерско-гинекологической клиники профессора А. И. Лебедева.

№ 55.

КЪ ВОПРОСУ

ОБЪ ИЗМѢНЕНІЯХЪ ЯИЧНИКОВЪ

ПРИ

ФИБРОМІОМАХЪ МАТКИ.

(Патолого-анатомическое изслѣдованіе).

ДИССЕРТАЦІЯ

НА СТЕПЕНЬ ДОКТОРА МЕДИЦИНЫ

Д. Д. Попова.

Ординатора Академической Акушерско-Гинекологической клиники.

Цензорами диссертаціи, по порученію Конференціи, были профессоры: Н. П. Ивановскій, К. Ф. Славянскій и А. И. Лебедевъ.

С.-ПЕТЕРБУРГЪ.
Типографія Департамента Удѣловъ, Моховая, № 40.
1890.

EFFECT OF THE EXISTENCE OF UTERINE FIBROIDS ON THE OVARIES.

Dr. Popoff, late *Chef de Clinique* under Prof. Lebedeff of St. Petersburg, has published an account of a series of twenty cases of fibroma of the uterus, where the ovaries were removed and carefully examined. He found that they were invariably more or less diseased; the most general morbid condition being a hyperplasia of the connective tissue, with corresponding enlargement of the organ. The cortical portion was pretty equally affected; sometimes small yellowish spots being seen, sometimes the walls of the vessels being thickened so that their lumen was partially occluded and the nerves were atrophied. In some cases the follicles became dilated, a multilocular cystic form of degeneration resulting; in others they became obliterated altogether.

Изъ Академической акушерско-гинекологической клиники профессора А. И. Лебедева.

Серія диссертацій, допущенныхъ къ защитѣ въ ИМПЕРАТОРСКОЙ Военно-Медицинской Академіи въ 1889—1890 академическомъ году.

№ 55.

КЪ ВОПРОСУ ОБЪ ИЗМѢНЕНІЯХЪ ЯИЧНИКОВЪ ПРИ ФИБРОМІОМАХЪ МАТКИ.

(Патолого-анатомическое изслѣдованіе).

ДИССЕРТАЦІЯ
НА СТЕПЕНЬ ДОКТОРА МЕДИЦИНЫ

Д. Д. Попова.
Ординатора Академической Акушерско-Гинекологической клиники.

Цензорами диссертаціи, по порученію Конференціи, были профессоры: Н. П. Ивановскій, К. Ф. Славянскій и А. И. Лебедевъ.

С.-ПЕТЕРБУРГЪ.
Типографія Департамента Удѣловъ, Моховая, № 40.
1890.

Докторскую диссертацію лекаря **Димитрія Попова** подъ заглавіемъ: «Къ вопросу объ измѣненіяхъ яичниковъ при фиброміомахъ матки» печатать разрѣшается съ тѣмъ, чтобы по отпечатаніи оной было представлено въ Конференцію ИМПЕРАТОРСКОЙ Военно-Медицинской Академіи 500 экземпляровъ ея. С.-Петербургъ, апрѣля 14 дня 1890 г.

Ученый Секретарь **Насиловъ**

Органы нашего тѣла оказываютъ другъ на друга столь интимное взаимодѣйствіе, что уклоненіе отъ нормальной функціи одного органа неизбѣжно ведетъ за собой рядъ разстройствъ болѣе или менѣе рѣзкихъ и въ другихъ органахъ, а путемъ этихъ послѣднихъ и во всемъ организмѣ. При этомъ заболѣванію подвергаются то органы удаленные отъ первоначально заболѣвшаго, то сосѣдніе, лежащіе рядомъ съ нимъ. Само собою разумѣется, разстройства въ наиболѣе ближайшихъ и наиболѣе тѣсно связанныхъ органахъ являются прежде всего, и намъ по этому прежде всего приходится считаться именно съ этими разстройствами.

Обращаясь къ тому, что мы имѣемъ въ области женскихъ половыхъ органовъ, мы должны прежде всего признать, что на ограниченномъ мѣстѣ въ области таза сгруппированы всѣ наиболѣе важные органы дѣторожденія; при этомъ связь между отдѣльными органами настолько тѣсная, что уже a priori слѣдуетъ думать, что измѣненія въ однихъ частяхъ очень скоро поведутъ къ измѣненіямъ въ другихъ. Въ другомъ мѣстѣ я ближе коснусь того, въ чемъ слѣдуетъ искать причины такого взаимнаго вліянія, здѣсь же вкратцѣ скажу, что разстройства кровообращенія въ области заболѣвшаго органа могутъ распространяться и на сосѣднія части и такимъ путемъ вести къ послѣдовательнымъ измѣненіямъ въ сосѣднихъ органахъ; или эти измѣненія могутъ возникать при посредствѣ нервной системы (при посредствѣ вазомоторовъ или трофическихъ нервовъ). При той частотѣ, какая выпадаетъ на долю доброкачественныхъ опухолей матки и при томъ вліяніи какое оказываетъ на женщину состояніе яичниковъ крайне важно выяснить какимъ именно измѣненіямъ подвергаются яичники при фиброміомахъ матки. Не говоря уже о томъ, что свѣдѣнія о состояніи яичниковъ при означенныхъ заболѣваніяхъ матки важны съ точки зрѣнія вышеуказанной связи, или другими словами имѣютъ значеніе въ общемъ, отвлеченномъ, чисто теоретическомъ отношеніи, свѣдѣнія эти важны съ другой стороны и въ отношеніи клиническомъ, такъ какъ они могутъ служить для насъ важной

основой при объясненіи той разнообразной картины клиническихъ симптомовъ, которая наблюдается при фиброміомахъ матки. Какъ на примѣръ я укажу на безплодіе, обычно сопутствующее міомамъ матки, и на частыя кровотеченія изъ полости матки. Какъ тотъ, такъ и другой клиническій симптомъ можетъ зависѣть отъ заболѣванія самой матки, обусловливаясь тканевымъ измѣненіемъ ея, точно также тѣ же припадки могутъ разсматриваться какъ послѣдствіе измѣненія ткани яичниковъ. Послѣдняя возможность, допустимая a priori, во всякомъ случаѣ нуждается въ подтвержденіи или отрицаніи. Къ сожалѣнію всюду въ учебникахъ, гдѣ приходится читать объ этомъ, симптомы эти трактуются безъ всякаго отношенія къ состоянію яичниковъ. Такъ я укажу на объемистый трактатъ *Gusserow'a* [1]) «о новообразованіяхъ матки», гдѣ вопросу о безплодіи посвящена объемистая глава, и тѣмъ не менѣе нигдѣ ни словомъ не указана или не опровергнута та роль, которую играютъ при этомъ яичники. Я скажу болѣе—вопросъ о состояніи яичниковъ важенъ и въ чисто практическомъ отношеніи тамъ, гдѣ приходится говорить о леченіи міомъ. Какъ извѣстно существуетъ методъ оперативнаго леченія этихъ новооброзованій матки, основанный на удаленіи яичниковъ (castratio) и, само собою разумѣется, для окончательнаго признанія этого метода, а равно и научнаго разъясненія его необходимы свѣдѣнія о томъ состояніи, въ которомъ находятся удаляемые при кастраціи яичники.

Такимъ образомъ вопросъ объ измѣненіяхъ яичниковъ при фиброміомахъ логически возникнулъ со времени первой кастраціи. И какъ мы увидимъ дальше съ этого времени литература начинаетъ мало по малу обогащаться свѣдѣніями въ этомъ направленіи, но свѣдѣнія эти носятъ пока характеръ отрывочныхъ фактовъ, казуистическихъ сообщеній и не представляютъ желательной полноты и ясности. Съ другой стороны настоящія наши свѣдѣнія о яичникахъ настолько еще не установились и не полны, что всякія изслѣдованія въ этомъ направленіи очень желательны, тѣмъ болѣе что полученіе яичниковъ per laparotomiam представляетъ наиболѣе подходящій матеріалъ для изученія, вопреки изслѣдованію трупному.

---

1 [1]) *Gusserow*. Handbuch der Frauenkrankheiten. Billroth und Lücke Bd. I. 1886. 82.

Руководясь вышеуказанными соображеніями мы по мысли и подъ непосредственнымъ руководствомъ глубокоуважаемаго проф. *А. И. Лебедева* предприняли рядъ изслѣдованій надъ удаленными при кастраціи яичниками.

I.

Литературныя данныя. — Историческій обзоръ вопроса о состояніи яичниковъ при фиброміомахъ матки ведетъ свое начало со времени далеко еще предшествовавшаго введенію въ гинекологическую практику кастрацій при фиброміомахъ, выполненную впервые *Trenholme* [1]) 15 Января, а *Hegar'омъ* [2]) 2 Августа 1876 г. *Virchow* [3]) со свойственной ему наблюдательностью еще въ 1856 г. на патолого-анатомическомъ столѣ замѣтилъ заболѣваніе яичниковъ при фиброміомахъ матки, при чемъ полагалъ, что измѣненіе яичниковъ обусловливается присутствіемъ новообразованія въ маткѣ. Здѣсь же мы встрѣчаемъ довольно подробно описанный одинъ случай со стороны гистологической. Въ правомъ яичникѣ, который Virchow считалъ за кистовидно перерожденный, подъ albuginea мѣстами истонченной и выпяченной попадались пузырьки съ безцвѣтнымъ свѣтлымъ содержимымъ безъ хлопьевъ и эпителіальныхъ клѣтокъ. Подобные пузырьки авторъ принимаетъ за растянутые эксудатомъ фолликулы, содержащіе metalbumin и paralbumin. Другой яичникъ представлялъ хроническое воспаленіе въ видѣ новообразованія соединительной ткани—соединительно тканную гиперплязію по автору. Поверхность его неправильная съ извѣстнымъ числомъ плотныхъ узловыхъ возвышеній. Albuginea и строма яичника были очень плотны вслѣдствіе сморщиванія новообразованной ткани, что вело за собой атрофію желѣзистой паренхимы яичника. Авторъ описанное состояніе яичника называетъ «Cirrhose oder Granular —Degenerat. des Eierstockes» и аналогируетъ тому состоянію, которое наблюдается въ видѣ интерстиціальной соединительно-тканной гиперплязіи другихъ железъ. Среди подобнаго характера стромы яичниковъ встрѣчались

---

[1]) *Trenholme.* Obstetr. journ. of. Great. Brit. 1876. 430.
[2]) *Hegar.* Centralblatt für Gynäk. 1877 №. 5.
[3]) *Virchow.* Wien. Med. Wochenschr. 1856. 180. статья Haeckel'я.

плотныя бѣлыя, подобныя рубцамъ, мозолистыя образованія, имѣющія различную форму (круглую, форму дубоваго листа)— corpora albicantia seu fibrosa. Существующее кровотеченіе у больной авторъ ставитъ въ связь съ измѣненіями главнымъ образомъ лѣваго яичника.

Далѣе, мы имѣемъ отдѣльные случаи, описанные *Leopold'омъ* [1]) *Spiegelberg'омъ* [2]) и *Scheuthauer'омъ* [3]) еще до производства кастраціи, въ которыхъ лишь вкратцѣ упоминается о состояніи яичниковъ. При этомъ *Leopold* представилъ удаленный per laparotomiam фиброидъ съ увеличенными яичниками и трубами. Въ случаѣ *Spiegelberg'a* изъ яичниковъ, полученныхъ на вскрытіи, правый представлялся здоровымъ, лѣвый же былъ кистовидно перерожденъ, и полости были наполнены свѣтлой желтоватой жидкостью. Случай *Scheuthauer'a* нѣсколько особенный въ томъ смыслѣ, что на секціи обнаружена была двурогая матка. Лѣвый рогъ содержалъ два небольшихъ фиброида, и яичникъ этой стороны, окутанный ложными перепонками вмѣстѣ съ соотвѣтствующей трубой, былъ плотенъ, а фолликулы его наполнены кровью. Правый яичникъ гладкій, плотный былъ пронизанъ фолликулами. Къ сожалѣнію авторъ не указываетъ состоянія самихъ фолликуловъ.

Закончивши такимъ образомъ обзоръ литературныхъ данныхъ о состояніи яичниковъ при фиброміомахъ матки до момента кастраціи, мы въ настоящее время будемъ исключительно останавливаться на изслѣдованіи яичниковъ, полученныхъ путемъ чревосѣченія, дабы путь полученія яичниковъ былъ тождественъ нашему, и выводы наши не могли бы получить упрека съ этой стороны. Съ именемъ *Trenholme* [4]) мы связываемъ первую кастрацію, а вмѣстѣ съ тѣмъ и первыя свѣдѣнія о яичникахъ кастрированной женщины при фиброміомѣ матки. Правда, указанія на счетъ яичниковъ слишкомъ кратки и исчерпываются словами «болѣзненный оофоритъ», но тутъ видно стремленіе автора связать нѣкоторыя клиническія данныя съ состояніемъ яичниковъ при опухоли матки, на что еще до настоящаго времени почти не обращается должнаго вниманія.

---

[1]) *Leopold*. Arch. f. Gyn. V, 403.
[2]) *Spiegelberg*. Arch. f. Gyn. V, 344.
[3]) *Scheuthauer*. Pester. med. chir. Presse 1874. 155. 222.
[4]) *Trenholme*. Obstetr. journ. Great. Brit. 1876. XLIII. 425.

Въ слѣдующемъ году *Hegar* [1]) опубликовалъ свои два случая экстирпаціи яичниковъ при фиброміомахъ матки въ статьѣ подъ заглавіемъ «Ueber die Exstirpation normaler Eierstöcke». Конечно на основаніи имѣющейся скудной литературы и своихъ 2-хъ случаевъ Hegar слишкомъ поспѣшно вывелъ заключеніе о здоровомъ состояніи яичниковъ при фиброміомахъ матки, основываясь на макроскопическомъ ихъ видѣ. Мы скорѣе были бы склонны принять, что *Hegar*, говоря объ экстирпаціи здоровыхъ яичниковъ при фиброміомахъ матки, тѣмъ самымъ старается лишь противупоставить эту операцію той, когда удаленіе производится ради собственнаго заболѣванія яичниковъ. Но съ другой стороны мы видимъ, что авторъ съ очевидной настойчивостью старается отстаивать свой взглядъ до самаго послѣдняго времени, не смотря на цѣлый рядъ отдѣльныхъ заявленій въ области этого вопроса, убѣдительно доказывающихъ неосновательность подобнаго вывода. Авторитетное заявленіе *Hegar'a*, однако, не смотря на свою повидимому поспѣшность, имѣло большое вліяніе на развитіе этого вопроса и надолго затормозило его рѣшеніе не только въ его отечествѣ, гдѣ поклоненіе авторитету сказывается больше чѣмъ гдѣ либо, но даже въ другихъ странахъ. Большинство авторовъ, или совсѣмъ не упоминаетъ о состояніи удаленныхъ яичниковъ, считая повидимому вопросъ поконченымъ въ смыслѣ *Hegar'a*, или отдѣлываются краткими макроскопическими указаніями. *Martin* [2]) и *Beigel* [3]), наприм., упоминая объ удаленныхъ яичникахъ, считаютъ ихъ повидимому здоровыми, но первый прибавляетъ, что точнаго микроскопическаго изслѣдованія не было сдѣлано. *Buchmann* [4]), ограничивается лишь макроскопической картиной кистовидно перерожденныхъ яичниковъ.

Лишь спустя четыре года послѣ перваго производства кастраціи, мы начинаемъ встрѣчать болѣе подробныя указанія о состояніи яичниковъ при фиброміомахъ матки. *Schücking* [5]) у больной съ фиброміомой матки въ яблоко, страдающей неправильными обильными регулами, съ головными и поясничными

---

[1]) *Hegar*. Centralblatt für Gyn. 1877. 73—106—277.
[2]) *Martin* Berlin. klinisch. Wochenschr. 1878. XV, № 19, 46.
[3]) *Beigel*. Wien. Med. Wochenschr. 1878. № 7. 162.
[4]) *Buchmann*. Wien. Med. Wochenschr. 1878. № 41. 995.
[5]) *Schücking*. The Americ. Journ. of the Med. Sciences 79. 1880. 286.

болями, удалилъ оба яичника. Лѣвый яичникъ длиною 5 ctm. содержалъ двѣ кисты величиною съ вишню каждая; обѣ онѣ были наполнены коллоидною жидкостью. Поверхность яичника на нѣкоторыхъ мѣстахъ была покрыта тонкими ложными перепонками. Наружная поверхность кистъ была пигментирована, внутренняя гладкая. Что касается праваго яичника, то онъ представлялся атрофированнымъ, уменьшеннымъ, съ развитіемъ соединительной ткани.

Richter [1]), *Burckhardt* [2]) и *Bruntzel* [3]) въ этомъ же году описываютъ отдѣльные случаи произведенныхъ ими кастрацій. Каждый изъ упомянутыхъ авторовъ касается лишь макроскопической картины кистовидно перерожденныхъ яичниковъ, полученныхъ ими. Въ случаѣ *Richter*'а самая большая полость была наполнена кровянымъ распадомъ—кристаллы гематоидина и зернистый детритъ.

Затѣмъ также *Lawson Tait* [4]), не касаясь совершенно детальныхъ измѣненій, говоритъ лишь вообще, что при фиброміомахъ матки вся тяжесть заболѣванія лежитъ не въ маткѣ, но въ яичникахъ, ибо столь часто ему встрѣчались измѣненія въ этихъ органахъ. Авторъ сознаетъ, что взглядъ этотъ чисто гипотетическій, но дальнѣйшая старательная провѣрка его крайне желательна. Въ слѣдующемъ году *Tyng* [5]) сообщилъ свой случай кастраціи, въ которомъ правый яичникъ былъ совершенно здоровъ, лѣвый же содержалъ двѣ маленькихъ кисты.

Затѣмъ, въ 1882 году, свѣдѣнія о состояніи яичниковъ при фиброміомахъ матки также далеко не подвинулись и ограничивались лишь крайне поверхностными замѣчаніями объ удаленныхъ яичникахъ, или большинство авторовъ совершенно проходитъ мимо этотъ вопросъ. Такъ *Wiedow* [6]) въ своемъ сообщеніи «къ вопросу о кастраціи при фиброміомахъ матки» встрѣчалъ въ однихъ случаяхъ, повидимому, нормальные яичники, въ другихъ увеличенные. Оцѣнивалось имъ состояніе яичниковъ простымъ невооруженнымъ глазомъ. Подобное же

---

[1]) *Richter*. Berlin. klin. Wochenschr. 1880, № 7. 96.

[2]) *Burckhardt*. Deutsch. med. Wochenschr. 1880, № 27. 358.

[3]) *Bruntzel*. Arch. f. Gyn. 1880, № 6. 110.

[4]) *Lawson Tait*. An account on seventy six consec. cases of abd. section. Birming. 1880.

[5]) *Tyng*. Americ. Journ. of the Med. Sc. 1881, 190.

[6]) *Wiedow*. Centralblatt f. Gyn. 1882, № 6. 81.

заявленіе мы встрѣчаемъ у *Meredith*'а [1]). Затѣмъ *Säxinger* по заявленію *Schleich*'а [2]) удалилъ въ этомъ же году оба кистовидно перерожденные яичника, а *Thornton* [3]) годомъ позже сообщилъ, что въ нѣкоторыхъ случаихъ встрѣчалъ кистовидные яичники и трубы; иногда они были склеены другъ съ другомъ.

Leopold [4]), интересуясь вопросомъ о зависимости между овуляціей и менструаціей, нашелъ въ яичникахъ полученныхъ путемъ кастраціи подходящій матеріалъ для своей цѣли. Къ сожалѣнію весь большой матеріалъ свой и полученный отъ *Hegar*'а онъ изучалъ только макроскопически со стороны присутствія желтыхъ тѣлъ въ яичникахъ. Часть яичниковъ, судя по приводимымъ размѣрамъ ихъ, были увеличены, надъ поверхностью въ нѣкоторыхъ изъ нихъ выступали зрѣлые фолликулы. На продольномъ разрѣзѣ можно было разсмотрѣть рядъ большихъ фолликуловъ отъ вишни до боба, изъ которыхъ многіе сжаты и входили одинъ въ другой. Встрѣчались то свѣжія, то старыя желтыя тѣла, а въ одномъ случаѣ *Leopold* имѣлъ кисту желтаго тѣла. Рядомъ съ подобными картинами у него существуютъ указанія, что яичники, повидимому представлялись здоровыми.

Müller [5]) своими анатомическими картинами удаленныхъ яичниковъ при фиброміомахъ матки, относящимися къ 1884 г. подтверждаетъ существующія заявленія авторовъ о кистозной дегенераціи фолликуловъ. Яичники въ этихъ случаяхъ онъ находилъ значительно увеличенными. Неровная поверхность ихъ покрыта небольшими выступами. На разрѣзѣ по автору находилось значительное число толстостѣнныхъ кистъ различнаго объема тѣсно соприкасающихся между собою такимъ образомъ, что отдѣльныя полости сжаты до уничтоженія просвѣта. Такое количество полостей производило на него впечатлѣніе массы развившихся фолликуловъ, между которыми строма была почти атрофирована. Другую группу яичниковъ *Müller* опи-

---

[1]) *Meredith*. Transactions obstetr. Society of London vol XXIV for de year 1882. 339.

[2]) *Schleich*. Ueber Castration bei Myo-fibr. des Uterus. Dissert. 1884. 5

[3]) *Thornton*. The Brit. med. Journ. oct. 13. 1883. 713.

[4]) *Leopold*. Archiv. für Gyn. 21. 1883, 363, 365, 366.

[5]) *Müller*. Ueber die Castration der Frauen. Berlin. deutsche Zeitschr. f. Chir. Bd. XX Heft. 1, 2.

сываетъ подъ именемъ хроническаго оофорита. Большею частію въ яичникахъ этой группы верхняя поверхность представлялась неровной, изборожденной. На поверхности разрѣза лишь изрѣдка онъ встрѣчалъ маленькіе фолликулы. Масса граафовыхъ пузырьковъ погибла вслѣдствіе разростанія стромы, а потому поверхность разрѣза имѣла видъ бѣлой ровной ткани, покрытой рубцовыми образованіями съ втягиваніями по мѣстамъ на поверхности. Въ этомъ же году (1884) *Сутугинъ* [1]) удалилъ оба яичника вмѣстѣ съ кистофибромой матки, причемъ яичники были увеличены и отчасти покрыты ложными перепонками.

Съ именемъ *Duplay* [2]) опубликовавшаго свои два наблюденія въ 1885 году связывается наиболѣе подробное микроскопическое изслѣдованіе яичниковъ полученныхъ путемъ кастраціи. *Duplay* останавливается лишь на второмъ наблюденіи, такъ какъ по независящимъ отъ него обстоятельствамъ не можетъ указать на состояніе яичниковъ въ первомъ случаѣ. Больная съ фиброміомой лѣвой стороны матки, легко ощупываемой тотчасъ позади symph. pubis, страдала сильными кровотеченіями неуступающими обычнымъ палліативнымъ терапевтическимъ вмѣшательствамъ. Макроскопически удаленные яичники представлялись увеличенными; лѣвый по объему превосходилъ правый яичникъ. На разрѣзахъ обоихъ яичниковъ различалось нѣсколько геморрагическихъ фокусовъ величиной отъ просянаго зерна до горошины; количество подобныхъ гнѣздъ въ лѣвомъ яичникѣ было больше. Тутъ же различались маленькія бѣловатыя мѣста, содержимое ихъ частью выпадало и тогда они превращались въ маленькія полости правильнаго вида, которыя *Duplay* считаетъ за рудиментарныя кисты. Микроскопическое изслѣдованіе дало идентичные результаты по словамъ автора, не смотря на различную величину яичниковъ. Кортикальный слой яичника былъ атрофированъ и сдавленъ маленькими кистами съ гомогеннымъ зернистымъ содержимымъ безъ форменныхъ элементовъ и многочисленными геморрагическими очагами, отдѣльно расположенными. Эти послѣдніе представлялись то ясно ограниченными отъ сосѣдней ткани большей или меньшей толщины фиброзной оболочкой, то содержа-

---

[1]) *Сутугинъ*. Врачъ. 44. 1884. 745.

[2]) *Duplay*. Archiv de tocologie. 1885. 605.

лись въ видѣ неправильной формы гнѣздъ, окруженныхъ безъ рѣзкой границы соединительно-тканной стромой яичника съ разбросанными въ ней эмбріональными клѣтками. Источниковъ указанныхъ кровоизліяній однако не удалось опредѣлить. Какъ на выдающееся явленіе указано почти на полное отсутствіе Граафовыхъ фолликуловъ. Рѣдкій препаратъ показывалъ два—три фолликула на значительномъ разстояніи другъ отъ друга. Достаточно развитые фолликулы имѣли яйцо съ ядрышкомъ въ центрѣ, но стѣнки ихъ не представляли правильнаго развитія. Желтыя тѣла отсутствовали. Мозговая часть яичника содержала значительное количество расширенныхъ сосудовъ съ ясно утолщенными стѣнками, по виду ясно различались артеріи отъ венъ. Ткань, изобилующая сосудами, очень походила на кавернозную, тѣмъ болѣе что, судя по описанію, нѣкоторые сосуды были неправильнаго вида въ силу выпячиваній стѣнокъ, напоминающихъ маленькіе аневризмы. Соединительная ткань вокругъ сосудовъ была утолщена и содержала эмбріональные элементы. На ряду съ указанной сравнительно подробной микроскопической картиной яичниковъ, представленной *Duplay*, въ этомъ же году *Morris* [1]), *Menzel* и *Hempel* сообщили свои наблюденія въ видѣ краткой замѣтки о состояніи яичниковъ. *Morris* вмѣстѣ съ 19 фунтовой міомой удалилъ лѣвый яичникъ, который представлялся увеличеннымъ и содержалъ 5 маленькихъ кистъ.

У *Menzel*'я [2]) въ одномъ случаѣ яичники были, по его словамъ, нормальной формы и величины, хотя содержали при макроскопическомъ ихъ осмотрѣ маленькія кисты, раздавленныя рукой оператора при извлеченіи. Въ другомъ случаѣ лѣвый яичникъ сохранялъ нормальную форму и величину, а правый увеличенный въ два раза и кистовидно перерожденный представлялъ строму сдавленную между развившимися полостями.

Hempel [3]) въ одномъ случаѣ множественной міомы матки имѣлъ правый яичникъ въ большое голубиное яйцо фиксированнымъ ложными перепонками къ тазовой стѣнкѣ, лѣвый же яичникъ, помѣщавшійся около опухоли, былъ перерожденъ.

---

[1]) *Morris*. Med. News and Abstract. XXXIX, Juli. 392.

[2]) *Menzel*. Arch. f. Gyn. 26. 1885. 42. 43.

[3]) *Hempel*. Ueber die Indikationen zur Castration der Frauen. Inaug. Diss. 1885. 6.

Въ слѣдующемъ году *Prochownick* [1]) хотя отказывается въ своей статьѣ «Beiträge zur Castrationsfrage» на основаніи своего маленькаго матеріала рѣшить вопросъ — измѣняются ли яичники въ величинѣ и структурѣ при фиброміомахъ матки, тѣмъ не менѣе важно то, что онъ старается видимо связать кровотеченія съ состояніемъ яичниковъ. Въ этихъ послѣднихъ (два случая—9 и 10) рядомъ съ неизмѣненными маленькими фолликулами онъ находилъ много погибающихъ въ раннихъ стадіяхъ своего развитія.

Взглядъ *Prochownick'a* поддерживается также *Lawson Tait'омъ* [2]), который, какъ мы указали раньше, высказался лишь гипотетически о заболѣваніи яичниковъ при фиброміомахъ матки. Теперь же (1886 года), имѣя за собой большой матеріалъ, онъ выводитъ заключеніе, что въ большинствѣ случаевъ при фиброміомахъ матки яичники были кистовидно перерождены, имѣя величину то очень значительную, то небольше лѣснаго орѣха. Весь яичникъ былъ занятъ полостями, имѣя лишь остатки стромы. По его мнѣнію разрушительныя и продолжительныя геморрагіи обусловливались такимъ кистознымъ перерожденіемъ яичниковъ. Далѣе *Tait* приводитъ этому доказательство въ видѣ того, что при вполнѣ здоровой маткѣ у женщины съ неудержимыми кровотеченіями онъ рѣшился удалить яичники, эти послѣдніе представлялись также кистовидно перерожденными.

Рядомъ съ указанными авторами мы въ этомъ же году имѣемъ сообщеніе *Thornton'a* [3]), въ которомъ онъ съ бо́льшимъ вниманіемъ, чѣмъ въ предъидущемъ своемъ случаѣ, останавливается на удаленныхъ яичникахъ. При фиброміомахъ матки, онъ говоритъ, яичники вообще представляются большими, вслѣдствіе длительнаго воспалительнаго процесса. Въ описанномъ имъ случаѣ правый яичникъ представлялъ увеличенное развитіе фолликуловъ, съ одновременнымъ разростаніемъ стромы и утолщеніемъ оболочки его. Подобное обильное развитіе фолликуловъ *Thornton* объясняетъ увеличеннымъ притокомъ крови,

---

[1]) *Prochownick.* Archiv für. Gyn. 29. 1886. 206.

[2]) *Lawson Tait.* Traité des maladies des ovaires. Traduit par A. *Olivier*, Paris. 1886.

[3]) *Thornton.* Transactions of the Obstetr. Society of London. vol. XXVII for the year 1886. LXI and 335.

хотя, по его словамъ, тоже самое можетъ быть слѣдствіемъ сращеній или расширенія сосудовъ, которое сопровождаетъ ростъ большихъ фиброміомъ. Такимъ образомъ *Thornton* старается подтвердить наблюденія своего перваго заявленія. Капсула и строма лѣваго яичника были уплотнены и сморщены, въ стромѣ разбросаны погибающіе фолликулы и corpora lutea. Яичникъ въ такомъ состояніи чаще всего служитъ источникомъ болей у данныхъ больныхъ по наблюденіямъ автора.

Проф. *Runge* [1]) наблюдалъ кистовидное перерожденіе лѣваго яичника у больной, имѣвшей міому величиной съ яблоко, которая помѣщалась позади и въ нижнемъ отдѣлѣ матки, частью переходя въ шейку ея. Съ задней стѣнкой опухоли былъ сращенъ правый яичникъ, оставленный неудаленнымъ. Кровотеченія однако остановились на нѣкоторое время, и сама опухоль уменьшилась.

Далѣе *Malcolm* [2]) демонстрировалъ пару яичниковъ, какъ представляющихъ собой типическія измѣненія хроническаго оофорита, встрѣчаемаго въ связи съ фибріомами матки. Измѣненія заключались въ сильно повышенномъ развитіи фолликуловъ, съ наростаніемъ стромы и утолщеніемъ капсулы. Яичникъ представлялся наполненнымъ фолликулами и напоминалъ multilocular'ную опухоль. Здѣсь же попадались corpora rubra et lutea въ различныхъ стадіяхъ ихъ обратнаго развитія. Эти активныя измѣненія обязаны своимъ происхожденіемъ увеличенному кровоснабженію, думаетъ *Malcolm*, или являются слѣдствіемъ сращеній. Лѣвый яичникъ находился въ дальнѣйшей стадіи воспалительнаго процесса; здѣсь было не много абортивныхъ фолликуловъ, пораженныхъ вслѣдствіе глубокаго положенія въ стромѣ, небольшое количество corpora lutea, сморщиваніе и уплотненіе стромы и капсулы.

Рядъ авторовъ послѣдующаго года (1887)—*Cornil et Terrillon* [3]), *Winckel* [4]), *Neale* [5]), *Fehling* [6]), *Салмановъ* [7]), не

---

[1]) *Runge*. Centrbl. für Gyn. 1886. 18. 286.
[2]) *Malcolm*. Transact. of the Obst. Soc. of London. XXVIII. 1886. 279.
[3]) *Cornil* et *Terrillon*. Archiv de Physiologie 2. 1887. 547.
[4]) *Winckel*. Deutsche Zeitschr. f. pract. Med. 46. 1887. 521.
[5]) *Neale*. Philad. med. and. surg. Reporter. LV. 1887. 649.
[6]) *Fehling*. Med. Corr.-Blatt. 1887. № 1, 2 и 3.
[7]) *Салмановъ*. Врачъ. 52. 1887. 1008.

внесли никакихъ существенныхъ данныхъ въ область этого вопроса. Одни, какъ напр., *Cornil et Terrillon*, нашли ихъ въ одномъ случаѣ кастраціи мало измѣненными макроскопически. Другіе— *Winckel* и *Neale*—склонны усматривать въ присутствіи міомы источникъ воспалительнаго состоянія яичниковъ и трубъ. *Fehling* удалялъ нерѣдко увеличенные яичники, которые были сращены съ окружающими органами. Наконецъ *Салмановъ* сообщилъ случай кастраціи по поводу множественной фибромы матки, при чемъ удаленные яичники были слегка увеличены и содержали по одному желтому тѣлу и по двѣ маленькихъ кисты.

Далѣе *Wehmer* [1]), *Terrillon* [2]), и *Zinsmeister* [3]) также говорятъ о кистовидноперерожденныхъ яичникахъ при фиброміомахъ матки. Послѣдніе два автора представили каждый лишь по одному случаю, а *Wehmer* обобщаетъ этотъ фактъ въ томъ смыслѣ, что въ высшей степени заслуживаетъ вниманіе то обстоятельство, что яичники при большихъ міомахъ почти постоянно представлялись патологически измѣненными отъ простаго увеличенія до кистовиднаго перерожденія и дѣйствительнаго образованія опухоли. Въ помѣщенной же таблицѣ онъ лишь вскользь замѣчаетъ о состояніи удаленныхъ яичниковъ.

Что касается взглядовъ *Championnière'a* [4]) и *Segond'a* [5]) относящихся также, какъ и взгляды предъидущихъ авторовъ, къ 1888 г., то въ нихъ проглядываетъ снова стремленіе связать клиническія данныя съ заболѣваніемъ яичниковъ, о чемъ они упоминаютъ лишь мимоходомъ, не чувствуя подъ собой достаточной патолого-анатомической почвы, которая послужила бы опорой ихъ выводамъ. *Championnière* въ заключеніи своего доклада прибавляетъ: яичники при фиброміомахъ матки сами являются пораженными и могутъ вызывать тяжелыя явленія. *Segond*, говоря о показаніяхъ къ кастраціи при фиброміомахъ матки, считаетъ, что она особенно показана въ случаяхъ выраженныхъ заболѣваній яичниковъ съ усиленной менструаціей, ибо они вызываютъ своимъ присутствіемъ цѣлый рядъ нервныхъ явленій различной интенсивности.

---

[1]) *Wehmer*. Zeitschr. f. Geburtshülfe u. Gyn. 1888. 14. 127.
[2]) *Terrillon*. Annales de Gyn. et d'obstetr. 1888. Mars. 207.
[3]) *Zinsmeister*. Wien. Med. Blatt. 49. 1888. 1560.
[4]) *Championnière*. An. de Gyn. et d'obstetr. 1888. Sept. 212.
[5]) *Segond*. Ibid. 424.

Заяицкій [1]) въ своихъ 18 надвлагалищныхъ лапарогистеротоміяхъ по *Schroeder'у* дѣлаетъ указанія на состояніе яичниковъ, удаляемыхъ иногда вмѣстѣ съ опухолью, при чемъ автору встрѣчались то увеличенные, то здоровые яичники; впрочемъ эти послѣдніе попадались чаще. Авторъ не указываетъ способа оцѣнки, которымъ онъ пользовался, дѣлая выводы о здоровомъ состояніи удаленныхъ органовъ.

Работа *Petitpierre'a* [2]), появившаяся лѣтомъ прошлаго года, исчерпывается лишь 3 парами яичниковъ, полученныхъ отъ больныхъ страдающихъ кровотеченіями при фиброміомахъ матки. Тѣмъ не менѣе мы считаемъ должнымъ указать подлинныя слова автора по этому поводу; онъ то не находилъ ни одной кисты на многихъ поперечныхъ срѣзахъ, то не больше двухъ маленькихъ, такъ что считаетъ себя не вправѣ говорить о «kleincystische Degeneration».

Въ той же части Arch. f. Gyn. мы встрѣчаемъ рефератъ сообщенія *Bulius'a* [3]) «Die kleincystische Degeneration des Eierstockes», при чемъ въ концѣ кратко изложенной картины этого состоянія прибавлено, что въ числѣ причинъ, вызывающихъ подобное состояніе, авторъ считаетъ между прочимъ фиброміомы матки.

Лишь только въ настоящее время, окончивъ свои изслѣдованія, мы имѣемъ возможность воспользоваться полнымъ докладомъ автора помѣстившаго свою работу въ «Beitrage zur Geburtschülfe und Gynäkologie» наряду съ другими учениками *Alfred'a Hegar'a*. Здѣсь мы находимъ заявленіе, что вопросъ, занимающій насъ и на который мы въ состояніи уже дать посильный отвѣтъ, разрѣшается въ Фрейбургской гинекологической клиникѣ, хотя окончательные результаты, по словамъ *Bulius'a* [4]), еще не получены.

Что касается тѣхъ 4 случаевъ кистовидно перерожденныхъ яичниковъ при фиброміомахъ матки, которые приведены имъ рядомъ съ таковыми же, но полученными при другихъ страданіяхъ, то мы лишь въ настоящее время можемъ привести ихъ болѣе подробно. Размѣры яичниковъ колебались въ длину

[1]) *Заяицкій*. Медицинское Обозрѣніе 1888. № 23. 1019.

[2]) *Petitpierre*. Archir f. Gyn. 1889. Bd. XXXV Heft. 3. 464.

[3]) *Bulius*. Jbid. 533.

[4]) *Bulius*. Beiträge zur Geburtshülfe und Gynäkologie. Herrn Hegar von seinen Schülern gewidmet. Stuttgart. 1889. 201.

отъ 7 до 3 ctm., въ ширину отъ 3 до 1,25 ctm., въ толщину отъ 1,8 до 1 ctm. Поверхность представлялась усѣянной пузырьками различной величины и количества, достигающаго напр. до 14 на передней поверхности въ одномъ случаѣ (8). Albuginea во всѣхъ яичникахъ была утолщена въ большей или меньшей степени, доходя до 1 mm. (случай 10). Строма яичника лишь въ одномъ случаѣ (10) содержала достаточное количество веретенообразныхъ элементовъ, представляющихъ рыхлую волокнистую ткань, при чемъ примордіальные фолликулы попадались здѣсь рѣдко. Рыхлая волокнистая ткань съ мелкоклѣточной по мѣстамъ инфильтраціей встрѣтилась въ 3-хъ яичникахъ, изъ которыхъ въ 2-хъ яичникахъ крайне рѣдко встрѣчались фолликулы. Наконецъ плотная соединительная ткань различалась въ 3-хъ яичникахъ, гдѣ количество примордіальныхъ фолликуловъ было достаточное. Въ кистовидныхъ полостяхъ эпителій частью отслоился и лежалъ въ полости. Въ нихъ обычно уже не попадались ни Discus proligerus, ни яйцо. Лишь въ одномъ яичникѣ (случ. 9 прав. яичникъ) можно было узнать въ сохранившемся Discus proligerus мѣсто, изъ котораго выпало яйцо. Встрѣчались желтыя тѣла (см. 9 и 10), всѣ въ позднихъ стадіяхъ обратнаго развитія и corpora candicantia въ количествѣ 4—5, величиною съ конопляное зерно (прав. яичникъ 9 случ.). Наиболѣе выдающееся явленіе—это увеличенное количество сосудовъ, стѣнки которыхъ были попреимуществу перерождены и утолщены до полной потери просвѣта. Авторъ наблюдалъ въ нѣкоторыхъ сосудахъ пролиферацію клѣтокъ внутренней оболочки ихъ. Всѣ подобныя измѣненія со стороны сосудовъ главнымъ образомъ имѣли мѣсто въ hylus яичниковъ.

Такимъ образомъ резюмируя все, что приведено изъ литературы по занимающему меня вопросу, я могу сказать, что большинствомъ авторовъ въ общемъ установлено, что при фиброміомахъ матки яичники болѣе или менѣе постоянно измѣнены, хотя въ подробностяхъ не всѣ измѣненія указаны авторами; тѣмъ не менѣе изъ имѣющихся казуистическихъ наблюденій и изслѣдованій можно вывести то общее заключеніе, что въ числѣ гистологическихъ измѣненій наблюдается нерѣдко кистовидное перерожденіе яичниковъ (*Virchow*, *Schücking*, *Richter*, *Thornton*, *Müller*, *Duplay*, *Tait*, *Malcolm*, *Wehmer*,

Bulius), а равно и интерстиціальный оофоритъ (*Virchow*, *Müller*, *Thornton*, *Malcolm*) и характерныя измѣненія въ сосудахъ, въ ихъ количествѣ и гистологической структурѣ стѣнокъ. (*Thornton*, *Malcolm*, *Duplay*, *Bulius*).

Такъ какъ всѣ эти выводы основаны на отдѣльныхъ казуистическихъ наблюденіяхъ, то я съ своей стороны задался цѣлью провѣрить ихъ на болѣе значительномъ матеріалѣ, руководствуясь соображеніями, которыя я выше высказалъ.

II.

Макроскопическія данныя изслѣдованія. Матеріалъ подлежащій моему изслѣдованію охватывалъ 40 яичниковъ полученныхъ путемъ кастраціи женщинъ. страдающихъ фиброміомами матки, причемъ въ 16 случаяхъ операція была произведена профессоромъ *А. И. Лебедевымъ* и въ 4-хъ случаяхъ докторомъ *Д. М. Кирѣевымъ* (въ Маріинской больницѣ), которому и приношу благодарность за любезное предоставленіе мнѣ матеріала.

По возрасту больныя, отъ которыхъ получены мною яичники, распредѣлялись слѣдующимъ образомъ:

отъ	25	до	30	лѣтъ	—	1
»	30	»	35	»	—	5
»	35	»	40	»	—	6
»	40	»	45	»	—	6
выше	45	»	—	»	—	2

По отношенію къ производительной дѣятельности:

не рожавшихъ	14
рожавшихъ одинъ разъ . . .	3
рожавшихъ два раза	3

Плотный характеръ строенія опухоли, кромѣ двухъ (XIII, XVI) случаевъ кавернозныхъ міомъ, имѣлся у остальныхъ 18 больныхъ, причемъ фиброміомы по преимуществу развивались внутристѣночно.

Поверхность удаленныхъ яичниковъ была крайне неправильная; въ однихъ случаяхъ она представляла бугры величиной отъ горошины до каштана, въ другихъ, отдѣльныхъ возвышеній не наблюдалось. и вся поверхность была морщинистой,

неровной съ ясно различимыми бороздками самой разнообразной формы и величины.

На поверхности такихъ яичниковъ только въ отдѣльныхъ случахъ (IV, XII) попадались ложныя перепонки въ весьма ограниченномъ количествѣ, различаемыя иногда лишь при употребленіи лупы.

Размѣры изслѣдованныхъ мною яичниковъ колебались въ слѣдующихъ предѣлахъ:

длина	отъ	2,5	ctm.	до	3,5	ctm.	— 13	яичниковъ.
»	»	3,5	»	»	4	»	— 5	»
»	»	4	»	»	5	»	— 13	»
»	»	5	»	»	6	»	— 7	»
»	»	6	»	»	7	»	— 2	»
ширина	отъ	1	ctm.	до	2	ctm.	— 4	яичника.
»	»	2	»	»	3	»	— 25	»
»	»	3	»	»	4	»	— 10	»
				»	4	»	— 1	»
толщина	отъ	0,8	ctm.	до	1,2	ctm.	— 12	яичниковъ.
»	»	1,2	»	»	2	»	— 19	»
»	»	2	»	»	3	»	— 9	»

При оцѣнкѣ числовыхъ данныхъ, выражающихъ собой длину (diameter transversal *Charpentier*'a), ширину (высота по *Luschka*) и толщину, я согласно *Henle* [1]) принялъ за нормальныя слѣдующія колебанія размѣровъ:

для	длины	отъ	2,5	до	4 ctm.
»	ширины	»	2	»	3 »
»	толщины		0,7	»	1,2 »

Яичники же съ размѣрами, превосходившими эти, я относилъ къ увеличеннымъ. Цифровыя данныя размѣровъ для нормальныхъ яичниковъ по *Luschka* [2])—длина=4 ctm., высота=2,2 ctm., толщина=1,3 ctm.—почти совпадаютъ съ принятыми *Henle* и *Sinety* [3]), по которому длина колеблется отъ 3 до 4 ctm.; ширина—2 ctm.; толщина отъ 1 до 1,2 ctm.

Charpentier [4]) даетъ средніе размѣры яичниковъ, причемъ

---

[1]) *Henle*. Handbuch der Eingeweidelehre des Menschen. Braunschweig. 1873, 497.

[2]) *Luschka*. Die Anatomie des Menschen. Bd. II. Abth. 2, 1864.

[3]) *Sinety*. Traité pratique de Gynecologie et des maladies des femmes. 1884. Paris 631.

[4]) *Charpentier*. Traité pratique des Accouchements. 1883. 30.

длина по этому автору равняется 38 mm., ширина=18mm, толщина=15mm.

Принимая для нормальныхъ яичниковъ вышеуказанные по *Henle* размѣры, я слѣдовательно имѣлъ увеличенную длину въ 22, ширину въ 11 и толщину въ 28 яичникахъ; изъ этого видно, что въ изслѣдованныхъ мною яичникахъ толщина чаще другихъ размѣровъ была увеличена.

Такое увеличеніе толщины бо́льшей половины яичниковъ еще тѣмъ болѣе должно остановить наше вниманіе, что изъ 28 яичниковъ съ увеличенной толщиной 10 были получены отъ больныхъ, приближающихся къ климактерическому возрасту, для котораго *Kisch* [1]) считаетъ началомъ 42 года; по *Waldeyer*'у [2]) же въ этомъ періодѣ возраста замѣчается уплощеніе яичниковъ т. е. уменьшеніе ихъ толщины (сагитальнаго размѣра по автору).

Увеличеніе всѣхъ размѣровъ я наблюдалъ въ 7 яичникахъ, принадлежавшихъ 6-ти женщинамъ, изъ которыхъ одна имѣла оба увеличенные яичника (XI).

Поперечные разрѣзы, проводимые обычно черезъ всю толщу въ различныхъ мѣстахъ яичниковъ, давали возможность различать въ нихъ присутствіе большаго или меньшаго количества полостей, причемъ одни яичники имѣли только одну большую полость (XII, XX) и нѣсколько маленькихъ, не превышающихъ конопляннаго зерна, въ то время какъ въ другихъ на плоскости разрѣза встрѣчалось отъ 2—10 мѣшкообразныхъ полостей величиной отъ 0,5 ctm. до 2 ctm. (II, III, VI, IX, XI); онѣ носили самую разнообразную форму, сдавливались однѣ между другими до полной атрофіи перегородокъ, раздѣляющихъ эти полости и такимъ путемъ онѣ сливались, образуя большую полость.

Ткань яичника, отдѣлявшая однѣ полости отъ другихъ, имѣла видъ то очень тонкихъ перегородокъ, то содержалась въ видѣ достаточной толщины мостиковъ. Полости располагались или въ болѣе глубокихъ слояхъ яичника, или лежали тотчасъ подъ поверхностью, будучи отдѣлены отъ нея участками ткани не толще 1 mm.

---

[1]) *Kisch*. Archiv. für Gynäcol. XII. 1877, 417.

[2]) *Waldeyer*. Eierstock und Ei. Leipzig. 1870, 29.

Содержимое этихъ полостей на спиртовыхъ препаратахъ имѣло характеръ творожистой массы, въ различной степени выполняющей ихъ; на свѣжихъ же препаратахъ, которые непосредственно послѣ операціи переходили мнѣ въ руки, оно имѣло видъ прозрачной подвижной жидкости, быстро вытекающей тотчасъ по вскрытіи пузырька.

Большая часть яичниковъ (спиртовые препараты) имѣла на разрѣзѣ видъ бѣлой, ровной, гладкой поверхности, на свѣжихъ же препаратахъ ясно можно было отличить компактный корковый слой бѣловатаго цвѣта отъ рыхлаго красноватаго мозговаго слоя.

Въ двухъ яичникахъ (XIX, XX), полученныхъ мною тотчасъ послѣ операціи я встрѣтилъ менструальныя желтыя тѣла недѣльной давности.

Способъ микроскопическаго изслѣдованія препаратовъ. Полученные препараты послѣ операціи, изслѣдованные макроскопически въ только что указанномъ направленіи, частью заключались въ спиртъ для консервированія и въ такомъ видѣ сохранялись до изслѣдованія, частью для фиксированія обрабатывались 5% растворомъ сулемы и, затѣмъ, послѣ промыванія въ водѣ куски, вырѣзанные черезъ всю толщу яичниковъ, подвергались уплотнѣнію въ абсолютномъ алкоголѣ. Въ отдѣльныхъ случаяхъ кусочки яичниковъ не болѣе 1 ctm. тотчасъ послѣ удаленія послѣднихъ клались въ флеммингoвскую жидкость на 1 сутки, и затѣмъ, около сутокъ промывались непрерывной струей воды и уже потомъ обрабатывались спиртомъ различной крѣпости.

Обработанные абсолютнымъ алкоголемъ куски переносились въ равную смѣсь алкоголя съ эфиромъ на сутки, и затѣмъ, въ растворъ фотоксилина, предложеннаго *Krysinsky* [1]); взявъ растворъ жидкій и средній, я въ каждомъ изъ нихъ поочереди держалъ кусочки по 2-ое сутокъ и потомъ, переложивши въ ванночку, заливалъ въ ней растворомъ густой (сиропообразной) консистенціи и держалъ здѣсь до тѣхъ поръ, пока фотоксилинъ не дѣлался плотной массой.

---

[1]) *Krysinsky*. Photoxylin, als Einbettungsmittel. Archiv. für pathol. Anatomie und Physiol. und für klin. Med. Bd. 108, 217.

Вырѣзанные изъ уплотненнаго фотоксилина куски я наклеивалъ на пробки растворомъ средней консистенціи. Подобный способъ заключенія препаратовъ въ фотоксилинъ давалъ мнѣ возможность производить топографическіе послѣдовательные срѣзы чрезъ весь яичникъ, доходившіе до 3,2 ctm. въ діам. и съ другой стороны фиксировать in situ содержимое полостей; кромѣ того при послѣдующей обработкѣ подобная пропитывающая масса не растворяется и не воспринимаетъ окраски.

Нарѣзанные микротомомъ Юнга препараты окрашивались гематоксилиномъ, эозиномъ, пикролитіокарминомъ и насыщеннымъ воднымъ растворомъ сафранина.

Обезвоженные препараты въ абсолютномъ алкоголѣ просвѣтлялись oleo Origani vulgaris или creosoto purissimo fagi и перенесенные на предметное стекло заключались въ канадскій бальзамъ.

Препараты полученные указаннымъ путемъ дали мнѣ возможность придти къ тѣмъ результатамъ, изложеніемъ которыхъ я сейчасъ займусь.

Покрывающій эпителій. По свободной поверхности нѣкоторыхъ яичниковъ (№ I—III—V—VI—X—XI—XII—XIII—XIV—XVI—XVIII—XIX—XX) на отдѣльныхъ мѣстахъ сохранился цилиндрическій или кубическій эпителій; границы клѣтокъ лишь въ рѣдкихъ случаяхъ можно различать отчетливо, на большинствѣ же препаратовъ очертанія клѣтокъ поверхностнаго эпителія или совсѣмъ отсутствовали, или плохо различались. Ядра клѣтокъ тамъ, гдѣ ихъ можно было видѣть, имѣли круглую или овальную форму, располагались длиннымъ своимъ діаметромъ перпендикулярно къ поверхности яичника и имѣли почти одинаковую величину съ незначительнымъ около нихъ поясомъ зернистой протоплазмы; впрочемъ въ большей части препаратовъ ядра плохо различались.

Въ углубленіяхъ и щеляхъ, наблюдаемыхъ мною на поверхности яичниковъ, эпителій какъ общее правило былъ сохраненъ, и отдѣльныя клѣточные элементы его были ясны; въ этихъ мѣстахъ эпителій вездѣ располагался въ одинъ слой.

Такое присутствіе эпителія въ углубленіяхъ и исчезаніе его на поверхности, наблюдаемое мною, подтверждается и изслѣдованіями нѣкоторыхъ другихъ авторовъ.

Такъ *Wagener* [1]) указываетъ на частое отсутствіе эпителія на изслѣдованныхъ имъ яичникахъ человѣка и животныхъ, объясняя это явленіе пожилымъ возрастомъ своихъ объектовъ. *Nagel* [2]) въ своихъ изслѣдованіяхъ, указывая на остатки сохранившагося эпителія въ углубленіяхъ и подъ ложными перепонками, обращаетъ вниманіе на частое отсутствіе его на поверхности, причемъ вполнѣ присоединяется къ мнѣнію *Waldeyer'a* [3]), который наблюдалъ, что мацерація въ водѣ и очень слабомъ растворѣ поваренной соли, а также другія необходимыя для обработки препаратовъ манипуляціи способствуютъ быстрому отдѣленію эпителія отъ подлежащей ткани.

Столь легкимъ отторженіемъ эпителія *Waldeyer* старается доказать *His'y*, *Grohe* и *Schrön'y*, что яичникъ покрытъ не эндотеліемъ, который обычно даже при болѣе энергическихъ манипуляціяхъ не отдѣляется отъ серозныхъ оболочекъ.

Основываясь на данныхъ *Waldeyer'a*, я думаю, что къ матеріалу, добытому оперативнымъ путемъ—кастраціей, должно относиться осторожно, дѣлая выводы относительно состоянія поверхностнаго эпителія, ибо яичники при этомъ подвергаются ряду механическихъ поврежденій помимо послѣдовательной технической обработки для микроскопическаго изслѣдованія.

Основываясь на этомъ, я не рѣшаюсь высказаться, что служило дѣйствительной причиной, ведущей въ концѣ концовъ къ исчезанію эпителіальнаго покрова яичниковъ, полученныхъ отъ женщинъ, страдающихъ фиброміомами матки.

Присутствіе бороздокъ на поверхности яичниковъ съ сохранившимся эпителіемъ *Waldeye'r* [4]) объясняетъ рубцевымъ втягиваніемъ, образующимся на мѣстахъ желтыхъ тѣлъ.

По *Kapff'y* [5]) углубленія и щели на поверхности яичниковъ происходятъ путемъ разростанія на различныхъ смежныхъ

---

[1]) *Wagener*. Bemerkungen über den Eierstock und den gelben Körper. Archiv. f. Anat. und Physiol. 1879. 176.

[2]) *Nagel*. Beitrag zur Anatomie gesunder und kranker Ovarien. Archiv f. Gyn. Bd XXXI Hf. 3. 333.

[3]) *Waldeyer*. l. c. 6.

[4]) *Waldeyer*. Die epitelialen Eierstocksgeschwülste. Archiv. f. Gyn. Bd. I 290.

[5]) *Kapff*. Reichert's und du Bois Archiv. 1872. 537—533.

мѣстахъ не только эпителія съ поверхности вглубь, но и собственной ткани яичника. Изслѣдованія свои *Kapff* производилъ на человѣческихъ зародышахъ и поэтому трудно говорить о томъ, насколько его наблюденія могутъ быть перенесены на яичники взрослыхъ, да притомъ еще и на не нормальные яичники.

Скорѣе можно соглашаться съ мнѣніемъ *Waldeyer'a* тѣмъ болѣе, что по сосѣдству такихъ углубленій удается иной разъ найти слѣды желтыхъ тѣлъ на пути къ ихъ окончательной резорбціи (III).

Эпителій, выстилающій подобныя углубленія, въ иныхъ мѣстахъ измѣнилъ свою кубическую или цилиндрическую форму на плоскую. Ядра клѣтокъ въ данномъ случаѣ лежали не перпендикулярно къ поверхности яичника, но параллельно ей и на тонкихъ, удачныхъ срѣзахъ клѣтки располагались въ одинъ слой (III. XIV.). Такой же переходъ эпителіальныхъ клѣтокъ изъ однаго вида въ другой, именно изъ высоко-цилиндрическихъ и кубическихъ въ плоскія эпителіальныя клѣтки, описанъ напр. д-ромъ *С. Д. Михновымъ* [1]) и *Orthmann'омъ* [2]) при воспаленіи трубъ, когда утолщенныя складки слизистой оболочки сближаются и надавливаютъ другъ на друга.

Подобное объясненіе возможно дать нашимъ микроскопическимъ картинамъ, гдѣ видимъ, что стѣнки болѣе или менѣе глубокой бороздки плотно прилегаютъ одна къ другой.

Что касается ложныхъ перепонокъ, покрывающихъ мѣстами поверхность нѣкоторыхъ яичниковъ (III. IV. XII. XV.), то онѣ настолько интимно были сращены съ наружной частью кортикальнаго слоя, что опредѣлить границу собственной ткани яичника представлялось невозможнымъ, если случайно сохранившійся на поверхности «Keimepitel Waldeyer'a» не помогалъ этому разграниченію (рис. 5.) (III. IV. XII). Количество яичниковъ, въ которыхъ попадались ложныя перепонки, было весьма ограничено; кромѣ того, мнѣ ни разу не приходилось встрѣтить на изслѣдованныхъ мною яичникахъ обильнаго образованія ложныхъ перепонокъ, какъ это нерѣдко на-

---

[1]) *Михновъ.* Къ вопросу о заболѣваніи фоллопіевыхъ трубъ и яичниковъ Дисс. 1889. 23.

[2]) *Orthmann.* Archiv f. path. Anatomie und Physiol. und für klinisch. Med. Bd. 108—165.

блюдается и описано авторами (*Monprofit* [1]), *Heitzmann* [2]), *Cornil et Terrillon* [3]) при одновременномъ пораженіи трубъ и яичниковъ (salpingoophoritis).

Такимъ образомъ, резюмируя все, что можетъ быть сказано по поводу эпителія изслѣдованныхъ нами яичниковъ, мы приходимъ къ слѣдующимъ выводамъ:

a). Эпителій большей частью на свободной поверхности яичниковъ отсутствуетъ.

b). Въ углубленіяхъ и щеляхъ, а равно и подъ ложными перепонками онъ частью сохранился въ цѣлости.

c). Имѣющійся эпителій не обнаруживаетъ склонности къ пролифераціи, а наоборотъ скорѣе можно было-бы думать, что онъ подвергается регрессивной метаморфозѣ и уничтожается.

Строма яичника. Переходя къ тѣмъ измѣненіямъ, которыя наблюдались въ интерстиціальной ткани яичниковъ, мы должны прежде всего въ краткихъ словахъ напомнить то состояніе ея, какое встрѣчается обычно на яичникахъ въ ихъ нормальномъ видѣ.

Въ соединительной ткани коркаго слоя обильно разбросаны веретенообразныя, овальныя и круглыя соединительно-тканныя клѣтки, ядра которыхъ интензивно окрашиваются гематоксилиномъ.

Особенно значительнымъ скопленіемъ клѣточныхъ элементовъ отличаются болѣе глубокіе слои корковаго слоя.

Въ силу обильнаго количества клѣточныхъ элементовъ соединительно-тканныя волокна различаются только на очень тонкихъ срѣзахъ и при расщепленіи препаратовъ. Весь корковый слой яичника при окраскѣ гематоксилиномъ и эозиномъ представляется рѣзко синимъ въ противуположность мозговому слою.

Въ такомъ корковомъ слоѣ обычно въ возрастѣ 30—36 лѣтъ встрѣчается значительное количество примордіальныхъ фолликуловъ, мѣстами скученныхъ въ видѣ группъ или цѣпей по

---

[1]) *Monprofit.* Salpingites et ovarites. 1888. 30.

[2]) *Heitzmann.* Die Entzündung des Beckenbauchfells beim Weibe. Wien. 1883.

[3]) *Cornil et Torrillon.* Archiv de physiol. 2. 1887. 547.

Waldeyer'y [1]). *Wagener* [2]) говоритъ, что веретенообразныя клѣтки этого слоя представляютъ поперечную тонкую исчерченность и по виду очень схожи съ мышечными клѣтками.

Kölliker [3]), *Olshausen* [4]), *Nagel (l. c.)*, указывая въ свою очередь на обиліе въ корковомъ слоѣ клѣточныхъ элементовъ, относятъ ихъ къ клѣткамъ соединительно-тканнаго типа.

Толщина подобнаго корковаго слоя «couche ovigène» опре дѣляется *Boinet*'омъ въ 1 mm.

При оцѣнкѣ препаратовъ, полученныхъ изъ яичниковъ при фиброміомахъ матки, я руководствовался количествомъ клѣточныхъ элементовъ, количествомъ соединительной ткани и реакціей на красящія вещества (гематоксилинъ, пикрокарминъ, эозинъ); тамъ гдѣ имѣлось на препаратѣ ясное преобладаніе соединительной ткани съ меньшимъ количествомъ клѣточныхъ элементовъ, тамъ я дѣлалъ заключеніе объ интерстиціальномъ характерѣ измѣненій (oophoritis interstitialis chronica), тамъ вмѣстѣ съ тѣмъ и степень окраски гематоксилиномъ была выражена слабѣе, такъ какъ клѣтокъ было меньше.

То, что на моихъ препаратахъ можно было замѣтить, ближайшимъ образомъ можно выразить въ слѣдующемъ: количество соединительной ткани въ корковомъ слоѣ почти во всѣхъ случаяхъ (кромѣ III. XIV.) было замѣтно увеличено.

Соединительнотканныя волокна, иногда цѣлые пучки ихъ, шли то съ периферіи къ центру, то параллельно поверхности яичника; въ другихъ случаяхъ трудно было подмѣтить какую либо опредѣленность въ направленіи волоконъ.

Подобная картина измѣненій то наблюдалась по всему корковому слою (10 случаевъ), то измѣненные участки чередовались съ мѣстами, отличающимися богатствомъ соединительнотканныхъ клѣтокъ, и пораженіе носило болѣе гнѣздный характеръ (8 случаевъ). Раздвинутыя соединительнотканными волокнами клѣточные элементы имѣли сильно вытянутыя, веретенообразной формы ядра.

---

[1]) *Waldeyer*. l. c. 15.

[2]. *Wagener*. l. c.

[3]) *Kölliker*. Entwickelungsgeschichte des Menschen. Leipzig. 1879. 970.

[4]) *Olshausen*. Handbuch der Frauenkrankheiten. Bd. II 1886. 268.

[5]) *Boinet*. Traité pratique des maladies des ovaires et de leur traitement. Paris. 1877. 12.

По направленію глубокихъ слоевъ картина измѣняется такимъ образомъ, что ткань дѣлается болѣе рыхлой, болѣе сосудистой (I, III, V, VII, IX, X, XIII, XIV, XV, XVII, XX), болѣе бѣдной клѣточными элементами. Попадаются сосуды съ утолщенными стѣнками на счетъ разростанія наружнаго слоя (periarteriitis), въ отдѣльныхъ случаяхъ (XII, XIV) вблизи артерій наблюдалась мелко-клѣточная инфильтрація, мѣстами встрѣчались сосуды, просвѣты которыхъ представлялись значительно съуженными; вены относительно мало измѣнены.

Рядомъ съ сосудами наблюдались плотные соединительнотканные круглые пучки, которые на первый взглядъ могли быть приняты за поперечные разрѣзы запустѣвшихъ артерій, однако ближайшее изученіе этихъ поперечныхъ разрѣзовъ на многихъ препаратахъ, отношеніе ихъ къ сосудамъ, постоянно сопутствующимъ имъ, все это заставляетъ думать, что это есть поперечные разрѣзы нервныхъ стволовъ, наружная оболочка которыхъ подверглась процессу хроническаго воспаленія, при этомъ, какъ можно судить по имѣющимся картинамъ, соединительная ткань съ периферіи идетъ въ глубь нервныхъ стволовъ, уничтожая при этомъ отдѣльныя нервныя волоконца.

Препараты (VI, VII, IX, X, XX) эти были демонстрированы профессору Н. П. Ивановскому, который именно и призналъ ихъ за нервы, подвергшіеся хроническому воспаленію [1]).

Разрастаніе соединительной ткани въ яичникахъ издавна служило предметомъ изученія изслѣдователей.

Kiwisch [2]) въ главѣ о воспаленіи яичниковъ внѣ пуэрперальнаго состоянія упоминаетъ и о первичномъ воспаленіи стромы, могущемъ въ хроническихъ случаяхъ вести къ разнообразнымъ измѣненіямъ ткани яичника и между прочимъ къ уплотненію ткани (Verdichtung des Gewebes). Случаи такого первичнаго уплотненія авторъ считаетъ однако только вѣроятными (aller Wahrscheinlichkeit nach) и во всякомъ случаѣ рѣдкими. Болѣе часты будутъ такъ называемыя вторичныя воспа-

---

[1]) При недостаткѣ изслѣдованій относительно измѣненій нервныхъ стволовъ и ихъ окончаній въ яичникѣ, я прежде чѣмъ окончательно высказаться касательно этого пункта разсчитываю предпринять позже рядъ изслѣдованій для выясненія этого вопроса.

[2]) *Kiwisch.* Klinische Vorträge über specielle Pathologie und Therapie der Krankheiten des weiblichen Geschlechtes. Prag. 1857. Bd. II. 46.

лительныя состоянія стромы, присоединяющіяся къ воспаленію фолликуловъ брюшиннаго покрова и т. д.

Klob [1]), подобно *Kiwisch'y*, различая фолликулярный и паренхиматозный оофоритъ, подробно описываетъ послѣдній, указывая при этомъ, что обѣ формы часто комбинируются между собой.

Результатомъ хроническаго паренхиматознаго оофорита по *Klob'y* является затвердѣніе яичника (Induration des Ovariums, die Bindegewebshyperplasie), которое занимаетъ весь яичникъ и часто распространяется на обѣ стороны; послѣдовательно наступаетъ запустѣніе периферическихъ фолликуловъ. Эта форма часто сочетается съ воспаленіемъ брюшины въ окружности яичника и вызывается продолжительнымъ раздраженіемъ, дѣйствующимъ на половые органы.

Klebs [2]) наоборотъ думаетъ, что, вопреки клиническимъ наблюденіямъ, диффузныя измѣненія стромы яичника встрѣчаются весьма рѣдко и обусловливаются заболѣваніями фолликуловъ или брюшиннаго покрова яичника.

По его мнѣнію, большая часть случаевъ хроническаго воспалительнаго затвердѣнія (chronisch entzündlicher Induration) идетъ со стороны фолликуловъ или сосудовъ.

На наблюденіе *Virchow'a* я уже указалъ въ началѣ работы, а именно, что онъ называетъ это состояніе яичниковъ «Cirrhose oder Granular—Degeneration des Eierstockes».

Nagel [3]) подчеркиваетъ то обстоятельство, что онъ ни разу не видѣлъ при изслѣдованіи яичниковъ съ интерстиціальнымъ оофоритомъ мелкоклѣточной инфильтраціи.

Съ наблюденіями *Nagel'я* совпадаетъ взглядъ *Ziegler'a* [4]), по которому мелкоклѣточная инфильтрація не есть необходимое условіе для новообразованія соединительной ткани въ яичникахъ.

Подобные взгляды авторовъ съ современной точки зрѣнія вполнѣ допустимы, ибо способность размноженія мы должны

---

[1]) *Klob*. Pathologische Anatomie der weiblichen Sexualorgane. Wien 1864. 379.

[2]) *Klebs*. Handbuch der pathologischen Anatomie. Bd. 1, 2. Berlin. 1876. 824.

[3]) *Nagel*, l. c. 351.

[4]) *Ziegler*. Lehrbuch der allgemeinen und speciellen pathol. Anatomie. Jena. 1885. 1164.

признать какъ за блуждающими клѣтками, такъ и за тканевыми и вообще за всѣми клѣтками безъ исключенія, не утратившими своихъ жизненныхъ свойствъ. Слѣдовательно въ отдѣльныхъ случаяхъ весь процессъ воспалительный можетъ быть выраженъ только въ фиксированныхъ элементахъ ткани, которые продѣлываютъ различныя стадіи прогрессивнаго метаморфоза.

Однако въ силу того, что грануляціонная инфильтрація есть состояніе переходящее, констатируемое подъ микроскопомъ въ извѣстной стадіи воспаленія, то отсутствіе подобнаго явленія на препаратахъ еще не даетъ намъ права съ положительностью утверждать, что его здѣсь не было въ періодъ предшествующій; это особенно имѣло мѣсто по отношенію къ тѣмъ яичникамъ, изслѣдованнымъ мною, которые представляли слѣды стараго интерстиціальнаго процесса, выражавшагося уплотнѣніемъ и сморщиваніемъ самыхъ наружныхъ слоевъ кортикальнаго слоя (I, II, VII, IX, XV, XVIII); микроскопически въ этихъ яичникахъ мы различали плотную, рѣзко отграниченную отъ глубже лежащей ткани каемку различной толщины (отъ 0,0045—до 0,0165 mm. (I, IX, XV); она то попадалась мѣстами, то шла по всей окружности яичника широкимъ поясомъ. Ткань этого плотнаго слоя представлялась бѣдной клѣточными элементами; ядра встрѣчающихся клѣтокъ, сжатыхъ между волокнами, лежали параллельно свободной поверхности яичника въ видѣ очень тонкихъ черточекъ, окрашенныхъ гематоксилиномъ; отдѣльныя волокна удавалось различать лишь на очень тонкихъ срѣзахъ и тогда можно было убѣдиться, что направленіе ихъ соотвѣтствуетъ положенію клѣточныхъ ядеръ.

Этотъ то именно поясъ плотной ткани, располагающійся по периферіи измѣненныхъ яичниковъ, авторы разсматриваютъ какъ утолщенную albuginea.

Слѣдуетъ однако замѣтить, что еще далеко нѣтъ единогласія между авторами въ томъ отношеніи, считать-ли albuginea самостоятельнымъ слоемъ или этотъ слой есть ничто иное, какъ наружная часть кортикальнаго слоя.

Waldeyer [1]) принимаетъ поверхностный слой за самостоятельный т. н. albuginea, состоящую въ свою очередь изъ трехъ слоевъ съ различнымъ направленіемъ волоконъ—въ среднемъ

[1]) *Waldeyer*. l. c. 13.

слоѣ онѣ идутъ по длинной оси яичника, въ двухъ другихъ сагитально.

Nagel [1]), *Bulius* [2]), при патологическихъ состояніяхъ на поверхности яичниковъ различаютъ утолщенную albuginea, а слѣдовательно примыкаютъ къ взглядамъ *Waldeyer'a*.

His [3]), *Kapff* [4]) стараются доказать, что albuginea есть серозная оболочка (peritoneum), покрывающая поверхность яичника на ряду съ другими внутренними органами.

Вопреки всему только что сказанному, *Kölliker* [5]) вовсе отрицаетъ присутствіе особой оболочки, покрывающей поверхность яичника; по его словамъ, оболочкой является наружный слой стромы, который позднѣе дѣлается многослойнымъ и безъ рѣзкой границы переходитъ въ нижележащую ткань корковаго слоя.

Sappey и *Robin* по *Boinet'y* [6]) полагаютъ, что тонкій бессосудистый слой, лежащій подъ поверхностнымъ эпителіемъ, едва-ли заслуживаетъ названія особой оболочки.

Большинство авторовъ такимъ образомъ видятъ въ поверхностномъ слоѣ особую оболочку яичника съ характерной соединительно-тканной структурой, которая въ патологическихъ случаяхъ можетъ быть различима въ видѣ отдѣльнаго бѣлаго, толстаго, плотнаго слоя (*Klob*) соединительной ткани, располагающагося по периферіи яичника, какъ это я имѣлъ на указанныхъ мною препаратахъ.

Заканчивая такимъ образомъ обзоръ измѣненій въ корковомъ слоѣ и именно въ интерстиціальной ткани его, можно прійдти къ слѣдующимъ выводамъ:

1) При фиброміомахъ матки интерстиціальная ткань корковаго слоя яичниковъ почти всегда представляется измѣненной и измѣненія эти носятъ на себѣ характеръ хроническаго воспаленія съ новообразованіемъ соединительной ткани.

2) Этотъ воспалительный процессъ наблюдается какъ диффузно, такъ и отдѣльными гнѣздами.

---

[1]) *Nagel*. l. c. 353.
[2]) *Bulius*. l. c.
[3]) *His*. Archiv für microskp. Anat. Bonn. Bd. I. 1865. 175.
[4]) *Kapff*. l. c. 529.
[5]) *Kölliker*. l. c. 970.
[6]) *Boinet*. l. c. 12.

3) Поверхность яичниковъ въ отдѣльныхъ случаяхъ покрыта толстымъ слоемъ плотной соединительной ткани—утолщенная albuginea по нѣкоторымъ авторамъ.

Въ какой зависимости находятся указанныя только что измѣненія къ присутствію міомъ въ области матки, къ этому я вернусь впослѣдствіи.

Примордіальные фолликулы. Въ корковомъ слоѣ изслѣдованныхъ мною яичниковъ изрѣдка попадались примордіальные фолликулы; между ними находились такіе, въ которыхъ трудно было подмѣтить какія-либо измѣненія, и рядомъ съ ними попадались фолликулы, которые находились на пути къ гибели; послѣдніе чаще всего соотвѣтствовали тѣмъ участкамъ яичника, гдѣ строма была измѣнена. Тамъ гдѣ корковой слой равномѣрно подвергался процессу индураціи, тамъ и гибель фолликуловъ носила на себѣ болѣе диффузный характеръ.

Но и здѣсь можно было тѣмъ не менѣе встрѣтить совершенно здоровые фолликулы. Это, впрочемъ, вполнѣ соотвѣтствуетъ тому, что извѣстно намъ относительно вліянія интерстиціальнаго оофорита на развитіе и созрѣваніе примордіальныхъ фолликуловъ.

Развитіе это встрѣчаетъ при такихъ условіяхъ препятствіе, фолликулы большей частью гибнутъ, запустѣваютъ, какъ это въ разное время указали *Kiwisch*, *Klob*, *Klebs* и др.; но съ другой стороны и въ ткани, наиболѣе измѣненной, фолликулъ можетъ въ единичныхъ случаяхъ развиваться, какъ объ этомъ свидѣтельствуетъ проф. *Славянскій* [1]). Сущность измѣненій, наблюдаемыхъ въ фолликулахъ, заключается въ ихъ запустѣніи, въ атрезіи. Аналогичная картина атрофіи желѣзистой ткани, на счетъ развитія межуточной стромы, наблюдается и въ другихъ органахъ—маткѣ, почкахъ и печени; исходнымъ пунктомъ воспалительнаго процесса въ этихъ органахъ могутъ быть какъ сосуды, такъ равно и капсула, ихъ одѣвающая.

Для яичниковъ *Klebs* [2]) и другіе также принимаютъ, что развитіе процесса воспалительнаго можетъ идти со стороны наружнаго слоя, фолликуловъ и сосудовъ.

---

[1]) *Славянскій.* Медиц. Вѣстникъ. 29. 1871. 226.

[2]) *Klebs.* l. c. 824.

Однако, благодаря сравнительной частотѣ мѣстныхъ воспалительныхъ пораженій яичника, говоритъ проф. *Славянскій* [1]), чаще приходится наблюдать превращеніе самыхъ наружныхъ слоевъ его кортикальнаго слоя въ соединительную ткань характера стромы съ исчезновеніемъ бывшихъ въ немъ фолликуловъ.

Въ измѣненныхъ примордіальныхъ фолликулахъ, наблюдаемыхъ мною, границы клѣтокъ яйцеваго эпителія не различимы, ядра не рѣзко выражены, vesiculae et macul. germinat. имѣли то нормальный видъ, то чаще вся полость первичнаго фолликула была выполнена зернистой массой безъ признаковъ яйца. Попадались болѣе развитыя формы первичныхъ фолликуловъ, эпителій которыхъ отслоился отъ стѣнки и скученный лежалъ безъ опредѣленнаго порядка въ полости неправильнаго очертанія, представляя зернистую протоплазму.

Слѣдуетъ при этомъ указать, что подобныя измѣненія клѣтокъ membr. granul. первичныхъ фолликуловъ исчезновеніе яйца наблюдались авторами и при другихъ патологическихъ состояніяхъ яичниковъ.—Такъ проф. *Славянскій* [2]) встрѣчалъ описанныя измѣненія первичныхъ фолликуловъ при брюшномъ тифѣ и при пуэрперальномъ процессѣ, причемъ при довольно обширномъ пораженіи фолликуловъ поражаются по автору только первичные и фолликулы средней степени развитія, тогда какъ болѣе или менѣе зрѣлые представляются совершенно неизмѣненными. Далѣе, описанныя мною измѣненія примордіальныхъ фолликуловъ, проф. *Ивановскій* [3]) встрѣчалъ въ яичникахъ при сифилисѣ. Микроскопическая картина измѣненія фолликуловъ, представленная авторомъ, была идентична какъ въ томъ случаѣ, гдѣ имѣлась грануляціонная инфильтрація стромы, такъ и въ другомъ со стромой, представляющей грубоволокнистую соединительную ткань.

---

[1]) *Славянскій*. Журн. Акуш. и женск. болѣзней. С.-Петербургъ. 1889. Т. III. № 11. 791.

[2]) *Славянскій*. Къ нормальной и патологической анатоміи граафова пузырька. С.-Петербургъ. Дисс. 1870. 21.

[3]) *Ивановскій*. Матеріалы къ ученію о висцеральномъ сифилисѣ. Дисс. С.-Петербургъ. 1871. 40.

Кромѣ того *Мышкинъ* [1]), *Васильевъ* [2]), *Патенко* [3]), *Коляго* [4]), описывая измѣненія примордіальныхъ фолликуловъ въ яичникахъ, полученныхъ при различнаго рода патологическихъ состояніяхъ, имѣли передъ собой фолликулы, измѣненные аналогично представленнымъ мною. Изслѣдованія *Schulin'a* [5]) лишь отчасти касаются этого вопроса, напротивъ *Grohe* [6]) довольно обстоятельно описываетъ замѣченное имъ измѣненіе примордіальныхъ фолликуловъ при общей атрофіи, при хроническомъ воспаленіи органовъ дыханія, при эмпіемѣ и другихъ истощающихъ моментахъ. Этотъ авторъ замѣтилъ также, что оболочка зародышеваго пузырька можетъ довольно долго противустоять процессу распаденія и ясно различается еще въ то время, когда содержимое пузырька значительно уже измѣнено (мутное, мелкозернистое). Представляютъ ли указанныя измѣненія физіологическое обратное развитіе фолликуловъ или же онѣ стоятъ въ связи съ общими страданіями организма, *Grohe* не берется рѣшить.

Кромѣ только что разсмотрѣнной формы запустѣнія примордіальныхъ фолликуловъ въ нѣкоторыхъ яичникахъ (V, XVII) попадались полости, содержащія однородную блестящую массу неправильнаго очертанія. Лишь крайне рѣдко мнѣ удавалось среди такой гомогенной массы опредѣлить контуры vesicul. germ. Полость фолликула то сплошь была выполнена гомогенной хорошо окрашенной эозиномъ массой, то эта послѣдняя имѣла видъ небольшаго сгусточка, пристѣночно лежащаго въ полости измѣненнаго фолликула. Картина подобнаго измѣненія наблюдалась проф. *Славянскимъ* [7]) и описана на ряду съ другими патологическими измѣненіями въ яичникахъ, какъ коллоидное перерожденіе примордіальныхъ фолликуловъ.

Рядомъ съ нормальными фолликулами проф. *Ивановскій* [8]) встрѣчалъ коллоидно измѣненные при сифилитическомъ пора-

---

[1]) *Мышкинъ*. Жур. норм. и патол. гистол. Т. IV. 1871. 130.

[2]) *Васильевъ*. Жур. норм. и патол. гистолог. Сент. и Октябрь. 1874. 395.

[3]) *Патенко*. О развитіи фиброзныхъ тѣлъ (corpora fibrosa) яичниковъ. Дисс. Спб. 1880. 12.

[4]) *Коляго*. Къ патологической анатоміи яичниковъ. Дисс. Спб. 1882. 29.

[5]) *Schulin*. Archiv. für mikroskop. Anat. Bd. XIX. 1881. 491.

[6]) *Grohe*. Archiv für pathol. Anat und Physiol. Bd. XXVI. 1863. 298.

[7]) *Славянскій*. l. c. 22.

[8]) *Ивановскій*. l. c. 41.

женіи организма. *Патенко* [1]) наблюдалъ такое измѣненіе въ большей или меньшей степени во всѣхъ изслѣдованныхъ имъ яичникахъ и считаетъ его какъ бы спутникомъ того процесса, который вызываетъ въ болѣе зрѣлыхъ фолликулахъ превращеніе ихъ въ corpora fibrosa.

Въ общемъ въ яичникахъ, изслѣдованныхъ мною, примордіальные фолликулы подвергались процессу исчезновенія путемъ атрезіи; атрезія эта носила характеръ уже описанный авторами и являлась результатомъ хроническаго интерстиціальнаго oophorit'a (*Kiwisch*, *Rokitansky*, *Klob*, *Klebs*, *Славянскій* и др.).

Запустѣніе фолликуловъ. Яичники съ указанными измѣненіями интерстиціальной ткани и примордіальныхъ фолликуловъ мы должны раздѣлить на двѣ группы. Одна группа бо́льшая, охватывающая собой 22 яичника, отличалась тѣмъ, что микроскопическіе срѣзы представляли массу запустѣвающихъ фолликуловъ въ различныхъ стадіяхъ ихъ развитія.

Микроскопическіе срѣзы другой группы яичниковъ (17) имѣли видъ продыравленныхъ пластинокъ различнаго размѣра. Количество просвѣтовъ, форма ихъ, величина и содержимое были до крайности разнообразны; просвѣты обычно имѣли розовую эозиновую окраску (масса, выполняющая полости), остальная ткань яичника—синюю гематоксилиновую, уменьшающуюся въ своей интензивности съ периферіи къ центру.

Наиболѣе характерная особенность, которую представляли атрезирующіеся фолликулы первой группы яичниковъ,—это образованіе блестящей, гомогенной, зигзагообразно-сложенной полоски, на которую въ разное время обращено было вниманіе различныхъ авторовъ [ораке Glasmembran по *Grohe* [2]) склерозъ стѣнки фолликула по *Славянскому* [3])], и относительно происхожденія которой высказано было нѣсколько мнѣній.

Такъ какъ на препаратахъ, полученныхъ мною изъ яичниковъ при фиброміомахъ матки, эта «Glasmembran» попадалась часто и лишь въ меньшей части запустѣвающихъ фолликуловъ отсутствовала, то я и позволю себѣ остановиться на ней и разсмотрѣть насколько она можетъ говорить въ пользу суще-

[1]) *Патенко.* l. c. 13.
[2]) *Grohe.* l. c. 303.
[3]) *Славянскій.* Медиц. Вѣстн. 30. 1874. 296.

ствованія патологической связи между фиброміомами матки и измѣненіями яичниковъ. *Grohe*, видѣвшій ее и описавшій подъ именемъ ораке Glasmembran, лишь вскользь замѣчаетъ о мѣстѣ происхожденія оболочки: она по его словамъ образуется прежде всего на внутренней стѣнкѣ фолликула.

Взглядъ *Henle* 1), который считаетъ подобное образованіе за растянутую zona pellucida, стоитъ совершенно отдѣльно и менѣе всего соотвѣтствуетъ дѣйствительности.

По *Klob'y* [2]) «Glasmembran» есть результатъ воспалительнаго состоянія фолликуловъ, причемъ на внутреннюю стѣнку его отлагается волокнистое вещество; далѣе онъ допускаетъ, хотя съ меньшей вѣроятностью, что подобное образованіе можетъ быть продуктомъ регрессивнаго метаморфоза какъ внутренняго слоя яйцевой капсулы (tunica propria fol.), такъ равно и клѣтокъ membr. granul. *Beigel* [3]), *Schulin* [4]) принимаютъ, что основная оболочка «Basalmembran», доказанная у человѣка *Kölliker'омъ*, *Славянскимъ*, можетъ утолщаться, дѣлаться плотной и постепенно вести къ рубцовому сморщиванію фолликула. Профессоръ *Славянскій* [5]) въ своей диссертаціи въ началѣ также высказался, что membrana propria (Basalmembran) folliculi утолщается и такимъ образомъ получается склерозированное кольцо; однако спустя четыре года *авторъ* [6]) отвергаетъ подобную возможность и считаетъ, что membrana propria при процессѣ запустѣванія фолликула погибаетъ; блестящая же гомогенная полоска есть ни что иное какъ склерозъ перифолликулярнаго слоя, причемъ межклѣточное вещество, обычно гомогенное, пріобрѣтаетъ характеръ волоконъ, нѣкоторыя изъ нихъ, лежащія ближе къ внутренней поверхности этого слоя, значительно утолщаются, сильно преломляютъ свѣтъ, блестятъ и, сливаясь другъ съ другомъ, образуютъ толстый, блестящій слой вокругъ спавшейся бывшей полости фолликула. Такого же мнѣнія въ общемъ придерживаются *Лебединскій* [7])

---

[1]) *Henle*. l. c.

[2]) *Klob*. l. c. 322.

[3]) *Beigel*. Archiv für Gynäkologie. XIII. 1873. 115.

[4]) *Schulin*. l. c. 493.

[5]) *Славянскій*. l. c. 23.

[6]) *Славянскій*. Мед. Вѣстн. № 30. 1874. 297.

[7]) *Лебединскій*. Къ патологіи граафова пузырька человѣка. Дис. Спб. 1879. 8.

и *Патенко* [1]); послѣдній допускаетъ образованіе такого склерозированнаго слоя не только на мѣстѣ фолликуловъ различнаго возраста, но также и на мѣстѣ желтыхъ тѣлъ какъ истинныхъ, такъ и ложныхъ.

Изложивъ такимъ образомъ взглядъ авторовъ на источникъ образованія гомогенной оболочки, мы приходимъ къ заключенію, что большинствомъ изслѣдователей это образованіе считается результатомъ склероза соединительной ткани непосредственно лежащей снаружи membr. propria folliculi. [2]).

Дальнѣйшій ходъ процесса запустѣванія фолликуловъ при образованіи указанной полоски не представляетъ чего-либо особеннаго или, вѣрнѣе сказать, протекаетъ согласно описанію авторовъ, занимавшихся этимъ вопросомъ.

Полость бывшаго фолликула спадается по мѣрѣ всасыванія содержимаго, блестящая оболочка, слѣдуя этому спаденію, складывается въ клубокъ, состоящій исключительно изъ зигзагообразныхъ полосокъ, между которыми заложено лишь незначительное количество соединительной ткани (II. VII. XVII, XX.). Такой клубочекъ различной величины, извѣстный подъ именемъ «фибрознаго тѣла» corpus fibrosum ovarii, можетъ существовать въ яичникѣ неопредѣленное время.

Подвергается-ли онъ въ дальнѣйшемъ уничтоженію, продѣлываетъ-ли онъ какой-либо видъ обратнаго метаморфоза, объ этомъ мнѣ не удалось ни отыскать въ доступной литературѣ доказательнаго отвѣта, ни убѣдиться на своихъ препаратахъ [3]). Работа *Патенко* [4]) скорѣе можетъ поддерживать мнѣніе о томъ, что тѣла эти не уничтожаются, а сливаясь могутъ увеличиваться и та-

---

[1]) *Патенко*. l. c. 17.

[2]) *Recklinghausen* и *Waldstein* считаютъ „*Glasmembran*" за гіалиновую оболочку. Я съ своей стороны, желая опредѣлить натуру этой оболочки, производилъ окраску кислымъ фуксиномъ, который считается характернымъ реактивомъ для опредѣленія гіалиноваго перерожденія, при этомъ я получилъ результаты, которые заставляютъ меня склониться въ пользу мнѣнія Recklinghausen'a и считать эту блестящую полоску за гіалиновое перерожденіе ткани. Handbuch der allgemen. Pathol. des Kreislaufs und der Ernährung. Stuttgart 1883. 411.

[3]) По *Beigel'ю* оболочка—утолщенная Basalmembran'a—можетъ впослѣдствіи истончиться или отъ нея остаются отдѣльные участки, но, по мнѣнію автора, она можетъ остаться долгое время, представляя видъ розетки. Archiv f. Gyn. 13. 1878. 115.

[4]) *Патенко*. l. c. 25.

кимъ образомъ давать фиброзныя образованія величиной въ грецкій орѣхъ.

Можно думать, что различная величина такого склерозированнаго клубочка зависитъ отъ величины или возраста того фолликула, который запустѣваетъ такимъ путемъ.

Слѣдуетъ замѣтить, кромѣ того, что на ряду съ описанными только-что образованіями въ яичникахъ, изслѣдованныхъ мною, я на препаратахъ встрѣчалъ и отдѣльныя слегка извивающіяся небольшія полоски такой-же структуры, какъ и описанныя выше.

Это совершенно соотвѣтствуетъ наблюденіямъ *проф. Славянскаго*, по мнѣнію котораго блестящая оболочка встрѣчается въ формѣ неполнаго круга, часто съ перерывами.

Такую картину можно объяснить прежде всего случайнымъ срѣзомъ прошедшимъ черезъ полюсъ фибрознаго тѣльца, при чемъ въ разрѣзъ попала только одна извилина блестящаго образованія, но одновременно съ этимъ я желалъ бы указать и на другой путь происхожденія такихъ картинъ. Именно на моихъ препаратахъ я нерѣдко встрѣчалъ такіе запустѣвающіе фолликулы, въ которыхъ стѣнка только на ограниченномъ протяженіи представляла гомогенный поясъ и блестящая оболочка имѣла видъ неполнаго кольца *(Славянскій* l. c.*)*; само собою разумѣется, при этомъ представлялось еще больше возможности получить на срѣзахъ мѣста съ изолированными гомогенными полосками.

Полость такого фолликула выступала яснѣе съ той стороны, гдѣ она ограничивалась рѣзкой гомогенной полоской; съ другой же строма яичника постепенно переходила въ молодую крупно или мелко петлистую соединительную ткань, образованную отростками молодыхъ веретенообразныхъ элементовъ. Источникомъ развитія молодой соединительной ткани въ полости запустѣвающаго фолликула я считаю блуждающія клѣтки, и ихъ постоянное присутствіе здѣсь еще болѣе убѣждаетъ въ этомъ Кромѣ того тотчасъ снаружи отъ блестящей склерозированной полоски собственная строма яичника обычно была занята круглыми клѣтками, похожими на грануляціонные элементы (рѣзкая гематоксилиновая окраска), изъ которыхъ отдѣльные лежали въ самой толщѣ гомогеннаго пояса, занимавшаго то большую, то меньшую часть окружности фолликула.

Указавъ такимъ образомъ на наиболѣе часто встрѣчающійся типъ запустѣнія или обратнаго развитія фолликуловъ различнаго возраста, я долженъ перейти къ оцѣнкѣ тѣхъ картинъ, которыя при этомъ получались.

Въ этой оцѣнкѣ существенное значеніе для меня имѣетъ вопросъ, считать-ли приведенный выше типъ атрезіи обычнымъ, нормальнымъ или онъ указываетъ на болѣзненное измѣненіе ткани яичника. Граница между тѣмъ и другимъ состояніемъ яичниковъ еще до настоящаго времени представляется неустановившеюся; что по однимъ свойственно нормальнымъ яичникамъ, въ томъ другіе видятъ проявленіе заболѣванія половой железы.

Причина этого лежитъ частію въ недостаточно точной установкѣ ученія о физіологическомъ состояніи яичниковъ, частью въ тѣхъ разнообразныхъ вліяніяхъ возраста, регулъ, беременности и періода лактаціи, при которыхъ сообразно большей или меньшей функціи яичника измѣняется и его видъ какъ внѣшній макроскопическій, такъ и гистологическое строеніе.

По этому, приступая къ оцѣнкѣ подчеркнутыхъ мною картинъ, я буду руководствоваться помимо объективныхъ данныхъ, полученныхъ на своихъ препаратахъ и мнѣніями авторовъ, самостоятельно поработавшихъ въ этой области надъ разработкою строенія и патологіи яичниковъ.

Grohe [1]), наблюдавшій «Glasmembran», склоненъ повидимому считать подобное образованіе результатомъ патологическаго состоянія яичниковъ. Такому типу запустѣнія фолликуловъ, онъ противопоставляетъ иной типъ, именуемый имъ нормальнымъ обратнымъ развитіемъ, безъ образованія на внутренней стѣнкѣ фолликула блестящей полоски, но съ развитіемъ въ полости фолликула соединительной ткани на счетъ разрастанія стромы яичника по мѣрѣ распаденія и всасыванія составныхъ частей фолликула.

Klob (l. c.), цитированный мною выше, давая различныя объясненія для происхожденія «Glasmembran», думаетъ, что образованіе это есть результатъ воспалительнаго состоянія фолликула и что въ основаніи его лежитъ мѣстное разстройство питанія стѣнки фолликула.

---

[1]) *Grohe* (l. c.) 303.

Патенко различаетъ два рода запустѣванія фолликуловъ: а)—физіологическое, когда послѣ жироваго перерожденія membran. granulos., strati interni th. folliculi и исчезанія membran. propriae въ полость фолликула проникаетъ соединительная ткань, выполняющая постепенно эту полость и превращающаяся затѣмъ въ плотный рубецъ, б)—патологическое, съ образованіемъ склерозированнаго кольца. *Профессоръ Славянскій* [1]) въ своей послѣдней работѣ «о воспаленіи яичниковъ» высказывается въ пользу воспалительнаго происхожденія указанныхъ выше измѣненій стѣнки фолликула и въ этомъ отношеніи совершенно присоединяется къ взгляду *Virchow'a*, который corpora fibrosa ovarii разсматриваетъ какъ результатъ хроническаго воспаленія яичника.

Съ своей стороны я долженъ присоединиться къ мнѣнію большинства только что приведенныхъ авторовъ и считать характерное присутствіе «Glasmembran» при запустѣваніи фолликуловъ въ изслѣдованныхъ мною яичникахъ за признакъ того, что ткань яичника подверглась процессу хроническаго раздраженія; характеръ этого раздраженія на моихъ препаратахъ можетъ быть оцѣненъ какъ воспалительный интерстиціальный процессъ; за это говоритъ обиліе новообразованной соединительной ткани, наблюдавшееся въ громадномъ большинствѣ случаевъ.

Кистовидное перерожденіе и его исходы. Въ этой главѣ я остановлюсь на второй группѣ изслѣдованныхъ мною яичниковъ. (I. II. III. VI. IX. X. XI. XIII. XV. XVII XX).

Поперечные разрѣзы, проходящіе черезъ всю толщу яичниковъ, представляли большее или меньшее количество полостей разнообразной величины. Макроскопическій видъ такихъ срѣзовъ изображенъ на рисункѣ I и II. (XI).

Полости эти, вмѣщающія въ себѣ различнаго характера жидкое содержимое, чаще всего серозную жидкость, со времени *Rokitansk'aго* [3]) считаются небольшими кистами, происшедшими изъ Граафовыхъ пузырьковъ (Hydrops folliculi); одновременное

---

[1]) *Славянскій.* Журн. Акуш. и Женск. болѣзней. 1889. Т. III. № 11, 790.

[2]) *Virchow.* Die krankhaften Geschwülste. Bd. III. Hf. I. 226.

[3]) *Rokitansky.* Wochenblatt der Zeitschrift der. kk. Gesl. der Aerzte Wien. I. 1855. 3.

значительное присутствіе такихъ кистовидныхъ полостей, какъ это видно на представленныхъ мною рисункахъ, извѣстно у нѣмецкихъ авторовъ подъ именемъ «kleincystische Degeneration» —*мелкокистовиднаго перерожденія*. Подобное состояніе яичниковъ при фиброміомахъ матки наблюдалось большинствомъ авторовъ, какъ это видно изъ литературныхъ данныхъ; микроскопическая же картина его затрогивается лишь отдѣльными изслѣдователями (*Haeckel*, *Duplay*, *Bulius*), данными которыхъ я пользовался для сравненія.

Что касается состоянія покры-вающаго эпителія, измѣненій интерстиціальной ткани и связанной съ этимъ атрезіи примордіальныхъ фолликуловъ, то я уже выше указалъ на то, что явленія эти общи всѣмъ яичникамъ, которые я изслѣдовалъ. Что касается до полостей, то онѣ, какъ сказано выше, со времени *Rokitansk'аго* извѣстны какъ растянутые до образованія небольшихъ кистъ фолликулы, въ которыхъ сообразно происхожденію, *Rokitansky* находилъ въ исключительныхъ случаяхъ яйцо. Новѣйшіе авторы, и между ними *Nagel*, не считаютъ ихъ кистами, не допускаютъ, чтобы изъ нихъ могли развиться серозныя кисты; мало того, они считаютъ ихъ за нормальные Граафовы пузырьки, развившіеся одновременно въ большомъ количествѣ и впослѣдствіи подвергающіеся общему процессу запустѣнія. Насколько эти полости можно считать за нормально развитые Граафовы пузырьки, — это будетъ видно изъ описанія микроскопическихъ срѣзовъ, полученныхъ мною. На одномъ и томъ же топографическомъ срѣзѣ можно было видѣть различныя стадіи ихъ разрушенія. Попадались полости, въ которыхъ membrana granulosa состояла изъ нѣсколькихъ рядовъ клѣтокъ и лишь клѣтки внутренняго ряда постепенно переходили въ мелкозернистый распадъ. Рядомъ лежали полости, въ которыхъ различались остатки membranae granulosae, расположенные отдѣльными сегментами или около внутренней стѣнки, или въ самой полости среди мелкозернистой массы (окрашенной эозиномъ); тутъ же были разбросаны отдѣльныя группы клѣтокъ memb. gran. Клѣтки ея обычно представляли различныя стадіи распада (набухшія большія съ ядромъ, зернистыя съ ядромъ или безъ него, отдѣльныя ядра, или группы мелкихъ зернышекъ). Наконецъ, встрѣчались и такіе фолликулы, полости которыхъ были

сплошь наполнены мелкозернистой массой безъ всякаго слѣда клѣтокъ membranae granulosae.

Это послѣднее состояніе фолликуловъ, когда наблюдается въ полости ихъ лишь распадъ отъ клѣтокъ membr. granul., было обычнымъ въ яичникахъ, описанныхъ *Haeckel'емъ* и *Duplay* при фиброміомѣ матки; *Bulius* же, подобно мнѣ, наблюдалъ различныя стадіи разрушенія фолликуловъ, начиная отъ того состоянія, когда въ полости ихъ еще можно было встрѣтить discus proligerus и многослойную membr. granul., до полнаго распаденія ея клѣтокъ. Яйца въ полости такого фолликула *Bulius* не встрѣтилъ ни разу, мнѣ же удалось въ одномъ случаѣ (IX, рис. 3 и 4), получить яйцо съ длиннымъ діаметромъ=0,0090''' и короткимъ=0,0081''', оно окружено было сохранившимися клѣтками discus proligerus и лежало ближе къ тому участку стѣнки фолликула, на которомъ, судя по скопленію клѣтокъ, имѣлъ мѣсто discus proligerus. Въ другомъ случаѣ (XI) въ фолликулѣ сохранился discus proligerus съ круглымъ отверстіемъ—мѣстомъ выпавшаго яйца.

Строма яичника, лежащая между отдѣльными полостями, иногда сильно сжатыми, являлась въ видѣ отдѣльныхъ бо́льшей или меньшей толщины перегородокъ, какъ это наблюдали въ кистовидно перерожденныхъ яичникахъ при фиброміомахъ матки *Leopold*, *Müller*, *Lawson Tait*, причемъ полости смежно развившихся фолликуловъ впячивались одна въ другую, атрофирующіяся же перегородки позволяли содержимому ихъ сливаться вмѣстѣ и такимъ образомъ образовывались большія полости. Дальнѣйшая судьба этихъ полостей представляетъ для меня особый интересъ именно въ виду той частоты, съ какою я наблюдалъ такъ называемое кистовидное перерожденіе при фиброміомахъ. Вопросъ о томъ, можетъ ли подобное состояніе яичника, называемое авторами мелкокистовиднымъ перерожденіемъ, вести впослѣдствіи къ образованію настоящихъ кистъ, далеко еще не имѣетъ положительнаго отвѣта. Насколько мнѣ извѣстно изъ доступной литературы, *Rokitansky* и *Grohe* допускаютъ этотъ переходъ.

Grohe [1]) считаетъ, что путемъ растяженія Граафовыхъ фолликуловъ могутъ происходить яичниковыя кисты.

---

[1]) *Grohe*. l. c. 304.

Rokitansky (l. c.) же на аутопсіи наблюдалъ опухоль яичника, состоящую изъ нѣсколькихъ отдѣльныхъ кистъ различной величины; послѣ пункціи этихъ кистъ въ зеленоватой жидкости находимы были яйца, размягченныя, темнаго цвѣта, легко распадающіяся. Большинство яицъ имѣло zonam pellnc., уже потерявшую ясность контуровъ и кромѣ одного случая въ нихъ нельзя было открыть vesicul. germinat.

Olshausen [1]) также принимаетъ, что большинство всѣхъ однокамерныхъ кистъ происходитъ изъ hydrops folliculi, съ чѣмъ согласно и мнѣніе *Ziegler'a* [2]).

Подобный взглядъ защищается *Fox'омъ* [3]), по которому hydrops folliculi, являющійся слѣдствіемъ гиперсекреціи liquor follicularis, ведетъ къ значительному растяженію Граафовыхъ пузырьковъ и къ дѣйствительному образованію объемистыхъ опухолей, представляющихся на разрѣзахъ многокамерными кистами.

На ряду съ такого рода взглядами стоятъ совершенно противоположные имъ. Такъ *Sinety* и *Malassez* [4]) говорятъ, что никто изъ авторовъ не встрѣчалъ яйца въ кистахъ бо́льшихъ, чѣмъ орѣхъ.

По *Waldeyer'y* [5]) далеко еще является недоказаннымъ до настоящаго времени, чтобы Граафовъ пузырекъ могъ служить источникомъ развитія большихъ опухолей.

Статья *Nagel'я* (l. c.) также содержитъ рядъ фактовъ, которыми онъ старается опровергнуть существующее воззрѣніе объ образованіи кистъ изъ hydrops folliculi; дальнѣйшая судьба подобныхъ фолликуловъ по *Nagel'ю* состоитъ въ резорбированіи содержимаго полости ихъ.

Проф. *Славянскій* [6]) говоритъ, что развившіеся во множествѣ фолликулы въ концѣ концовъ, достигнувъ извѣстной степени своего возраста, перетерпѣваютъ обратное развитіе совершенно аналогично тому, какъ запустѣваютъ нормальнымъ путемъ многіе фолликулы при физіологическихъ условіяхъ.

---

[1]) *Olshausen*. Billroth und Lücke. 1886. 309.
[2]) *Ziegler*. l. c. 1168.
[3]) *Fox*. Medico-Chirurgical Transact. vol. XLVII. 1864 237.
[4]) *Malassez et de Sinety* Archiv de Physiol. normal. et pathol. 1881. 247.
[5]) *Waldeyer*. Archiv für Gyn. I. 1870. 254.
[6]) *Славянскій*. l. c. 787. Журн. акуш.

Такимъ образомъ вопросъ о томъ, могутъ ли развиться изъ фолликуловъ значительныя кисты, въ настоящее время не можетъ съ положительностью быть рѣшенъ въ ту или другую сторону. Съ своей стороны я долженъ сказать, что мои препараты не дали мнѣ доказательства такой возможности образованія кистъ изъ Граафовыхъ пузырьковъ, и въ этомъ отношеніи я присоединяюсь къ *Nagel'ю*.

Что же происходитъ съ кистовиднымъ перерожденіемъ яичника и какова его дальнѣйшая судьба? Выше я привелъ уже мнѣніе *Славянскаго* о запустѣніи этихъ полостей. *Virchow*, съ своей стороны, уже давно обратилъ свое вниманіе на то обстоятельство, что въ яичникахъ рядомъ съ гидропическими фолликулами встрѣчаются образованія (corpora fibrosa seu albicantia), одѣтыя фиброзной стѣнкой, подобной наружной стѣнкѣ гидропически измѣненнаго фолликула. Авторъ, повидимому, склоненъ считать подобныя образованія происшедшими изъ кистовидно измѣненныхъ фолликуловъ и имѣющими фиброзное строеніе.

Изъ авторовъ послѣдняго времени *Bulius*, работавшій на яичникахъ, полученныхъ отъ женщинъ, страдающихъ фиброміомами матки, замѣтилъ рядомъ съ обиліемъ развивающихся фолликуловъ крайне незначительное количество свѣжихъ и подвинувшихся въ своемъ возрастѣ corpora lutea и рядомъ множество corpora fibrosa; слѣдовательно, продолжаетъ *Bulius*, много фолликуловъ, достигши величины зрѣлаго фолликула, не лопаются, но расширяются вслѣдствіе увеличенной секреціи и постепенно претерпѣваютъ измѣненія въ своей структурѣ.

Основываясь на литературныхъ данныхъ, говорящихъ pro и contra развитія большихъ кистъ изъ Граафовыхъ пузырьковъ, и провѣряя ихъ на нашихъ препаратахъ, я думаю, согласно съ *Nagel'емъ*, что атрофическій процессъ стѣнокъ измѣненныхъ Граафовыхъ фолликуловъ настолько рѣзко иногда выраженъ, что едва ли возможно допустить непосредственный переходъ ихъ въ большія одно или многополостныя кисты. На большихъ полостяхъ = 2 ctm. въ діаметрѣ (XI), образовавшихся изъ сліянія нѣсколькихъ меньшихъ, я ничуть не могъ замѣтить, чтобы стѣнки ихъ имѣли бо́льшую сосудистость или признаки какихъ либо продуктивныхъ измѣненій.

Стѣнкой своей нѣкоторыя изъ нихъ имѣли лишь уплотнен-

ный наружный слой яичника (tunica albuginea авторовъ), бѣдный клѣточными элементами съ плотно сгрупированными волокнами.

Только что приведенное мнѣніе я какъ нельзя лучше могъ провѣрить на своихъ препаратахъ. Рядомъ съ картинами, повидимому, противорѣчащими образованію большихъ кистъ изъ измѣненныхъ указаннымъ образомъ фолликуловъ, я имѣлъ цѣлый рядъ микроскопическихъ препаратовъ съ большимъ или меньшимъ количествомъ гомогенныхъ бѣловатыхъ массъ, плохо воспринимающихъ гематоксилиновую окраску (рис. 6). Попадались препараты, которые сплошь были усѣяны бѣловатыми участками различной величины, и ткань межуточная сохранилась между ними въ видѣ отдѣльныхъ перекладинъ; очень часто два рядомъ лежащихъ подобныхъ тѣла совершенно атрофировали лежащую между ними межуточную ткань и сливались другъ съ другомъ. Помѣщаясь то въ корковомъ, то въ мозговомъ слоѣ яичника, эти массы представлялись проникнутыми соединительно тканными волокнами или только по периферіи (рис. 7), или вещество ихъ было разбито на отдѣльные участки. Наконецъ рядомъ лежали тѣла, пронизанныя огромнымъ количествомъ соединительной ткани, а бѣловатая масса оставалась въ петляхъ этой ткани лишь въ видѣ отдѣльныхъ очень маленькихъ участковъ (рис. 8). По периферіи или въ центрѣ подобныхъ образованій въ отдѣльныхъ случаяхъ приходилось наблюдать кучки темно-бураго пигмента (III, VI). Однако, настоящія характерныя желтыя клѣтки отсутствовали, и я ни разу не могъ ихъ встрѣтить около подобнаго рода гомогенныхъ массъ. Значительное количество препаратовъ, изслѣдованныхъ мною, заставляетъ меня думать, что кистовидное перерожденіе и обиліе только что указанныхъ бѣловатыхъ массъ составляютъ крайнія звенья одной и той же цѣпи; отдѣльныя полости, столь характерныя, для кистовиднаго перерожденія, запустѣваютъ, ихъ содержимое всасывается, а то, что не всасывается, организуется на счетъ разростанія яичниковой стромы. Результатомъ этого получаются бѣловатыя аморфныя массы, болѣе или менѣе пронизанныя соединительно тканными пучками. Какъ сказано выше, въ этихъ образованіяхъ отсутствуютъ характерныя желтыя клѣтки.

Имѣя въ виду, что авторы (*Bischoff*, *Raciborsky*, *Pflüger*) источникомъ развитія желтыхъ клѣтокъ считаютъ membr. granul., а эта послѣдняя въ значительно измѣненныхъ фолликулахъ обычно исчезаетъ, то отсюда будетъ понятно, почему вышеуказанныя бѣлыя массы всегда лишены желтыхъ клѣтокъ. Принимая гомогенныя бѣловатыя массы за результатъ запустѣнія измѣненныхъ фолликуловъ, намъ становится понятнымъ то отношеніе между микроскопическими картинами, когда одни препараты представляли значительное количество измѣненныхъ фолликуловъ, другіе же были заняты множествомъ бѣловатыхъ гомогенныхъ массъ въ одинаковыхъ или различныхъ стадіяхъ резорбціи. Далѣе, отсутствіе желтыхъ клѣтокъ въ обратно развивающихся измѣненныхъ фолликулахъ при распаденіи клѣтокъ membr. granul. даетъ еще бо́льшее основаніе тому взгляду авторовъ, по которому membrana granulosa служитъ источникомъ развитія желтыхъ клѣтокъ.

Нѣкоторыя замѣчанія о состояніи функціи яичниковъ. Изложивъ макроскопическія и микроскопическія данныя, полученныя при изслѣдованіи яичниковъ при фиброміомахъ матки, намъ еще предстоитъ упомянуть на основаніи нашихъ наблюденій о функціи половой железы при этихъ новообразованіяхъ и затѣмъ опредѣлить ту связь, которая существуетъ между заболѣваніемъ матки и замѣченными нами измѣненіями яичниковъ. Уже на основаніи литературныхъ указаній можно думать, что созрѣваніе, лопанье Граафовыхъ пузырьковъ и образованіе желтыхъ тѣлъ при заболѣваніяхъ стромы яичника, хотя и претерпѣваютъ извѣстныя отклоненія, но не прекращаются окончательно. При томъ обиліи примордіальныхъ фолликуловъ, какое встрѣчается въ яичникѣ, а съ другой стороны при громадной возстановительной способности яичниковой ткани нѣтъ ничего удивительнаго, что отдѣльные Граафовы пузырьки могутъ созрѣвать, достигать полнаго развитія, лопаться при извѣстныхъ условіяхъ, извергать яйцо и продѣлывать дальнѣйшій ходъ процесса—образованія и обратнаго развитія желтаго тѣла.

Проф. *Славянскій* обратилъ вниманіе на то, что при заболѣваніяхъ стромы яичника, рядомъ съ уничтоженіемъ массы фолликуловъ, нѣкоторые могутъ развиваться и доходить до

зрѣлости. Съ другой стороны *И. Н. Грамматикати* [1]) послѣ полнаго удаленія матки, когда слѣдовательно яичникъ, окруженный ложными перепонками и при отсутствіи матки, не могъ находиться въ условіяхъ правильной функціи, находилъ тѣмъ не менѣе всѣ стадіи нормальнаго развитія Граафова пузырька.

Что касается до яичниковъ при фиброміомахъ, то помимо того общеизвѣстнаго факта, по которому больныя съ фиброміоами беременѣютъ, можно привести еще и соображенія, основанныя на гистологическихъ препаратахъ въ пользу того, что функція подобныхъ яичниковъ можетъ продолжаться хотя бы и не въ той мѣрѣ, какъ у здоровыхъ женщинъ.

Мы видѣли выше, что яичники при фиброміомахъ лишь въ рѣдкихъ случаяхъ окружены ложными перепонками, которыя мѣшали бы лопанью Граафова пузырька, съ другой стороны въ извѣстномъ рядѣ случаевъ поверхностный слой (albuginea) не былъ утолщенъ настолько, чтобы воспрепятствовать этому лопанью; наконецъ, выше мы видѣли, что само созрѣваніе въ воспаленныхъ яичникахъ идетъ своимъ чередомъ для отдѣльныхъ фолликуловъ. Нѣтъ ничего удивительнаго послѣ этого, что на моихъ препаратахъ я въ отдѣльныхъ случаяхъ находилъ и созрѣвшіе фолликулы и желтыя тѣла, какъ недавнія, такъ и болѣе старыя.

Подъ вліяніемъ присутствія міомъ менструальныя тѣла могутъ, какъ показалъ *Поповъ* [2]), развиваться настолько энергично, что имѣютъ сходство съ истинными тѣлами. Послѣднее наблюденіе и я съ своей стороны могу подтвердить на двухъ изъ препаратовъ. (III. XIII):

Общія замѣчанія. Покончивъ съ разсмотрѣніемъ и оцѣнкой тѣхъ состояній яичника, которыя я нашелъ при фиброміомахъ матки, я въ настоящее время коснусь вопроса о томъ, насколько эти измѣненія можно ставить въ связь съ присутствіемъ новообразованія къ маткѣ. Я долженъ при этомъ сознаться, что установленіе этой связи представляетъ затрудненія и главнымъ

---

[1]) *Грамматикати.* Врачъ. 1889. № 14.

[2]) Поповъ. Къ ученію о желтомъ тѣлѣ и къ патологіи яичника человѣка. Дисс. 1881 года. Случай фиброміомы, при которой д-ръ Поповъ наблюдалъ развитіе истиннаго желтаго тѣла, описанъ съ клинической стороны д-ромъ *И. Н. Грамматикати* (Arch. f. Gyn. B. XVII. H. I.

образомъ потому, что измѣненія, о которыхъ мы говорили выше не представляютъ чего-либо особеннаго, а ограничиваются воспалительными измѣненіями ткани яичника, измѣненіями, которыя къ тому же часто встрѣчаются безъ одновременнаго присуттствія міомъ.

Само собою разумѣется гораздо легче будетъ заключать о связи между найденными измѣненіями яичника и міомами матки, если *a*) измѣненія эти могутъ быть констатированы на многихъ случаяхъ и отсутствуютъ только какъ исключеніе изъ общаго правила; съ другой стороны, если *b*) можно исключить такія состоянія, при которыхъ всего чаще наблюдаются воспалительныя измѣненія яичника и если *c*) наконецъ ко всему этому можно привести доводы, дѣлающіе указанную выше связь удобопонятною.

Такимъ образомъ зависимость между міомами матки и измѣненіями яичниковъ можетъ быть обоснована во 1-хъ, на значительномъ числѣ случаевъ, составляющемъ своего рода статистическій матеріалъ, во 2-хъ, на характерѣ этого матеріала и въ 3-хъ, на заключеніяхъ, вытекающихъ изъ анатомическихъ, физіологическихъ и литературныхъ данныхъ. Что касается до перваго пункта, то я располагалъ наибольшимъ матеріаломъ, обнимающимъ 20 случаевъ, и въ 19 изъ нихъ измѣненія имѣлись на лицо, нося на себѣ характеръ или хроническаго интерстиціальнаго oophorit'a (21 яичникъ) или одновременно и такъ называемаго кистовиднаго перерожденія (17 яичниковъ). Что касается до 2-го пункта, то изъ 20 случаевъ — въ 14-ти отсутствовалъ родовой актъ, какъ одна изъ наиболѣе частыхъ причинъ хроническихъ измѣненій; perioophoritis исключенъ для 16 случаевъ и слѣдовательно устраненъ и еще одинъ изъ частыхъ обусловливающихъ моментовъ. Только фиброміомы матки общи всѣмъ случаямъ. Эти цифровыя сопоставленія дѣлаютъ весьма вѣроятной связь между міомами матки и воспалительнымъ состояніемъ яичниковъ.

Теперь обратимся къ даннымъ 3-го пункта и остановимся на кистовидномъ перерожденіи, о которомъ всего больше имѣется литературныхъ указаній. По поводу происхожденія его существуютъ самыя разнообразныя мнѣнія авторовъ, часто совершенно противорѣчиваго характера. Менструальный, или внѣменструальный приливъ крови по *Rokitansk'ому* способствуетъ усиленному росту и кистовидному перерожденію фолликуловъ

какъ периферическихъ, такъ равно и глубже заложенныхъ въ ткань яичника.

Klob (l. c. 348) считаетъ вполнѣ основательнымъ взглядъ *Scanzoni*, который принимаетъ, что при недостаточной гипереміи въ періодъ, связанный съ разрываніемъ фолликула, этотъ послѣдній не лопается, но происходитъ уплотнѣніе его стѣнки или вслѣдствіе особаго недостаточнаго развитія яичника, или подъ вліяніемъ той же недостаточной гипереміи, которая однако ведетъ къ усиленному отдѣленію съ внутренней поверхности фолликула. Далѣе *Klob* причину кистовиднаго перерожденія въ другихъ случаяхъ видитъ въ конгестіи съ послѣдовательнымъ разрывомъ сосудовъ и кровоизліяніями въ полость фолликуловъ, что наблюдается какъ у взрослыхъ, такъ равно и у дѣтей еще во время внутриутробной ихъ жизни; или ближайшей причиной геморрагіи можетъ быть капиллярная гиперемія при заболѣваніи сосудовъ и ихъ облитераціи. Въ нѣкоторыхъ же случаяхъ, по *Klob'y*, это есть результатъ воспалительнаго состоянія фолликуловъ.

Происхожденіе hydrops folliculi *Klebs* (l. c. 820, 824) объясняетъ неравномѣрнымъ распредѣленіемъ крови; отдѣльные фолликулы еще въ раннемъ возрастѣ превращаются въ такое состояніе, но къ періоду половой зрѣлости подобная картина выступаетъ рѣзче. Яичники тогда представляются большими, съ гладкой поверхностью, плотной albuginea, артеріи ихъ широки и сильно извиты; здѣсь же упомянемъ, что Klebs наблюдалъ подобное состояніе въ яичникахъ съ интерстиціальными измѣненіями ткани. Большіе плотные яичники содержали растянутые фолликулы, что авторъ склоненъ объяснять тѣмъ препятствіемъ къ лопанію фолликуловъ, которое представляетъ собой измѣненная межуточная ткань яичника; нерѣдко перерожденные фолликулы имѣли въ полости своей кровоизліянія.

Превращеніе Граафовыхъ фолликуловъ въ водяночные мѣшечки, говоритъ *Martin* [1]) является нерѣдко результатомъ застойныхъ явленій, развивающихся подъ вліяніемъ воспалительнаго процесса въ окружности яичника.

Послѣ многочисленнаго ряда кастрацій, по поводу самыхъ разнообразныхъ страданій женской половой сферы, *Lawson Tait (Traité des maladies des ovaires* 152) вывелъ заключе-

[1]) *Martin*. Патологія и терапія женскихъ болѣзней. 1885. 374.

ніе, что между кистовиднымъ перерожденіемъ и значительными кровотеченіями существуетъ извѣстная причинная связь. Авторъ въ отдѣльныхъ случаяхъ допускаетъ происхожденіе подобнаго перерожденія яичниковъ путемъ повторныхъ кровотеченій, хотя въ то же время допускаетъ и обратное, т. е. что кистовидное перерожденіе ихъ въ свою очередь можетъ обусловливать кровотеченія.

Если одновременно въ яичникахъ развивается большое количество фолликуловъ или зрѣлые фолликулы не лопаются, то, говоритъ *Ziegler* (l. c. 1163), весь яичникъ представляется состоящимъ изъ мелкихъ полостей; несправедливо однако называть, продолжаетъ авторъ, подобное состояніе кистовиднымъ перерожденіемъ, пока фолликулъ не перешелъ нормальныхъ границъ и пока въ немъ есть здоровое яйцо. Причина подобнаго состоянія, по *Ziegler'у*, еще не выяснена, это можетъ быть слѣдствіемъ или патологическаго измѣненія Follikelmembran, или уплотненія albugineae.

Heitzmann объясняетъ развитіе такого рода перерожденія яичниковъ или воспаленіемъ, которое измѣняетъ правильное развитіе фолликуловъ, или задержаніемъ ихъ лопанія въ силу гипертрофированной соединительной ткани и ложныхъ воспалительныхъ перепонокъ.

Профессоръ *Славянскій* полагаетъ, что подъ вліяніемъ гипереміи яичника происходитъ одновременно усиленное развитіе многихъ фолликуловъ (oophoritis follicularis productiva),—при чемъ строеніе фолликуловъ ничѣмъ не отличается отъ нормальныхъ, хотя весь процессъ такого усиленнаго роста фолликуловъ профессоръ *Славянскій* разсматриваетъ какъ патологическую дѣятельность яичника, свойственную легкимъ степенямъ его воспаленія.

Совершенно отдѣльно стоятъ въ литературѣ взгляды *Nagel'я* и *Coe* [1]), по которымъ kleincystische Degeneration не есть патологическое состояніе, но явленіе свойственное здоровымъ яичникамъ.

Такимъ образомъ изъ всей вышеуказанной литературы видно, что авторы причину мелко-кистовиднаго перерожденія видятъ то въ разстройствѣ кровообращенія (*Rokitansky*, *Klob*, *Klebs*, *Martin*, *Славянскій*, *Lawson Tait*), то въ механическихъ усло-

[1]) *Coe*. The Americ. Journal of Obst. 1886. 561.

віяхъ задерживающихъ лопаніе Граафовыхъ пузырьковъ (*Klob, Klebs, Ziegler, Hetzmann*).

По отношенію къ вопросу занимающему насъ, указанные авторами моменты, ведущіе къ такъ называемому мелкокистовидному перерожденію яичниковъ, имѣются и при фиброміомахъ матки. Что ростъ этихъ новообразованій сопровождается значительнымъ развитіемъ сосудовъ—фактъ общеизвѣстный и прочно установленный (*Cruveilhier* [1]), *Gusserow* [2]), *Славянскій* [3]) и друг.). Далѣе *Thornton* (l. c.) встрѣчалъ при фиброміомахъ матки сильно гипертрофированные сосуды широкой связки, а *Duplay* (l. c.) въ самомъ яичникѣ наблюдалъ столь выраженое богатство сосудами, что ткань яичника носила характеръ кавернозный.

Я на изслѣдованныхъ яичникахъ правда не встрѣчалъ такихъ рѣзкихъ формъ развитія сосудовъ въ ткани ихъ, какъ это описано въ одномъ случаѣ *Duplay*, однако мнѣ попадались случаи, въ которыхъ можно было наблюдать болѣе выраженную сосудистость, что также имѣлъ *Bulius* на своихъ препаратахъ; въ другихъ случаяхъ стѣнки сосудовъ представлялись утолщенными, измѣненными; онѣ отличались гомогенностью, плохо красились гематоксилиномъ; просвѣты сосудовъ были то совершенно облитерированы, то значительно съужены. Подобный-же характеръ измѣненія сосудовъ былъ наблюдаемъ *Duplay* и *Bulius'омъ*.

Такимъ образомъ на основаніи единогласныхъ заявленій и собственныхъ наблюденій можно установить фактъ объ усиленномъ кровоснабженіи при фиброміомахъ матки половаго аппарата вообще и въ частности яичниковъ; имѣя же въ виду взгляды авторовъ, видѣвшихъ въ гипереміи причину усиленнаго развитія фолликуловъ, мы въ правѣ допустить подобную причину на основаніи всего вышесказаннаго для объясненія подобнаго же состоянія и въ изслѣдованныхъ нами яичникахъ.

Съ другой стороны указанная гиперемія можетъ повести, какъ это думаютъ *Kiwisch, Klob, Klebs* и къ измѣненіямъ

---

[1]) *Cruveilhier*. Traité d'anatomie patholog. III. 677.

[2]) *Gusserow*. l. c. 42.

[3]) *Славянскій*. Частная патологія и терапія женскихъ болѣзней. Т. 1. 1888. 550.

интерстиціальной ткани, выражающимся новообразованіемъ ея съ большей или меньшей атрофіей железистаго аппарата, какъ это мы наблюдали на большинствѣ яичниковъ, изъ которыхъ 17 имѣли значительное развитіе фолликуловъ. Уплотнѣніе же наружныхъ слоевъ кортикальнаго слоя (утолщенная albuginea авторовъ) является лишь извѣстной поздней стадіей этого интерстиціальнаго процесса. Слѣдовательно, какъ указано выше, въ тѣхъ же яичникахъ съ развитіемъ массы фолликуловъ мы наблюдали и измѣненіе интерстиціальной ткани съ уплотнѣніемъ ея, а этого послѣдняго уже одного вполнѣ достаточно по *Klebs'y*, *Heitzmann'y* для происхожденія кистовиднаго перерожденія яичниковъ въ силу воспрепятствованнаго лопанія фолликуловъ.

Такимъ образомъ, принимая во вниманіе постоянство встрѣченныхъ мною измѣненій яичниковъ, невозможность связать эти измѣненія съ родильнымъ періодомъ и страданіемъ брюшиннаго покрова, я склоняюсь въ пользу того мнѣнія, по которому встрѣченныя измѣненія слѣдуетъ поставить въ связь съ присутствіемъ фиброміомъ матки, обусловливающихъ постоянную гиперемію половаго аппарата.

III.

Клиническія исторіи болѣзней тѣхъ случаевъ, отъ которыхъ полученъ мною матеріалъ; макро и микроскопическое изслѣдованіе этого матеріала.

Случай I. А. Р. поступила въ клинику 27-го Февраля 1885 года съ жалобами на боли внизу живота, болѣзненныя, обильныя менструаціи и опухоль въ животѣ, которую она замѣтила 2 года тому назадъ.

Больная 35 лѣтъ, занимается хозяйствомъ, вышла замужъ на 24 году, первая менструація на 17 году, крови приходили черезъ 3 недѣли, продолжались по 6—7 дней. Больная никогда не рожала; раньше была всегда здорова, въ настоящее же время явилась въ клинику съ жалобами на тяжесть въ животѣ и другія вышеуказанныя явленія.

Больная блондинка, крѣпкаго тѣлосложенія и хорошаго питанія. Стѣнки живота умѣренной толщины, слегка напряжены, при пальпаціи въ животѣ прощупывается опухоль плотной консистенціи, безболѣзненная и легко подвижная; верхняя граница ея на 1,5 пальца выше пупка.

Окружность живота на уровнѣ пупка	89 ctm.
Отъ конца мечевидн. отростка до пупка . . .	19 ctm.
Отъ пупка до лоннаго соединенія	21 ctm.
Отъ правой spin. ilei anter. super. до пупка . .	18 ctm.
Отъ лѣвой . . . . . » » . .	20 ctm.
Наибольшая окружность	94 ctm.

Наружные половые органы нормальны; слизистая оболочка вагины слегка разрыхлена; portio vaginalis стоитъ высоко, конической формы, плотна, увеличена и направлена взадъ; зѣвъ въ видѣ овальнаго отверстія; шейка матки непосредственно переходитъ въ опухоль, занимающую большую часть малаго таза; кромѣ того въ правомъ сводѣ находится круглое плотное тѣло съ гладкой поверхностью, величиной съ куриное яйцо и сидящее на главной опухоли соотвѣтственно supravaginal'ной части шейки матки; въ лѣвомъ сводѣ прощупывается также плотное тѣло величиной въ орѣхъ, тѣсно примыкающее къ нижнему сегменту главной опухоли. Полость матки=21 ctm.; зондъ при изслѣдованіи ея направляется позади опухоли. Яичники,

расположенные по обѣимъ сторонамъ опухоли и приподнятые ею высоко надъ входомъ въ тазъ, легко узнаются черезъ брюшныя стѣнки, оба они, особенно лѣвый, немного увеличены. На основаніи данныхъ изслѣдованія поставленъ діагнозъ — fibromyoma uteri interstitiale parietis anterioris multiplex.

На другой день поступленія въ клинику у больной начались менструаціи, которыя продолжались 6 дней и были очень обильны. Колебанія въ величинѣ опухоли во время и послѣ регулъ не было замѣчено. Такъ какъ опухоль достигала такихъ размѣровъ, что вызывала припадки давленія и дѣлала существованіе больной невыносимымъ, то была вполнѣ показана радикальная терапія.

Рѣшено было примѣнить кастрацію, тѣмъ болѣе что послѣдняя, вслѣдствіе приподнятія опухолью обоихъ яичниковъ, представлялась сравнительно легкою.

Произведена операція 10. III 1885 г. Брюшная стѣнка вскрыта на протяженіи 20 ctm. Въ рану былъ выведенъ лѣвый яичникъ и удаленъ, по наложеніи двойной шелковой лигатуры en masse на lig. lat. Замѣченное кровотеченіе изъ культи остановлено наложеніемъ на нее 2-хъ лигатуръ. Правый яичникъ удаленъ безъ труда. Вслѣдъ за тѣмъ брюшная стѣнка соединена 8-ю глубокими и 12-ю поверхностными швами. Операція продолжалась 52 минуты.

Въ послѣоперацiонномъ періодѣ въ первые дни была нѣсколько разъ рвота и метеоризмъ, замѣчалась аритмія пульса, а на 3-й день появилось изъ rima pudendorum кровотеченіе; t^0 все время нормальна; 21-го Марта сняты швы, рана срослась per primam intentionem; на 15-й день кровотеченіе прекратилось. 1-го Апрѣля больная первый разъ встала съ постели, 10-го выписалась изъ клиники. Послѣднее изслѣдованіе показало, что опухоль не уменьшилась въ своихъ размѣрахъ. Дальнѣйшая судьба больной, не смотря на неоднократные запросы, осталась неизвѣстна.

Лѣвый яичникъ. Вѣсъ=8 grm., длина=5 ctm., ширина=3 ctm., толщина=1,2 ctm., по нижнему краю возвышеніе величиной въ вишневую косточку. На поверхности разрѣза, проведеннаго на 2 ctm. отступя отъ внутренняго края, нѣсколько мѣшетчатыхъ образованій различной величины. Поверхность яичника бугриста, покрыта рубцами, большее количество ихъ на передней, плоской поверхности.

Правый яичникъ. Вѣсъ=6 grm., длина=4,5 ctm., ширина=2,5 ctm., толщина=1,5 ctm. Поверхность бугриста, масса рубцовъ на передней и задней сторонахъ яичника. На поверхности разрѣза ни одного мѣшетчатаго образованія, различимаго невооруженнымъ глазомъ.

Гистологическое изслѣдованіе.—Лѣвый яичникъ.

На поверхности въ отдѣльныхъ углубленіяхъ сохранился низкоцилиндрическій эпителій. Наружный слой кортикальнаго слоя мѣстами различается въ видѣ плотной рѣзкой каемки толщиной въ

0.0081 mm.; мѣстами въ кортикальномъ слоѣ имѣется развитіе соединительной ткани; въ тѣхъ участкахъ, въ которыхъ развились большіе фолликулы, онъ отдавленъ къ периферіи; ядра клѣтокъ здѣсь скучены, и волокна соединительной ткани лежатъ преимущественно параллельно поверхности яичника. Въ кортикальномъ слоѣ различаются примордіальные фолликулы; мѣстами они скучены по 3—4, мѣстами совершенно отсутствуютъ, что, повидимому, соотвѣтствуетъ участкамъ съ большимъ количествомъ соединительной ткани; встрѣчающіеся первичные фолликулы не представляютъ видимыхъ измѣненій.

Попадаются развивающіеся фолликулы величиной отъ 0,0056 mm. до 3 mm.; въ нѣкоторыхъ изъ нихъ уже замѣтно образованіе полости, другіе же сплошь выполнены клѣтками membr. granul. Фолликулъ съ длиннымъ діаметромъ въ 0,9 ctm. и короткимъ въ 0,7 ctm. выполненъ мелкозернистой массой, окрашенной эозиномъ, стѣнки полости снутри выстилаетъ membrana granul. толщиной въ 0,0016 mm.; съ клѣтками расположенными въ два ряда; отдѣльныя отслоившіяся клѣточки лежатъ въ полости среди мелкозернистой массы въ видѣ большихъ, зернистыхъ клѣтокъ, то съ ядрами, то безъ нихъ.

На многихъ срѣзахъ попадаются въ кортикальномъ слоѣ атрезирующіеся фолликулы съ зигзагообразной полоской толщиной отъ 0,0016 до 0,0008 mm.; въ полости ихъ развита то крупно, то мелкопетлистая молодая соединительная ткань съ продолговатыми и круглыми клѣточными элементами, разбросанными въ весьма ограниченномъ количествѣ; снаружи зигзагообразной полоски, т. е. на границѣ ея съ стромой яичника замѣчается богатство клѣточныхъ элементовъ (овальные, веретенообразные, круглые), отчего преобладаетъ гематоксилиновая окраска. Мозговой слой мѣстами сдавленъ измѣненными вышеуказаннымъ образомъ, фолликулами и отличается значительной сосудистостью; стѣнки нѣкоторыхъ сосудовъ утолщены, просвѣты ихъ съужены до 0,0008 mm. при діаметрѣ сосуда въ 0,013 mm.

Собственная ткань hylus'а также обильна сосудами, между которыми лежатъ очень тонкія участки ткани. Попадаются менструальныя желтыя тѣла въ стадіяхъ обратнаго своего развитія.

Правый яичникъ. Въ углубленіяхъ поверхности сохранился низкоцилиндрическій эпителій. Наружный слой различимъ въ видѣ плотной рѣзкой каймы толщиной въ 0,0075 mm. Кортикальный слой мѣстами имѣетъ развитіе соединительной ткани въ ущербъ клѣточнымъ элементамъ; въ такомъ слоѣ попадаются кое-гдѣ примордіальные и развивающіеся фолликулы, находящіеся въ состояніи, указанномъ въ предъидущемъ яичникѣ.

Фолликулы въ количествѣ 2-хъ съ размѣрами въ 0,5 и 0,7 ctm. выполнены мелкозернистой массой; membrana granul. среди этой массы сохранилась или въ видѣ отдѣльныхъ клѣточныхъ элементовъ, или клѣтки ея лежатъ въ формѣ отдѣльныхъ группъ и являются боль-

шими, зернистыми, съ ядрами или безъ нихъ, рядомъ лежатъ кучки зернышекъ отъ распавшихся ядеръ, сохранившія еще гематоксилиновую окраску.

Какъ въ кортикальномъ, такъ и въ мозговомъ слоѣ попадаются гомогенныя, слегка зернистыя массы, плохо окрашивающіяся гематоксилиномъ и эозиномъ, одни изъ нихъ только по периферіи имѣютъ проникающія въ нихъ пучки соединительной ткани, другія пронизаны пучками ея въ самыхъ разнообразныхъ направленіяхъ. Указанныя массы иногда почти соприкасаются своими наружными границами, и между ними остается тонкій слой соединительной ткани съ кое-гдѣ различимыми облитерированными сосудами.

Мозговой слой и ткань hylus'а не представляютъ отличій отъ таковыхъ же въ лѣвомъ яичникѣ.

Случай II. М. А. поступила въ клинику 6-го Февраля 1886 года съ жалобами на неправильныя, обильныя крови, частый позывъ на мочеиспусканіе и боли въ нижней части живота.

Больная 34 лѣтъ, вдова, вышла замужъ на 17-омъ году; первыя менструаціи на 16-мъ году; обычно повторяющіяся до заболѣванія черезъ 3 недѣли по 6 дней, уже около 8 лѣтъ сдѣлались неправильны, стали приходить черезъ 1—2 недѣли, и продолжаться по 4—5 дней; каждый менструальный періодъ сопровождается сильными болями въ поясницѣ и внизу живота. Послѣднее время къ этому присоединились упорные запоры и частые болѣзненные позывы къ мочеиспусканію; съ каждымъ мѣсяцемъ силы больной слабѣютъ; появились продолжительныя головныя боли, приступы сердцебіенія; все это причиняетъ ей невыносимыя страданія и лишаетъ возможности работать. Рожала одинъ разъ на 18-омъ году вполнѣ благополучно.

Больная брюнетка, хорошаго тѣлосложенія, съ плохимъ питаніемъ; наружные покровы и слизистыя оболочки блѣдны. Стѣнки живота вялы, умѣренной толщины. При глубокой пальпаціи внизу живота, тотчасъ за лоннымъ соединеніемъ прощупывается слегка болѣзненная опухоль.

Размѣры живота:

Окружность на уровнѣ пупка	69	ctm.
Наибольшая окружность	69	»
Отъ конца мечевиднаго отростка до пупка . .	11	»
Отъ пупка до лоннаго соединенія	16	»
Отъ правой sp. ant. sup. до пупка	14	»
Отъ лѣвой . . . . . » »	14	»

Наружные половые органы не представляютъ замѣтныхъ измѣненій.

При внутреннемъ изслѣдованіи: слизистая оболочка vaginae

разрыхлена, покрыта слизистымъ катарральнымъ отдѣленіемъ; portio vaginalis увеличена, цилиндрической формы, отклонена вправо и взадъ.

Въ переднемъ сводѣ прощупывается опухоль величиною съ апельсинъ, плотной консистенціи и неправильной конфигураціи; слѣва, соотвѣтственно supravagin. части шейки матки, она выдается въ видѣ небольшаго сегмента.

Оба яичника увеличены и чувствительны при надавливаніи; положеніе ихъ нормально. Длина полости матки =9 ctm. Зондъ при изслѣдованіи ея направляется прямо и позади опухоли. Катетеризація пузыря ничего особеннаго не открываетъ; моча нормальной реакціи и цвѣта.

Діагнозъ: Fibromyoma uteri interstitiale.

Наблюденія въ клиникѣ впродолженіи мѣсяца подтвердили жалобы больной; кромѣ того за это время выяснилось, что опухоль въ менструальный періодъ немного увеличивается въ объемѣ, а вмѣстѣ съ тѣмъ усиливаются тенезмы со стороны мочевого пузыря.

Операція произведена 5. III. 86 года. Брюшныя стѣнки послойно вскрыты на протяженіи 12 ctm.; оказалось, что сальникъ на большомъ протяженіи сращенъ съ передней брюшной стѣнкой; по отдѣленіи сращеній, что не сопровождалось сколько нибудь значительнымъ кровотеченіемъ, сравнительно легко былъ найденъ правый яичникъ, у его основанія черезъ lig. ovarii проведена двойная лигатура, ножка перевязана en masse и по удаленіи яичника культя опущена въ брюшную полость.

Труднѣе было удалить лѣвый яичникъ, ибо онъ сидѣлъ позади опухоли на очень короткой ножкѣ и былъ спаянъ съ окружающими частями ложными перепонками; только отклонивши опухоль вправо, удалось освободить его отъ спаекъ и удалить обычнымъ способомъ.

Брюшная рана зашита 10-ю шелковыми швами. Операція продолжалась 57 мин.

Первые дни послѣ операціи была нѣсколько разъ рвота, кишки немного вздуты; на 3-й день показалось кровотеченіе изъ vagin'ы; тенезмы со стороны пузыря въ такой же степени какъ и до операціи; t° все время нормальная; на 6-й день самочувствіе больной удовлетворительно, на 10-й сняты швы; брюшная рана закрылась per prim. intent; кровотеченіе изъ матки прекратилось; на 20-й день больная первый разъ встала съ постели; тенезмы немного меньше. На 30-й день вдругъ сдѣлался ознобъ при t°=40; на другой день она понизилась, но еще были колебанія съ повышеніемъ t° въ послѣдующіе 4 дня съ явленіями Herpes labialis. На 47-й день (22-го Апрѣля) больная выписалась изъ клиники при чемъ рѣзкаго измѣненія въ величинѣ опухоли не замѣчено, она чувствительна при надавливаніи; на мѣстѣ яичниковъ небольшое уплотнѣніе, слегка болѣзненное.

Правый яичникъ. Вѣсъ=7 grm., длина=2,6 ctm., ширина=2 ctm., толщина=2,5 ctm., окружность по продольной оси=8 ctm.

Поверхность бугриста, покрыта неглубокими бороздками. Плоскость разрѣза гладкая, ровная, на одномъ мѣстѣ различается полость величиной съ конопляное зерно.

Лѣвый яичникъ. Вѣсъ=5 grm., длина=3 ctm., ширина 2,2 ctm., толщина=1,5 ctm., окружность по длинному діаметру 9,5 ctm. Поверхность неровная, покрыта значительнымъ количествомъ углубленій.

Гистологическое изслѣдованіе. Правый яичникъ.

Поверхностный слой представляется въ видѣ широкой каемки, рѣзко отграниченной отъ подлежащей ткани и состоящей изъ плотной соединительной ткани. Кортикальный слой отличается по мѣстамъ бѣдностью клѣточныхъ элементовъ — окраска эозиновая. Примордіальные фолликулы въ количествѣ 2—3 на препаратѣ; въ однихъ изъ нихъ клѣтки яйцеваго эпителія имѣютъ неясныя границы, наблюдается зернистость въ области яйца, vesicul. и macul. germin. еще различаются; въ другихъ первичныхъ фолликулахъ клѣтки membranae gr. отслоились, скучились и представляются распадающимися, рядомъ лежатъ полости, выполненныя зернистой массой; macul. и vesicul. germin. въ этой массѣ не различаются. Въ корковомъ слоѣ или на границѣ его съ мозговымъ лежатъ запустѣвающіе фолликулы въ видѣ разнообразно сложенной гомогенной, окрашенной эозиномъ полоски, въ срединѣ которой развилась молодая соединительная ткань, состоящая изъ веретенообразныхъ кѣточныхъ элементовъ, соединенныхъ длинными отростками, которые образуютъ крупнопетлистую ткань; среди этой ткани попадаются лейкоциты. Скопленіе ихъ ясно различается и снаружи гомогенной полоски. Рядомъ встрѣчаются образованія изъ указанной блестящей оболочки, имѣющія видъ клубочковъ съ соединительно тканными клѣтками и волокнами. Стѣнки нѣкоторыхъ сосудовъ мозгового слоя утолщены, гомогенны; просвѣты ихъ съужены то равномѣрно по всей периферіи, то оставшійся капиллярный просвѣтъ не соотвѣтствуетъ центру сосуда.

Лѣвый яичникъ Наружный слой лишь мѣстами имѣетъ рѣзкую каемку изъ плотной ткани, тогда какъ мѣстами онъ безъ рѣзкой границы переходитъ въ болѣе глубокіе слои корковаго слоя; бѣдность клѣточными элементами этого послѣдняго слоя имѣетъ гнѣздный характеръ.

Примордіальные фолликулы въ этихъ мѣстахъ встрѣчаются крайнѣ рѣдко, а встрѣчаемые мѣстами не представляютъ никакихъ видимыхъ измѣненій. Наоборотъ встрѣчается много атрезирующихся фолликуловъ путемъ склероза стѣнки съ образованіемъ гомогенной блестящей полоски. Два фолликула величиной отъ 0,2 до 0,4 ctm. имѣютъ отслоившуюся membran. granul. съ распаденіемъ клѣтокъ ея; полости ихъ выполнены мелкозернистой массой, окрашенной эозиномъ. Tunica propria и fibrosa thecae folliculi не представляютъ замѣтныхъ измѣненій.

На границѣ корковаго и мозговаго слоя лежатъ остатки ста-

рыхъ желтыхъ тѣлъ въ видѣ группъ характерныхъ желтыхъ клѣтокъ.

Сосуды какъ корковаго такъ и мозговаго слоя представляютъ интерстиціальныя измѣненія своихъ стѣнокъ—отличаются бѣдностью клѣточныхъ элементовъ съ утолщеніемъ стѣнокъ; просвѣты ихъ частью съужены, частью облитерованы.

Случай III. А. К. поступила въ клинику 23 Сентября 1886 года съ жалобами на обильныя и болѣзненныя менструаціи, боли въ поясницѣ и внизу живота. Больная 40 лѣтъ, вышла замужъ на 18 году; первая менструація на 17 году; типъ регулъ до заболѣванія черезъ 4 недѣли по 7 дней; за время болѣзни, около 5 лѣтъ, типъ этотъ не измѣнился, но кровотеченіе стало настолько обильнымъ, что больная должна нѣкоторое время лежать въ постели; приэтомъ бываютъ боли въ поясницѣ и внизу живота. Родила одинъ разъ на 20 году; роды и послѣродовой періодъ прошли вполнѣ правильно.

Больная средняго роста, брюнетка, крѣпкаго тѣлосложенія и хорошаго питанія; стѣнки живота упруги, съ обильнымъ подкожнымъ жирнымъ слоемъ; при пальпаціи въ нижней части живота прощупывается плотная опухоль, слегка подвижная и болѣзненная, верхняя граница ея приблизительно пять поперечныхъ пальцевъ надъ лоннымъ сроценіемъ.

Окружность на уровнѣ пупка.	90	ctm.
Отъ мечевиднаго отростка до пупка.	14	»
Отъ пупка до лоннаго соединенія.	15	»
Отъ правой spina anter. super. до пупка. . .	16	»
Отъ лѣвой « « . . .	17	»
Наибольшая окружность.	93	»
Высота опухоли надъ symphysis os. pub. . .	9	»

Наружные половые органы нормальны. При внутреннемъ изслѣдованіи: vagina узкая, portio voginalis цилиндрической формы, гипертрофирована, плотна и смотритъ взадъ; зѣвъ въ видѣ овальнаго отверстія, проходимъ для зонда; черезъ своды прощупывается нижній сегментъ опухоли величиной съ голову ребенка; шейка матки непосредственно переходитъ въ опухоль; всѣ движенія опухоли передаются тотчасъ и влагалищной части; кромѣ того въ лѣвомъ и переднемъ сводахъ можно констатировать присутсвіе еще нѣсколькихъ плотныхъ узловъ, которые тѣсно примыкаютъ къ главной опухоли; одинъ изъ нихъ, величиной въ голубиное яйцо, сидитъ на передней стѣнкѣ ея, отдѣльнаго движенія не имѣетъ; незначительное перемѣщеніе узла возможно только съ большой опухолью; полость матки = 12 ctm. Зондъ при изслѣдованіи ея направляется немного вправо и позади опухоли. Правый яичникъ легко опредѣляется; лѣваго же, благодаря присутсвію съ этой стороны вышеуказанныхъ узловъ, найти не удалось. На основаніи данныхъ изслѣдованія поставленъ

діагнозъ fibromyoma uteri interstitiale parietis anterioris multiplex. Наблюденіе клиническое въ продолженіи мѣсяца подтвердило жалобы больной, указанныя въ анамнезѣ. Кровотеченіе во время менструаціи было обильное, боли въ поясницѣ и внизу живота, а также головокруженіе. Величина опухоли не измѣнялась во время регулъ.

Операція 25/x 1886 г. Брюшныя стѣнки разсѣчены были на протяженіи 18 ctm. Въ рану выведенъ лѣвый яичникъ и труба; у его основанія черезъ lig. ovarii проведена двойная шелковая лигатура; послѣ перевязки яичникъ былъ удаленъ вмѣстѣ съ абдоминальнымъ концомъ фаллопіевой трубы, а культя опущена въ брюшную полость; такимъ же образомъ былъ удаленъ и правый яичникъ вмѣстѣ съ абдоминальнымъ концомъ фаллопіевой трубы. Брюшная рана зашита 8 глубокими и 3 поверхностными швами и наложена повязка. Операція продолжалась 1 ч. 10 м.

Въ послѣ операціонномъ періодѣ въ первые дни замѣчались тошнота, рвота и метеоризмъ; на другой день небольшое кровотеченіе изъ rima pudenda, а на 4-й день оно кончилось; t° все время была нормальна; 4-го Ноября сняты швы; рана зажила per primam intentionem. 9-го Ноября больная встала съ постели; самочувствіе прекрасное; 29-го числа этого же мѣсяца больная оставила клинику. Послѣднее изслѣдованіе показало слѣдующее: полость матки = 9,5 ctm, высота опухоли надъ лоннымъ соединеніемъ = 8 ctm, подвижность ея значительно увеличилась, небольшой узелъ въ переднемъ сводѣ почти совсѣмъ исчезъ.

Черезъ два мѣсяца больная вторично явилась въ клинику. Изслѣдованіе показало, что отъ вышеупомянутаго узла въ переднемъ сводѣ не осталось и слѣда; полость матки 9 ctm., матка безболѣзненна и вполнѣ подвижна; замѣчено уменьшеніе ея въ переднезаднемъ размѣрѣ; менструацій за все время не было. Больная имѣетъ цвѣтущій видъ.

Правый яичникъ. Яичникъ съ абдоминальнымъ концомъ фаллопіевой трубы вѣситъ 10 grm., длина = 3 ctm., ширина = 2,5 ctm., толщина = 1,9 ctm., окружность продольная = 8 ctm., поперечная 6,5 ctm. На поперечномъ разрѣзѣ замѣтна полость величиной въ малую горошину, другая—въ коноплянное зерно. Выше и отступя отъ поверхности на 0,2 ctm, видно пространство бѣловатаго цвѣта величиной 0,3 ctm., содержимое его повидимому губчато. Отступя отъ поверхности 0,3 ctm. треугольной формы пространство = 0,4 ctm., въ немъ можно различить центральную часть, окруженную ободкомъ бѣловатого цвѣта, затѣмъ снаружи этого лежитъ слой сѣроватаго цвѣта = 0,1 ctm., непосредственно переходящій въ остальную ткань яичника. Кромѣ того замѣтны бѣловатыя пятна величиной съ булавочную головку. Поверхность яичника бугриста, покрыта глубокими бороздками и очень тонкими перепонками.

Лѣвый яичникъ. Также съ частью фаллопіевой трубы вѣситъ 7 grm., длина = 3 ctm., ширина = 2 ctm., толщина = 1,7 ctm., окруж-

ность продольная=7,5 ctm., поперечная=6 ctm. Поверхность значительно бугриста. Ясно различаются на наружномъ концѣ яичника два бугра, расположенный ближе кнутри имѣетъ большую величину. Бороздки на поверхности не глубоки и не многочисленны. На поперечномъ разрѣзѣ, проведенномъ отступя отъ наружнаго края яичника на 0,5 ctm., различаемъ три полости: большая лежитъ ближе къ hylus, достигаетъ величины горошины, меньшая съ конопляное зерно и третья съ чечевичное зерно; расположены онѣ всѣ рядомъ на растояніи другъ отъ друга отъ 0,2 до 0,4 ctm., а отъ поверхности яичника въ глубину на 0,1—0,3 ctm., содержимое большей полости густое, прозрачное безцвѣтное. Въ центрѣ разрѣза пространство грушевидной формы въ 1 ctm. длины и 0,5 ctm. ширины, масса составляющая его отличается губчатостью. Другой разрѣзъ, проведенный параллельно первому и отступя отъ него на 0,6 ctm., открылъ рядомъ лежащія 4 спавшіяся полости, отстоящія отъ поверхности на 0,1—0,2 ctm., величина каждой изъ нихъ равнялась приблизительно горошинѣ съ остатками студневиднаго содержимаго въ полости. Около задней поверхности, на томъ-же разрѣзѣ, 2 полости меньшаго размѣра, отстоящихъ отъ нея на 0,1 ctm. и раздѣленныхъ перегородкой=0,2 ctm.

Кромѣ того, кое-гдѣ на разрѣзѣ разбросаны обезцвѣченныя точки и углубленія, напоминающія уколы иглы.

Гистологическое изслѣдованіе. Лѣвый яичникъ. На отдѣльныхъ мѣстахъ поверхности различаются ложныя перепонки, подъ которыми иногда сохранился поверхностный эпителій (Рис. 5); этотъ послѣдній встрѣчается также въ углубленіяхъ и щеляхъ; два углубленія выстланы плоскимъ эпителіемъ, лежащимъ въ одинъ слой; ядра его клѣтокъ вытянуты и направлены своимъ длинникомъ параллельно поверхности; подъ однимъ изъ углубленій лежитъ старое желтое тѣло.

Кортикальный слой по всей периферіи отличается богатствомъ клѣточныхъ элементовъ (веретенообразныхъ, овальныхъ, круглыхъ); и имѣетъ рѣзкую гематоксилиновую окраску.

Примордіальные фолликулы попадаются въ достаточномъ количествѣ соотвѣтственно возрасту больной; между ними крайне рѣдко можно встрѣтить фолликулы, потерявшіе свой правильный контуръ и лишившіеся клѣтокъ яицеваго эпителія.

Рѣдко попадаются единичные фолликулы, подвинувшіеся въ своемъ развитіи; клѣтки здѣсь представляютъ уже ясно выраженную правильную низко-цилиндрическую форму, и есть признаки образованія полости фолликула.

На этомъ-же препаратѣ встрѣчаются 4 полости величиной отъ конопляннаго зерна до большой горошины, которыя, располагаясь по окружности срѣза, сдѣланнаго черезъ весь яичникъ, сообщаютъ ему крупно рѣшетчатый видъ; микроскопическія полости представляютъ всѣ данныя, на основаніи которыхъ ихъ можно считать фолликулами; онѣ выполнены мелкозернистой массой, окрашивающейся эозиномъ;

среди этой массы лежитъ отслоившаяся и неправильно сложенная membran. granul., или отдѣльные сегменты ея или только группы клѣтокъ; во всѣхъ этихъ случаяхъ клѣтки membran. granul. представляютъ слѣды разрушенія до превращенія ихъ въ мелкозернистый распадъ, выполняющій полость.

Рядомъ съ такого рода полостями существуютъ на препаратахъ неправильной формы участки, состоящіе изъ гомогенной плохо окрашивающейся массы, пронизанной тонкими пучками соединительной ткани; участки, мѣстами будучи скучены, раздѣляются другъ отъ друга незначительными полосками основной ткани яичника; нигдѣ по периферіи гомогенныхъ массъ не замѣчается желтыхъ клѣтокъ, хотя въ отдѣльныхъ мѣстахъ удается различать кучки темно бураго пигмента.

Рядомъ съ такого рода картинами попадаются остатки менструальныхъ желтыхъ тѣлъ, отличающихся группами характерныхъ желтыхъ клѣтокъ.

Правый яичникъ. Корковый слой не представляетъ видимыхъ измѣненій; въ ткани его разбросано значительное количество примордіальныхъ фолликуловъ, между ними попадаются фолликулы съ признаками разрушенія; клѣтки яицеваго эпителія мелкозернисты, ядра съ трудомъ различимы; vesucul. и macul. germinat. еще различимы, рядомъ лежатъ фолликулы, въ которыхъ вся полость выполнена мелкозернистой массой, и въ этихъ послѣднихъ крайне рѣдко удается разсмотрѣть контуры vesicul. germinativae.

Развивающіеся фолликулы встрѣчаются въ количествѣ 4—5 на препаратѣ съ размѣрами отъ 0,0047 до 0,038 mm, снутри они окружены однимъ слоемъ низкоцилиндрическаго эпителія, который иногда является отслоившимся, и такимъ образомъ въ полости фолликула мы видимъ отдѣльныя группы клѣтокъ.

Попадаются атрезирующіеся фолликулы путемъ образованія гомогенной складчатой полоски съ развитіемъ молодой соединительной ткани на мѣстѣ бывшей полости.

На срѣзахъ около hylus различаются до 4—5 пространствъ, занятыхъ гомогенной массой, плохо окрашивающейся гематоксилиномъ и эозиномъ; относительно проникания въ нихъ съ периферіи соединительно тканныхъ пучковъ, мы имѣемъ тоже, что въ предъидущемъ яичникѣ.

Одно мѣсто препарата=1,2 ctm. длины и 1 ctm. ширины сплошь занято большими клѣтками, по величинѣ соотвѣтствующими желтымъ клѣткамъ. Они то крупно, то мелко зернисты, ядра плохо красятся. Периферія такого тѣла имѣетъ неправильную, волнистую, довольно рѣзкую границу; между отдѣльными лопастями ясно различается соединительная ткань съ сосудами; въ центрѣ замѣчается мелковолокнистая масса, окрашенная эозиномъ, а отъ нея отходятъ отдѣльныя волокнистыя полоски, направляясь въ существо лопастей, составленныхъ изъ вышеуказанныхъ клѣтокъ.

Мозговой слой представляетъ большую сосудистость; стѣнки нѣ-

которыхъ сосудовъ малаго калибра утолщены, гомогенны; просвѣты частью съужены.

Случай IV. О. И. поступила 19 Ноября 1886 г. съ жалобами на частое обильное отдѣленіе крови, боль внизу живота, поясницѣ и запоры.

Больная 40 лѣтъ, мѣщанка, замужняя, вышла замужъ на 27 году. Регулы получила на 18 году, они появлялись до заболѣванія черезъ 3 недѣли по 7 дней, за время болѣзни черезъ 2—3 недѣли, продолжаясь также 7 дней, но крови выдѣлялось гораздо больше. Рожала 2 раза. Послѣдніе роды 10 лѣтъ тому назадъ. Больна, по ея словамъ, 6 лѣтъ.

Больная брюнетка, правильнаго тѣлосложенія, высокаго роста, съ плохимъ питаніемъ. Въ передней области шеи справа отъ срединной линіи находится довольно плотная опухоль величиной съ апельсинъ; время появленія ея больная не помнитъ; ростъ опухоли медленный и присутствіе ея мало безпокоитъ больную; опухоль, по изслѣдованіи спеціалиста хирурга оказалась struma.

Брюшныя стѣнки вялы, съ незначительнымъ подкожнымъ жирнымъ слоемъ. При пальпаціи въ нижней части живота прощупывается опухоль, величиной съ голову ребенка, гладкая, подвижная, слегка болѣзненная и довольно упругая.

Окружность живота на уровнѣ пупка. . . .	79	ctm.
Отъ конца мечевиднаго отростка до пупка. .	12	»
Отъ пупка до лоннаго соединенія.	18	»
Отъ правой sp. ilei ant. super. до пупка. .	17	»
Отъ лѣвой » » » » до пупка. .	16	»
Наибольшая окружность.	80	»

Высота опухоли надъ лоннымъ соединеніемъ 10 ctm. Ширина опухоли 9 ctm.

Наружные половые органы нормальны. Portio vaginalis смотритъ взадъ, цилиндрической формы, немного увеличена; зѣвъ въ видѣ поперечной щели, вполнѣ проходимъ для зонда. Черезъ своды, главнымъ образомъ задній, прощупывается нижній сегментъ опухоли; шейка матки непосредственно переходитъ въ эту опухоль и вмѣстѣ съ нею одновременно движется. Полость матки==11,5 ctm., направленіе зонда къ лонному соединенію впереди опухоли. Опредѣленъ правый яичникъ. На основаніи данныхъ изслѣдованія поставленъ діагнозъ=fibromyoma interstitiale pariet. posterior. uteri.

Наблюденія въ клиникѣ въ продолженіи мѣсяца показали слѣдующее: больная за это время два раза менструировала; регулы были весьма обильны и болѣзненны; передъ и въ первые дни менструаціи опухоль увеличивалась во всѣхъ своихъ размѣрахъ на 1 ctm. Вслѣдствіе упорныхъ запоровъ часто приходилось прибѣгать къ клизмамъ. У больной спеціалистомъ терапевтомъ опредѣлено di-

latatio cordis; во время регулъ всякая попытка ходить усиливала боли въ поясницѣ, внизу живота и кровотеченіе.

Операція произведена 17 Декабря 1886 г. Брюшная стѣнка вскрыта по linea alba отъ пупка внизъ на 15 ctm. Затѣмъ первымъ выведенъ въ просвѣтъ раны вмѣстѣ съ абдоминальнымъ концомъ фаллопіевой трубы лѣвый яичникъ. Черезъ lig. ovarii проведена двойная шелковая лигатура, которой была перевязана ножка и конецъ трубы en masse; послѣ того яичникъ и часть трубы удалены, концы лигатуръ обрѣзаны, а культя опущена въ брюшную полость. Точно такимъ же образомъ поступлено съ яичникомъ и абдоминальнымъ концомъ трубы правой стороны. Брюшная рана соединена 14-ю шелковыми швами. Операція продолжалась 40 минутъ.

Въ послѣопераціонномъ періодѣ у больной первые дни была рвота и весьма сильный потъ; t° все время была нормальна, за исключеніемъ 3-хъ сутокъ, въ теченіи которыхъ вечеромъ она поднималась до 38,2°. На 4-й день больная жаловалась на боли въ животѣ, сильное вздутіе его; послѣ назначенія соотвѣтственной терапіи припадки исчезли. На 10-й день сняты швы; рана зажила per prim. intent.; самочувствіе больной быстро улучшалось; потъ, особенно ночью во время сна, все еще довольно обильный; 7 Января 1887 г. больная первый разъ встала съ постели, а 14 выписалась изъ клиники. Послѣднее изслѣдованіе показало слѣдующее: матка вполнѣ подвижна, безболѣзненна; длина полости = 9 ctm., высота дна надъ лоннымъ соединеніемъ = 9 ctm., поперечникъ = 8 ctm. Менструаціи въ теченіи мѣсяца не появлялись.

Черезъ полтора мѣсяца отъ больной получено извѣстіе, что кровотеченіе не появлялось совсѣмъ. Чувствуетъ себя она въ настоящее время прекрасно, только по временамъ бываютъ незначительныя боли въ животѣ.

Правый яичникъ. Вѣсъ съ абдоминальнымъ концемъ фаллопіевой трубы = 7 ctm.; длина оставшейся части яичника, отъ котораго раньше былъ взятъ кусокъ для изслѣдованія, = 2,5 ctm., ширина = 2 ctm., толщина = 1,7 ctm.

Поверхность почти гладкая и лишь на наружномъ концѣ довольно плоскій бугорокъ; на разрѣзѣ проведенномъ отступя на 1 ctm. отъ наружнаго края полость = 0,7 ctm., выполненная полужидкой массой, ниже и отступя на 0,1 ctm. отъ этой лежитъ мѣсто буровато-краснаго цвѣта.

Лѣвый яичникъ. Яичникъ съ абдоминальнымъ концемъ фаллопіевой трубы, вѣситъ 9 grm., длина = 3 ctm., ширина = 1,7 ctm., толщина = 1 ctm. Поверхность бугристая, покрыта многочисленными бороздками; на поперечномъ разрѣзѣ около hylus пятно бураго цвѣта величиною съ конопляное зерно.

Гистологическое изслѣдованіе. Лѣвый яичникъ. На поверхности его по мѣстамъ различимы ложныя перепонки, доходящія толщиной до 0,5 мил.; подъ ними сохранился поверхностный низко-цилин-

дрическій эпителій какъ въ бороздкахъ, такъ по мѣстамъ, не представляющимъ этихъ углубленій; ядра клѣтокъ эпителія встрѣчаются расположенными параллельно поверхности, имѣя вытянутую плоскую форму. Наружный слой кортикальнаго слоя уплотненъ лишь на извѣстныхъ мѣстахъ и сливается иногда безъ рѣзкой границы съ ложными воспалительными перепонками.

Въ кортикальномъ слоѣ гнѣздное развитіе соединительной ткани, причемъ количество клѣточныхъ элементовъ здѣсь весьма ограничено, ядра ихъ имѣютъ сильно вытянутую форму; расположеніе соединительно тканныхъ пучковъ то параллельно поверхности яичника, то они переплетаются въ различныхъ направленіяхъ, образуя грубопетлистую ткань.

Въ такой ткани не встрѣчается ни одного примордіальнаго фолликула со всѣми своими существенными составными частями, попадались лишь крайне рѣдко группы эпителіальныхъ клѣтокъ, расположенныхъ безъ опредѣленнаго порядка—остатки отъ погибающихъ примордіальныхъ фолликуловъ. Фолликулъ величиной=0,2 ctm. выполненъ мелкозернистымъ содержимымъ, окрашеннымъ эозиномъ, мѣстами среди этой массы лежитъ отслоившаяся membr. granul.; рядомъ лежатъ группы клѣтокъ ея въ различныхъ стадіяхъ распаденія. Tunica propria et externa folliculi не представляютъ видимыхъ измѣненій.

Остатки старыхъ желтыхъ тѣлъ съ группами желтыхъ клѣтокъ и кучками пигмента въ довольно значительномъ количествѣ.

На границѣ корковаго и мозговаго слоя и въ этомъ послѣднемъ встрѣчаются бѣловатыя гомогенныя массы въ количествѣ 4—5 различной формы и величины безъ признаковъ желтыхъ клѣтокъ.

Правый яичникъ. Измѣненія, наблюдаемыя въ этомъ яичникѣ, ничѣмъ существеннымъ не отличаются отъ измѣненій, описанныхъ въ предъидущемъ яичникѣ. Ложныя воспалительныя перепонки по периферіи частію различимы подъ лупой, частію только подъ микроскопомъ. Имѣемъ уплотненный мѣстами наружный слой кортикальнаго слоя и гнѣздное развитіе соединительной ткани въ этомъ послѣднемъ.

Почти полное отсутствіе примордіальныхъ фолликуловъ и развивающихся. Стѣнки нѣкоторыхъ сосудовъ мозговаго слоя гомогенны, утолщены, просвѣты ихъ съужены или совершенно не различаются.

Остатки отъ желтыхъ тѣлъ въ видѣ группъ желтыхъ клѣтокъ и пигмента янтарно-желтаго цвѣта. Бѣлыхъ гомогенныхъ массъ на препаратахъ, полученныхъ изъ этого яичника, не наблюдалось.

Случай V. Е. Д. поступила въ клиники 5 Января 1887 г. Съ жалобами на очень обильныя кровотеченія.

Больная 42 лѣтъ, замужняя; первыя крови на 13-омъ году, приходили обычно до заболѣванія черезъ 4 недѣли по 2—3 дня; съ 1880 года каждыя менструаціи стали затягиваться и сопро-

вождаться сильными болями въ животѣ и поясницѣ, рвотой и приступами сердцебіенія; въ послѣднее время кровотеченіе въ каждый менструальный періодъ продолжается обыкновенно по 3 недѣли. До заболѣванія больная была всегда здорова, чрезвычайно дѣятельная и имѣла веселый, спокойный характеръ, въ настоящее время обильныя регулы и упадокъ силъ лишили ее возможности работать, а боли и необыкновенная раздражительность дѣлаютъ невыносимой ея жизнь.

Больная шатенка, средняго роста, очень плохого питанія; наружные покровы и слизистыя оболочки чрезвычайно блѣдны; подкожный жирный слой плохо развитъ.

Стѣнки живота упруги, средней толщины; при пальпаціи въ нижней части живота прощупывается опухоль, малоподвижная, плотная и болѣзненная; верхняя граница ея приблизительно 4 поперечныхъ пальца надъ лоннымъ соединеніемъ.

Размѣры живота:

Окружность на уровнѣ пупка	66	ctm.
Отъ конца мечевиднаго отростка до пупка. . . .	12	»
Отъ пупка до лоннаго соединенія	16	»
Отъ правой sp. ant. sup. до пупка	14	»
Отъ лѣвой » » » до пупка	14	»
Наибольшая окружность	68	»
Высота опухоли надъ лоннымъ соединеніемъ . . .	9	»

Наружные половые органы нормальны.

При внутреннемъ изслѣдованіи опредѣляется сохранившійся hymen съ отверстіемъ свободно пропускающимъ палецъ; слизистая оболочка вагины нормальна; port. vag. конической формы, неувеличена и смотритъ немного взадъ; зѣвъ въ видѣ овальнаго отверстія, проходимъ для зонда; въ сводахъ, главнымъ образомъ въ заднемъ и лѣвомъ, прощупывается нижній сегментъ опухоли, величиною съ голову семимѣсячнаго плода, довольно плотной консистенціи, мало подвижный и болѣзненный при пальпаціи. Шейка матки непосредственно переходитъ въ эту опухоль и съ нею вмѣстѣ движется; правая сторона опухоли бугриста, здѣсь ясно можно прощупать нѣсколько плотныхъ узловъ, самый большой, величиною съ куриное яйцо, весьма рельефно выдается вправо и впередъ тѣсно сливаясь съ главной опухолью. Полость матки=12 ctm.; зондъ при изслѣдованіи направляется влѣво и впереди опухоли. Удалось опредѣлить только лѣвый яичникъ.

Діагнозъ: Fibromyoma uteri interstitialis parietis posterioris et subseros. multipl. Наблюденіе въ продолженіи мѣсяца дало слѣдующее: на 4-й день послѣ поступленія начались менструаціи; кровотеченіе и боли при этомъ настолько были интензивны, что въ первые-же дни принуждены назначить препараты secalis corn. и narcotica. Кровотеченіе кончилось 26 Января; все это время больная лежала въ постели и была чрезвычайно раздражительна.

Операція 2. II. 87. Брюшная стѣнка послойно вскрыта отъ пупка до лоннаго соединенія на протяженіи = 14 ctm. При разсѣченіи peritonei у больной начались рвотныя движенія, вслѣдствіе чего въ брюшную рану разомъ появилось много петель кишекъ, напоръ былъ такъ силенъ, что попытки вправить и удержать ихъ оказались тщетны; а потому, покрытыя теплымъ марлевымъ компресомъ, кишки оставлены были до конца операціи внѣ полости брюшной.

Въ рану брюшную сравнительно легко былъ выведенъ лѣвый яичникъ и у его основанія черезъ lig. ovar. проведена двойная шелковая лигатура; ножка была перевязана, яичникъ былъ удаленъ, а культя опущена въ брюшную полость. Правый яичникъ найдти было труднѣе въ силу присутствія узловъ съ этой стороны и болѣе глубокаго положенія яичника позади опухоли. Онъ имѣлъ очень короткую ножку и былъ спаянъ ложными перепонками съ сосѣдними частями; чтобы облегчить доступъ къ нему, потребовалось отклонить опухоль въ лѣвую сторону; вслѣдъ за этимъ, отдѣленный отъ сращеній, яичникъ былъ выведенъ въ брюшную рану и также, удаленъ какъ лѣвый.

Кишки вправлены съ трудомъ по причинѣ массы ихъ и сильнаго напряженія m. rectorum. Брюшная рана закрыта 12-ю шелковыми лигатурами.

Въ послѣопераціонномъ періодѣ на 1-й день къ вечеру замѣчено кровотеченіе изъ rima pudendorum; больная жаловалась въ продолженіи 2-хъ первыхъ дней на тошноту и рвоту. На 3-й день ночью появился обильный потъ; на 5-й день частыя жидкія испражненія; t^0 нѣсколько дней была ниже нормы, пульсъ держался около 72 ударовъ въ минуту. По прошествіи 8-ми дней кровотеченіе прекратилось.

На 11-й день сняты швы; соединеніе краевъ раны получилось, но на мѣстѣ 2-хъ нижнихъ швовъ нагноеніе. На 13-й день къ вечеру t^0 поднялась до 38,5; по снятіи повязки оказалось порядочное количество гноя, а вокругъ свѣжаго рубца воспалительная инфильтрація. Спустя 4 дня подъ согрѣвающимъ компрессомъ количество гноя уменьшилось и воспалительная инфильтрація исчезла. 27-го Апрѣля больная встала съ постели, чувствуя слабость. Марта 9 дня въ срокъ, когда должны быть менструаціи, появились приступы сердцебіенія, тошноты, открылся поносъ, но кровотеченія не было. Всѣ эти симптомы исчезли на 3-й день и больная спустя еще день выписалась изъ клиники.

Послѣднее изслѣдованіе при выпискѣ показало, что небольшая опухоль въ правомъ сводѣ совсѣмъ почти исчезла, главная опухоль вполнѣ подвижна, длина полости матки = 10 ctm.

Правый яичникъ. Вѣсъ = 3 grm., длина = 2,5 ctm., ширина = 2,6 ctm., толщина = 1,1 ctm.

Поверхность бугриста покрыта не глубокими бороздками различнаго направленія.

Лѣвый яичникъ. Вѣсъ=4 grm., длина=4 ctm., ширина=2 ctm. толщина=1,3 ctm.

Поверхность неровная, бугристая. На плоскости разрѣза, проведенной отступя на 1,5 chu. отъ наружнаго края яичника различаются два углубленія величиной съ конопляное зерно.

Гистологическое изслѣдованіе. Лѣвый яичникъ. Кортикальный слой лишь мѣстами имѣетъ болѣе значительное развитіе соединительной ткани; мѣстами же онъ богатъ веретенообразными, овальными и круглыми соединительно тканными клѣтками, и здѣсь именно попадаются примордіальные фолликулы, то группами по 2 — 3, то лежащіе отдѣльно.

Рядомъ съ неизмѣненными первичными фолликулами встрѣчаются такіе, въ которыхъ клѣтки membran. granul. имѣютъ неясныя границы, протоплазма ихъ зерниста, ядра не различимы; иногда все содержимое такого фолликула состоитъ изъ мелкозернистой массы безъ признаковъ яйца. Между подобными фолликулами лежатъ имѣющіе въ полости гомогенный блестящій сгусточекъ; яйца въ въ такихъ фолликулахъ не удалось опредѣлить.

Попадаются развивающіеся фолликулы, у которыхъ уже выражена полость съ liquor folliculi; одни изъ нихъ представляются неизмѣненными, у другихъ membrana granul. отслоилась и лежитъ въ полости отдѣльными сегментами; клѣтки ея частью отдѣлились, скучились группами, границы ихъ не ясны, за мелкозернистостью протоплазмы не видно ядеръ; тутъ, рядомъ лежитъ мелкозернистый распадъ.

Стѣнка нѣкоторыхъ изъ указанныхъ фолликуловъ представляетъ начало склерозированія. Наконецъ встрѣчаются и дальнѣйшія стадіи погибающихъ фолликуловъ уже съ яснымъ развитіемъ зигзагообразной блестящей полоски, среди которой развилась молодая соединительная ткань, состоящая изъ веретенообразныхъ элементовъ съ отростками, образующими крупно или мелкопетлистую ткань, среди которой разбросаны лейкоциты; или эта ткань превратилась въ плотную соединительную ткань сплошь выполняющую всю полость бывшаго фолликула. Снаружи складчатыхъ полосокъ ясно различается скопленіе лимфоидныхъ элементовъ, часть которыхъ проникла въ толщу самой полоски или лежитъ снутри ея, какъ на это мы указали раньше. Мозговой слой, повидимому, отличается большей сосудистостью; стѣнки нѣкоторыхъ сосудовъ утолщены, гомогенны; просвѣты съужены или облитерированы.

Попадаются на препаратахъ крайне рѣдко бѣлыя гомогенныя массы на границѣ между корковымъ и мозговымъ слоемъ.

Остатки старыхъ желтыхъ тѣлъ въ весьма ограниченномъ количествѣ.

Правый яичникъ. Аналогичныя микроскопическія картины мы имѣемъ и на препаратахъ, полученныхъ отъ этого яичника.

Случай VI. П. И. поступила въ клиннику 15 Сентября 1887 года съ жалобами на обильное кровотеченіе, продолжавшееся 1 мѣсяцъ, которое прекратилось 3 дня тому назадъ; чувствуетъ общую слабость.

Больная 43 лѣтъ, крестьянка, незамужняя. Регулы получила на 16 году, появилась обычно черезъ 4 недѣли по 5—8 дней, очень обильныя. На 21 году первыя роды, послѣ которыхъ спустя 3 года было первое значительное кровотеченіе, продолжавшееся также около 4 недѣль. Въ продолженіи 10 лѣтъ ни одного кровотеченія, а затѣмъ снова цѣлый рядъ кровотеченій, которыхъ больная насчитываетъ до 4 по продолжительности равныя послѣднему. Предпослѣднее кровотеченіе было 3 года тому назадъ. Чувствуетъ значительную слабость.

Больная брюнетка, средняго роста, съ плохимъ питаніемъ. Брюшныя стѣнки достаточно упруги, на кожѣ живота можно различать рубцы. Притупленіе въ области опухоли.

Окружность живота на уровнѣ пупка . .	81	ctm.
Наибольшая окружность	84	»
Отъ мечевиднаго отростка до пупка. . .	15	»
Отъ пупка до лоннаго соединенія . . .	14	»
Отъ правой spina ilei anter. super. до пупка	16	»
Отъ лѣвой	16	»

Высота дна матки надъ symphysis ossium pubis 8 ctm. На промежности разрывъ 2-й степени. Матка въ anteflexio 1-й степени, увеличена до большаго кулака, крайне плотной консистенціи, подвижность ея ограничена, болѣзненность незначительная, длина полости = 9,5 ctm.; portio vaginalis нормальнаго объема, цилиндрической формы, лежитъ больше кзади. Наружный зѣвъ въ видѣ поперечной щели, проходимъ для зонда. Въ правомъ и лѣвомъ сводахъ опредѣляются плотныя образованія, не особенно болѣзненныя, яйцевидной формы, величиной съ голубиное яйцо, имѣющія связь съ маткой. Въ переднемъ сводѣ на передней стѣнкѣ матки различается плотный бугоръ. Діагнозъ—Fibromyoma uteri multiplex.

Операція произведена 14/x 1887 г. Брюшная стѣнка вскрыта по linea alba отъ пупка внизъ на 16 ctm. Изслѣдованіе, произведенное черезъ рану, показало, что лѣвый яичникъ лежитъ спереди и слѣва, а потому легко былъ выведенъ въ просвѣтъ брюшной раны. Послѣ наложенія лигатуръ яичникъ былъ удаленъ и культя обычнымъ способомъ опущена въ брюшную полость. Правый яичникъ оказался позади матки въ полости малаго таза; выведеніе его въ просвѣтъ раны представило значительныя затрудненія. Брюшная

рана закрыта 11 глубокими шелковыми швами и 1 поверхностнымъ. Операція продолжалась 50 минутъ.

Послѣопераціонный періодъ протекалъ гладко. Наивысшая t° была въ первые сутки 38,5. Первые двое сутокъ больную безпокоила тошнота, рвота, боли въ животѣ и поясницѣ. Больная для успокоенія рвоты получала cocaini muriatici по 10 капель. Моча первые двое сутокъ выводилась катетеромъ. На 9 день сняты швы, рана зажила per primam intentionem. На 20 день больная встала съ постели, на 29 выписалась вполнѣ оправившейся. При послѣднемъ изслѣдованіи получены данныя аналогичныя вышеуказаннымъ, лишь дно матки надъ symphysis oss. pubis стояло на 7 ctm. (вмѣсто 8).

Лѣвый яичникъ. Вѣсъ 11 grm., длина 4,2 ctm., ширина 2,5 ctm., толщина 2 ctm. Окружность продольная 10,5 ctm., поперечная 7,5 ctm. Поверхность яичника бугриста; какъ на задней, такъ и на передней поверхности различаются различной величины углубленія. Наружный край представляетъ возвышеніе величиной съ большую вишню, округлой формы, выстоящее надъ поверхностью яичника на 0,8 ctm. На поверхности разрѣза, проведеннаго отступя отъ наружнаго края 1,5 ctm., мѣшкообразная полость величиной 0,3 ctm. въ діаметрѣ, лежащая ближе къ передней стѣнкѣ. Отъ поверхности яичника она отдѣлена полоской ткани=0,1 ctm.; кромѣ того на разрѣзѣ замѣтно нѣсколько точечныхъ вдавленій едва замѣтныхъ простымъ глазомъ. На разрѣзѣ, отступя 0,5 ctm. отъ вышеуказаннаго, проведеннаго по поперечной оси яичника, находятся 2 мѣшковидныя полости, изъ которыхъ большая = 0,7 ctm., меньшая 0,3 ctm. Въ большей полости сферическое тѣло, величиной 0,4 ctm., прикрѣпленное къ внутренней поверхности стѣнки.

Правый яичникъ. Вѣсъ=10 grm., длина=5 ctm., ширина = 2,5 ctm., толщина = 1,8 ctm. Окружность продольная = 10 ctm., поперечная = 7,8 ctm. На поверхности различается нѣсколько возвышеній, одно изъ нихъ величиной съ горошину, лежитъ ближе къ наружному краю яичника, кромѣ того много бороздокъ различной глубины и протяженія. На плоскости разрѣза двѣ полости, одна величиной съ конопляное зерно, другая въ маленькую горошину.

Гистологическое изслѣдованіе. Лѣвый яичникъ. Поверхностный низко-цилиндрическій эпителій сохранился въ углубленіяхъ поверхности яичника; кортикальный слой отличается бѣдностью клѣточныхъ элементовъ и значительнымъ развитіемъ соединительнотканныхъ волоконъ; пучки волоконъ различной толщины идутъ съ поверхности вглубь, пересѣкаясь въ различныхъ направленіяхъ.

Сохранившіеся примордіальные фолликулы (въ количествѣ 2—3 на срѣзѣ), представляютъ слѣды измѣненій; границы клѣтокъ плохо различимы; отдѣлившійся эпителій лежитъ въ полости; клѣтки его представляются зернистыми съ ядромъ или безъ него; тутъ же рядомъ лежатъ фолликулы, имѣющіе полость неправильнаго очертанія

съ мелкозернистымъ содержимымъ. Vesicula и macul. germinat. сохранились лишь въ нѣкоторыхъ мало измѣненныхъ фолликулахъ.

Фолликулы въ количествѣ 3-хъ, величиной отъ 0,5 ctm. до 0,8 ctm., отдѣлены другъ отъ друга тонкими перегородками = 0,0015 mm., полости ихъ выполнены мелкозернистой массой, окрашенной эозиномъ, среди которой разбросаны распадающіяся клѣтки membranae granul. и лишь въ одномъ изъ вышеуказанныхъ фолликуловъ еще удается различать участки membranae. granul., лежащіе около внутренней стѣнки фолликула.

Кортикальный и мозговой слой заняты разбросанными на различныхъ мѣстахъ препарата гомогенными бѣловатыми массами величиной отъ 0,1 до 0,5 ctm., плохо окрашивающимися гематоксилиномъ и эозиномъ; ткань яичника сохранилась между ними въ видѣ тонкихъ перекладинъ толщиной отъ 0,003 mm. до 0,1 ctm. Съ периферіи въ эти массы внѣдряются пучки соединительной ткани, раздѣляя ихъ на большей или меньшей величины участки; рядомъ лежатъ образованія такого же характера почти сплошь занятыя пучками соединительной ткани, перекрещивающимися во всевозможныхъ направленіяхъ, около нѣкоторыхъ лежатъ кучки темнобураго пигмента.

По периферіи подобныхъ гомогенныхъ массъ нерѣдко попадаются сосуды то съ неизмѣненными стѣнками, то стѣнки ихъ утолщены, гомогенны, плохо окрашиваются гематоксилиномъ, и просвѣты съужены.

Въ корковомъ слоѣ попадаются атрезирующіеся фолликулы путемъ образованія гомогенной матовоблестящей каемки, среди которой, въ прежде бывшей полости фолликула, развилась крупно или мелкопетлистая молодая соединительная ткань; въ ней разбросаны лимфоидныя клѣтки.

Непосредственно около нѣкоторыхъ изъ указанныхъ гомогенныхъ массъ, встрѣчаются нервные стволики, перерѣзанные то продольно, то поперечно; количество ихъ не превосходитъ 4 на препаратѣ; оболочка ихъ утолщена вслѣдствіе развитія соединительной ткани, которая разрослась также между отдѣльными волоконцами, атрофировала ихъ; лишь на одномъ стволѣ можно различить еще нѣсколько точекъ окрашенныхъ гематоксилиномъ, въ другихъ окраска исключительно эозиновая (препаратъ демонстрированъ проф. Ивановскому).

Правый яичникъ. Этотъ яичникъ отличается лишь меньшимъ количествомъ встрѣчающихся гомогенныхъ бѣловатыхъ массъ и на препаратахъ, полученныхъ изъ него, мы ни на одномъ не могли отыскать перерѣзанныхъ нервныхъ стволиковъ. Въ остальномъ микроскопическая картина вполнѣ аналогична лѣвому яичнику.

Случай VII. Т. Г. поступила въ Маріинскую больницу 19. VIII. 1887 года съ жалобами на неправильныя обильныя регулы.

Больная 38 лѣтъ, незамужняя, нерожавшая. Регулы появились на 14-омъ году, повторялись черезъ три недѣли по 5 дней.

Съ Марта мѣсяца этого года крови стали продолжаться по 7 дней, съ неправильными короткими промежутками; съ Іюня-же мѣсяца кровь изъ genitalia выдѣляется почти безпрерывно, то въ большемъ, то въ меньшемъ количествѣ, иногда въ видѣ сгустковъ.

Верхняя граница опухоли, при пальпаціи черезъ брюшныя стѣнки, опредѣлена по срединѣ между лобкомъ и пупкомъ.

При внутреннемъ изслѣдованіи: матка величиной съ головку 3-хъ мѣсячнаго ребенка, съ гладкою поверхностью, равномѣрно плотной консистенціи, подвижна.

Portio vaginalis короткая и постепенно переходитъ въ существо увеличенной матки. Длина полости матки =11 ctm. Опухоль выходитъ по преимуществу изъ задней стѣнки матки.

Яичники опредѣляются довольно хорошо.

Операція. 22. IX. 87. Брюшной разрѣзъ послойно по lin. alba отступя на два поперечныхъ пальца ниже пупка и не доходя 2-хъ пальцевъ до symph. os. pubis. Лѣвый яичникъ безъ труда выведенъ въ просвѣтъ брюшной раны, на lig. ovani наложена двойная лигатура, въ которую захвачена и соотвѣтствующая труба; яичникъ вмѣстѣ съ фаллопіевой трубой удалены, а культа опущена въ брюшную полость. Правый яичникъ былъ удаленъ вышеуказаннымъ образомъ. Брюшная рана зашита 8-ью глубокими и 4-мя поверхностными шелковыми швами. Продолжительность операціи 35 мин.

Теченіе послѣопераціоннаго періода безлихорадочное. На 2-й день наблюдалась рвота. По временамъ изъ genitalia появлялось кровянистое отдѣленіе. На 10 й день сняты швы; получилось заживленіе per primam intentionem.

Больная выписалась изъ больницы 12. XI. 87; при изслѣдованіи констатировано уменьшеніе объема матки до величины кулака, длина полости=10 ctm. Общее состояніе хорошее.

Правый яичникъ. Вѣсъ=5 grm, длина=4 ctm., ширина=2,2 ctm., толщина=1,1 ctm., окружность по короткому діаметру=6 ctm.

Поверхность бугристая, съ продольными и поперечными бороздками, покрыта мѣстами незначительными сгусточками крови буро-краснаго цвѣта. На поверхности разрѣза 2 полости, величиной съ конопляное зерно каждая, лежащія ближе къ hylus'у яичника.

Лѣвый яичникъ. Вѣсъ=4 grm., длина=3,2 ctm., ширина =1,8 ctm., толщина=1,2 ctm., окружность по короткому діаметру=7,5 ctm.

Поверхность небугристая, на ней различается нѣсколько отдѣльныхъ бороздокъ.

На поверхности разрѣза вдавленіе длиной=1,5 ctm., шириной =0,5 и глубиной=0,4, длинная ось его совпадаетъ съ длинной осью яичника; рядомъ различается полость съ конопляное зерно.

Гистологическое изслѣдованіе. Правый яичникъ. Наружный слой представляется сморщеннымъ и различается въ видѣ рѣз-

кой широкой каймы, проходящей по периферіи яичника; онъ состоитъ изъ плотной фиброзной ткани, бѣдной клѣточными элементами. Кортикальный слой представляетъ преобладаніе соединительной ткани съ полнымъ отсутствіемъ примордіальныхъ фолликуловъ. Тотчасъ подъ уплотненнымъ наружнымъ слоемъ попадаются развивающіеся фолликулы, но безъ признаковъ яйца и съ распаденіемъ membr. granul.; нѣкоторые изъ фолликуловъ запустѣли путемъ образованія гомогенной складчатой полоски, нерѣдко сложенной клубочкомъ. Многослойная membr. granul. одного, достаточно развитаго, фолликула отслоилась и лежитъ въ полости, сложенная въ складки; клѣтки ея представляютъ слѣды разрушенія; рядомъ лежитъ мелкозернистая масса, выполняющая полость.

Непосредственно около стѣнки фолликула фокусъ кровоизліянія.

Мозговой слой содержитъ значительное количество сосудовъ, перерѣзанныхъ въ различныхъ направленіяхъ; нѣкоторые изъ нихъ имѣютъ измѣненныя стѣнки. Старыя желтыя тѣла въ количествѣ 1—2 на препаратѣ.

Лѣвый яичникъ. Наружный слой является въ видѣ рѣзкой широкой каемки изъ плотной фиброзной ткани. Соединительная ткань кортикальнаго слоя отличается бѣдностью клѣточныхъ элементовъ и отсутствіемъ примордіальныхъ фолликулловъ. Много запустѣвающихъ фолликуловъ съ образованіемъ клубочковъ, состоящихъ изъ сложенной гомогенной полоски, или эта послѣдняя съ перерывами окружаетъ полость фолликула, въ которой уже развилась молодая соединительная ткань. Подъ уплотненнымъ периферическимъ слоемъ лежитъ фолликулъ величиной=0,4 ctm., наполненный гомогенной массой, среди которой разбросаны распадающіяся клѣтки membran. granul.; tunica propria и tunica externa folliculi не представляютъ видимыхъ измѣненій. Попадаются старыя желтыя тѣла, въ видѣ группъ желтыхъ клѣтокъ.

Около ткани hylus'a, рядомъ съ большимъ количествомъ сосудовъ, лежатъ 3 нервныхъ ствола, изъ которыхъ два перерѣзаны продольно, а лежащій между ними поперечно; всѣ они окружены утолщенной капсулой изъ развившейся соединительной ткани, которая проникла между отдѣльными волоконцами и почти атрофировала ихъ (Препаратъ демонстрированъ профессору Н. П. Ивановскому).

Случай VIII. М. П. поступила въ клинику 28-го Сентября 1887 года, съ жалобами на увеличеніе живота, упадокъ силъ, запоры, тошноту, рвоту и головную боль во время менструацій. Стала замѣчать послѣднее время отеки ногъ и по временамъ появляются судороги.

Больная 38 лѣтъ, дѣвица крестьянка, нерожавшая. Первыя крови появились на 16 году, приходили обычно черезъ 3 недѣли, продолжались по 7 дней; послѣднее время крови крайне неправильны.

Считаетъ она себя больной около одного года. Больная правильнаго тѣлосложенія, средняго роста, удовлетворительнаго питанія.

На правой ногѣ ясно замѣтно варикозное расширеніе венъ.

Брюшныя стѣнки напряжены опухолью, помѣщающейся внизу живота которая даетъ притупленіе тона, заходящее больше вправо.

Размѣры живота:

Окружность на уровнѣ пупка.	79 ctm.
Наибольшая окружность живота.	82 »
Отъ мечевиднаго отростка до пупка.	11 »
Отъ пупка до лоннаго соединенія	16 »
Отъ правой Sp. il. ant. symph. до пупка . . .	17,5 »
Отъ лѣвой до пупка	13,5 »

Изслѣдованіе внутреннихъ органовъ не открываетъ ничего ненормальнаго.

Наружные половые органы не представляютъ замѣтныхъ измѣненій.

При внутреннемъ изслѣдованіи опредѣлено, что влагалище сильно вытянуто кверху и сдавлено опухолью.

Въ глубинѣ влагалища опредѣляется незначительнаго размѣра portio vaginalis, переходящая въ опухоль, помѣщающуюся въ правой половинѣ живота. Rectum сдавленъ. Опухоль овоидной формы, величиной съ голову новорожденнаго ребенка, плотная, крупно—бугристая, нечувствительная, совершенно подвижная, какъ справа налѣво, такъ и по продольной оси таза. На поверхности ея прощупываются подвижные бугры, величиною въ небольшое куриное яйцо.

Влѣво отъ lin. alba прощупывается чрезвычайно подвижное и чувствительное круглой формы тѣло, имѣющее связь съ вышеописанною опухолью.

Діагнозъ: Fibromyoma uteri interstitiale et retroperitoneale.

Операція 10. X. 87. Брюшныя стѣнки съ достаточнымъ подкожнымъ жирнымъ слоемъ разсѣчены послойно на протяженіи 18 ctm., обходя пупокъ слѣва.

Безъ особенныхъ затрудненій были опредѣлены оба яичника и по наложеніи лигатуръ удалены.

Брюшная рана закрыта 17-ью глубокими швами и 1-имъ поверхностнымъ. Продолжительность операціи=I часъ.

Въ послѣопераціонномъ періодѣ въ I и II-ые сутки имѣли по вечерамъ наивысшую температуру, доходящую до 38,1° и приступы тошноты и рвоты, прекратившіяся на третьи сутки, а также боли внизу живота, больше справа, успокаиваемыя морфіемъ и льдомъ. Въ началѣ 3-ихъ сутокъ появились кровотеченія изъ vagin'ы, продолжавшіяся до 10-хъ сутокъ послѣ опе-

раціи. Швы сняты на 10-ые сутки. Разрѣшено ходить больной на 21-й день послѣ операціи.

Изслѣдованіе больной при выпискѣ на 31-й день послѣ операціи дало слѣдующее:

Опухоль занимаетъ правую сторону живота.

Размѣры живота:

Окружность на уровнѣ пупка	75	ctm.
Наибольшая окружность.	79	»
Отъ мечевиднаго отростка до пупка . . .	14	»
Отъ пупка до symph. os. pub.	16	»
Отъ правой sp. il. ant. sup. до пупка. . .	14	»
Отъ лѣвой . . . . . » » . .	13	»

Больная чувствуетъ небольшую общую слабость и слабость главнымъ образомъ нижнихъ конечностей.

Правый яичникъ. Вѣсъ его съ абдоминальнымъ концомъ фаллопіевой трубы=20 grm., длина=5 ctm., ширина=2,5 ctm., толщина=1,8 ctm. Поверхность неровная, покрыта бороздками. На разрѣзѣ ни одного мѣшкообразнаго вдавленія.

Лѣвый яичникъ. Вѣсъ его съ абдоминальнымъ концомъ фаллопіевой трубы=10 grm., длина=4 ctm., ширина=2,5 ctm., толщина=1,5 ctm. Наружная поверхность морщинистая, неровная, покрыта неглубокими бороздками. Поверхность разрѣза ровная, гладкая.

Гистологическое изслѣдованіе. Правый яичникъ. Въ кортикальномъ слоѣ по мѣстамъ развитіе грубо—волокнистой соединительной ткани.

Примордіальные фолликулы какъ-бы раздвинуты соединительной тканью; между нормальными формами ихъ попадаются измѣненныя; клѣтки membran. granul. въ этихъ послѣднихъ отличаются зернистостью протоплазмы, границы ихъ неясны, ядра различаются лишь въ отдѣльныхъ клѣткахъ. Рядомъ лежатъ первичные фолликулы, безъ признаковъ клѣтокъ membran. granul.; полость ихъ выполнена мелкозернистой массой, въ которой лишь крайне рѣдко удавалось разсмотрѣть контуры vesicul. germinat.

На препаратѣ попадается значительное количество запустѣвающихъ фолликуловъ путемъ склероза стѣнки; въ полости ихъ развита въ отдѣльныхъ случаяхъ крупно или мелкопетлистая молодая соединительная ткань, среди которой разбросаны лейкоциты; эти послѣдніе находятся также и снаружи гомогенной оболочки; изъ нихъ часть проникла въ нее и различается въ существѣ самой оболочки. Рядомъ лежатъ запустѣвающіе фолликулы, въ которыхъ уже исчезъ петлистый характеръ ткани, и зигзагообразно сложенная оболочка съ перерывами въ своемъ протяженіи окружаетъ соединительную ткань, бѣдную клѣточными элементами.

Наконецъ попадаются большія и малыя складчатыя массы, плохо окрашивающіяся гематоксилиномъ, то пронизанныя во всѣхъ направленіяхъ цугами веретенообразныхъ и крупныхъ клѣточныхъ элементовъ, то эти послѣдніе лишь по периферіи проникаютъ въ эту массу; ни желтыхъ клѣтокъ, ни пигмента вокругъ подобныхъ массъ не наблюдается.

Въ другихъ мѣстахъ на препаратѣ попадаются группы характерныхъ желтыхъ клѣтокъ.

Лѣвый яичникъ. Этотъ яичникъ по микроскопической картинѣ ничѣмъ существеннымъ не отличается отъ предъидущаго.

Случай IX. А. Н. Поступила въ клинику 11 Ноября 1887 года съ жалобами на боли въ правомъ боку и сильные запоры. Больная 25 лѣтъ, замужемъ 2 года. Первыя крови появились на 18 году, вторыя черезъ 2 мѣсяца, съ этого времени типъ менструацій черезъ 4 недѣли по 5—6 дней, очень обильныя. Вышла замужъ 23-хъ лѣтъ. До замужества была здорова. Черезъ мѣсяцъ послѣ замужества забеременѣла, но послѣдовалъ выкидышъ на 3 мѣсяцѣ. Больная лежала въ постели съ повышенной температурой, кровотеченіемъ и болью въ животѣ. Вставши, больная менструировала правильно до 25 Мая этого 1887 года. Первыя регулы послѣ этого числа запоздали на двѣ недѣли, появились сильныя боли въ правомъ боку, запоры, задержаніе мочи, всѣ эти явленія утихли черезъ двое сутокъ съ первымъ отдѣленіемъ крови изъ vagin'ы, регулы эти были обильны. Начиная съ этого времени стали появляться боли въ правомъ боку.

Больная брюнетка, крѣпкаго тѣлосложенія съ достаточно развитымъ подкожнымъ жирнымъ слоемъ. Изслѣдованіе внутреннихъ органовъ не представляетъ ничего ненормальнаго.

Окружность живота на уровнѣ пупка	74	ctm.
Наибольшая окружность	76	»
Отъ мечевиднаго отростка до пупка.	15	»
» пупка до лоннаго соединенія	15	»
» правой spina ilei anter. super до пупка	14	»
» лѣвой	14	»

Наружные половые органы не представляютъ замѣтныхъ измѣненій.

При внутреннемъ изслѣдованіи: увеличенная, плотная, безболѣзненная матка имѣетъ anteversio и lateropositio dextra, подвижность ея ограничена; длина полости матки=11 ctm. Portio vaginalis нормальнаго объема, цилиндрической формы, обращена кпереди. Слизистыя выдѣленія въ небольшомъ количествѣ. Въ переднемъ сводѣ по передней поверхности матки опредѣляется плотной консистенціи

узелъ. Такой же узелъ величиной съ куриное яйцо опредѣляется сзади и справа. Онъ вдается справа между листками широкой маточной связки. Правая фаллопіева труба тянется по передней поверхности этой опухоли, здѣсь же опредѣляется правый яичникъ. Лѣвый яичникъ опредѣляется на нормальномъ мѣстѣ; чувствительность обоихъ яичниковъ незначительна.

Diagnosis: Fibromyoma uteri interstitiale. Во время пребыванія въ клиникѣ больная жаловалась на головныя боли и чувствительность внизу живота, которая особенно усиливалась наканунѣ регулъ. Крови послѣднія продолжались 6 дней, первые 3 дня были обильныя, послѣдующіе дни незначительныя съ отсутствіемъ головной боли.

Операція 2/XII 1887 г. Разрѣзъ брюшныхъ стѣнокъ отъ пупка до sygnpisis oss. pubis. длиной 15 ctm. Подкожный жирный слой 2 ctm. Яичники черезъ брюшную рану найдены на томъ мѣстѣ, гдѣ они опредѣлялись клинически и были отняты вмѣстѣ съ абдоминальными концами фаллопіевыхъ трубъ. На брюшную рану наложено 11 глубокихъ и 4 поверхностныхъ шелковыхъ шва. Продолжительность операціи 45 минутъ. Послѣ операціонный періодъ протекалъ гладко безъ всякихъ осложненій.

Первые три дня больная жаловалась лишь на боли въ животѣ, явленіе тошноты и рвоты. Пульсъ и дыханіе все время этого періода въ предѣлахъ нормы. Швы сняты на 10 день, позволено сидѣть на 12, ходить на 17 день. Больная на 23 день почувствовала боли въ поясницѣ и внизу живота справа, появилась безсонница, и по временамъ ее тошнило,—время это соотвѣтствовало регуламъ, крови однако не появились.

На 40 день послѣ операціи больная выписалась изъ клиники съ слѣдующими явленіями: Uterus въ anteversio и lateropositio dextra; величина матки значительно уменьшилась, полость матки 8,5 ctm. (вмѣсто 11). Въ сводахъ инфильтратовъ не прощупывается. Размѣры живота уменьшились=73—74—15—14—13—14 (вмѣсто 74—76—15—15—14—14).

Дальнѣйшая судьба больной неизвѣстна.

Правый яичникъ. Вѣсъ 8 grm., длина 4 ctm., ширина 3 ctm., толщина 2 ctm. На поверхности яичника рубцы и бугры различной, величины, онъ покрытъ сгустками крови. На поверхности разрѣза, проведеннаго отступя 1,3 ctm. отъ наружнаго края яичника представились три мѣшковидныхъ полости, каждая величиной=0,5 ctm., раздѣленныя между собой тонкими перегородками=0,1 ctm. Полости выполнены содержимымъ по цвѣту блѣднѣе ткани яичника, онѣ расположены у задней поверхности яичника, отъ которой ихъ отдѣляетъ полоска ткани=0,2 ctm. У передней поверхности также двѣ полости, выполненыя содержимымъ, напоминающимъ содержимое предъидущихъ полостей. Почти по срединѣ разрѣза находится гнѣздо красно-бураго цвѣта величиной до 0,7 ctm. въ длину и 0,5 ctm.

шириной, центръ его занимаетъ ядро, отличающееся менѣе интенсивной окраской. Величина его = 0,4 длины и 0,2 ширины. Кромѣ того на поверхности разрѣза встрѣчается масса углубленій и пигментированныхъ точекъ то большей, то меньшей величины.

Лѣвый яичникъ. Вѣсъ = 5 grm., длина 3 ctm., ширина 2 ctm., толщина 1,5 ctm. Поверхность бугриста, рубцы различной величины, сгустки крови. На поверхности разрѣза, раздѣлившаго яичникъ на двѣ равныя половины наружную и внутреннюю, мы получили узорчатую картину отъ обилія полостей на такой незначительной плоскости. Всѣ онѣ—количествомъ 6—наполнены рыхлымъ содержимымъ. Наибольшая полость имѣла форму овальную вытянутую съ длиннымъ діаметромъ = 1 ctm., короткимъ = 0,5 ctm.; меньшая длиной 0,3 ctm., шириной 0,1 ctm.; другія полости имѣли величину между этими крайними границами. Раздѣлялись между собой онѣ стѣнками толщиной отъ 0,1 ctm. до 0,5 ctm. Однѣ ближе къ поверхности (0,5 m.) другія расположены глубже (0,7 отъ поверхности). По периферіи нѣкоторыхъ ясно различалась капсула.

Гистологическое изслѣдованіе. Лѣвый яичникъ. Наружный слой кортикальнаго слоя является плотной каемкой, проходящей по всей периферіи яичника, рѣзко отграниченной отъ подлежащаго слоя; имѣетъ толщину = 0 0165 mm., отличается бѣдностью клѣточныхъ элементовъ; ядра ихъ—линейной формы, лежатъ параллельно поверхности яичника.

Кортикальный слой мѣстами содержитъ еще достаточное количество клѣточныхъ элементовъ, мѣстами въ немъ преобладаетъ развитіе соединительнотканныхъ волоконъ, или онъ является отдавленнымъ къ периферіи большими развившимися фолликулами, при чемъ ядра клѣтокъ здѣсь сильно скучены.

Примордіальные фолликулы большей частью попадаются тамъ, гдѣ кортикальный слой еще богатъ клѣточными элементами; окружающій эпителій въ нѣкоторыхъ отслоенъ и лежитъ въ полости; клѣтки его потеряли ясность контуровъ, зернисты, съ ядромъ или безъ него; vesicul и macul. germinat. лишь въ единичныхъ случаяхъ различаются ясно, въ большинствѣ vesicul. germint. имѣетъ неправильную форму безъ macul. germin., или же въ полости фолликула первичнаго лежитъ гомогенный сгусточекъ, окрашенный эозиномъ. Фолликулы первыхъ степеней развитія до 0,0066 mm. встрѣчаются въ количествѣ 1—2 безъ видимыхъ измѣненій. Фолликулы, достигшія величины отъ 0,4 до 0,8 ctm. имѣютъ то сохранившуюся membran. granul., то вся полость сплошь занята мелкозернистой массой, среди которой еще попадаются группы клѣтокъ membran. granul. на пути къ распаденію. Рядомъ попадаются атрезирующіеся фолликулы, окруженные зигзагообразно сложенной, гомогенной, блестящей полоской съ развитіемъ въ срединѣ молодой соединительной ткани.

Мозговой слой содержитъ увеличенное количество сосудовъ различной величины; стѣнки отдѣльныхъ сосудовъ утолщены, гомогенны; просвѣты сосудовъ съужены.

Около группы сосудовъ не далеко отъ hylus'а имѣется перерѣзанный нервъ съ утолщенной оболочкой по периферіи и развитіемъ соединительной ткани между отдѣльными волоконцами; оболочка красится хуже центральной части (препаратъ демонстрированъ профессору Ивановскому).

Правый яичникъ. Наружный слой кортикальнаго слоя и этотъ послѣдній съ заложенными въ немъ примордіальными фолликулами ничѣмъ существеннымъ не отличается отъ микроскопической картинки, встрѣченной нами въ предъидущемъ яичникѣ.

Фолликулы въ количествѣ 3 величиной=0,5—0,7 и 0,9 ctm. выполнены мелкозернистой массой, окрашивающейся эозиномъ; одинъ изъ нихъ съ длиннымъ діаметромъ=0,6 ctm. и короткимъ=0,4 ctm. содержитъ яйцо, окруженное остатками клѣтокъ discus prolig.; длинный размѣръ яица=0,0090 mm. и короткій=0,0081 mm.; внутреннее очертаніе zonae pellucidae, окрашенной въ данномъ случаѣ слегка эозиномъ, имѣетъ рѣзкій ровный край, отъ котораго на одномъ мѣстѣ отслоилась желтковая масса въ видѣ завернувшагося сегмента; толщина zonae pel.=0,0006 mm.; величина ядеръ клѣтокъ, окружающихъ яйцо=отъ 0,002 до 0,007 mm. Между яйцомъ, окруженнымъ клѣтками и стѣнкой фолликула, на которой лежитъ скопленіе клѣтокъ, оставшихся отъ разрушенія disc. proligeri., лежитъ мелкозернистая масса; эта послѣдняя выполняетъ всю полость фолликула; клѣтки membran. granul. расположены въ нѣсколько слоевъ; на одномъ же мѣстѣ стѣнки, противъ котораго лежитъ яйцо, клѣтки представляютъ болѣе значительное скопленіе; клѣтки membran. granul. имѣютъ слѣды разрушенія: зернисты, съ неясными границами, ядра нѣкоторыхъ съ трудомъ различимы, у другихъ совершенно отсутствуютъ. Во внутренней стѣнкѣ небольшой фокусъ кровоизліянія, отслоившій ее и выпятившій самый внутренній слой ея въ полость фолликула; на немъ въ данномъ мѣстѣ сохранились лишь остатки membran. granul., расположенной въ видѣ группы клѣтокъ среди мелкозернистой массы.

Мозговой слой также какъ и въ предъидущемъ яичникѣ отличается большей сосудистостью, съ такимъ же характеромъ измѣненій стѣнокъ.

Случай X. X. Л. поступила въ Маріинскую больницу 14 Мая 1887 года, съ жалобами на опухоль въ нижней части живота, кровотеченія и боли въ поясницѣ.

Больная 37 лѣтъ, мѣщанка, замужемъ 15 лѣтъ, нерожавшая. Регулы начались на 12-мъ году, повторялись черезъ 4 недѣли по 3—4 дня, со времени-же заболѣванія (1,5 года тому назадъ), онѣ

стали появляться чаще, и сдѣлались обильнѣе. Больная брюнетка, средняго роста, правильнаго тѣлосложенія, удовлетворительнаго питанія.

При изслѣдованіи живота получается ясное притупленіе въ области опухоли, занимающей нижнюю его часть.

Размѣры живота:

Окружность на уровнѣ пупка	77	ctm.
Наибольшая окружность	80	»
Отъ мечевиднаго отростка до пупка	13	»
Отъ пупка до лоннаго соединенія	19	»
Отъ правой spil. ant. sup. до пупка.. . . .	18	»
Отъ лѣвой . . . . . » »	17	»
Высота стоянія опухоли надъ symph. os. pub. .	17	»
Ширина опухоли	16	»

Опухоль, помѣщающаяся въ животѣ, занимаетъ нижнюю часть его и расположена по срединѣ; представляется подвижной, твердой съ гладкой поверхностью.

При внутреннемъ изслѣдованіи: portio vaginalis непосредственно переходитъ въ опухоль, помѣщающуюся въ полости живота и слѣдитъ за ея движеніями; имѣетъ коническую форму и обращена взадъ.

Опухоль занимаетъ существо матки, величиной съ голову взрослаго человѣка.

Длина полости матки=15 ctm.

Въ сводахъ прощупывается нижній сегментъ опухоли и подъ наркозомъ опредѣлены оба яичника, изъ которыхъ правый очень большой, лѣвый меньшій и плоскій, они оба лежатъ близко, около опухоли.

Діагнозъ. Fibromyoma uteri interstitiale.

Операція II. VIII. 87. Разрѣзъ длиною въ 9 ctm.

Въ брюшную рану сперва выведенъ лѣвый яичникъ; въ lig. его проведена двойная шелковая лигатура и послѣ перевязки онъ удаленъ. Правый яичникъ большаго объема съ большимъ фолликуломъ былъ удаленъ выше указаннымъ образомъ. На брюшную рану наложено 12 глубокихъ и 4 поверхностныхъ шва.

Теченіе послѣ операціоннаго періода безлихорадочное. Первые три дня больная жаловалась на боли внизу живота, тошноту и наблюдалась нѣсколько разъ рвота.

На 10-й день сняты швы, заживаніе брюшной раны per prim. intent.

Послѣдующія измѣренія опухоли, произведенныя въ больницѣ показывали, что опухоль постепенно уменьшалась.

24/IX	29/X	12/XI	8/XII
Высота стоянія опухоли надъ симфизомъ.			
11 ctm.	10 ctm.	на сред. между пуп. и symph.	9 ctm.
Ширина опухоли.			
11 »	10 »		9 »

Больная выписалась изъ больницы съ уменьшенной на половину въ объемѣ опухолью и безъ кровотеченій.

Длина полости матки=9 ctm.

Правый яичникъ. Вѣсъ его съ абдоминальнымъ концемъ фаллопіевой трубы=5,2 grm., длина=2,8 ctm., ширина=1,9 ctm., толщина=1,1 ctm.

Поверхность покрыта глубокими бороздками, по преимуществу идущими параллельно наружнему краю яичника. На плоскости разрѣза, проведенной отступя отъ наружняго края на 0,7 ctm., представились двѣ полости, каждая изъ нихъ величиной съ большую горошину, раздѣленныя перегородкой=0,2 ctm. толщины; кашецеобразное содержимое ихъ въ нѣкоторыхъ мѣстахъ отслоилось отъ стѣнки полости.

Лѣвый яичникъ. Вѣсъ=5 grm., длина=3 ctm. ширина=2 ctm., толщина=1,2 ctm.

Поверхность яичника бугриста, покрыта довольно глубокими бороздками, не имѣющими опредѣленнаго направленія и формы.

На передней поверхности различаются два возвышенія—одно ближе къ верхнему выпуклому краю яичника, другое при переходѣ наружняго края въ нижній, по величинѣ нѣсколько меньше предъидущаго. На поверхности разрѣза прошедшаго на 1 ctm. отъ наружняго края, различаются нѣсколько точекъ красно-бураго цвѣта величиной съ булавочную головку; отступя отъ выпуклой поверхности яичника на 0,2 ctm. встрѣчается полость, выполненная студенистымъ содержимымъ, величиною она въ конопляное зерно.

Гистологическое изслѣдованіе. Правый яичникъ. На поверхности яичника кое-гдѣ въ мѣстахъ углубленій сохранился низкоцилиндрическій эпителій.

Кортикальный слой представляетъ значительное развитіе соединительной ткани, въ которой заложены примордіальные фолликулы въ количествѣ 2—3 на срѣзѣ. Они сохранили существенные свои элементы неизмѣненными; лишь нѣкоторые изъ нихъ имѣютъ распадающіяся клѣтки membran. granul. или содержатъ въ полости мелкозернистую массу безъ признаковъ яйца. Развивающіеся фолликулы первыхъ степеней возраста въ незначительномъ количествѣ и не представляютъ видимыхъ измѣненій.

Фолликулы, величиной отъ 0,4 до 0,8 ctm. въ количествѣ 4-хъ, имѣютъ полости, выполненныя мелкозернистой массой, въ которой замѣтны ясно остатки membran. granul., частью отслоившейся; клѣтки ея расположены неправильнымъ рядомъ; кнутри отъ нея лежатъ отдѣлившіяся группы клѣтокъ; изъ нихъ нѣкоторыя уже превратились въ мелкозернистый распадъ. Въ другихъ неправильной формы полостяхъ фолликуловъ membran. granul. еще сохранилась въ видѣ слоя, состоящаго изъ нѣсколькихъ рядовъ клѣтокъ, но отдѣльныя группы клѣтокъ и тутъ представляютъ слѣды распаденія.

Мозговой слой сдавленъ вышеуказанными полостями; стѣнки нѣкоторыхъ сосудовъ его утолщены.

Лѣвый яичникъ. Аналогичныя измѣненія правому яичнику мы встрѣчаемъ и въ этомъ. Низко цилиндрическій эпителій сохранился въ складкахъ поверхности: наружный слой кортикальнаго слоя уплотненъ, а этотъ послѣдній отличается развитіемъ соединительной ткани. Мѣстами въ немъ попадаются примордіальные фолликулы, частью измѣненные—эпителій отсутствуетъ, въ полости помѣщается мелко зернистая масса, vesicul. и macul. germinat. не различимы. Большихъ фолликуловъ однако не попадается на срѣзахъ въ противоположность правому яичнику.

Мозговой слой отличается сосудистостью; стѣнки нѣкоторыхъ сосудовъ бѣдны клѣточными элементами, гомогенны и плохо красятся гематоксилиномъ.

Мѣстами лежатъ менструальныя желтыя тѣла съ остатками большихъ желтыхъ клѣтокъ.

Около ткани hylus, среди группы небольшихъ сосудовъ, различаются 4 поперечно перерѣзанныхъ нервныхъ стволика съ утолщеніемъ ихъ капсулы и почти полной атрофіей ихъ нервныхъ волоконецъ, между которыми развилась соединительная ткань (препаратъ демонстрированъ пр. Ивановскому).

Случай XI. А. Ц. поступила въ клинику 7-го Марта 1888 года съ жалобами на боль въ крестцѣ, ногахъ, частые запоры, опухоль въ животѣ, кровотеченія.

Больная 31 года, родилась въ Петербургѣ, дѣвица. Мѣсячныя появились на 16 году, повторялись до заболѣванія черезъ четыре недѣли по 3—4 дня. За время заболѣванія неправильныя, обильныя. У больной 10 лѣтъ тому назадъ появилось сильное кровотеченіе, продолжавшееся съ недѣлю и въ тоже время замѣтила опухоль величиной съ грецкій орѣхъ съ лѣвой стороны внизу живота. Опухоль эта съ тѣхъ поръ постепенно увеличивается. Въ продолженіи 10 лѣтъ сильныя менструаціи сгустками, а между менструаціями сукровичныя выдѣленія изъ родовыхъ путей. Лишь изрѣдка между регулами бывали сильныя кровотеченія.

Больная брюнетка, средняго роста, правильнаго тѣлосложенія. Внутренніе органы не представляютъ отклоненій отъ нормы.

Брюшныя стѣнки растянуты опухолью, которая выходитъ изъ малаго таза и занимаетъ всю нижнюю часть живота, заходя на 3 пальца выше пупка.

Окружность на уровнѣ пупка.	75	ctm.
Наибольшая окружность.	82	»
Отъ мечевиднаго отростка до пупка.	13	»
Отъ пупка до лоннаго соединенія.	22	»

Genitalia externa нормальны. Матка въ anteflexio, увеличена, плотна, неподвижна, безболѣзненна, длина полости 26 ctm. Portio

vaginalis вправо и кзади, цилиндрической укороченной формы, переходитъ непосредственно въ нижній сегментъ опухоли, имѣющей шаровидную форму. Выдѣленія не обильныя, слизистыя.

Операція 23/III 1888 г. Брюшная стѣнка вскрыта на протяженіи отъ пупка до symphysis oss. pubis. Черезъ брюшную рану выведенъ правый яичникъ и труба. Яичникъ представлялся увеличеннымъ, а труба растянутой. По выведеніи наружу праваго яичника lig. ovarii и труба перевязаны въ 2 пучка и удалены. Перевязка и удаленіе лѣваго яичника и трубы были произведены тѣмъ же способомъ. Лѣвый яичникъ и труба находились слѣва и позади опухоли, такъ что для извлеченія ихъ въ брюшную рану потребовалось повернуть опухоль и вывести частью наружу. На брюшную рану наложено 19 шелковыхъ швовъ. Длина брюшной раны 21 ctm. Операція продолжалась 45 минутъ.

Послѣопераціонный періодъ. Первыя сутки больную безпокоили часто рвота и боли въ животѣ. Вторыя сутки—боли въ животѣ прежней силы, сонъ прерывистъ, метеоризмъ, появилось кровотеченіе изъ вагины, продолжавшееся 9 дней послѣ операціи; другія же явленія утихли на 3-й день. Швы сняты на 11 день послѣ операціи; заживленіе раны per primam intentionem. Послѣ операціи теченіе температуры безлихорадочное. На 10-й день жалобы на боль въ лѣвомъ боку. На 26-й день выписалась. При изслѣдованіи оказалось, что матка увеличена. port. vaginalis незначительной величины. Размѣры живота 69, 76, 12, 19. Высота дна матки надъ symphysis os pub. 16 ctm.

Дальнѣйшая судьба больной неизвѣстна.

Правый яичникъ. Вѣсъ=18 grm., длина=5 ctm., ширина=3,5 ctm., толщина=2,8 ctm., окружность по продольной оси=12 ctm., по поперечной=10,5 ctm. Поверхность крайне бугриста, ясно различаются 3 бугра: два въ наружней части яичника и одинъ на внутренней поверхности; масса рубцовыхъ втягиваній различной длины и глубины.

Разрѣзъ сдѣланъ въ наружней части яичника отступя на 1 ctm. отъ края; на поверхности разрѣза имѣемъ полость, короткій діаметръ ея=1,5 ctm., длинный=2,5 ctm., полость окружена ободкомъ толщиной=0,5 mm., выполнена компактнымъ содержимымъ, рядомъ другая полость, выполненная того-же характера массой съ размѣрами—короткимъ=1 ctm. и длиннымъ=1,2 ctm.

Кромѣ того ближе къ центру плоскости разрѣза помѣщаются еще три меньшія полости величиной отъ 0,5 до 0,8 ctm., также выполненныя вышеуказанной массой, и нѣсколько углубленій отъ коноплянаго до чечевичнаго зерна, отчасти опорожненныхъ, отчасти выполненныхъ плотнымъ содержимымъ.

Лѣвый яичникъ. Вѣсъ=16,5 grm., длина=4,5 ctm., наибольшая ширина=3,2 ctm., толщина=2,2 ctm.. окружность продольная=13,5 ctm., окруж. поперечная=9,3 ctm. На поверхности продольнаго разрѣза до 12 мѣшкообразныхъ полостей величиной отъ

1 mm. до 1 ctm. то выполненныхъ компактнымъ содержимымъ, то безъ содержимаго. Полости бо́льшей величины скучены въ наружней части яичника и почти каждая окружена едва различимой капсулой.

Гистологическое изслѣдованіе. Правый яичникъ. Наружный слой кортикальнаго слоя представляется почти по всей периферіи въ видѣ плотной каймы, доходящей до 0,0045 mm; ядра клѣтокъ линейны, плоски, расположены длинной осью параллельно поверхности яичника.

Кортикальный слой отличается развитіемъ соединительной ткани, бѣденъ клѣточными элементами; отдѣльныя волокна, соединившись въ пучки большей или меньшей толщины, переплетаются между собой въ различныхъ направленіяхъ. По мѣстамъ кортикальный слой является въ видѣ узенькой полоски изъ плотной фиброзной ткани, будучи отдавленъ развившимся фолликуломъ. Ядра клѣтокъ въ этихъ участкахъ скучены.

Примордіальные фолликулы попадаются въ количествѣ 8—10 на каждомъ срѣзѣ, величина ихъ отъ 0,0030—0,0050 mm. Составныя части однихъ не представляютъ видимыхъ измѣненій, въ другихъ первичныхъ фолликулахъ они носятъ слѣды разрушеній: зернистыя клѣтки потеряли границы, ядра то сохранены, то не различимы; наконецъ попадаются фолликулы, полости которыхъ выполнены мелкозернистой массой.

Сама форма полости фолликуловъ принимаетъ до крайности разнообразный видъ—границы ея дѣлаются неправильными; иногда полость щелеобразно вытянута.

Рядомъ лежатъ фолликулы въ количествѣ 2—3 на срѣзѣ, подвинувшіеся въ своемъ дальнѣйшемъ развитіи: по величинѣ=0,0055 mm.; vesicul. germin. нѣкоторыхъ имѣетъ неправильное очертаніе, macul. germinat. обычно не различимо; эпителій то сохранился, то отслоился, и лежитъ полнымъ кольцемъ въ просвѣтѣ полости среди мелкозернистой массы, причемъ клѣтки его представляются въ различныхъ стадіяхъ разрушенія. Большія полости выполнены крупно или мелко зернистымъ содержимымъ, имѣющемъ эозиновую окраску.

Membrana granul. у большинства изъ нихъ представляется отслоенной почти по всей периферіи; клѣтки ея, лежащія ближе къ центру, потеряли свою обычную форму и представляются большими, зернистыми съ неясными контурами; ядра большею частью сохранились въ клѣткахъ, хотя встрѣчаются рядомъ и голыя ядра. Въ тѣхъ фолликулахъ, въ которыхъ membran. granul. отслоена и вдалась далеко въ полость, она лежитъ неправильно сложенная среди мелко зернистой массы.

Внутренній слой стѣнки фолликуловъ сохраняется обычно по всей периферіи, хотя онъ является далеко не одинаковой толщины.

Попадаются иногда въ разрѣзѣ полости, соотвѣтствующія по величинѣ чечевичному зерну и представляющія полное отсутствіе клѣ-

токъ membranae granul.; онѣ сплошь наполнены гомогенной мелкозернистой массой по виду очень компактной.

Рядомъ съ подобнаго рода полостями лежатъ матовоблестящія пространства, большей или меньшей величины, плохо окрашивающіяся гематоксилиномъ и лучше эозиномъ; по периферіи они на иныхъ мѣстахъ еще сохранили свойства стѣнки, какую мы обычно встрѣчаемъ у фолликуловъ. По периферіи этихъ массъ мы мѣстами замѣчаемъ проникающіе въ нихъ цуги веретенообразныхъ клѣтокъ и такимъ образомъ нѣкоторые изъ нихъ по периферіи разбиты на отдѣльные участки; рядомъ лежатъ такія, отъ которыхъ остаются лишь едва замѣтныя признаки, вся гомогенная масса пронизана во всѣхъ возможныхъ направленіяхъ пучками соединительной ткани.

Мозговой слой является сдавленнымъ между указанными полостями до тончайшихъ перегородокъ; на нѣкоторыхъ препаратахъ при послѣдовательныхъ срѣзахъ оказалось, что полости отдѣльныхъ фолликуловъ слились вслѣдствіе атрофіи лежащихъ между ними перегородокъ. Въ мозговомъ слоѣ достаточное количество сосудовъ съ діаметрами отъ 0,0015 до 0,019 mm.

Около ткани hylus'а лежатъ нѣсколько группъ желтыхъ клѣтокъ.

Лѣвый яичникъ. Покрывающій эпителій сохранился въ отдѣльныхъ углубленіяхъ на поверхности яичника.

Наружный слой кортикальнаго слоя лишь мѣстами уплотненъ; развитіе соединительной ткани въ кортикальномъ слоѣ имѣетъ гнѣздный характеръ.

Примордіальные фолликулы встрѣчаются на препаратахъ въ количествѣ 3—4; окружающій яйцевой эпителій нѣкоторыхъ частью сохранился по всей периферіи, частью лишь мѣстами; клѣтки его отличаются неясными контурами, зернисты, то совершенно потеряли ядра, то эти послѣднія едва различимы; полость нѣкоторыхъ занята мелкозернистой массой, среди которой лишь крайне рѣдко удается различить vesicul et. macul. germinat. Рядомъ попадаются 1—2 развивающихся фолликула 0,0095 mm.; эпителій, выстилающій полость фолликуловъ, на нѣкоторыхъ мѣстахъ отслоился, но сохранилъ свою непрерывность по всей периферіи; cumulus proligerus въ одномъ изъ подобныхъ фолликуловъ представляется отслоившимся у основанія; въ немъ замѣтно отверстіе круглой формы; признаки яйца однако отсутствуютъ.

На препаратахъ, проходящихъ черезъ всю толщу яичника, макроскопически различается 10 просвѣтовъ величиной отъ 0,2 mm. до 1 ctm.; они раздѣлены между собой различной толщины перегородками отъ 0,5 ctm. до 0,1 ctm.; форма ихъ крайне неправильная, содержимое окрашено эозиномъ; микроскопически они представляются фолликулами; въ нѣкоторыхъ изъ нихъ сохранились остатки membran. granul., расположенные или отдѣльными сегментами вдоль

стѣнки фолликула или разбросанные въ видѣ отдѣльныхъ группъ клѣтокъ среди мелкозернистой массы, выполняющей полость; клѣтки представляютъ всѣ стадіи разрушенія, начиная отъ потери контуровъ, зернистости и кончая распаденіемъ ядеръ.

Въ другихъ полостяхъ нѣтъ слѣдовъ клѣтокъ membran. granul.; весь просвѣтъ ихъ выполненъ мелкозернистой массой.

Случай XII. А. А поступила въ клинику 5. X 88 съ жалобами на боль справа внизу живота и кровотеченія изъ половыхъ органовъ.

Больная 49 л. отъ роду, мѣщанка, портниха, не замужняя. Первыя крови появились на 15 году и повторялись черезъ 3 недѣли по 5—6 дней. Беременной никогда не была. Опухоль въ животѣ замѣтила 8 лѣтъ тому назадъ. Послѣднее время рядомъ съ кровотеченіями появляются грязнобурыя выдѣленія въ значительномъ количествѣ.

Больная шатенка, малаго роста, правильнаго тѣлосложенія, съ плохимъ питаніемъ.

Брюшныя стѣнки напряжены. Чувствительность въ области правой верхней части опухоли. Притупленіе тона въ области опухоли.

Размѣры живота:

Окружность на уровнѣ пупка.	71	ctm.
Наибольшая окружность.	78	»
Отъ мечевиднаго отростка до пупка . . .	14	»
Отъ пупка до лоннаго соединенія	18	»
Отъ правой sp. il. ant. sup. до пупка. . .	17	»
Отъ лѣвой . . . . . » » . . .	15	»
Высота дна матки.	19	»

Наружные половые органы не представляютъ особенныхъ отклоненій отъ нормы.

При пальпаціи черезъ брюшныя стѣнки оказалось, что опухоль лежитъ симметрично по срединѣ живота и крайне подвижна. Справа и сверху опухоли прощупывается небольшой придатокъ величиной въ грецкій орѣхъ на ощупь крайне болѣзненный. У дна опухоли находится борозда, дѣлящая ее на двѣ неровныя части, причемъ лѣвая изъ нихъ больше правой. Опухоль величиной съ голову взрослаго человѣка равномѣрно плотная, при поворачиваніи она сдѣлала вокругъ своей оси поворотъ приблизительно на $^1/_4$ круга и осталась въ такомъ положеніи ущемленная прямыми мышцами живота.

Внутреннее изслѣдованіе крайне болѣзненно въ силу присутствія hymen'a, хотя coitus'a больная не отрицаетъ. Зондированіе матки произведено по пальцу безъ зеркалъ, что тоже оказалось затруднительнымъ, такъ какъ шейка матки была сильно вытянута

кверху. Однако введенный съ трудомъ въ полость матки эластическій катетеръ съ мандриномъ показалъ длину матки=14 ctm. и выдѣлилось при этомъ grm. 10 коричневой жидкости съ густой слизью; микроскопическое изслѣдованіе показало, что жидкость эта содержитъ много красныхъ кровяныхъ шариковъ. Положеніе матки влѣво и впередъ; portio vaginalis цилиндрической формы лежитъ кзади и очень высоко.

Діагнозъ: Fibromyoma interstitiale retrouterinum.

Операція 15. X. 88. Брюшная стѣнка послойно вскрыта на протяженіи 14 ctm.

Послѣ вскрытія peritonei, въ просвѣтѣ раны показалась передняя поверхность опухоли, при чемъ тутъ-же вблизи праваго края разрѣза оказался правый яичникъ, на ножку котораго наложена была двойная лигатура, выше ея перерѣзана яичниковая связка и культа опущена въ брюшную полость. Лѣвый яичникъ, лежащій глубоко позади опухоли, съ трудомъ былъ найденъ и lig. его перевязана указаннымъ выше образомъ in situ.

Брюшная рана закрыта 16-ю шелковыми швами.

Теченіе послѣопераціоннаго періода безлихорадочно. Первыя 3 дня больная чувствовала тошноту, была довольно обильная рвота и крайне сильныя боли, успокаиваемыя впрыскиваніемъ подъ кожу солянокислаго морфія. На 10-й день сняты швы, за тѣмъ въ послѣдующіе дни показывались незначительныя кровянистыя отдѣленія.

Правый яичникъ. Вѣсъ съ абдоминальнымъ концемъ фаллопіевой трубы=8 grm., длина=4 ctm., ширина=2,5 ctm., толщина=1 ctm., окружность по длинному размѣру=9,5 ctm. На продольномъ разрѣзѣ яичника, у наружняго его конца, спавшаяся полость съ діаметрами=0,2 и 0,7 ctm.

Лѣвый яичникъ. Вѣсъ=5 grm. съ абдоминальнымъ концемъ фаллопіевой трубы; длина=3,2 ctm., ширина=2 ctm., толщина=1 ctm., окружность по продольному размѣру=7 ctm. На поверхности разрѣза нѣсколько углубленій (3) каждое изъ нихъ величиной съ маковое зерно и одно въ конопляное зерно.

Гистологическое изслѣдованіе. Лѣвый яичникъ. Поверхность яичника на большей части своей периферіи имѣетъ ложныя перепонки; подъ ними иногда различается сохранившійся кубическій эпителій. Попадающіяся углубленія на поверхности яичника подъ ложными перепонками выстланы тѣмъ-же поверхностнымъ эпителіемъ.

Кортикальный слой носитъ характеръ плотной соединительной ткани, крайне бѣдной клѣточными элементами, и только лишь въ глубокихъ его слояхъ, ткань повидимому имѣетъ достаточное количество клѣточныхъ элементовъ. Направленіе пучковъ соединительной ткани самое разнообразное.

Примордіальные фолликулы встрѣчаются на препаратахъ въ количествѣ 1—2 то неизмѣненные, то измѣненные путемъ мелкозернис-

таго перерожденія клѣтокъ эпителія; въ яйцахъ нѣкоторыхъ изъ нихъ еще встрѣчаются vesicul. и macul. germinat.

Довольно часто попадаются атрезирующіеся фолликулы (до 4 на препаратѣ) съ образованіемъ гомогенной блестящей оболочки и развитіемъ соединительной ткани на мѣстѣ бывшей полости; снаружи оболочки замѣчается богатство клѣточными элементами.

Мозговой слой отличается бѣдностью клѣточныхъ элементовъ и богатствомъ плотной волокнистой соединительной ткани.

Сосуды этого слоя сплошь набиты форменными элементами крови; вокругъ нѣкоторыхъ изъ нихъ различаются скопленія круглыхъ лимфоидныхъ клѣтокъ.

На одномъ мѣстѣ скопленіе группы желтыхъ клѣтокъ—старое желтое тѣло.

Правый яичникъ По периферіи этого яичника нельзя было доказать присутствія ложныхъ воспалительныхъ перепонокъ, поверхностный эпителій отсутствовалъ. Что касается остальныхъ слоевъ, то всѣ измѣненія, указанныя въ предыдущемъ яичникѣ, наблюдаются также и въ этомъ.

Случай XIII. М. Г. поступила въ клинику 23 Декабря 1888 г. съ жалобами на боли внизу живота, особенно слѣва, усиливающіяся во время регулъ. Крови обильныя и неправильныя сопровождаются головными болями.

Больная 37 лѣтъ, незамужняя, мѣщанка. Первая менструація на 17 году, обыкновенно приходила черезъ 3 недѣли по 3 дня. Ни разу не рожала. По словамъ больной 5 лѣтъ тому назадъ у ней появилось первое кровотеченіе изъ половыхъ органовъ. Причиной его она считаетъ паденіе въ погребъ. Съ этого времени стала чувствовать себя больной. Крови за время болѣзни сдѣлались очень обильныя, продолжительныя=7 днямъ и приходили черезъ различные промежутки времени отъ 1 до 3 недѣль.

Больная шатенка, правильнаго тѣлосложенія, средняго роста, съ плохимъ питаніемъ. Изслѣдованіе внутреннихъ органовъ обнаружило довольно ясный систолическій шумъ. Происхожденіе его было объяснено крайней анеміей больной.

Брюшныя стѣнки сильно напряжены съ достаточно развитымъ жирнымъ слоемъ. Притупленіе тона въ области опухоли, занимающей нижнюю часть живота. Небольшая чувствительность въ области пупка.

Окружность живота на уровнѣ пупка . . .	78	ctm.
Наибольшая окружность	85	»
Отъ мечевиднаго отростка до пупка. . . .	18	»
Отъ пупка до лоннаго соединенія	15	»
Отъ правой sp. ilei ant. super. до пупка. .	17	»
Отъ лѣвой. . . . . до пупка. .	17	»

Наружные половые органы не представляютъ замѣтныхъ измѣненій. Слизистая оболочка влагалища блѣдная, дряблая. Влагалищная часть матки конической формы, разрыхленная. Въ переднемъ и правомъ сводѣ прощупывается сегментъ опухоли, который отклоняетъ влагалищную часть матки немного влѣво и назадъ. Опухоль нераздѣльно соединена съ маткой, исходитъ изъ ея передней и правой поверхности. Сама опухоль плотная, бугристая, слегка чувствительная и нѣсколько подвижная. Длина полости матки при изслѣдованіи эластическимъ бужемъ=17,5 ctm. Металлическій зондъ однако возможно было ввести только на 13 ctm. При дальнѣйшемъ наблюденіи больной оказалось увеличеніе опухоли съ первымъ появленіемъ кровей, которыя сопровождались болью въ лѣвомъ вискѣ. Передъ кровями высота стоянія опухоли надъ лобкомъ=13 ctm., поперечный размѣръ=15 ctm. Во время кровей мы уже имѣли стояніе ея надъ лобкомъ=20 ctm., поперечный размѣръ=27 ctm. На 4-й день кровей опухоль уже уменьшилась: надъ лобкомъ она возвышалась на 14 ctm., поперечный размѣръ=16 ctm. Діагнозъ: Fibromyoma uteri cavernosum.

Операція 8/II 1889. Брюшная стѣнка разсѣчена на протяженіи 15 ctm. При изслѣдованіи обнаружилось дѣйствительно, что фиброміома исходила изъ передней правой стороны матки. Правый яичникъ лежалъ очень глубоко, лѣвый достижимъ очень легко. Пульсъ у больной при этомъ изслѣдованіи сильно палъ и потому предложено было дать кислородъ. На lig. ovarii той и другой стороны были наложены двойныя шелковыя лигатуры и поочередно были удалены оба яичника съ абдоминальными концами фаллопіевыхъ трубъ. На брюшную рану наложено 11 глубокихъ швовъ. Операція продолжалась 25 минутъ.

Послѣопераціонный періодъ прошелъ совершенно гладко безъ повышенія температуры, лишь въ первые часы послѣ операціи больную безпокоили тошнотныя и рвотныя движенія. На 30-й день послѣ операціи появились крови въ небольшомъ количествѣ, но уже на другой день около полудня прекратились. На 33-й день послѣ операціи больная выписалась, чувствуя себя очень хорошо. Опухоль уменьшилась до величины яблока. Длина полости матки 9,5 ctm.

Правый яичникъ. Вѣсъ=10 grm., длина=3,5, ширина=2,2 ctm., толщина=1 ctm.

Поверхность яичника неровная, покрыта бороздками различной глубины и направленія; на наружномъ краѣ возвышеніе величиной въ горошину.

На плоскости разрѣза овоидная фигура соломенно-желтаго цвѣта, безъ рѣзкой границы переходящая въ около лежащую строму яичника.

Лѣвый яичникъ. Вѣсъ=11,5 grm., длина=4 ctm., ширина=2,5 ctm., толщина=2 ctm.

Поверхность яичника бугристая, на передней сторонѣ ея возвышеніе величиной въ большую горошину; разрѣзъ, проведенный че-

резъ толщу яичника, открылъ полость съ длиннымъ діаметромъ=1 ctm. и короткимъ=0,8 ctm. Наружная часть яичника занята рыхлой массой въ діаметрѣ=1,2 ctm.

Гистологическое изслѣдованіе. Правый яичникъ. Корковый слой отличается значительнымъ развитіемъ соединительной ткани, по мѣстамъ замѣтно направленіе пучковъ преимущественно съ поверхности вглубь; клѣточные элементы являются какъ бы раздвинутыми соединительно-тканными волокнами; окраска преобладаетъ эозиновая.

Примордіальные фолликулы попадаются на препаратахъ въ количествѣ 2—3. Нѣкоторые изъ нихъ сохранили эпителій; границы клѣтокъ его не ясны, протоплазма зерниста, ядра различаются съ трудомъ; въ полости такихъ фолликуловъ еще удается иногда встрѣтить яйцо; на ряду съ такими лежатъ фолликулы, полость которыхъ сплошь выполнена мелкозернистой массой безъ признаковъ vesicul. и macul. germinativa.

Въ корковомъ слоѣ можно наблюдать атрезирующіеся фолликулы съ образованіемъ гомогенной полоски, сложенной крайне неправильно и имѣющей снаружи скопленіе клѣточныхъ элементовъ. Развивающихся нормальныхъ фолликуловъ не наблюдается.

Мозговой слой отличается большею сосудистостью, стѣнки нѣкоторыхъ сосудовъ утолщены, бѣдны клѣточными элементами; просвѣты однихъ съужены, другихъ облитерированы.

Лѣвый яичникъ. На поверхности его кое-гдѣ сохранился низко-цилиндрическій эпителій.

Корковый слой мѣстами отличается преобладаніемъ грубой соединительной ткани на счетъ уменьшенія клѣточныхъ элементовъ.

Примордіальные фолликулы являются въ такомъ же состояніи, какъ въ правомъ яичникѣ.

Атрезирующіеся фолликулы попадаются въ корковомъ слоѣ въ количествѣ 4—5 на препаратахъ, типъ ихъ запустѣванія обычный, путемъ образованія вокругъ полости зигзагообразно сложенной полоски и съ развитіемъ въ самой полости сединительной ткани.

Въ одномъ фолликулѣ величиной=1 ctm., уже не замѣчается клѣтокъ membran. granul., клѣтки внутренняго слоя мелкозернисты, съ неясными границами, ядра ихъ едва различимы; въ перифолликулярномъ слоѣ различаются довольно значительные сосуды (артеріи и вены).

На препаратахъ встрѣчаются большія гомогенныя массы, плохо окрашивающіяся гематоксилиномъ и эозиномъ; по периферіи ихъ разбросаны веретенообразные и круглые клѣточные элементы; бѣловатая масса пронизана то большимъ, то меньшимъ количествомъ соединительной ткани.

Въ наружной части яичника значительное скопленіе желтыхъ клѣтокъ; клѣтки мелкозернисты и частью содержатъ крупныя желтыя зернышки, контуры ихъ не рѣзки и ядра едва различимы; между

этими клѣтками идутъ тонкіе отростки центральной соединительной ткани.

Случай XIV. А. П. поступила въ клинику 5 Января 1889 г. съ жалобами на боль въ поясницѣ, внизу живота, весьма обильныя и частыя мѣсячныя. Чувствуетъ иногда боль подъ ложечкой, тошноту по утрамъ.

Больная 34 лѣтъ, мѣщанка, незамужняя. Регулы получила на 15 году, появлялись черезъ 4 недѣли по 3 дня. Первые роды имѣла на 21 году, послѣдніе 7 лѣтъ тому назадъ, на 3-й недѣлѣ, послѣ родовъ было кровотеченіе, продолжавшееся 2 мѣсяца. Начало болѣзни считаетъ 7—8 лѣтъ тому назадъ, послѣдніе же 2 года, состояніе ея особенно ухудшилось, стали появляться крови, слишкомъ обильныя, промежутки между ними неправильные. Иногда лихорадочное состояніе.

Больная брюнетка, правильнаго тѣлосложенія, средняго роста, съ удовлетворительнымъ питаніемъ. Изслѣдованіе внутреннихъ органовъ не обнаружило патологическихъ измѣненій. При пальпаціи въ нижней части живота прощупывается опухоль, стоящая надъ лобкомъ на 14 ctm., поперечный размѣръ 17,5 ctm.

Окружность живота на уровнѣ пупка . . .	76	ctm.
Наибольшая окружность.	77	»
Отъ мечевиднаго отростка до пупка	16	»
Отъ пупка до лоннаго соединенія.	13	»
Отъ правой sp. ilei ant. super. до пупка. .	20	»
Отъ лѣвой » » » до пупка. .	19	»

Наружные половые органы нормальны. Матка въ retroversio, плотная, длина полости=9 ctm.; portio vaginalis не увеличена, цилиндрической формы, направлена по проводной оси таза. Матка непосредственно переходитъ въ существо опухоли. Опухоль бугриста, величиной въ дѣтскую голову съ выступами спереди и съ боковъ. Слѣва замѣчается значительный выступъ, идущій до боковой поверхности таза. Полость матки идетъ влѣво и нѣсколько взадъ. Мочевой пузырь распластанъ по опухоли и нѣсколько приподнятъ. Передвиженія матки вмѣстѣ съ опухолью весьма ограниченны и сопровождаются болѣзненностью. Діагнозъ: Fibromyoma uteri interstitiale dextrum.

Операція произведена 25/I. 1889 г. Больной за часъ передъ операціей было впрыснуто $^1/_8$ gr. morph. muriat. въ виду того возбужденія, которое неоднократно вызывалось при попыткѣ захлороформировать ее. На этотъ разъ періодъ возбужденія былъ выраженъ весьма слабо. Брюшная стѣнка вскрыта по linea alba отъ пупка до лобка. По изслѣдованіи полной рукой черезъ рану діагнозъ, поставленный до операціи, вполнѣ подтвердился: опухоль (фиброміома) выходитъ изъ правой стороны передней стѣнки матки, причемъ раздвигаетъ правую широкую связку. Правый яичникъ ле-

жалъ глубоко сзади опухоли, онъ былъ выведенъ въ рану, на lig. ovarii была наложена двойная шелковая лигатура; яичникъ вмѣстѣ съ абдоминальнымъ концомъ фаллопіевой трубы удаленъ посредствомъ ножницъ. Лѣвый яичникъ лежалъ болѣе поверхностно и потому выведеніе его въ рану съ послѣдовательнымъ удаленіемъ произведено безъ особеннаго труда. Удалена частью лѣвая фаллопіева труба. Брюшная рана закрыта 10-ю шелковыми швами. Операція продолжалась 25 минутъ.

Послѣопераціонный періодъ протекалъ гладко. Наивысшая температура 36,6° была на 2-й и 4-й день; первыя двое сутокъ больную безпокоили рвота, боли въ животѣ, поясницѣ; съ цѣлью терапевтической были назначаемы: ледяныя пилюли и впрыскиваніе морфія; въ послѣдующіе дни боли постепенно утихли. Моча выводилась безъ катетера. На 9-й день сняты швы, рана зажила per primam intentionem. На 15-й день больной позволено ходить, а на 26-й она выписалась, чувствуя себя очень хорошо. При изслѣдованіи оказалось, что опухоль значительно уменьшилась въ своихъ размѣрахъ. Надъ пупкомъ она стояла на 12 ctm., поперечный разрѣзъ=13 ctm.

Правый яичникъ. Вѣсъ яичника вмѣстѣ съ удаленнымъ абдоминальнымъ концомъ фаллопіевой трубы=11 grm., длина=3,5 ctm., ширина=2,5 ctm., наибольшая толщина=1,5 ctm., окружность по продольному діаметру=10 ctm., по поперечному=7 ctm.

Поверхность бугриста и покрыта бороздками. На передней поверхности возвышеніе величиной съ горошину. На плоскости разрѣза, проведенной на 0,5 ctm. отъ наружнаго края, два мѣшкообразныхъ углубленія, расположенныхъ ближе къ передней поверхности; содержимое ихъ компактно и лежитъ свободно въ полости.

Лѣвый яичникъ. Вѣсъ яичника вмѣстѣ съ абдоминальнымъ концомъ фаллопіевой трубы=9 grm., длина=4 ctm., ширина=2,8 ctm., толщина=1 ctm.; окружность по длинному діаметру=11 ctm., по короткому=7 ctm. На поверхности яичника ближе къ внутренней его части до 4-хъ возвышеній сгруппированныхъ вмѣстѣ, изъ которыхъ большее достигаетъ горошины; на разрѣзѣ, проведенномъ отступя на 1 ctm. отъ наружнаго края, два углубленія величиной=0,5 ctm. каждое, кромѣ того въ различныхъ пунктахъ разбросаны точки блѣдно красноватого цвѣта.

Гистологическое изслѣдованіе. Лѣвый яичникъ. По поверхности яичника на отдѣльныхъ мѣстахъ сохранился низко цилиндрическій эпителій, переходящій по мѣстамъ въ плоскія клѣтки, ядра которыхъ длинной своей осью лежатъ параллельно поверхности яичника; сохранившіяся клѣтки большей частью мелкозернисты, границы ихъ различаются не ясно, въ однихъ клѣткахъ ядра еще возможно разсмотрѣть, въ другихъ онѣ исчезли.

Корковый слой отличается богатствомъ соединительно тканныхъ веретенообразныхъ, овальныхъ и круглыхъ клѣтокъ; соединительно тканныя волокна почти не различимы по причинѣ обилія клѣточ-

ныхъ элементовъ и только въ наружныхъ слояхъ ихъ скученность уменьшается; гематоксилиновая окраска преобладаетъ, какъ въ периферическихъ, такъ и въ болѣе глубокихъ частяхъ этого слоя.

Группы примордіальныхъ фолликуловъ попадаются при каждомъ передвиженіи препарата въ количествѣ 3—4; они неизмѣнены; лишь изрѣдка мнѣ удавалось встрѣтить первичный фолликулъ, лишенный клѣтокъ membran. granul., въ неправильной полости котораго лежала мелкозернистая масса.

Въ этомъ корковомъ слоѣ встрѣчаются складчатыя гомогенныя полоски; рядомъ съ ними попадается иногда фолликулъ съ едва различимой полостью, выстланной снутри клѣтками membran. granul., иной разъ можно различить discus proligerus съ яйцомъ.

Въ мозговомъ слоѣ разбросаны группы желтыхъ клѣтокъ.

Ткань hylus'а около сосудовъ инфильтрирована круглыми элементами, просвѣты ихъ выполнены форменными элементами крови и представляются нѣсколько расширенными.

Правый яичникъ. Этотъ яичникъ отличается отъ предъидущихъ лишь тѣмъ, что около судовъ нельзя было замѣтить инфильтраціи круглыми элементами, какъ это наблюдалось въ предъидущемъ яичникѣ.

Случай XV. М. К. поступила въ Маріинскую больницу 11 Марта 1889 года съ жалобами на опухоль живота, обильныя крови и боли во время регулъ.

Больная 44 лѣтъ, жена купца. Регулы начались на 14-мъ году, первое время повторялись правильно. Рожала 3 раза.

Лѣтъ 10 или 11 тому назадъ больная стала замѣчать внизу живота съ лѣвой стороны тяжесть, предъ этимъ у больной было воспаленіе въ животѣ и она съ мѣсяцъ пролежала въ постели.

Регулы съ этого времени являлись правильно, но иногда бывали обильны и выдѣлялись сгустки крови, причемъ сопровождались сильной болѣзненностью въ животѣ и поясницѣ. Года-же 4—5 тому назадъ больная стала ясно замѣчать слѣва внизу живота опухоль, легко смѣщающуюся.

Въ послѣднее время передъ поступленіемъ въ больницу менструаціи приходили во время, но также сопровождались болями и выдѣленіями значительныхъ сгустковъ крови; больная стала замѣчать слабость и постепенное исхуданіе.

Больная правильнаго тѣлосложенія, удовлетворительнаго питанія, нѣсколько анемична. При изслѣдованіи внутреннихъ органовъ ничего особеннаго не обнаружено.

При пальпаціи живота опредѣляется опухоль равномѣрно плотная и смѣщающаяся въ стороны.

При внутреннемъ изслѣдованіи per rectum et vaginam опухоль оказывается принадлежащей маткѣ, выростающей изъ передней и лѣвой ея поверхности, длина полости матки=14 ctm.

Верхняя граница опухоли прощупывается на срединѣ между лобкомъ и пупкомъ.

Яичники при изслѣдованіи увеличены и болѣзненны,

Діагнозъ: Fibromyoma uteri interstitiale. Операція 20. III. 89 года. Брюшная стѣнка послойно вскрыта на протяженіи 12 ctm. Правый и лѣвый яичникъ удалены по наложеніи на ихъ lig. ovarii двойныхъ лигатуръ. Культи обѣ спущены въ брюшную полость и рана закрыта 14 швами.

Въ послѣопераціонномъ періодѣ въ 1-ый день вечеромъ пульсъ 80, t° 37.8.

Тошнота и рвота безпокоили больную первые 3 дня. Наивысшая t°= 39,1 наблюдалась на 10-ый день, въ этотъ же день сняты швы.

На срединѣ разрѣза небольшой фокусъ нагноенія. Соотвѣтственно области яичниковъ, при пальпаціи черезъ брюшныя стѣнки, больная чувствуетъ небольшую болѣзненность.

Больная выписалась изъ больницы 9-го Мая; при изслѣдованіи было константировано, что опухоль уменьшалась на $^1/_3$ своей прежней величины.

Правый яичникъ. Вѣсъ 7 grm., длина=5,5 ctm.. ширина= 2 ctm., толщина=1,5 ctm.

Форма его вытянутая, почти цилиндрическая; поверхность бугристая, покрыта различной глубины бороздками; на разрѣзахъ не различается ни одной полости.

Лѣвый яичникъ. Вѣсъ 15 grm., длина=5,5 ctm., ширина= 4 ctm., толщина=2,5 ctm.

На бугристой передней поверхности различается спавшаяся полость величиной съ большой грецкій орѣхъ: на наружнемъ краѣ возвышеніе съ большую горошину; разрѣзъ, проведенный черезъ него, обнаружилъ полость величиной=1,1 ctm.

Гистологическое изслѣдованіе. Лѣвый яичникъ. На одномъ мѣстѣ поверхности замѣтно наслоеніе воспалительныхъ ложныхъ перепонокъ, сливающихся безъ рѣзкой границы съ кортикальнымъ слоемъ, который уплотненъ и является въ видѣ рѣзко отграниченной отъ подлежащей ткани полоски, окружающей всю периферію срѣза, сдѣланнаго черезъ весь яичникъ. Ткань этого плотнаго слоя отличается бѣдностью клѣточныхъ элементовъ, которые сильно вытянуты и лежатъ параллельно поверхности яичника.

Примордіальные фолликулы попадаются въ количествѣ 1—2 на препаратѣ и непредставляютъ видимыхъ измѣненій; въ болѣе глубокихъ слояхъ кортикальнаго слоя лежатъ атрезирующіеся фолликулы съ образованіемъ гомогенной полоски. Полости величиной отъ 1,2 до 0,4 ctm. (въ количествѣ 4-хъ) наполнены мелкозернистой окрашенной эозиномъ массой, въ которой разбросаны распадающіяся клѣтки membran. granul.

Въ мозговомъ слоѣ различаются нѣсколько бѣловатыхъ гомоген-

ныхъ массъ различной величины и очертанія; они пронизаны то большимъ то меньшимъ количествомъ соединительной ткани, входящей или только съ периферіи или разбивающей всю бѣловатую массу на мельчайшіе участки.

Въ срединѣ мозговаго слоя находится большой фокусъ кровоизліянія, безъ рѣзкой границы переходящій въ строму этого слоя и имбибирующій ее.

Правый яичникъ. Наружная часть корковаго слоя представляется состоящей изъ плотной фиброзной ткани и въ видѣ широкой рѣзкой каймы лежитъ по всей периферіи яичника. Примордіальные фолликулы совершенно отсутствуютъ, не попадается и развивающихся. Встрѣчается 2—3 гомогенныхъ бѣловатыхъ массы, лежащихъ по сосѣдству.

Ткань мозговаго и глубокихъ слоевъ кортикальнаго слоя отличается сосудистостью. Въ мозговомъ слоѣ лежитъ небольшой фокусъ кровоизліянія.

Случай XVI. А. М. поступила въ Маріинскую больницу 10-го Апрѣля 1889 года съ жалобами на опухоль въ нижней части живота, боль въ поясницѣ, внизу живота, запоры, частое мочеиспусканіе и кровотеченія изъ влагалища.

Больная 51-го года, дѣвица, мѣщанка. Первыя мѣсячныя появились на 17-омъ году и повторялись черезъ 3 недѣли по 5—6 дней; послѣдніе-же 2 года отдѣленіе крови сдѣлалось атипичнымъ.

Первый разъ 12 лѣтъ тому назадъ больная замѣтила опухоль внизу живота, которая въ теченіи первыхъ 4-хъ лѣтъ незначительно увеличивалась, послѣдніе 8 лѣтъ увеличеніе опухоли шло значительно быстрѣе, пока она не дошла до настоящихъ размѣровъ.

Больная средняго роста съ плохимъ питаніемъ, ясно замѣтная анемія—блѣдность покрововъ и слизистыхъ оболочекъ. Брюшныя стѣнки напряжены и въ нижней части живота прощупывается tumor величиной съ голову взрослаго человѣка, нѣсколько подвижный.

Размѣры живота:

На уровнѣ пупка.	80	ctm.
Наибольшая окружность.	81	»
Стояніе верхней границы опухоли надъ симфизомъ	27	»
Поперечный размѣръ опухоли.	21	»
Отъ симфиза до пупка.	19	»

Наружные половые органы не представляютъ видимыхъ измѣненій.

При внутреннемъ изслѣдованіи: portio vag. короткая, конической формы, неувеличенная, направлена вправо; матка увеличенная плотная, съ ограниченной подвижностью, отклонена влѣво, длина полости ея=3 ctm. Въ правомъ сводѣ прощупывается часть плот-

ной опухоли, опускающейся книзу; движенія матки передаются опухоли.

Діагнозъ: Fibromyoma uteri cysticum et interstitiale.

Операція 30 V. 89. По вскрытіи полости peritonei разрѣзомъ по бѣлой линіи выше пупка на 3 поперечныхъ пальца и не доходя 3-хъ поперечныхъ пальцевъ до симфиза, опухоль выведена наружу; на толстую мясистую ножку ея наложенъ эластическій жгутъ. Оставшаяся послѣ отсѣченія опухоли культя, клинообразно прирѣзанная, прошита 12-ью глубокими и 8-ью поверхностными швами (2 этажа); по снятіи жгута кровоточащія мѣста культи обколоты еще 6-ью швами.

Выведенный въ рану правый яичникъ оказался кистовидно перерожденнымъ и по наложеніи 2-хъ лигатуръ у основанія, онъ былъ отрѣзанъ, а культя опущена въ брюшную полость; лѣвый яичникъ, увеличенный въ 3 раза противъ нормы, былъ удаленъ вышеуказаннымъ путемъ.

Послѣ удаленія обоихъ яичниковъ, культя матки еще разъ была осмотрена и, въ виду отсутствія кровотеченія отрѣзаны лигатуры и она опущена въ брюшную полость. Брюшная рана зашита 16-ю глубокими швами.

Въ послѣопераціонномъ періодѣ на 1-ый и 2-ой день наблюдалась тошнота и рвота.

На 3-ій день изъ genitalia показались кровянистыя выдѣленія. На 5-ый день вечеромъ температура повысилась до 38,2 съ пульсомъ=120, въ этотъ-же день перемѣнена повязка: въ послѣдующіе дни больная чувствовала себя удовлетворительно.

При выписываніи изъ больницы 1. VIII. 89. было констатировано, что матка въ anteversio, подвижна; на лѣвой сторонѣ соотвѣтственно культѣ инфильтратъ съ голубиное яйцо; справа tumor въ томъ-же положеніи, какъ и при поступленіи. Отдѣленія крови послѣ операціи, кромѣ указаннаго дня, не наблюдалось.

Общее состояніе значительно улучшилось.

Описаніе препарата. Удаленная опухоль вѣсомъ=2530 grm. представлялась величиной съ голову взрослаго человѣка, сплюснута по вертикальной линіи. На верхней ея поверхности ложныя перепонки, занимающія среднюю часть удаленной опухоли—мѣсто сращенія сальника съ опухолью. На нижней поверхности опухоли площадка величиной до 6 ctm. въ діаметрѣ—мѣсто прикрѣпленія ножки, которой она сращена была съ лѣвымъ угломъ матки. Въ верхнемъ своемъ отдѣлѣ опухоль мягка на ощупь, эластична, ясно флюктуируетъ; нижній отдѣлъ опухоли отличается плотностью.

При разрѣзѣ изъ верхняго отдѣла вытекло до 200 grm. жидкости темно коричневаго цвѣта, легко подвижной; при увеличеніи отверстія разрѣза изъ полости отдѣлилась масса сгустковъ также темно коричневаго цвѣта, различной величины и плотности, причемъ въ полости осталась меньшая часть наслоенная по стѣнкамъ

полости. Толщина стѣнокъ полости до 2 ctm. въ верхнемъ отдѣлѣ, въ нижнемъ-же они постепенно утолщаются, переходя въ плотный отдѣлъ опухоли, состоящій изъ отдѣльныхъ узловъ.

Правый яичникъ. Вѣсъ его съ жидкостью заключающеюся въ полостяхъ=45 grm., вѣсъ плотныхъ частей=16 grm , длина=7,5 ctm., ширина въ наружней части=4 ctm., ширина внутренней части=3,5 ctm.; наибольшая толщина=1 ctm., наименьшая=0,5 ctm. Яичникъ представляетъ форму песочныхъ часовъ; при разсматриваніи ясно просвѣчиваетъ исключая средней части и ткани hylus; кромѣ того, на просвѣчивающихъ мѣстахъ яичника можно различать смотря на свѣтъ кое-гдѣ вѣтвящіеся сосуды. Поверхность яичника гладкая На продольномъ разрѣзѣ видны спавшіяся двѣ полости, изъ которыхъ вытекла прозрачная, янтарнаго цвѣта жидкость консистенціи меда.

Полость, расположенная въ наружнемъ отдѣлѣ, была больше и содержала 1,5 драхмы указанной жидкости, лежавшая во внутренней части вмѣщала 0,5 драхмы. На разрѣзѣ около поверхности двѣ темныхъ точки, одна въ наружней части, другая по срединѣ верхняго края; кромѣ того нѣсколько красноватаго цвѣта точекъ отъ булавочной головки и меньше.

Лѣвый яичникъ. Вѣсъ=14 grm., длина=5,5 ctm. ширина=3,2 ctm., толщина наибольшая=1,2 ctm., наименьшая=0,5 ctm.

Поверхность блѣдно розоваго цвѣта, бугриста, на ней замѣчаются бороздки различной длины и глубины.

На плоскости разрѣза, отступя I ctm. отъ наружняго края и 1,2 ctm. отъ верхняго, различается полость съ короткимъ діаметромъ=3 mm. и длиннымъ=5 mm., выполненная веществомъ темнокоричневаго цвѣта.

Гистологическое изслѣдованіе. Правый яичникъ. Въ корковомъ слоѣ значительное развитіе соединительной ткани.

Направленіе пучковъ весьма разнообразное, однако въ нѣкоторыхъ мѣстахъ замѣтно направленіе ихъ по преимуществу съ поверхности въ глубину. Бѣдность веретенообразными, овальными и круглыми клѣточными элементами по мѣстамъ выражена очень ясно.

Примордіальные фолликулы отсутствуютъ на срѣзахъ; не встрѣчаются и развитыя формы фолликуловъ.

Въ корковомъ слоѣ попадаются линейныя или складчатыя блестящія гомогенныя полоски различной величины и формы. На препаратахъ, кромѣ того, попадаются въ весьма ограниченномъ количествѣ остатки желтыхъ тѣлъ различной давности; тутъ ясно можно было различать отдѣльныя группы характерныхъ желтыхъ клѣтокъ рядомъ съ кучками янтарно-желтаго пигмента. Сосуды какъ мозговаго такъ равно и кортикальнаго слоя повидимому не представляли измѣненій.

Полости, макроскопически различаемыя, имѣли стѣнки, выстланныя эпителіальными клѣтками, расположенными въ нѣсколько рядовъ; онѣ безъ рѣзкой границы заходили въ строму яичника; клѣтки въ видѣ отдѣльныхъ группъ лежали въ просвѣтѣ полости. Выступающіе въ полость сосочки и внѣдряющіяся въ ткань углубленія были выстланы такими-же эпителіальными клѣтками.

Лѣвый яичникъ. Въ одной неглубокой бороздкѣ на поверхности яичника сохранился низкоцилиндрическій эпителіи. Въ общемъ мы въ этомъ яичникѣ имѣемъ измѣненія, аналогичныя предъидущему яичнику; только попадается большее количество остатковъ отъ запустѣвшихъ фолликуловъ, и стѣнки нѣкоторыхъ сосудовъ утолщены, гомогенны, а просвѣты съужены. Эпителіальнаго образованія здѣсь не замѣчается.

Случай XVII. М. Т. поступила въ Маріинскую больницу 23 Апрѣля 1889 года съ жалобами на обильныя кровотеченія, опухоль въ нижней части живота и значительныя сердцебіенія. Больная 36 лѣтъ, крестьянка, замужняя. Первыя регулы появились на 16 году и стали повторяться черезъ 4 недѣли по 3 дня; за время же болѣзни (4—2 года тому назадъ) онѣ являются въ видѣ атипичныхъ кровотеченій, продолжающихся по 10—12 дней.

Рожала 2 раза преждевременно, тѣ и другіе роды на 8 мѣсяцѣ беременности, изъ которыхъ послѣдніе имѣла 13 лѣтъ тому назадъ.

Ростъ опухоли идетъ постепенно въ теченіи послѣднихъ 4 лѣтъ, съ чѣмъ совпадаетъ появившееся первый разъ кровотеченіе. Больная средняго роста правильнаго тѣлосложенія, общія покровы и слизистыя оболочки отличаются блѣдностью.

Изслѣдованіе внутреннихъ органовъ не обнаруживаетъ замѣтныхъ измѣненій.

Брюшныя стѣнки напряжены.

По срединѣ живота въ нижней его части помѣщается плотная съ гладкой поверхностью опухоль величиной съ голову 10-ти мѣсячнаго плода.

Размѣры живота:

Окружность на уровнѣ пупка.	74	ctm.
Наибольшая окружность	76,5	»
Верхняя граница опухоли надъ симфизомъ. .	13	»
Поперечный размѣръ ея.	11	»

Наружные половые органы не представляютъ видимыхъ измѣненій.

При внутренемъ изслѣдованіи: portio vag. направлена кзади и влѣво и непосредстенно переходитъ въ опухоль.

Матка неподвижная плотная положеніе ея неопредѣляется. Длина полости матки=17 ctm, Въ переднемъ сводѣ опредѣляется нижній

сегментъ опухоли. Лѣвый яичникъ, помѣщающійся близко около опухоли, опредѣляется черезъ брюшные покровы.

Діагнозъ: Fibromyoma uteri.

Операція 23. V. 89. Брюшныя стѣнки вскрыты обычнымъ путемъ. На lig. ovar. того и другаго яичника наложены послѣдовательно двойныя шелковыя лигатуры и увеличенные яичники удалены одинъ послѣ другаго. Брюшная рана закрыта 15-ю швами.

Послѣопераціонный періодъ протекалъ безъ повышенія температуры. На 5-й день показалось незначительное отдѣленіе крови, снова повторившееся на 7-й день.

На 10-й день перемѣнена повязка, сняты швы; заживленіе брюшной раны per primam intentionem.

Больная до самаго послѣдняго времени находится въ больницѣ подъ діагнозомъ Neuralgia occipitalis, причемъ замѣтнаго уменьшенія опухоли не констатировано, остается неизмѣнной и длина полости матки; кровотеченія послѣднее время нѣсколько уменьшились въ своей интензивности.

Правый яичникъ. Вѣсъ=11 grm., длина=6 ctm., ширина=3 ctm., толщина=0,8 ctm.

Поверхность блѣдно-розоваго цвѣта, имѣетъ бороздки различной глубины. На плоскости разрѣза, проведеннаго перпендикулярно къ длинному діаметру яичника, нѣсколько мѣшкообразыхъ полостей величиной отъ коноплянаго зерна до горошины; разрѣзъ проведенъ отступя 2,5 ctm. отъ наружнаго края яичника.

Лѣвый яичникъ. Вѣсъ 11 grm., длина=4,6 ctm., ширина=3 ctm., толщина=1 ctm.

Поверхность яичника бугриста; на верхнемъ выпукломъ краѣ различается вдавленіе, а рядомъ имѣется отверстіе въ 1 mm, ведущее въ полость. На плоскости разрѣза, проведеннаго отступя 2 ctm. отъ наружнаго края яичника, три спавшіяся полости, ближе къ передней поверхности яичника лежитъ линеарно спавшаяся полость; внутренняя стѣнка ея окрашена въ желтоватый цвѣтъ; длина этой полости=0,9 ctm., ширина=0,2 ctm.

Гистологическое изслѣдованіе. Правый яичникъ. Наружный слой яичника различается въ видѣ рѣзкой каймы=0,0048 mm. толщины, состоящей изъ плотной соединительной ткани, бѣдной клѣточными элементами. Кортикальный слой мѣстами содержитъ значительное количество соединительной ткани. Клѣточные элементы, по преимуществу веретенообразные, являются какъ бы раздвинутыми соединительно-тканными волокнами.

Въ этомъ слоѣ почти на каждомъ препаратѣ встрѣчается 2—3 первичныхъ фолликула; составные элементы большинства изъ нихъ носятъ характеръ регрессивныхъ измѣненій, начиная отъ едва замѣтнаго набуханія и зернистости клѣтокъ эпителія membr. granul. и кончая полнымъ ихъ превращеніемъ въ мелкозернистую массу, окрашенную эозиномъ. Смотря по величинѣ сгустка, онъ то сплошь вы-

полняетъ полость первичнаго фолликула, то представляется лежащимъ свободно у стѣнки въ формѣ комочка=0,0012 mm., сама же полость скорѣе походитъ на вытянутую щель.

Въ сгусточкѣ, хотя не во всѣхъ случаяхъ, можно различать два слоя окраски: периферическій и центральный, болѣе интензивно окрашенный, въ срединѣ котораго иногда еще удается разсмотрѣть контуры vesicul. germin.

Развившіеся фолликулы попадались въ количествѣ 2—3 на срѣзѣ и представляли различные ступени обратнаго развитія съ образованіемъ гомогенной блестящей полоски и развитіемъ крупной или мелкопетлистой соединительной ткани на мѣстѣ бывшей полости; рядомъ попадались образованія въ видѣ клубочковъ, сложенныхъ изъ такого же характера гомогенной полоски.

На иныхъ препаратахъ можно различать 2—3 спавшіяся полости фолликуловъ; какъ стѣнка, такъ и сосѣдняя ткань нѣкоторыхъ изъ нихъ имбибирована элементами крови; нѣкоторые сосуды наружнаго слоя фолликула сплошь набиты красными и бѣлыми кровяными шариками. Клѣтокъ membr. granul. въ полостяхъ указанныхъ не замѣчается.

Мозговой слой представляется очень сосудистымъ, стѣнки нѣкоторыхъ сосудовъ средняго калибра представляются утолщенными гомогенными, плохо окрашивающимися гематоксилиномъ и эозиномъ.

Лѣвый яичникъ. Корковый слой отличается бѣдностью клѣточныхъ элементовъ и богатствомъ соединительной ткани, отдѣльныя волокна которой соединяются въ пучки, перекрещивающіеся въ различныхъ направленіяхъ безъ опредѣленнаго порядка.

Примордіальные фолликулы въ незначительномъ количествѣ величиной=0,0016—0,003 mm.; большинство изъ нихъ потеряли окружающій ихъ эпителій, и въ полости лежитъ лишь мелкозернистая масса, среди которой иногда лишь различается velicul. и macul. germin. Рядомъ попадаются первичные фолликулы, содержащіе въ полости блестящій гомогенный сгусточекъ, лежащій пристѣночно; ни macul., ни vesicul. germinal., здѣсь не удается опредѣлить. Развивающіеся фолликулы въ количествѣ 3—4 на препаратѣ имѣютъ размѣры отъ 0,0065 до 0,014 mm. и имѣютъ то болѣе, то менѣе правильную форму; низко-цилиндрическій эпителій, выстилающій снутри полость фолликула въ одинъ слой, сохранилъ не у всѣхъ правильное расположеніе; частью клѣтки его отслоились и лежатъ группами въ полости фолликула, представляя слѣды распаденія, частью эпителій совершенно исчезъ, и полость фолликула наполнена мелкозернистой массой.

Встрѣчается до 3—4 спавшихся полостей различной величины и формы, отъ правильнаго овала до линейнаго вида, выполненыхъ гомогенной мелкозернистой массой безъ признаковъ клѣтокъ membr. granul.; тутъ рядомъ попадаются фолликулы, запустѣвающіе путемъ

склероза стѣнки и развитія въ полости молодой соединительной ткани, среди которой встрѣчаются кое-гдѣ разбросанные лейкоциты.

Полости нѣкоторыхъ фолликуловъ выполнены уже значительно развившейся соединительной тканью, принявшей характеръ остальной стромы яичника, здѣсь же лежитъ прерывающаяся на нѣкоторыхъ мѣстахъ складчатая блестящая оболочка.

Встрѣтилась спавшаяся полость фолликула величиной съ горошину; окружающіе полость слои stratum intern. и stratum. ext. th. follic., разслоены форменными элементами крови, на одномъ мѣстѣ скопленіе ихъ представляется болѣе значительнымъ и отдѣляется отъ самой полости едва различимой оболочкой, которая впячена въ самую полость.

Окололежащіе сосуды сплошь набиты элементами крови.

Количество сосудовъ, повидимому, увеличено въ мозговомъ слоѣ; стѣнки нѣкоторыхъ бѣдны клѣточными элементами, утолщены, а просвѣты съужены иногда до полной облитераціи; окраска стѣнокъ такихъ сосудовъ отличается меньшей интензивностью. Встрѣчаются старыя желтыя тѣла съ группами желтыхъ клѣтокъ.

Corpora albicantia въ количествѣ 2—3 величиной отъ 0,0665 до 0,047 mm.

Случай XVIII. С. К. поступила въ Маріинскую больницу 5. IV. 1889 года съ жалобами на опухоль въ нижней части живота и обильныя, болѣзненныя крови. Больная 32 лѣтъ, дѣвица. Регулы начались на 14 году, повторялись черезъ 3 недѣли по 3 дня, со времени же заболѣванія (нѣсколько лѣтъ тому назадъ), онѣ сдѣлались крайне обильны, продолжаются по 7—10 дней, кровь отдѣляется въ видѣ сгустковъ и съ значительными болями; съ этого же времени больная стала замѣчать плотную опухоль внизу живота. Больная крайне анемична, слаба.

При пальпаціи брюшныхъ стѣнокъ въ нижней части живота опредѣляется опухоль, лежащая больше влѣво, верхняя граница ея доходитъ до пупка. Опухоль мало подвижная, съ гладкою поверхностью, равномѣрно плотная, безболѣзненная.

Наружные половые органы не представляютъ видимыхъ измѣненій.

Puella intacta. При внутреннемъ изслѣдованіи удается опредѣлить часть опухоли, помѣщающуюся въ лѣвой широкой связкѣ. Длина полости матки=15 ctm.

Діагнозъ: Fibromyoma uteri interstitiale sinistrum.

Операція 13. V. 1889 года. По вскрытіи брюшной стѣнки на протяженіи 13 ctm., легко были опредѣлены оба яичника, на lig. ovarii той и другой стороны поочередно наложены двойныя шелковыя лигатуры, связки резецированы и яичники удалены. Культи по отрѣзаніи лигатуръ опущены въ брюшную полость, которая закрыта 14-ю шелковыми швами.

Въ послѣопераціонномъ періодѣ наблюдалось повышеніе t° до

38° по вечерамъ на 9, 13 и 14-й день. На 2-й день изъ genitalia появилось необильное кровянистое отдѣленіе, продолжавшееся и во всѣ послѣдующіе дни пребыванія больной въ больницѣ. Швы сняты на 12-й день, рана брюшная зажила per primam intentionem. Больной позволено сидѣть 12. VI, а 2-го Іюля она выписалась изъ больницы значительно поправившейся.

Правый яичникъ. Вѣсъ=9 grm., длина=3 ctm., ширина=2,5 ctm., толщина=2 ctm.

Поверхность яичника неровна, покрыта не многочисленными бороздками различной глубины; на разрѣзѣ, проведенномъ на разстояніи 1,5 ctm. отъ наружнаго края, желтое тѣло съ длиннымъ діаметромъ=0,3 ctm., и короткимъ=0,2 ctm., опорожненная полость граафова пузырька длиной=0,5 ctm. и шириной=0,4 ctm., другая полость, лежащая рядомъ 0,3 ctm. длины и 0,2 ctm. ширины.

Лѣвый яичникъ. Вѣсъ=8,5 ctm., длина=3,5 ctm., ширина=3 ctm., толщина=2 ctm.

По верхней и передней периферіи поверхности яичника замѣчается много бороздокъ различнаго вида.

На внутренне-верхнемъ краѣ возвышеніе величиной съ конопляное зерно и кнаружи отъ этого еще два меньшей величины; на плоскости разрѣза, проведеннаго по продольной оси, различаются двѣ полости величиной отъ 0,1 до 0,2 ctm., изъ которыхъ одна находится на наружне-верхней периферіи и другая на внутренне-нижней части яичника.

Гистологическое изслѣдованіе. Правый яичникъ. Покрывающій эпителій сохранился лишь въ углубленіяхъ, различаемыхъ на поверхности яичника; границы клѣтокъ неясны, протоплазма ихъ зерниста, ядра различаются не всегда съ одинаковой ясностью и тамъ, гдѣ ихъ можно разсмотрѣть, расположены перпендикулярно къ поверхности яичника. Корковый слой по всей периферіи яичника отличается бѣдностью клѣточныхъ элементовъ съ преобладаніемъ волокнистой соединительной ткани (окраска эозиновая).

Примордіальные фолликулы встрѣчаются на каждомъ срѣзѣ въ количествѣ 1—2, между ними попадаются измѣненные въ своихъ составныхъ частяхъ.

Границы эпителіальныхъ клѣтокъ большей частью неясны, протоплазма клѣтокъ мелкозерниста, и ядра ихъ различаются съ трудомъ; часть клѣтокъ отслоилась отъ стѣнки фолликула и лежитъ въ полости, представляя слѣды распаденія.

Рядомъ встрѣчаются фолликулы, безъ признаковъ эпителіальныхъ клѣтокъ, сплошь выполненные мелкозернистой массой, хорошо окрашенной эозиномъ; vesicula и macul. gevminat. въ этой мелкозернистой массѣ почти постоянно не различимы.

Нѣсколько фолликуловъ въ періодѣ обратнаго развитія, полости съ мелкозернистымъ содержимымъ окружены непосредственно оболочкой, зигзагообразно сложенной въ складки и плохо

окрашивающейся гематоксилиномъ. Въ нѣкоторыхъ изъ атрезирующихся фолликуловъ замѣчается развитіе молодой соединительной ткани, состоящей по преимуществу изъ веретенообразныхъ клѣтокъ съ отростками, образующими то крупно, то мелкопетлистую ткань въ прежде большей полости фолликула, тутъ же среди молодой ткани разбросаны лимфоидные элементы.

Снаружи отъ вышеуказанной оболочки располагается то большее, то меньшее количество грануляціонныхъ клѣтокъ, изъ которыхъ отдѣльные элементы уже проникли въ самую толщу оболочки. Наружный слой стѣнки фолликуловъ не представляетъ видимыхъ измѣненій; въ немъ различаются сосуды различнаго калибра, перерѣзанные въ разнообразныхъ направленіяхъ.

Мозговой слой является на нѣкоторыхъ мѣстахъ сдавленнымъ фолликулами, находящимися въ періодѣ организаціи. Сама ткань его въ остальныхъ мѣстахъ, повидимому, не представляется измѣненной.

На препаратахъ имѣемъ кромѣ всего только что сказаннаго старое менструальное желтое тѣло въ видѣ участка ткани съ характерными желтыми клѣтками; далѣе попадаются небольшаго размѣра corpora albicantia, пронизанныя во всѣхъ направленіяхъ цугами соединительно тканныхъ пучковъ.

Лѣвый яичникъ. Наружная часть корковаго слоя сморщена и различается въ видѣ каемки толщиной=1,0050 mm., состоящей изъ плотной фиброзной ткани. Корковый слой отличается по всей периферіи бѣдностью клѣточныхъ элементовъ на счетъ развитія соединительной ткани.

Примордіальные фолликулы, попадающіеся въ количествѣ 1—2 на срѣзѣ, то представлялись неизмѣненными, то были измѣнены также какъ въ правомъ яичникѣ.

Фолликулы болѣе развитые (до 0,4 ctm.) имѣли въ полости своей мелкозернистую массу, среди которой попадались или отдѣльныя клѣтки membr. granulos. и цѣлые ея сегменты отслоенные отъ стѣнки фолликула. Клѣтки membr. granul. носили слѣды измѣненій; они казались набухшими, зернистыми, ядра ихъ частью сохранились, частью исчезли и рядомъ лежали голыя ядра, еще удержавшія гематоксилиновую окраску.

Отдѣльныя клѣтки strati int. thecae fol. сохранились лишь на нѣкоторыхъ мѣстахъ, на другихъ же мелкозернистое содержимое полости непосредственно окружено фибрознымъ нарунуымъ слоемъ стѣнки фолликула. Въ мозговомъ слоѣ попадаются сосжды съ измѣненными стѣнками, отличающимися бѣдностью клѣточныхъ элементовъ (плохо красятся гематоксилиномъ).

Случай XIX. Ф. Б. поступила въ клинику Октября 24. 1889 года съ жалобами на продолжительныя и обильныя регулы, сопровождающіяся болями въ правомъ боку.

Больная 33 лѣтъ, мѣщанка, дѣвица. Первыя мѣсячныя полу-

чила на 13 году, которыя повторялись до заболѣванія черезъ 4 недѣли по 3 дня, со времени же заболѣванія (около 4—5 лѣтъ тому назадъ) регулы, появляясь также черезъ 4 недѣли, продолжаются по 5—12 дней.

Больная брюнетка, выше средняго роста, правильнаго тѣлосложенія, съ хорошимъ питаніемъ.

Изслѣдованіе внутреннихъ органовъ не обнаружило никакихъ замѣтныхъ измѣненій.

Брюшныя стѣнки упруги, при пальпаціи въ области паховъ незначительная чувствительность. Изслѣдованіе, произведенное подъ хлороформеннымъ наркозомъ, показало: гименъ не нарушенъ, съ двумя отверстіями; portio vagin. конической формы, немного увеличена; тѣло матки увеличено, отклонено немного вправо; на задней стѣнкѣ матки опредѣляется опухоль, тѣсно связанная съ ней. Другая опухоль, имѣющая связь также, повидимому, съ задней стѣнкой матки, доходитъ до величины маленькаго апельсина на длинной ножкѣ; опухоль легко перемѣщается справа на лѣво, вверхъ и внизъ; консистенція ея плотная.

Опредѣляется правый яичникъ.

Діагнозъ. Fibromyoma uteri interstitiale et subserosum.

Операція 11. XI. 1889. Брюшныя стѣнки разсѣчены на протяженіи 14 ctm., и въ рану выведена плотная опухоль, сидѣвшая на мясистой ножкѣ длиной приблизительно въ 6 ctm., исходящей изъ задней стѣнки матки. По наложеніи двойной лигатуры, ножка резецирована и опухоль удалена. Въ виду присутствія внутристѣночной міомы рѣшено сдѣлать кастрацію. Сперва выведенъ правый яичникъ, на которомъ оказалось свѣжее желтое тѣло, наложена на lig. ovarii двойная лигатура и яичникъ удаленъ ножницами съ частью фаллопіевой трубы; также было поступлено и на лѣвой сторонѣ.

Брюшная рана закрыта 14-ю шелковыми швами. Операція продолжалась 30 минутъ.

Теченіе послѣопераціоннаго періода безъ повышенія температуры. На 1-й день больная жаловалась на тошноту и наблюдалась рвота. Первые 3 дня больную безпокоила боль въ области живота, скоро успокаивающаяся при назначеніи наркотическихъ средствъ.

На 3-й, 4-й, 5-й и 6-й день у больной изъ genitalia выдѣлялось значительное количество крови.

На 9-й день сняты швы, заживленіе раны per primam intentionem. На 12-й день больной позволено сидѣть и на 15-й встать съ постели. На 19-й день послѣ операціи больная выписалась изъ клиники, при внутреннемъ изслѣдованіи обнаружено: матка въ anteflexio, подвижна, безболѣзненна, увеличена такъ, что дно ея стоитъ на 2 поперечныхъ пальца выше лобка, тѣло матки бугристо, своды свободны, въ лѣвомъ опредѣляется повидимому культя.

Правый яичникъ. Длина=4,2 ctm., ширина=3 ctm., тол-

щина=1,2 ctm. На задней и передней поверхности различаются не глубокія бороздки. На поверхности разрѣза ровной, гладкой нѣсколько пигментированныхъ участковъ. Удаленный абдоминальный конецъ фаллопіевой трубы=2 ctm., поперечникъ ея=0,6 ctm., бахромки ясно различимы.

Лѣвый яичникъ. Длина=3,8 ctm., ширина=1,9 ctm., толщина=1,3 ctm.; на поверхности передней и задней различаются довольно глубокія бороздки. Ближе къ наружному концу яичника свѣжее менструальное желтое тѣло недѣльной давности. Конецъ фаллопіевой трубы, сильно извитой, длиной=5 ctm.; фимбріи ясно различимы; у наружнаго конца трубы hydat. Morgagni съ большой лѣсной орѣхъ.

Гистологическое изслѣдованіе. Лѣвый яичникъ. Наружная часть кортикальнаго слоя состоитъ изъ плотной соединительной ткани, рѣзко отграниченной отъ подлежащей ткани. На поверхности своей яичникъ имѣетъ сохранившійся поверхностный эпителій въ углубленіяхъ. Сама ткань кортикальнаго слоя состоитъ изъ плотной фиброзной ткани, крайне бѣдной клѣточными элементами. На однихъ срѣзахъ не встрѣчается ни одного примордіальнаго фолликула, на другихъ 1—2, повидимому не представляющихъ особенныхъ измѣненій. Въ корковомъ же слоѣ попадаются развивающіеся измѣненные фолликулы; полость ихъ выполнена остатками распадающейся membran. granul.; протоплазма ихъ клѣтокъ зерниста; они частью еще сохранили, частью потеряли ядра; рядомъ лежатъ фолликулы уже съ образованіемъ гомогенной оболочки, причемъ клѣтки membran. granul. совершенно отсутствуютъ въ полости такихъ фолликуловъ. Наконецъ, попадаются фолликулы въ количествѣ 3—4 съ образованіемъ ясной складчатой полоски по периферіи ихъ полости, въ которой уже развилась соединительная ткань, принявшая характеръ стромы яичника, но отличающаяся лишь бѣдностью клѣточныхъ элементовъ; рядомъ лежатъ фолликулы, полости которыхъ уже не существуетъ: такъ близко прилегаютъ другъ къ другу внутренніе края оболочки, между которыми лишь изрѣдка попадаются веретенообразные элементы и лимфоидныя клѣтки.

Стѣнки сосудовъ утолщены, гомогенны, плохо окрашиваются гематоксилиномъ, просвѣты съужены или совершенно облитерированы.

Встрѣчаются группы большихъ характерныхъ желтыхъ клѣтокъ.

Правый яичникъ. Микроскопическая картина препаратовъ, полученныхъ изъ этого яичника, ничѣмъ существеннымъ не отличается отъ указанной въ лѣвомъ яичникѣ. Здѣсь мы также встрѣчаемъ сохранившійся поверхностный эпителій (кубическій или низко цилиндрическій) въ одномъ изъ углубленій поверхности яичника.

Корковый слой отличается значительнымъ развитіемъ грубоволокнистой соединительной ткани, пучки ея имѣютъ по преимуществу направленіе съ периферіи въ глубь, гдѣ ткань кортикальнаго

слоя содержитъ нѣсколько большее количество соединительно тканныхъ клѣтокъ.

Встрѣчается много фолликуловъ, запустѣвающихъ путемъ образованія гомогенной полоски съ развитіемъ соединительной ткани въ полости фолликула. Стѣнки нѣкоторыхъ сосудовъ утолщены, гомогенны, плохо окрашиваются гематоксилиномъ и эозиномъ.

Случай XX Т. К. поступила въ клинику 7-го Января 1890 года съ жалобами на тяжесть внизу живота, затрудненное мочеиспусканіе и обильные регулы.

Больная 42 лѣтъ, дѣвица. Первыя крови появились на 16 году, приходили обычно черезъ 4 недѣли по 4 дня, со времени же заболѣванія появляются черезъ 3 недѣли и продолжаются 5 дней съ довольно обильнымъ выдѣленіемъ крови. Послѣдніе 2 года больную стало безпокоить затрудненное отдѣленіе мочи, тяжесть и боли внизу живота.

Больная брюнетка, высокаго роста, небольшой scoliosis правосторонній, внѣшніе покровы отличаются блѣдностью.

Изслѣдованіе внутреннихъ органовъ не открываетъ ничего не нормальнаго.

При изслѣдованіи живота было получено притупленіе тона въ области опухоли, заходящее на 2 пальца выше пупка. Нижняя часть живота вытягивается опухолью овоидной формы, лежащей по срединѣ живота и заходящей на 2 пальца выше пупка. Опухоль равномѣрно эластичной консистенціи, съ гладкой поверхностью. Съ правой стороны, выше нѣсколько горизонтальной вѣтви лобковой кости, прощупывается отдѣльный меньшій участокъ, находящійся въ связи съ большимъ отдѣломъ. Опухоль обладаетъ небольшой подвижностью справа налѣво и обратно.

Размѣры живота:

Окружность на уровнѣ пупка.	76	ctm.
Наибольшая окружность	83	»
Отъ мечевиднаго отростка до пупка . . .	16	»
Отъ пупка до лоннаго соединенія	18	»
Отъ правой spil. ant. sup. до пупка	17	»
Отъ лѣвой . . . . » »	17	»
Высота стоянія опухоли надъ symph. . . .	19	»
Поперечный размѣръ.	20	»

При внутреннемъ изслѣдованіи: portio vagin. конической формы, непосредственно переходитъ въ существо самой опухоли, исходящей изъ передней и правой стѣнки матки.

Въ правомъ сводѣ опредѣляется небольшая опухоль, выходящая широкимъ основаніемъ изъ маточной шейки. Полость матки=15 ctm., зондъ выпрямленный направляется вверхъ, кзади и влѣво.

Мочевой пузырь и rectum не представляютъ измѣненій.

Послѣдующее наблюденіе въ клиникѣ дало возможность опредѣлить лишь незначительное увеличеніе размѣровъ опухоли въ періодъ менструальный: высота опухоли надъ симфизомъ=22 ctm., поперечный размѣръ =21 ctm.

Отдѣленіе крови было весьма обильное и продолжалось 5 дней.

Діагнозъ: Fibromyoma fundi uteri. Операція 17. II. 90. Брюшная стѣнка вскрыта на протяженіи 15 ctm.; въ просвѣтѣ раны показалась передняя поверхность опухоли, на которой слѣва помѣщался небольшой узелъ. Захваченный лѣвый яичникъ, помѣщавшійся глубоко въ маломъ тазу, былъ выведенъ въ рану и по наложеніи на lig. его двойной лигатуры удаленъ. Правый яичникъ, лежавшій такъ же глубоко въ тазу, былъ увеличенъ въ своихъ размѣрахъ до куринаго яйца; при извлеченіи одна большая полость его лопнула и вытекло содержимое темно-шоколаднаго цвѣта; на связку яичника наложена двойная шелковая лигатура и онъ удаленъ обычнымъ способомъ.

Рана брюшная зашита 15-ью шелковыми швами. Операція продолжалась 20 минутъ.

Теченіе послѣопераціоннаго періода безлихорадочное. Тотчасъ послѣ операціи больную безпокоила тошнота, рвота наблюдалась 6-ть разъ. На 3-й день показалось истеченіе крови изъ genitalia, довольно обильное, продолжавшееся 7 дней. На 12-й день сняты швы, заживленіе брюшной раны per primam intentionem. Сдѣланное измѣреніе на 30-й день указало уменьшеніе опухоли: верхняя граница ея надъ symph. os. pubis=14 ctm.; поперечный размѣръ=14,5 ctm. На 55-й день верхняя граница опухоли надъ symph. os. pul. 11 ctm., поперечный размѣръ 11 ctm.

Правый яичникъ. Изслѣдованный въ полости брюшной яичникъ имѣлъ величину куринаго яйца; на наружнемъ концѣ его различалась киста, лопнувшая при извлеченіи яичника изъ полости живота.

Содержимые кисты представлялось темно-шоколаднаго цвѣта, часть еще осталась на стѣнкахъ полости; эта послѣдняя спавшись имѣла большой размѣръ=3,5 ctm. меньшій=1,9 ctm., толщина стѣнки наименьшая=1 mm., наибольшая=3 mm.; въ содержимомъ попадались измѣненные, скученные въ группы красные кровяные шарики, а также глыбки темно-желтоватаго цвѣта. Вѣсъ удаленнаго яичника=11 grm., длина=4,5 ctm., ширина=2,7 ctm., толщина=2,3 ctm. На поверхности различаются три возвышенія, изъ которыхъ большее достигаетъ величины вишни, поверхность ихъ гладкая. Въ такомъ видѣ, безъ вскрыванія полостей, яичникъ подвергнутъ дальнѣйшей обработкѣ.

Лѣвый яичникъ. Вѣсъ=5 grm., длина=3,8 ctm., ширина=2,4 ctm., толщина=1,7 ctm.

Поверхность бугриста, различается до 4 возвышеній, раздѣлен-

ныхъ другъ отъ друга вдавленіями. На поверхности разрѣза ясно различается корковый слой бѣловатого цвѣта отъ рыхлаго красноватаго мозговаго слоя, этотъ послѣдній имѣетъ полость, окруженную ободкомъ. На другомъ разрѣзѣ, ближе къ наружнему концу, 2 полости, изъ которыхъ большая=1 ctm., наполненная прозрачнымъ содержимымъ, лежитъ у задней стѣнки и меньшая величиной съ горошину, наполненная такого же характера содержимымъ, прилегаетъ къ передней стѣнкѣ около hylus'a.

На наружнемъ концѣ сгустокъ крови, а подъ нимъ при разрѣзѣ ткани лежитъ свѣжее желтое тѣло, съ красновато-темнаго цвѣта центромъ, окруженнымъ желтоватымъ ободкомъ; длинный размѣръ этого тѣла=0,8 ctm., короткій=0,4 ctm.

Гистологическое изслѣдованіе. Правый яичникъ. Кортикальный слой состоитъ изъ плотной соединительной ткани, сохраняющей подобный характеръ по всей периферіи яичника; въ немъ на срѣзѣ попадается 2—3 примордіальныхъ фолликула, не представляющихъ видимыхъ измѣненій.

По мѣстамъ этотъ слой сдавленъ фолликулами, изъ которой наибольшій имѣетъ длинный размѣръ=1,6 ctm., короткій=1,2 ctm., полость его выполнена мелкозернистымъ содержимымъ, окрашивающимся эозиномъ, снутри онъ выстланъ многослойной membran. granul. группы клѣтокъ которой отслоились и лежатъ среди указанной мелкозернистой массы въ состояніи распаденія; ни яица, ни discus proligerus здѣсь не наблюдается.

Другая полость съ размѣромъ, не превышающимъ 0,6 ctm., наполнена подобной-же мелкозернистой массой; membran. granul. сохранилась лишь въ видѣ отдѣльныхъ участковъ; клѣтки ея распадаются подобнымъ же путемъ, какъ и въ большей полости: границы ихъ дѣлаются не ясными, протоплазма зернистой, ядро то еще различается въ клѣткѣ, то лежитъ рядомъ, потерявъ свое правильное очертаніе или превратившись въ мелкія зернышки, удержавшія еще гематоксилиновую окраску.

Третья полость фолликула=0,5 ctm. содержащая мелкозернистую массу, окружена на большей своей периферіи гомогеннымъ поясомъ снаружи котораго различаются группы круглыхъ клѣточныхъ элементовъ, интензивно окрашивающихся гематоксилиномъ; подобныя же клѣтки лежатъ въ самой толщѣ гомогеннаго пояса; снутри его также лежатъ клѣтки нѣсколько большей величины, чѣмъ указанныя; между ними имѣются и такія, которыхъ протоплазма приняла слегка желтоватый оттѣнокъ.

Какъ въ мозговомъ, такъ равно и въ кортикальномъ слоѣ наблюдается значителная сосудистость; перерѣзанные, по преимуществу продольно, сосуды малаго калибра и капиллярные перекрещиваются въ различныхъ направленіяхъ (на толстыхъ препаратахъ) и образуютъ очень густую сѣть.

Лѣвый яичникъ. На отдѣльныхъ мѣстахъ поверхности сохранился низко цилиндрическій или кубическій эпителій.

Корковый слой представляетъ преобладаніе соединительной ткани надъ клѣточными элементами, окраска по преимуществу эозиновая.

На препаратѣ не встрѣчается ни одного примордіальнаго фолликула; много атрезирующихся фолликуловъ путемъ образованія гомогенной полоски вокругъ полости фолликула съ развитіемъ внутри этой послѣдней крупно или мелкопетлистой соединительной ткани, которая въ отдѣльныхъ случаяхъ уже приняла характеръ ткани стромы яичника; рядомъ лежатъ полоски, сложенныя въ видѣ клубочковъ, съ прослойками изъ соединительной ткани.

Гомогенныя массы, въ количествѣ 6 на одномъ изъ препаратовъ, слегка окрашенныя эозиномъ, пронизаны то большимъ, то меньшимъ числомъ пучковъ соединительной ткани, иногда разбивающей всю массу на мельчайшіе участки.

Мозговой слой и граничащій съ нимъ кортикальный отличаются сосудистостью; стѣнки нѣкоторыхъ сосудовъ утолщены, гомогенны, просвѣты ихъ съужены до едва замѣтнаго отверстія.

Почти по срединѣ мозговаго слоя среди сосудовъ лежитъ перерѣзанный поперечно нервный стволикъ; окружающая его оболочка утолщена на счетъ развитія соединительной ткани, которая разрослась также между отдѣльными волоконцами (препаратъ демонстрированъ проф. Ивановскому).

На основаніи изложеннаго выше, я позволю себѣ прійти къ слѣдующимъ выводамъ:

1. При фиброміомахъ матки яичники почти во всѣхъ случаяхъ подвергаются измѣненіямъ; измѣненія эти выражены то больше, то меньше, касаются то поверхности (albuginea), то интерстиціальной ткани, то паренхимы яичника—его фолликуловъ.

2. Наиболѣе постоянны измѣненія интерстиціальной ткани—причемъ какъ постоянное явленіе наблюдается разрастаніе соединительно-тканной стромы съ увеличеніемъ массы яичника.

3. Этотъ интерстиціальный процессъ представляется то равномѣрно распространеннымъ по всему корковому слою, то поражаетъ ткань мѣстами въ видѣ небольшихъ гнѣздъ, то, наконецъ, замѣтенъ вмѣстѣ съ тѣмъ въ окружности сосудовъ и нервныхъ стволовъ и выражается утолщеніемъ стѣнокъ сосудовъ съ послѣдовательнымъ съуженіемъ просвѣтовъ и утолщеніемъ оболочки нервныхъ стволовъ съ атрофіей отдѣльныхъ нервныхъ волоконецъ.

4. Фолликулы яичника при этомъ принимаютъ двоякое участіе: или наблюдается А.—усиленный ростъ фолликуловъ, при чемъ такой яичникъ представляется состоящимъ изъ множества мелкихъ полостей (kleincystische Degeneration), гистологически представляющихъ граафовы пузырьки въ различныхъ стадіяхъ ихъ развитія.

Или В.—фолликулы гибнутъ, атрезируются; этой атрезіи подвергаются какъ примордіальные, такъ и болѣе зрѣлые граафовы пузырьки.

5. Тотъ же процессъ атрезіи имѣетъ мѣсто и при такъ называемомъ мелко-кистовидномъ перерожденіи, причемъ сообразно величинѣ растянутыхъ фолликуловъ получаются въ результатѣ атрезіи различной величины тѣла (corpora albicantia) на подобіе тѣхъ, какія мы встрѣчаемъ на мѣстѣ бывшихъ желтыхъ тѣлъ.

6) Такое запустѣваніе гиперплязированныхъ граафовыхъ пузырьковъ составляетъ, повидимому, наиболѣе частый исходъ этого рода заболѣваній яичника (Oophoritis follicularis). Отличительная особенность тѣхъ остатковъ, которые получаются на мѣстѣ запустѣвшихъ граафовыхъ пузырьковъ—это отсутствіе желтыхъ клѣтокъ, хотя въ отдѣльныхъ случаяхъ можно встрѣтить кучки пигмента въ центрѣ или по периферіи, какъ остатокъ бывшаго кровоизліянія въ полость пузырька.

7) Мозговой слой нѣкоторыхъ яичниковъ имѣетъ бо́льшую сосудистость.

Всѣ препараты относящіеся къ настоящей моей работѣ демонстрированы профессорамъ: А. И. Лебедеву, Н. П. Ивановскому, К. Н. Виноградову, доценту И. Н. Грамматикати и Обществу Русскихъ Врачей.

Заканчивая свой трудъ, я считаю для себя пріятной обязанностью глубоко и искренне благодарить моего дорогаго учителя Профессора Алексѣя Ивановича Лебедева за его цѣнные совѣты и указанія при разработкѣ избраннаго мною вопроса

и за все мое клиническое образованіе, которое я имѣю счастливую возможность получать подъ его цѣннымъ руководствомъ.

Вмѣстѣ съ тѣмъ доценту нашей клиники Ивану Николаевичу Грамматикати приношу искреннюю благодарность за его обычную готовность помочь словомъ и дѣломъ.

ПОЛОЖЕНІЯ.

1. Инородныя тѣла, которыя въ рѣдкихъ случаяхъ встрѣчаются въ полости матки, могутъ быть вводимы не только при содѣйствіи постороннихъ лицъ, но и самой больной, причемъ въ большинствѣ случаевъ тѣла вводятся съ преступной цѣлью (abortus).
2. Безплодіе при фиброміомахъ матки находитъ отчасти для себя объясненіе въ тканевыхъ измѣненіяхъ яичника.
3. Слизистая оболочка фаллопіевыхъ трубъ, подвергающаяся при фиброміомахъ матки иногда существеннымъ измѣненіямъ, точно также можетъ обусловить въ отдѣльныхъ случаяхъ безплодіе.
4. Операція Emmet'а заслуживаетъ бо́льшаго распространенія чѣмъ то, какимъ она пользуется въ настоящее время.
5. Антисептика при чревосѣченіяхъ должна уступить мѣсто асептикѣ.
6. Консервативные методы гинекологической терапіи (электричество, массажъ, бальнеотерапія, климатотерапія) заслуживаютъ полнаго вниманія и дальнѣйшей разработки.

ОПИСАНІЕ РИСУНКОВЪ.

Таблица I.

Рис. 1. (Увелич. $^{1}/_{1}$). Поперечный разрѣзъ черезъ всю толщу кистовидно перерожденнаго яичника (XI).

Рис. 2. Часть продольнаго разрѣза кистовидно перерожденнаго яичника (XI).

Рис. 3. (Увелич. $^{4}/_{1}$). Одна изъ полостей кистовидно перерожденнаго яичника, выполненная однородной массой съ сохранившимся яйцомъ (IX).

Таблица II.

Рис. 4. (Увелич. $^{350}/_{1}$). Яйцо изъ предъидущей полости, окруженное клѣтками membr. granul. a.—Мѣсто, гдѣ отъ zonae pellucid. отслоилась желтковая масса.

Рис. 5. (Увелич. $^{450}/_{1}$). Поверхность яичника, покрытая ложными перепонками. a.—ложная перепонка. b.—эпителій поверхностный. c.—корковый слой яичника (III).

Таблица III.

Рис. 6. (Увелич. $^{4}/_{1}$). Поперечный разрѣзъ черезъ всю толщу яичника. a.—бѣловатыя тѣла, въ изобиліи попадающіяся въ разрѣзѣ и составляющія исходныя стадіи обратнаго развитія растянутыхъ фолликуловъ (kleincystische Degeneration) (VI).

Рис. 7. (Увелич. $^{130}/_{1}$). Начальная стадія организаціи полостей, наблюдаемыхъ въ кистовидно перерожденномъ яичникѣ (VI).

Таблица IV.

Рис. 8. (Увелич. $^{90}/_{1}$). Дальнѣйшая стадія этой организаціи, когда однородная бѣловатая масса проникается во всѣхъ направленіяхъ пучками соединительной ткани (VI).

ОПИСАНІЕ РИСУНКОВЪ.

Таблица I.

Рис. 1. (Увеличен. $^{4}/_{1}$). Поперечный разрѣзъ черезъ всю толщу кнутовидно перерожденнаго нерва (XI).

Рис. 2. Часть продольнаго разрѣза кнутовидно перерожденнаго нерва (XI).

Рис. 3. (Увелич. $^{4}/_{1}$). Одна изъ полосей кнутовидно перерожденнаго нерва, выполненная однородной массой съ сохраненіемъ нѣкоторыхъ (IX).

Таблица II.

Рис. 4. (Увелич. $^{320}/_{1}$). Кѣто изъ предсмертной полости, окружающаго клѣтки нервн. стволъ. а.—Кѣто, тѣсно отъ конца рецидивъ, отслоивъ желтковаго массы.

Рис. 5. (Увелич. $^{420}/_{1}$). Поверхность нервного, покрытая ложными перепонками. а.—ложная перепонка. б.—эпителій поверхностный. с.—зернистый слой нервного (III).

Таблица III.

Рис. 6. (Увелич. $^{4}/_{1}$). Поперечный разрѣзъ черезъ всю толщу нервного. а.—бѣловатыя тѣла, въ изобиліи попадающіяся въ разрѣзѣ и составляющія исходныя стадіи обратнаго развитія растительныхъ фолликуловъ (Kleinzystisches Degeneration) (VI).

Рис. 7. (Увелич. $^{120}/_{1}$). Начальныя стадіи образованія полостей, наблюдаемыхъ въ кнутовидно перерожденномъ нервномъ (VI).

Таблица IV.

Рис. 8. (Увелич. $^{20}/_{1}$). Дальнѣйшія стадіи этой образованія, когда однородная бѣловатая масса проникаетъ во всѣхъ направленіяхъ изъ соединительной ткани (VI).

Curriculum vitae.

Дмитрій Дмитріевичъ Поповъ, потомственный дворянинъ, родился въ г. Дмитріевѣ, Курской губ. въ 1862 г. По окончаніи средняго образованія въ Курской гимназіи поступилъ въ Кіевскій Университетъ Св. Владиміра въ 1883 г.; въ слѣдующемъ году (1884) зачисленъ въ число студентовъ приготовительнаго курса ИМПЕРАТОРСКОЙ Военно-Медицинской Академіи. Въ 1888 году окончилъ курсъ Академіи cum eximia laude и по конкурсу опредѣленіемъ конференціи оставленъ при Академіи для дальнѣйшаго усовершенствованія. Съ этого времени состоитъ ординаторомъ академической акушерско-гинекологической клиники профессора А. И. Лебедева. Лѣтомъ 1889 года состоялъ ординаторомъ Надеждинскаго родовспомогательнаго заведенія и исполнялъ обязанности Академическаго врача. Въ теченіи 1889—1890 г. завѣдывалъ родильнымъ покоемъ клиники. Состоитъ дѣйствительнымъ членомъ общества русскихъ врачей.

Имъ опубликованы слѣдующія работы:

1. Къ вопросу объ инородныхъ тѣлахъ полости матки. «Журналъ Акушерства и Женскихъ болѣзней». Іюль и Августъ №№ 7 и 8. 1889 г.

2. Къ вопросу объ измѣненіяхъ яичниковъ при фиброміомахъ матки (патолого-анатомическое изслѣдованіе). Сообщено въ обществѣ русскихъ врачей 22-го Февраля 1890 года. Эта вторая работа въ болѣе полномъ объемѣ представлена въ настоящее время для полученія степени доктора медицины.

CERRICULUM VITAE.

Дмитрій Дмитріевичъ Поповъ, потомственный дворянинъ, родился въ г. Дмитріевѣ, Курской губ. въ 1862 г. По окончаніи среднаго образованія въ Курской гимназіи поступилъ въ Кіевскій Университетъ Св. Владиміра въ 1883 г. въ слѣдующемъ году (1884) зачисленъ въ число студентовъ приготовительнаго курса ИМПЕРАТОРСКОЙ Военно-Медицинской Академіи. Въ 1888 году окончилъ курсъ Академіи съ званіемъ лаureата по конкурсу опредѣленіемъ конференціи оставленъ при Академіи для дальнѣйшаго усовершенствованія. Съ этого времени состоитъ ординаторомъ академической госпитальной клиники профессора А. И. Лебедева. Затѣмъ 1889 года состоитъ ординаторомъ Надежинскаго родовспомогательнаго заведенія и исполняетъ обязанности Академическаго врача. Въ теченіи 1889—1890 г. занимался родильнымъ покоемъ клиники. Состоитъ дѣйствительнымъ членомъ общества русскихъ врачей.

Имъ опубликованы слѣдующія работы:

1. Къ вопросу объ инородныхъ тѣлахъ полости матки. «Журналъ Акушерства и Женскихъ болѣзней». Іюль и Августъ №№ 7 и 8. 1889 г.

2. Къ вопросу объ измѣненіяхъ яичниковъ при фибромиомахъ матки (патолого-анатомическое изслѣдованіе). Сообщено въ обществѣ русскихъ врачей 22-го Февраля 1890 года. Эта вторая работа въ болѣе полномъ объемѣ представлена въ настоящее время для полученія степени доктора медицины.

I

1

2

a 3

D.r Wertheim ad nat. del.

Металлотипія Ш. Иванова. Петерб. пр. 6 Лр. №1. С.П.Б.

4

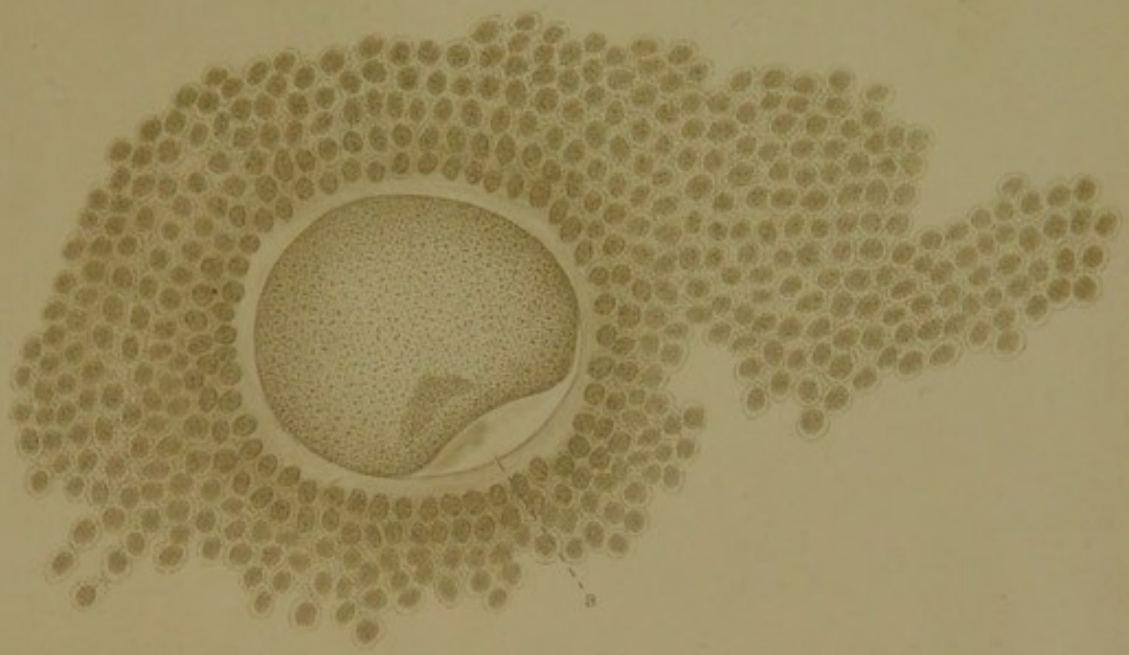

5

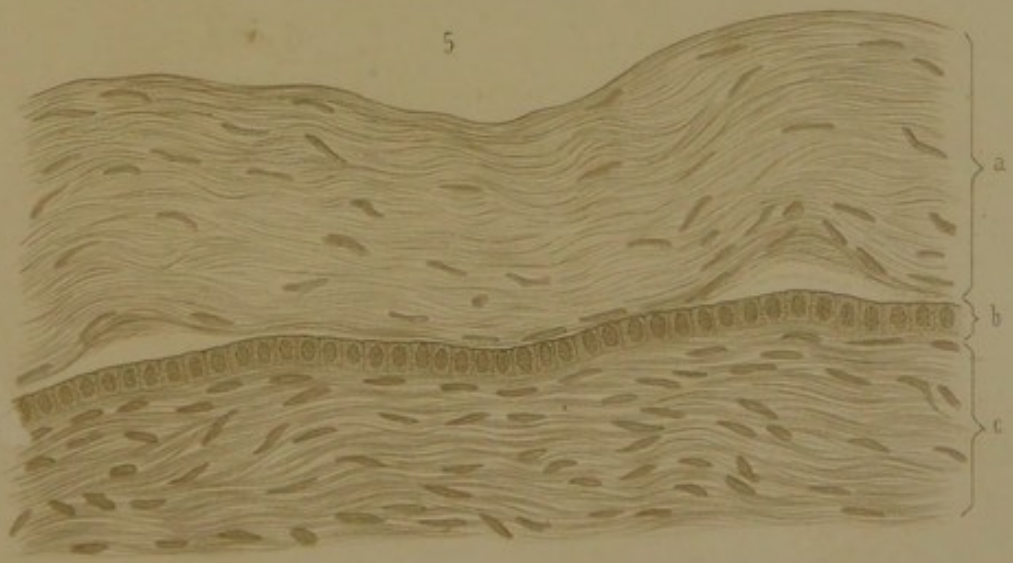

F. Warlich ad nat. del.

Металлографія Ш. Ивансонъ Петерб. ст. Б. Пр. №1. С.П.Б.

6

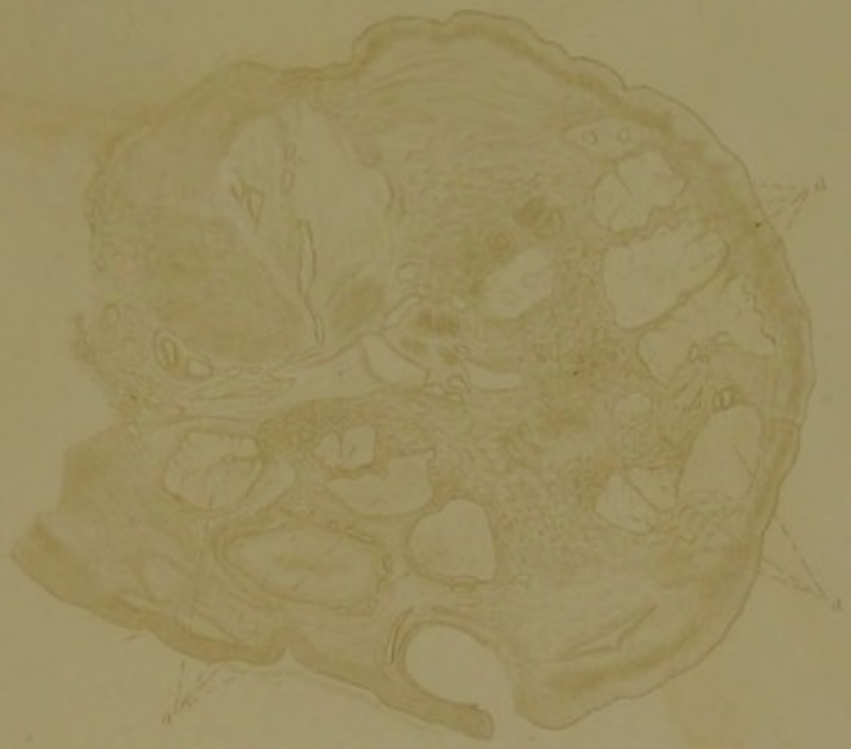

7

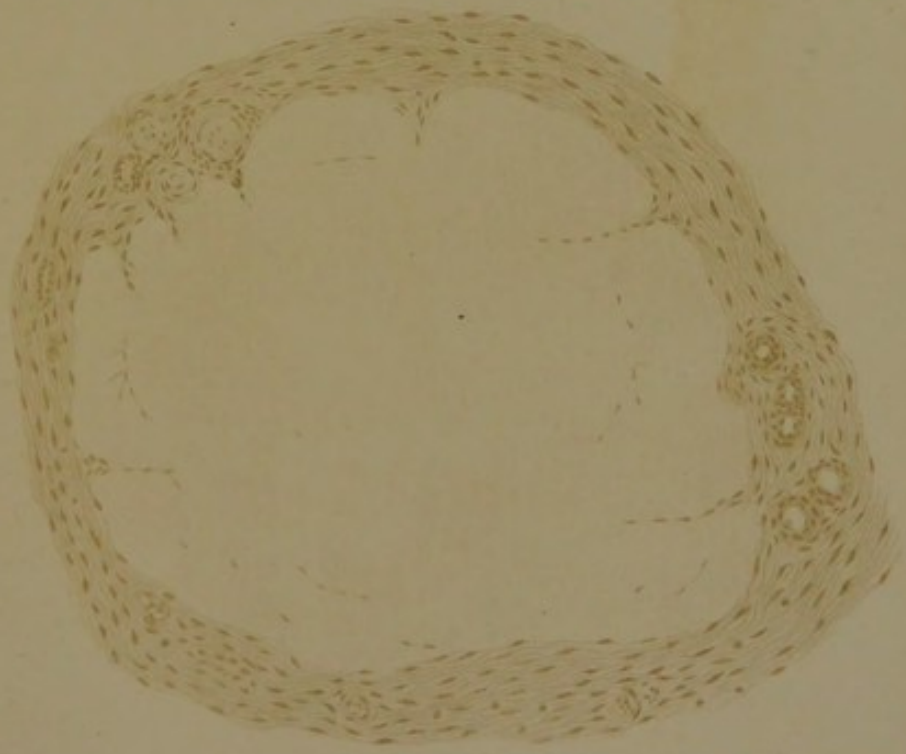

8

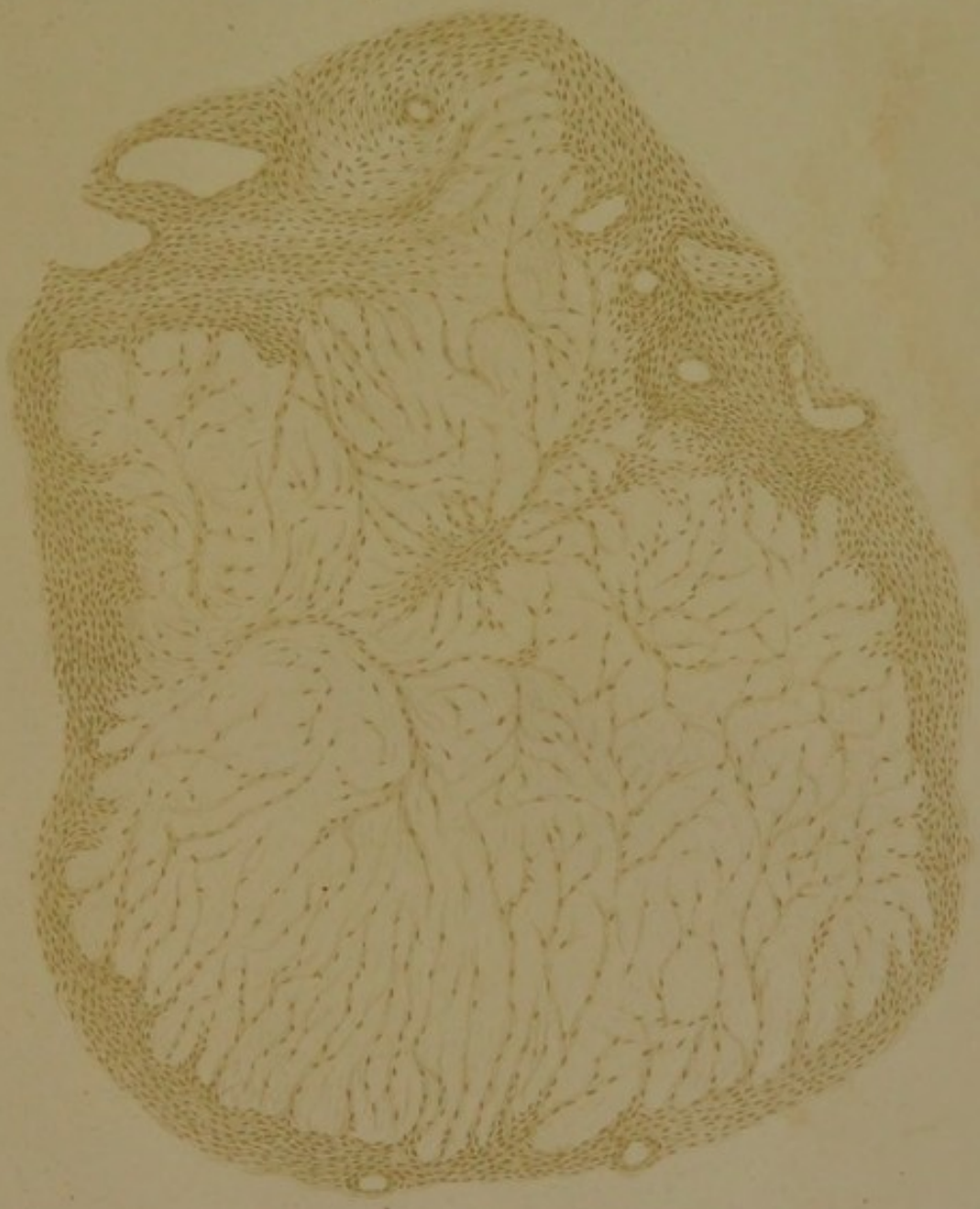

Dr. Wagner ad nat. del.

Monnaie composée H. Francois Sculpt. ex B.Sp. N°1.625