

ÉTUDE

SUR LES

KYSTES HYDATIQUES DU REIN

AU POINT DE VUE CHIRURGICAL

PAR

Le docteur Jules BŒCKEL,

CHIRURGIEN DES HÔPITAUX CIVILS DE STRASBOURG

DIRECTEUR DE LA GAZETTE MÉDICALE DE STRASBOURG

MEMBRE CORRESPONDANT DE LA SOCIÉTÉ DE CHIRURGIE DE PARIS, ETC.

AVEC DEUX PHOTOGRAVURES.

PARIS

ANCIENNE LIBRAIRIE GERMER BAILLIÈRE ET Cie

FÉLIX ALCAN, ÉDITEUR

108, BOULEVARD SAINT-GERMAIN, 108

1887

ÉTUDE

SUR LES

KYSTES HYDATIQUES DU REIN

AU POINT DE VUE CHIRURGICAL

PAR

Le docteur Jules BŒCKEL,

CHIRURGIEN DES HÔPITAUX CIVILS DE STRASBOURG

DIRECTEUR DE LA GAZETTE MÉDICALE DE STRASBOURG

MEMBRE CORRESPONDANT DE LA SOCIÉTÉ DE CHIRURGIE DE PARIS, ETC.

AVEC DEUX PHOTOGRAVURES.

PARIS

ANCIENNE LIBRAIRIE GERMER BAILLIÈRE ET Cie

FÉLIX ALCAN, ÉDITEUR

108, BOULEVARD SAINT-GERMAIN, 108

1887

Strasbourg, imprimerie R. Schultz et Cie. — 3086.

INTRODUCTION.

La thèse de Béraud[1], déjà ancienne, est le seul travail d'ensemble qui ait été publié en France sur les kystes hydatiques du rein.

Si l'anatomie pathologique de cette affection a fait peu de progrès depuis lors, le diagnostic et le traitement, par contre, ont été enrichis d'un certain nombre de données des plus importantes.

L'étude des tumeurs abdominales en général, bien qu'entourée parfois encore de difficultés diagnostiques bien grandes, a fait dans ces dernières années des progrès tels, que la certitude a, dans la majorité des cas, dissipé l'obscurité qui régnait à leur endroit.

La lumière s'est faite peu à peu, grâce surtout à la sécurité que présente aujourd'hui l'ouverture du péritoine, naguère si redoutée par la plupart des chirurgiens.

Sous l'influence de la méthode antiseptique, le champ de la chirurgie abdominale s'est notablement accru. La chirurgie du rein notamment a subi depuis peu une révolution complète. En veut-on la preuve : que l'on compare le jugement sévère porté sur la néphrectomie, par Nepveu, dans une revue critique

---

1. Béraud, *Des Hydatides des reins*. Thèse de Paris, 1861.

récente[1] et les nombreux faits d'extirpation du rein, portés devant le deuxième Congrès français de chirurgie. Ces deux opinions montrent le chemin qu'a parcouru la néphrectomie dans l'espace de dix ans.

Le traitement des kystes hydatiques du rein lui aussi a bénéficié de la grande découverte, à laquelle les noms de Pasteur, d'A. Guérin, de Lister resteront à jamais attachés.

Des méthodes opératoires nouvelles ont été imaginées : des succès parfois inespérés en ont démontré l'efficacité et la réelle valeur.

C'est à mettre en relief ces données nouvelles, que je m'appliquerai dans la présente étude, ayant surtout en vue le côté chirurgical de la question.

Voici comment je compte traiter mon sujet.

Après un aperçu historique très sommaire, je relaterai avec tous les détails qu'elle comporte, l'observation qui m'est personnelle et qui m'a suggéré l'idée de ce travail.

C'est la première opération d'extirpation totale d'un kyste hydatique du rein, combiné ou ayant nécessité la néphrectomie et suivie de guérison.

Aussi bien me permettra-t-on de ne pas la reléguer à l'arrière-plan.

M'appuyant sur cette observation et sur les quelques rares documents que j'ai recueillis (voy. aux Pièces justificatives), je ferai suivre le récit de cette opération de quelques courtes réflexions se rattachant à l'étiologie, à l'anatomie pathologique, aux symptômes et à la marche de l'affection en question.

Je laisserai de côté, dans ces différents chapitres, les faits qui se rapportent à l'histoire naturelle proprement dite du ténia échinocoque, faits aujourd'hui bien étudiés, les mêmes pour tous les échinocoques, à quelque région qu'ils appartiennent.

Je n'entrerai pas dans de longs développements dans cette première partie de mon travail, mon but étant d'attirer plus

---

1. *Arch. gén. de médecine*, 1875.

spécialement l'attention sur quelques points nouveaux ou peu connus.

J'insisterai par contre d'une façon toute spéciale, dans les chapitres suivants, sur le diagnostic et le traitement des kystes hydatiques rénaux, pour montrer où en est la question de nos jours.

Le dernier chapitre comprendra la relation des faits de kystes hydatiques du rein, suivis d'une intervention chirurgicale, les seuls qui me soient réellement utiles dans ce mémoire.

CHAPITRE I.

APERÇU HISTORIQUE.

Les kystes hydatiques du rein ont fait l'objet d'un certain nombre de travaux, parmi lesquels ceux de Rayer[1], de Davaine[2] tiennent incontestablement le premier rang.

Chopart[3], Hubert Backer[4] viennent ensuite.

Ces auteurs leur consacrent quelques pages dans leur mémoire.

Les journaux français et étrangers des années 1850—1855 en contiennent quelques rares exemples.

Le *Medical Times and Gazette* du 17 février 1855 en renferme six cas.

La thèse de Béraud (1861) mérite une mention toute spéciale. Résumant les faits connus dans la science, il apporte sept observations inédites, empruntées pour la plupart à la pratique de ses maîtres et recueillies dans leur service : il y ajoute en outre onze faits, colligés dans les recueils anglais, et inconnus en France. C'est sur un ensemble de trente à quarante cas de kystes hydatiques du rein, bien confirmés, qu'il se base, pour écrire sa monographie.

---

1. Rayer, *Traité des maladies des reins*, t. III, p. 545.
2. Davaine, *Traité des entozoaires*, p. 524.
3. Chopart, *Traité des maladies des voies urinaires*. Nouvelle édition, avec notes, par F. Pascal, t. I, p. 142.
4. Hubert Backer, *On cystic entozoa in the human kidney*. London, 1856.

Jusque dans ces toutes dernières années, c'est à ce travail qu'ont puisé les auteurs qui ont repris la question, sans toutefois y ajouter rien de bien nouveau.

Tout récemment, deux savants allemands ont publié sur le sujet qui nous occupe, des mémoires fort importants.

L'un d'eux, Neisser[1], sans négliger le traitement des kystes hydatiques, en étudie surtout le mode de développement et de propagation.

Simon[2], d'Heidelberg, fort des observations connues et de trois faits personnels, s'attache surtout à décrire et à discuter les différentes méthodes opératoires employées contre cette affection.

J'aurai l'occasion dans la suite de faire de nombreux emprunts à ces écrits.

Depuis la publication de ces brochures, j'ai recueilli un certain nombre d'observations nouvelles, dont la plupart proviennent de l'étranger (Alberts, Baldini, Brodbury, Madelung, etc.).

Le mémoire de ce dernier[3] en renferme à lui seul six, inédites. Fick[4] et Vogt[5] en rapportent également chacun une.

En France, Péan[6] est le seul chirurgien qui nous ait fait connaître un cas opéré à sa clinique; tout récemment son élève, Brodeur, dans sa très remarquable thèse de doctorat, qui constitue un véritable traité des affections chirurgicales du rein[7], en a publié un second exemple, également observé à la clinique de Péan.

---

1. Neisser, *Die Echinococcenkrankheit*, 1877.

2. Simon, *Die Echinococcuscysten der Nieren.* Stuttgart, 1877, F. Enke.

3. Madelung, *Beiträge Mecklemburg. Aerzte zur Lehre von der Echinococcuskrankheit*, p. 131. Stuttgart, 1885, Enke.

4. Fick, *Zur Casuistik des Echinococcus im Menschen.* (*Deutsche Zeitschrift für Chirurgie*, 1886, Bd. XXIV, p. 355.)

5. P. Vogt, *Casuistische Beiträge zur Nierenchirurgie.* (*Deutsche Zeitschrift für Chirurgie*, Bd. XXIV, p. 505.)

6. Péan, *Leçons de clin. chir.*, t. IV, p. 1139. Paris, 1886, Alcan.

7. Brodeur, *De l'Intervention chirurgicale dans les affections du rein.* Thèse de Paris, gr. in-8°.

Je dois ajouter au nom de ce dernier chirurgien celui de Bouilly, qui a publié tout dernièrement une remarquable leçon clinique, basée sur un cas de néphrotomie pratiquée par lui pour un kyste hydatique du rein[1].

Enfin j'ai eu l'occasion de suivre et d'opérer, dans le courant de l'année dernière, une femme atteinte d'un kyste à échinocoques du rein gauche, dont je retracerai l'histoire au chapitre suivant.

La maladie en question étant d'une rareté excessive, comparativement aux kystes hydatiques des autres régions, j'ai jugé utile de reprendre le sujet, en m'attachant surtout et avant tout à bien étudier les points relatifs au diagnostic et au traitement, de beaucoup les plus importants et les plus nouveaux.

Or, les quelques rares documents que j'ai recueillis, m'ont démontré que les méthodes opératoires usitées jusqu'ici, bien qu'inoffensives en apparence, n'en étaient pas moins dangereuses, mortelles même, comme on le verra plus loin.

Je me suis demandé, dès lors, si la chirurgie abdominale, aujourd'hui si audacieuse, si féconde aussi par les résultats qu'elle a à son actif, ne pouvait et ne devait pas entrer pour une part plus large dans le choix des méthodes destinées à combattre cette affection grave, mais heureusement fort rare.

Ce sont les réflexions que j'ai faites à ce sujet que je soumettrai dans un instant à l'appréciation de mes lecteurs, après leur avoir tout d'abord fait connaître l'histoire de mon opérée.

---

1. *Gaz. des hôpit.*, 1886, n° 146.

CHAPITRE II.

OBSERVATION PERSONNELLE.

Premier cas de néphrectomie transpéritonéale pour kyste hydatique du rein, suivi de succès. (*Guérison par première intention absolue* au bout de huit jours[1].)

Mme Madeleine M., 38 ans, habitant Schiltigheim près Strasbourg depuis une dizaine d'années, m'est adressée dans le courant du mois de février dernier, par M. le docteur E. Meyer, pour une tumeur ovarique.

C'est une femme de belle apparence, douée d'embonpoint, de tempérament lymphatique; mariée depuis dix ans, elle a fait il y a six ans une fausse couche. En 1883, elle mit au monde un enfant qui vécut neuf mois; elle accoucha une deuxième fois en juillet 1885, et perdit son enfant au bout de quatre semaines.

En faits d'antécédents héréditaires, rien à noter; pas d'antécédents morbides, à part une métrorragie, il y a sept ans, qui l'obligea à garder le lit pendant cinq semaines.

Depuis quelques années elle ressent des douleurs vagues dans le ventre, surtout en allant en voiture. Trois semaines après sa dernière couche (juillet 1885) elle s'aperçut pour la première fois que son ventre renfermait une boule grosse

---

1. Cette observation a été communiquée à la deuxième session du Congrès français de chirurgie (séance du 20 octobre 1886), à propos de la discussion sur la néphrectomie.

comme un poing d'enfant, qu'elle déplaçait aisément; elle siégeait et se cachait sous les côtes gauches. Au bout de six mois cette tumeur s'était notablement accrue, sans toutefois occasionner d'autre symptôme que de la gêne.

C'est à ce moment que je vis la malade pour la première fois. Voici ce que je constatai : du côté de l'abdomen, qui fixa tout d'abord mon attention, une saillie notable faisant pointe et bombant fortement dans la région du flanc gauche, me permit de reconnaître que j'étais en présence d'une tumeur; elle s'étendait à partir de deux travers de doigt du pubis, dans la fosse iliaque et le flanc jusque sous les fausses côtes gauches, occupant par conséquent toute la moitié gauche de l'abdomen; elle dépassait la ligne blanche, et empiétait de deux travers de doigt sur la moitié droite de l'abdomen.

La forme de cette tumeur est régulièrement ovoïde, à grand axe vertical; son diamètre horizontal est de 36 centimètres; elle remonte à 15 centimètres au-dessus de l'ombilic. Sa mobilité est telle qu'on peut facilement la refouler du côté droit; on sent alors les intestins venir se placer au lieu occupé par la tumeur; les rapports de ces derniers avec la tumeur sont du reste variables; tantôt les intestins se placent au-devant d'elle, tantôt ils la côtoient de chaque côté; tantôt enfin la tumeur semble située au-devant des intestins; le côlon descendant tout particulièrement paraît être placé derrière la tumeur; la percussion tout au moins n'en révèle pas la présence en son lieu habituel.

Sa consistance est élastique; on y perçoit une fluctuation très obscure.

Elle ne paraît pas s'étendre très loin en arrière et semble indépendante de la rate; c'est ce que la palpation et la percussion dénotent, lorsqu'on déplace la tumeur. Circonférence du ventre, 105 centimètres.

Les urines sont acides, non albumineuses, ne renferment aucun dépôt susceptible d'attirer l'attention. L'émission est de 1600 à 2000 centimètres cubes.

L'examen des autres organes ne révèle rien d'anormal. Les fonctions s'exécutent régulièrement; à part un certain degré de constipation, on ne note aucun symptôme particulier.

Diagnostic. — De quelle nature était la tumeur en question; quel était son siège? C'était difficile à dire. Après plusieurs examens attentifs, nous avions conclu à l'existence d'une tumeur à contenu liquide; la ponction exploratrice certes aurait pu nous renseigner sur sa nature; nous ne crûmes pas devoir la faire, pour ne pas nous exposer à blesser les intestins, dont nous n'avions pu déterminer les rapports avec assez de précision. La suite de l'observation prouvera que nous avons agi dans cette circonstance avec prudence.

Restait à déterminer le siège de la tumeur. Ici encore l'on ne pouvait faire que des hypothèses. Ou bien il s'agissait d'un kyste ovarique avec pédicule très long; mais la présence des intestins au-devant de la tumeur, qu'on avait constatée à deux reprises différentes, bien qu'elle ne constitue pas un signe d'une valeur absolue, pouvait jusqu'à un certain point faire écarter cette idée. De tumeur de la rate il ne pouvait être question, comme nous l'avons vu plus haut. Restait la possibilité d'un kyste ou d'un lipome du mésentère, enfin, d'un kyste du rein. C'est à cette idée que nous nous arrêtâmes, avec le plus de vraisemblance, sans oser nous prononcer catégoriquement.

La tumeur ayant augmenté d'une façon très notable depuis six mois, il était à craindre que son accroissement ne fît des progrès de plus en plus considérables; qu'elle ne finît par entraîner des accidents graves, soit en contractant des adhérences, soit en se rompant. Une intervention pratiquée à ce moment aurait eu peu de chances de succès.

Je me décidai en conséquence à faire la laparotomie et à agir suivant les circonstances, quitte à refermer le ventre, s'il y avait impossibilité absolue d'extraire la tumeur. La malade m'avait accordé sa confiance, et fort de cet appoint je fixai l'opération au 16 mars.

Laparotomie suivie de néphrectomie transpéritonéale, le 16 mars 1886. — Précautions anté-opératoires habituelles. Sont présents : MM. les docteurs Lagrange, professeur agrégé à la Faculté de médecine de Bordeaux; G. Levy, médecin en chef de l'hôpital israélite; Scheffer, E. Müller, MM. Schmoll,

élève en médecine, et Kaltenthaler. Ce dernier administre le chloroforme.

Incision de 12 centimètres sur la ligne blanche, passant par l'ombilic. Le péritoine incisé, on aperçoit la tumeur qu'un aide, après avoir écarté quelques anses intestinales, fait saillir vers la ligne médiane, en appliquant les mains sur le flanc gauche et sur l'épigastre. Une anse intestinale aplatie la borde du côté gauche et semble y adhérer; on la récline cependant facilement sans occasionner de déchirures, ainsi que d'autres anses intestinales qui tendent à se porter au-devant de la tumeur. Ces dernières appartiennent à l'intestin grêle; quant à la première, elle représente le côlon descendant et une portion du côlon transverse. Cela fait, on constate que la tumeur est encore recouverte par deux feuillets péritonéaux, qui ne sont autres que les deux feuillets péritonéaux postérieurs, refoulés en avant par la tumeur. Celle-ci est donc rétropéritonéale. Après avoir incisé ces feuillets, j'essaye d'extraire la tumeur, en décollant avec les doigts les replis en question; malgré l'élargissement de la plaie à 20 centimètres, je n'arrive à aucun résultat.

Pour éviter de froisser les intestins, je fais sur la partie la plus saillante de la tumeur, qui paraît maintenant bien fluctuante, une ponction avec le bistouri; un flot de liquide transparent, clair comme de l'eau de roche s'échappe avec violence et inonde le lit de la malade, ainsi que le sol. On arrive à recueillir un litre et demi de ce liquide dans un plat à barbe, le reste pouvant être évalué d'après les dimensions du ventre et du kyste à plus de deux litres. La poche vidée, j'applique une pince hémostatique sur l'ouverture que j'y ai faite et explore l'abdomen à l'aide de la main. Je rencontre bientôt, en suivant la surface externe du kyste, un organe, lisse, uni, qui donne la sensation de la rate ou du rein.

Vers sa partie médiane et postérieure je touche du doigt le hile; j'attire le tout en avant et ai bientôt la preuve qu'il s'agit d'un kyste développé dans le rein. Je constate, grâce à sa mobilité, que le rein a été attiré en avant et un peu en bas par le poids de la tumeur; que de plus, il a subi un mouvement de torsion tel, que son bord convexe regarde presque

directement en avant, tandis que son hile est tourné en arrière. Décollant le péritoine qui le recouvre encore, j'arrive aisément au hile, dont on aperçoit très nettement les vaisseaux. Séparant ces derniers des enveloppes celluleuses qui les entourent, je lie à l'aide d'une aiguille de Dechamps successivement deux grosses veines, l'artère et finalement l'uretère, craignant d'avoir un pédicule trop volumineux en comprenant ces vaisseaux dans une seule et même ligature.

Différentes enveloppes de nouvelle formation unissent encore la paroi du kyste et la capsule du rein qui lui fait suite à la face postérieure du péritoine; on les décolle facilement à l'aide des doigts. Vers le bord supérieur et postérieur du rein, des adhérences plus épaisses et plus vasculaires sont divisées entre deux ligatures perdues à la soie phéniquée. Il y en a en tout une quinzaine. Cela fait, le rein peut être facilement amené au dehors : une dernière ligature jetée sur une grosse veine située dans une adhérence inférieure le libère entièrement et permet de l'extraire.

L'hémostase a été parfaite : la malade n'a perdu qu'une quantité de sang insignifiante. Suture profonde de la paroi, péritoine y compris, avec soie phéniquée. Suture superficielle en 8 de chiffre. Pas de suture des feuillets péritonéaux postérieurs. Drain à l'angle inférieur de la plaie. Pansement avec gaze iodoformée, coton hydrophile, maintenus par une bande de tarlatane apprêtée.

Durée de l'opération, chloroforme et pansement compris : une heure et demie.

La malade réveillée se sent à son aise; elle ne se plaint que de vives douleurs dans les pieds. Après examen et enquête, on constate avec stupéfaction qu'une infirmière a placé par mégarde une bouillotte brûlante dans le lit de la malade, et qu'il en est résulté des brûlures très étendues et très profondes.

Du côté du ventre, il n'y a pas le moindre symptôme anormal durant la journée; l'opérée a quelques hoquets et c'est tout. A quatre heures du soir, elle urine spontanément. Glace à l'intérieur.

Le 17. Temp. matin 37,6, P. 84; émission de l'urine : 800 centimètres cubes. Soir 38,2, P. 92.

Ventre normal; ni nausées, ni vomissements. Miction spontanée : urines rosacées.

Bouillon par cuiller à bouche. Glace.

Le 18. Gaz par l'anus. Ventre indolore.

Premier pansement pour enlever le drain et les épingles sauf deux.

Temp. matin 37,2, P. 88; émission de l'urine : 850 centimètres cubes. Soir 37,4, P. 90.

Le 19. Les urines sont sanglantes et contiennent plusieurs caillots de sang avec un abondant dépôt d'urates. État général satisfaisant.

Temp. matin 37,6, P. 88; urines : 900 centimètres cubes. Soir 37,7, P. 92.

Lait. Bouillon.

Le 20. Les urines sont moins sanglantes, mais encore bien sanguinolentes. Gaz par l'anus.

Temp. matin 37,6, P. 84; urines : 950 centimètres cubes. Soir 37,5.

L'analyse des urines faite par M. Musculus, pharmacien en chef des hôpitaux civils, donne à la date du 20 mars (cinquième jour) :

Émission : 950 centimètres cubes. Densité : 1028. Urée : 44,80 par litre.

Albumine due à la présence du sang dans l'urine.

Le 21. Temp. matin 36,5. Soir 36,5. Émission de gaz par l'anus. On prescrit une cuillerée à café de poudre de réglisse à prendre le soir.

Analyse des urines. Émission : 1000 centimètres cubes. Densité : 1026. Urée : 41,60.

Globules de pus; cylindres; traces d'albumine; le sang tend à disparaître.

Le 22. Deux selles dans l'après-midi. Apyrexie.

Émission des urines : 1000 centimètres cubes. Densité : 1026. Urée : 39,98. Albumine et sucre : 0.

Coloration normale.

Le 23. Selle spontanée. On commence l'alimentation de l'opérée. Émission d'urine : 1000 centimètres cubes.

Le 24. Deuxième pansement pour enlever les trois dernières épingles. Réunion par première intention absolue.

Urines : 900 centimètres cubes.

Le 25. Urines : 1100 centimètres cubes.

Le 26. Urines : 1300 centimètres cubes.

Le 27. Émission : 1000 centimètres cubes. Densité : 1019. Urée : 20,48. Albumine : 0,04 gr. par litre.

Rougeur de la face; papules d'urticaire disséminées autour des paupières; œdème de ces dernières.

Le 28. Urine : 1800 centimètres cubes.

Le 29. Urines : 2000 centimètres cubes. Densité : 1015. Urée : 16,64 (par litre); 33,28 en vingt-quatre heures. Albumine : traces.

La bouffissure de la face a disparu; état général des plus satisfaisants; n'étaient les eschares dues aux brûlures signalées plus haut, la malade pourrait se lever d'ici quelques jours.

J'ajoute, pour compléter l'observation, que vers la troisième semaine une phlébite suppurée, partie des brûlures non encore cicatrisées du pied droit, entraîna la formation d'un vaste phlegmon de la cuisse, qui nécessita une série d'incisions. La cicatrisation complète ne s'effectua qu'au bout de deux mois et demi.

La malade quitta la maison de santé vers la fin du mois de mai.

Le 1er juillet je la présentai à l'assemblée annuelle des médecins du Bas-Rhin. (Voy. *Gazette médicale de Strasbourg*, 1886, n° 8.)

Depuis lors sa guérison ne s'est pas démentie un seul instant.

La miction est normale et l'analyse des urines ne décèle rien de particulier.

Analyse de la tumeur (rédigée d'après l'examen et les notes fournies par M. de Recklinghausen).

Le rein mesure 13 ½ centimètres de longueur. Son extrémité inférieure large de 6 ½ centimètres est libre et présente l'aspect normal; son épaisseur est de 4 centimètres. Toute la moitié supérieure du rein est très notablement atrophiée; elle présente l'aspect d'une lame mesurant à peine 1 centimètre d'épaisseur.

La membrane d'enveloppe a les dimensions d'une tête d'enfant; elle est située sur le bord convexe du rein gauche, et n'empiète ni sur le bord supérieur ni sur le bord inférieur de l'organe. Sa base très large est implantée dans le rein; elle est constituée par un tissu épais et résistant; sa partie saillante au contraire est mince et presque transparente. L'incision de la membrane proprement dite laisse écouler un liquide clair très légèrement citrin. Cette poche hydatique est ronde, lisse, blanche; elle est libre et n'adhère en aucun point à la membrane adventice; le liquide qu'elle renferme examiné au microscope décèle, quatre heures après l'opération, des hydatides doués de quelques mouvements.

La paroi externe de la poche d'enveloppe ne se rend pas seulement vers la substance rénale, mais elle permet de reconnaître deux couches fibreuses distinctes, dont l'externe n'est autre que la capsule fibreuse du rein; ce qui le prouve, c'est qu'extérieurement elle est entourée par la capsule adipeuse, et qu'en outre elle se confond avec cette capsule fibreuse sans la moindre ligne de démarcation (v. les planches annexées à ce mémoire); la couche interne se continue avec la couche précédente sans qu'il soit possible de les séparer.

Au niveau de la base, la membrane interne pénètre dans la substance du rein; elle s'épaissit à ce niveau, au point d'atteindre 2 à 3 centimètres d'épaisseur. Sa surface interne devient rude et bosselée à cet endroit; sa surface externe n'est plus bien délimitée; le microscope prouve que cette partie est formée aux dépens d'un tissu fibreux épais, blanchâtre, appartenant au rein.

Au niveau du hile, ce tissu comprime calices et bassinets, mais en est toutefois bien distinct. Les calices sont en partie transformés en tissu fibreux; deux uretères émergent du bassinet.

Il n'entre pas dans mon plan de discuter ici les points essentiels de cette observation; ces détails trouveront naturellement leur place dans les chapitres suivants.

La technique opératoire proprement dite ne m'arrêtera pas

non plus; après ce que j'en ai dit, en retraçant l'histoire de ma malade, je peux être bref; d'autant plus que cette question vient d'être traitée de main de maître par M. Ledentu, dans un remarquable travail publié tout récemment dans la *Revue de chirurgie*[1]. Je tiens cependant à faire quelques courtes remarques.

L'incision d'abord. J'ai jugé plus avantageux de la faire sur la ligne médiane, bien que l'opération n'eût pas été réglée à l'avance et que le diagnostic fût resté en suspens. Mais les dimensions de la tumeur, sa mobilité très grande qui permettait de la refouler jusque dans le flanc opposé, ne permettaient pas l'hésitation. Je n'ai pas eu à regretter dans la suite d'avoir adopté cette région, que je considère comme le véritable lieu d'élection pour l'exploration, voire l'extirpation des tumeurs abdominales volumineuses.

Le champ opératoire est parfaitement libre, accessible; comme on l'a vu, j'ai pu dégager la tumeur avec la plus grande aisance.

Du côté des intestins je n'ai pas eu la moindre difficulté. Un aide les maintint écartés à l'aide d'une serviette chaude; le côlon descendant, qui adhérait légèrement au kyste du côté externe, fut libéré et récliné en dehors.

Je constatai alors que la tumeur était rétropéritonéale. Le feuillet postérieur du péritoine qui la coiffait, une fois incisé, j'évacuai par la ponction environ 3 à 4 litres d'un liquide clair comme de l'eau de roche.

A ce moment commencèrent les difficultés: la poche kystique attirée en avant ne put être extraite à cause des adhérences qui l'unissaient aux parties voisines, au péritoine principalement; ces adhérences, dont les unes renfermaient d'énormes vaisseaux, furent libérées, après ligatures perdues (en tout une vingtaine), et dès lors on put attirer le kyste au dehors. On constata que le rein en était le point de départ. Cet organe avait subi un déplacement assez considérable; le poids de la tumeur l'avait fait sortir de sa loge et l'avait pro-

1. Ledentu, *Technique de la néphrectomie.* (*Rev. de chirurg.*, 1886, nos 1 et 2.)

jecté en avant et en bas; de plus, il lui avait imprimé un mouvement de torsion tel que son bord connexe regardait directement en avant, le hile étant tourné en arrière.

Grâce à sa mobilité, je pus l'amener vers la paroi abdominale antérieure et faire avec facilité la ligature du pédicule. Je crus plus prudent d'appliquer un fil sur chacun des vaisseaux (veine, artère et uretère), que je sectionnai ainsi entre deux ligatures.

Je n'ai pas cru devoir faire la réunion de la plaie péritonéale postérieure, pour ne pas prolonger les manœuvres, comptant que la cicatrisation se ferait vite, ce qui eut effectivement lieu.

Quant au drainage *lombaire*, recommandé par Péan, il m'a également paru superflu, après la désinfection de la cavité qui logeait le rein.

Ma ligne de conduite, en ce qui concerne ces différents points, a, ce me semble, été correcte, comme l'ont prouvé les suites si simples, si bénignes de l'opération.

L'apyrexie, en effet, a été complète, ainsi que le démontre la courbe thermique; huit jours après ce grave traumatisme, ma malade était complètement guérie; elle l'est restée depuis lors.

La sécrétion urinaire est normale et l'état général est des plus satisfaisants à l'heure actuelle (un an après l'opération).

CHAPITRE III.

ÉTIOLOGIE.

RARETÉ DES KYSTES HYDATIQUES DU REIN. — CAUSE DE CETTE RARETÉ. — MODE DE PROPAGATION DU PARASITE.

Les documents que j'ai recueillis, y compris mon observation, sont au nombre de vingt et un. Ce sont, je le répète, les seuls cas où l'on soit intervenu; les seuls aussi, sur lesquels je me baserai dans le cours de ce travail[1].

Il ne faut pas s'étonner de cette pénurie de renseignements, car on sait que les kystes hydatiques du rein sont rares.

Pour ne citer que quelques chiffres, je rappellerai que Davaine (*loc. cit.*), sur un total de 566 cas de kystes à échinocoques, n'en a trouvé que 30 concernant les reins; Neisser (*loc. cit.*), sur 983 cas de kystes à échinocoques divers, n'en a relevé que 80 appartenant aux reins, contre 451 localisés dans le foie.

D'après Thomas[2], la proportion serait encore plus faible. Sur 307 individus morts en Australie, d'échinocoques divers,

---

1. Brodeur, dans sa thèse (*loc. cit.*), ne cite que 3 cas de kystes hydatiques du rein; des recherches très laborieuses m'ont permis d'en recueillir 20.

2. Thomas, *Hydatid Disease in Australia.* (*Lancet*, 1879, vol. I, p. 297 et *Centralbl. f. Chir.*, 1879, p. 406.)

de l'année 1867 à 1877, cet auteur n'a constaté que 2 cas pour les reins, tandis que le foie figure pour 166 cas et les poumons pour 53.

Si les observations d'échinocoques du rein sont rares, plus rares encore sont celles où la chirurgie a dû intervenir.

En effet, l'affection ne cause par elle-même que peu de désordres; son début est insidieux, les symptômes qu'elle peut engendrer sont à peu près nuls.

Si elle compromet l'existence, ce n'est qu'au bout d'un temps fort long. Aussi ne devons-nous pas être surpris de voir que la maladie a été méconnue pendant la vie, ignorée même dans un grand nombre de cas, alors que l'autopsie seule en a révélé l'existence.

D'autres fois la marche de l'affection est différente. Le kyste en se développant tend à se rompre spontanément. Le cas le plus favorable est celui où la rupture se fait vers le point le moins résistant; c'est également et fort heureusement le cas le plus fréquent : ce point de résistance moindre est le bassinet. Or, lorsqu'il y a communication du kyste avec le bassinet, le diagnostic se fait aisément : la présence des hydatiques dans les urines est un signe qui fait rarement défaut; cependant il peut manquer et être la source d'erreurs préjudiciables, comme nous l'établirons plus loin.

Quoi qu'il en soit, il est rare que les chirurgiens aient cru devoir intervenir dans ces circonstances, comptant sur une guérison toute naturelle. Je dirai plus loin ce qu'il faut penser de cette manière de voir, plus théorique que réelle.

Cela dit, comment se fait-il que les échinocoques, relativement fréquents dans d'autres régions, se localisent si rarement dans les reins ?

A-t-on cherché à se rendre compte de ce fait ? A-t-on expliqué la rareté des kystes hydatiques du rein et la cause de cette rareté ? A en juger par la lecture de l'article *Rein* (*Échinocoques du rein*, p. 298) du *Dictionnaire encyclopédique des sciences médicales*, il semble que ce problème, bien qu'ayant été posé, n'en ait pas moins jusqu'ici trouvé de solution. C'est ce qui ressort clairement de la phrase suivante : « Nous ignorons encore les conditions spéciales en vertu des-

« quelles le développement des échinocoques a lieu dans tel « organe plutôt que dans tel autre, et cela avec des différences « notables..... »

Pour résoudre cette question, faisons appel à l'anatomie. Mais auparavant, rappelons en quelques mots le mode de propagation du parasite.

On sait que les vésicules hydatiques que l'on rencontre dans l'organisme humain, sont les embryons du ténia qui vit dans l'intestin du chien (Siebold).

Les embryons sont expulsés de l'intestin du chien soit par les vomissements, soit par les matières fécales. Ils passent alors dans le corps de l'homme par transport direct : des exemples bien avérés mettent ce point hors de conteste. J'en rappellerai quelques-uns. Kortüm, Madelung (voy. *Pièces justificatives*) citent des cas de kystes hydatiques chez des personnes habituées à vivre en contact avec les chiens ; chez l'une d'elles on note l'habitude qu'avait la malade de manger dans la même assiette que son chien ; chez d'autres une simple caresse, un baiser semble avoir favorisé le transport en question.

Dans d'autres circonstances le transport, pour en être moins direct, n'en est pas moins évident ; c'est ainsi que l'eau, la source d'un puits, peuvent être infectées par les matières fécales renfermant des œufs de ténia, leur servir de véhicule et créer ainsi une source de contamination (Neisser).

Pour en finir avec cette question étiologique, rappelons encore que le traumatisme, ainsi que l'a établi Kirmisson[1], a été invoqué dans le mode de production ou mieux de développement de ces kystes. Si quelques faits semblent favorables à cette opinion, en ce qui concerne les kystes superficiels, ceux des muscles par exemple, j'estime que pour les kystes du rein cette cause ne saurait être invoquée. Tout au plus pourrait-on peut-être admettre l'influence de la grossesse dans le mode de production des kystes rénaux. C'est une opinion risquée, j'en conviens ; mais comment ne pas se défendre d'un pareil sentiment, et ne pas voir une relation de cause à effet, lorsque sur 21 cas on trouve la grossesse signalée 6 fois comme

1. Voy. *Arch. gén. méd.*, 1883, S. XII, p. 513.

ayant précédé ou marqué le début de l'apparition de la tumeur (voy. Obs. I, II, VII, XI, XIII et la mienne). Quoi qu'il en soit de ces théories, le fait du passage du ténia de l'intestin du chien dans celui de l'homme subsiste.

Reprenons l'anatomie après cette parenthèse, et voyons les différentes voies que peut suivre l'œuf du ténia pour infecter l'économie.

Avec Neisser nous les rangerons sous quatre chefs principaux :

1° Les œufs du ténia traversent les vaisseaux chylifères et se rendent dans les ramifications de la veine-porte : c'est ce qui explique la fréquence des kystes hydatiques du foie et la participation constante du foie dans les cas de kystes multiples.

2° Les germes pénètrent dans les lymphatiques du mésentère et s'y fixent (kystes du mésentère).

3° Ils circulent dans le réseau lymphatique capillaire, arrivent dans des vaisseaux de plus en plus gros et de là se rendent dans les cavités séreuses (la communication de ces cavités avec les réseaux lymphatiques a été démontrée pour le péritoine par Recklinghausen, Ludwig, pour la plèvre par Dybkromsky), en donnant naissance aux kystes hydatiques du péritoine, de la plèvre.

4° Au lieu de s'arrêter dans les lymphatiques du mésentère, les œufs traversent ces vaisseaux pour se rendre dans le canal thoracique, la veine jugulaire et le cœur droit; de là ils pénètrent dans l'artère pulmonaire et engendrent les kystes hydatiques du poumon. Mais ils peuvent continuer leur trajet à travers les veines pulmonaires, pénétrer dans le cœur gauche et de là dans la circulation générale. C'est de cette façon que, par l'intermédiaire des artères coronaires, se développent les kystes hydatiques du cœur; par celui des autres branches de l'aorte les kystes du cerveau, des muscles striés, de la rate et finalement du rein.

La voie qu'ont à parcourir les échinocoques pour arriver au rein est donc fort longue : aussi s'arrêtent-ils le plus souvent en chemin. C'est là l'explication qui me semble la plus rationnelle pour expliquer la rareté des kystes rénaux.

CHAPITRE IV.

NOTIONS D'ANATOMIE PATHOLOGIQUE.

SITUATION ET RAPPORTS.

Je ne m'arrêterai pas à décrire le processus inflammatoire qui se fait autour de l'échinocoque arrivé dans le rein. Ce processus, bien connu aujourd'hui, s'établit aux dépens de la prolifération de l'atmosphère celluleuse du rein et aboutit à la formation du kyste adventice; celui-ci renferme dans son intérieur la membrane à échinocoque proprement dite.

C'est d'habitude dans la substance corticale du rein que se développe le kyste; exceptionnellement il se localise dans la substance médullaire, ainsi que le prouve le fait de Hinckeldeyn (Obs. XIII); il peut également se rencontrer dans la capsule adipeuse comme dans un cas de Simon (Obs. IV) et un autre de König (Obs. VII); enfin le tissu cellulaire périrénal n'en est pas exempt (Obs. XX). Dans certains cas il est presque impossible d'en déterminer le siège anatomique, même sur le cadavre (Obs. III), à plus forte raison sur le vivant.

Dans la majorité des cas un seul rein est atteint et le plus souvent le gauche, généralement on ne trouve qu'un kyste unique. Dans ces conditions il acquiert un volume considérable, qui n'est pas sans entraver les fonctions du rein. On trouve alors sa substance atrophiée (Obs. XIII et la mienne), quelquefois même convertie en une vaste poche renfermant la membrane hydatique.

Le rein congénère subit alors tout naturellement un travail

d'hypertrophie (Obs. XIII) pour suppléer à la fonction de l'organe atteint.

Le plus souvent, comme l'ont établi les auteurs, le kyste se développe vers le bassinet, c'est-à-dire vers le lieu de moindre résistance ; exceptionnellement vers la capsule du rein. Lorsqu'il siège vers la surface de l'organe, il peut entraîner la rupture de la capsule propre, par excès de distension : celle-ci se confond alors avec la paroi du kyste et il est impossible de séparer les deux feuillets en question, tant la soudure est intime. (Voy. mon Obsvervation.)

Lorsque le kyste a atteint un certain volume, il tend à envahir la cavité abdominale, refoulant au-devant de lui et se coiffant des replis du mésentère ou du mésocôlon. Comme toute tumeur rénale, il est situé dans l'espace sous- ou rétro-péritonéal. Il peut aussi, mais plus rarement, faire saillie du côté des lombes ; la résistance plus grande des aponévroses denses de la masse sacro-lombaire rend compte de la rareté des kystes dans cette région, comparée à leur fréquence dans un point quelconque de l'abdomen.

Sur les 20 cas que j'ai recueillis, la tumeur occupait en effet l'abdomen 18 fois, tandis qu'elle ne siégeait qu'une seule fois dans la région rénale (Obs. VIII) ; une fois elle occupait simultanément les deux régions (lombes et flanc dans l'Obs. XIV, Péan).

Par son développement et son poids, la tumeur peut amener un déplacement plus ou moins prononcé du rein, le rendre jusqu'à un certain point *flottant*, comme je l'ai constaté dans l'observation qui m'est personnelle. Dans ce cas elle déplace le côlon qui, au lieu d'être situé en avant du kyste, se trouve refoulé à gauche ou à droite ; les rapports du côlon sont d'ailleurs des plus variables et l'on ne saurait toujours s'en rapporter à eux pour établir le diagnostic.

Dans l'Observation I les rapports du côlon descendant étaient bien tels que je viens de le dire : l'intestin bordait le côté gauche de la tumeur, qui l'avait littéralement aplati.

Le kyste enfin peut contracter avec les organes voisins des adhérences telles, qu'en vouloir tenter l'extirpation serait une entreprise très risquée. Les faits d'Albers, de Spiegelberg, de Hinckeldeyn doivent être rappelés ici.

C'est d'ordinaire avec le mésentère et les intestins que se font les adhérences; lorsqu'elles ne sont pas très anciennes, ni très serrées, on peut les diviser sans peine, comme j'ai pu le faire chez mon opérée, en suivant les errements connus.

Les adhérences entre le kyste et la rate, le foie ou l'estomac, voire même l'aorte (Obs. XIII), bien qu'infiniment plus rares, n'en ont pas moins été signalées.

Du côté de la sécrétion urinaire les symptômes sont généralement nuls, étant donné que le kyste est clos. Lorsque l'urine renferme du sang ou du pus, c'est qu'on a affaire à une néphrite ou à une pyélite concomitante.

La quantité d'urine, elle aussi, est normale dans les kystes clos, car l'affection ne porte généralement que sur un seul rein, voire même sur une zone limitée de l'organe.

CHAPITRE V.

MARCHE.

Les kystes hydatiques des reins, comme ceux des autres régions, exigent des mois et des années pour arriver à un développement tel, qu'ils se révèlent à nos moyens d'investigation. Dans le cas de Nélaton, le kyste avait atteint au bout de cinq mois des dimensions suffisantes pour être reconnu. Chez ma malade la tumeur est devenue perceptible entre trois et cinq mois. D'ordinaire ce n'est qu'à un moment beaucoup plus éloigné qu'elle devient apparente, si tant est que l'on puisse considérer les quelques vagues douleurs ressenties par les malades comme le début de l'affection. C'est ainsi que les renseignements fournis à cet égard, par les faits que j'ai relevés, nous donnent comme durée une période variant de un an à huit ans; le plus souvent c'est entre dix-huit mois et deux ans que les kystes acquièrent un volume appréciable. Très exceptionnellement c'est à une époque beaucoup plus tardive qu'ils deviennent sinon toujours menaçants pour la vie, du moins très gênants pour ceux qui en sont atteints. Madelung cite l'observation d'une femme (Obs. XV) qui depuis seize ans portait dans le ventre une tumeur qui ne lui causait pas la moindre souffrance; ce ne fut qu'au bout de cette longue suite d'années qu'elle ressentit pour la première fois des douleurs le long de l'uretère. Ces douleurs, rappelant les coliques néphrétiques, aboutirent à l'expulsion d'hydatides par les urines. La malade soumise à une opération, qui consista à inciser le kyste et à le suturer à la peau, se remit parfaitement de cette intervention.

Il ne audrait pas croire pourtant que les sujets porteurs pendant de si longues années d'un kyste hydatique ne subissent finalement les atteintes de leur mal. Si l'opérée de Madelung a été particulièrement favorisée, je n'en pourrais dire autant de celle de König (Obs. VII).

Il s'agit, dans ce cas, d'une femme qui vécut dix-sept ans, ayant dans le côté droit de l'abdomen un kyste hydatique du rein, reconnu d'ailleurs à l'autopsie seulement. Une double ponction, suivie de l'incision des tissus intermédiaires, faite au bout de ce temps, alors que la malade était épuisée et cachectique au plus haut degré, entraîna sa mort au bout de seize jours.

L'intervention certes ne saurait être ici incriminée; car le même auteur cite le cas d'un homme qui pendant des mois rendit des hydatides par les urines et qui finit par mourir épuisé, sans que l'on eût rien tenté pour sa guérison (Obs. CXLVI in Madelung *loc. cit.*).

D'autres auteurs encore ont observé des cas analogues; ce fait n'a rien qui doive surprendre et l'on comprend que, chez les sujets d'un certain âge, la terminaison fatale doive s'observer quelquefois.

En effet, lorsque la tumeur remplit l'abdomen, elle finit par comprimer les organes digestifs; la nutrition ne se fait pas ou se fait mal: première source de dépérissement. Puis le diaphragme se trouve refoulé: les fonctions de la respiration et de la circulation sont entravées (Obs. XVIII); la cachexie s'en mêle, et le malade ne tarde pas à succomber.

Il ne faudrait pas croire cependant que tous les cas de kystes hydatiques des reins évoluent d'une manière aussi funeste; ce n'est même qu'exceptionnellement qu'ils suivent cette marche.

Quelle en est la raison? C'est tout simplement parce qu'ils restent rarement clos. Le plus souvent, en effet, ils contractent des adhérences avec les organes voisins et finissent par les perforer. Le contenu du kyste s'échappe au dehors et la guérison peut se faire spontanément, comme on en a observé des exemples. Sans doute, ce travail d'élimination peut être fort long, s'accompagner de troubles divers, nécessiter des inter-

ventions variées; le kyste peut se refermer avant d'être entièrement vide. Dans ce cas la tumeur se reproduit pour se rouvrir bientôt après et ainsi de suite. Il peut se passer ainsi des années, avant que la guérison soit définitive.

L'observation suivante, que j'emprunte aux *Archives générales de médecine*[1], me paraît des plus instructives sous ce rapport. Je crois utile de la résumer ici :

Obs. Il s'agit d'un négociant de 31 ans, syphilitique, observé par Mosler. Depuis près de trois ans il évacue des hydatides par les voies urinaires. Avant l'émission de la première vésicule, il y avait eu déjà pendant une période de trois ans des douleurs lombaires, des coliques, quelques fins graviers dans l'urine, de sorte qu'on avait songé à la lithiase rénale.

Au mois de mars 1885 le sujet éprouva de vives souffrances à la région lombaire droite, avec irradiation le long de l'uretère, albuminurie passagère. Symptômes de catarrhe gastro-intestinal. Nouvelles coliques. Puis amélioration et exeat le 7 mai.

Le 16, nouvel incident. Le jet d'urine fut coupé brusquement, puis, sous l'influence des contractions, le malade projeta avec une extrême violence une vésicule hydatique. Ensuite il émit deux litres d'urine savonneuse.

Longue période de repos après l'émission de cette première hydatide.

En janvier 1886 les coliques reparurent. Trois semaines après l'accès, évacuation de la seconde vésicule, grosse comme un œuf de poule. En mars une troisième hydatique est émise.

La quatrième se présenta huit jours après cette dernière; elle était plus volumineuse que les autres, interrompit le jet de l'urine, et ne put traverser l'urèthre qu'après cathétérisme.

Au mois de mai 1886, nouvelles évacuations se répétant encore en juillet; à ce moment on constata de l'urticaire et du gonflement des deux genoux, ainsi que des palpitations et des vomissements.

Enfin le 18 décembre une colique intense, avec irradiations

---

1. *Arch. gén. méd.*, juillet 1886 et *Soc. méd. de Greifswald*, février 1886.

douloureuses au testicule droit, fut suivie de l'émission d'une trentaine de petites vésicules. Il est impossible d'affirmer que l'évacuation des hydatides soit terminée.

L'histoire du malade ne permet pas de mettre en doute l'existence d'un kyste hydatique du rein droit, bien que les signes locaux fassent défaut. Il n'y a pas de tumeur; on provoque seulement de la douleur en explorant la région lombaire droite.

Malgré la longue durée de la maladie (en tout six ans) et la fréquence des accès douloureux, l'état général du sujet paraît bon; les fonctions digestives s'accomplissent normalement.

D'une manière générale, la perforation des kystes rénaux dans les organes voisins peut être considérée comme une règle qui ne souffre que peu d'exceptions.

Sur 64 cas recueillis par Béraud, cette perforation s'est produite 48 fois. La communication avec le bassinet est celle que l'on observe le plus fréquemment. J'en ai donné la raison plus haut.

J'ai dit également que la guérison était considérée comme certaine, lorsque le kyste se rompait dans le bassinet. Or, il est loin d'en être toujours ainsi.

Béraud a fait justice de cette allégation en démontrant d'une part, que dans certains cas la suppuration peut envahir le kyste et que, lorsqu'on n'intervient pas, la fièvre hectique, la septicémie entraînent la mort.

D'autre part il a fourni des renseignements précis sur 29 cas de perforation de kystes hydatiques dans le bassinet. Voici les données auxquelles il est arrivé:

Sur les 29 cas en question, il n'y a eu que 6 guérisons bien confirmées; 6 cas de non-guérison; 7, sur lesquels on n'a pas eu de renseignements; et enfin 10 cas de morts (7 de marasme, 1 de cachexie cancéreuse, 1 de phtisie, 1 de perforation dans le poumon).

Nous saurons donc à quoi nous en tenir désormais sur ces

cas de soi-disant guérisons spontanées, consécutives à la rupture des kystes rénaux dans le bassinet; et, forts de ces données précieuses, nous aurons les coudées franches pour agir et légitimer notre intervention dans certains cas déterminés (Obs. de Péan).

La perforation dans le bassinet est la plus fréquente; elle n'est pas la seule; les cas de perforation dans les intestins ont été notés 4 fois et ont fourni 1 mort; dans les aponévroses du dos 3 fois avec 3 guérisons; dans les poumons 2 fois avec 2 morts. L'ouverture d'un kyste hydatique du rein dans le péritoine n'a jamais été observée, pas plus dans les observations de Béraud que dans celles de Simon.

CHAPITRE VI.

SYMPTOMES.

Au début les kystes à échinocoques du rein échappent à toute investigation. A une certaine période de leur développement, ils forment une tumeur indolore, qui émerge d'habitude de l'un ou l'autre hypocondre. A mesure que cette tumeur augmente de volume, elle tend à occuper la cavité abdominale, qu'elle finit par remplir dans une plus ou moins grande étendue. Parfois elle empiète sur la région rénale et occupe de préférence l'un des flancs.

Sa forme est généralement arrondie, ovoïde, lisse; elle est douée d'une mobilité assez grande, à moins que des adhérences ne la fixent aux organes voisins. Dans un certain nombre de cas, on y a constaté une fluctuation bien évidente (Obs. II, III, VI, X, XI). Dans d'autres la fluctuation est obscure. C'était le cas chez ma malade ; d'autres fois enfin, ce symptôme peut faire absolument défaut et en imposer alors pour une tumeur solide. C'est ce qui est arrivé pour l'opéré de Hinckeldeyn (Obs. XIII), où le diagnostic posé fut celui de carcinome, et pour celui de Heussner (Obs. XVI), où l'on hésita tout d'abord entre un carcinome de la rate et une tumeur du foie.

Le *frémissement hydatique* qui, d'après certains auteurs, constituerait un élément précieux de diagnostic, n'a été noté qu'une seule fois dans les 21 cas que j'analyse ici (Brodbury, Obs. IX). Je dois ajouter d'ailleurs que ce signe est loin d'être caractéristique, ainsi que Féréol vient de le rappeler tout dernièrement, à propos d'un kyste hydatique de la masse sacro-

lombaire, présenté à la *Société médicale des hôpitaux*, par Duguet (séance du 11 février 1887). Il peut, en effet, être perçu dans certaines pleurésies et certaines péritonites, indépendamment de tout kyste hydatique.

Les *rapports* du kyste avec les intestins sont des plus variables et ne peuvent pas toujours nous servir à éclairer le diagnostic. D'habitude, les intestins recouvrent le kyste. Lorsque ce signe existe, il peut être d'une grande importance, sans toutefois être pathognomonique; il fait d'ailleurs souvent défaut, à preuve le cas de Nélaton (Obs. I) où il est dit: «La tumeur est parfaitement indépendante des parois abdo-«minales, dont cependant *aucune anse intestinale ne la sépare.*» Dans l'observation de Fiaux, rapporté par Béraud (p. 65, *loc. cit.*), il en a été de même. Dans le cas qui m'est personnel, les rapports de la tumeur avec les intestins et particulièrement le côlon descendant étaient des plus variables: tantôt, suivant les mouvements de la malade et l'état de réplétion de cet organe, la tumeur était recouverte par lui, tantôt, au contraire, elle venait s'appliquer directement contre la paroi abdominale.

Enfin, un phénomène qui dans les 21 observations n'a été signalé qu'une seule fois et qui, d'après l'auteur, permettrait de reconnaître que le kyste s'est développé dans l'espace rétro-péritonéal, est le suivant: Pendant les mouvements de la respiration, la tumeur ne suit pas les oscillations du diaphragme.

Simon est le seul auteur qui ait noté ce fait, bien que Béraud déjà ait attiré sur lui l'attention, alors que tous ceux qui ont étudié les kystes du rein sont restés muets sur ce point. Je dois faire remarquer cependant que, dans l'observation de Hinckeldeyn, le contraire eut lieu, c'est-à-dire qu'on vit la tumeur se déplacer vers en bas pendant l'inspiration. Il ne faudrait donc pas vouloir en faire un signe caractéristique des tumeurs du rein en général, des kystes hydatiques en particulier.

Comme symptômes *subjectifs*, on peut dire que les kystes que nous étudions ici sont indolores. Ce n'est guère que par le volume et le poids qu'ils acquièrent à la longue, qu'ils deviennent une cause de gêne pour les malades.

Dans certains cas on note quelques douleurs vagues dans le flanc et le rein atteint (Obs. XIII), dans la jambe du côté affecté, qui peut être le siège d'un œdème plus ou moins apparent (Obs. XII). Mais en général tout symptôme douloureux fait absolument défaut dans les kystes clos.

Du côté de la *miction*, voici ce que l'on observe : lorsque le kyste est indépendant du bassinet, les urines sont normales ; c'est tout au plus si parfois l'on y découvre quelques corpuscules sanguinolents par suite de la congestion rénale ; quelquefois aussi des traces d'albumine.

Quand la communication s'établit avec le bassinet, la santé s'altère, contrairement à ce qui a lieu dans les kystes clos, où l'état général est peu ou point atteint.

Au moment où se produit la rupture, le malade accuse quelquefois un craquement, accompagné de coliques analogues aux coliques néphrétiques. Ces coliques s'irradient le long des uretères (Obs. XV) et durent jusqu'à ce que la membrane hydatique arrive dans la vessie. Une fois descendue dans le réservoir urinaire, elle peut déterminer des phénomènes de rétention d'urine, de cystite, ainsi qu'on l'a constaté plusieurs fois. L'examen des urines fait à ce moment y décèle la présence de vésicules hydatiques, de pus et quelquefois de sang.

J'ai dit plus haut que, dans ces circonstances, la guérison pouvait avoir lieu, mais qu'il n'y fallait pas trop compter.

CHAPITRE VII.

DIAGNOSTIC. PRONOSTIC.

J'arrive au point le plus délicat de l'histoire des kystes hydatiques du rein : au diagnostic. Aussi m'étendrai-je un peu longuement sur toutes les données qui pourront nous éclairer et nous servir à élucider ce problème important et difficile.

Tout d'abord il est évident que lorsque ces kystes n'ont pas acquis un certain volume, ils échappent à nos moyens d'investigation. Profondément situés dans l'abdomen, n'entraînant, au début, ainsi que nous l'avons établi plus haut, aucun symptôme capable d'en révéler l'existence, ils passent inaperçus pour le médecin comme pour le malade. Ce n'est que lorsqu'ils forment dans le ventre une tumeur appréciable à la vue ou à la palpation qu'ils éveillent l'attention.

J'exclus immédiatement les kystes qui ont perforé le bassinet; le diagnostic en est généralement facile, grâce à l'examen des urines. Je ne vise ici que ceux qui sont restés clos. C'est sur eux uniquement que portera la discussion.

A quels signes peut-on les reconnaître? Comment peut-on en déterminer la nature et le siège?

En premier lieu, il s'agit d'établir si la tumeur que l'on a sous les yeux est solide ou liquide. Ce point n'est pas toujours aussi facile à déterminer qu'on pourrait le supposer. Nous avons vu plus haut que la fluctuation est souvent obscure et que les kystes du rein ont été confondus avec des tumeurs solides; cette erreur a été commise surtout dans les cas où la paroi kystique était crétifiée (voy. Neisser).

D'autre part, certaines tumeurs solides, telles que les lipomes du mésentère, les sarcomes mous, peuvent présenter une fausse fluctuation et en imposer pour des tumeurs liquides.

Je rappellerai à cet égard les erreurs de diagnostic qui ont été commises par Hinckeldeyn, par Heussner, où l'on crut avoir affaire à un carcinome de la rate, du rein, voire même à une tumeur de foie, alors qu'il s'agissait d'un kyste hydatique du rein.

Je mentionnerai également, et cela à titre de renseignement général, l'erreur inverse, commise par Péan, Spencer Wells et d'autres, de cas de tumeurs solides, de lipomes du mésentère, pris à tort pour des tumeurs liquides, et avant tout pour des kystes ovariques.

Ainsi donc, première difficulté : diagnostic sommaire de la tumeur ; difficulté contre laquelle se sont heurtés des chirurgiens éminents, familiarisés pourtant avec la chirurgie abdominale.

Lorsque la tumeur est franchement fluctuante (Obs. V, VI, XI, XIII, etc.), le diagnostic n'en est pas, pour autant, établi d'une façon indubitable.

Dans les faits que je donne plus loin, je note huit cas où le diagnostic est resté incertain quant à la nature et au siège de la tumeur. Ce sont les cas de :

Baldini, *Kyste de l'ovaire, puis hydronéphrose,*
Spiegelberg, *Kyste de l'ovaire,*
Hinckeldeyn, *Carcinome du rein, de la rate ou du pancréas,*
Nélaton, *Kyste hydatique de la rate,*
Spiegelberg, *Kyste du ligament large,*
Fick, *pas de diagnostic,*
Wagner, *Kyste ovarique,*
J. Bœckel, *Lipome ou kyste du mésentère ou tumeur du rein.*

Dans les trois cas suivants le siège et la nature de la tumeur ont pu être déterminés avec de grandes chances de probabilité, grâce à la ponction exploratrice ou à la situation particulière de la tumeur.

Heussner, *Kyste ovarique, carcinome de la rate ; puis après ponction, Kyste à échinocoques du rein probable.*

Simon, *Kyste hydatique du rein probable, diagnostiqué après ponction exploratrice.*

Péan, *Kyste hydatique rénal probable, diagnostiqué grâce à la saillie postérieure de la tumeur et à la profession* (garçon boucher) *du malade.*

Dans cinq cas on put établir la nature de la tumeur, sans en préciser le siège.

Alberts, *Kyste à échinocoques probable du mésentère ou du tissu cellulaire rétro-péritonéal.*

Simon, *Kyste hydatique* (après ponction) *du rein ou du péritoine.*

Körtum, *Kyste hydatique probable. Siège indéterminé.*

Michon, *Kyste hydatique de la rate? ou du rein?*

Bouilly, *Kyste hydatique péritonéal.*

Dans l'observation de *König* (Obs. VII), on diagnostiqua avec assez de vraisemblance une tumeur liquide du rein, sans pouvoir en déterminer la nature exacte. La ponction exploratrice avait fourni un liquide brunâtre, riche en cholestérine, mais pas de crochets.

J'exclus de cette liste les Obs. VIII, IX, XV, XVII, où le diagnostic fut posé grâce à l'expulsion d'hydatides par les urines.

En somme sur les vingt et un cas analysés ici, il n'y a que ceux de Simon, de Péan et de Heussner où le diagnostic probable fut trouvé exact.

Quelles sont maintenant les tumeurs liquides avec lesquelles on a confondu les kystes hydatiques?

Comme nous venons de le voir, ce sont les kystes ovariques, ceux de la rate, du ligament large et du mésentère.

L'hydronéphrose, que tous les auteurs considèrent comme pouvant donner lieu à une erreur de diagnostic, n'a, chose bizarre, été confondue qu'une seule fois (Baldini) avec les kystes rénaux. Comme cette confusion pourrait cependant se produire plus souvent dans la suite, nous indiquerons un peu plus loin les signes qui, d'après l'analyse du liquide, permettent de faire le diagnostic différentiel.

Nous insisterons également sur la manière de différencier

les kystes ovariques, etc. des kystes du rein; mais auparavant il faut dire ici un mot de la *ponction exploratrice*, établir sa valeur, ses indications, ses avantages et ses inconvénients.

Rien ne paraît plus simple au premier abord que de faire la ponction d'une tumeur qu'on suppose être liquide, puis, après analyse, de la classer, de lui donner un nom et d'établir ainsi d'une manière indubitable le diagnostic.

Et cependant cette petite manœuvre facile, inoffensive en général, ne renseigne pas toujours sur la véritable nature de la tumeur.

Les observations de Spiegelberg et de König (Obs. VI et VII) ne nous démontrent-elles pas, en effet, que lorsque le kyste a suppuré, l'examen microscopique du liquide retiré par la ponction n'a qu'une valeur négative, sinon trompeuse, car les crochets caractéristiques font alors généralement défaut.

Puis encore la ponction peut avoir été mal exécutée; je suppose le cas où du pus s'est collecté entre le kyste adventice et la membrane-mère. Le trocart, au lieu de pénétrer au centre du kyste proprement dit, ne franchit que la membrane d'enveloppe. Le pus dans ces conditions est seul évacué: le liquide pathognomonique fait défaut. Nouvelle source d'erreur.

Enfin je prends le cas où la ponction a été réellement instructive, permettra-t-elle de déterminer toujours le siège de la tumeur? Assurément non; nos observations le démontrent assez clairement (Obs. IV entre autres).

Mais enfin, lorsqu'elle aura été efficace, elle n'en sera pas moins, dans certains cas, d'un grand secours pour nous aider à résoudre le problème. Les quelques faits que nous avons signalés en font foi. Il faudra donc toujours y avoir recours, lorsque les circonstances s'y prêteront.

Il s'agit de savoir maintenant si elle est inoffensive.

Poser cette question, peut sembler oiseux, d'autant plus que dans les cas où elle a été employée, elle n'a jamais été suivie d'accidents. Ce n'est pas à dire pourtant qu'elle doive être entreprise à la légère; les rapports du côlon avec la tumeur n'étant pas fixes, il s'agit d'user de prudence, et s'efforcer avant tout de déterminer ces rapports avec le plus de rigueur possible.

Le cas de Heussner (Obs. XVI), qui aurait pu prendre une tournure fort grave, est des plus instructifs sous ce rapport. La laparotomie, faite quelques jours après la ponction exploratrice, permit de constater que le gros intestin avec son mésocôlon occupait l'angle inférieur de la plaie; ce dernier coiffait la tumeur et renfermait entre ses feuillets plusieurs gros vaisseaux qui, ainsi que le dit l'auteur lui-même, auraient fort bien pu être lésés pendant la ponction, et entraîner une hémorragie interne, rapidement mortelle.

Sans aller aussi loin qu'Olshausen[1], qui considère l'incision exploratrice comme moins grave et plus décisive que la ponction, j'estime qu'on ne saurait être trop prudent dans l'exécution de cette manœuvre, la plupart du temps si nécessaire pour fixer le diagnostic.

Or, c'est précisément dans les cas douteux, tels que les kystes à échinocoques, l'hydronéphrose, les abcès, les kystes ovariques suppurés, qu'elle peut devenir dangereuse et entraîner des péritonites mortelles, ainsi que l'a récemment affirmé P. Vogt[2].

Il faut donc, je le répète, redoubler d'attention, lorsqu'on se décide à la pratiquer.

Je suppose maintenant que, malgré l'absence de crochets dans le liquide évacué par la ponction, on ait des soupçons en faveur d'un kyste hydatique. Y a-t-il des signes autres, tirés de l'examen du liquide, capables de nous fournir des indices diagnostiques quelque peu certains?

Voici d'après Neisser quelques renseignements qui pourront être utiles.

En général, dans les *kystes à échinocoques*, le liquide est clair, transparent; sa densité est de 1005 à 1012; il ne renferme pas d'albumine, mais une forte proportion de chlorure de sodium, de l'inosite et de l'acide succinique.

Dans l'*ascite* le liquide est citrin; il contient une quantité plus ou moins abondante de fibrine, qui se coagule à l'air

---

1. Olshausen, *Krankheiten der Ovarien*, 1885, p. 204.

2. P. Wagner, *Casuistische Beiträge z. Nierenchirurgie* in *Deutsche Zeitschr. f. Chir.*, 1886, Bd. XXIV, p. 505.

libre, et des globules blancs et rouges en proportions variables. Sa densité est de 1010 à 1015.

Dans les *kystes ovariques*, le liquide est trouble, brun, jaunâtre ou verdâtre, il renferme de l'albumine, de l'épithélium cylindrique et des cristaux de cholestérine. Densité = 1018, 1024 à 1050.

Dans les *kystes du ligament large*, le liquide est clair, transparent, il contient de la paralbumine. Densité = 1004 à 1009.

Dans l'*hydronéphrose* enfin, le liquide est clair ; il renferme des dépôts constitués par les éléments de l'urine. Ce dernier caractère fait cependant parfois défaut, de sorte que l'on peut rester dans le doute.

D'après ce qui précède, on voit que le diagnostic de la nature de la tumeur est entouré, dans un grand nombre de cas, des plus grandes difficultés, et que les symptômes que nous avons énumérés au chapitre précédent ne sont ni assez caractéristiques, ni assez fixes pour arriver à la certitude.

Aussi le diagnostic se fait-il plutôt par exclusion.

Le développement insidieux d'une tumeur abdominale, son accroissement lent, sans douleur, sans fièvre, sa forme arrondie, son élasticité, la fluctuation que l'on y perçoit quelquefois, éveilleront l'idée d'un kyste à échinocoques; lorsqu'à côté de ces symptômes, on constate le frémissement hydatique, qui prend alors une valeur réelle, la certitude sera absolue. Malheureusement, comme je l'ai dit plus haut, ce signe fait le plus souvent défaut.

Enfin, je ne saurais passer sous silence la profession, les habitudes du malade, dont il ne faudra jamais négliger de s'enquérir, car elles pourront fournir des indications précieuses, comme dans les observations de Péan et autres.

Diagnostic du siège de la tumeur. — Si le diagnostic de la nature de la tumeur est difficile à préciser, le diagnostic de son siège est également entouré des plus grandes difficultés.

Avant tout, il s'agit de déterminer si elle est pariétale ou cavitaire.

Comme l'a fort bien établi Augagneur dans sa thèse d'agré-

gation[1], le premier soin, en présence d'une tumeur de l'abdomen, doit être l'élimination des tumeurs de la paroi.

La palpation suffit le plus souvent. Plusieurs artifices, dit-il, permettent aussi d'acquérir à cet égard une certitude plus grande. Si la tumeur, mobile dans le relâchement, devient fixe quand le malade contracte les muscles droits, c'est qu'elle est développée dans la paroi. M. Tillaux conseille de marquer avec un crayon dermographique le point culminant de la tumeur; puis de faire exécuter par le malade quelques mouvements forcés d'inspiration. Si la tumeur est dans la paroi, le trait marqué par le crayon et le point culminant de la tumeur restent fixes; sinon, ils varient dans leurs rapports.

Lorsque ce point aura été reconnu, il faudra savoir à quel organe elle appartient.

Ici il est utile de rappeler que, tandis que la plupart des viscères de l'abdomen sont contenus dans la cavité péritonéale proprement dite, d'autres sont situés en dehors de cette cavité. C'est donc à déterminer ce premier point que devront tout d'abord tendre nos efforts. Comment arriverons-nous au but?

Tillaux, dans une leçon clinique parue tout dernièrement[2], a bien établi les signes anatomiques qui permettent de faire la distinction.

Lorsque, dit-il, une tumeur se développe dans l'espace *sous-péritonéal*, soit au niveau des reins, du pancréas ou du mésentère, elle refoule l'intestin au devant d'elle; par conséquent, toutes les fois que l'on rencontre une anse intestinale interposée entre une tumeur volumineuse et la paroi abdominale, l'on devra penser qu'on a pour point de départ l'espace sous-péritonéal. Lorsqu'au contraire la tumeur se développe dans l'espace intra-péritonéal, elle vient généralement se mettre directement en contact avec les parois abdominales sans interposition d'anses intestinales.

---

1. Augagneur, *Tumeurs du mésentère.* Thèse d'agrégation, 1886, p. 164. Paris, A. Delahaye et E. Lecrosnier.

2. Tillaux, *Tumeurs de l'arrière-cavité des épiploons; diagnostic des tumeurs abdominales* (in *Gaz. hôpit.*, 1886, n° 95, p. 758).

Spencer Wells[1], Nélaton et d'autres ont fourni des observations qui prouvent que ces rapports sont loin d'être constants.

L'observation qui m'est personnelle, infirme également cette manière de voir; dans la majorité des cas pourtant, le signe indiqué par M. Tillaux a une grande valeur.

Je suppose qu'il ait permis d'arriver au diagnostic de tumeur sous-péritonéale, peut-on porter un diagnostic plus précis et savoir si le néoplasme dépend du rein, du mésentère ou du pancréas? Voici, d'après Tillaux également, quelques données qui pourront quelquefois nous renseigner :

«Si la tumeur siège dans le *mésentère,* dit-il, que ce soit un kyste, un lipome, un fibrome, etc., elle sera *médiane,* parce que le mésentère est situé lui-même sur la ligne médiane. Dans la majorité des cas, une tumeur *médiane* ayant pour siège la région ombilicale et recouverte d'anses intestinales est une tumeur du mésentère.

«Autre caractère important : cette tumeur pourra facilement être *déplacée* de droite à gauche et réciproquement, parce qu'elle peut osciller autour d'un large pédicule, qui est formé par la base du mésentère, laquelle a une hauteur de 12 centimètres.

«Si la tumeur siège dans l'un des reins, elle n'est pas médiane, mais occupe plutôt l'un des flancs; elle est beaucoup moins mobile qu'une tumeur du mésentère.»

Augagneur partage l'opinion de Tillaux, tout en faisant certaines réserves au point de vue clinique.

«La situation d'une tumeur sur la ligne médiane, dit-il, permettra le plus souvent d'éliminer les tumeurs de la rate, du foie et des reins et fera pencher la balance en faveur d'une tumeur du mésentère. Seules les productions morbides développées dans l'épiploon et l'utérus pourront partager ce symptôme avec celles qui proviennent du mésentère.

«La mobilité constitue également pour Augagneur un signe

---

1. Spencer Wells, *The Dublin quarterly Journal of medic. science,* février 1867.

de la plus grande importance, que seules les tumeurs du mésentère peuvent donner à un haut degré. Un néoplasme utérin ou ovarien peut avoir une certaine mobilité latérale, mais ses évolutions se traduiront dans tous les cas par des modifications du contenu du bassin, constatées par le toucher vaginal ou rectal. Le *rein flottant* peut offrir une certaine mobilité, mais la plupart du temps dans un sens déterminé. Jamais il ne pourra franchir la colonne vertébrale, passer de l'autre côté de l'abdomen et se mouvoir, selon l'expression de M. Panas, comme s'il ne tenait à aucun viscère.»

Au point de vue purement anatomique, la manière de voir de notre éminent collègue est assurément des plus justes, et certes il ne me viendrait pas à l'esprit de vouloir le contredire.

Mais de même qu'Augagneur ne reconnaît aux signes indiqués par Tillaux qu'une valeur restreinte, je dois avouer de mon côté qu'ils ne concordent pas toujours avec les faits cliniques.

Sans doute, la situation de la tumeur sur la ligne médiane écartera l'idée d'un néoplasme du rein; et, à ce propos, je rappellerai que c'est le siège particulier sous les fausses côtes, la saillie postérieure, formée par la tumeur dans un cas observé par Péan, qui ont permis à ce chirurgien de diagnostiquer un kyste du rein. De ce côté il ne semble pas qu'il puisse y avoir de confusion; plusieurs des observations consignées à la fin de ce mémoire portent cette mention: tumeur développée sous l'hypocondre, dans le flanc, et de fait, cette situation est assez caractéristique pour faire songer au rein, lorsque la percussion aurait permis d'exclure la rate et le foie.

Cependant il ne faudrait pas considérer ce signe comme infaillible; certains kystes ovariques peuvent, en effet, très exceptionnellement sans doute, se rencontrer dans cette région insolite. J'ai rapporté jadis[1] un exemple remarquable de kyste de l'ovaire qui, pendant une grossesse et consécutivement à la formation d'adhérences, était venu se loger et se fixer dans l'hypocondre gauche. Le diagnostic fut entouré

---

1. Voy. *Gazette médicale de Strasbourg*, 1885, n° 1, Obs. XII.

des plus grandes difficultés ; on passa en revue tous les organes ; l'ovaire fut écarté et l'on s'arrêta à l'idée d'un kyste du rein ou du pancréas. Le diagnostic vrai ne fut posé qu'au cours de la laparotomie, qui, bien qu'entourée des plus grandes difficultés, n'en permit pas moins de terminer heureusement l'opération et de guérir la malade.

Je tiens à rappeler ce fait exceptionnel et non unique pour montrer combien les difficultés sont grandes.

En ce qui concerne la mobilité, que Tillaux considère comme un signe spécial aux tumeurs du mésentère, n'a-t-on pas vu que chez mon opérée la tumeur pouvait être déplacée très aisément de gauche à droite, qu'on pouvait lui faire franchir la ligne médiane et la refouler jusque sous l'hypocondre et le flanc droits. C'est même cette mobilité qui nous avait fait songer à une tumeur du mésentère ; et n'étaient le siège primitif et le développement du néoplasme sous l'hypocondre gauche, nous eussions été très affirmatif dans notre diagnostic.

L'accroissement de la tumeur de haut en bas, l'exploration digitale du vagin et du rectum[1] nous avaient, en effet, permis d'écarter l'idée d'une tumeur développée dans l'utérus ou ses annexes ; la percussion jointe au déplacement de la tumeur nous avait fait éliminer la rate ; quant au foie, la situation de la tumeur, jointe à la palpation et à la percussion, l'avait fait exclure presque d'emblée. Restaient le pancréas et le rein gauche. J'avoue que, les tumeurs du pancréas étant des plus rares, je n'y songeai même pas : c'est entre le mésentère et le rein que j'hésitai.

Quoi qu'il en soit, je tiens à établir, pour terminer ce chapitre, que, contrairement à l'opinion généralement admise, certaines tumeurs du rein peuvent, en déplaçant cet organe, en le rendant plus ou moins flottant, devenir elles-mêmes le siège d'une mobilité très grande, d'autant plus grande que la luxation du rein aura été elle-même plus considérable.

---

1. L'exploration par le rectum peut se faire avec la main entière, d'après le procédé de Simon ; elle permet, dans certains cas, d'exclure les tumeurs de cet organe, ainsi que celles des ovaires. Malheureusement on ne peut la pratiquer chez tous les malades.

Il faudra par conséquent avoir ces faits présents à l'esprit et ne pas considérer la mobilité comme un signe appartenant en propre aux tumeurs du mésentère.

Le *pronostic* des kystes hydatiques du rein découle des indications que nous avons données à propos de leurs symptômes et de leur marche.

Sans doute on peut vivre des années tout en étant porteur d'un kyste hydatique du rein, comme l'attestent la plupart des observations; l'état général même n'est guère en souffrance. Ce n'est que lorsque la tumeur acquiert des dimensions incompatibles avec les principales fonctions, que la vie est sérieusement menacée. J'ai dit plus haut ce que l'on devait penser de la perforation du kyste, dans le bassinet, perforation qui n'est pas dépourvue de dangers, et qui est loin d'assurer la guérison.

J'ajouterai enfin qu'il ne faut guère compter non plus sur le ratatinement du kyste après la ponction et la mort des échinocoques, comme Murchison l'a prétendu. Ni Heussner, ni Simon, qui ont bien étudié ce point spécial, n'ont pu recueillir un seul exemple de cette terminaison.

De tous les faits que nous venons de signaler, il résulte que le pronostic des kystes hydatiques rénaux, abandonnés à eux-mêmes, est sérieux dans la majorité des cas, bien qu'à longue échéance, je l'accorde.

Le devoir du chirurgien est par conséquent d'intervenir dès que la tumeur par son poids et son volume devient une gêne pour le malade et que sa santé s'altère. Nous verrons au chapitre suivant les ressources dont il dispose pour guérir cette affection.

CHAPITRE VIII.

TRAITEMENT.

Trois méthodes opératoires différentes ont été employées pour la cure des kystes hydatiques du rein :

A. La méthode *sous-cutanée,* qui comprend l'électrolyse, la ponction simple et la ponction suivie d'injection iodée.

B. La méthode à *ciel ouvert*, dans laquelle rentrent :

a) La ponction et le drainage simple; la ponction et le drainage après formation d'adhérences entre le kyste et la paroi au moyen des caustiques (procédé de *Récamier*) ;

b) L'incision après formation d'adhérences établies à l'aide de la *double ponction* préalable (procédé de *Simon*);

c) L'incision de la paroi et du kyste en un seul temps ou en deux temps après formation d'adhérences; l'excision et la suture du sac aux téguments, complètent très souvent le procédé en un temps.

C. L'*extirpation totale* du kyste, combinée à la *néphrectomie.*

Ces procédés sont généralement connus aujourd'hui; aussi ne m'arrêterai-je pas à les décrire. Voici les résultats qu'ils ont fournis :

Les 21 cas que je relate plus loin, y compris mon observation, ont fourni en bloc 14 guérisons et 7 morts.

Voyons la part qui revient à chacun de ces procédés.

Mais auparavant notons que les trois procédés appartenant à

la méthode sous-cutanée n'ont fourni que des résultats absolument nuls dans les trois cas où ils ont été employés. Chez les trois opérés en question, la tumeur s'est reproduite et il a fallu recourir à une intervention différente (Obs. II, VII, XI).

Bien que n'étant pas dangereux en eux-mêmes, il faut, jusqu'à nouvel ordre, rejeter ces procédés peu efficaces.

Les chiffres que je signalais plus haut, ne s'appliquent par conséquent, à vrai dire, qu'à la méthode à ciel ouvert et à la laparotomie (laparo-néphrectomie).

Sur ces 21 cas la méthode à ciel ouvert (ponction et drainage, double ponction et incision, incision avec suture du sac, etc.) compte 17 cas avec 12 guérisons et 5 morts; la laparotomie combinée à la néphrectomie donne 4 cas, dont 3 morts et 1 guérison (Obs. personnelle).

A ne considérer que les chiffres, l'avantage appartient incontestablement à la première de ces méthodes qui n'accuse que 29,4 % de mortalité, tandis que la seconde en accuse 75 %. Mais là n'est pas la question.

Le nombre des cas traités par la néphrectomie est trop restreint, la gravité de l'opération n'est pas comparable à celle de la néphrotomie, si tant est qu'on puisse appliquer ce terme à l'opération qui a pour but d'inciser le kyste purement et simplement. Aussi nous n'avons pas la pensée de vouloir établir dès à présent un parallèle entre ces deux méthodes d'un pronostic si différent.

Pour établir les premiers jalons d'un examen comparatif, il faudra attendre que des faits plus nombreux aient doté la science d'observations nouvelles. De ce côté nous sommes désarmés. Mais, dès à présent, nous pouvons analyser les opérations qui ont été pratiquées dans chaque cas particulier : peser les conditions dans lesquelles elles ont été exécutées, noter les accidents qu'elles ont entraînés, déterminer en un mot leur gravité respective, établir la durée du traitement. Nous aurons ainsi des données importantes, qui nous permettront d'apprécier la valeur relative de chacune d'elles. C'est ce que nous allons essayer de faire, en nous basant sur les 17 cas dont nous disposons.

Ces 17 cas se décomposent comme suit :

A. PONCTIONS RÉPÉTÉES ET DRAINAGE.

N'a été employé qu'une fois (Obs. XI) et a donné une mort. Dans ce cas les adhérences ne s'étaient pas formées au bout de 25 jours, malgré trois ponctions préalables. Le drain tomba dans le péritoine et détermina une péritonite. Le chirurgien fit la dilatation du trou de ponction, retira le tube et, après avoir suturé le kyste à la paroi, en fit l'incision. Malgré des lavages répétés à l'acide phénique, le malade mourut le cinquième jour.

B. PROCÉDÉ DE RÉCAMIER.

Je trouve 2 cas opérés par ce procédé (Obs. I et II). Dans le premier (Nélaton), les adhérences n'étaient pas établies au bout de 20 jours : l'opéré mourut de péritonite, neuf jours après l'incision du kyste.

Dans le second, Michon dut faire plusieurs ponctions avec des trocarts de plus en plus gros, pour combattre la suppuration et la fièvre hectique qui menaçaient d'emporter l'opéré. La guérison fut obtenue, mais le malade ne put être évacué qu'au bout de quatre mois et demi.

Ainsi donc 2 cas avec une guérison et une mort.

La même objection peut être faite aux deux procédés en question jusqu'ici : peu de garanties au sujet des adhérences ; puis, difficulté d'obtenir un écoulement suffisant par le trou de la ponction.

C. PROCÉDÉ DE SIMON.

Ce procédé, qui, comme l'on sait, consiste à faire à quelques jours d'intervalle une ponction en deux endroits du kyste, à quelques centimètres de distance, puis à réunir les trous de ponction par une incision au bistouri, ou par une ligature

élastique, a été employé 5 fois et a donné 2 guérisons (Obs. IV et XII) et 3 morts (Obs. III, VII, VIII).

Les cas terminés par la guérison ont exigé 6 et 9 mois de traitement. Il est juste d'ajouter que dans l'un d'eux (Obs. IV) les parois du kyste étaient en partie ossifiées et que c'est à l'élimination de ces lamelles osseuses qu'il faut attribuer la lenteur de la guérison.

Des trois insuccès, l'un concerne un sujet qui survécut quatre ans, conservant une fistule (Obs. III). Il finit par mourir d'épuisement. L'autopsie révéla un foie et des reins amyloïdes et des tubercules bronchiques. L'échinocoque s'était développé dans la capsule adipeuse du rein gauche.

L'autre (Obs. VIII) a trait à une femme qui portait un hydatide du rein depuis dix-sept ans; elle mourut d'épuisement seize jours après l'intervention. Ce fait ne saurait entrer en ligne de compte, car il est probable qu'en opérant la malade plus tôt, on l'eût sauvée.

Le troisième opéré, enfin (Obs. VII), mourut de septicémie en dépit des injections phéniquées.

D. PROCÉDÉ DE PÉAN-VOLKMANN.

C'est à Péan que revient incontestablement le mérite d'avoir le premier et en pleine connaissance de cause pratiqué d'emblée l'ouverture d'un kyste rénal. Si, malgré cela, j'ai joint à son nom celui de Volkmann, c'est qu'il est juste de ne pas oublier que c'est ce dernier chirurgien qui, bien que n'ayant pas eu l'occasion d'appliquer le procédé en question aux kystes hydatiques du rein, ne l'en a pas moins préconisé le premier pour les kystes à échinocoques du foie.

Le manuel opératoire consiste à faire l'incision antiseptique de la paroi abdominale, jusque sur la tumeur. Puis lorsque les adhérences sont bien établies, on incise le kyste, on le draine et l'on y pratique des injections antiseptiques (procédé *en deux temps*). On peut agir différemment : Après être arrivé sur le kyste, on l'incise séance tenante; puis, suivant les cas, on en

extirpe ou non une portion plus ou moins considérable et on suture ses bords à la paroi abdominale (procédé *en un temps*).

Ce procédé, qui a été employé 9 fois, a donné 9 succès (Obs. VI, IX, X, XIV, XV, XVI, XVII, XVIII, XIX). Exécuté 3 fois comme opération de nécessité, après une laparotomie reconnue impossible, par Spiegelberg (Obs. VI), Albers (Obs. X) et Bouilly (Obs. XVIII), il a été fait depuis lors de propos délibéré 6 fois.

Les six cas en question comprennent 2 cas de néphrotomie lombaire (Daniel, Obs. IX et Péan, Obs. XVII), 3 néphrotomies latérales (Péan, Obs. XIV, Madelung, Obs. XV et Fick, Obs. XIX) et 1 néphrotomie abdominale (Heussner).

Dans 5 cas le péritoine put être respecté; une seule fois (Heussner), il ne fut pas possible de l'éviter; mais grâce aux précautions antiseptiques les plus rigoureuses, la guérison s'ensuivit très rapidement, à une fistule près. Notons que, chez tous ces malades, l'opération fut faite en un seul temps, et que chez les opérés de Péan, de Spiegelberg et de Bouilly, on excisa une portion notable du kyste adventice.

Disons encore que Madelung, pour assurer l'écoulement des liquides d'une façon plus certaine, jugea utile de faire à travers le muscle carré des lombes une contre-ouverture et d'y déposer un drain.

Fick pratiqua dans le même but une incision entre la dixième et la onzième côte; malgré cette précaution, la suppuration fut de longue durée.

Comme procédé opératoire, j'ajouterai simplement que le choix de l'incision est dicté par le lieu occupé par la tumeur; il n'y a par conséquent aucune règle à tracer sous ce rapport; l'on se guidera uniquement sur la saillie qu'elle fait, pour inciser en cet endroit.

DURÉE DU TRAITEMENT.

En ce qui concerne la durée du traitement, les résultats obtenus par ce dernier procédé sont incontestablement plus rapides que ceux que l'on obtient par n'importe quel autre. Nous trouvons en effet pour les procédés anciens (Récamier Simon) une moyenne de:

4 mois et demi (Obs. II);

7 mois (Obs. III), fistule pendant 4 ans, puis mort;

9 mois (Obs. IV), fistule persistante, élimination de lamelles osseuses;

6 mois (Obs. XII);

tandis que le procédé de Péan nous donne comme durée :

11 semaines (Obs. VI);

Guérison rapide? sans préciser (Obs. IX), fistule persistante (sans dire combien de temps);

3 mois (Obs. XIV);

2 mois (Obs. XV);

2 mois et demi (Obs. XVII).

On peut ajouter ici que la durée du traitement dépend de la longueur de l'incision et de l'extraction précoce et totale de la membrane mère. Notons toutefois que le cas de Fick (Obs. XIX) exigea près de deux ans pour guérir; c'est une exception à la règle; mais il faut dire que la guérison fut entravée et retardée par un accident opératoire (fistule stercorale) qu'on eût facilement évité en agissant avec plus de prudence.

D'après ce que nous venons de dire, c'est, on le voit, au procédé de Péan-Volkmann que l'on devra accorder la préférence : malgré l'innocuité et la simplicité apparentes des procédés voisins, nous avons établi qu'ils sont dangereux et peu sûrs, puisque sur 8 cas on ne compte que 3 guérisons contre 5 morts, tandis que les 9 cas de la dernière série comptent 9 guérisons[1].

NÉPHRECTOMIE.

J'en arrive à une grosse question : celle de l'extirpation totale du kyste, rendue possible grâce à la néphrectomie.

---

1. En ce qui concerne les kystes hydatiques du foie, je rappellerai que c'est également à la laparotomie, en un ou en deux temps, que se sont ralliés depuis peu la plupart des chirurgiens modernes. (Consulter à ce sujet les *Bull. Soc. chir.*, 1886, ceux de la *Soc. méd. hôpit.* (novembre 1886), le travail de M. Poulet in *Revue de chirurgie*, 1886, n° 6 et la Thèse de Brainé, Paris, 1886.)

Je dirai d'abord que cette opération n'a été entreprise jusqu'ici que quatre fois, et toujours à la suite d'erreur ou de doute dans le diagnostic; jamais de propos délibéré.

Les opérés de Spiegelberg, de Hinckeldeyn et de Vogt sont morts très rapidement (Obs. V, XIII et XX) au bout de trois, vingt-six et quarante-huit heures. Mon opérée est la première qui ait survécu à la néphrectomie faite pour kyste hydatique.

Loin de moi la pensée de vouloir me glorifier de ce succès, qui est l'effet d'un pur hasard et qui rentre dans la catégorie des opérations qui doivent guérir. N'a-t-on pas vu que, grâce à la grande mobilité du rein, à l'absence relative d'adhérences, l'acte opératoire avait été singulièrement facilité. Il faut dire aussi que l'opération, entreprise à une époque rapprochée du début de la maladie, avait placé la malade dans les meilleures conditions de succès possible.

Les opérations des chirurgiens que je viens de nommer, entreprises évidemment trop tard, ont été entourées de difficultés presque insurmontables. Dans l'un des cas les adhérences étaient telles, qu'on pensa ne pas pouvoir terminer l'opération; dans l'autre, une hémorragie provenant du pédicule emporta la malade; dans le troisième enfin, le choc opératoire fut tel, que l'opéré succomba au bout de quarante-huit heures.

La néphrectomie peut-elle être faite pour les kystes hydatiques du rein, avec quelques chances de succès? Doit-elle être entreprise dans les cas de ce genre ou faut-il lui préférer l'opération de Péan? En d'autres termes quelles sont ses indications, ses dangers, ses avantages?

L'observation que j'ai relatée au début de ce mémoire, prouve qu'en présence d'un kyste hydatique rénal, la néphrectomie peut réussir. C'est assurément une opération fort grave, qu'il ne faudrait pas entreprendre à la légère; mais, *faite dans de bonnes conditions*, elle n'offre plus, somme toute, les dangers que l'on redoutait tant il y a quelques années.

Malgré cela, les quelques chirurgiens qui se sont occupés de cette question, semblent peu disposés à la pratiquer ou à la conseiller.

Voyons les jugements qu'on a portés sur elle :

« La néphrectomie n'a pas encore fait ses preuves, dit Duplay[1], et la même remarque est applicable aux autres procédés que l'on a dirigés contre les kystes du rein. Aussi nous abstiendrons-nous de porter un jugement sur ces opérations et nous bornerons-nous à donner le conseil de n'intervenir qu'en cas de nécessité. » Assurément M. Duplay reviendrait de son opinion à l'heure actuelle; les nombreux cas de néphrectomies pratiquées à l'étranger, l'imposante série de faits, relatifs à l'extirpation du rein, recueillis en France et portés tout dernièrement devant le deuxième Congrès français de chirurgie, modifieraient, à n'en pas douter, l'appréciation de notre éminent confrère.

Péan, lui, va plus loin[2] : « Si à la suite d'une erreur de diagnostic le chirurgien se trouvait, dans le cours d'une gastrotomie, en présence d'un kyste du rein, au lieu d'une tumeur d'un autre organe, l'ovaire, par exemple, qu'il aurait pensé rencontrer, quelle conduite devrait-il tenir ? ... Suivant nous, dit-il, le mieux serait en pareille occurrence, au lieu d'extirper à la fois le kyste et le rein, de n'enlever qu'une partie de la poche kystique et d'en conserver la plus profonde, qui serait ensuite réunie aux lèvres de la plaie abdominale pour être livrée à la suppuration. »

Depuis lors, Péan n'a pas modifié son opinion sur ce point. L'on peut s'en convaincre en parcourant la deuxième observation de kyste hydatique de cet auteur, où il dit formellement ceci : « Ponction de la tumeur ... nécessité d'attirer la poche, de l'exciser et de suturer les bords au dehors pour éviter la néphrectomie[3] ... »

Enfin, dans une thèse récente, faite sous son inspiration[4], il affirme de nouveau très catégoriquement ses préférences pour la néphrotomie.

---

1. Duplay, *Pathologie externe*, t. VI, fasc. 4, p. 631, 1883.

2. Péan, *Tumeurs de l'abdomen et du bassin*, t. I, p. 243. Paris, 1880.

3. Péan, *Leçons de clin. chir.*, t. IV, p. 120 et 1139. Paris, 1886, Alcan.

4. A. Brodeur, *loc. cit.*

« La néphrotomie lombaire est, selon moi, bien supérieure à tous les autres modes de traitement. Il nous semble difficile, vu le petit nombre d'observations de kystes hydatiques du rein que nous publions[1], de chercher à fixer une règle de conduite dans le traitement de ces kystes; mais, si à ces trois faits nous ajoutons ceux des kystes simples d'un pronostic plus grave, nous concluons que la néphrotomie lombaire doit être dans ces cas l'opération de choix ... »

« A peine pourrait-on admettre la néphrectomie pour les kystes hydatiques, lorsqu'à la suite d'une néphrotomie il persiste une fistule urinaire. »

Czerny, qui a pratiqué un certain nombre de fois l'extirpation du rein, ne l'admet dans les kystes hydatiques que lorsqu'il y a des accidents à redouter. Dans les tumeurs cystiques du rein, ce chirurgien conseille tout d'abord la ponction avec aspiration: elle est inoffensive et nécessaire au diagnostic[2]. Avec les restrictions que j'ai faites plus haut je l'admets comme Czerny.

Le cas de Brodbury est le seul exemple de kyste hydatique du rein, guéri par la ponction aspiratrice simple. Malgré la communication du kyste avec le bassinet, la durée du traitement fut de plusieurs mois (Obs. IX).

Dans les kystes simples Czerny préconise la ponction, suivie de l'injection iodée, qui peut quelquefois amener une guérison durable. Les observations de König (VII et VIII) contredisent cette assertion, comme je l'ai dit au chapitre précédent.

Enfin, dans les cas qui résistent à l'injection iodée, le mieux, d'après Czerny, est d'ouvrir le kyste et de le drainer, après formation d'adhérences suffisantes; ou bien d'opérer en un seul temps avec les précautions antiseptiques les plus rigoureuses, et de suturer le kyste à la paroi.

Simon (*loc. cit.*, p. 48) accorde, bien entendu, la préférence au procédé qu'il a fait connaître. Cependant lorsque le kyste

---

1. Je tiens à rappeler ici que Brodeur n'a recueilli que trois observations de kystes hydatiques, celles de Péan et celle de Spiegelberg.

2. Czerny, *Transact. of the internat. medic. Congress of London*, 1881, p. 242, et *Schmidt's Jahrbücher*, 1884, p. 201.

est petit, de date récente et non suppuré, il conseille de commencer par l'électrolyse; ce procédé, disons-le, n'a guère trouvé de partisan depuis Michon, qui, du reste, ne l'a employé qu'une seule fois sans succès.

Lorsque le kyste est volumineux et ancien, ou lorsqu'il est suppuré, Simon recommande de faire d'emblée la double ponction et l'incision, à quelques jours d'intervalle; tout ceci à supposer que le kyste proémine en avant. Lorsqu'il est situé dans la région rénale, ou qu'il fait saillie dans l'espace de J. L. Petit, qu'il est par conséquent extra-péritonéal, il est inutile de recourir à son procédé. L'incision pure et simple permettra d'extraire la membrane mère et d'obtenir une guérison rapide et définitive.

Enfin, que le kyste communique ou non avec le bassinet, il y a indication d'intervenir dès qu'il proémine à la paroi abdominale.

En ce qui concerne la néphrectomie, Simon est moins exclusif que les auteurs que nous avons cités précédemment. Il ne l'admet toutefois que dans une seule circonstance: «La néphrectomie antérieure, dit-il, pourrait peut-être être suivie de succès dans le seul cas où le rein est plus ou moins flottant et peut être facilement pédiculisé ... Cependant dans ce cas je n'en persisterai pas moins à considérer l'incision, après ponctions multiples, comme moins grave que la néphrectomie, à supposer que le diagnostic ait été posé.

«Lorsque le rein a conservé ses rapports normaux, les difficultés d'exécution, le traumatisme considérable du péritoine, le danger de l'hémorragie (Spiegelberg et Hinckeldeyn) sont à craindre et la néphrectomie doit être rejetée.»

Les jugements que l'on vient de lire ne sont guère favorables à la néphrectomie.

L'observation de Spiegelberg, qui remonte déjà à l'année 1867, n'est certes pas étrangère à l'opinion que se sont faite les chirurgiens sur ce point. Elle n'est guère encourageante, j'en conviens, pas plus que celle de Hinckeldeyn; mais faut-il pour deux ou trois observations malheureuses, pratiquées dans les circonstances les plus défavorables, en venir à rejeter absolument la néphrectomie, comme le veut Péan, et à lui

préférer la néphrotomie? Je ne le pense pas, et sans vouloir en faire une opération courante, j'estime que lorsqu'à la suite d'une erreur de diagnostic on aura ouvert l'abdomen, on pourra dans certaines circonstances favorables et exceptionnelles la pratiquer avec succès.

Il ne faudrait pas invoquer ici les résultats qu'a fournis l'extirpation du rein dans les kystes séreux ou congénitaux, et conclure purement et simplement. Ce serait la condamnation formelle de la néphrectomie dans les kystes hydatiques de cet organe.

C'est pourtant de la comparaison de ces deux affections si diverses que Péan et Brodeur semblent avoir tiré leurs conclusions.

Tout en reconnaissant que le pronostic des kystes simples est plus grave que celui des kystes hydatiques, les auteurs, vu le petit nombre de ces derniers (trois en tout) recueillis par eux, y ajoutent les faits de kystes séreux pour établir leur ligne de conduite.

Or, à mon avis, je crois qu'il faut établir une distinction. Ne sait-on pas, en effet, que la dégénérescence kystique congénitale (et elle l'est le plus souvent) porte généralement sur les deux reins. En raison de cette généralisation le pronostic est d'une gravité extrême, et certes, dans les cas de ce genre je me rallierais très franchement à l'opinion de M. Brodeur, qui condamne ici formellement la néphrectomie. «Si le chirurgien croit devoir intervenir, il doit ouvrir le kyste plutôt par la région lombaire que par l'abdomen, suturer ses parois aux bords de la plaie, la drainer et laisser ainsi au malade ses deux glandes rénales, dont l'une à elle seule n'eût certainement pas été suffisante à l'uropoèse.»

Le peu de substance rénale que l'on conservera par la néphrotomie suffira donc à l'uropoèse, tandis que les accidents les plus graves surviendront après la néphrectomie, si le rein laissé en place est dégénéré, comme c'est le cas le plus fréquent.

Les chiffres fournis par Brodeur confirment cette manière de voir; 12 opérations, dont 11 néphrectomies abdominales pour kyste simple ou congénital du rein, n'ont fourni que

4 guérisons et 7 morts; 1 néphrotomie lombaire a été suivie de guérison. Je ne voudrais certes pas faire entrer ce fait unique en ligne de compte; mais les chiffres précédents ont leur éloquence.

Si la prudence la plus élémentaire doit nous guider dans le choix de la méthode à employer contre les kystes congénitaux du rein, à cause de l'état du rein voisin, nous pouvons, sans toutefois nous départir d'une grande réserve, négliger cet élément lorsqu'il s'agit d'un kyste hydatique. Rarement, en effet, les deux reins sont envahis par le parasite; ou s'ils le sont, c'est que d'autres organes sont affectés également. Toute intervention opératoire grave est dans ces circonstances contre-indiquée.

Lorsque le rein opposé est sain, ou supposé tel, que le diagnostic est fait, quelle ligne de conduite doit-on suivre? Faut-il faire d'emblée la néphrectomie ou choisir une méthode d'une gravité moindre?

La néphrectomie assurément est une opération grave; en dépit de la sécurité que lui confèrent les pansements antiseptiques, il ne faudra pas suivant moi l'ériger en méthode absolue, mais la pratiquer seulement dans certains cas exceptionnellement favorables.

Je m'explique.

Lorsqu'on se trouve en présence d'une tumeur remplissant l'abdomen, que l'on croit être un kyste hydatique du rein, on fera comme premier temps la laparotomie, et si le rein peut être facilement extirpé en même temps que le kyste, on n'hésitera pas à faire la néphrectomie.

Pratiquée dans de bonnes conditions, cette opération est généralement suivie d'un résultat brillant; le malade peut guérir en quelques jours, lorsque la guérison se fait par première intention; l'observation que j'ai fait connaître en est la preuve.

Il se trouve alors non seulement débarrassé du coup et pour toujours d'une tumeur parfois volumineuse, mais il est préservé des ennuis et des accidents que peut provoquer la présence d'une fistule intarissable, incurable même parfois.

C'est dire que la néphrectomie, comme rapidité, comme

sécurité, une fois les premiers dangers conjurés, tient le premier rang.

Mais il faut intervenir de bonne heure et ne pas attendre que des adhérences trop serrées en aient rendu l'exécution sinon impossible du moins très périlleuse.

Dans ces circonstances, l'échec est à peu près certain, comme l'attestent les faits auxquels j'ai déjà fait allusion à différentes reprises. Mieux vaut alors renoncer à l'opération radicale et suivre l'exemple de Bouilly (Obs. XVIII), de Heussner (Obs. XVI), c'est-à-dire faire l'incision et la suture du kyste, et au besoin son extirpation partielle.

Une condition éminemment favorable à la néphrectomie dans les kystes du rein réside dans le déplacement de cet organe; j'ai démontré plus haut que, grâce à cette disposition, mon opération avait été relativement facile.

Il faudrait donc s'attacher à faire, outre le diagnostic de kyste hydatique, celui de rein flottant; la proposition de Simon, énoncée plus haut, trouverait alors sa raison d'être.

Mais en présence d'une tumeur qui occupe tout l'abdomen, et sur la nature de laquelle planent déjà les doutes les plus légitimes, ce diagnostic minutieux est presque impossible.

Pour les raisons que je viens d'indiquer, l'on ne pourra donc que très rarement proposer et exécuter de propos délibéré la néphrectomie dans les cas de kyste hydatique du rein.

Dans ce qui précède, j'ai supposé le diagnostic bien établi. Or, les faits consignés aux Pièces justificatives nous démontrent que c'est toujours à la suite d'une erreur de diagnostic que l'on a entrepris la laparotomie, croyant le plus souvent avoir affaire à un kyste ovarique.

Ici encore il faut se demander la conduite que l'on suivra, lorsque, après avoir ouvert l'abdomen, on reconnaîtra la méprise. D'après moi il n'y a pas de précepte à établir, chaque cas particulier présentant des indications spéciales.

Si l'opération est faite à une époque assez rapprochée du début de la maladie, on peut espérer que les adhérences seront détruites aisément: rien n'empêche d'ailleurs d'explorer la cavité abdominale, de juger *in situ* si les rapports de la tumeur avec les viscères sont de nature à permettre une opéra-

tion radicale et d'y procéder séance tenante, comme j'ai cru devoir le faire chez ma malade.

Si l'on ne se décide pas à faire la néphrectomie, on aura toujours le loisir d'exécuter l'opération dont Heussner et Bouilly nous ont fourni de si remarquables exemples, c'est-à-dire la néphrotomie antérieure.

Une dernière question se pose : Quel est le procédé que l'on choisira lorsque la néphrectomie aura été décidée ? Aura-t-on recours à la néphrectomie lombaire, à la néphrectomie transpéritonéale (Ledentu) ou à la néphrectomie que M. Trélat a appelée parapéritonéale ?

Sans doute, la voie lombaire qui n'exige pas l'ouverture du péritoine, est la moins grave de toutes, ainsi que le prouvent les statistiques de Gross (de Philadelphie), de Ledentu, de Brodeur ; c'est donc à elle que l'on devra recourir toutes les fois que le cas s'y prêtera : c'est-à-dire dans les cas de tumeur petite ou récente.

Lorsque le néoplasme est volumineux, qu'il fait saillie du côté de l'abdomen, c'est la néphrectomie antérieure ou transpéritonéale que l'on choisira.

La tumeur est-elle de moyenne grandeur, se trouve-t-elle située dans l'un des flancs ou l'un des hypocondres, c'est à la méthode *parapéritonéale* de M. Trélat que l'on accordera la préférence.

RÉSUMÉ ET CONCLUSIONS.

D'après les faits que j'ai discutés dans ce mémoire, le traitement applicable aux kystes hydatiques du rein peut, suivant moi, être formulé comme suit :

A. Lorsque la tumeur fait saillie à la région lombaire, faire la *néphrotomie lombaire* (opération de Péan-Volkmann).

Dans le cas où elle siège dans l'hypocondre ou le flanc, choisir la *néphrotomie latérale* ou *parapéritonéale*.

Ces deux opérations (néphrotomie lombaire ou latérale) pourront ultérieurement, si le cas l'exige, être transformées en *néphrectomie*.

Ces deux méthodes trouvent leur indication lorsque la tumeur est petite ou moyenne.

B. Lorsque le kyste est volumineux, qu'il fait saillie à l'abdomen, faire la néphrotomie antérieure ou la néphrotomie parapéritonéale.

Si le rein est déplacé ou compromis dans son fonctionnement, faire séance tenante, soit la *néphrectomie transpéritonéale* de Ledentu, soit la *néphrectomie parapéritonéale* de Trélat.

Dans les cas douteux enfin, faire la laparotomie, puis la ponction exploratrice; agir ensuite suivant les circonstances: si la néphrectomie est jugée impraticable ou trop périlleuse, inciser largement le kyste, en exciser une portion le cas échéant, et suturer les lèvres à la paroi abdominale. Si, au contraire, le kyste est peu ou point adhérent, si le rein est profondément altéré, si, de plus, il est — circonstance des plus favorables — mobile, faire la néphrectomie.

Dans tous les cas, opérer de bonne heure, pour se placer dans les meilleures conditions de succès possible.

Observer scrupuleusement les règles de l'antisepsie, quel que soit le procédé adopté.

PIÈCES JUSTIFICATIVES.

OBSERVATIONS[1].

Obs. I. *Kyste hydatique du rein, pris pour un kyste hydatique de la rate. Traitement par la méthode de Récamier. Insuccès. Ponction simple et lavages chlorurés. Péritonite. Mort.*

(Nélaton, 1859. In Béraud, *Des Hydatides des reins*, thèse. Paris, 1861, p. 80. Résumée.)

Il s'agit dans cette observation d'une femme de 18 ans, entrée à l'hôpital des Cliniques, le 9 mai 1859. Accouchement le 14 novembre 1858. Un mois après ses couches, elle remarque dans le flanc gauche une tumeur grosse comme le poing; *il n'y a pas d'anses intestinales interposées entre la tumeur et la paroi.* Aucun symptôme.

Diagnostic : Kyste hydatique de la rate?

La ponction aspiratrice évacue un liquide clair, non albumineux, caractéristique des kystes hydatiques. Ainsi se trouve confirmée la nature du kyste; son siège reste indéterminé.

Application de caustiques, d'après la méthode de Récamier, sur la partie saillante de la tumeur. Au bout de vingt jours *il n'y a pas d'adhérences* entre le kyste et la paroi abdominale.

On fait une nouvelle application de caustiques et, après vingt-cinq jours (25 juin), Nélaton fait une ponction traversant l'escarre et retire un liquide trouble, renfermant du pus et de l'albumine. Canule à demeure. L'ouverture est trop petite pour permettre l'écoulement du pus. Dilatation du trou de ponction. Péritonite enkystée suppurée. On ponctionne cette collection et on fait des injections iodées. Guérison.

---

1. Ces observations sont résumées par ordre chronologique.

Le 14 août le kyste s'est de nouveau rempli. Ponction avec gros trocart. Aspiration de pus et de vésicules hydatiques à l'aide d'une seringue. Injections d'eau chlorurée. Amélioration passagère.

Mort de péritonite le neuvième jour.

A l'autopsie on constate que le kyste s'est développé dans la substance corticale du rein gauche, qui est légèrement atrophié en arrière.

Obs. II. *Kyste hydatique de la rate? ou du rein? Électropuncture. Insuccès. Ponctions successives et canule à demeure. Insuccès. Ponctions successives et canule à demeure. Injections iodées. Guérison après quatre mois et demi.*

(Michon in *Thèse de Béraud*, p. 85. Résumée.)

Femme de 21 ans. Accouchement, le 2 juillet 1858. Convalescence longue. A dater de cette époque elle remarque dans l'hypocondre et le flanc gauches une tumeur grosse comme le poing. Accroissement rapide. Le 6 septembre 1860 la malade entre à l'hôpital de la Pitié. La tumeur occupe actuellement tout le côté gauche de l'abdomen, elle est fluctuante et n'occasionne aucun symptôme, à part quelques vagues douleurs dues à la compression qu'elle exerce sur les organes abdominaux.

Bien que le frémissement hydatique fasse défaut, Michon diagnostique par exclusion un kyste à échinocoques de la rate ou du rein.

Électropuncture sans succès. Puis opération de Récamier, c'est-à-dire cautérisations répétées du 1er octobre au 3 novembre. A cette époque, jugeant les adhérences suffisantes, on fait une ponction capillaire à travers l'escarre sans laisser la canule à demeure. Cette ponction n'a d'autre effet que de confirmer le diagnostic de la nature de la tumeur; le siège reste indéterminé. Son effet thérapeutique est nul. Le kyste récidive et suppure.

Ponction avec gros trocart. Canule à demeure. Injections iodées. Fièvre hectique.

Nouvelle ponction avec un trocart plus volumineux. Éva-

cuation de vésicules hydatiques pendant une huitaine de jours. Injections quotidiennes d'eau iodée.

Amélioration et réduction de la tumeur.

Exeat guérie, trois mois après la dernière ponction, et quatre mois et demi après son admission à l'hôpital.

Obs. III. *Kyste hydatique du rein diagnostiqué pendant la vie. Opération de Simon. Guérison après neuf mois. Fistule persistante.*

(G. Simon, *Die Echinococcencysten der Nieren, etc.* Stuttgart, 1877, et le même, *Mittheil. aus der chir. Klin. zu Rostock,* I. Abth., p. 151. Leipzig, 1868.)

Homme de 25 ans, porte depuis trois ans une tumeur qui occupe la moitié gauche de l'abdomen et qui empiète sur la région lombaire. Elle est fluctuante; ses parois sont rigides et en partie ossifiées. *Elle ne suit pas les mouvements du diaphragme pendant la respiration.*

La ponction exploratrice, pratiquée dans la région lombaire, permet de faire le diagnostic.

Double ponction, à huit jours de distance (1865). Canule à demeure. La température s'élève à 40°. Vomissements. État général grave. On réunit les deux trous de ponction par une incision. Élimination d'hydatides et de la membrane-mère. Injections d'eau tiède.

Fistule persistante après neuf mois. Élimination de huit lamelles osseuses, provenant de la paroi du kyste en partie ossifiée.

Le malade mourut quelques années plus tard d'une maladie intercurrente. L'autopsie ne permit pas de déterminer si le kyste provenait du rein ou du tissu périnéal.

Obs. IV. *Kyste hydatique du rein? ou du péritoine? Opération de Simon. Fistule persistante pendant quatre ans. Épuisement. Mort.*

(G. Simon, *Mittheilung aus der chir. Klin. zu Rostock,* I, S. 151. Résumée.)

Louis St., cordonnier de 25 ans, porte depuis trois ans (1862) une tumeur dans le côté gauche de l'abdomen. Le 4 janvier 1865 il entre à la clinique de Rostock pour un hydrocèle. La

tumeur abdominale, bien que s'étant notablement accrue depuis quelque temps, n'a entraîné aucun symptôme alarmant, si ce n'est un certain degré de cachexie.

Une ponction exploratrice révèle des hydatides; le siège de la tumeur toutefois ne peut être précisé. S'agit-il du rein ou du péritoine? C'est ce que l'on ne saurait affirmer.

Deux ponctions à sept jours d'intervalle, le 2 et le 9 février; le lendemain de la deuxième ponction on réunit les ouvertures par une incision; le kyste est en pleine suppuration; le malade à ce moment est déjà très épuisé. Injections d'eau chaude (1865).

La guérison fut obtenue en sept mois avec persistance d'une fistule de 5 centimètres de profondeur.

Le malade mourut d'épuisement au bout de quatre ans, ayant conservé sa fistule.

L'autopsie révéla un échinocoque développé dans la capsule adipeuse du rein gauche. Foie et reins amyloïdes. Tubercules bronchiques.

L'observation suivante mérite d'être rapportée dans tous ses détails.

Obs. V. *Échinocoque du rein droit, pris pour un kyste de l'ovaire. Extirpation, avec néphrectomie partielle. Mort,* par Spiegelberg (1867).

(*Arch. f. Gynäkologie*, Bd. I, Heft I. Berlin, 1870, p. 146 et *Arch. gén. de méd.*, 1870, vol. II, p. 534.)

Femme K., 42 ans, six enfants, dont le dernier âgé de 3 ½ ans; a remarqué depuis quinze mois environ, dans l'hypogastre droit, une tumeur, qui augmenta progressivement de volume et atteignit, il y a six mois, les dimensions que l'on constate à son entrée à la clinique. Les règles sont arrêtées; amaigrissement, mais peu de douleurs.

État actuel. — Dans le ventre, on trouve une tumeur de la grosseur d'une tête d'adulte environ, dure, élastique, à contours irréguliers, mobile latéralement, et manifestement fluc-

tuante à sa partie supérieure. Circonférence de l'abdomen, 84 centimètres; à droite elle remonte presque jusqu'aux dernières côtes. Son diamètre, dans sa moitié inférieure, est de 33 centimètres; dans sa moitié supérieure, 25 centimètres. L'intestin est en arrière et sur les côtés du kyste qui, à droite, touche la paroi abdominale antérieure et déborde un peu à gauche. Au niveau de la région pelvienne existe, en avant, une petite zone donnant un son tympanique, ce qui se rencontre fréquemment dans les kystes de l'ovaire. La tumeur envoie dans le petit bassin un prolongement facile à sentir et à faire mouvoir par le vagin. Prolapsus complet des deux parois vaginales; utérus abaissé et dévié à gauche quand on le replace. Sa cavité a 10 centimètres. La tumeur repose sur le fond de l'utérus, mais ses mouvements sont indépendants de celui-ci. Les autres organes sont sains. Urines normales.

Opération. — Le 26 juin 1867, incision de 8 centimètres de long, s'arrêtant en bas à 4 centimètres du pubis. Le kyste se présente entre les lèvres de la plaie. Écoulement d'un peu de sérosité péritonéale. La ponction du kyste donne issue à un fort jet d'un liquide clair, incolore, parfaitement limpide, ce qui nous fit aussitôt soupçonner une erreur de diagnostic; il fut impossible de faire saillir le kyste à cause de ses adhérences dans toutes ses directions avec les intestins. L'épiploon était en avant des anses intestinales supérieures. On sépara successivement celles-ci de la tumeur, et pour cela, il fallut lier de nombreux vaisseaux. Afin de pouvoir juger définitivement du siège et du point d'origine du kyste (car il nous parut aussi dangereux de cesser que de terminer l'opération après avoir séparé une certaine étendue des anses intestinales), je fis au sac une incision longue comme le doigt, qui donna passage à deux membranes d'échinocoques; on vit alors que le kyste était uni circulairement avec le mésentère du gros intestin et du cæcum à droite, de l'intestin grêle à gauche; seule la partie ouverte était libre. Il était clair maintenant que la tumeur avait une origine rétropéritonéale, et non moins évident qu'on devait l'enlever.

Il fallut, pour la séparer du mésentère, couper de nombreux

vaisseaux, la plupart très gros et presque tous veineux. On parvint enfin à détacher le sac de ses adhérences, sauf dans une petite portion située en haut et à droite, où on trouva dans la paroi kystique une masse épaisse, parenchymateuse, contenant une infinité de vaisseaux. La main, introduite dans le bassin, sentit l'utérus et les deux ovaires avec leur situation et leurs rapports normaux. Nous reconnûmes alors que cette masse devait appartenir au rein droit. Pour terminer l'opération, on divisa le kyste par moitié dans sa longueur, et on amena sa base au niveau de la paroi abdominale; on put alors exciser la moitié gauche après l'avoir liée. Nous atteignîmes le hile du rein en attirant la moitié droite, qu'il nous sembla d'ailleurs impossible de lier et d'enlever, car elle adhérait intimement à l'intestin, et lui était unie par des branches vasculaires très grosses et très abondantes. Le parenchyme compris dans le sac fut lié en trois portions et coupé avec le kyste; la partie du rein qui restait, fut fixée à l'angle supérieur de l'incision. Toilette du péritoine et réunion de la plaie abdominale par deux rangs de suture. Les ligatures du rein furent amenées à l'angle supérieur de la plaie. Durée de l'opération : une heure et demie.

Mort, vingt-six heures après l'opération.

Le liquide du kyste, examiné par Waldeyer, contient beaucoup d'échinocoques vivant encore deux jours après; en outre de nombreux crochets flottent librement. Le sac incisé, la paroi extérieure du kyste était formée par une épaisse membrane de tissu conjonctif. La partie de substance rénale enlevée constituait la portion supérieure du rein droit; elle était longue de 4 centimètres, large de 3 centimètres et épaisse de 1 centimètre. D'elle naissait la paroi du sac, très mince à ce niveau et recouverte par la capsule surrénale, épaissie à ce niveau. La substance du rein avait presque la consistance du cuir. Le tissu conjonctif paraissait augmenté; pourtant les canalicules urinifères étaient bien conservés.

Autopsie vingt heures après la mort. — Du côté droit, les intestins sont couverts d'une suffusion sanguine; le côlon ascendant est complètement séparé de son enveloppe péritonéale et porte de nombreuses traces de ligatures.

Un litre et demi environ d'une épaisse sérosité sanglante autour du cæcum; la base du kyste, là où se trouvaient les ligatures principales, était constituée par le segment inférieur du rein droit; l'uretère est séparé du tissu cellulaire rétro-péritonéal dans une étendue de 8 centimètres; branches des vaisseaux rénaux intactes; veine spermatique liée, veine cave entièrement recouverte par le tissu cellulaire.

La surface de coupe de la substance rénale est décolorée et ramollie, de petites ecchymoses en grand nombre sous la capsule; le duodénum n'est plus entouré par le péritoine, et comme le côlon ascendant, il est couvert d'ecchymoses; la muqueuse de la portion du gros intestin sur laquelle a porté l'opération, est colorée en noir-brun et présente çà et là des ecchymoses.

Réflexions. — L'erreur, ajoute Spiegelberg, a été d'autant plus déplorable, dans ce cas, que sans l'opération la malade eût certainement vécu encore quelque temps dans un état très supportable. Mais il n'y avait que la ponction exploratrice qui pût la faire éviter, et je regrette beaucoup de ne pas l'avoir faite; elle nous aurait donné la certitude absolue de l'existence des hydatides, et par suite, aurait éloigné l'idée d'une origine ovarique, car ces parasites sont extrêmement rares dans les ovaires.

Les raisons que l'on peut invoquer contre la ponction exploratrice dans les tumeurs cystiques, ne tiennent pas contre la grande sécurité qu'elle donne; ses résultats négatifs eux-mêmes ont une grande valeur. Tous les signes donnés (Spencer Wells: *On the diagnosis of renal from ovarious cysts and tumors. Dublin. quart. Journ.*, Febr. 1867) pour différencier les kystes de l'ovaire de ceux des reins n'ont de valeur que s'ils existent, dans des cas spéciaux, réunis et en grand nombre: ni la position de l'intestin relativement à la tumeur (il peut s'insinuer en avant des kystes de l'ovaire: voyez les ovariotomies publiées dans le même numéro de ce journal, et Spencer Wells, in *Med. Times*, mai 1868, p. 591), ni l'examen de l'urine, ni l'état général ne sont suffisants; que les tumeurs nées des reins n'aient jamais une mobilité semblable

à celle des hydropisies de l'ovaire, c'est ce que démontre le fait que nous rapportons, d'autant plus que la mobilité des tumeurs de l'ovaire n'est pas toujours distincte.

Le siège du développement de la tumeur les différencierait évidemment; mais qui le connaît à l'époque où d'habitude les malades viennent consulter?

Obs. VI. *Kyste de l'abdomen? Laparotomie permet le diagnostic de kyste hydatique du rein. Excision partielle et suture du kyste à la peau. Guérison au bout de onze semaines*, par Spiegelberg.

(*Arch. f. Gynäkologie*, Bd. III, p. 272. Berlin, 1872, Hirschwald, et G. Simon, *loc. cit.* Résumée.)

Une femme de 30 ans porte depuis deux ans une tumeur abdominale qui semble s'être développée après une péritonite partielle. Les intestins sont au devant de la tumeur. Le diagnostic reste indécis. Une ponction exploratrice évacue un liquide purulent; l'examen microscopique fait par Waldeyer est négatif et ne permet de rien conclure. On s'arrête à l'idée de kyste du ligament large.

Laparotomie exploratrice. Puis incision du kyste, qui permet l'évacuation d'une membrane hydatique.

Spiegelberg constate que le kyste est rétropéritonéal et appartient au rein gauche ou au tissu périrénal.

Excision partielle de la membrane adventice et suture du reste à la paroi.

Guérison après une suppuration de onze semaines.

Obs. VII. *Kyste hydatique rénal* (reconnu à l'autopsie). *Ponctions et injections iodées sans résultat. Opération de Simon. Mort de septicémie*, par König, 1873.

(In G. Simon, *loc. cit.*)

Femme de 48 ans. Tumeur remplissant l'abdomen, et ayant débuté il y a dix-sept ans après couches, du côté droit (1856). En 1873 phénomènes d'inflammation. Entre le 19 août 1873 à la clinique de Rostock.

Pas de symptômes. On diagnostique une tumeur du rein

probable. La ponction exploratrice donne un liquide brunâtre, riche en cholestérine, pas de crochets.

Deux ponctions successives avec injections iodées furent faites sans résultat, le 21 et le 10 septembre 1873.

Opération de Simon quelques semaines plus tard (2 octobre et 6 octobre). Drainage. Injections phéniquées.

Mort de septicémie le douzième jour (18 octobre).

L'autopsie démontre que le kyste est sans nul doute un vieux sac d'échinocoques, partant de la capsule du rein.

Obs. VIII. *Kyste hydatique rénal diagnostiqué après expulsion d'hydatides par les urines. Néphrotomie lombaire. Guérison rapide,* par Daniel.

(In Madelung, *Beiträge Mecklemb. Aerzte zur Lehre der Echinococcenkrankheit.* Stuttgart, 1885.)

St., bourguemestre, 52 ans. Le diagnostic d'échinocoques du rein fut posé en 1876, vraisemblablement à la suite de l'expulsion de quelques vésicules hydatiques par les urines. Huit mois plus tard se développa une tumeur au niveau de la région rénale gauche. Fluctuation obscure. Fièvre modérée.

Incision du kyste et drainage. Antisepsie rigoureuse. Élimination d'une grande quantité de vésicules, contenues dans $^3/_4$ de litre d'un liquide clair. Guérison (maintenue en 1884).

Obs. IX. *Kyste hydatique du rein gauche, traité avec succès par l'aspiration,* par Brodbury.

(*Brit. med. Journ.*, 1877, vol. II, p. 247, et *Centralbl. f. Chir.*, 1877, n° 50, p. 838.)

Enfant de 8 ans, portant dans le côté gauche de l'abdomen une tumeur élastique, mate à la percussion; frémissement hydatique perçu sur la partie la plus saillante de la tumeur. Côlon refoulé à droite.

Une ponction aspiratrice évacue 44 onces de liquide clair; au bout de peu de temps l'urine devient purulente (communication du kyste avec le bassinet).

Dix jours après la ponction, la tumeur s'est reformée; une nouvelle ponction aspiratrice évacue $3\,^1/_2$ onces d'un liquide purulent, renfermant des vésicules hydatiques.

Pendant plusieurs mois l'urine contient du pus et des échinocoques. Puis la guérison survint.

Obs. X. *Kyste hydatique du rein reconnu au cours d'une laparotomie exploratrice. Extirpation du rein impossible. Excision partielle du kyste. Drainage. Guérison*, par Alberts.

(*Berl. klin. Woch.*, 1878, p. 22 et *Centralbl. f. Chir.*, 1878, n° 38, p. 647.)

Femme de 28 ans. Souffre depuis un an environ de douleurs dans le côté droit de l'abdomen, qui augmente insensiblement de volume.

On constate à son entrée à la clinique une tumeur abdominale de la grosseur d'une tête d'adulte; elle est vaguement fluctuante, mobile, et située à droite. Par son poids elle a abaissé le fond de l'utérus et la voûte vaginale antérieure. Urines normales. Pas de symptômes.

La tumeur semble n'avoir aucun rapport avec les ganglions abdominaux, pas plus qu'avec les organes génitaux. Il ne s'agit pas non plus d'hydronéphrose. On conclut à un kyste du mésentère, du tissu cellulaire rétropéritonéal ou à un kyste à échinocoque, en voie de régression.

Alberts fit la laparotomie; le kyste ne put être extrait à cause des adhérences nombreuses qu'il avait contractées. On le ponctionna et on reconnut son siège et sa nature.

Excision partielle du kyste adventice et suture aux téguments. Irrigations phéniquées. Guérison par suppuration lente.

Obs. XI. *Volumineux kyste à échinocoques développé dans le tissu périrénal et simulant un kyste ovarique*, par Baldini, de Trieste.

(*Rivista clin. di Bologna*, 1878, n°s 5 et 6 et *Centralbl. f. Chir.*, 1879, n° 15, p. 254. Clinique du professeur Muzel, de Trieste.)

Femme de 36 ans. Depuis quatre ans et demi, c'est-à-dire depuis sa dernière grossesse, elle s'aperçoit de la présence d'une petite tumeur, située dans le côté droit du bas-ventre. A part une constipation opiniâtre pas d'autre symptôme.

Elle entre le 21 juillet 1877 à la clinique de Menzel. Bas-ventre fortement proéminent du côté droit, occupé par une volumineuse tumeur, élastique, fluctuante, lisse et mobile dans tous les sens. Au milieu de l'épigastre et vers l'ombilic se dessine une anse intestinale dilatée de 4 centimètres de longueur. La matité de la tumeur se confond avec celle du foie. Elle commence à 16 centimètres en dessous de l'appendice xiphoïde et se prolonge jusqu'à la symphyse pubienne. Elle est distante de 12 centimètres de l'épine iliaque antéro-supérieure.

Circonférence de l'abdomen = 86 centimètres. De l'appendice xiphoïde à l'ombilic elle mesure 18 centimètres; de l'ombilic à la symphyse 23 centimètres; de l'épine iliaque à l'ombilic, à droite 24 centimètres, à gauche 23 centimètres.

Utérus mobile, non déplacé. Les autres organes sont sains.

Diagnostic: Kyste ovarique droit.

Le 21 août 1877, laparotomie sous le Lister. Le cæcum et le côlon ascendant, par l'intermédiaire du mésentère, sont adhérents à la tumeur; le kyste est extra-péritonéal. Utérus et ovaires sains.

On fait la ponction du kyste et l'on retire 4 litres de sérosité citrine transparente.

Réunion de la plaie. Le liquide non albumineux, neutre, renferme de l'acide urique.

Diagnostic: Hydronéphrose.

La plaie de la laparotomie guérit par première intention; mais bientôt le kyste se reforma.

Le 11 septembre en allant à selle, la malade eut la sensation d'un craquement dans l'abdomen, craquement suivi d'un épanchement de liquide dans le ventre: douleur diffuse, qui augmenta dans la soirée; la percussion donne un son tympanitique, sauf dans un point du côté droit. Temp. 40,5; vomissements.

Le 20, ces symptômes diminuent, mais la tumeur augmente.

Le 17 octobre, ponction du kyste: évacuation de 2,200 centimètres cubes de liquide purulent, contenant des crochets d'échinocoques.

Diagnostic: Échinocoque du rein ou du tissu périrénal.

Au bout de quelques jours, le kyste s'accroît de nouveau. Vomissements et douleurs

Le 24, nouvelle ponction. Évacuation de 2,900 gr. du même liquide. Amélioration passagère. Puis constipation opiniâtre. Aggravation.

Le 11 novembre, ponction avec gros trocart et drainage avec tube en plomb. Évacuation de 3,000 gr. de liquide. Injection de 4 litres de solution phéniquée à 5 °/₀.

Le 13, vomissements de matières fécaloïdes.

Le 17, on constate, en introduisant le doigt, que le drain est tombé dans la cavité péritonéale.

Dilatation du trou de ponction et suture du kyste à la paroi abdominale; puis incision du kyste.

Péritonite. Mort le 26 novembre.

Autopsie. — Péritonite suppurée, dans la région rénale droite, tumeur rétro-péritonéale, de la grosseur d'une tête d'adulte, sphérique, incluse entre les feuillets du cæcum et du côlon ascendant; ces intestins sont placés au devant de la tumeur. Rein droit repoussé en haut et en dehors. La capacité du kyste est de 1 litre et demi; son contenu est composé de pus et d'hydatides gélatineuses. Le pédicule de la tumeur, long de 3 centimètres, gros comme le doigt, émerge de l'extrémité inférieure de la capsule du rein; le rein lui-même n'est pas altéré.

Rate hypertrophiée.

L'auteur insiste, en terminant son observation, sur la difficulté du diagnostic; il appelle l'attention sur le manque d'adhérences entre la tumeur et la paroi, malgré les ponctions et les drainages successifs. Il estime qu'on aurait remplacé avec avantage le procédé qu'il a suivi par l'incision antiseptique de Volkmann.

Obs. XII. *Échinocoque de la fosse iliaque ou du rein? Opération de Simon avec ligature élastique. Guérison au bout de six mois, maintenue depuis lors,* par Kortüm, de Schwerin.

(In Madelung, *loc. cit.*)

Carl, G., boucher, 37 ans. Comme étiologie, il faut remarquer que le malade en sa qualité de boucher a été en contact jour-

nalier avec des chiens et que pendant ses repas il leur donnait habituellement à manger dans sa main.

En 1871, étant militaire, il fut traité à l'hôpital d'Altona pour des douleurs abdominales du côté droit.

On crut d'abord à un typhus; le sujet affirme pourtant n'avoir eu ni fièvre, ni délire. Comme unique symptôme il accusait des douleurs.

Depuis cette époque, il se plaignit fréquemment de lassitude dans les jambes, surtout dans la jambe droite; cette dernière enflait parfois sous l'influence de fatigues prolongées.

En 1879 il fut traité par Kortüm.

Diagnostic: Échinocoque de la fosse iliaque droite; point de départ indéterminé. Peut-être s'agit-il du rein droit.

Le 6 mai 1879, ponction avec gros trocart. Issue de 500 centimètres cubes de liquide clair, contenant des flocons blanchâtres. L'examen microscopique révèle des scolex et des crochets. Introduction d'un drain. Pansement antiseptique.

Le 13, nouvelle ponction à 3 centimètres de la première. Les deux trous de ponction sont situés à droite sur le milieu d'une ligne allant de l'ombilic à l'épine iliaque antéro-supérieure.

Après la deuxième ponction, qui avait donné issue à 500 centimètres cubes d'un liquide assez clair, on pratiqua un lavage phéniqué à 2 %. Puis on appliqua une ligature élastique entre les deux trous de ponction.

Tous les trois jours on fit des irrigations phéniquées. A dater du mois de juin, les trous de ponction, qui grâce à la ligature élastique sont réunis, sécrètent un pus louable.

Le 3 septembre, la plaie est réduite à un trajet de 6 centimètres de profondeur. Raccourcissement du drain.

Au commencement de novembre, la plaie est cicatrisée, à quelques bourgeons charnus près. Le 20, le malade se promène dans sa chambre.

Reprend ses occupations habituelles au printemps de 1880. Guérison maintenue (décembre 1883).

Obs. XIII. *Carcinome du rein, de la rate ou du pancréas? Laparotomie. On reconnaît qu'il s'agit d'un kyste hydatique du rein. Hémorragie grave pendant la ligature du pédicule. Mort au bout de 3 heures*, par Hinckeldeyn, de Lubeck.

(In Madelung, *loc. cit.*)

Catherine B., 42 ans. Antécédents: Rougeole dans l'enfance. A 18 ans, fièvre typhoïde. 9 couches: 7 enfants vivants; ont tous été allaités par la mère. Dernière couche en juin 1877. Époques irrégulières.

A dater de son dernier accouchement, la malade ressentit dans l'abdomen des douleurs vagues, qui se localisèrent bientôt dans le flanc gauche avec irradiation dans la région rénale.

En novembre 1878, elle s'aperçut pour la première fois de la présence d'une tumeur située sous les fausses côtes gauches.

Trois mois plus tard, la tumeur, grosse d'abord comme une noix, avait notablement augmenté de volume. En même temps la malade perdit l'appétit et maigrit à vue d'œil; après diverses médications demeurées sans effet, elle se fit admettre à la maison de santé de Lubeck.

État actuel le 23 novembre 1879. Facies exprimant la souffrance. Anémie profonde. Sous le rebord des fausses côtes gauches, on constate une tumeur arrondie, bien délimitée. La palpation faite sous le sommeil chloroformique, à cause des douleurs intenses ressenties par Mme B., permit d'établir les faits suivants: tumeur grosse comme une tête d'enfant, très dure, non adhérente à la paroi abdominale, à surface lisse; elle se laisse facilement circonscrire en bas et sur les côtés et peut être poursuivie à une certaine distance sous les côtes.

Pendant *l'inspiration, elle se déplace visiblement vers en bas*; la pression d'avant en arrière permet de la refouler jusque dans la région lombaire.

Percussion mate, se confond avec la matité de la rate et s'étend le long de la ligne axillaire jusqu'au bord inférieur de la dixième côte. On ne fait pas de ponction exploratrice. L'examen des autres organes est normal, l'utérus y compris. Urine jaune claire, légèrement trouble, acide, riche en albu-

mine, densité = 1,020; rien microscopiquement. Émission moyenne en 24 heures = 900 centimètres cubes. Poids du corps = 42,5 kilogr.

Sur le refus du médecin de l'opérer séance tenante, elle quitte l'hôpital pour y rentrer bientôt après (22 janvier 1880).

La tumeur s'est développée dans le sens de la longueur; elle tend également à se rapprocher de la ligne médiane.

Diagnostic: carcinome probable du rein; on fait toutefois des réserves quant au siège de la tumeur, qui pourrait provenir également de la rate, du péritoine ou du pancréas.

Les douleurs intenses de la malade et son grand désir d'être opérée poussent H. à tenter l'opération.

Laparotomie le 27 janvier 1880. — Section de la ligne blanche à partir de 3 centimètres au-dessus de l'ombilic jusqu'à la symphyse pubienne. Le péritoine incisé, on put libérer les adhérences antérieures de la tumeur. Les difficultés furent grandes pour la libérer dans la profondeur. Ligature de plusieurs gros vaisseaux. Après ces manœuvres, le chirurgien arrive à dégager la tumeur et à isoler son pédicule. Il constate qu'il provient du rein gauche, et tente de le lier. Pendant les efforts de traction, nécessitée pour l'attirer en avant, une terrible hémorragie se produit. Après s'en être rendu maître, au prix des plus grands efforts (compression et ligature), on peut extirper la tumeur. Par précaution le pédicule est lié une deuxième fois, à l'aide de fils de catgut. Toilette du péritoine. Réunion de la paroi abdominale. Durée de l'opération, deux heures.

Mort, trois heures après.

Autopsie. — La ligature de l'artère rénale est placée contre l'aorte: pas d'hémorragie consécutive. Tous les organes sont profondément anémiés.

Le diagnostic anatomique de la tumeur, fait par le professeur Heelsen, de Rostock, fut le suivant:

Kyste à échinocoque du rein gauche, avec vésicules filles de la grosseur d'un œuf de pigeon à un œuf de poule. Le kyste s'est développé dans la substance médullaire du rein.

Hypertrophie très marquée du rein. Hypertrophie légère du rein droit. Plaque athéromateuse sur l'aorte, à la naissance de l'artère rénale gauche. Déchirure de l'artère rénale à ce niveau. Hémorragie sous la tunique adventice de l'aorte à ce même endroit.

La durée de l'affection est intéressante à noter, ajoute l'auteur. Son début doit remonter à l'année 1877, à l'époque où la malade ressentit les premières douleurs. On n'en constata la présence qu'en novembre 1878. Comme symptômes notons l'albuminurie et les douleurs intolérables, si rares en pareil cas.

L'opération certes était indiquée et elle eût assurément été couronnée de succès, n'était la dégénérescence athéromateuse de l'aorte, au niveau de l'origine de l'artère rénale gauche, qui, en favorisant l'hémorragie, a entraîné la mort de l'opérée.

Obs. XIV. *Kyste hydatique suppuré du rein droit. Néphrotomie latérale. Guérison,* par Péan.

(*Leç. de clin. chir. prof. à l'hôpital Saint-Louis*, t. IV. Paris, Alcan, 1886 et A. Brodeur, *loc. cit.*)

Garçon boucher, 17 ans, vient consulter M. Péan pour une tumeur située dans le flanc droit, dont il s'est aperçu il y a dix-huit mois. Le début de l'affection a été marqué par de légères douleurs dans la région lombaire droite. Le malade sentit à cette époque une grosseur logée sous le rebord des fausses côtes. Développement lent, pas de douleurs appréciables.

Depuis quelques mois, fièvre et frissons. Amaigrissement; perte de l'appétit. Urines normales.

M. Péan constate dans le flanc droit une tumeur faisant saillie en avant et en arrière; elle est douloureuse à la pression, légèrement fluctuante. Elle remonte au-dessus du foie, auquel elle est, paraît-il, accollée, descend dans la fosse iliaque droite et dépasse la ligne médiane au niveau de l'ombilic.

La partie la plus saillante de la tumeur se trouve sur une ligne verticale, tombant perpendiculairement sur l'épine iliaque antéro-supérieure. A ce niveau il existe de la matité, qui est séparée de celle du foie par une zone sonore de deux à trois

travers de doigt. Les urines ne renferment ni sang, ni pus, ni albumine, ni sucre.

En raison de la conformation de la tumeur, de la saillie qu'elle forme en arrière, en raison de l'absence de véritables coliques néphrétiques, d'hématurie ou de pyurie, et vu la profession du malade, nous diagnostiquons un kyste hydatique suppuré du rein droit. Nous conseillons l'opération, qui est faite *le 16 juillet 1881.*

Incision sur la partie la plus saillante de la tumeur, c'est-à-dire, incision verticale allant des fausses côtes à l'épine iliaque antéro-supérieure. Ponction du kyste et issue de 2 ½ litres de pus mélangé d'hydatides. On constate que la poche kystique dépend du rein droit.

Excision d'une grande partie de cette poche et suture du reste à la peau. Deux gros drains. Durée = 25 minutes. Suites très heureuses. Lavages phéniqués à 1 %. Au bout de trois mois, on supprime les tubes.

Guérison après quatre mois. Santé parfaite. Jamais il n'était sorti d'urine par la fistule abdominale.

Obs. XV. *Kyste hydatique du rein gauche, reconnu grâce à l'expulsion d'hydatides par les urines. Néphrotomie latérale. Guérison au bout de deux mois*, par Madelung (*loc. cit.*), recueillie par Meyersohn, de Schwerin.

Élise B., 50 ans. La malade dit avoir fréquemment mangé dans l'assiette de ses chiens. Depuis quatorze à seize ans, elle remarque dans l'hypocondre gauche une tumeur; grosse comme un œuf d'oie au début, elle a grossi insensiblement depuis lors, sans occasionner le moindre symptôme. Pour la première fois, il y a un, la malade ressentit soudain, et sans cause appréciable, de violentes douleurs dans le côté gauche du ventre. Au bout de quelques heures le calme était revenu ; mais à partir de cette époque Élise B. ressentit de temps à autre une douleur sourde dans ce même côté, douleur qui suivait le trajet de l'uretère.

Depuis quinze jours, expulsion d'hydatides par les urines, sans trouble autre.

Elle entre à la clinique de Rostock le 30 novembre 1884. La patiente est maigre, mais bien portante en apparence. La moitié gauche de l'abdomen est occupée par une tumeur de la grosseur d'une tête d'adulte, remplissant l'espace compris entre la symphyse et les côtes. Elle dépasse la ligne médiane de trois travers de doigt et fait saillie en avant sous les téguments.

Les intestins sont situés au-devant de la tumeur. Pour peu qu'on irrite la peau du ventre, on constate très nettement les mouvements péristaltiques. Fluctuation manifeste. Mouvements de latéralité bien évidents. Les contractions du diaphragme sont sans influence sur la position du néoplasme. On peut délimiter la rate par la percussion; la matité hépatique est amoindrie.

La tumeur est indépendante des organes génitaux, avec lesquels elle n'affecte pas le moindre rapport.

Émission de l'urine = 500 à 700 centimètres cubes en 24 heures. Réaction acide. L'examen microscopique y révèle des scolex et des crochets en abondance.

Opération le 30 novembre 1884. — Incision de 6 centimètres sur le prolongement de la ligne axillaire gauche, au niveau du flanc gauche. L'enveloppe du kyste est extra-péritonéale. On la crève à l'aide d'une pince à pansement. Issue d'un liquide renfermant des vésicules hydatiques. Suture du kyste à la peau. Le kyste contient la valeur d'un seau ordinaire de liquide. Le rein n'est pas atteint. Contre-ouverture en arrière, à travers le carré des lombes. Deux drains volumineux sont placés dans la poche kystique.

Pansement avec sachets de tourbe et d'iodoforme. Dans le courant de la journée, émission de 900 centimètres cubes d'urine, contenant des vésicules hydatiques. Les suites de l'opération furent satisfaisantes. Pendant le premier septénaire la température oscilla entre 38,5 et 39°.

L'urine émise fut de 8 à 900 centimètres cubes par jour.

Pendant plus de huit jours on constata des échinocoques dans l'urine.

Du 24 décembre au 2 janvier, on retira par lambeaux la vésicule-mère, qui était en partie crétifiée.

Le 31 janvier guérison.

L'auteur ne put déterminer si les fonctions du rein gauche furent annihilées par la présence du kyste.

Obs. XVI. *Kyste hydatique du rein gauche, pris d'abord pour un kyste ovarique, un carcinome de la rate ou une tumeur du foie? Néphrotomie antérieure. Guérison*, par Heussner.

(*Ueber einige Fälle von Echinococcus* in *Deutsch. med. Woch.*, 1884, p. 49.)

Femme de 46 ans, porte depuis deux ans et demi, dans le flanc gauche et jusque vers l'ombilic, une tumeur abdominale, qui s'est développée lentement. Outre un amaigrissement notable et une déperdition des forces, pas de symptômes; gêne occasionnée par le poids de la tumeur. Pus dans l'urine.

Diagnostic : kyste ovarique, carcinome de la rate. Tous les médecins appelés déconseillent l'opération.

A l'entrée de la malade dans le service de Heussner, on constate une tumeur grosse comme une tête d'adulte, non mobile, d'une fluctuation obscure, qui repousse les fausses côtes gauches en dehors, l'utérus en bas et en arrière et le gros intestin en avant vers la paroi.

Diagnostic. Dans les kystes ovariques le gros intestin est d'habitude recouvert par la tumeur; l'hypertrophie du lobe gauche du foie et celle de la rate ne se rencontrent pas dans la région ombilicale; de plus, le côlon est refoulé vers en bas dans ces affections. Par contre, les tumeurs rénales repoussent l'intestin en avant, en dédoublant les feuillets du mésocôlon; dans le cas spécial il en était ainsi; de plus, le pus contenu dans l'urine militait également en faveur d'une tumeur du rein.

Était-ce une hydronéphrose ou un échinocoque du rein? La ponction seule pouvait lever les doutes. Dans l'hydronéphrose le liquide contient la plupart du temps de la paralbumine, de la métalbumine, des mucosités, des sels urinaires. Le liquide hydatique ne renferme pas d'ordinaire d'albumine, mais de l'acide succinique et des crochets détachés. Ces derniers, toutefois, peuvent faire défaut lorsque le parasite est stérile et jeune; de plus, ils peuvent ne pas être expulsés, lorsque la ponction n'a pas été faite au point le plus déclive de la tumeur.

Chez la malade de Heussner, la ponction évacue un liquide clair, non albumineux, ne sentant pas l'urine et ne renfermant pas de crochets. La réaction de l'acide succinique ne put être faite à cause de la petite quantité de liquide.

Malgré l'absence de crochets, on s'arrêta à l'idée d'un kyste hydatique du rein.

Le 16 septembre, laparotomie au point le plus saillant de la tumeur. Incision de la poche et suture à la paroi. On vit alors le gros intestin, à l'angle inférieur de la plaie, avec son mésocôlon, qui coiffait la tumeur. Il renfermait plusieurs gros vaisseaux, qui auraient pu, pendant la ponction, donner lieu à une hémorragie interne.

Au fond de la poche, on sentit le rein gauche, d'où partait sans nul doute le kyste.

Cette poche avait un demi-centimètre d'épaisseur. Plusieurs litres de liquide s'en échappent, plus une seule grande membrane-mère, dont la paroi interne est recouverte d'une couche de têtes de ténias.

Apyrexie complète. Aujourd'hui (il n'est pas dit après combien de temps) il n'y a plus qu'une petite fistule.

L'auteur ajoute que, grâce au Lister, on arrive très facilement au but aujourd'hui, que l'on opère en un seul temps ou en deux temps.

Le point le plus délicat est la question de la ponction exploratrice, qui peut à la rigueur être suivie d'accidents, mais dont la nécessité s'impose, la plupart du temps, pour établir le diagnostic.

Obs. XVII. *Kyste hydatique du rein gauche. Hydatides dans les urines. Néphrotomie lombaire. Guérison avec persistance d'une fistule urinaire lombaire*[1], par M. Péan.

(In Brodeur, Thèse citée.)

H., 28 ans. Pas d'antécédents à noter. Tumeur assez volumineuse du flanc gauche, depuis l'âge de 23 ans. Au début,

---

1. L'auteur ajoute : Au 15 août 1886 la fistule était complètement guérie, ainsi que nous l'a fait savoir le docteur Dupouy.

pas de douleurs. H. fit trois ans de service militaire, après avoir eu une hématurie passagère.

Depuis quatre semaines, douleurs lombaires sourdes, puis très intenses, partant du rein gauche et s'irradiant le long de l'uretère, jusqu'au testicule correspondant. Depuis lors, le malade rend *des peaux* en urinant.

Il consulte M. Péan, le 21 mai 1886.

La tumeur fait saillie en avant; elle s'étend sur les côtés, depuis les fausses côtes gauches jusque dans la fosse iliaque. Elle est mate. Les intestins ne sont pas placés en devant d'elle, mais paraissent refoulés à droite. Le malade rend en urinant de petits corps, de volume variant entre celui d'une tête d'épingle à celui d'un haricot. Ils se montrent dans les urines, surtout après de violentes coliques néphrétiques, arrachant des cris au malade. L'examen du sédiment y décèle de crochets d'échinocoques et même des couronnes entières de crochets.

En présence de l'état d'amaigrissement assez avancé du malade, des crises douloureuses qui se répètent fréquemment, surtout depuis quelques jours, M. Péan conseille l'opération, qui est acceptée immédiatement.

Néphrotomie lombaire, le 31 mai 1886. — Incision verticale le long du bord externe de la masse sacro-lombaire. Arrivé sur la poche, ponction de cette dernière avec le bistouri. Écoulement d'un liquide clair comme de l'eau de roche (1 $^1/_2$ litre), avec multitude d'hydatides.

Suture des bords du kyste, épais de 1 à 2 centimètres à la peau. Lavages phéniqués.

Suture des extrémités de la plaie lombaire, de manière qu'il ne reste plus au centre de la plaie qu'un orifice qui fait communiquer la cavité kystique avec l'extérieur.

Deux gros drains. Pansement iodoformé.

Tout va bien jusqu'au quinzième jour; à partir de là, il s'établit un écoulement de liquide urinaire par le trajet fistuleux; la quantité d'urine rendue par la vessie est égale à celle rendue par la fistule.

Le 25, le malade part en convalescence. État général satisfaisant. Les urines ne contiennent plus d'hydatides; d'ailleurs,

depuis l'opération, le malade n'en a jamais rendu par l'urèthre. Fistule urinaire depuis le 1er juillet. Guérison définitive depuis lors.

Obs. XVIII. *Énorme kyste hydatique du rein, reconnu au cours de la laparotomie. Ouverture et suture du kyste à la paroi. Guérison*, par M. Bouilly.

(*Gazette des hôpitaux*, 1886, n° 146.)

H. de 39 ans, de bonne apparence, quoique un peu pâle et amaigri, m'a été adressé, il y a quinze jours, par M. Brouardel, pour une tumeur kystique de l'abdomen.

En 1870 ou 1871 il s'est aperçu d'une grosseur dans la région gauche du ventre, grosseur qui n'était pas alors assez considérable pour le préoccuper sérieusement. En 1874, la tumeur ayant pris un certain accroissement, il consulta M. Péan, qui pratiqua une ponction. Celle-ci donna issue à 4 litres environ d'un liquide dont tous les caractères lui permirent de diagnostiquer sûrement un kyste hydatique de l'abdomen. Cependant, la localisation exacte de la tumeur resta difficile à déterminer.

Quelque temps après, le liquide commençait à se reproduire et la tumeur peu à peu augmentait de volume, si bien qu'en 1879, le malade, inquiet de l'intumescence du ventre, consulta de nouveau, et de nouveau aussi fut ponctionné, mais à blanc cette fois; le trocart ne faisant sortir aucun liquide, l'on supposa que la tumeur transformée s'était peu à peu solidifiée. Cet homme resta ainsi pendant quatre nouvelles années, c'est-à-dire jusqu'en 1883, époque à laquelle une troisième ponction fut pratiquée; mais quelques gouttes seulement d'un liquide séro-purulent s'écoulèrent.

Enfin, de 1884 jusqu'en ces derniers jours, les choses restèrent à peu près en l'état, si ce n'est que le ventre augmenta considérablement de volume, déterminant par suite une gêne plus grande, des troubles digestifs et notamment des vomissements après les repas, une respiration difficile, une certaine faiblesse générale, tous symptômes malgré lesquels cet homme, doué d'un certain courage, put continuer à s'occuper des affaires de sa librairie.

C'est dans ces conditions que M. Brouardel me l'envoya, il y a quinze jours, et voici le résultat de l'examen que j'ai pu faire : Homme de bonne apparence, un peu amaigri, pâle, mais nullement cachectique, un peu oppressé. Saillie de toute la région épigastrique et de l'hypocondre gauche, produite par une tumeur bombée, hémisphérique ; fausses côtes soulevées du côté gauche, distancées de la région lombaire du même côté ; déjettement en avant de l'appendice xiphoïde. Lorsqu'on palpe la tumeur par la partie supérieure, on la sent s'enfoncer sous les fausses côtes et l'appendice xiphoïde, tandis qu'en bas elle est facile à délimiter jusqu'au niveau de l'ombilic, et que latéralement elle dépasse, à droite, la ligne médiane d'un travers de main environ ; enfin, à gauche, descendant un peu plus bas, elle va se perdre dans la région lombaire.

Percussion : Sonorité intestinale normale au-dessous de la tumeur, ainsi que dans le flanc gauche ; du côté du foie, la percussion montre que cet organe occupe sa situation ordinaire, qu'il n'est ni remonté, ni plus volumineux que d'habitude. D'où il nous est permis de conclure vraisemblablement que la tumeur n'a aucun rapport avec l'organe hépatique ou du moins avec son lobe droit. A gauche, la matité remonte jusqu'à deux travers de doigt du mamelon. Enfin, la fluctuation est très nette dans toute l'étendue de la tumeur.

En résumé, le diagnostic était facile ; d'ailleurs, une ponction antérieure l'avait déjà établi ; la seule question difficile était de déterminer le siège précis de la tumeur.

Tout d'abord, la zone de sonorité existant entre le foie et la tumeur, la situation de celle-ci à gauche et la conservation du volume de l'organe hépatique nous permettaient d'exclure le foie. Fallait-il songer à la rate ? L'évolution de la tumeur n'était pas celle des tumeurs de cet organe, qui se développent surtout vers l'hypocondre et la fosse iliaque gauche, beaucoup plus que vers l'épigastre, et, de plus, nous ne constations aucun phénomène de compression de la veine-porte, aucune ascite.

Je n'ai pas songé au rein, je l'avoue, en raison du siège de la tumeur, et surtout de l'absence de troubles urinaires depuis le début de la maladie. De sorte, qu'en somme, j'en arrivai au

diagnostic de kyste hydatique développé en plein dans la cavité péritonéale, diagnostic qui me fut incité aussi par le souvenir d'une observation analogue de kyste intrapéritonéal et qui fut complètement vérifié par l'opération.

Bref, le diagnostic fixé, l'opération à pratiquer était la laparotomie, ainsi que M. Brouardel en avait émis aussi l'avis; le malade, d'ailleurs, désirait vivement être opéré.

Elle a été pratiquée hier. Bien que la tumeur eût surtout son siège à gauche, elle faisait un relief assez considérable au milieu de l'abdomen et même un peu du côté droit, pour que je fisse la laparotomie médiane. Je pratiquai donc une incision couche par couche, sur la ligne médiane, incision étendue de l'appendice xiphoïde à l'ombilic; j'ouvris ensuite le péritoine, et alors m'apparut une tumeur énorme, libre, d'un aspect blanc nacré; ceci était déjà une première surprise; mais, lorsque avec la main je cherchai à isoler la tumeur, je pus la circonscrire aisément en haut sur les parties latérales droite et gauche, sans rencontrer d'adhérences avec la paroi abdominale. De plus, elle était recouverte d'un feuillet péritonéal, de sorte que nous avions affaire en réalité à une tumeur rétropéritonéale. Par contre, à la partie inférieure, à droite et à gauche, elle avait contracté des adhérences très solides avec le péritoine et l'intestin.

Aussi fallait-il renoncer à toute énucléation, pour songer seulement à ouvrir la tumeur et à en réséquer la plus grande partie possible, après avoir fait adhérer la poche à la paroi abdominale pour en faciliter la suppuration.

Je pratiquai donc immédiatement une première ponction avec un petit trocart, mais je n'obtins qu'un peu de pus, ce que voyant, je me servis d'un trocart plus gros, et, grâce à l'aspiration, il s'écoula $1\,^1/_2$ litre environ de pus, après quoi l'évacuation s'arrêta. J'attirai alors la poche à l'extérieur, et fixant avec soin le kyste à la paroi abdominale, de façon à préserver le plus complètement possible la cavité péritonéale de toute pénétration de liquide, j'ouvris largement la tumeur. Immédiatement un flot de liquide purulent s'échappa avec une quantité innombrable d'hydatides suppurées de toutes dimensions, voire même jusqu'au volume du poing, pour quelques-

unes. Mais, autre surprise, au cours de mon incision je coupai une portion de tissu d'apparence charnue, musculaire, de teinte violacée, lie-de-vin, comme un muscle fortement congestionné, qui saigna abondamment. Ce n'était autre qu'une portion du tissu rénal, d'où mon diagnostic se trouvait infirmé et remplacé par celui de kyste hydatique du rein gauche. Une fois l'évacuation de la poche terminée, j'en fis le nettoyage complet, après en avoir réséqué la plus grande partie possible, puis pansement. Deux tubes de caoutchouc et gaze iodoformée dans la poche. Cellulose au sublimé à la surface et bandage de corps.

Durée de l'opération, une heure et demie.

Dans la soirée, le malade va aussi bien que possible. Ce matin, à 8 heures, temp. 37°; nuit calme; une petite hémorragie a eu lieu par le tissu rénal.

En résumé, nous avons eu affaire à un de ces kystes hydatiques du rein d'un volume inconnu, mais qui s'explique par la date reculée du début (quinze à seize ans). La tumeur s'était développée par la partie supérieure de l'organe rénal, dont la substance s'est laissée distendre peu à peu, sans cependant en arriver au point d'envelopper complètement celle-ci. — (Ici s'arrête l'observation de M. Bouilly.)

Je dois à l'obligeance de notre sympathique collègue les renseignements suivants sur les suites de son opération :

« Le malade a été tout à fait apyrétique depuis l'intervention. Il s'est levé le vingtième jour et est sorti au bout de six semaines. Aujourd'hui il est presque complètement guéri. La cavité s'est rétrécie et a bourgeonné très rapidement. Elle admet maintenant une simple mèche de coton et n'a plus que 3 centimètres de profondeur, alors que le tube du début avait 22 centimètres de longueur. Jamais de retentissement péritonéal. C'est un succès complet et rapide. »

Obs. XIX. *Zur Kasuistik des Echinococcus im Menschen*, par Fick. (Richmond, colonie du Cap.)

(*Deutsche Zeitschrift für Chirurgie*, Bd. XXIV, p. 355, et *Centralbl. f. Chir.*, 1886, n° 52.)

Il s'agit dans cette observation d'un sujet vigoureux, âgé de 29 ans, atteint d'une volumineuse tumeur abdominale. Elle est

située dans l'hypocondre gauche et s'étend en dedans jusqu'à la ligne blanche, et en bas jusqu'à l'ombilic; en haut elle atteint la sixième côte. Douleurs abdominales, dyspnée, amaigrissement.

Opération, le 27 novembre 1884. — Incision de 8 centimètres oblique de dedans en dehors, sur le bord externe du muscle droit de l'abdomen. Cette première incision met la rate à nu et ne donne pas de jour suffisant. On pratique une deuxième incision perpendiculaire à la première, qui s'étend jusque vers la ligne blanche. L'épiploon fait hernie à ce moment; on le maintient réduit. Le kyste est alors attiré au dehors, suturé à la peau et incisé sur une étendue de 2 à 3 centimètres. On y pratique des lavages! (lesquels?) Contre-ouverture entre la dixième et la onzième côte. Drainage de la cavité kystique.

Suppuration prolongée; évacuation de vésicules filles pendant quatre semaines; fièvre pendant toute cette période. Amélioration lente.

Fistule persistante; en septembre 1885 cautérisation de la fistule; le côlon, qui borde le kyste, est entamé par le chlorure de zinc et donne lieu à la formation d'une fistule stercorale. Cette dernière s'oblitère spontanément.

Guérison définitive dans le courant de janvier 1886.

(Le siège de la tumeur eût été intéressant à connaître; malheureusement l'auteur n'y insiste en aucune façon. D'après la description, il est probable qu'on avait affaire à un kyste rétropéritonéal et, selon toute probabilité, à un kyste du rein ou du tissu périnéal. En précisant le siège exact de la tumeur, on aurait peut-être pu tenter son énucléation totale! — Note de la rédaction du *Centralblatt.*)

Obs. XX. *Kyste hydatique du rein pris d'abord pour un kyste de l'ovaire. Laparotomie et néphrectomie. Mort au bout de quarante-huit heures*, par le docteur P. Vogt.

(*Casuistische Beiträge zur Nierenchirurgie*, in *Deutsche Zeitschrift für Chirurgie*, Bd. XXIV, 1886, S. 549.)

Ernestine Küttner, 51 ans, ouvrière; entrée à la clinique de Leipzig, le 7 juillet 1885, morte le 16 juillet 1885.

Antécédents : Pneumonie, fièvre typhoïde; huit couches. L'avant-dernière couche a nécessité la version, puis la céphalotripsie. Dernière couche, il y a sept ans et demi.

Depuis un an la malade constate la présence d'une tumeur abdominale, mobile et située à droite.

A la suite d'une chute, à Pâques 1885, la tumeur augmente de volume. Depuis peu de temps la malade ressent de violentes douleurs dans l'abdomen.

État actuel : Femme de taille moyenne, de constitution médiocre. Peau légèrement ictérique.

Abdomen saillant à droite; téguments abdominaux dépressibles; veines dilatées à leur surface. Circonférence du ventre au niveau de l'ombilic = 82 centimètres.

La palpation révèle l'existence d'une tumeur grosse comme une tête d'enfant, lisse, mobile, recouverte par des anses intestinales.

Le côlon transverse s'étend obliquement sur la tumeur, comme on le constate aisément lorsque l'intestin est à l'état de réplétion. En faisant changer de position à la malade, on peut déplacer la tumeur jusque vers la ligne médiane.

La percussion donne un son tympanitique; la partie correspondante à la tumeur, c'est-à-dire l'hypocondre droit seul, est mate; la région lombaire droite est normale.

Toucher vaginal : Utérus hypertrophié, rétrofléchi. Ovaire gauche palpable; l'ovaire droit semble absent; on constate à sa place des brides, qui paraissent être en connexion avec le néoplasme. On peut abaisser ce dernier et le sentir alors dans le paramètre droit.

L'urine est normale; ni sang, ni albumine.

Opération, le 14 juillet, avec toutes les précautions antiseptiques.

Incision de la ligne blanche, commençant un peu au-dessus de l'ombilic et s'étendant jusqu'à la symphyse. La main introduite dans l'abdomen permet de constater que la tumeur est rétropéritonéale, que le côlon est situé au-devant d'elle et qu'il paraît y adhérer plus que la palpation externe ne l'avait fait supposer.

Pour se donner du jour, on fend la paroi abdominale transversalement.

Les intestins réclinés, on découvre que le siège de la tumeur n'est autre que le rein droit.

Incision du péritoine postérieur et dégagement de la tumeur, après quelques ligatures en masse perdues.

Dans la profondeur on blesse une veinule tout près de son embouchure dans la veine-cave.

Hémorragie abondante. On arrive à saisir cette veinule et à la lier.

Ligature et section de l'uretère vers le milieu de son trajet. Ligature du pédicule rénal avec perte de sang minime. Extraction de la tumeur. Toilette du péritoine. Suture de l'abdomen. Pansement antiseptique.

Mort, le 16, de collapsus.

Autopsie. — Abdomen non météorisé; à l'ouverture du corps, pas trace de péritonite. Les intestins sont rétractés, lisses, pâles. Estomac dilaté.

Le rein droit avec le feuillet péritonéal correspondant fait défaut. A sa place on trouve des caillots noirâtres, qui ne présentent pas trace d'altération.

Dans les tissus voisins, pas trace de réaction inflammatoire, ni d'épanchement sanguin.

La partie latérale de la veine-cave inférieure montre au niveau de l'embouchure de la veine rénale droite, ou mieux, à 7 millimètres plus bas, une ligature bien solidement fixée. Il n'y a pas de thrombus dans ces vaisseaux.

Le rein gauche est sain, sa substance est ferme et congestionnée; la substance médullaire est rouge-bleuâtre; la substance corticale, rouge-brun.

Ventricules du cœur dilatés; atrophie de la substance musculaire.

Examen de la tumeur : La partie inféro-externe du rein est le siège d'un kyste fluctuant, gros comme une tête d'enfant. L'incision du kyste évacue un liquide clair comme de l'eau, une membrane d'échinocoque de la dimension d'une petite pomme et une quantité de vésicules hydatiques plus petites.

Le kyste émerge de la substance corticale, qui offre en cet endroit une dépression de 1 à 1 $^1/_2$ centimètre. La paroi du kyste offre une épaisseur, qui varie suivant les endroits, de 1 $^1/_2$ à 6 millimètres.

Sauf la partie déprimée, le rein paraît normal. La longueur du rein, conservé dans l'alcool, est de 11 centimètres; sa plus grande largeur, de 6 centimètres.

L'examen microscopique, pratiqué *au niveau du point où le kyste pénètre dans le rein*, dénote que ce que microscopiquement on avait considéré comme étant la paroi propre du kyste est en majeure partie constitué par du tissu rénal.

Le parenchyme rénal est fortement comprimé en cet endroit, mais peu atrophié; les glomérules notamment sont normaux.

Le tissu cellulaire intercanaliculaire se continue sans ligne de démarcation avec le tissu cellulaire du kyste adventice.

Le rein est d'ailleurs absolument normal dans les différentes parties qui le constituent.

PLANCHES.

Planche I.

ystе hydatique du rein gauche, extirpé le 16 mars 1886 par néphrectomie transpéritonéale. (Dr Jules Bœckel.)

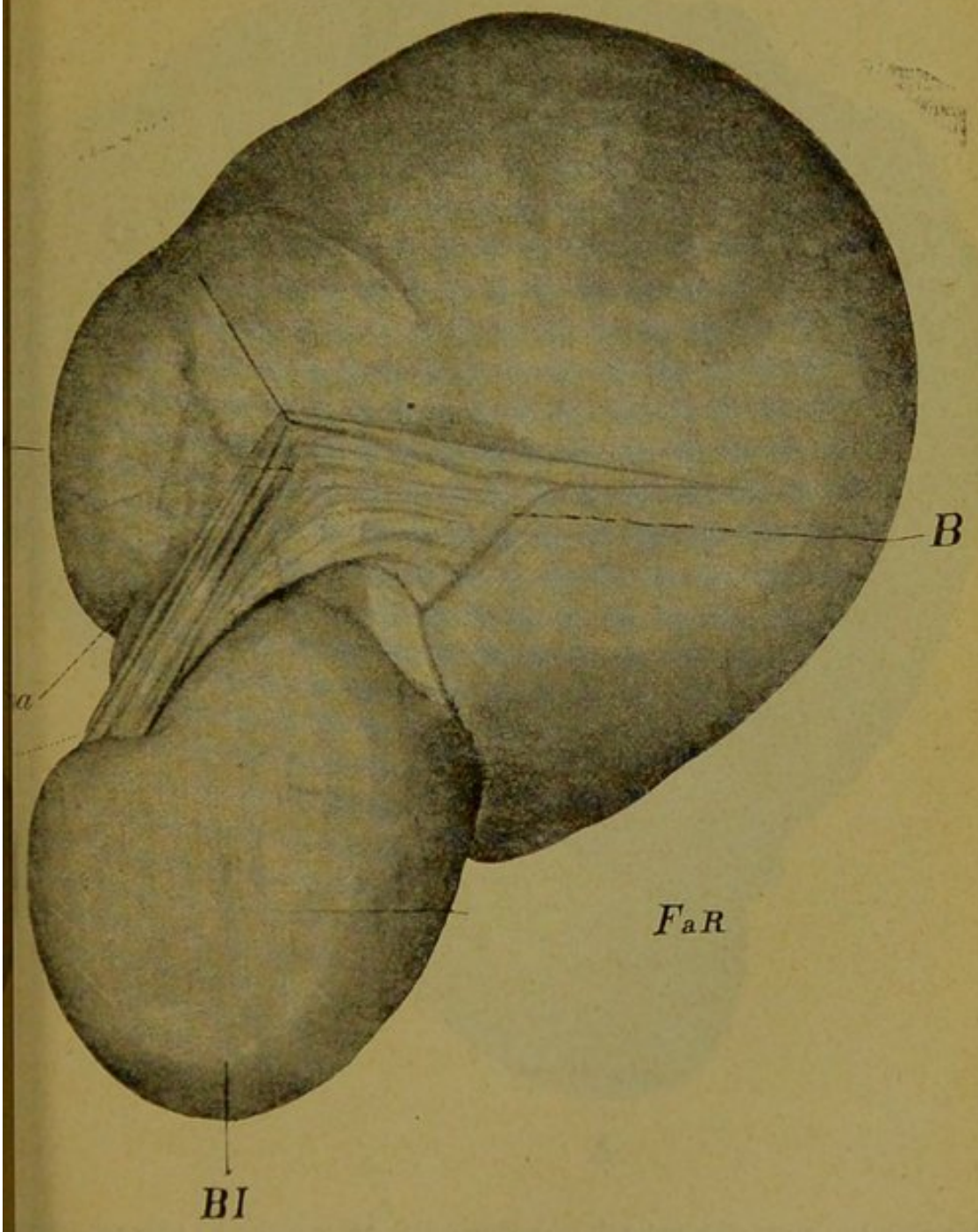

ace antérieure du rein (Fa R). — Bord inférieur (B I). — Sa capsule a été déta- et relevée en A, pour faire voir comment elle se continue avec le kyste adven- ns ligne de séparation (B). — Les deux feuillets sont ici intimement soudés (en B), st impossible de les séparer.

n (a) on voit sur la préparation anatomique l'orifice de la veine rénale et, caché repli (b), celui de l'uretère.

TABLE DES MATIÈRES.

STRASBOURG. IMPR. R. SCHULTZ & COMP.