

Mémoire sur les tumeurs du périoste dentaire / par E. Magitot.

Contributors

Magitot, E. 1833-1897.
Royal College of Surgeons of England

Publication/Creation

Paris : J.B. Baillière et fils ; Londres : H. Baillière, 1860.

Persistent URL

<https://wellcomecollection.org/works/d2nsbh4p>

Provider

Royal College of Surgeons

License and attribution

This material has been provided by This material has been provided by The Royal College of Surgeons of England. The original may be consulted at The Royal College of Surgeons of England. where the originals may be consulted. This work has been identified as being free of known restrictions under copyright law, including all related and neighbouring rights and is being made available under the Creative Commons, Public Domain Mark.

You can copy, modify, distribute and perform the work, even for commercial purposes, without asking permission.



Wellcome Collection
183 Euston Road
London NW1 2BE UK
T +44 (0)20 7611 8722
E library@wellcomecollection.org
<https://wellcomecollection.org>

Bis

[Handwritten initials]

Jour in the

Miscellaneous

Magistot

Relaton

Godard

MÉMOIRE

SUR LES

TUMEURS DU PÉRIOSTE DENTAIRE

DU MÊME AUTEUR :

Études sur le développement et la structure des dents humaines, gr. in 4° avec 2 planches, 1858. Chez J. B. BAILLIÈRE et FILS, rue Hautefeuille, 19.

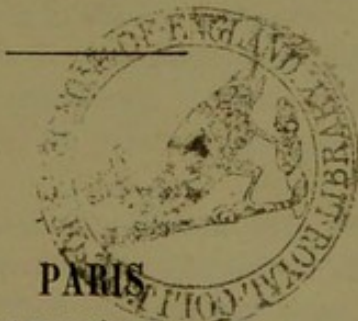
Mémoire sur la genèse et le développement des follicules dentaires jusqu'à l'époque de l'éruption des dents, par les docteurs CH. ROBIN ET E. MAGITOT; gr. in-8° avec planches, *Journal de physiologie*, 1860.

MÉMOIRE
SUR
LES TUMEURS
DU
PÉRIOSTE DENTAIRE

PAR
LE D^r E. MAGITOT

Lu à la Société de Chirurgie de Paris, dans la séance du 13 avril 1859

ACCOMPAGNÉ D'UNE PLANCHE



J. B. BAILLIÈRE ET FILS
LIBRAIRES DE L'ACADÉMIE IMPÉRIALE DE MÉDECINE
19, rue Hautefeuille

LONDRES | **NEW-YORK**
H. BAILLIÈRE, 219, Regent street | BAILLIÈRE BROTHERS, 440, Broadway
MADRID. — CH. BAILLY BAILLIÈRE, calle del Principe, 11

—
1860

MÉMOIRE

SUR LES

TUMEURS DU PÉRIOSTE DENTAIRE

PRÉLIMINAIRES

Parmi les affections dont les dents humaines peuvent devenir le siège, un certain nombre occupent le feuillet fibreux qui revêt la surface des racines, feuillet qu'on désigne sous le nom de *périoste dentaire* ou *membrane alvéolo-dentaire*. Ces affections du périoste sont de diverses natures; nous pouvons en distinguer deux genres : 1° des affections inflammatoires, périostite aiguë et chronique, abcès sous-périostaux, kystes purulents, etc.; 2° des affections organiques caractérisées par des modifications de structure intime, avec changements de volume de la membrane périostale.

Parmi ces dernières se trouve une grande classe d'affections du périoste qu'on peut désigner sous le nom de *tumeurs*.

Nous donnerons donc le nom de *tumeurs du périoste dentaire* à toute production organique molle, persistante, formant une éminence circonscrite et ayant son siège sur un point quelconque de l'étendue de la membrane périostale.

Les tumeurs du périoste dentaire se divisent enfin en deux espèces, que nous avons cru devoir séparer, au point de vue clinique, en raison des différences qu'elles présentent dans leur siège, leurs symptômes et leur thérapeutique. Ces deux espèces sont :

1° Les tumeurs *extra-alvéolaires* du périoste, c'est-à-dire celles qui, prenant leur origine au niveau du collet de la dent sur le bord terminal du périoste, font saillie hors de la mâchoire. Elles surviennent toujours comme complication d'une carie dentaire et affectent constamment la forme de *polypes*, dont le pédicule très délié s'attache au périoste, et dont la masse, flottant dans l'intérieur de la bouche, se

loge ordinairement dans la cavité de la carie. Ces polypes ne causent le plus souvent d'autres symptômes qu'une gêne plus ou moins prononcée de la mastication, et peuvent facilement guérir par excision suivie de cautérisation du point d'attache du pédicule (1).

2° Les tumeurs *intra-alvéolaires* du périoste, ordinairement dépourvues de pédicule et ne faisant pas saillie à l'extérieur. Nous désignerons celles-ci sous le nom de *tumeurs proprement dites*, réservant celui de *polypes* ou *tumeurs polypiformes* pour les précédentes.

Ce sont ces productions, dont le développement s'effectue dans l'intérieur de l'alvéole, entre la surface du ciment et la paroi osseuse, qui font l'objet du présent travail.

Dix-huit observations recueillies par nous et correspondant à dix-huit pièces pathologiques de notre collection particulière, forment la base de notre mémoire, qui se divise naturellement en deux parties; la première formant la description de la maladie dans ses symptômes, sa marche, ses différents caractères, etc.; la seconde comprenant les dix-huit observations sur lesquelles repose l'histoire de la maladie.

L'affection curieuse dont ce travail est l'objet ne nous a pas semblé très rare, puisque, pendant l'espace de deux années, nous avons pu en observer dix-huit exemples. Il faut dire cependant qu'elle a paru échapper jusqu'à présent à tous les observateurs, et nous n'en connaissons dans la science aucune description.

Il y a donc là une lacune sur le terrain d'ailleurs si inexploré de la chirurgie dentaire, lacune que nous espérons combler par nos recherches.

Avant d'aborder la partie purement pathologique de notre étude, nous avons cru devoir présenter quelques considérations sur la disposition et les caractères normaux du périoste dentaire. C'est par ce court exposé anatomique que nous commencerons.

(1) Voyez appendice, note B.

Première Partie

DESCRIPTION

§ 1^{er}. — Anatomie normale du périoste dentaire.

Lorsqu'on étudie le périoste dentaire chez l'adulte, c'est-à-dire après que le développement de la dent est complet, on le trouve constitué par un feuillet membraneux simple interposé dans l'alvéole entre la dent et la mâchoire, et servant à unir intimement l'une à l'autre. Son épaisseur est en moyenne de 0^{mm}.1 à 0^{mm}.2; elle varie avec l'âge; ainsi, considérable dans l'enfance, pendant laquelle le périoste joue un rôle important dans la formation du ciment, elle diminue peu à peu pour devenir tellement faible chez le vieillard, qu'elle est presque invisible à l'œil nu. Sa consistance est très grande, et son adhérence aux parties qu'elle unit est telle, que, lorsqu'on cherche à séparer la dent de la mâchoire, le périoste reste fixé tantôt à l'alvéole, tantôt à la racine. Cette circonstance explique la solidité extrême de l'adhérence de la dent à l'os, et rend la préparation du périoste très difficile chez l'adulte.

Appliquée à la surface du ciment qui revêt les racines, la membrane périostale tapisse toute la partie de la dent qui est enfermée dans la mâchoire. Elle est en continuité de tissu avec la gencive et fournit à celle-ci son adhérence au niveau du collet, puis s'étend sur la surface des racines et les tapisse dans toute leur étendue; arrivée enfin au sommet de ces dernières, elle rencontre le faisceau vasculo-nerveux de chaque racine à son entrée dans le canal dentaire, se prolonge sur lui et se perd dans sa gaine propre, sans se replier, comme on l'a cru, dans l'intérieur de la dent pour recouvrir la pulpe, cet organe étant, comme on sait, dépourvu de membrane propre.

Les vaisseaux du périoste, qui sont extrêmement nombreux, proviennent du faisceau vasculo-nerveux destiné à la pulpe, et se déta-

chent au niveau de l'orifice du canal dentaire. Les nerfs, également très nombreux, ramifications extrêmes de la cinquième paire, viennent de la même source. Ces vaisseaux et ces nerfs se ramifient dans toute la membrane, et fournissent au ciment les éléments de nutrition; ils s'anastomosent enfin d'une part avec les vaisseaux et nerfs du tissu osseux de l'alvéole, et d'autre part avec ceux de la muqueuse buccale, à son insertion au collet de la dent.

Au point de vue de sa structure, le périoste est constitué par une trame de tissu fibreux extrêmement serrée, composée de fibres si intimement unies les unes aux autres que la dilacération au moyen des aiguilles ne réussit pas à les isoler. Il en résulte que sous le microscope, les faisceaux brisés se présentent avec des extrémités qui, au lieu de rester filamenteuses et de se dissocier sous les aiguilles, se terminent par des sections nettes. Cette constitution extrêmement dense du périoste est surtout manifeste du côté de la surface dentaire, tandis que du côté de l'alvéole, les fibres de la membrane sont plus faciles à isoler par la dilacération, et se divisent en faisceaux dans lesquels l'apparence fibreuse est bien plus tranchée.

La dilacération du tissu met à découvert un assez grand nombre de noyaux embryoplastiques (fibro-plastiques des auteurs), soit isolés, soit rassemblés au nombre de trois ou quatre. Une goutte d'acide acétique rend la préparation plus transparente, et permet de voir plus nettement les noyaux, en même temps qu'elle en isole de nouveaux, invisibles avant l'emploi du réactif. Le même acide décèle aussi la présence de faisceaux de tubes nerveux qu'on peut suivre dans une assez grande étendue, et qui nous ont paru plusieurs fois composés chacun de deux tubes seulement, offrant la constitution propre aux tubes nerveux de la cinquième paire, tant pour la structure que pour les dimensions. On constate également que le long de ces tubes, il existe une couche névrilématique complète qu'on reconnaît, soit à la direction des fibres qui la composent, soit à celle des noyaux embryoplastiques interposés.

Nous avons rencontré principalement des tubes nerveux au voisinage du sommet des racines et à la face dentaire du périoste.

L'étude microscopique du périoste démontre en outre l'existence de *cellules myéloplaxes* dont le nombre et les caractères se rapprochent beaucoup de celles qu'on observe dans le périoste osseux lorsqu'on racle sa face profonde après l'avoir isolé par arrachement. Ces myéloplaxes du périoste dentaire se rencontrent à peu près égale-

ment nombreuses dans tous les points de son étendue. Nous avons trouvé aussi, mais assez rarement, dans l'épaisseur du périoste, des éléments anatomiques décrits sous le nom de *cytoblastions* (1). Ils se présentaient dans le tissu sous la forme nucléaire et revêtus des caractères qu'on leur reconnaît dans le derme de la peau ou des muqueuses. Ça et là encore, on rencontre au sein du tissu des traînées de granulations et de véritables gouttes de graisse dont le diamètre peut s'élever jusqu'à 0^{mm}.02 et 0^{mm}.03.

Les vaisseaux capillaires, plus faciles à isoler vers la face alvéolaire, sont extrêmement nombreux et très fins. Les lymphatiques n'ont pas été rencontrés et ne sont d'ailleurs signalés par aucun auteur.

La constitution du périoste dentaire semble donc, comme on voit, se rapprocher par les caractères physiques de celle du périoste osseux, dont elle s'éloigne cependant par l'absence complète d'éléments élastiques et le grand nombre de ses filets nerveux.

§ 2. — Anatomie pathologique des tumeurs du périoste.

Les tumeurs du périoste dentaire observées immédiatement après l'extraction de la dent qui les supporte, se présentent sous l'aspect d'une production molle, fongueuse, dont la surface inégale et mal limitée est ordinairement couverte de lambeaux flottants et dont la face profonde adhère plus ou moins intimement au ciment qui revêt les racines. Leur volume, assez difficile à déterminer en raison de l'irrégularité de leur forme et de leur siège, peut varier depuis celui d'un gros pois jusqu'à celui d'une petite noix. Leur forme est extrêmement variable; tantôt la tumeur est aplatie entre la paroi alvéolaire et la surface dentaire, à laquelle elle est fixée par une portion plus ou moins rétrécie; d'autres fois la tumeur se développe plus librement; elle prend alors la forme sphérique plus ou moins régulière, produisant l'écartement des deux surfaces entre lesquelles elle se développe et causant ainsi un degré plus ou moins avancé de luxation de la dent malade. Dans un certain nombre de circonstances, la tumeur

(1) Voyez ce mot, Dictionnaire de Nysten, édition 1838.

prend naissance dans l'intervalle des racines, envahit la cloison osseuse qui les sépare, et trouve ainsi une disposition favorable à son développement. Dans d'autres cas, après avoir débuté sur un point limité du tissu, elle envahit de proche en proche une grande partie ou la totalité de la membrane périostale, et se développe ainsi plutôt en surface qu'en épaisseur, paraissant alors constituer une simple hypertrophie générale plutôt qu'une véritable tumeur. Enfin, mais plus rarement, le périoste offre la production de plusieurs tumeurs indépendantes l'une de l'autre, et développées sur divers points des racines de la même dent.

La couleur de même que le volume est extrêmement variable. Lorsque le périoste est le siège d'une simple hypertrophie, ou que la nature de la production est épithéliale ou fibro-plastique, la coloration est généralement blanchâtre, parsemée de quelques plaques rouges indiquant un certain degré de vascularité et pouvant déceler l'existence d'un foyer inflammatoire localisé. C'est ce qui arrive surtout lorsque l'extraction de la dent malade a été opérée pendant le cours d'une crise douloureuse; la tumeur est alors le siège d'un état congestif plus ou moins considérable; elle présente, soit partiellement, soit dans sa totalité, une teinte rouge violacée. Lorsque les éléments constitutifs de la tumeur sont doués de caractères physiques spéciaux, ils impriment à la masse une coloration particulière. Il en est ainsi des myéloplaxes, éléments qui donnent à la tumeur une couleur rouge ou brune (obs. 17), et des éléments graisseux, cellules ou granulations qui communiquent une couleur jaunâtre.

La consistance des tumeurs varie suivant que la trame fibreuse qui en forme la base est plus ou moins serrée et contient une quantité plus ou moins grande de matière amorphe ou d'éléments anatomiques divers interposés. Rarement les tumeurs sont dures; en général, elles sont molles, faciles à déchirer, et se détachent quelquefois pendant l'extraction de la surface qui les supporte: dans plusieurs circonstances, le tissu présente des points considérablement ramollis, indiquant un travail inflammatoire ancien, ayant donné lieu à une fonte purulente partielle du tissu.

Au point de vue histologique, la constitution des tumeurs du périoste présente un certain intérêt. En général, plusieurs éléments anatomiques d'ordre différent concourent à leur formation, mais, presque toujours, une certaine classe de ces éléments prédomine sur les autres et constitue la partie fondamentale ou les éléments fondamentaux

du tissu, tandis que les autres gardent le rôle d'accessoires. Ce sont les éléments fondamentaux qui dans nos observations ont servi à déterminer le nom de la tumeur sans que, par conséquent, les désignations dont nous nous sommes servi impliquent en aucune façon la présence de certains éléments à l'exclusion absolue des autres.

Quoi qu'il en soit, la substance même du périoste plus ou moins modifiée forme constamment la trame et la base principale de l'altération. C'est donc toujours dans son tissu que se trouvent inclus les éléments de la production morbide. Nous devons donc nous attacher dans notre étude histologique à déterminer la nature des éléments qui s'ajoutent à la trame fibreuse primordiale du périoste. Nous distinguerons, à ce point de vue, nos tumeurs sous les cinq divisions suivantes :

1^{er} GROUPE. *Tumeurs fibreuses ou hypertrophiques* (Planche, fig. 1).

— Dans cette première division, nous observons que l'altération anatomique consiste en une simple hypertrophie avec multiplication ou hypergénèse des éléments primitifs normaux de la membrane alvéolaire. Les parties qu'on y rencontre sont donc principalement du tissu fibreux dont nous ne tracerons pas ici les caractères bien connus, tissu que parcourent un nombre considérable de vaisseaux anormalement développés, et qui contient en outre de la matière amorphe granuleuse ou non, interposée aux mailles fibreuses; des éléments fibro-plastiques, noyaux ou corps fusiformes, puis quelques cytotlastions, quelques myéloplaxes, rares éléments accessoires préexistants d'ailleurs pour la plupart dans le tissu normal, mais qui, sous une même influence pathogénique, subissent un commencement d'hypertrophie qui permet de les observer plus facilement. Enfin ces tumeurs, de même que certaines autres que nous signalerons chemin faisant, peuvent renfermer encore des leucocytes ou globules de pus qui ne résultent pas pour tous les cas, comme on pourrait le croire, d'un travail inflammatoire. On sait en effet, d'après les recherches déjà anciennes de M. Ch. Robin (1), que des leucocytes se trouvent comme éléments accessoires interposés çà et là à d'autres éléments dans un grand nombre de tumeurs n'ayant jamais subi d'inflammation. Tels sont les épithéliomas du gland, de la mâchoire, de la langue, les tumeurs glandu-

(1) Voyez Dictionnaire de Nysten, articles *Leucocyte* et *Tumeur*.

lares des fosses nasales, du rectum, du col utérin, etc. Nous signalons ce fait avec d'autant plus d'attention que dans d'autres circonstances, quelques-unes de nos tumeurs ont offert l'accumulation dans un point limité des mêmes leucocytes, correspondant alors à un foyer inflammatoire véritable.

Les hypertrophies simples du périoste ou tumeurs fibreuses figurent dans nos dix-huit observations pour le nombre trois.

II^e GROUPE. *Tumeurs fibro-plastiques* (Fig. 2). — Une seconde division histologique de nos tumeurs comprend un certain nombre de productions voisines des précédentes et constituées par des éléments fibro-plastiques, soit simplement nucléaires, soit devenus déjà corps fusiformes. Ces divers états ne sont, comme on sait, autre chose que deux phases successives du développement de la fibre lamineuse, élément fondamental du tissu fibreux, et qui peuvent être pathologiquement le siège d'une aberration organique en vertu de laquelle ils deviennent éléments fondamentaux de certaines tumeurs (1). Parmi nos dix-huit exemples, cinq ont revêtu cette constitution anatomique avec addition, à titre d'accessoires, des éléments qui, dans d'autres tumeurs, peuvent figurer à leur tour comme fondamentaux, myéloplaxes, épithélium, etc.

III^e GROUPE. *Tumeurs épithéliales, épithéliomas, cancer des auteurs* (Fig. 3). — Dans une troisième division, les tumeurs ont présenté une constitution toute spéciale, et les parties qu'on y trouvait n'étaient autres que des éléments épithéliaux. Ces éléments se sont présentés à nous sous les diverses formes qu'ils peuvent affecter, soit dans l'économie normale, soit dans les diverses tumeurs de l'économie qui en sont composées; tantôt la tumeur ne renfermait que des noyaux simples, sphériques ou ovoïdes, plus ou moins réguliers, ayant de 0^{mm}.01 à 0^{mm}.008 de diamètre, et contenant un nombre variable de nucléoles; tantôt elles se composaient de cellules soit pavimenteuses, soit sphériques, à contours plus ou moins réguliers, pouvant atteindre jusqu'à 0^{mm}.1 de diamètre, quelquefois parsemées de granulations graisseuses, contenant des noyaux plus ou moins nombreux, et pouvant se rapprocher ainsi, dans certaines circonstances, des caractères assignés à la cellule dite *cancéreuse*. Disons cependant que, dans la plupart des cas, les cellules épithéliales de nos tumeurs n'ont pas offert tout à fait le même degré d'hypertrophie de leur noyau que

(1) Voyez Dictionnaire de Nysten, édition 1838, au mot *Embryoplastique*.

celui qui est offert par les cellules épithéliales pathologiquement modifiées, dites *cancéreuses*.

Quoi qu'il en soit, et sans vouloir soulever aucune question de doctrine, nous avons rencontré cinq tumeurs offrant la constitution dont nous venons de parler. Parmi elles, nous en avons observé une dans laquelle les éléments épithéliaux nucléaires affectaient une disposition particulière : ils étaient groupés régulièrement autour d'un faisceau fibro-vasculaire, et représentaient exactement, par leur disposition, une véritable papille. Nous avons rangé cette curieuse production parmi celles connues sous le nom de tumeurs épithéliales papilliformes (obs. 13).

Enfin, une autre observation parmi ces dernières porte sur une tumeur volumineuse formée d'éléments épithéliaux pavimenteux et sphériques ayant subi une altération assez commune aux tumeurs dites *cancéreuses* et *fibro-plastiques*; nous voulons parler du dépôt de granulations graisseuses dans leur épaisseur. La tumeur dont nous parlons (obs. 16) présentait, sur une grande partie de son étendue, une coloration jaune très prononcée due à l'accumulation de granulations graisseuses au sein du tissu morbide. Cette coloration n'était pas générale, et la tumeur, dans certains points, offrait un degré d'altération moins avancé, de sorte qu'on pouvait, par un examen comparatif, se rendre compte des phases successives de son évolution. Ainsi le périoste dentaire avait d'abord subi une hypertrophie simple qu'on retrouvait isolément sur certains points; puis au sein des mailles s'étaient développés des éléments épithéliaux qui, de nucléaires qu'ils étaient primitivement sans doute, s'étaient transformés en cellules par suite de la segmentation de la matière amorphe ambiante; enfin ces cellules avaient éprouvé finalement l'altération dite *dégénérescence graisseuse*, consistant en un dépôt de granulations graisseuses, jaunâtres dans leur épaisseur. On trouvait aussi entre ces éléments des granulations analogues ayant environ 0^{mm}.001 de diamètre, douées du mouvement brownien, et pouvant devenir tellement nombreuses qu'elles masquaient la nature du tissu primitif et lui donnaient la couleur du tissu graisseux lui-même.

Nous avons rencontré encore la présence de granulations graisseuses ou de gouttes d'huile au sein de trois autres tumeurs de nature fibro-plastique; cette particularité indiquant sans doute, dans ces dernières circonstances, le début de la même superfétation morbide graisseuse dont le tissu allait devenir le siège.

IV^e GROUPE. *Tumeurs à myéloplaxes*. (Fig. 4). — Une quatrième forme de tumeurs, à laquelle se rattache la seule observation 17^e, a présenté comme parties constituantes une réunion d'éléments connus sous le nom de myéloplaxes. Ces éléments, appelés aussi plaques ou lamelles à noyaux multiples, sont, ainsi que les décrit M. Robin, des masses de granulations fines aplaties, polyédriques, régulières ou dentelées, d'un volume variant de 0^{mm}.020 à 0^{mm}.004, parsemées de noyaux ovoïdes dont le nombre varie de 1 à 30, et dont les dimensions sont de 0^{mm}.005 à 0^{mm}.006 sur 0^{mm}.009 à 0^{mm}.011 de longueur. Les myéloplaxes qu'on retrouve dans la composition d'un certain nombre de tumeurs de l'économie, et particulièrement des épulies, se rencontraient comme éléments fondamentaux, dans l'observation 17, au sein d'une trame fibreuse très lâche, et communiquaient au tissu la couleur brune habituelle aux tumeurs principalement composées de myéloplaxes.

V^e GROUPE. *Tumeurs à cytoblastions* (Fig. 5). — Cette cinquième division ne se compose, comme la précédente, que d'une seule observation (obs. 18), dans laquelle la tumeur s'était développée sur la racine interne d'une première grosse molaire supérieure droite, chez un sujet âgé de quatorze ans. Cette tumeur, qui s'était rapidement développée, se composait d'une trame fibreuse renfermant, comme partie fondamentale, des éléments anatomiques connus sous le nom de *cytoblastions* de la variété nucléaire. Ces éléments étaient caractérisés par la forme de noyaux libres sphériques ou un peu ovoïdes de 0^{mm}.004 à 0^{mm}.006, à fines granulations de teinte obscure dans l'intérieur, mais sans nucléole proprement dit. Ils se rencontrent normalement, mais en très petite quantité, dans le tissu du derme cutané, dans celui des muqueuses et des séreuses, dans le parenchyme pulmonaire, etc. A l'état pathologique, ils constituent les fongosités des plaques muqueuses syphilitiques, les condylômes, les chancres indurés ou non, les tumeurs gommeuses, les chalazions, etc. On les rencontre souvent, comme dans notre observation 18, joints à des éléments fibreux ou fibro-plastiques, et ils impriment aux tissus qu'ils composent un caractère particulier de développement très rapide. C'est ainsi que la tumeur que nous avons observée avait acquis en un mois un volume relativement considérable.

L'existence, dans les productions pathologiques du périoste dentaire, de tissus à cytoblastions, complète, avec les quatre groupes pré-

cédents, le cadre des tumeurs dont cette membrane semble pouvoir devenir le siège. Nous retrouvons en effet, dans l'ordre pathologique, la série complète des éléments constitutifs normaux du périoste dentaire, avec cette particularité que l'état morbide a imprimé à ces éléments normaux des modifications variées de nombre, de forme et de volume, modifications qui, pour l'observateur exercé, permettent toutefois de reconnaître sous la forme pathologique les éléments du tissu primitif. Ainsi nous avons vu, dans la constitution normale du périoste, les éléments fibreux, fibro-plastiques, myéloplaxes et cytoblastions joints aux vaisseaux, au tissu graisseux, etc., et nous retrouvons, soit simultanément, soit isolément, les mêmes parties dans les tumeurs. Une seule exception s'est offerte relativement aux éléments épithéliaux, qui, n'existant pas dans le périoste sain, se sont rencontrés dans certaines tumeurs. Pour ce dernier cas, l'existence de ces éléments ne saurait donc s'expliquer que par la genèse, avec erreur de lieu, de l'épithélium au sein du tissu périostal; particularité dont la physiologie pathologique des tumeurs offre d'ailleurs dans l'économie de nombreux exemples (*tumeurs hétéradéniques*, etc.).

Au point de vue clinique, il résulte des considérations précédentes que la pathogénie des tumeurs du périoste dentaire ne paraît pas liée, comme celle d'un certain nombre de tumeurs de l'économie, à l'état de *diathèse* qui domine d'ordinaire les manifestations morbides de ce genre. Toutes nos observations portent, comme on le verra, sur des sujets jouissant d'une bonne santé, et n'ayant présenté sur aucun autre point du corps des productions pathologiques de composition analogue ou différente. Nous remarquerons seulement que le périoste dentaire, étant un organe non assimilable au périoste proprement dit, en raison de sa structure et de ses usages, est susceptible de devenir individuellement le siège exclusif de tumeurs, de même que, dans d'autres circonstances, on trouve chez un sujet en particulier une série d'altérations organiques affectant exclusivement un même ordre de tissus (tumeurs des glandes, des tissus musculaire, adipeux, etc.). C'est ce qui explique pourquoi, ordinairement, les tissus voisins du périoste dentaire, l'alvéole, la muqueuse gingivale, etc., doués d'une constitution différente, ne sont pas envahis par les tumeurs du périoste. Nous ne voudrions pas affirmer, cependant, que certaines affections organiques de la mâchoire n'ont pas débuté par des altérations de même ordre du périoste dentaire; les observations manquent à ce sujet, et peut-

être les accidents qui accompagnent ces dernières sont-ils cause que les malades demandent souvent l'extraction de la dent avant que cet envahissement ait eu le temps de se produire.

Ainsi donc, pour nous résumer, l'examen microscopique de nos tumeurs, que nous devons pour tous les cas à l'extrême obligeance de notre maître et ami M. le professeur Ch. Robin, a donné les résultats suivants :

- 8 tumeurs sont constituées par des éléments fibro-plastiques.
- 5 sont formées d'éléments épithéliaux ou cancéreux.
- 3 sont formées de tissus fibreux et représentent une simple hypertrophie du périoste.
- 1 se compose d'éléments myéloplaxes.
- 1 d'éléments cytoblastions.

§ 3. — Étiologie.

Les causes de production des tumeurs du périoste sont entourées d'autant d'obscurité que la production des tumeurs en général ; nous nous bornerons donc à signaler les conditions diverses au milieu desquelles cette affection s'est développée dans les observations que nous avons recueillies.

Une première particularité digne d'être signalée, c'est que toutes les tumeurs que nous avons observées appartenaient à des sujets doués d'une bonne constitution, et qui, dans leurs antécédents, n'avaient jamais été atteints de tumeurs développées sur d'autres points du corps. Dans plusieurs circonstances, toutefois, des malades qui sont venus nous consulter pour une dent affectée de tumeur nous ont affirmé avoir déjà éprouvé antérieurement des accidents identiques à ceux que nous observions, et avoir été contraints de faire extraire la dent qui les occasionnait, sans que cet organe présentât la moindre atteinte de carie. Quatre de nos observations tendent à établir cette circonstance ; ainsi l'observation 6^e est relative à une tumeur fibro-plastique développée sur une dent de sagesse inférieure droite, chez un homme de cinquante-cinq ans, ayant perdu déjà plusieurs dents, parmi lesquelles quelques-unes avaient paru causer les symptômes propres aux tumeurs. L'observation 16 est dans le même cas ; enfin les observations 13 et 17 portent toutes deux sur des tumeurs également fibro-plastiques et appartenant à des sujets qui ont déclaré, bien plus net-

tement que les précédents, avoir déjà éprouvé pour d'autres dents des douleurs et des accidents identiques; l'un d'eux même (obs. 13) aurait très distinctement observé qu'une dent antérieurement enlevée présentait sur ses racines une production molle du genre de celle qu'on lui faisait remarquer sur la dent qu'on venait d'extraire. Ces quatre faits tendent à établir la possibilité du développement de plusieurs tumeurs sur le même sujet par récurrence, non point sur place, il est vrai, et par envahissement des tissus contigus, mais dans le voisinage, sur le périoste des autres dents. Ajoutons aussi que la circonstance de deux tumeurs développées sur des dents contiguës ne s'est pas observée, et que la récurrence a paru pouvoir s'effectuer à de certaines distances, pour des dents soit de mâchoires différentes, soit des côtés opposés de la même mâchoire. La disposition anatomique des dents couvertes de leur périoste respectif, et renfermées chacune dans un alvéole séparé, ne favorise pas d'ailleurs la progression de la tumeur du périoste de l'une au périoste des dents voisines.

Les diverses affections dont l'organe dentaire peut devenir le siège n'ont pas paru exercer une notable influence sur le développement des tumeurs du périoste. Ainsi la carie, par exemple, la plus commune des altérations des dents, nous a semblé y rester complètement étrangère. Les observations que nous avons recueillies portent principalement sur des dents dépourvues de carie, et, dans les autres cas, moins nombreux, où ces affections accompagnaient les tumeurs, nous n'avons pu saisir aucune relation manifeste entre les deux maladies. Sur nos 18 cas de tumeurs du périoste, 8 dents seulement étaient cariées, et parmi elles 3 portaient des cavités très superficielles, n'offrant pas de communication avec la pulpe, et ne pouvant par conséquent causer aucun accident. Les cinq autres dents étaient au contraire altérées dans une grande profondeur; mais la pulpe ayant entièrement disparu par suite de gangrène ou de fonte purulente, aucun accident n'était également possible. Ces dernières cependant auraient pu devenir le siège de périostite chronique, affection qui succède le plus souvent à une carie extrêmement avancée, et qui serait peut-être de nature à déterminer la production d'une tumeur. Or, cinq dents seulement sur dix-huit se seraient trouvées dans ces conditions, et ce nombre est relativement trop faible pour permettre d'établir sur ce point d'étiologie une détermination définitive. Aucune affection dentaire ne paraît donc influencer le développement des tumeurs du périoste.

D'autres circonstances également dignes d'intérêt accompagnent encore le développement des tumeurs : ainsi les dents molaires paraissent être exclusivement le siège de ces productions. Les dix-huit exemples que nous avons observés sont dans ce cas. Sur ce nombre, seize tumeurs occupaient les grosses, deux seulement les petites molaires. Sur les seize grosses molaires, il y avait dix premières, quatre secondes et une troisième molaire. Quant aux petites, elles étaient toutes deux de la mâchoire supérieure. Les dents permanentes n'y sont pas exclusivement disposées, car nous en avons observé un exemple sur une grosse molaire temporaire chez un enfant de quatre ans.

Ainsi, dans nos dix-huit observations, les dents affectées par ordre de fréquence sont :

TABLEAU DES TUMEURS DU PÉRIOSTE

d'après l'ordre de fréquence des dents affectées.

10 premières grosses molaires permanentes	}	7 supérieures,	{ gauches.... 3	
			{ droites 4	
	}	3 inférieures,	{ gauches.... 2	
			{ droite..... 1	
4 deuxièmes grosses molaires permanentes	}	3 inférieures,	{ gauches.... 2	
			{ droite..... 1	
	}	1 supérieure,	{ gauche..... 0	
			{ droite 1	
2 secondes petites molaires permanentes	}	2 supérieures,	{ gauche 1	
			{ droite 1	
	}	0 inférieure.		0
1 première grosse molaire temporaire inférieure droite				
1 troisième grosse molaire permanente inférieure droite				1
				18

En ce qui concerne l'âge des sujets atteints, voici ce que nous avons remarqué : tous les âges nous ont paru susceptibles de présenter cette affection. Le sujet le moins âgé avait quatre ans ; le plus âgé en avait soixante. Trois enfants en étaient atteints, l'un de quatre ans, le second de douze, le troisième de treize ans ; cinq sujets étaient d'un âge variant de vingt à quarante ; enfin dix avaient de cinquante à soixante ans. Il semble, d'après ces quelques chiffres, que les sujets âgés pa-

raissent être plus disposés à l'affection qui nous occupe que les adultes et les enfants. Quoi qu'il en soit, ces considérations reposent sur un trop petit nombre de faits pour présenter une valeur réelle; nous ne nous y arrêterons pas plus longtemps.

§ 4. — Symptomatologie.

Les symptômes produits par la présence d'une tumeur du périoste sont de trois ordres : 1° ils peuvent être locaux, c'est-à-dire siégeant dans la mâchoire, au niveau de l'organe affecté; 2° ils peuvent être des symptômes de voisinage, c'est-à-dire revêtir le caractère d'accidents névralgiques sur une ou plusieurs ramifications de la cinquième paire; 3° enfin ils peuvent être généraux et provoqués alors ordinairement par la violence des accidents locaux.

Ces trois ordres de symptômes se présentent soit isolément, soit simultanément. Les symptômes locaux peuvent exister seuls et indépendants; ils marquent le plus souvent le début de l'affection; les accidents névralgiques ne surviennent ordinairement qu'après les précédents et paraissent être sous leur dépendance; quelquefois, cependant, ils apparaissent les premiers, se maintiennent isolément pendant quelque temps et peuvent ainsi tromper sur la nature de la maladie; enfin, les accidents généraux ne surviennent que plus tard, restent sous la dépendance des autres et ne se développent d'ailleurs que pendant certaines périodes de la maladie que nous décrirons sous le nom d'accès douloureux ou crises.

Au début de l'affection, lorsque la tumeur n'occupe encore dans l'alvéole qu'un espace très limité, les malades accusent le plus souvent un sentiment de gêne ou de douleur sourde dans la mâchoire. Quelquefois la sensation est vague et indéfinie, comparable dans certains cas à une sorte de prurit ou chatouillement qui engage les malades à porter fréquemment le doigt ou la langue sur les dents du côté affecté; d'autres fois elle est localisée au niveau de l'organe malade : c'est alors une douleur ordinairement profonde, faible, mais continue, et pouvant devenir très fatigante, plutôt par sa persistance que par son intensité. Les manœuvres de la mastication l'exaspèrent ordinairement, de sorte que les malades se plaignent particulièrement après les repas. En même temps, les ganglions sous-maxillaires deviennent parfois le siège d'un engorgement qui reste indolent et sta-

tionnaire ou s'accroît, suivant l'état correspondant de la lésion locale qui le détermine. Un peu de raideur et de gonflement peuvent survenir aussi sur la joue du même côté, quelquefois même un peu de douleur à la pression. Puis la dent commence à se dévier de sa direction primitive pour se porter généralement en dehors, en raison de l'impulsion permanente de la langue. La gencive du côté malade s'altère, devient le siège d'une inflammation lente, se décolle de la surface de la dent, et celle-ci, abandonnée d'un de ses éléments de soutien, flotte dans son alvéole au sein d'un liquide purulent que fournit quelquefois la tumeur, mais plus souvent le bord gingival. L'inflammation de la gencive ne reste pas ordinairement limitée au point correspondant à la dent malade et s'étend souvent aux dents voisines, de sorte que celles-ci peuvent être le siège d'une certaine douleur à la pression et d'un ébranlement plus ou moins prononcé, suivant qu'elles sont plus ou moins éloignées du siège primitif de la maladie.

Dans un certain nombre de cas, rares à la vérité, le début de l'affection est marqué par l'apparition de douleurs dans le voisinage de la mâchoire. Les malades accusent alors des points douloureux ordinairement cutanés, siégeant sur divers endroits de la face et affectant le caractère névralgique. Les douleurs sont ordinairement assez vagues et fugaces, se portant sur diverses régions, soit simultanément, soit isolément : ainsi la tempe, le pourtour de l'orbite, la partie supérieure de la joue, peuvent devenir le siège de douleurs dépendantes d'une tumeur d'une dent supérieure et localisées sur le trajet, les filets émergents ou les anastomoses superficielles des nerfs sus et sous-orbitaires, tandis que, dans le cas de tumeur d'une dent inférieure, la douleur occupe ordinairement soit l'oreille par le rameau auriculo-temporal du maxillaire inférieur, soit le trajet intra-maxillaire de ce dernier, ou les rameaux cutanés du nerf mentonnier.

Quoi qu'il en soit, ces derniers accidents, lorsqu'ils se développent les premiers, et bien qu'ils restent ordinairement faibles, sont cependant de nature à causer, dans certains cas, une erreur de diagnostique en raison de leur apparition antérieure à tout symptôme local du côté des dents, de sorte que les malades se croient affectés d'une névralgie faciale simple, et le médecin, partageant quelquefois cette erreur, a pu diriger en vain contre une névralgie supposée un traitement spécial. Nous avons été témoin d'un fait de ce genre. Ajoutons toutefois que, dans les circonstances dont nous parlons, les ac-

cidents névralgiques ne restent pas longtemps isolés, et que les phénomènes locaux, se manifestant peu de temps après, ne laissent bientôt plus de doute sur la cause réelle de la maladie.

Dans tous les cas, que les premiers symptômes prennent pour siège la dent malade ou qu'ils occupent les ramifications nerveuses de la face, ils ont toujours pour caractère général de se maintenir à un degré faible, s'exaspérant parfois sous certaines influences, mais conservant un caractère de bénignité constante. C'est ce que nous appellerons l'*état stationnaire* de la maladie, état dont la durée peut varier depuis quelques semaines jusqu'à un et même plusieurs mois, et qui fait suite à une nouvelle apparition de symptômes que nous allons décrire.

En effet, au milieu de l'état douloureux habituel se développent subitement de nouveaux phénomènes qui ne sont que l'exagération des accidents primitifs et dont l'ensemble constitue une *crise* d'une durée variable de cinq à quinze jours.

Sous l'influence d'une cause provocatrice quelconque, soit choc sur la dent malade, soit changement brusque de température, ou bien sans cause appréciable, la crise se déclare.

La douleur locale s'accroît rapidement et devient le plus souvent lancinante; la dent est douloureuse au moindre ébranlement; le contact même de la langue n'est quelquefois pas tolérable; l'impression des liquides chauds introduits dans la bouche développe de vives douleurs, qui sont au contraire calmées le plus souvent par le contact des liquides froids, et la mastication devient totalement impossible. Les douleurs névralgiques de voisinage, naguère faibles et passagères, s'établissent en permanence et acquièrent une grande intensité; elles occupent alors soit une ou plusieurs des branches nerveuses que nous avons signalées, soit la totalité de ces branches et leurs anastomoses superficielles, de sorte que la névralgie peut devenir hémicrânienne. La douleur localisée au niveau d'un des organes des sens peut aussi s'accompagner de troubles spéciaux; c'est ainsi que nous avons observé quelquefois une certaine gêne de la vision dans le cas de névralgie orbitaire, et des bourdonnements accompagnés même d'un peu de surdité dans un cas de névralgie auriculaire.

Des symptômes inflammatoires se développent également : la joue se tuméfie, devient douloureuse à la pression, et le gonflement, s'étendant quelquefois plus loin, peut envahir les paupières et devenir une nouvelle cause de trouble de la vue; les ganglions sous-maxil-

laires se tuméfient davantage et deviennent douloureux ; la gencive au niveau de la dent malade se gonfle, se renverse en dehors de la surface dentaire et prend une teinte violacée ; quelquefois elle devient le siège de petits abcès furonculaires du volume d'un gros pois qui se succèdent pendant toute la durée de la crise sans produire cependant de fistule. L'inflammation se propage le long de la mâchoire, et nous l'avons vue une fois envahir, dans un cas de tumeur d'une molaire inférieure, les piliers du voile du palais, l'amygdale correspondante, et causer par suite une dysphagie assez prononcée. La dent altérée s'ébranle fortement ; elle fait saillie plus ou moins hors de l'avéole, et sa couronne dépasse souvent alors de plusieurs millimètres le niveau des dents voisines ; le moindre mouvement qu'on lui imprime est très douloureux, et la percussion pratiquée au moyen d'un manche d'instrument, au lieu de produire un son clair, comme il arrive pour les dents saines, rend un son mat habituel aux dents ébranlées.

Enfin, à cet ensemble de phénomènes peuvent se joindre des accidents généraux. La crise s'accompagne alors de fièvre, d'inappétence, d'insomnie, de céphalagie générale, etc. Quelquefois même, lorsque les accès se reproduisent à des intervalles rapprochés et que l'affection se prolonge, les sujets peuvent présenter un certain degré d'émaciation, particularité que nous avons observée par exemple chez une petite fille de quatre ans, affectée depuis plusieurs mois d'une tumeur occupant les racines d'une grosse molaire temporaire.

Les symptômes que nous venons de passer en revue sont loin, comme on le pense bien, de se présenter suivant un ordre et une régularité constants. Ainsi qu'on le verra par les observations que nous avons recueillies, les accidents ont offert tous les degrés d'intensité. Les premières crises, en général faibles, étaient suivies de plus fortes qui, toutefois, n'arrivaient que rarement à présenter des phénomènes bien sérieux, les malades venant le plus souvent réclamer de bonne heure les secours de l'art. C'est ainsi qu'ordinairement, les accès ne se présentent qu'avec une intensité moyenne. Dans une circonstance, cependant, les symptômes inflammatoires acquirent assez de violence pour que la joue devint le siège d'un abcès. Cet abcès, qui fut ouvert à l'extérieur, donna lieu à une fistule faciale qui ne céda qu'à l'extraction de la dent malade. Cette terminaison est la seule que nous ayons à signaler dans nos dix-huit observations. En général, au contraire, les accidents constituant une crise, après une

durée variable que nous avons déterminée plus haut, s'apaisent progressivement pour faire place à un calme plus ou moins complet qui n'est plus troublé que par la sensation douloureuse habituelle de l'état stationnaire et la gêne de la mastication. Les accidents se terminent donc ordinairement par résolution; la tuméfaction de la joue disparaît peu à peu, les douleurs névralgiques s'apaisent, la dent semble rentrer dans son alvéole, reprend un peu de solidité, et peut même, dans quelques circonstances rares, recouvrer l'usage de ses fonctions. La gencive, cependant, reste généralement décollée de la surface dentaire, et le pus produit par l'inflammation gingivale continue à baigner le pourtour de la dent, puis le calme fait bientôt suite à un nouvel accès, en général plus violent que le précédent, jusqu'à ce qu'enfin le malade, las de souffrir, réclame l'extraction de la dent cause de tous ces désordres.

Quoi qu'il en soit, les alternatives de calme et de crise douloureuse constituant le caractère dominant de la maladie correspondent à des modifications inhérentes à la tumeur elle-même.

Au début de l'affection, la tumeur conservant un volume stationnaire ou prenant un accroissement progressif très lent, la douleur reste faible, soit vague, soit localisée dans le point affecté; c'est l'état stationnaire. Après un certain temps, la production devient tout à coup le siège d'une congestion qui a pour effet immédiat d'en augmenter rapidement le volume et de développer une crise. Alors s'expliquent l'exagération des accidents locaux, la production des phénomènes inflammatoires dans les parties voisines, l'allongement et la déviation de la dent malade; alors aussi surviennent les vives douleurs névralgiques. Ces dernières, qui accompagnent toute altération dentaire dans laquelle les parties molles de l'organe sont intéressées, sont la conséquence naturelle d'une modification apportée dans l'état de la dent malade. En effet, le développement d'une tumeur dans l'alvéole ayant pour effet d'éloigner la surface dentaire de la paroi osseuse, il en résulte un tiraillement et une distension plus ou moins grands, qui, s'exerçant sur la pulpe et les filets nerveux de la dent, déterminent ainsi les névralgies qui occupent soit le trajet des nerfs dentaires, soit celui des ramifications anastomotiques si multipliées de la cinquième paire. Enfin cette congestion, phénomène passager de la maladie, après avoir parcouru ses diverses phases, se termine ordinairement, soit par résolution, ce qui arrive le plus souvent, soit par une hémorrhagie spontanée

qui apaise rapidement l'inflammation, ramène la tumeur à son volume primitif, et fait dès lors cesser les accidents.

Ainsi, état de gêne ou de douleur faible permanent, production accidentelle et passagère d'accidents plus sérieux inflammatoires et névralgiques, parfois d'accidents généraux, telles sont en quelques mots les expressions morbides qui caractérisent la présence d'une tumeur du périoste dentaire.

§ 5. — Diagnostic.

Les caractères des tumeurs du périoste dentaire se présentent en général avec une assez grande netteté pour que le diagnostic soit facile à établir. L'état ordinairement sain de la couronne, l'ébranlement et la déviation de la dent, l'altération de la gencive, la suppuration du bord gingival, les douleurs provoquées par la pression ou la percussion sur l'organe affecté, sont des signes qui permettent de soupçonner l'existence de la maladie, et si le sujet a éprouvé en même temps les symptômes spéciaux avec alternatives de calme et de crises, on pourra songer sérieusement à la présence d'une tumeur. Néanmoins, comme plusieurs affections peuvent offrir dans certaines circonstances quelques points de contact avec les tumeurs, et que d'ailleurs presque toutes les questions de pathologie dentaire sont fort peu étudiées et fort peu connues, nous allons jeter un coup d'œil sur les maladies qui pourraient être confondues avec les tumeurs; c'est ainsi que nous passerons en revue la carie dentaire, la névralgie faciale, la périostite, les abcès sous-périostaux, les tumeurs du ciment (1).

1° Carie dentaire.

Les symptômes propres à la carie dentaire ne sauraient en imposer pour ceux des tumeurs que lorsque ces dernières ont pris naissance sur les racines d'une dent cariée, et que ces deux affections occupent

(1) Voyez, pour certains détails complémentaires du diagnostic, l'*Appendice*, à la fin du volume.

ainsi simultanément le même organe. Dans ces circonstances, il faudra s'enquérir si la carie communique ou non avec la cavité de la pulpe. Si la communication existe, il importe alors de savoir si la pulpe dentaire est conservée ou si elle a disparu. Les symptômes qui accompagnent la carie étant constamment le résultat de l'irritation ou de l'inflammation de cet organe exposé à l'extérieur, nous mettrons d'abord hors de cause les dents qui sont affectées de tumeur et atteintes en même temps de carie soit légère et ne communiquant pas avec la pulpe, soit très avancée et accompagnée de disparition complète de cet organe. Disons en passant que les dix-huit observations que nous avons recueillies rentrent dans ces deux catégories. Restent donc comme pouvant causer un doute, les dents affectées simultanément de tumeur et de carie communiquant avec la pulpe dentaire conservée. Les symptômes peuvent offrir alors de grandes analogies ; ainsi, dans les deux cas, douleurs pendant les repas, accidents névralgiques de voisinage reparaissant à des intervalles variés se produisant avec une intensité parfois très forte, puis cessant pendant quelque temps pour reparaître sous l'influence d'une nouvelle cause provocatrice. Hâtons-nous d'ajouter cependant que les signes tirés de l'observation directe font bientôt disparaître le doute. Ainsi, dans la carie simple, point d'inflammation de voisinage, point d'altération de la gencive, point de douleur à la pression, point de déviation ni d'ébranlement de la dent, point de suppuration gingivale. La distinction, comme on voit, sera donc possible.

2^o *Névrалgie faciale.*

La névrалgie faciale essentielle se distinguera aisément des accidents produits par les tumeurs, en ce qu'aucune dent ne présentera les symptômes et les signes qui décèlent l'existence de cette affection. Cependant, lorsque les douleurs névralgiques forment le début des symptômes d'une tumeur, quelque embarras pourrait surgir ; alors on devra recourir à un moyen qui nous a réussi dans un cas, à savoir au traitement de la névrалgie faciale. Ce traitement sera, comme on le pense bien, sans effet sur des accidents provoqués par la présence d'une tumeur, tandis qu'il triomphera ordinairement d'une névrалgie faciale simple.

3° *Périostite dentaire.*

L'affection dont les symptômes présentent certainement le plus d'analogie avec les accidents produits par la présence d'une tumeur du périoste est l'inflammation elle-même de cette membrane, ou périostite dentaire, surtout lorsque cette affection est passée à l'état chronique. Nous allons nous arrêter un instant à cette détermination importante.

La périostite aiguë peut affecter soit une dent cariée, soit une dent saine. Lorsqu'elle naît sur une dent saine, elle occupe le plus souvent les dents antérieures et supérieures, et résulte alors d'un traumatisme, d'une transition brusque dans la température de la bouche, etc. Lorsqu'elle occupe une dent cariée, celle-ci peut être en même temps le siège d'une inflammation générale de la pulpe, et la périostite est alors le résultat de l'extension de la phlegmasie; dans le cas au contraire où la dent est absolument privée de sa pulpe, la maladie doit être considérée comme une tentative produite par l'économie pour expulser un organe devenu corps étranger.

Quoi qu'il en soit des conditions de développement de la périostite aiguë, cette affection se distinguera sans trop de difficulté d'une tumeur du périoste. Les symptômes cependant offrent parfois certaines ressemblances; ainsi, à part l'invasion des douleurs, qui est lente et progressive dans les tumeurs, brusque et inattendue dans la périostite aiguë, ils se présentent avec les mêmes caractères; de même que dans les tumeurs les douleurs sont continues, lancinantes, accompagnées souvent de phénomènes inflammatoires de voisinage, d'accidents névralgiques, parfois d'accidents généraux. Leur marche est lente et graduelle dans ces deux cas, et leur terminaison peut s'effectuer par résolution des accidents inflammatoires. Il est utile de remarquer toutefois que les phénomènes sérieux qui résultent de la présence d'une tumeur et qui constituent ce que nous avons appelé les crises, surviennent toujours au milieu d'un état douloureux habituel, circonstance qui ne se rencontre pas pour la périostite aiguë, dont l'apparition est subite. Cette particularité servirait au besoin de caractère distinctif, mais les signes tirés de l'examen de la bouche suffiront à cette détermination. En effet, dans la périostite aiguë la dent ne présente ni l'ébranlement considérable, ni la dévia-

tion plus ou moins prononcée de l'organe, ni l'état fongueux de la gencive, ni la suppuration gingivale des tumeurs. Ainsi donc, il sera facile dans la plupart des cas de distinguer la périostite aiguë de l'affection qui nous occupe. Il n'en sera pas de même de la périostite chronique, ainsi que nous allons le voir.

La périostite chronique, suite ordinaire de la périostite aiguë, est caractérisée anatomiquement par les lésions ordinaires de l'inflammation qu'il nous paraît inutile de rappeler ici; elle occupe presque exclusivement les dents profondément cariées et dans lesquelles la pulpe dentaire a complètement disparu. Cette première circonstance permet une distinction facile pour les cas très fréquents de dents soupçonnées de tumeurs et exemptes de carie. Quant à celles qui sont simultanément le siège d'une carie profonde et d'une périostite chronique, elles offrent avec les tumeurs de grandes analogies de symptômes. Ainsi, les douleurs sont continues, accompagnées d'élançements, de phénomènes nerveux, d'accidents inflammatoires de voisinage, de tuméfaction et décollement de la gencive, d'ébranlement et parfois de déviation de la dent, d'abcès du bord gingival souvent suivi de fistule permanente, etc. De plus, la périostite chronique est sujette à présenter certaines périodes de retour à l'état aigu, périodes qui simulent parfaitement les crises qu'occasionnent les tumeurs du périoste. Lors donc qu'une dent affectée de carie avec disparition de la pulpe présentera les phénomènes que nous venons de signaler, le diagnostic pourra rester très difficile. Ajoutons cependant que dans de telles circonstances la conduite du chirurgien ne sera nullement influencée, le traitement consistant invariablement, pour les deux cas, dans l'extraction de l'organe malade. Disons enfin que l'anatomie pathologique de la périostite chronique est très différente des altérations des tumeurs : dans le premier cas, le périoste est ramolli, offrant quelquefois un certain épaissement, mais plus ou moins généralisé dans toute la membrane, qui est injectée ou imprégnée de pus, quelquefois décollée. Dans les tumeurs, au contraire, l'altération est limitée à un point du périoste, et les caractères histologiques, d'ailleurs, sont très différents, dans les modifications organiques des tumeurs, de ceux qu'on observe dans les productions inflammatoires de la périostite.

Il est encore une affection très voisine, par ses caractères, de la périostite chronique, et qui a reçu de M. le docteur Toirac, qui l'a particulièrement étudiée, le nom de pyorrhée inter-alvéolo-dentaire; elle affecte de

préférence les dents antéro-inférieures, et paraît caractérisée anatomiquement par une disparition complète de la paroi osseuse alvéolaire, accompagnée d'une fonte purulente du périoste dentaire. Quant à ses symptômes, ils consistent en des douleurs continues, faibles, sans accidents inflammatoires de voisinage, sans phénomènes névralgiques, et leur marche uniforme et progressive ne présente pas les alternatives de crise et de calme que nous avons reconnues aux tumeurs. Cette affection, considérée souvent comme consécutive au traitement mercuriel, est facile à distinguer en raison de son siège et de ses caractères.

4° *Abcès sous-périostaux.*

Ces abcès sous-périostaux des racines, plus connus sous le nom de kystes des racines, ont été peu étudiés. Nous en avons observé un certain nombre d'exemples que nous avons toujours rencontrés au sommet des racines des dents profondément cariées (1). Les dents antéro-supérieures paraissent en être plus souvent le siège que les autres. Ces productions, qui reconnaissent une origine essentiellement inflammatoire, succèdent ordinairement à une périostite partielle limitée au sommet de la racine. L'étude de leur structure, faite dans trois cas par M. Robin, a fourni les indications suivantes : La masse est globuleuse, molle, s'écrasant facilement et laissant sourdre un liquide purulent. Elle est formée d'une enveloppe fibreuse représentée par le périoste lui-même, un peu épaissi et soulevé de la surface du ciment par le pus accumulé au-dessous de lui. Quant aux symptômes, ils présentent, il est vrai, quelques analogies avec ceux des tumeurs, mais les signes suffiront ordinairement à établir la distinction. Ainsi, dans le cas d'abcès sous-périostal des racines, on n'observe ni altération de la gencive, ni suppuration du bord alvéolaire, et l'ébranlement de la dent, lorsqu'il existe, est très faible et ne s'accompagne pas de déviation de l'organe.

5° *Tumeurs dures des racines.*

Ces tumeurs, qui sont très rares, sont ordinairement formées par des exostoses du ciment qui revêt la surface des racines. Elles ont pour

(1) Voyez l'*Appendice*, note C.

caractère particulier de se développer avec une extrême lenteur, et, comme leur marche est régulièrement progressive, leurs symptômes, au lieu de présenter les alternatives de calme et d'aggravation qui sont le propre des tumeurs molles, sont remarquables au contraire par leur persistance au même degré. De plus, la dent, loin de présenter de l'ébranlement, reste fixée très solidement à la mâchoire. Enfin, aucun signe ne se produit du côté de la gencive, de sorte que presque toujours le diagnostic nous paraît facile.


§ 6. — **Traitement.**

Nous introduirons dans les courtes considérations relatives au traitement une division nécessaire; en effet, le traitement pourra être palliatif ou curatif. L'affection étant par nature incurable radicalement par les ressources thérapeutiques ordinaires, les malades seront presque invariablement conduits par les progrès de la maladie à demander l'extraction de la dent affectée. Mais si cependant une circonstance spéciale ou la volonté du sujet s'opposent à l'extraction, on devra entreprendre le traitement des symptômes.

Le traitement palliatif, s'adressant presque toujours aux accidents constituant une crise, devra consister dans l'emploi, selon les cas, des émoullents, des saignées locales, scarifications ou sangsues, des révulsifs, divers moyens pouvant produire la cessation plus rapide de la crise, et ramener *l'état stationnaire*, ordinairement très supportable.

Le traitement curatif consiste, comme on le pense bien, dans l'extraction de la dent, seul moyen qui permette une guérison radicale. Cette extraction est ordinairement très facile, car la dent est toujours plus ou moins ébranlée; mais comme l'opération s'effectue en général pendant une période de crise qui amène le malade chez le chirurgien, elle s'accompagne d'une douleur généralement assez vive et pouvant même devenir très intense dans le cas, par exemple, de dent dépourvue de carie et ayant conservé sa pulpe et ses filets nerveux. L'opération donne lieu également, dans la plupart des cas, à une hémorragie beaucoup plus considérable que dans les avulsions ordinaires. Cette particularité tient à l'état de congestion plus ou moins prononcée de la tumeur et des parties ambiantes coïncidant avec la crise.

Il est donc du devoir du chirurgien consulté, après constatation des symptômes et détermination précise du diagnostic, d'engager les malades à faire cesser, par l'extraction de la dent, la série des phénomènes morbides qu'occasionne une tumeur du périoste, dont la présence peut entraîner par la suite des accidents sérieux, tels que ceux que nous avons signalés dans le cours de cette description.



Deuxième Partie

OBSERVATIONS

1^{er} GROUPE. — Tumeurs fibreuses.

(Planche, fig. 1^{re}.)

OBSERVATION 1^{re}. — **TUMEUR FIBREUSE** développée sur les racines d'une première grosse molaire inférieure gauche (26 janvier 1858) [fig. 1^{re}].

Le nommé B., ébéniste, âgé de vingt-six ans, d'une excellente constitution, avait éprouvé, il y a plusieurs années, des douleurs provenant de la première grosse molaire inférieure gauche, qui, à cette époque, était cariée. Aucun traitement ne fut dirigé contre cette dent, qui devint cependant peu à peu complètement insensible.

Il y a environ un an, quelques douleurs reparurent sur le même point, mais le sujet fait remarquer que ces nouvelles douleurs avaient un caractère très différent des premières, ressenties quelques années auparavant, et qui, d'après les renseignements du malade, paraissaient dues à une carie dentaire simple. Au contraire, les douleurs apparues depuis un an étaient légères, sourdes, assez vagues, mais s'irradiant parfois dans l'oreille et la tempe correspondantes et disparaissant rapidement pour se reproduire de temps en temps sans époques déterminées avec les mêmes caractères de bénignité. Cet état était d'ailleurs très supportable, lorsque, il y a trois mois, sans aucune cause provocatrice appréciable, une sensation douloureuse reparut subitement au niveau de la dent en question; mais cette fois la douleur, au lieu de diminuer, augmenta progressivement et revêtit des caractères spéciaux : elle était continue, tensile, s'exaspérant par les efforts de la mastication et s'irradiant dans toute la face et particulièrement dans la tempe et l'oreille. On conseilla alors au malade l'emploi de médicaments opiacés appliqués localement, et les accidents, après une durée de six jours, disparurent entièrement.

Vers la même époque, la première grosse molaire inférieure droite se caria, donna lieu à des accidents qui nous ont paru caractéristiques de l'inflammation aiguë de la pulpe dentaire, et fut extraite; cette dent, que le malade a conservée, ne présente aucune trace d'altération des racines. Néanmoins cette particularité offre un certain intérêt, car l'extraction de cette dent obligea natu-

rellement le malade à manger du côté opposé, c'est-à-dire du côté de la tumeur, circonstance qui ramena les accidents.

C'est ainsi que, depuis le premier accès, le sujet en a éprouvé successivement trois autres à des intervalles variant de quinze jours à un mois. Ces accès, identiques au premier, duraient de quatre à huit jours, pendant lesquels la gencive se tuméfiait légèrement, la dent paraissait plus longue et dépassait réellement le niveau des voisines; les douleurs s'irradiaient constamment dans l'oreille et la tempe, et la mastication devenait impossible. Il y a trois semaines, un accès parut, qui fut plus intense que les autres et se termina après une durée de huit jours par un petit abcès sur le bord gingival externe au niveau de la dent malade. Cet abcès s'ouvrit spontanément.

Enfin ce matin même, à dix heures, le malade éprouva subitement une vive douleur identique à celles qui naissaient d'ordinaire au début des accès, et cette fois, sans attendre plus longtemps, il vint me consulter.

Etat actuel. — La bouche du malade est garnie de dents bien conformées et implantées solidement; une seule manque, celle qui fut extraite il y a trois mois; la première grosse molaire inférieure gauche dépasse de un à deux millimètres le niveau des autres; elle est chancelante et douloureuse au moindre choc. La gencive, au niveau de la dent malade, est déprimée, décollée de la surface dentaire, et son bord livide est découpé en dentelures inégales; la pression sur cette gencive est douloureuse. La dent est profondément cariée dans sa face postérieure, mais la cavité de la carie explorée avec un stylet est complètement insensible; tout le collet de la dent est entouré par un liquide blanc purulent qui baigne le bord gingival: la joue n'est pas tuméfiée.

Je diagnostique une tumeur du périoste. Je procède alors à l'extraction, que le malade réclame énergiquement. Cette opération s'effectue très facilement au moyen du davier, mais elle est accompagnée et suivie d'une douleur extrêmement vive, avec reproduction des irradiations douloureuses de la tempe et de l'oreille.

Le malade a pu être retrouvé un an après l'opération; la guérison s'est maintenue.

Anatomie pathologique. — La carie que présente la dent extraite a envahi complètement la cavité de la pulpe et cet organe a entièrement disparu: une section faite verticalement dans la racine postérieure a montré que les faisceaux vasculo-nerveux des racines ont également disparu.

Tout l'intervalle qui sépare les racines est rempli par une tumeur qui dépasse de chaque côté les limites de la dent et principalement en dehors où la saillie est plus prononcée (Fig. 1). Le volume de cette production peut être évalué à celui d'une grosse fève; sa forme est celle de l'intervalle des racines, c'est-à-dire qu'elle est ovoïde. La tumeur cependant n'est pas limitée exactement, mais elle semble se propager un peu à toute la face antérieure des racines, que recouvre un périoste déchiré et flottant en lambeaux. La couleur de la tumeur est blanchâtre, mais sur le sommet des racines on rencontre des plaques d'un rouge vif, qui décèlent des traces d'inflammation localisée. Quant à la face postérieure des racines, le périoste qui la recouvre paraît très sain.

Examen microscopique (M. Ch. Robin, 27 janvier). — La tumeur se compose dans sa totalité d'une trame lamineuse assez lâche avec une assez grande quantité

de matière amorphe interposée et imprégnée d'une certaine quantité de pus. On rencontre dans la tumeur un certain nombre de noyaux embryoplastiques et de corps fusiformes; on y trouve aussi quelques cytoblastions et un nombre considérable de vaisseaux capillaires abondant surtout vers le sommet des racines dans le point où la tumeur présente une forte injection.

OBSERVATION 2^e. — **TUMEUR FIBREUSE** développée sur les racines d'une première grosse molaire supérieure droite cariée (13 février 1858).

Le jeune Eugène R., âgé de treize ans, d'une bonne constitution, a souffert, il y a trois ou quatre ans, de la première molaire supérieure droite, qui était cariée, et les symptômes éprouvés à cette époque paraissent, d'après les renseignements recueillis auprès de la mère, ressembler parfaitement à ceux qui accompagnent d'ordinaire cette affection. Néanmoins ces accidents avaient complètement disparu depuis à peu près une année, lorsque, il y a deux ans, de nouvelles douleurs reparurent, mais cette fois avec des caractères bien différents. C'était d'abord une douleur sourde, siégeant profondément dans le maxillaire supérieur, s'exaspérant pendant la mastication, et paraissant localisée dans le point correspondant aux racines de la première molaire de ce côté. D'abord vagues et sourdes, ces douleurs constituaient plutôt une gêne qu'une véritable souffrance, et l'enfant en était réduit à manger du côté opposé pour éviter sur cette dent les chocs qui ramenaient les douleurs.

Il y a six mois, les symptômes acquirent une certaine intensité; la douleur apparut continue, lancinante, devenant très vive au moindre choc, sans cependant s'irradier aux régions voisines, comme cela se rencontre ordinairement. La joue se tuméfia notablement, et la dent parut à l'enfant très manifestement allongée. Quelques accidents généraux survinrent: céphalalgie, léger mouvement fébrile, inappétence; puis tout se dissipa après une huitaine de jours de durée.

Quelques mois après les premiers accidents dont nous venons de parler, et alors qu'il ne restait plus qu'une certaine gêne de la mastication et une légère tuméfaction de la joue, un nouvel accès se montra, identique au précédent, et se dissipa au bout de quelques jours. Après un nouvel intervalle de deux mois il en survint un troisième, et enfin il y a quatre jours, environ un mois après la cessation du précédent, une quatrième atteinte se montra avec les mêmes caractères. L'enfant se présenta alors à ma consultation.

Etat actuel. — La joue droite présente une tuméfaction très notable dont le centre répond au niveau du maxillaire supérieur. Pas de rougeur à la peau, mais sensation douloureuse profonde à la pression du doigt. La première molaire supérieure droite est le siège, dans le centre de sa face triturante, d'une carie dont le fond communique dans la cavité de la pulpe, et cet organe a entièrement disparu. Cette carie n'est par conséquent nullement sensible. La dent, fortement ébranlée, dépasse le niveau des voisines. La percussion y provoque une douleur vive que le malade rapporte très bien à la profondeur de

l'alvéole; la gencive est décollée du pourtour de la dent; elle est livide, et présente même à la partie interne plusieurs petites ulcérations à fond rouge et granuleux.

Je diagnostique une tumeur du périoste et procède à l'extraction de la dent. Cette opération se fait facilement, la douleur n'est pas extrêmement vive, et il se fait par la plaie un écoulement sanguin très considérable.

Le malade n'a pu être retrouvé.

Anatomie pathologique. — La dent offre une teinte blanc jaunâtre opaque; on ne retrouve dans la carie aucune trace de la pulpe ni des filets nerveux et vasculaires des racines. La racine interne présente à son sommet une tumeur molle décollée, pendant l'opération, de la surface dentaire. Son volume peut être évalué à celui d'une petite noisette, et elle se prolonge un peu vers la face externe de cette racine, dans l'angle que forme celle-ci avec les racines externes; sa couleur est rouge, et décèle dans sa masse une grande quantité de sang; le reste de la membrane périostale présente dans toute son étendue un épaissement qui indique un certain état inflammatoire ou peut-être une participation à l'affection organique locale.

Examen microscopique (M. Ch. Robin, 13 février). — Trame fibreuse assez dense, imprégnée de pus dans certains points, et parcourue par un très grand nombre de vaisseaux. Toute la surface de la tumeur est couverte d'une couche de cellules épithéliales volumineuses, sphériques ou pavimenteuses, à un ou deux noyaux.

OBSERVATION 3^e. — **TUMEUR FIBREUSE** développée sur une deuxième grosse molaire inférieure gauche (1^{er} juin 1858).

Madame G., âgée de 38 ans, d'une excellente constitution, n'a perdu encore aucune de ses dents. Elle commença à ressentir, il y a cinq mois, une douleur sourde continue au niveau de la deuxième grosse molaire inférieure gauche, qui cependant paraissait exempte de carie. Cette douleur était faible, s'irradiait d'un côté de la face, et particulièrement dans l'oreille correspondante, où elle déterminait même de légers bourdonnements; en même temps la dent sembla s'allonger, et ne permit plus l'exercice de la mastication du côté malade. Les accidents se dissipèrent au bout de quatre ou cinq jours de durée et ne laissèrent aucune trace. Environ un mois après ils reparurent avec les mêmes caractères; mais cette fois les bourdonnements d'oreille amenèrent un peu de surdité. Une légère fluxion vint compliquer ce nouvel accès, qui se termina néanmoins comme le précédent, après une durée de cinq ou six jours, ne laissant après lui qu'un peu de gêne dans la mastication. Depuis ce deuxième accès, il en survint plusieurs autres à des intervalles de quinze jours environ, caractérisés par les mêmes phénomènes, et paraissant augmenter d'intensité à chaque nouvelle atteinte. Enfin, il y a trois jours, un dernier accès survint qui prit une intensité insolite jusqu'alors, si bien que la malade, habituée jusqu'à présent à laisser passer les accidents, qui faisaient place à un calme pres-

que complet, ne se sentit plus cette fois les courage de le supporter, et vint me consulter, me demandant l'extraction de la dent malade.

Etat actuel. — La joue est assez fortement tuméfiée, et douloureuse à la pression, avec un peu de rougeur à la peau. La bouche ne peut s'ouvrir aussi complètement qu'à l'état normal; les dents sont toutes exemptes de carie; la deuxième grosse molaire inférieure gauche dépasse un peu le niveau des autres; elle est un peu déviée de sa direction normale, et se dirige en dehors; elle est fortement ébranlée; la gencive est déprimée, rouge et épaissie, décollée de la surface dentaire, qui est couverte d'une légère couche de tartre. Les moindres mouvements imprimés à la dent sont douloureux, et la percussion verticale n'est pas tolérable; la dent ne présente sur sa couronne aucune altération, et l'exploration des racines, en partie mises à nu au moyen d'un stylet, rencontre dans l'intervalle qui les sépare un point douloureux qui saigne au moindre contact.

Je diagnostique une tumeur du périoste et procède à l'extraction de la dent; opération très facile qui est suivie d'une hémorrhagie assez abondante.

Trois mois après, la guérison était restée complète.

Anatomie pathologique. — Le périoste semble être le siège d'une sorte d'épaississement dans une grande étendue de sa surface, surtout vers le sommet des racines. Dans l'intervalle de ces dernières, au sommet de l'angle rentrant qu'elles forment, se rencontre une production molle rougeâtre qui dépasse un peu en dehors le niveau de la dent; son volume est comparable à celui d'un gros pois, sa consistance est molle, et sa surface, inégale, présente dans certains points une teinte rouge qui décèle une injection partielle du tissu. La dent ne présente aucune trace de carie.

Examen microscopique (M. Ch. Robin, 2 juin). — La tumeur se compose d'une trame fibreuse simple plus ou moins serrée, suivant le point où on l'observe, et parcourue par de nombreux capillaires. On rencontre aussi dans la masse quelques rares noyaux fibro-plastiques, et des leucocytes du pus assez nombreux.

2^e GROUPE. — Tumeurs fibro-plastiques.

(Planche, fig. 2^e.)

OBSERVATION 4^e. — **TUMEUR FIBRO-PLASTIQUE** développée sur la face antérieure des racines d'une deuxième petite molaire supérieure droite (2 mai 1858) [fig. 2^e].

Madame B., âgée de trente-cinq ans, d'une bonne constitution, commença à ressentir, il y a trois mois, quelques douleurs dans le côté droit de la mâchoire supérieure. Ces douleurs, sans être bien vives, étaient continuelles, profondes, caractérisées au début de la maladie par une sensation de *déchirement*, accompagnée parfois d'élançements. Elles ne présentaient pas d'exaspé-

rations ou crises, et constituaient un état douloureux permanent avec irradiations nerveuses passagères dans tout le côté droit de la face et remontant même jusqu'au sommet de la tête.

Au bout d'un mois et demi de gêne continuelle, la malade se décida à consulter un dentiste. Ce praticien constata dans le côté droit de la mâchoire supérieure plusieurs racines de grosses molaires auxquelles il crut devoir attribuer les symptômes observés. Ces racines n'étaient nullement douloureuses ni ébranlées; leur extraction fut faite, et les douleurs persistèrent avec les mêmes caractères et la même intensité. A cette époque, c'est-à-dire il y a six semaines, la malade remarque que la deuxième bicuspide supérieure droite était manifestement ébranlée et ne pouvait supporter sans douleur le moindre effort de mastication. Elle songea dès lors à reporter ses souffrances à cette dernière dent et vint me consulter.

Etat actuel (2 mai 1858). — Les grosses molaires supérieures droites ont entièrement disparu; les dents antérieures correspondantes sont saines.

La deuxième bicuspide paraît également parfaitement saine; néanmoins elle est fortement ébranlée, dépasse le niveau des voisines, et est douloureuse au moindre mouvement qu'on lui imprime et particulièrement aux chocs verticaux tendant à la faire rentrer dans son alvéole, au milieu duquel la dent flotte isolée, ne paraissant adhérer à la mâchoire que par les parties les plus profondes. La gencive, décollée de la surface dentaire, présente son bord libre irrégulier, granuleux, et couvert d'un liquide purulent et fétide. Une tuméfaction légère de la joue se remarque au niveau de la dent affectée.

Diagnostic. — Tumeur du périoste dentaire.

L'extraction de la dent malade est suivie d'une hémorrhagie abondante. — La malade, revue cinq mois après, est restée guérie.

Anatomie pathologique. — Pas de carie; la face antérieure des racines de la dent est le siège d'une production molle, blanchâtre, à surface inégale, occupant à peu près le milieu de cette région et se prolongeant un peu vers le bord interne. Cette production, d'un volume comparable à celui d'une petite fève, est aplatie sur la surface dentaire et adhère intimement au périoste par sa face profonde.

Examen microscopique. (M. Ch. Robin, 2 mai 1858) [fig. 2, a, b]. — Le tissu de la tumeur se compose d'une trame fibreuse simple remplie de pus, et contenant dans tous les points des amas considérables de noyaux fibro-plastiques inclus au sein de la trame lamineuse, qui est assez serrée, et dont la dilacération sous le microscope présente quelque difficulté.

OBSERVATION 3^e — **TUMEUR FIBRO-PLASTIQUE** développée sur les racines
d'une première grosse molaire supérieure gauche (30 juillet 1858)

Madame X., âgée de cinquante-deux ans, d'une très bonne constitution, n'a perdu que trois dents, qui ont été détruites par la carie. Elle est d'une bonne santé habituelle, elle n'est plus réglée. Il y a six mois environ, elle commença à éprouver à Nice, qu'elle habitait à cette époque, une gêne dans la mastica-

tion du côté gauche de la mâchoire supérieure, qui devint quelque temps après le siège d'une légère douleur permanente localisée au niveau de la première grosse molaire. Cette sensation douloureuse, ordinairement faible, augmentait passagèrement de temps en temps, mais l'exaspération ne durait que quelques jours, et faisait place à l'état de gêne habituel dont le principal inconvénient était d'empêcher la mastication du côté correspondant. Cependant, il y a trois mois les accidents redoublèrent : la douleur locale augmenta et devint permanente, le moindre contact développait sur la dent affectée de vives souffrances; des douleurs névralgiques apparurent dans le côté correspondant de la face; la dent parut ébranlée et comme allongée hors de son alvéole; la joue cependant ne présenta pas de tuméfaction, et les symptômes, après une durée de cinq à six jours, disparurent presque complètement. Après ce premier accès, M^{me} X. en eut un second semblable au premier et survenu il y a environ deux mois, un mois après le premier par conséquent; ce second accès se passa comme le précédent, et la malade ne ressentait plus depuis cette époque aucun phénomène sérieux lorsque, il y a dix jours, les accidents reparurent et s'accompagnèrent cette fois de la production d'un abcès à la face interne du bord alvéolaire supérieur au niveau de la dent malade. Cet abcès, qui prit en quelques jours le volume d'une petite noix, fut incisé par un dentiste de la province, qui ne crut pas cependant devoir extraire la dent, et attribua à l'abcès l'apparition des accidents concomitants. Depuis ce moment les douleurs devinrent extrêmement vives, presque intolérables.

Etat actuel (30 juillet). — M^{me} X. a conservé toutes ses dents supérieures gauches. A l'inspection de la mâchoire, aucune de ces dents ne paraît cariée; cependant la sonde, après une exploration attentive, rencontre à la face postérieure de la première grosse molaire une carie peu étendue et absolument insensible. Tout le bord gingival de ce côté, depuis la canine jusqu'au fond de la bouche, est rouge, livide, tuméfié; les parties de gencive intermédiaires aux dents sont allongées, fongueuses et flottantes; cet état est surtout très prononcé au niveau de la première grosse molaire. Sur ce point, la gencive semble avoir abandonné complètement la dent; elle est déprimée beaucoup au-dessus du collet, auquel elle adhérait normalement. A la partie interne du bord alvéolaire, on rencontre l'ouverture de l'abcès, qui donne constamment, depuis cette époque, issue à du pus. La dent est fortement allongée hors de l'alvéole, et son niveau dépasse de plusieurs millimètres celui des dents voisines; elle est très ébranlée, et le moindre attouchement est intolérable; tout son pourtour baigne dans un liquide purulent; la joue ne présente aucun gonflement. L'extraction est opérée, et la malade, revue après une année, est restée guérie.

Anatomie pathologique. La dent présente à sa face postérieure, au niveau du collet, une petite carie ne communiquant pas avec la cavité de la pulpe; la tumeur occupe une grande partie de l'étendue du périoste; elle semble avoir pris naissance dans l'intervalle des racines, qu'elle remplit entièrement. De ce point, elle se divise d'une part en avant, où elle fait saillie dans l'intervalle des racines, puis en dehors, où elle dépasse également le niveau de la dent; de là elle se prolonge sur la face postérieure de l'organe, au-dessus de la carie; son volume total peut approcher de celui d'une petite amande; sa couleur est blanc rosé, sa consistance assez ferme.

Examen microscopique. (M. Ch. Robin, 30 juillet 1858.) — Le tissu de la tumeur se compose d'une trame de fibres lamineuses accompagnées de vaisseaux capillaires assez nombreux. Ces fibres, disposées en nappes plutôt qu'en faisceaux, sont accompagnées d'une quantité considérable de matière amorphe finement granuleuse. Au sein de cette matière amorphe se rencontrent par place d'assez nombreuses gouttes d'huile d'un diamètre variant de $0^{\text{mm}}.001$ à $0^{\text{mm}}.013$; on trouve aussi des noyaux embryoplastiques épars dans la matière amorphe ou dans l'intervalle des fibres lamineuses.

OBSERVATION 6^e. — **TUMEUR FIBRO-PLASTIQUE** développée sur les racines d'une dent de sagesse inférieure droite (17 novembre 1857).

M. X., âgé de cinquante-cinq ans, a perdu un grand nombre de ses dents, particulièrement des molaires. Si l'on s'en rapporte aux assertions du malade, quelques-unes de celles-ci ont été frappées de carie; mais plusieurs autres ont dû être enlevées, bien qu'elles ne présentassent aucune atteinte de cette maladie. Néanmoins les symptômes éprouvés dans ces derniers cas n'ont pu être suffisamment précisés pour éclairer sur la véritable nature de la maladie qui a déterminé leur extraction, opération qui remonte d'ailleurs à deux années.

Il y a environ un an que M. X. commença à éprouver, dans le côté droit de la mâchoire inférieure, des douleurs vagues et sans siège précis. C'était, à cette époque, comme une sorte de sensation sourde, état de gêne plutôt que douleur véritable. Les dents molaires supérieures du même côté ayant été enlevées, la mastication y était devenue depuis longtemps impossible, et les dents inférieures étaient ainsi soustraites au choc des supérieures, circonstance qui eût pu mettre sur la voie du siège exact de l'affection; cependant M. X. crut remarquer que, sous l'influence de certains chocs pendant les repas, la dent de sagesse inférieure droite était douloureuse.

Les symptômes éprouvés par le malade avaient le caractère d'accès revenant assez régulièrement tous les mois, durant quatre ou cinq jours environ, et consistant dans les phénomènes suivants: Douleurs névralgiques intermittentes siégeant au niveau de la dent malade et s'irradiant dans l'oreille, la face, l'œil et la partie supérieure du cou du même côté; ces douleurs, qui parfois s'étendaient même jusqu'au sommet de la tête, augmentaient d'abord pendant les premiers jours d'accès, puis diminuaient peu à peu pour faire place à la gêne habituelle, et reparaissaient environ un mois après avec les mêmes caractères. Il est utile de remarquer que M. X. n'avait jamais éprouvé de douleurs névralgiques avant l'invasion de la maladie actuelle, et que, bien qu'il attribuât à sa dent de sagesse inférieure les symptômes éprouvés, ceux-ci n'avaient pas acquis une telle intensité pour que le malade se décidât à en faire le sacrifice, lorsqu'il y a trois jours, les douleurs reparurent avec une intensité supérieure à celle des accès précédents. Le malade vint alors réclamer l'extraction de la dent cause présumée des accidents.

Etat actuel (17 novembre 1857). — La mâchoire supérieure est, du côté droit, entièrement privée de dents à partir de la deuxième petite molaire inclusivement jusqu'au fond; néanmoins quelques racines de la première grosse molaire subsistent, mais exemptes de toute sensibilité.

Les dents inférieures sont bien conformées et saines: la dent de sagesse, d'un volume peu considérable, dépasse notablement le niveau des autres; elle chancelle considérablement et devient douloureuse au moindre mouvement qu'on lui imprime. La gencive qui l'entoure est fongueuse et affaissée, et une matière puriforme et fétide baigne en ce point la base de la dent; cette dernière présente à son collet, en dehors, une carie peu profonde et tout à fait insensible à l'exploration par le stylet.

Je diagnostique une tumeur du périoste, et procédai à l'extraction de la dent malade; cette opération s'effectua très facilement et donna lieu à une hémorragie assez considérable.

La malade n'a pas été retrouvée.

Anatomie pathologique. — La couronne de la dent est parfaitement saine. A la face externe de l'organe, au niveau du collet, on constate la présence d'une carie molle peu profonde, ne présentant aucune communication avec la cavité de la pulpe, et n'ayant pu, par suite, devenir le siège d'aucune douleur ni la cause des accidents éprouvés.

Les racines forment par leur convergence un cône dont le sommet se dirige en arrière; c'est sur ce sommet que siège la tumeur; cette production entoure exactement le sommet des racines et se prolonge sur les faces latérales de la dent, dans un étroit intervalle ménagé au milieu du faisceau des racines; son volume peut être évalué à celui d'une petite noisette; sa consistance est molle, et sa couleur blanchâtre.

Anatomie microscopique. (M. Ch. Robin, 18 novembre 1857.) — Trame de tissu lamineux avec matière amorphe interposée et remplie de noyaux embryoplastiques. La tumeur contient aussi un certain nombre de leucocytes de pus, la plupart granuleux par place, doublés ou triplés de volume et remplis de grosses granulations. On trouve aussi quelques cytoblastions et quelques myéloplaxes. Pas de cellules épithéliales, ni à la surface, ni dans la profondeur.

OBSERVATION 7^e — **TUMEUR FIBRO-PLASTIQUE** développée sur les racines
d'une première grosse molaire supérieure droite (27 juin 1858).

M. J., âgé de cinquante-six ans, d'une excellente constitution, ressentit, il y a environ deux ans, les premières atteintes de la maladie actuelle.

A cette époque, apparurent des douleurs sourdes siégeant au niveau de la première grosse molaire supérieure droite, accompagnées d'un peu d'allongement de la dent, d'une légère douleur pendant la mastication et d'une tuméfaction notable de la joue. Ces accidents, d'ailleurs très faibles, ne préoccupaient nullement le malade; leur durée était de quelques jours, et ils disparaissaient entièrement. Alors la mastication, devenue pendant peu de temps difficile et

douloureuse, se rétablissait comme par le passé; seulement, vers la fin de l'accès, le malade remarquait que, sous la pression du doigt sur le point externe de la gencive correspondant à la dent malade, il s'échappait un peu de pus paraissant provenir d'un petit abcès gingival.

Depuis cette époque M. J... a ressenti les mêmes symptômes à des intervalles d'environ trois mois. Leur intensité, leur durée, étaient les mêmes, et leur terminaison aboutissait à une légère collection purulente que la pression du doigt suffisait à vider pour permettre ensuite le rétablissement complet des fonctions dentaires suspendues pendant l'accès.

Néanmoins, le retour multiplié des fluxions avait produit dans la profondeur de la joue un noyau d'induration plastique persistant, autour duquel se groupaient les éléments inflammatoires des fluxions subséquentes.

Enfin, il y a dix jours, un nouvel accès se déclara. La joue se tuméfia considérablement; mais, chose remarquable, la dent conserva, cette fois, une immobilité et une insensibilité absolues, si bien que le malade affirme que la mastication est restée possible sur cette dent. En même temps M. J. constata qu'il lui était impossible d'exprimer de la gencive la petite collection purulente qui s'y accumulait régulièrement aux accès précédents. Cette fois donc tous les accidents semblaient se résumer au flegmon de la joue, qui prenait une extension croissante et qui s'accompagna bientôt de quelques accidents généraux. C'est ainsi que dans les jours qui suivirent, M. J. éprouva de la fièvre avec exacerbation le soir, de la céphalalgie, de l'agitation nocturne et de l'insomnie.

Enfin, le 27 juin 1858, M. J. vient me consulter.

État actuel. — La joue droite est fortement tuméfiée, et le centre de la tuméfaction paraît correspondre à la partie moyenne du maxillaire supérieur. Ce centre est fluctuant.

État des dents supérieures. — Incisives droites parfaitement saines. Canine et première petite molaire réduites à l'état de racines depuis un grand nombre d'années, et nullement douloureuses. La deuxième petite molaire manque : elle a été extraite il y a trente ans à la suite d'une violente fluxion; la première grosse molaire, parfaitement développée, ne présente dans sa couronne aucune altération visible; elle est tout à fait immobile, nullement allongée; la pression des arcades dentaires et la percussion directe n'y déterminent aucune douleur; la deuxième grosse molaire est le siège d'une petite carie centrale qui n'a jamais donné lieu à aucune douleur, et qui du reste est obturée depuis trois ans. La dent de sagesse n'a pas paru. La gencive qui recouvre la partie interne des dents ne présente aucune altération; quant à la gencive externe, le peu d'écartement possible des arcades dentaires ne permet pas de les apercevoir; elle n'est d'ailleurs le siège d'aucune douleur, ni spontanée, ni provoquée.

Je pratique au moyen d'un bistouri une incision au centre du foyer extérieur, et l'ouverture donne issue à une quantité assez considérable d'un pus de bonne nature et nullement fétide. Par l'ouverture pratiquée, j'explore la cavité, et le stylet, après quelques hésitations, parvient sur une surface assez étendue de substance osseuse ou dentaire mise à nu. Les frottements et la percussion opérés sur ce point permettent au malade d'affirmer que la surface touchée correspond à la première grosse molaire. D'ailleurs, un doigt introduit dans la bouche aise facilement percevoir sur cette dent la sensation du choc extérieur.

Quelques brins de charpie sont maintenus entre les bords de la plaie extérieure, et des cataplasmes sont appliqués sur la joue. — Le jeudi 1^{er} juillet, l'écoulement purulent, dont la quantité a diminué, est cependant resté continu.

Un nouvel examen de la bouche permet de constater de nouveau l'indolence absolue des chicots et des dents du maxillaire supérieur droit. Je déclare au malade l'importance du sacrifice de la première grosse molaire. M. J. s'y refuse et demande à attendre; il me prie en outre de lui extraire la racine de première petite molaire assez voisine de la dent précédente, espérant que son ablation entraînera quelque amendement. Je consens à cette opération, et la racine, examinée, ne présente aucune altération de nature à expliquer les symptômes éprouvés.

3 juillet. Persistance de l'écoulement purulent au même degré par l'ouverture pratiquée à la joue.

6 juillet. L'état est le même; une nouvelle exploration du trajet fistuleux permet encore au stylet de rencontrer une surface dure dénudée, correspondant toujours à la première grosse molaire, dont le malade se décide enfin à subir l'extraction.

Cette opération s'effectue très simplement. L'extraction faite, le stylet introduit de nouveau dans la fistule ne parvient plus à retrouver la surface dénudée.

10 juillet. La guérison est complète: l'orifice fistuleux est oblitéré et la tuméfaction est en voie décroissante.

Le malade est revu dix mois après l'opération: la guérison s'est maintenue.

Anatomie pathologique. — La couronne de la dent est parfaitement bien conformationnée et saine; il en est de même du collet.

Des trois racines qui terminent cette dent, l'interne est terminée à son sommet par une petite production molle de la grosseur d'une grosse tête d'épingle, blanchâtre à l'extérieur, rougeâtre au centre. Les deux racines externes forment par leur divergence un espace triangulaire à sommet inférieur, espace exactement rempli par une production molle qui forme pour ainsi dire diaphragme entre elles. Cette tumeur, qui offre une surface inégale et irrégulière analogue à celle des végétations, est blanchâtre à la surface, ainsi qu'à l'intérieur; elle est molle et intimement adhérente à la surface des racines qui la limitent. Elle ne dépasse pas en dehors le niveau de la dent, mais elle fait saillie en dedans, dans l'intervalle des racines. Son volume total peut être comparé à celui d'une petite fève; sa forme est aplatie dans son sens transversal.

Des deux racines externes, l'antérieure offre une lésion remarquable: elle est courte, d'une teinte blanchâtre et opaque qui tranche sur la couleur normale des autres. Son extrémité est rugueuse, inégale, et le périoste est évidemment disparu de ce point. Cette racine pourrait bien être l'endroit senti par le stylet dans la profondeur de la fistule, et l'altération dont elle est le siège paraît être caractérisée principalement par une résorption de sa substance.

Examen microscopique. (6 juillet M. Ch. Robin.) — Trame lamineuse très nette et assez lâche, exactement remplie par des noyaux embryoplastiques remarquables par la netteté de leurs caractères et la présence d'un ou deux nucléoles très brillants. Le tissu contient aussi quelques gouttes d'huile et des leucocytes assez nombreux.

La petite tumeur qui occupe l'extrémité de la racine interne présente la

même nature, avec cette particularité que les éléments embryoplastiques y sont moins développés que dans la grosse tumeur, de sorte que la masse, composée de noyaux, de corps fusiformes inclus au sein d'une matière amorphe transparente, présente dans différents points seulement quelques fibres lamineuses en voie d'évolution.

OBSERVATION 8^e. — **TUMEUR FIBRO-PLASTIQUE** développée sur les racines
d'une première grosse molaire supérieure gauche (27 juillet 1858).

M^{me} D., âgée de quarante-six ans, plus réglée depuis trois ans, a déjà souffert beaucoup des dents; elle en a perdu trois: 1^o une incisive médiane supérieure, tombée spontanément sans avoir donné lieu à des accidents sérieux; 2^o une première grosse molaire inférieure gauche extraite il y a trois années, et ne présentant, au dire de la malade, aucune trace de carie, tandis que les racines auraient été recouvertes d'une production molle ayant donné lieu à des symptômes assez analogues à ceux de l'affection actuelle; 3^o une deuxième grosse molaire inférieure droite enlevée il y a deux ans, et présentant, au dire de la malade, la même altération que la précédente.

Il y a seize mois, madame D. commença à ressentir d'une façon périodique des accès de douleurs revenant assez régulièrement tous les mois, et offrant les caractères suivants:

Douleurs apparaissant sans cause provocatrice appréciable siégeant dans le côté gauche de la face, l'oreille, le cou, la tempe et l'œil, ayant la nature des douleurs névralgiques. En même temps, la dent première grosse molaire supérieure gauche devenait douloureuse à la pression dans la rencontre des deux mâchoires; elle semblait allongée, et présentait un léger ébranlement; la joue ne se tuméfiait pas, bien que la pression du doigt sur les divers points correspondants de la face fût douloureuse. Ces accidents duraient trois ou quatre jours, allant progressivement en croissant, pour se terminer soit par diminution graduelle des symptômes, soit par une hémorrhagie au niveau de la dent malade, hémorrhagie donnant lieu à un soulagement immédiat. Les accidents une fois calmés, tout rentrait dans l'ordre pendant un mois environ, au bout duquel les accidents reparaissaient, soit provoqués par un choc sur la dent malade, soit sans cause appréciable, et se terminant dans la plupart des cas par une hémorrhagie, sans que cette terminaison parût répondre d'une manière appréciable aux époques des menstrues supprimées. Enfin, il y a trois jours, un nouvel accès apparut avec les caractères des précédents, et les symptômes prirent cette fois une telle intensité que depuis ce matin les douleurs sont devenues intolérables. La malade vient alors me consulter, et je constate ce qui suit:

Etat actuel. — La joue gauche est un peu tuméfiée, surtout au niveau du maxillaire supérieur; en même temps la pression sur cette partie est légèrement douloureuse, les dents supérieures du même côté paraissent entièrement exemptes de carie. La première grosse molaire est un peu plus longue que le voisines; elle est ébranlée très manifestement; le bord gingival, à ce niveau est déprimé fortement, et le collet de la dent est mis à découvert; la gencive

est rouge et fortement tuméfiée, surtout en dehors, et la moindre pression est douloureuse, ainsi que les mouvements ou les chocs qu'on imprime à la dent affectée. Je diagnostique une tumeur du périoste, et je procède à l'extraction de la dent, opération qui donne lieu à une vive douleur et est suivie d'une hémorrhagie considérable qui s'arrête toutefois spontanément après huit heures environ.

La malade n'a pu être retrouvée.

Anatomie pathologique. — La racine interne présente vers le milieu de son étendue une petite cavité ne pénétrant pas jusqu'au canal dentaire et résultant d'un ramollissement partiel de ce point. Un second point ramolli se rencontre encore sur la face postérieure de la dent, au niveau du collet. La couronne est absolument saine. La tumeur occupe une grande surface. Elle siège principalement à la face inférieure de la couronne, dans l'intervalle des racines, et de ce point s'étend vers le sommet de ces trois dernières. Elle forme une sorte d'anneau à la racine interne, et la tapisse dans une grande partie de sa face externe et de ses deux bords. Elle se comporte à peu près de la même façon sur les deux racines externes, et occupe même leur intervalle, formant entre elles une sorte de diaphragme. Son étendue est par conséquent considérable; son volume, très difficile à apprécier, peut s'évaluer à celui d'une forte fève; sa couleur est blanchâtre, sa consistance assez ferme; son adhérence à la surface dentaire est très forte; sa surface est très inégale, mamelonnée, irrégulière, suivant les contours de la région sur laquelle elle est développée.

Examen microscopique. (M. Ch. Robin, 28 juillet 1858.) — Le tissu de la tumeur se compose d'une trame fibreuse simple, lâche dans certains points, très serrée dans d'autres. Les mailles de cette trame sont remplies de noyaux embryoplastiques très nets, remplis de granulations foncées. On y rencontre aussi çà et là quelques corps fusiformes, des capillaires peu nombreux, des leucocytes du pus également peu nombreux, et quelques gouttes d'huile.

OBSERVATION 9^e. — **TUMEUR FIBRO-PLASTIQUE** développée sur une deuxième grosse molaire inférieure droite (16 août 1858).

M^{me} B., âgé de cinquante-deux ans, d'une bonne constitution, n'a jamais souffert des dents. Sa dentition est très régulière et très complète : deux dents cependant sont chacune le siège d'une légère carie obturée depuis longtemps, et avant l'apparition de douleurs.

Il y a environ six semaines que M^{me} B. ressentit, à quelques jours d'intervalle et assez régulièrement, des douleurs névralgiques dans la tempe, l'oreille et l'œil du côté droit, sans symptômes du côté des dents. Supposant avoir contracté une névralgie faciale simple, M^{me} B. fut consulter son médecin, qui dirigea contre la maladie les moyens usités en pareil cas. Le sulfate de quinine, les vésicatoires volants, etc., furent employés. Ces moyens n'avaient produit aucun effet, lorsque, il y a quinze jours, M^{me} B. constata un nouveau

symptôme : toutes les fois qu'un liquide chaud ou froid était introduit dans la bouche, il en résultait une douleur immédiate très vive siégeant très manifestement au niveau de la deuxième grosse molaire inférieure droite et ramenant en même temps la douleur névralgique. Depuis ce moment, M^{me} B. resta convaincue que cette dent n'était pas étrangère à la névralgie dont elle souffrait constamment, et le 16 août 1858 elle vint me consulter.

Etat actuel. — La première grosse molaire supérieure droite et la deuxième petite molaire inférieure gauche sont cariées, obturées depuis longtemps et nullement douloureuses. La première grosse molaire inférieure droite est un peu ébranlée; elle n'est nullement atteinte de carie: la percussion y provoque une légère douleur; le contact de l'eau froide développe aussi une vive sensation douloureuse; le bord gingival est déprimé au niveau de la dent malade, décollé de la surface dentaire en dedans ainsi qu'en dehors. Un stylet introduit dans l'alvéole rencontre un corps mou qui saigne au moindre choc, et dont le contact réveille les douleurs habituelles de la malade. La percussion pratiquée successivement sur toutes les dents du côté affecté donne un son clair sur les dents saines, et sur la dent malade un son mat habituel aux dents ébranlées. Les mouvements imprimés avec les doigts à la dent malade ne sont pas douloureux.

Je diagnostique une tumeur du périoste, et propose à la malade l'extraction de la dent. Elle y consent après quelque hésitation, et l'opération, très simple d'ailleurs, donne lieu à une hémorrhagie assez considérable qui s'arrête cependant spontanément. La malade, revue deux mois après l'opération, est parfaitement guérie.

Anatomie pathologique. — La dent est complètement exempte de carie. Vers le milieu de sa face externe, à peu près à égale distance du collet de la dent et du sommet des racines, on rencontre une production molle, paraissant née de l'intervalle des deux racines très rapprochées l'une de l'autre, et s'étendant de là en avant et en arrière. Cette production paraît même faire le tour de la dent et constituer une sorte d'anneau autour des racines. Elle est peu développée, et son volume total ne saurait être exactement apprécié. Sa consistance est molle, sa couleur est blanchâtre, et son adhérence à la dent ne permet pas son ablation sans déchirure.

Examen microscopique. (M. Ch. Robin, 16 août 1858.) — La tumeur est constituée par une trame fibreuse simple remplie par des éléments fibro-plastiques nucléaires et fusiformes en quantité très considérable et mélangés à un certain nombre de leucocytes du pus. La trame fibreuse est assez serrée, et les fibres sont très nettes, très foncées et très régulières.

OBSERVATION 10^e. — **TUMEUR FIBRO-PLASTIQUE** développée sur les racines
d'une première grosse molaire inférieure droite (13 janvier 1859).

Madame D., âgée de cinquante-six ans, d'une excellente constitution, a déjà perdu depuis six ans huit de ses dents, petites et grosses molaires, extraites à la suite d'accidents qui, au dire de la malade, étaient identiques à ceux de

l'affection actuelle : ainsi les dents n'étaient nullement cariées, mais devenaient peu à peu chancelantes, déterminant de légères fluxions et des accès douloureux durant cinq ou six jours, et revenant à des intervalles d'environ quinze jours.

Il y a sept mois que M^{me} D. remarqua que la première grosse molaire inférieure droite se déviait légèrement de sa direction et semblait basculer en dehors; elle ne causait pas encore de douleur. Un peu plus tard, la dent commença à subir un peu d'ébranlement et à déterminer une légère sensation de chatouillement engageant sans cesse la malade à tourmenter, comme elle le dit, avec la langue, la dent qui en était le siège. Au bout de quelques semaines, la sensation devint véritablement pénible, caractérisée alors par une douleur sourde permanente entravant totalement la mastication du côté correspondant, de sorte que la malade, privée de ses molaires du côté opposé, était réduite à manger péniblement avec les dents antérieures. La douleur persistait ainsi pendant quelque temps, puis tout à coup survenait un accès douloureux caractérisé par l'apparition de douleurs névralgiques siégeant dans l'œil, l'oreille et la tempe droits, s'étendant inférieurement jusqu'à la partie supérieure du cou, douleurs s'accompagnant de l'exagération des accidents locaux. La dent devenait beaucoup plus douloureuse que précédemment; le moindre attouchement, ceux même de la langue, étaient très pénibles; la joue devenait le siège d'une tuméfaction légère; les gencives inférieures, les piliers du voile du palais s'enflammaient à leur tour par voisinage, l'amygdale elle-même se tuméfiait. Ces accès duraient en moyenne cinq ou six jours, s'apaisaient peu à peu au bout de ce temps, et se terminaient complètement par résolution, laissant après eux l'état de gêne habituel, puis reparaissaient après un intervalle d'environ quinze jours avec les mêmes caractères, s'apaisant de nouveau, et ainsi de suite. C'est de cette façon que M^{me} D. a éprouvé depuis sept mois douze ou quinze crises successives. Cependant trois ou quatre seulement d'entre elles s'accompagnèrent de fluxion à la joue, tandis que les symptômes inflammatoires du côté de l'isthme du gosier se sont montrés dans tous les cas.

Enfin, il y a quatre jours, un nouvel accès apparut avec une intensité assez forte pour que la malade, lasse de souffrir, vint me consulter. Je constate alors ce qui suit :

Etat actuel (13 janvier 59). — La joue ne présente aucune tuméfaction, et la pression à sa surface n'est pas douloureuse. Les dents qui subsistent dans la bouche de la malade sont toutes dépourvues de carie; la première grosse molaire inférieure droite, également privée de carie, est un peu déviée de sa direction habituelle et portée en dehors; elle est en même temps allongée et chancelante. La gencive du même côté est tuméfiée jusqu'au fond de la bouche. Le pilier antérieur du voile du palais et l'amygdale du même côté participent de l'inflammation gingivale et sont tuméfiés et rouges. Les mouvements imprimés à la dent sont douloureux, et la percussion exercée sur la couronne rend un son mat et rappelle les souffrances habituelles de la malade. Je diagnostique une tumeur du périoste et je procède à l'extraction de la dent, opération qui s'effectue très facilement, sans une grande douleur, et donne lieu à un écoulement de sang très considérable.

La malade n'a pas été retrouvée.

Anatomie pathologique. — La dent est entièrement dépourvue de carie ; à l'extrémité de la racine postérieure, on constate la présence d'une petite tumeur d'un volume comparable à celui d'un gros pois, n'offrant pas de limites précises et s'étendant un peu aux parties voisines du périoste et jusque dans l'intervalle des deux racines au sommet de l'angle rentrant que forment ces dernières. La consistance de cette production est assez ferme ; sa couleur, blanchâtre sur le plus grand nombre des points, est rouge et injectée vers le sommet de la racine postérieure. Ce dernier point s'est décollé pendant l'extraction, et pendant l'étude de la tumeur, une portion s'est détachée, qui a été réunie ensuite artificiellement.

Examen microscopique. (M. Ch. Robin, 13 janvier.) — La tumeur se compose d'une trame fibreuse d'une densité variable suivant les points où on l'observe ; elle renferme un certain nombre de leucocytes, et sa trame est absolument remplie de noyaux embryoplastiques à caractères tranchés. L'acide acétique dissout les leucocytes, et fait voir plus nettement les noyaux embryoplastiques inclus dans la tumeur.

OBSERVATION 41^e. — **TUMEUR FIBRO-PLASTIQUE** développée sur la racine d'une deuxième petite molaire supérieure gauche (15 janvier 1859).

M. G., âgé de soixante ans, est d'une excellente constitution ; il a perdu un très grand nombre de ses dents, le plus souvent à la suite d'accidents ayant la plus grande analogie avec la maladie actuelle.

Il y a environ un an, M. G. commença à observer un peu de mobilité de la deuxième petite molaire supérieure gauche, d'ailleurs exempte de carie. Cette dent était en même temps le siège de quelques douleurs profondes très légères, devenant assez intenses pendant le repas, le malade étant obligé de se servir de ce côté de la bouche, en raison de l'absence complète des dents molaires du côté opposé. Les douleurs, quoique très faibles, persistèrent cependant ainsi au même degré pendant deux mois environ, au bout desquels elles disparurent presque complètement. La dent malade reprit alors ses fonctions ; puis, après un calme de plusieurs mois, les accidents reparurent avec une intensité un peu plus grande que la première fois. La mastication redevint très pénible, et les douleurs s'étendirent un peu au voisinage affectant le caractère de douleurs névralgiques vagues et fugaces. Cet état dura encore près de deux mois, puis disparut comme la première fois, pour faire place à une nouvelle période de calme qui se prolongea jusque dans ces derniers temps.

Il y a huit jours, sous l'influence de l'impression brusque du froid, la douleur locale reparut ; seulement, cette fois, au lieu de se montrer exclusivement pendant le repas, elle s'établit en permanence et acquit bientôt une intensité encore plus grande que dans les deux premières atteintes. Le lendemain de l'apparition de la douleur, la joue commença à devenir le siège d'une tuméfaction légère s'accompagnant d'un léger mouvement fébrile, d'inappétence et

d'insomnie. Le lendemain, la fluxion augmenta, et acquit alors un volume considérable. En même temps, la dent devint très sensible au moindre choc; les douleurs s'irradièrent dans la tempe et la joue correspondantes, puis les accidents diminuèrent peu à peu les jours suivants, et aujourd'hui ils ont presque entièrement disparu. Néanmoins le malade, craignant le retour des mêmes symptômes, vient réclamer l'extraction de la dent.

Etat actuel (15 janvier 1859). — La joue est le siège d'une tuméfaction très légère; les dents supérieures gauches sont toutes parfaitement exemptes de carie, et toutes, à l'exception de la deuxième petite molaire, sont très solides. Cette dernière dent est très sensible à la moindre pression; elle est considérablement ébranlée; la gencive à son niveau est rouge, tuméfiée et décollée de surface dentaire, et son bord libre baigne dans un liquide purulent. L'extraction se fait avec la plus grande facilité et donne lieu à un écoulement sanguin assez considérable et à une douleur assez vive.

Le malade n'a pu être retrouvé depuis l'opération.

Anatomie pathologique. — La dent est parfaitement exempte de carie; l'extrémité de la racine est exactement entourée par une production molle d'un volume comparable à celui d'un gros pois, d'une coloration rouge vif, paraissant indiquer un état de congestion considérable; sa forme membraneuse, aplatie contre la surface dentaire, permet de la considérer à première vue comme un épaissement hypertrophique du périoste limité au sommet de la racine; sa face libre est rugueuse et inégale; sa face adhérente est assez lâchement fixée à la dent, car pendant l'extraction elle s'est détachée sur ce point.

Examen microscopique. (M. Robin, 15 janvier.) — La trame tout entière se compose de tissu fibreux assez dense dont les mailles sont remplies par un très grand nombre de noyaux embryoplastiques très nets, répandus également dans la masse de la tumeur; l'action de l'acide acétique rend ces noyaux beaucoup plus visibles, et dissout un grand nombre de leucocytes accumulés à la surface de la tumeur.

3^e GROUPE. — Tumeurs épithéliales.

(Planche, fig. 5^e.)

OBSERVATION 12^e. — **TUMEUR ÉPITHÉLIALE** développée sur les racines d'une deuxième grosse molaire inférieure gauche (17 juin 1857).

M. X..., âgé de cinquante-quatre ans, est un homme très bien portant. Il affirme n'avoir jamais eu de douleurs dentaires; néanmoins deux dents lui manquent (deuxième petite molaire supérieure droite, première grosse molaire inférieure droite), qui ont dû être enlevées il y a environ vingt ans, à la suite d'une affection scorbutique des gencives contractée en Afrique au service mili-

taire ; il est impossible de recueillir aucun renseignement précis sur les symptômes éprouvés dans les deux cas.

L'affection actuelle remonte à deux ans environ. A cette époque, le malade ressentit dans le côté gauche de la mâchoire inférieure quelques douleurs vagues accompagnées d'un léger gonflement des ganglions sous-maxillaires, accidents qui disparurent au bout de quelques jours. Environ un mois plus tard, les douleurs se montrèrent de nouveau et parurent se localiser au niveau de la deuxième grosse molaire inférieure gauche. La dent devint en effet très sensible pendant la mastication, ce qui obligea le malade à manger constamment du côté opposé. Les douleurs s'irradièrent alors dans la tempe et l'oreille ; elles revêtirent le caractère névralgique, puis les accidents s'apaisèrent de nouveau. Depuis ce moment néanmoins, une sensation de douleur sourde et continue, parfois très faible, persista dans l'organe malade, et des crises identiques à la précédente reparurent à des intervalles variant de un à trois mois. C'est ainsi que le malade accuse avoir ressenti depuis l'invasion de la maladie six ou sept crises successives. Enfin, il y a trois jours, les accidents reparurent avec une nouvelle acuité. La joue se tuméfia, comme cela arrivait d'ailleurs dans presque tous les accès antérieurs ; les ganglions sous-maxillaires devinrent très sensibles à la moindre pression, et la dent fut le siège d'une douleur vive continue, lancinante, s'irradiant dans la tête et l'oreille, s'exaspérant au moindre contact, et même dans les simples mouvements de la langue, à ce moment, le malade se présente à moi, et je constate ce qui suit :

Etat actuel (17 juin 1857). — La joue gauche est légèrement tuméfiée, surtout au niveau du maxillaire inférieur ; les ganglions sous-maxillaires sont également gonflés et douloureux. A l'examen de la bouche, je constate que la gencive, au niveau de la deuxième grosse molaire inférieure gauche, est livide, tuméfiée, douloureuse à la pression, et détachée du collet des dents. La deuxième molaire est déviée de sa direction normale, un peu rejetée au dehors, douloureuse au moindre choc, et dépasse manifestement le niveau des dents voisines, qui sont d'ailleurs elles-mêmes légèrement ébranlées et sensibles à la percussion. La dent malade ne présente aucune trace de carie, affection qu'on ne constate d'ailleurs sur aucune autre. Toute la partie gauche des deux mâchoires est le siège d'une accumulation considérable de tartre résultant de l'inaction à laquelle ce côté a été réduit depuis longtemps.

Je procède à l'extraction de la dent, opération qui s'effectue facilement, donne lieu à une vive douleur, et est suivie d'une hémorrhagie abondante qui s'arrête néanmoins spontanément après avoir duré une demi-heure environ.

M. X... a donné de ses nouvelles après un an : la guérison est maintenue.

Anatomie pathologique (fig. 3, a). — La couronne de la dent ne présente aucune altération, elle est seulement couverte d'une couche épaisse de tartre. Les racines sont complètement entourées par une production molle développée surtout à la partie postérieure, où elle proémine fortement. Sur les faces externe et interne, elle offre un volume assez considérable ; mais sur la face antérieure, elle est réduite à un très faible volume et présente une forme aplatie. Le volume total de la tumeur représente environ celui d'une noisette. Son tissu est rouge, sa consistance molle, analogue à celle des polypes muqueux. Sa surface libre est assez lisse, mamelonnée ; sa face adhérente répond au ciment, qui

ne paraît présenter aucune altération ; l'intervalle des deux faisceaux des racines reçoit un prolongement de la tumeur qui le remplit exactement.

Examen microscopique. (M. Ch. Robin, 18 juin.) — La totalité de la tumeur se compose d'une trame fibreuse vasculaire renfermant une faible quantité de matière amorphe. Toute la trame est remplie de cellules épithéliales sphériques très nettes et contenant un ou plusieurs noyaux (fig. 3, b).

OBSERVATION 13^e. — **TUMEUR ÉPITHÉLIALE PAPILLIFORME** développée sur les racines d'une première grosse molaire supérieure gauche (17 juin 1858).

Madame A..., âgée de trente ans, d'une excellente constitution, n'a jamais eu d'affections dentaires. Elle commença à éprouver, il y a environ un an, des douleurs sourdes et générales dans tout le côté gauche de la mâchoire supérieure. Ces douleurs étaient caractérisées par des élancements permanents et assez faibles que les manœuvres de la mastication exaspéraient. Elles n'étaient localisées sur aucune dent en particulier, et toutes celles de ce côté étaient manifestement ébranlées, sensibles aux chocs, sans qu'aucune pût être considérée par la malade comme cause unique des accidents éprouvés. Ces accidents persistèrent pendant environ trois mois avec des alternatives d'apaisement et d'augmentation ; enfin, au bout de ce temps, elles semblèrent s'apaiser plus complètement, et la malade n'y apportait plus qu'une légère attention, lorsqu'il y a une douzaine de jours, les douleurs reparurent, vives, continues, accompagnées d'élancements, de gonflement léger de la joue, de douleurs névralgiques dans la tempe et l'œil du côté correspondant, d'ébranlements de la dent et de douleur au moindre contact. Ces accidents acquirent dans les derniers jours une telle intensité qu'au milieu de la nuit du 17 au 18 juin, la malade vint me supplier de lui extraire la dent cause de ses souffrances.

Etat actuel (18 juin). — La joue gauche est notablement tuméfiée, et le gonflement s'étend jusqu'aux paupières, qui sont depuis hier épaisses et douloureuses à la pression. La conjonctive elle-même présente un commencement d'injection manifeste ; les ganglions sous-maxillaires sont engorgés et douloureux. Toutes les dents du côté gauche de la mâchoire supérieure sont exemptes de carie ; la première grosse molaire paraît un peu déviée de sa direction et se porte du côté externe ; elle est en même temps allongée hors de l'alvéole, fortement ébranlée, et provoque au moindre contact, même aux simples attouchements de la langue, de vives douleurs qui s'irradient dans le voisinage. Les gencives du côté malade sont tuméfiées, fongueuses dans une grande étendue, et principalement au niveau de la dent malade ; leur bord libre est le siège d'une accumulation de pus. Je diagnostique une tumeur du périoste et pratique l'extraction de la dent, opération qui s'effectue très facilement, donne lieu à une très vive douleur, et s'accompagne d'un écoulement de sang assez considérable.

Le 25 juin suivant, la malade, qui se présente à mon observation, est complètement guérie.

Anatomie pathologique. — A la face postérieure de la dent, un peu au-dessous du collet, on constate l'existence d'une petite tumeur.

Son volume, comparable à celui d'un gros pois, n'est certainement pas en rapport avec la violence des symptômes éprouvés; sa couleur est blanchâtre, et sa consistance molle. Assez limitée dans son contour et de forme presque sphérique, elle se prolonge cependant un peu dans l'intervalle des racines, et avance dans cet intervalle jusqu'à la face antérieure de l'organe. Le reste de l'étendue du périoste paraît sain.

La dent ne présente aucune atteinte de carie, mais, pendant l'avulsion, la racine postérieure et externe, fortement recourbée sur elle-même, s'est brisée dans son extrémité.

Anatomie microscopique. (M. Robin, 18 juin.) — La tumeur se compose d'une trame lamineuse simple, parcourue par des capillaires nombreux et remplie de cellules épithéliales très nettement pavimenteuses. On voit dans la tumeur des papilles très distinctes constituées par un faisceau central fibreux et vasculaire autour duquel sont groupés les éléments épithéliaux franchement pavimenteux.

OBSERVATION 14^e. — **TUMEUR ÉPITHÉLIALE** développée sur une deuxième grosse molaire supérieure droite (13 novembre 1858).

Madame A., âgée de cinquante et un ans, plus réglée, a perdu déjà onze dents, la plupart enlevées à la suite de carie. Une d'elles cependant (première grosse molaire inférieure gauche) a été perdue par suite d'une affection dont les symptômes, au dire de la malade, semblent se rapprocher notablement de ceux de l'affection présente.

Il y a un mois, madame A. éprouva, pendant le repas, le choc brusque et violent d'un fragment osseux sur la deuxième grosse molaire supérieure droite, jusqu'alors parfaitement indolente. Le choc éprouvé fit naître aussitôt une vive douleur qui se calma, toutefois, peu à peu, et disparut. La dent, cependant, s'ébranla légèrement et resta, depuis cette époque, douloureuse pendant la mastication. Néanmoins, aucun symptôme grave n'apparaissait, lorsque, il y a trois jours, une douleur vive survint spontanément dans la dent malade, douleur continue, lancinante, s'exaspérant au moindre ébranlement et devenant, pendant la nuit, intolérable à cause de la chaleur du lit. Les douleurs s'irradiaient en même temps dans toutes les parties voisines, la tempe, l'oreille et le cou. Aucune fluxion n'apparut, mais les souffrances devinrent peu à peu tellement vives que madame A. avait perdu complètement l'appétit et le sommeil.

Etat actuel. — La deuxième grosse molaire supérieure droite, isolée de ses voisines, ne présente aucune trace de carie; elle est légèrement mobile et paraît, par suite de son allongement, sortie en partie de son alvéole. La gencive est déprimée, rouge, tuméfiée; les moindres mouvements imprimés à la dent sont très douloureux, le contact des liquides chauds est intolérable, tandis que celui des liquides froids apporte du soulagement; pas de fluxion à la

joue. Je diagnostique une tumeur du périoste, et je procède à l'extraction de la dent. L'opération, très facile, est suivie d'une hémorrhagie abondante.

Madame A. n'a pu être revue depuis l'opération.

Anatomie pathologique. — La dent, entièrement exempte de carie, offre, au sommet de ses racines convergentes, une production molle du volume d'un gros pois, d'une couleur rougeâtre et décollée en partie de la surface dentaire pendant l'extraction. Parfaitement limitée au sommet des racines, elle entourait les faisceaux vasculo-nerveux de la pulpe, circonstance qui contribue à expliquer la violence des douleurs éprouvées. Le reste de la surface périostale est parfaitement sain.

Examen microscopique. (M. Robin, 24 novembre.) — La tumeur se compose d'une trame fibreuse assez lâche, parcourue par un grand nombre de vaisseaux capillaires et remplie de noyaux d'épithélium sphériques plus ou moins réguliers, et contenant deux, trois ou quatre nucléoles assez brillants; le contour du noyau est assez pâle. On rencontre en outre, dans la tumeur, une certaine quantité de leucocytes ou globules de pus. L'acide acétique les dissout en isolant leurs noyaux, et fait apparaître en même temps dans la trame fibreuse quelques noyaux fibro-plastiques.

OBSERVATION 13^e. — **TUMEUR ÉPITHÉLIALE** développée sur les racines d'une grosse molaire inférieure temporaire droite chez un enfant de trois ans et demi (2 août 1858).

Une petite fille de trois ans et demi, pourvue de toutes ses dents de lait et jouissant d'une parfaite santé, commença à se plaindre, il y a cinq mois, de douleurs dans le côté droit de la mâchoire. On remarqua, à la même époque, que la grosse molaire provisoire était cariée. Les douleurs, si l'on en juge par les renseignements pris auprès de la mère, ne paraissaient pas continues. Elles duraient quelques jours avec des rémissions assez fréquentes, et disparaissaient ensuite. Pendant la durée de la crise, l'enfant perdait l'appétit et le sommeil et abandonnait ses jeux pour se plaindre. Cet état durait deux ou trois jours, et lorsque la mère commençait à se décider à consulter, les douleurs s'apaisaient et cessaient même entièrement, pour revenir plus tard avec les mêmes caractères. C'est ainsi que, depuis cinq mois, l'enfant éprouva des accès revenant environ tous les quinze jours, pendant lesquels la mastication était impossible, et l'enfant refusait de manger. Quelques symptômes généraux s'ajoutèrent aux phénomènes locaux : c'est ainsi que, pendant les accès, la face était rouge, congestionnée, la peau chaude; il y avait perte complète d'appétit et de sommeil. Aujourd'hui, l'enfant est très notablement amaigrie, et la mère, désirant enfin faire cesser un tel état de choses, vient consulter.

Etat actuel. — Les dents sont parfaitement saines, à l'exception de la grosse molaire inférieure droite, qui est profondément cariée. L'exploration de la cavité, faite au moyen d'un stylet, démontre que la pulpe a entièrement disparu; la joue ne présente aucun gonflement, mais la gencive offre, au niveau de la dent malade, un peu de rougeur et de gonflement. Elle est en même temps déprimée

au-dessous du niveau de la gencive saine voisine, et décollée de la surface dentaire. La dent est ébranlée et paraît réellement allongée, sa couronne dépassant le niveau des dents voisines. L'enfant se trouve actuellement au début d'un nouvel accès qui a commencé hier, et qui paraît caractérisé par les mêmes phénomènes que les précédents; néanmoins, il faut le dire, l'âge de l'enfant ne permet pas de recueillir sur les symptômes éprouvés des renseignements bien précis. La dent malade est très douloureuse à la percussion sur sa couronne, tandis que les dents voisines sont insensibles à la même épreuve; les moindres mouvements de latéralité imprimés à la dent déterminent également des douleurs.

Je propose l'extraction de la dent, qui s'opère sans aucune difficulté.

L'enfant, revue six mois après, est parfaitement guérie.

Anatomie pathologique. — La dent présente une excavation très profonde avec disparition complète de la pulpe et des filets vasculo-nerveux des racines. L'intervalle des deux racines de la dent est exactement rempli par une production molle qui occupe tout l'angle rentrant sous-jacent à la couronne; la tumeur a un volume qu'on peut comparer à celui d'une petite noisette; sa forme est celle de la région qu'elle occupe; sa couleur est rosée; sa consistance est assez molle; aussi, pendant l'extraction de la dent, le tissu est-il dilacéré en quelques points.

Examen microscopique. (M. Robin, 2 août 1858.) — La tumeur se compose d'une trame fibreuse simple exactement remplie par des éléments épithéliaux constitués : 1° par des noyaux simples extrêmement nombreux; 2° par des cellules sphériques moins abondantes. Ces éléments sont mélangés d'une petite quantité de leucocytes du pus et de globules sanguins échappés des capillaires nombreux de la tumeur. On rencontre également dans la masse un certain nombre de myéloplaxes.

OBSERVATION 16^e. — **TUMEUR ÉPITHÉLIALE** développée sur les racines d'une première grosse molaire inférieure gauche (15 octobre 1857).

Jeune garçon de douze ans et demi, dont la deuxième dentition est complète, d'une excellente constitution et d'une bonne santé habituelle. La première grosse molaire inférieure gauche est cariée depuis plusieurs années et a donné lieu, il y a environ deux ans, à des douleurs dont les caractères semblent se rapprocher de ceux de la carie dentaire. L'affection actuelle ne semble pas remonter à plus d'une année, époque à laquelle la dent est devenue douloureuse pendant la mastication. Pendant les deux ou trois mois qui suivirent l'apparition de ce premier symptôme, l'enfant éprouvait une simple gêne plutôt qu'une véritable douleur; mais au mois de février dernier, un nouveau phénomène apparut : au bord externe de la gencive inférieure, au niveau de la dent malade, on remarqua que de petits abcès très limités, nettement circonscrits, s'étaient produits; ils donnaient lieu à une douleur assez vive, ne s'accompagnant pas toutefois de tuméfaction de la joue, s'ouvrant spontanément au bout de quatre ou cinq jours, et faisant suite à un soulagement assez complet.

En même temps les symptômes locaux s'aggravaient ; tout contact sur la dent malade devenait intolérable ; elle paraissait beaucoup plus longue, et tendait à sortir de son alvéole ; des douleurs plus vives survenaient, localisées au point malade sans s'irradier aux parties voisines, et l'ébranlement habituel qui existait depuis longtemps augmentait considérablement, puis le calme revenait durant environ un mois à un mois et demi, après lequel reparaissaient des accidents identiques aux précédents : abcès multiples se développant au niveau de la dent malade, etc. Au mois de septembre dernier, il y a environ un mois, les accidents avaient reparu avec leurs caractères habituels ; mais cette fois, les abcès furent plus nombreux et se succédèrent pendant une quinzaine de jours, à la fin desquels survint une forte fluxion qui se termina par résolution. Les accidents disparurent de nouveau.

Enfin, il y a deux jours, un nouvel accès survint, et aujourd'hui la mère de l'enfant vient me demander de pratiquer l'extraction de la dent malade.

État actuel. — La joue n'est pas tuméfiée ; cependant la pression du doigt au niveau de la dent malade est un peu douloureuse en raison de l'état enflammé de la gencive en ce point. Le bord gingival externe est le siège d'une violente inflammation ; on y constate la présence de plusieurs petits abcès, au nombre de quatre ou cinq environ, ressemblant à de petits furoncles à sommet conique. La dent est profondément cariée dans la partie interne de sa couronne ; la carie est très avancée, a envahi la cavité de la pulpe et fait disparaître cet organe. L'exploration de la cavité au moyen du stylet ne rencontre aucun point douloureux. La dent, fortement ébranlée, allongée hors de son alvéole, est un peu rejetée en dedans de la bouche ; la gencive, au niveau du collet de la dent, est déprimée et baigne dans un liquide purulent ; les moindres mouvements imprimés à la dent donnent lieu à des douleurs vives, et la percussion, également très pénible, rend un son mat. L'extraction, pratiquée facilement, ne présente rien de particulier.

Le malade, revu un an après l'opération, ne s'est plus senti de rien.

Anatomie pathologique. — La dent présente à la partie interne de sa couronne une carie très profonde au fond de laquelle il n'est plus possible de retrouver le moindre vestige de la pulpe dentaire. La tumeur occupe tout l'intervalle des deux racines, qu'elle dépasse légèrement sur les côtés ; elle se prolonge aussi vers le sommet de ces dernières, particulièrement au sommet de la racine postérieure, qu'elle entoure complètement. Le volume total de la tumeur peut être évalué à celui d'une noisette. La couleur de cette production varie suivant les points où on l'observe ; sur les faces latérales de la dent, et surtout en dehors, la tumeur offre une coloration jaunâtre qui rappelle l'aspect du tissu graisseux. Dans d'autres points voisins de ces derniers, la couleur est blanchâtre. Au sommet des racines, la tumeur présente une forte injection et une coloration rouge intense. Enfin, sur d'autres points également voisins du sommet, le tissu est le siège d'un ramollissement considérable et d'une infiltration purulente manifeste.

Examen microscopique. (30 juillet. M. Ch. Robin).—Dans le point jaunâtre de la tumeur, le tissu se compose d'une trame fibreuse simple assez serrée, remplie de granulations graisseuses, très abondantes, ayant en moyenne 0^{mm}.001 de diamètre et douées du mouvement Brownien. Ces granulations sont

accompagnées en outre d'un nombre considérable de cellules épithéliales sphériques remplies de granulations graisseuses et de globules de pus granuleux mêlés aux éléments précédents.

La partie flottante du sommet de la racine postérieure se compose d'une trame fibreuse remplie d'éléments épithéliaux nucléaires sur certains points; sphériques ou pavimenteux sur certains autres; les cellules épithéliales sont très différentes de celles de la gencive; elles sont plus petites, à angles plus arrondis, plus granuleuses, et à granulations plus fines et uniformément distribuées, en même temps, les noyaux sont plus volumineux, clairs, souvent nucléolés, et dans plusieurs points, les cellules contiennent des granulations graisseuses.

Dans d'autres parties de la tumeur plus denses que les autres, on ne constate qu'une simple trame fibreuse contenant çà et là quelques granulations graisseuses et de rares éléments d'épithélium.

Les faces postérieure et antérieure du périoste sont saines.

Réflexions. — Les différences de constitution anatomique de cette tumeur, suivant les points où on l'examine, permettent de considérer son évolution de la manière suivante :

La trame fibreuse constituant le périoste normal a subi d'abord une simple hypertrophie, et cette phase première de développement se rencontre sur certains points de la tumeur; plus tard, des noyaux d'épithélium se sont développés au sein des mailles du tissu primitif. Ces éléments, de nucléaires qu'ils étaient, se sont transformés en cellules par segmentation de la matière amorphe ambiante. Enfin les divers éléments mélangés, trame fibreuse, cellules épithéliales, ont subi progressivement la dégénérescence graisseuse qui s'observe assez souvent au sein des épithéliomas. Cet envahissement des granulations graisseuses s'est étendu de proche en proche au sein de la tumeur, et certaines parties, presque entièrement constituées par ces éléments, ont pris la coloration jaunâtre qu'on observe. Enfin, dans quelques endroits, le tissu a subi une inflammation légère qui a donné lieu à la production de pus et au ramollissement qu'on y trouve.

4^e GROUPE. — Tumeurs à myéloplaxes.

(*Planche, fig. 4^e.*)

OBSERVATION 17^e. — **TUMEUR A MYÉLOPLAXES** suppurée siégeant sur une deuxième grosse molaire supérieure droite (10 juillet 1858).

Mademoiselle G., âgée de vingt-deux ans, a déjà eu un grand nombre d'affections dentaires. La première grosse molaire inférieure gauche a été extraite il y a six mois, à la suite de douleurs violentes qui paraissent, d'après les renseignements fournis par la malade, avoir été caractéristiques de la carie. Toutes les grosses molaires qui lui restent sont, y compris les dents de sa-

gesse, presque entièrement détruites par la même maladie, mais sans avoir jamais causé aucune douleur.

Il y a environ deux mois, apparition lente de douleurs profondes au niveau de la première grosse molaire supérieure droite, cariée depuis longtemps; douleurs presque continues, s'exaspérant surtout le soir, interrompues par quelques rémissions très courtes et se propageant dans tout le côté droit de la face, et particulièrement dans la tempe, se calmant ordinairement pendant la nuit et reparaissant le matin; la dent, en même temps, devint chancelante et ne permit plus sans douleur la mastication du côté malade. De temps en temps, des hémorrhagies assez abondantes survenaient, provenant de l'intérieur de l'alvéole de la dent malade. Ces hémorrhagies étaient tantôt spontanées, tantôt provoquées par un choc, et amenaient dans tous les cas un soulagement momentané.

Les premiers accidents apparus il y a deux mois durèrent une quinzaine de jours, puis s'apaisèrent entièrement pour faire place à un calme complet, sans cependant que la mastication sur la dent malade redevint possible.

Enfin, il y a quatre jours, les accidents éprouvés déjà une fois reparurent avec les mêmes caractères. La malade vient alors me consulter, et je constate ce qui suit :

État actuel. — La joue ne présente aucune tuméfaction; le bord alvéolaire supérieur droit n'est pas tuméfié non plus. Les deux petites molaires supérieures gauches sont entièrement détruites par la carie, ainsi que la deuxième grosse molaire et la dent de sagesse du même côté. Au niveau de la première grosse molaire, qui est profondément cariée, la gencive est déprimée, décollée de la surface dentaire, et baigne dans un liquide blanc purulent qui entoure la dent. Un stylet enfoncé dans la carie ne rencontre aucun point douloureux et pénètre sans obstacle dans la cavité de la pulpe, cet organe ayant entièrement disparu. La dent, fortement ébranlée, est douloureuse à la percussion, à la simple pression verticale du doigt sur la couronne et aux mouvements de latéralité qu'on lui imprime.

Je diagnostique une tumeur du périoste et je pratique l'extraction de la dent. Cette opération, très facile, est suivie d'une hémorrhagie considérable.

La malade, revue six mois après l'opération, est restée parfaitement guérie.

Anatomie pathologique. — La dent est profondément cariée et la cavité de la pulpe a été entièrement envahie. La tumeur occupe l'intervalle des racines de la dent, et particulièrement la racine interne; elle n'est pas très nettement limitée et occupe une étendue assez considérable de la surface périostale. Son volume, difficile à apprécier, peut être évalué, dans la totalité de son étendue, à celui d'une fève. Sa consistance est molle; sa couleur est blanchâtre à la surface et rougeâtre dans la profondeur. Sur plusieurs points, et particulièrement au voisinage des sommets des racines, on constate des parties rouges injectées qui indiquent des traces de congestion partielle.

Examen microscopique. (M. Ch. Robin, 10 juillet 1858.) — La tumeur se compose d'une trame lamineuse renfermant un certain nombre de globules de pus ou leucocytes très granuleux. La masse entière de la tumeur est constituée par un nombre très considérable de myéloplaxes, les unes à un seul noyau, granuleuses et opaques; les autres multinucléaires, transparentes, larges et peu granuleuses.

5^e GROUPE. — Tumeurs à cytoblastions.(Planche, fig. 3^e.)

OBSERVATION 18^e. — **TUMEUR A CYTOBLASTIONS** développée sur la racine interne d'une première grosse molaire supérieure droite (2 août 1859).

Le jeune L., âgé de quatorze ans, d'une excellente constitution, sans aucun antécédent syphilitique héréditaire appréciable, a déjà quelque peu souffert des dents : ses quatre premières grosses molaires ont été obturées il y a dix-huit mois, et depuis cette époque n'ont donné lieu à aucun accident.

Il y a un mois, la joue droite devint le siège d'une fluxion précédée et accompagnée de quelques douleurs sourdes, continues, caractérisées par de légers élancements. La fluxion, apparue presque subitement en quelques heures, répondait assez exactement aux racines de la dent en question, laquelle acquit en même temps une légère mobilité et de la douleur à la pression réciproque des arcades dentaires, de sorte que l'enfant mangeait du côté opposé. Cependant la fluxion, presque indolente, dura une quinzaine de jours sans augmenter de volume, et disparut peu après par résolution, faisant place à un calme complet.

Il y a quatre jours, une deuxième fluxion apparut, précédée des mêmes douleurs sourdes dans la profondeur de la mâchoire, fluxion peu volumineuse, molle et presque indolente.

Etat actuel. — La joue offre un gonflement léger, sans dureté ni rougeur à la peau. La première grosse molaire supérieure droite, isolée par la perte des dents temporaires qui précédaient, est le siège d'une carie parfaitement obturée depuis plus d'une année; les mouvements imprimés à cette dent et la percussion ne déterminent qu'une très légère douleur. Cependant, l'existence et le siège de la fluxion se rapportant bien évidemment à cette dent, et les accidents antérieurs faisant soupçonner une altération des racines, l'extraction est décidée. Le diagnostic reste néanmoins incertain entre une périostite et une tumeur du périoste.


Anatomie pathologique. — La racine interne présente à son sommet une production du volume d'une petite fève; elle est blanchâtre, molle, embrassant tout le sommet recourbé de cette racine et se prolongeant un peu sur son côté externe dans l'intervalle qui la sépare des deux racines externes. Les manœuvres de l'opération l'ont détachée sur un point de la surface qui la supportait, de sorte qu'elle est flottante en partie. Les deux racines externes sont parfaitement saines.

Examen microscopique. (M. Ch. Robin, 2 août 1859.) — La tumeur est formée d'une trame de fibres lamineuses très écartées les unes des autres, accompa-

gnées d'une certaine quantité de matière amorphe parcourue par des vaisseaux capillaires assez faciles à isoler ; le tout parsemé d'un certain nombre de noyaux embryoplastiques, et surtout d'un nombre très considérable de cyto-blastions à contours nets, finement granuleux, sans nucléoles, comme d'ordinaire (Fig. 5, b). Ces éléments forment certainement à eux seuls plus des deux tiers de la totalité du tissu. Cette uniformité de distribution, le nombre de ces éléments, donnent à la préparation un aspect très remarquable, surtout après le traitement par l'acide acétique.

Cette tumeur, comme on voit, malgré son volume assez considérable, a pris un accroissement très rapide, puisque son apparition remonte à six semaines au plus. La constitution intime de la tumeur (cytoblastions) donne l'explication de cette particularité : les tumeurs de cette nature sont douées en effet d'un développement très rapide. (Chalasion, gommés syphilitiques, etc.)





APPENDICE

Après avoir, dans le mémoire qui précède, traité spécialement des *tumeurs du périoste dentaire*, nous avons cru qu'il ne serait pas sans intérêt de réunir, dans un *appendice*, quelques considérations sur plusieurs affections rentrant particulièrement dans la classe des altérations organiques des *parties molles* de la dent. Ces considérations, empruntées à quelques-unes de nos recherches sur certains points peu élucidés ou encore inexplorés de la pathologie dentaire, offriront d'ailleurs un complément utile aux caractères diagnostiques des tumeurs du périoste.

Nous nous proposons donc de traiter, très brièvement d'ailleurs, dans trois notes spéciales répondant à trois figures de notre planche : 1° des tumeurs de la pulpe dentaire ; 2° des polypes du périoste ; 3° des kystes ou abcès sous-périostaux des racines.

NOTE A. — Tumeurs de la pulpe dentaire.

(Planche, fig. 6^e.)

Les tumeurs de la pulpe dentaire ont déjà été étudiées avec soin par Tomes (1), sous le nom de *polypes* ou *granulations* de la pulpe, et par le docteur Albrecht (2) sous celui d'*hypertrophies*. Ce dernier auteur a surtout déterminé assez exactement la nature anatomique de ces

(1) A. *Course of lectures on dental physiology and surgery*. London, 1848, p. 273.

(2) *Die Krankheiten der Zahnpulpa*. Berlin, 1858.

tumeurs; aussi le terme d'hypertrophie résumerait-il assez bien la structure de ces productions, ordinairement composées des éléments mêmes de la pulpe. Nous préférons cependant le terme moins absolu de *tumeurs*, en ce qu'il ne préjuge pas la nature du tissu morbide, et que d'ailleurs des éléments anatomiques étrangers à l'organe sain peuvent quelquefois se rencontrer dans les productions pathologiques dont il est le siège.

Les tumeurs de la pulpe dentaire sont des productions molles, charnues, développées aux dépens du tissu propre de l'organe, et faisant saillie à l'extérieur. Il est indispensable, comme on le pense bien, que la pulpe ait été préalablement mise à nu par une perte de substance de la dent intéressant toute l'épaisseur de la couronne; aussi les rencontre-t-on presque exclusivement dans l'intérieur d'une carie profonde ayant envahi la cavité de la pulpe et mis cet organe à découvert. Les dents molaires, en raison du volume relativement considérable de leur pulpe, en sont le plus souvent le siège. Ces tumeurs ont une forme globuleuse, ordinairement réunie au reste de l'organe par une portion rétrécie ou *col*, situé au niveau de l'orifice étroit qui fait communiquer la cavité de la carie avec celle de la pulpe.

Il résulte de cette particularité que la production morbide présente, dans sa totalité, la forme générale d'une masse charnue composée de deux lobes : un profond, la pulpe elle-même; l'autre superficiel, composé par la tumeur proprement dite, et, entre ces deux lobes, la portion rétrécie ou *col* qui les réunit. Leur volume varie depuis celui d'un pois jusqu'à celui d'une amande. La couleur est blanchâtre à l'extérieur, rouge ou rosée à l'intérieur; leur face libre n'est pas mamelonnée, mais nettement limitée et lisse. On trouve à leur surface extérieure, et surtout dans l'intervalle qui les sépare de la paroi de la carie, des débris de matières alimentaires, des vibrions et des algues filiformes de la bouche. Quant à leur structure microscopique, elle se composait, dans tous les cas que nous avons observés jusqu'à présent, d'une agglomération des noyaux analogues aux éléments embryoplastiques, qui constituent en grande partie la pulpe normale (1), et mêlés à une matière amorphe granuleuse parcourue par des vaisseaux et des nerfs. Les noyaux sont seulement plus volumineux; la fine couche de

(1) Voyez, pour l'anatomie normale de la pulpe, notre travail : *Etude sur le développement et la structure des dents humaines*. Paris, 1858, p. 24 et 104.

matière amorphe, formant comme une membrane propre à l'organe sain, se conserve à la surface des tumeurs, de sorte qu'on peut considérer ces productions de la pulpe dentaire comme constituées presque constamment par une hypertrophie simple avec hypergénèse des éléments normaux de l'organe; c'est du moins ce que nous avons constaté dans tous les cas que nous avons observés.

Les accidents produits par cette affection sont en général légers; les malades ne se plaignent le plus souvent que d'une très grande gêne de la mastication du côté malade, de sorte qu'il y a souvent inaction absolue du côté de la bouche correspondant. Il résulte de cette circonstance que les dents se recouvrent de tartre, non-seulement à la face extérieure de leur couronne, mais encore à leur face triturante et dans la cavité même de la carie qui contient la tumeur. Celle-ci est douloureuse au contact des corps étrangers; elle ne paraît pas subir sensiblement l'influence des liquides chauds ou froids; mais sa surface molle est très fréquemment le siège d'hémorrhagies, soit spontanées, soit le plus souvent provoquées par un choc.

Contrairement à l'opinion de Tomes, qui regarde l'avulsion de la dent comme le seul moyen radical, nous croyons qu'on peut obtenir la guérison complète de la maladie avec conservation de la dent. Le traitement devra consister d'abord dans l'excision de la tumeur, opération qui s'effectue de la manière suivante :

Au moyen d'un bistouri boutonné et courbe sur le plat, on pénètre dans l'intervalle qui sépare la tumeur de la paroi de la cavité, et on arrive bientôt au pédicule, qu'on sectionne d'un seul coup. Cette excision est suivie d'une hémorrhagie assez considérable qu'on arrête aisément avec le perchlorure de fer. Après cette première partie de l'opération, on devra procéder à la destruction des parties restantes de la pulpe. Cette destruction s'obtient ordinairement par la cautérisation soit avec le cautère actuel, soit, ce que nous préférons, avec les caustiques, et particulièrement l'acide arsénieux. On étend à cet effet sur une boulette de coton une couche légère de l'acide réduit par la porphyrisation en poudre impalpable; on protège la première boulette de coton par une seconde, et on laisse le tout en place pendant vingt-quatre heures; les jours suivants, on répète, s'il est nécessaire, la cautérisation, et on cherche à calmer, au moyen d'applications opiacées, les phénomènes de périostite alvéolo-dentaire, quand celle-ci se développe, et lorsque la dent est devenue absolument insensible, on procède à l'obturation suivant les règles ordinaires.

NOTE B. — **Polypes du périoste dentaire.**

(*Planche, fig. 7 et 7 bis.*)

Les polypes du périoste dentaire qui rentrent dans la classe générale des tumeurs de cette membrane méritent cependant, en raison de leur situation extra-alvéolaire, en même temps que de la nature toute spéciale de leurs différents caractères, d'être décrits à part.

Ces productions sont de celles qui appartiennent à la série des complications ou conséquences de la carie dentaire. Nous les avons en effet constamment rencontrées ayant pour siège des dents dont la carie, après avoir envahi une portion de la couronne, s'avancait jusqu'au collet; déterminant en ce point une sorte d'irritation du bord terminal du périoste, et devenant ainsi la cause probable de la maladie.

Ces polypes ont pour siège presque exclusif les dents molaires, soit les petites, soit les grosses. Ils se présentent sous l'aspect d'une masse rougeâtre, sphéroïde, ayant en moyenne le volume d'une gros pois, à surface mamelonnée, et occupant presque constamment la cavité de la carie de la dent qui en est le siège, tandis que leur pédicule très mince, arrondi ou aplati, s'insère au niveau du collet. Il résulte de cette particularité, qu'au premier aspect ces polypes peuvent être facilement confondus avec les tumeurs de la pulpe, et disons de suite que le meilleur signe distinctif des deux maladies consiste dans l'exploration directe de la carie avec un stylet. Cette exploration apprendra très facilement si la tumeur est une expansion de la pulpe ou une dépendance du périoste.

Les symptômes de cette affection sont très analogues à ceux des tumeurs de la pulpe, c'est-à-dire qu'ils consistent simplement dans une gêne très grande de la mastication du côté malade, et parfois des douleurs assez vives provoquées par le choc d'un corps étranger sur la tumeur, qui devient alors souvent le siège d'hémorragies plus ou moins abondantes.

Considérés histologiquement, les polypes du périoste dentaire sont composés soit du tissu même du périoste normal hypertrophié, soit d'éléments fibro-plastiques, noyaux ou corps fusiformes, et d'éléments fibreux simples; mais nous n'avons pas jusqu'à présent constaté

dans ces productions la présence d'éléments d'ordre différent tels que : épithélium, myéloplaxes, etc., que nous avons rencontrés dans les tumeurs proprement dites du périoste.

Cette affection est assez commune ; nous en avons observé un grand nombre d'exemples : aussi avons-nous éprouvé quelque surprise de ne rencontrer dans aucun auteur la description de cette maladie.

Ces polypes, de même que les tumeurs de la pulpe, nous paraissent susceptibles d'une guérison radicale. La méthode qui doit être appliquée à ce traitement consiste dans l'excision de la tumeur par la section de son pédicule. Le polype tombe alors dans la bouche, et l'on doit, pour éviter toute récurrence, détruire par la cautérisation les dernières traces du pédicule ; puis, afin d'arrêter les progrès de la carie, on procède à l'*obturation* soit immédiate, soit précédée du traitement approprié.

NOTE C. — **Kystes ou abcès sous-périostaux
du périoste dentaire.**

(Planche, fig. 8.)

Les kystes ou abcès sous-périostaux de la membrane alvéolo-dentaire (abcès alvéolaires, Tomes) appartiennent à la classe des affections inflammatoires du périoste. Ils sont caractérisés par un soulèvement du périoste formant à la surface des racines une poche, dont un côté est représenté par le périoste lui-même décollé, et l'autre par la surface osseuse du cément radulaire.

Les dents qui sont susceptibles de présenter cette affection sont celles qui, profondément cariées, sont par suite privées totalement de leur pulpe et des faisceaux vasculo-nerveux qui s'y rendent. Quelquefois la couronne a complètement disparu, et l'organe est réduit à l'état de racine plus ou moins saillante hors de la mâchoire. Les dents antéro-supérieures y paraissent être plus particulièrement disposées, en raison sans doute de leur situation plus exposée aux influences extérieures, de leur carie plus fréquente, et, par suite, de la facilité avec laquelle elles deviennent le siège de périostite alvéolo-dentaire, cause première de la maladie.

Le siège spécial de l'altération est ordinairement le voisinage du

sommet des racines, et plus souvent encore ce sommet lui-même, qu'on trouve embrassé complètement par la poche fibreuse.

Considérés dans leur apparence extérieure, les kystes ont la forme extérieure d'une poche fluctuante oblongue et aplatie lorsqu'elle occupe les côtés de la racine, ovoïde et allongée lorsqu'elle siège au sommet. La paroi fibreuse qui forme l'enveloppe est généralement épaisse et résistante, à surface extérieure lisse et blanchâtre, à surface profonde couverte de courts filaments irréguliers flottant dans le liquide de la cavité. L'autre paroi, formée du ciment rarement sain, est granuleuse et inégale, présentant par places des dépressions irrégulières indiquant un travail partiel de résorption moléculaire. Lorsque la poche occupe le sommet même de la racine, ce sommet plonge au sein du liquide; mais nous avons toujours constaté que le canal dentaire était oblitéré, soit au niveau même du sommet, soit dans un point quelconque du trajet du canal dentaire. Cette particularité contribue d'ailleurs à expliquer le mécanisme de production du kyste, car, la conservation du canal dentaire offrant une issue constante au liquide purulent de la périostite, s'opposerait ainsi à la collection du liquide en poche membraneuse close de toutes parts.

La nature du liquide varie peu : le plus souvent il est blanc, purulent, quelquefois mélangé de sang contenant en suspension des substances diverses, telles que : granules graisseux, cholestérine, comme dans l'observation qu'on lira plus loin. Quant à la paroi elle-même, elle est constituée généralement par du tissu fibreux mélangé d'une plus ou moins grande quantité d'éléments fibro-plastiques.

L'étiologie des kystes du périoste est assez simple : la cause éloignée est constamment la carie dentaire, dont l'envahissement a modifié profondément la vitalité de l'organe; la cause prochaine est une périostite chronique limitée au point de la membrane qui devient le siège de l'abcès, de sorte que le pus produit à la face profonde de la membrane ne trouvant pas d'issue extérieure, ni par le canal dentaire oblitéré, ni par l'alvéole, s'accumule en une poche close de toutes parts. La périostite cependant est loin d'être suivie constamment de kyste; beaucoup d'autres désordres en peuvent être la conséquence, tels que : fistules gingivales ou faciales, phlegmon de la joue, nécrose de l'alvéole, etc. Les kystes des racines représentent simplement un mode particulier de terminaison de la périostite offrant d'ailleurs un ensemble de symptômes spéciaux que nous allons déterminer brièvement.

Au début de l'affection, les malades éprouvent des douleurs profondes caractérisées par des élancements dont le siège répond assez exactement au niveau de la racine de la dent affectée; la douleur n'est pas continue, mais se produit à des intervalles plus ou moins considérables; d'abord elle est légère, de courte durée, et, après quelques jours, cesse complètement, pour faire place à une période de calme pouvant durer quelques semaines et même plusieurs mois. La dent est toujours le siège d'une carie plus ou moins profonde, avec disparition totale de la pulpe, et conséquemment insensibilité complète de la cavité; la gencive présente pendant la durée des périodes douloureuses une teinte rouge violacée, et la pression exercée au niveau du point malade de la racine est douloureuse; néanmoins la muqueuse n'est le siège d'aucun abcès, d'aucune fistule, et son bord libre est généralement parfaitement sain, contrairement à ce qui a lieu dans les tumeurs proprement dites. Ordinairement la joue présente une plaque rouge au même niveau, et la moindre pression sur ce point détermine de nouvelles douleurs. La percussion exercée sur la dent est le plus souvent tout à fait indolore, et, à part la teinte violacée de la muqueuse et l'état physique de la dent, la nature de la maladie ne saurait être indiquée que par les symptômes éprouvés. Ceux-ci, d'abord faibles aux premiers accès, augmentent en général d'intensité aux accès suivants, de sorte que les douleurs, toujours profondes et lancinantes, peuvent devenir intolérables. La joue n'offre pas de fluxion, et les accidents localisés au point malade du périoste semblent être le résultat des phénomènes d'ampliation et sans doute de congestion momentanée de la poche membraneuse.

La marche de la maladie est ordinairement lente et consiste donc, comme on voit, en une série d'accès successifs séparés par des périodes de calme, et dont l'intensité s'accroît peu à peu. Il en résulte que, depuis le début de l'affection jusqu'au jour où le malade arrive à réclamer les secours de l'art, il peut s'écouler plusieurs mois, parfois même plus d'une année. La production d'un kyste des racines nous paraît donc dépendre, non pas d'une périostite aiguë, comme le croit *Tomes* (1), mais d'une périostite à marche lente et chronique, limitée à un point de l'étendue des racines d'une dent qu'une carie antérieure très avancée a transformée pour ainsi dire en un corps étranger.

(1) *Loc. cit.*, p. 278.

Le traitement de cette affection doit consister, comme on le pense bien, dans l'extraction de la dent affectée, opération qui n'offre de particulier que les difficultés ordinaires qu'on rencontre en présence des dents profondément cariées. Dans quelques cas cependant, lorsque le kyste occupe une dent antéro-supérieure, obturée, et dont la perte présenterait certains inconvénients, nous avons obtenu assez facilement la cessation des accidents aigus par l'application d'une ou deux sangsues sur le point de la gencive correspondant à la racine affectée. Ce moyen fait cesser rapidement les douleurs, et il suffit de le répéter à chaque période aiguë de la maladie, pour lutter quelquefois très longtemps contre l'extraction, à laquelle on est néanmoins fatalement conduit par les progrès de l'altération locale; de plus, l'application successive de sangsues sur un même point de la gencive a quelquefois pour effet de produire l'établissement d'une fistule gingivale, qui succède d'ailleurs à une perforation de la poche sur le point correspondant à la piqure. Il résulte de cette circonstance que le contenu du kyste trouve un écoulement permanent, que dès lors la poche s'affaisse, et tous les accidents profonds de l'intérieur de l'alvéole cessent complètement, faisant place à l'inconvénient très faible d'une petite fistule, soit permanente, soit précédée de petits abcès se reproduisant fréquemment.

OBSERVATION. — **KYSTE PURULENT** rempli de cholestérine développé au sommet de la racine d'une canine supérieure gauche (19 juin 1859).

Madame B., âgée de trente-neuf ans, d'une bonne constitution, a déjà perdu plusieurs dents extraites à la suite de caries dentaires simples (première petite molaire supérieure gauche, première grosse molaire inférieure droite). La canine supérieure gauche s'était cariée dès l'âge de vingt ans, et sa couronne s'était peu à peu détruite entièrement sans causer de douleur. Depuis déjà plusieurs années, cette dent est réduite à l'état de racine, et restait tout à fait indolente, lorsqu'il y a environ un an, M^{me} B. ressentit dans la mâchoire, sur le trajet de cette racine, quelques douleurs vagues extrêmement légères, auxquelles elle n'apporta que peu d'attention.

De temps en temps cependant après cette première atteinte, M^{me} B. éprouva de nouvelles douleurs s'établissant sur ce point pendant quelques jours, douleurs profondes, lancinantes, s'accompagnant d'une certaine sensibilité à la pression du doigt de la gencive correspondante et de la partie supérieure de la lèvre le long de l'aile du nez, sur le trajet de la racine malade. Ces douleurs ne duraient que peu de jours, et ne se produisaient qu'à des intervalles de un ou deux mois avec les mêmes caractères.

Il y a quinze jours environ, au milieu d'un calme complet, apparut subitement, et avec les mêmes caractères que précédemment, une douleur profonde qui s'établit bientôt en permanence; elle avait pour caractère d'être sourde,

continue, tensive; elle s'accompagna dès le début d'une hyperesthésie cutanée extrême de la moitié correspondante de la face, et jusqu'à la partie correspondante du cuir chevelu, mais sans points névralgiques localisés. C'est ainsi que la malade déclare que même le moindre contact du doigt sur un point quelconque de la face était intolérable. La douleur ainsi établie s'accrut sensiblement pendant les premières semaines, laissant cependant de temps en temps plusieurs heures de calme. Mais depuis huit jours, elle acquit une intensité telle que tout repos était devenu impossible.

État actuel. — La joue n'est le siège d'aucun gonflement, d'aucune rougeur; elle est seulement très sensible au moindre contact. La gencive qui correspond à la racine malade est rouge-brun et légèrement tuméfiée; elle n'est le siège d'aucun abcès ni d'aucun orifice fistuleux; elle recouvre complètement la racine, excepté dans un point qui forme une petite saillie pointue et fragile. La percussion pratiquée sur cette pointe démontre que la racine n'est nullement ébranlée, et ne provoque aucune douleur; le canal dentaire, très élargi à son orifice extérieur, se termine après un court trajet sans permettre au stylet de pénétrer jusqu'au sommet de la racine.

Je diagnostique un kyste au sommet de la racine, et procède à l'extraction.


Deux incisions verticales, pratiquées l'une en avant, l'autre en arrière, sur la gencive, isolent la racine, dont l'extraction au moyen du davier droit s'opère avec quelques difficultés, et après trois tentatives infructueuses.

Anatomie pathologique (fig. 8 a). — La racine extraite offre une longueur totale de 2 centimètres environ; la moitié inférieure est dure, résistante, constituée par la racine elle-même; la moitié supérieure est formée d'un renflement ovoïde, mou, adhérent au sommet de la racine et offrant une certaine mobilité: c'est une sorte de tumeur oblongue, un peu renflée à la partie la plus élevée, et arrondie régulièrement. Une membrane d'apparence fibreuse en forme l'enveloppe, qui est blanchâtre au point d'insertion à la racine, rouge et injectée au point opposé.

Une incision pratiquée suivant la longueur de la poche pénètre dans une cavité au sein de laquelle se prolonge le sommet même de la racine, et que remplit un liquide épais, rouge, d'apparence sanguinolente.

Examen microscopique. (M. Ch. Robin, 19 juin 1859.) [Fig. 8 b.] — Le liquide étalé sur une lame de verre montre au microscope une quantité considérable de cristaux de cholestérine formant plus de la moitié de la masse. Le reste est formé par des gouttes de graisse également très nombreuses, quelques leucocytes granuleux et hypertrophiés, et des globules sanguins en assez grand nombre.

La paroi se compose d'une trame fibreuse composée de fibres lamineuses entrecroisées en toutes directions, et disposées plutôt en nappes qu'en faisceaux dans une matière amorphe abondante finement granuleuse. On rencontre dans le tissu des tubes nerveux comme ceux du périoste normal, et des capillaires très nombreux. Toute la préparation fait voir aussi par places une quantité considérable de granulations graisseuses de 0^{mm}.001 à 0^{mm}.005 de diamètre, et sur certains points, des gouttes d'huile brillantes, les unes isolées, les autres rassemblées par petits groupes. On rencontre aussi çà et là quelques petits amas de grains d'hématosine et quelques noyaux embryoplastiques.



EXPLICATION DE LA PLANCHE

NOTA.—Les dents, ainsi que les tumeurs qu'elles supportent, sont représentées avec un grossissement d'environ $1/3$ de leur volume réel.

Fig. 1. **Tumeur fibreuse** développée dans l'intervalle des racines d'une première grosse molaire inférieure gauche. (1^{er} GROUPE, observation 1^{re}.)

Fig. 2. **Tumeur fibro-plastique** développée sur la face antérieure de la racine d'une deuxième petite molaire supérieure droite. (2^e GROUPE, observation 4^e.)

a) La tumeur vue de profil.

b) Noyaux *embryoplastiques* (fibro-plastiques) contenus dans les tumeurs de ce groupe (*grossissement de 450 diamètres*).

c) Corps fibro-plastiques fusiformes et étoilés des mêmes tumeurs (*même grossissement*).

Fig. 3. **Tumeur épithéliale** développée sur les racines d'une deuxième grosse molaire inférieure gauche. (3^e GROUPE, observation 12^e.)

a) La tumeur et la dent qui en est le siège.

b) Eléments épithéliaux (*cellules, noyaux*) contenus dans les tumeurs de ce groupe (*grossissement de 450 diamètres*).

Fig. 4. **Tumeur à myélopaxes** développée dans l'intervalle des racines d'une première grosse molaire supérieure droite. (4^e GROUPE, observation 17^e.)

a) La tumeur et la dent qui en est le siège.

b) Cellules à myélopaxes de la tumeur (*grossissement de 500 diamètres*).

Fig. 5. **Tumeur à cytoblastions** développée sur la face externe de la racine interne d'une première grosse molaire supérieure droite. (5^e GROUPE, observation 18^e.)

a) La tumeur et la dent qui la supporte.

b) Cytoblastions (*cellules, noyaux*) constituant le tissu de la tumeur (*grossissement de 500 diamètres*).

Fig. 6. **Tumeur de la pulpe dentaire** développée à l'intérieur de la carie d'une première grosse molaire inférieure gauche.

Fig. 7. **Polype du périoste dentaire** contenu dans l'intérieur d'une carie qu'il remplit entièrement (*première grosse molaire supérieure droite*).

Fig. 7 bis. **La même tumeur** vue de profil et suspendue par son pédicule dans l'intérieur de la bouche, hors de la cavité de la carie.

Fig. 8. **Kyste purulent rempli de cholestérine** et développé au sommet d'une racine de canine supérieure gauche.

a) La racine terminée par le kyste.

b) Cristaux de cholestérine contenus dans le kyste (*grossissement de 300 diamètres*).




Fig. 1



Fig. 2

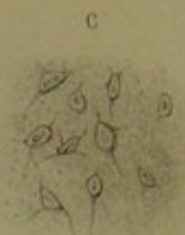
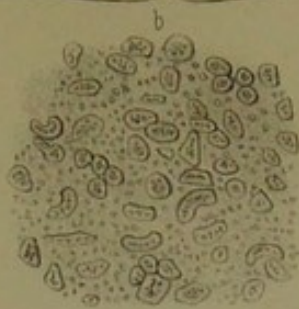
Fig. 3

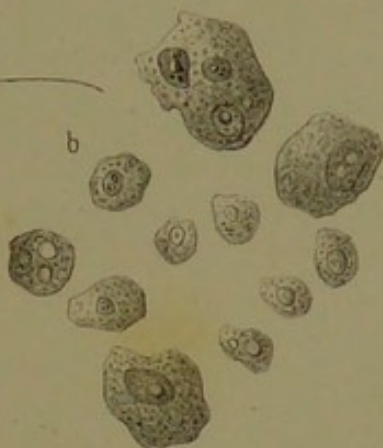
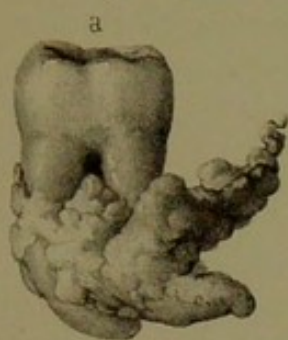

Fig. 6

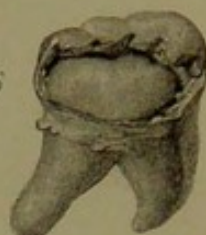


Fig. 4

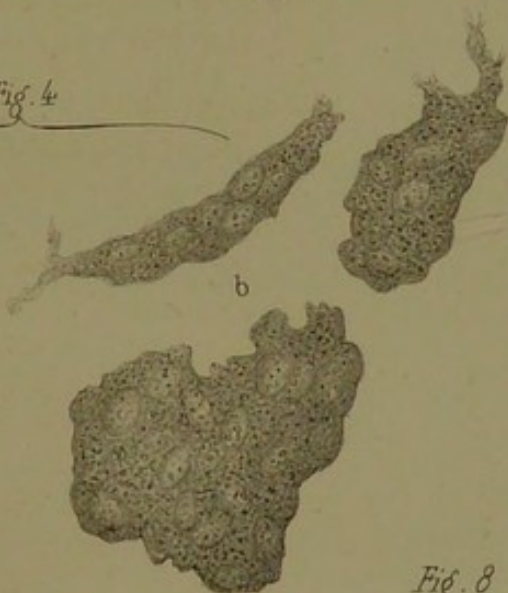


Fig. 7

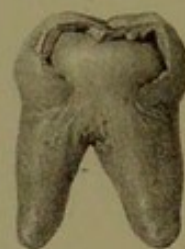

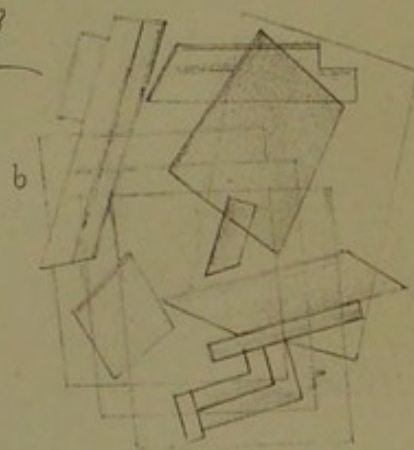
Fig. 7^{bis}

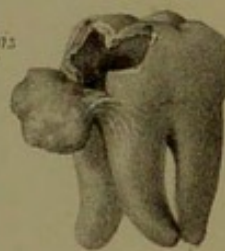


Fig. 5

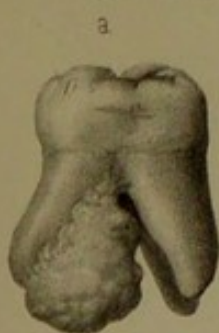

Fig. 8





TABLE

	Pages
PRÉLIMINAIRES	1
 <i>PREMIÈRE PARTIE. — Description.</i>	
§ 1. — Anatomie normale du périoste dentaire	3
§ 2. — Anatomie pathologique des tumeurs du périoste.	5
§ 3. — Etiologie	12
§ 4. — Symptomatologie	15
§ 5. — Diagnostic	20
§ 6. — Traitement.	25
 <i>DEUXIÈME PARTIE. — Observations.</i>	
1 ^{er} Groupe. — Tumeurs fibreuses	27
2 ^e Groupe. — Tumeurs fibro-plastiques	31
3 ^e Groupe. — Tumeurs épithéliales	43
4 ^e Groupe. — Tumeurs à myéloplaxes.	50
5 ^e Groupe. — Tumeurs à cytoblastions	52
 <i>APPENDICE.</i>	
Note A. — Tumeurs de la pulpe dentaire	55
Note B. — Polypes du périoste dentaire	55
Note C. — Kystes ou abcès sous-périostaux du périoste dentaire	58
Observation	62
 EXPLICATION DE LA PLANCHE	 65

TABLE

CONTENTS

CHAPTER I - INTRODUCTION

CHAPTER II - THE THEORY OF THE ...

CHAPTER III - THE THEORY OF THE ...

CHAPTER IV - THE THEORY OF THE ...

CHAPTER V - THE THEORY OF THE ...

CHAPTER VI - THE THEORY OF THE ...

CHAPTER VII - THE THEORY OF THE ...

CHAPTER VIII - THE THEORY OF THE ...

CHAPTER IX - THE THEORY OF THE ...

CHAPTER X - THE THEORY OF THE ...

CHAPTER XI - THE THEORY OF THE ...

CHAPTER XII - THE THEORY OF THE ...

CHAPTER XIII - THE THEORY OF THE ...

CHAPTER XIV - THE THEORY OF THE ...

CHAPTER XV - THE THEORY OF THE ...

CHAPTER XVI - THE THEORY OF THE ...

CHAPTER XVII - THE THEORY OF THE ...

CHAPTER XVIII - THE THEORY OF THE ...

CHAPTER XIX - THE THEORY OF THE ...

CHAPTER XX - THE THEORY OF THE ...

CHAPTER XXI - THE THEORY OF THE ...

CHAPTER XXII - THE THEORY OF THE ...

CHAPTER XXIII - THE THEORY OF THE ...

CHAPTER XXIV - THE THEORY OF THE ...

CHAPTER XXV - THE THEORY OF THE ...

CHAPTER XXVI - THE THEORY OF THE ...

CHAPTER XXVII - THE THEORY OF THE ...

CHAPTER XXVIII - THE THEORY OF THE ...

CHAPTER XXIX - THE THEORY OF THE ...

CHAPTER XXX - THE THEORY OF THE ...