

# **Chirurgische Klinik, Wien 1869-1870 : Erfahrungen auf dem Gebiete der praktischen Chirurgie / von Th. Billroth.**

## **Contributors**

Billroth, Theodor, 1829-1894.  
Royal College of Surgeons of England

## **Publication/Creation**

Berlin : August Hirschwald, 1872.

## **Persistent URL**

<https://wellcomecollection.org/works/cae3edxr>

## **Provider**

Royal College of Surgeons

## **License and attribution**

This material has been provided by This material has been provided by The Royal College of Surgeons of England. The original may be consulted at The Royal College of Surgeons of England. where the originals may be consulted. This work has been identified as being free of known restrictions under copyright law, including all related and neighbouring rights and is being made available under the Creative Commons, Public Domain Mark.

You can copy, modify, distribute and perform the work, even for commercial purposes, without asking permission.

**wellcome  
collection**

Wellcome Collection  
183 Euston Road  
London NW1 2BE UK  
T +44 (0)20 7611 8722  
E [library@wellcomecollection.org](mailto:library@wellcomecollection.org)  
<https://wellcomecollection.org>

52 (4) 4

# CHIRURGISCHE KLINIK.

Wien 1869–1870.

Erfahrungen

auf dem

gebiete der praktischen Chirurgie

von

**Dr. Th. Billroth,**

Professor der Chirurgie in Wien.



Mit 16 Holzschnitten und 1 lithographirten Tafel.

Berlin, 1872.

Verlag von August Hirschwald.

Unter den Linden No. 68.



Tracts 462 (4)

Das Recht der Uebersetzung in fremde Sprachen wird vorbehalten.

# Inhalt.

---

	Seite
Vorwort . . . . .	I
Die stationäre Klinik . . . . .	1
Einleitung . . . . .	1
A. Accidentelle Wundkrankheiten . . . . .	4
Erysipelas traumaticum . . . . .	6
Lymphangoitis . . . . .	26
Hospitalbrand . . . . .	26
Sephämie . . . . .	30
Pyohaemie . . . . .	31
Trismus und Tetanus . . . . .	35
B. Allgemeines: Chloroformtod. Anwendung von Chloroform - Aether und Alcohol - Mischung zur Anaesthesie. Ausgedehnte Verbrennungen. Parese nach Carotisunterbindung . . . . .	35
C. Verletzungen und Erkrankungen der einzelnen Körpertheile . . . . .	40
I. Kopf und Ohr . . . . .	40
II. Gesicht, Nasenhöhle, Mundhöhle . . . . .	47
III. Hals und Nacken . . . . .	121
IV. Wirbelsäule . . . . .	135
V. Brust und Rücken. Brustdrüsen . . . . .	136
VI. Bauch und Rectum . . . . .	179
VII. Harnorgane . . . . .	195
VIII. Männliche Geschlechtsorgane . . . . .	201
IX. Weibliche Geschlechtsorgane . . . . .	205
X. Becken- und Lumbalgegend . . . . .	209
XI. Obere Extremitäten . . . . .	215
XII. Untere Extremitäten . . . . .	270
D. Statistik der Amputationen und Resectionen . . . . .	368
Das klinische Ambulatorium . . . . .	371

---



1841



## Vorwort.

---

Die Kriegsjahre 1870 und 1871 und meine dadurch angeregte literarische Thätigkeit auf dem Gebiete der Kriegschirurgie haben die Ausarbeitung und Veröffentlichung meiner klinischen Berichte verzögert; um dieselbe rascher zu Ende zu bringen, übergab ich die Bearbeitung der Extremitätenkrankheiten meinen Herren Assistenzärzten Dr. V. Czerny und Dr. A. Menzel, auf deren Zuverlässigkeit ich mich unbedingt verlassen konnte; beide Herren haben meine Klinik inzwischen verlassen, der Erstere, um in Freiburg die Professur der klinischen Chirurgie zu übernehmen, der Zweite, um in seiner Vaterstadt Triest als dirigirender Chirurg des städtischen Krankenhauses zu wirken. Die klinischen Protokolle, die Grundlage, auf der diese ganze Arbeit basirt, sind unter Leitung der erwähnten Herren theils von den schon im vorigen Bericht genannten Assistenten der Klinik (Mitgliedern des mit meiner Klinik verbundenen Institutes zur Ausbildung von Operateuren), theils von den Herren DDrr. Steiner, Gussenbauer und Gersuny, den jetzigen Assistenzärzten meiner Klinik und Privatpraxis, so wie von den Herren Assistenten DDrr. Lobmayer, Sattler, Gjorgjević, Pernitza, Pfleger geführt worden. Herr Dr. Lobmayer hat die sehr umfangreichen Correspondenzen geleitet. Alle genannten Herren haben einen wesentlichen Antheil an dem Zustandekommen dieser Berichte, an deren Form zu ändern, ich keine Veranlassung fand, und



über deren Zweck und eventuellen Werth ich mich früher ausführlich ausgesprochen habe.

Um dem Leser das Auffinden interessanter Casuistik und ausführlicherer Bemerkungen über Dies und Jenes zu erleichtern, hebe ich Einiges hervor: Bemerkungen über Erysipelas traumaticum pag. 10; über Hospitalbrand pag. 26; über Aether-Chloroformmischungen pag. 36; über rechtsseitige Parese des Körpers nach Unterbindung der A. carotis communis sinistra pag. 88; eigenthümliche Syphilome pag. 48; Tuberkel der Zunge pag. 49; multiple lipomatöse Fibrome am Kopf pag. 54; colossales Osteo-Chondro-Fibrom des Unterkiefers pag. 60; Behandlung der plexiformen Angiome mit Galvanocaustik pag. 61; über Nadeluntersuchung bei Geschwülsten am Kopf pag. 68; Granulations Sarkom der Parotitis pag. 70; colossale Zerstörung des Gesichts durch Carcinom pag. 77; parenchymatöse Injectionen verschiedener Arzneistoffe in Lymphome pag. 126; Oesophagusdivertikel pag. 132; Multiple weiche Fibrome der Haut, zumal an der Brust pag. 138; Doppelseitige Granulations-sarcome der Mamma, während der Schwangerschaft entstanden, pag. 142; melanotisches Carcinom der Mamma mit alveolärem Sarkom combinirt pag. 177; Neuralgie der Mamma pag. 178; abgesacktes peritonitisches Exsudat für Echinococcus gehalten, operirt pag. 181; Darmfistel mit Dupuytren's Darmscheere geheilt pag. 187; geheilte Nabelschnurhernien pag. 189; Chondrom des Beckens operirt pag. 211; Paralyse des N. radialis bei Oberarmfractur, Operationen pag. 222; geheilte Pyohämie pag. 232; Missbildungen an Händen und Füßen pag. 271; über Behandlung von Oberschenkelfracturen pag. 276; Casuistik aus dem Ambulatorium pag. 376.

Montreux am Genfer See, den 4. Oktober 1872.

Th. Billroth.



# I.

## Die stationäre Klinik.

### Einleitung.

Die Krankenzugang im Allgemeinen.

Es sind seit Veröffentlichung meines letzten Berichtes vom Jahre 1868 keine Veränderungen in den Verhältnissen meiner Klinik eingetreten.

Aufgenommen sind nach den Büchern der einzelnen Krankenzimmer

1869 . . .	467 Männer,	232 Weiber,	699 zusammen;
1870 . . .	409 „	223 „	632 „
<hr/>			
876 Männer, 455 Weiber, 1331 zusammen.			

Behandelt und in diesem Bericht in Betracht gezogen, sind nur 803 Männer, 418 Weiber, zusammen 1221 Kranke, also 620 Nummern weniger als aufgenommen wurden. — Diese Reduktion der Zahlen ist dadurch entstanden, dass alle innerlich Kranke, welche wegen irrthümlicher Diagnose oder wegen momentanen Platzmangels auf meine Abtheilung geschickt wurden, sowie alle Individuen, welche wegen Syphilis und Hautkrankheiten zwar auf der Klinik vorläufig aufgenommen, doch bald in die betreffenden Abtheilungen transferirt wurden, in diesem Bericht gar nicht miteinbezogen sind. Dagegen ist eine Anzahl



interessanter Fälle aus meiner Privatpraxis (mit P bezeichnet), diesmal mit eingerechnet; die Zahl derselben ist indess im Verhältniss zur Gesamtsumme so klein, dass dadurch keine wesentlichen Unrichtigkeiten in die Darstellung der Gesamtverhältnisse kommen. — Jeder Kranke, auch wenn er mehrere Male entlassen und wieder aufgenommen wurde, ist nur einmal gezählt; hatte er mehrere Krankheiten oder Verletzungen an sich, so ist er nur nach der Hauptkrankung oder wichtigsten Verletzung rubricirt und gezählt.

Wenn es nun auch scheint, dass schon eine grosse Verschiedenheit der Zahlen entstehen müsse, je nachdem mehr oder weniger solche Patienten im Lauf des Jahres halb und halb aus Versehen auf die Klinik kommen und dann aus dem Beobachtungsmaterial derselben wieder eliminirt werden, so zeigt die Erfahrung, dass solche Dinge in der Statistik eine ausserordentliche Regelmässigkeit darbieten, ungefähr wie in London in jedem Jahr die gleiche Anzahl von Briefen, auf welchen der Bestimmungsort derselben aus Zerstretheit nicht angegeben ist, in den Briefkästen gefunden wird. Ich kann für dies Mal den Beweis für obige Behauptung in Betreff meiner Klinik nicht ganz genau führen, weil der Bericht über das Jahr 1868 sich auch noch auf die Monate November und December des Jahres 1867 miterstreckt, und weil seit jener Zeit, als ich die Klinik übernahm, die Zahl der mir zur Verfügung stehenden Betten geringer war als später; doch ergibt sich die Stabilität der Verhältnisse schon daraus, dass ich im Jahre 1868 685 Kranke in 14 Monaten, also durchschnittlich 48 per Monat; — jetzt 1221 Kranke in 24 Monaten, also durchschnittlich 50 Kranke per Monat hatte.

Eine eben so grosse Uebereinstimmung zeigt sich in der Qualität der behandelten Kranken.

Die Rubrik A. (Verletzungen und nächste Folgen) enthielt

1868 21,1 pCt., 1869/70 25,7 pCt. der Behandelten.

Die Rubrik B. (Entzündliche Processe und Folgen) enthielt

1868 34,1 pCt., 1869/70 36,2 pCt. der Behandelten.



Die Rubrik C. (Geschwülste) enthielt 1868 21,7 pCt., 1869 bis 1870 24,7 pCt. der Behandelten.

Die Rubrik D. (Verschiedenes) enthielt 1868 17,9 pCt., 1869/70 13,2 pCt. der Behandelten.

Wenn auch einige Differenzen bestehen, z. B. eine kleine Zunahme in der Rubrik A., etwas Zunahme in B., ebenso in nicht unbedeutende Abnahme in D., so sieht man doch, dass sich die Verhältnisse im Ganzen nicht wesentlich geändert haben.

Demgemäss ist auch die Differenz der Mortalitätsprocente nicht erheblich mit Ausnahme der Rubrik A., in welcher eine Zunahme schwerer Kopfverletzungen in den letzten beiden Jahren die Mortalitätsprocent nicht unerheblich in die Höhe getrieben hat, was auch auf das gesammte Mortalitätsprocent nicht ganz ohne Einfluss geblieben ist.

Man übersieht alle diese Verhältnisse am einfachsten aus der folgenden Tabelle, die keiner weiteren Erklärung bedarf.

Körpergegend.	A.			Davon			B.			Davon		
	Verletzungen und nächste Folgen.			gestorben.			Entzündliche Prozesse und Folgen.			gestorben.		
	M.*)	W.	S.	M.	W.	S.	M.	W.	S.	M.	W.	S.
I. Kopf und Ohr .	22	5	27	7	2	9	1	2	3	—	—	—
II. Gesicht-, Nasen- und Mundhöhle.	9	8	17	—	—	—	19	10	29	2	—	2
III. Hals und Nacken	2	—	2	1	—	1	22	4	26	6	1	7
IV. Wirbelsäule . .	—	—	—	—	—	—	2	1	3	—	—	—
V. Brust . . . . .	19	3	22	1	—	1	5	14	19	—	3	3
VI. Bauch und After	3	—	3	3	—	3	21	5	26	2	—	2
VII. Harnorgane . .	—	—	—	—	—	—	4	—	4	1	—	1
VIII. Männliche Geschlechtsorgane	—	—	—	—	—	—	8	—	8	1	—	1
IX. Weibliche Geschlechtsorgane	—	2	2	—	—	—	—	—	—	—	—	—
X. Beckengegend .	2	2	4	—	—	—	9	2	11	1	—	1
XI. Obere Extremitäten . . . . .	111	30	141	3	—	3	43	23	66	3	1	4
XII. Untere Extremitäten . . . . .	83	14	97	12	—	12	156	91	247	12	4	16
Summa	251	64	315	27	2	29	290	152	442	28	9	37
	Mortalitäts - Procent dieser Rubrik: 9,2 % 1868: 6,1 „						Mortalitäts - Procent dieser Rubrik: 8,3 % 1868: 10,2 „					

### A. Accidentelle Wundkrankheiten.

Von den accidentellen Wundkrankheiten ist das „Erysipel“ in den Jahren 1869 und 1870 ganz besonders häufig aufgetreten; die Häufigkeit der übrigen hierher gehörigen Erkrankungsformen hat sich nicht gesteigert. Dennoch ist im Ganzen die Zahl dieser Erkrankungen (eben durch die Erysipel) gegen 1868 bedeutend erhöht, zum Glück jedoch die Mortalität dadurch nicht vermehrt.

\*) M. bedeutet Männer, W. Weiber, S. Summa.



C. Geschwülste.			Davon gestorben.			D. Verschiedenes.			Davon gestorben.			Summa der Behandelten.			Davon gestorben.		
M.	W.	S.	M.	W.	S.	M.	W.	S.	M.	W.	S.	M.	W.	S.	M.	W.	S.
22	5	7	—	1	1	—	—	—	—	—	—	25	12	37	7	3	10
44	37	111	11	4	15	23	11	34	—	—	—	125	66	191	13	4	17
44	20	44	6	3	9	4	4	8	—	—	—	52	28	80	13	4	17
—	—	—	—	—	—	—	—	—	—	—	—	2	1	3	—	—	—
77	61	68	1	14	15	—	1	1	—	—	—	31	79	110	2	17	19
33	5	8	—	—	—	39	15	54	2	2	4	66	25	91	7	2	9
—	1	1	—	—	—	31	7	38	8	3	11	35	8	43	9	3	12
11	—	11	1	—	1	20	—	20	—	—	—	39	—	39	2	—	2
—	14	14	—	3	3	—	2	2	—	—	—	—	18	18	—	3	3
22	2	4	1	—	1	—	1	1	—	—	—	13	7	20	2	—	2
44	11	25	1	—	1	2	1	3	—	—	—	170	65	235	7	1	8
63	3	9	1	1	2	—	1	1	—	—	—	245	109	354	25	5	30
33	159	302	22	26	48	119	43	162	10	5	15	803	418	1221	87	42	129

Mortalitäts- Procent dieser Rubrik: 15,8 % 1868: 14,0 „	Mortalitäts- Procent dieser Rubrik: 9,2 % 1868: 4,8 „	Mortalitäts- Procent der behandelten Kranken: 10,56 % 1868: 9,05 „
--	--	---

im Jahre 1868\*) erkrankten 5,9 pCt. der Aufgenommenen an  
 in den Jahren 1869/70\*\*) erkr. 9,9 „ accidentellen Wundkr.  
 im Jahre 1868 starben 4,0 pCt. der Aufgenommenen an  
 in den Jahren 1869/70 starben 4,4 „ accidentellen Wundkr.

\*) Es hat sich im Jahresbericht 1868, dadurch, dass p. 12 in der ersten  
 Seite 27 statt 28 gerechnet ist, ein kleiner Irrthum in die Berechnung ein-  
 geschlichen, der hier berichtigt ist.

\*\*) Die in der Tabelle doppelt angezeichneten Fälle von Erysipelen, die  
 an Pyohämie gestorben sind, habe ich hier einfach gerechnet, also nur 71  
 Erysipelkranke mit 9 Todesfällen.



{ Im Jahre 1868 waren 45,1 „ aller Gestorbenen acci-  
 { In den Jahren 1869/70 waren 41,8 „ dentellen Wundkrank-  
 heiten erlegen.

Zur Veranschaulichung der Reihenfolge und Dauer der einzelnen Fälle dient die angehängte Tafel, die nach den gleichen Principien wie für 1868 ausgeführt ist.

### Erysipelas traumaticum.

74 Fälle. 36 M., 38 W. 1869.

1. Josef Szaflsch, 52 Jahr (Saal 55 b., No. 1.); ulcerirtes Carcinom der Unterlippe, aufgenommen 1. Januar. — Erysipel vom 16.—27. Januar.

2. † Anna Maria Brössner, 50 Jahr (Saal 17, No. 6.); Exstirpation eines Mammacarcinoms mit Achseldrüsen am 25. Januar. — Erysipel vom 29. Januar bis 10. Februar mit Blutungen und tödtlichem Ausgang.

3. Sebastian Rakonitsch, 49 Jahr (Saal 55 b., No. 4.); Amputation des Penis und Exstirpation der Leistendrüsen am 14. Januar. — Erysipel vom 29. Januar bis 12. Februar; am 12. Februar wurde Pat. auf Verlangen entlassen, und genass zu Hause.

4. Lorenz Kirchmayer, 40 Jahr (Saal 55 b., No. 32.); am 24. Februar ein Lipom am Rücken exstirpirt, Erysipel vom 25. Februar bis 6. März.

5. † Katharina Urban, 58 Jahr (Saal 17, No. 22.). Carcinom des unteren Auglides, exstirpirt am 2. März. Plastik mit Lappenverschiebung. — 4.—14. März mit tödtlichem Ausgang.

6. Theresia Reichel, 42 Jahr (Saal 17., No. 20.) — Amputatio mammae am 26. Februar. — Erysipel vom 7.—15. März.

7. Johann Bauer, 18 Jahr (Saal 54., No. 8.). Caries metacarpi digiti medii sin.; Sondirung am 11. Februar im Auditorium der Klinik; Erysipel vom 12.—20. März.

8. Marie Korn, 21 Jahr (Saal 16., No. 18.); Lymphome am Hals am 11. März exstirpirt. — Erysipel vom 16.—24. März.

9. Johanna Schlesinger, 10 Jahr (Saal 17., No. 25.). Resectio capitis humeri am 12. März. — Erysipel vom 17.—21. März.

10. Jonas Lichtenstein, 7 Jahr (Saal 35 a., No 110); Resectio genu am 28. Mai 1868. — Erysipelas vom 17.—21. März.

11. Anton Wellmsberger, 24 Jahr (Saal 16., No. 35.); ulcerirtes Sarkom der Parotis, nicht operirt, aufgenommen 27. Februar 1869. — Erysipelas vom 29. März — 10. April.

12. Marie Czervenak, 5 Jahr (Saal 17, No. 2.); Periostitis ulnae sinistrae mit Fisteln, aufgenommen 11. Januar 1869. — Erysipel vom 9. bis 25. April.



13. Jacob Hoffmann, 14 Jahr (Saal 54, No. 9.); Ectropien beider untern Auglidern, Geschwüre am Halse, von denen aus sich Erysipelas entwickelte, welches vom 11.—20. April dauerte.
14. Sabine Zorn, 23 Jahr (Saal 17, No. 33.) Exstirpation eines Adenokoms der Brustdrüse am 16. April. — Erysipel vom 23. April bis 18. Mai.
15. Josefa Eker, 29 Jahr (Saal 16, No. 1.); Phosphornekrose des linken Unterkiefers; — den 23. April gewaltsame Sequesterextration. — Erysipel vom 27. April bis 2. Mai.
16. Berl Tille, 47 Jahr (Saal 55 a, No. 73.); Exstirpation eines Carcinoms der linken Orbita am 9. Juni. — Erysipel vom 23.—29. Juni.
17. Maria Raczizka, 46 Jahr (Saal 16, No. 63.); Risswunde an der Stirn, aufgenommen den 21. Juni. — Erysipel vom 25.—30. Juni.
18. Johanna Wandner, 12 Jahr (Saal 16, No. 43.); Lymphome am Hals, extirpirt am 14. Mai und 18. Juni. — Erysipel vom 3.—14. Juli.
19. Josef Zahorak, 36 Jahr (Saal 54, No. 91.); Defect an der Wange; plastische Operation am 6. Juli. Erysipel vom 8.—25. Juli.
20. Marie Matzal, 68 Jahr (Saal 17, No. 85.); Exstirpation mammae am 1. Juli. — Erysipel vom 1.—25. August.
21. † Mathias Dronschak, 71 Jahr (Saal 54, No. 79.). Risswunde am Kopf mit Freilegung des Schädels am 16. Mai. — Erysipel vom 4.—9. August. Dann Meningitis und Pyohämie.
22. Ferdinand Modt, 29 Jahr (Saal 55 b, No. 15.); Schnittwunde am Hinterhaupt, aufgenommen am 31. Juli. — Erysipel vom 5.—12. August.
23. † Franz Löffler, 66 Jahr (Saal 55 a, No. 100.); Carcinom der Auglider links, operirt am 4. August. — Erysipel vom 10.—24. August mit Meningitis.
24. Hermine Kleinwächter, 17 Jahr (Saal 17, No. 88.); unbedeutende Accoriation an der rechten Wade, durch Heftpflasterextensionsverband entstanden; davon Erysipel vom 12.—17. September.
25. Juliana Schmid, 37 Jahr (Saal 16, No. 69.). Lipom am Rücken extirpirt am 1. September. — Erysipel vom 18.—29. September.
26. Marie Widhahn, 9 Jahr (Saal 16, No. 28.); Fisteln an der Hüfte. Erysipel vom 19.—28. September.
27. Wolfgang Tureck, 29 Jahr (Saal 55 a, No. 122.); Risswunde am Kopf, aufgenommen 19. September mit Erysipel, welches bis zum 23. September dauerte.
28. Marie Machatschek, 35 Jahr (Saal 16, No. 82.); Carcinom des rechten untern Auglides. Operation am 23. September. — Erysipel vom 28. September bis 4. Oktober.
29. Marie Widhahn, 9 Jahr (identisch mit No. 26.), bekam an ihren Fisteln ein zweites Erysipel vom 21.—29. Oktober.



30. Georg Defendy, 15 Jahr (Saal 54, No. 134); Lymphdrüsenfisteln am Halse; Erysipel vom 22. Oktober — 1. November.

31. Katharina Goak, 81 Jahr (Saal 16, No. 97.); Nasenkrebs ulcerirt, nicht operirt. — Erysipel vom 27.—30. Oktober.

32. Theresia Kreuzer, 62 Jahr (Saal 16., No. 99.), mit kleiner Kopfwunde am 18. Oktober aufgenommen. — Erysipel vom 28. Oktober bis 1. November.

33. Theresia Eygde, 76 Jahr (Saal 17, No. 93.); Nasenkrebs-Operation am 3. August und 24. Oktober. — Erysipel vom 30. Oktober bis 3. November.

34. Marie Hasil, 23 Jahr (Saal 17, No. 99.); Vesicantia am Knie; davon Erysipel ausgehend, welches vom 5.—13. November dauerte.

35. Anastasia Fridberg (Saal 16); Malignes ulcerirter Lymphom. — Erysipel vom 8.—14. November.

36. Caroline Huber, 22 Jahr (Saal 17, No. 118.); Lupus erythematodes, geätzt am 25. November. — Erysipel vom 26. November bis 18. December.

37. Wolf Lamm, 70 Jahr (Saal 54, No. 149.). Ulcerirtes Carcinom am Halse; Operation am 8. Oktober. — Erysipel vom 26.—30. November.

38. Franz Strauch, 69 Jahr (Saal 55 a, No. 154); Carcinom des Penis, Ecrasement am 26. November. — Erysipel vom 18.—22. December.

39. Georg Schenk, 5 Jahr (Saal 55 a, No. 144.). Caries mit Fisteln am Fuss; Exstirpation der Talus am 23. November. — Erysipel vom 23. bis 27. Dezember.

#### 1870.

1. Franz Braunsdorfer, 19 Jahr (Saal 54, No. 4.). Verbrennung mit Schwefelsäure an der Brust am 10. Januar. — Erysipel vom 15. Januar bis 1. Februar.

2. Anna Tomasi, 50 Jahr (Saal 16, No. 4.); Myxosarcom aus der Wange exstirpirt am 11. Januar. — Erysipel vom 18. Januar bis 4. Februar.

3. Leopold Hackel, 33 Jahr (Saal 55 a, No. 10.); Multiple weiche Fibro-Lipome; erste Operation am 26. Januar. Erysipel vom 28. Januar bis 8. Februar.

4. Marie Balski, 22 Jahr (Saal 16, No. 16.); Mastitis. Incision am 25. Januar. — Erysipelas vom 29. Januar bis 9. Februar.

5. † Therese Geppert, 40 Jahr (Saal 17, No. 13.); Exstirpatio mammae mit Drüsen vom 31. Januar. Erysipel vom 2—11. Februar mit tödtlichem Ausgang.

6. Anna Weghuber, 56 Jahr (Saal 17, No. 7.). Amputatio mammae am 20. Januar. — Erysipel vom 19.—25. Februar.

7. Alois Auerhammer, 37 Jahr (Saal 55 a, No. 27.). Schnittwunde im



sieht am 9. Februar gemacht und aufgenommen. — Erysipelas vom 19. bis 22. Februar.

8. Marie Stockinger, 40 Jahr (Saal 17, No. 18.). Ulcerirter Brustkrebs. Amputation am 4. März. — Erysipel vom 9.—12. März.

9. Josef Ecker, 46 Jahr (Saal 55a, No. 160.). Amputatio femoris wegen Hüftgelenkentzündung am 9. Februar. — Erysipelas vom 13.—16. März.

10. Anton Lang, 40 Jahr (Saal 55b, No. 33.). Erfrierung von Händen und Füßen am 5. Februar, aufgenommen den 7. März. — Erysipel vom 10.—30. März.

11. Marie Ziehren, 50 Jahr (Saal 16, No. 55.). Zungenkrebs; Exstirpation am 4. Mai. — Erysipelas vom 12.—21. Mai.

12. Johann Lunardi, 22 Jahr (Saal 54, No. 61.) Von einer kleinen Wunde an der Wange ging ein Erysipel aus, welches vom 13.—16. Mai dauerte.

13. Alois Holinka, 16 Jahr (Saal 54, No. 14.) Caries des Ellenbogengelenks. Resection am 3. März. — Erysipel vom 20.—30. Mai.

14. Béla Czechi, 27 Jahr (Saal 54, No. 63.). Lymphomexstirpation am Hals am 17. Mai. Erysipelas vom 20. Mai bis 2. Juni.

15. Magdalena Abt, 46 Jahr (Saal 16, No. 76.). Amputatio mammae mit Drüsen am 4. Juni. — Erysipelas vom 12. Juni bis 19. Juli.

16. Mathaeus Joseforicz, 50 Jahr (Saal 55b, No. 106.) Oberkieferresection vom 9. Juni. Erysipelas vom 14.—22. Juni.

17. Anton Nadlinger, 23 Jahr (Saal 54, No. 64.). Quetschwunde am Arm am 11. Mai. Erysipelas vom 21.—26. Juni.

18. Karl Waldner, 24 Jahr (Saal 55a, No. 97.). Lymphomexstirpation am Hals am 21. Juni. — Erysipelas vom 22. Juni bis 18. Juli.

19. Josef Eder, 13 Jahr (Saal 54, No. 72.). Resectio genu am 20. Juni. Erysipelas vom 4.—7. Juli.

20. † Alois Holinka, 16 Jahr (Saal 54, No. 13.), identisch mit No. 12. Fisteln nach Resectio cubiti. — Zweites Erysipel vom 1.—17. August mit tödtlichem Ausgang.

21. † Kathi Rosenblüh, 35 Jahr (Saal 16, No. 102.) Resection des Unterkiefers am 15. September. — Erysipelas vom 16.—22. September mit tödtlichem Ausgang.

22. Franz Fuchseder, 20 Jahr (Saal 54, No. 111.) Lymphdrüsenfisteln am Hals. — Erysipelas vom 13.—18. Oktober.

23. Josef Eidker, 19 Jahr (Saal 55a, No. 137.) Exstirpation von Lymphomen am Hals am 18. Oktober. — Erysipelas vom 20. Oktober bis 2. November.

24. Michael Leitner, 68 Jahr (Saal 55a, No. 148.) Lippen- und Nasenlebensoperation am 14. Oktober. — Erysipelas vom 1.—5. November.



25. † Stefan Czernik, 26 Jahr (Saal 55 b, No. 159.); Syphilom in der Nasenscheidewand; Punktion im Operationssaal der Klinik am 3. November. Erysipel vom 7.—21. November mit Pyohämie complicirt. Tod.

26. † Johann Preutner, 36 Jahr (Saal 55 b, No. 153.) Resection eines Rippenchondroms am 27. Oktober. — Erysipelas vom 9.—20. November mit tödtlichem Ausgang durch Pleuritis.

27. † Josefa Geiger, 54 Jahr (Saal 17, No. 79.) Amputatio mammae mit Drüsen am 3. November. — Erysipelas vom 9.—15. November mit tödtlichem Ausgang durch Pyohämie.

28. Anna Kanpt, 3 Jahr (Saal 17, No. 83.). Caries des Fussgelenks mit Fisteln, aufgenommen und sondirt am 9. November. — Erysipelas vom 10.—12. November.

29. Antonie Trska, 7 Jahr (Saal 17, No. 75.). Fisteln von Wirbelcaries, aufgenommen am 24. Oktober. — Erysipelas vom 21.—24. November.

30. Hanna Urich, 18 Jahr (Saal 17, No. 87.). Mastitis mit Fisteln, aufgenommen am 10. November. — Erysipelas vom 23.—26. November.

31. Michael Leitner, 68 Jahr (Saal 55 a, No. 148.), identisch mit No. 24. Lippen- und Nasenkrebs. — Zweites Erysipelas vom 29. November bis 1. December.

32. Juliane Schuldesz, 57 Jahr (Saal 17, No. 94.). Ulcerirtes Brustcarcinom, nicht operirt. — Erysipelas vom 5.—7. December.

33. † Adele Metz, 23 Jahr (Saal 17, No. 102.). Mastitis mit Fisteln. Galvanocaustisches Setaceum am 7. December. — Erysipelas vom 8. bis 14. December mit tödtlichem Ausgang.

34. Anna Schäfer, 34 Jahr (Saal 17, No. 101.). Phlegmone des Vorderarms in Folge von Riss am Finger. Incision in der Klinik am 6. December. — Erysipelas vom 12.—17. December.

35. † Karl Stemann, 47 Jahr (Saal 54, No. 141.). Amputatio femoris am 13. December. — Erysipelas vom 23.—27. December

So lange ich in Spitalern fungire, habe ich bei einer nicht so sehr differenten jährlichen Krankenzahl noch nie so wenig Erysipel erlebt, als im Jahre 1868 hier in Wien (8 Fälle = 1,1% der Aufgenommenen) und noch nie so viel als im Jahr 1869 (39) und 1870 (35), zusammen = 6,0% der Aufgenommenen. Während in Zürich die Zahl der Erysipelfälle in den Jahren 1860—1865 zwischen 11 und 27 im Jahr schwankte, nie über letztere Zahl hinausging, haben wir hier die sonderbare Erscheinung, dass die



Zahl der Erysipele von einem Jahr zum andern sich in der Prozentzahl versechsfacht hat, und zwar fällt diese Verschlechterung über sanitären Verhältnisse der Klinik zusammen mit dem ausgedehntesten Gebrauch der Carbolsäure und der systematischen Isolirung der einzelnen Fälle in besonderen Zimmern.

So deprimirend eine solche Erfahrung ist, so wäre es doch höchst Unrecht, darauf hin an der Möglichkeit zu verzweifeln, diesen fatalen Feind der chirurgischen Abtheilungen dennoch zu bezwingen. Man muss vielmehr unablässig studiren, aus der Art seines Wirkens genau seinen Charakter kennen zu lernen und ihn in allen möglichen Schlupfwinkeln aufsuchen.

Es ist bekannt, dass das ächte (wandernde) Erysipel theils von ganz frischen Wunden ausgeht, theils von Wunden, die bereits längere Zeit bestehen. Ich habe die erste Art des Erscheinens durch die Bezeichnung „septisches Erysipel“ von dem andern „von aussen durch Infection entstandenen“ Erysipel zu unterscheiden gesucht, und mich der Idee hingegeben, dass im ersteren Falle zurückgehaltenes, in Zersetzung begriffenes Blut oder Mundsecret an sich als Ursache des Erysipels zu betrachten ist, während im zweiten Fall die Ansteckung von aussen kommt. Diese Anschauung von der Duplicität der Aetiologie des Erysipels wird mit mancherlei Erweiterungen nach dieser und jener Richtung, wie mir scheint, von den meisten Chirurgen getheilt. Sie entspricht der Vorstellung, welche die meisten Aerzte auch von der Verbreitung anderer Infectionskrankheiten haben, so vom Typhus, vom Scharlach, von Diphtheritis etc.

Die jüngere Schule ist geneigt, die alleinige Verbreitung der erwähnten Krankheitsprocesse durch Infection von aussen immer energischer zu vertheidigen. Es ist mit der Anschauung über manche Krankheiten, von denen man jetzt annimmt, dass sie nur durch Contagien verbreitet werden, ein ähnlicher Wechsel sich gegangen; die Zeiten, in welchen man von der Syphilis glaubte, dass sie bald durch mangelhafte Reinlichkeit, bald durch Ansteckung entstehe, liegen noch nicht so weit hinter uns. Die selbstständige Entstehung von Masern, Scharlach, Pocken



wird von Manchen noch geglaubt, von Anderen absolut geleugnet. Griesinger, der sich so unsterbliche Verdienste um die Lehre von der Specificität der Typhusgifte erworben, glaubte doch gewisse Thatsachen nicht anders erklären zu können, als dass wahrer Typhus auch durch Aufnahme septischer Stoffe entstehen könne, während Liebermeister dies bereits in Abrede stellt, und man jetzt fast nur eine Verbreitung des Typhus durch specifische Infectionen nach Art der asiatischen Cholera anerkennt, von der man früher freilich auch glaubte, dass man sie im Sommer durch Genuss unreifen Obstes wirklich produciren könne.

Ich erwähne dies desshalb hier, um daran zu erinnern, dass wir mit unseren Anschauungen über das Erysipel uns durchaus auf dem gleichen Standpunkt befinden, wie die innere Medicin gegenüber den meisten Infectionskrankheiten überhaupt. So wie nun auf dem Gebiet der inneren Medicin die Partei derjenigen, welche die vorwiegende oder alleinige Verbreitung der erwähnten Krankheiten durch specifische Krankheitserreger annimmt, immer wächst, so ist dies auch im Allgemeinen auf dem Gebiete der accidentellen Wundkrankheiten der Fall.

So lange ich mich ernsthaft und ausdauernd mit diesen Dingen beschäftigt habe, glaube ich, aus meinen Beobachtungen schliessen zu müssen, dass diejenigen schweren Allgemein-Krankheiten, welche wir als Sepsämie und Pyohämie bezeichnen, nicht im Sinne des modernen Begriffes von Infection und Contagion specifisch sind, während mir dies für Erysipel und Hospitalbrand allerdings der Fall zu sein scheint. Diese Anschauung hat sich bei mir nach und nach zur Ueberzeugung gestaltet; die Beweise scheinen mir einfach genug, ich habe sie an anderen Orten ausführlich gegeben; im Wesentlichen kommt es darauf hinaus, dass die Entstehung von Sepsämie und Pyohämie an Ort und Art der Wunde, so wie besonders an gewisse Stadien des Verlaufs gebunden ist, während jede Wunde an jedem Körpertheil, in jedem Stadium von Erysipel oder Hospitalbrand befallen werden kann.

Wenn man ein Jahr hindurch nur Erysipelle sieht, welche an gut



granulirenden Wunden in den verschiedensten Stadien oder an alten Fisteln verschiedenster Art ohne bekannte Veranlassung auftreten, so wird die Ueberzeugung, dass dabei eine Infection von aussen statt habe, immer festeren Fuss fassen, und man wird immer dringender die Neigung in sich verspüren, das Erysipel auf eine pathologische Einheit zurückzuführen, weil dies einfacher und befriedigender ist. Es würde sich darum handeln, in denjenigen Fällen, in welchen nach Retention von zersetztem Blut und frischem Wundsecret gleich an den frischen Wunden Erysipel entsteht, nicht jenes Blut und Secret als Ursache zu betrachten, sondern zu supponiren, dass in allen solchen Fällen das spezifische Erysipelgift mit Instrumenten oder Schwämmen oder Verbandstücken oder durch sonstige Träger im Operationslokal oder Krankenzimmer, oder durch die Hände der Aerzte den frischen Wunden bei der Operation selbst eingeimpft ist. Wenn man sonst von der überwiegend häufigen Verbreitung des Erysipels durch Contagion und Infection überzeugt ist, hat jene Hypothese nichts Anstössiges; man kann noch hinzufügen: es ist eine ganz aussergewöhnliche abnorme Erscheinung, wenn nach Retention von zersetztem Blut und Sekreten „wahres Erysipel“ entsteht; das gewöhnliche, normale ist, dass sich unter solchen Verhältnissen eine phlegmonöse Dermatitis ausbildet. Nimmt man das wahre Erysipel als capilläre Lymphangoitis, so lässt sich auch noch hinzufügen: das phlogogene Gift kann in die Maschen des Zellgewebes wohl weiter und weiter gepresst werden nach allen Richtungen, wo die Straffheit des Gewebes, Fascien etc. keinen Widerstand leisten, es kommt aber (wie auch bei künstlicher Injection durch Einstich ins Unterhautzellgewebe) schwerlich in die Lymphgefässe, weil das Zellgewebe keine Lymphcapillaren hat. Dringt es in die subcutanen Lymphgefässstämme, so fliesst es durch dieselben centripetal ab, doch es kann der Klappen wegen nicht rückläufig in die Lymphnetze der Cutis gelangen. Darum kann sich wohl einmal Lymphangoitis zu Phlegmone gesellen, nicht leicht aber Erysipel. Sitzt umgekehrt die Entzündung primär in der Cutis, so kann das phlogogene Gift ganz wohl



durch die Lymphgefäße abfließen (das häufige Hinzutreten von subcutaner Lymphangoitis zu Erysipel) von hier in's Zellgewebe dringen (Combination mit Phlegmone) wenn nicht dieser Ausbreitungsweg, wie es gewöhnlich der Fall zu sein scheint, durch die ungeheure Schwellung des Unterhautzellgewebes und Compression der Lymphgefäß- und Venenstämme verlegt wird, und nun der irritirende Stoff sich in den oberflächlichen Gefäßnetzen der Cutis der Fläche nach verbreitet. (Dass Flüssigkeiten ausser in den Lymphcapillaren sich auch in den Maschen des Bindegewebes in der Cutis verbreiten können, — die gewöhnliche Form der acuten Dermatitis, — erfährt man nur zu oft beim Versuch, die Lymphgefäße der Cutis zu injiciren). — Gehen wir diesen Ideen noch etwas weiter nach!

Wenn wir das Erysipel als Lymphangoitis der Cutis ansehen, und es so anatomisch von der gewöhnlichen acuten Dermatitis unterscheiden, so liegt die Frage nah: in wie fern ist dann die Ursache des Erysipels eine „specifische“ zu nennen? ist es nach den vorliegenden Erfahrungen wirklich nothwendig, noch etwas ganz Besonderes dabei anzunehmen? Denken wir uns eine phlogogene Substanz, die in den Säften des Körpers entweder löslich ist, oder darin in feinsten Körnchen suspendirt sein kann, könnte dieselbe nicht, je nachdem sie in die Lymphgefäße der Cutis, in die Maschen des Cutisgewebes, in das lockere Unterhautzellgewebe in die subcutanen Lymphgefässrinnen und die Venen eindringt, — Erysipel, Dermatitis, Phlegmone, Lymphangoitis, Phlebitis erzeugen, so dass es nur vom Zufall abhängen würde, ob die eine oder die andere Form der Entzündung mit ihren eventuellen Consequenzen sich entwickelt? — Ich möchte diese allerdings heikle Frage nicht unbedingt verneinen, d. h. zugestehen, dass gar nichts dawider spricht, dass alle diese Entzündungsformen durch die gleichen irritirenden phlogogenen Stoffe erregt werden können. „Dann kann man aber nicht von einem specifischen Erysipelgift sprechen!“ wird man mir zurufen. Ich würde darauf Folgendes erwiedern: wenn wir annehmen, dass das Erysipel durch einen Stoff erzeugt wird, wel-



her sich in den oberflächlichen Lymphnetzen der Cutis weiterbreitet, so setzt dies voraus, 1) dass er in diese Lymphgefäße hineingelangt, 2) dass er in denselben seine irritirenden Eigenschaften behält oder bekommt (auf keinen Fall darf er sie dort abgeben), 3) dass er der Strömung der Lymphe der Fläche nach keine Hindernisse (z. B. durch coagulirende Wirkung) entgegensetzt, 4) dass er nicht zu schnell wieder abgeführt wird. Man gebe zu, dass ein Stoff diese bestimmten Eigenschaften hat und nur unter diesen bestimmten Verhältnissen zur Wirkung kommen kann, so können wir ihn als „specifisch“ bezeichnen; es ist gar nicht leicht dagegen einzuwenden, dass die Zahl „solcher specifischen“ Stoffe eine vielfache sei.

Dieselben können auch vielleicht gewöhnliche Dermatitis, Phlegmone, Lymphangoitis, Phlebitis erzeugen, doch umgekehrt dürfte nicht jeder Stoff, der letztere Entzündungsformen hervorrufen, auch Erysipel erzeugen können, selbst wenn er in die Lymphcapillaren der Cutis eindringt, denn das „hinein gelangen“ ist sich genügt, wie eben erörtert, noch nicht.

Die „specifischen“ Eigenschaften der Krankheitserreger dürfen also hier, wie in vielen anderen Fällen, rein physikalischer und chemischer Art sein. Dies hindert in meinen Augen keineswegs bei den hier in Betracht kommenden „phlogogenea“ Körpern auch an Keime vegetabilischer oder animalischer Natur zu denken, ja wenn man nicht eine so colossale Intensität eines inficirenden Giftstoffes annehmen will, dass sie diejenige von der stärksten anorganischen Gifte um das Millionenfache übertrifft, so liegt uns kaum etwas näher, als die Annahme, dass die Verbreitung dieser Processe nach Art der Fermentation und mit den gleichen Mitteln vor sich geht, eine Anschauung, in welche die Strömung der Zeit uns mit Macht immer wieder und wieder hineintreibt. — Was mich noch besonders bestimmt, das „Specifische“ des Erysipelgiftes nicht über die aufgezählten, mit Nothwendigkeit zu fordernden Eigenschaften eines solchen hinaus zu treiben, ist der Umstand, dass die Vorkommnisse bei den erwähnten Entzündungsformen



nur in soweit differiren, als durch die örtlichen Processe, so wie durch die Quantität der aufgenommenen phlogogenen, dann pyrogenen Stoffe in's Blut und den Rhythmus ihrer Aufnahme erklärbar ist. Alle diese Entzündungsformen sind in ihrem Verlauf einander so ähnlich, wie verschiedene Species einer Art. Scharlach, Masern und Pocken liegen durch ihren Verlauf und die Constanz der concomittirenden Entzündungen innerer Organe viel weiter auseinander als Erysipel, Lymphangoitis und Phlegmone. Dass das klinische Bild einer Septämie oder Pyohämie sich so oder so gestaltet, ist sehr viel davon abhängig, dass diese Processe fast immer von Bindegewebsentzündungen ausgehen und sich in diesem Falle mit Thrombosen und Embolien verbinden, in jenem nicht; die Entwicklung solcher Entzündungen mit ihren Consequenzen ist vorwiegend an gewisse Arten der Verwundung, an gewisse Körpergegenden, an gewisse Zeiten nach einer Verletzung gebunden, und soweit ist auch das klinische Bild der Septämie und Pyohämie daran gebunden. — Ein phogogener Stoff, welcher von irgendwoher ohne neue Verletzung in das Granulationsgewebe dringt, von hier in die Lymphnetze der Cutis gelangt und da weiter zu strömen vermag, immer neue Entzündung verbreitend, erzeugt nach meiner Ueberzeugung Erysipelas; seine „specifischen“ Eigenschaften liegen eben in dieser Art seiner Wirksamkeit. Warum er nicht von den Granulationen aus in die Tiefe dringt und dort Lymphangoitis, Phlegmone oder Phlebitis erzeugt, das mag darin seine Ursache haben, dass er die Wege dorthin nicht findet, oder dass er auf dem Wege zu jenen Geweben oder in ihnen seine phlogogenen Kräfte verliert; auch diese negativen Eigenschaften bilden einen Theil seiner Specificität.

Gewiss werden sich viele Chirurgen nicht mit dieser Definition von „specifisch“ zufrieden geben. Ich kann freilich nicht beweisen, dass es so sein muss, ich meine nur, es könnte so sein, ohne dass man dabei mit den Thatsachen in Konflikt kommt. Bleibt Jemand starr auf dem orthodoxen Standpunkt stehen, dass es ein Miasma für Phlebitis, eins für Pyohämie,



Es für Erysipel, eins für Lymphangoitis etc. giebt, und dass diese alle eingeathmet oder verschluckt werden müssen, wie andere zünftige Miasmen, um dann bald hier, bald da, jedes nach einer Art, in einem gewissen Gewebs- oder Organsystem seinen Wirkort zu treiben (ein Vorgang, für welchen es ja zweifellos in der Natur sogenannten specifischen Arzneimittel Analogien giebt) — muss man doch dagegen sagen, dass eine solche Anschauung im Betreff der accidentellen Wundkrankheiten heute nicht mehr berechtigt zu halten ist, wenn man allen sorgfältigen Beobachtungen Rechnung trägt.

Man könnte aus früher erörterten Gründen wohl zugeben, dass der oder die Erysipelaserzeuger immer von aussen dem Organismus beigebracht werden, sei es bei Operationen, sei es durch einen Verband, sei es durch die Luft von Krankenzimmern, welche speciell diesen Stoff enthalten.

Ich verhehle nicht, dass mir eine solche Einheit der Erysipel-Ätiologie sehr gefallen würde. Doch es giebt Beobachtungen, welche mir zweifellos darzuthun scheinen, dass unter gewissen seltenen Verhältnissen das Erysipelasgift mit seinen im Grunde der früheren Auseinandersetzung „specifischen“ Eigenschaften auch im Körper selbst aus Stoffen hervorgehen kann, welche nicht mit der Luft und der Aussenwelt in Verbindung stehen: es kommt nämlich vor, dass sich in der Haut über einem chronisch entzündeten Gelenk (z. B. bei Pyohämie aus Phlegmone hervorgegangen) ächtes Erysipel entwickelt; ich habe dies schon vor nicht langer Zeit bei einem nach äusserer Urethrotomie pyohämisch gewordenen Manne am Ellenbogengelenk beobachtet und mich mit ganz besonderer Sorgfalt davon überzeugt, dass es nicht die kleinste Excoriation der Haut bestand, von wo das Erysipel hätte ausgehen können; ich kann dieses Auftreten ächten Erysipels nicht wohl anders deuten, als dass dabei Entzündungsproducte aus der Synovialmembran durch die Lymphgefässe ausnahmsweise bis in die Cutis (von den subcutanen Lymphstämmen nämlich rückläufig) geführt, und so die capillare Lymphangoitis erzeugt haben. Sehr verwandt, ja zuweilen kaum



vom ächten Erysipel zu unterscheiden, ist die Art der Hautröthung und ihre Begrenzung über Gelenken, in welchen ächte Gicht arbeitet. Sehr ähnlich dem Erysipel ist ferner auch die Form von Dermatitis, welche sich gelegentlich zu Harndiphtheritis, Schleimhautdiphtheritis und Hospitalbrand hinzugesellt. In allen diesen Fällen fehlt indess eine wesentliche Eigenschaft der ächten und schwersten Wunderysipele, nämlich die ausserordentliche Verbreitungsfähigkeit, das Wandern; ich sah bisher nie, dass sich aus einer vom Erysipelas gar nicht zu unterscheidenden Art von Dermatitis, wie sie unter den zuletzt erwähnten Umständen auftrat, eine Erysipelas ambulans geworden wäre.

Wenn also auch in Exsudaten Pyohämischer, bei Diphtheritis, Arthritis etc. phlogogene Stoffe gebildet werden, die in die Lymphcapillaren der Cutis eindringen, so besitzen sie doch nicht die Eigenschaft, den Process auf weite Hautflächen hin fort zu spinnen; es sind mehr abortive Formen gegenüber den entwickelten Formen des durch Infection entstandenen Erysipels; die Erreger dieser Prozesse besitzen eben nicht alle, sondern nur einige von den zur Erzeugung eines vollständigen Erysipels nöthigen Eigenschaften; sie sind nicht vollspecifisch, nur Halbblut, nicht Vollblut.

Es ist schwer, der erwähnten Thatsachen gegenüber die Einheit der Erysipelätiologie aufrecht zu halten; man muss wohl die Duplicität der Entstehung vorläufig zugeben, nämlich durch Uebertragung eines fertigen von aussen dem Kranken zukommenden Stoffes und durch Entwicklung desselben in gewissen Krankheitsprodukten. Damit nehme ich also den gleichen Standpunkt für das Erysipel ein, wie in der Frage über die Entstehung diphtheritischer Prozesse. (Wiener medicinische Wochenschrift 1870 No. 7. und 8.), deren Verbreitung gewiss am häufigsten durch Contagion vermittelt wird, die aber auch unter Einfluss septischer Blutintoxication ohne Contagion entstehen kann.

Wir werden uns wohl darin finden müssen, dass unsere Kenntnisse auf dem Gebiete der Aetiologie der Krankheiten nur ausserordentlich langsam wachsen; es wäre jedoch ungerecht, zu



erkennen, wie Mancherlei im Lauf der letzten Decennien durch mühsame Arbeit schon erreicht ist, und zu missachten, wie sich diese Fragen immer präciser gestalten und beantwortbarere Formen annehmen.

Einen Grund, warum das im Jahre 1868 so seltene Erysipel in den Jahren 1869 und 1870 so häufig aufgetreten ist, weiss ich durchaus nicht anzugeben. Ich habe bereits in der Einleitung hervorgehoben, dass die Verhältnisse der Klinik, die Zahl und Art der Kranken äusserst stabil geblieben sind. Die hygienischen Verhältnisse sind immer sorgfältiger überwacht; alle Zimmer sind im Jahr zwei Mal gründlich gereinigt, neu geweißt und angestrichen, die Erysipelkranken sind mit Konsequenz isolirt, auf Desinfection des Verbandmaterials ist wie immer die grösste Sorgfalt gewandt.

Ein Blick auf die Tafel zeigt, dass die Fälle sich oft zwar gruppenweis gehäuft haben: kleine Abtheilungsepidemien; die Dauer derselben, ist meist kurz, was wohl der schnellen Isolirung der Kranken zu danken ist; besonders reichliche Anhäufungen finden sich 1869 im März und April, August, September, October: Monate, in welchen meist Ferienzeit war, und daher grade wenig operirt wurde und überhaupt der Krankenbestand ein sehr geringer war; 1870 sind viel Fälle im Januar, Juni, November, December angehäuft. Wie ich schon aus meinen Züricher Beobachtungen nachwies, hat die Jahreszeit keinen Einfluss auf

Entstehung und Verbreitung des Erysipels im Krankenhause.

Sehr gross ist die Differenz zwischen der Häufigkeit der Erkrankung von Männern und Frauen. — Es sind 38 Weiber und 36 Männer erkrankt; da aber die Zahl der Männer im Ganzen doppelt so gross war, als die der Frauen, so ist die Zahl der an Erysipel erkrankten Weiber relativ doppelt so gross, als die Zahl der an Erysipel erkrankten Männer, oder in Procenten ausgedrückt: es sind 9,0 % der behandelten Weiber, und 4,5 % der behandelten Männer an Erysipel erkrankt. Es wäre



sehr voreilig, daraus den Schluss einer grösseren Receptivität des weiblichen Geschlechtes für Erysipela zu ziehen; ich suche die Gründe in anderen Verhältnissen.

Die Weibersäle liegen parterre neben einander und werden von dem gleichen Assistenten versorgt, welcher die Separirzimmer (3 Zimmer mit je 2 Betten, in welche die Erysipelkranken transferirt werden) unter Aufsicht hat, die ebenfalls parterre liegen, wenn sie auch durch ein Durchgangsthor von den anderen Krankenzimmern getrennt sind. Die Separirzimmer haben eine eigene Wärterin, doch die Kommunikation derselben mit den Weibersälen ist durch die Aerzte unterhalten, und so kann die Verschleppung eines leicht den Kleidern anhaftenden Contagiums selbst bei der grössten Sorgfalt der Desinfection nicht ganz vermieden werden. — Die erwähnten Parterre-Zimmer stehen seit je in dem Ruf ungesunder Räume, doch kann ich dies nur in Betreff der Erysipelas bestätigen. Man sieht in den Zimmern, dass die Wände unten feucht sind; dass Feuchtigkeit der Wände Erysipel direkt erzeugt, wer wollte das beweisen? es spricht, so viel mir bekannt, nichts dafür; doch wenn der Erysipelerzeuger ein staubförmiger Stoff ist, vielleicht sogar vegetabilischer oder animaler Natur, dann wird er an feuchten Wänden besonders leicht haften und sich dort fix erhalten; ein solcher indirekter Einfluss dürfte nicht ganz in Abrede gestellt werden können.

Wir würden nach diesen Betrachtungen also sagen: dass so sehr viel mehr Weiber als Männer an Erysipel erkrankten, lag nicht an der Differenz des Geschlechtes, sondern an den Lokalitäten, in welche sich die Weiber befinden.

In der That zeigt es sich bei weiterem Eingehen in die Vertheilung der Erysipelasfälle auf die einzelnen Zimmer, dass die Differenzen sehr bedeutend sind; eine richtige Vorstellung kann man sich auch hier nur durch die procentische Berechnung der Erkrankten zu den in jedem Zimmer Behandelten machen. Hiernach sind in



Zimmer No. 17:	9,4 %	der darin Aufgenommenen	}	Weiber.
		an Erysipel erkrankt,		
„ „ 16:	7,7 %	desgl.	}	Männer.
„ „ 55a:	5,1 %	desgl.		
„ „ 55b:	2,3 %	desgl.		
„ „ 54:	5,2 %	desgl.		

Es erweist sich nach dieser Berechnung Zimmer No. 17 das günstigste für Erysipelaserkrankungen: es liegt den Seirirzimmern am nächsten.

Unter den drei Männersälen, die über den Weibersälen im ersten Stock gelegen sind, besteht ein sonderbarer Unterschied, indem Saal No. 55b viel gesunder erscheint, als No 55a und ...; ich weiss keine Ursache für diese sonderbare Erscheinung aufzufinden.

Es liegt bereits eine ganze Reihe von Thatsachen vor, aus welchen hervorgeht, dass das Erysipelcontagium zu Zeiten in bestimmten Zimmern feststeckt, wenn man auch selten herausbringt, wo es sitzt. — Ich habe in der mitgetheilten Casuistik absichtlich überall beigefügt, in welchen Zimmern die Erysipelfälle vorkommen sind; es ist daraus ersichtlich, dass im September und Oktober 1867 im Saal 16 6 Fälle hintereinander, im März und April 1869 } im Saal 17: 5,  
im November und December 1870 } 7,  
im Mai und Juni 1870 im Saal 54: 5 vorkamen.

Ich kann noch hinzufügen, dass es gewöhnlich nahe aneinander liegende Betten, oft dieselben Bettstellen waren, in denen Kranke von Erysipelas befallen wurden: so traten alle Fälle auf Saal 17. im November und December in den Betten auf der linken Seite des Zimmers auf, und die Erysipelaserkrankungen hörten auf, als wir in diese Betten eine Zeit lang nur Kranke ohne Wunden legten.

Dass in Gebärhäusern zu Zeiten nur Wöchnerinnen erkranken, welche im Geburtssaal entbunden sind, während die Wöchnerinnen, welche nach Strassengeburten in die Anstalt gebracht werden, gesund bleiben, ist wiederholt beobachtet. Man hat dies



auf Infection der Genitalien der Gebärenden durch die untersuchenden Hebammen, Aerzte, Studirenden geschoben: gewiss sehr zu berücksichtigen; doch auch das Lokal kann daran Schuld sein. Koenig hat etwas Aehnliches beobachtet in Betreff chirurgischer Kranke, welche im Operationssaal waren; er vermuthete, dass die Matratze des Operationstisches die Infectionsquelle sei. Ich habe Aehnliches beobachtet und mitgetheilt (Archiv für klinische Chirurgie Band 9., pag. 152), auch hier in Wien ähnliche Erfahrungen zu machen Gelegenheit gehabt.

Es sind unter den oben aufgezählten Erysipelasfällen diejenigen Fälle durch fett gedruckte Zahlen markirt, in welchen die Erkrankung unmittelbar nach der Operation begann. Deutet man diese Fälle so, dass man bei ihnen eine Infection bei der Operation annimmt, so würden dieselben zugleich zeigen, dass es nach Infection mit Erysipel gar kein Incubationsstadium giebt, sondern dass die Krankheit sofort beginnt, so wie ihr Erzeuger haftet; in allen diesen Fällen war schon am Abende nach der Operation oder jedenfalls am folgenden Morgen ganz auffallend hohe Temperatur und ausgesprochene Hautröthung. — Giebt man in diesen Fällen eine Entstehung des Erysipelaserzeugers durch Zersetzung von Blut und Secret, welches durch Verband oder Nähte, oder spontane oberflächliche Verklebung der Wunde zurückgehalten ist, zu, so muss man auch noch manche anderen der aufgezählten Fälle zu den „septischen Erysipelen“ rechnen, welche in obiger Zusammenstellung nicht markirt sind, weil sie erst mehre Tage nach der Operation auftraten. Wollte man die Fälle ausmitteln, in welchen eine solche Entstehung denkbar wäre, so könnte man dies nur mit den ausführlichen Journalen in der Hand thun, denn bei Höhlenwunden, zumal nach den Exstirpationen von Achseldrüsen kann es auch in späteren Stadien noch Eventualitäten geben, durch welche Zersetzung und Zurückhaltung von Blut und Wundsekret entstehen.

In einzelnen Fällen folgte der Ausbruch des Erysipels so



unmittelbar auf kleine unbedeutende Eingriffe, z. B. auf Sondirungen von Wunden, dass der Gedanke an eine Infection mit dem Instrument kaum von der Hand zu weisen ist. Eines der schwersten und tödtlich verlaufenen Erysipele entwickelte sich unmittelbar, nachdem bei einer jungen Frau eine alte Mammastiel mit dem durchgeführten galvanokaustischen Setaceum ausgebrannt war (1870 No. 33.): angenommen, die Fistel wäre durch die Sonde inficirt worden, mit Hülfe deren der Draht ein- und ausgeführt wurde, wäre es doch höchst auffallend, dass das betreffende Contagium nicht sofort durch die Glühhitze zerstört sein sollte; solche Fälle haben etwas entsetzlich Räthselhaftes!

Bei unserer jetzigen Vorstellung von den Ursachen des Erysipels hat die Berücksichtigung von Alter, Beschäftigung, Constitution der Erkrankten kaum noch Werth. Selbst die Häufigkeit, mit welcher das Erysipel von diesen oder jenen Körpertheilen ausgeht, bedeutet uns nicht mehr viel, weil das Erysipelasgift nur an Wunden, besonders gern an kleinen oberflächlichen Hautverletzungen haftet, und somit nach Ausschluss von Zufälligkeiten, welche eine kleine Zahlenreihe statistisch unbrauchbar machen, Erysipel an denjenigen Körperstellen am häufigsten vorkommen muss, an welchen die meisten Wunden vorkommen. Ich unterlasse es daher, den Leser mit mehr Zahlen zu beunruhigen. Wer sich ganz besonders für diese Frage interessirt, findet in diesen Berichten das Material dazu genau genug detaillirt, um zu den nothwendigen Berechnungen auszuheben.

Ueber die Dauer und den Fieververlauf bei Erysipel habe ich nichts Neues beizubringen, habe aber die früher aufgestellte Differenz im Verlauf auch jetzt wieder oft genug zu bekräftigen Gelegenheit gehabt, dass nämlich manche Fälle mit continuirlichem Fieber, andere mit discontinuirlichen Fieberanfällen von mehren Tagen Dauer (*Erysipelas recurrens*) verlaufen.

Dass sich das Erysipel in der Haut nach gewissen anatomischen Gesetzen in vielen Fällen gleichartig verbreitet, glaube ich beobachtet zu haben; es werden darüber genauere Studien



an meiner Klinik fortgesetzt, um womöglich die Gesetze dieser Verbreitungsweise zu ermitteln.

Die Mortalität ist, wie die Quantität der Fälle, grösser als ich sie bisher erlebt habe. In Zürich habe ich in den Jahren 1860—1866 von 137 Erysipelaskranken 17 verloren = 12,4 % der Erkrankten und nach Abzug der 7 zugleich pyohämischen Kranken (mit inneren metastatischen Abscessen) 10 = 7,3 %. Jetzt habe ich von 74 Kranken 12 verloren (6 Männer, 6 Weibern) = 16,1 %, nach Abzug der 3 zugleich pyohämischen Kranken 9 = 12,6 %. — Die älteren Individuen und die schwächlichen marantischen, wenn auch junge Kranken sind am meisten durch das Erysipelas als solches gefährdet, selbst wenn keine Complicationen eintreten. — Die 6 gestorbenen Weiber waren im Alter von 23, 35, 40, 50, 54, 58 Jahren, die Männer waren 16, 26, 36, 47, 66, 71 Jahr alt. 2 Mal fanden sich metastatische Abscesse in inneren Organen, 1 Mal mehrfache metastatische Gelenkeiterungen mit dem Erysipel combinirt; diese Fälle müssen somit als Pyohaemia multiplex bezeichnet werden, und kommen später bei dem betreffenden Abschnitt wieder vor. Einmal folgte einem Kopferysipel, welches von einer ausgedehnten Quetschwunde mit Gangrän eines grossen Hautlappens ausgegangen war, Meningitis; obgleich diese die direkte Todesursache wurde, so ist sie selbst in diesem Fall doch durch das Erysipel angeregt, in ähnlicher Weise, wie sich nach Erysipel an andern Stellen Unterhautzellgewebsabscesse bilden. Ein Fall von Achseldrüsenexstirpation mit Erysipel wurde durch wiederholte Blutungen complicirt. Ein Bursche von 16 Jahren, bei welchem das Erysipel von Fisteln am Ellenbogen nach einer viele Monate früher gemachten Resection ausging, war bereits so marantisch als er erkrankte, dass er auch ohne Erysipel bald gestorben wäre. — Nur in einem Fall hat der Erysipelprocess als solcher ohne Complication, wie schon früher erwähnt, eine sonst gesunde Frau von 23 Jahren getödtet (1870 No. 33.).

Die einzig wirksame Prophylaxis gegen die Verbreitung des Erysipels in Krankenhäusern besteht in sofortiger Räumung des



Krankenzimmers, in welchem ein Erysipel vorgekommen ist, ist es, dass es dort eingeschleppt, oder dort entstanden ist. Das ganze Zimmer, alle Betten und Geräthe müssen gereinigt und aufs sorgfältigste desinficirt werden. Die Isolirung des einmal Erkrankten ist nur ein dürftiges Surrogat, wo man das erwähnte Radikalmittel nicht anwenden kann. Seit ich in Zürich ein überzähliges Zimmer hatte, und nun immer mit dem Belegen der Krankenzimmer wechseln, und jedes Krankenzimmer alle Wochen total leeren und reinigen konnte, hat sich das Erysipel bis auf ein Minimum verringert. Um solche Maassregel durchführen zu können, muss man viele kleine Krankenzimmer haben; diese einmal Erkrankten sollten ausserdem isolirt und von einem besonderen Arzte behandelt werden, der nicht in die übrigen Krankenzimmer kommt. — Man hat die Richtigkeit und Wirksamkeit dieser Principien verdächtigt, indem man angeführt hat, dass Fälle bekannt sind, in welchen die ersten chirurgischen Kranken, welche in neuerbaute Krankenhäuser gelegt sind, von Erysipel befallen wurden. Ob in diesen Fällen nicht die alten Infectionsheerde (Bettzeug, alte Verbandstücke etc.) mit ins neue Haus hinüberschleppt sind? ob Aerzte und Wärter gewechselt sind? — Wo gar keine Beziehung zu Erysipelaskranken vorgelegt, kommt Erysipel nicht sobald zur Entwicklung. In den Lazarethen in Weissenburg und Mannheim hat es in den ersten Wochen gar keine Erysipeler gegeben, während die Verwundeten in Menge an Septämie und Pyohämie starben. Ist es richtig, dass die im früher erörterten Sinne specifischen Erysipelerzeuger nicht etwa immer nur von Fall zu Fall übertragen werden, sondern auch aus faulenden und eiternden Geweben (gleichviel wie) entstehen können, so geht dies wahrscheinlich sehr langsam vor sich und ist ein complicirter Process; einmal entstanden, sind sie aber enorm schwer zu vernichten, und sehr schwer aus dem Krankenzimmer zu vertreiben. Wenn aber unsere Wärterinnen sich mit der Reinigung und Verfolgung jedes Stäubchens in den Krankenzimmern eben so viel Mühe geben wollten, wie eine sorgsame Hausfrau aufwenden muss, um eine recht gründlich ver-



nachlässigte Wohnung Wanzen- und Staub-frei zu machen und zu erhalten, so würden wir nach und nach auch das Erysipel aus den Spitälern verschwinden sehen.

Dass man sich in dieser Beziehung in einem Monstrespital wie das K. K. allgemeine Krankenhaus, in einer sehr üblen Lage befindet, ist klar. Eine strenge Isolirung einer Abtheilung in Bezug auf Personenverkehr und Material zur Krankenpflege ist ein Ding der Unmöglichkeit; schnelle Räumung von Krankensälen mit 20 Betten in jedem Augenblick ist bei der steten Ueberfüllung des Hauses ebenfalls eine Unmöglichkeit. Die jetzige ausgezeichnete Direction leistet mit zweimaliger jährlicher Räumung und Reinigung, so wie damit, dass sie mir die unbedingte Verfügung über die Isolirzimmer gegeben hat, das Aeusserste, was ihr unter den gegebenen Verhältnissen möglich ist. Es ist mir eine angenehme Pflicht, dies hier ganz besonders hervorzuheben. Ich hoffe, dass die Jahre 1869 und 1870 die ungünstigsten meines klinischen Berufes in Betreff der Erysipelen gewesen sein mögen, und will darüber nicht weiter klagen, da diese Einflüsse zum Glück auf die Mortalität im Ganzen doch keine so sehr merkbare Wirkung gehabt haben.

### Lymphangoitis.

Fälle von reiner primärer Lymphangoitis sind in den Jahren 1869 und 1870 nicht vorgekommen, wenn sich auch nicht selten lymphangoitische Streifen von Phlegmone oder Erysipelen ausgehend zeigten.

### Hospitalbrand.

5 Fälle: 2 Männer, 3 Weiber.

Es gereicht mir zur grossen Befriedigung, mittheilen zu können, dass in den Jahren 1869 und 1870 kein Fall von Hospitalbrand auf meiner Klinik vorgekommen ist, den man als spontan dort entstanden, bezeichnen könnte. Von den 5 Fällen, welche auf meiner Klinik behandelt sind, sind 2 (No. 1. und 5.) von aussen zufällig zu-



gegangen, 2 (No. 2. und 3.) auf meinem besonderen Wunsch zu besonderen therapeutischen Versuchen in die Separirzimmer meiner Klinik von anderen Abtheilungen ausgehoben, und von diesen ist ein Fall (No. 4.) auf No. 17. inficirt, ob durch Arzt, Wärterin oder Verband, war nicht zu ermitteln.

Ich gebe in Folgendem eine kurze Skizze dieser Fälle:

1. Albert Nemeter, 17 Jahr (1869, Saal 54., No. 96.), litt schon seit Jahren an scrophulösen Geschwüren an verschiedenen Körperstellen, zuletzt hatte er ein thalergrosses Geschwür an der Vorderfläche des linken Unterarmkells, entsprechend dem Ansatz des Lig. patellae; er vagabondirte, musste die Nacht in einem Stall schlafen, erbettelte sich irgendwo Charpie und Verband damit seine Wunde. Drei Tage später kam er (am 19. Juni 1869) mit ausgebildeter Hospitalgangrän auf meine Klinik, wurde sofort separirt und in Behandlung genommen; die Wunde war am 24. Juni gereinigt, und die Heilung erfolgte schnell.

2. Marie Becherkowa, 17 Jahr (1870 Saal 16. No. 56.), bekam im April ein Paronitium am vierten Finger der rechten Hand; sie wurde am 14. April im Spital der Barmherzigen sondirt und verbunden, am 16. April mit essiggeprägtem Hospitalbrand auf eine chirurgische Abtheilung des K. K. allgemeinen Krankenhauses aufgenommen und von da auf meinen Wunsch am 21. April auf die Separirzimmer meiner Klinik transferirt. Am 3. Mai war die Wunde gereinigt, und bald darauf wurde Pat. entlassen.

3. Johann Blahusch, 20 Jahr (1870, Saal 55a, No. 83.) Hiebwunde mit Eiter am 23. April, sofortige Aufnahme auf eine chirurgische Abtheilung des K. K. Krankenhauses, Hospitalbrand. Auf meinen Wunsch Transferirung auf eins meiner Separirzimmer am 15. Mai; am 23. Mai ist die Wunde gereinigt. Heilung.

4. Therese Cesar, 50 Jahr (1870, Saal 17., No. 31.) Am 5. Mai wurde ein Lipom am Arm exstirpirt, gute Eiterung. — Am 16. Mai (einen Tag, nachdem der vorige Patient in das nächstliegende Separirzimmer aufgenommen war) Hospitalbrand an der Armwunde. Reinigung der Wunde erst am 1. Juni vollendet. Heilung.

5. Josefa Reiha, 13 Jahr (1870, Saal 16., No. 106), wurde am 11. September 1870 mit einem Hospitalbrandgeschwür in der Gegend der linken Achillessehne auf ein Separirzimmer meiner Klinik aufgenommen. Das Geschwür war bis zum 18. September gereinigt. Heilung.

Der Hospitalbrand unterscheidet sich so wesentlich vom Erysipel und Phlegmone mit ihren verschiedenen Ausgängen, dass



man auch wohl eine ganz andere und besondere Ursache dieser Krankheit anzunehmen berechtigt ist.

Zur Aetiologie desselben nehmen die meisten Chirurgen vielleicht den gleichen Standpunkt ein, wie zur Aetiologie von Erysipelas und Diphtheritis, d. h. sie acceptiren eine spontane Entstehung und eine Entstehung durch Contagion. Ich habe nicht viel von Hospitalbrand gesehen, doch bestimmen mich meine Beobachtungen mit grosser Entschiedenheit zu behaupten, 1) dass der Hospitalbrand in Krankenhäusern ganz vorwiegend durch Contagion verbreitet wird, und 2) dass das Contagium ein ziemlich fixes und relativ leicht zerstörbares, kurzlebiges ist.

Was den ersteren Punkt betrifft, so giebt es nach meinen Erfahrungen keine Art von gewöhnlicher Sepsis an Wunden und Geschwüren, durch welche Hospitalbrand, diese rasch progressive, phagedänische Gangränform, erzeugt werden könnte; es ist bis jetzt nicht gelungen, Hospitalbrand experimentell nach Belieben zu produciren. Während ich noch zögere, den Versicherungen unserer besten Beobachter, dass bei Erysipel, Diphtheritis, Septämie und Pyohämie, Pilzkeime eine grosse Rolle spielen, so ohne Weiteres anzunehmen, scheint mir dies nach meinen Beobachtungen für den Hospitalbrand zweifellos, nicht nur in Folge der mikroskopischen Untersuchungen des pulpösen Breies und der Ulcerationsränder, sondern auch in Folge der genauen Beachtung, wie der Process auf den Wunden beginnt und sich verbreitet.

Die Art der Gewebszerstörung ist eine so eigenthümliche, dass ich glauben möchte, es ist eine ganz besondere Art von Pilzkeimen, welche gerade diese Wundkrankheit erzeugt; und diese Keime, einmal fertig gebildet, scheinen sich, auf Wunden übertragen, leicht in gleicher Weise fort zu entwickeln. — Einmal ist doch auch diese Pilzform, sie mag so eigenartig sein, wie sie will, neu entstanden; wie das geschehen, das lässt sich kaum vermuthen. Bei der grossen Mannichfaltigkeit der Entwicklungsrichtung der überall in der Luft schwebenden Pilzkeime, je nachdem man sie auf diesen oder jenen Keimungs-



moden, in diesen oder jenen Feuchtigkeitsgrad etc. bringt — könnte man sich etwa vorstellen, dass dieselben sich bei der sauren Gährung des Eiters oder im alkalischen Absatz an den Wänden der Uringläser bilden, dann etwa wieder eintrocknen müssen, auf einem andern Boden wieder keimen, gewisse Metamorphosen durchmachen u. s. w., bis sie endlich durch einen complicirten, vielleicht selten vollkommen gleich wiederkehrenden Turnus von Wandlungen diejenigen Eigenschaften bekommen, durch welche sie bei üppigster Entwicklung auf Wunden so schnell die Gewebe verdauen, zerstören. Dieser Ansicht werden diejenigen zugethan sein, welche alle diese Pilzkrankheiten möglichst auf eine Ureinheit (etwa auf den Mikrokokkus von *penicillium*) zurückführen wollen. — Doch ist bei der relativen Seltenheit des Vorkommens des Hospitalbrandes auch eine andere Auffassung möglich, nämlich, dass es ein Mikrokokkus eines seltenen Pilzes ist, der nur hie und da mit der Leinwand- oder Baumwollenfaser des Bettzeuges und der Matratzen, oder mit dem Stroh oder mit den Pferdehaaren der Matratzen, oder mit der Wolle der Decken in die Spitäler eingeführt wird.

Es ist wahrscheinlich, dass dies in nicht allzu ferner Zeit entschieden wird, und es ist wahrlich eine interessante Aufgabe, diesem nachzuspüren; ich hätte mich schon gern eingehender damit beschäftigt, oder einen meiner Schüler dafür zu interessiren gesucht, wenn dies nicht zu gefährlich für die von uns behandelten Kranken wäre. Die Zuversicht, den Hospitalbrand therapeutisch leichter zu beherrschen, veranlasste mich, mir solche Kranke speciell zur Behandlung zu erbitten; die Infection eines Kranken in einer Abtheilung war die Folge. Man darf doch nicht mit dem Feuer spielen, wenn man auch zur Feuerwehr gehört.

Was die zweite meiner obigen Behauptungen betrifft, nämlich dass das Contagium ein vorwiegend fixes ist, so stütze ich mich darauf, dass die Ansteckungsfähigkeit doch eine relativ geringe ist, indem das Contagium weniger durch die Luft und durch Mittelpersonen, als direct von Fall zu Fall übertragen wird; sollte das auch von anderen Chirurgen nach ihren Erfah-



rungen in Abrede gestellt werden, so glaube ich doch, dass mir die meisten darin beistimmen werden, dass das Contagium ein relativ leicht zerstörbares, kurzlebiges ist; denn wenn es so leicht entstanden und so schwer zu vernichten wäre, wie das Contagium des Erysipels, so wäre es auch auf meiner Abtheilung nicht möglich gewesen, die Verbreitung des Hospitalbrandes so abzuschneiden, obgleich doch Fälle von aussen auf dieselbe eingeführt wurden.

Auf die Therapie des Hospitalbrandes komme ich bei einer andern Gelegenheit zurück.

### Tödtlich verlaufene Septhämie.

9 Fälle: 7 Männer, 2 Weiber.

1869.

1. Josef Sedletzky, 42 Jahr (Saal 54. No. 1.). Fractura aperta cruris dextri am 1. Januar. Incisionen am 24. und 28. Januar, an letzterem Tage Extraction von 6 grossen Knochensplittern. Enorme Blutung am 30. Januar; Ligatur der A. femoralis am 31. Januar. Gangrän des Unterschenkels, Amputation am 4. Februar; Tod am 11. Februar.

2. Franz Karpischek, 24 Jahr (Saal 54. No. 94.) Mit Phlegmone des linken Beines, vom Knöchel begonnen, aufgenommen am 13. Juni; Incisionen am 14. Juni; ausgedehnte Hautgangrän. Tod am 30. Juni.

3. Elisabeth Lochner, 63 Jahr (Saal 17. No. 95.) Amputatio mammae mit Achseldrüsen am 14. August. Tod am 17. August.

4. Jacob Wenisch, 27 Jahr (Saal 55 a. No. 130.). Schnitt in den rechten Daumen am 17. September; ascendirende Phlegmone. Incisionen am 21. September. Tod am 24. September.

5. Karl Sutmann, 36 Jahr (Saal 55 a. No. 168.). Am 26. December Hufschlag gegen die Brust rechts oben. Blutige, dabei starre Infiltration, die bald gangränös wird. Sehr starker kräftiger Mann. Tod am 2. Januar 1870.

1870.

1. Jacob Kunschak, 34 Jahr (Saal 55 a, No. 46), Quetsch- und Risswunde mit Eröffnung des linken Kniegelenks am 16. März; Tod am 21. März.

2. Barbara Dvorcak, 63 Jahr (Saal 17., No. 66.). Amputatio mammae mit Achseldrüsen am 7. Juli. Tod am 14. Juli.



3. Johann Robler, 45 Jahr (Saal 56 b, No. 125.) Exstirpation einer sitzenden Struma am 24. Juni. Tod am 27. Juni.

4. Franz Cassek, 17 Jahr (Saal 55 a, No. 167.) Kalter Abscess mit Osteomyelitis des linken Oberschenkels, aufgenommen am 27. Auspumpung am 2. December. — Spontaner Aufbruch am 13. December. — Erweiterung und Gegenöffnung am 16. December. — Tod am 26. December.

### Tödtlich verlaufene Fälle von Pyohaemia simplex.

3 Fälle: 2 Männer, 1 Weib.

1869.

1. Franziska Tichi, 42 Jahr (Saal 17., No. 1.) Amputatio mammae mit Drüsen am 4. Januar. — Blutungen am 11., 14., 15. Zuckungen. Tod am 15. Januar. Erbsengrosses Loch in der V. axillaris.

2. Johann Gornisiewicz, 49 Jahr (Saal 55 b, No. 59.) Perineal- und Rectum-Fistela. Spaltungen am 15. April. Tod am 25. April.

1870.

1. Johann Allram, 59 Jahr (Saal 55 b, No. 76.) Carcinom der Wange exstirpirt am 9. Mai. Schüttelfröste am 13., 14., 15., 16., 17., 18. Mai. Tod am 19. Mai.

### Tödtlich verlaufene Fälle von Pyohaemia simplex.

32 Fälle: 23 Männer, 9 Weiber.

1869.

1. Josef Schestag, 54 Jahr (Saal 55 a, No. 4.) Quetschung am rechten Unterschenkel am 23. December 1868. Phlegmone. Incisionen am 9. und 10. Januar. Schüttelfröste am 11., 16., 19., 22. Januar. Tod am 26. Januar. Lungenabscesse; Thrombose der Vena poplitea und tibialis postica dextra.

2. Ferdinand Meyer, 64 Jahr, (Saal 55 b., No. 8.) Offne Unterschenkelfractur am 19. Januar. Septo-Pyohaemie. Tod am 26. Januar. — Lungenabscesse. Thrombose der Vena crur dextra.

3. Ferdinand Hinschker, 47 Jahr, (Saal 55 a., No. 145.) Offne Fractur der rechten Tibia am 21. November 1868. Epilepsie. Incision und Extraction von Fragmenten am 28. Januar 1869. Die Wunde etwas jauchig, neue Incisionen 29. Januar. Tod am 4. Februar 1869. — Lungenabscesse.

4. Johann Jurenitz, 36 Jahr, (Saal 55 a., No. 17.) Hoher Blasenschnitt am 4. Februar. Schüttelfröste am 9., 11., 12., 13. Februar. Diarrhoe. Tod am 17. Februar. — Lungenabscesse. Blasendiphtherie.



5. Johann Klee, 53 Jahr (Saal. 55b. No. 68.). Amputatio penis durch Ecrasement am 6. Mai. Exstirpation carcinomatöser Inguinaldrüsen an beiden Seiten; an der rechten Seite musste die V. saphena dicht am Eintritt in die V. cruralis unterbunden werden. Aus der Wunde rechts am 19. Mai starke Blutung, im Sitzbad erstanden. Tamponirung nutzte nichts, Unterbindung d. A. cruralis unter dem Poupartischen Bande ohne Erfolg. Freilegung der Vene cruralis, in welcher ein Loch gefunden wird, Unterbindung ober- und unterhalb derselben; die Blutung steht. Tod am 21. Mai. — Lungen- und Leberabscesse. —

6. Antonie Schwarz, 50 Jahr (Saal 17. No. 62.). Amputation des linken Ohres wegen Krebs am 23. Juni. • Schüttelfröste am 26. und 29. Juni. Tod am 1. Juli. — Lungenabscesse. Thrombose der V. jugularis sinistra.

7. Marie Mihalik, 49 Jahr (Saal. 17. No. 46.). Amputation der linken Mamma 4. Mai. Noch vor Heilung der Wunden locale Recidive; zweite Operation mit Drüsenexstirpation am 23. Juli. Blutung aus der Achselhöhle am 5. Juli. Tod am 6. Juli. — Thrombose der linken V. axillaris. Lungenabscesse.

8. Babetta Schulhof, 58 Jahr (Saal 17. No. 72.). Quere Obliteration der Scheide wegen enormer Blasenscheidenfistel, am 4. Juli. — Scheidendiphtherie, Schüttelfröste am 12. und 13. Juli. Diarrhoe. Tod am 15. Juli. — Lungenabscesse.

9. Henna Stieglitz, 33 Jahr (Saal 17. No. 87.). Osteoid-Chondrom des Unterkiefers; Resection der linken Hälfte am 16. Juli. Tod am 29. Juli. — Lungenabscesse.

10. Mathias Droonschak, 71 Jahr (Saal 54. No. 79.). Riss- und Quetschwunde am Schädel am 16. Mai. — Am 4. August Erysipel - Abscesse in den oberen Lidern. Decubitus. Tod am 26. August. — Vereiterung des rechten Hüftgelenkes und des rechten Schultergelenkes. Thrombose der rechten V. femoralis, keine embolische Prozesse.

11. Michael Dallinger, 46 Jahr (Saal 55b. No. 130.). Quetschwunde am linken Bein am 29. Juli. Phlegmone des Beines, Aufnahme des Sterbenden am 6. August. Tod am 7. August. — Lungenabscesse.

12. Josef Böhm, 27 Jahr (Saal 55a. No. 125.). Necrose des linken Calcaneus; Operation am 23. Septbr. Sondirung am 16. October; Phlegmone, Incision am 22. October. Schmerz im linken Ellenbogen- und Schultergelenk. Tod am 29. October. — Lungenabscesse. Osteomyelitis des linken Calcaneus, Eiterung der nächsten Gelenke. Periarticuläre Abscesse um das linke Schulter- und Ellenbogengelenk, Eiter in letzterem —

13. Antonie Hirsch, 62 Jahr (Saal 55a. No. 143.). Carcinom der linken Wange. Oper. 13. November; Schüttelfröste am 25., 26., 27., 28. October;



od am 29. October. — Lungenabscesse. Leberabscess, Peritonitis. Nierenabscesse. —

14. Andreas Atanaskovic, 38 Jahr, (Saal 55b. No. 177.) Sarcom des linken Vorderarm. Amputatio brachii sinistri am 19. October. Schüttelfröste am 24., 26., 28. October; Incision in einen metastatischen Abscess an der linken Wade. Tod am 4. November. — Eiterinfiltration des Zellgewebes unter dem Pharynx. Eiter im rechten Ellenbogengelenk. Phlegmone und Eiterung in der Wadenmuskulatur links; auf gleicher Seite zahlreiche Venen thrombosen, ebenso am Amputationsstumpfe. —

15. Martin Stockinger, 57 Jahr, (Saal 55b. No. 170.) Fibrosarcom in der rechten Hälfte des Unterkiefers. Resection am 18. October, Tod am 1. November. — Lungenabscesse, Leberabscesse. —

16. Resi Zwicker, 30 Jahr, (Saal 17. No. 102) Gonarthrocace. Amputatio femoris am 29. October. Tod am 24. November. — Eiter in beiden Hüftgelenken, linkem Schultergelenk und um dasselbe. Thrombose beider Hüftvenen. —

17. Franz Kogler, 32 Jahr, (Saal 54. No. 177.) Impermeable Harnröhrenstriktur mit Fisteln. Aeussere Urethrotomie am 20. November. Fröste am 22., 30. November, 1. December Diarrhoe. Tod am 6. December. — Eitrige Pericystitis. Eiter im linken Hüftgelenk, linken Ellenbogengelenk und in der rechten Schultergelenk. —

18. Karl Kickinger, 16 Jahr, (Saal 54. No. 175.) Necrose des Oberarms am 15. December. Alle Erscheinungen acuter Osteomyelitis; Resection des halben Humerus am 2. Januar 1870. Tod am 7. Januar 1870. — Lungenabscesse.

## 1870.

1. Simon Bodanzky, 19 Jahr, (Saal 54, No. 74). Necrosis femoris. Amputation und Osteotomie am 14. Mai 1869. Fast vollständige Heilung. Nachdem Pat. anfängt umherzugehen, treten plötzlich am 5., 6., 7. Jan. 1870 Fröste auf; Icterus, Tod am 9. Januar. — Abscess in der fast ausgeheilten Knochenlade. Lungen- und Leberabscesse. —

2. Marie Jory, 50 Jahr, (Saal 16, No. 133). Amputatio mammae dextrae mit Drüsen am 7. Jan. Ligatur d. V. axillaris, Frost am 12. Jan., Tod am 15. Jan. — Lungenabscesse. Thrombose der rechten V. axillaris.

3. Josef Dangel, 30 Jahr, (Saal 54, No. 11.). Sarcom in der rechten Knochenlade, Exstirpation am 21. Januar. Tod am 14. Februar. — Lungenabscesse.

4. Katharina Fleischer, 17 Jahr, (Saal 6, No. 10.). Centrales Osteosarcom im unteren Theile des linken Oberschenkels. Resection am 27. Jan. Fröste am 10., 27., 28. Febr., 2., 11., 12. März. Diarrhoe. Incisionen am



8. März. Tod am 21. März. — Jauchige Osteomyelitis des operirten Oberschenkels. Lungenabscesse.

5. Anton Gunge, 24 Jahr, (Saal 55 b. No. 15.) Lithotripsie am 8. Februar. Ammoniehaemie. Pyohanie. Tod am 28. Februar. — Lungen- und Nierenabscesse. —

6. Johann Holzinger, 13 Jahr, (Saal 55 a. No. 14.). Lymphome am Hals. Exstirpation am 9. Februar. Verband mit starker Carbolsäurelösung, Anätzung d. V. jugularis. Blutungen am 14. und 15. Febr. Tod am 16. Februar. — Lungenabscesse. —

7. Albert Niemet, 18 Jahr, (Saal 55 b. No. 41.). Gonarthrocace. Amputatio femoris am 5. April. Tod am 15. April. — Lungenabscesse, —

8. Anton Bruckner, 31 Jahr, (Saal 54, No. 60.). Riss- und Quetschwunde am Kopf am 23. April. Pat. wird in bewusstlosem Zustande am 7. Mai auf die Klinik gebracht. Trepanation. Eiter auf der Dura mater. Tod am 8. Mai. — Lungenabscesse. —

9. Lorenz Pohl, 39 Jahr, (Saal 54, No. 54.). Offene Fractur des rechten Unterschenkels am 26. April. Incisionen am 31. Mai, 10. Juni. Fröste am 13. und 14. Juni. Amputatio cruris am 14. Juni. Frost am 15. Juni. Tod am 16. Juni. — Lungenabscesse, Thrombose der rechten V. iliaca. —

10. Moses Keppich, 18 Jahr, (Saal 55 a. No. 98.). Quetschwunde und Fractur in's rechte Fussgelenk am 12. Juni. Fröste am 17., 24. Juni. Tod am 25. Juni. — Lungenabscesse, Thrombose der rechten V. saphena.

11. Josef Lochner, 59 Jahr, (Saal 55 b., No. 135.). Riss- und Quetschwunde am rechten Unterschenkel am 6. Juli. Fröste am 2., 9., 10., 11., 12. August. Tod am 24. August. — Lungenabscesse. Jauchige Osteomyelitis der Tibia. Eiter im rechten Kniegelenk.

12. Anna Holanbek, 22 Jahr, (Saal 16, No. 111.). Quetschwunden am linken Unterschenkel, Kopf, Rücken am 19. September. Phlegmone am Bein. Tod am 10. October, — Eiter im rechten Kniegelenk.

13. Stefan Czernik, 26 Jahr, (Saal 55 b., No. 159.). Syphilom der Nasenscheidewand. Punction derselben. Erysipel. Icterus. Fröste am 13., 14., 15. November. Tod am 21. November. — Lungen- und Leberabscesse.

14. Josefa Geiger, 54 Jahr, (Saal 17, No. 79.). Amputation der rechten Brust mit Drüsen. Unterbindung der V. axillaris am 3. November. Erysipel. Tod am 15. November. Thrombose der rechten Vena axillaris. Lungenabscesse. —

In Betreff der Ausdrücke „Septämie, Pyohämia simplex und multiplex“, verweise ich auf den früheren Bericht.

Im Jahre 1868 sind von 685 Aufgenommenen 26 = 3,7 % diesen Krankheiten erlegen; in dem Jahre 1869 und 1870 von



21 Aufgenommenen  $44 = 3,6\%$ . Es besteht also in dieser Fabrik keine erhebliche Differenz gegen frühere.

Unter den erwähnten 44 Gestorbenen sind 12 Weiber und 32 Männer, also eine nicht nur starke absolute, sondern auch relative Majorität für die Männer, was wohl auf Rechnung der bei den Männern häufiger vorkommenden schweren Verletzungen zu rechnen ist.

Die Differenz der Vertheilung ist auf den Männersälen nicht sehr erheblich; es kommen auf

Saal No. 55 a.	11	} Fälle.
„ „ 55 b.	12	
„ „ 54.	9	

Von den Weibersälen kommen auf No. 17: 8, auf No. 16: 4 Fälle.

Die Häufigkeit dieser Erkrankungen ist in den beiden hier zusammengefassten Jahren etwas verschieden: es kommen 25 Fälle auf 1869, 19 Fälle auf 1870.

### Trismus und Tetanus.

#### 1 Fall, Mann.

Alois Bock, 40 Jahr, (Saal 55 b., No. 27.). Erfrierung beider grossen Zehen am 2. Februar 1869. Am 11. Februar Schlingbeschwerden. Aufnahme am 16. Februar mit ausgebildetem Trismus, dem später auch Tetanus folgte. — Acuter Verlauf. — Subcutane Morphininjectionen. Constanter Strom. — am 26. Februar.

Allgemeines: Chloroformtod. Anwendung von Chloroform - Aether- und Alcohol - Mischung zur Anaesthesie. Ausgedehnte Verbrennungen. Parese nach Carotisunterbindung.

#### Chloroformtod.

Leider habe ich im Jahre 1870 wieder einen Fall von Chloroformtod erlebt, den zweiten in meiner Praxis; derselbe ist seiner



Zeit sofort in der „Wiener medicinischen Wochenschrift 1870 No. 16.“ mitgetheilt worden.

Der tiefe Eindruck, welchen diese beiden Fälle auf mich machten, hat mich veranlasst, in der Folge Mischungen von Chloroform, Aether und Alkohol zu versuchen, so wenig ich auch von ihrer vollkommenen Ungefährlichkeit überzeugt bin, und trotzdem ich früher gegen die Anwendung solcher Mischungen gesprochen habe. Ich lasse jetzt mit einer Mischung von 3 Theilen Chloroform, 1 Theil Aether und 1 Theil absolutem Alkohol anästhesiren. Ich sehe darin nur den Vortheil, dass nicht allzu viel Chloroform auf einmal auf diese Weise eingeathmet werden kann; die Beisätze dienen in meinen Augen nur als ein Verdünnungsmittel des Chloroforms. Es ist unvermeidlich, dass in einer Klinik wie hier in Wien bei 8 Assistenten und 2 Assistenzärzten das im Ganzen uninteressante Geschäft des Chloroformirens wechseln muss. Wer chloroformirt, sieht oft wenig oder nichts von der Operation; ich kann nicht wohl für ein ganzes Semester einen meiner Assistenten zu diesem Posten verdammen. Wenn nun auch ein regelmässiger Turnus stattfindet, so dass jeder Assistent einen Monat hinter einander anästhesirt, so wechselt es doch zu oft, als dass ich mich jedesmal auf Jeden, der anästhesirt, absolut sicher verlassen könnte. Es ist daher praktisch, das Chloroform in solcher Verdünnung appliciren zu lassen, dass es nicht so leicht gefährlich werden kann, selbst wenn es einmal in zu grosser Menge auf einmal aufgeschüttet würde. — Freilich wird die Narkose dadurch etwas verzögert, und es kann unter Umständen mühsam sein, die Zeit der Narkose unterhaltend für die Zuhörer einer Klinik auszufüllen, doch hat es ausser der vielleicht etwas geringeren Gefahr den Vortheil, dass bei Anästhesirung mit dieser Mischung viel seltener Erbrechen auftritt, als bei Anwendung reinen Chloroforms; während man früher über das Erbrechen während und nach der Narkose nie Herr war, gehört es jetzt zu den grössten Seltenheiten, dass überhaupt Erbrechen eintritt. — Freilich sind die Narkosen mit dieser Mischung nicht so andauernd, wie mit



naem Chloroform; es bedarf daher einer oft sehr langen und wiederholten Applikation derselben, bevor der gewünschte Erfolg eintritt.

Wollte man den praktischen Werth des sehr sinnreich erfundenen Apparates zur Dosirung des zu inhalirenden Chloroforms von Ggell constatiren, so bliebe nichts anderes übrig, als eine genaue Berechnung aller bisher angeführten Narkosen anzustellen und die Prozente der Todesfälle dabei festzustellen, und dann mit dem Ggell'schen Apparat so lange zu anästhesiren, bis der erste Todesfall erfolgt, oder bis sich die Zahl der damit angestellten Narkosen dem „Unendlichen“ der Mathematiker nähert. Man wird mir nicht verübeln, wenn ich die Constatirung dieser Thatfachen gern Andern überlasse, da die Resultate in einer gar zu entfernten Zukunft liegen.

Was die neuen bald hier bald da auftauchenden Mittel zur Anästhesirung betrifft, so haben die wirksamsten bereits alle Todesfälle veranlasst; ich fühle, nachdem ich ein Gleiches mit dem mir in der Anwendung gewohnterem Chloroform erlebt habe, keine besondere Neigung, Experimente mit einem der neuen Mittel anzustellen, da nach den bisherigen Resultaten mindestens nicht ungefährlicher zu sein scheinen, als Chloroform.

### Ausgedehnte Verbrennungen.

Es kamen drei Fälle von ausgedehnten Verbrennungen vor, bei Männern von 25 und 48 Jahren und bei einem solistischen Kinde von 10 Jahren.

Im ersterem Falle fand die Verbrennung durch heisse Lauge statt und erstreckte sich über den unteren Theil des Rückens, des Perinäum, die hintere Fläche beider Oberschenkel und des linken Unterschenkels, hatte aber nur Erythraemie und Blasenbildung hervorgerufen; die Heilung dauerte 28 Tage; Behandlung mit Oelverband —

Im zweiten Falle ebenfalls nur Röthung und Blasenbildung im Gesicht, Hals und an der vorderen Brustwand; Pat. blieb nur 5 Tage im Krankenhause und hat die vollständige Heilung zu Hause abgewartet.

Der dritte Fall betraf ein Kind (Therese Ber, 10 Jahr, aufg. 1. Dec. 1870) dessen Kleider einem Ziegelofenfeuer zu nahe kamen und an-



brannten. Dies war um  $\frac{1}{2}$  1 Uhr geschehen, um 3 Uhr wurde das Kind in die Klinik gebracht. Die Brandblasen nahmen fast die ganze Oberfläche des Körpers ein; Somnolenz, Tod am 2. December Morgens 6 Uhr,  $17\frac{1}{2}$  Stunden nach der Verletzung. Die Temperaturmessungen, welche am 1. December an diesem Kinde angestellt wurden, ergaben:

um 4 Uhr	36°,
„ 4 $\frac{1}{2}$ „	36,7°,
„ 5 „	36,6°,
„ 5 $\frac{1}{2}$ „	35,6°,
„ 6 „	35,4°,
„ $\frac{1}{2}$ 10 „	36,2°.

Der Sectionsbefund lautet: Der Körper von dem Alter entsprechender Grösse, mager. Die Haut des Rumpfes, die unteren Extremitäten, der Wangen, auch zum Theil der Arme und Hände in eine braungelbe, von schwarzen Gefässstriemen durchsetzte Schwarte umgewandelt, an welcher hie und da Fetzen von bräunlicher verkohlter Epidermis hängen. — Unterleib stark gespannt; starke Todtenstarre. Schädeldach dünnwandig, schwammig, blutreich; die Dura mater gespannt. Die Gefässe der inneren Hirnhäute, zumal die Vene mit dickem, schwarzen Blut erfüllt. Das Hirn blutreich, geschwellt, die Windungen abgeglättet; in den Hirnhöhlen 1 Drachme klaren Serums. — In den Luftröhren Schleim. Beide Lungen stellenweise angeheftet, die Unterlappen reichlich mit dickflüssigem schwarzen Blut versehen. — Im Herzbeutel einige Drachmen klares Serums; auf der Oberfläche des Herzens zahlreiche flache Sehnenflecke. Das Herz contrahirt, in seinen Höhlen etwas locker geronnenes schwarzes Blut. — Leber braunroth. — Milz klein derb. — Magen und Därme von Gasen ausgedehnt; ihre Schleimhäute blass. — Beide Nieren blutreich, etwas geschwellt, auf der Schnittfläche trüber Saft austreichbar. —

Einen sehr interessanten Fall von „Epileptischen Anfällen nach Quetschung des rechten N. ischiadicus“ habe ich im Arch. f. kl. Chir. Bd. XIII. pag. 379 mitgetheilt.

#### Dauernde Parese nach Unterbindung der Carotis communis sinistra.

Obwohl dieser Fall von Professor Schuh veröffentlicht wurde und sich in seinen gesammelten Abhängen pag. 906 verzeichnet findet, so ist es doch interessant zu constatiren, in wie weit sich der damals beschriebene Zustand des Patienten.



er sich in der Klinik wieder präsentirte, um womöglich noch eine Besserung seines Zustandes zu erreichen, verändert hat.

Matles Michael, 24 Jahr alt, aus Patzmannsdorf in Nied. Oest., Bauer, kam im Jahre 1862, damals 17 Jahre alt, wegen eines Nasenrachenpolypen auf die Klinik. Die Geschwulst wurde mit der galvanokaustischen Schlinge teilweise abgetragen, und der Kranke bald darauf entlassen. Im J. 1864 kam er wieder. Es fand sich damals eine Geschwulst in der linken Flügelraumengrube, welche vom Munde aus theils mit dem Messer, theils stumpf excisirt wurde. Die heftige Blutung wurde durch Eiswasser gestillt. Am 2. Tage nach der Operation trat eine sehr heftige Nachblutung (wahrscheinlich aus der maxillaris interna) ein, welche die sofortige Unterbindung der linken A. carotis communis erheischte und eine hochgradige Anämie zur Folge hatte. Sehr bald darauf Schmerz in der Stirngegend, Muskelschwäche der rechten Hand, Erweiterung beider, vornehmlich der linken Pupille. Mehre Stunden nach der Operation hatte der Mann die Sprache verloren. Am zweiten Tage beobachtete man Lähmung der rechten Körperhälfte. Es trat später Decubitus an mehren Stellen ein, der Kranke kam sehr herab und wurde 5 Wochen nach der Operation mit folgendem Status entlassen:

Rechtsseitige Lähmung bei normalem Empfindungsvermögen. Mundwinkel nicht verzogen. Pupillen erweitert reagiren träge gegen Lichtreize. Die Zunge kann gut vorgestreckt werden. Die Sprache unvollkommen, indem der Kranke schlecht articulirt, und für gewisse Gegenstände keine passenden Ausdrücke findet. Harn und Koth gehen spontan ab.

Im Jahre 1865 d. i. 14 Monate nach der Entlassung, stellte er sich wieder vor, konnte gehen, wiewohl schleppend. Die Sphincteren der Blase und des Rectum gehorchen dem Willen, die Paralyse der obern Extremität hatte sich gebessert, bestand aber in mehren Muskelgruppen noch fort.

Endlich kam er nun den 26. Mai 1870 d. i. 6 Jahre nach der Unterbindung wieder auf die Klinik mit folgendem Status:

Die Extremitäten der rechten Seite abgemagert; insbesondere war der Deltoideus, biceps und die Strecker des Vorderarms atrophisch. Das Erheben des Oberarms geht unvollkommen vor sich, am besten wird die Beugung des Vorderarms ausgeführt, während die Streckung ganz kraftlos geschieht. Pro- und Supination ist activ gar nicht möglich. Die Finger sind dauernd flectirt und können nur passiv gestreckt werden.

Die rechte untere Extremität wird beim Gehen geworfen. Die Sensibilität der Haut und Muskeln ist am kranken Arm höher als am gesunden. Ebenso ist die electromotorische Reizbarkeit auch der kranken Seite erhöht.

Patient wurde zwei Wochen lang elektrisch behandelt. Es wurde ein



constanter Strom von 5 Elementen durch die linke Kopfhälfte, von 10 Elementen durch den linken Halssympaticus geleitet. Ueberdies wurde ein absteigender Strom durch die Armnerven verwendet und endlich sind die einzelnen Muskeln faradisirt. Nach 14 Tagen war unzweifelhaft eine Besserung im Heben des Armes, im Beugen und Strecken des Vorderarms erzielt, während die Bewegung der Finger gerade so mangelhaft blieb, wie vorhin.

Der Mann wurde sehr bald wieder entlassen, da ihm leider nicht zu helfen war.

## C. Verletzungen und Erkrankungen der einzelnen Körpertheile.

### I. Kopf und Ohr.

#### A. Verletzungen 35 (29 M., 6 W.), davon gestorben 8 (6 M., 2 W.)

Zwanzig Verletzungen ohne Hirnerscheinungen.

(19 Fälle, davon 1 †).

Drei Mal leichte Quetschungen ohne Wunde. Heilung. 1 Mann von 50, 2 Frauen von 30 und 34 Jahren.

Drei Mal Stichwunden mit Messer; leichte Fälle bei Männern von 26, 30 und 36 Jahren; rasche Heilung.

Eine Hiebwunde mit Säbel hinter dem Ohr bis in den proc. mastoideus eindringend. Mann von 29 Jahren. Heilung.

Zwölf Fälle von Quetschwunden am Schädel (10 M., 2 W.): Eine von den Weibern war 72 Jahre, sie hatte gleichzeitig Rippenfracturen und Wunden am Unterschenkel und starb im Collaps, ohne dass durch die Section direkt lebensgefährliche Verletzungen nachgewiesen wurden. — In allen übrigen Fällen war nur die Kopfhaut verletzt und trat Heilung ein.

Neun Verletzungen, welche kurzdauernde Besinnungslosigkeit zur Folge hatten. Heilung in allen Fällen. (8 M., 1 W.)

Drei Mal Quetschungen ohne Wunden und ohne Knochenverletzungen (3 M.). Heilung.

In 7 Fällen (6 M., 1 W.) bestanden gequetschte Hautwunden von geringerer oder grösserer Ausdehnung. In 2 dieser Fälle waren Knochenverletzungen erkennbar und zwar in beiden Fällen Depressionen in der Schuppe



des Hinterhauptbeins; einmal betrug die Depression etwa  $\frac{1}{2}$  Linie (Hufschlag), das andere Mal 2 Linien (Auffallen eines Ziegelsteins); die Heilung erfolgte beide Male vollständig, ohne irgend welche Störung; es bestanden weder Anfangs Lähmungen, noch traten in der Folge solche auf.

Sieben Verletzungen mit schweren Hirnerscheinungen und tödtlichem Ausgang (6 M., 1 W.).

Depression des Schädels; vorübergehende Besinnungslosigkeit; vollständige Rückkehr des Bewusstseins; Tod durch Encephalitis. Carl Weinkopf, 18 Jahr, Tagelöhner, wurde am 2. März 1869 Morgens beim Bau eines Hauses von einem Ziegelstein auf dem Schädel etwas links von der Pfeilnaht getroffen; er stürzte zusammen und blieb 10 Minuten bewusstlos, erbrach 4 Mal und wurde dann ins Krankenhaus gebracht. V-förmige Risswunde von 6 Ctm. Länge in deren Mitte eine 6—8 Millm. tiefe Depression, jedoch ohne Klaffen der Knochen. Keine Lähmungserscheinungen, Bewusstsein und Gedächtniss klar, Eisblase. — Am Morgen des 2. Tages Urinentleerung ins Bett, am Nachmittag motorische Lähmung der rechten Körperhälfte, Sensibilität noch ziemlich erhalten. Pat. antwortet auf gestellte Fragen sehr langsam, oft gar nicht: Eisblase, Calomel, Abends Aderlass. — Am 3. Tag auch vollständige Sensibilitätsparalyse der rechten Seite, vollständige Bewusstlosigkeit. Erhebung und Lösung der eingedrückten Knochenstücke mit Elevatorium. Eine kleine Wunde der Dura mater wurde constatirt. Die Operation blieb ohne Erfolg; die Bewusstlosigkeit ging in vollständiges Coma über und Pat. starb am 11. März Morgens, am 4. Tage nach der Verletzung. — Aus dem Sectionsbefund hebe ich folgendes hervor: „Das Schädeldach dünnwandig und schwammig. Am hintersten Antheile der linken Stirnbeinhälfte beginnt ein Sprung, welcher in das linke Seitenwandbein übergeht und nahe bis zur Medianlinie reicht; der im Ganzen  $1\frac{1}{2}$  Zoll lange Sprung ist halbmondförmig, kehrt seine Konvexität nach vorn und unten. Innerhalb dieses Kreissegments und zwar nahe dem hinteren Ende des genannten Sprunges ein zweiter, welcher nur das linke Seitenwandbein betrifft, und  $\frac{3}{4}$  Zoll lang ist. Unmittelbar vor der Kranznaht der linken Stirnbeinhälfte ein dritter Sprung, welcher schief die ganze Dicke des Knochens durchdringt und ungefähr  $\frac{1}{2}$  Zoll lang ist. Ein an diesem letzteren Sprung angrenzendes, ungefähr haselnussgrosses Knochenstück ist  $1\frac{1}{2}$  Linien tief eingedrückt. Hinter dieser deprimirten Stelle eine unregelmässig begrenzte über Kreuzergrosse Lücke im Knochen, die nach innen die dünnen Pfeilnahtzacken des rechten Seitenwandbeins zur Grenze hat. — Die harte Hirnhaut entsprechend der Ausdehnung der Knochenverletzung und darüber hinaus fast über die ganze Konvexität der linken Grosshirnhemisphäre schwärzlich-grünlich, eitrig infiltrirt, und an zwei Stellen, nahe dem



mit flüssigem Blut gefüllten Sinus longitudinalis sammt den inneren Hirnhäuten erbsengross perforirt. Auch die innern Hirnhäute ausgedehnt eitrig und blutig infiltrirt. Die Hirnrinde daselbst sammt dem Mark ungefähr in der Ausdehnung einer Wallnuss in einen röthlichen Brei umgewandelt, das benachbarte Mark voll zahlreicher capillärer Apoplexien. Sonst das Hirn blutarm, mässig derb, feucht; in den Hirnhöhlen mehre Drachmen klaren Serums.“

3 Schwere Kopfverletzungen. Besinnungslosigkeit von der Verletzung an bis zum Tode; in allen 4 Fällen Fissuren der Schädelbasis:

Franz Schmidt, 44 Jahr, Maurer, fiel am 31. December 1864 Vormittags 9 Uhr klafterhoch von einem Gerüst. Tiefer Schlaf, sogar zuweilen mit unruhigem Hin- und Herwerfen und krampfhaften Zuckungen des ganzen Körpers verbunden, bis zum Tode 48 Stunden nach der Verletzung. Die Art der Verletzung ergibt sich am besten aus dem Sectionsbefund: „Ueber der Glabella eine dreieckige Wunde mit der Spitze nach aufwärts, deren geschwellte buchtige Ränder in der Basis  $\frac{3}{4}$  Zoll, an den Seiten 1 Zoll lang sind. Entsprechend dieser Wunde ein dreieckiges Stück Stirnbein bis nahe an die lamina vitrea losgesprengt. Zwei Linien nach rechts von dieser Stelle ein auf den untern Theil der Stirnbeinschuppe schief von innen und oben nach aussen und unten durchdringender Sprung, der sich durch die rechte pars orbitalis und durch die sella turcica bis in den clivus und auch in das linke Orbitaldach schief nach vorn fortsetzt. Der Nasenrücken an der Wurzel eingesunken, die Nasenbeine zertrümmert. — Die harte Hirnhaut etwas gespannt, die weichen Hirnhäute zumal an der Basis des vorderen und mittleren Lappens eitrig infiltrirt. — Gehirn mässig derb, feucht, mässig mit Blut gefüllt. Die Rinde des vorderen Endes des rechten Grosshirnvorderlappens in der Ausdehnung eines Kreuzers zu einem rothen Brei umgewandelt. In den Hirnhöhlen etwa zwei Drachmen klaren Serums.“

Ciril Peinlich, Kutscher, fiel am 14. Juni 1869 von einem sehr schwer beladenen Wagen und wurde von diesem überfahren. Die Kopfhaut der rechten Seite in Form eines breiten Lappens mit der Basis nach hinten abgelöst, mit Schmutz verunreinigt; auch das Periost in einer Ausdehnung von zwei Quadratzoll abgelöst, im Knochen feine sternförmige Fissuren, die sich nach abwärts fortsetzen, sichtbar. Aus Nase und Ohren fliesst Blut, die Auglider sind blutig unterlaufen. Sopor anfangs mit grosser Unruhe verbunden, später völlige Ruhe. — Der Lappen wird in seine richtige Lage gebracht und durch einige Nähte darin erhalten. Eisbehandlung am vierten Tage. — Ueber die Knochenverletzung entnehme ich Folgendes dem Protokoll: „In der rechten Hälfte des Stirnbeins ein unmittelbar von der Kreuznaht beginnender und schief nach unten und vorn verlaufender etwa 2 Zoll



anger Sprung. — Die harte Hirnhaut stark gespannt; zwischen ihr und den weichen Hirnhäuten über der Convexität und der Basis der ganzen Grosshirnhemisphäre eine  $1\frac{1}{2}$  Linien dicke Schicht schwarzrothen geronnenen Blutes. Das Hirn teigig und feucht, blutarm; in seiner Rinde an der Basis eine wallnussgrosse graugrünliche Stelle, um diese capilläre Apoplexien. In den Hirnhöhlen etwa eine Drachme klaren Serums. — Das rechte Orbitaldach in seiner ganzen Breite von zwei Fissuren durchzogen, welche von aussen und vorn nach hinten und innen, durch eine etwa 5 Linien breite Brücke getrennt verlaufen. Die ganze linke hintere Schädelgrube zertrümmert; drei polygonale Bruchstücke derselben in die Schädelhöhle hineingetrieben; eine dieser Fissuren setzt sich durch die ganze hintere und obere Wand der linken Felsenbeinpyramide hindurch fort.\*

Georg Flechberger, 21 Jahr, wird am 28. April 1870 in bewusstlosem Zustande ins Krankenhaus gebracht, nachdem er kurz zuvor bei einem Bauverletzt war; nähere Angaben über den Vorgang bei der Verletzung fehlen, wahrscheinlich weil die Krankenträger auch nichts darüber aussagen konnten. Alle Erscheinungen einer schweren Hirnerschütterung; am linken Stirnbein eine halb-haselnussgrosse Depression ohne Wunde, die linken Augenlider und Conjunctiva balbi mit Blut unterlaufen, prall. Eisbehandlung. Am folgenden Tage zeigen sich Spuren von Bewusstsein, die jedoch gegen Abend ausschwinden; grosse Unruhe; Sopor. Tod am 1. Mai Morgens 5 Uhr, etwa 72 Stunden nach der Verletzung. -- Bei der Section fand sich Zerschmetterung des Stirnbeins dicht über der linken oberen Augenhöhlenwand, von da aus eine Fissur nach oben, eine andere nach unten bis in die mittlere linke Schädelgrube verlaufend; Blutextravasate; Hirnquetschung.

Spät aufgetretene schwere Hirnerscheinungen. 3 Fälle.  
(2 M, 1 W.):

Ausgedehnte Verletzung der Weichtheile, Schädeloberfläche in grosser Ausdehnung freigelegt. Tod am 35. Tage nach der Verletzung. Hirnabcess. Katharina Blazek, 32 Jahr (1869), wurde mit einem Beile und einem Messer am Kopfe vielfach verwundet, so dass die Kopfhaut durch mehre Schnitt- und Lappenwunden ganz zerfetzt war, das Periost war an mehren Stellen vom Knochen abgerissen; ausser rasch vorübergehender Unbesinnlichkeit bei den einzelnen Schlägen waren keine Hirnsymptome. Die Eiterung war ausgedehnt und profus, doch legte sich die Kopfhaut meist wieder an den Schädel an, nur der hintere Theil des Stirnbeins und der vordere Theil des linken Seitenwandbeins blieb in der Ausdehnung eines Zweithalerstücks ganz entblösst. Patientin fieberte 16 Tage lang recht bedeutend, so dass die Temperatur selten unter  $39^{\circ}$  fiel; vom 16.—25. Tage bestand eine mässige *fabris remittens*; obgleich sich keine besonderen Er-



scheinungen darboten, trat doch auch keine rechte Reconvalescenz ein, Pat. schien ziemlich apathisch, doch da wir sie von früher nicht kannten, so fiel dies nicht besonders auf. Vom 25. Tage an stieg das Fieber wieder rasch, es traten anfangs mässige, dann immer stärker werdende Kopfschmerzen ein und am folgenden Tage war das Sensorium so benommen, dass Fragen kaum beantwortet wurden; unfreiwillige Harn- und Kothentleerungen. Da der freiliegende Knochen an einer Stelle eitrig infiltrirt erschien, so vermuthete ich Eiter darunter, doch als ich hier etwas vom Knochen abmeisselte, zeigte sich doch in den tieferen Schichten des Knochens kein Eiter, sondern flüssiges Blut, so dass ich von einer Eröffnung der Schädelhöhle abstand. Pat. blieb soporös und starb am 35. Tage nach der Verletzung; Lähmungserscheinungen waren während des ganzen Verlaufs nicht aufgetreten. Ueber die Beschaffenheit des Schädels und Schädelinhalts sagt das Sectionsprotokoll Folgendes: „Der Schädel,  $1\frac{1}{2}$ —2“ dick, compact; der obere Theil des Os frontis im Umfange eines Zweithalerstückes, mattweis, nekrotisch. Die harte Hirnhaut links neben der Stirnleiste auf der Höhe des Vorderlappens, in Mitte einer von grauröthlichen Granulationen überwucherten Stelle hanfkorngross perforirt. Die weichen Hirnhäute blass. Das Hirn und zwar besonders die linke Hemisphäre in ihrer vorderen Hälfte geschwellt und fluctuirend; hier befindet sich ein von einer  $\frac{1}{2}$  Linie dicken grünen missfarbigen Granulationsschichte umschlossener, mehre Unzen eines sehr übel riechenden Eiters enthaltender, und in den linken Seitenventrikel eröffneter Abscess. In der rechten Hirnhöhle zwei Drachmen Serum.“

Wäre ich in diesem Falle kühner vorgegangen und hätte die vollständige Trepanation gemacht, so hätte ich auf den Hirnabscess, den ich vermuthete, kommen müssen; dass die Eröffnung desselben zur Heilung der Verletzten geführt haben würde, möchte ich bei der Grösse des Eiterherdes bezweifeln.

Grosse Lappenwunde mit ausgedehnter Entblössung des Schädels ohne Verletzung desselben. Erysipel. Meningitis. Tod am 101sten Tage nach der Verwundung. Mathias Deronschak, 71 Jahr alt, stürzte am Abend des 16. Mai in berauschem Zustande von einer Treppe herunter. Vom linken Seitenwandbein ist ein handgrosser Lappen mit Basis nach unten abgelöst, der zum grössten Theil nekrotisch wird, ebenso das Periost, so dass der Schädel hier in Ausdehnung eines Handtellers freilag. Anfangs ging Alles besonders mit Rücksicht auf das hohe Alter des Patienten besser, als man erwarten konnte. Doch die entblösste Schädelstelle liess sich an, als wenn sie wenigstens



oberflächlich nekrosiren wollte; es waren wohl hier und da einige Blutpunkte von Gefässen sichtbar, doch an den meisten Stellen sah man Eiter am Knochen; dieser Zustand blieb Wochen lang unverändert. Erst Mitte Juli konnte ein 1 Quadratzoll grosses Knochenstück abgehoben werden, an welchem man sah, dass die Nekrose wenigstens theilweis die ganze Dicke des Knochens betraf; man sah nach Abhebung des Sequesters die Hirnpulsationen. Am 4. August wurde Patient von Erysipel befallen; dies zog über Kopf und Gesicht, hinterliess an mehren Stellen Abscesse, endlich schritt es nicht weiter und Pat. fing an sich zu erholen. Doch am 24. August wurde der alte, inzwischen sehr marantisch gewordene Mann schnell soporös und starb am 26. August unter Erscheinungen eitriger Meningitis. Section: „Das Schädeldach dickwandig compact, das linke Seitenwandbein zeigt unmittelbar über der Schuppe des Schläfenbeins von einer 3 Zoll von vorn nach hinten, 1 Zoll von oben nach unten betragenden Ausdehnung theils bohngrosse, theils kreuzergrosse, die ganze Dicke des Knochens betreffende Löcher, ausserdem mehr oder minder tief eindringende Substanzverluste, deren Basis von einer ziemlich compacten weinhöckerigen Knochenmasse gebildet wird, endlich Stellen, wo die äusserste Lamelle zwar noch vorhanden, aber fahlgelb und rauh ist. — Die harte Hirnhaut mässig gespannt, verdickt, ihre Aussenfläche entsprechend den Löchern des Schädeldaches mit gelben zerfallenden Granulationen bedeckt, die weichen Hirnhäute feucht, die Hirnwindungen etwas abgeplattet. Das Hirn blutarm feucht, Ependym verdickt, leicht granulirt.\* Von dem übrigen Befund ist noch eine marantische Thrombose der rechten V. iliaca hervorzuheben, die etwas Oedem der betreffenden Extremität zur Folge gehabt hatte.

Quetschwunde am linken Tuber parietale, Heilung der Wunde. Am 11. Tage schwere Hirnerscheinungen. Trepanation. Tod. Der 31 Jahre alte Tagelöhner Anton Bruckner fiel am 23. April 1870 rücklings vom Wagen, blieb eine halbe Stunde lang bewusstlos, erholte sich dann aber schnell; die Zoll lange Wunde auf dem linken Tuber parietale heilte bis auf eine kleine fortleiternde Oeffnung schnell und der Verletzte ging bereits seiner Arbeit wieder nach, als er am 4. Mai von heftigem Kopfschmerz befallen wurde, sich am 5. Mai legen musste, und am 7. Mai Abends, als er ins Krankenhaus gebracht wurde, schon bewusstlos war. Alle Erscheinungen einer schweren Meningitis; Fluctuation unter der Narbe: durch Incision wurde jauchiger Eiter entleert, der Knochen war hier entblösst. Diagnose: Schädeldach- und Hirnquetschung, secundäre Meningitis, Eiter unter der verletzten Stelle. — Trepanation am Nachmittage des 8. Mai. So wie die Trepanation die Schädelhöhle eröffnet hatte, quoll stromweise Eiter hervor. Doch



eine Verringerung des Bewusstseins erfolgte nicht. Tod in der folgenden Nacht, am 9. Mai Morgens, 16 Tage nach der Verletzung, 5 Tage nach dem Beginn der secundären acuten Meningitis. — Die Section ergab: eitrige Infiltration der Diploe in der Nähe der verletzten Stelle, diffuse eitrige Meningitis links, der Eiter besonders auch um die Venen der Dura mater herum; die Gyri links abgeplattet, doch nicht zerquetscht. In den beiden Lungen eine grosse Zahl von Abscessen.

### B. Entzündungen.

1 acut ohne bekannte Veranlassung entstandener Abscess auf dem rechten Scheitelbein. Spaltung. Heilung. Mann von 25 Jahren.

#### Chronische Entzündungen der Knochen.

2 (1 M., 1 W.)

Jacob Hoffmann (s. 1868 pag. 26) wurde wegen Caries in der Glabellagegend und vom äusseren linken Orbitalrand noch lange behandelt und wiederholt aufgenommen. Die Fisteln verkleinerten sich und secernirten wenig, doch waren sie bis zur Entlassung des Patienten im December 1869 noch nicht völlig geheilt; auch traten noch wiederholt neue Infiltrationen der Gesichts-, Hals- und Armhaut ein, welche durch Aetzungen und Abtragungen der unterminirten Haut immer wieder geheilt wurden. Pat. blieb dabei ziemlich gut genährt, verlor endlich die Geduld in Betreff weiterer Behandlung und verliess das Krankenhaus, um sich in seiner Heimath weiter behandeln zu lassen.

Caries des linken Felsenbeins. Franz Koncil, 27 Jahr alt. Granulationswucherungen im linken Gehörgang, theils abgeschnürt, theils mit Höllenstein geätzt. Gebessert entlassen nach zweiwöchentlicher Behandlung.

Caries Ossis parietalis dextri. Anna Fischer, 14 Jahr. Lues nicht nachweisbar; mehre kalte Abscesse auf dem Schädel; nach der Eröffnung eines derselben auf dem rechten Scheitelbein zeigt sich Hirnpulsation in der Tiefe, die nach einigen Wochen wieder verschwindet; nach dreimonatlicher Behandlung musste Pat. ungeheilt auf Wunsch ihres Vaters entlassen werden; es bestanden zur Zeit noch 7 Fisteln am Kopf, von denen mehre auf entblössten Knochen führten. — Es ist nicht gelungen, später zu erfahren, was aus dieser Patientin geworden ist.

### C. Geschwülste.

8 (3 M., 5 W.), davon 1 W. gestorben.

Salomon S. (alveolares melanotisches Sarcom, operirt am 2. Januar



1868, 1868 pag. 26), hat sich Ende Juni 1870 völlig gesund und frei von Recidiv vorgestellt. ☉

5 Atherome (1 Mann von 35 Jahren seit 4 Jahren, 1 Weib von 67 Jahren seit 15 Jahren, 1 Weib von 23 Jahren seit 1½ Jahren, 1 Weib von 40 Jahren seit 6 Jahren, 1 Weib von 65 Jahren seit 10 Jahren) extirpirt. Heilung.

Cavernöses Angiom in der rechten Schläfe. M., 4 Jahr alt, der Geburt als kleiner rother Fleck bemerkt, jetzt thalergross. Exstirpation. Heilung.

Epithelialcarcinom des linken Ohrs. 2 Fälle. Antonie Schwarz, 40 Jahr. Zwei Jahre vor der Aufnahme (17. Juni 1869) bildeten sich warzenartige Erhabenheiten an der linken Ohrmuschel, die rasch wuchsen, und seit 3 Jahren ulcerirt sind; jetzt ist das ganze Ohr zu einem wuchernden Carcinom metamorphisirt. — Keine Drüsen in der Nähe angeschwollen. Amputation des Ohrs am 23. Juni. Multiple Pyohämie. Tod am 1. Juli.

Abraham Big, 58 Jahre, aufgenommen am 21. Juni 1870, bemerkte vor 10 Jahren ein kleines Knötchen an der linken Ohrmuschel, das bis vor drei Jahren erst bis zur Grösse einer Erbse gewachsen war; damals stiess sich Patient mit einem Stock an die Geschwulst, die dann schmerzhaft wurde und ulcerirte. Jetzt bohnergrosses ulcerirtes Carcinom am oberen Rande der Ohrmuschel. Am 21. Juni 1870 Excision. Pat. berichtet am 17. Mai 1871, dass er gesund und ohne Recidiv sei. ☉

## II. Gesicht, Nasenhöhle, Mundhöhle.

### A. Verletzungen.

17 (9 M. 8 W., alle geheilt.)

7 Quetschungen ohne Wunde (3 M. 4 W.) Heilung.

1 Stichwunde (M.). 6 Riss- und Quetschwunden (4 M. 2 W.) Heilung ohne Complicationen.

2mal Frakturen der Nasenknochen ohne Dislocation (1 M. 1 W.) Heilung.

1 spontan aufgetretene sehr heftige Nasenblutung (W. von 27 Jahren) durch Tamponade gestillt.

### B. Entzündungen.

Entzündungen der Weichtheile.

29 (19 M., davon 2 †; 10 W. geheilt.)

1 acute Stomatitis und Glossitis (M.).

5 Fälle von nicht syphilitischer Ozaena (1 M. 4 W.) unter Beihülfe der



Rhinoscopie örtlich durch tägliche Reinigung, Entfernung der Krusten, Bestupfen mit Jodtinctur behandelt und in 2—3 Monaten geheilt.

### 2 sehr eigenthümliche Fälle von Syphilomen:

Antonie Bachmann, 9 Jahr alt, hat nach ihrer Angabe seit 2 Monaten ein festes plattes Infiltrat des linken oberen Augliedes, die Haut ist darüber bläulich roth. Vor dem linken Ohr eine haselnussgrosse Lymphdrüse wahrnehmbar. Ueber den ganzen Körper deutlich ausgeprägte Roseola, kein Fieber. — Das Infiltrat im Auglied wurde von einigen Collegen für carcimonatös gehalten; ich theilte diese Ansicht nicht, konnte jedoch anfangs auch keine Diagnose stellen; dann fanden wir das Exanthem, und obgleich keine Infection mit Syphilis nachweisbar war, wurde aus der Hauterkrankung, so wie später auch ex juvantibus die Diagnose gestellt, dass die Anglidgeschwulst syphilitischen Ursprunges sei. Der Fall wurde in der Folge noch sehr complicirt. — Zunächst wurde Jodkalium innerlich gegeben, Emplastr. cin. auf die Geschwulst; vom 6. bis 28. März 1870 nahm dabei die Augenlidinfiltration dauernd ab, und war auch am Verschwinden. Am 1. April erkrankte das Kind unter den Erscheinungen einer schweren Meningitis: Brechen, Krämpfe, dann vollkommen comatöser Zustand; ich hatte alle Hoffnung aufgegeben, behandelte mit Eis und grossen Dosen Calomel. Gegen den 5. Tag der Krankheit kehrte das Bewusstsein etwas wieder, und es trat, wenn auch langsam, Genesung ein. Als die kleine Patientin am 16. April auf Wunsch der Eltern entlassen wurde, war das Exanthem verschwunden, und nur noch eine geringe Anschwellung am Auglid wahrnehmbar. — Ob später neue Erscheinungen von Lues aufgetreten sind, konnte ich nicht ermitteln.

Stefan Czernick, Maurer, 26 Jahr, kam am 3. November 1870 in die Poliklinik mit einer Geschwulst, welche im Septum narium sass, von elastisch weicher Consistenz war, fast fluctuirend, und den Umfang einer mittleren Wallnuss hatte; in der Idee, dass es eine Cyste sein könnte, machte ich mit einem feinen Messerchen einen Einstich, es kam jedoch nur Blut; ich stellte die Diagnose auf Sarkom. Der Kranke liess sich Behufs Operation aufnehmen. Bei weiterer Untersuchung des Körpers und Aufnahme der Anamnese ergab sich ein über den ganzen Körper ausgebreitetes bräunliches Exanthem, Schwellung der Nackendrüsen; Pat. theilt auf Befragen mit, dass er vor mehreren Jahren Geschwüre am Penis gehabt habe. Es sollte nun eine antisiphilitische Kur eingeleitet werden, da es jetzt doch im höchsten Grade wahrscheinlich war, dass die Geschwulst in der Nase eine Syphilom sei; doch es kam nicht dazu, denn Pat. bekam ein von der kleinen Stichwunde in der Nase ausgehendes Erysipel mit Pyohämie, woran er am 21. November starb. Bei der Section war die Nasengeschwulst kaum noch wahrnehmbar, sie war im Verlauf des Erysipels verschwunden;



Section ergab nichts, was zur weiteren Aufklärung der Diagnose hätte verwendet werden können.

### Tuberkelknoten und tuberkulöse Geschwüre in der Zunge. 2 Fälle (M.)

Beide Fälle machten grosse Schwierigkeiten in der Diagnose.

Johann Malik, 53 Jahr, Wirthschaftsbeamter, aufg. 2. April 1869, hat Pocken und Typhus gehabt; seit 6 Monaten leidet er an meist trockenem Husten und Nachtschweissen, nur selten werden Sputa entleert, diese haben zuweilen kleine Blutstreifen. Vor 6 Wochen bemerkte Pat. in der Zungenoberfläche ziemlich in der Mittellinie, etwa 1 Zoll hinter der Spitze ein essengrosses Knötchen, welches zuweilen stark schmerzte, und bisher langsam an Grösse zunahm; der Knoten ist jetzt stark haselnussgross, darüber ist die Schleimhaut der Zunge rissig. Die Geschwulst machte am meisten

Eindruck eines Syphiloms. Der zweiwöchentliche Gebrauch von Jodum in mässigen Dosen hatte absolut gar keinen Einfluss auf die Geschwulst. Ich hielt dieselbe demnach für ein Carcinom und entfernte sie am 19. April mittelst keilförmiger Excision bei sehr geringem Blutverlust. Die Heilung der Wunde ging rasch vor sich, doch starb Pat. an Lungen-Darmtuberculose schon am 7. Mai 1869.

Der Grund des Zungengeschwürs bestand aus einem speckigen (einzelligen) Infiltrat zwischen die Muskelfasern, um welches ein Kranz von Miliartuberkel im Stadium des Zerfall gelagert war.

Peter Albert, Maschinenführer, 38 Jahr, aufgenommen 7. Nov. 1869, ein kräftig gebauter starker Mann, giebt an, vor 2 Jahren mehre Anfälle von Hämoptoe gehabt zu haben, mit folgendem heftigem Bronchialcatarrh, der fast  $\frac{1}{2}$  Jahr dauerte, und erst nach längerer Molkenkur beseitigt wurde. Das Aussehen, der Thoraxbau, der Ernährungszustand des Mannes sind von der Art, dass diese Angaben kaum glaublich erscheinen; es ist durch sorgfältige Percussion und Auscultation des Thorax nichts Abnormes nachzuweisen. Im Mai 1869 bemerkte er zuerst an der Zungenoberfläche vorn einen kleinen Einriss, derselbe wurde nach und nach grösser und ist jetzt ein dreiviertel Zoll lang und etwa  $1\frac{1}{2}$  Linien tief; Pat. will nie syphilitisch gewesen sein. Durch energische wiederholte Cauterisationen mit Nitricum gelang es, dass fissurartige Ulcus fast zur Heilung zu kommen; Pat. verlies am 22. Dec. 1869 wegen Privatverhältnissen die Klinik. In der Folge schloss sich das kleine Geschwür bis auf eine kleine Spurenbis vollständig, und blieb dann stabil, bis es im Juni 1870 wieder grösser wurde; es verbreiterte sich, wurde mehr rund, breitete sich nach allen Richtungen hin aus; bei der zweiten Aufnahme des Patienten in die Klinik am



14. October 1870 findet sich die vordere rechte Zungenhälfte von einem Geschwür mit buchtigen Rändern und kleinhökrigem Grunde bedeckt, dasselbe setzt sich nach hinten als Fissur fort; die Ränder des Geschwürs sind hart. — Die jetzige Beschaffenheit des Geschwürs liess doch mit grösster Wahrscheinlichkeit Syphilis vermuthen, und es wurde daher Jodkalium gegeben; dasselbe hatte nach zweiwöchentlichem Gebrauch gar keinen Einfluss auf das Geschwür ausgeübt. Durch Incision eines Stückchens aus dem Rande und mikroskopische Untersuchung desselben wurde Carcinom auch mit Sicherheit ausgeschlossen. — Zwei energische Cauterisationen mit Kali causticum hatten ein besseres Aussehen und partielle Heilung zur Folge, doch bald nahm das Geschwür wieder sein voriges Ansehn an. Abends Fieber. Bronchialcatarrh. Am 14. Nov. 1870 verliess Pat. die Klinik ungeheilt und ist am 3. Januar 1871 in seiner Heimath an Lungentuberculose gestorben, nachdem er furchtbar abgemagert war.

#### Acute und chronische Entzündungen des Periostes und der Knochen.

8 Fälle von abscedirender Periostitis alveolaris der Kiefer und zwar 6 am Unterkiefer (M.) und 2 am Oberkiefer (1 M. 1 W.) Heilung.

4 Fälle von Caries necrotica der Kiefer, zumal der proc. alveolares (2 M. 2 W.) alle nach Extraction kleinerer oder grösserer Sequester geheilt.

1 Fall (M.) von abscedirender Periostitis des linken proc. nasalis des Oberkiefers; mit noch gering secernirender Fistel entlassen.

1 gleicher Fall (M.) am linken arcus zygomaticus; Entlassung mit kleinerer Fistel.

1 Fistel am Kinn von Caries der Wurzel eines unteren Schneidezahns ausgegangen (M.). Heilung nach Extraction des Zahns.

#### Phosphornekrose.

5 Fälle (3 M., 2 W.)

Mathias Fridok, 18 Jahr, bekam nach 5jähriger Arbeit in einer Zündhölzchenfabrik vor jetzt (Aufnahme am 12. April 1869) 15 Wochen Schmerzen in den Backzähnen der rechten Unterkieferhälfte; er liess sich den ersten Backzahn ausziehen, wonach eine Geschwulst entstand, welche nach und nach zunahm und vor 7 Wochen sowohl nach innen als nach aussen aufbrach. Am 23. April gewaltsame Extraction der nekrotischen rechten Unterkieferhälfte vom Munde aus ohne Hautschnitt nach vorheriger Durchsäugung des Kiefers in der Mitte. Nach und nach schritt die Nekrose auch auf die linke Seite. Die linke Hälfte des Unterkiefers wurde am 29. November ohne Hautschnitt extrahirt.



jedoch am angulus ab. Alle Fisteln schlossen sich bald, ganz geringe Ausbuchtung im Munde von dem restirenden Gelenktheil des Kiefers. Sehr bedeutende neugebildete Kieferleiste. Allgemeinbefinden sehr gut. Entlassung am 2. Januar 1870. Am 11. Mai 1870 liess sich Pat. wieder aufnehmen, weil es im Munde immer noch eiterte; am 4. Juni wurde der bei der letzten Operation zurückgebliebene Rest des linken Unterkiefertheils in Stücken entfernt. Heilung.

Josefa Ecker, 29 Jahr, aufg. 5. Jan. 1869, arbeitete seit mehreren Jahren in einer Zündhölzchenfabrik, erkrankte im December 1868 mit Schmerzen in den Unterkieferzähnen linkerseits. Geschwulst, Abscedirungen aussen und innen; der ganze Process von intensiven Schmerzen begleitet und von rasch zunehmender Abmagerung und Verlust der Kräfte. Am 23. April 1869 gewaltsame Extraction der linken nekrotischen Unterkieferhälfte vom Munde aus nach vorhergegangener Durchsägung des Mittelstücks; der Process war inzwischen schon auf die rechte Seite übergegangen; am 26. October wurde auch die rechte Unterkieferhälfte entfernt. Die Heilung ging rasch von Statten. Da die Eiterung in diesem Fall sehr profus, der Allgemeinzustand früh angefangen damit zu leiden und der Verlauf mit sehr heftigen Schmerzen verbunden war, so musste die Extraction des Knochens früher vorgenommen werden, als es unter den günstigeren Umständen des vorigen Falles nöthig war; daher dessen war die neugebildete Knochenleiste nicht so breit und stark, als im vorigen Fall, und hörte bereits am angulus auf beiden Seiten auf; genügte diese Knochenleiste zum Kauen von Brod und weichem Fleisch. Allgemeinbefinden war einige Monate nach der zweiten Operation vorzüglich.

Anton Havlicek, 23 Jahr, aufgenommen am 1. Mai 1870, arbeitete über 10 Jahre in einer Zündholzfabrik, und verliess dieselbe vor einem Jahre (Mai 1869), als er bemerkte, dass ein Backzahn links unten schmerzhaft wurde, worauf sich eine Entzündung um denselben entwickelte. Jetzt erweist sich der Backzahn des Unterkiefer als nekrotisch. Am 27. Mai wurde die gewaltsame Extraction des ganzen Kiefers mit Zurücklassung von Periost und Osteoperiost vom Mund aus gemacht nach Durchsägung des herausgehobelten vorderen Theils des Kiefers. — Die Reaction war im Verhältniss zu der eingetragenen Operation äusserst gering. Pat. wurde auf seinen Wunsch am 9. Juni entlassen. Eine sehr vollständige Kieferlade war gebildet und vollkommen funktionirte.

Anton Dolecalek, 40 Jahr, aufgenommen am 12. September 1870, arbeitete 14 Jahren in einer Zündhölzchenfabrik, und hatte nach seiner Angabe sehr gute Zähne; vor einem Jahre wurde ein Backzahn links oben (No. 1) entzündet und bald schwoll das Zahnfleisch herum an; der Zahn wurde so



locker, dass Pat. ihn mit den Fingern herausnahm; in der Folge entwickelte sich dann Schwellung beider Wangen mit grosser Schmerzhaftigkeit, die Zähne wurden locker. Als Pat. in die Klinik kam, die damals in meiner Abwesenheit von Herrn Dr. Czerny geleitet wurde, constatirte dieser totale Nekrose beider Oberkiefer und machte vom Munde aus die subperiosteale Extraction derselben in zwei Sitzungen am 15. und 22. September wobei am Arc. zygomaticus die Trennung mit dem Meissel vorgenommen werden musste. Der Erfolg der Operation war ein äusserst günstiger, eben so günstig wie bei dem von mir in Zürich operirten Jacob Hagedorn (Stereoskopische Photographien im Verlag von F. Enke) und als ich nach meiner Rückkehr den Patienten sah, glaubte ich, es müsse viel Knochen regenerirt sein. Der Kranke wurde am 22. Oktober auf seinen Wunsch entlassen, obgleich es im Munde noch eiterte. — Durch Zufall erfuhren wir, dass dieser Mann wenige Wochen später rasch an Meningitis im Rudolfsplatz gestorben sei. Ich vermuthete, es sei die Ostitis aufs Keilbein übergegangen und von hier aus die Meningitis angeregt. Dies soll jedoch nicht nachweisbar gewesen sein; es fand sich Thrombose des Sinus transversus vor, welche doch wohl von der Knocheneiterung ausgegangen war. Der Schädel war macerirt; wir waren sehr erstaunt, zu finden, dass gar keine Knochenregeneration stattgefunden hatte; was wir dafür gehalten hatten, war nur verdicktes callöses Periost gewesen.

Marie Hanousek, 21 Jahr, aufgenommen am 19. December 1870, war im Ganzen 7 Jahre lang in einer Zündholzfabrik beschäftigt; vor 6 Monaten bekam sie in der Fabrik Schmerzen in einem linken oberen Backzahn, die sie extrahiren liess, erst 3 Monate später verliess sie die Fabrik, nach welcher inzwischen das Zahnfleisch beider Oberkiefer geschwollen und schmerzhaft, und sämmtliche Zähne des Oberkiefers locker geworden waren; es trat dann auch Eiterung in Mund und Nase mit üblem Geruch ein. Nach der Aufnahme der Pat. wurden zunächst alle noch vorhandenen lockeren oberen Zähne entfernt, um dem Eiterausfluss aus den Alveolen und unter dem Zahnfleisch frei zu machen; erst mehre Wochen später liess sich die Ausdehnung der Nekrose übersehen. Am 1. März extrahirte ich den ganzen Processus alveolaris und nasalis, nachdem ich zuvor mit Meisseln das Antrum auf beiden Seiten durchtrennt hatte, vom Munde aus. Schmerz und Schwellen liessen ganz nach, und die sehr heruntergekommene Patientin erholte sich schnell; doch finden sich auf beiden Seiten noch nekrotische Theile des Oberkiefers, weshalb Patientin noch im Juni 1871 in Behandlung ist. G.



## C. Geschwülste.

11 (74 M., davon 11 gestorben; 37 W., davon 4 gestorben).

11 halbseitige angeborene Hypertrophie der rechten Wangenschleimhaut (mit cavernöser Lymphectasie) und der Zungenoberfläche.

Benjamin Heumann, 10 Jahr, kam mit folgender Difformität zur Welt, die sich im Wesentlichen seit der Geburt nicht verändert hat. Die rechte Wange ist nicht unbedeutend dicker als die linke; die Verdickung beschränkt sich zumal auf die Schleimhaut und das submucöse Gewebe. Die rechte Zungenhälfte ist mit 1—2 Linien hohen, in Gruppen zusammenhängenden von dicken Epidermismassen bedeckten Papillen besetzt. Alle diese Theile sind im Verhältniss mit dem Wachsthum des ganzen Körpers gewachsen, ohne jedoch ein Wachsthum für sich zu haben. — Von Zeit zu Zeit schwillt die Wange und Zunge an, dabei fiebert Patient, kann nicht schlucken; dies dauert zwei bis drei Tage, verliert sich dann allmählich. Der letzte Anfall der Art war so heftig, auch so mit Athembeschwerden verbunden gewesen, dass die Eltern deshalb Abhülfe des Zustandes suchten, welche übrigens wenig auffallend war. — Ich stellte die Diagnose auf Zellgewebshypertrophie, verbunden mit cavernöser Lymphectasie; letzteres bestätigte ich nach meinen Erfahrungen über diese Art von angeborenen Geschwülsten aus den periodischen Anschwellungen entnehmen zu sollen; zur Abhülfe einer cavernösen Blutgeschwulst fehlten alle wesentlichen Symptome. Ich empfahl punktförmige Cauterisation mit dem Galvanocauter vom Pol aus, bei welcher Gelegenheit auch die papillären Bildungen auf der Zunge zu zerstören wären. — Es wurden in Abständen von 2—3 Wochen solche Cauterisationen ausgeführt, und ist dadurch im Ganzen die Geschwulst der Wange verkleinert, die Wucherungen auf der Zunge beseitigt. Die Reaction nach den ersten Cauterisationen war gering; nach der dritten Operation, welche etwas energischer ausgeführt wurde, trat enorme Schwellung der Wange und zumal der Parotis auf. Die Parotitis wurde sehr bedeutend, dauerte fast 3 Wochen und ging endlich langsam unter Behandlung in Zertheilung aus, während sich die Wangengeschwulst etwas verkleinert hatte. — Nach Berichten vom 20. Juli 1870 hat sich der Zustand seit der Entlassung nicht verändert; die früher aufgetretenen heftigen Anschwellungen sind nicht wieder gekommen.

11 Fall von Makroglossie (rein hypertrophische Form).

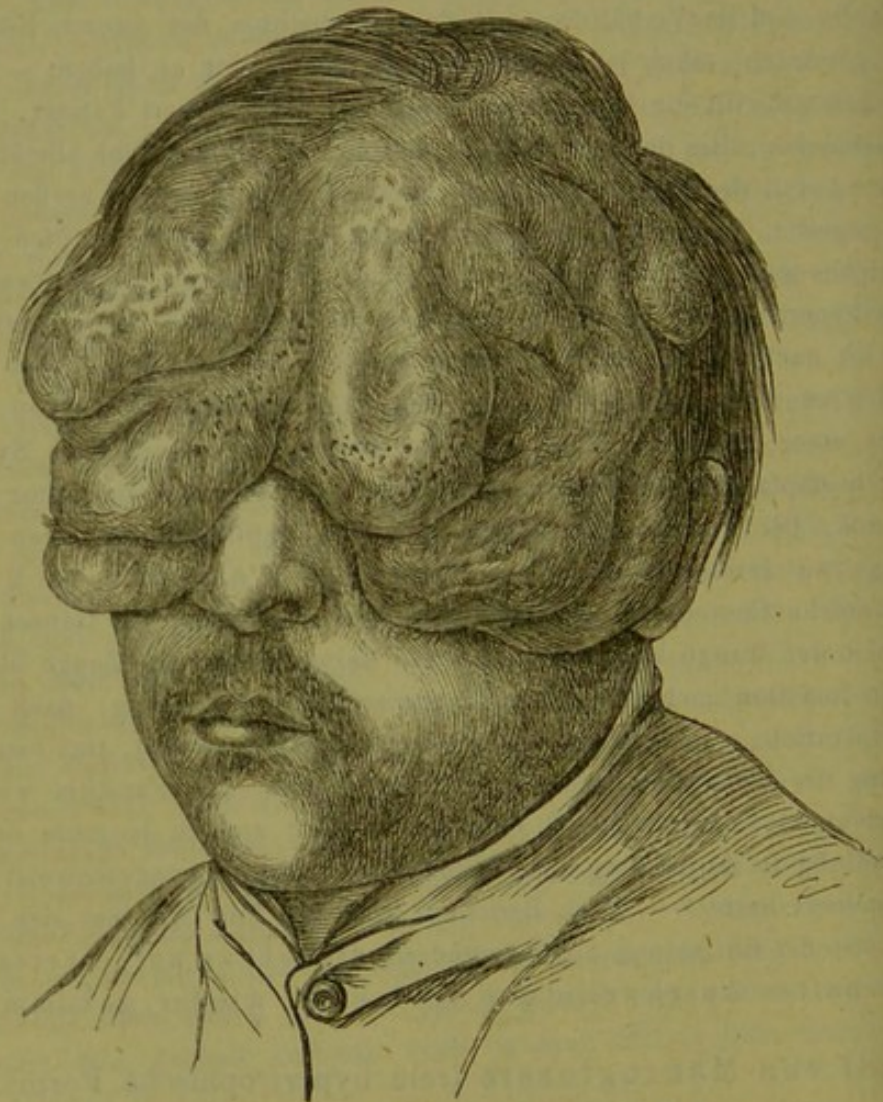
Martha Horwath, 9 Monate, aufg. 11. Mai 1870; die Mutter will erst vor 3 Monaten das Grösserwerden der Zunge bemerkt haben; das Kind ist gut



entwickelt, mässig kräftig; meist liegt die vorn sehr breite und dicke Zunge vor, sie ist um etwa 2 Centimeter zu lang; Abtragung derselben mit galvanocaustischer Schlinge ohne Blutung am 12. Mai 1870. Am 16. Mai wurde das Kind mit heilender Wunde entlassen. Auf Anfrage über den ferneren Verlauf erfuhren wir, dass das Kind nach und nach immer schwächer geworden und ohne neu hinzugetretene Krankheit 2 Monate nach der Operation gestorben sei.

1 Fall von multiplen lipomatösen weichen Fibromen  
(Leontiasis, Molluscum lipomatosum, Elephantiasis Arabum).

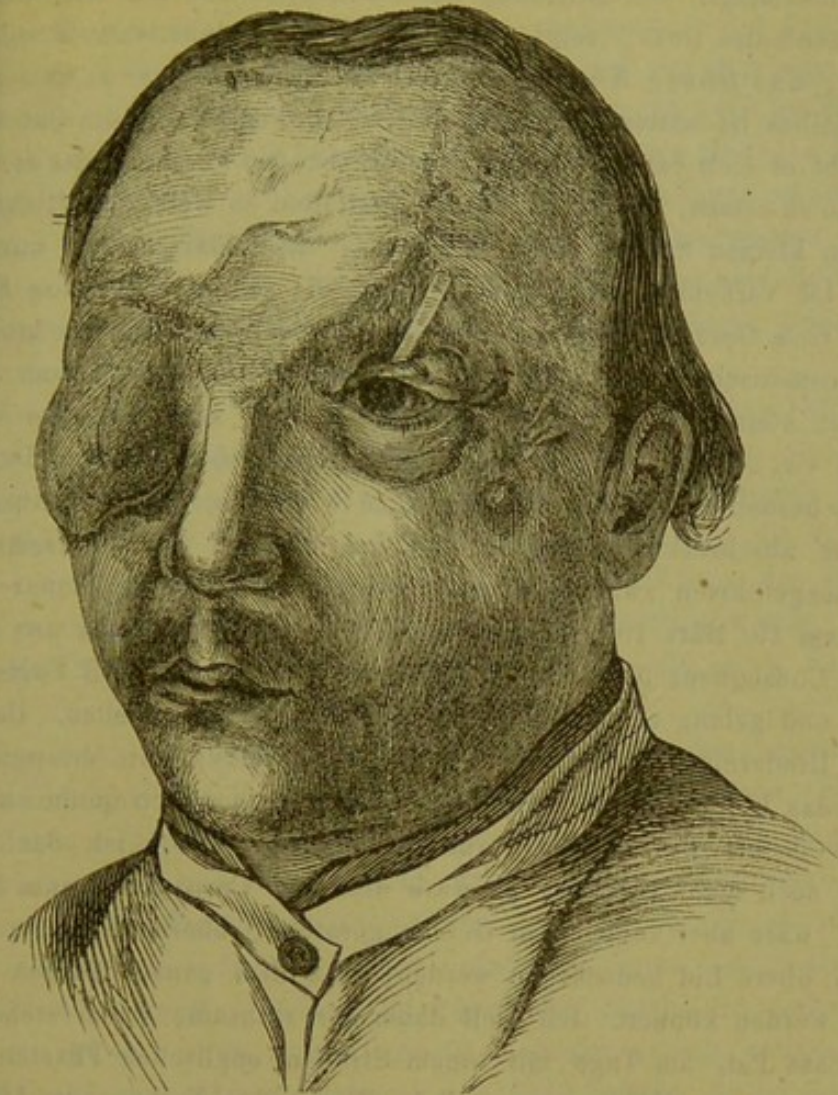
Figur 1



Vor den Operationen.



Figur 2.



Nach zwanzig Operationen.

Leopold Hackel, 33 Jahr, Häusler aus Niederösterreich, leidet seit seinem Lebensjahre (also seit 31 Jahren) an seinem jetzigen Uebel, war sonst stets gesund. Zuerst entstand in der Gegend des linken Augenbrauenbogens eine weiche schmerzlose Geschwulst, dann ebenso rechts, dann kamen die Geschwülste an der Stirn und an den Auglidern. Erysipel hat Pat. bis zur Aufnahme auf die Klinik nie gehabt. Ueber den Verlust des rechten Auges (Atrophia bulbi) weiss Pat. nichts anzugeben, er hat nie rechts gesehen; (dem Augenstumpf nach zu urtheilen ist der Bulbus durch Pseudophthalmie, vielleicht in Folge von Blenorrhoe zu Grunde gegangen). Die Zeichnung illustriert den Fall genauer, als es durch Beschreibung möglich ist. Einige ähnliche erbsen- bis bohnen-grosse Geschwülste finden sich an der Brust und am Rücken. Hob man die Falten rechts auf, so fand



man in einem enorm vergrösserten Conjunctivalsack einen kleinen beweglichen Bulbusstumpf. Bei Erhebung der Hautlappen und des vergrösserten oberen Augenlides links, zeigt sich auch dieser Conjunctivalsack colossal vergrössert, das obere Augenlid kann nicht activ erhoben werden; der Bulbus ist normal sehkräftig und frei beweglich. Wenn Pat. sehen will, so hebt er sich entweder das Augenlid mit den Fingern, oder er weiss die Mütze so zu setzen, dass er damit die Hautfalten so weit hinaufzieht, um durch einen kleinen Schlitz sehen zu können, doch führt er sich nur sehr unsicher. Ich verhehlte dem Pat. nicht, dass die grosse Anzahl von Falten nur durch viele Operationen nach einander fortgenommen werden könnten, dass der cosmetische Effect mässig ausfallen würde, und dass man nicht dafür stehen könne, ob er später das obere Auglid, auch wenn es durch Excisionen viel leichter gemacht wäre, würde activ heben können. Der Pat. hatte ganz besondere persönliche Gründe, zu wünschen, dass sein Aussehen ein weniger abschreckendes würde und hat die von meinen Assistenten und mir ausgeführten zwanzig Operationen (die erste am 26. Januar 1870, die letzte am 15. März 1871) mit wahren Heldenmuth und einer uns unbegreiflichen Consequenz überstanden. Es wurden jedesmal 2—3 Excisionen gemacht, und gelang es so, ein leidliches Aussehen herzustellen. Unüberwindliche Hindernisse bot das obere Augenlid links; Pat. erlangte die Fähigkeit, das Lid zu heben, nicht; es war ein kleines Ectropium entstanden, doch deckte das Lid die Cornea vollständig. Hätte ich das obere Lid immer noch mehr verkürzt, so wäre wohl die Cornea frei zum Sehen geworden, wäre aber zugleich in Gefahr gerathen, überhaupt nicht mehr durch das obere Lid bedeckt zu werden, was dem ganzen Bulbus hätte gefährlich werden können. Ich hielt daher für rathsam, dabei stehen zu bleiben, dass Pat. am Tage mit einem Streifen englischen Pflasters das obere Auglid in die Höhe zog, und bei Nacht den Bulbus vom Lid bedeckt liess. — Anfangs eiterten die Wunden oft lange, in der Folge heilten alle Wunden per primam. Pat. hatte einmal ein Erysipel von kurzer Dauer.

### Fibromatöse Nasen- Rachenpolypen. 3 Fälle. Operation. Heilung.

Johann Dirl, 27 Jahr, Maler, aufg. 25. Juni 1869, war stets gesund und kräftig. Im Jahre 1866 stürzte er bei Königgrätz mit einem Pferde, blutete aus Nase und Mund; gegen Ende des Jahres bemerkte er etwas Hinderniss beim Schnauben und seine Cameraden machten ihn auf sein fürchterliches Schnarchen bei der Nacht aufmerksam. Nach und nach wurden die Beschwerden ärger, es traten zuweilen heftige Blutungen ein; schon oft war ihm zur Operation gerathen, doch konnte er sich nicht entschliessen. Jetzt werden aber die Athembeschwerden so arg, dass er nur sitzend schla-



an kann, auch ist er durch die Blutungen entkräftet. — Der Polyp sitzt mit ziemlich breiter Basis nach oben und rechts in der Pharynxhöhle auf,ragt in dieselbe hinab und füllt sie aus, so dass er unter dem Velumrand sichtbar ist. Da die Nasenhöhle zu eng ist, um von dort aus mit Sicherheit eine Schlinge oder den Ecraseur an zu legen, so wird am 28. Juni 1869 eine osteoplastische Resection des processus nasalis des Oberkiefers gemacht, von hier aus die Platindrahtschlinge um den Polypen gelegt, und die Basis desselben von ihrem Anheftungspunkt abgebrannt. Heilung. — Pat. stellte sich am 31. Juli 1870 vor; kein Recidiv; beide Nasenhöhlen frei durchgängig, keine Entstellung, Narbe kaum sichtbar. Nur etwas Thränenträufeln am rechten Auge.

Friedrich Moser, 45 Jahr, Kaufmann, aufg. 10. Februar 1870, verspürte zuerst im Januar 1869 Verstopfung des linken Nasenloches und Schmerzen in der Stirn; bis Juli 1869 war die Verstopfung in der linken Nasenhälfte vollständig; es wurde damals vom untersuchenden Arzt die Diagnose auf Polyp gemacht, und Pat. ging nach Wien in die Klinik des Hofrath von Baumreicher, wo der Polyp mit einer Zange extrahirt wurde; Pat. konnte nach drei Tagen als geheilt entlassen werden. Bald nach der Operation stellte sich aber wieder Verstopfung der Nase ein, die sich dann auch auf das rechte Nasenloch erstreckte. Bei Aufnahme des Patienten lag hinter dem Velum eine Geschwulst vom Umfang eines kleinen Apfels, deren Oberfläche gangränös war. Dieselbe hatte ihren Ansatz nach rechts oben im Pharynxgewölbe, und wurde am 11. Februar durch das rechte Nasenloch mittelst Ecrasement entfernt; bei erneuerter Untersuchung gleich nach der Operation fand sich auch links eine kleine Geschwulst mit entsprechendem Ansatz, die auf gleiche Weise durch das linke Nasenloch entfernt wurde. Pat. wurde am 23. Februar geheilt entlassen. — Am 55. Mai 1871 berichtet er, dass er sich wohl befinde, keine Recidive mehr beobachtet habe, und durch beide Nasenlöcher sehr gute Luft habe.

Franz Hammer, 19 Jahr, Tagelöhner, aufg. 31. Juli 1870, leidet seit etwa drei Jahren an Luftmangel durch die Nase; dann schwoll die rechte Gesichtshälfte an, und es traten häufig profuse Blutungen aus beiden Nasenlöchern auf; in den letzten Wochen war auch das Schlingen behindert. — Bei der Aufnahme ist die ganze rechte Oberkiefergegend prominirend, die vordere Wand des Antrum bis auf eine dünne Lamelle geschwunden, der rechte Bulbus ist vorgetrieben, und steht höher als der linke. Der harte Gaumen rechts verdünnt, eindrückbar, das Velum bis zur Mitte der Zunge vorgedrängt; die rechte Nasenhöhle, so wie die ganze Pharynxhöhle ist von einer Geschwulst erfüllt. Sehvermögen rechts bis auf Fingerzählen herabgesetzt. — Herr Dr. Menzel unternahm die Exstirpation mit glücklichstem Erfolge. Spaltung der Nase und der Oberlippe; nach Entfernung



der Reste des rechten Oberkiefers liegt die faustgrosse Geschwulst zu Tage; dieselbe sitzt ziemlich breit an der unteren Fläche des Keilbeinkörpers an, von welchem ein Theil bei der Abtragung der Geschwulst mitgeht; doch wurde die Schädelhöhle nicht eröffnet. Bulbus konnte erhalten werden, und blieb erhalten; ob sich die Sehfähigkeit wieder gebessert hat, ist in den späteren Berichten nicht erwähnt. Die Operation fand am 3. August 1870 Statt; Pat. wurde mit geheilter Wunde am 1. October entlassen. — Nach Bericht vom 24. Mai 1871 ist der Mann gesund und ohne Recidiv.

### 1 Fibrom der Parotis.

Theresia Schmied, 4 Jahr, aufgenommen am 4. August 1870. Die Geschwulst ist, seit einem Jahr bemerkt, jetzt von der Grösse einer Apfelsine, wurde von Herrn Dr. Menzel glücklich extirpirt. Heilung.

Der Fall ist durch die Jugend des Individuums und die Schnelligkeit des Geschwulstwachsthums selten. Der Tumor verhielt sich als derbes reines Fibrom.

### 2 pigmentirte, fibromatöse Muttermaler. — Excision. — Oberflächliche Abtragung.

1870.

Johann Gruber, 11. Jahr, aufgenommen am 10. Juli 1870, hat von Geburt an ein weichwarziges behaartes schwarzes Mal, welches den ganzen linken Nasenflügel bedeckt. Abtragung mit Erhaltung des Knorpels am 11. Juli; mit heilender Wunde entlassen am 17. Juli.

Anna Jamrich, 5 Jahr, aufgenommen am 9. November 1870, wurde mit einem weichwarzig behaarten, dunkelbraunen Mal auf der rechten Wange geboren, welche jetzt über thalergross ist, und sehr entstehend wirkt. Am 11. Novbr. wurden zwei ovale Excisionen gemacht, und die Wunden mit Naht vereinigt. Heilung per primam. Die mikroskopische Untersuchung der excidirten Stücke ergab, dass das Pigment sehr oberflächlich liegt. Am 25. November machte ich die oberflächliche Abtragung der Naevusrestes, worauf das Kind am 3. December mit heilender Wunde entlassen wurde; ich konnte keine pigmentirte Stellen mehr erkennen. Da das Kind weit von Wien, in Ungarn, wohnt, so habe ich es später nicht wiedersehen können, und kann daher leider über den schliesslichen cosmetischen Effect nach diesem Verfahren nichts aussagen.



## L i p o m e.

## 2 Fälle: Exstirpation. Heilung.

Das eine von der Grösse eines mittleren Apfels in der linken Parotisgegend vom Unterhautzellgewebe ausgegangen, in 18 Jahren entstanden, bei einem Manne von 51 Jahren, am 3. Juni 1869 exstirpirt. — Das andere sass auf der Stirn, war weich und flach, von Thalergrösse, in 8 Jahren entstanden bei einem Manne von 34 Jahren. Excision am 23. Juni 1870.

## 2 Chondro - Sarkome der Gl. Parotis.

Martin Luczek, 30 Jahr, aufgenommen am 9. Februar 1869, bemerkt seit 8 Jahren einen langsam wachsenden Knoten dicht unter dem Unterkieferwinkel links, welcher jetzt die Grösse eines Gänseeies erreicht hat. Exstirpation am 16. Februar. Heilung.

Victoria Breicha, 34 Jahr, aufgenommen am 6. April 1869, hat seit 3 Jahren einen langsam wachsenden Knoten unter dem linken Ohr, der jetzt wallnussgross ist. Exstirpation am 9. April. Heilung.

## 1 Osteo - Chondro - Fibrom des Unterkiefers.

Figur 3 s. folgende Seite.

von collossaler Grösse, seit 25 Jahren entstanden; Frau von 35 Jahren, aufgenommen am 9. September; operirt von Dr. Menzel, am 22. September; an Erysipel gestorben. Der Fall ist genauer im 1. Heft des 13. Bandes des Archivs für klinische Chirurgie von Herrn Dr. Menzel beschrieben.

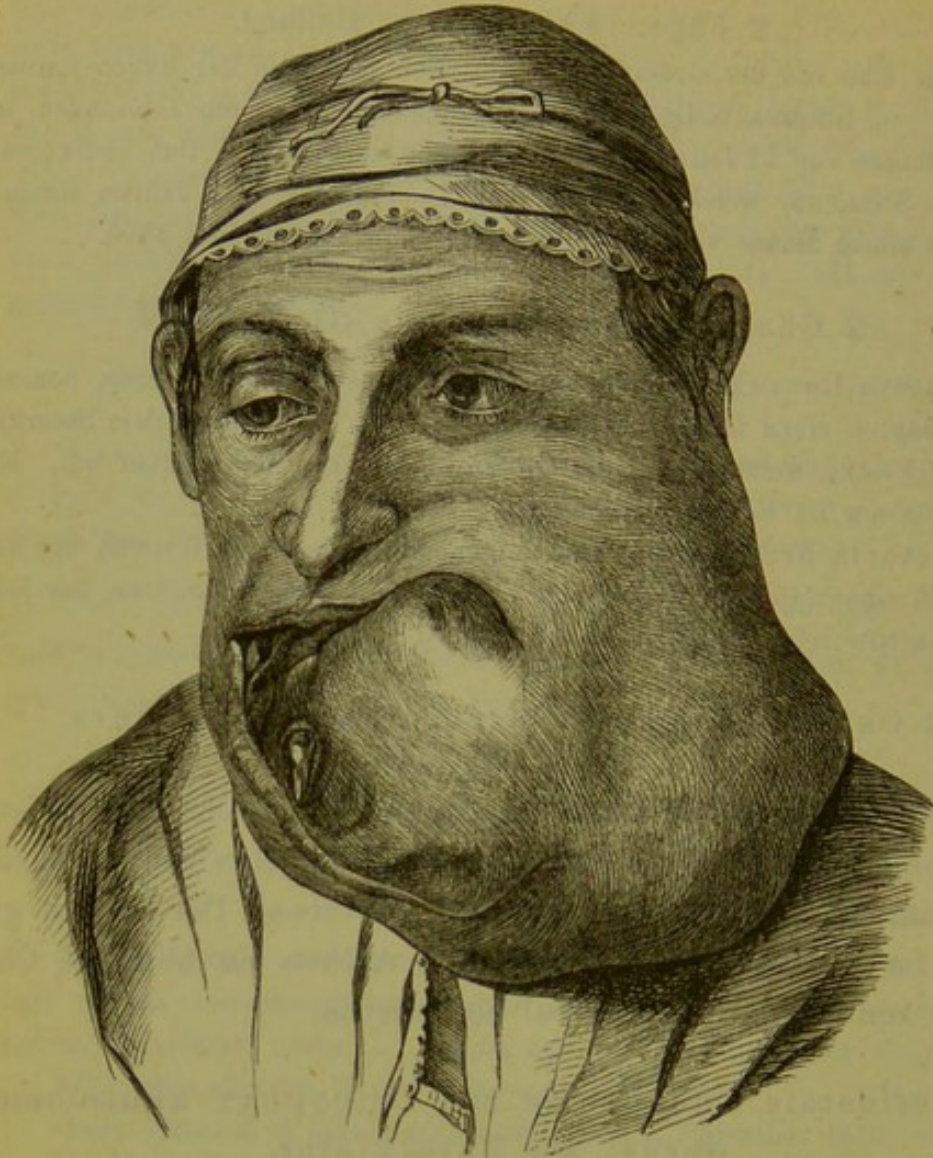
## 2 periostale Chondrome mit Osteophyt-ähnlichem Gerüst am Unterkiefer.

Hanna Stieglitz, 33 Jahr, aufgenommen am 14. Juli, litt seit Kindheit an schlechten Zähnen, diese wurden theils wegen Schmerzen extrahirt, theils fielen sie von selbst aus. Vor 6 Monaten bemerkte Pat. eine Schwellung der linken Unterkieferhälfte mit heftigen Schmerzen. Jetzt ist dieser Knochentheil etwa  $2\frac{1}{2}$ —3 Zoll dick, sehr hart. — Exarticulation der linken Unterkieferhälfte, Durchsägung entsprechend dem rechten Hundszahn, am 16. Juli; Pyohämie, Tod am 29. Juli.

Weiss Andreas, 50 Jahr, aufgenommen am 3. November, überstand Typhus, wonach bedeutende Schwerhörigkeit zurückblieb, war wiederholt syphilitisch; seit Mitte Mai d. J. spürte Pat. Knacken im rechten Kiefergelenk und Behinderung der Bewegung durch eine dort sich entwickelnde feste Anschwellung; diese nahm immer mehr zu und schmerzte in der letz-



Fig. 3.



Osteo-Chondro-Fibrom des Unterkiefers.

ten Zeit sehr lebhaft, so dass Pat. Nachts keinen Schlaf hatte und sehr von Kräften kam. Eine Woche lang fortgesetzte Behandlung mit Jod war ganz erfolglos. Am 5. November Exarticulation und Resection der hinteren Hälfte der rechten Unterkieferseite. Die Geschwulst sass aussen und innen auf dem Knochen auf, jeder Theil hatte die Grösse eines halbirten mässigen Apfels. Die Operationswunde war kaum verheilt, als Pat. Geschäfte halber in seine Heimath zurückkehrte. Aus einem brieflichen Bericht vom 26. Januar 1870 geht hervor, dass an der Operationsstelle wieder eine Anschwellung (Recidiv?) besteht, und eine Fistel: der Rest der Operationswunde; das Allgemeinbefinden war sehr schwach. Nach einer späteren Nachricht ist Pat. im Februar 1870 gestorben. Gesamtdauer des Leidens 10 Monate.



## 6 plexiforme Angiome.

Von diesen sind 2 durch Excision geheilt, nämlich: 1 von geringem Umfange, angeboren auf der Nasenspitze bei einem m. Kind von 1 Jahr und

1 am rechten unteren Auglied bei einem w. Kind von 7 Monaten.

4 Fälle sind theils durch wiederholte Punctionen mit dem Galvanocauter, theils durch Setaceum candens behandelt:

Leopold Heinz, 6 Monate alt, aufgenommen am 18. Mai 1870. Grösster Theil der rechten Wange.

Marie Gegenbauer, 8 Monate, aufgenommen am 28. April 1870; ein Theil des linken oberen Auglides.

Martha Jeschek, 14 Monate, aufgenommen am 25. September 1870; linke Wange, Nasenhälfte, Oberlippenhälfte, unteres Auglied. 5 Operationen, am 19. März 1871 geheilt entlassen.

Josefa Oppecker, 3 Jahr, aufgenommen am 27. Juni 1870. Das Angiom von nahezu gleicher Ausdehnung wie im vorigen Fall; zur ersten Operation wurde das Kind aufgenommen, später ambulatorisch wiederholt operirt und geheilt.

In allen diesen Fällen war die Geschwulst angeboren, und bald nach der Geburt mehr oder weniger rasch, in den beiden letzten Fällen zu einem Umfang herangewachsen, dass man mit den früheren Behandlungsweisen nichts hätte ausrichten können. Die Behandlung mit dem Galvanocauter und dem Setaceum candens hat meine kühnsten Erwartungen übertroffen. Ich versprach mir a priori nicht viel davon, weil ich meinte, dass doch die ganze Gefässneubildung zerstört werden müsse, um Heilung zu erzielen, und daher Narbe und Wirkung der Narbenzusammenziehung nicht anders sein dürfte, als nach der Exstirpation. Meine Erfahrungen mit den Injectionen von Liq. Ferri hatten mich nicht für diese Methode der Behandlung plexiformer Angiome eingenommen, und ich war daher wieder ganz auf Aetzungen mit rauchender Salpetersäure bei den flachen Angiomen und Exstirpationen mit dem Messer bei den massigeren Geschwülsten der Art zurückgekommen. Die weitaus meisten Fälle der Art sind in der Poliklinik behandelt und desshalb nicht speciell hier aufgeführt. — Bei den letzterwähnten Fällen wäre aber wohl jeder Chirurg vor der Exstirpation zurückgeschreckt;



die Haut der halben Nase, der Glabella, das ganze untere Auglid, die ganze Wange und halbe Oberlippe bei einem Kinde wegzuschneiden, ist doch ein zu schrecklicher Gedanke; käme man auch durch partielle wiederholte Excisionen dazu, der Blutung Herr zu werden, die Entstellung müsste eine fürchterliche sein. — Ich hatte in Zürich schon auf Nussbaum's Rath die Punktion dieser Angiome mit Bündeln von glühenden Nadeln versucht, mit guter Wirkung; doch die Methode ist sehr langweilig, weil die Nadeln augenblicklich erkalten, dann wieder neu geglüht werden müssen, wieder gleich erkalten etc., so ist der Erfolg der einzelnen Operationen bei sehr grossen Angiomen immer nur unbedeutend, und die Eltern der kleinen Patientin verloren die Geduld. — Wenn man mit dem rothglühenden spitzen Galvanocauter (man mache ihn nicht weissglühend, weil sonst Blutungen auftreten) die Geschwulst durchpunktirt, doch immer kleine Inseln stehen lässt, so zerstört man nicht nur die Gefässe, welche man trifft, sondern nach Abstossung der Eschara obturiren auch die Gefässe der nächsten Umgebung; da überall zwischen den Punktionen Epidermisinseln übrig bleiben, so geht die Benarbung rasch vor sich, nachdem die Anschwellung vorübergegangen ist (8—10 Tage nach der Operation); die Eiterung ist manchmal recht stark, doch habe ich niemals Nachblutungen folgen sehen, was sehr wichtig ist; ich habe solche Kinder in neuester Zeit wiederholt in der Klinik cauterisirt, und sofort nach Hause entlassen, mit der Weisung, in den ersten Tagen kalte Ueberschläge zu machen, später ein Oelläppchen aufzulegen, und die Kinder erst wiederzubringen, wenn die Wunden geheilt sind.

Bei Behandlung grosser Teleangiectasieen im Gesicht pflege ich zuerst die ganze Peripherie zu punktiren, um dadurch vor Allem die peripherische Ausbreitung zu sistiren. Besondere Vorsicht erheischt die Anwendung des Galvanocauters in der Nähe der Augen; ich lasse das Auge schliessen und durch einen Assistenten mit einem nassen Schwamme so weit bedecken, als es das Operationsfeld zulässt, der Kopf des Kindes muss durch einen andern Assistenten absolut sicher fixirt werden; der Operateur



mus das etwas schwere und lange Instrument so sicher führen, dass der beabsichtigte Punkt durch eine schnelle Berührung so tief wie nöthig getroffen werde, und muss dann schnell mit dem Autor wieder in die Höhe fahren, damit die strahlende Wärme nicht aufs Auge wirkt. Ich suche mir für diesen schwierigen Akt der Instrumentenführung stets einen sicheren Punkt am Operationstisch, um Arm und Hand aufzulegen, und ermahne die Assistenten stets zur concentrirtesten Aufmerksamkeit; z. B. muss man den innern Augwinkel, wie oft nöthig, auf diese Weise cauterisiren, so kann ein Moment des Ungeschicks zur Verbrennung des Bulbus führen, und das Auge wäre wohl rettungslos verloren.

Bei grossen massigen Angiomen finde ich auch die Application des *Setaceum candens* sehr wirkungsvoll. Dies kann man auf verschiedener Weise zur Wirkung bringen: man lässt den Platindraht nadelspitz zu schärfen, und durchsticht mit ihm unmittelbar die Basis des Angioms; dies geht das erste Mal sehr gut, später aber wird der Draht vom Glühen weich, die Spitze stumpf, und wenn die Geschwulst hie und da resistent ist, so bringt man den Draht nicht durch. Sicherer ist es, den Draht in eine starke lange grade Nadel einzuführen, und mit dieser durch die Basis der Geschwulst durchzuziehen; dabei tritt freilich Blutung ein, und das am Nadelöhr zusammengezogene Drahtende geht schwer durch, doch steht die Blutung bald, wenn man den Draht glühend macht; darnach ziehe man den Draht nicht zurück, sondern ziehe ihn mit der Nadel vor, durch den cauterisirten Stichkanal ganz hindurch. Noch besser ist es, einen feinen Probetrocar durch die Basis der Geschwulst durchzuschieben, dann durch die Trocarcanüle, nachdem das Stilet ausgezogen ist, den Draht durchzuschieben, und nun die Trocarcanüle zurückzuziehen. — Ist der Platindraht auf die eine oder die andere Weise durch die Geschwulst durchgeführt, so macht man ihn dadurch glühend, dass man ihn dicht an den Aus- und Einstichspunkten mit je einer kleinen Zange fest anfässt, die mit den Polen der Batterie in Verbindung stehen. — Auch bei diesen Operationen gilt die Regel, den Draht nur rothglühend zu machen, nur dann steht die



Blutung; so wie der Draht weissglühend wird, schneidet er schnell ein, und es blutete stark. Freilich hat das schwächere Erhitzen des Drahtes bei der erwähnten Application desselben den un-leugbaren Nachtheil, dass er dabei fest mit dem Gewebe verklebt; um dies möglichst zu vermeiden, ziehe ich den Draht, während er glüht, fortwährend hin und her; etwas Blut fliesst wohl meist aus den Stichöffnungen dabei aus, doch steht es durch Druck mit einem Schwamm sehr bald.

Ich halte es für meine Pflicht, zu sagen, dass ich den Werth der Galvanocaustik für diese und manche andere Fälle früher wesentlich unterschätzt habe; doch habe ich erst Freude an dieser Methode, seitdem ich jeden Augenblick die fertige Batterie aus dem Atelier des Instrumentenmacher Herrn Leiter zur Disposition habe, und wie bei andern Operationen nur an die Operation und nicht an das Instrument zu denken brauche.

## 2 cavernöse Angiome.

### Extirpation. Heilung.

Barbara Schmidt, 22 Jahr, 1869; die frankengrosse Geschwulst an der Innenfläche der linken Wange, soll in 16 Jahren ohne bekannte Veranlassung entstanden sein.

Martin Böhm, 29 Jahr, aufgenommen am 4. Januar 1870. Erbsengrosse Geschwulst an der Unterlippe.

## 1 Aneurysma plexiforme.

### s. racemosum.

an der Stirn, durch Akupunktur geheilt. Frau Therese Ungerbeck, 40 Jahr alt. Der Fall ist von mir genau beschrieben in der „Wiener medicinischen Wochenschrift 1871 No. 42.“

## Fibrosarcoma - Epulis.

### 4 Fälle. Operation. Heilung.

Josef Müller, 8 Jahr, aufgenommen am 29. April 1869; vor 2 Monaten wurde der cariöse zweite untere Backzahn rechts extrahirt; aus der Alveole wuchs ein blaurother Tumor hervor, der jetzt die Grösse einer kleinen Kirsche



Excision mit der Knochenzange, so dass der Alveolus mit entfernt  
Heilung. — Patient ist im Juli 1870 nicht aufzufinden.

Katharina Wonaschek, 44 Jahr, aufgenommen am 10. Juni 1869, hat viel  
Zahnschmerzen gelitten, viel cariöse Zähne sind extrahirt. Seit 2 Jahren  
entwickelt sich aus der Lücke des oberen ersten Backzahns links eine Ge-  
schwulst, welche jetzt Haselnussgrösse hat. 11. Juni 1869 Abtragung mit  
Excisionsmesser, die Wundfläche wird mit Ferrum candens geätzt. Heilung.  
Im Juli 1870 kein Recidiv.

FP. Frau Marie M., Anfang April 1870 in Behandlung genommen, 26 Jahr  
bemerkte vor 1½ Jahren die Entwicklung einer kleinen Geschwulst an  
der Innenfläche des Processus alveolaris des Unterkiefers innen zwischen  
den beiden linken Schneidezähnen. Wiederholtes Abbinden der Geschwulst,  
Cauterisationen konnten das immerwährende Nachwachsen der Ge-  
schwulst nicht verhindern. Am 6. April Extraction zweier Zähne und Re-  
section der betreffenden Zahnhöhlen. Heilung.

Naphthale Weissler, 33 Jahr, aufgenommen am 18. Oktober 1870.  
Haselnussgrosse gestielte Geschwulst innen am Zahnfleisch des Oberkiefers  
rechts hinten aufsitzend; Abtragung mit Entfernung des Zahnfleisches und  
des Periostes an der Anheftungsstelle. Heilung. Pat. ist durch wiederholt  
abgeendete Briefe im Mai 1871 nicht mehr aufzufinden.

### 11 Centrales Osteofibrosarcom des Unterkiefers.

#### Operation. Tod.

Martin Stockinger, 57 Jahr, aufgenommen 11. Oktober, hat sich vor  
10 Jahren zwei cariöse Backzähne unten rechts ausziehen lassen; aus diesen  
Alveolen entwickelte sich langsam eine Geschwulst, welche in 2 Jahren fast  
die Grösse eines Hühnereies erreichte und damals in Linz mittelst Galvano-  
cauterie glücklich beseitigt wurde; die Geschwulst kehrte jedoch bald wie-  
der und wurde nach 2 Jahren wieder auf gleiche Weise extirpirt. Es folgte  
ein neues Recidiv, welches jedoch mehr im Kiefer sass, jetzt etwa Entenei-  
grösse ist, und bis zum Kieferwinkel nach hinten reicht; am 18. Oktober  
Articulation der rechten Unterkieferhälfte, Durchsägung in der Gegend  
des Hundszahns. Tod durch Pyohaemia multiplex am 3. November.

### 1 centrales Cystosarkom des Unterkiefers.

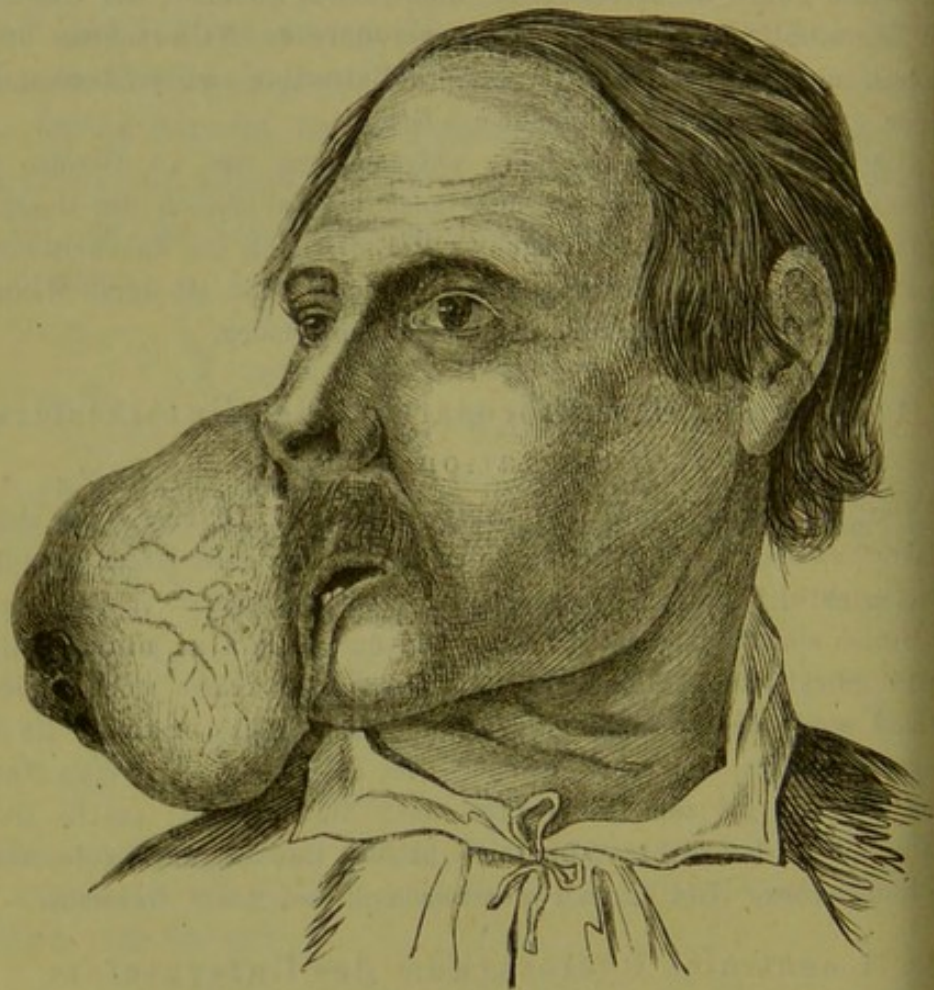
Mathäus Josefsvicz, 50 Jahr, aufg. 8. Juni 1870, merkte von 20 Jahren  
an in der Gegend des Unterkieferwinkels eine Geschwulst im Knochen.  
Langsames, schmerzloses Wachsthum bis jetzt. Fast Kindskopf-grosse Ge-  
schwulst in der linken Unterkieferhälfte, etwas nach rechts herüberreichend.  
Articulation und Resection vorn etwa zwei Drittheil des Unterkiefers am  
1. Juni. Heilung. — Pat. ist im Mai 1871 nicht mehr aufzufinden.



## 1 Myxosarcom der Wange.

Paul Miletics, 60 Jahr, aufg. 20. Mai 1869, bemerkte vor etwa 10 Jahren die Entstehung eines Knotens in der rechten Wange, der in 5 Jahren bis zu Wallnussgrösse heranwuchs und sich dann eröffnete; Ulceration und Geschwulst vergrösserten sich auch jetzt nur langsam; vor einigen Wochen stiess Pat. auf Rath eines Nachbarn 3 lange Dornen in die Geschwulst; es traten heftige Schmerzen ein und Schwellung, die dicht neben einander liegenden Einstichsstellen wurden zur eiternden Ulceration; jetzt hat die Geschwulst nahezu Faustgrösse.

Figur 4.



Exstirpation am 28. Mai. Heilung.



### 1 Myxosarcom der Parotis.

Anna Tomasi, 50 Jahr, aufg. 5. Januar 1870. Seit 6 Jahren entwickelt sich eine schmerzlose Geschwulst vor dem rechten Ohr, die jetzt vom Umfang einer grossen Kastanie ist. Exstirpation am 11. Januar, Heilung. — Pat. hat sich im Mai 1871 gesund und ohne Recidiv vorgestellt.

### Sarcome in der Orbita, zum Theil vom Bulbus ausgehend.

Ueber den Patienten Josef Figwer (ch. Kl. Wien 1868, pag. 35) habe ich die interessante Mittheilung zu machen, dass das schon im Mai 1869 angezeigte Recidiv sich nicht vergrössert hat, also wohl kein Recidiv, sondern vielleicht nur eine etwas hypertrophische Narbe gewesen ist. Pat. schreibt unter dem 18. Mai 1871 einen Brief voller Freude und Dankbarkeit; er ist ganz gesund und versieht seinen Dienst als Lehrer und Organist vollständig. Der Fall zeigt, dass auch unter den scheinbar ungünstigsten Umständen derartige Geschwülste, die ohne Operation zweifellos bald zum Tode führen, mit Erfolg extirpirt werden können; leider sind solche Erfolge nur allzu selten; die Operation ist jetzt nahezu drei Jahre her.

Bei einem Kind von 3½ Jahren füllt ein weiches Sarcom die ganze Orbita aus; Lymphdrüsen waren nicht geschwollen. Die Exstirpation schien umfangs-möglich; doch war das Kind kaum einige Tage auf der Klinik, als Erbrechen und Sopor eintrat; da dies auf Vordringen des Tumor in die Schädelhöhle hindeutete, so wurde von jeder Operation abgestanden; die Eltern nahmen das sterbende Kind wieder nach Hause. Da leider in der Krankengeschichte nicht angegeben ist, wann die ersten Zeichen der Entwicklung des Tumor aufgetreten sind, so kann über die Gesamtdauer des Verlaufs nichts ausgesagt werden.

### Psammom - Sarcom der Orbita. Operation. Tod.

Samuel Boldach, 16 Jahr alt, aufg. 27. Juni 1870; vor 8 Jahren soll Exophthalmus bereits begonnen haben und das Sehvermögen bald darauf verringert sein. Die Geschwulst, die sich nach und nach entwickelte, war nie schmerzhaft. — Jetzt prominirt aus der rechten Augenhöhle eine nahezu mannesfaustgrosse Geschwulst, wodurch die Auglieder fast auf das doppelte ihrer normalen Breite vergrössert sind; sie können noch vollständig geschlossen und geöffnet werden; bei Oeffnung derselben sieht man den Rest eines unbeweglichen atrophischen Bulbus; die Aughöhle ist bedeutend erweitert, zumal nach aussen. Druck auf die Geschwulst ist nicht empfind-



lich; beim Kämmen der rechten Kopfseite entstehen prickelnde Empfindungen in der Geschwulst. Keine Kopfschmerzen. Allgemeinbefinden gut. — Nach der Exstirpation des Tumor aus der Orbita am 6. Juli war die Blutung und der Collaps des Kranken so ausserordentlich, dass es nur durch sehr schnelle und feste Tamponade gelang, das Leben des Patienten für den Moment zu erhalten. Schon wenige Stunden nach der Operation trat Erbrechen ein, das bis zum andern Tage fort dauerte; es folgte Unbesinnlichkeit, und Tod am 11. Juli um  $\frac{1}{2}$  5 Uhr Morgens (6 Tage nach der Operation). Die Section ergab ausgedehnte eitrige Meningitis, zumal rechts. Die Orbita oben und innen von der Geschwulst durchbrochen, welche etwas in die Schädelhöhle hineinragt, und den atrophischen N. opticus umgiebt. — Die Geschwulst erwies sich als Psammom (Virchow) vielleicht ist sie von der Scheide des N. opticus ausgegangen.

#### Ossificirendes periostales Sarcom am oberen Rand der Orbita. Operation. Tod.

Daniel Dworak, 32 Jahr, aufg. 24. Mai 1870, bemerkte vor 1 Jahre die Entstehung einer Geschwulst am oberen Orbitalrande; dieselbe wuchs rasch, drängte den Bulbus etwas hervor, breitete sich auch nach oben auf's Stirnbein aus und sitzt unbeweglich am Knochen fest. Keine Schmerzen in der Geschwulst, welche die Grösse einer mittleren höckrigen Kartoffel hat. Keine Kopfschmerzen. Die am 29. März vorgenommene Operation wurde nicht vollendet, weil die Geschwulst nicht nur aus dem Knochen hervorkam, sondern diesen völlig zerstört hatte, und sich in die Schädelhöhle fortsetzte; es wurde daher nur ein Theil des Tumor's abgetragen. — Tod unter gleichen Erscheinungen wie im vorigen Fall nach 24 Stunden. — Die Section ergab, dass ein mindestens ebenso grosser Tumor, wie aussen sichtbar war, in die vordere Schädelgrube prominirte. Meningitis.

Diese beiden Fälle zeigen aufs Neue, dass es doch sehr wichtig ist, die Nadeluntersuchung auch bei Orbitalgeschwülsten vorzugehen zu lassen, um einigermaassen sicher zu sein, dass die knöchernen Wandungen der Orbita noch vorhanden sind. — Es lässt sich freilich dagegen sagen, dass dabei das Eindringen der wenn auch feinen Nadel in die Hirnsubstanz nicht zu vermeiden ist, falls der Knochen zerstört wäre, und dass dies doch auch üble Folgen nach sich ziehen müsse; doch ist die Gefahr dieser minimalen Verletzung wohl nicht so ausserordentlich gross, wenigstens habe ich bei Geschwülsten an den Schädelknochen schon wie-



erholt bei der Untersuchung mit der Acupuncturnadel die Ueberzeugung gehabt, dass ich in die Hirnsubstanz eingedrungen bin und doch nie irgend einen Schaden davon erlebt. Ich weiss mich aus meiner Erfahrung nur eines Falles zu erinnern, in welchem nach einer Nadeluntersuchung ein Hirnabcess gefunden wurde, ohne dass dabei jedoch der Beweis geliefert werden könnte, dass dies Ursache und Wirkung gewesen sei; es war eine alte Frau in der Berliner Klinik mit einem grossen Carcinom mitten auf der Stirn; beim Einsenken mehrerer Acupuncturnadeln in die Geschwürsfläche ergab sich, dass das Stirnbein in Ausdehnung eines fünffrankenstückes fehlte; v. Langenbeck stand aus diesem Grunde von einer Operation ab. Als die Pat. einige Zeit später starb, nachdem kurze Zeit Hirnerscheinungen vorausgegangen waren, fand sich hinter der carcinomatös gewordenen, verdickten Dura mater, in der Spitze des linken Vorderlappens ein Hühneraug-grosser Abscess, dessen vordere Wandung unmittelbar mit der Hirnhaut verlöthet und zum Theil von dieser gebildet war; derselbe konnte möglicherweise auch durch Fortleitung der Entzündung vom carcinomatösen Geschwür her entstanden sein; jedoch muss man doch auch die Möglichkeit zugeben, dass er durch die mehrfachen Nadelstiche veranlasst sei. Dieser immer zweifelhafte Fall ist der einzige, welchen ich gegen die Nadeluntersuchung unter den betreffenden Verhältnissen anführen könnte; er wiegt mir nicht schwer genug, um den grossen Vortheil dieser Untersuchungsmethode zu annulliren. — Freilich giebt es wohl Fälle, in welchen trotz Eröffnung der Schädelhöhle und trotz Entfernung krankhaft degenerirter Dura mater bei Geschwulstexstirpationen Heilung eintrat; man mag sich damit in vorkommenden Fällen trösten, doch ermuthigen meine Erfahrungen darüber nicht, die operative Chirurgie hier noch weiter vorzuschreiben.

In folgendem Fall veranlasste mich das Resultat der Nadeluntersuchung, noch einmal eine Operation vorzunehmen, welche unter den übrigen Verhältnissen nach kaum noch Hoffnung auf Erfolg zu haben schien.



## Cylindrom-Sarcom.

**P.** Frau Clementine S., 28 Jahr alt, kam im December 1870 in meine Behandlung. Pat., eine mittelgrosse, blasse, brünette Frau, ziemlich mager, wurde zuerst im October 1862 auf ein damals etwa Stecknadelkopf-grosses hartes Knötchen aufmerksam, das in der Haut des rechten oberen Auglides nahe der Mitte des rechten obern Augenhöhlenraudes sass, allmählig schmerzhaft, und im Laufe eines Jahres Taubenei-gross wurde; das Auge wurde dadurch vor- und abwärts gedrängt, und soll auch an Sehschärfe verloren haben. In diesem Stadium wurde Pat. 1863 im November von Professor Balassa in Pest operirt. Nach Bericht des Arztes soll die Geschwulst ziemlich tief aus der Orbita oberhalb des Bulbus hervorgeholt und der Periost bereits mit entfernt sein; der Bulbus konnte erhalten werden, wenngleich er wenig sehkraftig und auch wenig beweglich war. Ein Jahr später Recidiv in der Narbe und um dieselbe; das Wachsthum der Geschwulst war diesmal langsamer, so dass dieselbe bis jetzt (in 6 Jahren) erst die Grösse eines mässigen Hühnereies erreicht hatte; es treten zuweilen heftige Schmerzen an, welche sich über die ganze Stirn verbreiten. Der rechte Bulbus ist sehr stark hervor- und abwärts gedrängt; seine Bewegungen sind nach innen und nach aussen etwas, nach oben und unten sehr beschränkt; die Sehfähigkeit ist so weit herabgesetzt, dass nur auf 3 Fuss mühsam Finger gezählt werden. Einzelne vorspringende Knötchen der kleinhöckrigen derben Geschwulst sind sehr schmerzhaft. Die Nadeluntersuchung ergiebt überall, wo der Tumor dem Knochen fest aufsitzt, Widerstand von Seiten des Knochens. — Die Erhaltung des Bulbus erwies sich bei der Operation am 20. December 1870 unmöglich; vom obern Auglidrand mussten mit dem Hohlmeissel Theile entfernt werden, ein Theil der Geschwulst wurde aus der seitlich durch Usur eröffneten rechten Stirnhöhle herausgehoben. Heilung. — Die Untersuchung ergab, dass die Geschwulst, wie vorher diagnosticirt, ein ächtes Cylindrom war.

### 1 Granulations-sarcom der Gl. parotis, des Ohrs und des Felsenbeins.

Dieser Fall war diagnostisch ungemein schwierig; man konnte sehr zweifelhaft sein, ob man es mit einer chronischen destruierenden Parotitis vielleicht syphilitischen Ursprungs oder mit einem infiltrirten Tumor zu thun hätte; erst die längere Beobachtung und der Sectionsbefund machten es zweifellos, dass es sich um eine infiltrirte sarcomatöser Neubildung von Granulationsstructur handelte.



Anton Wellmensberger, 24 Jahr, aufg. 27. Februar 1869, Knecht, war bisher nie krank; seine Eltern leben beide noch und sind gesund. Pat. klagt mit, er hat vor 4 Monaten zuerst stechende, brennende Schmerzen in der Gegend vor dem linken Ohr gehabt, dann hier eine etwa Haselnuss-grosse, bei Druck lebhaft schmerzende Geschwulst nahe dem Ohrläppchen gefühlt, die in den folgenden Monaten rasch wuchs, und vor etwa einem Monate aufbrach, wobei sich aber nur wenig dünne Flüssigkeit entleerte. Die Schmerzen nahmen immer zu, so dass Pat. öfter Nachts nicht schlief; seit 2 Wochen ist der Mund schief, so dass der linke Mundwinkel abhängt, und das linke Auge nicht völlig geschlossen werden kann. Jetzt ist die ganze Parotis geschwollen, wie bei starkem Mums; eine flache Ulceration mit gangränösen Fetzen besetzt, von Thalergrösse, schreitet ziemlich schnell nach dem Ohrläppchen zu fort. — Es wurde Jodkalium innerlich und äusserlich angewandt, später wurde die Geschwulst und das Geschwür mit Quecksilberpflaster bedeckt, und bei dieser Behandlung schwand die Geschwulst der Parotis fast ganz; das Geschwür verbreitete sich auf den unteren Theil des Ohres, das Ohrläppchen wurde gangränös, dann heilte die Wunde fast zu; es schien hiernach, dass der Prozess mehr ein chronisch entzündlicher sei. Doch die Facialislähmung bestand fort, Pat. hörte sehr wenig auf dem linken Ohr, und Anfangs Mai zeigte sich ein neuer Knoten, der langsam zunahm. Die früheren Mittel blieben erfolglos; ich liess ein Compressorium anfertigen, um einen stetigen Druck auf den Tumor auszuüben, doch nützte es wenig. Die Geschwulst breitete sich unter dem Ohre aus, hob dies in die Höhe, es traten wieder sehr heftige Schmerzen auf, die sich Ende Juli auf die ganze linke Kopfhälfte erstreckten; Pat. steht nicht mehr auf, er hat Schwindel beim Gehen. Am 2. August war starkes Abweichen der Zunge nach links bemerkbar, Diplopie; der Kranke ist sehr abgemagert, isst fast nichts mehr, jammert viel über Schmerzen und braucht daher viel Morphium. Am 4. August Stupor, am folgenden Tage völlige Unbesinnlichkeit, dauernde Somnolenz, Marasmus, bis endlich der Tod am 12. August eintrat. Section: „Schädeldach dünnwandig, schwammig, die harte Hirnhaut straff gespannt, an ihrer Innenfläche befindet sich fast dem ganzen linken Felsenbein entsprechend, eine etwa 2 Linien hohe Geschwulst, welche sich dem Verlauf des N. facialis nach in den Forus acusticus fortsetzt und daselbst ungefähr die Breite der gerötheten und etwas verdünnten Nerven selbst erreicht, während sie andererseits als ein wallnussgrosser höckeriger Knoten bis in den äusseren Rand der linken Grosshirnhemisphäre durch die innere Hirnhaut hindurch übergreift; dieser letztere Theil des Tumor ist derb, saftarm, die übrigen Partien sind voll saftigen Saftes, grauröthlich. Die inneren Hirnhäute zart, die Hirnwindungen abgeglättet, das Gehirn teigig, weich, feucht, blutarm; in den Hirn-



höhlen ein paar Drachmen klares Serum. Im M. temporalis mehre meist bohngrosse, derbe, trockne, weissröthliche Knoten — In den übrigen Körpertheilen nichts Bemerkenswerthes.

### Medullare Granulationssarcome des Oberkiefers.

#### 2 Fälle (Männer).

Josef Peterchitsch, 17 Jahr, aufgenommen 1. September. Vor 8 Monaten heftige Schmerzen im linken Oberkiefer, zumal in den Zähnen; es werden 3 gesunde Backzähne von einem Hufschmied ausgezogen, starke Anschwellung; diese verliert sich nicht, wird stabil, fängt vor 5 Monaten an zu ulceriren. Aus der Ulcerationsfläche treten in den letzten Wochen wiederholt Blutungen auf. Jetzt ist Pat. sehr blass, schwach, der ganze linke Oberkiefer ist in einen Tumor verwandelt, der auf dem grössten Theil seiner Oberfläche ulcerirt ist; der nach oben geschobene Bulbus ist sehrkräftig. Am 3. September machte Dr. Czerny die Resection des ganzen linken Oberkiefers; der grosse Hautdefekt wurde durch Lappen aus Schläfe und Glabellagegend ersetzt; der Bulbus wurde erhalten. Heilung. — Anfangs November Recidiv aussen von der Orbita und in der Orbita. Zweite Operation durch Herrn Dr. Czerny am 5. December. Der Bulbus musste entfernt werden, es gelang noch einmal, die Defekte gut zu decken. Patient verliess das Krankenhaus geheilt am 7. Januar 1870. Bald erschienen neue Recidive unter dem Lappen. Patient starb in seiner Heimath am 7. Mai 1870. Gesamtdauer der Krankheit: 1 Jahr und 4 Monate.

Stefan Marschalka, Färber, 36 Jahr, aufgenommen 18. Juli 1870, bemerkte im Frühling 1869 ein Knöthchen im rechten unteren Auglid; dasselbe breitete sich im innern Augwinkel immer weiter aus mit raschem Wachsthum; Dislocation des Bulbus, im September 1869 bereits Doppelsehen; in der Folge nahm die Geschwulst den ganzen linken Oberkiefer ein, blieb dabei aber schmerzlos. — Jetzt ist der rechte Bulbus etwa um  $\frac{1}{2}$  Zoll nach vorn und aussen vorgedrängt, und fast der ganze rechte Oberkiefer ist von der Geschwulstmasse durchsetzt; dieselbe reicht auch in den Mund hinein; proc. palatinus und alveolaris rechts sind zerstört. — Die sehr ausgedehnte Operation wurde von Herrn Dr. Czerny am 20. Juli ausgeführt; es wurde durch einen Schnitt Nase und Oberlippe gespalten, und dann die äussere Lidspalte erweitert; Bulbus und rechter Oberkiefer, rechtes Nasen- und Jochbein wurden entfernt. Am 28. August wurde Patient mit geheilter Wunde entlassen. — Patient war im Juli 1871 nicht mehr zu ermitteln.



## 1 Spindelzellensarcom in der Nase.

P. Herr A. S., Fabrikant aus Böhmen, 63 Jahr, kam im November 1870 zu meiner Behandlung; er war früher nie krank; seit dreiviertel Jahr beständiger Schnupfen mit Verstopfung des linken Nasenloches; vor 6 Monaten Blutungen aus der Nase, Auftreibung der linken Nasenhälfte durch einen darin sich entwickelnden Tumor. Aetzungen mit Lapis ohne Erfolg, von Zeit zu Zeit fielen Stücke des Tumors ab. — Jetzt ist die linke Nasenhöhle ganz mit einem Tumor erfüllt, der von der Schleimhaut des Septum stielartig entspringt. — Operation am 21. November 1870: Spaltung der Nase, Entfernung des Tumor mit einem Stück aus dem Septum. Heilung. — Im April 1871 kommt Patient wegen Recidiv wieder nach Wien; die linke Nasenhöhle ist wieder erfüllt, die Haut der Nase an zwei Stellen infiltrirt; drei Lymphdrüsen unter dem Unterkiefer ziemlich stark vergrössert, weich. Operation im April 1871. Heilung. — Bald nach der Rückkehr in die Heimat wieder Recidiv. Nach Bericht vom Juli 1871 ist die ganze Nase von Geschwülsten erfüllt, der Hals von Geschwulstmassen umgeben. Patient ist sehr abgemagert, schluckt schwer, holt schwer Athem, sein Tod wird von Woche zu Woche erwartet. Gesamtdauer des Leidens etwas über 1½ Jahr. Dem Aussehn und Verlauf nach hielt ich den Tumor für ein weiches Glisencarcinom; die mikroskopische Untersuchung, von Dr. Czerny ausgeführt, soll jedoch gezeigt haben, dass es ein sehr weiches Spindelzellensarcom war.

## 1 Tonsillen - Lymphom.

Rosalie Hrubí, 49 Jahr, aufgenommen 11. Februar 1869, war stets gesund; keine Syphilis; seit Juni 1868 leidet sie an Schlingbeschwerden, Schwindel, Kopfweh. Man findet die rechte Hälfte des Gaumensegels vorverrieben, die Tonsille sehr vergrössert und mit den anliegenden Theilen eine zusammenhängende Masse bildend; die Geschwulst erstreckt sich hinter den Kieferwinkel, ist jedoch von aussen wenig zu fühlen. Auf Gebrauch von Jodkalium subjective Besserung; da eine Operation nicht rathsam war, wurde Patientin bald auf ihren Wunsch entlassen. — Es konnte im Juli 1871 ermittelt werden, dass Patientin bald nach ihrer Entlassung aus dem Krankenhause gestorben sei, Genaueres über Zeit und unmittelbare Todesursache war nicht zu eruiren.

## 1 Schleimcyste in der Unterlippe

Bei einem Manne von 16 Jahren, die seit einem Jahr bemerkt wurde und wie ein Bohnengross ist, wurde exstirpirt. Heilung.



## 1 Schleimeyste in der Parotis.

Samuel Bräuner, 35 Jahr, aufgenommen 24. Januar 1870, bemerkte seit etwa 7 Jahren die Entstehung einer kleinen Geschwulst vor dem rechten Ohr; jetzt hat die Geschwulst Entenei-Grösse, ist deutlich fluctirend, schmerzlos. Exstirpation am 28. Januar. Heilung.

## 1 Ranula.

M. von 34 Jahren, hat die Geschwulst unter der Zunge schon seit seinen Kinderjahren; dieselbe hat sich später eröffnet, fliesst bald, bald ist sie geschlossen. Spaltung: die Cyste wird täglich mit Charpie ausgefüllt. Heilung. Nach Bericht vom 14. Juli 1870 kein Recidiv.

## 1 Haematom des linken Sinus frontalis.

P. Klara Stanek, 7 Jahr alt. Operirt im December 1870. Heilung durch Eröffnung mit Excision der vorderen Wand, Verlust des Auges. Der sehr seltene Fall ist von Dr. Steiner im Archiv für klinische Chirurgie Bd. XIII. beschrieben.

## 1 Schleimeyste im linken Oberkiefer.

Marie Eckel, 64 Jahr, aufgenommen 8. Januar 1870; seit zwei Jahren entsteht eine jetzt Hühnerei-grosse fluctuirende schmerzlose Geschwulst aussen vom Zahnfortsatz des linken Oberkiefers. Die gewöhnliche Form der Zahnalveolen - Cysten. Am 12. Januar vom Munde aus Abtragung der vorderen Cystenwand. Heilung.

## 1 Hydrops der Highmor's-Höhle in Folge eines ganz abnormen höchst mangelhaften Zahnungsprocesses.

P. Mädchen von 16 Jahren. Excision aus der vordern Wand des Antrum. Heilung. Der höchst interessante Fall ist ausführlich von Herrn Dr. Steiner in der Wiener medicinischen Wochenschrift 1870. pag. 187 mitgetheilt.

**Carcinome.**

Zusätze zur chirurgischen Klinik 1868.

## Carcinome des Gesichts.

pag. 38. Franziska Bilik (Bilkowa), Nasenkrebs, Rhinoplastik am 4. Mai 1868. Bericht vom 15. Juni 1870. Pat. ist ohne Recidiv.



div; die Nase war im Winter etwas empfindlich, was sich wieder verloren hat; es wird besonders erwähnt, dass sie gut durch die Nase athmen kann. ☉

pag. 38. Josef Dobzal. Nasen- und Wangenkrebs, links, Rhinoplastik am 29. Oktober 1868. — Bericht vom 1. Juli 1870. Patient befindet sich sehr wohl, auch war an der Nase nichts sichtbar bis Mai 1870; seitdem ist auf der rechten Seite ein Ausschlag, der nicht heilen will. Im Juli 1871 liess sich Pat wieder aufnehmen; auf der früher kranken, linken Seite kein Recidiv; das Resultat der Plastik überraschend gut; nur ein Chirurg von Fach sieht dem Patienten an, dass er operirt ist. — Auf der früher gesunden rechten Seite der Nase, flache verschorfte Ulcerationen, die jedoch keine Zerstörung der Haut veranlassen haben. Aetzung mit Kali causticum. Heilung. ☉

pag. 39. Ueber Barbara Urbanek (Carcinom der Nase, Rhinoplastik) konnte trotz wiederholter Anfragen Nichts ermittelt werden.

pag. 40. Johann Schlögel; infiltrirtes Carcinom der Wange, operirt am 12. Juni 1868; keine Antwort auf wiederholte Anfrage.

pag. 40. Josef Wotny stellte sich wiederum am 15. Juni 1870 vor. Kein Recidiv.

pag. 40. Matthias Fellingner; infiltrirter Krebs der linken Wange, operirt 26. Oktober 1867; im December 1867 bereits Recidiv in der Wange und in den Halsdrüsen. Tod am 28. Februar 1868. Gesamtdauer der Krankheit 9 Monate.

pag. 40. Leopold Suttner; flacher Hautkrebs in der linken Wange, operirt am 18. Februar 1868. Bericht vom 15. Juni 1870. S. ist vollkommen wohl und rüstig jetzt 80 Jahr alt, ohne Recidiv. ☉

pag. 40. Anton Senkir; Krebs der Oberlippe und der Halsdrüsen, von mir im Oktober 1868 unheilbar entlassen, starb am 5. Juni 1869. Gesamtdauer der Krankheit 2 Jahre und 8 Monate.

pag. 41. Michael Löw, Krebs der Unterlippe, operirt 22. April 1868, ist nach Bericht vom 3. Mai 1871 gesund und frei von Recidiv.

pag. 41. Stephan Muth; auf wiederholte Anfrage keine Antwort erhalten.

pag. 41. Joseph Schober; 1871 nicht mehr zu ermitteln.

pag. 41. Christian Saczeki (Suzek); Krebs der Unterlippe, operirt am 26. Oktober 1868. Patient ist vollkommen wohl und ohne Recidiv. Bericht vom 28. Juni 1870. ☉



pag. 41. Franz Hamel (Hummel); Krebs der Unterlippe, operirt 23. Oktober 1868; Patient ist vollkommen wohl und ohne Recidiv. Bericht vom 1. Juli 1870. ☉

pag. 41. Wolf Lanxor, wegen Carcinom im linken Mundwinkel operirt am 22. Oktober 1868; bald nachher Recidiv in einer Halsdrüse; diese, hühnereigross, wird exstirpirt am 8. Oktober 1869; Pat. geheilt entlassen am 1. November 1869. Nach Bericht vom 6. Juli 1871 ist Patient gesund und ohne Recidiv.

pag. 41. Rudolf Springholz; Lippenkrebs, operirt am 16. December 1868; am 17. Juni 1870 ist Patient bettlägerig, hat ulcerirte Recidive der Unterlippe und Halsdrüsen; nach Bericht vom 15. Mai 1871 ist er am 14. Oktober 1870 gestorben. Gesamtdauer der Krankheit etwa 5 Jahre.

pag. 42. Andreas Thurner hat kein Recidiv, ist vollkommen wohl nach Bericht vom 12. April 1871.

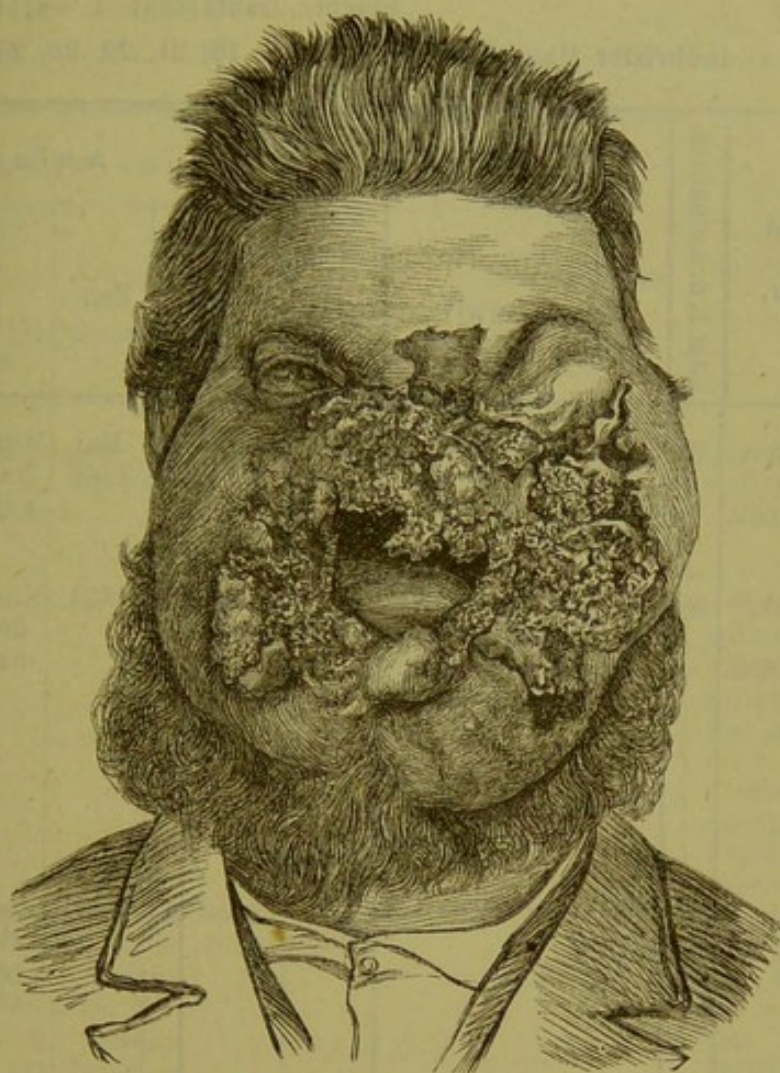
pag. 42. Joseph Hager ist 1871 nicht mehr aufzufinden.

pag. 43. Joseph Eckmayer stellte sich am 24. Juni 1870 selbst vor. Recidiv an der Operationsnarbe.

pag. 46. Michael Duschak. Dieser unglückliche Mensch mit unoperirbarem, sehr langsam vorschreitendem Carcinom beider Oberkiefer, der Mund- und Nasenhöhle, starb erst am 25. Juli 1871. Die beifolgende Abbildung Fig. 5. zeigt die furchtbare Zerstörung. Gesamtdauer der Krankheit  $6\frac{1}{2}$  Jahre.



Fig. 5.



Zerstörung des Gesichtes und der Kiefer durch Carcinom.



## Tabelle

Carcinome des Gesichts: a) der Stirn und Schläfen 1, 19—21; b) der Nase 3—5,  
 Flacher Hautkrebs: 1—4, 6, 7,  
 Infiltrirter Hautkrebs: 5, 8, 9, 17, 18, 21, 22, 25, 26, 28.

No.	Name, Stand, Journalnummer.	Alter b. d. Aufnahme.	Sitz der Krankheit.	Form der Krankheit.	Anfang.		
					Alter.	Zeit.	Form.
1.	Marie Mauerhofer, Wittwe. S. 16. No. 49. 1869.	73	Kreuzergrosse Ulcera- tion in der Glab- bellagegend.	tiefe Ulcera- tion.	70	Mai 1866	Warze in Nasenwurz- gend.
2.	Catharina Goak, Pfründnerin S. 16. No. 97. 1869.	81	Die ganze linke Nas- enhälfte, linke Wange und linkes unteres Auglid.	wuchernd, oberflächlich.	76	1864	Knötchen der Nase haut linke
3.	P. Frau N. J. 1869. ⊙	48	Der rechte Nasen- flügel.	flach, klein- knotig.	42	1863	warzig. Kn- chen rechten N- senflügel.
4.	Anna Burdak, Hausmeistersfrau. S. 17. No. 113. 1869.	59	Kreuzergrosses Ge- schwür an der Na- senspitze.	flach, ulcerirt.	47	1857	Knötchen der Nase spitze.
5.	Theresia Egyde, Pfründnerin. S. 17. No. 93. 1869.	76	Infiltration und Ulce- ration der ganzen Nase mit Ausnahme eines Theils des lin- ken Nasenflügels.	infiltrirt, ul- cerirt.	70	1863	Warze am N- senrückens



6, 24—27, 29—31; c) der Auglider und Wangen 2, 6—15, 17, 18, 22, 23, 28.

10—16, 19, 20, 23, 24, 27, 29—31.

1869: 1—18; 1870: 20—31. 20 Männer, 11 Frauen.

Operation.			Recidive.			Ausgang.	Bemerkungen.
Jahr bis Operationen Cät.	Art der Operation.	Zeit der Operation.	Beginn der Recidive	Sitz.	Behandlung.		
1869.	Excision bis auf den Knochen.	18. Mai 1869	—	—	—	9. Juni geheilt entlassen.	Pat. stellte sich am 16. Juli 1870 gesund u. ohne Recidiv vor.
—	—	—	—	—	—	4. Nov. 1869 entlassen; unoperirbar; sie lebte noch bis zum 10. Nov. 1870. — Gesamtdauer der Krankheit 6 Jahre.	—
1869.	Excision mit Plastik aus der Nasenhaut der linken gesunden Seite.	15. Juli 1869	—	—	—	nach brieflicher Mittheilung d. Mannes der Pat. vom 5. Juli 1870 befindet sich dieselbe gesund und ohne Recidiv.	—
1869.	Excision.	8. Nov. 1869	—	—	—	16. Nov. in Heilung entlassen. Pat. hat sich am 15. Mai 1871 völlig geheilt ohne Recidiv vorgestellt.	—
1869.	Excision. Rhinoplastik aus der Stirnhaut.	3. Aug. 1869	—	—	—	15. Septbr. in der Heilung entlassen. — Februar 1870 gestorben. Woran? —	—



No.	Name, Stand, Journalnummer.	Alter b. d. Aufnahme.	Sitz der Krankheit.	Form der Krankheit.	Anfang		
					Alter.	Zeit.	Form.
6.	Leopold Kretsch, Gemeindediener. S. 54. No. 59. 1869.	49	Bohnengrosses Ge- schwür in der Wan- genhaut links.	flach.	47	März 1868	Warze an der linken Wan- ge.
7.	Johann Weghaupt, Tagelöhner. S. 54. No. 43. 1869.	75	Thalergrosses Ge- schwür in der Wan- genhaut rechts.	flach.	73	Januar 1868	Riss in der rechten Wan- ge.
8.	Antonio Husich, Arbeiter. S. 55a. No. 143. 1869.	62	Thalergrosses Ge- schwür in der Wan- genhaut links.	infiltrirt.	42	1849	Knötchen der linken Wangenhaut
9.	Peter Eminger, Landmann. S. 55b. No. 178. 1869.	63	Wucherndes Ge- schwür von der Grösse eines Dop- pelthalers an der linken Wange.	infiltrirt, üppig wu- chernd.	62	Decbr. 1868	Knötchen der Wangen- haut links.
10.	Josef Kreuzer, Landmann. S. 55b. No. 18. 1869.	72	Handteller - grosses Geschwür i. Schlä- fe u. Wange rechts.	oberflächlich, doch sehr wuchernd.	71	März 1868.	Knötchen der Schläfen- haut rechts



Operation.		Recidive.			Ausgang.	Bemerkungen.
Art der Operation.	Zeit der Operation.	Beginn der Recidive.	Sitz.	Behandlung.		
Excision.	9. April 1869	—	—	—	22. April geheilt entlassen; nach Bericht vom 15. Juli 1870 ist Pat. gesund und ohne Recidiv.	—
Excision; Plastik durch Hautverziehung.	10. März 1869	—	—	—	27. März geheilt entlassen. — Nach Bericht vom 12. Juli 1870 ist Patient vollkommen wohl.	Riss durch einen Baumast soll der Beginn des Leidens gewesen sein. Pat. ist nach Bericht vom 16. Juli 1870 vollkommen gesund und ohne Recidiv.
Excision mit Resection d. vord. Wand des Antrum. Plastik mit Schläfenlappen.	13. Oktober 1869	—	—	—	† an Pyohæmia multiplex am 29. Oktbr. 1869.	—
Excision mit partieller Resection des Arc. zygomaticus.	12. November 1869	—	—	—	27. Dec. 1869 in Heilung entlassen; † am 28. Dec. 1870. Gesamtdauer der Krankheit 2 Jahre.	Einige Wochen Verband mit Kali carbonicum ohne wesentlichen Erfolg.
—	—	—	—	—	20. Febr. ungeheilt entlassen, unoperirbar. † am 10. März 1869 in seiner Heimath.	Gesamtdauer der Krankheit 1 Jahr.



No.	Name, Stand. Journalnummer.	Alter b. d. Aufnahme.	Sitz der Krankheit	Form der Krankheit.	Anfang.		
					Alter.	Zeit.	Form.
11.	Adolf Häkler, Anstreicher. S. 54. No. 93. 1869.	53	Haselnussgrosse Ge- schwulst im un- tern Auglid rechts.	warzig, ober- flächlich.	48	1864	Warze am tern Au- rechts.
12.	Franz Löffler, Landmann. S. 55a. No. 100. 1869.	66	Das ganze untere Auglid links.	oberflächlich, wuchernd.	65	Aug. 1868	Knötchen Auglid
13.	Marie Machatschek, Schneiderfrau. S. 16. No. 82. 1869	35	Dreivierteltheil des un- teren Auglids rechts.	oberflächlich.	32	Sept. 1866	Warzig. Kn- chen im tern A- rechts.
14.	P. Herr R. 1869.	ungefähr 50	Zweidrittheil des unteren Augli- des.	oberflächlich.	?	?	?
15.	Katharina Urban, Tagelöhnerin. S. 17. No. 22. 1869.	58	Das ganze rechte untere Auglid	oberflächlich.	56	Febr. 1867	Knötchen unteren lid rech



Operation.			Recidive.			Ausgang.	Bemerkungen.
Art der Operation.	Zeit der Operation.	Beginn der Recidive	Sitz.	Behandlung.			
Excision.	8. Juni 1869	—	—	—	10. Juni in der Heilung entlassen.	Pat. stellte sich am 14. Juli 1870 vollkommen gesund ohne Recidiv vor.	
Excision, Plastik, Lappen aus der Wange.	4. Aug. 1869	—	—	—	† an Erysipel mit Meningitis am 24. August 1869.	Ectropium senile. — Die Mutter soll das gleiche krebshafte Leiden am untern Anglid gehabt haben und durch eine Operation davon geheilt sein.	
Excision, Plastik; Schläfenlappen.	23. Sept. 1869	—	—	—	20. Oktober 1869 in der Heilung entlassen.	Pat. stellte sich am 13. Juli 1870 gesund und ohne Recidiv vor.	
Excision, Plastik; Schläfenlappen.	14. Jan. 1869	—	—	—	Nach Bericht ist Pat. im Juli 1870 gesund u. ohne Recidiv.	Das von mir operirte Carcinom war ein Recidiv; früher soll bereits eine Operation d. Schuh gemacht sein; leider fehlen mir genauere Notizen.	
Excision, Plastik; Schläfenlappen.	2. März 1869	—	—	—	† an Erysipel mit Pneumonie am 14. März 1869.	—	



No.	Name, Stand. Journalnummer.	Alter b. d. Aufnahme.	Sitz der Krankheit.	Form der Krankheit.	Anfang.		
					Alter.	Zeit.	Form.
16.	• Berl Tille, Landwirth. S. 55 a. No. 73. 1869.	47	Die linke Nasen- hälfte, beide Auglider links, Orbita.	Flache de- struierende Ulcerationen.	39	1857	Knötchen : inneren Au- winkel lin

\*) Zu No. 16. der Tabelle I.:

Dieser Fall bot ein eigenthümliches Interesse 1) dadurch, dass nach der Operation ein prolapsus cerebri in die Orbita erfolgte, 2) dass damit Aphasie und Parese der entgegengesetzten Körperhälfte verbunden war, und 3) besonders dadurch, dass diese Zustände nach einiger Zeit wieder verschwanden, und Pat. wieder ganz gesund wurde. — Der Verlauf war in Kürze folgender:

Bei der Operation am 9. Juni musste die ganze Orbita mit einem Rasatorium ausgeschabt werden, weil überall verdächtige Knötchen fühlbar waren; das Carcinom gehörte im Allgemeinen zu den oberflächlich wuchernden, und der Knochen bot fast nirgendwärts etwas Krankhaftes, nachdem er freigelegt war; nur nach oben, vorn, innen, dicht oberhalb des Thränenbeins erwies sich der Knochen in der Ausdehnung einer Bohne defekt; die kranken Partien wurden vorsichtig und sorgfältig abgetragen, und nachdem dies geschehen, sah man an der bezeichneten Stelle deutlich die Hirnpulsationen; doch schien das Hirn von der Dura mater bedeckt, die freilich nicht glatt, sondern ziemlich rau aussah. — Der von der langdauernden Operation mit nachfolgender Plastik stark angegriffene Patient fieberte in den folgenden Tagen mässig, erbrach wiederholt, klagte über Kopfschmerz und war nicht immer ganz klar in Gedanken. Eine Eisblase lag von der Operation an dauernd auf seinem Kopf. Wir erwarteten eitrige Meningitis; indess das Erbrechen sistirte am dritten Tage, der Kopfschmerz verringerte sich. Das Fieber sank vom 3. bis 7. Tage in ganz befriedigender Weise, doch trat folgender sonderbare Zustand ein, während Hirnmasse aus dem Defekte in der Orbita hervorwucherte, und dieser Vorfall die Grösse einer mässigen Wallnuss erreichte: am 5. Tage konnte die Zunge nicht vorgestreckt werden;



D k- e r D	Operation.		Recidive.			Ausgang.	Bemer- kungen.
	Art der Operation.	Zeit der Opera- tion.	Beginn der Recidive	Sitz.	Behand- lung.		
ee.	Excision mit Exstirpation des Bulbus und ober- flächlichen Knochenab- tragungen. Wiederholte plastische Operationen, Stirn-,Schlä- fenlappen.	9. Juni 1869	—	—	—	Geheilt ent- lassen am 24. Oktbr. 1869; nach Bericht vom 17. April 1871 hat Pat. Recidive und befindet sich in einem hoff- nungslosen Zustande. Gesamtdauer des Leidens etwa 12 Jahre.	Vorfall des Hirns in die Orbita. Apha- sie. Heilung. Näheres sie- he unten.*)

gg man sie aber mechanisch vor, so konnte sie zurückgezogen werden.  
 ee Cornea des einzig vorhandenen rechten Auges war wenig empfindlich,  
 an konnte sie zuweilen mit einem Papierstreifen berühren, ohne dass Pat.  
 eckte. Pat. sieht und hört und giebt Zeichen, dass er Alles versteht, was  
 an ihn frägt, doch er kann nicht reden; dies liegt nicht an mangelhaf-  
 r Phonation, denn Pat. jammert bei Schmerzen laut: fragt man ihn etwas,  
 wartet er einen Augenblick, dann zuckt er die Achseln, um zu versichern,  
 dass er sich nicht ausdrücken könne; dasselbe Manöver macht er, wenn  
 an ihn zum Schreiben auffordert. Er kann ohne Hinderniss schlingen und  
 meist alles Essen und Getränk zurück, was nicht von seinen jüdischen Glau-  
 bungsengenossen kommt: er ist stumm, doch nicht ohne Gedanken und Schlüsse;  
 sucht das Uringlas, um Urin zu entleeren, zeigt pantomimisch sein Be-  
 dürfniss nach Stuhlgang an etc. Pat. kann stehen und mit Unterstützung  
 einige Schritte machen, doch ist die rechte Körperhälfte schwächer als die  
 linke. — Dieser Zustand dauerte fort, und wir fürchteten um so mehr einen  
 baldigen tödtlichen Ausgang, als Pat. am 8. Tage, ohne bekannte Veranlas-  
 sung, einen halbstündigen epileptiformen Anfall bekam, wobei so heftige  
 Zuckungen in allen Extremitäten auftraten, dass er trotz Unterstützung  
 durch die Wärterinnen aus dem Bette fiel. — Erst am 15. Tage nach der  
 Operation zeigten sich zweifellose Erscheinungen der Besserung und folgten  
 rasch aufeinander. Die Zunge konnte wieder vorgestreckt werden, doch  
 steht sie einige Tage noch etwas nach links. Das erste Wort, was Patient  
 sagen konnte, war „heiss“; dann fing er an zu schreiben, und notirte, er  
 könne noch nicht sprechen; fragte man, warum nicht? so zuckte er die  
 Achsel. Doch allmählich kam die Sprache, auch die Schwäche der rechten  
 Seite verlor sich wieder, und die Cornea wurde wieder normal reizbar. Bis



No.	Name, Stand. Journalnummer.	Alter b. d. Aufnahme.	Sitz der Krankheit.	Form der Krankheit.	Anfang.		
					Alter.	Zeit.	Form.
17.	Anton Radmüller, Hausbesitzer. S. 55b. No. 158. 1869.	49	beide Auglider, Thränenbein- Zellgewebe der Orbita.	infiltrirt, schrumpfend.	41	1861	Knötchen inneren An- winkel links
18.	Anton Schneeweiss, Tagelöhner, S. 55. No. 176. 1869.	57	Der grösste Theil der linken Wange.	infiltrirt, nach aussen und innen ulce- rirt.	56	März 1869	Knoten in Wangen- schleimha- links.
19.	P. Frau J. H. 1870.	70	rechte Seite der Stirn, Thalergrös- se.	ulcerirt mit wenig infil- trirten Rän- dern.	69	Januar 1869	Epitheliale Verschor- fung.

zum 20. Tage nach der Operation waren die Störungen der Nerventhätigkeiten von Seiten des Hirns wieder verschwunden. Pat. war am 7. Tage nach der Operation fieberfrei, da hatte er eine Febricula remitteus mit etwas stärkeren Erhebungen am 9., 15., 16. Tage, welche bis zum 21. Tage nach



Operation.		Recidive.			Ausgang.	Bemerkungen.
Art der Operation.	Zeit der Operation.	Beginn der Recidive	Sitz.	Behandlung		
Excision mit Exstirpation des Bulbus. Plastik, Lappen aus der Stirn.	11. Sept. 1869	—	—	—	In der Heilung entlassen am 8. Octbr. 1869. — Hat sich am 18. Sept. 1870 gesund und ohne Recidiv vorgestellt.	—
Excision, Plastik, Schläferlappen.	28. October 1869	Januar 1870	unter d. transplantierten Lappen.	7. März, neue Excision, neue Plastik.	Am 19. März 1870 mit geheilter Wunde entlassen.	Reizung durch eine vorstehende scharfe Kante eines Zahnes wird als Ursache angesehen. † am Krebs im Decbr. 1870. Gesamtdauer der Krankheit 1½ Jahr.
Excision.	2. Jan. 1870	bald nach der Operation.	unmittelbar unterhalb d. Narbe.	Keine.	Nachdem sich die carcinomatöse Infiltration in die Orbita gedrängt, und den Bulbus vorgetrieben hatte, wurde Pat. marantisch; † in der Heimath am 7. Febr. 1871.	Gesamtdauer des Leidens 2 Jahre und 1 Monat.

Der Operation dauerte, von da ab war Pat. fieberfrei. Der Hirnverfall zog sich ziemlich wieder zurück, wenn auch nicht vollkommen; die Orbita wurde später durch einen Stirnlappen gedeckt, um eine Schädlichkeitseinwirkung auf den freiliegenden Hirnthheil möglichst zu verhindern.



No.	Name, Stand. Journalnummer.	Alter b. d. Aufnahme.	Sitz der Krankheit.	Form der Krankheit.	Anfang.		
					Alter.	Zeit.	Form.
20.	Mathias Bötzer, Tagelöhner. S. 55a. No. 114. 1870. ⊙	73	Rechte Schläfe; Kastaniengross her- vorragend.	nicht infiltrirt.	72	Juli 1869	Kleine War- an der Sch- fenhaut.
21.	Johann Sousek, Landwirth, S. 55b. No. 182. 1870.	62	Rechte Schläfe fast Handteller- gross.	ulcerirt infil- trirt, unbe- weglich auf der Fascie aufsitzend.	58	Decbr. 1866	Warze.
22.	Thaddaeus Ulrich, Hausbesitzer, S. 55b. No. 16. 1870.	74	unter dem linken Auglid haselnuss- grosse Geschwulst; an der linken Wange bis in den Kiefer und die Drü- sen reichende faust- grosse Geschwulst	wuchernd, infil- trirt.	74	Novbr. 1869	Knoten in Haut.
23.	Georg Kohl, Zimmerputzer. S. 54. No. 114. 1870. ⊙	70	Wallnussgrosser Tu- mor der Wange.	nicht infil- trirt, der Ul- ceration na- he.	69	Sept. 1869	Epitheliale Verschor- fung.
24.	Antonie Wrkal, Hausfrau. S. 17. No. 33. 1870.	57	Der linke Nasen- flügel zerstört.	flach, ulce- rirt.	56	Mai 1870	Kleine In- tration, B- chen.



Operation.			Recidive.			Ausgang.	Bemerkungen.
Ort.	Art der Operation.	Zeit der Operation.	Beginn der Recidive	Sitz.	Behandlung.		
Mar.	Excision.	18. Juli 1817	—	—	—	Am 8. August 1870 geheilt entlassen; ist nach Bericht vom 23. Mai 1871 gesund und ohne Recidiv.	—
Dec.	Excision.	20. Decbr. 1870	—	—	—	† an Pyohæmie am 6. Januar 1871.	—
Matte.	Aetzung mit Chlorzink.	14. Febr. 1870	—	—	—	Am 13. Mai 1870 ungeheilt marantisch entlassen; starb in seiner Heimath am 29. Juni 1870. Gesamtdauer etwa 9 Monate.	—
Mar.	Excision.	29. Sept. 1870	—	—	—	Hat sich im Juli 1871 geheilt u. ohne Recidiv vorgestellt.	—
Mar.	Excision, Plastik aus der Nasenhaut.	6. Mai 1870	—	—	—	Hat sich im Juli 1871 geheilt u. ohne Recidiv vorgestellt; sehr günstiges Resultat der Plastik.	Pat. hat sich 8 Jahre vor Entstehung des jetzigen Leidens die Nase erfroren; darnach war eine epitheliale Abblätterung entstanden, die 2 Jahre dauerte; an der gleichen Stelle entstand später d. Carcinom.



No.	Name, Stand. Journalnummer.	Alter b. d. Aufnahme.	Sitz der Krankheit.	Form der Krankheit.	Anfang.		
					Alter.	Zeit.	Form.
25.	Georg Binder, Pfründner. S. 55 b. No. 97. 1870. ⊙	71	Die ganze Nase zerstört bis zum lin- ken innern Angwin- kel.	Bis in die Kno- chen infil- trirt, doch nicht wu- chernd.	63	1862	Knötchen a linken Na- flügel.
26.	Klara Kölbl, Wittwe. S. 16. No. 84. 1870.	82	Nasenrücken und beide Nasenflü- gel zerstört.	Infiltrirt.	80	Januar 1869	Warze auf d Nase.
27.	Karl Kostolerky, Privatmann. S. 55a. No. 135. 1870. ⊙	54	Zerstörung der Na- senspitze, des Septum und des linken Nasen- flügels.	Flach.	44	1860	Knötchen a der Nase spitze.
28.	Anton Hogyovski, Tischler. 1870. S. 54. No. 121.	41	Wuchernde Ulcera- tion links in der Wange bis in den Kiefer und tief in die Drüsen rei- chend.	Tief infiltrirt.	40	März 1870	Knoten in d Wangenhau
29.	Adam Schmidt, Tagelöhner. 1870. S. 55a. No. 85.	73	Totaler Defekt der Nase; Ulceration bis in beide Wan- gen und Oberlippe reichend.	Flach.	53	1850	Knötchen der Nase spitze.



D. K. n. Op.	Operation.		Recidive.			Ausgang.	Bemer- kungen.
	Art der Operation.	Zeit der Opera- tion.	Beginn der Recidive	Sitz.	Behand- lung.		
3.	Excision, wi- derholte Pla- stiken.	1. Juni. 27. Juni 1870	Mitte Juli 1870	am inner. Augwin- kellinks	Excision am 6. Aug. 1870.	Am 16. Sept. 1870 mit ge- heilten Wun- den, doch mit Verdacht auf Recidiv in der Tiefe entlassen.	Nach Bericht vom Mai 1871 „geht es dem Patienten nicht vom besten“; Nä- heres war nicht zu er- fahren.
ee.	Excision, Rhi- noplastik.	11. Juli 1870	Oktober 1870	unter der neuen Nase; beide Augen in der Folge zerstört.	Keine.	Am 8. Septbr. mit gut ge- heilter sehr gelungener Nase u. hei- lender Stirn- wunde ent- lassen. Pat. † an den Re- cidiven am 15. Mai 1871.	Gesamtdau- er des Lei- dens 2 Jahr und 3 Mo- nate.
ee.	Excision mit Rhinoplastik.	14. Sept. 1870.	Juni 1871	auf bei- den Sei- ten an d. Gren- zen der alt. Na- senflügel flache kleine Ulcera- tionen.	Excision am 31. Oktober 1871.	—	—
ant	Wiederholte Auskratzun- gen mit dem Löffel.	Oktbr. 1870	—	—	—	† am 2. Jan. 1871 an Ma- rasmus.	Bei der klini- schen Sec- tion fanden sich keine metastati- schen Carci- nome.
re.	Excision. Wangen- u. Lippenbil- dung.	25. Mai 1870	—	—	—	† am 15. Juni sehr rasch an acutem Lungenödem.	Bei der klini- schen Sec- tion werden keine me- tastatischen Tumoren ge- funden.



No.	Name, Stand. Journalnummer.	Alter b. d. Aufnahme.	Sitz der Krankheit.	Form der Krankheit.	Anfang.		
					Alter.	Zeit.	Form.
30.	Katharina Peyer, Wittwe. 1870. S. 16. No. 103.	70	Totaler Defect der Nase. Ulceration bis in die Oberlippe reichend.	Flach.	?	?	Warze an Nase.
31.	Michael Leitner, Hausbesitzer. 1870. S. 55. No. 148.	68	Ulceration der Ober- lippe des Sep- tum und linken Nasenflügels.	Flach.	65	Oktbr. 1867	Knötchen d. Oberlippe dicht an Nase.



Operation.		Recidive.			Ausgang.	Bemerkungen.
Art der Operation.	Zeit der Operation.	Beginn der Recidive	Sitz.	Behandlung.		
Excision; Lippen- und Nasenbildung.	13. Sept. 1870 11. Jan. 1871	—	—	—	† am 26. Januar 1871 an Pneumonie	Die anamnestischen Daten völlig verwirrt, da die Alte etwas blödsinnig ist. — Bei der klinischen Section finden sich keine metastatischen Geschwülste.
Excision. Lippenbildung. Nasenbildung.	14. Oktbr. 1870 10. Febr. 1871	—	—	—	† an Marasmus nach Erysipel.	Bei der klinischen Section finden sich keine metastatischen Geschwülste.



Tabelle  
 Carcinome der Lippen: flach 1, 3, 4, 6,  
 infiltrirt: 2, 5, 8, 9. — 1870:  
 zweifelhaft:

No.	Name, Stand, Journalnummer.	Alter b. d. Aufnahme.	Sitz der Krankheit.	Form der Krankheit.	Anfang		
					Alter.	Zeit.	Form.
1.	Josef Szaffich, Tagelöhner. Z. 55b. No. 1. 1869.	52	Zweidrittheil der Unterlippe.	Ulcerirt, stark wuchernd, flach.	50	Januar 1867	Verschorfung des Knochens am Lippenaum
2.	Franz Schöllner, Hausbesitzer. Z. 55b. No. 5. 1869.	64	Die ganze Unterlippe, Mittelstück des Unterkiefers, Halsdrüsen beiderseits.	Wuchernd infiltrirt.	62	Januar 1867	Knötchen der Unterlippe.
3.	Anton Tettrowich, Tagelöhner. Z. 55a. No. 10. 1869.	53	Die halbe Unterlippe.	oberflächlich.	50	Juli 1866	Warze an Unterlippe
4.	P. Frau Therese H., Wittwe. 1869.	76	Die Hälfte der Oberlippe.	oberflächlich.	64	1857	Warze an Oberlippe



L.

), 11, 13. — 1869: 1—9.

)—13. 12 Männer, 1 Frau.

2.

Operation.			Recidive.			Ausgang.	Bemerkungen.
Art der Operation.	Zeit der Operation.	Beginn der Recidive	Sitz.	Behandlung.			
Excision mit Plastik aus der Kinnhaut.	16. Febr. 1869	—	—	—	Geheilt entlassen am 6. März.—Nach Bericht vom 28. April 1871 befindet sich Patient sehr wohl und ist ohne Recidive.	—	
—	—	—	—	—	Unoperirbar; entlassen am 20. Januar; einige Monate später in seiner Heimath gestorben.	Gesamtdauer der Krankheit 2 Jahre.	
Excision, Plastik durch seitliche Hautverschiebung.	21. Jan. 1869	—	—	—	1. Februar geheilt entlassen.	Pat. ist nach Bericht am 14. April 1870 an Apoplexie gestorben; es war kein Recidiv aufgetreten.	
Excision, Plastik aus der Wange.	20. Mai 1869	—	—	—	Die Heilung erfolgte schnell; Pat. befindet sich im Juli 1870 vollkommen wohl u. ohne Recidiv.	Von der Operation wurden öfter Aetzungen mit Arg. nitric. vorgenommen, einmal Aetzung mit Landolfis Paste; doch wurde keine vollkommene Heilung.	



No.	Name, Stand, Journalnummer.	Alter b. d. Aufnahme.	Sitz der Krankheit.	Form der Krankheit.	Anfang.		
					Alter.	Zeit	Form.
5.	Zelik Pfainer, Pächter. Z. 55b. No. 168. 1869.	50	Die Hälfte der Unterlippe.	Infiltrirter, ulcerirter Knötchen.	50	April 1869	Knötchen der Unterlippe.
6.	Josef Westermaier, Hausbesitzer. Z. 24. No. 154. 1869.	69	Fast der ganze Unterlippensaum.	Oberflächlich ulcerirt.	56	1856	Epitheliale Verschorfung am Lippenaum.
7.	Georg Bock, Tagelöhner. Z. 55b. No. 181. 1869.	57	Hälfte d. Unterlippe.	Oberflächlich ulcerirt.	55	Mai 1868	Kleiner Rasen beim Rasiren dicht am Unterlippensaum entstanden.
8.	Johann Wincorek, Tagelöhner. Z. 55 a. No. 159. 1869.	45	Ein Dritttheil der Unterlippe.	Infiltrirt.	43	Juli 1868	Knötchen der Unterlippe.
9.	Ludwig Bausweng, Invalide. Z. 54. No. 199. 1869.	59	Die ganze Unterlippe.	Infiltrirt.	57	Juli 1868	Epitheliale Verschorfung in der Unterlippensaum.
10.	Paul Hruschkowitz, Tagelöhner. 1870. S. 54. No. 99. ⊙	60	Die halbe Unterlippe.	Flach.	59	Juli 1869	Knötchen der Unterlippe.



Operation.		Recidive.			Ausgang.	Bemerkungen.
Art der Operation	Zeit der Operation.	Beginn der Recidive	Sitz.	Behandlung.		
Excision, Plastik mit Wangenlappen.	12. Oktbr. 1869	—	—	—	16. November geheilt entlassen.	Auf wiederholte Anfragen 1870 und 1871 keine Antwort erhalten.
Excision, Plastik durch Verziehung des Lippen- saums.	15. Oktbr. 1869	—	—	—	28. Oktober geheilt entlassen.	Nach Bericht vom 12. Juli 1870 gesund und ohne Recidiv; ebenso lautet ein Bericht vom 17. Mai 1871.
Excision, Plastik aus der Kinnhaut.	10. Novbr. 1869	—	—	—	29. November geheilt entlassen.	Nach Bericht vom 23. Mai 1871 gesund und ohne Recidiv.
Excision mit V-Schnitt.	14. Decbr. 1869	—	—	—	28. December geheilt entlassen.	Nach Bericht vom 11. Juli 1870 gesund und ohne Recidiv; ebenso lautet ein Bericht vom 17. Mai 1871.
Excision, Plastik aus Wangen- u. Hals- haut.	23. Decbr. 1869	—	—	—	4. Febr. 1870 geheilt entlassen.	Vor der Operation viele Aetzungen mit Lapis. — Pat. stellte sich am 18. Juli 1870 vor. Kein Recidiv. Albuminurie.
Excision, Plastik durch Verziehung.	24. Juli 1870	—	—	—	8. August 1870 geheilt entlassen.	Nach Bericht vom 18. Mai 1871 ist Pat. gesund und ohne Recidiv.



No.	Name, Stand, Journalnummer.	Alter b. d. Aufnahme.	Sitz der Krankheit.	Form der Krankheit.	Anfang.		
					Alter.	Zeit	Form.
11.	Max Ganspiller, Kaufmann. 1870. S. 55 a. No. 31. ⊙	53	Ulcerirtes Knötchen des Mundwinkels links.	Flach.	50	Oktbr. 1866	Knötchen der Unt- lippe.
12.	Johann Gartus, Tagelöhner. 1870. S. 54. No. 102.	67	Bohnengrosser Kno- ten.	?	64	Aug. 1867	Warze an Lippensa
13.	Andreas Herzog, Kleinhäusler. S. 56 a. No. 158. ⊙	37	Ulcerirter Knoten kl. wallnussgross.	Flach.	35	Novbr. 1868	Knötchen Lippensa



Operation.		Recidive.			Ausgang.	Bemerkungen.
Art der Operation.	Zeit der Operation.	Beginn der Recidive	Sitz.	Behandlung.		
Excision.	Febr. 1867	Bald n. der Operation Wundheilung.	Unterlippe.	2te Excision Juli 1868.	—	—
		Recidiv bald nach der 2ten Excision.	Unterlippe.	3te Excision 25. Februar 1870		
		Neues Recidiv nach der 3ten Excision.	Unterlippe, weiss-epitheliale Verdickung d. Innenfläche der Mundschleimhaut.	Cauterisation mit Kali causticum im März 1871.		
Excision durch einen Arzt ausserhalb.	Aug. 1868	Bald n. der Operation Recidiv.	Submaxillardrüsen rechts tief infiltrirt. Lippe frei; Narbe weich.	Unoperirbar.	† am 7. September 1870 mit ulcerirtem Recidiv an Marasmus in der Heimath. — Gesamtdauer der Krankheit 3 Jahre	—
Excision, Plastik mit Verziehung	4. Nov. 1870	—	—	—	Nach Bericht vom 28. Mai 1871 gesund und ohne Recidiv.	Cauterisationen mit Arg. nitricum vor der Operation ohne Erfolg.



Tabelle  
 Carcinome an der Innenfläche der  
 Carcinome der Zunge: 6-8,  
 1869: 1-8.

No.	Name, Stand. Journalnummer.	Alter b. d. Aufnahme.	Sitz der Krankheit.	Form der Krankheit.	Anfang.		
					Alter.	Zeit.	Form.
1.	Markus Helvert, Gastwirth. S. 54. No. 58. 1859. ⊙	50	Thalergrosses hartes Geschwür an der In- nenfläche der lin- ken Wange. Ge- schwollene beweg- liche Lymphdrüse unter dem Kinn.	Tief infiltrirt. ulcerirt.	49	April 1868	Nässende dickung dem rech- Mundw
2.	Salomon Bauer, Hausirer. S. 55a. No. 161. 1869.	56	Etwa frankengrosse Wucherung am harten Gaumen links.	Bis in den Knochen in- filtrirt.	55	April 1869	Epithel hornige weisswa Verdick am b Gaumen
3.	Jacob Hirl, Gastwirth. S. 55a. No. 39. 1869.	40	Wucherung hinten am Oberkiefer rechts, ulcerirt von Thalergrösse.	Infiltrirt.	40	Novbr. 1868	Schwelle Schmer Zahnfe Oberkie rechts, gend des ten 1 zabns.



ge und der Kiefer: 1—5, 9—16.

19. — 16 Männer, 3 Frauen.

: 9—19.

Operation.		Recidive.			Ausgang.	Bemerkungen.
Art der Operation.	Zeit der Operation.	Beginn der Recidive	Sitz.	Behandlung.		
Excision, Plastik, Wangenhautverziehung.	14. April 1869	Bald nach der Operation Schwellung all. Lymphdrüsen unter d. Kiefer.	An der Operationsstelle kein Recidiv.	Keine.	Pat. stellte sich Anfangs Juli 1870 vor; der Hals ist am Kiefertrand von unbeweglichen harten Drüsencarcinomen bedeckt. Operation ist nicht mehr möglich.	—
Ausmeisselung der erkrankten Partie des proc. palatinus und alveolaris des Oberkiefers.	17. Decbr. 1869; am 4. Januar 1870 in der Heilung entlassen.	Bald n. der Operation Recidiv.	Am harten Gaumen.	Resection des harten Gaumens am 11. März 1870; geheilt entlassen am 1. April 1870.	Pat. kehrte im Juli 1870 wieder, um sich eine Gaumenplatte machen zu lassen. Kleiner verdächtiger Knoten am Vomer. Im Jahre 1871 war Patient nicht mehr zu ermitteln.	—
Excision mit Knochenzange, ferr. candens.	12. März 1869; am 26. März mit heilender Wunde entlassen.	Bald n. Schluss der Wunde Recidiv.	An der Operationsstelle und in einer Lymphdrüse am Kieferwinkel.	Cauterisation mit Ferr. candens vom Munde aus. Extirpation der Drüse am Kieferwinkel am 22. April.	Pat. ward am 17. Mai 1869 mit heilender Wunde entlassen; — ist im April 1871 nicht mehr aufzufinden.	—



No.	Name, Stand. Journalnummer.	Alter b. d. Aufnahme.	Sitz der Krankheit.	Form der Krankheit.	Anfang.		
					Alter.	Zeit.	Form.
4.	Martin Hellmer, Bauer. S. 55 a. No. 111. 1869.	65	Faustgrosse Ge- schwulst fast der ganzen rechten Gl. parotis.	Tief infiltrirt.	65	April 18.9	Knoten dem U kieferwi rechts.
5.	Josef Weber, Landmann. S. 55 a. No. 67. 1869.	67	Beide Lippen und die ganze linke Ohrgegend. — Halsdrüsen.	Infiltrirt wu- chernd.	66	Oktbr. 1868	Knoten vor dem ken gleiche ten an G und U lippe.
6.	P. Mann. 1869.	40 ungefähr	Zunge.	Infiltrirt.	?	?	Knoten in Zunge.



D. L. K. he en Op. t.	Operation.		Recidive.			Ausgang.	Bemer- kungen.
	Art der Operation.	Zeit der Opera- tion.	Beginn der Recidive	Sitz.	Behand- lung.		
M. ge.	Exstirpation; ein Rest muss zurückbelas- sen werden; Behandlung mit Magen- saft, wobei d. Wunde sich bedeutend verkleinerte.	21. Mai 1869	—	—	—	Pat. wird am 16. Septem- ber mit ge- heilten Wunde entlassen. Im Novbr. stellt er sich vor, die Wunde ist bis auf Thalergrösse geheilt; All- gemeinbefin- den gut. Im Decbr. 1869 ist er in sei- ner Heimath gestorben. Gesammt- dauer der Krankheit 9 Monate.	—
	—	—	—	—	—	24. Mai un- heilbar ent- lassen; am 22. August 1869 ge- storben. Gesammt- dauer der Krankheit 11 Monate.	—
	Exstirpation.	18. März 1869	Bald n. der Ope- ration.	In den Halsdrü- sen.	—	Wunde ge- heilt; kein Recidiv an Operations- stelle, Zeit des Todes unbekannt, da die Noti- zen zu unge- nau.	—



No.	Name, Stand, Journalnummer.	Alter b. d. Aufnahme.	Sitz der Krankheit.	Form der Krankheit.	Anfang		
					Alter.	Zeit.	Form.
7.	P. Herr Albert G., Chemiker. 1869. ⊙	42	Zungenbänd- chen.	Infiltrirt.	42	Mai 1869	Ulceration Zungenbän- chen.
8.	Georg Duzbaba, Agent. S. 55 b. No. 74. 1869	36	Verdickung der gan- zen Zunge und Ul- ceration des Mund- bodens. Drüsen- schwellungen.	Infiltrirte Wu- cherungen.	34	Mai 1867	Ulceration Zungenbän- chen.
9.	Johann Albram, Tagelöhner. 1870. S. 55 b. No. 76.	59	Innenfläche der gan- zen rechten Wan- ge und ein Theil des Unterkie- fers.	Infiltrirt.	59	Decbr. 1869	Knötchen der Innen- fläche d. rechten Wa- ge.
10.	Johann Martin, Kleinhäusler. 1870. S. 54. No. 93.	55	Innenfläche der gan- zen rechten Wan- ge.	Infiltrirt.	54	Januar 1870	Knoten in d. rechten Wa- ge.
11.	Peter Eminger, Landmann. 1870. S. 55 b. No. 178.	63	Wucherndes Ge- schwür, mehr als Zweithalerstück- gross in der rech- ten Wange.	Infiltrirt.	62	Decbr. 1868	Knoten in d. rechten Wa- ge.



Operation.		Recidive.			Ausgang.	Bemerkungen.
Art der Operation.	Zeit der Operation.	Beginn der Recidive	Sitz.	Behandlung		
Exstirpation.	8. Juli 1869	Bald n. der Operation.	In Drüsen unter d. Kinn.	Neue Operation durch Prf. Weinlechner im September 1869.	Wunden geheilt. Pat. hat sich gut erholt	Pat. befindet sich nach Bericht vom 25. Mai 1871 vollkommen gesund, ohne Recidiv.
Operation nicht ausführbar. Injectionsen von Goldchlorid, Carbolsäure, Borsäure ohne Erfolg, nur starke Schwellung.	—	—	—	—	Pat. ist ungeheilt am 2. Januar 1869 entlassen u. nach Bericht im August 1869 gestorben. Gesamtdauer der Krankheit 2 Jahre und 3 Monate.	—
Excision; partielle Resection des Unterkiefers.	9. Mai 1870	?	?	?	† am 19. Mai 1870 an Pyohaemie.	?
Excision mit partieller Resection der Unterkiefer.	13. Juli 1870	Bald n. der Heilung der Wunde.	In der Nähe der Operationswunde.	Keine.	† in der Heimath am Recidiv u. Marasmus am 10. März 1871. Gesamtdauer des Leidens 1 Jahr und 3 Monate.	Scharfe Backzähne, d. Geschwür entsprechend.
Excision, Plastik.	12. Novbr. 1870	Bald n. der Heilung der Wunde.	In der Nähe der Operationswunde.	Keine.	† in der Heimath am Recidiv u. Marasmus am 28 Dec. 1870. Gesamtdauer d. Leidens 2 Jahre.	—



No.	Name, Stand. Journalnummer.	Alter b. d. Aufnahme.	Sitz der Krankheit.	Form der Krankheit.	Anfang.		
					Alter.	Zeit.	Form.
12.	Eduard Fischer, Beamter. 1870. S. 54. No. 140.	47	Ulceration der linken Wange und d. Zahnfleisches des Unterkiefers links.	Infiltrirt.	47	Juni 1870	Ulceration der Innenfläche d. linken Wange.
13.	Marie Reinbauer, Tagelöhnerin. 1870. S. 16. No. 113.	51	Faustgrosses Carcinom des linken Oberkiefers, der Orbita und eines Theils des Stirnbeins.	Infiltrirt.	50	Febr. 1870	Infiltration linken Wange, blutige Sekretion aus dem linken Nasenloch.
14.	P. Karl Bartosságh, Ingenieur. 1870.	54	Carcinomatöse Infiltration des linken Oberkiefers.	Infiltrirt.	53	Januar 1870	Schmerzen den Backen des linken Oberkiefers.
15.	Franz Steffek, Lehrer. S. 55b. No. 150. 1870. ⊙	57	Ulcerirte Infiltration des ganzen Mittelstücks des Unterkiefers.	Infiltrirt.	57	Juli 1870	Schmerzen Lockerung der unteren Schneidezähne.
16.	Marie Ziehrer, Bäckerfrau. 1870. S. 16. No. 55.	50	Ulcerirte carcinomatöse Infiltration am Zahnfleisch und Mundboden.	Infiltrirt.	50	Febr. 1870	Ulceration vom Zahnfleisch.
17.	Matthias Lampl, Anstreicher. S. 55a. No. 118. ⊙	50	Haselnussgrosser Knoten im unteren Theil der Zunge links.	Infiltrirt.	50	Mai 1870	Schmerzen der Zunge



Operation.			Recidive.			Ausgang.	Bemerkungen.
Alter krank- bis ersten Terat.	Art der Operation.	Zeit der Opera- tion.	Beginn der Recidive	Sitz.	Behand- lung.		
Maate.	Excision mit partieller Resection des Unterkiefers. Plastik.	16. Decbr. 1870	Noch vor Heilung der Wunde.	In der Nähe der Wunde.	Neue Excision am 30. Januar 1871.	Mit geheilter Wunde entlassen am 14. März 1871.	Scharfe Zahnkante, dem Geschwür entsprechend.
Maate.	Keine.	—	—	—	—	Am 4. Januar 1871 als unheilbar von der Klinik entlassen u. ins Siechenhaus transferirt, wo sie im Februar 1871 †. Gesamtdauer der Krankheit 1 Jahr.	—
Maate.	Resection des linken Oberkiefers.	24. Oktbr. 1870	—	—	—	† an Erysipel am 5. Novbr. 1871.	—
Maate.	Resection des Mittelstücks des Unterkiefers.	20. Oktbr. 1870	Bald n. Heilung der Wunde.	Lymphdrüsen des Halses.	Keine.	—	—
echen	Partielle Resection des Unterkiefers rechts.	4. Mai 1870	Bald n. Heilung der Wunde.	Lymphdrüsen des Halses.	Keine.	† in der Heimath an Recidiv und Marasmus. November 1870. — Gesamtdauer des Leidens. 11 Monate.	—
Maate	Exstirpation mit Unterbindung der A. lingualis links.	18. Juli 1870	—	—	—	—	—



No.	Name, Stand. Journalnummer.	Alter b. d. Aufnahme.	Sitz der Krankheit.	Form der Krankheit	A n f a n g.		
					Alter.	Zeit.	Form.
18.	Dr. S. K. P. 1870.	50	Kastaniengrosse Knoten in der Zunge.	Infiltrirt.	49	Januar 1870	Schmerzen in der Zunge.
19.	Hanni Schachter, Händlerin. 1870. S. 16. No. 81.	52	Kreuzergrosse ober- flächliche Infiltra- tion der Zunge.	Oberflächlich.	52	Febr. 1870	Schmerzen in der Zunge.

### D. Verschiedenes.

#### 1 Speicheldrüsenfistel

hinter dem linken Unterkiefer bestand seit 7 Jahren bei einem 45jährigen Manne, und war nach Parotitis im Typhus entstanden Die Oeffnung war haarfein, entleerte jedoch beim Kauen ausserordentliche grosse Mengen reinen Speichels; Pat. hat dadurch in seinem Allgemeinbefinden keine Veränderung, keine Abmagerung bemerkt. Da er weder eine Aetzung, noch einen operativen Eingriff zulassen wollte, so wurde er nach kurzer Zeit ungeheilt wieder entlassen.

#### Neuralgien des N. Trigemini.

6 Fälle, mit wechselndem Erfolge behandelt. (5 M. 1 W.)

Nachtrag zu „chr. Klinik, Zürich 1860 — 1867“ pag. 98 — 103  
Es ist dort ein Fall „Herr Förster E.“ genauer beschrieben, in welchem ich wegen intensiver Neuralgie den R. II. der N. trigeminus



Operation.			Recidive.			Ausgang.	Bemerkungen.
Alter bis letzten Jahr.	Art der Operation.	Zeit der Operation.	Beginn der Recidive	Sitz.	Behand- lung.		
6 Monate.	Exstirpation mit Galvano- caustik.	Juni 1870	März 1871.	Lymph- drüsen am Hals. Zunge frei.	Keine.	† 23. Oktober 1871. Ge- samtdauer des Leidens 1½ Jahre.	—
4 Monate.	Exstirpation.	1. Juli 1870	—	—	—	Nach Bericht vom 18. Juni 1871 gesund und ohne Re- cidiv.	Verletzung mitscharfem Knochen- splitter wird als Ursache angegeben.

wiederholte, Neurotomien und Neurectomien und endlich die Unterbindung der A. carotis sinistra machte. Jede Operation brachte Heilung zu Wege, doch kamen immer Recidive. Auch nach der Behandlung mit dem constanten Strom in Tübingen erfolgte Recidiv. Herr College Biermer in Zürich hatte die grosse Freundlichkeit, über den weiteren Verlauf dieses Falles Folgendes zu ermitteln und mir mitzuthellen: „Schon auf der Rückreise von Tübingen in die Schweiz wurde Herr E. von einem heftigen Anfall ergriffen und hatte von da bis zu seinem Tode stärkere Paroxysmen als je. Herr Dr. Bechtel in Thalweil, bei dem E. die letzten Monate seines Lebens zubrachte, erzählte mir, dass der Unglückliche, um seine furchtbaren fast continuirlichen Qualen zu dämpfen, täglich drei Mal sehr grosse Spritzen Morphiumlösung verbrauchte. Da die kleinen Pravaz'schen Spritzen nicht genügten, so wurde eine Spritze von der Grösse einer Tripperspritze, die über zwei Drachmen hielt, verwendet. Dr. B. musste ihm von einer Lösung von 6 Gran auf die Drachme Wasser, täglich 3 Mal 6 Spritzen von mindestens 2 Drachmen Gehalt unter die Haut spritzen. Er erhielt also auf diese Weise täglich 18 Mal 12 Gran Morphiium. Darauf schlief er hie und da ein Paar Stunden, oder hatte wenigstens erträgliche Pausen. Zuletzt war er zum Scelett ab-



gemagert, und starb an Erschöpfung. Die Morphinumrechnung für die letzten 9 Lebensmonate betrug zum en gros Preis 800 Frcs.

Bei der Section, die von Herrn Dr. Huguenin, einem Schüler des Professor Meynert in Wien, gemacht wurde, ergab sich an den Nerven und dem Gehirn absolut keine makroskopische Veränderung. Auch die Knochenkanäle zeigten Nichts. Dagegen soll sich bei der mikroskopischen Untersuchung eine Erweiterung der Gefässe herausgestellt haben; ich werde trachten, Näheres zu erfahren.“

Dass in diesem Fall das Leben durch die Operationen gefristet und wenigstens zeitweilig vollständig genussfähig gemacht wurde, scheint mir ausser Zweifel. Der negative Sectionsbefund ist in wissenschaftlicher Hinsicht äusserst deprimirend. Gesamtdauer der Krankheit vom Beginn der Neuralgie bis zum Tode: 7 Jahre.

Moritz B. „chir. Klinik, Wien 1868, pag. 30“ wurde auf seinen dringenden Wunsch im Januar 1870 wegen intensiver Neuralgie wieder aufgenommen; wie schon bemerkt, erwartete ich bei ihm keinen Erfolg von Operationen, weil er nach der ersten Neurectomie gar keine Erleichterung verspürte. Gegen die ihm dringend anempfohlene electriche Behandlung hatte er eine solche Antipathie, dass ich ihn nicht dazu bewegen konnte. Im Mai 1871 stellte ich Nachforschungen über ihn an; doch war er nicht zu ermitteln. Ebensowenig konnte ich erfahren, was aus dem zweiten Patienten aus dem Jahre 1868 „Martin S. pag. 31“ geworden ist.

Folgende 6 Fälle wurden zu Neurotomien in die Klinik geschickt, sind jedoch theils ohne solche geheilt, theils hatten sie keine Ausdauer für die Behandlung.

Johann Marschik, 53 Jahr, leidet seit 3 Jahren an Neuralgie des R. II. N. trig. rechts; in den letzten Monaten strahlten die oft wiederholten Anfälle auch in das Gebiet des R. I. der gleichen Seite aus. Der rechte Hundszahn und die beiden ersten Backzähne waren bei Druck sehr schmerzhaft, wurden extrahirt und nach und nach verlor sich die Neuralgie vollkommen. Pat. am 12. Mai 1869 aufgenommen, wurde am 1. Juni geheilt entlassen. — Er hat sich im Mai 1871 als gesund vorgestellt; nur äusserst selten zeigten sich schwächere ausstrahlende geringe Schmerzen.

Johann Jozsa, 45 Jahr alt, aufg. 3. December 1869, starker kräftiger Bauer, leidet seit 4 Jahren an einem heftigen Tic der ganzen linken Seite; vorwiegend haben die Schmerzen im Bereich des R. II. ihren Sitz. Ich ersuchte, zumal da ich in diesem Fall einen operativen Eingriff prognostisch für ungünstig hielt, Herrn Prof. Benedikt den constanten Strom anzuwenden. In den ersten zwei Wochen war der Erfolg absolut Null,



dass wir den Patienten nur schwer bewegen konnten, die Kur fortzusetzen, von der dritten Woche an wurden die Anfälle seltener, dann weniger intensiv; von der vierten Woche an blieben sie ganz aus. Nachdem die Electricität noch weitere zwei Wochen fortgesetzt war und keine Anfälle mehr auftraten, verliess Pat. die Klinik bereits am 1. Juni 1871. „Bis November 1870 war Pat. vollkommen gesund. Um diese Zeit begab er sich in einen Wald, um Holz zu fällen, und wurde von einem eisig kalten Sturmwind überrascht. Da er sein Gesicht mit einem Tuche wohl verwahrt hatte, verspürte er nicht den geringsten Schmerz. Im Hause angelangt, bekam er drei Mal die früheren neuralgischen Anfälle. Er leidet seitdem an seinem alten Uebel, mit dem Unterschiede, dass er bei schönem Wetter nur durch ein leichtes Kribbeln belästigt wird, aber bei seiner Arbeit nachgehen kann; bei leichtem Winde oder sonst ungünstiger Witterung steigerten sich die Schmerzen zur gleichen Intensität, wie früher. Da seine Frau gestorben ist, und ihn sein Uebel im Erwerb hindert, ist es ihm unmöglich, nach Wien zu kommen.“

Jacob Fischer, 28 Jahre, Commis, aufg. 17. März 1870, liess sich im Jahre 1866 eine schmerzhaft Zahnwurzel des 2. Backzahns aus dem rechten Oberkiefer entfernen; bald darauf verspürte er in der rechten Wange heftige anfallsweise auftretende täglich mehre Male sich wiederholende Schmerzen, welche Minuten lang dauerten, und dann wieder wochenlang ruhesetzten. Zu Anfang des Winters 1869 verbreitete sich der Schmerz auch auf den rechten äusseren Augwinkel, in die Schläfe und Stirne, auch kamen die Anfälle immer häufiger und intensiver; doch erst in der letzten Zeit wurde er auch im Schlaf dadurch gestört. Durch Druck auf die Austrittsstelle des N. infraorbitalis, durch leise Berührung der Wange aussen und innen, konnte fast immer ein Anfall hervorgerufen werden. Extraction einiger gesunden Zähne verschlimmerte die Anfälle. Subcutane Injectionen von Morphiumlösung, Chinin innerlich, Blutegel ans Zahnfleisch, locale Application von Eisblasen nützten nur auf kurze Zeit. Im Winter 1869/70 wurde Pat. von Herrn Dr. Rosenthal mit constantem Strom behandelt; nach 14 Tagen bedeutende Besserung, doch leider nicht von Dauer, gleich die Behandlung 13 Wochen lang fortgesetzt wurde. — Da ich den Kranken einige Zeit lang zu beobachten wünschte, um zu einem Entschluss zu kommen, ob und welche Operation zu machen sei, und der Kranke dazu keine Zeit geben wollte, so geschah auf der Klinik, wo er nur 3 Tage blieb, nichts ausser Morphiuminjectionen. — Ich liess im Mai 1871 den Mann aufsuchen, doch war er selbst nicht zu finden, weil er ausgezogen war; von Leuten, die ihn kannten, hörten wir „es gehe ihm gut.“

Eleonore Hoffmann, 60 Jahr, unverheirathet, aufg. 20. Juni 1870, leidet seit drei Jahren an heftiger Neuralgie des linken N. trigeminus; die



Schmerzen gehen von der Parotisgegend aus und verbreiten sich über die ganze linke Gesichtshälfte; eine bestimmte Veranlassung weiss Pat. nicht anzugeben; die Anfälle kommen sehr unregelmässig; in den letzten 14 Tagen traten sie täglich ein. — Behandlung mit constantem Strom durch Professor Benedikt; 13 Sessionen; vollständige Heilung; Entlassung am 2. Juli 1870. — Bericht der Patientin vom 22. Mai 1871: „Ich habe keinen derartigen Anfall von dieser wilden Krankheit bekommen; wie die Jahreszeit herankam, hat sich etwas gezeigt, ist aber in Kürze wieder gut geworden.“

Simon Grünbaum, 44 Jahr, Handelsmann, aufg. 6. October 1870, bekam vor 9 Jahren ohne bekannte Veranlassung neuralgische Anfälle in der rechten Unterkieferhälfte; im Jahre 1865 wurde er von Prof. Schuh operirt, und blieb frei bis zum Mai dieses Jahres, ausgenommen ganz schwache selten auftretende Anfälle. Jetzt hat er in Zwischenräumen von einigen Minuten je einen Anfall, der jedesmal 1—2 Minuten anhält; in der Nacht werden die Schmerzen fast continuirlich; die Anfälle sind äusserst heftig, Pat. sucht sie durch Drücken und Reiben zu verringern. Durch Morphinum-injectionen werden die Anfälle verringert. Chloralhydrat hat die gewöhnliche Narcose zur Folge, jedoch ohne weitere Wirkung. — Behandlung mit constantem Strom durch Prof. Benedikt. — Nach 5 Sessionen trat bedeutende Erleichterung ein; die Anfälle kamen immer seltner, und waren weniger intensiv. Pat. geht ganz in die Behandlung des Prof. Benedikt über. Leider hielt die Besserung nicht an; Pat. berichtet am 24. Mai 1871: „Der Erfolg des Electricirens war kein guter, denn ich fühlte nach einem Monat der Behandlung gar keine weitere Besserung und ich musste sodann in's Rudolfs-pital gehen, und wurde dort operirt; ich hatte zwar 6 Wochen nach der Operation grosse Schmerzen, bin aber jetzt, dem Himmel sei Dank, recht gesund.“

Johann Böhm, 43 Jahr, Tuchhändler, aufg. 14. December 1870, giebt an, vor 11 Jahren ohne bekannte Veranlassung erkrankt zu sein. Er bekam Schmerzen, welche von der Gegend am hinteren Mahlzahn der rechten Oberkieferhälfte plötzlich nach allen Richtungen hin in die ganze Wange ausstrahlten, und mitunter kaum eine Secunde dauerten, oft aber auch 5 — 20 Minuten anhielten. Meist weckte der Schmerz den Patienten nach Mitternacht, doch kam er auch am Tage sehr oft beim Kauen, Schlucken, Sprechen. Er liess sich nach und nach alle Zähne oben rechts ausziehen, doch blieb das ohne allen Erfolg. — Im Januar 1869 fiel er beim Ueberschreiten eines zugefrorenen Flusses, das Eis durchbrechend, in denselben; von demselben Momente an war Pat. durch 8 Monate frei von Schmerz; nur wenn er beim Waschen des Gesichts mit der Hand an der Wange hinaufstrich, hatte er einen plötzlichen, mitunter lang dauernden



Schmerz. Ende 1869 kamen die Schmerzanfälle stärker, mit längerer Dauer (15—20 Minuten); damals wurde er auf Oppolzer's Klinik mit Electricität behandelt; doch bald bekam er den Typhus; nach einem Monat entlassen, war er durch 10 Monate anfallsfrei; nur musste er sich öfters, an der Wange nach aufwärts zu streichen. — Vor 14 Tagen bekam Pat. nach einer längeren Eisenbahnfahrt wieder heftige Schmerzen, zumal nach Mitternacht; er liess sich wieder auf die Oppolzer'sche Klinik aufnehmen, wo er mit Morphinumjectionen behandelt wurde. Auf meine Klinik transferirt, besserte sich nach wiederholten Morphinumjectionen der Patient ausserordentlich, dass er wieder in sein Geschäft zurückkehren konnte. Leider ist es mir 1871 nicht gelungen, diesen interessanten Patienten wieder aufzufinden.

## Verunstaltungen durch Defekte und Narben.

### Plastische Operationen.

15 Fälle (9 M. 6 W.).

#### a. Mund.

Christine Wagner, 21 Jahr, aufg. 9. Juni 1869, wurde vor einem Jahre von ihrem Geliebten mit Schwefelsäure über die rechte untere Gesichtshälfte begossen. Die Verbrennung hatte meist nur oberflächlich gewirkt, und hässliche tiefe Narben erzeugt; doch der rechte Mundwinkel war stark herabgezogen und ectropionirt, und das rechte Ohrläppchen war zum Theil an den Kopf gewachsen. Der Mundwinkel wurde nach dem Princip der Ectropiumoperation fürs untere Auglid nach Dieffenbäch gehoben, das Ohr gelöst. Die Heilung in dem Narbengewebe erfolgte nur theilweis per Primam; der Erfolg war unvollkommen sowohl am Mund wie am Ohr. Man hätte wohl durch wiederholte kleine Operationen mit Zwischenpausen von 2 Monaten noch Einiges bessern können; doch wollte sich Pat. darauf nicht einlassen.

Christian Jozek, 75 Jahr, aufg. 18. März 1869, war im Jahr 1868 auf der Klinik wegen Lippenkrebs operirt; da die ganze Unterlippe ersetzt werden musste und ein Theil des Lappens gangränös geworden war, so war die Mundöffnung nach und nach so verengt, dass dieselbe nicht zur Einführung eines Löffels genügte. — Es wurde eine Spaltung nach beiden Seiten hin vorgenommen und die Schnitte mit Schleimhaut umsäumt. Der Erfolg war befriedigend.

Martin Ganspiller, 53 Jahr, Kaufmann, aufg. 11. Mai 1870 (siehe Tab. II. S. 11.) war am 25. Februar an Carcinom des Mundwinkels operirt worden; die durch Verschiebung und Loslösung der umliegenden Theile bewerkstelligte Vereinigung war nicht gelungen, sondern die Wunde war wieder stark auseinandergeklafft. Am 13. Mai Schliessung des Defectes durch



einen Wangenlappen; sehr günstige Heilung. Später Recidiv des Carcinoms.

Florian Matzig, 40 Jahr, Webergeselle, aufg. den 31. Mai 1870. Vor 25 Jahren war ihm ein Tumor aus der linken Wange in der Nähe des Mundwinkels entfernt worden; die Heilung war sehr günstig verlaufen, indess war der Mund nach links ziemlich verkleinert, und der Mundwinkel stark in die Höhe gezogen. Welche Gründe den Pat. bewogen, nach so langer Zeit noch eine Correction dieses Fehlers zu wünschen, hat er uns nicht gestanden, doch er drang sehr darauf. Ich löste den Lippensaum rechts oben und unten vollständig, machte eine Incision in die Wange, so lang der Mund sein musste, heftete hier den Mundwinkel ein, und deckte den Defect der Oberlippe durch einen Lappen aus der Wange. Das Resultat war äusserst günstig.

Julie Werner, 8 Jahre, aufg. 22. Juli 1870, bekam vor 4 Jahren ohne bekannte Veranlassung und ohne dass eine schwere Krankheit vorhergegangen war, Gangrän (Noma) der Oberlippe. Dreieckiger Defect der Oberlippe links einer Hasenscharte ähnlich. Operation wie bei der Hasenscharte nach B. v. Langenbeck. Heilung.

#### b. Wangen.

Franz Susta, 43 Jahr, aufg. 19. Juni 1869, hat vor 4 Jahren eine Krankheit im Munde gehabt, nach welcher die Innenfläche der linken Wange mit Ober- und Unterkiefer fest verwachsen ist; in Folge dessen kann Pat. die Zähne kaum von einander bringen und nur Flüssigkeiten zu sich nehmen. Schon oft ist Pat. behandelt worden, theils mittelst Einlegung von Holzkeilen, theils mittelst Incisionen der Narben; beides hat nichts genutzt. Es erwies sich auch jetzt unmöglich, den Mund mittelst eines Heister'schen Speculums weiter zu öffnen, und daher wurde am 7. Juli entsprechend dem unteren linken Hundszahn ein 4 Linien breites Kieferstück, behufs Anlegung einer Pseudrothrose resecirt. Die Heilung ging gut von Statten; doch die Verwachsung erfolgte durch so straffe Narbenmasse, dass die vollkommen erhaltenen Schneidezähne bei Entlassung des Pat. am 9. September nur 3 Linien weit von einander entfernt werden konnten. Pat. ein halb blödsinniges Individuum, war nicht dazu zu bringen, die mechanische Erweiterung selbst fortzusetzen und weiter zu treiben; ebenso wenig wollte er eine zweite ausgiebigere Resection zulassen, die zur Erreichung einer weiten Oeffnung des Mundes nöthig gewesen wäre. So schien das Resultat bei der Entlassung des Patienten ein durchaus unbefriedigendes. Wiederholte Bemühungen, den Kranken später wieder aufzufinden, blieben fruchtlos. Am 21. März 1871 kam er wegen eines Panaritium wieder in die Klinik; es erwies sich das schliessliche Re-



at obiger Operation durchaus erfreulich; Pat. konnte den Mund auf Daumbreite öffnen; die rechte Kieferhälfte vorn wie nach Operationen etwas nach links herüber gerückt; die linke Kieferhälfte schien etwas atrophirt; die Beweglichkeit in der Pseudarthrose nicht übermässig, aber genügend, um feste Nahrung einzunehmen und zu kauen.

Johann Martin, 52 Jahr, Kleinhäusler, aufg. 5. September 1870, war am 13. Juli 1870 (vergleiche Tab. III. No. 10.) an Carcinom der Wange erkrankt, es hatte sich danach eine Verwachsung der Innenfläche der Wange mit den Kiefern ausgebildet, so dass Pat. den Mund fast gar nicht öffnen konnte; es gelang vom Mund aus, die derben Narbenstränge zu durchschneiden, und durch Orthopädie mittelst Holzkeile den Pat. dahin zu bringen, dass er den Mund bis zu zwei Fingerbreite öffnen konnte. Der Mann ging später durch Carcinomrecidive zu Grunde.

Reise Kenner, 8 Jahr alt, aufg. 25. Mai 1870. Diphtheritis der Mundschleimhaut nach Typhus von einem Jahr; das Kind konnte den Mund überhaupt gar nicht öffnen. Durchschneidung der Narbenstränge vom Mund aus, gewaltsames Auseinanderspinnen der Kiefer mit dem Heister'schen Speculum in der Narkose. Behandlung mit Holzkeilen. Pat. konnte nach seiner Entlassung am 6. August 1870 den Mund zwei Zoll weit öffnen. ☉

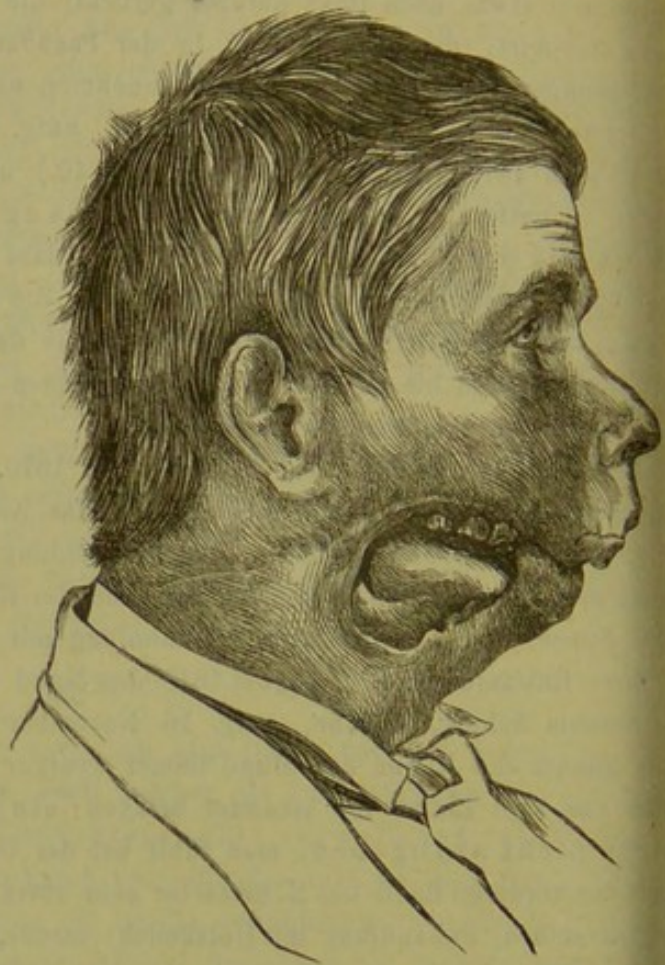
Antonia Schick, 5 Jahr, aufg. 16. November 1870. Seit etwa einem Jahr konnte die Kleine den Mund immer weniger öffnen, jetzt die Zahnreihen nur zwei Linien von einander bringen; eine Ursache wissen die Eltern nicht anzugeben; man fühlt bei der Untersuchung des Mundes dass der vorderen Rand des M. masseter sehr stark gespannt. Durchschneidung desselben, Behandlung mit Holzkeilen; rasche, vollständige Heilung. ☉

Josef Zahorak, 36 Jahr, aufg. 29. Mai, stürzte am Ende des Jahres 1870 von einem hohen Gerüst herab und quetschte sich dabei stark die rechte Unterkieferseite; es entwickelte sich bald darauf eine Geschwulst an der verwundeten Theil, welche rasch zunahm und nach aussen durchbrach. Die Geschwulst ein ulcerirtes Papillom gewesen sein, und wurde dasselbe mittelst der Ablation der rechten Unterkieferhälfte von Herrn Professor Dr. Weinmann im Rudolfsspital glücklich entfernt. Die Hautzerstörung durch das Papillom war so enorm, dass vorläufig von einer plastischen Operation Abstand genommen wurde. Pat. überstand die Operation gut; es blieb ein grosser Defect zurück, aus welchem die Zunge prolabirte und alle genossenen Speisepartikel ausliefen. Der geistig sehr beschränkte Kranke wollte aber damals keine neue Operation machen lassen; man fertigte ihm eine Kautchukplatte an, welche von aussen das Loch ziemlich verschloss, jedoch später das Essen von Speichel und von Getränk nicht ganz hindern konnte. Pat. entschloss sich dann zu neuen Operationen, um den Defect, den man am Defect aus Fig. 6. ersieht, zu schliessen.



Fig. 6.

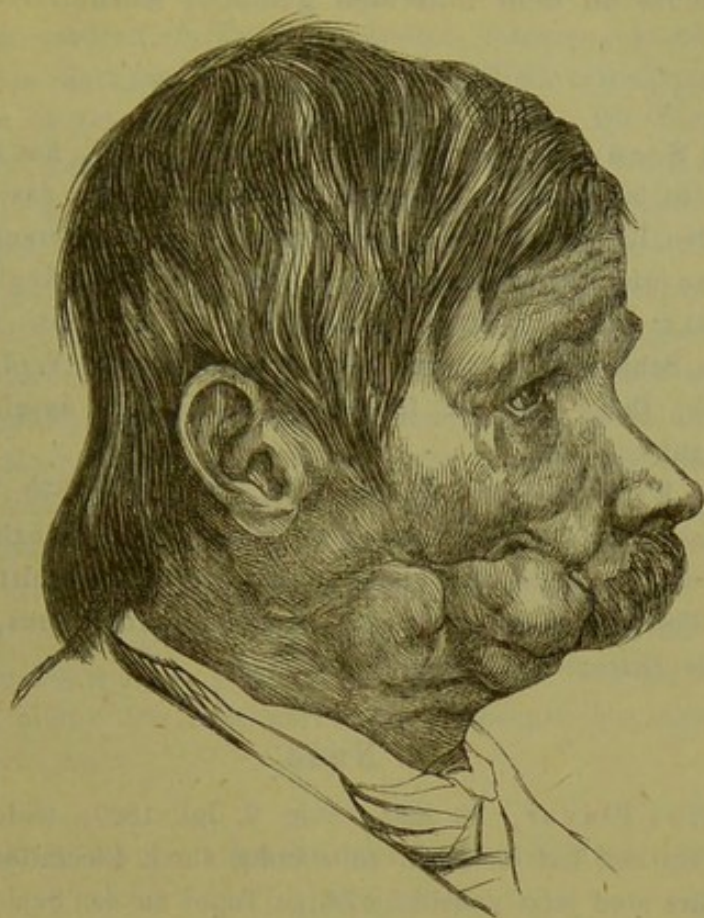
Die Aufgabe für die Plastik war eine höchst interessante. Von der Wange her konnte kein Lappen genommen werden, theils weil die vorhandene Hautmenge zu klein war, und dann weil durch eine Narbe in der Wange oder durch eine sehr bedeutende Verziehung derselben unzweifelhaft Ectropium des untern Auglides entstehen musste. Die Schläfenhaut war viel zu entfernt; der Lappen von dorthier hätte enorm lang sein



müssen, so dass er sich nicht erhalten hätte, die Drehungsaxe desselben wäre vor dem Ohr in eine von Narben durchsetzte Region gefallen. Wie wenig brauchbar die vordere Halshaut zu grossen Lappen ist, weiss jeder Chirurg, der versucht hat, Lappen von hier zu entnehmen. Es schien fast, als wenn nur durch Benutzung der Armhaut der Verschluss des grossen Lochs zu erreichen sei. Da jedoch die dazu nöthige Ruhe von diesen sehr unverständigen Patienten kaum zu erreichen gewesen wäre, so machte ich einen Versuch, die seitliche derbe Halshaut zu verwenden mit einem breiten Stiel in der Gegend des processus mastoideus. Ich machte von dem Defect nur den oberen, vorderen und unteren Rand wund und heftete hier den Lappen an, wobei ich mich überzeugte, dass die Haut um de



Fig. 7.



defect bereits bis zum Aeussersten gedehnt war und keine Ver-  
 schiebung weiter zulassen würde. Der Lappen verlief nun von  
 seiner Basis hinter dem Ohr bis zum hintern Rand des Defectes  
 seiner Wundfläche über nicht wund gemachte Haut; von dem  
 übrigen Theil des Lappens starb etwas ab, es erfolgte indess eine  
 1/2 Zoll breite Anheftung des freilich nach und nach zusammen-  
 schrumpfenden Lappens am oberen und vorderen Rande des  
 Defectes. Durch spätere Operationen wurde die Anheftung immer  
 weiter gemacht, so dass ich endlich nach 4 Monaten nach und  
 nach den Lappen an seiner Basis hinter dem Ohr ganz ablösen  
 konnte, und ihn nun ganz zur Deckung des Defectes verwenden  
 konnte, die dann in That vollkommen gelang; es waren im  
 Ganzen 7 Operationen erforderlich, die sich auf 6 Monate ver-



theilten, wobei jedoch zu berücksichtigen ist, dass in zwei Ferialmonaten nichts an dem Patienten gemacht wurde.

### c. Auglider.

Johann Spanz, 29 Jahr, aufg. 5. November 1869, hat im Juli 1866 in der Schlacht bei Trautenau durch eine Kugel, welche das rechte obere Auglid und den Bulbus streifte, Panophthalmie mit Vereiterung des Bulbus bekommen, so wie ein bedeutendes Ectropium des obern Augliedes. Blepharoplastik aus der Stirn, sehr günstiges Resultat. Die heftigen neuralgischen Schmerzen, welche theils von schwielligen Verdickungen um der N. fontalis, theils von der freigelegten Conjunctiva ausgingen, hörten vollkommen auf.

Johanna Ernachowits, 22 Jahr, aufg. den 11. Mai 1870. Vollständiges Ectropium des rechten oberen und des linken unteren Auglides. Rechts Plastik aus der Schläfenhaut, links durch Hebung mittelst dreieckigen Schnittes. Günstiges Resultat. Später Recidive durch Lupus, durch welchen auch die Ectropien entstanden waren.

### d. Nase.

Katharina Player, 33 Jahr, aufg. 9. Juli 1869, leidet seit vielen Jahren an Lues und hat die Nase vollständig durch Ulcerationen verloren. Alle Geschwüre sind jetzt geheilt; mässige Tophi an den Schienbeinen sind unter Jodkaliumbehandlung in der Rückbildung. Totale Rhinoplastik aus der Stirn am 24. November, Excision der Brücke am 5. Januar 1870. Leider erkrankte Pat. später aufs Neue an Ulcerationen in der Tiefe der Nase, wodurch die neue Nase theilweis wieder zerstört sein soll, dann bekam sie Ulcerationen im Larynx, Perichondritis, Glottisödem; es wurde die Tracheotomie gemacht; wie der weitere Verlauf war, konnte ich leider nicht ermitteln.

Jonas Reis, 30 Jahr, aufgenommen 13. October 1870. Wiederholte, Rhinoplastik aus Arm, Stirn, Wange. Zerstörung der Nase durch Syphilis. März 1870 totale Rhinoplastik aus dem linken Oberarm von Herrn Primarius Dr. Salzer; das Anfangs sehr gelungene Resultat wurde durch Gangrän des Septum und eines Theils beider Nasenflügel so verkümmert, dass der Rest vollständig schrumpfte. Am 2. November machte ich die Rhinoplastik aus der Stirn, die eine fast totale sein musste. Das Resultat war Anfangs wieder günstig, doch schrumpfte auch der Stirnlappen und das Septum so, dass sich die Nasenspitze stark erhob, und die Projection eine zu geringe wurde. — Ich machte deshalb am 2. Dezember eine Vorlagerung der Nasenspitze; leider erwies sich danach die Ernährung des von seiner oberen



rücke losgelösten Theils des Septum und der Nasenflügel als unzureichend und der grösste Theil der Spitze und ein Theil der Nasenflügel wurde gan-  
 zlich anhängig. Nun wurden die beiderseitigen Defecte durch zwei kleine Wangenlappen  
 ersetzt. Das Resultat war schliesslich leidlich befriedigend, wenn auch  
 nicht so gut wie bei einer guten Stirnnase. Die Wangennarben wa-  
 ren weniger entstellend als ich erwartet hatte (ich hatte bisher nie eine  
 Rhinoplastik aus der Wange gemacht, und nie eine gesehen); die transplan-  
 tierten Lappen verkürzten sich aber im Laufe der Monate so, dass die An-  
 gabe sehr gute Projection der Nase später wieder schlechter wurde.

Nach den bisherigen Erfahrungen an diesem Patienten wollte ich eine  
 neue Vorlagerung und Versenkung der Nasenspitze, durch welche die Form  
 hätte wesentlich verbessert werden können, nicht so bald wagen, sondern  
 dem Mann, falls er noch etwas machen lassen wollte, nach einem Jahr  
 wieder zu kommen.

Julius Löwenfeld, 11 Jahr, aufgenommen 10. Mai 1870, leidet seit  
 seiner Geburt an Verstopfung des rechten Nasenloches, bedingt durch be-  
 deutende Knickung des Septum. — Ich trug von der Kante des vor-  
 springenden Septum ein erbsengrosses Stück ab, und machte dadurch ein  
 Loch im Septum. Die Beschwerden in der Respiration schwanden, Patient  
 war sehr erleichtert.

### Haasenscharten und angeborene Gaumenspalten bei Kindern.

6 Knaben, 3 Mädchen. 7 Haasenschartenoperationen geheilt, von  
 2 Staphyloraphien eine geheilt.

Von 9 zur Operation bestimmten Kindern wurden zwei Knaben von  
 6 Wochen und 6 Monaten, und zwar einer mit linksseitigem Lippenspalt  
 ohne irgend welche Gaumenspalte, und einer mit doppeltem Lippenspalt und  
 totaler Gaumenspalte unoperirt wieder entlassen, weil sie an Durchfall litten  
 und dadurch sehr herunterkamen.

Marie Waldmann, 15 Wochen alt, aufgenommen 21. Februar 1869  
 Lippenspalt links, vollständiger linker Gaumenspalt, velum fissum. Operation  
 des Lippenspalts am 27. Februar; vollständige Heilung.

Martha Landarf, 10 Monat alt, aufgenommen 7. September 1869.  
 Der linksseitige Lippenspalt reicht bis an's Nasenloch, doch nicht ganz in  
 dasselbe hinein. Der weiche Gaumen gespalten, der harte nicht. — Ope-  
 ration der Haasenscharte am 10. September. Heilung.

Katharina Wenzel, 1½ Jahr, aufgenommen 25. Juli. Doppelter  
 Lippenspalt; rechts nur Einkerbung des Lippensaums, links bis in's Nasen-



loch reichend. (Gaumenspalt?) Operation links am 26. Juli 1869, rechts 10. August. Heilung.

P. Graf Ch., 7 Monate alt, linksseitiger Lippenspalt, totaler Gaumenspalt; Operation des Lippenspalts nach B. v. Langenbeck im Juni 1870; äusserst günstige Heilung.

Johann Dworzak, 8 Monate alt, aufgenommen 10. Mai 1870. Totaler Lippenspalt rechts, keine Gaumenspalte. Operation am 11. Mai. Heilung.

Ludwig Danser, 9 Monate alt, aufgenommen 10. Mai 1870. Linker Lippenspalt mit totaler Gaumenspalte. Operation der Haasenscharte und Staphyloraphie am 16. Mai. Haasenscharte geheilt; Gaumensegel nicht geheilt.

Wenzel Mathias, 14 Monate alt, aufg. 8. Mai 1870. Doppelte Haasenscharte, total gespaltener Gaumen. Operation der Haasenscharte und Staphyloraphie. Heilung der Lippe und des Gaumens. Ich liess das Kind nach einem Jahre wiederkommen; eine Verkleinerung der Spalte des harten Gaumens ist nicht eingetreten.

Die beiden letzten Fälle sind in der Wiener medic. Wochenschrift 1871 Nr. 38. erwähnt.

### 1 Haasenscharte (M.) und 1 Gaumenspalt (W.) bei Erwachsenen.

Anton Zeilinger, 25 Jahr, aufg. 25. Mai 1869, wurde mit doppelter Haasenscharte und Wolfsrachen geboren; in seiner Kindheit ist eine erfolglose Operation an ihm vorgenommen, wobei zweifellos die Ossa incisiva entfernt wurden, denn diese fehlen jetzt vollkommen.

Das Filtrum hing an der Nasenspitze, die Ueberhäutung des unteren Randes des Septum fehlte; ich machte daher das Filtrum unten wund, ebenso den unteren Rand des Septum und umsäumte letzteren mit ersterem am 28. Mai; die Anheilung erfolgte vollständig; am 10. Juni löste ich dann die Lippen-Hälften und Nasenflügel von den Oberkiefern ab, machte von dem Nasenflügel jede Seite nach aussen eine zolllange horizontale Incision, vereinigte die Spaltränder der Lippe, nachdem sie wund gemacht waren, in der Mitte; dann wurde die Vereinigung der neugebildeten Oberlippe mit dem Septum zu Stande gebracht. Die Heilung erfolgte an allen Vereinigungspunkten vollständig. — Nur lag natürlich die Oberlippe stark zurück gegen die Unterlippe wie in allen ähnlichen Fällen, in welchen die Ossa incisiva fehlen. Dies wurde durch ein künstliches Stück *proc. alveolaris* mit Zähnen und durch einen Obturator, der den doppelten Gaumenspalt deckte, so wie einen Fortsatz in die Rachenhöhle nach Suerssen hatte, ersetzt; Herr Dr. Steinberger hat diesen Theil der Plastik meisterhaft gelöst, so dass



Aussehen des Patienten durchaus nicht auffallend und die Sprache deut-  
war. Ich bedaure durch eine sehr rasche Abreise des Patienten behin-  
; gewesen zu sein, mir eine Abbildung des Patienten in diesem vervoll-  
amten Zustande machen zu lassen.

Katharina Hendrich, 17 Jahr, aufg. 27. Mai 1870. Keine Lippen-  
itten. Spaltung des Gaumensegels und des harten Gaumens bis in die  
ge. Am 2. Juni Staphyloraphie und Uranoplastik in einer  
ung. Heilung des Gaumensegels vollständig; im harten Gaumen bleibt  
erbsengrosse Oeffnung. Pat. ist durch die Operation so abgeschreckt,  
sie keine zweite Operation zum Schluss des Loches machen lassen will.

#### erworbener seitlicher Defect im harten Gaumen.

Natan Michael, 34 Jahr, aufg. 20. Juni 1870. Auf der linken Seite  
im harten Gaumen, genau der Verbindung mit dem weichen Gaumen  
sprechend ein bohnergrosses Loch. Ich machte den Schluss durch Wund-  
ähen, Loslösen und Verschieben des mucös-periostalen Ueberzuges des  
en Gaumens nach unten, nachdem ich einen Zoll oberhalb des Defectes  
n transversalen Schnitt gemacht hatte. Obleich die Vereinigung ohne  
und welche Spannung gelang, erfolgte die Heilung dennoch nicht.

### III. Hals und Nacken.

#### A. Verletzungen.

2 Fälle (M.) Selbstmordversuche (1 gestorben 1 geheilt.)

M. von 60 Jahren, litt schon längere Zeit an Magencarcinom, und  
hte sich aus Lebensüberdruß am 12. Mai 1869 Abends eine quere Hals-  
de mit einem Rasirmesser bei; dieselbe hatte den Kehlkopf dicht ober-  
der cartilago thyreoidea quer durchtrennt. Tod 10 Stunden nach der  
etzung an Erschöpfung.

Franz Schuldes, 37 Jahr alt, aufg. am 6. Januar 1970. Querschnitt  
h die Halshaut. Heilung.

#### B. Entzündungen.

26 Fälle (22 M. 4 W.) davon 7 gestorben (6 M. 1 W.)

##### Acute Entzündungen.

P. Ein Handteller-grosser Carbunkel in dem Nacken eines sehr  
lbeleibten, etwa 63jährigen Mannes heilte langsam aus; es trat dabei



eine Phlegmone an der linken Wade auf, die jedoch in vier Wochen nicht zu rechter Eiterung (Pat. ist ächter Podagrist) sondern zur Bildung einer mit Serum gefüllten mässig grossen Höhle führte, und welcher dann später noch eine Phlegmone an der Brust folgte; schliesslich genass Pat.; doch hat die ganze Affaire wohl 4 Monate gedauert.

#### 4 Zellgewebsabscesse ohne bekannte Veranlassung bei M. von 18, 20, 45, 49 Jahren. Heilung.

Einer von diesen Fällen war eine tiefe Zellgewebsentzündung, die ohne bekannte Veranlassung entstanden war; (Heinrich Kuhhaupt, 18 Jahr, aufg. 23. Sept. 1870) es vereiterte die ganze starre Infiltration, und die Heilung dauerte fast zwei Monate.

#### 2 Abscesse der Schilddrüse.

##### 1 M., 1 W. (Puerperalmetastase) Heilung in beiden Fällen.

M. von 30 Jahren hat seit Kindheit einen dicken Hals. Ohne bekannte Ursache wurde die linke Schilddrüsenhälfte schmerzhaft und schwoll an; in 10 Tagen war die Haut stark geröthet und deutlich Fluctuation fühlbar. Onchotomie am 14. Oct. 1869 bei sehr hohem Fieber; Pat. konnte erst am 2. Nov. in der Heilung entlassen werden, da er noch bis zum 28. Oct. remittirend fieberte, und sich bis dahin immer noch Eiter von unten her entleeren liess.

Auer Elisabeth, 26 Jahr, aufg. 3. Mai 1870, wurde am 20. Mai leicht entbunden, hatte dann aber heftiges Fieber und bekam ausserdem Schmerzen in Kopf und Hals; dann bildete sich eine Anschwellung links am Halse, die sehr empfindlich wurde, und sich bald als eine acute Entzündung der linksseitigen mässigen Struma erwies. Am 6. Mai konnte der Abscess eröffnet werden, und die Heilung ging dann rasch vorwärts,

#### Laryngotomie wegen Oedema glottides (2 M. gestorben, 2 W. davon 1 geheilt, 1 gestorben), Diphtherie und Croup des Larynx (3 M. 1 geheilt, 2 gestorben).

Karl S., 47 Jahr, Polator wurde am 1. April in's Krankenhaus auf eine innere Abtheilung gebracht; seit 8 Tagen soll er krank sein; er hatte beiderseitige Parotitis. Am 12. April 1869 wird er wegen Dyspnoe zur Tracheotomie auf die Klinik transferirt; Pat. ist im Ersticken, besinnungslos, es werden beiderseitig grosse Abscesse der Parotis eröffnet, die sich weit in's Halszellgewebe fortsetzen; die Entleerung des Eiters bringt



keine Erleichterung; Tracheotomie; schon während der Operation hört Pat. auf zu athmen; künstliche Respiration ohne Erfolg, Tod.

Joh. St. 33, Schneider, leidet schon lange an Kehlkopfs- und Lungen-Tuberkulose; am 12. Januar 1869 wurde er von einer sehr rasch sich steigernden Dyspnoe befallen, und in agone auf die Klinik gebracht. Laryngotomie im lig. conoid; künstliche Respiration; Pat. erholt sich, stirbt jedoch am 18. Januar an Erschöpfung.

Franz G., 5 Jahr, erkrankte an Heiserkeit am 11. Februar, am 12. viel heiserer Husten, am 13. schon starke Athemnoth, doch zuweilen Erleichterung durch schleimigen Auswurf; die Dyspnoe steigert sich; doch erst am 15. Februar Morgens wird Pat. auf die Klinik gebracht, im höchsten Grade cyanotisch, kalt; sofort Tracheotomie in lig. conoideum. Bedeutende Erleichterung, Entleerung von Membranen; 16. Febr. die Canüle verstopft sich sehr oft, das Secret trocknet trotz zeitweiliger Inhalationen sehr ein. Am 17. Mittags Exitus letalis. — Die Section erweist Croup des Pharynx und Larynx, Lungenödem, einige verdichtete atelectatische Heerde.

Rosalie Schlettner, 37 Jahr, aufg. 24. März 1870, zog sich durch Erkältung eine acute tiefe Zellgewebsentzündung auf beiden Seiten des Halses zu; die Krankheit begann mit Schüttelfrost, und steigerte sich bald so, dass Pat. sehr schwer athmete, als sie aufgenommen wurde; es kamen schwere Anfälle von Dyspnoe, so dass am Abend des 24. März noch die Tracheotomie gemacht werden musste. Sehr langsam erweichte die Infiltration, und kam nur theilweise zur Eiterung; erst am 28. März konnte die Canüle fortgenommen werden; es entwickelte sich rechtsseitige Pleuritis, die Heilung erfolgte mit sehr langsamer Reconvalescenz.

Sophie Höger, 30 Jahr, aufg. 23. März 1870, eine schwächlich gebaute schlecht genährte Person; leidet seit 6 Jahren an Lues. Narben im Gesicht, Defect im harten Gaumen, Narben im Rachen, heisere Sprache. Am 12. April trat sehr rasch Dyspnoe ein, acutes Glottisödem. Tracheotomie am Abend des gleichen Tages; es gesellt sich Pneumonie hinzu. Tod am 14. April.

Joseph J., 9 Jahr alt, wurde am 17. Aug. Morgens um 7 Uhr in agone mit Halsdiphtherie und hochgradiger Dyspnoe auf die Klinik gebracht. Sofortige Tracheotomie, Entleerung von Membranen; das Kind erholt sich, stirbt jedoch an Collaps schon 4 Stunden nach der Operation. Die Section erweist Halsdiphtherie, Croup von Larynx und Trachea, Lungenödem und Hyperämie, Bronchitis capillaris. —

Richard J., etwa 5 Jahr alt, ein kräftiges Kind, erkrankte am 25. Dec. 1870 an Croup der Pharynx, der dann auf den Larynx überging, und deutlich diphtheritische Form annahm. Laryngotomie am 6. März. Das Kind wurde ganz hergestellt; doch die Wunde war noch nicht geschlossen als



sich Paralyse des Larynx, später auch der Extremitäten einstellte, woran das Kind erlag. In Betreff der Tracheotomie muss indess der Fall als ein günstiger, durch die Operation geheilter angesehen werden; derselbe ist von Herrn Dr. Eisenschütz und Bettelheim im Jahrbuch für Kinderheilkunde Bd. III pag. 471. veröffentlicht.

### Chronische Entzündungen.

1 Tracheotomie und 1 Laryngofissur wegen Schleimhautwucherungen im Larynx neben tuberkulösen Geschwüren  
2 M. gestorben.

M. von 44 Jahren; operirt am 10. Juni 1869 um die directe Erstickung zu verhindern. Tod am 9. Juli. Kehlkopfs- und Lungentuberkulose.

Johann Stachelberger, 56 Jahr, Kutscher, aufg. 25. Febr. 1870 von gracilem Körperbau, schlecht genährt, wurde vor 4 Monaten heiser, und litt an Erstickungsbeschwerden. Die laryngoscopische Untersuchung ergab, dass sich papilläre rothe Wucherungen an den Stimmbändern und tiefer im Larynx befanden. Die Diagnose wurde mit grösster Wahrscheinlichkeit auf Carcinom des Larynx gestellt; ein von Herrn Dr. Schrötter excidirtes Stück erwies sich bei mikroskopischer Untersuchung als Granulationspapillom mit dickem Epithelbelag; die Diagnose wurde dadurch nicht widerlegt. Am 21. März wurde wegen zunehmender Erstickungsgefahr die Laryngofissur mit Ausräumung des ganzen Kehlkopfsinneren gemacht; die Reaction war gering, die Dyspnoe gehoben, die momentane Erleichterung ausserordentlich. Bald aber trat Marasmus und Diarrhoe ein und Pat. starb am 30. März. Bei der Section fand sich käsige Infiltration beider Lungenspitzen, Tuberkulose der Darmschleimhaut. Schon die Untersuchung der exstirpirten Theile hatte ergeben, dass die Diagnose irthümlich war, und dass es sich um Tuberkulose des Kehlkopfes handelte.

### Vereiterte Halsdrüsen mit kalten Abscessen und Fisteln.

10 Fälle.

9 M. von 17, 18, 19, (2) 20, (2) 24, 34; 45, 1 W. von 58 Jahren) Spaltung der Fisteln, Abtragung unterminirter Geschwürsränder, Cauterisation, Auskratzung; alle diese Fälle gebessert, theilweis geheilt entlassen.



## C. Geschwülste.

44 Fälle (24 M., 20 W.) davon 9 gestorben (6 M., 3 W.)

## 1 Lipom

Daumengross im Nacken bei einem 50jähr. Mann. Exstirpation am 16. Dec. 1869  
Heilung. Die Entwicklung der Geschwulst wurde seit 3 Jahren beobachtet.

## 1 oedematöses Fibrosarcom

auf der Halsfascie und auf dem proc. mastoideus rechts aufsitzend,  
Mannsf Faust-gross hat sich bei einem zur Zeit der Operation (8. April  
1869) zweijährigen Buben in einem halben Jahr entwickelt.

Die Exstirpation der Geschwulst, welche ich fälschlich als medullares Lym-  
phom diagnosticirt hatte, weil einige stark geschwollene Lymphdrüsen sich an  
der Oberfläche der Geschwulst nach unten und innen vorfanden, war ausser-  
ordentlich schwierig. Die grossen Halsgefässe wurden in grosser Ausdeh-  
nung freigelegt, wenn auch nicht verletzt. Das Kind erholte sich von dem  
Eingriff der Operation; doch trat am 6. Tage nach derselben sehr plötzlich  
eine starke Blutung aus dem oberen Theil der Wunde auf. Der dienst-  
habende Assistent fand ein Loch in der V. jugul. interna, aus welchem es  
blutete, unterband sofort die Vene ober- und unterhalb der Oeffnung, die  
Blutung stand, doch der Collaps des Kindes war so vorgeschritten, dass  
es wenige Stunden später starb.

## Lymphome.

## a) maligne medullare: 1 M.

Ch. Kl. Wien 1868 pag. 52. Anastasia Friedberg ist im Januar 1870  
an Marasmus gestorben. Gesamtdauer der Krankheit  $1\frac{1}{4}$  Jahr.  
pag. 53 P. Herr Salomon II. ist, nachdem die Geschwulst erheblich  
gewachsen, am 1. August 1869 marantisch gestorben. Gesamtdauer  
der Krankheit 1 Jahr und 7 Monate.

Joseph Grugl, 37 Jahr, Brauer, aufg. 14. Januar 1869, bemerkte seit  
6 Monaten eine Anschwellung theils im Halse, theils hinter dem Kieferwin-  
kel rechts, nachdem er schon eine Zeitlang vorher von Ohrensausen geplagt  
war. Die Geschwulst im Hals wuchs seit zwei Monaten besonders stark  
und machte Schling- und Respirationsbeschwerden. — Die Geschwulst füllt  
die rechte Seite der Rachenhöhle aus, greift in's Velum über, und erstreckt  
sich von da in continuirlichem Zusammenhange bis unter und hinter den  
Kieferwinkel, wo sie nach aussen mässig hervorragt. Eine Operation schien



mir nicht rathsam. Als Versuch, die Geschwulst zur Schrumpfung zu bringen, wurden Injection: a. mit Carbolsäure (2 Gran auf 6 Drachmen Wasser) in das Geschwulstgewebe gemacht: am 19. Jan. wurden an verschiedenen Punkten 6 Leiter'sche Spritzen mit dieser Flüssigkeit an verschiedenen Stellen in die Geschwulst eingetrieben; mässige Reaction in den folgenden Tagen. Am 22. Jan. wurde dieselbe Operation wiederholt. Nach und nach starke Schwellung der Geschwulst; am 26. Jan. wieder die Respirationsnoth so gross, dass die Laryngotomie gemacht werden muss. Am 26. Jan. fluctirt die Geschwulst aussen und innen; es wird durch mehre Incisionen stinkender blutiger Eiter entleert. Die Geschwulst fällt in der Folge so zusammen, dass am 16. Febr. die Trachealanüle vollkommen entfernt werden kann, weil der Patient frei durch den Larynx athmet. Da ich ihm keine Heilung in Aussicht stellen konnte, verliess er am 1. März die Klinik, um in seiner Heimath zu sterben. Der Tod erfolgte Mitte Juni 1869. Gesamtdauer der Krankheit etwa 1 Jahr.

b) einfache, gewöhnliche Lymphome, theilweise in Verkäsung übergegangen. 24 Fälle (13 M. davon gestorben, 11 W. geheilt oder gebessert).

Von diesen Individuen wurden zwei (Männer) von 34 und 44 Jahren gar nicht behandelt; der eine weil er am Tage nach der Aufnahme wegen Familienverhältnisse wieder nach Hause reisen musste, der andere, weil er sich nicht operiren lassen wollte, und mir eine andere Behandlung zwecklos erschien. Für einen Mann von 14 Jahren liess ich ein Compressorium nach Baum machen; derselbe hat es 2 Monate unter unserer Aufsicht getragen, jedoch ohne dass ein Erfolg erzielt wäre.

Bei 3 Individuen (2 M. von je 19 Jahren und 1 W. von 22 Jahren) wurden mit grosser Consequenz Injectionen in's Parenchym gemacht, und zwar nach einander mit Lösungen von Höllenstein, Goldchlorid, Carbolsäure, Chinin, Magensaft, Jodtinktur. Das Resultat war in allen Fällen insofern dasselbe, als durch keines dieser Mittel eine direkte Schrumpfung oder Resorption eingeleitet wurde, sondern immer nach wiederholten Injectionen kleine Abscedirungen erfolgten; wurde dann der Eiter entleert, oder entleerte sich spontan, so schrumpfte an dieser Stelle die Geschwulst etwas ein; eine irgendwie wesentliche Ver-



Einwirkung wurde nie erreicht. Nachdem die Injection der verschiedenen genannten Lösungen in verschiedener Concentration und in verschiedener Häufigkeitsfolge in den obigen 3 Fällen, sowie in einen Theil der gleich zu erwähnenden Fälle gemacht wurde, in welchen später doch die Exstirpation gemacht werden musste, gaben wir endlich diese Methode der Behandlung auf, welcher sich zumal Herr Dr. Czerny sehr viel Mühe gegeben hat. —

Wenn andere Chirurgen etwas bessere Erfolge mit dieser Behandlungsmethode gehabt haben, so möchte ich dazu Folgendes bemerken. Bei den vielen Exstirpationen von Lymphomen, die ich hier in Wien schon gemacht habe, ist es mir aufgefallen, dass ich nur äusserst selten auf die rein hyperplastische unverkässte Formen der Lymphomen stosse. Fast immer sind die Drüsen vollständig verkäst, oft erweicht; schon die kleinsten Drüsen fand ich oft in diesem Zustand. Während nun die einfache Hyperplasie der Drüsen noch einige Hoffnung auf Resorption zulässt, ist eine solche nach vollendeter Verkäsung wohl kaum zu erwarten. Die Mesenterial- und Bronchialdrüsen haben eine mehr Neigung zur äussersten Schrumpfung und Verkreidung (die Hals-, Achsel-, Inguinaldrüsen; alle letztgenannten Gruppen sind im Allgemeinen weit mehr zur Erweichung geneigt. Ich habe in der sehr frühen Verkäsung der Lymphomen hier zu bemerken, auch den Grund, weshalb ich die Compression so wirkungslos gefunden habe, während dieselbe von Baum immer noch äusserst probat erachtet wird.

Bei 18 Individuen (8 M. von 13, 15, 19 (2) 20, 24, 27 Jahren, 10 W. von 6, 12, 14, 16 (2) 18, 19, 20, 21, 23 Jahren) wurde ich grosse Mengen von Lymphomen exstirpirt, bei fünf Individuen wurde die Operation doppelseitig gemacht. Die meisten dieser Operationen gingen sehr in die Tiefe und waren sehr einseitig, die Reaction war mässig und wurde auch nicht durch eine doppelte Unterbindung der V. jugularis interna vermindert (ober- und unterhalb der verletzten Stelle), welche bei diesen Operationen vorgenommen werden musste. Alle diese



Patienten verliessen mit Ausnahme von einem Burschen von 13 Jahren, welcher an Nachblutungen durch Aetzung mit Carbolsäure starb, geheilt oder mit heilender Wunde das Krankenhaus. Der erwähnte Todesfall ist von Dr. Gersuny im Archiv für Kl. Chirurgie Bd. XII. genauer beschrieben.

### 1 Seröse Cyste am Hals.

Georg Härtel, 30 Jahr, aufg. 9. Juni 1870 hatte im März 1869 eine linksseitige Pleuritis, welche ihn 3 Monate lang an's Bett fesselte; gleich darauf bemerkte er über dem linken Schlüsselbein eine haselnuss-grosse, weiche, nicht schmerzhatte Geschwulst, welche seitdem langsam, doch stetig wuchs; jetzt den Umfang eines starken Apfels hat, und deutlich fluctuirt. Bei der Reaction wurde reines Serum entleert, worauf die Geschwulst vollkommen zusammenfiel; ich spritzte sofort Jodtinktur zu gleichen Theilen Wasser ein und liess dieselbe nach 10 Minuten wieder heraus. Sehr mässige Reaction und Schwellung; sehr langsame Resorption; nach Bericht vom 25. Mai 1871 ist die Geschwulst nach und nach ganz verschwunden; dieselbe könnte ein Lymphangiom oder ein Lymphvarix gewesen sein, möglicherweise entstanden nach Compression des Ductus thoracicus durch das pleuritische Exsudat.

### 1 Atherom

walnussgross zwischen Kinn und Zungenbein, in 3 Jahren entstanden, M. von 29 Jahren. Exstirpirt am 5. Mai. Heilung.

## Geschwülste der Schilddrüse, Kröpfe.

### 3 Cystenkröpfe mit Punction und Jodinjuction mit wechselndem Erfolge behandelt.

(1 M. 2 W.)

Joseph Haninger, 16 Jahr, aufgenommen 21. Februar 1870. Faustgrosse Struma cystica rechts mit chocoladenähnlichem Inhalt. Operation am 22. Februar 1870; sehr langsame Fortschritte der Resorption, so dass die Geschwulst bei der Entlassung am 28. März wenig kleiner war. Leider konnte Pat. im Juli 1871 nicht mehr aufgefunden werden.

Marie Werdanz, 18 Jahr, aufgenommen 21. April 1870, Geschwulst von der Grösse eines starken Apfels in der Mittellinie des Halses, seit 8 Jahren entstanden; der Inhalt erweist sich bei der Punction chocoladenfarbig; Operation am 2. Mai. Nachdem bis zum 10. Juni die Geschwulst



ur wenig Fortschritte zur Resorption gemacht hatte, machte ich eine zweite Punktion, durch welche nur wenig dicker körniger Brei entleert wurde; dann schwoll die Cystenwand ziemlich stark, und es trat Fieber ein, so dass ich mich am 23. Juni entschloss, eine kleine Incision zu machen; dabei fand sich indess, dass die Höhle der Cyste fast ganz verschrumpft und die Anschwellung nur durch die Verdickung der Wandung bedingt war; mässige Entzündung, keine Reaction; am 21. September 1870 wurde Pat. geheilt entlassen.

Rahel Licht, 13 Jahre, aufgenommen 17. Mai 1870. Mässige Struma cystica rechts, in 5 Jahren entstanden. Operation am 19. Mai, Entleerung einer dicken kaffeeartigen Flüssigkeit; geringe Reaction, Entlassung am 11. Mai 1870. — Am 13. Juni d. J. kehrte Pat. wieder; es war bisher keine Spur von Resorption eingetreten; die Operation wurde wiederholt, und Pat. am 17. Juni wieder entlassen. Nach Bericht vom 6. Oktober 1870 ist sie vollständig geheilt.

#### Parenchymatöse adenomatöse Kröpfe.

7 Fälle (1 M. †, 6 W., davon 2 ungeheilt, 2 geheilt, 2 †.):

##### Keine Behandlung (1 W.)

1 W. von 21 Jahren mit doppelseitigen Kropfgeschwülsten ohne Dyspnoe wurde wieder entlassen, da keine besondere Indication zur Operation vorlag (1869).

##### Punktion (1 W.)

P. Fräulein X. hatte eine Entenei-grosse Struma rechts. Bei der Probepunktion entleerte sich ein Theelöffel voll bräunlichem Cysteninhalt; ich zog die Canüle heraus, besuchte Pat. am folgenden Tage wieder und machte die Punktion, um die ganze Cyste zu entleeren und Jod zu injiciren. Obgleich ich an gleicher Stelle wie am Tage zuvor punktirte, kam keine Flüssigkeit. Offenbar hatte ich das erste Mal mit dem Probetrokar eine kleine Cyste getroffen und entleert, während der übrige Theil des Kropfes fest war.

#### 2 Tracheatomien wegen Dyspnoe durch Struma.

(2 W. †.)

1 W. von 33 Jahren mit grosser doppelseitiger diffuser Struma war auf der Gebärklinik aufgenommen; da sie sehr an Dyspnoe litt, so wurde am 23. December 1869 im 7. Monat der Schwangerschaft die Frühgeburt angeleitet; die Dyspnoe steigerte sich nach der Geburt noch immer mehr, Pat. wurde am 24. Decbr. asphyktisch auf die chir. Klinik transferirt, und



durch die Tracheatomie wieder zu sich gebracht; es trat rechtseitige Pneumonie hinzu; Tod am 27. December. — Bei der Section fand sich nur hyperplastische Vergrößerung der beiden Schilddrüsenlappen mit Bildung eines mittleren Lappens.

Ganz analog ist folgender Fall:

Theresa Doll, 56 Jahr, aufgenommen am Abend des 16. Oktober 1870 mit furchtbarer Dyspnoe, bedingt durch Trachealstenose in Folge von sehr grossem doppelseitigen Kropf. Nachdem durch Punktion der Kropfgeschwülste durchaus kein Cysteninhalt, sondern nur wenig Blut entleert werden konnte, wurde sofort zur Tracheatomie geschritten; die stark cyanotische, sehr herabgekommene Frau erholte sich aber nicht mehr, obgleich die Respiration frei wurde, sondern starb 3 Stunden nach den Operationen.

### 3 Exstirpationen (1 M. †, 2 W. geheilt).

Johann Kobler, 45 Jahr, aufgenommen 23. Juni 1870, bemerkte vor 6 Jahren die Entstehung einer Kropfgeschwulst auf der rechten Seite des Halses, die jetzt faustgross ist, und Trachea und A. carotis sehr stark dislocirt hat. Pat. athmet schwer und leidet oft an Trachealcatarrhen. Am 24. Juni Exstirpation der ganzen rechten Hälfte der gl. thyreoidea. Tod durch Sepsämie am 27. Juni.

Ludmilla Hierscheck, 26 Jahr, aufgenommen 2. Januar 1870. Gansseigrosse Geschwulst in der Mittellinie. Respiration für gewöhnlich nicht gehirt, wohl aber beim Steigen. Exstirpation am 27. Januar 1870. Heilung.

Antonie Zafaureck, 58 Jahr, aufgenommen 9. Januar 1870. Wallnussgrosse Geschwulst in der Mittellinie vor dem Kehlkopf. Exstirpation am 12. Januar 1870. Heilung.

---

### Struma carcinomatosa.

(1 W. †.)

Anna Graf, 35 Jahr, aufgenommen 5. November 1870, eine abgemagerte schwächliche Frau, hatte seit ihrer Kindheit einen dicken Hals; seit etwa 2 Jahren nahm die Geschwulst links schneller zu, so dass jetzt die ganze Seite des Halses links bis an die clavicula herunter von einer unbeweglichen Geschwulst eingenommen wurde. An eine Operation war nicht zu denken. Pat. starb am 1. December marantisch. Bei der Section fand sich, dass die V. jugularis ganz von Geschwulstmasse erfüllt war. Metasta-



che Geschwülste in Lungen und Leber. Gesamtdauer der Krankheit was über 2 Jahre.

### 1 Carcinom der rechten gl. submaxillaris.

(1 M.)

Fast faustgross, mit den inficirten benachbarten Drüsen verwachsen, in Mund hineinragend, unoperirbar. Mann von 61 Jahren, aufgenommen September; die Entstehung der Geschwulst wurde seit 1 Jahr bemerkt; ist nach Bericht am 7. August 1870 gestorben. Gesamtdauer der Krankheit etwa 2 Jahre.

### 3 Carcinome des Oesophagus.

(3 M. †.)

Thomas Züony, 53 Jahr, Tagelöhner, aufgenommen 14. Mai 1870. Seit October 1869 bemerkt Pat., dass ihm das Schlingen schwer wird; dies nahm zu und nach so zu, dass er kaum Flüssigkeiten schlucken konnte. Durch Einführen von Bougis kam er wieder so weit, dass er Brod und Fleisch hinunter bringen konnte. Er war zu wiederholten Malen in Behandlung und starb in der Klinik am 19. September 1870. Keine metastatischen Geschwülste. Gesamtdauer der Krankheit 1 Jahr.

Ferdinand Neurer, 44 Jahr, aufgenommen 6. April 1870. Schlingbeschwerden seit Januar 1870. Behandlung mit Bougis; als diese später nicht mehr ausführbar war, Oesophagotomie am 10. Juli. Tod am 10. Juli 1870. Keine metastatischen Geschwülste. Gesamtdauer der Krankheit 7 Monate. Der Fall ist von Herrn Dr. Menzel in der medicinischen Zeitschrift 1870 No. 56. beschrieben.

Johannes Bidinger, 58 Jahr, aufgenommen 3. November 1870, bemerkt im Mai d. J., dass er nicht gut schlucken kann. Behandlung mit Bougis. Gestorben am 18. December 1870. Keine metastatischen Geschwülste. Gesamtdauer der Krankheit 8 Monate.

## D. Verschiedenes.

### Narbenstricturen im Oesophagos.

1 M., 2 W.

Marie Lapacka, 4 Jahr alt, aufgenommen 20. Oktober, hat im Februar 1869 Lauge getrunken und nach Ausheilung der Verbrennung eine Verengung im Oesophagos bekommen, die mit Bougis dilatirt wurde; das Kind konnte in der letzten Zeit Getränke ziemlich leicht zu sich nehmen; seit



dem 19. Oktober kann es gar nichts mehr herunterbringen; es wird zu einem Arzt geführt, welcher Bougis einführt, doch trotz vielfacher Versuche, bei denen das Kind viel Schmerzen äussert und Blut auswirft, die Stricture mit der Sonde nicht passiren kann. Als das Kind am 20. Octbr. Mittags auf die Klinik gebracht wird, ist es sehr collabirt, die Temperatur sehr kühl, der Puls kaum zu fühlen, cyanotische Färbung des Gesichts, Emphysem der Halshaut, Dyspnoe. Die Diagnose wurde auf Perforation des Oesophagos gestellt, in Folge dessen Entzündung des tiefen Halszellgewebes. Sofort Tracheotomie. Durch unaufhörliche Belebungsversuche wurde das Kind bis zum Abend erhalten, dann erfolgte der Tod. — Die Section bestätigte die Diagnose; die Stricture lag in der Höhe der cartilago cricoidea; hier war eine Perforation des Oesophagos ins hintere Mediastinum erfolgt, wo sich eine mit verjauchtem Blute gefüllte Höhle vorfand.

Agnes Wortisek, 32 Jahr, aufgenommen 2. Juni 1870, trank vor 14 Jahren aus Unvorsichtigkeit Lauge; nachdem die Entzündungserscheinungen vorüber waren, begann die Schwierigkeit beim Schlucken. Pat. ist bisher nie consequent behandelt worden, da sie vorzog, sich mit Genuss weicher Speisen und Flüssigkeiten zu begnügen; doch seit einigen Monaten ist auch das Schlingen von Flüssigkeiten behindert, und die Pat. magert bedeutend ab. Man kann die Stricture nur mit feinen Zinnsonden durchdringen; die Erweiterung der Stricture geht sehr langsam; nach 6wöchentlicher Behandlung kann die Frau wieder breiige Sachen schlucken, ist damit zufrieden, und will sich nicht weiter behandeln lassen.

Josef Katz, 21 Jahr, aufgenommen 5. December, trank vor 1½ Jahren aus Versehen Schwefelsäure; es bildete sich danach eine Stricture des Oesophagus, die schon wiederholt mit Erfolg behandelt ist, doch sich nach einiger Zeit immer wieder von Neuem entwickelt. Nach Behandlung von 1 Monat Dauer mit Sonden wird Pat. gebessert auf seinen Wunsch entlassen.

#### 1 angeborner linksseitiger Divertikel des Oesophagus.

Von diesem höchst seltenen Fall kenne ich nur das Präparat, welches von Herrn Dr. Bühler in Zürich an die chirurgische Klinik daselbst geschenkt wurde. Ich hatte in meinen „chirurgischen Erfahrungen, Zürich 1860—1867“ diesen Fall nicht aufgenommen, weil er nicht meiner Praxis angehörte. Er ist mir nachträglich wieder in den Sinn gekommen und habe ich mir wegen der Seltenheit desselben die Erlaubniss erbeten, die betreffende Stelle aus dem Protokoll des Vereins der Zürcher Aerzte hier mittheilen zu dürfen.



Dieselbe lautet (Protokoll Bd. III. pag. 90. Sitzung vom 1. December 1864):

„Dr. Bühler zeigt als äusserst seltenes Präparat einen Oesophagus (stark Entenei-grossem) Divertikel vor; es stammt von einer 56jährigen Frau, die eine (bald mehr, bald weniger sichtbare) Geschwulst am Halse (Larynx) hatte, (über deren Entstehung sie nichts Sicheres anzugeben weiss, so viel, dass sie diese Geschwulst schon seit vielen Jahren hat). Beim Schlucken gelangte ein Theil der Speisen in diesen Quasi-Vormagen und blieb darin längere Zeit. Theils um das Schlingen zu erleichtern, theils den Sack zu entleeren, bedurfte es eines Druckes von aussen, nach welcher die in saure Gährung gerathenen Speisen unter einer Art Würgen regitirten und einen fötiden Geruch verbreitete. Nach diesem Manöver die Geschwulst verschwunden. Nur im angefüllten Zustande bewirkte der Blindsack neuralgische Schmerzen im plexus brachialis, dem die Frau durch Ausquetschen zu begegnen wusste. Die Frau war tuberculös, starb an tuberculöser Peritonitis. Der Vortragende hielt das Uebel für congenital.“

Ich muss mich der letzteren Ansicht anschliessen; der Eingang in den Divertikel ist etwa Thalergröss; der Divertikel wird aus Schleimhaut und Muskulatur des Oesophagus gebildet; die Schleimhaut ist völlig intakt, zeigt keine Spur von Narbe; die Stelle, in welcher der Divertikel in den Oesophagus einmündete, konnte ich an dem Präparat nicht genau bestimmen; ungefähr lag sie der cartilago cricoidea entsprechen. Das Präparat machte den Eindruck, dass dieser Divertikel dadurch entstanden sei, dass eine Kiemenspalte sich von aussen nur zur Hälfte geschlossen habe, und der nach innen ausmündende Theil offen geblieben sei; ich glaubte früher, dass diese Idee noch nicht verfolgt sei, finde sie indess z. B. in der Chirurgie von Bardeleben schon ausgesprochen.

#### Fremde Körper im Oesophagus.

M., 2 W. In zwei Fällen mit Striktur combinirt, in einem Falle Oesophagotomie.

Bei einer Frau von 33 Jahren hatte sich ein Knochenstück im Oesophagus festgesetzt, konnte aber mit dem Schlundstösser ohne starke Gewalt in den Magen geschoben werden; nachdem Pat. noch einige Tage etwas



Brennen in der Speiseröhre verspürt und fleissig Eis verschluckt hatte, wurde sie geheilt entlassen. (1869.)

Antonie Moeisch, 24 Jahr, aufgenommen 5. März 1870, hat als vierjähriges Kind Lauge getrunken, und war, so lange sie denken kann, genirt im Schlucken. Am 5. März war ein fester Fleischklumpen in der verengerten Stelle der Speiseröhre stecken geblieben. Die Versuche, denselben am gleichen Tage in den Magen zu stecken, gelangen am gleichen Tage nicht, sondern erst am folgenden Tage.

Georg Motoég, 11 Jahr, aufgenommen 4. Juli 1870, hat im 4. Lebensjahre aus Versehen Lauge getrunken, und konnte fast nur flüssige Nahrung zu sich nehmen. Am 2. Juli ass der Kleine Kirschen, und seitdem bringt er keinen Schluck Flüssigkeit mehr herunter. Alle Versuche, die Striktur zu passiren, waren vergeblich gewesen. So machte ich denn am 4. Juli die Oesophagotomie und extrahirte einen in der Striktur eingeklemmten Kirschkern. Heilung. — Der Fall ist genauer von Herrn Dr. Menzel in der „Wiener medicinischen Wochenschrift 1870“ beschrieben.

#### Klonischer Krampf der *M. sternocleido mastoideus dexter* nach Schusswunde.

Alois Homola, Förster, 42 Jahr, aufgenommen 10. November 1870, erhielt vor 14 Jahren einen Schuss mit einer Kugel, welche dicht am rechten Nasenflügel eindrang, alle Backzähne des Oberkiefers rechts fortriss, und dann plattgedrückt vom Verletzten ausgespuckt wurde; da sich viele nekrotische Knochensplitter lösten, so dauerte die Heilung sehr lange. Seit 7 Jahren begannen die Zackungen im rechten Kopfnicker, erst selten, dann häufiger, und dehnten sich allmählig über die ganze rechte Gesichtshälfte aus; jetzt sind sie fast continuirlich, betreffen auch zuweilen den Schlund; im Schlaf hören sie auf. — Pat. ist schon oft mit subcutanen Injectionen und allen Arzneimitteln, die in solchen Fällen angewandt werden, behandelt, doch ohne Erfolg. — Ich habe oft nach einem möglicherweise in der Tiefe steckenden Fremdkörper, z. B. ein Stück des Projectiles gesucht, doch es nicht gefunden. Ich machte dem Patienten auf seinen Wunsch zweimal die subcutane Durchschneidung des rechten Kopfnicken, doch ohne allen Erfolg.



## IV. Wirbelsäule.

Chir. Klinik. Wien 1868.

pag. 62. Marie Berner. Caries. Bericht vom 8. Juli: „Der Höcker am Rücken ist derselbe; das Kind ist übrigens gesund.“

pag. 63. Joseph Schomek, ist am 4. März gestorben. Gesamtdauer der Krankheit 1 Jahr und 10 Monate.

pag. 63. Anna Wick ist am 2. Februar 1870 gestorben. Gesamtdauer der Krankheit 1 Jahr und 10 Monat.

## Caries. Kyphosis.

(2 M., 1 W.)

Theophil Dedak, 9 Jahr, aufgenommen 15. April 1869, beklagte sich vor etwa zehn Monaten zuerst über Schmerzen in der Lendenwirbelgegend; seit 8 Monaten tritt der zweite Lendenwirbel hervor; die dadurch bedingte Kyphose ist mässig. Die Wirbelsäule erweist sich bei Druck selbst an der erkrankten Stelle nicht schmerzhaft. Der kleine Patient wird an ruhige Rückenlage gewöhnt; vermittelst eines Pflasterverbandes am Becken wird eine Gewichtsextension angewandt; diese wurde bis auf 8 Pfund ertragen, ohne Schmerzen zu erzeugen, brachte jedoch auch keine merkbare Besserung der Kyphose zu Stande. Pat. ist im Mai 1871 nicht mehr aufzufinden.

Josef Schnopfhagen, 27 Jahr, Wagner, aufgenommen 30. November 1870, bis dahin gesund, verspürte vor sechs Wochen bei schwerer Arbeit Schmerz in der Gegend der Lendenwirbel, der allmählich immer stärker wurde, so dass Pat. seit 2 Wochen nicht mehr arbeiten kann. Ziemlich kräftiges, gesund aussehendes Individuum. Der dritte Lendenwirbel springt etwas hervor, die Umgebung desselben bei Druck schmerzhaft; ruhige Lage, Jodtinktur, Fontanelle. Am 20. Februar 1871 wurde Pat. entlassen, gebessert, insofern die Schmerzen aufgehört hatten, die Kyphose unverändert. Der Mann ist im Juni 1871 nicht mehr zu ermitteln.

Antonie Trska, 7 Jahr, aufgenommen 24. Oktober 1870, soll vor 3 Jahren nach Fall auf eine Fussbank über Schmerzen im Rücken geklagt und damit angefangen haben, dauernd zu kränkeln; einige Monate darnach wurde die Verkrümmung der Wirbelsäule bemerkt. Nach und nach bildeten sich Abscesse in der Kreuzbeingegend und links am Lig. Poupartii; der Bauch wurde sehr dick, das Kind magerte aufs Aeusserste ab. — Bei der Aufnahme war das Kind marantisch, hatte einen enormen Bauch, der fast ganz von einer colossal vergrösserten Speckleber erfüllt war; hochgradige Kyphose der oberen Lendenwirbel. Fisteln in der Kreuzbeingegend,



und in der linken Schenkelbenge. — Ich nahm das Kind nur auf, weil ich erwartete, dass es bald sterben, und die Section sehr lehrreich sein würde. Noch nie bin ich in meiner Prognose so betrogen worden. Das Kind erholte sich bei sorgfältiger Pflege und guter Nahrung allmählich, und wenn die Eiterung der Fisteln auch nicht aufhörte, so wurde sie doch geringer; die Ernährung des Kindes ging vortrefflich von Statten, obgleich die Amyloidleber unverändert blieb. Aeussere Verhältnisse machten es unmöglich, das Kind länger im Krankenhause zurückzuhalten. ☉

## V. Brust und Rücken. Brustdrüsen.

### A. Verletzungen.

1 Verbrennung mit Schwefelsäure. Josef Blahorski, 23 Jahr, aufgenommen 3. März 1870, wollte sich am 2. März aus unglücklicher Liebe durch einen Trunk Schwefelsäure vergiften; als er im Begriff war, das Fläschchen an den Mund zu setzen, zersprang es und die Säure lief ihm in mehren Streifen auf Brust und Bauch herunter. Heilung.

10 Quetschungen (8 M., 2 W.) ohne Complicationen geheilt.

8 Individuen (7 M., 1 W.) mit Rippenbrüchen; 5 ohne Complication, 1 mit nachfolgender mässiger Pleuritis geheilt; 1 (W.) an gleichzeitiger schwerer Kopfwunde gestorben; 1 (M.) an Zerreißung beider Lungen bald nach der Verletzung gestorben.

1 Hautschnittwunde (M.) angeblicher Selbstmordsversuch. Heilung.  
2 Stichwunden (M.) nicht perforirend.

### B. Entzündungen.

Anthrax von mässigem Umfang am Rücken. M. von 38 Jahren. Heilung.

#### Chronische Entzündungen.

Chirurg. Klinik. Wien 1868.

pag. 65. Franz Hepp; ist 1871 nicht mehr aufzufinden.

#### Kalte Abscesse und Caries am Brustkorb.

Josef Guntner, 37 Jahr, aufgenommen 29. December 1869, hat schon seit vielen Jahren an Kreuzschmerzen gelitten; vor zwei Jahren hatte er eine acute Pleuritis, nach Ablauf derselben entwickelte sich langsam eine kleine Geschwulst links, etwas nach innen vor der Brustwarze;



Mai dieses Jahres wurde Pat. von einem ziemlich acuten Lungenleiden befallen, welchem allgemeine Wassersucht folgte. Nach und nach erholte sich Pat. davon, und kam wieder leidlich zu Kräften. Jetzt hat er eine ansehnlich grosse Geschwulst, entsprechend der Verbindung der vierten Rippe mit dem Rippenknorpel; man fühlt hier deutlich Crepitation, bedingt durch Lösung des Knorpels vom Knochen. Die Geschwulst giebt tympanitischen Percussionston, und lässt sich etwas hineindrücken. Wahrscheinlich handelt es sich um einen circumscribten Pneumothorax, eine Abscesskapsel, welche in einen Bronchus durchgebrochen ist. Hinten unten ausgeprägte Dämpfung. Da der Pat. vorwiegend innerlich krank war, und es mir nicht nothwendig noch rathsam erschien, die Geschwulst zu öffnen, so wurde er auf eine innere Abtheilung transferirt. Er ist im Juni 1871 nicht mehr aufzufinden.

Josef Spatenka, 22 Jahr, aufgenommen 4. Februar 1869, Saal 55a. No. 128. fiel vor 4 Monaten auf die linke Brustseite; es blieb ein continuirlicher Schmerz zurück, nach einigen Wochen entwickelte sich eine Geschwulst, welche nach 2 Monaten aufbrach, und Eiter entleerte. Keine Tuberkulose in der Familie. Jetzt besteht an der linken Seite, hinten etwa der siebenten Rippe entsprechend, ein Fistel, durch welche man nach oben bis zum Rand einer rauhen Rippe kommt. Spaltung der Fistel. Pat. wird am 1. März wegen Räumung der Krankenzimmer behufs Reinigung auf eine äussere chirurgische Abtheilung verlegt; ist im Juni 1871 nicht mehr aufzufinden.

Georg Ostermeier, 35 Jahr, aufgenommen 29. April 1870, litt als Kind an Drüsenfisteln am Halse und in beiden Achseln; jetzt hat er einen Kindsstief-grossen Abscess, welcher von der linken Clavicula bis in die linke Achselhöhle reicht; er wird wegen Platzmangel auf eine äussere Abtheilung transferirt, wo er am 12. Mai 1870 starb.

Therese Behr, 38 Jahr, aufgenommen 31. Oktober 1870, stiess sich vor 10 Jahren an das Sternum; die verletzte Stelle blieb schmerzhaft, und vor etwa 9 Monaten begann sich dort eine Geschwulst zu bilden, welche vor 3 Monaten aufbrach; jetzt 2 Fisteln; durch eine derselben fühlte man am 1. November entblössten festen Knochen; es wird ein kreuzergrosser Sequester extrahirt; Verringerung der Eiterung. Entlassung mit schwach verengten Fisteln am 20. December 1870. Saal 16. No. 129. ☉

Franziska Pepek, 19 Jahr, aufgenommen 9. Novbr. 1870, ist bis zum vorjährigen Jahr gesund gewesen; da wurde sie von Seitenstechen links befallen; 5 Monaten entstand rechts in der Gegend der 4. und 5. Rippe eine Geschwulst, die jetzt etwa Entenei-gross und schmerzlos, so wie unbeweglich aufsitzt. Jodtinktur. Ambulante Behandlung. ☉

Barbara Dürr, 58 Jahr, aufgenommen 10. November 1870, marantisches



Individuum, hat schon vor einer Reihe von Jahren an Gelenkentzündungen gelitten, Arthritis nodosa an beiden Händen. Vor 3 Monaten bildete sich eine Geschwulst am Sternum, die jetzt Hühnerei-gross ist, und über welchem die Haut stark verdünnt ist. Caries des dritten Metacarpalknochens seit nahezu einem Jahr. Am 28. November 1870 starb Pat. an Erysipel.

Therese Feindstein, 50 Jahr, aufgenommen 15. December 1870, war immer schwächlich, Vater und eine Schwester sind an Lungenkrankheit gestorben; vor 3 Jahren hatte sich eine Pleuropneumonie rechts gebildet. Vor 2 Jahren entstanden in der rechten Achselhöhle kleine Geschwülste, die bald in Eiterung übergingen; auch in der rechten Seite der Brust entstanden Fisteln, die alle sehr stark eitern. Man kommt durch keine Fistel auf Knochen, sondern dringt in den Thorax ein, der rechts auch Dämpfung darbietet. Tod durch febrilen Marasmus am 7. Januar 1871. Bei der Sektion findet sich ein parapleuraler Abscess, in welchen alle Fisteln ausmünden; Caries der 2. bis 5. Rippe rechts, Fettleber.

### Empyemfistel.

Josef Halbmayr, 21 Jahr, aufgenommen 24. Januar 1870, hatte vor acht Monaten Pleuropneumonie links; vor 6 Monaten bildete sich 3 Querfinger unter der linken Brustwarze ein Abscess, welcher vor 5 Monaten an mehreren Stellen aufbrach. Noch jetzt ist die ganze linke Pleurahöhle mit Eiter gefüllt, die Quantität der täglichen Entleerungen ist sehr bedeutend. Patient blieb nur wenige Tage auf der Klinik, da er sich einer längeren Behandlung daselbst nicht unterwerfen wollte; der Kräftezustand war erträglich.

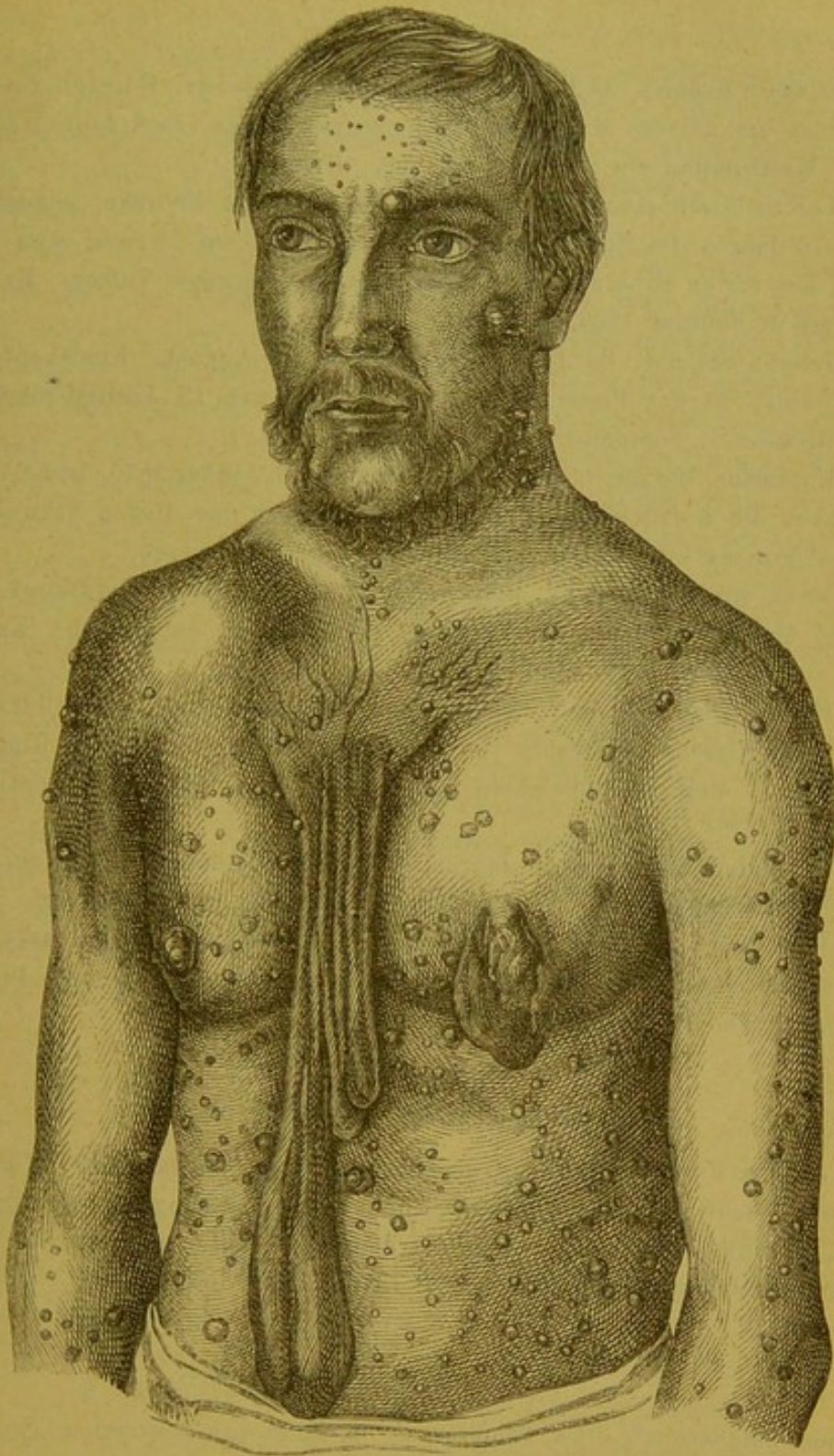
## D. Geschwülste.

### 1 weiches multiple Fibrom.

Gustav Albert, 53 Jahr, aufgenommen 9. Juni 1870. Vor etwa 30 Jahren liess er sich eine Geschwulst am Kinn, die 9 Loth gewogen haben soll, herausnehmen; zu gleicher Zeit entwickelten sich auf seiner Haut, zumal am Stamm, eine Menge kleiner weicher Knötchen, von welchen die meisten nicht über Linsen- und Erbsengrösse erreichten, nur wenige etwas grösser wurden. Der Knoten, aus welchem die jetzige lange hängende Geschwulst an der Brust entstand, fing vor 6 Jahren an, stärker zu wachsen, und hat sich besonders in den letzten Jahren stark vergrössert.



Figur 8.



Weiche Fibrome der Brusthaut.

Abtragung mit dem Messer am 24. Juni 1870, geringe Blutung. Heilung.



## 8 Lipome.

(2 M., 6 W.)

Barbara Remuss, 66 Jahr, aufgenommen 21. Februar; Entenei-grosse Geschwulst am unteren Rande des M. pectoralis rechts, in 3 Jahren entstanden. Exstirpation am 24. Februar 1869. Heilung.

Lorenz Kirchmayer, 40 Jahr, aufgenommen 22. Februar, bemerkt seit etwa 16 Jahren die Entwicklung einer Geschwulst am Rücken, etwa in der Höhe des ersten Brustwirbels. Stark mannsfaustgrosser Tumor. Exstirpation am 4. Februar 1869. Heilung.

Juliana Schmid, 37 Jahr, aufgenommen 30. August. Kindskopf-grosse Geschwulst in der Fossa supraspinata dextra, in 18 Jahren entstanden. Exstirpation 1. September 1869. Heilung.

Katharina Matzer, 63 Jahr, aufgenommen 3. Januar 1870, bemerkte seit 2 Jahren die Entwicklung einer Geschwulst über dem linken Schulterblatt. Ganssei-grosses Lipom; Pat. will sich nicht operiren lassen.

Isaak Hirsch, 45 Jahr, aufgenommen 9. Juni 1870. Kindskopf-grosses Lipom über dem linken Schulterblatt, in 12 Jahren entstanden. Exstirpation am 13. Juni 1870. Heilung.

Fanny Klein, 21 Jahr, aufgenommen 16. Juni 1870; vor 4 Jahren begann eine Geschwulst rechts von der Wirbelsäule, den unteren Rippe entsprechend, sich zu entwickeln. Faustgrosses Lipom. Exstirpation am 24. Juni 1870. Heilung.

P. Mann von etwa 40 Jahren. Lipom am Rücken rechts am Rande der M. latissimus dorsi. Exstirpation am 25. Juli 1870. Heilung.

Frau Stern, 50 Jahr, aufgenommen 9. November. Faustgrosses Lipom dicht über der linken Mamma, angeblich in sechs Monaten entstanden. Exstirpation am 30. November 1870. Heilung.

## 1 Chondrom der Rippen.

Johann Preutner, 36 Jahr, aufgenommen 20. Oktober 1870; Kindskopf-grosse Geschwulst an der oberen Rippe rechts. Abtragung. Eitrige Pleuritis, Erysipel, Tod. — Der Fall ist genauer von Herrn Dr. Menzel in der Wiener medicinischen Wochenschrift 1871 No. 15. beschrieben.

## 1 Angioma plexiforme

in der Schulterhaut, etwa Thaler-gross; m. Kind von 9 Monaten; ein kleiner rother Fleck war an der betreffenden Stelle angeboren. Exstirpation, Heilung.



## Sarcome.

Josef Leszeck, 40 Jahr, aufgenommen 27. März 1869. Pommeranzengrosses höckriges ulcerirtes Fibersarcom, in 8 Jahren schmerzlos entstanden, empfindlich seitdem es geschwürig ist und öfter blutet. Exstirpation am 1. April mit einem Stück Rückenfaszie, mit welcher die Geschwulst zusammenhing. Heilung. Pat. ist nach Bericht vom 4. Juni 1871 gesund und ohne Recidiv.

P. Fanny K., 28 Jahr, in Behandlung genommen im Juli 1870; schwächliche, zart gebaute, mässig gut genährte Frau. Das erste Entstehen ihres sitzigen Leidens will sie schon vor 9 Jahren beobachtet haben. Ursache unbekannt; es wurde zuerst ein erbsengrosses, hartes, nicht schmerzhaftes Knötchen in der Mitte des Rückens beobachtet, welches nach und nach immer grösser wurde; vor zwei Jahren liess sie die damals Hühnerei-grosse Geschwulst herausnehmen; ein Jahr nach der Operation zeigte sich ein neuer Knoten in der Narbe und mehre um dieselbe herum. Die jetzt von mehreren Knoten durchsetzte Hautpartie hat den Umfang einer Hand; das ganze Stück wird mit der Fascie in entsprechender Grösse entfernt. Spinnezellensarcom. Langsame Heilung. Nach Bericht vom 28. Mai 1871 ist Pat. gesund und ohne Recidiv. ☉

Anna Farkas, 66 Jahr, aufgenommen 28. Juli 1870. Schon in ihrem 40. Jahre fühlte Pat. einen weichen Knoten über dem rechten Schulterblatt entstehen, der langsam wuchs, dann ulcerirte, und als er so gross wie eine Wallnuss war, 1863 von Sch u h operirt wurde. Ein Jahr später neuer Knoten in der Narbe, der bis jetzt zur Grösse einer mittleren Birne herangewachsen ist, und sehr rasch auf der Oberfläche ulcerirt ist. Operation am 1. Juli 1870. Heilung. Nach Bericht vom 20. Juni 1871 ist Pat. ohne Recidiv, doch sollen ihre Arme schwach sein. ☉

## Krankheiten der Brustdrüse.

## B. Entzündungen.

Fälle von acuter und subacuter Puerperalmastitis.

Alle abscedirend, Incisionen, Drainage; Heilung in 8 Fällen, einem Fall Tod durch Erysipel.

## 2 Fälle von Mastitis ohne Puerperium.

In 1 Fall (Mädchen von 19 Jahren) in Folge von Druck; Zertheilung durch Jodeinreibungen. — 1 Fall von grossem Mammaabscess links bei einer 8. Monat schwangeren 22 Jahr alten Frau. Incision. Heilung.



## C. Geschwülste.

## 2 Sarcome.

Sabine Zorn, 23 Jahr, aufgenommen 8. April 1869, Saal 17., No. 33., unverheirathet, bemerkte seit etwa Monaten einen härtlichen Knoten im unteren Theil der linken Brust, der jetzt stark Wallnuss-gross, eingekapselt, beweglich ist. Exstirpation am 16. April. Adeno-Fibro-Sarcom. Ist im Juni 1871 nicht mehr aufzufinden.

Gertrud Zenz, 42 Jahr, aufgenommen 29. Mai, Saal 17., No. 60., verheirathet; sie ist zwei Mal entbunden, zuletzt vor 14 Jahren. Schon nach der ersten Entbindung war ein kleiner Knoten in der rechten Brust zurückgeblieben, der niemals verschwand, doch auch nicht grösser wurde und nicht schmerzte. Seit einem Jahr bemerkte sie die Entstehung einer derben beweglichen Geschwulst in der rechten Brust, welche jetzt die ganze Drüse betrifft. Keine Achseldrüsenanschwellung, keine Schmerzen. Exstirpation am 8. Juni. Nach Bericht ist Pat. im Juli 1871 ganz gesund.

## Cystosarcom.

Heilung. — Nach Bericht vom 4. August 1870 sind die Achseldrüsen geschwollt; local kein Recidiv, doch die Narbe zuweilen noch excoriirt. ☉

Marie Höppel, 41 Jahr, aufgenommen 21. April 1870; ledig, war stets bis jetzt regelmässig menstruirt; vor einem Jahr trat eine mandelgrosse, weiche, bewegliche Geschwulst in der linken Brustdrüse auf, welche anfangs sehr langsam wuchs, in den letzten Monaten schneller; jetzt hat die Geschwulst die Grösse eines mittleren Apfels. Exstirpation am 22. Juni 1870. Heilung.

## Bildung von Sarcomen in beiden Brustdrüsen während der Schwangerschaft. †.

P. Fr. L., an einen Klein-Handwerker verheirathet, stellte sich mir im Mai 1869 zuerst vor; sie war damals 31 Jahr alt, hatte zwei Kinder geboren und fühlte sich im November 1868 zum dritten Male schwanger. Alles verlief anfangs normal, bis sie im Januar 1869 eine auffallende Schwellung ihrer linken Brust bemerkte. Dieselbe wurde fest, schwer; aus der Warze entleerte sich von Zeit zu Zeit wenig Serum; Schmerzen hatte Patientin nicht. Sie liess die Sache anfangs gehen, bis ihr doch das Wachsthum der Brust gar zu auffallend wurde, und sie sich auch immer mütterlicher fühlte und abmagerte; ihr Allgemeinzustand war im Wesentlichen nicht gestört, kein inneres Organ erkrankt.



Endlich im Mai entschloss sie sich, mehre Chirurgen Wiens consultiren. Die Ansichten wichen von einander ab, die einen sprachen sich für schleunige Amputation der Brust aus, andere waren dagegen. Als sich Pat. mir vorstellte (Mai 1869), fand ich die linke Brust von der Grösse eines stärksten Mannspuffes, derb elastisch, die Haut darüber ödematös, die Geschwulst des Thorax völlig frei beweglich, die Achseldrüsen nicht geschwellt. Auch in der rechten Brust waren bereits indurirte mässig feste Knoten fühlbar. Pat. war gracil gebaut, mager. Ich sprach mich gegen eine Operation aus, weil ich es nicht für glaublich hielt, dass die Frau die Amputation beider Brüste überstehen würde. Pat. consultirte auch Herrn Prof. Carl Braun; es schien uns, dass vielleicht noch etwas von der Geburt zu erwarten sei: da die Geschwulst während der Schwangerschaft gewissermassen als Excess eines physiologischen Processes entstanden war, so konnte man hoffen, dass sie möglicherweise sich mit der Lactation zurückbilden könne.

Professor Braun leitete daher im Juni die künstliche Frühgeburt ein; am 12. Juni wurde ein 7 monatliches Kind geboren, welches bald nach der Geburt starb. Das Wochenbett verlief normal; doch eine rechte Milchsecretion trat überhaupt nicht ein. Pat. fieberte continuirlich in mässigem Grade, begann zu husten, warf viel schleimige Sputa aus, wurde ganz appetitlos, und starb an Marasmus am 12. Juli. — Leider war es mir nicht gestattet, die Section zu machen; ich konnte es nur mit Mühe durchsetzen, einige Proben aus beiden Mammae auszuschneiden. Das Gewebe sah weiss-hellrosa aus, war weich, zäh; es liess sich ein milchiger Saft ausdrücken. Die mikroskopische Untersuchung ergab, dass es auf beiden Seiten sich als Granulationssarkom verhielt. (Gliosarkom, kleinzelliges Rundzellen-Sarkom nach Rechow's.)

### 1 Cyste.

**P.** Frau Penelope Mikailovic, 43 Jahr alt, verheirathet, Mutter zweier Kinder. Vor 5 Jahren bemerkte sie zuerst eine damals haselnussgrosse Geschwulst in der linken Brust; sehr langsames schmerzloses Wachsthum bis Gansel-Grösse. Exstirpation am 25. April 1869. Heilung. Der Cystensack lag aussen ziemlich eng mit dem Rest der Drüse zusammen, war innen ganz glatt und glänzend und enthielt eine bräunliche sehr cholestearinreiche



Flüssigkeit. — Nach Bericht vom 6. Juni 1871 ist Pat. gesund und ohne Recidiv.

### Carcinome der Mamma.

Chir. Klinik. Wien 1868.

pag. 67. Therese Schindler, wieder aufgenommen 1869, Saal 17, No. 66.). Pat. hat die Recidivknoten, welche sich nur wenig vergrößert und vermehrt haben, extirpiren lassen; Allgemeinbefinden sehr gut, Pat. ist fatter geworden. Nach Bericht vom Juni 1871 ist sie gesund und ohne Recidiv. ☉

pag. 67. Therese Heindt stellte sich am 14. Juli 1870 vor. Kein Recidiv an der Operationsstelle; die Narbe ist zuweilen excoriirt. Die Supraclaviculardrüsen etwas geschwellt. — Tod im Februar 1871. Gesamtdauer der Krankheit 3 Jahre.

pag. 68. **P.** Anna v. R. Nach Bericht vom 7. December 1869 waren wieder kleine Knötchen um die Narbe herum aufgetreten. — Pat. hat sich im Mai 1871 vorgestellt; sie ist von gutem Aussehen und gutem Allgemeinbefinden; etwa 20 erbsen- bis bohngrosse Knoten um die Narbe, auch nach der Achselhöhle hin; zeitweilig viel Schmerzen. ☉

pag. 68. Therese Papst ist nach Bericht vom Pfarramt am 22. November 1868 gestorben. Gesamtdauer der Krankheit 1 Jahr und 2 Monate.

pag. 68. Anna Zollinger stellte sich am 17. Juli 1870 vor. An der Operationsstelle kein Recidiv; hoch oben in der Achselhöhle eine bewegliche, geschwellte Drüse zu fühlen (Juni 1870). ☉

pag. 69. Marie Wastl. Auf einen Brief an das betreffende Pfarramt erfolgte keine Antwort.

pag. 69. **P.** Fräulein N.; Tod im Februar 1870; metastatische Gehirntumoren. Gesamtdauer der Krankheit 3 Jahre und 8 Monate. Der interessante Fall ist von Herrn Dr. Steiner genauer beschrieben. Wiener medizinische Wochenschrift 1870. No. 24.

pag. 70. Johanna Kransy; nach Bericht vom 16. Juli 1870 ist ein kleiner bis jetzt nicht ulcerirter Knoten neben der Operationsnarbe entstanden. 1871 nicht mehr zu ermitteln.

pag. 70. Fr. X. in Pesth. Es ist früher über diese Frau angegeben, dass sie möglicher Weise ein Recidiv in den Achseldrüsen habe; dies ergab sich als irrthümlich. Pat. ist nach Bericht vom 8. Juni 1871 völlig gesund und frei von Recidiv. ☉



pag. 71. Anna Neumann. Auf Anfrage 1871 selbst keine Antwort erfolgt.

pag. 71. Therese Greger, ist nach Bericht des Pfarramtes am 4. Juni 1869 am Brustkrebs gestorben. — Gesamtdauer der Krankheit 1 Jahr und 2 Monate.

pag. 72. Sara Günsberg ist am 20. März 1870 gestorben. Gesamtdauer der Krankheit 8 Jahr und 2 Monate. Ein kleiner Knoten in der Brust vor vielen Jahren entstanden, war lange schmerzlos und stabil geblieben.

pag. 72. Marie Gruzber ist am 20. Juli 1869 gestorben. Gesamtdauer der Krankheit 1 Jahr und 2 Monate.

pag. 72. Rosalia Hanslik, 1871 nicht mehr zu ermitteln.

pag. 72. Walpurga Eisinger ist am 9. November 1869 gestorben. Gesamtdauer der Krankheit 3 Jahre und 7 Monate.



Tabelle  
Carcinome der  
Exstirpation der Brustdrüsen allein. 14 Fälle, davon  
1869: 1-7;

No.	Name. Journal-No.	Alter b. d. Aufnahme.	Sitz der Krankheit.	Anfang.		Operation.		
				Alter.	Zeit.	Dauer d. Krank- heit bis zur Ope- ration.	Art der Operation.	Zeit der Opera- tion.
1.	P. Wittwe Babette P. 1869. ☉	55	Rechte Brust; hühnereigros- ser Knoten.	50	Jan 1864	2 Jahre.	Excision durch Prof Balassa in Pest. Pat. war damals 52 Jahre alt.	Januar 1866
2.	P. Frau Hen- nica H. 1869.	62	Linke Brust; kleiner Kno- ten.	57	Jan. 1864	8 Monate.	Excision durch Dr. Kovacz in Pest.	Aug. 1864.
3.	Eva Wallenda, ledige Köchin. S. 17. No. 36. 1869. ☉	51	Linke Brust, Induration ausßen be- ginnend; verschrumpf- ter Knoten, Hautrö- thung.	49	Apr. 1867	2 Jahre.	Amputation der linken Brust.	16. April 1869.



## IV.

## Brustdrüsen.

1 (No. 11.) an Erysipel nach der Operation gestorben.  
1870: 8—14.

Recidive.			Ausgang.	Bemerkungen.
Beginn der Recidive	Sitz.	Behandlung.		
December 1868.	In der Narbe apfelgross.	Exstirpation der ganzen rechten Mamma am 9. Juni 1869.	Am 25. Juli 1869 in der Heilung aus der Behandlung entlassen.	Pat. im 16. Jahre menstruiert, immer regelmässig bis zum 50. Jahr, verheirathete sich im 29. Lebensjahre, hat 10 Kinder geboren, das letzte im 30. Jahr; sie hat alle Kinder selbst genährt.
Neues Recidiv beginnt im Juli 1870.	In d. Achseldrüsen bewegliche Tumoren	Dritte Operation am 30. April 1871.	Ende Mai mit heilender Wunde und bei gutem Allgemeinzustand nach Hause gereist.	
Januar 1868.	Linke Brust u. Achseldrüsen infiltrirt; rein schrumpfender Krebs, oberflächlich ulcerirt.	Keine zweite Operation. Verband mit Bleiwasser empfohlen i. April 1869	Die Infiltration der Drüsen u. die Ausdehnung der Ulceration nahm continuirlich zu. Dann folgte Dyspnoe (Lungencarcinom?). Tod am 30. December 1869. — Gesamtdauer der Krankheit 5 Jahre.	Verheirathet, hat 5 Mal geboren.
Sald nach geheilter Wunde.	In d. Achselhöhle zwei bewegliche Drüsen.	Keine.	Am 5. Juli 1869 in der Heilung entlassen. — Sie wollte die Recidive nicht operiren lassen. Pat. stellte sich im Aug. 1871 vor; sehr zahlreiche Knoten an Brust, Arm und Rücken, jetzt nicht mehr operirbar. Allgemeinzustand gut.	Im 15. Jahr menstruiert, regelmässig bis zur vollständigen Cessirung vor drei Monaten. Im 28. Jahr hat sie geboren.



No.	Name, Journal-No.	Alter b. d. Aufnahme.	Sitz der Krankheit.	Anfang		Operation.		
				Alter.	Zeit.	Dauer d. Krank- heit bis zur Ope- ration.	Art der Operation.	Zeit der Opera- tion.
4.	Frau Theresia Reichel. S. 17. No. 65. 1869.	42	Linke Brust, über d. Warze beginnend; apfelgrosse Geschwulst sehr hart, mit der Haut verwachsen.	39	1866	3 Jahre.	Amputation der linken Brust.	26. Febr. 1869.
5.	Frau Marie Krompa. S. 17. No. 65. 1869.	52	Kindskopf- grosse Ge- schwulst der recht. Brust, ausgedehnt und tief ul- cerirt, sehr weich, theil- weis flucti- rend.	49	1866 Juni	3 Jahre.	Einführung einer Menge von Aetz- pfeilen; ein grosser Schorf stiess sich aus, doch blieb noch viel Krankes zu- rück.	24. Juni 1869.
6.	Wittwe Anna Pfeifer. 1869. ☉	70	Linke Brust.	64	1863	2 Jahre.	Amputation der linken Brust.	1865.
7.	P. Frau Katharina G. 1869. ☉	45	Rechte Brust infiltrirt.	44	Juli 1868	1 Jahr.	Amputation der rechten Brust.	4. Juli 1869.



Recidive.			Ausgang.	Bemerkungen.
Beginn der Recidive.	Sitz.	Behandlung.		
—	—	—	Am 15. Mai 1869 in der Heilung entlassen. — Pat. ist am 14. Oktober 1870 gestorben. Gesamtdauer der Krankheit etwa $4\frac{1}{2}$ Jahre.	Seit dem 17. Jahr regelmässig, doch profus menstruiert; hat nie geboren. Pat. mittelgross, gut genährt.
—	—	—	Am 21. Juli 1869 ungeheilt auf ihren Wunsch entlassen; nach Bericht am 14. August 1869 gestorben. Gesamtdauer der Krankheit etwa 3 Jahre.	Noch menstruiert; hat 5 Mal geboren, zuletzt vor 13 Jahren. Sehr marantische anämische Frau.
1867.	Aussen am Narbenrand.	Excision des Recidivknoten am 15. Juli 1869.	Am 17. August 1869 geheilt entlassen. — Pat. stellte sich am 2. August 1870 vor, rüstig und gesund ohne Recidiv.	Hat 5 Mal geboren, 2 Kinder selbst genährt; regelmässig menstruiert vom 18. bis 44. Jahre.
ende Mai 1870.	Wallnuss-grosser Knoten am inneren Ende d. Narbe. Achsel-drüsen frei. 25. Juli.	Operation am 23. Juli 1870.	—	Seit 8 Jahren verheirathet, hat nicht geboren. Sehr fette Frau.



No.	Name. Journal-No.	Alter b. d. Aufnahme.	Sitz der Krankheit.	Anfang		Operation.		
				Alter.	Zeit.	Dauer d. Krank- heit bis zur Ope- ration.	Art der Operation.	Zeit der Opera- tion.
8.	P. Frau Paula Th. 1870. ☉	34	Linke Brust; fast totale Induration, oberflächlich ulcerirend.	27	1863	7 Jahre.	Amputation der linken Brust.	10. Januar 1870.
9.	Wittwe Anna Wohkoher. 1870. S. 17. No. 7. ☉	56	Linke Brust; Hühnerei- grosser Kno- ten, nicht schmerzhaft.	53	Jan. 1867	3 Jahre.	Excision des Knotens.	1868.



Recidive.			Ausgang.	Bemerkungen.
Beginn der Recidive	Sitz.	Behandlung		
—	—	—	Im März 1870 mit geheilter Wunde aus der Behandlung entlassen.	Der erste Knoten, bohngross, blieb 5 Jahre unverändert, fing dann an zu wachsen. — Eine Schwester der Patientin ist an Brustkrebs gestorben, eine andere hat einen Knoten in der Achselhöhle. Daneben kommt auch Tuberculose in der Familie viel vor. Pat. hat mehre Kinder, doch nicht selbst genährt. — Grosse hagere Frau mit einer bedeutenden parenchymatösen Struma behaftet.
Wald nach Teilung der Wunde.	In d. Nähe d. Narbe	Aetzung 1869.		Pat. hat nie geboren.
Neues Recidiv gleich n. Teilung der Wunde.	4 Knoten in d. Nähe d. Narbe.	Amputation der ganzen linken Mamma.	Am 27. März 1870 mit heilender Wunde entlassen.	
Neues Recidiv bald nach Heilung der Wunde.	Im Juni 1871 Knoten über d. Narbe bis in die Achselhöhle; auch ein Knoten i. der rechten Mamma.	Keine.		



No.	Name. Journal-No.	Alter b. d. Aufnahme.	Sitz der Krankheit.	Anfang		Operation.		
				Alter.	Zeit.	Dauer d. Krank- heit bis zur 1sten Operat.	Art der Operation.	Zeit der Opera- tion.
10.	Frau Angelina Moro. 1870. S. 16. No. 24. ⊙	44	Linke Brust; d. erste Kno- ten in dem oberen Theil der Drüse entstanden; jetzt apfelsi- nengrosse, fungös ulce- rrende Ge- schwulst; ei- nige Achsel- drüsen ge- schwollen.	40	1866	4 Jahre.	Aetzung mit Chlorzink- paste, unvoll- kommene Wirkung.	4. März 1870.
11.	Frau Marie Stockinger. 1870. S. 17. No. 18.	40	Linke Brust; sehr grosser ulcerirter Tu- mor, mit Ach- seldrüsenge- schwülsten.	39	Aug. 1869	7 Monate.	Aetzpfeile be- hufs Zerstö- rung der furchtbar jau- chenden Ge- schwürsflä- che.	4. März 1870.
12.	Frau Anna Adam. 1870. S. 17. No. 42. ⊙	69	Rechte Brust fast vollstän- dig infiltrirt hart, beweg- lich.	66	Dec. 1867	2½ Jahre.	Amputation der rechten Brust.	19. Mai 1870.
13.	Frau Anna G. 1870. P. ⊙	51	Rechte Brust kleiner Kno- ten.	46	1864	6 Jahre.	Exstirpation des damals Hühnerei- grossen Kno- tens.	1867.



Recidive.			Ausgang.	Bemerkungen.
Beginn der Recidive	Sitz.	Behandlung.		
—	—	—	Am 21. März 1870 mitheilender Wunde entlassen. Patient wollte durchaus keine weitere Operation zulassen. — Nach Bericht vom 4. Juni war sie bettlägerig sehr schwach.	8 Kinder, alle selbst genährt — Kräftige Frau.
—	—	—	Tod durch Erysipel am 12. März 1870.	2 Kinder, das letzte vor 4 Jahren, Menses regelmässig. — Zuerst kleines Knötchen; 15 Tage vor der Aufnahme (23. Februar 1870) ulcerirt. — Bei der Section fanden sich keine metastatischen Tumoren.
—	—	—	Am 28. Juni 1870 mitheilender Wunde entlassen. — Nach Bericht vom 5 Juni 1871 ist Pat. vollkommen wohl und ohne Recidiv.	Ein Stoss wird als Veranlassung angegeben. — Knötchen im unteren Abschnitt der Drüse. — Pat. hat nie geboren; Menses seit d. 50. Jahre cessirt.
Neuer Knoten zeigte sich im Januar 1870. Am Juli neues Recidiv. Neuer Recidivknot.	Neben der Narbe. Knoten neben der Narbe u. in der Haut.	Excision des Knotens im Mai 1870. Amputation der ganzen rechten Brust (Drüsen nicht fühlbar) am 2. Nov. 1870 Aetzung.	Im December 1870 mitheilender Wunde entlassen.	5 Kinder, alle selbst genährt. — Erster Knoten aussen von der Warze. Magere mittelgrosse Frau.



No.	Name. Journal-No.	Alter b. d. Aufnahme.	Sitz der Krankheit.	Anfang		Operation.		
				Alter.	Zeit.	Dauer d. Krank- heit bis zur Ope- ration.	Art der Operation.	Zeit der Opera- tion.
14.	Frau Eltel Wachtel. 1870. S. 17. No. 92. ⊙	58	Linke Brust; Apfel-grosse Geschwulst, verschiebbar.	58	Sep- tem- ber 1870	6 Wochen	Amputation der linken Brust.	23 Novbr. 1870.



R e c i d i v e.			A u s g a n g.	B e m e r k u n g e n.
B e g i n n d e r R e c i d i v e	S i t z.	B e h a n d - l u n g.		
—	—	—	Am 20. December 1870 mit heilender Wunde entlassen. Nach Bericht vom 5. Juni 1871 ohne Recidiv, gesund.	Menses früher regelmässig, cessirten im 42. Jahre. 8 Kinder geboren, nur eines selbstgenährt. — Gut genährte Frau.



Tabelle  
Carcinome der  
Amputationen der Brustdrüse mit  
25 Fälle, davon nach der Operation gestorben 10.

No.	Name. Journal-No.	Alter b. d. Aufnahme.	Sitz der Krankheit.	Anfang		Operation.		
				Alter.	Zeit.	Dauer d. Krank- heit bis zur Ope- ration.	Art der Operation.	Zeit der Opera- tion.
1.	P. Frau Antonie K. 1869.	45	Rechte Brust und Achsel- drüsen, seit Februar ist die Brust- drüse ulce- rirt.	44	Okt. 1868	9 Monate.	Amputation der rechten Brust mit Exstirpation und Drüsen.	18. Juni 1869.
2.	P. Frau Str. 1869.	Ungefähr 40	Linke Brust u. Achseldrü- sen.	39	Sommer 1868	Ungefähr 1 Jahr.	Amputation der rechten Brust mit Achseldrü- sen.	25. Jan. 1869.



drüsen.

Resection der Achseldrüsen.

(11—16, 22—25). 1869: No. 1—16.; 1870: 17—25.

Recidive.			Ausgang.	Bemerkungen.
Beginn der Recidive	Sitz.	Behandlung.		
1 nach Heilung der operativen Wunden	In den supraclavicularen Drüsen beiderseits; auch vielleicht ganz in d. Tiefe der rechten Achselhöhle. Der rechte Arm ist nicht geschwollen, doch sehr schwach.	Keine.	Nach Bericht im Mai 1871 ist das Ende der Patientin in kürzester Zeit zu erwarten. Gesamtdauer der Krankheit etwa 2 Jahre u. 5 Monate.	Gut genährte brünette Frau; seit dem 16. Jahr regelmässig menstruiert; im 25. Jahr verheirathet, hat 8 Mal geboren, zuletzt vor 7 Jahren; 4 Kinder hat sie selbst genährt. — Sehr langsamer Verlauf der Heilung, nach der Operation Thrombose und Obliteration der Vena axillaris. — Als sich Pat. mir am 25. April 1870 vorstellte, war sie stärker geworden, fühlte sich im Ganzen leidlich gesund.
Januar 1869.	Knoten neben d. Narbe, in d. linken Brust, heftige Schmerzen in d. Sacralgegend, in beide Beine ausstrahlend.	Keine.	An inneren Carcinomen und Marasmus am 12. Mai 1870 gestorben. Gesamtdauer der Krankheit etwa 1 Jahr.	Kleine brünette blasse Frau, hat viele Kinder gehabt.



No.	Name. Journal-No.	Alter b. d. Aufnahme.	Sitz der Krankheit.	Anfang.		Operation.		
				Alter.	Zeit.	Dauer d. Krank- heit bis zur Ope- ration.	Art der Operation.	Zeit der Opera- tion.
3.	P. Frau E. H. 1869.	37	Linke Brust aussen von d. Warze, hart, verschrump- fend; stech. Schmerzen in Brust und Arm.	36	Nov 1868.	10 Monat.	Amputation der linken Mamma.	Aug. 1869.
4.	P. Wittwe Theophile v. B. 1869.	50	Linke Brust und Achsel- drüsen.	50	Febr. 1869	6 Monate.	Amputation der linken Mamma mit Drüsen.	15. Juli 1869.



R e c i d i v e.			A u s g a n g.	B e m e r k u n g e n.
B e g i n n d e r R e c i d i v e	S i t z.	B e h a n d - l u n g.		
Noch wäh- rend der Heilung d. Wunde.	Eine Un- zahl von Knötchen in Haut u. Muskel um die Narbe u. in d. Ach- seldrü- sen.	Am 13. Novbr. 1869 enorm ausgedehnte Operation. Entfernung aller kran- ken Theile.	Noch vor Heilung der Wunde Unzahl neu- er Knötchen in der Haut um die Wunde. Marasmus. — Ende Mai 1870 gestorben. Gesamtdauer der Krankheit 7 Monate.	Schwächliche brü- nette kleine Frau, seit dem 15. Jahr regelmässig men- struirt, im 19. Jahr verheirathet, hat 3 Mal geboren, zuletzt vor 5 Jahren; sie hat nur das erste Kind selbst genährt. Vor 7 Jahren hatte sie intensiven an- dauernden Bronchi- alcatarrh, Dämpfung der beiden Lungen- spitzen soll vorhan- den gewesen sein; jetzt ist sie nicht mehr vorhanden; auch ist der Catarrh auf ein Minimum re- ducirt; der Habitus der Pat. ist aller- dings tuberculös.
—	—	—	Nach Bericht vom 15. Oktober 1870 ge- sund und ohne Re- cidiv. — Auf An- frage im Mai 1871 keine Antwort er- halten.	War zwei Mal ver- heirathet, mit dem 1sten Mann 5 Jahre, mit d. 2ten 2 Jahre; seit 22 Jahren ist sie Wittwe; men- struirt war sie vom 18 — 34. Jahre, vier Geburten, die letzte vor 22 Jahren; sie hat die Kinder selbst genährt.



No.	Name. Journal-No.	Alter b. d. Aufnahme.	Sitz der Krankheit.	Anfang.		Operation.		
				Alter.	Zeit.	Dauer d. Krank- heit bis zur Ope- ration.	Art der Operation.	Zeit der Opera- tion.
5.	P. Frau Anna L. 1869.	55	Rechte Brust und Achsel- drüsen.	55	Jan. 1869.	6 Monate.	Amputation der rechten Brust und Achselrü- sen.	14. Juli 1869.
6.	Frau Karoline Koczor. S. 17. No. 63. 1869.	47	Linke Brust, innen von der Warze begin- nend, jetzt die ganze Brust knotig infiltrirt. Achselrü- sen.	47	März 1869.	3 Monate.	Amputation der rechten Brust u. Ach- selrüsen.	3. Juni 1869.
7.	Wittwe Maria Uslipp. S. 17. No. 50. 1869.	57	Rechte Brust oben, aussen apfelgrosser Knoten, hart. Achselrü- sen.	56	Nov. 1868.	6 Monate.	Amputation der rechten Brust und Achselrü- sen.	10. Mai 1869.



Recidive.			Ausgang.	Bemerkungen.
Beginn der Recidive	Sitz.	Behandlung.		
1870	Rechte Achsel- drüsen u. rechte supracla- viculare Drüsen. Armchro- nisch öde- matös am 15. Juni 1870; All- gemein- befinden sehr gut.	Keine.	Auf Anfrage im Mai 1871 keine Antwort.	Seit 32 Jahren ver- heirathet, menstrui- rt v. 13 — 53. Jahr; 6 Mal hat sie gebo- ren, zuletzt vor 17 Jahren; sie hat alle Kinder selbst ge- nährt; einmal hatte sie puerperale Ma- stitis (rechts oder links?). Eine ih- rer Schwestern starb an Carci- noma mammae, eine andere an Carcinoma ute- ri. — Sehr fette Frau.
1870 nach geheiltem Wunde.	Nach Be- richt vom Mai 1870 um die Narbe zahlrei- che Kno- ten, auch am Arm; Arm stark geschwol- len.	—	13. Juli 1869 in der Heilung entlassen. — Am 9. März 1871 gestorben. Ge- samtdauer der Krankheit 2 Jahre.	Vom 12.—46. Jahr regelmässig men- struirt, seit einem Jahr unregelmässig; hat 8 Mal geboren; alle Kinder selbst genährt; nach der ersten Entbindung beiderseitige ab- scedirende Puerpe- ralmastitis. Nach d. Operation lang dau- erndes Oedem des linken Arms; wahr- scheinlich Throm- bose der linken V. axillaris.
1870 nach der Hei- lung.	In d. Nähe d. Narbe.	—	Am 14. Juni 1869 in der Heilung entlas- sen. — Nach Be- richt vom 4. August 1870 gestorben. — Gesamtdauer der Krankheit 1½ Jahr.	Seit 10 Jahren nicht mehr menstruiert.



No.	Name. Journal-No.	Alter b. d. Aufnahme.	Sitz der Krankheit.	Anfang		Operation.		
				Alter.	Zeit.	Dauer d. Krank- heit bis zur Ope- ration.	Art der Operation.	Zeit der Opera- tion.
8.	Anna Weiss. ledig. S. 16. No. 58. 1869.	42	Linke Brust oben aussen Knoten, kindskopf- gross ulce- rirt, hart. Die Haut üb. der Ge- schwulst von ausseror- dentlich er- weiterten fei- nen Gefäs- sen durch- zogen. Ach- seldrüsen.	41	Sep- tem- ber 1868.	9 Monate.	Amputat. der linken Brust mit Entfer- nung aller gerötheten Haut. Ex- stirpation d. Drüsen.	15. Juni 1869.
9.	Wittwe Schewa Was- sermann. S. 17. No. 101. 1869.	62	Linke Brust mannsfaust- grosse Infil- tration. Ach- seldrüsen.	61	Febr. 1869.	9 Monate.	Amput mam- mae. Exstir- pation der Achseldrü- sen.	3 Nov. 1869.
10.	Frau Levi Mandl. S. 17. No. 57. 1869.	50	Linke Brust fast vollstän- dig infiltrirt. Achseldrü- sen.	50	Dec. 1868.	6 Monate.	Amputation mammarum sin. Exstirpation der Achsel- drüsen.	25. Mai 1869.



R e c i d i v e.			A u s g a n g.	B e m e r k u n g e n.
Beginn der Recidive	Sitz.	Behand- lung.		
gleich n. Schluss i. Wunde.	Oberhalb d. Narbe.	Exstirpation dieses Kno- tens durch einen Arzt auf d Lande. — Neue Kno- ten in der Achselhöhle.	20. Juli 1869 in der Heilung entlassen. — Tod am 21. Aug. 1870. — Gesamt- dauer der Krank- heit 2 Jahre.	Schwächliches, schlecht genährtes Individuum; seit d. 15. Jahr regelmä- sig menstruiert; hat nie geboren. — Es folgte der Opera- tion eine mässige Pleuritis links.
—	—	—	11. November 1870 mit fast geheilter Wunde entlassen. Nach Bericht am 5. Juni 1870 in d. Heimath gestorben. Gesamtdauer der Krankheit 1 Jahr u. 3 Monate.	Vor 3 Jahren spon- tan abscedirende Mastitis links, spon- tane Eröffnung, doch blieb eine kleine Härte zurück. — Bei der Opera- tion wurde d. Vena axillaris unter- bunden, ohne dass besonders starkes Oedem folgte.
Wid nach Schluss i. Wunde neue Här- ten unter Narbe.	In Narbe, Muskel u. Drüsen.	21. December 1869 wird eine Exstir- pation des Recidivs un- ternommen, konnte je- doch wegen Ausbreitung auf die Rip- pen nicht vollendet werden.	Pat. ist nach d. zwei- ten Operation am 22. Jan. 1870 mit heilender Wunde entlassen, und Ende Mai 1870 in ihrer Heimath gestorben. — Gesamtdauer der Krankheit 1 Jahr u. 5 Monate.	Hat 11 Mal geboren, 10 Kinder selbst genährt; enorm fette Frau mit kolossal- en Brüsten.



No.	Name. Journal-No.	Alter b. d. Aufnahme.	Sitz der Krankheit.	Anfang		Operation.		
				Alter.	Zeit.	Dauer d. Krank- heit bis zur Ope- ration.	Art der Operation.	Zeit der Opera- tion.
11.	P. Frau Anna E. 1869.	64	Rechte Brust und Achsel- drüsen.	?	?	?	Amputat. der recht. Brust und Achsel- drüsen. Die Wunde durch Nähte ver- einigt.	13. März 1869.
12.	Frau Marie Jary. S. 16. No. 133. 1869.	50	Rechte Brust- knoten, ap- felgross, derb, unten und aussen von d. Warze. Achseldrü- sen.	49	Juli 1869.	6 Monate.	Amputation der rechten Brust. Ex- stirpation d. Achseldrü- sen.	7. Jan. 1870.
13.	Frau Marie Michalik. S. 17. No. 46. 1869.	49	Linke Brust oben in ei- nem Ganssei- grossen Kno- ten, hart.	49	Nov. 1868.	6 Monate.	Amputation der linken Brust.	4. Mai 1869.
14.	Frau Elisabeth Lochner. S. 17. No. 95. 1869.	63	Linke Brust, erst äussere Hälfte, jetzt die ganze Drüse infil- trirt. Ach- seldrüsen.	63	Aug. 1867.	2 Jahre.	Amputat. der linken Brust. Exstirpation der Achsel- drüsen.	14. Aug. 1869.
15.	Frau Fran- ziska Tichi. S. 17. No. 1. 1869.	42	Linke Brust zuerst aus- sen kleines Knötchen, jetzt die gan- ze Drüse in- filtrirt, Ach- seldrüsen.	42	Juli 1868.	6 Monate.	Amputat. der linken Brust. Exstirpation der Achsel- drüsen.	4. Jan. 1869.



Recidive.			Ausgang.	Bemerkungen.
Beginn der Recidive	Sitz.	Behandlung.		
—	—	—	Tod durch Pyohæmie 12 Tage nach der Operation, Section nicht gestattet.	—
—	—	—	Tod durch Pyohæmie am 8. Tage nach der Operation.	Hat 8 Mal geboren; nach der zweiten Entbindung (1848) Mastitis rechts, welche ein kleines Knötchen zurückliess; dieses wuchs nach einem Stoss im Sommer 1869. — Ligatur der V. axillaris.
Bald nach der Operation.	Achseldrüsen.	Exstirpation der Drüsen, 23. Juni.	Tod durch Pyohæmie, 6. Juli.	Hat 5 Mal geboren, alle Kinder selbst genährt; Menses bis jetzt regelmässig.
—	—	—	Tod durch Septhæmie am 17. August.	Menses waren regelmässig bis zum 50. Jahr; Pat. hat zwei Mal geboren, beide Kinder selbst genährt.
—	—	—	Tod durch Pyohæmie am 15. Januar.	Vom 16. Jahr an regelmässig menstruiert, hat 9 Kinder geboren, hatte nie viel Milch, und hat deshalb die Kinder immer nur je 5 bis 6 Wochen selbst nähren können.



No.	Name. Journal-No.	Alter b. d. Aufnahme.	Sitz der Krankheit.	Anfang		Operation.		
				Alter.	Zeit.	Dauer d. Krank- heit bis zur Ope- ration.	Art der Operation.	Zeit der Opera- tion.
16.	Frau Anna Marie Brömer. S. 17. No. 6. 1869.	50	Rechte Brust; Knoten ober- halb der War- ze entstan- den; jetzt apfelsinen- grosser Tu- mor.	50	Sep- tem- ber 1868.	4 Monate.	Amputat. der recht. Brust. Exstirpation der Drüsen.	25. Januar 1869.
17.	Frau Anna Witthofer. S. 17. No. 1. 1870.	43	Rechte Brust; aussen, mehr als wallnuss- grosser Kno- ten, sehr hart, ver- schiebbar, einige Drü- sen fühlbar.	42	Mai 1869.	7 Monate.	Amputat. der ganzen rech- ten Brust, u. Exstirpation der Drüsen.	10. Januar 1870.
18.	<b>P.</b> Frau Josephine H. 1870. ©	37	Linke Brust; mehr zusam- menhängen- de Knoten; in der Ach- selhöhle ei- nige Knöt- chen fühlbar.	35	Mai 1868.	9 Monate.	Amputat. der linken Brust mit allen Achseldrü- sen.	10. Fe- bruar 1870.



R e c i d i v e.			A u s g a n g.	B e m e r - k u n g e n.
Beginn der Recidive	Sitz.	Behand- lung		
—	—	—	Tod durch Erysipel und Blutungen am 10. Februar.	Seit ihrem 15. Jahr regelmässig menstruiert, hat 5 Kinder geboren, das letzte Mal vor vier Jahren. Gut genährte, gesund aussehende Frau.
—	—	—	Pat. ist am 2. April 1870 mit fast geheilter Wunde entlassen. — Nach Bericht ist sie Ende Mai 1871 gestorben; ob lokale Recidive aufgetreten sind, war nicht zu erfahren. Gesamtdauer der Krankheit 2 Jahre.	Letzte Entbindung vor 5 Jahren. Meneses regelmässig.
—	—	—	Pat. ist nach Bericht vom Juni 1871 ohne Recidiv; doch ulcerirt die Narbe noch öfter.	Magere, schwach genährte Frau. Schon im 22. Jahre soll in der linken Brust ein bohngrosser Knoten bemerkt sein, der sich indess nicht vergrösserte. Vom 30. bis 35. Jahre 4 Entbindungen; keines der Kinder ist von ihr genährt.



No.	Name. Journal-No.	Alter b. d. Aufnahme.	Sitz der Krankheit.	Anfang		Operation.		
				Alter.	Zeit.	Dauer d. Krank- heit bis zur Ope- ration.	Art der Operation.	Zeit der Opera- tion.
19.	Magdalena Abt, verheirathet. S. 16. No. 76. 1870. ⊙	46	Rechte Brust, d Ge- schwulst zur Zeit der er- sten Opera- tion faust- gross, doch beweglich.	41	Nov 1865	6 Monate.	Exstirpat. der Geschwulst aus der rech- ten Brust, 6 Monate spä- ter Exstirpa- tion der Ach- seldrüse.	Mai 1866. Nov 1866.
20.	Therese Brichta, unverheira- thet. S. 17. No. 68. 1870.	32	Linke Brust; vollständig infiltrirt, doch beweglich, die Achsel- drüsen ver- grössert.	30	Jan. 1868.	2½ Jahr.	Exstirpation der linken Brust und sämtlicher Achseldrü- sen.	11. Juli 1870.







No.	Name. Journal-No.	Alter b. d. Aufnahme.	Sitz der Krankheit.	Anfang.		Operation.		
				Alter.	Zeit.	Dauer d. Krank- heit bis zur Ope- ration.	Art der Operation.	Zeit der Opera- tion.
21.	Frau Anna Hemmelmeier S. 16. No. 88. 1870. ⊙	43	Rechte Brust; apfelgrosse bewegliche Geschwulst, einige Drü- sen, vergrös- sert fühlbar.	42	Juli 1869.	1 Jahr.	Amputat. der linken Brust mit Exstir- pation der Achseldrü- sen.	18. Juli 1870.
22.	Frau Therese Geppert. S. 17. No. 13. 1870.	40	Rechte Brust faustgross, total infil- trirt, hart, beweglich; Achseldrü- sen.	39	Juni 1869.	6 Monate.	dito.	31. Jan. 1870.
23.	Frau Euphrosine B. P. 1870.	41	Rechte Brust und rechte Achseldrü- sen total in- filtrirt.	39	Febr. 1868.	2 Jahren.	Excision eines Kno- tens.	Aug. 1868.



Recidive.			Ausgang.	Bemerkungen.
Beginn der Recidive	Sitz.	Behand- lung.		
—	—	—	Pat. stellte sich am 7. Juni 1871 vor, kein Recidiv, keine Drüsenschwellung.	Pat. hat am 11. Februar 1871 (7 Monate nach der Operation) einen gesunden kräftigen Knaben geboren, und nährt ihn mit der linken Brust selbst.
—	—	—	Tod durch Erysipel am 11. Febr. 1870.	Hat 7 Mal geboren, zuletzt vor 7 Jahren; alle Kinder starben bald nach der Geburt, wahrscheinlich in Folge von Syphilis des Mannes, sie selbst war niesyphilitisch. — Gut genährte Frau, Menses regelmässig. — Bei der Section keine metastatische Tumoren gefunden.
Wied nach heilung der Wun-	Neben der Narbe u. in den Achsel- drüsen.	Amputatio mammae dextrae totalis. Exstirpa- tion der Drüsen. 11. Febr. 1870.	Tod durch Septhämie am 11. Febr. 1870.	Lebte 16 Jahre in kinderloser Ehe. — Section nicht gestattet.



No.	Name, Journal No.	Alter b. d. Aufnahme	Sitz der Krankheit.	Anfang		Operation.		
				Alter.	Zeit.	Dauer d. Krank- heit bis zur Ope- ration.	Art der Operation.	Zeit der Opera- tion.
24.	Frau Barbara Drosak. S. 17. No. 66. 1870.	63	Rechte Brust infiltrirt, kra- terförmiges Geschwür. Lymphdrü- sen ge- schwollen.	60	Juli 1867.	3 Jahre.	Totale Ampu- tation der rechten Brust mit Exstir- pation der Achselrü- sen.	7. Juli 1870.
25.	Frau Josefa Geiger. S. 17. No. 79. 1870.	54	Faustgrosse Geschwulst der rechten Brust, ver- schiebbar, Drüsen infil- trirt.	52	Mai 1868.	1½ Jahre.	dito.	3. Nov. 1870.



Recidive.			Ausgang.	Bemerkungen.
Beginn der Recidive	Sitz.	Behand- lung.		
—	—	—	Tod durch Septhaemie am 14. Juli 1870.	Vor 3¼ Jahren bekam Pat. einen Stoss auf die rechte Brust mit einem Billardstock. Zwei Monate später bemerkte sie eine Geschwulst an der getroffenen Stelle. — Pat. hat 6 Kinder geboren. — Die Menses haben bereits seit 10 Jahren aufgehört. — Bei der Section keine metastatischen Tumoren gefunden.
—	—	—	Tod durch Erysipel am 15. November 1870.	Erster Knoten ganz aussen an der rechten Mamma. Menses seit 4 Jahren cessirt. Pat. hat 2 Kinder geboren, beide kurze Zeit genährt. — Bei der Section werden keine metastatischen Tumoren gefunden.



## Tabelle VI.

Carcinome der Brustdrüse, welche nicht operirt sind.

7 Fälle. 1869: 1—4; 1870: 5—7; davon 2 auf der Klinik gestorben.

No.	Name. Journal-No.	Alter b. d. Aufnahme.	Sitz und Art der Geschwulst.	Anfang.		Ausgang.	Bemerkungen.
				Alter.	Zeit		
1.	Agnes Zwickl, ledig. S. 16 No. 4. 1869.	36	Rechte Brust Handteller- grosses Ge- schwür mit harten Rän- dern u. jau- chigem Se- cret, bis in die Achsel- höhle rei- chend. Star- kes Oedem des rechten Arms.	34	Juni 1867.	Tod durch Ma- rasmus am 12. Februar. Ge- sammdauer der Krank- heit 1 Jahr u. 7 Monate. — Bei der Sec- tion fanden sich keine Car- cinome in inne- ren Organen.	Hat vor 6 Jah- ren einmal ge- boren, ihr Kind selbst genährt; nachdem das Kind abgesetzt war, bemerkte Pat. in ihrer rechten Brust innen unten ei- nen Knoten, der schmerzlos und unverändert in den folgenden Jahren blieb; seit 1½ Jahren wächst der Kno- ten u. schmerzt, seit ¾ Jahren ist er ulcerirt; seit 1 Jahr sind die Achseldrü- sen geschwol- len. — Pat. ist im 17. Jahr men- struirt; seit 8 Monaten sind die Menses aus- geblieben.



Name. Journal-No.	Alter b. d. Aufnahme.	Sitz und Art der Geschwulst.	Anfang.		Ausgang.	Bemerkungen.
			Alter.	Zeit.		
Frau Josefa Symon. S. 17. No. 54 1869.	31	Linke Brust, klein, hart, in der Hand viel einzelne Knoten.	29	Mai 1867	Pat. wollte sich nicht operiren lassen. Einige parenchymatöse Injectionen von Carbolsäure hatte keinen Er- folg. — Am 3 Januar 1870 ge- storben. Ge- sammdauer der Krankheit 2 Jahre und 8 Mo- nate.	Hat 3 Kinder ge- boren, eines selbst genährt. Während der letzten Schwan- gerschaft vor 2 Jahren ent- wickelte sich ein Knoten im äusseren Theil, und unter der Warze der lin- ken Brust; spä- ter confluirten beide. — Men- ses bis jetzt re- gelmässig.
Wittve Anna Falk. S. 17. No. 40 1869.	43	Linke Brust Wallnuss- grosser in der Mitte ge- schrumpfter Knoten; Ach- seldrüsenge- schwulst.	43	?	Pat. wollte sich nicht operiren lassen; ist im April 1869 ge- storben. Ge- sammdauer der Krankheit?	Ist seit dem 12. Jahr bis jetzt re- gelmässig men- struirt; hat 6 Kinder geboren und alle selbst genährt.
Wittve Julie Schlesinger. S. 16. No. 60. 1869. ⊙	48	Rechte Brust Hühnerei- grosser har- ter Knoten.	45	Jan. 1867.	Pat. wollte eine Operation nicht zulassen.	Pat ist vom 14. bis 43. Jahr re- gelmässig men- struirt, hat 5 Mal geboren, und alle Kinder selbst genährt. Nach dem er- sten Wochenbett hatte sie eine Mastitis rechts.



No.	Name. Journal-No.	Alter b. d. Aufnahme.	Sitz und Art der Geschwulst.	Anfang.		Ausgang.	Bemerkungen.
				Alter.	Zeit.		
5.	Wittwe Rosalie Skrabák. S. 16. No. 18 1870.	62	Beide Brüste hart infiltrirt, unbeweglich, ebenso die Achseldrüsen; links Ulceration.	62	Okt. 1869.	Pat. starb am 25. Febr. 1870 an Marasmus. — Bei der Section finden sich Carcinome der Pleura und Lungen auf beiden Seiten, des Zwerchfells, der Leber, des Duodenums, der Mesenteraldrüsen. — Gesamtdauer des Leidens 5 Monate, resp. 26. Jahr.	Pat. hat 8 Mal geboren, zuletzt vor 25 Jahren. — Nach der letzten Entbindung Mastitis links, danach blieb aussen ein Knoten, welcher sich bis 5 Monate vor dem Tode unverändert erhielt.
6.	Magdalena Langer, unverheirathet. S. 16. No. 59. 1870.	65	Die linke Mamma infiltrirt, ebenso die Achseldrüsen.	62	Mai 1867.	Unheilbar am 8. Mai 1870 entlassen. Nach Bericht am 6. Juni gestorben. Gesamtdauer der Krankheit etwas über 3 Jahre.	Pat. hat mehrere Kinder gehabt.
7.	Frau Julie Schuldesz. S. 17. No. 94. 1870.	57	Ulcerirte grosse Geschwulst der rechten Brust und rechtseitigen Achseldrüsen.	56	Nov. 1869.	Unheilbar entlassen 7. Decbr. 1870. — Nach Bericht am 7. December 1871 gestorben. — Gesamtdauer des Leidens 2 Jahr 1 Monat.	Seit 37 Jahren verheirathet, mehrere Kinder geboren. — Vor 1 Jahr Stoss an der rechten Brust von ein. Kinde.



### Melanotisches Carcinom mit alveolärem Sarcom combinirt.

Bei Untersuchung dieser Brustdrüsengeschwulst, die sich in ihrem Verlauf durchaus wie ein Carcinom verhielt, war ich lange im Zweifel, wohin ich sie categorisiren sollte. Die braunschwarze Pigmentirung und die Art der Anordnung der grosszelligen Elemente in theilweis kleine Maschennetze, die hier und da sehr feste Haftung der Zellen in den Alveolen machte es eine Zeit lang mir wahrscheinlich, dass man es mit einem Sarcom zu thun habe. Andere Stellen der Geschwulst, so wie die Art der Verbreitung, der rasche Uebergang auf die Lymphdrüsen, die exquisit drüsigen Formen von grosszelligen Zellencylindern und Kolben liessen auch wieder keinen Zweifel, dass ein eckig üppig wucherndes Brustdrüsencarcinom vorliege. Ich muss schliesslich zugeben, dass es sich hier um eine sehr innige Combination von Carcinom mit Sarcom handelt. Ueppige epitheliale Wucherungen und Metamorphose des Stroma zu dem Gewebe eines sehr pigmentreichen alveolaren Sarcoms.

Frau Marie Matzal, 68 Jahr, aufg. 12. Juli 1869, bemerkte die Geschwulst der rechten Brust seit 3 Jahren zuerst aussen und unten von der Brustwarze; sie hat 10 Kinder geboren, keines selbst genährt. Periode vom 18. — 53. Jahr regelmässig. Sie hat ein schwarzblaues linsengrosses Knötchen unter dem rechten Auge, wie sie behauptet, seit ihrer Geburt; ihr Bruder hat ein Gleiches an der gleichen Stelle. Auch am Rücken in der Gegend der fossa supraspinata hat sie ein gleiches schwarzes kleines Knötchen, das schon von Geburt an bestehen soll. Pat. ist eine magere blasse Frau. Jetzt ist die rechte Mamma kindskopfgross, hart, mit der Haut verwachsen; ein Leck Achseldrüsen fühlbar. Die ganze bewegliche Tumormasse wird am 12. Juli 1869 exstirpirt; sehr ausgedehnte Operation. Als Pat. am 12. Oktober mit geheilter Wunde entlassen wurde, zeigte sich am Rücken rechterseits ein bläuliches in die Haut infiltrirtes Knötchen. Wiederholtes Zureden, es entfernen zu lassen, half nichts. — Dies Knötchen entwickelte sich zu einem Tumor; gleiche Knoten entstanden in der Umgebung. Die unmittelbare Umgegend der Narbe und die Achselhöhle blieb frei. — Pat. starb, nachdem sie sich einige Wochen vor ihrem Tode auf eine chirurgische Abteilung des Krankenhauses hatte aufnehmen lassen, marantisch am 30. Juni 1870. Leider erfuhr ich zu spät davon, so dass die Section nicht gemacht wurde. Gesamtdauer der Krankheit 4 Jahre.



### Carcinom der linken Brustdrüse und der linken Achseldrüsen bei einem Manne.

Isaak Schwarzenberg, 42 Jahr, Kaufmann, aufg. 6. December, war von 1848—1859 in Sibirien, wo er viele Jahre an Scorbut litt. 1859 gelang es ihm zu entfliehen, und er lebte dann in seinem Vaterlande Polen in guten Verhältnissen. Im polnischen Insurrectionskrieg 1867 bekam er mehre Verwundungen; in Folge einer Brustwunde (Schuss dicht an der linken Brustwarze; die Kugel blieb stecken und wurde erst mehre Monate nachher herausgeschnitten) litt er sehr lange an Empyem; er lebte später in Berlin dann in Paris, wo er an einem partiellen Empyem von Goslin operirt wurde. Anfangs 1869 bemerkte Pat. sowohl an der Narbe in der linken Brustwarze, wie in der linken Achselhöhle kleine Knötchen, von welchen zuweilen ziemlich heftige Schmerzen ausstrahlten; die kleinen Geschwülste wuchsen langsam, doch stetig bis jetzt, wo die in der Brustdrüse Thaler-gross ist, die in der Achselhöhle den Umfang eines mittleren Apfels hat. Pat. hat in der linken Axillarlinie eine überzählige kleine Brustwarze. Exstirpation der Mamma und der Achseldrüsengeschwulst am 15. Dez. 1870. Pat. wird am 27. Januar 1871 geheilt entlassen. — Da er keinen bestimmten Wohnsitz hat, wird es nur vom Zufall abhängen, ob man später etwas über etwaige Recidive und schliesslichen Ausgang hören wird.

### D. Verschiedenes.

#### Neuralgie der linken Mamma.

P. Frau Veronica Sc., 58 Jahr, Kaufmannsfrau, hat früher nie an schweren Krankheiten gelitten; die Menses traten im 17. Lebensjahre auf und sistirten vor 4 Jahren, haben nie Beschwerden verursacht. — Seit 30 Jahren verheirathet, hat sie 15 Kinder geboren, von denen sie 4 selbst nährte. Vor 10 Jahren (im 48. Jahr) entstanden ohne bekannte Veranlassung ziehende, bohrende Schmerzen in der linken Brustdrüse, auf welche die damals noch bestehenden Menses keinen Einfluss hatte. Vor 6 Jahren consultirte sie Schuh, der das Leiden schon damals für Neuralgie erklärte, und nur auf heftiges Drängen der Pat. die Amputation des grössten Theils der linken Brust machte. — Die Schmerzen blieben in dem Rest der Drüse dieselben wie zuvor. — Zwei Jahre später machte v. Pitha eine Exstirpation des schmerzhaften Theils der Drüse, doch hatte auch dies keinen Erfolg. — Jetzt ist nur noch ein kleiner oberer Theil der Drüse vorhanden, wohl meist Fett, doch befinden sich in demselben einige genau zu umschreibende schmerzhaft Punkte, was mich doch zu der Annahme verleitete, es seien vielleicht kleine Neurome vorhanden. Ich excidirte daher am 24. März 1870



Die schmerzhafteste Partie fand indess darin nicht eine Spur von irgend einer Abnormität. — Anfangs schwanden die Schmerzen, traten dann aber in der Farbe und oberhalb derselben wieder mit gleicher Heftigkeit auf. ☉

Es ist dies der erste Fall von Neuralgia mammae, den ich bei einer beobachteten Gelegenheit hatte; wie in anderen Fällen, die ich aus der Literatur kenne, handelte es sich auch hier um eine exquisit hysterische Frau, brünett, fett; so lange sie genöthigt war, in ihrem Hause und im Geschäft ihres Mannes thätig zu sein, erschien sie als ganz gesunde Frau; so wie sie müssig war, oder nach ihrem Befinden gefragt wurde, traten die Schmerzen mit Heftigkeit auf. Der Zustand wurde nach und nach für die Umgebung unerträglich. Pat. verweigerte heftig eine Cur mit subcutanen Morphinjectionen, weil sie behauptete, dass sie früher nach einer Injection in einen entsetzlichen Zustand von Aufregung und dann von Abgeschlagenheit gekommen sei. Sie besuchte mich später noch öfter, es wurden viele Mittel angewandt, doch alle vergeblich. Ich hatte öfter den Eindruck, eine Geisteskranke vor mir zu haben; vielleicht sind alle diese Zustände nur eine Art von Intercostalneuralgie, und liegt ihnen wohl mit Ausnahme der Fälle in welchen sich kleine schmerzhafteste Tumoren in der Drüse befinden, meist ein Leiden der nervösen Centren zu Grunde.

## VI. Bauch.

### A. Verletzungen.

Quetschungen des Unterleibs mit Zerreissung innerer Organe.

(3 Männer †.)

Franz Radinger, 33 Jahr, wurde in einem Brunnen arbeitend am 7. December 1869 von herabfallenden Steinen so getroffen, dass dieselben zwischen seiner rechten Seite und der Brunnenwand herunterstürzten; er fiel, durch untrüchtbare Schmerzen ohnmächtig geworden, zusammen, verlor indess das Bewusstsein nicht, und wurde gleich in's Krankenhaus gebracht. Vielfache Contusionen und Hautabschürfungen an der rechten Körperseite vom Kopf bis zum Fuss herunter. Abdomen sehr schmerzhaft, Leberdämpfung fehlt, häu-



figes Erbrechen dunn gelblicher Flüssigkeit. Collaps. Tod 28 Stunden nach der Verletzung. — Section: „Im Ileum 4 Fuss über der Cöcalklappe, ferner 1 Fuss tiefer, dann 2 Zoll über genannter Klappe je ein Längsriss, überall an der convexen Seite des Darms. Der grösste dieser Risse ist  $\frac{1}{2}$  Zoll lang.“

Johann Pehhaller, 39 Jahr ist am 5. November 1869 von einem schweren Wagen überfahren. Hochgradiger Collaps. Schmerzen in der Magen- und Lebergegend. Tod 8 Stunden nach der Verletzung. Section: „an der convexen Fläche des rechten Leberlappens ein zoll langer Einriss. Der Magen zusammengefallen, im Fundus einige Unzen blutiger Flüssigkeit. An der Vorderfläche des Pylorus ein 2 Zoll langer in das Duodenum übergreifender der Längsaxe des Darmes entsprechender Riss durch sämtliche Darm-schichten.“ —

Ignaz Schmidt, 49 Jahr, ging am Morgen des 7. Februar 1870 in das Zimmer einer Fabrik, in welchem eine Dampfmaschine stand, deren Thätigkeit er nicht kannte, und die von Zeit zu Zeit einen Balken bis dicht an eine Wand vortrieb; er wollte zwischen Maschine und Wand vorbei, war aber nicht eilig genug, sondern wurde eingequetscht. Er fiel durch den furchtbaren Schmerz zu Boden, und wurde sofort auf die Klinik gebracht. — Hochgradiger Collaps. Im linken Hypochondrium eine grosse durch die subcutane Zerreiſsung der Bauchmuskel und des Peritonäums entstandene Hernie. Kein Brechen. Ausgedehnte Sugillationen am Penis, Scrotum im unteren Theil der Bauchdecken. Stuhlgänge erfolgten in den nächsten Tagen ohne Beschwerden. Es wird spontan blutiger Urin gelassen. Nach und nach Collaps. Tod 5 Tage nach der Verletzung. — Section: „In der vorderen Bauchwand über dem linken Poupartischen Bande mit diesem parallel laufend ein vom oberen Darmbeinstachel bis zum Leistenkanal reichender Riss durch sämtliche Schichten der Bauchwand, die Haut ausgenommen; in diesen Riss sind mehre Darmschlingen eingetreten, an seinen weit klaffenden Rändern ist das Netz angelöthet. Ein 3 Linien langer klaffender Riss im obersten Theil des Rectum, dessen Schleimhaut aber intact ist. Ein feiner Riss im Scheitel der Harnblase, von welchem aber das Peritonäum nicht betroffen ist.“



**B. Entzündungen.**

## Abgesackte peritonitische Exsudate.

(2 Fälle. M.; 1 geheilt, 1 †.)

Theodor Meistner, 21 Jahr, ein kräftiger Bursch, wurde am 2. März 1870 aufgenommen; der unterste Theil des Abdomen dicht über der Symphysis oss. pubis etwas vorgewölbt; man findet hier bei der Palpation eine ziemlich derbe Geschwulst, fest mit der Symphyse zusammenhängend, Kindskopf-gros, schmerzlos, dicht hinter den Bauchdecken liegend, und mit diesen zusammenhängend. Urin- und Kothentleerung normal, Catheterismus leicht; vom Rectum aus die Geschwulst nicht zu fühlen. — Pat. weiss gar nichts Sicheres anzugeben, wann diese Geschwulst, die ihm keine Beschwerden macht, entstanden ist; deutlich hat er sie erst seit 8 Tagen gefühlt, ob sie rasch oder langsam entstanden ist, weiss er auch nicht zu sagen.

Die Consistenz der Geschwulst ist so bedeutend, ihre Form so abgerundet, scharf begrenzt, dass man nach dem ersten Eindruck glauben musste, man habe ein Fibrom oder Chondrom vor sich. — Die grosse Unsicherheit in den Angaben des Patienten, die üblen Aussichten bei einer eventuell zu unternehmenden Operation, der Mangel jeglicher Beschwerden des Patienten liessen zunächst eine zuwartende Beobachtung räthlich erscheinen. Da auch an die Möglichkeit eines Blutextravasats etwa zwischen Peritonäum und Bauchdecken, oder eines Exsudats daselbst gedacht werden musste, so wurde zunächst Unguentum cinereum eingerieben und wurden warme Umschläge gemacht. Unter dieser Behandlung schwand die Geschwulst schnell, und war nach 14 Tagen so verkleinert, dass man sie kaum noch fühlen konnte, und dass der Pat. nicht mehr im Krankenhause zurückgehalten werden konnte.

P. Graf v. M., ein grosser Mann von 32 Jahren, gut genährt, von ziemlich kräftiger Muskulatur, consultirte mich mit mehren andern Collegen Mitte April 1870. Leider habe ich damals versäumt, mir über die Anamnese Genaueres zu notiren, doch weiss ich genau, dass Herr v. M. bis 3 Monate zuvor ganz gesund war, und dass ein Dickerwerden des oberen Theils seines Leibes das erste Zeichen der Krankheit war. Bei der Untersuchung fand man eine schon damals mehr als kindskopfgrosse fluctuirende Geschwulst, welche genau mit dem rechten Leberlappen zusammenhäng.

Der Hausarzt Herr Primarius Dr. Standhardtner sowie



Oppolzer hielt die Geschwulst für eine *Ecchinococcus*blase, eine Ansicht, die sich durch das schmerzlose doch stetige, wenngleich für einen *Ecchinococcus* auffallend rasche Zunehmen des Leibesumfanges zu bestätigen schien. Die Spannung des Abdomen wurde Mitte April so bedeutend, dass Patient im Athmen, in der Darmfunction, im Schlaf stark behindert wurde, nicht mehr aufstehen konnte, abmagerte, und täglich mehr von Kräften kam. Er drängte selbst zu einer entschiedenen Therapie, da er voraussah, dass er diesen Zustand nicht lange ertragen würde. Bei einem Consilium, an welchem ausser dem oben genannten Collegen die Herren von Dumreicher und von Pitha und ich Theil nahmen, lautete unsere Diagnose einstimmig und zweifellos auf *Ecchinococcus* der Leber. Wir kamen überein, dass ohne operativen Eingriff das Ende des Pat. bald zu erwarten stehe, und dass ein operativer Eingriff allein das Leben erhalten könne, wenngleich wir uns und dem Patienten die Gefahr der Operation nicht verhehlten. Die Ueberzeugung von der zweifellosen Richtigkeit unserer Diagnose war bei uns allen so stark, dass wir eine Probepunction als Zeitverlust widerriethen, und unsere Meinungen dahin einigten, dass eine ausgiebige radical heilende Jodinjction wegen der ungeheuren Grösse nicht zu rathen sei, indem bei der enormen Resorptionsfläche tödtliche Jodintoxication folgen könnte, und die Injction einer zu schwachen Lösung nichts nützen würde. Von den Methoden der Eröffnung schien uns die Doppelpunction mit nachträglicher Incision nach Simon die empfehlenswertheste, wenngleich wir von der ungeheuren Eiterungsfläche im Innern des Körpers auch grosse Besorgniss hegten, und einen ähnlichen Ausgang durch febrilen Marasmus fürchteten, wie er nach der ähnlichen Behandlung der Cystovarien einzutreten pflegt. Der Patient ergriff den Gedanken an eine möglicher Weise rettende Operation mit Begierde, die Ausführung derselben wurde auf den 23. April 1870 fixirt.

An diesem Tage wurde folgender Zustand des Bauches von mir notirt. Der Leib zumal im oberen Theil enorm ausgedacht; in der Herzgrube, und



dem linken Leberlappen entsprechend kuglich vorgewölbt. Fluctuation fast überall am ganzen Bauch, der Wellenschlag ebenso von unten nach oben wie von einer Seite zur andern. Die Dämpfung beginnt rechts vorn, in der Seite und hinten entsprechend einer durch die Brustwarze gelegten horizontalen Ebene, reicht über das ganze Abdomen mit Ausnahme einer kleinen Partie unter dem normal liegenden Herzen (tympantisch Magen) und links unten (tympantisch Intestina); der Stand des Zwergfells kaum verändert — Bei Athembewegungen ist durchaus keine Verschiebbarkeit der Geschwulst constatirbar. — Keine Veränderung der Dämpfung bei Lagerwechsel im Bett, und in stehender Stellung. — Respirationsgeräusche und Herzaction normal. Seit der letzten Woche ist der Athem erheblich besengt. — Appetit und Stuhlgang normal. —

Am 22. April Abführmittel, danach reichliche Entleerungen.

Am 23. April Mittags 12 Uhr Punction etwa 3 Zoll unter dem Rippenrande in der verticalen Mammillarlinie. Die Punction wurde mit einem milticken stark gekrümmten Trokart gemacht, welcher an bezeichneter Stelle eingestochen und in der Entfernung von 2 Zoll nach aussen wieder ausgestochen wurde. Die Canüle dieses Trokarts hatte in der Mitte, entsprechend der stärksten Convexität eine Oeffnung; nachdem das Stilet entfernt war, wurde die eine Oeffnung mit einem vorbereiteten Stöpsel geschlossen, auf die andere ein langes Cautschuckrohr gezogen, durch welches die Flüssigkeit in ein grosses Gefäss abgelassen wurde. Es wurden bei dieser Punction  $9\frac{1}{2}$  Maass Flüssigkeit entleert; ich wollte keinen Druck auf's Abdomen anwenden, und unterbrach daher die Punction, als der Abfluss der Flüssigkeit langsam erfolgte. Am Tage darauf (24. April) entleerte ich noch 2 Maass, am 25. April 1 Maass der gleichen Flüssigkeit.

Die entleerte Flüssigkeit war von hellgrün-gelblicher Farbe, undurchsichtig, nicht gerade zäh, doch sehr klebrig. Der sehr geringe gelbliche Bodensatz enthält spärliche Mengen Conglomerate kleiner stark lichtbrechender Kügelchen, die auch einzeln umherschwimmen; es sind offenbar Reste völlig geschrumpfter rother Blutzellen. Ausserdem nichts in der Flüssigkeit zu entdecken. — Die Reaction ist schwach alkalisch, beim Kochen erstarrt die ganze Flüssigkeit zu einem weissen flockigen Gerinnsel.

Dieses Untersuchungsergebniss der Flüssigkeit, sowie schon das Aussehen derselben frappirte mich; es widersprach so vollkommen allen Erfahrungen über Echinococcusflüssigkeit, es fehlte darin alle positiven Beweise für dieselben, dass mir unsere Dia-



gnose schon jetzt höchst zweifelhaft erschien. — Die im pathologisch-chemischen Institut des K. K. allgemeinen Krankenhauses ausgeführte genauere Analyse ergab, dass die Flüssigkeit sehr reichlich Albumin, Zucker in ziemlicher Menge, Harnstoff in sehr geringer Menge, Bernsteinsäure und Indican in Spuren enthielt. Die Untersuchung auf Gallenfarbstoff und Gallensäure ergab durchaus negative Resultate.

Wollte man bei diesem Resultate der Punktion noch die Diagnose auf *Echinococcus* der Leber festhalten, so musste man die Annahme hinzufügen, dass das Thier abgestorben und dann eine secundäre Exsudation in die Blase hinein erfolgt sei. — Die Beschaffenheit der Flüssigkeit liess wohl am ersten auf eine ausnahmsweise etwas dickere Ascitesflüssigkeit schliessen, doch Ascites war es nicht; die Art der Entstehung zeigte zu deutlich eine anfangs genau an der Leber localisirte, auf alle Fälle abgegränzte Geschwulst. *Circumscriptes peritonisches Exsudat* ohne Spur einer Eiterzelle, ohne dass eine Spur einer sonstigen Peritonitisercheinung vorhergegangen wäre; etwa tuberkulöse Peritonitis? bei einem bis dahin stets gesunden Cavallerieoffizier, das schien doch geradezu unglaublich, abenteuerlich! —

Aber auch das Resultat der Bauchpercussion am dritten Tage gab uns neue Räthsel auf. Im Ganzen lagen alle Intestina wieder an ihrer normalen Stelle, doch im linken Hypochondrium war eine handgrosse gedämpfte Partie, und dicht oberhalb des noch liegenden Trokart's, wo die Leber sein musste, eine Schicht mit exquisit tympanitischem Percussionston. — Ich will nicht alle Conjecturen unsrer Diagnose und die Discussionen darüber hier anführen, sondern erwähne nur so viel, dass wir schliesslich bei unserer Annahme: *Echinococcus* stehen blieben mit der oben bereits ausgesprochenen Modification. Demnach wurde die Behandlung auch weiter geführt. Die Idee der lokalen weiteren Behandlung war folgende: die Canüle sollte womöglich eine Woche liegen bleiben; in dieser Zeit sollte der *Echinococcussack* mit der Innenfläche der Bauchwandung verwachsen sein; dann sollte ein Kautschukschlauch durch die Canüle geführt, letztere ausgezogen und



ersterer über der Bauchwand fester und fester zusammengeknotet werden, um allmählig das zwischen den Oeffnungen liegende Stück der Bauchwand durchzuschneiden; inzwischen sollte die Höhle durch tägliche Ausspritzungen gereinigt werden. Trat keine acute Peritonitis auf, so fürchteten wir nur tebrilen Marasmus durch die Auseiterung der enormen Höhle.

Die örtliche Reaction nach der Operation war geradezu Null; am 2. Tage begann ziemlich hohes Fieber, das am 6. Tage völlig erlosch; Pat. blieb dann bis zum Ende der 4. Woche fieherfrei. Am 6. Tage nach der Operation entfernte ich die Canüle, und legte den Drainageschlauch ein. Die Oeffnungen erwiesen sich zu klein, um einen continuirlichen Abfluss des Secretes neben der elastischen Schnur zuzulassen; sie wurden mehrmals durch Pressschwamm erweitert. — Die Art des Secretes entsprach nicht unseren Erwartungen, dasselbe blieb dünn, war selten übelriechend, wurde auch in den folgenden Wochen nie recht eitrig, und versiegte im Anfang der 4. Woche der Art, dass das Kautschukrohr entfernt wurde; beide Oeffnungen schlossen sich bald.

Während dies vor sich ging, und Pat. sich sichtlich von Tag zu Tag am der 2. und 3. Woche erholte, trat ein ziemlich intensiver Bronchialcatarrh auf, der mich auf den Verdacht leitete, ob sich nicht Lungentuberkulose entwickle, und ob nicht etwa die ganze Baucherkrankung doch mit Peritonaltuberkulose zusammenhinge. Aber der Bronchialcatarrh schwand wieder, wiederholte genaue Untersuchung der Thorax, wiederholtes Nachfragen nach Familienkrankheiten ergab negative Resultate, und so kam ich wieder von dieser Idee ab.

So erfreulich nun auch der Verlauf nach der Operation und die Ausheilung der grossen Cyste war, die offenbar vorwiegend den rechtsseitigen Theil des Bauches einnahm, so wurde dies doch wesentlich dadurch getrübt, dass der Bauch wieder dicker wurde, und dass wiederholte Untersuchungen es auser Zweifel setzten, dass die früher erwähnte gedämpfte Partie links sich täglich vergrösserte, und bald die Gestalt einer runden Geschwulst annahm. Am Anfang der 5. Woche stieg auch das Fieber wieder rasch, und das Allgemeinbefinden verschlechterte sich.

Diese neue Geschwulst fluctuirte wieder deutlich, war schmerzlos, unverschiebbar; was war es? bei einem neuen Consilium wurde die Meinung ausgesprochen, es sei hier eine zweite Echinococcuscyste in rascher Entwicklung begriffen, die früher von der ersteren maskirt sei.

Einfache Punktion dieser neuen Geschwulst am 31. Tage nach



der 1. Operation (23. Mai). Es wurden 7 Seidel der gleichen Flüssigkeit entleert, wie bei der ersten Operation, und zwar mühsam. Es war klar, dass nicht alle vorhandene Flüssigkeit entleert werden konnte, dieselbe schien in noch mehre tiefer liegende Kapseln eingeschlossen zu sein. Subjective Erleichterung; Abnahme des Fiebers, doch wurde Pat. fortan nicht mehr ganz fieberfrei.

Ich kam jetzt ganz von der Ansicht, dass hier ein *Ecchinococcus* vorhanden sei, zurück, konnte jedoch keine andere Diagnose stellen.

Fortan sanken die Kräfte des Patienten rasch, obgleich derselbe auf's Land und unter sehr günstige Verhältnisse gebracht wurde. Da der Leib rasch schwoll, zumal unten links, so machte ich hier am 1. Juni nochmals eine Punction, doch gelang es mir nicht eine grössere Quantität Flüssigkeit zu entleeren. — Zunehmendes und dauerndes Fieber, rascher Collaps, Tod am 3. Juni 1870.

Die Section, welche am 4. Juni von Herrn Dr. Steiner und mir in Gegenwart des Herrn Dr. Stardhardtner gemacht wurde, ergab, dass es sich um eine chronische Peritonitis mit abgesackten serösen Exsudaten und theils bindegewebigen Verwachsungen, theils fibrinösen Verklebungen der Därme unter einander handelte. Meine Vermuthung, dass der Process, für welchen eine Ursache nicht aufzufinden war, auf Miliartuberkulose beruhe, konnte ich freilich nicht beweisen, da sich im ganzen Körper keine Spur von einem Tuberkel fand.

Der Fall bleibt räthselhaft in Betreff seiner Entstehung und seines Verlaufs. Oppolzer, der wohl die grösste Erfahrung aller lebenden Aerzte über Unterleibskrankheiten hatte, sagte mir, er habe nie etwas Gleiches gesehen.

In Betreff der operativen Therapie ist ex post zu bemerken, dass die Doppelpunction unnöthig war, eine einfache Punction hätte genügt; es ist interessant, dass die Canüle fast eine Woche frei in der Bauchhöhle lag, ohne wahrnehmbare lokale Reizung zu machen. Die Punctionen haben den Patienten erleichtert, sein Leben verlängert, jedenfalls nichts geschadet; die beiden ersten Punctionen hätten wegen der Beschwerden, welche die Flüssigkeitsansammlung dem Patienten bereiteten, doch schliesslich ge-



acht werden müssen, wenn man auch die richtige Diagnose stellt hätte.

Seltenste Fälle kommen meist in duplo; ich werde im nächsten Jahresbericht einen gleichen Fall von einer Frau zu berichten haben, wo ich nun die Diagnose richtig stellte, und wo nur einmal punctirt wurde. Die Pat. starb ebenfalls marantisch.

### Darmfisteln.

(3 Fälle. 1 M. gebessert, 2 W. geheilt.)

Carl W., 28 J., aufg. 9 Juni 1870, war bis Juni 1856 stets gesund; er erkrankte dann an einer Unterleibsentzündung, wonach sich in der rechten Unterbauchgegend eine Geschwulst bildete, die sich spontan öffnete und aus der sich Eiter und Koth entleerten. Die Oeffnung verengerte sich und wieder, bald wurde sie wieder weiter; von 1858—1860 soll sie ganz geschlossen gewesen doch dann nach Heben einer schweren Last wieder gebrochen sein. Es scheinen sich dann Eiterungen in den Bauchdecken um die Fisteln herum entwickelt zu haben. Balassa, Lumnitzer, Schuh, machten Abscessspaltungen, jedoch keine Operationen zum Verschluss der Darmfisteln. Seit 1865 hat Pat. nichts Anderes gemacht, als mit einem Leinwandpfropf und einer festen Comresse die Oeffnung verstopft gehalten; es schloss gut, und der Koth passirte vorbei, Pat. hat jeden Tag Stuhlgang. — Bei der Aufnahme hatte der sonst stets gesunde kräftige Mann in der Cöcalgegend eine Oeffnung in den Bauchdecken von etwa  $1\frac{1}{2}$  Zoll Länge und  $\frac{3}{4}$  Zoll Breite. — Ich schloss dieselbe durch einen von oben her umgestülpten Lappen, der mit seiner Epidermisfläche der Darmschleimhaut zugewandt wurde. Es heilte nur der mittlere Theil dieses Lappens so dass die Fistel nur überbrückt ist. Leider hat Pat. die operative Behandlung, an deren schliesslichen Erfolg ich nicht zweifelte, nicht fortzusetzen lassen, und ist daher bis jetzt ungeheilt, wengleich die Fistel etwas verkleinert ist.

Katharina Weber, 39 Jahr, bekam nach ihrer ersten Entbindung vor 10 Jahren einen Nabelbruch, der sich im Verlauf folgender Schwangerschaften vergrösserte, und irreporibel wurde. In der Mitte der elften Schwangerschaft (October 1869) trat eine Incarceration der Nabelhernien ein; unter Erscheinungen von Ileus und schwerster Peritonitis bildete sich aus dem Bauch ein Kothabscess mit Gangrän, und die Krankheit endete mit Zurückbleiben einer Kothfistel im Nabel, und zwar entleerte sich hier aller Koth, Stuhlgänge sind seit dieser Zeit bis jetzt nie mehr eingetreten. Trotz dieser schrecklichen Katastrophe verlief die Schwangerschaft normal, und Pat.



gebar zur rechten Zeit ein kräftiges Mädchen. Der Zustand der Kothfistel blieb auch nach der Entbindung derselben wie zuvor. — Durch wiederholte sorgfältige Untersuchungen gelang es Herrn Dr. Menzel die obere und untere Darmöffnung zu finden und die Lagerung des Zwischenstückes so sicher zu constatiren, dass man am 16. Juli die Dupuytren'sche Klemme anlegen konnte; dieselbe musste indess nach 4 Stunden entfernt werden, weil dadurch unerträgliche Schmerzen hervorgerufen wurden. Erst am 22. Juni wurde die Klemme wieder angelegt; sie fiel nach 24 Stunden wieder ab; zwischen den Branchen wenige Gewebsfetzen; am 27. Juni neue Einführung, am Abend heftige Bauchschmerzen, die durch eine Morphiuminjection völlig beseitigt werden; am 29. und 30. Juni wird die Klemme fester angezogen, danach neuer Schmerz, der aber bald nachlässt. Am 2. Juli (5 Tage nach der letzten Application) fällt die Klemme ab; es findet sich darin ein tüchtiges Stück Schleimhaut. Sorgfältiger Schluss der Fistel durch Compressen und Pelotte; am 3. Juli gehen Flatus per anum ab, am 5. Juli 1870 erfolgte der erste natürliche Stuhlgang seit dem 10. October 1869. Fortan dauernde Besserung. Bei der nicht zu hindernden Entlassung der Pat. am 7. Juli war die Fistel nur noch sehr klein, es kam nichts heraus. Einige Monate später ist der vollständige Schluss der Fistel erfolgt.

Weber Katharina, 6 Jahr, aufg. 9. November 1870, ist bis vor 1 Jahr ganz gesund gewesen; dann erkrankte sie unter den Erscheinungen einer chronischen Peritonitis; es bildete sich ein Abscess am Nabel, dieser brach im Juli 1870 spontan auf, und es entleerte sich Eiter und dünner Koth. — Warme Bäder, Regelung der Diät, sorgfältiger Schluss der Fistel. Am 19. November nahm die Mutter das Kind in unverändertem Zustande wieder von der Klinik fort. Erst Anfangs Juli 1871 ist der Schluss der Fistel erfolgt. Das Kind ist jedoch schwach und mager.

### C. Geschwülste.

3 Fälle (1 M., 2 W.)

#### Gestieltes Fibroma papillare am Nabel (M.)

Johann Nametz, 19 Jahr, bemerkte vor etwa 3 Jahren zuerst einen linsengrossen Auswuchs am Nabel, der schmerzlos bis jetzt wuchs; er ist jetzt haselnussgross, bräunlich gefärbt, warzig papillär, dünn gestielt. Abtragung mit einem Scheerenschnitt, die Schnittfläche cauterisirt am 25. Februar 1869. Heilung.

#### Lipom in der vorderen Bauchwand (W.)

Anna Gabath, 48 Jahr, verheirathet; vor 8 Jahren begann eine weiche Ge-



Wulst rechts vom Nabel sich zu zeigen, die ohne Schmerzen bis jetzt, sie Kindskopf-gross ist, wuchs. Exstirpation am 31. Juli 1870. Heilung.

### Spindelzellensarkom in der Bauchhaut (W.)

P. Frau W., 59 Jahr, verheirathet, mittelgrosse, ziemlich gut genährte Frau, sie hat in ihrer Jugend caries einiger Metakarpalknochen links gehabt. — Vor 30 Jahren verletzte sie sich der Art, dass sie mit der linken Unterarmgegend gegen den Rand einer Wanne fiel; es entstand eine Schramme (Scarification), die eine etwas verdickte Narbe hinterliess, und diese Narbe blieb von da ab stets fühlbar; aus ihr entwickelte sich vor 3 Jahren ein Knoten unter leicht brennenden und juckenden Empfindungen, dann ein zweiter, daneben, dann ein dritter; das Alles ging sehr langsam und ohne erheblichen Schmerz vor sich; jetzt ist das Convolut von Knoten in der Haut etwa handtellergross, es sitzt in der Haut, ist sehr schmerzhaft bei Berührung, und der Ulceration nahe. Am 12. Mai 1869 wurde das betreffende Hautstück excidirt. Die Heilung ging langsam von Statten, wurde durch hysterische Anfälle allerlei Art unterbrochen, erfolgte endlich vollständig und mit glatter Narbe. — Nach Bericht vom 2. Juni 1871 ist die Frau vollkommen gesund, und ohne Recidiv.

## VII. Verschiedenes.

### Hernien.

9. M. mit reponiblen Leistenbrüchen, 2 W. mit reponiblen Nabelbrüchen, und 1 W. mit einem reponiblen Schenkelbruch liessen sich aufnehmen, um von der Klinik Verbander zu erhalten.

### 2 Nabelschnurhernien (2 M., 1 geheilt, 1 †)

Bei Neugeborenen kamen in Behandlung; von diesen ist das eine Kind vollkommen geheilt, das andere an Incarceration gestorben. — Es sind die beiden ersten Fälle in denen ich Gelegenheit hatte, den von Rose unlängs beschriebenen Process der Naturheilung dieser Bildungsnormalie zu beobachten. — In beiden Fällen geschah nichts, als dass der Bruch durch Auflegen eines Oelläppchens und Compressen vor äusseren Insulten geschützt wurde. — Im ersten Fall war die Hernie so gross, wie ein mittlerer Apfel; die über



den Intestinis liegende Nabelschnurscheide trocknete im Verlauf von 10 Tagen ab, in welcher Zeit eine fibrinöse Verklebung und Bedeckung der vorliegenden Därme stattgefunden hatte; diese metamorphisirte sich nach und nach zu einer kräftigen Granulationsfläche, welche durch Schrumpfung und Benarbung die allmähliche Reduction der Därme zu Stande brachte; an Stelle des Nabels befand sich dann zuletzt eine etwa thalergrosse Narbe, welche durch eine ganz flache Pelotte mit Binde gedeckt wurde. Die Heilung dauerte im Ganzen wohl 3 Monate. Das Kind entwickelte sich dabei kräftig.

Im zweiten Fall hatte die Geschwulst eine Birnform; das Kind war schwächlich. Der Verlauf war, wie wir oben beschrieben, doch am 13ten Tag wurde das Kind von heftigem Erbrechen befallen und starb bald. Die Section wurde in Gegenwart des Herrn Hofrath Rokitansky ausgeführt, der seine Meinung dahin aussprach, dass der Tod in Folge von Incarceration der Bruchgeschwulst bedingt, und diese theils durch die Zusammenziehung des vernarbenden Granulationsgewebes, theils durch die Zusammenziehung des Nabelrings hervorgebracht sein würde.

#### Irreponible Brüche ohne Incarceration.

(6 Fälle: 4 M., 2 W.)

Von 4 bei der Aufnahme irreponiblen Inguinalbrüchen bei Männern wurden 2 nach längerem Liegen, Fasten, regelmässigen Darmentleerungen, täglichen Repositionsversuchen reducirt, so dass gewöhnliche Bruchbänder angelegt werden konnten. Bei den beiden anderen dieser Fälle, so wie bei zwei Cruralbrüchen bei Weibern gelang die Taxis trotz Ausdauer von Seiten der Patienten und des Arztes nicht; es wurden dann theils Suspensorien, theils Bruchbänder mit Hohlpelotten getragen.

#### Eingeklemmte Hernien.

(10 M., davon 1 †, 10 W., davon 2 †)

20 Fälle, davon 17 geheilt, 3 †.

Von 11 eingeklemmten Leistenbrüchen (6 rechts, 5 links)



und 8 (7 M., 1 M.) ohne Operation reponirt; von den 3 (M.) operirten sind 2 geheilt, 1 ist gestorben. Von den beiden Geheilten war der Eine mit Einklemmung des Bruchsackhalses an der innern Apertur des Leistencanals behaftet; der interstielle, doch sehr kleine Bruch wurde von Oppolzer, auf dessen Klinik der Pat. gebracht war, entdeckt. — Bei dem einen Gestorbenen blieb die Todesursache unklar; hier die kurze Krankengeschichte:

Ein sehr starker grosser Bäckergeselle von 35 Jahren hatte seit seiner Jugend einen rechtsseitigen Leistenbruch; beim Heben einer schweren Last am 16. Februar 1869 Morgens, fühlte er plötzlich sein Bruchband reissen, und die Bruchgeschwulst schoss so stark heraus, wie nie zuvor; sie war mannsfaustgross.

Die Taxis gelang mit allen Hülfsmitteln nicht ohne Operation, die Einklemmungserscheinungen nahmen schnell an Heftigkeit zu. Am 17. Februar nachmittags 3 Uhr, Herniotomie ohne Eröffnung des Bruchsacks mit Chloroformnarkose, dann leichte Reposition. Allgemeines Wohlbefinden, Aufhören des Erbrechens. Am Morgen des folgenden Tages (18. Februar) um 4 Uhr erwacht Pat. mit Stuhldrang, als er sich auf die Bettschüssel setzt, hört der Athem auf, Pat. ruft angstvoll nach einem Arzt, fällt zurück und ist todt. Bei der sehr sorgfältig angestellten Section konnte durchaus keine Todesursache gefunden werden. Es bleibt nur die Annahme eines plötzlichen Collapses, einer tiefen totalen Ohnmacht in Folge der Anstrengung zur Defécation.

8 eingeklemmte Schenkelbrüche, alle bei Weibern (3 rechts, 5 links). Von diesen sind 5 ohne Taxis reponirt; 3 sind operirt und davon 1 geheilt, 2 gestorben.

1 eingeklemmter Nabelbruch (W.) reponirt.

### Anus und Rectum.

#### B. Entzündungen und Geschwüre.

1 Abscess am After, spontaner Aufbruch, Heilung, W. von 28 Jahren.

#### Vollständige Mastdarmfisteln.

20 Fälle: 18 M. (davon 1 †), 2 W.

Von diesen sind 14 M. im Alter zwischen 17 und 49, und



2 W. von 21 und 24 Jahren mit dem Messer operirt — Einer der Männer (geisteskrank, 49 Jahr), der sehr viel Fisteln um die Afteröffnung hatte, und bei welchem sehr ausgedehnte Spaltungen und Hautabtragungen gemacht werden mussten, starb an Pyohämie. Die Uebrigen sind geheilt, wenn auch in einem Fall sich ein peritoneales Exsudat nach der Operation bildete, das nur sehr langsam resorbirt wurde.

In zwei Fällen (MM. von 42 und 45 Jahren) wurde mit der galvanocaustischen Schlinge, in 2 Fällen (MM. von 27 und 43 Jahren) mit Ecraseur operirt, um diesem ziemlich schwächlichen Individuum jeden Blutverlust zu ersparen. Heilung.

### C. Geschwülste.

#### Schleimpolyp des Rectum.

Franz Preup, 40 Jahre, bemerkt seit einem halben Jahr, dass ihm beim Stuhlgang eine kleine Geschwulst aus dem After tritt, die sich immer spontan wieder zurückzieht. Bei der Untersuchung finden sich dicht über dem Sphincter an zwei gestielte Schleimpolypen, der eine von Haselnuss-, der andere von Erbsengrösse. Unterbindung des Stiels und Abtragung mit einem Scheerenschritte am 14. September 1870. Heilung. Pat. ist im Juli 1871 nicht mehr zu ermitteln. —

### Carcinom des Rectum.

4 Fälle: 1 M., 3 W.

Herr S. (Chirurg. Kl. 1868, pag. 84) starb am 5. Januar 1870. Gesamtdauer der Krankheit  $1\frac{1}{2}$  Jahre.

a) Nicht operirt, 1 W.

Marie Leotolder, 39 Jahr, aufgenommen 6. Februar 1870; seit 4 Monaten stets zunehmender Schmerz beim Stuhlgang. — 1 Zoll über dem Sphincter beginnt eine carcinomatöse Strictur, deren Ende nicht zu erreichen ist. — Pat. ist im Juli 1871 nicht mehr aufzufinden.

b) Operirt, 1 M., 2 W.

Ludwig Leschinsky, 36 Jahr, aufgenommen 31. Oktober 1869, litt früher an Wechselfieber. Im März 1867 Blutungen aus dem After, Gefühl von Druck und Schwere im Mastdarm, nach und nach immer intensivere Schmerzen. Am 5. April 1868 wurde Pat. von Balassa in Pest mittelst Galvano-caustik operirt. Die Heilung erfolgte allmählig, Pat. konnte wieder den



uhl ziemlich halten; doch schon Ende August 1868 sollen sich Knötchen in den After gezeigt haben, Schmerzen und Blutungen erneuerten sich, Pat. kam nach und nach immer mehr herunter. — Jetzt inoperables Carcinom. Pat. wurde auf seinen Wunsch bald wieder entlassen; er ist am 1. Juli 1870 in seiner Heimath gestorben. Gesamtdauer des Leidens 1 1/2 Jahre.

Josefa Guschsy, 50 Jahr, unverheirathet, aufgenommen 11. Mai 1870, bemerkte vor 16 Jahren in der Nähe des Afters ein hartes Knötchen, welches jedoch unverändert blieb und nicht schmerzte, bis es vor 9 Monaten wachsen begann. Jetzt besteht an dieser Stelle eine thalergrosse Geschwürsfläche auf hartem, pilzförmig hervorgewuchertem Grunde, zweifellos Hautcarcinom. Excision mit dem Messer. Heilung. — Nach Bericht ist später nach den Schamlippen zu, am Damm ein neues Carcinom aufgetreten, welches in die Vagina übergriff. Pat. ist im December 1870 marastisch gestorben. Gesamtdauer der Krankheit etwa 1 1/2 Jahre.

Magdalena Albrecht, 65 Jahr, unverheirathet, aufgenommen 3. Juli 1870. Erst vor 3 Monaten zeigte sich ein Knötchen in der Nähe des Afters, welches sich rasch vergrösserte und vor 6 Wochen aufbrach; jetzt hühnerei-grosse Geschwulst. Excision am 4. Juli 1870. Die Wunde heilte rasch, doch war bei der Entlassung der Patientin am 2. August bereits ein Recidivknoten in der Nähe der Narbe fühlbar; auch begannen die Inguinaldrüsen zu schwellen. — Pat. ist im Juni 1870 nicht zu ermitteln.

## D. Verschiedenes.

### Hämorrhoidalvorfälle.

#### 14 Fälle, MM.

Von diesen Männern ist einer nicht operirt, weil spontane Abheilung eintrat; Pat. kam nemlich mit eingeklemmtem und bereits strangränosem Prolaps zur Behandlung; es erfolgte spontane Abklemmung und Heilung ohne allgemeine Krankheitserscheinungen.

In 4 Fällen ist die Heilung durch Abtragung von 2—3 kleinen Falten mittelst der galvanocautischen Schlinge erreicht; in 9 Fällen ist die Aetzung mit rauchender Salpetersäure mit sehr günstigem Erfolg ausgeführt. Ueber den Werth der letzteren Methode habe ich in der „Wiener medicinischen Wochenschrift 1871, No. 35.“ Mittheilung gemacht.



## VII. Harnorgane.

## B. Entzündungen.

4 M., davon 1 †.

## Blasencatarrhe.

In einem Fall leichte, rasch vorübergehende Cystitis mit spastischer Urinretention bei einem 19jährigen Manne nach reichlichem Genuss von heurigem Wein.

In den 3 anderen Fällen lang bestehende eitrige Blasencatarrhe mit ammoniakalischem Urin bei Männern von 45, 52, 59 Jahren. In allen drei Fällen bestand vollständige Incontinenz; die Blasenkrankheit bestand seit 4, 2, 7 Jahren; in keinem dieser Fälle war eine Ursache der Blasenkrankung nachzuweisen; die Männer befanden sich, mit Ausnahme der Incontinenz, ziemlich gut; zwei von ihnen wurden ungeheilt mit ihren Recipienten entlassen. Bei dem jüngsten von ihnen (Josef Ehrnhofer, 45 Jahr, aufgenommen 16. März 1870), machte ich einen Versuch, den Harn durch eine Pelotte zurückzuhalten, welche durch eine Binde vom Peniraeum aus gegen die Urethra und den untern Rand der Symphyse angedrückt wurde; man kann sich leicht überzeugen, dass man durch einen mässigen Druck an dieser Stelle den fließenden Harnstrahl unterbrechen kann. Der Pat. brachte es in der That dahin, dass er  $1\frac{1}{2}$  Stunden den Urin halten konnte; doch befand er sich dabei täglich schlechter; wir mussten von diesem Verfahren abstehen; es entwickelte sich akute Ammoniaemie, welcher der Kranke in wenigen Tagen erlag. — Die Section erwies eitrigem Blasencatarrh und mässige Nierenerkrankung, keine Erklärung für die Incontinentia urinae. — Der Befund in Betreff der Nieren, Ureteren und Blase lautet:

Rechte Niere gross, geschwellt, ziemlich blutreich, reichlichen trüben Saft auf die Schnittfläche ergiessend; in ihrer Corticalschicht ein fast keilförmiger haselnussgrosser eitrig zerfliessender Heerd. Urethra und Nierenbecken erweitert, verdickt, ihre Schleimhaut injicirt, mit eitrigem Schleim bedeckt. — Linke Niere gross, gelappt, zeigt auf dem Durchschnitt weissgrau derbe Septa, die Corticalschicht nur linienbreit; die genannten Septa



schliessen Löcher ein, die mit gelblich weisser dickschmieriger Masse erfüllt sind. Nierenbecken und Ureter sehr verdickt, letzterer in der unteren Hälfte obliterirt, in der oberen geschrumpft und mit käsigen trocknen Massen angefüllt. — Harnblase contrahirt, mit etwas trübem, eitrig ammoniakalischem Harn erfüllt; ihre injicirte Schleimhaut stellenweise rostbraun, im Trigonum schiefergrau pigmentirt; die Muscularis schwach trabekulär vorspringend. Hinter dem Orificium int. urethrae ist die Prostata zu einem erbsengrossen mittleren Lappen ausgebildet, während das Anfangsstück der Urethra in der pars prostatica eine von glatter Wand ausgekleidete, nuss-grosse Ausbuchtung zeigt; eine ebensolche Ausbuchtung, doch nur erbsengross, ist in dem hinteren Theil der pars bulbosa, dicht davor eine leicht schwielige Verdickung der Schleimhaut, doch ohne merkbare Verengering der Harnröhre.

### C. Geschwülste.

#### Hydronephose.

##### 1 Fall W.

Theres Bardosi, 24 Jahr, unverheirathet, bekam schon im 8. Lebensjahre Schmerzen im Unterleib, die nach einem Fall auf ebener Erde so heftig wurde, dass sie sechs Wochen zu Bett liegen musste, und dann vor Schmerzen noch lange nicht gehen konnte. Der Bauch schwoll nun nach und nach an, besonders auf der linken Seite, und hatte schon vor 12 Jahren den Umfang wie jetzt; es wurde damals die erste Punction gemacht, und 6 Maass einer wasserklaren Flüssigkeit entleert. Nach 5 Jahren hatte die Flüssigkeit wieder so zugenommen, dass eine zweite Punction gemacht werden musste; es wurde die gleiche Quantität entleert, doch hatte die Flüssigkeit diesmal eine rothbraune Farbe. — 7 Jahre später (vor 2 Jahren) dritte Punction mit Entleerung einer hellgelblichen Flüssigkeit. Seitdem wieder allgungsame Zunahme des Bauches bis jetzt ohne Schmerzen. — Die Menstruation trat im 17. Lebensjahr auf, und war bis jetzt regelmässig normal reichlich und ohne Schmerz. — Wohlgebildetes, gut genährtes Mädchen; der Bauch ist unsymmetrisch ausgedehnt, indem in der oberen Hälfte die linke, in der unteren die rechte Seite vorwiegend hervorgewölbt ist; der Nabel ist unverändert genau in der Mittellinie. Maass vom Ende des Schwertknorpels bis zur Syphys. pub. 46 Centimètres, Leibesumfang in Nabelhöhe 110 Centimètres. Fluctuation nach allen Richtungen. Die Percussion auf der Geschwulst überall matt, nur links entsprechend dem vorgeschobenen Colon descendens von oben bis unten tympanitisch; keine feste Geschwulst fühlbar; per vaginam lässt sich die Geschwulst nicht palpiren, die virginalis partio vaginalis etwas nach vorn gerichtet.



Am 22. Juni 1870 Punction; Entleerung von 12,5 Liter einer lichtbraunen trüben Flüssigkeit von schwachsaurer Reaction, mässigem Eiweissgehalt, mit einem geringen Sediment von Lymphzellen.

Nach allen Erscheinungen zweifle ich nicht daran, dass hier eine linksseitige Hydronephrose vorlag. Gern hätte ich die Diagnose auch durch die Analyse der entleerten Flüssigkeit constatirt; es giebt indess dafür bisher keine Anhaltspunkte; eine Anfrage bei Professor Hoppe in Tübingen gab nur die Gewissheit, dass bisher noch keine genauen Analysen von Hydronephrosen-Flüssigkeiten vorliegen, noch weniger von solchen nach bereits wiederholter Punction. Es ist eine quantitative Analyse hier von einem meiner Schüler im Laboratorium des pathologisch-anatomischen Institutes angestellt, doch kann ich keine Garantie für ihre Richtigkeit leisten, und theile sie daher lieber nicht mit; nur so viel will ich erwähnen, dass nach Harnsäure und Hippursäure vergeblich gesucht, und dass Bernsteinsäure in bedeutender Menge gefunden sein soll. Man könnte bei letzterem Befund an *Ecchinococcus* denken, wenn nicht sonst zu Vieles dagegen spräche.

Ein im Juni 1871 eingelaufener Bericht über die Kranke lautet: Die Theres Bardosi befindet sich ziemlich gut. Seit der Zeit, dass sie aus Wien zu Haus gekommen ist, wurde sie noch einmal gezapft, der Bauch ist aber jetzt schon wieder so gross wie er war.

#### D. Verschiedenes.

##### Blasenscheidenfisteln.

6 Fälle; 3 geheilt, 3 in Folge der Operation gestorben.

Aloisia Elm, 20 Jahr, aufgenommen 20. December 1869, wurde am 29. Oktober d. J. mit der Zange entbunden. Einige Tage nach der Entbindung Urinabfluss durch die Scheide. Bei der Aufnahme feine trichterförmige Oeffnung 2 Zoll hinter dem Orificium urethrae. Wiederholte Cauterisation mit *Argentum nitricum*; allmählicher Schluss der Fistel. Pat. ist am 11. Januar 1870 geheilt entlassen.

Sara Sass, 26 Jahr, aufgenommen den 5. Mai 1869; vor 7 Wochen schwere Entbindung, die 3 Tage dauerte, doch endlich ohne Kunsthülfe vollendet war. Einige Tage nachher Urinabfluss aus der Scheide. — 1 Zoll hinter der Harnröhrenmündung runde Fistel von 3 Linien Durchmesser; dahinter die Scheide enorm verengt, so dass man nichts von der *portio vaginalis uteri* sieht. — Operation am 3. Juli 1869. 6 Nähte. Eine Naht



hat durchgeschnitten; die klaffende Oeffnung schliesst sich auf einige Cauterisationen. Pat. wird am 30. September 1869 geheilt entlassen.

Betti Strikart, 32 Jahr, aufgenommen 31. Januar 1869. Vor 8 Jahren Zangengeburt, danach Fistelbildung. Die in der Nähe der portio vaginalis liegende Fistel, lässt den Zeigefinger eindringen. 1ste Operation am 5. Februar 1869; 6 Nähte. Keine Heilung; Pat. wurde kurz nach der Operation von Variolois befallen, und musste auf die betreffende Abtheilung transferirt werden. Als Pat. am 29. April auf die Klinik zurückgebracht wird, zeigt sich die Fistel so sehr verkleinert, und so dicht an der portio vaginalis liegend, dass zunächst der Versuch empfehlenswerth erscheint, durch Cauterisation die Fistel zu heilen, um so mehr, als die andere Muttermundlippe, durch welche die Suturen hätten gelegt werden müssen, ganz weich und morsch ist. — Cauterisation mit Ferr. candens am 2. Juni, 11. Juni, 22. Juli, 29. September. — Die Fistel schloss sich danach nicht, doch wurde das Gewebe der portio vaginalis vorläufig derb genug, um am 30. November eine 2. Operation mit 7 Nähten machen zu können. Jetzt erfolgte die Heilung vollständig und Pat. verliess am 11. Januar 1870 nach fast einjähriger Behandlung geheilt die Klinik.

Babette Schulhof, 58 Jahr, aufgenommen 1. Juli 1869. Vor 20 Jahren überstand Pat. eine schwere Zangengeburt, seitdem hatte sie continuirlichen Harnabfluss aus der Vagina. v. Pitha und Schuh haben Versuche gemacht, die Fistel durch Glüheisen und Suturen zu schliessen, doch ohne Erfolg. Seit 18 Jahren trägt Patientin einen Harnrecipienten; doch ist ihr dieser Zustand unerträglich und sie consultirte mich, ob eine nochmalige Operation Erfolg haben könne. Bei der Untersuchung fand ich, dass die vordere Scheidenwand und der entsprechende Blasenheil fehlen. Die Blase fällt in die Scheide hinein; es ist aber ein Sphincter Vesicae und ein Stückchen Urethra vorhanden. Ich erklärte, dass hier nur ein Scheidenverschluss mit Aussicht auf Erfolg gemacht werden könne. Pat. stimmte bei und die Operation wurde am 4. Juli 1869 von mir ausgeführt; der Verschluss gelang vollkommen. Doch es trat Harn-Diphtherie an der Wunde auf, die Nähte schnitten durch, Schüttelfröste begleiteten den zunehmenden Collaps, der Tod erfolgte 10 Tage nach der Operation. Bei der Section fanden sich metastatische Lungenabscesse.

Constantina Rohrweck, 27 Jahr, aufg. 24. Oktober 1869, gebar vor 5 Wochen ein todttes Kind nach einer 2 Tage dauernden Entbindung ohne Kunsthilfe; 2 Tage nach derselben floss der Urin aus der Scheide ab. — Fingerspitzen-grosse Fistel dicht vor der Stelle, wo die portio vaginalis sein sollte, die ganz fehlt. — Operation am 9. November. 9 Nähte. Akute Peritonitis. Tod am 12. November 1869.

Sine Selber, 25 Jahr, aufg. den 5. April 1870, vor 3 Monaten Ent-



bindung, genau wie im vorigen Fall. Fistel und Defekt der portio vaginalis wie im vorigen Fall. Operation am 8. April mit 13 Nähten. Akute Peritonitis. Tod am 10. April 1869.

### Blasensteine.

15 Fälle; 14 MM., davon 7 geheilt, 6 gestorben, 1 W. geheilt.

#### Lithotripsie

in 7 Fällen: 6 M., davon geheilt 3, gestorben 3; 1 W. geheilt.

Filippine Kutka, 8 Jahr, aufg. 1. Februar 1869. Stein aus basisch-phosphorsaurem Kalk, oxalsaurem Kalk, Spuren von harnsaurem Ammoniak und Tripelphosphaten,  $\frac{5}{4}$  Zoll im Durchmesser. 4 Sitzungen; geheilt entlassen am 30. März 1869.

Ignaz Perzl, 59 Jahr, aufg. 28. April 1869; Stein von 1 Zoll Durchmesser aus reiner Harnsäure; 5 Sitzungen. Pat. am 3. Juli 1869 geheilt entlassen.

Wenzel Krulich, 41 Jahr, aufg. 29. Mai 1869; Stein von  $\frac{5}{4}$  Zoll Durchmesser, aus harnsauren Salzen bestehend; 3 Sitzungen; Pat. am 26. Juni 1869 geheilt entlassen.

Peter Jacob, 19 Jahr, aufg. 22. Juni 1869; enorm marantisch; schon früher sind spontane Steinstücke abgegangen; jetzt mittelgrosser Stein; Incontinentia urinae; eitrige Cystitis und Pyelitis. Nach Vorbereitungs-kur am 5. Juli die erste Sitzung. Pat. bringt keine Fragmente heraus, es klemmen sich oft Steine im Blasen-hals und in der Urethra ein. Tod durch Marasmus am 19. Juli 1869.

Johann Beer, 32 Jahr, aufg. 1. December 1869; grosser harter Stein. 3 Sitzungen; nach der dritten Sitzung akute Cystitis, Collaps, Tod am 18. December 1869. Bei der Section fanden sich beide Nieren vollständig zu Cystengeschwülsten degenerirt; kaum noch Nierenparenchym vorhanden.

Anton Gungl, 24 Jahr, aufg. 27. Januar 1870. Stein  $1\frac{1}{2}$  Zoll im Durchmesser, blutiger alkalischer Urin. 1. Sitzung am 8. Februar 1870 ging leicht von Statten; geringe Reaction; am 12. Februar Schüttelfrost. Tod durch Pyohaemia multiplex am 25. Februar 1870.

Johann Martinetz, 30 Jahr, aufg. 30. April 1870; mittelgrosser weicher Stein. 4 Sitzungen. Pat. ist am 10. Juni geheilt entlassen.

### Steinschnitte.

7 Fälle: M., davon 4 geheilt, 3 gestorben.

#### a. Medianschnitte.

Johann Czerny, 25 Jahre, aufg. 1. December 1870. — Operation am



December, bohngrosser Stein aus Schichten von Harnsäure, dreibasisch phosphorsauem Kalk, oxalsaurem Kalk und Tripelphosphaten bestehend; am 20. Februar 1870 geheilt entlassen.

Carl Schmid, 10 Jahr, aufg. 31. März 1870. — Operation am 1. April; mittlerer Maulbeerstein. Geheilt entlassen am 3. Mai.

Jacob Salomon, 22 Jahr, aufg. 9. Mai 1870; Operation am 11. Mai; über Masse und Beschaffenheit des Steins ist leider nichts im Journal gesagt. Geheilt entlassen am 10. Juni 1870.

#### b. Seitenschnitt.

Johann Handrkas, 17 Jahr, aufg. 29. Juni 1869; bedeutende Stenose der Harnröhrenklappen. Operation mit lokaler Anästhesie am 6. Juli; Harnsäurestein von 1 Zoll Durchmesser. Tod am 28. Juli unter Erscheinungen von Collaps, Herzparalyse.

Jagos Paul, 9 Jahr, aufg. 3. Oktober 1869. — Operation am 14. Oktober; Maulbeerstein, ziemlich gross. Retroperitonitis. Tod am 21. Oktober.

Leopold Löwinger, 6 Jahr; aufg. 4. Oktober 1869. — Operation am 14. Oktober. Mittlerer Stein aus Schichten von harnsauren Salzen und Tripelphosphaten bestehend. Geheilt entlassen am 15. November 1869.

#### c. Hoher Steinschnitt.

Johann Jurenits, 36 Jahr, aufg. 1. Februar 1869. Der Stein füllt die ganze Blase, ist vom Rectum aus sehr deutlich zu fühlen, man kann neben dem Stein nicht mit einem Instrument in die Blase dringen, seine Oberfläche sehr unregelmäßig. — Operation 4. Februar, grosser Phosphatstein. Tod durch Pyohæmia multiplex am 17. Februar.

Ein bohngrosser Stein in die Harnröhre eingeklemmt.

Karl Stolba, 14 Jahr, der schon viel kleine Steinchen spontan entleert hatte. Extraction mit Leroy's Curette am 24. Juli 1869. Keine Blasensteine zu finden.

### Harnröhrenstrikturen.

14 Fälle, davon 2 †.

1 traumatische Striktur.

Aeussere Urethrotomie.

Franz Kugler, 32 Jahr, aufgenommen 18. November 1869, hat am 1. August d. J. einen heftigen Schlag gegen den Damm durch einen Baumstamm erhalten, so dass hier eine Wunde entstand, durch welche eine Zeit lang der Urin ausfloss; 5 Wochen nach der Verletzung kam wohl etwas Urin wieder aus der Harnröhre, doch nur spärlich, dann bald gar nicht



mehr; in dem Maasse als sich die Wunde zu einer inneren feiner werdenden Fistel verengerte, nahmen die Beschwerden der Urinentleerung stetig zu. Aeusserer Urethrotomie am 20. November. Tod durch Septo-Pyohæmia multiplex am 6. December 1869.

#### Tripperstrikturen.

13 Fälle, davon 1 †.

• 1 M. (Joh. Reisinger, 38 Jahr), liess sich wegen Harnverhaltung am 1. März 1869 aufnehmen; er hatte eine für feinste Bougis impermeable Striktur, doch brachte man ihn durch Bäder, warme Umschläge etc. zu spontanen, wenn auch mühsamen Harnentleerungen; zu einer Behandlung seiner Striktur, wollte er sich nicht bequemen, und verliess daher nach wenigen Tagen die Klinik ungeheilt.

5 Fälle wurden mit allmählicher Dilatation durch Sonden behandelt.

Von diesen Patienten, von welchen zwei zugleich Perinealfisteln hatten, kann ich nur zwei als geheilt bezeichnen; die andern 3 sind in bedeutend gebessertem Zustande entlassen, doch hatten sie keine Geduld, die Dilatation bis zu den dicksten Nummern der Catheter durchzusetzen.

In 4 Fällen ist der Dilatator von Thompson mit sehr günstigem Erfolge angewandt, und dadurch die Kur bedeutend beschleunigt, auch diese Patienten haben die Nachkur mit stärkeren Sonden nicht alle fortgesetzt, wie es zur Radikalheilung nöthig gewesen wäre.

Einer dieser Männer ist gestorben, doch stand sein Tod nicht in direktem Zusammenhange mit der Behandlung. Als nämlich die Dilatation bereits in gutem Fortgang war, wurde er sehr schwer von Variola befallen, die Kur musste natürlich unterbrochen und Pat. transferirt werden. Nach dieser Krankheit kam er noch sehr matt und elend wieder auf die chirurgische Klinik zurück, dass man für's erste nicht daran denken konnte, die Striktur auf's Neue zu dilatiren; er starb etwa 8 Tage später marantisch. Bei der Section fand sich doppelseitige eitrige Nephritis und Pyelitis.

2 Männer mit impermeablen Strikturen (in einem Fall mit vielen Fisteln verbunden), wurden durch die äussere Urethrotomie vollkommen hergestellt.



1 Fall von *Ectopia vesicae* mit vollständiger *Epispadie*, ist noch in Behandlung, und wird nach hoffentlich vollständiger Heilung später mitgetheilt werden.

2 Fälle von *Hypospadie* sind von mir wiederholt operirt.

**P.** Der eine betrifft einen Erwachsenen: Die Harnröhre endigt etwa in der Mitte der *pars pendula* des penis an dessen untern Fläche; die Eichel ist durch feste Stränge an Stelle des *Frenulum* so nach unten und hinten befestigt, dass der Penis nach der *Erection* gebogen ist. Da dies erst beseitigt werden musste, bevor man an die Bildung der Harnröhre gehen konnte, so trennte ich die erwähnten Stränge durch *Incisionen*; der Erfolg war nicht vollständig, doch hätte die Richtung des Penis durch wiederholte Operation gebessert werden können. Pat. hatte indess weder die Ausdauer, noch die pecuniären Mittel, sich fortgesetzt wiederholten Operationen mehrmals hindurch zu unterwerfen, und so wurde nichts erreicht.

**P.** Der zweite Patient ist ein Knabe von 8 Jahren; die Harnröhre mündet an der Wurzel des *Scrotums*. Es gelang durch 2 Operationen mittelst doppelter seitlicher Lappen nach dem gleichen Princip, nach welchem *Lehmann* die *Epispadie* operirte, eine Harnröhre von unten bis zur *Glans* hinauf zu bilden. Der Schluss der entstandenen Löcher in der neuen Harnröhre an der Wurzel des Gliedes unten, gelang durch eine Operation nicht. Jetzt haben die Eltern des Knaben vorläufig die Geduld verloren.

## VIII. Männliche Geschlechtsorgane.

### B. Entzündungen.

8 Fälle, wovon 1 †.

1 Fall von gonorrhöischer *Epididymitis*. Heilung.

1 Abscess am *Scrotum* in 14 Tagen bei einem Burschen von 13 Jahren ohne bekannte Veranlassung entstanden. Heilung.

1 *Lupus* am *Praeputium* seit 6 Jahren bestehend; 15jähriger Bursche *Circumcision*. Heilung.

1 Fall von käsiger *Orchitis* und *Prostatitis*; ein *Prostataabscess* perforirte in die *Peritonealhöhle*, Tod durch *Peritonitis*. Mann von 65 Jahren.

4 Fälle von käsigen Knoten im Nebenhoden und Hoden (sog. Hodenüberkel), zum Theil mit *Fisteln*, auch mit *Infiltrationen* der Lungenspitzen verbunden. MM. von 33, 40, 44, 49 Jahren, ungeheilt entlassen.



## C. Geschwülste.

11 Fälle, davon 1 †.

1 Prostatahypertrophie (M. von 49 Jahren) gebessert entlassen, insofern der Blasenkatarrh gemildert ist, und Pat. sich selbst den Catheter appliciren kann.

## Hodencarcinome.

3 Fälle.

Ueber Israel Clar (Chir. Klinik, Wien 1868, pag. 91) ist auf Anfrage keine Antwort erfolgt.

Ueber Salomon Schreyer, operirt am 30. November 1868, pag. 91. ist am 15. Juli 1871 berichtet, dass er gesund und ohne Recidiv ist.

Franz Dlabac, 11 Monate alt, wurde am 9. August 1869 in die Klinik gebracht; der linke Hoden des Kindes war ohne bekannte Veranlassung seit etwa 2 Monaten grösser und grösser geworden, stellenweise fluctuirend. Am 12. August wurde durch Incision etwas Eiter entleert, doch collabirte die Geschwulst nur wenig und hatte wenige Tage nachher wieder die frühere Grösse; sie wuchs fort und fort und war Mitte September Gansel-gross; aus der Incisionsöffnung waren jauchende Granulationen hervorgewachsen; die Leistendrüsen linkerseits sind geschwollen. Dr. Czerny, der mich in den Ferien vertrat, hielt die Geschwulst für einen Markschwamm und machte am 21. September 1869 die Ablatio testis. Die Eltern des Kindes liessen dasselbe nur wenige Tage im Krankenhause, brachten es auch später nicht wieder; als wir uns dann einige Monate nach der Operation nach dem Kinde erkundigen wollten, waren die Eltern fortgezogen, wir konnten nicht erfahren, wohin.

Johann Michalka, 34 Jahre, aufg. 15. Oktober 1869; vor etwa 4 Monaten begann der rechte Hoden sich zu vergrössern, ohne Schmerz, ohne bekannte Veranlassung; jetzt bildete er eine Gansel-grosse Geschwulst. Ablatio testis am 28. Oktober 1869. Heilung. — Nach Bericht vom 5. Juni 1871 soll Pat. am 1. Juli 1870 an Lungenschwindsucht gestorben sein. — Man könnte hiernach denken, die Hodengeschwulst sei doch vielleicht eine käsige Orchitis gewesen; doch ist die Bezeichnung „Cystencarcinom des Hodens“ zu bestimmt in der Krankengeschichte angegeben um daran zu zweifeln.

Berdes Fass, 16 Jahr, aufg. 22. Juni 1870, fühlt seit 8 Monaten im rechten Hoden eine Geschwulst, die Anfangs die Grösse einer Nuss hatte, hart war, und viel Schmerzen verursachte; seit 6 Monaten wächst sie schneller



Anfangs, hühner- grosser harter Hoden mit Hydrocele. Operation am Juni 1870. Die Geschwulst ist als Carcinoma testis bezeichnet. Heilung. Anfrage über diesen Mann im Juni 1871 ist keine Antwort erfolgt.

### Carcinom der Glans penis.

7 Fälle, von denen 1 in Folge der Operation gestorben.

Sebastian Rakonitsch, 49 Jahr, aufg. 9. Januar 1869. — Beginn des Leids im Oktober 1868. Amputatio penis dicht hinter der Glans mit Iodvanocautik. Exstirpation von einigen harten Inguinaldrüsen links. Heilung. Kehrt am 8. April 1869 ins Krankenhaus zurück; der Penis mit einem Tumor durchsetzt in der linken Inguinalgegend grosser wuchernden ulcerirter Tumor, auf welchem Aetzpfeile angewandt werden. Pat. wird ungeheilt gelassen, und ist in seiner Heimath bald darauf gestorben. Gesamtdauer der Krankheit etwa 8 Monate.

Paul Skazel, 71 Jahr, aufg. 4. August 1869. Beginn der Krankheit im August 1867. Vollständige Zerstörung des Penis; die indurirte Ulcerationsstelle wird dicht an der Symphyse ausgeschnitten. Pat. wird am 1. September mit nahezu geheilter Wunde entlassen. — Er ist am 14. Januar 1871 an Pericarditis im K. K. allgemeinen Krankenhause gestorben. — Nach dem Sectionsprotokoll fand sich in der linken Lunge eine kleine weisse metastatische Geschwulst, deren histologische Strikturen indess nicht festgestellt ist. Sonst an der Operationsnarbe und in den Leistendrüsen weder eine Geschwulstbildung noch Ulceration.

Franz Strauch, 69 Jahr, aufgenommen 23. November 1869; seit 2½ Jahren Verschörfung und harte Ulceration am Penis. — Ecrasement des Penis dicht an der Symphyse am 26. November, gleich darauf Exstirpation der beiderseitigen Inguinaldrüsen; geheilt entlassen am 1. December 1869. — Es sollen keine Recidive aufgetreten sein; doch ist nach Bericht vom Juni 1871 am 5. August 1870 an Alterschwäche gestorben; einige Tage nach seiner Heimkehr aus Wien sollen ihm 18 kleine Hämorrhoiden mit dem Urin abgegangen sein.

Georg Graf, 44 Jahr, aufg. 10. Januar 1870. — Beginn der Krankheit an enger Vorhaut seit 4 Jahren; jauchendes Carcinom. Ecrasement des Penis in der Mitte, 13. Januar 1870. — Auf Anfrage im Juni 1871 erfahren wir nur, dass er noch lebt und dass seine Frau wenige Wochen vorher entbunden wurde. Ob Recidiv des Carcinoms eingetreten, konnte bis dahin nicht ermittelt werden. ☉

Friedrich Gülzan, 59 Jahr, aufg. 12. Januar 1870. — Phimose an beiden Seiten, nie operirt. Seit 2 Jahren Beginn des Carcinoms. — Ecrasement des Penis dicht vor der Symphyse am 14. Januar. Heilung. Spätere Verengerung an der Operationsnarbe, Operation durch Incision



nach unten. Pat. stellte sich am 7. Juni 1871 vor; kein Recidiv, Inguinaldrüsen nicht geschwollen. Urinentleerung normal.

Johann Klee, 53 Jahr, aufg. 28. April 1870, hatte November 1868 Tripper, danach Knötchen an der Vorhaut; im Mai 1869 zu Gratz Circumcision; dann Induration und Ulceration der Eichel, seit einiger Zeit Inguinaldrüsen beiderseits geschwollen. — Ecrasement des Penis am 6. Mai 1870 — ziemlich weit nach hinten, zugleich Drüsenexstirpation beiderseits. Bedeutende Blutung an der rechtsseitigen Inguinalwunde. Unterbindung von A. und V. femoralis am 19. Mai. Tod durch Pyohaemia multiplex am 21. Mai 1870.

P. Herr V., 65 Jahr; seit einem Jahr Beginn des Uebels an der Eichel, dann Infiltration des Penis; die Drüsen in den Leisten beiderseits erbsengross fühlbar. Am 17. Juli 1870 Amputatio penis dicht an der Symphyse mit galvanocaustischer Schlinge. Heilung. Pat. berichtet im Mai 1871, dass es ihm vortrefflich gehe, es ist kein Recidiv eingetreten. Eine kleine Dilatation der Harnröhrenmündung war 2 Monate nach der Operation nöthig geworden. Später begannen die Leistendrüsen zu wachsen und zu ulceriren; Pat. starb im Mai 1872; ein Recidiv am Penis ist nicht eingetreten. Gesamtdauer der Krankheit nahezu 3 Jahre.

#### Hydrocelen.

15 Fälle von Hydrocele tunicae vaginalis. Männer von 16 bis 69 Jahren. Bei Allen Punction mit nachfolgender Injection von Tinct. Jodi und Aq. destillata aa. Alle Patienten in Heilung entlassen, Keiner wegen Recidiv wiedergekommen.

In einem Fall von doppelseitiger Hydrocele, doppelseitige Punction und Injection in einer Sitzung; mässige Reaction. — In einem Fall waren der Hydrocelenflüssigkeit viele Spermatozoen beigemischt, die einen Niederschlag im Glase bildeten, und sich nach längerer Zeit lebhaft bewegten. Punction und Jodjection, und gleicher Verlauf wie in den andern Fällen.

#### Phimosen.

5 Fälle bei Männern von 16 bis 41 Jahren. — In allen Fällen Circumcision. Heilung.



## IX. Weibliche Geschlechtsorgane.

## A. Verletzungen.

## 2 Fälle.

W. von 20 Jahren, heftige Contusion beider Schaamlippen durch Fall auf einen Holzblock; ausgedehntes Hämatom, Heilung. 1870.

W. von 24 Jahren; Risswunde im rechten labium bis in die Vagina hinreichend, durch Fall entstanden. Heilung. 1869.

## C. Geschwülste.

## a) der äusseren Geschlechtstheile.

P. Frau G. (Chir. Klinik, Wien 1868, pag. 92), welche am 3. December 1868 wegen Carcinom der Clitoris mit Galvanocaustik operirt wurde, ist am 19. Mai 1871 an Lungenentzündung gestorben; bis zu ihrem Tode (2½ Jahr nach der Operation) kein Recidiv eingetreten.

## 1 Lipom in der linken grossen Schamlippe.

Faustgross, gestielt, hängend, in 4 Jahren bei einer sonst gesunden W. von 26 Jahren entstanden. Exstirpation am 11. Oktober 1869. Heilung.

## 1 Cyste mit chokoladenfarbenem Inhalt (altes Hämatom?) im linken Labium.

W. von 50 Jahren; doppelt faustgrosse Geschwulst in 4 Jahren ohne bekannte Veranlassung angeblich allmählig entstanden. Exstirpation am 17. Februar 1870. Heilung.

## 1 Atherom im linken Labium.

Faustgross, in 12 Jahren allmählig entstanden. W. von 32 Jahren. Exstirpation am 29. April 1869. Heilung.

## 1 Carcinom der Clitoris und des Labium.

Sehr ausgedehnt und ulcerirt, unoperirbar, in 1 Jahr entstanden, als Geschwürchen in der rechten grossen Schamlippe entstanden; Lymphdrüsen- und Blutgefässgeschwülste beiderseits. — W. von 40 Jahren; bald wieder entlassen, und dann erst lange nachher gestorben.



## b. des Uterus.

## 2 polypöse Fibrome.

Barbara Selicher, 47 Jahr, aufgenommen 8. Juli 1869, hat 4 Kinder gehabt, das letzte vor 11 Jahren. Seit 4 Jahren profuse Menstruationen, vor 2 Jahren heftige Blutungen; in den letzten Jahren dauernder fluor albus. — Aus der portio vaginalis ragt eine ganseigrosse mit Schleimhaut überzogene feste Geschwulst hervor. — Galvanocaustische Abtrennung am 10. Juni 1869. — Heilung.

P. Sosi Kindler, 49 Jahr, genau der gleiche Fall, galvanocaustische Abtragung am 25. Juni 1869. Tod durch acute Peritonitis. Die Untersuchung der Wundfläche des Polypen ergab, dass derselbe von einer dünnen invertirten Schicht Uterussubstanz überzogen, und dass ein etwa einen halben Quadratcentimeter grosses Stück vom Peritoneum mit abgetragen war. Section wurde nicht gestattet.

## 1 Carcinom der portio vaginalis uteri.

W. von 56 Jahren, seit 12 Jahren nicht mehr menstruiert, vor 14 Tagen starke Hämorrhagie, schon seit längerer Zeit blutiger stinkender Ausfluss. Radikale Ex-tirpation nicht mehr ausführbar. Besserung nach Application von Ferr. candens.

## c. der Ovarien.

## α) nicht behandelt.

Marie Kriszaneck, 22 Jahr, aufg. 12. April 1869; im 13. Jahr menstruiert, Menses bisher regelmässig, unverheirathet, hat nie geboren. Vor einem Jahr bemerkte sie in der rechten Unterbauchgegend eine faustgrosse, runde unbewegliche Geschwulst, die langsam bis jetzt anwuchs, doch keine Beschwerden veranlasste; erst vor 3 Monaten hatte sie heftige Schmerzen im Bauch, so dass sie eine Zeitlang liegen musste; die Menses dauerten damals 14 Tage. — Bei der Aufnahme ein mannskopfgrosser harter, aber beweglicher Tumor, bei dessen Bewegung die portio vaginalis des Uterus, welche nach links verschoben ist, sich nicht mitbewegt; der Tumor ist auch von der Vagina aus durch's vordere Scheidengewölbe fühlbar.

Bei den geringen Beschwerden der Patientin und dem relativ geringen Volumen des Tumors konnte man nicht wohl die Operation anrathen; es wurde empfohlen, den weiteren Verlauf abzuwarten. — Briefliche Anfragen über den Zustand der Patientin im Juli 1871 blieben unbeantwortet.

## β) Punktionen.

Trimet Amster, 33 Jahr, aufg. 26. März 1869, seit 13 Jahren verheirathet, war bis vor Kurzem gesund. Die Menstruation, im 18. Jahre eingetre-



na, war stets normal. Pat. hat 6 normale Geburten durchgemacht, 2 Mal abortirt. Die letzte normale Geburt vor 8 Monaten, nach derselben blieb der Bauch auffallend dick; die Leibesanschwellung nahm zu; vor 4 Monaten wurde der Zustand zuerst von einem Arzt als Cystovarium bezeichnet. — Alle Erscheinungen eines grossen Cystovariums, Maasse sind leider im Journal nicht angegeben. Pat. wollte sich zu keinerlei operativen Eingriff entschliessen, und wurde daher am 20. April ungeheilt entlassen. — Nach Bericht vom 8. Juni 1871 ist sie im Januar 1870 punktirt, und 24 Stunden nach der Punktion gestorben. — Gesamtdauer der Krankheit etwa 1 Jahr und 7—8 Monate.

Theresia Abraham, 32 Jahr, aufg. 9. September 1869, ist mehre Male gebunden. Die Geschwulst hat sich vor etwa  $1\frac{1}{2}$  Jahren entwickelt. Bisher 3 Punktionen, die letzte im April 1869. Sie konnte sich nicht zur Exstirpation entschliessen, kehrte in ihre Heimath zurück, wurde noch 13 Mal punktirt und starb am 22. Februar 1871. Gesamtdauer der Krankheit etwa 3 Jahre.

Anna Toift, 24 Jahr, aufg. 16. Oktober 1869, ledig, hat nie geboren. Beginn des Leidens im December 1868. Bedeutendes Cystovarium mit festen Geschwülsten combinirt. Punktion am 18. Oktober 1869; 5600 CC. grünlich gelbe Flüssigkeit entleert. Pat. ist auf Verlangen am 23. Oktober entlassen. Nach Bericht vom 5. Januar 1871 ist Pat. später noch wiederholt punktirt, und am 24. Juni 1870 gestorben. — Gesamtdauer des Leidens etwa 1 Jahr und 7 Monate.

## 2) Punktion und Jodinjektion.

Marie Kalich, 18 Jahr, aufg. 22. Mai 1869, bemerkte seit 4 Jahren die Entwicklung einer Geschwulst im Bauch, ohne Schmerzen zu haben und ohne irgend einer Veranlassung bewusst zu sein. Sie ist seit 6 Monaten amenstruirt, regelmässig. Vor einem Jahr soll die Geschwulst in zwei Tagen von selbst verschwunden sein; Pat. musste in diesen Tagen enorm viel uriniren (Durchbruch in die Blase). Sehr allmählig entstand die Geschwulst aufs Neue; vor  $\frac{1}{2}$  Jahr wurde durch Punktion eine grosse Quantität wasserklarer Flüssigkeit entleert. — Bauch wie im achten Monate der Schwangerschaft ausgedehnt; alle Erscheinungen einer einkämmerigen Ovarialcyste.

Am 31. Mai 1869 wurde durch Punktion eine grosse Quantität ganz wasserklarer Flüssigkeit entleert. Danach wurden Tinctura Jodi und Aqua destillata. je  $1\frac{1}{2}$  Unzen gemischt, eingespritzt, und in der Cyste zurückgelassen.

Bis zum Abend des Operationstages ziemlich heftige Schmerzen; am folgenden Tage der Bauch nur bei Druck etwas empfindlich. Urin mit blauer Beimischung. Im Urin und Speichel grosse Mengen Jod nachweisbar.



— Am 2. Juni Urin noch blutig, doch weniger als am Tage zuvor. Schmerzen bei Druck sehr mässig. 3 flüssige Stühle. Decoct. Salep. — 3. Juli. Bis heute Abend Fieberhöhe 39,0°, 38,8°, 38,2°, Morgens immer unter 37,5°; von heute ab fieberfrei. 2 flüssige Stühle, noch viel Jod im Urin. — 4. Juni. Urin trübe mit starkem Bodensatz, schmutzig gelb. — 6. Juni. Die Flüssigkeit im Sack beginnt sich nachweisbar wieder anzusammeln. — 8. Juni. Schmerzen völlig aufgehört. Pat. steht auf. — 14. Juni. Pat. wird auf ihren Wunsch entlassen; etwas Flüssigkeit hat sich wieder angesammelt. — Maass vom proc. xiphoid. bis Symph. pub. 20 Cm., Circumferenz des Bauches am Nabel 84 Cm. — Bericht vom 12. Juni 1871: „Marie Kalich befindet sich in einem vollkommen gesunden Zustande.“

Die Analyse der entleerten Flüssigkeit im pathologisch-chemischen Laboratorium des K. K. allgemeinen Krankenhauses ergab:

Farbe: weisslich, opalisirend, spec. Gewicht: 1009, Reaction: alkalisch. Die Flüssigkeit enthält in 100 Theilen 98,90 Wasser, 1,10 feste Bestandtheile. I. Organische Substanzen 0,30: nachgewiesen sind geringe Mengen Serumalbumin und Harnstoff, Spuren von Fetten und freien Fettsäuren; Zucker nicht gefunden; II. anorganische Bestandtheile 0,80: nachgewiesen sind a) Säuren, nemlich Spuren von Schwefel- und Phosphorsäure, viel Salzsäure, am meisten Kohlensäure; b) Basen, nemlich Spuren von Magnesia, mässige Mengen Kalk, viel Natron und Kali.

Die Möglichkeit, dass hier eine Echinococcuscyste vorgelegen habe, ist nicht ganz in Abrede zu stellen; es lässt sich jedoch aus dem Verlauf und der Analyse etc. auch nicht gerade beweisen.

#### δ) Exstirpationen, Ovariotomien.

**P.** Judith Martinkovic, 38 Jahr, operirt am 25. Februar 1869. Tod 31 Stunden nach der Operation.

**P.** Auguste Tammert, 32 Jahr, operirt am 21. April 1869. Tod 36 Stunden nach der Operation.

Beide Operationen (die 5te und 6te meiner Ovariotomien) sind in der „Wiener medicinischen Wochenschrift 1871“ beschrieben.

Bis Ende 1870 hatte ich im Ganzen 6 Ovariotomien mit 4 Heilungen und 2 Todesfällen ausgeführt.

#### D. Verschiedenes.

##### 1 Fistula recto-vaginalis.

Franziska Hartt, 41 Jahr, aufg. 41 Jahr, vor 9 Wochen sehr schwere Zangengeburt; 4 Tage nach derselben ging Koth durch die Scheide ab. — Zolllanger schmaler benarbter Riss in der hinteren Vaginalwand. Am 12.



August 1870 Operation mit 9 Nähten durch Herrn Dr. Menzel. Heilung auf eine Naht; wiederholte Cauterisation empfohlen.

### 1 angeborene Cloake.

Bei einem Kinde von 11 Monaten (Rosalie Fraveln, aufg. 10. Juni 1870).  
s Rectum mündet hinten tief in die Vagina. Keine Behandlung.

## X. Becken- und Lumbalgegend.

### A. Verletzungen.

4 Fälle (2 M., 2 W.)

3 Quetschungen (1 M. von 19, 2 W. von 26 und 91 Jahren). Heilung.  
1 flache Stichwunde aussen am Becken rechts. Heilung (M.)

### B. Entzündungen.

11 Fälle (9 M., davon † 2; 2 W.)

Inguinaldrüsenanschwellungen ohne Syphilis.

6 Fälle (5 M., 1 W.)

In 3 Fällen erfolgte die Resorption auf Anwendung von Compression,  
3 Fällen trat Abscedirung, dann Heilung ein.

### Caries und Nekrose.

Marie Kosch (Chir. Kl. Wien 1868 pag. 97) ist am 11. März 1870 in ihrer Heimath an Lungentuberkulose gestorben. Gesamtdauer der Krankheit etwas über 6 Jahre.

5 Fälle (4 M., wovon 1 †, 1 W.)

Leopold Seidl, 38 Jahr, aufg. 21. Januar 1869. Seit 10 Jahren Bronchocatarrh zumal im Winter zunehmend, mit dickem, zähem Auswurf. Vor Jahren Typhus. Vor 2 Jahren traten Schmerzen im Kreuz auf. Dann bildeten sich langsam zwei Anschwellungen hinten dicht über dem Darmkamm und am Kreuzbein aus, die spontan aufbrachen, die erste vor dem Jahr, die andere später; diese Fisteln eitern stark, man kommt durch ins morsche Darmbein und Kreuzbein. Infiltration der Lungenspitzen; keine Albuminurie, Marasmus, Fieber, profuse Diarrhoe, Tod am April 1869. — Gesamtdauer der Krankheit etwas über 2 Jahre. — Section: Lungenspitzen schwierig entartet, Leber und Milz stark speckig. Eitrige Heerde in beiden Nebennieren, Cariöse Defecte an der rechten Seite



der beiden letzten Lendenwirbel, des Kreuzbeins und des Darmbeinkamms rechts.

Meyer Rosenbeck, 52 Jahr, aufg. 30. Mai 1870, bekam vor 30 Jahren eine rechtsseitige Hüftgelenksentzündung, die nach 4 Wochen ausgeheilt sein soll. Vor 20 Jahren Typhus. — Vor 2 Jahren Schmerzen im Bauch rechts unten, es entwickelte sich in 14 Tagen eine Geschwulst in der rechten Leistenbeuge und bald darauf auch eine Geschwulst unter dem rechten Gesäss; 4 Wochen nach ihrem Bestand brachen diese Geschwülste spontan auf; unter Gebrauch von Schwefelbädern schlossen sich die Fisteln vollständig. Pat. wurde wieder ganz gesund. — Seit 5 Monaten viel Schmerzen, die Fistel hinten brach aufs Neue auf. — Jetzt besteht in der rechten Schenkelbeuge eine Fistel, durch welche man mit einer feinen Sonde einige Zoll ins Becken vordringen kann, ohne auf entblösstem Knochen zu stossen. Im Bereich des Tub. ischi. rechts mehre Fisteln, durch welche man aber auch nicht auf Knochen gelangt. Das rechte Hüftgelenk ganz frei. Keine Albuminurie. Milz etwas vergrössert. Lungen gesund. — Unter Anwendung von Bädern und Cauterisationen schliessen sich die Fisteln, Pat. ist am 11. Juni entlassen mit der Empfehlung, die Bäder in Baden zu brauchen. — Auf briefliche Anfrage im Juni 1871 erfolgte keine Antwort.

Garlott Brunner, 42 Jahr, aufg. 17. November 1870, bekam im September 1869 nach einer starken Erkältung lebhaften Schmerz in der rechten Hüftgegend; im Verlauf von 4 Monaten entwickelte sich eine Geschwulst in der rechten Leistenbeuge, und es bildete sich Flexionsstellung des Oberschenkels aus. Durch Incision wurde im Januar 1870 viel Eiter entleert; aus der Incisionsöffnung bildete sich eine Fistel aus, die sich auch bei dem Gebrauch der Badener Bäder nicht schloss. Ein dünner elastischer Catheter drang an die Innenfläche des Beckens etwa 4 Zoll hinauf; ich machte durch denselben am 18. November eine Injection von Tinctura Jodi fortior (etwa 2 Drachmen) die zum grössten Theil durch die Fistel wieder ausfloss. Mässige Reaction. Wiederholung der Injection am 19. November. — Nach und nach wird die Secretion geringer und hatte bei Entlassung der Patientin am 20. December vollkommen aufgehört, obgleich man noch  $\frac{5}{4}$  Zoll tief in die Fistel eindringen kann.

### C. Geschwülste.

Therese Linhard mit angeborenem später zu Carcinom degenerirtem Tumor coccygens (Chir. Kl. Wien 1868 pag. 97, Arch. für klin. Chirurgie Bd. X. pag. 894) ist am 22. Oktober 1869 gestorben. Die Section hat nichts mehr ergeben, als was bereits in den citirten Mittheilungen enthalten ist.



## 2 Chondrome des Beckens.

1 P. Hauptmann S., 34 Jahr, consultirte mich zuerst im December 1868, hatte ein grosses Chondrom an dem vordern Theil der rechten Becken-  
 te, und theilte über die Entwicklung dieser Geschwulst Folgendes mit.  
 Frühjahr 1865, bis wohin er stets gesund und kräftig war, hatte er oft  
 schuss-artige Empfindungen in der rechten Hüftgegend, bald auch in-  
 ivo Schmerzen, die bis ins Knie und tiefer herunter fuhren, und für  
 ias gehalten wurden. Etwas später traten auch peinliche Empfindungen  
 a Sitzen auf, heftige Schmerzen erst im August 1865 in Wiesbaden,  
 in man ihn schickte, da das Uebel für ein rheumatisches gehalten wurde.  
 e 1865 zeigten sich die ersten Spuren einer festen mit dem Becken in  
 l Dammgegend rechts zusammenhängenden Geschwulst. Die Beschwer-  
 waren in der Folge sehr wechselnd, und liess sich Pat. dadurch nicht  
 halten, seinen Dienst zu thun. Im Winter 1866 auf 1867 consultirte er  
 J. Roser in Marburg, der die Existenz eines Tumors am Becken fest-  
 tete, und in der Idee, es könne möglicher Weise eine syphilitische Exo-  
 ee sein, eine Jodkur einleitete, doch ohne dass dies einen Erfolg gehabt  
 ee; andere antisyphilitische Kuren sind auch später noch ohne Erfolg  
 ewandt. Erst November 1868 hat Pat. langen Urlaub genommen, weil  
 den Dienst nicht mehr versehen konnte. Auch nahmen Geschwulst und  
 8 Schmerzen immer zu; es wurden grosse Mengen von subcutanen Injec-  
 een angewandt. Seit December 1868 konnte Pat. das Bett nicht mehr  
 ee verlassen, und musste fast immer die gleiche Lage inne halten. Der  
 hlgang wurde immer schwieriger, Klystire waren kaum applicabel, Dra-  
 a griffen den Patienten sehr an. Immerhin war der Zustand des jungen  
 nnes, als ich ihn zuerst sah, noch der Art, dass man meinen konnte, es  
 tte noch manchen Monat so fort gehen. Der Pat., der seinen Zustand  
 vvollständig hoffnungslos hielt, war darüber sehr resignirt, da er mir aus-  
 andersetzte, dass ihn nichts hindere, jeden Augenblick seinem Leben ein  
 ee zu machen, wenn ihm sein Zustand unerträglich würde. Er fragte  
 a, ob denn eine Operation absolut unmöglich sei. Ich erwiderte ihm,  
 man darüber gar keine Erfahrung habe, dass bei Eintreffen gewisser  
 aussetzungen, die nicht mit Sicherheit vorher festzustellen seien, die Ge-  
 wulst wohl ohne directe Lebensgefahr entfernt werden könne, und nach  
 allerding's sehr zweifelhaften Heilung die Gehfähigkeit erhalten bleiben  
 de. — Der Pat. ergriff diesen letzten Hoffnungsschimmer mit einer gewis-  
 Leidenschaft; ich sagte ihm, ich würde nicht eher die Operation aus-  
 ernen, bevor nicht Symptome aufträten, welche das Leben direkt gefährdet  
 heinen liessen; auf der anderen Seite verhehlte ich ihm nicht, dass eine  
 isse Summe von Kräften und Lebensenergie noch vorhanden sein müsste,



um mit Aussicht auf Erfolg operiren zu können. — Ich musste dem Kranken, der eigentlich schon mit dem Leben abgeschlossen hatte, und sich nun wieder dem Gedanken an Herstellung ganz hingab, versprechen, ihn von Zeit zu Zeit zu sehen. Herr Regimentsarzt Dr. Michaelis, ein Freund des Patienten, und selbst ein tüchtiger Chirurg, meinte, ich habe wohl nur den Patienten trösten wollen, indem ich ihm die Möglichkeit einer Operation in Aussicht stellte. Doch war es mein voller Ernst; der hoffnungslose Zustand des sonst gesunden lebenswürdigen jungen Mannes, sein gefasstes ruhiges Wesen, sein absolutes Vertrauen zu mir, floss mir den Muth ein, hier etwas Aussergewöhnliches zu wagen, da die Operation vom anatomisch-physiologischen Standpunkte wohl ausführbar war, ohne direkt lebensgefährlich zu sein.

Der weitere Verlauf nahm schneller eine ungünstige Wendung als ich vermuthete. Der Appetit des Patienten verlor sich von Tag zu Tag mehr, der Stuhlgang wurde beinahe unmöglich; auch die Urinentleerung wurde schwierig; zunehmende Schmerzen, schlaflose Nächte, immer gesteigerte Morphiumdosen trugen das ihrige bei, um die Kräfte des Patienten zu schwächen. Das Auftreten von Meteorismus und Erbrechen in den letzten Tagen des Januar 1869 war für mich das Zeichen, dass ich mich nun entschliessen musste. Es liess sich noch einmal ein Stuhlgang erzwingen, die drohenden Symptome legten sich. Die Erwähnung, dass man zur Anlegung eines künstlichen Afters seine Zuflucht nehmen könne, veranlassten den Patienten, sich dies aufs Entschiedenste zu verbitten; er mahnte mich ernstlich an mein gegebenes Wort, ihn zu operiren, ehe es zu spät sei.

Die Operation ging am 3. Februar 1869 vor sich; es ist die kühnste und grösste Operation, die ich bisher gemacht habe. Die anatomischen Verhältnisse waren folgende:

An der vorderen Fläche des Ramus ascendens ossis ischii und von hier sich zum foramen obturatum erstreckend, sitzt eine knochenharte Geschwulst von der Grösse des Schädels eines etwa 5jährigen Menschen; die Basis, mit welcher diese Geschwulst an den genannten Theilen des Beckens ansass, schätzte ich auf die Breite und Form des Durchschnittes eines starken männlichen Vorderarms dicht über dem Handgelenk. Diese Geschwulst war von den Mm. adductores und von M. pectineus bedeckt, und beschränkte die Bewegungen des rechten Beines nach allen Richtungen mehr oder weniger. — Das ganze kleine Becken war von einer sehr harten Geschwulst ausgefüllt, welche jedoch eine von der Symphyse zum letzten Lendenwirbel gelegte Ebene nicht überragte; man konnte durch die Palpation vom Bauch aus constatiren, dass sich die Geschwulst nach allen Seiten hinten herunterwölbte, und im Ganzen eine kugliche Form hatte. Bei Untersuchung per Rectum fand sich letzteres ganz nach links herüber gedrängt, und zwar so,



man hier über Fingerlänge nicht weiter vordringen konnte. — Obgleich die Untersuchung nicht festgestellt werden konnte, dass die Geschwulst im Becken immer rechts sich entwickelt hatte, so war dies doch im Ganzen in der jetzigen Lage des Rectum, der Harnröhre und Harnblase, die auch links verdrängt waren, wahrscheinlich. Ja ich ging bei dem Operationsplan sogar von der Idee aus (die sich denn auch bestätigte), dass die Geschwulst im Becken einen der äusseren Geschwulst correspondirenden Sitz inne habe; nur unter dieser Voraussetzung war die Operation radioausführbar. — War die Geschwulst ein Chondrom (der wahrscheinlichere, häufigere Fall), so konnte man die Geschwulst innen mit einem stumpfen Sectionsmesser abtragen, auch allenfalls einen Theil des Ram. ascendens oss. mitnehmen, ohne die Gehfähigkeit zu beeinträchtigen. War die Geschwulst ein Osteom, dann freilich hätte man sich mit Kettensäge und Meissel helfen müssen. Sass die Geschwulst innen an wie aussen, so war die Art. obliqua nach oben und aussen verschoben.

Je mehr ich mir Alles überlegte, um so mehr wuchs mein Muth für die Operation; freilich wie es mit der ungeheuren Eiterhöhle im Becken werden sollte, das war eine zweite sehr ernste Sorge; trafen auch die günstigsten Voraussetzungen für die Operation ein, so waren die Wundverhältnisse doch nachher so ungünstig, dass Pat. leicht der Septhämie oder Pyämie zum Opfer fallen konnte. Und so kam es auch.

Durch einen Schnitt parallel den Adductoren an dem in Steinschnitt befindlichen narkotisirten Patienten, liess sich die äussere Geschwulst freilegen; es war ein Chondrom, das sich leicht vom Becken mit einem Sectionsmesser abtragen liess. Nun machte ich einen Schnitt an dem inneren Rand des rechten Schambogens entlang; es gelang mir leicht, die Kappe von der innern Geschwulst zu lösen; ich drang nun mit der Hand ins Becken ein, machte die Geschwulst aus ihren peripherischen Verbindungen los und überzeugte mich, dass sie innen ebenso ansass, wie die äussere Geschwulst aussen; doch während die äussere Geschwulst durch und durch weissbläulichem Knorpel bestand, war die innere cystisch; sie brach mir vor den Händen in Stücken zusammen; der Rest liess sich mit Messer und Schenscheere abtragen, die einzelnen Stücke wurden leicht aus dem Becken entfernt. Die Blutung war mässig; kein Collaps nach der Operation, die alle Erwartung gelungen war. Doch vom zweiten Tage an war die Heilung aus dem Becken furchtbar; keine Antiseptica verfringen; der Pat. erstand der septischen Infection mit jugendlicher Kraft bis zum 7ten Tage nach der Operation.

**P.** Frau B., 53 Jahr alt, consultirte mich im Mai 1869; sie war bis im Frühling 1868 ganz gesund, damals bemerkte sie zuerst, dass das rechte Bein im oberen Theile schwoll, und leicht beim Gehen ermüdete. —



Herr Dr. Kappeler, Oberarzt in Münsterlingen (Schweiz, Kanton Thurgau) hatte die Güte, mir Folgendes über den Verlauf mitzutheilen:

„Ich sah die Frau B. zuerst im November 1868, fand eine blühend aussehende, gut genährte Frau, die nur darüber klagte, dass sie wegen starker Anschwellung des rechten Beines zu fast permanentem Liegen gezwungen sei. Das ganze Bein war von der Fussspitze bis zur Schenkelbeuge sehr prall oedematös geschwollen, die Haut von erweiterten Venen durchzogen. In der Schenkelbeuge fühlte ich dicht unter dem Lig. Poupartii nach dem Wegdrücken des Oedems eine auffallend harte, auf starken Druck schmerzlose, unbeweglich dem Knochen aufsitzende Geschwulst. Die Grenzen genau zu bestimmen, war wegen des bedeutenden Oedems nicht möglich.“  
Expectative Therapie. „Erst im März 1869 sah ich die Kranke wieder. Das Allgemeinbefinden der Patientin war ein vortreffliches geblieben; kaum Schmerzen, ausser nach Gehversuchen. Ich fand nun 1) ungefähr in der Mitte des horizontalen Schaambeinastes eine etwa haselnuss-grosse Geschwulst fest am Knochen sitzend; 2) die schon früher gefühlte, wenig vergrösserte Geschwulst unter dem Lig. Poupartii, welche ganz deutlich mit dem femur zusammen zu hängen schien.“

Die Verhältnisse dieser Tumoren waren im Ganzen dieselben als ich die Patientin mit College v. Pilha zusammen sah, nur waren die Tumoren gewachsen, zumal der Beckentumor, auch hatten die Beschwerden etwas zugenommen. — Die oft versuchten Einwicklungen des Beines werden schwer vertragen. An eine Operation konnte nicht wohl gedacht werden, die anatomischen Verhältnisse der Geschwulst zum Becken und Femur waren wegen des enormen Oedems, das auch nach Tage langer Ruhe sich nicht besserte, nicht recht festzustellen. — Pat. starb nach langen schmerzlichen Leiden am 3. März 1871. — Gesamtdauer der Krankheit 3 Jahre.

### 1 Hautsarkom in der Inguinalgegend.

Josef Niemezyk, 59 Jahr, aufg. 26. Mai 1869, bemerkte vor 1 Jahr rechts in der Inguinalgegend ein spontan entstandenes, erbsengrosses, schmerzloses Knötchen, das sich in der Folge langsam vergrösserte. Vor 3 Monaten wurde ein Pflaster auf die kleine Geschwulst gelegt; darauf fing sie an zu schmerzen, roth zu werden, und zu ulceriren. Seit dieser Zeit ist das Wachsthum ein rasches, und in der nächsten Umgebung entstanden neue Knötchen. Jetzt ist die bezeichnete Gegend von einer 5 Zoll langen, 3 Zoll breiten knollig höckrigen nicht sehr erhabenen, theilweis ulcerirten Geschwulst eingenommen, um die herum sich kleine Geschwulstknötchen in der Haut befinden. Einige Leistendrüsen geschwollen. Exstirpation der Geschwülste mit viel Haut und mit den Inguinaldrüsen am 1. Mai 1869. Zwei Händegrosse Wunde. — Als Pat. am 16. August mit noch granulirender, doch



Am Schluss nahen Wunde entlassen wurde, fanden sich bereits neue Knötchen in der Umgebung der Narbe, die als continuirliche Recidive angesehen werden müssen. — Auf briefliche Anfrage über diesen Patienten im Juni 1871 leider keine Antwort erfolgt.

### 1 Pulsirendes Sarkom der Beckenknochen.

Magdalena Hirsch, 47 Jahr, aufg. 29. September 1870, ist Mutter von 8 Kindern, hat zwei Mal abortirt. Die letzte Entbindung im März 1866 erging leicht und ohne Kunsthülfe. Im Februar 1867 empfand Pat. zeitweilige Schmerzen in der rechten Hüfte, bald mehr, bald weniger; im Lauf eines Jahres bemerkte sie eine Geschwulst in der Hüftgegend, die Schmerzen nahmen zu: das Gehen wurde immer mühsamer. Seit März d. J. Abends Hitze, Nachtschweisse, Abmagerung und zunehmende Schwächen. Magere, schwächlich gebaute Frau. Ein über Mannskopf-grosser Tumor nimmt die Hülle des rechten Hüftbeins ein, rundlich, mit glatter Oberfläche. Elastische Consistenz an den meisten Stellen der Oberfläche; man fühlt bei aufgelegtem Finger deutliches Schwirren, bei Auskultation hört man synchronisch mit dem Herzstoss Rauschen und Schaben. — Operation unmöglich. — Pat. ist ihre Heimath am 28. März 1871 gestorben. Gesamtdauer der Krankheit 4 Jahre.

### D. Verschiedenes.

11 Verwachsung der Afterbacken nach Verbrennung mit 1 Zoll langer Brücke.

Josefa Mayer, 4 Jahr, aufg. 14. November 1870. Durchtrennung der Brücke, keine Wiederverwachsung mehr eingetreten. Heilung.

## XI. Obere Extremitäten,

bearbeitet

von

Dr. Arthur Menzel.

Assistenzarzt der Klinik.

234 Fälle: 159 M., 75 W.

### A. Verletzungen und Folgekrankheiten.

(111 M., davon 3 †, 30 W.)

3 Verbrennungen (2 M., 1 W.)

3 Fälle, alle nur ersten und zweiten Grades; die Heilung erfolgte ohne Funktionsstörung.



## 5 Erfrierungen (M.)

K. M., 49 Jahre alt, wurde den 23. Januar 1869 mit demarkirter Gangrän an den Kuppen von 5 Fingern, nämlich des 3., 4., 5. links, des 4. und 5. Fingers rechts aufgenommen. Die entsprechenden Phalangen waren nicht weiter erkrankt, und die Heilung erfolgte ohne operativen Eingriff.

Waresch Franz, 36 Jahr alt, aufgenommen den 28. Dezember 1870. Die Erfrierung betraf die Finger beider Hände und war durch 7stündiges Kutschiren in strenger Kälte zugezogen. Die Demarcation war erst sechs Tage nach der Aufnahme ausgeprägt. In diesem wie in dem vorhergehenden Fall nahm die Intensität der Kältewirkung vom kleinen Finger gegen den Daumen zu allmählig ab, so dass der Zeigefinger beiderseits am wenigsten, der Daumen gar nicht erfroren war. Von der linken Hand wurden vom 5., 4. und 3. Finger die zwei letzten Phalangen, vom 2. Finger die letzte Phalanx enucleirt. Die Weichtheile wurden stumpf mit dem Elevatorium von der Demarcationslinie an zurückgeschoben. An der rechten Hand sties- sen sich nur inselförmige Partien der Haut gangränös ab. An beiden Hän- den blieb längere Zeit eine Steifigkeit der Finger und Fingerstümpfe zurück, welche sich auf Bäder und Uebung wieder verlor. Pat. wurde den 20. Fe- bruar geheilt entlassen.

Vejvoda Franz, 13 Jahr, aufgenommen 23. Januar 1869. Nach 1 Woche war die Demarcation deutlich. Die letzten Phalangen des 2., 5. Fingers rechts und des 2., 3. und 4. Fingers links mummificirten und wurden nach 3 Wochen mit der Scheere abgetragen. Auch am Handrücken sties- sen sich kleinere oberflächliche Hautpartien inselförmig ab. Beide Daumen waren vollkommen frei. Der Kranke wurde den 5. März geheilt entlassen.

Kugler, Carl, 39 Jahr, aufgenommen 6. Mai 1870, 4 Monate nach der Erfrierung, welche am 27. Januar 1869 Statt fand. Es waren dem Kranken zunächst alle letzten Phalangen, später wegen Weiterschreiten der Gangrän alle zweiten Phalangen mit Ausnahme der beiden Daumen theils enucleirt, theils amputirt worden. Bei der Aufnahme fand sich Necrose der Stümpfe aller Phalangen erster Ordnung; die nekrotischen Stücke wurden extrahirt und die Heilung erfolgte. Entlassung am 15. Mai 1870.

Anton Lang, 40 Jahr, kam den 17. März 1870 auf die Klinik mit demarkirter Gangrän sämmtlicher Finger der rechten und linken Hand mit Ausnahme der ersten Phalanx des linken Daumens und der Hälfte der er- sten Phalanx des linken Zeigefingers. Die Erfrierung hatte 4 Wochen zu- vor (6. Februar) Statt gefunden.

An den Füßen ist nur die rechte grosse Zehe mummificirt. — Die Haut war am Dorsum manuum stellenweise bis zur Mitte der Metacarpi abgestos- sen, so dass bei der Abtragung des Nekrotischen an mehren Fingern die Amputation der Metacarpi erforderlich war, während an den übrigen die



amucleation des ganzen Fingers genügte. Durch Erysipel, Diarrhöen und einen Ikteus wurde die Heilung etwas verzögert, doch erfolgte sie bis zum 3. Juli 1870.

Am häufigsten waren somit Erfrierungen des 3., 4. und 5. Fingers, seltener die des 2., am allerseltensten die des Daumens. Nur im letzten Fall, wo alle übrigen Finger total gangränös waren, war auch der Daumen einerseits ganz, anderseits zur Hälfte gangränös. An den Füßen hingegen scheint die grosse Zehe gerade am meisten der Erfrierungsgefahr zu unterliegen. Wenn die Gangrän von den Fingern sich auf die Hand erstreckte (siehe letzten Fall), so war sie am Dorsum manus weiter vorgeschritten, als an der Volarseite.

#### Quetschungen ohne Wunde, ohne Fracturen und Luxationen.

15 Fälle (11 M., 4 W.)

Davon verliefen 10 ohne Eiterung und ohne Functionsstörung zu hinterlassen, während von den übrigen 6 Fällen drei einen Ausgang in Eiterung nahmen, und zwar eine Quetschung am Vorderarm, eine der bursa anconea, eine am Oberarm; einmal war ausgedehnte Gangrän der Ellenbogengegend die Folge und ein Kranker, ein potator, starb an Sepsämie. Die zwei letzten Fälle verdienen gesondert beschrieben zu werden.

König Alois, 58 Jahr alt, stiess sich am 11. December 1869 mit dem linken Ellenbogen an eine Bettkante. Schon Tags darauf war die Ellenbogengegend stark geschwellt, in den folgenden Tagen nahm das Fieber und die Geschwulst zu und am 9. Tage nach der Verletzung kam er mit folgendem Status auf die Klinik. Der ganze linke Ober- und Vorderarm stark geschwollen, die Haut dunkelroth, stellenweise schmutzig gelb, gangränös, die Epidermis in Fetzen abstreifbar. Es wurden sehr zahlreiche und ausgiebige Incisionen gemacht, aus denen sich Jauche mit nekrotischen Gewebefetzen entleerte. Es waren 20 Tage erforderlich, bis sich sämtliche Wunden gereinigt hatten. Am 15. Tage hatte der Kranke noch einen eintägigen intensiven Schüttelfrost. Die drei schliesslichen Hautdefekte waren enorm. Der grösste betraf nahezu die ganze vordere Seite des Oberarms, die zwei andern waren von Handtellergrösse und lagen zu beiden Seiten knapp unterhalb des Ellenbogengelenkes. Die Wunde des Oberarms



vernarbte in 3 Monaten bis auf Thalergrösse, die Wunde an der Radialseite des Vorderarms vernarbte vollkommen, während die Wunde an der Ulnarseite nicht unter die Länge von 4 Zoll und die Breite von  $1\frac{1}{2}$  Zoll zu bringen war. Der Vorderarm war in Folge der Narbenconstriction stark ödematös. Den 2. Juli 1870 wurden zwei Epidermistransplantationen ohne Resultat versucht. Da der Kranke ausserdem an hochgradigem Emphysem und häufigen sthenocardischen Anfällen litt, wurde er in eine Versorgungsanstalt untergebracht.

Carl Gutmann, 36 Jahr alt, Pferdewärter, wurde von einem Hufschlag auf die rechte Brust und Achselgegend getroffen. Er fiel zu Boden, verlor jedoch nicht das Bewusstsein und führte in den zwei nächstfolgenden Tagen noch leichtere Arbeiten aus. Am 3. Tage, den 29. Dec. 1869, kam er wegen zunehmender Schmerhaftigkeit und Schwellung an der getroffenen Stelle auf die Klinik. Es fand sich über der ganzen rechten oberen Brusthälfte, über der Achsel- und Schultergegend, sowie über dem Oberarm, eine starre phlegmonöse Infiltration der Weichtheile, und entsprechend dem Deltamuskel zahlreiche Hautecchymosen vor. Die Geschwulst fühlte sich heisser an als die Umgebung. Ein Rippenbruch konnte nicht nachgewiesen, eine Fractur oder Luxation des Oberarms mit Sicherheit ausgeschlossen werden. Die Geschwulst wurde mit Jodtinctur bepinselt und Eis aufgelegt. Schon denselben Abend war der Kranke apathisch, während er die Nacht über delirirte, und mit den Händen herumkrabbelte. Den zweiten Tag nahm die Apathie und abwechselnd die Delirien an Intensität zu, am 3. Tage begann die Temperatur zu sinken, es trat Collaps ein und der Kranke starb am 4. Tage nach seiner Aufnahme, am 7. Tage nach der Verletzung. Die höchste Temperatur war am zweiten Tage  $39,4$ . Die Section zeigte, dass das subcutane und intermusculäre Bindegewebe an der vordern und hintern Seite der Thoraxhälfte blutig serös infiltrirt, das Bindegewebe der vordern Achselhöhle von Heerden starren gelbgrünen Eiters durchsetzt, und die Gefässe daselbst von flüssigem Eiter umgeben waren. In den Gefässen selbst fand sich flüssiges Blut. — Ausserdem Hyperämie der Meningen, des Hirns, der Lungen und Nieren nebst Fettinfiltration der Leber. Keine Fractur der Rippen.

### Distorsionen.

(4 Fälle: 3 M., 1 W.)

2 des Handgelenkes, 1 des Schultergelenkes, 1 der Fingergelenke. Die drei ersteren verliefen ohne Folgen, wengleich in einem Falle die Schwellung des Handgelenkes nahezu 3 Monate anhielt. In einem Falle trat Eiterung ein:

Rudolf Reuner, 39 Jahr (27. December 1869), beschlug ein Pferd. Das



Pferd zog plötzlich das Bein weg und zerrte ihn sehr heftig am Daumen. Es trat eine Anschwellung der Hand und des ganzen Vorderarms auf, mit Ausgang in Eiterung und wurden 3 Incisionen nöthig, auf welche rasch die Heilung folgte.

### Subcutane Fracturen.

(38 Fälle\*): 26 M., 12 W.)

#### Schlüsselbein.

7 Fälle: 4 männliche Individuen von 6—54 Jahren, 3 weibliche von 34—69 Jahren, alle geheilt. Die Kranken wurden theils nach Dessault, theils nach Brünninghausen, theils nur mit einer Mitella eingebunden. War die Dislocation gleich anfänglich gross, so konnte sie auch durch die complicirtesten und sorgfältigsten Verbände nicht ganz ausgeglichen werden.

#### Collum Humeri.

3 Fälle: 1 M. 52 Jahr, 2 W. 75, 72 Jahr. Alle 3 geheilt.

#### Diaphysis humeri.

2 Fälle: 2 Männer, beide 23 Jahre alt, ein Fall complicirt mit Gehirnerschütterung, der andere mit Paralyse des nervus radialis und nachträglicher Nekrose einzelner Splitter. Beide geheilt.

Bei dem einen, Johann Gestettner, war der Oberarm zwischen dem unteren und mittleren Drittel durch einen Sturz vom 2. Stock herab schief gebrochen. Die Dislocation war gering. Der Fall war von Interesse durch die gleichzeitige Gehirnerschütterung. Es war unmittelbar nach dem Fall Blutung aus beiden Ohren und aus der Nase aufgetreten, der Kranke war eine geraume Zeit bewusstlos und erbrach sich später zweimal. Vier Tage lang blieb das Sensorium auffallend träge. Darauf wurde der Zustand rasch besser und es traten keine weiteren Hirnerscheinungen auf.

Der zweite Fall betraf einen Pferdeknacht Anton Nadlinger. Derselbe stürzte von einem Wagen herab, gerieth mit dem rechten Arme unter ein Vorderrad, und mit dem Körper so unter die Pferde, dass er eine Strecke

\*) Hierzu sind 4 Fälle gerechnet, welche nicht wegen der Fractur, sondern wegen Folgezustände nach derselben: Lähmungen, Steifigkeiten, auf die Klinik kamen. Diese 4 Fälle sind zuletzt in dieser Gruppe angeführt.



weit geschleift wurde. Nachdem er sich erhob, konnte er den rechten Arm nicht mehr gebrauchen. Ein herbeigeholter Arzt legte einen Schienenverband an, welcher 8 Tage liegen blieb. Darauf wurden kalte Umschläge angewandt. Zwölf Tage nach der Verletzung, den 11. Mai, kam Nadlinger auf unsere Klinik. Der rechte Oberarm war zwischen oberem und mittlerem Drittel gebrochen. An der Aussenseite des Oberarms, ungefähr in der Höhe der Fractur, war die Haut in einer Ausdehnung von 2 Zoll Länge und  $\frac{1}{4}$  Zoll Breite gangränös. Die rechte Hand war stark angeschwollen und sehr schmerzhaft. Der Arm wurde auf eine Flügelschiene gelagert. Sechs Wochen nach der Verletzung war die Consolidation erfolgt, die Hautwunde nahezu verheilt. Als der Kranke die ersten Bewegungsversuche machte, erkannte man eine Paralyse des nervus radialis. Da die Hand und der Vorderarm bei der Aufnahme geschwellt war und eine Fractur des Oberarms bestand, so war anfänglich die verminderte Beweglichkeit der Hand nicht aufgefallen, und auf eine Paralyse nicht besonders untersucht worden; es ist jedoch sehr wahrscheinlich, dass sie durch das Trauma selbst gesetzt wurde. Die Lähmung betraf die motorischen und sensiblen Aeste des radialis. Das Handgelenk und die Finger konnten nicht im mindesten gestreckt werden; ebensowenig functionirten die sensiblen Fingeräste (1., 2., 3. Finger Dorsalseite).

Ausser dieser totalen Radialisparalyse bestand aber auch eine Parese im Bereiche des N. medianus und einzelner Hautäste; denn auch die Beugung der Finger und des Handgelenkes war nur in sehr geringem Maasse ausführbar; der Daumen und Zeigefinger, ebenso die Radialseite des Vorderarms, waren für Nadelstiche vollkommen unempfindlich.

Durch fortgesetzte elektrische Behandlung war der Kranke bis zum 18. December soweit gebessert, dass die Empfindlichkeit, sowie das Tastgefühl überall wiederkehrte, die Beugung der Finger zwar nicht intensiv, doch nahezu innerhalb der normalen Grenzen sich einstellte; — die Streckung der Hand und Finger, welche früher gar nicht ausführbar war, konnte nun doch, wenn auch träge, und ohne die rechte Energie gemacht werden.

Eben dieser Fall bietet ein ganz besonderes Interesse wegen eingetretener Nekrose einzelner Splitter bei einer subcutanen Fractur. Anstatt subcutan sollte man hier sagen subfascial, da wie Eingangs erwähnt, die Haut in kleiner Ausdehnung gangränös war, während die Fascie unversehrt sich vorfand. Da aber Fracturen, welche mit der Wunde in keinem directen Zusammenhange sind, sich erfahrungsgemäss in Verlauf und Prognose gerade so zu verhalten pflegen, wie subcutane Fracturen, musste dieser Fall doch in diese Rubrik eingereicht werden.



Nachdem die Consolidation erfolgt und die Wunde bis auf ein Minimum vernarbt war, trat ein Erysipel auf, und in weiterer Folge entwickelten sich unter Hinzutreten eines zweiten Erysipels, meist in Intervallen von mehren Wochen, vier Abscesse, theils in der Höhe, theils unterhalb der consolidirten Fractur. Die Abscesse communicirten mit einander, wie dies durch das Ausdrücken des Eiters, wenn auch nicht mit der Sonde constatirt werden konnte. Die Abscesse heilten allmähig bis auf eine winzige Fistel zu. An einer anderen Stelle, welche wohl der Fractur, aber nicht direkt der Fistel entsprach, fühlte man durch die ganz normale Haut hindurch ein eindrückbares Knochenblättchen. Es wurde auf dieses hin indicirt, und es wurden ausser dem erwähnten Knochenblättchen aus einer Kloake noch zwei kleinere Sequester entfernt. Zur Zeit der Entlassung waren sämmtliche Wunden vollkommen geheilt.

### Fracturen im Ellenbogengelenke.

(5 Fälle.)

*Fractura condyli ext. humeri.* 1 W. 58 Jahr.

Nach 4 Wochen waren die Bewegungen im Gelenke noch etwas behindert.

*Fractura condyli interni et trochleae.* 1 M. 19 Jahre.

Das Humerusende war schräg abgebrochen, so dass der condylus internus und die trochlea das untere Fragment bildeten. Gleichzeitig war dasselbe mit Ulna und Radius nach Innen verschoben und täuschte eine Luxation des Vorderarms nach Innen vor. Es wurden die Fragmente coaptirt und ein Gypsverband im rechten Winkel angelegt. Bei der Entlassung war die Beweglichkeit etwas beschränkt. ☉

*Fractura olecrani,* 3 männliche Individuen, 15, 17, 17 Jahre alt; alle geheilt.

Bei dem einen Falle war nach 4 Wochen die Beugung nur bis zum rechten Winkel möglich, während die Streckung vollkommen ausführbar war. Als sich dieser Kranke den 25. Juni 1871 auf der Klinik vorstellte, war indess der Arm vollkommen normal beweglich.

### *Fractura antibrachii.*

(8 Fälle.)

5 MM. im Alter von 11, 13, 32, 40, 50 Jahren, 3 WW. von 51, 56, 62 Jahren. Alle geheilt.

Bei zwei Weibern war gleichzeitig eine Stirnwunde vorhanden, von wel-



cher bei beiden ein Erysipel ausging. In einem Falle war nebst dem rechten Vorderarm auch noch der linke Radius gebrochen.

Fractura epiphyseos radii, 5 Fälle, 3 MM. von 23, 38, 72 Jahren, 2 WW. von 53, 54 Jahren, alle ohne Dislocation und ohne bleibende Functionsstörung geheilt.

In einem Falle war die Fractur durch directe Gewalt entstanden und mit einer Quetschwunde combinirt.

Fractura epiphyseos ulnee, 4 Fälle, 2 MM. 47 und 52 Jahre alt, 2 weibliche Individuen 5, 18 Jahre, alle geheilt.

### Gelenksteifigkeit nach einer Gelenksfractur.

(1 Fall.)

Bata Jakob, 16 Jahr, fiel vor 5 Monaten (November 1869) mit der linken Hand auf den Boden auf und war seit jenem Augenblicke die Bewegung im Ellenbogengelenk behindert. Der Kranke trug keinen Verband, sondern legte nur Pflaster auf. Bei der Aufnahme stand der Vorderarm zum Oberarm in einem Winkel von ca.  $100^\circ$ , keine active Beweglichkeit, passiv nur in sehr geringem Maasse. Entsprechend dem condylus internus und dem olecranon ist Callusmasse zu fühlen. Der Vorderarm wird täglich gewaltsam gebeugt. Nach zwei Wochen war die Beweglichkeit im Ellenbogen erheblich freier.

#### 1 schief geheilte Fractur der Radius-Epiphyse.

Franz Hentschel, 16 Jahr, fiel vor 9 Wochen beim Schlittschuhlaufen mit der linken Hand auf und konnte seither die Hand schlecht gebrauchen. Insbesondere verursacht ihm das Bengen derselben Schmerzen. Die Hand war abducirt und an der Epiphyse des Radius ein dicker Callus zu fühlen. In der Narkose wurde der Callus ohne besondere Gewaltanwendung gebrochen und die Hand in starker Adductionsstellung sammt Vorderarm eingegipst. Der Kranke ging wenige Tage nachher mit dem Gypsverbande aus dem Spitale. ☉

#### Paralyse des nervus radialis, nach einer Oberarmfractur. \*)

Edmund Konfeder, 6 Jahr alt, fiel Ende Juni 1869 von einer zwei stockhohen Treppe auf den Boden und zwar zunächst auf die Dorsalseite der rechten Hand. Durch diesen Fall erlitt der Knabe einen Bruch des Oberarms, welcher mit Schienen behandelt wurde. Die Fractur heilte, doch war

\*) Der andere Fall von Paralyse des n. radialis, ebenfalls nach einer Oberarmfractur, findet sich unter den Fracturen des Oberarms beschrieben.



Die Hand unbeweglich. Nachdem 60 Schlammbäder und viele Seifenbäder keinen Erfolg gehabt hatten, kam er ungefähr 5 Monate nach der Verletzung auf die Klinik. Der Vorderarm stand in voller Pronation, die Hand gebeugt. Die Finger waren im Metacarpophalangealgelenke überstreckt, in den zwei Interphalangealgelenken stark flectirt, so dass sie eine S-förmige Krümmung darboten. Nur der Daumen ist gestreckt. Finger und Hand sind bläulich gefärbt und kühler anzufühlen. Active Beweglichkeit ist nur in den Handgelenke in sehr geringem Grade möglich, passiv können die Finger und die Hand, wenn auch nicht vollkommen, gestreckt werden. Die Empfindlichkeit für Nadelstiche ist überall erhalten. Einen halben Zoll über der Ellenbogenbeuge fühlt man einen kleinen harten Vorsprung am Oberarm, und unterhalb derselben sieht man an der Beugeseite eine Zoll lange livide Narbe. Der Knabe wurde zunächst durch Herrn Prof. Benedikt 3 Wochen lang mit dem constanten Strom behandelt. Die Extensoren reagirten gar nicht, ebensowenig die Flexoren, mit Ausnahme der Muskeln des Daumenballens. Die Elektrizität hatte gar keinen Erfolg. ☉

Die Analogie mit andern Fällen (s. Zürcher Bericht) gab der Vermuthung Raum, dass der nervus radialis und medianus vielleicht in den Callus eingeschlossen wären. In diesem Falle wäre von einem partiellen Abmeisseln des Callus und Freipräparirung der Nerven immerhin Heilung zu erwarten gewesen. Den 30. November 1869 wurde zunächst der N. radialis entsprechend dem Callus im Suleus zwischen Supinator longus und biceps aufgesucht und in einer Strecke von  $4\frac{1}{2}$  Zoll frei präparirt und zwar bis zu einem Dorsalaste. Der normal aussehende, weder verdrickte noch atrophirte N. radialis zeigte sich ganz frei von jeder Adhäsion, und reagirte auf Nadelstiche gar nicht. Ebensowenig reagirte derselbe auf die unmittelbar angelegten Poldrähte eines Rotationsapparats. Nur wenn dies an seinem obersten Stücke geschah, contrahirte sich der Triceps.

Da demnach am Nerven keine Veränderung, speziell keine Anheftung wahrgenommen werden konnte, so wurde die Wunde durch Knopfnähte vereinigt. Nach der Operation und nach verflögener Narkose klagte der Kranke über Schmerzen im rechten Arm, welche auf eine Morfiuminjection wieder schwanden. Die Wunde heilte rasch und grösstentheils per primam. Nach drei



Wochen war keine Besserung zu sehen. Von da ab wurde der Kranke den Monat Januar hindurch wieder elektrisirt. Nach der Aussage des Herrn Prof. Benedikt war nun das Verhalten gegen Electricität ein eigenthümliches. Bei Application beider Pole auf den kranken Arm bekommt man keine Reaction. Wurde aber die zweite Elektrode auf den gesunden Arm angelegt, so zucken die kranken Vorderarm- und Fingermuskeln um so stärker, je höher sie über der Ansatzstelle der Elektroden liegen. Wurde z. B. die Elektrode auf das Dorsum der kranken Hand angelegt, so zuckten die Extensoren stärker, als wenn die Anlegung auf die Streckseite des Vorderarms geschah. Dieses letztere Verhältniss ist gänzlich unklar, während der Umstand, dass die Zuckung nur bei Application der Elektrode auf den beiden Armen erfolgt, als ein Beweis für die enorm verminderte Reizbarkeit der Muskeln aufzufassen sein dürfte. Auch diesmal hatte die Electricität keinen Erfolg.

Da in diesem Fall ausser der Paralyse des N. radialis auch ein Reizungszustand im Gebiet des N. medianus bestand, was aus der Contractur einiger Beugen hervorzugehen schien, die keineswegs immer die Paralysen des N. radialis begleiten, so beschloss Prof. Billroth auch den N. medianus direct zu untersuchen. Indess auch der N. medianus fand sich anscheinend vollkommen unverändert. Es wurde eine Glasplatte unter den frei präparirten Nerven zu dessen besserer Isolirung geschoben und dann die Pole eines Rotationsapparates und später eine constante Batterie unmittelbar auf den Nerven angelegt. Einzig die Flexoren des Daumens zeigten eine Spur von Zuckung. Bei Anwendung des Nervenmuskelstroms zuckten die Muskeln etwas mehr. Auch wurde ein kleines Stückchen Muskel (pronator teres) excidirt und frisch mikroskopisch untersucht. Die Muskelfibrillen erschienen wohl etwas dünner als sonst, doch die Querstreifung war vollkommen deutlich. Die Wunde wurde darauf wieder vernäht und heilte rasch. Der Knabe wurde den 28. Februar 1870 von der Paralyse ungeheilt entlassen. Da hier die Nerven bei der Verletzung in keiner Weise direct getroffen waren, so scheint



dieser Fall zu den seltenen Fällen von Reflexparalyse zu-  
gezählt werden zu müssen.

### Pseudarthrose des Radius

mit Luxation des untern Endes der ulna. 1 Mann.

Karl Spizigliniski, 40 Jahr, aufgenommen den 4. Mai 1869. Vor zwei Jahren wurde der rechte Vorderarm von der Kurbel einer Dampfmaschine erfaßt, danach theils mit Schienen, theils mit Kleisterverbänden behandelt. Gegenwärtig findet sich abnorme Beweglichkeit des Radius 3 Zoll über dem proc. styloideus. Das untere Fragment ist dorsal- und ulnarwärts über das obere verschoben. Das untere Ende der ulna tritt einen Zoll weit über die Handwurzelknochen hervor. Alle Bewegungen sind ausführbar, doch kraftlos. Da die Behandlung der Pseudarthrose keine Garantie für eine Erstarkung der Hand bot, und bei der Nähe des Gelenkes nicht ganz ungefährlich gewesen wäre, wurde der Kranke ungeheilt bald wieder entlassen.

### Frische traumatische subcutane Luxationen.

(15 Fälle: 13 MM., 2 WW.)

Der Clavicula im Acromialende: 2 Männer, 34 u. 58 Jahr alt.

Beide durch directe Gewalt (Fall auf die Schulter). In beiden Fällen war anfangs das Erheben des Armes schmerzhaft, der eine erlangte nach 10 Tagen nahezu vollkommene Brauchbarkeit, über den andern ergaben die Nachforschungen den 24. Juni 1871, dass er ebenfalls seinen Arm vollkommen brauchen könne.

Des Humerus: 8 Fälle, alle unter den proc. coracoidens, 7 männliche Individuen im Alter von 50, 53, 55, 58, 59, 70, 76 Jahren, 1 Weib von 49 Jahren. Nur eine einzige davon kam am ersten Tage zur Behandlung, eine am zweiten, eine am achten, eine am neunten, eine am vierzehnten, eine am dreiundzwanzigsten Tage, eine nach fünf Wochen und eine nach sechs Wochen. Alle wurden eingerichtet bis auf die zwei letzten:

Cäcilie Hammermeyer, 53 Jahr alt, fiel vor fünf Wochen auf die linke Hand, während sie die obere Extremität vorstreckte, und luxirte hierbei den linken Oberarmkopf. Ein herbeigeholter Arzt machte Einrichtungsversuche und glaubte die Luxation beseitigt zu haben. Als nach fünf Wochen die Beweglichkeit des Armes noch immer nicht wiedergekehrt war, kam Pat. auf unsere Klinik. Der Oberarmkopf stand dicht unter dem proc.



coracoideus. Es wurde in der Narkose die Reposition nach verschiedenen alten und neuen Methoden systematisch versucht. Die Reposition gelang nicht. Die eingetretenen bedeutenden Sugillationen, sowie die erhebliche Schwellung des Armes liessen von weiteren Versuchen absehen; es brauchte zwei Wochen, bis die Extravasate resorbirt waren und die Schwellung vorüber ging. — Die Beweglichkeit des Armes bei der Entlassung ausgiebiger als bei der Aufnahme, was wohl als Folge von Lösung von Adhäsionen zu betrachten ist.

Dominik Förderler, 53 Jahr, fiel den 27. Mai 1870 von einem Wagen auf die rechte Schulter. Der herbeigerufene Arzt diagnostizirte einen Oberarmbruch und legte Schienen an. Fünf Wochen nach der Verletzung erklärte ein zweiter Arzt den Arm luxirt und versuchte mit Zuhilfenahme von drei starken Männern fruchtlos die Reposition. Sechs Wochen nach der Verletzung kam der Kranke auf die Klinik. Der Oberarmkopf war in der Achselhöhle zu fühlen, die Bewegungen des Armes sind ziemlich frei. Es gelang nicht, den Arm zu reponiren; es wurden die Methoden von von Pitha, Schinzinger, Heine etc. versucht. Zwölf Tage später wurden die Repositionsversuche mit noch grösserem Kraftaufwande im Schneider-Menel'schen Apparat wiederholt, wieder vergeblich. Die Extravasate am Thorax resorbirtren sich bald. Der Mann wurde ungeheilt entlassen.

Unter den reponirten Fällen ist einer wegen totaler Paralyse der oberen Extremität erwähnenswerth.

Anton Mraka, 50 Jahr, Tagelöhner, stürzte den 11. Juni 1870 zwei Klafter hoch bei vorgehaltenem Arm auf die linke Seite. Heftige Schmerzen und behinderte Beweglichkeit. Zwei Tage darauf kam der Kranke auf die Klinik, der Oberarmkopf war in der Achselhöhle fühlbar und wurde mit der grössten Leichtigkeit reponirt. Der Arm wurde in eine Mitella gelegt. Zwölf Tage darauf fiel es auf, dass der Kranke noch immer keine Bewegungen ausführen konnte, obwohl die Schmerzhaftigkeit nachgelassen hatte. Bei genauerer Untersuchung zeigte sich der Vorder- und Oberarm paralytisch und unempfindlich. Die Sensibilität war in vier Wochen nach der Verletzung wiederhergestellt, während die Beweglichkeit nicht wiederkehrte. Der Kranke wurde auf die elektrotherapeutische Abtheilung transferirt.

Die Reposition war in diesem Falle so leicht erfolgt, dass wohl wahrscheinlich durch das Trauma selbst die Nerven entweder gequetscht oder theilweise durchrissen waren.



## Luxation beider Vorderarmknochen nach hinten.

(5 Fälle.)

4 Männer: 22, 26, 29, 30 Jahre alt. In drei Fällen wurde die Luxation innerhalb der ersten 24 Stunden nach der Verletzung vorgenommen und gelang in der Narkose mit Leichtigkeit durch Extension mit nachheriger Flexion.

In einem Falle hatte die Luxation  $2\frac{1}{2}$  Monate vor der Aufnahme stattgefunden. Nachdem es nicht gelang, sie zu reponiren, wurde die Beugung geübt und da durch eine Fractur des Olecranon erreicht. Der Arm wurde dann in einem Winkel von  $80^\circ$  eingegipst. Der Kranke wurde mit dem Gypsverband entlassen. ☉

## Verwundungen.

61 Fälle: 51 Männer. 2 †, 10 W.

## I. Wunden der Hand bis zum Handgelenk.

(47 Fälle.)

38 Männer, 9 Weiber. Von diesen sind 46 Fälle geheilt und 1 gestorben; 10 Fälle davon kamen auf die Klinik mit ausgebildeter und ausgebreiteter Phlegmone, 1 mit Gangrän eines Fingers, 1 mit Gangränä nosocomialis, 1 mit jauchiger Phlegmone. Dieser letzte Fall ist von geringer Verletzung ausgehend mit überraschender Rapidität letal geworden.

Jacob Wenisch, 27 Jahr alt, Schumachergeselle, schnitt sich bei der Arbeit mit dem Schusterkneip in den rechten Daumen. Tags darauf war die Hand schon arbeitsunfähig, und den 3. Tag, d. i. am 19. September 1869, kam er auf unsere Klinik. Am rechten Daumen sah man eine verklebte Querschnittswunde von 3 Linien Länge. Die Hand war gleichmässig stark geschwollen, die Finger flectirt. Am Vorderarm mässige Schwellung. Einige rothe Streifen ziehen bis zu den geschwollenen Achseldrüsen. Der Puls klein. Die Zunge wird zitternd hervorgestreckt. Temp.  $40^\circ$ . Trotz Eisschlägen, welche jedoch dem Kranken unangenehm waren, und grauer Farbe, war den 21., also am 4. Tage nach der Verletzung, am 2. seit der Aufnahme der ganze Vorderarm brettartig hart, die Hand durch die Anschwellung zur Faust geballt, bläulich verfärbt und kalt bis zur Handwurzel (Gangrän). Der Radialispuls konnte nicht gefühlt werden. An der Innenseite des Oberarms bis über den Thorax hin war die Haut gelblich ver-



färbt. Eben diese schon den Rumpf ergreifende Verfärbung liess den Versuch einer Exarticulatio humeri als fruchtlos erscheinen. Man begnügte sich mit riesigen Incisionen, welche nahezu die Länge der Extremität erreichten. Aus diesen Incisionen entleerte sich nur eine dünn röthlich Jauche. Alsbald nach gemachten Incisionen quollen die Muskeln ungemein stark aus denselben hervor, so dass der Arm mindestens den doppelten Umfang erreicht. Nachdem durch die Incisionen die enorme Spannung der Muskeln aufgehört hatte, wurde der Radialis puls wieder schwach fühlbar. Der somnolente Kranke collabirte rasch und starb am 8. Tage nach der Verletzung. — Die Section zeigte, dass die Jauche am Arme besonders längs den Gefässen reichlicher angesammelt war. Das Herz und die Nieren waren speckig entartet, die Milz weich und geschwellt; ausserdem war acuter Morbus Brighti vorhanden.

Von den erwähnten 47 Fällen wurde einer operirt.\*)

Anna Schäfer, 34 Jahr alt, Magd, hatte sich beim Bodenscheuern eine Stecknadel in den Kleinfingerballen der rechten Hand eingestochen. Die Nadel brach ab, doch sollte das dickere Ende drinnen geblieben sein. Nach und nach schwoll die Hand immer mehr an, so dass sie 14 Tage nach der Verletzung sich aufnehmen liess. Es wurde ein Abscess in der vola manus eröffnet. Darauf überstand sie ein Erysipel, welches 4 Tage anhielt. Die Schwellung in der Vola manus nahm zu, das Handgelenk wurde bei Bewegungen empfindlich (16 Tage nach der Aufnahme), die Eiterung heftiger; es war kein Zweifel mehr, dass das Handgelenk vereitert war. Die Kranke schlug die Resection aus, die Abendtemperaturen schwankten meistens zwischen 39 und 40°. Die Schwellung nahm immer zu, endlich wurde die Haut an der Spitze des Zeige- und Mittelfingers blau und kühl (Gangrän). Einen Monat nach der Aufnahme willigte die Kranke in die Amputation des Vorderarms, nachdem seither der Verfall der Kräfte die Resection nicht mehr rathsam erscheinen liess. Der Vorderarm wurde im untersten Drittel amputirt. Der Cirkelschnitt war wegen Anschwellung der Weichtheile nur mit Hilfe zweier seitlicher Incisionen der Manchette ausführbar. Acupressur, die Wunde erst Abends vernäht. Zwölf Tage nach der Amputation war die Wunde bis auf zwei Fisteln geheilt. Die Kranke verliess den 6. Februar geheilt das Krankenhaus.

Es ist erfreulich zu constatiren, dass in keinem Falle von Finger- und Handverletzung sich auf unserer Klinik erst eine Phlegmone, eine Sehnenscheidenentzündung, eine Lymphangoitis, eine Gangrän entwickelte.

\*) Fingeramputationen und Emuleationen sind nicht als Operationen gerechnet.



Die neunzehn Fälle, welche diese Complicationen darboten, kamen, mit denselben schon behaftet, in unsere Behandlung.

Scheinbar auffallend ist, dass gerade diese 19 Fälle von Phlegmonen etc. von ganz leichten Verletzungen ausgegangen waren. Fünfmal war eine Stecknadel die Veranlassung der Phlegmone; darunter befindet sich die Amputirte. Der junge Mann, welcher in 8 Tagen an der jauchigen Phlegmone zu Grunde ging, hatte sich mit einem Schusterkneip eine ganz oberflächliche kleine Wunde beigebracht. Auch in den übrigen dreizehn hierher gehörigen Fällen waren ähnliche ganz unbedeutende Verletzungen die Ursache der Complicationen. Alle Maschinenverletzungen, alle Wunden, welche die Fingergelenke und Phalangen betrafen, befinden sich unter den 26, welche ohne Complicationen verliefen. Offenbar vernachlässigten die Leute die geringen Verletzungen und arbeiteten fort, wie dies durch die Anamnese bestätigt wird, während sie bei grösseren, insbesondere stärker blutenden Wunden allsogleich das Spital aufsuchten und hier die entsprechende Behandlung fanden. Diese bestand zunächst ausnahmslos in Ruhe, welche durch Schienen und Binden erzielt wurde.

## II. Weichtheilwunden am Vorderarm ohne Knochenverletzung.

8 Fälle: 7 Männer, 1 Mädchen,

Alle geheilt. Dreimal war die *A. radialis* verletzt und musste unterbunden werden, zweimal kurze Zeit nach der Verletzung, einmal zwei Wochen später, nachdem sich ein sehr ausgedehntes Aneurysma traumaticum gebildet hatte. In zwei Fällen trat als spätere Folge eine Vereiterung der Sehnenscheiden, einmal einer Ostitis radii auf und ein Mann musste wegen nachfolgender Phlegmone am Oberarm amputirt werden. Diese vier Fälle sollen der Reihe nach angeführt werden:

Aneurysma traumaticum *A. Radialis* — Ligat. art. brachialis.

Rudolf Hadey, 40 Jahr, Schmiedegehülfe. Den 30. Juli 1869 beim Führen des schweren Eisenhammers splitterte plötzlich von der Stossfläche des



Hammers ein Scheibchen ab und fuhr dem Manne in die Beugeseite des rechten Vorderarms. Augenblicklich stürzte ein Blutstrahl aus der Wunde, wie der Kranke hyperbolisch sagt, klafferhoch hervor. Das Eisenstück selbst soll gleich wieder herausgefallen sein. Er streckte den Arm in's kalte Wasser, drückte eine Münze auf die Wunde, bis der Arzt kam. Dieser legte ihm eine Binde an, und hiess ihn nach Hause gehen. Schon unterwegs begann die Blutung wieder und erneuerte sich von nun an täglich durchschnittlich zweimal. Die Quantitäten verlorenen Blutes sollen sehr beträchtlich gewesen sein und werden vom Kranken auf mehre Maass (?) geschätzt. Die geringste Bewegung, ein Hustenanfall genügte, um die Blutung zu erneuern.

Mehrmals wurde er dabei von Schwindel befallen. Der Vorderarm war schon am Tage der Verletzung beträchtlich angeschwollen, die Hand und der Oberarm erst Tags darauf. Bei seiner Ankunft auf die Klinik, 15 Tage nach der Verletzung, war die ganze rechte obere Extremität von den Fingern bis zur Achselhöhle hin stark geschwellt. Der Oberarm war straff ödematös, citronengelb gefleckt; die Hand, vor Allem aber die Beugeseite des Vorderarms ungemein prall gespannt. Die Empfindung in der Hand war sehr vermindert, im Daumen ganz aufgehoben. In der Mitte der Beugeseite des Vorderarms fand sich eine Zoll lange,  $\frac{1}{2}$  Zoll klaffende unregelmässige Längswunde, aus welcher Coagula heraushängen. Während der Untersuchung fing die Blutung wieder an. Ich liess die A. brachialis comprimiren, führte den Finger durch die Wunde in die Aneurysmenhöhle und spaltete mit dem Knopfbistouri sämmtliche Weichtheile bis zum Ende des Sackes, welcher bis etwas über die Ellbogenbeuge reichte. Die obere Wand der Höhle bestand aus Haut und Fascia antibrachii. In der Ellbogenbeuge wurde V. die mediana quer durchtrennt und musste allsogleich beiderseits unterbunden werden. Sodann wurden sämmtliche Coagula entfernt, und lag die A. radialis wie frei präparirt vor uns. Nachdem einige kleinere, inniger anhaftende Coagula entfernt waren, konnte man die Arterie in der Mitte ihres Verlaufes quer eingerissen sehen. Da ich der vor 15 Tagen eingerissenen und weithin blossgelegten arteria radialis zwei Ligaturen nicht zutraute, sondern in Folge ihrer entzündlichen Ernährungsstörung eine Nachblutung besorgte, unterband ich im obersten Winkel der 7 Zoll langen Wunde die A. brachialis einen halben Zoll oberhalb ihrer Theilungsstelle. Da aber die A. radialis trotzdem noch blutete, war ich doch genöthigt, auch diese central zu unterbinden. Seitdem sind die Blutungen nicht wiedergekehrt. Schon einige Stunden nach der Operation war die Schwellung der Hand und des Vorderarms beträchtlich vermindert, zwei Tage darauf war die normale Empfindung und Bewegung in den Fingern wiedergekehrt, die Wunde verkleinerte sich auffällig schnell, so dass in 15 Tagen die Heilung erfolgt war.



## Ausgedehnte langdauernde Eiterungen.

Franz Capek, 27 Jahr alt, Heizer, hatte das Unglück, den 31. Januar 1869 mit seinem rechten Vorderarm zwischen Riemenscheibe und Riemen einer Locomobile zu kommen. Bei der Aufnahme fand man eine über die Dorsalfläche des untersten Drittels des rechten Vorderarms ziehende  $2\frac{1}{2}$  Zoll lange, in der Mitte fast einen Zoll klaffende, die Haut, Fascie und zwei Strecksehnen (*extens. communis*) durchtrennende Risswunde. Die Hautränder stark gequetscht. Es trat unter heftigem Fieber eine Vereiterung der Sehnenscheiden am Handrücken auf, welche durch mehre Incisionen und continuirliche Eisanwendung behandelt wurde. Den 14. Februar ein halbstündiger Schüttelfrost, der sich nicht mehr wiederholte. — Später trat progressive subacute Phlegmone am Vorderarm auf; Incisionen und Drainageröhren. Nach einem Monate Remission des Fiebers und Abschwelung der Weichtheile. Danach wurde eine bei Druck schmerzhaft Ver-  
dickung des radius in seinem ganzen Verlaufe deutlicher fühlbar. Die Wunde verkleinerte sich bis auf einige Fisteln, welche sehr wenig eiter-  
ten. Doch bestanden diese, sowie die Anschwellung des Radius, noch fünf Monate (Juni) nach der Verletzung. Die im Juni 1871 gepflogenen Erhebungen ergaben, dass die Fisteln nach der Aussage seiner Bekannten noch eitern. Es gelang nicht, den Kranken selbst aufzufinden.

Anna Braun, 16 Jahre alt, Magd, fiel mit der rechten Hand den 9. Juli 1870 auf eine Sichel und zog sich eine 3 Zoll lange,  $1\frac{1}{2}$  Zoll breite scharf-  
randige Lappenwunde (obere Basis knapp über dem Handgelenke an der Volarseite des Vorderarms) zu. Am Lappen hingen die durchschnittenen Sehnen des *flexor sublimis* und ein Knorpelstück des unteren Endes der ulna, indem das Gelenk zwischen ulna und *cartilago triquetra* eröffnet war. Ein Versuch, Heilung *prima intentione* zu erreichen, schlug gänzlich fehl. Unter langdauerndem, heftigem Fieber trat eine Sehnenscheidenentzündung der Hohlhand mit Ausgang in Eiterung auf. Es wurden sehr zahlreiche Incisionen an der Hand und an den Fingern nöthig. Das Handgelenk blieb von Eiterung frei. Nach drei Monaten, während welcher Zeit öfters die Frage der Amputation erwogen werden musste, wurde die Kranke von den Wunden geheilt entlassen. Die Beweglichkeit der Hand und Finger war beschränkt.

Secundäre Amputation des Oberarms geheilt. Geheilte  
*Pyohaemia multiplex*.

Josef Zwinger, 29 Jahr, Hausknecht, erhielt in der Nacht des 1. Februar 1869 bei einem Streite mit einem Wurstmesser einen Hieb auf den Kopf, und den zweiten, indem er ihn pariren wollte, auf den Vorderarm. Die eine Wunde sass an der Stirn, war 1 Zoll lang; es war darin das Periost mit



einer dünnen Knochenscheibe abgelöst. An der Dorsalseite des untern Endes des rechten Vorderarms eine  $\frac{3}{4}$  Zoll lange scharfrandige, bis ins Unterhautzellgewebe dringende Wunde. Etwas weiter unten, an der Streckseite des Handgelenkes, war ebenfalls eine  $\frac{1}{2}$  Zoll lange scharfrandige Wunde. Sämmtliche Wunden wurden durch Knopfnähte vereinigt. Die Heilung war grösstentheils per primam erfolgt. Doch trat in der Umgebung der Wunden Schwellung auf, die Verklebung wich auseinander und die Wunden eiterten. Während an der Stirne sich Röthung und Schwellung auf Bleiwasserumschläge verlor, nahm dieselbe am Vorderarm trotz intensiver Eisbehandlung zu. Zehn Tage nach der Verletzung entleerte sich aus der Wunde am Vorderarm ein zollanger Glassplitter. Zwei Tage darauf wurde ein zweiter extrahirt. Der Kranke vermuthet, dass diese Splitter dadurch eingedrungen seien, dass er auf schmutzigem Boden geschleift worden sei. Den 11. Februar Abends schon war ein heftiger Schüttelfrost aufgetreten. Solche intensiven Schüttelfröste (Temp.  $40^{\circ}$ ) wiederholten sich bis zum 17. Februar sechsmal, während gleichzeitig die Anschwellung am Vorderarm weiterschritt und selbst auf den Oberarm überzugehen begann. Aus den gemachten Incisionen entleerte sich übelriechender missfarbiger Eiter. Erst nach dem sechsten Schüttelfrost willigte Patient in die Amputation ein, die er früher hartnäckig verweigerte. Diese wurde mittelst des Cirkelschnittes in der Mitte des Oberarms in anscheinend gesundem Gewebe vorgenommen. Die Blutung wurde durch 6 Acupressurnadeln gestillt. Es wurde nur eine Naht oben angelegt und die Wunde offen behandelt. Die Schüttelfröste blieben von diesem Momente an aus. Fünf Tage nach der Amputation massenhafter eitriger Auswurf in zusammengeballten Klumpen, Stechen auf der linken Seite des Thorax. 15 Tage nach der Amputation war deutlich ein linksseitiges pleuritische Exsudat nachweisbar; 5 Tage später traten blutige Diarrhöen auf, welche mehre Tage andauerten. Der eitrige Auswurf dauerte ungefähr einen Monat lang an. Die Wunde verkleinerte sich langsam und der Patient wurde den 24. April geheilt entlassen.

Dieser merkwürdige Fall zeigt wieder, dass selbst eine hochgradige multiple pyohämische Intoxication heilen kann.

Der Kranke hatte sechs intensive Schüttelfröste überstanden, der copiöse eitrige Auswurf in zusammengeballten Klumpen machte die Gegenwart von Lungenabscessen höchst wahrscheinlich, wenn auch elastische Fasern im Auswurf nicht nachgewiesen werden konnten. Unzweifelhaft bestand links eine Pleuritis, wahrscheinlich durch die Lungenabscesse angeregt. Endlich hatte der Kranke Tage lang blutige Diarrhöen. Indem durch die Ampu-



tion die Quelle weiterer Intoxication beseitigt wurde, überstand  
 dieser Kranke die Folgen derselben. Leider ein allzu selte-  
 ner Fall.

### III. Wunden des Ellbogengelenkes.

2 Fälle: M., 1 geheilt, 1 †.

1. Einfach penetrirende Wunden, 1 Mann geheilt, ohne jede  
 Operation.

Johann Woppawa, 26 Jahre alt, erlitt von einem eifersüchtigen Soldaten  
 mehre Säbelhiebe an der linken obern Extremität. Der Kranke fiel zu-  
 nache bewusstlos zusammen, nachdem er eine sehr grosse Quantität Blutes  
 verloren hatte (angeblich 4 Maass??). Bis zum folgenden Tage machte der  
 Kranke fortwährend Urinumschläge. An der Streckseite des linken Vor-  
 derarms eine 2½ Zoll lange, 2 Zoll unter dem Ellbogengelenke quer verlau-  
 fende nach oben concave Lappenwunde, welche bis auf die ulna eindringt,  
 an welcher ein Splitter abgehauen ist.

Eine zweite Lappenwunde zieht von der Spitze des olecranon bis über  
 das capitulum radii; im Lappen selbst findet sich ein Knochensplitter, dem  
 Radius angehörig. Die Umgebung der Wunden ist mässig angeschwollen.  
 Das Nagelglied des linken Mittelfingers ist scharf abgesetzt. Aus der  
 Wunde am Capitulum radii fliesst blutige Synovia. Der Arm wurde im rech-  
 ten Winkel eingepipst und den Wunden entsprechend Fenster ausgeschnit-  
 ten. Nach zwei Tagen trat eine ziemliche Anschwellung der Extremität ein,  
 welche eine Spaltung des Verbandes nothwendig machte, sich jedoch auf  
 die Anwendung bald wieder verlor. Sieben Tage lang bestand das Secret  
 vorwiegend aus Synovia, erst später wurde es rein eitrig. Die abgesonder-  
 ten Eitermengen waren gering, und nahmen stetig ab, so dass der Kranke  
 am 10. März, d. i. 1½ Monate nach der Verletzung, mit einer bohnergrossen  
 oberflächlichen gut granulirenden Wunde als geheilt entlassen wurde. Es  
 wurde ihm angerathen, den kürzlich angelegten Wasserglasverband bis zur  
 vollständigen Vernarbung zu tragen. Saal 54., No. 12. J. 1870. Der Fall ist  
 von Herrn Dr. Czerny in der „medizinischen Rundschau,“ August 1870,  
 ausführlicher beschrieben. ☉

2. Offene Luxation des Vorderarms mit Penetration des un-  
 tern Humerusendes. 1 M. gestorben.

Der Kranke war von einem Maschinenrade erfasst und mehrmals in die  
 Höhe und wieder in die Tiefe geschleudert. Er wurde im höchsten Grade  
 von Collapsus, sterbend auf die Klinik gebracht, so dass seine Wunden gar  
 nicht während des Lebens verbunden wurden, sondern alle Aufmerksamkeit



darauf gerichtet war, den Kranken vom Collaps zu retten. Ausser der oben-erwähnten offenen Luxation des Vorderarmes fand sich bei der Section eine offene Fractur von 7 Rippen mit Zerreißung der Pleura und des Lungenparenchyms, ausgedehntem Hantemphysem am Thorax, und Ruptur der Milz.

Wunden der Weichtheile am Oberarm, 3 Fälle: 3 Männer, alle geheilt. Darunter ein Fall durch die enorme Wunde erwähnenswerth.

Johann Podhrasky, 35 Jahr alt, war den 23. Januar bei einer Pressmaschine beschäftigt, wurde an der Blouse erfaßt und sein linker Arm gerieth unter die Zähne der Maschine. Die Blutung war nicht beträchtlich; doch kam der Kranke blass, mit kleinem Pulse und tragem Sensorium auf unsere Klinik. Die Wunde betraf die untere Hälfte des Oberarms an seiner ganzen vordern und äussern Seite und erstreckte sich handbreit unter das Ellbogengelenk herab. In dieser ganzen Ausdehnung fehlt die Haut gänzlich und liegen die Muskeln zerfetzt und zerrissen zu Tage. Knochen, Hauptnerven und Arterie unverletzt.

Es wurde ein Gypsverband mit riesigem Fenster bei gebeugtem Vorderarm angelegt. Die Wunde wurde immer offen behandelt; 3 Tage lang (4 bis 7. Tag) wurde sie continuirlich irrigirt. Die Heilung ging ohne Zwischenfälle vor sich und war den 17. April, d. i. 3 Monate nach der Verletzung die Vernarbung vollständig. Der Mann konnte den Arm nahezu vollständig strecken.

1 Zermalmung des Armes. Exarticulation im Schultergelenke (1 Mann geheilt).

Karl Wlasak, 20 Jahr, k. l. Schlossergeselle, wurde den 9. März 1869 von einem Transmissionsriemen erfaßt und mehre Klafter hoch gehoben. Handtellergrösse gerissene Wunde an der Streckseite des Oberarms, der Oberarm hier gebrochen, die Muskeln mit zahlreichen Knochensplintern durchsetzt. Der nervus radialis ist in der Wunde blossgelegt. Am Vorderarm eine einfache Fractur beider Vorderarmknochen. Exarticulation im Schultergelenk mit vorderem Hautlappen. Eine Eiterung unter dem m. pectoralis, eine linksseitige Pneumonie und Diarrhöen hielten längere Zeit die Wundheilung auf. Den 5. Juni, d. i. 3 Monate nach der Operation war der Kranke vollkommen geheilt.

Zwei Jahre nachher, im Winter 1871, ist der Kranke am Typhus gestorben. Es fanden sich die durchschnittenen Enden des plexus axillaris kolbenförmig nahezu auf's Doppelte verdickt.



**B. Entzündungen und Folgezustände.**

66 Fälle: 43 M, davon 3 †; 23 W., davon 1 †

**Acute, nicht traumatische Entzündungen.**

(19 Fälle: 12 M., 7 W.)

1) Der Finger und Hand 11 Fälle: 8 M., 3 W., alle geheilt; alle (bis auf einen Fall von knarrender Sehnenscheidenentzündung) mit Ausgang in Eiterung, und ohne bekannte Veranlassung entstanden.

2) Des Oberarms, 1 Mann geheilt, ohne Eiterung.

3) In der Achselhöhle, 5 Fälle: 3 Männer, 2 Weiber, alle mit Eiterung, alle geheilt.

4) Acute Gelenkentzündungen, a. Ellbogengelenk, 1 Weib.

Elisabeth Kiener, 26 Jahr, überstand vor 7 Wochen einen intensiven Ikterus. Eine Woche vor der Aufnahme schwoll der Vorderarm und Tags darauf die Ellbogengegend an. Am Tage der Aufnahme, 24. Januar 1870, fand sich Vorderarm und Oberarm geröthet und etwas geschwollen, doch concentrirte sich der Schmerz vorwiegend auf das Ellbogengelenk. Druck sowohl wie die geringste Bewegung erzeugte höchst intensive Schmerzen. Eis, graue Salbe und ein fester Verband besserten den Zustand erheblich. Nach 3 Monaten hatte die Anschwellung fast ganz abgenommen, der Schmerz geringer, bei Bewegungen etwas stärker. Die Kranke wurde wegen Platzmangel auf eine andere Abtheilung transferirt. Sie stellte sich im Juli 1871 wieder auf der Klinik vor. Der Arm steht im rechten Winkel und ist activ durchaus unbeweglich, nur Pro- und Supination ist ausführbar. Passiv lässt sich eine sehr geringe Beugung ausführen. Schmerz und Geschwulst sind vollkommen geschwunden. Es wurde der Kranken empfohlen, sich wieder aufnehmen zu lassen, um das Ellbogengelenk in der Narkose beweglich zu machen.

b. Handgelenk. 1 Weib geheilt.

Marie Messesnew, 20 Jahr. Aufnahme den 21. November 1870. Seit zwei Wochen Entzündung des Handgelenks. Durch fixen Verband, Jodbepinselungen und continuirliche Eisbehandlung wurde die Kranke in zwei Monaten geheilt. Bei der Entlassung, den 23. Januar 1871, waren das Handgelenk und die Finger etwas steif, wenn auch sichtlich die Beweglichkeit zunahm.



## Chronische Entzündungen.

### I. Der Weichtheile.

(13 Fälle: 9 M., 4 W.)

1 kalter Abscess in der Achselhöhle, ungeheilt; seit mehreren Jahren bestehend.

Veranlassung unbekannt. Max Haas, 13 Jahre alt, wurde wegen gleichzeitigem Eczem der Lippen und des Scrotums auf die Hautklinik transferirt. Es trat später eine Anschwellung der meisten Drüsen auf und unter zunehmender Eiterung und hektischem Fieber ging der Knabe im Mai 1871 in seiner Heimath zu Grunde.

2 Fälle von Drüsenfisteln in der Achselhöhle, 1 M., 1 W., beide gebessert.

Josef Eirisch, 27 Jahre alt, überstand vor zwei Jahren einen Typhus, litt darauf an Hämoptoë und Nachtschweissen. Im December 1869 entwickelte sich ein grosser Abscess in der Achselhöhle, welcher nach Lister's Methode eröffnet und behandelt wurde bis zur vollständigen Heilung. Zwei Wochen darauf erneuerter Durchbruch und reichlicher Eiterausfluss. Die Sonde gelangt durch die Fistelöffnung  $3\frac{1}{2}$  Zoll hoch in den Grund der Achselhöhle. Der Kranke klagte gleichzeitig über Schmerzen im Arm. Diese wurden durch Bäder gebessert. 12. April 1870. ☉

Marie Kraus, 29 Jahre alt, bekam eine Achseldrüsenanschwellung kurze Zeit nach der Entbindung, welche nach einem Monat zum Durchbruch führte. 1 Jahr später, 10. Oktober, wurde die Kranke aufgenommen. Die Haut in der Achsel flachhandgross violett unterminirt, von mehreren Fisteln durchbrochen. Bei Druck auf diese Gegend entleerte sich eine grosse Menge braunen Eiters. Spaltung der Fisteln, Abtragung der ganzen unterminirten Haut. Es blieb ein Hohlgang zurück, der 2 Zoll weit in die Tiefe der Achselhöhle führte. Die Kranke wurde wegen hinzugetretener Variola auf die Klinik für 'Hautkranke' transferirt. ☉

1 kalter Abscess am Oberarm.

Josefa Wagenschimmel, 39 Jahr, stiess sich vor 3 Jahren mit dem Oberarm an. Seitdem Anschwellung. Bei der Aufnahme, 24. November 1870, ein ganseigrosser Abscess im untern Ende des rechten sulcus bicipital internus. Auspumpung mit der Dieulafoy'schen Spritze. Nach 5 Tagen Wiederausammlung des Eiters. Den 20. December ungeheilt entlassen. Laut Bericht vom Juni 1871 soll die Kranke noch immer leidend sein. 1870. Journ.-No. 16. Saal-No. 138. ☉



### Kalter Abscess um ein resecirtes Ellbogengelenk, geheilt.

Aron Roth, 16 Jahr alt, litt vor 4 Jahren an langwierigen Knochen-Eiterungen der rechten Tibia. Vor 3 Jahren Fall auf das rechte Ellbogengelenk. Ein halbes Jahr später Anschwellung und Schmerzhaftigkeit; dann Fistelbildungen. Vor 1½ Jahren Resection mittelst T-Schnittes, von wem ist nicht notirt. Nach 3 Monaten vollständige Heilung. Seit 8 Tagen Abscessbildung an der Streckseite des resecirten Gelenkes. Dieser wurde incidirt. Die Verhältnisse am resecirten Gelenke waren folgende:

Das untere Humerusstück und die oberen Enden der Vorderarmknochen stehen bei herabhängendem Arme fingerbreit auseinander. Die passive Beweglichkeit ist nach allen Richtungen, vorn, hinten und seitlich sehr ausgiebig. Activ kann der Arm nur bis zu einem Winkel von 150° gebeugt werden. Pro und Supination sind nahezu vollkommen ausführbar. Doch sind alle Bewegungen, insbesondere die Beugung unsicher und schlotternd, und werden theils durch Schwingen des Oberarms, theils durch Mitbewegungen der Scapula und des Thorax unterstützt, trotzdem ist der Operirte im Stande, ganz hübsch zu schreiben. Die Kraft der Hand beim Zudrücken der Faust ist mässig. Es wurde dem Kranken ein leichter Stützapparat angelegt, aus zwei mit einander verbundenen kurzen Hohlschienen bestehend, durch welche der Vorderarm zum Oberarm in jedem beliebigen Winkel fixirt werden kann. Durch diesen Apparat wurden alle Bewegungen sicherer und kräftiger und insbesondere jedes Schlottern vermieden.

Der Knabe wurde mit geheiltem Abscess entlassen.

### Kalte Abscesse um das Ellbogengelenk, 4 Fälle, 33 M., 1 W.

Theresia Galler, 28 Jahr alt, hatte seit längerer Zeit Schmerzen in der Gegend des linken Ellbogengelenkes. Anschwellung seit 7 Wochen. Ganz eigrosser Abscess an der Innenseite des linken Ellbogengelenkes. Den 14. April 1870 wegen Schmerzen die Entleerung mittelst 3 Incisionen. Die Eiterung war subcutan. Drei Tage darauf heftiges abendliches Fieber, welches mit geringen Unterbrechungen andauerte. Mehrmals Anschwellung und neue Eiterungen, neue Incisionen und neue Drainirung. Häufig wieder schien Alles verklebt, die Eiterung war Tage lang minimal. Die Kranke ging nach 11½ Monaten bei noch bestehendem abendlichem Fieber mit mehren Fisteln aufs Land. 31. Mai 1870.

Die Frau hat sich im Juli 1871 vorgestellt. Gegenwärtig besteht unzweifelhaft eine Erkrankung des Gelenkes selbst. Dasselbe ist geschwellt, unbeweglich und finden sich in der Umgebung mehre Fisteln. Radius und ulna sind in ihrer obern Hälfte verdickt. Die Kranke will noch den Versuch einer Kur in Baden unternehmen. J. 1870., J.-No. 16., S.-No. 53. ©



Matthias Rutta, 36 Jahr, stiess vor 7 Monaten mit dem linken Ellenbogen an eine Ecke an. 14 Tage darauf heftige Schmerzen. Bei der Aufnahme je 1 Abscess am obern Ende des Vorderarms und am untern Ende des Oberarms. Beide incidirt und nach Lister behandelt. Nach 6 Wochen war die Heilung nicht erfolgt. 18. Juli 1870.

Der Kranke wurde im November 1870 in der Rudolfstiftung amputirt und ist in seine Heimath gereist. J. 1870., J.-No. 55 b., S.-No. 105. ☉

Eduard Volk, 32 Jahr alt, litt früher an Hämoptoë, Husten seit vielen Jahren. Seit 4 Monaten Schmerzen in der Gegend des rechten Ellbogengelenkes, seit 5 Wochen eine Geschwulst, die bei der Aufnahme, 29. April 1869, hühner-ei-gross, an der Beugeseite gelegen war. Bewegung im Gelenk ganz frei. Da das Lungenleiden das Wichtigere war, wurde der Pat. auf eine medizinische Abtheilung transferirt. Er ist im Herbste 1870 auf Oppolzer's Klinik an Lungentuberkulose gestorben.

Leopold Weiss, 4 Jahr alt, fiel vor 8 Monaten vom 1. Stock auf erdigen Boden, ohne sich erheblich zu verletzen. 4 Monate darauf Anschwellung des rechten Ellbogens. Bei der Aufnahme, 23. Februar, ein hühner-ei-grosser Abscess am Olecranon, ein zweiter kleinerer unter dem condylus hum. int. Haut darüber dünn, Schmerzhaftigkeit gering. Der Knabe verliess uns ungeheilt 3 Wochen später, 19. März 1869. Nach Angabe der Miethsleute, dd. 26. Juni 1871, soll sich überdies eine Caries der Wirbelsäule hinzugesellt haben. Das Kind soll im höchsten Grade elend sein. J. 1869, J.-No. 55 b., S.-No. 32. ☉

#### 4 Fälle von Geschwüren, 3 M., 1 W.

In einem Falle handelte es sich um eine exulcerirte Narbe, welche von einer frühern schweren Verletzung herrührte.

Im zweiten Falle (aufgenommen 9. Oktober 1869) sass das Geschwür an der Streckseite des Vorderarms, bestand seit 3 Jahren; schmutzig grauer Grund, gezackte Ränder, theilweise unterminirt. Cauterisation mit Kali causticum. Reinigung des Geschwürs, neue Infiltrationen in der Umgebung, welche wieder zerfielen und eine nochmalige Cauterisation nothwendig machten. Innerlich Decoct. Zittmanni. Nach zwei Monaten, 23. Dezember 1869, war kein wesentlicher Fortschritt erzielt. Eine syphilitische Ansteckung wird vom Kranken geläugnet.

Der dritte Fall betrifft ein 16jähriges Mädchen, welchem die zwei letzten Phalangen des 4. Fingers durch ein traumatisches Panaritium brandig abgestossen waren. Es blieb über dem Ende der ersten Phalanx ein Geschwür zurück, welches wegen Mangel an Hautbedeckung nicht ausheilen konnte. Es wurde demgemäss diese Phalanx mittelst Ovalairschnitt enuclirt. Die Kranke wurde in 14 Tagen geheilt entlassen.

Vierter Fall: Ein Mann von einigen fünfzig Jahren hatte vor 3 Jahren



Phlegmone mit ausgedehnter Gangrän am Arm überstanden. Es befindet sich jetzt über der Streckseite des Ellbogengelenkes eine über handergrosse derbe Narbe, in der Mitte derselben ein thalergrosses Geschwür, welches seit der Phlegmone nie zugeheilt war. Der Kranke, durch sein Geschwür angeblich arbeitsunfähig und daher auf das Recht verpflegt werden müssen, krank geworden, wollte auf die vorgeschlagene plastische Operation nicht eingehen und wurde ungeheilt entlassen.

### III. Der Knochen ohne Betheiligung der Gelenke.

(14 Fälle: 11 M., 3 W.)

#### 1) Periostitis und Caries des Humerus. 1 W.

Anna Helm, 19 Jahre alt, aufgenommen den 8. Mai 1870, Magd, seit 7 Wochen Schmerzhaftigkeit des rechten Ellbogengelenkes ohne bekannte Veranlassung. Active und passive Bewegungen (Biegung) zwischen 90 und 120° frei, darüber hinaus durch Schmerz verhindert. Am Condylus externus humeri d. eine haselnussgrosse derbe elastisch-empfindliche Geschwulst. Keine Einsenkungen. Nach 3 Wochen, 24. Mai, war die Geschwulst etwas kleiner. Laut Erhebungen, im Juni 1871, soll die Kranke seit September 1870 vollkommen geheilt sein und den Arm ganz gut gebrauchen können.

#### 2) Periostitis und caries der ulna. (1 M., 1 W.)

Marie Czervenak, 5 Jahr, k. l. Tagelöhnerstochter, aufgenommen 11. Jan. 1869. Das Kind äusserst verwahrlost. Keine Anamnese. Status praesens: Periostitis am obern Ende der ulna, am linken 2. Metatarsus und an der 2. Phalanx des Daumens. An diesen 3 Gegenden eine teigige Geschwulst. Im Januar trat eitriger Aufbruch an der ulna, bald darauf an Hand und Fuss auf. Compression mit Streifen von Emplastr. mercuriale. Abnahme der Geschwulst. Vom 9. bis 25. April Erysipel. Heilung den 1. Juli 1869. 1869, J.-No. 17., S.-No. 2. ☉

Anton Wilfner, 31 Jahr, Hufschmiedgeselle, seit 3 Jahren Schmerzen am rechten Vorderarm, welche ihn jedoch am Arbeiten nicht hinderten. Vor 6 Monaten brach die Geschwulst unter dem Ellbogen auf. Fistelbildung bis zur Mitte der Streckseite des Vorderarms. Bei der Aufnahme, im August 1869, ein Abscess oberhalb des condyl. ext., ein zweiter zwischen diesem und dem olecranon und ausgedehnte Fistelgänge am Vorderarm längs der ulna. Spaltung der Fisteln und der Abscesse. Durch die Spaltung der Fisteln lag das Periost der ulna granulirend zu Tage. Bewegungen im Gelenk vollkommen frei. Während der Behandlung entwickelte sich eine neue Periostitis am untern Ende der ulna. Der Kranke wurde deshalb nach Baden geschickt, 7. September 1869. Den 25. Juni 1871 hat sich der Kranke



auf der Klinik vorgestellt. Der Arm ist vollkommen geheilt und der Mann ganz gesund. Er verrichtet wie früher sein schweres Schmiedehandwerk.

3) Periostitis und Caries ossium metacarpi. 6 Fälle: 5 M., davon 1 †; 1 W.

No. 1. Amputation des Vorderarms, No. 6. Enucleation der Hand, No. 2. und 3. Finger-Enucleationen.

Isaak Freund, s. chir. Klinik 1868, S. 107, No. 1. Laut Bericht, dd. 22. Juli 1870, sind die Fisteln vollkommen geheilt, ist jedoch der betreffende 4. Finger steif geblieben.

Marie Käs, s. l. c. No. 3., konnte im Juli 1871 nicht mehr aufgefunden werden.

Alex. Kastler, s. l. c. No. 7., laut Bericht, dd. 19. Juli 1870, keine Recidive, die Narbe jedoch an einer kleinen Stelle excoriirt.

1. Franz Pelischek, 54 Jahre alt, Webergeselle, aufgenommen den 1. Februar 1870. Blasses, mageres Individuum, öfters an Husten leidend. Auswurf eitrig. Leichte Dämpfung über der linken Lungenspitze. Sein Vater starb an Tuberkulose. Seit 7 Monaten, ohne bekannte Veranlassung leichte Anschwellung über dem vierten rechten Metacarpus. Trotzdem arbeitete P. weiter. Zur Zeit der Aufnahme war eitriger Durchbruch schon erfolgt. Der Kranke fieberte des Abends, es entwickelte sich ein neuer Abscess gegen das Handgelenk zu. Gefensterter Gipsverband. Die Schwellung, das Fieber und die Eiterung lassen nicht ab, der Kranke wird sichtlich schwächer und wird darum den 17. März 1870 die Amputation des Vorderarms mittelst des Cirkelschnittes vorgenommen. Blutstillung durch Acupressur der radialis und ulnaris und Umstechung der interosea. Blutverlust gering. Verminderung des Fiebers. Die Heilung wurde verzögert durch eine Eiterung der gemeinschaftlichen Flexorenscheide, welche eine Gegenöffnung erheischte und durch eine Nekrose der Sägefläche der ulna. Den 11. Juni 1870, d. i. nach vier Monaten, wurde der Kranke geheilt entlassen.

Laut Nachrichten vom 24. Juni 1871 lag derselbe im Sommer 1870 im allgemeinen Krankenhause an Caries einer Zehe krank. Es sollen später auch Eiterungen (oberflächliche Ulcerationen?) am amputirten Arm aufgetreten sein. Der Mann hat sich im März 1871 erhenkt. (Angabe der Hausbewohner.)

2. Thomas Novotny, 46 Jahr alt, Webergeselle, aufgenommen den 17. Februar 1870. Seit einem Jahre Schmerzhaftigkeit und Anschwellung des rechten Zeigefingers. Seit 6 Monaten Eiterung. Trotzdem wurde die Arbeit bis in die letzte Zeit fortgesetzt. Der Vater an Tuberkulose gestorben. Die zweite und dritte Phalanx des Zeigefingers beträchtlich verdickt. An der Ulnarseite der zweiten Phalanx eine kreuzergrosse exulcerirte Stelle, die auf



ariöse Knochen führt. Crepitation im ersten Interphalangalgelenke. Exarticulation der zweiten Phalanx mit seitlichem Lappen, 17. Februar. Der Kranke wurde 9 Tage darauf in der Heilung entlassen. 26. Februar. Der Kranke hat sich Ende Juni 1871 in der Klinik vorgestellt. Local ist kein Recidiv aufgetreten. Doch hat sich am rechten Metatarsus eine Periostitis entwickelt und sind die Halsdrüsen der rechten Seite zu einem Faustgrossen Knäuel angeschwollen. Auch leidet der Kranke zuweilen an Husten. J. 1870, J.-No. 55 b., S.-No. 21. ☉

3. Stefan Kreysa, 52 Jahr, Steueramtsassistent. Starke Verdickung des rechten Metacarpus seit 3 Jahren, ohne Veranlassung, Fistel seit  $1\frac{1}{2}$  Jahren, abnorme Beweglichkeit und Crepitation im Metacarpo-Phalangalgelenke. Heftige Hämoptoë häufig vorausgegangen. Dämpfung der Lungenspitzen. Der Vater an Tuberkulose gestorben. Den 20. Juni 1869 Eucleation des Daumens und 1. Metacarpus. Die Wunde granulirte vortrefflich. Es trat keine Hämoptoë ein und die Heilung erfolgte am 17. Juli 1869. J.-No. 54., P.-No. 103. ☉

4. Johann Seyfried, 67 Jahr, aufgenommen 3. November 1869, Schneider, Caries des 1. Interphalangalgelenkes des linken Kleinfingers mit Fistel. Starkes Emphysem der Lungen. Auf Verlangen ungeheilt entlassen. 30. November 1869. Derselbe soll kurz nach seiner Entlassung von einer Stiege gefallen sein, sich das Bein gebrochen haben und im Penzinger Spital gestorben sein.

5. Adolf Beckstein, 39 Jahr alt, Uhrmacher, aufgenommen 7. Dezember 1869, litt häufig an Nachtschweissen und leidet continuirlich an Husten. Seit 7 Monaten Caries der Handwurzelknochen, bald in Eiterung übergehend. Die Fisteln geschwürig. Dämpfung beider Lungenspitzen. Continuirlie heftige Diarrhöen. Gleichzeitig starke übelriechende Eiterung, Uebergreifen der Caries auf das Handgelenk. Rapider Verfall der Kräfte. Tod den 11. Februar 1870. Tuberkulose der Lungen mit Cavernenbildung, amyloide Leber und Nieren, chronischer Magenkatarrh und acuter Katarrh des Dünndarms. Im Rectum ein quergestelltes grosses Geschwür.

6. Friederike Schey, 63 Jahre alt, Handarbeiterin. Seit 14 Monaten ohne Veranlassung Anschwellung des linken Handrückens. Spontaner Durchbruch an mehren Punkten. Caries der metacarpus 2. und 3. und der anstossenden Carpusknochen. Die Mutter an Tuberkulose gestorben. Den 23. Juni 1869 wurde die Eucleatio manus mit einem Dorsallappen vorgenommen. Der Lappen war durch ein Versehen  $\frac{1}{2}$  Zoll zu kurz ausgefallen, so dass die Hautränder nur einander genähert werden konnten. Blutung durch sechs Nadeln gestillt. Es trat eine ganz unerhebliche Eiterung der Flexorenscheide auf. Die Heilung erfolgte den 12. Juli, d. i. einen Monat nach der Amputation mit einer zwei Linien breiten Narbe. Die



Kranke hat sich im Mai 1871, d. i. 2 Jahre nach der Enucleation auf der Klinik vorgestellt und ist vollkommen gesund geblieben.

#### 4) Nekrosen. (5 Fälle.)

5 männliche Individuen, davon geheilt 3, gebessert 1, gestorben 1. Die zwei letzten Fälle waren einmal durch Vereiterung der Handwurzelgelenke, das anderemal durch Osteomyelitis des Humerus sehr schwer complicirt. Der erstere konnte durch die Resection des Handgelenks und der Handwurzel gerettet werden, bei dem letzteren wurde fruchtlos die Resection des halben humerus versucht. Diese beiden Fälle (No. 1. und 2. der folgenden) verdienen eine genauere Beschreibung, die anderen sollen nur kurz skizzirt werden.

1. Vincenz Nemetz, 20 Jahr, k. l., Schlossergehülfe. Aufnahme den 12. Januar 1869. Nekrose des metacarpus indicis in seiner äussern Hälfte. Darüber bestehen zwei Zoll lange Incisionen. Erkrankung datirt seit einem Jahre. Der Kranke leidet an Husten. Seit 3 Wochen ein periostischer Abscess am rechten äussern untern Augenwinkel. Den 21. Januar Resection des nekrotischen Metacarpus. Derselbe wurde an der Basis enucleirt und am Köpfchen im Zwischenknorpel abgekneipt. In den nächsten Tagen starke Anschwellung der Gegend des Handgelenks, es bildeten sich mehre Abscesse, welche incidirt werden mussten. Vereiterung der Handwurzelgelenke. Den 1. Februar Resection sämtlicher Handwurzelknochen durch die schon bestehenden Incisionen. Das Fieber war darauf mässiger, und hörte nach 14 Tagen (14. Februar) ganz auf. Anhaltende Diarrhöen. Den 31. August wurde der Kranke auf Verlangen mit folgendem Status entlassen; Schwellung sehr gering. Durch zwei dorsale und eine volare Fistel dringt die Sonde fast zolltief ein, ohne auf nekrotische Knochen zu stossen. (1869 Saal 55 b., No. 7.)

Leider ist es trotz wiederholter Schreiben nicht gelungen, über diesen Patienten etwas zu erfahren, was um so mehr zu bedauern ist, als noch so wenige genaue Beschreibungen von Endresultaten der Handresection vorliegen.

2. Carl Kickingger, 16 Jahre alt, Schneiderlehrling, aufgenommen den 13. Dezember 1869. Vor 4 Jahren Coxitis mit Eiterung und Ausgang in Ankylose, ein Jahr lang schmerzhaft. Von 3 Jahren eine faustgrosse Geschwulst unterhalb der linken Achselhöhle, schmerzlos. Spontane Eröffnung. Gegenwärtig (13. Dezember 1869) entsprechend der Insertion des Deltamuskels eine Fistel, durch welche die Sonde durch eine Cloake auf harten, entblössten Knochen, gelangt in der Ausdehnung von 8 Cm. nach



aufwärts. Schultergelenk passiv vollkommen beweglich, active Beweglichkeit beschränkt. Den 15. Dezember wurde die Fistel mit dem Messer und die Cloake mit dem Meissel erweitert. Es fand sich, dass im Humerus kein gewöhnlicher Sequester frei lag, sondern dass die innere dem Mark zugewandte Knochenschichte in der oberwähnten Ausdehnung (8 Cm.) bloss lag. In der Achselhöhle wurde eine Gegenöffnung gemacht und von da ein freiliegender 3 Cm. langer Sequester extrahirt. Zehn Tage lang war der Zustand ganz befriedigend, darauf unter heftigem Fieber, vermehrter Schwellung, Schmerzhaftigkeit des Humerus, icterischer Färbung, jauchiger Secretion, Schüttelfrösten, eine acute Osteomyelitis des Humerus. Den 2. Januar Resection der obern Hälfte des Humerus, das Gelenk frei, der Knorpelüberzug losgehoben; die Sägefläche in der Mitte des Humerus noch jauchig; es wird darum ein Evidement der jauchigen Markhöhle mit dem Raspatorium gemacht. Der Kranke erholte sich nicht mehr und starb den 17. Januar 1870 an Pyohämie. Lungenabscesse, beiderseitige Pleuritis.

3. Johann Bauer, 18 Jahr, Schneidergeselle, litt im 8. Lebensjahre an Eiterungen um das rechte Ellbogengelenk. Bei der Aufnahme Necrose des metacarpus 3. sin. seit 6 Monaten. Derselbe lag in der ganzen Ausdehnung bis an die Epiphysen ringsum bloss. Nach einer Sondirung trat Erysipel auf. Zwei Monate darauf traf die Sonde keinen blossen Knochen mehr. Die Eiterung minimal. Der Kranke wurde als geheilt entlassen. (J. 1869, J.-No. 55 b., S.-No. 28.) Laut Bericht dd. 19. Juli 1871 arbeitet derselbe seit 2 Jahren als Schmiedegeselle in Gmünden und ist vollkommen gesund.

4. Franz Kozarek, 30 Jahr alt, Tagelöhner, erlitt durch eine Maschine vor 8 Monaten eine complicirte Splitterfraktur beider Vorderarmknochen in der Mitte. Es blieben mehre Fisteln zurück. Nekrose der ulna. Aufnahme den 20. April 1869. Durch Nekrotomie den 27. April wurde ein 3 Zoll langer Sequester der ulna extrahirt. Rasche Heilung der Fisteln und der Sequesterhöhle. Geheilt entlassen den 22. Mai 1869.

5. Alois Glaser, 24 Jahr, im Jahre 1866 wegen Schussverletzung im Oberarm (Mitte) amputirt. Die Operationswunde heilte nie vollständig zu. Aufnahme den 31. Januar 1870. Nekrose der Sägefläche. Extraction eines zolllangen Sequesters der Corticalschicht angehörig. Rasche Heilung. 12. Februar.

### III. Chronische Entzündungen der Gelenke.

(17 Fälle.)

#### A. Schultergelenk.

Ueber Johann Biringer (s. Jahresbericht 1868 No. 108.) konnte bisher nichts ermittelt werden.



**Tabelle**  
Chronische Entzündungen  
3 WW., No. 3.

No.	Name.	Alter bei Aufnahme im Spital.	Zeit der Erkrankung.			Aufnahme ins Spital.	Mit oder ohne Eiterung.	Oertliche Behandlung.
			Wann?	In welchem Alter?	Wie lange vor der Aufnahme?			
1.	Elise Bacher. ⊙	23 Jahr	—	—	—	27. Mai 1869.	Abscess an der Innenseite des Oberarms, bisher nicht durchgebrochen.	Mitella. Es wurde der Landaufenthalt angerathen.
2.	Josefa Pfeifer. ⊙	29 Jahr	—	—	—	17. Mai 1869.	do.	do.
3.	Johanna Schlesinger.	10 Jahr	Oktbr. 1867.	8½	1½	4. März 1869.	Aeusserlich keine. Im Gelenk ½ Unze dünnen krümligen Eiters.	Resection des Humeruskopfes den 12. März 1869. Die Bicepssehne vereitert. Die fossa glenoida ausgekratzt. Abscess in der fossa supraspinata. Erysipel.

### B. Ellenbogengelenk.

Peter Kopp (s. Wiener Bericht 1868 S. 109 No. 3.) laut Bericht vom 28. Juli 1870 sind die Fisteln seit Juni 1870 geschlossen, und ist der Knabe vollkommen gesund. Die Brauchbarkeit des Armes nahm immer zu. Er verrichtet gegenwärtig die meisten häuslichen, seinem Stande gemäss fast ausschliesslich schweren Arbeiten.

Ludwig Varga (s. l. c. No. 4.) verrichtet seit längerer Zeit seine Kanzleigeschäfte, ohne dass die Fisteln bis Ende 1870 völlig geheilt



## VII.

des Schultergelenks.

ist resecirt.

Entlassung aus dem Spital.	A u s g a n g.	B e m e r k u n g e n.
31. Mai 1869 ungeheilt.	Laut Bericht vom 27. Juni hat die Eiterung an der Schulter aufgehört, doch besteht eine grosse Schmerzhaftigkeit des Arms fort. Der Husten soll aufgehört haben.	Die Kranke war nicht wegen des Gelenkleidens, sondern wegen ihres Lungenleidens ins Spital gekommen. Infiltration der Lungenspitzen. Abendliches Fieber, vorausgegangene Hämoptoë. Saal 16. No. 53.
21. Mai 1869 ungeheilt.	—	do.
14. Juli 1869 mit zwei we- nigeiternden Fisteln.	Laut Bericht dd. 13. Juli 1871 sind die Fisteln vollkommen geheilt, der Arm durchaus brauchbar, nur sei die Erhebung mangelhaft. Zeitweise sollen noch geringe Schmerzen vorkommen.	Gesundes, gut genährtes Mädchen; die Entzündung gleich nach einem Fall auf die Schulter entstanden; die Verletzung war als Luxation angesehen worden u. wurden Repositionsversuche vorgenommen Abflachung der Schulter. Beweglichkeit nur ganz minimal. J. 1869 J.-No. 17., S.-No. 25.

wären. Er ist den 28. Januar 1871 nach Bericht an einer acuten Krankheit gestorben.

Leopoldine Otte (l. c. No. 5.) Die Kranke wurde den 23. Mai 1869 zur Kur nach Baden geschickt. Das resecirte Ellbogengelenk war, wenn man von Pro- und Supination absieht, die sehr mangelhaft von Statten ging, von einem normalen Gelenke, bezüglich der Brauchbarkeit kaum verschieden. Das rechte Kniegelenk heilte mit vollkommen normaler Beweglichkeit aus. Es blieben nur einzelne



Fisteln an der Wade zurück, die nicht mit dem Gelenk communicirten. Das Mädchen ging ohne im geringsten zu hinken. Im April 1871 trat plötzlich eine Vereiterung des rechten Kniegelenkes auf mit Ausdehnung der Abscesse auf den Oberschenkel. Die Kranke starb an käsiger Pneumonie den 18. April 1871: käsige lobuläre Lungenabscesse, amyloide Leber, Milz, Nieren. Am resecirten Ellbogen fand sich ein vollständiger Ginglymus, indem die überknorpelten Enden der knöchern verwachsenen Vorderarmknochen, von der eben-

## Tabelle

Caries des

10 Fälle: (6 M., 4 W.)

No.	Name.	Alter bei der Aufnahme ins Spital.	Zeit der Erkrankung.			Aufnahme ins Spital.	Mit oder ohne Eiterung.	Oertliche Behandlung.
			Wann?	In welchem Alter?	Wie lange vor der Aufnahme?			
1.	Anna Riedl.	49	Ende 1868.	47	2 Jahr.	2 Okt 1870.	Zwei Fisteln.	Ruhige Lage.
2.	Barbara Siegert.	77	Aug. 1869.	76	7 Mon.	21. März 1870.	Zwei Fisteln, geringe Eiterung.	do.
3.	Adolf Löwy. ⊙	7	Herbst 1869.	6½	9 Mon.	20. Mai 1870.	Zahlreiche, stark fließende Fisteln.	do.
4.	Franz Hirschmann.	33	Decbr 1867.	30	3 Jahr.	21. März 1870.	Ohne Eiterung.	Eis, Wasser, glasverband.



falls überknorpelten Gelenkfläche des Humerus, respective von den neugebildeten Condylen derselben ergriffen wurden. Die genaue Beschreibung dieses interessanten Falles mit den entsprechenden Abbildungen hat Herr Dr. V. Czerny im Archiv für klin. Chirurgie XIII., 1. veröffentlicht.

Josefa Rusch (l. c. No. 6.) ist im Mai 1870 nach Bericht an einer acuten Krankheit gestorben.

### III.

#### Ellbogengelenks.

#### No. 7—10. Resectionen.

Entlassung aus dem Spital.	Ausgang.	Bemerkungen.
den 6. Oktober 1870.	† den 6. Oktober 1870. Gesamtdauer der Krankheit 2 Jahre.	Die Kranke kam, dem Sterben nahe, auf die Klinik Hochgradiger Marasmus. Phthisis tuberc. pulmonum, tubercul. peritonei chron., tuberc. uteri et tubarum.
transferirt auf eine andere Abtheilung den 2. April 1870, unheilbar. ungeheilt 22. Juli 1870.	† 15. Juli 1871. Gesamtdauer der Krankheit 2 Jahre.	Unmittelbare Todesursache unbekannt. Eltern gesund gewesen. Die Kranke hochgradig marantisch.
gebessert 26 Juni 1870.	—  † 3. April 1871. Todesursache unbekannt. Gesamtdauer der Krankheit 3¼ Jahre.	Ohne Veranlassung entsanden. Litt und leidet noch an Caries am Oberschenkel, am Jochbein, am Unterkiefer, sehr häufigen profusen Diarrhöen. — Rhachitischer Thorax. Pat. wurde zu einer Kur nach Baden geschickt. J.-No. 54., P.-No. 70. Ein halbes Jahr vor Beginn hatte Pat. nach einem Steinwurf heftige Schmerzen in dem jetzt kranken Gelenke. Die vor und bei der Aufnahme furchtbaren Schmerzen liessen im Verbands vollkommen nach.



No.	Name.	Alter bei der Aufnahme ins Spital.	Zeit der Erkrankung.			Aufnahme ins Spital.	Mit oder ohne Eiterung.	Oertliche Behandlung.
			Wann?	In welchem Alter?	Wie lange vor der Aufnahme ins Spital.			
5.	Adalbert Bursztyn.	14	Anfang 1869.	12	1 $\frac{3}{4}$ Jahr	16. Oktober 1870.	Mit mehreren Fisteln.	—
6.	Isidor Heigl	41	April 1870.	41	2 Mon.	30. Mai 1870.	Beginnender Abscess.	Gipsverband.
7.	Anna Lecherbauer. ⊙	7 $\frac{1}{2}$	1865.	3 $\frac{1}{2}$	4 Jahr	26. Oktbr. 1869.	4 stark fließende Fisteln.	Resection den 25. November 1869.



Entlassung aus dem Spital.	A u s g a n g.	B e m e r k u n g e n.
Unheilbar transferirt 11. Oktober 1870.	† 16. Novbr. 1870, Tuberkulose der Lungen, chronischer Darmcatarrh. Amyloid-Leber. Gesamtdauer der Krankheit 1 $\frac{3}{4}$ Jahre.	In früher Kindheit überstand der Knabe die Blattern. Aus- sehen im höchsten Grade ab- gezehrt. Riesige Amyloid- Leber und Milz tastbar. Hu- sten. Dass Ellbogenleiden ist ohne Veranlassung ent- standen. Sein Bruder lag gleichzeitig bei uns an Coxitis krank und starb ebenfalls in demselben Jahre.
Verbessert 18. Juni 1870.	† 29. Juni 1871 unter fortwäh- rend zunehmender Eiterung. Gesamtdauer der Krankheit 1 $\frac{1}{2}$ Jahre.	Gleichzeitig mit dem linken Ellbogen war anfangs auch das linke Schultergelenk schmerzhaft. Im Schulterge- lenk vergingen jedoch die Schmerzen in wenigen Tagen. Der Vater soll an Arthritis (?) gestorben sein. Das Ellbo- gengelenk war sehr stark an- geschwollen und im höchsten Grade schmerzhaft.
Verbessert 30. Mai 1870 mit fließender Wunde.	—	Blasses, gedunsenes Kind. Vor der Resection bestand schon eine Caries des Unterschen- kels, des rechten Unterkie- fers und des linken Jochbeins. Nach der Resection traten hinzu Caries des rechten Joch- beins, periarticuläre Abscesse am bisher gesunden linken Ellbogengelenk und Drüsen- abscesse in der linken Ach- selhöhle. Das Kind wurde nach Hall geschickt. Am re- secirten Gelenk waren mehre eiternde Fisteln bei der Ent- lassung vorhanden. Häufige Diarrhöen. J.-No. 17., P.-No. 110., J. 1869.



No.	Name.	Alter bei der Aufnahme ins Spital.	Zeit der Erkrankung.			Aufnahme ins Spital.	Mit oder ohne Eiterung.	Oertliche Behandlung.
			Wann?	In welchem Alter?	Wie lange vor der Aufnahme ins Spital?			
8.	Katharina Tesch. ⊙	44	Ende 1867.	42½	1½ Jahr	28. April 1869.	2 Fisteln.	Resection den 11. Mai 1869
9.	Ignaz Kancic. ⊙	40	1863.	34	6 Jahr	22. Febr. 1869.	Keine Eiterung.	Flexion des früher gestreckten Armes in der Narkose. Gipsverband, Eis. Resection den 12. Mai 1869.



Entlassung aus dem Spital.	Ausgang.	Bemerkungen.
geheilt 28. Juni 1869 mit sehr wenig verbleibenden Fi- steln.	Laut Bericht dd. Juni 1871 sind die Fisteln vollkommen geheilt, soll jedoch der Arm wenig (?) brauchbar sein.	Blasse, magere, sonst gesunde Frau. Keine Veranlassung bekannt. Eltern, Geschwister gesund. Ein Jahr nach dem 1. Auftreten des Leidens, d. i. $\frac{1}{2}$ Jahr vor der Aufnahme ins Spital kam sie mit einer peri- articulären eitrigen Phleg- mone ins Ambulatorium der Klinik; die damals gemachte Incision heilte jedoch nach 3 Monaten wieder zu. J.-No. 17., P.-No. 44.
geheilt 6. Sep- tember ohne Fisteln.	—	Bis zum 20. Jahre litt der Pat. an zahlreichen scrophu- lösen Hautabscessen. Drei Monate nach der Resection erkrankte er an einem Rheu- matismus polyarticularis, wel- cher insbesondere das rechte Ellbogen- und Schultergelenk befiel. J.-No. 54, P.-No. 56.

Bei der Entlassung waren die Fisteln vollkommen geschlossen; active Beweglichkeit keine, die passive excessiv. Den 26. Februar 1870 stellte sich der Kranke in der Klinik vor. Er trug bisher immer den Arm in einer Schlinge, da beim Hängenlassen Schmerzen in der Narbe auftraten; der Arm ziemlich kraftlos. Maximale active Extension des Vorderarmes  $145^{\circ}$ . Maximale Flexion  $100^{\circ}$ ; doch ist nach wenigen Flexionen der Arm schon so erschöpft, dass der Kranke dann nur um wenige Grade den Arm flectiren kann. Supination nur zur Hälfte ausführbar. Die Pronation mit Zuhilfenahme des Oberarms vollständig. Die Erhebung des ganzen Armes nach vorne, ist bis zur horizontalen möglich, nach aussen bis zu  $75^{\circ}$  (zur verticalen Körperaxe); hierbei fällt der Vorderarm in Pronation. Bei den Erhebungen des Arms bewegt sich von allem Anfang an die Scapula mit. Der linke Arm ist etwas abgemagert, die MM. biceps und brachialis sind dünn; die Contouren des Schultergelenks treten scharf hervor. Es wurde dem Kranken ein Stützapparat verabfolgt, bestehend aus zwei seitlichen Schienen mit stellbarem Gelenk. Unmittelbar nach Anlegung desselben waren die Bewegungen viel kräftiger und sicherer und wurden noch in den nächsten Tagen besser.



No.	Name.	Alter bei der Aufnahme ins Spital.	Zeit der Erkrankung.			Aufnahme ins Spital.	Mit oder ohne Eiterung.	Oertliche Behandlung.
			Wann?	In welchem Alter?	Wie lange vor der Aufnahme ins Spital?			
10	Alois Holinka.	16	Sept. 1869.	16	4 Mon.	27. Jan. 1870.	Zwei Abscesse wurden gleich anfänglich incidirt. Eiterung profus. Die Bedeckung der Abscesse ging allmählig zu Grunde, so dass schliesslich ein sehr grosser Hautdefect in der Gegend des olecranon sich vorfand.	Partielle Resection dem 3. März 1870. Es wurde bloss das olecranon abgetragen, die übrigen Partien des oberflächlich erkrankten Knorpels mit der Luerschen Zange theilweise mit dem Messer entfernt; die Wucherungen der synovialis wurden abgetragen und mit Liquor ferri geätzt.

C. Hand

Franz Redt (s. Wiener Bericht 1868, Seite 110, No. 1)  
und



Entlassung aus dem Spitale.	Ausgang.	Bemerkungen.
17. August 1870.	† 17. August 1870 an Marasmus. Gesamtdauer der Krankheit 1 Jahr und 1 Monat.	Ueberstand vor 5 Jahren einen Typhus und nach dem ersten Monat seiner Anwesenheit die Blattern. Der Vater verweigerte die vorgeschlagene Amputation des Oberarmes, welche bei dem elenden Kranken dringend indicirt war. Es wurde demnach versuchsweise die Resection vorgenommen. Anfangs war der Verlauf günstig; die Schmerzen hatten nachgelassen, die Eiterung war erheblich vermindert. Doch trat einen Monat später eine chronische Eiterung der entsprechenden Achseldrüsen, und eine eitrige Periostitis des linken Tarsus ein, welche grosse Quantitäten Eiters täglich entleerten. Ueberdies trat zweimal ein Erysipel zur Wunde hinzu, 21. Mai und 11. August. Diarrhöen. Zunehmender Marasmus. Tod den 17. August 1870. Rechtsseitige Pleuritis. Bronchialdrüsen käsig, Speckleber, Specknieren, käsige Ostitis des tarsus, käsige Inguinal- und Axillardrüsen an den kranken Seiten.

lenk.

W. Franz Weringer (l. c. No. 2) waren 1871 nicht mehr aufzufinden.



Tabelle  
Handgelenk  
Fall 4.

No.	N a m e.	Zeit der Erkrankung.			Aufnahme ins Spital.	Mit oder ohne Eiterung.	Oertliche Behandlung.
		Wann?	In welchem Alter?	Wie lange vor der Aufnahme ins Spital?			
1.	David Schönfeld. ⊙	Anfangs Januar 1869.	51 J.	5 Woch.	10. Febr. 1869.	Ohne.	Eis. Wasser- glasverband.
2.	Fischel Freiberger. ⊙	Mai 1869.	41 J.	3 Mon.	17. Aug. 1869.	Ohne.	Gyps- u. Was- serglasver- band.
3.	Jüdel Sekulnik.	De- cem- ber 1868.	28 J.	6 Mon.	5. Juni 1869.	Mit zahlreich. profus eitern- den Fisteln.	—



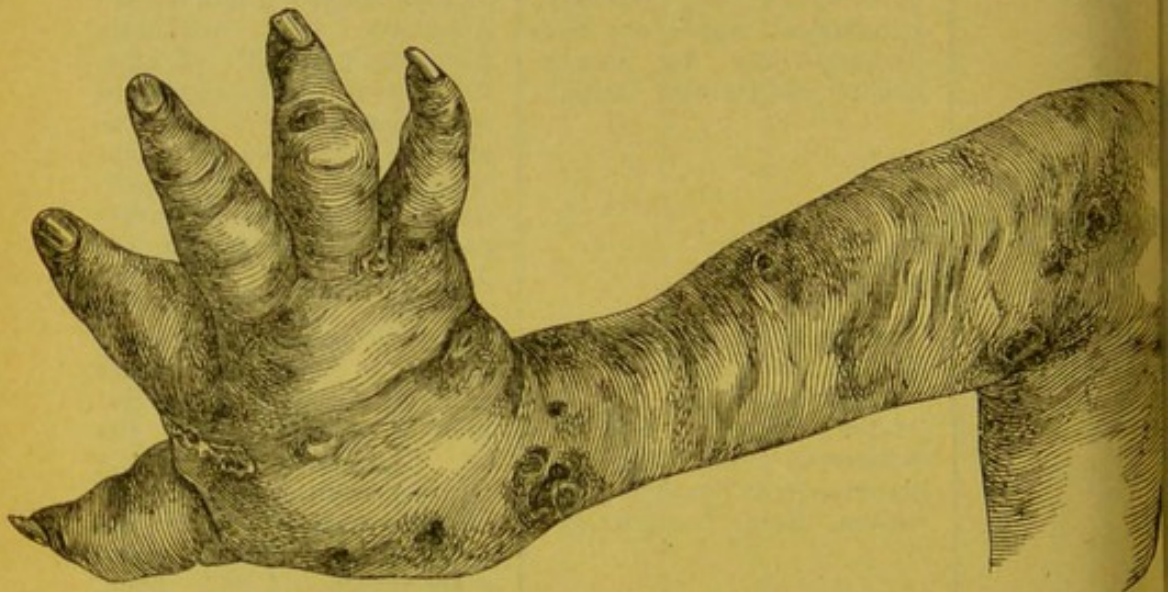
(Fälle M.)  
amputation.

Entlassung aus dem Spital.	A u s g a n g.	B e m e r k u n g e n.
<p>erwas gebes- ht 6. März 1869.</p>	<p>Hat sich den 28. Juli vorge- stellt Die Hand vollkommen unbeweglich, durchaus schmerzlos, wurde zur Wie- derherstellung der Beweg- lichkeit auf Oktober bestellt.</p>	<p>Zwei Wochen vor der Erkrän- kung hatte der Kranke einen Tripper acquirirt, und mit der Abnahme des Ausflusses gleichzeitig soll die Affection des Handgelenkes aufgetreten sein. Vier Wochen lang wa- ren die Schmerzen höchst in- tensiv, und liessen dann nach; die Schwellung blieb unver- ändert. J.-No. 55 b., No. 25., J. 1869.</p>
<p>beilt 9. No- ember 1869.</p>	<p>Vorstellung am 9. Juli 1871. Geringe Beweglichkeit des Handgelenkes und der vier letzten Finger. Spontane Schmerzen keine, wohl aber bei forcirteren Bewegungsver- suchen. Keine Geschwulst</p>	<p>Die Erkrankung entstand spontan. Vor einem Jahre soll der Kranke starke Hä- moptoë gehabt haben. Bei der Entlassung waren die Contouren des Gelenkes na- hezu normal, doch waren die Bewegungen noch etwas schmerzhaft. J.-No. 55 b., P.-No. 141., J. 1869.</p>
<p>gestorben 1. Juli 1869.</p>	<p>† 1. Juli 1869.</p>	<p>Seit fünf Jahren leidet der Kranke an periarticulären Ell- bogenabscessen. Der Kranke kam in einem hoffnungslosen Zustand zu uns. Er konnte nichts mehr geniessen, und kaum mehr vor Schwäche re- den. Speckleber, Speckmilz, Specknieren, Caries des Handgelenks. Der Fall war besonders interessant durch ein indurirtes Oedem der gan- zen obern Extremität mit Ge- schwürsbildung; s. Fig. 9.</p>



No.	N a m e.	Zeit der Erkrankung.			Aufnahme ins Spital.	Mit oder ohne Eiterung.	Oertliche Behandlung.
		Wann?	In welchem Alter?	Wie lange vor der Aufnahme ins Spital?			
4.	Johann Menschik. ⊙	Sept. 1869.	21 J.	1½ J.	7. März 1870.	Mehre stark eiternde Fisteln.	Amputation des Vorderarms den 28. März 1870. — Blutstillung durch Acupressur.

Fig. 9. Zu No. 3. dieser Tabelle.



Jüdel Skulnik, Caries des Handgelenks, indurirtes Oedem mit Geschwüren.

### Ankylosen. Verkrümmungen.

3 Fälle (1 M, 2 W.)

Janitzky, Johanna, 9 Jahr alt, fiel im 3. und 6. Lebensjahre auf das rechte Ellbogengelenk. Nach dem zweiten Falle blieb das Gelenk nahezu 2 Jahre lang schmerzhaft und geschwollen. Seit einem Jahre sind die Schmerzen geschwunden; Bei der Aufnahme, den 27. October 1869, fand sich der Arm abgemagert, zu einem Winkel von 160° gestreckt; Beugung



Entlassung aus dem Spital.	Ausgang.	Bemerkungen.
Geheilt 12. Mai 1870.	Laut Bericht No. 25. Juli ist derselbe vollkommen gesund.	Keine Veranlassung bekannt, Nachtschweisse, Husten. Nach der Amputation erholte sich der Kranke auffällig. J.-No. 56 b., P.-No. 32., J. 1870.

nur sehr wenig möglich, Pro- und Supination etwas freier. Das Kind wurde Tags darauf wegen Platzmangel entlassen und sollte ambulant behandelt werden durch tägliche Uebungen. Doch ist es nicht wieder gekommen.

Braun, Leopold, 53 Jahr alt, Schuhmacher, Aufnahme den 12. December 1870. Im Juli 1869 Verletzung an der Volarseite des Daumens. Phlegmone an Hand und Vorderarm mit Ausgang in Eiterung, welche nach 5 Monaten aufhörte; eine hochgradige Contractur sämmtlicher Finger, mit Ausnahme des Daumens, blieb zurück. Es wurde an die Dorsalseite des Vorderarms eine Schiene befestigt und an diese die Finger durch elastische Gummizüge herangezogen. In 3 Wochen gelang es, die Finger 2, 3, 5 beinahe vollständig zu strecken, während der 4. Finger nur zur halben Streckung gebracht werden konnte. Ein Versuch in der Narkose durch Gewalt mehr zu erreichen, misslang. Gebessert entlassen den 23. Januar 1871.

Kleinwächter, Hermine, 17 Jahr, Magd, aufgenommen den 21. Juli 1869, that vor 3 Monaten entbunden. 8 Tage nachher bildete sich ein Abscess am r. Handrücken, der spontan sich eröffnete, und zwei Abscesse am Rücken, welche incidirt wurden. Während ihres 3 monatlichen Krankenlagers hatte sie immer die Kniee flectirt und die Hand gestreckt gehalten. Beide Kniee waren im rechten Winkel gestellt, und wurden durch Gewichts-Extension gerade gestreckt. Während dem trat eine eitrige Mastitis ein und von da aus ein Erysipel. Das steife Handgelenk wurde in der Narkose beweglich gemacht, die Finger durch elastische Züge allmählig flectirt. Durch tägliche Uebungen wurde die vollkommene Brauchbarkeit aller steifen Gelenke wiederhergestellt, so dass die Person bei uns als Wärrerin eintreten wollte, was wegen ihres schwächlichen Baues nicht angenommen wurde. Geheilt den 21. März 1870.



## C. Geschwülste.

(25 Fälle: 13 M. davon 2 †, 11 W.)

## 4 Atherome.

**P.** Herr G., etwa 40 J. alt, bemerkte seit einigen Jahren einen kleinen harten Knoten an der Spitze des r. Mittelfingers; er konnte über die Entstehung nur angeben, dass er vor längerer Zeit auf der Jagd von dem Splitter eines zerspringenden Zündhütchens an der bezeichneten Stelle getroffen worden sei. Die etwa erbsengrosse ziemlich feste Geschwulst wurde im April 1870 sehr empfindlich und dadurch der Wunsch ihrer Entfernung motivirt. Eine bestimmte Diagnose war kaum zu stellen; dass es eine kleine Neubildung um einen fremden Körper sei, war am wahrscheinlichsten. Bei der Blosslegung der Geschwulst den 27. April 1870, trat sofort ein weisser Atherombrei hervor, die Geschwulst fiel zusammen, und es konnten nur Fetzen des äusserst feinen, sehr zerreisslichen und der Umgebung fest anhaftenden kleinen Sackes herausgebracht werden. In der Hoffnung, die Reste des Sackes würden sich durch die Eiterung austossen, wurde die Wunde durch Einlegen von Charpie einige Zeit offen gehalten; dann heilte die Wunde zu, doch blieb die Narbe schmerzhaft und bald bildete sich eine neue Geschwulst darunter, die fast bohnergross wurde. Nachdem eines Tages im Juli durch energisches Rudern der Finger stark geschwollen und schmerzhaft geworden war, brach die Narbe wieder auf und es gelang dann dem Primarius Herrn Dr. Seybert ohne neuen Schnitt durch höchst geschickte Manipulationen mit einer Pincette zwei kleine Atheromsäcke auszuziehen. Seitdem ist die vollständige Heilung erfolgt.

Karl Lager, 63 J. alt; Aufnahme den 7. September 1869. Seit mehreren Jahren eine taubeneigrosse, runde, sehr elastische, ganz verschiebbare, von normaler Haut bedeckte Geschwulst zwischen dem Metacarpus I und II am Dorsum der r. Hand. Exstirpation den 7. September 1869. Die Geschwulst lag ausserhalb der Fascie. Geheilt den 15. September 1869.

Lagdman, Theodor, 45 J., Privatschreiber, aufgenommen den 3. Juni 1869. In der Mitte des r. Oberarms eine hühnereigrosse, subcutane elastische Geschwulst, vor einem halben Jahre zuerst bemerkt. Exstirpation den 3. Juni. Der Balg dick; Inhalt: eine gelblich grüne, grützähnliche, theilweise flüssige Masse. Heilung per primam 7. Juni 1869.

Waina, Therese, 36 J. alt, aufgenommen den 2. März 1869. Wallnussgrosses Atherom an der hinteren Fläche des Oberarms, seit 15 Jahren bestehend. Den 5. März geheilt entlassen.



## Cavernöses Lymphangiom.

(1 Fall.)

Kral Franz, 17 J. alt, Schneidergeselle, aufgenommen den 19. Mai 1870. Ueber dem rechten M. deltoides findet sich eine faustgrosse, weiche elastische, von normaler Haut bedeckte Geschwulst, welche über der Unterlage nur wenig verschiebbar ist. Die Geschwulst besteht seit frühester Kindheit, war nur wallnussgross, als sie der Kranke zuerst bemerkte und ist allmählig gewachsen. Die Geschwulst wurde als ein Lipom angesehen. Einige Tage nach der Aufnahme wurde die Geschwulst gespannt, die Haut geröthet und der Kranke fieberte. Auf die Anwendung von Kälte kehrte bald der frühere Zustand wieder. Den 1. Juni wurde die Exstirpation mittelst zwei elliptischer Schnitte vorgenommen. Die Geschwulst war nicht abgekapselt, sondern ging allmählig in das umliegende Gewebe über und beim Herauspräpariren spritzte mehrmals eine klare, dünne seröse Flüssigkeit aus derselben. Die Geschwulst bestand ausschliesslich aus meist communicirenden, kleineren Hohlräumen, welche die erwähnte Flüssigkeit enthielten. Die Fascie über dem Deltamuskel musste mit entfernt werden. Die Wunde wurde mit Charpieballen ausgefüllt, welche in Eisentinctur getränkt waren. Aus dem weiteren Verlaufe ist zu erwähnen, dass ein Abscess in der Achselhöhle sich bildete und eröffnet wurde. Die Heilung war vollständig erfolgt den 1. Juli 1870. Z. No. 55b. No. 95. ☉

Vergleicht man diesen Fall mit jenem, welcher sich bei den unteren Extremitäten in diesem Bande verzeichnet findet, so scheint es, dass vorübergehende entzündliche Röthung und Prallerwerden der Geschwulst mit gleichzeitigem Fieber ohne bekannte Veranlassung, wenn vorhanden, ein nicht unwesentliches Kriterium zur differentiellen Diagnostik dieser Geschwülste abgibt. Am leichtesten wäre die Verwechslung mit einem weichen diffusen (nicht scharf abgegränzten) Lipom. Die Zusammendrückbarkeit oder Erectilität, welche bei Blutgeschwülsten zuweilen so eminent auftritt, war hier nicht zu constatiren. Auch hatte die Respiration keinen wahrnehmbaren Einfluss auf das Volumen derselben.

## Cavernöse Blutgeschwulst.

(1 Fall.)

Esinger, Anna, 22 J. alt, Magd, aufgenommen den 10. Mai 1870. Eine faustgrosse, harte Geschwulst in der Mitte des Oberarms an dessen vorderer Seite. Die Haut darüber bläulich fleckig erscheinend. Diagnose: Throm-



birte cavernöse Blutgeschwulst. Exstirpation mittelst der galvanocaustischen Schlinge. Die Diagnose bestätigte sich durch die anatomische Untersuchung. Der Tumor bestand seit 7 Jahren. Die Kranke wurde geheilt entlassen den 18. Juli 1870.

### Lipome.

(4 Fälle.)

1 männl. Individuum, 51 J. Die Geschwulst hühnereigross, entsprechend der Insertion des Deltamuskels. 3 Weiber von 17, 30, 50 J. Alle Lipome über dem M. deltoïdes und ungefähr faustgross, alle vier geheilt. Bei einer Frau trat zu der Wunde Nosocomialgangrän hinzu, worüber bereits pag. 27 berichtet wurde.

### 1 Fibrom.

Biegler, Johanna, 30 J., Magd, bemerkt seit drei Wochen an der Streckseite beider Vorderarme unterhalb des Olecranon genau symmetrisch je ein Knötchen. Die Knötchen sind bei der leisesten Berührung ungemein schmerzhaft. Exstirpation den 21. Juni. Ein Zusammenhang mit Nerven konnte nicht nachgewiesen werden.

Heilung den 4. Juli 1870.

### 1 Chondrom.

P. Fräulein Charlotte F., 18 J. alt, bemerkt seit dem 6. Lebensjahre (vor 12 Jahren) ein erbsengrosses, spontan entstandenes, hartes Knötchen an der 1. Phalanx des 5. Fingers der l. Hand, welches stets schmerzlos heranwuchs und gegenwärtig die Grösse einer Haselauss erreicht hat. Operation 26. Mai 1869. Heilung.

Die Operation wurde in der Weise ausgeführt, dass nach Freilegung der Geschwulst, dieselbe zunächst an dem Knochen abgetragen und dann der Rest aus der Markhöhle der Diaphyse, welcher das Chondrom seitlich aufsass, abgekratzt wurde. Es blieb etwa Zweidrittheil von der Phalanxcircumferenz als Knochenhohlraum zurück. Die Sehnenscheiden waren nicht verletzt, und die Heilung erfolgte sehr rasch. Genaue Nachrichten im Juni 1871 ergaben, dass kein Recidiv eingetreten ist. Einen ähnlichen Fall operirte Prof. Billroth in gleicher Weise in Zürich (Chirurg. Klinik Zürich 1860—67, pag. 450. Carl. R.), in welchem ebenfalls constatirt ist, dass kein Recidiv eintrat. Es ist

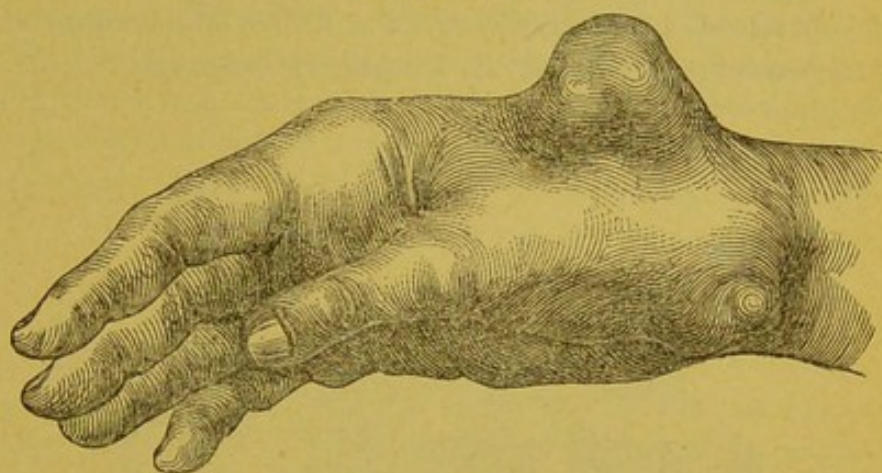


hierauf ein besonderes Gewicht zu legen, weil diese beiden Fälle beweisen, dass man unter Umständen solche Chondrome ohne Amputation entfernen kann.

### 1 Osteom.

Karl Josefa, 30 J. alt, Hausmeistersgattin. Aufnahme den 21. März 1870. Am oberen Ende des metacarpus pollicis und an der Basis des metacarpus indicis der r. Hand sitzt je ein nussgrosses Osteom, das eine seit 8 Jahren, das zweite seit 6 Jahren bestehend. Die Kranke hatte in den entsprechenden Fingern das Gefühl des Ameisenkriechens, welches sich bis in die Achselhöhle erstreckte. Extirpation den 22. März. Die zwei Geschwülste wurden an ihrer Basis mit der Kettensäge abgetragen. Die Geschwulst am Daumen lag theilweise innerhalb des Carpo-metacarpalgelenkes und es konnte die Exstirpation nur unter Eröffnung dieses Gelenkes geschehen. Die Heilung ging gut vor sich. Den 16. April 1870 wurde die Kranke geheilt mit vollkommen beweglichem Daumen entlassen. Laut Bericht vom 23. Juni 1871 ist kein Recidiv eingetreten und ist die Hand, speciell der Daumen vollkommen beweglich.

Fig. 10.



Osteom des Os metacarpi II.

### Lymphome.

**P.** Frau O (s. Wiener Bericht 1868) befindet sich nach Bericht vom Januar 1872 vollkommen wohl; es sind keine neuen Geschwülste aufgetreten.

Sause, Heinrich, 21 J. alt, Handlungscommis, aufgenommen den 8 Mai. 1870. Vor 3 Monaten öfters Hämoptö. Seitdem entwickelte sich ein Knöt-



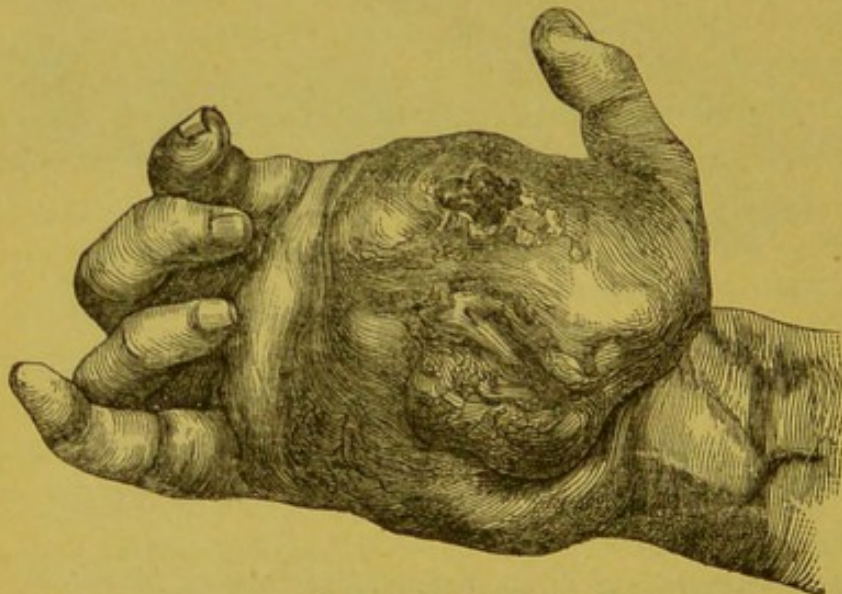
chen in der l. Achselhöhle, welches rasch grösser wurde. Die Geschwulst reicht gegenwärtig von der Clavicula bis zur Brustwarze, nach innen bis zur Mitte des Sternum, nach rückwärts bis an den inneren Rand der Scapula. Die Geschwulst ist grossknotig, brettartig, derb elastisch, bei Druck schmerzhaft. Die ganze l. obere Extremität ist stark ödematös angeschwollen.

Während des Aufenthaltes im Spital hatte der Kranke neuerdings einen Anfall von heftiger Hämoptoe. Er wurde ungeheilt entlassen den 29. Mai 1870. ☉

### Myxofibrom.

Magda Mezinger (s. Wiener Bericht, 1868, Seite 114) kam wegen des schon im l. Wiener Bericht notirten Recidivs neuerdings auf die Klinik, 5. Juni 1870. Die Geschwulst in der rechten vola manus ist stark mannsfaustgross, reicht knapp an das Handgelenk heran, und dringt zwischen die Metacarpusknochen hindurch, am Dorsum manus zum Vorschein kommend. Ueberdiess findet sich in der rechten Achselhöhle ein zweifaustgrosser, harter, beweglicher Tumor. Den 17. Juni wurde die Enucleation der Hand mit dorsalem Hautlappen vorgenommen, und den 1. Juli der Drüsen-Tumor exstirpirt. Beide Wunden heilten sehr rasch und die Kranke wurde den 20. Juli vollkommen geheilt entlassen. Die Recidiv-Geschwülste waren viel zellenreicher und derber als die primäre Geschwulst.

Fig. 11.



Myxofibrom der Vola manus. Recidivgeschwulst.



Laut Bericht ddo. 23. Juni 1871 ist der Stumpf frei von Recidiv, dagegen zeigt sich wieder eine Geschwulst in der Achselhöhle.

Z. No. 17, P. No. 51, J. 1870. ☉

## Sarkome der Weichtheile.

(5 Fälle.)

In der Achselhöhle 3.

1 Alveoläres Sarkom.

Rehak, Katharina, 36 J., Pfaidlersgattin, aufgenommen den 5. November 1870, schwächliche, anämische Frau. Aus der rechten Achselhöhle hängt keulentförmig neben der r. Mamma herab ein über kindskopfgrosser Tumor. Am abhängigsten Theile ist die Haut in grosser Ausdehnung fehlend und findet sich hier ein kraterförmiges Geschwür. In der breiten Falte, welche die Geschwulst trägt, lässt sich ein dicker Strang in die Achselhöhle verfolgen. Der Tumor ist derb, an der Oberfläche undeutlich gelappt. Die Geschwulst besteht seit 11 Monaten und trat im 2. Monate der 6. Schwangerschaft auf. Kurz vor Ablauf der Schwangerschaft exulcerirte die Geschwulst an der Oberfläche und es trat eine heftige Blutung aus derselben ein. Die Entbindung verlief normal. Wenige Tage darauf soll sich von der exulcerirten Geschwulst ein kindsaustgrosses Stück ohne Blutung abgestossen haben. Exstirpation den 8. November. Die Geschwulst lag ausserhalb der Fascia axillaris. Den 2. December wurde die Kranke mit thalergrosser, gut granulirender, flacher Wunde geheilt entlassen. J.-No. 16, P.-No. 130, J. 1870. ☉

## 2 Fälle von Spindelzellen-Sarkomen.

Lerner, Bertha, 12 J. alt, Kaufmannstochter, aufgenommen 14. October 1869. In der rechten Achselhöhle findet sich eine über zwei mannsfaus grosse, kugelige, harte, elastische Geschwulst, deren Oberfläche meist glatt, nur nach unten etwas uneben. Die Geschwulst reicht nach oben bis zum Schlüsselbeine, nach innen bis zur Papillarlinie, nach unten bis zur Mitte des Oberarms, nach rückwärts bis zum äusseren Rande des Schulterblattes. Die Haut darüber ist verschiebar. Der musc. pectoralis läuft über die Geschwulst hinweg. Geringe Verschiebarkeit von vorn nach hinten. Die re. obere Extremität ist paretisch, die Sensibilität darin unverändert. Die Geschwulst wurde zuerst vor 2½ Jahren als kleiner Knoten in der Achselhöhle wahrgenommen. Erblichkeit ist nicht nachweisbar, eine besondere Veranlassung nicht bekannt. Exstirpation den 20. October. Die Geschwulst enthielt mehrere mit bräunlicher Flüssigkeit gefüllte Cysten. Die Auslösung



der mit Gefässen und Nerven innig verwachsenn Geschwulst hatte grosse Schwierigkeiten. Die Blutung war heftig, doch war der Verlauf der Wundheilung sehr günstig. Das Mädchen wurde den 27. November geheilt entlassen. Laut Bericht der Mutter trat bald darauf ein regionäres Recidiv ein und das Mädchen starb im März 1871. Gesamtdauer der Krankheit 4 Jahre.

P. Johann S., 49 Jahr alt, am 29. März 1870 in Behandlung genommen. Kindskopfgrosser Tumor in der linken Achselhöhle, mässig beweglich, welcher unter dem m. pectoralis liegt und ziemlich hoch in die Achselhöhle hineingedrängt ist. Die Geschwulst entstand vor 2 Jahren am vorderen Rande der Achselhöhle. Schmerzen und Anschwellung des Armes. Bei der Exstirpation, 30. März 1870, wurde die Vena axillaris in ziemlicher Ausdehnung freigelegt. Vier Stunden nach der Operation starke Nachblutung aus der Art. thoracica longa, welche früher nicht geblutet hatte, dann aber unterbunden werden musste. Anfangs war der Verlauf sehr günstig, dann aber wurde Pat. pyohämisch und starb am 14. Tage nach der Operation. Section wurde nicht gestattet. Ob der Ausgang des Sarkom's von den Lymphdrüsen oder vom Zellengewebe war, liess sich nicht entscheiden.

#### Granulations-Sarkom am Oberarm.

Goldfinger, Jacob, 48 J. alt, Bäckermeister, aufgenommen den 12. November 1869, leidet seit Jugend an eitrigem Bronchialkatarrh. Vor 1 Jahre bemerkte er beim Betasten der hinteren Fläche des l. Oberarms zuerst einen erbsengrossen, schmerzlosen Knoten (unbeweglich?) der allmählig wachsend vor 2 Monaten auf Prof. v. Dumreicher's Klinik exstirpirt wurde. Zwei Wochen später soll wieder eine hühnereigrosse Recidivgeschwulst ebendasselbst entfernt worden sein. 6 Wochen nach der letzten Operation, den 12. November 1869 wurde er auf unsere Klinik aufgenommen. Die Geschwulst war über zweikindskopfgross, knollig, derb, an einzelnen Stellen exulcerirt, bei Berührung leicht blutend, schmerzhaft, die ganze obere Hälfte des l. Oberarms rings umgebend, unverrückbar mit dem Knochen verbunden. Keine Drüseninfiltration. Das Allgemeinbefinden ist äusserst elend, so dass an die einzig mögliche Enculecation im Schultergelenke nicht mehr zu denken ist. Der Kranke wurde ungeheilt entlassen den 27. December 1869. Gemäss den Mittheilungen des Herrn Dr. Albert, Assistenten an Prof. v. Dumreichers Klinik, sind die Angaben des Kranken vollkommen richtig. Die ursprüngliche Geschwulst sass in der Haut und im Unterhaut-Zellgewebe. Das zweite Recidiv fand in der Narbe selbst statt. Die Extirpation war beide Male leicht und soweit sich dies durch Gesicht und Tastsinn beurtheilen



ess, eine vollständige. Der Kranke ist in seiner Heimath den 27. Januar 1871 gestorben, Gesamtdauer der Krankheit  $1\frac{1}{4}$  Jahr.

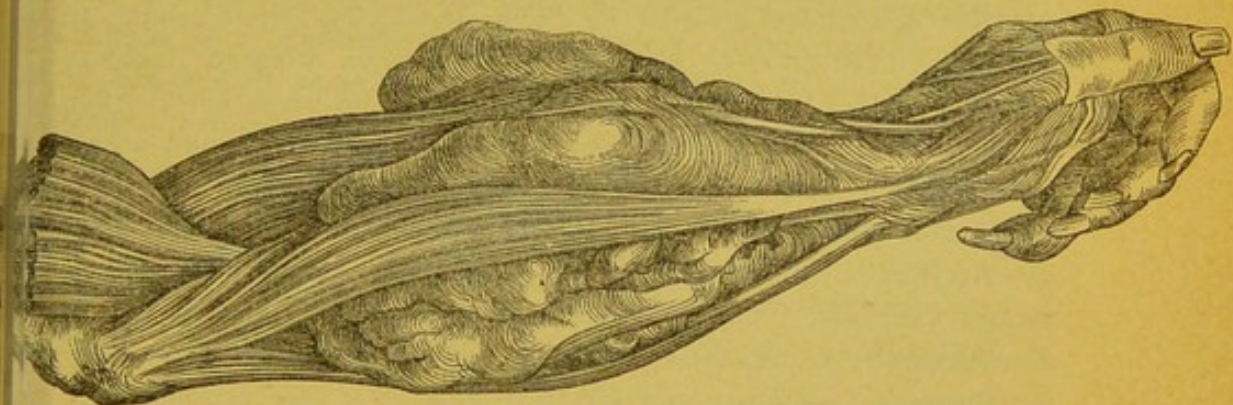
Dieser Fall ist ein interessantes Paradigma von der Recidivfähigkeit und dem ausserordentlich schnellen, nach jeder Operation rascherem Wachsthum mancher Sarkome. Es ist immerhin selten, dass ein Recidiv binnen sechs Wochen über Zweikindskopfgrösse erreicht. Während die Geschwulst innerhalb 10 Monaten ungefähr Taubeneigrösse erreichte, wuchs sie nach der ersten anscheinend radicalen Operation innerhalb zweier Wochen zu Hühnereigrösse und nach der zweiten Operation innerhalb sechs Wochen zu Zweikindskopfgrösse heran.

### 1. Spindelzellen-Sarkom des Vorderarms (von den Sehnenscheiden ausgegangen).

(1 Fall.)

Dieser Fall ist ausser durch die Geschwulst auch durch mehre Stunden lang andauernde psychische Störung nach der Chloroformnarkose merkwürdig.

Fig. 12.



Spindelzellen-Sarcom des Vorderarms, von den Sehnenscheiden ausgegangen.

Johann v. Atanaskovich, 38 J. alt, Hafencapitain, aufgenommen 16. October 1869, gibt an, dass seit seiner Kindheit der l. Vorderarm dicker und an der Aussenseite abnorm gewölbt gewesen sei. Vor 9 Monaten erhielt er einen Schlag auf die besagte Stelle, empfand augenblicklich sehr heftigen Schmerz, welcher wohl sehr bald nachliess, doch nie mehr ganz verschwand.



Gleich nach dem Schlage bemerkte er an der geschlagenen Stelle eine nuss-grosse, harte Geschwulst, welche längere Zeit stationär blieb. Etwa vor 6 Monaten begann ein rapideres Wachsthum. [Eisbehandlung, Mercursalbe, Jodtinctur nützten nichts. Von einigen Aerzten wurde die Geschwulst als ein Aneurysma angesehen, weil bei einer Probepunction hellrothes Blut hervorspritzte. Die Geschwulst war hart, knollig, unbeweglich und nahm die Beugefläche des Vorderarms zu zwei Drittheilen ein. Amputation des Oberarms im unteren Drittel den 19. October 1869. Zirkelschnitt. Blutstillung durch Accupressurnadeln. Gleich nach vollendeter Operation noch während der Narkose wurde  $\frac{1}{8}$  Gran Morfium injicirt. Die Operation geschah um 11 Uhr Vormittags und der Kranke war seitdem bis 6 Uhr Abends fortwährend in wilden Dilirien; er erkannte nicht die umstehenden Aerzte, sprach man wolle ihn vergiften, er wollte davonrennen u. s. f. Abends hörte das Irrereden auf. Am 24. October Mittags stellte sich der erste Schüttelfrost ein, der an den folgenden Tagen sich wiederholte. Der Kranke starb den 4. November, somit 15 Tage nach der Amputation an Pyohämie. Keine Lungenabcesse. Das Bindegewebe an der hinteren Wand des Pharynx in der Höhe des 3. bis 4. Halswirbels eitrig infiltrirt; in der Ausdehnung eines Thalers eitrige Thromben in den Venen des Amputationsstumpfes, in der Vena cruralis und iliaca dextra, das subcutane und intermusculäre Bindegewebe der r. Wade serös durchfeuchtet. Eitriges Infiltration des Bindegewebes am rechten Ellbogengelenk. Die Geschwulst wurde von Herrn Dr. Pfleger präparirt und besteht aus zwei Hauptmassen, welche durch die mm. radialis int. und supinator longus von einander geschieden sind. Ungefähr in der Mitte des Vorderarms sind sie durch eine  $1\frac{1}{2}$  Zoll breite sehnige Brücke verbunden. Die grössere, mehr an der Innenfläche gelegene Geschwulst ist etwa 7 Zoll lang und  $4\frac{1}{2}$  Zoll breit und dick. Sie umwächst den übrigens gesund aussehenden N. medianus in ihrer ganzen Länge und drängt den oberflächlichen Fingerbeuger nebst Palmaris longus, ulnaris internus nach vorne und etwas auseinander. Manche Muskelbündel scheinen direct aus der Geschwulst hervorzugehen; die Sehne des flexor pollicis longus entspringt unmittelbar aus der Geschwulst und sein Muskelfleisch ist ganz in der Geschwulst aufgegangen. Der Flexor digitorum profundus ist ganz nach der Ulnarseite verdrängt und die Geschwulst tritt hier zwischen dem verdrängten eben genannten Muskel und dem ulnaris internus unmittelbar unter die Fascie heran. Nach oben drängt sich die Geschwulst zwischen pronator teres und flexor sublimis bis circa  $1\frac{1}{2}$  Zoll unter das Ellenbogengelenk; nach abwärts bis 1 Zoll über das Handgelenk. Mit dem lig. interosseum und dem pronator quadratus ist die Geschwulst nicht verwachsen, hängt dagegen an einer  $1\frac{1}{2}$  Zoll langen Stelle mit dem Radius locker zusammen. Die Geschwulst liess sich stumpf leicht vom Radius lösen, welcher an der



enden Stelle rauh war. Die kleinere, circa 5 Zoll lange, 2 Zoll breite, als lappige Geschwulst liegt an der Dorsal- und Radialseite des Vorderarms und hängt mit dem Radialis ext. brevis und extensor pollicis longus zusammen, ist ebenfalls mit dem hier rauhen Radius auf circa 2 Zoll Länge verwachsen, aber leicht mit dem Finger losschälbar. Art. und Radialis und ulnaris unversehrt. Die einzelnen Knollen der Geschwulst weichelastisch und bestehen grösstentheils aus Spindelzellen, theilweise besetzt mit hier und da eingelagerten Kalkähren.

### Osteo-Sarkome.

(2 Fälle.)

#### Der Clavicula 1 Fall.

Münchenberg, Therese, 15 Jahr alt, Tagelöhnerin, aufgenommen den 11. October 1870. Vor einem Jahre empfand das Mädchen beim Heben einer schweren Last plötzlich einen heftigen Schmerz in der Schultergegend, durch den ihr die Arbeit für einige Tage unmöglich machte. Den letzten Winter vorher hatte sie öfters Reissen im Arm. Erst vor einem Monat bemerkte sie eine wallnussgrosse Geschwulst an der linken Clavicula. Gegenwärtig ist die äussere Hälfte der Clavicula von einem hühnereigrossen derb-elastischen Tumor eingenommen, welcher bis knapp an das Acromialende reicht. Am 13. October 1870. Die Clavicula wurde an der Grenze zwischen innerem und mittlerem Drittel durchsägt und im Acromialende enucleirt. Die Kranke wurde den 17. November geheilt entlassen. Es blieb damals eine kleine Fistel zurück, welche auf ein nekrotisches Stückchen der Sägefläche der Clavicula führt. Der Arm blieb vollkommen brauchbar. Die anatomische Untersuchung zeigte, dass es sich um ein radiostales, kleinzelliges Sarkom der Clavicula handelte; im Centrum waren Knochen in der Geschwulst vollkommen aufgegangen. Das Mädchen starb im Juli 1871 an einem hühnereigrossen regionären Recidiv operirt und befindet sich deshalb gegenwärtig zum zweiten Male auf der Klinik. Die Brauchbarkeit des Armes war trotz der ausgedehnten Resektion der Clavicula eine vollkommene. Saal 16, P. No. 122, J. 1870. ☉

#### Des Humerus 1 Fall.

Münchenberg, Josefa, 27 Jahre alt, Magd, Aufnahme 5. Mai 1869. Eine kindsgrosse Geschwulst vom oberen Drittel des Humerus ausgehend, bis zur Axilla und über das Acromion sich ausdehnende Geschwulst, hart, die Schulter über gespannt. Active Beweglichkeit im Schultergelenke keine, keine Spur unter sehr heftigen Schmerzen. Die ganze ob. Extremität



etwas ödematös, zeitweise darin das Gefühl von Ameisenlaufen. Die Geschwulst besteht seit 2 Jahren. Vor einem Jahre fiel die Patientin auf den kranken l. Arm und ist gegenwärtig, nach einem Jahre, unter der Ansatzstelle des Deltoides abnorme Beweglichkeit und Crepitation nachzuweisen. Veranlassung unbekannt. Da die Kranke die einzig denkbare Operation, die Encucleation im Schultergelenke nicht zugiebt, wird sie ungeheilt entlassen den 13. Mai 1869. Die Kranke ist den 29. December 1869 im Spital zu Krems gestorben. Gesamtdauer der Krankheit  $2\frac{1}{2}$  Jahre.

### 1 papilläres weiches Fibrom.

Truschka, Barbara, 48 J., Hausirerin, aufgenommen den 27. December 1869. Nussgrosses Papillom, gestielt am Oberarm seit 15 Jahren. Gegenwärtig an der Oberfläche exulcerirt. Exstirpation mit Einschluss eines umgebenden Hautringes. Geheilt den 15. Juni 1869.

### Epithelialcarcinome.

(2 Fälle.)

Kuf, Anna, 83 J., Pfründnerin, aufgenommen den 17. Juni 1869. An der Dorsalseite der Hand entsprechend den Handwurzelknochen und dem Metacarpus des Daumes befindet sich ein etwa 2 Zoll im Durchmesser grosses unregelmässiges, unverschiebliches Geschwür mit rundlichen Escrescenzen und harter Umrandung. Es lassen sich durch Druck gelbliche Pröpfe entleeren, welche sich mikroskopisch als Epithelialbrei erweisen. Die Alte wollte sich nicht operiren lassen. Anamnestiche Daten sind keine notirt. Ungeheilt entlassen den 21. Juni 1869. Die Kranke ist in ihrer Heimath den 10. August 1869 gestorben.

Ehn, Johann, 58 J., Kutscher, aufgenommen den 22. Jänner 1870. Vor ungefähr 6 Wochen wurde der Kranke von einem Pferde in die l. Hand gebissen. Die dadurch gesetzte kleine Quetschwunde heilte in 8 Tagen zu. Wenige Tage nach der Heilung bemerkte er neben der Narbe ein kleines erbsengrosses Knötchen, welches bald grösser wurde und exulcerirte. Wiederholte Touchirungen mit Lapis blieben ohne Erfolg. Gegenwärtig sieht man auf der linken Hand zwischen den Metacarpus indicis et pollicis ein frankengrosses Geschwür mit dickem, wulstigem hartem Rande und graulichem, wenig secernirendem Grunde. Das Geschwür hängt nicht mit dem Knochen zusammen. Keine Drüseninfiltration. Exstirpation mit dem Messer den 26. Jänner 1870. Geheilt entlassen den 12. Februar 1870. Laut kürzlich gepflogenen Erhebungen (Juli 1871) bekam der Kranke bald nach der Entlassung ein regionäres, isolirtes Recidiv, welches im Juli 1870 im R



ospital extirpirt wurde. Seit jener Zeit trat kein weiteres Recidio ein.  
Daumen soll wenig beweglich sein. J. 1870, J.-No. 55b, P.-No. 13. ©

### D. Verschiedenes.

(3 Fälle: 1 M., 2 W.)

#### Missbildungen.

(3 Fälle.)

#### Syndactylia. 2 Fälle.

Doneis, Therese, 16 J. alt, kath., Tagelöhnerin, besitzt beiderseits eine angeborene Verwachsung des 4. und 5. Fingers. Die verwachsenen Finger stehen etwas flectirt. Den 20. Jänner wurde die linke Hand, den 10. Februar 1870 die rechte Hand operirt; beide Mal durch Bildung zweier Hautlappen aus dem kleinen Finger, welche über dem Ringfinger vereinigt wurden.

Den 14. März wurde die Kranke geheilt entlassen. Den 16. Mai kam sie wieder mit starker Contractur der durchtrennten Finger. Ausserdem trat rechterseits neuerdings Verwachsung im Bereiche der 1. Phalanx ein. Diese wurde getrennt und durch Einpflanzung eines dreieckigen Lappens an der Commissur die Wiedervereinigung gehindert. Die Contractur wurde durch elastische Züge, welche gegen eine Dorsalschiene mit fingerlangen Fortsätzen wirkten, in zwei Wochen vollkommen behoben. Den 1. Juni wurde die Kranke zum 2. Mal geheilt entlassen mit der Weisung, die elastischen Züge die Nacht hindurch noch durch längere Zeit anzulegen.

Reiner Aloisia, 6 J., aufgenommen den 13. Juli 1870. Die r. Hand besitzt nur 4 Metacarpusknochen; der 4., an dessen Vorlarseite sich der gut entwickelte Kleinfingerballen befindet, ist an seinem unteren Ende etwas kürzer als die übrigen und trägt auf seinem Köpfchen zwei erste Phalangen, welche untereinander an ihrer Basis knöchern verbunden unter einem Winkel von 80° divergiren, und durch eine Schwimmhaut in der ganzen Ausdehnung (der 1. Phalanx) zusammenhängen. Jede der beiden 1. Phalangen trägt eine gehörig entwickelte Mittel- und Nagelphalanx, die jedoch etwas gegen einander geneigt stehen ähnlich wie die Branchen einer Krebssechere.

Am 1. August wurde der 4. Finger abgetragen, indem er nach Durchtrennung der Schwimmhaut an der Basis mit der Knochenzange abgekneipt wurde. Die kleine wurde den 22. Juli entlassen, doch besuchte sie von Zeit zu Zeit ambulant die Klinik, um die Contractur des 5. Fingers behandeln zu lassen. Es wurde eine Dorsalschiene angelegt und mit einem Gummizuge der Finger an sie herangezogen. Obwohl der Zug mit Leichtigkeit abzunehmen war, liessen die Eltern das Kind doch drei volle Tage schreien,



bevor sie wieder auf die Klinik kamen. Es war innerhalb dieser drei Tage Gangrän der Hälfte der letzten Phalanx eingetreten.

### Ueberzähliger Daumen. 1 Fall.

Johann Wezelinek, 15 J. alt, aufgenommen 5. Juli 1869. An der Radialseite des normalen r. Daumens sitzt ein überzähliger Daumen, welcher mit dem normalen Daumen zugleich mit dem Köpfchen des Metacarpus I articulirt. Enucleation den 7. Juli mit Ovalärschnitt. Den 7. Tag nach der Operation trat, als der Kranke sich heftig an den operirten Finger gestossen hatte, plötzlich eine Lymphangoitis auf, die ungefähr 12 Tage anhielt, in welcher die verticale Suspension überraschend günstig bezüglich der Abschwelung und Abnahme des Fiebers wirkte.

## XII. Untere Extremitäten

von

Dr. Vincenz Czerny,

Professor der chirurgischen Klinik in Freiburg, früher Assistenzarzt der chirurgischen Klinik in Wien.

### A. Verletzungen.

97 Fälle: 83 M., davon 12 †; 14 W.

#### Verbrennungen.

3 Fälle: 2 M., 1 W.

Ein Mann von 19 Jahren trug eine Flasche mit 50 Pfund Vitriolöl, welche zerbrach, so dass der Inhalt beide Oberschenkel und die linke Wade verbrannte. Erysipel, Heilung.

Ein Mann von 21 Jahren goss sich geschmolzenes Messing über den rechten Fussrücken. Heilung.

Ein Weib, 28 Jahr, deren Kleider beim Kochen in Brand geriethen, erlitt eine Verbrennung am Oberschenkel mit Blasenbildung. Heilung.

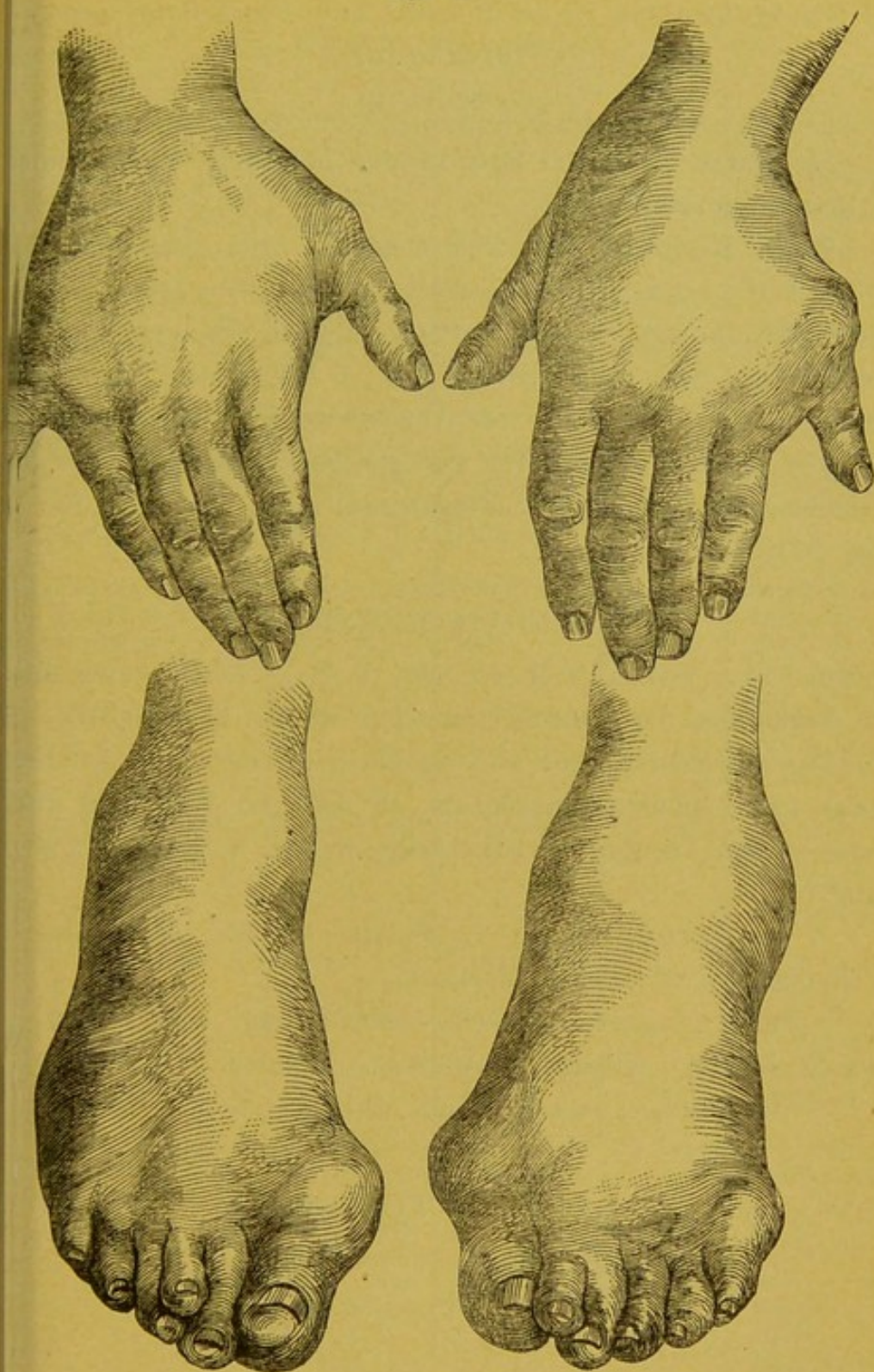
#### Erfrierung.

1 M. †.

Ein Mann von 90 Jahren erfror beide grossen Zehen beim Eishacken Trismus. Tod.



Figur 13





14 Quetschungen ohne Wunde und ohne Knochenverletzungen.

(12 M., 2 W.)

Sie waren meist von Extravasaten begleitet, welche immer in Resorption ausgingen.

Eine (M.) betraf den Oberschenkel, zwei das Kniegelenk (1 M., 1 W.), von denen eine wegen einer hinzugekommenen inneren Erkrankung verlegt wurde; — zwei (Männer) den Unterschenkel; neun den Fuss (8 MM., 1 W.). Nach einer Quetschung der grossen Zehe trat Abstossung des Fingernagels ein.

Bei einer Kranken (W.) war gleichzeitig an allen vier Extremitäten ein überzähliger Finger vorhanden. (S. Fig. 13. auf pag. 271.)

10 Distorsionen (6 M., 4 W.)

geheilt. In 2 Fällen (1 M. 52 Jahr, 1 W. 18 Jahr), waren durch die Verletzung die Bandverbindungen an der Innenseite des Fusses zwischen Sprung und Kahnbein zerrissen, der Taluskopf etwas nach einwärts verschoben, so dass der Fuss eine starke Valgusstellung zeigte. Gradrichtung in der Narkose, Gypsverband.

6 im Sprunggelenke (3 Männer von 15, 32, 65 Jahren, 3 Weiber von 16, 17, 23 Jahren).

1 im Kniegelenke nach einem Sprung vom Wagen, M. von 31 Jahren. Mässige Schwellung. Heilung.

1 im Hüftgelenke. Mann von 28 Jahren. Heilung.

**Subcutane Fracturen.**

(39 Fälle: 35 M., davon 2 †, 4 W.)



## Tabelle X.

## Brüche des Oberschenkels.

14 Fälle.

Name und Alter bei der Aufnahme, Datum der Aufnahme.	Oertlicher Zustand bei der Aufnahme.	Behandlungsmethode.	Zeitdauer bis zur Consolidation.	Verkürzung und Funktion bei der Entlassung, Datum derselben.
Elise Suck, 67 Jahr, 5. December 1870.	Fractur des Schenkelhalses. Verkürzung.	Extension mit Gipsstiefel mit 4 bis 12 Pfdn.	62 Tage.	1½ Jahr, geht mit Krücken, 4. März 1871.
Franziska Thieme, 77 Jahr, 5 December 1869.	Schenkelhals. Starker Marasmus.	Planum inclinatum duplex.	Keine Consolidation.	Marasmus hat zugenommen, daher ungeheilt in das Versorgungshaus, 19. Februar 1870.
A. Stockinger, 20 J., 5. Oktober 1869.	Bruch in der Mitte.	Gipsverband.	60 Tage.	1 Ctm. Geht ohne Stock, 21. December 1869.
Paulik, 55 Jahr, 20. Juni 1869.	Im obern Drittel; starke Sugillation.	Gipsverband.	do.	Wegen Säuberung des Zimmers transferirt auf eine chirurgische Abtheilung.
Theodor Kutlas, 9 J., 20. Juni 1860.	Im untern Drittel des Oberschenkels gebrochen. Das Knie, nach einer Gonitis, die seit 6 Jahren besteht im rechten Winkel gebeugt.	Planum inclinatum duplex.	27 Tage.	Sehr geringe Verkürzung. Zur Beseitigung der Contractur wird der Kranke für später bestellt, 18. Juli 1870.



No.	Name und Alter bei der Aufnahme. Datum der Aufnahme.	Oertlicher Zustand bei der Aufnahme.	Behandlungs- methode.	Zeitdauer bis zur Consoli- dation.	Verkürzung und Funktion bei der Entlassung. Datum derselben.
6.	Barbara Auner, 27 J., 3. Oktober 1869.	Risswunde in der Haut. Bruch in der Mitte.	Gipsverband.	51 Tage.	1—5 Ctm. Geht gut, 7. Decbr. 1869.
7.	M. Szenger, 45 Jahr, 1. Oktober 1869.	Bruch in der Mitte. Starke Exsudation im Kniege- lenke.	Gipsverband bis zur 6. Wo- che, dann Ex- tension; in der 18. Woche Extension mit dem Schneider- Menel'schen Apparate, wodurch die Verkürzung von 3 bis auf 1 Zoll redu- cirt wurde.	Etwa 5½ Monate.	Verkürzung etwa 5 Ctm. Steifheit im Kniegelenke. Bewegung nur schwer mit Krücken; 2. April 1870.
8.	Wenzel Matejka, 39 Jahr, 27. März 1870.	Im unteren Drittel beim Stiefelanzie- hen gebro- chen. Vor 8 Jahren eine Coxitis über- standen, wo- durch der Oberschen- kel in Flexi- onstellung zum Becken fixirt wurde. Verkürzung um 8 Ctm.	Extension mit Heftpflaster- verband.	32 Tage.	Reelle Verkür- zung bloß 1½ Ctm. Geht mit Krücken sehr gut, 4. Juni.
9.	Johann Pfisterer, 24 Jahr, 15. December 1869.	Bruch im un- teren Drittel. Verkürzung um 5 Ctm.	Extension mit Gipsverband.	46 Tage.	4 Ctm. Am 2. Febr. kann der Kranke gut auftreten.



Name und Alter bei der Aufnahme. Datum der Aufnahme.	Oertlicher Zustand bei der Aufnahme.	Behandlungs- methode.	Zeitdauer bis zur Consoli- dation.	Verkürzung und Funktion bei der Entlassung. Datum derselben.
Franz Amermann, 67 Jahr, 9. December 1870.	Unter dem Trochanter gebrochen. Verkürzung 3 Ctm.	Extension mit Gipsverband.	44 Tage.	1½ Zoll. Der Kranke konnte etwas auftreten, als er an lobu- lärer Pneu- monie und Morb. Brighti rasch starb (24. Februar 1871). Die Fracturenden waren fast 1½ Zoll der Län- ge nach ver- schoben.
Anton Lutz, 22 Jahr, 4. Januar 1870.	Zwischen obo- rem u. mitt- lerem Dritt- theil starke Verkürzung.	Extension mit Gipsverband. Trotz 19 Pfd. noch bedeu- tende Ver- kürzung, da- her Gipsver- band im Schneider- Mennelschen Apparat am 43. Tage an- gelegt.	73 Tage.	2 Ctm. Geht noch mit Krücken, 26. März.
Leonrad Wimmer, 36 Jahr, 5. Mai 1870.	In der Mitte gebrochen.	Extension mit Schmalls Ge- flecht, dann Heftpflaster.	41 Tage.	do. Geht mit Krückengut.
Georg Feuk, 27 Jahr, 24. Mai 1870.	Zwischen un- terem u. mitt- lerem Dritt- theil. Dislo- cation unbe- deutend.	Heftpflaster- extension.	46 Tage.	Unbedeutende Verkürzung, 13. Septem- ber.



No.	Name und Alter bei der Aufnahme. Datum der Aufnahme.	Oertlicher Zustand bei der Aufnahme.	Behandlungs- methode.	Zeitdauer bis zur Consoli- dation.	Verkürzung und Funktion bei der Entlassung. Datum derselben.
14.	Robert Bestig, 12 J., 5. Februar 1870.	Unter der Mit- te, wenig Dislocation.	Heftpflaster- extension.	29 Tage.	Keine Verkür- zung.

Von den 14 Patienten mit Oberschenkel-Fracturen ist einer gestorben, der jedoch schon seit längerer Zeit an einer Nieren-Erkrankung litt. Wie aus der Tabelle ersichtlich, wurde die Heilung zum Theil durch Anlegung von Gipsverbänden, zum Theil durch die Gewichtsextension eingeleitet. Die Zahl der Fälle ist viel zu gering, als dass man aus ihnen einen sicheren Schluss auf die Vortheile der einen oder der anderen Methode ziehen könnte, allein wir können doch hoffen, auf diesem Wege einen präciseren Ausdruck für unsere Erfahrungen zu gewinnen. Selbst aus diesen 7 mit Gewichtsextension behandelten Fällen ist der Schluss erlaubt, dass man in den meisten Fällen von Oberschenkel-Fracturen mit der Extension auskömmt, dass aber bei bedeutender Dislocation auch die Extension kaum mehr leistet als der Gipsverband (No. 11). Während bei 10, 13 und 14 die Verkürzung fast Null ist, war bei 9 das kranke Bein zum Schlusse um 4 Ctm. kürzer als das gesunde. Zum Theil mochte an diesem Resultate die Methode Schuld sein, denn wir mühten uns vielfach ab, den Gipsverband für die Extension zu verwenden, wozu wir zunächst durch unsere Erfahrungen über die Schussfracturen in Weissenburg, woselbst kein taugliches Heftpflaster zu



kommen war, veranlasst wurden. Die Gipsverbände wurden über das Knie angelegt, und unter der Wade (etwa dem Beginne der Achillessehne entsprechend) ein vierkantiges Querholz angegipst, welches auf zwei dreikantigen Prismen schleift. Gleichgiltig, ob der Gipsverband mit Watte oder Flanell unterpolstert oder unmittelbar auf die Haut angelegt wurde, war er nach 8 Tagen immer locker, dass er durch das Gewicht etwas vorgezogen wurde, dann zunächst auf der Ferse, dann am Fussrücken und endlich an den Malleolen allein sich stemmte und daselbst Druck erzeugt. Man kann mit dem Gipsverband bloß ein sehr geringes Zuggewicht (höchstens 5 Pfund) verwenden und muss auch meist dann noch den Verband alle 8 Tage wechseln, wenn man einigermaßen vor Decubitus sicher sein will. Wenn trotzdem No. 11 durch eine kurze Zeit 19 Pfund in Verwendung waren, war das nur eine seltene Ausnahme, da nicht alle Kranken so schuldig sind. — Viel besser bewährte sich die Heftpflaster-Extension. Gewöhnlich wurde sie analog der Volkmann'schen Methode, nämlich in Verbindung mit dem Petit'schen Stiefel, angewendet. An einem gewöhnlichen Petit'schen Stiefel, welcher bis über die Kniekehle reichte, wurde am unteren Ende ein vierkantiges Querholz angeschraubt, so dass es die Ferse nicht drückte, sondern auf demselben der Unterschenkel, welcher schon mit der gewöhnlichen Heftpflaster-Extensions-Vorrichtung eingehüllt war, bequem lagert und mit Binden befestigt, so dass die Heftpflasterzügel von beiden Seiten des Fusstheiles herabliefen. Der Petit'sche Stiefel bildet mit dem Unterschenkel ein Ganzes und wird durch die am Heftpflasterzügel befestigten Gewichte herabgezogen, wobei das Querholz auf zwei dreikantigen Prismen schleift. Die Vorteile dieser Methode hat Volkmann und in der neuesten Zeit auch die Methode schon so ausgezeichnet hervorgehoben, dass wir uns jedes weiteren Lobes enthalten können.

Jede Extensions-Methode hat den Nachtheil, dass bei den notwendigen Bewegungen des Patienten das obere Bruchstück nicht bewegt wird, als es im festen Verbande möglich ist. Selbst wenn man die Patienten auf einem mit Segeltuch überspannten



Rahmen hat, welcher behufs der Wundreinigung oder Defäcation emporgehoben wird, ist dieser Uebelstand nicht ganz zu vermeiden. Wenn auch durch die Distraction der Bruchenden die Schmerzhaftigkeit vermindert wird, so kann doch dadurch bei sehr empfindlichen Individuen die Durchführung der Extensions-Methode unmöglich gemacht werden.

Die Contra-Extension wurde bei kleineren Gewichten durch Höherstellen des unteren Bettendes vom Körpergewichte des Patienten geleistet und nur bei Anwendung grosser Gewichte wurde ein Perinealgurt aus Leder verwendet, dessen unter dem Kreuzbein laufender Schenkel am oberen Bettende befestigt wurde, während der nach vorn laufende Schenkel vertical zu dem galgenförmig überhängenden Krankenheber lief und daselbst befestigt wurde. Durch diese Art der Contra-Extension wird der Kranke weniger belästigt. Die Bewegungen seines Oberkörpers sind freier.

Was den Zeitpunkt der Consolidation betrifft, so wurde der Moment gewählt, wo der Kranke ohne Hülfe das Bein erheben kann oder wo keine Beweglichkeit an der Bruchstelle mehr nachweisbar war. Die Fehlerquellen sind natürlich sehr gross, besonders bei starken Verbänden, die meistens nach empirisch festgestellten Zeiträumen abgenommen werden, während die Consolidation schon seit längerer Zeit erfolgt sein kann. Indess möchte ich doch nicht die kürzere Zeitdauer der Consolidation bei der Extension ganz auf diese Fehlerquelle zurückführen.

Merkwürdig rasch consolidirten auch zwei Fracturen (5 und 8), welche durch ganz unbedeutende Insulten offenbar bei (in Folge vorausgegangener Gelenks-Entzündungen) osteoporotischen Knochen entstanden waren.

#### Querbrüche der Patella.

2 Fälle, Männer von 80 und 47 Jahren, die beide geheilt entlassen wurden.



### Fracturen beider Unterschenkelknochen in der Diaphyse.

10 Fälle bei 9 Individuen, Männer von 14—50 Jahren, eine Doppelfractur. Die Consolidation erfolgte in 32 (14jähriger Knabe), 35, 55, 62, 68, 74 (Fractur beider Unterschenkel), 92 Tagen. Einmal trat eine Vereiterung des subcutanen Extravasates ein, ohne dass der Abscess sich bis auf den Knochen erstreckt hätte. Heilung in allen Fällen. In einem Falle war eine Verzögerung der Callusbildung, bis im 4. Monate durch Reiben der Bruchstücke und neuen Gypsverband die Consolidation erzielt wurde. (Nach 55 Tagen.)

### Eine Fractur des Wadenbeines

etwa 3 Zoll über dem Knöchel durch einen Fall bei einem Manne von 30 Jahren, wurde geheilt entlassen.

### Fractur beider Malleoli.

4 Fälle, 2 Männer von 39, 40 Jahren, eine Frau von 45 Jahren. Geheilt. Ein Mann von 39 Jahren erlitt durch einen Fall vom Gerüste einen Splitterbruch des Wadenbeins und einen Bruch des inneren Knöchels. Wegen furibundem Delirium tremens wurde der Kranke auf das Beobachtungszimmer für Geisteskranke gebracht, woselbst er nach 24 Stunden starb.

### Fractur des Malleolus internus.

2 Männer von 27 und 40 Jahren. Geheilt.

### Fractur des Malleolus externus.

4 Fälle, Männer von 15—56 Jahren. Heilung.

### Eine Fractur des Metacarpusknochens

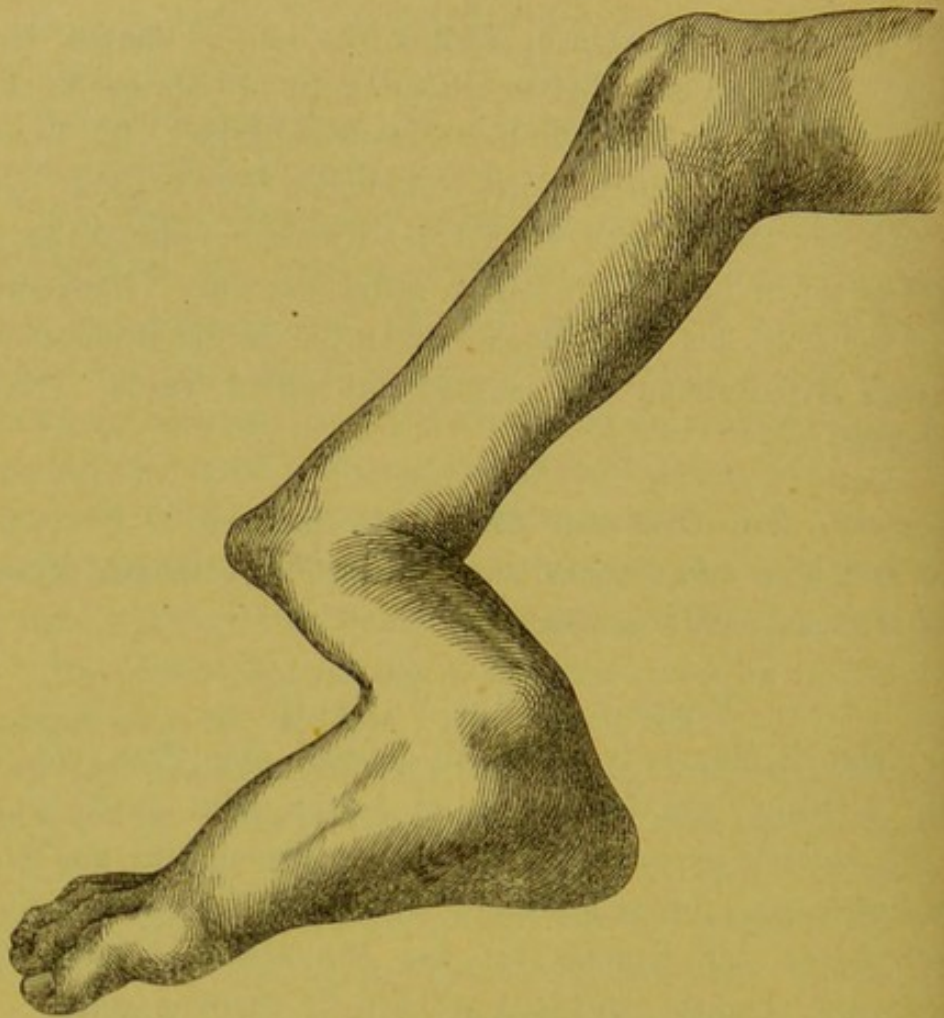
erlitt ein Mann von 29 Jahren, dem ein Wagenrad über den rechten Fuss gegangen war.

### Schief geheilte Fractur des Unterschenkels.

Ein Mann von 32 Jahren, der sich zu keinem operativen Eingriff entschliessen konnte.



Fig. 14.



Pseudarthrose des Unterschenkels.

### Pseudarthrose.

Wurm, Alois, 12 J., aufgenommen am 12 Mai 1870, erlitt im 4. Lebensjahre einen Bruch des rechten Unterschenkels im unteren Drittheil, welcher in einem Kinderspitale behandelt wurde. Bei der Entlassung bekam der Knabe einen Stützapparat, mit dem er gehen konnte. Der Apparat wurde jedoch nicht erneuert und allmählig entwickelte sich der Zustand, wie er am besten aus der beistehenden Zeichnung ersichtlich wird. Bei dem Versuche den Unterschenkel grade zu richten, bietet die Achillessehne ein bedeutendes Hinderniss. Das ganze Bein ist im Wachsthum zurückgeblieben, die Muskulatur schlecht entwickelt, obwohl sonst der Knabe kräftig gebaut ist. Nachdem die Tenotomie der Achillessehne vorausgeschickt worden war, gelang es, den Unterschenkel mit mässiger Kraftanstrengung gerade zu richten. Die Verkürzung betrug 3 Zoll, die Bruchstücke waren übereinander



verschoben. Gipsverband. Um die Stellung der Bruchstücke zu verbessern, wurde eine Gewichtsextension angebracht und am 28. Juni durch zwei Knochennäthe von dickem Platindraht, die zwei von Periost entblössten, atrophirten Fracturenden verbunden. Die Reaction war mässig, die Drähte blieben bis 20. October liegen, allein die Consolidation erfolgte nicht. Ebenso erfolglos blieb die wiederholte Anwendung der Elfenbeinstifte. Am 17. Februar 1871 wurden die Bruchenden mit Hammer und Meissel der Länge nach gespalten und durch kleine Elfenbeinstücke gespreizt erhalten, allein vergebens. Am 23. März wurde nochmals eine Naht mit Plathindraht versucht, worauf sich Rothlauf mässigen Grades einstellte. Vom 20. Juni angefangen wird der constante Strom angewandt, indem der Zinkpol in die Narbe eingesenkt wurde. Im August 1871 wurde auf Verlangen des Patienten der Unterschenkel an der Fracturstelle abgenommen, da bei der bestehenden Verkürzung ein sicherer Gang des Patienten selbst im Falle gelingender Heilung kaum erreicht worden wäre. Entlassung Ende September 1871.

## Luxationen

### 1 im Hüftgelenk.

Ein Mann von 27 Jahren stürzte am 29. März von einer Leiter, wodurch der Schenkelkopf auf das eiförmige Loch verrenkt wurde. Bei den ersten Einrichtungsmanövern scheint der Kopf auf die Darmbeinschaukel gebracht worden zu sein. Einrichtung in der Narcose durch die Flexionsmethode mit Rotation nach aussen am 47. Tage nach der Verletzung. Geheilt.

## Wunden

(26 Fälle: 26 M., davon 9 †, 3 W.)

der Weichtheile ohne Knochen- und Gelenkverletzungen. 14 Fälle: 11 M., davon 2 †, 3 W.;

### 1) am Fuss: 7.

Zwei Schnittwunden (Männer von 20 und 14 Jahren), von denen einer mit Gangraena nosocomialis von einer anderen Abtheilung her aufgenommen wurde. Eine Stichwunde (Nagel). Alle geheilt.

Drei Quetschwunden (M. von 16 und 28 J) vom Stiefel-  
druck (2), vom Hufschlag (55 J. M.); alle geheilt.

Ein 2 Zoll langer Holzsplitter wurde bei einem Mädchen von 17 Jahren entfernt. Heilung.



## 2) am Unterschenkel: 9,

sieben gequetschte Wunden (2 W., 5 M.), welche in 5 Fällen zu ausgedehnter Zellgewebs-Vereiterung führten, die zweimal mit dem Tode endeten. Zu erwähnen sind: Risswunde durch Fall bei einem 17jährigen Manne, der mit Erysipel hereinkam. — Quetschwunde durch Verschüttung mit Erde (1 W. von 29 J.). Langdauernde Phlegmone, Heilung.

Eine gequetschte Risswunde (M. von 50 J.) durch einen stumpfen Beilhieb. Heilung. —

Folgende beiden Fälle verdienen eine detaillirtere Beschreibung:

Anna Holoabek, 22 Jahre, stürzte am 19. September 1870 mit dem ziegelüberladenen Bangerüste in der Esslingergasse herab und erlitt ausser leichten Hautabschürfungen eine leichte Hautwunde am Kopfe und eine 1½ Zoll lange Quetschwunde an der linken Crista tibiae, welche an einer kleinen Stelle vom Periost entblösst war. Trotzdem schon am 22. die Wunde erweitert und bald neue Incisionen gemacht wurden, aus denen sich jauchiges Serum ergoss, nahm das Fieber immer zu und führte am 10. October den Tod herbei. Jauchige Osteomyelitis und Vereiterung des linken Kniegelenkes.

Josef Lechner, 59 J. Am 6. Juli 1870 wurde sein rechter Unterschenkel von einem schnellfahrenden Pferdebahnwaggon überfahren. An der Mitte der Schienbeinkante fand sich eine 2 Zoll lange Risswunde, durch welche man an die Innenfläche der Tibia kam, welche eine leichte Depression zeigte, jedoch ohne gebrochen zu sein. Obwohl die Schwellung und das Fieber in den ersten Tagen heftig war, so besserten sich doch alle Verhältnisse bis zum 30. Juli, wo ein an der Aussenseite der Wade befindliches Extravasat zu schwellen begann. Es vereiterte, machte Incisionen nöthig. Die Innenfläche des Schienbeins war in grösserer Ausdehnung vom Periost entblösst. Am 1. August Thrombose der Saphena. Am 2. August Schüttelfrost, welcher sich am 9. und von da fort täglich wiederholte. Am 24. Aug. Tod durch Pyohämie, Lungenabscesse. Osteomyelitis tibiae, eitrige Thromben der Schenkelvene und Vereiterung des Kniegelenkes.

**Offene Fracturen und Gelenkverletzungen,**

15 Fälle: M., davon 7 †.

## 1) des Fusses bis zum Sprunggelenke.

Katosef Kubed, 35 J., aufgenommen am 25. Juni 1870, wurde von



einem 20 Pfund schweren Steine aus der Höhe von etwa 10 Klaftern am linken Fussrücken getroffen und zeigte hier eine zolllange Quetschwunde, in welcher die Art. dorsalis pedis zerrissen war und aus dem peripheren Ende blutete. Dieses wurde unterbunden und von der Wunde aus eine Fractur des ersten Metatarsusknochen constatirt. Heilung am 20. August.

Ludwig Gallishofer, 16 Jahre alt, aufgenommen am 31. März 1870. Er wurde heute morgen von zwei Kammrädern am Rockschosse erfasst und so hineingezogen, dass über die ganze Hinterfläche der linken unteren Extremität bis an die Muskulatur reichende Risswunden, welche von den Zähnen der Räder herrührten, zu sehen waren. Ausserdem waren Hautabschürfungen an der rechten oberen Extremität und eine Zerquetschung der rechten grossen Zehe mit Fractur der Phalangen zugegen. Täglich Vollbäder. Heilung am 11. Juni.

Adolf Czapp, 17 Jahre alt, aufgenommen am 4. Mai 1870, wurde von einem centnerschweren Steine, der etwa 2 Fuss hoch herabfiel, am linken Fusse getroffen, wobei das Nagelglied der ersten drei Zehen arg gequetscht und die 2. Phalanx der 4. Zehe gebrochen wurde. Heilung unter continuirlichem Bade am 4. Juni mit Verlust des Nagels der grossen Zehe.

## 2) im Sprunggelenke.

Karl Jakobi, 52 Jahre, aufgenommen am 5. November 1870 hat im vergangenen Jahre durch eine starke Quetschung sämtliche Zehen des rechten Fusses eingebüsst. Heute morgen war er ca. 6 Klafter tief auf die Füsse gefallen und erlitt dabei eine Splitterfractur der äusseren und einen einfachen Bruch des inneren Knöchels. Unterhalb desselben befindet sich in der Haut eine stecknadelkopfgrosse Oeffnung, in welche man mit der Sonde eindringt, ohne auf Knochen zu stossen. Sie musste von innen her entstanden sein, weil weder in Strümpfen noch Stiefel eine Oeffnung zu sehen ist. In den ersten Tagen floss blutiges Serum aus der Oeffnung, welche schon am 6. Tage bei offener Wundbehandlung ganz zugeheilt war. Die starke Valgusstellung des Fusses wurde corrigirt, dann gefensterter Gipsverband. Heilung am 21. Januar mit vollkommen frei beweglichem Sprunggelenke.

Josef Nalla, 20 Jahre, aufgenommen am 2. December 1869 mit totaler Luxation des Fusses. Das untere Ende der beiden Unterschenkelknochen ragte aus einem Querriss am inneren Knöchel heraus und musste vor der Einrichtung resecirt werden (ein Zoll langes Stück). Heilung mit beschränkter activer und passiver Beweglichkeit im Gelenke am 9. April. Offene Behandlung. (Medicinisch-chirurgische Rundschau, August 1870.)

Moses Keppich, 18 Jahre, aufgenommen am 13. Juni 1870, wurde an demselben Tage von einem Pferdebahnwaggon überfahren, wodurch an



der Aussenseite des rechten Sprunggelenkes eine 10 Ctm. lange weitklaffende Quetschwunde beigebracht wurde, in deren Grunde die Knorpelfläche des Talus zu Tage lag. Eine ähnliche, aber nicht perforirende Quetschwunde findet sich am inneren Knöchel. Gefensterter Gipsverband. Am 3. und 4. Tage Schüttelfrost, dann scheinbar günstiger Verlauf im permanenten Fussbade bis am 11. Tage Thrombose in der Saphena, Schüttelfrost, endlich Zeichen von Gangrän auftraten. Tod durch Pyohämie am 25. Juni. Lungenabscesse und zerfallende Gerinnungen in denen Venen.

### 3) des Unterschenkels: 7.

Carl Stenzl, 45 Jahre alt, aufgenommen am 29. December 1869 wurde von seinem Wagen überfahren, wobei das rechte Schienbein 2 Zoll über dem Sprunggelenke und das Wadenbein in der Mitte in mehre Splitter zerbrochen wurde. Bedeutende Quetschung und Hautabschürfung, Vereiterung der Extravasate. Gefensterter Gipsverband. Extraction von etwa 12 kleineren Knochensplittern. Heilung im Laufe des Sommers.

Josef Kneida, 8 J., aufgenommen am 8. Mai 1869. Durch eine Thüre, welche auf den rechten Unterschenkel fiel, brachen beide Knochen etwa 3 Querfinger über den Knöcheln. Die Tibia stand aus einer Hautwunde heraus, konnte aber leicht reponirt werden. Gefensterter Gipsverband. Heilung am 13. Juli.

Ferdinand Houschka, 47 Jahre, aufgenommen den 3. November, brach sich im trunkenen Zustande den rechten Unterschenkel beiläufig in der Mitte. Die Haut über der Bruchstelle missfarbig, mit Blasen bedeckt. Der Kranke, welcher schon seit lange an Epilepsie litt, bekam während der Anlegung des Gipsverbandes einen und im Laufe der ersten Tage noch 5 heftige Anfälle. Ob zwar im späteren Verlaufe die epileptischen Anfälle allmählig ausblieben, so trat doch eine Vereiterung um die Bruchstelle mit Durchbruch durch die Haut ein, welche einen immer schlechteren Charakter annahm, endlich grosse Incisionen und Extractionen von necrotischen Knochensplittern (die ganze obere Hälfte des Wadenbeines bis auf das Köpfchen) nöthig machte. Unter den Erscheinungen einer starken Jauchung und heftigen Collapses trat am 4. Februar der Tod ein. Ein Niereninfarct, Milzschwellung, Osteomyelitis des Schienbeines.

Ferdinand Meyer, 64 Jahr, aufgenommen am 14. Januar 1869, wurde am 13. von seinem Wagen überfahren, wobei beide Unterschenkel in der Mitte brachen. Hautwunde etwas höher oben und einen Zoll langen Gipsverband. Der Kranke collabirte sehr bald und starb den 26. Januar. Thrombose der Schenkelvenen, viele lobuläre Hepatisationen der unteren Lungenlappen. Milz geschnellt.

Josef Sedletzky, 42 Jahr, aufgenommen am 1. Januar 1869, erlitt



durch einen Fall einen Bruch des rechten Unterschenkels, 1 Zoll oberhalb der Knöchel, wobei die Haut von dem obigen Bruchstücke des Schienbeins in der Ausdehnung von  $1\frac{1}{2}$  Zoll durchrissen wurde. Gipsverband, offene Behandlung. Verlauf günstig bis 19. Juni. Fieber, Schwellung, Schmerzen nahmen zu und machten am 27. und 28. Januar Incisionen nöthig, worauf sich grosse Mengen stinkenden Eiters entleerten. Von der Fibula wurden 6 bis 4 Zoll lange Splitter extrahirt. Am 30. Blutung aus der Incisionswunde, die sich am 31. wiederholte und die Ligatur der Schenkelarterie in der Mitte des Oberschenkels nöthig machte. Es trat nun Gangrän des Fusses ein, welche sich am 3. Febr. 3 Zoll oberhalb der Fractur begrenzte. Am 4. Febr. Amputation im oberen Dritttheil des Unterschenkels mit Cirkelschnitt. Tod am 11. Februar. In Lunge und Leber Abscesse. In der A. femoralis an der Ligatur sowohl central als peripher feste Thromben.

Lorenz Kobel, 39 Jahr, aufgenommen den 26.-April 1870, wurde durch einen fallenden Balken am Unterschenkel getroffen und erlitt eine Splitterfractur beider Knochen. Aus zwei Risswunden quoll reichlich Blut heraus. Durch eine leichte Compression stand die Blutung, worauf ein Gipsverband angelegt wurde. Obwohl eine Hautpartie um die Wunde gangränös wurde, war doch der Verlauf so günstig, dass am 21. Mai der schlotternde Verband entfernt wurde. Wegen eines leichten Decubitus wurde der Fuss für eine Zeit in eine Hohlschiene gelegt. Bald begann eine Schwellung um die Malleolen, das Fieber stieg, man musste Incisionen machen, wobei man die Tibia vom Periost entblösst fand. 2 Schüttelfröste am 13. und 14. Juni. Hohe Amputation des Unterschenkels am 14. Juni mit Cirkelschnitt. Zunehmender Collaps, Tod am 17. Juni. Lungenabscesse. Das mittlere Drittel des Schienbeines war durch zwei Fissuren keilförmig ausgebrochen, die Fibula gesplittert. Thrombose der Schenkelvenen.

Matthias Dürer, 45 Jahre alt, aufgenommen am 7. December 1870, wurde von einer Erdabrüttelung verschüttet, wobei der rechte Unterschenkel im unteren Dritttheil brach. Die vorhandene Wunde, an der Aussen- seite, entspricht der Fracturstelle und blutet etwas, Sondenuntersuchung vermieden. Gipsverband. Wegen Callusverzögerung wurden später mehrmals die Bruchstücke an einander gerieben, dann der Fuss von Neuem eingegipst, jedoch bis jetzt ohne Erfolg. Ebenso erfolglos war die permanente Extension, und in der letzten Zeit (seit 20. Mai) der constante Strom. Die Fracturstelle ist wohl noch immer etwas biegsam, allein auf dringendes Verlangen wird derselbe mit einem Stützapparat im Septbr. 1871 entlassen. ©

#### 4) Der Kniegegend: 1.

Gottlob Kunschall, 34 Jahr, wurde am 16. März, Nachmittags, von einem schwer beladenen Wagen überfahren. Der sehr kräftige, fiebernde



Patient konnte nur mit Gewalt gebändigt werden. Eine grosse gequetschte Lappenwunde umkreiste im Bogen nach Aussen die Patella, unter welcher man mit 3 Fingern in das Gelenk eingehen konnte. Der Lappen musste vom Schmutz gesäubert werden. Zum leichtern Abflusse des Secretes Gegenöffnungen und Drainage. Gipsverband wie für die Kniegelenksresection. Der Lappen wurde gangränös und der Kranke, welcher die Amputation verweigerte, starb am 20. März 1870 an Sepsämie. Sectionsbefund: Acuter Milztumor, fettige Degeneration des Herzens und der Leber.

#### 5) Des Oberschenkels: 1.

Karl Stemann, 47 Jahre, wurde am 13. December 1870 von einem Wagen überfahren und 4 Stunden später in der Klinik untersucht.  $2\frac{1}{2}$  Zoll über dem unteren Ende war der Oberschenkelknochen splitterig schief gebrochen und ragte aus einer Hautwunde vor. Obwohl schon der tympanitische Schall über dem Kniegelenke zur Diagnose einer Verletzung hingereicht hatte, so überzeugte man sich doch, dass der Finger von der Wunde aus in das Gelenk gelangt. Ausserdem war über dem linken Scheitelbein eine  $\frac{3}{4}$  Zoll lange Hautwunde. Die linke Pupille doppelt so weit als die rechte. Amputation des Oberschenkels mit Cirkelschnitt im unteren Drittheil. Arterien atheromatös. Bei der Entfernung der Acupressurnadeln nach 48 Stunden Blutung aus der Femoralis, welche mit der Pincette gefasst und unterbunden wurde. Jauchung in der Wunde, partielle Gangrän der Hautmanchette. Am 23. geht ein Erysipel vom Amputationsstumpfe, am 25. von der Kopfwunde aus. Tod in soporösem Zustande am 26. Dezbr.  $5\frac{1}{2}$  Uhr Nachmittags. Postmortale Temperatursteigerung. Sectionsbefund: Pleuritis rechts, Pachymeningitis und Extravasat über der linken Hemisphäre.

### B. Entzündungen und Folgezustände.

247 Fälle: 156 M., davon 12 †, 91 W., davon 4 †.

#### Acute nicht traumatische Entzündungen.

##### 1. Der Weichtheile.

1 Furunkel am rechten Unterschenkel. M. von 26 Jahren. Heilung.

1 Phlebitis in der varicösen V. saphena dextra, W. von 20 J., gravida im 6. Monate. Ruhe, nasse Einwicklungen. Heilung.

1 Abscess am Fusse unter einer derben Schwielle, M. Heilung.



## Phlegmonen.

(20 Fälle: davon 3 gestorben).

## a) Ohne bekannte Veranlassung.

4 Fälle von präpatellarer Phlegmone bei W. von 18, 21, 30 und 61 Jahren. In 2 Fällen wurde Fussbodenwaschen als muthmassliche Veranlassung angegeben. 2 Mal Uebergang in Eiterung. Heilung in allen Fällen.

4 Fälle von Phlegmonen des Unterschenkels, 2 M. von 23 und 25 Jahren; 2 W. von 42 und 30 Jahren. In 2 Fällen starke Eiterung, sonst Zertheilung. Heilung in allen Fällen.

2 Phlegmonen im Bereiche des Fusses bei M. von 17 und 21 Jahren. Bei einer Spaltung eines Abscesses. Beide geheilt.

## b) nach Verletzungen,

alle aber so unbedeutend waren, dass die Kranken erst wegen der schon vorhandenen Phlegmone in das Krankenhaus gingen.

In 5 Fällen war Stiefeldruck bei M. von 18—41 Jahren die Ursache einer Phlegmone, welche 3 Mal unter Anwendung von massen Umschlägen und Unguentum cinereum in Zertheilung überging. Zwei von diesen Fällen gingen zu Grunde:

Franz Karpeschek, 29 Jahr, hatte seit mehreren Tagen durch seine weiten, harten, faltigen Stiefel eine Excoriation am linken Fusse, welche ihn seit 3 Tagen an das Bett fesselte. Bei der Aufnahme am 13. Juni 1869 war starke Lymphangoitis mit Schwellung der Leistendrüsen vorhanden. Schon am 15. mussten ausgedehnte Spaltungen längs des ganzen Unterschenkels vorgenommen werden. Kein Schüttelfrost. Tod durch Sepsämie am 30. Juni. Bei der Section fand sich links beginnende Pleuritis und acute parenchymatöse Nephritis.

Denselben Verlauf nahm die Krankheit bei einem Maurer.

Michael Dallinger, M. von 46 Jahren, welcher nach einer leichten Contusion am Schienbein, welche anfangs am Arbeiten nicht hinderte, schon am 7. Tage (6. August 1869) mit allen Zeichen der Sepsämie aufgenommen wurde und am folgenden Tage starb. Bei der Section fanden sich ausser granulirter Leber und einem chronischen Darmkatarrh, Folgen seines chronischen Alkoholismus, noch Lungenabscesse.

Josef Schestog, 54 J., ebenfalls dem Trunke ergeben, erlitt eine Contusion am rechten Unterschenkel und kam 16 Tage später (8. Januar 1869) mit einer ausgebreiteten phlegmonösen Dermatitis und Gangrän eines thaler-



grossen Hautstückes in das Krankenhaus. Spaltungen am 9., wobei das ganze Unterhautzellgewebe brandig zerstört war. Schüttelfröste. Tod durch Pyohämie am 16. Januar 1869. Eitrige Phlebitis in den Unterschenkelknochen, frische Infarcte und chronische Entzündungsprocesse in den Lungen.

Bei zwei Männern von 53 und 11 Jahren entstand nach einer Risswunde und einer Quetschung ziemlich ausgedehnte Eiterung, Incisionen. Heilung.

Wenn es bei so acuten Phlegmonen, wie obige 3 Fälle, zur Abscessbildung kömmt, so könnte man vielleicht nebst der ausgedehnten Incision, noch die Wundflächen dreist ätzen; allein gewöhnlich sind die abscedirenden die milderen Formen; die schlimmsten führen zum Tode, bevor es zur Abscedirung kommt, und es ist kaum anzunehmen, dass der innerliche Gebrauch von Liquor Ammonii, dessen Wirkung bei Schlangenbiss so sehr gerühmt wird, irgend einen Erfolg haben dürfte. Amputationen sind in solchen Fällen fast immer erfolglos.

## 2. Der Gelenke.

### Acute Kniegelenkentzündung: 4 Fälle.

1 M. von 16 Jahren, ohne bekannte Veranlassung erkrankt, war bald geheilt.

Bei Wenzel Richey, ebenfalls 16 Jahre alt, war eine Contusion die veranlassende Ursache, welche er den 18. December 1869 am Schraubstocke bei einer Rauferei erlitt. Die ersten Tage konnte er noch arbeiten, musste aber wegen grosser Schmerzhaftigkeit bei Bewegungen am 21. in das Spital gehen. Patella durch Exsudat deutlich abgehoben. Unter stetem Fieber hatte die Schwellung zugenommen, wobei es jedoch auffiel, dass am 16. die Patella nicht mehr abgehoben erschien. Der Abscess schien periarticulär geworden zu sein. Am 29. wurde die Punction mit dem Troickar gemacht und obwohl Luftintritt sicher verhindert wurde, entstand heftiges Fieber, welches am 31. einen 5 Zoll langen Einschnitt nöthig machte. Massenhafter, übelriechender Eiter entleerte sich, worauf das Fieber sehr rasch abfiel. Die Wunde reinigte sich und trotz alles Zureden verliess der Patient schon am 17. Januar 1870 das Krankenhaus. Nach einem Briefe vom 1. Juli 1871 soll die Heilung 13 Wochen gedauert haben und der Kranke jetzt vollkommen gesund sein. Es ist wahrscheinlich, dass die acute Gelenkentzündung den periarticulären Abscess angeregt hat, vielleicht ohne dass ein eigentlicher Durchbruch durch die Kapsel erfolgt war.

Rudolf Klapper, 18 Jahr, J.-No. 54, 22, wurde am 17. Febr. 1870 mit einer acuten Synovitis des Kniegelenks aufgenommen, welche ursprüng-



bei nach einem Falle vor 10 Wochen entstanden, aber nach 14 Tagen vollständig zurückgegangen war. Durch ein neues Trauma war die Krankheit häufig recidivirt. Nach Jodbepinselungen und Ruhe konnte der Kranke am März geheilt entlassen werden. Das Gelenk vollkommen brauchbar.

Georg Thom, 30 Jahr, 18. Oktober 1870, J.-No. 55a, 154, erkrankte angeblich am 12. Oktober nach einer heftigen Erkältung. Synovitis des rechten Kniegelenkes. Die Schwellung verlor sich bei Anwendung von Kälte und Jodtinctur.

### Rheumatismus acutus polyarticularis, 3 Fälle.

2 M. und 1 W. von 25—58 Jahren. Zwei dieser Kranken kamen in die Klinik nach theilweisem Ablauf der Entzündung mit einer Contractur im Kniegelenke, welche mit Gewichtsexten- sionen beseitigt wurde. Beide wurden mit starren Verbänden, die ihnen das Gehen vollständig schmerzlos machten, entlassen.

### Rheumatismus recurrens.

Ein Mann von 37 Jahren litt schon seit vielen Monaten an rheumatischen Schmerzen verschiedener Gelenke. Bei der Aufnahme leichte Schwellung und Schmerzhaftigkeit in dem Sprunggelenk, dann in den Handgelenken. Dampfbäder besserten den Zustand.

## Aneurysmen.

(2 Fälle.)

Die Fälle auch von Prof. Billroth in der Wiener medicinischen Wochenschrift 1871. No. 40. und 41. veröffentlicht.

Anton Bahr, 23 Jahre (aufgenommen am 3. Decbr. 1869, S.-No. 55b, 154) alt, erhielt am 1. November 1869 einen Schuss durch eine Spitzkugel, indem ein Revolver seinen Händen entfiel und sich dabei entlud. In den ersten Stunden bildete sich eine grosse Anschwellung, welche unter Gebrauch von kalten Umschlägen und Ruhe zum Theil zurückging. Der Arzt kannte am 23. November die Gegenwart eines Aneurysmas und verordnete Digitalcompression, welche täglich 2—3 Stunden ausgeführt wurde. Bei der Aufnahme fand sich an der Grenze des mittleren und unteren Drittels des rechten Oberschenkels die vernarbte Schusswunde. Keine Ausgussöffnung oder Kugel zu finden. Oberhalb dieser Narbe ein lebhaft pulsirendes Aneurysma von etwa  $1\frac{1}{2}$  Zoll Länge und 1 Zoll Breite. Lautes Blase-



geräusch. Haut über der Geschwulst abhebbar, keine Schmerzen bei Druck. Durch 3 Tage wurde zuerst die Digitalcompression durch 7, 9 und 10 Stunden, dann die Compression mittelst eines Hufeisencompressoriums mit genau stellbarer Pelotte angewendet. Der sehr geduldige Patient richtet sich selbst das Compressorium, wenn die Pulsation wieder erscheint und unterzieht sich der Behandlung mit wenig Stunden Unterbrechung vom 10. December bis zum 6. Januar. Vom 19. Decbr. an wurde die Geschwulst härter, die Pulsation weniger deutlich. Am 6. Januar war nach Abnahme des Tourniquets keine Pulsation fühlbar und kehrte erst nach 8 Stunden schwach wieder. Es wurde nun mit Unterbrechungen die Compression fortgesetzt und der Kranke am 15. Januar geheilt entlassen. Man fühlt wohl an der Stelle des Aneurysma's ganz undeutlich die Pulsation der Arterie, welche aber mit dem Sacke in keiner weiteren Verbindung zu stehen scheint. Laut Nachricht vom Herrn Dr. Lichtenecker aus Zwickau vom August 1871 geht der Kranke seinen Geschäften nach und legt durch 1—2 Tage wieder ein Compressorium an, wenn die Pulsation sich wieder einstellt. Die Geschwulst ist nicht weiter gewachsen.

Ignaz Goldschmidt, 36 Jahre, Tagelöhner, aufgenommen am 23. Mai 1870, J.-No. 55b, 96., fühlte im September ohne bekannte Veranlassung Schmerzen in der Wade, welche ihn im Oktober verliessen. Ende April 1870 kehrte die Schmerzempfindung wieder und nach 14 Tagen bemerkte der Kranke in der rechten Kniekehle eine Geschwulst, welche nahezu etwa die Grösse wie zur Zeit der Aufnahme darbot. Das Kniegelenk ist im stumpfen Winkel gebeugt, die Kniekehle von einer faustgrossen, pulsirenden, scharf umschriebenen Geschwulst, über welcher die Haut in Falten abhebbar ist, ausgefüllt. Schabendes Geräusch. Sonst scheint der Kranke gesund zu sein, die Arterien fühlen sich nicht rigide an. Durch die Flexionsmethode lässt sich wohl die Pulsation vermindern, aber nicht ganz unterdrücken. Die Compression wurde zum Theil mit Instrument, zum Theil mit den Fingern wohl durch 17 Tage versucht, jedoch ist der Kranke sehr empfindlich, so dass man oft viele Stunden aussetzen muss. Anfangs schien das Aneurysma fester zu werden, aber endlich musste man von der Compression abstehen. Am 17. und 19. Juni wurde zwischen Haut und Aneurysmasack eine Injection von ca. 2 Gran Extr. secalis corn. nach v. Langenbeck's Empfehlung vorgenommen. Geringe entzündliche Schwellung an den Einstichpunkten war das einzige Resultat. Da das Aneurysma ziemlich rasch wuchs und diffuser wurde, schritt Prof. Billroth am 22. Juni zur Unterbindung der Femoralis im Canale des Adducter, worauf die Pulsation aufhörte, das Aneurysma sich verkleinerte und härter wurde. Das Oedem des Unterschenkels verlor sich. Am 15. Juli Abends eine Nachblutung, die durch Compression gestillt wurde, aber am 16. wiederkehrte. Unterbindung



Sartorius von Dr. Czerny. Blutung steht. Am 18. abermals Blutung dem centralen Ende der alten Unterbindungsstelle, jedoch nicht so heftig wie das erste Mal. Tamponade mit in Liq. ferri getauchten Charpie und Entwicklung des ganzen Fusses, nachdem die lokale Unterbindung vergeblich versucht worden war. Seitdem keine Nachblutung mehr. Die Fäden der zweiten Unterbindung stiessen sich erst am 34. Tage ab. Am 6. September wird zur Streckung eine Heftpflasterextension mit 10 Pfund Gewicht gebracht. Am 19. September wird der Kranke entlassen, nachdem die Extremität nur wenig gebeugt war. Das Aneurysma ist an einer kleinen Stelle noch weich und pulsirt hier schwach. In einem Briefe vom 30. Juni 1871 schreibt der Kranke, dass sein Zustand nichts zu wünschen übrig lässt. Er geht gut mit Stock und etwas erhöhtem Absatz. Pulsation ganz verschwunden.

### Gangrän nach Typhus.

Wolf Beer, 26 Jahre alt, erkrankte vor 9 Wochen am Typhus. In der 4. Woche trat angeblich schwarze Färbung am Unterschenkel auf, welche sich allmählig über die grosse, dann die übrigen Zehen verbreitete und sich erst in der 7. Woche begrenzte. Jetzt hörten die Schmerzen und das Fieber auf, dass der Kranke bei der Aufnahme ziemlich kräftig aussah. Die Demarcationslinie war in der oberen Hälfte des Unterschenkels, so dass die gesunde Haut hinten tiefer herabreichte als vorne. Die Knochen lagen über 2 Zoll weit bloss. Der Unterschenkel und Fuss abwärts mummificirt. Abtragung der Knochen subperiostel etwa  $1\frac{1}{2}$  Zoll oberhalb der Demarcationslinie mit Schonung aller lebendigen Weichtheile am 15. April 1869. Mit Ausnahme einer unbedeutenden Lymphangoitis ungestörte Heilung. Form des Kampfes sehr günstig.

Wir haben hier ein typisches Bild der thrombotischen Gangrän nach Typhus vor uns, wie sie sich unlängst von Estlander im Archiv für klin. Chir. XII. Bd. 2. Heft geschildert wurde.

### Chronische Entzündungen der Weichtheile.

#### Hygroma bursae präpatellaris.

1 W. von 18 Jahren. Seit einem Jahre bestand das Uebel. Forcirte Compression durch 20 Tage mit nur geringem Erfolge. Die Patientin entzieht sich weiterer Behandlung.

### Kalte Abscesse ohne nachweisbares Knochenleiden.

#### 5 Fälle.

(Zum Jahresbericht 1868, pag. 124: Anton Berger. Nach einem



Briefe des Bürgermeisteramtes von Nikolsburg vom 18. Juli 1870, soll der erste Abscess zugeheilt sein, dagegen entwickelte sich in der Schamgegend ein neuer, der von Dr. Weiss geschnitten wurde. Nahezu geheilt. Der Krauke geht herum.

Johann Nozicka, 39 Jahre, aufgenommen am 27. Juni 1869 (J.-No. 55a, 87.) soll vor 9 Monaten nach einem forcirten Marsche eine Anschwellung und Schmerzen in der Kniekehle gespürt haben. Bis zur Mitte des Unterschenkels reichender Abscess. Der Kranke musste wenige Tage nach der Aufnahme auf eine chirurgische Abtheilung transferirt werden. Keine Auskunft zu erhalten.

Leopold Patriot, 19 Jahr (aufg. 7. December 1869, J.-No. 55 b, 192), bei dem ziemlich kräftigen Patienten hatte sich ohne bekannte Veranlassung seit 7 Monaten ein kalter Abscess gebildet, welcher die obere Hälfte der Vorderfläche des Oberschenkels einnahm. Jodpinselungen.

Der Kranke soll am 15. Mai 1871 gestorben sein.

Rosalia Tim, 66 Jahr (12. September 1870, J.-No. 16., No. 107.), kränkelt seit 6 Jahren, wo sie den Typhus und Lungenentzündung durchgemacht hat. Seit 2 Jahren grosser Abscess in der linken Wade, der spontan aufging. Tod am 24. September. Morb. Brightii, rechts pleuristisches Exsudat. Unterschenkelknochen gesund.

Gabriele Gebhard, ein schwächliches Mädchen von 16 Jahren mit alten Drüsennarben am Halse, wurde am 6. September 1870 aufgenommen, J.-No. 16., No. 101. Sie leidet schon seit ihrem 10. Jahre an Schmerzen und Abscedirungen am linken Oberschenkel. Bei der Aufnahme fand sich ein ausgedehnter Abscess an der Hinterfläche, in welchen zwei Fisteln führten. Gegenöffnung und Drainage führten nicht zur Heilung, wesshalb am 2. November die ganze Haut über die Abscesshöhle in der Ausdehnung von etwa 10—12 Quadratzoll abgetragen und die der glänzenden Fascie aufsitzenden Granulationen abgekratzt wurden. Auf die gut granulirende Wundfläche wurden 2 Epidermis-Transplantationen mit gutem Erfolge gemacht. Durch Heftpflastercompression und Aetzung war die ganze Fläche am 6. Februar solid benarbt. Im Sommer 1871 war die Kranke gesund. ☉

Michael Kurz, 7 Jahr, Findling, kam am 6. Februar 1870, J.-No. 55a, in sehr verwahrlostem Zustande auf die Klinik. Das linke Auge ist (angeblich nach einem Bienenstiche) atrophisch. Vor 7 Monaten soll er auf das rechte Knie gefallen sein; einen Monat später entwickelte sich eine bedeutende Geschwulst um das rechte Knie, die jedoch den Kleinen nicht hinderte, umherzugehen. Ein colossaler Abscess reicht bis zur Mitte des Oberschenkels, scheint jedoch mit dem Gelenke nicht zu communiciren. Die Bewegung im Kniegelenke ist aber bei grossen Excursionen schmerzhaft. Hohes Fieber. Am 11. October grosse Incisionen. Darauf Drainage, dann Car-



colpasta, endlich wieder Abtragung der Ränder und Aetzungen mit Arg. nitricum; bei der Entlassung am 20. Februar 1871 waren die Wunden ziemlich geheilt. Ebenso die inzwischen vereiterten Inguinaldrüsen, welche ebenfalls extirpirt oder ausgekratzt werden mussten. Es dürften diese articularen Abscesse doch wohl in Folge einer acuten Synovitis entstanden sein, im Verlauf, den wir oben bei Wenzel Tichy gesehen haben. Der Kranke war nicht zu erfragen.

### Geschwüre.

Unterschenkelgeschwüre 44, davon 1 †.

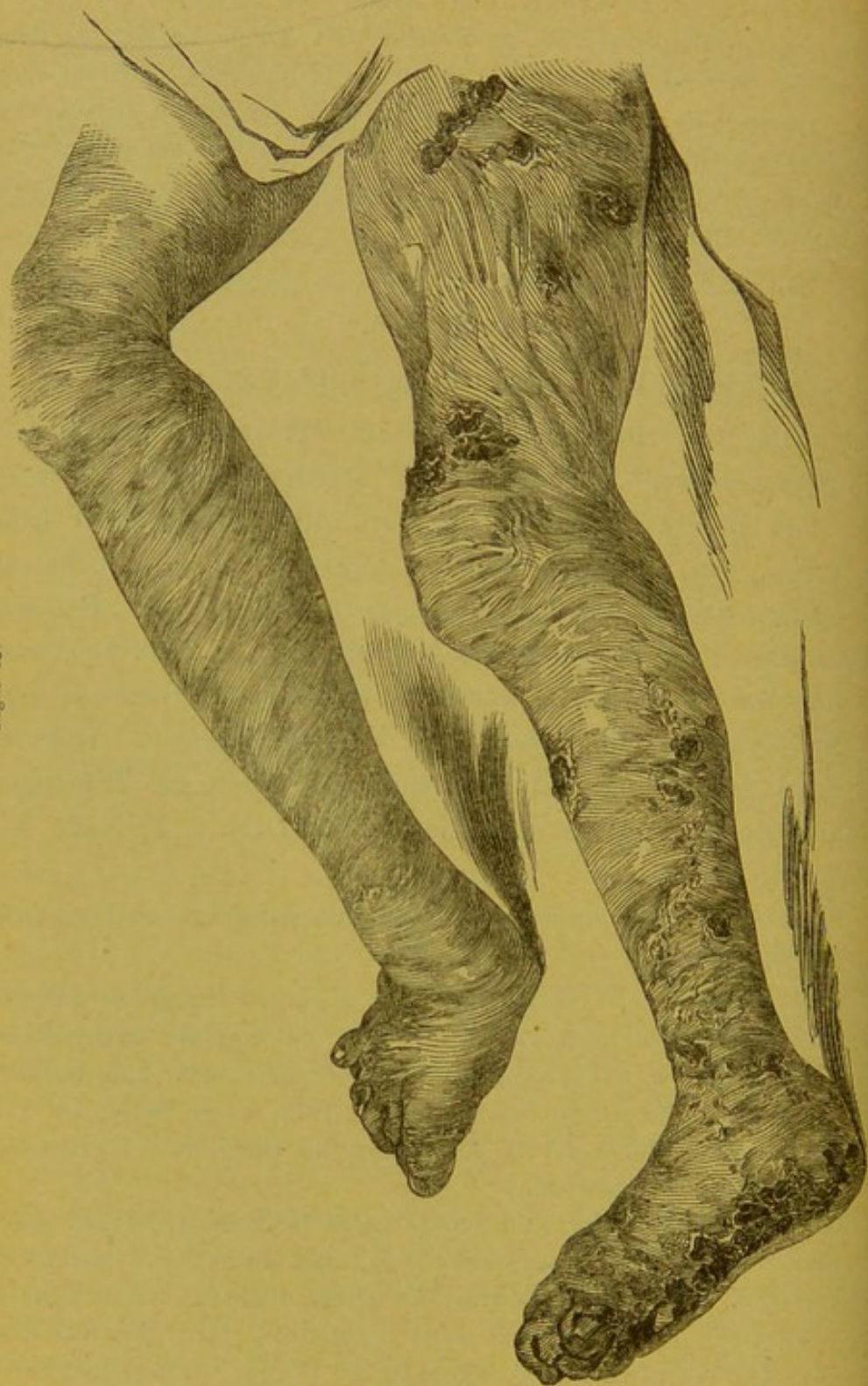(24 M. von 19 bis 57 Jahren, 20 W. von 13 bis 75 Jahren) verschiedener Art und Grösse wurden durch horizontale Lage und Bleiwasserumschläge, wenn die Granulationen kräftig waren, mit Heftpflastereinwicklungen zur Heilung gebracht, in seltenen Fällen auf andere Abtheilungen verlegt. Bei sehr hartnäckigen Formen wurde die Austrocknung durch einen langandauernden Luftstrom, Bestreuen mit Galmey, die Umschneidung der Narbenwände ohne besonderen Vortheil versucht. Dagegen wurde in der letzten Zeit die Benarbung durch die Transplantation kleiner Hautstückchen nach Reverdin's Methode beschleunigt.

Drei von diesen Kranken kamen mit gangränösen Geschwüren auf die Klinik:

Albert Nemer, 17 Jahr, war wegen vielfacher scrophulöser Ulcerationen nach Baden geschickt worden und kam von dort mit entschiedener Nosocomialgangrän in Behandlung. Aetzung mit rauchender Salpetersäure. Heilung (p. 27). (Der Kranke wurde im März 1870, wo er wieder mit Vereiterung des Kniegelenkes auf die Klinik kam, am Oberschenkel amputirt und starb darauf an Pyohaemie.)

Josefa Riha, 13 Jahr, sehr verwahrlostes Individuum, musste wegen Gangrän von Unterschenkelgeschwüren ebenfalls mit rauchender Salpetersäure geätzt werden. Oberflächliche Necrose der Tibia. Heilung. Darauf Behandlung und Heilung ihres Pes valgus durch Gipsverband. Der kranke Unterschenkel ist etwa um  $1\frac{1}{2}$  Centimeter länger als der gesunde.





Figur 15.

Lupus beider Beine. Reinigung der Geschwüre unter Bleiwasser und ruhiger Lage. Die Kranke ist sehr marastisch und stirbt am 8. November



1870. Kyphosis scoliotica, Herzhypertrophie, Lungenödem, chronischer Blasencatarrh. (J.-No. 6., 198., aufgenommen 30. Oktober 1870.)

### Geschwüre an Amputationsstümpfen,

wurden 5 Mal zur Behandlung. Meist war ein Fehler des Stelzfusses die Ursache, nur einmal musste bei einem Oberschenkelstumpf (Ida Grosser, 11 Jahre), eine Narbe ausgeschnitten werden. Bei 4 Männern von 19 bis 32 Jahren waren drei Mal Amputationen des Unterschenkels, einmal Lisfrancs Methode wegen Erfrierung ausgeführt worden.

### Geschwüre am Fuss: 9, in allen Fällen Heilung.

3 M. von 13 bis 23 Jahren (wahrscheinlich durch Stiefeldruck) entstanden. 1 M. von 14 Jahren war vor 6 Wochen vom Pferde gefallen und hatte dabei schlechter Behandlung geschwürige Wunden am Oberschenkel und Bauche behaltem, die bald ausheilten.

1 W. von 35 Jahren hatte ohne bekannte Veranlassung vor 4 Monaten einen ulcerativen Process an der kleinen Zehe bekommen, welcher durch Lapis und Heftpflaster geheilt wurde.

4 Kranke (W. von 21—29 Jahren) litten an Nagelgeschwüren der grossen Zehe. 1 wurde durch die Extraction des Nagels, 2 durch Heftpflasterverband mit Charpieeinlage geheilt; 1 entzog sich bald der Behandlung.

## 2) Der Knochen ohne Betheiligung der Gelenke.

### Osteomyelitis, Caries und Periostitis: 8 Fälle.

#### a) Oberschenkel: 4.

Gottlob Maigulier, 30 Jahr, aufgenommen am 20. Febr. 1869, J.-No. 59., 30., bekam vor 4 Monaten, ohne bekannte Veranlassung, eine Schwellung an der inneren Seite des linken Oberschenkels. Hier und in der Kniekehle wurde durch eine Punktion Eiter entleert. Am 5. März wurden die Fisteln dilatirt. Man gelangte bis auf den Knochen, welcher aber mit Periost bedeckt ist. Am 1. Juli 1871 schreibt der Kranke, dass sein Schenkel ganz gesund ist und ihm meilenweite Spaziergänge ohne Schmerzen erlaubt.

David Warga, 37 Jahr, Müllergehülfe aus Names-Szalak (Veszprimer Comitat, zuständig nach Papa in Ungarn, aufgenommen 4. April 1870, J.-No. 55a., 58.) Vor etwa 1½ Jahren soll er eines Morgens heftige Schmerzen im rechten Oberschenkel gehabt haben. Seitdem Schwellung, spontaner Aufbruch von 4½ Monaten. Der Kranke kann seit 1½ Jahren das Bett nicht verlassen und ist sehr empfindlich und herabgekommen. Am 4. Juni grosse Incisionen an der Aussenseite und Drainage. Zwei kleine Knochenstückchen



und viel Eiter wurde entleert. Die Wunden wollten lange nicht heilen, bis unter Gebrauch von der Carbolöl-Kreidepasta vom 24. Juni bis 28. August die Fisteln rasch zuheilten. Der Kranke geht mit einem Stock, klagt aber noch über Schmerzen. Es wurde ihm eine Therme empfohlen. Keine weitere Nachricht erhalten.

Franz Capek, 17 Jahr, aufgenommen am 27. November 1870, J.-No. 55a., 167. Die Dauer seines Leidens nicht zu ermitteln, jedoch sind alte tiefgehende Narben am linken Oberschenkel vorhanden. Bei der Aufnahme war die ganze Aussenseite des linken Oberschenkels kolossal geschwollen, die Muskeln durch Flüssigkeit abgehoben. Hohes Fieber. Punction mit Dieulafoy's Apparät am 2. December. Fieber nimmt zu. Am 16. December entleerte sich durch 2 Incisionen eine grosse Menge übelriechenden, gashaltigen Eiters. Der Oberschenkelknochen ist in grosser Ausdehnung von Jauche umspült, aber nirgends entblösst. Trotzdem die Wunde mehrmals täglich mit Carbolwasser ausgespritzt wird, bessert sich der Zustand nicht. Eine Exarticulation wurde wegen der Schwäche des Kranken und wegen der Ungewissheit, ob Osteomyelitis vorhanden sei, unterlassen. Tod am 26. December durch Sepsämie. Der Schenkelknochen an einer kleinen Stelle vom Periost entblösst. Mark missfarbig, von Eiterheerden durchsetzt. Eiter im Hüft- und Kniegelenke.

Carl Scheefer, 21 Jahre alt, eingetreten am 16. August 1868, J.-No. 54., 121., soll seit 1867 durch einen Fall auf das linke Knie krank sein. Ein Abscess, der an der Innenseite des Oberschenkels aufbrach, brauchte 7 Monate zur Ausheilung. Im Knie auf  $140^\circ$  fluctirt, undeutliche Fluctuation über dem inneren Knochen. Am 19. August ist, 4 Zoll über dem Kniegelenke, ein 3 Zoll langer Einschnitt an der Aussenseite, aus dem sich viel Eiter entleerte. Drainage mit dickem Cautschuckrohr. Der Knochen mit Periost bedeckt.

Der Abscess schliesst sich allmählig und der Kranke wurde, nachdem die Contractur durch die Gewichtsextension beseitigt war, gerade gestreckt. Keine Auskunft zu erhalten.

#### b) Unterschenkel: 4.

Anna Kriwonek, 19 Jahr, Z.-No. 161., 98., am 13. Oktober 1869, angeblich seit 9 Jahren nach einem Falle krank. Ueber der linken Tibia, welche verdickt ist, mehrfache Fistelöffnungen, aus denen schon kleine Knochensplitter herauskamen. Aehnliche wurden auch während ihres Aufenthaltes entfernt, jedoch kam die Sonde nirgends auf eine ausgedehnte Necrose.

Anton Brumm, 35 Jahr, aufgenommen 24. Januar 1870, J.-No. 55b., 14. Vor 14 Jahren wurde er am linken Schienbein von einem Pferdehufe getroffen. Seitdem entstanden öfter Abscesse, aus denen sich mitunter



Knochensplitterchen entleerten. Auch jetzt wurde ein grosser Abscess geöffnet, in dessen Grunde die der ganzen Länge nach verdickte Tibia von Periost entblösst war. Der Abscess heilte ziemlich bald vollständig, nur im Mai 1871 trat aus einer kleinen Fistelöffnung ein hanfkorngrosses Knochenstückchen heraus. Knie- und Sprunggelenk sind vollkommen frei beweglich, alle Wunden wurden geheilt (7. Juni 1871). ☉

Moriz Singer, 9 Jahre, aufgenommen am 11. März 1869. Krank seit 1 1/2 Jahren. Das untere Ende der rechten Tibia stark angeschwollen. Am 22. März wurden die vorhandenen Fisteln mit dem Glüheisen tief geätzt, worauf sie sich bedeutend zusammazogen. Bei der Entlassung kam man mit der Sonde noch auf entblösste Knochen. Sprunggelenk frei. Pat. geht mit der Krücke. Ausgeheilte Caries des Jochbeins. Laut Bericht vom 14. Juni 1871 befindet sich der Knabe vollkommen wohl, die Bewegungen im Kniegelenke sind ziemlich frei, nur extreme Beugung und Streckung sind etwas gehemmt.

Therese Neuber, 33 Jahr, Periostitis der linken Tibia, wahrscheinlich syphilitischen Ursprungs, verliess schon nach 2 Tagen das Krankenhaus.

### Necrose (7 Fälle).

#### a) Oberschenkel.

Franz Hellmann, 24 Jahre, eingetreten am 23. Mai 1870, Z.-No. 54., erlitt vor 2 Jahren eine offene Oberschenkelfraktur, von der noch drei Fragmente an der Aussenseite übrig blieben. Durch Erweiterung derselben gelangt man an verschiedenen Stellen zum Knochen, von dem 3 necrotische Stücke von ca. 1 1/2 Zoll Länge, meist der Corticalsubstanz angehörig, aus der dicken Knochenlade herausgemeisselt werden. Reaction mässig. Vollkommene Heilung, allein das rechte Knie steif von der Necrotomie.

Simon Bodanzky, 19 Jahr, auf Z.-No. 54., 74., eingetreten. Den 11. Mai 1869 soll er vor 2 Jahren plötzlich heftige Schmerzen in der Gegend der rechten Knie bekommen haben, die untere Hälfte des Oberschenkels schwell sehr stark an und auch im April 1868 brach ein Abscess an der Hinterfläche durch. Allmählig stellte sich auch eine Verkrümmung des Kniegelenkes ein. Knochensplitter sind nie abgegangen. Das Kniegelenk im stumpfen Winkel gebeugt und nur wenig beweglich. Der Oberschenkelknorpel im unteren Drittheil enorm aufgetrieben und stark nach hinten abgebogen, so dass dadurch die Beugung im Kniegelenke noch bedeutender erscheint. Von innen und hinten gelangt man wohl auf entblössten aber unbeweglichen Knochen. Am 14. Mai wurde von der Aussenseite die Necrotomie versucht. Man gelangte wohl durch eine Knochenlade auf elfenbeinharts Diaphyse, und als diese durchgemeisselt war, kam etwas Eiter



zum Vorschein, allein es schien hier kein gelöstes Sequester zu liegen. Während der Heilung wurde durch die Gewichtsextension die Stellung des Unterschenkels etwas gebessert.

Am 19. November wurde von vorn eingegangen, eine zolldicke Osteophytschicht durchbohrt, bis man auf necrotischen Knochen gelangte, der dann zur Extraction der Länge nach gespalten werden musste. Der Sequester ist an 3 Zoll lang, zackig ringförmig und betrifft die ganze Dicke der Diaphyse.

Um die Stellung im Kniegelenke zu verbessern, wurde aus der dicken Knochenlade ein keilförmiges Stück der Quere nach ausgemeisselt, dann die Knochen eingeknickt und ein fester Verband angelegt. Ende December geht Pat. an einer Krücke, das Bein in Wasserglasverband, herum, wobei die Zehen den Boden berühren. Am 5. Mai, nachdem Tags zuvor der Verband entfernt war, tritt plötzlich hohes Fieber ein, wobei die Wunde ihr gutes Aussehen behielt, dann kamen wiederholte Schüttelfröste, Schmerzhaftigkeit am Thorax, Icterus. Tod am 9. Januar 1870 durch Pyohämie, Abscesse in der Leber und den Lungen, leichte Pleuritis. Beginnende Amyloiddegeneration der Milz und Nieren.

Im Oberschenkelknochen, an der Stelle, wo früher der Sequester lag, ein taubeneigrosser nach aussen vollkommen abgeschlossener scheinbar mit gutem Eiter gefüllter Abscess. Die untere Hälfte des Oberschenkels, sammt den Condylen sehr osteoporotisch.

#### b. des Schienbeins.

Anton Grimm, 37 Jahr, am 17. December 1870, J.-No. 55b., 181., erlitt vor 17 Jahren eine Fractur des rechten Oberschenkels und der Tibia am oberen Dritttheile. Seitdem häufig Eiterungen und Entleerung von Knochensplitterchen. Nach einem Pferdehufschlage 8 Jahr später wurde ein 2 Zoll langes Knochenstück necrotisch, welches extrahirt wurde. Die kranke Tibia, um 1 Centimeter länger als die gesunde, und der Umfang um 10 Centimeter grösser. Man gelangt durch eine Fistel auf necrotische Knochen, der Kranke lässt einen operativen Eingriff nicht zu.

Raimund Karner, 21. Oktober, J.-No. 54., 157., 39 Jahre alt, Bruch des rechten Unterschenkels durch einen Hufschlag im September 1868. 2 Centimeter langer Sequester extrahirt. Heilung.

Laurenz Falschlehner, 10 Jahre, aufgenommen am 27. September 1869, J.-No. 54., 144., erlitt vor 3 Jahren eine Contusion ohne Knochenbruch, worauf langwierige Eiterung folgte. Das Sequester steht zur Wunde heraus. Extraction eines 8 Centimeter langen,  $2\frac{1}{2}$  Centimeter breiten Stückes der rechten Tibia. Heilung.

Anton Hitel, 8 J., aufgenommen am 15. März 1869. J.-N. 59, 52.



Nach einer Contusion seit einem Jahre Schwellung, Schmerzen; seit einigen Monaten steht ein necrotischer Knochen vor. Extraction eines 5 Zoll langen Stückes der linken Tibiadiaphyse. Heilung.

Ferdinand Noinkis, 19 J. Eintritt am 8 Januar 1870, Z. 55a, 6.  
Nach Typhus im Februar 1869 traten heftige Schmerzen und Schwellung am linken Schienbein auf. Starke Eiterung. Operation am 17. Januar. Heilung.

#### Hydrops genus chronicus, 2 Fälle.

Dominick Judri, 23 J. Am linken Kniegelenk allmählig entstanden, seit 5 Jahren; forcirte Compression nach Volkmann; geh. entlassen.

John Benedict 20 J. Seit einem Jahre das rechte Knie geschwollen. Forcirt Compression besserte den Zustand.

#### Freier Gelenkkörper im Kniegelenke, 1 Fall.

Ein Mann von 32 J. leidet das Uebel von einem Falle her. Auf Verlangen ungeheilt entlassen.

#### Arthritis deformans, 2 Fälle.

Ein Mann von 50 und eine Frau von 77 Jahren. Bei dem Manne war seit 4 Jahren das linke Knie afficirt und besserte sich unter hydropathischen Einwicklungen und Jodeinpinselung. Bei der Frau waren mehrere Gelenke afficirt, besonders das rechte Hüftgelenk. Sie wurde deshalb in ein Versorgungshaus gebracht.

#### Chronische Entzündung des Hüftgelenks.

##### 26 Fälle.

Zum Jahresbericht 1868:

pag. 128 und 129. Ueber Marie Scheck, Ficker Hubert und Paul Kafka (l. c. pag. 132), keine Antwort erhalten.

Anna Strengsmann, pag. 129, wurde am 26. Juli 1870 auf die Klinik gebracht und sah sehr herabgekommen aus. Die Fisteln, welche mit dem Hüftgelenke communicirten, eiterten stark. Caries der Wirbelsäule; ungeheilt wieder entlassen; seitdem nicht mehr aufzufinden.

Alois Rücker, pag. 129, soll im März 1870 gestorben sein. Gesamtdauer der Recidiverkrankung  $1\frac{1}{2}$  Jahre, vom Beginn der Krankheit  $13\frac{1}{2}$  Jahre.



Tabelle  
Chronische Entzündung  
Resectionen:

No.	Name und Alter. Zeit der Aufnahme. Zimmer- und Protokoll-No.	Zeit der Erkrankung.		Oertlicher Zu- stand. Mit oder ohne Fisteln.	Oertliche Behandlung.
		wann und in wel- chem Alter?	wie lange vor der Aufnahme in das Spital?		
1.	Josef Rath. 15 Monate. 30. Juni 1870. Z.-No. 55b., 131.	November 1869.	7 Monate.	Grosser Abscess.	Spaltung des Abscesses. Extension, Listerver- band.
2.	Barbara Habermayer. 5½ Jahre. 13. Januar 1870. Z.-No. 16, 11. ⊙	Vor 6 Monaten soll die Kranke gefallen sein.		Starke Adduction und Flexion. Abscess an der Aussenseite.	Anfangs Gips- verbände, dann Exten- sion.
3.	Alois Urschitz. 8 Jahre. 14. April 1869. Z.-No. 55a., 62. ⊙	Vor 5 Jahren.		Starke Flexion. Fisteln.	Extension, dann Gips- verband.
4.	Theresia Wolf. 5 Jahre. 20. April 1869. Z.-No. 16., 66.; 17., 39.	Seit einem Jahre.		Abduction, Fle- xion. Viele Fi- steln, Geschwulst mässig.	Extension, dann Wasser- glasverband.



XI.

des Hüftgelenkes.

No. 8., 9.

Entlassung aus dem Spitale.	Ausgang.	Bemerkungen.
10. Juli 1870 ungeheilt.	Das Kind soll angeblich an Brechdurchfall Ende Juli 1870 gestorben sein.	Gesamtdauer ca. 8 Monate. Das Kind stand anfangs mehrere Monate in poliklinischer Behandlung mit Gipsverbänden.
16. Februar 1870 ungeheilt.	Nach Mittheilung des Herrn Dr. Schwenka in Graudenz, ist das Kind ziemlich gut genährt, der Abscess durch zwei Oeffnungen entleert, die Gelenkgegend noch immer schmerzhaft und geschwollen. Sommer 1871.	Die Mutter verweigert den Abscess öffnen zu lassen, und nimmt das Kind deshalb nach Hause.
33. Juni 1869 gebessert.	Am 19. Juni 1871 sind noch 2 Fisteln vorhanden, scheinbare Verkürzung 2 Zoll, jedoch geht der Kranke mit Hülfe von Stock und einer Krücke in die Schule und steigt dabei 2 Stockwerke. Aussehen des Kranken vortrefflich.	Angeblich durch einen Fall von der Schaukel entstanden.
Wurde am 14. Mai mit Verband entlassen, kam im Juli wieder, worauf sie abermals in Extension gelegt, dann Ende Juli mit neuem Glasverband entlassen wurde.	Vergeblich an den Gemeindevorstand in Szezzeny geschrieben.	Angeblich durch einen Fall entstanden.



No.	Name und Alter. Zeit der Aufnahme. Zimmer- und Protokoll-No.	Zeit der Erkrankung.		Oertlicher Zu- stand. Mit oder ohne Fisteln.	Oertliche Behandlung.
		wann und in wel- chem Alter?	wie lange vor der Aufnahme in das Spital?		
5.	Adolf Alexis. 12 Jahr. 4. Oktober 1869. Z.-No. 55 b., 160. ⊙	Seit Januar 1868 (20 Monate).		Starke Flexion, Fistel. Profuse Diarrhöen.	Extension mit Fixation des Beckens, wel- ches durch Perinealrie- men auf ein gepolstertes Brett festge- schnürt wird.
6.	Josef Radinger. 4 Jahre. 15. April 1869. Z.-No. 55 a., 63. 15. März 1870. Z.-No. 55 b., 40.	Seit 6 Wochen. März 1869. 4 Jahre.		Starke Schmer- zen und Flexion. Keine Fisteln.	Extension u. Wasserglas- verband wie- derholt an- gewendet.
7.	Josef Lehner. 21 Jahre. 3. November 1869. Z.-No. 54., 170.	8. Septbr. 1869. Das Gehen ist seit Ende Oktober mühsam.	—	Flexion, keine Eiterung.	Eisbehand- lung u. Ung. cinerum.
8.	Johann Bursztyń. 20 Jahr. 16. Oktober 1870. Z.-No. 55 b., 146.	Juni 1870. 4 Monate. 20 Jahre.		Starke Schmerz- haftigkeit, Fle- xion. Keine Fi- steln.	Extension u. Eisbehand- lung. Res- sectio capi- tis femoris, Trochant. mayor. et aretabuli wegen sub- chondraler ostitis den 23. Januar.



Entlassung aus dem Spital.	A u s g a n g.	B e m e r k u n g e n.
33. November in gebesser- tem Zustan- de von sei- nem Vater, der selbst Arzt ist, nach Hause ge- nommen.	Nach einem Briefe vom 28. Juni 1871 soll der Knabe Albumi- nurie und eclamptische An- fälle haben. Der örtliche Zu- stand wie bei der Entlassung.	Angeblich durch einen Fall am Eise.
1. Mai 1869 u. 18. April 1870 mit festem Verbande entlassen.	Seit August 1870 keinen Ver- band. Im Juli 1871 stellte sich der Kranke geheilt vor. Der Gang ist fast normal, Flexion nur unbedeutend. Hüftgelenk beweglich.	Bis zur Heilung dauerte die Krankheit ca. 17 Monate.
† 18. Januar 1870.	—	Der Kranke hatte schon Caries des linken Ellbogengelenks mit Ausgang in Anchylose überstanden. Am 8. Septem- ber 1869 fiel er vom Wagen und seitdem entwickelte sich die Hüftgelenksentzündung, welche wahrscheinlich zum rascheren Fortschritt der ul- cerativen Prozesse in Lunge und Darm (tuberculöse Darm- geschwüre mit Durchbruch und Beginn einer Peritonitis) und dadurch zum Tode führte.
† 10. Februar 1871.	—	Der Tod erfolgte durch Pyo- hämie, obwohl der Kranke unmittelbar nach der Resec- tion, bei der sich colossale Mengen Eiters entleerten, er- leichtert fühlte. Bei der Sec- tion fand sich Caries des Ace- tabulum, Phlebitis der Becken- venen, metastatische Abscesse in Lungen und Milz.



No.	Name und Alter. Zeit der Aufnahme. Zimmer- und Protokoll-No.	Zeit der Erkrankung.		Oertlicher Zu- stand. Mit oder ohne Fisteln.	Oertliche Behandlung.
		wann und in wel- chem Alter?	wie lange vor der Aufnahme in das Spital?		
9.	Isidor Handel. 22. Monate. 7. März 1870. Z.-No. 55 b., 30.	Seit 8 Mo- naten. 14 Monate.	8 Monate.	Grosser Abscess.	Anfangs Ni- tras argenti- Salbe, und nachdem sich der Abscess entwickelt hatte, Resec- tio capit. fe- moris, An- fangs in Fle- xionsstel- lung, dann in Extension behandelt am 7. März.
10.	Karl Seidl. 8 Jahr. 8. April 1869, 55 a., 50., dann 15. Juni 1869, 55 a., 80. ©	6½ Jahr.	1½ Jahr.	Mässige Flexion. Abduction. Aus- geheilte Fistel.	Anfangs Ex- tension, dann Gipsverband und später Wasserglas- verband.
11.	Karl Hund. 56 Jahr. 11. Juli 1869. Z.-No. 16., 67.	?	?	Durch Fistelgän- ge gelangt man auf cariösen Knochen. Pro- fuse Eiterung bei sehr herab- gekommenen Kräften.	—
12.	Nicolaus Bidusch. 10 Jahr. 28. Juli 1870. Z.-No. 55 b., 127.	Oktober 1869. 9 Jahr.	9 Monate.	Abduction. Fle- xion. Fistel im linken Hüftge- lenke.	Extension mit 7 Pfd. am kranken, 5 Pfd. am ge- sund. Beine. Spaltung des Abscesses unter Lister- verband.



Entlassung aus dem Spital.	Ausgang.	Bemerkungen.
durch Pyo- thämie am 10. April 1870.	—	Bei der Section fanden sich Lungenabscesse und Pleuritis, Hydrocephalus leichteren Grades.
19. Juni 1869 gebessert.	Im Winter 1869—70 trat von Neuem Eiterung auf, welche endlich zum Durchbruch kam. Seitdem liegt der Kranke und die Eiterung dauert fort. Kräftezustand mässig, 7. Juni 1871.	Die Krankheit soll nach Ma- sersn aufgetreten sein.
22. Juli 1869. Ungeheilt.	Keine Auskunft zu erhalten.	—
25. Juli mit Gipsverband im gebesser- ten Zustande.	Der Knabe soll im Oktober 1870 gestorben sein.	Der Kranke kam mit hohem Fieber in das Krankenhaus und war dadurch sehr herab- gekommen. Gesamtdauer der Krankheit 1 Jahr.



No.	Name und Alter. Zeit der Aufnahme. Zimmer- und Protokoll-No.	Zeit der Erkrankung.		Oertlicher Zu- stand. Mit oder ohne Fisteln.	Oertliche Behandlung.
		wann und in wel- chem Alter?	wie lange vor der Aufnahme in das Spital?		
13.	Josef Freiberg. 20 Jahr. 26. September 1870. 54., 109. ⊙	1860. 10 Jahre.	10 Jahre.	Anchylose im lin- ken Hüftgelenk, welche von einer vor 10 Jahren überstandenen Coxitis her- stammt. Abscess in der Schen- kelbeuge.	Spaltung des Abscesses der von der Innenfläche des Beckens ausging am 8. Oktober.
14.	Leopold Braun. 7 Jahr. 55 a., 152. am 17. Oktober 1870. ⊙	1867. 4 Jahre.	Vor 3 Jah- ren.	Starke Flexion. Adduction. Kei- ne Fisteln an dem rechten Hüftge- lenk.	Extension bis 7 Pfd. mit Fixation des Beckens. Dann wegen heftiger Schmerzen Eisblase.
15.	Leopoldine Wesely. 4½ Jahr. am 7. Juni 1869. Z.-No. 17., 63. ⊙	August 1868. 4 Jahr.	8 Monate.	Starke Flexion und Schwellung um das linke Hüftgelenk.	Extension mit 2 M., wo- durch sich die Stellung wesentlich besserte.
16.	Otto Schilling. 2½ Jahr. 20. Juni 1870. Z.-No. 55 b., 119. ⊙	2½ Jahr.	14 Tage.	Schmerzhaftig- keit und mässige Flexion.	Extension mit 3 Pfund.



Entlassung aus dem Spitale.	Ausgang.	Bemerkungen.
24. Oktober 1870 geheilt.	Der Kranke geht gut ohne Stock, obwohl noch bedeu- tende Flexion und Adduction vorhanden ist. Juli 1871.	—
8. Febr. 1871 mit Gipsver- band gebes- sert entlas- sen.	Die Stellung des Fusses hat sich seit seiner Entlassung namentlich verschlechtert, weil die Eltern den Gipsver- band bald entfernten. Die Extremität ist stark nach einwärts rotirt und der Kopf scheint ganz nach der Darm- beinpfanne verschoben zu sein. Der Kranke geht mit Krücken. 23. Juni 1871.	Die Krankheit soll von einem Falle herrühren.
23. Juni mit Wasserglas- verband ge- bessert.	Soll noch immer Schmerzen haben. 1. Juli 1871.	—
4. Juli 1870 mit Wasser- glasverband.	Der Patient soll in einem Bade sich befinden. Juli 1871.	—



No.	Name und Alter. Zeit der Aufnahme. Zimmer- und Protokoll-No.	Zeit der Erkrankung.		Oertlicher Zu- stand. Mit oder ohne Fisteln.	Oertliche Behandlung.
		wann und in wel- chem Alter?	wie lange vor der Aufnahme in das Spital?		
17.	Heinrich Bocklett. 4 Jahr. 8. Juni 1869. Z. 55 b., 93. ⊙	?	?	Coxitis sinistra. Adduction und Flexion. Schwel- lung unbedeu- tend. Passive Bewegung mög- lich.	Extension mit 3 Pfund.
18.	Johann Kästler. 16 Jahr. 5. März 1871. Z.-No. 55 a., 41. ⊙	December 1869. 16 Jahr.	10 Wochen	Keine Verkür- zung, blos Fle- xion, Schmerz rechts.	Eisbehand- lung.
19.	Franz Erasmus. 14 Jahr. 30. Juni 1869. Z.-No. 55 b., 100. ⊙	1867. 12 Jahr.	2 Jahre.	In der Narkose lässt sich die Flexion und Ab- duction des rech- ten Beines voll- kommen über- winden.	Extension mit Fixation des Beckens im Gipsverban- de.



Entlassung aus dem Spitale.	Ausgang.	Bemerkungen.
19. Juni mit Wasserglasverband gebessert.	Der Knabe wurde im Sommer 1869 nach Hall in Ob-Oesterreich gebracht, von wo er frisch und munter zurückkam. Er ging ohne Stock. Im Winter soll er gefallen und mit Extension und Wasserglasverband zu Hause behandelt worden sein, jedoch mit schlechtem Erfolge. Im Sommer 1870 ging der Knabe abermals nach Hall, wo ein Abscess geöffnet wurde. Jetzt ist der Knabe sehr elend, das linke Bein sehr mager. Trochanter nach oben äusserst verschoben. Viele Fistelgänge. Juli 1871.	—
20. März geheilt.	Von Herrn Pfarrer Zettl in Maransdorf a. d. Leitha erfahren wir, dass der Kranke im Juli 1871 gut arbeiten kann und zeitweise noch Schmerzen verspürt.	Ziemlich kräftiges Individuum.
Mit Gipsverband am 31. August entlassen. Vom Oktober bis December soll er ohne Stock und Verband gut gegangen sein.	December 1869 fiel der Kranke, wodurch die Schmerzen wieder heftiger wurden. Da die Schwellung bedeutend war, wurde die Resection proponirt, aber der Kranke von seinem Vater fortgenommen, nachdem durch Eisbehandlung die Schmerzen nachgelassen hatten. Laut Bericht vom 22. Juli ging der Knabe schon ganz gut, ist dann wieder gefallen und kann jetzt nur mit einer Krücke gehen. Es entwickelten sich mehre Abscesse, welche bis zum Knie herabreichen.	Gut genährter Knabe.



No.	Name und Alter. Zeit der Aufnahme. Zimmer- und Protokoll-No.	Zeit der Erkrankung.		Oertlicher Zu- stand. Mit oder ohne Fisteln.	Oertliche Behandlung.
		wann und in wel- chem Alter?	wie lange vor der Aufnahme in das Spital?		
20.	Karl Steinhäusl. 9 Jahre. 12. März 1870. Z.-No. 54., 29.	1868. 8 Jahre.	2 Jahre.	Starke Flexion und Schmerzhaftigkeit im rechten Hüftgelenke. Abduction.	Extension an beiden Beinen, mit bedeutender Stellungsverbesserung.
21.	Kaspar Goldstein. 16 Jahr. 6. Juni 1869. Z. 55 b., 91.	13. Januar 1869. 16 Jahr.	6 Monate.	Der Kranke ist gut genährt und leidet an linksseitiger Coxitis mit starker Abductionsstellung. Passive Beweglichkeit nur sehr gering.	Brisementforcé, wobei unter lautem Krachen die Stellung verbessert wurde. Fractur scheint nicht vorhanden zu sein.
22.	Bertha Kapinus. 9 Jahr. 12. Mai 1869. Z. 17., 53. ⊙	1865. 5 Jahr.	Seit 4 Jahren.	In Flexion ca. 70°, mässige Abduction. Geringe Beweglichkeit. Schmerzen mässig.	Brisement, darauf Extension mit Fixation des Beckens am Brette.
23.	Josefa Postbischel. 15 Jahr. 5. Oktober 1870. Z.-No. 16., 120. ⊙	1867. 12 Jahre.	Seit 3 Jahren.	Kräftiges Mädchen. Der linke Oberschenkel im rechten Winkel gebeugt um $\frac{1}{2}$ Zoll verkürzt. Abduction. Geringe Beweglichkeit. Pat. geht, indem sie sich mit der Hand auf das Knie stützt. Hochgradige Lordose.	Brisementforcé. Gipsverband, dann Gipsstückapparat mit elastischem Zuge.



Entlassung aus dem Spital.	A u s g a n g.	B e m e r k u n g e n.
3. April mit dem Auftrage, die Extension fortzusetzen.	Trotz Widerrede verlangte der Vater dringend die Entlassung des Kranken. Keine Nachricht.	Angeblich durch einen Fall.
9. Juli 1869 in Gipsverband, mit dem der Kranke zu gehen beginnt.	Keine Nachricht.	Der Kranke ist gut genährt und leitet seine Erkrankung von einer Verkühlung her.
Mit Wasser- glasverband in bedeutend gebesselter Stellung am 13. Juli ent- lassen.	—	Vor 4 Jahren litt sie an Caries der linken grossen Zehe, welche zu partieller Necrose führte, die aber ausheilte. Seitdem soll sich die Coxitis entwickelt haben.
Bei der Entlassung ist kaum merkliches Hinken vorhanden, die Lordose fast ganz verschwunden. Actire und passive Beugung mit Streckung des Oberschenkels, etwa in dem Spielraum v. 50° möglich. 12. Jan. 1871.	—	Veranlassung unbekannt.



No.	Name und Alter. Zeit der Aufnahme. Zimmer- und Protokoll-No.	Zeit der Erkrankung.		Oertlicher Zu- stand. Mit oder ohne Fisteln.	Oertliche Behandlung.
		wann und in wel- chem Alter?	wie lange vor der Aufnahme in das Spital?		
24.	Amalie Löwinsohn. 9 Jahr. 13. Oktober 1870. Z.-No. 17., 71. ⊙	1868. 7 Jahr.	Vor 2 Jah- ren.	Gut genährtes Mädchen. Rechts Flexion von 75°. Geringe active Bewegung, pas- sive Flexion ziemlich frei. Der Gang ist hüpfend, wobei sie sich mit der Hand am rech- ten Knie stützt	Anfangs der von Mittler modificirte Apparat. Dann Gips- verband mit elastischem Zuge. Fast erfolgloses Brisement, nachdem die Fasciotomie gemacht war. Nochmals Gipsstreck- verband.
25.	Rudolf Poschart. 9 Jahr. 11. Juli 1870. Z.-No 54., 101. ⊙	1869. 8 Jahr.	1 Jahr.	Der Kranke geht mit Krücken. Flexion von et- wa 80°. Starke Abduction.	Brisement. Gipsverband, dann Exten- sion an bei- den Beinen (das gesunde mit 9—14, das kranke mit 7—12 Pfund) und Perinealgurt
26.	Gottlieb Gitl. 10 Jahr. 15. März 1870. Z.-No. 17., 21. ⊙	1868. 8 Jahr.	Etwa 2 Jahr.	Im Mai 1869 mit Fisteln nach ei- nem Jodbad ge- schickt, woselbst die Fisteln nach 50 Bädern aus- heilten. Flexion und Adduction stark. Lordosis. Flexion passiv ohne Schmerzen zu haben.	17 März Durch- schneidung der Fasciala- ta, dann Ex- tension mit Beckenbrett bis zu 7 Pfd. Am 11. Mai abermals Fas- ciotomie, wo- bei sich aus ei- ner alten Fis- telseröser Ei- ter entleerte.



Entlassung aus dem Spital.	Ausgang.	Bemerkungen.
März 1871 gebessert.	Mit Hilfe des Gipsstreckverbandes und elastischen Zuges geht sie etwas sicherer, weil dadurch die geschwächten Muskeln unterstützt werden. Offenbar sind die das kranke Gelenk umgebenden Muskeln nicht im Stande, den Rumpf zu tragen, deshalb hüpfet sie, wenn das rechte Bein auftreten soll, schnell mit dem linken vor. Durch fleissige Geh- und Stehübungen mit dem kranken Bein liess sich in längerer Zeit wohl viel erreichen und ist ihr Gang dadurch wesentlich gebessert worden.	Soll angeblich durch einen Fall entstanden sein. Im Frühjahr 1870 kam sie mit mässiger Flexionsstellung des rechten Hüftgelenkes und einem faustgrossen, deutlich tastbaren Abscesse im Becken, welcher während des Sommers in Hall vollständig resorbirt wurde.
Oktbr. 1870 geheilt.	Durch die Extension war die Beckenverschiebung und Flexion ganz beseitigt, der Kranke konnte vom 10. September an umhergehen, wobei sich wieder etwas Flexion einstellte. Bei forcirten Bewegungen etwas Schmerz. In liegender Stellung ist kaum eine Differenz der Extremitäten zu sehen	—
1. Juli ge- bessert.	Der Gang war hüpfend wie bei 24. Auch sind wieder Gehversuche gemacht. Der Gang wurde wesentlich gebessert durch einen Stützapparat, welcher um das Becken ruhte, und dessen Stützriemen zu einem Schuh mit erhöhtem Absatz herabreichten.	—



Chronische Entzündung des Kniegelenks.  
46 Fälle.

Zum Jahresbericht 1868, pag. 132 u. folg.:

Isidor Singer befand sich in einem Bade zur Kur, als man nach ihm fragte. Das Knie ist noch immer schmerzhaft ☉

Katharina Nowotny war nicht zu ermitteln.

## Tabelle

## Chronische Kniegelenk-

Resectionen: No. 1, 6., 19., 21., 27., 33.

No.	Name und Alter. Datum der Aufnahme und Protokoll-Nummer.	Zeit der Erkrankung.		Oertlicher Zustand mit oder ohne Fisteln.	Oertliche Behandlung.
		wann und in welchem Alter?	wie lange vor der Aufnahme in das Spital?		
1.	Theremin Böck. 20. Jahr. 1. März 1870. Z.-No. 17., 10.	1846. 6 Jahre.	24 Jahre.	Bedeutende Schwellung des Oberschenkelknochens mit Fisteln, welche auf den Knochen führen. Flexion.	Zuerst Extension, dann Resection mit Querschnitt am 10. März Anfangs Watson'sche Schiene, dann Extension. Endlich die Amputatio femoris in der Mitte mit vorderem Hautlappen am 8. August.
2.	Josef Bornberger. 46 Jahr. 4. Mai 1869. Z.-No. 55 a, 68. ☉	1868. 45 Jahr.	6 Monate.	Starke Anschwellung. Schmerzen mit beschränkter Beweglichkeit. Ausgeheilte Abscesse.	Jodeinpinse- lungen, dann Wasserglasverband.



Ida Gromes. Siehe No. 11. in folgender Tabelle.

Marie Hasch ist im Jahre 1871 noch mehrmals mit Gipsverbänden versehen worden. Der Zustand ist vollkommen gleich geblieben. ☉

Ueber Jonas Liebenstein konnten wir nur erfahren, dass er ziemlich gesund lebt, die Fisteln geheilt sind, und er ohne Stock geht.

## II.

## Entzündung.

Amputationen: No. 1., 11., 17., 29., 32., 35.

Entlassung aus dem Spital.	A u s g a n g.	B e m e r k u n g e n.
Geheilt am 30. September 1870.	Nach der Resection colossale Schwellung und totale Luxation des Unterschenkels nach hinten. Rasche Heilung der Amputationswunde. Guter Stumpf.	Bei der mageren Frau entstand die Entzündung angeblich im 6. Jahre nach einem Fall, worauf Steifigkeit zurückblieb. Sie blieb gesund und gebar 3 Kinder, bis vor 1½ Jahren die Krankheit im Kniegelenk wieder ausbrach.
Bei der Entlassung am 23. Juni 1869 kann der Kranke mit Wasserglasverband gehen.	Nach Bericht vom 23. Juni 1871 hat der Kranke noch Schmerzen, kann aber ohne Stock mit steifem Knie langsam gehen.	Die Entzündung soll spontau aufgetreten sein.



No.	Name und Alter. Datum der Aufnahme und Protokoll-Nummer.	Zeit der Erkrankung.		Oertlicher Zustand mit oder ohne Fisteln.	Oertliche Behandlung.
		wann und in welchem Alter?	wie lange vor der Aufnahme in das Spital?		
3.	Anna Brückner. 5 Jahr. 10. Juni 1870. Z.-No. 17., 53. ☉	Januar 1869. 3½ Jahr.	17 Monate.	Starke Schwellung, Flexion.	Extension mit 3 Pfd., dann Glasverband.
4.	Johanna Buchwald. 4 Jahr. 22. März 1869. Z.-No. 17., 29.	Januar 1869.	2 Monate.	Mässige Schwellung, Flexion.	Streckung in der Narcose. Gipsverband.
5.	Karl Byseczek. 10 Jahr. 30. November 1870. Z.-No. 54., 136.	Winter 1869—70. 9 Jahr.	1 Jahr.	Flexion 136°. Patella festgewachsen. Sehr geringe Beweglichkeit.	Extension bis zu 5 Pfd. verstärkt, bringt den Winkel in 8 Tagen auf 170°. Gipsverband.



Entlassung aus dem Spital.	A u s g a n g.	B e m e r k u n g e n.
gebessert am 25. Juni 1870.	Die Kranke wurde vor der Aufnahme im Kinderspitale durch 7 Monate mit Extension behandelt. Vorge stellt im Juli 1871. Knie in 120° gebeugt, in der Kniekehle eine Fistel; Unterschenkel in geringem Grade beweglich. Das Kind geht mit Krücken. Im Juli 1871 nach einer Kunde Fisteln.	Die Krankheit soll durch einen Fall entstanden sein.
gebessert 29. März 1869.	Nicht zu ermitteln.	—
Mit Stützapparat geheilt. 30. Januar 1871.	Nicht zu ermitteln.	—



No.	Name und Alter. Datum der Aufnahme und Protokoll-Nummer.	Zeit der Erkrankung.		Oertlicher Zustand mit oder ohne Fisteln.	Oertliche Behandlung.
		wann und in welchem Alter?	wie lange vor der Aufnahme in das Spital?		
6	Josef Eder. 12 Jahr. 17. Mai 1869. Z.-No. 55a., 69. 25. Mai 1870. Z.-No. 54., 72. 17. November 1870. Z.-No. 55b., 169. ⊙	Oktober 1868. 11½ Jahr.	7 Monate.	Der Umfang des rechten Knies um 10 Ctm. grösser, als der des linken. Flexion 120°. Schmerzen.	Gewichtsex-tension von 5 Pfd. bewirkt in 10 Tagen vollkommene Streckung. Er wurde mit Gipsverband entlassen. Resection am 20. Juni 1870.
7.	Johann Floss. 10 Jahr. 3. Juli 1870. Z.-No. 55a., 110.	1866. 6 Jahr.	Vor 4 Jahren.	Das linke Knie in 95° fixirt. Bei Streckversuchen sehr empfindlich. Ausgeheilte Fisteln. Bedeutende Atrophie der Extremität.	Allmälige Streckung mit der Schraubenmaschine, dann Gewichtsex-tension bis zu 10 Pfd., wodurch 175° erreicht werden.



Entlassung aus dem Spital.	Ausgang.	Bemerkungen.
Entlassen am 5. Oktober 1870.	Die Gipsverbände wurden alle 4 Wochen gewechselt und der Kranke ging mit dem Verbands umher. Als er sich am 25. Mai 1870 wieder aufnehmen liess, war die Patella festgewachsen, ein grosser Abscess über den äusseren Knorren und eine Fistel dasselbst. Seitliche Verschiebung unter Schmerzen möglich. Resection am 30. Juni. Von den Condylen des Oberschenkels und der Tibia wurden die mit fungösen Granulationen bedeckten Gelenkflächen abgetragen. Heilung sehr schnell, nur durch ein Erysipel am 6. Juli etwas verzögert. Am 5. Oktober nur noch 2 wenig eiternde Fisteln vorhanden. Der Kranke kann mit Wasser- glasverband auftreten. Im November wurde ihm ein Stütz- apparat mit 2 seitlichen Schie- nen gemacht, mit welchem er sehr gut auftreten kann.	Der Kranke ist gut genährt. Angeblich ohne bekannte Ver- anlassung erkrankt.
Mit Gipsver- band am 9. Oktober ent- lassen. Der Kranke kann gehen.	Nach Bericht des Herrn Pfar- rers von Gödung wiederholten sich die epileptischen Anfälle, es trat Eiterung unter dem Verbands auf und der Knabe starb am 3. Februar 1871. Gesamtdauer der Krankheit etwa 4½ Jahre.	Der Kranke war schlecht ge- nährt, hatte etwas hydroce- phalischen Schädelbau und litt an selten auftretenden epileptischen Anfällen.



No.	Name und Alter. Datum der Aufnahme und Protokoll-Nummer.	Zeit der Erkrankung.		Oertlicher Zustand mit oder ohne Fisteln.	Oertliche Behandlung.
		wann und in welchem Alter?	wie lange vor der Aufnahme in das Spital?		
8.	Josefa Geppel. 24 Jahr. 15. September 1870. Z.-No. 61., 108. ⊙	1870. 24 Jahr.	10 Tage.	Starke Schwellung u. Schmerzhaftigkeit.	Gipsverband, dann Wasserglasverband bis zur Entlassung.
9.	Leib Gleich. 34 Jahr. am 1. Januar 1869. Z.-No. 55 b., 3. ⊙	32½ Jahr. 1867.	Vor 1½ Jahren.	Starke Schwellung, Fisteln, die aber wohl nicht alle mit dem Gelenke communicirten. Die Patella durch Exsudat abgehoben.	Drainage, wodurch die Eiterung abnimmt, dann Bindeneinwicklungen.
10.	Fanny Gottlieb. 12 Jahr. 16. Juni 1869. Z.-No. 16., 61.	12 Jahr. 1864.	5 Jahr.	Stumpfwinklige Beugung, mässige Schwellung und Schmerzen am linken Knie. Fisteln vernarbt.	Extension mit 5 Pfd.
11.	Ida Gromes. 10 Jahr. 12. April 1869. Z.-No. 17., 35. Jahresbericht 1868. No. 8.	8 Jahre. 1867.	2 Jahre.	Mageres Mädchen, deren rechtes Knie stark flectirt und geschwollen ist. Eiternde Fistel.	Bei dem Versuche zu reseciren, knickte der Oberschenkel über der Epiphyse ein, weshalb im unteren Drittheil amputirt wurde.



Entlassung aus dem Spital.	Ausgang.	Bemerkungen.
am Juli 1871 entlassen.	Die Entbindung während ihres Spitalaufenthaltes glücklich abgelaufen. Bei der Entlassung ist die Schwellung ganz verschwunden, dagegen das Knie in gestreckter Stellung fixirt und noch gegen Druck empfindlich. Auch das Sprunggelenk steif. Zum Gebrauch der Thermen nach Baden.	10 Tage vor der Aufnahme stürzte die im 7. Monate schwangere Patientin auf das linke Knie.
Geheilt am 20. März 1869.	Die Fisteln fast ganz geschlossen, die Schwellung hat abgenommen, der Kranke geht herum.	Der magere Kranke schreibt die Entstehung des Leidens einer Zerrung zu. Vor 1 Jahre soll von einem Arzte die Punction und Jodinjction gemacht worden sein.
am Pappverband mit gra- dem Beine entlassen. 1. September 1869.	Nicht auszumitteln.	Seit einem Falle vor 5 Jahren datirt eine chronische Entzündung des linken Kniegelenkes, welche vor 4 Monaten durch ein neues Trauma acut wurde und zur Eiterung kam.
Geheilt am 10. Juli 1869.	Es musste im Sommer 1870 noch eine eiternde Partie des Knochens ausgekratzt und die Narbenränder abgetragen werden, worauf die Patientin einen künstlichen Fuss gut tragen konnte.	Angeblich durch einen Fall; die Kranke wurde von Beginn mit festen Verbänden behandelt. Die Untersuchung des amputirten Gliedes zeigt Eiter in den Epiphysen des osteoporotischen Oberschenkels.



No.	Name und Alter. Datum der Aufnahme und Protokoll-Nummer.	Zeit der Erkrankung.		Oertlicher Zustand mit oder ohne Fisteln.	Oertliche Behandlung.
		wann und in welchem Alter?	wie lange vor der Aufnahme in das Spital?		
12.	Wenzel Nojek. 21 Jahr. 30. Mai 1870. Z.-No. 55 b., 103.	21 Jahr. 1870.	5 Wochen.	Im rechten Kniegelenke Exsudat.	Starre Verbände, dann Spaltung mehrerer Periarticular-Abscesse.
13.	Rosalia Kohn. 6 Jahr. 25. November 1869. Z.-No. 16., 118.	4 Jahr. 1867.	Mindestens 2 Jahre.	Flexion im rechten Winkel.	Extension mit 6 Pfd., dann Brisement, dann wieder Extension mit 5 Pfd.
14.	Johann Kowarzik. 18 Jahr. 9. Februar 1870. Z.-No. 55 b., 19.	18 Jahr. 1870.	3 Wochen.	Exsudat.	Ruhe, Jodtinktur, dann ein Recidiv am 7. März durch einen Fall, dann Wasserglasverband.
15.	Ludw. Lakenbacher. 8 Jahr. 21. Mai 1869. Z.-No. 55 b., 80.	1865. 4 Jahr.	4 Jahr.	Gonitis sinistra. Flexion von 80°. Schmerzhaftigkeit bei Druck. Rotation des Unterschenkels.	Gewichts-Extension mit 5 Pfd., streckt den Fuss in 14 Tagen auf 145°, dann Stillstand, weshalb die Streckmaschine mit Schraubengestange verwandt wird.
16.	Julius Marschaller. 7 Jahr. 22. Juni 1870. Z.-No. 55 b., 124. ⊙	1868. 5 Jahr.	2 Jahr.	Flexionswinkel 90°. Patella beweglich, wenig Exsudat. Linksseitig.	Gewichtsex-tension. Der Kranke klagte über Schmerzen, weshalb die Schraubengestreckmaschine verwendet wurde.



Entlassung aus dem Spitale.	Ausgang.	Bemerkungen.
21. August im Wasserglasverband mit noch eiternden Fisteln entlassen.	Soll von Wien fortgereist sein.	Patient klopft als Schuster auf seinem rechten Knie. Sonst keine Ursache bekannt.
Mit Gipsverband entlassen am 20. Januar 1870.	Die Kranke ist geheilt, geht mit wenig gekrümmtem Fuss und in Stützapparat gut. Oktober 1871.	—
Mit beweglichem Knie entlassen.	Nach Bericht vom Juli 1871 soll es dem Kranken gut gehen.	—
Geheilt entlassen am 8. Juli mit einem Stützapparat, welcher dem Knaben zu gehen erlaubt. Noch mässige Empfindlichkeit vorhanden.	Keine Auskunft.	Das kranke Knie wurde schon vor 3 Jahren einmal gestreckt und in dieser Lage durch einen Apparat gehalten.
Mit Gipsverband geheilt am 28. Juli 1870.	Nach Bericht von Herrn Dr. Simensky in Iglo geht die Kranke gut mit Stützapparat. 13. Juli 1871.	Angeblich nach einer Verkühlung im Schnee.



No.	Name und Alter. Datum der Aufnahme und Protokoll-Nummer.	Zeit der Erkrankung.		Oertlicher Zustand mit oder ohne Fisteln.	Oertliche Behandlung.
		wann und in welchem Alter?	wie lange vor der Aufnahme in das Spital?		
17.	Albert Niemet. 18. Jahr. 16. März 1870. Z.-No. 55 b., 41.	1869. November 18 Jahr.	17 $\frac{1}{2}$ Monat.	Scrofulöses Individuum mit stark eiternder Kniegelenksentzündung rechts. Chronische Diarrhoen.	Da der Kranke die Amputation verweigerte, wurde das Bein gestreckt und dann die Abscesse in grosser Ausdehnung gespalten, die fungösen Granulationen ausgekratzt. Die Knorpel sind am Rande zerstört, Anfangs nahm die Tibia ab, dann aber jauchige Entzündung, welche am 5. April die Amputation in dem untern Drittheil nöthig machte. Vorderer Hautlappen; die Wundfläche wird mit Liq. ferri gewaschen. Der Lappen stirbt fast ganz ab; grosser Decubitus.



Entlassung aus dem Spitale.	Ausgang.	Bemerkungen.
Tod durch Pyohämie am 15. April.	—	Anchylose im linken Ellbogen- gelenke. Metastatische Ab- scesse in den Lungen, Pleu- ritis. In dem amputirten Oberschenkel war von den Condylen ausgehende Osteo- myelitis vorhanden.



No.	Name und Alter. Datum der Aufnahme und Protokoll-Nummer.	Zeit der Erkrankung.		Oertlicher Zustand mit oder ohne Fisteln.	Oertliche Behandlung.
		wann und in welchem Alter?	wie lange vor der Aufnahme in das Spital?		
18.	Ignaz Pfau. 43 Jahr. 9. September 1869. Z.-No. 54., 22.	1866. 40 Jahr.	3 Jahr.	Das linke Knie mässig geschwollen, wenig schmerzhaft. Beweglichkeit fast normal.	Zuerst am 22. Februar mit Glasverband entlassen, dann am 19. September wieder aufgenommen.
19.	Michael Popovitsch 14 Jahr. 25. October 1869. Z.-No. 54., 163. ⊙	1861. 6 Jahr.	8 Jahr.	Bis vor einem Jahre konnte der kräftige Patient gehen. Eine Fistel besteht seit Juli 1869. Flexion von 160°, Patella beweglich.	Resection am 11. Novbr. mit queren Bogenschnitt. Subchondrale Ostitis machte die Entfernung von etwa 1½ Zoll sowohl des Oberschenkels, als der Unterschenkelknochen nöthig, was mit dem Messer gelang. Im Femur blieben noch entzündete Partien zurück. Von der Kniescheibe wurde die zerstörte Innenfläche abgetragen.



Entlassung aus dem Spital.	A u s g a n g.	B e m e r k u n g e n.
<p>am Wasser- glasverband am 6. Octo- ber 1869 ent- lassen.</p>	<p>Nicht zu finden.</p>	<p>Angeblich durch Ueberanstren- gung in der Schlacht bei Kö- niggrätz.</p>
<p>Die Reaktion unmittelbar nach der Ope- ration sehr heftig, dann günstiger Verlauf. Der Kranke wird am 17. Januar mit Wasser- glasverband und 3 eitern- den Fisteln entlassen.</p>	<p>Nach einem Briefe des Herrn Dr. Stanojevic geht der Kranke ohne Stock ganz gut, sieht blühend aus und hat nur eine Fistel in der Knie- kehle, die so wenig eitert, dass der Kranke sie bloß alle 4—5 Tage reinigt.</p>	<p>Veranlassung unbekannt.</p>



No.	Name und Alter. Datum der Aufnahme und Protokoll-Nummer.	Zeit der Erkrankung.		Oertlicher Zustand mit oder ohne Fisteln.	Oertliche Behandlung.
		wann und in welchem Alter?	wie lange vor der Aufnahme in das Spital?		
20.	Ida Probststein. 5 Jahr. 11. Februar 1869. Z.-No. 37., 13.	August 1867 3½ Jahr.	1½ Jahr.	Gonitis sinistra. Flexionswinkel 125°. Patella durch Exsudat abgehoben.	Durch Gewichtsexension mit 3 Pfd. bis auf 140°, dann in der Narcose vollkommen gestreckt.
21.	August Prochaska. 6 Jahr. 28. Oktober 1870. Z.-No. 55 a., 156. und 1. Juli 1870. Z.-No. 55 b., 132.	1868. 4 Jahr.	2 Jahr.	Bedeutende Anschwellung des linken Knies, welches in 120° gebeugt ist. Fistel.	Resection am 3. Novbr. 1870. Die von Knorpel entblösste Tibia und Femur epiphyse mit dem Resectionsmesser abgetragen; die fest gewachsene Patella wurde zurückgelassen.
22.	Georg Reiss. 15 Jahr. 9. Mai 1870. Z.-No. 54., 62. ⊙	1868. 13 Jahr.	2 Jahr.	Das rechte Knie steht in 170° und ist ein wenig beweglich, wenig empfindlich.	—
23.	Johann Roither. 91 Jahr. 23. November 1870 Z.-No. 55 a., 166.	1864. 35½ Jahr.	5½ Jahre.	Das rechte Knie geschwellt, in gestreckter Stellung ein wenig beweglich.	Eisumschläge



Entlassung aus dem Spital.	A u s g a n g.	B e m e r k u n g e n.
Mit Wasser- glasverband am 7. März gebessert.	Keine Auskunft.	Soll durch einen Fall entstan- den sein. Ein Jahr später wurde eine Streckung vorge- nommen, dann ein Wasser- glasverband angelegt.
Anfangs sehr günstiger Verlauf, dann am 18. No- vember viel- leicht nach einem Diät- fehler chole- rähnliches Erbrechen u. Stühle, wo- rauf der der Knabe am 21. No- vember starb.	Der Knabe war vom 3. Juli bis 10. August mit Extension be- handelt und dann mit einem festen Verbands entlassen worden. Er überstand dann die Masern.	Die Knochen waren ganz ver- klebt, die Wunde bis zu dem Choleraanfall rein, dann speckig belegt. Acuter Dick- darm-Katarrh und Peritonitis. Verwachsung des Herzbeu- tels mit dem Herzen. Mäs- sige Infiltrate an den Lun- genspitzen.
Der Kranke wird mit ei- nem Stütz- apparate nach Pistyan geschickt am 10. Mai 1870.	Die Krümmung soll zugenom- men, die Schmerzen dagegen ganz aufgehört haben. Juli 1871.	Angeblich durch einen Fall. Er musste 8 Wochen zu Bette liegen und ging seitdem mit einem Stocke herum.
(Gebessert entlassen am 17. Januar 1871.	Unbekannt.	Durch einen Fall.



No.	Name und Alter. Datum der Aufnahme und Protokoll-Nummer.	Zeit der Erkrankung.		Oertlicher Zustand mit oder ohne Fisteln.	Oertliche Behandlung.
		wann und in welchem Alter?	wie lange vor der Aufnahme in das Spital?		
24.	Anna Schiehl. 12 Jahr. 13. Januar 1870. Z.-No. 17., 4.	1868. 10 Jahre.	2 Jahre.	Die Kranke geht seit 6 Wochen mit einer Krücke. Das rechte Knie steht in 120°. Patella fixirt.	Extension mit 7 Pfd., wodurch rasch die Stellung verbessert wurde. Dann Streckung. Mit einem Gipsverband konnte sie bald gehen.
25.	Maximiliana Scholler 17 Jahr. am 7. December 1869. Z.-No. 17., 122. ⊙	April 1869. 17 Jahr.	8 Monate.	Im rechten Knie entwickelte sich im April 1869 eine acute Entzündung. Zwei Fistelgänge. Flexion 121°.	Extension mit 8 Pfd. Ein Knochenstückchen geht ab. Gipsverband. Erysipel vom 3.—6. Febr.
26.	Mathilde Schütz. . 5 Jahr. am 11. Mai 1870. Z.-No. 17., 39. ⊙	1867. 2 Jahr.	3 Jahre.	Flexionswinkel des linken Knies 110°. Unterschenkel nach hintensubluxirt.	Gewichtsex-tension bis zu 8 Pfd., dann Gipsverband.
27.	Julie Singer. 28 Jahr. 13. Oktober 1869. Z.-No. 17., 103.	1864. 23 Jahr	5 Jahre.	Die Kranke sieht ziemlich gut aus. Das linke Knie schwach gebeugt, wenig beweglich, Unterschenkel etwas subluxirt. Die Epiphysen stark aufgetrieben. Abscess. Milztumor tastbar. Ein Abscess hinter dem Ohre.	In Dr. Eder's Heilanstalt Resection des Gelenkes mit Erhaltung der Patella durch den queren Bogenschnitt am 15. Okt. Im Femur war an der Sägefläche noch ein Abscess. Primäre Nachblutung.



Entlassung aus dem Hospital.	Ausgang.	Bemerkungen.
31. Mai Für sie mit einem star- ken Verban- de entlassen.	Nicht mehr zu ermitteln.	Durch einen Fall entstanden.
Wasser- gipsverband entlassen am 10. April 1870. Die Fi- steln sind noch nicht ganz geheilt.	Nach Bericht vom 23. Juli 1871 kann die Kranke mit ihrem steifen Knie wohl langsam gehen, jedoch sind noch Fi- steln vorhanden, aus welchen Knochensplitterchen abegan- gen sind.	—
Verbande gebessert entlassen den 5. Mai 1870.	Nach Bericht vom 16. Juni 1871 geht die Kleine noch immer mit demselben Gips- verbande herum, wobei sie etwas hinkt. Das Aussehen nicht besonders. Die Kleine hat sich im Juli 1871 vorge- stellt, sie geht mit dem Ver- bande gut umher unter nur zeitweiligen Schmerzen.	—
gestorben an Nephritis den 23. Decem- ber 1869.	Die Wunde war fast vollstän- dig geheilt.	Das Leiden begann unmittel- bar nach einer Entbindung. Tuberculosis der Lungen, Morbus Brightii.



No.	Name und Alter. Datum der Aufnahme und Protokoll-Nummer.	Zeit der Erkrankung.		Oertlicher Zustand mit oder ohne Fisteln.	Oertliche Behandlung.
		wann und in welchem Alter?	wie lange vor der Aufnahme in das Spital?		
28.	Michael Sukuss. 64 Jahr. 9. März 1870 Z.-No. 55 b., 34.	1869. 63 Jahr.	$\frac{3}{4}$ Jahr.	Marantisches Individuum, dessen linkes Knie durch Exsudat stark angeschwollen ist. Infiltration der Lungenspitzen.	Am 11. und 17. März traten Schüttelfröste auf.
29.	Anna Taufenecker. 23 Jahr. am 29. Mai 1869. Z.-No. 17., 59. und Z.-No. 16., 11., den 16. Febr. 1869. ⊙	1868. 20 Jahr.	1 Jahr.	Fluctuirende Geschwulst im linken Kniegelenke. Passive Beweglichkeit fast normal, activ gering, Schmerzen mässig.	Vergeblich wurde Jod eingepinselt. Am 15. März ungeheilt entlassen. Am 4. Mai brach ein Abscess in der Kniekehle auf. Am 20. die Entbindung. Infiltration der rechten Lungenspitze. Wegen profuser Eiterung, welche die Kranke schnell zu tödten drohte, Amputation dicht über dem Knie mit vorderem Lappen.



Entlassung aus dem Hospital.	A u s g a n g.	B e m e r k u n g e n.
Verlangen geheilt entlassen am März.	Gestorben den 3. April 1870. Keine Section. Gesamtdauer der Krankheit 10 Monate.	Ohne bekannte Veranlassung entstanden.
geheilt entlassen am 1. September.	Die Kranke geht mit Stelzfuss gut.	Durch einen Sturz vom Fenster vor einem Jahre entstanden.



No.	Name und Alter. Datum der Aufnahme und Protokoll-Nummer.	Zeit der Erkrankung.		Oertlicher Zustand mit oder ohne Fisteln.	Oertliche Behandlung.
		wann und in welchem Alter?	wie lange vor der Aufnahme in das Spital?		
30.	Eduard Weiss. 6 Jahr. 22. April 1869. Z.-No. 55 a, 65. ⊙	1867. 4 Jahr.	2 Jahre.	Gut genährter Knabe. Das rechte Knie in 65° flectirt, etwas geschwollen, alte Narben an der Innenseite.	Extension mit 3 Pfd. besserte die Stellung bis auf 175°.
31.	Leopold Wieser. 15 Jahr. 7. Januar 1869. Z.-No. 59., 2. ⊙	1867. 13 Jahr.	2 Jahr.	Das linke Knie in 140° gebeugt.	Extension mit 5 Pfd.
32.	Franz Wunsch. 55 Jahr. 5. December 1870. Z.-No. 55 b., 172.	1862. 47 Jahr.	8 Jahr.	Das rechte Knie stark gebeugt. Mehrere stark eiternde Fisteln. Der Kranke hat Pleuritis überstanden.	Der elendausschende Patient schien zu schwach, um eine Amputation zu überstehen. Es wurden die Fisteln gespalten u. Extension angewendet. Der Zustand besserte sich nun so weit, dass am 9. Januar die Amputation im unteren Dritttheil nach Teale's Methode gemacht wurde.



Entlassung aus dem Spital.	A u s g a n g.	B e m e r k u n g e n.
Mit Gipsverband entlassen am 21. Mai 1869.	Soll gut gehen, das Gelenk etwas beweglich. Juli 1871.	Durch einen Fall entstanden.
Mit Gipsverband entlassen am 27. Januar 1870.	Nach Bericht des Herrn Rabatsch, Wundarzt in Kamersdorf, geht der Kranke in gestreckter Stellung mit steifem Knie sehr gut.	Durch einen Fall entstanden.
Ohne besonderen Zwischenfall geheilt am 16. Februar 1871.	—	Durch einen Stoss auf den rechten Oberschenkel entstanden.



No.	Name und Alter. Datum der Aufnahme und Protokoll-Nummer.	Zeit der Erkrankung.		Oertlicher Zustand mit oder ohne Fisteln.	Oertliche Behandlung.
		wann und in welchem Alter?	wie lange vor der Aufnahme in das Spital?		
33.	Rifka Zallel. 30 Jahr. 22. Mai 1869. Z.-No. 17., 56.	1866. 27 Jahr.	3 Jahr.	Das linke Knie im rechten Winkel gebeugt, stark geschwollen mit mehreren Eitergängen.	Anfangs Extension mit 5 Pfd., am 17. Juni Resectiogenum mit querem Bogenschnitt. Vom Oberschenkel wurde $\frac{3}{4}$ Zoll abgetragen, von der Tibia bloss die Granulationen mit dem Glüheisen touchirt. Anfangs die Watson'sche Schiene, dann einen Eisenbahnnextensionsapparat verwendet, wodurch die vorhandenen Subluxation beseitigt wurde.



Entlassung aus dem Spital.	Ausgang.	Bemerkungen.
<p>Bei der von der Kranken dringend begehrtent Entlassung am 18. December war der Unterschenkel im Winkel von 150° gebeugt, etwas subluxirt. Der Umfang des kranken Knies um 9 Ctm. grösser als des gesunden. Sie geht mit Krücken, während der Fuss in einem Stützapparat liegt.</p>	<p>Vergeblich an den israelitischen Cultusvorstand geschrieben.</p>	<p>Entstand 8 Tage nach der Entbindung. Vorwiegend fungöse Synovitis.</p>



No.	Name und Alter. Datum der Aufnahme und Protokoll-Nummer.	Zeit der Erkrankung.		Oertlicher Zustand mit oder ohne Fisteln.	Oertliche Behandlung.
		wann und in welchem Alter?	wie lange vor der Aufnahme in das Spital?		
34.	Josef Zauner. 6 Jahr. zuerst am 26. Oktbr. 1868. J.-No. 54., 36., dann 2. Januar 1869. Z.-No. 54., 16., 26. Mai 1869. Z.-No. 54., 89., 9. August 1869. Z.-No. 55 b., 136. ○	1866. 4 Jahr.	2 Jahre.	Vor 2 Jahren entwickelte sich ein Abscess in der Kniekehle der hier zwei Narben hinterliess. Die Contractur wurde durch Extension beseitigt.	Er kam mit Contractur von 150° wieder. Abermals Gewichtsextension, dann Streckung in der Narkose. Das 3te Mal wurde wieder Gewichtsextension angewendet u. ebenso wurde er das vierte Mal nur zur Anlegung eines neuen Verbandes für einige Tage aufgenommen.
35.	Resi Zwicker. 30 Jahr. 11. Oktober 1869. Z.-No. 17., 102.	1868. 29 Jahr.	1 Jahr.	Die schwächliche Kranke hat einen grossen kalten Abscess an der linken Schulter. Aus drei benarbenen Schnittöffnungen, welche nach dem Gelenke führen, ergiesset sich Eiter in grosser Menge.	Amputation über dem Knie mit vorderem Hautlappen am 29. Oktober.



Entlassung aus dem Spital.	Ausgang.	Bemerkungen.
Am 22. August mit Stützapparat entlassen.	Am 14. Juni 1871 stellte sich der Knabe vor. Die Patella ist angewachsen, daher keine active Bewegung möglich. Die Biegung beträgt 160°. Er geht ziemlich gut mit Stützapparat ohne Stock. Nach Bericht vom 10. Oktober 1871 geht der Knabe schon ohne Stützapparat.	Der scrofulöse Knabe war schon in dem Jahresberichte von 1868 als Contractur aufgeführt, aber hier noch namentlich erwähnt, da an diesem Falle recht klar wurde, wie schwer es ist zu sagen, wann man die Gelenkentzündung als ganz abgelaufen zu betrachten und den Fall als Contractur anzusehen hat. Der Vater des Knaben ist 1871 an Hämoptoë gestorben.
Tod durch Pyohämie am 29. November.	—	Das Knieleiden soll nach einer Entbindung entstanden sein. — Sectionsbefund: Eiterung in beiden Hüft- und im linken Schultergelenke. Eitrige Thrombose der Schenkelvenen. Käsiges Metritis und Salpingitis, Parametritis.



No.	Name und Alter. Datum der Aufnahme und Protokoll-Nummer.	Zeit der Erkrankung.		Oertlicher Zustand mit oder ohne Fisteln.	Oertliche Behandlung.
		wann und in welchem Alter?	wie lange vor der Aufnahme in das Spital?		
36.	Simon Dufka. 43 Jahr. 12. Oktober 1869. Z.-No. 55a., 137.	1867. 41 Jahr.	2 Jahr.	Flexion des linken Knies 60°. Mässiges Exsudat. Keine Fistel. Patella angewachsen.	Streckung in der Narcose bis zu 150° am 21. Oktober.
37.	Jacob Dourak. 26 Jahr. 17. Mai 1870. Z.-No. 55a., 82.	1862. 18 Jahr.	8 Jahr.	Knöcherner Anchylose bis 150°.	Da das Brise-ment erfolglos versucht wurde, entlassen am 21. Mai 1870.
38.	Josef Höfermaier. 12 Jahr. 6. Oktober 1869. Z.-No. 55b., 166., dann am 9. April 1870. Z.-No. 55b., 49. ©	1868. 11 Jahr.	1 Jahr.	Flexion des rechten Knies 90°. Patella festgewachsen, weder active noch passive Bewegung möglich. Schmerzen fehlen.	Bei der forcirten Streckung trat eine Epiphysenlösung des Oberschenkels ein. Bei der 2. Aufnahme stand der Fuss im stumpfen Winkel. Abermals Brise-ment, welches aber diesmal eine Lösung im Gelenke zu bewirken schien.
39.	Josefa Holaubek. 58 Jahr. 30. Juni 1869. J.-No. 16., 69.	1866. 55 Jahr.	3 Jahr.	Das rechte Knie bei 90° gebeugt. Mehrfache Fistelgänge.	Anfangs Extension, bald jedoch musste die Kranke wegen Platzmangel transferirt werden.



Entlassung aus dem Spitale.	A u s g a n g.	B e m e r k u n g e n.
Am 30. December wird der Kranke, der mit Rücken gut geht, mit Glasverband entlassen.  —	Keine Auskunft.  —	Veranlassung unbekannt.  Ein Holzsplitter traf das Knie und verursachte eine blutende Wunde.
Am 20. November in gestreckter Stellung entlassen. Die Kranke geht mit Glasverband ganz gut.	Am 20. Mai 1870 abermals in ganz gestreckter Stellung entlassen.	Der Kranke wurde anfangs im Kinderspital mit Schienen und Kälte behandelt.
—	Soll gestorben sein.	Durch einen Fall veranlasst.



No.	Name und Alter. Datum der Aufnahme und Protokoll-Nummer.	Zeit der Erkrankung.		Oertlicher Zustand mit oder ohne Fisteln.	Oertliche Behandlung.
		wann und in welchem Alter?	wie lange vor der Aufnahme in das Spital?		
40.	Reizel Jury. 32 Jahr. 14. Januar 1870. Z.-No. 17., 6. ⊙	1867. 29 Jahr.	3 Jahr.	Flexionswinkel des rechten Knies 105°, nur wenig beweglich. Unterschenkel nach Aussen rotirt.	Bei der forcirten Streckung am 21. Januar brach ein Condylus ab.
41.	David Kraus. 48 Jahr. 21. Juni 1870.	4. Januar. 1870. 48 Jahr.	5 Monate.	Das rechte Knie im stumpfen Winkel gebeugt, schmerzlos.	Anfangs Gewichtsextension, da er aber höhere Gewichte nicht verträgt, Schrauben-Streckapparat.
42.	Theodor Mittlas. 9 Jahr. 8. November 1870.	?	?	Flexionswinkel 140°. Geringe Schwellung.	Extension mit 4—6 Pfd.
43.	Jeannette Lehmann. 14 Jahr. 19. Mai 1870. Z.-No. 17., 46.	1861. 5 Jahr.	9 Jahr.	Pat. ziemlich gut genährt. Das rechte Bein im Umfange von 80 bis 125° passiv beweglich. Unterschenkel sub-lucirt. Narben, welche vor fünf Jahren entstanden sind.	Streckung mit Schraubenapparat.



Entlassung aus dem Spital.	A u s g a n g.	B e m e r k u n g e n.
Wurde wegen chronischer Metritis auf Zimmer No. 8. transferirt.	Nach einem Briefe des Gemeindevorstandes Rosenkranz in Othynia geht die Kranke mit einer Stützmaschine gut und hat nur wenig Schmerzen. Die Kranke stellte sich am 8. Oktober 1871 vor. Das Bein ist vollkommen gestreckt, kann aber nicht gebeugt werden, weil die Patella angewachsen ist	Durch einen Fall veranlasst.
Das Bein ist gerade ge- worden und der Kranke ist mit einer Streckschiene entlassen worden.	Keine Antwort.	Das kranke Knie war am 4. Januar zwischen die Stossballen zweier von Menschen verschobenen Waggons gerathen.
Mit Glasver- band am 21. November entlassen. Knabe geht gut.	Ist nicht aufzufinden.	—
Am 13. Juli in gestreck- ter Stellung mit einer Stützschiene entlassen.	Nicht zu ermitteln.	Seit einem Jahre.



No.	Name und Alter. Datum der Aufnahme und Protokoll-Nummer.	Zeit der Erkrankung.		Oertlicher Zustand mit oder ohne Fisteln.	Oertliche Behandlung.
		wann und in welchem Alter?	wie lange vor der Aufnahme in das Spital?		
44.	Theresia Lichtmann. 14 Jahr. 21. Februar 1869.	1859. 4 Jahr.	10 Jahr.	Anchylosis genu sin. Flexionswinkel 115. Patella verwachsen.	Anfangs Gewichtsextension bis zu 6 Pfd. ohne Erfolg, dann Streckung in der Narcose.
45.	Simon Rauch. 12 Jahr. 3. Januar 1870. Z.-No. 55a., 3. ⊙	1866. 8 Jahr.	4 Jahr.	Flexion des rechten Knies im rechten Winkel, etwas active Bewegung. Narben, aus denen zwei Knochensplitter abgegangen sein sollen. Keine Schmerzen.	Bei der Streckung am 14. Jan. knickte die Tibia ein.
46.	Max Tomaschoff. 16 Jahr. 18. Juli 1870. Z.-No. 54., 100.	1864. 10 Jahr.	6 Jahr.	Flexionswinkel im linken Knie 90°, Patella fixirt, keine Schmerzen.	Streckung in der Narcose, Gipsverband.
47.	Marie Wugic. 7 Jahr. 25. November 1869. Z.-No. 17., 116.	1868. 6 Jahr.	1 Jahr.	Flexion im rechten Knie bis 135°, Streckversuche noch schmerzhaft.	Extension mit 5 Pfd.

### Chronische Entzündung des Fussgelenks und der Fussknochen.

Zum Jahresbericht 1868:

Minna Oppenheim, pag. 137, nicht zu ermitteln.

Leopold Wahl, pag. 138, soll 1870 gestorben sein. Er dürfte



Entlassung aus dem Spital.	A u s g a n g.	B e m e r k u n g e n.
In gestreckter Stellung mit Wasserglasverband entlassen.	Keine Antwort.	Vor 10 Jahren nach einem Fall entstanden. Die Kranke wurde schon vor 5 Jahren von Prof. Schuh gerade gestreckt.
Bei der Entlassung war der Unterschenkel nach hinten subluxirt. Verkürzung beträgt 9 Ctm.; der Kranke kann mit erhöhter Sohle und Stützapparat gehen.	Nach Bericht vom 19. Juni 1871 geht der Knabe noch immer mit dem Apparate herum und hat keine Schmerzen. Das Gelenk soll etwas beweglich sein.	Veranlassung unbekannt. Knabe gut genährt.
Mit dem Verbandsgeheft geht der Kranke gut und wurde am 8. Aug. entlassen.	Keine Nachricht.	Veranlassung unbekannt.
Am 1. Januar mit Gipsverband in vollkommener gestreckter Stellung entlassen.	Keine Nachricht.	Nach einem Falle entstanden.

somit kaum 2 Jahre nach der supramalleolären Amputation gelebt haben.

Ludwig Ertl, pag. 139, die Fisteln waren 1870 fast geheilt, aber der Patient sehr elend. Im Jahre 1871 soll er in der Versorgungsanstalt gestorben sein.



Tabelle  
 Chronische Entzündungen  
 Amputationen: 4., 6., 12., 17.  
 a) Erkrankungen des

No.	Name und Alter. Datum der Aufnahme. Zimmer- und Protokoll-No.	Zeit der Erkrankung.		Oertlicher Zustand.	Oertliche Behandlung.
		Wann und in welchem Alter?	Wie lange vor der Aufnahme in das Spital.		
1.	Martin Apfler. 57 Jahr. 8. Mai 1870. Z.-No. 55 b., 88.	1868. 55 Jahr.	2 Jahre.	Fisteln in der Gegend beider Knöcheln, durch welche man in grosser Ausdehnung auf necrotischen Knochen stösst.	Verweigert die Amputation.
2.	Anna Karpfl. 3 Jahr. 9. November 1870.	?	?	Die Kleine soll im 2. Lebensjahre acuten Hydrocephalus gehabt haben, mit totaler Paraplegie, die sich jedoch wieder verlor. Fisteln seit einigen Monaten.	—
3.	Josefa Ehm. 49 Jahr. 6. December 1869. Z.-No. 16., 124.	1869. 49 Jahr.	Vor 8 Wochen.	Ausser der Entzündung des Sprunggelenkes war auch eine stark eiternde Mastdarmfistel vorhanden.	Keine.
4.	Franz Krasil. 44 Jahr. 18. Oktober 1870. Z.-No. 16., 125.	1870. 44 Jahr.	Mit dem Frühjahr 1870.	Durch die Fistelöffnungen gelangt man oberhalb des Sprunggelenkes auf ein necrotisches Stück der Tibia.	Am 16. December Necrotomie knapp oberhalb des Sprunggelenkes.



## XIII.

im Bereiche des Fusses.

Resectionen: 5., 9.

**Sprunggelenkes.**

Entlassung aus dem Spital.	A u s g a n g.	B e m e r k u n g e n.
Ungeheilt am 14. Mai.  Bei Sondirung der Fisteln gelangt man auf cariösen Knochen.	Kann nicht aufgefunden werden.	Angeblich durch eine Verstauchung entstanden.
—	Die Kranke wurde am 20. December unter den Erscheinungen einer beginnenden Meningitis auf eine innere Abtheilung verlegt, woselbst sie am 29. December gestorben sein soll.	Angeblich durch einen Fall.
Tod am 11. Februar 1871.	Nach der Necrotomie trat ein Erysipel auf, welches bis zum 6. Januar dauerte, dann Vereiterung des Sprunggelenkes, wegen welcher die Amputation am 14. Januar gemacht wurde. — Pyohaemie. Tod.	Bei der Section metastatische Abscesse in den Lungen.



No.	Name und Alter. Datum der Aufnahme. Zimmer- und Protokoll-No.	Zeit der Erkrankung.		Oertlicher Zustand.	Oertliche Behandlung.
		Wann und in welchem Alter?	Wie lange vor der Aufnahme in das Spital?		
5.	Elise Zehetgruber. 17 Jahr. 20. Oktober 1870. Z.-No. 17., 74. ⊙	1866. 13 Jahr.	Seit 4 Jahren.	Sehr zart gebautes Individuum. Durch die Fisteln kommt man auf cariösen Knochen. Die Gelenkfläche des Knorpels verlustig.	Resect. des Sprunggelenkes am 17. Oktbr. Nachblutung durch Tannineinblausung gestillt.

## b) Chronische Erkrankungen

6.	Franz Heimann. 29 Jahr. 24. April 1870. Z.-No. 54., 48.	1868. 27 Jahr.	2 Jahre.	Spitzfußstellung, zahlreiche Fisteln, welche auf den cariösen Talus führen.	Amputat. nach Pirogoffs Methode am 13. Mai.
7.	Frummel Zangen. 28 Jahr. 7. Juli 1870. Z.-No. 17., 67.	1869. 27 Jahr.	1 Jahr.	Eiternde Fisteln die zum Talus führen. Die Kranke kann nicht auftreten.	Evidement der Fisteln und des Talus am 8. Juli.
8.	Marie Feiertag. 13 Jahre alt. 22. Oktober 1869. Z.-No. 17., 109.	1869. 13 Jahr.	vor 7 Wochen.	Unter dem Malleolus ext. befindet sich eine Fistel, durch welche man auf den cariösen Knochen gelangt.	Ein operativer Eingriff wird verweigert.



Entlassung aus dem Spital.	A u s g a n g.	B e m e r k u n g e n.
Mit noch starker Schwellung des Sprunggelenkes und eiternden Fisteln entlassen am 17. Februar.	Nach Bericht vom 23. Juni 1871 sollen die Fisteln noch stark eitern und der Gesundheitszustand des Kranken sehr schlecht sein.	—
<b>der Fusswurzelknochen.</b>		
Entlassen am 6. Juli 1870, obwohl die Wunden noch eiterten.	Keine Auskunft erhalten.	—
Am 15. Februar 1871 entlassen. Die Fisteln eitern nur wenig. Keine Knochen mit der Sonde zu fühlen. Die Kranke geht gut.	Herr Dr. Reifer schreibt, dass die Patientin mit ankylosirtem Sprunggelenke den Tag über ohne Stock herumgehen kann. Bis auf eine nur wenig eiternde Wunde alles verheilt 15. Juni 1871.	Die Erkrankung soll angeblich nach einer Entbindung entstanden sein.
Entlassen am 4. November 1869.	Keine Auskunft erhalten.	—



No.	Name und Alter. Datum der Aufnahme. Zimmer- und Protokoll-No.	Zeit der Erkrankung.		Oertlicher Zustand.	Oertliche Behandlung.
		Wann und in welchem Alter?	Wie lange vor der Aufnahme in das Spital?		
9.	Georg Schenk. 5 Jahr alt. 26. Oktober 1869. Z.-No. 55 a.	1869. 4½ Jahr.	vor 7 Monaten.	Caries des Talus mit mehreren Fisteln bei einem gedunsenen scrofulösen Kinde.	Exstirpation des Talus am 23. November. Im December ein Erysipel.
10.	Jakob Böhm. 23 Jahr. 5. Oktober 1870. Z.-No. 54., 118. ⊙	1870. 23 Jahr.	Angeblich mit drei Wochen.	Der Calcaneus in der Tiefe eines thalergrossen Geschwürs necrotisch bloss liegend. Die Necrose noch nicht gelöscht.	Aetzung der Wunde mit Lapis.
11.	Katharina Hartl. 70 Jahr. 1. April 1870. Z.-No. 16., 47.	?	?	Caries der Keilbeine mit Fistelöffnungen.	Keine.
12.	Franziska Pokorny. 31 Jahr. 3. April 1869. Z.-No. 17., 30. ⊙	1867. 29 Jahr.	2 Jahre.	Die Kranke hat seit früher Jugend an Knocheneiterungen des linken Vorderarmes und Unterschenkels gelitten. Das linke Bein im Knie im rechten Winkel gebeugt. Am Fusse mehrere Fisteln, welche auf erweichten Knochen führen.	Amputat. des Unterschenkels im oberen Drittheil (wegen der Contractur) mit Circelschnitt am 5. Mai. Acupress. Nervöse Zuckungen im Stumpfe verursachen primäre Nachblutungen.



Entlassung aus dem Spital.	A u s g a n g.	B e m e r k u n g e n.
Ganz geheilt entlassen am 16. März 1870. Die Fisteln sind ganz ausgeheilt. Der Kranke geht gut. Keine Ver- kürzung.	Unbekannt.	Angeblich durch eine Quet- schung entstanden.
Die Besserung ent- lassen am 15. November 1870.	Der Kranke geht wieder seiner Arbeit nach.	Soll durch eine starke Quet- schung entstanden sein.
Wegen para- lytischen Blödsinns auf das Be- obachtungs- zimmer ver- legt am 4. April.	Gestorben am 21. April 1870.	—
Geheilt ent- lassen am 3. Juli 1869.	Im Sommer 1871 befindet sich die Kranke wohl und geht mit Stelzfuss gut.	Das Leiden am Fusse leitet die Kranke von einer Versta- uchung her.



No.	Name und Alter. Datum der Aufnahme. Zimmer- und Protokoll-No.	Zeit der Erkrankung.		Oertlicher Zustand.	Oertliche Behandlung.
		Wann und in welchem Alter?	Wie lange vor der Aufnahme in das Spital?		
13.	Sara Perlstein. 50 Jahr. 29. Oktober 1869. Z.-No. 16., 108.	1869. 50 Jahr.	Vor 3 Monaten spontan entstanden.	Caries des rechten os cuboides bei einer schlecht genährten Frau, bei der sich Infiltration der Lungenspitzen und Amyloidmilz findet.	Keine.
14.	Josef Böhm. 27 Jahr. 20. September 1869. Z.-No. 55 a.	?	?	Infiltration der Lungenspitzen. Necrose des Calcaneus sinister.	Necrotomie des Calcaneus am 23. September.
15.	Josef Swoboda. 32 Jahr. 4. Mai 1869. Z. No. 55 a., 71. ⊙	1857. 20 Jahr.	Seit 12 Jahren.	Etwa 7 Fisteln an der Aussen- seite des Fusses, welche meist auf cariösen Knochen führen.	Evidement des os cuboid. und eines Keilbeines am 2. Juni.
16.	Eva Unterdechler. 16 Jahr. 19. Februar 1870. Z.-No. 16., 27. ⊙	1869. 15 Jahr.	Seit etwa 11 Monaten.	Entzündliche Schwellung dem rechten os cuboideum entsprechend.	Iodtinctur; nachdem es zur Eiterung gekommen, war Evidement des Os cuboideum und os cuneiforme und Aetzung mit Liq. ferri am 23. Mai.



Entlassung aus dem Spital.	Ausgang.	Bemerkungen.
[Ungeheilt am 9. November entlassen.	Soll noch in demselben Monate gestorben sein (im sogenann- ten Zwei Guldenstocke).	Section?
Vereiterung des Sprung- gelenkes. Darauf Tod durch Pyo- hämie am 29. Oktober.	—	Veranlassung unbekannt. Bei der Section Eiter im linken Ellbogen- u. Schultergelenke. Metastasen in den Lungen.
Der Kranke wurde mit noch eitern- den Fisteln, aber bei allgemeinem Wohlbefin- den am 10. August ge- bessert ent- lassen.	Nach Bericht vom 20. Juni 1871 kann der Kranke wohl selbst ohne Stock gehen, jedoch ei- tern die Fisteln noch immer.	—
Die Kranke wird am 5. August in ihre Heimath entlassen. Die Wunde ist erbsen- gross, eitert wenig Ent- sprechend dem Kopfe des Talus. Empfindlich- keit gegen Druck vor- handen.	Nach Bericht vom 20. August 1871 befindet sie sich noch bei einem Chirurgen in Steier- mark in Behandlung und hüpf ohne Krücken herum. Auf- treten kann sie noch nicht.	Angeblich nach einer Verstau- chung.



No.	Name und Alter. Datum der Aufnahme. Zimmer- und Protokoll-No.	Zeit der Erkrankung.		Oertlicher Zustand.	Oertliche Behandlung.
		Wann und in welchem Alter?	Wie lange vor der Aufnahme in das Spital?		
17.	Georg Taucher. 38 Jahr. 14. Mai 1870. Z.-No. 54., 68. ⊙	1868. 36 Jahr.	2 Jahre.	Der elend aussehende Kranke hat schon mehrmals Lungenentzündungen überstanden. Starke Dämpfung über den Lungenspitzen und bronchiales Athmen. Fisteln führen auf den carisösen Kopf des linken Sprungbeines. Am Unterschenkel atonische Hohlgeschwüre.	Amputat. des Unterschenkels im unteren Drittheil mit Lappenschnitt (Acupressur) am 23. Juni. Kleine Necrose der Sägeflechte.
18.	Georg Seiffert. 39 Jahr. 22. März 1870. Z.-No. 55a., 49.	1869. 38 Jahr.	1 Jahr.	Der Kranke leidet schon seit 12 Jahren an Lungenkatarrhen und zeigt noch Spitzendämpfung. Caries des linken Würfel- und Sprungbeines. Starker Marasmus.	Hydropathische Entwicklungen.
<b>c) Caries</b>					
19.	Josef Lang. 18 Jahr. 10. Mai 1869. Z.-No. 54., 71.	1866. 15 Jahr.	Seit 3 Jahren.	Caries des ersten Metatarsus mit sehr stark wuchenden Granulationen.	Exstirpation des Metatarsusknochens am 12. Mai. Aetzung der Granulationen mit Chlorzink am 12. Juli, mit Glüheisen am 2. August.



Entlassung aus dem Spital.	Ausgang.	Bemerkungen.
Beneilt entlassen am 17. September.	Im Sommer 1871 lebte der Mann noch und sah relativ blühend aus.	—
gestorben am Mai.	—	Angeblich soll ihm ein Weinfass auf den Fuss gefallen sein. Bei der Section fand sich Milchartuberkulose des Peritonaeums, acuter Milztumor, Vereiterung des Sprunggelenkes.
<b>Zehen.</b> 31. August auf Verlangen entlassen, obwohl die Wunde noch 2 Zoll tief und die Wunde noch auf cariösen Knochen ruht. Lösst.	Soll 1870 gestorben sein.	Veranlassung unbekannt. Section ist nicht gemacht worden.



No.	Name und Alter. Datum der Aufnahme. Zimmer- und Protokoll-No.	Zeit der Erkrankung.		Oertlicher Zustand.	Oertliche Behandlung.
		Wann und in welchem Alter?	Wie lange vor der Aufnahme in das Spital?		
20.	Eduard Schulter. 26 Jahr. 5. Juli 1870.	1870. 26 Jahr.	4 Monate.	Fisteln führen auf erweichten Knochen, dem 4. u. 5. l. Metatarsus entsprechend. Dämpfung über den Lungenspitzen.	Häufige tiefe Aetzung mit Lapis.
21.	Katharina Mareck. 13 Jahr. 18. April 1869. Z.-No. 16., 36. ⊙	1869. 13 Jahr.	Vor 6 Monaten.	Caries der Mittelfussknochen.	Am 1. Juni Cauterisation mit dem Glüheisen, ohne wesentlichen Erfolg.
22.	Wilhelm Wynsch. 14 Jahr. 9. April 1869. Z.-No. 55 b., 58.	1868. 13½ Jahr.	9 Monate.	Der Kranke litt in früher Kindheit an Knochen-eiterungen. Vereiterung des Metatarsophalangealgelenkes.	Die wuchernden Granulationen wurden am 2. Juni mit dem Glüheisen energisch cauterisirt.
23.	Johann Novak. 50 Jahr. 1. November 1870. Z.-No. 55 b., 157.	1869. 49 Jahr.	1 Jahr.	Der Kranke leidet an Emphysem mit etwas Catarrhen.	Cauterisation der Fistelöffnungen.
24.	Moritz Löwy. 15 Jahr. 14. März 1870. Z.-No. 55 b., 37.	1868. 13 Jahr.	2 Jahre.	Caries fungosa der 2. Zehe links.	Amputation der Zehe mit Ovalärschnitt.



Entlassung aus dem Spital.	A u s g a n g.	B e m e r k u n g e n.
Geheilt entlassen am 18. Juli, da er sich zu keiner Operation herbeilässt.	Soll am 13. Januar 1871 gestorben sein.	—
Geheilt am 10. Oktober. Man gelangt durch Fisteln auf mehrere Fusswurzelknochen. Eine Amputation wird nicht gestattet.	Die Kranke befindet sich fast in demselben Zustande auf dem Lande.	—
Verbessert entlassen am 15. Juli.	Nicht zu ermitteln.	—
Wegen des Emphysems auf eine innere Abtheilung verlegt. 6. Dec. 1870.	Soll am 6. Januar 1871 gestorben sein.	—
Geheilt am 7. April 1870.	—	—



No.	Name und Alter. Datum der Aufnahme. Zimmer- und Protokoll-No.	Zeit der Erkrankung.		Oertlicher Zustand.	Oertliche Behandlung.
		Wann und in welchem Alter?	Wie lange vor der Aufnahme in das Spital.		
25.	Leopold Riedl. 17 Jahr. 27. Juni 1870. Z.-No. 54., 81.	1867. 17 Jahr.	14 Tage.	Ohne bekannte Veranlassung entstand eine Schwellung und Schmerzhaftigkeit an der linken Ulna und dem 5. Metatarsusknochen entsprechend.	Hydropathische Einwicklungen.

### Verkrümmungen.

Wir haben vorgezogen, diejenigen Contracturen der Gelenke, welche in Folge von Tumor albus entstanden sind, bei den chronischen Entzündungen einzureihen, weil es schwer ist, im einzelnen Falle anzugeben, wann man noch von einer Entzündung oder von einer Contractur sprechen soll. Denn diese Contracturen disponiren immer wieder zu neuen Verschlimmerungen und müssen deshalb an jenem Orte auch fernerhin im Auge behalten werden.

Als Folge rheumatischer Gelenkentzündungen blieben bei 3 Patienten Contracturen zurück:

Simon Messing, 42 J. aufgenommen am 26. Mai 1869 bewohnte in seinen ärmlichen Verhältnissen ein feuchtes Quartier und litt seit 5 Jahren an rheumatische Schmerzen sämmtlicher Gelenke, welche endlich zu hochgradigen, ziemlich federnden Contracturen fussten. Ein Brisement in der Narcose und feuchte Einwicklungen besserten ihn soweit, dass er mit Stock gehen konnte, jedoch kehrte sein Zustand bei der Rückkehr in seine häuslichen Verhältnisse nach einem Berichte vom 19. Juni 1871 bald wieder zurück.

Wittmann Thouse, 35 J., aufgenommen am 3. August 1869 be-



Entlassung aus dem Spitale.	Ausgang.	Bemerkungen.
Geheilt 4. Juli.	Nach Bericht vom 16. Juni 1871 ist der Kranke ganz gesund.	—

kam vor 6 Monaten, vier Wochen nach einer Entbindung, polyarticulären Rheumatismus, welcher im linken Kniegelenk eine Krümmung von 90° und rechts von 150° zurückliess. Forcirte Extension besserte die Stellung wesentlich. Links musste noch eine Gewichtsextension ausgeführt werden, unter der sich allmählig eine Parese der Beugemuskeln entwickelte. Durch electriche Behandlung ging dieselbe vollständig zurück und die Kranke konnte im Jahre 1870 ohne Stock stundenweit gehen. ☉

Therese Jlk, 27 J., wurde wegen einer Contractur im Kniegelenke behufs Streckung chloroformirt und starb in der Narcose (siehe Chloroformtod pag. 35).

Konrad Heinz, 13 Jahr, aufgenommen am 2. December 1870 machte im vergangenen Winter einen schweren Typhus durch, wobei er Decubitus am Kreuzbein, rechten Trochanter, endlich an beiden Kniescheiben (in der Bauchlage) bekam. Als er genesen war, standen beide Oberschenkel in Hüft- und Kniegelenke stark flectirt, so dass der linke Trochanter höher zu stehen scheint, als der rechte. Active und passive Beweglichkeit in den Gelenken fast Null. Am 5. December Brisement forcé fast aller Gelenke in der Narkose, dabei schien es, als ob die unteren Epiphysen des linken Oberschenkels abgebrochen wären. Links wurde Gypsverband, rechts Extension angewendet. Durch passive Bewegungen kam der Patient endlich am 29. März soweit, dass er bei der Entlassung mit Hülfe eines Stockes



ziemlich aufrecht gehen konnte. Nur etwas neigt sich dabei der Oberkörper vor. Die active Beweglichkeit an den kranken Gelenken war ebenfalls ziemlich frei. ☉

In Folge eines Abscesses in der rechten Kniekehle war bei Hermine Schilber, 5 Jahre alt, eine Contractur zurückgeblieben welche durch passive Bewegungen und tägliche Gehversuche geheilt wurde.

Zwei Fälle von Genu valgum, ein Tischlergeselle von 17 Jahren, ein Mädchen von 7 Jahren waren in Behandlung. In diesen und einigen anderen Fällen aus dem Ambulatorium wurde der Gipsverband in flectirter Stellung nach Hueter's Methode (bei dem ersten durch 4, bei dem Mädchen durch 6 Wochen) angewendet, ohne dadurch eine Besserung zu erzielen.

Bei dem Knaben wurde dann folgender Apparat angewendet. Der Oberschenkel und der Unterschenkel sammt Fuss wurden isolirt mit einer Gipskapsel auf Flanellunterlage versehen, so dass das Knie freiblieb. An der Innenseite der Oberschenkelgipskapsel wurde ein fester Holzstab, um wenig kürzer als die Extremität, eingegipst und gegen diesen der Unterschenkel mit elastischen Binden herangezogen.

Als nach 2 Monaten, während deren der Verband noch einmal erneuert wurde, die Verkrümmung des Fusses gehoben war, wurde wegen Laxität der Bänder noch ein geschlossener Gipsverband über die ganze Extremität angelegt, mit welchem der Patient ganz gut gehen konnte. Diese Behandlungsmethode hatte den Vortheil, dass der Patient während derselben nicht streng an das Bett gebunden war; sie hilft in einigen Fällen. In der Poliklinik haben wir mehrmals diese Methode und auch häufig gewechselte Gipsverbände, wobei während des Anlegens der Fuss in möglichst gerade Stellung gebracht wird, versucht und wesentliche Besserungen erzielt, allein die Patienten hielten nie lange aus und entzogen sich der Behandlung, bevor sie eigentlich geheilt waren.

Zehn Kranke mit Pes planus (9 Männer, meist in dem Alter von 12—17 Jahren, ein Mädchen von 23 Jahren). In 7



Fällen niederen Grades verloren sich durch Ruhe und nasse Einwicklungen die Schmerzen und Schwellungen. Bei 3 Individuen wurde in der Narkose der Fuss in die Varusstellung gebracht, durch Heftpflasterzüge in derselben erhalten und dann eingegipst. Meist musste diese Operation noch 1 oder 2 mal wiederholt werden, aber im Verlaufe von 6—10 Wochen war die Form des Fusses normal und die Kranken konnten mit einem Stromayer'schem Schuh mit Stangenriemen geheilt entlassen werden.

8 Fälle von angebornem *Pes equinovarus*, 3 mal beiderseits) wovon ein Mädchen von 19 Jahren blos wegen einer entzündeten Druckschwiele eine Zeit lang in Behandlung war. Die Uebrigen, im Alter von 9 Monaten bis zu 6 Jahren (4 Knaben, 3 Mädchen) wurden mit Tenotomie, Gipsverbänden zum Theil in Verbindung mit elastischen Zügen behandelt und geheilt entlassen.

Anna Wellanschütz, (Jahresbericht der Klinik 1868 pag. 144) kam wegen eines neuen Schuhs wieder auf die Klinik und wurde der Fuss nochmal eingegipst, um die Form zu verbessern.

#### 5 Fälle von paralytischen Fussverkrümmungen.

Karl Stifter, 9 J. litt vor 4 Jahren an Gehirnkrankung, worauf der linke Fuss im Wachsthum zurückblieb und allmählig sich eine Klumpfussstellung herausbildete. Tenotomie, dann Gipsverband mit elastischen Zügen. Geheilt entlassen.

Franz Naidmayer, 15 J., 1869, paralytischer Klumpfuss, geringen Grades, wird mit einem Stützapparat entlassen.

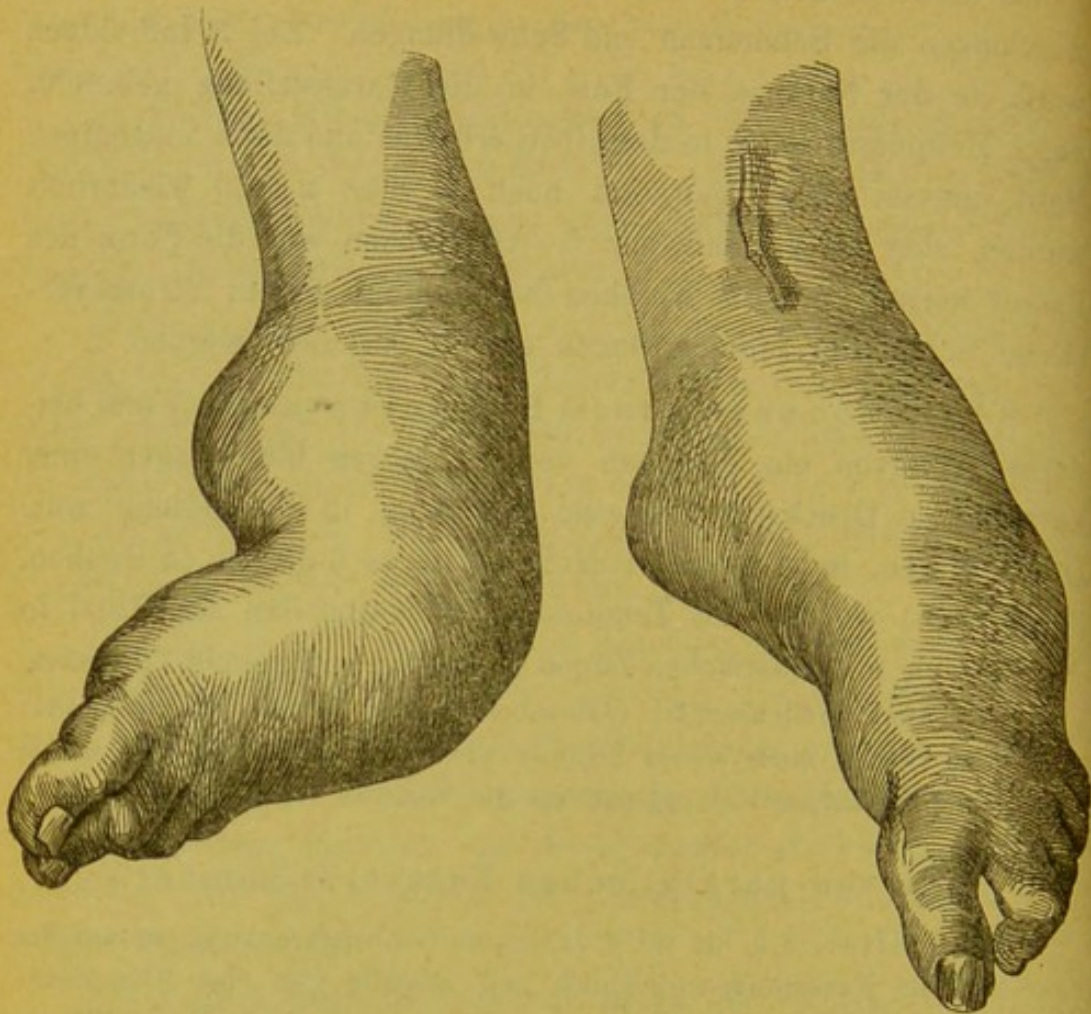
Theresia Schrier 12 J. 1869. *Pes equinovarus* sin. unbekanntem Ursprunges. Die kranke Extremität um 2 Ctm. kürzer als die gesunde. Tenotomie. Mit Stützapparat gebessert entlassen.

Philipp Apl, Z 54, No. 105, 1869 zeigt an seinem linken Fusse die Verkrümmung, wie sie in beistehender Figur wiedergegeben ist. Ueber den Ursprung derselben ist nichts bekannt. Der Knabe behauptet sie von der Geburt an zu haben, aber der Umstand, dass das kranke Bein um 5 Ctm. kürzer und in der Entwicklung zurückgeblieben ist, macht es wohl wahrscheinlich, dass der Fall als paralytischer Spitzfuss aufzufassen ist. Durch Tenotomie der Achillessehne und der Plantaraponeurose, Gipsverbände und elastische Züge in Verbindung mit Schuh's Bogen, welche Behandlung von einem 5 Wochen dauernden Typhus unterbrochen wurde, erreicht man im Verlauf von 6 Monaten nur eine geringe Besserung, Nachdem, trotz



Fig. 15.

Fig. 16.



vorhergehender gewaltsamer Dorsalflexion, wobei in der Narkose die Tibia am vorderen unteren Rande etwas einknickte, in den letzten Wochen kein Fortschritt mehr zu erzielen war, wurde am 9. December die Osteomie der Tibia vorgenommen. Durch einen 3" langen Schnitt am unteren Ende der Tibia wurde aus derselben ein keilförmiges Stück herausgemeißelt und dann die Tibia eingeknickt, so dass der Fuss fast rechtwinklig zum Unterschenkel stand. Die Heilung erfolgte ziemlich rasch, die Stellung der Füße war bedeutend gebessert. (Fig. 15 u. 16.)

Mit einem Stützapparat mit hoher Sohle wurde der Knabe im März 1870 entlassen.

Marie Tuna, 9 J. aufg. am 1. Juli 1870. J.-N. 16, 82 soll seit dem 5. Lebensjahre mit dem rechten Fusse plump auftreten, jedoch soll die Verkrümmung (Spitzfussstellung mit Einrollung der Sohle) erst seit einer vor 10 Wochen überstandenen Pneumonie vorhanden sein. Starke Atrophie der Streckmuskeln lässt diese Verkrümmung wohl mit Recht in diese Rubrik setzen. Tenotomie der Achillessehne und der Schuh'sche Bogen in



Verbindung mit elastischem Zuge stellte die gerade Stellung bald wieder her, so dass die Kranke mit Stützapparat schon am 18. Juli entlassen werden konnte.

Ein seltener Fall von spastischem Klumpfuss (hysterische Reflex-Contractur) ist folgender:

Anna Freifritz, 19 Jahr, mosaischer Religion, aufgenommen am 9. Januar 1870, giebt an vor 19 Tagen auf der Strasse ausgeglitten zu sein, wobei sie sich den rechten Fuss verstauchte, welcher sogleich eine abnorme Stellung annahm und seit der Zeit behielt. Die Kranke kam in das poliklinische Ambulatorium, wo constatirt wurde, dass keine Luxation stattgefunden habe, dass aber der Fuss in einer Varusstellung mässigen Grades durch spastische Contractur der Muskeln festgehalten wurde. Geringe Schwellung am Fussrücken. Unter Anwendung kalter Umschläge, dann spirituöser Einreibungen verlor sich wohl die Schwellung, allein die Stellung verschlechterte sich etwas, indem noch eine Contractur des Extensor hallucis hinzukam, wodurch die grosse Zehe rechtwinklig vom Metatarsusknochen hyperextendirt wurde. Electricische Behandlung wurde vom Prof. Benedict vergeblich angewendet. Am 12. Januar wurde die Kranke chloroformirt. In der Narcose war die spastische Contraction verschwunden, der Fuss ging fast von selbst in die normale Stellung zurück. Bei genauer Beobachtung überzeugten wir uns, dass auch im Schlafe die Stellung des Fusses eine normale ist. Sobald die Kranke erwacht, tritt die Varusstellung sogleich wieder ein und wird consequent festgehalten. Bei den Versuchen, sie gewaltsam auszugleichen, äussert die Patientin die lebhaftesten Schmerzen. Nebst der Faradisirung der Musc. peronei, Galvanisation der Lendenwirbelsäule wurden local Vesicantien applicirt. Da trotz alledem die Contractur eher zunahm, wurde am 10. Februar in der Narcose der Fuss in normaler Stellung eingegipst. Am 15. Februar musste der Verband abgenommen werden, da er nicht getragen wurde und auch durch die permanente Anstrengung der Muskeln gelockert worden war. Unter dem äusseren Knöchel entwickelte sich (vielleicht vom Druck des Verbandes) ein Absces, welcher gespalten wurde.

Am 17. Februar wurde der äussere Theil des Fussrückens, welcher am empfindlichsten war, mit einem spitzen Glüheisen etwa 30 Mal betupft. Dabei stellte sich der Fuss einen Moment normal, um aber sogleich in die frühere Stellung zurückzugehen. Die Operation wurde ohne Narcose vorgenommen. Da bei der Kranken die Menstruation einzutreten begann, glaubte man, die Affection in den trüben Topf der hysterischen Affectionen werfen zu können und es erschien deshalb das erwähnte Verfahren gerechtfertigt. Die Kranke ging dann wieder in das Ambulatorium des Prof. Benedict, während zugleich



ein orthopaedisches Verfahren mit elastischen Zügen versucht wurde. Alles umsonst. Später liess sich die Kranke in Hofrath v. Dumreichers Klinik aufnehmen, woselbst die Achillessehne durchschnitten wurde, aber auch ohne besonderen Erfolg. Gegenwärtig liegt die Kranke noch auf der Klinik des Herrn Hofraths von Dumreicher, woselbst mehrere Mal schon die Durchschneidung verschiedener Sehnen des Fusses (mehrmals an demselben Muskel) vorgenommen wurde. Augenblicklich hat sie ein Erysipel nach der ersten Durchschneidung der Extensor hallucis. Nach der Tenotomie geht es eine Zeit lang gut, und nach kurzer Zeit kömmt die alte Stellung wieder. Bei ruhiger Bettlage ist die Verkrümmung nur sehr gering. ☉

**Rhachitische Verkrümmung des Unterschenkels, welche die Osteotomie nöthig machte.**

Pepi Abeles, 3 Jahre alt, J.-N. 17, 17 wurde am 18. October 1869 aufgenommen, litt an so starker Verkrümmung des Unterschenkels, dass da-Gehen fast unmöglich wurde. Nachdem die Infraction vergeblich in der Narcose versucht worden war, wurde durch eine kleine Oeffnung am 18. October die Osteotomie mit Hülfe eines schmalen Meissels vorgenommen, dann der Knochen eingeknickt und der Fuss in einen gefensterten Gipsverband gelagert. Reaction fast Null. Am 25. November Osteotomie der rechten Tibia. Beim Wechseln des Verbandes am 17. December musste der linke Unterschenkel noch einmal in mehr geradlinige Stellung gebracht werden. Am 27. December wurde die Kranke mit geraden Beinen entlassen. Die Kleine hat während des langen Liegens das Gehen etwas verlernt, macht aber jetzt täglich Gehübungen.

### C. Geschwülste.

9 Fälle: 6 Männer, 3 Weiber; davon 2 †: 1 M., 1 W.

#### 1 sarcomatöses Papillom.

Georg Rittmeyer, 27 Jahr, aufg. 24. Januar 1870, hatte schon von der Geburt an ein linsengrosses, rothes, flaches Mal über der rechten Achillessehne, welches allmählig wuchs und im 8 Jahr höckerig wurde. Die Geschwulst ist kastaniengross, mit 13—14 Linien langen leicht blutenden stachelartigen Warzen bedeckt. Schmerzen sind gering. Am 25. Januar Exstirpation des ganzen erkrankten Hautstücks. Die Heilung zog sich bis Ende August hinaus. ☉

Josef Schirbaker, Jahresbericht von 1868 p. 145 kam abermals wegen Papillargeschwulst zwischen Malleolus internus u. Ferse am 31. October 1870 zur Aufnahme. Aetzung mit Kali caustium brachte



das kleine Papillom zum Schwinden. An der Stelle der ersten Operation ist kein Recidiv.

Ein Tumor cavernosus lymphaticus (beschrieben von Dr. Gjorgjewic im Arch. f. klin. Chirurgie XII. Bd. 2. Heft p. 646).

Bei Thür. Keile, einem 19jährigen, sonst gesunden Mädchen hatte sich plötzlich ein Schmerz in der linken Leistenbeuge entwickelt. Die schmerzhafteste Stelle wurde roth, es gesellte sich Erbrechen und Frösteln hinzu. Diese Anfälle, wobei eine röthlaufartige Empfindung von der Leistenbeuge ausging, dauerte oft 8 Tage lang und kehrte erst nach einigen Monaten wieder, seit vier Jahren ergiesst sich aus klaren durchsichtigen Bläschen an der Innenseite des Oberschenkels Lymphe. Da die faustgrosse, weiche Geschwulst anfangs für einen kalten Abscess mit zurückgebliebenen Fisteln gehalten wurde, machte man am 29. Juli 1869 eine Incision, wobei deutlich die cavernösen Maschen erkannt wurden, aus denen sich Lymphe in Menge ergoss. Da die Wunde speckig belegt war und die Kranke fieberte, wurde die Wunde am 12. September mit rauchender Salpetersäure, am 25. mit concentrirter Phenylsäure geätzt.

Zweimal wurde die ganze Geschwulst mit dem galvanocaustischen Fistelbrenner geätzt, dann durch ein Compressorium comprimirt, Alles umsonst. Die Flüssigkeitsmenge blieb constant, (bis zu 40 Gran in der Stunde) und auch die Erysipele kehrten wieder. Am 22. Februar wurde die Exstirpation der Geschwulst vorgenommen, welche auch bis auf einen kleinen Theil gelang, welcher zwischen die grossen Schenkelgefässe, die blossgelegt werden mussten, hineindrang. Anfangs kehrte noch eine schwache Lymphorrhoe zurück, die aber bald aufhörte. Die Kranke wurde am 3. Mai geheilt entlassen.

Die Geschwulst bestand aus cavernösen Maschenräumen, welche mit schönem Lymphepithel ausgekleidet waren. ☉

### 1 Osteom der grossen Zehe.

Johann Passnacct, aufg. am 13. Januar 1870. soll im Mai 1869 von einem Pferde getreten worden sein. Seitdem entwickelte sich der kleine Knochenauswuchs, welcher den Nagel der rechten grossen Zehe verdrängte. Abtragung mit einer Knochenzange. Heilung. 1871 nicht mehr zu eruriren.

### 1 Myxosarcom der Wadenmuskulatur.

Josef Dengl, 30 Jahr alt, wurde am 20. Januar 1870 aufgenommen. Seit 6 Jahren entwickelte sich eine Geschwulst an der rechten Wade, so dass diese Wade doppelt so dick erschien, als die linke. Die Grenzen sind nicht abtastbar, da die Geschwulst, welche fast fluctuirte, unter dem Gastromenius lag. Durch eine Probepunction wurde nur Blut entleert.



Am 21. Januar wurde die fast faustgrosse Geschwulst, welche zwischen Gastromenius und Soleus lag, exstirpirt. Sie war von einer Bindegewebskapsel umgeben. Phlegmonöse Eiterung zwischen den Muskeln führte trotz ausgiebiger Drainage durch Pyohaemie den Tod herbei am 14. Februar. Lungenabscesse und Pleuritis. Die Geschwulst besteht stellenweise aus Schleimgewebe, an anderen Partien aus kleinzelligen Sarcommassen.

### 1 alveolares Sarcom über der Patella.

Johann Jodes, 52 Jahre alt, trat am 17. November 1870 ein. Er bemerkte seit 1867 über der rechten Patella eine derbe, mit der Haut verwachsene Geschwulst von Kastaniengrösse, die allmähig wuchs und seit einiger Zeit bläulich durchschimmert. Am 21. November wurde die hühnereigrosse Geschwulst dicht von der Gelenkkapsel abpraeporirt. Der Verlauf war günstig, die Benarbung wurde durch Transplantation von der Armhaut beschleunigt und war am 27. Januar vollendet. Die Geschwulst bot die Characterere eines gefässreichen alveolaren Sarcoms mit stellenweiser Pigmentirung. Die Venenendothelien waren oft ganz auffallend vergrössert. Am 7. Juni 1871 stellte sich der Kranke vor, die Wunde vollständig vernarbt, in der Umgebung ein diffuses Oedem, in dem man beim genauen Zufühlen eine Menge zerstreuter bis erbsengrosser Knötchen findet, welche roth und entzündet scheinen. ☉

### 1 Spindelzellensarcom der Oberschenkelhaut.

Abraham Lewi, 45 Jahre alt liess sich am 3. Juni 1869 aufnehmen. Vor einem Jahre bemerkte er an der Aussenseite des rechten Oberschenkels eine kleine Geschwulst, welche allmähig die Grösse einer Faust erreichte. Die Haut darüber gespannt, die Geschwulst ist blos mit der Musculatur verschiebbar, scheinbar fluctuirend. Exstirpation der mit der Fascie zusammenhängenden Geschwulst am 8. Juli. Am 30. August wird der Kranke mit einer Kreuzergrossen granulirenden Fläche entlassen; derselbe Kranke ist aus der Türkei und desshalb keine weitere Nachricht über ihn zu erhalten.

### 1 Sarcom am Fussrücken.

Filipp Rathbauer, 20 Jahre, aufgenommen am 11. Juli 1870, bemerkte seit seinem 11. Lebensjahre, angeblich nach einer Distorsion eine Schwellung am linken Fussrücken. Bei der Aufnahme findet sich hier eine Kindskopf-grosse Geschwulst, die ziemlich festsitzt, über der die Haut aber leicht verschiebbar ist. Sie ist weich elastisch, die Lymphdrüsen an der Schenkelbeuge stark angeschwollen. Da auch über den Lungen Dämpfun-



an, bronchiales Athmen nachzuweisen ist, und das elende Aussehen des Patienten nichts weniger als einladend für eine Operation ist, wurde er entlassen. Er soll am 25. November 1870 in seiner Wohnung gestorben sein. Keine Section.

### 1 centrales Sarcom des Oberschenkels.

Katharina Fleischer, 17 Jahre alt, wurde am 11. Januar 1870 aufgenommen. Im Februar 1869 fiel sie beim Tanzen, seitdem schwoll das linke Bein in der Gegend des Knies an. Trotz Umschlägen, Gipsverbandes, dem Gebrauch des Bades in Pistyan konnte sie nur mehr mit Krücken gehen. Bei der Aufnahme ist das Knie in  $140^\circ$  flectirt, kann etwa  $10^\circ$  activ und passiv bewegt werden. 4 Querfinger über der Patella beginnend bis zum Gelenke ist der Oberschenkel angeschwollen (der Durchmesser um 1 Ctm. grösser als auf der rechten Seite). Die Geschwulst ist knochenhart, nur an der innern Seite Pergamentknittern. Hier ist auch ein schwaches Pulsiren und ein dem Placentargeräusch ähnliches Rauschen wahrnehmbar. Puls in der Tibialis ist nicht verzögert, kein Herzfehler vorhanden. Fluor albus, Abends Fieber.

Da die Patientin die Amputation durchaus verweigert, wurde am 27. Januar die Resection des erkrankten Oberschenkelstückes vorgenommen. Sechs Zoll im Ganzen mussten durch 2 maliges Nachsägen vom Oberschenkel entfernt werden, da die Markhöhle bis dorthin mit Sarcom ausgefüllt war. Lagerung auf der Watson'schen Schiene. Die Kranke war nach der Operation sehr angegriffen und erholte sich nur schwer. Es traten intermusculäre Eitersenkungen auf, welche Incisionen bis zum Trochanter nöthig machten. Ausgedehnter Decubitus, langwierige Diarrhoeen erschöpften die Kräfte der Patientin, welche am 21. März an Pyohaemie starb. Osteomyelitis des Oberschenkels, welche schon den grössten Theil des Schaftes zur Necrose brachte, eitrige Thromben in der Vena iliaca. Das Sarcom war reichlich mit Myclopaxes durchsetzt.

### 1 Sarcom der Tibia.

Therese Hamburger, 9 Jahre alt, wurde am 13. December 1870 aufgenommen. Seit neun Wochen soll sich in der Gegend der Spina tibiae sin. eine Geschwulst entwickelt haben, die binnen 14 Tagen faustgross wurde. Durch eine Incision soll bloss Blut entleert worden sein. Bei der Aufnahme ist die Geschwulst Kindskopf-gross, die Haut darüber gespannt, das Knie gebeugt, der Oberschenkelknochen deutlich fühlbar. Die Untersuchung in der Narcose lässt mit Sicherheit die derbe Geschwulst als ein Sarcom der Tibia erkennen. Der Vater des Kindes giebt die Amputation nicht zu, weshalb die Patientin entlassen wird. ☉



## D. Verschiedenes.

## Ueberzählige Finger und Zehen.

Elise Juk, 27 Jahre alt, liess sich wegen einer Contusion am Fusse aufnehmen. Jede der 4 Extremitäten hatte 6 Finger respective Zehen. An den Händen waren nur 5 Metacarpusknochen, von denen einer (an der linken Hand gablig getheilt) 2 Finger trug. An den Füßen waren beiderseits 6 Metacarpusknochen vorhanden. Siehe Fig. 13 auf pag. 271.

## D. Statistik der Amputationen und Resectionen.

## a. Amputationen.

## I. Amputationen und Exarticulationen wegen Verletzungen.

Operationen.	Individuen.	Primär			Secundär			Summa			Bemerkungen.
		Geheilt.	Ungeheilt.	Gestorben.	Geheilt.	Ungeheilt.	Gestorben.	Geheilt.	Ungeheilt.	Gestorben.	
Exarticulatio humeri	1	1	—	—	—	—	—	1	—	—	pag. 234.
Amputatio humeri .	1	—	—	—	1	—	—	1	—	—	pag. 231.
Amputatio anti-brachii . . . .	1	—	—	—	1	—	—	1	—	—	pag. 228.
Amputatio femoris .	1	—	—	1	—	—	—	—	—	1	pag. 286.
Amputationes cruris	2	—	—	—	—	—	2	—	—	2	pag. 285.
Summa . .	6	1	—	1	2	—	2	3	—	3	
		primär 2.			secundär 4.			Summa 6.			

Die secundär Amputirten hatten bereits Schüttelfröste oder Blutungen gehabt.



## II. Amputationen wegen acuter Gelenkeiterungen bei stark fiebernden Kranken.

Operationen.	Individuen.	Gestorben.	Bemerkungen.
Amputatio femoris .	1	1	Vereiterung des Kniegelenks. Pyohämie; pag. 293.
Amputatio cruris .	1	1	Vereiterung des Fussgelenks. Pyohämie; pag. 247. Tab. XIII. No. 4.
Summa . .	2	2	

## III. Amputation wegen Gangrän nach Typhus.

1 Amputatio cruris. Heilung; pag. 291.

## IV. Amputation wegen Pseudarthrose.

Amputatio cruris. Heilung. pag 281.

## V. Amputationen und Exarticulationen wegen Caries.

Operationen.	Individuen.	Geheilt.	Ungeheilt.	Gestorb.	Bemerkungen.
Exarticulatio manus	1	1	—	—	pag. 241. No. 6.
Amputatio anti-brachii . . . .	2	2	—	—	pag. 240 und 256.
Amputatio femoris .	5	4	—	1	pag. 315. Tab. XII. No. 1, 11, 17, 29, 32, 35.
Amputatio cruris .	2	2	—	—	p. 247. Tab. XIII. No. 12. u. 17.
Amputatio Pirogoff.	1	1	—	—	pag. 348. Tab. XIII. No. 6.
Summa . .	10	8	—	2	

## VI. Amputationen wegen Geschwülste.

1 Exarticulatio manus geheilt. pag. 262.

1 Amputatio humeri. pag. 266.

### b. Resectionen von Gelenken.

#### 1. Wegen Verletzungen: 1.

1 primäre Resection von 1 Zoll des unteren Endes der



Tibia, das bei seitlicher Luxation des Fusses herausgedrungen war. Heilung; pag. 283.

### 2. Wegen acuter Entzündung: 2.

1 Resection des Handgelenks bei acuter Vereiterung nach Resection eines Mittelhandknochens entstanden. Heilung; pag. 242.

1 Resection des oberen Endes des Humerus wegen acuter Osteomyelitis, nach Necrotomie entstanden. Tod; pag. 243.

### 3. Wegen Caries: 15.

1 Resection des caput humeri. Heilung; pag. 244.

4 Resectionen im Ellenbogengelenk; davon 3 geheilt, 1 Mann an Erysipel und Marasmus vor Heilung der Resections-wunde gestorben. — Tabelle VIII. No. 7—10.

2 Exstirpationen des Talus, davon 1 ungeheilt, 1 geheilt. Tabelle XIII. No. 5 und 9.

2 Resectionen des caput femoris; in beiden Fällen Tod durch Pyohämie. Tabelle XI. No. 8 und 9.

6 Resectionen des Kniegelenkes; davon sind 2 sicher geheilt, 1 in Heilung entlassen, 1 später amputirt, 2 gestorben. Tabelle XII. No. 1, 6, 19, 21, 27, 33. pag. 314.

### 4. Wegen Geschwulst: 1.

1 Resection des Kniegelenks wegen Osteosarcom. Tod durch Pyohaemie.

---



II.

Das klinische Ambulatorium.

Notizen von Dr. Arthur Menzel, dirigirendem Chirurgen im städtischen Hospital in Triest, früherem Assistenzarzt der chirurgischen Klinik in Wien.

Gesamt-Uebersicht  
der im klinischen Ambulatorium notirten Fälle  
vom Jahre 1869.

Körpertheil.	Verletzungen.	Acute Entzündungen.	Chron. Entzündungen und Geschwüre.	Geschwülste.	Difformitäten.	Hautkrankheiten.	Syphilis.	Interne Krankheiten.	Verschiedenes.	Summa.
I. Kopf . . . . .	3	1	2	15	3	—	1	3	—	28
II. Gesicht, Nasen- und Mundhöhle . . . . .	15	26	100	88	17	11	20	—	23	300
III. Hals . . . . .	—	3	36	58	1	—	—	1	—	99
IV. Wirbelsäule . . . . .	1	—	31	—	18	—	—	—	—	50
V. Brust und Rücken . . . . .	8	9	31	34	7	6	1	11	1	108
VI. Bauch . . . . .	2	6	1	1	45	1	1	1	—	58
VII. Urinwerkzeuge . . . . .	—	2	21	2	1	—	—	4	—	30
			6 Stricture. 6 Litliasis.							
VIII. Männl. Geschlechtsorgane . . . . .	—	14	43	4	8	—	1	1	—	71
			23Hydroc.							
IX. Weibl. Geschlechtsorgane . . . . .	—	—	5	10	2	—	—	1	—	18
X. Becken- und Lumbalgegend . . . . .	—	2	31	6	2	2	1	—	—	44
XI. Obere Extremitäten . . . . .	113	73	121	23	11	4	4	3	4	356
XII. Untere Extremitäten . . . . .	43	3	212	8	64	11	5	5	6	357
XIII. Localität nicht angegeben . . . . .	23	27	50	45	3	28	20	11	90	297
Summa . . . . .	208	166	684	294	182	63	54	41	124	1816

1816.



## Subcutane Fracturen und Luxationen.

Knochen.	Fractur.	Luxation.	Summa.
Radius . . . . .	18	3 (1 Lux. cong.)	21
Clavicula . . . . .	5	1	6
Ulna . . . . .	5	3	8
Humerus . . . . .	11	6	17
Rippen . . . . .	2	—	2
Fibula . . . . .	8	—	8
Wirbel . . . . .	1	—	1
Scapula . . . . .	—	—	—
Femur . . . . .	2	3	5
Tibia . . . . .	5	—	5
Finger . . . . .	4	2	6
Patella . . . . .	2	—	2
Talus . . . . .	1	1	2
Summa .	64	19	83
	83.		

## Caries und Necrose.

## Chronische Knochen- und Gelenkkrankheiten.

Chronische Gelenkkrankheiten mit Einschluss von Contracturen und Ankylosen.	Zahl.	Chronische Knochenkrankheiten. Diaphysen und platte Knochen.	Periostitis.	Caries.	Necrose.	Summa.
Schultergelenk . .	14	Humerus . .	3	—	1	4
Ellbogengelenk . .	17	Radius . .	3	1	—	4
Handgelenk . .	1	Ulna . .	9	1	1	11
Metacarpal- und Phalangealgelenke mit Einschluss der betreffenden Knochen . . . . .	25	Clavicula . .	1	—	1	2
Hüftgelenk . . . .	37	Sternum . .	4	1	1	6
Kniegelenk . . . .	56	Rippen . .	6	2	—	8
Fussgelenk . . . .	4	Femur . . . .	2	1	1	4
Tarsus- und Metatarsalgelenke und die betreffenden Knochen . . . . .	28	Tibia . . . .	8	1	6	15
Wirbelsäule . . . .	32	Fibula . . . .	5	1	2	8
Caries ohne Angabe des Ortes . . . . .	16	Oberkiefer . .	13	1	2	16
		Unterkiefer . .	15	—	1	16
		Nasenbeine . .	1	—	—	1
		Schädel . . . .	1	—	—	1
		Gaumen . . . .	1	1	—	2
		Becken . . . .	1	2	2	5
Summa .	230	Summa .	73	12	18	103
			103.			



## Geschwülste.

(Geschwülste.	Kopf.	Gesicht-, Nasen- und Mundhöhle.	Hals.	Brust und Rücken.	Bauch.	Urinwerkzeug	Männl. Geschlechtsorg.	Weibl. Geschlechtsorg.	Becken-Lumbalgegend.	Obere Extremitäten.	Untere Extremitäten.	Localit. nicht angegeben.	Summa.
Fibrome . . .	—	4	—	2	—	—	—	—	—	—	—	1	7
Lipome . . .	—	—	3	2	—	—	1	—	1	1	—	3	11
Chondrome . . .	—	2	—	—	—	—	—	—	1	3	—	—	6
Osteome . . .	—	—	—	—	—	—	—	—	—	2	1	—	3
Myome . . .	—	—	—	—	—	—	—	—	—	—	—	—	—
Neurome . . .	—	1	—	—	—	—	—	—	—	1	—	—	2
Angiome . . .	4	8	1	3	—	—	—	1	—	3	2	5	27
Sarcome . . .	2	7	—	2	—	—	1	—	1	2	2	2	19
Lymphome . . .	—	—	49	—	—	—	—	—	—	—	—	5	54
Adenome . . .	—	—	—	1	—	—	—	—	—	—	—	—	1
Papillome . . .	1	3	1	—	—	—	1	1	—	3	—	2	12
Cysten . . .	5	23	3	3	1	—	—	3	1	6	4	23	72
Carcinome . . .	—	26	1	18	—	1	1	4	2	—	—	3	56
Nicht sicher diagnosticirt	1	8	—	4	—	—	1	—	—	1	1	—	16
Polypen . . .	—	7	—	—	—	—	—	1	—	—	—	—	8
Summa .	13	89	58	35	1	1	5	10	6	22	10	44	294

294.

## Gesamt-Uebersicht

der im klinischen Ambulatorium notirten Fälle  
vom Jahre 1870.

Körpertheil.	Verletzungen.	Acute Entzündungen.	Chron. Entzündungen und Geschwüre.	Geschwülste.	Difformitäten.	Hautkrankheiten.	Syphilis.	Interne Krankheiten.	Verschiedenes.	Summa.
I. Kopf . . . . .	3	—	11	20	2	—	—	3	1	40
II. Gesicht, Nasen- und Mundhöhle . . . . .	20	3	156	86	11	16	17	—	16	325
III. Hals . . . . .	2	1	78	77	—	—	—	1	2	161
IV. Wirbelsäule . . . . .	—	—	63	—	1	—	—	—	—	64
V. Brust und Rücken . . . . .	2	4	31	36	1	4	—	2	1	31
VI. Bauch . . . . .	—	1	11	3	11	—	—	2	41	69
Latus	27	9	350	222	26	20	7	8	61	690



Körpertheil.	Verletzungen.	Acute Entzündungen.	Chron. Entzündungen und Geschwüre.	Geschwülste.	Difformitäten.	Hautkrankheiten.	Syphilis.	Interne Krankheiten.	Verschiedenes.	Summa.
Transport	27	9	350	222	26	20	7	8	61	690
VII. Urinwerkzeuge . . . . .	1	1	10	1	—	—	—	—	10	23
VIII. Männl. Geschlechtsorgane . . . . .	1	1	51	2	10	1	5	—	5	78
IX. Weibl. Geschlechtsorgane . . . . .	—	—	10	6	1	3	1	—	—	21
X. Becken- und Lumbalgegend . . . . .	—	—	41	4	—	—	2	1	1	49
XI. Obere Extremitäten . . . . .	151	53	177	18	4	8	1	3	2	17
XII. Untere Extremitäten . . . . .	43	4	244	10	61	9	2	4	6	383
XIII. Localität nicht angegeben . . . . .	15	5	44	17	—	16	12	23	46	178
Summa . . . . .	238	75	927	280	102	57	40	39	131	1889

1889.

## Subcutane Fracturen und Luxationen.

Knochen.	Fractur.	Luxation	Summa.
Radius . . . . .	14	2 (1 Lux. cong.)	16
Ulna . . . . .	4	1	5
Radius und Ulna . . . . .	9	—	9
Humerus . . . . .	2	11	13
Clavicula . . . . .	6	—	6
Rippen . . . . .	—	—	—
Femur . . . . .	8	2 (1 Lux. cong.)	10
Tibia . . . . .	8	—	8
Fibula . . . . .	2	—	2
Patella . . . . .	—	—	—
Finger . . . . .	1	2	3
Talus . . . . .	1	—	1
Summa . . . . .	55	18	73

73.



**Caries und Necrose.**  
Chronische Knochen- und Gelenkkrankheiten.

Chronische Gelenkkrankheiten mit Einschluss von Contracturen und Ankylosen.	Zahl.	Chronische Knochenkrankheiten. Diaphysen und platte Knochen.	Periostitis.	Caries.	Necrose.	Summa.
Schultergelenk . . .	18	Humerus . . .	3	—	1	4
Ellbogengelenk . . .	26	Radius . . .	3	2	—	5
Handgelenk . . .	10	Ulna . . .	3	—	—	3
Metacarpal- und Phalangealgelenke		Clavicula . . .	2	—	—	2
mit Einschluss der betreffenden Knochen . . . . .	12	Sternum . . .	2	—	—	2
Hüftgelenk . . . . .	28	Rippen . . .	4	—	—	4
Kniegelenk . . . . .	15	Femur . . . . .	8	—	1	9
Wassergelenk . . . . .	15	Tibia . . . . .	17	2	2	21
Tarsus- und Metatarsalgelenke und die betreffenden Knochen . . . . .	2	Tarsus, Metatarsus . . .	1	—	1	2
Wirbelsäule . . . . .	71	Oberkiefer . . .	21	—	—	21
Caries ohne Angabe des Ortes . . . . .	—	Unterkiefer . . .	20	—	—	20
Kniegelenk . . . . .	54	Gesichtsknochen . . .	16	—	1	17
		Becken . . . . .	6	3	—	9
		Carpus, Metacarpus . . .	20	10	1	31
		Summa . . . . .	126	17	7	150
Summa . . . . .	236			150.		

**Geschwülste.**

Geschwülste.	Kopf.	Gesicht, Nasen- und Mundhöhle.	Hals.	Brust und Rücken.	Bauch.	Urinwerkzeug	Männl. Geschlechtsorg.	Weibl. Geschlechtsorg.	Becken-Lumbalgegend.	Obere Extremitäten.	Untere Extremitäten.	Localit. nicht angegeben.	Summa.
Fibrome . . . . .	2	2	—	1	1	—	—	1	—	1	—	1	9
Lipome . . . . .	—	—	—	4	1	—	—	1	1	2	—	6	15
Chondrome . . . . .	—	—	—	1	—	—	—	—	—	2	1	—	4
Osteome . . . . .	—	—	—	1	—	—	—	—	—	2	—	—	3
Myome . . . . .	—	—	—	—	—	—	—	—	—	—	—	—	—
Neurome . . . . .	—	—	—	—	—	—	—	—	—	—	—	—	—
Angiome . . . . .	—	15	—	—	—	—	—	—	—	—	2	1	18
		1 Aneur.											
Sarcome . . . . .	—	6	—	2	—	—	—	—	—	—	3	—	11
Lymphome . . . . .	—	2	80	—	—	—	—	—	—	—	—	—	82
Cysten . . . . .	14	16	—	—	—	—	—	3	—	5	—	3	41
Latus	16	41	80	9	2	—	—	5	1	12	6	11	183



Geschwülste.	Kopf.	Gesicht-, Nasen- und Mundhöhle.	Hals.	Brust und Rücken.	Bauch.	Urinwerkzeug	Männl. Geschlechtsorg.	Weibl. Geschlechtsorg.	Becken-Lumbalgegend.	Obere Extremitäten.	Untere Extremitäten.	Localit. nicht angegeben.	Summa.
Transport Carcinome .	16	41	80	9	2	—	—	5	1	12	6	11	183
Papillome .	1	25	5	24	—	1	1	—	2	1	—	1	61
Polypen .	—	2	1	—	—	—	—	—	—	6	2	2	13
Nicht sicher diagnosticirt	—	7	—	—	—	—	—	—	—	—	—	—	7
	—	7	2	—	1	—	—	—	1	1	—	2	16
Summa .	17	82	88	33	3	1	3	5	4	20	8	16	280

280.

### Zum Jahresbericht 1868 pag. 157. Hypertrophia mammarum.

Ueber den Winter und das Frühjahr 1871 hatten sich die Brustdrüsen bedeutend verkleinert und Pat. konnte leichtere Arbeiten ohne Beschwerde verrichten. Jetzt im Sommer haben sie sich wieder vergrößert mindestens bis zu jenem Grade, wie damals, als sie im Spital war. Sie kann in der Hitze des Sommers Nichts arbeiten, hat stets guten Appetit, magert aber sehr ab. Man hat ihr schon zugeredet, sie möge nochmals ins Spital gehen, aber sie kann sich durchaus nicht dazu entschliessen; „sie will bei ihren Eltern sterben.“

### 1. Ein seltener Fall von Einheilung fremder Körper.

S Otto 22 J, Hörer der Medizin stach sich als elfjähriger Knabe einen 3—4 Zoll langen scharf spitzigen Dorn in das Unterhautzellgewebe der vordern Fläche des Unterschenkels. Der Dorn verblieb daselbst ohne irgend eine Störung zu veranlassen, höchstens bei Druck etwas Schmerz erregend, elf volle Jahre. Mehr aus chirurgischem Eifer, denn aus Furcht vor möglichen Eiterungen liess sich Herr S. in der Klinik den Dorn entfernen.

### 2. Luxation und Exstirpation des Talus. Heilung.

Herr B. Julius, Director einer Bank, 26 J. alt, zog sich im Jahre 1869 in Alexandrien durch einen Fall eine totale Luxation des Talus nach vorne



Durch die bestehende äussere Hautwunde wurde der Talus extrahirt. Der Mann geht ziemlich gut und ohne Stock. Der Zweck seiner Hierherkunft war, sich über den Gebrauch eines Bades Raths zu erholen. Wegen geringer Empfindlichkeit und Schwellung wurde ihm Gastein oder Selters gerathen.

### 3. Urinincontinenz nach dem Lateralschnitt.

Leopold Kohn, 13 J. alt, leidet seit dem seitlichen Steinschnitte, der vor mehreren Jahren (wie viel?) gemacht wurde, an fortwährendem Harnträufeln.

Einführung des Catheters entleert man ungefähr 2 Unzen Harns. Die Continenz war somit nicht vollständig. Ein zweiter Stein fand sich nicht.

Es wurde den Eltern gerathen, die Electricität zu versuchen und eine Blase zum Druck auf das Perinäum anfertigen zu lassen.

### 4. Ein Fall von Trigeminus-Neuralgie, Nervenresectionen und Carotisunterbindung.

Mathias Brichta, 38 J. alt, Amtsdienner, leidet seit 11 Jahren an Gesichtsschmerz. Im Jahre 1866 wurde vom Prof. Patruban die Durchschneidung des N. infraorbit. mit vorübergehendem Erfolg, im Jahre 1868 die Carotisunterbindung ohne Erfolg ausgeführt. Im Jahre 1869 wurde von Dr. Frath v. Pitha wieder der N. infraorbitalis mit Erfolg resecirt, im Jahre 1869 vom Prof. Podratzky der supraorbitalis mit Erfolg resecirt. Gegenwärtig hat der Kranke Schmerzen im Bereich des N. inframaxillaris und Buccinatorius. Es wurde ihm die elektrische Behandlung angerathen.

### 5. Zwei Fälle von Hämatom des äussern Ohres.

Leopold Steiner, 24 Jahre alt, sah vor 6 Wochen ohne bekannte Veranlassung an der vordern obern Fläche des l. Ohres binnen wenigen Tagen eine taubeneigrosse Geschwulst sich entwickeln.

Der consultirte Arzt incidirte die Geschwulst und entleerte flüssiges Blut. Die Heilung zögerte und er kam auf die Klinik. Es wurde die ganze Höhle gespalten, die auskleidenden schwammigen Granulationen ausgekratzt,

so dass der Knorpel entsprechend dem Grunde der Höhle frei lag. Fünf Tage darauf wurde die Wunde, da sie fast gar keinen Heiltrieb zeigte, energisch mit Lapis cauterisirt. Die Heilung erfolgte ungemein langsam und forderte ungefähr 6 Wochen.

Jacob Rak, 35 Jahre alt. Die Geschwulst war taubeneigross, hatte genau denselben Sitz wie im vorhergehenden Falle, nur betraf sie das rechte Ohr und bestand erst seit 14 Tagen. Spaltung, Abtragung eines Theiles der vorderen Wand und Ausstopfung.



### 6. Zwei Fälle von nussgrossen Alveolarcysten des Oberkiefers.

Bei beiden Männern wurden die schlechten Zahnwurzeln extrahirt, in einem die vordere Wand der Cyste incidirt in dem andern excidirt. Die Cyste war vorzüglich nach vorne ausgebaucht und bot eminent das sogenannte Pergamentknistern dar. Die blosser Incision, welche im ersten Falle gemacht war, bewährte sich nicht, insofern trotz Einführung von Streifen Leinwands die Entleerung des zähflüssigen, leicht gelblichen Inhaltes schwer erfolgte. In beiden Fällen scheinen schlechte Zähne (Wurzeln) die erste Veranlassung gewesen zu sein.

### 7. Ein Fall von Hydrops Antri Highmori,

wahrscheinlich in Folge schlechter Zähne. Leider findet sich im Protokoll nur verzeichnet: Extraction von ein paar Zahnwurzeln, Gargarisma von Kali hypermanganicum.

### 8. Ein Fall von isolirter Fröhreife\*) (nach der Eintheilung von Kussmaul.)

Rosalia Altenburger, 4 J. alt, hatte von Geburt etwas auffällig entwickelte Brüste. Dies Wachsthum nahm allmählig zu, so dass die Brüste gegenwärtig denen einer 16—18jährigen Jungfrau in unserm Klima entsprechen. Im Alter von 3½ Jahren hatte das Kind durch mehrere Tage blutig schleimigen Ausfluss aus der Scheide, während mit Sicherheit eine Verletzung ausgeschlossen war. Die Menstruation hat sich seither nicht wiederholt. Am mons veneris und an den Schamlippen sind deutlich ½ Zoll lange blonde Schamhaare sichtbar. Per rectum fühlt man einen ca. wallnussgrossen beweglichen Körper, welcher dem vergrösserten Uterus entsprechen dürfte. Im Uebrigen ist das Kind, sowohl was Körper als Geist betrifft, seinem Alter entsprechend ausgebildet.

### 9. Ein Fall von Lupusrecidive in einer neugebildeten Nase.

Cäcilie Jurser, 45 J. alt, litt seit Jugend an Lupus der Nase, so dass dieselbe vollkommen zerstört wurde. Vor 14 Jahren wurde von Hrn. Primararzt Dr. Zsigmondy eine totale Rhinoplastik mit kosmetisch sehr schönem Resultate aus der Stirn gemacht. Gegenwärtig stellt sich die Kranke mit zahlreichen zerstreuten Knoten in der ersetzten Nase und in der nächst-

---

\*) Der Fall ist ausführlich von A. Menzel mitgetheilt in der Wiener med. Wochenschrift, J. 1871.



Kinden Wange vor. Sie wurde zur weiteren Behandlung an Prof. Hebra  
gelesen.

### 1 Fall von Varix lymphaticus, Lymphcyste. Jodinjektion. Heilung.

Georg Hertsch, 36 J. alt aus Cravitz in Ungarn besitzt seit mehreren  
Jahren eine hühnereigrosse Geschwulst im l. untern Halsdreieck, deutlich  
kapselartig, verschiebbar, nie schmerzhaft. Durch eine Probepunction ent-  
leerte man reines Serum, welches mikroskopisch untersucht, sehr spärlich  
mit farblosen Blutzellen enthielt. Nach vollständiger Entleerung wurde darauf  
eine Injection von Jod aa mit Wasser vorgenommen, und die Injections-  
öffnungen theilweise drinnen belassen. Die Reaction war sehr mässig und  
erfolgte bald darauf und ziemlich rasch die Schrumpfung der Cyste.


### 11. Ein Rest der zweiten Kiemenspalte.

Karl Löscher, 18 J. alt, Pfeifenschneider, besitzt seit Geburt rechts vom  
Kinnbein eine kleine, ganz überhäutete Fistel, welche mit dem Pharynx  
zusammenhängt. Wird in die Fistel Milch injicirt, so gelangt diese in den  
Rachenraum.

### 12. Multiple Osteome.

Antonia Dworzak, 8 J. alt, besitzt an beiden femur, tibia, ulna, radius.  
haselnussgrosse, knochenharte, unbewegliche Geschwülste. Keine Functions-  
störung.







1869.

1870.

	1869.				1870.								
	Januar.	Februar.	März.	April.	Maï.	Juni.	Juli.	August.	September.	October.	November.	December.	Januar.
	1-7 8-14 15-21 22-31	1-7 8-14 15-21 22-28	1-7 8-14 15-21 22-31	1-7 8-14 15-21 22-30	1-7 8-14 15-21 22-31	1-7 8-14 15-21 22-30	1-7 8-14 15-21 22-31	1-7 8-14 15-21 22-31	1-7 8-14 15-21 22-31	1-7 8-14 15-21 22-30	1-7 8-14 15-21 22-30	1-7 8-14 15-21 22-31	1-7 8-14 15-21 22-31
Erysipel													
Hospitalbrand						1)							
Septämia mit tödtlichem Ausgang.													
Pyohæmia simplex mit tödtlichem Ausgang.													
Pyohæmia multiplex mit tödtlichem Ausgang.								6)					
Tetanus													

1) von außen zugegangen.

6) von außen zugegangen.  
9) identische Fälle.

1870.

	Januar.	Februar.	März.	April.	Maï.	Juni.	Juli.	August.	September.	October.	November.	December.
	1-7 8-14 15-21 22-31	1-7 8-14 15-21 22-28	1-7 8-14 15-21 22-31	1-7 8-14 15-21 22-30	1-7 8-14 15-21 22-31	1-7 8-14 15-21 22-30	1-7 8-14 15-21 22-31	1-7 8-14 15-21 22-31	1-7 8-14 15-21 22-31	1-7 8-14 15-21 22-30	1-7 8-14 15-21 22-30	1-7 8-14 15-21 22-31
Erysipel												
Hospitalbrand												
Septämia mit tödtlichem Ausgang.												
Pyohæmia simplex mit tödtlichem Ausgang.												
Pyohæmia multiplex mit tödtlichem Ausgang.												
Tetanus												

2) 3) von außen zugegangen  
4) infectirt von 3.  
8) von außen zugegangen.

5) von außen zugegangen.

7) 7) identische Fälle.  
10) 10) ebenso

All. Beiträge. Sieh. Seite. Berlin



X



