

Beiträge zur operativen Chirurgie : Herrn Hofrath Professor Dr. Theodor Billroth in Wien zu seinem fünfundzwanzigjährigen Doctor-Jubiläum gewidmet / und herausgegeben von V. Czerny.

Contributors

Czerny, V. 1842-1916.
Royal College of Surgeons of England

Publication/Creation

Stuttgart : Ferdinand Enke, 1878.

Persistent URL

<https://wellcomecollection.org/works/n4ffef8s>

Provider

Royal College of Surgeons

License and attribution

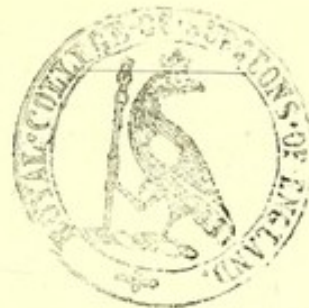This material has been provided by This material has been provided by The Royal College of Surgeons of England. The original may be consulted at The Royal College of Surgeons of England. where the originals may be consulted. This work has been identified as being free of known restrictions under copyright law, including all related and neighbouring rights and is being made available under the Creative Commons, Public Domain Mark.

You can copy, modify, distribute and perform the work, even for commercial purposes, without asking permission.



Wellcome Collection
183 Euston Road
London NW1 2BE UK
T +44 (0)20 7611 8722
E library@wellcomecollection.org
<https://wellcomecollection.org>

BEITRÄGE
ZUR
OPERATIVEN CHIRURGIE.



BEITRÄGE
ZUR
OPERATIVEN CHIRURGIE.

HERRN HOFRATH PROFESSOR

DR. THEODOR BILLROTH IN WIEN

ZU SEINEM FÜNFUNDZWANZIGJÄHRIGEN DOCTOR-JUBILÄUM


GEWIDMET UND HERAUSGEGEBEN

VON

PROF. DR. V. CZERNY,

GROSSH. BAD. HOFRATH UND DIRECTOR DER CHIRURGISCHEN KLINIK
IN HEIDELBERG.

MIT ZWEI LITHOGR. TAFELN UND HOLZSCHNITTEN.



STUTTGART.

VERLAG VON FERDINAND ENKE.

1878.

Hochverehrter Lehrer und Freund!

Heute sind 25 Jahre verflossen, seitdem Sie an der Berliner Universität mit der Dissertation: »De natura et causa pulmonum affectionis, quae nervo utroque vago dissecto exoritur« in die Reihe der wissenschaftlichen Arbeiter eingetreten sind.

Durch die lange Reihe Epoche machender Arbeiten, welche seitdem Ihren Namen berühmt gemacht haben, sind Sie immer dem Grundsatz treu geblieben, welchen Sie in der Vorrede Ihrer Dissertation ausgesprochen haben: Manches mag zweifelhaft oder selbst falsch sein in meiner Arbeit, allein das weiss ich gewiss, dass die strengste Liebe zur Wahrheit und die glühendste Begierde, sie zu finden stets meine Leitsterne gewesen sind und auch immer sein werden. Unsere Wissenschaft hat deshalb guten Grund, diesen Tag zu feiern.

Zehn Jahre sind es her, seitdem Sie Ihr wissenschaftliches Banner auf österreichischem Boden entfaltet haben und in Wien zahlreiche Schüler aus aller Herren Länder um dasselbe versammeln. Möge es Ihnen noch lange Jahre vergönnt sein, daselbst ebenso segensreich und anregend zu wirken wie bisher.

VI

Sie haben mit Recht hervorgehoben, von welcher Bedeutung die continuirliche Fortpflanzung der Lehre vom Lehrer auf den Schüler für unseren Fortschritt ist. Möchte Ihnen diese kleine Gabe den Beweis liefern, dass der Zweig, welcher von Ihrem wissenschaftlichen Stammbaume auf deutschen Boden verpflanzt worden ist, kräftige Wurzeln gefasst hat und reife Früchte zu tragen beginnt.

In aufrichtiger Verehrung und treuer Freundschaft

Ihr


dankbar ergebener Schüler

Dr. V. Czerny.

Heidelberg, geschrieben am 30. September 1877.

Inhalt.

	Seite
Widmung.	
I. Beiträge zur Radikaloperation der Hernien von Prof. Dr. V. Czerny	1
1. Die Radikaloperation bei Kindern und Greisen	14
2. Die Radikaloperation bei eingeklemmten Brüchen	20
3. Die Radikaloperation bei Gegenwart von Kothfisteln im Bruchsacke	23
II. Beiträge zur Chirurgie des Schlundrohrs von Dr. H. Braun	39
1. Resection des Oesophagus	41
2. Exstirpation einer Struma accessoria posterior	52
3. Exstirpation eines Lymphosarcoms der Tonsille und des weichen Gaumens mit temporärer Resection des Unterkiefers	60
4. Oesophagotomia interna	70
III. Beiträge zu den Operationen am Magen von Dr. F. F. Kaiser	93
Hierzu Tafel I.	
IV. Ueber die Plastik mit granulirenden Hautlappen von Prof. Dr. V. Czerny	161
Hierzu Tafel II.	
1. Heilung eines durchbohrenden Fusssohlengeschwüres	165
2. Heilung eines varicösen Fussgeschwüres durch einen Lappen vom anderen Unterschenkel	168
3. Verschluss des Scheideneinganges bei einem unheilbaren Blasen-defect	174
V. Beiträge zu der Statistik und den Endresultaten der Gelenkresectionen von Dr. W. Stark	181
1. Resection des Schultergelenks	195
2. Resection des Ellenbogengelenks	222
3. Resection der Fingergelenke	272
4. Resection des Hüftgelenks	278
5. Resection des Kniegelenks	317
6. Resection des Fussgelenks	358



Digitized by the Internet Archive
in 2016

<https://archive.org/details/b22297352>

I.

Beiträge zur Radikaloperation der Hernien

von

Professor Dr. Czerny.

Obwohl es schon A. G. Richter bekannt war, dass zur Radikalkur der Unterleibsbrüche nicht nur der Bruchsack verödet, sondern auch die Bruchpforte verengert werden müsse, so waren doch die bisher angewendeten Kurmethoden immer bloß auf die Erreichung entweder des einen oder des anderen Zieles gerichtet. Sie konnten deshalb bloß in seltenen Fällen sichere Erfolge aufweisen. Ich habe es vor Kurzem versucht ¹⁾, eine Methode der Radikalbehandlung in die Praxis einzuführen, welche, unter Benützung der antiseptischen Behandlungsmethode und der carbolisirten Darm-

¹⁾ Studien zur Radikalbehandlung der Hernien von Prof. Dr. Czerny. Wiener med. Wochenschrift Nr. 21 bis 24, 1877. Durch eine freundliche Zusendung (Correspondenzblatt des Vereins der Aerzte im Reg.-Bez. Merseburg etc. Oktober 1876) erfuhr ich, dass, ausser den schon l. c. erwähnten Vorgängern meiner Operation auch Herr Dr. Risel in Halle sich seit zwei Jahren mit der Radikalbehandlung der Hernien beschäftigt. Die Hernien, an denen Risel eine Radikalheilung versuchte, waren „freie Skrotalhernien geringen Umfangs bei jüngeren Individuen“. Anfangs stülpte er den Fundus des isolirten Bruchsackes möglichst weit in den Bruchsackhals ein und befestigte ihn daselbst mit 4 Catgutnähten. Da er aber mit dem Erfolg dieser Operation nicht zufrieden war, eröffnete er in drei weiteren Fällen den Bruchsack, um sich von der Leerheit desselben Gewissheit zu verschaffen und legte um den Bruchsackhals eine Catgutligatur. Der Bruchsack wurde dann mit 5% Carbolsäure irrigirt, mit einem Drainrohr versehen, und die Wunde durch die Naht geschlossen.

Ich glaube wohl, dass diese (mit der v. Nussbaum'schen gleichwerthige) Methode bei reponiblen kleinen Hernien jugendlicher Individuen Erfolge aufzuweisen haben wird, wie ich selbst den Schwalbe'schen Alkoholinjectionen (Deutsche med. Wochenschrift Nr. 38, 1876) in solchen Fällen nicht jeden Erfolg absprechen möchte. Wusste ja doch schon Richter, dass bei diesen Patienten manchmal eine oberflächliche Aetzung in der Gegend der Bruchpforte zum Ziele führt. Allein es ist immer dem Zufall mehr weniger anheim gegeben, ob sich die Bruchpforte nach der Ligatur des Bruchsackhalses spontan verengern wird. Ich halte deshalb meine Combination der Ligatur des Bruchsackhalses mit der Naht der Bruchpforte für ein sehr wesentliches Erforderniss der Radikalbehandlung, welche wohl den Namen einer eigenen Methode verdient.

saiten, zu gleicher Zeit die Verödung des Bruchsackes und die Verengerung der Bruchpforte zu erzielen sucht, und bin schon jetzt im Stande, weitere Erfahrungen über solche Operationen zur allgemeinen Kenntniss zu bringen. Im Wesentlichen besteht meine Operationsmethode in folgendem Verfahren:

Zuerst wird das ganze Operationsfeld rasirt, gesäubert und desinficirt, dann wird der Bruchsack durch einen 6—10 Ctm. langen Hautschnitt, nach der Durchtrennung der aufgelagerten Schichten, blosgelegt und sein Hals nur so weit aus seiner Umgebung gelöst, dass mit der Aneurysmennadel ein dicker Catgutfaden um denselben gelegt werden kann. Wenn der Bruchinhalt leicht reponirbar ist und durch das Gefühl, ja vielleicht selbst durch das Gesicht die Leerheit des Bruchsackes sicher festgestellt werden kann, dann kann man die Ligatur des Bruchsackhalses zuschnüren, ohne vorher den Bruchsack zu eröffnen. Ist die Hernie nicht reponibel, so muss vorher der Bruchsack eröffnet und die angewachsenen Darmschlingen und Netzpartien aus ihren Verbindungen gelöst werden. Bei der Lösung der Därme muss man besonders vorsichtig sein. Frische Adhäsionen lassen sich in der Regel leicht mit den Fingern lösen. Aber auch bei älteren Adhäsionen ist oft bloß die Ansatzlinie der freien Bruchsackwand auf die Darmschlinge von festerer Structur und muss vorsichtig mit dem Messer oder der stumpfen Scheere durchtrennt werden. Wenn das geschehen ist, lassen sich die übrigen Adhäsionen oft stumpf trennen. Derbere Adhäsionen enthalten meistens blutende Gefässe, welche nach der Durchschneidung mit einem feinen Catgutfaden unterbunden werden müssen. Wenn die Darmschlinge seitlich geknickt oder halb um die Achse gedreht und in dieser Stellung durch Verklebungen fixirt ist, muss man durch leichten Zug an den Schenkeln der Schlinge die Adhäsionen zu lösen suchen. Wenn das Netz verdickt und verlängert oder angewachsen ist, wird es in der Höhe der Bruchpforte in einer oder mehreren Portionen mit Catgutligaturen fest umschnürt, dann abgeschnitten und reponirt. Erst wenn auf diese Weise der Gesamttinhalt des Bruchsackes in die Bauchhöhle zurückgebracht worden ist, wird die Ligatur des Bruchsackhalses möglichst hoch oben

in der Nähe der Bruchpforte fest zugeschnürt und mit einem dreifachen Knoten gesichert. Die Fadenenden werden kurz abgeschnitten.

Nun folgt die *directe Naht* der Bruchpforte. Da ich die Operation bisher immer *blos* bei Leistenbrüchen auszuführen Gelegenheit hatte, obwohl ich schon in meiner ersten Arbeit darauf hingewiesen habe, dass sie sich mit einigen Modifikationen auch für andere Brüche eignen würde, werde ich die Verhältnisse so schildern, wie sie beim Leistenbruche liegen. Während ein Assistent den Hautschnitt möglichst nach aussen und oben verzieht, um die Bruchpforte recht zugänglich zu machen, dringe ich mit dem linken Zeigfinger dicht an dem Bruchsackhalse in die erweiterte Bruchpforte ein und suche mir die beiden Schenkel des Leistenringes auf dem Fingerballen möglichst hervorzuheben. Nun wird zunächst dem oberen äusseren Winkel des Leistenringes durch jeden Schenkel desselben je eine kurze starkgekrümmte Nadel von innen nach aussen durchgeführt und die in die Nadeln eingefädelten zwei Enden eines dicken Catgutfadens (Nr. 2 oder 3) nachgezogen. Bei meinen früheren Operationen benutzte ich die Enden desselben Fadens, um durch die fortlaufende, gekreuzte Miedernaht, indem ich die beiden Fadenenden, nachdem sie sich gekreuzt hatten, noch 3 bis 4 mal durch die beiden Schenkel des Leistenringes führte, den Leistenring so weit zu verengern, dass man kaum mit der Spitze des kleinen Fingers einzudringen im Stande war. Bei den letzten Operationen habe ich gefunden, dass 3 bis 4 isolirte Knopfnähte den Verschluss der Bruchpforte ebenso sicher herbeiführen, wie die Miedernaht. Da ausserdem zu fürchten ist, dass bei der Miedernaht die ganze Vereinigung auseinandergeht, wenn an irgend einer Stelle der Catgutfaden nachgiebt, während bei 3 bis 4 Knopfnähten jede für sich eine gewisse Garantie der Festigkeit bietet, so bin ich zur Knopfnahht zurückgekehrt. Das Durchführen der Nadeln durch die Schenkel des Leistenringes ist der *difficilste* Akt der ganzen Operation. Das *Poupartische Band* ist in der Regel deutlich sichtbar zu machen und es ist nur die Vorsicht zu gebrauchen, dass die Nadel nicht etwa die wichtigen unter dem Bande liegenden Gebilde verletze. Der innere Schenkel des Leistenringes ist bei vielen Individuen weniger

deutlich als wulstiger Rand zu fühlen. Ich umgreife dann mit der Nadel nicht bloss den unteren Rand der Sehne des äusseren schiefen Bauchmuskels, sondern auch die Muskelfasern der beiden inneren, breiten Bauchmuskeln, die quer über den Bruchsackhals ziehen. Da in der Regel der innere Schenkel des Leistenringes länger ist als der äussere, so liegen die Ausstichpunkte der Nadeln bei dem ersteren ein klein wenig weiter auseinander, als bei letzterem. Auch die Grenze, bis zu welcher der Leistenring verengt werden soll, kann erst durch Uebung und Erfahrung festgestellt werden, und dieser Umstand bedingt wohl zum grössten Theil die grössere oder geringere Sicherheit des Resultates. Eine Abtragung der Ränder des Leistenringes behufs der Anfrischung halte ich mindestens für überflüssig, wenn nicht schädlich, da die sehnigen Ränder mit lockerem, gefässreichem Zellgewebe überkleidet sind, welches sich gut zur Verwachsung eignet.

Nachdem die Nähte der Bruchpforte, welche gleichsam die zweite Etage bilden, ebenfalls kurz abgeschnitten und versenkt sind, wird die Höhle des Bruchsackes (die entweder schon eröffnet ist, oder erst jetzt eröffnet wird) mit einer concentrirten Carbollösung (ich habe meistens 5% wässrige, nur selten 50% alkoholische verwendet) ausgewaschen und ein dickes Drainrohr eingelegt. Darüber wird in der dritten Etage die Hautwunde vernäht, so dass bloss das Drainrohr herausmündet. Gefässligaturen werden ebenfalls kurz geschnitten und versenkt. Darüber kommt ein grosser Lister'scher Verband, der, durch Salicylwattepolsterung und Bindentouren vervollständigt, die ganze Umgebung: das Skrotum, die untere Bauchgegend und Kreuzbeingegend umfasst, und nur das Glied und den After frei lässt. Die ganze Operation wird im Carbolnebel gemacht, welcher am besten durch einen Dampfspray, dem 5% Carbollösung vorgesetzt ist, erzeugt wird. Diess sind im Wesentlichen die Akte meiner Operation, welche allerdings in manchen Fällen kleine Abänderungen erlitten haben.

Zu den ersten Operationen dieser Art wurde ich durch irreponible Hernien veranlasst, welche ihren Trägern grosse Beschwerden verursachten, die weder durch wiederholte Repositionsversuche, noch durch Bandagen gemildert werden konnten. Obwohl ich weiter

unten abermals Beiträge zu dem inductiven Beweise liefern werde für meine Behauptung, dass unter strenger Beobachtung der antiseptischen Methode die Operation ungefährlich ist, so ist doch nicht zu leugnen, dass durch eine unglückliche Verquickung von Umständen auch zu dieser Operation einmal unglückliche Zufälle hinzutreten können. Ich möchte dieselbe vorläufig bloß dann für angezeigt halten, wenn die Hernie nicht durch Bandagen zurückgehalten werden kann. Hernien, die durch Bandagen gut zurückgehalten werden können, sind nach meiner festen Ueberzeugung nach wie vor Object der palliativen Therapie. Man wird vielleicht bei solchen Kranken einfachere oben ¹⁾ angedeutete Methoden versuchen dürfen; ich hatte dazu aber keine Gelegenheit, da solche Kranke nur äusserst selten die Hilfe des Klinikers in Anspruch nehmen.

Da meine erste Schrift über die Radikaloperation der Hernien nicht allen Lesern dieser Zeilen zugänglich sein dürfte, will ich ein kurzes Resumé der dort mitgetheilten Fälle geben:

Erster Fall. Johann Geiser, 36 Jahre alt, Tagelöhner, litt seit 30 Jahren an einer linksseitigen *Hernia inguinalis directa*, ohne je ein Bruchband zu tragen. Seit zwei Jahren hatte er öfter Schmerzen in der zwei Faust grossen Geschwulst, die bis auf einen fingerdicken, empfindlichen Strang leicht reponirbar war. Die Bruchpforte war bequem für drei Finger durchgängig. Rechts *Hernia inguinalis incipiens*. Nach mehrtägiger Vorbereitung durch Suspendiät, Klystiere und Ricinusöl schritt ich zur Operation am 12. Januar 1877. 8 Ctm. langer Hautschnitt. Der im Grunde des Bruchsackes festgewachsene Netzstrang wurde mit Catgut unterbunden, abgeschnitten und ebenso wie die Därme reponirt. Dann folgte die sehr mühsame blutige Lösung des mit einem Divertikel versehenen Bruchsackes aus seiner Umgebung, der am Halse abgeschnitten und mit einer fortlaufenden Catgut-Kürschnernaht zugenäht wurde. Verschluss der Bruchpforte durch die 3fach gekreuzte Mieder-naht mit Catgut. Heilung nach 47 Tagen mit 17 Verbänden. Ein phlegmonöser Abscess im Skrotum verursachte Fieber und musste

¹⁾ Siehe Anmerkung.

incidirt werden. Bei der Entlassung am 26. März war weder beim Stehen noch beim Husten eine Spur von der Hernie zu sehen.

Zweiter Fall. Karl Götz, 45 Jahre alt, Bierbrauer, früher Cavallerist, bemerkte vor 25 Jahren einen rechtsseitigen Leistenbruch, der von 1866 an nicht mehr durch ein Bruchband zurückgehalten werden konnte. Die Bruchgeschwulst war 18 Ctm. lang, 9 Ctm. breit und liess sich durch Druck auf die Hälfte verkleinern. Die Bruchpforte war 4 Ctm. breit und 3 Ctm. hoch. Operation am 8. Februar 1877. Hautschnitt 10 Ctm. lang. Eine Dünndarmschlinge liess sich leicht stumpf lösen und reponiren, dagegen musste eine Dickdarmschlinge mühsam und blutig gelöst werden. Etwa 6 Catgutligaturen mussten an der mit Pseudomembranen bedeckten Darmoberfläche angelegt werden. Bei der Reposition fühlte man, dass die Adhäsionen der Darmschlinge sich bis in die Bauchhöhle fortsetzten. Aus dem verdickten Bruchsacke wurde bloss dem Schnitttrande entsprechend ein elliptisches Stück excidirt, dann der Bruchsackhals mit einer dicken Catgutligatur zugeschnürt. Die Bruchpforte wurde mit 3 Knopfnähten aus Catgut vereinigt. Höchste Temperatur am dritten Tage war $38,5^{\circ}$ C. Am vierten Tage spontaner Stuhlabgang. Heilung in 27 Tagen mit 11 Verbänden. Am 15. April war der Anprall in der Leistengegend normal.

Dritter Fall. Karl Heuberger, 10 Jahre alt, aus Freiburg, hatte (wie ich aus nachträglich gefundenen Notizen ersehe), beiderseits einen angeborenen Skrotalbruch, wegen dessen er schon zweimal durch mehrere Wochen in der Freiburger Klinik behandelt wurde. Durch Bettlage, schmale Diät war wohl die linke Hernie geheilt, dagegen blieb die rechtsseitige bloss so lange zurück, als der Kranke lag. Beim Versuche aufzustehen, schlüpfte sie unter dem Bruchbande sogleich hervor. Die Geschwulst war 11 Ctm. lang, 8 Ctm. breit und liess sich scheinbar vollständig reduciren. Im Bruchsacke fanden sich bei der Operation am 21. Februar 1877 zwei Darmschlingen, von denen eine — das unterste Stück des Ileum — den Blinddarm sammt Wurmfortsatz mit herabgezogen hatte. Erst nach vieler Mühe, nachdem die Bruchpforte nach oben aussen erweitert war, gelang es, den Blinddarm sammt seinem Peritonealüberzuge

in die Bauchhöhle zurückzuschieben. Nun wurde der schon isolirte, aussen liegende Theil des Bruchsackes am Halse abgeschnitten und mit einer Kürschnernaht aus Catgut zugenäht, worauf sich die Nahtlinie hinter die Bruchpforte zurückzog. Die Bruchpforte wurde mit der Miedernaht, die Hautwunde mit 7 Knopfnähten vereinigt. Die Temperatur stieg am dritten Tage bis 39.5° C. Am fünften Tage kam nach einer Eingiessung Stuhl und Erleichterung. An demselben Tage musste eine Incision in die Skrotalhaut gemacht werden. Heilung bis Anfang April. Im August 1877 wurde der Knabe von Herrn Dr. Kaiser untersucht. Eine Hernie war nicht nachweisbar, ob zwar das Bruchband schon längst zerbrochen war.

Vierter Fall. Doppelseitige Radikaloperation. Jacob Kautz, 28 Jahre alt, Bäcker, hatte schon als Kind eine linksseitige Hernie, zu der sich vor etwa 10 Jahren auch rechts ein Leistenbruch gesellte. Beide Brüche liessen sich durch ein doppelseitiges Bruchband zurückhalten, welches jedoch in letzter Zeit zerbrochen war. Nach einem groben Diätfehler trat 8 Stunden vor der Aufnahme in die Freiburger Klinik am 5. März 1877 eine Einklemmung mit heftigen Symptomen ein. Nach einem warmen Bade liess sich der eingeklemmte linksseitige Bruch in der Narkose reponiren. Da der Kranke schon wiederholt an Kotheinklemmung und Schmerzen im Bruche gelitten haben soll und das Bruchband die linksseitige Hernie angeblich in der letzten Zeit nicht ganz zurückhielt, wurde er am 9. März beiderseits in einer Sitzung operirt. Beiderseits waren Leistenhernien vorhanden; die Bruchpforte war links bequem für zwei, rechts für einen Finger durchgängig. Links wurde durch einen 10 Ctm. langen Hautschnitt der Bruchsack blosgelegt, sein Inhalt reponirt und dann der nur wenig verwachsene Bruchsack aus seiner Umgebung gelöst, mit in 5% Carbollösung gekochter Seide am Halse doppelt unterbunden und unterhalb der Ligatur abgeschnitten. Dann folgte die Verschliessung der Bruchpforte durch die dreimal gekreuzte Miedernaht, wozu ebenfalls Carbolsaide verwendet wurde. Vier Gefässligaturen mit Carbolsaide wurden kurz geschnitten, versenkt und darüber die Haut mit derselben Seide vernäht, nachdem zwei Drainröhrchen eingelegt waren.

Der rechtsseitige Bruch wurde genau in derselben Weise unmittelbar darauf operirt. Nur war der Hautschnitt etwas kürzer und es war bloß nöthig, zwei Gefäßligaturen zu versenken. Die herausgeschnittenen Bruchsäcke fassten links 460, rechts 140 Cc. Wasser. Der Verlauf war bis zum 16. aseptisch und fast fieberlos. Nach einer Gabe Ricinusöl besudelte der Kranke seinen Verband so sehr, dass der aseptische Verlauf unterbrochen wurde. Es trat starke Eiterung und am 10. eine Temperatur von 39.3 ein. In Folge dessen stießen sich am 20. und 24. März die Nahtfäden der beiden Bruchpforten ab. Am 11. April musste noch ein Abscess im rechten Hodensacke eröffnet werden und am 20. April waren die Wunden geschlossen. Bei einer Untersuchung am 8. Mai 1877 war rechts kein Bruch nachweisbar. Links trat beim Husten eine taubeneiergrosse Geschwulst vor, die sich durch ein Bruchband leicht zurückhalten liess. —

Wenn wir einen kurzen Rückblick auf diese zuerst mitgetheilten vier Fälle werfen, so muss uns zunächst auffallen, dass trotz schwerer Complicationen Erscheinungen von Peritonitis fast ganz fehlten. In der Regel fühlten sich die Patienten so lange unbehaglich, bis der erste Stuhl erfolgte. Ueber Schmerzen haben sie fast nie geklagt. Dasselbe konnten wir auch bei allen folgenden Operationen sehen. Wenn kein Stuhl spontan erfolgt war, haben wir desshalb in der Regel schon am dritten Tage durch (eventuell wiederholte) Eingiessungen die Darmentleerung herbeigeführt, worauf augenblickliche Erleichterung und oft von da an spontane geregelte Stuhlentleerung erfolgte.

Abscesse im Skrotum traten in drei Fällen ein, bei welchen der Bruchsack extirpirt worden war, während der zweite Fall ganz glatt verlief. Ich hatte bei diesem den Bruchsack zurückgelassen und ihn bloß am Halse mit Catgut zugebunden, wesshalb ich schon in meiner ersten Arbeit dafür plaidirte, den Bruchsack niemals zu extirpiren, sondern ihn bloß am Halse abzubinden und, nachdem er mit Carbolsäure an der Innenfläche bestrichen ist, zu drainiren. Allerdings muss erst eine längere Erfahrung ergeben, ob durch die Zurücklassung des Bruchsackes dem Kranken nicht neue Gefahren,

etwa von Cystenbildung erwachsen. Allein sowohl die Erfahrungen von Dr. Riesel, als auch meine weiter unten mitgetheilten sprechen durchaus für diese Praxis.

Als Materiale für die Naht und Ligatur benützte ich in den ersten drei Fällen Catgut, im vierten dagegen in fünfprocentiger Carbolsäure gekochte Seide. In den ersten Fällen handelte es sich mir wesentlich darum, nach der Operation eine gut passende Bandage anlegen zu können. Dazu musste wohl die Naht der Bruchpforte und die Ligatur des Bruchsackes mit Catgut ausreichen. Die guten Erfolge machten mich jedoch kühner und ich wollte deshalb auch bei dem vierten Falle die Heilung versuchen, bei dem vielleicht ohne Operation eine gute Bandage genügt hätte. Das Ziel der Operation war hier also wo möglich eine dauernde Radikalheilung. Da Catgut erfahrungsgemäss im menschlichen Körper wohl einheilt, aber mit der Zeit resorbirt wird, so war mir die Dauer meiner Heilungen, die mittelst Catgutnähten erzielt worden sind, etwas zweifelhaft. Ich musste deshalb nach einem Nähmateriale suchen, welches ebenso sicher einheilt wie Catgut, ohne mit demselben die Eigenschaft der Resorbirbarkeit zu theilen. Ich wusste recht gut, dass dieses Desiderat schon längst von den Chirurgen empfunden und seit Decennien vergeblich gesucht worden ist, allein die guten Erfolge mit carbolisirten Darmsaiten durften wohl von Neuem zu solchen Versuchen ermuthigen. Die oft gemachte Erfahrung, dass auch Catgut losgestossen wird, wenn der Wundverlauf nicht aseptisch ist, zusammengehalten mit der Erfahrung, dass auch Seide oder Hanffäden, die zur Ligatur des Ovarienstieles benützt und versenkt worden waren, manchmal, aber nicht immer einheilen, führte mich zu der Vermuthung, dass ein chemisch und mechanisch indifferentes Materiale wie Seide blos gründlich desinficirt zu werden braucht, um bei aseptischem Wundverlaufe ebenso einzuheilen, wie Catgut. Diese Desinfection erzielte ich am einfachsten auf die Weise, dass chinesische Seide 10 Minuten hindurch in 5% Carbolwasser gekocht und dann in 2% Carbolwasser bis zum Gebrauche aufgehoben wurde. Versuche, welche mit dieser Seide in Pasteur-Bergmann'scher Nährflüssigkeit angestellt worden waren, ergaben,

dass sie keine Fäulnis- und Zersetzungserreger mehr enthalte. Der Versuch, einen grösseren Knäuel dieser Seide in die Bauchhöhle eines Hundes einzuheilen, gelang vollständig. Die Untersuchung des 30 Tage später getödteten Thieres ergab, dass die Seide im Netz vollständig abgekapselt lag. Die Seidenfäden waren mit dem zellig-infiltrirten Netz vollständig verfilzt, von Eiterung in der Umgebung keine Spur. Dieselbe zellige Infiltration sieht man übrigens auch um eingehelte Catgutfäden.

Ebenso günstige Resultate wie bei Thieren ergab die Verwendung dieser präparirten Seide zur Gefässunterbindung und Naht bei Operationen am Menschen. Die versenkten Seidenligaturen störten nicht im geringsten die Heilung per primam. Noch in diesem Sommersemester beobachtete ich mehrere Amputationen (zwei der Brustdrüse, zwei des Unterschenkels, eine nach Chopart) die per primam heilten, obwohl zahlreiche Seidenligaturen versenkt worden waren. Aber selbst wenn die Heilung durch Eiterung erfolgte, sahen wir nur äusserst selten eine Losstossung der Seidenligaturen, so lange der Verlauf aseptisch war. Kurzum ich glaube, dass diese carbolisirte Seide wohl ebenso sicher einheilt und ebensowenig reizt wie carbolisirte Darmsaiten und zweifle nicht, dass sie besonders bei der Operation intra-abdomineller Tumoren eine grosse Zukunft haben wird. Ob für diese carbolisirte Seide nicht noch ein besseres Materiale substituirt werden kann, muss die Zukunft entscheiden. Wir wissen, dass fremde Körper oft Jahre lang ruhig im Körper verweilen, dann plötzlich durch Entzündung und Eiterung ausgestossen werden. Wie ich oben erwähnte, war um die in die Bauchhöhle eingehelte Seide am 30. Tage eine plastische Infiltration vorhanden. Es wird sich wahrscheinlich in späterer Zeit ein schlecht vascularisirtes derbes Narbengewebe um den fremden Körper finden. Wenn dann irgend ein entzündungs- oder fiebererregender Stoff in's Blut kommt, wird er sich an solchen Punkten mangelhafter Circulation so sehr anhäufen können, dass er hier Eiterung verursacht. Bei einem resorptionsfähigen Körper wie Catgut stehen die Verhältnisse allerdings günstiger, und es ist möglich, dass auch ein Körper, der weniger porös ist als gedrehte Seide, vielleicht günstiger

ist. Darüber kann jedoch erst eine langjährige Erfahrung entscheiden.

Wenn gleich der erste Versuch, die in Carbolwasser gekochte Seide zur Bruchoperation zu verwenden, im vierten Fall missglückt war, so lag doch die Ursache des Missglückens — die Kothinfiltration unter dem Verband — so auf der Hand, dass ich noch weitere Versuche mit demselben Materiale wagen wollte, obzwar mir auf Grund meiner ersten Publikation von verschiedenen Seiten anderes Nähmateriale empfohlen worden war. So machte mich Dr. Muralt aus Zürich auf die jüngst von Lister mit Chromsäure präparierten Darmsaiten aufmerksam, die ebenso sicher einheilen sollen wie gewöhnliches Catgut, ohne resorbirt zu werden, und Herr Dr. Passavant aus Frankfurt überschickte mir eine Probe des von ihm mit Recht protegirten chinesischen sogenannten Seegrases (Fil de Florence). Ich theile unten vier Bruchoperationen, die bei drei Kranken (Fall 5, 6 [doppelseitig] und 7) vorgenommen worden sind, mit, bei welchen carbolisirte Seide in Verwendung kam. Von diesen trat bei dreien Heilung per primam ein, so dass damit die Verwendbarkeit der carbolisirten Seide für die Radikaloperation bewiesen ist. Die Billroth'sche Forderung: »Könnten wir Gewebe von der Festigkeit und Derbheit der Fascien und Sehnen künstlich erzeugen, so wäre das Geheimniss der Radikalheilung der Hernien gefunden,« ist somit, wenn auch in etwas modificirter Form erfüllt und damit überhaupt die Radikalheilung der Hernien gefunden.

Von ganz besonderem Interesse war der Fall 6. Bei dem 1½jährigen Knaben war beiderseits gleichzeitig die Radikaloperation vorgenommen worden. Trotz grosser Mühe und Sorgfalt im Wechseln und Anlegen des Verbandes, die besonders Herr Dr. Kaiser auf das Kind verwendete, war es doch unmöglich, die Durchtränkung desselben mit Urin ganz zu verhindern. Wahrscheinlich weil das Kind anfangs meist auf der rechten Seite lag, wurde hier der aseptische Verlauf unterbrochen. Es trat auf dieser Seite eine phlegmonöse Eiterung hinzu, welche die Ausstossung der carbolisirten Seidenligaturen veranlasste. Links erfolgte Heilung per primam, die Seide heilte ein. Einen besseren Beweis für die Behauptung, dass gut

desinfectirte Seide bei aseptischem Verlauf einheilt, bei localer Sepsis aber ausgestossen wird, dürfte man kaum beizubringen im Stande sein.

Ich zweifle nicht, dass in kurzer Zeit eine Generation junger Chirurgen heranwachsen wird, die es gar nicht mehr verstehen wird, warum man an der so einfachen Radikaloperation der Hernien jemals verzweifeln konnte. Dem ist jedoch noch nicht so. Wiederholt musste ich noch in jüngster Zeit die Erfahrung machen, dass Kranke mit grossen Bruchbeschwerden, die durch Bandagen nicht beseitigt werden konnten, bei mir Rath suchten, aber vor der Operation, die ihnen sichere Hülfe bringen konnte, zurückschreckten, weil ihr Hausarzt im guten Glauben an die alten Lehren seiner Bücher dringend von der Operation abgerathen hatte. Da mir aber an der allgemeinen Verbreitung und weiteren Ausbildung dieser, wie ich fest überzeugt bin, guten Methode der Radikaloperation gelegen ist, so theile ich die Erfahrungen dieses Sommersemesters, welche ich auf diesem Felde in Heidelberg zu machen Gelegenheit hatte, schon jetzt mit. Durch den Umstand, dass die Operationen auch in anderer Richtung Licht verbreiten, mag ihre geringe Zahl entschuldigt werden. Ich werde dieselben nicht chronologisch, sondern nach dem Interesse, welches sie in verschiedener Richtung bieten, ordnen.

1. Die Radikaloperation bei Kindern und Greisen.

Bei der Frage nach den Contraindikationen der Radikaloperation selbst innerhalb der Grenzen, welche ich für dieselbe gezogen habe, wird unzweifelhaft das Alter der Patienten eine grosse Rolle spielen. Da zum gefahrlosen Gelingen der Operation der aseptische Verlauf nahezu *Conditio sine qua non* ist, so werden sich Kinder, die noch Koth und Urin unter sich lassen, nur schlecht zu der Operation eignen. Ausserdem wird das Schreien und Pressen der Kinder beim Verbandwechsel sehr gefürchtet, und man findet desshalb ziemlich allgemein die Regel angegeben, man solle wo möglich bei eingeklemmten Brüchen der Kinder die *Hernotomia externa* ohne Eröffnung des Bruchsackes nach J. L. Petit vornehmen, um das Hervorstürzen der Gedärme ohne Bauchfellbedeckung zu verhindern.

Vor der Imbibition des Verbandes mit Koth und Urin hoffte ich mich dadurch zu schützen, dass ich über den Lister'schen Verband mehrere Schichten von Salicylwatte und Guttaperchapapier abwechselnd legte. Wie wir sehen werden, ist es uns aber trotz vieler Mühe nur auf einer Seite gelungen. Uebrigens war ich auf das Misslingen dieses Versuches vorbereitet, hoffte aber doch Radikalheilung zu erzielen, da bei Kindern bekanntlich jeder anhaltende Reiz genügt, um die Bruchpforte zu verengern, wenn während längerer Zeit der Bruchinhalt dauernd zurückgehalten wird. Leider ist diese Hoffnung nicht erfüllt worden.

Da die Brüche der Kinder fast immer reponibel sind, so wird es meist möglich sein, den Bruchsackhals blozulegen und zuzuschnüren, ohne dass vorher der Bruchsack und damit die Bauchhöhle eröffnet wird. Dadurch wird jedenfalls die Gefahr der Operation bei Kindern wesentlich vermindert, selbst wenn der Verlauf nicht aseptisch ist.

Was die Ungeberdigkeit der Kinder beim Verbandwechsel betrifft, so hatte ich beim Falle 3 die Erfahrung gemacht, dass selbst unartige Kinder nach der Herniotomie beim Verbandwechsel ganz ruhig sein können. In dem folgenden Falle erregte die stoische Ruhe des 1½-jährigen Knaben bei dem langwierigen, oft wiederholten und lästigen Verbandwechsel geradezu die Bewunderung der ganzen Umgebung.

Fünfter Fall. J. Ehret aus Sulzbach, 1½ Jahre alt, der Jüngste einer kinderreichen Familie, soll bei der Geburt ganz gesund gewesen sein. Erst am 4. oder 5. Tage später bemerkten die Angehörigen das Hervortreten von Geschwülsten in beiden Leistengegenden. Anfangs liessen sich dieselben leicht in die Bauchhöhle zurückbringen; da jedoch der Knabe viel schrie, wuchsen sie, und als nach einigen Monaten ein Bruchband und dann, da es zu schwach zu sein schien, ein stärkeres angelegt wurde, gelang es nicht mehr, die Brüche für längere Zeit zurückzuhalten, ob zwar sich der behandelnde Arzt viel Mühe gab und wochenlang das Band selbst täglich anlegte. Die Geschwülste wuchsen immer mehr und hatten bei der Aufnahme in die Heidelberger Klinik am 23. Juli 1877 eine Länge von 13 Ctm.

Der Penis kam zwischen den zwei Geschwülsten kaum mehr zum Vorschein. Im Schlafe liessen sich beide Brüche zurückbringen, nicht aber im wachen Zustande. Die Bruchpforte war rechts für drei, links für zwei Finger passirbar. Der Knabe wurde auf reine Milchdiät gesetzt und nach der üblichen Vorbereitung am 26. Juli zuerst der rechte Bruchsackhals durch einen 5 Ctm. langen Hautschnitt blosgelegt. Unmittelbar nach dem ersten Ansatz des Messers bekam der Knabe einen Anfall von Synkope und musste durch Hängen des Kopfes und künstliche Respiration zu sich gebracht werden. Dann erfolgte Stuhlgang, der eine sorgfältige Ausspülung des Mastdarmes erforderte. Erst jetzt konnte die Operation weiter fortgesetzt werden. Der Bruchsack war äusserst zart und dehnbar, die Isolirung des sehr weiten und faltigen Bruchsackhalses, welche versucht wurde, nachdem die Eingeweide reponirt worden waren, sehr schwierig. An seinem hinteren Rande fühlte ich einen gänsekieldicken Strang, den ich für verdickten Samenstrang hielt. Die Aneurysmennadel wurde deshalb vor diesem Strange um die isolirten Theile des Bruchsackhalses herumgeführt und dann derselbe mit carbolisirter Seide Nr. 2 zugeschnürt. Hierauf nähte ich die beiden Schenkel des Leistenringes mit 4 Knopfnähten aus carbolisirter Seide so weit zu, dass eben noch die Fingerspitze eindringen konnte. Als ich nun den Bruchsack in grösserer Ausdehnung eröffnete, um ihn mit 5% Carbolwasser auszuwaschen, entpuppte sich der oben erwähnte Strang als fingerlanger Wurmfortsatz, der noch nicht reponirt worden war. Er liess sich ziemlich leicht reponiren, wodurch der Beweis geliefert war, dass die Ligatur den Bruchsackhals nicht ganz umfasste, sondern durch die Höhlung desselben geführt wurde. Da ich übrigens durch den Reiz des Fadens adhäsive Verklebung des Bruchsackes zu erzielen hoffte, und die Bruchpforte genügend verengert zu sein schien, drainirte ich den Bruchsack, nähte die Hautwunde mit 3 Knopfnähten zu und bedeckte die ganze Leistengegend provisorisch mit einem desinficirten Schwamm. Vier bis sechs kurz geschnittene Gefässligaturen aus Seide wurden versenkt.

Nun schritt ich zur Operation des linken Bruches. Die Operation

verlief glatter als rechts. Der Bruchsackhals liess sich, während die Eingeweide noch in demselben lagen, viel leichter vollständig isoliren und wurde, nachdem sein Inhalt reponirt war, mit Carbolseide abgebunden. Zwei kurz geschnittene Gefässligaturen wurden versenkt. Die Bruchpforte wurde durch 3 Knopfnähte fast vollständig verschlossen. Drainage des Bruchsackes und Hautnaht wie rechts. Dann wurde über beiden Operationswunden ein Lister'scher Verband angelegt, wie oben angegeben und darüber noch 3 bis 4 Lagen Salicylwatte durch Guttaperchapapier und Carbolbinden geschichtet. Die Operation hatte 1 $\frac{1}{4}$ Stunde gedauert. Der Knabe erwachte bald aus der Narkose und war nicht im geringsten collabirt. Nur am ersten Abend erbrach er sich einigemal, nahm aber schon in der folgenden Nacht seine Milch wie gewöhnlich. Durch den Urin wurden die carbolisirten und gestärkten Gazebinden dunkel violett gefärbt (Carbol-Urin) und mussten sehr oft, der ganze Verband jedoch 2—3mal im Tage gewechselt werden. Die erste Stuhlentleerung erfolgte am 28. Juli nach einem Einlauf. Die Nähte wurden am 4., die Drainröhrchen am 6. Tage entfernt. Links erfolgte Heilung per primam, nahezu ohne Eiterung. Die Nähte und Ligaturen heilten ein. Rechts dagegen entstand eine subcutane phlegmonöse Eiterung, die sich unter der Haut etwa 8 Ctm. weit nach hinten oben erstreckte und am 10. August eine Incision erforderte. Die Nähte der rechten Bruchpforte fanden sich am 31. Juli, die Ligatur des Bruchsackes am 12. August im Verband. Vom 10. Tage an wurde blos ein einfacher Salicylwatteverband mit Protektiv angelegt und vom 10. August an wurde der Knabe täglich gebadet. Die im Rectum gemessene Temperatur schwankte in ziemlich steilen Curven um 38° C. und erreichte ihren Höhepunkt (38.6) am 1. August.

Am 25. August wurde der Knabe geheilt und ohne Bruchband entlassen. In den ersten Tagen des September wurde er mit einem kleinen Abscesse an der linken Narbe wieder gebracht, welcher eröffnet wurde. Eine Ligatur kam nicht zum Vorschein. Am 8. Sept. stellte er sich wieder vor. In der Mitte der linken Narbe wucherten einige oberflächliche Granulationen. Die linke Bruchpforte ganz klein, Anprall deutlich, aber kein Vortreten von Eingeweiden. Rechts

trat beim Schreien deutlich Darm heraus, der aber in der Ruhe wieder zurückging. Am 25. September wurde der Knabe wieder aufgenommen, da die Geschwulst rechts zunahm. Beim Schreien war sie hühnereiergross, liess sich sehr leicht reponiren, allein es blieb ein Strang zurück, der nach dem Befunde bei der Operation wohl als Wurmfortsatz aufzufassen ist. Es ist die Frage, ob trotzdem ein Bruchband, welches zunächst angelegt wurde, vertragen werden wird. Jedenfalls ist es von hohem Interesse, dass auf der rechten Seite, wo die Nähte und Ligaturen auseiterten, wo der Bruchsackhals nicht ganz abgebunden wurde, trotz der heftigen entzündlichen Reizung so bald ein Recidiv auftrat, während links die Heilung nach der Operation stabil blieb. Freilich macht mich das Wiederauftreten der Fistel um das Schicksal der Seidenligaturen besorgt, dennoch glaube ich den Schluss ziehen zu müssen, dass man auch bei Kindern für die Radikalheilung der Brüche Bruchsack und Bruchpforte mit einem versenkbaren Materiale schliessen müsse, und dass man auch hier wenigstens in der ersten Zeit das Tragen eines Bruchbandes empfehlen solle.

Marantische Greise galten bei allen früheren Versuchen der Radikaloperation so ziemlich als *Noli me tangere*. Unter dem Lister'schen Verfahren habe ich wiederholt bei ganz decrepiden Individuen ebenso rasche Heilungen gesehen, als bei jugendlichen Patienten. Ja es schien mir sogar manchmal, als ob die trockenen, saftlosen Gewebe leichter ohne Eiterung per primam heilten, als jene vollsaftiger Individuen. Es war mir desshalb von ganz besonderem Interesse, eine Radikaloperation bei einem 70jährigen Manne zu beobachten, der noch durch heftigen Husten, welcher von Lungenemphysem abhing, eine der für die Herniotomie unangenehmsten Complicationen darbot. Lange sträubte ich mich, die Operation zu machen. Da jedoch eine intensive Cruralneuralgie wahrscheinlich mit dem grossen Skrotalbruche zusammenhing, Bruchbänder nichts mehr halfen und der Kranke bestimmt erklärte, so nicht weiter existiren zu können, so entschloss ich mich dazu. Auch im Fall 7 handelte es sich um einen 63jährigen Mann, der jedoch lange nicht so greisenhaft aussah, wie jener im Fall 6.

Sechster Fall. Fr. Rachel, 70 Jahre alt, verheirathet, Tagelöhner aus Wiesloch, war bis auf verschiedene Verletzungen (unter anderen eine Luxatio capituli radii nach vorne, die noch besteht, ohne die Function des Armes zu stören) in früheren Zeiten immer gesund. Vor 10 Jahren entwickelte sich durch schwere Arbeit ein rechtsseitiger Leistenbruch, der anfangs durch ein Band zurückgehalten wurde, was in letzter Zeit nicht mehr gelang. Seit einem Jahre leidet er an Husten, in Folge dessen nicht bloß die rechte Bruchgeschwulst rasch wuchs, sondern auch links ein apfelgrosser Leistenbruch entstanden war.

Der Kranke sah bis auf sein starkes Emphysem und starke Varicen noch verhältnissmässig kräftig aus. Haarwuchs und Zähne noch ziemlich vorhanden, Arterien rigide. Im rechten Oberschenkel klagte er über ziehende Schmerzen. Die rechtsseitige Hernie war weit über 2 Faust gross und hatte die Penishaut fast ganz zu ihrer Bedeckung herangezogen. Der Bruch liess sich im Liegen ganz reponiren; der Leistenring für 3 Finger durchgängig. Nachdem der Darm gründlich entleert war, wurde am 2. August die Operation gemacht. Hautschnitt 7 Ctm. lang. 3 Gefässligaturen von Seide kurz abgeschnitten. Währenddem die Eingeweide noch im Bruchsacke lagen, wurde sein Hals mit dem Finger isolirt und mit der Aneurysmennadel ein dicker Seidenfaden herumgeführt. Dann wurden die Eingeweide reponirt und die Seidenligatur festgeschnürt. Nun folgte die Naht der Bruchpforte mit 3 Knopfnähten von Seide, worauf der Bruchsack eröffnet und mit 5% Carbolwasser ausgewaschen wurde. Ein Drainrohr wurde nach oben und ein bedeutend längeres nach unten eingelegt und dann die Hautwunde mit 7 seidenen Knopfnähten verschlossen. Lister'scher Verband. Wegen des Hustens bekam der Kranke Abends 1 Ctgrm. Morphinum. Der Verlauf war ganz merkwürdig glatt. Schon am folgenden Tage behauptete der Kranke sich viel wohler als sonst zu fühlen. Schmerzen traten nie ein. Die Wunde heilte bis auf eine kleine Fistel per primam. Temperatur, Puls und Respiration blieben vollkommen normal. Die Nähte und Drainröhren wurden am 5. August entfernt. Der Stuhl kam regelmässig spontan jeden Tag. Der

Verband musste jeden zweiten Tag gewechselt werden, da der Kranke sehr unruhig war und wurde schon vom 10. August an, wegen eines Carbolecems durch einen Salicylwatteverband ersetzt. Vom 14. Tage an war Patient regelmässig tagüber ausser Bett. Bei der dringend verlangten Entlassung am 12. September wurde ihm ein doppelseitiges Bruchband mitgegeben, ob zwar an der operirten Seite von einem Bruche nichts zu merken war. Bei den senilen Bauchmuskeln war der Anstoss beim Husten nach aussen von der Narbe stärker als normal. Noch immer zeigte sich in der kleinen Fistel ein Zellgewebsetzchen, welches sich nicht lösen wollte.

2. Die Radikaloperation bei eingeklemmten Brüchen.

Es war für mich als Lehrer der Chirurgie immer ein beängstigendes Gefühl, dass oft ein Semester verging, ohne dass meine Schüler in den klinischen Stunden eine Herniotomie zu sehen Gelegenheit hatten. Das ist nicht nur ein Uebelstand der kleinen Schulen. Ich kenne fleissige Schüler grosser Kliniken, die während ihrer ganzen Studien keine Operation eines eingeklemmten Bruches gesehen haben. Es gehört ein ganz ungewöhnliches Talent dazu, wenn ein solcher Arzt nach dem blossen Hörensagen mit der erforderlichen Ruhe an eine oft so dringende und wichtige Operation herangehen soll. Die Radikaloperationen hatten desshalb für mich ungeheuren didaktischen Werth. Ich konnte nun mit Musse am Lebenden während der Operation meinen Zuhörern die Blosslegung und Erkennung des Bruchsackes, die Eröffnung desselben und die Manipulationen am Darm und Netz demonstrieren und in den letzten zwei Semestern wird kein befähigter Zuhörer von der Klinik abgegangen sein ohne das Bewusstsein, er werde bei einem eingeklemmten Bruche machen können, was dabei überhaupt gemacht werden kann.

Aber auch für die Operation der eingeklemmten Brüche wird diese Methode der Radikaloperation von Werth sein. Wenn sich erst die Erfahrung mehr einbürgert, dass die Eröffnung des Bruchsackes unter den Cautelen der antiseptischen Methode ganz gefahr-

los ist, so wird die Meinung, welche schon alte, glückliche Herniotomisten aufgestellt haben, dass die vorsichtig ausgeführte Operation weniger gefährlich sei, als eine lange fortgesetzte, gewaltsame Taxis, immer mehr Boden gewinnen. Wenn die Taxis nicht bald zum Ziele führt, wird man um so eher zur Operation zureden dürfen, da man um so sicherer eine Radikalkur versprechen kann, je früher man zur Operation gelangt. Zwar ist von manchen Operateuren behauptet worden, dass auch nach der gewöhnlichen Operation eines eingeklemmten Bruches in der Regel eine Radikalheilung zu Stande komme. Allein diese Meinung ist so oft Lügen gestraft worden, dass man nach der allgemeinen Erfahrung ein solches Resultat wohl bloß bei jugendlichen Individuen unter den schon oft erwähnten Umständen erwarten kann. Aber selbst in solchen Fällen wird man wo möglich die sichere Methode der vielleicht eintretenden Naturheilung vorziehen müssen. Ich möchte also bei der Operation einer eingeklemmten Hernie die nachfolgende Ligatur des Bruchsackhalses und die Naht der Bruchpforte dann für angezeigt halten, wenn aus dem ganzen Verlaufe der Operation hervorgeht, dass nach der Lösung der Einklemmung keine Störungen in der Blut- und Kothcirculation des Darmes zu erwarten sind. Wenn schon heftige Symptome von Entzündung und Stase vorhanden sind, wird man von dem Versuche der Radikaloperation lieber abstehen.

Von Anfang April bis Mitte August 1877 hatten wir in der Heidelberger Klinik 5 eingeklemmte Brüche zu beobachten Gelegenheit. Von diesen wurden 4 operirt und endeten mit Genesung. Durch die Taxis wurde einer wieder hergestellt. Einen Unglücksfall hatten wir nicht zu beklagen. Von den Operirten fand sich bei einer Frau ein sehr verdickter und entzündeter aber leerer Schenkelbruchsack vor. Merkwürdiger Weise kam bald darauf ein 42jähriger Mann mit eben solchem Leistenbruchsacke zur Operation. Bei einem Manne von 28 Jahren waren die Darmschlingen schon bei der Eröffnung des Bruchsackes sugillirt und die Taxis bot so viele Schwierigkeiten und erforderte so viel Zeit, dass wir von dem Versuche der Radikalkur lieber abstanden. Der Verlauf, der allerdings schliesslich in Genesung ausging, war so sehr durch Erscheinungen von

gestörter Kothcirculation unterbrochen, dass wir mit dieser Unterlassungssünde sehr zufrieden sein durften.

Blos in folgendem Falle, der durch seinen ausserordentlich günstigen Verlauf sicher bemerkenswerth ist, haben wir der Beseitigung der Einklemmung sogleich die Radikaloperation nachfolgen lassen.

Siebenter Fall. Martin Walbauer, 63 Jahre alt, aus Leimen, kam am 8. August in die Klinik. Er trug seit 12 Jahren ein Bruchband, welches den rechtsseitigen Leistenbruch angeblich ganz zurückgehalten haben soll. Bei der Operation wurde festgestellt, dass diese Angabe auf einer Täuschung beruhte, indem das Netz im Bruchsacke festgewachsen war. Am 6. Abends hatte er den letzten Stuhlgang gehabt, am 7. Morgens war er ohne Bruchband aufgestanden, um das Vieh zu füttern und dabei war der Bruch plötzlich unter Schmerzen ausgetreten und konnte nicht mehr zurückgebracht werden.

Der Puls war ruhig, kräftig, Erbrechen von dünnen, gelb gefärbten Massen sehr häufig. Der Unterleib nicht besonders schmerzhaft. Die Geschwulst ganseigross, hart gespannt, empfindlich, gab gedämpft tympanitischen Schall. Von einem Arzte waren draussen einige Repositionsversuche gemacht worden und da uns die Reposition in der Narkose nach 5 Minuten ebenfalls nicht gelang, schritten wir am 8. um 11 Uhr Morgens zur Operation. Die Einklemmung war durch den verdickten Bruchsackhals bedingt, welcher nach Eröffnung des Bruchsackes eingeschnitten wurde. Das Bruchwasser war hämorrhagisch gefärbt und enthielt Faserstoffgerinnsel. Die eingeklemmte Darmschlinge war stark hyperämisch und zeigte einen blaurothen Einschnürungsring. Sie liess sich leicht reponiren. Vor derselben lag stark injicirtes Netz, welches am Fundus angewachsen war und sich durch zwei rosenkranzförmige Divertikel des Bruchsackes, welche es vollständig ausfüllte, nach abwärts erstreckte. Das Netz wurde in der Höhe der Bruchpforte in zwei Portionen mit dicken Catgutfäden abgebunden, darunter abgeschnitten und reponirt. Der im Bruchsack befindliche Theil des Netzes wurde entfernt. Einige kleine Gefässe in der Wunde wurden mit Carbolsäure unter-

bunden und die Ligaturen versenkt. Nun wurde der Bruchsackhals mit einer dicken Seidenligatur abgebunden, seine Höhle mit 5 proc. Carbolsäure ausgewischt und drainirt. Dann folgte die Naht der Bruchpforte mit 3 seidenen starken Knopfnähten, so dass kaum die Kuppe des Fingers eindringen konnte. Darüber wurde die Hautwunde mit Knopfnähten von Seide geschlossen. Lister's Verband, Eisblase auf die Wunde und 10 Tropfen Opiumtinktur innerlich. Der Verlauf nach der Operation war ausserordentlich günstig. Die Temperatur, welche am Tage der Aufnahme 38° C. betrug, überstieg diese Grenze nicht mehr und war vom zweiten Tage an vollkommen normal. Ebenso zeigten der Puls und die Respiration keine Abnormitäten. Ein leichtes Unbehagen und Gefühl von Völle, welches in den ersten Tagen nach der Operation vorhanden war, verlor sich, nachdem vom 9. an durch täglich wiederholte Wassereingießungen bis zu 1000 Cc. regelmässiger Stuhlgang erzielt worden war. Vom 14. an spontaner Stuhlgang. Die Nähte und das Drainrohr wurden am 12. entfernt, und da am 14. August — 6 Tage nach der Operation — die ganze Wunde per primam geheilt war, wurde von diesem Tage an beim dritten Verbandwechsel nur ein leichter Salicylwatteverband angelegt.

Der Kranke stand zuerst am 24. August auf und wurde am 28. August entlassen. Bei der Entlassung war die Wunde solid vernarbt, nicht empfindlich. Beim Stehen und Drängen war von einer Hernie keine Spur vorhanden.

3. Die Radikaloperation bei Gegenwart von Kothfisteln im Bruchsacke. Heilung der Kothfisteln durch die Enterographie.

Unsere jetzt üblichen Methoden der Behandlung des widernatürlichen Afters ruhen wesentlich auf den Schultern Scarpa's und Dupuytren's. So glänzend auch die Erfolge bei einem früher unheilbaren Leiden genannt werden müssen, so ist doch nicht zu läugnen, dass die Resultate ziemlich theuer erkauft wurden. Ganz abgesehen

von der nicht abzuläugnenden Gefahr der Operation, die für den verantwortlichen Chirurgen um so unangenehmer ist, weil er die Wirkung der in der Tiefe der Darmhöhle verborgenen Darmscheere nicht controliren kann, ist die lange Dauer der Behandlung und das so häufige Zurückbleiben von Kothfisteln ein sehr grosser Uebelstand, welcher dieser Operation anhaftet.

Wenn der rücklaufende Schenkel der eröffneten Darmschlinge sehr verengt, oder ganz verschlossen ist, so lässt sich die Dupuytren'sche Darmscheere gar nicht verwenden. In solchen Fällen und vielleicht auch in jenen, wo der Darm nicht direct nach Aussen, sondern in andere Leibeshöhlen z. B. in die Blase mündet, die bisher ihrem traurigen Schicksale überlassen werden mussten, möchte ich vorschlagen, unter antiseptischen Cautelen die Bauchhöhle zu eröffnen, die Darmschlinge von der Bauchwand zu lösen, die Oeffnung des Darmes zuzunähen und dann die Bauchwunde zu schliessen. Da das Uebel nicht nur jeden Lebensgenuss stört, sondern in der Regel auch über kurz oder lang zum Tode führt, dürfte ein solcher Vorschlag, den ich auf Grund der unten folgenden zwei Beobachtungen (Fall 8 und 9) zu machen wage, wohl gerechtfertigt sein¹⁾.

Wenn schon die Behandlung des falschen Afters unter gewöhnlichen Umständen eine langwierige und lästige Operation ist, so gehört »die Heilung des falschen Afters in einem Bruche zu den »schwierigsten Unternehmungen. Wenigstens ist sie bei weitem »schwieriger als die des gewöhnlichen«²⁾. Dieffenbach, der diesem Thema ein eigenes Kapitel widmete, stellte die Aufgabe des Chirurgen je nach der Verschiedenheit des Zustandes als verschieden hin: 1) Heilung des widernatürlichen Afters des Bruches; 2) Heilung des widernatürlichen Afters und des Bruches.

Die Heilung des falschen Afters ohne Beseitigung des Bruches

¹⁾ Es ist vielleicht nicht uninteressant, dass fast zur selben Zeit, als ich die erste Enterographie bei einer Kothfistel machte, Hofrath Billroth die Gastrographie zur Heilung der Magenfistel ausführte, ohne dass einer von den Intentionen des anderen Kenntniss hatte. Es liegt also auch obiger Vorschlag wohl schon in der Luft.

²⁾ Dieffenbach. Die operative Chirurgie I. Bd. p. 723.

sei angezeigt, wenn der Skrotalbruch sehr gross und an vielen Stellen verwachsen ist; wenn nur eine Darmwand perforirt, der Darm nicht verengert und die Bruchpforte so weit ist, dass nach der Schliessung der äusseren Oeffnung die gewisse Aussicht vorhanden ist, dass die Contenta des Darmes keine Störung in ihrem Laufe erleiden werden. Die Heilung suchte er besonders durch Cauterisation und die Schnürnaht zu erzielen.

Die Heilung des widernatürlichen Afters des Bruches und des letzteren könne nur dann in Erwägung gezogen werden, 1) wenn der Skrotalbruch mässig gross ist, 2) wenn er eine einfache Darmschlinge enthält, 3) wenn die Bruchpforte eng ist.

Wenn die Darmschlinge bis auf die Fistelöffnung reponibel oder doch beweglich ist, so suchte er sie, eventuell nach blutiger Erweiterung der Bruchpforte, ohne jedoch dabei den Bruchsack zu eröffnen, durch sanfte Manipulationen in die Bauchhöhle zu bringen, dann die Oeffnung des Darmes durch Cauterisation zu schliessen. Der Bruch wurde dann durch ein Band zurückgehalten.

In einem Falle, wo die Darmschlinge theilweise oder ganz verwachsen war, verdickte kallöse Wandungen zeigte und unterhalb des falschen Afters zu einem engen kallösen Kanal zusammengezogen war, eröffnete er den Bruchsack wie bei dem Bruchschnitte und löste die Verbindungen der Schlinge mit dem Bruchsacke, ohne die Adhäsionen in der Bruchpforte zu trennen. Dann wurde die vor der Bruchpforte liegende Schlinge, welche den widernatürlichen After enthielt, abgeschnitten und auf diese Weise ein gewöhnlicher widernatürlicher After erzeugt, der nach den üblichen Methoden geheilt wurde.

Ich habe in einem Falle von widernatürlichem After¹⁾, bei dem die vorliegende Schlinge des S romanum durch drei Oeffnungen nach aussen communicirte, die Heilung in der Weise herbeigeführt, dass ich durch eine modificirte Darmscheere das Colon descendens mit dem Rectum direct in Verbindung setzte und dann die vorliegende Darmschlinge mit dem Glüheisen zerstörte. Allein daneben

¹⁾ Czerny. Widernatürlicher After mit Vorfall der Flexura sigmoidea. Heilung etc. von Langenbeck's Archiv, XXI. Bd. I. Heft.

blieb ein Bruch bestehen und die sehr lange Dauer der nicht ungefährlichen Operationen befriedigte mich keineswegs.

Da ich zwei Kothfisteln im Bruchsacke, welche schon Hofrath Simon theils zu wissenschaftlichen Untersuchungen, theils zu operativen Eingriffen Veranlassung gegeben hatten, zur Beobachtung bekam, glaubte ich auf Grund der Erfahrung, dass die Eröffnung des Bruchsackes unter antiseptischen Cautelen gefahrlos sei und auf Grund von zahlreichen Experimenten über die Darmnaht bei Thieren, welche theilweise Herr Dr. Kaiser unten publiciren wird, wohl berechtigt zu sein, die Kothfisteln auf andere Weise direct anzugreifen.

Zunächst möchte ich bei dieser Gelegenheit erwähnen, dass beide Patienten Herrn Hofrath Simon zu seinen Wassereingiessungsversuchen dienten. In beiden Fällen kam, wenn man in aufrechter Stellung des Patienten bei circa 1 Meter Druckhöhe Wasser in das Rectum einlaufen liess, schon nach einem Einlauf von 2000 Cctm. das Wasser im Strahle zur Fistel heraus. Bekanntlich hatte Simon an Cadavern gefunden¹⁾, dass unter 9 Fällen das Wasser siebenmal bis über die Valvula Bauhini drang. Nichtsdestoweniger wurden auf Grund obiger Versuche, welche scheinbar durch die mikroskopische Untersuchung der Schleimhaut und durch die Lage der Fisteln unterstützt wurden, beide Fälle nach der Versicherung der Hrn. DD. Hadlich und Braun, welche bei den Experimenten assistirt hatten, für Cökalfisteln gehalten. Ich konnte mich nicht dieser Ansicht anschliessen, da die Kothentleerungen aus denselben verhältnissmässig rasch nach der Nahrungsaufnahme erfolgten, da der entleerte Darminhalt stets dünnflüssig war, kaum fäkulent roch und da in beiden Fällen der Bruchinhalt relativ frei beweglich war. Ich hoffte somit Dünndarmfisteln vor mir zu haben, und diese Hoffnung bestätigte sich bei der Operation. Jedenfalls wäre dieselbe viel

¹⁾ G. Simon. Ueber die Einführung langer elastischer Rohre etc. Langenbeck Arch. f. klin. Chirurgie XV. Bd. p. 122. Von dem 9. Falle (K. Kraus aus Neulussheim) existirt noch aus dem Nachlasse Simon's eine Photographie, welche den Kranken in aufrechter Stellung darstellt, während ein Wassereinlauf gemacht wird und gleichzeitig Wasser im Strahle aus der Kothfistel herausläuft.

schwieriger auszuführen gewesen, wenn festverwachsenes Cökum im Bruchsack gelegen hätte. Nach der Eröffnung des Bruchsackes konnte man in beiden Fällen durch die fehlenden muskulösen Längsstreifen, durch den Mangel der Haustra, endlich durch den Umstand, dass die beiden Schenkel der Schlinge frei zurückliefen, den Dickdarm und besonders das Cökum sicher ausschliessen. Es ist dadurch meines Wissens zuerst am lebenden Menschen direct nachgewiesen worden, dass Wassereingiessungen weit über die Valvula Bauhini hinauf vordringen können.

Wenn wir uns fragen, warum die Kothfisteln im Bruchsacke so schwer heilen, so dürfte die Antwort nicht schwer fallen. Da das Darmlumen unter solchen Verhältnissen mehrfach winklig geknickt und stellenweise verengt ist, so müssen manchmal Stauungen der Kothcirculation eintreten. Dazu kommt noch, dass die Peristaltik in der vorliegenden Darmschlinge vermindert oder aufgehoben ist. Wenigstens habe ich an flächenhaft angewachsenen und bei der Radikaloperation gelösten Darmschlingen niemals peristaltische Bewegungen gesehen. Auch bei der Operation eingeklemmter Darmschlingen sieht man oft eine solche locale Darmparalyse, wenn die Circulation längere Zeit gestört war. Wahrscheinlich ist im ersten Falle Verfettung der Muskelfasern durch Nichtgebrauch, im zweiten dagegen temporäre Lähmung durch Oedem und mangelhafte Ernährung eingetreten. Die temporären Kothstauungen, welche ich nach der Operation angewachsener und mitunter auch eingeklemmter Hernien eintreten sah, sind wahrscheinlich häufiger die Folge einer solchen localen Lähmung, als einer eigentlichen Stenose des Darmes. Wenn auch die Kothfistel zeitweilig vernarbt, so wird bei der ersten Kothstauung, die durch irgend eine Gelegenheitsursache hervorgerufen wird, die Narbe, wie ein Sicherheitsventil, zuerst aufbrechen. Durch den begleitenden Reiz werden die Adhäsionen immer ausgedehnter. Zugleich wird der Bruch immer voluminöser und somit werden die Bedingungen für die Ausheilung immer ungünstiger.

Diese Betrachtung führte mich zu dem Schlusse, dass man in solchen Fällen die Darmschlinge von ihren Adhäsionen befreien müsse, wenn man dauernde Heilung erzielen will. In diesem Sinne

habe ich die folgenden zwei Operationen und zwar mit dem besten Erfolge ausgeführt.

Achter Fall. Georg Kinzinger, 48 Jahre alt, aus Schönau. Im Jahre 1867 trat bei einer heftigen Anstrengung plötzlich eine Hernie im rechten Leistenkanale auf, die sehr starke Einklemmungserscheinungen hervorrief. Als er fünf Tage später in die Klinik zu Prof. C. O. Weber gebracht wurde, musste ein langer Schnitt in die Geschwulst gemacht werden, wobei viel Koth und Eiter hervorquoll. Es trat wohl bedeutende Erleichterung ein, allein der Koth entleerte sich von da an ganz aus der Wunde. Durch wiederholte Anlegung der Darmscheere und durch Aetzungen wurde nach 22 Wochen die Heilung des widernatürlichen Afters erzielt. Bis zum Januar 1875 blieb Alles in Ordnung. Wahrscheinlich unter gleichzeitiger Vergrösserung der Hernie trat um diese Zeit ein neuer Kothabscess auf. Nachdem dieser gespalten war, konnte der Finger einen vorspringenden Sporn fühlen und zu beiden Seiten desselben in die beiden Darmenden vordringen. Es ging wieder fast der ganze Koth durch die Fistel ab, und beim Umhergehen stülpte sich die Darmschleimhaut mehrere Zoll weit vor.

Zur Heilung der Fistel wurden von Hofrath Simon ihre Ränder etwa 1 Ctm. breit angefrischt, die vorquellende Schleimhaut theils abgelöst, theils weggeschnitten und mit 11 tiefen und oberflächlichen Nähten vereinigt. Zu beiden Seiten der Fistel wurden Entspannungsschnitte durch die Haut geführt. Der grösste Theil heilte per primam bis auf 2 Fisteln, von denen eine bald spontan heilte, während die andere erbsengrosse erst nach wiederholten Aetzungen zum Verschluss gebracht wurde. Die Stuhlentleerungen wurden anfangs durch Eingiessungen bewerkstelligt, erfolgten aber später regelmässig von selbst. Der Bruch liess sich durch ein Bruchband zurückhalten, und der Patient wurde am 25. Februar 1876 nach 13monatlichem Aufenthalte im Krankenhaus geheilt entlassen. Schon im November öffnete sich die Wunde ohne besondere Veranlassung von Neuem, wesshalb Kinzinger am 3. Dezember 1876 abermals Hilfe in der Klinik suchte.

Rechts war eine zwei Faust grosse Skrotalhernie vorhanden,

an deren Vorderfläche zwei weisse derbe Narben von ca. 8 Ctm. Länge verliefen. Zwischen denselben, von kallösem Gewebe und excoriirter Haut umgeben, befand sich eine federkiel dicke Fistel, die im unteren Drittel des Skrotums lag und aus der sich 20 bis 40 Minuten nach der Nahrungseinnahme eine mässige Menge einer gelbweissen, theils rahmigen, theils schaumigen Flüssigkeit entleerte. Der Bruch liess sich bis auf einen zur Fistel verlaufenden Strang reponiren, die Bruchpforte war für zwei Finger durchgängig.

Nachdem vielfache Aetzungen mit dem Lapis und dem Glüh-eisen theils bei ruhiger Bettlage, theils mit Abwechslung in der Diät keine Heilung herbeigeführt hatten, schritt ich nach der üblichen Vorbereitung des Patienten durch Diät und Darmentleerung am 14. Mai zur Operation. Nachdem die ganze Umgebung des Skrotums rasirt, gewaschen und desinficirt war, wurde in der Chloroformnarkose zunächst die Kothfistel mit einer provisorischen Kürschnernaht verschlossen, um das Herausfliessen von Darminhalt während der Operation zu verhindern. Dann wurde ein 8—10 Ctm. langer Schnitt durch die äussere Narbe geführt, weil an dieser Stelle die Darmschlingen mit dem Bruchsacke nicht verwachsen zu sein schienen, und der Bruchsack eröffnet. In demselben befand sich ein federkiel dicker Netzstrang, der im Grunde des Bruchsackes festgewachsen war, und eine Dünndarmschlinge, die überall frei war bis auf eine fünfmarkgrosse Stelle in der Umgebung der Fistel. Diese feste Verwachsung musste blutig mit dem Messer und der Scheere gelöst werden, wobei drei spritzende Gefässe am Darne mit Catgut unterbunden wurden. Da ich mich möglichst weit vom Darmlumen zu halten suchte, blieben ziemlich dicke Schwarten am Darne hängen. Zuletzt wurde der Fistelrand abgetrennt und die Darmschlinge vom Assistenten comprimirt, um den Kothaustritt zu verhindern. Nun wurden die Fistelränder geglättet und mit drei Knopfnähten aus Catgut zugenäht. Die Fäden wurden 3—4 Millimeter weit vom Rande der Fistel von Seite der Serosa eingestochen und dicht vor der Schleimhaut herausgeführt. Ueber dieser ersten Nahtreihe wurden die benachbarten Pseudomembranen gleichsam in zweiter Reihe noch durch fünf Catgutnähte vereinigt. Diese wurden durch die

Serosascite des Darmes nach Art der Lembert'schen Darmnähte geführt, ohne dass jedoch ihre Fadenschlingen bis in das Darmlumen eingedrungen wären.

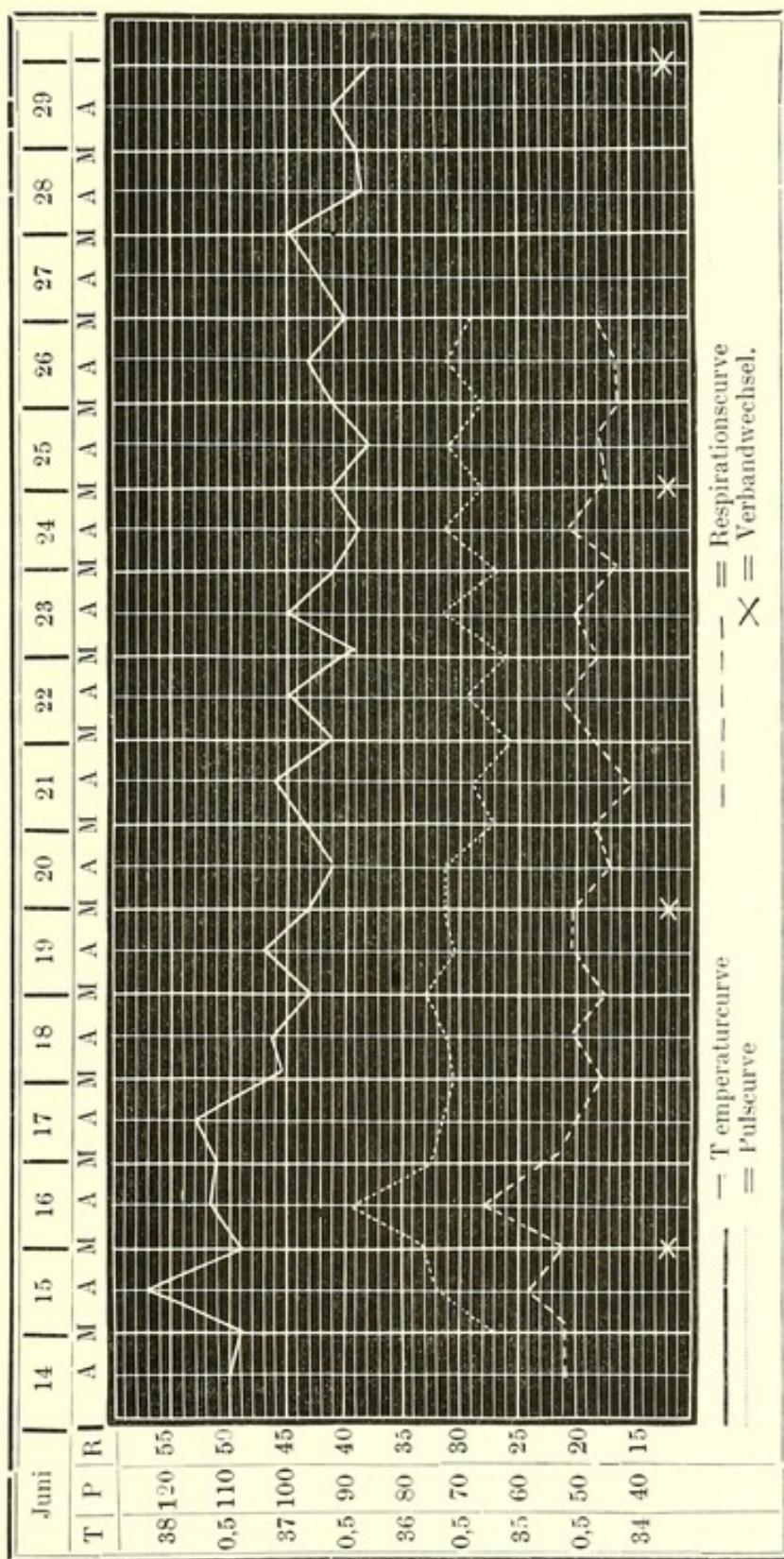
Nachdem die Darmschlinge gründlich gesäubert und mit 5% Carbolwasser desinficirt war, wurde sie in die Bauchhöhle zurückgebracht. An der Stelle der Verwachsung war sie zu einem flachen Divertikel ausgezogen, so dass in diesem Falle durch die zweireihige Naht keine wesentliche Verengung des Darmlumens herbeigeführt wurde. Der Netzstrang wurde ebenfalls mit Catgut abgebunden, dann abgeschnitten und reponirt. Nun wurde der Bruchsackhals mit einem dicken Catgutfaden umgeben und abgebunden, die Wandungen des Bruchsackes mit 5% Carbolwasser gewaschen und ein Drainrohr eingelegt. Die Bruchpforte wurde mit einer vierfach gekreuzten Miedernaht aus dickem Catgut verschlossen und darüber die Hautwunde mit 10 Nähten vereinigt. Etwa 4 Gefässligaturen wurden in der Skrotalwunde nöthig. Lister'scher Verband, Eisblase und einige Tropfen Opiumtinktur in den ersten zwei Tagen.

In der Nacht und am folgenden Tage musste sich der Kranke fünfmal erbrechen. Da aber Puls, Temperatur und Respiration, wie aus der Fiebercurve S. 31 ersichtlich ist, kaum eine wesentliche Schwankung zeigten, da der Unterleib nicht empfindlich und keine Dämpfung nachweisbar war, kann man dasselbe sicher nicht auf peritonitische Reizung beziehen. Vielleicht stand es mehr mit dem Gebrauche der Opiumtinktur in Zusammenhang. Der erste Verbandwechsel fand erst am 16. Juni statt, nachdem eine durchaus normale Stuhlentleerung spontan erfolgt war. Von da an stellte sich vollständige Euphorie ein. Am 19., 21. und 23. Juni wurde noch Stuhlgang durch Eingiessungen erzielt, während von da an täglich regelmässige Entleerungen spontan auftraten.

Beim zweiten und dritten Verbandwechsel am 20. und 25. Juni wurden die Nähte und Drainröhrchen entfernt. Beim vierten Verbandwechsel am 30. Juni — 16 Tage nach der Operation — war die Wunde vollkommen geheilt, so dass blos ein leichter Salicyldeckverband applicirt wurde. Von da an wurden dem Kranken auch feste Speisen erlaubt. Am 9. Juli durfte er zuerst aufstehen

Fiebercurve

des G. Kinzinger. Radikaloperation bei Gegenwart einer Fistel im Bruchsacke.



und wurde Mitte Juli entlassen. Am 7. August stellte er sich wieder vor und sah sehr vergnügt und wohlgenährt aus. Die Operationswunde und die Fistelnarbe waren solid verheilt, von einer Hernie keine Spur nachweisbar. Das Tragen des Bruchbandes wurde noch fernerhin empfohlen.

Neunter Fall. Konrad Kraus, 40 Jahre alt, aus Neulussheim, soll im 18. Lebensjahre durch Tragen schwerer Lasten einen rechtsseitigen Leistenbruch erworben haben. Dieser liess sich zwar anfangs durch ein Bruchband zurückhalten, bei Anstrengungen der Bauchpresse jedoch traten Eingeweide unter der Pelotte hervor. Seit etwa 10 Jahren wiederholte sich dieser Vorfall immer häufiger, so dass das Band seinen Dienst nicht mehr that. Am 30. September 1875 Morgens 5 Uhr trat der Bruch plötzlich mit heftigen Schmerzen hervor und konnte weder von dem Patienten selbst, noch von dem behandelnden Arzte in W. während der Narkose zurückgebracht werden. Mit Einwilligung des Kranken wurde hier der Bruchschnitt gemacht, worauf anfangs Erleichterung eintrat. Jedoch schon am 2. Oktober traten wieder heftige Einklemmungserscheinungen und Kothbrechen ein, welche den Arzt veranlassten, nochmals zu operiren. Seitdem ging durch 6 Wochen der sämtliche Koth durch die Wunde ab. Der Kranke fühlte sich immer elender. Sein Arzt in W. versuchte vergebens die Heilung durch die Naht der Wunde zu erzielen, ätzte dann wiederholt die Fistelränder, wodurch sich der widernatürliche After allmählig zu einer engen Kothfistel gestaltete, aus der blos ein kleiner Theil des Darminhaltes abging. Mit diesem Zustande entlassen, fing er wieder leichte Arbeit zu leisten an. Nach 3 Wochen bekam er wieder heftigen Kopfschmerz und Fieber, die Leistengegend schwellte stark an, und nach einem neuen Durchbruche kam fast der ganze Darminhalt aus der nunmehr vergrösserten Fistel, aus der sich jetzt die Darmschleimhaut hervorstülpte. Da er durch das Fieber und die mangelhafte Verdauung, wozu sich Athembeklemmungen gesellten, sehr heruntergekommen war, trat er am 18. April 1876 in das klinische Hospital in Heidelberg ein. Die Fistel war bei der Aufnahme etwa markgross. Hier verkleinerte sie sich allmählig unter

geeigneter Behandlung so weit, dass der meiste Koth auf natürlichem Wege abging, wenn er die Fistel durch einen Charpieballen zustopfte. Da ich den Kranken einmal im Ambulatorium gesehen hatte, liess ich ihn am 27. Juni kommen, nachdem wir bei dem vorhergehenden Falle einen so schnellen Erfolg erzielt hatten. Ich schlug ihm die Operation vor, auf welche er bereitwilligst einging, da er sich und seiner Gemeinde eine Last war und in diesem Zustande für seine Familie nur wenig thun konnte.

Im rechten Hodensacke befand sich eine Geschwulst, deren Länge vom Leistenringe bis zum unteren Ende des Scrotum 25 Ctm. betrug. Der Umfang derselben (sammt Wurzel des Penis) war 32 Ctm. Neun Ctm. unterhalb des äusseren Leistenringes fand ich eine für den Daumen bequem durchgängige Oeffnung, aus welcher ein 5 Ctm. langes, deutliche peristaltische Bewegungen zeigendes Darmstück prolabirte. Die Schleimhaut desselben zeigte quer gerunzelte Falten und eine etwas chagrinierte Oberfläche. Die Geschwulst liess sich bei horizontaler Rückenlage sehr bedeutend verkleinern, so dass blos ein derber Strang von dem Leistenkanale zu der äusseren Oeffnung zog. Der Leistenring war ca. 3 Ctm. lang, 2 Ctm. breit.

Operation am 2. Juli. Nachdem der Kranke schon zwei Tage vorher auf flüssige Diät gesetzt und sein Darm gründlich ausgespült worden war, wurde nach der localen Reinigung und Desinfection die Fistel wieder provisorisch durch eine Kürschnernaht verschlossen. Durch einen über 10 Ctm. langen Hautschnitt, der nach aussen von der Fistel lag, wurde der Bruchsack blosgelegt. Schon vor der Eröffnung desselben mussten 10 Gefässe — theilweise erweiterte Venen — mit Catgut unterbunden werden. Um an den freien Darmtheil zu gelangen, musste der Schnitt im Bruchsacke bis dicht an die Bruchpforte verlängert und dann auch bis an den Grund des Hodensackes herabgeführt werden, um bei der Lösung der an der Vorderfläche angewachsenen Dünndarmschlinge Ueberblick zu gewähren. Zum Glück liess sich die Darmschlinge bis in die Nähe des Fistelrandes stumpf vom Bruchsack ablösen, nachdem der Anheftungsrand blutig durchtrennt worden war. Auch bei diesem Geschäfte mussten sowohl am Darne,

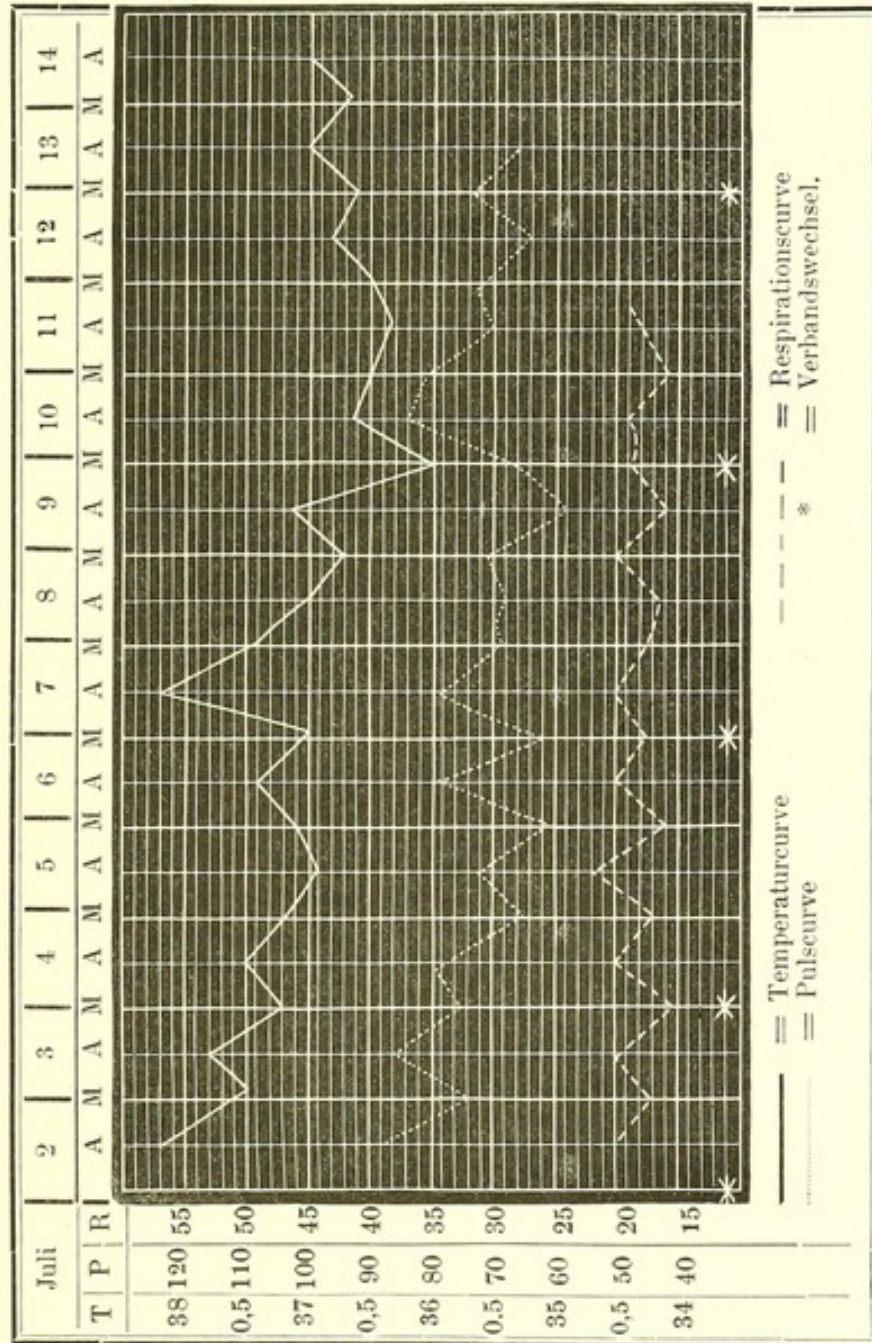
als am Bruchsacke Ligaturen angelegt werden. Die Darmschlinge war jedoch seitlich geknickt und ihre beiden Schenkel unter sich verwachsen. Auch diese Adhäsionen mussten theilweise blutig gelöst werden, wobei die Darmwandung an einer kleinen Stelle so dünn erschien, dass zur Sicherung an derselben 3 Catgutnähte angebracht werden mussten. Nun wurde die Darmschlinge vom Fistelrande abgeschnitten, und obwohl sie vom Assistenten so gut als möglich comprimirt wurde, floss dabei doch eine kleine Menge grünlich gelben Darmschleimes in den Bruchsack. Die Fistel im Darne war jetzt 3—4 Ctm. lang, wurde sorgfältig geglättet und mit 7 Catgutknopfnähten vereinigt. Darüber folgte noch eine zweite Reihe von 7 Knopfnähten, über welchen an einigen weniger dichten Stellen sogar noch in einer dritten Reihe 3 Nähte angelegt wurden. Dadurch war das Darmlumen allerdings um die Hälfte seines Durchmessers verengert, allein ich glaubte doch eine solche Stenose lieber in den Kauf nehmen zu sollen, als die Ausschaltung des ganzen angewachsenen Darmstückes, obgleich ich für den schlimmsten Fall auch auf diesen Schritt gefasst war. Jedenfalls würden die zahlreichen Arkaden der Mesenterialgefäße zahlreiche Ligaturen nöthig machen. Nach der vollständigen Reinigung und Desinfection der Darmschlinge und des Bruchsackes wurde die erste reponirt. Vom letzteren und der Skrotalhaut schnitt ich ein elliptisches Stück, welches die infiltrirten Hautränder der alten Fistel enthielt, weg, um die Vereinigung der Wunde in einer Linie vollziehen zu können. Auch dabei waren mehrere Gefässligaturen nöthig. Eine unangenehme Erscheinung war die hartnäckige Flächenblutung von der gelösten Darmschlinge. Nachdem sie schon reponirt war, kamen Bauchschwämme, welche durch die noch offene Peritonealwunde in die Bauchhöhle getaucht wurden, noch lange Zeit blutig heraus.

Die nun folgende Ligatur des Bruchsackhalses schloss die Bauchhöhle nicht vollkommen ab, da der Schnitt noch höher hinauf ging, als die Ligatur angelegt werden konnte. Auch beim Verschluss der Bruchpforte, welcher durch eine fünfmal gekreuzte Catgut-Miedernaht erzielt wurde, waren Schwierigkeiten vorhanden, da der innere Schenkel des Leistenringes nicht gut ausgeprägt war.

Nachdem der Bruchsack drainirt war, wurde die Hautwunde mit circa 15 Knopfnähten vereinigt und darüber ein gut comprimirender Verband angelegt. Täglich 10 Tropfen Opiumtinktur. Die Operation

Fiebercurve

des Konrad Kraus. Radikaloperation bei Gegenwart einer Kothfistel im Bruchsacke.



hatte 2¼ Stunden gedauert und wurde in Gegenwart der Herren Geh. Hofrath Dr. Tenner, Prof. Dr. Lossen, mehrerer ausländischer Aerzte und des ganzen Collegiums ausgeführt. Obgleich auch in

diesem Falle, wie schon aus der beigegebenen Fiebercurve hervorgeht, der Verlauf ganz ausserordentlich günstig war, so war doch in den ersten 3—4 Tagen der durchaus nicht empfindliche Leib etwas aufgetrieben, der Kranke klagte über Unbehagen und Kollern im Leib und musste sich sogar 4—5mal erbrechen. Vom 4. Juli an wurden täglich Wassereingiessungen bis zu 1500 Cctm. gemacht, welche Blähungen und Stuhl zur grossen Erleichterung des Patienten zu Tage förderten. Vom 12. an erfolgte regelmässig täglich Stuhl ohne Kunsthilfe. Die Nähte und zwei Drainröhrchen wurden beim 1. und 2. Verbandwechsel am 4. und 7. Juli entfernt. Eine mässige Eiterung machte alle 3 Tage den Verbandwechsel nöthig. Einmal wurde auch eine Catgutligatur im Eiter gefunden. Erst beim 7. Verbandwechsel am 23. Juli wurde die Carbolgaze gegen Salicylwatte vertauscht, da die Eiterung fast ganz aufgehört hatte. Vom 14. an erhielt der Kranke Fleischspeisen und durfte am 16. zuerst mit Bruchband und Suspensorium aufstehen. Bei der Entlassung am 7. August war die Wunde geheilt, der Anstoss in der Leistengegend etwas stärker als normal, aber keine Hernie nachweisbar. Aus seiner Heimath erhielten wir von dem sehr dankbaren Patienten fortlaufend gute Nachrichten.

Diese zwei Krankengeschichten lassen sicher die directe Enterographie bei Kothfisteln im Bruchsacke gerechtfertigt erscheinen, sobald die gewöhnlichen Methoden der Behandlung nicht zum Ziele führen, oder bald vom Wiederaufbruch der Fistel gefolgt sind. Für die leichte oder schwere Ausführbarkeit wird ganz besonders die Ausdehnung der Verwachsungen massgebend sein. Je mehr sich die Bruchgeschwulst durch Druck in der Rückenlage verkleinern lässt, um so geringer sind die Adhäsionen. Ein bedeutender Prolaps eines Darmrohres lässt darauf schliessen, dass es nicht angewachsen ist. Ob die Fistel ihren Sitz im Dünndarm oder Dickdarm hat, wird man aus der Schnelligkeit des Kothaustrittes nach der Nahrungsaufnahme und aus der Beschaffenheit des Darminhaltes mit einiger Wahrscheinlichkeit schliessen können. Die mikroskopische Untersuchung der Schleimhaut liess im zweiten Falle fälschlich auf

Dickdarm schliessen, obgleich sie von competenten Histologen vorgenommen wurde. Am schlimmsten wäre es, wenn sich Cöcum im Bruchsacke vorfände. Ich habe es bei angeborenen Hernien zweimal (Fall 3 und 5) getroffen und sollte wohl meinen, dass man selbst bei Gegenwart einer Fistel die Schwierigkeit ungestraft überwinden könnte. Wenn die Darmwand in der Umgebung der Fistel soweit zerstört oder verwachsen wäre, dass man sie nicht mehr durch die Naht zu einem geschlossenen Kanale umgestalten könnte, müsste dieses Stück aus der Continuität des Darmrohres ausgeschaltet werden. Es wird sich jedoch wohl nicht empfehlen, nach Dieffenbach's Vorgange einen widernatürlichen After in der Bruchpforte herzustellen, sondern man wird besser thun, die beiden getrennten Enden des Darmrohres direct zusammenzunähen, wie das schon Brasdor bei gangränösen Darmschlingen empfohlen hat. In dem letzten Falle sind die günstigen Erfolge allerdings selten, weil man es immer schon mit localer Fäulniss und Entzündung zu thun hat. Bezüglich der Darmnaht verweise ich auf die oben geschilderten Operationen und die Versuche, welche von Herrn Dr. Kaiser weiter unten mitgetheilt werden.

Wenn man die mitgetheilten Radikaloperationen überblickt, so kann man sich der Erfahrung nicht verschliessen, dass es bei der antiseptischen Wundbehandlung in der That möglich ist, in längstens 3—4 Wochen die Heilung eines Leistenbruches zu erzielen und zwar bei Fällen, welche früher nur ausnahmsweise ein Object der Radikalbehandlung bildeten. Reponible Hernien, welche durch Bruchbänder zurückgehalten werden können, bilden zunächst wenigstens kein Object meiner Behandlungsmethode. Nichtsdestoweniger werden vorsichtige Chirurgen Auskunft über die Dauer der Heilungen, über die Nothwendigkeit auch nach der Operation eine Bandage zu tragen, verlangen, und ich möchte mich selbst am wenigsten der Beantwortung dieser wichtigen Fragen entziehen. Allein so lange mein Material noch so klein ist, genügt es mir, das Interesse an der Frage wieder in weiteren Kreisen angeregt zu haben, und ich

werde nicht verfehlen, auch über die weiteren Schicksale meiner Patienten gelegentlich zu berichten.

Nachschrift.

In den ersten Novembertagen 1877 liess ich mir die Patienten Rachel (sechster Fall), Walbauer (siebenter Fall), Kinzinger (achter Fall) und Kraus (neunter Fall) zur Untersuchung kommen. Der Befund in der Leistengegend war bei allen Vier derselbe, wie bei der Entlassung. — Der äussere Leistenring war entweder gar nicht oder höchstens für die Spitze des kleinen Fingers passirbar. Nur bei Kraus und noch mehr bei Rachel war der Anprall entsprechend der äusseren Leistengrube beim Husten etwas stärker, als normal. Bei Rachel, der übrigens sein doppelseitiges Bruchband mit einem linksseitigen, dem nicht operirten Bruche entsprechenden vertauscht hatte, schien auf der operirten Seite eine Hernia incipiens, welche jedoch die Sehne des äusseren schiefen Bauchmuskels noch nicht überschritten hatte, in Bildung begriffen zu sein. Allen 4 Patienten habe ich noch fernerhin das Tragen des Bruchbandes empfohlen. Die Narben waren bei Allen durchaus unempfindlich, der zurückgelassene Bruchsack bis auf einen höchstens kleinfingerdicken Strang geschrumpft.

Erst während des Druckes dieser Schrift kamen mir die Arbeiten von Dr. Otto Risel (Versuche zur Radikalheilung freier Hernien, Deutsch. med. Wochenschr. Nr. 38 u. 39, 1877) und von Dr. Max Schede (Zur Frage von der Radikal-Operation der Unterleibsbrüche, Centr.-Bl. f. Chirurgie, Nr. 44, 1877) in die Hände, weshalb ich blos kurz auf dieselben eingehen möchte. Risel hat bisher blos freie Hernien operirt, welche ich ebenso wie Schede noch von diesen Versuchen so lange ausschliessen möchte, bis uns über ihre Resultate bei denjenigen Brüchen, welche durch Bandagen nicht zurückgehalten werden können, mehrjährige Erfahrungen vorliegen. Auf seine zwei letzten Operationen war offenbar meine erste Arbeit (Studien etc. l. c.) nicht ohne Einfluss, indem er hier ebenfalls die äussere Bruchpforte durch eine versenkte Katgutnaht verschloss. Jedoch halte ich die Abtragung der Ränder und des äusseren Leistenringes zu diesem Zwecke mindestens für überflüssig. Ich stülpe, nach der Abbindung des Bruchsackhalses, die Reste der von der Bauchwand auf den Bruchsack sich fortsetzenden Schichten (Fascia Cooperi, Cremaster und Tunica vaginalis communis) mit dem linken Zeigefinger in den Leistenkanal ein und dränge nun die beiden Schenkel des Leistenringes, welche sich jetzt als rundliche dicke Ränder präsentiren, mit dem Fingerballen so weit heraus, dass sie mit der Naht vereinigt werden können. Dadurch gewinne ich den Vortheil, dass nicht scharfe Schnitttränder einer dünnen Fascie, sondern breite Flächen derselben, welche mit einer gefässreichen Bindegewebsschichte überzogen sind, in Berührung kommen. Ferner wird durch die eingestülpten Bedeckungen des Bruchsackes dem Verschlusse des Leistenkanales auf ähnliche Weise, wie es ja auch die älteren Invaginationsmethoden anstrebten, grössere Sicherheit gewährt.

Schede hat die seltene Gelegenheit benutzt, seine Versuche der Radikalheilung auch auf Schenkel- und Bauchbrüche zu übertragen. Im wesentlichen setzte er die älteren Versuche fort, die Radikalheilung durch blosse Obliteration des Bruchsackes zu erzielen. Da diese Methoden schon einmal wegen ihrer Unsicherheit verlassen worden sind, so ist nicht zu erwarten, dass er auf diesem Wege sichere Resultate erzielen wird. Ausserdem gibt er wohl selbst zu, dass zur Radikalheilung auch der Verschluss der Bruchpforte gehört, und es ist dann doch rationeller, diesen Verschluss gleich bei der Operation herbeizuführen, als ihn dem Zufalle zu überlassen. Ausserdem beweisen meine Krankengeschichten, dass durch die Naht der Bruchpforte die Gefahr der Operation nicht erhöht wird, und es sind deshalb wohl theils theoretische Gründe, theils die eigenthümlichen Verhältnisse seiner bisher operirten interessanten Fälle gewesen, welche ihn von diesen Versuchen abgehalten haben.

II.

Beiträge zur Chirurgie des Schlundrohrs

von

Dr. Heinrich Braun,

Privatdocent und Assistenzarzt der chirurgischen Klinik in Heidelberg.

- 1) Resection des Oesophagus. S. 41.
 - 2) Exstirpation einer Struma accessoria posterior. S. 52.
 - 3) Exstirpation eines Lymphosarcoms der Tonsille und des weichen Gaumens mit temporärer Resection des Unterkiefers. S. 60.
 - 4) Oesophagotomia interna. S. 70.
-

Unter diesen Beiträgen zur Chirurgie des Schlundrohrs sollen einige casuistische Mittheilungen vereinigt werden, Fälle betreffend, die sämmtlich im Laufe des verflossenen Sommer-Semesters in der chirurgischen Klinik zu Heidelberg zur Beobachtung gelangten.

In den drei ersten Fällen handelte es sich um verschiedene Geschwülste, von denen eine in der Wandung des Oesophagus selbst ihren Sitz hatte, während die anderen in der Nähe derselben gelegen waren und mit diesem in naher Beziehung standen. Bei zweien wurde mit dem vorzüglichsten Erfolge die Zugängigkeit zur vollständigen Exstirpation derselben gewonnen durch den bei der Oesophagotomia externa gewöhnlich ausgeführten Schnitt längs des vorderen Randes des M. sternocleidomastoideus, bei dem dritten durch temporäre Resection des Unterkiefers. Die vierte Mittheilung enthält Betrachtungen über die Oesophagotomia interna.

1. Resection des Oesophagus ¹⁾.

Zu Anfang Mai dieses Jahres kam auf unsere chirurgische Klinik eine 51 Jahre alte Frau, die mager, aber nicht gerade elend aussehend, über Schluckbeschwerden klagte. Dieselben sollten schon

¹⁾ Nach einem bei der Versammlung mittelrheinischer Aerzte in Frankfurt a. M. am 23. Mai 1877 gehaltenen Vortrage.

Czerny: Neue Operationen Nr. 1 Resection des Oesophagus. Centralblatt für Chirurgie 1877 Nr. 28, S. 433.

im Jahre 1875 einmal vorübergehend bestanden haben, darauf völlig verschwunden, zuletzt im December 1876 mit erneuter Heftigkeit wiedergekehrt sein. Feste Speisen konnten damals gar nicht, weiche nur mit Mühe geschluckt werden, während flüssige noch leicht hinunter gingen. In der letzten Zeit verursachten aber auch diese öfters eine gewisse Schwierigkeit.

Aussen am Halse konnte nichts abnormes gefühlt werden, geschwellte Lymphdrüsen waren keine zu finden. Bei der Inspection des Mundes war ebenfalls nichts Besonderes wahrzunehmen, während man mit dem tief eingeführten Finger auf eine weiche, leicht blutende Anschwellung kam. Die Einführung der Schlundsonde war ganz unmöglich, auch mit dem feinsten Katheter konnte man selbst in der Narkose und mit Leitung des Fingers an keinem Punkte weiter in die Tiefe vordringen. Mit Hülfe des Kehlkopfspiegels war auch kein genauere Aufschluss über den Sitz und die Beschaffenheit des Tumors zu erhalten, kaum konnte man das oberste Ende desselben erkennen. Auf keine Weise war es also möglich eine Vorstellung darüber zu bekommen, wie weit der Tumor nach unten sich erstreckte.

Aus der Anamnese, dem Alter, dem Aussehen der Patientin und dem localen Befunde konnte man mit ziemlicher Sicherheit die Diagnose auf ein Carcinom des oberen Theiles des Oesophagus stellen. Es handelte sich darum zu entscheiden, was geschehen sollte.

Man konnte, wie dies meistens geschieht, die Kranke ihrem Schicksale, d. h. im vorliegenden Falle ihrem baldigen Tode überlassen, höchstens vielleicht durch ernährende Klystiere ihre Lebensdauer auf kurze Zeit hinausschieben, allenfalls auftretende Schmerzen durch Narcotica besänftigen. Nach dem Allgemeinbefinden der Kranken zu urtheilen, war dieselbe jedoch noch im Stande, eine eingreifende Operation auszuhalten, so dass desshalb von dieser einfachsten Behandlung Abstand genommen und ein operatives Vorgehen in's Auge gefasst wurde.

Hier hatte man die Wahl, entweder die Oesophagotomia interna auszuführen, oder einen neuen Weg für den Zugang der Speisen in den Magen anzulegen durch eine Oesophagus- oder Magenfistel, oder

man konnte viertens nach dem von Billroth gemachten Vorschlage die Exstirpation der Geschwulst auszuführen versuchen.

Von der Oesophagotomia interna¹⁾, die bei Carcinomen des Oesophagus, soweit bekannt, von Maisonneuve und Schiltz versucht wurde, ist wohl nicht viel zu erwarten; möglicherweise wird für geringe Zeit die Fähigkeit zu schlucken gebessert werden können. Schiltz war fünf Mal zu schneiden genöthigt und erzielte jedesmal geringe Besserung, wodurch seine Kranke noch einige Zeit am Leben erhalten wurde.

Die Erfolge der Oesophagotomia externa innerhalb und unterhalb der carcinomatösen Stelle sind bis jetzt äusserst ungünstig, wohl meistens deshalb, weil immer nur in den extremsten Verhältnissen bei ganz herabgekommenen Individuen die Operation ausgeführt wurde. Nach den Zusammenstellungen von Terrier²⁾ und König³⁾ wurde diese Operation bei Carcinomen des Oesophagus nur 3mal ausgeführt. Die Patientin von Monod⁴⁾ starb allerdings erst 3 Monate nach der Operation, dagegen die 47 Jahre alte Frau von Willet⁵⁾ nach 18 Tagen an Erschöpfung und Billroth's⁶⁾ Kranker schon am folgenden Tage. Bei den anderen dort aufgeführten Fällen ist es zweifelhaft, ob es sich um carcinomatöse oder anderartige Verengerungen handelte, so bei Tarenget⁷⁾ (Patientin starb 16 Monate später), Watson⁸⁾ (Mann, starb zwei Monate nachher) und De Lavacherie⁹⁾ (Tod des Mannes nach 14 Tagen). —

¹⁾ S. unten Oesophagotomia interna Beobachtung 5 und 11.

²⁾ Terrier, L. F.: De l'oesophagotomie externe. Thèse de Paris 1873. P. 118.

³⁾ König: Die Krankheiten des unteren Theiles des Schlundes und der Speiseröhre. Handbuch der allgem. und spec. Chirurgie von Pitha-Billroth. Bd. III. Abth. I. Lieferung 4, 1872, S. 76.

⁴⁾ Follin: Des rétrécissements de l'oesophage. Thèse d'agrégation en chirurgie 1853. P. 116. Terrier l. c. P. 118.

⁵⁾ St. Bartholomew's Hosp. Reports Vol. IV, 1868, P. 204.

⁶⁾ Menzel, A.: Zwei Oesophagotomien. Wien, med. Wochenschr. 1870 Nr. 56.

⁷⁾ Journal de méd. chirurg. et pharm. T. 68. 1786. P. 250.

⁸⁾ Dublin Journal XXVII. 1845, P. 260. Terrier l. c. P. 118.

⁹⁾ Bull. de l'académie royale de méd. de Belgique 1844—45. T. IV, P. 758.

Seit der Zusammenstellung dieser Tabellen wurde der äussere Schlundschnitt bei Carcinom, soweit mir bekannt, noch in folgenden Fällen ausgeführt.

Von Evans ¹⁾ im Jahre 1866 bei einer 43 Jahre alten Patientin wegen eines im oberen Drittel des Oesophagus sitzenden Carcinoms. Tod nach 50 Stunden.

Von Podrazki ²⁾ 1873 bei einem 40 Jahre alten Manne, der nach zwei Tagen starb.

Von Kappeler ³⁾ zum ersten Male bei einem 42jährigen, zum zweiten Male bei einem 65jährigen Manne, der eine starb 4, der andere 2 Tage nach der Operation.

Von Simon im Jahre 1875. Die Krankengeschichte dieser Patientin, die seiner Zeit auf meiner Abtheilung lag, möchte ich, da sie noch nicht mitgetheilt ist, hier kurz einschalten.

Es wurde im Februar 1875 die 40 Jahre alte, etwa im 7. Monate schwangere Frau K. aufgenommen. Ihre Schluckbeschwerden die sie seit dem Sommer 1874 datirte, hatten sich in letzterer Zeit zu einem Grade gesteigert, dass das Schlucken von Flüssigkeit fast unmöglich war; eine Schlundsonde einzuführen gelang nicht. Bei der localen Untersuchung fand man an der hinteren Wand des Kehlkopfs, gegen die Pharynxhöhle vorragend, eine gerade eben noch mit dem Finger erreichbare Geschwulst. Am 20. Februar wurde die Oesophagotomie ausgeführt, sie verlief gut ohne jeglichen Zwischenfall; der Oesophagus wurde unterhalb des Hindernisses incidirt und durch 7 Nähte mit der äusseren Haut vereinigt, beiderseits wurden, um die entstandene starke Spannung der Haut etwas zu vermindern, Entspannungsschnitte gemacht. Durch die eingelegte Schlundsonde wurden Eier, Milch und Bouillon eingegossen. Am 21. Februar fühlte sich die Operirte äusserst schwach, spürte Nachmittags Kinds-

¹⁾ Mackenzie, M.: Lectures on cancer of the Oesophagus, based on 100 fatal cases. Med. Times and Gaz. 1876. Vol. II. P. 137.

²⁾ Weichselbaum, Dr. A.: Stricture oesophagi. Oesophagotomie. Tod. Wien, medic. Wochenschrift 1873, S. 774.

³⁾ Kappeler: Zwei Oesophagotomien. Deutsche Zeitschrift für Chirurgie. Bd. VII. S. 379.

bewegungen, abortirte Abends um 8 Uhr und starb um 10 Uhr an Erschöpfung; 34 Stunden nach Ausführung der Operation.

Zieht man das Facit aus diesen 8 Fällen, bei denen wegen sicher constatirten Carcinoms die Oesophagotomia externa ausgeführt worden war, so ergibt sich, dass die Operation überlebte ein Patient 3 Monate, einer 18 Tage, einer 4 Tage und fünf nur 1 bis 2 Tage.

Wohl ebenso schlechte oder noch schlechtere Resultate gaben die wegen Oesophaguscarcinom ausgeführten Gastrotomien, keine war im Stande längere Zeit den Kranken das Leben zu erhalten, meist deshalb weil auch sie in einem zu weit vorgerückten Stadium der Krankheit, die schon alle Kräfte erschöpft hatte, vorgenommen worden waren¹⁾. Wird man sich entschliessen können, die Gastrotomie sowohl als die Oesophagotomie früher zu machen, nicht erst dann, wenn längere Zeit nur sehr wenig oder gar nichts mehr geschluckt werden konnte, so werden wohl auch bessere Resultate mit diesen Methoden, die man immer wieder wird versuchen müssen, zu erzielen sein. Ist doch die Möglichkeit, die Ernährung sowohl durch Magen- als Oesophagusfisteln zu unterhalten, genügend erwiesen.

Die dritte noch in Betracht kommende Methode der Behand-

¹⁾ In einer Anzahl von Gastrotomien war aber auch die Art der Anlegung der Fistel selbst an dem schlechten Ausgange schuld, und man wird deshalb nach Methoden suchen müssen, wenigstens diese Fälle zu eliminiren. Gewöhnlich wurden die Fisteln in der Weise angelegt, dass man in den bald in der Linea alba, bald nach links davon angelegten Bauchschnitt den Magen einnähte und sogleich incidirte. Bei dieser Methode ist das Einfließen von Mageninhalt in die Bauchhöhle, sowohl bei der Operation, als in der ersten Zeit nachher möglich. Sicherer würde man diese Misserfolge vermeiden, wenn man die Magenfistel anlegt, wie es von manchen Physiologen geschieht, und wie ich es bei früheren Untersuchungen über den Modus der Magensaftsecretion bei Hunden (Eckhard's Beiträge zur Anatomie und Physiologie Bd. VII. S. 34) ebenfalls in mehr als 20 Fällen ausführte, ohne jemals ein Thier in Folge der Operation zu verlieren oder ein Ausbleiben von Adhäsionen zwischen Magen und Bauchwand zu beobachten.

Die Anlegung der Fistel geschah in der Weise, dass die Bauchhöhle in der Linea alba geöffnet wurde, dann die vordere Fläche des Magens, an welcher nur kleinere Gefässe verlaufen, mit zwei Fingern gepackt, aus der Wunde hervorgezogen und mit einem dicken seidnen Faden fest umschnürt wurde. Dieses abgebundene Divertikel wurde dann in die Bauchwand mit mehreren Knopfnähten so befestigt, dass der Peritonealüberzug des Magens unterhalb der Ligatur mit demjenigen der Bauchwand in innigen Contact gebracht wurde. Die Bauchwunde selbst wurde dann bis dicht an die Magenhernie heran mit tiefen, das Peritoneum mit um-

lung unseres hochgelegenen Oesophaguscarcinoms war die totale Extirpation desselben durch Resection des Oesophagus oder, wie Hüter¹⁾ diese Operation bezeichnet haben möchte, die Oesophago-ectomie. Bekanntlich wurde dieser Vorschlag von Billroth²⁾ im Jahre 1870 gemacht. Die Ausführbarkeit der Methode wurde damals durch Experimente an Hunden bewiesen, die theils von Billroth, theils von Czerny und Menzel ausgeführt worden sind. Das erste Versuchsthier überstand die Operation nicht, da ihm durch Unvorsichtigkeit eines Wärters mit der Schlundsonde der Oesophagus durchstossen und Milch statt in den Magen in das vordere Mediastinum hineingegossen worden war. Bei dem zweiten Hunde, dem ein 1½ Zoll langes Stück des Oesophagus resecirt war, kam dagegen die Heilung schnell zu Stande, schon nach wenigen Wochen war dieselbe eine vollständige und definitive, so dass man mit einer dicken Schlundsonde vom Munde aus in den Magen passiren konnte.

greifenden Knopfnähten geschlossen. Nach 3 Tagen, zu einer Zeit, in welcher sich schon feste Adhäsionen ausgebildet hatten, war fast jedesmal die Etablierung der Fistel zu Stande gekommen, nur ausnahmsweise am vierten Tage. Bei der Anlegung von Magen fisteln nach dieser Methode muss man vor Allem wissen, wieviel man abbinden muss, um eine Fistel zu erhalten, durch einige Uebung lernt man beurtheilen, wie viel man fassen muss, damit eine passende Oeffnung im Magen zu Stande kommt.

Bei dieser Methode hätte man ausserdem noch den Vortheil einen Lister'schen Verband in der ersten, gefährlichsten Zeit anlegen zu können, was bei den anderen Methoden nicht möglich ist. Mit dieser Modifikation versuchte ich in der letzten Zeit einigemal Magen fisteln an Hunden anzulegen; einmal blieb dabei die Bildung einer Fistel aus, obgleich der Magen so fest umschnürt worden war, wie in den anderen Fällen; es hatte sich das abgeschnürte Magenstück so innig an die Bauchwandungen angelegt, dass es durch Adhäsionen, die von diesen ausgingen, ernährt wurde; ein Stückchen Protectiv, das man zwischen Magen und Bauchwand hineinlegte, würde diesen Zufall verhindern. — Diese Methode würde wünschenswerth machen, den Patienten womöglich bis zum zu Stande kommen der Fistel durch ernährende Klystiere zu erhalten; selbstverständlich würde sie auch nicht bei der äussersten Erschöpfung des Kranken ausführbar sein, da 3—4 Tage zu ihrer Ausführung nothwendig sind; in diesem Zustande wird aber auch jede andere Methode zur Anlegung einer Magen fistel keine guten Resultate zu liefern vermögen.

¹⁾ Jahresbericht über die Leistungen und Fortschritte in der gesammten Medicin von Virchow und Hirsch 1871, II. S. 427.

²⁾ Billroth, Th.: Ueber die Resection des Oesophagus, Archiv für klin. Chirurgie von Langenbeck Bd. XIII. S. 65.

Am Menschen die Operation auszuführen hatte Billroth keine Gelegenheit, und ist auch bis jetzt noch keine nach dieser Methode ausgeführte Operation bekannt gemacht worden. Schuld mag sein, dass dieser jedenfalls höchst rationelle Vorschlag, besonders beim Mangel jeder anderen, bis jetzt empfehlenswertheren Operationsmethode, noch nicht zur Ausführung gelangt ist, zum Theil das ablehnende Urtheil einzelner Chirurgen, die es von vornherein für zweifelhaft hielten, ob auf diesem Wege jemals Erfolge zu erzielen seien. Ob die Seltenheit der zu einer solchen Operation geeigneten Fälle mit Schuld trägt, mag zweifelhaft erscheinen. Man könnte diess nach einem Theile der pathologisch-anatomischen Untersuchungen allerdings vermuthen. Nach der Zusammenstellung von Förster¹⁾ haben die Oesophaguscarcinome nämlich ihren Sitz in der Hälfte der Fälle am unteren Ende des Schlundes vor der Cardia, in einem Viertel der Fälle am oberen Ende und in einem Viertel in der Mitte. Nach den Untersuchungen von Petri²⁾ befällt das Carcinom in der Hälfte der Fälle das untere, nächst dem das mittlere, am seltensten das obere Drittel. Jedoch gestalten sich die Verhältnisszahlen nach anderen Untersuchungen etwas anders, zum Theil vielleicht, weil unter Carcinomen am oberen Ende des Oesophagus noch solche mitgezählt werden, die etwas auf den unteren Abschnitt des Pharynx übergegriffen haben. Sind diese Ausbreitungen nicht zu bedeutend, so werden solche Carcinome immer noch der Exstirpation zugänglich sein. Unter 100 von Mackenzie³⁾ von diesem Gesichtspunkte aus gesammelten Fällen von Oesophagustumoren sassen 44 (37 Epitheliome, 3 Scirrhus, 4 Encephaloid) im oberen Drittel, 28 (21 Ep., 3 Sc., 4 En.) im mittleren, 22 (8 Ep., 10 Sc., 4 En.) im unteren Drittel und 6 (je 2 von jeder Art) in der unteren Hälfte. — Unter 14 Präparaten der hiesigen pathol. anat. Sammlung, die mir durch

¹⁾ Förster, A.: Handbuch der speciellen pathologischen Anatomie. 2. Auflage 1863. S. 59.

²⁾ Petri: Ueber 44 im pathol. Institute zu Berlin in der Zeit von 1859 bis zum März 1868 vorgekommene Fälle von Krebs der Speiseröhre. Dissert. Berlin 1868.

³⁾ L. c. Med. Times and Gaz, 1876 Vol. II. p. 82.

die Güte des Herrn Professor Arnold zur Einsicht standen, fanden sich 2, die für eine Operation günstige Objecte abgegeben hätten.

Im Allgemeinen bieten aber gerade die Carcinome des Oesophagus für die Exstirpation günstigere Verhältnisse, als diejenigen der meisten übrigen Organe. Meist sind dieselben ringförmig, circumscripirt von geringer Längenausdehnung; nur ganz ausnahmsweise kommen sie in doppelter Anzahl am Oesophagus, hoch oben und weit unten, dicht über der Cardia vor, wie in einem Präparate der hiesigen pathol. anatom. Sammlung. Sie greifen oft nicht über die Mucosa hinaus, inficiren, weil sie am häufigsten Epitheliome sind (bei Mackenzie unter 100 Oesophagusgeschwülsten 68mal) nicht constant oder erst spät die Lymphdrüsen, und verursachen seltener Metastasen in andere Organe.

Auf solche Reflexionen gestützt wurde bei unserer Patientin beschlossen, die Geschwulst zu exstirpiren, oder wenn diess wegen allzu grosser Ausdehnung derselben nicht möglich sei, eine Fistel unterhalb der Neubildung anzulegen.

Am 2. Mai wurde die Operation von Herrn Professor Czerny in der Klinik ausgeführt. In tiefer Narkose der Patientin wurde am vorderen Rande des linken M. sternocleidomastoideus von der Höhe des Zungenbeins, bis gegen die Incisura sterni hinab ein, etwa 8 Ctm. langer, Schnitt geführt. Der M. omohyoideus, welcher in denselben fiel, wurde in der Mitte, ebenso wie die VV. thyreoideae mediae, welche mit ziemlicher Constanz an dieser Stelle quer über den Hals verlaufen, nach ihrer doppelten Unterbindung durchgeschnitten. Die Schilddrüse, wenig entwickelt, konnte nach oben und innen, die A. thyreoidea superior nach unten gezogen und vor Verletzung bewahrt werden. Erst jetzt war es möglich in der Wand des Oesophagus eine Verdickung zu fühlen, die hinter dem Kehlkopf lag, aber nicht mit ihm verwachsen war, sondern leicht hin- und hergeschoben werden konnte. Zugleich vermochte man jetzt die infiltrirte Partie des Oesophagus nach oben und unten deutlich von dem weichen Gewebe der anliegenden Theile abzugränzen, und damit war die Möglichkeit der totalen Entfernung der carcinomatösen De-

generation gegeben. Die Neubildung wurde von der Seite gelöst, die blutenden Gefässe gefasst und unterbunden, der Oesophagus oben etwa in der Gegend seines Ueberganges in den Pharynx abgeschnitten, von der Wirbelsäule getrennt, und zuletzt unterhalb des Kehlkopfs quer abgeschnitten, wobei eine Anzahl in der Wand des Oesophagus verlaufender Gefässe ziemlich stark bluteten und (mit Catgut) unterbunden werden mussten.

Das Magenende des Oesophagus wurde mit 8 Nähten an die äussere Haut befestigt, da es leider wegen der Spannung unmöglich war, dasselbe mit dem untern Theile des Pharynx zu vereinigen. Ein Nélaton'scher Katheter mit möglichst weitem Lumen, durch den die Nahrungsmittel eingegossen werden sollten, wurde eingelegt, die Wunde zuerst mit 5% Chlorzinklösung ausgeätzt, dann mit Knopfnähten geschlossen, nachdem 2 Drainröhren, die eine nach oben, die andere nach unten eingeführt waren, und zuletzt mit Salicylwatte und Compressionsbinde bedeckt.

Die Länge des extirpirten Stückes betrug 6 Ctm.; die Neubildung, welche circulär die Wand des Oesophagus eingenommen, durch ihre Wucherungen die Lichtung desselben ganz verlegt hatte und theilweise oberflächlich ulcerirt war, erwies sich bei der mikroskopischen Untersuchung als ein Epithelialcarcinom.

Von der Nachbehandlung ist wenig und nur günstiges mitzutheilen.

Die Wunde eiterte minimal, nur war eine starke Vermehrung der Schleim- und Speichelsecretion im Munde wahrnehmbar. Die Umgebung der Wunde schwoll niemals an, war niemals geröthet oder schmerzhaft. Temperaturerhöhung stellte sich kaum ein, nur am 4. und 5. Tage stieg dieselbe Abends auf 38,2° und 38,4° C., sonst war sie immer normal; im Verhältniss dazu stand die Pulsfrequenz. Die Nähte aus der Hautwunde wurden vom 2. Tage ab weggenommen, die anderen, welche den Oesophagus an die äussere Haut befestigten, am 4. Tage, beide Theile waren fest mit einander verwachsen. Die Ernährung ging von der Wunde aus sehr gut von Statten, besonders nachdem bald der Katheter durch eine weite Schlundsonde ersetzt worden war. Nach acht Tagen wurde letztere, die bis dahin ohne Unannehmlichkeiten zu veranlassen permanent gelegen hatte, entfernt und nur bei der Nahrungsaufnahme eingeführt.

Im weiteren Verlaufe handelte es sich um die Entscheidung der Frage, ob man die Fistel am Halse bestehen lassen sollte, um für das ganze übrige Leben der Patientin, die Ernährung von dort aus fortzuführen, oder ob man versuchen sollte, eine Communication zwischen dem Munde und dem Oesophagus wieder herzustellen. Die letztere Möglichkeit war vorhanden; liess man nämlich die Patientin schlucken, so floss die geschluckte Flüssigkeit seitlich aus der Fistel ab, hielt man dieselbe zu, so gelangte die Flüssigkeit durch die am Halse vorhandene Vertiefung aus dem Munde in den Oesophagus, ebenso auch, wenn man eine Kautschuckröhre mit dem einen Ende in den Pharynx, mit dem andern in den Oesophagus steckte, wobei jedoch die obere Oeffnung sich nicht ganz dicht abschliessen liess. Von weiteren Versuchen, die natürliche Communication wieder herzustellen, hielt uns Anfangs die Gefahr des Recidivs, welche durch die damit verbundene Reizung wohl erhöht worden wäre, in späterer Zeit der Umstand ab, dass die Patientin mit ihrem Zustande vollkommen zufrieden war. Die Kranke ist jetzt allerdings genöthigt, sich mit Milch, Suppen, Brei, fein gehacktem Fleisch und Eiern zu erhalten, sie genügen aber auch hinlänglich zur vollständigen Ernährung. Ich machte auch Versuche grössere Stücke fester Nahrungsmittel schlucken zu lassen, indem ich sie in die Oesophagusfistel hineinsteckte; sie blieben jedoch jedesmal liegen und wurden nicht in den Magen hinabbefördert. Besondere auf diesen Punkt gerichtete Versuche zeigten, dass Schwammstücke, die an Fäden gebunden in die Fistel gelegt wurden, nicht durch peristaltische Bewegungen des Oesophagus in den Magen hinabgeführt wurden. Nur wenige Male sah man, wenn die Schwämme sehr tief in den Oesophagus hineingesteckt waren, an dem schnell nachfolgenden Faden, dass sie nach dem Magen hinunter rückten. Diese Beobachtungen stimmen vollständig mit den bei Experimenten an Hunden gewonnenen Resultaten von Wild¹⁾, der vom oberen Theil des Oesophagus nie

¹⁾ Wild: Ueber die peristaltische Bewegung des Oesophagus, nebst einigen Bemerkungen über diejenigen des Darmes. Zeitschrift für rationelle Medicin von Henle und Pfeuffer, Bd. V. S. 76.

oder nur höchst schwierig Reflexe auslösen konnte, während dies von der Schleimhaut des Brusttheils des Oesophagus aus leichter möglich war. Dass eine willkürliche Schluckbewegung des Pharynx eine Weiterbewegung des unten in den Oesophagus hineingesteckten Bissens besorgt hätte, wie man es nach den Versuchen von Mosso¹⁾ vermuthen sollte, war nicht zu beobachten.

Am 6. Juni wurde die Kranke nach Hause entlassen; sie war im Stande sich eine ziemlich weite Canüle, mit der durch einen kleinen Kautschukschlauch ein Trichter verbunden werden konnte, in den Oesophagus einzuführen und ihre Nahrungsmittel, von denen sie sogar Geschmack zu haben versicherte, sich einzugiessen.

Am 2. October, also genau 5 Monate nach der Exstirpation des Tumors, besuchte uns die Patientin wieder, sie fühlte sich vollständig gesund, und arbeitete wie früher im Hause und auf dem Felde. Die Ernährung geschieht durch den Trichter und die Canüle. Local war kein Recidiv nachweisbar. Die Fistel am Halse war lippenförmig überhäutet. Die Communication nach oben war durch ein etwa $\frac{1}{2}$ Ctm. dickes Septum verschlossen. Die Canüle, welche mit einem dicken Kautschukschlauch überzogen war, um die Oesophagusschleimhaut vor Verletzungen zu bewahren, hatte einen Kanal von 2 Ctm. Durchmesser unterhalten.

Durch diesen einzigen Fall ist der unumstössliche Beweis geliefert, dass die Resection des Oesophagus bei hochgelegenen Carcinomen ohne allzugrosse Lebensgefahr ausführbar ist und gute Resultate geben kann, jedenfalls bessere, als die Oesophagotomia externa und die Gastrotomie sie bis jetzt bei diesem Leiden zu geben im Stande waren. —

¹⁾ Mosso, A.: Movimenti dell esofago. Giornale della R. academia di Medicina di Torino 1873. Centralblatt für die med. Wissenschaften 1874 S. 263.

2. Exstirpation einer *Struma accessoria posterior*¹⁾.

Wie in dem soeben mitgetheilten Falle der gewöhnlich zur Ausführung der Oesophagotomia externa geübte Schnitt am vorderen Rande des linken M. sterno-cleidomastoideus eine äusserst gute Zugängigkeit zur Exstirpation eines Carcinoma oesophagi verschafft hatte, so wurde uns bald Gelegenheit geboten, ihn wiederum auszuführen zur Entfernung einer etwas höher oben am unteren Theile des Pharynx und am oberen des Schlundes sitzenden Geschwulst. Auch hier war es möglich, die localen Verhältnisse vollständig zu übersehen und die Exstirpation mit aller Sicherheit und Genauigkeit vorzunehmen.

Es handelte sich um eine 30 Jahre alte Frau, die am Abend des 26. Mai 1877 in unsere chirurgische Klinik aufgenommen wurde mit der hochgradigsten Erstickungsnoth. Als Ursache für dieselbe erkannte man einen Tumor, dessen oberer Abschnitt vom Munde aus sichtbar, die hintere und linke Wand des Pharynx vorwölbte, dessen unterer Abschnitt aber von der Epiglottis und den Cartilagine arytaenoideae verdeckt wurde. Die Geschwulst fühlte sich weich, elastisch, wie fluctuirend an, war kaum verschieblich und hatte eine glatte, von unveränderter Schleimhaut überzogene Oberfläche. Bei der sogleich vorgenommenen Probepunction entleerte sich jedoch keine Flüssigkeit. Zur Beseitigung der bestehenden Erstickungsgefahr wurde von Herrn Professor Czerny die Eröffnung der Luftwege im Ligamentum conicum vorgenommen; worauf unmittelbar die Athmung eine vollkommen freie wurde.

Die laryngoskopische Untersuchung ergab eine Verengerung des Kehlkopfeinganges durch einen Tumor, der die linke Cartilago arytaenoidea um einige Millimeter nach vorn und innen verdrängt hatte und die Stimmbänder vollkommen überdeckte. Aussen am Halse konnte man ausser einem geringen Grade von Struma, wie er hier zu Lande

¹⁾ Czerny: Neue Operationen Nr. 2. Exstirpation eines retrooesophagealen Kropfes. Centralblatt für Chirurgie 1877 Nr. 28, S. 433.

häufig gefunden wird, in der Tiefe unbestimmt eine vermehrte Resistenz bemerken. Mit einiger Vorsicht gelang es, den Schlundstösser neben der Geschwulst vorbei in den Oesophagus einzuführen. Beim Zurückziehen merkte man, dass die Schlundsonde zuerst circa 7 Ctm. unterhalb des Zungenbeines festgehalten wurde, wodurch sich die Ausdehnung der Geschwulst nach abwärts annähernd bestimmen liess.

Die Anamnese ergab, dass die Patientin früher immer gesund war, bis vor 4 Jahren, zu welchem Termin sie eine Pleuritis durchgemacht hatte, während deren sie auch mit einem, etwa erst 5 Monate alten Kinde nieder kam. Die vorhin erwähnte Struma bestand schon lange Zeit, ohne irgend welche Beschwerden zu veranlassen. Ueber das Entstehen der Geschwulst im Halse konnten keine Angaben gemacht werden. Dieselbe schien zum ersten Male vor wenigen Wochen Erscheinungen, als Schmerzen beim Schlucken, im Kopfe und im linken Ohr verursacht zu haben, die sich jedoch alle wieder verloren, bis zu dem plötzlichen Erstickungsanfälle der Kranken, der ohne nachweisbare Veranlassung auftrat, aber die Kranke bestimmte, das Spital aufzusuchen. Man muss wohl annehmen, dass entweder damals plötzlich die linke Cartilago arytaenoidea mehr nach vorn verschoben wurde, oder dass eine ödematöse Schwellung der Stimmbänder oder der Schleimhaut des Kehlkopfs hinzutrat. Lungen, Herz, Unterleibsorgane völlig gesund; Urin klar, sauer reagirend, ohne Eiweiss. —

In den Tagen nach Ausführung der Tracheotomie liess die Athemnoth völlig nach, die Kranke gewöhnte sich, mit der Canüle zu athmen.

Mit ziemlicher Sicherheit konnte man den Tumor im Halse, welcher mit der grössten Wahrscheinlichkeit für ein Sarcom gehalten werden musste, als Ursache für die Athemnoth ansehen; es musste deshalb jedenfalls der Versuch gemacht werden, denselben zu extirpiren, selbst auf die Gefahr hin, schon so bedeutende secundäre Veränderungen der Kehlkopfmuskulatur und der Kehlkopfknorpel zu finden, dass eine vollkommene Wiederherstellung der normalen Functionen des Kehlkopfs unmöglich sei.

Die Entfernung der Geschwulst wurde von Herrn Professor Czerny am 5. Juni 1877 vorgenommen. Vor der Chloroformnarkose wurde eine subcutane Injection von 0,015 Morph. hydrochlor. gemacht.

Der Hautschnitt wurde entsprechend dem vorderen Rande des linken m. sterno-cleidomastoideus von der Höhe des Zungenbeins bis in die Nähe der Clavicula geführt. Die grossen Gefässe mit dem Kopfnicker nach aussen, die vergrösserte Schilddrüse nach innen gezogen; der M. omohyoideus wurde ebenso wie die Vv. thyreoideae mediae durchtrennt, während die Art. thyroidea superior intakt blieb. Darauf erschien in der Tiefe der Wunde der völlig abgekapselte Tumor, der von dem Munde aus bequem sich vordrängen und nun leicht ohne bedeutende Blutung aus seinen Verbindungen lösen liess; nur einige kleine Gefässe wurden mit gekochter Seide unterbunden, die Ligaturen kurz abgeschnitten. Die Geschwulst blieb zuletzt an einem Stiele hängen, der die Gefässe enthielt, welche mit der Art. und V. thyreoid. sup. in direkter Verbindung standen und in toto abgebunden wurde.

Die ganze Wundhöhle wurde darauf mit 5% Chlorzinklösung ausgepinselt und mit 2 1/2 % Carbollösung ausgespült; nach oben und unten wurde eine Drainage eingelegt und bis auf diese Stellen die ganze Wunde mit Nähten vereinigt, über die dann ein Compressionsverband mit Carbolwatte angelegt wurde. Die Trachealcanüle blieb unverändert liegen.

Am folgenden Tage war das Schlucken unbehindert, Athmung frei, Patientin fühlte sich bedeutend erleichtert. Wunde in ihrer Umgebung nicht geröthet oder geschwellt. Beim Zuhalten oder Entfernen der Trachealcanüle war die Respiration äusserst behindert und bald völlig unmöglich.

8. Juni: Die Wunde ist in ihrer Umgebung nach oben zu ein wenig geschwellt, sie wird, da eine kleine Eiterverhaltung angenommen wird, mit dem Finger etwas dilatirt, worauf sich auch eine kleine Menge Eiter entleert. Am Nachmittag ist geringe Athemnoth vorhanden, wie es scheint in Folge einer etwas engen Canüle, sie bessert sich schnell, nachdem diese Canüle mit einer weiteren

vertauscht worden ist. Alle 2 Stunden werden Inhalationen einer Lösung von Natr. bicarb. gemacht. Die Temperatur stieg am Abend der 3 letzten Tage auf 38—38,4° C. Ab. Morphiumpulver 0,015 zur Beruhigung der äusserst unruhigen und ängstlichen Patientin.

9. Juni: Nacht gut geschlafen. Die Wunde secernirt wenig, die Drainagen werden gereinigt und wieder eingeführt. Zweimal täglich Verbandwechsel. Die Schwellung nimmt nicht mehr den ganzen Hals, sondern mehr die Gegend der Glandula thyreoidea ein. Beim Zuhalten der nach oben gefensterten Canüle ist die Sprache ziemlich laut und deutlich, die Athmung immer schlecht. Die Inhalationen von Natr. bicarb. werden fortgesetzt. Ab. Morphiumpulver 0,015. Temperatur normal.

10. Juni: Die Nahtlinie ist vollständig per I geheilt, nur entsprechend der Mitte der Wunde kommt aus einem Stichkanal ein wenig Eiter.

11. Juni: Befinden befriedigend. Sowohl aus den Drainagen, wie aus dem Stichkanale kommt etwas Eiter. Die Inhalationen werden immer noch fortgesetzt.

12. Juni: Der seither eiternde Stichkanal hat sich vollkommen geschlossen. Patientin kann ohne irgend welche Beschwerden feste Speisen geniessen. Fieber besteht nicht mehr.

13. Juni: Die Athmung mit Canüle ist leicht, ohne dieselbe immer nur wenige Minuten möglich, indem Patientin sogleich ängstlich wird und ungestüm nach ihrer Canüle verlangt. Die Stimme hat ziemlich viel Klang.

15. Juni: Die Schwellung des Halses hat jetzt fast vollständig aufgehört.

Bei der laryngoskopischen Untersuchung, die heute wieder vorgenommen wird, zeigt sich die linke Cartilago arytaenoidea immer noch in derselben Weise verlagert, wie früher, das linke Lig. aryepiglotticum ist immer noch etwas entzündlich verdickt; jedoch ist jetzt von dem vorderen Theile der Stimmbänder ein kleines Stückchen sichtbar.

17. Juni: Die Eiterung lässt bedeutend nach, die nach oben gehende Drainage wird verkürzt und 2 Tage später völlig entfernt.

Aus der unteren Wunde kommt immer noch etwas Eiter, es dauert diess bis zum 25. Juni, an welchem Tage auch die letzte Drainage entfernt werden kann.

Am 1. Juli ist die Schnittwunde vor dem linken M. sternocleidomastoideus vollständig geheilt. Die Athmung ohne Canüle immer noch so schlecht, wie früher.

Die laryngoskopische Untersuchung, die Herr Dr. Jurasz vorzunehmen die Güte hatte, zeigte immer noch dieselbe Verlagerung der Cartilago arytaenoidea sinistra, wie früher; der Stellknorpel konnte mit einer Sonde leicht nach hinten geschoben werden, wich aber im Augenblicke des Nachlassens des Druckes sogleich wieder nach vorn aus. Eine wesentliche Verengung der Glottis konnte nicht constatirt werden. Vom 7. Juli ab electricisirte Herr Dr. Jurasz täglich die Kehlkopfmuskulatur, besonders den M. crico-arytaenoideus posticus. Nach der ersten Sitzung war die linke Cartilago arytaenoidea etwas nach hinten gerückt.

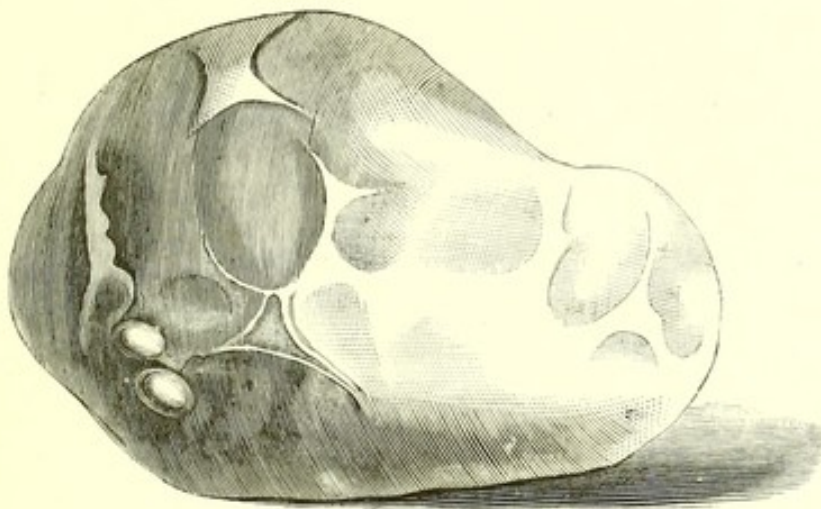
Bis zum 15. Juli war aussen am Halse alles geheilt. Die Electricität war die ganze Zeit über beständig angewendet worden, an einigen Tagen ein-, an den meisten aber zweimal. Die Stellung des linken Aryknorpels wurde wenig besser, jedoch konnte man jetzt das rechte Stimmband vollkommen, das linke in seinem vorderen Abschnitt deutlich sehen, während man vorher immer Mühe hatte nur die vordere Commissur zu erblicken. Trotz aller dieser Fortschritte konnte aber die Kranke immer noch nicht ohne Canüle athmen.

Die Anwendung der Electricität wurde bis zum 25. Juli täglich fortgesetzt, ohne eine weitere Besserung in der Stellung des linken Aryknorpels zu erzielen; bei der Phonation sah man ihn allerdings kleine Bewegungen ausführen.

In der Annahme, dass nicht nur die Stellungsanomalie der Cartilago arytaenoidea und eine Lähmung des M. crico-arytaenoideus posticus Schuld an der schlechten Athmung der Patientin trage, sondern vielleicht ein Oedem, oder eine entzündliche Schwellung der Stimmbänder und der übrigen Schleimhaut des Kehlkopfes, bedingt und unterhalten durch den fortwährenden Reiz der im Lig. conicum

liegenden Canüle, wurde von Herrn Professor Czerny am 1. August dicht oberhalb der Incisura sterni eine zweite Tracheotomie ohne besondere Schwierigkeit ausgeführt und die obere Canüle entfernt.

In der Nacht vom 2. auf 3. August fiel durch eine plötzliche, ungeschickte Bewegung der Patientin die Trachealcanüle heraus, wodurch eine bedeutende Erstickungsnoth herbeigeführt wurde. Die obere Trachealwunde heilte rasch vollkommen zu; auch die untere schloss sich fest um die Canüle an. Eiterung in dem subcutanen



Zellgewebe trat keine auf. Der laryngoskopische Befund hatte sich in der Folge nicht geändert und Patientin wurde auf ihren Wunsch einstweilen mit Canüle nach Hause entlassen, um später wieder zu kommen, damit man auf irgend welche Art versucht, eine Dislokation der Cartilago arytaenoidea nach hinten künstlich zu erzeugen, etwa durch die Naht oder Aetzungen.

Die exstirpirte Geschwulst hatte etwa die Grösse und das Aussehen eines Gänseeies; auf ihrer glatten Oberfläche sassen einzelne kleine, theilweise cystisch entartete Geschwulstpartien auf (die beigegebene Abbildung wurde in natürlicher Grösse von Herrn stud. Halla aus Prag gleich nach der Operation gütigst gezeichnet). Auf dem Durchschnitte sah man ebenfalls wieder cystische Partien zwischen denen colloides und theilweise hämorrhagisches Gewebe lag. Wenn

man schon während der Operation die exstirpirte Geschwulst für eine Struma hielt, so wurde diese Meinung durch den makroskopischen Befund des Querschnittes wahrscheinlich gemacht und durch die mikroskopische Untersuchung zur Gewissheit erhoben.

Ausser diesem eben mitgetheilten Falle von Struma retro-oesophagealis findet sich nur noch eine analoge Beobachtung von Schnitzler¹⁾, bei welcher jedoch keine Operation versucht wurde. Auffallend erscheint es, dass in der gesammten Literatur bis jetzt keine ähnlichen Fälle verzeichnet waren und nun in kurzer Zeit hintereinander zwei zur Beobachtung kommen. Manchmal mag gewiss schon eine solche Geschwulst bestanden haben und für ein retro-oesophageales oder retro-pharyngeales Sarcom oder Fibrom gehalten, nicht exstirpirt, oder nach dem Tode des Trägers nicht genau untersucht worden sein.

Durchaus dürfen diese seltenen Fälle nicht verwechselt werden mit jenen, in welchen ebenfalls Athem- und Schluckbeschwerden entstehen dadurch, dass eine Struma zwischen Trachea und Oesophagus sich entwickelt, oder dass die hintersten Partien der Schilddrüse selbst anschwellen und dann zwingenförmig den Oesophagus einschliessen, wie es von Huber²⁾ und Lotzbeck³⁾ beschrieben worden ist. Bei dem Schnitzler'schen und dem unsrigen Falle handelt es sich um hypertrophirtes und entartetes Schilddrüsengewebe, das unabhängig von der eigentlichen Schilddrüse lag und entweder für sich oder im Zusammenhang mit einer allgemeinen Struma sich entwickelte; es sind dieses Fälle von Hypertrophie accidenteller Schilddrüsen. Genaue anatomische Untersuchungen über solche Schilddrüsen sind von W. Gruber⁴⁾ angestellt worden. Er beschreibt als *glandula thyreoidea accessoria posterior*,

¹⁾ Schnitzler, Joh.: Zur Diagnose und Therapie der Laryngo- und Tracheostenosen. Wiener Klinik III. Jahrgang, Heft 1, Januar 1877.

²⁾ Huber: Dysphagia strumosa. Deutsches Arch. für klin. Medicin 1869. Bd. VI. S. 106.

³⁾ Lotzbeck: Verengerungen der Speiseröhre durch Druck von Seite der hinteren Schilddrüsen-Partien. Deutsche Klinik 1859. S. 58.

⁴⁾ Gruber, Wenzel: Ueber die *glandula thyreoidea accessoria*. Archiv für pathol. Anatomie von R. Virchow Bd. 66. S. 447.

Drüsengewebe, das hinter den lobi laterales im Bereiche des Uebergangs von Pharynx zu Oesophagus gelegen, durch Ablösung von dem Körper der Glandula thyreoidea zu selbständigen Drüsen werde. Unter 100 auf diese Drüsen untersuchten Leichen fand Gruber die Glandula thyreoidea accessoria posterior nur 5mal; bei 1 beiderseits, bei 1 rechtsseitig, bei 3 linksseitig einfach, 1mal links doppelt. Sie hingen an kurzen Stielen mit Gefässen, die mit den anderen Schilddrüsengefässen in Verbindung standen, die einen förmlichen Balg hatten, aus dem sie sich ausschälen liessen, die rund oder länglich rund 5—9 Mm. lang, 5—6 Mm. breit und 3,5—4 Mm. dick waren.

Denkt man sich nun dieses Drüsengewebe hyperplastisch, so erhält man eine Geschwulst, eine Struma retro-oesophagealis, retro-pharyngealis oder meiner Ansicht nach allgemeiner und bezeichnender genannt, eine Struma accessoria posterior von der Lage und der Beschaffenheit der beiden mitgetheilten Geschwülste.

Die Seltenheit der Beobachtung mag einen ganz kurzen Vergleich mit dem einzigen analogen Schnitzler'schen Falle rechtfertigen. Die von Schnitzler gegebenen Zeichnungen von der Lage des Tumors stimmen so genau mit den von uns gefundenen Verhältnissen überein, dass man glauben könnte, wenn sie auf der linken Seite lägen, sie wären nach diesen angefertigt; ich möchte deshalb auf jene Abbildungen verweisen. Der laryngoskopische Befund bei Schnitzler war ebenfalls genau, wie in unserem Falle; die Section ergab ihm eine Verwachsung der Articulatio crico-arytaenoidea und eine Verengerung der Glottis; bei unserer Patientin kann man eine solche Verwachsung ausschliessen, indem es gelingt, die linke Cartilago arytaenoidea leicht von vorn nach hinten an ihren normalen Platz, ja selbst über denselben hinaus nach hinten zu verschieben. Wahrscheinlich ist bei uns eine Lähmung des M. crico-arytaenoideus posticus Ursache der Dislocation; dieselbe mag wohl mehr bedingt sein durch eine Atrophie der Muskelfasern in Folge des continuirlichen Druckes der Geschwulst, als durch den Druck auf die Endverzweigungen des N. recurrens. Von Schnitzler wurde die Atrophie der Muskulatur in seinem Falle anatomisch nachgewiesen.

Zum Schlusse möchte ich noch bemerken, dass die Exstirpation einer solchen Struma vom Munde her, wie sie Schnitzler für möglich hielt, kaum ausführbar sein dürfte. Wenn sie ein solches Volum erreicht hat, dass sie heftige Athemnoth und Erstickungsanfälle hervorrufft, wird sie auch so weit nach unten gehen, dass eine bei der Operation eintretende Blutung nicht mit genügender Sicherheit gestillt werden könnte. Wegen des bedeutenden Volums der Geschwulst wird auch nicht die Ausführung der Pharyngotomia subhyoidea indicirt sein, sondern nur der seitliche Schnitt am vorderen Rande des M. sternocleidomastoideus, rechts oder links, je nach dem Sitze der Geschwulst, man wird sicher sein, ihre ganze Basis, mag sie sich auch weit nach unten oder hinten hin erstrecken, mit aller Genauigkeit zu übersehen und mit Sicherheit zu entfernen.

3. Exstirpation eines Lymphosarcoms der Tonsille und des weichen Gaumens mit temporärer Resection des Unterkiefers.

Die nachfolgende Krankengeschichte soll zur Vermehrung des casuistischen Materiales über den Werth der seitlichen Durchsägung des Unterkiefers zur Exstirpation von Geschwülsten der Tonsillen und der nächst gelegenen Partien dienen. Sind derartige Geschwülste schon sehr ausgedehnt, oder beabsichtigt man keine vollständige Entfernung derselben, so mag es genügen, dieselben mit Hilfe von Cauterien zu zerstören, Stücke derselben mit dem Messer, dem Tonsillotom, dem Ecraseur, dem scharfen Löffel, der Ligatur oder der GlühSchlinge mit oder ohne Spaltung des weichen Gaumens zu entfernen. Mit mehr Aussicht auf Heilung wird man aber in diesen Fällen nach den Erfahrungen von Billroth, Czerny u. Winiwarter die innerliche und parenchymatöse Anwendung von Liquor arsenicalis Fowleri versuchen. Hofft man aber noch eine totale Entfernung der Geschwulst vornehmen zu können, so wird man

mit diesen erwähnten Operationsmethoden nicht ausreichen, sondern wird sich dann von aussen her einen Zugang bahnen müssen. Von Cheever¹⁾ geschah es bei einem Carcinom der Tonsille in der Weise, dass er einen Winkelschnitt führte, dessen einer, etwa $3\frac{1}{2}$ Zoll langer Schenkel, vor dem M. sterno-cleidomastoideus von der Höhe des Ohres aus nach unten über die Geschwulst, dessen anderer Schenkel von demselben Punkte nach vorn längs des horizontalen Unterkieferastes verlief. Es mag möglich sein, wie es in dem vorliegenden Falle war, von dieser Wunde aus eine völlig abgekapselte Geschwulst ausschälen zu können, nicht aber wird diese Schnittführung genügen für einen Tumor, der schon weiter auf die Gaumenbögen, die Zungenbasis oder die Pharynxschleimhaut übergegangen ist. Geht die Geschwulst von der Tonsille aus mehr nach oben auf den weichen Gaumen und nach hinten in die Fossa pterygo-palatina, so wird man gute Zugängigkeit erhalten durch temporäre Resektion des ganzen Oberkiefers und des Jochbeines, wie es neulich durch Herrn Prof. Czerny ausgeführt wurde bei einem Neoplasma, das den weichen Gaumen und die Gegend der Choanen bis zur Schädelbasis hinauf eingenommen hatte. Bei diesem Patienten wurde, nach Spaltung der Nase und Oberlippe in der Mittellinie, der untere Orbitalrand durch einen horizontalen Schnitt, der mit dem ersteren rechtwinkelig zusammenstiess und nach aussen über den Processus frontalis des Jochbeines sich erstreckte, blossgelegt. Mit der Kettensäge wurde der Processus frontalis des Jochbeines durchsägt und mit der Stichsäge der Boden der Orbita und der Nasenfortsatz des Oberkiefers durchtrennt. Nachdem der rechte mediale Schneidezahn extrahirt und die Weichtheile des harten und weichen Gaumens etwas nach rechts von der Mittellinie gespalten waren, wurde der Gaumenfortsatz des rechten Oberkiefers dicht neben dem Vomer mit der Stichsäge durchtrennt und in dieser Sägespalte ein festes Elevatorium eingesetzt. Durch einen kräftigen

¹⁾ Cheever: Encephaloid Tumour of tonsil. Removed by external dissection. Boston med. and surg. Journ. 1869. — Ausführlich erwähnt bei A. Poland: On cancer of the tonsil glands. British and foreign medico-chirurgical Review. April 1872 Vol. 49, p. 492.

Druck desselben gelang es, mit einiger Nachhülfe von aussen, den Jochbogen einzuknicken und den rechten Oberkiefer und das Jochbein so weit nach aussen umzulegen, dass man bequem mit 2 Fingern und Instrumenten die hintere Wand des Schlundkopfes erreichen konnte. Nachdem der Vomer mit einer kräftigen Scheere weggeschnitten war, konnte auch die linke Nasenhöhle übersehen, die linke Highmorshöhle mit dem Finger abgetastet werden. Durch keine andere Methode der temporären Resektion wird der Schlundkopf mit allen Nebenräumen so gut blossgelegt, wenn auch die Seitwärtslagerung des ganzen Oberkiefers ziemliche Gewaltanwendung nothwendig macht.

Unser Patient hat die Operation sehr gut überstanden, die äussere Wunde ist vollkommen per primam geheilt, und selbst der Spalt des harten Gaumens, der wegen drohenden Collapses des Patienten nur mangelhaft vereinigt wurde, scheint sich spontan vollkommen zu schliessen.

Verbreitet sich dagegen die Geschwulst der Tonsille mehr nach unten, sind vielleicht auch Lymphdrüsen am Kieferwinkel schon geschwellt, so wird man zur Exstirpation nur genügenden Raum erhalten können durch Entfernung des Unterkiefers, oder was dasselbe leisten wird, wenn der Knochen nicht schon afficirt ist, durch temporäre, osteoplastische Resection desselben. Der Kiefer wird dabei zwischen dem Eckzahn und ersten Backzahn oder, was besser ist, zwischen den Backzähnen durchtrennt, das hintere Stück nach aussen gezogen oder selbst luxirt. Nach dieser Vorarbeit kann man die Tonsillargegend, die Zungenbasis, den Pharynx vollständig gut übersehen. Nach der Exstirpation des Tumors wird der Unterkiefer reponirt und seine Sägeflächen mit einer Knochennaht vereinigt. Die feste Vereinigung kommt meist nach mehreren Wochen, allerdings manchmal erst nach Necrose der Sägeflächen zu Stande, aber selbst, wenn sich nur ein fibröser Callus ausbildet, ist diese Verbindung so straff, dass ziemlich feste Nahrung mit dem Kiefer zerkleinert werden kann.

Die erste Mittheilung eines auf diese Weise entfernten Lymphosarcoms, das schon weit um sich gegriffen hatte, stammt von Bill-

roth¹⁾) aus dem Jahre 1861. Er musste die A. carotis ext. und inf. unterbinden, Stücke aus dem N. hypoglossus, lingualis und vagus, der in dem Tumor verlief, excidiren. Der Ausgang war kein glücklicher, indem 3 Tage später der Tod an Lungenödem erfolgte. Nach einer neueren Mittheilung war schon 1859 durch v. Langenbeck²⁾) ein Carcinom der Tonsille, das mit der Zunge und den Gaumenbögen verwachsen war, nach derselben Methode entfernt worden. Zum 3. Male wurde dann diese Operation 1865 von Langenbeck wegen Fibroms der Tonsille mit ebenso günstigem Verlaufe, wie im vorigen Falle, ausgeführt. In dem nämlichen Jahre auch noch von Hüter³⁾) wegen Sarcoms der Tonsille und ihrer nächsten Umgebung jedoch mit tödtlichem Ausgange durch Pneumonie in der 3. Woche nach der Operation 1868 von Billroth⁴⁾) nochmals zur Entfernung eines malignen Lymphoms. Bei der Operation wurde die Carotis auf 3 Zoll blossgelegt und am Nachmittag musste wegen Nachblutung die A. carotis communis unterbunden werden; der exitus letalis folgte am 3. Tag. Ausserdem wurde noch in ähnlicher Weise operirt von Weber⁵⁾) wegen eines colossalen Lymphosarcoms, von Watson⁶⁾) wegen einer histologisch nicht näher bezeichneten Tonsillargeschwulst mit glücklichem Ausgange, und von King⁷⁾) wegen eines fibrösen Tumors. Im letzteren Falle erfolgte bald nach der Operation der Tod durch Erysipel.

¹⁾ Billroth, Th.: Osteoplastische Resectionen des Unterkiefers nach eigener Methode. Arch. für klinische Chirurgie 1861, Bd. II, S. 651.

²⁾ Langenbeck, B. v.: Ueber Totalexstirpationen der Zunge mittelst seitlicher Durchsägung des Unterkiefers. Verhandlungen der deutsch. Gesellsch. f. Chirurgie 4, Congress. Berlin 1876, S. 111.

³⁾ Referat der chirurgischen Krankheiten des Kopfes etc. in dem Jahresbericht von Virchow und Hirsch 1869, II, S. 435.

⁴⁾ A. Winiwarter: Ueber das maligne Lymphom und Lymphosarkom, Archiv für klin. Chirurgie, Bd. XVIII, S. 123 und 145.

⁵⁾ Weber, C. O.: Die Krankheiten des Gesichtes, Handbuch der allgem. und speciell. Chirurgie von Pitha und Billroth. Bd. III, Abth. 1, Hft. 2, S. 314.

⁶⁾ Watson: Case of tumour originating in the pterygoid fossa and developing towards the buccal cavity, successfully removed. Jahresbericht von Virchow und Hirsch 1869, II, S. 435.

⁷⁾ King, Kelburne: Case of tumour originating in the soft palate and protuding into the isthmus of the fauces, removed by operation, Lancet, 1871, Feb.

Wir lassen hier die von uns gemachte Beobachtung folgen:

T. J., 34 Jahre alt, von R., ein kräftig aussehender Bahnwart, war früher niemals krank. Den Beginn seines jetzigen Leidens wollte er nach seiner Angabe zuerst vor 12 Wochen bemerkt haben, es entstanden damals ziehende Schmerzen am Kieferwinkel, welche beim Schlucken zunahmen, die er aber sonst wenig beachtete. Erst vor 3 Wochen suchte er wegen Zunahme dieser Beschwerden den Arzt in seiner Heimath auf, der eine wunde Fläche im Halse gefunden haben wollte, die er mit Argent. nitr. ätzte und gegen die er ausserdem ein Gurgelwasser anwenden liess. Da die Beschwerden nicht besser wurden, im Gegentheil dieselben beim Schlingen mehr zunahmen, auch Athemnoth hinzutrat, suchte er unsere Klinik auf und wurde in dieselbe am 10. Juni 1877 aufgenommen.

Status præsens: Aeusserlich findet man am linken Kieferwinkel eine Härte und eine etwa nussgrosse Anschwellung, die von normaler Haut bedeckt ist. Im Munde sieht man eine an ihrer Oberfläche ulcerirte und vorspringende Geschwulstmasse, welche die linke Hälfte des weichen Gaumens bis zur Mitte der Uvula, den linken Arcus pharyngo-palatinus, die linke Tonsille und einen Theil der linken Pharynxwand einnimmt, während die Zungenbasis und der linke Arcus glosso-palatinus gesund sind. Bei der Untersuchung mit zwei Fingern kann man nicht vollständig bis an das untere Ende der Neubildung kommen, immer fühlt man noch leicht blutende, geschwürige Massen. Einige Verschieblichkeit besitzt die Geschwulst. Geschwellte Lymphdrüsen sind aussen am Halse nicht zu fühlen.

Aller Wahrscheinlichkeit nach hatte man es mit einem Lymphosarcom zu thun, das von der linken Tonsille ausgegangen, dann aber auf die angrenzenden Theile des Pharynx und des weichen Gaumens übergegangen war. Die Exstirpation der ziemlich circumscribten Geschwulst wurde beschlossen und von Herrn Professor Czerny am 15. Juni 1877 in der folgenden Weise ausgeführt.

Zunächst wurde, um den Patienten tief chloroformiren zu können und das Hinabfliessen von Blut in die Trachea mit Sicherheit zu vermeiden, die prophylactische Tracheotomie ausgeführt.

Von der Einführung der Trendelenburg'schen Tamponcanüle musste abgesehen werden, da ihr Ballon einriss, sie ausserdem auch etwas voluminös war; es wurde dagegen die Rachenhöhle mit an Seidenfäden befestigten Schwämmen fest ausgestopft, nachdem eine gewöhnliche Canüle in die Trachea eingeführt war.

Nach diesen Vorbereitungen wurde ein Schnitt geführt, der vom linken Mundwinkel ausging, schräg nach unten und aussen, am vorderen Rande des M. masseter vorbei, bis hinab in die Höhe des Zungenbeins reichte. Die Gefässe, welche bluteten, wurden immer sogleich gefasst und mit Carbolsäure unterbunden. Man kam hierauf am Kieferwinkel auf die äussere und untere Abtheilung der Geschwulst, die nur theilweise eine Art Kapsel besass, grösstentheils dagegen mit der Umgebung innig verwachsen, auf sie übergegangen war. Um mehr Zugängigkeit zu dem oberen Abschnitt der Geschwulst zu erhalten, wurde der Unterkiefer etwas schräg von oben und innen, nach unten und aussen zwischen dem 2. und 3. Backzahn durchsägt, und die beiden Stücke auseinander geklappt. Nun konnte man den ganzen Tumor deutlich übersehen und exstirpiren; es wurden dabei die Mm. digastricus, stylohyoideus und styloglossus durchtrennt, die Nn. hypoglossus, glossopharyngeus und lingualis ebenso wie die A. lingualis und einige andere stärkere Gefässstämme durchschnitten. Aussergewöhnlich stark war die Blutung nicht. Die Geschwulst wurde entfernt bis auf einige kleine, verdächtig aussehende Gewebstheile nach der Fossa pterygo-palatina hin, die mit dem Thermocauter von Paquelin betupft wurden. Blut floss während der ganzen Operation nicht in die Trachea hinein, die Narkose war einigemal schlecht, indem Patient cyanotisch und ohne Respiration war, so dass mehrmals künstliche Athmung ausgeführt werden musste. Ausnahmsweise hatte in diesem Falle die gemischte Chloroformnarkose mit vorhergehender subcutaner Morphiuminjection ihren Dienst nicht gethan.

Die ganze grosse Wundhöhle wurde nun mit einer 5% Chlorzinklösung ausgeätzt; darauf zunächst die Sägeflächen des Unterkiefers durch eine in seiner Mitte angelegte Silberdrahtnaht und dann noch mit einem um den 2. und 3. Backzahn geschlungenen Silber-

draht vereinigt; hierauf die Wunde mit Suturen geschlossen bis auf die Stellen, aus denen die nach oben und unten eingeführten Drainröhren aus derselben hervorragen. Ebenso konnte innen die Mundschleimhaut vorn mit Suturen vereinigt werden, auch hinten die Schleimhautränder etwas vernäht werden, wodurch die Wundhöhle im Munde ein wenig verkleinert wurde. Ueber das ganze wurde ein Salicylverband angelegt. Die Trachealcanüle blieb liegen.

Am Abend des Operationstages sass Patient schon aufrecht im Bett, hatte den Nachmittag über nur ganz wenig Blut ausgehustet. Die Schmerzen waren unbedeutend. Temp. 37.4. Puls 88.

16. Juni: Patient hat gut geschlafen, klagt wenig; nur wird er etwas gequält durch den Auswurf von zähem Schleim, dem jedoch kein Blut beigemischt ist. Täglich zweimal Verbandwechsel.

17. Juni: Entfernung oberflächlicher Nähte, am 18. werden alle weggenommen.

19. Juni: Die Canüle wird heute, nachdem die Schleimsecretion bedeutend abgenommen hat, entfernt. Aus den nächsten Tagen ist kaum etwas zu erwähnen. Das Schlucken flüssiger Speisen ging immer leicht. Die Hautwunde war in ganzer Ausdehnung per I. geheilt; die Trachealwunde am 22. Juni bis auf eine kleine oberflächliche, gut granulirende Wunde geschlossen. Die Bronchitis liess nach, ebenso die Speichelsecretion, die anfangs bedeutend vermehrt war. Fieber war vom 21. Juni ab nie wieder aufgetreten, bis dahin war es einmal am zweiten Abend auf 39.5 gestiegen, dann aber nie höher als 38.5 gekommen. Der Unterkiefer war ziemlich fest vereinigt, liess sich aber an der Sägefläche noch verschieben, das hintere Ende stand etwas über dem vorderen. Die linke Zungenhälfte, die vollkommen anästhetisch war, sah etwas schmaler als die rechte aus, die Zungenspitze wich etwas nach der linken Seite beim Herausstrecken ab, konnte aber nach rechts und links bewegt werden. Am 1. Juli wurde der um die Zähne gelegte Draht entfernt, die andere Knochennaht blieb liegen; an ihrer Stelle hatte sich eine kleine Fistel, die wenig secernirte, gebildet. Die Wunde am Halse verkleinerte sich rasch, die Speichelsecretion liess ebenso wie die Bronchitis immer mehr und mehr nach.

Bei der Entlassung des Kranken am 21. Juli sah man im Munde nur noch eine kleine Wundfläche; die linke Zungenhälfte sah etwas gerunzelt und dünner aus, als die rechte; an der linken Seite sah man geringe zuckende Bewegungen, während an der rechten Seite diese Flimmerbewegungen bedeutend stärker waren, besonders wenn die Zunge aus dem Munde heraus gestreckt wurde. Die Kieferstücke liessen sich immer noch etwas an einander hin und herschieben, trotzdem ging das Kauen von Brod und weichem Fleisch ziemlich gut.

Acht Tage später stellte sich der Kranke wieder vor; der Unterkiefer federte noch etwas. Die linke Zungenhälfte sah mehr atrophirt aus, sie zeigte immer noch die in Folge der Hypoglossusdurchschneidung aufgetretenen Flimmerbewegungen, am stärksten merkwürdiger Weise auf der rechten Seite. Hinten im Halse bemerkte man an der Stelle der Geschwürsfläche eine kleine Hervorragung. Innerlich erhielt Patient täglich 5 gtt. Liquor arsenicalis Fowleri.

In der nächsten Zeit stellte sich der Kranke öfters vor, und man konnte eine stete Zunahme der Geschwulst constatiren, trotzdem fortwährend Liquor Fowleri genommen worden war. Die Geschwulst hatte zuletzt im Munde die Grösse eines Hühnereis erlangt, legte sich über den Eingang zum Kehlkopf und Oesophagus weg, so dass sie anfang wieder Athem- und Schluckbeschwerden zu veranlassen. Es wurde dem Kranken desshalb gerathen sich einer nochmaligen Operation zu unterziehen, die in Abwesenheit von Herrn Prof. Czerny am 1. September von mir ausgeführt wurde.

Zunächst wurde wieder die Tracheotomie in der alten Narbe gemacht, die wegen starker Blutung, welche in dem starren Gewebe immer nur durch Umstechung der Gefässe gestillt werden konnte, ziemlich schwierig war. Darauf die alte Hautnarbe gespalten und der Kiefer, der nur durch fibrösen Callus an der Sägefläche vereinigt war, mit einem starken Knochenmesser getrennt; die nicht abgegrenzte Geschwulst wurde hierauf wieder entfernt, man war genöthigt, um in gesunde Partien zu kommen, einen Theil der Zungenbasis und der Pharynxwand mit weg zu nehmen. Die Blutung, die nur einmal etwas stärker war, wurde überall durch Unterbindung mit Seide gestillt.

Die Wunde wurde mit 5% Chlorzinklösung ausgeätzt, der Kiefer durch eine um die dem Schnitt zunächst stehenden Zähne gelegte Drahtschlinge vereinigt. Die Narkose war dieses Mal vollkommen gut, es war zu Anfang 0.03 Morphium subcutan injicirt worden. Auch dieses Mal ging unmittelbar nach der Operation alles gut, die Schleim- und Speichelsecretion, die wieder etwas stärker auftrat, war nicht so reichlich wie früher, Blutung kam keine. Temp. am 3. Tage Abends 39.0°, Morgens 38.4°, vom 4. September ab war sie Morgens normal, Abends höchstens 38° C. Die Naht heilte wieder bis auf eine kleine Stelle am unteren Ende, die der früheren Fistel entsprach und in der nun eine Drainage lag. Am 7. September, 7 Tage nach der Operation, wurde nach mir geschickt, da der Kranke Blut aushustete, bei meiner Ankunft, die rasch erfolgte, stand eine ganze Schüssel voll Blut am Bett; die Respiration hatte aufgehört, der Puls war noch zu fühlen. Es wurde sogleich die linke Carotis communis comprimirt, Blut mit elastischem Katheter aus den Lungen gezogen, künstliche Respiration eingeleitet, aber ohne damit irgend etwas zu erreichen, der Tod erfolgte Mittags 1/2 4 Uhr.

Die am nächsten Morgen von Herrn Professor Dr. Thoma vorgenommene Section ergab folgendes, was für uns an dieser Stelle von Interesse ist:

Die linke Lunge durch ausgedehnte Bindegewebsmassen an die Costalwand adhärent, sehr gross, leicht, in den Bronchien stark blutig gefärbte Flüssigkeit, Bronchialschleimhaut blutig imbibirt. Im Bronchus des oberen Lappens ein grösseres Blutgerinnsel, das sich forterstreckt bis in den mittleren Bronchus. Art. pulmonalis frei. Das Gewebe des oberen Lappens ist sehr luftreich, enthält aber im unteren Abschnitte derbe, dunkelrothe Flecken, die luftleer sind und auf der Schnittfläche prominiren; im Uebrigen ist das Lungengewebe mässig feucht, das Gewebe des unteren Lappens ist stärker durchfeuchtet, blutreicher und enthält in seiner ganzen Ausdehnung eine grössere Anzahl ebensolcher dunkelrother, blutleerer Herde. Die rechte Lunge ergibt im Ganzen denselben Befund, nur sind nahezu sämtliche Bronchien mit Blut erfüllt, dagegen die dunkelrothen Herde fast ausschliesslich auf den unteren Lappen beschränkt.

Im Magen viel blutig gefärbte Flüssigkeit, die Magenschleimhaut blutig imbibirt, zeigt nichts Abnormes. Im Duodenum galliger Inhalt, an seinem Ende finden sich einige markige Geschwülste, über welche die Mucosa und Serosa scheinbar unverändert hinweg gehen, welche jedoch auf dem Durchschnitt sowohl die Mucosa als Serosa umfassen. Im Dünn- und Dickdarm schwach gallig gefärbter, grösstentheils flüssiger Inhalt, Schleimhaut unverändert. Im Ileum in der Submucosa ein erbsengrosses nach allen Seiten frei bewegliches Knötchen von markiger Beschaffenheit. An der Grenze zwischen Ileum und Jejunum eine markige, flache Geschwulst mit deprimirtem Centrum, 3 Ctm. im längsten Durchmesser, 1 Ctm. dick. In der Serosa des kleinen Beckens zwei kleinere, flache, ebenso beschaffene Geschwülste. Die grössere Geschwulst des Dünndarms hat dieselben Beziehungen zur Mucosa und Serosa, wie diejenige des Duodenum.

Im Mesenterium sind zahlreiche Drüsen vergrössert und in eine weisse hirnmarkähnliche Masse verwandelt; Milz stark vergrössert.

An der linken Seite des Halses eine Schnittwunde, welche vom linken Mundwinkel etwa 5 Ctm. weit nach unten und aussen reicht; im oberen Abschnitt ist diese Wunde linear verklebt, im unteren führt sie direct in die Mundhöhle. In letzterer findet sich zur linken Seite ein ausgedehnter Substanzverlust; es fehlt der linke Abschnitt der Zungenwurzel, der linke Gaumenbogen, ein beschränkter Theil der linken Pharynxwand, eine beträchtliche Masse Gewebe an der Innenfläche des aufsteigenden Kieferastes, ferner die linke Tonsille. Die Wundflächen sind mit Granulationen bedeckt, welche an der Innenfläche des Unterkiefers und an seinem hinteren Umfang an ein derbes, markiges Gewebe anstossen, während der übrige Theil der Granulationen an gesundes Gewebe grenzt. Am Boden dieses Substanzverlustes findet sich eine 3 Mm. weite Oeffnung, welche das Lumen der *Art. lingualis* darstellt, aus dem sich in dickem Strahle Wasser ergiesst, welches in die *A. carotis communis* eingespritzt wird. Die Mundhöhle selbst, die Rachenhöhle sind mit dicken Blutgerinnseln erfüllt, welche sich auch in Kehlkopf und Trachea hinein erstrecken. Der linke Unterkieferast ist entsprechend der Grenze zwischen 2. und 3. Backzahn und entsprechend der äusseren Hautwunde quer durchtrennt.

Die Schleimhaut des Mundes, Rachens, Kehlkopfs und Trachea zeigt im Uebrigen diffuse Röthung und Blutimbibition. An der Vorderseite der Trachea eine nach aussen führende Operationswunde. Im retropharyngealen Zellgewebe und zu den beiden Seiten des Halses vergrösserte, markig aussehende Lymphdrüsen.

War auch in unserem Falle der schliessliche Ausgang ein ungünstiger, so wird doch auch durch diese Beobachtung erwiesen, dass man sich völlig genügenden Zugang zur Exstirpation von Tonsillengeschwülsten ohne allzu bedeutende Nebenverletzungen durch die osteoplastische Resection des Unterkiefers verschaffen kann. Bessere Erfolge wird man allerdings mit dieser Operation bei den mehr abgekapselten Tumoren der Tonsillen erhalten, als bei diesen meist bald diffus auf ihre Umgebung übergehenden malignen Lymphomen, bei denen man überhaupt zweifeln kann, ob man ihre Exstirpation versuchen soll.

4. Oesophagotomia interna.

Unter den verschiedenen Behandlungsmethoden der narbigen Verengerungen des Schlundes, wie sie am häufigsten nach Einwirkung ätzender Substanzen entstehen, ist die Oesophagotomia interna bis jetzt, besonders bei uns in Deutschland nur in äusserst seltenen Fällen ausgeführt worden. Aber auch die Zahl der übrigen, besonders französischen Beobachtungen, ist eine so geringe, dass eine ganz bestimmte Ansicht über die Vor- und Nachteile dieser Methode, gegenüber von anderen noch nicht gefällt werden kann. Casuistische Mittheilungen, mögen sie gute oder schlimme Erfahrungen bringen, sind deshalb unbedingt erforderlich; und von diesem Gesichtspunkte aus erlaube ich mir die folgende Krankengeschichte mit epikritischen Bemerkungen zu geben.

Luise Sch. 8 Jahre alt von L. wurde am 20. Februar 1877 in unsere chirurgische Klinik aufgenommen wegen bedeutender

Schluckbeschwerden, welche vor etwa 10 Monaten in Folge von Verätzung des Schlundes durch Laugenessenz (enthielt hauptsächlich Aetznatron), die das Kind aus Versehen statt Wasser getrunken hatte, entstanden waren. Ueber die heftigen Erscheinungen der Oesophagitis und Gastritis, die nach der Beschreibung der Mutter des Mädchens damals aufgetreten waren, konnten keine genauen Angaben erhalten werden; nur soviel ist gewiss, dass die Schwierigkeit beim Schlucken immer mehr und mehr zunahm, so dass zuletzt nur noch Flüssigkeiten langsam und in kleinen Quantitäten in den Magen gebracht werden konnten.

Bei der Aufnahme sah die kleine Kranke mager und blass aus; das Schlucken ging nur in der eben beschriebenen Weise.

Die Inspection des Mundes und Pharynx ergab keine Veränderungen, ebenso wenig die Untersuchung mit dem Kehlkopfspiegel. Bei Einführung der Schlundsonde fand man 18 Ctm. vom Zahnbogen entfernt, etwa in der Höhe der Incisura sterni, eine Verengung des Oesophagus, in die man schwierig mit einem elastischen Katheter von 4 Mm. Durchmesser eindringen konnte, beim weiteren Vorschieben des Instrumentes wurde dasselbe fest engagirt, so dass eine zuverlässige Ansicht über die Ausdehnung der Stricture nach unten nicht gewonnen werden konnte.

Alle übrigen Organe des Kindes waren gesund.

Vom Tage der Aufnahme an wurden täglich Versuche gemacht, mit conischen Bougies die Stricture allmählig zu erweitern; dieselben hatten anfangs auch einigen Effekt, indem man bis zum 5. März mit einem Katheter von 6 Mm. Durchmesser durch die Stricture hindurchkommen konnte. Die Einführung geschah in der Weise, dass jeder Katheter, der in die verengerte Partie des Schlundes eingedrungen war, wenige Minuten liegen blieb und dann mit der nächstfolgenden dickeren Nummer vertauscht wurde. In Folge dieser Erweiterungen, die sich ohne Schmerzen und ohne jemals die geringste Blutung zu veranlassen, ausführen liessen, ging das Schlucken leichter und schneller von Statten; ausser Flüssigkeiten konnten um diese Zeit Mehlspeisen und weiches Brod ganz gut geschluckt werden.

Am 25. März gelang es ohne besondere Mühe einen Katheter

von 7 Mm. Durchmesser einzuführen. Das Schlucken von fein zerschnittenem Fleisch war möglich; die Ernährung der Kleinen hob sich wesentlich.

Am 8. April wurde das Kind auf Wunsch seiner Eltern entlassen, da die Ernährung trotz dieses geringen Lumens des Schlundes eine vollständig gute war. Ein Fortschritt in der Erweiterung des Oesophagus war in der letzten Zeit trotz aller Mühe und Ausdauer nicht zu erreichen.

Den 16. Mai wurde aber die Kleine schon wieder in das Krankenhaus gebracht, weil die Schwierigkeit beim Schlucken sich wieder einstellte und ein fortgesetztes Einführen der Schlundsonde in der Heimath nicht möglich war. Bei der Untersuchung konnte man eine Wiederverengerung des Oesophagus constatiren; nur mit Mühe vermochte man ein Bougie von 5 Mm. Durchmesser einzuführen, man fühlte bei dieser Gelegenheit jetzt verschiedene dicht hinter einander liegende Hindernisse von denen das letzte am schwierigsten zu überwinden war. Auch mit den von Billroth zur Dilatation von Oesophagusstricturen angewendeten Zinnsonden konnte nicht mehr erreicht werden; manchmal blieb eine dünnere Nummer, als der erwähnte Katheter war, auf einem elastischen Widerstande stehen und konnte oft erst nach mehrmaligen vergeblichen Versuchen weiter vorgeschoben werden. Jedenfalls waren verschiedene Leisten oder Membranen vorhanden, die gegen das Lumen vorsprangen und alle Instrumente aufhielten. Die Zinnsonden hatten ausserdem die kleine Unannehmlichkeit, dass man sie nicht lange konnte liegen lassen, indem sie bald Dyspnoe erzeugten, wohl hauptsächlich durch Vordrängen des Kehlkopfs und gleichzeitige Ueberlagerung des Aditus laryngis. Bei den jetzt vorgenommenen Bougierungsversuchen klagte das Mädchen mehrmals über Schmerzen im Hals; Blut an der Sonde oder im Auswurf war aber niemals zu bemerken. Auch dieses Mal besserte sich anfangs wieder der Zustand etwas, aber bald kam man mit der Erweiterung nicht nur nicht vorwärts, sondern im Gegentheil die Strictur schien immer enger zu werden, das Kind immer empfindlicher und elender.

Am 29. Mai gelang es überhaupt nicht mehr die dünnste

Zinnsonde einzuführen, man mochte sie drehen wie man wollte, sie wurde festgehalten, nur ein elastischer Katheter von 4.8 Mm. Durchmesser liess sich noch mit vieler Mühe engagiren, auch in der Narkose konnte man absolut kein Weiterwerden der Stenose beobachten, kein dickeres Bougie hineinbewegen.

Den 9. Juni wurde wegen der immer gleich bleibenden schlechten Ernährungsverhältnisse zunächst versucht, mit einem Jameson'schen Dilatator¹⁾, dessen Sonde etwa 2 Mm. Durchmesser hatte, die Stricture zu erweitern; man musste jedoch von diesen Versuchen abstehen, da es nicht gelang, den etwas dickeren Knopf in die stenosirte Stelle hineinzuschieben. Es wurde deshalb, nachdem alle Versuche einer allmählichen Dilatation fehlgeschlagen waren, an dem nämlichen Tage von Herrn Professor Czerny die Oesophagotomia interna in Narkose der Kranken ausgeführt. Das hierzu verwendete Oesophagotom war dem Ivanchich'schen Urethrotom in seinem Mechanismus nachgebildet, nur bedeutend länger, als dieses gearbeitet. Es wurde damit die Stricture beim Ausziehen des gedeckt eingeführten Instrumentes von unten nach oben einmal nach rechts und einmal nach hinten gespalten, die Schneide des Messers mochte dabei jedesmal etwa 2 Mm. über ihre Deckung hervorragen. Blutung folgte den Schnitten fast gar keine, nur eine Spur wurde an dem mit dem Oesophagotom ausgezogenen Schleime gefunden. Unmittelbar nach dem Schnitte konnte man mit Leichtigkeit einen elastischen Katheter von 8 und 10 Mm. Durchmesser durch die Stricture hindurch führen.

Nach dem Erwachen aus der Narkose wurde wenig Schmerz im Halse geklagt. Nur stellte sich einigemale heftiges Erbrechen ein. Am Abend fiel eine Anschwellung des Halses von der Clavicula an bis in die Gegend des Kehlkopfes auf, für die sich die Ursache zunächst nicht genau bestimmen liess, man konnte zweifelhaft sein, ob man es mit einem Blutergusse oder mit Luft in den tief gelegenen Zellgewebsschichten des Halses zu thun hatte. Am folgenden Morgen erst wurde die Natur dieser Schwellung sicher, indem man

¹⁾ König, F.: Die Krankheiten des unteren Theiles des Schlundes und der Speiseröhre, Handbuch der allgem. und spec. Chirurgie, 1872, Bd. III. Abthlg. I. Lief. 4 S. 30 gibt eine Abbildung dieses Instrumentes.

jetzt in den beiden Fossae supraclaviculares und in der Furche vor den Mm. sternocleidomastoidei beiderseits deutlich Emphysemknistern nachweisen konnte.

In den nächsten Tagen wurde das Emphysem immer deutlicher, es breitete sich auch auf die Gegenden hinter den Mm. sternocleidomastoidei aus; der ganze Hals vom Unterkiefer bis zur Clavicula hinab zeigte hellen tympanitischen Ton. Druck auf den Hals wurde empfindlich, das Schlucken beschwerlich. Die Temperatur stieg bis zu 38.6 und 39.0° C.

Vom 17. Juni an nahm das Emphysem allmählig ab, am längsten hielt es sich über der rechten Clavicula und vor dem rechten Sternocleidomastoideus, am 19. war es vollständig verschwunden. Die kleine Kranke hatte nur Flüssigkeiten und täglich 2 rohe Eier genommen. Die physikalische Untersuchung der Brust ergab niemals Anhaltspunkte für irgend welche pathologische Veränderungen der Lungen oder der Pleurae.

Am 21. Juni fand man auf der linken Tonsille und auf der linken Hälfte des weichen Gaumens einen deutlichen diphtherischen Belag, die cervicalen Lymphdrüsen geschwellt. Kali chloricum wird innerlich und local applicirt.

In der folgenden Zeit blieben die Schmerzen im Halse immer bedeutend, der Belag gewann aber keine weitere Verbreitung. Die Kranke stöhnte beständig und athmete vielleicht etwas schwerer wie seither; eine deutliche Einziehung der Intercostalräume, der Fossae supraclaviculares, des Scrobiculum cordis konnte aber nicht bemerkt werden. Ohne ein Weitergreifen des diphtherischen Processes zu beobachten und ohne das Hinzutreten irgend welcher besonderer Erscheinungen verfiel das Kind immer mehr, bis am 24. Juni Morgens 4 Uhr der Tod eintrat.

Aus dem von Herrn Professor Arnold bei der Section dictirten Protocolle lasse ich die uns hier interessirenden Angaben über den Befund des Halses, des Oesophagus und der Lungen folgen:

»Die Untersuchung der Weichtheile des Halses ergibt eine beträchtliche Schwellung der Drüsen des Halses und zwar auf der linken Seite stärker, als auf der rechten. Das Gaumensegel, die

Uvula zeigen in ihrer Schleimhautbekleidung starke Röthe und beträchtliche Infiltration des submucösen Gewebes. Beide Tonsillen gleichfalls grösser, auf der linken ein weisslicher Schorf, der ziemlich tief ins Tonsillargewebe eingreift.

Zellgewebe zwischen Oesophagus und Wirbelsäule zeigt vom 3. Halswirbel an eitrige Infiltration und findet sich daselbst ein Abscess, der sich in der Richtung nach unten bis in die Höhe des 3. Brustwirbels erstreckt. In der Höhe des Manubrium sterni dehnt der Abscess sich ziemlich stark nach links und rechts aus und auf der rechten Seite ist derselbe in die Pleurahöhle durchgebrochen. Auch links scheint eine Communication der Höhle des Abscesses mit der Pleurahöhle zu bestehen. In der Höhe des 5. und 6. Halswirbels findet sich an der hinteren Oesophagealwand eine circa 2 Ctm. lange, glattrandige Wunde, deren Ränder etwas infiltrirt sind. Das periösophageale Zellgewebe zeigt in der ganzen Ausdehnung des Oesophagus bis beinahe zur Einmündungsstelle in den Magen ausser der bereits geschilderten eitrigen Infiltration den Zustand der Schwellung und Infiltration. Muscularis beträchtlich verdickt und zwar gleichfalls in der Ausdehnung von $\frac{2}{3}$ des Oesophagus. Im unteren Drittheil ist die Schleimhaut in grosser Ausdehnung defect und durch narbige Massen ersetzt, es springen einzelne starke Leisten an mehreren Stellen vor. Ebendasselbst besteht eine ziemlich ausgedehnte Communication zwischen dem Oesophagolumen und dem periösophagealen Abscess. In beiden Pleurahöhlen jauchiger Eiter. Pleurablätter getrübt und in den oberen Abschnitten mit jauchigem Eiter belegt.

Beide Lungen hochgradig comprimirt.

Ausser trüber Schwellung in Nieren und Leber wird keine pathologische Veränderung gefunden.«

Die Todesursache in diesem Falle ist jedenfalls zu suchen in der Durchtrennung der ganzen Dicke des Oesophagus, der in Folge davon entstandenen Abscessbildung im hinteren Mediastinum mit dem kurz vor dem Tode entstandenen Durchbruch in beide Pleurahöhlen. Vielleicht wurde der Exitus letalis etwas beschleunigt durch die in den letzten Tagen hinzugekommene Diphtherie.

Im Anschluss an die soeben mitgetheilte Krankengeschichte möchte ich etwas näher eingehen auf die verschiedenen Methoden der Behandlung der Narben-Stricturen des Oesophagus, wie sie am häufigsten nach Verletzung dieses Organes durch ätzende Flüssigkeiten entstehen, in specie auf die Oesophagotomia interna.

Gewiss ist nach der Ansicht aller Autoren die allmähliche Dilatation mit Sonden, oder eigens construirten Dilatationsinstrumenten die einfachste, sicherste und ungefährlichste Behandlungsmethode der eben angegebenen Schlundverengerungen, die ausserdem noch den grossen Vortheil hat, bei einem jeden beliebigen Sitze der Stricture anwendbar zu sein. Ausnahmsweise gibt es jedoch Stricturen, in denen man mit diesen einfachen Mitteln nicht ausreicht, in denen trotz lange fortgesetzter Behandlung, trotz aller aufgewandten Mühe und Ausdauer die Verengung nicht weiter, sondern im Gegentheil immer enger wird, Fälle, bei denen man dann zu anderen, energischeren und damit auch gefährlicheren Mitteln greifen muss. Mir scheint wenigstens dies aus der oben ausgeführten Krankengeschichte und einer Anzahl anderer, ganz ähnlicher Beobachtungen hervorzugehen, entgegen der Behauptung Hüter's¹⁾, wonach jede Stricture, durch welche eine Sonde respective ein Oesophagotom hindurchgeht, auch durch Dilatation geheilt werden kann. Ausdrücklich möchte ich aber gleich an dieser Stelle mich dagegen verwahren, als wenn diesen anderen energischeren Mitteln das Wort geredet werden sollte. Im Gegentheil, man wird sich, meiner Ansicht nach, dazu erst entschliessen dürfen, wenn die allmähliche Dilatation auf alle mögliche Art und Weise, mit der grössten Geduld vergeblich versucht worden ist. Man wird in dieser Beziehung zu der äussersten Vorsicht in der Stellung der Indicationen zu eingreifenden Operationen gemahnt durch Beobachtungen, wie sie z. B. von Ashurst²⁾ und Hutchinson³⁾

¹⁾ Jahresbericht über die Leistungen und Fortschritte in der gesammten Medicin von Virchow und Hirsch 1873. Bd. II. S. 485.

²⁾ Ashurst, Sam.: Stricture of the Oesophagus from swallowing lye, Americ. Journ. of med. scienc. 1870, p. 393.

³⁾ Hutchinson, Jonathan: Case of stricture of the oesophagus after swallowing caustic potash. Gastrotomy proposed but not performed. London Hosp. Rep. IV, p. 56. Jahresbericht von Virchow-Hirsch 1869. II. S. 125.

mitgetheilt worden sind. In dem Falle des ersteren hatte sich bei einem 4 $\frac{1}{2}$ Jahre alten Kinde zweimal eine enge Stricture des Oesophagus von selbst wieder gelöst. Bei Hutchinsons Patientin, die eine Stricture nach Verschlucken einer kaustischen Kalilösung acquirirt hatte, war, da nur noch Flüssigkeiten geschluckt werden konnten, die Gastrotomie vorgeschlagen und angenommen worden, als sich auch wiederum die Stricture löste und später vollständige Heilung durch Dilatation ohne jegliche Operation zu Stande kam.

Diejenigen Methoden, die gewählt werden können zur Heilung, wenn man mit der allmählichen Dilatation keine Fortschritte mehr macht, sind verschieden je nach der Höhe des Sitzes der Stricture. Am besten unterscheidet man vom therapeutischen Standpunkte aus zwei Abschnitte am Oesophagus, von denen der eine oberhalb einer Horizontalebene liegt, die man sich in der Höhe der Incisura sterni gelegen denkt, die vom Halse aus zugänglich ist und einen unterhalb dieser Ebene gelegenen, der hier gewöhnlich nicht mehr vom Halse aus erreicht werden kann. Die Methoden unterscheiden sich demgemäss in solche, die nur bei hochgelegenen Stricturen (oberhalb der genannten Horizontalebene) und solche, die bei einem jeden Sitze und besonders bei tiefgelegenen Stricturen in Anwendung gezogen werden. Methoden, die nur bei tiefgelegenen Verengerungen, nicht aber auch bei höher oben gelegenen Anwendung finden könnten, wären wohl nicht zu erwähnen.

Ausschliesslich anwendbar bei den hoch gelegenen Stricturen des Oesophagus sind: die Excision der Stricture, die directe Incision der Stricture und die Oesophagotomia externa unterhalb des Hindernisses, um für die Nahrungsmittel einen neuen Weg herzustellen und um vielleicht gleichzeitig mit mehr Aussicht auf Erfolg die Stricture von unten nach oben dilatiren zu können.

Die Excision der Stricture, die von Billroth¹⁾ vorgeschlagen, meines Wissens aber bis jetzt noch nicht in Anwendung

¹⁾ Billroth, Th.: Ueber die Resection des Oesophagus. Arch. f. klin. Chirurgie. Bd. XIII. S. 66.

gebracht worden ist, wird nach Analogie der Exstirpation von Carcinomen des Oesophagus ausführbar sein in Fällen, in welchen die Stricture circulär ist und nur höchstens eine Strecke von 5 bis 6 Ctm. Länge umfasst; es wird dann wohl möglich sein, die Enden des Oesophagus wieder direct mit der Naht zu vereinigen.

Geht die Stricture über die angegebenen Zahlen hinaus, so wird man die directe Incision mit folgender Sondirung auszuführen haben, eine Methode, die noch kürzlich von Gillesp¹⁾ mit dem besten Erfolge in Anwendung gezogen wurde. Die Oesophagotomia externa unterhalb der verengten Stelle würde ausgeführt werden, wenn man glaubte, wegen allzu grosser Ausdehnung der Stricture nach der directen Incision die Dilatation nicht genügend ausführen zu können.

Ob sich die Ausführung einer Oesophagotomia externa empfiehlt bei einer innerhalb der Brusthöhle gelegenen Stenose, um von dieser Wunde aus die Dilatation besser als durch die Mundhöhle vornehmen zu können, muss als zweifelhaft dahin gestellt bleiben. Der Patient von Horsey²⁾, bei dem die Stricture 1½ Zoll abwärts von der Clavicula lag, starb bald darauf und Bryk³⁾ konnte von der Oesophagotomiewunde aus nur mit Hilfe von Beleuchtungsapparaten durch die tief gelegene Stricture hindurchkommen.

Für die tiefgelegenen Stricturen vorwiegend zu verwerthen, aber auch bei höher gelegenen anwendbar ist die Aetzung, die gewaltsame Durchstossung, die Oesophagotomia interna und die Gastrotomie zur Anlegung einer permanenten Magen-fistel.

Die Aetzung wird in Fällen, in denen es sich nicht um die Beseitigung geschwüriger Vorgänge, sondern mehr um derbe Narbenstricturen handelt, wohl kaum einen günstigen Einfluss haben können; mag sie vielleicht momentan auch eine kleine Besserung herbei-

¹⁾ Gillesp, W. A.: Constriction of the oesophagus. Boston med. and surg. Journ. Decembr. 1869. Virchow-Hirsch's Jahresbericht 1870. II. S. 146.

²⁾ Horsey: Stricture of the oesophagus from the action of caustic potash; oesophagotomy; death, post mortem. Americ Journ. of med. scienc. July 1876.

³⁾ Bryk: Narbige Stricture des Oesophagus. Oesophagotomie. Wiener medicin. Wochenschrift 1877, Nr. 40 sqq.

führen, so wird sie nachher nur zu einer um so stärkeren Zusammenziehung Veranlassung geben. Man wird von ihr als einer zu unsicheren Methode gänzlich Abstand nehmen müssen. Derselbe Vorwurf trifft aber auch die gewaltsame Durchstossung der Stricture, die ausserdem noch wegen der möglichen Nebenverletzungen als zu gefährlich von der Hand zu weisen ist.

Es bleibt demnach zunächst zu untersuchen die Anwendbarkeit der Oesophagotomia interna, die von Maisonneuve zuerst bei diesem Leiden in Anwendung gezogen worden ist. Um einen besseren Ueberblick zu erhalten und dem Leser die Möglichkeit zu geben, sich selbst eine eigene Anschauung zu bilden, möchte ich die anderen Publikationen von innerem Schlundschnitt, soweit mir dieselben bekannt geworden sind, einschalten. Die wenigen Fälle der Ausführung dieser Methode bei carcinomatöser Verengerung habe ich geglaubt der Vollständigkeit wegen mit aufführen zu sollen, obwohl sonst in dieser Abhandlung von diesem Leiden abgesehen wurde.

Beobachtung I. Maisonneuve¹⁾ führte zuerst die Oesophagotomia interna bei einer jungen Frau aus, die aus Verzweiflung eine grosse Dosis Schwefelsäure getrunken hatte und in Folge davon eine etwa 3 Ctm. lange, dicht über der Cardia sitzende Verengerung des Oesophagus acquirirt hatte. Trotzdem die Kranke mehrere Monate lang von ihrem Arzte durch die Schlundsonde ernährt wurde, zog sich die Stricture immer mehr zusammen, so dass nur noch Flüssigkeiten passiren konnten. Am 16. Juli 1861 wurde die Operation ausgeführt mit einem Oesophagotom²⁾, das dem bekannten Urethrotom von Maisonneuve nachgebildet, nur etwas stärker und länger ist; es wurde damit von oben nach unten geschnitten, ohne irgend welchen Zwischenfall. Unmittelbar nachher konnte Suppe geschluckt werden, am folgenden Tag Brod, Eier und Wein.

Beobachtung II. Maisonneuve³⁾ führte zum zweiten

¹⁾ Maisonneuve, J. G.: Clinique chirurgicale 1864, Tome II. p. 409.

²⁾ Albert: Lehrbuch der Chirurgie. Bd. I. S. 601 gibt eine Abbildung des Instrumentes.

³⁾ Maisonneuve l. c. p. 411.

Mal dieselbe Operation aus bei einer jungen Frau, die seit 3 Tagen nichts in ihren Magen hinunterbringen konnte und fast sterbend war. Ihre Stricture lag unterhalb der Cartilago thyreoidea, war nach tuberculöser Entartung des Oesophagus entstanden und liess kaum noch eine dünne Sonde hindurchdringen. Nach der am 20. Juli 1861 ausgeführten Operation konnte eine dicke Sonde eingeführt werden und die Kranke vollkommen gut schlucken.

Die beiden Patientinnen, obwohl 8 Tage von einander operirt, wurden an einem Tage von akuter Peritonitis befallen und starben die eine am 31. Juli, die andere am 1. August.

Bei der Section der ersten fand sich das die Stricture umgebende Bindegewebe intakt, das kranke Gewebe nur zum Theil durchtrennt, ohne Spur von Entzündung. Weder am Oesophagus noch am Magen war irgend eine Verletzung zu entdecken; nur am Peritoneum die Folgen einer heftigen Entzündung, für welche aber die Ursache im kleinen Becken zu liegen schien.

Auch bei der zweiten Patientin fand sich Oesophagus und Magen nicht verletzt, dagegen Exsudat in der Bauchhöhle.

Beobachtung III. Maisonneuve¹⁾ sah im April 1862 einen 58 Jahre alten Mann wegen einer Oesophagusstricture, die vor 2 Jahren begonnen und allmählig sich so gesteigert hatte, dass zuletzt nur Suppe und dünner Brei geschluckt werden konnte; sie lag, wie die Sondenuntersuchung ergab, am Uebergang des oberen in das mittlere Drittel des Schlundes. Am 3. April wurden 2 Schnitte innerlich durch die Stricture geführt, eine Elfenbeinkugel von 1 1/2 Ctm. Durchmesser liess sich sogleich danach ohne Schwierigkeit einführen. Die Incision hatte einen leicht zu ertragenden Schmerz gemacht; nur ein klein wenig Blut kam nach. Abends schon ass der Kranke wieder Fleisch und konnte 8 Tage später, ohne dass irgend ein Zwischenfall eingetreten wäre, nach Hause entlassen werden.

Beobachtung IV. Lanelongue²⁾ führte 1864, ohne die

¹⁾ Maisonneuve l. c. p. 413 und Rousselot-Beaulieu: Des Rétrécissements de l'oesophage. Thèse, Paris 1864, p. 34.

²⁾ Lanelongue: Observation avec quelques considérations pour servir à l'histoire de l'oesophagotomie interne. Mémoires de la société de Chirurgie de Paris. 1865. T. VI. p. 547.

Maisonneuve'schen Fälle zu kennen, ebenfalls eine Oesophagotomia interna aus. Sein 23 Jahre alter Patient, der im November 1853 Schwefelsäure statt Wein getrunken hatte, wurde am 22. Oktober 1864 in das Hospital aufgenommen. Unmittelbar nach der Verätzung seines Schlundes hatte er heftige Schluckbeschwerden, die bald nachliessen, aber nach 2 Jahren sich von Neuem einstellten, der Zustand wurde damals durch Einführung von Bougies gebessert. Anfangs setzte er zu Hause das Bougiren noch fort, vernachlässigte es dann aber wieder vollständig und die Schluckbeschwerden nahmen auch im Laufe der Jahre immer mehr und mehr überhand.

Bei der Untersuchung fand man 25 Ctm. vom Zahnbogen entfernt, etwa in der Höhe der Cartilago cricoidea die Schlundsonde beim Einführen angehalten; mit einer Sonde von 1 Mm. im Durchmesser konnte man aber durch die verengte Stelle kommen und ihre Länge auf 2 Ctm. bestimmen, sie lag etwas nach links, während rechts der Oesophagus obliterirt war. Nach der Sondirung war der Kranke unfähig etwas zu schlucken und bekam Fieber, ein am zweiten Tag darauf vorgenommener Sondirungsversuch hatte denselben Effekt.

Am 8. November 1864 wurde deshalb die Oesophagotomia interna mit einem von Lanelongue angegebenen Instrument ausgeführt, es wurde damit nach vorn, nach hinten und nach rechts geschnitten; es folgte darauf weder Schmerz noch Blutung, noch später irgend eine Reaction. Nach 8 Tagen konnte man eine Sonde von 15 Mm. Durchmesser einführen. Nach einem Jahre konnte die Heilung der Stricture noch constatirt werden.

Beobachtung V. Maisonneuve¹⁾ nahm in sein Hospital am 1. Mai 1865 einen 57 Jahre alten Mann wegen einer dicht über der Cardia sitzenden carcinomatösen Stricture auf, die so eng war, dass alle genossenen Speisen sofort regurgitirten. Mehrfach, aber immer vergebens, wurden Versuche angestellt, ein Oesophagotom

¹⁾ Lanelongue l. c. p. 555. Obgleich in diesem Falle der innere Schlundschnitt gar nicht zur Ausführung kam, nahm ich doch denselben in meine Zusammenstellung auf, da er überall als die 4. Oesophagotomia interna von Maisonneuve citirt wird.

einzuführen, um damit die Stricture zu incidiren. Am 20. Mai wurde eine mit Mandrin versehene Schlundsonde eingeführt und Bouillon durch dieselbe eingeschüttet; unmittelbar nachher bekam der Kranke Angstgefühl, heftige Schmerzen im Rücken, kalte Schweisse, kleinen Puls und starb am folgenden Tage.

Die Section ergab Emphysem und Flüssigkeit im hinteren Mediastinum, Perforation des Oesophagus 4—5 Ctm. oberhalb der Cardia.

Beobachtung VI wurde von Dolbeau¹⁾ in der Sitzung der Academie vom 16. März 1870 mitgetheilt. Bei einem jungen Mädchen hatte sich die Verengerung ausgebildet, nachdem sie sich 18 Monate vorher mit Schwefelsäure hatte tödten wollen. Zuletzt konnte nur Milch und Bouillon geschluckt werden; 8 Tage wurde vergebens versucht, durch Katheterismus die Stricture zu erweitern; Dolbeau konnte nur die kleinste Olive der Charrière'schen rosenkranzförmigen Sonde einführen und auf 5—6 Mm. erweitern. Da die Sonde immer nur mit Mühe aus der verengerten Stelle herausgezogen werden konnte, so wurde die Incision mit einem von Robert und Collin nach Dolbeau's Angaben gefertigten Oesophagotom ausgeführt, ohne dass dabei Schmerz entstand oder ein Tropfen Blut floss. Die Dilatation konnte bald auf 1 Ctm. gebracht werden.

Beobachtung VII. Dolbeau hatte dann im Jahre 1869 zum 2. Male Gelegenheit im Hospital Beaujon eine Oesophagotomia interna auszuführen bei einer Patientin, die 2 Jahre vorher Schwefelsäure geschluckt hatte. Nachdem hier ebenfalls die Stricture bis auf 5 oder 6 Mm. erweitert war, gelang es nicht mehr, mit der Dilatation vorwärts zu kommen, es wurde die Incision auch hier ohne Schmerz und Blutung gemacht. Nachdem die Verengerung bis auf 1 Ctm. erweitert war, wurde die Kranke mit der Weisung entlassen, sich täglich noch zu sondiren.

Beobachtung VIII. Trélat²⁾ theilte diesen Fall in der

¹⁾ Dolbeau: Gazette des hôpitaux 1870. p. 159.

²⁾ Trélat, M.: Sur l'oesophagotomie interne dans les rétrécissements cicatriciels de l'oesophage Bullet. génér. de thérapeut. méd. et chirurg. 1870. Tome 78 p. 252, dann Gazette des hôpitaux 1870 p. 115 (in beiden Abhand-

Sitzung der Academie vom 8. März 1870 mit, es handelte sich um einen 31 Jahre alten Mann, der Ende Oktober 1869 aufgenommen wurde. Er hatte am 26. Mai 1867 ein Glas verdünnter Salpetersäure (verre d'eau seconde) getrunken, worauf sogleich lästige Schmerzen und Erbrechen von schwarzer Flüssigkeit und reinem Blute folgte. Feste Speisen konnten wochenlang nicht geschluckt werden. Im Oktober 1867 kam Patient zu Verneuil, wurde 8 Monate lang mit Sonden behandelt und verliess dann in guter Gesundheit das Krankenhaus. Einige Zeit sondirte er sich selbst zu Hause, unterliess es dann aber bald. Im Juli 1869 kam er wieder nach dem Hospital. Man fand eine Stricture am untern Ende des Oesophagus von etwa 8 Mm. Durchmesser. Anfangs wurden mit der Dilatation Fortschritte gemacht, später aber nicht mehr, so dass sich Trélat entschloss, die innere Oesophagotomie auszuführen mit einem Instrumente, das nach eigener Angabe von Robert und Collin gefertigt war. Am 2. Dezember wurde die erste Incision gemacht, der nur wenig Blut und Schmerzen in der Höhe des Proc. xiphoideus folgten. Am 6. Tage konnte eine Olive von 9 Mm. und am 7. eine solche von 10 Mm. die verengerte Stelle passiren; von da ab war keine Besserung mehr zu erreichen. Am 16. December wurde eine zweite Incision gemacht, der kein unangenehmer Zufall, aber auch keine wesentliche Besserung folgte; einmal konnte eine Olive von 11 Mm. Durchmesser eingeführt werden, dann aber nicht mehr. Am 31. Dec. wurde deshalb eine 3. Incision, mit 2 Ctm. weit schneidendem Instrumente, leicht und ohne Schmerzen ausgeführt. Bald darauf wurde aber ein Glas Blut ausgeworfen und am nächsten Tag durch Blut schwarz gefärbter Stuhlgang entleert. Etwas Schmerz hinterblieb in der Höhe des Processus xiphoideus beim Passiren von Speisen, besonders von Wein. Am 11. Januar trat, während der Kranke bei einer Defäcation sich stark anstrengte, eine neue Blutung ein, die sich am folgenden Tage wiederholte und deren Menge auf 400 Grm. geschätzt wurde. Schmerzen dauerten fort. Am 17. Januar erfolgte nochmals eine, allerdings weniger abundante Blutung, beim Versuche

lungen auch Zeichnung und Beschreibung des angewandten Oesophagotoms) und *Bullet. de l'académie impériale de médecine*, 1870. Tome 35 p. 241.

zu schlucken heftige Hustenbewegungen, wodurch die Speisen wieder ausgestossen wurden; Zeichen von Oesophagitis. Bis zum 15. Februar werden die Sondirungen ausgesetzt, dann wieder zuerst eine Sonde von 11, dann von 12 Ctm. eingeführt, die man deutlich über eine etwa 3 Ctm. lange Rauigkeit hingleiten fühlte. Vom 28. Februar an regurgitirten weder Speisen noch Schleim. Am 25. März wurde constatirt, dass noch eine Olive von 13 Mm. Durchmesser passirte.

Beobachtung IX. Tillaux¹⁾ heilte durch die innere Oesophagotomie einen 48 Jahre alten Sattler, der am 15. Okt. 1872 im Hospital St. Louis aufgenommen wurde. Er hatte 10 Jahre zuvor statt Branntwein eine ihm nicht näher bekannte kaustische Flüssigkeit geschluckt. Ausser Brennen hinter dem Sternum folgte anfangs keine Reaction, aber allmählig bildete sich seit jener Zeit eine Dysphagie aus, die manchmal jedes Schlingen unmöglich machte. Zuletzt konnte nur noch Flüssigkeit geschluckt werden, so dass Patient schwach wurde und bedeutend abmagerte. Die Verengerung sass am Uebergang des Pharynx in den Oesophagus und liess nur die kleinste Olive passiren. Bis zum 5. November wurden die Dilatationsversuche fortgesetzt, dann aber als erfolglos aufgegeben und an diesem Tage der innere Schlundschnitt mit dem Oesophagotom von Trélat ausgeführt. Derselbe verursachte kaum etwas Schmerz und war nur von einigen Blutstreifen gefolgt. Nach einigen Tagen konnten feste Speisen genommen werden. Am 3. December wurde der Kranke geheilt entlassen, mit dem Auftrage, sich manchmal noch einen Katheter einzuführen.

Beobachtung X. Studsgaard's²⁾ Beobachtung bezieht sich auf ein 8jähriges Mädchen, das 3 Jahre früher eine Mischung von Kalk und Pottasche geschluckt und in Folge davon mehrere cicatricielle Stricturen erlitten hatte, von denen die tiefste in der Nähe der Cardia, 21 Ctm. von den Schneidezähnen entfernt lag und eine Sonde Nr. 10—11 der Charrière'schen Scala passiren liess. Am

¹⁾ Tillaux: Contribution à l'histoire de l'oesophagotomie interne. *Bullet. général. de thérapeut. méd. et chirurgie.* 1873, Tome 84. p. 14.

²⁾ Studsgaard, C.: Oesophagotomie int. ved. cicatriciel Stricture. *Hosp. Tid.* 16. März S. 173, mir bekannt geworden durch Canstatt's Jahresbericht 1873. II. S. 487, und 1875, Vol. II, Abth. 2, S. 297.

16. September 1873 wurde die Oesophagotomia interna mit einem durch Nyr op jun. construirten anterograden Oesophagotom ausgeführt; es folgte ihr am ersten Tage manchmal Athembeschwerden, vielleicht in Folge einer Verletzung von Vaguszweigen. Drei Wochen nach der Incision wurde die Kranke entlassen. Trotz der Einführung von Bougies nahm später die Narbencontraction wieder überhand, so dass am 5. Juni 1874 mit demselben Instrumente ohne irgend welchen schlimmen Zwischenfall die Oesophagotomie wiederholt wurde; es konnten darauf Bougies, die 2 Mm. mehr im Umfang hatten als Nr. 28, eingeführt werden.

Schiltz¹⁾ theilte in der Sitzung des Vereins der Aerzte des Regierungsbezirkes Köln vom 12. December 1876 zwei Fälle von Oesophagotomia interna mit, die er vor einigen Jahren ausgeführt hatte. Es wurde dazu ein Instrument benutzt, welches einem von Schiltz selbst angegebenen und gearbeiteten Urethrotom nachgebildet ist; leider ist aber letzteres noch nicht veröffentlicht worden, sondern soll erst nach Einführung des deutschen Patentgesetzes mitgetheilt werden.

Die Beobachtung XI betrifft eine carcinomatöse Oesophagusstrictur bei einer seit Monaten an Schluckbeschwerden leidenden Frau, bei der durch Schiltz, da die Sondenbehandlung nichts nützte, der innere Schlundschnitt zur Ausführung kam, Schmerz und Blutung waren dabei unbedeutend. Die Kranke war wieder im Stande Fleisch und Brod zu schlucken, mit einer dicken Sonde konnte man bis in den Magen gelangen. Allmählig verengerte sich die Strictur wieder, so dass nach einigen Wochen die Incision wiederholt werden musste, sie hatte denselben Erfolg und Verlauf. Im Ganzen wurden die Incisionen 5 mal wiederholt ohne Blutung und Schmerz, aber immer nur mit vorübergehendem Erfolge. Eine schon lange bestehende Tuberculose machte dem Leben, das bis zuletzt durch die Sonde erhalten wurde, schliesslich ein Ende. Section wurde keine ausgeführt.

Beobachtung XII. Der zweite Patient von Schiltz hatte

¹⁾ Schiltz: Correspondenzblatt der ärztlichen Vereine in Rheinland, Westphalen und Lothringen 1877. April Nr. 19. S. 19.

eine Oesophagusstrictur wahrscheinlich in Folge eines vernarbenden Geschwüres, das durch Genuss von scharfem Branntwein hervorgerufen war, auch hier folgte, als die Sondenbehandlung keine Fortschritte mehr machte, die Oesophagotomie. Nach der Operation, die nicht ganz unbedeutenden Schmerz verursachte, konnte eine dicke Sonde etwas mehr wie einen Zoll tiefer, jedoch nicht in den Magen eingeführt werden; eine dünne Sonde gelangte hinein und constatirte eine zweite, tiefer gelegene Strictur. Da Patient nach der Operation eine 5 Stunden lang andauernde Nachblutung hatte, die weder durch Eisenchlorid, noch durch liegenbleibende Sonden gestillt werden konnte, verweigerte er die Incision der zweiten Strictur. Acht Tage später trat unter zunehmender Entkräftung der Tod ein. Bei der Section zeigte sich die Incisionswunde vernarbt, dicht darunter eine enge den Cardiatheil einnehmende Strictur, durch die ein dünner Bleistift mässig leicht eingeführt werden konnte.

Schiltz bedauert nicht früher die beiden Stricturen erkannt und in einer Sitzung incidirt zu haben, indem seiner Meinung nach dieser Fall durch die Operation wäre geheilt worden. —

Sehen wir von der wegen carcinomatöser Strictur vorgenommenen, günstig verlaufenen Oesophagotomie von Schiltz¹⁾ ab, so bleiben 11 Fälle, von denen 8 geheilt oder gebessert wurden (Maison-neuve, Lanelongue, Dolbeau 2 mal, Trélat, Tillaux, Studsgaard, Schiltz), 3 tödtlich endeten (Maison-neuve 2 mal, Czerny). Der Tod war zweimal (Maison-neuve) durch eine akute Peritonitis, die aber in keine direkte Beziehung zu der im Schlunde vorgenommenen Operation gebracht werden konnte²⁾, und nur einmal (Czerny) durch die vorhergegangene Operation bedingt.

¹⁾ Der 4. Fall von Maison-neuve (Beobachtung V.) ist aus der Liste von Fällen der Oesophagotomia interna auszuschliessen, indem dieselbe nur versucht, aber niemals wirklich ausgeführt wurde.

²⁾ Möglicher Weise war die Peritonitis bei diesen zwei in ganz ähnlicher Weise letal verlaufenen Fällen der Effect einer durch die dünne Leitsonde des Oesophagotoms veranlassten Perforation des Magens, die nur wegen ihrer Kleinheit bei der Section nicht aufgefunden werden konnte. Aber auch in diesem Falle wäre der Tod nicht der Oesophagotomia interna als solcher, sondern nur dem dabei angewendeten unzweckmässigen Instrumente zur Last zu legen.

Bei dem 2. Falle von Schiltz trat 8 Tage nach der Incision der Tod ein, er ist jedoch auch nicht auf die Operation zu beziehen, sondern abhängig von der fortdauernd mangelhaften Ernährung in Folge einer gleichzeitig vorhandenen tiefer gelegenen Stricture, die nicht mit in Behandlung genommen worden war. Die durch die Oesophagotomie gesetzte Incisionswunde fand sich bei der Section geheilt.

Bevor man jedoch, auf die nicht ungünstigen Erfolge dieser Zusammenstellung gestützt, die Oesophagotomia interna als berechtigte Operationsmethode empfiehlt, müssen doch noch verschiedene Punkte eine nähere Prüfung erfahren.

Was zunächst die Ausführung der Operation anlangt, so würde zunächst die Frage zu entscheiden sein, welches Instrument angewendet werden soll, und wie tief man ohne Gefahr die Incision der Stricture vornehmen darf. Leider lässt sich bis jetzt aus den mit den verschiedenen Instrumenten gemachten geringen Erfahrungen noch nicht ableiten, welches Instrument die meiste Empfehlung verdient, welches zu verwerfen ist. Im Allgemeinen werden jedenfalls am wenigsten Nebenverletzungen anrichten diejenigen Instrumente, bei denen die Schneide gedeckt durch die Stricture hindurch geführt und dann durch einen besonderen Mechanismus auf ein genau zu bestimmendes Maass hervorgedrückt werden kann. Durch Instrumente, die beim Einführen von oben nach unten schneiden, wird leichter eine weitergehende Verletzung möglich sein; ohne Leitungssonde dürfte man jedenfalls nie solche Oesophagotome anwenden.

Um genau angeben zu können, wie tief ohne Gefahr geschnitten werden darf, muss man die topographisch-anatomische Lage des Oesophagus, besonders in der Brusthöhle berücksichtigen; eine ganz bestimmte Antwort wird man jedoch auch dadurch nicht erhalten, indem die Lagerungsverhältnisse des Schlundes, die Dicke seiner Wandung durch die vorausgegangenen Verletzungen mit ätzenden Flüssigkeiten öfters andere werden. Schwierig ist es, so genau die Lage anzugeben, wie es für Ausführung der Operation nothwendig wäre; die Lagebeziehungen zu den verschiedenen wichtigen Organen der Brusthöhle sind zu wechselnd. Am ehesten wird man nach der rechten Seite zu tiefer schneiden dürfen. Will man desshalb

sicher sein vor bedeutenden Nebenverletzungen, so wird man nach keiner Seite hin tiefe Incisionen machen dürfen, sondern es wird sicherer und ebenso vortheilhaft sein, mehrere kleine Incisionen nach verschiedenen Seiten hin auszuführen. Als Nachbehandlung wird dann der Incision immer eine Bougirung etwa vom 2. oder 3. Tage an folgen. Vielleicht dürfte es sich empfehlen den Kranken in den ersten Tagen, bis die Schnittwunden ein wenig übernarbt sind, mit der Schlundsonde zu ernähren, um die Nahrungsmittel von den Wundflächen möglichst abzuhalten; auf der anderen Seite liegt aber die Gefahr auch wieder nahe, mit der Sonde Verletzungen des Oesophagus zu machen, wenn man etwa in der Wunde mit der Spitze des Instrumentes sich fängt. Als üble Ereignisse während und nach der Operation sind zu erwähnen der Schmerz, die Athembeschwerden, die Blutungen und das Emphysem.

Der Schmerz war in allen Fällen, die ohne Narkose operirt wurden, höchst unbedeutend, so dass dieselbe bei Erwachsenen wohl überflüssig sein dürfte.

Die Athembeschwerden wurden nur einmal von Studsgaard beobachtet; ob sie abhängig waren von Verletzungen der Verzweigungen des N. vagus, muss als zweifelhaft dahingestellt bleiben.

Mehr Berücksichtigung verdienen die Blutungen. Sie können Folge sein einer Verletzung grösserer benachbarter Gefässstämme oder der in dem Oesophagus selbst verlaufenden Arterien, die schon zu einer ganz beträchtlichen Blutung Veranlassung geben können, wie wir in unserem Falle von Resectio oesophagi¹⁾ zu sehen Gelegenheit hatten, in den meisten Fällen findet man keine Blutung bei Ausführung der Oesophagotomia interna erwähnt, in einzelnen Fällen blutete es ganz wenig. Stärkere Blutverluste sind nur erwähnt in dem einen Falle von Schiltz, wo dieselbe 5 Stunden anhielt, dann aber stand und nicht mehr wiederkehrte und bei dem geheilten Patienten von Trélat. Zwei Incisionen waren bei diesem Kranken schon ohne Blutungen ausgeführt worden, erst bei dem drittenmale trat sie

¹⁾ Vgl. S. 49.

ein, als mit einer Doppelklinge, die 2 Ctm. im Durchmesser hatte, geschnitten wurde. Gleich bei der Operation wurde etwa ein Glas voll Blut und an dem folgenden Tage auch blutiger Stuhl entleert; am 11. Tage trat nochmals eine Blutung ein, ebenso am 12.; die damit abgegangene Blutmenge wurde auf 400 Gramm geschätzt; weniger abundant wiederholte sie sich nochmals am 6. Tage danach. Sicherlich war in diesem Falle weiter geschnitten als unbedingt nöthig. Man sollte glauben, wenn man mit Luschka die Weite des Oesophagus auf 10—12 Mm. und seine überhaupt mögliche Erweiterungsfähigkeit auf 20—23 Mm. annimmt, dass die Ernährung des Kranken durch ein Lumen des Oesophagus von 10—11 Mm. Durchmesser, wie es vor der 3. Incision vorhanden war, hätte vollkommen genügend ausgeführt werden können.

Das Emphysem wurde nur in dem hier operirten Falle beobachtet. Bei seinem Auftreten konnte man zweifelhaft sein, ob die Luft in das Zellgewebe des Halses gekommen sei allein in Folge eines die ganze Dicke des Oesophagus durchdringenden Schnittes, oder einer gleichzeitigen Lungenverletzung.

Emphysem in Folge von Oesophagusverletzung allein ist mehrfach beobachtet; so wird z. B. ein durch die Section bewiesener Fall mitgetheilt aus Demarquay's ¹⁾ Klinik. Es handelte sich um einen 5 Jahre alten Knaben, dem ein Sou beim Schlucken im Halse stecken geblieben war. Versuche, das Geldstück am Tage nach dem Unfall auszuziehen, misslangen, aber auch von einer Oesophagotomie wurde wegen Unsicherheit der Diagnose abgesehen. 4—5 Stunden nach diesen Extractionsversuchen sah man eine Schwellung des Halses, für die ein Emphysem als Ursache sich nachweisen liess. Bei der Section fand sich am Uebergang des Pharynx in den Oesophagus die hintere Wand durchbohrt, und ein grosser Abscess, der in die Pleurahöhle durchgebrochen war.

Auch bei Perforationen des Oesophagus, wie sie manchmal durch heftiges Erbrechen herbeigeführt werden, kommt Emphysem als ein

¹⁾ Créquy: Observations de corps étrangers arrêtés dans l'oesophage; Oesophagotomie; opportunité de cette opération. Gazette hebdomadaire de méd. et de chirurgie 1861. p. 700.

häufiges Symptom vor, häufiger als bei den Perforationen durch fremde Körper. Bei dem Erbrechen mögen die heftigen Würgbewegungen wohl das Eintreiben von Luft in das benachbarte Zellgewebe begünstigen; auch in unserem Falle ist wohl derselbe Mechanismus zu beschuldigen, da einigemale heftiges Erbrechen eintrat, nachdem das Kind aus seiner Chloroformnarkose erwacht war. Fremde in der Oesophaguswand steckende Körper werden leichter die Perforationsöffnung decken und ein Eindringen von Luft verhindern können; letztere wird erst dann eindringen, wenn der fremde Körper ganz in das lose Zellgewebe an der hinteren Fläche des Oesophagus getreten ist, wie es in dem oben angeführten Falle von Demarquay wohl in Folge der Extractionsversuche geschehen ist.

Dass aber in unserem Falle das Emphysem wohl auch nur durch eine einfache Verletzung des Oesophagus entstanden sei, konnte man vermuthen aus dem Ausbleiben jeglicher entzündlicher Erscheinungen von Seite der Pleurae oder der Lungen unmittelbar nach der Operation. Weder pleuritisches Reiben, noch Dämpfung, noch Bronchialathmen, noch blutiges Sputum war nachweisbar. Zur Sicherheit wurde aber diese Vermuthung erhoben durch Untersuchung des anatomischen Präparates; an der Stelle der deutlich noch erkennbaren Oesophagusverletzung lag die vollkommen gesunde und unverletzte Lunge so weit vom Schnitte entfernt, dass sie unmöglich durch die Schneide des Messers konnte lädirt worden sein. Die Luft drang durch den nach hinten gelegenen Schnitt in das hintere Mediastinum, von da in die Höhe und wahrscheinlich um die Art. thyreoidea inf. nach vorn über die Clavicula und an den Mm. sternocleidomastoidei in die Höhe; wahrscheinlich folgend denselben Spalträumen des Bindegewebes, in denen sich nach den Untersuchungen von Henke und König die Abscesse der Halswirbelsäule von oben nach unten vertheilen.

Wohl nur die Verletzung der hinteren Wand des Oesophagus wird zu einem solchen Emphysem Veranlassung bieten, da nach den andern Seiten zu der Schlund nur durch geringe Bindegewebsmassen mit den benachbarten Theilen in Verbindung gebracht ist.

Aus diesen mitgetheilten Beobachtungen und Betrachtungen ergibt sich wohl, dass die Oesophagotomia interna trotz möglicher Nebenverletzungen in der Reihe der Behandlungsmethoden der Narbenstricturen ihre Berechtigung hat ¹⁾. Ihre Ausführung wird indicirt sein besonders bei tiefgelegenen, nur einen kleinen Abschnitt des Oesophagus einnehmenden Stricturen, die vom Halse aus nicht mehr erreichbar sind. Ausführen wird man sie mit einem von unten nach oben schneidenden Instrumente, dessen Klinge in einer genau zu bestimmenden Weise verschieden gestellt werden kann, indem man damit kleine Incisionen nach verschiedenen Seiten hin macht.

Bei tief gelegenen Narbenstricturen, die einen grossen Abschnitt des Oesophagus einnehmen, bei Stricturen, bei denen die Oesophagotomia interna zu keinem genügenden Resultate geführt hat, oder bei denen absolut keine Sonde, auch nicht in der Narkose mehr durch den Oesophagus in den Magen eingeführt werden kann, wird die Gastrotomie am Platze sein.

¹⁾ Diese Meinung steht allerdings, wie mir wohl bekannt ist, in direktem Gegensatze zu den in unseren Lehrbüchern vertretenen Ansichten. Es sagt, um nur ein Beispiel zu erwähnen, Albert in dem neusten Lehrbuche der Chirurgie, 1877, Bd. I. S. 601 über diese Operation: „Die innere Oesophagotomie ist ein Verfahren, welches auch ein der Anatomie vollkommen Unkundiger verwerfen müsste. Maisonneuve hatte unter 4 Fällen drei tödtliche Ausgänge, den ersten kann ihm die Chirurgie verzeihen, die anderen nur Gott!“ Mit einem solchen bon mot kann man doch wohl nicht die Frage über die Zulässigkeit oder Verwerflichkeit einer Operationsmethode entscheiden. Warum werden nur diese Fälle von Maisonneuve, von denen der eine überhaupt keine Oesophagotomia interna ist, allein angeführt und der übrigen günstig verlaufenen Fälle keine Erwähnung gethan?

III.

Beiträge zu den Operationen am Magen.

Von

Dr. F. F. Kaiser,

Assistenzarzt an der chirurgischen Klinik in Heidelberg.

Hiezu Tafel I.

Als Carl Theodor Merrem in seiner Inauguraldissertation¹⁾ 1810 auf einige Thierexperimente gestützt den Vorschlag der Exstirpation des carcinomatös entarteten Pylorus machte, wurde derselbe als kühner Jugendtraum betrachtet, und als Curiosum noch von einigen Autoren referirt, von der Mehrzahl aber vollständig ignorirt. Die alte hippokratische Ansicht von der absoluten Tödtlichkeit der Magenwunden²⁾ war zwar schon längst durch zahlreiche Beobachtungen widerlegt, allein die Aerzte jener Zeit waren noch zu sehr in der Furcht des Peritoneum aufgewachsen, als dass der kühne Vorschlag Anklang gefunden hätte.

Es fehlten noch die reichen Erfahrungen der letzten Jahrzehnte über die relative Gefahrlosigkeit der Eröffnung der Bauchhöhle. Noch waren keine Hunderte von glücklich verlaufenen Ovariotomieen bekannt. An die Exstirpation von Uterus, Milz und Nieren wagten sich die Chirurgen jener Zeit kaum heran. Der Magen war noch wie in der Fabel des Menenius Agrippa das Centrum der Verdauung und für den Chirurgen ein *noli me tangere*.

Jetzt kaum ein halbes Jahrhundert später ist es ein so erfahrener und bedeutender Chirurg wie Billroth, der mit seinen Schülern Merrem's Vorschlag neuerdings aufnimmt, nachdem er selbst zum ersten Mal und mit dem besten Erfolge zur Heilung einer allen andern Heilmethoden hartnäckig Trotz bietenden Magen-

¹⁾ *Animadversiones quaedam chirurgicae experimentis in animalibus factis illustr.* Gissae 1810.

²⁾ *Aphorismata*, Sect. VI., 18.

fistel den Magen direkt in Angriff genommen und durch die Gastrorrhaphie geschlossen hat. Er schliesst seinen Artikel ¹⁾ mit den Worten: »Es ist von dieser Operation zur Resection eines Stückes carcinomatös degenerirten Magens nur noch ein kühner Schritt zu machen, wie ihn jüngst Czerny von der Oesophagotomie zur Resection eines carcinomatös degenerirten Stückes Oesophagus mit glücklichstem Erfolge gemacht hat.«

Die Operationen von Labbé und Verneuil haben neuerdings ein weit über die chirurgischen Fachkreise hinausgehendes Aufsehen erregt. In den Kreisen zeitunglesender Laien wird noch das Schicksal des jungen Florentiners, der im Januar 1872 eine Gabel verschluckt haben soll, besprochen, zum Theil die Thatsache bezweifelt und über dessen weiteres Schicksal die verschiedensten Muthmassungen aufgestellt. Eine Reihe von Aerzten verhält sich diesem Falle gegenüber ebenso skeptisch, als hätte die Literatur nicht eine Reihe von solchen Fällen aufzuweisen. Durch diese Facta ist die Frage von der Zugänglichkeit des Magens für chirurgische Eingriffe wieder in den Vordergrund gerückt und wird vielfach ventilirt. Auf dem letzten deutschen Chirurgencongress wurde sie besprochen. Leider sind dessen Verhandlungen noch nicht veröffentlicht und es fehlen auch in allen unsern medicinischen Blättern Referate darüber, indem die begonnenen Berichte wieder abgebrochen wurden, bevor sie an unser Thema gelangten.

Gussenbauer und v. Winiwarter ²⁾ haben den Weg des Thierexperimentes betreten und auf dieses gestützt die Resection des carcinomatösen Pylorus beim Menschen befürwortet.

Bei dem Studium der einschlägigen Frage fand ich, dass das zu Grund liegende Material nicht genügend bekannt ist. König ³⁾ z. B. erwähnt als bekannt 11 Fälle von Gastrotomie zur Anlegung von künstlichen Magen fisteln, Verneuil deren 15, und so beschloss

¹⁾ Th. Billroth, Zur Diskussion über einige chirurgische Zeit- und Tagesfragen. Ein Beitrag zu den Operationen am Magen. Gastrorrhaphie. Wiener med. Wochenschrift Nr. 38, 1877.

²⁾ Die partielle Magenresection, Arch. f. klin. Chir. XIX. Bd., S. 347.

³⁾ König, Lehrbuch der spec. Chirurgie. Berlin 1876, Bd. II, S. 90.

ich der Mittheilung von eigenen Experimenten über Magenresection eine Zusammenstellung der bereits am Menschen ausgeführten Eröffnungen des Magens vorzuschicken.

Was die Bezeichnung der Operationen am Magen betrifft, so werde ich alle Fälle, in welchen eine bleibende Magenfistel zur künstlichen Ernährung angelegt wurde, nach Sédillot's Vorschlag als *Gastrostomieen* bezeichnen. Die Eröffnung des Magens zur Entfernung von Fremdkörpern werde ich als *Gastrotomie* und die Exstirpation von Stücken aus dem Magen als *Gastrektomie* oder *Magenresection* anführen. Es ist sehr zu wünschen, dass die Bezeichnung *Gastrotomie* für die Eröffnung der Bauchhöhle zu anderen Zwecken aufgegeben und dafür der Name *Laparotomie* resp. *Laparoenterotomie* etc. angewendet wird.

Die Literatur über die *Gastrostomieen*, nur aus den 3 letzten Jahrzehnten stammend, lässt sich genau verfolgen und verwerthen, während die grösstentheils alten Angaben über *Gastrotomieen* meist sehr lückenhaft und ungenau sind. Der Vollständigkeit halber werde ich sie auch anführen.

Die älteren Fälle von *Gastrotomie* sind schon öfters zusammengestellt worden; Günther¹⁾ zählt 6 auf, ebenso viele Sédillot²⁾, Holmes³⁾ deren 7 und Adelman⁴⁾ 9.

Eine Uebersicht über 15 *Gastrostomieen* findet sich bei Jacobi⁵⁾; bei Holmes finden sich 9 und bei Günther deren 5 aufgezählt.

Es folgen nun zunächst die Fälle von *Gastrotomie*, die ich auffinden konnte:

¹⁾ Günther, Lehre von den blutigen Operationen. Leipzig und Heidelberg 1860, IV. Abth. 2. Unterabth. S. 26.

²⁾ Sédillot, Contributions à la chirurgie. Paris 1868. Tome II, p. 456.

³⁾ Holmes, A., system of surgery. London 1870. Vol. II., p. 549.

⁴⁾ Adelman, Beiträge zur chirurg. Pathologie und Therapie der Ernährungsorgane. Prager Vierteljahrschrift 1863. Bd. 78, S. 47.

⁵⁾ The New-York Medical Journal. 1874. Vol. XX, p. 142.

I. Fl. Mathis 1602.

Günther, Lehre von den blutigen Operationen, Heidelberg und Leipzig 1860. IV. Abth., 2. Unterabtheilung. Die Operationen am Bauche. S. 26. J. N. Rust, Handbuch der Chirurgie. Berlin und Wien 1831. Bd. V. S. 416.

Der Prager Messerschlucker. Ein 36jähriger böhmischer Bauer Mathäus schluckte beim Vorzeigen von Taschenspielerkünsten ein Messer von $9\frac{1}{2}$ Zoll Länge. Nach Anwendung von Pflaster etc. habe nach 7 Wochen die Spitze angefangen durchzudringen. Auf seine dringenden Bitten hat Florian Mathis aus Brandenburg am Donnerstag nach Ostern auf dasselbe eingeschnitten und es herausgeholt. Nach wenig Wochen war der Kranke vollständig hergestellt.

II. D. Schwabe 1635.

De Cultivoro Prussiaco a Daniele Beckhero. Regiomonti 1636. J. N. Rust, a. a. O. S. 416.

Der Königsberger Messerschlucker. Ein 22jähriger Bauer Namens Grunheide wollte sich am 29. Mai 1635 mit dem in den Schlund eingeführten Messergriff Erbrechen erregen. Da entglitt das Messer seinen Fingern und wurde mit Landsberger Bier gar in den Magen gespült. Am 25. Juni wurde von dem Consilium der Königsberger Facultät und anderer Aerzte die Ausführung der Gastrotomie beschlossen und diese am 9. Juli von Daniel Schwabe¹⁾ ausgeführt in Gegenwart der Königsberger medicinischen Facultät und der Studirenden. Nach Anrufung von Gottes Segen und Beistand wurde der Patient auf ein Brett gebunden und die Einschnittlinie mit Kohle vorgezeichnet. 2 Querfinger breit links von der linea alba wurde unter den falschen Rippen ein Längsschnitt durch Haut, Muskeln und Bauchfell gemacht. Der Magen sank etwas ein und wich vor den eingeführten Fingern zurück. Er wurde mit einem spitzen Hacken vorgezogen; das Messer wurde sogleich entdeckt nach oben gezogen und über demselben der Magen etwas eingeschnitten und das Messer unter dem Beifall der Umstehenden herausgezogen, worauf die Wunde des Magens sofort zusammensank. Die Bauchwunde wurde gereinigt und mit 5 Nähten geschlossen; in die Zwischenräume wurde warmer Balsam geträufelt und Kataplasmen auf die Wunde gelegt.

Am 10. und 11. wurden je 2 Nähte entfernt. An den ersten Tagen war der Urin blutig; der erste Stuhlgang war schwarz gefärbt. Bis zum 14. Tage nach der Operation wurde strenge Diät beobachtet. Dann war der Kranke vollständig geheilt.

Der von Poland²⁾ citirte Fall von Shoval's Onkel scheint mit dem eben angegebenen Fall identisch zu sein.

Auch Holmes zählt diesen Fall 2 mal, einmal wird er unter dem Namen Shoval, das zweitemal als Fall von Schwaben angeführt, wenn auch mit einigen Abweichungen.

¹⁾ In Froriep's Notizen, Erfurt 1825, Bd. IX, S. 14, wird der Operateur Shoval genannt.

²⁾ Guy's Hospital Reports. III. Series. Vol. IX. p. 300.

III. Wisener (?). 1692.

J. N. Rust, Handbuch der Chirurgie, Bd. V, S. 417. Ephemeridum naturae curiosorum Decur. II. Ann. X. p. 1 und 419. Norimbergae 1692.

Am 3. Januar 1691 brachte sich ein 16jähriger Bauernknabe, Namens Rudluff ein Messer, das er aus einer Bank ausziehen wollte und mit den Zähnen gefasst hatte, beim Spielen in den Rachen. Die Gespielen vermochten es nicht auszuziehen und beförderten es mit Bier und Oel, das sie dem Patienten gaben, ganz in den Magen. Da die Beschwerden nicht besonders gross waren, sah Dr. Wisener, kursächsischer Physikus, von einer Operation ab. Etwa 3 Fingerbreit unter der Herzgrube entstand eine Vorwölbung, die, als sie reif geworden war, am 11. August (aus dem Text ist nicht mit Bestimmtheit ersichtlich, ob desselben oder des folgenden Jahres) mit einer Lancette eröffnet wurde. Mit dem Eiter kam auch die Spitze des Messers zum Vorschein; letztere wurde angebunden, die Wunde etwas erweitert, das stark verrostete und zerfressene Messer ausgezogen. Vollkommene Heilung stand in Aussicht.

IV. Hübner 1720.

Günther, a. a. O., S. 26.

Eine Frau wollte 1720 dadurch Brechen erregen, dass sie den Stiel eines 7 Zoll langen Messers in den Schlund brachte. Es entschlüpfte ihren Fingern und glitt in den Magen, wo es drei Tage blieb, ohne Schmerz zu verursachen. Dann aber empfand die Kranke einen stechenden Schmerz und kurze Zeit darauf konnte man die Messerspitze in der linken Seite fühlen. Dr. Hübner machte am 11. Tag einen Einschnitt in dem linken Hypochondrium auf das Messer, an einer Stelle, an welcher sich leichte Eiterung zeigte, da die Messerspitze die Magenwandung bereits durchstochen hatte. Es wurde mit einer kleinen Zange entfernt. Die Kranke genas in kurzer Zeit.

V. Fritzak 1786.

Larrey, Medicin.-chirurg. Denkwürdigkeiten. Leipzig 1813. Bd. I. S. 430.

»Ich erinnere mich jedoch, dass als ich noch ein Schüler des Fritzak, eines der geschicktesten Wundärzte in Toulouse war, ich ihn bei einem Lastträger einen Einschnitt in's Epigastrium, mit der weissen Linie parallel, machen sah, wodurch er die Spitze der Klinge eines Messers fühlte, das bereits die Wände des Magens durchbohrt hatte. Er fasste sie mit einer Pincette, erweiterte die Oeffnung mit einem gekrümmten Bistouri und erhielt augenblicklich dieses Messerstück, das ungefähr 2 Zoll Länge hatte. Er machte nun 2 sogenannte verlorene Hefte in die Magenlefen und eine Zapfennaht in die Unterleibswunde. Der Kranke genas. Den 3. Tag war die Heilung, wahrscheinlich durch Adhäsion an das Bauchfell und die Vereinigung bewirkt.«

VI. Cayroche 1819.

Sédillot, Contributions à la chirurgie, Paris 1868. Vol. II. p. 457. Rust's Magazin Bd. VIII. S. 124.

Eine 24jährige Frau suchte den 18. Sept. 1818 dadurch Erbrechen zu erregen, dass sie den Stiel einer silbernen Gabel in den Schlund brachte, wobei

ihr derselbe entschlüpfte. Man konnte die Gabel deutlich im Magen fühlen. Der Stiel lag in der rechten Seite des Epigastrium 2 Querfinger über und seitlich vom Nabel, die Spitzen lagen links. Im 5. Monat erbrach Patientin nach einer Indigestion, wobei die Gabel ihre Lage veränderte. Von da an heftige Schmerzen.

Am Ende des 6. Monats trat noch einmal Erbrechen ein und es entstand in wenigen Tagen eine stark vorspringende hühnereigrosse Geschwulst, in welcher die Gabelzinken zu fühlen waren. Die Haut nicht geröthet. Am 1. Mai 1819 machte Dr. Cayroche die Operation. 2 Zoll langer, von oben nach unten verlaufender Schnitt über die Convexität der Geschwulst durch die Fasern des linken geraden Bauchmuskels. 2 Gefässligaturen. Nachdem er sich vom Bestehen von Adhäsionen des Magens mit dem Peritoneum der Bauchwand überzeugt hatte, wurde die Gabel vorgedrängt und der Magen eröffnet. Die Zinken der Gabel wurden durch mehrere kleine Einschnitte frei gemacht und dann die 7 Zoll lange Gabel leicht extrahirt.

Keine Blutung. Charpieverband. Nach der Operation ein Aderlass, der am nächsten Tage wiederholt wurde. Etwas Wundfieber. Klystiere von Fleischbrühe.

Am Abend des 3. hörte der Ausfluss aus der Wunde auf. Am 6. nimmt Patientin feste Nahrung zu sich. Den 20. Mai ist die Wunde vollständig vernarbt.

VII. Reynaud vor 1822.

Froiep's Notizen 1822. Th. II. S. 223. Adelmann, Beiträge zur chirurg. Pathologie und Therapie der Ernährungsorgane. Vierteljahrschrift für die praktische Heilkunde. Prag 1876. Bd. 131, S. 78.

Ein Taschenspieler Lajarisse verschluckte eine Gabel während seiner Produktionen. Diese gelangte in den Magen, wo sie 31 Tage verblieb. Die Operation wurde von Dr. Reynaud in dem Hospital zu Romans, an der rechten Seite des Unterleibs, wo man den Fremdkörper fühlte, ausgeführt und hatte einen glücklichen Erfolg. Der Operirte lebte im Jahre 1875 noch.

VIII. Dr. L. 1823.

Sédillot, a. a. O. S. 456.

Ein Cavallerist, der seit einigen Wochen Magenschmerzen hatte, bekam im Jahr 1823 eine Geschwulst im Epigastrium, welche allmählig weicher wurde.

Dr. L. machte eine Explorativpunction und kam dabei auf einen harten, resonirenden Körper. Nach Erweiterung des Schnittes, um einen Finger einzuführen, fasste der Operateur mit einer Pincette den Fremdkörper und zog ihn ohne Mühe aus. Es war ein silberner Kaffeelöffel, welchen der Soldat vor einigen Wochen gestohlen und bei einer unerwarteten Visitation auf diese Weise verborgen hatte. Die Magenwand überall mit der Bauchwand fest verwachsen. Einfacher Verband. Rasche und vollständige Heilung.

IX. Fedeli 1835.

Medicinisch-chirurgische Zeitung, fortgesetzt durch Joh. Nep. Erhart, Edeln von Ehrhartstein. III. Bd. 1836. S. 142. Merkwürdige Krankengeschichte, mitgetheilt von Dr. F. Fedeli, Gemeindepophysikus in Riva am Gardasee.

Eine 50jährige Frau, Domenica Borsetti Chiacarini, früher hysterisch, wurde nach dem Tode ihres Sohnes wahnsinnig und machte einen Selbstmord-

versuch, indem sie eine Handvoll Glasscherben und 2 Nägel und später erst das Heft einer Essgabel und dann die 10 Ctm. lange Gabel selbst verschluckte. Heftige Schmerzen bis zur Entfernung des Fremdkörpers, so oft sie Speise und Trank zu sich nahm. Vor 15 Monaten entstand im rechten Hypochondrium eine Geschwulst, die mit erweichenden Umschlägen behandelt wurde; nach 2 Monaten entleerte sich eine grosse Menge Eiter durch den Mund und 1 Monat später öffnete sich der Abscess auch nach aussen. Die Geschwulst schloss sich wieder und brach noch 2mal auf. Das letztmal kam das in das Heft gehörige spitze Gabelende in der Abscessöffnung zum Vorschein. 11 Monate blieb der Zustand nahezu unverändert; dann entschloss sich Patientin nach einer Vision zur Operation. Auf der Hohlsonde wurde die Fistel erweitert (1835) und die Gabel mit leichter Mühe ausgezogen. Geringe Blutung. 30 Stunden lang floss die Nahrung, die Patientin zu sich nahm, durch die Wunde ab.

Nach 14 Tagen war die Wunde vollständig geheilt.

X. Tilanus 1848.

Adelmann, Prager Vierteljahrschrift, Bd. 131, S. 80.

Ein geisteskrankes, 32jähriges Mädchen, das schon 2 Selbstmordversuche gemacht hatte, schluckte am 14. Januar 1848 eine silberne Essgabel. Mit der Schlundsonde fühlte man die Gabel im Magen der Patientin. Die Manualuntersuchung der Bauchdecken ergab am äusseren Rande des linksseitigen geraden Bauchmuskels eine längliche Härte in verticaler Richtung. Am dritten Tage wurde das Schlingen sehr schmerzhaft.

Am 17. Januar wurde in der Aethernarkose von Professor Tilanus die Gastrotomie ausgeführt. Bauchschnitt in der linea alba 3 Ctm. unterhalb des Schwertfortsatzes, 8 Ctm. lang. Der linke Leberlappen im oberen, Därme im unteren Theil der Wunde. Mit Zeige- und Mittelfinger wurde der Magen unter dem linken Wundrande erkannt, sanft in die Bauchwunde vorgezogen, mit Pinnetten fixirt und schliesslich die vordere Wand angestochen und die Oeffnung mit der Scheere auf $2\frac{1}{2}$ Ctm. erweitert. Ziemlich starke Blutung aus der vorquellenden Schleimhaut. Die 21 Ctm. lange Gabel wurde links von der Wirbelsäule gefunden und ausgezogen. Darauf wurde noch ein 2 Ctm. langes Thonstück aus dem Fundus mit der Polypenzange ausgezogen. Die Magenwunde wurde mit 5 Lembert'schen Darmnähten geschlossen und die Fäden zum unteren Wundwinkel herausgeleitet; die Wunde der Bauchdecken wurde durch einfache Naht geschlossen und mit Heftpflaster bedeckt. Am 17. und 18. bisweilen Erbrechen gelbgrüner Flüssigkeit, Unterleib etwas schmerzhaft. Am 19. Morgens $7\frac{1}{2}$ Uhr starb Patientin. Die 30 Stunden nach dem Tode ausgeführte Section ergab: Plastisches Exsudat in der Umgebung der Wunde, Verlöthung der Bauchwand mit der Leber. Die Magenwunde vollständig von dem Fibrinbelag bedeckt und geschlossen. Der Magen füllt allein fast die ganze Unterleibshöhle aus. Die Operationswunde im oberen Drittel gleich weit von der grossen und kleinen Curvatur entfernt. Gulden-grosser rother Fleck in der Schleimhaut da, wo der Griff der Gabel gelegen hatte. Die Wundränder der Schleimhaut runzelig geschwellt. Das obere Drittel des Oesophagus ist bedeutend verwundet und in der Nähe des Larynx perforirt; Eitergang bis neben die Schilddrüse,

XI. Bell 1855.

The american Journal of the medical sciences, 1855, July, p. 272.

Dr. Bell von Walpello, Iowa, wurde an Weihnacht 1854 zu einem Mann gerufen, der eben ein Bleistück, mit dem er Gauklerkunststücke machte, geschluckt haben sollte. Der Mann hatte keine Beschwerden.

Eine genaue Untersuchung am 1. Januar 1855 ergab ein negatives Resultat. Am nächsten Tag Erbrechen und Prostration. Am 3. Januar Gastrotomie in der Chloroformnarkose. Schnitt von der Spitze der zweiten falschen Rippe zum Nabel.

Die eingeführte Hand fühlte den, den Bleibarren enthaltenden Magen. Der Barren lag von rechts nach links. Das obere Ende rechts von der Cardia an die Magenwand gestützt, das untere Ende an der grossen Curvatur links und unterhalb vom Pylorus. Bell fasste das untere Ende, zog es auf- und rückwärts, schnitt unter Leitung des eingeführten Zeigefingers den Magen auf demselben ein parallel seinen Muskelzügen. Das $10\frac{1}{8}$ Zoll lange, $9\frac{1}{2}$ Unzen schwere Bleistück wurde mit einer Zange ausgezogen.

Die Operation dauerte 20 Minuten und wurde verzögert durch die Reposition vorgefallener Eingeweide. Die äussere Wunde wurde mit Knopfnähten und Heftpflasterstreifen geschlossen.

Die Nachbehandlung bestand in Morphinumjectionen, 2 Venäsectionen und einzelnen Klystieren. Am 8. war die äussere Wunde geheilt und am 17. ging Patient weit umher.

XII. Glück 1856.

Günther a. a. O. S. 27.

Ein Katheter, welcher zu Einspritzungen in die Trachea benutzt werden sollte, gerieth durch den Oesophagus in den Magen. Gastrotomie. Tod.

Nähere Angaben fehlen. Keine Quelle angegeben.

XIII. Labbé 1876.

Gazette médicale de Paris 1876, 29. Avril, p. 214.

Am 30. März 1874 verschluckte ein 18jähriger Commis, Namens Lausseau, bei der Ausführung von Taschenspielerkunststücken eine Gabel. Der Versuch, dieselbe noch aus dem Pharynx auszuziehen, misslang. In den ersten sechs Monaten hatte der Patient wenig Beschwerden. Von da an wechselte sein Befinden häufig. Eine Untersuchung gegen Ende von 1875 ergab, dass die Spitzen der Gabel fest in der Magenwand sassen. Vor der blutigen Operation wollte man durch Anwendung von Aetzmitteln Adhäsionen zwischen Bauchwand und Magen herbeizuführen suchen. Trotz vielfacher Anwendung von Wiener Aetzpaste und Canquoin'scher Paste entstanden keine Adhäsionen. Zuerst ätzte er an der Stelle, wo die Gabelspitzen bisweilen gefühlt werden konnten. Dann liess er die Stelle vernarben und wählte eine neue Stelle für Aetzungen.

Endlich am 9. April 1876 wurde von Dr. Léon Labbé die Gastrotomie gemacht. Bauchschnitt 1 Ctm. einwärts von den linken falschen Rippen und parallel mit denselben, 4 Ctm. lang, dessen unteres Ende die Verbindungslinie der Knorpel der 9. Rippen erreichte. Lage für Lage wurde durchtrennt; zwischen Magen und Bauchwand keine Adhäsionen. Der Magen wurde mit einer Hacken-

pincette stark vorgezogen und vor der Eröffnung mit 8 starken Nähten an die Bauchwunde fixirt und dann eröffnet. Die Gabel wurde unter Führung eines Fingers mit einer Polypenzange gefasst, aus den umgebenden fungösen Wucherungen mobil gemacht und ausgezogen.

Es wurde auf den Bauch ein Collodiumpanzer angelegt. Vom fünften Tage an erhielt der Patient feste Nahrung. Am 24. April war nur noch eine kleine Magenfistel übrig.

Schliesslich sind noch zwei Fälle anzuführen, bei denen aber alle Details fehlen :

XIV.

Adelmann citirt, Prager Vierteljahrschrift, Bd. 131, S. 78, als Fall VII. einen Fall, in welchem Bouchet in Lyon einer Frau einen silbernen Löffel aus dem Magen durch Gastrotomie entfernt haben soll.

XV.

Sédillot berichtet a. a. O. S. 463, dass vor beiläufig 12 Jahren ein junger Mediciner sich in Montpellier immatriculiren liess, bei dem früher eine Gabel aus dem Magen ausgeschnitten worden sein soll; zur Bekräftigung seiner Erzählung wies derselbe die Narbe in der Magengegend vor.

Sédillot verdankt die Nachricht darüber dem Dr. Bouisson.

Die beiden letzten Fälle nehme ich nicht in die Tabelle auf, da im ersten Falle nicht einmal das Resultat der Operation angegeben ist und auch im zweiten Fall die Nachricht nur auf Angaben des Patienten beruhen.

I. Zusammenstellung der Gastrotomien.

Nro.	Jahr	Operateur	Patient	Fremdkörper	Ausgeschnitten nach	Erfolg	Bemerkungen.
1	1602	Florian Mathis aus Brandenburg	36 jähriger Mann	9 $\frac{1}{2}$ " langes Messer	7 Wochen	Heilung nach wenig Wochen	—
2	1635	Daniel Schwabe v. Königsberg	22 jähriger Mann	5 $\frac{1}{2}$ " langes Messer	41 Tagen	Heilung in 14 Tagen	Magen nicht adhärent.
3	1692	Wisener? von Halle	16 jähriger Knabe	Messer im Magen	7 Monate?	Heilung in Aussicht	Abscess im Epigastrium.
4	1720	Hübner v. Rastenburg	Frau	7" langes Messer	11 Tagen	Heilung rasch	Magenwand bereits perforirt.
5	1786 ?	Fritzak in Toulouse	Lastträger	2" lange Messerklinge	—	Heilung nach 5 Tagen	Magenwand etwas durchbohrt, 2 Magennähte.
6	1819	Cayroche in Mendes	24 jährige Frau	Silberne Gabel	229 Tagen	Heilung in 20 Tagen	Magen adhärent.
7	vor 1822	Reynaud von Grenoble	Junger Mann	Gabel	31 Tagen	Heilung	—
8	1823	Dr. L.	Soldat	Silberner Kaffeelöffel	einigen Wochen	Heilung	Magen festverwachsen.
9	1835	Fedeli in Riva	50 jährige Frau	Gabel 10 Ctm. lang	ca. 2 $\frac{1}{2}$ Jahren	Heilung in 14 Tagen	Abscess.
10	1848	Tilanus von Amsterdam	32 jähriges Mädchen	Silberne Essgabel	3 Tagen	Tod nach 2 Tagen	Keine Adhäsionen; isolirte Naht des Magens.
11	1855	Bell von Walpello	Mann	10 $\frac{1}{8}$ " lang. Bleistück von 9 $\frac{1}{2}$ Unzen Gewicht	11 Tagen	Heilung in 5 Tagen	Magen nicht adhärent.
12	1856	Glück	—	Katheter	—	Tod	
13	1876	Leon Labbé in Paris	20 jähriger Mann	Gabel	2 Jahren und 10 Tagen	Heilung	Magen nicht adhärent.

Die Zusammenstellung ergibt 13 Fälle, in welchen die Gastrotomie wegen Fremdkörpern ausgeführt worden ist.

Je 5mal gaben verschluckte Messer, resp. Gabeln Anlass zur Operation, 1mal ein Löffel, 1mal ein Bleistück und 1mal ein Katheter.

Der Zeitraum vom Verschlucken derselben bis zur Entfernung durch die Operation wechselt von 3 Tagen bis zu 2½ Jahren.

Das Resultat ist in 11 Fällen Heilung und nur in 2 Fällen erfolgte ein ungünstiger Ausgang. In dem ersten Fall ist der Tod wohl die Folge der umschriebenen Peritonitis. Woran der Patient Glück's starb, lässt sich bei dem Mangel aller näheren Angaben nicht beurtheilen.

Wie aus den Krankengeschichten hervorgeht, haben wir es offenbar mit Fällen von sehr verschiedener Dignität zu thun, denn wenn die Magenwand an der Bauchwand adhärent ist, oder der Fremdkörper dieselbe schon perforirt und zu einem Abscess Veranlassung gegeben hat, so ist einerseits die Operation viel leichter auszuführen, andererseits deren Gefahren viel geringer, besonders der Austritt von Mageninhalt in die Bauchhöhle nicht zu befürchten.

Je länger der Fremdkörper im Magen verweilt und je voluminöser er ist, je näher er sich der vorderen Magenwand anlegt, also auch je deutlicher er zu fühlen ist, um so wahrscheinlicher erscheint es, dass sich Adhäsionen zwischen Magen- und Bauchwand gebildet haben. So war es auch in Fall 6, wo nach 229 Tagen die Gastrotomie gemacht und der Magen adhärent gefunden wurde. Im vierten Fall war bereits nach 11 Tagen die Magenwand vom verschluckten Messer perforirt und im Fall 8 nach einigen Wochen sehr solide Verwachsungen des Magens mit den Bauchdecken eingetreten. Andererseits beweist der Fall von Labbé (13), dass auch nach 2 Jahren und trotz Anwendung von Aetzmitteln auf die Bauchdecken die Adhäsionen fehlen können.

Es sind Fälle genug bekannt, in welchen grosse verschluckte Gegenstände auf dem natürlichen Wege durch den Darmkanal wieder aus dem Körper herausbefördert, oder lange Zeit ohne gefährliche Symptome zu erregen im Magen ertragen wurden. Man darf des-

halb keineswegs gleich, nachdem ein ungewöhnlicher Fremdkörper verschluckt worden ist, an die Operation gehen. Erst wenn derselbe auf dem natürlichen Wege nicht eliminirt wird und wenn durch denselben erhebliche Beschwerden verursacht werden, ist man zum operativen Eingriff berechtigt. Ebenso wenn in der Magengegend sich eine Vorwölbung zu bilden beginnt oder gar schon Fluctuation zu fühlen ist. In den letzteren Fällen sind wohl stets Adhäsionen zwischen Bauchwand und Magen vorhanden und der operative Eingriff einerseits ungefährlich, und andererseits doch im Stande, den Eliminationsprozess wesentlich abzukürzen und den Patienten viel früher von seinen Beschwerden zu befreien.

In den Fällen, wo eine Vorwölbung der Magengegend oder ein Abscess der Bauchdecken vorhanden ist, wird man über den Ort der Operationsstelle nicht im Zweifel sein. Man wird sich nur hüten müssen, den Einschnitt weiter zu machen, als absolut nothwendig ist, um dem Fremdkörper Ausgang zu verschaffen, um nicht über den Bereich der vorhandenen Adhäsionen hinauszukommen.

Fühlt man den Fremdkörper durch die Bauchdecken und kann man ihn sich entgegendrücken, so ist der Ort für den Einschnitt ebenfalls gegeben.

Günther kritisirt eine Reihe der von verschiedenen Autoren gemachten Vorschläge zur Ausführung der Gastrotomie und rath seinerseits den Magen folgendermassen aufzusuchen: Man macht einen Schnitt in der linea alba, welcher vom processus xiphoideus anfängt und $1\frac{1}{2}$ Zoll, unter Umständen weiter herabgeführt wird und dann einen zweiten nach links, welcher parallel der unteren Rippe läuft durch den musculus rectus. Ferner rath er den Magen nach Entfernung des fremden Körpers durch mehrere aneinanderliegende Nähte an die Bauchwand zu befestigen und er zieht dieses Verfahren der isolirten Naht der Magen- und Bauchwunde vor.

Labbé's Argumentation ist folgende: Der Magen ist für chirurgische Eingriffe an seiner Vorderwand zugänglich in einem Dreiecke mit nach unten gerichteter Basis, dessen Seiten gebildet werden durch den Rand des linken Leberlappens und durch den linken Rippenbogen. Die Basis entspricht der grossen Curvatur.

Nach zahlreichen Untersuchungen am Cadaver steht die grosse Curvatur nie höher als die Verbindungslinie der Basis der Knorpel der beiden neunten Rippen. Man mache also 1 Ctm. einwärts von den linken falschen Rippen und mit denselben parallel einen Einschnitt von 4 Ctm. Länge, dessen unteres Ende die Verbindungslinie der Knorpel der neunten Rippen erreicht. Dabei werden die Fasern des musculus rectus abdominis geschont. So trifft man auf die Vorderfläche des Magens an dem Uebergang von Pylorus- und Fundustheil.

Der Schnitt in der weissen Linie, wie er von Tilanus (Fall 10) geführt wurde, erwies sich nicht als besonders günstig. Im oberen Theil der Wunde erschien die Leber, im unteren Darm und der Magen musste erst unter dem linken Wundrande aus der Tiefe herausgezogen werden trotz oder vielleicht wegen seiner ungewöhnlichen Grösse.

Hat man vollständig die freie Wahl der Incisionsstelle, so ist nach den unten bei der Gastrostomie zu gebenden Regeln vorzugehen, weshalb ich, um Wiederholungen zu vermeiden, auf den nächsten Abschnitt verweise.

Ist der Magen glücklich blosgelegt und nicht adhärent, so muss er durch einige durchgeführte Fadenschlingen fixirt, vorgezogen und erst dann eröffnet werden. Nach der Entfernung des Fremdkörpers wurde in den citirten Fällen verschieden vorgegangen.

Schwabe (2) hat offenbar die Magenwunde nicht genäht, denn sonst hätte Beckherus in seinem sorgfältigen Bericht darüber nicht versäumt es zu erwähnen und einige Positiones über die Zweckmässigkeit dieses Verfahrens hinzuzufügen. Auch bin ich geneigt in diesem Falle entgegen Günther den Passus: licet ventriculus aliquo modo subsideret, digitorumque apices fugiendo non ita statim apprehensionem admitteret etc. als Beweis für das Fehlen von Adhäsionen zwischen Magen- und Bauchwand aufzufassen.

Larrey berichtet, dass in Fall 5 zwei verlorene Hefte in die Magenwand gelegt wurden.

Tilanus schloss die Magenwunde mit Lemberg'schen Darmnähten und leitete die Fäden zum unteren Wundwinkel heraus.

Bell, der den Magen unter Leitung des Zeigefingers, wie es scheint, ohne denselben zu Gesicht bekommen zu haben, eröffnete, überliess die Magenwunde mit gutem Erfolg ihrem Schicksal.

Labbé endlich fixirte den Magen vor der Eröffnung mit 8 Nähten an die Bauchwand. Nach 3 Wochen bestand noch eine Magenfistel.

In den Fällen, wo die Magenwand bereits verlöthet war, heilten, wie es scheint die entstandenen Magen fisteln sämmtlich spontan. Um aber der eventuellen Bildung einer bleibenden Magen fistel auszuweichen und den Status quo ante möglichst herbeizuführen empfiehlt es sich sicher, den Magen direct durch Nähte zu schliessen und dieselben kurz abgeschnitten in die Tiefe zu versenken. Am besten eignet sich hiezu die modificirte Lembert'sche Darmnaht, die wir bei unseren Thierexperimenten nach Gussenbauer's Angabe stets verwendeten oder eine zweireihige Etagnahat.

Die Nachbehandlung muss selbstverständlich eine sehr sorgfältige sein. In den ersten Tagen nur Eispillen und Wasser und in jedem Fall erst nach 14 Tagen wieder gewöhnliche Kost, wie es auch Billroth bei seiner Patientin nach der Gastrorrhaphie mit gutem Erfolg ausgeführt hat.

Ich wende mich nun zu den Fällen von Gastrostomie und lasse zunächst die einzelnen Krankengeschichten in chronologischer Anordnung folgen:

I. Sédillot 1849.

Gazette médicale de Strasbourg, 1849. Nr. 11, p. 366.

Sédillot, Contributions à la chirurgie. Paris 1868. Vol. II. p. 484.

Jean-Pierre Monthavon, 52jähriger Metzger, wurde im Jahre 1849 auf der Strassburger Klinik aufgenommen. Früher ganz gesund; vor einem Jahre empfand er zum ersten Mal Schlingbeschwerden, wenn er die Speisen nicht vollständig zerkaute, seit 3 Monaten ernährte er sich nur noch mit Flüssigkeiten und seit 5 Wochen war er nur noch von Zeit zu Zeit im Stande einige Löffel voll dünnen Getränkes zu schlucken, welches er häufig wieder ausbrach. Grosse

Abmagerung; sein Körpergewicht hatte in Jahresfrist um 54 Kilo abgenommen. Die Stricture, 33 Ctm. hinter den Schneidezähnen, war für die feinsten Sonden undurchgängig.

Am 13. Nov. 1849 wurde von Sédillot die Gastrostomie ausgeführt. Operation in der Chloroformnarkose. 4 Ctm. langer Kreuzschnitt über dem musc. rectus, 6 Ctm. nach unten und links vom Schwertfortsatz. Der Muskel selbst wurde durchschnitten. Nach Eröffnung des Bauchfells kam in der Tiefe das ausgebreitete grosse Netz zum Vorschein. Dasselbe wurde vorgezogen und der Quergrimmdarm zur Wunde herausgezogen, aber wegen grosser Spannung wieder zurückgebracht. Mit Hülfe des Netzes wurde die grosse Curvatur des Magens in die Wunde gezogen. Nach Reposition des Netzes machte er eine Punction in die Magenwand am Uebergang des Pylorustheiles in den Fundus und führte eine Doppelcanüle ein, durch welche der Magen an die Bauchwunde angedrückt erhalten werden sollte. Magen und Canüle wurden sofort stark zurückgezogen. Lauwarme Umschläge auf den Leib. Zuckerwasser und Hühnersuppe wurden mehrmals durch ein Gummirohr in den Magen eingespritzt. Wenn man den Stöpsel der Canüle wegnahm, floss grünliche Galle aus; etwas floss auch neben der Canüle ab. Keine peritonitischen Erscheinungen. Der Tod erfolgte 21 Stunden nach der Operation.

Die Section ergab: Links unterhalb des Magens im grossen Netz ein Einriss von 5 Ctm. Länge; Netz etwas geröthet, einzelne kleine Ecchymosen, da und dort an die Magenwand angelöthet; etwas blutiges Serum im linken Hypochondrium. Die Bauchfellwunde hat 2,5 Ctm. Durchmesser, ist von einem leicht ecchymotischen Ring umgeben. Magenwunde ziemlich in der Mitte der vorderen Wand, etwas näher der grossen Curvatur. Die Canüle passirt 1,2 bis 1,5 Ctm. weit frei die Bauchhöhle, nur links ein wenig vom Netz bedeckt. Die Magenwand zeigt in der Nähe der Wunde ebenfalls Ecchymosen. Epitheliom des Oesophagus am Ursprung der 6. Rippe; Tumor 3,5 Ctm. hoch, 2,8 breit umgiebt den linken nerv. vagus. Die Wände des Oesophagus nicht wesentlich verändert.

Sédillot beschliesst 1) in anderen Fällen den Magen an die Bauchwand zu fixiren und 2) in den ersten Tagen keine Nahrung in den Magen einzuführen.

II. Sédillot 1853.

Gazette médicale de Strasbourg, 1853, Nr. 3, p. 65.

Sédillot a. a. O. S. 494.

Benoît Petit, 58jähriger Fuhrmann, litt seit 9 Monaten an Schlingbeschwerden; seit 2 $\frac{1}{2}$ Monaten konnte er nur noch flüssige Nahrung zu sich nehmen. Aus Furcht zu verhungern liess sich der sehr schwache Kranke am 21. Januar 1853¹⁾ in das Spital aufnehmen. Die unter dem Larynx befindliche Stricture des Oesophagus war für keine Sonde durchgängig.

Am 20. Januar 1853 wurde von Sédillot die Gastrostomie in folgender Weise ausgeführt: Kreuzschnitt mit kürzerem horizontalem Schenkel, 2 Querfinger

¹⁾ Das Datum der Aufnahme ist offenbar im Original falsch angegeben, man vergleiche das Datum der Operation.

links von der linea alba, 2 Ctm. unter dem Rand der linken falschen Rippen. Geringe Blutung. Nach Eröffnung des Bauchfells wurde der Magen unter Führung des Zeigefingers mit einer gefensterten Zange gefasst und vorgezogen und sofort mit 5 oder 6 Nähten, welche nur die Serosa und Muscularis des Magens fassten, an die Bauchhaut befestigt. Die Eröffnung des Magens wurde bis zur Bildung von Adhäsionen mit der Bauchwand verschoben. Warme Umschläge auf die Wunde.

Nach einer Stunde zog sich nach einem heftigen Hustenanfall das vorgelagerte Magenstück wieder in die Bauchhöhle zurück. In nochmaliger Narkose gelang es, da nicht alle Nähte ausgerissen waren, leicht den Magen wieder vorzuziehen. Die Nähte wurden ausgezogen und ein kleines Stück des Magens wurde mit einer Assalini'schen Pincette gefasst, um es langsam zur Gangrän zu bringen, während sich Adhäsionen in der Umgebung ausbilden würden.

Am 23. wurde die Pincette entfernt und eine Ligatur um das vorliegende Magenstück gelegt; es waren bereits Adhäsionen vorhanden.

Am 25. wurde die gangränöse Partie der vorderen Magenwand mit einigen Scheerenschnitten entfernt. Die Ränder im ganzen Umfang adhärent. Von da an sofort Ernährung durch die Fistel. Patient litt an Durchfall und Husten. Die eingeführte silberne Canüle wurde bald wieder entfernt.

Am 26. und 27. kam etwas Blut aus der Wunde. Fieber. Um den Ausfluss von Mageninhalt zu verhüten, wurde nach dem Einspritzen von Nahrung die Fistel zeitweilig mit den Fingern zugehalten, nachdem verschiedene Pelotten und Tampons sich nicht bewährt hatten.

Am 30. Januar, 10 Tage nach der Operation, starb der Patient.

Die Autopsie ergab: Allgemeine, eitrige Bauchfellentzündung. Die Magenwunde liegt in der Mitte zwischen Pylorus und Fundus und gleichweit von beiden Curvaturen entfernt. Es finden sich dünne Adhäsionen im ganzen Umkreis der Magenwunde mit Ausnahme einer kleinen Stelle links oben, wo sie ganz fehlen. In der Speiseröhre finden sich zwei enge ulceröse krebsige Stricturen; die obere ist 11 Ctm. unterhalb der Giessbeckenknorpel.

Sédillot glaubt die Peritonitis der Infection durch die damals in seiner Abtheilung herrschende Nosocomialgangrän zuschreiben zu müssen.

III. Fenger 1853.

E. Fenger, Ueber Anlegung einer künstlichen Magenöffnung am Menschen durch Gastrotomie. Virchow's Archiv, VI. Bd. 1854. S. 350.

Mathias Mort, 55 Jahre alt, wurde am 10. Jan. 1853 in das Friedrichs-Hospital in Kopenhagen aufgenommen. Er litt vor mehreren Jahren wiederholt an blutigem Erbrechen. 14 Tage vor der Aufnahme Schmerz beim Schlucken oberhalb der Herzgrube. Seit 5 Tagen konnte er nur noch Flüssigkeiten schlucken. Die Sonde kam 13 Zoll hinter den Schneidezähnen auf einen harten Widerstand, der nicht zu passiren war. Die Schlingbeschwerden nahmen zu. Patient magerte sichtlich ab. Der Versuch die Stricture zu dilatiren scheiterte. Nach sorgfältigen Vorstudien an der Leiche wurde am 23. März von E. Fenger die Gastrostomie ausgeführt. Schnitt von der Spitze des Brustbeins schräg nach unten, aussen und links bis an den äusseren Rand des musc. rect. abdominis. Stillung der Blutung. Der linke Leberlappen wurde durch das Bauchfell durchgesehen und dieses längs der Rippenknorpel eröffnet und mittelst Zeige- und

Mittelfinger die vordere Magenwand in die Wunde gezogen. Durch die Falte wurden 2 Seidenfäden durchgezogen. Der innere Theil der Bauchwunde wurde mit umschlungenen Nähten geschlossen, dann der Magen mit dem Bistouri eröffnet, die Fäden in der Mitte durchschnitten und geknotet. Mit weiteren 8 Nähten wurde die Schleimhaut an den Rand der Hautwunde festgeheftet.

Nach dem Erwachen des Patienten aus der Narkose wurde durch einen Glastrichter $\frac{1}{2}$ Tasse Haferschleim in den Magen gebracht, was öfters wiederholt wurde; dabei floss meist etwas klare, saure Flüssigkeit ab, bisweilen auch ein Theil der eingeführten Nahrung.

Den 25. etwas Schmerz in der Umgebung der Wunde. Unterleib weich, eingesunken; ziemlich starker Ausfluss aus der Fistel. Der Tod erfolgte 58 Stunden nach der Operation.

Sectionsbefund: Die Oeffnung im Magen $2\frac{1}{2}$ Zoll nach rechts von der Cardiaöffnung und nahe der grossen Curvatur. Die Magenwunde lag der Bauchwunde genau an. Von der Cardia aufwärts 2 Zoll langes, nicht exulcerirtes Carcinom, das Lumen der Speiseröhre fast ganz verschliessend. In der Umgebung der Milz eine spärliche Menge dickflüssiger, pflaumensaftfarbiger Flüssigkeit. Zwerchfellüberzug links stark echymosirt. Keine Krebsmetastasen.

Der Tod erfolgte durch partielle Peritonitis bei dem sehr herabgekommenen Individuum.

IV. Cooper-Forster 1858.

S. O. Habershon, Case of epithelial cancer of oesophagus. Guy's Hospital Reports. III. Series. Vol. IV. 1858, p. 1.

Cooper-Forster, Description of the operation of Gastrotomy. Ebendasselbst S. 13.

Bei einem 47jährigen Mann, der im October 1857 Schlingbeschwerden bekam, wurde im folgenden Februar ein Tumor im Anfangstheil des Oesophagus diagnosticirt. Wegen hochgradiger Dyspnoe wurde am 2. März die Tracheotomie gemacht. Hochgradige Schwäche und Abmagerung. Ernährende Klystiere wurden schliesslich nicht mehr ertragen.

Von Dr. Habershon zur Consultation beigezogen, führte Cooper-Forster am 26. März die Gastrostomie aus. Keine Narkose.

Schnitt $3\frac{1}{2}$ Zoll lang, vom Rippenknorpel zwischen 8. und 9. Rippe beginnend nach abwärts über der linea semilunaris. Der äussere Rand des musc. rectus wurde freigelegt, die Sehne der schrägen Bauchmuskeln durchschnitten und 1 Gefäss ligirt. Das Bauchfell wurde der ganzen Länge der Wunde entsprechend auf der Hohlsonde eingeschnitten. Im oberen Winkel wurde der linke Leberlappen sichtbar und darunter der Magen, durch seine rahmig weissen, dicken Wandungen erkenntlich. Derselbe wurde mit einem Haken möglichst weit links gefasst und vorgezogen. Eine krumme Nadel mit Seide wurde durch die vordere Magenwand gestochen und dieselbe durch eine fortlaufende Naht an die vordere Bauchwand befestigt. Nach den ersten 2 Nähten wurde der Magen durch einen Einschnitt eröffnet und dann die Wundränder sorgfältig mit der Bauchwunde vernäht. Der übrige Theil der Bauchwunde wurde mit einer fortlaufenden Naht geschlossen, ohne das eröffnete Peritoneum mit zu fassen. Viele Mühe machte die Vernähung der Magenschleimhaut mit der äusseren Haut. Es blieb eine Oeffnung, um einen kleinen Finger einzuführen.

Unmittelbar nachher wurden 2 Unzen warmer Milch und 1 Ei eingegossen; $\frac{1}{2}$ stündlich Einführung von 2 Unzen Milch mit Ei oder Rum. Beim Husten wurde Mageninhalt durch die Wunde ausgetrieben. Patient fühlte sich sehr erleichtert. Vom Abend des 27. an Schwäche und Collaps. Tod 44 Stunden nach der Operation.

Die Section ergibt: Carcinom im Halstheil des Oesophagus, welches in die Trachea perforirt war. Hochgradigste Verengung in der Höhe des manubrium sterni. Eine Drüse im Nacken infiltrirt. Lobuläre pneumonische Heerde in der linken Lunge.

Peritoneum gesund; keine Entzündung nachweisbar. Leichte Adhäsionen der serösen Blätter an der Wunde. Dünndarm sehr eng.

Cooper-Forster glaubt, dass die Operation zu spät gemacht wurde und der Tod ohne diese gleich schnell erfolgt wäre.

V. Cooper-Forster 1859.

J. Cooper-Forster, Contraction of oesophagus from corrosive poison, *Gastrostomy* Guy's Hospital Reports, III. Series, Vol. V, p. 1.

James G. 4 Jahre und 4 Monate alt, wurde am 2. Februar 1859 aufgenommen. Er hatte vor 17 Wochen Aetzkalilauge geschluckt, worauf heftiges Erbrechen und Auswurf einiger Theelöffel voll Blut erfolgte; einige Zeit bestanden Schlingbeschwerden, dann Besserung. Vor 14 Tagen traten wieder, seitdem zunehmende Schlingbeschwerden auf. Bei der Aufnahme kann der ausserordentlich abgemagerte Patient nichts schlucken. Er erhält alle 4 Stunden ein ernährendes Klystier. Später vorübergehend Besserung.

Den 12. März. Patient hat seit 2 Tagen nichts geschluckt, ist sehr erschöpft.

Den 13. März machte Cooper-Forster die Gastrostomie in der Narkose. 2 Zoll langer Schnitt dem äusseren Rand des linken musc. rectus entsprechend, vom 7. Intercostalraume beginnend; mehrere Gefässe wurden unterbunden. Das Bauchfell wurde auf der Hohlsonde eröffnet. Dünndarmschlingen wurden zur Seite geschoben, während 2 Finger gegen das Zwerchfell vordrangen, um den Magen zu fassen, der an seiner Dicke und den sammtartigen Wandungen leicht erkannt wurde. Die grosse Curvatur wurde vorgezogen und eröffnet. Ein blutendes grosses Gefäss musste doppelt unterbunden werden. Die Wundränder wurden sehr sorgfältig mit einer Kürschnernaht mit der Bauchwand vereinigt und die übrige Bauchwunde genäht. Alle $\frac{1}{4}$ Stunden, später stündlich wurde abwechselnd Milch und Ei oder Ei mit Wein durch ein Rohr in den Magen eingeflösst. Gleichzeitig 4stündlich ernährende Klystiere, die behalten wurden.

Zwei Tage nach der Operation keine Peritonitis. Die Wunde sieht gut aus.

Pat. am 3. Tage anfänglich munter; nach der Einführung von Nahrung plötzlich Schmerzen im Bauch, Collaps; der Tod erfolgte 2 Uhr Nachmittags.

Die Section ergibt: Hochgradige Abmagerung. Verdickung und Verhärtung der Submucosa des Oesophagus bedingte eine bedeutende Verengung. Frische allgemeine Bauchfellentzündung durch die Lockerung der Nähte, denn es wurde Mageninhalt im Bauch gefunden. Die Oeffnung im Magen fand sich an dem unteren Theil der vorderen Fläche. Fast keine Adhäsionen an der Wunde.

VI. Sydney Jones 1859.

Transactions of the pathological Society, XI, p. 101.

Eine 44jährige Frau klagte erstmals im Juli 1858 über Schmerzen im Schlund mit Heiserkeit und etwas Husten. Die Beschwerden nahmen rasch zu, so dass im Februar 1859 die Tracheotomie ausgeführt werden musste; von da an keine Athemnoth mehr. Die Schlingbeschwerden steigerten sich fortwährend. Im Mai konnte ein elastischer Katheter Nro. 9 nicht mehr in den Oesophagus eingeführt werden. Im Juni gelangte keine Nahrung mehr in den Magen; Ernährung durch Klystiere. Kleiner und schwacher Puls; Patientin, von Hunger und Durst gequält, droht zu verhungern.

Den 14. Juli 1859 wird von Sydney Jones die Gastrostomie gemacht. $3\frac{1}{2}$ Zoll langer Schnitt vom 8. linken Intercostalraum abwärts, dem äusseren Rand des musc. rectus entsprechend. Nach Eröffnung der Bauchhöhle macht das Vorziehen des Fundustheiles des Magens wegen einiger Netzadhäsionen etwas Schwierigkeit. In die vordere Magenwand wird ein Einschnitt von $\frac{3}{4}$ Zoll Länge gemacht. Die Ränder der Magenwunde werden mit 5—6 Nähten von doppelter Seide an die Bauchwand fixirt. Eine Doppelcanüle wird eingelegt und gut ertragen. Durch dieselbe wird mehrmals Milch mit Brandy eingegossen. Patientin fühlt sich erleichtert. Hunger und Durst haben nachgelassen. Stündlich wird Nahrung zugeführt, daneben ernährende Klystiere. Tod 36 Stunden nach der Operation. Magenfistel in der Mitte zwischen Cardia und Pylorus und in der Mitte zwischen grosser und kleiner Curvatur. Der Magen in der unmittelbaren Nachbarschaft der Wunde durch Fibrinauflagerungen mit der Bauchwand verklebt. Keine Peritonitis. Im Pharynx ulcerirtes Carcinom von der Epiglottis bis zum Ringknorpel.

VII. v. Thaden 1865.

Scharffenberg, Gastrotomiae propter oesophagi stenosis institutae historia. Dissert. inaug. Kiliae 1867.

Anna Vossbeck, 54 Jahre alt, wird im März 1865 in das Spital in Altona aufgenommen; zunehmende Schlingbeschwerden seit Sommer 1864. Sie konnte in den letzten 4 Tagen keine Nahrung mehr zu sich nehmen. Nur am ersten Tag gelang es die Schlundsonde einzuführen, bei allen späteren Versuchen wurden die Bougies von einem unüberwindlichen Hinderniss hinter dem Sternum aufgehalten. Die Speisen werden unverändert ausgeworfen. Ernährende Klystiere werden behalten. Vorübergehende Besserung; bald aber kann der quälende Hunger und Durst nicht mehr gestillt werden.

Am 24. Mai 1865 wird von v. Thaden in der Narkose die Gastrostomie ausgeführt. Schräger Schnitt von dem Schwertfortsatz neben dem linken Rippenrand durch den geraden Bauchmuskel; mehrere Arterien werden unterbunden. Im oberen Theil der Wunde sieht man den linken Leberlappen durchscheinen. Nach Eröffnung des Bauchfells wird mit Zeige- und Mittelfinger der zusammengefallene Magen, der an seiner Farbe leicht erkannt wird, hervorgezogen. An dem unteren Theil der Wunde wird die vordere Magenwand mit 4 Nähten befestigt. Der obere Theil der Bauchwunde wird mit 9 Knopfnähten geschlossen.

Die Luft wird möglichst aus der Bauchhöhle ausgedrückt. Die Wunde wird mit Geratläppchen verbunden. Anfänglich Schmerzen im Magen und Brechreiz. Am folgenden Tage klagt Patientin über Durst und Hitze und Brennen an der Operationswunde. Der Magen hatte die Bauchwand trichterförmig eingezogen. Die Magenwand wird durch die Suturen gespannt und jetzt in der Ausdehnung der äusseren Wunde gespalten und darauf die Schleimhaut mit 2 Nähten mit der Haut des unteren Wundwinkels vernäht. Bei Eröffnung des Magens Austritt von Luft und saurerer Flüssigkeit. Durch einen Nélaton'schen Katheter werden 150 Gramm Fleischbrühe mit Ei eingeflösst, was öfters wiederholt wird. Meist fliesst dabei etwas Mageninhalt aus. Patientin fühlt sich erleichtert. Tod nach 47 Stunden.

Die Section ergibt: Circumscriphte Peritonitis in der Umgebung der Wunde und am linken Leberlappen. Die Fistel befindet sich näher dem Pylorus als der Cardia. Die Schleimhaut nicht vollständig mit der Haut vereinigt. Die Magenserosa ist vollständig mit der Haut verklebt. 2 Zoll oberhalb der Cardia ein exulcerirtes Epitheliom; die beiden Vagi von der Neubildung umschlossen. Lymphdrüsen infiltrirt.

VIII. Curling 1866.

The London Hospital Reports III, p. 218.

William G., 57 Jahre alt, wurde am 31. Jan. 1866 in das London Hospital aufgenommen. Seit 4 Wochen Schlingbeschwerden, rascher Verfall der Kräfte. Bei der Aufnahme klagt der äusserst abgemagerte Patient über lebhaftes Hunger- und Durstgefühl. In den letzten 4 Wochen hatte er alle feste Nahrung, die er zu sich zu nehmen versuchte, erbrochen; Zunge dick belegt, Athem übelriechend. Patient kann nur mit grossen Schwierigkeiten und Schmerz Flüssigkeiten schlucken. Sonden treffen ca. 10 Zoll hinter den Zähnen auf ein unüberwindbares Hinderniss.

Patient erhält einige Zeit ernährende Klystiere. Da die Schwäche des Patienten zunahm und Tod durch Erschöpfung drohte, so wurde bei aussetzendem Puls am 16. März 1866 unter localer Aethernarkose von Curling die Gastrostomie ausgeführt.

3 Zoll langer Schnitt vom vorderen Ende der 7. Rippe, vertical nach abwärts, dem äusseren Rande des m. rectus entsprechend. Geringe Blutung. Nach Eröffnung der Bauchhöhle wurde der blasse und zusammengefallene Magen sofort erkannt und mit Pincetten in die Wunde gezogen. In die Magenwand wird mit der Scheere ein $\frac{3}{4}$ Zoll langer Schnitt gemacht und mit 5 dicken Seidennähten die Magenwunde mit der Bauchwunde vernäht. Die Bauchwunde oberhalb und unterhalb wird mit Metallnähten geschlossen. Dauer der Operation 20 Minuten. Alle $\frac{1}{2}$ Stunde wird ein Katheter durch die Fistel eingeführt und abwechselnd einige Esslöffel Milch, Wein, Fleischbrühe und Eier eingeflösst. Jedesmal nach der Herausnahme fliesst saurerer Magensaft ab. Die Wunde stark eingezogen. Nachts 1 ernährendes Klystier, die Einspritzungen in den Magen werden fortgesetzt. Patient fühlt sich besser; Hunger und Durst haben nachgelassen. Der Magen schien nicht gereizt durch die Injectionen.

Den 17. fortschreitende Abnahme der Kräfte, Tod durch Erschöpfung, 32 Stunden nach der Operation.

Sectionsbefund: Bedeutendes Atherom der Aorta und grösseren Arterien. — Oeffnung in der Magenwand zwischen den Knorpeln der 8. und

9. Rippe. Alle Gewebe um den Einschnitt herum missfarbig und von Blutextravasaten durchsetzt. Eine der oberen Nähte hatte durchgeheitert. Die Oeffnung im Magen an der grossen Curvatur nahe dem Fundus. Keine Anzeichen von Peritonitis. $4\frac{1}{2}$ Zoll oberhalb des Magens im Oesophagus ein exulcerirtes Epitheliom, welches bereits in den rechten Bronchus durchgebrochen war.

IX. Sydney Jones 1866.

The Lancet 1866, II. Dec. 15, p. 665. Gastrotomy for stricture of the oesophagus. Death from pneumonia on the twelfth day. Under the care of Mr. Sydney Jones.

Am 24. August 1866 wurde ein 61jähriger Mann mit Schlingbeschwerden in das St. Thomas Hospital aufgenommen, die seit Mitte Mai bestanden. Der Patient ist nur im Stande kleine Mengen Flüssigkeit zu sich zu nehmen. Vielfache Versuche, den Oesophagus zu bougiren, waren stets ohne Erfolg; in der Höhe des Sternum befindet sich ein derber Widerstand.

Da die Dysphagie immer zunahm, Patient von Hunger und Durst gequält und auf's Aeusserste abgemagert war, so wird am 22. September von Sydney Jones die Gastrostomie vorgenommen.

Unter localer Aethernarkose $3\frac{1}{2}$ Zoll langer, verticaler Schnitt vom Knorpel der 9. Rippe abwärts dem äusseren Rand des M. rectus sin. entsprechend. Das Bauchfell wird auf der Hohlsonde eröffnet, der Magen unter dem linken Leberlappen gefasst, vorgezogen, mit 2 Seidennähten an die Bauchwand fixirt und nach der Eröffnung werden seine Wundränder mit 5—6 Seidennähten mit der Haut vereinigt; 2 Gefässligaturen, 1 in der Bauchwand, 1 in der Magenwunde. Keine Canüle eingelegt; 2stündlich, vom 5. Tage an seltener, wird ein Rohr eingeführt und durch einen Trichter Nahrung in den Magen eingegossen. Bisweilen entleert sich wieder ein Theil durch die Fistel. Der locale Befund stets günstig. Der Tod erfolgt an Pneumonie am 12. Tag.

Bei der Section findet sich in der Höhe des 1. und 2. Brustwirbels eine carcinomatöse Geschwulst, welche den Oesophagus fast ganz verschloss. Metastatische Geschwulst in der linken Niere. — Keine Spur von Peritonitis; Magen- und Bauchwunde vollständig verheilt. In beiden unteren Lungenlappen croupöse Pneumonie, links rothe, rechts graue Hepatisation.

X. Bryant 1866.

The Lancet 1877, II. July 7, Nr. 1. Cases of dysphagia. Under the care of Mr. Bryant.

Thomas G., 48 Jahre alt, wurde am 1. Oct. 1866 auf der Abtheilung von Dr. Habershon in Guy's Hospital aufgenommen. Patient war mit 20 Jahren syphilitisch gewesen, hatte aber seitdem keine Erscheinungen von Syphilis mehr gehabt. Seit 4 Monaten rasch zunehmende Schlingbeschwerden, so dass er bald nur noch flüssige Kost zu sich nehmen konnte; seit 3 Monaten Schmerz an der rechten Seite des Halses; seit 3 Wochen Husten. Bei der Aufnahme ist Patient sehr abgemagert und blass; Stimme schwach. Jeder Versuch zu schlucken sehr schmerzhaft. Die Nahrung wird durch Mund und Nase ausgeworfen. Mit dem Finger ist eine Geschwulst hinter dem Larynx zu fühlen. Ernährende Klystiere 4stündlich gegeben erträgt er nur kurze Zeit.

Den 24. November 1866 wird von Bryant die Gastrostomie in der Chloroformnarkose ausgeführt. Schräger Schnitt, 3 Zoll lang unter dem Rande der linken Rippen. Der Magen wird leicht mit dem Daumen und Zeigfinger gefasst, dann eröffnet und mit Zapfennähten an die Wundränder befestigt.

In den ersten 24 Stunden nur ernährende Klystiere. Am nächsten Tage wird Milch und Eier durch die Fistel in den Magen gebracht. Der Patient scheint sich zu erholen. Am 4. Tag bekam er Delirien und am 6. Tag starb er, 130 Stunden nach der Operation.

Bei der Section findet man die Fistel gut aussehend, mit der Bauchwunde verwachsen. Keine Anzeichen von Peritonitis.

Am hinteren Theil des Pharynx ovales torpides, fast den ganzen Canal umgebendes Geschwür von 2 Zoll Länge, mit hartem Grunde. Im Larynx auf einer Infiltration links ein Geschwür (syph. Natur). In der rechten Lungenspitze Cavernen mit käsigen Massen. Die unteren Abschnitte im Stadium der rothen und grauen Hepatisation. Links 2 erweichte Heerde.

XI. Mackenzie 1867.

Mackenzie, Lectures on the cancer of oesophagus. Medical Times and Gazette. 1876. II, p. 137.

Elise L., 42 Jahre alt, kam wegen hochgradiger Dysphagie im October 1867 in das Spital. Es wurde die Diagnose auf Skirrhus des unteren Endes des Oesophagus gestellt.

Zunehmende Abmagerung, hochgradige Schwäche, wachsende Schlingbeschwerden: Patientin konnte seit einigen Tagen auch keine Flüssigkeiten mehr schlucken. Zu Ende November 1867 wurde von Mackenzie in gewohnter Weise eine künstliche Magenfistel angelegt.

Tod erfolgt 36 Stunden nach der Operation.

XII. Troup 1867.

F. Troup, Case of Gastrotomy. The Edinburgh medical Journal, July 1872, p. 36.

Ein Mann von 50 Jahren hat seit ca. 1 Jahr nagenden Schmerz im Epigastrium und erbricht nun blutige Flüssigkeit. Das Schlingen geht nur langsam von Statten. Im unteren Theil des Oesophagus finden sich 2 Stricturen, die aber passirt werden können. Diese werden allmählig enger. Ernährende Klystiere. Der Oesophagus schliesst sich endlich ganz und Patient lebt einen Monat nur von Klystieren; erst lebhafter Hunger, später Durstgefühl vorherrschend.

Troup macht 1867 die Gastrostomie. Gerader, 3 Zoll langer Schnitt, links von der Mittellinie, in der Mitte zwischen dieser und den Rippenknorpeln. Die Aufsuchung des geschrumpften Magens ist etwas schwierig; herabgezogen und mit der Pincette fixirt, wurde er eröffnet, die Ränder an die Bauchwunde genäht und eine mittelgrosse Trachealcanüle eingelegt. Milch und Stimulantien werden mit Leichtigkeit eingeflösst und 3 Tage lang befindet sich Patient in verhältnissmässigem Wohlbefinden.

Der Tod erfolgt am 4. Tag.

Das untere Ende des Oesophagus ist von einer undurchgängigen epitheliomatösen Geschwulst eingenommen. Der Magen sehr klein, ungefähr in der

Mitte eröffnet. Die seröse Fläche der Magen- und Bauchwunde zum Theil verwachsen. Der Einschnitt in seiner ganzen Länge in Heilung. Keine Spur von Peritonitis.

XIII. Durham 1868.

A. E. Durham, case of epithelioma of the oesophagus in which gastrotomy was performed; with remarks. Guy's Hospital Reports, III. Series; Vol. XIV, p. 194. London 1869.

Am 19. August 1868 wurde A. T., ein 70jähriger Mann, der seit Monaten an Schlingbeschwerden litt, aufgenommen. Seit Juli konnte er kein Fleisch mehr schlucken; in den letzten Tagen hatte er nur noch etwas Wein zu sich genommen. Er ist verfallen und hochgradig abgemagert. Ein dünnes Bougie wird 3 Zoll unterhalb des Ringknorpels durch einen festen Widerstand festgehalten. — Ernährende Klystiere werden nicht behalten.

Am 10. September 1868 führt Arthur E. Durham die Gastrostomie aus. 3—4 Zoll langer Schnitt vom Knorpel der 8. und 9. Rippe abwärts. Der äussere Rand des musc. rectus sin. wird freigelegt, das Bauchfell 2—3 Zoll weit eröffnet, worauf das Netz zu Gesicht kömmt. Durch leichten Zug an demselben wurde der Magen sichtbar. Zwei starke Seidenligaturen wurden durch die vordere Magenwand geführt in einer Entfernung von 1 Zoll von einander; dieselbe wird vorgezogen und ca. 1 Zoll weit eingeschnitten. Die Seidenfäden werden in der Mitte durchschnitten und damit der Magen an die Bauchwand fixirt. Ausserdem zahlreiche andere Nähte. Die Schnittländer der Schleimhaut werden sorgfältig mit der Haut vernäht. Die Bauchwunde wird, um Spannung zu vermeiden, nach oben verlängert und das untere Ende mit mehreren Nähten geschlossen.

Bei Eröffnung des Magens fliesst etwas braune Flüssigkeit bei einer Brechbewegung aus, ohne dass etwas davon in die Bauchhöhle kommt. Durch ein elastisches Rohr wird etwas warme Milch eingeflösst, aber sofort wieder ausgestossen. Ein Schwamm wird mit Heftpflaster auf die Wunde befestigt. Der Patient erholt sich vollständig von der Operation; vorübergehend Schmerz im Epigastrium. Sechzehn Stunden nach der Operation erfolgt der Tod, scheinbar bloß aus Erschöpfung.

Die Section ergibt ein ulcerirtes Carcinom des Oesophagus in der Höhe der Bifurcation mit 1 Zoll langer schlitzförmiger Perforation in die Trachea. Keine Spur von Peritonitis. Der Magen liegt vollständig an der Bauchwand an. Oeffnung im Magen nahe dem Fundus, etwas näher der grossen als der kleinen Curvatur.

XIV. Maury 1869.

F. F. Maury, Case of stricture of the Oesophagus in which Gastrotomy was performed. The American Journal of medical sciences. April 1870, p. 365.

Ein 25jähriger Mann, der vor 8 Jahren an Syphilis gelitten hatte, wurde im Mai 1868 plötzlich von Schlingbeschwerden befallen, die anfallsweise öfters wiederkehrten. Rasche Abmagerung. Im Juli gelang es nur ein einziges Mal, eine Sonde bis in den Magen zu führen. Jodkalium und Sublimat blieben ohne Erfolg. Im April 1869 war Patient auf's Aeusserste heruntergekommen und

musste vor Schwäche das Bett hüten. Vorübergehend erholte er sich etwas durch ernährende Klystiere, mit denen er 6 Wochen lang ausschliesslich ernährt wurde.

Am 25. Juni 1869 machte Maury die Gastrostomie in der Chloroformnarkose. Vier Zoll langer, mit der Convexität nach der Mittellinie gerichteter Bogenschnitt, dessen oberes Ende in der Höhe des 7. Intercostalraumes beginnt, Das Peritoneum auf der Hohlsonde eröffnet. Der Magen ragt unter dem Leberande vor. Er wird mit der Pincette gefasst, eine krumme Nadel mit Silberdraht von oben nach unten, 2 von rechts nach links durchgeführt. Die Magenwand wird ca. 2 Zoll links vom Pylorus eröffnet. Die Drähte werden vorgezogen und in der Mitte durchtrennt. Zahlreiche Silbernähte fixiren den Magen an die Bauchwunde. In die Fistel wird eine Canüle eingelegt. Alle $\frac{1}{4}$ Stunden soll etwas Nahrung in den Magen eingeflösst, alle $\frac{1}{2}$ Stunden ein Clysmä mit Brandy gegeben werden. Patient erholt sich von der Narkose.

Abends nach einer Fütterung entleert sich dicke, dunkle Flüssigkeit aus dem Magen. Tod 14 Stunden nach der Operation.

Sectionsbefund: Das Peritoneum zeigt keine Entzündung. Am cardialen Ende des Oesophagus eine fast vollständige Obliteration durch eine derbe, nicht ulcerirte Geschwulst (nicht carcinomatöser Natur).

XV. Love 1869.

J. Love: On Gastrotomy, with case. The Lancet, 1871; 22. July, p. 119.

Eine 51jährige Frau, die seit 2 Jahren geringe Schlingbeschwerden hat und bei der seit 9 Monaten eine schmerzhaftige Geschwulst am Hals aufgetreten ist, kann seit 7 Monaten keine feste Nahrung mehr schlucken. Bei der Aufnahme in das West Norfolk and Linn Hospital ist die Patientin sehr abgemagert.

Am 24. September 1869 wird von Love die Gastrostomie ausgeführt.

Die Chloroformnarkose wird ausgesetzt und locale Aethernarkose dafür substituiert. Links von der linea alba und bis 2 Quersfinger an die linken Rippen wird ein Kreuzschnitt angelegt, dessen Schenkel $1\frac{1}{2}$ Zoll lang sind. Nach Stillung der Blutung Eröffnung der Bauchhöhle. Der Leberrand ist sichtbar. Unter Führung des linken Zeigfingers wird der Magen mit einer Pincette gefasst und in die Wunde gezogen, darauf eröffnet und mit 4 Silbernähten, welche das parietale Bauchfell nicht mitfassen, an die Bauchwand genäht und eine Silbercanüle eingelegt (weite Trachealcanüle, $1\frac{1}{2}$ Zoll lang, mit abgerundeten Rändern).

Alle 4 Stunden ein ernährendes Klystier. An den 2 nächsten Tagen ist das subjective Befinden viel erleichtert. Patient fühlt sich wohler als seit 9 Monaten. Am 3. Tag stirbt Patient unerwartet rasch.

Die Section ergiebt: Wunde geheilt, Bauchdecken- und Magenwunde verklebt; keine Spur von Peritonitis. Der Pharynx durch skirröse Massen, welche sich bis an die Basis des Nackens erstrecken, ganz verschlossen. Der Oesophagus kaum für eine gewöhnliche Sonde durchgängig. — In der Aorta ein grosses farbloses Gerinnsel, dem der Verfasser den Tod zuschreiben zu müssen glaubt.

XVI. Tosias Smith 1872.

The Lancet 1872, I. p. 862. Clinical society of London. Friday May 24th.

A. B., 38jähriger Mann, leidet seit 8 Monaten an Schlingbeschwerden. Seit 14 Tagen angeblich keine feste Nahrung, in den letzten 8 Tagen ganz ohne Nahrung. Strictur mit Bougies nicht zu passiren. Er wurde in Bartholomew Hospital aufgenommen.

Am 21. März 1872 wird die Gastrostomie von Tosias Smith gemacht. Es wird eine Kautschukanüle zur Ernährung eingelegt. Vier Tage lang günstiger Verlauf; dann wird der Patient von Husten gequält, welcher eine Peritonitis zu veranlassen schien, an der er nach einer Woche starb.

Die Section ergibt ein ringförmiges Epithelialcarcinom des Oesophagus in der Höhe der Bifurcation, welches das Lumen vollständig verstopft und beide Vagi einschliesst. Magen fest adhärent an die Haut und das Peritoneum parietale. Tod in Folge von Peritonitis.

XVII. Mac Cormac 1872.

The Lancet 1872. I. p. 862.

H. S., 40jähriger Mann, bemerkte vor 12 Monaten eines Tages plötzlich erschwertes Schlucken. Bei der Aufnahme in St. Thomas Hospital ist er abgemagert, kaum im Stande etwas Flüssigkeit zu schlucken. Bei Schlingversuchen Schmerz, Würgen und Husten. Die Strictur kann nicht passirt werden.

Den 19. März 1872 öffnete Mac Cormac den Magen und vereinigte die Magenwundränder mittelst Knopfnähten mit der Bauchwunde. Der Patient ertrug die Operation gut; weder Schock noch Erbrechen.

Der Husten verschwand, was den Patienten sehr erleichterte. Nahrung wurde in den Magen durch ein Gummirohr mit einem Trichter eingeführt. Patient wurde schwächer und starb am 21. März, 45 Stunden nach der Operation.

Die Section ergab im unteren Theil der Speiseröhre eine krebsige Strictur. Die Erkrankung griff auf die Lunge über, wo eine gangränöse Abscesshöhle gefunden wurde. Die Wundränder des Magens durch plastisches Exsudat mit der Bauchwand verklebt. Keine Spur von Peritonitis.

XVIII. Le Gros Clark 1872.

The Lancet 1872. I. p. 862.

Bei einem Mann, der in Folge von rasch zunehmender Dysphagie schliesslich gar nichts mehr schlucken konnte und bei dem der Versuch zu bougiren erfolglos war, machte Le Gros Clark in St. Thomas Hospital am 7. Mai 1872 die Gastrostomie. Nahrung wurde erst 30 Stunden nach der Operation in den Magen eingeführt.

Vier Tage lang grosse Erleichterung des Patienten, indem das Würgen und Husten aufhörte; darauf kam der Husten wieder. Die Adhäsionen gaben zum Theil nach und Patient starb 6 Tage nach der Operation.

Die Section ergibt ausgedehntes Epitheliom des Oesophagus und eine ulceröse Communication mit dem unteren Theil der Trachea. Etwas Peritonitis, aber nur in der Umgebung der Wunde.

XIX. Bryant (?) 1872.

The Lancet, 1877; July 7, Guy's Hospital. Cases of Dysphagia. Rep. by Mr. Giblin.

Joseph C., 53 Jahre alt, wird am 10. October 1872 aufgenommen. Vor 1 Jahr erstmals Schlingbeschwerden. Der Arzt versuchte vergeblich eine Sonde einzuführen. Seitdem bedeutende Abmagerung. Seit 40 Wochen hat er keine feste Nahrung mehr genossen; sieht abgemagert und blass aus. Unter der Schilddrüse an der linken Seite der Luftröhre eine bei Druck schmerzhaft Geschwulst. Husten mit reichlichem Auswurf. Alle 4 Stunden verabreichte ernährende Klystiere werden nur einige Tage lang ertragen.

Trotz grosser Schwäche wird am 17. September in der Narkose die Gastrostomie gemacht (wohl von Bryant). 4 Zoll langer dem Rippenbogen paralleler Schnitt, $\frac{1}{2}$ Zoll unterhalb desselben verlaufend. Nach Eröffnung der Bauchhöhle wölbt sich ein ausgedehnter Darm in die Wunde, nach dessen Reposition der Magen an seinem cardialen Ende gefasst wird. Zwei doppelte Suturen werden von unten nach oben durch Haut, Peritoneum und Magen ein- und durch Peritoneum und Haut ausgestochen, dann der Magen eröffnet, der Finger eingeführt, die Nähte vorgezogen, durchschnitten und über 2 Stücken eines elastischen Katheters als Zapfennaht geknüpft, so dass das eine in den Magen, das andere nach aussen zu liegen kam. Haut, Peritoneum und Magen wurden auf jeder Seite genau vereinigt. Die Suturen werden lang gelassen, um die Fistel bequem öffnen zu können. Sehr geringe Blutung.

Der Patient erholte sich gar nicht vollständig. Er starb am folgenden Tag an Bronchitis, da er zu schwach war zu expectoriren.

Die Section ergibt: Bronchopneumonie in beiden Lungen, besonders im rechten Unterlappen. Im Oesophagus unterhalb des Larynx ein 3 Zoll langes ulcerirendes Carcinom, das Lumen sehr verengernd, so dass eben noch eine Hohlsonde passiren kann. 4 Zoll oberhalb der Cardia ein secundäres, den Oesophagus ganz verschliessendes Carcinom. Keine Peritonitis, Magenwunde 4 Zoll vom Pylorus. Geringe Adhäsionen.

XX.

In St. Thomas's Hospital Reports New Series, Vol. IV, 1873 finden sich im Surgical Report 1872 by G. E. Saunders, Seite 324 in der tabellarischen Zusammenstellung der Operationen und später Seite 340 3 Fälle von Gastrostomie wegen Oesophagusstrictur durch maligne Tumoren verzeichnet, die alle 3 tödtlich endigten.

Der erste ist wohl mit dem von Le Gros Clark (vgl. Nr. 18) und der dritte mit dem von Mac Cormac (vgl. Nr. 17) identisch.

Es bleibt also noch zu erwähnen ein Fall von einem 58jährigen Mann mit einem malignen Gewächs im oberen Theil der Speiseröhre.

Gastrostomie. Tod nach einem Tag.

XXI. Jacobi 1874.

The New York Medical Journal 1874, Aug. u. Sept. Gastrostomy in Stricture of Oesophagus. By A. Jacobi.

Jacobi's Patientin bietet eine interessante Anamnese. Eine 52jährige Frau, Mutter von 7 Kindern, war gesund bis zum 40. Jahr, wo sie viel an

hysterischen Anfällen litt. Im Jahre 1861 bemerkte sie einen kleinen, harten, schmerzlosen Knoten in der linken Brust, welcher ziemlich rasch wuchs und etwa 1 Jahr später die Wegnahme der Brust nothwendig machte; rasche Heilung; 4 Monate später Recidiv in der Narbe, das auch exstirpirt wurde und 6 Monate später entstand ein skirrhöser Knoten in der rechten Brust, die auch amputirt wurde. Ein Jahr später wurde durch eine 4. Operation das Recidiv der linken Narbe und geschwellte Achseldrüsen entfernt. Bald trat eine neue grosse Reihe von theilweise exulcerirenden Knoten in der ganzen Ausdehnung der Narbe auf, von denen öfters Erysipel ausging. Zweimonatliche Behandlung mit dem constanten Strom bewirkte vollständige Vernarbung und Schwund der Infiltrationen (Dr. H. Guleke). Im Oktober 1873 etwas Schlingbeschwerden, die durch Sondiren gebessert wurden. Im Februar 1874 war die Stricture, die sich ca. 8 Zoll hinter den Vorderzähnen in der Höhe des Ringknorpels und etwas tiefer befand, enger und verhinderte das Schlucken fester Nahrung vollständig. Urethralbougies Nr. 18—24 passirten gut. Im April wurde Schwellung der Lymphdrüsen der Achsel und der Oberschlüsselbeingegend constatirt. Den 18. April vollständige Unfähigkeit zu schlucken.

Den 24. April 1874 Gastrostomie. $2\frac{1}{2}$ Zoll langer Schnitt vertical nach unten, zwischen den Knorpeln der 7. und 8. Rippe beginnend. Nach Eröffnung des Bauchfells lag das Omentum vor. Um den Magen zu suchen, wurde erst Lösung von doppelkohlensauerem Natron und dann von Weinsteinsäure in den Magen eingespritzt, aber ohne befriedigenden Erfolg. Durch das untere Ende der $1\frac{1}{2}$ Zoll langen Peritonealwunde wurde eine krumme Nadel ein und durch die vordere Magenwand durchgeführt, diese vor- und an die Bauchwand angezogen. $1\frac{1}{4}$ Zoll höher wurde dasselbe Verfahren wiederholt und zwischen diesen beiden Seidenligaturen der Magen 1 Zoll weit eröffnet; eine Arterie musste ligirt werden. 8 Seidennähte wurden zur Befestigung des Magens durch die ganze Dicke des Magens und der Bauchwand, $\frac{1}{8}$ — $\frac{1}{4}$ Zoll von der Incision entfernt, durchgeführt. Die äussere Wunde wurde noch durch eine umschlungene und 2 Knopfnähte geschlossen. Eine Comresse auf die Wunde.

Alle Nahrung und Chinin wurde durch Klystiere zugeführt. Morphium subcutan. Alle 2 Stunden erhielt Patientin 2 Unzen Fleischbrühe oder Milch mit Brandy. Abends Puls 96, Temperatur 38,5.

Am 3. Tag trockene Zunge. Infiltration der Bauchwand, leichte erysipelatöse Röthe, Tympanites.

Am 4. Tag werden 5 Magennähte und die Bauchnähte entfernt. Etwas Eiter aus dem unteren Theil der Bauchwunde.

Den 5. Tag nach dünner Stuhlentleerung Erleichterung. Der Magen wird mit Lösung von doppelkohlensauerem Natron ausgewaschen und etwas Leube'sche Fleischsolution eingeführt.

Den 6. Tag Erysipel am Rücken, an der linken Seite und am linken Oberschenkel. Temperatur 39,3°.

Den 7. Tag. Undeutliche Fluctuation an der linken Seite des Bauches. 2 Explorativpunctionen ohne Erfolg. Abends 4 Zoll langer Einschnitt links von der Fistel durch Haut und Muskulatur, worauf sich Eiter entleert; deutlicher Zusammenhang dieses Einschnittes mit der wieder aufgebrochenen Bauchwunde.

Den 8. Tag trotz Abfall der Temperatur und obgleich die ernährenden Klystiere alle behalten werden, Verfall der Patientin. Transfusion von 4—5 Unzen

defibrinirten Blutes in die vena mediana ohne wesentlichen Erfolg. Temperatur 41,8°.

Den 9. Tag werden die Klystiere erstmals nicht mehr behalten, Bewusstsein frei, grosse Dyspnoë.

Den 3. Mai Morgens 6 Uhr tritt der Tod ein.

Die Section ergibt ¹⁾: Kein Erguss und keine Adhäsionen in der Peritonealhöhle ausser an der Magenfistel. Der Magen war 1½ Zoll vom Pylorus, in der Mitte zwischen grosser und kleiner Curvatur eröffnet; ganz adhärent an der Bauchwand ¼ — ½ Zoll im Umkreis. Zwei Gänge von der Operationswunde nach links in das Unterhautzellgewebe und zwischen die Muskeln und fascia transversa.

XXII. Hjort 1874.

Norsk Mag. 3 R, IV, 12 1874 S. 204 referirt in Schmidt's Jahrbücher 1875, Bd. 166, S. 39.

Eine 52jährige Frau, die schon vor 12 Jahren Schwierigkeiten beim Schlingen bemerkt hatte, wurde am 1. Juni 1874 aufgenommen. Seit ¾ Jahren plötzliche Verschlimmerung, so dass sie bald nur flüssige Nahrung zu sich nehmen konnte. Seit 2 Tagen ist das Schlingen fast unmöglich. Schmerzen heftiger; hochgradige Abmagerung und Schwäche. Impermeables Hinderniss im unteren Drittel des Oesophagus.

Am 9. Juni macht Hjort die Gastrostomie. 1½ Zoll langer Schnitt einen Finger breit unterhalb des linken Rippenbogens und parallel mit demselben. Fascia transversa und Peritoneum werden mit der Pincette aufgehoben und eingeschnitten. Nachdem die Leber mit stumpfen Hacken bei Seite geschoben war, sah man den zusammengefallenen Magen oben unter dem Rippenbogen liegen; er wurde an einer Stelle der grossen Curvatur vorgezogen und in der Richtung des Schnittes eine Fadenschlinge durch die Wandungen und 3 tiefe Silberdrahtnähte durch die Wundränder, das Peritoneum und die Magenwandungen geführt und nun längs der zuerst eingeführten Fadenschlinge eingeschnitten; ein Paar spritzende Arterien wurden torquirt. Nun wurden die Silberdrähte in der Mitte hervorgezogen, getrennt und an den Seiten zusammengedreht, so dass 6 tiefe Suturen die Wundränder im Magen und den darüberliegenden Bedeckungen zusammenhielten. In jedem der beiden Wundwinkel wurde eine gleich tiefe und ausserdem in den Zwischenräumen noch 8 oberflächliche Nähte gelegt. Die Operation, bei der die Narkose halb mit Chloroform, halb mit Aether erzielt worden war, dauerte gegen eine Stunde.

Gleich nach dem Erwachen wird etwas Portwein mit Wasser mit einem Trichter in den Magen eingegossen. Nur geringe Mengen konnten während der Inspiration eingegossen werden; bei der Expiration floss ein Theil wieder ab. Patientin collabirt immer mehr und stirbt am 10. Juni Abends 6 Uhr, ca. 24 Stunden nach der Operation.

Bei der Section findet man ein wohlbegrenztes Epitheliom den Oesophagus verschliessend; alle anderen Organe gesund. Ziemlich feste Agglutination zwischen Magen und Bauchwunde. Keine Zeichen von Peritonitis. Tod durch Erschöpfung.

¹⁾ Es durfte nur die Bauchhöhle eröffnet werden.

XXIII. Küster 1875.

Küster, 5 Jahre Augustahospital, Berlin 1877, S. 114.

August Neumann, 55 Jahre alt, leidet seit October 1874 an Schlingbeschwerden, dabei rasche Abmagerung; seit dem 12. Februar 1875 kann er keine Flüssigkeiten mehr schlucken. Die Strictur kann selbst mit den feinsten Sonden nicht passirt werden. Patient mager, noch in leidlichem Kräftezustand.

Den 22. Februar 1875 macht Küster die Gastrostomie. Sehr schlechte Narkose, Synkope, der grössere Theil der Operation ohne Narkose.

2½ — 3 Zoll langer Schnitt vom processus ensiformis in der Mittellinie nach abwärts. In der Wunde erschien der linke Leberlappen, welcher den Magen völlig überdeckte. Er wurde nach oben gehoben, 2 Silberdrahtnähte rechtwinklig auf einander durch Bauchwand und Magen gelegt und dann angezogen. Die Magenwand kam so in das Niveau der Haut und wurde dann zwischen 2 Pincetten 1½ Ctm. weit eingeschnitten; geringe Blutung. Die Drähte wurden in der Mitte vorgezogen, durchschnitten und geknotet; weitere Umsäumung im ganzen Umfang mit feinen Seidennähten. Im Magen findet sich etwas von der zuletzt genommenen Nahrung. In die Fistel wird eine Trachealcanüle eingelegt und sofort etwas Milch und Ei eingeflösst. Neben der Canüle fliesst fortwährend etwas Mageninhalt ab. Eine grössere passende Doppelcanüle mit geringer Krümmung bewährte sich sehr gut. Keine Erscheinungen von Peritonitis; Temperatur stets normal oder subnormal. Alle 2 Stunden Nahrungszufuhr. Hartnäckige Obstipation, hochgradige Abmagerung nach ein paar Tagen.

Den 5. März erfolgt der Tod aus Erschöpfung, 14 Tage nach der Operation.

Die Section ergibt hochgradige Anämie; 2 Zoll hohe, ringförmige krebsige Striktur des Oesophagus 1¾ Zoll oberhalb der Cardia. Magenwände in der Umgebung der Wunde hyperämisch, sonst normal. Fistei nahe der grossen Curvatur, 2½ Ctm. vom Pylorus entfernt.

XXIV. Sydney Jones 1875.

The Lancet 1875. I. p. 678.

Sydney Jones führte am 3. März 1875 in St. Thomas's Hospital die Gastrostomie aus bei einem 67jährigen Manne, der seit 10 Monaten an Schlingbeschwerden litt; seit 7 Monaten Unfähigkeit feste Nahrung zu schlucken, seit 4 Monaten Verlust der Stimme. Impermeable Strictur im Anfang des Oesophagus. Bei nach vorn gebeugtem Kopfe kann man links von der Trachea hinter dem Sternalende des Schlüsselbeins eine harte Geschwulst fühlen. Hochgradige Abmagerung. Bauch stark eingesunken. Viel Hungergefühl und Schmerzen in der Magengrube. Die Beschwerden beim Schlingen in Zunahme. Puls 96, bisweilen aussetzend.

Sydney Jones empfiehlt den Einschnitt in einer Linie, welche vom äusseren Rand der linken Brustwarze zum äusseren Rand der linken spina ossis pubis gezogen wird. Schnitt ca. 3½ Zoll lang, 1 Zoll unter den Rippenknorpeln beginnend, verläuft am äusseren Rand des musc. rectus. Geringe Blutung. Der Magen wird leicht gefasst, mit Zeigefinger und Daumen herausgezogen. Die Magenwunde wird mit Nähten an die Bauchwunde fixirt; die Bauchwunde oben und

unten vernäht. Gleich nach der Operation Klystier von Milch, Brandy und $\frac{1}{2}$ Drachme Opiumtinktur. Alle 4 Stunden ein Clysmata.

Den 5. März: Patient hat keine Schmerzen; von Zeit zu Zeit Krämpfe der Bauchmuskeln. Patient raucht Tabak.

Den 6. Euphorie; Entfernung der Nadeln; etwas Röthung der Wunde. Entleerung klarer, neutral reagirender Flüssigkeit aus der Fistel beim Husten.

Den 8. Erstmals Ernährung durch die Fistel (1 Unze Milch mit Brandy). Nähte durchgeheitert.

Den 10. Keine Spannung des Bauches; Patient erhält Nahrung in den Mund; Ernährung durch die Fistel und Klystiere (zu je 6 Unzen Milch und 1 Unze Brandy), dabei raucht Patient sehr viel.

Den 14. werden 2 und den 15. die übrigen Nähte entfernt.

Den 23. Täglich zweimal Nahrung durch die Fistel; Clysmata werden fortgesetzt; Eis, Milch und Gelé in den Mund.

Den 26. steht Patient auf.

Den 4. April wirft Patient etwas Blut aus; reichliche Expectoration.

Den 12. April. Seit gestern hat die Expectoration plötzlich aufgehört. Der Tod erfolgt heute 1 Uhr Mittags; 40 Tage nach der Operation.

Bei der Section findet sich: Krebs vom oberen Rand des Ringknorpels $3\frac{1}{2}$ Zoll abwärts; der linke Schilddrüsenlappen infiltrirt. Viel Schleim in den Lungen. Vereinigung zwischen Magen und Bauchwand solid. Tod durch Bronchitis.

XXV. Waren Tay 1875.

The Lancet 1875, II. p. 527. Gastrotomy for cancer of the Oesophagus.

Sara B., 34 Jahre alt, gesund bis vor 9 Monaten, wo plötzlich Schlingbeschwerden auftraten; drei Monate später heftige Schmerzen bei der Aufnahme fester Nahrung, welche an der Magengrube einem Hinderniss begegnete und wieder ausgeworfen wurde; Flüssigkeiten werden ohne Schmerz geschluckt.

Bei der Aufnahme im London Hospital am 16. April 1875 ist Patientin hochgradig abgemagert und anämisch; sie klagt über Hunger und noch mehr über Durst. Die eingeführten Bougies werden $15\frac{1}{2}$ Zoll hinter den Zähnen angehalten. Bauch eingesunken. Unmittelbar unter dem Schwertfortsatz werden kleine Knoten wie geschwollene Lymphdrüsen gefühlt. Milch wird sofort wieder erbrochen. Die Ernährung geschieht hauptsächlich durch Klystiere, die aber nur mit Brandy- und später mit Pepsinzusatz ertragen werden. Im Juni gelingt es vorübergehend die Sonde einzuführen und dadurch Nahrung einzuflossen.

Den 30. August 1875 wird von Waren Tay die Gastrostomie ausgeführt. Zwei Zoll langer Längsschnitt am äussern Rand des linken musc. rectus, am Rippenbogen anfangend. Der Magen wird ohne Schwierigkeit gefunden und an die Bauchwand befestigt wie der Darm bei der Colotomie. Erhebliche Blutung bei der Eröffnung des Magens, 2 Ligaturen. Eine Gummicanüle wird in die Fistel eingelegt. Nach der Operation Klystiere.

Abends 10 Uhr wird Eis und 1 Unze Milch in den Magen eingeführt, ohne Schmerz.

Den 31. wird warme verdünnte Milch eingeführt; eine grosse Menge Magensaft fliesst aus. Die Canüle wird zugestopft und der Patient in rechte Seitenlage gebracht. Abends Coma; Puls 144. Der Leib erscheint stark aufgetrieben. Der Tod erfolgt 10 Uhr Abends.

Die Section ergibt: Magenwunde ungefähr in der Mitte der Vorderwand; das untere Ende nahe der grossen Curvatur. Die Ränder der Bauchwunde adhären. Peritoneum in der Umgebung congestionirt; frisches Exsudat auf dem rechten (?) Leberlappen und dem Magen. Adhäsionen zwischen Leber und Magen.

Am unteren Ende der Speiseröhre ein Medullarcarcinom ungefähr 2 Zoll dick, 1½ Zoll über dem Magen; das Lumen durch weiche saftige Gewebstrümmen verlegt. — Beginnende Phthise.

XXVI. Heath 1875.

The Medical Times and Gazette, 1876, II. p. 137.

J. L., 47jähriger Mann, hat erst seit 6 Wochen Erscheinungen von Dysphagie, die sich trotz allgemeiner und localer Behandlung rasch steigerten. Nachdem der Patient 9 Tage lang gar nichts mehr geschluckt hatte, machte Heath 1875 die Gastrostomie. Der Ernährungszustand war noch gut; noch reichliches Fettgewebe vorhanden, aber schwache Herzaction. Die Operation wurde ohne Schwierigkeiten ausgeführt. Der Magen wurde vor seiner Eröffnung mit der Bauchwunde vernäht. Der Patient erholte sich nicht.

Der Tod erfolgte 20 Stunden nach der Operation an Erschöpfung.

Keine Spur von Peritonitis bei der Section.

XXVII. Verneuil 1876.

Gazette médicale de Paris, 1876, Nr. 44, p. 524.

Ein 17jähriger junger Mann verschluckte am 4. Februar 1876 Aetzkalilauge, worauf eine acute Oesophagitis auftrat, deren Erscheinungen nach 14 Tagen wieder ziemlich verschwanden; es blieben aber erhebliche Schlingbeschwerden, die sich rasch steigerten.

Am 31. März wurde der Patient in das Hôpital de la Pitié aufgenommen. Im Brusttheil der Speiseröhre befindet sich eine Stricture, die sich bei mehrfachen Sondirungsversuchen als vollständig impermeabel erweist.

Den 24. Mai bei der Transferirung des Patienten auf Verneuil's Abtheilung hochgradige Abmagerung, subnormale Temperaturen; der Patient kann fast nichts schlucken; was er zu sich nimmt, erbricht er; Ernährung durch Klystiere. Vorübergehend gelingt es nach Einführung der Sonde in der Narkose (8,0 Chloralhydrat) den Oesophagus zu katheterisiren. Nach 14 Tagen war die Stricture wieder so eng wie früher. Rascher Verfall der Kräfte; der Patient droht aus Schwäche zu sterben.

Den 26. Juli 1876 wird unter Lister'schem Verfahren von Verneuil die Gastrostomie ausgeführt. 5 Ctm. langer, schräg nach aussen und unten verlaufender Schnitt, parallel dem linken knorpeligen Rippenrand. Ligaturen mit Catgut. Das Bauchfell wird mit einer Hackenpincette emporgehoben und mit der Scheere eröffnet, worauf der Magen zu Gesicht kommt. Er wird in die Wunde vorgezogen, mit 2 Acupuncturnadeln befestigt. Die Ränder des Bauchfells werden mit kleinen Kornzangen gefasst und darauf der Magen mit 14 Metallnähten an die Bauchwand befestigt und die Acupuncturnadeln wieder entfernt. Hierauf wird der Magen eröffnet und ein dicker Kautschukkatheter 7 Ctm. tief eingelegt und mit einer Metallnaht an die Wunde befestigt.

Die mässige Blutung wird durch Anlegung von Pincés hémostatiques gestillt

und darauf wird der Unterleib mit Collodium bestrichen. Nach einer Stunde werden 200,0 Gramm Milch eingespritzt; es läuft nichts neben dem Katheter aus. Beim Versuch, die Pincés hémostatiques wegzunehmen Blutung; sie müssen wieder angelegt werden. Verband mit Lister-Gaze. Von Zeit zu Zeit Carbolspray auf die Wunde. Abends: Entfernung der Pincés; Einspritzung von 100,0 Gramm Milch mit 1 Eigelb. Patient klagt über Schmerzen im linken Hypochondrium.

In den nächsten Tagen immer Nahrungszufuhr durch die Sonde. Carbol-eczem in der Umgebung der Wunde, Carbolurin.

In den ersten 8 Tagen icterische Färbung der Conjunctiva. Das durch die Nähte abgeschnürte Magenstück ist gangränös abgestossen.

Den 20. August steht Patient erstmals auf. Vom 10. September an ist er immer auf und Patient kann als geheilt betrachtet werden. Das Körpergewicht nimmt rasch zu. Patient führt sich die Speisen durch die Fistel ein. Den Speichel wirft er aus. Die Strictur ist nicht durchgängig.

XXVIII. Lannelongue 1876.

Gazette hebdomadaire 1877, Avril 13; Nr. 15, p. 236. Académie de médecine; Séance du 10 Avril 1877.

Ein 59jähriger Mann bemerkte plötzlich Schlingbeschwerden. Innerhalb 6 Monaten nahmen dieselben so rasch zu, dass er kaum mehr einige Löffel Milch schlucken konnte. Das Hinderniss lag in der Mitte des Brusttheils der Speiseröhre. Ausserordentliche Abmagerung, keine cachektische Farbe.

Lannelongue von Bordeaux macht die Gastrostomie. Diese wird leicht ausgeführt und Patient durch die Fistel regelmässig gefüttert.

Tod am 26. Tag an Asphyxie in Folge der Perforation des Oesophagus-carcinomes in einen Bronchus. Der Magen an die Bauchwand adhärent. Der Operationserfolg war vollständig.

XXIX. Callender 1876.

The American Journal of medical sciences, July 1877, p. 258.
The Lancet, 1877, April 14.

Robert B., 39 Jahre alt, litt erstmals im Februar 1876 an Schlingbeschwerden. Seit dem 12. August kann er keine feste Nahrung mehr schlucken. Aufnahme in St. Bartholomew's Hospital den 16. October. Patient sehr abgemagert, hat über $\frac{1}{4}$ seines Körpergewichtes verloren. Bei den letzten Bougirungen kam etwas Blut. — Tumor nicht nachweisbar; bis zum 26. October kann ein dünnes Bougie eingeführt werden. Den 28. Blut im Auswurf; Palpation des Magens schmerzhaft; viel Husten.

Nachdem Patient 7 Tage lang nur mit Klystieren ernährt worden war, macht Callender am 6. November 1876 die Gastrostomie. Der Magen wird leicht gefasst und vorgezogen, mit einigen Silbernähten an die vordere Bauchwand angeheftet und erst dann eröffnet. Vernähung der Magenwunde mit der Bauchwunde mit 8 Silbernähten. Eine Kautschukanüle von 3 Zoll Länge und $\frac{1}{2}$ Zoll Dicke wird in den Magen eingelegt, aber nach 7 Stunden entfernt. Dauer der Anästhesie 80 Minuten. Carbolölverband. Abends 11 Uhr Entleerung reichlicher dunkel gallig gefärbter und dünner röthlicher Flüssigkeit.

Den 7. quälender Husten; sonst fühlt sich der Patient sehr wohl.

Den 8. Gestern und heute Einspritzung von Nahrung in den Magen. Excoriationen am unteren Wundwinkel. Bauch nicht gespannt.

Am 9. Schwäche. Schmerzen im ganzen Bauch, Husten, Delirien. Auswaschung des Magens mit warmem Carbolwasser (1:70), darauf wird wieder Nahrung in den Magen gebracht und grösstentheils zurückbehalten.

Den 10., 91 Stunden nach der Operation, erfolgte der Tod.

Bei der Section findet man eine etwas über 2 Zoll lange ulcerirte Stricture im unteren Theil der Speiseröhre. Die Infiltration war auf den Herzbeutel übergegangen. Allgemeine Peritonitis, am intensivsten in den oberen Abschnitten. Leber verfettet und cirrhotisch.

XXX. Trendelenburg 1877.

Nach einer gütigen Notiz von Herren Professor Czerny über den von Trendelenburg am 19. Sept. 1877 auf der Naturforscher-Versammlung zu München gehaltenen Vortrag.

Ein Knabe von 8 Jahren hatte sich vor einem Jahre durch Schwefelsäure verätzt und eine impermeable Stricture über dem Magen acquirirt. Am 28. März 1877 wurde die Bauchhöhle geöffnet, der Magen vorgezogen und mit 15 Seidennähten kranzförmig in die Hautwunde genäht, dann eröffnet und ein Kautschukrohr eingelegt. Es erfolgte kein Erbrechen, obzwar von demselben wegen der dichten Naht keine Ruptur zu besorgen war.

In den ersten Tagen wurde die Ernährung durch Clysmata besorgt, dann erst durch die Fistel. Wegen Durchfalls, der bis Mitte Juni dauerte, erholte sich der Kranke anfangs nur langsam, hat aber bis jetzt um ein Viertel seines Gewichtes zugenommen.

Trendelenburg zieht entgegen Schönborn eine kleine Oeffnung vor, welche durch ein Kautschukrohr ganz verschlossen wird. Die Ernährung wird so bewerkstelligt, dass der Kranke seine Nahrung selbst kaut und dann mit Hülfe eines Kautschukrohres, an welchem ein Reagensglas als Mundstück sich befindet, die Speisen selbst in den Magen würgt.

XXXI. Schönborn 1877.

The London Medical Record 1877, Aug. 15, p. 338.

Schönborn machte im Frühjahr 1877 wegen Carcinom des Oesophagus die Gastrostomie. Vor der Operation wurde der Magen nach Dr. Schreiber's Vorschlag mit einem Gummiballon ausgedehnt.

Schönborn vernähte die Magenwundränder mit der Bauchwunde; machte einen Verband mit antiseptischer Gaze.

Am 4. Tag etwas Collaps, kein Fieber. Am Ende des 4. Tages entfernte er die Nadeln und gab dem Patient wegen der Schwäche mehr Nahrung. Am 10. Tag entfernte er alle Nähte.

Es besteht eine 4—5 Ctm. lange Fistel für die Nahrungsaufnahme.

Der Patient lebt noch 3 Monate nach der Operation; ass täglich 3 Beefsteaks, die er erst kaut und dann mit dem Löffel durch die Fistel einschüttet. Patient ist immer durstig.

Die beste Methode ist nahe der Mittellinie parallel zum linken Rippenbogen einzuschneiden.

II. Zusammenstellung der Gastrostomieen.

Laufende No.	Operateur	Jahr	Geschlecht	Alter	Krankheit	Operation und Nachbehandlung	Ausgang
1	Sédillot	1849	M.	52	Epitheliom des unteren Theiles des Oesophagus; Stricture impermeabel. - Dauer: 1 Jahr.	Kreuzschnitt; Magen nicht angenäht. Canüle eingelegt. Nahrung wird durch die Canüle eingeführt.	Tod nach 21 Stunden (an Erschöpfung?). Keine Peritonitis.
2	Sédillot	1853	M.	58	Carcinom des mittleren Theiles des Oesophagus; Stricture impermeabel. - Dauer: 9 Monate.	Kreuzschnitt; oberflächliche Nähte; Magen in die Pincette gefasst. Am 5ten Tag Brandschorf entfernt und Ernährung durch die Fistel.	Tod am 10ten Tag nach der Operation. Allgemeine eitrige Peritonitis (infectios?).
3	Fenger	1853	M.	55	Carcinom des unteren Theiles des Oesophagus; Stricture impermeabel. - Dauer: einige Jahre.	Schräger Schnitt; Magen wird angenäht. Sofort Ernährung durch die Fistel.	Tod 58 Stunden nach der Operation. Partielle Peritonitis; noch keine Adhäsionen. Keine Metastasen.
4	Cooper Forster	1858	M.	47	Carcinom im Halstheil des Oesophagus; Stricture impermeabel. - Dauer: 6 Monate.	Schnitt am äusseren Rectusrand; Magen erst angenäht, dann eröffnet. Sofort Ernährung durch die Fistel.	Tod 44 Stunden nach der Operation. Keine Peritonitis; leichte Adhäsionen an der Wunde. Linksseitige Pneumonie.
5	Cooper Forster	1859	M.	4	Narbenstricture des Oesophagus; besteht seit 5 1/2 Monaten.	Schnitt dem äusseren Rand des musc. rectus entsprechend. Sofort Ernährung durch die Fistel u. ernährende Klystiere.	Tod am 4ten Tag. Allgemeine Peritonitis (durch Austritt von Mageninhalt). Wenig Adhäsionen.
6	Sydney Jones	1859	W.	44	Carcinom im oberen Theile des Oesophagus; Stricture impermeabel. - Dauer: 1 Jahr.	Schnitt am äusseren Rectusrand; Vernähung des Magens nach der Eröffnung. Canüle eingelegt. Sofort Ernährung durch dieselbe.	Tod 36 Stunden nach der Operation. Keine Peritonitis. Verklebungen zwischen Magen- und Bauchwunde.
7	v. Thaden	1865	W.	54	Epitheliom des unteren Theiles des Oesophagus; Stricture impermeabel. - Dauer: ca. 10 Monate.	Schräger Schnitt; Magen mit der Bauchwand vernäht. Eröffnung des Magens am folgenden Tag, und sofort Einführung von Nahrung.	Tod 47 Stunden nach der Operation. Circumscribte Peritonitis in der Umgebung der Wunde. Magenerosa vollständig mit der Haut verklebt.
8	Curling	1866	M.	57	Carcinom des Brusttheils; Stricture impermeabel. - Dauer: 2 1/2 Monate.	Schnitt am äusseren Rectusrand; Magen eröffnet, dann angenäht; sofort Ernährung durch die Fistel.	Tod 32 Stunden nach der Operation an Erschöpfung. Keine Peritonitis. Carcinom in den rechten Bronchus durchgebrochen.
9	Sydney Jones	1866	M.	61	Carcinom im mittleren Theil; Stricture impermeabel. - Dauer: 4 Monate.	Schnitt am äusseren Rectusrand; Magen durch 2 Nähte fixirt, dann eröffnet und umskämt. Sofort Ernährung durch die Fistel.	Tod am 12ten Tag nach der Operation an Pneumonie. - Keine Spur von Peritonitis; Magen- und Bauchwunde vollständig geheilt. - Krebsmetastase in der linken Niere.
10	Bryant	1866	M.	48	Syphilitische (?) Geschwür im oberen Theil. - Dauer: 6 Monate.	Schräger Schnitt; Magen mit Zapfennaht an die Bauchwand befestigt.	Tod am 6ten Tag (130 Stunden) nach der Operation. Keine Peritonitis. Magen u. Bauchwunde verwachsen. - Rechts croupöse Pneumonie und Cavernen.
11	Mackenzie	1867	W.	42	Skirrhos des unteren Theiles des Oesophagus.	-	Tod 36 Stunden nach der Operation, an Erschöpfung.
12	Troup	1867	M.	50	Epitheliom des unteren Theils; Stricture impermeabel. - Dauer: circa 1 Jahr.	Gerader Längsschnitt links von der linea alba. Aufsuchung des Magens schwierig. Magenwunde an die Bauchwunde genäht. Trachealcannüle eingelegt; sofort Ernährung durch die Fistel.	Tod am 4ten Tag nach der Operation. Keine Peritonitis. Adhäsionen an der Fistel.
13	Durham	1868	M.	70	Carcinom im mittleren Theil; Stricture impermeabel. - Dauer: mehrere Monate.	Schnitt am äusseren Rectusrand. Magenwunde mit der Bauchwunde sorgfältig vernäht; sofort Ernährung durch die Fistel.	Tod 16 Stunden nach der Operation an Erschöpfung. Keine Peritonitis. Oesophaguscarcinom in die Trachea perforirt.
14	Maury	1869	M.	25	Syphilitische (?) Stricture der Cardia; Stricture impermeabel. - Dauer: 13 Monate.	Nach innen convexer Bogenschnitt. Zahlreiche Silberdrahtnähte fixiren die Magenwunde an die Bauchwunde. Canüle eingelegt; sofort Ernährung durch die Fistel.	Tod 14 Stunden nach der Operation an Erschöpfung. - Keine Peritonitis.
15	Love	1869	W.	51	Carcinom des oberen Abschnittes; Stricture impermeabel. - Dauer: 9 Monate.	Kreuzschnitt; Magen mit 4 Silberdrahtnähten an d. Bauchwunde fixirt. Canüle eingelegt; ernährende Klystiere.	Tod am 3ten Tag. Keine Spur von Peritonitis. Gerinnsel in der Aorta.

II. Zusammenstellung der Gastrostomieen.

Laufende No.	Operateur	Jahr	Geschlecht	Alter	Krankheit	Operation und Nachbehandlung	Ausgang
16	Tosias Smith	1872	M.	38	Carcinom im mittleren Abschnitt; Strictur impermeabel. - Dauer: 8 Monate.	Kautschukanüle eingelegt. (Viel Husten.)	Tod nach 11 (?) Tagen an Peritonitis, Magenadhärent an der Bauchwand.
17	Mac Cormac	1872	M.	40	Carcinom im unteren Abschnitt; Strictur impermeabel. - Dauer: 12 Monate.	Magen- und Bauchwunde vernäht; sofort Nahrung durch die Fistel eingeführt.	Tod 45 Stunden nach der Operation. Keine Spur von Peritonitis. Verklebungen in der Umgebung der Fistel.
18	Le Gros Clark	1872	M.	-	Epitheliom im mittleren Theil; Strictur impermeabel.	Nahrung erst 30 Stunden nach der Operation eingeführt. (Viel Husten.)	Tod 6 Tage nach der Operation. Etwas Peritonitis in der Umgebung der Wunde. - Perforation in die Trachea.
19	Bryant (?)	1872	M.	53	Carcinom im oberen und unteren Abschnitt; Strictur impermeabel. - Dauer: 1 Jahr.	Schnitt dem Rippenbogen parallel, Zapfennaht und sorgfältige Umsäumung der Magenwunde an die Haut.	Tod am folgenden Tag an Pneumonie. Keine Peritonitis. Geringe Adhäsionen an der Wunde. Bronchopneumonie beider Lungen.
20	? Saunders ref.	1872	M.	58	Carcinom des oberen Abschnittes.	-	Tod nach einem Tag.
21	Jacobi	1874	W.	52	Skirrhos im oberen Abschnitt. Permeabel für ca. Nr. 18 - Dauer: 5 Monate.	Schnitt am äusseren Rectusrand. Magenwunde mit 8 Seidennähten an die Bauchwand befestigt. Erste Nahrung durch die Fistel am 5ten Tag.	Tod am 10ten Tag an Septicämie nach Erysipel. Keine Peritonitis. Adhäsionen an der Fistel.
22	Hjort	1874	W.	52	Epitheliom im unteren Abschnitt; Strictur impermeabel. - Dauer: 3/4 Jahre.	Schnitt parallel dem Rippenbogen; 6 tiefe und 8 oberflächliche Nähte zur Vereinigung des Magens mit den Bauchdecken; sofort Ernährung durch die Fistel.	Tod 24 Stunden nach der Operation an Erschöpfung. - Keine Peritonitis. Verklebungen um die Wunde.
23	Küster	1875	M.	55	Carcinom im unteren Abschnitt; Strictur impermeabel. - Dauer der Krankheit: 5 Monate.	Schnitt in der linea alba. 4 Draht, sonst Seidennähte zur Vernähung von Magen an die Bauchwunde. Canüle eingelegt; sofort Ernährung durch die Fistel.	Tod 14 Tage nach der Operation an Erschöpfung.
24	Sydney Jones	1875	M.	67	Carcinom im oberen Abschnitt. - Dauer: 10 Monate.	Schnitt am äusseren Rectusrand; Magenwunde wird an die Bauchwand befestigt. Ernährende Klystiere. Den 6ten Tag erstmals Ernährung durch die Fistel.	Tod 40 Tage nach der Operation an Bronchitis. Keine Peritonitis. Solide Vereinigung von Magen- und Bauchwand.
25	Waren Tay	1875	W.	34	Carcinom des unteren Abschnittes; Strictur impermeabel. - Dauer: 14 Monate.	Schnitt am äusseren Rectusrand; Magen mit der Bauchwand vernäht. Canüle eingelegt. Am gleichen Tag Einführung von Nahrung durch die Fistel.	Tod 2 Tage nach der Operation. Partielle Peritonitis in der Umgebung der Wunde. Verklebungen an der Wunde.
26	Heath	1875	M.	47	Epitheliom.	Der Magen wird vor der Eröffnung mit der Bauchwand vernäht.	Tod 20 Stunden nach der Operation an Erschöpfung. - Keine Peritonitis.
27	Verneuil	1876	M.	17	Impermeable Narbenstrictur. - Dauer: 5 1/2 Monate.	Schnitt parallel dem Rippenbogen; Magen mit 14 Metallnähten an die Bauchwand fixirt. Gummikatheter bleibt liegen; sofort Ernährung durch die Fistel.	Heilung in einigen Wochen.
28	Lannelongue	1876	M.	59	Carcinom des mittleren Theils. - Dauer: 6 Monate.	Nahrungsaufnahme durch die Fistel.	Tod am 26ten Tag in Folge von Perforation des Carcinoms in einen Bronchus. Operationserfolg war vollständig.
29	Callender	1876	M.	39	Carcinom des unteren Abschnittes; Strictur impermeabel. - Dauer: 10 Monate.	Silbennähte. Canüle eingelegt. Ernährung durch die Fistel. (Husten).	Tod 91 Stunden nach der Operation. Allgemeine Peritonitis. Metastase (?) in der rechten Nebenniere.
30	Trendelenburg	1877	M.	8	Impermeable Narbenstrictur; besteht 1 Jahr.	Magen erst krantzförmig mit der Bauchwand vernäht, dann eröffnet.	Heilung.
31	Schönborn	1877	-	-	Carcinom.	Magen durch einen Gummiballon markirt.	Heilung. Lebt noch nach 3 Monaten.

Die gegebene Zusammenstellung umfasst 31 Fälle von Gastrostomie. Dieselbe wurde 23mal an Männern und 7 mal an Weibern ausgeführt. Die Indication zur Operation wurde 26mal durch Carcinom, 2 mal durch Syphilis und 3 mal durch Narbenstrictur des Oesophagus gegeben.

Ueberblicken wir die Tabelle, so finden wir 28mal als Erfolg der Operation den tödtlichen Ausgang verzeichnet und nur 3 mal ist Heilung erfolgt. Bei näherer Betrachtung der Todesursachen ist aber der Erfolg doch nicht so entmuthigend, als es auf den ersten Blick erscheint, denn in der Mehrzahl der tödtlich verlaufenen Fälle ist der Tod dem Zustande äusserster Erschöpfung, der Inanition der Patienten und nicht dem chirurgischen Eingriffe zuzuschreiben.

Von den 3 Patienten mit Narbenstrictur wurden 2 geheilt; allerdings ist nur in einem Falle von Gastrostomie bei Oesophaguscarcinom Heilung verzeichnet, allein die von manchen Seiten für unausbleiblich gehaltene allgemeine Peritonitis ist nur in 3 Fällen (2, 5, 29) wirklich eingetreten. Partielle Peritonitis fand sich im 3., 7., 16. und 25. Fall. In den anderen Fällen ist meist ausdrücklich verzeichnet, dass keine Peritonitis vorhanden war.

Ohne zu sanguinisch vorgehen zu wollen, glaube ich doch folgende Fälle, bei denen der Tod durch Complicationen veranlasst wurde, trotz des erfolgten tödtlichen Ausganges als gelungene Operationsresultate ansehen zu müssen: den 2. und 3. Fall von Sydney Jones (Fall 6 und 24), wo am 12. beziehungsweise 40. Tage nach der Operation der Tod an Pneumonie resp. Bronchitis erfolgte; ferner den Fall 10 (Bryant), wo der Patient am 6. Tage an croupöser Pneumonie starb, und den Fall 28 (Lannelongue), wo der Tod am 26. Tage an Asphyxie durch Perforation des Carcinoms in einen Bronchus bedingt war.

Sédillot war der erste, der den schon von früheren Autoren gemachten Vorschlag der Anlegung einer Magenfistel zur künstlichen Ernährung ausführte. In einer sehr gründlichen Abhandlung¹⁾, die

¹⁾ Gazette médicale de Paris 1847, Nr. 1 etc. Des cas auxquels l'opération de la gastrostomie est applicable par le professeur Sédillot.

Sédillot, Contributions à la chirurgie, Paris 1868, II, p. 398.

er im Jahre 1846 der Academie der Wissenschaften in Paris vorlegte, hatte er die Berechtigung und Ausführbarkeit dieser Operation und ihre Indicationen ausführlich erörtert und er machte im Jahre 1849 und 1853 2mal die Gastrostomie, leider beide Male ohne günstigen Erfolg.

In seiner operativen Chirurgie ¹⁾ erwähnt er noch kurz einen dritten Fall von exulcerirtem Epitheliom, der 2 Tage nach der Operation an beginnender Peritonitis starb. Näheres über diesen Fall konnte ich nirgends finden.

Unabhängig von Sédillot hat Fenger nach sorgfältigen Vorstudien im Jahre 1853 die Gastrostomie ausgeführt, ebenfalls mit ungünstigem Ausgang. Seitdem ist sie noch 28mal, meist von englischen Chirurgen wiederholt worden. Die meisten Operateure führten sie ohne alle Schwierigkeit aus. Die Operation erwies sich als überraschend leicht.

Es ist somit heut zu Tage nicht mehr nöthig, die Ausführbarkeit der Gastrostomie oder die Möglichkeit der Ernährung durch eine Magenfistel zu beweisen, nachdem darüber schon genügend Erfahrungen vorliegen.

Die Indication zur Gastrostomie wird gegeben durch die Unfähigkeit zu schlucken in Folge von Verschluss des Oesophagus, wenn das Hinderniss sich nicht durch eine Operation vom Halse aus erreichen und entfernen lässt, wenn also in Folge der Dysphagie der Tod durch Inanition in Aussicht steht.

Die Verengerung resp. der Verschluss des Oesophagus kann bedingt sein:

- 1) durch angeborenen Defect,
- 2) durch Narben nach Verwundungen und Entzündungen,
- 3) durch Neubildungen im Oesophagus selbst oder in seiner Umgebung,
- 4) durch festgekeilte Fremdkörper.

Wenn bei Neugeborenen der, wie es scheint, sehr selten vorkommende Defect eines Theiles der Speiseröhre constatirt werden

¹⁾ Sédillot, Traité de médecine opératoire, Paris 1866, Tome II, p. 307.

kann, so wird man immerhin versuchen müssen, durch Bildung einer bleibenden Magenfistel das Kind vor dem Hungertode zu retten. Es sind ja mehrere Fälle bekannt, wo bei Neugeborenen die Colotomie bei Verschluss des Afters mit Erfolg ausgeführt wurde, warum sollte nicht auch die Gastrostomie in einem dringenden Falle versucht werden?

Narbenstricturen nach dem Verschlucken von kaustischen Alkalien oder Mineralsäuren sind nicht gerade selten. In hochgradigen Fällen wird trotz Katheterismus die Stricture immer enger und schliesslich impermeabel, so dass das einzige bei tiefer gelegenen Stricturen in Erwägung kommende Mittel, die Oesophagotomia interna, nicht mehr ausführbar ist ¹⁾.

Es bleibt somit, wenn man die Patienten vor dem Hungertode retten will, als einziges Mittel die Gastrostomie, die hier bleibende Hülfe schaffen kann und gerade bei diesen Fällen wird sich die Gastrostomie, wenn auch jetzt noch vielfach bekämpft, unzweifelhaft bewähren. Die Exstirpation einer narbig verengerten Stelle ist nur am oberen Theile der Speiseröhre ausführbar und nur dann anzurathen, wenn man sicher wäre, dass keine weiteren Stricturen sich unterhalb befinden.

Bei weitem die grösste Zahl der Operirten litt an carcinomatöser Stricture des Oesophagus und nur 2mal waren es anderweitige Tumoren (syphilitischer Natur?), welche zur Gastrostomie Veranlassung gaben.

Die Frage nach der Zulässigkeit der Operation bei Carcinom wird von den meisten deutschen Autoren, die sie ja nicht einmal bei Narbenstricturen empfehlen, verneint. Vergl. Günther a. a. O.

Auch Gallard ²⁾ erblickt in den carcinomatösen Stricturen eine formale Contraindication gegen die Operation.

Bei Carcinom bringt allerdings die Operation keine radicale, sondern nur eine temporäre Hülfe. Sie sichert den Patienten wenigstens vor dem schrecklichsten Tode, dem durch Verhungern und

¹⁾ Vergl. oben Dr. Braun. Oesophagotomia interna, S. 70.

²⁾ Gallard, Sur le rétrécissement de l'oesophage. L'union médicale, Paris 1869, p. 209.

Verdursten. Und so berichten auch die meisten Operateure, dass die von ihren Tantalusqualen durch die Operation befreiten Patienten sich nachher in einem Zustande relativer Euphorie befanden, wie sie ihn schon lange nicht mehr gekannt hatten.

Hat denn die Colotomie bei Mastdarmcarcinom eine andere Bedeutung als vorübergehend den Fäcalmassen einen Ausweg zu verschaffen und vielleicht das Wachsthum und den Zerfall der Neubildung zu verzögern, indem die mechanische Reizung durch die vorbeigehenden Fäces wegfällt? Genau dieselben Erwägungen gelten mutatis mutandis auch für die Oesophaguscarcinome. Ganz abgesehen von der Unmöglichkeit, immer mit Bestimmtheit die Malignität des eine Stricture bedingenden Uebels zu diagnosticiren, darf man auch annehmen, dass nach Wegfall der mechanischen Insulte durch die qualvollen und doch immer wiederholten Schlingversuche und der chemischen Reizung durch die stagnirenden, sich zersetzenden Speisen, auch das fernere Wachsthum des Neoplasma ein langsames sein wird.

Die Carcinome des Oesophagus bestehen häufig ohne alle Metastasen und sind lange Zeit nur als locales Leiden aufzufassen, das nur durch die mechanische Verhinderung der Nahrungsaufnahme eine so verhängnissvolle und rasche Rückwirkung auf den ganzen Organismus ausübt.

Ernährende Klystiere nach Leube's¹⁾ oder Czerny und Latschenberger's²⁾ Angabe sind immerhin zur ausschliesslichen Erhaltung eines Individuums ein unvollkommenerer Ausweg als die Ernährung durch eine Magenfistel und können vor Allem bei Narbenstricturen nur vorübergehend in Frage kommen. Bei der Nachbehandlung der Operirten sind sie ein unentbehrliches Hülfsmittel.

Die neben der Gastrostomie noch in Frage kommenden Operationen sind die Oesophagotomia interna und externa und die Oesophagektomie³⁾. Letztere wäre hier wohl nur bei Fall 6 (und

¹⁾ Deutsches Archiv für klinische Medicin, 1872, S. 1.

²⁾ Czerny und Latschenberger, Physiologische Untersuchungen etc., Virchow's Archiv, 59. Band.

³⁾ Vergl. oben Dr. Braun, Resection des Oesophagus. S. 43.

vielleicht bei 10) ausführbar gewesen. Im Fall 15 und 24 erstreckte sich die Neubildung zu tief nach unten und in Fall 21 war schon Drüsenschwellung in der Nachbarschaft vorhanden.

Als formelle Contraindication wäre der äusserste Zustand der Inanition, welchen die meisten Operateure abwarteten, bis sie sich zur Ausführung der Operation entschlossen, aufzustellen. Zum Theil hatten die Kranken schon einige Tage keine Nahrung mehr zu sich nehmen können und doch sollten sie noch die Kraft besitzen sich wieder von der Operation zu erholen.

Gewiss mit allem Recht schreiben die Autoren in vielen Fällen den tödtlichen Ausgang ganz einfach der Erschöpfung der Patienten zu. Es ist klar, dass man mit um so mehr Aussicht auf guten Erfolg operirt, je früher man sich dazu entschliesst. Man soll operiren, sobald sich die Behandlung mit der Schlundsonde als unzulänglich beweist und bevor vollständige Aphagie eintritt, damit man nicht schon in den ersten Tagen gezwungen ist, die Nahrung durch die Fistel einzuführen.

Schönborn hat offenbar früh genug operirt, denn sonst hätte er keine mit Gummiballon armirte Schlundsonde einführen können und er hat auch einen guten Erfolg aufzuweisen.

Sind schon Metastasen nachweisbar, so gestaltet sich die Prognose viel schlimmer und man wird gut thun, nunmehr die ernährenden Klystiere allein ihre Rolle spielen zu lassen.

Der Erörterung der Operationsmethoden schicke ich einige Bemerkungen über die Lage des Magens nach den Angaben von Luschka¹⁾ voraus, welche in den meisten Punkten mit den von Braune²⁾ und Wagner³⁾ gewonnenen Resultaten übereinstimmen.

Bei allem Wechsel seines Volumens ist der Magen in der Art auf den Raum der Oberbauchgegend vertheilt, dass etwa $\frac{3}{4}$ desselben im linken Hypochondrium enthalten, also vom Brustkorbe umschlossen sind, während nur $\frac{1}{4}$ im Epigastrium d. h. hinter der

¹⁾ v. Luschka, Die Lage der Baueingeweide des Menschen. Karlsruhe 1873.

²⁾ Braune, Topographisch-anatom. Atlas. Leipzig 1872.

³⁾ Wagner, Ueber die Perkussion des Magens, Inaug.-Diss. Marburg 1869.

zwischen den beiden Rippenbogen befindlichen Bauchwand seine Lage hat. Die Erhebung des Magens aus der bald mehr, bald weniger steil von links, hinten und oben, nach rechts, vorn und unten abfallenden, beim weiblichen Geschlecht häufig genug nahezu verticalen Richtung, beginnt gewöhnlich erst in der Mittellinie des Epigastrium, in welcher dann auch das Organ am weitesten nach abwärts reicht, so dass es sich bei mässiger Füllung hier bis zur Mitte des Abstandes zwischen der Spitze des Schwertfortsatzes und dem Nabel erstreckt.

Wagner verlegt die untere Grenze in der Mittellinie durchschnittlich $2\frac{1}{2}$ Ctm. über den Nabel oder in das untere Ende des sechsten Siebentels der Entfernung zwischen der Basis des Proc. xiphoideus und Nabel.

Bei normalem Baue des Brustkorbes erreicht das Pylorusende des Magens kaum den rechten Rippenbogen. Meist entspricht eine zwischen Sternallinie und rechter Parasternallinie gezogene Verticale seinem Centrum. In sehr vielen Fällen, namentlich beim weiblichen Geschlechte, überschreitet der Magen die Medianebene des Bauches nicht, so dass sich das Pylorusende meist genau in der Mittellinie befindet, aber dann merklich weiter als sonst nach abwärts verlegt zu sein pflegt.

Der leere Magen ist nicht schlaff und hängend, sondern so stark in sich zusammengezogen, dass sein Volumen sehr reducirt ist, er sich fest anfühlt, und auf Durchschnitten eine spaltenartig enge Höhle zeigt. Die Wand ist dann auffallend dick.

Durch Einschnitt in der linea alba findet man also nach dem Angegebenen, wie auch Küster's Fall (23) beweist, den Pylorus-theil des Magens. Ohne mehr weniger Zerrung lässt sich kein anderer Magenabschnitt dort befestigen. Zur Ausführung der Gastrotomie bietet er den Vortheil, dass man dabei die dünnste Stelle der Bauchwand eröffnet und keine Muskeln verletzt, auch keine Blutung zu befürchten hat.

Zur Gastrostomie aber eignet sich besser eine Stelle, an welcher der Magen ohne alle Spannung und möglichst nahe dem Fundus an die Bauchwand befestigt werden kann. Je näher dem cardialen Ende

die Magenfistel angelegt wird, um so weniger ist das Ausströmen von Mageninhalt zu befürchten. Ist die Fistel am Pylorustheil, so wird ein Theil der eingeführten Nahrung in den Fundustheil abfließen und muss die Gegend der Fistel nochmals passiren auf dem Weg zum Duodenum.

Sédillot's Kreuzschnitt 6 Ctm. unterhalb des Schwertfortsatzes und links von demselben wurde ausser von ihm nur noch von Love (15) angewandt. Derselbe ist zur Vernähung mit dem Magen sehr ungeeignet, weil er 4 Wundlappen schafft und ist daher allgemein zu Gunsten eines lineären Schnittes verlassen worden.

Der von Fenger vorgeschlagene Schnitt parallel dem linken Rippenbogen, fingerbreit nach innen von demselben, schräg durch den musc. rectus, wobei die Blutung nicht bedeutend ist, wurde noch von Thaden, Bryant, Hjort, Verneuil und wohl auch von Lannelongue benützt.

Mit verticalem Schnitt am äusseren Rectusrand, oder über dem oberen Theil der Semilunarlinie, wie auch Durham ¹⁾ empfiehlt, operirten noch Cooper-Forster, Sydney Jones, Curling, Jacobi und Waren Tay.

Sydney Jones giebt als Linie zum Einschnitt an eine Linie, die vom äusseren Rand der linken Brustwarze zum äusseren Rande der spina ossis pubis sin. gezogen wird. Diese Linie fällt auf Luschka's Tafel I einen Ctm. unterhalb der grossen Curvatur und schneidet die Spitze des Knorpels der zehnten Rippe.

Maury bediente sich eines nach innen convexen Bogenschnittes.

Nach den Versuchen an Leichen muss ich dem von Fenger ausgeführten Schnitt den Vorzug geben, da man von ihm aus auch den contrahirten Magen leicht unter dem Rippenbogen vorziehen kann und weil dort der Dickdarm viel weniger leicht in die Wunde vorfällt und die Fistel einer geringeren Spannung ausgesetzt ist als bei dem von Sydney Jones angegebenen Schnitt. Die Fistel darf nicht zu nahe am Rippenbogen angelegt werden und um Zerrung

¹⁾ Holmes, A system of surgery. London 1870, Vol. II, p. 544.

der Ränder zu vermeiden, soll sie auf allen Seiten mit nachgiebigen Weichtheilen umgeben sein.

Bei allen Modificationen der Schnittführung wurde doch von sämmtlichen Chirurgen der Magen und zwar meist ohne alle Schwierigkeiten gefunden und in die Bauchwunde vorgebracht. Nur Sédillot (1) und Troup (12) hatten etwas Mühe beim Vorziehen des Magens.

Die weitere Behandlung des vorgezogenen Magens war eine verschiedene. Seit Sédillot's erstem Fall (1) wurde der Magen nie mehr freigelassen. Er selbst fixirte den Magen in seinem zweiten Fall (2) durch oberflächliche Nähte, welche nur die Serosa und Muscularis fassten und wie der Erfolg zeigte, bei den Hustenanfällen des Patienten in den ersten Stunden nach der Operation ausrissen. Die späteren Chirurgen haben deshalb durch diese Erfahrungen belehrt nicht unterlassen, den Magen bald mit den ganzen Bauchdecken, bald nur mit der Bauchhaut mittelst Nähten zu vereinigen, welche die ganze Dicke der Magenwand fassten. Meist wurden einige Sicherheitsligaturen durch die noch uneröffnete Magenwand durchgeführt, welche nach der Eröffnung vorgezogen und in der Mitte durchschnitten wurden und sich gleich als tiefe Nähte benützen liessen. Darauf folgte eine mehr oder weniger sorgfältige Umsäumung der Fistelränder mit der Bauchwand, wozu Draht und Seide, Knopf- und Zapfennähte und auch die Kürschnernaht in Anwendung kamen. Die Blutung aus der Magenwand war fast nie nennenswerth. Das grosse und gefürchtete Ereigniss von Austritt von Mageninhalt in die Bauchhöhle liess sich bei den Operationen stets vermeiden, wofern diese ausgehungerten Mägen überhaupt etwas enthielten.

Der schon von Egeberg¹⁾ gegebene Rath, den Magen unverletzt in die Bauchwunde hereinzuziehen und mit mehreren Suturen an die innere Fläche der Bauchdecken anzuheften und erst nach Verfluss von 1 oder 2 Tagen, wenn er mit der Bauchwand verwachsen ist, zu öffnen, veranlasste Sédillot in seinem zweiten Fall, sein Verfahren zu modificiren. Nach dem Ausreissen der Nähte

¹⁾ Canstatt's Jahresberichte, 1842, II. Jahrgang, 2. Bd. Rösch, Bericht über die Krankheiten des chylopoet. Systems, S. 114.

versuchte er, ein Stück der vordern Magenwand durch Compression mit einer Zange zum Absterben zu bringen, während sich in der Umgebung Adhäsionen bilden sollten. Dieses Verfahren hatte aber auch verschiedene Nachtheile, so dass Sédillot schliesslich den Vorschlag machte, die vorgezogene vordere Magenwand mit einem zugespitzten Elfenbeinstift quer zu durchbohren und vorgezogen zu erhalten. Ein Vorschlag, der aber nie ausgeführt wurde.

v. Thaden (7) eröffnete die Magenwand erst am Tage nach der Operation.

Gallard ¹⁾ räth vor der Operation mit Acupuncturnadeln oder noch besser mit dem Causticum Adhäsionen zwischen Magen- und Bauchwand zu erzeugen, unterlässt aber vorsichtiger Weise die Stelle anzugeben, wo dies geschehen soll.

Labbé ätzte an verschiedenen Stellen mit Wiener Aetzpaste und Canquoin'scher Paste, aber ohne Adhäsionen zu erhalten, was bei der Dicke der Bauchdecken und dem Grössen- und Lagewechsel des Magens nicht Wunder nehmen darf.

Als Curiosum ist der glücklicher Weise noch nie in Anwendung gebrachte Vorschlag von Bar ²⁾ zu erwähnen. Er räth nach einer tiefen Inspiration des Patienten am Rande des musc. rectus 2 Ctm. vom unteren Rande der falschen Rippen entfernt einen Trokar einzustossen und dann durch die Canüle einen Stift, der an seinem Ende 4 aus einander federnde spitze Stahl-Lamellen trägt, einzuführen und damit die Magenwand an die vordere Bauchwand zu fixiren; nach 24—48 Stunden sollen Adhäsionen gebildet sein und man schneide auf die Häckchen, die man durchfühlt, ein. Daraus, dass man leicht das Colon anstechen und so einen widernatürlichen After erzeugen kann, macht sich der Erfinder gar nichts.

Der Vorschlag von Schreiber ³⁾, den Magen vor der Operation durch einen an einer Schlundsonde eingeführten und im Magen aufgeblasenen Gummiballon für die Palpation zugänglich zu

¹⁾ A. a. O.

²⁾ A. Bar, De la Gastrostomie. Thèse de Strasbourg 1865. 2. Serie, Nr. 877.

³⁾ Schreiber, Eine neue Methode zum Nachweis der Lage des Magens, Deutsches Archiv für klinische Medicin 1877, S. 616.

machen, ist von Schönborn bei der Gastrostomie benützt worden. Er setzt zu seiner Ausführung noch eine ziemliche Weite der Speiseröhre voraus. In den übrigen aufgezählten Fällen hätte sie wohl nie Verwendung finden können.

Jacobi's Versuch, den Magen durch Brausepulver auszudehnen, gelang zwar bei einer früheren Probe gut; bei der Ausführung der Operation liess ihn die Methode im Stich. Diese setzt ebenfalls Permeabilität der Stricture voraus.

Die Vorschläge, das gefasste Stück des Magens abzuklemmen ¹⁾ oder erst nach Bildung der Adhäsionen zu eröffnen, haben sich keiner Beliebtheit erfreut und mit Recht, denn eine glatte und gut vernähte Schnittwunde giebt uns die grösste Aussicht auf Heilung per primam intentionem. Wir haben es in der Hand, die Nähte mehr oder weniger tief zu legen, wir können dadurch Adhäsionen in geringerem oder grösserem Umkreis herbeiführen. Die Grösse der Schnittwunde im Magen steht vollständig in unserer Hand. Hat man aber ein Stück der vorderen Magenwand abgeschnürt, oder den Magen kranzförmig mit der Bauchwunde vernäht und überlässt man das abgeschnürte Stück sich selbst, so geht es viel länger, bis man eine gut benarbte Fistel bekommt. Im abgeschnürten Stück entsteht zunächst venöse Stase und für weitere chirurgische Eingriffe ist dieses Gewebe nicht mehr geeignet. Wartet man die spontane Abstossung ab, so geht es ungleich länger, bis sich die Ränder des Substanzverlustes gereinigt haben, als wenn man gleich genäht hat.

Die Furcht vor dem Austritt von Mageninhalt in die Bauchhöhle, die zu all diesen Vorschlägen geführt hat, ist sehr übertrieben. In keinem der angeführten Fälle kam dieses unliebsame Ereigniss vor. Man darf nur den von den älteren Autoren gegebenen Rath, den Magen vor der Operation durch schleimige Getränke auszudehnen, nicht befolgen. Will man den Magen ausdehnen, so gebe man die Ingredienzien des Brausepulvers getrennt, oder man wende nach Schreiber's Vorschlag die Ausdehnung durch einen Gummiballon an.

Der erste und oberste Grundsatz für die Wundbehandlung,

¹⁾ Vergl. oben Dr. Braun, S. 46.

wenn man erste Vereinigung erzielen will, das Fernhalten von Reizen von der Wunde und Ruhe der vereinigten Theile, gilt auch hier bei der Nachbehandlung in erster Linie, nur ist er nicht so leicht zu erfüllen. Schon die Athembewegungen und die peristaltischen Bewegungen des Magens und der Därme zerren an den Wundrändern und wenn gar noch Hustenstösse sich dazu gesellen, so hat die Naht die Probe ihrer Solidität zu bestehen.

Alle ferneren mechanischen Störungen an der Wunde sind sorgfältig zu vermeiden und die Operateure sind sämmtlich darüber einig, dass die Einfuhr der Nahrung durch die Fistel, wenn möglich, in den ersten Tagen unterbleiben soll. Leider erlaubte der herabgekommene Zustand vieler Patienten nicht, diese goldene Regel zu befolgen und zum Reiz der häufigen Einföhrung eines Katheters durch die Fistel kam noch der des Auslaufens der eingeföhrten Nahrung. Im 5. Fall rührte die Peritonitis von einer mechanischen ZerreiSSung der jungen Adhäsion bei der Nahrungszufuhr her und so veranlasste diese den Tod des Patienten. Im 2. Fall wurde erst am 5. Tag, im 7. schon am nächsten Tag, im 18. Fall 30 Stunden nach der Operation, im 21. Fall am 5., und im 24. Fall am 6. Tag nach der Operation Nahrung durch die Fistel eingeflösst.

Verneuil ernährte seinen Patienten gleich durch die Fistel, Trendelenburg erst nach einigen Tagen.

Wenn es der Kräftezustand des Patienten irgend erlaubt, so muss man ihn in den ersten Tagen nur mit ernährenden Klystieren erhalten und erst möglichst spät, nicht vor dem 5. Tage durch die Fistel ernähren und auch dann im Anfang nur kleine Quantitäten, 50–100 Cc. flüssiger Nahrung einföhren.

Das Liegenlassen einer passenden, verschliessbaren Canüle, wie es in den Fällen 1, 6, 12, 14, 15, 16, 23, 25, 27 und 29 geschah, erleichtert die in den ersten Tagen etwa nöthige Nahrungszufuhr, verhütet die Reizung, die durch das öftere Einföhren eines Gummirohrs in die Fistel erzeugt wird und verhütet gleichzeitig auch das Ausfliessen von Mageninhalt. Je kleiner die Fistel, um so weniger ist Ausfluss von Nahrung zu befürchten und um so geringer sind die Beschwerden, die der Patient von seiner Fistel hat.

Es ist erfreulich zu sehen, dass gerade die neuesten Fälle von Gastrostomie in Heilung ausgingen und es steht zu hoffen, dass die Fortschritte in der rechtzeitigen Stellung der Indication und in der Operationstechnik fernerhin bessere Erfolge erzielen werden, als die bisherige Statistik sie ergeben hat, so dass die Gastrostomie die verdiente Anerkennung finden wird und ihre auch jetzt noch bestrittene Berechtigung ausser allen Zweifel kommen wird.

Nachdem ich in den vorhergehenden Abschnitten gezeigt habe, welche Operationen am menschlichen Magen schon ausgeführt worden sind, wende ich mich jetzt zu einer Reihe von Thierexperimenten, welche von uns gemacht worden sind.

Ich weiss wohl, dass man sich sehr hüten muss, die am gesunden Hunde gemachten Erfahrungen direct auf den kranken Menschen zu übertragen. Aber über gewisse Cardinalpunkte kann uns das Thierexperiment doch eine bestimmte Antwort geben; eine Reihe von wohlberechtigten und eingebürgerten Operationen ist erst nach gelungenen Hundexperimenten am Menschen ausgeführt worden. Ich erinnere an die Exstirpation von Larynx und Niere.

Es war die Arbeit von C. Gussenbauer und A. v. Winiwarter¹⁾ »Ueber die partielle Magenresection,« welche für uns den Anstoss gab, die dort erhaltenen Resultate zu prüfen und fortzuführen. Herr Professor Czerny veranlasste seine Assistenten, Herrn Dr. J. Scriba und mich, eine Reihe von Experimenten mit ihm anzustellen, die er grösstentheils mit ausführen half und bei denen wir einander abwechselnd assistirten.

Die Versuche sind folgende:

1. Versuch. Am 31. März 1876 operirten wir einen grossen Hühnerhund unter Carbolspray, mit Beobachtung aller Lister'schen Cautelen.

Bauchschnitt vom processus xiphoideus bis 2 Ctm. über dem Nabel, 8 Ctm. lang. Dicke präperitoneale Fettschicht. Das adhärente Netz wird mit

¹⁾ Archiv für klinische Chirurgie. XIX. Bd., 1876, S. 347.

den Fingern zerrissen, worauf die Eingeweide frei liegen. Der Magen wird unter dem Lebertrand hervorgezogen und ein ringförmiges Stück mit dem Pylorus von $3\frac{1}{2}$ Ctm. Länge reseziert.

Beim Ablösen des Mesenteriums müssen 4 spritzende Gefässe unterbunden werden (Catgutligaturen). Zur Vereinigung des Duodenum und Magens wird an letzterem erst ein Zwickel gebildet und hierauf die beiden Lumina durch 17 Seidennähte vereinigt. Die Nadeln werden 0,5 Ctm. vom Schnitttrand der Serosa entfernt eingestochen und hart am Wundrand der Schleimhaut ausgestochen und in entgegengesetzter Folge weiter geführt, dann geknotet und kurz abgeschnitten.

Die Bauchwunde wird durch 4 tiefe und 4 oberflächliche Nähte geschlossen. Lister-Verband. Dauer der Operation 2 Stunden. Zur vollständigen Narkose waren 0,12 Morphium subcutan erforderlich.

20 Stunden nach der Operation erhielt der Hund zum ersten Mal etwas Milch. Leib nicht aufgetrieben, nicht schmerzhaft.

Am 3. Tage erhielt er durch eine geistesranke Patientin eine Schüssel voll Suppe mit Fleisch und Gemüse, die er gierig leerte, was vorübergehend etwas Fieber veranlasste. Weitere Störungen in der Reconvaleszenz erfolgten nicht. Am 5. Tage werden die oberflächlichen, am 8. die tiefen Bauchnähte entfernt. In der nächsten Zeit erhält der Hund nur fein gehacktes Fleisch und Milch.

Später wurde der Hund noch mehrfach zu Geschwulstimplantationen, zum Einnähen von Catgut und Seide und zuletzt zu Beinhautinjectionen in die Lunge benützt. Am 3. April 1877 wird er durch Curare vergiftet. Der Sectionsbefund ergibt:

Mesenterium und Netz vollkommen frei. An der Nahtlinie schöne lineare Narbe, vor welcher die Magenschleimhaut als flacher, ringförmiger Wulst vorspringt. Oben vorn eine Seidennaht in das Lumen vorragend, um welche herum eine kleine linsenförmige Vertiefung sich findet. An der Aussenseite weisse Bindegewebsauflagerungen; viele Nähte von aussen zu erkennen, vielleicht von einem dünnen Endothelhäutchen überkleidet, andere eingekapselt.

2. Versuch. Am 4. April wird ein mittelgrosser Seidenhase, nachdem er 0,015 Morphium erhalten hatte, unter Carbolspray operirt.

Bauchschnitt 5 Ctm. lang, in der linea alba. Im unteren Wundwinkel kommt der Magen in Sicht. Prolaps des Netzes. Der Magen stark gefüllt, das Duodenum nur von der Dicke eines kleinen Fingers. Es wird nun das Duodenum hart hinter dem Pylorus durchtrennt und ein Stück des Pylorustheiles, im Ganzen 3 Ctm., abgeschnitten und darauf das Duodenum mit dem Magenlumen vernäht; die Wände des ersteren sind ausserordentlich viel dünner als die des letzteren.

Das Kaninchen erholte sich nicht von der Operation und starb $\frac{1}{2}$ Stunde später.

3. Versuch. Am 27. April wurde ein weisser Pudel von mittlerer Grösse vorgenommen; er erhielt 0,1 Morphium subcutan.

Der Bauchschnitt wurde 5 Ctm. lang gemacht. Der Magen wurde dicht hinter dem Pylorus durchschnitten und ein $5\frac{1}{2}$ Ctm. langer Ring abgetragen; 7 Gefässligaturen. Ein grosser Zwickel am Magen mit 19 Nähten; zur Vereinigung des Darmlumens mit dem Magen werden 17 Nähte angelegt; 4 tiefe und 4 oberflächliche Bauchnähte. Lister'scher Verband.

Nach 36 Stunden erhält der Hund etwas Milch, am 3. Tage schon $\frac{1}{2}$ Liter und in den nächsten Tagen noch eingeweichtes Brod ohne allen Schaden.

Die Nähte werden theils am 8. Tag, theils erst 3 Wochen später entfernt.

Im Juni und Juli wurde der Hund, der sich in sehr gutem Ernährungszustand befindet, mehrfach zu Transfusionen benutzt und verunglückte bei einem dieser Experimente.

Am Magen erkennt man innen die Narbe deutlich als flachen Wulst. Am Duodenum hart an der Narbe noch 2 Seidenligaturen, welche in 2 kleine Gruben führen, die vollständig von Adhäsionen umgeben sind. $1\frac{1}{2}$ Ctm. von der ringförmigen Narbe finden sich noch 2 Seidennähte vom Zwickel. An der Aussenseite ist die Ringnarbe kaum zu erkennen. An einigen Stellen derbe weisse Auflagerungen; Nähte von aussen nicht zu sehen. Einige strangförmige Adhäsionen ziehen zur Leber.

4. Versuch. Am 25. September wird bei einem schwarzen, kräftigen Pintscher der Bauch in der linea alba eröffnet. Reichliches präperitoneales Fett. Der Magen lässt sich leicht vorziehen. Es wird aus der vorderen Magenwand ein querelliptisches Stück mit der Scheere ausgeschnitten. Gefässe sind keine zu unterbinden. Die Magenwunde wird mit 27 Seidennähten geschlossen; 4 tiefe, 5 oberflächliche Bauchnähte. Dauer der Operation $1\frac{1}{4}$ Stunde; 0,1 Morphium. Carbolspray.

Am ausgeschnittenen Stück misst die Serosa 4 Ctm. Länge und $2\frac{1}{2}$ Ctm. Breite, die Schleimhaut 6 Ctm. Länge und 4 Ctm. Breite.

Am 27. ist der Bauch bei Druck empfindlich; der Hund läuft herum.

Am 6. October werden die Nähte entfernt, der Hund ist völlig munter und frisst wieder wie früher.

Später wird eine Magenexstirpation an demselben vorgenommen, vgl. Nr. 14.

5. Versuch. Am 6. October wird bei einer 8 Wochen alten, 1,5 Kilo schweren Katze in der gemischten Narkose (0,02 Morphium) unter Spray operirt. Nach Eröffnung der Bauchhöhle kommt die halbe Leber, das Netz und Dünndarmschlingen zu Gesicht. Die Reposition der letzteren macht viele Mühe. Aus dem kleinen Magen wird ein längselliptisches Stück von $1\frac{1}{2}$ Ctm. Länge und 1 Ctm. Breite herausgeschnitten, wobei ziemlich starke Blutung eintritt, die aber nach Anlegung von 7 Magennähten vollständig steht; 4 tiefe und 5 oberflächliche Bauchnähte.

In der nächsten Nacht trinkt die Katze ziemlich viel Milch. Den Lister'schen Verband entfernt sie mit den Krallen. Das Allgemeinbefinden erscheint gut; der Leib etwas empfindlich.

Am 12. werden alle Bauchnähte entfernt. Heilung per primam intent.

Das weitere Befinden der Katze war ganz gut. Sie behielt nur eine kleine Bauchhernie. Im Frühjahr 1877 warf sie Junge.

6. Versuch. Den 16. Mai. Das Versuchsthier ist ein schwarzer, glatthaariger Hund, bei dem im Winter vergeblich Carcinomimplantationen in die Bauchhöhle versucht worden waren.

Vor 3 Wochen sollte der Pylorus exstirpirt werden, allein nach Eröffnung der Bauchhöhle prolabirte der ganze Magen und das Duodenum und der Hund war so unruhig, dass die Operation aufgegeben wurde. Die Eingeweide wurden reponirt und die Bauchwunde zugenäht; es erfolgte rasche Heilung.

Heute erhält der Hund 0,12 Morphium subcutan und Chloroform nach Bedürfniss. Nach sorgfältiger Desinfection des Operationsfeldes wird mit allen Lister'schen Cautelen operirt. Aus Rücksicht für die Hände des Operateurs wird nur 1% Carbolwasser zerstäubt.

4 Ctm. langer Bauchschnitt in der früheren Narbe vom Schwertfortsatz nach abwärts. Keine Blutung. Der Magen kommt nach Eröffnung der Bauchhöhle gleich zum Vorschein und wird ganz herausgezogen, ebenso das Duodenum. Mit dem Magen wird die Milz und ein Theil des Netzes herausgenommen.

Erst doppelte Unterbindung eines grossen Gefässstammes an der kleinen Curvatur; dann werden die Gefässe im Netz unterbunden.

Darauf wird das Duodenum nahe dem Pylorus durchschnitten, ohne dass Blutung erfolgt; der Magen wird nach links herübergeklappt, das Pylorusende wird zugebunden, um den Austritt von Mageninhalt in die Bauchhöhle zu verhüten. Das Netz wird langsam durchtrennt; die Milz bleibt mit dem Magen in Verbindung. Endlich wird der Magen auch im Cardiatheil möglichst hoch durchtrennt. Letzterer lässt sich nur mit Mühe vorziehen und bietet starke Spannung. Das Duodenum lässt sich bequem so weit nach links ziehen, als zur Vernähung desselben mit dem Magenrest nothwendig ist. Bei dem grossen Unterschied der zu vereinigenden Lumina wird erst am hinteren Umfang des Cardiatheiles ein Zwickel gebildet und dann mit der Vereinigung angefangen. Erst werden die hinteren Nähte angelegt. Als das Lumen des Duodenum fast ganz mit dem Magenrest vernäht war, stellte sich die Nothwendigkeit heraus, einen zweiten Zwickel an letzterem anzulegen, da sein Lumen durch den ersten nicht genügend verkleinert worden war. Im Ganzen wurden 28 Nähte von carbolisirter Seide angelegt.

Zum Schluss wird noch ein spritzendes Gefäss im Omentum unterbunden; die vorliegenden Eingeweide werden gewaschen und reponirt. Ferner 4 tiefe und 4 oberflächliche Bauchnähte. Lister'scher Verband. Dauer der Operation 1½ Stunde.

Am Abend hat sich der Hund den Verband schon abgerissen.

Am 17. säuft der Hund die angebotene Milch nicht. Bauch nicht aufgetrieben.

Den 18. Temperatur Morgens 38,2° C. Der Hund munter, trinkt etwas Milch.

Am 19. anscheinend munter. Frisst gierig gereichtes kleingeschnittenes Fleisch, erbricht es jedoch sofort wieder und verschlingt es von Neuem; stürmische Brechbewegungen. Abends 39,4°.

Den 20. Die Nähte werden entfernt; Bauchwunde fast ganz durch erste Vereinigung geheilt. Der Hund geberdet sich hungrig, säuft Wasser ohne zu erbrechen, frisst gierig Haché.

In der nächsten Zeit wird er nur mit kleinen Portionen von Milch, Brod und gehacktem Fleisch aber öfters gefüttert und befindet sich dabei anscheinend ganz wohl. Leib nicht empfindlich. Nur ausnahmsweise erbricht er, besonders wenn er zu gierig frass, oder wenn er eine grössere Portion erhielt. Fäces meist fest und geformt.

Den 27. Der Hund ist munter, springt herum, frisst langsam, kaut Brodrindenstückchen sehr sorgfältig; er frisst Brod viel lieber als Haché.

Täglich vorgenommene Wägungen ergeben nur geringe Schwankungen des Gewichtes, vorübergehend eine geringe Gewichtszunahme von 5490 auf 5520 (einmal 5660) Gramm.

Am 6. Juni erscheint der Hund weniger munter, er läuft nur wenig herum; Fäces halbflüssig, Leib etwas aufgetrieben; er nimmt nur Brodstückchen zu sich, berührt sein Fressen nicht.

Abends 6 Uhr wird er todt gefunden.

Die 2 Stunden nach dem Tod angestellte Section ergiebt: In der Bauchhöhle ca. $\frac{1}{4}$ Liter penetrant stinkender, blutig gefärbter Flüssigkeit; Netz livid roth. Das Peritoneum parietale sehr hyperämisch und missfarbig, zum Theil mit feinen Ecchymosirungen durchsetzt. Darmserosa wenig injicirt. Im Mastdarm fester Koth, in den oberen Darmabschnitten kein Inhalt.

Netz und Leber mit einander verwachsen. Von vorn kein Einblick auf das Operationsfeld.

Nach Herausnahme von Leber, Zwerchfell, Oesophagus und Duodenum wird der Oesophagoduodenaltractus von hinten eröffnet. (Vgl. Tafel I, Fig. 1).

Die Nahtlinie eben noch zu erkennen. Vom Cardiatheil des Magens 1,5 Ctm. übrig. Das Pankreas ist mit dem Duodenum hinaufgezogen. An der vorderen Wand der Narbenlinie ein kleiner erbsengrosser Divertikel, welcher für die eingeführte Knopfsonde blind endigend erscheint; daselbst Leber, Netz und Duodenum durch Adhäsionen so verklebt, dass man von vorn keinen Einblick in diese Gegend hat. Die Leber hyperämisch. Die mittlere Partie derselben missfarbig, enthält in der Tiefe stinkenden Eiter.

7. Versuch. Am 19. Juni wurde an einem 9890 Gramm schweren, weissen Pudel operirt.

Bauchschnitt in der linea alba 6 Ctm. lang; geringe Blutung. Der Magen ist rasch gefunden und wird mit den Fingern vorgezogen und vollständig mit Milz und Netz entwickelt. Mit der Aneurysmennadel werden an der kleinen Curvatur möglichst hoch oben 2 grosse Gefässstämme doppelt unterbunden und durchschnitten; dann werden die Gefässstämme nach innen vom Pylorus und schliesslich, nachdem der Magen nach oben geklappt worden war, die mächtigen Milzgefässe unterbunden. Im Ganzen wurden etwa 10 Seidenligaturen angelegt. Nach Sicherung der Gefässe wird der Magen 1,5 Ctm. nach innen vom Pylorus mit einem Scheerenschlag durchtrennt und dann ebenfalls am cardialen Theil möglichst hoch abgeschnitten. Der Magen reichlich mit Speise gefüllt. Beide Lumina werden sorgfältig gereinigt. Vereinigungsnaht erst an der Vorderseite und dann mit etwas mehr Mühe an der Hinterseite angelegt.

Das submucöse Gewebe der Schnittränder suffundirt blutig, zum Theil quillt es ödematös vor (Carbolreiz?). Zwickel braucht diesmal nicht gemacht zu werden. Das grössere Cardialumen wird dem Pylorustheil angepasst; Toilette der Peritonealhöhle. 30 Magennähte; 3 tiefe und 8 oberflächliche Bauchnähte. Lister'scher Verband. Dauer der Operation $1\frac{3}{4}$ Stunden.

Während der Operation, bei der Unterbindung der Gefässe schwoll die anfangs ziemlich normale Milz auf 21 Ctm. Länge und 10 resp. 5,0 Breite an, so dass sie durch die Bauchwunde nicht mehr reponibel gewesen wäre.

Am ausgeschnittenen Magen mass das Cardialumen 20, das Pyloruslumen 10 Ctm. Umfang und doch hatten sich diese beiden Ostien ohne Lücke zusammen nähen lassen.

Am folgenden Morgen misst der Hund 38,2°; er ist sehr matt, liegt auf der Seite. Mittags wird er todt gefunden.

Section 8 Stunden nach dem Tod; Bauchwunde verklebt. Darmserosa

an einigen Schlingen etwas ecchymosirt; in der Bauchhöhle geringe Mengen blutigen Serums. Das Zwerchfell am centrum tendineum an seiner oberen Fläche ecchymosirt. Im Mediastinum an der Seite des Herzbeutels, dicht vor dem Oesophagus ein 20 Pfennigstück grosses Loch. Die Nahtlinie 2 Ctm. unterhalb des Zwerchfells und 1,5 Ctm. nach oben vom Pylorus. Der Cardiatheil stark blauroth verfärbt. Die Naht schliesst von aussen und innen angesehen, überall gut. Der Cardiatheil zeigt einige Längsfalten. Die Darmschleimhaut im Duodenum und Ileum sehr hyperämisch und mit über linsengrossen Geschwüren besetzt.

8. Versuch. Den 26. Juni wird ein kleiner schwarzer Hund unter Spray und in gemischter Narkose operirt; Magen mit Milz und Netz lässt sich leicht entwickeln. Nach Unterbindung der Hauptgefässstämme wird ein Schnitt im Pylorus und dann möglichst hoch am Fundustheil geführt, wobei einige Speisetheile in die Bauchhöhle gelangen. Das Pankreas musste erst vom Pylorus etwas abgelöst werden.

Erst Naht an der Hinterseite und dann an der Vorderseite. Das überflüssige Cardialumen wird durch 14 Nähte geschlossen; ausserdem 22 Nähte zur Ringsnaht. 4 tiefe, 6 oberflächliche Bauchnähte. Lister'scher Verband.

Am ausgeschnittenen Magen misst die grosse Curvatur 13,5, die kleine 6,5 Ctm.; das Cardialumen hat 12 Ctm., das Pyloruslumen 3 Ctm. Umfang. — Milz 13 Ctm. lang, 4 resp. 3 breit.

Am Abend misst der Hund 35° C. Er hält den Kopf frei.

Den 27. Juni Morgens 38°, Abends 38,5° C. Der Hund läuft herum, nimmt aber noch keine Nahrung zu sich.

Den 28. Morgens wird der Hund todt gefunden.

Die Section kann erst am 29. Abends 4 Uhr vorgenommen werden.

Bauchwunde verklebt. In der oberen Hälfte des Bauches eine frische eitrig-peritonitische mit fibrinösen Auflagerungen auf die Leber und die benachbarten Därme. Etwas Exsudat um die Nahtlinie herum. Von innen gesehen, liegen die Wundränder gut.

9. Versuch. Am 28. Juni wird ein grosser brauner Pudel von 15,4 Kilo Gewicht ebenfalls unter Spray und in gemischter Narkose (0,09 Morphium) operirt.

Magen, Netz und Milz werden leicht vorgezogen. Die Unterbindung der starken Gefässe nimmt 1 Stunde in Anspruch; auch die peripheren Enden spritzen. Endlich wird jenseits des Pylorus durchschnitten und am Cardiatheil so hoch wie möglich; das Lumen an letzterer Schnittfläche ist so gross, dass es gar nicht mit 2 Fingern in der Bauchwunde gehalten werden kann, sondern zum grössten Theil frei in die Bauchhöhle ragt, wobei die Schnitttränder stark bluten.

Die Naht nimmt 2 volle Stunden in Anspruch. Erst Naht an der Hinterseite, dann am unteren Rand. Es werden 2 lange Zwickel formirt. Im Ganzen über 60 Nähte und 20 Gefässligaturen. Blutung nicht ganz gestillt. Vier tiefe und 8 oberflächliche Bauchnähte.

Am 29. Juni Morgens 7 Uhr wird der Hund todt gefunden.

Section Nachmittags 4 Uhr ergiebt: Wundränder etwas verklebt. Die enorm ausgedehnte Harnblase reicht bis in den unteren Wundwinkel. Im Bauch ca. $\frac{1}{4}$ Liter braunrothen dünnflüssigen Exsudates. Peritoneum parietale und viscerales stark hyperämisch; ziemlich reichlich kleine Ecchymosirungen. Cardia-

theil stark hyperämisch, blauroth. Die vielen Nähte liegen gut. Auch die Schleimhaut des Darmes stark hyperämisch und geschwellt.

10. Versuch. Am 24. October wird ein mittelgrosser weisser Pudel operirt.

Es wird wieder der Magen mit der Milz und einem Theil des Netzes extirpirt. Etwa 16 Gefässligaturen. Es wird ein 2hörniger Zwickel gemacht, in der Art, dass die Mitte der überschüssigen Cardiaiwunde mit der noch übrigen Duodenalwunde vereinigt wird und dann die noch übrigen beiden Spalten in dem Cardiatheil genäht werden; für jeden Zwickel 7 Nähte, für die Ringsnaht 13 Nähte. Bei der Operation war die Spannung des Magenstumpfes so stark, dass derselbe einmal aus der Hand glitt, nur mit Mühe wieder gefunden und nachher mit einer Hackenpincette gehalten wurde.

Am 25. Morgens läuft der Hund etwas herum. Um 12 Uhr Mittags wird er todt gefunden.

Sectionsbefund: In der Bauchhöhle etwas nahezu klare Flüssigkeit. Das peritoneum viscerale ist an der Operationsstelle etwas geröthet. An einem Zwickelhorn eine gangränöse Perforationsstelle von der Grösse eines Sondenknopfes, wohl von der Quetschung durch die Pincette herrührend. Die Umgebung der Wundränder und Nähte in 1,5 Ctm. Breite rosarothgefärbt. Die Gefässe erweitert, zum Theil mit blaurothen Flecken. Die Nähte liegen gut.

11. Versuch. Den 19. Juli wird ein kleiner, brauner Hund operirt in gemischter Narkose (0,07 Morphium) und unter Salicylspray. Bauchschnitt 2,5 Ctm. lang in der linea alba. Der Magen wird leicht gefunden. Erst wird der Pylorustheil herausgezogen und aus dem Omentum herausgeschält; dann wird die grosse Curvatur hart am Magen frei präparirt. Ca. 3 grössere Gefässe werden vor der Durchschneidung unterbunden und die centrale Ligatur kurz abgeschnitten. Von der Milz kommt nur ein kleiner Theil zu Gesicht, der nach Durchtrennung und Unterbindung eines Gefässes gleich reponirt wird.

Darauf wird die kleine Curvatur frei präparirt und 4 Aeste der art. coronaria sin. unterbunden. Nun wird erst der Zwölffingerdarm 0,5 Ctm. hinter dem Pylorus durchschnitten, die art. pancreatico-duodenalis unterbunden. Endlich wird der Cardiatheil mit der Scheere durchschnitten.

Naht wie früher, erst am hinteren, dann am vorderen Umfang. Vorn am Cardiatheil Zwickel von 7 Nähten. Am Uebergang des Zwickels in die Ringsnaht eine Kreuznaht. In die Bauchhöhle war keine Speise und nur wenig Blut eingedrungen. 2 tiefe und 6 oberflächliche Bauchnähte. Der Hund läuft gleich nach der Operation etwas herum.

Den 20. Juli. Der Hund ziemlich munter, säuft Mittags etwas Wasser. Nachmittags 5 Uhr wird er todt gefunden.

Section 20 Stunden nach dem Tod ergibt: Wunde verklebt. In der Bauchhöhle etwas dünne eitrig-flüssige Flüssigkeit. Därme nicht hyperämisch. Im oberen Abschnitt des Bauches eitrig-entzündung. Leber besonders an der unteren Fläche mit eitrigem Belag bedeckt. Die Milz und Umgebung der Wunde ebenfalls mit dickem gelbem Eiter belegt. Die Naht liegt exact. Mucosa und Submucosa an der Nahtlinie gequollen und zum Theil blutig suffundirt.

12. Versuch. Den 26. Juli wird eine 4 Wochen alte weibliche Katze gut chloroformirt unter Carbolspray operirt. Leichte Entwicklung des Magens.

Die Milz kommt nur vorübergehend zu Gesicht. Der Magen wird dicht hinter dem Pylorus abgetragen, der Cardiatheil etwas länger gelassen als bisher üblich. Zwickelbildung mit 20, circuläre Naht mit 15 Nähten von carbolisirter Seide. Nur sehr geringe Blutung. Alle Gefässe wurden bei der Ausschälung des Magens sorgfältig unterbunden. Drei tiefe, 5 oberflächliche Bauchnähte.

Den 27. Morgens wird die Katze todt gefunden.

Das Präparat des Magens bietet nichts Besonderes.

13. Versuch. Den 22. Dezember wird ein kleiner, männlicher, glatthaariger schwarzer Hund von 5850 Gramm Gewicht vorgenommen.

In gemischter Narkose (0,12 Morphium) und unter Carbolspray wird operirt. Bauchschnitt 4 Ctm. lang, in der linea alba; 3 Catgutligaturen. Der Magen lässt sich leicht vorziehen; der vordere Leberlappen kommt mehrmals in Sicht; die Milz nur einmal bei starkem Vorziehen des Magens. Erst wird das Netz an der grossen Curvatur abgelöst und dann an der kleinen; 5 Gefässe müssen unterbunden werden. Dann wird der vorgezogene Magen fast vollständig exstirpirt.

Das ausgeschnittene Stück misst an der kleinen Curvatur 5, an der grossen 15 Ctm. Länge. Das Lumen am Pylorustheile 15, am Fundus 30 Ctm.

Dann wird die Naht, diesmal mit Catgut Nr. 0 am hinteren Winkel begonnen, erst die Hinterseite und schliesslich die Vorderfläche genäht und mit 6 Nähten aus dem zu weiten Fundusabschnitt ein Zwickel gebildet, der mit einer schrägen Naht mit der aus 31 Nähten bestehenden Ringsnaht vereinigt wird. Drei tiefe und 6 oberflächliche Bauchnähte. Wenig Blut in der Bauchhöhle. Lister-Verband.

Den 23. Dezember. Der Hund mässig munter, erhält Abends 2 Esslöffel voll Milch.

Den 27. Der Hund erhält Milch und gehacktes Fleisch in kleinen Portionen. Fäces gelbbraun, dünn. Die Wunde heilte gut.

Am 23. Januar 1877 wurde der Hund aus seinem Behälter im Garten, in dem er der kalten Temperatur preisgegeben war, heraufgebracht; er war äusserst heruntergekommen, konnte vor Schwäche und Inanition nicht stehen. Am vorderen Wundwinkel noch eine kleine granulirende Fläche. Bei sorgfältiger Pflege, Aufenthalt im warmen Zimmer und 2—3 stündlichem Darreichen von Nahrung erholt sich der Hund rasch; er wog nur noch 4490 Gramm. An beiden Ohr-lappen und am Gesäss stossen sich noch ziemlich grosse erfrorene Hautstücke ab.

Bald braucht der Hund keine besondere Pflege mehr. Er machte den Umzug nach Heidelberg mit und frisst mit den anderen Hunden gemischte Nahrung ohne zu erbrechen. Am 10. September betrug sein Gewicht 7000 Gramm.

14. Versuch. Den 9. März 1877 wird derselbe Hund, der zu Versuch 4 gedient hatte, nochmals operirt. Unter Spray und in gemischter Narkose wird 1 Ctm. nach rechts von der früheren Narbe der Bauchschnitt gemacht. In der linea alba eine haselnussgrosse Bauchhernie. Reichliches Fett zu durchdringen. An dem stark ausgedehnten Magen findet sich eine querverlaufende blasse Narbe. Der Fundus ist stark abgesetzt. Der Magen lässt sich leicht vorziehen. Die Milz kommt nur einmal zu Gesicht. Doppelte Unterbindung der Gefässe an der kleinen Curvatur, dann Ablösung des grossen Netzes.

Der Magen wird 1,5 Ctm. vor dem Pylorus abgeschnitten, der Inhalt entleert und dann der Cardiatheil durchtrennt. Die beiden Enden werden ohne

Spannung zusammengebracht und vernäht. Am Cardiatheil Zwickel mit 16 Catgutnähten; Ringsnaht mit 33 Nähten. Einfügung des Zwickels durch 2 sich kreuzende Nähte. 12 Bauchnähte; Lister-Verband.

Am 10. wird der Hund todt gefunden.

Secionsbericht fehlt.

15. Versuch. Am 9. Juni wird ein junger, weiblicher Hund unter Spray operirt.

1 Ctm. vor dem Pylorus wird der Magen abgeschnitten, nachdem erst an der grossen und dann an der kleinen Curvatur das Netz abgelöst und die Gefässe unterbunden waren. Vom Fundustheil blieben etwa 3 Ctm. zurück. Ligaturen und Nähte von Catgut Nr. 2. Die Milz kam nicht zu Gesicht, aber die Leber und Gallenblase. Toilette des Peritoneum mit Chlorwasser. Der Magen war mit Speise angefüllt. 21 Magennähte. Vereinigung der beiden Lumina ohne Zwickel. Die meisten Nähte gehen durch die Schleimhaut durch. 6 tiefe Bauchnähte.

Am ausgeschnittenen Magen misst das Lumen des Pylorustheils 7,0, das des Fundustheiles 15 Ctm.

20 Stunden nach der Operation ist der Hund gestorben.

Bei der Section findet sich kein Exsudat und keine Hämorrhagie in der Bauchhöhle. Etwas Verfärbung des Netzes.

Uebersen wir die angestellten Versuche, so lassen sie sich in folgende Reihen eintheilen:

I. Resection des Magens und zwar

ringförmig (1, 2 und 3), und oval (4 und 5).

II. Exstirpation von Magen, Milz und einem Theil des Netzes (6.—10. Versuch).

III. Exstirpation des Magens allein (11.—15. Versuch.)

Die erste Versuchsreihe, die Exstirpation von ringförmigen und ovalen Stücken aus dem Magen lieferte sehr gute Resultate. Von den 5 Versuchsthieren starb nur das zweite, ein Kaninchen.

Die übrigen, 3 Hunde und 1 Katze, wurden geheilt. Es ist bekannt, wie wenig resistent Kaninchen gegen Eingriffe in die Bauchhöhle sind. Die Operation dauerte ziemlich lang; die Blosslegung der Eingeweide, die Abkühlung durch den Spray im Verein mit der toxischen Wirkung der Carbolsäure genügt wohl zur Erklärung des einen tödtlichen Ausganges. Wir haben auch fernerhin von der Verwendung von Kaninchen zu den Experimenten am Magen abgesehen,

Die Versuchsanordnung und der Verlauf entsprach im Wesentlichen den Angaben von Gussenbauer und v. Winiwarter.

Wir operirten unter Carbolspray und unter Anwendung der übrigen Lister'schen Cautelen. Der Bauchschnitt wurde in der weissen Linie gemacht. Vor der Eröffnung der Bauchhöhle musste oft eine dicke präperitoneale Fettlage durchtrennt werden. Die Auffindung des Magens machte nie Schwierigkeiten. Vor der Exstirpation eines ringförmigen Stückes wurde der Magen gut vom Assistenten fixirt, nach der Durchschneidung die Lumina gut gereinigt. Sie liessen sich jeweils leicht zusammen bringen und wurden mittelst der von Gussenbauer und v. Winiwarter angewendeten modificirten L e m b e r t'schen Darmnaht so vernäht, dass die Wundflächen der Submucosa und ein Theil der Serosa von jeder Seite auf einander zu liegen kamen. Das überschüssige Stück des weiteren Magentheils wurde nicht in die circuläre Naht aufgenommen, sondern als Zwickel für sich vernäht. Die Bauchwunde wurde mit tiefen, das Peritoneum mitfassenden und oberflächlichen Nähten geschlossen. Nahrung erhielten die Thiere in den ersten 24 Stunden nicht.

Die Präparate des Magens von 1 und 3 weisen lineare Narben auf und gleichen vollständig den von Gussenbauer und v. Winiwarter¹⁾ abgebildeten, weshalb ich dieselben nicht besonders zeichnen liess. An der Nahtlinie war bei 1 eine Seidennaht, bei 3 deren mehrere von innen sichtbar, die ziemlich frei aus kleinen Grübchen in das Lumen herein ragten. Geschwüre um die Nähte herum waren nicht zu erkennen; auch scheint die Gefahr der Perforation an diesen Stellen nicht gross gewesen zu sein, da gerade den Vertiefungen, in welchen die Nähte lagen, entsprechend an der Aussenseite starke bindegewebige Auflagerungen sich befanden. Ueber das weitere Schicksal der Seidennähte lässt sich nur sagen, dass unsere desinficirte Seide anscheinend fast keinen Reiz auf die Gewebe ausübt, da beim ersten Versuchsthier noch nach einem Jahr viele Nähte frei an der Aussenseite zu sehen waren. Die Möglichkeit, dass von (schlecht desinficirten resp. unreinen) Seidennähten aus Geschwüre

¹⁾ A. a. O. Taf. VI, Fig. 1—4.

entstehen können, ist nicht zu leugnen. Der 5. Versuch Gussenbauer's spricht dafür. Wir nahmen deshalb auch bei einigen späteren Versuchen Catgut.

Durch den glücklichen Erfolg der partiellen Magenresection er-muthigt, wurde eine neue Versuchsreihe unternommen. Wir wollten sehen, ob nicht der ganze Magen extirpirt werden könne und welche Grösse das extirpirte Stück besitzen dürfe, ohne das Leben des Versuchstieres zu gefährden.

Es ist klar, von welchem hohem physiologischen Interesse auch das Gelingen dieses Versuches wäre. Der Magen hat zwar schon lange von seinem Nimbus verloren. Er hat die dominirende Stellung im Verdauungsschlauch aufgeben müssen. Seine Arbeit ist nur ein Glied in der langen Kette des ganzen Verdauungsprocesses.

Mit der Einspeichelung beginnt die chemische Veränderung der eingeführten Nahrung, der Magen setzt sie fort und was er übrig lässt, und das ist noch recht viel, wird von der Galle und dem Darmsafte, vor Allem von dem wunderbar vielseitigen Pankreassaft weiter verdaut. Selbst der Dickdarm, diese partie honteuse des Verdauungsschlauches, hat eine active Rolle zugetheilt erhalten, und im Nothfall kann er selbst vicariirend für den Magen eintreten. Welch ein Triumph wäre es, den Magen ganz auszuschalten und doch die Verdauung ungestört vor sich gehen zu sehen.

Die neue Versuchsanordnung (6 — 10) war mit erheblich grösseren Schwierigkeiten auszuführen. Die Entwicklung von Magen, Milz und dem dazwischenliegenden Netz war jeweils leicht. Beim ersten Versuche (6) kam die Milz gleich mit dem Magengrund vor die Bauchwunde, so dass wir beschlossen, sie mit zu extirpiren. Die Coaptation des Duodenum und des Cardia stumpfes machte grosse Mühe. Am Cardiatheil war ein ungleich grösseres Lumen als am Pylorustheil resp. Duodenum, so dass meist 2 Zwickel gebildet werden mussten, um nicht einen allzugrossen Zwickel zu erhalten. Nur beim 7. Versuche liess sich das 20 Ctm. Umfang messende Cardiastück mit dem halb so weiten Pylorustheil ohne Zwickel vereinigen. Das Duodenum liess sich unschwer nach links herüber ziehen. Am Cardiatheil war aber stets grosse Spannung.

Derselbe musste vom Assistenten kräftig mit Daumen und Zeigefinger vorgezogen und so in der Bauchwunde erhalten werden.

Im 10. Versuch glitt derselbe einmal vollständig in die Bauchhöhle. Dabei besteht dann die grosse Gefahr, dass sich Speisetheile oder Speichel in die Bauchhöhle ergiesst, wie es im 8. Versuch der Fall war. Es wird der Cardiatheil wohl auch stark gequetscht.

Bei der Lostrennung des Pylorus kam mehrfach das Pankreas, das ihm dicht anlag, in Mitleidenschaft und musste losgetrennt werden.

Grosse Aufmerksamkeit erforderte die Vermeidung resp. Stillung der Blutung. Nach einem Injectionspräparate, das ich herstellte, verhält sich die Gefässvertheilung an Magen und Milz ziemlich wie beim Menschen. Die arteria coeliaca spaltet sich auch in die 3 bekannten Aeste.

Meistens gelang es bei den Versuchen nicht den Stamm der art. coronaria ventric. sin. vorzuziehen und abzubinden; es mussten dann die Aeste einzeln und meist doppelt unterbunden werden. Dann wurden die Milzgefässe mit Massenligaturen abgebunden, wobei sich bisweilen rasch durch venöse Stauung ein starker Milztumor entwickelte und endlich wurden die Gefässe am Pylorus ligirt. War die Blutung erledigt, dann wurde der Magen resp. Darm im Pylorus, knapp dies- oder jenseits davon abgeschnitten und das Netz, soweit es vorlag, durchtrennt und mit der Milz nach links geschlagen. Nun musste der Assistent den Cardiatheil möglichst hoch oben fassen, vorziehen und so eine lange Zeit, nämlich bis die Naht angelegt war, halten. Die Serosa zog sich an den Schnitträndern stets etwas zurück, die Mucosa stülpte sich aus. Jetzt kam noch die schwierige Vereinigung der beide Stümpfe durch die Naht. Es wurde wie früher mit carbolisirter Seide genäht und die modificirte L e m b e r t ' s c h e Naht angewandt, so dass nicht nur die serösen Blätter, sondern auch die Wundränder der Submucosa auf einander zu liegen kamen.

Die Naht wurde meist zuerst an der schwierigsten Stelle, nämlich im hinteren obern Umfang angelegt, dann die Hinterwand und schliesslich der vordere Umfang genäht und dabei nach Bedürfniss

1 oder 2 Zwickel gemacht, deren Einfügung in die Ringsnaht besondere Aufmerksamkeit erforderte. Schliesslich kam noch die Toilette des Bauchfells und die Bauchnaht.

Diese Operationen dauerten etwa 2 Stunden, somit bedeutend länger als die früheren und es ist schon darin eine wesentliche Bedingung des schlechteren Erfolges zu sehen, da nach den Versuchen von Wegner¹⁾ die starke Abkühlung der Versuchsthiere, welcher sie bei lange dauernder Eröffnung der Bauchhöhle und durch die Anwendung des Spray ausgesetzt waren, allein schon tödtlich sein kann. Abgesehen von dem in die Bauchhöhle strömenden Sprühregen troffen die Thiere nach der Operation von dem höchstens Zimmertemperatur besitzenden Carbolwasser.

Durch die Zerrung und Compression des Cardiatheiles entstand venöse Stase, Tendenz zur Mortification oder gar wie im 7. Versuch ein Loch im Herzbeutel.

Was die Nahtanlegung betrifft, so liessen wir uns die Mühe nicht verdriessen und haben im Ganzen des Guten eher etwas zu viel gethan als zu wenig. Die Zahl der angelegten Nähte und das Aussehen der Präparate, an denen die Wundflächen stets sehr exact lagen, beweist das.

Die Erfolge dieser Experimente waren im 7. Versuch Tod an Peritonitis; zugleich findet sich bei der Section ein Loch im Herzbeutel und Geschwüre im Darm. In wie weit letztere das Versuchsthier weniger resistent gemacht haben, lasse ich dahingestellt.

Beim 8. Versuch kam Mageninhalt in den Bauch und erzeugte Peritonitis und Tod. No. 9, bei dem der Cardiatheil einmal in die Bauchhöhle zurückglitt, theilte das Schicksal seines Vorgängers. Beim 10. Versuche ergab die Section eine Perforationsstelle am Zwickel, die vermuthlich vom Drucke einer Pincette herrührte, welche die ermüdeten Finger des Assistenten unterstützen sollte.

Es bleibt noch zu betrachten das Schicksal des 6. Versuches.

Als nach Entfernung der Bauchnähte am 4. Tage die Bauch-

¹⁾ Wegner, Chirurgische Bemerkungen über die Peritonealhöhle mit besonderer Berücksichtigung der Ovariectomie. *Archiv f. klinische Chirurgie* 1877, S. 51.

wunde geheilt und der Hund münter war, glaubten wir seine definitive Heilung hoffen zu dürfen, um so mehr, da er in der nächsten Zeit wie in gesunden Tagen umherlief, der Leib weder schmerzhaft noch aufgetrieben war, die Fäces regelmässig und von normaler Beschaffenheit erfolgten. Im Anfang frass der Hund gierig, erbrach jedoch häufig; bald adaptirte er sich seinem Zustand und nahm spontan nur kleine Mengen von Nahrung auf einmal. Sein Gewicht nahm selbst um etwas zu. Unerwartet starb er nach 21 Tagen, wie die Section nachwies, an eitrig-hämorrhagischer Peritonitis, die zweifelsohne durch Perforation des vorderen Zwickels und Austritt von Speise in die Bauchhöhle bedingt war. Wahrscheinlich war zuerst ein Abscess an der die Wundlinie deckenden und mit dieser verwachsenen unteren Leberfläche entstanden, durch dessen Berstung erst die diffuse Peritonitis veranlasst wurde. Mit Bestimmtheit lässt sich die Perforationsstelle nicht nachweisen. Es kann eine Naht ausgerissen oder zu einem Geschwür Veranlassung gegeben haben. Vielleicht hat auch das Versuchsthier bei der ungenügenden Aufsicht, der es unterlag, von einem unverständigen oder übelwollenden Patienten ungeeignete Nahrung erhalten, welche eine Perforation erzeugte. Die Nahtlinie war sehr schön verheilt, kaum mehr kenntlich.

Es ist immerhin von grossem Interesse zu sehen, dass ein Hund ohne Magen und Milz 3 Wochen lang, und eine Zeit in vollem Wohlsein leben und dabei gut verdauen konnte. Der Tod war gewiss keine nothwendige, sondern nur eine zufällige Folge der Operation.

Tafel I, Fig. 2 zeigt den ausgeschnittenen Magen mit Milz und Netz in natürlicher Grösse.

Fig. 1 zeigt den von hinten aufgeschnittenen Oesophagoduodenaltractus. Die Nahtlinie a b ist auf der Zeichnung viel deutlicher markirt als an dem Präparat selbst. Die Grenze des Oesophagus c und des Cardiatheiles des Magens ist durch den Uebergang des Pflaster- zum Cylinderepithel sehr scharf zu erkennen. Am Cardiatheil sind reichliche Längsfalten und die trichterförmige Innenseite des vorderen Zwickels leicht zu sehen. Die circuläre Narbe ist sehr solid; sie befindet sich 2 Ctm. unterhalb der unteren Oesophagus-

grenze, nur an einer Stelle springt eine Seidennaht in das Lumen vor. Am Duodenum d keine Abnormitäten.

Um zu prüfen, ob die Exstirpation des Magens allein günstigere Resultate aufweise, wurde bei einer 3. Versuchsanordnung Milz und Netz zurückgelassen. Unter Spray wurde wieder in der linea alba incidirt, der Magen vorgezogen, erst das Netz an der grossen Curvatur vom Pylorus anfangend sorgfältig abgelöst und die Gefässe womöglich vorher unterbunden. Dann wurden die Gefässe an der kleinen Curvatur gesichert und hierauf in der Pylorusgegend der Magen abgeschnitten und dann auch am Cardiatheil durchtrennt, wobei diesmal eine allzu grosse Spannung des letzteren vermieden wurde.

Eine so operirte Katze starb nach 12 Stunden. Von 4 Hunden starben 3, der eine an eitriger Peritonitis; von den andern beiden fehlen genügende Sectionsberichte. Nur der Hund, an welchem der 13. Versuch gemacht wurde, lebt noch heute und hat sich von den Complicationen, die ihn während seiner Reconvalescenz trafen, längst vollständig erholt. Bei dem ziemlich kleinen, 5850 Gramm wiegenden Hunde wurde fast der ganze Magen entfernt (15 Ctm. grosse und 5 Ctm. kleine Curvatur) und die Wunde mit Catgut genäht. Als er einen Monat nach der Operation fast erfroren und verhungert war, wog er nur noch 4480 Gramm und im September dieses Jahres betrug sein Gewicht 7000 Gramm. Er frisst genau dasselbe Futter wie die übrigen Hunde und befindet sich ganz wohl dabei, wie seine Gewichtszunahme evident beweist.

Stellen wir nochmals die Resultate unserer Vivisectionen zusammen, so haben mit Ausnahme eines Kaninchens sämtliche Versuchsthiere (3 Hunde und 1 Katze) die partielle Magenresection (Gastrektomia partialis) überstanden.

Von 5 Hunden, bei denen Magen, Milz und Netz exstirpirt wurde (Splenogastrektomie), lebte ein Hund 21 Tage, die übrigen starben im Verlauf der nächsten 2 Tage.

Von 5 Versuchsthieren, bei welchen der Magen allein exstirpirt wurde (Gastrektomia totalis), lebt ein Hund jetzt noch (10 Monate nach der Operation); die übrigen gingen innerhalb 24 Stunden zu Grunde.

Wie verhalten sich diese Resultate zu denen anderer Experimentatoren?

Von den 3 Hunden, an denen Merrem¹⁾ experimentirte, starb einer am Tage nach der Operation, ein zweiter ging trotz sorgfältiger Nachbehandlung am 22. Tag zu Grunde, und ein dritter wurde anscheinend im besten Wohlbefinden am 27. Tage nach der Operation gestohlen. Merrem hatte bei allen den Pylorus exstirpirt und den Magen in das Duodenum invaginirt.

James Reoch²⁾ spricht der Gastrostomie beim Menschen das Wort auf Grund folgender Experimente:

Eine Katze, der er ein kleines Stück aus dem Magen exstirpirt (er fixirte die Magenwunde an die Bauchwand und verstopfte die Wunde mit einem Stückchen Schwamm), starb am 10. Tag an Erschöpfung; eine andere Katze starb am 2. Tage nach der Operation. Ein Hund, den er ähnlich operirte, lebte 3 Tage und ein zweiter blieb mehrere Monate lang gesund.

Noch ungünstiger sind die Resultate der Versuche von Klemensiewicz³⁾, die er zur Gewinnung von Sekret des Pylorustheils an Hunden anstellte. Er schaltete den Pylorustheil des Magens aus dem Verdauungskanal aus. Er durchschnitt die pars pylorica knapp vor dem Pylorus und dann trennte er den Magen an der vorderen Grenze des Pylorustheils, vernähte die untere Oeffnung vollständig mit Catgut, die vordere nur zum Theil und bildete so einen Pylorussack, dessen freie Oeffnung in die Bauchwand eingenäht wurde. Das Duodenum wurde mit dem Fundus vereinigt, nachdem das Schnittende des letztern entsprechend durch Darmnaht verkleinert worden war. Die ersten 3 Hunde gingen innerhalb 6 Tagen an einer heftigen Peritonitis, welche regelmässig auftrat, zu Grunde. Die Nahtstellen waren immer gut verheilt, Verbindung zwischen Magen und Duodenum frei. Bei 7 andern Hunden erfolgte der Tod spätestens

¹⁾ A. a. O.

²⁾ Lancet 1874 II, July 11.

³⁾ Klemensiewicz, Ueber den succus pyloricus. Sitzungsberichte der kaiserlichen Akademie der Wissenschaften, Mathematisch-naturwissenschaftliche Klasse. Wien 1875. März, S. 249.

nach 53 Stunden. Es wurde nun die Operation modificirt und der Pylorus nur abgebunden und in die pars pylorica und pars cardiaca eine Canüle eingebunden. Sechs auf diese Weise operirte Hunde gingen ebenfalls innerhalb längstens 89 Stunden zu Grunde.

Gussenbauer und von Winiwarter haben von ihren 8 Versuchsthieren, an welchen sie die partielle Magenresection ausführten nur 2 längere Zeit am Leben erhalten (2 und 5), während 1, 3, 6, 8 an septischer Peritonitis, 4 und 7 an Peritonitis durch Austritt von Mageninhalt innerhalb der ersten 5 Tage zu Grunde gingen, aber auch in den ungünstig verlaufenen Fällen war der locale Befund an der Magenwunde ein überraschend günstiger.

Nachdem Gussenbauer und von Winiwarter durch ihre Thierexperimente die Möglichkeit der Pylorusexstirpation nachgewiesen hatten, was durch unsere günstigeren Resultate vollkommen bestätigt wird, unterzogen sie sich der grossen Mühe, die Fälle von Magencarcinom, die während 56 Jahren in den Sectionsprotokollen des Wiener pathologisch-anatomischen Institutes verzeichnet waren, zusammen zu stellen und einer genauen Analyse zu unterwerfen.

Es stellte sich dabei heraus, dass unter 903 Fällen von Magencarcinom in 542 Fällen der Pylorus erkrankt war und dass von diesen Fällen 223 ohne Secundärcarcinom und 172 ohne Verwachsungen mit der Umgebung bestanden hatten, ein Ergebniss, das vollständig mit den Angaben von Brinton ¹⁾ übereinstimmt, der in 60% der von ihm zusammengestellten Fälle von Magenkrebs ebenfalls Pyloruscarcinom fand, während Lebert ²⁾ den Procentsatz desselben nur auf 51% angibt.

An der Vorder- und Hinterwand und an den Curvaturen ist der Sitz der Magencarcinome ungleich viel seltener.

In den Fällen, wo noch keine Secundärerkrankungen vorhanden sind, ist der Pyloruskrebs ein locales Leiden, welches zunächst durch die mechanische Behinderung der Fortbewegung der Ingesta

¹⁾ Ziemssen, Handbuch der speciellen Pathologie und Therapie, Bd. VII, 2. Leube, Magen und Darm. S. 122.

²⁾ Lebert, Ueber Magenkrebs. Deutsches Archiv f. klin. Medicin, 1877.

aus dem Magen die Ernährung schwer stört und den Organismus zu Grunde richtet.

Die interne Medicin hat sich den Magen- wie den andern Carcinomen gegenüber bis jetzt machtlos erwiesen. Diese Kranken bieten dem internen Kliniker Interesse bis die Diagnose gemacht ist. Dann wird die Prognose absolut ungünstig gestellt, vielleicht mit der Magenpumpe noch vorübergehende Erleichterung geschaffen, aber bald bei diesen Todescandidaten die Euthanasie mit Morphinum eingeleitet. Bei der klinischen Autopsie wird die Richtigkeit der Diagnose bestätigt.

Bei der offen anerkannten Unmöglichkeit, diese schreckliche und häufige Krankheit mit inneren Mitteln zu bekämpfen, muss jeder andere irgend Aussicht auf Erfolg bietende Vorschlag mit Dank aufgenommen werden und als einziges Mittel erscheint bis jetzt die Exstirpation der erkrankten Parthie, wie sie zuerst von Merrem und jetzt wieder von Gussenbauer und v. Winiwarter und von Billroth befürwortet wurde.

Der Erfolg einer gelungenen Gastrektomie kommt einer Radicalheilung gleich und diese Operation bietet somit ein viel günstigeres Resultat als die Gastrostomie bei Oesophaguscarcinom, die ja leider nur für einige Zeit den tödtlichen Ausgang des Uebels verschieben kann, da die erkrankte Stelle bei letzterer gar nicht angegriffen werden kann.

Die Furcht vor dem Recidiv darf uns nicht abhalten zu operiren, denn sonst wären auch bei vielen andern äusserlich zugänglichen Carcinomen die Hände des Chirurgen gebunden.

Wenn auch der Patient Reybard's, an dem er ein carcinomatöses Stück Darm exstirpirte (1844), nach 6 Monaten an Recidiv zu Grunde ging, so war das gewiss keine Nothwendigkeit und wir müssen das kühne Vorgehen dieses Chirurgen nur bewundern.

Es kommt für die Stellung der Indication für die Gastrektomie zunächst die Schwierigkeit der Diagnose der Magen- resp. Pylorus-carcinome in Betracht. Selbstverständlich darf nur nach deren Sicherstellung operirt werden, wenn auch eine anderwärts nicht gefürchtete probatorische Incision auch hier nicht gefährlicher ist.

Fixer Schmerz in der Magengegend, Erbrechen nach dem Essen,

Abmagerung, Dilatation des Magens bedingen wohl den Verdacht auf Magencarcinom, der aber erst dadurch nahezu zur Gewissheit erhoben wird, dass es gelingt, in der oberen Bauchgegend eine Geschwulst zu fühlen. Verwechslung mit schwierigen, nicht malignen Verdickungen der Pylorusgegend, festem abgesacktem peritonitischem Exsudat, Geschwülsten des Pankreas, der Leber und des Netzes könnte immer noch geschehen. Gelingt es nicht im Erbrochenen Krebselemente nachzuweisen, so bietet die von Gussenbauer und v. Winiwarter vorgeschlagene Harpunirung des Tumors ein neues differentialdiagnostisches Auskunftsmittel. Würde man sich bei suspecten Fällen der Untersuchung in der Narkose bedienen, die bis jetzt dazu nicht angewandt wurde, so würde es sicher oft gelingen, viel frühzeitiger die Anwesenheit eines Tumors und seine Beziehungen zur Umgebung zu diagnosticiren und rechtzeitig zum operativen Eingriffe zu schreiten.

Dass hochgradige narbige, nicht krebssige Pylorusstenosen, die sicher zum Tode führen, ein viel geeigneteres und günstigeres Object für die Gastrektomie abgeben, als Pyloruscarcinom hat mit Recht Gussenbauer schon betont.

Als Gegenanzeigen gelten selbstverständlich Altermarasmus, zu weit vorgeschrittene Kachexie der Patienten, und der Nachweis von Metastasen ebenso gut als bei der Gastrostomie.

Die Ausführung der Gastrektomie bietet keine allzugrossen Schwierigkeiten. Durch einen Schnitt in der linea alba oberhalb des Nabels findet man sicher den Pylorustheil des Magens oder den Pylorus selbst und wird denselben, wie bei den Thierexperimenten ausführlich beschrieben, loslösen und nach Stillung etwaiger Blutung im Gesunden exstirpiren.

Die Wundflächen werden je nach Bedürfniss mit oder ohne Zwickelbildung vereinigt. Zur Naht entspricht allen Anforderungen die oben angewandte modificirte Lembert'sche Darmnaht oder, wenn man breitere Streifen der Serosa in Berührung bringen will, eine zweireihige Etagnahat (s. oben S. 29) welche vor der Gussenbauer'schen Darmachternaht den Vorzug leichter Ausführbarkeit besitzen dürfte und doch genügende Sicherheit bietet.

Vorbereitung des Operateurs durch Thierexperimente und am Cadaver ist unerlässlich, wenn man seiner Sache sicher sein will, indem dadurch der Verlauf der Operation wesentlich abgekürzt und die Chance des Gelingens erhöht wird.

Ich zweifle nicht, dass Billroth's prophetisches Wort über die Exstirpation eines carcinomatös degenerirten Magenstückes bald in Erfüllung gehen wird, wie auch wenige Jahre nach seinem auf Vivisectionen gegründeten Vorschlag der Resection des Oesophagus (Oesophagektomie) die glückliche Ausführung durch Professor Czerny gefolgt ist.


IV.

Ueber die Plastik mit granulirenden
Hautlappen.

Von

Prof. Dr. Czerny.

Hiezu Tafel II.



Gräfe, der Wiederentdecker der Tagliacozza'schen Rhinoplastik, hat so früh die italienische Methode, bei welcher bekanntlich ein seit längerer Zeit vorbereiteter Armhautlappen zur Nasenbildung benützt wird, verlassen, dass man sich nicht wundern darf, wenn nur selten vorbereitete, granulirende Lappen zur Plastik verwendet worden sind. Erst Thiersch und Billroth haben bei ihren Operationen der Blasenspalte und Epispadie wieder auf den Werth der Methode hingewiesen, und Letzterer hat ihr noch neuen Boden bei der Deckung eines Ulcus prominens der Ferse¹⁾ und bei dem Verschlusse einer Magenbauchwandfistel²⁾ verschafft. Durch briefliche Mittheilungen erfuhr ich sogar, dass Billroth auch den Scheidenverschluss mit einem vorbereiteten Lappen ähnlich wie in meinem dritten Falle ausgeführt habe.

Der wichtigste Vortheil granulirender Hautlappen liegt darin, dass sie, wie granulirende Wunden überhaupt, weniger dem Einflusse schädlicher Flüssigkeiten, wie alkalischer Harn, Darminhalt, Jauche etc. ausgesetzt sind, als frischgeschnittene Wunden. Der Gefahr, dass der in der Nähe einer Harn oder Koth entleerenden Oeffnung ausgeschnittene Lappen doch inficirt werden kann, bevor er zu granuliren anfängt, kann man dadurch entgehen, dass man die frische Wunde mit einer 8% Chlorzinklösung oberflächlich ätzt. Wegen dieser Eigenschaft werden sich granulirende Lappen ganz besonders

¹⁾ Gussenbauer. Zur Casuistik plastischer Operationen an den Extremitäten. Deutsche med. Wochenschrift 25. Dez. 1875.

²⁾ A. Wölfler. Die Magenbauchwandfistel und ihre operative Heilung. Arch. für klinische Chirurgie XX. Bd. 3. Heft.

zur Deckung ausgedehnter Defecte an den Harnorganen, am Darmtractus, vielleicht auch an der Trachea eignen.

Ferner sollte man erwarten, dass ein granulirender Lappen, bei dem die Gefässe in lebhafter Neubildung begriffen sind, sich leichter mit seinem neuen Nährboden in Gefässverbindung setzen wird, dass er somit schneller anheilt, und dass die Ernährungsbrücke früher durchtrennt werden kann. Gussenbauer konnte in seinem Falle 17 Tage nach der Einpflanzung, ich 14 Tage nach derselben die Ernährungsbrücke lösen, während man diese Operation bei der gewöhnlichen Rhinoplastik aus der Stirne meistens erst in der 4. Woche vornimmt. Allein Gräfe wagte dasselbe bei seinen frisch übertragenen Armhautlappen schon am 6. bis 10. Tage!¹⁾ Man muss also noch mehr Erfahrungen sammeln, um diese Vermuthung zu bestätigen. Sie würde ganz besonders werthvoll sein in den Fällen, wo der Lappen von einem entfernten Körpertheile, der bis zur Anheilung in erzwungener Stellung gehalten werden muss, hergenommen worden ist, wie bei der Deckung von Fussgeschwüren durch die Haut des anderen Fusses.

Schon von den Nachfolgern Gräfe's wurde seiner Methode vorgeworfen, dass die Secretion eines frisch geschnittenen Nasenlappens sehr stark sei und vor dem Eintritt der vollständigen Wundreinigung übel rieche. Granulirende Lappen zeigen diesen Uebelstand allerdings nicht in so hohem Grade, allein sie sind dafür wieder so starr, dass sie sehr lang geschnitten werden müssten, wenn sie eine grössere seitliche Drehung erlauben sollen, und wegen ihrer Starrheit lassen sie eine so feine Modellirung nicht zu, wie sie für Plastiken am Mund und an der Nase erwünscht ist.

Als fernere Beispiele von der Brauchbarkeit dieser Methode mögen folgende 3 Fälle dienen.

¹⁾ Zeis, plastische Chirurgie, Berlin, 1838, S. 89.

1. Heilung eines durchbohrenden Fusssohlengeschwüres durch Resection und Plastik.

Philipp Banwarth, 44 Jahre alt, Tagelöhner, war schon im Jahre 1872 wegen einer Circulärsägenverletzung beider Hände, die blos geringe Narbenspuren hinterlassen hat, in Behandlung. Andere Krankheiten soll er nicht durchgemacht haben. Im Jahr 1875 bekam er, angeblich durch Stiefeldruck, eine eiternde Blase an der Sohle des rechten Fusses, entsprechend dem Köpfchen des 1. Mittelfussknochens, die aufbrach. Da die Wunde nicht sehr schmerzte, arbeitete er weiter, bis sich ein Geschwür von Thalergrösse gebildet hatte. Am 18. Juni 1875 trat er in Säckingen in das Spital. Da jedoch das Geschwür nicht heilte, trat er am 8. Sept. wieder aus und kam am 28. Sept. 1875 in die Freiburger Klinik. Bei dem kräftigen, gesund aussehenden Manne war weder durch die Anamnese noch durch die genaueste Untersuchung eine Spur von syphilitischer Infection nachweisbar. Am Ballen der rechten grossen Zehe war ein mehr als Mark-grosses, missfarbiges, stinkendes, trichterförmig sich vertiefendes Geschwür, welches dünnflüssige Jauche secernirte. Die Umgebung desselben war stark geröthet und infiltrirt. Die Sonde kam nicht auf Knochen, obzwar angeblich schon in Säckingen ein Knochensplitter abgegangen sein sollte. Das Metatarsophalangealgelenk war nachweisbar erkrankt. Das Geschwür war wenig empfindlich, dagegen wurde in der ganzen Umgebung so gut wie auf der linken Seite lokalisiert und es waren keine anästhetischen Stellen nachweisbar. Das Geschwür wurde mit dem scharfen Löffel ausgekratzt und mit Chlorzinklösung geätzt. Ruhige horizontale Lage und wiederholte Aetzungen mit Höllenstein führten bis zum 15. Oktober die Heilung herbei.

Ogleich der Kranke angewiesen wurde, den Fuss möglichst zu schonen und sich sogleich wieder zu legen, falls die Narbe wieder aufbrechen sollte, kam er doch erst am 8. Dezember und berichtete, dass kaum 4 Tage nach seiner Entlassung schon wieder ein Geschwür entstanden sei.

Dasselbe war wieder sehr verwahrlost, wohl von der Grösse eines Fünfmarkstückes, und vertiefte sich bis auf das Köpfchen des Mittelfussknochens, das man mit der Sonde entblösst fand. Nachdem das Geschwür durch Chlorkalküberschläge und ruhige Lage gereinigt war, wurde es am 4. Dezember mit dem scharfen Löffel ausgekratzt und dabei der grösste Theil des cariösen Capitulum metatarsi primi entfernt. Die Wunde granulirte bald gut und heilte im Februar 1876 zu. Zur Schonung der Narbe wurde der Kranke noch bis zum 31. März im Spital behalten und der Fuss mit Bädern und Glycerineinreibungen behandelt.

Obzwar die Heilung diesmal etwas längeren Bestand hatte, kam der Kranke doch schon wieder am 23. Mai mit einem Fünfmark-grossen Geschwür an der alten Stelle ins Spital. Der übrige Befund wie früher. Die Sonde stiess auf entblössten Knochen, das Metatarsophalangealgelenk war fest ankylosirt, die Zehe nach aufwärts gerichtet.

Da man sich gestehen musste, dass selbst eine wiederholte Ausheilung nur kurzen Bestand haben würde, weil die Narbe an einer mechanischen Insulten sehr ausgesetzten Stelle lag und fest dem Knochen adhärirte, so wurde schon die Frage einer Amputation in Erwägung gezogen, und der Kranke erklärte sich zu Allem bereit, um nur die Heilung zu erzielen.

Wegen des grossen Substanzverlustes an der Fusssohle wäre jedoch bloss für den Chopart'schen Stumpf genügendes Material für eine derbe Bedeckung vorhanden gewesen. Indessen konnte ich mich dazu noch nicht entschliessen und schlug dem Kranken die nochmalige Resection des kranken Knochens mit Bedeckung des Substanzverlustes durch einen Hautlappen der anderen Wade vor. Am 30. Mai wurde der Geschwürsgrund durch einen Längsschnitt, der bis auf den Knochen drang, gespalten, die Weichtheile mit dem Raspatorium vom Knochen gelöst und mit einer starken Weiss'schen Knochenzange ein 3 Ctm. langes, dem knöchern verwachsenen ersten Metatarsophalangealgelenke entsprechendes Knochenstück entfernt. Lister'scher Verband. Die Zehe wurde durch Salicyljutte aus ihrer hyperextendirten Stellung in die normale herabgedrängt.

Die Wundreaction war sehr gering, jedoch wurde wohl durch ein Versehen das Secret am 8. Juni übelriechend. Nichts desto weniger reinigte sich die Wunde bald und verkleinerte sich wesentlich.

Am 28. Juni wurde aus der linken Wade, derjenigen Stelle entsprechend, die am bequemsten mit der rechten Fusssohle in Verbindung gebracht werden konnte, ein querer, brückenförmiger Hautlappen von 9 Ctm. Länge, 5 Ctm. Breite losgelöst, seine wunde Fläche mit Chlorzinklösung bestrichen, mit Kautschukstreifen unterlegt und dann mit Carbolcompressen verbunden.

Am 29. Juli wurde die (bei horizontaler Lage des Kranken) untere Brücke des Lappens mit dem Messer durchschnitten. Dann wurde jeder Fuss bis zur Mitte des Oberschenkels in der für die Vereinigung geeignetsten Stellung mit einem gefensternten Gypsverbande versehen, dann der den Zehen zunächst liegende Saum des Geschwüres angefrischt und mit dem ebenfalls angefrischten, unteren Lappenrande durch 7 Seidennähte vereinigt, nachdem die beiden Gypsverbände durch eine kräftige Gypsbindenspanne unbeweglich mit einander verbunden waren (Taf. II. Fig. 1.)

Ein starker Holzstab, der in der Gegend der Kniekehlen ebenfalls an beiden Verbänden durch Gypsbinden befestigt wurde, verstärkte noch die Verbindung und diente zugleich, je nach dem Wunsche des Kranken, zur Suspension der Extremitäten. Der granulirende Hautlappen brauchte nicht seitlich gedreht, sondern bloß umgeschlagen und auf die Sohlenwunde emporgehoben zu werden, was wegen seiner Starrheit sich als ein grosser Vortheil erwies. Der Lappenrand passte genau und ohne Zerrung in den Geschwürsrand und wurde durch einen leichten Druckverband mit Carbolwatte auf seine neue Unterlage angedrückt. Die Nähte wurden am 3. und 4. Tag entfernt. Vierzehn Tage nach dieser Operation wurde die Ernährungsbrücke des Lappens an der linken Wade ganz abgetrennt, nachdem sie schon an den zwei vorhergehenden Tagen durch seitliche Einschnitte verschmälert worden war. Dann wurden die Gypsverbände entfernt und der etwas bläulich verfärbte Lappen mit Heftpflaster leicht an die granulirende Wunde angedrückt. Es trat eine ganz geringe Randgangrän ein, nach deren Abstossung jedoch

der Lappen noch immer 1 Ctm. breit die wunde Fläche des Fussballens am äusseren und hinteren Rande überragte. Am 22. August wurde deshalb der unter dem Lappen liegende Narbenrand abgetragen, so dass der Lappen ganz genau in den Defect passte. Die vollständige Heilung beider Wunden, sowohl der an der Fusssohle, wie jener an der Wade, erfolgte anfangs September. Der deutlich abgegrenzte, weiche, mit spärlichen Haaren besetzte Lappen an der Fusssohle war noch 4 Ctm. lang und breit und von der Umgebung deutlich abgegrenzt (Taf. II. Fig. 2). Die Narbe an der Wade war 2 Ctm. breit und lang, jedoch mit dünnen, den Seitenincisionen entsprechenden Narbenstreifen besetzt.

Am 8. Januar 1877 stellte sich der Kranke wieder in der Klinik vor. Der Lappen auf der Fusssohle war gesund gefärbt, mit spärlichen Haaren besetzt, derb und auf der Unterlage mit der umgebenden Narbe beweglich. Auch die Narbe an der Wade war viel schmaler geworden und mit gesunder Epidermis bedeckt. Der Kranke muss in einer Fabrik bei der Arbeit fast den ganzen Tag stehen und kann längere Märsche machen. Im Anfange sei einmal der Narbenrand aufgebrochen, aber nach kurzer Zeit wieder zugeheilt. Er trägt in seinem Stiefel eine Filzsohle, welche dem Lappen entsprechend einen Ausschnitt hat, so dass der Lappen möglichst vor Druck geschützt ist.

2. Heilung eines varicösen Fussgeschwüres durch einen Lappen vom anderen Unterschenkel.

Stroh Philipp, 23 J. alt, Mechaniker. Im Jahr 1874 soll er während des Militärdienstes an acutem Gelenkrheumatismus und einem pockenähnlichen Ausschlag, der sich besonders um die Gelenke der Beine fixirte, gelitten haben. Bald darauf wurde er entlassen. Einige dieser Pusteln am linken Unterschenkel confluirten und wandelten sich, da er dabei immer herumging, in ein Geschwür um.

Am 31. August 1875 kam er zum ersten Male ins Hospital und als er am 25. Juni 1876 zum 4. Male eintrat, berichtete er, dass er jetzt im Ganzen über 30 Wochen mit seinem Fussgeschwür

im Spital zugebracht habe, dass die Heilung nie länger als 4 Wochen angehalten habe, obzwar er jedesmal nach vollendeter Heilung noch durch 8 bis 10 Tage zur Consolidirung der Narbe zurückgehalten worden war. Bei seiner letzten Aufnahme sah der recht intelligente Kranke sehr herabgekommen aus und fieberte heftig. Das Geschwür war an der Vorderfläche der linken Tibia festsitzend, 10 Ctm. lang und wohl 6 Ctm. breit mit scharfgeschnittenen Rändern, gangränös. Die Umgebung desselben war blau verfärbt, stark infiltrirt, entzündet, der Unterschenkel etwas ödematös. Da der Patient sich jeder Cur unterziehen wollte, um nur endlich dauernd seinem lohnenden Geschäfte nachgehen zu können, schlug ich ihm die Transplantation eines Hautlappens von der rechten Wade auf das linksseitige Fussgeschwür vor. Da sich durch Chlorkalküberschläge der Geschwürsgrund bald reinigte, schnitt ich aus der rechten Wade, der Längsrichtung des Schenkels entsprechend, einen brückenförmigen Hautlappen von $11\frac{1}{2}$ Ctm. Länge und $8\frac{1}{2}$ Ctm. Breite aus, der sich nach unten verschmälerte und oben handbreit unter der Kniekehle endigte. Er wurde von der Fascie gelöst und mit einer Kautschukplatte unterlegt. Die Granulationen entwickelten sich nur sehr langsam, wesshalb erst am 29. Juli die untere Hautbrücke durchtrennt wurde. Dann folgte wieder die Anlegung gefensterter Gypsverbände an beiden Beinen, dann die Anfrischung, dann die Verbindung beider Gypsverbände in ähnlicher Weise wie im vorigen Falle und endlich die Vereinigung des Lappenrandes mit dem angefrischten Rande des mittlerweile auf die Hälfte verkleinerten Geschwüres.

Der Lappen musste etwas seitlich gedreht werden und löste sich desshalb an der Ecke, wo die Spannung am grössten war, ein wenig, als am 3. Tage die Nähte entfernt wurden. Die Wunden zwischen den Unterschenkeln liessen sich nur schwer reinigen und am 13. August sahen die Wunden missfarbig, zerfallen aus, wie bei flachem Hospitalbrand. Eine genaue Untersuchung der Verbände mit Erweiterung der Fenster ergab, dass sich Fliegenmaden eingenistet hatten. Nach deren Entfernung reinigte sich die Wunde bald wieder und der Lappen verklebte der ganzen Fläche nach mit

der Wundfläche. Am 16. und 19. August wurde die Ernährungsbrücke durch seitliche Einschnitte verschmälert, am 21. ganz abgetrennt, der Lappen auf die Geschwürsfläche mit Seifenpflaster angedrückt und dann die Gypsverbände entfernt. Am 29. August wurde die untere Peripherie des Lappens, die theilweise den Benarbungsrand des mittlerweile verkleinerten Geschwüres überragte, angefrischt und dem ebenfalls wund gemachten Geschwürsrande mit Silberdrähten genau adaptirt. Die Wunde an der rechten Wade vernarbte durch wiederholte Pfropfung von Hautstückchen bis zum 10. Oktober. Der überpflanzte Hautlappen war weich, auf der Unterlage verschiebbar und contrastirte durch seine normale Hautfarbe sehr stark von der lividrothen Umgebung. Seine Länge betrug 6 Ctm., seine Breite $4\frac{1}{2}$ Ctm. Der Kranke stellte sich im November nochmals vor, nachdem er einige Tage herumgegangen war. Der Lappen sah ganz gut aus und auch seine Umgebung schien so solid zu sein, als ob eine dauernde Heilung zu gewärtigen wäre.

Der Kranke ist am 8. Aug. 1877 in die Heidelberger Klinik mit folgendem Status eingetreten: Der Hautlappen ödematös, 1 Ctm. dick, von normaler Farbe und vollkommen wohl erhalten. In der nächsten Umgebung desselben, welche livid braun verfärbt war, befanden sich an 5 Stellen erbsen- bis kirschengrosse oberflächliche Geschwüre, welche durch Rückenlage und Transplantationen in 4 Wochen geheilt wurden. Nach Aussage des Patienten soll er bis vor 4 Wochen gesund gewesen, und sollen erst seitdem die Geschwüre entstanden sein.

Während die älteren Versuche von Wutzer und Szymanski¹⁾, Unterschenkelgeschwüre durch Plastiken mit Benutzung der Haut des anderen Fusses zu heilen, bisher erfolglos waren und deshalb wohl nur selten nachgeahmt worden sind, waren die Operationen von Gussenbauer und die meinigen vom besten Erfolge gekrönt. Ich möchte denselben nicht so sehr der Benützung granulirender Lappen zuschreiben, als vielmehr der besseren Technik des

¹⁾ Szymanski, Handbuch der operativen Chirurgie, deutsch von U h d e. Braunschweig 1870. p. 165.

Gypsverbandes, wodurch die beiden Beine bequemer für den Patienten in unverrückbarer Stellung erhalten wurden. Nichts desto weniger würde ich in einem nächsten Falle wieder vorbereitete Lappen benützen, da sie sich so gut bewährt haben.

Uebrigens hoffe ich, dass wir in kurzer Zeit darüber spotten werden, dass wir uns zur Heilung chronischer Fussgeschwüre noch so complicirter und mühsamer Operationsmethoden bedient haben. Denn die Erfahrungen mit Reverdin's Transplantationen berechtigen zu der Hoffnung, dass eine consequent durchgeführte Experimentalreihe recht bald zur Wiederentdeckung der alten indischen Plastik mit ganz getrennten Hautlappen führen wird. Schon jetzt gelingt es oft genug, markgrosse Hautstücke zu transplantiren, so dass die Erwartung wohl nicht übertrieben ist, dass die Bedingungen, unter welchen noch grössere Hautstücke mit Sicherheit methodisch übertragen werden können, bald festgestellt werden dürften. Ja selbst die einstige Benützung von Thierhaut gehört nach den Erfahrungen der Augenärzte bei Uebertragung von Kaninchenbindehaut auf den Menschen nicht zu den Unmöglichkeiten.

So lange diese Entdeckungen noch ausstehen, werden obige Versuche wohl noch öfter Nachahmung finden. Ein grosser Nachtheil dieser Methode liegt darin, dass am gesunden Unterschenkel eine Narbe mit ihren bekannten Gefahren zurückbleibt. Wenn auch die Wahrscheinlichkeit nicht gross ist, dass eine Narbe an der weichen Wade, wo Geschwüre nur selten vorkommen, sich zu einem solchen umwandeln sollte, und obwohl bisher diese Befürchtung nicht eingetroffen ist, so wäre es doch erwünscht, von einer anderen Körperstelle den Ersatz hernehmen zu können. Da jedoch dabei eine für die Dauer von 14 Tagen unerträgliche Stellung eingehalten werden müsste, weiss ich keinen andern Rath, als auf den alten, von Delpech¹⁾ erneuerten Vorschlag zurückzukommen, nämlich die Haut eines anderen Individuums zu benützen, beziehungsweise die beiden Individuen durch Hautlappen temporär zusammenzuheilen, obgleich auf demselben der Vorwurf der Albernheit ruht²⁾. Schon

¹⁾ Szymanski, l. c. p. 443.

²⁾ Holmes, System of Surgery, 1871. vol. V. p. 563.

in Wien machte ich in diesem Sinne mit meinem Freunde Gersuny eine Reihe von Versuchen, 2 durch Gypsverbände vereinigte Kaninchen durch gegenseitig ausgetauschte, gestielte Hautlappen zu vereinigen. Allein die beweglichen, weichen Thiere sind sehr schwer zu fixiren, durch Koth und Urin bekommen sie Druckangrän und die Kaninchenhaut eignet sich nur schlecht zu plastischen Operationen, so dass wir bloß einmal eine Heilung durch 10 Tage erzielten. Am 11. starb das eine der beiden Kaninchen.

In grossen Krankenhäusern, wo Fussgeschwüre oft dutzendweise liegen, sollten sich wohl leicht passende Individuen finden, die gegenseitig ihre Haut austauschen würden, um für diesen Preis dauernde Gesundheit zu erlangen. Wenn man die Beine in gestreckter Stellung neben einander durch Gypsverbände befestigen würde, wäre die Lage viel bequemer als in der oben inne gehaltenen gekreuzten Stellung beider Beine desselben Individuums. Man würde die beiden Patienten am besten in ein breites Bett so legen, dass sie sich gegenseitig in's Gesicht sehen, und könnte bei passender Lage der Geschwüre zu gleicher Zeit die Oberschenkelhaut des einen auf das Unterschenkelgeschwür des andern übertragen. Die derbere Oberschenkelhaut eignet sich besser zu Plastiken und die Narben wären hier nicht so gefährlich wie am Unterschenkel.

Wenden wir uns von dieser Zukunftschirurgie wieder zu unseren Fällen, so habe ich mich zunächst zu rechtfertigen, dass ich den ersten Fall als ein durchbohrendes Fusssohlengeschwür bezeichnet habe, nachdem fast alle neuern Arbeiten darin übereinstimmen, dass unter diesem Namen syphilitische, neuroparalytische und andere Geschwüre zusammengeworfen worden sind. Wenn man sich auf die Anamnese verlassen könnte, wäre die Annahme wohl gerechtfertigt, dass es sich hier um eine primäre Schleimbeutelentzündung gehandelt habe, die secundär auf das Gelenk übergegriffen hat. Bekanntlich hat Gosselin diese Entstehung des *Mal perforant du pied* angenommen. Es scheint mir jedoch, dass von den Autoren zu wenig Gewicht auf die sehr ungünstigen mechanischen und circulatorischen Bedingungen gelegt wird, unter denen die Fusssohlennarben besonders an den Druckpunkten stehen. Dieselben müssen

hier doch mindestens eben so wirksam sein, wie bei den chronischen Unterschenkelgeschwüren und ihren Narben, über deren ewigen Zerfall sich Niemand wundert. Unter Berücksichtigung dieses Umstandes wird es sofort klar, warum diese Geschwüre fast immer an der Ferse oder an dem Ballen der grossen Zehe vorkommen. Es fällt mir nicht ein, das Vorkommen von neuroparalytischen oder gar syphilitischen Geschwüren an der Fusssohle läugnen zu wollen, da darüber genügend beweisende Thatsachen vorliegen; allein da ich in meinem Falle weder das eine, noch das andere ätiologische Moment nachweisen konnte, lag es wohl am nächsten, gerade die mechanischen Verhältnisse als Hauptursache des Wiederaufbruches der Narbe anzusehen. Aus dieser Ueberzeugung schöpfte ich die Hoffnung, durch den Ersatz der Narbe mittelst eines gesunden Hautlappens definitive Heilung zu erzielen.

Es scheint mir nicht unpassend, für solche Fälle den Ausdruck durchbohrendes Fusssohlengeschwür beizubehalten, wenn ich auch damit nichts anderes ausdrücken will, als dass ich weder eine dyskrasische noch neuroparalytische Ursache auffinden konnte, und dass die Ulceration sich auf tiefere Gebilde erstreckte, als auf die Haut.

Ich brauche mich wohl kaum zu rechtfertigen, warum ich in meinem zweiten Falle nicht noch wiederholte Versuche mit Reverdin's Transplantation oder mit v. Nussbaum's Circumcision gemacht habe, denn diese Methoden können wohl eine schnellere Heilung herbeiführen, ja selbst noch solche Geschwüre zur Vernarbung bringen, welche auf andere Weise nicht mehr zuheilen würden. Die so erzielten Narben sind jedoch nach meiner Erfahrung, die wohl mit jener der meisten Chirurgen übereinstimmen dürfte, durchaus nicht dauerhafter, als jene, welche mit den alten Methoden gewonnen werden.

Nicht zu alte Individuen, bei denen das Fussgeschwür nach wiederholter Benarbung immer wieder aufbricht, werden sich am besten zu den Ueberpflanzungen granulirender Hautlappen eignen. Bei kleinen Defecten wird man sich natürlich nicht leicht zu einer so mühsamen Operation entschliessen und die grossen circulären Fussgeschwüre, bei denen schon die Ernährung des ganzen Fusses

Noth gelitten hat, erfordern so grosse Ersatzlappen, dass nicht einmal die Oberschenkelhaut dieselben zu liefern im Stande wäre. Diese Fälle bleiben nach wie vor der Amputation verfallen.

3. Verschluss des Scheideneinganges bei einem unheilbaren Blasendefect.

Mellert Cäcilie, 45 Jahre alt, aus Schnellingen gebürtig, wurde vor 15 Jahren zuerst entbunden. Nachdem die Wehen 3 Tage gedauert hatten, wurde die Embryotomie vorgenommen. Seit der Entbindung floss der ganze Harn durch die Scheide unwillkürlich ab. Bei der Aufnahme am 28. Okt. 1873 verbreitete sie einen intensiv urinösen Geruch; die Innenfläche der Oberschenkel, Scham und Aftergegend excoriirt. Die kleine, halb idiotische Kranke litt an einer Nabelhernie und einem Mastdarmvorfall. Bei längerem Stehen senkte sich die etwas anteflectirte Gebärmutter bis zum Scheideneingange. Als ein Scheidenspiegel eingeführt wurde, stürzte sofort eine ziemliche Menge trüben, etwas amoniakalisch riechenden Urins hervor. Das Perinaeum war hoch, der Scheideneingang eng. 1½ Ctm. hinter der Harnröhrenmündung begann ein Defect der Blasenröhren-Scheidenwand, der sich bis dicht vor die Gebärmutter erstreckte. Die Form desselben war im Allgemeinen oval, die Ränder hart, narbig, besonders der rechte Rand gegen die Beckenwand hinaufgezogen. Die Blasenschleimhaut wulstig vorgefallen. In die Oeffnung der Blase konnten bequem 3 Finger eingeführt werden. Bei der bedeutenden Grösse des Defectes, welcher sich über einen grossen Theil des Scheidengewölbes besonders nach rechts hin erstreckte und, wie gesagt, blos 1½ Ctm. der Harnröhre intact liess, war eine vollkommene Wiederherstellung des Septum vesico-vaginale und ein genügender Verschluss der Harnröhre nur schwer zu erwarten. Indessen wollte sich die Kranke jeder Operation unterziehen und überstand auch die grosse Zahl von operativen Eingriffen mit grosser Geduld. Nur kurz will ich die Operationen anführen, welche die Wiederherstellung des Septum vesico-vaginale zum Ziele hatten.

1. Operation. Am 3. November 1873 quere Vereinigung der Fistel in einem flachen, nach vorne convexen Bogen durch 13 Seidennähte. Der Katheter wurde alle zwei Stunden gesetzt, der Urin jedoch mindestens jede halbe Stunde durch die Urethra herausgeschleudert. Am 8. Nov. wurde zuerst Urinabgang durch die Scheide bemerkt. Der Unterleib war schmerzhaft, rechts unten leichte Dämpfung, die Wunde diphtheritisch belegt. Die Kranke fieberte heftig bis Ende November und hatte sogar 3 Schüttelfröste. Opium und Eisbeutel auf den Unterleib waren die wesentlichsten Heilmittel.

Die 2. Operation am 10. Dezember bestand in einer T förmigen Vereinigung der angefrischten Fistelränder mit 13 Seidennähten, wovon 5 die Harnröhre nach hinten verlängerten, während 8 die vordere Muttermundlippe mit dem übrig gebliebenen Fistelrande in der Quere vereinigten. Der Katheter wurde alle 2 Stunden angelegt. Am 13. Dez. zuerst unwillkürlicher Harnabgang.

3. Am 27. Januar 1874 wurden bloß die vorderen vier Fünftel der Oeffnung angefrischt und in der Längsrichtung durch 9 Nähte vereinigt. Wieder ohne Erfolg.

4. Da die Patientin nach jeder Operation sehr heftiges und lang dauerndes Erbrechen bekam, wurde von nun an ohne Chloroform, bloß nach einer subcutanen Morphiumeinspritzung operirt. Uebrigens machte ihr Morphinum ebenfalls manchmal Erbrechen. Am 2. März wurde die Harnröhre durch 2 Nähte nach hinten verlängert, dann der rechte Rand der vorgefallenen Blasenschleimhaut in Form eines Lappens gelöst, umgeschlagen, so dass die Schleimhautfläche gegen die Höhlung der Blase zu sah, und unter den abgelösten linken Rand der Blasenscheidenöffnung durch 2 Matratzennähte geschoben. Die Wundränder der Vaginalschleimhaut wurden darüber noch mit 4 Knopfnähten vereinigt. Die Operation war somit analog den gedoppelten Lappen von Thiersch bei Epispadie, jedoch war der Verschluss von vorne herein kein vollständiger und führte auch zu keiner Verkleinerung der Fistel.

5. Nach mehrwöchentlichem Aufenthalt in ihrer Heimath

wurde am 21. Mai nochmals eine Anfrischung und Naht in der Längsrichtung ohne Erfolg versucht.

6. Am 26. Juli sehr breite Anfrischung und Naht der vorderen Hälfte. Bei der Entfernung der Nähte am 5. August war die Harnröhre um fast 2 Ctm. nach hinten verlängert. Die Kranke verlangte dringend nach Hause und bei ihrer Rückkehr war, wahrscheinlich durch den Druck der durch die Bauchpresse im Stehen fast umgestülpten hinteren Blasenwand, die Vereinigungslinie wieder auseinandergewichen, der Zustand wie vor der letzten Operation.

Bei der 7. und 8. Operation wurde zuerst die Vereinigung der hinteren, dann jene der vorderen Hälfte versucht. Besonders nach der 8. Operation trat wieder heftige peritonitische Reizung auf. Es blieb in der Gegend des Blasenhalbes eine 6 Millimeter breite Brücke, wodurch die Fistelöffnung in eine vordere grössere und hintere kleinere Oeffnung abgetheilt wurde.

9. Am 29. Januar 1875 wurde die vordere Fistel mit 6 tiefen und oberflächlichen Nähten in der Längsrichtung vereinigt. Heftiges Erbrechen. Die Kranke musste von der Vagina aus durch die hintere Oeffnung katheterisirt werden. Kein Erfolg.

Eben so erfolglos blieb die 10. und 11. Operation, bei welcher der Verschluss der hinteren Fistel versucht wurde. Da besonders der rechte Fistelrand so stark gegen den horizontalen Schambeinast verzogen war, dass an einen definitiven Verschluss nicht zu denken war, da ferner die wiederholten peritonitischen Erscheinungen auf die grosse Nähe des Bauchfelles hindeuteten, glaubte ich die Versuche, ein Septum vesico-vaginale wieder herzustellen, aufgeben zu müssen. Die quere Obliteration der Scheide hätte wegen der Kürze der Harnröhre so weit nach vorne liegen müssen, dass der Erfolg schon bezüglich des Gelingens, vollends aber bezüglich der Möglichkeit, den Harn zu halten, zweifelhaft schien. Ich glaubte deshalb die noch immer ziemlich derbe Hautbrücke, welche von der 8. Operation zurückgeblieben war, benützen zu sollen und frischte von hier aus die Seitenwände der Scheide bis gegen das hintere Scheidengewölbe in einem 1 Ctm. breiten Ringe an und nähte mit etwa 12 Seidennähten in der Längsrichtung. Es blieb nach dieser

(12. Operation) Längsobliteration der Scheide ein Sporn in der hinteren Vaginalwand zurück, während die vordere Hälfte wieder auseinander ging. Auch die quere Hautbrücke, die von der 8. Operation herstammte, war so dünn geworden, dass auf sie nicht weiter gezählt werden konnte. So blieb denn nichts übrig, als doch die Querobliteration der Scheide ganz vorne zu versuchen.

13. Operation. Sie wurde am 26. August dicht am Eingange der Scheide, entsprechend der kaum 1 Ctm. langen Harnröhre gemacht. Die Heilung kam an den beiden Seitentheilen zu Stande. Allein die untere Wand des Harnröhrenrestes war durch die vielen Operationen so mit Narbengewebe durchsetzt, dass der mittlere Theil der Querobliteration auch den folgenden Versuchen der Vereinigung (14. und 15. Operation) im Oktober 1875 und am 3. Januar 1876 widerstand. Ausserdem wurde durch den Zug der hinteren Scheidenwand die kurze Harnröhre fast klaffend erhalten, so dass auch bei gelungenem Verschlusse keine Continenz zu hoffen war. Die Scheidenöffnung war noch bequem für den kleinen Finger durchgängig. Um diese Oeffnung zu schliessen und um vielleicht durch einen compacten Hautlappen einen durch elastischen Druck wirkenden Verschluss zu erzielen, beschloss ich einen vorbereiteten, granulirenden Lappen wie einen organischen Pfropf in die Oeffnung einzuheilen.

Die 16. Operation am 3. Febr. 1876 bestand in der Bildung eines brückenförmigen Hautlappens, der seine Basis links von der Harnröhrenöffnung hatte, $1\frac{1}{2}$ Zoll breit, 2 Zoll lang war und über die linke grosse Schamlippe bis zur Schenkelbeuge reichte. Seine wunde Fläche wurde mit 8% Chlorzinklösung bestrichen und eine Kautschukplatte untergelegt, um die Wiederanheilung zu verhindern. Nachdem der Lappen gut granulirte und sich schon einzurollen begann, wurde am 21. Febr. (17. Operation) die untere Ernährungsbrücke des Lappens durchtrennt und dann der Lappen um seinen oberen neben der Harnröhrenöffnung liegenden Stiel seitlich nach rechts gedreht, so dass der rechte Rand des Lappens durch 6 Silberdrahtnähte genau in den ebenfalls angefrischten rechten und unteren

Rand der noch vorhandenen Scheidenöffnung eingepasst werden konnte. Der linke Rand des Lappens wurde nicht vernäht, um dem Urin freien Ausfluss zu gestatten. Die Heilung erfolgte in der ganzen Ausdehnung der Nähte. Als am 26. März (18. Operation) auch der linke Rand des Lappens in den Fistelrand eingenäht werden sollte, war derselbe durch Schrumpfung so schmal geworden, dass er nicht ohne Spannung mit dem Fistelrande hätte vernäht werden können. Ich löste desshalb noch einen zweiten dreieckigen Lappen mit oberer Basis ab und drehte ihn seitlich nach rechts, so dass er bequem an den angefrischten linken Rand des ersten Lappens befestigt werden konnte. Dieser zweite Lappen deckte vorhangartig den kleinen Defect und wurde, nachdem er vernäht war, noch mit Chlorzinklösung bepinselt und dann mit einem Drainröhrchen unterlegt, welches für den Urinabgang Sorge tragen musste. Es wurde somit nach dem Dieffenbach'schen Principe die Lochfistel in eine Gangfistel verwandelt, welche auch bis auf eine kleine Haarfistel zuheilte, nachdem das Drainröhrchen am dritten Tage nach der Operation entfernt worden war. Auch die Haarfistel heilte nach einmaliger Aetzung mit dem Glühdrahte vollkommen.

Nun war der Scheideneingang vollständig verschlossen und die Scheide bildete ein mit der Blase durch den grossen Defect zusammenhängendes Harnreservoir, welches blos durch die Harnröhrenmündung nach Aussen communicirte. Leider war die Harnröhre zu kurz, um bei aufrechter Stellung den Harn zurückzuhalten. In horizontaler Lage blieb die Patientin längere Zeit trocken. Allerdings gelang es, durch einen Tarnier'schen Katheter, dessen Kugel innerhalb der Vagina aufgeblasen wurde und der mit einem Quetschhahn verschlossen getragen wurde, auch im Stehen das Harnträufeln für eine halbe Stunde zu verhindern. Ja selbst durch eine T förmige Bandage mit elastischem Einsatze und einer Kautschukpelotte, welche das neugebildete Vaginalseptum gegen die Schamfuge drückte, liess sich der Urin für einige Zeit zurückhalten, allein die Patientin ist viel zu wenig intelligent, um diese Apparate auch nur sauber zu halten, geschweige denn sich den Tarnier'schen Katheter selbst einzuführen und aufzublasen. Ausserdem würde durch die oft nöthige

Erneuerung des Apparates diese künstliche Prothese der Patientin für die Dauer zu theuer werden. Ich habe deshalb versucht, durch wiederholte strichförmige Cauterisation der Harnröhrenschleimhaut mit dem Glüheisen unter Benützung eines eigens zu dem Zwecke construirten rinnenförmigen Harnröhrenspeculums die Harnröhre so zu verengern, dass sie wenigstens bei geringerem Wasserdruck durch elastische Kräfte schlussfähig wäre. Allein auch diese Versuche führten nicht das gewünschte Resultat herbei.

Den Vorschlag Rutenberg's¹⁾, oberhalb der Symphyse zu punktiren und die Harnröhre ganz zu verschliessen, halte ich deshalb für unpractisch, weil nach meiner wiederholt gemachten Erfahrung durch keinen Apparat ein ganz wasserdichter Verschluss nach der *Punctio vesicae suprapubica* erzielt werden kann.

Der andere Vorschlag, die Scheide mit dem Rectum in Verbindung zu setzen und dann die Harnröhre zu verschliessen, wobei der Sphincter ani den Urin für einige Zeit zurückhalten soll, ist bei unserer Patientin ganz zu verwerfen, weil sie ohnehin an *Prolapsus recti* leidet, so dass der Sphincter ani den Harn nicht zurückhalten könnte. Rose hat eine solche Operation in der Münchener Naturforscherversammlung 1877 mitgetheilt²⁾.

Der eigentliche Zweck der zahlreichen Operationen, den unfreiwilligen Harnabgang zu beseitigen, ist somit vorläufig nicht erreicht worden, allein der Fall scheint mir nichts desto weniger der Erwähnung werth zu sein. Nicht wegen der zahlreichen Operationen, indem die Wiederherstellung des *Septum vesico-vaginale* durch Verschluss in der queren und in der Längsrichtung ebenso wie mit der T förmigen Vereinigungslinie vergebens versucht wurde, indem auch der Versuch eines gedoppelten Lappens, ebenso wie die Längsobliteration der Scheide im Stiche liess, sondern weil er beweist, wie auch unter den ungünstigsten Verhältnissen die Anheilung granulirender Lappen an den Harnorganen leicht gelingt.

¹⁾ Wiener Med. Wochenschrift 1875. Nr. 37.

²⁾ Rose, Ueber den plastischen Ersatz der weiblichen Harnröhre. Deutsche Z. f. Chirurgie. IX. Bd., S. 122.

Der Verschluss des Scheideneinganges ist zwar seit Vidal de Cassis oft versucht worden, allein wie es scheint, erst in der Neuzeit von Schuppert mit vollem Erfolge erzielt worden (Hegar und Kaltenbach, operative Gynäkologie p. 352).

Ich machte bei diesem Falle noch die mir sehr werthvolle Erfahrung, dass bei Operationen an den Harnorganen die Metallnähte den Seidenfäden bei weitem vorzuziehen sind und habe es wohl zum grossen Theile den zahlreichen Operationen bei dieser Patientin zu verdanken, dass ich bei drei anderen Blasenscheidenfisteln, die ich zu operiren Gelegenheit hatte (die letzte in Heidelberg mit 12 Nähten), die Heilung auf den ersten Sitz erzielt habe.

Erklärung von Taf. II.

Fig. 1. Die beiden Unterextremitäten von Philipp Bannwarth, durch Gypsverbände vereinigt.

Fig. 2. Die Fusssohle desselben Kranken nach der Heilung, circa auf die Hälfte verkleinert.

a. Der transplantierte Lappen.

V.

Beiträge
zu der Statistik und den Endresultaten
der
Gelenkresectionen.

Von

Dr. W. Stark,

zur Zeit Assistenzarzt am Julius-Hospital in Würzburg.

zu der Statistik und den Publikationen

Wolfgang K. ...

Dr. W. ...

...

Sobald die Resectionen festen Fuss unter den chirurgischen Operationen gefasst hatten, gab sich bei den Anhängern derselben das Bestreben kund, an der Hand der Statistik einerseits deren Berechtigung andern Verfahren gegenüber in Bezug auf Mortalität zu beleuchten, ferner deren Vortheile betreffs der hierbei zu erzielenden Leistungsfähigkeit der erhaltenen Extremität klarzulegen, andererseits die Massregeln festzustellen, welche vor, während und nach dem Eingriffe zu befolgen sind.

Denselben Weg schlugen Stromeyer¹⁾ und Heyfelder²⁾ in ihren grössern Werken ein, indem ersterer in seinen »Maximen der Kriegsheilkunst« das Kapitel über Gelenkresectionen auf der Basis der einschlägigen Statistik der Kriegsjahre aufbaute, während letzterer auch von der den Friedenszeiten entstammenden, allumfassenden Gebrauch machte.

In der Folge wuchs der für dieses Gebiet erwachte casuistische Sammeltrieb, welcher hauptsächlich durch den dänischen Krieg, die Enthüllungen Hannover's (s. u.) und dessen Streit mit Löffler³⁾

Anmerkung. Die Grundlage dieser Arbeit bilden sämtliche Gelenkresectionen, die während meines Aufenthaltes in Freiburg in der Klinik beobachtet worden sind. Nur 2 Fälle stammen aus der Privatpraxis. Wie sehr das Mortalitätsprocent durch die Einführung der Lister'schen Wundbehandlung abgenommen hat, zeigt die am Schlusse der Arbeit befindliche Tabelle. Bei der Kritik der Resultate habe ich Herrn Dr. Stark vollkommen freie Hand gelassen. Czerny.

¹⁾ Stromeyer, Maximen der Kriegsheilkunst, 2. Auflage. Hannover 1861.

²⁾ Dr. Oscar Heyfelder, Lehrbuch der Resectionen. Wien 1863.

³⁾ Dr. Löffler, die Enthüllungen des Hrn. Prof. Dr. A. Hannover über das Endresultat der Resectionen d. Schulter- und Ellenbogengelenks. Archiv für kl. Chir., 12. B., S. 305—320, Berlin 1871. — Dr. A. Hannover, Professor in Kopenhagen: Die dänischen Invaliden aus dem Kriege 1864 in ärztl. Beziehung, Arch. f. kl. Chir., 12. B. S. 412—424, 1871.

aufgestachelt wurde, derart, dass bereits im Jahre 1871 Neudörfer⁴⁾ sich berufen fühlte, ihm Einhalt zu gebieten: »Die Casuistik ist gegenwärtig schon so gross, dass sie sich nur schwer übersehen lässt; sie vergrössern hiesse die Zahl der rohen Bausteine vermehren. Was uns jetzt noththut, ist die Verarbeitung dieses riesigen Materials zu einem organischen Ganzen durch die chirurgische Forschung«.

Und wirklich stieg der Eifer der letzteren zugleich mit der Menge des zu überwältigenden Stoffes. Solcher spross, wie von jeher, so auch in neuester Zeit in überwiegendem Masse auf dem Schlachtfelde empor und hatte in Fischer⁵⁾, Socin⁶⁾, v. Langenbeck⁷⁾ etc. tüchtige Bearbeiter gefunden.

Um aber, so zu sagen, einigermaßen das Gleichgewicht im Beobachtungsmateriale herbeizuführen, welches besonders durch den letzten Feldzug (1870—71) zu Gunsten der durch Verletzungen indicirten Resectionen allzusehr in's Schwanken gerathen war, lenkten Billroth⁸⁾, Bryk⁹⁾, Hugelshofer¹⁰⁾ u. A. ihr Augenmerk auf die Errungenschaften der Friedenspraxis in dieser Richtung. So wurde aus den »rohen Bausteinen« ein Gebäude errichtet, das, wenn auch im Einzelnen noch unvollendet und in der Art der Ausführung strittig, in seinen Grundmauern unerschütterlich feststeht.

Besichtigt man dasselbe genauer, ausgehend von den Marksteinen, welche durch die vorerwähnten Werke von Stromeyer und Heyfelder gesetzt sind, so halten gerade die unvollkommenen Parthieen das wissenschaftliche Interesse am Meisten rege, wesshalb die verschiedenen hierauf bezüglichen Entwürfe kurz verzeichnet werden

⁴⁾ Neudörfer: Die Endresultate der Gelenkresectionen. Wiener medic. Presse 1871.

⁵⁾ Fischer, H.: Kriegschirurg. Erfahrungen, I. Theil. Erlangen 1872.

⁶⁾ Socin: Kriegschirurg. Erfahrungen. Leipzig 1872.

⁷⁾ B. v. Langenbeck: Ueber die Endresultate der Gelenkresectionen im Kriege. Arch. f. kl. Chir., 16. B. Berlin 1874.

⁸⁾ Billroth: Ueber die Endresultate der Gelenkresectionen. Wiener med. Woch. 1871, Nr. 1—7.

⁹⁾ Dr. A. Bryk: Beiträge zu den Resectionen. Archiv f. kl. Chir. 15. Bd. S. 191—282 u. 487—556.

¹⁰⁾ Dr. A. Hugelshofer: Ueber die Endresultate der Ellenbogengelenkresectionen. D. Zeitschrift für Chirurgie. III. Band, S. 1—34, Leipzig 1873.

sollen. Solche existiren nun sowohl für allgemeine als für specielle Gesichtspunkte. Ersteren gebührt der Vortritt.

Sie erstrecken sich auf Differenzen im Urtheile über die Dignität, Indicationen, Zeit der Ausführung, Methode und Erfolg der Resectionen.

Dass der Werth der Gelenkexcisionen, welcher ja an und für sich nunmehr unangefochten bleibt, ungleich beurtheilt wird, ist nach v. Langenbeck bedingt durch die Auswahl der Fälle, durch die Art der Ausführung der Resection und die der Nachbehandlung.

Was die Indicationen der Operation hinsichtlich der Art der Erkrankung resp. Verletzung betrifft, so sind diese in ihrer Allgemeinheit nicht hinreichend zu fixiren, weil je nach dem leitenden Principe die Grenze der ersteren von den Einen selbst bei grössern Gelenken weit in das Gebiet der functionellen Anzeigen hineinverlegt¹¹⁾, von Andern¹²⁾ der Billroth'schen Regel gehuldigt wird: »Bei allen Gelenkresectionen kann nicht die Frage über die spätere Gebrauchsfähigkeit der Extremität die Nothwendigkeit der Operation entscheiden, sondern der Grad von Gefahr, welcher bei Vergleichung der Behandlung ohne Operation mit der Amputation resp. Exarticulation und endlich mit der Resection für das Leben des Erkrankten oder Verletzten zu erwarten ist.«

Eng damit hängt die Frage über die Zeit der Ausführung zu-

¹¹⁾ Hüter, ein Hauptvertreter dieser Richtung, hält bei Synovitis supp. die Gelenkresection für das sicherste Mittel, freilich am Hüft-, Knie- und Handgelenk nur in sonst unheilbaren Fällen oder bei äusserst gefahrdrohendem Verlaufe anwendbar; bei besser situirten Gelenken aber auch zum Zwecke der Herstellung der Function. Bei Ostitis hyperpl. granul. empfiehlt er sie nur nach starker Knochenaffection. Ferner rath er sie an bei complicirter Luxation oder Gelenkvereiterung nach nicht complicirter. Speciell als functionelle Indicationen werden von ihm (für Schulter- und Ellenbogengelenk) Contracturen und Ankylosen, irreponible Luxationen mit deletären Druckerscheinungen auf Gefässe und Nerven, endlich habituelle, ja sogar einfache Luxationen, welche mit grosser Functionsbeeinträchtigung verbunden sind, aufgeführt. — Auch Volkmann hielt, obgleich er bezüglich der Angabe von Indicationen reservirter war, manche der functionellen (z. B. bei Luxation mit Druckparalyse) für berechtigt.

¹²⁾ Neudörfer sagt: »Von der Indication der Lebensgefahr ausgehend, kann man der Frühresection nicht das Wort sprechen, weil im Beginne der Verletzung noch kein Zeichen von Bedrohung des Lebens vorhanden ist.«

sammen, und da diese für die Kriegschirurgie¹³⁾ von hoher Wichtigkeit ist, so mögen einzelne Ansichten von Specialisten hierüber citirt werden.

Stromeyer (1861) sagt: »Uebrigens gilt von den Resectionen dasselbe wie von den Amputationen; je früher sie gemacht werden, desto besser. Die Heilung erfolgt dann in wenig mehr Zeit als nach einer Amputation und es ist desto mehr Aussicht auf ein bewegliches Gelenk vorhanden.«

Fischer (1872)¹⁴⁾ tritt nur für das Schulter- und Ellenbogengelenk als Apologet der primären Resection auf¹⁵⁾. Er schenkt auch der secundären Beachtung, wengleich er zugibt, »dass das Abwarten seine Gefahren hat«. Die intermediäre Resection dagegen ist, seiner Angabe gemäss, »wegen ihrer grössern Gefahr überall¹⁶⁾ zurückgedrängt, obwohl nicht alle Operirte starben.«

Mit solcher Hintansetzung der letztgenannten Operation erklärt sich Socin (1872)¹⁷⁾ nicht einverstanden, wesshalb dessen ziemlich isolirt dastehende Deductionen an dieser Stelle wiedergegeben werden sollen: »Ist diese (d. h. die Resection) primär versäumt worden oder nicht indicirt gewesen, so wird die conservative Behandlung fortgesetzt bis zum Eintritte der Reaction d. h. der beginnenden Gelenkeiterung; nimmt diese einen bedrohlichen Character an, oder handelt es sich um ein Gelenk, in welchem die Resection eine bessere functionelle Prognose gibt, als die aus der suppurativen Synovitis im besten Falle resultirende Ankylose, so ist die Operation sofort vorzunehmen. In solchen Fällen wartet man also geradezu die

¹³⁾ Für die Friedenspraxis möge das Wort Heyfelders genügen: »An denjenigen Gelenken, wo die Resection für Leben und Brauchbarkeit des Gliedes entschieden günstige Erfolge gibt, wo die Erfolge besser sind als die spätern Ausgänge der chronischen Entzündungen derselben Gelenke, da darf, ja da muss früh unbedenklich resectirt werden.«

¹⁴⁾ Dr. Georg Fischer: Dorf Floing und Schloss Versailles. Kriegschirurgische Erinnerungen. Deutsche Zeitschrift für Chirurgie, I. Band 1872.

¹⁵⁾ Er erklärt: »Was die allgemeinen Fragen bei Gelenkresectionen betrifft, so stehe ich beim Schulter- und Ellenbogengelenk auf Seite der primären Resection.«

¹⁶⁾ Hüter bemerkt hierüber: »Dass in der intermediären Periode zwischen dem 2. und 7. Tage nur in Fällen der äussersten Noth resectirt werden darf, darüber ist man wohl ebenso einig, wie über die relative Verwerflichkeit der Amputation in diesem Zeitraum.«

¹⁷⁾ S. No. 6.

intermediäre Periode ab, um den operativen Eingriff auszuführen. Der weitere Verlauf wird meist eine solche Handlungsweise vollständig rechtfertigen. Es ist ganz irrhümlich zu glauben, dass eine subperiostale Resection eine bedeutende Verwundung darstelle, die nothwendig ein hohes traumaticches Fieber zum Gefolge habe. Die Beobachtung lehrt im Gegentheil, dass ganz gewöhnlich die Operation alle bedenklichen Erscheinungen, deren Ursache die Retention der Secrete war, wie mit einem Schlag zum Verschwinden bringt und speziell in Bezug auf das Fieber eine entschieden antipyretische Wirkung entfaltet. Mit der Operation in solchen Fällen zu zögern wäre ebenso irrationell, als wenn man bei einem Abscess mit der Eröffnung bis zum Abfall des Fiebers warten wollte. In den selteneren Fällen aber, in welchen trotz der Resection die lebensgefährdenden Erscheinungen der Verjauchung und des Fiebers fort-dauern, muss man zur Einsicht kommen, dass die Operation nicht zu früh, sondern zu spät unternommen wurde. Sie hat nichts verschlimmert, sondern sie hat den eingeleiteten schlimmen Verlauf eben nicht aufhalten können.«

Auf gleichen Fuss bezüglich der von Socin betonten »anti-pyretischen Wirkung« der Resection stellt sich Hugelshofer (1873), wenn er sagt: »Die einfach logische Erwägung der Verhältnisse führt zu einer bejahenden Antwort, dass nämlich die Resection, wenn primär gemacht, ein Mittel ist, mangelhaften Abfluss, Stagnation der Secrete, Spannung im Gelenke mit Ernährungsstörung nicht zum Ausbruch kommen zu lassen, und wenn secundär angewendet, die Entzündungserscheinungen abzusetzen, ihre Complicationen zu vermeiden und den Heilungsprozess zu vereinfachen.«

Hüter hatte bereits im Jahre 1870 aus denselben Gründen¹⁸⁾

¹⁸⁾ Er sagt: »Die antiphlogistische Wirkung der Gelenkresection ist entweder in der Beseitigung der erkrankten Theile oder in der mechanischen Regulation der entzündlichen Vorgänge oder endlich in der Concurrenz dieser beiden Effecte begründet. Die Resection beseitigt den Druck, unter welchem die Producte der Entzündung, die gewucherten Gewebe und der Eiter stehen; sie sistirt also das Weiterschreiten der Entzündung und das begleitende Fieber, welche beide durch Fortleiten der phlogogenen Substanzen und durch Aufnahme der pyrogenen Substanzen in die Circulation geschehen.«

die Gelenkexcision als »das mächtigste und sicherste Antiphlogisticum für die Behandlung der Gelenkentzündung« empfohlen.

v. Langenbeck (1874) fühlt sich, ob schon bloß nothgedrungen, ebenfalls veranlasst, die Berechtigung der intermediären Resection einzugestehen¹⁹⁾. Seinen anderweitigen Gelenksexcisionen fügt er folgende, den Zeitpunkt betreffende, Erklärung bei: »Die secundären und Spätresectionen haben mir günstigere Resultate gegeben als die primären. — Ich glaube, dass primäre Resectionen meist durch die schwersten Zerstörungen veranlasst werden, während bei den leichten Verletzungen, bei denen die Diagnose oft zweifelhaft ist, bis zur Eiterungsperiode gewartet wird.«

Aus dieser Blütenlese von Erfahrungssätzen geht hervor, dass in jeder der drei Wundperioden die Resection ihre Berechtigung haben kann, dass dieselbe in jedem der drei fraglichen Zeitabschnitte ihre Vor- und Nachtheile²⁰⁾ hat, in jedem durch sie das Leben in verschiedenem Grade gefährdet erscheint; bei der primären und sekundären weniger als bei der intermediären. Auf die spezielle Frage, welche von den beiden ersteren den Vorzug verdiene, muss man jedoch immer noch die Hüter'sche allgemeine Antwort auf-tischen: »Trotz der Erfahrungen, zu welchen die letzten Feldzüge ein reiches Material liefern konnten, ist diese Frage nicht bestimmt zu lösen und wird wahrscheinlich auch prinzipiell weder zu absoluten Gunsten der primären noch zu absoluten Gunsten der secundären Resection entschieden werden.«

¹⁹⁾ »Es muss auch in dieser Wundperiode die Resection gemacht werden, weil die Operation doch hin und wieder ein Menschenleben erhalten kann.«

²⁰⁾ Hüter sagt: »Nach grossen Gefechten und Schlachten fehlt meistens dem ärztlichen Personal die zur Ausführung primärer Resectionen nöthige Ruhe und Bequemlichkeit, und über ihre Erfolge liegen nur spärliche Beobachtungen vor. — Die secundäre Resection bietet den Vortheil, dass die Ablösung und Erhaltung des entzündlich aufgelockerten Periosts leichter und in grösserem Umfange geschehen kann. Trotzdem gibt es Fälle, in welchen der primären Resection der Vorzug gegeben werden muss. Bei ausgedehnter Zertrümmerung der Knochen, wenn in wenigen Stunden die phlegmonös-septische Infiltration der Weichtheile die Schwellung der Extremität zum Doppelten des Volums treibt und das primär septicämische Wundfieber zu der Temperatur von 40–41° emporschnellt, dann ist die primäre Resection unvermeidlich. Sie vermag noch

Prof. Czerny vertritt in seinen Vorlesungen und in der Praxis den Satz, dass die primäre Resection dann angezeigt sei, wenn eine solche Splitterung der knöchernen Gelenkkörper vorhanden ist, dass die Ausheilung im besten Falle bloß durch langwierige Eiterung und Abstossung nekrotischer Knochen erfolgen könnte. Durch die primäre, subperiostale Resection werden die Wundverhältnisse vereinfacht, die Ausheilungsbedingungen günstiger. Auch das Zurückbleiben von Fremdkörpern, z. B. von Kugeln im Gelenke, erfordert die primäre Resection. Es ist wahrscheinlich, dass in Zukunft unter Beobachtung der antiseptischen Behandlungsmethode in diesen Fällen die Incision in die Gelenke mit einfacher Entfernung der gelösten Knochensplitter und der eingedrungenen Fremdkörper theilweise die primäre Resection ersetzen wird. Allein darüber fehlt uns noch vorläufig jede Erfahrung.

Hinsichtlich der Methode der subperiostalen Resection, unter der v. Langenbeck, der eigentliche Begründer derselben, nichts Anderes versteht, »als die vollständige Erhaltung aller in der Nähe des Gelenks sich festsetzenden Sehnen und Muskeln, in Verbindung mit dem Periost der Diaphyse«, genügt es, weil sie sich ja bereits einer so allgemeinen Anerkennung erfreut, Fischer's²¹⁾ kurze doch klare Bemerkungen darüber zu notiren: Sie »ist bei primärer Resection schwierig, gelingt auch nicht immer vollständig, sollte aber doch soviel als möglich versucht werden; bei sekundärer ist sie leichter, wenn auch immer etwas mühevoll. Die fast fehlende Blutung, die möglichst vermiedenen Eiterungen zwischen Muskeln und Sehnen, die Knochenproduction sind ihre bekannten Vorzüge.«

In gleichem Sinne reden Hüter²²⁾ und Billroth²³⁾ —²⁴⁾.

eine Extremität und ein Leben zu retten, welches 24 Stunden später auch durch das Amputationsmesser nicht mehr hätte erhalten werden können.

²¹⁾ S. No. 16.

²²⁾ C. Hüter, Klinik der Gelenkkrankheiten. Leipzig, 1870—71.

²³⁾ S. No. 8.

²⁴⁾ Da die Urtheile über totale und partielle Resectionen, sowie über die Beziehungen zwischen Grösse des entfernten Stückes und nachherigem Längenwachstume des resecirten Gliedes u. s. w. vorwiegend mit Rücksicht auf die einzelnen Gelenke von den betreffenden Autoren gegeben wurden, so finden diese Fragen ausschliesslich in dem speciellen Theile ihre Erörterung.

Da über die Resultate der Resectionen erst in jüngster Zeit wieder genauere Nachforschungen eingeleitet wurden und man auf Grund derselben Thesen aufstellte, die selbst in ihrer Allgemeinheit nicht hinlänglich feststehen, so scheint es geboten, auch hierüber die Ansichten verschiedener Autoren vorzuführen:

In allgemeinen Umrissen zeichnet Heyfelder (1863)²⁵⁾ den Standpunkt, von dem aus die Erfolge in Bezug auf Lebensgefahr und auf örtliche Leistungsfähigkeit betrachtet werden müssen: »Das Leben ist in geringerem Grade gefährdet als bei den entsprechenden Amputationen und Exarticulationen. Die Gefährlichkeit ist im Ganzen bei den kleinern und mehr peripherisch liegenden geringer als bei den grössern, dem Centrum näher liegenden; bei den oberen Extremitäten geringer als bei den unteren. — Der örtliche Erfolg kann ein vollständiger, ein theilweiser sein oder gänzlich ausbleiben. Vollständig ist der Erfolg bei allen Gelenken, das Knie ausgenommen, wenn sich volle Beweglichkeit und uneingeschränkte Gebrauchsfähigkeit des Gliedes einstellt.« Ausser der Beweglichkeit und Unbeweglichkeit bedingen — nach seiner Aussage — Stellung und Mass der Verkürzung den Grad der Gebrauchsfähigkeit; ferner sind Recidive des Leidens, nekrotisches Absterben der Knochenenden und unregelmässige Narbenbildung im Stande, den Erfolg zu beeinträchtigen.

Eine stricte Unterscheidung zwischen »provisorischen« und »definitiven« Endresultaten fand erst statt, als Hannover im Jahre 1869 mit dem Endresultate der Resectionen²⁶⁾ aus dem dänischen Kriege an's Tageslicht trat und durch sein Heer von Jammerbildern der Herrschaft derselben, welche sie sich seit Kurzem erst auch in der Kriegspraxis errungen, einen empfindlichen Stoss zu versetzen drohte.

Wer sollte auch nicht bedenklich den Kopf schütteln und die

²⁵⁾ S. No. 2.

²⁶⁾ Das Endresultat der Resectionen im Kriege 1864 in den Unterklassen der dänischen Armee. Von Prof. Dr. A. Hannover in Kopenhagen. Med. Jahrbücher, XVIII, Wien 1869.

eigenen Ergebnisse dieser »verzweifelten Operation«, aus der man »zu viel Wesens gemacht zu haben« schien, sorgfältig revidiren, wenn er sich die Fälle aus dem erwähnten Feldzuge vergegenwärtigte, welche zum Theil »Triumphe der Resection« zu werden versprochen und von denen später sich herausstellte, dass z. B. »der Arm tod und unbeweglich wie ein schlaffer Fleischklumpen, wie ein todter Klotz« herabhing, zur »grössern Beschwerde als wenn er amputirt wäre«, da »fortwährend Schmerzen vorhanden waren und die Aufmerksamkeit des Invaliden auf den Schutz des Arms gerichtet sein musste, weil er nicht die geringste Bewegung und den geringsten Druck ertrug«; dass der »Unterarm in Watte und Pelz gehüllt werden« musste, »um die Wärme zu erhalten«; dass »keine active Bewegung in der schlaffen und feuchten Hand und den gefühllosen und kriebelnden, kalten, bläulichen und leichenartigen« Fingern möglich war.

Obschon alsbald Löffler²⁷⁾, den Berichten Hannover's entgegnetend, deren verschiedene Unzulänglichkeiten aufdeckte, so war trotzdem ein gewisser Rückschlag erfolgt, welcher selbst Billroth in seinen Anforderungen an die Endresultate der Resection herabstimmte. Gleicher Meinung hinsichtlich der Letzteren ist Socin²⁸⁾, wie aus seinem Ausspruche zu schliessen, dass »Billroth in manchen Punkten sich auf Seite Hannover's neigt und die functionelle Prognose solcher Operationen in ein wenig günstiges Licht stellt«. Denn Socin vermochte bei der Untersuchung seiner Resecirten nach Verfluss mehrerer Jahre nicht, »die theoretische Betrachtung Billroth's practisch bestätigt zu finden und die nachträgliche Entwicklung eines Schlottergelenks mit Parese der Muskeln als ein häufiges und nothwendiges Vorkommniss zu erkennen«. Auch die zweite von Billroth angegebene Ursache der Verschlechterung durch Laxerwerden der Pseudogelenke und Längerwerden der Bandverbindungen wurde, und zwar von Neudörfer²⁹⁾ bestritten, welcher behauptete, jener habe in seiner Darstellung nur einzelne Formen des Schlottergelenks im

²⁷⁾ S. No. 3.

²⁸⁾ S. No. 6. Hüter äussert sich gelegentlich in ähnlichem Sinne.

²⁹⁾ S. No. 4.

Auge gehabt und keinen Unterschied zwischen Flächennarben und lineären gemacht.

v. Langenbeck³⁰⁾ hält ferner dafür, dass der Billroth'sche Satz: »Es ist nach allen Gelenkresectionen als ein im Allgemeinen günstiges Resultat zu betrachten, wenn sich Ankylose bildet« keineswegs so ausnahmslos gültig sei.

Unangefochten dagegen blieben die Erfahrungen des mehrerwähnten Autors (Billroth) bezüglich des Werthes verschiedener Beweglichkeitsgrade und der zu erzielenden Verbesserung derselben durch zweckmässige Behandlung³¹⁾.

Ebensowenig haben dessen Reflexionen über die Verdienste der Resectionen betreffs Erhaltung des Lebens und die Vorzüge ihrer Erfolge denjenigen anderer Verfahren gegenüber irgend welchen Widerspruch erlitten.

Hinsichtlich der ersteren glaubt er die Frage, ob durch diese Operation Menschenleben erhalten werden können, welche bei nicht operativer Behandlung oder bei Amputation resp. Exarticulation wahrscheinlich zu Grunde gegangen sein würden, trotz der geringen Zahl des statistischen Materials und der unvollkommenen Kritik derselben nach den vorliegenden Erfahrungen wenigstens theilweise bejahen zu können. Letztere anlangend, findet er, dass die Amputirten viel häufiger Beschwerden von ihren Stümpfen haben, als die Resecirten von ihren operirten Extremitäten und dass die mit Ankylose

³⁰⁾ S. No. 7.

³¹⁾ Diese Sätze lauten: »Eine geringe Beweglichkeit bei kraftvoller Muskulatur kann die Gebrauchsfähigkeit der Glieder nach Resection — erhöhen.« — »Die Glieder mit activ beweglichem Schlottergelenk können durch mechanische Vorrichtungen, methodische Uebungen und electriche Behandlung in manchen Fällen ziemlich brauchbar gemacht werden, stehen aber den ankylotischen und wenig beweglichen in Gebrauchsfähigkeit erheblich nach.« — »Die Glieder mit activ nicht beweglichem Schlottergelenke sind in Betreff der Function wohl als unglückliche Resultate zu betrachten, sie haben keinen oder nur sehr geringen, zuweilen nur kosmetischen Werth.« — »Um eine möglichst straffe Verbindung zwischen den resecirten Knochenenden herbeizuführen, soll man: 1) so wenig als möglich Knochen entfernen«; denn »je mehr vom Knochen entfernt wird, um so näher rücken die Muskelansätze und werden insufficient«; 2) »vom Periost so viel wie möglich erhalten, um dadurch vielleicht eine theilweise Neubildung von Knochenmasse in den resecirten Enden zu erzielen.«

Behafteten von Recidiventzündungen mindestens ebenso oft zu leiden haben als die Resecirten.

Neudörfer³²⁾ jedoch gebührt die Ehre, zuerst (1871) gegen die Endresultate Hannover's eine Reihe von gut constatirten und wahrhaft glänzenden eigenen, definitiven Erfolgen ins Feld geführt und so mit gleichen Waffen dessen Angriffe auf die Resection abgewiesen zu haben. Mit Rücksicht auf das jeweils zu beanspruchende Ergebniss derselben gibt er nachstehende Erklärung ab:

»So lange man bloß wegen Lebensgefahr resecirt, muss man mit jedem Endresultate zufrieden sein, wenn der Operirte am Leben geblieben. Anders verhält sich die Sache, wenn man nicht wegen Lebensgefahr, sondern aus anderen Motiven resecirt, dann kommt das Endresultat der gelungenen Resection sehr wohl in Betracht.«

Socin (1872)³³⁾ nimmt auf Grund seiner Resultate in dieser Frage eine Mittelstellung zwischen letzterem und Hannover ein. — »Im Ganzen constatire ich, dass von meinen Operirten mehr mit zu geringer als mit zu ausgedehnter Beweglichkeit zur Heilung gekommen sind.«

Hugelshofer (1873) scheint es desshalb »nicht ungerechtfertigt zu sein, die Ursache des Unterschiedes in den definitiven Ergebnissen zum grossen Theil in dem Verhalten der Operirten nach der Entlassung aus der ärztlichen Behandlung zu suchen.« Diesem Ausspruche gibt v. Langenbeck (1874) noch präcisere Fassung in seinem Urtheile über die Resultate Hannover's, das endgültig gegen letzteren entschied:

Ursache der schlechten von Hannover berichteten Resultate ist der Einschluss der resecirten Extremität in einer Tragkapsel 4 Jahre hindurch, durch welche Quiescirung nicht nur eine Rigidität und Empfindlichkeit der verletzt gewesenen, sondern auch aller übrigen Gelenke derselben Extremität herbeigeführt wird. — »Die Vorstellung Hannover's, dass progressive Muskelatrophie nach der Gelenkresection auftrete und die mit den Jahren sich steigernde Gebrauchsunfähigkeit bedinge, ist eine irrthümliche. Ich habe niemals Derartiges

³²⁾ S. No. 4.

³³⁾ S. No. 6.

beobachtet und behauptete, dass alle so aufgefassten Muskelzustände einfache Inactivitätsparalysen waren.«

Darauf fussend, bezeichnet er als Ursache der schlechten Resectionsresultate im Kriege einerseits mangelhafte Nachbehandlung, andererseits geringe Sorgfalt von Seite des Patienten für Kräftigung und Uebung der Glieder.

Denn er (v. Langenbeck) hat, so wie Socin, »ähnliche Erfahrungen bei den wegen Schussverletzung Resecirten niemals gemacht, wohl aber Schlottergelenke bei fleissigem Gebrauche der Extremität, auch ohne alle ärztliche Behandlung, allmählig sich consolidiren und mit der Zeit vollkommen brauchbar werden gesehen.«

Diese Zusammenstellung lehrt, von welch' grosser Bedeutung der Bericht Hannover's war als Weckstimme für die exacte Entwicklung der Fragen, wieviel von der resecirten Extremität gefordert werden könne und auf welchem Wege das erstrebenswerthe Ziel zu erreichen sei. Stufe um Stufe stiegen mit der klareren Erkenntniss der letzteren, für welche sich besonders Billroth (was man schon aus dem Vorhergehenden sieht) verdient gemacht hat, auch die Ansprüche an erstere, bis endlich v. Langenbeck die Hauptschuld an dem Misserfolge der Operation von dieser selbst weg und auf den Operateur³⁴⁾ und Patienten wälzte: Beachtet jener die Vorschriften Billroth's und v. Langenbeck's über Ausführung der Resection und Nachbehandlung und unterstützt dieser ersteren durch genaue Befolgung seiner Rathschläge, so wird nur in Ausnahmefällen das Ergebniss ein relativ³⁵⁾ unbefriedigendes sein.

³⁴⁾ U. A. kann folgendes Citat aus seiner schon öfters erwähnten Arbeit als Beleg hierfür gelten: »Regeneration wahrer Gelenke nach Resection darf nur dann erwartet werden, wenn die resecirten Knochenenden unter mehr oder weniger vollständiger Knochenneubildung mit einander in beweglichen Contact gebracht und durch Uebung und Gebrauch des Gliedes in demselben erhalten werden. — Da dieses nur möglich ist, wenn die über das Gelenke gehenden Muskeln in Verbindung mit der Gelenkkapsel und dem Periost der Diaphyse erhalten werden, so liegt es auf der Hand, dass ein gutes Resultat nur durch subperiostale Resection erreicht werden kann.«

³⁵⁾ Dass bei denjenigen Fällen, welche an das Gebiet der Amputation hinstreifen (z. B. ausgedehntere Caries, intensivere Schussverletzungen etc.), die Anforderungen an die Functionsherstellung nach der Resection nicht zu hoch gegriffen werden dürfen, versteht sich wohl von selbst.

I. Resection des Schultergelenks.

Bis in die neueste Zeit fanden sich Chirurgen, welche den Werth und die Aufgabe dieser Operation verkannten. Seit ihrer Einführung machte hinsichtlich der Mortalitätsfrage die Exarticulation derselben den Vorrang strittig. Lange dauerte es, ehe letztere siegte.

Wie behutsam lautet noch die im Jahre 1847 von Dr. F. Ried ³⁶⁾ auf die angeführte Frage gegebene Antwort: »Aus einer unparteiischen Vergleichung der Resultate beider Operationen ergibt sich, dass die Resection, wenn nicht günstigere, doch jedenfalls ebenso günstige Verhältnisse zeige als die Exarticulation.«

Selbst im Jahre 1863 fühlt Heyfelder sich verpflichtet, seinen ganzen statistischen Schatz zu durchmustern, um nach strenger Prüfung des Erfolgs die bessere Prognosis quoad vitam jener gegenüber dieser recht einleuchtend hinzustellen; denn »trotz aller günstigen Erfolge hat die Schultergelenkresection wie die Resection überhaupt noch immer Gegner. Velpeau behauptet, die Schultergelenkresection exponire den Operirten fast denselben Gefahren, wie die Exarticulation. Marjolin erklärt jene für gefährlicher als diese und neuerdings hat sich Paul in seinem oft erwähnten, vortrefflichen Werke wenigstens gegen einzelne Kategorien der Schulterresection ausgesprochen.«

Doch 9 Jahre später konnte Fischer ³⁷⁾ frischweg sagen: »Wenn heutzutage noch Sédillot bei Verletzungen des Schultergelenks die Exarticulation für das beste Mittel hält, die conservative Methode in zweiter Reihe befürwortet und zuletzt erst die Resection empfiehlt, so steht diese Ansicht isolirt.« Er (Fischer) gibt aber

³⁶⁾ Dr. Franz Ried, die Resectionen der Knochen mit besonderer Berücksichtigung der von Michael Jäger ausgeführten derartigen Operationen. Nürnberg 1847.

³⁷⁾ S. No. 16.

zu, dass man sich allmählig daran gewöhnen müsse, »die resectio humeri als eine sehr schwere und lebensgefährliche Operation zu betrachten.«

Volkmann³⁸⁾ und Hüter³⁹⁾ taxirten dagegen die Lebensgefahr bloß für geringgradig.

Weniger vortheilhaft für die Schulterresection fiel die Beurtheilung ihrer Leistungen mit Rücksicht auf die der conservativen Methode aus, indem v. Langenbeck (1874) constatirte: »In Bezug auf den Werth der Schultergelenkresection im Vergleich mit der conservirenden Behandlung gelangen die Aerzte, welche Revisionen von Invaliden gemacht haben, alle so ziemlich zu demselben Resultate, nämlich dass durch conservirende Behandlung günstigere Verhältnisse erzielt worden seien als durch die Resection.«

Solche Erkenntniss beeinträchtigt indessen keineswegs den Wirkungskreis der ebenerwähnten Operation, weil deren Indication bekanntlich (siehe übrigens unten) eine viel in- oder extensivere Erkrankung, resp. Verletzung voraussetzt, mithin auch bloß ein weniger gutes Resultat beansprucht werden darf.

Dessenungeachtet stellt v. Langenbeck an beide Verfahren die gleichen Anforderungen: »Es muss bei der conservirenden Behandlung der Schussverletzungen des Schultergelenks wie nach der Resection desselben unser ganzes Bestreben dahin gerichtet sein, ein bewegliches Gelenk herzustellen,« da »die Annahme, dass Ankylose nach Schultergelenkresection oder nach conservativer Behandlung eine bessere Gebrauchsfähigkeit des Arms bedinge als ein wenngleich unvollkommen bewegliches Schultergelenk, auf einer Täuschung beruht.«

Desshalb ist in Zukunft »bei der Nachbehandlung auf die Erhaltung beweglicher⁴⁰⁾ Schultergelenke grössere Sorgfalt zu

³⁸⁾ S. No. 84. Er behauptet z. B. bei Resection nach Schussfractur: »Die Resultate sind, sowohl was die Mortalitätsziffer als was die spätere Brauchbarkeit des Gliedes anbelangt, vortrefflich.«

³⁹⁾ S. No. 83. Nach ihm liegt »das Hauptargument in der äusserst geringen Lebensgefahr des operativen Eingriffs« etc.

⁴⁰⁾ Hüter stellt die »Aussicht auf Wiederherstellung einer gut beweglichen Verbindung an der Resectionsstelle« als eine »bestimmte« hin.

verwenden«, um so der Resection derselben zu der gegenwärtig von ihr verlangten Lösung ihrer Aufgabe beizustehen. —

Obzwar, wie schon oben angedeutet, nunmehr die Indicationsgrenzen der resectio humeri im Allgemeinen gezogen sind und bezüglich der traumatischen die Stromeyer'sche Ansicht, nach der »jede gut constatirte Knochenverletzung mit Eröffnung des Schultergelenks die Resection desselben indicirt⁴¹⁾, welche allein den drohenden Gefahren einer jauchenden Entzündung vorzubeugen im Stande ist (die um so leichter verderblich wird, weil das verletzte Schultergelenk nicht wie andere Gelenke reagirt, oder vielmehr, weil die Reaction sich nicht auf ähnliche Weise darstellt)« — zur Geltung gekommen und nach Lücke's (1872)⁴²⁾ Ausspruch zum anerkannten Grundsatz erhoben ist, so differiren doch noch die Meinungen einzelner Autoren.

Als Beispiel mögen folgende sich so schroff einander gegenüberstehende Thesen von Neudörfer einer-, Socin andererseits dienen: Neudörfer (1871) sagt nämlich: »Für Schulter- (Knie- und Hand-) Gelenk bleibt die Lebensgefahr die einzig berechtigte Resectionsindication, da die Brauchbarkeit der Extremität bei expectativer Behandlung viel grösser als nach der gelungensten Resection dieses Gelenkes ist.« Socin (1872) dagegen hält »es für einen Fehler bei einmal etablierter Gelenkeiterung zu warten mit der Resection, bis lebensgefährliche Erscheinungen sich einstellen.«

Schon im Jahre 1865 hatte Volkmann gleichfalls Gelenkeiterung, ausserdem Arthritis deformans, Ankylose, angeborene, inveterirte und complicirte Luxationen mit mehr oder weniger Em-

⁴¹⁾ v. Langenbeck specificirt genauer das Verhältniss der Indicationen gegenüber dem Grade der Verletzung: 1) Alle leichtern Schussverletzungen des Schultergelenks rechtfertigen den Versuch der conservirenden Behandlung unter der Voraussetzung, dass in vielen dieser Fälle die secundäre Resection nothwendig sein wird. 2) Alle ausgedehnten Schussfracturen des Schultergelenks indiciren die primäre Resection. 3) Zerschmetterung des Schultergelenks mit Abreissung der Weichtheile indiciren an sich die Exarticulation nicht, sondern die secundäre Resection.

⁴²⁾ Lücke: Bericht über die bisher aus dem deutsch-französischen Kriege 1870—71 hervorgegangene kriegs-chirurgische Literatur. Deutsche Zeitschrift für Chirurgie I. Band 1872. II. Band 1873.

pfehlung unter die Anzeigen der Resection rubricirt ⁴³⁾. — Hüter's ⁴⁴⁾ (1870—71) und v. Langenbeck's ⁴⁵⁾ (1874) Angaben harmonirten im grossen Ganzen mit den seinigen.

Ueber die mit der eben abgehandelten Frage innig verwandte des Zeitpunktes der Resectionsvornahme sollen nun — hieran anknüpfend — die in der literarischen Fundgrube verborgenen, darauf hinielenden, divergenten Urtheile ans Tageslicht gefördert werden:

Stromeyer (1861) befürwortet unbedingt die primäre Resection der articulo humeri und characterisirt besonders treffend die anscheinend günstige Prognose der secundären: »Resectionen des Schultergelenks in der Zeit der entzündlichen Reaction geben eine sehr schlechte Prognose; nach vollständig eingetretener Eiterung wird sie freilich besser, aber dieses lässt sich gar nicht immer abwarten, weil die Zufälle zu drohend sind. Es ist desshalb immer besser, bei gut constatirten Schussverletzungen des Schultergelenks innerhalb der ersten 24 Stunden die Resection vorzunehmen und nicht erst den Kranken der Probe unterstehen zu lassen, ob er etwa an acuter Pyämie zu Grunde gehen werde; denn dadurch gerade scheint mir die Prognose der späten Resection besser zu werden, dass diejenigen vorweg starben, welche zur Pyämie besonders geneigt sind.«

⁴³⁾ Ueber dessen Bemerkungen bezüglich der Resection bei Schussfracturen war schon früher (s. No. 39) die Rede und werden solche auch späterhin nochmals zur Sprache kommen.

⁴⁴⁾ Er lehrt: „Die Resectio capitis humeri wird durch die eitrige Schultergelenkentzündung jeder Art in jedem Falle und durch die hyperplasirenden Formen der Synovitis dann indicirt, wenn durch dieselben die Function des Gelenks sehr gefährdet wird, und endlich auch indirect durch ausgebildete, hochgradige Contracturen und Ankylosen des Gelenks.“

⁴⁵⁾ Seine Worte hierüber lauten: „In Fällen, wo bei conservirender Behandlung Ankylose entstanden und der Verwundete für seinen Beruf untauglich geworden ist, kann die nachträgliche Resection indicirt sein, weil die Erfahrung zeigt, dass eine zu der grössten Kraftäusserung wie zu der feinsten Bewegung fähige Extremität dadurch wiederhergestellt werden kann.“ — Die Länge des resecirten Stücks soll jedoch, um Solches zu erreichen, 6—8 Ctm. nicht übersteigen. — „Bei veralteten irreponiblen Luxationen empfehle ich die Resection, sobald Druckparalyse oder durch Druck des Kopfs bedingte neuralgische Zustände vorhanden sind.“

Heyfelder (1863)⁴⁶⁾ wiegt das pro und contra beider Resectionsarten genau ab, pflichtet übrigens den auf die Mortalität der Spätoperationen sich beziehenden Deductionen Stromeyer's bei.

Volkmann (1865)⁴⁷⁾ findet bei Schussfracturen »nach der Ansicht der Mehrzahl der competenten Autoren« — wo möglich — die primäre Resection indicirt.

Auch Lücke (1872) plaidirt bei Splitterschüssen des Schultergelenks ohne Vorbehalt dafür, »dass hier die primäre Resection indicirt scheine, da weder die conservative Behandlung, noch die Secundärresection sichere Resultate gäbe.«

Fischer (1872)⁴⁸⁾ berührt die Wechselbeziehungen zwischen Anzeige und Zeitpunkt nicht näher, sondern referirt bloß über seine Erfahrungen in der vorliegenden Sache und findet »die secundären Resultate in jeder Hinsicht am günstigsten, die primären standen ihnen aber auch nur wenig nach, wenn man die ungünstigen Bedingungen der Verletzungen bei den Verstorbenen billig mit in Betracht zieht; ganz ungünstig erscheinen aber die intermediären.«

Bergmann (1874) spricht sich für die Frühresection aus⁴⁹⁾.

v. Langenbeck (1874) hat, der Richtschnur seiner vorhin dargegebenen Maxime (s. Nr. 41) folgend, meist spät resecirt: »Primäre

⁴⁶⁾ Er sagt: Sind bei einer complicirten Fractur die Anzeigen deutlich vorhanden und ist der Operateur zeitig bei der Hand, so resecirt er primär d. h. vor Eintritt der Entzündung. Waren die Indikationen entweder nicht klar oder aufgewogen durch Gegenanzeigen, oder kamen die Verletzten zu spät d. h. nach Eintritt von Fieber und Entzündung in die Hände des Operateurs, so enthält dieser sich am Besten der Resection bis zum Eintritt der Eiterung oder Necrose oder Caries. Eine solche secundäre Resection fällt wieder theilweise in die Kategorie der wegen organischen Leiden gemachten Resectionen und ist in ihren Resultaten um so viel günstiger denn die primären, als die Chancen der nothgedrungen Unoperirten bis zur Erreichung dieses Stadiums zu sterben, gross ist.

⁴⁷⁾ S. Nr. 38.

⁴⁸⁾ S. Nr. 5.

⁴⁹⁾ Bergmann, Die Resultate der Gelenkresection im Kriege. Giessen 1874. Er sagt: Mir fehlt es an eigenen Erfahrungen, um den protrahirten Verlauf der secundären Resectionen mit dem Ablauf der primären zu vergleichen. Das Wenige, was ich hinsichtlich des letztern weiss, ermuthigt allerdings zur Empfehlung einer frühzeitigen, womöglich unmittelbar an die Verletzung sich anschliessenden Operation.

Resection habe ich nur dann gemacht, oder angerathen, wenn die Nothwendigkeit der Entfernung des zerstörten Gelenks unzweifelhaft vorlag. Daher kommt es, dass meine Beobachtungen sich zunächst auf secundäre und intermediäre Resectionen beziehen, welche fast ohne Ausnahme durch Vitalindication geboten waren.«

Sein Standpunkt stimmt mit dem Heyfelder's überein, er ist der vermittelnde und wohl auch der richtigste, indem er von einer grundsätzlichen Hinneigung zu der einen oder andern Periode abstrahirt und lediglich die Indication des Einzelfalles im Auge behält.

Ebenso hat dieser Grossmeister der Resection die Vortheile des Längsschnitts und der subperiostalen Methode der Schultergelenkexcision mit Kennerblick erläutert ⁵⁰⁾ und gezeigt, wie durch letztere allein das verunstaltende Hervorragen des Acromion bei eingesunkener Schulterwölbung (die unverletzt erhaltenen Muskeln der Scapula lassen das Ausweichen des Humerus nach Innen nicht zu) vermieden und bei sorgfältiger Nachbehandlung eine neue, activ bewegliche Gelenkverbindung gewonnen werden kann. —

Wie eine correcte Auffassung der Resectionsindication (und des günstigsten Momentes zum Eingreifen) von hoher Wichtigkeit für den Erfolg quoad vitam, so ist für den quoad functionem die exacte (subperiostale) Ausführung der Operation nebst zweckmässiger Weiterverpflegung von wesentlichem Belange. Die Beschaffenheit der Resultate muss darum jetzt besprochen werden.

Weil aber die ausführliche Darstellung der Mortalitäts-

⁵⁰⁾ Aber auch Hüter hatte im Jahre 1870 die Vortheile der subperiostalen Resection des Schultergelenks folgendermassen gekennzeichnet: »Es hängt der Periostcylinder überall mit den Kapselresten zusammen und wird dadurch an der cavitas glenoidalis fixirt. Die Muskeln, deren Sehnen an dem Periostcylinder festhalten, können sich nicht zurückziehen, und der humerus wird nicht von den Thoraxmuskeln nach innen unter den proc. corac. gezogen. Einsenkungen werden schwieriger zu Stande kommen können als ohne Erhaltung des Periosts, weil das Periost gegen die Weichtheile und vor Allem gegen das perimuskuläre Gewebe eine feste Barriere bildet. Die Knochenproduction erfolgt sehr vollkommen und der einzige Nachtheil, welcher dieser, wie allen übrigen subperiostalen Resectionen eigenthümlich ist, ist die Gefahr subperiostaler Eiterung, welche ich übrigens doch nur in wenigen Fällen eintreten sah.«

statistik⁵¹⁾ zu weit führen würde, so möge die Angabe des Prozentverhältnisses, wie es sich nach den Aufzeichnungen einiger Chirurgen gestaltet, genügen. Es beträgt bei Stromeyer (1861) (19 Fälle aus den Jahren 1848, 49 und 50 mit 7 tödtlichen Ausgängen) 36,8%. Heyfelder erhält (1863) aus einer Zusammenstellung der Fälle von Jäger, Paul, Baudens, Esmarch, Ritter, Heyfelder, Beith, Blackmann und G. Meyer (169 mit 30 Todesfällen) eine Sterblichkeitsziffer von nur 17,7%. Billroth (1871) berechnet aus 10 verschiedenen Berichten (s. Socin) aus dem deutsch-französischen Kriege auf 35,1%; Socin auf 42,8% (7 mit 3 lethalen Ausgängen); Lücke nach einer Sammlung der Resultate von Rupprecht, Lücke, M. Cormac, Frank, Billroth, Czerny, Socin, Schüller, Vaslin, Heyfelder, Fischer, Koch (Summe = 48, worunter 18 lethal endigende) auf 37,5%, Lossen⁵²⁾ erhielt sogar (7 mit 5 Todten) 71,4%, v. Langenbeck findet aus 15 eigenen Erfolgen (mit 2 Gestorbenen) und 65 von Esmarch, Baudens, Longmore und Demme kundgegebenen Resultaten (wobei 19 starben) einen Prozentsatz von 23,7%. Bergmann hatte unter 15 = 3 Todesfälle oder 20%.

Addirt man die vorgeführten Fälle, so belaufen sie sich auf 345 mit 85 lethalen Ausgängen, was einer Durchschnittszahl von 24,6% entspricht.

Nach den Notizen einzelner der erwähnten Autoren sind von 259 Exarticulirten 117 oder 45,1% mit Tod abgegangen (und zwar verlor Stromeyer 10 = 3; Heyfelder von 30 = 17. Paul berichtet von 192 mit 84, v. Langenbeck von 6 mit 4, Demme von 21 mit 9 Todesfällen).

Die conservative Behandlung bietet nach den Veröffentlichungen von Stromeyer (8 = 5), Esmarch (6 = 5), Demme (43 = 29),

⁵¹⁾ Obzwar es angezeigt wäre, die Statistik der Friedens- und Kriegspraxis auseinanderzuhalten, so scheidet doch solch' ein Versuch an den unzureichenden Angaben der beigezogenen Autoren.

⁵²⁾ Lossen: Kriegschirurgische Erfahrungen aus den Barackenlazarethen zu Mannheim, Heidelberg und Karlsruhe 1870—71. Spezieller Theil. D. Zeitschrift für Chirurgie Band II.

Langenbeck (2 = 1), Lossen (3 = 0) noch schlechtere Resultate, da von diesen 61 = 40 starben, somit 65,5%.

Mag auch wegen der Unvollständigkeit der in Betracht gezogenen Beispiele das Verhältniss der Mortalität zwischen Resection, Exarticulation und conservativer Behandlung sich in Wirklichkeit erheblich anders formiren, soviel geht hieraus zur Genüge hervor, dass die beiden letzteren der Resection in dieser Beziehung weit hintanstellen.

Die functionellen Resultate haben je nach ihrer Güte verschiedenartige Beurtheilung erfahren⁵³⁾. Auffallend ist, wie früher Ankylose nach Schultergelenkresection als eine seltenere, Schlottergelenk⁵⁴⁾ als eine häufigere Erscheinung beobachtet wurde, während in neuester Zeit das umgekehrte Verhalten vorherrscht.

Wohl darf dies in Zusammenhang gebracht werden mit der erst jüngst erfolgten Einführung des Längsschnitts und der subperiostalen Methode. Ersterer liess jede unnöthige Weichtheilverletzung leicht vermeiden. Die Conservirung des Periostes aber

⁵³⁾ Vorausgeschickt sei der ungemein günstige Urtheilsspruch Hüter's: „Die Erfahrungen, welche wir durch die neue (i. e. subperiostale) Methode in dieser Beziehung (d. h. Sicherung der functionellen Resultate) gewonnen haben, sind so ermuthigend, dass man neben den Resectionen des Talo-Crural- und des Ellenbogengelenks diejenigen des Schultergelenks als Resectionen von bester functioneller Prognose nennen muss.“

⁵⁴⁾ Uebrigens sagt Hüter hierauf bezüglich Folgendes: „Die Misserfolge, welche man früher bei nicht subperiostaler Technik der Operation beobachtete, bezogen sich weniger auf Schlotterverbindungen und noch weniger auf ankylotische Verschmelzung, welche hier so wenig wie am Hüftgelenk nach der Resection beobachtet wird, als vielmehr auf eine eigenthümliche Verstellung des humerus, welche sich schon während der Heilung der Resectionswunde herausstellte. Es wurden die Sehnen der Scapularmuskeln, welche die Gelenkkapsel tangiren und an die beiden tubercula sich inseriren, einfach durchschnitten, um den Kopf zu isoliren. Nun sank nach der Operation der Oberarm zum Theil seiner Schwere nach, zum Theil unter dem Zug des musc. pectoral. major und des musc. latissimus dorsi gegen die seitliche Thoraxwand und der geheilte Oberarm befand sich ungefähr in der Lage eines luxirten Arms und in allen den Bewegungsstörungen, welche hieraus hervorgehen.“ — Bergmann jedoch, welcher auch nach subperiostaler Resection derartige Luxationen beobachtete, bemerkt hierzu: Es darf nicht vergessen werden, dass nach Resection des Oberarmkopfs die scapula nach vorn und abwärts gleitet und ihr unterer Winkel sich der Wirbelsäule nähert und daher trotz sichtbarer Prominenz der obern Humerusepiphyse deren Contact mit den Punkten der verödeten cavitas glenoidalis nicht aufgehoben zu sein braucht.“

sicherte den Schultermuskeln einen Haltpunkt für ihre Insertionen und leistete der Knochenreproduction wesentlichen Vorschub. War durch diese Momente auf der einen Seite das Zustandekommen einer Schlotterverbindung in den Hintergrund gedrängt, so mussten ebendieselben auf der anderen Seite Ankylosenbildung (wenn auch keine vollständig knöcherne; solche sind nach v. Langenbeck unerklärlich) bevorzugen.

Das factische Bestehen der genannten Umänderung beweisen nachkommende Citate. Ried (1847): »der ungünstigste Fall ist gegeben, wenn nach beträchtlichem Substanzverlust des humerus derselbe mit dem naheliegenden Knochen in keine Berührung tritt, sondern isolirt und von den an sein oberes Ende sich ansetzenden Muskeln getragen hängen bleibt. Unter solchen Umständen gehen die Bewegungen des Oberarms verloren. Derselbe kann nur durch schleudernde Schwingungen bewegt werden; nichtsdestoweniger ist der Vorderarm und die Hand zu allerlei Verrichtungen tauglich. Der bei anderen Gelenkresectionen bisweilen beobachtete Ausgang in Ankylose⁵⁵⁾ ist meines Wissens am Schultergelenk noch nicht vorgekommen, auch bei der geringen Ausdehnung der beiderseitigen Berührungsflächen unwahrscheinlich.«

Heyfelder (1863) beschreibt genau die Vor- und Nachteile jedes einzelnen Ausgangs. Er unterscheidet zunächst Ungeheilte, d. h. solche, die Fisteln oder Recidiven halber neuen Operationen unterzogen werden müssen — und Geheilte. Bei letzteren schildert er ausführlich (nebst Angabe der etwa sie begünstigenden Momente) die Kategorien der Schlotterverbindung⁵⁶⁾,

⁵⁵⁾ Uebrigens scheint man früher unter „Ankylose“ ganz stricte ein vollständig unbewegliches (verknöchertes) Gelenk verstanden zu haben, während jetzt der Begriff in erweitertem Sinne blos sehr erhebliche Beschränkung der Excursionsfähigkeit bedeutet.

⁵⁶⁾ Etwa folgende Erörterungen liefert er hierüber: Es vermag der Oberarm, welcher ohne oder mit geringer Beweglichkeit an der Schulter herabhängt, nur mittelst Beihülfe der gesunden Extremität oder durch Schleudern zu grössern Bewegungen gebracht zu werden, wogegen in gestreckter Richtung der Arm schwere Lasten heben, bei Fixation desselben am Ellenbogen und Handgelenk völlig naturgemäss functioniren kann. (Zur möglichsten Vervollkommnung dieser Leistungen dienen mechanische Vorrichtungen u. s. w.) Doch kommt ein solcher

des activ frei⁵⁷⁾ oder beschränkt⁵⁸⁾ beweglichen Gelenks und der Ankylose⁵⁹⁾.

Wie absonderlich schlecht die Resultate bei unzureichender oder ganz fehlender Nachbehandlung und völliger Verzichtleistung auf den Gebrauch des resecirten Arms werden können, erhellt aus den Beschreibungen Hannover's⁶⁰⁾, die, weil einzig in ihrer Art, wörtlich hier verzeichnet sind:

»Von den 15 Resecirten des Schultergelenks sind zwei später gestorben. Unter den Uebrigen sind nur 3, von denen man sagen kann, dass das Resultat ziemlich günstig ist. Der Erste hat zwar keinen Nutzen von dem Oberarm, aber wenn der Ellenbogen unterstützt ist, kann er verschiedene Gegenstände, die nicht zu klein sind, fassen und halten. Der Zweite fühlt zwar bedeutende Schwierigkeit beim Heben des Oberarms, hat aber doch guten Nutzen vom Arm bei jeder Arbeit, welche mit herabhängendem Oberarm ausgeführt werden kann und die Hand scheint sehr brauchbar. Der Dritte kann den Unterarm und die Hand einigermaßen gebrauchen, aber nur mit geringem Vortheil, weil der Oberarm nicht bewegt werden kann. Alle übrigen Resecirten können nur die Hand unter der Bedingung gebrauchen, dass der Oberarm und Ellenbogen gegen

Zustand nur bei grossen Knochensubstanzverlusten, umfangreichen Verletzungen der Muskeln oder profuser Eiterung vor, die eine Organisation des Exsudates verhindert.

⁵⁷⁾ Er sagt: „Unter Neubildung eines Gelenkes zwischen Oberarm und Schulterblatt gewinnt die Extremität freie Beweglichkeit und Gebrauchsfähigkeit, welche der normalen nahekommt.“ Der an Stelle der Arthrodie wegen Verlustes der Rotatoren tretende Ginglymus wird um so leistungsfähiger, je mehr der Humerus mit der Gelenkfläche der Scapula in Contact bleibt, wozu ein möglichst geringer Knochen- und Muskeldefect beihilft. „Dieser Erfolg ist der allergünstigste und glücklicher Weise auch der häufigste.“

⁵⁸⁾ Beschränkung der Beweglichkeit und zwar besonders der Adduction tritt — nach Heyfelder — ein bei Bildung eines neuen Gelenkes am Thorax nach grössern Knochensubstanzverlusten, bei straffer Verbindung des humerus mit der scapula, bei osteophytischen Wucherungen, endlich bei allzu langer Immobilisirung resp. zu spät vorgenommenen passiven Bewegungen des Arms.

⁵⁹⁾ „Unbeweglichkeit des Oberarms im Schultergelenk gehört zu den allerseeltensten Folgezuständen dieser Resection.“ „Sie setzt einen Ausschluss aller Bewegungen in den ersten Monaten nach der Operation voraus.“

⁶⁰⁾ S. Nr. 3.

den Körper fixirt sind, oder wenn der Unterarm in einer Bandage oder auf einer Unterlage horizontal fixirt ist. Aber der Gebrauch, den sie von der Hand machen können, ist höchst unbedeutend; denn wenn sie auch die Finger bewegen können, ist doch entweder gar keine Kraft oder nur eine äusserst geringe vorhanden. Dies ist Alles, was von den Schulterresectionen an günstigen Resultaten hervorgehoben werden kann; denn in jeder andern Beziehung ist das Endresultat unglücklich. Bei einem Invaliden sind die Finger krumm. Die Hand ist kalt bei 3 Invaliden und muss immer beschützt werden; bei einem gefühllos. Man findet Atrophie an dem ganzen Arm und der Hand bei 4 Invaliden, am Oberarm und den Brustmuskeln gleichfalls bei 4⁶¹⁾. In dem Ellenbogengelenke ist active Beweglichkeit entweder gar nicht vorhanden oder nur gering. Im Allgemeinen kann der Invalide das Ellenbogengelenk nur dann biegen, wenn der Unterarm längs der Vorderfläche der Brust sich bewegt, nachdem der Oberarm stark fixirt ist; aber diese Beweglichkeit ist fast ganz ohne Werth, weil die Brauchbarkeit der Hand so überaus gering ist. Es findet sich kein einziger Invalide, der irgend eine active Beweglichkeit im Schultergelenke besitzt. Bei 7 oder 8 Invaliden ist nach einem Verlaufe von 5—6 Jahren nicht einmal Consolidation des Schultergelenks eingetreten, während es bei 4 Invaliden unbeweglich und ankylosirt ist. Bei 2 Invaliden ist der Oberarm verkürzt; bei 3 finden sich noch Fistelöffnungen. Es ist sicher, dass der resecirte Arm dem Invaliden oft ein Hinderniss ist; doch wird dies ausdrücklich nur von einem bemerkt, dem mit einer Amputation besser gedient wäre; auch bei einem Andern ist der Arm bei vielen Gelegenheiten ein Hinderniss, aber sowohl er als noch ein Anderer haben sich doch mit dem jetzigen Zustande zufrieden erklärt.«

Billroth (1871), der unter 11 Fällen 3 Ankylosen, 2 unvollkommen brauchbare Extremitäten und 6 provisorisch gute Resultate

⁶¹⁾ Zur Beurtheilung dieses Factums vgl. v. Langenbeck: „Eine mit der Zeit zunehmende Verschlechterung etwa durch fortschreitende Muskelatrophie kommt nach der Resection des Oberarmkopfs nicht vor. Der sogenannte lähmungsartige Zustand ist nichts anderes als eine Inactivitätsparalyse.“

hatte, betont, dass nach Schussverletzungen des Schultergelenks die Entfernung eines zu kleinen Stückes des humerus oft wegen zurückbleibender weitgreifender Fissuren Osteomyelitis mit Pyämie, die Hinwegnahme eines grossen häufig Schlottergelenk zur Folge habe, mithin ein in jeder Hinsicht befriedigender Ausgang selten sei.

Neudörfer (1871) gibt die Grenze an, wie hoch man seine Ansprüche an die Leistungsfähigkeit spannen dürfe: Der grösste Erfolg besteht in der Erhebung der ungeschwächt gebliebenen Extremität bis zur Horizontalen; eine höhere Erhebung verhindert das Fehlen des Gelenkkopfs, dessen Drehung um die Längsachse hierzu nöthig ist.

Fischer (1872)⁶²⁾ bezeichnet seine Endresultate aus dem Feldzuge 1870—71 als »sehr erfreulicher Natur« (2 Ankylosen, 3 activ und 3 passiv bewegliche Schlottergelenke); sie sind jedoch selbstverständlich bloß provisorische.

Ferner erhielt Mossakowsky⁶³⁾ bei seiner flüchtigen Musterung der durch Basel transportirten französischen Invaliden den Eindruck, »dass die conservativ behandelten und mit Ankylose geheilten Schultergelenkwunden zur Zeit der Durchreise bessere functionelle Resultate als die Resecirten aufzuweisen hatten«.

Bergmann (1874) ist »im Hinblick auf die Notizen der deutschen militärärztlichen Zeitung über die Gebrauchsfähigkeit der im Schultergelenk resecirten Arme« mit seinen Endresultaten⁶⁴⁾ zufrieden: »Der sogenannte lähmungsartige Zustand des Arms findet sich nur in einem Falle. In den andern 10 Fällen ist 9mal die volle Kraft der Hand und der Bewegungen im Ellenbogengelenk

⁶²⁾ S. Nr. 5.

⁶³⁾ Dr. Paul Mossakowsky: Statistischer Bericht über 1415 französische Invaliden des deutsch-französischen Krieges 1870—71. Deutsche Zeitschrift für Chirurgie, I. Band.

⁶⁴⁾ Als „Endresultate“ lassen sich von seinen Fällen eigentlich bloß 2 passiv bewegliche Schlottergelenke und 7 activ bewegliche Schlottergelenke bezeichnen, da von 2 in die erstere Kategorie gehörigen Patienten einer — 3 Jahre nach der Operation — an Tuberkulose starb, ein zweiter noch — zur Zeit der Veröffentlichung des Berichtes — ungeheilt war.

wieder gewonnen worden«; — aber — »nur in einem Falle die active Beweglichkeit im Schultergelenk nach allen Seiten«.

v. Langenbeck eröffnete die Perspective auf das, was diese Operation bei gutem Heilverlaufe zu bewirken vermag: »Es kann der ganze Oberarmknochen mitsammt dem Ellenbogengelenke entfernt werden müssen und darnach ein sehr brauchbarer Arm erhalten werden, vorausgesetzt, dass eine ausgedehnte Knochenneubildung stattfindet«⁶⁵). Ueberdies hat er »so schlimme Inactivitätsparalysen nach Resection des Oberarmkopfs, wie die Invalidenberichte so vielfach schildern überhaupt nicht gesehen und kann auf das Bestimmteste versichern, dass eine Unbrauchbarkeit der Hand nach Resection wegen Schussverletzungen von ihm niemals beobachtet ist.«

Erwägt man nun unparteiisch das Ergebniss dieses Kapitels, so wird man zu dem Bekenntnisse gelangen, die Resection des Schultergelenks stehe — wenn richtig gehandhabt — hinsichtlich ihrer Leistungsfähigkeit den Excisionen der andern, grössern Gelenke ebenbürtig zur Seite⁶⁶).

In der Freiburger Klinik bot sich vom Jahre 1872—76 viermal die Gelegenheit dar, den Verlauf und das Resultat der Schulter-

⁶⁵) Den Beleg bildet Fall 25 seiner Krankengeschichten, in welchem der Schultergelenkresection wegen Vereiterung des Cubitalgelenks, dessen Excision nebst Entfernung des durch Osteomyelitis necrotisch gewordenen Humerusrestes folgte, mit nachträglich sehr guter Gebrauchsfähigkeit.

⁶⁶) Der Statistiker dagegen, „der nach den ihm vorliegenden Zahlen urtheilt und auf die Nebenumstände, unter welchen diese Zahlen entstanden, keine Rücksicht nehmen kann, wird“ — wie v. Langenbeck bemerkt — „stets zu dem Facit gelangen, dass die Schultergelenkresection zu verwerfen sei, weil die Invalidenberichte eine so grosse Anzahl von Fällen geliefert haben, in welchen die Extremität ganz unbrauchbar, ja für den Invaliden so lästig erschienen, dass eine Exarticulation im Schultergelenk vorzuziehen gewesen wäre.“ — Wie ganz anders lauteten die begeisterten Worte Senftlebens (s. Nr. 117), die hoffentlich sich noch bewahrheiten werden: „Die Resection im Schultergelenk gehört zu den brillantesten Leistungen der operativen Chirurgie. Von allen Resectionen gibt sie die besten Resultate, indem sie nicht blos das Glied erhält, sondern auch immer eine annähernd normale Function.“

resection genauer zu beobachten. Die Veranlassung der (subperiostal ausgeführten) Operation bildeten 1mal ein Trauma, 3mal Caries. Im erstern Falle war durch einen Schiefbruch die Gelenkkapsel eröffnet; die Heilung erfolgte ohne Complication binnen 2 Monaten. Einer der übrigen 3 kam bereits reseziert wegen fortschreitender Phthisis in's Spital, wo er, 2 Jahre nach der Operation, ohne dass während dieser Frist je eine Ausheilung des excidirten Gelenkes bestanden, einem sehr in- und extensiven Erysipel erlag. Beim zweiten, welcher erst nach Ablauf des acuten Entzündungsstadiums wegen der zurückgebliebenen Ankylose sich besagtem Eingriffe unterzog, sind bis zur Zeit, ein Jahr nach Vornahme der letztern, Fistelgänge vorhanden. Der dritte, ein kräftiger Bauernbursche, steht gegenwärtig — 3 Monate nach der Resection — dem Abschlusse seines örtlichen Leidens sehr nahe.

Die nähern Umstände können aus den nun folgenden Schilderungen des jeweiligen Krankheitsverlaufes entnommen werden:

Fall 1.

Carl Bühler, 8 Jahre alt, aus Opfingen, wurde beim Spielen an einem Haufen Telegraphenstangen von einer derselben, welche herabrutschte, am 15. April 1872 so von hinten an der rechten Schulter getroffen, dass unter grossen Schmerzen der Humerus hoch oben abbrach und sich vorn aus der Haut herausdrängte.

Eine Stunde später kam der Verletzte in das Spital.

Es ergab sich folgender Status:

Das schief abgebrochene, untere, dem Humerusschafte angehörige Fragmentende steht etwa 2 Ctm. aus der kleinen, knopflochförmigen Hautwunde an der vordern Fläche des Arms hervor, ungefähr 4 Finger breit unterhalb des Gelenks, noch im Bereich des Deltoideus. Der Knochen ist zum Theil von seinem Periost abgelöst, ein circa 1 Ctm. langes und einige Mm. breites Stückchen der Corticalis fehlt ganz. Blutung gering.

In der Narcose verlängerte man zunächst mit dem Bistouri die enge Hautwunde nach oben, weil sie durch Strangulation des hervorstehenden Fragments jeden Repositionsversuch vereitelte. Das vom Periost entblösste Knochenende ward mit der Kettensäge abgetragen und so die weitere Untersuchung mit dem Finger ermöglicht: Die gerade unterhalb des Gelenkes beginnende, schief von aussen nach innen gehende Fractur hat zugleich die Gelenkkapsel eröffnet. Die nach innen gerichtete Fläche des obern Bruchstücks ist sehr scharfkantig, zugespitzt und droht bei jeder Bewegung die grossen Gefässe und Nervenstämmen der Achsel zu zerreißen. Der oben erwähnte abgerissene Splitter flottirt in der Wunde, noch einigen Periost- und Muskelfetzen adhärirend.

Es wurde die primäre Resection ausgeführt: Verlängerung der schon bestehenden Incision zum Robert'schen Längsschnitte, Zurückschieben der Weichtheile und des Periostes mit dem Raspatorium, — Fassen und Enucleiren des abgebrochenen Gelenkkopfes mit der Knochenzange, — Stillung der Blutung durch Einspritzen von carbolisirtem, kaltem Wasser, — Naht des oberen Theiles der Wunde und Einlegen eines kleinen Drainröhrchens in den untern Winkel, — endlich ein gewöhnlicher Oelcharpieverband nebst Mitella bildeten die einzelnen Akte der Operation. Die Länge des excidirten Stückes betrug, wenn man an den Humerus-Kopf den abgesägten Diaphysentheil anfügte, 7 Ctm., die Sägefläche des letztern verlief etwas schief nach innen und unten. — Die Heilung erfolgte schnell. Die Reaction unmittelbar nach der Operation war unbedeutend, das Fieber während des ganzen Krankheitsverlaufs mässig, die Wunde schloss sich zum Theile primär (18. April Nahtentfernung), der übrige verkleinerte sich ziemlich rasch unter bald mehr, bald minder reichlicher Eiterung. Sie wurde, als das Secret einige Tage nach der Operation übel roch, offen behandelt und täglich wiederholt beim Verbandwechsel mit Carbolwasser ausgespritzt. Eine Indigestion Anfangs Mai hatte keine weitere Folgen. Auch eine kleine, oberflächliche, unbewegliche Necrose des freien Humerusrandes, welche man zu derselben Zeit beim Touchiren fand, bedeckte sich mit Granulationen und hemmte so kaum den Fortschritt zur Besserung; nur einmal sah die Wundfläche schlaff und belegt aus — starke Carbollösung brachte sie schnell wieder in Ordnung. Anfangs Juni war jede Temperaturerhöhung geschwunden, die Wunde fast ganz vernarbt, die Narbe aber ein wenig schief zusammengezogen, wesshalb eine Gypscuirasse nach Analogie des Velpéau'schen Bindenverbandes applicirt und 14 Tage getragen wurde. Das Zugehen einer kleinen Fistel — befördert durch öfteres Touchiren — markirte am 15. Juni den vollständigen Abschluss des Heilungsprozesses. Am 25. VI. nahm man Morgens und Abends zum ersten Male passive Bewegungen vor, die activen zeigten sich, hauptsächlich wegen des Mangels einer Stütze für den Deltoideus, sehr gering. Am 1. Juli erhielt Patient eine neue Cuirasse mit Freilassung der Schulter, die bis zum 24. angelegt blieb. Nach deren Abnahme konnte, obgleich der Arm während dieser Zeit Tag für Tag electricirt und die Muskelerregbarkeit sehr gut befunden worden war, keine erhebliche Besserung der Excursionsfähigkeit constatirt werden: „Bewegungen des Arms von vorn nach hinten möglich, das Heben aber, besonders in abducirter Stellung, nur in sehr geringem Maasse.“ Von jetzt an ward täglich electricirt und manipulirt, trotzdem hatte die Functionsfähigkeit bis zur Entlassung am 29. Juli keine bedeutenden Fortschritte gemacht, wesshalb auch noch nach derselben das Electriciren und die Uebungen in gleicher Weise einige Wochen hindurch fortgesetzt wurden, bis sich Patient der weitem Behandlung gänzlich entzog.

Er stellte sich wieder am 2. Febr. 1875. Das Untersuchungsresultat war sehr günstig:

Activ: Freie Bewegung des Arms bis zur Horizontalen; Hinterkopf kann mit der Hand betastet werden. Passiv: Bei Fixation der Scapula Erhebung bis zu einem rechten Winkel, ohne dieselbe beinahe zur Vertikalen. — Active Rotation in geringem Maasse vorhanden, passive etwas über die Norm. Passive Längsverschiebung des Humerus kaum da. Hebvermögen: Bei hängendem Arm mehr als 10 Kilo; bis zur Brustwarze Krug im Gewicht von 1500 Gr.; bei horizontaler Streckung eine leere Schale.

	r.	l.
Länge vom Acrom. bis Epicond. ext.	18 Ctm.	24 Ctm.
Epicond. ext. bis Process. styloid.	20 Ctm.	19 Ctm.
Grösster Umfang	18,5 Ctm.	17 Ctm.

Anfangs Juli wurde der Knabe abermals genauer untersucht:

Active Erhebung des Arms nach vorn bis zum Winkel von 70°, nach hinten bis zu 50°. Streckung des Arms bis zu 50°. Adduction normal. Rotation nach innen normal, nach aussen bis zur Hälfte möglich.

Passive Erhebung normal, Rotation wie die active. Hebt eine Last von 2 Pfd., bei gestrecktem Arm im Schultergelenk bis zum Winkel von 50°, bei Belastung mit 5 Pfd. bis zu 20°, 10 Pfd. gar nicht. Links hebt er bei Belastung mit 10 Pfd. bis zum Winkel von 50°. Der rechte Arm ist 5½ Ctm. kürzer als der linke.

	r.	l.
Umfang des Oberarms	17,5 Ctm.	17,5 Ctm.
„ „ Vorderarms	16,5 Ctm.	18 Ctm.

Im October dieses Jahres fanden sich folgende Maasse vor:

	r.	l.
Acrom. bis Cond. ext.	18 Ctm.	25 Ctm.
Cond. ext. bis Proc. styl.	19 Ctm.	19 Ctm.
Umfang des Oberarms	17 Ctm.	17 Ctm.

Status vom 9. XI. 76:

Hat Nichts zu klagen, besucht die Schule, schreibt mit der rechten Hand und empfindet erst nach zweistündiger Arbeit Schmerz im rechten Ellenbogengelenk.

Die Schultercontouren sind rechterseits leidlich wiederhergestellt, nur das Acromion zeichnet sich noch sehr prägnant von den übrigen Parthien ab.

Die Narbe der Resectionsstelle ist ziemlich verstrichen.

	r.	l.	
Länge vom Acrom. — Cond. ext.	19 Ctm.	25 Ctm.	
„ „ Cond. ext. — Proc. styl. rad.	21	21½	
„ „ Acrom. — Proc. styl. rad.	40	46½	Diff. 6½
„ „ Proc. cor. — Cond. int. *)	18	25	
	r.	l.	
Länge vom Cond. int. — Pr. styl. uln.	21 Ctm.	19½ Ctm.	
„ „ Proc. corac. — Pr. styl. uln.	39	44½	Diff. 5½.
	r.	l.	
Umfang v. Achselhöhle über Pr. cor. nach dem Acrom.	24 Ctm.	28 Ctm.	
„ d. Oberarms in d. Höhe d. Axilla	16	17	
„ „ „ „ „ Mitte	16½	17½	
„ „ Ellenbogens	19	21½	
„ „ Vorderarms	14	16	
„ „ Handgelenks	12½	13	

Rechte Hand kleiner als die linke.

*) Dieser ragt rechts auffallend hervor und sitzt ziemlich hoch.

Active Erhebung bis zum rechten Winkel mit Beihülfe der leicht beweglichen Scapula, passiv bis 128°; ohne Mitbewegung des Schulterblatts (activ und passiv) ungefähr bis 47°.

Streckung bis zu einem nach hinten offenen Winkel von 54°, passiv bis 81°; Rotation normal; ebenso Adduction; Abduction activ bis 48°, passiv bis 78°. Händedruck beiderseits gleich. Hebt rechts 35 Pfd. vom Boden auf; bei gestrecktem Arm 5 Pfd. bis zu einem nach vorn offenen Winkel (zwischen Rumpf und Arm) von circa 48°; bei am Thorax angelegtem Oberarm und Beugung im Cubitalgelenke das letztgenannte Gewicht bis zu einem spitzen Winkel.

Fall 2.

Johann Mayer, 62 Jahre alt, aus Riedern, erkrankte Anfang des Jahres 1871 rechterseits an einer Schultergelenkentzündung. Es kam zur Eiterung; der Eiter wurde durch Incision entleert, der Humeruskopf im Juli desselben Jahres in Schaffhausen resecirt. Mehrere Fisteln — die Ueberreste nachträglich entstandener und eröffneter Abscesse des Oberarms — secernirten noch bei seiner Aufnahme am 19. April 1873. Patient war sehr abgemagert, hatte Husten und Fieber. Links oben fand sich Percussionsdämpfung und verschärftes Athmen. Local constatirte man stärkere Wölbung, doch geringere Breite der afficirten Schulter; an der Vorderseite zwei grosse Granulationsflächen, von denen aus Fisteln in die Tiefe führten; in der Supraclaviculargegend eine weissliche Narbe; endlich am Oberarm drei unter einander communicirende Hohlgänge. Nirgends gelangte die Sonde auf nekrotischen Knochen. Active Bewegungsfähigkeit fehlte vollständig. Auf Ruhe und Drainage folgte ein Fieberabfall bis zur Norm (von 39,5 herab). Schüttelfrost am 30. VI., verbunden mit einer Temperatursteigerung bis 40,3, ging einem Erysipel voraus, dessen erste Spuren (Röthung) sich noch selbigen Tages am untern Humerustheile einstellten. Von da wanderte es, während der Frost sich (2. VII.) wiederholte und hohes, remittirendes Fieber bestand, auf Vorderarm, Schulter, Brust und Rücken bis zur Lendengegend, ergriff sogar die linke obere und untere Extremität. Decubitus trat am Kreuzbein auf (15. Juli), Patient collabirte und starb am 20. VII.

Das Obductionsprotokoll lautet:

»Am Oberarm rechts an der Schulter fistulöse geschwürige Oeffnungen, welche bis auf den Knochen führen, der am Periost chronisch entzündliche Zustände mit speckiger Verdickung zeigt, und das Gelenk bietet die Veränderung chronisch deformirender Prozesse. Pachymeningitis interna haemorrhagica beiderseits; seröse Infiltration der Pia; Hydrocephalus internus. Käsiges Bronchitis und Peribronchitis an den Lungenspitzen; beginnende Pneumonie mit kleinen Verkäsungsherden in den untern Abschnitten, Fettentartung des Herzfleisches; Erweiterung des rechten Herzens. Atrophische Muskatnussleber. Atrophie der Milz. Chronischer Magen-Darmcatarrh. Miliare Tuberkulose der Lungen, Leber, Nieren.«

Fall 3.

Karl Erdin, 14 Jahre alt, von Buchheim, dessen einer Bruder und Grossvater an Lungenkrankheiten gestorben, hatte früher an Drüsenaffectionen

gelitten. Im Herbste 1874 fiel er auf den rechten Arm, konnte jedoch nach 3 Tagen wieder arbeiten. Erst im Frühjahr 75 bekam er heftigen Schmerz in die rechte Schulter. Zugleich magerte die Extremität ab und es entstand nach und nach Steifigkeit des betreffenden Gelenkes. Am 11. October 1876 liess sich der Junge ins Spital aufnehmen. Er sah mager und blass aus, Hals und Wangen zeigten beiderseits als Residuen der durchgemachten Lymphdrüsenvereiterungen zackige, rothe Narben von unebener Oberfläche. Rechter Arm und Schulter waren atrophisch, das Gelenk der letztern ankylotisch und alle Bewegungen wurden mit Hülfe der sehr geübten Scapula ausgeführt. Da weder brisement forcé (17. X.) noch methodische Behandlung mit dem constanten Strome und Massage (28. X.—16. XI.) die Excursionsfähigkeit des Oberarms wieder herzustellen vermochten, verliess Patient die Klinik, kehrte aber nach wenigen Tagen zurück, um sich das unbrauchbare Gelenk herauszuschneiden zu lassen. Am 23. November führte man dies unter Lister aus. Das Periost wurde von dem durch chron. Ostitis erweichten und mit dem Schulterblatte fest verbundenen Oberarmkopfe losgelöst; hierauf derselbe am chirurgischen Halse mit der Kettensäge abgetrennt. Die cavitas glenoid. musste, weil sie sich an einigen Stellen eitrig infiltrirt erwies, mit dem Simon'schen Löffel ausgekratzt werden. — Das 5 Cm. lange (obere) Humerusende trug an der äussern Seite der Schnittfläche eine 1½ Cm. grosse Zacke. Der Knorpel des Gelenkkopfs war grösstentheils verloren gegangen, der dadurch aufgedeckte Knochen allenthalben cariös zerfressen (ebenso die Tubercula) und erweicht. Ein beinahe 3 Cm. umfassendes Stück hatte sich von der Vorderseite des Caput abgelöst.

Die parenchymatöse Blutung wurde durch einige in die Wunde gestopfte und mehrere Tage darin gelassene Schwämme gestillt. Das Fieber dauerte 12 Tage, überschritt aber nicht die Grenze von 39°. Die Wunde sah in der ersten Zeit schlecht aus, doch besserte sich dies bald, sowie auch der Allgemeinzustand des Operirten. Sie secernirte so reichlich Eiter, dass es rathsam schien, den Ausweg stets durch ein Protectivstreifenchen offen zu halten. Am 13. Dezember war in der Tiefe bereits Verschluss eingetreten und verkleinerte sich der Substanzverlust zusehends. Dieser Vorgang wurde durch Aetzungen unterstützt. Anfangs Januar nahm man täglich passive Bewegungen vor, um der wiederum drohenden Ankylose vorzubeugen. In Folge dessen konnte am 21. I. 76 der Arm bei Fixation der Scapula sowohl erhoben als rotirt werden. Die Wunde hatte sich fast vollständig vereinigt. Im Februar entwickelte sich unter Fieberschwankungen eine Anschwellung in der Fossa supraspinata. Ein Einschnitt daselbst am 7. März legte keine Eiteransammlung, sondern nur Granulationen blos, ohne dass nach deren Auslöflung Caries zu Tage trat. Dessenungeachtet wuchs die Gebrauchsfähigkeit des Arms mehr und mehr (8—20. III.) Am 3. April verliess der Reconvalescent die Klinik, kam aber noch jeden dritten Tag zum Verbande herein.

25. X. 76:

Sieht nicht gesund aus, behauptet jedoch, dass er seit seinem Austritte aus dem Spital mit Ausnahme seines Localleidens nie über Etwas zu klagen gehabt habe.

Die resecirte rechte Schultergegend soll nicht empfindlich, die Wunde aber zu keiner Zeit völlig zugeheilt gewesen sein. Die Secretion ist nach seiner Angabe unbedeutend. Zwischen Acromion und Proc. corac. findet sich rechterseits eine 6½ Cm. lange, stark eingezogene Narbe. In der Mitte dersel-

ben sitzt eine Borke, nach deren Entfernung man mit der Sonde in die Tiefe — doch nicht auf Knochen — dringt. Eine zweite Narbe, etwas nach aussen von der Mitte der Spina scapulae, haftet daselbst auf dem Knochen fest. Proc. corac. und acrom. treten sehr deutlich hervor, doch hat sich der Knochen schon so bedeutend regenerirt, dass die Schultercontouren einigermaßen ersetzt sind.

	r.	l.
Umfang von der Achselhöhle über das Acromion . . .	30—	32 ¹ / ₂
„ des Oberarms in der Höhe der Achselhöhle . . .	17—	22
„ des Oberarms etwa 4 Cm. über der Ellenbeuge . . .	19—	22
„ des Ellenbogens	22—	23
„ des Vorderarms	18 ¹ / ₂ —	20 ¹ / ₂
„ des Handgelenks	14 ¹ / ₂ —	14 ¹ / ₂
Rechte Hand etwas kleiner als die linke.		
Länge vom Process. Corac. bis cond. ext.	23—	26
„ „ Cond. ext. bis Pr. styl. rad.	23—	23
„ „ Pr. corac. bis Pr. styl. rad.	46—	49 Diff. 3 Cm.

Die rechte obere Extremität kann activ ohne Theilnahme des Schulterblatts bis zu einem Winkel von 44° elevirt werden. Passiv bringt man den Winkel zwischen Scapula und erhobenem Arme beiläufig bis 53°; gestattet man Mitbewegung der Scapula und macht alsdann forcirte Hebversuche, so steigt die Weite des Winkels zwischen Rumpf und Arm bis 85°. Streckung nach rückwärts nur bis zu einem nach hinten offenen Winkel von 23° möglich (activ und passiv). Die Abduction vermag sowohl activ als passiv in nur geringem Maasse erzielt zu werden. Adduction und Rotationen sind annähernd normal.

Schon bei leichtem Manövriren lässt sich zuweilen ein Knarren verspüren, das auch subjectiv empfunden wird.

Bei Beugung im Ellenbogen ist Patient im Stande, bis zum Munde zu reichen, nach hinten bis zu der Kreuzbeinbasis. Mit dem kranken Arme hebt er ohne Anstrengung 35 Pfd. vom Boden empor. 10 Pfd. bringt er bei gestrecktem Gliede etwa so weit nach vorn wie ohne Belastung (also bis 44°). Das gleiche Gewicht wird, obzwar mit Mühe, bis zum stumpfen Winkel erhoben bei Flexion im Ellenbogen, während man den herabgesenkten Oberarm festhält. Er kann alle ihm als Landwirth obliegenden Beschäftigungen verrichten, drischt z. B. den ganzen Tag, ohne zu ermüden.

Fall 4.

Franz Josef Kaiser, 18 Jahre alt, bemerkte 1872 eine allmählig abnehmende Gebrauchsfähigkeit des rechten Schultergelenkes, indem unter Schmerzen hauptsächlich das Hebermögen Noth litt. Er sah sich binnen Jahresfrist gezwungen, zu seinem Handwerke als Schmied vorzugsweise den linken Arm zu verwenden. So stieg der Schmerz und sank die Beweglichkeit des Gelenkes, bis Anfangs Mai 1876 eine Exacerbation des entzündlichen Processes eintrat, welche den Patienten nöthigte, am 8. Juni das Spital aufzusuchen. Die rechte Schulter war geröthet und sehr stark geschwollen, Bewegungen nur in geringem Grade, doch ohne Schmerz und Crepitation möglich. Da Fluctuation nachgewiesen werden konnte, wurden sofort unter Lister's Spray an der

Vorderseite der Articulation durch Incision Eiter und käsige Massen entleert. Bei Touchirversuchen vermochte der Finger nicht in's Gelenk einzudringen. Am 19. Juni fieberte der Kranke zum ersten Male, wesshalb man die Abscessöffnung erweiterte und dadurch bei gleichzeitigem Drucke viel käsige Massen herausbeförderte. Die Temperatursteigerung blieb — mit mehrtägiger Intermision. Wegen ihrer Fortdauer bei gleichzeitig starker Suppuration wurde das Gelenk am 8. Juli resecirt, der Humeruskopf im Collum chirurg. abgetragen. Die Länge des excidirten Stückes betrug $5\frac{1}{4}$ Cm. Am Caput hum. und der Pfanne fanden sich ausgedehnte Zerstörungen des Gelenkknorpels; besonders die Hinterseite des erstern war durch Beinfrass verwüstet. Caries hatte die äussere Fläche des Tuberc. maj. durchlöchert, ferner die Basis des Tub. minus an der äussern und innern Grenze unterminirt, auch den Sulcus intertub. ergriffen. Ferner existirten Eitersenkungen nach der Brustwand, der Achselhöhle, dem Schulterblatt und Oberarm. Die sie umkleidenden Membranen wurden entfernt, die Hohlräume mit Chlorzink ausgeätzt und drainirt, schliesslich ein Verband nach Lister angelegt. Das Fieber fiel noch am Operationstage bis zum normalen Temperaturstande herab, erhob sich nur die drei folgenden Abende über denselben, um ihn alsdann nicht mehr zu verlassen.

Am 14. nahm man die Drainage der Axilla hinweg, am 19. die beiden sich nach Scapula und Pectoralis erstreckenden. Der Verlauf war ausgezeichnet. Die Fisteln in der Achselhöhle und über dem Pectoralis schlossen sich schon bis 27. Juli. Einen neugebildeten Eiterherd neben der Scapula-Fistel eröffnete man um dieselbe Zeit und entfernte die letzte Drainage des Gelenkes. Bis 19. VIII. konnte der Arm bereits wieder gebraucht werden und erhielt Patient auf seinen Wunsch die Erlaubniss zum Austritte: die Gelenkfistel secernirte noch etwas; die Regeneration des Kopfes erschien zur Zeit gering; die Beweglichkeit activ und passiv relativ gut: der Arm vermochte rotirt und unter Mitbewegung des Schulterblatts bis gegen die Horizontale erhoben zu werden.

21. X. 1876: Hat keine Schmerzen mehr. Das Acromion ragt sehr augenfällig über die eingesunkene Schultergegend hervor. Eine $10\frac{1}{2}$ Ctm. lange, livid gefärbte und auf dem Knochen theilweise festhaftende Narbe, in welcher eine überkrustete Fistel sitzt, zieht an der vordern Seite des Gelenks herab. Eine eben solche, doch kleinere (etwa $2\frac{1}{2}$ Ctm. lang) liegt etwas nach aussen vom untern Theile der erstern. An der Rückenfläche des Schulterblatts, unterhalb und etwas nach aussen von der Mitte der Spina, befindet sich die noch mit Borken bedeckte Mündung eines Hohlgangs.

	r.	l.
Umfang von der Achselhöhle über d. Acromion	38	42
» des Oberarms in der Axillargegend	23	27
» der Mitte des Oberarms	24	26
» » » » Vorderarms	23	26

Weiter nach abwärts keine Differenz.

	r.	l.	
Länge des Arms vom Acromion — Proc. styl. rad.	54	59	Diff. 5 Ctm.
und zwar: vom Acromion — Cond. ext.	28	32	
vom Cond. ext. — Proc. styl. rad.	26	27	
Länge von Proc. corac. — Cond. int.	27	31	
Active Erhebung des Arms bis	52°		
passive Erhebung des Arms bis	66°		

Streckung bis zu einem nach hinten offenen Winkel von 43°;

passiv bis zu einem nach hinten offenen Winkel von 93°.

Rotationsbewegungen normal; Abduction beschränkt; Adduction nicht.

Bei diesen Versuchen bewegte sich das Schulterblatt mehr weniger mit. Der junge Mann langt mit der rechten Hand bis zum Hinterkopf. — Händedruck beiderseits ziemlich gleich stark. Er hebt bei hängendem (rechtem) Arme 55 Pfund mit Leichtigkeit vom Boden auf. Soll er ein Gewicht so in die Höhe heben, dass er dabei den Arm aus seiner gesenkten Haltung in eine im Ellenbogen gebeugte überführt, so gelingt ihm dies mit 10 Pfund nur mit Mühe und zwar nicht bis zur rechtwinkeligen Flexion. Bleibt aber der Arm gestreckt und wird der Resecirte nun aufgefordert, in dieser Stellung ebenbesagte Belastung nach vorn zu eleviren, so ist dies blos in äusserst geringem Grade zu bewerkstelligen.

Er treibt das Schmiedehandwerk und arbeitet rechterseits bereits mit einem Handhammer.

Ad Fall: Bühler. Dieser Fall ist von besonderem Interesse, da aus den wiederholten Aufzeichnungen des Status die stete Wendung des Gebrauchsvermögens zum Bessern ersichtlich wird:

Zeit der verschiedenen Mensurationen.	Länge			Umfang		Functionsfähigkeit des reseceirten Armes								Leistungsvermögen							
	Differenz in der Länge des Oberarms.	Differenz in der Länge des Vorderarms.	Differenz in der Länge des Arms (in toto).	Differenz am Oberarm.	Differenz am Vorderarm.	Erhebung		Streckung nach hinten		Adduction		Abduction		Rotation		Hebvermögen bei hängendem Arm.	Bei im Ellenbogen gebeugten Arm.	Beimöglichst horizontaler Streckung.			
						activ.	passiv.	activ.	passiv.	activ.	passiv.	activ.	passiv.	activ.	passiv.						
25. VI, 1872.	—	—	—	—	—	active Bewegung sehr beschränkt.													—	—	—
2. II, 1875.	6	1 zu Gunsten der rechten Seite.	5	1 1/2 zu Gunsten der rechten Seite.	—	bis zur Hori- zontalen.	bei nahe zur Ver- talen.	—	—	—	—	—	—	—	—	gering- ring.	hy- per- nor- mal.	mehr als 20 Pfund.	3 Pfund bis zur Brustwarze.	leere Schale bis zur Hori- zontalen.	
2. VII, 1875.	—	—	5 1/2	—	1 1/2	bis 70°	nor- mal.	bis 50°	—	nor- mal.	nor- mal.	—	—	—	nach innen norm.; nach auss. zur Hälfte	nach innen norm.; nach auss. zur Hälfte	—	—	2 Pfund bis 50°.		
X. 1875.	7 (?)	—	7 (?)	—	—	—	—	—	—	—	—	—	—	—	—	—	—	—	—	—	
9. XI, 1876.	6	1 1/2	6 1/2	1	2	bis zum recht. Winkel.	bis 128°	bis 54°	bis 81°	nor- mal.	nor- mal.	bis 48°	bis 78°	nor- mal.	nor- mal.	35 Pfund.	5 Pfund bis zu einem spitzen Winkel.	5 Pfund bis 48°.			

Auf Grund der Mensurationen erscheinen, obgleich offenbar bei den frühern Messungsfehler unterliefen, folgende Schlüsse plausibel

1) Die Längendifferenz der beiden Arme nahm mit fortschreitendem Wachsthum zu Ungunsten der Operationsseite zu.

2) Der Umfang der resecirten Extremität blieb mehr und mehr hinter jenem der gesunden zurück.

Fernerhin lässt sich constatiren:

3) Bei den activen Functionsprüfungen tritt sehr deutlich das stufenweise Fortschreiten zu ausgiebigeren Bewegungen hervor.

4) Die passiven Excursionsversuche gingen von hohen (ja hypernormalen) Graden zu niedrigeren herunter.

5) In gleichem Maasse wie die active Functionsfähigkeit besserte sich auch das Leistungsvermögen hinsichtlich der Muskelthätigkeit.

Man erkennt aus den dargestellten Krankheitsjournalen zunächst, wie auch in diesen Fällen sich die schon im Jahre 1841 von Schierlinger⁶⁷⁾ angeführte Behauptung bestätigt, »dass die Operationen, wo sie wegen Caries ausgeführt werden, seltener sich eines guten Ausgangs erfreuen, als wo sie durch traumatische Momente bedingt sind,« indem bei dem in letztere Kategorie Gehörigen sehr rasch Vernarbung eintrat, von den erstern 3 dagegen einer ungeheilt starb, bei einem sich die Heilung ungewöhnlich lang hinauszögert, beim dritten dieselbe wenigstens noch nicht abgeschlossen ist.

Mit Rücksicht auf die neuesten Untersuchungsergebnisse mögen zum Vergleiche folgende, auf die 3 Ueberlebenden sich beziehende Daten zusammengestellt werden:

⁶⁷⁾ Dr. Schierlinger Beitrag zur Casuistik der Resectionen. Diss. Würzburg 1841.

Namen.	Alter.	Krank- heit oder Ver- letzung.	Zeit der Re- sec- tion.	Zeit der letz- ten Un- ter- such- ung.	Länge des resec. Stü- ckes.	Diffe- renz in der Länge beider Ober- arm- kno- chen.	Diffe- renz in der Länge der Vord- arm- kno- chen.	Um- fangs- diffz. zwich. Ach- sel- höhle und Acro- mion.	Diff. im Umf. des Ober- arms in der Höhe der Achsel- grube.	Diffe- renz im Um- fang der Ober- arm- mitte.	Diffe- renz in der Vor- der- arm- mitte.	Active Erhe- bung.	Streck- ung nach hinten.	Abduc- tion.	Heb- ver- mögen bei hän- gen- dem Arm.	Heb- ver- mögen h. mög- lichst hori- zontal ge- streck. Arm.	Heb- vermögen bei im Ellenbogen gebogenem Arme.
1) Böhler	8	Trauma dext.	15, IV, 1872.	9, XI, 1876.	7 Cm.	6 Cm.	1/2 Cm.	4 Cm.	1 Cm.	1 Cm.	2 Cm.	bis rech- ten Win- kel.	bis 54°	bis 48°	35 Pfund.	5 Pfund bis 48°	5 Pfund bis spitzen Winkel.
2) Erdin	14	Caries dext.	23, XI, 1875.	25, X, 1876.	5 Cm.	3 Cm.	—	2 1/2 Cm.	5 Cm.	3 Cm.	2 Cm.	bis 44°	bis 23°	gering.	35 Pfund.	10 Pfund bis 44°	10 Pfund bis stumpfen Winkel.
3) Kaiser	18	Caries dext.	8, VII, 1876.	21, X, 1876.	5 1/2 Cm.	4 Cm.	1 Cm.	4 Cm.	4 Cm.	2 Cm.	3 Cm.	bis 52°	bis 43°	beschränkt.	55 Pfund.	10 Pfund wenig.	10 Pfund bis stumpfen Winkel.

Rotation und Adduction sind in allen drei Fällen normal.

Daraus lässt sich — freilich nur mit Vorbehalt — Nachstehendes constatiren:

1) Es beträgt die Längendifferenz bei Nr. 1 = 6 Ctm., bei Nr. 2 = 3 Ctm., bei Nr. 3 = 4 Ctm.; scheinbar sind mithin im ersten Falle nach 4½jähriger Dauer bloß 1 Ctm., im zweiten binnen Jahresfrist bereits 2 Ctm. und im dritten nach einem Vierteljahre schon 1½ Ctm. wiederersetzt⁶⁸⁾. Doch darf nicht ausser Acht gelassen werden, dass mit zunehmender Grösse des Zeitintervalls zwischen Resection und Revision bei jugendlichen Individuen das Epiphysenwachsthum der Operationsseite (wegen des Mangels eines epiphysären Knorpels etc.) mit jener der gesunden nicht gleichen Schritt halten kann, also eine Steigerung des Längenunterschiedes zu Ungunsten der resecirten Extremität eintreten muss (siehe S. 216).

Ueberdies sollte vielleicht noch folgende Erwägung nicht ganz ohne Werth sein:

Im ersten Beispiele resecirte man wegen Trauma primär d. h. vor Eintritt der Entzündung; in den beiden übrigen boten chronisch entzündliche Zustände den Grund zur Excision, welche somit einer Secundärresection entsprach. Letztere (i. e. inflammations chron.) halten aber in Folge des auf ihre Umgebung stets einwirkenden Reizes, die Neubildungsthätigkeit (*sit venia verbo*) der Umgebung in erhöhtem Maasse rege, werden also, wenn hauptsächlich der Knochen davon befallen ist, vorwiegend an dessen Mark und Periost jene Eigenschaft erhöhen, kurz — die Knochenreproduction wird darnach eine raschere und ausgiebigere sein, wie Nr. 2 und 3 der vorliegenden Beispiele (selbst nach Rücksichtnahme auf die obigen Expositionen) zu bestätigen scheinen. Diese Deduction stimmt auch mit den von anderer Seite gemachten Erfahrungen überein.

2) Ein nennenswerthes Zurückbleiben des betreffenden Vorderarms im Wachsthum fand nicht statt. (Die Differenzen überschreiten keineswegs die Grenzen der Messungsfehler.)

⁶⁸⁾ Indem bereits vor der Operation wegen der vorhandenen Ernährungsstörungen ein Zurückbleiben im Wachsthum der beiden letztgenannten Extremitäten eingetreten gewesen sein könnte (Messungen hierüber fehlen leider), ist dieser Ausschlag um so höher anzurechnen.

3) Dem mangelhaften Nachwuchs entsprechend beläuft sich die Differenz des Umfangs zwischen Achselgrube und Acromion bei Nr. 1 trotz des Missverhältnisses im Zeitintervalle eben so hoch wie bei Nr. 3, während im zweiten Falle (in welchem aber auch am wenigsten entfernt wurde) sie sich schon mehr ausgeglichen hat.

4) Aus dem Unterschied in der Circumferenzdifferenz der Arme lässt sich kein auf die Resection bezüglicher Schluss ziehen, da in den beiden letzten Fällen durch die vorhergegangenen krankhaften Prozesse schon vor derselben Atrophie der fraglichen Extremität bestand.

5) In functioneller Hinsicht litt in allen 3 Fällen das Hebervermögen und die Abduction am meisten, weniger die Streckung nach hinten Noth⁶⁹⁾. Am Besten restituirt sind sie in Fall 1, Nr. 3 kömmt diesem Resultate betreffs der Erhebung und Streckung nach hinten zunächst, in Fall 2 ist deren Ausführung beschränkter. Die Abductionsfähigkeit bleibt in den beiden letzteren beträchtlich hinter der des ersten zurück.

Nicht ohne Einfluss hierauf dürfte die verschiedene Länge der Resectionsstücke⁷⁰⁾ und des Zeitzwischenraumes sein, weil — wie früher auseinandergesetzt — mit der Ausdehnung jener und dieses bei fortwährend zweckmässigem Gebrauche des Arms das Excursionsvermögen zunimmt.

6) Bei den Producten der mechanischen Arbeit möge man sich nicht wundern, dass Kaiser, der jüngst Resecirte, bei hängendem

⁶⁹⁾ Hüter schreibt: „Von activen Bewegungen lernt der Reconvalescent zunächst die Beuge- und Streckbewegung in der neuen Verbindung ausführen, weil er hierbei die Pendelbewegung des Oberarms ähnlich wie nach Res. cub. bei abducirtem Oberarm für die Beugungen und Streckungen des neuen Ellenbogengelenks benützen kann. Am meisten Mühe macht die Wiederherstellung der Abductionsbewegungen durch passive und active Bewegungen, insbesondere tritt die wichtigste Abductionsbewegung des *Musc. deltoïd.*, welcher durch die Resection in zwei seitliche Hälften zerlegt wurde, etwas spät und schwer in Action. — Doch darf man auf eine Abductionsbewegung von wenigstens 45° und auf mindestens die gleiche Beugebewegung auch bei weniger sorgfältig nachbehandelten Fällen rechnen.“

⁷⁰⁾ Man vergleiche das merkwürdige Uebereinstimmen der Scala über die Grösse der Resectionsstücke mit der über die der Gebrauchsfähigkeit (Nr. 1 = 7 Cm., Nr. 3 = 5¹/₄ Cm., Nr. 2 = 5 Cm.).

Arm Bedeutenderes vermag als die Andern, indem er als sehr kräftig gebauter Mensch bei dieser vorwiegend der Muskelthätigkeit zukommenden Anforderung den Uebrigen weit überlegen ist; denn — zielen die Leistungsprüfungen mehr auf die Festigkeit der neugebildeten Gelenkverbindung ab, wie dies bei den Annäherungsversuchen an die Horizontale seitens der belasteten und gestreckt gehaltenen Extremität der Fall, so überbietet ihn der viel schwächere Erden, welcher hierin selbst den Bühler in den Hintergrund stellt.

Ueberblickt man zum Schlusse nochmals das Gesamtresultat der 4 Resectionen, so zeigt sich eine Mortalitätsziffer von 25%, also etwas über die oben berechnete Durchschnittszahl (24,6%); sie ist aber immerhin noch sehr günstig, wenn man bedenkt, in welchem desperaten Zustande der später Gestorbene längst nach der Operation in's Spital aufgenommen wurde, somit nur mit halbem Rechte beigezogen werden kann.

Die functionellen Resultate sind, nach dem seither angelegten Maassstabe gemessen, ausgezeichnet. Freilich handelt es sich auch um 3 jugendliche Individuen.

Ueberdies dient Fall 1 zum Zeugnis, dass, wenn nicht gleich Anfangs Neigung zum Schlottergelenk, sondern eher zur Ankylose vorhanden ist, die Gebrauchsfähigkeit, — wird sie nur einigermaßen benützt, — allmählig sich bessert, nicht verschlechtert. Im Hinblick darauf lässt sich selbst in dem neuesten Falle ein gleicher Ausgang mit Sicherheit erwarten.

II. Resection des Ellenbogengelenks.

Ohne grosse Differenzen in den Ansichten der Chirurgen vollzog sich die Scheidung der Gebiete, welche der Amputation oder der Resection zufielen. Desshalb genügt, zu erwähnen, dass das übereinstimmende Urtheil von Schierlinger (1841)⁷¹⁾, Stromeyer (1861)⁷²⁾ und Fischer (1872)⁷³⁾, welches jeweils in verschiedenen Jahrzehnten ausgesprochen wurde, dahin lautete, es dürfe die Amputation des Oberarms nur dann unternommen werden, wenn »die grossen Gefässe und Nerven« zerstört seien, andernfalls trete die Resection in ihre Rechte. Wie wünschenswerth die Ausführung der letzteren gegenüber der Amputation und conservativen Methode sei, zeigte Hugelshofer⁷⁴⁾, denn er war auf Grund seiner Sammlung statistischer Berichte zu dem Ausspruche berechtigt: »Mögen die functionellen Resultate der Ellenbogenresection sein, wie sie wollen, gut oder schlecht, die Erhaltung einer Anzahl von Menschenleben, die der Oberarmamputation oder der rein conservativen Behandlung zum Opfer gefallen wären, räumt dieser Operation den ersten Platz unter den Behandlungsmethoden der Ellenbogengelenkverletzungen ein.« Im folgenden Jahre gab hinsichtlich der Oberarmamputation Bidder⁷⁵⁾, hinsichtlich der conservativen Methode v. Langen-

⁷¹⁾ S. No. 67. »Die Amputation des Oberarms wegen Leiden des Ellenbogengelenks sollte daher nur Platz greifen, wo sich die Verderbniss des Knochens zu weit in seine Masse fortsetzt, oder wo die Weichtheile im Gelenke allzusehr zerstört sind.«

⁷²⁾ S. No. 1. »Bei allen mit Verletzungen der Brachialis verbundenen Schussfracturen des Humerus und Ellenbogengelenks halte ich die Amputation für indicirt.«

⁷³⁾ S. No. 14. Die Resection ist die Regel und dürfen gleichzeitige ausgedehnte Verletzungen der Weichtheile, sobald nur die grossen Gefässe und Nerven erhalten sind, nicht zur Amputation verleiten.

⁷⁴⁾ S. No. 10.

⁷⁵⁾ Dr. A. Bidder »Ein neuer Schienenapparat zur Correction der Schlotterverbindung am Ellenbogengelenke nebst einem Beitrag zur Beurtheilung und Casuistik der Resection dieses Gelenks.« *Langenbeck's Archiv* Bd. 17, 1874. »Diese Arbeiten (zahlreiche Statistiken und Beobachtungen) haben uns darüber

beck ⁷⁶) die gleiche Ansicht kund. Doch verlangte Hugelshofer ⁷⁷), und wohl mit Recht, eine Ausnahme gemacht bei decrepiden Individuen, bei welchen er der Vereinfachung der Wundverhältnisse wegen der Amputation die grössere Möglichkeit einer Ausheilung zugestand und sich dadurch in directen Widerspruch setzte mit einer früheren Angabe Lücke's (1862) ⁷⁸), der auch in diesem speziellen Falle der Resection dieselben Chancen quo ad vitam (wie der Amputation) zuschrieb, folgerichtig ihr den Vorzug ertheilte ⁷⁹).

Weniger günstig für die Resection erscheint eine Parallele zwischen den functionellen Resultaten dieser und jenen der conservativen Behandlung, indem v. Langenbeck ⁸⁰) die Angaben dreier Aerzte (Mossakowsky, Berthold und Seggel) citirt, deren gemäss die Gebrauchsfähigkeit des Arms nach letzterer früher und vollkommener wiederhergestellt gewesen sei als bei der Resection. Aber er sagt (ganz abgesehen von der grössern In- und Extensität der die Gelenkexcision indicirenden Verletzungen) dann selbst:

»Wenn also bei oberflächlicher Betrachtung und bei alleiniger Berücksichtigung der Zahlen die Wagschaale zu Gunsten der conservirenden Behandlung auszuschlagen scheint, so finden wir doch bei genauerer Prüfung sofort, dass es mit den Endresultaten der Ellenbogenresection nicht so schlimm steht.«

Diese nüchternen Erfahrungssätze, frei von allen Vorurtheilen, reichen hin, den hohen Werth der Ellenbogenresection gegenüber ihren beiden ehemaligen Rivalen ins wahre Licht zu stellen. Weniger einträchtig verhalten sich die Stimmen der Literatur bezüglich der

belehrt, dass die Ellenbogenresection das Leben weniger gefährdet, als die Amputation des Oberarms, dass sie also schon aus diesem Grunde allein gemacht werden muss, wenn man die Wahl zwischen beiden Operationen hat.«

⁷⁶) S. No. 7. »Eine Reihe von Menschenleben ist durch dieselbe (Resection) erhalten worden, welche bei weiter geführter conservativer Behandlung verloren gewesen wäre.«

⁷⁷) S. No. 10.

⁷⁸) Dr. Ar. Lücke: »Beiträge zur Lehre von den Resectionen«, Langenbeck's Archiv Band III. 1862. S. 354.

⁷⁹) Auch Hüter (1871) kennt keinen Ausnahmestand: »Wenn die Wahl zwischen diesen beiden Operationen gestellt ist, soll der Arzt immer der Resection den Vorzug geben.«

⁸⁰) S. No. 7.

functionellen Aufgabe der Resection. Lücke⁸¹⁾ hielt im Jahre 1862 für »ganz unberechtigt — die noch heut zu Tage weit verbreitete Ansicht, dass die Ankylose das Endziel der Ellenbogenresection sein müsse«, während 12 Jahre später sein eigener Lehrer v. Langenbeck⁸²⁾ die Frage, ob man bestrebt sein solle, nach Resection des Ellenbogengelenks Ankylose herbeizuführen oder ein bewegliches Gelenk zu erreichen, »für noch nicht endgültig entschieden« erklärt, ja unter dem Vorbehalte einer geeigneten Winkelstellung dem Dafürhalten Löffler's und Billroth's beitrifft, welch' letztere Ankylose »als ein (unter Umständen) erstrebenswerthes Resultat« bezeichnen. Dass dies jedoch keineswegs als Musterbild dem Operateur vorschweben soll, nach dessen Erreichung er befriedigt auf seiner Hände Werk zurückschauen darf, hat am besten Hüter⁸³⁾ herausgefunden, dessen Aufmunterung einer strikten Befolgung würdig ist. Er schreibt (1871): »Nicht das Fallenlassen der Operationen, wie Hannover will, nicht das Erstreben der ankylotischen Verbindung an der Resectionsstelle, wie Billroth befürwortet, sondern die weitere Ausbildung unserer Methodik und Indication, Technik und Nachbehandlung ist unsere Aufgabe. Wir müssen uns die guten functionellen Resultate, welche wir notorisch in vielen Fällen erzielen können und erzielt haben, für die Gesammtheit aller Fälle zu sichern suchen.«

Je besser letztere im Laufe der Zeit sich gestalten, desto weiter werden selbstverständlich von den Autoren, welche solche Erfolge erringen, die Grenzen der Indicationen gesteckt. So haben Volkman n (1865)⁸⁴⁾,

⁸¹⁾ S. No. 71.

⁸²⁾ S. No. 7.

⁸³⁾ Dr. O. Hüter: »Klinik der Gelenkkrankheiten mit Einschluss der Orthopädie.« 2 Bände. Leipzig 1870—71.

⁸⁴⁾ Volkman n: »Die Krankheiten der Gelenke.« Pitha-Billroth, II. B. 2. Abth. S. 49 ff.: »Die totale Resection des ankylotischen Gelenkes eignet sich nur für die obere Extremität und findet ihre hauptsächlichste Anwendung am Ellenbogen, wenn derselbe in Folge entzündlicher Prozesse, oder was vielleicht noch häufiger der Fall ist, in Folge einer schlecht geheilten Gelenkfractur in nahezu gestreckter Stellung versteift und der Arm dadurch für die meisten Vorrichtungen unbrauchbar geworden ist. Die Resection gibt hier oft die brillantesten Resultate, indem nicht bloß die Stellung gebessert, sondern ein mehr oder

Neudörfer (1871)⁸⁵⁾, Hüter (1871)⁸⁶⁾, Langenbeck (1874)⁸⁷⁾ u. s. w.⁸⁸⁾ Ankylose des Ellenbogengelenks in ungünstiger Winkelstellung zur Anzeige der Resection erhoben. Ja Neudörfer⁸⁹⁾ und Hüter⁹⁰⁾ empfahlen dieselbe sogar bei Ankylose unter einem spitzen Winkel, also zur Correction desjenigen Zustandes, welchen sich Andere als Ziel setzten. Endlich will Neudörfer, gestützt auf 2 günstig verlaufene Fälle, keinen Anstand nehmen, die Nachresection in allen Fällen auszuführen, wo sie die Brauchbarkeit der Extremität erhöhen kann. Solchen Extremen gegenüber ist es nicht zu verwundern, dass Socin (1872)⁹¹⁾ die übrigen Anzeigen, entsprechend dem schon im Jahre zuvor von Hüter⁹²⁾ skizzirten, operativen Verhalten gegenüber den Gelenkentzündungen, folgendermassen zusammenfasst: »Die Resection des

weniger, zuweilen nahezu normal bewegliches, kräftiges, neues Gelenk gewonnen wird.«

⁸⁵⁾ S. No. 4. »Wenn das res. Ellenbogengelenk so vollkommene Resultate zu geben vermag, dass es sich functionell vom gesunden nicht unterscheidet, weil der operative Eingriff nur gering und die Wahrscheinlichkeit der Genesung gross ist, so ist es gestattet, auch die Ankylose oder die unvollkommene Beweglichkeit des Ellenbogengelenks als Resectionsindication hinzustellen und zwar nicht nur für die Ankylose unter einem geraden, sondern auch unter einem rechten oder spitzen Winkel.«

⁸⁶⁾ »Man darf desshalb auch wohl die Ankylose des Ellenbogengelenks in gestreckter Stellung als Indication zur Resection betrachten. Wenigstens habe ich in meiner Praxis so gehandelt und diejenigen, welche ich nach dieser Indication resecirte, sind immer mit dem Erfolge zufrieden gewesen.« S. No. 83.

⁸⁷⁾ S. No. 7. »Bei Ankylose im Ellenbogengelenk nach Schussfracturen und irreponiblen Luxationen habe ich in einer Reihe von Fällen die Resection gemacht und bewegliche Gelenke hergestellt.«

⁸⁸⁾ Dominik 1876: »Die Resection ist indicirt, wenn bei conservativer Behandlung ein unbrauchbares, steifes, in einem störenden Winkel geheiltes Gelenk entstanden, behufs dessen Verbesserung die Operation nöthig erscheint.«

⁸⁹⁾ S. No. 4 und No. 85.

⁹⁰⁾ S. No. 83. »Ich habe sogar in einigen Fällen bei Ankylose im spitzen Winkel, also im günstigsten Verhältnisse, auf Wunsch der Kranken resecirte, um dem Arme eine freie Beweglichkeit zu geben; in keinem Falle hatte ich das Missgeschick, ein Schlottergelenk und eine neue Ankylose zu erzielen.«

⁹¹⁾ S. No. 6.

⁹²⁾ S. No. 83. »Im Hinweis auf die functionellen und vitalen Gefahren einer jeden Synov. hyper. granul. und einer jeden Synov. supp. des Ellenbogengelenks wage ich die These aufzustellen, dass in allen hierher gehörigen Fällen die Res. cub. ausgeführt werden darf und am besten auch ausgeführt wird.«

Ellenbogengelenks ist indicirt bei jeder suppurativen oder jauchigen, diffusen Synovitis, sei diese traumatischen oder nicht traumatischen Ursprungs, mit Fracturen complicirt oder nicht; ebenso halte ich sie für angezeigt bei jeder chronischen, nicht suppurativen Gelenkentzündung, bei welcher die Knorpel zu Grunde gegangen sind, so dass ohne Operation im besten Falle nur Ankylose zu erwarten ist.« Ob aber die weitgehendsten dieser Indicationen volle Berechtigung verdienen im Vergleiche zu den doch nicht ganz zu übersehenden Gefahren für Leben und Function, kann erst dann mit Sicherheit constatirt werden, wenn die Resultate einer grössern Zahl von aus solchen Gründen unternommenen Operationen zu Gebote stehen.

Die bei jedem einzelnen Gelenke auftretende und, wie wiederholt erwähnt, kriegschirurgisch hochwichtige Frage über den zweckmässigsten Zeitpunkt des Eingriffes ist beim Ellenbogengelenk von den meisten Autoren, so z. B. Hüter (1871)⁹³, Lücke (1872)⁹⁴, v. Langenbeck (1874)⁹⁵, Bergmann (1874),⁹⁶, Dominik (1876)⁹⁷, dahin beantwortet worden, dass wenigstens mit Rücksicht auf Mortalität der primären Resection entschieden der Vorzug gebühre. Lücke⁹⁸) fügt noch ausdrücklich bei, er könne Billroth nicht beistimmen, der sich auch nach den sorgfältigen, von ihm gesammelten statistischen Zusammenstellungen noch nicht völlig für

⁹³) S. No. 83. »In dieser Beziehung möchte ich die Frühresection und die partielle Extraction der Knochensplitter als wichtige kriegschirurg. Prinzipien bezeichnen.«

⁹⁴) S. No. 42. Zu den Ellenbogengelenkschüssen übergehend, hat der Berichterstatter zu erwähnen, dass er sich bedingungslos für die Resection und zwar womöglich die primäre ausgesprochen hat, da durch dieselbe gewöhnlich ein brauchbares Glied erzielt wird.

⁹⁵) S. No. 7. Er meint: »Dass die primäre Resection bei den Wunden des Ellenbogengelenks in den Vordergrund treten muss und dass nach Schussverletzungen wenigstens durch dieselbe mehr Menschenleben erhalten wurden, als durch expectative Behandlung.«

⁹⁶) Die Resultate der Gelenkresection im Kriege. Nach eigenen Erfahrungen von E. Bergmann, Giessen 1874.

⁹⁷) Stabsarzt Dr. Dominik in einem Referate von O.-St.-Arzt Dr. Asché: Schmidt's Jahrbücher B. 171, J. 1876 No. 7.

⁹⁸) S. No. 42.

die Zweckmässigkeit der primären Resectio cubiti entscheiden mag.« Ausserdem schreibt derselbe Autor der primären Resection bessere functionelle Erfolge zu, als der secundären, was auch schon Hüter⁹⁹⁾ durch die Bemerkung andeutete, »dass die Frühresection bei bedeutender Knochenzertrümmerung dem abgelösten Periost die oft eigenen Eigenschaften erhält, welche ihm ohne Resection durch die Eiterung verloren gehen.« Hüter ist es ferner hauptsächlich, welcher in der richtigen Erkenntniss, das eben behandelte von den meisten Chirurgen gebilligte Princip der primären Resection werde mehr theoretisch aufgestellt als practisch — aus leicht zu errathenden Gründen — im Felde durchgeführt, sich die weitere Frage vorlegt: »Sollen wir nun, zwischen die Unmöglichkeit der primären und zwischen das Verbot der intermediären Resection gestellt, am Ellenbogengelenk nur secundäre Resectionen ausführen? Ich beantworte diese Frage mit einem entschiedenen Nein. Das Verbot der intermediären Resectionen im Allgemeinen und der intermediären Res. cub. im Besondern erkenne ich nach meinen heutigen Erfahrungen nicht mehr an. Vielmehr trete ich folgendem Satze bei: Die intermediäre Resection des Ellenbogengelenks bei Schusswunden ist nicht nur gestattet, sondern sogar geboten, um den Wundverlauf günstig zu gestalten und nur gute functionelle Resultate zu erzielen.« Der häufige tödtliche Ausgang der intermediären Resection in früherer Zeit (den übrigens v. Langenbeck noch bestätigt) erklärt sich nach Hüter aus der Vermehrung des schon bestehenden Wundfiebers und neuer Reizung der schon entzündlich infiltrirten Weichtheile durch den operativen Schnitt. Seitdem durch subperiostale Technik, durch methodische Desinfection der Wundfläche, durch richtige Führung der Schnitte und der Drainage die Resectionen der verletzten Gelenke aus »fiebererregenden Operationen in antipyretische« übergeführt wurden, ist das Recht für diese Revolution begründet. Um diesen Worten die thatsächliche Basis zu geben, fährt er also fort: »Ich habe die meisten Ellenbogenresectionen im vorigen Kriege zwischen dem vierten Tage nach der Verwundung und

⁹⁹⁾ S. No. 83.

zwischen dem Ende der dritten Woche ausgeführt. Die beginnende Phlegmone um das Gelenk und zwischen den Muskeln waren für mich kein Grund gegen die Resection, sondern sie gerade bestimmten mich, sofort mit der Resection vorzugehen. Der antipyretische Effect der Operation trat ebenso glänzend hervor, wie der antiphlogistische. Das Fieber sank und die phlegmonösen Schwellungen bildeten sich zurück. Die Knochenneubildung war in allen Fällen in der 3. bis 4. Woche in bedeutendem Maassstabe zu constatiren.* Sollten sich diese bis jetzt vereinzelt dastehenden Erfolge, nebst den aus ihnen hervorgegangenen, der seitherigen Ansicht so sehr widerstrebenden und gerade deshalb hier wörtlich vorgeführten Grundsätze bei späterer Gelegenheit auch von anderer Seite bewahrheiten, so wäre hierdurch der unschätzbare Vortheil gewonnen, der drohenden Gefahr statt des bisherigen rath- und thatlosen Hinüberzögerns des operativen Eingriffs in die secundäre Periode, das so viele Opfer schon forderte, alsbald wirksam entgegenzusteuern und so manches Leben, welches ohne denselben verloren gewesen wäre, zu erhalten. Jedenfalls ist es dringend anzurathen, nach solchem Vorgange mit der Ueberlieferung wenigstens versuchsweise zu brechen und die gewonnenen Ergebnisse unpartheiisch zur Rechenschaft zu ziehen.

Bei der Ausführung der Operation erfreuen sich (als Hautmuskelschnitte) die Längsincisionen jetzt einer allgemeinen Anerkennung und Hüter¹⁰⁰⁾ sagt kategorisch:

»Jede andere Incision als der Längsschnitt ist für die Res. cub. verwerflich, weil nur der Längsschnitt die functionell wichtigen Theile schonen kann.« Die Bedeutung des von ihm angegebenen radialen Längsschnitts beurtheilt Bidder¹⁰¹⁾ wie folgt: »Was die Operationsmethoden anlangt, so wird wohl auch der neuerdings von Hüter vorgeschlagene radiale Längsschnitt die Tendenz der Knochenenden zu ankylotischer Verwachsung nicht verhüten, wenn er vielleicht auch wegen recht guter Schonung des Triceps zur kräftigen Function des Arms beitragen mag, vorausgesetzt, dass ausgiebige Beweglichkeit

¹⁰⁰⁾ S. No. 83.

¹⁰¹⁾ S. No. 75.

vorhanden ist.« — Trotzdem dürfen die Leistungen der früher überall verbreiteten Querschnitte nicht unterschätzt werden und Bryk¹⁰²⁾ z. B. führt »3 mit vollständiger Beweglichkeit geheilte Fälle« an, in denen er eine Beeinträchtigung der Streckung des Vorderarms — nicht beobachtete zum Beweise, dass die Verwachsung des Triceps mit der resecirten Ulna auch beim Querschnitt auf dem Gelenkrücken erfolgen kann¹⁰³⁾.

Wie sich das Verhältniss zwischen partiellen und totalen Resectionen in Zukunft gestalten wird, ist nach dem gegenwärtigen Stande der Erfahrungen nicht mit Bestimmtheit vorauszusehen, doch scheinen die erstern durch ihre guten Resultate immer mehr Anhänger zu gewinnen ungeachtet des Bannes, den Hüter¹⁰⁴⁾ über dieselben verhängt hat. Seine Bedenken wegen der durch sie begünstigten Eiterretention oder der Heilverzögerung durch Necrose der Gelenkknorpel und der hieraus resultirenden Vermehrung der Lebensgefahr oder Verminderung der endgültigen Gebrauchsfähigkeit (Ankylose) stehen übrigens nicht isolirt da, sondern wurden schon 10 Jahre zuvor ganz in der gleichen Weise von Ludwig Schillbach¹⁰⁵⁾ geäußert. Aber wie damals der Widerspruch durch Stromeyer¹⁰⁶⁾

¹⁰²⁾ S. No. 9.

¹⁰³⁾ Gleiches bestätigten schon die Angaben Schierlinger's im Jahre 1841 (s. No. 67) und Dr. A. Maier's im Jahre 1856 (Historisch statistische Notizen über 12 von Dr. A. Maier in Würzburg gemachte Resectionen. Deutsche Klinik 1856). Ersterer fügt ausdrücklich bei: »In 3 Fällen ist sie (Extension) bestimmt die Folge der Thätigkeit des Triceps. Dass dieser Muskel wieder zu seiner Funktion gelangen kann, war bei Wiederholung der Operation in einem Falle deutlich zu sehen, indem man hier an Stelle seiner Sehne ein starkes Ligament vorfand.«

¹⁰⁴⁾ S. No. 83: »Die partiellen Resectionen des Ellenbogengelenks sind verwerflich.«

¹⁰⁵⁾ Ludwig Schillbach: Beiträge zu den Resectionen der Knochen. Jena 1861: »So empfehlenswerth auch der Grundsatz der conservativen Chirurgen ist, nur so viel wegzunehmen, als zur Beseitigung des die Resection indicirenden Uebels nothwendig ist, so hat doch bei der partiellen Resection des Ellenbogengelenks das Princip des Erhaltens nicht den Erwartungen entsprochen, die man davon hegte und dies aus natürlichen Gründen«: Die nothwendige Folge der partiellen Resection ist eitrige Gelenksentzündung im zurückgebliebenen Theile, der günstigste Ausgang Ankylosis, hohe Gefährdung der Erhaltung des Gliedes oder des Lebens.

¹⁰⁶⁾ S. No. 1: »Ich habe es absichtlich vermieden, die Totalresection der articulirenden Enden vornehmen zu lassen, wo sie durch die Veranlassung selbst

und Heyfelder¹⁰⁷⁾ auf der Ferse folgte, so erging es auch Hüter. Die aus dem Feldzuge 1870—71 heimkehrenden Chirurgen: Billroth¹⁰⁸⁾, Socin¹⁰⁹⁾, Fischer¹¹⁰⁾ hatten gegen-
 theilige Erfahrungen zurückgebracht. Ihnen schloss sich Bergmann (1874)¹¹¹⁾ an. Besonders aber vermochte Dominik¹¹²⁾ (1876) in seiner ausführlichen Statistik mathematisch nachzuweisen, dass die partiellen Resectionen im letzten Kriege bessere Resultate in jeder Hinsicht ergaben als die totalen. Er konnte nämlich 144 partielle und 286 totale Resectionen zusammensstellen. Für die erstere ergab sich eine Mortalität von 20,7% für die letztere 25,1%. Auffallend niedrig fand er die Sterblichkeit in den Fällen von partiellen Resectionen, in welchen die Epiphysen des Vorderarms unter Zurücklassung der des Humerus resecirt worden waren.

nicht geboten war, weil ich keinen unbrauchbaren Arm erhalten wollte;« das ist glücklich erreicht worden. Seine partiellen Resectionen haben 7,4% mehr Ankylosen zur Folge gehabt, als die totalen.

¹⁰⁷⁾ S. No. 2: »Die partiellen Resectionen des Ellenbogengelenks machen im Ganzen die Summe von 79. Bei ihnen stellt sich das Verhältniss der Gestorbenen zur Gesamtzahl günstiger heraus, als bei den Totalresectionen, indem bei letztern die Mortalität $\frac{1}{9}$, bei erstern $\frac{1}{10}$ beträgt. Es findet sich beschränkte Beweglichkeit und Ankylose in überwiegendem Maasse bei den partiellen, wo jene wie diese je $\frac{1}{6}$ der Gesamtsumme betragen, indess bei der Totalresection jene nur $\frac{1}{40}$, diese $\frac{1}{20}$ ausmachen. Da aber beschränkte Beweglichkeit oder rechtwinkliche Ankylose den Gebrauch der Extremität keineswegs aufheben, ja oft kaum merklich alteriren, so ist man, den vorstehenden Resultaten gemäss, keineswegs berechtigt, die partiellen Resectionen zu Gunsten der totalen gänzlich aufzugeben.«

¹⁰⁸⁾ S. No. 8: »Ist es möglich, das untere Ende des Humerus zu erhalten, während die zerschmetterten oberen Enden der Vorderarmknochen entfernt werden müssen, so werde ich auch dies der totalen Resection vorziehen, obgleich in einem solchen Falle die Nachbehandlung schwierig werden kann, weil das Humerusende dann grosse Neigung hat, aus der Wunde hervorzutreten.«

¹⁰⁹⁾ S. No. 6: »Die functionelle Prognose ist um so besser, je weniger lange Stücke von den Knochen entfernt werden. Daher sind im Allgemeinen partielle Resectionen, da wo sie möglich sind, den totalen vorzuziehen.«

¹¹⁰⁾ S. No. 5: »Somit haben die partiellen Resectionen des Ellenbogengelenks nach unserer Erfahrung in jeder Hinsicht den Vorzug, sie sind ein gefahrloserer Eingriff und geben die bessern Resultate.«

¹¹¹⁾ S. No. 96: »Der Verlauf der Verletzung gestaltete sich nach der partiellen Resection in derselben günstigen Weise wie nach der totalen.«

¹¹²⁾ S. No. 97: Nach dem Referate von A sch é: »Beitrag zur Casuistik der Verletzungen.«

Auch bezüglich des functionellen Werthes überboten die partiellen Resectionen die totalen, obgleich, wie sich ja immer herausstellte, die Ankylosen bei jenen um 9% (55% bei den partiellen, 46% bei den totalen) häufiger vorkamen als bei diesen; denn Dominik berechnete ausserdem für erstere 58% günstige Erfolge und 17,5% Schlottergelenke, für letztere 50,4% günstige Erfolge und 28% Schlottergelenke.

Die günstigsten functionellen Resultate ergaben die Resection der Epiphysen der Vorderarmknochen mit Erhaltung der Humerusepiphyse; den höchsten Prozentsatz an Ankylosen und den geringsten an Schlottergelenken ergaben die Resectionen eines einzelnen Vorderarmknochens; die meisten Schlottergelenke endlich kamen bei Resection der Humerusepiphyse zu Stande. Diese speciellen Functionsergebnisse rechtfertigen vermöge der verhältnissmässigen Häufigkeit eines vollkommen befriedigenden Ausgangs Socins¹¹³⁾ Meinung, der »die Erhaltung des Humerus beziehungsweise seiner beiden Condylen mit ihren vielen Muskelansätzen für vortheilhaft« erachtet, während die entgegengesetzte Behauptung Billroths¹¹⁴⁾: »Man weiss bereits, dass die Resection der untern Epiphyse des Humerus allein gute Resultate gibt,« hierdurch an Werth verliert. Dass ferner in der Friedenspraxis die partielle Resection ebenfalls eine geringere Mortalität aufweist als die totale, geht aus den statistischen Untersuchungen von Dr. L. Maier¹¹⁵⁾ hervor. Man sieht hieraus klar, wie trotz der augenscheinlich so triftigen, theoretischen Auseinandersetzungen zu Gunsten der Totalresection, die partielle einzig und allein durch die Macht der Thatsachen sich Bahn bricht.

Der Nutzen der passiven Bewegungen im Verlaufe der Nachbehandlung zur Erhaltung der Beweglichkeit wurde jederzeit anerkannt, zugleich aber auch vor zu frühem Beginne (vor der 3. Woche) derselben gewarnt. Im Uebertretungsfalle befürchtete Stromeyer¹¹⁶⁾ Störung der Wundheilung oder neue Anschwellung, »die

¹¹³⁾ S. No. 6.

¹¹⁴⁾ S. No. 8.

¹¹⁵⁾ Citirt bei Bidder s. No. 75.

¹¹⁶⁾ S. No. 1.

möglicherweise eine grössere Verdichtung des Narbengewebes zur Folge haben könne«. Senftleben (1862)¹¹⁷⁾ meinte, durch verfrühte Manipulationen fördere man die Osteophytenbildung, analog dem Hervorrufen von Callusproduction durch Reiben unvereinigter Knochenenden nach Fractur. Heyfelder¹¹⁸⁾ glaubte, zu frühe und zu energische, allseitige Bewegung verhindere die Consolidation. Auf letztern Grund führte Löffler¹¹⁹⁾ die unerfreulichen Resultate des dänischen Krieges zurück. Erfahrungsgemäss entstehen nach solchen vorzeitigen Excursionsversuchen eher Schlottergelenke als Ankylosen.

Eine weitere, schon frühe gewürdigte, wichtige Massregel der Nachbehandlung des resecirten Ellenbogengelenks besteht in der Art der Lagerung des Arms.

Am meisten von den jetzt gebräuchlichen Methoden wichen die Angaben von Stromeyer¹²⁰⁾ und Senftleben¹²¹⁾ ab, indem Beide zur Vermeidung des von ihnen beobachteten krampfhaften Anstimmens des Vorderarms an die Circumferenz des Humerus von einer Fixation der Extremität im rechten Winkel abstanden. Jener befestigte das resecirte Glied zunächst in einem stumpfen Winkel, den er erst nach mehreren Wochen zum rechten umgestaltete. Dieser empfahl, um die erwähnte Dislocation durch Muskelzug zu umgehen, die völlige Extension, welche er nur bei drohender Ankylose mit einer spitzwinkeligen Stellung vertauscht wissen wollte. Aber die schwer zu überwachende Gefahr einer Ankylosirung in solch' für den spätern Gebrauch untauglicher Situation verschafften einer gleich Anfangs hierauf Bedacht nehmenden Lagerung allseitigen Beifall. Nur über die Grösse des Winkels, in welchem der Arm immobilisirt werden sollte, differirten die Ansichten etwas. Hey-

¹¹⁷⁾ Dr. H. Senftleben: Beobachtungen und Bemerkungen über die Indicationen, den Heilungsprozess und die Nachbehandlung der Resectionen grösserer Gelenke. v. Langenbeck's Archiv B. III, 1862.

¹¹⁸⁾ S. No. 2.

¹¹⁹⁾ Citirt bei Hugelshofer s. No. 10.

¹²⁰⁾ S. No. 1.

¹²¹⁾ S. No. 117: Nach ihm empfahl auch Esmarch eine Position im Winkel von 140°.

felder¹²²⁾ rieth die Fixirung in einem stumpfen Winkel (100—130°) v. Langenbeck¹²³⁾ dagegen erklärte offen: »Die Gebrauchsfähigkeit der Extremität beginnt genau genommen mit der Ankylose im rechten Winkel«; und Hüter¹²⁴⁾ endlich spricht für »spitzwinklige Beugung des Vorderarms, welche jedoch dem rechten Winkel zwischen Vorderarm und Oberarm ziemlich nahe steht, so dass der Winkel 79—80° beträgt«.

Diese Stellung ist auch wohl die für die Hantirungen des Alltagslebens, im Falle Ankylose einträte, unzweifelhaft zweckmässigste.

Wie einflussreich die sorgfältige Leitung der Nachbehandlung bei der Cubitalresection ist, erhellt aus dem Missverhältnisse, welches zwischen ihren Resultaten im Kriege und Frieden obwaltet. Die Unmöglichkeit einer genauen Ueberwachung der resecirten Patienten liefert sicher den meisten Beitrag zu dieser Thatsache, die u. A. Hüter¹²⁵⁾, Hugelshofer¹²⁶⁾, v. Langenbeck¹²⁷⁾, Bergmann¹²⁸⁾ ausdrücklich erwähnen. Erst in zweiter Reihe kömmt die Eigenart der Schussverletzungen in Betracht, welche v. Langenbeck¹²⁹⁾ speziell für diese Articulation einer genauern Prüfung unterzieht. Gegen eine zu hohe Veranschlagung ihres Einflusses auf den Erfolg opponirt mit Recht Bergmann¹³⁰⁾ und sagt: »Auch in der Privat-

¹²²⁾ S. No. 2.

¹²³⁾ S. No. 7.

¹²⁴⁾ S. No. 83.

¹²⁵⁾ S. No. 83. »Die functionellen Misserfolge der Res. cub. sind in der kriegschirurgischen Praxis nach allen vorliegenden Erfahrungen entschieden häufiger als in der Praxis des Friedens.

¹²⁶⁾ S. No. 10: Im Allgemeinen scheint die Ansicht jetzt die herrschende zu sein, dass die Resection des Ellenbogengelenks nach Schussverletzungen nicht so günstige Resultate gebe, wie die Operation in der Civilpraxis.

¹²⁷⁾ S. No. 7: Ursachen der schlechten Erfolge der Ellenbogenresection im Kriege. 1. Bei Schussverletzungen des Ellenbogengelenks nicht selten Nebenverletzungen. 2. Unmöglichkeit der Wiederherstellung der Muskelfunction wegen ausgedehnter Verletzung. 3. Actives und passives Schlottergelenk.

¹²⁸⁾ S. No. 96: »Weil für die Nachbehandlung in der Civil- und Friedenspraxis immer viel geschehen kann, sind die Resultate bei diesen Patienten soviel besser. Von der Sorgfalt der Nachbehandlung hängt an erster Stelle der Ausgang ab und das Endresultat.«

¹²⁹⁾ S. No. 127.

¹³⁰⁾ S. No. 96.

praxis des Friedens operirt man mitunter unter misslichen Verhältnissen und sehr schlimmen Complicationen, ohne in der Hoffnung auf Herstellung der wichtigsten Functionen des Gelenks getäuscht zu werden.«

So wünschenswerth es deshalb wäre, die Producte dieser beiden Gebiete (*domi bellique*) der Resection möglichst auseinanderzuhalten, um die eben genannten Erfahrungssätze mit statistischen Zahlenbelegen zu erhärten und einen genauen Ueberblick über die Mortalitätsverhältnisse der einschlägigen Kriegs- und Friedenspraxis zu gewinnen, scheidet doch solch' ein Versuch, weil gerade in den grössern derartigen Zusammenstellungen hierauf keine Rücksicht genommen, sondern alle Resectionen insgesamt nach andern Gesichtspunkten eingepfercht wurden.

Von solchen Massensammlungen hat die von Heyfelder¹³¹⁾ unstreitig die grösste Bedeutung, da er sämmtliche vor dem Jahre 1863 näher bekannt gewordenen Cubitalresectionen, 286 an der Zahl mit 32 lethalen Ausgängen (also 11,2%) zusammengruppirte. Seit jener Zeit ist eine derartige, umfassende Arbeit nicht mehr geliefert worden. Einigermassen ersetzt Hugelshofer's¹³²⁾ vergleichende Zusammenstellung der vorhandenen grössern Statistiken über Ellenbogenresection und Amputation einen Ueberblick des Mortalitätsstandes ersterer Operation bis auf die Gegenwart. Doch kann hieraus schon deshalb kein endgültiger Schluss auf die in Wirklichkeit bestehende Gestaltung des Procentverhältnisses gezogen werden, weil die einzelnen Berechnungen nicht vollständig unabhängig von einander stattfanden, mithin keine Sicherheit dafür geboten wird, dass sich nicht bald diese, bald jene Reihe von Fällen in mehreren der vorliegenden Berichte wiederholt und so verschieden, je nach ihrer Beschaffenheit und Grösse auf das betreffende Endergebniss einwirkt. Die von Hugelshofer citirten Statistiken von Esmarch, aus *The Lancet*, von Demme, Saltzmann, Doutrelepont, Otis schwanken hinsichtlich der Sterblichkeitsziffer für

¹³¹⁾ S. No. 2.

¹³²⁾ S. No. 10.

die Resection innerhalb der Grenzen von 12—22 %, für die Amputation zwischen 21,24 %—35,2 %. Aus diesen Resultaten schliesst Hugelshofer »mit grösster Wahrscheinlichkeit« auf eine geringere Mortalität der Ellenbogenresection gegenüber der Oberarmamputation. Die conservative Methode hatte nach seiner aus Demme's und Saltzmann's Berichten geschöpften Angabe in 60, 16 %—62 % der Fälle den Tod zur Folge. Wie sehr aber die hierher gehörigen Resectionsergebnisse einzelner Chirurgen von einander abweichen, bezeugen folgende Spezialstatistiken: Bickersteth¹³³⁾ 5 % (40, gestorben: 2), v. Langenbeck 16,9 % (59, gest.: 10), Giesker 20 % (25, gest.: 5), Billroth¹³⁴⁾ 20,8 % (24, gest.: 5), Neudörfer 20,9 %¹³⁵⁾ (43, gest.: 9). Der Krieg von 1864 ergab auf preussischer Seite (Löffler) einen Prozentsatz von 27,7 % (18, gest.: 5), dänischer Seits (Hannover¹³⁶⁾) 32 % (22, gest.: 6). Letztere Mortalitätsziffer steht dem höchsten, oben angeführten Procentverhältnisse der Amputation nur wenig nach. Trotzdem zeigte eine Gesamtstatistik derjenigen Cubitalresectionen, welche in den verschiedenen, vor dem Jahre 1870 stattgehabten Feldzügen ausgeführt wurden (428) nach Dominik¹³⁷⁾ bloss 21,1 % Todesfälle, während die durch denselben Eingriff bedingten Verluste im letzten deutsch-französischen Kriege deutscher Seits, ungeachtet der erheblichen Verbesserung des Sanitätswesens und der Operationstechnik 23,8 % (400 Fälle mit 95 Gestorbenen), auf französischer Seite sogar 37,3 % (somit mehr als bei der ungünstigsten früher angegebenen Amputationsstatistik) ausmachten. Die conservirende Behandlung wies nur 9,8 % (51, gest.: 5) tödtlicher Ausgänge auf, hatte dagegen in den früheren Kriegen nach demselben Autor durchschnittlich 46,8 % Todesfälle, die Amputation 33,3 %.

Daraus ersieht man, wie sehr sich je nach den Nebenumständen das Procentverhältniss der Verluste dieser 3 Methoden gegen-

¹³³⁾ Citirt bei Hugelshofer; ebenso Giesker s. No. 10.

¹³⁴⁾ S. No. 8.

¹³⁵⁾ S. No. 4.

¹³⁶⁾ S. No. 26.

¹³⁷⁾ S. No. 97.

seitig ändert, selten aber, selbst gegenüber der conservativen Behandlung, zum Nachtheile der Resection ausfällt.

»In Beziehung auf die spätere Brauchbarkeit des Arms stehen die Erfolge des Ellenbogengelenks unter allen Gelenken obenan,« sagt Ried¹³⁸⁾ im Jahre 1847, und er spricht wahr. Bei dieser Resection ist am ehesten eine vollkommene Heilung, d. h. — um mit Neudörfer¹³⁹⁾ zu reden — »Erhaltung der Form und Function der resecirten Extremität« möglich. Heyfelder¹⁴⁰⁾ berechnete aus 199 Fällen die Zahl der völlig Hergestellten auf $\frac{5}{6}$, die der mehr oder weniger Hergestellten auf $\frac{6}{7}$, die Grösse des Misserfolges auf $\frac{1}{7}$. An die gewöhnlichen von ihm aufgezählten und eingehend erörterten Kategorien der Gebrauchsfähigkeit (Schlottergelenk, active Beweglichkeit, beschränkte Beweglichkeit, wahre Ankylose) schliesst er eine fünfte an, nämlich Unbrauchbarkeit wegen »Functionsstörung der Nerven«, ein Misserfolg, der mit der fortschreitenden Ausbildung der so vielseitigen Resectionstechnik immer seltener wird, aber noch in den von Hannover¹⁴¹⁾ (1869 und 71) beschriebenen Endresultaten des dänischen Krieges eine grosse Rolle spielte. Letzterer nennt unter anderem 6 Invaliden, die an spontanen Schmerzen litten, von denen ausserdem 2 über Gefühllosigkeit und Kälte in den Fingern klagten. Im Ganzen trugen von den 29 überlebenden Resecirten nach seiner Angabe 24 Schlottergelenke, 3 beschränkte active Beweglichkeit, 2 Ankylosen davon. Darf man sich wundern, wenn er darauf hin am Schlusse seiner Arbeit klagte: »Die Ellenbogenresectionen haben ein im höchsten Grade trauriges Endresultat geliefert?«

Doch kurz darnach konnte Billroth¹⁴²⁾ seinen Resultaten das Zeugniß geben: »In keinem Falle ist vollständige Ankylose eingetreten, in keinem Falle ist das Gelenk so lax geworden, dass die Brauchbarkeit der Finger wesentlich beeinträchtigt wäre.« Immer-

¹³⁸⁾ S. No. 36.

¹³⁹⁾ S. No. 4.

¹⁴⁰⁾ S. No. 2.

¹⁴¹⁾ S. No. 3 und 26.

¹⁴²⁾ S. No. 8.

hin bezeichnet er noch diejenigen Fälle als die günstigsten, »in welchen die Bewegungen des Ellenbogengelenks etwa auf $\frac{1}{3}$ der normalen Excursion reducirt war« und zwar desshalb, weil »die Laxität der Gelenke 2—3 Jahre nach der Resection viel grösser ist, als man erwarten sollte, wenn man diese Patienten 6—8 Monate nach der Resection entlässt, in welcher Zeit das Resultat der Resection am günstigsten zu sein pflegt.« Solche Verschlechterung der Erfolge, welche er überdies an einem prägnanten Beispiele demonstirt, muss aber nach den Erfahrungen Hüter's¹⁴³⁾ einzig und allein dem Operateur oder dem Operirten zugeschrieben werden, denn: »Wenn — behauptet er — die Operirten, wie die Nachforschungen Hannover's und Billroth's nachweisen, nach Jahren Vieles oder Alles von den Functionen des Arms nach der Res. cub. verloren haben, so kann die Schuld nicht der Operation als solcher, sondern nur dem Mangel der gewählten Methode, dem Mangel der geeigneten Nachbehandlung und dem Mangel der Energie der Operirten zugeschrieben werden.« Fehlen diese Momente, so hält er es geradezu für unmöglich, »dass das Maass der activen und passiven Beweglichkeit ganz oder theilweise« verloren geht, welches »im Verlaufe des ersten halben oder ganzen Jahres« errungen wurde. In gleichem Sinne spricht 3 Jahre später Bergmann¹⁴⁴⁾.

Was für Erwartungen man nach den bisherigen Errungenschaften von dem vorerwähnten Maasse der Beweglichkeit hegen darf, fand Hugelshofer¹⁴⁵⁾ nach einem ausführlichen Referate über die Ergebnisse von Esmarch, Scholz, Doutrelepont, Neudörfer, Birkersteth, Giesker, Löffler: »In der Mehrzahl der Fälle resultirt eine beschränkte, active Beweglichkeit im Ellenbogengelenk, die in ganz günstigen Fällen nahezu der normalen gleich-

¹⁴³⁾ S. No. 83.

¹⁴⁴⁾ S. No. 96: »Nicht Momente, die in der Operation selbst oder in der Narbenmasse liegen, welche an Stelle des herausgenommenen Gelenkkörpers tritt, tragen Schuld an den mangelhaften Resultaten bei anfänglicher, d. h. bald nach der Heilung deutlicher Beweglichkeit. Geht diese später verloren, so ist es der Mangel an ärztlicher Aufsicht, die Ruhe im Tragkorb, welche den Muskelschwund besorgt und die Functionen lahmlegt.«

¹⁴⁵⁾ No. 10.

kommt und der Arm entspricht in seiner Brauchbarkeit nicht allzu hoch gestellten Anforderungen.« Aehnlich lauten die Erfahrungen v. Langenbecks ¹⁴⁶).

Zum Schlusse verdient noch der von Asché ¹⁴⁷) über die Arbeit Dominiks abgefasste Bericht Erwähnung, dem gemäss »unter 263 Fällen aus dem letzten Kriege, in denen das Resultat genau ermittelt werden konnte, dasselbe in 28 Fällen (10,6 %) eine gute active Beweglichkeit mit mehr oder weniger brauchbarer Hand — 129 Mal (49 %) Ankylose (dabei 31 Mal Unbrauchbarkeit der Hand ausdrücklich erwähnt), in 24 Fällen actives Schlottergelenk mit mehr oder weniger brauchbarer Hand, in 41 Fällen passives Schlottergelenk, im Ganzen also 65 Mal Schlottergelenk (24,4 %) und in 6 Fällen (2,3 %) unvollkommene Ankylose mit unbrauchbarer Hand« war. Diese Erfolge sind, trotz des Fortschritts in der operativen Behandlung (selbst für kriegschirurgische) noch sehr bescheiden.

Von den 10 Fällen, welche innerhalb der Jahre 1872 bis 1876 in der Freiburger chirurgischen Klinik zur Operation gelangten, gaben einer in Folge von Synovitis granulosa (Nr. 7), 9 durch Caries (darunter Nr. 6 Caries traumatica) Veranlassung zu derselben. Bei 6 Patienten (Nr. 6, 7, 8, 11, 12, 14) befand sich der Krankheitsheerd rechterseits. Bei 8 wurde das Gelenk mit v. Langenbeck'scher, bei 2 (Fall 8 und 14) mittelst Hüter'scher Schnittführung eröffnet. Ein lethaler Ausgang kam nur einmal (in Nr. 5) vor (10 %) und war hauptsächlich herbeigeführt durch schwere anderweitige Complicationen (Caries der Wirbelsäule mit consecutiver Erkrankung des Rückenmarks und Gehirns).

Der antiphlogistische Effect trat mit einer einzigen Ausnahme (Nr. 10) in allen Fällen sogleich ein. — Die in 3 Fällen schon vor der Operation normale Temperatur wurde in einem (Nr. 11) nicht,

¹⁴⁶) S. No. 7. Wir erreichen in der grösseren Mehrzahl der Fälle ein activ bewegliches Gelenk mit so bedeutender Kraftentwicklung des Arms, dass er in der Gebrauchsfähigkeit dem gesunden nur wenig nachsteht.

¹⁴⁷) S. No. 97.

in zwei (Nr. 13 und 14) nur auf kurze Zeit durch die Resection erhöht. Die antipyretische Wirkung des Eingriffs erfolgte in einem Falle (Nr. 12) sofort, hielt in 2 Fällen (Nr. 8 und 9) nur wenige Tage an, machte sich in 3 weitem (Nr. 5, 6 und 10) erst nach mehreren Tagen geltend und blieb endlich in einem Falle (Nr. 7) ganz aus (das Fieber stieg).

Der Heilverlauf dauerte in Fall 6 etwas über 2 Monate, in Nr. 8 und 11 etwa $\frac{1}{4}$, in Nr. 7 und 9 circa $\frac{1}{2}$ Jahr. In Nr. 14 war derselbe nach einem halben Jahre, in Nr. 13 nach 10 Monaten, in Nr. 10 nach $1\frac{1}{2}$ Jahren und endlich in Nr. 12 nach 2jähriger Frist noch nicht beendet.

Locale Complicationen, bestehend in nachträglichen Abscedirungen, wiesen Fall 6, 7, 8, 12 und 13 auf.

Anderweitige Erkrankungen hatten sich im Fall 6 (Glossitis), Fall 12 (Caries der Fusswurzelknochen) und Fall 9 (Syphilis) beigeseilt.

Eine permanente, erhebliche Beeinträchtigung des Allgemeinzustandes zeigte sich nur bei Nr. 12, verursacht durch die ausgeprägte Scrophulose.

Die Erfolge bei den Ueberlebenden rubriciren sich der Zeit nach in 3 definitive Endresultate (Nr. 6, 7 und 8) und 2 provisorische Nr. 9 und 11. In den übrigen 4 Fällen (Nr. 10, 12, 13, 14) sind noch offene Fisteln vorhanden.

Hinsichtlich der Bewegungsfähigkeit ergaben sich 7 activ bewegliche (6, 7, 8, 10, 11, 12, 14), 1 sehr beschränkt activ bewegliches (9) Gelenk und 1 activ bewegliches Schlottergelenk (Nr. 13). Die der vorstehenden Uebersicht zu Grunde liegenden Krankengeschichten lauten:

Fall 5.

Josephine Froehlin, 19 Jahre alt, ledig, gebürtig von Adelhausen, bemerkte im Anfange des Jahres 1869 Anschwellung und Schmerzhaftigkeit des linken Ellenbogengelenkes, die bis zum Herbste bezeichneten Jahres andauerten und im folgenden Frühjahre wiederkehrten. Nun trat Perforation der Haut ein, es entleerte sich Eiter, die Fistelöffnung wurde erweitert, die Secretion blieb constant unter Fiebererscheinungen bis zur Aufnahme der Patientin, welche am 13. II. 72 erfolgte. Schon 6 Tage darnach schritt man zur Resection und legte alsdann einen Gypsverband im rechten Winkel an (Präparat fehlt). Es bestand von da an bis Anfangs April immer etwas Temperaturerhöhung, hierauf war bis Ende Mai stets Apyrexie vorhanden. Zugleich zeigten sich Appetit und Gesund-

heitszustand gut, der Arm, trotz dreier Fisteln, schmerzlos passiv beweglich. Wiederholte Sondirungen erwiesen kein Blossliegen oder Rauigkeiten des Knochens. Ende Mai stellte sich bei mässiger Schwellung, Schmerzhaftigkeit der Gelenkgegend und vermehrter Eitersecretion abermals Fieber ein und es lösten sich wiederholt Stückchen spongiöser Knochensubstanz. Bei Bewegung der nunmehr eingeführten Knopfsonde konnte man rauhen Knochen fühlen. Eine neue Oeffnung bildete sich am Oberarm, eine weitere ward daselbst an einer fluctuirenden Stelle durch Incision angelegt. Mitte Juli wurden die beiden grössten Wunden durch einen Querschnitt vereinigt, von dessen Enden Längsschnitte nach oben gemacht und von dem cariös erweichten Knochen ziemlich bedeutende Stücke resecirt. Der Blutverlust gering, theilweise Nahtvereinigung der Wunde, Gypsverband. Einige Tage hindurch währte die Temperaturerhöhung wie vor der Operation fort, aber die Schmerzen hörten auf, die Anschwellung nahm ab, die Wunde, aus der etwas eitriges Secret sich ergoss, hatte ein gutes Aussehen und begann nach Entfernung der Naht lebhaft zu granuliren.

Ein Rückschritt in dem beinahe 3 Wochen fieberlos verlaufenden Heilungsprocess fand am 12. VIII. statt, weil sich von diesem Termine an neuerdings Fieber zeigte, sich die Wundverkleinerung — bei öfters ödematöser Beschaffenheit der Granulationen — verlangsamte, sich Schwellung und Schmerzhaftigkeit ab und zu beigesellte. Die Sondirung ergab keine positiven Resultate das Einlegen von Laminariastiften zur Erweiterung der Fistelöffnungen nebst Erneuerung des Gypsverbandes blieben ohne Erfolg. Im October bildete sich wieder ein Abscess in der Ellenbogenbeuge, der eröffnet werden musste. Ferner ging ein nekrotisches Knochenstückchen ab, endlich wurde einige Tage hindurch blaue Eiterung beobachtet und mit Carbolverband bekämpft. Eine Cauterisation der Fistelgänge, sowie einer durch Sondirung constatirten Wundhöhle mit Ferrum candens fand Anfangs December in der Narcose statt, ohne bedeutende Reaction oder bleibende Besserung des Local- und Allgemeinzustandes zu veranlassen. Ihre Wiederholung Mitte Januar hatte zwar bedeutende Reizerscheinungen (höheres Fieber, Schmerzen, Schwellung), doch ebenso wenig nachhaltige Wirkung zur Folge. Nebenbei war ein Versuch mit Galvanisation des Armes gemacht und die Muskelerregbarkeit bei gleicher Stromstärke auf der kranken Seite bedeutend schwächer als auf der andern gefunden worden. Während auch in den folgenden Monaten der Befund an der erkrankten Extremität das Bild eines langsam fortschreitenden cariösen Processes bot, unter bald abnehmender, bald zunehmender Eiterung sich kleine nekrotische Knochenstücke abstiessen resp. entfernt wurden und schliesslich Crepitation im Gelenke deutlich nachgewiesen werden konnte — traten Complicationen hinzu, deren Folgen für die Patientin verhängnissvoll werden sollten. Unter stetem Steigen der Temperatur wurde besonders bei Bewegungen über Schmerzen auf der rechten Seite des Hinterkopfs geklagt, gegen welche man mit Nutzen eine Extension der Wirbelsäule anwendete. Aber Mitte März kamen hierzu — verbunden mit zeitweisem Coma, nächtlichen Delirien und Collaps der Kranken — sowohl an der rechten Seite des Halses hinter dem Sternocleidomastoideus, als auch an der hintern Rachenwand je eine fluctuirende Anschwellung, von denen zuerst die letztere, später auch die erstere incidirt und aus beiden etwas Eiter von guter Beschaffenheit entleert wurde. So eiterten die Fisteln am Halse, Rachen und Arme noch einige Tage und raubten dadurch der Patientin ihre letzten Kräfte, bis dieselbe endlich am 6. IV., nachdem kurz zuvor unstillbares Erbrechen eingetreten, Nachts 11 Uhr starb.

Aus dem Obductionsprotokoll wäre hier eigentlich nur der das erkrankte Gelenk betreffende Abschnitt mitzutheilen, doch griffen die zuletzt beschriebenen Erscheinungen so ominös in den Krankheitsverlauf ein, dass zur Vervollständigung des ganzen Bildes wenigstens die hierauf bezüglichen Hauptergebnisse angeführt werden müssen.

„Unteres Ende des Humerus $5\frac{1}{2}$ Ctm. breit, die beiden Condylen in guter Entwicklung stehen etwa $\frac{1}{2}$ Ctm. über einer der Trochlea ähnlichen Vertiefung zwischen derselben, welche durch sulziges Gewebe mit der entsprechenden Fläche der Ulna und des Radius verwachsen war, hervor. An der äussern Fläche des Humerus sitzt ein scharfkantiges, vom Periost entblösstes, der Stelle des ehemaligen Olecranon entsprechendes Knochenstück fest. An den Vorderarmknochen ist sowohl das obere Ende der Ulna als der Radius missfarbig, von Granulationen durchwachsen, von Periost entblösst.“

Im Uebrigen stellte sich folgendes Wichtige heraus:

Gehirn: „Auf der Höhe der linken Hemisphäre, der Mitte des Seitenwandbeins entsprechend, findet sich eine guldengrosse Stelle, auf welcher eitrig infiltrirte, etwas käsig gewordene Granulationen aufsitzen. Dieselben bewirken einerseits einen Druck auf die Gehirnrinde mit leichter Depression, andererseits stehen sie mit der Tabula vitrea des Schädels in Verbindung. Diese ist in gleichem Umfange weich, entfärbt und zeigt an der Peripherie einen kleinen osteophytischen Wall.“ Gehirnödem.

Rückenmark: „Beim Eröffnen der Halswirbelsäule von hinten liegt zwischen Wirbelbogen und Aussenfläche der Dura eine hämorrhagische Pseudomembran. Die Dura mater in ihrer ganzen vordern Fläche bis zum 3. Halswirbel herunter durch eitrig Granulationen von der Wirbelsäule abgedrängt. In der Gegend des Durchtrittes des 2. rechten Halsnerven ist die ganze Dicke der Dura mater von Granulationen umwuchert und leicht mit einem stumpfen Instrument zu durchbohren. Arachnoidea und Pia des Halsmarkes scheinbar nicht verändert. Halsmark selbst weich, über die Schnittländer vorquellend, graue Substanz sehr anämisch. Die Hinterfläche des 2. Wirbelkörpers und die rechte Hälfte des 3., vom Periost entblösst, mit Eiter durchsetzt. Apparatus ligam. zwischen Epistropheus und Hinterhaupt durch Granulationen zerstört. Ligam. transvers. hält den Process. odontoideus noch zurück. Die erste Zwischenwirbelscheibe ganz zerstört; man kommt zwischen den beiden Wirbeln in den Abscess an der Vorderfläche der Wirbelsäule.“

Fall 6.

Josef Zimmermann, 36 Jahre alt, lediger Tagelöhner aus Nordrach (Gengenbach) stach sich Ende October 1872 ungeschickter Weise mit einer Sichel in den rechten Arm, etwa zwischen Olecranon und Condyl. intern. Die Spitze derselben soll ungefähr $\frac{1}{2}$ Finger lang eingedrungen sein, die Wunde stark geblutet haben. Patient beachtete die Verletzung so wenig, dass er noch 8 Tage weiter arbeitete und erst nach Ablauf dieser Frist durch die mittlerweile sehr bedeutend gewordenen Schmerzen und Anschwellung genöthigt war, ärztliche Hülfe aufzusuchen. Nachdem man Ausfluss von Synovia constatirt hatte, wurde ein Gypsverband angelegt, vier Wochen später Jod eingepinselt. Am 7. December trat Patient in ziemlich angegriffenem und heruntergekommenem Gesundheits-

zustande in das Spital ein. Der rechte Arm war bis gegen die Achsel hin enorm angeschwollen, in halber Ellenbogenflexion und konnte nicht ganz gestreckt werden. Jede Bewegung erregte Schmerzen. An der oben erwähnten Stelle fand sich eine mit wuchernden Granulationen besetzte, fingerdicke, wenig eiternde Wunde, welche die Sonde der Richtung und Tiefe nach bis in's Gelenk dringen liess, ohne dass dieselbe auf unbedeckten oder rauhen Knochen kam. Nach einer vorläufigen Compressiveinwickelung mit nassen Binden nebst Fixation auf gepolsterter Armschiene und erhöhter Lagerung resecirte man am 12. December auf folgende Weise:

Der v. Langenbeck'sche Längsschnitt wurde wegen der colossalen Rigidität und Verdickung der Haut combinirt mit einem Querschnitt bis zu dem Condyl. extern., Ablösung der Weichtheile und des Periostes mit dem Raspatorium und geknöpften Resectionsmesser; Entfernung der Gelenkenden der 3 Knochen, die im Zustande der subchondralen Ostitis, bereits mit partieller Ablösung der Knorpelflächen sich befanden. Nähen der 2 Schnitte bis auf die mittlere Parthie, wo Drainageröhren eingelegt wurden. Carbolwatte- und Gypsverband mit grossem Fenster; Morphiumeinspritzung. — Das Humerusstück (des getrockneten Präparats) mass zwischen der ebenen, horizontal geführten Sägefläche und dem entferntesten Punkte der Trochlea 3 Ctm.; der Durchmesser der ersteren von rechts nach links 6 Ctm. Die Eminentia capitata präsentirte am äusseren Ende einen cariösen Defect. Olecranon und der zugleich abgetragene Proc. coronoid. waren 4 Ctm. lang; der Knorpel besonders oben an der Cavitas sigm. maj. abgelöst, der dadurch denudirte Knochen rauh. Das Radiusköpfchen 1 Ctm. dick, zeigte auch den Knorpel theilweise defect, den Knochen an einer Stelle arrodirt. Die Länge des Humerus- und Ulnarstücks zusammen, bei ineinander gepassten Gelenkflächen, belief sich auf 4 Ctm. Das Fieber, welches schon vor der Operation hoch gewesen, doch 40° nicht erreicht hatte, ging am Tage nach derselben auf $40,3^{\circ}$, sank aber dann bis zum Schlusse des Monats auf $38,5^{\circ}$ herab. Bei der ruhigen Suspension im Gypsverbande, welche arrangirt worden, klagte Patient nicht über Schmerzen. Die Schwellung nahm ab. Nach Entfernung der Nähte zeigten sich die tieferen Wundparthien verklebt. Der Absonderung röthlicher Flüssigkeit folgte am 15. Dezember gute Eiterung aus schön aufspriessenden Granulationen in mässiger Menge. Die Drainagen wurden mehrmals gewechselt, am 2. I. ein kleiner Abscess in der Nähe des Condyl. extern., welcher die Temperatur plötzlich auf $40,2^{\circ}$ getrieben, incidirt und der Gypsverband erneuert. Das Fieber defervescirte bis auf 38° und wich, nachdem noch 2mal Exacerbation auf $39,3^{\circ}$ stattgefunden, den 30. I. der normalen Temperatur. Die Heilung machte rasche Fortschritte — kaum gestört durch mehrtägige stärkere Intumescenz und Eitersecretion nach dem erstmaligen Aufstehen des Patienten am 22. I. Am 1. Februar waren bloß 2 Fistelöffnungen an den Stellen der Drainagirung übrig geblieben, den 5. der Arm im Ganzen abgeschwollen, aber die Haut noch indurirt. Die Extremität konnte, weil keine knöchernerne Vereinigung im resecirten Gelenke vorhanden, etwas über den geraden Winkel gestreckt werden. Seitliche Beweglichkeit liess sich, wenn auch nur in sehr geringem Masse, nachweisen. Von nun an bestand die Behandlung in Bindeneinwickelung und Mitella, morgen- und abendlichen Armbädern, seit 3. März Electriciren. Darauf hin nahm die Anschwellung ab, die Wunden schlossen sich (28. II.) vollständig. Am 9. März trat unter 3tägiger Temperaturerhöhung (bis $40,3^{\circ}$) heftige Glossitis auf, die jedoch bei Aufenthalt im Bett verbunden mit kalten Halsumschlägen und Schlucken

von Eis in Zertheilung ohne Abscedirung endigte. Während dieser Zeit wurden bis zum 17. III. Bäder und Electricität ausgesetzt.

Am 31. langte der Reconvalescent mit der Hand bis zum behaarten Kopfteile.

Im Juli 1875 constatirte man:

- Active und passive Beugung bis zum Winkel von 60°
- " " " Streckung bis zum Winkel von 150°
- " " " Pronation bis Handrücken genau nach oben
- " " " Supination bis zur Mittelstellung

	r.	l.
Länge des Oberarms vom Acrom. bis Cond. ext.	33 Ctm.	33 Gtm.
" " Radius	25	27
Umfang des Oberarms	25,5	30
" " Vorderarms	26	29

Hebt 10 Pfund mit Leichtigkeit im rechten Ellenbogengelenk, angeblich ohne bedeutend grössere Anstrengung als links.

Fall 7.

Adolf Nübling, 11 Jahre alt, aus Denzlingen, der anno 1870 vierzehn Tage lang die Masern hatte, sonst stets gesund war, beobachtete kurz vor Weihnachten 1872 eine allmähliche Beschränkung der Extensionsfähigkeit des rechten Arms. Später kamen Schmerz und Anschwellung hinzu. Bei der nach seiner Ankunft im Spitale am 16. IV. 73 angestellten Untersuchung fanden sich: Der Arm in einer Mittelstellung zwischen Pro- und Supination; die Rotationsfähigkeit beschränkt; passive Beugung und Streckung nur möglich innerhalb der Grenze von 70—150°; der Umfang über das Olecranon 3 Ctm. grösser (22) als auf der gesunden Seite (19); zwischen den Knochenvorsprüngen fluctuirende Stellen. Als sich nach Application eines Gypsverbandes der Zustand binnen Monatsfrist nicht besserte, wurde zur subperiostalen Resection sämtlicher Knochenenden des Ellenbogengelenkes mittelst der v. Langenbeck'schen Schnittführung geschritten. Die Knochenstücke unterschieden sich nur durch weichere Consistenz vom normalen Gefüge, der Knorpel zeigte sich intact (blos an der Innenseite der Gelenkfläche der Ulna fand sich ein kleiner Defect). Die Synovialmembran dagegen mit dicken Granulationsschwarten durchsetzt, die man sorgfältig mit Scheere und Kratzlöffel entfernte. Es folgte Vereinigung der Schnittenden durch die Naht. Berieselung mit Carbolwasser, Einführung eines Leinwandstreifens, gefensterter Gypsverband in fast rechtwinkliger Beugung und Mittelstellung des Arms. — Der Humerusantheil betrug in der Längsrichtung am inneren Ende der Trochlea 2¼ Ctm., der Durchmesser seiner Sägefläche von rechts nach links 5 Ctm. Die Länge der Ulnarparthie (Olecranon und Proc. coronoid.) mass 2½ Ctm. Eine Ineinanderfügung beider (hum. et uln.) ergab eine Ausdehnung von 2½ Ctm., Radiusscheibe 3 Mm. dick. Das Wundfieber, welches seinen Höhepunkt 40,3° am 30. Mai Abends erreichte, währte ununterbrochen mit bedeutenden morgentlichen Remissionen bis zum 9. Juni, von welcher Zeit an Morgens mit geringer Ausnahme Apyrexie bestand, während Abends bis 24. Juni Exacerbationen vorkamen. Die am 23. V. noch etwas fibrinös belegte Wundfläche wies schon nach einigen Tagen überall Granulationsbildungen auf. Anfangs Juni wurde der

Gypsverband erneuert, ferner zwei in der den condyl. extern. humeri überdeckenden Hautfläche befindliche, circa $\frac{3}{4}$ Ctm. auseinanderstehende Fistelöffnungen von Stecknadelskopfgrosse, aus denen sich reichlich Eiter ausdrücken liess, mittelst Incision verbunden und dadurch dem Secrete freier Ausweg verschafft. Der Allgemeinzustand des Operirten besserte sich dabei, trotz reichlicher doch gutartiger Eiterproduction so rasch, dass er am 5. VI. bereits ins Freie gefahren werden konnte, was sichtlich wohlthuend auf ihn einwirkte. Nächst der vorhin geschilderten Incisionswunde fand am 12. VI. ein feiner Hautdurchbruch statt unter geringer Eiterentleerung, aber verbunden mit Oedem der Umgebung und Fluctuation in der Tiefe, welche letztere Complicationen bald wieder verschwanden. Nach Abnahme des Gypsverbandes lagerte man den Arm blos in eine Mitella, gab dem Reconvalescenten täglich 2 Armbäder, incidirte einen haselnussgrossen Abscess in der Gegend des äussern, untern Humerusendes. Aus der Eröffnung floss etwas seröser Eiter aus und wucherten später daselbst schwammige Granulationen empor, welche — sowie auch die früheren — touchirt wurden. Sämmtliche Wunden waren bei dem am 4. August (auf sein Verlangen hin) erfolgten Austritte nur zum Theil vernarbt. Die Functionsfähigkeit hatte bei der zuvor angestellten Prüfung folgende Ergebnisse geliefert: Während am 3. VII., bei dem erstmaligen Versuche der Excursionsausgiebigkeit sich die Beweglichkeit im Ellenbogengelenke als gering, Rotation des Vorderarms nur als passiv möglich erwies, vermochte der Genesende bei seinem Weggange selbst activ mässige Beugungen auszuführen, die Rotation dagegen konnte blos passiv bewerkstelligt werden und geschah dann nicht in normaler Weise mit dem Radius allein, sondern mit dem ganzen Vorderarme. Als sich der Junge am 15. October wieder einstellte, constatirte man noch eine kleine, etwas Eiter secernirende Fistel am rescirten Gelenke. Der Winkel zwischen Humerus und Vorderarm betrug 60° . Vom 3. XI. an wurden täglich Uebungen vorgenommen, wobei sich der betreffende Winkel bis 65° vergrösserte, Drehbewegungen jedoch immer beschwerlich blieben, indem Ulna und Radius stets zusammen agirten. Am 7. XI. fand sich:

Passive Beugung vom Ellenbogengelenk	=	80°
Active „ „ „	=	89°
Passive Streckung „ „	=	115°
Active „ „ „	=	109°

Länge des Radius vom Capit. bis Proc. styl. = $17\frac{1}{2}$ Ctm.

Länge des Humerus vom Acrom. bis Cond. ext. = $21\frac{1}{2}$ „

Bis Juli 1875 hatte sich dies Resultat folgendermassen verändert:

Active Beugung rechterseits vom rechten Winkel bis zu einem Winkel von 45° . — Streckung nicht über den rechten Winkel möglich. — Der Vorderarm steht in der Mitte zwischen Pro- und Supination; Rotation sehr beschränkt, das Köpfchen des Radius bewegt sich dabei nicht. — Passive Beweglichkeit wie die active. — Die Leistungsfähigkeit ist in beiden Armen gleich.

Humerus v. der Spitze des Acromion bis zur Basis des	r.	l.
Condyl. extern.	25,7 Ctm.	25,7 Ctm.
Länge des Radius	20,7 „	22 „
Umfang des Ellenbogengelenks	24 „	23 „

Am 3. XI. 76 verhielt sich der Status wie folgt:

Der Rescirte war seither stets wohl und bemerkte keinerlei abnorme Erscheinungen an dem operirten Arme. Er konnte denselben bei all' seinen

Verrichtungen als Bauernknecht ebenso gut wie den linken verwenden und verspürte darin nicht etwa eine raschere Abnahme der Leistungsfähigkeit wie auf der gesunden Seite.

Das betreffende Glied befindet sich bei Ruhelage rechtwinkelig gebeugt, der Vorderarm in Mittelstellung. Die Narben in der Gegend des Cond. int. und ext., welche theilweise am Knochen festhaften, sind solide. Die Oberarmknorren selbst zeigen sich in hinreichendem Masse regenerirt; desgleichen das Radiusköpfchen, dessen neugebildete Knochenmasse über den Cond. ext. hervorragt und Rotationsbewegungen (bes. passive) — deutlich fühlbar — mitmacht. Der Wiederersatz des Olecranon, welches mit sammt dem oberen Ulnarande dem Cond. int. näher gerückt erscheint, ist bis jetzt unvollkommen geblieben:

Länge:	r.	l.
Acrom. — Cond. ext.	28	28
Cond. ext. — Proc. styl. rad.	23	23
Acrom. — Proc. styl. rad.	51	51
Proc. coracoid. — Cond. int.	28	28
Cond. int. — Proc. styl. uln.	23	23
Proc. coracoid. — bis Cond. ext.	27	27
Umfang:		
Oberarmmitte	18	23
Ellenbogen	26	26
Durchmesser zwischen den Condylen	6	6 ¹ / ₄
„ von vorn nach hinten	7	7 ¹ / ₂
Vorderarm im obern Drittel	19	22
Vorderarmmitte	17	19
Handgelenk	16	17

Rechte Hand etwas kleiner als linke.

Active Flexion bis	61°
Active Extension bis	85°
„ Pronation bis Volarfläche nach unten,	
„ Supination bis Volarfläche nach oben,	

Passive Bewegungen erzielen kein ausgiebigeres Resultat.

Die activen Excursionen im Handgelenke sind beiderseits gleich; im Schultergelenk ist die Erhebung des Arms rechterseits mit etwas Schwierigkeit verknüpft, doch nicht wesentlich beeinträchtigt. Händedruck auf beiden Seiten ziemlich derselbe. Der Operirte hebt mit Leichtigkeit 45 Pfd. vom Boden auf. Er bringt 25 Pfd., obgleich wegen der starren Verbindung im Ellenbogengelenk die Beugung etwa rechtwinkelig bleibt, so weit, dass Handwurzel und Schulter in einer horizontalen Ebene liegen.

10 Pfd. elevirt er bis über den Kopf.

Fall 8.

Katharina Erb, 16 Jahre alt, aus Friesenheim, fiel vor 8 Jahren auf den rechten Ellenbogen. Seither bemerkte sie fortwährend Schmerzen und verringerte Bewegungsfähigkeit. Bei ihrer erstmaligen Aufnahme in's Spital am 20. October 73 betrug das Maximum der activen Flexion 101, das der Extension 130°. Es schmerzten nur forcirte Excursionsversuche. Durch täglich zweimal vorgenommenes warmes Baden, active und passive Bewegungen besserten sich

diese einzigen Symptome der Gelenkaffection zusehends, so dass nach einer weitem Behandlung mit dem constanten Strome (vom 20. XI. an) die Streckung des Arms bis zu einem Winkel von 127° , die Beugung bis 97° möglich war (den 12. I.). Auf ihren Wunsch entlassen, kehrte Patientin schon am 27. Januar in bedeutend verschlechtertem Zustande in die chirurgische Klinik zurück. Der kranke Arm, den sie zur Arbeit verwendet hatte, konnte wegen heftiger — bereits 2 Tage nach ihrem Austritte entstandener — Schmerzen nicht mehr bewegt werden. Er wurde auf eine Schiene gelagert, zwei Tage darnach in der Narcose in einem Winkel von 118° eingegypst und durch mehrmalige Wiederholung des Verbandes in jeweils vermehrter Winkelstellung bis zur rechtwinkeligen Beugung gebracht. Vom 28. März an folgte ambulatorische Behandlung. Sie bekam verschiedene Gypsverbände im rechten Winkel angelegt, musste aber wegen Tag und Nacht fortdauernder Schmerzen Ende April wieder ständigen Aufenthalt im Spital nehmen. Ihr Aussehen hatte nicht wesentlich Noth gelitten. Nur mit Mühe vermochte sie den rechten Arm zu heben, mit den Fingern bloß schwachen Druck auszuüben. Die Muskulatur der erstern zeigte sich weniger entwickelt als links (Volumsabnahme bis 1 Ctm.). Die Contouren des afficirten Gelenkes erschienen rechts verwischt, der Umfang war jedoch beiderseits gleich. Indirekter Druck schmerzte nicht, um so mehr direkter auf die Condyl. hum., sowie Pro- und Supination. Die Temperatur belief sich auf $38,2$. Weitere äusserlich erkennbare Entzündungserscheinungen fehlten. Vorläufig erhielt die Kranke eine Mitella zur Fixation der Extremität. Da jedoch die bisherige conservative Behandlung keinen Erfolg gehabt, eine Fortsetzung derselben die äusseren Verhältnisse der Patientin nicht gestatten, so führte man trotz der geringen pathologischen Veränderung des Gelenkes selbst die Resection am 6. Mai aus mittelst des Hütter'schen Radialschnittes. Die Länge des äusseren Schnittes betrug 10, die des inneren 6 Ctm. Scalpell und Raspatorium trennten Weichtheile und Periost von den betreffenden Condylen und Vorderarmknochen. Das Radiusköpfchen wurde mit der Knochenzange, der Humerus (in einer Ausdehnung von 6 Ctm.) und das Olecranon mit der Kettensäge resecirt, die Blutung durch 4 Ligaturen gestillt, das resecirte Gelenk drainirt und ein zweifensteriger Gypsverband in rechtwinkeliger Stellung angelegt.

Die Besichtigung des Präparates ergab eine Hyperämie der Knochen der excidirten Gelenkenden; ferner stellenweise Erweichung des Knorpels an der Trochlea, wo er sich leicht abziehen liess, völlige Ablösung mit Freiliegen der rauhen Knochenfläche in der Nähe der Eminentia capit., welche einen circa 1 Ctm. langen und tiefen Substanzverlust zeigte. Den erstern ähnliche Veränderungen fanden sich an der Gelenkfläche des Olecranon; überdies ragten an dem vordern Rande des mitentfernten Proc. coronoid. stalaktitenartige Osteophyten hervor. Die Sägefläche stieg etwas schief von hinten und unten nach vorn und oben; die des Radius von innen und unten nach aussen und oben. Die Länge des Humerus-Endes betrug 6 Ctm.; der frontale Durchmesser seiner Sägefläche 2 Ctm. Das Gelenkende der Ulna war in einer Ausdehnung von $4\frac{3}{4}$ Ctm., das des Radius in einer solchen von $1\frac{1}{2}$ Ctm. resecirt. Humerus- und Ulnarstück massen, wenn coaptirt, zusammen $8\frac{3}{4}$ Ctm. Eine starke Nachblutung, die der Eisbehandlung widerstand, konnte erst nach einstündiger Compression der Axillaris gestillt werden. Man suspendirte den Arm und leitete offene Wundbehandlung ein. Einem Zustande völliger Fieberlosigkeit und des besten subjectiven Befindens folgte schon am dritten Tage heftiges Fieber und Schmerzhaftigkeit, welche bis Anfangs Juni

zwar mit erheblichen Remissionen aber fast ohne Unterbrechung anhielten. Die Wunde secernirte in der ersten Zeit nach der Resection dünnen und etwas übelriechenden Eiter, der jedoch bald bessere Beschaffenheit annahm. Ihr übriges Aussehen blieb von Anfang an gut, sie producirte rasch kräftige Granulationen. Vom 16. Mai an wurde Patientin zu fleissiger Fingerübung angehalten. Seit 1. Juni brachte sie den ganzen Tag ausser Bett und im Freien zu, was ihren Gesundheitszustand in erfreulicher Weise beeinflusste. Bei Abnahme der Gypskapsel am 8. Juni standen die Knochen insofern fehlerhaft, als der Humerus bedeutend nach vorn und oben sich erheben liess, während Ulna und Radius nach hinten und unten sahen. Den Arm trug die Resecirte beinahe einen Monat in der Mitella, wobei die Benarbung der Wunde rüstig voranschritt, bevor man (am 1. Juli) einen gefensternten Wasserglasverband applicirte. Bei dessen Abnahme am 21. zeigte sich die Gelenkverbindung sehr locker. Die Operirte vermochte nicht den Vorderarm activ zu beugen, doch zu rotiren. Die Finger bewegte sie vollkommen. Nun wurde sie täglich mit dem unterbrochenen Strome bis zum 6. August, an dem sie mit dem v. L a n g e n b e c k'schen Stützapparat versehen austrat, electricirt. Aber auch dieses Resultat hielt nicht an. Am 12. VIII. veranlassten neue Schwellung und Schmerzhaftigkeit, verbunden mit Fieber, ihre Unterkunft in der chirurg. Klinik, nachdem sie versucht, in ihrem Apparate in der Fabrik zu arbeiten. Es eröffnete sich alsbald nach aussen von dem resec. Condyl. extern. ein kleiner subcutaner Eiterheerd. Einen grösseren kalten Abscess in der Gegend des Olecranon incidirte man unter Beobachtung der Lister'schen Methode der Wundbehandlung; aus ihm flossen etwa 50 Cctm. dünnen Eiters ab. Der Arm lag zuerst in einer Drahtschiene, dann, weil bequemer, in einem Tragtuche. Am 17. brach abermals ein Abscess am inneren Gelenkende auf. Selbst genaue Sondirung liess nirgends unbedeckten Knochen erkennen; weder Bewegung noch Druck erregten dort Schmerzen. Alle Höhlen füllten sich rasch mit Granulationen und benarbt. Das Fieber verschwand. Die frühere Schlotterverbindung functionirt seit 22. August normal. Die vier letzten Tage (3.—7. IX.) vor Entlassung der Reconvalescentin wurde sie faradisirt und trug wieder ihren alten Apparat.

Abermals vorgestellt am 14. Juni 1875:

Gut genährt.

	r.	l.
Umfang des Oberarms	21,5 Ctm.	24,5 Ctm.
" " Ellenbogengelenks	24 "	24,5 "
" " Vorderarms in der Mitte	18 "	22 "
Länge des Arms vom Acrom. bis pr. styloid.	47 "	50,5 "

Condylen und Olecranon scheinen völlig regenerirt.

	r.	l.
Breite derselben	6,5 Ctm.	6 Ctm.

Passive Bewegung: Beugung bis Maximum möglich, Streckung bis 180°. Letztere schmerzhaft, dabei zugleich etwas seitliche Verschiebbarkeit und Reibung zu fühlen. Supination für den Radius allein halb, mit der Ulna völlig ausführbar.

Active Beweglichkeit:

Ohne Belastung Erhebung des Armes frei, Beugung und Streckung normal. Pro- und Supination zur Hälfte möglich.

Mit 5 Pfund Belastung Erhebung vom Boden bis zum Kopf.

Den 24. Oktober 1876 unterzog sich die Resecirte einer neuen Prüfung ihres Zustandes:

Wiederholt hatten sich Abscedirungen um das rechte Ellenbogengelenk unter Fieberschwankungen und Schmerzhaftigkeit gebildet, die sie jeweils ins Spital zurückführten. Dieselben waren aber immer ohne weitere Beeinträchtigung des Allgemeinbefindens vorübergegangen.

Schmerzen sind auch in jüngster Zeit wieder in verstärktem Masse besonders in der Gegend des Cond. int. aufgetreten. Zur Schonung des Gelenkes trägt Patientin noch fortwährend einen Verband.

Gegenwärtig erscheinen die Narben der Operationswunde und Fistelgänge vollkommen solide geschlossen. Druck ist hauptsächlich am innern Humerusknorren empfindlich.

Die Knochenreproduktion ersetzte Olecranon sowie die Condyl. zur Genüge. Sucht man die Knochenstümpfe (d. Hum. und d. Ulna) in seitlicher Richtung an einander zu verschieben, so gelingt dies bloß in minimalem Grade.

	r.	l.
Umfang des Oberarms	21 $\frac{1}{2}$ Ctm.	25 Ctm.
» » Ellenbogens	22 »	24 »
Durchmesser des » zwisch. d. Condylen .	5 $\frac{1}{2}$ »	6 »
» » » zw. Beugefläche u. Olecr.	5 $\frac{1}{4}$ »	6 »
Umfang des Vorderarms	20 »	24 »
» » Handgelenks	16 »	16 »
Länge von Process. corac. bis Cond. ext.	25 »	29 »
» » Cond. ext. bis Proc. styl. radii .	21 »	23 »
» » Proc. corac. bis Pr. styl. radii .	46 »	52 »
	Diff. 6	
Länge von Cond. int. bis Proc. styl. ulnae .	23 »	26 »
Active Flexion bis zum Winkel von	94°	
Passive » » » » » »	55°	
Active Streckung » » » » » »	165°	
Passive » » » » » »	168° (= nach vorn offener W.)	

Pronation bis der Daumen nach abwärts sieht; passiv nur wenig mehr.

Active Supination bis der Daumen nach oben steht; passiv bis die Volarfläche nach oben schaut.

Die Operirte ist im Stande, mit der rechten Hand bis zum Kinn zu reichen. Der Händedruck erweist sich rechts kaum schwächer als links. Sie hebt 30 Pfund vom Boden in die Höhe bei gestreckt hängendem Arme. Soll sie jedoch die derart situirte Extremität der Horizontalen nähern, so vermag sie 5 Pfund nur um Weniges nach vorn zu bringen. Fixirt man den herabgesenkten Oberarm, so können bei Beugung im ressecirten Gelenke 3 Pfund bis zu einem stumpfen Winkel gebracht werden.

Das Mädchen wickelt in der Fabrik Cigarren, wobei ihr der rechte Arm sehr gute Dienste leistet.

Fall 9.

Fridolin Ganter, 28jähriger lediger Holzfäller aus Faulenfürst, litt seit 1867 an spontan entstandenen Schmerzen des linken Ellenbogengelenks. Er nahm nie ärztlichen Rath in Anspruch, trotzdem dass der Arm seit 1873

wegen ihrer stets wachsenden Intensität nicht mehr bewegt werden konnte. Ende Oktober 1874 trat unter Röthung der betreffenden Hautparthie eine Geschwulst in der Gelenkgegend auf, nach deren Eröffnung sich reichlich Eiter entleerte. Am 25. November kam Patient in's Spital. Ausser den Symptomen von Syphilis, die durch Roseola (seit 6 Wochen), indurirte Geschwüre der Vorhaut, Drüsenschwellungen (in der Leisten-, Cubital- und Nackengegend), Papeln der Mundwinkel, Substanzverlust der linken Tonsille und Rachenröthung sich bekundete und in der Folgezeit mit Sublimatinjectionen erfolgreich bekämpft wurde, fand man: Anschwellung der Ellenbogengegend, schmerzhaft bei directem und indirectem Drucke; eine Fistel mit blau unterminirten Rändern dem Condyl. extern. entsprechend, ihr Secret dünn und trübe. Eingeführte Sonde stösst nirgends auf cariösen Knochen. Arm in fast vollständiger Streckung fixirt, nur wenig passiv beweglich. Rotation des Vorderarms sehr empfindlich. Zur Verbesserung der Stellung ward am 3. Dezember die fragliche Extremität in der Narkose gebeugt und im rechten Winkel eingegypst. (Gefensterter Verband.)

Heftiges remittirendes Fieber am folgenden Tage ($40,5^{\circ}$), das in mehr oder weniger erheblichem Grade bis zum 19. bestand, leitete ein Erysipel ein, welches am Vorderarm begann, alsdann auf Oberarm (Schwellung der Axillardrüsen), Schulter, Supra- und Infraclaviculargegend, linke Thoraxseite, sogar den Rücken weiter wanderte, bis es am 17. Dezember erlosch. Zugleich waren an den afficirten Stellen ziehende und brennende Schmerzen vorhanden. Die Behandlung bestand, nachdem der Gypsverband (den 7. Dez.) aufgeschnitten, in Bepinselungen der jeweils befallenen Parthien mit Carbolöl. Ein Recidiv, das von der Fistel am Cond. extern. unter abermaliger Temperaturexacerbation ausging (4. Febr.), ergriff blos den Vorderarm und verschwand schon nach 4 Tagen wieder. Den 8. Februar bildete sich an der Ulnarseite der fraglichen Extremität, 3 Zoll unterhalb des Olecranon, ein oberflächlicher Abscess aus, den man durch Einschnitt seines Inhaltes entledigte. Gegen Schmerzhaftigkeit am Proc. styloid. ulnae wurden mit Erfolg Jodeinpinselungen angewendet. Die Eiterung der Incisionswunde vermehrte sich am 19. Febr., die Gelenkgegend schwoh stärker, Patient fieberte (40°), der ganze Arm schmerzte. An der Streck- und Radialseite des Ellenbogens fand neue Eiteransammlung statt, der man am 27. durch Aufschneiden einen Ausweg verschaffte.

Den 2. März 1875 wurde resecirt: Esmarch's blutsparender Verband ging voraus. Ein Längsschnitt unter Carbolspray nach Lister verschaffte den Zugang zu den Knochenenden des Humerus und der Ulna, deren Durchsägestellen intact waren. Die Länge des excidirten Gelenktheils in toto betrug 3 Ctm. Das in der Mitte der Trochlea in zwei ungefähr gleich grosse Stücke auseinander gebrochene Humerusende war 2 Ctm. lang, seine Sägefläche mass im Querdurchmesser $6\frac{1}{4}$ Ctm. Osteophytische Auflagerungen nebst einzelnen cariösen Defecten missstalteten besonders die Rotula. Das am Processus coronoid. abgetrennte Olecranon hatte 4 Ctm. Länge und verbreiterte sich in Folge von knöchernen Wucherungen, welche zugleich seine Umrandung unregelmässig machten. Radiusköpfchen 1 Ctm. dick. Die hierauf normale Temperatur erhob sich am dritten Tage nach der Operation zu 39° , fiel jedoch bald zur Norm wieder herab. Der Heilverlauf erwies sich äusserst günstig, die Granulationen kräftig bei spärlicher Secretion. Die Wunde verkleinerte sich rasch. Patient ging mit dem in einem Gypsverbande (23. März) eingekapselten Arme umher. Touchiren sollte den Bernarbungsprozess beschleunigen. Aber der Reconvalescent entwich noch vor dessen

Beendigung am 10. April. Er kam $\frac{1}{2}$ Jahr später wieder mit geschlossenen Fisteln und wenig beweglichem Arme *).

20. Dez. 1876. Das Allgemeinbefinden war seither günstig. Schmerzen am resecirten Gliede fehlten. Die Operationswunde heilte erst vergangenen Sommer vollständig zu. Ein Fistelgang über dem Cond. extern. eiterte bis Anfangs September. Trotzdem konnte Patient bei seinen ländlichen Arbeiten auch den linken Arm benützen; freilich stand derselbe an Leistungsfähigkeit dem rechten erheblich nach. Der Mann gibt aber zu, dass letztere im Laufe der Zeit gewachsen sei. Die linke obere Extremität befindet sich bei Ruhelage in gestreckter Haltung, der Vorderarm verharret beinahe in Mittelstellung (leicht pronirt). Die Resectionsnarbe erscheint noch geröthet, dünn, in der Mitte auf ihrer Unterlage festsitzend. Eine Borke überdeckt die Fistelapertur am Cond. ext. Letzterer sowie der Internus sind annähernd regenerirt, etwas weniger das Olecranon. Das Radiusköpfchen, welches dicht unter dem Cond. ext. steht, hat sich gleichfalls (obschon etwas unförmlich) wieder ersetzt.

Die neue Gelenkverbindung ist eine ziemlich feste; doch lässt sich eine minimale seitliche Verschiebbarkeit bewerkstelligen.

	l.	r.
Länge vom Acrom. — Cond. ext.	29 Ctm.	30 Ctm.
„ „ Cond. ext. — Proc. styl. rad.	24 $\frac{1}{2}$ „	25 „
„ „ Acrom. — Proc. styl. rad.	53 $\frac{1}{2}$ „	55 „ Diff. 1 $\frac{1}{2}$
Umfang der Oberarmmitte	18,5 „	25,5 „
„ des Ellenbogengelenks	23 $\frac{1}{2}$ „	25 $\frac{1}{2}$ „
Durchmesser d. Ellenbogens v. rechts n. links	6 $\frac{1}{2}$ „	7 $\frac{1}{2}$ „
„ „ „ v. vorn n. hinten	5 $\frac{1}{2}$ „	7 $\frac{1}{2}$ „
Umfang der Vorderarmmitte	22 „	26 $\frac{1}{2}$ „
„ des Handgelenks	16 „	17 $\frac{1}{2}$ „

Die rechte Hand ist stärker entwickelt als die linke, ihr Druck überbietet den gleichfalls kräftigen der andern.

Das Excursionsvermögen im Schultergelenk erweist sich vermindert (Hubhöhe bis 123°), weniger das im Handgelenk, aber auch hier werden Beugung und Streckung nur mit grösserer Anstrengung ausgeführt.

Active Flexionsversuche bewirken eine Winkelstellung von nur 130° zwischen Ober- und Vorderarm; passiv lässt sich die Beugung im Cubitalgelenke bis zu 80° bringen, wobei zugleich eine Stellungsveränderung des Radius merkliche Pronationsbewegung hervorruft. Ueberstreckung findet nicht statt.

Bei der activen Pronation, ebenso bei der Supination, von denen letztere jedoch sehr beschränkt, theiligt sich der Radius nicht isolirt, sondern der Vorderarm als Ganzes. Passiv vermag man in geringem Grade selbstständige Rotationsbewegungen des Radius zu erzielen. Auch können so Supinationsbewegungen bis fast zur gewöhnlichen Grenze forcirt werden. Das Hebervermögen des operirten Arms beläuft sich auf 55 \bar{u} , 5 \bar{u} werden bei gestreckter Extremität bis zu einem Winkel von 70° nach vorn elevirt.

*) Der interessante Einfluss des Erysipels auf die Syphilis in diesem Falle ist von Dr. A. Deahna in der Vierteljahrschrift für Dermatologie und Syphilis 1876 beschrieben worden.

Fall 10.

Sarah Wolber, 17 Jahre alt, ledige Dienstmagd aus Schenkenzell fiel in ihrem 11. Lebensjahre auf den linken Ellenbogen. In Folge hiervon konnte sie wegen starker Schmerzhaftigkeit das Gelenk einige Zeit gar nicht bewegen und es blieb durch Schmerz beschränkte Excursionsfähigkeit zurück. Nach etwa 2 Jahren wurde die Haut oberhalb des Olecranon von zwei Fistelgängen durchbrochen, welche unbedeutend Eiter secernirten; sie heilten nach längerem Bestehen von selbst zu. Doch nach einem weitem Jahre bildeten sich zwei frische; diesmal am Vorderarm. Ein Arzt stellte die kranke Extremität in einen rechten Winkel und es gelang ihm, die Fisteln durch wiederholtes Cauterisiren zum Verschlusse zu bringen. Als das Mädchen Anfangs 1874 in einen Dienst eintrat, verschlimmerte sich der Zustand abermals; die Schmerzen recidivirten und mit dem Beginne des Jahres 1875 öffneten sich die Fisteln des Vorderarms von Neuem. Bei der am 15. März 1875 erfolgten Aufnahme liess der rechtwinkelig fixirte linke Arm der sonst kräftig und gesund aussehenden Patientin active Bewegungen gar nicht, passive nur in geringem Grade zu. Letztere schmerzten, desgleichen indirecter Druck. Die Circumferenz des Gelenkes überstieg die der rechten Seite um 2 Ctm. 4 Ctm. unterhalb einer strahlenförmigen, mit dem Knochen nicht verwachsenen Narbe, deren Sitz dem Cond. internus entsprach, befanden sich an der Ulnarseite des Vorderarms 2 kleine Fisteln, welche nur wenig dünne Flüssigkeit absonderten. Die eingeführte Sonde glitt in der Richtung des Gelenks, ohne jedoch auf Knochen zu stossen. Die Fisteln wurden mit Arg. nitr. touchirt und ein gefensterter Gypsverband applicirt, worauf sich die Schmerzen besserten. Derselbe musste nach Monatsfrist wegen Recrudescenz der Entzündungserscheinungen (heftiger Schmerz, hohe Temperatur, starke Schwellung, reichliche Eitersecretion) abgenommen und nach Lagerung des Arms auf eine Schiene eine Eisblase aufgelegt werden. Eine Incision am Cond. intern., wo deutliche Fluctuation vorhanden schien, förderte keinen Eiter zu Tage. Indessen brach kurz darauf die alte Narbe am Cond. intern. spontan auf und entleerte Eiter. Da eine nochmalige genaue Untersuchung am 30. April neben den bisherigen Resultaten bedeutende seitliche Verschiebbarkeit des Vorderarms ergab, insbesondere aber die Sonde hierbei durch sämtliche Fisteln nach dem Gelenke und auf rauhen Knochen kam, schritt man sofort zur totalen Resection unter Lister, mit Esmarch'scher Einwickelung und v. Langenbeck'schem Längsschnitte. Am Humerus war das Mark der Operationsgrenze noch sehr hyperämisch. Der Knorpel der resecirten Knochenstücke zeigte sich theils stark injicirt, theils abgelöst. Es bestand subchondrale Ostitis. Massenhafte Granulationen füllten das Gelenk und dessen Umgebung aus. Die Wunde wurde theilweise vernäht und Drainage eingeleitet. Nur an einzelnen Stellen noch anhaftende Knorpelfetzen bedeckten die zerfressene Gelenkfläche des Humerusendes, das in toto $1\frac{3}{4}$ Ctm. mass und dessen Sägeflächendurchmesser der Quere nach $5\frac{3}{4}$ Ctm. betrug. An der innern Hälfte der Trochlea, etwa in der Mitte des innern Wulstes, verlief von rechts nach links eine tiefe Spalte; eine eben solche an der unteren Grenze des letzteren. Die die Eminentia capitata überziehende Knorpelschichte hatte ihren Glanz verloren. Die Sägebene des $3\frac{1}{2}$ Ctm. langen Ulnarstückes stieg von hinten und unten nach vorn und oben. Der obere innere Rand des Olecranon trug durch den destruirenden Prozess einen rundlichen, $1\frac{1}{2}$ Ctm.

grossen Defect davon. Auch an dessen Innenseite zeugte ein etwa 1 Ctm. tiefer, halbmondförmiger Ausschnitt, von oben her durch osteophytische Wucherungen überragt, von den theils regressiven, theils progressiven pathologischen Vorgängen. An der äussern Parthie wurde durch eine isolirte Knochenspanne an dem dort ausgebuchteten Olecranon ein ovaläres, 7 Mm. umfassendes Loch formirt. Der erweichte Knorpel umhüllte lose den cariösen Knochen, dessen scharfe Umrandung am Process. coron. verschwunden war. Vom Radius entfernte man $1\frac{1}{4}$ Ctm. Auch hier liess der abgedeckte Knorpel eine degenerirte Knochenoberfläche erblicken. — Humerus- und Ulnarparthie nach Herstellung der Articulation 3 Ctm. lang. Des andern Tages machten heftige Schmerzen Entfernung der Nähte und Eisüberschläge nothwendig. Im Uebrigen ging die Heilung äusserst rasch von Statten. Die Schmerzen liessen nach; das Fieber währte mit Unterbrechung bis zum 11. Mai in mässigem Grade. Die Wunde war schon am 25. Mai fast vollständig geschlossen.

Nach ihrer Entlassung stellte sich die (sonst gesunde und kräftige) Patientin am 24. Okt. 1876 zum ersten Male wieder zur genauern Ermittlung des Zustandes ihres kranken Armes. Sie hatte bis zur Zeit Schmerzen in der Ellenbogengegend bei Bewegungen.

Sowohl in der Resectionswunde, etwa zwischen dem unvollständig reproducirten Cond. int. und Olecranon, als auch zwischen letzterem und dem ebenfalls unvollkommenen Cond. ext. mündeten zwei Fistelgänge, durch die die Sonde etwa $2\frac{1}{2}$ Cm. in die Tiefe, doch nicht auf rauhen Knochen kömmt. Dieselben secerniren mässig, sollen aber nie völlig geschlossen gewesen sein. Im Uebrigen sind die Wunden vernarbt und sitzt der untere Theil der Operationsnarbe auf dem Knochen fest.

	l.	r.
Umfang des Oberarms	$22\frac{1}{2}$ Ctm.	22 Ctm.
„ „ Ellenbogens	22	„ 23 „
Durchmesser zwischen Cond. int. und ext.	6	„ 6 „
„ „ Beuge und Olecranon	$5\frac{1}{2}$	„ 5 „
Umfang des Vorderarms	18	„ 22 „
„ „ Handgelenks	14	„ $14\frac{1}{2}$ „
Länge vom Proc. corac. — Cond. ext.	26	„ 31 „
„ „ Cond. ext. — Proc. styl. rad.	21	„ 24 „
„ „ Proc. corac. — Proc. styl. rad.	47	„ 55 „ Diff. 8 Ctm.
„ „ Cond. int. — Proc. styl. uln.	21	„ 24 „
	activ	passiv
Beugung	bis 85°	bis 41°
Streckung	„ 180°	nicht weiter.
Einwärtsrotation activ bis Volarfläche nach abwärts;		
„ passiv bis Daumen nach unten.		
Auswärtsrotation activ bis Volarfläche nach oben;		
„ passiv etwas weiter (also bis zur normalen Grenze).		

Bei passiven Bewegungen fühlt man im neuen Gelenke Crepitation, was auch subjectiv empfunden wird.

Händedruck ist auf beiden Seiten ziemlich gleich. Sie hebt bei hängendem Arme $35 \bar{u}$ vom Boden. $1 \bar{u}$ bringt sie bis über den Kopf; $3 \bar{u}$ nur mit Mühe bis zur Brust; $3 \bar{u}$ bei Fixation des herabgesenkten Humerus bis zu einem stumpfen Winkel.

Fall 11.

Casimir Lambertin, 21 Jahre alt, ledig, aus Grafenhausen, hatte mehrmals das Unglück, sich durch Fall zu beschädigen: Zuerst in seinem 7. Lebensjahre, als er von einem Pferde herab mit dem Rücken auf eine Wagenachse stürzte, wesswegen er 5 Wochen das Bett hüten musste. Hierauf anno 1871 fiel er zum ersten Male auf den rechten Ellenbogen, der von da an stets etwas angeschwollen, doch sonst vollkommen gebrauchsfähig blieb. 4 Jahre später, im Juni 1875, verletzte er sich abermals den Ellenbogen durch einen Sturz in einen Graben. Seitdem bestanden Schmerzen und Arbeitsunfähigkeit. Am 11. November 1875 suchte Patient Abhülfe im Spitale. Er sah schwächlich aus, und hatte angeblich in Folge des ersten Falles eine spitzwinkelige Kyphose. Man fand Schwellung des rechten Ellenbogengelenks, Beschränkung der activen, Schmerzhaftigkeit der passiven Bewegungen (besonders der Rotation), Druck mässig empfindlich. Der Kranke wurde mit einem Gypsverbande am 18. November versuchsweise entlassen, um zu sehen, ob Ruhe zur Besserung ausreiche. Weil aber bei seiner Rückkehr am 12. Dezember der Zustand sich nicht verändert hatte, auch eine nun wiederholt (4mal je $\frac{1}{2}$ Grm.) vorgenommene Carbol-einspritzung zu keinem Ziele führte, wurde das Gelenk am 10. Januar 1876 resecirt. Auf Esmarch'sche Einwickelung folgte der Hautmuskelschnitt, nach dessen Vollendung sich bräunlich-gelbliche, eitrige Flüssigkeit ergoss. Beim weiteren Präpariren zeigte sich die Synovialhaut überall gallertartig infiltrirt. Der Knorpel war geschwunden und der Knochen an verschiedenen Stellen rauh. Alle 3 Gelenkenden mussten abgesägt werden und zwar von dem des Humerus 3 Ctm., von der Ulna $3\frac{1}{2}$ Ctm., vom Radius $\frac{1}{2}$ Ctm. Die Grösse des herausgenommenen Gelenktheils im Ganzen belief sich auf 4 Ctm. Der Sägeflächendurchmesser des Humerus betrug in frontaler Richtung 6 Ctm. Die Contouren der Trochlea erschienen intact, weniger die der Eminentia capitata; der Knorpel an der Vorderseite beider losgelöst, der Knochen cariös. Der Cond. int. und externus waren gleichfalls zernagt. Der chondrale Ueberzug des Olecranon erwies sich malacisch, der Proc. coronoid. in seiner Umgrenzung schadhafte, die Rindensubstanz der Olecranonrückenfläche porös. Auch das Radiusstück hatte eine erweichte Knorpeldecke.

Die Nachblutung war ziemlich stark und musste durch Ligaturen und Compressivverband gestillt werden. Dieser schwere chirurg. Eingriff verursachte gar keine Reaction. Die Temperaturcurve bewegte sich fast ausnahmslos innerhalb normaler Grenzen. Das subjective Befinden liess nichts zu wünschen übrig. Die Heilung verlief auffallend rasch, so dass Patient schon am 7. März, nachdem der Arm eingegypst, mit beinahe geschlossener Wunde entlassen wurde.

Als er sich am 30. Mai wieder einstellte, vermochte er mit der Hand bis auf den Kopf zu greifen. Die darauf folgende Woche wurde er täglich elektrisirt.

12. November 1876:

Der Resecirte konnte wegen rascher Ermüdung, Unsicherheit und Unzulänglichkeit der Bewegungen (besonders der Rotationen) im rechten Arme sein früheres Gewerbe als Barbier nicht wieder aufnehmen, — beschäftigt sich deshalb gegenwärtig mit dem Einrollen von Cigarren.

Schmerzen sind noch im Oberarm bei Bewegungen vorhanden. Sonst weiss er über Nichts zu klagen.

Die betreffende Extremität fühlt sich kälter an als die linke, was auch subjectiv empfunden wird. Der Vorderarm befindet sich in Mittelstellung. Die Resectionsnarbe ist geröthet, doch solide. Condyl. ext. und Olecran. haben sich hinreichend regenerirt, weniger der Cond. internus.

	r.	l.	
Länge vom Acrom. — Cond. ext.	27	Ctm. 30	Ctm.
» » Cond. ext. — Proc. styl. rad.	25	» 25	»
» » Acrom. — Proc. styl. rad.	52	» 55	» Diff. 3 C.
» » Proc. corac. — Cond. int.	30	» 33	»
» » Cond. int. — Proc. styl. uln.	23	» 27	»
» » Proc. corac. — Proc. styl. uln.	53	» 60	» Diff. 7 C.
Umfang des Oberarms	17	» 24	»
» » Ellenbogens	21	» 25	»
Durchmesser des » zwischen den Condylen	4 ¹ / ₄	» 6 ¹ / ₄	»
» » » v. Beuge zum Olecranon	5	» 6 ¹ / ₂	»
Umfang des Vorderarms	17	» 22 ¹ / ₂	»
» » Handgelenks	15	» 16	»

Hände ziemlich gleich gross.

Im Schultergelenk der rechten Seite kann der Arm nur bis 100° aktiv, passiv bis 126° erhoben werden (Theilnahme der Scapula); im Handgelenk erweist sich das Beugungsvermögen, etwas weniger auch das der Streckung beeinträchtigt. Drehversuche des Vorderarms führen blos zu minimalen Excursionen. Lässt man aber bei mässiger Beugung desselben die ganze Extremität zu solchen Manövern verwenden, so wird durch die Rotationsmuskeln des Oberarms dieser Funktionsverlust derart supplirt, dass activ die Pronation (also unter Beihülfe des Teres major und Subscapularis) von der Mittelstellung aus bis zu einer Vierteldrehung von Statten geht. Supinationsbemühungen ergeben aber auch trotz der Mitwirkung von Supra- und Infraspinatus nebst Teres minor nur einen sehr geringen Erfolg. Passiv erwirkt man eine Einwärtsdrehung bis die Volarfläche nach aussen sieht, eine Auswärtswendung bis zur Norm.

Die active Flexion im Cubitalgelenke geschieht gleichfalls bis zur normalen Grenze, doch scheint der Vorderarm, sobald er den rechtwinkeligen Stand zum Humerus überschritten hat, nicht durch Muskelzug demselben noch näher gebracht zu werden, sondern fällt vielmehr von selbst in die extreme Spitzwinkelstellung. Die aktive Extension gelingt bis zu 143°, passiv bis 163°. — Seitliche Verschiebbarkeit der Resectionsstümpfe aneinander fehlt.

Der Händedruck zeigt, ob zwar auch der rechtsseitige kräftig ist, eine sehr erhebliche Differenz zu Ungunsten der afficirten Extremität.

Der junge Mann hebt mit dem operirten Arme 35 Pfund vom Boden auf. Bei gebogenem Gliede bringt er mit Mühe eine leere Schale etwa bis zur Höhe der Schulter. Jede weitere Anforderung an die Leistungsfähigkeit des Armes bleibt fruchtlos.

Fall 12.

Conrad Baumann, 17 Jahre alt, lediger Fabrikarbeiter aus Hornberg, bemerkte zuerst 1865 eine allmählig entstehende Anschwellung an der Aussenseite des rechten Fusses, welche nach bedeutender Vergrösserung im Jahre 1868 aufbrach und fortwährend dünnen Eiter entleerte. Wachsthum des Tumor und

Vermehrung der Fisteln veranlasste den Patienten seit Ende Februar 1873 das Bett zu hüten, obgleich weder die Beeinträchtigung der Gebrauchsfähigkeit noch die Schmerzen sehr stark waren. Der herbeigerufene Arzt verband 2 der vorhandenen Fisteln durch Schnitt und entfernte zwei nekrotische Knochenstückchen. Darauf hin wucherten die Granulationen durch die Incisionsöffnung rasch nach. Am 15. April 1873 liess sich der Kranke in's hiesige Spital verbringen. Er fieberte und sah anämisch aus. Auf dem afficirten Fusse konnte er noch stehen und gehen. Der äussere Rand desselben zeigte eine Geschwulst, die den ganzen Raum von der Mitte der Ferse über den Malleol. extern. und die Mitte des Fussrückens bis zur Basis der Metatarsalknochen einnahm. Im Centrum jener befand sich ein Hautdefekt von der Grösse eines Fünfmarkstücks, woraus dicke, schwammige Granulationen, umgrenzt von mehreren kleinen, in die Tiefe führenden Fisteln, pilzförmig hervorragten. Weitere zwei Fisteln durchbohrten die hintere Fersenhaut; ihre Gänge hatten die Richtung zum Calcaneus. Die Sondirung stellte ausserdem fest, dass das Os. cuboid. fast völlig geschmolzen und durch Granulationsmassen ersetzt war, in welchen noch einige nekrotische Knochenpartikelchen stacken; dass sich ferner der Calcaneus und die Köpfe des 4. und 5. Metatarsus entblösst, rauh und weich anföhlten. Passive Bewegung im Chopart'schen Gelenke schmerzte. Roborirende Diät, Fussbäder, Carbolwattverband und ruhige Lage bildeten die einleitende Behandlung. Zwei kleine Nekrosen des Os. cuboid. mussten schon am 16. und 17. mit der Kornzange extrahirt werden. Den 30. schritt man zur Resection. Auskratzen der oben beschriebenen, hervorquellenden Granulationen mit dem scharfen Löffel und Spaltung der Hautbrücke, welche diese Fistel von der an der Ferse befindlichen trennte, legte den (ausgehöhlten) Calcaneus blos, der nun vollständig aus dem Periost herausgeschält wurde. An dem hintern Abschnitte von dessen Aussenfläche war eine $3\frac{3}{4}$ Ctm. lange und über 2 Ctm. tiefe, cariöse Caverne; der Knochen an der vordern Parthie der erstern rareficirt und mit Granulis bedeckt, auch die Substanz der Hinter- und Innenseite mit grossen Poren durchsetzt. In der Wunde trat alsdann die untere Gelenkfläche des Talus zu Tage, überdies klappte das Talonaviculargelenk. Man applicirte hierauf einen gefensterter Gypsverband und suspendirte die Extremität. Die Temperaturhöhe betrug in den ersten Tagen durchschnittlich $39,5^{\circ}$ und ging dann nach und nach zur Norm herab. Da die Ränder der Weichtheilspalte fest zusammen verklebten, sollte eine alsbald eingezogene Drainage die Anstauung des Sekretes in dem zurückgebliebenen Hohlraume verhüten. Weil aber trotzdem die reichliche Eitermasse (4, V.) übel roch, wurde der an eine paraffinirte Gypsschiene befestigte Unterschenkel in das permanente Wasserbad gebracht, was Besserung der Absonderungsverhältnisse und gute Granulationsbildung bewirkte (7, V.) Ueber dem Malleol. internus machte sich am 14. Mai eine prominirende, schmerzhaft Stelle bemerklich, aus der auf Incision am 23. dunkler Eiter kam. Sofort schwand die Fieberexacerbation, welche damit verbunden gewesen. Das Wasserbad liess man nun weg. (Drahtrinne.) Die beiden bei der Resection eingeschnittenen Fistelgänge communicirten nicht mehr mit einander. Ihr Lumen hatte sich verkleinert. Der zuletzt geöffnete Abscess granulirte rasch. Die Anschwellung verlor an Umfang. Bewegungen des Tibiotarsalgelenkes waren nicht empfindlich; das Allgemeinbefinden gut. Den 29. Mai gelangte die obere Fistel der Aussenseite zum Verschlusse. Den 3. Juni wurde das Drainagerohr aus der unteren vorübergehend weggenommen und kurz darnach ein gefensterter Gypsverband mit eiserner Dorsalschiene an-

gelegt. Wegen weitgehender Unterminirung der Haut durch Eitersenkungen (trotz Drainage) musste am 8. August am äussern Fussrande incidirt werden. Den 9. September entfernte man den Gypsverband und touchirte zur Beförderung des Benarbungsprozesses die Fisteln mit Ferrum candens. Die so hervorgerufene Fieberreaction (bei 39,4°) verlor sich allmählig und die Eitermenge minderte sich. Obgleich das Gesamtbefinden dem Patienten erlaubte, jetzt täglich einige Stunden im Rollstuhle zuzubringen, war doch der locale Heiltrieb derart gering, dass am 8. November eine neue Cauterisation angezeigt schien. Die Wundhöhle wurde nach derselben mit Carbolcharpie ausgefüllt. Unbedeutende Fieberschwankung folgte. Nach Abstossung der Schorfe sprossen aus dem beinahe 4 Ctm. tiefen Substanzverluste, in welchem an einer Stelle unterhalb des Malleol. extern. unbedeckter Knochen sich präsentirte, gesunde Granulationen (27, XI). Als auch diese wieder zerfielen (12, XII), touchirte man sie energisch jeden zweiten Tag mit Lapis und beseitigte (21, XII) ein paar kleine, nekrotische Knochenstückchen. Daran schlossen sich Jodbepinselungen (Ende December und Anfangs Januar). Zu derselben Zeit litt der Kranke an einer leichten Conjunctivitis, die bald curirt wurde, aber im Mai 1874 recidivirte.

Aufenthalt in frischer Luft hob sichtlich den Kräftezustand. Fussbäder mit Kalilauge und methodisch durchgeführte Aetzungen sollten im Vereine damit den localen Befund bessern. Trotzdem half dies vorderhand nicht wesentlich. Es öffnete sich sogar Mitte Januar 1874 ein neuer Abscess; dessgleichen einer den 15. Februar am inneren Fussrande, correspondirend dem Sprunggelenke. Erst Mitte März, nachdem schon im Februar ein frischer Eingriff mit Ferrum candens stattgefunden, vernarbte die Oeffnung an der Ferse fast gänzlich und überkleideten sich die beiden seitlichen mit kräftigen Granulationen. Der Reconvalescent, welcher seit 5. März bereits dann und wann aufstand, versuchte erfolgreich mit dem operirten Fusse Schritte zu machen, trug aber durch einen Fall hierbei eine nicht unerhebliche Kopfverletzung davon. Die erste Hälfte des Aprils brachte er zu Hause zu. Nach seiner Rückkehr fuhr man fort, die Granulationen durch Höllensteintouchirungen und Application des Cauterium actuale (29. Mai und 25. Juni) zu stärken. Leider verursachte eine neue, schwere Complication, deren Auftreten Patient verheimlicht hatte, einen bedeutenden Rückschlag auf die bisher gewonnenen Resultate. Schon seit längerer Zeit wurden leichte Erhebungen der Temperaturcurve wahrgenommen, deren plötzliches Emporschnellen bis zu 40,2° in den letzten Tagen des Juli und Anfangs August eine genaue Untersuchung des Patienten am 4. August veranlasste. Dabei stellte sich heraus, dass sich am rechten Vorderarm ein Eiterheerd gebildet hatte, der bereits durchgebrochen und an dessen Stelle, 2 Zoll unterhalb der Spitze des Olecranon eine thalergrosse, granulirende leichtblutende Wundfläche getreten war, durch welche die Sonde in einen langen Fistelgang und auf entblössten, rauhen Knochen gelangte. Oedem umgab das Gelenk, das freie Bewegungen gestattete. Die Extremität erhielt einen Gypsverband. Das Morgens ausgiebig remittirende Fieber blieb bis zum 20. August hoch. Die Beschaffenheit des spärlich ausfliessenden Secretes sprach für Synovia, obgleich das Gelenk selbst der Sonde keinen Zugang gestattete. Am 2. September resecirte man, bewogen durch die in Folge der Eiterverluste und Temperatursteigerungen eingetretene Entkräftung des Kranken, das Gelenk mit Esmarch'scher Einwickelung und Langenbeck'scher Schnittführung. Eiter und Granulationswucherungen füllten dessen Raum und die Umgebung aus. Das cariöse Olecranon wurde abgelöst und herauspräparirt, von dem weniger afficirten Humerus

und dem Radius nur kleinere Parthien abgetragen, die zottigen Granulationen der zurückgebliebenen Höhle weggeschnitten. Letztere mit Wattetampöns vollgestopft und nach Lister'scher Vorschrift verbunden.

Das seit der Operation niedrige Fieber erlosch bald vollständig, flackerte aber von Zeit zu Zeit wieder auf. Subjectiv herrschte ein längst nicht mehr empfundenes Wohlgefühl. Ungeachtet der profusen Eiterung gypste man am 8. das Glied ein und schickte den Kranken in die frische Luft. Schlawheit der Granulationen behandelte man hier ebenso wie am Fusse, der ihm ganz gute Dienste leistete, mit Lapis und Ferrum candens (letzteres 5. Nov.). Die Verbindung zwischen Ober- und Vorderarm war bis Anfangs November noch sehr locker, die Knochenenden lagen frei zu Tage. Unter Beeinträchtigung des Gesamtbefindens und Fiebererscheinungen entstand Mitte November ein Abscess an der inneren Ellenbogengegend, der sich spontan öffnete. Ein eingeführtes Streifen Protectiv beförderte den Abfluss des Secretes. Nichts desto weniger stagnirte dasselbe am 28. Nov., verursachte dadurch Recrudescenz der Entzündung und nöthigte desswegen zur gründlichen Entleerung nebst Drainage. Im Januar 1875 wurden die schlaffen Granulationen mit dem Löffel ausgekratzt, einige Hautbrücken mit der Scheere durchtrennt, zum Schlusse cauterisirt. Eine Morphiumeinspritzung linderte die heftigen Schmerzen. Daraufhin erschienen gute Granulationen und verkleinerten die Wunde. Die des Fusses hatte sich endlich den 28. Februar bis auf 2 schmale Löcher geschlossen. Festigkeit des neugebildeten Gewebes verhinderte daselbst das noch vor Kurzem (31. Dez.) mögliche tiefere Eindringen der Sonde. Bei einer galvanokaustischen Behandlung aber war Knochen fühlbar. Am Ellenbogen spaltete man den 8. April einen kleinen Abscess, 2 querfingerbreit oberhalb der Plica cubiti; schabte Mitte Juli den ersteren abermals gründlich mit scharfen Löffeln aus und legte Drainröhren ein. Zu gleicher Zeit fand eine Cauterisation der Fisteln am Fusse statt. An beiden Extremitäten wurde bei diesen Eingriffen auf bedeckten, harten Knochen gestossen. Die Wundfläche trieb darnach an dem oberen Gliede rascher Granulationen als am unteren. Eine genauere Untersuchung im August ergab: Ellenbogenwunde fast geheilt; keine tiefgehenden Fisteln. Arm activ, beinahe normal functionirend; nur die Rotation vermindert, obzwar auch der Radius isolirt beweglich. Hand noch schwach. — Fuss gebrauchsfähig trotz zweier Fisteln, die auf cariösen Knochen der Artic. talonavicul. führen. Sprunggelenk frei beweglich. Doch musste Patient auf Verlangen am 20. September mit noch offenen Fisteln sowohl am Fuss als Arm entlassen werden.

Als er sich im Dezember wieder vorstellte, berichtete derselbe, dass er ohne Beschwerden je nach Belieben gehen und den ganzen Tag arbeiten könne. Er fühlte sich leidlich wohl. Die Fussfisteln eiterten noch etwas.

Als sich der Operirte im Herbste 1876 abermals in der chirurgischen Klinik aufhielt, constatirte man am 6. October Folgendes: Auf Befragen erzählt Patient, dass er bis Mitte Juni, von welcher Zeit an er wegen Schmerzen in der linken Hüfte das Bett hüten musste, das gleiche Leistungsvermögen in den resecirten Gliedern besessen habe, wie am Schlusse des vorigen Jahres. Spontane Schmerzen sollen zu keiner Zeit an denselben vorhanden gewesen sein. Ohne Stock will er eine Viertelstunde gehen können. Geringer Appetit ist — das Localleiden abgerechnet — gegenwärtig seine einzige Klage. Er sieht anämisch und mager aus. Ein kalter Abscess neben dem Process. styloid. ulnae rechterseits spricht für die Fortdauer einer scrophulösen Diathese. — Am Ellenbogen befindet sich

in der Gegend des Condyl. extern. ein kleiner Fistelgang, durch den man nicht auf Knochen kömmt. Ein etwa 7 Ctm. langer und 3 Ctm. breiter Hautdefect entspricht der Lage nach dem ehemaligen Resectionsschnitte (zwischen Olecranon und Cond. int.), ist mit lividen, wenig secernirenden Granulationen bedeckt und gewährt der Sonde Zugang zu der weithin cariösen Ulna. Knochenneubildungen haben den Cond. extern. und das Olecranon in ausgiebigem Maasse ersetzt. Zwischen beiden präsentirt sich eine (etwa 3 Ctm. lange) eingezogene, wenig verschiebliche Narbe. Der Umfang beträgt:

	r.	l.
In der Mitte des Oberarms	15 Ctm.	19 Ctm.
Am Ellenbogen	23 "	22,5 "
In der Mitte des Vorderarms	13 "	17 "
Länge vom Proc. corac. bis Cond. extern.	25 "	29 "
" " Cond. ext. bis Proc. styl. radii	20 "	27 "
" " Cond. int. bis Proc. styl. ulnae	19 "	26 "
Durchmesser von rechts nach links	5 ³ / ₄ "	6 ¹ / ₄ "
" " vorn nach hinten	6 ¹ / ₂ "	6 "
Das Maximum der activen Beugung des in der Ruhelage in einem Winkel von 126° flectirten Armes geschieht bis		70°
Active Streckung bis		136°
Active Einwärtsrotation bis die Volarfläche direct nach abwärts sieht;		
Active Rotation nach aussen nicht ganz bis zur Mittelstellung.		
Passive Beugung ist möglich bis 45° (doch mit Schmerz verbunden),		
" Streckung " " " 160°		
" Pronation " " bis Daumen gerade nach unten steht.		
" Supination " " bis Mittelstellung (aber empfindlich).		

Er hebt bei hängendem Arme 20 Pfund bis zum Knie; 3 Pfund bringt er bis über die Horizontale, 1 Pfund bei Fixation des herabgesenkten Oberarms bis zu einem mässig stumpfen Winkel. Der Händedruck ist auf beiden Seiten ziemlich gleich. Die rechte Hand kann nicht (weder activ noch passiv) gestreckt werden.

Am Fusse sieht man über dem Malleol. intern. eine etwa zweipfennigstück-grosse, granulirende Stelle, durch welche die Sonde in der Richtung des Chopart'schen Gelenkes etwa 1¹/₂ Zoll in die Tiefe und in cariösen Knochen eindringt. Die Fersengegend ist eingezogen und mit Narben bedeckt.

	r.	l.
Umfang des Fussgelenkes von der Beuge nach der Ferse 28 Ctm.	28 ¹ / ₂ Ctm.	
Frontaler Durchmesser	7 ¹ / ₄ "	7 ¹ / ₄ "
Sagittaler "	8 ¹ / ₂ "	10 "
Länge des Fusses vom Fersenrande bis zur Spitze d. Hallux. 21 "	23 ¹ / ₂ "	

Bewegung und Streckung, sowie Rotation sind am rechten Fusse in beschränktem Maasse möglich. Beim Gehen ohne Stock, das mit kaum merklichem Hinken geschieht, hält Patient den resecirten Fuss steif in rechtwinkliger Stellung.

Fall 13.

Waldburga Martin, 44 Jahre alt, verheirathet, aus Kirchhofen, will im Anfange des Jahres 1875 in einer Nacht plötzlich von ziehenden und boh-

renden Schmerzen im linken Arme aufgeweckt worden sein. Daran reihten sich des andern Morgens Schwellung und Bewegungsunfähigkeit. Diese Symptome nahmen mit der Zeit mehr und mehr zu, wesswegen Patientin am 23. Januar 1876 in die chirurgische Klinik eintrat. Sie sah für ihr Alter marantisch aus und hatte einen Kropf von Kopfgrösse. Die etwas gebeugte linke obere Extremität konnte activ nicht, passiv nur unter sehr starken Schmerzen bewegt werden. Zugleich waren seitliche Excursionen in hohem Grade möglich, wobei deutlich Crepitation hervortrat. Der indirecte Druck schmerzte intensiv. Die Haut über dem Ellenbogen zeigte sich an mehreren Stellen geröthet, heiss und gespannt. Die weiche Geschwulst um denselben mass 23 Ctm. der Länge, 31 Ctm. dem grössten Umfange nach und fluctuirte hin und wieder. Alsbald fand die Resection mittelst des v. Langenbeck'schen Schnittes und unter Lister's Spray statt. Eiter füllte das Gelenk aus, Granulationen hatten seine Knorpel zerstört, Caries die Epiphysen ergriffen. Drei periarticuläre Abscesse communicirten mit dem Synovialsack. Man drainirte sie. Das Humerusstück war $2\frac{1}{2}$ Ctm. lang, sein querer Sägeflächendurchmesser $4\frac{3}{4}$ Ctm. An der Eminentia capitata haftete der Knorpel nur noch an einzelnen Stellen fest, an der mittleren Region derselben fehlte er völlig und liess cariösen Knochen zu Tage treten. Der Knorpel der Rotula wies an dem oberen Theile der Vorderfläche zwei, durch eine Einkerbung verbundene, kleine Vertiefungen auf. Die Hinterseite des Cond. int. und die Fossa supratrochl. post. waren zernagt. Die Grösse des abgesägten Olecranon nebst Proc. coron. betrug 3 Ctm. Die Spitze des erstern und letzterer zeigten sich durch den destruierenden Prozess beschädigt. Der Knorpel erschien von der Innenseite der Cavit. sigm. maj. abgeschält. Der Radiusantheil belief sich auf $\frac{1}{2}$ Ctm. An einer Stelle war der Knorpel verfärbt, an einer defect. Das excidirte Gelenk als solches hatte $3\frac{1}{2}$ Ctm. Länge.

Blos am Abende nach der Operation bestand Fieber (39°). Die Operirte fühlte sich sehr wohl. Schon am zweiten Tage blieb der spärlichen Eiterung wegen die Drainage weg. Den 10. Februar stand Patientin auf, nachdem sie zur Fixirung des resecirten Gliedes eine Gypsschiene erhalten hatte. Die Benarbung, welche bis zum 12. März rasch voranschritt und deren Zustand am 22. ausgiebige passive Bewegungen ohne Schmerz gestattete, wurde noch am 28. durch einen Abscess an der Streck- und Radialseite des Vorderarms, welcher zur Incision nöthigte, gestört. Diese Schnittwunde secernirte bis Mitte April, als die übrigen bereits, eine kleine Fistel an der Innenfläche ausgenommen, geschlossen waren. Letztere sonderte noch am 18. April gelblichen Eiter ab. Nach Entfernung einiger cariöser Knochenpartikelchen aus den beiden ebenerwähnten Fisteln (22. April) schickte sich der Prozess zur vollständigen Heilung an. Deshalb wurde die Reconvalescentin den 14. Mai mit einer dorsalen Gypsschiene entlassen. Bei einer ambulatorischen Untersuchung den 8. Juli fanden sich alle Fisteln verheilt. Es bestand etwas Schlottergelenk mit mässiger, passiver, seitlicher Verschiebbarkeit (keine Hyperextension über die Gerade möglich). Ein solcher Befund liess einen Gypsverband vortheilhaft erscheinen.

Revision vom 10. November 1876:

Seit der Eröffnung eines Abscesses an der Ellenbeuge, welche vor 3 Wochen vorgenommen worden sein soll, hat Patientin blos wenig Schmerzen mehr. Sie benützt den Arm zum Ankleiden, Waschen etc., doch macht sich dessen Kraftlosigkeit sehr bemerklich. — Die Wunden und Fisteln sind alle nur theilweise vernarbt, in ihrer Mitte noch mit Krusten überdeckt, sondern aber angeblich

spärlich und meist serös ab. Der Cond. extern. erscheint regenerirt, an Stelle der übrigen resecirten Parthien des Cubitalgelenks ist eine elastische Zwischensubstanz getreten, die der neugebildeten Articulation die Merkmale einer activ beweglichen Schlotterverbindung verleiht.

	l.	r.	
Länge vom Acrom. — cond. ext.	27 Ctm.	28 $\frac{1}{2}$ Ctm.	
„ „ Cond. ext. — proc. styl. rad. . . .	19 „	24 „	
„ „ Acrom. — proc. styl. rad.	46 „	52 $\frac{1}{2}$ „	Diff. 6 $\frac{1}{2}$ Ctm.
„ „ Proc. corac. — cond. int.	25 $\frac{1}{2}$ „	27 „	
„ „ Cond. int. — proc. styl. uln. . . .	20 „	25 „	
„ „ Proc. corac. — pr. styl. uln. . . .	45 $\frac{1}{2}$ „	52 „	Diff. 6 $\frac{1}{2}$ Ctm.
Umfang der Oberarmmitte	20 „	18 „	
„ des Ellenbogens	23 „	20 „	
Durchmesser d. „ zwisch. Beuge u. Olecr. .	5 $\frac{1}{2}$ „	5 $\frac{1}{2}$ „	
„ „ „ „ Cond. int. u. ext.	5 $\frac{1}{2}$ „	5 $\frac{1}{2}$ „	
Umfang des Vorderarms	18 $\frac{1}{2}$ „	19 $\frac{1}{2}$ „	
„ „ Handgelenks	13 $\frac{1}{2}$ „	14 „	

Functionsprüfung:

Die Excursionsfähigkeit des Schultergelenkes hat Noth gelitten, indem der Arm activ in demselben nicht ganz bis zur Horizontalen elevirt werden kann; auch im Handgelenk der betreffenden Seite zeigen sich sowohl Extension als Flexion beschränkt.

Die activen Bewegungen im resecirten Gelenke sind alle (Beugung, Streckung und Drehungen) bis zur normalen Grenze möglich, doch wird beim Flectiren der Vorderarm mehr weniger ruckweise dem Oberarme genähert und schwankt, wenn erhoben, unsicher hin und her.

Die Frau reicht mit der Hand des operirten Gliedes u. A. nach oben und hinten bis zum Occiput, nach unten und hinten bis zur Rückenfläche des Thorax.

Fixirt man den Humerus und sucht nun die beiden Resectionsstümpfe in seitlicher Richtung an einander zu verschieben, so gelingt dies in erheblichem Grade; ferner vermag man die Längsaxe zwischen Vorderarm und Humerus bis zu einem nach aussen klaffenden Winkel von 146° zu knicken; forcirte Adductionsbewegungen des Vorderarms bei Festhalten des Humerus bringen nur geringe, nach innen offene Winkelstellung zu Stande. Ueberstreckung ist passiv bis zu einem (bei herabhängender Extremität) nach hinten offenen Winkel von 174° zu bewirken. Weiterhin ergibt sich bei gewaltsamen Rotationsmanövern am Antibrachium, während der Oberarm immobilisirt wird, eine Verdrehungsmöglichkeit des ersteren nach aussen (supinatio), bis die Volarfläche der Hand nach oben schaut, nach innen (pronatio) bis zur Auswärtswendung jener. Dabei wendet sich die elastische Zwischensubstanz des res. Gelenks nach Art eines Schraubenganges.

Der Händedruck erweist sich linkerseits merklich schwächer als rechts.

Mit dem herabgesenkten kranken Arm hebt die Operirte 15 Pfund vom Boden auf. Die anderweitigen Versuche, ein Gewicht, sei es bei gestrecktem oder im Ellenbogen gebeugtem Gliede nach vorn und oben zu verbringen, schlugen sämtlich fehl.

Fall 14.

Emilie Moser von Auggen, 14 Jahre alt, bekam in ihrem achten Lebensjahre eine Anschwellung des rechten Ellenbogens. Die Erscheinungen schwanden nach 6 Monaten, während welcher Zeit sie den kranken Arm in einem Gypsverbande trug. Steifigkeit des Gelenkes blieb zurück. Recrudescenzen der Entzündung gingen mit massenhafter Bildung von Eiter einher, dem bald spontan bald künstlich ein Ausweg verschafft wurde. So entstanden mehrere Fisteln, welche hauptsächlich seit Weihnachten 1875 viel Secret entleerten und Schmerzen verursachten. Die Intensität letzterer Symptome trieb Patientin am 26. April 1876 in's Spital. Ihre Ernährung hatte — die anämische Gesichtsfarbe abgerechnet — dem Aussehen nach nicht Noth gelitten. Die rechtsseitigen Supraclavicular- und Achseldrüsen waren vergrössert. Der Arm zeigte sich nahezu rechtwinkelig anchylosirt, das Ellenbogengelenk bedeutend aufgetrieben mit besonders prägnanten Schwellungen an der Dorsalfläche und dem Olecranon, von denen erstere bei Druck sehr schmerzte und undeutlich fluctuirte. Zwei von livider, unterminirter Haut eingerahmte Fisteln mündeten in der Mitte der Streckseite und am Ulnarrande des Gelenkes, Ueber der Beugefläche des Ellenbogens präsentirte sich eine dritte, kleinere mit callöser Umgebung, während das Centrum jener eine eingezogene Narbe aufwies. Passiv liess sich der Arm ohne Schmerz etwas (ausgiebiger in der Narkose) strecken, beugen und supiniren. Indirecter Druck war sehr empfindlich.

	r.	l.
Umfang des Oberarms in der Mitte . . .	16 Ctm.	18,5 Ctm.
Umfang der plica cubiti	23 „	20 „
Umfang des Vorderarms in der Mitte . .	12,5 „	14 „

Da nach der in der Narkose am 29. April vorgenommenen Spaltung und Sondirung der Fistelgänge das Gelenk selbst Erkrankung zeigte, schritt man sofort zur Resection mit Hüter'scher Schnittführung und Anwendung der Es-march'schen Blutleere. Auf Loslösung des Periosts folgte die Abtragung des Oberarmknochens ($4\frac{1}{2}$ Ctm.), des Radius (2 Ctm.) und der Ulna ($4\frac{1}{2}$ Ctm. bestehend aus Olecranon, proc. coron. und Diaphysenende). Die Länge der entfernten Articulation (als Ganzes) betrug 6 Ctm., der frontale Sägeflächendurchmesser des Humerus 2 Ctm. Am Cond. extern. bemerkte man circumscriphte Rareficirung des Knochengewebes. Die Eminentia capitata besass noch ihre Knorpeldecke, doch schimmerte es an einer Stelle aus der Tiefe dunkelbläulich empor. Die innere Portion derselben trug an verschiedenen Stellen statt des Knorpels cariösen Knochen zur Schau. Zwischen ihr und dem Cond. int. hatte sich eine Incisur gebildet, in die fungöses Gewebe eingebettet war. Knochenfrass excavirte die äussere ebenso wie die innere untere Parthie der Cavit. sigmoid. major, von welch' letzterer der Knorpelüberzug losgetrennt war. An Stelle der Cavitas sigmoid. minor breitete sich ein ebenfalls von Wucherungen ausgefüllter Substanzverlust aus. Die Umrandung hatte allenthalben durch den gleichen Prozess Noth gelitten. An der Rückenfläche fand man in der Mitte eine querverlaufende, der Sutura squamosa ähnliche Spalte. Die spongiöse Substanz der Schnittebene wurde in dem hintern Abschnitte bräunlich und weich. Das Radiusstück, welches wie das der Ulna aus zwei Theilen bestand, während das des Humerus sich aus drei zusammensetzte, zeigte an dem äusseren Gelenktheile den Knorpel eine

Strecke weit abgehoben. Die Marksubstanz der untersten Sägefläche war breiig. Die ganze Wunde, hauptsächlich aber ein theils mit schwammigen Wucherungen gefüllter Abscess der Volarfläche, wird mit scharfen Löffeln ausgekratzt, alsdann mit 2% Carbollösung gereinigt. Einige Ligaturen, Vernähung der Wundwinkel, Drainageeinlegung und Lister'scher Verband vollendeten den chirurgischen Eingriff. Die Temperaturcurve reagierte darauf unbedeutend und schwankte stets mit grossen Intermissionen um die Norm herum, in die sie Ende Mai endgültig überging. Desshalb gestaltete sich das subjective Befinden sehr günstig. Die Wunde blutete in den ersten Tagen ausserordentlich leicht, ohne dass dies jedoch gefährlichere Erscheinungen veranlasste. Die Granulationen sahen hyperämisch aus, sonderten nichts desto weniger regelrecht ab. Die Drainageröhren konnten darum bald beseitigt, mussten aber wieder eingelegt werden, als am 23. Mai unter Schwellung Eiterverhaltung im obern Wundtheile eintrat. Ein Versuch, der trotzdem fortbestehenden Auftreibung durch Incision (am 29. Juni) entgegen zu arbeiten, förderte keinen Eiter zu Tage. Nur consequente Lapisätzungen und Salicyl- später Höllensteinsalben trugen langsam, doch stetig zur Heilung bei, obgleich die Granulationen der noch nicht vernarbten Wundparthien bis Ende August keinen erfreulichen Anblick (10. August blass, schmutzig) gewährten. Dessenungeachtet versuchte man schon am 19. Juli passive Bewegungen, wobei Beugung und Streckung, weniger die Rotation ziemlich ausgiebig war. Dieselben wurden in der Folgezeit öfters wiederholt, die angegebene Ordination zum Zwecke der Bessergestaltung der Granulationen fortgesetzt. So verkleinerten sich die restirenden Fisteln und erlaubten bei einem Sondirungsversuche am 18. November kein Eindringen in die Tiefe mehr. Einige Zeit zuvor, am 21. October, hatte eine eingehendere Untersuchung folgende Ergebnisse geliefert:

Patientin will besonders Nachts noch Schmerzen im rechten Ellenbogen haben. Dasselbst befinden sich über dem Cond. extern. eine $8\frac{1}{2}$ Ctm. lange geröthete Narbe, eine kleinere am Cond. int. An beiden sind mit Krusten bedeckte Fisteln, die nur wenig mehr absondern. Die Knochenneubildung ist bis jetzt schwach, doch die Verbindung eine feste. Der Sägestumpf über dem Cond. ext. drängt gegen die Hautdecke.

	r.	l.	
Umfang des Oberarms in der Mitte	17 $\frac{1}{2}$ Ctm.	19 Ctm.	
„ „ Ellenbogens	22 „	20 „	
Querer Durchmesser des Ellenbogens	5 $\frac{1}{2}$ „	4 $\frac{1}{4}$ „	
Durchmesser zwischen Beuge und Olecranon	6 „	5 $\frac{1}{4}$ „	
Umfang der Vorderarmmitte	14 „	16 „	
„ des Handgelenks	12 „	13 „	
Rechte Hand kleiner als linke;			
Länge vom Acrom. — Cond. extern.	22 „	24 „	
„ „ Proc. corac. — Cond. extern.	23 „	23 „	
„ „ Cond. extern. — Proc. styl. rad.	15 „	19 „	
„ „ Proc. corac. — Cond. intern.	23 „	25 „	
„ „ Cond. int. — Proc. styl. uln.	17 „	19 „	
„ „ Acromion — Proc. styl. rad.	37 „	43 „	Diff. 6 Ctm.
„ „ Proc. corac. — Proc. styl. uln.	40 „	44 „	Diff. 4 Ctm.

Functionsprüfung:

Der Arm, welcher zur Zeit noch in einer Mitella bei etwa rechtwinkliger Flexion und Mittelstellung des Vorderarms ruht, kann activ bis zu einem Winkel

von 68°, passiv bis 57° gebeugt werden. Extremere Versuche verursachen Schmerz. Active Streckung bis 134°, passive bis 139° möglich (dann Schmerz).

Pronation activ, bis Daumen gerade nach abwärts sieht. Supination etwas über Mittelstellung, stärkere passive empfindlich.

Die rechte Hand ist frei beweglich, aber das Kind vermag nicht, die Finger völlig einzuschlagen. Der Druck der linken Hand überbietet den der rechten an Kraft.

Das Mädchen hebt 10 Pfund bei hängendem Arme vom Boden auf. Die active Elevation des Armes aus der eben erwähnten Stellung bei möglichster Streckung geschieht nicht ganz bis zur Horizontalen, doch etwa eben so weit bei 1 Pfund Belastung. Letztere bringt es auch bei Fixation des herabgesenkten Oberarms durch Beugung im Ellenbogen bis etwa zum rechten Winkel, ohne Fixirung bis über den Kopf.

Wegen periostaler Reizerscheinungen Ende November erschien Immobilisirung der betreffenden Extremität in einem Wasserglasverbande rathsam, welcher den 5. December bei rechtwinkelig gebeugtem Arme nebst Mittelstellung des Vorderarms angelegt und Schmerzen halber nachträglich (10. Decbr.) gefensterter wurde. Nach dessen Erneuerung trat Patientin am 13. Januar 1877 aus. Die Fisteln waren noch nicht geschlossen, secernirten aber spärlich. Der Ernährungszustand befriedigte.

Fall 15.

Durch ein Versehen wurde folgender Fall, welcher in der Privatpraxis vorkam, in der Arbeit nicht berücksichtigt.

Fräulein L. N., 17 Jahre alt, stammt von gesunden Eltern. Eine ältere Schwester starb vor einigen Jahren an Phthisis. Seit dem Herbste 1871 fing am linken Ellenbogen eine Schwellung an, welche zur Eiterung des Gelenkes führte. Obzwar das Mädchen blühend aussah, litt sie doch seit 1872 ausserdem an einer Entzündung am rechten Schienbein, welche nach der Eröffnung eines Abscesses im Laufe von 2 Jahren ausheilte.

Am Tage der Operation (6. V, 74) waren 5 Fisteln vorhanden, welche auf cariösen Knochen führten und viel Eiter entleerten. Der Arm war in 150° gebeugt, nur wenig und mit Schmerzen passiv beweglich. Der Umfang des Gelenkes betrug 33 Ctm. gegen 24 Ctm. der rechten Seite. Bei der Resection, die nach v. Langenbeck ausgeführt wurde, wurden etwa 5 Ctm. der cariös erweichten Gelenkenden entfernt. Der Verlauf war ganz ohne Fieber. In der 3. Woche stand die Patientin auf. Obzwar der Arm bald zum Stricken und Nähen verwendet werden konnte, so wollten doch die Fisteln trotz vieler Mühe nicht zuheilen, noch zweimal wurden Ausschabungen und häufig Aetzungen vorgenommen.

Am 11. November 1876 wurde folgender Befund notirt:

Aus 2 oder 3 Fisteln entleerte sich noch ziemlich viel Eiter. Durch eine derselben gelangt die Sonde noch auf cariösen Knochen. Der Umfang beträgt:

	r.	l.
Mitte des Oberarms	27 Ctm.	26 Ctm.
„ „ Vorderarms	21 „	19 „
Am Ellenbogen	26½ „	33 „
Länge vom Acrom. bis Cond. ext.	33 „	31 „
„ „ „ „ Proc. styl. ulnae	57 „	54 „
Durchmesser vom Cond. int. und ext.	6½ „	9½ „

Die aktive und passive Beugung war von 80 bis 140° leicht und ohne Schmerzen möglich, Pro- und Supination normal. Bei gestrecktem Arm trägt sie etwa 15 Pfund. Beugung des Ellenbogengelenkes ist blos noch bei 5 Pfund Belastung in geringem Grade möglich.

Obzwar somit das functionelle Resultat nicht schlecht genannt werden konnte, wünschte doch die Kranke definitive Heilung der Fisteln. Es wurde deshalb, nachdem alle möglichen äusseren und inneren Mittel vergeblich angewendet worden waren, im März 1877 eine neue Resection des noch erkrankten Knochens versucht. Die Reaction nach diesem Eingriffe war gering.

Nach brieflichem Berichte (14. I. 1878) sollen vier Fisteln noch ganz unbedeutend nässen. Die Beweglichkeit sei bedeutend besser. 20 Pfund werden gehoben.

Nr. 7 und 8 wurden wiederholt in verschiedenen Zwischenräumen untersucht und konnten mithin bei ihnen über den Fortgang der Wachstums- und Functionsverhältnisse genauere Daten aufgenommen werden. (Vgl. die Tabellen auf S. 265 und 266.)

Der Ersatz betrug somit bei Nübling vom November 1873 bis Juli 1875, also innerhalb beinahe 1³/₄ Jahren, am resecirten Oberarm 4,2 Ctm., am Vorderarme 3,2 Ctm. Nach Ablauf dieser Frist bestand zwischen der Länge der beiden Oberarme keine Differenz mehr, die der Vorderarme zählte noch 1,3 Ctm. 1¹/₂ Jahre später war auch letztere ausgeglichen und das Wachstum, resp. die Regeneration auf beiden Seiten am Oberarme um 2,3 Ctm., am Vorderarme rechts ebenfalls um 2,3 Ctm., links um 1 Ctm. fortgeschritten. Der bei der vorletzten Untersuchung vorhandene Mehrumfang (1 Ctm.) des rechten Gelenkes fand sich bei der letzten nicht wieder. Das active Beugungsvermögen besserte sich vom 7. XI. 73 bis Juli 1875 um 44°, ging aber bis 3. XI. 76 wieder um 16° zurück; ähnlich verhielt sich das passive. Die Streckung wurde bei jeder der 3 Untersuchungen vermindert gefunden, der Rückschritt machte schliesslich 24° aus. Die Rotationsbewegungen erwiesen sich, mit Ausnahme der Supination bei der letztmaligen Untersuchung, jeweils beschränkt. Ueber weitere Vergleichungspunkte existiren keine früheren Aufzeichnungen.

Diese Tabelle (Nr. 8) lehrt zunächst, dass im Verlaufe von 1¹/₃ Jahren die Regeneration am resecirten Arme keine Fortschritte machte (das Minus von 1 Ctm. stammt daher, weil als Ausgangspunkt der Messung ein Mal das Acromion, das andere Mal der processus cora-

Nr. 7. A. Nübling.

Zeit der Unter- suchung	Länge des Oberarms			Länge d. Vorderarms			Arm		Umfang des Ellen- bogens			Biegung		Streckung		Pro- und Supination	
	r.	l.	Diff.	r.	l.	Diff.	Diff.	Länge rechts	r.	l.	Diff.	activ	passiv	activ	passiv	activ	passiv
7, XI, 73	21,5 Cm.	—	—	17,5 Cm.	—	—	—	39 Cm	—	—	—	bis 89°	bis 80°	b. 109°	b. 115°	beide be- schränkt keine Mitbew. d. Radius	beide be- schränkt
VII, 75	25,7 Cm.	25,7 Cm.	0	20,7 Cm.	22 Cm.	1,3 Cm.	1,3 Cm.	46,4 Cm.	24 Cm.	23	1 Cm. z. G. r.	v. r. W. bis 45° bis 45°	nicht über recht. Wink.	nicht über recht. Wink.	nicht über recht. Wink.	beide be- schränkt keine Mitbew. d. Rad.	beide be- schränkt
3, XI, 76	28 Cm.	28 Cm.	0	23 Cm.	23 Cm.	0	0	51 Cm.	26	26	0	bis 61°	bis 61°	bis 85°	bis 85°	Pron. bis vol. unten Sup. bis vol. oben	Wie die active

Nr. 8. K. Erb.

Zeit der Untersuchung	Armlänge		Umfang des Oberarms			Umfang des Vorderarms			Ellenbogengelenk			Beugung		Streckung		Rotation		Hb-vermögen			
	Länge rechts	Diff.	r.	l.	Diff.	r.	l.	Diff.	r.	l.	Diff.	act.	pass.	act.	pass.	act.	pass.				
14. VI. 75	47	3 1/2	21,5	24,5	3	18	22	4	24	24,5	1/2	6,5	6	1/2 zu Gunsten rechts.	normal	normal	bis 180°	bis 180°	Beide zur Hälfte normal	Supination normal	5 Pfd. bis Kopf
24. X. 76	46	6	21,5	25	3 1/2	20	24	4	22	24	2	5,5	6	1/2	bis 94°	bis 55°	bis 167°	bis 168°	Pro- nation normal Supin. halb	Beide normal	30 Pfd.

coideus gewählt wurde), während sein Paarling um 1,5 an Länge zunahm, folglich die beim vorletzten Untersuchungstermine bestehende Differenz um ebensoviel wuchs.

Der Umfang des Oberarms, welcher am 14. VI. 75 rechterseits 21,5, linkerseits 24,5 zählte, blieb sich auf ersterer Seite ebenfalls gleich, wurde links um $\frac{1}{2}$ Ctm. grösser, wodurch die Differenz auf $3\frac{1}{2}$ Ctm. stieg. Die Vorderarmcircumferenz verbreiterte sich beiderseits um 2 Ctm. mit einer constanten Differenz von 4 Ctm. Umfang und Durchmesser des Ellenbogengelenks verminderten sich rechts, wenn nicht auch hier Messungsfehler das Untersuchungsergebnis trübten. Die Verringerung belief sich für den Umfang auf $1\frac{1}{2}$, für den Durchmesser auf 1 Ctm. Das active Beugungsvermögen sank beträchtlich, die Streckungsmöglichkeit um 15° . Die active Pronation stieg in diesem Zeitzwischenraum von der Hälfte der Leistungsfähigkeit bis zur Norm, die selbstständige Supination dagegen blieb auf dem halben Wege stehen und konnte nur passiv gänzlich vollzogen werden. Das Hebevermögen wuchs; die ehemals schlotterige Verbindung wurde fest.

Betrachtet man das Resultat beider Fälle nebeneinander, so fällt sofort der Unterschied in der Grössenausgleichung auf, welche letztere beim zweiten Beispiele innerhalb $1\frac{1}{3}$ Jahren gänzlich stille stand, während sie in demselben Zeitintervalle (v. 7. XI. 73—VII, 74) bei Nr. 7 so bedeutend war. Die vielfältigen Abscedirungen bei Nr. 8 tragen, wie bereits angedeutet, wohl die Hauptschuld an diesem Zurückbleiben. Uebermässige Auftreibungen des resec. Gelenkes verschwanden in beiden Fällen. Beugung und Streckung fanden sich bei Beiden, im Gegensatz zu den Wahrnehmungen Billroth's, im Laufe der Zeit beschränkt. Im ersten Falle erreichte schliesslich die Supination, im zweiten die Pronation die Norm.

Eine tabellarische Zusammenstellung der 9 mit dem Leben davongekommenen Patienten, chronologisch nach der Zeit ihres Eintrittes in's Spital geordnet und vorwiegend auf Grund der neuesten Untersuchung rubricirt, gestaltet sich folgendermassen:

Namen und Nummer	Alter	Zeit der Aufnahme u. Operation	Rechtecklänge	Breite	Ausgang	Zeit der letzten Untersuchung	Differenz in der Länge des Oberarms	Differenz in der Länge d. Vorderarms	Differenz in der Länge des Arms	Differenz im Umfang des Oberarms	Differenz im Umfang des Vorderarms	Differenz im Umfang des Ellenbogens	Differenz im Durchmesser des Ellenbogens v. r. n. l.	Durchmesser d. r. Ellenbogens v. r. n. l.	Beugung		Streckung		Rotation		Hebvermögen	Arbeitskraft	Bewegung im Schultergelenk	Bewegung im Handgelenk	Druckstärke der Hand		
															activ	passiv	activ	passiv	activ	passiv							
6) Zimmermann, Jos.	36	7, XII, 72 12, XII, 72	4 Cm.	6 Cm.	Heilung	Endresultat	VII, 75	—	2 Cm.	2 Cm.	4 1/2 Cm.	3 Cm.	—	—	Bis W. v. 69 v. 60 Grad	Bis W. v. 150 v. 150 Grad	Bis W. v. 83 v. 83 Grad	Bis W. v. 83 v. 83 Grad	Pronat. bis v. 100 v. 100 Grad	Supinat. Stellung	Gleich der activen	10 Pfd. leicht	—	—	—		
7) Nölling, Adolf	11	16, IV, 73 16, V, 73	2 1/4 Cm.	5 Cm.	Heilung	Endresultat	3, XI, 76	—	—	—	5 Cm.	2 Cm.	—	—	Bis W. v. 61 v. 61 Grad	Bis W. v. 101 v. 101 Grad	Bis W. v. 83 v. 83 Grad	Bis W. v. 83 v. 83 Grad	Pronat. bis v. 100 v. 100 Grad	Supinat. bis v. 100 v. 100 Grad	Gleich der activen	45 Pfd.	Bei Belastung keine merkliche Flexion	25 Pfd. bis Schulter	etwas beschwerlich	—	
8) Erb, Katharina	16	20, X, 73 6, V, 74	8 1/4 Cm.	2 Cm.	Heilung	Endresultat	24, X, 76	4 Cm.	2 Cm.	6 Cm.	3 1/2 Cm.	4 Cm.	1/2 Cm.	5 1/2 Cm.	Bis W. v. 94 v. 94 Grad	Bis W. v. 55 v. 55 Grad	Bis W. v. 165 v. 165 Grad	Bis W. v. 168 v. 168 Grad	Pronat. bis v. 100 v. 100 Grad	Supinat. bis v. 100 v. 100 Grad	Gleich der activen	30 Pfd.	Bei Belastung stumpfen Winkel	5 Pfd. wenig	—	rechts etwas schwächer	
9) Gantner, Fridolin	28	25, XI, 74 2, III, 75	3 Cm.	6 1/4 Cm.	Heilung	—	20, XII, 76	1 Cm.	1/2 Cm.	1 1/2 Cm.	7 Cm.	4 1/2 Cm.	2 Cm.	6 1/2 Cm.	Bis W. v. 130 v. 130 Grad	Bis W. v. 80 v. 80 Grad	Bis Norm	Bis Norm	Pronat. bis v. 100 v. 100 Grad	Supinat. bis v. 100 v. 100 Grad	Gleich der activen	55 Pfd.	Nicht möglich	5 Pfd. bis 70 Grad	Heuböhe bis 125 Grad	etwas beschwerlich	rechts grösser
10) Wölber, Sarah	17	15, III, 75 30, IV, 75	3 Cm.	5 3/4 Cm.	Noch zwei Fisteln	—	24, X, 76	5 Cm.	3 Cm.	8 Cm.	1 1/2 Cm.	4 Cm.	1 Cm.	6 Cm.	Bis W. v. 85 v. 85 Grad	Bis W. v. 41 v. 41 Grad	Bis Norm	Bis Norm	Pronat. bis v. 100 v. 100 Grad	Supinat. bis v. 100 v. 100 Grad	Gleich der activen	35 Pfd.	3 Pfd. bis 2 Pfd. Winkel	3 Pfd. bis zur Brust	—	ziemlich gleich	
11) Lammerting, Casimir	21	11, XI, 75 10, I, 76	4 Cm.	6 Cm.	Heilung	—	12, XI, 76	3 Cm.	—	2 Cm.	1 Cm.	5 1/2 Cm.	4 Cm.	4 1/2 Cm.	Bis Norm	Bis Norm	Bis 143 Grad	Bis W. v. 103 Grad	Pronat. bis v. 100 v. 100 Grad	Supinat. bis v. 100 v. 100 Grad	Gleich der activen	35 Pfd.	Nicht möglich	Leere Schale bis Schulterhöhe	Bis 100 Gr. active Bis 120 Gr. passiv	Beugung und Streckung beeinträchtigt	
12) Baumann, Conrad	17	15, IV, 73 2, X, 74	—	—	Fistelbildungen	—	6, X, 76	4 Cm.	7 Cm.	11 Cm.	4 Cm.	4 Cm.	1 1/2 Cm.	5 3/4 Cm.	Bis W. v. 70 v. 70 Grad	Bis W. v. 45 v. 45 Grad	Bis W. v. 135 v. 135 Grad	Bis W. v. 160 v. 160 Grad	Pronat. bis v. 100 v. 100 Grad	Supinat. bis v. 100 v. 100 Grad	Gleich der activen	20 Pfd.	1 Pfd. bis zu stumpfen Winkel	3 Pfd. bis über die Horizontale	—	Streckung unmöglich	
13) Martin, Waldberg	44	23, I, 76 23, I, 76	3 1/2 Cm.	4 3/4 Cm.	Fisteln. Activ bew. Schlottergelenk	—	10, XI, 76	1 1/2 Cm.	5 Cm.	6 1/2 Cm.	2 Cm.	1 Cm.	3 Cm.	5 1/2 Cm.	Bis Norm	Bis Norm	Ueberstreck. bis W. v. 174 Grad	Bis Norm	Pronat. bis v. 100 v. 100 Grad	Supinat. bis v. 100 v. 100 Grad	Gleich der activen	15 Pfd.	Nicht möglich	Nicht möglich	Nicht bis zur Horizontalen	beschränkt. Beiderseits gleich	
14) Moers, Emilie	14	26, IV, 76 26, IV, 76	6 Cm.	2 Cm.	Fisteln	—	21, X, 76	2 Cm.	4 Cm.	6 Cm.	1 1/2 Cm.	2 Cm.	2 Cm.	5 1/2 Cm.	Bis W. v. 63 v. 63 Grad	Bis W. v. 57 v. 57 Grad	Bis W. v. 134 v. 134 Grad	Bis W. v. 139 v. 139 Grad	Pronat. bis v. 100 v. 100 Grad	Supinat. bis v. 100 v. 100 Grad	Gleich der activen	10 Pfd.	1 Pfd. bis rechter Winkel	1 Pfd. bis nahe bis zur Horizontalen	Nicht ganz bis zur Horizontalen	frei, doch Finger nicht völlig einschlagbar	

Ausgehend von den jüngsten Notizen über die Längensunterschiede beider Arme lässt sich für die 5 geheilten Fälle folgende Scala aufstellen, bei der die Länge des Zeitintervalles zwischen Resection und letzter Untersuchung als natürliches Eintheilungsprinzip fungirt:

Intervall.	Betrag der Regeneration.	Länge des Resectionsstücks.	Fall.
3 ¹ / ₂ J.	2 ¹ / ₄	2 ¹ / ₄	7
2 ¹ / ₂ J.	2 ¹ / ₄	8 ¹ / ₄	8
2 ¹ / ₂ J.	2	4	6
1 ³ / ₄ J.	1 ¹ / ₂	3	9
10 M.	1	4	11

Dass hier die Grösse der resecirten Parthie einflusslos war auf die des Wiederersatzes, zeigt besonders Fall 8, der dem Massstabe der Zeit entsprechend an zweiter Stelle sich einreihet, wengleich 8¹/₄ Ctm. vom Gelenke entfernt wurden und wiederholte Abscedirungen den Regenerationsprozess im späteren Verlaufe beeinträchtigten.

Ob neben der Wucherung seitens des erhaltenen Periostes auch das Epiphysenwachsthum in Anschlag zu bringen ist, dürfte, eben weil die Differenz nach der Zeitdauer sich abstuft, wahrscheinlich sein.

Ein direct entgegengesetztes Verhalten präsentirt die Reihenfolge der noch nicht geheilten Fälle, d. h. je länger die Frist zwischen Resection und letztmaligem Befunde, desto dürftiger die Regeneration, ja es wird sogar ein viel bedeutenderes Deficit constatirt, als durch die Entfernung der excidirtten Stücke bedingt war.

Den Beleg dafür bildet folgende Tabelle:

Intervall.	Differenz der Armlänge.	Länge des Resectionsstücks	Fall.
¹ / ₂ J.	6 Ctm.	6	14
10 M.	6 ¹ / ₂ Ctm.	3 ¹ / ₂	13
1 ¹ / ₂ J.	8 Ctm.	3	11
2 J.	11 Ctm.	—	12

Fall 10 kann eigentlich wegen der kurzen Pause, welche seit der Operation erst verfloss, nicht in Betracht kommen. Aber die übrigen Fälle beweisen hinreichend, wie misslich es bei langwieriger

Eiterung nach der Resection mit dem Knochenersatz von Seiten des Periostes steht, selbst wenn der cariöse Prozess nicht fort dauert (nur im Falle 3 gelangte man auf rauhen Knochen). Es ist dies eine thatsächliche Beglaubigung für den von Billroth¹⁴⁸⁾ ausgesprochenen Erfahrungssatz: »Die periostale Neubildung kann selbst, wenn sie üppig war, durch profuse Eiterung wieder vollständig vergehen.« Doch »warum bereits neugebildete Knochenmassen bei wiederholter Fistelbildung und accidentellen Entzündungen während des Heilungsprozesses häufig wieder resorbirt werden, kann man sich nicht ausreichend erklären«, — sagt Bidder¹⁴⁹⁾, »zumal unter ähnlichen Verhältnissen wiederholte Reize gerade nur anregend wirken und stärkere reactive Knochenwucherung erzeugen.«

Zieht man eine Parallele zwischen der Länge der Resectionsstücke von humerus und ulna einerseits und des betreffenden Ober- und Vorderarms jeweiliger Grössendifferenz von seinem Paarling andererseits, so ergibt sich daraus mit einiger Wahrscheinlichkeit, in welchem Verhältniss sich humerus oder ulna am Regenerationsprozesse betheiligten. In 3 Fällen (7, 8 und 6) steuerten beide Knochen etwa gleichviel hierzu bei, in einem (14) ging der Ersatz überwiegend vom humerus, in 2 (9 und 11) fast ausschliesslich von der ulna aus; bei Nr. 13 hatte nur der humerus, bei Nr. 10 blos die ulna etwas dazu beigetragen. (Fall 12 ist wegen Fehlens des Präparates nicht beigezählt.) Der Grund, warum im ersteren der eben angegebenen Fälle die ulna, im letzteren der humerus ganz passiv sich verhielt, dürfte gleichfalls der langwierigen Eiterung zur Last gelegt werden, indem in jenem gerade am oberen Ende des Vorder-, in diesem am unteren Ende des Oberarms noch Fistelbildungen restiren. In den übrigen Fällen bleibt die Ursache der vorliegenden Gestaltung der Längenverhältnisse unerforschlich, da sich kein gravirender Unterschied in Operation, Verlauf oder Nachbehandlung etc. auffinden lässt, der hierauf von Einfluss hätte sein können.

Der Umfang war in den Fällen mit längerer Suppuration

¹⁴⁸⁾ S. No. 8.

¹⁴⁹⁾ S. No. 75.

(10, 13, 14) oder wiederholter Abscedirung (8) am Vorderarme (um $\frac{1}{2}$ —4 Ctm.) mehr hinter jenem der gesunden Seite zurückgeblieben als am Oberarm. Nr. 12 zeigte am Ober- und Vorderarm gleichmässige Abmagerung (4 Ctm.). In den restirenden Fällen herrschte die Atrophie des Oberarms vor.

Aus einer Zusammenstellung der Querdurchmesser der Humerussägefläche des Präparates und derjenigen des resecirten Gelenkes lässt sich nichts von Bedeutung folgern. Der Unterschied zwischen beiden war in den meisten Fällen gering, ja geringer als man gemäss der Palpation der restituirten Knochenvorsprünge hätte erwarten sollen ($\frac{1}{4}$ —1 Ctm. und weniger). Im Falle 14 machte die Auftreibung der Gelenkgegend das Resultat unklar; im Falle 8, wo 6 Ctm. resecirt wurden und der Sägeflächequerschnitt nur 2 Ctm. betrug, ging die Reproduction im Hinblick hierauf merkwürdig gut von Statten, da der frontale Durchmesser sich auf $5\frac{1}{2}$ Ctm. belief, mithin nur $\frac{1}{2}$ Ctm. hinter dem des anderen Arms zurückblieb.

Weil bei den in Rede stehenden Patienten die grössere oder geringere Rotationsmöglichkeit weniger von Wichtigkeit ist, mit Ausnahme von Fall 11, der wegen ihrer Unzulänglichkeit seinem Barbiergeschäfte entsagen musste, so wird bei Beurtheilung der Gebrauchsfähigkeit des einzelnen Gliedes auf den Beugungsgrad und die Excursionsgrösse zwischen Flexion und Extension der Hauptwerth zu legen sein. Am besten functionirte das active Schlottergelenk (Nr. 13), indem Patientin im Stande war, alle Bewegungen bis zur Grenze der Norm selbstständig auszuführen. Dem folgte Fall 11, der, abgesehen von der geringen Rotation, normales Beugungsvermögen und Streckungsfähigkeit bis 165° besass. Fall 6 beugte bis 60° , streckte bis 150° , gebot mithin über ein Bewegungsterrain von 90° . Nr. 14 erreichte einen Flexionswinkel von 48° , einen Streckungswinkel von 134° , disponirte darum über 86° Mobilität. Nr. 10 flectirte bis 85° , streckte dagegen bis 180° , folglich standen seinen Excursionen 95° zu Gebote. Nr. 12 konnte bis 70° flectiren, bis 136° extendiren, somit über 66° Bewegungsmöglichkeit verfügen. Fall 8 besass einen Beugungswinkel von 94° , eine Extensionsgrenze bis 165° , hatte deshalb ein Mobilitätsgebiet von 71° . Nr. 7 beugte bis 61° , streckte

bis 85°, bewegte folglich den Vorderarm in einer Bahn von 24° gegen den Oberarm. Nr. 9 flectirte nur bis 130°, streckte bis 180° und vermochte somit 50° zu Excursionen zu verwenden.

In keinem Falle also blieb völlige Ankylose zurück.

Die Prüfungen der Leistungsfähigkeit bei Belastung ergaben für das Hebermögen mit Rücksicht auf die jeweilige Constitution des Individuums, Fall 13 ausgenommen, gute Resultate. Bei den Elevationsmanövern des mit Gewichten beschwerten und gestreckt gehaltenen Arms leistete Fall 7 sehr viel, Fall 11 ganz wenig und Nr. 13 natürlich gar nichts. Den geringsten Erfolg wiesen Beugungsversuche der belasteten Extremität im Ellenbogengelenke auf, da in 4 Fällen (7, 9, 11, 13) jede derartige Anstrengung fehlschlug.

In 5 Fällen wurden Proben auf die Grösse der Beweglichkeit im Schultergelenk des operirten Gliedes angestellt (bei 7, 9, 11, 13, 14) und jedesmal eine gewisse Beeinträchtigung derselben constatirt.

Bei Nr. 6, 7, 9, 11, 13, 14 hatte eine genauere Beobachtung der Excursionen im betreffenden Handgelenk nur bei Nr. 7 keine Beschränkung derselben nachweisen können.

Von den 8 letzten Fällen zeigten 5 (8, 9, 11, 13, 14) Schwächung des Händedrucks der resecirten Seite.

Sowohl hinsichtlich der Mortalität als des functionellen Werthes liefern die vorliegenden Beispiele in Anbetracht der seitherigen Ergebnisse befriedigende Resultate.

III. Resection der Fingergelenke.

Die oben bezeichneten Resectionen haben in der Literatur bis jetzt wenig Berücksichtigung gefunden, obwohl auch hier für gewisse Fälle ein statistischer Anhaltspunkt erwünscht wäre.

Dieser Mangel macht sich besonders merklich bei Feststellung der Indicationen, welche zwar von Hüter in ausgedehntem Massstabe vorgenommen wurde, zu deren Beglaubigung jedoch noch die

thatsächlichen Belege theilweise fehlen. — Dass bei frischen Gelenkverletzungen mit beginnender Phlegmone und drohendem Eiterdurchbruch in die Sehnenscheiden die Excision der fraglichen Articulation angezeigt ist, wird wohl Niemand obigem Autor bestreiten. Ob lediglich die Absicht, den Verlauf einer Gelenkeiterung ohne Complication abzukürzen, die Resection erlaubt, erscheint schon viel fraglicher. Zu weitgehend dürfte wenigstens hinsichtlich der einfachen Ankylose die von Hüter vorgeschlagene allgemeine functionelle Anzeige sein, wengleich seine Erfahrungen lehren, »dass man bei richtiger Wahl der Methode der Resection nicht nur eine schnelle Heilung, sondern auch die Wiederherstellung einer beweglichen Verbindung zwischen den resecirten Knochenenden und bei sorgfältiger Nachbehandlung sogar die Retablirung einer fast normalen Beweglichkeit hoffen darf.« Dasselbe Verhalten, so behauptet er, soll den partiellen Resectionen zukommen. Zu solch' hohen Ansprüchen passten schlecht die Resultate zweier von Billroth wegen Caries und dreier von Szymanowski vorgenommener Phalangealresectionen, von welch' letzteren eine ebenfalls wegen Caries, eine wegen Ankylose nach inveterirter Luxation, eine wegen Pseudarthrose der Gelenkgegend stattfand. Es wurde nämlich eine derselben der Exarticulation wegen Recidivs unterzogen, in den 3 Szymanowski'schen Beispielen kam Ankylose und nur in dem zweiten Billroth'schen leichte Beugung zu Stande. Freilich konnte hierbei die Art der Krankheit, der Operation und Nachbehandlung nicht dem Vorbilde entsprochen haben, welches Hüter bei seinen Indicationsproblemen vorschwebte.

Indessen müssen die vorhin ausgesprochenen Zweifel so lange aufrecht erhalten werden, bis eine hinreichende Anzahl gut constatirter Erfolge von derartiger Mustergültigkeit, dass sie den Anforderungen Hüter's genügen, jene verscheucht.

Von den 6 in hiesiger Klinik (1872—76) zur Ausführung und Beobachtung gelangten Fällen sind bis jetzt 4 in ihren Endresultaten näher bekannt:

Fall 16.

Johann Schmitt, 68 Jahre alt, verheiratheter Landwirth aus Ibach (St. Blasien), trat wegen Caries phalangis II. digiti indic. in das Spital am 12. Februar 1872 ein, worauf 3 Tage nach seiner Aufnahme die Resection des Gelenkes zwischen erstem und zweitem Fingergliede vorgenommen wurde. Die Fieberreaction war mässig (höchste Temperatur 39,2) und sank, nachdem am 19. Februar eine Incision in die Vola manus gemacht worden war, bald bis zur Norm herab. Weitere und genauere Angaben fehlen vollständig, nur die Zeit des Austritts des Patienten am 14. März notirte man. Brieflicher Mittheilung vom 6. November 1876 zufolge ist derselbe völlig gesund. Die Gebrauchsfähigkeit der Hand soll, trotzdem dass beide Phalangealgelenke des Zeigefingers steif sind, nur wenig beeinträchtigt sein.

Fall 17.

Mathias Kreidt, 15 Jahre alt, lediger Blechnerlehrling aus Zähringen, hieb sich mit einem Beile in den linken Daumen. Nachdem bei conservativen, ambulanten Behandlung Vereiterung des Gelenkes zwischen der ersten und zweiten Phalanx eingetreten war, wurde am 30. April 1873 dasselbe resecirt. Der Heilungsprozess dauerte bis 1. Juni und hatte einen brauchbaren Daumen von geringer Beweglichkeit zum provisorischen Resultate.

Brieflicher Nachricht vom 24. Januar 1877 gemäss waren an dem im Interphalangealgelenke resecirten Daumen weder abnorme Sensationen noch Sensibilitätsstörungen vorhanden. Derselbe hatte normale Gestalt und kam an Länge und Umfang dem der anderen Seite gleich. Es bestand zwar Beeinträchtigung der Beweglichkeit des Pollex sin., die aber die Gebrauchsfähigkeit der linken Hand nicht verminderte.

Fall 18.

Marie Noth, 15 Jahre alt, aus Rothweil litt an Caries und Necrose des Capitulum des rechten Zeigefingermetacarpus. Desswegen wurde am 30. August 1873 die totale Resection des betreffenden Metacarpophalangealgelenkes vorgenommen. Nach Monatsfrist musste ein fast die ganze Corticalschicht umfassender Sequester extrahirt werden, so dass sich ihre Entlassung bis 26. October hinauszögerte.

Fall 19.

Wilhelm Beck, 18 Jahre alt, lediger Zimmermann aus Balingen, gerieth mit der linken Hand am 7. August 1874 unter eine Circularsäge. Dadurch wurden dem sonst sehr gesunden jungen Manne mehrere Verletzungen beigebracht. Die zu einander gehörigen Gelenkenden der beiden Daumenphalangen waren theilweise abgeschnitten, in der grossen Wunde Knochen und Knorpelstückchen zurückgeblieben. Etliche Nähte, nach Entfernung der letztern, bezweckten die Erhaltung der beiden, durch eine breite Haut- und theilweise Fleischbrücke an der Rückseite zusammengehaltenen Daumenglieder. Aber auch

Zeige- und Mittelfinger hatte die Säge im untern Theile der Phalanx, jedoch ohne Eröffnung des Gelenkes, der Art resecirt, dass mit der Knochenscheere blos einige Correctionen vorgenommen werden mussten. Je eine Karlsbader Nadel diente zur Wundvereinigung. Am Tage darauf entzog sich Patient der weitem klinischen Beobachtung.

Fall 20.

Josef Lückert, 18 Jahre alt, gebürtig von Günterstal, erlitt Ende November 1874 durch Fall eine Luxation des linken Daumens dossalwärts im Metacarpo-Phalangealgelenke. Bis zu seiner Aufnahme in die Klinik Anfangs Januar 1875 war blos unzuweckmässige Behandlung mit Salben eingeleitet worden. Bei seinem Eintritte wurden verschiedene vergebliche Repositionsversuche mit der Luer'schen Zange gemacht und ebenso erfolglos Schienenverbändchen angelegt. Desshalb nahm man am 2. Februar die Resection vor. Ein bei Hyperextensionsstellung geführter volarer Einschnitt in der Längsrichtung des ersten Metacarpusknochens, legte dessen Köpfchen frei, das mit der Knochenzange abgekneipt und hierauf die Kapsel mit dem Messer so lange durchschnitten ward, bis die Stellung der Norm entsprach. Dies geschah unter strenger Beobachtung der Lister'schen Methode, welche man auch bei der ferneren Wundbehandlung einhielt. Einige Suturen, Einführung eines Streifchens Protectiv und Verband mit Dorsalschiene beendigten die Operation, nach der der Patient nur einmal (am 15. Februar) fieberte, als nämlich ein rasch vorübergehendes Erysipel die linke Hand befiel. Am 22. Februar war die Wunde geheilt, am 28. erfolgte der Austritt.

24. October 76.

Die Resectionsnarbe ist kaum mehr bemerklich; Verkürzung nicht vorhanden. Die Stellung der Phalanx I relativ zu der des Metacarpus entspricht der Norm. An der Volarfläche hat sich zwischen beiden ein Knochenwulst gebildet, durch welchen die Gelenkgegend dieser Seite die betreffende der andern um 1 Ctm. an Umfang überbietet. Trotz der eben besagten Auflagerung sind die Bewegungen der Artic. metacarpo-phalang. alle (bes. Flexion), wenn auch in beschränktem Masse, selbständig möglich. Das etwa Fehlende wird durch ausgiebigere Excursion im Carpo-metacarp.-Gelenke ausgeglichen. Dasselbe Verhältniss waltet bei passiven Bewegungen ob. Der Druck der Hand erscheint beiderseits gleich. Bei seinen Feldarbeiten bemerkt Patient keine Beeinträchtigung der Functionsfähigkeit seiner linken Hand.

Fall 21.

Johann Wachter, 25 Jahre alt, kam am 31. Mai 1876 ins Spital. Er hatte seine linke Hand zwischen zwei Walzen gebracht und hierbei den Zeigefinger derart zerquetscht, dass nicht nur die beiden ersten Gelenke eröffnet und nach aussen luxirt waren, sondern auch das Periost des oberen ersten und des unteren zweiten Phalanxendes von der Dorsalseite sich losgelöst zeigte. Die Haut der Innenseite und Volarfläche des Fingers fand man theils zerfetzt, theils fehlend, die Flexorensehne stellenweise blosliegend. Trotz dieser hochgradigen Verletzung wurde die conservative Methode mit Schiene und Lister'schem Ver-

bande eingeschlagen. Die Eiterung trat sehr reichlich auf. Eine Untersuchung am 1. Juli ergab Caries des I. Interphalangealgelenkes, wesshalb unter Lister'schen Desinfectionsmassregeln die Resection desselben stattfand. Besserung stellte sich bei Fortbestehen der seitherigen Apyrexie so rasch ein, dass Patient schon am 5. August mit beweglichem Gelenke entlassen werden konnte.

Am 17. Januar 1877 wurde Folgendes an ihm über das seitherige Verhalten seines Fingers und den jetzigen Befund ermittelt:

Noch 14 Tage nach seiner Entlassung (bis 19. August 1876) soll die Resectionswunde theilweise offen gewesen sein. Dessenungeachtet nahm er seine Arbeit als Maschinenheizer wieder auf, wobei der Finger einfach verbunden war. Nach Vollendung des Benarbungsprozesses versteifte sich derselbe in den beiden untersten Gelenken allmählig bis zu dem jetzt vorhandenen Grade von Ankylose, obzwar Patient angibt, an ihm passive Bewegungsmanöver von Zeit zu Zeit vorgenommen zu haben. In demselben Maasse stellten sich die beiden untersten Phalangen zu der obern in einen ulnarwärts offenen stumpfen Winkel, dessen beide Arme von dem resecirten Gelenke ausgingen.

Ausserdem empfand Patient zuweilen, besonders bei kälterer Witterung ein subjectiv ungewöhnlich starkes Frostgefühl an dem afficirten Theile. Objectiv machte sich eine stellenweise Unempfindlichkeit desselben bemerklich.

Der in der oben beschriebenen Dislocation befindliche Finger kann activ in den beiden untersten Articulationen gar nicht, passiv im ersten Interphalangealgelenke nur wenig bewegt werden.

Die Sensibilitätsstörung ist im Bereiche der Nervi digitales volares an den beiden Endphalangen eine beträchtliche; ähnlich verhält sich das Leitungsvermögen der Handrückenäste des Radialis.

Die Benarbung erweist sich solide. Knochenneubildung hat rings um die betreffende Gelenkgegend stattgefunden, so dass der Umfang nicht hinter jenem der rechten zurücksteht

	l.	r.
Umfang der Phalanx I	6 Ctm.	6½ Ctm.
„ „ „ II	4½ Ctm.	5½ „
„ „ „ III	Beiderseits gleich.	
Länge des Fingers	8 Ctm.	9 Ctm.

Trotz dieser Abnormitäten will Patient seit einiger Zeit keine erhebliche Beeinträchtigung der Gebrauchsfähigkeit der linken Hand bei seinen Verrichtungen bemerkt haben.

Uebersicht der vier Endresultate.

Namen	Alter.	Krankheit resp. Verletzung	Zeit der Operation	Complicationen des Heilverlaufs	Zeit der Entlassung	Provisor. Resultat	Zeit der neuesten Nachforschungen	Diff. d. Länge Finger	Differenz im Umfang der entsprechenden Finger oder Gelenke	Gestalt des Fingers und Gelenks	Art der Verbindung des neuen Gelenks	Beweglichkeit der übrigen Gelenke des fraglichen Fingers	Gebrauchsfähigkeit der betriff. Hand
Schmidt, Johann	68	Caries basis phalangis II. indicis sin.	15, II, 1872	Mässige Fieberreaction, sistirend nach einer Incision a. d. Volamannus am 19, II	14, III, 1872	—	6, XI, 1876	—	—	—	Ankylose	Ankylose auch des zweiten Phalangealgelenks.	nicht beeinträchtigt
Kreidt, Mathias	15	Synovitis suppur. traumatica artic. interphalang. pollic. sin.	30, IV, 1873	—	1, VI, 1873	Branchbarer Dauern von geringerer Beweglichkeit	24, I, 1877	keine	keine	normal	Beschränkte Beweglichkeit.	beschränkt	nicht beeinträchtigt
Lückert, Josef	18	Luxatio invertata articuli metacarp. phalang. pollicis sin.	2, II, 1875	15, II, Erysipel der linken Hand und Fieber	22, II, 1875	—	24, X, 1876	keine	Am rescirten Gelenk 1 Cm. dicker	Knochenwulst an der Volarseite des res. Gelenks	Activ und passiv beschränkte Beweglichkeit.	normal	nicht beeinträchtigt
Wachter, Johann	25	Caries traumatica articulationis interphalang. I. indicis sin.	1, VII, 1876	—	5, VIII, 1876	Bewegliches Gelenk.	17, I, 1877	1 Cm.	Am res. Gelenke keine. An phal. I. 1/2 Cm. II. 1 Cm. III. keine	Nach aussen offene Winkelstellung der beiden untersten Phalangen. Knochenneubildung rings um das res. Gelenk	Blos passiv etwas beweglich	Ankylose auch des untersten Phalangealgelenks	nicht beeinträchtigt

Von diesen 4 Resectionen wurden also eine wegen einfacher (Schmitt), eine wegen traumatischer Caries (Wachter), eine wegen Vereiterung des Gelenks nach Verletzung desselben (Kreidt) und eine wegen veralteter Luxation (Lückert) unternommen. Die Affectionen betrafen jeweils die linke Seite. Vorübergehende Complicationen kamen bei Schmitt (Eiterverhaltung) und Lückert (Erysipel) vor. Die Dauer des Heilverlaufs betrug durchschnittlich einen Monat.

Bei Kreidt blieb die Beweglichkeit, welche er beim provisorischen Resultate erhalten hatte, bei Wachter dagegen verlor sich die active vollständig. Bei ihm allein constatirte man Sensibilitätsstörungen, abnorme Stellung, Atrophie und Verkürzung des betreffenden Fingers — Anomalien, die wohl zum Theil auf die Intensität der ursprünglichen Verletzung zurückzuführen sind. Bei ihm und Lückert fanden sich Knochenablagerungen im Bereiche des excidirten Krankheitsheerdes. Nur Letzterer und Kreidt besaßen active Beweglichkeit an der neuen Articulation; trotzdem blieb der Gebrauch der Hand in allen Fällen, selbst in jenen, wo auch die Funktionirung anderer Gelenke des fraglichen Fingers Noth gelitten hatte, eine gute. —

IV. Resection des Hüftgelenks.

Bei Beurtheilung des Werthes der Hüftgelenkresection scheint es nach dem seitherigen Stande der durch sie erzielten Resultate geboten, die Errungenschaften der Friedens- und Kriegspraxis streng auseinander zu halten.

Dort rivalisirt mit ihr vorwiegend die conservative, hier höchstens die private Behandlung.

Aber selbst hinsichtlich der gewöhnlichen Erkrankungen dieses Gelenkes ist eine endgültige Vereinbarung über die Anwendung der fraglichen Operation noch nicht bewerkstelligt.

Eulenburg¹⁵⁰⁾ konnte deshalb im Jahre 1866 mit vollem Rechte sagen: »Es ist ein bei dem heutigen universalen Charakter der Wissenschaft selten gewordenes und daher um so beachtenswertheres Schauspiel, dass die Meinungen über Werth und Zulässigkeit einer Operation innerhalb so weiter Grenzen divergiren, — wie es bei der Hüftgelenkresection wegen Caries der Fall ist.« Doch meint 5 Jahre später Leisrink¹⁵¹⁾: »Die einfache Behandlung der Coxitis wird und kann niemals ganz die Resection verdrängen, wenn es auch zu hoffen ist, dass sie mit den jetzigen guten und bessern Methoden dieselbe einschränken wird.« Er nennt letztere darum »eine lebensfähige Operation«, »eine direct lebensrettende Operation«, wobei er freilich nur auf die vorerwähnte Krankheit Bezug nimmt. Wie richtig aber seine Behauptungen sind, beweisen die Ergebnisse einer in neuer Zeit (1874) von Jacobsen¹⁵²⁾ aufgestellten, vergleichenden Statistik über Resections- und conservativ behandelte Fälle von suppurativer Coxitis, wobei diese eine Mortalität von 73,02% (von 63 starben 46), jene eine solche von 48,51% (von 167 starben 81) repräsentirten.

Auf dem Schlachtfelde hat sich die conservative Methode der Hüftgelenksverletzungen bis zur Gegenwart kein Bürgerrecht erworben. Otis (1869)¹⁵³⁾ hält dafür, dass dorten die expectative Behandlung bei klarer Diagnose der Gelenkentzündung ganz zu verwerfen sei. Hüter (1871)¹⁵⁴⁾ geht mit den Worten darüber weg: »Meines Wissens ist ein zweifelloser Fall von Heilung einer Schussverletzung des Hüftgelenks ohne Operation überhaupt bisher noch nicht beobachtet worden«¹⁵⁵⁾.

¹⁵⁰⁾ Dr. A. Eulenburg, Beiträge zur Statistik und Würdigung der Hüftgelenkresection bei Caries. v. Langenbeck's Archiv. Bd. III, 1866.

¹⁵¹⁾ Dr. H. Leisrink, Zur Statistik der Hüftgelenkresection bei Caries und Ankylose. v. Langenbeck's Archiv. Bd. XII, 1871.

¹⁵²⁾ Nach einem Referate von Drachmann in Schmidt's Jahrbücher der in- und ausländischen gesammten Medicin. B. 169.

¹⁵³⁾ G. Otis, assistant Surgeon and Brevet Lieutenant Colonel U. S. Army. Circular No. 2, 1869.

¹⁵⁴⁾ S. No. 83.

¹⁵⁵⁾ Otis dagegen bezeichnet für die einfach conservative Behandlung die Procentzahl 93,6%.

Gegenüber der betreffenden Exarticulation bietet die Resection im Allgemeinen gleichfalls eine bessere vitale Prognose.

So berechnet schon Ried (1847)¹⁵⁶⁾ den glücklichen Verlauf bei der erstern 1:5, bei der letztern 1:3. Heyfelder¹⁵⁷⁾ findet ebenso für die Resecirten ein bei weitem günstigeres Verhältniss als für die Exarticulirten.

Weil nun im Frieden die Hüftgelenkexarticulation selten ausgeführt wird und in der Regel nur an Patienten, bei denen die Resection gar nicht in Betracht kömmt (z. B. bei Geschwülsten, Zerschmetterungen), so soll das gegenseitige Verhalten dieser zwei Operationen im Kriege allein Berücksichtigung erfahren. Langenbeck's¹⁵⁸⁾ Statistik ergibt für die Resection 89,79% (44 Gestorbene, 5 Geheilte), für die Exarticulation 89,8% (141 Gestorbene, 16 Geheilte). Nach Otis'¹⁵⁹⁾ Zusammenstellung starben nach Resection 90,6%, nach Exarticulation 90% der Verwundeten. — Die Ergebnisse beider Eingriffe halten sich somit ziemlich das Gleichgewicht¹⁶⁰⁾. Beiden aber weist auch hier die gewichtige, auf ein ausgedehntes statistisches Material sich stützende Stimme von Otis¹⁶¹⁾ ganz gesonderte Bahnen an¹⁶²⁾. Nach ihm erheischen Hüftgelenkschüsse mit schweren, complicirenden Verletzungen der betreffenden Extremität die Exarticulation, ohne solche die Resection. Die vitalen Erfolge jener und dieser sind jedoch sehr trauriger Natur. Hierüber stimmen sämtliche Berichte überein. Schon Heyfelder¹⁶³⁾ constatirt: »Die Frage ob die Resection des Hüftgelenks im Felde

¹⁵⁶⁾ S. No. 36.

¹⁵⁷⁾ S. No. 2.

¹⁵⁸⁾ S. bei Hüter No. 83.

¹⁵⁹⁾ Citirt bei Fischer No. 5.

¹⁶⁰⁾ Auch von den Resultaten des deutsch-französ. Krieges 1870—71 sagt Lücke: »Die expectative Methode, die Exarticulation, sowie die Resection erwiesen sich gleich verderblich,« s. N. 42.

¹⁶¹⁾ S. No. 153.

¹⁶²⁾ Die Exarticulation soll ausgeführt werden: a) bei Abreissungen der Extremität oder bedeutender Zerreißung der Weichtheile. b) Wenn gleichzeitig mit dem Knochen die grossen Schenkelgefäße getroffen werden. c) Wenn ausser der Hüftgelenkverletzung der Knochen weiter unten in bedeutender Ausdehnung verletzt oder gleichzeitig das Kniegelenk verletzt wurde.

¹⁶³⁾ S. No. 2.

anwendbar sei, wird durch die Statistik ungünstig beantwortet.«
Trotzdem ist er der Ansicht: »Da man von Exarticulationen und Oberschenkelamputationen im Felde höchst ungünstige Resultate hat, so verdient die Resection im Hüftgelenke jedenfalls nicht bei Seite gelegt zu werden.« Aehnlich lautet bezüglich solch' schlechter Resectionserfolge das Urtheil von Heine¹⁶⁴), Hüter¹⁶⁵) etc. (Hinreichenden Beleg liefert die später erörterte Statistik.)

Darum muss das Hauptaugenmerk für die Zukunft darauf gerichtet sein, bei dieser Resection »eine Verminderung ihrer Gefahren«¹⁶⁶) zu erzielen. Den Weg der Besserung zeigt Hüter¹⁶⁷) an; ersterer führt seiner Angabe gemäss zu derselben durch die bessere Wahl der Fälle, »durch die Methodik der Resection und ihre Nachbehandlung.«

Auf die Art der letzteren legt Eulenburg¹⁶⁸) Hauptgewicht zur Erreichung des nach ihm »allein anzustrebenden« functionellen Resultates, nämlich der »Herstellung einer beweglichen Verbindung«; »denn«, fügt er bei, »wenn auch bei eintretender Ankylose das Sacroiliacalgelenk bald eine grössere, vikariirende Beweglichkeit einnimmt, so erlangt der Gang doch schwerlich dieselbe Leichtigkeit, wie bei vollkommen freier Bewegung in dem neugebildeten Gelenke zwischen Femur und Pfanne«. Uebrigens ist, wie er selbst eingesteht, »bei den Patienten, die am Leben bleiben, der Ausgang in Heilung mit guter Gebrauchsfähigkeit der Extremität überwiegend häufig.« (Vgl. d. Resultate.)

Dessen ungeachtet bleibt die Berechtigung der Aufnahme einer functionellen Indication in das Bereich der Anzeigen der eigentlichen

¹⁶⁴) Dr. C. Heine, Die Schussverletzungen der unteren Extremitäten nach eigenen Erfahrungen aus dem letzten schleswig-holstein'schen Kriege. v. Langenbeck's Archiv, Bd. VII (1856): Die operative Hülfe, welche wir von der Resection an andern Gelenken mit so grossem Vortheile ziehen, erscheint am Hüftgelenke noch immer von sehr dubiösem Werthe. Die Resultate der Hüftgelenkresection im Kriege sind bisher — höchst wenig aufmunternder Art.

¹⁶⁵) S. No. 83: »Leider steht es mit den bisher erzielten Erfolgen dieser Operation in der kriegschirurgischen Praxis nichts weniger als glänzend.«

¹⁶⁶) S. bei Eulenburg No. 150.

¹⁶⁷) S. No. 83.

¹⁶⁸) S. No. 150.

Gelenkresection (nicht zu verwechseln mit der Keilexcision von Rhea Barton) immerhin sehr zweifelhaft. Unter den von Leisrink¹⁶⁹⁾ aufgezählten 15 Fällen, die wegen Ankylose operirt wurden, befanden sich 3, bei denen man den Gelenkkopf wirklich entfernte. Von ihnen büssten 2 diese Herstellungsversuche des Gebrauchsvermögens mit dem Leben, einer blieb im Ausgange unbestimmt¹⁷⁰⁾.

Solchen Erfahrungen gegenüber fällt das absprechende Urtheil Neudörfer's¹⁷¹⁾: »Beim Hüftgelenk ist wegen der grossen Gefahr des operativen Eingriffs diese Indication absolut nicht gestattet« — schwer in die Wagschale. Er stellt consequenter Weise, »weil die Heilungsdauer in allen bekannt gewordenen Fällen eine so protrahirte war und mehrere Jahre in Anspruch nahm, weil ferner die Heilung so selten, der operative Eingriff so gefährlich ist, — für die Resection die Lebensgefahr als die einzig berechtigte Indication« auf¹⁷²⁾. Letztere kommt, abgesehen von Verletzungen, vorwiegend bei Caries des Hüftgelenks in Betracht; es wird das Auftreten ihrer Symptome¹⁷³⁾ allgemein als Anzeige der Operation anerkannt (s. Fock¹⁷⁴⁾, Eulenburg¹⁷⁵⁾, Leisrink¹⁷⁶⁾ etc.). Hüter¹⁷⁷⁾

¹⁶⁹⁾ S. No. 151.

¹⁷⁰⁾ Hüter erweitert das Gebiet der functionellen Indication noch dadurch, dass er einen gewiss seltenen Folgezustand der Luxation, nämlich die consecutive Lähmung der ganzen untern Extremität, welche durch Druck des Kopfs auf den Plexus ischiadicus an seiner Austrittsstelle aus dem Becken an die Incisura isch. entstehen kann, als Anzeige der obigen hinzufügte.

¹⁷¹⁾ S. No. 4.

¹⁷²⁾ Volkman n (s. No. 86) hält hier auch „die Resection — nur dann indicirt, wenn es sich zeigt, dass eine Heilung auf anderem Wege nicht zu erzielen ist.“

¹⁷³⁾ Sie sind: Abscess, Fieber, das Resultat der Punction, manchmal Crepitation (s. Eulenburg, Leisrink).

¹⁷⁴⁾ Fock, Bemerkungen und Erfahrungen über die Resection im Hüftgelenk. v. Langenbeck's Archiv, Bd. I. 1860.

¹⁷⁵⁾ S. 150: „Am Klarsten und Richtigsten hat meines Erachtens Fock sich über die in Rede stehende Frage ausgesprochen, indem er die Caries sans phrase als Indication hinstellt und die Operation ohne weiteres Abwarten vornehmen will, „sobald Caries des Gelenks man mit Sicherheit diagnosticirt hat.“

¹⁷⁶⁾ S. No. 151: „Man muss reseciren, sowie sich Abscesse bilden, resp. sowie sich Caries des Hüftgelenks diagnosticiren lässt.

¹⁷⁷⁾ S. No. 83.

schiebt hier gleichfalls die Grenze möglichst hinaus und hält: »die Resection des Hüftgelenks bei Coxitis für indicirt, sobald eine ausgedehnte Eiterung des Gelenks sich manifestirt oder sobald der Verlauf lehrt, dass der Ausgang in Eiterung nicht mehr verhütet werden kann.« Die zweite Bestimmung dürfte sich wegen ihrer Dehnbarkeit kaum als Richtschnur eignen.

Sie spielt eben schon mehr in das Gebiet über Angabe des Zeitpunktes der Ausführung hinüber, bei der es hinsichtlich dieser Krankheit überhaupt schwer fällt, correcte Vorschriften zu bieten. Während z. B. auch von Eulenburg¹⁷⁸⁾ bloss empfohlen wird, in einem möglichst frühen Stadium des Leidens zu operiren, dienen die bündigen Aufschlüsse Leisrinks¹⁷⁹⁾ eher als brauchbare Wegweiser. Er sagt: »Man operire sobald sich Abscesse bilden, noch ehe sich Fisteln gebildet haben. Man operire, so lange das Befinden des Kranken noch ein relativ kräftiges ist.«

Genauer kann bei Verletzungen (resp. für die Kriegspraxis) der günstigste Moment zur Ausführung der Operation fixirt werden.

Volkmann¹⁸⁰⁾ und Heine¹⁸¹⁾ sprechen für Spätresektionen, ersterer wegen der Schwierigkeit der Feststellung einer sichern Diagnose derartiger Verletzungen und ihrer etwaigen Complicationen. Hüter¹⁸²⁾ zieht die Frühresektion vor, hauptsächlich weil ein vom Wundfieber bereits erschöpfter Patient den mit einem solchen Eingriff verbundenen Blutverlust schwerer überstehe als ein frisch Verwundeter.

Die Statistik gewährt bis jetzt nicht hinreichende Sicherheit, um hier ein entscheidendes Wort zu sprechen. Denn die grösste Sammlung der Hüftgelenkresectionen wegen Verletzung von Otis¹⁸³⁾, 85 Fälle umfassend, bestand:

1) Aus 63 im amerikanischen Kriege Operirten, von denen

¹⁷⁸⁾ S. No. 150.

¹⁷⁹⁾ S. No. 151.

¹⁸⁰⁾ S. No. 84.

¹⁸¹⁾ S. No. 164: „Der sekundäre Zeitpunkt zu ihrer Vornahme ist wohl allein zu empfehlen.“

¹⁸²⁾ S. No. 83.

¹⁸³⁾ S. No. 153.

32 primär reseziert waren mit 30 Todesfällen (93,75%), 22 intermediär, worunter 20 Todte (90,9%) und 9 sekundär, wovon Alle starben (100%).

2) Aus 22 anderweitigen wegen Verwundungen (im Kriege) vorgenommenen Hüftgelenkresectionen, die sich auf 7 primäre mit 1 Heilung (85,7%), 11 intermediäre, wobei ebenfalls eine Heilung (90,9%) und 4 sekundäre mit 2 Heilungen vertheilten.

Man sieht daraus, wie in der ersten Categorie die Statistik zu Gunsten der Spät- in der zweiten zum Vortheile der Früh-Resection ausfällt (das Verhalten der intermediären Resection bleibt sich constant). Eine Vereinigung beider Resultate gäbe den Ausschlag für Spätoperation (primär: 92,3%, sekundär: 84,6%.)

Immerhin gelten bis zur Gegenwart die hieran sich knüpfenden Vorschriften von Otis, denen zufolge bei einfachen Fracturen des Schenkelkopfes und -halses die primäre, bei späterer Feststellung der Gelenkverletzung die intermediäre, bei Caries des Gelenkkopfes und ganz späten suppurativen Synovitiden die sekundäre Resection gemacht werden soll.

Bemerkenswerth ist ferner, dass gemäss der statistischen Erhebungen von Heyfelder¹⁸⁴⁾, Fock¹⁸⁵⁾ und Eulenburg¹⁸⁶⁾, »die Totalresectionen keineswegs ein schlechteres, sondern eher ein etwas besseres Resultat geben als die partiellen.« Heyfelder fand unter 5 Fällen 3 Heilungen, eine Besserung, einen lethalen Ausgang; Fock unter 35 17 Heilungen, 7 ungewisse, 11 lethale; Eulenburg unter 19 7 Todesfälle. Auch Leisrink¹⁸⁷⁾ bemerkt: »In 50 Fällen wurde die Pfanne reseziert resp. ausgebrannt, davon sind 21 = 42% geheilt«: Es starben mithin 58%, folglich 5,6% weniger als bei seinem Gesamtergebniss (63,6% s. u.). Trotzdem muss das verwerfende Wort Volkmann's¹⁸⁸⁾ gebilligt werden, welches er der totalen Resection »zum Zwecke der Her-

¹⁸⁴⁾ S. No. 2.

¹⁸⁵⁾ S. No. 174.

¹⁸⁶⁾ S. No. 150 (das folgende Citat sind seine Worte).

¹⁸⁷⁾ S. No. 151.

¹⁸⁸⁾ S. No. 84.

stellung einer beweglichen Verbindung« widmet und zwar besonders desswegen, »weil man zur Zeit noch nicht im Stande ist, mit der Beweglichkeit gleichzeitig diejenige Festigkeit zu erzielen, die das Gelenk braucht, um den grössern Ansprüchen der Locomotion zu genügen.«

Wohl aus gleichem Grunde sprachen sich Hüter¹⁸⁹⁾ und Billroth¹⁹⁰⁾ gegen die von Malgaigne (behufs bessern Abflusses der Wundsecrete) angerathene, prinzipielle Entfernung des Trochanter major aus.

Die Angaben über die Dauer der Heilung differiren innerhalb der Grenzen von 1½ Monaten bis zu 2 Jahren (s. Heyfelder¹⁹¹⁾ Eulenburg¹⁹²⁾, Leisrink¹⁹³⁾).

Eine genauere statistische Betrachtung der geheilten Fälle selbst gegenüber der der Gestorbenen ergibt für jene ein, wie schon früher angeführt, wenig erfreuliches Resultat.

Unter den 71 von Heyfelder¹⁹⁴⁾ gesammelten Resectionen waren 63 statistisch verwerthbar mit einer Mortalität von 47,6% (33 Geheilte, 30 Gestorbene). Er selbst sondert, eingedenk der grossen Verschiedenheit auf dem Friedens- oder Kriegsfelde dieselben in 55 wegen Coxitis und Caries Operirte, von denen 23 starben, somit 41,8% und 9 wegen frischer Schussverletzungen Resecirte mit 8 Todesfällen, folglich 88,8%.

¹⁸⁹⁾ S. No. 83.

¹⁹⁰⁾ S. No. 8.

¹⁹¹⁾ S. No. 2: „Textors Kranker konnte nach 2 Monaten auftreten, wenn man ihn unterstützte, fing aber erst nach mehr als einem Jahre an zu gehen. Die Kranke von Sayre ging mit 6 Monaten, wenn auch vorläufig erst an Krücken. Der Operirte von Heyfelder nach ¾ Jahren, aber stets nur mit Krücken. Dagegen konnte Fergusson's erster Kranker schon nach 2 Monaten an Krücken gehen und war die Wunde geschlossen. Ure's Operirter konnte nach 8 Wochen an Krücken gehen und bei fixirtem Becken die Extremität erheben. Der von Hancock unter sehr günstigen Verhältnissen operirte Knabe konnte ebenfalls nach 6 Wochen im Hause herumgehen, bei fast völlig geschlossener Operationswunde.“

¹⁹²⁾ S. No. 150: „Die mittlere Heilungszeit dürfte im Allgemeinen auf 4—6 Monate zu veranschlagen sein.“

¹⁹³⁾ S. No. 151: „In 31 Malen ist die Dauer bis zur Heilung angegeben und liegt zwischen 1½ Monaten und 2 Jahren.“

¹⁹⁴⁾ S. No. 2.

Später verfertigte Leisrink¹⁹⁵⁾ eine sorgfältige tabellarische Uebersicht aller bis zum Jahre 1871 bekannter Hüftgelenkresectionen wegen Caries, 176 an der Zahl, und berechnete daraus eine Mortalität von 63,6%¹⁹⁶⁾, dem höchsten, von keinem seiner Vorarbeiter erreichten Prozentsatz. Von jenen fanden, nach Leisrinks eigener Aufzeichnung:

Fock	36,30%	Le Fort	41,00%	Hodges	47,74%
Barwell	36,37%	Lyon	43,90%	Good	52,29%
Eulenburg	} 36,60% ¹⁹⁷⁾	Geraldés	45,13%	Leisrink s. 63,6% ¹⁹⁸⁾	
Sayre		Heyfelder	47,62%		

Viel kleiner ist das statistische Material, viel grösser aber die Mortalität in den kriegs-chirurgischen Mittheilungen, wie schon aus Heyfelders Angaben hervorgeht. Von den bereits erwähnten 85 Operirten des Otis starben 77, also beinahe 90,59%¹⁹⁹⁾. Aus dem deutsch-französischen Kriege (1870—71) wurde, nach Lücke²⁰⁰⁾:

¹⁹⁵⁾ S. No. 153.

¹⁹⁶⁾ Von 105 Todten starben 24 = 22,8 % an accidentellen Wundkrankheiten, 23 = 21,8 % an Erschöpfung, 12 = 11,5 % an Phthisis, 3 = 2,8 % an Durchfällen, 8 = 7,5 % an Amyloid, 4 = 3,6 % an fortschreitender Caries.

¹⁹⁷⁾ S. No. 152: Eulenburg bespricht 56 Fälle (22 geh., 24 leth., 10 ungeheilte); Sayre 109 Fälle (71 geh., 36 leth., 2 ungünstige). Eine Combination beider ergibt 164 Fälle (60 leth., 92 geh., 5 ungeheilte und 7 ungewisse) = 36,60%.

¹⁹⁸⁾ Hüter (No. 83) bemerkt dazu: »Man erkennt ohne Mühe, zu welchen Irrthümern unsere noch in den Windeln liegende chirurgische Statistik führen kann.« Uebrigens ist die von Leisrink gewonnene, hohe Mortalitätsziffer vorzugsweise wohl dem Umstande zuzuschreiben, dass er durch Correspondenz auch nicht publicirte also — wie wahrscheinlich — meist ungünstig verlaufene, Fälle sammelte und seiner Statistik einreichte.

¹⁹⁹⁾ v. Langenbeck fand, wie Hüter (1871) meldet, von 49 Resecirten (seit 1829) 5 Geheilte (89,79 %). — Neudörfer (1871) erklärt: »Ich habe die Resection im Hüftgelenk nur nach Schussverletzungen und niemals bei Krankheiten ausgeführt, habe aber leider kein Glück mit dieser Operation gehabt; ich habe die Hüftgelenkresection 7 Mal ausgeführt; von diesen sind 6 in den ersten 8 bis 10 Tagen gestorben und den 7. musste ich in wenigen Tagen wegen eitriger Infiltration des resecurten Beins im Hüftgelenk exarticuliren (kam mit dem Leben davon).«

²⁰⁰⁾ S. 42. Dieselben sind Rupprecht, Lücke, M. Cormac, Frank, Billroth, Socin, Schüller, Vaslin, Heyfelder, Koch, Beck, Eckart, Burkhardt, Fischer. Letzterer sagt: »Wir verloren sämmtliche Patienten mit Schussfracturen am Hüftgelenk. Auch Billroth's 12 Patienten

»Unter sämtlichen Fällen von Hüftgelenkschüssen (wie viel Resectionen ist nicht bemerkt) von den angezogenen Autoren nur ein Fall von Heilung berichtet.« Es war dieselbe nach Spätresektion erfolgt.

Das Ergebniss einer der neuesten allgemeinen Zusammenstellungen von 250 Fällen durch Jacobsen²⁰¹⁾ möge den Abschluss bilden, besonders da es tröstlicher lautet als die meisten der vorhergehenden: Die Heilung kam nach ihm in 41,60% zu Stande, der Tod trat ein in 58,40%.

Die beste Aufmunterung jedoch, die Hände keineswegs in den Schoss zu legen »gegenüber diesen nackten Zahlen, welche unwiderleglich beweisen, dass die (vitalen) Erfolge der Resection recht dürftig sind«²⁰²⁾ bieten deren functionelle Resultate.

Sogar die frühern Nachrichten über dieselben sind so befriedigend, dass der Anstoss, den bereits Leisrink²⁰³⁾ an dem Satze Billroth's nahm: »Die Hüftgelenkresection leistet aber functionell wenig, der Gang bleibt schliesslich sehr mangelhaft« wohl begründet ist. Schon Ried (1847)²⁰⁴⁾ konnte sagen: »Selbst nach Wegnahme eines oder beider Trochanteren stellte sich meistens die Beweglichkeit des Gliedes wieder her und es hängt dies vorzugsweise von der geringern oder beträchtlicheren Länge der neuen Verbindung zwischen den Hüftknochen und den Schenkelknochen ab, die um so günstiger erscheint, je straffer die neugebildete, ligamentöse Zwischenmasse ist.«

Heyfelder²⁰⁵⁾ zählt eine Reihe von Fällen auf, in denen die Beweglichkeit eine exquisite war, »in allen andern wenigstens eine hinreichende.« Ebenso vortheilhaft lauten die Erfahrungen

starben. Von unsern Patienten wurden 3 einfach conservativ behandelt, 1 sekundär resecirt.«

²⁰¹⁾ S. No. 152.

²⁰²⁾ S. Hüter No. 83.

²⁰³⁾ S. No. 151.

²⁰⁴⁾ S. No. 36.

²⁰⁵⁾ S. No. 2: Fälle von Fergusson, White, Textor, Ure, Heisse, Sayre, Heyfelder.

von Eulenburg²⁰⁶⁾ und Leisrink²⁰⁷⁾. Letzterer gibt folgende Einzelheiten: »Ankylose ist 2 Mal eingetreten, in den übrigen Fällen mehr oder weniger Beweglichkeit in dem neuen Gelenke. 16 Mal gehen die Patienten ganz ohne Unterstützung, 3 Mal mit dicker Sohle, 1 Mal mit einem Stocke, 1 Mal mit 2 Stöcken, 1 Mal mit Krücke«²⁰⁸⁾. Deshalb muss man Neudörfer²⁰⁹⁾ bestimmen, der das Hüftgelenk zu denjenigen Articulationen rechnet, bei denen durch die Resection gänzliche Herstellung erwirkt werden kann; ebenso Hüter²¹⁰⁾ — welcher wenigstens »in dieser Beziehung (d. h. rücksichtlich der functionellen Resultate) den Werth der Operation nicht mehr angezweifelt« haben möchte.

Während der 5 letzten Jahre (1872—76) wurde im Freiburger Spital in 11 Fällen die Hüftgelenkresection nothwendig.

Veranlassung dazu gab bei sämtlichen Patienten Coxitis nebst consecutiver Caries. In 8 Fällen hatte das Leiden die linke Seite ergriffen. Den Zugang zu dem erkrankten Gelenke verschafften 5 Mal ein v. Langenbeck'scher Längsschnitt, 4 Mal ein hinterer Bogenschnitt, 2 Mal war die Schnittführung atypisch. Der Tod trat in 4 Fällen ein.

Fall 22.

Therese Buchholz, 12 Jahre alt, aus Steinach wurde am 4. Dez. 1871 in die hiesige Klinik aufgenommen. Sie soll vor 2 Jahren an einer nicht näher zu eruirenden Krankheit gelitten haben. Ihre jetzigen Beschwerden begannen vor einem Jahre im linken Hüftgelenk, indem dasselbe schmerzhaft und das Gehen durch allmählig eintretende Beuge- und Adductionsstellung der Extremität

²⁰⁶⁾ S. No. 150.

²⁰⁷⁾ S. No. 151.

²⁰⁸⁾ Allbekannt ist ja der von Otis beschriebene Fall (H. Wright), in dem die Last des Körpers auf die resecirte Seite übertragen werden und daselbst ruhen konnte. Patient hatte mit seinem resecirten Bein eine Zeit lang als Tagelöhner beim Bau gearbeitet und bei dieser Gelegenheit die schwersten Kübel mit Mörtel und mit Ziegeln über hohe Leitern auf das Gerüste getragen.

²⁰⁹⁾ S. No. 4.

²¹⁰⁾ S. No. 83 sagt dies besonders bezüglich der Resection bei Coxitis.

unmöglich wird. Man diagnosticirte eine chronische Hüftgelenkentzündung der linken Seite und applicirte den Volkmann'schen Extensionsapparat. Von der Zeit ihrer Aufnahme an bis zum 4. April zeigten sich bei der Patientin fortwährend leichte Fieberbewegungen, doch wurde ausser ruhiger Lagerung und mehrmaliger Erneuerung des oben erwähnten Verbandes nichts angewendet. Zu der angeführten Frist nun brach ein Abscess zwischen Troch. maj. und Spina ilei superior, etwas unterhalb der Mitte einer Verbindungslinie derselben Punkte auf und es entleerten sich 3 Schalen Eiters. Trotzdem blieb die Temperatur etwas hypernormal; das Allgemeinbefinden war aber gut. Die Stellung des Beins besserte sich (d. h. es nahm eine gestrecktere Haltung an); passive Bewegungen desselben machte das Becken (dessen Schiefstellung unter 13. Juli ausdrücklich notirt ist) mit. Die Abscessfistel secernirte geringe Mengen Eiters. Die Behandlung blieb dieselbe bis zum 8. August, wo ein Wasserglasverband mit Beckengürtel angelegt wurde. Vom 23. August an trat Verschlimmerung des Zustandes ein, indem Lymphdrüenschwellungen am Halse sich bildeten, die man mit Jodtinctur bepinselte. Es gesellten sich Schmerzen und höheres Fieber hinzu, aus der Fistel am Hüftgelenke, welche ein dünnes, mit Flocken gemischtes Secret entleerte, quollen schlaflige Granulationen hervor; die Umgebung war geschwollen. Dies Verhalten, das keine Aussicht mehr auf Heilung bei fortgesetzt conservativer Behandlung bot, insbesondere das rapide Ansteigen der Temperaturcurve (am 31. Juli Abends 40,1°) indicirten die Resection, die auch am 1. August ausgeführt wurde. Ein von der Fistel ausgehender Längsschnitt, an dessen oberes Ende sich ein Querschnitt nach hinten anschloss, legte den cariösen Schenkelkopf bloss, der unter dem Trochanter mit der Stichsäge abgetrennt und mit der Kornzange in Stücken entfernt wurde. Die gleichfalls rauhe Gelenkpfanne ward mit einem scharfen Löffel theilweise abgekratzt.

Durch Anlegung einer Gegenöffnung an einem etwas nach abwärts führenden Gange und durch Einführen von Drainageröhren sorgte man für freies Abfließen des Secrets hinlänglich und applicirte einen Heftpflasterextensionsverband. Das Präparat des Schenkelkopfes bestand, nachdem es getrocknet, aus einzelnen Stücken (grösstes 3 Ctm. lang und 2½ Ctm. breit) und Partikelchen von leicht zerbröckelndem, spongiösem Gewebe.

Der apyretische Einfluss der Operation war gering und nicht von Dauer; die vorher schon vorhandenen Schmerzen verloren sich nur allmählig. Die offen behandelte Wunde sonderte einen mit käsigen Massen gemengten Eiter ab, dessen Entleerung öfters durch Druck von aussen unterstützt wurde. Der Oberschenkel war hin und wieder ödematös geschwellt. Die Drainage ward öfters erneuert, ausserdem am 8. August in der Narkose der an der Aussenseite des Oberschenkels nach abwärts führende Kanal geschlitzt, wobei sich herausstellte, dass mehrere Gänge von oben her in denselben mündeten. Aus dem oberen Theil der Wunde entfernte man einige nekrotische Knochensplinter. Weder durch diese Incision mit nachfolgender Drainirung, noch durch Verordnung von Chininum sulfur. konnte das Fieber unterdrückt werden. Nur die Beschaffenheit des Eiters besserte sich und die Menge desselben nahm zu. Doch der Appetit und die Kräfte der Patientin schwanden, sie ertrug sogar einige Zeit hindurch nicht mehr den Extensionsverband. Auch die Drainage musste entfernt werden, da die Wunden, deren Granulationen bald schlaff und geschwollen, bald gesund aussahen, sich zu schliessen begannen. Dieser Vorgang der Wundvereinigung wurde durch Heftpflasterverband unterstützt. Jetzt sank die Eitermenge, zugleich auch die

Fiebercurve, es hoben sich das Allgemeinbefinden und die Kräfte (Volkmann'scher Extensionsverband wird wieder ertragen) — kurz es schien Alles auf dem Wege der Besserung. Eine neue Incision, veranlasst durch einen kalten Abscess an der Vorderfläche des Oberschenkels, that, nachdem durch sie einige Unzen guten Eiters entleert waren, den erfreulichen Fortschritten keinen Eintrag, sondern beförderte nur den Abfluss des Secretes. Auch nach Weglassen des Chinins ging das Fieber nicht über die in letzter Zeit eingeschlagene Bahn (37,6—39,5).

Da stellte sich nach vorhergegangenem Kopfschmerz und unter bedeutender Exacerbation der Temperatur (bis 40,5) am linken Oberschenkel ein Erysipel ein und alsbald verschlechterte sich das Aussehen der Wunde (ödematös), des Eiters (dunkel) und der Gesundheitszustand. Bei der am 25. September in der Narkose vorgenommenen Sondirung der Fistelgänge und Operationswunden fanden sich nach oben cariöse Knochenparthien. Trotz der nun folgenden Dilatation der Oeffnungen mit der Kornzange, trotz Drainage, trat keine Besserung ein: die Wunden wurden missfarbig und belegt, das Erysipel breitete sich sowohl auf den Unterschenkel (Entfernung des Gypsverbandes) als nach der rechten Hüfte und Thoraxseite, ja bis zur Achselhöhle hin fort, die Temperatur blieb hoch, der Puls ward schwach, die Patientin collabirte. In der Nacht vom 29. auf 30. September traten plötzlich heftige Schmerzen im rechten Oberschenkel, der gleichfalls erysipelatös gefärbt war, auf. Bald darnach, Morgens gegen 10 Uhr, erfolgte exitus lethalis.

Der hierauf bezügliche Theil des Sectionsprotokolls lautet folgendermassen:

»In der Vena femor. dextr. von 1" oberhalb der Lig. Poupartii bis 5" nach abwärts ein im Centrum zerfallener Thrombus. Links die Gefässe frei. Linke Iliopsoas bildet einen Abscess mit dünnem Eiter, der durch die durchbohrte Darmbeinpfanne und oberhalb des vom Periost entblössten Ramus horizont. ossis pubis bis gegen den kleinen Trochanter nach unten sich erstreckt. An der hinteren Fläche des Oberschenkels befindet sich ein circa 4" langer, isolirter periostaler Abscess; das blasenförmig abgehobene Periost verknöchert. Die Resectionswunde am Schenkelhals ist durch junges, rothes Bindegewebe am oberen Rand des Acetabulum befestigt.«

Die vollständige Leichendiagnose ist gestellt auf: Caries pelvis, Thrombosis venae femoralis dextr., Lipomatosis hepatis et renum, Degeneratio lienis, Tuberculosis pulmonum incip.

Fall 23.

Jakob Bauknecht, 20 Jahre alt, lediger Zimmermann aus Rohr (A. Waldshut) hatte Ende des Jahres 1871 eine 6 Wochen dauernde Nierenkrankheit, wobei das linke Bein anschwell. Von dieser Zeit an trat Herzklopfen auf, das besonders bei grössern Anstrengungen fühlbar war. Seit August 1872 datirte das Leiden, wegen dessen er in die chirurgische Klinik aufgenommen wurde. Auch im vorliegenden Falle bildeten Schwäche und schnelles Ermüden des linken Beins bei schwerer Arbeit, Stechen an der innern Schenkelfläche vom Knie aufwärts bis zur Inguinalregion hauptsächlich bei Bewegungen, die Anfangssymptome. Sie hinderten ihn beim Arbeiten so sehr, dass er dasselbe aufgab und 3 Wochen zu Bette lag. Als sich hierdurch seine Beschwerden besserten, versuchte er wieder seinem Handwerk nachzugehen, musste jedoch bald wegen abermaliger

Verschlimmerung des Zustandes die Arbeit einstellen. Vollständige Ruhe gönnte er sich eigentlich erst in den letzten 8 Tagen vor seinem Eintritte in's Spital. Der Status zu dieser Zeit lieferte folgende Ergebnisse: Geht etwas hinkend am Stocke, steht vorwiegend auf dem rechten Fusse, indem der linke, leicht am Knie gebeugt, in Ruhestellung verweilt. Ganze linke Hüfte hervorgewölbt; linke Inguinal- und Anal-Falte verstrichen; scheinbare Verlängerung der linken Extremität bei horizontaler Lage, geringe Adductionsstellung. Becken unbedeutend nach links gesenkt, bei activen und passiven Bewegungen auf dieser Seite mehr oder weniger fixirt resp. sich mitbewegend. Wirbelsäule krümmt sich mehr bei Flexionen des linken als bei solchen des rechten Oberschenkels, Rotationsbewegungen ziemlich schmerzhaft, weniger der directe oder indirecte Druck auf die Hüftgegend.

Die Ordination bestand in kalten Umschlägen, später Eisblasen und in einer mit Contraextension verbundenen Heftpflasterextension (8 Pfund), welche die Beschwerden so sehr milderte, dass Patient ohne denselben stets über Vermehrung der Schmerzen klagte. Während der seitherige Krankheitsverlauf vollständig fieberlos gewesen, fand am 7. Januar 1873 ohne bekannte Ursache eine plötzliche Temperatursteigerung (40,1) statt unter starkem Unwohlseingefühl, Kopfweh, Brechbewegungen nebst Vergrößerung der Hüft- und Kreuzbeinschmerzen. Local war höchstens an den schmerzhaften Stellen etwas abnorme Röthung bemerkbar, deren Weiterentwicklung zum Erysipel jedoch nicht erfolgte. Brechmittel und feuchte Umschläge reichten hin, das Fieber herabzudrücken, nicht aber, es gänzlich zu vertreiben. Ferner vermochte weder Eisblase noch Extension den anhaltend zunehmenden Schmerz und das Wachsen der Anschwellung in Schranken zu halten. Im Vereine mit neuem Emporgehen der Fiebercurve wurde Mitte März an der Vorderseite des Oberschenkels, unter dem Lig. Poupartii und längs des Troch. minor Fluctuation in der Tiefe constatirt. Alle angeführten Symptome steigerten sich langsam bis Anfangs Mai, ohne dass der Kranke von Kräften kam. Chinin verabreichte man vom 21. März bis 2. Mai; es wirkte blos in geringem Grade antifebril. Am letzterwähnten Tage endlich wurde das vereiterte Gelenk durch Resection beseitigt: Nach Einleitung der Narkose eröffnete ein v. Langenbeck'scher Schnitt die Kapsel, worauf sich reichlich Eiter entleert. Der Schenkelkopf und ein Stück des Halses (2½ Ctm. lang) mussten mit der Stichsäge abgetrennt, die Pfanne, welche zwar nicht perforirt, doch rauh war, mit dem scharfen Löffel ausgeschabt werden. 5 Ligaturen stillten die schwache Blutung. Ein bleiernes Drainagerohr sorgte für freien Abfluss der Secrete, 4 Nähte verkleinerten die Wunde. Ein frischer Heftpflasterextensionsverband (3 Pfund) beschloss die Reihe der chirurg. Eingriffe dieses Tages. Die Länge der resecirten Parthie betrug 4 Ctm. Der Knorpel war theils gänzlich zerstört (oben und aussen), theils abgehoben; nur nach unten und innen von der Foveola noch festsitzend. Der Knochen gut erhalten. Die Sägefläche neigte sich von hinten oben und aussen nach vorn, innen und unten. Miliare Tuberkel durchsetzten die Synovialmembran. An eine Remission der Temperatur von 37,6 am 3. Mai schlossen sich Exacerbationen bis 40,4. Die Wunde, deren Verhalten vor dem 8. Mai ausser mangelhafter Granulationsbildung nichts Bemerkenswerthes bot, begann sich von dem eben genannten Datum an weisslich zu belegen (Kali hypermang. blieb wirkungslos). Der bisher normale Eiter wurde den 10. übelriechend, den 13. missfarbig. Am Kreuzbein kündigte eine bläuliche Stelle (ebenfalls an dem 10.) Decubitus an, welcher trotz Wasserkissen drei Tage später sich ein-

stellte. Am 11. beobachtete man Oedem des seit der Operation schmerzfreien linken Oberschenkels, am 12. leichtes Frösteln (Ord.: 0,5 Chinin), dem am 14. ein heftiger Schüttelfrost folgte. Unter Collapserscheinungen — vergebens bekämpft durch Campher — und Coma starb Patient schon in der nächsten Nacht 11³/₄ Uhr.

Die einschlägigen Stellen des Sectionsbefundes lauten:

»In der linken Hüfte ist eine grosse Operationswunde mit schlechter Eiterung zum Theil in Verjauchung begriffen. Dieselbe führt zu einer umfänglichen, zwischen den Muskeln des Oberschenkels sich verbreitenden eitrig-jauchigen Abscedirung. Der Kopf des Femur ist nicht mehr in der Pfanne, die Pfanne selbst zeigt cariöse Zerstörung, ebenso die Bänder des Gelenkes. Die nächste Umgebung weist theils fibröse Verdickung auf, von einzelnen Fistelgängen durchzogen, theils stärkere eitrig-jauchige Einschmelzung, die mit dem grossen Abscess von der Wunde her in Verbindung steht. Kopf und ein Theil des Halses vom Femur ist resecirt; der Femur selbst zeigt Verdickung des Periosts an den unteren Portionen, der obere Theil dagegen von der Resectionsstelle an bis gegen die Mitte des Femur Loslösung des Periosts. Die Oberfläche des Femur ist in Folge davon weisslich gefärbt, mit beginnender superficieller Nekrotisirung. Das Knochenmark ist in gleicher Ausdehnung mit der Oberfläche des oberen Theiles des Femur missfarbig, mit herdweisen, eitrig-jauchigen Ablagerungen durchsetzt. Die Resectionsstelle des Femur, ebenfalls stark missfarbig, steht mit dem Knochenmark in directer Verbindung.« — »Die Vena saphena magna ist an ihrer Einmündungsstelle in die Vena femor. mit älteren, adhärennten Thromben versehen, die nach abwärts sich fortsetzen bis gegen die Mitte des Oberschenkels. An dieser Stelle sind die Thromben wieder feucht und roth, an der Einmündungsstelle dagegen trocken und weich. Von letzterem Orte aus setzt sich das Gerinnsel in die Vena femoralis fort und erstreckt sich in dieser ungefähr einen Zoll nach aufwärts und abwärts: In letzterer Richtung bis zur nächsten Klappe als schwärzliches feuchtes, in ersterer wieder als älteres trockeneres, entfärchteres. Die Arterie ist frei.« — »Unter dem Musc. ileo-psoas ist der Schleimbeutel durch eitrig-jauchige Infiltration verändert, steht mit den erwähnten Abscessen des Oberschenkels in Verbindung, erstreckt sich aber nach innen nur in geringer Ausdehnung und steht mit dem etwas speckig verdickten Periost der betreffenden Beckenwand in Verbindung. Die Pfanne ist nicht perforirt, wohl aber stark cariös. Das Lig. teres ragt noch als rundlicher, fast nussgrosser Zapfen hervor, der an der Oberfläche mit nekrotisirtem Gewebe bedeckt ist, auf Durchschnitten ein sehr stark serös durchfeuchtetes, lockeres, fibröses Gewebe zeigt.«

»Die Pyämie kennzeichnete sich ferner durch metastatische Abscesse in beiden Lungen; käsige, lobuläre Pneumonien mit miliaren Knötchen in der Umgebung; Endocarditis.«

Fall 24.

Theodor Hausin, 13 Jahre alt, von Obersäckingen, spürte im September 1871 zum ersten Male Schmerzen im rechten Hüftgelenke zugleich mit dem Gefühle des Längerwerdens der rechten untern Extremität. Desswegen war er, obgleich erst einige Monate vor dem den 18. Februar 1873 stattfindenden Eintritte in die chirurg. Abtheilung Anschwellung der betreffenden Hüfte entstanden, seit Jahresfrist bereits genöthigt, an Krücken zu gehen.

Sein bleiches Aussehen bei sonst gutem Ernährungszustande fiel am 18. Februar gleich auf. Das Bein zeigte sich an Knie und Hüfte stark gebeugt nebst Fixation in dieser Stellung bei Versuchen passiver Bewegungen, welche heftige Schmerzensäusserungen hervorriefen. An der Aussenseite des im Uebrigen abgemagerten rechten Oberschenkels konnte eine fluctuirende Geschwulst constatirt werden, — die Haut darüber gerade unterhalb des Trochanter major sehr verdünnt.

Das Anlegen eines Heftpflasterextensionsverbandes machte wegen der starken und starren Flexionen manche Schwierigkeiten (er rutschte leicht ab). Schon 3 Tage nachher brach der Abscess an der oben bezeichneten Stelle auf und entleerte einen dünnen, mit Blut gemengten Eiter. Das Eindringen von Luft in die grosse Abscesshöhle liess sich nicht vermeiden. Dadurch wurde eine Jauchung veranlasst, welche das Steigen der vorher normalen Temperatur (bis 40,1°) zur Folge hatte. Patient collabirte, Delirien traten in der Nacht vom 5. auf 6. März ein, so dass unter solchen Verhältnissen, welche überdies die Symptome einer Osteomyelitis fem. complicirten (am 6. März), als letztes Hilfsmittel die Resection versucht wurde.

Man spaltete in der Narkose vom Fistelgange aus die Abscessdecke nach auf- und abwärts, combinirte damit, als nach Abfluss der theils oberflächlich, theils tief gelegenen Eiteransammlungen die Freilegung des Schenkelkopfes für unzulänglich befunden worden, einen Horizontalschnitt nach hinten in der Höhe des grossen Trochanters. Nun wurde der cariöse Schenkelkopf am Halse mit der Kettensäge umgangen und entfernt, hierauf, weil das spongiöse Gewebe des Schaftes erweicht und an einigen Stellen eitrig infiltrirt war, auch davon noch einige Centimeter — bis zur Grenze der osteomyelitischen Herde — abgesägt. Die Blutung des daselbst noch hyperämischen Markes stand auf Einspritzen von kaltem Carbolwasser in die Höhle. Nähte durch den oberen Theil des Längsschnittes, desgleichen eine an das unterste Ende desselben beschlossen die Operation.

Es folgte einfache Lagerung des Kranken mit Unterstützung der aufgestellten Kniee durch Kissen, da wegen mangelhafter Streckfähigkeit derselben auf Extension verzichtet werden musste. — Fügte man das (getrocknete) Präparat, welches aus mehreren Stücken bestand, zusammen, so mass es 7 $\frac{1}{2}$ Ctm. der Länge nach und umfasste ausser Kopf und Hals (4 $\frac{3}{4}$ Ctm.) noch das obere Diaphysenende. Der Knorpel war zerstört, der Knochen durch Caries in seiner Gestalt verändert (die Trochanteren sehr defect).

Das Fieber dauerte in gleicher Weise fort, Patient delirirte in der Nacht vom 7. auf 8. März. Die Schmerzen schwanden auf eine Morphiumpgabe von 0,005. Die Wunde sah am Tage nach der Operation blass und etwas missfarbig aus, sie secernirte einen dünnen, schwach röthlichen Eiter in reichlicher Menge. Verklebung derselben nach Entfernung der Hefte bestand nicht. Neben einzelnen Fetzen nekrotisirten Gewebes konnte man stellenweise hellrothe Granulationen wahrnehmen, mehrere nekrotische Knochenstücke an der Gelenkpfanne am 10. März beseitigen. Der bestehenden Stuhlverstopfung wurde (am 9. u. 12.) durch Clysmata, der mangelhaften Urinentleerung durch wiederholtes Katheterisiren abgeholfen. Doch die Verhältnisse verschlimmerten sich zusehends. Oedem der Augenlider und Füsse machte sich bemerklich, ebenso ein dunkelrother Fleck am l. Trochanter, später (15. März) an den Sitzhöckern; auf Incision des ersteren ergoss sich etwas Blut. Lagerung auf Wasserkissen hielt das Fortschreiten dieses

Decubitus ziemlich hinten. Die gut drainirte Wunde bewahrte mit geringer Ausnahme ihr übles Aussehen; die Jauchung nahm zu, das Secret gewann eine grau-grüne Färbung. Der Resecirte klagte vom 12. März an über Schmerzen in der rechten Schulter von wechselnder Intensität; seine Kräfte verliessen ihn mehr und mehr. Es wuchs das Oedem der Beine, dem sich eine Anschwellung der Nase und des Handrückens beigesellte, welch' letztere, als sie deutliche Fluctuation darbot, aufgeschnitten wurde (15. März) und einen an Vibrionen reichen Eiter entleerte.

Am Tage vor dem Tode, der am 16. März Abends 5 Uhr unter den Zeichen des äussersten Collapses eintrat, zeigte sich bei dem halb soporösen Kranken, dessen schon seit 9. März dicroter Puls bereits völlig unzählbar geworden, Icterus.

Neben den Merkmalen der Pyämie an verschiedenen Organen, ergab die Autopsie bezüglich des primär afficirten Ortes:

»Periost von der ganzen Diaphyse bis zum unteren Epiphysenknorpel leicht abstreifbar. Auf der Sägefläche die Markhöhle gefüllt mit chocoladebraun breiigem Marke, aus welchem das Fett verschwunden zu sein scheint, bloss in den untern 2 Dritteln ist noch Fett deutlich vorhanden, die Farbe röthlich-gelb. Die Innenfläche des Sägerandes ist $\frac{1}{2}$ Zoll nach abwärts vom Eiter macerirt.«

Fall 25.

Friedrich Bürkin, 12 Jahre alt, aus Balingen, war Waise und stammte aus einer scrophulösen Familie. Im Herbst 1874 traten die ersten Schmerzen am Hüftgelenke auf und beeinträchtigten die Gebrauchsfähigkeit der Extremität mehr und mehr, bis sie den Knaben im Dezember vollständig an's Bett fesselten. Der in diesem Monate consultirte Arzt fand eine Hüftgelenksentzündung vor, welche bereits zur Abscessbildung in der Inguinalgegend geführt hatte. Er incidirte daselbst und entleerte eine Masse Eiters. Dieselbe Operation musste einige Tage später an der Hinterseite des Femur vorgenommen werden. Die übrige Behandlung bestand in Bädern, Chinin und roborirender Diät. Als die Verpflegung zu Hause unmöglich wurde, schickte man den Jungen in's Spital, am 5. April 1875. Er sah schwächlich und bleich aus. Das kranke Bein zeigte eine scheinbare, durch Beckensenkung bedingte Verlängerung von $2\frac{1}{2}$ Ctm. Der Winkel zwischen Oberschenkel und Wirbelsäule betrug circa 139° . Abduction und Auswärtsrotation war in geringem Grade vorhanden. Passive Excursionsversuche liessen deutlich die Mitbewegung des Beckens erkennen. Der schwächste Druck auf Trochanter maj. und Umgebung, besonders solcher in der Richtung der Pfanne, schmerzte sehr. An der Vorderseite des Femur, $1\frac{1}{2}$ Ctm. unter dem Lig. Poup. befand sich ein 10 Ctm. langer und 5 Ctm. breiter Substanzverlust, der die Vena saphena, ebenso die Musc. sartor. und rectus theilweise blosslegte. Den Spalt zwischen diesen Muskeln und den Adductoren füllte Eiter aus. Zwei Sonden, von denen je eine in die eben beschriebene vordere und die dieser direct gegenüberliegende, noch grössere hintere Oeffnung eingeführt wurde, berührten sich gegenseitig, ohne auf unbedeckten Knochen zu stossen. Die hintere Sonde liess sich auch nach oben vorschieben.

Die Wunden eiterten in den nächsten Tagen mässig. Das remittirende Fieber beschränkte sich auf Exacerbationen von $38,2^\circ$ — $39,2^\circ$. Am 9. April

resecirte Dr. Berns mittelst des semicirculären Lappenschnittes. Der völlig erweichte und gefässreiche Kopf, Hals und Trochanter wurde direct unter letzterem abgesägt. Die Pfanne, welche zum grössten Theile mit Granulationen besetzt war, deren Wucherungen den Knorpelbelag stellenweise zerstört hatten, musste mit einem Simon'schen Löffel ausgekratzt werden. Drainage und Nähte bildeten den Schluss der Operation. Das Fieber hielt mit mehrtägiger Intermission (vom 21.—24. April) bis ersten Mai an. Am 13. April zog man die Hefte heraus. Den 14. bekam der Resecirte einen Volkmann'schen Extensionsverband. Das Aussehen des Patienten und speciell der Wunden besserte sich. Eine Eiteransammlung unterhalb der Spina ant. sup. erheischte einen Einschnitt, worauf sich ansehnliche Massen stinkenden Secretes ergossen. Die Vermuthung, dass diese Höhle in Verbindung stehe mit der Oeffnung an der Vorderfläche des Femur und sich nur wegen mangelhafter Drainage nicht habe entleeren können, bestärkte eine bald darauf unternommene Sondirung. Nun hob sich bei mässiger Absonderung der Ernährungszustand des Kranken — aber bloss momentan. Vorübergehende Albuminurie, reichliche Diarrhöen (bekämpft durch Opium Ratanhia), neue Eiterverhaltung im kleinen Becken, die indess durch eine zwischen den beiden (vorderen) früheren angelegte Incision aufgehoben wurde, zehrten im Vereine mit hartnäckiger Appetitlosigkeit und zeitweiligem Erbrechen die letzten Kräfte des Operirten auf. Dem entsprach die Schlawheit der Granulationen. Anfangs Mai gesellte sich hierzu noch, trotz der seit der Resection eingehaltenen Lagerung auf einer ausgeschnittenen Matratze, Decubitus. Am 17. Mai machte der Tod dem trostlosen Dasein ein Ende.

Die Section constatirte neben Destructionsprozessen in der Lunge (Cavernen und Tuberkeln linkerseits), der Leber (Cirrhose und Fettentartung) und Milz (Amyloiddegeneration), an dem primär afficirten Orte: »An der Spina ilei ant. sup. sin. führt eine Fistel mit erbsengrosser Oeffnung in eine Abscesshöhle, die von der Innenwand des Darmbeins und von der abgehobenen Fascia iliaca bedeckt ist. Die Muskeln sind abgehoben, das Periost ist aber erhalten. Die vom Periost entblösste Stelle liegt etwas oberhalb des oberen Randes des Acetabulum. Das Acetabulum ist durch Granulationen ausgefüllt, weich, eindrückbar, aber noch nicht perforirt. Die tiefste Stelle entspricht nicht dem Beckenabscess. Die Sägefläche des Oberschenkels mit Granulationen bedeckt; das etwas zurückgeschobene Periost ist mit einem Osteophytenwall durchsetzt.«

Nr. 22 erlag hauptsächlich den Folgen eines intensiven Erysipels, Nr. 23 und 24 der Pyämie*), Nr. 25 der Amyloiddegeneration.

Sie bilden nachstehende Verlustliste:

*) Nach Jacobsen's (s. No. 152) Erhebungen war die häufigste Todesursache Entkräftung (59 Fälle), danach Phthisis und Pyämie (je 17 Fälle).

N a m e n	Alter	Krankheit	Zeit des Eintritts und der Resection	Resections-schnitt und Länge des resecirten Stücks	Unmittelbarer Einfluss der Resection	Complicationen des Wundverlaufs.	Todes-tag	Sectionsbefund
22) Buchholz, Therese	12	Coxitis chron. suppur. sin. et Caries	4. XIII, 1871 1. VIII, 1872	Aypisch Zerbröckelt; grosser Trochanter entfernt	Antiphlogistischer u. antipyretischer Einfluss gering und ohne Dauer	8. VIII. Incision u. Entfernung von Nekrosen. Ersterer wiederholt wegen ein. kalt. Abscesses a. Oberschenkel. Erysipel. 25. IX. Dilatation der Wunde bei fortschreit. Caries. Weitere Ausdehnung des Erysipels. Collaps.	30, IX, 1872	Thrombosis venae fem. dextr. Caries pelvis. Lipomatosis hepatis et renum. Degener. lents. Tuberculosus pulmonum incipiens.
23) Bauknecht, Jacob	20	Coxitis suppur. sin. et Caries	VIII, 1872 2. V, 1873	v. Langenbeck'scher Schnitt 4 Cm.	Vorübergehender antifebriler Effect; ebenso der antiphlogistische	3. V. hohes Fieber. 10. V. Eiter überfließend, Decubitus, 11. V. Oedem des linken Oberschenkels, 14. V. Schüttelfrost; Collaps	14, V, 1873	Thrombosen der Ven. saphen. sin. und fem. sin. Pyämische Abscesse in den Lungen. Endocarditis.
24) Hausin, Theodor	13	Coxitis suppur. dextra et Caries	1. II, 1873 6. III, 1873	Nicht typisch 7 1/2 Cm. (grosser Trochanter entfernt)	Keiner	10. III. Entfernung nekrotischer Knochenstücke der Gelenkpfanne. 15. III. Decubitus; jauchiges Secret; Oedem der Beine; Abscedirung am Handrücken; Collaps; Coma; Icterus	16, III, 1873	Pyämie. Osteomyelitis am resecirten Femur.
25) Bürkin, Friederich	12	Coxitis suppur. sin. et Caries.	5. IV, 1875 9. IV, 1875	Semicirculärer Schnitt Grosser Trochanter entfernt	Keiner	Incision einer Abscedirung unterhalb der Spina ant. sup. Albuminurie. Diarrhöen. Incision wegen Eiterverhaltung im kleinen Becken. Appetitlosigkeit. Erbrechen. Decubitus	17, V, 1875	Destructionsprozesse in den Lungen. Amyloidentartung der Leber und Milz.

In den beiden Pyämiefällen belief sich das Zeitintervall zwischen Resection und exitus lethalis bei Nr. 24 auf 10, bei Nr. 23 auf 12 Tage. Bloss bei Nr. 23 ist der Tod als Folge der Operation zu betrachten, nicht so bei den übrigen, welche an den complicirenden Erkrankungen, der Amyloiddegeneration (Nr. 25 1 Monat und 8 Tage nach Vollzug des chirurgischen Eingriffes), und dem Erysipel (Nr. 22 2 Monate nach der Operation) zu Grunde gingen. Nr. 24 war schon vor der Operation septisch.

Bei 3 von diesen 4 Exempeln war der grosse Trochanter entfernt worden. Malgaigne's Erfahrungen zuwider hatte trotzdem Fall 25 Eiterverhaltung aufzuweisen. — Zwei derselben (Nr. 22 und 23) zeigten unmittelbar nach der Excision transitorisch einen ihr zuzuschreibenden antiphlogistischen und antifebrilen Effect, die übrigen beiden nicht.

In 2 Fällen (22 und 25) constatirte man neben den anderweitigen pathologischen Prozessen tuberculöse Erkrankungen der Lungen.

Die hieraus resultirende Mortalitätsziffer von 36,36%, welche der geringsten von den in der vorhergegangenen Liste verzeichneten (Fock = 36,30%) beinahe gleich kömmt, ist wohl deshalb so relativ klein, weil die meisten der Patienten dem kindlichen Alter angehörten. Das Alter aber hat — nach Jacobsen (1874) — eine grosse Bedeutung für die Sterblichkeitsverhältnisse und Holmes behauptet — Eulenburg's Worten gemäss — geradezu, dass die Operation nur in der Kindheit ein günstiges Resultat gebe, während die nach der Pubertät vorgenommenen Resectionen meist tödtlich verliefen. Eulenburg (No. 150) selbst schreibt der Schwierigkeit der Nachbehandlung zum Theile die im Allgemeinen ungünstigeren Resultate bei Erwachsenen zu.

Von den 7 überlebenden Patienten stellten sich bis jetzt 6 zum Zwecke der Ermittlung ihres gegenwärtigen Zustandes zur Disposition.

Die Krankheitsjournale der Sieben lauten folgendermassen:

Fall 26.

Franz Durst, 11 Jahre alt, aus Dillendorf, will früher ganz gesund gewesen sein bis November 1871, seit welcher Zeit sich die Gebrauchsfähigkeit des linken Beines beständig verschlechterte, so dass von Ostern 1872 an Patient das Bett nicht mehr zu verlassen vermochte. Die Extremität stellte sich in Adduction, Flexion und Einwärtsrotation. Beim Eintreffen des Knaben (9. Juli) im Spital fand sich derselbe kräftig entwickelt, Temperaturerhöhung gering, Trochant. major. auf- und rückwärts von der Nélaton'schen Linie. Ein von der frühern Behandlung herrührendes Eczem musste erst durch Aqua Goulardi geheilt werden, ehe ein Extensionsverband möglich war. Derselbe wurde am 19. Juli angelegt, 4 Pfund angehängt, vom Kranken sehr gut ertragen; man musste ihn aber wegen Blasenbildung gegen einen Gypsverband (am 6. August) vertauschen, nachdem zuvor die Schenkelstellung in der Narkose corrigirt worden. Dessen Entfernung ward gleichfalls nothwendig, weil er linksseitigen Decubitus am Becken verursachte. Daraufhin nahm das Fieber, welches auf 39,2 gestiegen, wieder seinen milden Charakter an. Neue Effervescenz erfolgte, als sich, unter den bekannten Klagen über Knieschmerz, eine neben dem grossen Trochanter gelegene, bei Druck sehr empfindliche, fluctuirende Stelle zeigte. Volkmann'sche Extension brachte Linderung. Da jedoch die Temperaturerhöhung, die Schmerzen und Fluctuation am Hüftgelenke nicht schwanden und aus diesen Symptomen auf Vereiterung desselben geschlossen wurde, so schritt man am 14. November zur Resection: Semicirculärer Schnitt zwischen Spina ant. sup. und Trochanter um diesen letztern herum, worauf reichlicher Eiterausfluss. Abtragung des mit einander verschmolzenen Schenkelkopfs und -Halses nebst der vom Knorpel bedeckten Trochanterspitze. Entfernung 2 kleiner, abgelöster Nekrosen des Acetabulum mit der Kornzange; nachher Perforation der Pfanne in das Becken (für eine Fingerspitze durchgängig) nachweisbar.

Einige Nähte an den Wundwinkeln, Drainage bis gegen die Beckenperforation, Volkmann'sche Extension, 3theilige Matratze mit Ausschnitt für die Wunde. Offene Behandlung derselben. — Der von Caries ganz zerfressene Femurkopf mass zwischen den in der Längsrichtung von einander entferntesten, besterhaltenen Stellen 2 Ctm. An den noch zu unterscheidenden obern Parthien hingen Kapselreste. Das Uebrige entstellte die Destruction bis zur Unkenntlichkeit. Die Fiebercurve ging nach der Operation bedeutend in die Höhe bis auf 40,3 und lenkte erst am 11. Dezember wieder in gewohntere Bahnen ein. Doch thaten diese hohen Temperaturen dem örtlichen Prozesse keinen Eintrag. Die Wunde reinigte sich nach Entfernung der Nähte, Granulationen und Eiterung waren gut. Anfangs Dezember litt Patient an Diarrhöen, welche durch Stopfdiät, Rothwein, Tannin und Opium gestillt wurden. Etwas Frösteln (1. Dez.), hierauf Schmerzen über dem Lig. Poupartii, Dämpfung daselbst, geringe Schwellung des Oberschenkels verbunden mit Venectasien, erregten den Verdacht auf Beckenabscess, ohne dass derselbe durch Rectaluntersuchung bestätigt werden konnte. Eine kleine Nekrose, die die Beschaffenheit des Eiters vorübergehend verschlechtert hatte, zog man am 7. Dezember aus. Am 14. erhielt der Kranke ein Vollbad und neuen Extensionsverband (5 Pfund). Gegen einen leichten Decubitus wurden Wasserkissen und Seifenpflaster verordnet, ein isolirter Abscess im oberen, bereits vernarbten Wundwinkel incidirt. Von jetzt ab (1. Januar 1873)

nahm bei nur schwachen Fieberbewegungen die Wundheilung ihren ungehinderten Verlauf: Der Gang nach dem Becken wurde enger, die Pfannenperforationsstelle nach und nach unbetastbar, ebenso zog sich die Wunde von der Peripherie her zusammen. Die schlaffen Granulationen wurden öfters touchirt und die Beckenverschiebung durch Contraextension mittelst Gummischlauch auf der gesunden Seite beseitigt. Am 15. Januar vermochte Patient schon das Bein ohne Schmerzen etwas zu adduciren. Vom 21. Februar an wurde Drainage und Verband weggelassen, der Reconvalescent zweimal wöchentlich mit Erfolg gebadet, im März 4 Mal electricirt und am 24. d. M. zum ersten Male ausgefahren.

Von nun an (24. März) stand er täglich auf und konnte, trotz bedeutender Verkürzung des linken Beins mit starker Beckenverschiebung, an Krücken langsam herumgehen. Im April blieb das Fieber ganz aus, Aussehen und Appetit waren sehr gut, die Wunde fingerbreit und fingerlang, an 2 Stellen kam man mit dem Lapisstifte noch etwas in die Tiefe. Das Gehen an den Krücken besserte sich zusehends, auch vermochte der Knabe jetzt auf dem linken Fusse zu stehen. Im Mai bekam er einen Stützapparat, der die kranke Extremität, das Becken und den gesunden Oberschenkel umgriff, in welchem er mit Hülfe zweier Stöcke zu gehen im Stande war.

Entlassung 13. Juni 1873.

Untersuchung im Dezember 1876 (durch Dr. H. Kaiser).

Fisteln sollen zeitweise aufbrechen.

	l.	r.
Distanz von Spina a. s. bis Cond. ext. fem.	38 Ctm.	43 Ctm.
„ „ Spina a. s. „ Mall. ext.	73,25 „	79,25 „
„ „ Nabel bis Cond. int. fem.	47 „	52 „
„ „ „ „ Mall. int.	80,5 „	87,5 „
„ „ Trochanterspitze bis Fusssohle	81 „	81 „
Länge des Fusses (Ferse bis Spitze des hallux)	20 „	22 „
Umfang des Oberschenkels in der Mitte	32 „	37,5 „
Umfang der Wade	24,5 „	28 „
	activ	passiv
Flexion (bei fixirtem Becken)	90 Grad	90 Grad
Ab- und Adduction (bei fixirtem Becken)	30 „	30 „
Rotation „ „ „	45 „	45 „
	activ	
Erhebung des Beins	90 Grad.	

Der Kranke kann ohne jede künstliche Unterstützung gehen, trägt jedoch für gewöhnlich einen Stock und am linken Fusse einen Schuh mit 1 Ctm. Sohlen-erhöhung. So vermag er eine Stunde weit zu marschiren.

Ueberdies ist er im Stande eine Leiter zu ersteigen und Lasten bis zu 50 Pfund zu tragen.

Fall 27.

Paul Haberstroh, 11 Jahre alt, aus Altsimonswald, fühlte im Herbst 1871 ohne bekannte Ursache eine eigenthümliche Schwäche im linken Bein, verbunden mit dumpfen Schmerzen und Ziehen in der Hüfte. Diesen Symptomen

folgte eine allmählig zunehmende, empfindliche Anschwellung der betreffenden Hüftgegend, mit der er aber mehr oder weniger gut noch bis Frühling 1872 umhergehen konnte. Erst jetzt musste er das Bett hüten.

Bei der Aufnahme, welche am 1. August stattfand, zeigte sich eine so gleichmässige und beträchtliche Schwellung der ganzen linken Hüftregion, dass die Haut daselbst gespannt und die Knochenvorsprünge weniger deutlich waren. Jede Bewegung des Gelenks und jeder Druck, hauptsächlich der auf die Plica inguin. und den grossen Trochanter, verursachten dem Patienten heftige Schmerzen; desgleichen die Streckung des Knies. Man vermochte nicht Fluctuation, doch leichte Adductionsstellung der etwas atrophischen Extremität wahrzunehmen. Es wurde mit minderndem Einfluss auf Schmerzen und Schwellung ein Heftpflasterextensionsverband (4 Pfd. + 2 + 2) nebst Contraextension, Eisblase und Bäder angewendet und öfters erneuert resp. wiederholt. Fieber stellte sich nur zeitweise ein. Anfangs November machte sich an der äusseren Seite des Oberschenkels, ungefähr handbreit unterhalb des Gelenks, eine fluctuirende, empfindliche, etwa fünfmarkstückgrosse Geschwulst bemerklich, welche mit der Zeit umfänglicher wurde; die Schmerzhaftigkeit steigerte sich gleichfalls. Die Fluctuation markirte sich trotz der Gespanntheit des Tumors sehr deutlich, als derselbe über Handgrösse betrug. Eine Mitte Februar (1873) auftretende Gesichtsrose trieb während ihres Bestehens das Fieber in die Höhe (40,5), verschwand aber nach 3 Tagen wieder. Am 23. d. M. war die fluctuirende Anschwellung nach stetigem Wachsthum so oberflächlich geworden, dass sie gegen die Mitte der äusseren Schenkelseite, 4 Fingerbreit unterhalb des Trochanters spontan aufbrach und dünnen, flockigen, bröckligen Eiter entleerte. Den 27. nahm man die Resection vor.

Auf die Incision eines Abscesses, der vor dem Collum femoris in die Höhe führte, folgte der gewöhnliche semicirculäre Schnitt um den Trochanter: Das Caput fem. war zerstört, das Collum sehr weich, liess sich mit dem Messer schneiden (Trochanter blieb stehen). Die in der Gegend des Lig. teres rauhe und vertiefte, aber nicht perforirte Pfanne wurde etwas ausgelöffelt. Ihre vordere Fläche trug Osteophytenbildungen.

Drainage gegen die Pfanne hin, einige Nähte, 3theilige Matratze, Extension sollten den Heilprozess unterstützen. Offene Wundbehandlung. — Schenkelkopf difform durch Caries. Grösste Länge des vorhandenen Präparats $2\frac{1}{2}$ Ctm. Abtrennungsfläche uneben, porös. Knochengewebe weich.

Das Fieber blieb auch nach der Operation (unter ausgiebigen Remissionen) bei den kurz zuvor erreichten Temperaturgraden von 40 und darüber, kehrte aber schon am 7. März auf 39° und weniger für die Dauer zurück. Zu diesem Verweilen auf hoher Temperatur mochte ein Erysipel mitwirken, das am Tage nach der Resection sich durch Kopfweh und Brechen ankündigte, am darauffolgenden um die Incisionsstelle des Abscesses auftauchte, sich alsdann bis auf das Kreuzbein ausbreitete, um endlich am 7. März unter dem vorhin angeführten Fieberabfalle zu verschwinden. Nichtsdestoweniger fühlte sich Patient wohl, hatte guten Appetit, wenig Schmerzen, Wunden und Eiter sahen günstig aus. Selbst Bewegungen des Beins waren am 7. März nicht mehr empfindlich, ja am 15. konnte er beim Verbinden seine l. Extremität schmerzlos hängen lassen und war am 20. schon im Stande, dieselbe zu adduciren, nur die Rotation that noch ein wenig wehe. Der Abscess und sein Kanal verkleinerte sich, die Operationswunde zog sich ebenfalls zusammen, mit der Irrigateurspitze kam man gegen

die Pfanne zu bloß in einen kleinen Hohlraum. Ende dieses Monats begannen die normalen Temperaturen. Den 4. April wurde der Verband abgenommen und der Knabe frei im Bett gelagert; ferner bekam er zweimal wöchentlich ein Vollbad. Den 10. fuhr er auf dem Rollwagen, am 15. ging er etwas an der Krücke, stand, obgleich nicht ohne allen Schmerz, auf dem l. Fuß und lief am 30. besser umher als Durst (Fall 26), wenn schon die Resection im gegenwärtigen Falle über ¼ Jahr später gemacht worden war. Geringere Stellungsanomalien des Beins und Beckens, sowie die nicht so weit fortgeschrittene Zerstörung zur Zeit der Operation veranlassten solchen erfreulichen Unterschied. Die halbhandteller-grosse, oberflächliche Wunde, welche nur wenig secernirte, complicirte sich im Mai mit empfindlichen Leistendrüsenschwellungen, deren Existenz noch im October nachgewiesen zu werden vermochte. Ende letzterwähnten Monats brach die bereits vernarbte Wunde an 3 Stellen vorübergehend wieder auf und eiterte dorten unter allgemeinen Reizerscheinungen (Fieber, Schmerz). Die definitive Ausheilung wurde durch Aetzungen beschleunigt, der Genesene am 29. Januar 1874 entlassen.

Eine spätere Untersuchung, im Juli 1875, zeigte:

Active und passive Beweglichkeit gleich und zwar: Beugung bis zum rechten Winkel. Streckung normal. Pro- und Supination gering; erstere etwas ausgiebiger als letztere. Adduction normal. Abduction bis zu 20°. Der linke Hüftbeinrand steht ½ Zoll höher als der rechte. Entfernung von der linken Spina ant. sup. bis zum Mall. ext. 76,5 Ctm., rechts 81 Ctm. Länge des linken Oberschenkels vom Trochanter bis Cond. ext. 38,5 Ctm., des rechten Oberschenkels 39,5 Ctm. Länge des linken Unterschenkels vom Condyl. ext. bis Mall. ext. 34,5 Ctm. gegen 36 Ctm. rechts.

	l.	r.
Umfang des Oberschenkels in der Höhe der Analfalte	28,5 Ctm.	38,5 Ctm.
Umfang des Unterschenkels in der Mitte der Wade	23,3 "	26 "

Patient wurde am 17. October 1876 abermals untersucht:

Vergangenen Sommer soll die Narbe hinter dem Troch. major aufgebrochen und ¼ Jahr lang offen geblieben sein. Im Anfang habe sich stinkender Eiter in Menge entleert. Erst allmählig liess die Secretion nach. Dabei waren Schmerzen vorhanden. Im Uebrigen litt das Allgemeinbefinden nicht Noth und traten nach Ablauf dieser Periode keinerlei Beschwerden mehr ein.

Der Operirte will mit Hülfe des Stockes 4 Stunden Wegs zurücklegen können, ohne dass die resecirte Extremität ermüdet. Ohne Stütze vermag er nur wenige Schritte zu machen, indem die neugebildete Gelenkverbindung nicht die hinreichende Festigkeit besitzt, um das Körpergewicht auf die Dauer zu tragen.

Längs der äusseren Seite des oberen Femurendes ist eine eingezogene, derbe Narbe. Hinter dem Troch. major befindet sich eine zweite, längere, in deren Mitte eine kleine Kruste haftet. — An Stelle des Troch. major hat Knochenwucherung einen massigen Knorren formirt, der die Nélaton'sche Linie um 3 Ctm. überragt.

Die Mensuration ergibt:

	l.	r.
Länge vom Troch. maj. bis Cond. ext. . . .	40 Ctm.	38 Ctm.
" " Cond. ext. bis Mall. ext. . . .	36 "	41 "
" " Troch. maj. bis Mall. ext. . . .	76 "	79 "
" " Spina a. s. bis Cond. int. . . .	42 "	47 "

	l.	r.
Länge vom Cond. int. bis Mall. int.	35 Ctm.	39 Ctm.
„ „ Spina a. s. bis Mall. int.	77 „	86 „
„ „ Spina a. s. bis Cond. ext.	42 „	44 „

Die Verkürzung von 9 Ctm. wird durch eine linksseitige Sohlenerhöhung um 3 Ctm. derart supplirt, dass das Hinken bei gleichzeitigem Gebrauche eines Stabes nicht sehr bedeutend ist. Nach Ablegung des Schuhs gleicht Spitzfussstellung besagte Differenz in hinreichendem Masse aus. Anomalien der Beckenstellung fehlen sowohl beim Liegen als beim Stehen.

	l.	r.
Umfang in der Höhe des Trochanter	32 Ctm.	43 Ctm.
„ „ „ Mitte des Schenkels	31 „	40 „
„ „ „ „ der Wade	28 ¹ / ₂ „	29 ¹ / ₂ „
„ d. Fussgelenks (zw. Fussbeuge u. Ferse)	26 ¹ / ₂ „	29 „
Länge des Fusses (Halluxspitze bis Fer-		
senrand)	21 ¹ / ₂ „	24 ¹ / ₂ „

Functionsprüfung:

Active Beugung bis zu einem nach vorn offenen W. v. 100; passive wegen Schmerzen nicht weiter möglich. Streckung (active und passive) bis zu einem nach hinten offenen Winkel (zw. Rumpf und gestrecktem Bein) von 177°. Rotation nach aussen und innen etwas beschränkt. Adduction normal.

Abduction bis zu einem nach aussen offenen Winkel von 163°, passiv bis zu 158°.

Bei all' diesen Versuchen, besonders aber bei den letztgenannten, bewegt sich mehr weniger das Becken mit.

Während der passiven Excursionsmanöver (hauptsächlich der Flexion) lässt sich in dem regenerirten Gelenke sehr deutlich ein Knacken fühlen, das auch der Resecirte selbst empfindet.

Fall 28.

Karl Burgert, 7 Jahre alt, aus Oberprechtal, soll früher an Augenentzündungen und Drüsenschwellungen gelitten haben. Mitte des Jahres 1874 bekam er Fieber und typhöse Erscheinungen von etwa dreiwöchentlicher Dauer. Nachher bemerkten die Eltern, dass das Kind mit dem rechten Fusse hinkte, wobei es über Schmerzen im Knie klagte. Bald zeigte sich auch eine Geschwulst in der Trochanterengegend, die ungefähr um Weihnachten 1874 aufbrach und sich zur eiternden Fistel gestaltete. Seit Mai konnte der Knabe nicht mehr gehen, nachdem eine neue Fistel sich etwas nach aussen von der Mitte der vorderen Schenkelseite, handbreit unter dem Lig. Poupartii einen Ausweg gebahnt hatte. Am 22. Juni 1875 wurde Patient in's Spital gebracht. Er sah bleich und mittelmässig genährt aus. An der rechten Hüfte befanden sich die oben erwähnten Fisteln. Das Bein war sehr abgemagert, im Winkel von 45° flectirt, nach innen rotirt, ankylotisch. Die eingeführte Sonde gelangte in der Richtung des Schenkelhalses auf cariösen Knochen. Ein solcher Befund berechtigte zur Resection, welche am 30. zur Ausführung (unter Lister's Spray) kam. Mittelst eines Längsschnittes gerade nach abwärts entfernte man den Kopf und Hals, während der Trochanter major stehen blieb. Drainage und Extensionsverband

folgten nach. Das excidirte obere Femurende mass $2\frac{1}{4}$ Ctm., der Gelenkknorpel war bis auf einen kleinen in der mittleren Gegend befindlichen Distrikt verschwunden, der Knochen am Caput und an der äusseren Seite des Collum cariös. Ein $1\frac{1}{2}$ Ctm. grosses vom vorderen Theile der Aussenseite abgelöstes und inwendig ausgebuchtetes Stück bildete, wenn dem Uebrigen angepasst, mit der gegenüberliegenden, ebenfalls concaven Wand des Kopfes eine geräumige Höhle (von $1\frac{1}{2}$ Ctm. Tiefe). Die Sägefläche zog von aussen und unten nach innen und oben. Das Fieber erschien als ein allmorgendlich remittirendes, welches mit zeitweiser Intermission in verschiedener, doch nach und nach abnehmender Intensität bis Ende October anhielt (Akme desselben 39,6 am 17. August). Die Wundbeschaffenheit hatte nichts Nachtheiliges aufzuweisen; guter Eiter wurde in mässiger Menge secernirt (daher Herausnahme der Drainage am 17. August). Vorübergehend bloss (23.—28. August) wucherte die Granulationsfläche stärker unter Röthung und Schwellung der Leistenregion, Vergrösserung der Leistenröhren und dünner Eitersecretion. Dadurch trat Verlangsamung des Heilverlaufs ein (Lapis). Dessenungeachtet blieb das Allgemeinbefinden gut. Im September versuchte der Resecirte erstmals in einem Taylor'schen Apparate zu gehen, was keine Schmerzen verursachte. Recrudescenz der Entzündung in der Umgebung der Fisteln nöthigte Anfangs November zu neuem Bettaufenthalte. Bei einer am 20. November stattgehabten Ausschabung der Wunde mit dem Simon'schen Löffel traf man an einer Stelle auf rauhen Knochen. Die zu starke Auswärtsrotation verbesserte ein Volkmann'scher Zugverband. Dem folgten Ende Dezember — viermal wöchentlich — Bäder. Einem dadurch veranlassten Aufquellen der Fisteln wirkte fortgesetztes Touchiren entgegen. Zu derselben Zeit wurden die Gehversuche wieder angefangen trotz geringer Schwellung des Kniegelenks, doch die Besserung der Gebrauchsfähigkeit durch einen schlechten Stützapparat hintangehalten. Dagegen verkleinerten sich die regelmässig geätzten Fisteln; ferner hoben gute Nahrung, viel Aufenthalt in frischer Luft und regelmässiges Baden die Kräfte des Reconvalescenten, den man am 13. Juni 1876 in ein Salzbad entliess, um dort durch eine zweckmässige Fortsetzung der beobachteten Kurmethode in Bälde eine vollkommene Ausheilung zu erzielen.

Fall 29.

Johann Volmer, 9 Jahre alt, von Wolfach, wurde im Herbste 1874 vom Schulmeister gegen den linken Trochanter getreten, machte hierauf einen Typhus durch und fing nach Ablauf desselben an, über Schmerzen in der linken Hüfte zu klagen. Er begann mehr und mehr zu hinken, bis er schliesslich das Gehen ganz aufgab und einen Arzt zu Rathe zog, der ihm 6 Wochen vor seiner Aufnahme in's Spital, welche am 26. October 1875 erfolgte, das Bein eingypste.

Das kranke Glied war 2 Ctm. kürzer als das gesunde. Selbstständige Excursionsfähigkeit der Extremität ohne Mitbewegung des Beckens fehlte vollständig. Sowohl directer als indirecter Druck schmerzte sehr. Patient erhielt einen Extensionsapparat im Bette. Fieber bestand sogar dann nicht, als am 9. November deutliche Fluctuation in der Tiefe Vereiterung des Gelenkes bewies. Am 27. November trat eine phlyctänuläre Conjunctivitis auf, die man mit Boraxlösungen und Atropin behandelte. Sie besserte sich rasch nach Beseitigung des afficirten Gelenkes, welche am 3. Dezember (1875) stattfand. Letzterer ging eine

Incision voraus an der Vorderseite des Oberschenkels — wo die Fluctuation am ausgesprochensten — um zunächst die grosse Eiterhöhle von ihrem käsigem Inhalte zu befreien. Die Resection selbst begann unter Lister'schem Spray mit einem hintern, linearen Schnitte. Der weiche Kopf wurde mit der Stichsäge oberhalb des Trochanters vom Schafte abgetrennt, das Acetabulum mit dem Simon'schen Löffel ausgekratzt, darauf 2 Drainageröhren eingeführt und der Extensionsverband (mit nachträglicher [9. Dezember] Contraextension) wieder angelegt. Nach der Operation collabirte der Kranke (Carbolurin) und erbrach häufig. Dagegen Champagner. Die Temperatur sank auf 35°. Bald aber hob sich der Zustand und mit ihm die Curve, welche nur wenige Tage hypernormale Höhe erreichte. Am 14. Dezember schon sahen die öfters geätzten Wunden ausgezeichnet aus, desgleichen der Patient. Den 19. Januar blieb die Extension weg, den 21. Januar fingen die passiven Bewegungen und Bäder an. Die Wunden hatten sich fast vollständig geschlossen. Wegen zunehmender Beckenverschiebung musste, nachdem ein kleiner Druckdecubitus ausgeheilt, der Extensionsverband nochmals für einige Zeit applicirt werden. Später verliess der Junge das Bett, machte Gehversuche, ging an Krücken, im Mai 1876 am Stocke, schliesslich ohne Stock. Das Touchiren zweier übrig gebliebenen Fisteln und die Bäder setzte man fort. Am 6. Juni trat der Reconvalescent aus.

22. November 1876:

Der Junge sieht blass aus, leidet an Conjunctivitis, behauptet aber, im Uebrigen seither gesund gewesen zu sein. Schmerzhaftigkeit der resecirten Gelenkgegend fehlt. Er geht ohne Beschwerden in der Maschine mit Hülfe eines Stocks, wobei eine Sohlenerhöhung von 3 Ctm. das Hinken möglichst beseitigt. Auch nach Entfernung jeglichen Unterstützungsmittels vermag er Schritte zu machen und einige Zeit zu stehen, während die Verkürzung durch Spitzfussstellung ersetzt wird. Das Bein ist stark adducirt, was bewirkt hat, dass nun durch Beckenverschiebung die linke Spina ant. sup. 3 Ctm. höher liegt als rechterseits. Abscess- und Resectionswunde zeigen solide Benarbung ohne Residuen der noch lange bestandenen Hohlgänge. Der neugebildete Trochanter stellt einen massigen Knorren dar, welcher 2 Ctm. über die Nélaton'sche Linie emporragt.

	l.	r.	
Länge vom Troch. — Cond. ext.	31 Ctm.	29 Ctm.	
„ „ Cond. ext. — Mall. ext.	30 „	30 „	
„ „ Troch. — Mall. ext.	61 „	59 „	Diff. 2
„ „ Spina a. s. — Cond. int.	34 „	36 „	
„ „ Cond. int. — Mall. int.	29 „	29 „	
„ „ Spina a. s. — Mall. int.	63 „	65 „	Diff. 2
„ „ Nabel bis Mall. int.	63 „	68 „	} Diff. 5 wegen der 3 Ctm. betragend. Beckenverschiebung.
Umfang d. Oberschenkels in d. Trochantergegend	28 „	32 „	
„ „ „ „ „ „ Mitte	25 „	28 „	
„ des Knies	25 „	25 „	
„ der Wade	21 „	22 „	

Keine weitem Differenzen.

Es besteht ein durch Lendenwirbelsäulen-Lordose ausgeglichener Flexionswinkel (des Femur) von ca. 145°. Freie Beweglichkeit (Flexion, Extension,

Rotationen, Ab- und Adduction), ohne Beihülfe des Beckens etc. ist bei der Starrheit der neuformirten Gelenkverbindung nur in geringem Grade möglich. Unter Theilnahme des Beckens und der Lendenwirbelsäule kann eine active (ebenso passive) Flexion bis 117° erzielt werden, wobei das Knie sich bis zum Winkel von 93° biegt. Das vollständig gestreckte Bein wird bis zu 140° erhoben. Die selbstständig ausgeführten Streckungsversuche, desgleichen die Ab-, Adduction und Rotationen bleiben, wenn Becken und Wirbelsäule mithelfen, nur wenig hinter dem normalen Maasse zurück.

Fall 30.

Therese Flach, 13 Jahre alt, aus Sellbach (Amt Lahr) empfand Ende November 1875 erstmals beim Gebrauche des linken Beins Schmerzen von der Hüfte zum Knie und bis in die Ferse. Unter stetiger Zunahme derselben entwickelte sich allmählig an der linken Kreuzgegend eine Geschwulst, welche ein Arzt Ende Februar aufschnitt und dadurch beträchtliche Eitermengen herausbeförderte. Sofortige Gegenöffnung und Durchziehen eines Drainagerohrs, welches 5 Wochen liegen blieb, bezweckten freien Abfluss des Eiters. Dieser wurde erst reichlich, später in geringerer Quantität producirt. Patientin hütete nach der Incision nur 2 Tage das Bett. Die Schmerzen verminderten sich, so lange das Drainrohr Stagnation des Secretes verhinderte, exacerbirten aber nach dessen Herausnahme in solchem Grade wieder, dass die Kranke seit Mitte April ständig bettlägerig war. Dabei litt glücklicherweise das Allgemeinbefinden wenig Noth. Nach ihrer Ankunft im Spitale am 8. Mai wurde eine Heftpflasterextension angelegt, musste aber der Schmerzen wegen schon am 20. entfernt werden. Die Fisteln secernirten zuerst dünnen, dann blutigen Eiter. Am 24. nahm man die Resection vor nach einer genauen Untersuchung, die nachstehende Ergebnisse lieferte: Aussehen der Patientin blass, Ernährung ziemlich gut. Hinter dem linken Troch. major Schwellung. Der Spina post. inf. sin. entsprechend Fistel mit scharfen Rändern; Gegenöffnung über dem Troch. maj. Eingezogene Narbe unter und hinter dem Troch. major. Flexionswinkel des Beins von 150° , Adduction = 165° . Bei Rückenlage anscheinend linksseitig Verkürzung der untern Extremität um 1 Ctm.; Spina ant. sup. 1 Ctm. höher als rechts. Oberschenkel etwas atrophisch; Umfang im untern Drittel 24,5 Ctm.; rechts 27 Ctm. Linke Leistendrüse geschwellt, Stehen auf dem kranken Fuss unmöglich; ebenso das active Erheben der Ferse von der Unterlage. Bei passiven Excursionsversuchen Mitbewegung des Beckens und grosse Empfindlichkeit. Directer und indirecter Druck schmerzhaft. In der Narkose nahezu vollständige Flexionsfähigkeit des Gliedes, weniger Rotation, gar nicht Adduction. Rauigkeiten bei Bewegungen fühlbar. Fistel führt hinter dem Trochanter major in's Hüftgelenk. Letzteres wurde nun durch einen hinter dem Troch. maj. gemachten, 10 Ctm. langen Bogenschnitt bloßgelegt, das Periost vom Knochen abgelöst. Das Gelenk und seine Umgebung waren mit fungösen Granulationen besetzt. Dieselben trennte man mit Hohlscheere und scharfem Löffel ab und kratzte das theilweise miterkrankte Acetabulum aus, nachdem die Stichsäge durch Abtragen des oberen Femurendes unterhalb des Troch. Raum geschafft hatte. Die Höhle wurde mit 5% Carbolwasser gewaschen; desgleichen das die Fistelgegend umgrenzende Unterhautzellgewebe, welches zuvor von schlaffen, granulösen Wucherungen

mittelst des Schablöffels befreit worden war. Die Haut daselbst zeigte ausgedehnte Unterminirung. Drainageröhren, Vernähung der untern Wundparthie, desinficirender Verband und Heftpflasterextension (1 Kilo) markirten das Ende der Operation, bei der streng das Lister'sche Verfahren beobachtet worden. Das resecirte Knochenstück mass 6 Ctm. Es erschien sehr hyperämisch. Ein Streifen des Gelenkknorpels von 3 Ctm. Länge und 1,5 Ctm. Breite fehlte (in der Mitte), der dem Defecte zunächst gelegene erwies sich verdünnt und verfärbt, der an der Aussenseite abgehoben. Den Schenkelkopf umgab ein Kranz schwammiger Granulationen. Die Rindensubstanz der vordern Gegend trug Erosionen. Der Trochanter fühlte sich weich an. Das Fieber, welches — die ersten Tage ausgenommen — ein Morgens bis zur Norm remittirendes war, culminirte in 39,5°, bewegte sich jedoch durchschnittlich bis Ende Juni um 38,5° herum. Die Wunde sah schön aus, secernirte mässig, wesshalb schon am 25. Mai ein Drainagerohr entfernt und ein zweites nur bis 8. Juni darin gelassen wurde. An Stelle der anfänglichen Schmerzen trat bald subjectives Wohlbefinden, das selbst durch vorübergehende Carbolintoxication (2. Juni Carbolurin) nicht abnahm. Eine stärkere Belastung des Extensionsapparates, welche (27. Mai) die übermässige Abduction des Beins beseitigen sollte, wirkte so ausgiebig, dass zur Correction der hierdurch herbeigeführten gegentheiligen Stellungsanomalie (12. Juni) ein Heftpflasterzugverband (3 Pfund) rechterseits applicirt und zugleich daselbst Contraextension (3 Pfund) angebracht werden musste. Alsbald besserte sich die fehlerhafte Haltung des Gliedes. Schwellung der Umgebung, croupöser und speckiger Belag (12. Juni bis 10. August) Schlaffheit der Granulationen thaten ab und zu dem Benarbungsprozess Eintrag, so dass er trotz des guten Allgemeinzustandes (seit Juli nur noch geringe Fieberschwankungen) bloss langsam seinem Ziele näher rückte. Lapisätzen bezweckten desshalb dessen Beschleunigung. Vom 19. Juli an machte man passive Bewegungsversuche, die nicht schmerzten, aber nach Kurzem (29. Juli) wieder eingestellt wurden, weil sie (am 26. und 27. Juli) Temperatursteigerung bis 38,5° verursachten. Seit 8. August bestand dauernd Apyrexie. Erst vom 30. September an erlaubte der Zustand der Patientin das Umhergehen in einem Stützapparate. Am 20. October stellte man Folgendes fest:

Die Patientin klagt weder über eine Störung des Gesamtbefindens, noch über Schmerzen im operirten Beine. Die Eiterung ist ziemlich reichlich. Die Resectionswunde klafft in einer Länge von 9 Ctm. Ihre Umgebung ist livide gefärbt. Ausserdem sitzt eine rothe Narbe von 3 Ctm. Ausdehnung in der linken Sacralgegend. Ein erheblicher Wiederersatz der excidirten Knochentheile hat sich bis jetzt nicht eingestellt. Die Sonde stösst nicht auf blossliegenden Knochen.

Die Messung constatirt:

	l.	r.
Umfang des Oberschenkels in der Trochantergegend	42 Ctm.	42 Ctm.
" " " " " Mitte	30 "	33 "
" der Wade	22 ¹ / ₂ "	23 ¹ / ₂ "
Weiter nach abwärts keine Differenz;		
Länge von Spina a. s. bis Cond. int.	39 "	43 "
" " Cond. int. bis Mall. int.	29 "	29 "
" " Spina a. s. bis Mall. int.	68 "	72 "
" " Troch. maj. bis Cond. ext.	29 "	34 "
" " Cond. ext. bis Mall. ext.	31 "	31 "
" " Troch. major bis Mall. ext.	60 "	65 "

Also Verkürzung linkerseits von 5 Ctm.

Das Becken steht auf beiden Seiten (in Ruhelage und aufrechter Stellung) gleich hoch.

Die active Beugung geschieht bis zu einem Winkel von 115° , ohne Mithilfe des Beckens, passiv bis 111° . Lästiges Gefühl von Spannung im Knie, woselbst eine active Flexion von 110° , eine passive von 63° effectuirt zu werden vermag, verbietet ausgiebigere Excursionen. — Die Resecirte ist im Stande, Ein- und Auswärtsrotationen in beschränktem Maasse zu bewerkstelligen, bei forcirten Manipulationen bewegt sich das Becken mit. Die Abduction kann bis zur normalen Grenze (activ) ausgeführt werden, doch nur dann, wenn dem Kinde die Möglichkeit zu Gebote steht, mittelst Anstemmen und Rotationsbewegungen des betreffenden Fusses die mangelhafte Muskelthätigkeit zu unterstützen. Gleichzeitige Veränderung der Beckenstellung beeinflusst auch hierbei die gewonnenen Resultate, welche, sobald eine solche vermieden wird, nur gering ausfallen. Die Adductionsfähigkeit hat, aber gleichfalls blos bei Nichtrücknahme auf Mithätigkeit des Beckens, wenig Noth gelitten. Ebenso lassen Streckversuche (nach hinten) Beeinträchtigung der Functionirung in dieser Richtung festsetzen.

Das Mädchen steht kurze Zeit ohne Unterstützung, wobei die Fusssohle auf dem Boden aufruhet und die Verkürzung durch Flexion im gesunden Knie sich ausgleicht. Das Gehen ist nur im Stützapparate möglich; dabei hinkt Patientin sehr stark und vermag ohne Beihülfe eines Stockes blos wenige Schritte zu machen.

Die Resectionswunde hatte sich, wenn gleich zögernd, bei Fortsetzung der Behandlung mit Lapis und Salicylsalbeverband verkleinert, so dass am Tage der Entlassung, den 7. Dezember, in der Narbe nur eine oberflächliche Fistel, eine zweite am obern Ende der erstern restirte. Ausserdem existirte noch der früher erwähnte Hohlengang an der Hinterseite des Darmbeins, welcher etwa 5 Ctm. weit hinter der Hautdecke hin, doch nicht auf entblössten Knochen führte.

Folgende, ehemals nicht vorgenommenen Messungen ergaben:

	l.	r.
Nabel bis Mall. extern.	76 Ctm.	78,5 Ctm.
„ „ „ intern.	74 „	77,5 „
Spina oss. ilei ant. s. bis Mall. extern.	68 „	72,5 „

Die Functionsprüfungen zeigten gegen den frühern grössere Beeinträchtigung der Beweglichkeit: Active Flexion bis 115° , passive — ohne Betheiligung des Beckens — nahezu 90° ; Rotation activ nicht möglich, passiv nur mit Theilnahme des Beckens.

Fall 31.

Caroline Strittmatter, 14 Jahre alt, von Bergelingen, stand in ihrem achten Lebensjahre wegen Drüsenschwellungen im Unterleibe in Behandlung eines Arztes, der Leberthran und Soolbäder ordinarirte.

Im Herbste 1875 wurde das linke Hüftgelenk spontan empfindlich, was die Gebrauchsfähigkeit des fraglichen Beins derart beschränkte, dass Patientin beim Gehen eines Stockes bedurfte und jede grössere Anstrengung gänzlich vermied. Nach und nach strahlten die Schmerzen an die Innenseite des Femur, bis zum Knie herab, aus. Mitte April 1876 entwickelte sich eine Geschwulst

an der Aussenfläche des linken Oberschenkels, die stetig wuchs. Schon vorher war die Extremität nach innen rotirt und gebeugt. Trotzdem von nun an das betreffende Glied besonders der Schmerzen halber völlig functionsuntüchtig geworden, vermochte das Mädchen doch, sich mittelst Krücke und Stock fortzubewegen. Eine Beeinträchtigung des Allgemeinbefindens hatte dieses Localleiden nicht zur Folge. Der Anfangs Juni herbeigerufene Arzt diagnosticirte linksseitige Hüftgelenksluxation, und Patientin wurde den 27. Juni 1876 in's hiesige Spital verbracht.* Sie war gut genährt. Bei möglichst gerader Rückenlage stand die linke Spina 3 Ctm., die linke Ferse 5,5 höher als die rechte. Der Adductions-winkel umfasste 30°, die Flexion 25°, Rotation 60°. Die Haut über dem grossen, fluctuirenden Tumor, welcher 3 Ctm. unter der Crista ilei anfang und bis zur Oberschenkelmitte reichte, erschien geröthet und gespannt. Der Umfang des Oberschenkels dicht unter der Leistenfalte mass links 39, rechts 36,5 Ctm.; die grösste Länge der Geschwulst betrug 27 Ctm. Auf sofortige Spaltung des Abscesses unter Carbolspray lief viel geruchloser Eiter heraus. Drainröhre, Lister'scher Verband und Salicyljute leitete die fernere örtliche Behandlung ein. Am 30. Juni wurde ein Heftpflasterextensionsverband angelegt (1,5 später 2,5 Kilo). Das Secret trat reichlich hervor, roch schlecht. Die Wunde wies (5. Juli) croupösen Belag auf. Fieber bestand seit 2. Juli und erreichte am 6. Juli die Höhe von 39,8. Diese Erscheinungen complicirten noch Herpeseruption am linken Mundwinkel und Wange, Carbolezem in der primär afficirten Gegend, dergleichen Carbolurin und weitere Carbolintoxicationerscheinungen (Kopfschmerz, Erbrechen). Man verordnete desshalb sowohl innerlich als äusserlich ausschliesslich Salicylpräparate und wendete aus demselben Grunde bei der am 10. Juli vorgenommenen, subperiostalen Resection den Salicylspray an. Ein Schnitt über dem Trochanter verschaffte Zugang zu dem nach aussen und oben abgewichenen Schenkelkopfe, der dort in einer zwar neugebildeten, aber ebenso wie die alte mit Granulationen durchwucherten und cariösen Pfanne articulirte. Wegen Erweichung des Caput, Trochanter und obern Femur-Theils mussten etwa 2 Ctm. von letzterm mit abgesägt werden. Das excidirte Stück in toto belief sich auf 5 Ctm. Die Schnittfläche stieg von aussen und unten nach innen und oben. Am Caput femoris fehlte der Knorpel der Vorderregion; der übrige hatte eine lockere Consistenz. Das Knochengewebe der Rückseite des Kopfes und Halses erwies sich morsch; ebenso am Trochant. major. Das Collum zeigte die hintere Rindenschicht theilweise zerstört. Das Knochenmark war weich und granulirend. Ausserdem fanden sich 3 Abscesse; einer in der Tiefe des Gelenks, ein zweiter oberhalb, der dritte unterhalb des Glutaeus, von welchen letzterer die Haut weit abwärts unterminirte. Diese Eiterhöhlen wurden ausgekratzt, drei Drainröhren durchgezogen, eine Ligatur angelegt.

Collapszustand am Abend der Operation verbunden mit heftigem Erbrechen (trotz Champagner und Eispillen) drückte die Temperatur auf 36,5° herab. Die Körperwärme erhob sich am folgenden Tage wieder bis zu 39° und gestaltete sich nach einer Woche schon normal. Dem entsprechend besserte sich das subjective Befinden bereits am 11. Juli. Der Carbolurin verschwand. Die Wunde sah gut aus und secernirte mässig Eiter, wesshalb die Drainagen bald (16. Juli) entfernt werden konnten. Eine fehlerhafte Stellung des Beins (am 15. Juli) glich sich nach Anlegung einer Heftpflasterextension sofort aus. Am 8. September war der Benarbungsprozess, dem man nur zweimal (10. u. 17. August) mit Lapis nachhalf, vollendet. Bereits am 20. August hatten die ersten

passiven Bewegungsversuche Statt gehabt. Den 20. September brachen neben der ursprünglichen Wunde 2 kleine Abscesse auf, deren fistulöse Oeffnungen mehrmals mit Höllenstein geätzt wurden.

Eine Prüfung des vorläufig errungenen Resultates am 20. October 1876 ergab:

Die sehr gesund aussehende Resecirte weiss auf Befragen über Nichts zu klagen. Die in der Richtung des Femur verlaufende Narbe ist 8 Ctm. lang, geröthet, selbst bei Druck nicht schmerzhaft. 2½ Ctm. hinter derselben mündet ein Fistelgang, der spärlich eitert, doch nicht bis auf denudirten Knochen führt. Regeneration der entfernten Theile hat bis zur Zeit nicht reichlich stattgefunden.

	l.	r.	
Umfang des Oberschenkels in der Trochanterhöhe	45 Ctm.	45 Ctm.	
„ der Oberschenkelmitte	36 „	38½ „	
„ „ Wade	23½ „	23½ „	
	l.	r.	
Länge von Spina a. s. — Cond. int.	36 Ctm.	40 Ctm.	
„ „ Cond. int. — Mall. int.	31 „	32 „	
„ „ Spina a. s. — Mall. int.	67 „	72 „	Diff. 5
„ „ Troch. — Cond. ext.	28 „	36 „	
„ „ Cond. ext. — Mall. ext.	32 „	32 „	
„ „ Troch. — Mall. ext.	60 „	68 „	Diff. 8
„ „ Nabel bis Cond. int.	37 „	42 „	
„ „ „ „ Mall. int.	70 „	75 „	Diff. 5
„ „ Spina a. s. — Cond. ext.	35 „	40 „	
„ „ „ „ — Mall. ext.	69 „	75 „	
„ des Fusses	20 „	21 „	

Active Flexion bis zum Winkel von 110° (ohne Beckenmitbewegung).

Schmerz und Spannung im Knie, das activ bis 105°, passiv bis 85° gebeugt werden kann, verwehren stärkere passive Versuche in dieser Richtung. Rotationsbewegungen sind beschränkt, an ausgiebigeren nimmt das Becken Theil; passive schmerzen. Auch Ab- und Adduction werden in geringerem Maasse selbstständig, in grösserem mit Zuhülfenahme des Beckens (ebenso bei passiven) ausgeführt. Bei Streckversuchen (activen und passiven) hindert die Klage über Spannung im Knie weitere Excursionen.

Stehen ohne Stütze ist möglich (auf Augenblicke), indem die Verkürzung (8 Ctm.) durch Spitzfussstellung ausgeglichen wird. Sie geht nur an der Krücke und hinkt sehr. Beckensenkung kann man nicht nachweisen.

Den 29. October ging Patientin zum ersten Male mit der Maschine herum. Am 1. Dezember öffnete sich der unterste Hohlgang, welcher einige Zeit hindurch geschlossen war, abermals. Er gestattete der Sonde ein Eindringen bis zu 5 Ctm. schräg nach innen und oben, ohne auf Knochen zu führen. Der noch bestehende obere Fistelgang führt 4 Ctm. direct nach einwärts, gleichfalls nicht bis auf Knochen. Ersterer verklebte wieder am 19. Dezember, nachdem man Ruhe und Lapisatzungen verordnet hatte. Doch am 10. Januar 1877 erfolgte neuerdings ein Durchbruch desselben nebst etwas Eitersecretion. Vorübergehend Heftpflasterextension. Dieser Zustand, der jedoch das Allgemeinbefinden keineswegs beeinträchtigte, blieb sich bis zur Entlassung (3. Februar 1877) ziemlich gleich.

Die Beweglichkeit war geringer wie früher:

Active Erhebung des gestreckt gehaltenen linken Beins nicht möglich, des

Beins bei gebogenem Knie bis zu 30°, passiv bis 80°. — Rotation activ ohne Betheiligung des Beckens nahezu in der Ausdehnung eines rechten Winkels. — Adduction und Abduction nur in geringem Maasse. Das linke Bein etwas in Adductionsstellung. Unter Beihülfe von Krücke und Stock geht Patientin mit der Maschine.

Fall 32.

Otto Pröttel, 9 Jahre alt, aus Waghäusel, begann in seinem 5. Lebensjahre über Schmerzen im rechten Knie zu klagen. Die Beschwerden stiegen; er fing an zu hinken und musste schliesslich Krücken zu Hülfe nehmen, nachdem sich exquisite Adductions- und Flexionsstellung, welche seit 2 Jahren selbst gewaltsam nicht mehr corrigirt werden konnte, ausgebildet hatte. Vor Jahresfrist trat deutlich eine wachsende Anschwellung der betreffenden Hüftgegend zu Tage, wurde weich, wölbte sich am Trochanter mehr und mehr hervor, brach Anfangs Juli 1876 auf und entleerte massenhaft Eiter. Dieser Vorgang verlief vollständig schmerzlos und unter so geringer Affection des Allgemeinbefindens, dass Patient bis zu seiner Aufnahme, welche am 19. Juli 1876 erfolgte, mit Krücken herumhumpelte.

Man constatirte eine Flexion des Hüftgelenks von 80°, Adduction von 50°, Einwärtsrotation von etwa 20°. Die rechte Ferse stand, wenn beim Aufsitzen der Oberschenkel auf der horizontalen Unterlage auflag, 11 Ctm. über der linken. Beim Stehen blieb der Fuss der kranken Extremität beinahe in der Höhe des Knies der gesunden Seite.

Das Mass von

	r.	l.
der Spitze des Trochanter — Condyl. ext. betrug	34,5 Ctm.	35,5 Ctm.
Condyl. ext. — Malleol. ext.	28 "	29 "
Umfang des Oberschenkels in der Mitte	26 "	33 "
Grösstem Wadenumfang	20½ "	25 "

Die rechte Trochanterspitze befand sich in der Nélaton'schen Linie. Active Beweglichkeit existirte nicht, passive in geringem Grade; bei grösserer bewegte sich das Becken mit. Weil man am 25. Juli nach Dilatation der bestehenden Fistelöffnung mit dem Finger eine raue Stelle des Schenkelkopfes zu betasten vermochte, eine gewaltsame Streckung überdies bei vorhandener Fistel gefährlich erschien, wurde unter Lister's Desinfectionsmassregeln mittelst des v. Langenbeck'schen Schnittes der Zugang zum Kopfe und Trochanter ermöglicht und beide — letzterer erst dann, als er die völlige Geradrichtung verhinderte — resecirt. Drei Unterbindungen, 6 Nähte und Drainage waren erforderlich. Ein Heftpflasterextensionsverband (5 Pfund) folgte. Der Gelenkkopf des Präparates, welches letzteres aus 2 Stücken bestand und 5¼ Ctm. lang war, hatte seinen Knorpelüberzug eingebüsst und präsentirte so hüllenlos seine theils durch regressive (Vertiefungen besonders an der Hinterseite), theils durch progressive (Erhabenheiten) pathologische Vorgänge bedingte Missstaltung. Die übrigen Parthien erwiesen sich hart und gesund. Die vor der Operation normale Temperatur stieg am zweiten Tage nach derselben und erreichte alsdann die Höhe von 39°, in deren Nähe sie einige Zeit Abends verblieb, während morgentliche Remissionen bis zur Norm erfolgten. Die Nähte blieben theils 2, theils 4 Tage liegen. Dem subjectiv ausgezeichneten Zustande entsprach vollkommen der ob-

jective Befund. Der Fuss stellte sich rasch besser. Trotzdem der Resecirte die Extension Anfangs schlecht ertrug, konnte doch schon am zweiten Tage eine Contraextension von 3 Pfund auf der gesunden Seite angebracht, die Extensionslast vermehrt werden (allmählig um 3 Pfund). Die Wunden eiterten mässig. Am 6. VIII. war noch eine Incision nöthig, jedoch vom 30. d. M. an das Einlegen von Drainageröhren überflüssig. Aetzungen — seit 15. September — sollten den Heilverlauf noch beschleunigen. Etwas Decubitus am Knie und Fussgelenke nöthigten vorübergehend zur Abnahme des Heftpflasterverbandes. Allmählig ging das Fieber zurück, exacerbirte aber nochmals Anfangs October und November.

Status vom 11. November 1876:

Die Heftpflasterextension ist seit etwa 3 Wochen ausgesetzt. Das Fieber hat sich fast völlig verloren. Der Appetit soll gut, Schmerz gänzlich verschwunden sein. Ausser der Resectionsnarbe befindet sich eine etwa 6 Ctm. lange, gleichfalls geröthete an der Vorderfläche des Oberschenkels. Beide haben (erstere in der Mitte, letztere am obern Ende) noch Mündungen eiternder Hohlgänge, die jedoch nur mässig secerniren. Durch die der erstern kommt man $7\frac{1}{2}$, durch den der letztern 7 Ctm. in die Tiefe nach dem Gelenk zu, aber nicht auf Knochen.

Am 20. Dezember trat Patient aus, nachdem er einen Stützapparat erhalten und in demselben zum Gehen sich eingeübt hatte. Die Fisteln der Resections- und Incisionsnarbe secernirten noch etwas.

	r.	l.
Länge von Spina a. s. — Cond. int.	35 Ctm.	38 Ctm.
„ „ Cond. int. — Mall. int.	28 „	29 „
„ „ Spina a. s. — Mall. int.	63 „	67 „
„ „ Troch. — Cond. ext.	27 „	30 „
„ „ Cond. ext. — Mall. ext.	29 „	32 „
„ „ Troch. — Mall. ext.	56 „	62 „
Umfang d. Oberschenkels in der Trochantergegend	34 „	38 „
„ „ „ „ „ Mitte	25 „	32 „
„ „ Kniegelenks	26 „	28 „
„ der Wade	19 „	21 „
„ des Fussgelenks (Fussbeuge bis Fersenrand)	$23\frac{1}{2}$ „	25 „
Länge des Fusses (Spitze d. Hallux bis Fersenrand)	21 „	22 „
Durchmesser des Knies zwischen d. Condylen	7 „	$7\frac{1}{2}$ „
„ „ „ von vorn nach hinten	$6\frac{1}{2}$ „	$7\frac{1}{2}$ „

Rechte Spina a. s. steht ungefähr 2 Ctm. höher als linke.

Functionsprüfung:

Active Flexion des Oberschenkels bis 123° , passiv bis 76° . Beugung im Knie bis 98° ; passiv wegen Spannung nicht weiter. Erhebung des gestreckten Beins ist selbstständig nicht möglich. Ab- und Adduction werden nur mit grosser Mühe und unvollkommen ausgeführt. Besonders sind letztere kaum merklich activ zu erzielen. Rotationen nach aussen und innen bis zur Norm, ebenso Streckung des Beins nach hinten.

Bei allen diesen Versuchen, sowohl activen als (hauptsächlich) passiven, bewegt sich das Becken mit. Ohne Beihülfe desselben resp. der Wirbelsäule lassen sich selbst passiv nur kleine Excursionen (jedoch nach allen Richtungen) des in einer Winkelstellung von 130° zum Rumpfe befindlichen Oberschenkels erzielen.

Patient kann frei auf beiden Füßen stehen, wobei die Verkürzung durch Beugung im linken Knie ausgeglichen wird. Gewährt man dem Kranken Unterstützung, so ist er bereits im Stande, Schritte zu machen.

Der Kranke stellte sich im Mai 1877 in Heidelberg ein. Er kann mit Stock ausdauernd gehen. Eine Fistel eitert noch immer ein wenig. Die Sonde stösst jedoch nirgends auf Knochen.

Im Juli 1877 musste nochmals ein Abscess geöffnet werden. Die Wunde schloss sich rasch, als etwa 4 Wochen später ein neuer Abscess in der Gegend des rechten Sitzknorrens aufgebrochen war. An dieser Stelle war am 6. Januar 1878, wo sich der Kranke zuletzt vorstellte, noch eine wenig secernirende Fistel vorhanden. Alle sonstigen Wunden waren vernarbt. Der Kranke sah blühend aus und hatte seine Maschine abgelegt, da sie zerbrochen war. Mit einfachem Stock und um 3 Ctm. erhöhtem Absatz kann er, ohne sehr zu ermüden, eine Stunde weit gehen. Der Oberschenkel steht etwa bis 125° gebeugt. Rotation, Ab- und Adduction, active und passive Flexion sind in $5-15^{\circ}$ ohne Mitbewegung des Beckens möglich. Werden in horizontaler Lage beide Oberschenkel parallel nebeneinander gelegt, so entsteht eine starke Lordose der Lendenwirbelsäule und die rechte Ferse steht $5\frac{1}{2}$ Ctm. höher als die linke.

	r.	l.
Umfang d. Oberschenkels in der Trochantergegend	$34\frac{1}{2}$ Ctm.	41 Ctm.
„ der Wade	$23\frac{1}{2}$ „	28 „
Länge von Spina a. s. — Mall. ext.	66 „	$71\frac{1}{2}$ „
„ vom unteren Patellarrand — Mall. ext.	31 „	33 „

Der Umfang und die Länge haben somit, soweit sich aus den verschiedenen Distanzen schliessen lässt, zugenommen, jedoch scheinen die Differenzen zu Ungunsten des resecirten Beines zu wachsen.

Die in diesen Krankengeschichten enthaltenen Daten lassen sich in nachstehender Weise rubriciren:

Namen	Alter	Zeit d. Resektion	Schneid-führung	Unmit-telbarer Effect der Ope-ration	Compli-cationen des Heilverlaufs	Zeit der Entlassung	Zeit der letzten Untersuchung	Beckenstand	Diff. in der Länge von Spina. 4. 6. bis 5. Cond. int. ext.	Diff. l. d. Länge von Cond. ext.	Diff. l. d. Länge von Cond. int.	Diff. l. d. Länge von Cond. ext.	Summe der Differenz von				Differenz im Umlang des Oberschenkels	Diff. l. Umfang der Wade	Active Erhe-bung des Bettes	Flexion	Exten-sion	Ad-duction	Ab-duction	Ro-tation	Function		
													Spina. 4. 6. bis 5. Cond. int.	Spina. 4. 6. bis 5. Cond. ext.	Spina. 4. 6. bis 5. Cond. int.	Spina. 4. 6. bis 5. Cond. ext.										act. pas.	pas. act.
26. Durr, Franz	11	1872	Semicirculärer Schnitt	Fieber-curve steil; doch anti-phlogisti-scher Effect	Diarrhöen, Necrosen-extraction, Abscedirung, Decubitus	12. VI. 1872	XII. 1876	Keine	5 Cm. 1: 38, r: 48	2 Cm. 1: 35, r: 44	4 Cm. 1: 35, r: 39	2 Cm. 1: 36, r: 41	5 Cm. 1: 36, r: 41	bis Mail. ext. 1: 76, 6 Cm. 1: 73,25, 76 r: 79,24	5,5 Cm.	3,5 Cm.	30 Grad.	30 Grad.	30 Grad.	30 Grad.	45 Grad.	45 Grad.	Stoek ohne Stock	Kann ohne Stock gehen, mit ihm eine Stunde weit			
27. Haberstroh, Paul	11	1872	Semicirculärer Schnitt	Kein anti-febriler oder anti-phlogisti-scher Effect	Erysipel nach J. Operation bis 7. III. - im Mai Leistendrüsen-schwellung - Wiederaufbr. der Wunde	13. VI. 1876	17. X. 1876	Keine	5 Cm. 1: 42, r: 47	2 Cm. 1: 35, r: 44	4 Cm. 1: 35, r: 39	2 Cm. 1: 36, r: 41	5 Cm. 1: 36, r: 41	9 Cm. 3 Cm.	1 Cm.	100 Grad.	100 Grad.	100 Grad.	100 Grad.	100 Grad.	100 Grad.	100 Grad.	Stoek + Stoek	Geht 4 Stunden Weg mit Stoek, jedoch nicht ohne denselben			
28. Burger, Karl	7	1875	Hinterer Längsschnitt	Keine anti-febrile Wirkung aber anti-phlogistis-tische.	20. XI. Aus-schaben der carios. Knochen mit Simon-schem Löffel	13. VI. 1876	mit Fistein	Keine	2 Cm. 1: 29, r: 42	0	2 Cm. 1: 29, r: 42	2 Cm. 1: 30, r: 33	2 Cm. 1: 30, r: 33	9 Cm.	3 Cm. Mitt. 11 Cm.	1 Cm.	100 Grad.	100 Grad.	100 Grad.	100 Grad.	100 Grad.	100 Grad.	100 Grad.	Nach Bericht ohne denselben	1876 soll es vom Sommer gut gehen.		
29. Volmer, Johann	9	1875	Hinterer Längsschnitt	Collaps	Baldige Erhöhung und rasche Besserung	6. VI. 1876	22. XI. 1876	Links 3 Cm. bis	2 Cm. 1: 34, r: 36	0	2 Cm. 1: 29, r: 42	2 Cm. 1: 30, r: 33	2 Cm. 1: 30, r: 33	2 Cm. 2 Cm.	3 Cm. Mitt. 4 Cm.	1 Cm.	110 Grad.	110 Grad.	110 Grad.	110 Grad.	110 Grad.	110 Grad.	110 Grad.	110 Grad.	Stehen und Schritte ohne Stoek möglich; in d. Maschine nur im Gehen mit Stoek	Stoek ohne Schritte	
30. Flach, Therese	13	1876	Semicirculärer Schnitt	Kein anti-febriler aber anti-phlogisti-scher Effect	Schwellungen der Wunde (12. VI. u. 10. VIII.) Seit 30. IX. Um-hergehen mit Statrapparat	1. XII. 1876	20. X. 1876	Keine	4 Cm. 1: 39, r: 43	0	1 Cm. 1: 29, r: 29	5 Cm. 1: 29, r: 31	5 Cm. 1: 29, r: 31	4 Cm. 5 Cm.	3 Cm. Mitt. 3 Cm.	1 Cm.	110 Grad.	110 Grad.	110 Grad.	110 Grad.	110 Grad.	110 Grad.	110 Grad.	110 Grad.	Stehen ohne Schritte und Statrapparat	Stehen mit Stock	
31. Strittmatter, Otto	14	1876	Hinterer Längsschnitt	Collaps; ein Tag nachher wieder Fieber	8. IX. Bemar-bung vollendet; doch Wieder-aufbruch am 20. IX. 1. XII. 10. 1. 1877	2. II. 1877	11. X. 1876	Keine	5 Cm. 1: 35, r: 40	1 Cm. 1: 31, r: 31	1 Cm. 1: 31, r: 31	8 Cm. 1: 32, r: 32	8 Cm. 1: 32, r: 32	5 Cm. 8 Cm.	0 Cm. Mitt. 2 1/2 Cm.	0 Cm.	110 Grad.	110 Grad.	110 Grad.	110 Grad.	110 Grad.	110 Grad.	110 Grad.	110 Grad.	Stehen ohne Schritte; Gehen in d. Maschine	Stehen ohne Schritte; Gehen in d. Maschine	
32. Frostell, Otto	9	1876	Hinterer Längsschnitt	Fieber	Vorübergehen der Druck, Decubitus im Knie u. Fussge-lanke, Fieber-exacerbation Anfangs Oct. u. Nov. (6. VIII. In-cision)	20. XII. 1876	11. XI. 1876	Rechtsp. antsup. 2 Cm. höher als linke	3 Cm. 1: 35, r: 35	1 Cm. 1: 28, r: 29	1 Cm. 1: 28, r: 29	3 Cm. 1: 27, r: 30	3 Cm. 1: 29, r: 32	4 Cm. 6 Cm.	4 Cm. Mitt. 7 Cm.	0 Cm.	110 Grad.	110 Grad.	110 Grad.	110 Grad.	110 Grad.	110 Grad.	110 Grad.	110 Grad.	110 Grad.	Protes. Stehen mög-lich; macht Schritte	Protes. Stehen mög-lich; macht Schritte

Bei diesen 7 Resecirten machte sich also kein antipyretischer Effect unmittelbar nach der Operation geltend, indem No. 26, 27, 28, 30 fortfieberten, bei 29 und 31 Collaps erfolgte und 32 erst nach der Excision Temperaturerhöhung zeigte. Eine antiphlogistische Wirkung trat in 3 Fällen (26, 28, 30) hervor.

Den Heilverlauf complicirten local 2mal (No. 26 und 28) Caries oder Nekrose, 2mal (26 und 32) Abscedirungen und Decubitus, 4mal (27, 28, 30, 31) Recrudescenzen der Entzündung oder Wiederaufbruch der Narben.

Allgemeinere Complicationen bildeten bei No. 26 Diarrhöen, bei No. 27 Erysipel.

Fall 29 allein hatte keine bemerkenswerthe Störung des Reparationsprozesses aufzuweisen.

Blos 2 Beispiele (27 und 29) kann man als geheilt, den Erfolg jedoch noch nicht als »definitiv« bezeichnen, da bei beiden kurz vor der letzten Untersuchung erst ein bis zu dieser Frist dauernder Wundverschluss sich einstellte. Bei No. 27 waren bereits 3 Jahre und 8 Monate, bei No. 29 1 Jahr seit der Resection verflossen. Die übrigen Patienten laboriren noch an Fisteln, welche zeitweise wieder durchbrechen oder bis jetzt permanent blieben. Bei Fall 26 beträgt der Zeitintervall zwischen Excision und jüngster Untersuchung 4 Jahre; No. 28 wurde 1 Jahr, No. 30 6 $\frac{1}{2}$ Monate, No. 31 7 Monate, Nr. 32 5 Monate nach der Operation entlassen.

Von den 6 Resecirten, die einstweilen untersucht werden konnten, präsentirte sich blos No. 27 schon früher einmal zu demselben Zwecke, wesshalb nur bei ihm einigermaßen eine Controle über den Fortgang des Wachsthums und der Function besteht.

Beifolgende Tabelle lehrt, dass die ungleiche Beckenstellung binnen 1 $\frac{1}{4}$ Jahr verschwand.

Die Längendifferenz zwischen Spina ant. sup. und Malleol. ext. jeder Seite steigerte sich um 2,5 Ctm., der Unterschied in der Distanz von Cond. ext. bis Mall. ext. nahm um 3 $\frac{1}{2}$ Ctm. zu. Diese Zunahme reducirte sich aber bei der Messung jeweils des ganzen Beins vom Trochanter an scheinbar auf 0,5 Ctm., da ehem (VII, 75) die linke Extremität bei Mensuration von Trochanter bis Cond. ext.

1 Ctm. kürzer war als die rechte, jüngst (17, X, 76) jedoch der fragliche Abstand an der afficirten Seite ein Mehrmaass von 2 Ctm. aufwies, ein Resultat, das unzweifelhaft durch Wucherung des neuen Rollhügels vorwiegend in der Längsrichtung zu Stande kam.

No. 27. Haberstroh.

Zeit der Untersuchung	Beckenstand	Differenz in der Länge von Spina. a. sup. bis Mall. ext.	Differenz in der Länge von Troch. bis Cond. ext.	Differenz in der Länge von Cond. ext. bis Mall. ext.	Differenz in der Länge von Troch. bis Mall. ext.	Differenzi. Umfang des Oberschenkels	Differenzi. Umfang der Wade	Flexion activ und passiv	Extension activ und passiv	Adduction activ und passiv	Abduction activ und passiv	Rotation activ und passiv
Juli 1875	Linker Hüftbeinrand 1,3 Cm. höher als rechter	4,5 Cm. l.: 76,5. r.: 81	1 Cm. l.: 38,5. r.: 39,5	1,5 Cm. l.: 34,5. r.: 36	2,5 Cm. l.: 73. r.: 75,5	10 Cm.	2,7 Cm.	bis 90°	normal	normal	160°	Gering. Pronation etwas ausgiebiger als Supination
17, X, 1876	Beiderseits gleich	7 Cm. l.: 78. r.: 85	2 Cm. z. Gl. l.: 40. r.: 38	5 Cm. l.: 36. r.: 41	3 Cm. l.: 76. r.: 79	11 Cm.	1 Cm.	100°	177°	normal	163° act. 158° passiv	Etwas beschränkt

Die Differenz des Oberschenkelumfangs änderte sich kaum, die der Waden minderte sich (um 1,7 Ctm.), Flexion, Extension und Abduction verloren etwas an Ausgiebigkeit, die Adduction blieb sich gleich, der Beweglichkeitsgrad der Rotation stieg.

Im Allgemeinen also wuchs die Längendifferenz *), ging zurück die Excursionsfähigkeit.

Das Resultat der obigen Uebersicht lässt sich bei gleichzeitiger Berücksichtigung der betreffenden Krankengeschichten in folgende Sätze zusammenfassen:

- 1) Die Differenzen in den Dimensionen der fraglichen Extremitäten

*) Auch Hüter (s. No. 83) sagt: »Die Verkürzung wird nie ausbleiben und wird, wenn man bei Kindern operirt, noch durch das mangelhafte Wachstum an dem oberen Ende des Femur im Laufe der Jahre sich steigern können.«

täten dürfen nicht lediglich auf die Resection und deren etwaigen Einfluss zurückgeführt werden, da man solche schon vor letzterer in mehreren Fällen constatirte: Von 4 kurz vor der Excision gemessenen Gliedern (bei No. 29, 30, 31, 32) zeigten 3 gegenüber den gesunden wirkliche Verkürzung (No. 29, 31, 32).

2) Die Grösse des eben erwähnten Längendeficits *ante resectionem* stand in keinem Verhältniss zu der Länge der Zeit, welche seit Beginn der Erkrankung verflossen war. Denn Fall 30, der $\frac{1}{2}$ Jahr nach dem Auftreten seines Leidens operirt wurde, wies keine Deminution auf, bei No. 31 belief sich dieselbe nach $\frac{3}{4}$ Jahresfrist auf $2\frac{1}{2}$ Ctm., bei No. 32 nach 4 Jahren bloss auf 2 Ctm., gerade wie bei No. 29 nach einem Jahre.

Dass sich ferner die Verkürzung gleichmässig auf Ober- und Unterschenkel vertheilen kann, beweist Fall 32, der an jedem je 1 Ctm. Mindermass hatte.

3) Der Umfang des afficirten Beins zeigte sich gleichfalls schon durch die Krankheit reducirt, wie die Daten über Fall 30 und 32 belehren. Bei ersterem betrug die Oberschenkeldifferenz $2\frac{1}{2}$ Ctm., bei letzterem 7 Ctm., die der Wade $4\frac{1}{2}$ Ctm.

4) Eine Betrachtung der Scala über den Längenunterschied der vorigen 4 Beispiele nach der Resection, bei denen auf Grund früherer Aufzeichnungen der vor derselben bereits vorhandene subtrahirt, somit der alleinige Effect der Operation zur Darstellung gebracht zu werden vermag*), macht es wahrscheinlich, dass die Grösse des Zeitintervalls zwischen Resection und jüngster Untersuchung im Vereine mit der des excidirten Stücks insofern in Beziehung mit dem Wachsthum zu setzen ist, als letzteres an dem operirten Beine um so beeinträchtigt erscheint, je länger das Resectionspräparat und je kürzer**) die angegebene Frist war.

*)	No.:	Differenz:	Präparat:	Zeitintervall:
	30	4	6	$6\frac{1}{2}$ Monat
	31	$2\frac{1}{2}$	5	7 "
	32	2	$5\frac{1}{4}$	5 "
	29	0	ohne Trochanter	1 Jahr.

**) Verallgemeinert gilt dies natürlich nur innerhalb gewisser Grenzen,

5) Die Differenz vertheilte sich in allen Fällen (abgesehen von der ante resectionem) derart, dass sie entweder ganz (bei No. 29 und No. 30 [Spina a. s. bis Mall. int. resp. Cond. int. gerechnet]), oder grösstentheils (bei No. 26 = 5 von 7, bei No. 27 = 5 von 9, bei No. 31 = 4 von 5, bei No. 32 = 3 von 4) dem Femur zufiel.

6) In 4 Exempeln (No. 26, 27, 31, 32) blieb auch die Fusslänge der afficirten Extremität hinter jener der andern Seite zurück. Wieviel man davon der Zeit vor oder nach der Resection zuschreiben muss, ist nicht zu ermitteln.

7) Den Längenverhältnissen der Schenkel ähnlich verhielt sich die Circumferenz d. h. hier war in einem Falle (No. 31) blos der betreffende Oberschenkel abgemagert, in den übrigen insgesamt nahm in geringerem Grade auch der Unterschenkel an der Atrophie Theil.

8) Bei Allen fand sich in beschränktem Maasse active Beweglichkeit im Gelenke vor. Durchgängig am besten restituirt erschien die Flexion, besonders bei No. 26 und 27.

9) In sämmtlichen Fällen war die Function insoweit conservirt, als sie das Gehen in der Maschine nebst anderweitiger Unterstützung ohne Beschwerden gestattete.

V. Resection des Kniegelenks.

Ein Einblick in die Geschichte des allmählichen Werdens und Wachsens vorliegender Resection lehrt, dass sie lange nur ein kümmerliches Dasein gefristet hat, dass ihre Existenz mehr als einmal durch gewichtige Stimmen angefeindet, ja verdammt wurde und dass sie endlich bis heute auf dem Kriegsfelde noch keine feste Wurzeln gefasst hat. Die Ansicht v. Nussbaums — des »be-

denn bei weiteren wird die bei der Schulterresection (siehe daselbst sub. No. I) gemachte Reflexion in Kraft treten.

sondern Lobredners der Resection«, wie ihn *Asché*²¹¹⁾ zu nennen beliebt, — dass die fragliche Operation im Krieg und Frieden ungefährlicher und in ihren schlechtesten Resultaten besser erscheint als die Amputation, stimmt zwar mit den seitherigen Erfahrungen nicht ganz überein, wird aber vielleicht in nicht allzu ferner Zeit von denselben eingeholt und so glänzend bewahrheitet werden.

Bis jetzt bewährte sich dieselbe erst in der Friedenspraxis und hier wiederum allgemein und unwiderleglich blos im jugendlichen Alter. Mit Bezugnahme darauf ist *König*²¹²⁾ bereit, sie »bei richtiger Ausführung den besten Leistungen der Chirurgen auf operativem Gebiete beizuzählen.« Sowohl im Hinblick auf die bei zu weit getriebener Conservirung entstehende Lebensgefahr als auch rücksichtlich der mangelhaften hieraus resultirenden functionellen Erfolge fühlt er sich genöthigt, die Berechtigung der Resection für eine Reihe von Fällen dieser Art zuzugestehen. *Hüter*²¹³⁾ dehnt ihre Herrschaft auf die Knieentzündungen ohne Unterschied des Alters aus.

Schwankend bleibt zur Zeit deren Anwendung im Kriege.

Interesse erregt das aus der Literatur ersichtliche Fortschreiten vom Verwerfen und Verzweifeln²¹⁴⁾ an dieser Operation zu vagen oder leise gehegten Wünschen und Hoffnungen auf etwaige Festsetzung derselben auch in diesem Gebiete, schliesslich bis zur directen Aufmunterung und Empfehlung ihrer Ausführung daselbst, hervorgehend wohl zum Theile aus der Unzufriedenheit mit allen im Felde versuchten Methoden:

Heine (1866)²¹⁵⁾ heisst »die Kniegelenks-Schussverletzungen den wunden Fleck der Kriegschirurgie«. Er bedauert desshalb, die

²¹¹⁾ S. No. 97. Er theilt die Meinung v. *Nussbaum's* mit bei einer Besprechung der Arbeit von Stabsarzt Dr. *Heinzel*: »Ueber die conservirende Behandlung der Kniegelenkschüsse, sowie über die Indicationen zu primärer Amputation und die Diagnose der Knochenverletzungen bei penetrirenden Schusswunden des Kniegelenks.« Deutsche militärärztliche Zeitung IV. 6, S. 305, 1875.

²¹²⁾ Dr. *König*: »Beiträge zur Resection des Kniegelenks.« v. *Langenbeck's* Archiv Bd. IX. 1867.

²¹³⁾ S. No. 83.

²¹⁴⁾ Der officielle Berichtstatter aus dem Krimmkriege bezweifelt die Anwendbarkeit der Kniegelenkresection in der Kriegsheilkunst. S. *Heyfelder* No. 2.

²¹⁵⁾ S. No. 164.

wichtige Frage der Resection »in ungewisse Ferne gerückt« zu sehen, kömmt aber doch zu dem Schlusssatze: »Es verräth eine grosse Einseitigkeit, wenn man vielfach von Militärärzten bereits verwerfende Urtheile über diese Operation aussprechen hört, noch ehe eine genügende Erprobung derselben stattgefunden hat; wir müssen im Gegentheil die zuversichtliche Erwartung aussprechen, dass in einem künftigen Feldzuge die Hoffnung auf eine Entscheidung auch in dieser noch offenen Frage nicht wiederum werde getäuscht werden.« Aehnlich hatten sich in demselben Jahre Lücke²¹⁶⁾, in dem darauf folgenden König²¹⁷⁾ und schon vor ihnen Stromeyer²¹⁸⁾, Senftleben²¹⁹⁾ Heyfelder²²⁰⁾, Pirogoff²²¹⁾, etc. geäußert.

Leider sollten jedoch die gehegten Erwartungen nicht in Erfüllung gehen, denn die Erfahrungen, welche Hüter²²²⁾ aus dem deutsch-französischen Feldzuge mit nach Hause nahm, waren in

²¹⁶⁾ Dr. A. Lücke: »Kriegschirurgische Aphorismen aus dem zweiten schleswig-holstein'schen Kriege im Jahre 1864.« (1866): »So ist vor Allem bedauerlich, dass bei den so äusserst günstigen sanitätlichen und so bequemen Verhältnissen die Kniegelenkresectionen so selten gemacht worden sind und meist, wo sie gemacht wurden, unter solchen Umständen, dass man weder für Resection noch Amputation eine günstige Prognose stellen konnte.«

²¹⁷⁾ S. No. 212: »Die Frage der Zulässigkeit der Resection und Conservation bei den Schussverletzungen des Kniegelenks ist durch die Erfahrung bis jetzt noch nicht entschieden.«

²¹⁸⁾ S. No. 1: »Meine wenigen Versuche, die Erhaltung des Gliedes durch vollständige Durchschneidung der Seitenbänder oder durch Resection zu erzielen, betrafen Fälle, in denen die Amputation den Umständen nach nicht rathsam war; sie haben das Leben nicht gerettet, aber in Betreff des örtlichen Verlaufes gaben sie Aufmunterung und ich würde keinen Anstand nehmen, dieselben wieder aufzunehmen unter Verhältnissen, wo die Pyämie nicht in Betracht gezogen zu werden braucht.«

²¹⁹⁾ S. No. 117: »Die Einführung der Kniegelenksresektion in die Kriegsheilkunde bleibt eine Aufgabe der Zukunft.«

²²⁰⁾ S. No. 2: »Besonders wünschenswerth wäre es, könnte dieselbe im Felde Eingang finden, wofür Esmarch und Billroth unbedingt sind, während Adelman die Möglichkeit absolut verwirft.«

²²¹⁾ Pirogoff: Grundzüge der allgemeinen Kriegschirurgie 1864: »Da ich in der Behandlung der Schussfracturen des Kniegelenks sowohl gegen eine starke Antiphlogose als gegen die expectativ conservirende Methode und Amputation ein grosses Misstrauen hege, so muss ich mich nolens volens für die Resection des Kniegelenks erklären.« (Citat bei König).

²²²⁾ S. No. 83.

dieser Hinsicht das getreue Spiegelbild dessen, was Heine²²³⁾ nach dem schleswig-holstein'schen Kriege über die Anwendbarkeit der Knie-resection gesagt. Sie lauten nämlich: »Ich betrachte die ganze Frage, in wie weit die Resection des Kniegelenks bei der Therapie der Kniegelenkschusswunden zulässig ist, vorläufig als eine offene und, dass sie das auch ist, liegt in den eigenthümlichen Verhältnissen des Kriegs auf der einen und der Kniegelenksresection auf der andern Seite begründet. Mit Freuden würde ich mich durch die Erfahrungen Anderer belehren lassen, dass die Resection des Kniegelenks in allen oder in vielen Fällen von schweren Gelenkschüssen die Amputation vertreten darf«. Ein solcher Lehrer war, wie bereits erwähnt, v. Nussbaum, der, sich stützend auf seine auf dem Schlachtfelde vorgenommenen Operationen, sie selbst »unter den schwierigsten Umständen« empfiehlt und bestreitet, »dass die Resection mehr Pflege als die Amputation erheische«²²⁴⁾. Dem entgegen befriedigten auch diesmal wieder (1870/71) die Behandlungsergebnisse der in Rede stehenden Schusswunden wohl die wenigsten der Kriegschirurgen. So findet — um nur ein Beispiel anzuführen — Billroth²²⁵⁾, dass »bei den Knieschüssen wie bei den Hüftgelenkschüssen die Art der Behandlung noch keinen wesentlichen Einfluss auf den Verlauf nach diesen Verletzungen geübt habe«. Socin²²⁶⁾, welcher die volle Berechtigung Billroth's zu einem solch' »unbrauchbaren Schlusse« anführt, gibt blos zu, »dass bisher die Behandlung der Knieschüsse im Allgemeinen keine glückliche war« und knüpft deshalb hieran die Ermahnung, künftighin noch mehr Sorgfalt auf die Erhaltung des Lebens von Amputirten, Resecirten und gänzlich conservativ Behandelten zu verwenden. Auf ähnliche Weise hatte schon nach dem schleswig-holstein'schen Kriege König²²⁷⁾ mit Bezug auf die Resection die Chirurgen vor deren Vernachlässigung im Felde gewarnt, »indem wenigstens als Lazarethoperation der Resection noch eine bessere Zukunft bevorsteht.«

²²³⁾ S. oben No. 215.

²²⁴⁾ S. No. 211.

²²⁵⁾ Citirt bei Socin.

²²⁶⁾ S. No. 6.

²²⁷⁾ S. No. 212.

Ersichtlich ist hieraus, wie wenig der deutsch-französische Feldzug zur Einbürgerung der besprochenen Operation in der Kriegspraxis beitrug, wie nichtssagend die Antwort ausfiel, welche die Gesamtsumme seiner Resectionsresultate auf die in der Literatur so oft wiederholte Frage nach dem Werthe derselben in diesem Gebiete gaben.

Desshalb muss man behufs Bessergestaltung der Mortalitätsverhältnisse einstweilen folgende allgemeine Momente besonders ins Auge fassen:

1) Sind die verschiedenen Arten von Gelenkverletzungen (resp. Erkrankungen) genau diagnostisch auseinanderzuhalten, was hauptsächlich von Socin²²⁸⁾ betont wird.

2) Sind — hierauf basirend — möglichst präcis die Indicationen und der Zeitpunkt der Ausführung der Operation zu fixiren. Auch Asché²²⁹⁾ sagt: »In Bezug auf die Entscheidung werden die Individualität des Falles, die zu berücksichtigenden Nebenumstände und die Erfahrung der Chirurgen von grösster Wichtigkeit sein.«

3) Ist die dem Einzelfalle zweckentsprechendste Operationsmethode sorgfältig durchzuführen.

4) Sind die Principien der antiseptischen Wundbehandlung streng einzuhalten.

5) Müssen bei der Nachbehandlung guter Abfluss der Wundsecrete und »das Princip der absoluten Ruhe«, welchem namentlich König²³⁰⁾ das Wort redet, hauptsächlich zur Geltung gelangen.

Das Ziel der functionellen Erfolge besteht nach dem Dafürhalten von Ried²³¹⁾, Heyfelder²³²⁾, Hüter²³³⁾, Neu-

²²⁸⁾ S. No. 6.

²²⁹⁾ S. No. 211.

²³⁰⁾ S. No. 212.

²³¹⁾ S. No. 36: »Das operirte Glied zeigt sich zu seinen Verrichtungen nur dann vollständig fähig, wenn dasselbe gerade und an der Stelle des Knies unbeweglich ist.«

²³²⁾ S. No. 2: »Wirklich vollkommener Erfolg ist nur vorhanden, wenn der Knochen des Oberschenkels mit denen des Unterschenkels im Knie unbeweglich verbunden ist. Dies geschieht entweder durch knöcherne Vereinigung der Sägeflächen oder durch brückenförmige Knochenfortsätze von einem Knochen zum andern, oder durch straffe fibröse Zwischenmassen und seitliche Stränge.«

²³³⁾ S. No. 83: »Eine knöcherne oder fest fibröse Vereinigung der Knochen-

dörfer²³⁴), Metzler²³⁵) bis jetzt nicht, wie Heine²³⁶) auch bei diesem Gelenke proponirt, in der Herstellung einer beweglichen Verbindung, sondern im Zustandekommen von Ankylose. Denn — sagt Metzler²³⁷) — »Sollen Theile, welche die gefährlichen Entzündungen unterhalten, weggenommen werden, so fällt an und für sich schon die Möglichkeit der Erzielung eines neuen Gelenkes weg und so schön auch dieser Gedanke sein mag, er ist doch nachzusetzen den Bestrebungen, ein gutes passendes Verwachsen der Knochenflächen zu liefern.«

Letztere Bestrebungen werden von den angeführten Autoren mit Recht desswegen gebilligt, weil »zuviel Beweglichkeit in Form einer schlotternden Verbindung zwischen beiden Knochen die Functionen des erhaltenen Beins sehr beeinträchtigen«²³⁸), ja den Erfolg der Operation — um mit Heyfelder²³⁹) zu sprechen — paralyisiren würde. Nach den Argumenten Neudörfer's²⁴⁰) dürfte wohl überhaupt nie eine der normalen gleichkommende Leistungsfähigkeit zu erreichen sein, »da für das Stützen oder Tragen der Körperlast in rechter oder gar spitzwinkliger Stellung des resecirten Kniegelenks und für das Aufrichten des Körpers aus der gebeugten in die vertikale Stellung die Mächtigkeit der Muskeln, sowie ihre Lage und Anordnung am resecirten Gelenke nicht angethan und auch die neugebildete Narbe für diese Arbeit zu schwach ist.«

Ueber die Auswahl des Materials zur Resection gegenüber jenem der Amputation und Conservirung nach dem Massstabe der jeweils

sägeflächen ist bei günstigem Ausgang das gewöhnliche Resultat der Knieresection und mit ihm können wir wohl zufrieden sein.«

²³⁴) S. No. 4: »Man wird sich vorläufig bei den gelungenen Kniegelenkresectionen mit der Ankylose oder mit einer sehr geringen wenig Grade nicht übersteigenden Beweglichkeit in diesem Gelenke begnügen müssen.«

²³⁵) Dr. Metzler: „Ueber Resection des Kniegelenks.“ A. f. kl. Ch. 1873.

²³⁶) S. No. 164: »Nicht die Ankylose, sondern die Herstellung eines gewissen Grades von Beweglichkeit in dem neuen Gelenke bildet heut zu Tage das anzustrebende Ziel der Resection.«

²³⁷) S. No. 235.

²³⁸) S. Hüter No. 83.

²³⁹) S. No. 2.

²⁴⁰) S. No. 4.

vorliegenden Verletzung resp. Erkrankung sind besonders für die Kriegspraxis mancherlei Winke in der Literatur verzeichnet. Sie beziehen sich nicht bloß auf eine Beschreibung der für die einzelnen Categorien geeigneten Fälle, sondern machen auch da, wo operative Hülfe angezeigt ist, aufmerksam auf den passenden Moment zum Eingreifen.

Zur leichten Orientirung des Standpunktes, von dem aus die Indicationen der Resection zu beurtheilen sind, sei vorausgeschickt, dass dabei die Lebensgefahr, wie Neudörfer²⁴¹⁾ will, wirklich bis jetzt die einzig berechtigte Indication bildet. Diese kommt einerseits bei grosser Ausdehnung der Eiterung nebst Störung des Allgemeinbefindens²⁴²⁾, andererseits bei weitgehenden Knochenverletzungen und geringgradiger Septicämie²⁴³⁾ in Betracht.

Allein selbst »die schwersten, die Function des Gliedes im höchsten Grade hindernden und anderweitig nicht zu bessernden Fälle« dürften, entgegen der Ansicht Volkmanns²⁴⁴⁾, zur Zeit noch nicht — einzig um der gestörten Function willen — einen allgemein gültigen Beweggrund zur Resection abgeben.

Nach solchen Voraussetzungen lassen sich ohne Schwierigkeit die Amputation und die conservativ-exspectative Methode von der conservativ-operativen abgrenzen. Nicht zu billigen ist dabei das Vorgehen, wie es Fischer²⁴⁵⁾ und Sarazin²⁴⁶⁾ beobachteten, bei jeder Knochenverletzung rückhaltlos die sofortige Amputation zu empfehlen oder vorzuziehen. Den besten Bescheid weiss hierüber König²⁴⁷⁾: »Der primären Amputation würde ich nur die Verletzten zuweisen, deren Verletzung so ausgedehnt ist, dass sie auf der einen Seite eine Heilung überhaupt, selbst mit Resection, nicht möglich erscheinen lässt, während sie auf der andern Seite mit Wahrscheinlichkeit den baldigen Eintritt — von localer Verjauchung mit Septi-

²⁴¹⁾ S. No. 4.

²⁴²⁾ S. Hüter No. 83.

²⁴³⁾ S. König No. 212.

²⁴⁴⁾ S. No. 84.

²⁴⁵⁾ S. No. 14.

²⁴⁶⁾ S. Fischer No. 14.

²⁴⁷⁾ S. No. 212.

cämie herbeiführt.« Auch Hüter²⁴⁸⁾, Schüller²⁴⁹⁾ und Mossakowsky²⁵⁰⁾ erkennen nur die intensiven Knochenverletzungen (Splitterfracturen) als Anzeigen der primären Amputation an.

Die sekundäre Amputation wird nach König²⁵¹⁾ meist blos beim Eintritte der acuten Septicämie nöthig. — Für die Friedenspraxis hat er noch folgende specielle Indication festgestellt: »Absolut indicirt erscheint die Amputation nur bei so weit reichender Erkrankung des Knochens im Kindesalter, dass man Stücke von grosser Ausdehnung reseciren müsste.« — In manchen Fällen verdient ferner, den Andeutungen Heyfelders²⁵²⁾ entsprechend, die Amputation den Vorzug vor der Resection, nämlich bei dyskrasischen Individuen, die voraussichtlich langwierige Eiterungen nicht überstehen würden.

»Immerhin bemerkt man — sagt König²⁵³⁾ mit Bezugnahme auf das Urtheil der Kriegschirurgen — in den neueren Arbeiten eine grosse Neigung zu den nicht amputirenden (d. h. rein expectativen) Methoden.« Er selbst stimmt diesem Verhalten vollkommen bei und glaubt, dass derartige Versuche »in einem den jetzigen therapeutischen Ansprüchen genügenden Maasse — bis jetzt noch nicht gemacht« sind. Hauptsächlich die leichteren Knochenverletzungen²⁵⁴⁾ mit Kapseleröffnungen und einfache Kapselverletzungen (vrgl. die Simon'schen Experimente) bilden nach ihm das Terrain für solche Behandlung. Dazu passen die Principien der Behandlung, welche Hüter²⁵⁵⁾, Schüller²⁵⁶⁾, Simon²⁵⁷⁾ in dem deutsch-französischen Kriege befolgten und die Mossakowsky²⁵⁸⁾ billigte.

Jedoch warnt Asché²⁵⁹⁾ vor Ausschreitungen in dieser Rich-

²⁴⁸⁾ Citat bei Fischer, s. No. 14.

²⁴⁹⁾ Citat bei Fischer, s. No. 14.

²⁵⁰⁾ S. No. 63.

²⁵¹⁾ S. No. 212.

²⁵²⁾ S. No. 2.

²⁵³⁾ S. No. 212.

²⁵⁴⁾ Nach Asché (s. No. 211) sind darunter Streifungen der Epiphysen und Patellarschüsse zu verstehen.

²⁵⁵⁾ S. No. 248.

²⁵⁶⁾ S. No. 249.

²⁵⁷⁾ S. bei Fischer No. 5.

²⁵⁸⁾ S. No. 63.

²⁵⁹⁾ S. No. 211.

tung, indem sonst (besonders bei Betheiligung des Femur und der Tibia an der Läsion), selbst »wenn die Heilung gelingt, leicht ein unbrauchbares, verkrüppeltes Glied zurückbleiben kann, das für den Operirten eine lebenslängliche Last abgibt«²⁶⁰).

Uebergehend zu der so belangreichen und deshalb getrennt von dem Uebrigen zu erörternden Frage des richtigen Zeitpunktes zur Vornahme der Resection muss zunächst A s c h é²⁶¹) zugestanden werden: Es ist nicht möglich, die Indicationen für die primäre Resection genau zu präcisiren und man kann wohl am richtigsten sagen, dass sie solche Fälle betreffen wird, die die conservirend-expectative Behandlung verbieten und von der Frühamputation abrathen.« Somit etwa dann, wenn das Projectil im Gelenke sitzt oder mässige Knochensplitterung daselbst vorliegt.

Uebrigens tritt nach König²⁶²) die Gelegenheit zu ihrer Ausführung »der äussern Verhältnisse halber im Kriege nur selten« ein, obgleich sie schon S t r o m e y e r, E s m a r c h²⁶³) etc. empfehlen.

Doch darf man die hauptsächlich von Socin²⁶⁴) ausgesprochene Hoffnung nicht aufgeben, dass die primäre Resection in der Kriegschirurgie ihre Stellung behaupten wird. Hinsichtlich der Secundärresection — veranlasst durch erneute Eiterung, Jauchung mit Reactionserscheinungen (vorwiegend nach Zuwarten bei schwereren Knochenverletzungen) — behauptet König²⁶⁵), sie würde ganz besonders günstige Chancen bieten. Indessen hatte sie, dem Berichte A s c h é's²⁶⁶) gemäss, »während des deutsch-französischen Krieges eine sehr starke Mortalität« aufzuweisen.

Bei der Technik der Operation soll der von letzterem Chirurgen angegebene Grundsatz beherzigt werden: »Die Schnittrichtung bei der Resection ist von dem zu erstrebenden Ziele abhängig.« Da

²⁶⁰) Nur Rupprecht und M. Cormac verwerfen die Conservirung durchaus. S. Fischer No. 14.

²⁶¹) S. No. 211.

²⁶²) S. No. 212.

²⁶³) S. A s c h é No. 214.

²⁶⁴) S. No. 6.

²⁶⁵) S. No. 212.

²⁶⁶) S. No. 211.

dieses zur Zeit, wie früher auseinandergesetzt, im Zustandekommen von Ankylose besteht, so fällt hiermit jegliche Sorge um Erhaltung der Patella, — für die besonders Senftleben²⁶⁷⁾ und v. Langenbeck²⁶⁸⁾ plaidiren, — hinweg, zugleich verliert also auch die Conservirung des Streckapparates des M. extensor quadriceps seine Bedeutung, obgleich Hüter²⁶⁹⁾ eine solche für einen Vorzug in functioneller Beziehung bezeichnet. Folgerichtig hat auch die subperiostale Methode, welche überhaupt nach demselben Autor hierbei nur sehr unvollkommen ausgeführt werden kann, bloß geringen Werth.

Es kommen mithin die Vortheile, welche Bryk²⁷⁰⁾ seiner Operationsweise nachrühmt, nämlich: Geringe Verwundung, rasche Ausführung, Vermeidung von Zerrung und Möglichkeit der Vereinigung der horizontalen Wundspalte per primam — ganz besonders in Betracht.

Von diesem Standpunkte aus lassen sich die in der Literatur vorhandenen Meinungen folgendermassen beurtheilen:

1) Die innere SemilunarinCISION, deren functionelle Vortheile Heine²⁷¹⁾ so sehr anpreist, befriedigt die eben verlangten Ansprüche lange nicht in dem Maasse wie der Bogenschnitt am unteren Rande der Patella (von Textor angegeben).

2) Die Exstirpation der Synovialis, für die Hüter keine Veranlassung finden kann, muss aus den gleichen Gründen vollzogen

²⁶⁷⁾ S. No. 117: »Die Erhaltung der Kniescheibe gibt einen unschätzbaren Vortheil.«

²⁶⁸⁾ Nach Lücke (s. No. 78) hält v. Langenbeck darauf, in allen Fällen, wo es möglich ist, die Kniescheibe und ihre Befestigungsbänder zu erhalten.

²⁶⁹⁾ S. No. 83.

²⁷⁰⁾ S. No. 9.

²⁷¹⁾ S. No. 164: »Wenn wir vorzüglich auf Grund der Resultate in Civilhospitälern die beiden heut zu Tage fast allein üblichen Methoden des vorderen queren und des innern halbmondförmigen Schnittes miteinander vergleichen, so erscheint die Vermeidung der bei ersteren in der Flexion nothwendig eintretenden Spannung der Narbe, sowie die Erhaltung der Continuität des Streckmuskelapparates des Unterschenkels bei gleichzeitigem gutem Abflusse des Eiters als unverkennbare Vorzüge der v. Langenbeck'schen Schnittführung, welche ihr zunehmende Geltung verschaffen müssen.«

werden (vgl. Metzler²⁷²), Bryk²⁷³). Dies gilt auch für den Schleimbeutel des Extensor cruris.

3) Eben desshalb ist eine partielle Resection, welche Senftleben²⁷⁴) und Roser²⁷⁵) empfehlen und der sich auch König²⁷⁶) geneigt zeigt, unstatthaft. Heyfelder²⁷⁷), Volkmann²⁷⁸), Hüter²⁷⁹) und Socin²⁸⁰) sind zu derselben Erkenntniss gelangt.

Die Statistik spricht gleichfalls zu ihren Gunsten²⁸¹).

4) Die Regel König's²⁸²), beim Sägeschnitte möglichst alles

²⁷²) S. No. 233. Er legt grosses Gewicht auf »die Hinwegnahme aller gefährlichen Adnexa des Kniegelenks«.

²⁷³) S. No. 9. Er bespricht die Hinwegnahme der fungösen Gelenkkapsel, »deren Reste mit dem quadriceps cruris und in der fossa poplitea nachträglich noch extirpirt werden müssen«.

²⁷⁴) S. No. 117. Er empfiehlt wenigstens bei traumatischen Verletzungen einer Epiphyse partielle Resection.

²⁷⁵) S. König No. 276.

²⁷⁶) S. No. 212: »Man muss, glaube ich, die wieder neuerdings für die Resection im Allgemeinen von Roser empfohlenen Partialresectionen mehr in Aufnahme bringen.«

²⁷⁷) S. No. 2: »Den Resultaten nach sind die partiellen Kniegelenkresectionen zu verwerfen.«

²⁷⁸) S. No. 84.

²⁷⁹) S. No. 83: »Die partielle Resection verdient am Kniegelenk verworfen zu werden.«

²⁸⁰) S. No. 6: »Partielle Resectionen sind gewiss hier nicht am Platze, weil durch dieselben eine möglichst schnelle und möglichst innige Verwachsung beider Knochen, was ja das erwünschteste Resultat ist, verzögert wird.«

²⁸¹) S. No. 2. Ueber partielle Resectionen sagt Heyfelder: »Es ergibt sich ein bei weitem ungünstigerer Erfolg als bei den totalen Resectionen, indem von 6 Operirten 5 starben, 1 eine theilweise Herstellung erlebte. Der Tod erfolgte 3 mal durch Pyämie, 1 mal durch brandige Infection, 1 mal durch andauernde Eiterung, in allen Fällen also in Folge der Operation. — Bei den eigentlichen partiellen Resectionen verhalten sich die Todesfälle, wie 8 : 18 = 1 : 2. Die Misserfolge zu der Gesamtzahl wie 12 : 18 oder wie 2 : 3. Allerdings ist die durch die partielle Resection gesetzte Wunde ungünstiger als die nach der Exstirpation des Gelenkes. Denn während man hier 2 einfache Knochenwundflächen erhält, die unter ähnlichen Verhältnissen stehen wie bei complicirter Fractur, so haben wir bei Res. cond. fem. einerseits eine Knochenwundfläche, daneben aber eine Gelenkwunde und ein entblösstes Gelenkende, dessen Knorpelüberzug erst durch Eiterung abgestossen werden muss, ehe es zu einer Vereinigung kommen kann.« — Im amerikanischen Circular No. 6 werden 7 partielle Resectionen des Kniegelenkes angeführt, die alle tödtlich verliefen. S. Billroth, No. 8 (Citat).

²⁸²) S. No. 212.

Gesunde zu erhalten, steht mit den obigen Principien nicht in Widerspruch. Darum vermag der vielfach z. B. auch von Billroth²⁸³⁾ geforderten Conservirung der Epiphysenknorpel bei jugendlichen Individuen gegebenen Falls Rechnung getragen und so nach Gutdünken²⁸⁴⁾ ihre planmässige Entfernung umgangen werden, deren Berechtigung selbst Bryk²⁸⁵⁾, trotz aller Widerlegung der seine Keilexcision betreffenden Einwürfe, nicht völlig darzuthun im Stande ist.

Für die Nachbehandlung lehrt die Erfahrung, dass »die gefährlichste Klippe, welche dem Gelingen der Operation entgegensteht, in der bedeutenden Eiterung und in den Eitersenkungen«²⁸⁶⁾, die Hauptbedingung eines günstigen Verlaufes im freien Abflusse der Wundsecrete bestehe (s. oben). Bei ihr muss man desshalb hierauf ganz besonders achten. Mit der Vermeidung der Stagnation fällt eine der von Hüter²⁸⁷⁾ angegebenen Hauptgefahren dieser Operation: denn erstere bildet unzweifelhaft die vornehmlichste Ursache sowohl für das so häufige Auftreten von Pyämie, welche nach Heyfelder²⁸⁸⁾ $\frac{1}{3}$ aller Operirten hinwegrafft, als auch der Septicämie, von der König²⁸⁹⁾ sagt: »der klinische Verlauf der Knieverletzungen ergibt, dass die Verletzten an einem durch locale Zer-

²⁸³⁾ S. No. 8.

²⁸⁴⁾ S. Metzler No. 235. Wie weit man in der Abtragung gehen darf, sieht man aus seiner Angabe: »Ich kann versichern, dass ich in mehreren Fällen zwischen 14 und 15 Ctm. Knochenlänge entfernt habe und dass gerade diese Fälle mit zu den besten Heilungen gehören, die ich aufzuweisen habe.«

²⁸⁵⁾ S. No. 9. Er behauptet u. A.: »Die Alteration gestattet nicht ein genaues Abschätzen der Entfernung des epiphysären Knorpels an der Gelenkoberfläche während der Operation, obgleich nicht geläugnet werden kann, dass sie jenen Verfahren, nach denen die Resection erst nach Freilegung der Gelenkhöhle vorgenommen wird, in manchen jedoch nicht in allen Fällen zu Statten kommen werden.«

²⁸⁶⁾ S. Schierlinger No. 67.

²⁸⁷⁾ S. No. 83: »Die Gefahr liegt offenbar bei dem Verlauf der Resections-wunde des Kniegelenks: 1) In der Grösse der Wundhöhle, welche die Resection zurücklässt. 2) In dem mangelhaften Abflusse der Wundsecrete. 3) In der Eröffnung der intermuskulären Räume durch die Operation und in den tiefen Phlegmonen, welche hierdurch entstehen.«

²⁸⁸⁾ S. No. 2.

²⁸⁹⁾ S. No. 212.

setzung des Exsudates bedingten, theils sehr acut und öfters tödtlich verlaufenden, theils weniger heftigen Resorptionsfieber leiden.«

Ueberschaut man die Zahl der geforderten Opfer, so erregt ihre Grösse vor allem das Interesse, einen Ueberblick von dem Verhältnisse zu gewinnen, in welchem sie zu jener der Amputation und conservativen Methode steht, wenngleich Socin²⁹⁰⁾ behauptet, »dass das Material zur richtigen statistischen Combination uns noch gänzlich fehlt, und dass die aus dem Vorhandenen mit grosser Mühe herauscalculirten Schlüsse practisch nicht können verwerthet werden.«

Was zunächst die Amputation des Oberschenkels nach Kniegelenkerkrankungen betrifft, so betrug ihre Sterblichkeit nach den Citaten von König²⁹¹⁾ in den Londoner Hospitälern 22,2%, in den Provinzialhospitälern 25%, nach Bryant's Statistik 14,28%, Hüter²⁹²⁾ berechnet sie nach englischen Berichten (749 Fälle mit 156 Gestorbenen) auf 19%.

Allgemeine Statistiken von Heyfelder²⁹³⁾, Trélat, Malgaigne geben sie je auf 50%, 52%, 62% an.

Im Kriege endlich starben von 128 in dem ersten schleswig-holstein'schen Feldzuge Amputirten 77, mithin 60,15%²⁹⁴⁾; ferner in dem nordamerikanischen von 1597 Amputirten 1029, somit 64,43%²⁹⁵⁾. Die Mortalität des letzten deutsch-französischen Feldzugs belief sich auf 77,9% (254 Amputirte)²⁹⁶⁾.

Die Zusammenstellungen der Sterblichkeit nach der Resection bei Kniegelenkerkrankungen weisen nach Holmes (95 Fälle) 28,4%, nach Price (291 Fälle) 27%, nach König²⁹⁷⁾ bei Kindern 19,6% (Heyfelder: bei Erwachsenen 39%) auf.

²⁹⁰⁾ S. No. 6.

²⁹¹⁾ S. No. 212 (auch Bryant ist dort citirt).

²⁹²⁾ S. No. 83, auch Trélat, Malgaigne daselbst.

²⁹³⁾ S. No. 2.

²⁹⁴⁾ u. ²⁹⁵⁾ S. König No. 212.

²⁹⁶⁾ S. Asché No. 214.

²⁹⁷⁾ S. No. 212. Dort auch die Statistik von Erwachsenen nach Heyfelder.

Allgemeine Berechnungen von Heyfelder²⁹⁸⁾ und Hodges zeigten eine Mortalität von 30,7% und 33,1%. Zählt man die neuern Resectionsergebnisse von Billroth²⁹⁹⁾, Metzler³⁰⁰⁾ und Nussbaum³⁰¹⁾ zusammen (61 Fälle mit 30 Todten), so steigt das Procentverhältniss auf 49,1%.

Viel schlimmer noch ist es bei den im Kriege ausgeführten Resectionen. Bis 1867 waren 30 aufgezeichnet, von denen nur 6 zur Heilung gelangten = 80%³⁰²⁾. Etwas besser gestaltete sich das Ergebniss des jüngsten Feldzugs 1870/71, indem von 85 = 66 das Leben einbüssten, also 77,6%³⁰³⁾. Scheidet man ferner letztere Summe in die jeweils der primären und secundären Resection zugefallenen Verletzten, so heilten von 41 primären 16, starben folglich 69,9%, von 44 secundär Operirten blos 3, gingen also 93,1% zu Grunde. Dies rechtfertigt zur Genüge die, wie früher erwähnt, auf die primäre Resection gesetzten Hoffnungen.

Die conservative Methode schliesslich hatte nach Billroth³⁰⁴⁾ in der Friedenspraxis eine Mortalität von 22% (von 77 Erkrankten verloren 17 das Leben). Hüter bemerkt jedoch hierzu, »dass in der Gesamtsumme der Billroth'schen Fälle auch alle diejenigen enthalten sind, welche von ganz günstigem Verlaufe waren.« — Aus dem Kriege werden von Surgeon Bär 103 im nordamerikanischen Feldzuge conservativ behandelte Kniegelenkverletzte aufgezählt, von denen 53 starben, also 51,4%³⁰⁵⁾. Lücke³⁰⁶⁾ verzeichnet in seinem Berichte über 1870/71 50 expectativ behandelte Fälle mit 24 tödtlichen Ausgängen = 48%.

Eine Vergleichung der gefundenen Procente ergibt, dass die Resultate speciell der Friedenspraxis bei allen 3 Methoden durch-

²⁹⁸⁾ S. No. 2. — Hodges s. b. König.

²⁹⁹⁾ S. No. 8.

³⁰⁰⁾ S. No. 235.

³⁰¹⁾ S. b. Asché Nr. 211.

³⁰²⁾ S. Billroth No. 8.

³⁰³⁾ S. Asché No. 211.

³⁰⁴⁾ S. Citat bei Hüter No. 83.

³⁰⁵⁾ S. König No. 212.

³⁰⁶⁾ S. No. 42.

schnittlich nur um wenige Nummern³⁰⁷⁾ differiren, dass eine Gegenüberstellung der allgemeinen Statistiken über Amputation und Resection entschieden zu Gunsten der letztern ausfällt, dass endlich im Kriege conservirende Behandlung weitaus die besten, die Amputation schlechte, noch schlechtere Ergebnisse, die Resection vor 1870/71, in diesem Feldzuge aber wenigstens bessere als die Amputationen desselben Krieges geliefert hat.

Von grossem wissenschaftlichen und practischen Werthe sind ferner die Untersuchungen über die Wachstumsverhältnisse der resecirten Glieder. Die ersten gingen hauptsächlich von englischen Chirurgen aus³⁰⁸⁾. Sie entbehrten einer genaueren Angabe, wie viel von jedem der beiden Knochen entfernt worden war, wesswegen auch die Ursache, warum sie bei jugendlichen Individuen bald ein bedeutendes Zurückbleiben im Wachstum, bald ein proportionales Mitwachsen des resecirten Gliedes im Laufe der Jahre constatirten, dunkel bleibt. Solche Differenzen führt auch Heyfelder³⁰⁹⁾ an und fügt überdies noch bei: »die Verkürzung der operirten Extremität beträgt manchmal sogar weniger als der durch die Operation gesetzte Substanzverlust betrug.« Mehr Klarheit brachten König's genaue Erhebungen. Er analysirte die von George, Murray,

³⁰⁷⁾ Im Frieden Amputatio = 22,2 o/o; 25 o/o; 14,28 o/o; 19 o/o. — Resectio: 28,4 o/o; 27 o/o; 19,6 o/o. — Conservatio 22 o/o. — Im Kriege Amputatio: 60,15 o/o; 64,43 o/o; 77,9 o/o. — Resectio 80 o/o; 77,6 o/o. — Conservatio: 51,4 o/o; 48 o/o. — Allgemein Amputatio: 50 o/o; 52 o/o; 62 o/o. — Resectio: 30,7 o/o; 33 o/o; 49,1 o/o.

³⁰⁸⁾ S. Gurlt's Jahresbericht über 1860—61 in v. Langenbeck's Archiv, Bd. III, 1862, Beschreibung von jugendlichen Resecirten mit fortschreitender Längendifferenz durch Henry Smith (Medical Times and Gaz. 1861, Vol. I, p. 11), von Frith (Ibid. 1861, Vol. II, p. 58). — A. M. Edwards (zu Edinburg, Ibid. Vol. I. p. 182) theilte jedoch mehrere gegentheilige Fälle (d. h. solche, wo die resecirte Extremität gleichmässig mitwuchs) mit.

³⁰⁹⁾ S. No. 2: »Butcher hat das Verdienst, durch seine unermüdlichen Forschungen an einigen Fällen von Jones, Brotherton, Keith und Page nach 4—5 Jahren constatirt zu haben, dass die bei Kindern operirte Extremität nicht im Wachstume zurückblieb. Mackenzie bestätigt die Beobachtung nach eigener Erfahrung. Dagegen habe ich bei Larrey und in der chirurg. Klinik zu Erlangen Fälle beobachtet, wie bei noch nicht ausgewachsenen Individuen die Abtragung irgend einer Epiphyse der untern Extremität deren Zurückbleiben im Wachstum bedingte.«

Humphry zu Cambridge veröffentlichten (18) Fälle und fand, dass in allen jenen Beispielen (8), welche die Epiphysenlinie ganz oder wenigstens zum Theile behalten hatten, die operirte Extremität mitwuchs; dass ferner in den übrigen (10), bei denen mit grosser Wahrscheinlichkeit entweder an beiden oder wenigstens an einem Knochen die Epiphysenlinie mit entfernt wurde, das Wachsthum gestört war. Daraus ging somit hervor, »dass die Gefahr des Zurückbleibens im Wachsthum mit der Grösse der entfernten Stücke, also mit der Entfernung der Epiphysenfläche oder der dieser benachbarten Parthien wächst«³¹⁰⁾. Wie wichtig dies für die Operationspraxis ist, wusste König wohl zu würdigen, indem er bei Kindern unter 10 Jahren, bei welchen die ganze Epiphysenlinie geopfert werden musste, die Amputation aus dem Grunde vorzog, weil doch nur ein wenig brauchbares Glied erreicht würde.

Bryk³¹¹⁾ will, obgleich auch er ein fortschreitendes Zurückbleiben des Wachsthums der resecirten Extremität im jugendlichen Alter mit Ausnahme eines Falles (bei dem der excidirte Keil bloss klein war) bestätigte, die Abhängigkeit desselben vom Entfernen der Epiphysenknorpel nur theilweise gelten lassen. Er hebt hervor, was bereits König³¹²⁾ angegeben, dass schon vor dem operativen Eingriffe eine Differenz in dem Längenmasse zum Nachtheile des afficirten Gliedes constatirt werden kann. Daraus folgert er, die normalen Knochenwachsthumsverhältnisse existirten nicht für pathologisch veränderte Kniegelenke³¹³⁾ (z. B. durch Ostitis). Auch etwaigen Entzündungsvorgängen in der Resectionswunde selbst schreibt er einen gewissen Einfluss auf die spätere Gestaltung der Dimensionen zu. Seine Behauptung: »In den Malleolarepiphysen beider Knochen sind die Ersatzmittel für das fernere Wachsthum«

³¹⁰⁾ S. König No. 212.

³¹¹⁾ S. No. 9.

³¹²⁾ S. No. 212.

³¹³⁾ König glaubt gleichfalls: »Die einzelnen Fälle, in welchen, trotzdem dass wenig resecirte wurde, das Wachsthum doch zurückbleibt, lassen sich wohl mit Wahrscheinlichkeit darauf zurückführen, dass die Epiphysenlinie selbst durch Ossification, durch Atrophie und Bindegewebsneubildung so entartet war, dass das Wachsthum von diesem entarteten Gewebe nicht mehr vermittelt werden konnte.«

lässt Zweifel über ihre Richtigkeit aufkommen. Sie stützt sich lediglich auf nachträgliche Messungen seiner vor Jahren resecirten Patienten, welche in 4 Fällen einen verhältnissmässig viel geringern Grössenunterschied der Unterschenkel gegenüber jenem der Oberschenkel aufwiesen³¹⁴⁾. Nun zeigen aber seine Angaben hinsichtlich der Länge der excidirten Keile bei einer Vergleichung mit der von König³¹⁵⁾ aufgestellten Tabelle über den Abstand zwischen der Epiphysenlinie und der Gelenkfläche, dass wohl nur das Femur durch Bryk's Operation grösstentheils seines epiphysären Knorpels verlustig ging, der der Tibia jedoch vollständig oder wenigstens theilweise erhalten blieb. Schon Letzteres genügt nach König's³¹⁶⁾ Erfahrungen dazu, »dass das Glied mitwächst.« Ferner bewies Hüter aus den Messungen dieses Autors (König)³¹⁷⁾, die Wachstumsintensität an der obern Epiphysengrenze der Tibia sei etwas bedeutender als an der untern des Femur. Er ertheilte desshalb den Rath, »bei

³¹⁴⁾ In 3 Fällen erstreckte sich dieses Verhältniss auch auf den Umfang, indem bei ihnen Atrophie des betreffenden Oberschenkels ohne Mitbetheiligung der Wade constatirt werden konnte.

³¹⁵⁾ S. No. 212.

³¹⁶⁾ S. No. 212: »Uebrigens fand ich bei manchen Gliedern ein fortschreitendes Wachstum oder wenigstens ein nur geringes Zurückbleiben verzeichnet, bei welchen man nach den Angaben zu der Annahme berechtigt war, dass wenigstens ein Theil der Epiphysenlinie aufgeopfert wurde, so dass also meine Behauptung darin eine Stütze findet, dass das Glied mitwächst, wenn nur ein Theil der Epiphysenlinie erhalten bleibt.«

³¹⁷⁾ Hüter sagt von den Messungen König's: »Er mass in 3 Fällen von abgelaufener Knieentzündung bei Erwachsenen, welche in ihrer Jugend erkrankt aber nicht resecirt worden waren, je zwischen 7 und 9 Ctm. Verkürzung, von denen je 4 Ctm. auf das Zurückbleiben des Wachstums der Tibia, je zwischen 2 und 3 Ctm. auf das Zurückbleiben des Wachstums des Femur und der Rest auf die Verschiebung der Knochen zu berechnen war.« König selbst war nicht zu dem im Texte vorgeführten Schlusse Hüter's, sondern zu folgendem gelangt: »Es scheint nach meinen Messungen, dass die Tibia besonders stark im Wachstum zurückbleibt. Bedenkt man, dass im Ganzen die Epiphysenlinie der Tibia der Oberfläche näher liegt, als die des Oberschenkels und dass bei gebogenem Knie die ganze Gelenkfläche derselben weit mehr dem Drucke ausgesetzt ist, als die des Oberschenkels, von welchem nur der hintere kleinere Theil mit der allmählig rückwärts sinkenden Fläche der Tibia in Berührung kommt, so erscheint es wahrscheinlich, dass die Oberfläche der letztern und die an den meisten Stellen nahe liegende Epiphysenlinie auch mehr der Zerstörung ausgesetzt ist.«

der Resection des Kniegelenks die obere Epiphysenlinie der Tibia zu schonen.« Es brauchen also die Messungsergebnisse Bryks lediglich als factische Bestätigung der Richtigkeit von Hüter's Schlüssen betrachtet, mithin an der obern, nicht an der untern Epiphyse der Tibia der Grund des überwiegenden Wachstums des Unterschenkels nach Knieresectionen gesucht zu werden.

Auf die Besprechung dieses, die endgültige Gestaltung der functionellen Resultate wesentlich beeinflussenden Momentes soll noch eine kurze Erörterung letzterer selbst folgen.

Schon Ried (1847)³¹⁸⁾ berichtet über einen Fall, bei dem nach Ablauf eines Jahres das Gehen ohne alle weitere Unterstützung ausser hohem Absatz möglich, Hinken kaum bemerkbar und der Gebrauch des Gliedes so vollständig, ja noch besser war, als der jedes im Kniegelenk gestreckt und steif gehaltenen. Mehrstündige Märsche vermochten sowohl auf ebenem als bergigem Wege gemacht, Treppen und Leitern erstiegen zu werden. Auch Schillbach³¹⁹⁾ beschreibt gleich günstige Ergebnisse und fügt bei: »Aber auch in jenen Fällen, wo keine knöcherne Verbindung erfolgt war, ist das Resultat noch nicht als verfehlt anzusehen, da man die mangelnde Festigkeit in dem resecirten Kniegelenke durch eine passend angelegte Blechschiene ziemlich vollkommen bewirken kann.« Heyfelder³²⁰⁾ dagegen zählt 13 Patienten auf, welche wegen Mangel an Vereinigung und consecutiver Unbrauchbarkeit der Glieder amputirt werden mussten. Von den guten Erfolgen, die der obigen Schilderung Ried's entsprechen, weiss er anzugeben, dass die Dauerhaftigkeit³²¹⁾ derselben nach Jahren erprobt befunden wurde. Wie

³¹⁸⁾ S. No. 36.

³¹⁹⁾ S. No. 105.

³²⁰⁾ S. No. 2.

³²¹⁾ König gibt folgende Beispiele von Endresultaten: »Ein erwachsener Mann, welchen ich vor mehreren Jahren resecirte, arbeitet an der Landstrasse und geht den 3 Stunden weiten Weg von seinem Orte bis hierher und zurück in einem Tage, ohne sehr ermüdet zu werden; ein vor mehreren Jahren resecirter Knabe gibt seinen Commilitonen weder in der Schnelligkeit noch in der Ausdauer der Bewegungen viel nach und das zuletzt vor Jahresfrist operirte kleine Mädchen ist ebenfalls den ganzen Tag auf den Beinen.«

sehr der Altersunterschied das Endresultat beeinflusst, beweisen die aus seiner Statistik von König³²²⁾ zusammengestellten Resectionen Erwachsener, welche 56% Misserfolge zählen, während die von letzterm gegebene Uebersicht von Resectionen bei Kindern deren bloß 37,5 % also 18,5 % weniger enthält. Die günstigen Resultate bestanden auch bei diesen jugendlichen Patienten meist in fester Vereinigung der Knochen des Ober- und Unterschenkels; nur in zwei Fällen war sogar ein mobiles Gelenk entstanden.

Zum Zwecke einer rascheren Orientirung über den etwaigen Stand der functionell gelungenen und misslungenen Operationen möge noch die übrige von König erwähnte allgemeine Statistik angeführt werden, demgemäss nach Heyfelder die Zahl der Erfolge sich auf 60%, nach Hodges auf 44%, nach Price auf 56,3% und nach Holmes die Misserfolge auf 38,9% beziffern. In neuester Zeit hat Metzler³²³⁾ 7 vollständige Heilungen (die übrigen 4 seiner 11 Fälle starben) mit Ankylose erreicht. Bryk³²⁴⁾, der gleichfalls bei seinen geheilten Fällen eine straffe Verbindung erzielte, beschreibt genau deren functionelles Verhalten: »Zwei dem erwachsenen Alter angehörige Operirte gehen herum, ohne dass man die geringste Spur von Hinken an ihnen bemerken würde. Was 3 jüngere Individuen anbelangt, so ist der Gang in Folge der Beckenneigung³²⁵⁾ etwas hinkend, jedoch ohne Beschwerde und selbst das Laufen nicht gehindert.« Ja sogar in einem Falle, wo er bei einem 9jährigen Mädchen an (um 2½ Ctm.) verkürzter und atrophischer Extremität die Resection vorgenommen hatte, zeigte sich 6 Jahre nachher das Bein trotz einer Längendifferenz von 17 Ctm., welche aber eine Beckenneigung von 5 Ctm. auf 12 Ctm. reducirte und Spitzfussstellung möglichst ausglich, zum Gehen brauchbar.

Ungünstiger erwiesen sich die Erfolge des Feldzugs 1870/71.

³²²⁾ S. No. 212.

³²³⁾ S. No. 235.

³²⁴⁾ S. No. 9.

³²⁵⁾ Diese war in all seinen nachträglich untersuchten Fällen mehr weniger vorhanden und verringerte so die meist bedeutenden Längenunterschiede beider Beine.

Ueber sie berichtet Asché³²⁶⁾: »Von 9 geheilten Resecirten gingen 3 mit Hülfe eines Stockes und einer erhöhten Sohle, 2 mit Hülfe zweier Krücken, 1 mit Hülfe einer Krücke und einer Stützmaschine, 1 mit einer Stützmaschine, 1 musste wegen Difformität nachträglich am Oberschenkel amputirt werden, bei 1 war wegen beträchtlicher Fissuren der Tibia nachträglich die Unterschenkelamputation nöthig.« Die Eigenart der Schussverletzungen und die Schwierigkeit einer sorgsamten Nachbehandlung im Kriege dürften hieran die Hauptschuld tragen.

Aus diesem Allem erhellt, dass die functionell günstigen Erfolge bis jetzt weder an Zahl noch an Vollkommenheit den Ansprüchen der Gegenwart genügen.

Beachtung sämmtlicher im Vorhergehenden besprochenen Massregeln müssen nothwendiger Weise auch zu ihrer Vermehrung und Verbesserung führen.

Von Jahre 1872 bis zu Ende 1876 sind 8 totale Resectionen des Kniegelenks im Freiburger Krankenhause vorgenommen worden.

In 7 Fällen geboten Caries, in einem Synovitis granulosa (Fall 38: anderweitige Complicationen s. u.) die Operation. — 6 mal sass die Affection am linken, 2 mal am rechten Beine.

In zwei Fällen — No. 36 und 38 — waren noch, seit lange schon, Symptome einer allgemeinen scrophulösen Diathese vorhanden. In dem letzteren der beiden machte später ein der erwähnten Gonitis analoger Prozess am linken Ellenbogen, der jedoch bereits zur Zeit der Kniegelenksexcision bestand, ebenfalls die Resection nothwendig.

Bei allen Fällen ist als Hautschnitt der vordere bogenförmige, nur bei (Nr. 33) ein nicht typischer ausgeführt worden.

³²⁶⁾ S. No. 211.

Es starben von den 8 Operirten 6, mithin 75%, eine Mortalität, deren aussergewöhnliche Höhe ihre Erklärung wohl theilweise darin findet, dass die Hälfte der Patienten (34, 35, 36, 40) das jugendliche Alter bereits überschritten hatten; denn auch Bryk³²⁷⁾ hält bis zum Termine des 20. Jahres den günstigen Ausgang für Regel, nach dieser Zeit die Genesung für Ausnahme. Ueberdies befinden sich unter den Gestorbenen die beiden oben genannten dyskrasischen Individuen:

Fall 33.

Euphrosine Jehle, 6 Jahre alt, aus Hartschwand, deren Mutter später wegen Tuberkulose gleichfalls hier im Spitale Hülfe suchte, liess sich den 12. Mai 1872 in die hiesige Klinik auf Grund einer seit mehreren Wochen unter Schmerzen sich bildenden Anschwellung des linken Knies aufnehmen. Bei der Untersuchung fand man über der linken Patella, nach unten und seitlich die Grenzen derselben überschreitend, einen prallen, fluctuirenden Tumor, an einer lateralwärts gelegenen Stelle die Haut so dünn, dass sie während der Constatirung der schmerzlosen Bewegungsfähigkeit der Extremität durchbrach. Eine mikroskopische Betrachtung der heraussickernden, dünnen Flüssigkeit wies neben wenig veränderten rothen eine grosse Anzahl weisser Blutkörperchen nach. — Als sich trotz der nun angewendeten Immobilisirung des Gelenks durch Compressivverband nebst Schiene, unter starken Fieberbewegungen (bis 40,5) Ansammlungen von Eiter, Fibrin- und Blutcoagulis im Gelenke einstellten, suchte man am 18. Mai durch Erweitern der vorhandenen lateralen und Anlegen einer neuen, medialen Oeffnung, verbunden mit zweckmässiger Drainage, denselben entgegenzuarbeiten, freilich ohne durchschlagenden und nachhaltigen Erfolg auf das Allgemeinbefinden. In kurzer Zeit (3. Juni) erforderten Schlaffheit der bereits vorhandenen Granulationen, bedeutende Schwellung, Oedem und Schmerzhaftigkeit des Knies bei abermaligem Emporschnellen der Temperaturcurve auf 40,8 einen weiteren chirurgischen Eingriff: Vereinigung der beiden Fisteln durch einen Schnitt, hierauf Ausschälen der Patella wegen einer zwar blos kupferkreuzergrossen, aber die ganze Dicke derselben durchsetzenden, centralen Nekrose. Die Caries hatte die innere Umrandung fast völlig aufgezehrt und einen Theil des oberen äussern Quadranten ergriffen. Nur eine Parthie der unteren Hälfte und der obere Rand war verschont geblieben. Die Knorpelflächen des nunmehr weit eröffneten Kniegelenks waren intact. Ein Gypsverband, in Verbindung mit der Watson'schen Schiene, Compression der Femoralis wegen einer leichten Blutung und Morphiuminjection zur Milderung der Schmerzen bildeten die unmittelbare Nachbehandlung, die man nach den Principien der offenen Wundbehandlung weiter führte. Obschon die Wundfläche sich bald reinigte und unter wechselnder

³²⁷⁾ S. No. 9. König gibt Aehnliches an: »Das Kind scheint einen so beträchtlichen Eingriff leichter zu ertragen wie die Erwachsenen.«

Schwellung gute Eiterung nebst Granulationsbildung zeigte, so brachte doch diese Operation gleichfalls keine erhebliche Wendung zum Bessern. Wurden auch am 17. Juni nach Abnahme der oberen Verbandhälfte und Touchirung des Gelenks keine Knorpeldefecte, nur an der Innenseite ein Abscess gefunden, bei dessen Spaltung man auf den Oberschenkelknochen kam, so schien dessenungeachtet wegen Eiterverhaltung trotz Drainage, hauptsächlich aber der hohen Temperatur halber (41,3 am 18.) die Totalresection indicirt. Man nahm sie am 19. Juni vor: Von einer Stelle aus, wo mitten in der Granulationswucherung der Eiter aus der Tiefe quoll, ward jene nach beiden Seiten incidirt. Die Knorpel und Bänder des mit Eiter gefüllten Gelenks waren fast unversehrt. Es folgte nun die Freilegung des Femur, dann die Abtragung der ganzen Epiphyse bis zu ihrem Knorpel mit dem Messer. Ebenso verfuhr man mit der Tibia, deren Epiphyse osteomyelitische Eiterherde zeigte. Eine abgekapselte Eiterhöhle unter dem Quadriceps femoris wurde gespalten, zwei Nähte an die Innenseite angelegt, ein Gummirohr quer durch's Gelenk gezogen und das Bein in schwacher Beugung eingegypst. — Die horizontal verlaufende, ebene Schnittfläche des zweimal durchsägten Femurstückes, dessen Höhe 2 Ctm., dessen Durchmesser (an der Sägefläche) von rechts nach links 6 Ctm., von vorn nach hinten $2\frac{1}{2}$ Ctm. betrug, liess in der Mitte und nach aussen davon Spuren des Epiphysenknorpels erkennen. Die Epiphyse selbst durchzogen Eiterherde, welche wahrscheinlich vereiterten Venen entsprachen. Die Knorpel der Gelenkfläche waren intact. Am inneren Knorren der Tibia legte ein 1 Ctm. langer und 0,5 Ctm. breiter cartilaginöser Defect die Knochensubstanz bloß. Die abgetragene Schichte hatte eine Dicke von mehr als $\frac{1}{2}$ Ctm. und bestand aus vier Stücken, von denen jedoch nur das der Gelenkfläche angehörige die ganze Circumferenz der Tibia umfasste. Der Knochen war mit dem Resectionsmesser in Scheiben excidirt worden, bis keine Eiterherde mehr in der Schnittfläche sich zeigten. Der unterste Schnitt nahm an seinem inneren Theile Epiphysenknorpel mit. Merkwürdig war die bis zum 1. Juli zu beobachtende Umkehrung des Fiebertypus mit morgendlicher Exacerbation; die Intensität desselben ward weder durch die Operation noch durch Chininverordnung abgeschwächt. Darum stellte sich, während Eiterung und Aussehen der Wunde ausser vorübergehender Schloffheit der Granulationen und Ausbleiben der Knochenverwachsung nichts zu wünschen übrig liessen, allmählig Collaps und zeitweise Somnolenz ein. Ersterer wurde noch befördert durch Diarrhöen, Decubitus am Tub. ischii und der Achillessehne. Endlich trat, nachdem noch Abscedirung der rechten Parotis (Eiterentleerung durch Incision), Oedem der Augenlider und des Fusses hinzugekommen, am 7. Juli Morgens 11 Uhr der Tod ein.

* »Die beiden Knochenstümpfe missfarbig, das anstossende Knochenmark ebenso. Von hier aus ziehen sich in Form zusammenhängender lacunärer Räume eitrig infiltrirte Infiltrationen gegen 2" aufwärts im Femur und abwärts in der Tibia in die Marksubstanz hin,« heisst es im Sectionsprotokoll. Ferner fanden sich in der Lunge, der Milz und den Nieren Abscessbildungen (Pyämia multiplex).

Fall. 34.

Hermann Schiele, 24 Jahre alt, lediger Knecht aus Worndorf, bemerkte anno 1870 zum ersten Male rasches Ermüden des linken Beins und Anschwellung

des Knies; Schmerzen waren hierbei gering. Die Tags über während des Gebrauchs der Extremität sich vergrößernde Intumescenz verschwand meist wieder durch die Nachtruhe. Langsames aber stetes Zunehmen der Schwäche, Schwellung und Schmerzhaftigkeit beeinträchtigten allmählig die Functionsfähigkeit des betreffenden Beins so sehr, dass ungefähr 2 Jahre nach Beginn der Erkrankung Patient das Knie nicht mehr vollständig strecken, nur mit grösster Mühe am Stocke gehen, schliesslich kaum mehr aufstehen konnte. In diesem Zustande kam er am 13. Juni 1872 in's Spital. Dasselbst wurde nach eingehender Untersuchung eine chronische, granulös-fungöse Kniegelenksentzündung (Tumor albus) mit wenig Exsudation diagnosticirt. Das Knie war ohne Crepitation aber unter vielen Schmerzen in geringem Maasse passiv beweglich. Es wurden nun der Reihe nach angewendet: Lagerungsschienen nebst Eisblase, Lagerung auf Kissen verbunden mit kalten Umschlägen, Gypsverbände vom Fuss bis hoch zum Oberschenkel, Bepinselung mit Jodcollodium, Emplastr. hydrarg. cin., Vesicatoires volants, aber alle diese Mittel — abwechselnd gebraucht bis Mitte Dezember — hatten so wenig Erfolg, dass Patient nach Ablauf dieses halben Jahres dringend einen energischen Eingriff verlangte, um endlich von seinem Leiden befreit zu werden.

Man entschloss sich (am 19. Dezember) zur Resection. Kurz vor derselben war der Status, welcher sich seit der Aufnahme kaum verändert hatte, folgender: Linker Oberschenkel adducirt; Unterschenkel nach aussen rotirt, in starker Valgusstellung. Kniegelenk im Winkel von 150° gebeugt. Starkes Hervortreten der Condylen; Subluxation der Tibia nach hinten. Die Circumferenz des Oberschenkels, 8 Ctm. oberhalb der Patella gemessen, ergibt 36 Ctm. rechts, 30 Ctm. links, in der Mitte der Patella rechts 36 Ctm., links $39\frac{1}{2}$. Der Querdurchmesser durch das Gelenk beträgt 9 Ctm. rechts, links 11. Druck überall über das Gelenk hin schmerzhaft, hauptsächlich der auf die Condylen, die Kniescheibe und Kniekehle. Bewegung, auch die geringste, äusserst empfindlich. Die Untersuchung in der Chloroformnarkose weist Reiben im Gelenke nach.

Resection. Gypsverband. Erwachen aus der Narkose mit Krämpfen, Brechen. Das Präparat fehlt. Namittags Fenster und Lagerungsschiene. War seither nur geringes, intermittirendes Fieber vorhanden, so nahm sofort nach der Operation die Temperatur einen unaufhaltsam (bis 41°) steigenden, remittirenden Charakter an. Schon am 23. Dezember bezeichneten 2 Schüttelfröste den Anfang der Pyämie, zu ihr gesellte sich am 25. Icterus. Das subjective Verhalten des Patienten hatte alsbald nach der Resection etwas Unruhiges, Aengstliches; sein Aussehen war gedunsen. Obschon sich local nach Entfernung der Nähte theilweise Verwachsung zeigte, die Wunde gut aussah und reichlich Eiter secernirte, so roch doch letzterer sogleich schlecht. Incision gegen das Cap. fibulae hin und Drainage leisteten keine Abhülfe. Gegen den eingetretenen übeln Allgemeinzustand war Opium, Chinin und Säuren verordnet worden. Je mehr sich die Verhältnisse verschlimmerten, desto deutlicher schlug die frühere Gemüthsstimmung des Kranken in Euphorie um, die mithin in starkem Contraste zu dem objectiven Befunde stand: denn es complicirte sich derselbe mit Diarrhöen nebst meteoristischer Auftreibung des Leibes, Puls und Respiration wurden frequent, das Fieber — wie schon erwähnt — sehr hoch, die Wunde collabirte und stank cadaverös — bis der Tod dem hoffnungslosen Zustande am 30. Dez. Nachts 11 Uhr ein Ende machte.

Die Section des resecirten Gliedes lieferte folgende Ergebnisse:

»Der linke Psoas in einen von der gesunden Wirbelsäule bis zur Mitte des Oberschenkels reichenden Abscess umgewandelt. Die Sägeflächen berühren sich ziemlich dicht, die Knochenenden etwa bis $1\frac{1}{2}$ Zoll weit vom Periost entblösst und ebenso weit mit grün-gelblichem Eiter durchsetzt. Keine weiteren Senkungen, keine Thromben in den Venen. Im rechten Knie Eiter.« Ausserdem constatirte man Eiter in den Pleurahöhlen, Abscesse in den Lungen (Pyämia multiplex), Schwellung der Leber, Ausdehnung ihrer Gallengänge, der Gallenblase und des undurchgängigen Ductus choledochus durch Anstauung schleimiger Galle; Vergrösserung der Milz; Schwellung der Nierenrindensubstanz.

Fall 35.

Christian Werner, 24 Jahre alt, lediger Knecht aus Denzlingen, bekam 1872 Schmerz am Condyl. extern. tibiae rechterseits und consecutive Schwellung des Kniegelenkes. Er arbeitete beständig bis Anfang des Jahres 1873, zu welcher Zeit er sich einer mehrwöchentlichen Behandlung in der chirurg. Klinik (Bettruhe und Gypsverbände) unterzog, die im Vereine mit einer nachträglichen Badekur von 6 Wochen vorübergehend Besserung bewirkte. Recrudescenz der erwähnten Entzündungserscheinungen bewogen ihn, seine wieder aufgenommene Beschäftigung abermals aufzugeben und am 13. Februar 1874 Hülfe im Spitale zu suchen. Patient sah gut genährt und gesund aus. Das rechte Bein war atrophisch, Erheben desselben im Liegen nur mit Nachhülfe beider Hände möglich. Die beträchtliche Geschwulst des Kniees liess deutlich Fluctuation wahrnehmen. Mässiger Druck auf den Cond. ext. tibiae erzeugte lebhaftes Schmerzgefühl. Nach vorläufiger Ruhe erhielt er am 25. Februar einen Gypsverband, welcher die untere Extremität umschloss. Doch die (spontane) Schmerzhaftigkeit nahm zu trotz der stets ruhigen Lage, sie griff aber auf das ganze Gelenk, schliesslich auf das ganze Bein. Das Aussehen des Kranken verschlechterte sich. Der Urin enthielt Spuren von Eiweiss. Unter solchen Umständen verdiente die Resection den Vorzug vor weiterem Zuwarten. Am 15. Mai incidirte man (nachdem Es m a r c h'sche Einwickelung vorhergegangen) mit dem vorderen halbmondförmigen Schnitte das Kniegelenk, aus welchem sich sofort 300—400 Gr. blutig tingirten Eiters ergossen. Das Periost des Femur löste sich spontan; er selbst musste zweimal durchsägt werden (Scheibe von $\frac{3}{4}$ Ctm. Dicke das 2. Mal), da nach Abtragung des Gelenkendes die Sägefläche noch cariös entartet erschien. Bei Entfernung der erkrankten Tibiiparthie wurde das Tibiofibulargelenk eröffnet und ein Theil vom Capitulum fibulae reseziert. Patella sammt Bursa präparirte man heraus, vereinigte die Haut theilweise durch Nähte, legte Drainageröhren ein und umgab endlich das Bein mit einem vorne gefensterten Gypsverbande, den eine Eisenschiene verstärkte. Das Abends remittirende Fieber, welches schon kurz vor der Operation bestanden, überstieg auch nach der Operation bis zum 24. Juni 39° höchstens um einige Zehntel. Der Schmerz nahm ab. Die Albuminurie hörte auf. Die Granulationen zeigten sich schlaff. Die Eiterung bot nichts Bemerkenswerthes; den Secretabfluss unterstützte zweckmässiger Wechsel der Drainageröhren, ferner als dies nicht ausreichte, Incision an der Aussenseite des Gelenkes, wo deutlich Fluctuation. Dieser folgte ebendasselbst nach Abnahme des Verbandes eine zweite tiefere am 24. Juni, die reichlich Eiter entleerte. Dessen ungeachtet blieb die Temperatur, welche an diesem Tage 40° erreicht hatte, die nächste

Woche sehr hoch, wozu ein am 28. Juni auftretendes Erysipel jedenfalls beitrug. Dieses dehnte sich über den Schenkel aus, erreichte abwärts schliesslich die Fusssohle und Zehen, erblasste allmählig unter Fieberabfall (bis 7. Juli). Zur nämlichen Zeit waren ferner Digestionsstörungen, hartnäckige Diarrhöen, die trotz Diät und Opium mit geringen Unterbrechungen auch in Zukunft anhielten, und Albuminurie vorhanden. Letztere stellte sich zum letzten Male am 15. Juli ein. Die Wundsecretion stand bald vollständig still (7. Juli), bald begannen alte Fisteln (am 17. Juli und 13. August) wieder beträchtlicher abzusondern. Am 8. Juli gypste man die Extremität frisch ein. Drei Tage darauf unterbrach unter Temperatursteigerung bis $40,8^{\circ}$ eine Pneumonie der linken, später auch der rechten Seite den Benarbungsprozess. Nach Ablauf einer Woche minderte sich die Intensität ihrer Symptome. Aber am 6. August wölbte sich die Dämpfungregion der linken hintern Thoraxseite deutlich hervor. Es wurde eine Auspumpung des daselbst vermutheten Eiters versucht (mit Dieulafoy'schem Apparat), jedoch nur ein kleines Quantum einer leicht getrüben, stark lufthaltigen Flüssigkeit mit mikroskopisch nachweisbaren Blut- und Eiterkörperchen herausbefördert. Das Fieber hielt sich, abgesehen von bedeutenderen Remissionen, annähernd auf demselben Niveau. Dazu kam noch Decubitus am Kreuzbein (27. Juli), ebenso in der Nähe der Wunde durch drückende Verbandstücke. Eiterstauung verursachte am 6. August enorme Schmerzen und entzündliche Röthung in der Umgebung des Gelenkes. Die Sonde vermochte, ohne auf entblösten Knochen zu stossen, den ziemlich ansehnlichen Secretmassen Ausweg zu verschaffen. Eitrigte Unterminirung der Operationsnarbe nöthigte am 5. September zu einer Incision und nachträglich (11. September) zur Beseitigung des Gypsverbandes. Seit 15. September beobachtete man wachsendes Oedem des linken Schenkels, binnen Kurzem auch solches der rechten unteren Extremität. Prostration der Kräfte beschleunigte den tödtlichen Ausgang, der am 1. October eintrat.

Neben den Folgeerscheinungen der diagnosticirten Pneumonie, neben Carvenen und Tuberkeln der Lungen, Residuen von Entzündungen der Milz, Nieren und des Darms ergab die Section:

»An der Innenseite des rechten Oberschenkels bis zur Mitte einen dem Periost aufsitzenden Abscess. Die Sägefläche des Oberschenkels ist an der hinteren Hälfte usurirt, schief abgeflacht, so dass die Sägefläche die Hälfte der ursprünglichen betragen mag. Sägefläche missfarbig, Knochenmark des Oberschenkels gelbroth, keine Zeichen von Entzündung. Osteophytenbildung sehr spärlich. In der rechten Vena femoralis frische Gerinnsel, in der linken ein derber, in der Mitte gelbbrauner, der Wand fest anhaftender Thrombus.«

Fall 36.

Marie Gassenschmidt, 23 Jahre alt, aus Brandenburg, litt von Jugend auf an Lymphdrüsenvereiterungen (des Halses). Anfangs Januar 1874 bemerkte sie Schmerzen, Röthung und Schwellung an der linken Wade, woselbst von einem consultirten Arzte eine Incision gemacht und viel Eiter entleert wurde. Nichts destoweniger traten schon nach 14 Tagen sehr starke Schmerzen und Anschwellung des linken Knies auf, so dass es nicht mehr bewegt werden konnte. Bei der Aufnahme am 9. März 1874 constatirte man — abgesehen von

breiten, lividen Narben und dünnes Secret absondernden Fisteln an der rechten Clavicula, am Halse und zu beiden Seiten des Unterkiefers, — Auftreibung des linken Kniegelenkes, dessen grösster Umfang 37 Ctm. (gegen 35 rechts) betrug, ferner Empfindlichkeit der Condylen des Oberschenkels und der Tibia auf Druck. Das Kniegelenk schien unbeweglich, in einem Winkel von 117° fixirt. Im oberen Drittel des Unterschenkels fand sich eine kleine, mit Granulationen überwucherte Oeffnung, durch welche die Sonde 6 Ctm. weit nach innen und oben eindrang. Patientin erhielt einen Extensionsverband (5 + 2 Kilo). Aber schon 3 Tage nachher nöthigte ein an der äusseren Seite des Unterschenkels entstandener, lufthaltiger (Succussionsgeräusch und tymp. Schall) Abscess von 6 Ctm. Länge, für dessen Eröffnung und freien Abfluss seines dicklichen Inhaltes durch 2 Incisionen nebst durchgeführter Drainage gesorgt worden war, zur Anlegung eines gefensterter Gypsverbandes. Die Wundbedeckung geschah durch Carbolcompressen. In den nächsten Tagen traten Röthung, Intumescenz und Schmerzhaftigkeit der Incisionsstelle, begleitet von leichten Fiebererscheinungen auf. Am 7. April wurde der Gypsverband wegen starker Schmerzen am Cond. extern. tibiae, wo zugleich etwas Schwellung sich vorfand, abgenommen. Eine Drahtthorse diente vorderhand als Fixationsmittel.

Den 10. April entleerten 3 weitere Einschnitte eine erhebliche Menge von ziemlich übelriechendem, hämorrhagischem Eiter. Trotz mehrfacher Drainirung fieberte Patientin an diesem und den nächsten Tagen sehr bedeutend (bis 40°), bis am 14. nach einem lang anhaltenden Schüttelfrost die Temperatur wieder zur Norm herabsank. Die ödematöse Schwellung und Röthung verloren sich alsdann vollständig sammt einer kurz zuvor bemerkten Lymphangitis. Die in letzter Zeit (seit 10. April) massenhafte, übelriechende Eiterung wurde mässig und gut; Schmerzhaftigkeit der Condylen bestand jedoch fort, am äusseren war undeutlich Fluctuation erkenntlich (22. April). Bei einer am 1. Mai angestellten genauen Untersuchung, — bei der neben den bisherigen Ergebnissen besonders noch active Erhebungsfähigkeit des linken Beins in geringer Entfernung von der Unterlage, Schmerzlosigkeit bei indirectem Drucke, dagegen lebhaft Schmerzen bei Rotationsbewegungen festgestellt wurden, — traf eine dicke Sonde von der zunächst unterhalb des Knies gelegenen Incisionsöffnung aus nach oben und innen am Ende des Fistelgangs eine raue Stelle, welche dem Cond. extern. femoris angehörte. Man schritt desshalb ungesäumt zur Resection. Sie verlief folgendermassen: Blutstillende Einwickelung nach Es-march. Vorderer Querschnitt. Loslösung des leicht abhebbaren Periostes, Absägung der erkrankten Femur- und Tibiaenden, deren Knorpel vaskularisirt, weich, an der Gelenkfläche des Cond. extern. in geringer Ausdehnung usurirt. Das Knochenmark hyperämisch; an der hinteren Fläche der Tibia finden sich 2 vom Knochen ausgehende Abscesse. Entfernung der Patella und der Bursa, des M. quadriceps; an ihr, sowie an der Synovialhaut Tuberkelknoten sichtbar. — Gefensterter Gypsverband mit Beckengürtel. Die äusserste Temperaturgrenze war durch längere Zeit nach der Operation 39°. Offene Wundbehandlung trat von jetzt ab an Stelle der bisher gebrauchten Carbolcompressen. Eine Billroth'sche Lagerungsschiene unterstützte die resedirte Extremität. Drainage verschaffte dem reichlichen, aber guten Eiter freien Abfluss. Das Allgemeinbefinden wurde hauptsächlich durch anhaltende Schmerzen und Appetitlosigkeit beeinträchtigt. Granulationen wucherten ziemlich üppig empor. Verschiebungen der betreffenden Knochenstümpfe aneinander, Decubitus am Kreuzbein und an verschiedenen

durch die Gypshülse gedrückten Stellen, machten mehrmaliges Wechseln des Verbandes mit zweckentsprechenden Abänderungen desselben (zweitheiliger, durch Eisen- und Watson'sche Schienen zusammengehalten) nebst dem Gebrauche eines Wasserkissens nothwendig.

Vom 20. Mai an gingen die Fieberwellen Abends sehr hoch (Temperaturstand durchschnittlich 40° , einmal sogar $41,1^{\circ}$). Zunehmendes Oedem des rechten Beins konnte seit 19. Mai wieder constatirt werden. Eine fluctuirende Stelle auf der Mitte des Femur, etwa 1 Zoll von der Sägefläche entfernt, wurde durch eine Incision ihres eitrigen Inhaltes entleert. Den 22. bekundete icterische Färbung der Conjunctiva und Gallenreaction des Urins das Auftreten eines Icterus. Die Leber vergrößerte sich. Der Decubitus, welcher am 18. Mai bereits begonnen hatte, ein schwärzliches Colorit anzunehmen, reinigte sich unter Anwendung von Kataplasmen. Letztere wendete man auch gegen eine Druckgangrän (27. Mai) am rechten Schenkel, welche hervorgerufen worden war, durch das hervorragende Ende einer Schiene an. Die Granulationen der Operationswunde sahen seit 24. Mai schlaff aus. Das Secret, welches zuvor nur einmal (am 13. Mai) übel roch, bot diese schlimme Eigenschaft von nun an in stets intensiverem Grade. In grellem Widerspruch mit dieser Verschlechterung der objectiven Beobachtungsergebnisse stand das subjective Wohlbefinden. Es war das erste Zeichen der Trübung des Sensoriums, bis am 4. Juni vollständiges Coma eintrat. Zwei Tage früher war die Kranke von 4 Schüttelfrösten befallen worden.

Sie starb am 5. Juni Abends 5 Uhr in Folge der Septo-Pyämie. Ihre Angehörigen verweigerten die Obduction.

Fall 37.

Johann Vogelbacher, 16 Jahre alter Fabrikarbeiter aus Buch (Waldshut), kam am 9. November 1874 in's Spital. Er litt an einer chronischen Entzündung des linken Kniegelenks (Tumor albus), die bereits auf Knorpel und Knochen übergreifen hatte. Patient fieberte schon bei seiner Aufnahme. Weil nach zweimaliger Carboleinspritzung (am 13. und 15. November) die Affection in gleicher Weise fortschritt, fand am 30. unter Lister's Spray die Resection statt. Die Patella stuck in einer dicken Schale speckigen Gewebes, war an der Hinterfläche ihres Knorpelüberzuges beraubt, der Knochen daselbst, sowie an dem unteren abtastbaren Theile der Vorderseite rauh; der übrige schien gut erhalten. Die grösste Länge des Femurendes, welches sich aus 3 Stücken zusammensetzte, betrug $4\frac{1}{4}$ Ctm. (am Cond. int.), der Durchmesser seiner Sägefläche von rechts nach links 7 Ctm., von vorn nach hinten $3\frac{1}{2}$ Ctm. Der aufgelockerte Knorpel hing lose den Knorren des Oberschenkelbeins an und hatte an verschiedenen Stellen Lücken, durch welche arrodirtes Knochen durchblickte. Allenthalben (vorwiegend in der Fossa poplitea) fand man theils krümelige, theils schwartige Excrescenzen. Die Tibiascheibe war 1 Ctm. dick. An der vorderen Seite sassen verdickte Kapselreste. Besonders an der inneren, weniger an der äusseren Gelenkfläche war der Knochen denudirt. Von der Eminentia breiteten sich hauptsächlich auf die letztere, in geringerem Maasse auf erstere, granulöse Wucherungen aus.

Einem vorübergehenden Sinken der Temperatur bis zu $36,4^{\circ}$ folgte schon am dritten Tage nach der Operation Ansteigen der Curve, die am 5. Dezember

mit 40,5° ihren Höhepunkt erreichte. Die Remissionen des Morgens bewegten sich meistens in den Grenzen des Normalen. Ende Dezember und Anfangs Januar nöthigte das Auftreten von Abscessen theils in der Tiefe der Wundhöhle, theils unterhalb des Periostes mehrmals zu Incisionen. Die zurückgebliebenen Hohlräume und fistulösen Gänge musste man am 4. Februar mit dem Simon'schen Löffel auskratzen. Dies wurde am 12. März wegen Exacerbation des Fiebers (bis 39,5°), ödematösem Aussehen der Fisteln und sehr reichlicher Eitersecretion in der Chloroformnarkose wiederholt, ferner eine an der Innenseite des unteren Unterschenkeldrittels befindliche Oeffnung, die suprafascial sowohl nach oben als nach unten weiter führte, in grosser Ausdehnung gespalten. Mit Liquor ferri getränkte Charpie stillte die Blutung. Daran schloss sich eine Untersuchung der nach Aussen gelegenen Fisteln, wobei die eingeführte Zinnsonde auf die Sägefläche des Femur gelangte, welche bloslag. Uebler Geruch des Eiters am 14. März verrieth, dass auch durch diesen Eingriff keine Besserung des localen Zustandes erzielt worden war, wesshalb am 16. Galvanocaustik zur Anwendung kam. Die Temperatursteigerung aber hatte schon vor letzterer einer Apyrexie Platz gemacht, die mit zeitweiser Unterbrechung mehrere Monate anhielt. Auch die Eiterung wurde mässig, doch bläulich gefärbt und behielt den Gestank bei. Mit Blut vermischte Diarrhöen (Mitte März) deuteten auf ulceröse Prozesse im Darm. Der Kranke sah sehr schlecht aus; dergleichen die Granulationen, welche, obgleich mit Lapis geätzt, wieder aufzuquellen begannen. Desshalb nahm man am 16. April aufs Neue ein Evidement mit dem Simon'schen Löffel in der Narkose vor mit nachfolgendem Touchiren mittelst des Ferrum candens. Daran schloss sich eine roborirende Behandlung (frische Luft, Bäder etc.), welche sowohl den Kräftezustand, als den örtlichen Prozess so günstig beeinflusste, dass Patient von Anfang Juni bis Mitte Juli mit einem Schienenverbande versehen, an Krücken umhergehen konnte. Bald nach einer abermaligen Ausschabung nebst Cauterisation der Fisteln und cariösen Knochenparthien (16. Juli) stellte sich eine Temperaturerhöhung bis 40,6° (am 25. Juli) ein, mit welcher den 3. August ein Erysipel sich complicirte, das unter bedeutender Affection des Allgemeinbefindens (Schmerzen, Mattigkeit, Appetitlosigkeit, Erbrechen, Diarrhöen, Icterus) vom Fusse an bis zum Lig. Poupartii weiter kroch, ja sogar den Hodensack ergriff. Am Malleol. externus des linken Beins und dem Scrotum bemerkte man am 9. August Hautgangrän, die an ersterer Stelle bald granulirte, an letzterer aber rasch an Ausdehnung gewann, so dass die ganze Haut bis zur Wurzel des Penis abstarb, das Unterhautzellgewebe in Fetzen heraushing und am 13. beide Hoden bloslagen. Auch Kopf- und Gesichtsrose kamen hinzu. Die Mund- und Rachenschleimhaut war sehr empfindlich und in Blasen abgehoben. (Arg. nitr. 5% zum Pinseln.) Damit verbanden sich Abscedirungen am Kreuzbein (14. Aug.) und nach aussen vom linken Sitzbeinhöcker (18. August), von denen jene spontan, diese künstlich ihres eitrigen Inhaltes entledigt wurden. Eine Untersuchung der inneren Organe am 18. August ergab Dämpfung beider Lungenspitzen und stark vergrösserte, brettharte Leber. Ferner Eiweiss im Urin. Unter stetiger Zunahme des Collapses starb der Kranke am Morgen des 19. September 1875.

Die einschlägige Stelle des Sectionsberichtes lautet:

»Am linken Oberschenkel zeigen sich mehrere Fistelöffnungen. Mit der Sonde kommt man auf cariösen Knochen, der dem Oberschenkel zugehört, ebenso entsprechend der hintern Seite der Tibia. Starker Decubitus am Kreuzbein. An der hintern Seite des linken Ober- und Unterschenkels etwa handlange Ge-

schwürsflächen mit theils unterminirten Hauträndern und mit grünelbem Eiter bedeckt.«

Ausserdem waren die Zeichen von Tuberculosis pulmonum, pleurae, diaphragmatis, Peritonitis tuberculosa, Degeneratio amyloidea hepatis et lienis und Morbus Brightii vorhanden.

Fall 38.

Maximilian Thoma, 12 Jahre alt, aus Attenthal, der längere Zeit an Drüsenvereiterungen in der Halsgegend litt, bemerkte gegen Herbst 1874 Schwellung und Schmerzhaftigkeit des linken Kniegelenkes, das sich zugleich zu krümmen begann. Seit Anfang des Jahres 1875 war die Gebrauchsfähigkeit des linken Beins vollständig aufgehoben. Die nämlichen Symptome stellten sich am linken Ellenbogen ein, nur dass die Bewegungen des schon lange in einem stumpfen Winkel fixirten Armes vom Februar an durch Schmerzhaftigkeit bloss beeinträchtigt wurden. An ihm fanden sich bei dem Eintritte des Patienten den 22. Februar 1875 zwei wenig secernirende Fisteln vor.

Beide Extremitäten erhielten je einen Gypsverband, das Bein jedoch erst, nachdem durch allmähliche Extension fast völlige Streckung erzielt worden. Dieselben blieben bis 19. April liegen. Bei ihrer Entfernung zeigte sich der krankhafte Prozess (Synovitis granulosa) an beiden Gliedern im Fortschreiten begriffen, was besonders am Knie die sehr vermehrte Schwellung und Schmerzhaftigkeit zur Genüge bewies. Man ging desshalb am 3. Mai zur operativen Thätigkeit über, trotzdem dass — ungeachtet des stets vorhandenen, mässigen Fiebers — das Aussehen und der Appetit des Kranken nicht Noth gelitten hatte; doch ergab eine mikroskopische Blutuntersuchung eine ziemlich hochgradige Leukämie.

Am Ellenbogengelenke musste zunächst, weil von den zwei Fisteln der Radialseite die Haut daselbst weithin unterminirt worden war, ein mehr als 3 Thaler grosses Stück weggeschnitten werden. Hierauf folgte Auskratzen der das Gelenk durchsetzenden Fistelgänge mit einem kleinen Simon'schen Löffel, schliesslich Einlegen zweier Drainageröhren. Das Kniegelenk wurde resecirt, von Tibia und Femur aber nur mässig dicke Scheiben abgetragen. Nachher kam die Exstirpation der Patella, Entleerung einer bis zur Hälfte des Oberschenkels hinauf sich erstreckenden Eiteransammlung in der Bursa des Musc. quadriceps, endlich Drainirung der letzteren durch verschiedene vorausgegangene Einschnitte, ebenso Drainage des Gelenkes. Esmarch'sche Einwickelung und Lister'sche Methode hatte man bei beiden Operationen eingehalten. Die Patella war in beinahe 2 Ctm. dicke, schwartige Massen (infiltrirte Kapselreste etc.) eingelagert. Die Hinterfläche erschien intact, an der vordern bemerkte man bloss central röthlichbraune Verfärbung. Die Länge der abgesägten Femurepiphyse betrug 2 Ctm.; der Durchmesser ihrer Sägefläche frontal 7 Ctm., sagittal 3 Ctm. Am inneren Gelenkknorren war in einer Ausdehnung von 3½ Ctm. der bräunlich tingirte Knorpel zerstört. Am Cond. ext. schimmerte es grünlich aus den tiefern Schichten des an der Oberfläche noch glatten und glänzenden Knorpels. Die Superficies articularis interna der 1 Ctm. dicken Tibiascheibe trug in der Mitte Decubitus zur Schau. Ausserdem überzogen dieselbe von der Seite her synoviale Wucherungen. Vorn und aussen hingen der im Uebrigen intacten

Gelenkfläche Ueberreste der verdickten, speckigen Kapsel an. Am Abende trat durch den Collaps eine Temperaturerniedrigung von $34,5^{\circ}$ ein, die in vermindertem Maasse auch den folgenden Tag noch fort dauerte. Dann erhob sich die Curve wieder bis zu 39° , welcher Fieberstand mit sehr ausgiebigen morgendlichen Remissionen bis gegen Mitte Juni annähernd derselbe blieb. Ueber Schmerzen klagte der Operirte stets, wenn auch in wechselndem Maasse. Einen beginnenden Decubitus (12. bis 17. Mai) behandelte man erfolgreich mit Alkoholwaschungen. Die Wunden fingen an, reichlich zu eitern. Im Kniegelenke bildete sich Subluxation und Auswärtsrotation (des Femur) aus, die allen Versuchen, durch zweckmässige Lagerung oder Verbände (Blechschiene, Seitenschiene, Compressivverband) eine dauernde Stellungsverbesserung zu erzielen, Widerstand leisteten. Uebrigens nahm daselbst die Eitersecretion der Hauptwunde ab, nur die der Incisionswunden in die Bursa währte in gleicher Weise fort. Die Granulationen sahen ziemlich gut aus. Noch weniger günstig war das Resultat am Ellenbogengelenke. Auf eine Verringerung der Eiterung folgte massenhafte Production bei blasiger Erhebung der schlaffen Granulationen. Indirecter Druck steigerte die spontane Schmerzhaftigkeit des Gelenkes. Kleine Rotationsbewegungen liess der Resecirte zu. Dieser Status verschlechterte sich mehr und mehr. Es wurde desshalb, trotzdem dass die Temperatur in den letzten Tagen etwas gesunken ($38,5^{\circ}$), am 20. Juni das afficirte Gelenk durch Resection beseitigt (Hüter'scher Radialschnitt). Der Humerustheil hatte 3 Ctm. Länge; sein Durchmesser von rechts nach links belief sich auf 4 Ctm. Der Gelenkknorpel erwies sich an der vorderen Parthie in einer Querausdehnung von 3 Ctm. zerstört und liess so cariöses Knochengewebe zu Tage treten. Die Fossa supratrochlearis war durch den eben erwähnten Prozess in ein Foramen umgewandelt. Der aus zwei Stücken bestehende Gelenktheil der Ulna (Olecranon und Proc. coron.) hatte $3\frac{1}{2}$ Ctm. Länge. Der Knorpel zeigte sich mit Ausnahme desjenigen der abgebrochenen Olecranonspitze aufgezehrt und hatte cariösem Knochengewebe seinen Platz eingeräumt. Die Sägefläche zog von hinten und unten nach vorn und oben. Gelenktheil des Humerus und der Ulna betrug nach der Coaptation 4 Ctm. Die Radiusparthie, welche sich gleichfalls aus zwei Stücken zusammensetzte, war 1 Ctm. dick, des Knorpels verlustig und durch Caries zerstört. Das Fieber betrug bis Anfangs August durchschnittlich $39,5^{\circ}$ mit sehr erheblichen Remissionen am Morgen. Der immer schwächer werdende Kranke hatte ein Erysipel des Armes durchzumachen, das vom 26. Juli bis 3. August anhielt. Mitunter stellten sich Erbrechen und Diarrhöen ein, gegen welche man Opium und Tannin anwendete.

Den vollständigen Verfall der Kräfte beschleunigte neben der fortbestehenden hohen Temperatur hauptsächlich Degeneration der Leber und Milz, — diagnosticirt aus der zunehmenden Vergrösserung und Verhärtung derselben — welche sich mit Ascites und Oedem der Bauchdecken complicirte. Auf der linken Seite der letzteren entwickelte sich acht Tage vor dem Tode, der den Patienten am 17. November Morgens hinwegraffte, eine Anschwellung, nach deren spontanem Aufbrechen kolossale Mengen Eiters sich entleerten.

Die Section ergab etwas Compression beider Lungen durch röthlich gefärbtes Exsudat; Oedem derselben; in beiden Miliartuberkel. Geringe Pericarditis, Ascites. Verkäsung in den Lymphdrüsen des Mesenteriums. Subperitoneale Abscessbildung über dem linken Psoas mit Senkung nach dem linken Schenkel (bis zum unteren Drittel), Caries des Ellenbogen-

und Kniegelenkes linkerseits, Amyloiddegeneration von Leber, Milz. Verkäsung in Nieren und Nebennieren.

Die Verlustliste auf Seite 348 lässt folgende Schlüsse zu:

In keinem der mit Tod endigenden Falle erzeugte die Resection einen anhaltend antifebrilen Effect, indem auch bei Nr. 37, wo ein solcher constatirt wurde, schon am dritten Tage wieder sich Fieber einstellte. In 3 Fällen (33, 34, 36) — also der Hälfte der Gestorbenen — erschien Pyämie, der (wie früher erwähnt) gefährlichste Feind dieser Resection, als Todesursache. Der Exitus erfolgte bei Nr. 33 = 18 Tage, bei Nr. 34 = 11 Tage, bei Nr. 36 = 1 Monat und 4 Tage nach der Operation.

In den 3 übrigen Beispielen trugen bei Nr. 35 Tuberkulose, bei Nr. 37 das complicirende Erysipel, bei Nr. 38 Amyloidartung die Hauptschuld am Tode. Er ereignete sich bei 35 nach beinahe 5 Monaten, bei 37 nach fast 10 Monaten und bei 38 nach etwa $\frac{1}{2}$ Jahre.

Nur die drei zuerst angeführten Todesfälle können also direct der Operation zur Last gelegt werden.

Namen	Alter	Krankheit	Zeit des Eintritts und der Resection	Art der Schnittführungen. Länge des res. Stückes	Einfluss der Res. auf die Fiebercurve	Complicationen des weiteren Verlaufes	Todestag	Sectionsresultat
33) Jehle, Euphrosine	6	Caries sin.	12, V, 72 19, VI, 72	Nicht typisch 2 1/2 Cm.	Kein anti-pyretyischer	Collaps; Somnolenz; Diarrhoeen; Decubitus; Abscedirung d. rechten Parotis; Oedem	7, VII, 72	Pyæmia multiplex
34) Schiele, Hermann	24	Syn. gran., Caries sin.	13, VI, 72 19, XII, 72	Vorderer Querschnitt	Fieberstieg	23. XII Schüttelfrost, 25. XII Icterus, Diarrhoeen, Jauchung	30, XII, 72	Pyæmia multiplex
35) Werner, Christian	24	Caries dextr.	13, II, 74 15, V, 74	Vorderer halbmond-förmiger Schnitt	Temperatur blieb erhöht	Wiederholte Incisionen zur Eiterentleerung — 28. VI Erysipel — Diarrhoeen — Albuminurie — 11. VII Pneumonie — 6. VIII Punction des Thorax — 27. VII Decubitus am Kreuz — Eiterverhaltung 6. VIII — 15. IX Oedem d. l. Beins, später auch des rechten — Collaps	1, X, 74	Lungentuberculose; Residuen von Milz, Nieren- u. Leberentzündung; Thrombosen in d. Schenkelvenen.
36) Gassen-schmidt, Marie	23	Caries sin.	9, III, 74 1, V, 74	Vorderer Querschnitt	Temperatur blieb ziemlich hoch	Decubitus; Fiebersteigerung; vom 20. V. an Abscedirung; 22. V Icterus; Lebervergrößerung; Jauchung; Coma; Schüttelfrost	5, VI, 74	Pyæmie
37) Vogelbacher, Johann	16	Caries sin.	9, XI, 74 30, XI, 74	Vorderer Querschnitt 5 1/4 Cm.	Bis zum 3. Tage antifebril, alsdann Ansteigen d. Curve	Ende Dez. Abscedirungen — 12. III Recrudescenz; Auskratzen — 14. III Eiter überreichend — Diarrhoeen — 16. IV Evidement wegen fortschreitender Caries wiederholt — 3. VIII Erysipel — 9. VIII Hautgangrän — ausgedehntes Erysipel — Abscedirungen am Kreuzbein — Dämpfung an beiden Lungenspitzen — Albuminurie — Leberverhärtung — Collaps	19, XI, 75	Tuberculosis, Degeneratio amyloid. hepat. et lienis; Morbus Brightii
38) Thoma, Maximilian	12	Synov. gran. sin.	22, II, 75 3, V, 75	Vorderer Querschnitt 3 Cm.	Nicht anti-pyretyisch	Gleicher Prozess am linken Ellenbogengelenk, 3. V Auskratzen d. Ellenbogengelenks — Collaps u. dem entsprechenden Temperatur — Decubitus — 20. VI Ellenbogengenes. — 26. VII Erysipel am Arm — Amyloid-entartung v. Leber u. Milz — 16. XI linksseitiger Abscess der Bauchdecken	17, XI, 75	Tuberculosis pulm. Degen. amyl. hepat. et lienis, Verkäsung d. Nieren u. Nebennieren

Die Krankengeschichten der Genesenen gestalteten sich wie folgt:

Fall 39.

Severina Grieshaber, 14 Jahre alt, aus Grimmelsbach, stammt aus einer gesunden aber armen Familie und wohnte seit 1866 in einem feuchten Hause. Obschon ihr ein Jahr zuvor das Gehen durch eine spontan entstandene Schwellung des rechten Kniegelenks beschwerlich und schmerzhaft geworden war, ging sie dessen ungeachtet noch 2 volle Jahre herum, ohne ärztliche Hülfe zu Rathe zu ziehen. Alsdann erst (1867) ging das Kind auf 8 Tage in das hiesige Spital, wo sich zwar durch Einreibungen und Schienenverbände die Schmerzen dauernd milderten, nach dem Aussetzen derselben jedoch die Anschwellung des rechten Knies zu-, die Beweglichkeit dagegen abnahm. Eine 5 Jahre später (Herbst 1872) im Mutterhause dahier eingeleitete, 12wöchentliche Behandlung mit Jodbepinselungen und Gypsverband hatte bezüglich der Verminderung der Geschwulst und Vermehrung der Excursionsfähigkeit ausgiebigeren Erfolg. Leider vernichtete ein um Weihnachten dieses Jahres bei nasskalter Witterung zurückgelegter weiter Marsch das zuletzt gewonnene Resultat. Es exacerbirte der seither chronisch verlaufende Krankheitsprozess: Unter Fieber und Abmagerung der hierdurch beständig bettlägerigen Patientin wurde das Gelenk äusserst schmerzhaft, die Haut darüber heiss und intensiv geröthet. So währte das Leiden 4 Monate, bis sich an der äusseren Seite des Knies 2 weiche Beulen hervorwölbten, welche, — nachdem sie gänseeigross geworden, — der herbeigerufene Arzt am 15. Mai 1873 incidirte, wodurch $\frac{1}{2}$ Maas gelbröthlichen Eiters entleert wurde. Zehn Tage darnach liess sich das Mädchen in's hiesige Hospital verbringen. Der alsbald aufgenommene Status ergab:

Die schwächlich gebaute, sehr magere Kranke klagt über bedeutende Steigerung der bestehenden Schmerzen bei den leichtesten activen oder passiven Bewegungen des mässig abducirten und nach aussen rotirten rechten Beins. Der Unterschenkel ist etwas nach hinten subluxirt, die ganze Unterextremität atrophischer und kürzer als die gesunde; Umfang des Oberschenkels 10 Ctm. oberhalb der oberen Patellargrenze 21 rechts gegen 25 links; Umfang der Wade $11\frac{1}{2}$ Ctm. unterhalb des oberen Endes der Tuberositas tibiae 18 Ctm. rechts, 19,5 links. Distanz von der oberen seitlichen Grenze des Cond. int. tibiae zum unteren Rand des Mall. intern. 30 rechts, links $31\frac{3}{4}$; vom unteren Patellarrande zum untern Ende des Mall. ext. 33 rechts gegen 34 links. Das in einem Winkel von circa 145° flectirte Kniegelenk zeigt spindelförmige Auftreibung, die Haut darüber Röthung nur in der Umgebung der erwähnten (etwa 2 Ctm. langen) Schnittwunde. Aus letzterer ergiesst sich bei Druck oberhalb der Condyl. femoris reichlich rahmiger, gelber Eiter mit etwas Blut vermischt. Die Anschwellung bietet deutlich Fluctuation; die Patella schwappt und gibt bei Berührung mit ihrer Unterlage rauhe Crepitation. Circumferenz des Knies bei pathologischer Stellung über der Mitte der Patella = 31 Ctm. rechts, 25 links; grösste Querachse der Femurcondylen $9\frac{3}{4}$ Ctm. rechts (besonders wegen Schwellung des Cond. int.), links 8 Ctm. — Ausserdem schwache Dämpfung vorn an der rechten Lungenspitze, ihr entsprechend unbestimmtes In-, verlängertes Exspirium, hie und da Pfeifen. Respiration flach und beschleunigt; Temperatur stark erhöht. Puls frequent. — Wegen der erheblichen Allgemeinaffection neben der Intensität

des localen Processes wurde die Amputation, welche eine minder complicirte Wunde setzt und kürzere Heilungsdauer beansprucht als die im vorliegenden Falle geeignetere Operation empfohlen. Da Patientin sie energisch verweigerte, bot die Resection die einzige Möglichkeit der Rettung.

Man führte sie am 29. Mai mit vorderem Bogenschnitt aus. Nach Entfernung der cariösen Patella und der weichen, schwammig aufgetriebenen Oberschenkelepiphyse ward von der beinahe intacten Tibia blos eine dünne Scheibe weggenommen, die eine sklerosirte Knochenfläche überzog; hierauf ein in letzterer befindlicher, eitrig erweichter, ostitischer Heerd von mehr als 2 Ctm. Tiefe ausgekratzt, dessen Lage der Insertionsstelle der Quadricepssehne entsprach. Ein vom Gelenke ausgehender, subcutaner Senkungsabscess von ungefähr $3\frac{1}{2}$ Ctm. Länge, welcher sich längs der Aussenseite des Unterschenkels zwischen Tibia und Fibula erstreckte, musste an seinem untern Ende durchstoßen und nach Entleerung des Eiters drainirt werden. Es folgte Reinigung der Wunde, ihre theilweise Vereinigung durch Nähte nebst Drainage, endlich das Eingypsen des ganzen Schenkels in leichter Flexionsstellung, verbunden mit mässiger Abduction und Rotation nach aussen.

Ein dorsal eingefügter Eisendraht unterstützte den vorn gefensternten Verband, der an eine Billroth-Ris'sche Lagerungsschiene mittelst Gypsbinden befestigt wurde. Die Patella hatte an ihrer Hinterseite den Knorpelüberzug eingebüsst und wies daselbst eine zernagte mit Knochengries bedeckte Fläche auf. Die Contouren der Vorderseite blieben, soweit es durch das sie umhüllende schwammige Gewebe durchzufühlen, noch erhalten. Die Höhe des excidirten Femurendes betrug $3\frac{1}{4}$ Ctm. Die oberen Parthien beider Condyli waren zerstört und gingen in eine gemeinsame Höhle von circa 5 Ctm. Länge und $2\frac{3}{4}$ Ctm. Breite über. Der untere Theil des äusseren Oberschenkelknorrens fühlte sich morsch an und zeigte Excavationen; der des inneren noch hart. Die Gelenkfläche der Tibia präsentirte am Cond. ext. (entsprechend dem des Femur) Decubitus des Knorpels und rauhen Knochen freiliegend; am Cond. int. eine 1 Ctm. lange Vertiefung die in einen $2\frac{1}{2}$ Ctm. nach abwärts sich erstreckenden oberflächlichen Defect überging. Die Länge des Tibiastücks belief sich auf $\frac{3}{4}$ Ctm., der Sägeflächendurchmesser des Femur auf 7 Ctm. von rechts nach links, auf $3\frac{1}{4}$ Ctm. von vorn nach hinten. Die Fiebercurven gewannen nach der Operation bald ein günstigeres Aussehen, einmal nur kam in den nächsten Tagen eine Erhebung bis $40,5^{\circ}$ vor, sonst überschritten sie die Grenze von 40° nicht mehr, während die morgendlichen Remissionen öfters an das normale Niveau hinstreiften; dem entsprach das auffallend gute Allgemeinbefinden. Die Schmerzen liessen nach. Die Wundreinigung und Eitersecretion begann in der gewöhnlichen Weise. Die Granulationen wucherten binnen Kurzem so mächtig empor, dass sie den sich schliessenden Hautlappenschnitt bis auf zwei schmale, dünne Narbenbrücken auseinanderdrängten, ferner den nach der Resection zurückgebliebenen Hohlraum ausfüllten (21. Juni); der eröffnete Senkungsabscess störte nicht den vollkommenen Eiterabfluss. Die therapeutischen Massregeln beschränkten sich in dieser Zeit auf Entfernung der Nähte und unnöthig gewordener Drainröhrchen. Umschläge und Salben an durch Druck afficirte Stellen nebst Beseitigung der ihn verursachenden Verbandstücke; Vergrößerung des Gypsfensters; schliesslich Erneuerung des ganzen Verbandes in mehr gestreckter Stellung mit nachfolgender Suspension an einem Schwebebalken. Die hierzu erforderlichen Manipulationen riefen eine einmalige abendliche Temperaturerhöhung von $39,9^{\circ}$ hervor (21. Juni). Einigen

Unbequemlichkeiten in Anliegen und Lagerung der Gypshülse konnte man mit leichter Mühe abhelfen. Ein bläulicher, dünnhäutiger, circa $\frac{1}{4}$ Ctm. breiter Narbensaum umrahmte die sich verkleinernde Resectionswunde, deren stellenweise blasig aufgetriebenen Granulationsknöpfe geätzt werden mussten. Steigerung der Temperatur, Schmerzhaftigkeit am obern äusseren Theile des Unterschenkels verbunden mit Hautröthung daselbst kündigte (10. Juli) eine weitere Complication an, die sich beim Touchiren als Caries des äusseren Tibiaendes herausstellte. Nachdem eine mässige Menge bräunlichen, serösen, etwas übelriechenden Eiters herausbefördert war, schwiegen die alarmirenden Symptome. Ein neuer, mit Schusterspähnen verstärkter, gefensterter Gypsverband wurde in völlig gestreckter Stellung Ende Juli angelegt, zuvor aber die allseitige, schmerzlose Verschieblichkeit zwischen Ober- und Unterschenkel und das Weiterschreiten der Vernarbung an den mittleren Parthien constatirt, das ganze Bein endlich in geringer Abduction auf Spreusäcke gelagert. Cauterisation der noch bestehenden Höhlen mit Ferrum candens am 9. September erhöhte momentan das Fieber, welches hierauf erst nach Monatsfrist wieder exacerbirte wegen eines Abscesses an der Innenseite der Resectionswunde. Auf die spontane Entleerung übelriechenden Secrets folgte Remission bis zur Norm. Ausspritzung der Eiterhöhle und Bäder des Beins bildeten nach Abnahme der Gypskapsel die Hauptbehandlung. Nekrose der obern Stümpfe der Unterschenkelknochen brachten im November Recrudescenz der Entzündungserscheinungen hervor. Das lockere, nekrotische Knochenstück der Fibula, welches nach einem Schnitte in die Narbe dieser Seite gefühlt zu werden vermochte, wurde mit der Knochenscheere entfernt (29. November). Einwärts von ihm gelangte man in einen grossen, mit weichen Granulationen angefüllten Raum. Die Tibianekrose konnte von der oben geschilderten (an dem innern Ende des Horizontalschnittes befindlichen) Abscessfistel aus erreicht werden. Auskratzen der Knochencavernen und Application des Cauterium actuale bezweckten möglichste Beseitigung alles Krankhaften. Patientin reagirte auf diesen Eingriff bedeutend bezüglich des Fiebers und der Schmerzen (trotz Morphium und Eisblase). Es schwoll auch die Umgebung des Operationsfeldes. Die Extremität wurde ödematös, das Secret vorübergehend übelriechend. Reichlicher Abfluss gutartigen Eiters nach Einschnitt an der Tibiainnenseite bewirkte rasch Milderung sämmtlicher Erscheinungen. Als der Brandschorf abgestossen, kleidete sich die Cauterisationshöhle so schnell mit kräftigen Granulationen aus, dass Ende dieses Jahres dieselbe geschlossen war. Die letzterwähnte Incisionswunde sonderte gleichfalls nichts mehr ab. Dies hielt nur wenige Tage an; dann recidivirte die Eiterung und Schmerzhaftigkeit der Resectionsstelle ungeachtet der stets sorgfältigen Erneuerung des Gypsverbandes. Veranlassung dazu gab abermals Caries, zu deren Beseitigung man nach halbjährigem Zuwarten (am 19. Juni) schritt. Von der dilatirten Fistelöffnung an der Tibiadiaphyse ausgehend, gelangte man durch fungöse Wucherungen auf einen cariösen Heerd der letzteren, welcher in schräger Richtung nach innen und oben den ganzen Knochen durchsetzte, so dass nach Ausschabung desselben ein Drainagerohr hindurchgeführt werden konnte. Ausserdem fand sich Nekrose des oberen Fibulaendes vor und ein kleiner Abscess in der Nähe des intacten unteren Femurrandes. Ausstopfen der Wundhöhle mit Eisenchlorid-Charpie beendete die Operation, die ausser einer einzigen Temperatursteigerung den übrigens stark angegriffenen Gesundheitszustand nicht weiter beeinträchtigte. Die neugebildeten Granulationen erschienen aber blass, die Secretion reichlich und übelriechend. Zur allseitigen Kräftigung

wurde Patientin am 10. Juli in ein Salzbad (Dürrheim) geschickt. Nach ihrer Rückkehr am 11. November 1874 hatte sich das Aussehen gebessert. Sie war im Stande, mit Hilfe des schon vor der Entlassung erhaltenen Stützapparates und Krücke zu gehen. Das Knie bildete jedoch ein vollständiges Schlottergelenk. Die vordere obere Fläche der Tibia schmerzte etwas. Das Drainagerohr stack noch in ihrem quer verlaufenden Fistelgange. Abgesehen von dem engen Lumen des letztern, traf man überall festes Narbengewebe. Nach einigen Tagen mussten wegen vermehrter Eiterung und Schmerzhaftigkeit die bestehenden Fistelöffnungen erweitert und die seither weggelassene Drainage wieder von Neuem eingeführt werden: Reichliche Granulationsbildung in der Mitte des Ganges verwehrt das Durchziehen bloß eines Rohrs. Mitte November ward ein Versuch mit der Hüter'schen Carbolinjection (2%) gemacht und mehrmals 4 Ctm. unterhalb des Gelenkes an verschiedenen Stellen eingespritzt. Die Reaction blieb unbedeutend mit Ausnahme eines Abscesses, der am 19. November unter einmaliger Temperaturexacerbation (39,7°) an der Innenseite des Knies auftrat. Incision entfernte ihn und das Fieber. Die Reconvalescentin verliess vom 25. Dezember täglich das Bett und lief mittelst ihrer Maschine nebst Krücke umher, doch bestanden selbst bis zum Austritte aus dem Spitale, am 28. Februar 1875, kleine eiternde Fisteln und Empfindlichkeit der Resectionsstelle. Mit der Sonde kam man nirgends auf Knochen.

Eine gelegentliche Untersuchung am 22. September 1876 liess Folgendes feststellen:

Patientin hatte seither über die immer noch paroxysmenweise auftretenden Schmerzen an der Vorderseite des oberen Tibiaendes zu klagen. Auch zwei Fisteln, die eine an der Tibiainnenfläche, die andere an der äusseren Kniegegend, sollen von Zeit zu Zeit noch etwas Eiter secerniren.

Mit der resecirten Extremität geht das gesund und wohlgenährt aussehende Mädchen im Stützapparate, wobei es beträchtlich hinkt, doch ermüdet nach seiner Aussage das betreffende Glied nur nach grösseren Märschen schneller.

Activ kann, da Schlottergelenk mit elastischer Zwischensubstanz besteht, das Bein ohne Maschine nur auf den beiden Knochenstümpfen beim Stehen balancirt werden, während die Verkürzung theils durch Beckensenkung, theils durch Beugung des andern Beins im Knie sich ausgleicht. Beim Liegen vermag die Operirte durch Beugung im Hüftgelenk den obern Theil des Unterschenkels etwa 8 Ctm. hoch von der horizontalen Unterlage zu erheben. Rotation ist gleichfalls in geringem Grade activ möglich. Der Fuss kann adducirt und abducirt, ferner in beschränktem Maasse gebeugt und gestreckt werden.

Passive Beugung des Unterschenkels bei Fixation des Femur möglich bis zum rechten Winkel; passive Streckung bis zu einem nach vorn offenen Winkel von 154°, passive Adduction bis 161°, passive Abduction bis 137°.

Die Messung ergibt:

	r.	l.
Länge von Spina a. s. — Cond. int.	36 Ctm.	44 Ctm.
„ „ Trochanter — Cond. ext.	31 „	38 „
„ „ Cond. int. — Mall. int.	30 „	35 „
„ „ Cond. ext. — Mall. ext.	32 „	36 „

Mithin beträgt die Differenz auf beiden Seiten zwischen:

Spina a. sup. und Mall. int.	13 Ctm.	
Trochanter und Mall. ext.	11 "	
		r. l.
Umfang des Oberschenkels in der Trochantergegend	42 Ctm.	45 Ctm.
„ der Oberschenkelmitte	37 "	42 "
„ „ Kniegegend	29 "	34 "
Grösster Umfang der Wade	29 "	33 "
Querdurchmesser des Knies	7 ¹ / ₂ "	8 ¹ / ₂ "
Sagittaler „ „ „	7 "	10 "
Länge des Fusses	20 "	24 "
Umfang des Fusses	22 "	23 "

Das entblösste kranke Bein, welches bei ruhiger Lage einwärts rotirt ist, erkaltet rascher als das gesunde. Zur Zeit sind alle Fisteln geschlossen, die erwähnten zwei mit Borken bedeckt; die Narben im Uebrigen derb, die der Tibiainnenseite eingezogen und mit dem Knochen verwachsen.

Das Mädchen erhielt einen neuen Stützapparat nebst Schuh mit 4 Ctm. höherem Absatz als linkerseits, worin es mit kaum merklichem Hinken geht.

Fall 40.

Stephan Föhrenbach, 25 Jahre alt, von Selbach (bei Lahr), spürte schon anno 1866 leicht Müdigkeit im linken Knie. Dasselbe schwoll nach einiger Frist plötzlich aber ohne Schmerz, so dass Patient dessenungeachtet seiner Arbeit als Schreinergeresse obliegen konnte. Nur im Herbst vorerwähnten Jahres hütete er desswegen 6 Wochen das Bett, nach deren Ablauf er sich mit Salben weiter behandelte. In der darauf folgenden Zeit arbeitete derselbe, soweit es die nun auftretenden Schmerzen erlaubten und gebrauchte blos vorübergehend die Salz-bäder zu Dürnheim. Die Jahre 1871—74 brachte er zum Theil im hiesigen Spitale zu, wo man gegen sein Leiden abwechselnd Gypsverbände, Binden-einwickelungen, Jodbepinselung und Bäder anwendete. Nach Hause zurück-gekehrt nahm er sein Handwerk wieder auf, musste indessen der recidivirenden Schmerzen halber am 27. Februar 1876 abermals Abhülfe in der chirurg. Klinik suchen. Das Knie war beträchtlich angeschwollen, die Flexion wenig und blos mit Schmerzen möglich. Als eine mehrmonatliche Behandlung theils mit Wasserglas- theils mit Gypsverbänden keine Besserung des Zustandes herbei-führte, ging man am 29. Mai zur operativen Thätigkeit über. Nach Esmarch-scher Einwickelung und unter Lister'schem Carbolspray wurde das Kniegelenk unterhalb der Patella mit halbmondförmigem Schnitte eröffnet, sowohl das Femur über den Condylen schief von vorn nach hinten und unten, als auch eine Scheibe von der Tibia abgesägt, zwei in die zurückbleibende Schnittfläche der letztern fallende Abscesse mit dem scharfen Löffel bis auf den gesunden Knochen aus-geschabt und die Patella nebst dem Schleimbeutel extirpirt. Drainage, Nähte und Lister'scher Verband schlossen die Operation ab. Die Kniescheibe war fest in das massige, speckige Gewebe der Ligamente eingesenkt. Ihre Vorder-seite erschien etwas verfärbt, doch, soviel sich durchfühlen liess, nicht cariös entartet, die Hinterfläche intact. Das Präparat des Femur bestand aus zwei Scheiben, da der erste Sägeschnitt noch in erweichtes, krankhaftes Gewebe gefallen war. Die Dicke des ganzen entfernten Stückes betrug 4¹/₂ Ctm. Die

Sägeebene, deren Durchmesser von rechts nach links 8 Ctm., von vorn nach hinten 4 Ctm. betrug, verlief so, dass die Höhe vorn zwischen den Condylis 3, hinten in der Fossa poplitea $1\frac{3}{4}$ Ctm. mass. Der Knorpel der Oberschenkelbeinknorren sah gelbbraun und verschrumpft aus, fehlte an der einen der gegenüberliegenden innern Seiten. Dort fand man ferner zerfressene Knochenparthien. Durch diese Vorgänge hatten die Condylen ihre normale Gestalt mehr weniger eingebüsst; an der hinteren oberen Grenze des Cond. int. ragte ein bohnengrosser Knochenauswuchs hervor; über dem äusseren Rande des Cond. ext. befand sich ein etwa eben so grosser, cariöser Defect. Auch der innere zeigte eine einpfennigstückgrosse, von vorn nach hinten hin sich erstreckende raue Stelle, welche mit einer ebensolchen an der Fläche der Tibia correspondirte. Die $1\frac{1}{2}$ Ctm. dicke Scheibe der letztern durchsetzten 2 Abscesse, ein kleinerer, innerer, etwa haselnussgrosser, und ein nach aussen zu gelegener, von der Grösse eines Taubeneies, der mit dem Kniegelenk in Verbindung stand und die Superficies articul. ext. in ein Loch mit $1\frac{1}{2}$ Ctm. breitem Saume umgewandelt hatte. Die durch beide gebildeten, von erweichtem Knochen umgrenzten Höhlen füllten zerfallene Granulationen, Eiter und käsige Massen aus. Der chondrale Ueberzug der Tibiagelenkfläche war völlig zu Grunde gegangen, der dem inneren Knorren zugehörige Meniscus theilweise erhalten. Man stiess daselbst (nach einwärts zu) auf porösen Knochen. Von der Eminentia her bedeckten Schwarten die ihr zunächst gelegenen Parthien. Das Fieber wurde in den ersten Tagen bekämpft durch mehrere grosse Dosen Acid. salicyl. und dauerte mit wechselnder Intensität (bis 40°) und anfangs remittirendem, später intermittirendem Typus bis 13. Juli. Der Resecirte schlief die ersten 3 Nächte schlecht und erhielt Morphium. Der sonstige Zustand befriedigte. Die Wunde sah gut aus und secernirte normal. Die Drainageröhren konnten bald entfernt werden. Der Verbandwechsel fand alle 2 Tage, (später zweimal wöchentlich) statt; eine Druckstelle der Schiene wurde mit Ung. zinci (8 Juni) bestrichen und letztere daselbst gepolstert; ein kleiner Entzündungsheerd am Oberschenkel den 28. Juni incidirt. Den 18. Juli erhielt Patient einen gefensternten Gypsverband, worin er an Krücken umherging. Wegen eines vom 4. August an sich entwickelnden Erysipels musste man am 10. den Verband abnehmen (7tägige Temperaturexacerbation bis $39,8^{\circ}$). Eine Abortivkur (Tart. emet. und Ipecac.) linderte rasch die Symptome. Den 30. August ergab die Prüfung der Excursionsfähigkeit eine mässige Beweglichkeit im Kniegelenke, die Wunde war bis auf eine kleine, granulirende Parthie an der Innenseite, welche mit Lapis geätzt wurde, geheilt. Desshalb erhielt der Reconvalescent am 12. September einen starken Gypsverband, um darin die kranke Extremität zu gebrauchen. Am ersten Tage der wiederbegonnenen Gehversuche fieberte er etwas ($38,8^{\circ}$) und klagte auch in der Folge dann und wann über Schmerz in der Tibia. Die Gypshülse blieb einen Monat angelegt und der Mann hinkte in derselben umher. Nach ihrer Entfernung inspicirte man seinen Zustand am 21. October 1876 genauer und ermittelte Folgendes:

Patient klagt noch über Schmerzen in der linken Kniegend. Die Operationswunde ist völlig solide vernarbt; dergleichen die Fistel am unteren Theile des Oberschenkels.

	r.	l.
Länge von Spina a. s. bis Cond. int. . . .	47 Ctm.	50 Ctm.
„ „ Cond. int. bis Mall. int. . . .	38 „	40 „
„ „ Spina a. s. bis Mall. int. . . .	85 „	90 „ Diff. 5 Ctm.

	r.	l.
Länge von Trochanter bis Cond. ext.	40 Ctm.	41 Ctm.
„ „ Cond. ext. bis Mall ext.	38 „	42 „
„ „ Troch. maj. bis Mall. ext.	78 „	83 „ Diff. 5 Ctm.
Umfang des Oberschenkels in der Trochanter- gegend	51 „	55 „
Umfang der Oberschenkelmitte	39 „	48 „
„ des Knie's	33 „	37 „
„ der Wade	29 „	31½ „
„ des Fussgelenks (Beuge bis Fersen- rand)	31½ „	32 „
Länge des Fusses	27 „	27 „
Querer Durchmesser des Knie's	9½ „	9½ „
Durchmesser des Knie's von vorn nach hinten	8¼ „	10 „

Die Knochenstümpfe des Femur und der Tibia sind derart mit einander verbunden, dass ersterer etwas nach aussen, letzterer mehr nach innen gedreht erscheint, somit eine Dislocatio ad peripheriam besteht. Daher rührt auch die Rotation des Unterschenkels nach einwärts bei Ruhelage. Die Verbindung selbst ist keine vollständig feste, indem passiv eine Knickung der vorerwähnten Knochen (ad axin) bis zu einem nach aussen offenen Winkel von 169° bewerkstelligt werden kann. Forcirte Adduction des Unterschenkels bei Fixation des Femur (bis zu einem nach innen offenen Winkel) und Ueberstreckung sind nicht möglich. Passive Flexion existirt bis zu einem Winkel von 163° und tritt jedesmal dann hervor, wenn Patient das Bein frei emporhebt, was nur mit grosser Mühe geschieht. Eine vollkommene Extension bis zur Geraden vermag er activ nicht auszuführen. Adduction und Abduction, sowie Rotationsbewegungen des ganzen Beins werden, obzwar mit Anstrengung, doch in annähernd normalem Grade zu Stande gebracht. Im Stützapparat nebst Schuh mit 3 Ctm. Sohlenerhöhung geht der Resecirte — blos wenig hinkend — am Stocke, aber nicht ohne denselben, Beckensenkung fehlt.

Schon am 4. November konnte er sich in einer Maschine ohne weitere Stütze fortbewegen. Seine Entlassung erfolgte erst am 13. Januar 1877.

Leider fehlen bei Nr. 39 Aufzeichnungen über die Grösseverhältnisse der unteren Extremitäten zur Zeit der Entlassung und ist man somit nicht im Stande, über die Art des Fortgangs im Wachstum derselben zu berichten.

In diesem Falle war nach 1¾ Jahren die Heilung noch nicht erfolgt. Der Grund hierzu lag vorwiegend in dem Weiterschreiten des cariösen Processes, welcher auch, trotz der geringen Grösse des ursprünglichen Resectionsstückes (4 Ctm.), durch den daraus resultirenden Substanzverlust die Bildung eines Schlottergelenkes veranlasste.

Namen	Alter	Krankheit	Zeit des Eintritts u. der Resektion	Schnittführung u. Pz. parat	Complicationen des Heilverlaufs	Zeit der Antiasung	Zeit der letzten Untersehung	Beckenstellung	Länge u. Dif. femur v. spin. bis cond.	Länge u. Dif. femur v. cond. bis mall. int.	Summe der Länge u. Dif. femur cond. ext.	Länge u. Dif. femur v. cond. ext. mall.	Summe der Länge u. Dif. femur	Dif. im Umfang d. Ober- u. Unterschenkel.	Dif. im Umfang d. Knie	Querer Durchmesser des Knie u. Dif. hinten	Dif. im Durchm. d. Knie v. vorn u. hinten	Dif. u. Umfang d. Wade	Dif. in der Länge des Fußes	Dif. im Umfang des Fußes	Art der Verbindung u. Beweglichkeit	Leistungs-fähigkeit
39) Grisehaber, Severina	14	Caries dext.	25. V. '73 29. V. '73	Vorderer Bogen-schnitt Länge P.: 4 Cm., Breite: 7/8 Pm. 3 1/4 Tibia 2 1/4	Wirkung d. Operation schwach antipyretisch, aber antiphlogistisch - 10, VII Caries des Knochens Tibiarandes, - 9, IX Caries d. Inter-trochanterischen - November tober Abscedirung - Nekrose d. Untersehenkelknochen - Schwellung: Oedem d. Beins: Incision - 19, VI, 74 Caries d. Tibia, Nekrose d. Fibula u. Abscess: Ausscheidung - 19, XI Abscess nach Carbolsäureinjection	28. II. mit Fisteeln	Noch zeitweise brechen Fisteeln auf	R-L 36-44 8 Cm. R-L 30-35 5 Cm. R-L 66-70 13 Cm. R-L 31-38 7 Cm. R-L 32-36 4 Cm. R-L 63-74 11 Cm. R-L 5 Cm. 5 Cm. R-L 7 1/2 bis 8 1/2 1 Cm.	R-L 30-35 5 Cm. R-L 66-70 13 Cm. R-L 31-38 7 Cm. R-L 32-36 4 Cm. R-L 63-74 11 Cm. R-L 5 Cm. 5 Cm. R-L 7 1/2 bis 8 1/2 1 Cm.	R-L 31-38 7 Cm. R-L 32-36 4 Cm. R-L 63-74 11 Cm. R-L 5 Cm. 5 Cm. R-L 7 1/2 bis 8 1/2 1 Cm.	R-L 32-36 4 Cm. R-L 63-74 11 Cm. R-L 5 Cm. 5 Cm. R-L 7 1/2 bis 8 1/2 1 Cm.	5 Cm. 5 Cm. 5 Cm. 9 Cm. 4 Cm.	5 Cm. 5 Cm. 5 Cm. 9 Cm. 4 Cm.	1 Cm. 1 Cm. 1 Cm. 1 Cm. 1 Cm.	3 Cm. 4 Cm. 4 Cm. 4 Cm. 1 Cm.	4 Cm. 4 Cm. 4 Cm. 4 Cm. 1 Cm.	1 Cm. 1 Cm. 1 Cm. 1 Cm. 1 Cm.	Passives Schlottergelenk: Passiv. Beugen bis recht. W. Streckung bis 154 Gr., passiv. Adduction bis 101 Gr., passiv. Abduction bis 137 Gr.	Geht mit Stützapparat nebst Schlensenhöhung (ohne Stock). Steht auch ohne Stützapparat			
40) Fehrensbach, Stephan	25	Caries sin.	27. II. '76 29. V. '76	Halb-mond-förmiger Schnitt, Länge 6 Cm., (Fem. 4 1/2) Tibia 1 1/2) Breite 5 C.	Wirkung der Operation nicht sofort antifebril - 28, IV Incision am Oberschenkel wegen Abscess 4, VIII bald vorhergehendes Erysipel	13. I. 21. X. '76: Alles geheilt vernarbt	keine Senkung	L-R 47-50 3 Cm. L-R 38-40 2 Cm. L-R 65-90 5 Cm. L-R 40-41 1 Cm. L-R 38-42 4 Cm. L-R 78-85 5 Cm.	L-R 38-40 2 Cm. L-R 65-90 5 Cm. L-R 40-41 1 Cm. L-R 38-42 4 Cm. L-R 78-85 5 Cm.	L-R 40-41 1 Cm. L-R 38-42 4 Cm. L-R 78-85 5 Cm.	L-R 40-41 1 Cm. L-R 38-42 4 Cm. L-R 78-85 5 Cm.	L-R 40-41 1 Cm. L-R 38-42 4 Cm. L-R 78-85 5 Cm.	9 Cm. 4 Cm.	9 Cm. 4 Cm.	L-R 9 1/2 Dif. 0	L-R 1 1/4 Cm. 2 1/2 Cm.	Dif. 0 Dif. 0	Dif. 0 Dif. 0	Nicht ganz fest: Im Stützapparat reibschubhaft 103 Gr., " Abduction bis 169 Gr., Active Erhebung sehr beeinträchtigt. - Bewegung im Hüftgelenk frei	Im Stützapparat reibschubhaft 3 Cm. Sohlen-erhebung geht Patient wenig behindert mit Beihilfe eines Stockes		

Bei der neuern Untersuchung³²⁸⁾ — 1 Jahr und 7 Monate nach dem Austritte — zeigte sich die Differenz in der Länge der Unterschenkel erheblich geringer (um 3 Ctm.) als die der Oberschenkel. Der Unterschied im Umfang der Waden betrug gleichfalls (1 Ctm.) weniger als der der Oberschenkel³²⁹⁾. Der Fuss war im Wachsthum bedeutend zurückgeblieben.

Trotz aller Symptome eines passiven Schlottergelenks (vgl. die abnorme Beweglichkeitsgrösse), trotz einer Verkürzung des resecirten Beins um 13 Ctm. (resp. 11) ging Patientin doch sehr gut in der Maschine, ohne weitere Beihülfe als einen um 4 Ctm. erhöhten Absatz. Die restirende Differenz wurde zum Theile durch Beckensenkung ausgeglichen.

Als Endresultat darf dieses bis jetzt nicht gelten, weil zeitweise die Fisteln wieder aufbrechen.

Bei Fall 40, dessen Heilverlauf wenig Complicationen bot und binnen 8 Monaten³³⁰⁾ seinen Abschluss fand, vermag bezüglich der Regenerationsverhältnisse noch nichts von Bedeutung angegeben

³²⁸⁾ Zur Zeit der Aufnahme hatte man gefunden, dass der Unterschenkel der afficirten Seite $1\frac{3}{4}$ Ctm. hinter dem der gesunden in der Länge, der Umfang des betreffenden Oberschenkels 4 Ctm., der der Wade $1\frac{1}{2}$ Ctm. zurückgeblieben war. Auch Bryk z. B. fand solche Differenzen. Sie müssen bei spätern Untersuchungen natürlich berücksichtigt werden.

³²⁹⁾ Es war bei der Resection nur die Epiphysenlinie der Tibia entfernt worden. Doch braucht, da der destruierende Prozess viel weiter und zwar besonders an der Tibia fortschritt, hierauf keine Rücksicht genommen zu werden, weil, wenn auch Anfangs der epiphysäre Knorpel der Tibia erhalten worden war, später derselbe sicherlich entartete und so für das fernere Wachsthum bedeutungslos wurde. Immerhin stimmt der Befund eines geringeren Zurückbleibens des Unterschenkels im Wachsthum gegenüber jenem des Oberschenkels mit den Resultaten Bryk's überein.

³³⁰⁾ Hinsichtlich der Heildauer sagt Heyfelder: »Die Gegner der Kniegelenkresection haben ihr die Langwierigkeit der Reconvalescenz vorgeworfen. Wenn dieselbe bis zu ihrem vollständigen Abschluss auch durchschnittlich länger dauert als nach der Amputation, so ist doch die Zeit bis zu den ersten Gehversuchen mit 8—9 Wochen keineswegs übermässig lang und darf die Erhaltung des Gliedes durch eine etwas längere Reconvalescenz wohl erkaufte werden.« Metzler; »Die Zeit, welche zur Heilung, also bis zum Gebrauche der Extremität verstrich, war sehr verschieden, in den günstigsten Fällen 8, in den ungünstigsten 14 Wochen.« Bryk: »Am längsten zog sich die Behandlung bei Knie-resectionen hinaus, sie betrug im Mittel circa 6 Monate.«

zu werden, da die letzte Untersuchung während der Genesung statt-
hatte. Die Längendifferenz der Beine belief sich auf 5 Ctm. (6 Ctm.
waren resecirt worden); der Unterschied in der Circumferenz der
Oberschenkel auf 9 Ctm. und der der Waden auf $2\frac{1}{2}$ Ctm.; also
auch hier erschien letzterer geringer als ersterer.

Vollständige Ankylose fehlte noch; es konnte aber Patient im
Stützapparate nebst 3 Ctm. hohem Absatz ohne auffälliges Hinken
am Stocke gehen³³¹).

Die functionellen Erfolge sind in beiden Fällen befriedigend;
im ersteren hauptsächlich im Hinblick darauf, dass hier ursprünglich
die Amputation projectirt und erst bei Verweigerung derselben von
Seiten der Patientin die Resection ausgeführt worden war.

VI. Resection des Fussgelenks.

Während aus der Friedenspraxis Heyfelder 1863³³²) schon
eine grosse Anzahl (174) von Resectionen obiger Art verzeichnete,
fand dieselbe in die Literatur der Kriegschirurgie im Jahre 1866
zum ersten Male ihre Aufnahme. »Wir erkennen — in ihr eine
der schönsten Früchte des zweiten schleswig-holstein'schen Krieges«
sagt Heine³³³). Auf beiden Gebieten erwachsen auch ihr Gegner:
Pétrequins³³⁴) z. B. sprach ihr jegliche Existenzberechtigung ab.
Stromeyer³³⁵) verwarf sie bei Fussgelenkschüssen.

³³¹) Eine Vergleichung beider Fälle ist schon wegen des Unterschiedes
im Alter und im Zeitintervalle, welcher zwischen Operation und Untersuchung
liegt, unzulässig.

³³²) S. No. 2.

³³³) S. No. 164.

³³⁴) Citirt bei Heyfelder s. No. 2.

³³⁵) Citirt bei v. Langenbeck s. No. 7.

Die Angriffe des Ersteren wies bereits Heyfelder³³⁶⁾ zurück. Trotzdem scheint von gewisser Seite eine Einschränkung ihrer Anwendung bei Erkrankungen für geboten erachtet zu werden. Hüter³³⁷⁾ hatte zwar im Jahre 1871 mit Rücksicht auf die functionellen Resultate geäußert: »Es kann nach dem was v. Langenbeck und ich beobachteten, keinem Zweifel unterliegen, dass die Resection des Talo-Cruralgelenks normale Form und fast normale — wenigstens für das Gehen genügende Function erzielen und für die Dauer erhalten kann«. Derartige Beobachtungen erstreckten sich jedoch bei v. Langenbeck³³⁸⁾ keineswegs über das ganze der Resection zugefallene Terrain, sondern in einem gerade sehr häufig zur operativen Behandlung kommenden Theile desselben, nämlich nach Caries, vermochte er, seinem eigenen Geständniss zufolge, im Jahre 1874 noch keine einzige Heilung aufzuweisen und meint desshalb, (obwohl er die Fussgelenkresectionen bei Caries vorläufig nicht ganz aufgeben will): »Diese Resultate sind so entmuthigend³³⁹⁾, dass bei cariöser Erkrankung des Fussgelenks möglicherweise die Amputation die einzige Hülfe bleiben dürfte«. Demgemäss ist der Vorzug, den Heyfelder bei Vergleichung beider Operationen³⁴⁰⁾ der Resection einräumt³⁴¹⁾, in seiner Allgemeinheit nicht unantastbar.

³³⁶⁾ S. No. 2: »Solchen Zahlen und Resultaten gegenüber ist Petréquin's Ausspruch nicht gerechtfertigt, dass die Tibiotarsalresectionen selten seien und nicht gemacht zu werden verdienen.«

³³⁷⁾ S. No. 83.

³³⁸⁾ Hüter selbst spricht sich im Hinblick auf die seitherigen Errungenschaften in ähnlichem Sinne aus.

³³⁹⁾ Aehnliche trübe Erfahrungen machten Richard Volkmann und Neudörfer. Letzterer hatte unter 12 path. Resectionen 2 Heilungen und 6 Todesfälle. — Nach Heyfelder starben von 37 wegen Caries Resecirten 5, wurden 4 amputirt. Die Mortalität betrug also 13,5%, während die bei Verletzten (137, gestorben 11) = 8,03%; die Misserfolge dort 10,8%, hier 5,8%. »Der Erfolg ist — sagt er — bei den wegen Caries Operirten ungünstiger, als bei den wegen Verletzung Resecirten.«

³⁴⁰⁾ Bei der Amputation betrug nach ihm die Sterblichkeit 8,53% (82 mit 7 Todesfällen) bei der Resection 9,2%. — Im Kriege 1870/71 belief sich die Mortalität bei der Amputation um 2,9% höher als bei der Resection (Asché).

³⁴¹⁾ S. No. 2. »Da also die Resectio tibiotarsalis der gleichnamigen Amputation in Bezug auf Gefährlichkeit gleichsteht (— nicht ganz —) und in Bezug auf Erhaltung der normalen Länge der Extremität ihr überlegen ist, so verdient

Letzterer Autor empfahl ferner, auch im Kriege die Resection zu versuchen³⁴²), während Volkmann sie bei Besprechung der auf dem Schlachtfelde an diesem Gelenke anzuwendenden Methode ganz ausser Acht liess³⁴³).

Heine³⁴⁴) aber verhiess ihr (1866) auf Grund der aus dem zweiten dänischen Kriege (s. oben) geschöpften Erfahrungen »für spätere Kriegskliniken eine bedeutungsvolle Zukunft«.

Seine Verheissung bewahrheitete sich im deutsch-französischen Feldzuge. Hüter³⁴⁵) konnte nach demselben »dem günstigen Urtheile, welches v. Langenbeck³⁴⁶) über die Operation fällt, nur beipflichten«. Lücke³⁴⁷) gibt an, dass man sie daselbst vielfach mit gutem Erfolge ausführte.

Ihr macht bei Schussverletzungen die conservative Methode am ehesten Concurrrenz³⁴⁸). So hat z. B. auch der eben citirte Berichterstatter die »Ansicht gewonnen, dass in den meisten Fällen die rein zuwartende Behandlung — sehr gute Resultate gäbe«.

v. Langenbeck's³⁴⁹) Urtheil geht gleichfalls dahin, die conservirende Behandlung müsse dabei in grösster Ausdehnung befolgt

sie, wo immer möglich, vorgezogen zu werden, um so mehr, weil sie das Glied erhält, während die Amputation verstümmelt.«

³⁴²) S. No. 3. Im Kriege wäre die Resection ebenfalls zu versuchen, wird aber auf grossen Schlachtfeldern der leichter und schneller durchführbaren osteoplastischen Operation häufig weichen müssen, wo man unter anderen Verhältnissen noch reseciren würde.

³⁴³) S. No. 84: »Am Fussgelenke ist meist eine conservative Theorie zulässig. Man beschränkt sich daher zunächst auf eine sorgfältige Extraction aller vollständig gelösten Knochensplitter und etwa eingedrungener Fremdkörper. Ob sich die Extremität erhalten lässt oder später eine Amputation nothwendig werden wird, muss der weitere Verlauf lehren.«

³⁴⁴) S. No. 164.

³⁴⁵) S. No. 83.

³⁴⁶) Indessen lautet das Votum, welches v. Langenbeck speziell über die Erfolge des Krieges 1870/71 abgibt, keineswegs befriedigend. »Die Resultate der Fussgelenkresectionen des letzten Krieges dürfen im Ganzen wohl nicht erfreuliche genannt werden.«

³⁴⁷) S. No. 42.

³⁴⁸) Nach Asché starben von 38 conservativ Behandelten 11,1 % (Res. = 36,56 %).

³⁴⁹) S. No. 7.

werden. Doch gedenkt er auch der Resection, der er eine nicht kleine Reihe von schweren Verletzungen zuweist, in der sie stellvertretend die Amputation verdrängt habe. — Mit Recht hebt *Asché*³⁵⁰⁾ in dieser Beziehung hervor, dass jene deshalb sowohl hinsichtlich der Lebensrettung, als insbesondere der functionellen Resultate ein Fortschritt³⁵¹⁾ zu nennen sei.

Betreffs des Zieles, welches bei der Resection erreicht werden soll, differiren die Meinungen der Autoren. *Heine*³⁵²⁾ stellt folgenden Satz auf: »Durch die Resection, vor allem wenn sie subperiostal ausgeführt wird, sehen wir uns in Stand gesetzt, ohne erhebliche Verkürzung der Extremität, ein bewegliches neues Fussgelenk herzustellen und ist dies selbst in den Fällen noch möglich, in welchen die Splitterung so weit reicht, dass bis zu 4'' von der Länge der Tibia oder von Tibia und Talus zusammen entfernt werden müssen.« Das billigt *Neudörfer*³⁵³⁾, wenn er das Tibiotarsalgelenk zu jenen Articulationen rechnet, bei denen durch die Resection eine vollkommene Heilung erzielt werden soll. *v. Langenbeck*³⁵⁴⁾ strebt bloß darnach, ein »solides, wenngleich unbewegliches Gelenk zu erhalten«; denn: »die Resection des Sprunggelenks hat meiner Ansicht

³⁵⁰⁾ S. No. 97. Anlässlich der Arbeit von Stabsarzt Dr. *Grossheim* Ueber die Schussverletzungen des Fussgelenks während des letzten Krieges und die Resultate ihrer Behandlung. Deutsche militärische Zeitschr. V, 4 und 5, S. 217. 1876.

³⁵¹⁾ Dass man jedoch diesen Fortschritt nicht überschätzen darf, geht aus den speziellen Erfahrungen einzelner Chirurgen hervor. So z. B. sagt *Bergmann* mit Rücksicht auf seine Resultate: »Was die Resection des Fussgelenks anbetrifft, so haben sie den Erwartungen, welche ich an meine ersten Beobachtungen knüpfte, nicht entsprochen. Ich hoffte durch die Resection die Dauer des Wundprozesses abzukürzen und dadurch der gefürchteten Verkrüppelung des Fusses vorzubeugen. Ich darf wohl behaupten, dass in 6 Fällen die Heilung mit weniger Störung und rascher zu Stande gekommen ist, als bei einer nicht operativen Therapie. Allein in den übrigen 4 Beobachtungen habe ich mich überzeugen müssen, dass auch bei den Kriegsresectionen des Fussgelenkes die Eitersenkungen und selbst die Caries der Fusswurzel dem Arzte viele Mühe machen und dem Kranken viele Kräfte kosten kann.«

³⁵²⁾ S. No. 164.

³⁵³⁾ S. No. 4.

³⁵⁴⁾ S. No. 7.

nach die ebenso wichtige als leicht zu lösende Aufgabe, knöcherne Ankylose bei rechtwinkliger Stellung des Fusses herbeizuführen.«

Ihm stimmt *Asché*³⁵⁵⁾ bei.

Obwohl ersterer Standpunkt unstreitig der vollkommeneren ist³⁵⁶⁾ und gewiss in manchen Fällen, wo es darauf ankömmt, die Function möglichst zu wahren, eingenommen werden muss, so bleibt es zur Zeit noch angezeigt, im grossen Ganzen den letzteren, zwar weniger versprechenden, aber um so sichereren Weg einzuschlagen und besonders in Feldlazarethen (schon wegen der grössern Einfachheit der Nachbehandlung) eher Ankylose zu bezwecken. *Volkmann*³⁵⁷⁾ huldigt dem Streben nach Mobilität der resecirten Articulation und will deshalb unter Bezugnahme auf die Indication für diese Operation bei Gelenkvereiterungen, dass man sich bald zu ihrer Ausführung an dem fraglichen Orte entschliesse, da durch sie mehr erreicht werden könne, als bei einer spontanen Heilung je möglich wäre. Dies verdient hauptsächlich aus dem Grunde Berücksichtigung, weil, wie er mit der früher angeführten Angabe v. *Langenbeck's* übereinstimmend erklärt, die grosse Ausdehnung von Caries viel häufiger eine totale oder partielle Amputation benöthige. In frühen Stadien solche chronische Entzündungsprozesse vermittelst der Excision zu beseitigen, ist darum jedenfalls die beste Massregel, um die rein privative Methode durch die conservativ-operative immer mehr zu vertreiben.

Zur Festhaltung dieses Grundsatzes hat wohl *Hüter*³⁵⁸⁾, sein energischster Vertheidiger, den besten Leitfaden an die Hand gegeben, obzwar er fast zu weit ausgesponnen erscheint: »Angespornt durch die Ueberzeugung, dass die Indication für Resection des Talocruralgelenks gekommen ist, wenn bei einer Synovitis granulosa der

³⁵⁵⁾ S. No. 350. »Es sind, da Ankylose erstrebt werden muss, die Bewegungsversuche im Gelenke zu unterlassen.«

³⁵⁶⁾ *Bergmann* sagt: »Dass die active Beweglichkeit des resecirten Fussgelenks ein für den Gang sehr günstiges Resultat abgibt, falls nur das Gelenk nicht schlotterte, sondern eine gewisse Festigkeit besitzt, habe ich in der Privatpraxis erfahren.« (s. No. 96.)

³⁵⁷⁾ S. No. 84.

³⁵⁸⁾ S. No. 83.

Ausgang des Prozesses in Eiterung declarirt«, hält er die Resection bei dieser Art von Entzündung auch dann indicirt, »wenn längere Gehunfähigkeit besteht und die nicht operative Behandlung erfolglos bleibt«³⁵⁹). Freilich fordern nach Socin »die glänzenden Resectionserfolge v. Langenbeck's auf, die Indicationsgrenzen dieser Operation etwas weiter zu stecken«, wesswegen selbst functionelle Indicationen gestattet sein dürften.

In diese Categorie gehören ausser der ebenerwähnten noch zwei weitere Anzeigen, von denen die eine gleichfalls von Hüter, die andere von Neudörfer aufgestellt wurde. Letzterer bezeichnet nämlich Ankylose in starker Beugung oder Streckung als vollständig berechnete Indication zur Resection; ersterer will sie sogar bei schlecht geheilten Malleolarfracturen vornehmen, was jedoch, vorausgesetzt dass hierdurch die Funktionsbeeinträchtigung nicht allzu störend wirkt, etwelches Bedenken erregt³⁶⁰).

Allgemein anerkannt dagegen sind die von ihm wegen Verletzungen bestimmten Fälle, welche der Excision anheimfallen, indem er als solche Hieb-, Stichwunden und complicirte Malleolarbrüche mit consecutiver Jauchung bezeichnet; ferner complicirte Luxationen, bei denen die Unterschenkelknochen die Haut perforiren; endlich Schussfracturen mit Knochensplitterung, Letztere Läsionen überhaupt bedürfen, weil fast ausschliesslich der Kriegsheilkunde zugehörig, von diesem Standpunkte aus einer eingehenderen Würdigung. Sie verdienen nach Fischer's³⁶¹) Erfahrungen eine conservative Behand-

³⁵⁹) Wohl im Hinblick auf die schlechten Resultate einer verspäteten Operation bei Caries, deren charakteristisches, von ihm gezeichnetes Bild, nachher enthüllt wird, fühlt er sich zu dieser extremen Indication veranlasst.

³⁶⁰) Als seltene derartige Indicationen werden angegeben 1) von Volkman n: Angeborene Luxation: »Am Fussgelenke kann bei beträchtlicher functioneller Störung wohl der Versuch gemacht werden, durch die Resection des Gelenks die Brauchbarkeit des Gliedes zu bessern. — 2) Von Hüter: »Freie Gelenkkörper, wenn sie den Gang stören und auf andere Weise nicht entfernt werden können.« (?)

³⁶¹) S. No. 14. Indessen sagt Fischer: »Wir können uns Lücke nicht anschliessen, welcher behauptet, dass in den allermeisten Fällen die Fussschussverletzungen die völlig conservative Methode am besten zum Ziele führe; es scheint uns vielmehr dringend geboten, dass man bei den Fussgelenkschuss-

lung »bei einfacher Eröffnung des Gelenks und Gelenkschüssen mit Fractur des Malleolus externus oder internus nebst Streifung des Talus«. Uebrigens wird das expectative Verfahren, wie Socin dafürhält, unter günstigen äussern Verhältnissen noch in vielen Fällen am Platze sein. Sein Plan hierbei geht dahin, »zunächst die reine Conservation zu versuchen und sich erst dann zur Resection zu entschliessen, wenn starke Eiterung oder Jauchung sich entwickelt«.

Aehnliche Lehren gibt v. Langenbeck³⁶²⁾ bei Zertrümmerungen des Fussgelenks durch Geschosse schweren Kalibers und motivirt dieselben in ausführlicherer Weise, als es Heyfelder³⁶³⁾ schon anno 1863 gethan hat: »Man würde durch Ausführung der primären Resection Gefahr laufen, an Theilen operirt zu haben, welchen Nekrose in Folge der Verletzung bevorsteht und man hat bei der secundären Resection ein weit sichereres Urtheil über den Zustand der Knochentheile des Gelenks, welche erhalten werden können.« Dies stimmt zu den Auseinandersetzungen Fischer's³⁶⁴⁾, der bei intensiver Splitterung gleichfalls die sekundäre Resection für indicirt erklärt und noch die Ermahnung daran knüpft, sie bei profuser Suppuration nicht zu lange hinauszuschieben, damit sie nicht schliesslich unmöglich werde, oder Pyämie Alles vereitelte.

Wie ersichtlich, ist in den angeführten Aussprüchen ausschliesslich der sekundären Resection gedacht. Trotzdem bleibt die Neu-

fracturen nicht viel Zeit mit der einfach conservativen Methode verliere, sondern möglichst frühzeitig und möglichst partiell reseciren soll.« Lücke nennt dies einen »voreiligen Schluss« in Anbetracht der schwachen Basis (5 Resecirte), auf welcher diese Ansicht ruht.

³⁶²⁾ S. No. 7. Er räth dabei, zunächst expectativ zu verfahren und nicht etwa primär zu reseciren, sondern unter sorgfältiger Immobilisirung des Gelenks und offener Wundbehandlung die rechtzeitige secundäre Resection in Aussicht zu nehmen. — Die expectative Behandlung ist hier zunächst geboten, weil unmittelbar nach der Verwundung sich niemals bemessen lässt, wie bedeutend die erschütternde und quetschende Einwirkung des Geschosses auf die ganze Extremität gewesen sein mag.

³⁶³⁾ S. No. 2. Indication der secundären Resection: »Wenn im Anfang die Ausdehnung der Verletzung nicht nachweisbar war, oder wenn bei der conservativen Methode nachträglich Nekrose oder Caries eingetreten.«

³⁶⁴⁾ S. No. 14.

dörfer'sche³⁶⁵⁾ Behauptung: »Im Tibiotarsalgelenke wurde noch niemals die Frühresection empfohlen«, unrichtig.

Denn schon Heyfelder³⁶⁶⁾ stellt den allgemeinen Satz auf: »Die primäre Resection ist indicirt, wo die erhaltende Methode keine Aussicht auf Erfolg bietet.«

Freilich kommt, Hüter's³⁶⁷⁾ Worten gemäss, eine practische Verwirklichung derselben im Kriege kaum in Frage. Dessenungeachtet lebt Socin³⁶⁸⁾ auch hier der Ueberzeugung, »dass die primäre Resection sich in die Kriegschirurgie Eingang verschaffen wird«. Sie scheint ihm in allen Fällen erforderlich, »in welcher bei weiter Eröffnung des Gelenks — Complicationen von Seiten des Knochens — (d. h. bis ins Gelenk reichende Fissuren, Zertrümmerung des Astragalus) — sich gleich anfangs mit Sicherheit nachweisen lassen«. Von einer Berechtigung der Intermediärresection spricht, — wenn man von der durch Neudörfer³⁶⁹⁾ aufgebrauchten Immediatextraction der Gelenksplitter absieht — von den angezogenen Autoren nur Hüter³⁷⁰⁾ und dies blos »nach Analogieen«. —

Die Amputation tritt erst: »Bei starker Zerschmetterung beider Knochen, unter ungünstigen Umständen selbst bei einer Fractur des Malleolus externus« in ihre Rechte, wenn nämlich hierbei »die conservative Behandlung durch Gangrän oder Pyämie vereitelt wird«. Dies ist den Deductionen Fischer's zu entnehmen, die durch einen allgemeinen Ausspruch v. Langenbeck's³⁷¹⁾ ihre Bestätigung erhalten haben.

Rückkehrend zur Resection soll in Anbetracht ihrer Ausführung Erwähnung finden, wie ungemein von allen Seiten gerade an diesem Orte der subperiostalen Methode Lob gesendet wird und

³⁶⁵⁾ S. No. 4.

³⁶⁶⁾ S. No. 2.

³⁶⁷⁾ S. No. 83.

³⁶⁸⁾ S. No. 6.

³⁶⁹⁾ S. No. 4.

³⁷⁰⁾ S. No. 83: »Nach Analogieen würde ich mich aber jetzt für berechtigt halten, zu jeder Zeit auch in der intermediären Periode bei bedrohlichen Entzündungserscheinungen zu reseciren.«

³⁷¹⁾ S. No. 7. Bei ungünstigen äusseren Verhältnissen wird es das Rathsamste sein, sofort zu amputiren.

zwar hauptsächlich deshalb, weil »das Periost der unteren Epiphyse der Tibia, welches für den Knochenneubildungsprozess vorzugsweise in Betracht kommt — in besonders hohem Grade die Eigenschaft der Reproduction von Knochensubstanz besitzt. Die subperiostale Resection des Fussgelenks erhält« — so fährt Heine³⁷²⁾ mit Bezugnahme auf die kriegs-chirurgischen Fälle fort — »dadurch auch der zerstörenden Wirkung der neuen Geschosse gegenüber eine Tragweite, wie sie dieser Operation am Ellenbogen und Schultergelenke nicht zuzukommen scheint.« In gleicher Weise heben Hüter³⁷³⁾, Bryk³⁷³⁾, v. Langenbeck³⁷⁴⁾ »die eminent osteogene Eigenschaft des Periosts am untern Ende der Tibia«³⁷⁶⁾ hervor.

Hüter liefert über die Art des Nachwuchses eine eingehendere Notiz, wenn er sagt: »Sie (d. h. Knochenneubildung) reproducirt die Formen der Malleolen oft überraschend genau, nur zuerst in etwas gigantischen Umrissen und es bedarf zuweilen mehrerer Monate, bis durch allmähliche Schrumpfung die neuen Malleolen ihre normalen Formen gewinnen«³⁷⁷⁾.

Ein zweiter Punkt, der an dieser Stelle Berücksichtigung verdient, handelt über die Entscheidung, ob neben der totalen Resection auch die partielle erlaubt sei. Geht man lediglich von dem Grundsatz aus — den Billroth³⁷⁸⁾ und v. Langenbeck³⁷⁹⁾ anrathen, — möglichst wenig Knochen zu entfernen, so können consequenter Weise über die Zweckmässigkeit der Verwerthung auch der partiellen Resection keine Zweifel entstehen. Solche wurden jedoch von Hüter nach verschiedener Richtung hin erhoben. Der Grund

³⁷²⁾ S. No. 164.

³⁷³⁾ S. No. 83. Die Knochenneubildung erfolgt nach dieser Resection, wenn sie in der angegebenen Weise subperiostal ausgeführt wurde, mit grosser Sicherheit und oft mit überraschender Schnelligkeit und in fast erschreckender Intensität.

³⁷⁴⁾ S. No. 9.

³⁷⁵⁾ S. No. 7.

³⁷⁶⁾ Worte von Bryk.

³⁷⁷⁾ Die regenerirten Malleoli zeigen in der Regel ein grösseres Volumen wie an der Norm, das später wieder sich mindert — sagt auch v. Langenbeck.

³⁷⁸⁾ S. No. 8.

³⁷⁹⁾ S. No. 7.

zu seiner ausgesprochenen Abneigung³⁸⁰⁾ gegen partielle Resectionen des Sprunggelenks liegt einerseits in befürchteten Eiterstauungen mit consecutiven Phlegmonen bei Zurücklassung eines Malleolus, andererseits in der Besorgniss vor Verzögerung einer festen Vereinigung zwischen Talus und Tibia oder gar vor allzu lockerer Verbindung beider bei restirender Sprungbeinrolle. Derartige Bedenken bestimmten ihn zu dem Schlusse: »Man sollte nach meiner Ueberzeugung die partielle Resection des Talo-crural-Gelenks unterlassen.«

Wie selten jedoch diese Reflexionen eintreffen³⁸¹⁾ oder wie wenig sie den weiteren Verlauf beeinflussen, geht aus der nachher folgenden Vergleichung der Mortalität und der Resultate beider Methoden hervor, welche sowohl hinsichtlich der Minorität der ersteren als der Majorität der letzteren zum Vortheile der partiellen ausfällt.

Daraus erklärt es sich, warum dieselbe trotz des ungünstigen Urtheils Hüter's mehr und mehr in Aufnahme kommt³⁸²⁾.

Es entsprach deshalb vollständig den bisherigen Erfahrungen, dass v. Langenbeck die Indicationen der totalen und partiellen Resection von einander absonderte: Jene empfahl er bei Caries³⁸³⁾ und bei Schussfracturen mit ausgedehnter Splitterung der Malleoli und des Talus, diese bei Schussfracturen eines einzelnen der das Gelenk zusammensetzenden Knochen³⁸⁴⁾ oder bei Verletzung aller drei, aber

³⁸⁰⁾ Ohne die partielle Resection und besonders das Zurücklassen der Talusrolle als einen absoluten Kunstfehler bezeichnen zu wollen, muss ich doch hier meiner Abneigung gegen die partielle Resection dieses Gelenkes Ausdruck geben.

³⁸¹⁾ Asché berichtet bei den Partialresectionen der Tibia und Fibula (aus dem deutsch-französischen Kriege) u. A.: »Nach dieser Operation ist auch der einzige Fall von Schlottergelenk beobachtet.«

³⁸²⁾ Indessen lautet z. B. Bergmann's Empfehlung derselben (für die Kriegspraxis) noch sehr schüchtern: »Vielleicht ist es erlaubt, die partielle Resection, sofern sie in der Exstirpation bloß des äussern Knöchels besteht, das Wort zu reden.«

³⁸³⁾ S. No. 7: »Bei Caries des Fussgelenks habe ich mit wenigen Ausnahmen stets beide Malleoli und die obere Gelenkfläche des Talus resecirt, oder wenn letztere erkrankt schien, ihn mit Hohlmeissel oder scharfem Löffel nahezu ganz entfernt.«

³⁸⁴⁾ »Bei Schussfracturen des Malleolus internus allein habe ich nur das untere Ende der Tibia resecirt, die anderen beiden Knochen zurückgelassen. — Bei Schussfracturen der Fibula habe ich mit einer Ausnahme stets den Malleolus

blos einfachem Bruche (ohne Splitterung) eines der Malleolen, getreu seiner Regel: »Findet man bei Schussfracturen den einen der verletzten Unterschenkelknochen nur einfach fracturirt, nicht zersplittert, so kann man ihn zurücklassen.«

Im Folgenden sind die statistischen Belege zusammengestellt, welche die Richtigkeit des im Vorhergehenden eingenommenen Standpunktes darthun. Für die eben erörterten partiellen Resectionen wurden von Heyfelder³⁸⁵⁾ aus der Friedens-, von Asché³⁸⁶⁾ aus der Kriegspraxis (1870/71) genauere Tabellen angefertigt. Eine vergleichende Uebersicht über beide gestaltet sich in nachstehender Weise:

Decapitation beider Malleoli:

Heyfelder	= 25	— gest. 5	= 20%
Asché	= 18	— gest. 5	= 28%

Decapitation der Tibia:

Heyfelder	= 35	— gest. 1	= 2,86% ³⁸⁷⁾
Asché	= 6	— gest. 1	= 16,6%.

Decapitation der Fibula:

Heyfelder	= 16	— gest. 2	= 12,5% ³⁸⁸⁾
Asché	= 5	— gest. 2	= 40%.

Resection des Talus:

Heyfelder	= 75	— gest. 5	= 6,66%
Asché	= 3	— gest. 1	= 33,3%

Summa: Heyfelder = 151 — gest. 13 = 8,60%

Asché = 32 — gest. 9 = 28,1%³⁸⁹⁾.

externus mit der oberen Gelenkfläche des Talus entfernt, wengleich dieser letztere gesund war. Bei ausgedehnten Schussverletzungen des Talus habe ich den ganzen Talus exstirpirt, den unverletzten Malleolus zurückgelassen.«

³⁸⁵⁾ S. No. 2.

³⁸⁶⁾ S. No. 350.

³⁸⁷⁾ Zu dieser Art von Partialresection bemerkt er: »Die Decapitation der Tibia mit Erhaltung des Wadenbeins verwirft Linhart gänzlich, weil das Gelenk in diesem Falle keine hinreichende Stütze erhalte. Das Bedenken hat die Erfahrung vollständig widerlegt.«

³⁸⁸⁾ In Bezug auf die vorige Partialresection meint er zu dieser: »Die Resection der Fibula ist eine noch weniger eingreifende Operation und hat noch seltener als jene Gelenksteifigkeit zur Folge.«

³⁸⁹⁾ Ausser den hier angeführten zählt Asché 15 weitere partiell Rese-

Eclatant ist die auch hier durchgängig hervortretende hohe Sterblichkeit der im Kriege Operirten gegenüber jener in der Friedenspraxis. Genauere Schlüsse gestattet die Ungleichheit der Zahlenverhältnisse nicht.

Heyfelder hat auf Grund seiner obigen Tabelle die einzelnen Arten von Partialresection der Mortalitätsgrösse nach in aufsteigender Reihe also geordnet: Decapitatio tibiae; Res. tali; Decap. fibulae; Decap. ossium cruris.

Diesen vitalen Erfolgen gegenüber stehen die der totalen Resection in den analogen Aufzeichnungen derselben Autoren hinten: Heyfelder kannte 22 Totaloperationen mit 3 Todesfällen = 13,6%,
 Asché » 46 » » 20 » = 43,5%.
 Summirt man die jeweiligen Resultate der totalen und partiellen, so ergibt sich:

bei Heyfelder 174 — gest. 16 = 9,2%,

bei Asché 78 — gest. 29 = 37,2%.

Das statistische Ergebniss der Arbeit Heyfelder's rechtfertigt die Worte Neudörfer's: »Die Resection des Tibiotarsalgelenks ist mit keiner besondern Gefahr verbunden.«

Dessenungeachtet ist Hüter mit diesen überlieferten Resultaten ³⁹⁰⁾ keineswegs zufrieden: »Auf der neuen Grundlage, welche wir für Indication, Methodik und Technik gewonnen haben, muss auch eine neue Statistik begründet werden; ich zweifle nicht daran, dass sie gegenüber der hohen Mortalität der Entzündungen des Talocruralgelenks ein glänzendes Zeugnis für die Berechtigung der Frühresection dieses Gelenkes ablegen wird.« Er selbst hatte von »12 Friedensresectionen ³⁹¹⁾ einen Todesfall zu beklagen« = 8,33%, eine Sterblichkeit, die trotz der von ihm betonten, also wohl auch be-

cirte aus dem deutsch-französischen Kriege auf, von denen 5 starben; somit in toto 47 Resecirte mit 14 Todesfällen oder 29,8%.

³⁹⁰⁾ 13,5% nach Heyfelder bei Caries, s. No. 339.

³⁹¹⁾ Leider veröffentlichte er die Fälle nicht, trotz v. Langenbeck's directer Aufforderung. Rechnet man als Friedensresectionen bloß die pathologischen, nicht aber traumatische Fälle, dann hat er allerdings gegenüber der Heyfelder'schen Statistik bei Caries einen Vorsprung von 5,2% erlangt.

folgten, »richtigen Auswahl der Fälle« nur wenig hinter der vorigen (von Heyfelder berechneten) zurückbleibt ³⁹²).

Im Feldzuge 1870—1871 stachen seine Erfolge mehr gegen die der Gesamtstatistik Asché's ab, indem er von 15 nur 3 verlor, also 20% ³⁹³). Uebrigens lieferten frühere Kriegsresectionen noch bessere vitale Resultate. In den Feldzügen 1864 und 1866 starben, v. Langenbeck's ³⁹⁴) Aufzeichnungen gemäss, von 11 = 2 folglich 18,1%. Die Erklärung zu diesem wechselvollen Verhalten ist wohl am besten und bündigsten in dem v. Langenbeck'schen ³⁹⁵) Ausspruche niedergelegt: »Art und Ausdehnung der Verletzung und äussere Verhältnisse bestimmen wesentlich die Gefahr der Fussgelenkschüsse.«

Zur allgemeinen Orientirung über den bisherigen Stand des Leistungsvermögens der resecirten Glieder dient Hüter's ³⁹⁶) Erfahrungssatz: »Eine geringe Beweglichkeit pflegt ohne unser Zuthun zurückzubleiben; aber auch die ankylotische Verbindung ist nicht unerwünscht; denn auch sie gestattet einen normalen Gehact. Die Genesenen zeigten theils keine, theils geringe Verkürzung der Extremität und die Nachrichten, welche nach langer Zeit über ihre Gehfähigkeit einliefen, waren sehr befriedigend.«

Beispiele für diese Worte finden sich sowohl bei den partiellen als totalen Resectionen, sowohl bei denen der Friedens- als auch der Kriegspraxis ³⁹⁷).

Schon Ried ³⁹⁸) führt z. B. einen Splitterbruch an, bei welchem, nachdem 2½ Zoll von der Tibia und 4¾ von der Fibula entfernt worden waren, Beweglichkeit bei wenig veränderter Form des Ge-

³⁹²) Doch lässt das Zahlenmissverhältniss zwischen beiden kaum einen Vergleich zu.

³⁹³) Socin und Bergmann erzielten in demselben Kriege noch bessere Resultate: Ersterer 16,6% (von 6 gest. = 1); letzterer 18,1% (von 11 gest. = 2).

³⁹⁴) Citirt bei Hüter s. No. 83.

³⁹⁵) S. No. 7.

³⁹⁶) S. No. 83.

³⁹⁷) Es sind solche ausgewählt, bei denen auch die Beweglichkeit des Gelenks wenig zu wünschen übrig liess.

³⁹⁸) S. No. 36.

lenks resultirte und der Kranke mit 1½ Zoll hohem Absatz im Stiefel ohne Beschwerden gehen konnte.

Heyfelder erzählt unter derselben Kategorie von Partialresectionen einen Fall³⁹⁹⁾ von erlittener Luxation nebst Fractura compl. cruris, in dem 3 Monate nach der Resection die Heilung sich vollzogen hatte: »Der Astragalus bildete mit Tibia und Fibula ein neues Gelenk, welches dem Kranken schon nach einem Jahre weite Spaziergänge ohne Ermüdung zu machen gestattete.«

Die einzelnen Arten von partieller Resection werden von letzterem Chirurgen nach der stufenweise ansteigenden Höhe ihrer Misserfolge so rangirt: Decap. tibiae 5,88 %; Res. tali 11,1 %; Decap. fibulae 20 %; Decap. ossium cruris 25 % Misserfolge.

v. Langenbeck⁴⁰⁰⁾ erwähnt aus seiner Kriegspraxis (1864 und 1866) 6 Heilungen nach partieller Resection und bemerkt bei 2, dass Ankylose, bei einem, dass geringe Beweglichkeit im Sprunggelenke vorhanden sei.

Asché⁴⁰¹⁾ beschreibt aus dem letzten Feldzuge eine partielle Resection von Hüter, bei welcher dieser das untere Ende der Tibia und Fibula abgesägt hatte: »Der Operirte vermag stundenlang auf die Jagd zu gehen und Treppen zu steigen und höchstens im tiefen Sande nimmt er ein geringes Mindermaß der frühern Leistungsfähigkeit wahr. Das Gelenk ist activ beweglich etwas in Valgus-Stellung und verdickt; eine Verkürzung von 4 Ctm. ist vorhanden, ohne den Operirten zu behindern.« Durch die Vollkommenheit der Ergebnisse derartiger Partialresectionen sieht er sich veranlasst, sie eine heilbringende Operation zu nennen. Die anderen Nüancirungen⁴⁰²⁾ derselben fielen in ihren Erfolgen ebenfalls meist zur Zufriedenheit des Berichterstatters aus⁴⁰³⁾, indem vorwiegend

³⁹⁹⁾ Von Moreau d. V.

⁴⁰⁰⁾ S. No. 7.

⁴⁰¹⁾ S. No. 350.

⁴⁰²⁾ Bergmann hebt daraus hervor: »Die functionellen Resultate scheinen, wenn man Mayer's Zusammenwürfelungen partieller Fussgelenkresectionen durchblättert, nach Wegnahme bloß des äusseren Knöchels nicht ungünstig gewesen zu sein.«

⁴⁰³⁾ Ueber die functionellen Erfolge gibt er bei den Partialresectionen noch

Ankylose in zweckdienlicher Stellung, einigemale auch Beweglichkeit eintrat und nur 2mal amputirt werden musste. Wie weit man hier die Resectionsgrenzen stecken und doch noch auf gutes Leistungsvermögen hoffen darf, zeigt eine von ihm (Asché) citirte Operation, bei welcher Talus, Calcaneus, Os naviculare und Os cuboideum entfernt, dessen ungeachtet ein zum Gehen taugliches Glied erhalten worden war.

Hinsichtlich der Totalresectionen führen Ried und Heyfelder gleich günstige Erfolge vor, wie bei den partiellen. Letzterer gibt die Zahl der schlechten Erfolge der ersteren auf 25% an; es sind mithin solche, seinen Notizen gemäss, durchschnittlich hier häufiger als bei Einzeldecapitationen (vergl. oben). Die Uebrigen (16) erfreuten sich vollkommener Gebrauchsfähigkeit der Extremität. In 4 Fällen war Ankylose, nichts desto weniger freier Gebrauch des Fusses eingetreten. — In 5 Fällen ist die wiedergewonnene Fähigkeit der Extension und der Flexion besonders erwähnt ⁴⁰⁴).

Von diesen Friedensoperationen bedürfen die nach Caries betreffs ihrer Endergebnisse speziell einer näheren Beleuchtung.

folgende Einzelheiten: Tibia und Fibula: »Es folgte 7 mal Heilung mit Ankylose: 2mal im stumpfen Winkel, 1mal mit Subluxation nach aussen. Die Verkürzung der Extremität betrug von 2—10 Ctm. Ausser dem eben erwähnten Patienten war keiner, der ganz ohne Stock ging. 5 bedienen sich eines solchen, 2 gebrauchen Krücken.« Tibia: »In einem Falle trat Beweglichkeit im Gelenke ein, so dass dasselbe bis zu 75° flectirt werden konnte; in den 3 übrigen Fällen erfolgte Ankylose.« Fibula: »In den 3 Fällen war das Resultat 2mal ein recht gutes, 1 mal ein ungenügendes.« Tibia und Talus zugleich wurden 2 mal resectirt. — In einem Falle war das Resultat eine Verkürzung von 8 Ctm. und eine gute Stellung des Fusses, im andern trat Ankylose und Spitzfussstellung ein.« Fibula und Talus: »Der einzige am Leben Gebliebene hat eine Verkürzung von 3 Ctm., geht aber mit erhöhter Sohle am Stock.« Talus: »1 mit Ankylose und Spitzfussstellung geheilt.« In einem Falle wurden Fibula, Talus, Os cuboideum und ein Theil des Calcaneus von v. Langenbeck entfernt; das Resultat war ein sehr gutes.« Talus und Calcaneus oder Theile dieser Knochen wurden 3mal mit recht gutem Erfolge entfernt.

⁴⁰⁴) Seine Gesamtstatistik der Resultate (von totalen und partiellen Resectionen) lautet: »Von 158 totalen und partiellen Resectionen des Fussgelenks endeten 9 bei Erhaltung des Lebens ohne Erfolg; 149 mit Herstellung der Kranken und des operirten Gliedes. Die missglückten Operationen zusammen aber betragen $\frac{1}{7}$ (= 14,28%) der Totalsumme der Resectionen im Tibiotarsalgelenke.«

Hüter unterzieht ihre seitherige Stellung und Errungenschaften einer wenig vortheilhaften Kritik: Man pflegte »früher in der Friedenspraxis nur diejenigen Fälle zu reseciren, in welchen durch lange dauernde Eiterung die Constitution der Kranken zerrüttet, durch zahlreiche Fisteln die Gewebe zerstört und die osteogene Eigenschaft des Periosts, wenn dasselbe überhaupt geschont wurde, vernichtet war. Dann brachte man wohl auch die Kranken in eine Art von Reconvalescenz, aber die Fisteln schlossen sich nicht, sondern leiteten die Sonden nach Monaten wieder auf rauhen Knochen, bis man sich endlich zur Amputation des Unterschenkels entschloss, welche am besten gleich statt der Spätresection ausgeführt worden wäre und nur durch eine Frühresection zur Zeit der ersten Eiterung hätte vermieden werden können.«

Auch v. Langenbeck⁴⁰⁵⁾ räumt ihnen mit Rücksicht auf deren Resultate die letzte Stelle unter ihren gleichnamigen Genossinnen ein. Indessen beträgt die Zahl der Misserfolge nach Heyfelder's Statistik nicht mehr als das Doppelte der bei Verletzungen Resecirten (hier 12,5 %, dort 25 %) und finden sich auch nach derartigen Operationen sehr gute Resultate verzeichnet. Ried nennt z. B. einen Fall, wo Beugung und Streckung normal blieben, Stehen und Gehen mehrere Stunden ohne Beschwerden möglich war.

Die Erfolge der Excisionen nach Verletzungen im Kriege blieben nicht hinter jenen des Friedens zurück. Neudörfer⁴⁰⁶⁾ und Socin⁴⁰⁷⁾ erzählen sogar Fälle, wo wegen der ausgezeichneten Wiederherstellung der Form und Function selbst von Sachverständigen die Operation einer Totalresection in Zweifel gezogen wurde.

⁴⁰⁵⁾ S. No. 7: »Die wegen Caries unternommenen Resectionen liefern weit weniger günstige Resultate.«

⁴⁰⁶⁾ Die einschlägige Stelle der Krankengeschichte lautet: »Im Jahre 1863 konnte der Mann eine Reise nach Prag zu Fuss und ohne Stock machen. Im Doctor-Collegium zu Prag wurde die Operation als so vollständig gelungen betrachtet, dass von einer Seite die Möglichkeit, als sei in dem demonstrirten Gelenke eine Resection ausgeführt worden, in Zweifel gezogen wurde.

⁴⁰⁷⁾ Er sagt (s. No. 6): »In einem Falle stellte sich die Form und Function des Gelenks in einer so vollständigen Weise wieder her, wie ich es kaum für möglich gehalten hätte. Ich bin überzeugt, dass bei der Untersuchung der geheilten Extremität mancher College an der geschehenen totalen Resection zweifeln würde.«

Ueber die Resultate der letzteren aus dem jüngsten Kriege insgesamt berichtet Asché: »Der grösste Theil der Operirten konnte mit dem betreffenden Fusse, wenn auch mit Hülfe eines Stockes oder einer Krücke gehen. In einzelnen Fällen war allerdings die Stellung des Fusses eine so fehlerhafte, dass ein Aufsetzen des Fusses nicht möglich war. Die Heilung erfolgte mit Ankylose, die als gutes Resultat zu bezeichnen ist, wenn sie im rechten Winkel erfolgt.«

Einen nicht unwichtigen Beitrag dazu, dass, wie eben Asché erwähnt und früheren Mittheilungen zufolge andere Autoren bestätigen, Ankylose bezüglich der Gebrauchsfähigkeit befriedigt, liefert eine consecutive Vermehrung der Beweglichkeit der untern Fussgelenke, »namentlich zwischen Astragalus und Naviculare«⁴⁰⁸), welche die Steifigkeit einigermaßen compensirt.

Dies betonen hauptsächlich Heyfelder⁴⁰⁹), Neudörfer⁴¹⁰), Bergmann⁴¹¹). Nicht aber vermag solche vicariirende Mobilität erhebliche Stellungsanomalien unschädlich zu machen, wie ja zur Genüge aus den vorhergegangenen Citaten erhellt. Diese zu vermeiden, ist eine der wesentlichsten Aufgaben der Nachbehandlung und wegen des grossen Einflusses, den letztere auf die endgültige Gestaltung des Erfolges besitzt, sollen ihr zum Schlusse noch einige Worte gewidmet sein. Sagt doch Bergmann, der am meisten seine Resultate durch ungünstige Fussstellungen beeinträchtigt sah⁴¹²): »Unstreitig fällt bei der Fussgelenkresection, der totalen wie partiellen, die Hauptsache der Nachbehandlung zu.« Seine Erfahrungen lehren, dass bei den Verbänden auf Correction etwa vorhandener fehlerhafter Stellung des Fusses besonders geachtet werden muss. Dies ist vor Allem denen zu empfehlen, welche Ankylose anstreben. Denn v. Langenbeck fand: »Weit mangelhafter ist der Gang, wenn der Fuss des mit Ankylose Geheilten nicht vollkommen rechtwinklig steht, oder

⁴⁰⁸) Nach der Erfahrung von Bergmann s. No. 96.

⁴⁰⁹) S. No. 2.

⁴¹⁰) S. No. 4.

⁴¹¹) S. No. 96.

⁴¹²) »Leider sind fast bei allen meinen Operirten ungünstige Stellungen des Fusses zu Stande gekommen und daher keine vollkommenen Resultate erzielt worden.«

gar in Pro- oder Supination gestellt ist.« (Pes equinovarus; Bergmann) ⁴¹³). — Will man möglichst normale Beweglichkeit erzielen, so dürfte es nach Billroth's ⁴¹⁴) Rathe zweckmässig sein, »nicht zu früh Bewegungen zu machen, oder in Fällen, in welchen die Bewegungen schon früh (9 — 10 Wochen nach der Operation) sehr frei sind, dieselben durch einen Schienenapparat mit Charniergelenk zu hemmen.«

Ist das beabsichtigte Resultat erreicht, so kann der Operateur mit ziemlicher Sicherheit darauf rechnen, dass es erhalten bleibt: Hüter's Beobachtungen, welche über Jahre sich erstrecken, beweisen, dass jedenfalls diese Resection nicht zu denjenigen gehört, deren Resultate nur so die erste Zeit genügen und durch den Verlauf einiger Jahre wieder vernichtet werden. —

Von 7 Fussgelenkresecirten, bei denen die Operation in den mehrerwähnten Zeitraum fiel, starben 2 (Trimminger und Scherer). Einer (Hirsch) musste nachträglich amputirt werden. Eine (Herm) ist, nachdem mehr als ein Jahr seit der Resection verflossen, ungeheilt. Einer (Schmutz) wurde nach Ablauf von 4 Monaten, noch ehe seine Localaffection völlig beseitigt war, in ein Salzbad entlassen. Einer (Nopper) war nach $\frac{3}{4}$ Jahren, eine (W. v. H.) sogar schon nach 6 Wochen hergestellt.

Ursache der Operation bildete 3mal Trauma (bei Trimminger,

⁴¹³) Er sagt über diese Stellung: »Das ist die Stellung, die den Erfolg am meisten beeinträchtigt. Die Unsicherheit im Gange, das Bedürfniss nach einer Unterstützung durch Krücken und Krückenstöcke, sowie die Ermüdung und die Schmerzen beim Stehen und Aufstützen sind alle wohl Folgen dieser Verstellung des Fusses. In der langen Dauer der Heilung, während welcher der am Fuss Verwundete entweder im Bette liegt oder auf Krücken durch die Krankensäule humpelt, ist der Grund der Varusformation zu suchen. Der bewegungslose Fuss bleibt sich selbst überlassen und begibt sich daher in die Stellung, in welche ihn seine Schwere zwingt. Die schliesslich bleibend gewordene Difformität ist derselbe pes equinus mit leichter Varusstellung, der uns nach so vielen Krankenlagern begegnet.

⁴¹⁴) S. No. 8.

Schmutz und W. v. H.), 4mal Caries. Bei Schmutz und Hirsch befand sich der Krankheitsheerd rechterseits. Bei Trimminger und Schmutz wurde bloß partiell reseziert; ersterer entfernte man das untere Ende der Tibia, letzterem das der Fibula. In dem ersten der mit Tod abgegangenen Fälle, bei der 47 Jahre alten Verunglückten, in welchem bloß die Tibia decapitirt, das zersplitterte Bruchende der Fibula dagegen zurückgelassen worden war, machten Phlegmone und Jauchung bei hochgradigem Fieber — 11 Tage nach der Resection — die transcondyläre Amputation nothwendig, die jedoch das Auftreten der Pyämie (12. Nov.) nicht zu verhindern vermochte. Der Exitus erfolgte einen Monat nach der Verletzung. Der zweite lethal endigende Fall, ein 23jähriger Maurer (Scherer), erlag 10 Tage nach der Operation der Septicämie.

Bei dem 14jährigen Jungen, welcher nachträglich zur Amputation kam, wurde dieselbe durch recidivirende Caries, ein halb Jahr nach der Excision indicirt.

Rechnet man ausser diesem noch Herm, bei der eine endgültige Ausheilung höchst unwahrscheinlich, zu den Misserfolgen, so betragen sie sowohl wie die Todesfälle 28,6 %.

Von den restirenden Fällen kann bei Schmutz wegen allzu kurzer Beobachtungsdauer das Resultat kaum provisorisch als ein leidliches bezeichnet werden; bei Nopper ist dasselbe gut, bei W. v. H. ausgezeichnet. Das sofortige conservativ-operative Eingreifen rechtfertigte sich mithin auch hier (bei W. v. H.) glänzend und würde wohl, wenn bei Schmutz früher gehandhabt, gleichfalls in kürzerer Frist besseren Erfolg zu Stande gebracht resp. die Ausbreitung der Caries verhütet haben. Immerhin steht wenigstens das erste dieser beiden Exempel für die allgemeine Annahme einer günstigeren Prognose der Resectionsergebnisse nach Traumen ein.

Besonders instructiv bleibt aber ein Vergleich der Resultate bei Herm und Nopper: Bei letzterem vollführte man die Resection, bevor noch ganz ein Jahr seit dem Auftreten der ersten Symptome fraglichen Leidens verstrichen, indessen Herm bereits $3\frac{3}{4}$ Jahre vor der Operation mit der Gelenkaffection behaftet war und schon bei ihrem Eintritte in's Spital (1 Jahr, 2 Monate vor derselben) Caries

constatirt wurde. Beide Fälle bieten also eine treffliche Illustration zu den besprochenen Lehren Hüter's, indem im ersten die rechtzeitige Excision der erkrankten Theile das Weiterschreiten des Beinfrasses hemmte, während das allzulange Zuwarten bei letzterem, demselben keinen Einhalt mehr zu gebieten vermochte. Es wird desshalb wohl bei ihm auch die oben citirte Hüter'sche Nutzanwendung zur Geltung kommen, nämlich eine Amputation, »welche am besten gleich statt der Spätresection ausgeführt worden wäre und nur durch eine Frühresection hätte vermieden werden können« *).

Die Basis vorerwähnter Berichte bilden nachstehende Krankengeschichten:

Fall 41.

Mathilde Trimminger, 47 Jahre alt, gebürtig aus Engen, verlor, als sie am 20. October 1873 ein gefülltes Fass die Kellertreppe hinabtragen wollte, das Gleichgewicht und stürzte, obgleich sie das Fass gleiten liess, 14 Stufen weit herunter. Sie versuchte aufzustehen, brach aber sofort wieder zusammen. Unmittelbar darauf in die chirurg. Klinik verbracht, bot sie folgenden Status praesens. Der linke Fuss war derart um seine Längsachse gedreht, dass die Sohle gerade nach Aussen sah. Von den Knöcheln, welche sich beide fracturirt zeigten, hatte jener der Tibia die Haut des Fusses auf eine Länge von $10\frac{1}{2}$ Ctm. zerrissen und lag frei zu Tage. Eine arterielle Blutung — wahrscheinlich vom Ramus anterior arter. peroneae stand nach sofortiger Unterbindung. Da die Art. dorsal. pedis deutlich pulsirte und die Sensibilität des Fusses sich intact erwies, beschloss man die conservative Behandlungsmethode. Das untere Ende der Tibia wurde in der Höhe von $1\frac{1}{2}$ Zoll resecirt, auf die Entfernung des Bruchendes der Fibula, welches in mehrere Stücke zersplittert war, wegen seines festen Zusammenhanges mit dem Perioste verzichtet. Es folgte das Einführen eines geölten Läppchens und Anlegen eines gefensternten Gyps- nebst Carbolwatte-Verbandes.

Die Temperaturecurve erhob sich mit schwachen Remissionen in der nächsten Zeit allmählig bis 40.5° (am 30. October). Nur bis zum 4. Tage nach der Resection blieb, so lange die Reinigung der Wunde keine Störung erfahren, das subjective Befinden gut. Schon in der Nacht vom 22. auf 23. schlief Patientin trotz Morphinumgabe schlecht wegen der entstandenen, lebhaften Schmerzen. Angesammelter, übelriechender Eiter musste durch Eingehen mit dem Finger entleert, die Wundhöhle täglich ausgespritzt, das Leinwandstreifen erneuert werden. Aber das Bein schwoll; das Secret vermehrte sich, ohne seinen Geruch zu bessern, so sehr, dass das Auffangen desselben in einer Schüssel

*) Leider musste Nopper später amputirt werden, während Herm durch eine wiederholte ausgedehnte Resection genas. (S. unten.)

nöthig ward. Von jetzt an offene Wundbehandlung. Wegen der unerträglich gewordenen Schmerzen musste der Gypsverband am 28. October aufgeschnitten werden. Es zeigte sich dabei Röthung an der äusseren Seite der Extremität, besonders am äussern Knöchel, wo auch durch Druck, der jedoch äusserst schmerzhaft war, reichlicher Ausfluss jauchiger Flüssigkeit bewirkt wurde. Der eingeführte Finger konnte keine Loslösung der spitzen Fibulasplinter nachweisen. Weil am 29. October sich am äusseren Knöchel Fluctuation vorfand, incidirte man, worauf Jauche sich ergoss. Eine in der Narkose vorgenommene Digitaluntersuchung constatirte den extrafascialen Sitz der weithin verbreiteten Phlegmone. Vergrösserung der Schnittwunde (auf 11 Ctm.) und Drainagerohr sollten jeder weiteren Secretverhaltung vorbeugen. Fortschreitende Röthung und Schwellung, heftige Schmerzen (besonders an der Tibia) trotz wiederholter Morphiumdosen, massenhafte Jaucheproduction bei hoher Temperatur und kleinem, frequenten Pulse (130) veranlassten am 31. October die transcondyläre Amputation des Femur, ausgeführt mit vorderem Lappenschnitt nach vorhergegangener Es-marc'h'scher Einwickelung. Einem momentanen Sinken des Fiebers schlossen sich trotz häufiger Chininverabreichung, das die Kranke übrigens schlecht ertrug (Erbrechen), Steigerungen bis über 40° an. Ebenso wenig besserten sich nach der Operation auf die Dauer die Pulsbeschaffenheit, Schmerzhaftigkeit, Secretion. Wegen Entzündung des am Rande bläulich gefärbten Amputationlappens entfernte man die Nähte und legte die Wunde frei. Sie reinigte sich, nachdem nekrotische Gewebsetzen mittelst der Scheere abgetragen wurden, und bildete gesunde Granulationen. Doch der Stumpf schwoll mehr und mehr ödematös an ungeachtet einer Einreibung mit Ung. cinereum und Bedeckung mit kalten Umschlägen; ferner erwies er sich, hauptsächlich dem Verlaufe der Vena fem. entsprechend, empfindlich. Dazu kam, obgleich die Kranke seit dem 24. October auf einem Wasserkissen lag, ein stetig wachsender Decubitus zu beiden Seiten des Kreuzbeins, der schliesslich (17. November), als er handtellergröss geworden, gangränescirte und zugleich an den Schultern auftrat. Die Operirte musste sich desshalb auf die Seite legen. Das Sensorium wurde benommen, die Zunge trocken. Am 12. November hatte Patientin den ersten Schüttelfrost, der sich von nun an täglich (am 13. 2mal) wiederholte. Das Fieber wechselte in Folge dessen sehr in seiner Intensität ($36,6^{\circ}$ — $40,3^{\circ}$).

Linkerseits unterhalb der Scapulaspitze ergab die Untersuchung der Brust ein leichtes, pleuritisches Reiben und Dämpfung des Percussionsschalls. Die fünf letzten Tage vor dem Tode bestand Collaps bei völligem Verlust des Bewusstseins (unwillkürlicher Abgang von Urin und Koth) und aussetzendem Pulse, auch local erkennbar an der Muskelretraction mit consecutiver Knochenentblösung in der Länge von $1\frac{1}{2}$ Ctm. Der Exitus lethalis erfolgte am 21. November Nachmittags $4\frac{1}{4}$, nachdem die Kranke zuvor ganz aphonisch geworden war. Hinten unten am Thorax tympanit. Schall bis zur Spitze des Schulterblatts und pfeifende Rasselgeräusche bei einer Respirationsfrequenz von 40° .

Bei der Section fand man eitrige, lobuläre Pneumonie beiderseits nebst eitriger Pleuritis; jauchige Erweichung der Thromben in den Venen des Stumpfes, an letzterem das Periost des Knochenendes an der Innenseite etwa 1 Zoll hoch losgelöst, missfarbig grau, den Knochen an dieser Stelle weiss, glatt, trocken an der Oberfläche der Rinde; die Weichtheile im Ganzen infiltrirt, derb und nur von vereinzelt, kleinen Eiterherden durchsetzt.

Fall 42.

Stephan Scherer, lediger Maurer, 23 Jahre alt, aus Umkirch, hatte seit 1872 Schmerzen am linken Fusse, deren Sitz dem Talus entsprach. Nach längerem Bestehen derselben durchbrach ein Abscess einwärts von der Achillessehne die Haut, entleerte ziemlich viel Eiter und schloss sich später spontan. Die Gebrauchsfähigkeit des Fusses schwand jedoch mehr und mehr bis zum Eintritte des Patienten in's Spital am 14. Februar 1874. Dabei erschienen die Bewegungen im Chopart'schen Gelenke nicht schmerzhaft, wohl aber das Sprunggelenk bei Druck auf die Sohle, ferner directer Druck in der Gegend des Sustentaculum tali und an der Innenseite des Fusses. Als auf eine Behandlung mit Ruhe, Fussbädern und Einwickelungen der frühere Sitz der Eiteransammlung wiederum zum fluctuirenden Tumor heranwuchs, wurde ein gefensterter Gypsverband angelegt (am 5. März) und der Kranke so entlassen. Bei seiner Wiederkehr am 14. März war die Geschwulst bereits aufgegangen und gestattete die betreffende Oeffnung einer dünnen Sonde auf circa 13 Ctm. Länge Eintritt in der Richtung des Tibiotarsalgelenkes, in welches dieselbe jedenfalls eindrang, ohne jedoch auf Knochen zu kommen. Als Aetzungen neben der bisherigen conservativen Behandlung nichts ausrichteten, wurde das Fussgelenk total resecirt (22. Mai). Nachdem der Esmarch'sche Gummischlauch angelegt, machte man 2 seitliche Einschnitte, nahm mit Hülfe der Stichsäge 2 Ctm. der Fibula hinweg, etwa ebensoviel von der Tibia, sägte die Oberfläche des Talus ab und gypste dann den Fuss ein. Compression und hohe Lagerung bekämpften eine Nachblutung. Sehr starkes Fieber (bis 40,5°), grosse Schmerzhaftigkeit (trotz Morphium-injection) und Schwellung stellten sich bald nach der Operation ein. Das Secret sah schlecht aus. Am 30. Mai trat Oppression auf der Brust auf mit den Zeichen eines Bronchialcatarrhs. Das Allgemeinbefinden verschlimmerte sich. Am 31. ward Osteomyelitis diagnosticirt und der Gypsverband entfernt. Es fand sich erysipelatöse Röthung des Unterschenkels (1. Juni); Schwellung des Fusses; ein kleiner Eiterheerd im Verlaufe der Sehne des Flexor hallucis long.; intensive Osteomyelitis der Tibia, Fibula und des Talus. Diesem hoffnungslosen Zustande machte am 2. Juni 12¹/₂ Nachmittags der Tod ein Ende, nachdem zuvor noch Oedem beider Lungen sich ausgebildet. — Septicämie verursachte diesen misslichen Ausgang. (Sectionsbericht fehlt.)

Fall 43.

Anna Herm, 4 Jahre alt, aus Freiburg, wurde am 17. Juli 1874 ins Spital gebracht. Der Vater starb an Phthisis, die Mutter ist geisteskrank. Von den vier Geschwistern leidet das älteste an Husten und Ohrenfluss. Vor 2¹/₂ Jahren soll Patientin den linken Fuss übertreten haben, worauf Entzündungserscheinungen in der Gegend des Sprunggelenks eingetreten seien, die wiederholt zur Incision nöthigten. Bei der Aufnahme verhielt sich der Status folgendermassen: Aussehen blass, Husten ohne Auswurf. Am Thorax links hinten oben Dämpfung; daselbst rauhes Vesiculärathmen und kleinblasiges Rasseln.

Linker Fuss in Spitzfussstellung mit Streckungswinkel von 147°, Abductionswinkel 139° (dabei steht der äussere Fussrand höher als der innere),

Schwellung in der Gegend des Talus und Os navicul., wodurch dorten der Fuss um $4\frac{1}{2}$ Ctm. umfangreicher als rechterseits. Mall. intern. stark hervorragend, Mall. ext. nach innen verschoben. An der inneren Seite des Talus mündet inmitten kräftiger Granulationen und von diffuser Röthung umgeben ein Fistelgang, dessen Secret dünnflüssig. Keine active Beweglichkeit im Sprunggelenk; passive beschränkt, empfindlich. Druck auf den ersten Metatarsusknochen in der Richtung der Längsachse des Fusses schmerzhaft. Die Sonde stösst auf rauhen, morschen Knochen und einzelne, bewegliche, kleine Fragmente. Das Allgemeinbefinden besserte sich zusehends bei geordneter Pflege, die Lungenaffection sistirte. Ende Juli extrahirte man ein nekrotisches Knochenstück nach vorher vollzogener Erweiterung des Hohlgangs. Der letztere, welcher fortwährend Eiter producirt und auf glatten, festen Knochen führte, verkleinerte sich bei regelmässig vorgenommenen Lapisätzen. Das Weitergreifen der Caries verhinderte dessen völlige Schliessung und veranlasste ein Evidement mit nachfolgender Cauterisation am 11. November. Das Reactionsstadium verlief fieberlos; die Secretion mehrte sich, behielt jedoch ihre dünne Consistenz. Den 10. Dezember wurde nach möglichster Correction der abnormen Stellung des Fusses ein gefenselter Gypsverband angelegt, der bis 2. III. 75 liegen blieb. Im Juni wiederholte man die Auslöffelung und touchirte hierauf mit Chlorzink. Vermehrung der Eiterung nebst Besserung der Granulationsbildung war der Erfolg, dessen Fortschreiten Lapisätzen unterstützen sollten. Aber der immer mehr sich ausbreitende Knochenfrass am Talus indicirte im September nochmals das Auskratzen desselben, wobei das Talonaviculargelenk sich afficirt zeigte. Eine Gegenöffnung unterhalb des Mall. extern. und Durchziehen eines Drainagerohrs (Entfernung desselben am 24. October) bezweckten freien Abfluss des Secretes. Es trat keine erhebliche Veränderung des Localbefindens darnach ein.

Dieses stete Beharren auf dem Status quo ante im Verein mit dem, wenn auch ziemlich stillstehenden, destruierenden Prozesse an der Lunge liessen einen radicalern Eingriff für rathsam erscheinen und man entschied sich nach genauer Untersuchung in der Narkose am 11. November 1875, wobei sowohl das Os tali und navicul., als auch das Os cuboid., sowie Tibia und Fibula sich cariös fanden, für die Resection der erkrankten Theile. Die Knochen waren sehr weich, die Tibia auffallend hyperämisch. Unter Lister wurde mit zwei Schwämmen tamponirt, die Wunde genäht, das Bein alsdann in einen Petit'schen Stiefel gelagert.

Hefte und Schwämme nahm man in den nächsten Tagen weg und drainirte. Die Unbändigkeit des Kindes beim Verbandwechsel rief wiederholt Blutungen hervor und nöthigte deshalb am 20. November zur Application eines Gypsverbandes mit Ausschnitt.

An Stelle der Lister'schen Methode trat von nun an offene Wundbehandlung. Jetzt reinigte sich die Wunde rasch; ward kleiner, eiterte immer weniger; die Schmerzen schwanden. Den 1. Januar 1876 fand Entfernung der Drainage statt, am 15. die des immobilisirenden Verbandes. Lagerung im Petit'schen Stiefel und warme Fussbäder bildeten nun einige Zeit die einzigen Heilmittel. Dazu gesellten sich am 25. Februar Touchirungen mit der Höllensteinsonde. Nur der innere Fistelgang hatte noch beträchtliche Tiefe, verkürzte sich jedoch bis 8. März sehr erheblich, unter welchem Datum der untere äussere circa $1\frac{1}{2}$ Ctm. zählte. Trotz etwas zurückbleibender Spitzfussstellung erlaubte am 11. März der Localbefund Gehversuche an 2 Krücken und in einem an der Innen- und Aussenseite mit je einer bis zum Knie reichenden Schiene versehenen

Schuhe. Vorübergehende Recrudescenz der Entzündung veranlasste eine Sondirung in der Narkose am 4. April, wobei die Sonde quer durch den Fuss gleitete und zur jeweils entgegengesetzten Fistelöffnung herauskam. Ungeachtet mehrfacher Ignipunctur (am 4. April, 17. Juli, 2. August, 13. August, 21. August, 29. August, 10. September), täglichem Verbandwechsel (Carbolcompressen), zweckentsprechender Lagerung und regelmässigen Höllensteinätzungen änderte sich die Beschaffenheit der Fisteln nicht wesentlich.

Am 2. Dezember 1876 verhielt sich der Status, wie folgt:

Das Kind sieht blass aus. Es hat spontan keine Schmerzen am linken Fusse, dessen Stellung der normalen etwa entspricht. Die Tibiotarsalgegend ist ringsum aufgetrieben, die Haut der Knöchelregion geröthet und an der Innenseite von einer, an der äusseren von 2 übereinander liegenden Fistelmündungen durchbrochen, welche etwas eitriges Secret liefern und auf rauhen Knochen führen. Der Mall. int. ist nicht ersetzt, am externus hat eine kleine Knochenablagerung stattgefunden; Druck ist daselbst empfindlich.

	l.	r.
Länge von Spina a. s. bis Cond. int.	29	27 ¹ / ₂
„ „ Cond. int. bis Mall. int.	25	26
„ „ Spina a. s. bis Mall. int.	54	53 ¹ / ₂
Die linke Spina a. s. steht 1 ¹ / ₂ Ctm. höher als die rechte.		
Länge vom Nabel bis Mall. int.	51	53
„ „ Troch. bis Cond. ext.	25	24
„ „ Cond. ext. bis Mall. ext.	26	27
„ „ Troch. bis Mall. ext.	51	51
Umfang des Oberschenkels in der Mitte	24	28
„ „ Kniees	21	22
„ der Wade	16	18
„ der Malleolengegend	22	16
Durchmesser der Malleolengegend von rechts nach links	6	4 ¹ / ₂
„ „ „ von vorn nach hinten	6	5
Umfang von Ferse nach Fussbeuge	23 ¹ / ₂	20
„ der Fussmitte	13	14
Länge des Fusses	14 ¹ / ₂	16

Active Bewegung des in einem Winkel von 115° stehenden Fusses unmöglich, passive minimal. Keine seitliche Beweglichkeit.

Excursionsfähigkeit im Knie- und Hüftgelenke vollkommen.

Steht — jedoch nur sachte — auch auf dem linken Fusse.

Anmerk. Bei der Patientin wurde im Sommer 1877 eine Nachresection gemacht.

Fall 44.

Julius Schmutz, 28 Jahre alt, wurde am 8. Januar 1876 in das Spital gebracht: es war ihm ein leeres aber grosses, etwa 3 Centner schweres Fass auf die Gegend des rechten Fussgelenks gefallen. — Eine oberflächliche Untersuchung constatirte eine Längsfractur des betreffenden Malleolus externus. Die vorläufige ärztliche Behandlung beschränkte sich auf Stillung der arteriellen Blutung durch Unterbindungen einiger Seitenäste der Tibialis postica nebst Ver-

band; doch fand, als dies nicht ausreichte, Erweiterung der Wunde mit dem Messer, abermalige Ligatur und Tamponade statt.

Ein Fieberfastigium von $40,2^{\circ}$ am 10. liess, da Patient sich als Potator qualificirte, Delirium tremens befürchten, wesswegen er seit diesem Tage Opium (0,09, später 0,03) erhielt, dem man vom 12. an, weil die Temperaturcurven in der nächsten Zeit durchschnittlich zwischen 38° (Morgens) und $39,5^{\circ}$ (Abends) schwankten, 3 abendliche Dosen Chinin (à 0,5) zugesellte. Local existirten fortwährend Schmerzen, die besonders beim jeweiligen Verbinden exacerbirten. Bei letzterem wurde der erste Befund allmählig dahin vervollständigt, dass ausser der oben diagnosticirten Knochenverletzung eine Querfractur des Mall. ext. und ein Bruch des Mall. int. vorlag. Den 15. nahm man ein Knochenstückchen vom Mall. ext. weg. Branderscheinungen, die schon am 12. auftraten, beschränkten sich auf die unmittelbare Wundumgebung. Die heftigen, an der Tibia weit hinaufsteigenden Schmerzen nebst Röthung liessen (d. 16.) nach. Das Bein wurde vorübergehend auf Gypsschienen gelagert (d. 18.) und, da trotz Lister'schen Verbandes die Eiterung copiös, von schlechter Beschaffenheit und übelriechend war, letzterer durch einen einfachen (täglichen) ersetzt. Vom 21. Januar an defervescirte die Temperatur bedeutend und zeigte nur noch Abends hypernormale Grade. Auch die Secretion minderte sich nach und nach und sah besser aus. Doch liessen die geringsten Bewegungen Crepitation im Gelenke wahrnehmen. Den 1. Februar leitete man offene Wundbehandlung ein und hing die auf eine Gypsschiene befestigte Extremität in eine Schewebe. Darauf hin schwanden in den nächsten Tagen das Fieber und die Schmerzen fast völlig; die Wunde reinigte sich. Seit 9. ordinirte man bloss noch Morphinum (0,02 pro dosi) des Abends. — Den 10. Februar waren folgende chirurgische Eingriffe indicirt: Eröffnung eines Abscesses an der Achillessehne nebst Drainage der zurückbleibenden Höhle von der Wunde über dem Mall. int. aus; Resection des zum Theile nekrotischen, zum Theile stärker vaskularisirten Mall. ext. in der Ausdehnung von beiläufig 4 Ctm. Dabei erwies sich das Gelenk schon ziemlich ankylosisch. Die hierauf eintretenden abendlichen Temperatureffervescenzen überstiegen nicht 39° . Den 13. fand die Incision eines Eiterheerdes an der Innenseite der Gelenkgegend statt; doch blieb an der genannten Stelle noch einige Zeit Röthung und Schwellung zurück. Am 10. März erfolgte Lagerung des Beins, dessen Tibiotarsalarticulation sich jetzt nahezu vollständig ankylosirt zeigte, in einen Petit'schen Stiefel. Die Temperaturcurven bewegten sich von nun an innerhalb normaler Grenzen. Unter Bädern und Oelverbänden besserte sich der Localzustand mehr und mehr, die Wunden heilten mit Ausnahme eines Hohlgangs an der Aussenseite, der mit dem Gelenke communicirte.

Binnen Monatsfrist brach am Mall. int. eine Fistel wieder auf und führte in der Tiefe von etwa 4 Ctm. auf entblössten Knochen, so dass man am 9. Mai sich genöthigt sah, nach Esmarch'scher Einwickelung und blutiger Dilatation des Hohlgangs nach abwärts bis auf den Knochen — das spongiöse, zum Theile mit üppigen Granulationen durchsetzte Gewebe des Tibiaendes mit dem scharfen Löffel zu entfernen. Auch den Talus bedeckten granulöse Wucherungen.

Es resultirten flüchtige Fieberbewegung und geringe Suppuration.

Ende Mai vermochte Patient an einer Krücke umherzugehen. Anfangs Juni bekam er einen Zügel behufs Rectification der vorhandenen Spitzfussstellung durch zweckmässige, eigenhändig zu vollführende Manöver und zur etwaigen

Verbesserung der restirenden, minimalen Excursionsfähigkeit der Talocrural-articulation.

Nach einer letztmaligen Sondirung (9. Juni), welche noch einige raue Knochenstellen nachwies, entliess man den Reconvalescenten in ein Salzbad (11. Juni) nach Dürnheim.

Fall 45.

Carl Nopper, 18 Jahre alt, Schuster zu Haslach (Simonswald) bekam im Sommer 1875 eine kleine Anschwellung an der äusseren Seite des linken Fusses. Er suchte desswegen das hiesige Spital auf. Obwohl er daselbst von Ende Juli bis Mitte September behandelt worden, kehrte er doch mit noch bestehenden Fisteln, die von einer Eröffnung der Geschwulst übrig geblieben, nach Hause zurück. Dort schlossen sie sich nach vierwöchentlichem Gebrauche von Kamillenbädern. Den Rest dieses Jahres verrichtete er ungestört sein Handwerk. Dann fing das Fussgelenk von Neuem zu schwellen an. Die Fisteln brachen im Februar wieder auf und secernirten klebrige, gelbliche Flüssigkeit. Das Gehen, welches in der letzten Zeit gar keine Beschwerden verursacht hatte, wurde an dem betreffenden Fuss bis April so schmerzhaft, dass die Gebrauchsfähigkeit völlig aufgehoben und Patient am 8. Mai genöthigt war, abermals sich in die hiesige Klinik verbringen zu lassen. Er sah abgemagert und elend aus. Jede Berührung des Fusses und Unterschenkels erregte Schmerzen. An der Aussenseite befand sich etwa 4 Ctm. über dem Malleol. ext. eine Fistel, eine zweite über der äusseren Talusfläche. Die in die erstere eingeführte Sonde drang nach unten und innen vor und stiess auf die raue Fibula, ohne aber in das Gelenk zu gerathen. Durch die zweite Oeffnung konnten nur das Sprungbein bedeckende Granulationen mit der Sonde betastet werden. Die totale Resection des Fussgelenkes geschah am 17. Mai bei Esmarch'scher Einwickelung und Lister'scher Methode der Wundbehandlung. Die Grösse des Tibiastückes betrug an der äusseren Seite 4, an der inneren 2 Ctm. Der Malleol. int. besass eine poröse Beschaffenheit. Die Rindensubstanz der oberen Parthie war stellenweise abgeschilfert, der Knorpelbelag im Bereiche des inneren Knöchels abgehoben, rauher Knochen lag frei. Am vorderen äusseren Rande sass eine kleine Exostose, an der hinteren Fläche schuppenförmige Auflagerungen. Das $4\frac{1}{2}$ Ctm. betragende Fibularende bildete gewissermassen die durchlöchernte Hülse einer Höhle, zu welcher ein $2\frac{3}{4}$ Ctm. langer und 1 Ctm. breiter Substanzverlust an der äussern Seite weiten Zugang gewährte; an der vorderen Region klaffte eine zweite, minder umfängliche Oeffnung. Der Knorpel der $1\frac{1}{4}$ Ctm. dicken Talusscheibe hatte eine dunkle Färbung und sass nur lose auf seiner Unterlage auf. Das Fieber, welches schon vor der Operation in geringem Masse bestand, hielt nach derselben bis zum Schlusse dieses Monats an, ohne jedoch 39° zu übersteigen. Damit war eine Pulsbeschleunigung bis zu 140 Schlägen verbunden. Der Heilungsverlauf nahm seinen normalen Gang. Der Allgemeinzustand machte erfreuliche Fortschritte. Am 22. Juli stand Patient nach Anlegung eines Gypsverbandes auf. Den 20. August und 3. September cauterisirte man die Fisteln, welche nur wenig noch absonderten. Die Gypshülse wurde am 9. September erneuert und bis 20. November liegen gelassen. Nach deren Abnahme ruhte das Bein in einem Petit'schen Stiefel. Da nun auch das Localbefinden wieder genau beobachtet zu werden vermochte, constatirte eine Revision vom 25. November Folgendes:

Patient fühlt sich wohl; es bestehen weder Fieber noch spontane Schmerzhaftigkeit. Die Stellung des Fusses weicht kaum von der normalen ab; er bildet mit dem Unterschenkel einen Winkel von 110° . Die Configuration der Gelenkgegend ist wegen des geringeren Hervorspringens der Knöchel schlanker als die der gesunden Seite. Die Haut über den Malleolen (links) erscheint geröthet und von 3—4 Fisteln durchbrochen, welche jedoch nur wenig mehr secerniren und nicht auf (rauhem) Knochen führen.

Leichter Druck ruft keine Schmerzäußerung hervor. Die Knöchel sind bis jetzt nicht genügend wiederersetzt.

Bäder und Aetzungen der kaum noch 1 Ctm. tiefen Fisteln unterstützten den Reparationsprozess. Derselbe hatte bis zum Tage der Entlassung des Reconvalescenten, den 17. Februar 1877 seinen Abschluss erreicht.

Folgende Notizen verdeutlichen den damaligen Zustand:

	l.	r.
Länge des Unterschenkels von Cap. fib. bis Sohle	38 Ctm.	39 Ctm.
„ „ „ „ Cond. int. „ „	39 „	40 „
„ „ Fusses von der grossen Zehe bis Fersenhöcker	22,2 „	23 „
Active und passive Beugung bis	90°	73°
„ „ „ Streckung bis	115°	133°

Das Gehvermögen mit einer Stützmaschine ist wegen noch vorhandener Schmerzen beim Auftreten des resecirten Fusses etwas beeinträchtigt.

	l.	r.
Umfang des Beins in der Oberschenkelmitte	42 Ctm.	47 Ctm.
„ „ „ am Knie	33 „	34 „
„ „ „ an der Wade	26 „	32 „
„ „ „ in der Malleolengegend	23 „	24 „
Durchmesser der Malleolargegend von rechts nach links	6 „	$6\frac{1}{2}$ „
Durchmesser der Malleolargegend von vorn nach hinten	$7\frac{1}{4}$ „	$7\frac{3}{4}$ „
Umfang des Beins von der Ferse nach der Beuge	$29\frac{1}{2}$ „	30 „
„ der Fussmitte	22 „	24 „
Länge vom Trochanter bis Cond. ext.	39 „	39 „
„ „ Cond. ext. bis Mall. ext.	34 „	38 „
„ „ Trochanter bis Mall. ext.	73 „	77 „ Diff. 4C.
„ „ Spina a. sup. bis Cond. int.	46 „	46 „
„ „ Cond. int. bis Mall. int.	33 „	36 „
„ „ Spina a. sup. bis Mall. int.	79 „	82 „ Diff. 3C.
„ des Fusses	21 „	24 „

Beckenstellung normal.

Die functionellen Verrichtungen im Knie- und Hüftgelenke haben nicht Noth gelitten. Active Bewegungen im Fussgelenke sind unmöglich, passive nur in dem obenerwähnten Grade zu erzielen.

Die neue Verbindung ist schon ziemlich eine feste. Keine seitliche Beweglichkeit.

Der Kranke kann der Schmerzen halber nicht auf dem Fusse stehen*).

*) Nach Mittheilung von Herrn Prof. Maas wurde am 21. Juli 1877 bei dem Patienten der Unterschenkel (Amp. malleolaris nach Lenoir) amputirt.

Fall 46.

Carl Hirsch, 14 Jahre alt, aus Wagenstadt, verstauchte sich im Sommer 1875 den rechten Fuss, was Anschwellung des Gelenkes zur Folge hatte. Ein deswegen angelegter Gypsverband wurde nur 14 Tage lang getragen. Trotzdem die Geschwulst nicht vollständig geschwunden, ging der Junge von da an immer umher, bis die allmählig auftretenden Schmerzen Anfangs Januar 1876 so beträchtlich geworden waren, dass sie ihn zwangen, das Bett ununterbrochen zu hüten. Ende April incidirte ein Arzt die wieder zunehmende Schwellung, worauf reichlich gelbe, klare Flüssigkeit herauskam. Am 6. Juni fand die Aufnahme des Knaben in's Spital statt. Eine genaue Untersuchung vom 14. liess Folgendes feststellen: Die rechte Fussgelenkgegend ist ringsum stark aufgetrieben, die Haut mit erweiterten Venen durchzogen, vor dem Mall. ext. eine markgrosse, speckige Fistel, hinter dem Mall. intern. eine ebensolche, doch Fünfmarkstück gross. Der Fuss kann noch etwas activ gehoben werden. Die passive Bewegung im Sprunggelenke, bei der man zugleich geringe seitliche Verschiebbarkeit wahrnimmt, schmerzte sehr; dergleichen der indirecte Druck.

	r.	l.
Oberschenkelumfang	= 25 Ctm.	29 Ctm.
Circumferenz der Wade	= keine Differenz	
Spitzfussstellung von 120°		

Rechtsseitige Inguinaldrüsen geschwollen.

Dieser Befund gab Veranlassung zur Resection mittelst zweier seitlichen Schnitte. Der Knorpel zeigte sich theilweise zerstört, der Knochen weich und hyperämisch, das Sprunggelenk von schwammigen Granulationen durchwuchert, die Articulatio talo-navicularis ebenfalls erkrankt. Die Tibiascheibe hatte $2\frac{1}{4}$ Ctm. Dicke (am Mall. int. 3 Ctm). An der Rückenfläche, sowie am untersten Ende des inneren Knöchels entdeckte man Destructionsheerde. Die Fibula, deren Gelenkknorpel intact, wurde in einer Ausdehnung von 4 Ctm. abgesägt. An der hinteren Region der Innenseite und an der Aussenfläche lagen cariöse Vertiefungen. Am Talus war noch der cartilaginöse Ueberzug erkenntlich. Die resecirte Extremität wurde in einen Petit'schen Stiefel gelagert. Es stellte sich unter extensiver Schwellung und mehrtägigem Herzklopfen (dagegen Digit. und Chinin) ein heftiges, remittirendes Fieber (bis 40°) ein, das in allmählig abnehmendem Grade bis Anfangs Juli fort dauerte. Die Wundfläche secernirte in der ersten Zeit dünnflüssigen, später reichlichen Eiter verbunden mit ausgiebiger Wucherung torpider Granulationen. Das Uebermaass dieser Erscheinungen forderte zu einer neuen Operation auf. Bei der Spaltung einer Weichtheilbrücke wurde Art. tib. post. und Nervus tibialis durchschnitten. Die Tibia und Fibula wurden, so weit sie erkrankt waren, ausgeschabt, der Rest des Caput tali entfernt. Daraufhin besserte sich die Granulationsbildung und füllte die Wundhöhle aus. Consolidation trat jedoch noch nicht ein. Anfangs September und Mitte

Die Resectionswunde war vollständig ausgeheilt. Es hatten sich Fisteln an der Ferse und dem Fussrücken gebildet, welche auf das cariöse Os naviculare und den Calcaneus führten. Ferner hatte er eine fungöse Tendinitis mit Fistelbildung an der rechten Hand. Der Kranke ist jetzt gesund und geht mit einem Stelzfuss umher.

October wurden Temperaturexacerbationen bemerkt. Lapis infernal. (20. Sept.) und Ferrum candens (5. October) vermochten einen abermaligen Stillstand des Reparationsprozesses nicht auf die Dauer hintanzuhalten.

Als hauptsächliche Ursache solch schleppenden Verlaufs erwies sich bei einer gründlichen Untersuchung am 1. Dezember eine so weit nach aufwärts reichende Caries der Tibia und Fibula, dass, da der ganze Calcaneus gleichfalls sich cariös zeigte, von der bereits begonnenen Nachresection Abstand genommen und sofort die Amputation im unteren Drittel vollzogen wurde. Einen Abscess längs der Beugemuskulatur, welcher hierbei zu Tage trat und sich 3 Ctm. jenseits der Amputationsstelle nach oben erstreckte, musste man auslöffeln. Desinfection der Wunde, Vereinigung derselben und Einschieben zweier Drainröhrchen beendeten die Operation. Die Heilung verlief afebril, ohne besondere Complicationen; fast überall war Heilung durch prima intentio eingetreten.

Fall 47.

Frau W. v. H., 40 Jahre alt, stürzte den 16. October 1876 Nachmittags 4½ Uhr beim Schrittreiten vom Pferde, weil letzteres strauchelte und in die Kniee fiel. Durch diesen Sturz zog sie sich erhebliche Läsionen am linken Fusse und Arme zu. Die eine halbe Stunde später vorgenommene Untersuchung lieferte über die wahrscheinliche Entstehungsweise, sowie hinsichtlich der Art und Grösse der Verletzungen folgende Resultate:

Schon die Stellung des linken Fusses in so starker Supination, dass die Plantarfläche fast nach einwärts sah, berechtigte zu der Annahme, die fragliche Verwundung sei durch einen Fall der ganzen Körperlast auf den äusseren Fussrand veranlasst.

Durch einen der Gegend des äusseren Knöchels entsprechenden schief verlaufenden Weichtheilschlitz von circa 8 Ctm. Länge stand die Fibula und der Körper des Talus, welcher an seinem Halse vom Kopfe abgebrochen und aus seinen Verbindungen mit den übrigen Fusswurzelknochen völlig losgelöst war, 4 Ctm. weit heraus. Die untere Gelenkfläche des Talus lag frei zu Tage. Wurde der untere Wundrand weiter gelüftet, so präsentirte sich auch die Tibia; zugleich erkannte man alsdann, dass das abgebrochene Corpus tali zwischen den Malleolen noch durch die Seitenbänder festhaftete, während die Gelenkkapsel vorne und hinten eröffnet war. Die beiden Unterschenkelknochen hatten keine Continuitätstrennung erfahren, ihre Periostdecke unversehrt behalten; dagegen vermochten leichte Drehungen des Fusses den Nachweis einer etwa 5 Ctm. weit sich erstreckenden totalen Isolirung ihrer untern Enden von den Weichtheilen zu liefern. Es handelte sich also um die sehr seltene *Luxatio pedis subtalo* nach einwärts, complicirt mit Hautwunde und Fractur des Taluskopfes, der in seiner Verbindung mit dem Os naviculare verblieben war. Unter gewöhnlichen Verhältnissen wird durch einen Sturz auf den äusseren Fussrand in der Regel der eine oder beide Knöchel brechen. In unserem Falle leisteten jedoch die merkwürdig festen und compacten Unterschenkelknochen, von deren Härte man sich bei der Resection überzeugen konnte, Widerstand, so dass eher das Lig. talocalcaneum interosseum und der Hals des Talus nachgab und desshalb der gelöste Taluskörper in Verbindung mit den Unterschenkelknochen die Weichtheile durchbohrte.

Diesen Zustand complicirte ein subcutanes Emphysem an der Innenseite des Unterschenkels bis über dessen Mitte. Blut floss blos spärlich.

Eine einfache Vorderarmfractur linkerseits — muthmasslich verursacht durch den Druck des auf die Verunglückte nachstürzenden Pferdes — befand sich im unteren Drittel und zwar am Radius etwas tiefer als an der Ulna. Die beiden Bruchstücke bildeten einen radialwärts offenen Winkel.

Nach einer Berathung mit Prof. Schinzingler wurde die Excision der hervorstehenden Knochentheile beschlossen und von Prof. Czerny mit der Stichsäge vorgenommen, nachdem eine etwa 1 Ctm. breite Periostmanchette und die Beinhaut vom Mall. int. zurückgeschoben war.

Auswaschen der Wunde mit 5% Carbolwasser, Unterbindung einer spritzenden Arterie, Reduction des Fusses, Lister'scher, hierauf immobilisirender Gypsverband bildeten den Abschluss dieser Operation, an die sich alsbald die Einrichtung und Eingypsung des gebrochenen Armes reihte.

Die Höhe des excidirten Stückes in toto, zwischen den entferntesten Punkten der Tibiasägefläche und des Talusfragmentes betrug $3\frac{1}{2}$ Ctm., zwischen der Mitte der Bruch- und Sägefläche 3 Ctm.

Länge der Tibiaparthie am Mall. int.	2 Ctm.
„ „ „ in der Mitte	1 „
„ „ Fibularparthie	$2\frac{3}{4}$ „
„ des Corpus tali	$2\frac{1}{2}$ „
Durchmesser an den Malleolen (frontaler)	6 „
„ der Tibiasägefläche von vorn nach hinten	$3\frac{1}{2}$ „

Der Sägeschnitt durch die Tibia und Fibula verlief vollständig horizontal und eben. Sämmtliche Knorpelflächen erwiesen sich intact. Der vordere Rand des Taluskörpers etwas zerfetzt, da von ihm beginnend die Bruchfläche schief nach hinten und unten zog bis dahin, wo die Articulation des Sprungbeins mit dem Fersenbeine anfängt.

Trotz dieses Eingriffes stieg die Temperatur nie über 38° , der Puls schwankte zwischen 70 und 85. Die Schmerzen blieben relativ gering, selbst als 6 Tage nach der Verletzung die Bettstelle mit der Patientin in der Nacht zusammenbrach; ebenso gering war die Secretion.

Am Tage nach der Operation wurde ein grosses Fenster in die Gypshülse geschnitten, mit Carbolwatte umsäumt, und um Secretverhaltung zu verhüten, ein Drainrohr eingeführt. Unter Carbolspray wurde der Lister'sche Verband gewechselt. Die gequetschte Haut sah besser aus.

Der häufige Wechsel des desinficirenden Verbandes (bis 24. October täglich) brachte den Vortheil, dass die gleiche Gypskapsel bis zum Abschlusse der Wundheilung, welche nicht ganz 6 Wochen (28. November) in Anspruch nahm, liegen bleiben konnte. Etwa 8 Tage später wurde der Gypsverband entfernt, das Bein durch eine einfache Blechschiene fixirt und Fussbäder verordnet. Gehversuche wurden durch den langsamen Heilverlauf der Vorderarmfractur, die überhaupt der Patientin mehr Beschwerden verursachte, als die ungleich schwerere Fussverletzung, verzögert. Schon am 10. Tage nach Anlegung der betreffenden Gypshülse hatten neuralgische Schmerzen im Verlaufe des Nervus ulnaris zur Abnahme derselben genöthigt. Da man nichts Abnormes fand, wurde ein Wasserglasverband angelegt, der sich jedoch, ungeachtet einer Stützschiene, vor seiner völligen Erhärtung etwas verbog, was nachtheilig auf die

gegenseitige Stellung der Fragmente einwirkte. Die Consolidirung war erst nach einem Vierteljahre beendet.

Erst im Januar 1877 konnten Gehversuche mit einem einfachen Stützapparate begonnen werden. Ende März vermochte die Kranke schon mit Hülfe eines Stockes sich ziemlich gewandt fortzubewegen. Die Excursionen des Sprunggelenks der afficirten Seite erschienen nur wenig reduziert gegenüber jenen der gesunden. Die Verkürzung des Beins betrug laut Messung höchstens 1 Ctm. Die Configuration des Fusses glich — mit Ausnahme der eingezogenen Narbe und der etwas geringeren Prominenz der Knöchel — der des andern.

Nach brieflichen Nachrichten soll Fr. v. H. schon im Sommer selbst auf bergigem Terrain über eine halbe Stunde, ohne auszuruhen, gegangen sein. Jetzt (27. Januar 1878) geht sie nur bei weiteren Ausflügen mit einem Schienenschuh. Sonst kann sie denselben Schuh tragen, den sie vor der Operation gebrauchte. Das Gelenk soll gut beweglich sein.

Die tabellarische Uebersicht zeigt (siehe S. 389), dass bei Herm und Nopper am Oberschenkel der afficirten Seite mehr Atrophie besteht als an der betreffenden Wade, ferner, dass bei Herm grössere Länge des linken Femur die Differenz der Unterschenkel ausgleicht. — Die übrigen, noch nicht verwertheten Notizen verdienen, weil bei keinem Falle das Ergebniss ein endgültiges ist, an und für sich auch keine weitere Betrachtung*).

*) Die Arbeit wurde von Herrn Dr. Stark schon im März 1877 abgeschlossen, so dass ich blos einzelne weitere Berichte in die Correctur einschieben konnte. Im Wesentlichen stimmen meine traurigen Erfahrungen über die Resectionen bei chronischen Erkrankungen des Sprunggelenkes mit denjenigen B. v. Langenbeck's überein.

Namen	Alter	Krankheit	Zeit des Eintritts und der Resection	Präparat	Complicationen des Heilverlaufs	Zeit der letzten Untersuchung (resp. Entlassung)	Zustand der afficirten Gelenk-gegend	Diff. in Länge v. troch. bis cond. ext.	Diff. in Länge v. cond. ext. bis mall. ext.	Summe der Differenz	Diff. im Umfang d. Oberschenkel-mitte	Diff. im Umfang der Wade	Diff. im Umfang der Malleolen-gegend	Durchmesser d. Malleolen von rechts n. links	Durchmesser d. Malleolen von vorn n. hinten	Diff. im Umfang des Fusses	Art der Verbindung	Functionsprüfung
Herrn, Anna	4	Caries sinistra	17, VII, 74 11, XI, 75	—	Offene Wundbehandlung. Allmähliche Verflachung der Fisteln. — II, III, 76 Gebversuche an zwei Krücken und im Scarpa'schen Schuhe. — 4, IV Regeneration der Entzündung und Fortschreiten der Caries	2, XII, 76	Tibiotalargegend aufgetrieben, an der Innenseite eine, an der äusseren zwei Fisteln, durch die man noch auf rauhen Knochen kommt. Nur am Mall. ext. Knochenablagerung	1 Cm. z. G. I.	1 Cm.	1/2 Cm. z. G. I.	4 Cm.	2 Cm.	4 Cm. z. I. G.	1-r 6-4 1/2 6-5	1-r 1 1/2 3 Cm.	1 1/2 Cm.	Ziemlich unbeweglich im Winkel v. 115 Grad stehend	Steht — jedoch nur sachte — auch auf dem linken Fusse
Schmutz, Julius	23	Fractura complicata colorum dextra	8, I, 76 10, II, 76	Fibula-stück etwa 4 Cm. lang	Kein sofortiger afebriler Effect. — 13, II Abscess-eröffnung am mall. int. — Allmähliche Heilung — 10, IV Neuer Fistelreißbruch. — 9, V Evidentent. — Ende Mai Gebversuche an der Krücke	11, VI, 76	Es restirten Fisteln, die noch auf rauhen Knochen führten	—	—	—	—	—	—	—	—	—	Geringe Beweglichkeit des Gelenks	Gefühligkeit bei gleichzeitiger Benützung einer Krücke
Noppe, Carl	18	Caries sinistra	8, V, 76 15, V, 76	Tibia-Stück 4 Cm. lang, Fibula-Stück 4 1/2 Cm. lang, Talus 1 1/4 Cm.	Nicht sofort antifibriler Einfluss. Heilung ohne Complication bis 17, II, 77 abgeschlossen	25, XI, 76	Noch mehrere oberflächliche, wenig se-ernirende Fisteln; Regeneration der Knöchel schwach	—	4 Cm.	4 Cm.	5 Cm.	4 Cm.	1 Cm.	1-r 7 1/4 bis 7 3/4 6-6 1/2	1-r 3 Cm.	3 Cm.	Ziemlich unbeweglich im Winkel von 110 Gr.	Kann noch nicht auf dem Fusse stehen, der Schmerzen halber
W. v. H.	40	Fractura complicata tali sinistri	16, X, 76	Tibia = 2 Cm., Fibula = 2 1/2, Talus = 2 1/2, Länge des exicirten Gelenks in toto = 3 1/2 Cm.	Blos schwache Fieber-schwankungen. — Heil-dauer von nur 6 Wochen. — Gebversuche I, 77, verzögert durch die compli-cirte Armfractur	III, 77	Configuration des Fusses nahezu normal	—	—	—	—	—	—	—	—	—	Fast normal beweglich	Geht gut mit Stock

Uebersicht.

Behandlung nicht nach Lister.

Behandlung nach Lister.

Namen	Alter	Krankheit	Zeit der Resection	Resultat	Bemerkungen	Namen	Alter	Krankheit	Zeit der Resection	Resultat	Bemerkungen
I. Schultergelenk.						I. Schultergelenk.					
1) Maier, Johann	62	Caries d.	VII, 71	gestorben 20, VII, 73 an Erysipel	Kam bereits reseziert wegen fortschreitender Phthisis in's Spital	1) Erdin, Karl	14	Caries d.	23, XI, 75	(Entl. 3, IV, 76.) Nach einem Jahr noch Fisteln	Gebrauchsfähigkeit sehr gut
2) Bühler, Carl	8	Trauma d.	5, IV, 72	(Entl. 29, VII, 72) Binnen 2 Monaten geheilt	Endresultat: Gebrauchsfähigkeit sehr gut	2) Kaiser, Josef	18	Caries d.	8, VII, 76	(Entl. 19, VIII, 76) Nach drei Monaten fast geheilt	Gebrauchsfähigkeit sehr gut
II. Ellenbogengelenk.						II. Ellenbogengelenk.					
1) Froehlin, Josephine	19	Caries s.	13, II, 72	gestorben 6, IV, 73 haupts. an Rückenmarksaffectio etc. in Folge v. Wirbelsäulencaries	—	1) Baummann, Conrad	17	Caries d.	2, IX, 74	Nach zweijähriger Frist ungeheilt	Leidet an Scrophulose, Caries der Fusswurzelknochen. — Provis. Resultat: gute Gebrauchsfähigkeit
2) Zimmermann, Josef	36	Caries traum. d.	12, XII, 72	(Entl. 31, III, 73.) Geheilt nach etwas über zwei Monaten	Definit. Endresultat: active Beweglichkeit	2) Ganter, Fridolin	28	Caries s.	2, III, 75	(Entw. 10, IV, 75.) Geheilt binnen einem halben Jahr	Prov. Resultat: beschränkt activ beweglich
3) Nübling, Adolf	11	Synov. gran. d.	16, V, 73	(Entl. 4, VIII, 73.) Geheilt binnen einem halben Jahr	Definit. Endresultat: active Beweglichkeit	3) Wolber, Sarah	17	Caries s.	30, IV, 75	(Entl. 25, V, 75.) Nach anderthalb Jahren noch nicht geheilt	Prov. Resultat: active Beweglichkeit
4) Erb, Katharina	16	Caries d.	6, V, 74	(Entl. 7, IX, 74.) Geheilt binnen einem Vierteljahr	Endresultat: active Beweglichkeit	4) Lambertin, Casimir	21	Caries d.	10, I, 76	(Entl. 7, III, 76.) Geheilt binnen einem Vierteljahr	Prov. Resultat: active Beweglichkeit
III. Fingergelenk.						III. Fingergelenk.					
1) Schmitt, Johann	68	Caries s.	15, II, 72	(Entl. 14, III, 72.) Geheilt	Ankylose. Gute Gebrauchsfähigkeit	1) Lückert, Josef	18	Trauma s.	12, II, 75	(Entl. 22, II, 75.) Heilung nach 20 Tagen	Endresultat: active Beweglichkeit
2) Kreidt, Mathias	15	Trauma s.	30, IV, 73	(Entl. 1, V, 73.) Nach einem Monat geheilt	Endresultat: Geringe Beweglichkeit	2) Wachter, Johann	25	Trauma s.	1, VII, 76	(Entl. 5, VIII, 76.) Nach einem Monat Heilung mit Beweglichkeit	Endresultat: Ankylose.
3) Noth, Marie	15	Caries s.	30, VIII, 73	(Entl. 26, X, 73)	—						
4) Beck, Wilhelm	18	Trauma s.	7, VIII, 74	(Entl. 8, VIII, 74)	—						
Leben Gestr. Mortalität 25 Proc. 1:4						Leben Gestr. Mortalität 10 Proc. 1:10					
1 1						3 1					
2 0						6 0					
Leben Gestr. Mortalität: 0						Leben Gestr. Mortalität: 0					
0 0						0 0					

Behandlung nicht nach Lister.

Behandlung nach Lister.

Namen	Alter	Krankheit	Zeit der Resection	Resultat	Bemerkungen	Namen	Alter	Krankheit	Zeit der Resection	Resultat	Bemerkungen
IV. Hüftgelenk.						IV. Hüftgelenk.					
1) Buchholz, Theres	12	Caries s.	1, VIII, 72	gestorben 30, IX, 72 an Erysipel (und Tuberculose)	—	1) Bürkin, Friedrich	12	Caries s.	9, IV, 75	gestorben am 17, V, 75 an Amyloiddegeneration	—
2) Durst, Franz	11	Caries s.	14, XI, 72	(Entl. 13, VI, 73.) Nach 7 Monaten noch Fisteln	Nach 4 Jahren noch Fisteln. Gute Gebrauchsfähigkeit	2) Burgert, Karl	7	Caries d.	20, VI, 75	(Entl. 13, VI, 76.) Nach einem Jahr noch Fisteln	—
3) Haberstroh, Paul	11	Caries s.	27, II, 73	(Entl. 29, I, 74.) Nach 11 Monaten geheilt	Nach 3 Jahren 8 Monaten gute Gebrauchsfähigkeit	3) Volmer, Johann	9	Caries s.	3, XII, 75	(Entl. 6, VI, 76.) Nach 7 Monaten noch Fisteln	Nach einem Jahr Heilung. Gute Gebrauchsfähigkeit
4) Hausin, Theodor	13	Caries d.	6, III, 73	gestorben am 16, III, 73 an Pyämie	—	4) Flach, Therese	13	Caries s.	24, V, 76	(Entl. 7, XII, 76.) Nach einem halben Jahr noch Fisteln	Gute Gebrauchsfähigkeit
5) Bauknecht, Jacob	20	Caries s.	2, V, 73	gestorben am 15, V, 73 an Pyämie	—	5) Strittmatter, Caroline	14	Caries s.	10, VII, 76	(Entl. 3, II, 77.) Nach 7 Monaten noch Fisteln	Gute Gebrauchsfähigkeit
						6) Proettel, Otto	9	Caries d.	25, VII, 76	Entl. 20, XII, 76.) Nach 5 Monaten noch Fisteln	Gute Gebrauchsfähigkeit
V. Kniegelenk.						V. Kniegelenk.					
Leben Gestrb. 2 3 Mortalität 36,36 Proc. 4:11						Leben Gestrb. 5 1					
1) Jehle, Euphrosine	6	Caries s.	19, VI, 72	gestorben 7, VII, 72 an Pyämie	—	1) Vogelbacher, Johann	16	Caries s.	30, XI, 74	gestorben 19, IX, 75 an Erysipel	—
2) Schiele, Hermann	24	Synovitis granul. s.	19, XII, 72	gestorben 30, XII, 72 an Pyämie	—	2) Thoma, Maximilian	12	Synovitis granul. s.	3, V, 75	gestorben 17, XI, 75 an Amyloiddeg.	—
3) Grieshaber, Severina	14	Caries s.	29, V, 73	(Entl. 28, II, 75.) Nach einem Dritteljahr noch Fisteln	Resultat: 3 1/2 Jahre nach Res. Schlottgelenk doch Gebrauchsfähigkeit	3) Fehrenbach, Stephan	25	Caries s.	29, V, 76	(Entl. 13, I, 77.) Nach sieben Monaten geheilt	Gute Gebrauchsfähigkeit
4) Gassen-schmidt, Marie	23	Caries s.	1, V, 74	gestorben 5, VI, 74 an Pyämie	—						
5) Werner, Christian	24	Caries d.	15, V, 74	gestorben 1, X, 74 an Tuberculose	—						
VI. Fussgelenk.						VI. Fussgelenk.					
Leben Gestrb. 1 4 Mortalität 75 Proc. 6:8						Leben Gestrb. 1 2					
1) Trimminger, Mathilde	47	Trauma s.	20, X, 73	gestorben 21, XI, 73 an Pyämie	—	1) Herm, Anna	4	Caries s.	11, XI, 75	Nach mehr als einem Jahre noch ungeheilt	—
2) Scherer, Stephan	23	Caries s.	22, V, 74	gestorben 2, VI an Septicämie	—	2) Schmutz, Julius	28	Trauma d.	10, II, 76	(Entl. 11, VI, 76.) Nach vier Monaten noch Fisteln	Gebrauchsfähigkeit vorhanden
						3) Nopper, Carl	18	Caries s.	15, V, 76	(Entl. 17, II, 77.) Nach drei Vierteljahren fast geheilt	Gebrauchsfähigkeit vorhanden
						4) Hirsch, Carl	14	Caries d.	4, VI, 76	Nach einem halben Jahre Amput. wegen Cariesrecidiv	—
						5) W. v. H.	40	Trauma s.	16, X, 76	Nach sechs Wochen geheilt	Nach fünf Monaten sehr gute Gebrauchsfähigkeit
Leben Gestrb. 0 2 Mortalität 28,6 Proc. 2:7						Leben Gestrb. 5 0					

Gestorben bei Behandlung nicht nach Lister: 50 % (= 11 : 22)
 " " " " nach " " 12,5 % (= 3 : 24)
 Summa: Gestorben 30,43 % (14 : 46).

Aus dieser Zusammenstellung erhellt, dass seit Einführung des Lister'schen Verfahrens bei der Wundbehandlung in der Freiburger Klinik sich das Mortalitätsverhältniss um 37,5 % günstiger gestaltete. Es wäre ein voreiliger Schluss, die Besserung einzig und allein jener Methode zuzuschreiben. Manichfaltige, zufällige Momente, welche alterirend auf das jeweilige Resultat einwirkten (z. B. Ort, In- oder Extensität und Zeitdauer der Erkrankung resp. Verletzung, Alter, Constitution, Complicationen etc.), fallen bei einer derartigen Erwägung schwer in's Gewicht. Trotz alledem bleibt es auffallend und darf wohl der antiseptischen Behandlung zu Gute gehalten werden, dass seit ihrer Anwendung kein Fall an Pyämie oder Septicämie zu Grunde ging, vor derselben nicht weniger als sieben (am Hüft-, Knie- und Fussgelenk Erkrankte) daran starben.

Von einem Versuche, den Einfluss der Lister'schen Verbandmethode auf die Heildauer und Ausgiebigkeit des Gebrauchsvermögens auf Grund der vorliegenden Erhebungen zu constatiren, kann schon wegen der Ungleichheit der Fälle und ihrer Beobachtungsdauer nicht die Rede sein.




Fig. 1.

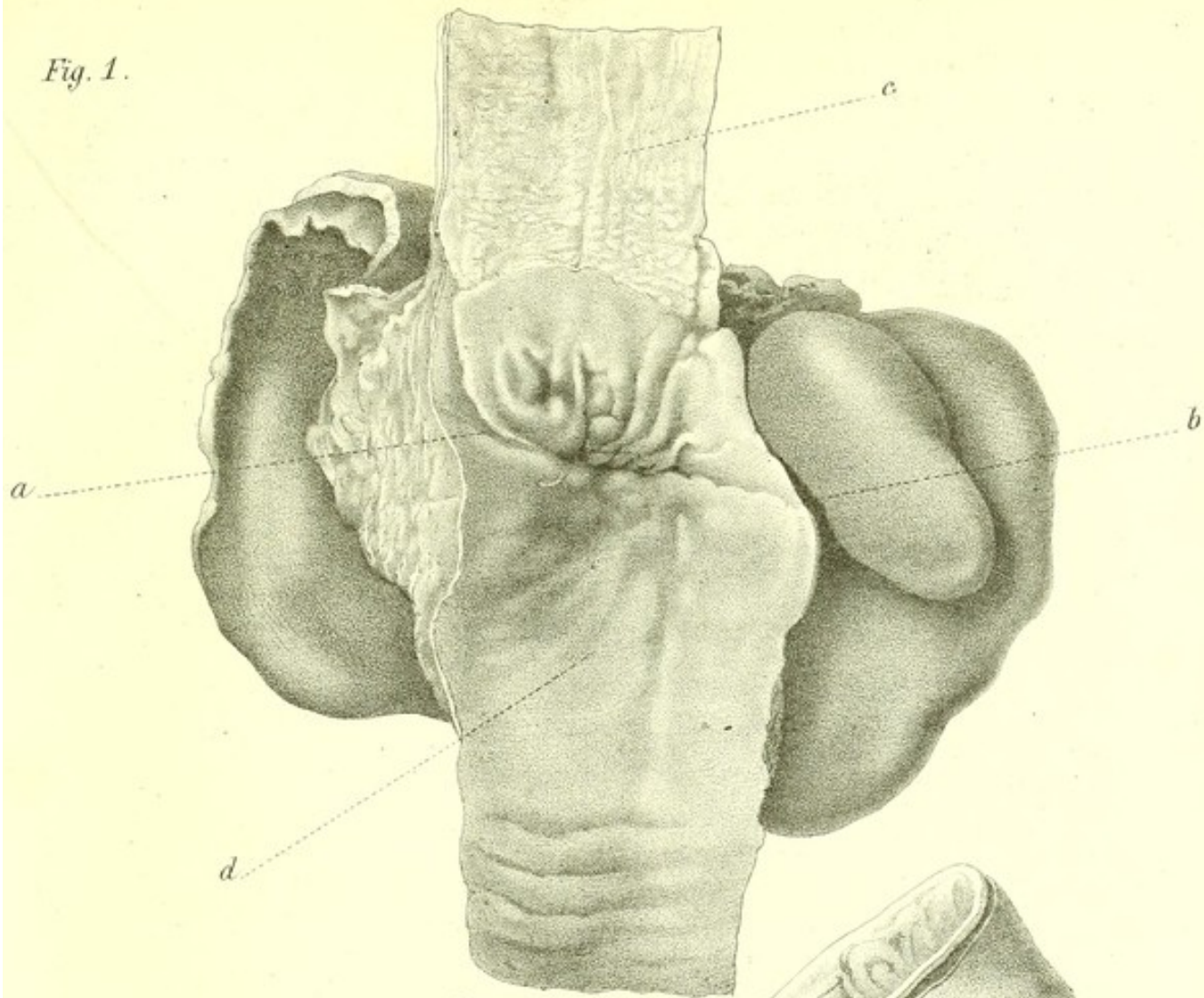


Fig. 2.

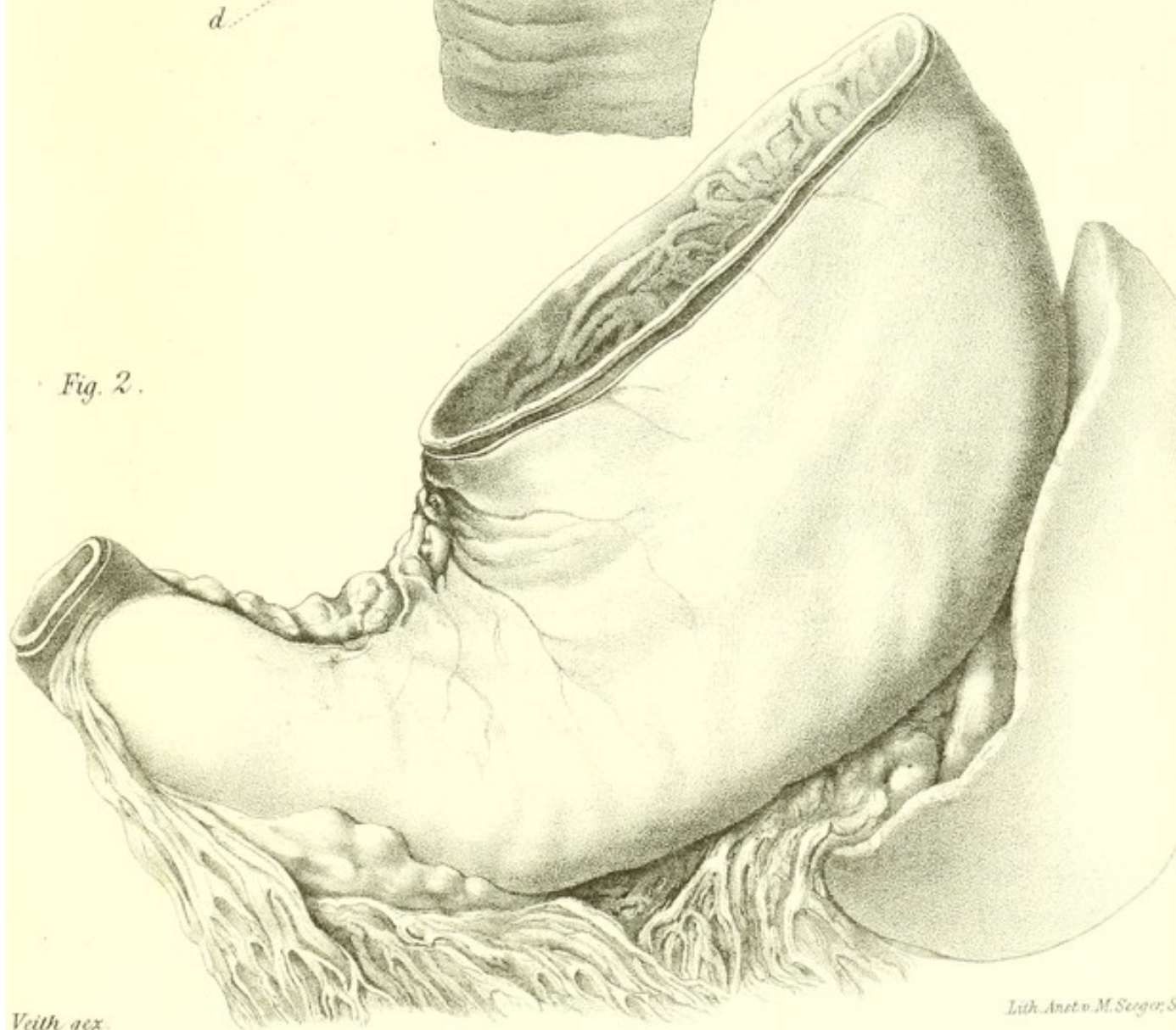


Fig. 1.

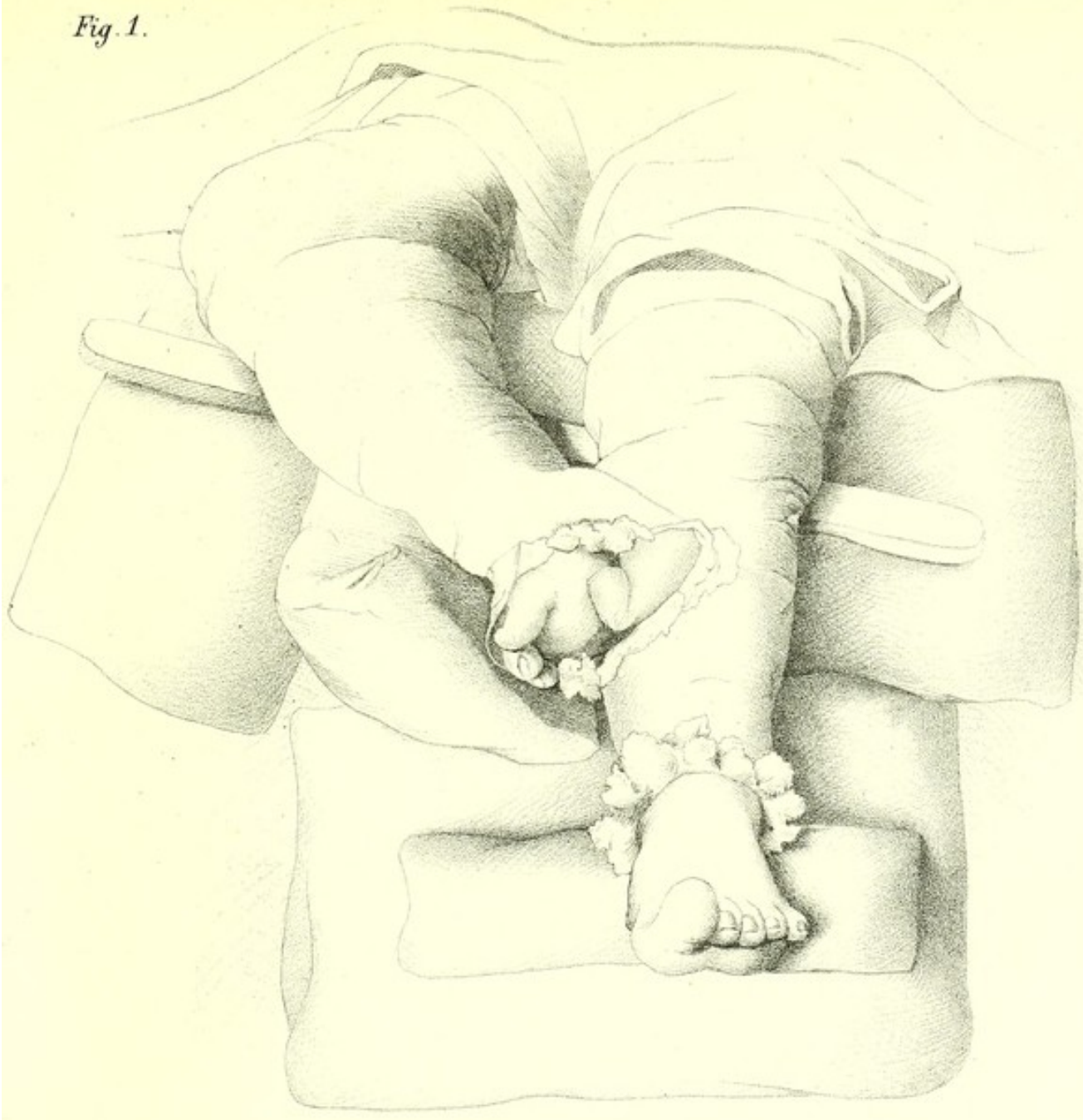


Fig. 2.

