KYSTES HYDATIQUES DES OS

PRINCIPALES PUBLICATIONS DU MÊME AUTEUR.

De l'ostéotomie dans le traitement des cals vicieux. Thèse inaugurale. Lyon, 1882.

De la résection du poignet dans les ostéo-arthrites fongueuses. Revue de chirurgie, mai-juin 1884.

De l'ostéomyélite gommeuse des os longs. Lyon médical, 1884.

De l'ostéo-arthrite syphilitique. Annales de Dermatologie et de syphiligraphie, 1885.

KYSTES HYDATIQUES

DES OS

Nulla autem est alia pro certo noscendi via, nisi quam plurimas et morborum et dissectionum historias, tum aliorum, tum proprias collectas habere et inter se comparare.

(MORGAGNI. *De sed. et causis morb.* Lib. IV, Proemium.)

PAR

LE DOCTEUR MICHEL GANGOLPHE

Ex-chef de clinique chirurgicale à la Faculté de Lyon,
Membre correspondant de la Société anatomique de Paris,
Membre de la Société des sciences médicales de Lyon.



PARIS

OCTAVE DOIN, LIBRAIRE-ÉDITEUR

8, PLACE DE L'ODÉON, 8

1886

TABLE DES MATIÈRES

KYSTES HYDATIQUES DES OS

CHAPITRE PREMIER

CHAPITRE II

§ 1.

§ 2.

§ 3.

§ 4.

§ 5.

§ 6.

§ 7.

§ 8.

CHAPITRE III

CHAPITRE IV

CHAPITRE V

CHAPITRE VI

CHAPITRE VII

CHAPITRE VIII

Paris. — Typ. A. PARENT, A. DAVY, succ., imp. de la Faculté de médecine, 52, rue Madame et rue Corneille, 3

KYSTES HYDATIQUES DES OS

INTRODUCTION

Les lésions osseuses déterminées par le tænia échinocoque, à sa période vésiculeuse, sont d'une extrême rareté.

Des chirurgiens, possédant une pratique considérable, n'ont jamais eu l'occasion d'observer d'hydatides du squelette. D'autre part, les différents musées de l'Europe, n'en possèdent dans leurs collections que de rares spécimens.

Cette pénurie de pièces et de documents, ne peut être attribuée à la négligence ou l'inattention : le plus souvent, en effet, les échinocoques des os ne sont pas des trouvailles d'amphithéâtre, mais se révèlent en clinique par un appareil symptomatique des plus graves. A ce titre, sinon par leur fréquence, ils méritent d'attirer l'attention des cliniciens.

Toujours le parasite paraît s'être développé dans le tissu osseux, mais dans quelques cas rares, discutables, on pourrait admettre qu'il l'a envahi secondairement. cette hypothèse, que nous devions signaler, ne repose que sur des données insuffisantes et n'offre, du reste, qu'une minime importance. Sous le nom de kystes hydatiques des os, nous comprenons tous les faits de tumeurs hydatiques siégeant dans les os, qu'elles aient pris nais-

sance dans leur substance, qu'elles l'aient envahie secondairement (?), ou bien encore qu'elles se soient développées dans une cavité osseuse naturelle (sinus).

Notre travail repose sur l'examen analytique de 52 observations de valeur très inégale. Quelques-unes, ne sont que de simples mentions; d'autres, au contraire, riches en détails cliniques et anatomo-pathologiques, constituent de précieux documents. Nous avons cru devoir réunir, en les reproduisant à peu près in extenso, ces pièces justificatives. Classées par régions anatomiques, elles sont disposées à la suite des chapitres qu'elles nous ont servi à rédiger.

Le plan qus nous avons adopté est celui qui convient naturellement à toute étude qui doit, comme la nôtre, revêtir le caractère d'une monographie. Après avoir indiqué : 1° dans un court historique les travaux bien peu nombreux publiés sur les kystes hydatiques des os, nous étudions dans autant de chapitres distincts : 2° leurs caractères anatomo-pathologiques; 3° leur étiologie; 4° leur pathogénie; 5° les symptômes cliniques auxquels ils donnent lieu; 6° leur diagnostic; 7° le pronostic qu'ils comportent, et enfin, 8° le traitement qui leur est applicable.

Nous avons tenu à faire précéder cette étude de considérations, succinctes sur les kystes hydatiques, en général, et l'helminthe qui les détermine. Grâce à ces quelques notions préalables, nous avons pu éviter de nombreuses répétitions, et mettre plus nettement en relief les particularités propres aux kystes des os.

Nous avions songé, au début, à utiliser l'expérimentation pour résoudre certaines questions controversées, telles que l'influence du traumatisme sur le développement des kyste des os, la cause de la forme multiloculaire des lésions...; mais le temps dont nous disposions était insuffisant pour nous permettre de mener à bien les ex-

périences nombreuses, longues et délicates que comportent de telles recherches.

Nous nous sommes efforcé d'interpréter, aussi rigoureusement que possible, les faits que nous avons recueillis, espérant ainsi en tirer des données utiles au double point de vue théorique et pratique. Puissions-nous avoir atteint le but que nous nous étions proposé.

NOTIONS GÉNÉRALES SUR LE TÆNIA ECHINOCOQUE ET LES KYSTES HYDATIQUES

L'origine des *kystes hydatiques* est aujourd'hui bien connue : toujours ils résultent de la présence dans les tissus de la *larve vésiculeuse* du *tænia echinococcus*.

Jadis, on confondait sous la même dénomination d'*hydatide*, de *cysticerque*, la phase vésiculeuse des différents *cestodes* (vers rubanés). Cette synonymie, inexacte, prête à la confusion et doit être rejetée. On réserve, actuellement, le nom de *cysticerque* à l'embryon hexacanthe du *tænia solium* devenu vésiculeux, tandis que le terme d'*hydatide* s'applique à la larve vésiculeuse du *tænia echinococcus*. On doit donc appeler seulement *hydatiques*, les productions kystiques déterminées par ce dernier parasite. Relativement aux kystes des os, cette distinction n'offre qu'une importance minime ; elle nous autorise, toutefois, à éliminer un fait unique (cité par Froriep) de cysticerque (*cysticercus cellulosæ*), développé dans une phalange.

L'étude des kystes hydatiques, exigeant une connaissance exacte du parasite qui les détermine, nous avons placé au début de notre travail l'exposé sommaire des notions admises aujourd'hui sur ce point. Ce résumé, ne saurait être considéré comme un hors-d'œuvre, mais bien comme un point d'appui, pour les interprétations que nous donnerons plus loin de la nature et de la pathogénie de ces lésions.

Le *Tænia Echinococcus*(de Siebold) (1). (T. nana Van

(1) Siebold (von). *Abhandl. über die Band-und Blasenwürmer*. Leipzig 1851, in-8°.—Id. Zeitschrift für wiss. Zoologie, 1853 t. IV, p. 207 et Annales des sciences naturelles (Zoologie), 4° série, t. IV, 1855.

Beneden (1), a pour principal siège l'intestin des chiens. Sa longueur est d'environ 5 millimètres. Il présente une tête ou *scolex*, très petite, munie de quatre ventouses (rarement six), et d'une double couronne de crochets alternants au nombre de 44 au plus. On ne compte que 3 ou ou 4 anneaux (*proglottis*), dont le dernier seul est ovigère. Arrivé à la maturité, celui-ci se détache, tombe mêlé aux excréments de l'animal ; les œufs qu'il renferme (de 200 à 500), sont dans la suite mis en liberté par dissolution de la substance qui constitue l'anneau. Ils peuvent dès lors être absorbés par d'autres animaux et déterminer les kystes hydatiques en se développant chez eux. Voyons quelles sont les modifications subies en pareilles circonstances par l'œuf et l'embryon qu'il contient.

L'enveloppe épaisse de l'œuf est dissoute par les sucs digestifs. Dans son intérieur, se trouve une masse homogène finement granuleuse à la surface de laquelle se distinguent très nettement, après l'action de la potasse caustique, six petits crochets aciculaires, d'où le nom d'*embryon hexacanthe*. Grâce à ces crochets l'embryon, mis en liberté dans l'intestin de son hôte, pourra perforer la muqueuse et pénétrer dans l'épaisseur des tissus. Il traverse vraisemblablement les parois vasculaires, et se trouve emporté dans le torrent circulatoire, jusqu'au moment où, pour une cause difficile à indiquer, il s'arrête en un point donné et s'y transforme en une *vésicule* ou *hydatide*.

(1) Van Beneden. Mémoire sur les Vers Intestinaux. Paris, 1853.— Id. Bulletin de l'Acad. Roy. des Sciences de Belgique, t. XXIV, n° 4 et 6, p. 340, 1857 et 2° série, t. II' 1857.

DÉVELOPPEMENT DE L'HYDATIDE. — STRUCTURE. — CONTENU.

Leuckart (1) surtout a étudié le développement de l'hydatide. Sur des animaux (cochons de lait) qu'il avait infestés en leur faisant absorber des anneaux arrivés à maturité, il observa les détails suivants : au bout de quatre semaines, il existait au-dessous de la tunique séreuse du foie de petits nodules d'un millim. environ, formés chacun d'une enveloppe connective (*Kyste adventice*) et d'un corps sphérique ou vésiculeux (l'*hydatide*) mesurant de $0^{mm},25$ à $0^{mm},35$. La structure de cette dernière était très simple : une capsule homogène, transparente, anhiste, élastique, circonscrivait un contenu granuleux formé de particules graisseuses. A la fin de la huitième semaine, les masses pleines avaient fait place à des sphérules creuses de $1^{mm},5$ à $2^{mm},5$, remplies d'un liquide aussi limpide que l'eau. La masse granuleuse, dissociée et refoulée par ce liquide, s'était condensée à la périphérie pour y constituer la *membrane germinale* ou *fertile*. Quant à la capsule, son épaisseur s'était accrue ; elle était alors formée de *lamelles superposées*.

On pouvait observer une certaine différenciation dans les éléments cellulaires de la couche germinale, les cellules les plus volumineuses étaient excentriques, les plus internes présentaient un moindre diamètre ; entre ces deux couches, existaient des cellules granuleuses étoilées comblant les interstices.

Au bout de dix-neuf semaines, l'hydatide atteint la

(1) Leuckart. Die Blasenwürmer und ihre Entwickelung. Giessen. 1856, in-8°.— id. Die Menschlichen Parasiten und die von ihnen herrührenden Krankheiten t. I et appendice t. II, p. 859. — Leipzig und Heidelberg, 1876.

dimension d'une noix. Les couches *cuticulaires* les plus externes, paraissent s'exfolier à mesure que la pression excentrique du liquide augmente. La *membrane germinale*, découverte par Ch. Robin (1), offre à peine $0^{mm},12$ d'épaisseur ; sa structure ne s'est point modifiée ; elle contient seulement quelques corpuscules calcaires lenticulaires.

Si l'on examine le contenu *liquide*, dont l'abondance croît en raison du volume de la vésicule, on constate sa transparence parfaite (quelquefois une légère coloration jaunâtre), sa réaction neutre ou faiblement acide. Son poids spécifique est de 1,009 à 1,015. Le premier, Cl. Bernard y a constaté la présence du *glucose* ; on y trouve, en outre, de la *leucine*, de l'*inosite*, de la *tyrosine*. Il renferme environ 1,5 0/0 de substances inorganiques. La chaleur ne le coagule pas, comme l'avaient déjà reconnu Redi (3) en 1684 et Dodart (4) en 1697. Nous y indiquerons, sans insister davantage, l'*hématoïdine*, l'*hémoglobine*, la *cholestérine* ; il semble que ce soient des substances introduites par rupture des parois.

On s'occupe actuellement de rechercher dans le liquide hydatique une *leucomaïne*, résultant des déchets nutritifs de l'hydatide. Mourson et Schlagdenhauffen (5) ont signalé la présence de cet alcaloïde. On aurait ainsi l'explication des phénomènes d'intoxication générale (urticaire, péritonites) observés chez divers malades.

(1) Ch. Robin. Société philomatique de Paris et Dictionnaire de Nysten (L. et R.) 1858, p. 468.

(2) Cl. Bernard et Axenfeld. — Présence du sucre dans le liquide d'un kyste hydatique du foie (Comptes rendus Soc. biol., 2e série, t. III, p. 90 1865.

(3) Redi (Francesco). Osservazioni intorno agli animali viventi che si trovano negli animali viventi, Firenze, 1684.

(4) Dodart. Regiæ scientiæ academiæ historia, lib. V, cap. V, p. 454. Paris, 1701.

(5) Blanchard (R.). Traité de zoologie médicale.

L'irruption de ce liquide dans le péritoine, n'est pas toujours suivie d'accidents : cela tiendrait peut-être dans ces cas à la moindre quantité de leucomaïne formée par les hydatides.

Ajoutons enfin, qu'il est toujours possible de reconnaître chimiquement la présence de membranes hydatiques ; leur nature chitineuse est prouvée par ce fait que, traitées par les acides, elles donnent du glucose.

Dans des cas exceptionnels, les hydatides peuvent demeurer indéfiniment en cet état. On a dès lors affaire à des *acéphalocystes*, que Laennec (1) regardait à tort comme spéciales à l'homme et différentes de celles du bœuf et du mouton, dans lesquelles il avait reconnu la présence des têtes. Il n'en est rien ; ainsi que l'ont démontré Bremser (1821) (2) et Livois (1843) (3), l'identité est complète.

FORMATION DES VÉSICULES PROLIGÈRES.

Lorsque l'hydatide, ou *vésicule mère*, a suffisamment grandi, le *bourgeonnement céphalique* commence à se montrer. Mais, contrairement à ce qui a lieu pour les *cysticerques*, l'hydatide produit, non une seule tête, mais bien des centaines, des milliers même parfois.

Avant Siebold, on admettait généralement que la tête se formait par un bourgeonnement de la surface de la *membrane germinale*, et qu'elle tombait ensuite dans le

(1) Laennec. Mémoire sur les vers vésiculaires (1804). — Id. Mémoires de la Soc. de méd. de Paris. Paris, 1812.

(2) Bremser. Notice sur l'échinococcus hominis (Journ. complém. Paris, 1821, t. XI, p. 278).

(3) Livois (Ch.). Recherches sur les échinocoques chez l'homme et chez les animaux. Thèse de Paris, 1843.

liquide, ce qui n'a pas lieu, comme l'ont prouvé Naunyn (1), Leuckart et Moniez (2).

A la surface interne de la membrane germinale, apparaissent de petites papilles qui ne tardent pas à se creuser d'une cavité plus ou moins étendue, formant ainsi des *vésicules proligères* (*Brutkapseln*) ou *formatrices* des têtes de tænia. Ces vésicules sont formées par une substance granuleuse identique à celle de la *membrane germinale*; elles sont tapissées d'une *cuticule* à l'intérieur et non à l'extérieur. D'après Moniez, on voit se constituer un épaississement, en forme de disque, sur la membrane de la *vésicule proligère*, épaississement qui fait saillie à l'extérieur en même temps que se soulève la partie centrale tournée vers la cavité de la vésicule. Peu à peu la saillie augmente et, à la surface du mamelon interne se développent le rostre, les ventouses et les crochets.

Les vésicules proligères, offrent parfois des culs-de-sac, des diverticules, au fond desquels des échinocoques peuvent se développer. Cette circonstance, sans doute, avait fait supposer à Leuckart que les échinocoques se développent par des bourgeons primitivement saillants à l'extérieur.

Les têtes du cestode se développent donc constamment à l'intérieur des vésicules proligères. Elles restent appendues à leur paroi et les vésicules elles-mêmes demeurent fixées à la membrane germinale tant que l'hydatide est vivante. Dans les parois des vésicules rampent quelques vaisseaux nutritifs, communiquant avec ceux de l'échinocoque, mais que l'on ne peut poursuivre au delà de la membrane germinale.

Les échinocoques renfermés dans une même vésicule

(1) Naunyn (B.). Entwickelung's Geschichte des Echinococcus (Reichard's Arch. für Anat. und Phys. 1862, p. 612.

(2) Moniez. Mémoire sur les cestoïdes. Lille, 1881, in-8.

proligère sont souvent d'âge et de taille différents. Implantés sur la paroi de la vésicule par un pédicule rétréci, ils présentent à leur pôle opposé, arrondi, une dépression résultant de l'invagination de l'échinocoque sur lui-même. La tête offre les 4 ventouses et les 58 à 60 crochets parfaitement nets. L'évagine-t-on (par pression par exemple) on reconnaît qu'elle est constituée par une massse cylindrique longue de $0^{mm},5$ environ, divisée par un étranglement en deux parties. L'antérieure porte les ventouses et les crochets, la postérieure présente une dépression dans laquelle vient s'insérer le pédicule. Les crochets ne diffèrent de ceux du tænia adulte que par la forme plus effilée de leur base.

A ce moment, l'hydatide a parcouru tous les stades de son évolution larvaire. Absorbés par un chien, les échinocoques qu'elle contient trouveront l'occasion de se transformer en tænia adulte et rubané. Mais elle peut persister indéfiniment à l'état d'hydatide, mourir et subir la dégénérescence totale.

FORMATION DES VÉSICULES SECONDAIRES

(*Exogènes*, *Endogènes*).

Les hydatides ne se reproduisent pas seulement au moyen des *vésicules proligères*; elles peuvent encore se multiplier par la formation de *vésicules secondaires* (*Tochterblase*) absolument semblables à la vésicule mère. Voici, d'après Leuckart, comment elles se produisent :

Dans l'épaisseur même de la cuticule, entre les lamelles stratifiées, on voit se déposer des granulations autour desquelles se montre une petite cuticule stratifiée. Peu à peu, le contenu de cette petite masse s'éclaircit, en même temps que cette dernière se rapproche de plus en plus de la périphérie et tombe en dehors de l'hydatide.

Elle se détruit alors ou bien continue à se développer. Chaque vésicule fille offre, en ce moment, la même structure que la vésicule mère (cuticule, membrane germinale) et peut produire, soit des *vésicules proligères*, soit même de *nouvelles vésicules*, qui méritent alors le nom de *vésicules petites filles* (Enkelblase).

On observe de grandes différences, dans l'état de maturation que présente la vésicule fille, au moment où elle devient libre. Tantôt elle est pleine, solide, tantôt elle présente une cavité ; parfois même des échinocoques sont déjà manifestes dans les vésicules proligères.

Quoi qu'il en soit, la vésicule fille s'entoure d'une membrane adventice, et il devient impossible de savoir, en la voyant située a côté de la vésicule mère, s'il y a eu formation de deux vésicules par deux embryons hexacanthes distincts, ou production d'une vésicule fille. Leuckart croit pourtant avoir remarqué que les vésicules secondaires sont moins tardivement que leur mère capables de produire des vésicules proligères.

Nous venons de décrire la formation d'hydatides par bourgeonnement exogène. On les a désignées par les noms divers d'*echinococcus exogena* (Kuhn) (1) ; *E. scoleciparіens* (Küchenmeister) (2) ; *F. simplex* (Leuckart) ou *E. granulosus*. Les vésicules exogènes ont surtout été observées chez les ruminants et chez les porcs. *Elles sont rares chez l'homme sauf dans l'épiploon et dans les os*. Le plus souvent on a affaire à la variété *endogène*.

Cette dernière a été désignée sous les noms de *Echinococcus endogena* (Kuhn). *E. altriciparіens* (Kuchenmeister), *E. hydatidosus* (Leuckart). Elle est caractérisée par ce fait,

(1) Kuhn. Recherches sur les acéphalocystes et sur la manière dont ces productions parasites peuvent donner lieu à des tubercules. Strasbourg, 1832.

(2) Kuchenmeister. Ueber die Cestoden in algemeinen und die des Menschen insbesondere. Dresden, 1853 in-8°.

que les vésicules filles, tombent à l'intérieur de la vésicule mère; les vésicules secondaires sont alors remarquables par le volume qu'elles peuvent acquérir. Mais leur nombre, comme leur taille, sont des plus variables; on peut en rencontrer cinq ou six ou plusieurs centaines; et leur grosseur, peut atteindre celle d'une noix et même d'un œuf.

Quand ces vésicules internes ou secondaires, ont pris un développement excessif, elles peuvent distendre et dilater la cavité mère, au point d'en rendre méconnaissable la texture.

Contrairement à ce que l'on a prétendu, dans les cas d'hydatides endogènes, la vésicule mère et les vésicules filles, ne sont pas toujours des *acéphalocystes*. La tendance à la formation de vésicules proligères, est certainement amoindrie, mais elle ne peut être niée.

Lorsqu'une hydatide, produit des vésicules exogènes, elle développe ordinairement à son intérieur des vésicules proligères et non des vésicules secondaires endogènes. Il s'en faut, que ces deux modes de prolifération, endogène et exogène, s'excluent réciproquement, et que les hydatides qui les représentent, appartiennent à des espèces différentes. On a également prétendu, à tort, que dans le cas de multiplication endogène, l'hydatide mère et les hydatides filles étaient normalement stériles. Küster a relaté un fait semblable dans son observation citée plus loin. (Kyste hydatique de l'humérus. V. fig. 2.)

Moniez aurait observé dans le foie du porc, une hydatide de petite dimension, qui présentait, tout à la fois, des vésicules exogènes, des vésicules endogènes et des vésicules proligères (1).

(1) R. Blanchard. Traité de zoologie médicale.

DES KYSTES HYDATIQUES

En se développant dans les tissus, les hydatides s'entourent d'une capsule de nature conjonctive, désignée sous le nom de *kyste adventice*. L'hydatide appartient-elle à la variété endogène, la plus commune chez l'homme ? Elle forme une tumeur kystique *uniloculaire*, constituée à la périphérie *par la membrane adventice*, d'épaisseur et de consistance variables, et *par la vésicule mère*. Celle-ci contiendra, dans sa cavité, un liquide plus ou moins abondant, étudié précédemment, et au milieu duquel, flottent des vésicules filles et petites-filles. De telles productions parasitaires, peuvent persister un temps très prolongé, mais elles subissent fréquemment des altérations régressives. On trouve alors, des amas enkystés de substance puriforme ou athéromateuse, au milieu de laquelle, on peut retrouver quelquefois des pellicules analogues à celles des graines de raisin écrasées. La coloration blanc jaunâtre de ce liquide, l'a fait comparer à une émulsion ; son aspect et sa consistance épaisse tiennent à des plaques rhomboïdales de cholestérine, des cristaux d'hématoïdine, des crochets et des pellicules kystiques. Les parois du kyste adventice, sont généralement très épaisses en pareil cas, et contiennent, quelquefois, des plaques calcaires ou même ossifiées. Réduit à cet état de dégénérescence, le kyste est le plus souvent inoffensif, et peut être considéré comme guéri.

Il est une autre variété de kystes hydatiques extrêmement importante à connaître, au point de vue qui nous occupe. Elle diffère totalement de la précédente par ses caractères cliniques et anatomo-pathologiques. Nous voulons parler de la variété exogène.

Le plus souvent, avons-nous dit, l'hydatide résultant de la transformation vésiculeuse de l'embryon, constitue une *vésicule mère* dans l'intérieur de laquelle tombent et flottent des *vésicule filles* et *petites filles*.

Dans la forme *exogène*, la vésicule mère produit, suivant un mode indiqué plus haut, une foule de vésicules filles, qui *se détachent de sa surface extérieure* et envahissent les tissus avoisinants. A leur tour, ces vésicules filles produisent par voie exogène des vésicules petites filles. Il en résulte, un véritable *semis* d'hydatides, très petites le plus souvent, tassées, pressées les unes contre les autres en nombre considérable. Chacun de ces petits corps étrangers vivants, suscite autour de lui, un certain degré d'inflammation scléreuse, qui leur constitue une minuscule enveloppe adventice. La coupe d'une telle tumeur parasitaire, présente un *aspect alvéolaire* des plus remarquable. Dans les cavités circonscrites par les mailles du stroma conjonctif, se trouvent logées les hydatides sous forme de petits corps arrondis, d'aspect gélatineux, colloïde. Leur nombre s'accroît constamment; la compression qu'elles exercent, détermine la nécrobiose des tissus qu'elles emprisonnent entre elles, si bien qu'au bout d'un certain temps, une cavité anfractueuse, véritable caverne, réceptacle de détritus variés (vésicules, éléments de désintégration), se creuse dans la masse alvéolaire. Les désordres augmentent de plus en plus, et généralement les kystes multiloculaires amènent la mort des malades. Nous ne croyons pas que l'on connaisse un seul fait démontrant anatomiquement la guérison spontanée d'une telle affection.

Nous ne nous arrêterons pas davantage sur ce point, qu'il nous suffit d'indiquer ici. Nous y reviendrons longuement en traitant de l'anatomie pathologique des kystes des os.

CHAPITRE PREMIER

HISTORIQUE

Pendant longtemps, les kystes hydatiques des os restèrent confondus parmi les autres affections du squelette.

Au dire de Dezeimeris, c'est aux chirurgiens hollandais Van Wy et Van der Haar que l'on doit la première mention de l'affection hydatique des os. Le premier de ces deux chirurgiens l'aurait décrite très nettement ; Van der Haar se serait borné à quelques considérations générales peu étendues, sans rapporter de nouvelles observations (*a*).

Le premier fait qui présente un caractère d'authenticité

(*a*) *Remarque.* — Nous avons reproduit les données historiques de Dezeimeris, mais nous devons faire remarquer qu'il ne nous a pas été possible d'en contrôler l'exactitude. Parmi les ouvrages de Van Wy (1) et de Jakob Van der Haar (2) que nous avons pu nous procurer, il n'en est aucun qui renferme quelque détail relatif aux hydatides des os.

Quant à Ruysch (3), il nous paraît évident qu'il n'a pas observé des échinocoques des os, mais bien des larves de mouches. Le texte et la planche qui l'accompagne ne permettent pas de doutes à cet égard.

(1) Vermischte chirurgische Schriften. von Guerrit, Jan Van Wy, 1786, Nürnberg.

(2) Medicin. und Chirurg. Abhandl. und Beobacht., van Jakob Van der Haar, 1800.

(3) Adversariorum anat. medic. chirurgicorum. Decas tertia. Caput VI, p. 19. Amstelodami MDCCXVII.

suffisante est dû à Cullerier (1). Le malade, dont il rapporte l'histoire clinique, entra le 19 pluviôse, an IX, à l'hôpital des Vénériens, avec une gonorrhée, des végétations et une tumeur de trois pouces de diamètre, inégale, indolente, et de la consistance d'un stéatome, située à la partie antérieure et au tiers supérieur de la jambe, sans altération de la peau. En palpant la tumeur, on rencontrait un bord osseux et inégal, indiquant une excavation creusée dans le tibia. D'après les renseignements fournis, cette maladie aurait débuté il y a deux ans, à la suite d'une chute violente sur la jambe.

Après avoir vainement employé les cataplasmes et les émollients, Cullerier ouvrit la tumeur au moyen de la potasse caustique. Il en sortit une matière épaisse, gluante, d'une couleur lie de vin et à peu près inodore. Trois jours après, on cautérisa au fer rouge le fond du foyer osseux, et le lendemain, lorsqu'on retira la portion d'os brûlée, on vit qu'elle recouvrait une cavité d'où sortit du pus grumelé et ensuite de petits corps à demi arrondis, de 3 à 4 lignes de diamètre, composés d'une membrane d'un blanc terne, et remplis à moitié de sérosité. Un d'eux, de plus d'un pouce de diamètre, en contenait plusieurs autres. « Ces corps étaient des hydatides de l'espèce de celles qui ont été désignées par M. Laennec sous le nom d'acéphalocystes. » Le malade était à peu près complètement guéri après quelques mois, lorsqu'il s'évada de l'hôpital.

Webster, Keate (1819), Langenbeck (1820), A. Cooper, Dupuytren, Rame (1836), publièrent de nouvelles observations de kystes (du frontal, de l'humérus, du fémur, du tibia).

Dans le courant de l'année 1838, parut dans un journal

(1) Journal de médec., chirurg. et pharmac., Corvisart, t. XII, p. 125, et Biblioth. médic., t. XIV, p. 69.

étranger (Hamburg Zeitsch, f. d. ges. Med.), la relation d'un cas fort intéressant d'hydatides du bassin. Reproduite dans le journal l'Expérience (1838), elle est accompagnée de notes additionnelles de Dezeimeris, dans lesquelles se trouvent pour la première fois rassemblés les faits épars dans les différents recueils.

La même année, paraissait à Montpellier, la thèse d'Escarraguel sur les hydatides du tissu osseux. Plus pauvre en documents que la statistique précédente, elle contenait seulement la reproduction des cas de Rame, Guesnard, A. Cooper.

Deux ans plus tard, en 1850, Bérard étudie les kystes hydatiques des os, dans un article du Dictionnaire en 30 volumes. Il trace un tableau clinique très exact de l'affection, fait ressortir sa gravité, et termine en formulant des indications thérapeutiques très précises. Il signale les fractures spontanées, l'envahissement des articulations, qui avoisinent les lésions, et ne se dissimule nullement la difficulté de la cure. Ce travail est, à notre avis, l'un des plus importants qui ait été publié, et, s'il laisse à désirer au point de vue anatomo-pathologique, la description clinique est parfaite.

A partir de cette époque, les auteurs classiques, français et étrangers, consacrent quelques pages à l'étude de cette affection. Peu à peu, lentement, le nombre des observations s'accroît ; mais il faut arriver jusqu'au mémoire de Viertel (1875) (1), et au traité de Davaine, pour trouver la première statistique de quelque valeur (20 observations).

Trois ans plus tard, Reczey (1877-1878) (2) réunissant les faits connus, arrive à un total de 33 cas. Mais, en examinant ces observations, nous voyons que ce chiffre est

(1) Archiv. v. Langenbeck t. XVIII, p. 476.
(2) Deutsch. Zeitsch., VII, 285-294.

trop élevé. En déduisant les observations de Dupuytren (temporal), Chaussier (rachis), Ollivier (rachis) qui ne sont pas relatives à des kystes des os, il nous reste 30 cas. Nous les réduirons à 29, en réunissant sous la même indication les deux versions différentes (Sevestre, Demarquay) de l'unique observation de Demarquay.

Dans un important article (Dict. encyclop. des sciences médic., article Os, 1882), M. le professeur Heydenreich étudie les kystes hydatiques en se basant sur un plus grand nombre d'observations que les auteurs précédents.

Depuis ce moment, nous n'avons trouvé à glaner que quelques observations, peu nombreuses, publiées par Bardleben, Talini, Hahn, Trendelenburg, A. Poncet, Madelung.....

Mais, à côté de ces travaux, où se trouvent seulement mis en évidence les caractères cliniques des échinocoques des os, nous devons signaler les recherches qui ont été faites dans le but d'élucider leur anatomie pathologique.

En lisant les descriptions classiques, il semble que les kystes hydatiques des os n'ont de spécial que le terrain sur lequel ils se développent. Cette question de siège mise à part, kystes osseux et kystes hépatiques présenteraient une structure identique. Les auteurs prescrivent d'enlever soigneusement la *membrane commune* après avoir évacué les hydatides ; mais à côté de ce précepte, vient la réflexion que ce temps de l'opération est le plus souvent très difficile, et que l'on ne peut l'exécuter complètement. On comprend qu'il ne puisse en être autrement, si l'on admet (ce qui nous paraît démontré par l'observation) qu'il n'y a pas de membrane d'enveloppe le plus souvent et que la lésion est diffuse.

En un mot, les kystes des os paraissent appartenir pour la plupart à la forme multiloculaire, si rarement observée

dans les autres organes. Quelques auteurs seulement paraissent s'être préoccupés de cette particularité importante.

Dans un mémoire publié en 1867, sur la tumeur hydatique alvéolaire du foie, Ott considère comme multiloculaires les kystes osseux décrits par Guesnard, Coulson, Fricke. Il se borne à une simple mention bibliographique sans même discuter ses assertions.

Plus tard, en 1870, dans un cas où les hydatides avaient entièrement envahi le canal médullaire d'un humérus, Küster (1) chercha vainement les traces de la vésicule mère. Les examens histologiques, lui démontrèrent partout la nature conjonctive des parois kystiques, et nulle part la structure bien connue des membranes hydatiques.

Enfin, dans une communication faite à la Société de médecine de Berlin (12 décembre 1883), à l'occasion d'une présentation anatomique de M. Hahn, Virchow (2) expose ses idées sur quelques points de l'anatomie pathologique des hydatides des os.

Rappelant ses travaux sur les kystes multiloculaires hépatiques, il insiste sur l'influence du milieu sur la forme des hydatides. Si les vésicules sont petites, c'est qu'elles siègent dans des espaces étroits (les vaisseaux lymphatiques du foie par exemple).

A l'appui de cette idée, il cite les dimensions minimes des vésicules contenues dans les aréoles du tissu spongieux. Sans vouloir se prononcer sur leur mode de prolifération, il croit qu'il existe là vraisemblablement un processus de prolifération, in situ.

On verra plus loin, que l'analyse des faits publiés paraît complètement confirmer les assertions de Virchow basées seulement sur quelques observations (Lesser, XXXII ; Küster, obs. XXX ; Kantzow, obs. XLI).

(1) Berlin. Klin. Wochen , VII, 145-147.

(2) Berlin. Klin. Wochen., nos 52-53, 1883.

CHAPITRE II

ANATOMIE PATHOLOGIQUE

§ 1er. *Siège des kystes hydatiques.*

La majorité des observations, ne laisse aucun doute sur l'origine primitivement osseuse des lésions; néanmoins, certaines d'entre elles pourraient conduire à admettre deux variétés de kystes hydatiques des os, les uns primitifs, les autres secondaires.

La première catégorie, comprendrait exclusivement les kystes développés dans un des éléments constitutifs de l'os, périoste, moelle, tissu osseux. Dans la deuxième catégorie, seraient rangés les cas dans lesquels le parasite aurait envahi le squelette après avoir pris naissance dans les parties molles avoisinantes. On conçoit combien il est difficile, dans les faits anciens, d'élucider cette question d'origine.

Toutefois, les preuves anatomo-pathologiques sont insuffisantes pour nous permettre de considérer comme démontrée cette deuxième catégorie de lésions.

Le plus souvent les kystes hydatiques qui avoisinent les os, n'agissent sur eux que d'une façon indirecte en les refoulant, les détruisant à la manière des tumeurs anévrysmatiques. Il n'est pas prouvé, jusqu'à présent, qu'ils puissent pénétrer dans la charpente osseuse elle-même.

La plupart des régions du squelette ont été atteintes par les échinocoques. Cependant, les os courts de la main, du pied, de même que la clavicule, les os de la face, ceux de l'avant-bras sont restés indemnes jusqu'à ce jour.

Les 52 cas que nous avons réunis se répartissent de la manière suivante :

Os longs.....	Fémur.....	6	
	Tibia (peroné).....	8	
	Humérus.....	11	
	Phalange.....	1	
Os plats.....	Bassin osseux.....	11	
	Crâne.....	4	3 frontal. 1 sphénoïde.
	Omoplate.....	1	
	Sternum.....	1	
	Côtes.....	1	
Os courts....	Colonne vertébrale...	8	

Remarque. — Les lésions étaient souvent multiples. Les chiffres précédents indiquent seulement le nombre des observations colligées et classées suivant le siège principal des altérations osseuses.

SIÈGE DES KYSTES SUR LES OS LONGS.

C'est généralement dans la région épiphysaire, ou mieux juxta-épiphysaire des os longs, que paraît se développer le parasite. La vascularité exceptionnelle de cette zone, le rôle de vecteurs que jouent les vaisseaux à l'égard de l'embryon hexacanthe, expliquent cette localisation.

Dans plus de la moitié des cas, il en est ainsi ; ajoutons que souvent, en présence de l'étendue des désordres, il est difficile de se prononcer sur leur siège primitif.

Sept fois sur onze, par exemple, la diaphyse humérale était envahie d'un bout à l'autre. Quant au fémur, 4 fois ses extrémités épiphysaires étaient seules atteintes. Dans 3 cas (Obs. XIX, XX et XXXVI), la tête et le col avaient disparu, en plus ou moins grande partie, consécutivement à l'envahissement de la hanche par des hydatides.

Nous noterons, enfin, un détail intéressant : la fréquence des kystes au niveau de l'extrémité supérieure du

tibia. Cet os présente là un véritable lieu d'élection pour le parasite.

Il est probable que la vascularité remarquable de cette région indiquée par M. le professeur Richet constitue une circonstance éminemment favorable au développement des hydatides.

SIÈGE DES KYSTES SUR LES OS PLATS.

Si nous examinons, maintenant, quel est le siège de prédilection des hydatides sur les parties qui constituent le bassin osseux, nous voyons que l'ileum a été atteint dans tous les cas sauf celui de Denonvilliers (obs. XVI). Son étendue, sa structure spongieuse areolaire, qui fait de son diploé une sorte de lac sanguin, peuvent être invoqués pour expliquer la prédominance de ses altérations. Peut-être aussi, la circulation subit-elle dans son intérieur un très léger ralentissement, créant des conditions favorables à l'arrêt de l'embryon hexacanthe charrié par le sang.

Le pubis était seul lésé dans l'observation de Denonvilliers; l'ischion était fréquemment intact; au contraire, l'acétabulum presque toujours détruit.

Il n'existe qu'une observation d'échinocoques de l'omoplate développés au niveau de l'angle inférieur de cet os, et ayant nécessité à plusieurs reprises l'intervention chirurgicale. Cruveilhier (1) relate un cas de tumeur hydatique « énorme située en partie dans la fosse sous scapulaire et partie dans la fosse sous épineuse. Ces deux parties du kyste communiquaient entre elles par une ouverture étroite creusée aux dépens de l'omoplate. » Mais la lésion a-t-elle débuté par l'os, l'a-t-elle au contraire usé et perforé? Les renseignements précédents sont insuffisants pour nous l'apprendre.

(1) Article Acephalocystes. Dictionnaire en 30 vol. p. 267.

Nous avons mentionné un fait de lésion du sternum. La pièce n'a pas été examinée complètement, et il n'existe aucune relation clinique de ce cas. Dans une communication à la Société de médecine de Berlin, Virchow (1) l'a présentée sans l'accompagner de commentaires, et simplement à titre de curiosité pathologique.

Crâne. — Les lésions du crâne sont rares. Trois fois sur quatre, les kystes se sont développés dans le sinus frontal qu'ils ont fini par remplir et distendre énormément.

Bien qu'ils aient vraisemblablement pris naissance dans la muqueuse du sinus, nous n'hésitons pas à les comprendre dans nos descriptions. Nous avons intentionnellement éliminé l'observation de Dupuytren, souvent citée dans les auteurs. Les détails en sont trop incomplets, pour que l'on puisse dire si ce chirurgien a voulu désigner un kyste développé dans le muscle temporal ou dans l'os de même nom. La première hypothèse nous paraît être la plus vraisemblable. Dupuytren, dit, en effet, que « c'était une hydatide qui s'était développée dans le corps du temporal » (2). Heinecke (2), tout en acceptant comme authentique le fait de Dupuytren, récuse celui de Baudelocque-Guesnard, prétextant qu'il s'agit là d'un kyste développé entre l'os et la dure-mère. Ce motif n'est pas valable, si l'on admet que la dure-mère n'est que le périoste interne du crâne. Nous ajouterons, en outre, que, loin de proscrire ce cas, nous le tenons comme un type remarquable de la forme multiloculaire.

Rachis. — On a fréquemment signalé des lésions du rachis déterminées par des tumeurs hydatiques. Mais l'analyse de ces faits nous a conduit à rejeter la plupart

(1) Virchow. Berlin. Klin. Wochschr., 1884, p. 824.

(2) Dupuytren. Clinique chirurgicale, t. I.

(3) Heinecke. Deutsche Chirurg. von Billroth und Luecke (1882). Bd. 21, p. 200).

d'entre eux. Sans doute nous trouvons souvent relatée la destruction par usure des diverses parties des vertèbres et des côtes avoisinantes ; mais il n'y a pas là d'envahissement du squelette par le parasite. Aussi, n'avons-nous retenu que les cas dans lesquels les auteurs ont nettement indiqué la présence d'hydatides dans l'intérieur même du tissu osseux.

Les lésions vertébrales occupaient :

La région sacrée	3	fois
— dorsale	3	—
— lombaire . . .	2	—
— cervicale . . .	1	—

Généralement caractérisées par la destruction plus ou moins étendue d'un seul ou de plusieurs corps vertébraux, elles ne portaient, dans aucun cas, sur le tissu compacte des lames et des apophyses épineuses. Refoulées par la poche kystique, usées, déformées, ces parties n'étaient pas envahies par les vésicules.

Notons, en terminant, que la région sacro-lombaire a été plusieurs fois atteinte (5 fois) consécutivement à l'os iliaque.

Côtes. — Dans le cas de Talini (obs. XII), il existait un grand nombre de petites vésicules dans le tissu spongieux de la cinquième côte droite; il en était résulté la nécrose de plusieurs fragments osseux.

Sternum. — Virchow signale seulement un cas d'échinocoque du sternum. La pièce n'a pas été décrite.

Volume. — Les dimensions des tumeurs hydatiques, sont des plus variables et généralement en rapport avec leur siège anatomique.

Se sont-elles développées à la surface d'un os plat, d'un os court, ou bien encore pénètrent-elles dans le

canal médullaire d'une diaphyse, elles acquièrent un volume notable. On-elles fait éclater la coque osseuse qui les enveloppait au début, leur expansion se fait avec rapidité et, tandis que du côté de l'os les lésions restent assez limitées, dans les parties molles le kyste se développe et s'étale à son aise. Si l'on ne tenait compte que des dimensions respectives des portions intra et extra osseuses des lésions, on serait tenté d'admettre que le tissu osseux a été envahi secondairement. Mais, nous le répétons, une telle interprétation, reste des plus discutables si l'on tient compte de ce fait, démontré par les nécropsies, que les kystes des parties molles n'envahissent pas les os voisins, mais les refoulent et les détruisent seulement par usure mécanique.

A part ces conditions de résistance extérieure dont le rôle nous paraît considérable, il importe aussi de tenir compte du degré de vitalité et d'activité germinative des hydatides. Sous l'influence d'une prolifération active, la tumeur peut s'accroître très rapidement, et déterminer des lésions extrêmement étendues. On ne lui voit jamais acquérir un volume comparable à celui de certains kystes hépatiques : elle contenait cependant près de 2 litres 1/2 de liquide, chez le malade de Reczey (obs. XIX). Ajoutons qu'il ne faudrait pas se baser sur la quantité de liquide écoulé pour apprécier l'étendue des lésions. S'il existe, en effet, une cavité principale creusée dans l'os, il ne s'agit pas là d'une poche uniloculaire pleine de liquide hydatique au milieu duquel flottent des vésicules secondaires. Non, on se trouve en présence d'une véritable caverne, résultant de la nécrobiose d'une partie plus ou moins notable du squelette. A la périphérie de cette excavation toute artificielle, comme on le voit, le tissu osseux apparaît infiltré d'un nombre considérable de petites vésicules hydatiques. C'est à juste titre que l'on pourrait appliquer à cette variété l'épithète d'*ulcéreuse*, attribuée par

Virchow à la tumeur hydatique multiloculaire du foie.

Formes uniloculaire et multiloculaire.— La présence dans le tissu osseux, des deux formes si différentes de kystes *uniloculaires* et *multiloculaires*, nous conduit forcément à scinder cette étude en deux parties, la première relative aux kystes uniloculaires, la deuxième, de beaucoup la plus importante, concernant la variété multiloculaire.

Contrairement à ce qui existe pour le foie et les autres organes, cette dernière domine dans le tissu osseux.

Ce n'est pas sans une certaine surprise que nous avons constaté ce fait, en analysant nos documents. Il ressort, cependant, avec la dernière évidence des relations nécroscopiques publiées jusqu'à présent.

Dans le foie, il y a véritablement une poche kystique, nettement limitée à la périphérie, constituée par une capsule fibreuse adventice, puis, par l'hydatide mère contenant dans son intérieur un liquide clair et des vésicules secondaires.

Dans le squelette, au contraire, les hydatides sont généralement disséminées dans les aréoles du tissu osseux ; infiltrées çà et là souvent sur un espace considérable.

Cette absence de délimitation des lésions, le fait que les hydatides sont nombreuses, petites, séparées les unes des autres, non contenues dans une même cavité, caractérisent, croyons-nous, les kystes hydatiques des os.

§ 2. *Kystes uniloculaires.*

Nous n'avons trouvé que 37 cas d'échinocoques des os, publiés avec des détails suffisants pour que l'on puisse se prononcer sur l'existence d'une cavité uniloculaire, analogue à la variété commune des kystes hépatiques ou, au

contraire, d'alvéoles multiples comme dans la forme multiloculaire.

Siège. — Cinq fois seulement, les kystes étaient formés d'une poche simple ; trois d'entre eux siégeaient dans le sinus frontal ; deux autres étaient développés dans l'intérieur d'un os long (humérus, phalanges).

Forme. — Dans l'observation de Langenbeck, après la trépanation de la table externe du frontal et l'ouverture du sinus, « il s'écoula une humeur lymphatique claire et visqueuse, et l'on vit une vessie à parois brillantes qui remplissait tout le sinus, et d'où s'écoulait une humeur lymphatique, car elle avait été déchirée lors de l'ouverture de la cavité osseuse ; l'hydatide fut saisie avec des pinces et arrachée par lambeaux. La cavité avait 3 pouces de diamètre dans un sens et 3 pouces 1/2 dans un autre sens ; on reconnaissait facilement avec le doigt la paroi postérieure du sinus frontal ; la paroi antérieure était très spongieuse et mince. En examinant les parois du kyste qu'on avait retiré, on les trouve épaisses et presque cartilagineuses à sa base ; à l'intérieur il était partagé en un grand nombre de cellules qui contenaient un pus fluide jaunâtre ».

Il est très probable que dans l'observation de M. Verdalle, il s'agissait aussi d'un kyste uniloculaire. Toutefois la suppuration de la poche, qui s'était ouverte spontanément longtemps avant l'opération faite par M. le professeur Denucé, avait modifié profondément l'aspect des lésions. La face interne de la cavité transformée en une membrane bourgeonnante, ne rappelait en rien les vésicules claires, minces, transparentes, signalées par Langenbeck et Keate.

Dans ces trois cas, le kyste a écarté, aminci et même détruit les parois du sinus frontal. Nulle part il n'a donné lieu à un envahissement intra-osseux. La surface interne de la cavité était raboteuse, plus ou moins irrégulière ; il

n'y avait pas de séquestre ; le liquide était clair et limpide.

Un kyste dermoïde aurait déterminé des lésions osseuses absolument semblables.

En eut-il été de même si l'embryon hexacanthe, au lieu de se localiser dans le sinus, s'était développé dans un point quelconque du diploé frontal ? Ce qui se passe dans d'autres os plats (l'ileum par exemple) nous permet d'en douter.

Nous avons cru devoir considérer les deux faits de Vidal et de Charvot comme des exemples de kystes uniloculaires des os longs. Ce sont les seuls, qui soient susceptibles dans une certaine mesure d'une telle interprétation. Dans l'observation de Vidal, nous voyons que « le kyste hydatique siégeait à la partie moyenne de l'humérus, il était limité par une poche du volume d'une amande, logée surtout dans la poche externe de la région indiquée et séparant la tumeur du reste de la cavité médullaire ». Malgré la concision regrettable de cette relation, il semble qu'il y ait eu effectivement un kyste uniloculaire de l'humérus. Les parties de la coque diaphysaire, qui avoisinaient le kyste étaient encore assez dures et résistantes, mais cependant très nettement amincies.

Quant au fait de Charvot, il est relatif à un kyste développe, dans la région diaphyso-épiphysaire inférieure de la première phalange de l'index gauche. Le kyste fibreux, lisse intérieurement, rappelait par son aspect une pseudo-séreuse : les parties molles environnantes contenaient des aiguilles calcaires et des débris osseux. Un liquide séreux, remplissait la cavité dans laquelle flottaient des hydatides qui contenaient de petites granulations (peut-être des échinocoques). La première phalange, était augmentée de volume, transformée en un tissu stalactiforme hérissé de fines aiguilles ; son extrémité inférieure était détruite, le canal médullaire conservé dans sa partie

supérieure était large; quant à l'extrémité supérieure de la deuxième phalange, elle était légèrement érodée.

C'est à peine si nous oserions placer à côté des faits précédents, celui de Roussin ; malgré la netteté des termes de la communication « la cavité morbide constatée dans la diaphyse d'un fémur pendant l'amputation se prolongeait dans la portion située au-dessus de la section. Les hydatides pourvues d'une poche mère remplissaient toute la cavité ; vers la partie moyenne de l'os, les parois étaient tellement amincies que le fémur s'est fracturé pendant l'opération. » Mais il ne suffit pas, comme nous le verrons dans un instant, que les vésicules soient contenues dans une poche, pour que le kyste mérite à proprement parler la dénomination d'uniloculaire; il faut encore que la poche mère soit nettement reconnue comme étant une vésicule mère. Ce n'est pas évidemment avec ces notes écourtées qu'il est possible de trancher une telle question.

Dans l'observation de Coulson (Obs. L), on serait tenté d'admettre un kyste uniloculaire. Nous voyons, en effet, que la cavité creusée dans la partie supérieure du tibia, contenait une grande hydatide dont une partie s'était échappée au moment de son ouverture. Toute la cavité était revêtue par une membrane blanche et luisante; mais un séquestre qui s'élimina quelque temps après l'opération fut trouvé complètement infiltré de petites hydatides de la dimension d'une tête d'épingle. Elles étaient en si grand nombre, que l'os paraissait « comme revêtu d'une couche de lymphe plastique » ; quelques-unes s'étaient tassées ensemble comme des grains de raisin, d'autres isolées étaient adhérentes à l'os par de minces particules.

Ces derniers détails mettent hors de doute, croyons-nous, la nature multiloculaire de l'affection.

Quant à la membrane lisse et luisante, elle peut être

considérée comme étant simplement le résultat de l'organisation du tissu médullaire, sous forme de membrane fibreuse enveloppant la masse vésiculeuse principale.

Un fait de Küster cité plus loin rend infiniment probable une telle interprétation.

§ 3. *Kystes multiloculaires.*

Définition. — Il importe, tout d'abord, de définir nettement ce que l'on doit entendre sous le nom de kyste multiloculaire.

Dans son Traité d'anatomie pathologique, Cruveilhier (1) insiste sur la nécessité de distinguer les kystes adventifs acéphalocystes en multiloculaires *primitifs* et multiloculaires *secondaires*. Mais il n'attache pas à ces termes la même valeur qui leur est attribuée par les auteurs contemporains. « Il existe des kystes adventifs acéphalocystes multiloculaires ; et tantôt les locules ou loges secondaires communiquent largement entre elles, tantôt elles ne communiquent que par des orifices étroits faits par emporte-pièces. Il faut bien distinguer ces kystes primitivement multiloculaires des communications accidentelles qui s'établissent par érosion entre des kystes adventifs voisins, ainsi que j'en ai vu plusieurs exemples. Or la disposition multiloculaire tient évidemment à l'inégalité des obstacles que le kyste a rencontré dans son développement, et nullement à la multiplication des acéphalocystes. Ainsi j'ai vu plusieurs kystes multiloculaires qui ne contenaient qu'une seule acéphalocyste, laquelle envoyait des prolongements dans les loges communicantes. »

Mais on saisit facilement combien une telle définition est défectueuse. L'accepter serait reconnaître comme

(1) Anatomie pathologique, t. 3, p. 547.

multiloculaire toute cavité kystique offrant des prolongements plus ou moins sinueux, au lieu d'être arrondie et régulière. Il ne viendra à l'esprit de personne de désigner sous ce titre, les kystes à grande cavité unique situés au voisinage du rachis, envoyant des diverticules à travers les trous de conjugaison. Par contre, toutes les fois que l'on *observera des alvéoles multiples, séparées les unes des autres, par un stroma fibreux ou un tissu normal, remplies de petites vésicules hydatiques, la dénomination d'hydatide multiloculaire devra être employée.*

Du kyste multiloculaire hépatique. — Avant d'entrer plus avant dans la description des kystes multiloculaires des os, il est nécessaire de rappeler rapidement les données actuellement admises sur les lésions similaires du foie. Ce n'est pas seulement pour faciliter nos descriptions que nous établissons ce rapprochement anatomo-pathologique, c'est encore pour justifier certaines de nos propositions. Nous avons puisé dans les travaux publiés sur l'hydatide multiloculaire hépatique de nombreux renseignements. Nous devions les soumettre à la critique à titre de pièces justificatives.

M. Carrière a défini la tumeur hydatique alvéolaire : « Une production siégeant le plus ordinairement dans le foie, donnant lieu à des symptômes très variables et constituée essentiellement par une substance fondamentale d'une dureté ordinairement considérable, creusée d'alvéoles en général peu volumineuses, qui contiennent des masses gélatiniformes qui ne sont autre chose que des membranes d'hydatides repliées sur elles-mêmes au lieu d'être de forme globuleuse comme on l'observe d'habitude. Cette substance présente une grande tendance à l'ulcération qui se manifeste par une ou plusieurs excavations à parois ulcérées dans son intérieur. »

Les vésicules, disséminées irrégulièrement en nombre

considérable dans l'épaisseur du parenchyme hépatique, sont tassées sur certains points. Les groupes confluents ne tardent pas à déterminer la mort des éléments anatomiques qu'ils emprisonnent ; il en résulte, la formation de véritables cavernes creusées dans le tissu hépatique et ressemblant grossièrement aux ulcérations cancéreuses. Buhl (1) qui, le premier, les décrivit, les rangea pour ce motif parmi les cancers colloïdes. Quelque temps après, Zeller (2) ayant découvert des crochets d'échinocoques dans un des petits noyaux gélatineux enkystés, admit qu'il y avait coexistence d'hydatide et de cancer colloïde. Mais il faut arriver à l'importante communication faite par Virchow (3) à Würzbourg, en 1855, pour voir nettement établie la nature véritable des tumeurs multiloculaires.

Tenant compte surtout des excavations ulcéreuses creusées dans les masses alvéolaires, il les désigna sous le nom d'échinocoques multiloculaires ulcéreux.

Dans une discussion, qui eut lieu en décembre 1883 à la Société de médecine de Berlin, Virchow (4) reconnaît que cette épithète n'est pas aussi généralement justifiée qu'il le croyait au début ; il signale toutefois la possibilité de « la formation d'une grande cavité, pleine de détritus variés, ne contenant aucune trace d'hydatide, et pouvant atteindre des dimensions telles que les parties périphériques infiltrées de vésicules lui forment une sorte de membrane capsulaire.

Le plus souvent, il n'y a pas même à la périphérie une apparence de membrane limitante; on voit des traînées de vésicules envahir une étendue plus ou moins grande de parenchyme hépatique. La cavité centrale qui renferme de 400 à 500 gr. de liquide, *toujours puriforme*, présente

(1) Illustrirte münchener Zeitung, 1852.
(2) Alv. coll. der Leber. Inaug. Abhandl. Tübingen 1885.
(3) Verhandl. d. physic. médic. Gesell. Zü Würzburg 1855.
(4) Berliner Klin Wochenschr., p. 825, 1883.

des parois tomenteuses, irrégulières, et un aspect ulcéreux manifeste. Elle tend à s'accroître constamment à cause de la mortification résultant de l'oblitération vasculaire progressive. Les ramifications des veines porte et sus-hépatique sont atteintes de phlébite oblitérante.

Waldstein a signalé l'envahissement des ganglions lymphatiques gastro-hépatiques. Dans un fait, M. le professeur Ranvier a observé la perforation et la pénétration dans une branche de l'artère hépatique d'une hydatide contenant des échinocoques non douteux. Les voies biliaires peuvent être atteintes à leur tour, de même que le péritoine et le diaphragme. *Bref, il y a une tendance marquée à la dissémination des lésions.*

Les examens histologiques sont assez complets, pour que nous puissions y puiser des notions de la plus grande importance pour notre étude.

Les vésicules hydatiques qui remplissent les îlots gélatineux sont constituées par une membrane anhiste, épaisse généralement formée de lamelles stratifiées entre lesquelles peuvent exister des gouttelettes graisseuses et des granulations calcaires. Assez souvent la cavité qu'elles délimitent est très peu considérable, et l'on n'y rencontre pas trace d'échinocoques. Par contre, sur les vésicules récentes les plus périphériques, on peut observer des *scolex* qui ne diffèrent en rien de ceux de l'échinocoque uniloculaire. Nous ajouterons que, si Leuckart considère les lamelles stratifiées de la vésicule comme des zones d'accroissement, pour Friedreich il n'y aurait là qu'un commencement de régression dont les dépôts granulo-graisseux seraient l'indice évident.

Le mode de prolifération de ces hydatides n'est pas encore nettement établi. Cependant la plupart des auteurs, Leuckart, Mayer, Perroncito, Raillet, R. Blanchard, admettent qu'elles naissent par voie exogène.

Nous avons relégué au dernier plan l'étude du pré-

tendu stroma des tumeurs alvéolaires. En disant que celles-ci sont constituées « essentiellement par une substance fondamentale d'une dureté ordinairement considérable creusée d'alvéoles... » M. Carrière paraît accorder au stroma une importance presque égale à celle de l'élément parasitaire.

Il n'en est rien et, comme l'a dit M. Rendu (1) dans son article du Dictionnaire encyclopédique. « C'est pour lui avoir accordé trop d'importance que l'on a si longtemps méconnu la véritable nature de ces productions. »

Qu'il nous suffise de dire comme supplément de preuves, que ce tissu fibroïde interalvéolaire n'existe pas forcément, qu'il paraît manquer dans la plupart des kystes multiloculaires des os. Dans le foie, au contraire, chaque vésicule hydatique suscite autour d'elle un travail de prolifération connective qui aboutit à la formation d'une charpente feutrée, à larges aréoles. Ce tissu fibreux résistant au début finit par disparaître dans les points où sa vitalité est compromise par l'oblitération vasculaire.

Ces dernières considérations ont, comme on va le voir, une importance très grande.

KYSTES MULTILOCULAIRES DES OS.

Dans un travail publié en 1867, un auteur étranger, Ott (2), considère comme multiloculaires les kystes osseux décrits par Coulson (obs. L), Guesnard-Baudelocque (obs. I), Fricke (obs. XIV).

Pénétré de l'idée que la présence du stroma est absolument caractéristique, Carrière critique cette opinion et la repousse formellement. « Nous avons lu, dit-il, ces trois observations avec la plus grande attention et nous

(1) Art. Foie. Dict. Encycl. des sc. méd., 1879, p. 255.
(2) Berlin. Klin. Wochenschr., 1867.

n'y avons rien trouvé qui ressemble à la lésion dont nous nous occupons, rien qui justifie cette dénomination qui lui est appliquée. Ce sont des hydatides ordinaires dont quelques-unes étaient infiltrées, contenues dans les aréoles du tissu osseux ; mais *nous n'y avons pas trouvé cette formation d'un tissu nouveau qui remplace celui de l'organe attaqué, ni surtout cette tendance à l'ulcération qui caractérise notre tumeur à un si haut degré* ». La réponse est facile et les preuves ne manquent pas pour démontrer l'inexactitude de ces appréciations.

On ne peut comparer les aptitudes réactionnelles du tissu osseux à celles du parenchyme hépatique. Si, dans le foie, les vésicules hydatiques sont entourées d'une gamgue fibreuse, on ne peut en conclure logiquement qu'il doit en être de même dans les os. Du reste, le *tissu nouveau qui remplace celui de l'organe attaqué*, n'offre rien de spécial dans sa structure; il n'a qu'une existence éphémère et disparaît par nécrobiose. Pourquoi lui accorder une signification aussi importante ?

Ajoutons enfin que, si dans l'observation de Baudelocque-Guesnard il n'y avait pas d'*ulcération*, c'est que la confluence des vésicules était insuffisante pour amener la nécrose. Par contre, dans l'observation de Fricke, on ne peut révoquer en doute l'existence d'excavations considérables contenant une grande quantité de liquide puriforme.

Siège. — On peut observer les kystes multiloculaires sur les différentes parties du squelette. Ils affectent cependant, de préférence, les régions où domine une structure aréolaire, spongieuse, le corps des vertèbres, les épiphyses des os longs, le diploé des os plats.

Une fois seulement sur quatre cas, le crâne a présenté cette variété de kyste (obs. I). Il existait du côté droit, un kyste placé entre la dure-mère et les parois latérales du crâne ; gros comme un œuf de poule, il envoyait un pro-

longement dans la cavité orbitaire, et soulevait l'extrémité antérieure de la tente du cervelet, pour pénétrer dans un enfoncement creusé au-dessus de la fosse pituitaire, dans le corps même du sphénoïde. Ce kyste, se trouvait accolé à une vésicule de même nature de la grosseur d'une noix placée dans le foyer pituitaire; il en existait d'autres du volume d'une lentille, placées dans de petites excavations osseuses que présentait le corps du sphénoïde. D'autres vésicules miliaires, existaient plus profondément et furent prises avec des pinces; elles étaient contenues dans les aréoles du tissu osseux, au nombre de 20 environ.

C'est à juste titre, comme on le voit, que ce cas était considéré par Ott, comme un type de la variété multiloculaire.

Qu'elles se soient développées dans le tissu spongieux d'un os court, l'épiphyse d'un os long, ou le diploé de l'ileum, ces tumeurs kystiques se présentent toujours sous des aspects bien différents, suivant la période à laquelle on les étudie.

Deux périodes. — *Période de début ou d'infiltration.* — *Au début* il n'y a pas, à proprement parler, de *kyste*, mais une infiltration diffuse des aréoles osseuses par de petites vésicules. Généralement arrondis, ces foyers ne présentent pas de limites distinctes. Autour d'un point central s'irradient, en s'égrenant, une quantité innombrable d'hydatides de dimensions le plus souvent minimes. Elles varient du volume d'une tête d'épingle à celui d'un pois ou d'une noisette. Dans certaines parties, elles sont accolées les unes aux autres à la façon de grains de raisin; plus loin elles sont séparées par les travées osseuses du tissu spongieux.

A mesure que l'on s'écarte du centre, leur confluence paraît diminuer et en définitive on ne trouve plus guère

à la périphérie que des vésicules disséminées çà et là formant la zone d'envahissement de la lésion.

Si l'on essaye d'extraire ces vésicules des espaces dans lesquels elles sont emprisonnées, on y parvient généralement sans peine, bien que, dans quelque cas, elles paraisssent adhérer par une sorte de prolongement à la paroi osseuse. Cette dernière subit déjà un certain degré d'usure par suite de l'expansion des vésicules ; mais sa nutrition s'effectue dans des conditions suffisantes d'intégrité.

A ce moment, il n'existe pas encore de cavité principale, et la dénomination de tumeur alvéolaire leur convient absolument. La lésion peut-elle s'arrêter et guérir spontanément? Nous l'ignorons, nous ne connaissons aucun fait qui puisse nous autoriser à émettre cette opinion. Le plus souvent, en effet, la tumeur acquiert des dimensions de plus en plus considérables, et se présente sous un aspect bien différent de celui décrit plus haut.

Période d'état ou de nécrobiose centrale. — En raison de la confluence des vésicules, la circulation est obstruée, la vitalité du tissu est compromise à tel point qu'il en résulte la fonte des parties les plus centrales.

Des territoires osseux, d'étendue variable, se nécrosent et donnent lieu à des séquestres d'aspect caractéristique.

En même temps, il se forme un liquide séro-purulent, dont la quantité peut s'accroître avec une rapidité souvent très grande. Arrivées à cette période de leur évolution, ces tumeurs multiloculaires nous présentent à étudier deux parties distinctes, l'une *périphérique, ayant les apparences* d'une membrane d'enveloppe, l'autre *centrale, la cavité ulcéreuse et son contenu.*

Lorsque l'on analyse les couches pariétales, excentriques du kyste, on voit qu'elles sont formées par des restes de l'os ancien, le périoste et les tissus mous avoi-

sinants. Isolées les unes des autres, perdues dans le tissu fibreux, les lamelles osseuses ne forment plus qu'une sorte de charpente, de canevas grossier qui soutient les parois kystiques. Réduites à une extrême minceur, elles donnent la sensation de crépitation parcheminée, si on appuie un peu sur la tumeur. Quelquefois elles n'existent plus qu'à l'état de vestiges insignifiants.

Ce sont seulement les portions les plus excentriques de l'os qui ont résisté, c'est à-dire le tissu compacte de la coque diaphysaire dans les os longs, celui des tables externe et interne dans les os plats. Quant à la substance spongieuse complètement détruite, elle forme quelquefois une simple poussière osseuse, dans d'autres circonstances des séquestres de la grosseur du pouce.

La coque ostéo-fibreuse que nous venons de décrire n'existe pas sur toute la périphérie des lésions. Dans les points même où on la trouve, elle ne mérite pas, le plus souvent, d'être regardée comme une barrière opposée à l'envahissement parasitaire. Les éléments osseux qu'elle contient sont infiltrés de petites vésicules. C'est par l'intermédiaire des espaces du tissu spongieux que la dissémination des lésions s'effectue constamment.

De proche en proche, les aréoles s'infiltrent, et lorsqu'un os (l'ileum par exemple), est transformé en une sorte de sac ostéo-fibreux, il existe fréquemment dans le sacrum des hydatides qui commencent leur œuvre de destruction.

Les dimensions de ces dernières sont variables, les unes sont grosses comme des têtes d'épingle, des pois, d'autres atteignent exceptionnellement le volume d'une noix.

Un fait remarquable, c'est de voir, dans certaines circonstances, le tissu conjonctif former une enveloppe épaisse autour des masses vésiculeuses.

C'est surtout, lorsque les vésicules atteignent le canal

médullaire d'un os long, ou lorsqu'elles se développent au dehors de l'os dans des interstices musculaires que l'on a pu trouver de véritables membranes limitantes. L'observation XXX de Küster (1) est, à ce point de vue, des plus démonstratives. « Toute la cavité médullaire d'un humérus avait disparu, et était transformée en une caverne qui commençait en bas à la pseudarthrose et se terminait en haut à 7° du cartilage articulaire. Cette cavité était tapissée d'une membrane jaunâtre lisse avec quelques aspérités rares. Le microscope démontra qu'il ne fallait pas la considérer comme une vésicule mère, mais bien comme de nature purement conjonctive. »

Dans le fait de Fricke (2), une moitié du bassin osseux était détruite par une tumeur hydatique multiloculaire. Les os avaient disparu à peu près complètement, de telle sorte que les parois kystiques étaient surtout formées par les tissus ambiants. De même que dans le cas de Küster les éléments conjonctifs de la moelle avaient créé une membrane limitante, de même aussi les tissus fibreux et musculaires avoisinants formaient une paroi épaisse et résistante. « Après avoir fait une incision longue de plusieurs pouces dans le muscle iliaque interne qui était dans sa presque totalité dégénéré en une masse épaisse, membraneuse et dans laquelle on ne pouvait plus découvrir qn'un petit nombre de fibres musculaires, on arriva dans une cavité considérable contenant environ sept ou huit grandes hydatides et une quantité de petites. La paroi supérieure de cette cavité était formée par le muscle dont la surface inférieure était transformée en une membrane épaisse et semblable à du cuir et qui revêtait tout l'intérieur de la caverne. »

Cavité et contenu du kyste. — Au moment où l'on

(1) Berlin. Klin. Wochenschr., p. 145 n° 12, 1870.
(2) Fricke. Journal de l'Expérience, 1838, p. 530.

ouvre la poche kystique, il s'écoule habituellement un liquide puriforme, d'aspect blanchâtre ou blanc jaunâtre. On l'a comparé fréquemment, à de la soupe aux pois, à cause de sa consistance et de sa coloration. Il ne présente aucune fétidité, à moins qu'il n'y ait eu communication préalable avec l'air extérieur. Variant de 400 à plus de 2,000 grammes, la quantité de ce liquide, extrait par ponction ou incision, n'est pas suffisante pour permettre d'apprécier les dimensions de la poche. On connaît ainsi ce que peut contenir la caverne principale ; on ignore l'étendue des zones infiltrées.

Ce liquide contient le plus souvent de nombreuses vésicules, des détritus, quelquefois des séquestres volumineux. Son aspect puriforme, émulsif, paraît dû surtout à de nombreux éléments cellulaires en voie de désintégration granulo-graisseuse, à des corpuscules gras, des cristaux de cholestérine.

Chose remarquable, peu d'observateurs ont vu, ou du moins signalé, des crochets d'échinocoques dans ce liquide.

L'examen de la surface interne d'un kyste, arrivé à cette période ultime de son évolution, nous montre l'existence d'anfractuosités irrégulières plus ou moins profondes. Dans les points où la paroi est purement fibreuse, son aspect est lisse et luisant. Elle semble avoir été polie par le frottement de la masse vésiculeuse qu'elle entoure. Il est rare qu'elle donne attache à quelques vésicules. Du reste, ces adhérences n'ont pas d'autre valeur, à notre avis, que celles qui existent quelquefois entre les aréoles osseuses et les vésicules situées dans leur intérieur.

Notre description serait inexacte, si nous ne disions que dans un certain nombre de cas, on peut trouver à côté des vésicules le plus habituellement petites, des hydatides qui atteignent quelquefois le volume du poing d'un enfant. C'est dans les cavités extra-osseuses qu'on les

rencontre ordinairement; elles peuvent y croître, et se dilater facilement. Souvent elles contiennent de nombreuses vésicules filles.

La forme des hydatides n'est pas toujours arrondie ; quelquefois elle est allongée ou même sinueuse, rameuse, et paraît être en rapport avec celle de la cavité où elles se trouvent (Virchow) (1).

Il existe de grandes variétés dans l'épaisseur de leurs parois : les unes sont minces, transparentes, incolores ; les autres, au contraire, opaques, très épaisses et blanchâtres. Généralement les petites vésicules sont remarquablement épaisses, et présentent une cavité de dimensions fort minimes.

A. Dugès (2) ayant examiné les hydatides recueillies sur le sujet observé par Rame, reconnut qu'elles appartenaient à la deuxième variété d'acéphalocystes admise par Laennec, l'acéphalocyste granuleuse. Depuis ces premières recherches, plusieurs analyses histologiques du contenu de ces vésicules ont été faites.

Habituellement, le liquide clair, citrin, qu'elles contiennent, ne fournit aucun signe d'une prolifération parasitaire. Ce ne fut qu'après de longues recherches que Virchow (loc. cit.), trouva des vésicules dans lesquelles l'examen à l'œil nu lui révéla la présence de points blanchâtres, qu'il reconnut au microscope pour des vésicules filles. Leur paroi était très épaisse, la surface interne couverte de granulations. Quelques vésicules fertiles contenaient des échinocoques avec une belle couronne de crochets. Les scolex, au nombre de 3 ou 4, remplissaient à peu près totalement la cavité hydatique, tant les parois étaient déjà épaisses.

Les mêmes détails de structure ont été observés par

(1) Archiv. f. pathol. Anat. LXXIX, p. 180-184.
(2) A. Dugès. Th. Escarraguel, 1838.

Hahn (1) et Küster (2). Ce dernier, aurait observé sur une vésicule volumineuse des saillies mamelonnées, grosses comme des grains de millet, siégeant sur les deux faces, intérieure et externe de la vésicule. C'étaient des capsules proligères (Brutkapseln) pourvues de scolex. Les crochets tombés, en majeure partie, se voyaient dans le champ du microscope; une seule tête possédait encore une couronne de crochets.

§ 4. *Des altérations osseuses déterminées par les échinocoques.*

La structure des kystes établie, il nous reste à examiner les caractères anatomiques spéciaux aux altérations osseuses déterminées par les échinocoques.

Les aptitudes réactionnelles des éléments constitutifs de l'os sont différentes, suivant la cause qui les met en jeu.

Le bacille de la tuberculose, le microbe de l'ostéomyélite infectieuse, celui encore hypothétique de la syphilis, déterminent chacun en particulier des lésions typiques.

Le parasite, infiniment plus élevé en organisation, que nous étudions ici, l'échinocoque, ne fait pas exception à la règle. Nous espérons du moins le démontrer.

Il paraît agir de deux manières sur le squelette : 1° par action expansive, mécanique; 2° par action ischémique.

En effet, tantôt c'est par expansion, par usure excentrique, tantôt par envahissement, infiltration, que le parasite procède à son œuvre de destruction. Souvent ces deux processus se combinent, pour produire les mêmes effets.

Le type des lésions osseuses par expansion se trouve

(1) Berlin. Klin. Wochenschr., 1884, p. 81 (voir pl. 3).
(2) Berlin. Klin. Wochenschr., 1870, p. 145 (voir pl. 2).

réalisé dans les cas de tumeur uniloculaire. La vésicule mère, en se dilatant progressivement, amincit et finalement fait éclater l'enveloppe osseuse.

Il en est de même pour les kystes multiloculaires, lorsque les vésicules se multiplient dans l'intérieur d'une diaphyse. Cette propriété destructive des kystes hydatiques en général, est bien mise en relief par Cruveilhier dans son anatomie pathologique.

« Rien n'égale, dit-il, la propriété d'envahisssment des kystes acéphalocystes adventifs que celle des anévrysmes. L'accroissement incessant et quelquefois si rapide des entozoaires acépholocystes produit sur ces kystes le même effet d'érosion, que la distension avec secousses brusques, saccadées, imprimées aux poches anévrysmales par la contraction du ventricule gauche du cœur (1). »

Lorsque les vésicules envahissent le tissu spongieux, non seulement elles agissent sur lui par leur expansion isolée, mais aussi en déterminant une ischémie plus ou moins complète.

C'est en supprimant l'arrivée du liquide nourricier, en coupant les communications, qu'elles finissent par isoler des fragments osseux considérables et en déterminer la nécrose. De là, résultent des séquestres si fréquemment notés dans les cas d'échinocoques multiloculaires, et aussi ces excavations pleines de liquide puriforme. Les séquestres sont caractéristiques, infiltrés d'innombrables vésicules, ils semblent revêtus d'une couche de lymphe coagulée. Ils ne sont jamais éburnés, mais poreux et vermoulus. Les examens histologiques les montrent absolument farcis d'hydatides microscopiques.

La présence du liquide puriforme est toujours signalée comme accompagnant celle des séquestres. La formation de ce liquide est-elle abondante ? Il peut en résulter une

(1) Anat. path., t. III, p. 549.

expansion totale qui vient encore concourir à la destruction de l'os.

En résumé, *le tissu compacte* (table des os plats, coque diaphysaire) *est détruit par expansion ; le tissu spongieux* (diploé, épiphyse) *par nécrose ischémique.*

Mais qu'il y ait expansion ou infiltration, l'os ne se défend pas et succombe infailliblement. Si le processus est resté pur de toute complication fortuite (fracture, inflammation, traumatisme), on ne voit nulle part les indices d'un effort fait pour la défense.

Tandis que les irritants variés (accidentels ou pathologiques), agissant sur le tissu osseux éveillent ses propriétés néoformatives, suscitent du côté du périoste des édifications osseuses souvent considérables; ici l'on n'observe rien de semblable. La surface extérieure d'un os, qui contient dans son épaisseur des hydatides, est absolument régulière, lisse, dépourvue de végétations ostéophytiques. Alors même que les vésicules affleurent les parties les plus excentriques d'une coque diaphysaire, rien ne vient révéler à l'extérieur la lésion centrale. C'est seulement lorsqu'une perforation se produit par suite de l'amincissement progressif, qu'elle devient appréciable.

Examine-t-on une pièce à l'état sec? on est souvent frappé de la délimitation exacte extérieure de la zone malade. C'est une conséquence de l'absence de toute réaction périostique. Tandis que les autres affections osseuses donnent généralement lieu à une tuméfaction dont les limites vont s'effaçant, s'atténuant graduellement, les kystes des os déterminent une boursouflure plus ou moins volumineuse dont le niveau s'élève brusquement au-dessus de la surface extérieure de l'os. A quelques millimètres au-dessus et au-dessous de la lésion, la surface extérieure est plane, lisse, et présente le même aspect que 10 centimètres plus loin. Cette disposition était particulièrement

évidente sur la pièce que nous avons pu examiner au musée d'Alfort (os iliaque de cheval).

Le même défaut de réaction se rencontre dans le périoste, le tissu spongieux et le tissu compacte. A peine la trame connective de la moelle intervient-elle pour constituer une sorte de gaine à la masse vésiculeuse. Formée autant par refoulement que par sclérose fibreuse, cette membrane d'enveloppe n'est jamais qu'une barrière des plus faibles. Nous ne connaissons pas de fait démontrant l'ossification de la moelle au pourtour d'un foyer hydatique *non suppuré*.

Cette dernière condition est nécessaire pour déterminer une oblitération du canal médullaire analogue à celle que nous signalons dans notre observation.

Des conséquences de la plus grande importance découlent des considérations précédentes.

1° *La fracture spontanée n'est pas un accident fortuit, elle est la conséquence, pour ainsi dire, forcée de telles lésions.*

2° *Le terrain est mal préparé pour une intervention chirurgicale.*

Le périoste distendu paraît avoir perdu ses propriétés ostéogéniques, l'os est réduit à l'état de lame papyracée ; bref les conditions sont aussi défavorables que possible à l'établissement d'un processus réparateur.

Voilà les motifs de la gravité bien connue des solutions de continuité consécutives aux hydatides. Trop souvent l'amputation ou la désarticulation, cette *ultima ratio* du chirurgien, sont les seuls moyens à mettre en usage.

§ 5. *Lésions des tissus et organes avoisinants.*

Lesions des articulations. — Les cartilages diarthrodiaux ne sont pas envahis par les vésicules ; soulevés par elles, ils finissent par se détacher et disparaître plus ou

moins complètement. Les hydatides pénètrent alors dans la cavité articulaire, et y déterminent des désordres généralement considérables.

Treize fois des lésions articulaires sont signalées, elles se répartissent ainsi :

Artic.	Sacro-iliaque . . .	5
	Coxo-fémorale. . .	6
	Femoro-tibiale. . .	1
	Phalangienne . . .	1

La cavité articulaire n'est plus alors qu'une dépendance de la poche hydatique. Elle contient, comme cette dernière, un liquide puriforme au milieu duquel flottent des vésicules, et quelquefois aussi des séquestres.

La hanche est-elle envahie ? L'extrémité supérieure du fémur est souvent luxée dans le bassin à travers la cavité cotyloïde défoncée.

Les articulations ne constituant pas des barrières suffisantes pour arrêter la marche de la maladie, il en résulte des lésions osseuses multiples (14 cas = 26 lésions) (1).

Dans un cas, les deux extrémités articulaires en contact (fémur et tibia) étaient infiltrées de vésicules, offraient dans leur intérieur des excavations avec séquestres, et cependant l'articulation n'était pas envahie (V. figure 3).

Ce fait offre un intérêt notable à différents points de vue. En présence de lésions concomitantes de la tête du fémur et de l'acetabulum, la plupart des observateurs pensent qu'il y a eu envahissement secondaire de la tête fémorale après ouverture dans la jointure d'un foyer acétabulaire. Aucun n'émet l'hypothèse d'une infection simultanée des deux surfaces articulaires. Celle-ci est ce-

(1) Chez un malade il survint une arthrite purulente scapulo-humérale consécutive à la suppuration du canal médullaire.

pendant possible, comme le démontre le fait précédent. On voit de plus que des foyers hydatiques *très-voisins* peuvent se développer aux dépens de plusieurs parasites. Cette idée de l'envahissement d'une *région osseuse* par un plus ou moins grand nombre de parasites a été quelquefois émise, sans être appuyée par aucun fait probant. Les détails précédents en confirment l'exactitude.

Lésions des gaines séreuses.— Fricke, signale dans son observation l'ouverture de la bourse synoviale du psoas « qui était également remplie de petites hydatides et communiquait avec l'articulation par une ouverture grande comme un petit pois ».

Lésions des muscles. — Les masses musculaires qui avoisinent les lésions sont le plus souvent refoulées, atrophiées, par le développement des hydatides hors du tissu osseux. Il en était ainsi dans le cas de Fricke cité plus haut. Le psoas iliaque était transformé en un tissu épais comme du cuir et n'était plus représenté que par quelques fibres difficilement reconnaissables.

Dans les observations de Dupuytren (XVIII), Stanley (XV), Pihan (XXI), Küster (XXX), Hahn (XLII), les vésicules étaient disséminées en très grand nombre dans les interstices musculaires. De la grosseur d'une tête d'épingle, d'un pois ou même d'une noix, elles étaient entourées par du tissu cellulaire épaissi sous forme d'enveloppe. Elles n'adhéraient point à celle-ci, sauf quelquefois en un point, par une sorte de prolongement (Trendelenburg).

Lésions des vaisseaux. — A part les lésions déterminées dans les capillaires osseux par le développement même du parasite, on peut dire que les vaisseaux d'un certain calibre sont indemnes dans l'immense majorité des cas. Nous ne possédons qu'un seul exemple d'ulcération artérielle produite par des hydatides osseuses.

Dans le fait unique de Dixon (1), on voit un kyste émané des vertèbres cervicales, comprimer la sous-clavière et en déterminer l'ulcération. Voici, du reste, la relation nécroscopique donnée par Dixon :

« Au fond du kyste, la sous-clavière gauche est dénudée dans une étendue de près d'un pouce et présente une fente d'un demi-pouce de long à travers laquelle on peut faire passer une sonde directement dans l'artère. En pratiquant une ouverture au niveau de la concavité de la crosse, on peut voir la sonde se mouvoir à l'origine de la sous-clavière. Cette artère est ouverte depuis son origine jusqu'au point où elle s'engage entre les scalènes. La tunique celluleuse est absolument intacte sauf en un point à trois quart de pouce au delà de son origine aortique, où elle présente une dépression profonde, ovale, large d'un demi-pouce et à grand axe parallèle à la direction de l'artère. Sur la moitié du pourtour de cette dépression les tuniques artérielles avaient cédé et établissaient ainsi la communication décrite plus haut entre ce vaisseau et le kyste. Bien que, en dehors des scalènes, l'artère soit libre, et que son volume soit à peine moindre qu'à l'état normal, il est impossible d'y passer une sonde au niveau de la rupture, et cela s'explique ainsi : la compression longtemps continuée de l'artère entre le kyste hydatique et le bord de la première côte, a déterminé une oblitération complète du vaisseau qui apparaît maintenant comme un cordon fibreux. Les artères vertébrale et mammaire interne ont leur direction normale (cette dernière est peut-être plus grosse qu'à l'état normal); le corps thyroïde est dévié de la ligne médiane, et trois quart de pouce plus loin la sous-clavière est réduite à un diamètre d'une demi-ligne et complètement obstruée.

« Comme cette obstruction est ancienne, la circulation

(1) Medic. Chirurgic. Transact., t. XXXIV.

du bras gauche a probablement été rétablie par les anastomoses entre les artères sus et sous-scapulaires, mais en raison de l'absence totale de pouls au poignet gauche longtemps avant l'ouverture de la poche, il est difficile d'expliquer que le pouls soit rapidement devenu perceptible après l'opération. »

Lésions des nerfs. — On n'a pas signalé d'envahissement secondaire des nerfs situés au voisinage d'hydatides des os. Dans tous les cas leur compression, leur distension avaient déterminé des troubles fonctionnels variés de la motilité et de la sensibilité. Mais les altérations anatomiques qu'ils présentaient n'avaient rien de spécial. Elles ressemblaient à celles qui auraient pu être causées par toute autre tumeur. Il nous paraît donc inutile de les rapporter ici.

Lésions de la moelle. — Nous ferons la même remarque en ce qui concerne les lésions médullaires notées plusieurs fois.

Lésions du cerveau. — Quant au cerveau on peut voir par ces lignes extraites du compte rendu de l'autopsie du sujet de Guesnard qu'il était seulement comprimé. « La substance cérébrale n'est ramollie dans aucun point; sa consistance, sa couleur sont normales ; l'hémisphère droit est remarquable par la compression qu'il a éprouvée; fortement excavé à sa base et sur les côtés de son lobe moyen, ses circonvolutions ont en partie disparu et ses anfractuosités sont bien moins étendues. Le plancher du ventricule latéral droit s'élève un pouce plus haut que celui du côté opposé et touche au plafond du même ventricule. La couche optique et les corps striés sont légèrement aplatis. Du reste, aucun liquide n'existe dans les cavités du cerveau. » (Obs. de Guesnard) (1).

(1) Journ. hebd. des progrès des sc. médic. 1836, t. I, p. 271.

§ 6. *Kystes hydatiques développés dans d'autres organes.*

Il est difficile de dire dans quelle proportion les kystes hydatiques des os peuvent s'accompagner de lésions semblables siégeant dans d'autres organes. Les faits sont trop peu nombreux, trop incomplets pour qu'on puisse établir une statistique de quelque valeur. Néanmoins il est à supposer que l'affection est, la plupart du temps, localisée. C'est seulement sur les sujets de Guesnard-Baudelocque, Reczey, Stanley, Kanzow, que des kystes viscéraux ont été observés.

Le foie était le siège d'une poche hydatique uniloculaire pour les deux cas de Guesnard-Baudelocque et Kanzow (Obs. I. XLI).

Dans celui de Reczey (Obs. XIX) le poumon présentait un kyste de la grosseur d'une pomme. La malade de Stanley (Obs. XIII) avait une tumeur hydatiqué de l'ovaire.

Les kystes osseux étaient multiloculaires, les kystes viscéraux, au contraire, appartenaient à la variété uniloculaire.

L'observation de Reczey, dans laquelle nous constatons un kyste du poumon, et des hydatides dans l'os iliaque prête à d'intéressantes considérations.

Ces deux lésions ont-elles entre elles quelque rapport pathogénique ? La tumeur pulmonaire s'est-elle formée la première, au moment où le parasite était chassé dans la petite circulation, ou bien encore est-elle due à la *greffe* d'une vésicule extrêmement petite, détachée des aréoles du diploé iliaqne ? Entraînée par le courant veineux, cette embolie parasitaire serait-elle allée ensuite se fixer dans le poumon, créant ainsi un foyer pathologique secondaire ?

Cette dernière supposition n'est pas irrationnelle et peut être appuyée par quelques faits expérimentaux et cliniques.

Les premiers, de date déjà très ancienne, sont loin d'offrir toute la netteté désirable et les conditions nécessaires de rigueur expérimentale. Nous les rapportons ici sans autres commentaires et telles que Klencke les a publiées en 1843 (1).

(*A*) « Je délayai un paquet d'acéphalocystes retirées des poumons d'un homme, dans de l'eau tiède, et l'injectai dans la veine crurale d'un chat. Celui-ci fut sacrifié seize semaines plus tard; il avait perdu son appetit, sa gaieté et présenté quelques symptômes choréiques.

« A l'autopsie faite en présence de M. Head, médecin anglais, on trouva sur la moelle allongée et l'hémisphère gauche du cervelet une tumeur formée par des vésicules remplies de liquide, contenant 5 échinocoques et un assez grand nombre d'acéphalocystes. On en trouva d'autres encore dans le poumon droit ».

(*B*) « Je pris un chapelet de ces vésicules (l'auteur parle d'hydatides qu'il avait greffées dans le péritoine d'un chat) grosses comme des grains de sable, et je l'injecta dans la veine fémorale gauche d'un très jeune chevreau. La plaie se cicatrisa sans accidents. Six semaines après, l'animal est sacrifié : on trouve une tumeur hydatique dans l'aine du côté droit, contenant des cysticerques que l'on employa aussitôt pour faire des inoculations.

La présence de ces hydatides ne devait rien prouver contre l'injection que nous avions faite. Elles pouvaient provenir d'une autre source. J'examinai avec soin le cœur et tous les vaisseaux que l'on pouvait suivre sans trouver aucune trace d'inoculation. Je pris ensuite les organes riches en vaisseaux capillaires et notamment les poumons.

Dans le sommet du poumon droit, je trouvai un tubercule de la grosseur d'un haricot, dans l'intérieur duquel

(1) Archiv. f. gesammt. Medicin. (Gazette médic., t. XI, p. 840).

je découvris, au milieu de débris de cellules pulmonaires, une vésicule large de 4 lignes et longue de 9 lignes. Sur cette vésicule nous reconnûmes entre autres un réseau filifiorme tout couvert de très petites hydatides. Evidemment il y avait dans ce point un petit foyer inflammatoire déterminé par le séjour des hydatides. On ne pouvait mettre cette inflammation sur le compte des cysticerques; il était bien facile de reconnaître dans ces vésicules tous les caractères de la fausse hydatide. »

Dans deux autres expériences, Klenke injecta dans la veine fémorale de deux chiens des hydatides, et retrouva dans le cœur droit, dans un cas, un précipité fibrineux gélatineux contenant une innombrable quantité de fausses hydatides : dans l'autre animal, il existait une vésicule d'échinocoque dans l'oreillette droite du cœur, fixée aux parois par des filaments de fibrine (1).

Il n'est pas possible de se prononcer sur la valeur de ces recherches, elles n'ont été contrôlées par aucun expérimentateur.

Au point de vue clinique, diverses observations ont été publiées qui paraissent prouver la possibilité de cette greffe à distance. Dans son intéressant travail, Carrière dit avoir vu dans un certain nombre de petites ramifications de l'artère pulmonaire, un caillot dur qui les oblitérait, permettant de les suivre jusque sur de petites tumeurs hydatiques : comme si quelques échinocoques s'étaient détachés de la masse principale hépatique pour s'arrêter dans les ramifications de l'artère pulmonaire.

Ajoutons que le système lymphatique peut servir au transport des vésicules. Dans un cas de kyste uniloculaire du foie, Waldstein (2) aurait trouvé des ganglions

(1) Klenke affirme avoir vu des vésicules hydatiques déposées dans le tissu cellulaire, le péritoine continuer à vivre, à s'accroître et même proliférer.

(2) Virchow. Arch. f. Path. Anat. LXXXIII, p. 41.

qui reçoivent les lymphatiques hépatiques, envahis, infiltrés, d'échinocoques.

Si nous nous nommes aussi longuement étendu sur ces divers détails à l'occasion de l'observation de Reczey, c'est que cette question de la généralisation des lésions hydatiques nous a paru mériter plus d'attention qu'on ne lui en a accordée jusqu'à présent.

Observation inédite. — Le professeur A. Poncet (de Lyon a eu l'occasion d'observer des hydatides du tibia sur une jambe amputée à la campagne par le Dr Gressot et apportée à l'amphithéâtre de l'Hôtel-Dieu de Lyon (1). L'opération avait été nécessitée par la prolongation indéfinie d'une suppuration peu abondante et aussi par des douleurs vives persistant depuis longtemps. On voyait sur la pièce fraîche de nombreuses vésicules hydatiques qui remplissaient le canal médullaire du tibia.

La pièce (déposée dans la collection de M. Ollier) que nous avons pu examiner est des plus intéressantes. Le tibia et le péroné sont en grande partie détruits, comme on peut s'en rendre compte en jetant un coup d'œil sur le dessin très fidèle de notre obligeant ami le Dr Mondan.

Le tibia offre deux parties essentiellement distinctes et de longueur inégale. A sa partie supérieure, sur un hauteur d'environ 3 cent., on trouve une augmentation de densité de l'os, produite par une ostéomyélite condensante.

Plus bas, sur une longueur de 18 centim., il y a, au contraire, une destruction presque totale de l'os. A 5 cent. 1/2 au-dessus de la malléole interne existe une fracture ; la dépression signalée à ce niveau est comblée par un fragment de 3 centim., qui paraît constitué par la face interne du tibia.

Cette solution de continuité est la cause de l'incurvation que l'on observe.

Le péroné comprend lui aussi deux segments distincts, l'un supérieur, comparable à la partie correspondante du tibia ; l'autre inférieur constitué par une sorte de colonnette osseuse, vermoulue, raréfiée, longue de 21 centimètres, et qui présente une solution de continuité à 9 centimètres environ au-

(1) Encyclopédie internationale de chirurgie. t. IV, p. 383.

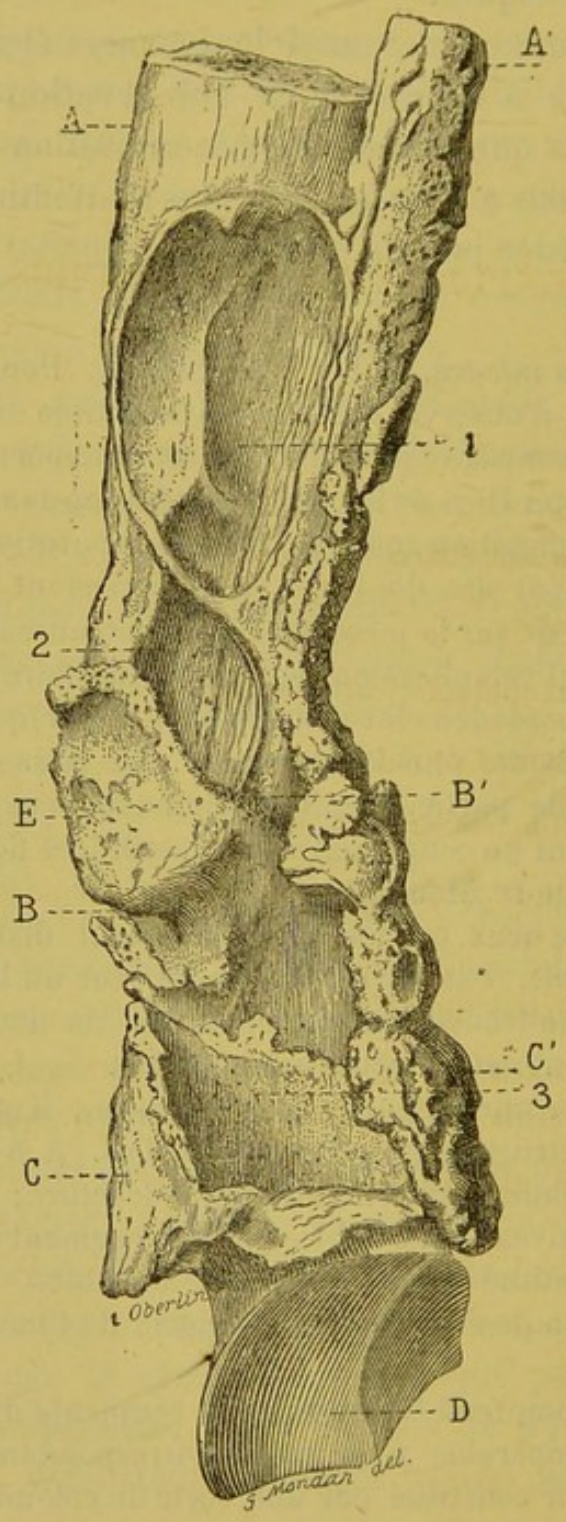
A'
A
1
2
B'
E
B
C'
3
C
D
t. Oberlin
J. Mondan del.

EXPLICATION DES FIGURES.

PLANCHE I.

A. Segment éburné du tibia.

B. Fracture.

C. Extrémité inférieure du tibia.

D. Fragment de l'astragale.

A' Portion éburnée du péroné.

B' Fracture : extrémité inférieure du fragment supérieur du péroné.

C' Extrémité inférieure du péroné.

E Pièce osseuse irrégulièrement quadrangulaire formant les seuls vestiges de la face externe du tibia.

1. 2. 3. Cavités hydatiques.

dessus de la malléole externe, ou, pour parler plus exactement, de la partie osseuse qui représente cette dernière.

Le fragment supérieur du péroné est dirigé en dedans et va se confondre avec une sorte de plaque osseuse, seul vestige de la face postéro-interne du tibia. Le fragment inférieur est réuni au précédent par une traînée ostéo-fibreuse peu épaisse, extrêmement raréfiée. Du reste, le péroné tout entier, sauf la zone d'ostéite condensante qui existe à sa partie supérieure, est complètement transformé en une sorte de chapelet à grains mal séparés, plus ou moins régulièrement moniliformes ou cylindroïdes, réunis par une sorte de gaine fibreuse.

Le périoste persiste et s'étend comme un pont d'un fragment à l'autre de chacun des deux os de la jambe.

La malléole externe a complètement disparu.

Les désordres sont de beaucoup plus étendus sur le tibia; nous devons les examiner en détail.

De tout le tibia il ne reste plus que la face interne, le plateau cartilagineux articulaire et une petite partie correspondante de la face antérieure; les faces postérieure et externe ont disparu entièrement; seule une plaque osseuse, irrégulièrement quadrangulaire ayant 37 millimètres dans son plus grand diamètre, représente la face externe. Sauf le segment supérieur éburné, qui forme pour ainsi dire la voute de la loge principale, la majeure partie de l'os a été détruite par les hydatides.

La surface extérieure est complètement dépourvue de saillies, de productions osseuses nouvelles, excepté tout à fait en haut sur le point correspondant à l'ossification médullaire. Il y là une exostose évidente. Partout ailleurs on note l'absence de réaction périostique. Cà et là, au voisinage des cavités osseuses, existent de petites perforations sous forme de fin piqueté. Notons de plus une ostéomalacie locale accusée par une inflexion de l'os (sans fracture) siégeant à 5 cent. au-dessus de la fracture indiquée précédemment. Dans sa partie la plus épaisse la face interne a environ 17 millimètres.

Nous avons dit que la face postérieure du tibia avait totalement disparu; elle est remplacée par une lame fibreuse étendue du tibia au péroné, et parsemée de quelques rares grains osseux. La crête tibiale est détruite sur les 4/5 de sa longueur; quant à la face externe, elle n'est plus représentée que par un fragment de 3 cent. de diamètre.

Ainsi que le montre le dessin, il existait trois grandes cavités principales, étagées verticalement. Communiquaient-elles? étaient-elles indépendantes sur la pièce fraîche? y avait-il d'autres cavités secondaires? Ce sont là autant de points sur lesquels nous ne pouvons nous prononcer. La cavité principale supérieure devait être de forme assez régulièrement ovoïde; ses parois formées en haut et en dedans par du tissu osseux résistant sont régulières et offrent une crête verticale très prononcée. La paroi postérieure est formée par du tissu fibreux semé de rares plaques osseuses. En avant et en dehors, il y a une large ouverture, limitée par le péroné raréfié. On retrouve sur le pourtour de cet orifice des restes de la membrane kystique.

Au-dessous existe une excavation mal délimitée, occupée en partie par les débris de la face externe du tibia. Plus bas encore, est une cavité de forme irrégulièrement cubique dont les parois sont formées en dedans par la face interne du tibia, en bas par le cartilage persistant sous forme de lamelle transparente, en dehors par l'extrémité inférieure raréfiée du péroné; en arrière par une mince lamelle ostéo-fibreuse. Il n'existe pas de paroi antéro-externe. »

Cette pièce est des plus remarquables, non seulement à cause de l'étendue des lésions, de leur aspect multiloculaire, mais aussi par le peu de réaction suscitée du côté du périoste. Sans doute le canal médullaire du tibia était oblitéré par une ossification partielle ; mais il importe de se rappeler que le sujet a été amputé à cause de la persistance de la suppuration.

L'aspect vermoulu du péroné est des plus remarquables, il est infiniment probable qu'il devait être infiltré d'hydatides miliaires.

Nulle part nous n'avons trouvé de portions osseuses détachées assimilables à des séquestres. Le cartilage diarthrodial inférieur, réduit à l'état de lamelle demi-transparente, avait empêché la pénétration des hydatides dans l'articulation tibio-tarsienne.

§ 7. *Kystes hydatiques des os chez les animaux.*

Ne possédant que des documents peu nombreux et souvent incomplets, nous avons pensé que nous pourrions tirer quelques renseignements utiles des faits publiés dans les recueils de médecine vétérinaire. Notre attente a été en partie déçue. Le bilan des échinocoques des os chez les animaux est des plus pauvres.

L'on n'en connaît guère que 5 exemples.

Les deux plus anciens signalés par Davaine et Cobbold sont relatifs à des hydatides du bassin et de l'humérus du bœuf.

Ces deux dernières années, M. Railliet, professeur de zoologie à l'école vétérinaire d'Alfort, et M. Moreau ont publié deux faits intéressants.

Nous croyons devoir les citer à cause même de leur rareté. Au surplus, l'observation de M. Railliet est très importante puisqu'il s'agit très nettement d'échinocoques appartenant à la variété exogène, synonyme pour nous de multiloculaire.

Bulletin et mémoires de la Société centrale de médecine vétérinaire (Tome II, 1884, p. 316)

M. Railliet. — La pièce que j'ai l'honneur de présenter à la société est une véritable rareté pathologique. Mon collègue, et ami, M. Barier, qui l'avait reçue de M. Perrin, vétérinaire en premier au deuxième régiment de hussards, a bien voulu me la communiquer pour enrichir ma collection. Il s'agit d'un fragment de tibia dans le canal médullaire duquel se sont développés des échinocoques. Malheureusement nous ne possédons pas de détails bien précis sur la provenance de cette pièce. Tout ce que je puis vous dire c'est qu'elle a été fournie par un jeune bœuf algérien sacrifié à l'abattoir d'Orléansville en excellent état de santé et j'ai lieu de croire que l'on ne s'est aperçu de la présence du parasite qu'après la section du tibia. Les autres os étaient exempts de toute altération.

A l'extérieur on ne distingue pas la moindre lésion, mais tout le canal médullaire est envahi par la tumeur hydatique, de telle sorte que la partie spongieuse de l'os a presque entièrement disparu. Les échinocoques dont il s'agit appartiennent à la variété exogène; les vésicules filles ont acquis un assez grand développement; l'examen microscopique y fait reconnaître immédiatement la présence caractéristique des scolex du tænia échinoccocus.

Les échinocoques des os doivent être très rares chez les animaux. Je n'en ai trouvé que deux cas publiés dans les ouvrages spéciaux, tous deux ont été recueillis en Angleterre sur le bœuf.

Dans son cours de maladies parasitaires, M. Collin en citait un troisième observé, je crois, à la clinique de M. M.-H. Bouley, à Alfort, sur un cheval. Les hydatides formaient une tumeur énorme située à la région sous-lombaire et ayant envahi les muscles de la région. Cette tumeur se reproduisit après deux ablations partielles; elle s'étendait vers l'ilium et on trouva des échinocoques dans le diploé de cet os.

Nous avons pu examiner cette pièce (macérée) déposée au musée d'anatomie pathologique d'Alfort. Elle présente la plus grande analogie avec celle reproduite par Viertel et nous-même (voir fig. 4). Les deux tables de l'os, écartées l'une de l'autre, formaient non pas une coque, mais un treillis osseux irrégulier, à mailles larges, entourant fort incomplètement une excavation de la dimension d'une tête d'enfant.

Les aréoles du diploé qui avoisinaient la lésion étaient dilatées et devaient contenir de petites hydatides sur la pièce fraîche. Cette altération diffusait à une certaine distance du foyer principal.

Un autre caractère, typique, c'était l'absence de réaction périostique au voisinage, sur la limite même de la lésion.

Immédiatement au pourtour de celle-ci on n'observait ni épaississement de l'os, ni production ostéophytique.

Bull. et Mém. de la S. Veter, P. 440, année 1885. Echinocoques dans le fémur droit d'une vache.

M. Moreau, vétérinaire municipal à Troyes et membre correspondant, adresse la note suivante :

Le 16 octobre 1885, M. J..., boucher à Troyes, me présenta un fémur droit de vache qui lui avait offert une particularité intéressante.

La veille au soir, le bout inférieur de cet os avait été coupé à l'étal et, de sa cavité inférieure ainsi ouverte, il s'était écoulé, en assez grande quantité, un liquide limpide ressemblant à de l'eau claire ; il avait été de plus constaté que la région sectionnée était entièrement dépourvue de moelle.

Après avoir, avec une scie, divisé le fémur en deux portions, dans le sens de son grand axe, j'ai observé que le canal médullaire avait 22 centimètres de longueur depuis son point extrême inférieur jusqu'au point opposé, et qu'il avait dans sa partie moyenne un diamètre de près de 3 centimètres.

La partie supérieure de ce conduit était, sur une longueur de 9 centimètres, complètement remplie par la moelle ; celle-ci avait une coloration rosée et une consistance normale.

La moelle occupait incomplètement la partie postérieure du canal médullaire, sur une longueur de 9 centimètres. Elle ne représentait plus, comme en haut, un corps entièrement plein, un véritable obturateur. Creuse dans la région centrale, elle se montrait réduite à une faible couche périphérique.

Formant d'abord une sorte de manchon, elle circonscrivait, sur une longueur de 4 centimètres, un cavité cylindrique ouverte en bas et terminée en haut par un cul-de-sac concave. Puis, au lieu de rester tubulaire, elle se terminait en bec de flûte sur une longueur d'environ 5 centimètres, présentant ainsi une l'arge solution de continuité qui recouvrait la moitié au moins de la paroi osseuse correspondante.

L'épaisseur de cette couche graisseuse excentrique n'était pas uniforme ; elle variait de 2 à 3 millimètres.

Sa face externe était lisse et jaune clair.

Sa face interne n'avait pas partout la même apparence ; en bas elle était lisse et offrait une coloration tantôt rougeâtre, tantôt jaunâtre foncé ; dans le cul-de-sac, sur une longueur de 3 centimètres à partir du fond, elle était tapissée par une couche de matière granuleuse verdâtre, épaisse de 1 à 2 millimè-

tres. Cette matière ressemblait à du pus concentré, était onctueuse, avait une odeur fade, elle m'a paru être de la moelle en état de nécrobiose.

Le canal médullaire ne contenait plus aucune trace de moelle dans le reste de son étendue, c'est-à-dire sur une longueur d'environ 4 centimètres. Les parois de cette portion inférieure du conduit osseux étaient recouvertes en plusieurs points de larges lambeaux membraneux, blanchâtres, transparents, minces comme des feuilles de papier ordinaire. Ceux-ci s'étendaient dans une partie de l'intérieur du fémur et arrivaient même jusque près du fond du cul-de-sac graisseux. Certains de ces fragments membraneux paraissent très lisses, unis ; d'autres étaient çà et là recouvertes de petites vésicules arrondies et transparentes, dont le volume variait depuis celui d'un grain de millet jusqu'à celui d'un grain de chenevis. Les vésicules étaient tantôt très clairsemées, tantôt très rapprochées.

Je dois dire que ce fémur n'avait nullement attiré l'attention du boucher avant la section et que sa substance osseuse n'a rien offert d'anormal.

Bien que l'examen microscopique des fragments membraneux inclus dans le canal médullaire ne m'ait pas fait découvrir de scolex du tænia echinococcus, je me crois autorisé à considérer ces fragments comme du débris de la membrane hydatique d'un echinocoque développé dans le fémur et dilacéré par l'instrument du boucher au moment de la division de l'os.

Ce fait est des plus intéressants, il est toutefois difficile de savoir nettement s'il s'agit d'un kyste uniloculaire, occupant toute la cavité médullaire, et contenant des vésicules secondaires endogènes. Il est certain que le trait de scie a ouvert une grande vésicule à prolifération endogène.

Mais cette vésicule ne provenait-elle point d'un foyer d'échinocoques développé dans le tissu spongieux de l'extrémité inférieure du fémur ? On sait en effet que les hydatides atteignent de plus grandes dimensions dans le canal médullaire. Nous avons vu d'autre part que

les deux modes de prolifération endogène et exogène peuvent coexister.

§ 8. *Résumé des caractères anatomo-pathologiques des kystes hydatiques des os.*

En résumé les kystes hydatiques des os sont le plus souvent primitifs (1).

Ils se présentent sous deux formes ; *uniloculaires* ou *multiloculaires*. Ces derniers sont de beaucoup les plus fréquents.

Constitués au début par une *infiltration* d'hydatides dans les aréoles du tissu spongieux, ils offrent plus tard des *cavités* plus ou moins volumineuses renfermant un liquide puriforme, des séquestres et des vésicules hydatiques.

Ils présentent les plus grandes analogies avec les kystes multiloculaires du foie.

Ils agissent sur le tissu osseux :

1° Par expansion ; 2° par ischémie.

1° Le développement excentrique amincit, use et finalement fait disparaître le *tissu compacte*.

2° L'*ischémie* mécanique résultant de *l'infiltration vésiculeuse* dans les aréoles du *tissu spongieux* détermine la *nécrose* des lamelles osseuses qu'elles emprisonnent.

Les éléments constitutifs de l'os ne réagissent pas en présence des hydatides.

Ils paraissaient voués à une destruction inévitable.

La fracture spontanée est la conséquence fatale de l'évolution des échinocoques.

Il n'existe pas d'enveloppe kystique connective limi-

(1) Il n'existe, du moins jusqu'à présent, aucun fait qui autorise à admettre un envahissement secondaire du tissu osseux par des échinocoques des parties molles.

tant les lésions sauf dans le canal médullaire desos longs ou dans les parties molles avoisinantes. Partout ailleurs l'affection est diffuse.

On peut comparer dans une certaine mesure ce processus d'envahissement périphérique avec formation de cavernes centrales à celui des affections tuberculeuses des os.

CHAPITRE III.

ÉTIOLOGIE.

Alors même que la nature parasitaire des hydatides était connue et admise par tout le monde, on continuait à les regarder comme dépendant d'une multitude de causes banales.

L'humidité, la privation des rayons solaires, le séjour dans certains climats, tout en un mot, hormis l'infection, était invoqué pour expliquer leur présence.

Linné avait bien dit que l'on devait regarder ces vers comme ayant été introduits dans le corps où ils auraient changé de forme.

Longtemps avant, Nicolas Andry (1700) soutenait déjà que tous les vers trouvés chez l'homme se développent par suite de l'introduction des œufs qui remplissent l'atmosphère. Tout cela paraissait inadmissible. Les influences atmosphériques, les prédispositions individuelles étaient constamment invoquées par les auteurs.

Dans sa thèse sur les Hydatides du tissu osseux, Escarraguel, réflétant les idées de son époque, pense qu'il est plus rationnel de se rattacher à l'hypothèse de la génération spontanée. Alors, dit-il, « leur engendrement deviendra facile à expliquer par le mariage de deux agents bien connus : un agent matériel constitué par les éléments organiques et un agent vital sous l'influence duquel la matière organique prend une forme déterminée et constitue un nouvel individu.

Maintenant, si on demandait comment le second procède dans son action intime et quelle est la figure primitive du poumon ? nous garderions le silence ou nous

dirions à Laënnec de répondre pour nous : « qu'il vaut « mieux avouer tout de suite que nous ne savons rien là-« dessus et que l'observation n'a pas encore arraché à « la nature la connaissance de ce mystère. »

Plus loin Escarraguel insiste sur l'importance que lui paraît avoir le traumatisme sur la formation des kystes des os. Cette idée d'une relation pathogénique entre les kystes et le traumatisme a été mise en évidence par de nombreuses observations et particulièrement étudiée dans les thèses de Boncour (1) Danlos (2). C'est un point sur lequel nous reviendrons dans un instant.

Comme on le sait aujourd'hui, il n'y a qu'une origine possible de ces kystes, c'est l'ingestion d'un œuf de tænia. Le T. echinococcus vit à l'état rubané dans le tube digestif de différents animaux, le chien surtout. Les anneaux (cucurbitains) arrivés à leur complète maturité sont évacués mêlés aux déjections de l'animal. Les œufs qu'ils contiennent sont mis en liberté par suite de la putréfaction de la substance de l'anneau, et peuvent se conserver longtemps intacts grâce à leur épaisse enveloppe.

Sont-ils déposés sur les légumes, ils peuvent être absorbés par l'homme, et donner lieu par la mise en liberté de l'embryon qu'ils contiennent à des tumeurs hydatiques.

« D'après ces données étiologiques, on comprend que le développement des hydatides soit lié dans une forte mesure aux mœurs des populations. En Islande, où les échinocoques sont extrêmement fréquents, les habitants vivent pêle-mêle avec leurs animaux domestiques, et ont des chiens dans l'intérieur de leurs cabanes ; comme, d'autre part, les hydatides sont très communes chez les mou-

(1) Kystes hydatiques des membres. Th. Paris, 1878.

(2) De l'influence du traumatisme accidentel considéré comme cause occasionnelle des kystes hydatiques en général. Th. Paris p. 1879.

tons et les vaches, et que les chiens se nourrissent en grande partie des viscères de ces animaux malades, il en résulte que l'on trouve réunies toutes les conditions favorables à la pullulation du tænia d'une part, de l'hydatide de l'autre.

« En somme, la cohabitation avec les chiens semble l'élément étiologique le plus important : on comprend qu'ainsi les œufs du tænia puissent se trouver diffusés un peu partout et un beau jour avalés par les personnes qui vivent dans un pareil milieu (1). »

Tels sont, en effet, les véritables conditions sous l'influence desquelles se développent ces kystes.

La plupart des sujets atteints d'échinocoques des os étaient âgés de 25 à 35 ans. Les deux âges extrêmes étaient 6 ans et 80 ans. La maladie s'est présentée avec une égale fréquence dans les deux sexes. Il ne paraît pas qu'elle soit plus particulièrement observée dans les pays où abondent les kystes viscéraux.

Il est un fait hors de doute, c'est la rareté extrême des kystes des os. Des renseignements qui nous ont été fournis avec une extrême obligeance par divers chirurgiens français et étrangers, il résulte que les lésions constituent de véritables curosités pathologiques.

Les principaux musées (celui de Copenhague entre autres) n'en possèdent pour la plupart aucun exemplaire.

C'est à grand'peine que nous avons pu recueillir 52 observations en colligeant jusqu'aux faits indiqués sous forme de simple mention. A part l'observation que M. Polaillon a bien voulu nous confier, nous n'avons ajouté aux faits déjà publiés que la description d'une fort belle pièce recueillie et déposée dans la collection de M. Ollier, par M. le professeur Poncet.

Si l'on additionne quelques-unes des principales sta-

(1) Heydenreich (Loc. cit.).

tistiques de kystes hydatiques développés dans d'autres organes que les os, et que l'on en compare le total à notre maigre bilan, la proportion est véritablement étonnante. Pour 3000 cas de kystes viscéraux, nous trouvons seulement 52 faits d'échinocoque des os.

Au dire de Krabbe (1), 1/40 des habitants d'Islande seraient atteints d'échinocoques.

Pour Thortensen la proportion serait de 1/7; enfin, pour Leared, de 1/5 à Londres. Et cependant aucun de ces auteurs ne signale de kystes des os.

Cette *rareté* des lésions osseuses ne peut guère s'expliquer que par le trajet long et compliqué que doit parcourir le parasite avant d'arriver au squelette.

L'embryon éclos dans l'intestin perfore la muqueuse et pénètre très vraisemblablement dans le système porte. Entraîné par le courant sanguin, il circule dans le réseau capillaire hépatique, s'y arrête souvent ou bien encore le traverse et tombe dans le système veineux général. Il arrive ainsi dans les cavités droites du cœur et se trouve lancé dans les ramifications de l'artère pulmonaire.

Ici, nouvel obstacle et nouvelle cause d'arrêt bien plus puissante. Les dimensions de l'embryon sont un peu moins de 28 μ, celles des capillaires pulmonaires, varient de 6 à 7 μ. A ce point de vue le passage à travers les capillaires hépatiques était plus facile, ces derniers présentant (les plus volumineux) 20 μ environ (2). Peut-il traverser le filtre pulmonaire? Il est ramené dans le cœur gauche et définitivement emporté vers les capillaires périphériques par le courant artériel.

Ajoutons que si l'embryon pénètre dans les lymphatiques, il peut arriver d'emblée dans le système cave par

(1) Cités par Reczey. Deutsh Zeitschrift. f. Chirur., VII, 1876, 285-294.

(2) Kölliker. Traité d'histologie humaine, p. 771.

l'intermédiaire du canal thoracique. Quant au cheminement du parasite à travers les tissus, la plupart des auteurs ne l'admettent que pour les lésions développées dans le voisinage même de l'intestin.

Peu d'embryons accomplissent une pérégrination aussi longue que celle décrite plus haut. Arrêtés dans le foie par le réseau capillaire, comme par un filet dont les mailles seraient trop serrées, ils s'y fixent et s'y développent pour la plupart. Le nombre considérable de kystes du foie est un argument en faveur d'une telle hypothèse.

Le poumon placé en seconde ligne est moins fréquemment atteint; enfin les capillaires des organes périphériques forment la troisième et dernière étape de la marche du parasite.

Le relevé suivant des principales statistiques (1) le démontre :

Foie	953
Canal intestinal.	163
Poumon et plèvre.	153
Reins. Vessie. Organes génitaux.	186
Cerveau et canal médullaire.	127
Cœur et vaisseaux.	61
Autres organes.	158 (2)

Les lésions osseuses (52) figurent au dernier rang parmi les kystes périphériques.

(1) Statistiques de Davaine. Traité des Entozoaires.
— Cobbold. Entozoaires.
— Finsen. Ugeskr. l. lager t. VIII 1869, n° 7.
— Neisser. Echinococcenkrankheit, 1877.

(2) C'est en réunissant ces statistiques à celles de Madelung (Beïtrage zur echinnoc., 1885), Osler. (American journal 1882, p. 475), Jonas Jonason (Copenhague, 1885. Dissert. inaug.) que nous avons obtenu le chiffre cité précédemment de 3,000 cas de kystes hydatiquus.

Peut-être faut-il en chercher la raison dans les dimensions relativement considérables de leurs capillaires. Ces derniers atteignent fréquemment, en effet, 18 à 22 μ alors que les capillaires des nerfs et des muscles ont seulement 6 à 7 μ de diamètre.

Cette perméabilité plus grande serait un obstacle à l'arrêt spontané du parasite.

Un point mérite de nous arrêter, maintenant, c'est l'étude de l'influence du traumatisme sur le développement des kystes des os.

Deux opinions peuvent être soutenues ; le traumatisme agit *en activant la marche des lésions restées latentes jusque-là ou bien en déterminant la localisation du parasite dans le point lésé.*

La période latente, souvent extrêmement longue, des hydatides des os rend parfaitement plausible la première de ces hypothèses.

Quant à la seconde, elle n'a pas encore reçu la sanction expérimentale, mais nous paraît très admissible.

Chez des animaux auxquels on a inoculé les microbes de l'ostéomyélite infectieuse, on peut, en faisant des fractures, déterminer à volonté le développement de l'ostéomyélite.

On provoque des ostéo-arthrites tuberculeuses en exerçant des violences sur les articulations d'animaux rendus tuberculeux. Pourquoi ne pas admettre qu'il puisse en être ainsi pour l'embryon hexacanthe. Le traumatisme donnant lieu à une rupture vasculaire permettrait l'issue et le développement du parasite dans le foyer contusionné.

Dans une thèse intéressante sur l'influence du traumatisme accidentel considéré comme cause occasionnelle des kystes hydatiques en général, M. Danlos arrive aux conclusions suivantes.

1° Très souvent les kystes hydatiques ont été précé-

dés d'un traumatisme de la région où ils se sont développés.

2° Ces faits sont nombreux, trop généraux pour ne pas indiquer un rapport de causalité.

3° Les auteurs qui n'ont pas tenu compte suffisamment de l'animalité des kystes hydatiques ont généralement reconnu au traumatisme le rôle de cause efficiente (par inflammation, par frottement, par transformation d'un foyer sanguin).

4° Parmi ceux qui reconnaissent l'animalité des kystes hydatiques, quelques-uns ont cru que le traumastisme déterminait leur formation par génération spontanée.

5° Admettant que les kystes hydatiques proviennent toujours d'un œuf, nous ne pouvons accorder aux influences extérieures d'autre rôle que celui d'en favoriser la fixation et le développement, soit par une rupture vasculaire, soit plutôt par fluxion traumatique (1).

Il est regrettable que l'auteur n'ait pas eu recours à l'expérimentation pour tenter de résoudre définitivement cette question de pathogénie.

Des recherches faites dans ce but par Klencke en 1843 n'ont pas été reprises. Nous croyons devoir mentionner ces curieuses expériences plutôt dans le but de les sortir de l'oubli dans lequel les auteurs les ont laissées, que pour en tirer des arguments convaincants (2).

Comme les ovules des échinocoques sont excessivement petits (1/1000 à 1/2000 de ligne), ils peuvent, une fois dans le torrent circulatoire, se transporter partout. Mais le mouvement continuel du sang ne leur permet pas de se fixer, de sorte qu'un organisme pourrait toujours en avoir un certain nombre en circulation, à moins qu'une cause quelconque ne favorise leur adhérence soit aux parois du vaisseau, soit dans l'intérieur

(1) Danlos. Thèse citée.

(2) Leuckart ne les mentionne pas dans son remarquable ouvrage.

des tissus. Voici les expériences que j'ai tentées dans ce but :

Je pris des ovules extraits des bourgeons d'échinocoques d'une part, et, de l'autre, des ovules du corps central d'une acéphalocyste ; je les délayai séparément dans l'eau tiède et les injectai dans la veine crurale. Dans le premier cas, je trouvai, après douze semaines, des échinocoques vivants, nageant librement dans le sang, et, dans le second, une vésicule d'échinocoque dans l'oreillette droite du cœur, fixée aux parois par des filaments de fibrine.

Si l'on admet, avec quelques restrictions, que des ovules d'échinocoques peuvent circuler dans le sang, il sera plus facile de se rendre compte de ces faits existant dans la science où des violences extérieures semblaient avoir déterminé le développement des hydatides. Dans la vue de vérifier ce nouveau fait, j'entrepris les expériences suivantes :

J'injectai un fluide chargé d'ovules d'échinocoques dans la veine crurale de deux jeunes chiens, de deux vieux chats et d'un cochon d'Inde; huit jours après, je fis à ces animaux diverses blessures. Je fis une incision à la langue de l'un des chiens, une incision dans les muscles abdominaux de l'autre; l'un des chats reçut une contusion sur le foie et en éprouva des vomissements ; le second chat fut légèrement pincé avec un instrument derrière le globe de l'œil gauche ; au cochon d'Inde on comprima la peau de la cuisse jusqu'à produire des ecchymoses. Les cinq animaux furent examinés trois semaines après. Chez le cochon d'Inde, on trouva dans le tissu cellulaire, au-dessous du pli cutané, qui avait été pincé, cinq acéphalocystes bien caractérisées. Le foie du chat qui avait été contusionné présentait une poche pleine d'acéphalocystes : l'expérience resta nulle chez les trois autres animaux.

Douze fois la maladie a paru produite par des causes traumatiques.

Tantôt les douleurs se sont montrées aussitôt après l'action vulnérante et ont persisté jusqu'au moment de l'apparition de la tuméfaction. Tantôt, c'est après un certain laps de temps que les phénomènes pathologiques se sont développés.

Le malade de Fricke (obs. XIV) avait fait une chute

sur le bassin et souffrait depuis 15 ans, lorsque le kyste devint appréciable à l'extérieur. Un autre sujet dont l'observation est relatée par Pihan (obs. XXI), avait fait une chute de cheval deux ans auparavant. Malgré l'absence de toute lésion grave en apparence des os ou de l'articulation, un séjour de deux mois à l'hôpital ne le rétablit qu'incomplètement. Les douleurs, la gêne de l'articulation persistèrent, il fut bientôt réduit à ne pouvoir faire quelques pas qu'à l'aide d'une béquille. Admis à l'Hôtel-Dieu, il présentait tous les signes d'une coxalgie.

L'observation publiée par M. Boncour (obs. XXV) est particulièrement intéressante et mérite d'être signalée a cause de la netteté de ses détails. La malade fait une chute dans un escalier en portant un fardeau : la partie postérieure de l'épaule gauche et du bras portèrent sur les marches. Aussitôt après, de vives douleurs apparurent dans les parties contusionnées. Durant la nuit la souffrance augmente; insomnie absolue. Le lendemain matin impuissance complète du bras et persistance des douleurs. La malade entre à l'hôpital. On observe alors une contusion simple des régions indiquées; vaste ecchymose qui disparaît ainsi que les douleurs après quelques jours de repos. La malade quitte l'hôpital au bout de 8 jours et reprend ses occupations. Depuis ce moment elle remarqua qu'il se formait une tumeur en arrière de l'épaule gauche.

Nous terminerons cette énumération, en rappelant que le malade de Demarquay (obs. XXVI) avait reçu six ans avant son entrée à l'hôpital toute la charge de son fusil dans le bras droit; l'extraction des corps étrangers (plomb n° 5) fut faite immédiatement, et la plaie se cicatrisa en quinze jours. Au bout d'un mois le malade put chasser comme auparavant. Quatre ans plus tard, douleur brusque dans le bras, craquement, impotence fonctionnelle, finalement formation d'abcès qui donnèrent issue à des hydatides.

On peut conclure de ce qui précède, que le traumatisme

se trouve fréquemment signalé parmi les causes apparentes du développement des kystes des os. Dans plusieurs cas, il paraît avoir agi en imprimant une impulsion brusque à des lésions qui existaient déjà probablement à l'état latent (obs. XXI, XXX, XLI...).

On peut admettre que dans certains faits, il a été le motif de la localisation de l'embryon dans le tissus osseux. Mais cette dernière hypothèse restera discutable jusqu'à ce qu'elle ait été appuyée par des preuves expérimentales suffisantes.

On ne peut accepter comme démonstratives les recherches originales, mais nébuleuses de Klencke.

CHAPITRE IV.

PATHOGÉNIE.

Développement des kytes uniloculaires des os. — Nous n'insisterons pas sur le mode de formation des kystes uniloculaires des os. Comme on le sait, l'embryon devenu vésiculeux y constitue une vésicule mère qui s'entoure d'une couche adventice de tissu connectif. La membrane interne ou germinale prolifère et produit des vésicules filles, des vésicules proligères : peu à peu ses dimensions s'accroissent, le liquide clair transparent, neutre ou un peu alcalin, non albumineux, qu'elle contient devient plus abondant.

Dès lors la cavité osseuse dans laquelle la vésicule mère s'est développée, est progressivement usée, amincie, et finalement détruite. Il n'y a là rien de spécial, et ces phénomènes pathogéniques sont comparables à ceux que l'on observe lors du développement des kystes dans le foie, ou le poumon par exemple.

Il n'en est pas de même dans la forme multiloculaire.

Développement des kystes multiloculaires. — Il est peu de questions d'anatomie et de physiologie pathologiques, qui présentent autant d'obscurité que la pathogénie des kystes multiloculaires.

Les hypothèses les plus diverses ont été émises, et de l'avis même de Virchow, aucune d'elles ne réunit assez de preuves pour mériter d'être adoptée à l'exclusion des autres. On a successivement invoqué la nature du parasite, le milieu dans lequel il se serait développé, son mode de prolifération. C'est ainsi que pour l'échinocoque multiloculaire du foie, Leuckart pense que les embryons

se développent dans les vaisseaux porte. Son opinion est basée sur ce qu'il aurait trouvé des embryons de tænia serrata dans les ramifications de la veine porte.

Schrœder van der Kolk, Friedreich, admettent que les voies biliaires sont le siège primitif de l'affection. Pour Heschl, ce seraient les acini du foie (?) Virchow enfin, estime que les embryons doivent suivre les lymphatiques et se développer dans leur intérieur. L'aspect de cordons moniliformes, à parois épaisses et séparées par des cloisons connectives, noté dans quelques cas, viendrait à l'appui de cette idée; la résistance des parois lymphatiques s'opposerait à l'accroissement des vésicules.

Les lésions similaires des os ne suscitent pas moins d'hypothèses.

1° De même que pour le foie, on peut se demander si l'on ne se trouve pas en présence d'un tænia différent de celui qui produit le kyste uniloculaire. Il n'en est rien, c'est une opinion unanime. L'identité est complète entre les échinocoques trouvés dans les deux cas. En outre, on peut voir coïncider sur le même individu, et qui plus est, dans le même organe, les deux variétés uniloculaire et multiloculaire.

En ce qui concerne les os, il en était ainsi dans les quatre cas où des lésions viscérales (uniloculaires) accompagnaient l'affection osseuse (multiloculaire). On a cité des faits où le foie présentant la variété multiloculaire, le poumon offrait un kyste à cavité unique.

2° Doit-on considérer les vésicules comme le résultat de la transformation d'un nombre égal d'embryons hexacanthes? Il est vrai qu'en absorbant un seul œuf 200 à 500 embryons peuvent pénétrer dans l'organisme; mais comment expliquer l'invasion de cette colonie parasitaire dans un département osseux sans qu'elle ait laissé en route quelques traînards. Les lésions du foie, du poumon, organes que les embryons ont

forcément traversé, sont très rares, exceptionnelles.

Quand elles existent, elles appartiennent à la variété uniloculaire. Un seul embryon se serait-il donc localisé dans l'organe, alors que les autres étaient entraînés plus loin? Ajoutons à ces divers motifs que le caractère *envahissant* de l'affection montre qu'il y a manifestement dans la région atteinte un processus de prolifération active.

Est-ce à dire pour cela que plusieurs embryons hexacanthes ne puissent pas quelquefois envahir simultanément un certain territoire osseux? Tel n'est pas notre avis. Dans le fait de Hahn (obs. XLII), on voit les deux extrémités articulaires correspondantes, fémorale et tibiale, envahies par une tumeur multiloculaire typique. L'articulation n'était nullement intéressée; il n'existait aucune voie de communication entre les deux foyers osseux. On est forcé d'admettre que, dans ce cas-là du moins, un certain nombre de parasites sont venus se déposer dans des régions distinctes, mais rapprochées.

3° Certains auteurs ont supposé qu'il y avait prolifération par segmentation d'une vésicule primitive. De même que certaines cellules, les vésicules de l'échinocoque multiloculaire se reproduiraient à l'infini par scissiparité-binaire. Mais cette opinion purement hypothétique est contraire aux notions admises en helminthologie, et doit par suite être abandonnée.

4° Peut on admettre qu'une vésicule mère pleine de vésicules filles s'est rompue et a laissé son contenu se disséminer dans les aréoles du tissu spongieux, ou le canal médullaire d'un os long. En d'autres termes, la forme multiloculaire tient-elle dans les os, à ce que la vésicule mère distendue outre mesure ne pouvant se dilater, se rompt par excès de pression intérieure? Stanley (1) pense

(1) Disease of the bones, 1849, p. 189, 193.

qu'il en est ainsi, et regarde la suppuration comme la conséquence de cette rupture.

Nous ne contestons nullement la réalité de ce fait dans les cas de kystes des parties molles. On a observé en effet la rupture de ces tumeurs dans le canal rachidien, la plèvre, le péritoine. Mais relativement aux kystes hydatitides des os ce n'est qu'une supposition. Sur quelles bases en effet appuyer cette hypothèse?

Si l'on adopte cette manière de voir, comment expliquer l'infiltration de toute une épiphyse par une multitude de petites vésicules, d'égal volume, le plus souvent, ou dont les plus grosses sont les plus périphériques? Il n'existe pas, à la période de début, de cavité, d'excavation que l'on puisse regarder comme ayant servi à loger une vésicule mère.

5° Les conditions de *milieu* extérieur, auraient une influence considérable sur la pathogénie des kystes multiloculaires. Virchow s'est attaché surtout à la mettre en évidence dans la communication déjà citée, faite à la Société de médecine de Berlin (1883). Rappelant ses travaux antérieurs sur l'échinocoque du foie, il insiste sur l'opinion que la forme *multiloculaire* tient à ce que les parasites se logent dans des espaces resserrés, tissu conjonctif, vaisseaux porte, lymphatiques.

Dans le tissu osseux elle serait déterminée par le séjour des hydatides dans les aréoles spongieuses.

Mais si l'on peut expliquer ainsi la petitesse des hydatides, leur structure spéciale, on ne se rend pas mieux compte de leur nombre considérable.

Le problème reste tout entier à résoudre.

6° L'hypothèse qui paraît de voir réunir à l'heure actuelle le plus de suffrage, est celle de la prolifération exogène des vésicules. Elle seule permet d'expliquer cette absence de vésicule mère, cette diffusion des lésions notée dans nos observations. De nombreux auteurs la considèrent

comme démontrée relativement aux kystes multiloculaires hépatiques (Mayer (1), Leuckart, Perroncito (2), Railliet, Blanchard.)

Virchow ne se prononce pas nettement sur ce point aussi bien pour les lésions hépatiques que pour les échinocoques des os.

Il est une réflexion qui vient forcément à l'esprit à la lecture de ces deux dernières hypothèses. L'influence du milieu explique les petites dimensions des vésicules. N'interviendrait-elle pas aussi pour imprimer à leur mode de prolifération une allure spéciale, exogène? En d'autres termes, l'hydatide qui serait devenue énorme, aurait produit des vésicules endogènes, si elle s'était développée dans le parenchyme hépatique, ne restera-t-elle pas petite, donnant des vésicules filles exogènes si elle siège dans les aréoles osseuses ? Nous pouvons apporter plusieurs arguments à l'appui de cette opinion.

1 Il n'est plus possible à l'heure actuelle de séparer complétement l'échinocoque endogène, et l'échinocoque exogène.

2° On peut rencontrer les deux formes sur le même sujet, sur la même lésion, sur la même hydatide. M. Moniez aurait observé une hydatide de petite dimension qui présentait à la fois des vésicules exogènes, des vésicules endogènes, des vésicules proligères.

Küster (obs. XXX) dans un cas de kyste hydatique de l'humérus a vu et figuré (fig. 2) une vésicule de la dimension d'une noisette offrant une prolifération endogène et exogène évidente.

3° Dans plusieurs de nos observations, les hydatides extra-osseuses étaient volumineuses, à prolifération endogène; par contre les vésicules infiltrées étaient petites,

(1) Niemeyer. Traité de pathologie et de thérapeutique.
(2) Perroncito. Gli echinococchi, 1879.

et ne contenaient dans aucun cas des vésicules filles.

4° Lorsque des kystes viscéraux coexistaient avec des kystes des os, les premiers étaient uniloculaires (synonyme d'endogène), les seconds multiloculaires (exogènes).

En résumé nous croyons pouvoir conclure que le séjour des vésicules dans les aréoles osseuses paraît leur imprimer une forme, des *dimensions* spéciales, un mode de prolifération particulier, d'où résulte l'aspect multiloculaire habituel des kystes hydatiques des os.

Le seul moyen de résoudre, de visu, cette hypothèse serait de *greffer* expérimentalement dans les aréoles du tissu spongieux d'un animal un nombre déterminé de petites hydatides. Peut-être, pourrait-on, en sacrifiant l'animal après un temps suffisant, acquérir la preuve que ces vésicules sont devenues le point de départ d'un semis de nouvelles hydatides. Le résultat est, sans doute, a priori, des plus aléatoires; il paraît, cependant, mériter d'être poursuivi.

CHAPITRE V.

SYMPTOMATOLOGIE.

Complètement latente au début, la maladie hydatique des os, ne se révèle par aucun signe extérieur. Plus tard, quand les vésicules ont distendu et, a fortiori, fait éclater l'enveloppe osseuse, des symptômes surviennent qui ne tardent pas à révéler les désordres profonds déterminés par le parasite.

Etat latent prolongé. — On ne peut fixer la durée de la première de ces deux périodes. Elle peut être très prolongée : le fait de Lesser démontre qu'un kyste peut persister pendant quarante ans au moins sans présenter de tendance à l'accroissement.

Indolence. — Les signes subjectifs déterminés par ces lésions sont des plus légers; il n'est pas d'affection osseuse qui soit aussi complètement indolente. A peine a-t-on signalé dans quelques rares observations des douleurs profondes, sourdes, mais qui ne présentaient pas les exacerbations violentes, habituellement notées dans les altérations centrales des os.

Le canal médullaire d'un os long peut être envahi dans toute sa longueur, sans que le malade ou le chirurgien soupçonne la gravité de la situation. En pareil cas une fracture survenant sous l'influence d'une cause insignifiante sera souvent la première manifestation de la maladie.

Tuméfaction osseuse.— Le plus ordinairement, la tuméfaction de l'os est le premier phénomène qui attire l'attention. Elle se présente avec des caractères cliniques différents; généralement arrondie, limitée, facilement circons-

crite, elle peut offrir une consistance dure, éburnée. Il est bien rare cependant qu'elle soit nettement et complètement résistante (fait de Keate) (obs. III). Presque toujours on a signalé une dépressibilité évidente, accompagnée quelquefois de la sensation de crépitation parcheminée.

Si la coque osseuse a cédé totalement sur un point, le doigt peut percevoir une perforation limitée par un rebord osseux. Dans les cas plus avancés, par suite de la prolifération hydatique et aussi de la formation de cavités pleines de liquide puriforme, des collections plus ou moins volumineuses se produisent et décèlent une lésion restée latente jusqu'à ce moment.

Ces abcès ossifluents, qui ne peuvent être mieux comparés qu'à ceux qui résultent de la tuberculose, concentrent souvent toute l'attention à cause de leur volume. Simples, ou multilobés, ils sont souvent multiples. C'est ainsi qu'au niveau du bassin, on peut observer des collections développées simultanément dans les régions, crurale, fessière, inguinale, ayant toutes pour point de départ le même foyer parasitaire.

Dans un cas de Frusci, la poche était cloisonnée par l'arc postérieur d'une vertèbre : on sentait manifestement le liquide passer de droite à gauche à travers une perte de substance de l'os.

Règle générale on peut constater facilement l'existence de communications entre les diverticules. Leur *réductibilité* a été notée dans certains cas, entre autres celui de Wickham. En pressant sur la tumeur fluctuante située en avant du tibia, on la réduisait beaucoup de volume en forçant son contenu à refluer dans le canal médullaire.

Quant au signe, considéré habituellement comme pathognomonique, le *frémissement hydatique*, il a fait défaut dans l'immense majorité des cas. Briançon qui l'a surtout fait connaître (1828), recommande de le rechercher de la manière suivante. « Lorsqu'on applique une

main sur le kyste contenant des acéphalocystes, de manière à l'embrasser le plus exactement possible en exerçant une pression légère et qu'avec la main opposée on donne un coup sec et rapide sur cette tumeur, on sent un frémissement analogue à celui que ferait éprouver un corps en vibration : c'est le frémissement hydatique. Si l'on réunit l'auscultation à la percussion, en entend des vibrations plus ou moins graves semblables à celles que produit une corde de basse. »

Signalé par Viertel (obs. XVIII), il a été observé aussi par Frusci (obs. IX). Mais dans ce dernier cas, c'est après une ponction exploratrice, lorsque l'on eut vu des vésicules que le signe fût noté. Il est vrai que, si on ne l'avait pas perçu auparavant, cela peut tenir, comme le fait remarquer Frusci, à la trop grande quantité du liquide dans lequel flottaient les vésicules.

Arrivées à cette période, les tumeurs hydatiques s'accroissent rapidement. Elles se dirigent du côté où elles éprouvent le moins de résistance. Au niveau du rachis, elles envahissent fréquemment le canal rachidien. Dans le bassin, elles s'étendent à la hanche; dans d'autres circonstances elles finissent par s'ouvrir au dehors, après avoir distendu et ulcéré les téguments. Il en résulte des fistules remarquables par leur persistance.

Cependant l'ouverture spontanée est rare. Abandonnées à elles-mêmes, ces collections restent froides et indolentes à la pression ou spontanément. Pendant longtemps les téguments restent intacts et de coloration normale. Si des symptômes phlegmoneux se manifestent, ils sont le plus souvent consécutifs a des ponctions exploratrices ou à un traumatisme.

L'état général des sujets qui présentent ces lésions est le plus souvent très satisfaisant. On a signalé cependant plusieurs fois un affaiblissement général, une dépression notable des forces dans les cas où des douleurs excessives

résultaient de la compression exercée par les lésions sur les gros troncs nerveux.

Dans aucun cas on n'a observé de symptômes indiquant la présence de lésions hydatiques dans d'autres organes que les os. L'opérée de Bardleben (obs. XVII) présenta de l'ictère, quelque temps avant l'intervention chirurgicale. On supposa que le foie pouvait être le siège d'un foyer parasitaire. On intervint cependant, et avec succès.

Bérard insiste avec raison sur la gravité du pronostic lors de l'ouverture spontanée ou artificielle des foyers hydatiques. « Les accidents généraux sont d'abord nuls dans l'affection hydatique des os ; mais une fois le foyer ouvert et communiquant avec l'extérieur, il se présente deux sources de dangers : une inflammation réagissant fortement sur l'économie, comme on le voit dans les nécroses profondes des membres ; une suppuration longue qui affaiblit le malade et souvent le conduit au tombeau. » Déjà A. Cooper avait nettement établi la gravité de la situation et la nécessité d'une intervention énergique.

C'est alors que, suivant lui, « il faut sans délai se préparer, ainsi que le malade, à l'amputation de la partie affectée ».

La marche de l'affection est lente et progressive.

Dans l'observation de Fricke, nous voyons un intervalle de quinze ans séparer le début (probable) de la lésion, marqué par des douleurs, de l'époque où elle s'est accusée par de la tuméfaction. Trois ans après l'apparition de celle-ci, le sujet succombait avec des désordres étendus à la hanche, à la moitié du bassin, au sacrum.

Par contre, dans le cas de Reczey, en un an et demi, la maladie détruisit à peu près totalement la charpente osseuse d'une moitié du bassin.

Elle avait évolué avec une rapidité égale à celle des néoplasmes les plus malins. C'est là une exception : le plus souvent la maladie offre une durée de plusieurs années.

Ajoutons enfin que les récidives sont fréquentes lorsque l'opération n'a pas été suffisamment radicale. Quelques vésicules oubliées dans les anfractuosités de l'os sont le point de départ d'une repullulation qui finit par enlever des sujets que l'on pouvait croire guéris (obs. XVIII).

Nous avons décrit les caractères cliniques généraux des hydatides des os. Nous devons maintenant étudier les troubles variés auxquels ils donnent lieu, suivant leur siège, sur tel ou tel point du squelette.

Au crâne, trois fois elles siégeaient dans le sinus frontal, une fois dans le sphénoïde (Guesnard-Baudelocque).

Les malades de Keate, Langenbeck, Verdalle présentaient tous trois une tumeur assez volumineuse située au niveau du sinus frontal. Molle et fistuleuse dans le dernier cas, elle présentait non seulement une fluctuation profonde, « mais une autre sensation plus importante et tout aussi nette : la tumeur était animée de battements parfaitement isochrones avec les pulsations des artères.

Le doigt était légèrement soulevé à chaque pulsation ; mais ces battements étudiés avec soin ne semblent pas produits par une expansion des parois mêmes de la tumeur ; ils lui sont communiqués selon toute apparence par une influence de voisinage. » Il existait, en outre, des mouvements correspondant au rhythme respiratoire. Le doigt percevait à peu près au point correspondant à l'orifice de la fistule, un enfoncement circulaire creusé dans l'épaisseur du frontal.

Les bords en sont arrondis, réguliers, comme taillés à l'emporte-pièce ; sa circonférence est à peu près celle d'une pièce de cinquante centimes.

La consistance était telle dans le fait de Keate que l'on fut obligé de scier la partie acuminée de la tumeur ; dans celui de Langenbeck le frontal était nettement dépressible « comme le couvercle d'une boîte de ferblanc ».

Deux fois, il n'existait aucun trouble cérébral, mais

de graves désordres du côté de l'organe de la vision.

La vision était totalement abolie, et dans un cas, l'orbite et le globe de l'œil étaient simultanément repoussés en bas et en dehors, de sorte que l'œil était presque au niveau de la pointe du nez.

La malade de Keate présentait des vertiges, des tintements d'oreilles et de violents maux de tête.

Deux fois il y eut récidive après l'opération (ouverture et curage du sinus) ; seul l'opéré de M. Dénucé guérit définitivement au bout de deux mois.

Quant au fait de Baudelocque-Guesnard (kyste de la base du crâne) nous renvoyons à l'observation même pour les détails. Nous dirons seulement, qu'il y avait de la céphalalgie, une cécité unilatérale et de la blépharoptose du même côté; l'œil amaurotique n'était pas dévié, possédait tous ses mouvements.

La sensibilité générale de l'organe visuel était intacte.

M. Odile a réuni (1) 5 cas de kystes hydatiques de la base du crâne. Aucun d'eux, à l'exception des faits cités précédemment ne paraît siéger manifestement dans les os, comme le fait remarquer l'auteur, il serait oiseux de rechercher si le kyste s'est primitivement développé entre la dure-mère et l'os ou dans l'épaisseur même de l'os ; en effet les accidents produits par le kyste étant dus à son expansion, le tissu fibreux de la dure-mère ne ne lui résisterait pas mieux que le tissu osseux lui-même. Nous en tenant au titre même de notre travail nous n'hésiterions pas à comprendre dans les kystes des os, les faits publiés par M. Odile, s'il était démontré qu'il s'agit bien là de tumeurs développées *dans le squelette de la base du crâne sous le périoste interne* (dure-mère) *ou externe, ou dans le tissu osseux lui-même.*

Les données anatomiques sont insuffisantes pour nous

(1) Th. Paris. Des kystes hydatiques de la base du crâne (1883-84).

permettre de considérer, comme ayant une telle origine, les kystes observés par Gendrin, Bucquoy, Westphal et Lagoutte.

Les phénomènes de compression nerveuse, l'apparition d'une tumeur extérieure, caractérisent ces lésions.

Parmi les nerfs le plus fréquemment atteints, le nerf optique et les nerfs moteurs de l'œil tiennent le premier rang, à cause de la fréquence des kystes dans l'étage moyen de la base.

Deux fois la tumeur fit saillie à l'extérieur (région frontale, temporale) et fut ouverte par le chirurgien. Les malades guérirent.

On a vu enfin des vésicules s'éliminer par les fosses nasales (Westphal).

Voici du reste les conclusions de cet intéressant travail :

1° Les kystes de la base du crâne sont excessivement rares ;

2° Ils donnent lieu aux mêmes symptômes que les autres tumeurs de la base du crâne. Mais pour certains cas, on voit se produire deux signes de la plus haute importance, à savoir : la production d'une tumeur et l'écoulement des hydatides par les fosses nasales ;

3° En l'absence de ces deux derniers signes le diagnostic est extrêmement difficile, sinon impossible ;

4° Toutes les fois qu'on verra se produire une tumeur hydatique, soit dans la région temporale, soit dans la région mastoïdienne, il faudra s'assurer de sa nature par une ponction et si la présence des crochets est démontrée, inciser largement.

Kystes hydatiques du rachis. — La région rachidienne est assez fréquemment le siège de la maladie hydatique. Dans une thèse publiée en 1878. M. Bellencontre s'est attaché à en tracer les caractères cliniques.

Cette étude est basée sur l'analyse de 14 observations

de kystes hydatiques. La plupart s'étaient développés dans les parties molles et n'avaient pas envahi, mais refoulé et plus ou moins usé les vertèbres voisines ; nous n'avons donc pas à les citer dans notre travail. Néanmoins, comme on pouvait le supposer, a priori, il existe une très grande analogie entre leur appareil symptomatique et celui des hydatides du squelette rachidien.

Presque toujours ces dernières ont déterminé des symptômes de compression médullaire en se développant à l'intérieur du canal vertébral.

C'est à peine si la région atteinte était sensible à la pression. Les douleurs spontanées, produites par l'irritation des racines nerveuses devancèrent ordinairemnnt l'apparition des autres symptômes. Elles s'irradiaient suivant la direction des nerfs dont les origines étaient comprimées, offrant en un mot tous les caractères de ces pseudo-névralgies si bien décrites par M. le professeur Charcot (1).

Elles s'accompagnèrent un peu plus tard de fourmillements, de picottements. de parésie musculaire ou même de paraplégie complète rappelant ainsi la paraplégie douloureuse, du cancer vertébral. Le plus souvent la sensibilité était complètement conservée.

Plusieurs fois les phénomènes furent purement médullaires.

Le malade de Liouville et Strauss fut pris de paralysie brusque, présenta des arthropathies, des troubles du côté du rectum et de la vessie, et succomba avec des eschares au sacrum.

Dans trois cas (Hontang, Duplay), des douleurs vagues, puis continues avec exacerbations, firent place ultérieurement à la paralysie complète de la motilité, incomplète de la sensibilité des membres inférieurs. En même

(1) Leçons sur les maladies du système nerveux, 1873.

temps des troubles trophiques variés (phlyctènes, mal perforant, eschares) se manifestèrent dans les régions précitées.

Il faut signaler encore la paralysie du rectum et de la vessie.

A part ces symptômes fonctionnels, on ne constatait aucune déformation qui pût indiquer le siège de la compression médullaire. Cependant la pression des apophyses épineuses était légèrement douloureuse chez le sujet observé par Hontang (obs. VIII).

Ce ne fut que longtemps après le début de l'affection qu'on découvrit, dans un autre cas (Duplay), un abcès formé dans la région sacrée (obs. VII).

Chez la malade de Frusci, la partie postérieure de la douzième vertèbre dorsale et de la première lombaire était creusée de cavités pleines d'hydatides. Des phénomènes de paraplégie douloureuse, coexistaient avec des collections liquides perceptibles à l'extérieur. Celles-ci n'étaient pas sensibles spontanément, ni à la pression légère, mais dès qu'on les comprimait un peu, on déterminait des irradiations douloureuses extrêmement pénibles dans les membres inférieurs. Les mouvements, même légers, de la malade étaient l'occasion d'exacerbations d'une intensité extrême.

Quant à l'observation de Dixon (VI), elle est remarquable par les phénomènes de compression de l'appareil vasculo-nerveux du membre supérieur.

Développée au niveau de la région sus-claviculaire, la tumeur comprimait la sous-clavière, les nerfs du plexus brachial et ceux du larynx. Les lésions osseuses, relativement minimes, intéressaient la partie antéro-latérale du corps des vertèbres cervicales : aussi les poches hydatiques s'étaient-elles étendues dans les parties molles prévertébrales sans envoyer de prolongements intra-rachidiens.

Sur le sujet observé par Mazet, le canal sacré était distendu par des hydatides sans que des troubles médullaires se soient manifestés.

On peut dire que ces derniers sont la règle dans les cas de kystes hydatiques du rachis et constituent souvent à eux seuls l'unique manifestation clinique de la maladie.

Cruveilhier aurait observé la fracture d'une vertèbre dorsale causée par un kyste hydatique développé dans son épaisseur.

La mort a presque constamment été la terminaison de ces lésions. Elle survint trois fois du fait de la compression médullaire.

Le malade de Dixon fut enlevé par une hémorrhagie résultant de l'ulcération de la sous-clavière.

Trois autres sujets succombèrent à des accidents septiques consécutifs à l'ouverture du kyste.

Nous devons à l'obligeance de M. le professeur agrégé Polaillon de pouvoir reproduire ici une intéressante observation de kystes hydatiques du sacrum, recueillie dans son service par M. Chrétien, interne des hôpitaux.

Qu'il veuille bien agréer nos vifs remerciements.

La nommée Mangeon (Louise), âgée de 33 ans, gantière, entrée le 22 octobre 1885, à l'hôpital de la Pitié, salle Gerdy, lit n° 16, service de M. le Dr Polaillon.

La mère de la malade est morte à 39 ans. Son père, âgé de 65 ans, se porte bien ainsi que ses deux sœurs.

Jusqu'à 16 ans, Louise M... s'est toujours bien portée ; à cette époque, elle eut la variole. Réglée à 14 ans, elle eut toujours des irrégularités très grandes dans la menstruation.

Il y a quatre ans environ apparurent, pour la première fois, des douleurs vives dans la jambe droite, douleurs qui ne tardèrent pas à s'étendre à la région lombaire et durèrent deux ans, en laissant quelques longues périodes de calme à

la malade. En novembre 1884, avec une nouvelle poussée de douleurs, on vit se développer au niveau des premières vertèbres sacrées, sur la ligne médiane, une tumeur dont le volume n'augmenta que fort lentement.

Depuis quelque temps elle avait atteint la grosseur d'un œuf de poule, lorsque le 18 octobre dernier, la malade fit une chute dans un escalier et se contusionna fortement la région sacrée. Aussitôt la tumeur devint beaucoup plus douloureuse, son volume augmenta, et Louise M... dut entrer à l'hôpital.

Le jour de l'entrée, on constate l'existence d'une tumeur molle, fluctuante, peu douloureuse à la pression superficielle et couverte par la peau rouge et enflammée. Cette tumeur siège au niveau des premières vertèbres sacrées et empiète un peu sur la région lombaire. La partie supérieure du sillon fessier la sépare en deux lobes à son extrémité inférieure. L'état général est bon ; un peu d'amaigrissement depuis quelques semaines, pas de fièvre ; miction quelquefois pénible, défécation souvent douloureuse. Les règles sont toujours irrégulières.

23 octobre. M. Polaillon pratique une ponction avec l'appareil Potain. On retire péniblement une petite quantité d'un pus brunâtre, épais, qui contient de nombreux débris de membranes blanches, élastiques, qui sont des débris de vésicules hydatiques. Pensant avoir affaire à un kyste d'origine superficielle, M. Polaillon se propose d'ouvrir plus largement la poche.

Le 24. Le lendemain, la malade étant endormie par le chloroforme, on pratique deux incisions de un à deux centimètres, l'une sur la ligne médiane, l'autre plus haut et à droite. Avec une grande quantité de pus et de membranes hydatiques, on voit sortir des fragments osseux assez volumineux. Le doigt introduit par l'incision médiane pénètre dans une vaste cavité creusée aux dépens du sacrum et profonde de 2 centimètres environ. Le foyer est abondamment lavé avec la solution phéniquée au 20e, puis pansé avec la poudre d'iodoforme.

Le 26. La malade n'a pas eu de fièvre, l'état général est satisfaisant. On renouvelle le pansement qui était souillé de pus, et on applique un pansement de Lister après avoir placé des drains.

Le 28. Peu de suppuration, la malade a des garde-robes

normales ; mais la miction est fréquente, souvent incomplète, et accompagnée parfois d'une douleur à l'hypogastre.

Le 30. Lavage et pansement. Les douleurs ont reparu dans la jambe droite, surtout dans la partie antérieure et supérieure de la cuisse ; le pied est le siège de quelques picotements. Constipation.

Lorsqu'on pratique le toucher vaginal, on rencontre facilement la surface antérieure du sacrum qui paraît boursouflée. Le col utérin est porté un peu à gauche et en arrière. Les culs-de sac sont libres.

5 novembre. Le pansement est renouvelé tous les deux jours. Les douleurs dans la jambe ont diminué. Mêmes troubles de la miction. La malade n'a pas été à la selle depuis plusieurs jours. Lavement.

Le 7. Pansement. La suppuration continue ; des membranes sortent à chaque lavage. Hier soir, rétention d'urine ; il a fallu sonder la malade. Les douleurs ont disparu.

Le 15. Le pansement est renouvelé tous les trois jours depuis huit jours.

Le 22. Pas d'appétit. Amaigrissement. La malade a voulu marcher, elle s'est trouvée mal et est tombée dans la salle. Le décubitus latéral droit prolongé a déterminé de la rougeur de la peau au niveau du grand trochanter.

Le 25. Il s'est produit une eschare sur laquelle on applique du diachylon. On ne trouve nulle part une zone d'anesthésie. Pas de troubles de la motilité.

Le 29. Une eschare s'est formée sur le grand trochanter gauche la malade ne pouvant plus se coucher sur le côté droit.

8 décembre. L'appétit est un peu revenu. Même état général La suppuration est toujours abondante.

Le 11. La suppuration ne se tarit pas ; l'état général n'est pas bon. M. Polaillon se décide à faire une plus large incision. La malade est endormie par le chloroforme. La plus grande des deux incisions primitives est largement prolongée au thermocautère. Le doigt, pénétrant à travers le sacrum, traverse un canal anfractueux, des parois duquel on détache des fragments osseux dont l'un est gros comme une noix. On arrive ainsi jusque sur les parties molles du bassin. La perforation est située sur la partie moyenne du sacrum.

Le 12. La malade n'a pas eu de fièvre.

Le 15. Premier pansement depuis l'incision du 11. M. Po-

laillon a retiré de nouveaux séquestres assez volumineux, soit par le lavage, soit avec une pince à pansements. Le canal creusé dans l'os paraît se diriger en avant et à gauche, vers le sommet du sacrum.

4 janvier 1886. Pansement à l'iodoforme. L'appétit est meilleur. Les forces reviennent un peu. Il n'y a plus de troubles de la miction ni de la défécation. Pendant le pansement on retire encore des morceaux d'os nécrosé.

Le 7. Pansement à l'iodoforme.

Le 11. Pansement. Extraction d'un gros fragment.

Le 30. L'élimination de fragments osseux continue. L'état général reste à peu près le même. La peau est rouge et douloureuse autour de la plaie : on la saupoudre avec du sous-nitrate de bismuth.

A l'œil nu, les séquestres sont constitués de tissu osseux raréfié et paraissent contenir des vésicules dans leur épaisseur même.

Les morceaux d'os les plus gros ont été plongés pendant un mois dans une solution concentrée d'acide picrique.

Les coupes faites après la décalcification complète ont été colorées avec le picro-carmin, puis montées dans la glycérine. On voit manifestement des membranes hydatiques disséminées, infiltrées dans les aréoles du tissu spongieux.

L'état de la malade s'améliore de plus en plus, si bien qu'à l'heure actuelle (20 mai 1886) elle peut être regardée comme complètement guérie.

On observe une dépression profonde correspondant à la région sacrée : elle résulte évidemment de la perte de substance que l'os a subie. Il n'existe pas de tuméfactions, ni de douleurs qui puissent faire croire à une persistance de l'affection.

Remarques. — Les détails cliniques de cette observation sont des plus instructifs.

Pendant deux années, des douleurs sont les seuls symptômes de l'affection : puis une tumeur apparaît au niveau de la crête sacrée, son volume augmente brusquement et rapidement sous l'influence d'un traumatisme. La malade se décide alors à entrer à l'hôpital ; une ponction exploratrice démontre la nature de la maladie : on

pratique alors une incision et l'on draine la cavité creusée dans le sacrum (24 octobre).

Malgré les lavages et l'antisepsie, la suppuration ne tarit pas, l'état général devient mauvais. M. Polaillon pratique une incision plus large (11 novembre). Depuis ce moment l'amélioration s'est nettement affirmée. De nombreux séquestres sont éliminés, ainsi que des vésicules: la fièvre n'a pas reparu. A l'heure actuelle, la malade est guérie.

Il faudra donc, en présence de faits analogues, tenir une conduite identique.

En ouvrant largement, en pratiquant le drainage et des lavages antiseptiques on pourra éviter les complications infectieuses qui ont si fréquemment enlevé les malades. Ajoutons que cette observation est des plus importantes au point de vue anatomo-pathologique. Les préparations histologiques, obligeamment mises à notre disposition par M. Chrétien, prouvent jusqu'à l'évidence l'infiltration des espaces vasculaires par de petites vésicules. Les lamelles osseuses ne paraissent pas avoir subi un travail notable d'ostéité raréfiante : à peine voit-on quelques rares lacunes de Howship. Le tissu osseux n'est pas éburné; nulle part on n'observe de transformation fibreuse de la moelle.

Kystes hydatiques des côtes. — Dans le fait unique publié par Talini, la lésion siégeant sur la 5e côte droite avait donné lieu à un volumineux abcès qui s'accrut lentement (16 ans), fut ouvert, et donna issue à une grande quantité de pus contenant des fragments nécrosés. La malade paraît avoir succombé à des accidents septiques. Le diagnostic ne fut établi qu'à l'autopsie.

Kystes hydatiques du bassin. — Les hydatides du bassin ont été observées 11 fois; le plus souvent chez des adultes.

C'est sans cause appréciable (4 fois) ou encore après une chute (3 fois), après l'accouchement (1 fois) que se montrèrent les symptômes de la maladie.

Dans le cas de Reczey des douleurs brusques signalèrent le début de l'affection ; mais généralement l'indolence était complète.

Les symptômes fonctionnels étaient à peine marqués, sauf chez les malades qui présentaient des lésions dn côté de la hanche.

Comme le fait remarquer M. Havage (1), on n'a pas signalé d'œdème par compression veineuse.

Ce furent des collections liquides qui révélèrent dans la plupart des cas les altérations osseuses. Siégeant dans les région iliaque, inguinale, pubienne, fessière, sacrée, suivant leur point de départ, elles étaient molles, fluctuantes, réductibles et simulaient complètement des abcès ossifluents ordinaires.

Elles n'ont jamais été cause de dystocie.

Les observations réunies par Freund (2) sont relatives a des kystes développés dans les parties molles du bassin. Nous ne croyons pas du reste que les hydatides des os puissent jamais créer d'obstacles sérieux à l'accouchement. Ils siègent presque exclusivement sur les parois du grand bassin.

Une fois on perçut le frémissement hydatique mais dans tous les cas, la ponction permit seule de faire un diagnostic exact. Le plus souvent le diagnostic primitif était lipôme, abcès froid, adénite, et enfin *coxalgie*. En effet, ce qui donne une physionomie spéciale aux hydatides du bassin, c'est la fréquence de l'envahissement de l'articulation coxo-fémorale. Observé cinq fois en clini-

(1) Etude clinique sur les tumeurs des os du bassin. Th. Paris, 1882.

(2) Freund. Archiv. f. Gynœcol. XV 2e partie, p. 254, 1880.

que, il existait aussi sur les pièces indiquées par Gurlt et Rokitansky. Il en était résulté l'impotence fonctionnelle, les attitudes vicieuses qui caractérisent la coxo-tuberculose (Lannelongue). C'est au moment où l'on pratiquait une résection, ou seulement à l'autopsie, que la nature de l'ostéo-arthrite fut nettement connue.

Ce n'est pas seulement la hanche qui s'est trouvée envahie ; c'est aussi l'articulation sacro-iliaque, le sacrum, et jusqu'à la partie inférieure de la région lombaire.

La diffusion des lésions, la difficulté et souvent l'impossibilité de les atteindre, leur imprime un caractère de gravité excessive. Leur marche lente, toujours progressive, a été exceptionnellement rapide dans un cas.

La mort a été la terminaison habituelle de cette maladie. Seule, l'opérée de Bardleben (obs. XVII) guérit complètement. Quant au malade, considéré comme guéri par Trendelenburg (obs. XX) lors de sa communication au Congrès des chirurgiens allemands (1881), il aurait succombé ultérieureurement au shock consécutif à une désarticulation coxo-fémorale. La résection avait été impuissante à détruire le foyer parasitaire.

Membres. — Ce serait nous répéter que d'exposer la symptomatologie des kystes du squelette des membres. Les généralités énoncées plus haut leur sont en tous points applicables. Tuméfaction localisée, marche lente, indolence, absence de réaction locale et générale, caractérisent ces lésions. Il n'est qu'une complication qui leur soit spéciale. Nous voulons parler des fractures spontanées.

Elles résultent forcément, nous l'avons dit plus haut, de l'évolution d'un kyste hydatique.

La coque diaphysaire, progressivement usée, finit par se rompre, sans que souvent rien à l'extérieur ait pu faire prévoir une telle éventualité.

Dans 6 de nos observations, la fracture spontanée a été le premier signe de la maladie; dans les autres cas, il existait déjà des douleurs et de la tuméfaction. Ces fractures spontanées se répartissent de la manière suivante :

Humérus.	5
Fémur.	5
Tibia.	4

On a signalé la fracture de l'acétabulum 1 fois et celle d'une vertèbre dorsale 1 fois.

C'est généralement sous l'influence de causes insignifiantes que se produisent ces solutions de continuité.

Le malade de Dupuytren se fractura l'humérus en voulant lancer une pierre et s'arrêtant brusquement dans ce mouvement (obs. VIII).

Celui de Küster (obs. XXX) sentit une vive douleur et un violent craquement au moment où il cherchait à retenir un bœuf furieux. De même que chez le sujet observé par Kanzow (fémur), la fracture spontanée se produisit en un point qui avait été, plusieurs années auparavant (douze ans), le siège d'une fracture (non pathologique).

C'est encore par effort musculaire que s'explique la production de la fracture chez le malade de Labbé.

Pour le membre inférieur elle survient le plus souvent brusquement pendant la marche, ou à l'occasion d'un mouvement un peu brusque. Les malades de Rame, de Kanzow se rompirent le fémur en se promenant tranquillement; le malade de Wickham se brisa le tibia en se retournant avec vivacité.

La gravité de cette complication ne doit pas plus nous surprendre que sa fréquence. L'amincissement des fragments est tel, il siège sur une si grande étendue, que la consolidation est à peu près impossible. On ne connaît

pas d'exemple de fracture déterminée par des hydatides et guérie spontanément. L'état d'atrophie, de somnolence (que l'on nous passe l'expression) des éléments constitutifs de l'os, la présence des vésicules, s'opposent à tout processus réparateur. Ce n'est qu'au prix d'une violente inflammation, ou d'une intervention énergique et large que l'on peut espérer voir la consolidation s'établir.

Malheureusement le chirurgien est souvent forcé de recourir à l'ablation du membre en présence des désordres irréparables du squelette. Sur cinq opérations pratiquées pour amener la guérison de la fracture nous trouvons quatre succès et un décès (Dupuytren)

L'on fut obligé trois fois de recourir à la désarticulation de la hanche. 3 Morts. Deux fois les sujets succombèrent à l'amputation de la cuisse.

Voici le relevé des fractures spontanées sur lesquelles nous avons pu recueillir des renseignements suffisants :

Fémur. — Incision de collections purulentes. Envahissement du genou. Mort (Rame).

Désarticulation de la hanche. Mort (Kanzow).

Désarticulation de la hanche. Mort (Duplay).

Humérus. — Evidement. Consolidation (Demarquay).

Séton. Consolidation (Dickinson).

Suture et résection de fragments. Consolidation (Labbé).

Résection de l'extrémité inférieure du fragment supérieur. Mort (Dupuytren).

Tibia. — Désarticulation de l'épaule. (Küster).

Résection de la partie antérieure du tibia. Guérison (Wickham).

Ces quelques chiffres se passent de commentaires.

CHAPITRE VI.

DIAGNOSTIC.

Les échinocoques des os peuvent se présenter, en clinique, sous des aspects fort différents.

Le premier signe révélateur de leur présence peut être une fracture spontanée.

Le diagnostic d'une telle lésion doit être établi en se basant sur l'examen attentif du malade.

N'existe-t-il aucune tumeur cancéreuse dont la généralisation puisse être considérée comme la cause de la fracture ? Il faudra songer à la syphilis.

L'ostéomyélite gommeuse des os longs plus frequente qu'on ne le suppose, se manifeste dans certains cas brusquement par une solutiou de continuité; néanmoins elle est généralement précédée de douleurs ostéocopes caractéristiques ; elle s'accompagne d'une tuméfaction osseuse qui depuis longtemps déjà a éveillé l'attention du malade. L'interrogatoire et l'examen minutieux du sujet permettront de retrouver la preuve de l'infection syphilitique. Le traitement spécifique et l'immobilisation amèneront le plus souvent la consolidation, à moins que les délabrements n'aient été trop considérables.

Dans les cas de kystes hydatiques, il n'existe ni *douleurs*, ni exostose, la consolidation ne s'établit pas spontanément, quoique l'on fasse, ou se produit temporairement.

La malade de Duplay présenta 3 fractures itératives du fémur.

Habituellement enfin, le traumatisme donnera comme un coup de fouet à la lésion et la fera évoluer avec plus

de rapidité. On verra survenir alors une tumeur le plus souvent molle, fluctuante, contenant un liquide puriforme.

Quoi qu'il en soit, le seul signe clinique pathognomonique, c'est la constatation de la présence de vésicules hydatiques dans le foyer de la fracture. La ponction et l'incision exploratrices permettront seules au chirurgien de porter un diagnostic exact et d'instituer une thérapeutique rationnelle.

Il est bien rare que les hydatides se révèlent à l'extérieur par une tuméfaction de consistance franchement et uniformément résistante. Au niveau du frontal, Keate fut obligé de scier la portion saillante de l'exostose pour pénétrer dans le sinus. Mais sur les membres, comme dans la région pelvienne, la tumeur est de consistance molle. A cette période, on peut confondre les kystes hydatiques avec les productions *sarcomateuses*. Ces dernières présentent souvent en effet une fluctuation plus ou moins nette, une dépressibilité particulière accompagnée de crépitation parcheminée. Elles siègent fréquemment au niveau de l'extrémité supérieure du tibia; il n'est pas rare de les observer sur les os du bassin.

Néanmoins si l'on tient compte de la lenteur habituelle du développement des kystes hydatiques, de leur indolence, de leur fluctuation le plus souvent très nette ; on écartera l'idée de néoplasie sarcomateuse.

Certains kystes séreux des os prêtent particulièrement à la confusion.

Dans le fait de Hilton (1) c'est seulement après l'examen histologique pratiqué par Hilton et Birkett que l'on reconnut la nature sarcomateuse et non hydatique d'un kyste qui avait déterminé une fracture de cuisse. Thompson (2) a publié un fait analogue. Nous citerons

(1) Lancet 1855. T. 1, p. 65.
(2) Patholog. S. Transact. 1859. Hearné's tibal case.

enfin l'observation plus récente de Buchanán (1). On vit chez un jeune garçon de 12 ans, un an après un traumatisme, la partie supérieure du péroné augmenter progressivement de volume. Après la résection de la portion osseuse malade, on trouva la moitié supérieure du péroné transformée en une coque mince, tapissée par une membrane d'aspect séreux, contenant seulement un liquide clair séro-sanguinolent.

En pareilles circonstances l'absence évidente d'hydatides, l'aspect uniloculaire permettront toujours d'éliminer le diagnostic de kyste hydatique.

Mais c'est avec l'*ostéite tuberculeuse* que les échinocoques ont été le plus souvent confondues.

L'apparition de collections volumineuses indolentes, froides, provenant du foyer parasitaire, rappelle complètement la période des abcès ossifluents dans les cas de tuberculose osseuse.

Les phénomènes subjectifs font défaut dans l'affection qui nous occupe ; quand aux phénomènes objectifs ils ne peuvent souvent que contribuer à induire le chirurgien en erreur.

Il est bien évident qu'en présence d'une tumeur fluctuante froide, développée, par exemple, au niveau de la région sacro-iliaque, on pensera à un abcès ossifluent consécutif à la tuberculose vertébrale. Il ne viendra à l'esprit de personne de songer à des échinocoques. En raison de la rareté exessive de cette affection, ce serait faire preuve, à notre avis, de peu de sens clinique, que de s'attarder à ce diagnostic. Il faut faire la ponction pour être certain de la présence des hydatides et rejeter l'idée de carie.

On conçoit que l'erreur soit impossible à éviter si les sujets présentent à la fois sur divers points de l'orga-

(1) Glasgow. Med. Journ. 1880, p. 340.

nisme des manifestations scrofulo-tuberculeuses et des hydatides.

M. le professeur Ollier nous a dit avoir observé un kyste hydatique développé au niveau du tiers supérieur du cubitus chez une jeune dame qu'il avait déjà soignée pour une arthrite fongueuse du genou. La fluctuation, l'indolence manifeste de la lésion imposaient pour ainsi dire le diagnostic d'abcès ossifluent. L'incision démontra qu'il s'agissait d'une poche hydatique juxta-osseuse, mais extra-périostique.

La ponction et l'incision exploratrices permettront seules de reconnaître, de visu, la nature véritable de la maladie. Notons qu'elles furent insuffisantes dans l'observation de Talini : ce n'est qu'à l'autopsie que l'on trouva une carie de la cinquième côte droite, causée par un amas de petits kystes gros comme des lentilles, situés dans le tissu spongieux.

Ce serait dresser une longue liste que d'énumérer toutes les erreurs qui ont été commises.

Le plus souvent on a confondu les échinocoques des os avec l'ostéite, l'ostéo-arthrite tuberculeuses (Frusci, Bardleben, Fricke, Talini, Trendelenburg), ou bien l'ostéite traumatique (Verdalle, Demarquay).

Keate crut à une exostose du frontal.

Le malade de Reczey avait été soigné pour une adénite inguinale.

Ce qui précède nous *amène* à conclure qu'*il est de toute nécessité de faire la ponction, et quelquefoie même l'incision pour établir le diagnostic de kystes hydatiques des os.*

On devra user de toutes les précautions antiseptiques et la présence des vésicules caractéristiques constatée, se décider à une intervention aussi prompte et aussi large que possible.

CHAPITRE VII

PRONOSTIC

Il est peu d'affections chirurgicales qui présentent un degré de gravité comparable à celui des hydatides des os. Loin d'offrir quelque tendance à la guérison elles ont une marche essentiellement progressive et envahissante. Sur 40 observations (1) nous notons 20 cas de mort.

Les accidents septiques (12 fois) résultant de l'introduction des germes extérieurs dans les foyers hydatiques ont le plus souvent amené l'issue fatale.

Dans un cas le shock opératoire consécutif à une désarticulation de la hanche enlèva le sujet.

Trois malades ont succombé à des phénomènes de compression médullaire. Un quatrième est mort d'hémorrhagies répétées provenant d'une ulcération de la sous-clavière comprimée par le kyste. Une seule fois le sujet mourut d'affection intercurrente.

Si l'on cherche à connaître l'influence que peut avoir le *siège* des lésions sur la *gravité* on voit que les kystes du rachis ont comporté jusqu'à présent un pronostic fatal. (6 morts sur 7.)

Il en est à peu près de même pour ceux du bassin : sur huit malades, un seul guérit, grâce à un intervention hâtive et large.

La malade de Talini (obs. XII) mourut cinq jours après l'incision d'un volumineux abcès symptomatique d'hydatides développées dans une côte. Les hydatides du crâne

(1) *Remarque.* — Notre relevé ne porte ici que sur les observations cliniques publiées avec des détails suffisants.

ont entraîné deux fois la perte de la vision, mais n'ont pas été suivies de mort. Néanmoins le petit malade de Guesnard (obs. III), mort de fièvre éruptive, aurait vraisemblablement fini par succomber à la compression cérébrale exercée par le développement progressif du kyste.

Le pronostic est moins sombre si l'affection siège sur le squelette des membres.

Il n'en conserve pas moins un caractère de gravité notable. Sans doute la vie n'est pas compromise dans la même mesure que précédemment, mais le membre atteint doit trop souvent être sacrifié.

Un total de 19 cas nous donne 4 cas de mort.

Quatre fois les sujets guérirent, mais après l'amputation du membre malade.

A l'heure actuelle, grâce aux avantages de la méthode antiseptique, on peut espérer diminuer dans une large mesure la proportion de la mortalité.

Plusieurs malades ont succombé après une ponction exploratrice, faite sans précautions, qui auraient peut-être guéri si l'on avait incisé d'emblée largement, abrasé et drainé la région atteinte. Néanmoins le pronostic restera toujours extrêmement réservé toutes les fois qu'il s'agira du bassin ou du rachis.

CHAPITRE VIII

TRAITEMENT.

Il n'y a qu'une seule méthode de traitement des kystes hydatiques des os, c'est l'ouverture de la cavité avec éradication aussi complète que possible du foyer parasitaire.

Escarraguel énumère bien différents médicaments internes, le chlorure de sodium, l'huile empyreumatique, le pétrole ; mais « comme les autres (dit-il à propos de ce dernier), dans la maladie qui nous occupe, il a une puissance bien secondaire lorsque le mal a déjà commencé sa période d'évidence ».

La clinique et l'anatomie pathologique nous démontrent qu'il s'agit là de lésions mal localisées, envahissantes, occupant souvent des points difficilement accessibles et sujettes à récidives. Il n'y a pas à hésiter, la marche constamment progressive de l'affection commande l'intervention. Pour réussir, deux conditons s'imposent : opérer de bonne heure et opérer largement. Ce dernier précepte surtout présente un caractère d'impérieuse nécessité. Mieux vaudrait peut-être, si on ne le suivait, abandonner l'affection à sa marche naturelle.

Les phénomènes de résorption putride qui ont amené la mort 12 fois sur 19 cas, auraient sans doute été prévenus, en majeure partie, par les incisions plus larges. On peut encore redouter aujourd'hui l'ouverture de foyers aussi étendus et aussi anfractueux ; mais ce sont surtout les *ponctions exploratrices* ou *évacuatrices* qui doivent être abandonnées. Comme le dit excellemment M. le

professeur Heydenreich (1), on ne peut les admettre que comme moyen de diagnostic et « en présence des accidents dont elles sont parfois l'origine, nous conseillerons de n'y avoir recours que si l'on est prêt à entreprendre immédiatement après une opération plus radicale ».

Il est évident qu'il ne faudra pas songer à faire dans les kystes des os des injections de liquides tels que l'alcool, l'iode, susceptibles de tuer les échinocoques. S'il s'agissait d'une cavité circonscrite, si l'on pouvait mettre en contact la substance médicamenteuse avec toutes les vésicules, on pourrait essayer cette thérapeutique. Il serait inutile et même dangereux d'y recourir, puisque nous savons que la variété multiloculaire est ici la règle.

Les procédés thérapeutiques peuvent varier, mais tous doivent répondre à cette donnée générale : opération hâtive et largement pratiquée.

Après avoir reconnu la nature hydatique d'une lésion osseuse au moyen de la ponction exploratrice, il faudra, séance tenante, ou le plus tôt possible ouvrir la cavité au moyen d'une incision, et évacuer son contenu. On sera quelquefois obligé d'enlever une partie plus ou moins considérable de la paroi osseuse, afin de mettre à découvert le foyer pathologique. On procédera ensuite au curage méthodique des parois, en se comportant comme s'il s'agissait d'une affection tuberculeuse de l'os.

Il est de la plus grande importance de faire une opération complète, ce qui, en l'espèce, est toujours œuvre difficile. Il ne faut pas s'attendre à trouver une tumeur énucléable, ou une membrane facile à détacher. Celle-ci n'existe pas, quoi qu'on en ait dit.

Bérard insiste déjà dans son article sur la difficulté que l'on éprouve à débarrasser complètement l'os des hydatides qu'il contient. « Il est essentiel de ne pas ou-

(1) Article Os. (Dict. Encyclopéd. T. XVIII, 2e série, p. 301.)

blier des vésicules entières, quelque petit que soit leur volume, et, pour les découvrir et les extraire, le chirurgien doit explorer avec le plus grand soin la cavité dans tous les sens. Il arrive pourtant assez facilement qu'elles échappent à l'opération ou bien parce qu'elles sont adhérentes à la paroi intime des kystes, ou bien parce qu'elles sont profondément situées dans les loges ou dans des anfractuosités ; de là une nouvelle cause de récidive. »

Il faudra porter la curette dans tous les points suspects, abraser et ouvrir les aréoles spongieuses avoisinantes et ne se tenir pour satisfait que lorsqu'on aura permis un large écoulement aux liquides.

L'emploi de la bande hémostatique, lorsque l'on peut en faire usage, nous paraît devoir rendre des services en permettant de distinguer plus facilement les vésicules infiltrées.

On pourrait, croyons-nous, joindre utilement l'action du fer rouge à celle de la curette. Ce n'est pas comme parasiticide que le cautère actuel rendrait des services, mais il semble que la violente réaction qui serait la conséquence de son emploi pourrait réveiller les propriétés ostéogéniques des tissus lésés.

Après avoir soigneusement enlevé par des lavages antiseptiques les séquestres, les détritus, on établira un drainage méthodique de la région. Des ouvertures pratiquées aux parties déclives donneront passage à de gros drains, permettant de faire chaque jour des injections antiseptiques. On pourra sans doute varier la nature des liquides, mais on devra compter davantage sur leur action désinfectante que sur leurs propriétés parasiticides.

Mais trop souvent la désorganisation de l'os, les désordres existant du côté des parties avoisinantes, des complications variées, arthrites secondaires, fractures spontanées, nécessiteront le sacrifice du membre.

Nous devons examiner maintenant plus en détail les

indications de l'intervention suivant le siège des lésions.

Kystes hydatiques du crâne. — Il n'est ici question que des kystes développés dans le sinus frontal et parfaitement accessibles à l'intervention du chirurgien. Escarraguel a formulé leur traitement d'une manière pittoresque : « Sur les dunes qui servent de digues à l'Océan, nous avons appris des bergers que lorsque leurs moutons présentaient des cas d'hydatides des os du crâne, et que ces derniers, usés, amincis, bombaient en tumeur, ils brisaient tranquillement cette portion de la boîte épicrânienne, vidaient les hydatides, et par cette opération guérissaient leurs animaux.

Pourquoi, dans des circonstances semblables, ne les imiterions-nous pas ?

L'homme a une organisation aussi plastique que les autres, je pense. Et les connaissances chirurgicales donnent bien au médecin une chance de plus. »

Ainsi que le démontrent les observations de Keate, Langenbeck, Verdalle, la guérison est assez difficile à obtenir. Chez la malade de Keate, en moins d'une année, la tumeur se reproduisit 5 ou 6 fois; et dans le cas de Langenbeck, la malade fut obligée de revenir l'année suivante. La tumeur était encore dans le même état, un trajet fistuleux donnait autant de pus que par le passé. Pour diminuer cette sécrétion, Langenbeck passa deux sétons à travers la tumeur ; l'effet fut remarquable, la sécrétion purulente diminua bientôt, ainsi que la tuméfaction. Le résultat définitif n'est pas connu.

Dans le fait publié par M. Verdalle, la paroi antérieure du sinus était en partie détruite, il suffit d'inciser et d'établir un drainage au niveau des paupières. La guérison fut complète au bout de deux mois.

Il est permis de conclure des détails contenus dans ces observations que la résection sous-périostée d'une partie

de la paroi antérieure du sinus, en donnant une large voie d'extraction, permettra d'éviter les récidives. A part l'application d'un drain à la partie antérieure, on pourrait peut-être, dans certains cas d'abaissement notable du plancher du sinus, donner un libre écoulement aux liquides du côté des fosses nasales. L'opération devra être faite dès que le diagnostic sera posé; on évitera ainsi les désordres graves observés du côté de l'organe de la vision.

Kystes hydatiques du rachis. — La difficulté d'arriver sur les parties malades, la dissémination des lésions, le voisinage d'organes aussi importants que la moelle et les nerfs qui en émanent, créent ici des difficultés presque insurmontables. L'impossibilité d'établir un drainage efficace limite encore les moyens d'actions du chirurgien. Cependant, en présence de la gravité du pronostic, il ne faut pas hésiter à intervenir. Il faut se rappeler que l'expectation sera toujours fatale. C'est le cas de répéter le vieil adage, *melius anceps quam nullum.*

A propos de kystes hydatiques développés dans le canal rachidien (parties molles) et comprimant la moelle, Cruveilhier (1) fait remarquer que, s'il est des paraplégies susceptibles de guérison, ce sont assurément celles qui résultent de la compression de la moelle pour uue cause susceptible d'être enlevée, et conseille l'intervention. Pelletan (2) (cité par Bellencontre), à la suite d'une observation de kyste développé entre les méninges et les lames vertébrales qui avait déterminé la suppuration de la moelle, fait les réflexions suivantes :

« J'ai le regret de n'avoir rien fait pour la malade, je suis cependant convaincu qu'à l'époque de l'entrée de la malade à l'hôpital, alors que le tissu propre de la moelle

(1) Anatomie pathologique, liv. XXV.
(2) Thèse de Paris, p. 64.

n'était pas altéré dans son organisation, si le diagnostic avait été bien établi, il aurait été possible de la guérir en ouvrant le kyste.

« Il aurait été rationnel de faire une ponction exploratrice ou d'appliquer un caustique sur cette petite tumeur dépressible et fluctuante, intermédiaire aux apophyses épineuses de la dernière vertèbre dorsale et de la première vertèbre lombaire qui a été diagnostiquée du vivant de la malade ; n'est-il pas évident que l'issue des acéphalocystes aurait dégagé la moelle et aurait pu être suivie de la guérison si toutefois cette évacuation avait eu lieu à cette période de la maladie dans laquelle la moelle était simplement comprimée sans aucune altération de texture. »

Les hydatides du rachis osseux offrent sans doute des conditions un peu moins favorables de guérison que les collections développées dans les parties molles, et cependant nous croyons devoir nous rallier aux idées émises par Cruveilhier, Pelletan, et reproduites par Bellencontre.

De même que la méthode antiseptique a permis d'ouvrir au bistouri et d'évacuer les volumineuses collections purulentes du mal de Pott, de même elle permettra de drainer sans complications septiques les cavités hydatiques. Les faits sont trop peu nombreux pour que nous puissions formuler ici des indications précises. Nous devons même reconnaître que la lésion, siégeant le plus souvent dans les corps vertébraux, se trouve hors de la portée du chirurgien. Néanmoins, l'ouverture antiseptique de la poche extra-osseuse, en faisant cesser les phénomènes de compression, pourra rendre de très grands services comme moyen palliatif. On sait combien sont pénibles ces symptômes de paraplégie douloureuse.

Kystes hydatiques du bassin.—Dix fois sur onze la mort a été la conséquence de la présence des hydatides dans le bassin osseux. Plus que partout ailleurs l'affection a présenté une marche envahissante. Que faire en présence de

sordres aussi étendus que ceux observés par Viertel (obs. XVIII), Reczey (obs. XIX), Pihan (obs. XXI) ? La seule chance de salut, et elle est bien minime, est ici encore l'intervention.

Dès que la ponction exploratrice aura révélé la nature de l'affection, il faudra inciser immédiatement, faire une large brèche à la coque osseuse, se comporter, en un mot, comme l'a fait Bardleben (obs. XVII).

La cavité s'étendait à 6 centimètres au-dessus et à peu près autant au-dessous de la crête iliaque.

Après s'être rendu compte du siège exact de la lésion, de l'épaisseur du tissu osseux à traverser (au moyen du doigt introduit dans la poche et de la palpation faite extérieurement avec l'autre main), ce chirurgien fit une longue incision à la partie postérieure de la crête iliaque. Il décolla ensuite les insertions musculaires et le périoste, et enleva avec le ciseau un segment osseux triangulaire de 6 centimètres de base, ce qui permit d'ouvrir largement la cavité, d'emporter une partie de la paroi et d'abraser le reste avec la curette. Il établit un drain à la partie déclive. La plaie resta aseptique, la malade guérit complètement et put reprendre sa profession de blanchisseuse.

L'issue a été funeste dans tous les autres cas. Le malade auquel Trendelenburg avait fait la résection de la hanche, parut guéri pendant un certain temps, mais plus tard les hydatides ayant repullulé, il dut subir la désarticulation de la hanche. Il succomba sept heures plus tard, au shock opératoire.

L'envahissement de la hanche, fréquemment observé, aggrave considérablement le pronostic. La conduite du chirurgien devra varier selon l'état des parties.

L'incision faite, la région explorée, on se décidera entre la résection et la désarticulation coxofémorale. Ce dernier procédé sera souvent le seul moyen que l'on aura à sa

disposition ; l'étendue des désordres du côté du fémur, mais surtout du côté de l'os iliaque ne permettent pas de compter sur les résultats que l'on doit attendre quand on fait une résection. Nous ne nous dissimulons nullement les dangers qui résulteraient d'une telle intervention, dangers encore aggravés par la nécessité d'abraser les parties osseuses malades.

Il est des cas enfin où toute opération est impraticable; la hanche, le pubis, le sacrum, sont envahis ; on ne peut songer alors à une intervention non pas radicale, mais de quelque efficacité.

Kystes hydatiques des membres. — Qu'il s'agisse du membre supérieur ou du membre inférieur, le traitement des kystes hydatiques est toujours soumis aux mêmes préceptes. Le choix seul des procédés varie suivant le siège des lésions. Ces dernières sont-elles diaphysaires il faudra procéder à un évidement extrêmement étendu.

L'anatomie pathologique nous enseigne que le canal médullaire d'un fémur est souvent totalement envahi : il faudra donc l'ouvrir largement pour le débarrasser d'un seul coup et complètement des vésicules qu'il contient.

L'affection est-elle épiphysaire? Il faudra faire un curage soigneux, une minutieuse abrasion de la zône infiltrée.

On pourra ainsi, grâce à l'emploi rigoureux de la méthode antiseptique, obtenir d'excellents résultats.

Bérard, et après lui d'autres auteurs, conseillent, le kystes ouvert et les hydatides évacuées, d'extraire leur enveloppe commune. Nous avons démontré que celle-ci n'existait pas : nous ne reviendrons pas sur ce point. Mais cette idée que le kyste constituait une lésion limitée conduit à formuler un précepte non plus seulement inexact, mais encore dangereux.

Lorsque la tumeur occupe une diaphyse, la résection de la portion osseuse altérée est, dit-on, préférable, car

elle permet d'enlever complètement le kyste hydatique, et met sûrement à l'abri de la récidive. Il suffit de se rappeler la diffusion des lésions observée dans l'immense majorité des cas, pour voir combien une telle pratique est inférieure, en tant qu'opération radicale, à un évidement fait sur une étendue convenable. D'une manière générale, les résections dans la continuité doivent être proscrites de la thérapeutique des kystes hydatiques des os. Lorsqu'il existe une fracture spontanée, on peut sans doute aviver les deux bouts par une résection de quelques centimètres, tenter la suture et réussir (Labbé). Mais même dans ce cas-là, il faudra, par l'évidement, débarrasser le foyer de tout parasite, si l'on ne veut pas échouer.

Trop souvent les malades ne réclament les secours des chirurgiens qu'à une période avancée de leur affection.

Les os amincis, réduits à l'état de lame papyracée sur la plus grande partie de leur longueur, ne peuvent plus remplir efficacement leur rôle de soutien. Il faut alors songer à sacrifier le membre. On peut être obligé de faire porter la section sur un point relativement éloigné des lésions. Celles du tibia ont presque toujours nécessité l'amputation de la cuisse. Kanzow a été contraint de désarticuler la hanche pour des hydatides paraissant de prime abord siéger à la partie moyenne du fémur.

Peut-on pratiquer la résection articulaire dans le cas où les surfaces correspondantes sont envahies par les échinocoques ? Ce serait là, croyons-nous une tentative de conservation des plus hasardeuses. Le malade de Hahn, chez lequel les extrémités supérieure du tibia, inférieure du fémur, étaient infiltrées de vésicules, fut amputé au tiers inférieur de la cuisse. L'examen du membre démontra que le canal médullaire du tibia était déjà envahi.

La situation est encore plus grave dans les cas de fracture spontanée. Les moyens ordinaires sont ineffi-

caces, on le comprend, pour amener la guérison; l'intervention seule peut sauver le membre atteint. On devra imiter en pareille circonstance la conduite de Wickham, Dupuytren, Labbé, Küster. (Obs. XLIV, XXXI, XXVIII, XXX.) Après avoir mis à découvert le foyer de la fracture, il faudra le débarrasser des parasites qu'il contient, aviver les extrémités osseuses et tenter la suture.

Demarquay obtint un bon résultat par l'évidement, mais il semble qu'il ait eu affaire à une fracture incomplète.

Le malade de Wickham guérit après qu'on lui eut réséqué quatre pouces de la partie antérieure du tibia.

Labbé fit l'avivement, la suture, et réussit. Quant à Dickenson (Obs. XXIX), son intervention (fort discutable comme choix de procédé) donna lieu à une longue suppuration et finalement à la guérison. Le séton, qu'il avait posé dans le foyer fracturé, détermina une violente réaction grce à laquelle la consolidation put s'établir.

On peut donc espérer obtenir la guérison de telles fractures. Küster fut amené à désarticuler l'épaule, pour une arthrite suppurée consécutive à une tentative opératoire contre la pseudarthrose humérale. (Obs. XXXIX, XLI.) Kanzow, Duplay, pratiquèrent la désarticulation de la hanche. Il faudra, en effet, se résoudre à sacrifier le membre, lorsque les lésions seront trop étendues ou l'état général compromis.

OBSERVATIONS

A. Crâne.

Observation Ire (1) (Guesnard). *Journ. hebd.* 1836, t. I, p. 27. — Au n° 30, salle Saint-Paul, était couché Buisson (Simon) âgé de 7 ans, né à Vaugirard. Le 1er janvier, sans cause connue, sans aucun symptôme précurseur, la paupière supérieure tomba sur le globe oculaire (du côté droit). Le 13 janvier seulement, l'enfant qui, la veille, s'était couché bien portant est pris de céphalalgie, de frissons et vomit à six heures et demie du matin, après l'ingestion d'un peu d'eau de fleurs d'oranger ; plus tard encore un demi-verre d'eau sucrée rappelle les vomissements. Le même jour, son père l'amène à l'hôpital.

A notre première visite, il s'offrit dans l'état suivant : légèrement assoupi, s'irritant à la moindre contrariété, sa face est un peu colorée, la vue paraît éteinte surtout du côté droit, et le globe oculaire de ce côté est recouvert par la paupière supérieure qui est paralysée ; il est en même temps plus saillant que celui du côté opposé. La pupille, très dilatée, est immobile ; l'œil n'est nullement sensible à l'impression de la lumière, ni au contact d'un agent matériel, d'une plume par exemple qui vient irriter la conjonctive ; du côté gauche, l'œil est ouvert ; la pupille, plus dilatée que dans l'état normal, l'est moins cependant que du côté opposé et se contracte légèrement ; mais la sensation de la lumière n'est pas perçue, tandis que la sensibilité tactile

(1) Cette observation est publiée tantôt sons le nom de Baudelocque, tantôt sous celui de Guesnard.

persiste, que les paupières se ferment dès qu'elles sont irritées par un corps étranger. Du reste, il n'y a pas de strabisme ; les yeux paraissent se mouvoir de chaque côté dans leur orbite. Les autres organes des sens sont conservés dans leur intégrité ; l'enfant entend parfaitement, a la conscience des saveurs et des odeurs. La sensibilité cutanée est partout dans son état normal. Le système locomoteur n'offre aucun phénomène morbide, si ce n'est que le malade est assez souvent agité et grince quelquefois des dents. — L'intelligence est parfaitement conservée. Les réponses sont justes, mais faites avec impatience. Le malade accuse de la céphalalgie sans préciser l'endroit douloureux. Aucun trouble ne se remarque du côté des organes digestifs. — La langue est humide, l'abdomen n'est nullement douloureux, les vomissements n'ont pas reparu, les évacuations alvines sont normales ; la respiration est franche, régulière, de temps à autre suspirieuse ; le pouls est petit, à peine sensible et offre 114 pulsations par minute ; la chaleur cutanée n'est pas élevée. Des sinapismes sont appliqués aux jambes du petit malade qui les sent impatiemment et, le 13 et le 15 janvier, on lui administre dans une potion trois gouttes d'huile de croton qui déterminèrent plusieurs selles liquides. Pendant les trois jours, les mêmes symptômes se remarquent. La face se colore de temps à autre ; il y a un peu d'agitation. La commissure des lèvres du côté droit s'élève légèrement : cette élévation coïncide avec une élévation légère de tous les traits du même côté.

Le 16 janvier, le pouls est moins fréquent, plus sensible, le malade paraît mieux et demande à manger ; il avale avec rapidité du sucre et un biscuit qu'on lui donne. La respiration cesse d'être suspirieuse.

Le 18. L'enfant n'attirait presque plus notre attention que par l'expression de sa physionomie, la vivacité de ses paroles et la médecine paraissait n'avoir plus rien à faire chez lui, si ce n'est à chercher à guérir son amaurose double et la légère hémiplégie qu'il présentait, lorsqu'il fut pris d'une scarlatine. L'éruption s'en fit d'une manière assez bénigne et se termina bien au bout de quatre jours sans aucun accident ; mais le 23 janvier, notre petit malade, qui n'avait pas été vaccîné, fut pris de la va-

riole. L'éruption eut une marche irrégulière et l'enfant succomba le 1er février, après une courte agonie.

Autopsie. -- Le crâne parut être d'une conformation normale et n'offrit rien de notable sous le rapport de son volume. Après en avoir scié la voûte, je voulus la détacher, et je fus fort étonné de voir, dans cette opération, un jet de liquide s'échapper de son intérieur.

Il existait du côté droit un kyste placé entre la dure-mère et les parois latérales du crâne (c'est-à-dire le temporal et le pariétal). Ce kyste, contenu dans une vaste excavation creusée aux dépens de la substance cérébrale, s'étendait aussi jusqu'à la base du cerveau qui se trouvait de cette manière refoulée fortement en haut dans son hémisphère droit; c'est sa déchirure qui avait donné lieu à l'écoulement du liquide précité. Cette tumeur, dont le volume peut-être comparé à deux fois celui d'un œuf de poule, occupait la fosse cérébrale moyenne, traversait en avant par une extrémité aplatie, comme étranglée, la fente sphénoïdale et là se prolongeait d'un travers de doigt dans la cavité orbitaire : en dedans, elle soulevait l'extrémité antérieure de la tente du cervelet, pour pénétrer dans un enfoncement creusé au-dessus de la fosse pituitaire dans le corps même du sphénoïde.

Ce kyste se trouvait accolé à une vésicule de même nature, de la grosseur d'une noix, placée dans le foyer pituitaire entre la portion osseuse du corps sphénoïdal et la dure-mère qui l'environnait de tous côtés. Du côté gauche, elle avait fortement écarté les sinus caverneux ; du côté droit, les tissus déjà soulevés par la première tumeur ne lui offraient plus de limite et lui permettaient d'être en contact avec celle-ci. Outre ce deuxième kyste, il en existait d'autres, du volume d'une lentille, placés dans de petites excavations osseuses que présentait le corps du sphénoïde ; d'autres (vésicules) miliaires existaient plus profondément et furent prises avec des pinces, elles étaient contenues dans les aréoles du tissu osseux : j'en trouvai une vingtaine. Ces kystes sphénoïdaux sont remplis d'un liquide qui, par l'incision de la poche s'écoule en jet, comme si la membrane qui le renferme revenait sur elle-même en vertu de son élasticité. Transparent au moment de l'autopsie, ce liquide devient au bout de quelques jours, nébuleux ; les nuages sont dus à une sépa-

ration d'une partie des membranes. La poche vesiculaire présente une surface lisse, uniforme, nullement adhérente ; la membrane qui la forme, lorsqu'elle est pleine de liquide, paraît mince, transparente ; mais dès que ce liquide s'écoule, elle revient sur elle-même et triplant d'épaisseur devient demi-opaque, opaline ; c'est tout à fait l'apparence de blanc d'œuf coagulé ou encore de fausses membranes récentes. Elle est composée de plusieurs feuillets, dont l'interne, plus mince, plus transparent, paraît mieux organisé : les autres paraissent être des lames de tissu cellulaire bien moins condensé. La dure-mère, détachée des os par les tumeurs, offre, dans quelques endroits des plaques opaques, comme osseuses ; dans d'autres points, elle est amincie, légèrement éraillée.

La substance cérébrale n'est ramollie dans aucun point, sa consistance, sa couleur sont normales ; l'hémisphère droit est remarquable par la compression qu'il a éprouvée ; fortement excavé à sa base et sur les côtés de son lobe moyen, ses circonvolutions ont en partie disparu et ses anfractuosités sont bien moins étendues. — Le plancher du ventricule latéral droit s'élève un pouce plus haut que celui du côté opposé, et touche au plafond du même ventricule. La couche optique et le corps strié sont légèrement aplatis. Du reste, aucun liquide n'existe dans les cavités du cerveau. Les nerfs optiques sont à l'état normal jusqu'à leur chiasma , mais là, ils commencent à être soulevés par la tumeur jusqu'à leur entrée dans le trou optique. où ils sont pour ainsi dire étranglés par la limite supérieure de ce trou. Celui du côte droit offre, en outre, des points aplatis, d'autres rétrécis, et, à son entrée dans la sclérotique, il a moins de volume que celui du côté opposé. D'ailleurs, les nerfs ne semblent pas autrement altérés dans leur texture. Les filets nerveux, qui rampent dans la paroi externe du sinus caverneux, ont subi tous une distension et une compression remarquables. Mais cet effet est marqué surtout pour la branche ophtalmique de la cinquième paire qui se trouve d'autant plus tiraillée que la tumeur soulève la dure-mère, à partir même de son point de séparation du ganglion de Gasser, qui se trouve accolé à la base du crâne.

L'altération la plus remarquable est celle des os, assez sem-

blable à celle que leur font éprouver les tumeurs anévrysmatiques. Ils sont rugueux, offrent des saillies entrecoupées d'enfoncements. Toute la fosse cérébrale moyenne, le corps du sphénoïde et son apophyse d'Ingrassias ne sont plus recouverts par la dure-mère, et ont perdu, en certains points, leur lame interne ; dans d'autres, ils sont réduits à leur lame externe ; enfin, çà et là, le temporal paraît réduit à une sorte de feuillet transparent, crépitant comme le parchemin. C'est une altération analogue à celle qu'éprouvent les os du crâne, lorsqu'ils sont en contact avec un fongus de la dure-mère. Le trou maxillaire supérieur est rugueux et présente trois fois son volume ordinaire. La voûte orbitaire est beaucoup plus saillante du côté droit que du côté gauche. Les globes oculaires offrent un volume normal. La pupille gauche est dans un médiocre degré de dilatation, la cornée est transparente ; mais celle du côté droit est fortement dilatée, la cornée est opaque (altération ancienne causée par un accident), comme flétrie, la conjonctive y est fortement injectée.

Le foie, sain d'ailleurs, présente dans son centre une tumeur vésiculeuse semblable à celle que nous avons vue dans la cavité crânienne, elle est du volume d'une noix.

Obs. II (R. Keate). Traité des entozoaires et des maladie vermineuses de l'homme et des animaux domestiques (Davaine) *Médec. chirurg. Transact.*, t. X., § II. — Fille âgée de dix-huit ans ; tumeur sur le frontal, principalement au-dessus de l'orbite du côté gauche, de nature osseuse, grosse comme les trois quarts d'une orange, datant de six ans, ayant fait de rapides progrès depuis trois ans ; depuis lors douleurs de tête violentes, vertiges, tintements d'oreille, maux de cœur.

Le 3 avril, elle fut opérée pour la première fois : on mit à nu la tumeur tout entière par une incision cruciale et l'on commença à scier la partie de l'os au niveau de la surface du frontal. On était parvenu au tiers de cette opération, lorsqu'on crut remarquer une forte pulsation dans la tumeur ; on laissa alors la scie et l'on emporta au moyen d'un élévatoire un fragment de la tumeur osseuse. On découvrit alors une vessie à parois minces qui se déchira et laissa écouler un liquide incolore. La cavité osseuse ainsi vidée présentait de toutes parts une surface rabo-

teuse dont le fond descendait évidemment au-dessous du niveau naturel de la table interne du frontal ; la faiblesse de la malade mit dans la nécessité d'interrompre l'opération. On espéra que le reste des parois de la caverne pourrait être détruit avec le caustique ; des accidents inflammatoires assez graves suivirent l'opération, mais cédèrent à un traitement approprié ; on cautérisa l'os avec de la potasse pure pour en hâter l'exfoliation. Des granulations se développèrent rapidement dans la cavité de la tumeur : la malade sortit de l'hôpital au mois de juillet, mais le même traitement fut continué dehors. — La plaie fut guerie au mois de septembre ; au mois de janvier 1817, il se développa au même endroit une nouvelle tumeur qui eut bientôt acquis le volume de la première; elle se déchira, il en sortit un fluide terne, ses parois s'affaissèrent et elle guérit de nouveau. Les mêmes alternatives se produisirent à plusieurs reprises.

Au mois de février, elle fut de nouveau plus volumineuse et plus élèvée qu'elle n'avait jamais été ; des symptômes généraux se développèrent et la malade rentra à l'hôpital. — Robert Keate appliqua le caustique sur la tumeur, il sortit une hydatide de la cavité ainsi ouverte. Ayant mis complètement à découvert cette cavité par l'emploi répété de la potasse, on découvrit une quantité d'hydatides que l'on essaya vainement de détruire par les caustiques de toute espèce, et on dut se déterminer, au mois de décembre, à pratiquer la première opération qu'on avait tentée. — La tumeur fut mise complètement à nu et sciée au niveau de la surface du frontal, ce qui mit à découvert le fond de cette cavité qui n'avait pas moins de six pouces et demi de profondeur ; cinq à six hydatides s'y trouvaient logées ; on les enleva avec soin, et la table interne du crâne fut mise entièrement à nu. On pansa avec de la charpie imbibée de sulfate de cuivre ; la guérison marcha lentement et ne fut complète qu'au bout de quelque mois.

Obs. III. (Langenbek). Traité des entozoaires, Davaine, 1877, p. 584. — *Neue bibliotehk f. die Chir. und Opht.* T. II, p. 365-372. — Une fille âgée de 17 ans, étant tombée à l'eau, en 1802, parut avoir quelques jours après une rougeole irrégulière, et reçut, dans le courant de la même année, un coup violent dans

la région frontale droite. Peu de temps après apparut, vers la région du sinus frontal du côté droit, une tuméfaction indolore, qui s'étendit vers la région temporale. L'œil fut poussé en bas et en dehors, et peu à peu la vue se perdit.

En 1818, la tumeur avait un volume considérable. En dehors, elle s'étendait jusqu'à la suture coronale ; le rebord orbitaire du frontal, le globe de l'œil et l'orbite étaient repoussés en bas : l'œil était recouvert naturellement par les paupières et n'était point expulsé de l'orbite, de sorte qu'il n'y avait point à proprement parler d'exophthalmie : l'orbite et le globe de l'œil étaient simultanément repoussés en bas et en dehors, de sorte que l'œil était presque au niveau de la pointe du nez. L'ouverture des paupières était semi-lunaire : le globe de l'œil pouvait à peine être un peu dirigé vers le nez, il était du reste dans son état naturel, point atrophié, mais complètement amaurotique. Quoique la tumeur fût en général résistante, en plusieurs points de la région temporale et au-dessus de l'œil elle cédait sous la pression du doigt, mais elle revenait sur elle-même dès que la pression venait à cesser, comme ferait le couvercle d'une boîte de fer blanc. La tumeur était complètement indolore, mais si on la pressait fortement au-dessus du nez, la malade y éprouvait de la douleur. On jugeait que cette tumeur ne s'étendait pas vers le cerveau par l'absence de tout symptôme de dérangement des fonctions de cet organe ; il n'y avait ni douleurs de tête, ni vomissements, ni vertiges, ni insensibilité, ni état soporeux ; la malade jouissait du reste d'une santé parfaite. »

Langenbeck pratiqua l'opération le 2 décembre 1818. Les téguments furent divisés sur la tumeur par une incision cruciale, la table externe du frontal fut ouverte au moyen d'un trépas perforatif. On introduisit une pince dans cette ouverture, et on l'agrandit en brisant quelques fragments de table externe, ce qui se fit sans difficulté ; à l'ouverture du sinus, il s'en écoula une humeur lymphatique, claire et visqueuse, et l'on vit, une vessie à parois brillantes qui remplissait tout le sinus, et d'où s'écoulait une humeur lymphatique, car elle avait été déchirée lors de l'ouverture de la cavité osseuse : l'hydatide fut saisie avec la pince et arrachée par lambeaux. La cavité avait 3 pouces de diamètre dans un sens et 3 pouces 1/12 dans un autre

sens; le kyste était partagé en un grand nombre de cellules pleines d'un liquide jaunâtre, et ses parois étaient épaisses et presque cartilagineuses. On pratiqua des injections détersives, puis des injections de sublimé qu'on dut abandonner à cause de l'invasion de la salivation. La tumeur diminua de volume, mais ne fut pas guérie. Un an après environ, la tumeur était encore dans le même état et l'écoulement de pus encore aussi considérable. Pour diminuer cette sécrétion, Langenbeck passa deux sétons à travers la tumeur; l'effet en fut remarquable : la sécrétion purulente diminua bientôt ainsi que le volume de la tumeur.

Obs. IV (Verdalle) *Bordeaux médical.*, p. 226, 1872. — Jeune homme de 18 ans, berger, admis dans le service de M. Denucé pour une tumeur du frontal droit, datant de 15 ans environ. Elle s'est montrée peu de temps après que le malade eût reçu un coup de bâton à cet endroit même; elle a progressivement augmenté de volume et a fini par s'abcéder. Depuis trois ans il existe un trajet fistuleux. Au moment de l'entrée du malade à l'hôpital on constate l'état suivant :

Tumeur molle, fluctuante, dépressible, correspondant à la région du sinus; orifice fistuleux au côté interne de la bosse frontale droite. Battements isochrones au pouls, soulèvements respiratoires. La pression est douloureuse, elle montre l'existence d'un orifice osseux à bords nettement taillés à l'emporte-pièce. L'œil est projeté en avant, les paupières œdématiées; mais quoique le gonflement les empêche de se rejoindre exactement sur le globe oculaire, leurs mouvements sont normaux.

La vue est absolument perdue.

Le doigt placé sur le globe oculaire perçoit vaguement une fluctuation profonde, mais ni les battements, ni les mouvements ondulatoires ne se manifestent en ce point.

Le stylet pénètre par la fistule jusque dans une cavité fongueuse.

Diagnostic : Carie du frontal survenue à la suite d'une violence extérieure ; décollement de la dure-mère par le pus d'un abcès qui, occupant une cavité assez vaste dans l'intérieur du crâne, s'est ouvert une communication avec l'orbite.— Comme indication, évacuer le pus, lui ouvrir une issue plus large.

L'incision donne issue à une vésicule dont les caractères ne laissent aucun doute. Il sort une certaine quantité d'hydatides plus petites. On établit des contre-ouvertures à la paupière supérieure, puis à la paupière inférieure. Deux mois plus tard guérison complète.

Rachis.

Obs. V (Cruveilhier). *Anatomie pathologique*, t. III, p. 145. — Il observa un kyste hydatique développé dans une vertèbre dorsale et qui avait occasionné la fracture de cet os.

Obs. VI (James Dixon). *Médic. chirurgical*, t. XXXIV, p. 315. — L'observation suivante présente plusieurs points à considérer relativement à l'origine de la maladie, sa marche, sa terminaison inattendue, et mérite, je crois, d'être portée à la connaissance des chirurgiens.

Henri Moore, batelier, âgé de 24 ans, d'apparence robuste, sans aucun signe de scrofule, entre à Saint Thomas's Hospital, le 14 janvier 1851. Il y a neuf ans, il remarqua pour la première fois une petite tumeur du volume d'un œuf de pigeon, située au niveau de la clavicule gauche, à la face externe du sterno-mastoïdien. Au toucher elle était dure, non douloureuse à la pression ; la peau avait conservé sa coloration normale. Elle a grossi lentement, et le seul inconvénient accusé par le malade est de la gêne et un peu d'engourdissement du bras et de la main gauches. Il y a un an, il remarqua que la main gauche, qui, en raison de ses occupations, était souvent dans l'eau, se refroidissait beaucoup plus rapidement que la droite et restait engourdie pendant un temps considérable. Ceci le conduisit à examiner souvent sa main, et, ce faisant, il découvrit qu'il n'avait parfois plus de pouls au poignet gauche ; au bout de six mois, les pulsations avaient même complètement disparu. A ce moment-là il cessa son métier de

batelier, car le maniement de la perche lui occasionnait de la douleur et de l'engourdissement dans le bras gauche. Au moment où il entre à l'hôpital, il présente les particularités suivantes : la tumeur atteint approximativement le volume d'un œuf de poule, elle semble située au niveau de la première côte, derrière le sterno-mastoïdien gauche et la carotide, repoussant les parties molles en avant et à droite, et la veine jugulaire externe en arrière. A la partie moyenne de la clavicule, la tumeur fait une légère saillie, limitée en bas par l'aponévrose superficielle du cou, elle est croisée obliquement par le muscle omo-hyoïdien. La partie la plus saillante est sur la ligne médiane, un pouce au-dessus de la fourchette du sternum ; à ce niveau on peut sentir les battements de la carotide gauche déplacée, et le doigt éprouve même la sensation d'un thrill très prononcé. Parallèlement à l'artère, entre elle et le bord du sterno-mastoïdien, se trouve une veine volumineuse qu'on peut faire gonfler en pressant juste au-dessus de la fourchette sternale. Le cartilage thyroïde est dévié en haut et à droite. En aucun point de la tumeur, on ne peut découvrir de pulsation anévrysmale ni de souffle, le thrill senti au-dessus du sternum étant dû à la compression de la carotide par la tumeur située au-devant d'elle ; et l'impulsion donnée à la masse devient de plus en plus faible à mesure que le doigt s'éloigne davantage du vaisseau. Le seul point où il soit possible de sentir quelque chose d'analogue à la fluctuation, c'est là où le muscle sterno-mastoïdien et la veine jugulaire antérieure, séparés l'un de l'autre, laissent la tumeur libre et recouverte seulement par la peau et l'aponévrose. La voix du malade est rauque et faible et cela depuis trois mois avant son admission. Pas de difficulté à avaler, cet acte ne provoque pas de mouvement de la tumeur. On ne peut sentir aucune pulsation à l'humérale ou à l'axillaire, mais le retour du sang veineux semble s'accomplir librement, car il n'y a pas d'œdème du membre.

La tumeur, autant qu'on peut s'en rendre compte, est située derrière la carotide gauche, et il est probable que l'artère sous-clavière a été obstruée par la compression de la tumeur contre la première côte. En raison de la nature de la tumeur, le diagnostic se pose entre un encéphaloïde et un kyste à contenu liquide, le développement lent rendant cette dernière

supposition plus probable. Après un examen plus attentif, on décide de faire une ponction exploratrice, et le 25 janvier, on introduit un petit trocart directement en arrière, un pouce au-dessus de l'articulation sterno-claviculaire gauche, entre le bord inférieur du muscle sterno-mastoïdien et la veine jugulaire qui l'accompagne. On retire environ 4 à 5 grammes de liquide clair, incolore, et en pressant sur la tumeur on en fait sourdre une plus grande quantité. Quelques jours après cette ponction, on note que le thrill de l'artère carotide gauche a complètemont disparu, et en examinant soigneusement le malade, on croit sentir une très faible pulsation à la radiale gauche. Je pratique alors une incision le long du bord inférieur du sterno-mastoïdien et je découvre une sorte de membrane fibreuse, nettement fluctuante. Un fin trocart étant enfoncé donne issue à quelques gouttes de liquide clair, incolore, en tout semblable à celui trouvé une première fois. Je glissai un bistouri et divisai la poche dans une étendue de plus d'un demi-pouce. Je vis alors une mince membrane, et l'ayant retirée, je reconnus que j'avais affaire à une hydatide vide, du volume d'une bille. Une autre hydatide se présentait à l'ouverture, et, sachant à quoi m'en tenir sur la nature de la tumeur, j'y introduisis le doigt et trouvai une vaste poche remplie d'hydatides de volumes divers. Je retirai quelques uns des plus gros kystes dont le volume atteignait parfois celui d'un œuf de poule et les détachai l'un après l'autre du bord de la première côte ; j'enlevai ensuite les enveloppes vides qui pénétraient d'elles-mêmes dans la plaie. Conduisant le bistouri le long de mon petit doigt à travers le sac, j'agrandis l'incision directement en haut et pus alors passer mon index derrière le sternum et le long du bord de la première côte, mais il me fut impossible d'atteindre le fond de la poche où il pouvait y avoir des hydatides massées.

En faisant cette dernière incision il y eut quelques hémorrhagies artérielles provenant probablement des branches musculaires du sterno-mastoïdien à l'angle supérieur de la plaie ; on les arrêta par la pression des doigts, puis par un bandage compressif.

Le malade souffrit beaucoup pendant l'opération et paraissait pâle et abattu ; mais la circulation reqrenant son cours, il fut

possible de sentir un pouls radial presque aussi distinct à gauche qu'à droite. Le patient a passé une assez bonne nuit et semble bien le matin.

9 mars. Le sac contenant encore des hydatides ouvertes ou entières, et un peu de sang s'étant répandu dans son intérieur, est presque aussi volumineux que la tumeur avant l'opération. Le pouls gauche est plutôt moins fort que la veille.

10 mars. On cesse toute compression, et le sang ne coulant plus on fait un pansement.

11 mars. Du pus fétide commence à sourdre de la plaie. Issue d'hydatides du volume d'un œuf de pigeon.

27 mars (19 jours après l'opération). On m'envoie chercher à 10 heures du matin à cause d'une hémorrhagie au niveau de la plaie. Un des infirmiers se trouvait là au moment où un gros caillot s'était peu à peu fait jour à travers la plaie, suivi bientôt d'un jet de sang, il fit de la compression sur la plaie et quand j'arrivai, toute hémorrhagie avait cessé ; il ne s'écoulait plus par la plaie qu'un peu de liquide clair, analogue à celui des hydatides La poche était distendue, évidemment par des caillots ; on pouvait encore sentir le pouls au poignet gauche, mais plus faible qu'à droite. Je panse la plaie avec du taffetas blanc, j'ordonne l'application de glace sur la plaie et fais soigneusement surveiller le malade.

Je fus rappelé le lendemain matin à 4 heures pour une nouvelle hémorrhagie qui avait été arrêtée par compression comme la première. Un lambeau de tissu fibreux, comme une aponévrose dissociée, faisait hernie à travers la plaie. Il était alors probable que la poche tout entière contenait des caillots et que l'hémorrhagie était due aux vaisseaux coupés pendant l'opération. Quand j'arrivai près du lit, toute hémorrhagie avait cessé ; le malade était si affaibli que je lui fis prendre deux onces de vin. L'infirmier continua à le surveiller, tout prêt à faire de la compression au premier signe d'écoulement sanguin.

9 heures du matin. Plus d'hémorrhagie.

A 5 heures du soir je fus rappelé. Un nouveau jet s'était produit, arrêté de suite par l'infirmier. Quoique avec peu de chance de succès je me décidai à tâcher de m'assurer si le sang prove-

nait de quelque vaisseau de l'ouverture de la poche et à le lier. Je prolongeai l'incision de la peau d'un pouce par en haut, le long du sterno-mastoïdien et d'un pouce en bas à l'extrémité inférieure de la plaie, et coupai alors avec soin toute la portion claviculaire du muscle sterno-mastoïdien. Le tendon central de l'omo-hyoïdien fut ainsi mis à nu et divisé ; il fut alors possible de voir nettement l'ouverture de la poche et le long de son bord externe une grosse veine, la jugulaire externe ; elle était entièrement affaissée et c'est seulement en y appuyant le doigt qu'on pouvait y faire passer un peu de sang et démontrer ainsi qu'il s'agissait vraiment d'une veine. On ne trouva aucune lésion de ce vaisseau ni d'aucun autre.

29 mars. Le malade meurt le jour suivant à 10 heures du matin. Autopsie 4 heures après la mort. On ne peut examiner que la poitrine. La première pièce du sternum, la clavicule gauche, les cinq dernières vertèbres cervicales et les trois premières dorsales, la première côte de chaque côté, le larynx, l'œsophage, l'aorte, la moitié supérieure du poumon gauche sont enlevés pour être examinés plus attentivement. On note quelques onces de sérosité dans la cavité pleurale gauche, mélangée à du sang provenant de la poche kystique. Entre le bord externe du lobe moyen du poumon gauche et la plèvre pariétale se trouve une masse de caillots fibrineux de formation récente. Pas de signes de pleurésie ancienne, le poumon crépite bien partout.

Ayant détaché le larynx, la trachée et les bronches, je disséquai avec soin l'œsophage sans ouvrir la paroi supérieure du kyste hydatique, tellement les deux organes sont adhérents. La portion de colonne vertébrale comprenant les cinq dernières cervicales et les trois premières dorsales présentent une incurvation considérable à concavité tournée à gauche. La poche composée de tissu cellulaire dense est appendue au côté gauche de la troisième vertèbre cervicale et s'étend sur la ligne médiane de la colonne vertébrale jusqu'à la partie inférieure du corps de la seconde vertèbre dorsale ; en ce dernier point, elle arrive jusque sur la convexité de la crosse de l'aorte. En détachant le kyste de ses adhérences à la colonne de façon à en voir l'intérienur, on constate que les cinquième, sixième et septième cervicales ont subi une résorption qui s'étend à plus de la moitié de

leur corps, et les parties correspondantes de la seconde dorsale présentent des lésions analogues. La tête et le col des deux premières côtes ont complètement disparu. Les vaisseaux vertébraux sont dénudés en un ou deux points de leur trajet dans les trous des apophyses transverses, et le tissu aréolaire de ces apophyses est mis à nu comme pour les corps vertébraux. Sur la face gauche de la seconde vertèbre dorsale, la poche, ai-je dit, est adhérente à la convexité de la crosse de l'aorte, mais par une dissection minutieuse, il est possible d'isoler ce vaisseau jusqu'à l'origine de l'artère sous-clavière ; en ce point, toutefois, le kyste et l'aorte sont unis par de petits vaisseaux et cette juxtaposition s'étend à près de deux pouces en avant de la crosse. La poche est en contact avec le sommet du poumon gauche auquel elle est entièrement liée par des adhérences fibreuses dans l'étendue de la paume de la main, sans interposition de plèvre appréciable. Peu adhérent à la surface externe de la seconde côte et au bord de la première, le kyste passe sous la face interne des scalènes et se continue en arrière jusqu'aux apophyses transverses des quatre dernières vertèbres cervicales. Au devant de la paroi antérieure du sac, on voit l'artère carotide interne gauche, accompagnée au niveau du sternum par la veine jugulaire antérieure dilatée, qui avait été prise pendant la vie, pour la jugulaire interne. Cette veine est largement séparée de la carotide par la présence de la tumeur et longe le bord externe de l'incision faite dans la poche ; l'artère carotide et le nerf pneumogastrique couvrent le bord interne de cette ouverture. Les scalènes ont leurs rapports normaux, la sous-clavière passe entre eux comme à l'ordinaire, elle semble toutefois plus mince qu'à l'état normal. et en la tirant un peu hors du muscle on voit qu'elle a subi une compression moins forte. Après avoir fait toute cette dissection sans intéresser la plaie, pour éviter de blesser quelque vaisseau du voisinage, on examine l'intérieur de la poche par derrière, du côté qui a été détaché de la colonne. Vidé de la masse boueuse qu'il contient (on ne trouve dans le kyste qu'une seule hydatide vide), le kyste présente à sa surface interne une membrane molle, déchiquetée, sauf tout à fait en arrière où la texture osseuse des vertèbres est mise à nu ; c'est probablement à ce point que s'est détaché le long lambeau de

tissu fibreux qui est sorti de la plaie au moment de l'hémorrhagie.

On peut maintenant voir d'où provient cette hémorrhagie. Au fond du kyste, la sous-clavière gauche est dénudée dans une étendue de près d'un pouce et présente une fente d'un demi-pouce de long à travers laquelle on peut faire passer une sonde directement dans l'aorte et en pratiquant une ouverture au niveau de la concavité de la crosse, on peut voir la sonde se mouvoir à l'entrée de la sous-clavière. Cette artère est ouverte sur sa face externe depuis son origine jusque près du point où elle s'engage entre les scalènes. Sa tunique celluleuse est si épaissie et tellement adhérente à la plèvre qu'il est impossible de les séparer l'une de l'autre. La tunique interne de l'artère est absolument intacte, sauf en un point à trois quarts de pouce au delà de son origine aortique où elle présente une dépression profonde, ovale, large d'un demi-pouce et à grand axe parallèle à la direction de l'artère. Sur la moitié du pourtour de cette dépression ovale, la tunique artérielle avait cédé, établissant ainsi la communication décrite plus haut entre ce vaisseau et le kyste. Bien que, en dehors des scalènes, le calibre de l'artère soit libre, et que son volume soit à peine moindre qu'à l'état normal, il est impossible d'y passer une sonde au niveau de la rupture et cela s'explique ainsi : la compression longtemps continuée de l'artère entre le kyste hydatique et le bord de la première côte, a déterminé une oblitération complète du vaisseau qui apparaît maintenant comme un cordon fibreux. Les artères vertébrale et mammaire interne ont leur direction normale (cette dernière est peut-être un peu plus grosse que d'habitude) ; le corps thyroïde est dévié de la ligne médiane, et trois quarts de pouce plus loin, la sous-clavière, réduite à un volume d'une demi-ligne, est complètement obstruée. Comme cette obstruction est ancienne, la circulation du bras gauche a probablement été rétablie par les anastomoses entre les artères sus et sous-scapulaires; mais en raison de l'absence totale du pouls au poignet gauche longtemps avant l'ouverture de la poche, il est difficile d'expliquer que le pouls soit devenu perceptible après l'opération. La préparation a été présentée à la Société, elle est conservée au Musée de Saint-Thomas's Hospital.

Avec la connaissance que nous possédons maintenant sur l'étendue de la lésion, il n'est pas douteux, je crois, que l'opération a précipité la mort du malade en laissant entrer de l'air dans le kyste et en permettant la suppuration de ses parois; mais étant donnée la nature douteuse de l'affection, il eût été mal fait de l'abandonner sans tenter la moindre opération. Il y avait là un kyste à contenu liquide, qui avait complètement interrompu le cours du sang dans l'artère sous-clavière, et qui petit à petit allait l'interrompre aussi dans l'artère carotide interne, en même temps que le retour de ce sang par les veines du cou. La compression des nerfs se rendant au bras gauche avait déjà obligé le malade à abandonner son métier, et l'altération de la voix démontrait une compression qui devait fatalement aboutir à la mort par suffocation.

Il semble impossible de déterminer avec certitude l'organe dans lequel les hydatides se sont développées en premier lieu ; mais si nous considérons les trous arrondis vus çà et là à la surface érodée des vertèbres, on peut croire que c'est là le point d'origine de ces parasites. A mesure qu'ils grossissaient, ceux-ci comprimaient davantage les nerfs traversantces vertèbres pour aller former le plexus brachial, et produisaient ainsi la gène et l'engourdissement signalés dès le début par le malade. La poche était probablement formée à une époque antérieure à la maladie par la gaine du muscle long du cou du côté gauche et les ligaments antérieurs des vertèbres cervicales; puis plus tard elle fut complétée par du tissu cellulaire densifié, la plèvre recouvrant le sommet du poumon gauche et aussi un dépôt fibrineux. La compression exercée plus récemment sur les nerfs laryngés supérieur et inférieur avait sans doute produit ce caractère raque et voilé de la voix.

L'examen microscopique de plusieurs de ces hydatides fut fait dès qu'elles furent vides. Dans quelques-unes, du volume d'un œuf de pigeon, on trouva des amas d'échinocoques à divers degrés de développement; mais il fut impossible d'en découvrir ni dans le plus gros kyste du volume d'un œuf de poule, ni dans ceux qui étaient gros comme des pois.

Obs. VII Duplay et Morat (mal plantaire perforant), *Archives de médecine*, 1873, t. 1, p. 558. — Ulcère perforant du talon consécutif à un kyste hydatique du sacrum ayant comprimé les origines du sciatique. X..., femme de 63 ans, admise le 27 décembre 1872 dans le service de M. Gosselin. Au mois de juin 1870, douleurs dans la jambe gauche sur le trajet du sciatique, puis fourmillements dans les deux membres inférieurs. En 1871, réapparition des douleurs des deux côtés, production de phlyctènes sur les deux cuisses. Cet état persiste depuis deux ans. La malade est couchée, les membres inférieurs dans la flexion, amaigrissement, perte des forces, mauvais état général. Ulcère perforant du talon droit datant de huit mois, accompagné de troubles de la sensibilité dans les régions avoisinantes. Les mouvements du pied et de la jambe sont en partie compromis. Au niveau du sacrum, à l'extrémité supérieure du sillon interfessier, à droite de la ligne médiane, tumeur du volume des deux poings, molle, fluctuante. La fluctuation est perceptible aussi par le toucher rectal. Le développement de cette tumeur daterait de sept ans ; d'abord lent, il a pris ensuite une rapidité plus grande au moment où apparaissaient des douleurs sciatiques. Depuis quelques jours la tumeur est douloureuse. A sa surface, plaque peu étendue d'érysipèle. Le 8 janvier l'incision au bistouri après ponction exploratrice donne issue à deux litres de pus contenant un grand nombre de vésicules hydatiques. L'exploration permet de sentir le sacrum dénudé et une surface lisse ainsi que quelques esquilles anguleuses qu'on cherche à faire sortir par une deuxième incision oblique pratiquée un peu au-dessus de l'ischion. Le doigt peut suivre le trajet qui mène à la paroi rectale tandis qu'un peu plus haut il remonte dans le canal sacré. Le soir frisson prolongé. Les jours suivants frissons répétés, eschares, mort le 12.

A l'autopsie, on constate l'existence de deux foyers hydatiques, l'un extérieur, l'autre dans le canal rachidien et communiquant entre eux. Les parois osseuses ont été amincies, compression du sciatique.

Malgré la concision de la relation nécroscopique, il

est rationel de penser que les séquestres étaient dus à l'infitration hydatique.

Obs. VIII (Hontang). *Bull. S. Anat.*, 1885, p. 95. — A. C..., 53 ans. Bonne santé habituelle. Depuis quatre mois la malade a commencé à éprouver des douleurs vagues dans les membres inférieurs, elle s'est alitée à cette époque et a maigri très rapidement. Etat actuel (3 janvier 1885), amaigrissement extrême.

Douleurs vives dans les deux membres inférieurs, continues avec exacerbations passagères, ne présentant pas le caractère fulgurant des douleurs de l'ataxie. Pas de douleurs en ceinture, ni de douleurs viscérales. Les moindres mouvements arrachent des cris à la malade. Atrophie musculaire des membres inférieurs. Impotence fonctionnelle à peu près complète ; pas d'incoordination des mouvements. Pas d'anesthésie. Déviation latérale de la colonne vertébrale qui existerait depuis l'enfance. La pression des apophyses épineuses est légèrement douloureuse à al région lombaire. Rien du côté des viscères.

Quelques jours après son entrée, survient de la rétention d'urine qui ne dure que deux jours.

12 janvier. Apparition d'une eschare au sacrum.

Paraplegie complète. OEdème des jambes.

Incontinence d'urine et des matières qui persiste jusqu'à la mort. Les douleurs ont augmenté d'intensité. On porte le diagnostic de myélite.

Le 21 janvier troubles trophiques (bulles, eschares) sur les membres inférieurs, symétriques, au niveau des saillies osseuses. Anesthésie des membres inférieurs remontant jusqu'aux genoux. Plus tard les troubles apparaissent aux membres supérieurs. Pas de paralysie, ni d'anesthésie.

Le foie paraît déborder les fausses côtes. Mort le 28 janvier.

Autopsie. — Le foie, volumineux, déborde les fausses côtes; au-dessous de lui on trouve le rein déplacé, à cheval par son bord concave sur une tumeur à laquelle il adhère faiblement. C'est sans doute ce rein que l'on avait senti dans les derniers jours et qui s'était déplacé sous la main. Sur le côté droit de la colonne lombaire existe une tumeur volumineuse s'étendant depuis les

fausses côtes jusqu'au détroit supérieur du bassin, remplissant le flanc droit et la fosse iliaque interne. Elle refoule en dedans les nerfs du plexus lombaire et le psoas qui est étalé à sa surface. Adhérences celluleuses lâches aux organes. Elle est rattachée par son côté interne au corps de la troisième vertèbre lombaire qui est ramolli et en partie détruit. En arrière, dans la région lombaire droite, on trouve immédiatement au-dessous de la peau une poche analogue, allongée verticalement, s'étendant de quatre travers de doigt au-dessous de la pointe de l'omoplate, jusqu'à quatre travers de doigt au-dessus de la crête iliaque. Elle est séparée de la tumeur antérieure par le carré lombaire, en paraît indépendante et est rattachée de même à la colonne lombaire, La partie postérieure de la colonne lombaire est ramollie sur une hauteur de 10 centimètres environ. Cette substance ramollie adhère aux méninges, mais il n'y a pas d'adhérence de la moelle avec ses enveloppes. Pas de pachyméningite. La moelle est congestionnée dans toute sa hauteur mais surtout dans son segment inférieur où elle a une consistance, dure, fibreuse. A l'ouverture des poches, il s'écoule un liquide clair, transparent et de nombreuses vésicules hydatiques où nous avons retrouvé des crochets.

Obs. IX (Frusci). *Annali clinc. dell'ospedale degli incurabili*, novembre 1876. Naples. — Femme de 24 ans. Il y a trois ans elle éprouva pendant une grossesse de vagues douleurs dans la région dorsale, à environ trois travers de doigt au-dessous de l'angle de l'omoplate droit. Peu à peu ces douleurs augmentèrent en s'irradiant du côté des membres inférieurs, Quelque temps après elle remarqua une tumeur, développée au niveau de la région douloureuse. Puis survinrent des phénomènes de paralysie des membres inférieurs. A ce moment la tumeur était grosse comme un œuf de poule, élastique, ovale, bilobée, recouverte de téguments intacts.

En 1876, (4 ans après), affaissement de l'état général, douleurs des plus vives. On constate, en l'examinant, que la cause de la lobulation était dans un cercle osseux paraissant se continuer avec le rachis. Réductibilité partielle, et communication évidente des deux poches à travers l'arc vertébral.

La tumeur n'était pas douloureuse spontanément; mais, lorsqu'on la comprimait un peu, il en résultait des irradiations extrêmement pénibles. La marche était entravée complètement, à cause de ces douleurs plutôt que par affaiblissement musculaire.

On fit le diagnostic d'abcès ossifluent avec carie de la douzième vertèbre dorsale et de la première vertèbre lombaire. Phénomènes de méningite chronique.

Une ponction exploratrice faite avec un trocart d'un faible calibre ne donna aucun résultat : la canule fut trouvée obstruée. Frusci fit alors une incision très petite avec un bistouri, de nombreux échinocoqnes sortirent, mêlés à un liquide légèrement trouble. Il referma la plaie au moyen de bandelettes adhésives; on put alors percevoir le frémissement hydatique; ce signe n'existait pas auparavant à cause de la trop grande quantité du liquide.

L'évacuation complète de la poche est résolue.

Dix jours plus tard, incision large; issue de nombreux échinocoques. Pansement avec de la charpie imbibée d'eau phéniquée.

La malade succombe quelques jours plus tard à des accidents de septico-pyohémie.

Autopsie. — Pas de kystes dans les viscères. Au niveau de la région dorso-lombaire, on trouve la poche fortement adhérente à la douzième vertèbre dorsale : les hydatides s'étaient développées dans le corps des vertèbres, et avaient fini par pénétrer dans la canal rachidien en refoulant les méninges. Les racines postérieures de la moelle paraissaient surtout comprimées. Les lames de la douzième vertèbre dorsale étaient refoulées et usées. Il existait deux petits kystes adhérents à la poche, mais ne communiquant pas avec elle et situés dans les muscles rachidiens.

Obs. X (Liouville et Strauss) *Gaz. médic*, n° 5, 4me série, t. IV. — Homme, 52 ans, pris brusquement d'une paraplégie avec sensation de fourmillements dans les membres inférieurs. Bientôt la maladie s'accentua puis évolua dans le sens d'une compression de la moelle : des eschares survinrent à la région

sacrée. Il y eut de l'arthropathie, des troubles urinaires et de la constipation. Mort.

A l'autopsie, on trouva un kyste hydatique situé entre le poumon gauche et le diaphragme et ouvert dans le canal rachidien au niveau des neuvième et dixièmes vertèbres dorsales..... Le ligament intervertébral correspondant au kyste était détruit et le corps de la vertèbre creusé de cavités dans les fentes desquelles se voyaient des hydatides, les unes à parois résistantes et opaques, les autres transparentes et fragiles. D'autre part on trouvait entre le poumon gauche et le diaphragme une vaste collection de vésicules arrondies, de grandeurs variées depuis une cerise jusqu'à un grain de raisin, emprisonnées dans une matière gluante, visqueuse, jaunâtre, composés de graisse et de cholestérine. Cette collection avait détruit le tissu cellulaire, les muscles et érodé les os en s'infiltrant en tous sens, sans saillie extérieure appréciable. La coexistence de plusieurs foyers hydatiques rendrait difficile la question de savoir quel était le vrai point de départ de l'affection, si l'on n'avait pas constaté dans les parties extra-rachidiennes des lésions paraissant plus anciennes. Toutefois la rupture probablement préparée sourdement comme l'atteste l'apparition rapide des symptômes de compression, a dû se faire très brusquement.

Obs. XI (Mazet). *Bull. Soc. an.*, 1837, p. 226. — M. Mazet fait voir le sacrum d'un homme qui entra à l'hôpital Saint-Antoine pour se faire traiter d'un abcès par congestion situé au niveau de l'épine postérieure et supérieure de l'os des îles. Une ponction pratiquée donna issue à un pus excessivement fétide. Le malade mourut. On trouva la fin du canal vertébral et tout le canal sacré rempli d'acéphalocystes : le sacrum était en outre carié, et son canal communiquait avec l'abcès par une ouverture située à la partie postérieure et médiane. Pendant la vie il n'y avait pas eu de paralysie. (La pièce est déposée au musée Dupuytrein, n° 297.)

Kystes hydatiques des côtes.

Obs. XII. — (Talini.) *Gazzetta medica*, it. lomb., 1883, p. 247. — Le cas que nous publions est particulièrement intéressant par son siège insolite.

Le 15 juillet 1882, C. Cerent, agée de 60 ans, fut admise dans le service du Dr Vigna, pour un abcès de la mamelle droite. D'apres les renseigmements de la malade, il y a seize ans qu'elle se serait aperçue de la présence d'une petite tumeur située presque au-dessous du mamelon; elle s'accrut lentement, sans déterminer aucun trouble, et finit par atteindre un volume considérable. Ce n'est que l'année dernière que la malade commença à ressentir des douleurs en ce point, en même temps que le développement de la petite tumeur prenait une marche plus rapide. La fièvre vint s'ajouter aux autres phénomènes et la malade se décida à entrer à l'hôpital.

État général mauvais. Distendue par un énorme abcès; la mamelle offrait,dans son ensemble un volume très considérable.

Une incision faite sur la tumeur donna issue à trois litres de pus mélangé à de petis fragments nécrosés provenant des côtes. Pansement antiseptique. L'examen de la cavité suppurante révéla au Dr Vigna une carie costale.

Pas de fièvre pendant deux jours; mais elle apparaît le troisième associée à de la diarrhée. La suppuration devient beaucoup plus abondante. Le cinquième jour elle mourut, sans avoir présenté d'autres symptomes qu'une douleur vive dans la région malade, de la dyspnée et de la fièvre.

A l'autopsie on trouve une carie de la cinquième côte droite; au centre de la lésion, répondant au tissu spongieux, se trouvait une vaste cavité tapissée par une membrane, farcie d'un amas de petits kystes d'échinocoques. Chacun représentait approximativement le volume d'une lentille. Cette trouvaille anatomique venait ainsi expliquer l'existence de l'abcès.

Bassin.

Obs. XIV (Fricke). *Hamburg-Zeitsch. f. d. ges. med.* 1838, Bd VII, p. 383. — Davaine, *Traité des entozoaires*, p. 586 (voir Dezeimeris). — Un homme, âgé de 60 ans, avait fait, dix-neuf années avant d'être vu par le professeur Fricke, une chute sur la glace ; depuis lors, il avait conservé des douleurs dans la hanche et la tubérosité sciatique; il survint une tumeur à la fesse à une époque qui n'a pu être précisée. Il existait à la région de l'articulation ilio-fémorale une grosse tumeur avec fluctuation, qui gênait la marche sans la rendre absolument impossible, et qui n'était pas douloureuse au toucher, bien que le malade y éprouvât fréquemment des douleurs spontanées qui se faisaient sentir aussi plus profondément dans le bassin et vers le sacrum. En apparence, le membre pelvien droit était allongé, mais, en réalité, il était raccourci ; la fièvre hectique mit fin aux jours du malade. Le diagnostic avait été : abcès par congestion.

Autopsie. — A la partie supérieure de la cuisse droite, il y avait une tumeur volumineuse qui descendait depuis la région de l'épine iliaque antérieure et supérieure jusqu'au commencement du second tiers de la cuisse, et s'étendait en dedans jusqu'au delà du pli crural interne, en arrière jusque sur la fesse du côté malade : il s'écoula par une ponction une grande quantité de liquide, semblable à de la soupe aux pois, avec de nombreux petits corps blanchâtres, demi-transparents, et de grandeur différente. Une incision montre, près du grand trochanter, et s'étendant jusqu'aux muscles fessiers, plusieurs cavités, parmi lesquelles une, plus grande, était remplie par une poche du volume du poing, qui contenait beaucoup d'hydatides très grandes; des cavités plus petites existaient autour du ligament capsulaire : celui-ci était désorganisé. La cavité cotyloïde renfermait une grande quantité de petites hydatides plongées dans un liquide jaunâtre. A trois quarts de pouce au-dessous de l'épine iliaque antérieure et supérieure, existait encore une poche transparente dont l'incision donna issue à une quantité

prodigieuse d'hydatides; cette poche se prolongeait dans le bassin, et deux ouvertures plus petites la faisaient communiquer avec la cavité cotyloïde; entre les deux épines iliaques, il y avait une autre ouverture, qui laissa échapper un grand nombre d'hydatides par une pression exercée sur le bassin. A la face interne du muscle iliaque interne et du grand psoas existait une caverne remplie d'hydatides et d'un liquide jaune; cette caverne communiquait avec la bourse synoviale du muscle iliaque, et celle-ci avec l'articulation. Une grande cavité, formée dans le tissu spongieux entre les deux lames de l'iléum droit, fut ouverte par une incision; elle avait le volume du poing, et contenait une masse considérable d'hydatides; elle comprenait, outre l'iléon, la plus grande partie de l'ischion et la branche horizontale du pubis. La voûte de la cavité cotyloïde était détruite, et l'articulation communiquait avec la caverne par une grande ouverture; la tête du fémur était rugueuse et cariée.

Les hydatides, véritables acéphalocystes, étaient d'un volume variable; quelques-unes étaient d'un volume égal à celui d'un œuf de pigeon, tandis que d'autres n'avaient que celui de petites perles. Dans quelques endroits, on en trouva plusieurs renfermées dans un grand sac; d'autres étaient libres et flottantes, sans qu'on put découvrir de membrane fermée dans laquelle elles se seraient développées. La plupart des hytadides se trouvaient libres dans la cavité, les unes à côté des autres, à l'exception de celles placées près des parois qui, entourées de lamelles osseuses, y adhèraient souvent, mais lâchement. Les vésicules renfermées dans la cavités des os ne nageaient pas dans le liquide semblable à de la soupe aux pois, et il n'y avait que celles situées autour de la tête du fémur et devant l'os des îles, immédiatement sous la peau, qui fussent entourées d'un semblable liquide, car celui qui se trouvait dans l'articulation était de nature différente. Il résulte donc de cet examen nécroscopique que le véritable foyer du mal était dans l'ischion et l'iléum; c'est là que la destruction des os est à la fois plus étendue et plus complète.

Obs. XV (Stanley). *Disease of the Bones*, 1849, pp. 189-193. — Femme de 44 ans, admise à S.Bartholomew's Hosp.pour une tumeur globuleuse située au-dessus de la région fessière au niveau de la symphyse sacro-iliaque droite et dont le volume s'accroît progressivement depuis quatre ans. La ponction donne issue à un liquide purulent contenant une grande quantité d'hydatides et de fragments osseux. L'état général devient très mauvais : la malade succombe. A l'autopsie on trouve de nombreuses vésicules dans l'intérieur de l'os iliaque droit, dans le sacrum. La structure aréolaire a disparu, il existe une large cavité contenant des hydatides; à la périphérie on trouve des vésicules disséminées. Un grand nombre d'entre elles ont pénétré dans le canal sacré; d'autres ont envahi les muscles moteurs du rachis. L'ovaire droit contenait des acéphalocystes.

Obs. XVI (Denonvilliers). *Bull. Soc. Anat.*, 1856, p. 119. — La malade était âgée de 47 ans. Elle était entrée dans le service de M Denonvilliers pour une tumeur qu'elle portait à la partie supérieure et interne de la cuisse. Cette tumeur, grosse comme le poing, était molle, non douloureuse à la pression. M. Denonvilliers pensait à un lipome ou à un abcès. Une incision a été pratiquée; il est sorti du pus; on n'a pas remarqué d'hydatides. L'examen le plus minutieux avec le stylet n'a pu rendre compte de la formation et de la cause de cet abcès. La malade a succombé trois jours après. Rien, pendant la vie comme après la mort, n'a pu expliquer cette mort imprévue.

A l'autopsie, on a trouvé un abcès situé derrière l'os pubis et le trou obturateur gauche. La portion horizontale du pubis était dénudée et infiltrée d'hydatides qui avaient envahi la portion verticale du pubis ainsi que la cavité cotyloïde, qui était perforée en deux endroits. Ces vésicules hydatiques n'étaient point enveloppées d'une membrane kystique. Elles semblaient infiltrées dans le tissu spongieux de l'os. Le pubis était dénudé seulement sur sa face postéro-supérieure, le stylet, sur le vivant, ne pouvait point arriver sur la partie malade de l'os. L'abcès situé derrière le pubis communiquait avec l'abcès de la racine de la cuisse à travers le trou obturateur.

Obs. XVII (Bardleben). *Berlin Klinisch Wochensch*, 1883, p. 825. — K..., âgée de 23 ans, accouchée au mois de novembre 1882, remarqua, dans le courant de janvier 1883, une tumeur développée dans la région inguinale gauche. La malade entra à la Clinique gynécologique de l'Université; une incision fut pratiquée sur la tumeur, mais sans résultat; on acquit toutefois la conviction qu'il s'agissait d'une lésion de l'os iliaque. Plus tard, le 17 avril, elle fut admise à la Charité dans le service de chirurgie de M. Wolff. Mon collègue fit sur la tumeur, qui avait beaucoup augmenté de volume, une incision longue d'au moins 10 centimètres, grâce à laquelle il parvint profondément jusqu'au ligament de Poupart, et trouva là, avec le doigt, un trajet fistuleux qui le conduisit jusqu'au niveau de l'ouverture supérieure du bassin. Il sortit un pus épais; le trajet fistuleux et la plaie furent lavés au sublimé 1/1000. Mauvais état général, frissons, lorsque le 3 mai, en changeant le pansement, M. Müller trouva une vésicule hydatique, petite, mais dont la nature fut très nettement démontrée par le microscope. L'existence de crochets, la nature des membranes ne permettaient aucun doute. La malade passa alors dans mon service; à ce moment elle éprouva de vives douleurs dans la région hépatique, en même temps que se montrait de l'ictère, et que les urines étaient très chargées en matières colorantes biliaires. Je pensai alors à la possibilité de l'existence d'un kyste hydatique du foie : on sait que deux organes sont assez souvent atteints en même temps; je l'ai observé pour le foie et le rein, par exemple.

Le 7 mai, je fis une dilatation sanglante de l'orifice, de façon à pénétrer avec le doigt dans la cavité kystique pelvienne. Elle s'étendait à 6 cent. au-dessus, et à peu près autant au-dessous de la crête iliaque. L'exploration à l'aide du doigt permettait de se rendre compte que la tumeur, située profondément, était formée par une tuméfaction de l'os. A cette profondeur on ne pouvait rien faire; cependant, après m'être rendu compte du siège exact de la tumeur, de l'épaisseur de l'os (au moyen du doigt introduit dans la cavité et de la main placée à l'extérieur), je fis une incision à la partie postérieure de la crête iliaque, je décollai le périoste de la face externe, et quelque peu aussi celui de la face interne, et je désinsérai les insertions musculaires. Il

fut alors évident qu'il existait une colonie d'échinocoques dans l'os iliaque. J'enlevai alors avec le ciseau un segment osseux triangulaire de 6 cent. de base, ce qui me permit d'ouvrir largement la cavité et d'enlever la plus grande partie de la paroi en avant et en arrière, et d'agir avec la curette sur le reste de la cavité. Ce faisant, je fis sortir encore un grand nombre d'échinocoques de grosseur variant entre celle d'un pois ou d'un œuf de pigeon. Après un lavage soigneux de la cavité, je réunis par la suture la plaie antérieure préalablement avivée. La plaie postérieure fut réunie en partie seulement, et servit à placer un gros drain. La plaie est restée aseptique, l'ictère disparut en quelques jours et ne reparut pas ; la malade n'a plus souffert, sauf du repos au lit nécessité par une telle plaie osseuse, et est sortie le 1er août, guérie et en état de reprendre son métier de blanchisseuse.

L'ictère était donc du à une autre cause qu'une lésion hépatique.

Nous eûmes la pensée que l'affection avait pu envahir la hanche, ce qui était possible, étant donnée l'étendue de la cavité ; il n'en était rien. Aucun symptôme pathologique ne s'étant montré du côté de cette articulation.

Obs. XVIII (Viertel). Ueber Knochenechinococcen (*Archiv. von Langenbeck*, 1875, p. 487. — Femme de 25, ans admise le 20 avril 1872 à la clinique chirurgicale de Breslau. Pas de maladies sérieuses pendant son enfance. A l'âge de 12 ans, chute sur la glace. Douleur assez vive dans la hanche droite ; néanmoins la malade put se lever après quelques jours et marcher avec une canne. Pas de renseignements sur la situation et la position du membre après l'accident. Le raccourcissement paraît être survenu plus tard. Les douleurs dans la jambe et la hanche ont persisté en diminuant quelque peu sans jamais disparaître. Une cure balnéaire de quatre semaines amena une certaine amélioration. Il y a deux ans, chute sur le côté malade, d'où exacerbation des douleurs et gonflement plus marqué de la hanche : la malade fut forcée de prendre le lit, qu'elle quitta au bout de trois semaines. Plus tard elle remarqua dans la région inguinale droite, qui était douloureuse, une tumeur de la

grosseur d'un œuf de pigeon, située au niveau de la symphyse pubienne, de consistance ferme et indolente à la pression et qui fut soignée pour une lymphadénite. Environ huit semaines plus tard, apparition d'une tumeur molle, fluctuante, au niveau de l'épine iliaque antérieure et supérieure. Cette tumeur dernière parue ne s'est guère accrue, tandis que la plus interne a augmenté sans qu'il y ait eu augmentation des douleurs ou de la gêne de la marche.

Etat actuel (2 mai 1872). — La malade est vigoureuse et paraît en parfaite santé. Pas de lésions cardiaques ou pulmonaires. L'extrémité inférieure droite est raccourcie d'environ 2 cent. dans l'abduction et la rotation en dehors avec lordose secondaire compensatrice. Les mouvements actifs de la cuisse droite sont impossibles; les mouvements provoqués de flexion et d'extension agissent seulement sur le bassin sans déplacer la cuisse qui est fixe. Les fonctions du genou sont intactes. La moitié supérieure de la cuisse droite paraît plus épaisse que la région correspondante de la cuisse gauche surtout en dehors. Dans la marche et la station, la malade porte le membre dans l'abduction et la rotation en dehors, s'appuye seulement sur les orteils sans abaisser le bassin. Le tiers interne du pli de l'aine est le siège d'une tumeur arrondie, molle, se prolongeant en dedans jusqu'à la commissure supérieure de la grande lèvre, en dehors jusqu'à la gaine des vaissaux, et ayant environ 12 centimètres de haut en bas; elle est comme divisée en deux par le ligament de Poupart. Son plus grand diamètre vertical a 13 cent., l'horizontal 12 cent.; elle fait une saillie de 6 cent. Un peu d'intertrigo dans le pli qui la limite en dedans. Téguments normaux. Submatité à la percussion. Fluctuation évidente dans tous les sens. Consistance élastique. Indolence à la pression. Les doigts perçoivent l'existence d'une membrane épaisse au-dessous de la peau. La tumeur paraît se prolonger au-dessous du ligament de Poupart. La main plonge dans la fosse iliaque sans rencontrer d'obstacle. La tumeur est mobile seulement de haut en bas et paraît siéger sur la branche horizontale et la symphyse pubiennes. A peu près à la hauteur de l'épine iliaque antéro-inférieure droite et séparée de la première tumeur par une distance de 4 centimètres, on voit une seconde tumeur ayant 6 cent.

dans tous les sens, et 3 cent. de hauteur. Ses limites sont peu précises. Les téguments sont normaux. Submatité à la percussion. Mollesse, fluctuation évidentes. On peut, par la pression, réduire complètement cette deuxième tumeur, et on arrive dans la profondeur sur le rebord osseux érodé, entre les deux épines supérieure et inférieure. On pouvait sentir certaines pointes de cette portion osseuse. Frémissement évident. A 5 cent. au-dessus de la tumeur, submatité qui persiste encore en avant jusqu'à 6 cent. de la ligne blanche. Cette zone est séparée du rebord costal par une région sonore, large de 5 cent. Dans la région correspondant à la submatité, on trouve dans la fosse iliaque une tumeur qui communique évidemment avec celle de la région inguinale. Une ponction exploratrice ne donna aucun résultat ; il ne sortit pas de liquide, bien que l'instrument parût complètement libre dans une cavité. Quand on retira la canule, on vit qu'elle était obstruée par une masse membraneuse, transparente, qui parut au microscope complètement amorphe et homogène. Quelques jours plus tard, nouvelle ponction. Issue de sérosité puriforme, de détritus membraneux blanchâtres. Le microscope démontre l'existence de cristaux de cholestérine, de corpuscules calcaires et de scolex d'échinocoques.

13 mai. Le malade éprouve de vives douleurs dans la région ischiatique et la partie postérieure de la cuisse droite. En même temps, phénomènes inflammatoires au niveau de la ponction.

Le 18. L'ictère a diminué. Etat général bon. Depuis hier, suppuration profuse. A chaque lavage, issue de vésicules filles et de fragments osseux. Le pus s'écoule bien par deux drains de caoutchouc. Lavages et pansements à l'acide phénique. A l'intérieur, acide muriatique. La malade a toujours de la fièvre, dort mal, n'a pas d'appétit. Suppuration toujours profuse. On enlève cinq fragments osseux plus ou moins volumineux. La plaie commence à bourgeonner.

Le 26. Hier, frissons. Douleurs dans le côté gauche. On trouve une pleurésie gauche.

Le 29. Fièvre continue rémittente. Le matin, 38,8, le soir, 40,1. Pouls 120. Depuis hier, douleurs dans le membre inférieur droit, qui est œdématié. Etat général mauvais. Affaiblissement,

eschare coccygienne. Lavages répétés à l'acide phénique, quinine à l'intérieur.

Le 31. Extraction d'un séquestre de la grosseur d'un thaler. Suppuration copieuse, plus de signes de pleurésie.

2 juin. Erysipèle de la hanche et de la partie externe de la cuisse jusqu'au genou.

Le 3. Le membre est œdématié en entier. Augmentation des lésions du décubitus. Pansements au vin camphré.

Le 7. Facies hippocratique. Langue sèche, fuligineuse. Température, 40,3, pouls filiforme, 140. La suppuration a diminué. On enlève plusieurs fragments osseux contenus dans la grande cavité. Tous ont l'aspect carieux et une odeur fétide. Au moyen d'une sonde conduite dans le trajet osseux, on arrive au-dessous des parties molles en dehors et plus bas que l'épine iliaque postéro-supérieure droite, issue le jour suivant d'une sérosité puriforme et granuleuse. Fièvre. Teinte ictérique des conjonctives, frissons dans la nuit. Anesthésie au chloroforme, incision de la tumeur médiane dans l'étendue de 6 centimètres. Adhérences du kyste avec les parois. Issue d'un litre de liquide purulent avec de nombreuses vésicules de la grosseur d'un pois à celle d'une noisette. Avec le doigt, on pénètre dans une cavité du volume du poing, située entre la paroi abdominale et le péritoine épaissi et s'étendant jusqu'à mi-chemin de la symphyse à l'ombilic. La tumeur latérale ouverte donna issue à environ deux litres du même liquide ; le doigt pénétra alors par un trou gros comme une pièce de 4 groschen, entre les deux lamelles de la crête iliaque, dans une cavité de la grosseur d'une tête d'enfant, tapissée de fragments osseux et s'étendant jusqu'à l'épine iliaque postéro-supérieure.

Les deux cavités kystiques incisées communiquaient entre elles par un trajet étroit que le doigt ne pouvait atteindre ; l'irrigation poussée dans la première entrainail, dans la seconde de petits sequestres.

Le deux cavités, débarrassées de leur contenu, sont irriguées avec une solution phéniquée ; la plaie est recouverte d'un pansement phéniqué. On fait prendre du vin à la malade, qui est quelque peu affaissée.

Le 12. Léger abaissement de température, diminution de la

suppuration. La malade a quelques hallucinations, tombe dans le collapsus et meurt.

Autopsie. — Rate un peu hypertrophiée. Foie et reins un peu congestionnés. Estomac, intestins, organes génitaux normaux. Epanchement fibrineux léger dans la cavité pleurale gauche. Toute la moitié droite du bassin est transformée en un sac membraneux, dont la paroi contient sous forme de lamelles osseuses séparées les unes des autres (comme des séquestres), à bords irréguliers, toute la paroi pelvienne détruite. On peut plier, courber et comprimer la moitié droite du bassin, l'on a ainsi une sensation de crépitation. Sur l'os iliaque existe une cavité de la dimension du poing, dont l'enveloppe épaisse de 1 cent. contient des lamelles osseuses ; la surface interne est très si nueuse. A travers la cavité cotyloïde détruite, passe la tête du fémur, entièrement déformée ; elle pénètre dans le bassin jusqu'au niveau de la première vertèbre sacrée. La membrane qui tapisse la cavité est d'un gris ardoisé, recouverte çà et là d'une substance molle, pulpeuse, et de granulations du volume d'un pois à celui d'une noisette. D'avant en arrière, la cavité mesure 12 cent., elle a 9 cent. dans le sens transversal. Elle est ovoïde, à pointe dirigée en avant. Au niveau de l'épine iliaque postéro-inférieure, il y a dans les parties molles une ouverture grosse comme une pièce de 4 groschen.

Sur la pièce macérée on note des détails très intéressants. A la place de la face externe de l'os innominé, existe une coque osseuse très incomplète, lisse au dehors, creusée de dépressions sur sa face interne, épaisse de 3 à 5 millim. On reconnaît encore l'épine et la petite échancrure sciatiques. On distingue encore quelques vestiges de la surface articulaire, dispersées çà et là sur le pourtour de la lésion ; le fond de la cavité cotyloïde ressemble à la moitié d'une bombe qui ferait saillie dans le bassin, au moment de l'autopsie, elle avait été prise pour la tête du fémur.

Il reste environ 8 cent. de la crête iliaque, sa largeur est de 2 centimètres, mais le tissu osseux est complètement troué. La hanche ascendante et la tubérosité ischiatique sont intactes, comme la branche descendante du pubis ; par contre la branche horizontale de ce dernier est réduite à l'état de pointe. La tête du

fémur manque complètement, l'extrémité supérieure du col est très irrégulière. Le grand trochanter offre une petite surface arrondie, qui s'articule avec un des points cités plus haut comme vestiges de la cavité cotyloïde. Sur la partie antérieure et vers le milieu du col du fémur, existe une petite surface qui s'articule avec une partie correspondante de l'os iliaque; enfin une troisième surface articulaire concave de haut en bas, convexe d'avant en arrière, était en rapport avec le pubis qui offrait en ce point, une disposition inverse.

En résumé, le col du fémur s'articulait par trois points avec l'os iliaque, de sorte que la surface externe de ce dernier os prenait son point d'appui sur le grand trochanter.

Obs. XIX (Reczey). *Deutsche Zeitschrift für Chir.*, 1876-1877, p. 285. — Julie V..., âgée de 25 ans, admise le 11 octobre 1875, à la clinique de Budapest. Quatre ans avant son entrée, la malade éprouva brusquement de vives douleurs au niveau de la crête iliaque droite; peu de temps après il survint à ce niveau une tumeur rouge, douloureuse, qui, huit jours plus tard, devint du reste indolente. Quelques semaines plus tard, apparition dans a région fessière d'une tumeur de la grosseur d'une noix, qui s'est depuis lors continuellement accrue. Un an avant son entrée, la malade remarqua, à la face externe de la cuisse droite, une troisième tumeur, qui a progressivement augmenté.

Etat actuel (11 octobre 1875). — De taille moyenne, cette femme paraît en bonne santé et assez vigoureuse. Sur la fesse droite existe une tumeur arrondie, grosse comme une tête d'enfant, à surface lisse, et qui fait une saillie d'environ 4 cent. Elle s'étend du côté du sacrum et paraît dépasser par ses contours la ligne médiane de cet os. Sur la face externe du tiers supérieur de la cuisse, en arrière de la région trochantérienne, existe une tumeur analogue à la précédente, de la grosseur de deux poings, séparée de la première par une dépression peu profonde, dirigée dans la direction du pli fessier. Descendant presque au niveau du tiers inférieur de la cuisse, elle s'élève à 5 cent. au-dessus de la cuisse, et s'étend en avant jusqu'au voisinage du pli inguinal. A environ 4 cent. au-dessus de l'épine iliaque antéro-supérieure, existe une troisième tumeur de la grosseur du poing qui,

par sa partie interne, paraît plonger dans le bassin. Toutes ces tumeurs sont recouvertes de téguments absolument sains : leur fluctuation est évidente dans tous les sens; elles sont mates, et la température locale n'est pas modifiée. Elles communiquent entre elles et, autant qu'on peut le juger par le toucher, c'est par un orifice étroit. On sent des irrégularités de la crête iliaque, et la paroi interne du bassin offre une tuméfaction de consistance osseuse; on ne peut la faire mouvoir sur sa base. C'est à peine si ces tumeurs gênent un peu la marche; elles ne sont douloureuses ni spontanément ni à la pression. Submatité au niveau de la région de l'épine iliaque antéro-supérieure dans l'étendue de 3 cent. Plus haut, zone sonore de 4 ou 5 cent., séparant la région précédente de la matité hépatique.

La malade éprouve de temps à autre des douleurs vésicales qui s'accompagnent même d'ischurie, bien que les urines ne présentent aucune altération. Pas d'autre affection qu'un catarrhe utéro-vaginal.

Les phénomènes précédents, tumeurs communiquant ensemble, rugosités osseuses, conduisirent au diagnostic d'abcès consécutif à une périostite chronique de l'os iliaque.

Le 8 novembre 1875, ponction de la tumeur fessière au moyen d'un trocart de Flurant : on place un drain de 3 millim. de diamètre. Il s'écoula environ 500 c.c. d'un liquide brun jaunâtre, épais, trouble, contenant des corpuscules de pus et de nombreux autres détritus. Lavages antiseptiques à l'acide phénique (2 0/0) et pansement avec l'ouate salicylée de Thiersch. Le soir même issue de 200 c.c. de liquide semblable au précédent; le jour suivant, il sortit environ 100 c.c. La température, qui était à ce moment de 39,4, s'éleva plus tard à 40° et 42,2, pour retomber à 38,2 le 12 novembre. A ce moment on observe l'issue de vésicules extrêmement nombreuses, grosses comme des pois, et qu'on reconnut être des vésicules filles. On augmentait leur nombre en pressant sur la crête iliaque. Cette circonstance permit d'établir un diagnostic exact. On ouvrit alors plus largement l'abcès au moyen d'une incision de 6 cent. pratiquée dans le sens de l'axe longitudinal de la cuisse; issue de nombreuses vésicules. La température, qui était de 37,8 le 13 novembre, s'élève, le 15, à 39,2, et le soir même à 40,4. Sous l'influence de la quinine, la

température s'abaisse de nouveau à 37,8. Il sortait seulement quelques vésicules filles de la grosseur d'un pois; la sécrétion était peu abondante, sanguinolente.

22 novembre. Douleurs rhumatoïdes dans l'extrémité inférieure gauche, calmées par le colchique.

Le 23. Frissons avec 39,2. Diarrhée qui disparut au bout de vingt-quatre heures, en même temps que retombait la température.

Le 29. Incision de la tumeur située au-dessus de la crête iliaque, ablation de la poche hydatique. La plaie était en bonne voie, la malade soulagée, lorsque le 9 novembre survint un frisson avec 39,2 ; deux jours plus tard, température normale.

20 décembre. Eschare sacrée qui augmente rapidement d'étendue; sous l'influence de lavages à l'acide salicylique, elle était diminuée de moitié le 21 janvier 1876. Pendant ce temps, la plaie située au niveau de la crête iliaque était réduite au trajet du drain, et elle se ferma complètement lorsqu'on enleva ce dernier. Diminution de la cavité suppurante, amélioration générale.

23 janvier. Frisson, T. 40,2; il y a de la rétention; on incise et il sort du pus, et plus tard un liquide séreux, incolore, et quelques vésicules filles grosses comme des pois.

Le 24. Les tumeurs ont récupéré leur volume, la peau qui les recouvre est chaude, rouge, douloureuse. L'eschare sacrée augmente d'étendue et de profondeur. Issue de liquide abondant et de vésicules. On constate une fracture spontanée du col fémoral.

Le 25. Incision de 3 cent. sur la tumeur iliaque, issue de 500 c.c. de liquide brûnâtre, et de nombreuses vésicules.

La tumeur située sur la face externe de la cuisse est ouverte, il en sort 700 c.c. de pus grumeleux, fétide. Lavage à l'acide phénique (2 1/2 0/0). Pansement salicylé de Thiersch.

Le 19. Frissons, perte de forces, et, dans les jours qui suivent, dyspnée sans lésions appréciables des organes respiratoires. Elimination de portions osseuses par la surface de l'eschare.

13 février. Nouveaux frissons. Mort. *Autopsie* par Dollinger. Il existe dans l'abdomen, au niveau de la crête iliaque, une tumeur grosse comme deux poings; crépitation au palper. L'extré-

mité inférieure droite est raccourcie de 10 cent., et dans la rotation exagérée en dehors. La mensuration est prise de la symphyse à la plante du pied (à cause de la mobilité de la crête iliaque). Au voisinage de l'épine iliaque, plaie de 2 cent., de même qu'au niveau du tiers inférieur de la cuisse droite, et sur le bord droit du sacrum. Eschare sacrée large comme une soucoupe. A la partie externe et antérieure de la cuisse existe entre la peau et le fasca lata une cavité qui contient un liquide brûnâtre, communiquant avec un abcès intra-pelvien du volume de deux poings; au-dessus du muscle petit psoas existe une cavité grosse comme le poing, formée par une membrane épaisse de 1 millim., et renfermant, à côté d'une vésicule grosse comme le poing d'un enfant, d'autres vésicules plus petites, arrondies, à parois minces, et à contour clair.

Les deux lamelles de l'os iliaque, écartées l'une de l'autre par des kystes du volume d'une noisette à celui d'un poing d'enfant, sont perforées en nombre d'endroits, de telle sorte qu'il ne reste plus de cet os qu'une sorte de charpente grossière.

L'acétabulum est détruit; la tête du fémur a pénétré entre les lamelles de l'os iliaque jusque sur la partie droite, au niveau des 1er et 2e trous. La moitié droite du sacrum, dans sa partie antérieure, est trouée; elle contient quelques lamelles osseuses, des vésicules mêlées à du pus. La tête et le corps du fémur, infiltrées de kystes, sont poreux et fragiles : il existe une fracture à la base du col. Le tiers supérieure de la diaphyse fémorale offre des altérations analogues. Rotation en dehors très marquée du fragment inférieur. Kyste hydatique de la grosseur d'une pomme dans le lobe supérieur du poumon droit.

Obs. XX (Trendelenburg). *Verhandl. d. deutsch Gesellsch. für Chirurgie*, 1881. Bd 10, pp. 60-61. — M. Trendelenburg (de Rostock) : « Ces deux fragments osseux proviennent d'un sujet âgé de 30 ans environ, entré à l'hôpital avec tous les signes de la coxalgie. Depuis plusieurs années ce malade souffrait de la hanche droite et boitait fortement. L'articulation était immobilisée dans la position habituelle de la coxalgie; il existait de la fièvre et un trajet fistuleux donnant issue à une suppuration peu abondante. La palpation montrait que la surface interne de

l'os iliaque était soulevée, et par le toucher rectal on constatait aussi une tuméfaction osseuse notable au niveau du fond de la cavité cotyloïde. Je pensai alors à une perforation de l'arrière cavité cotyloïde avec production d'abcès à la face interne du bassin. L'extension parut soulager tout d'abord le malade, mais son état, empirant, la résection fut décidée. Cette opération permit de constater que le revêtement cartilagineux de la tête articulaire était mieux conservé que n'aurait pu le faire supposer la longue durée de la maladie. La jointure étant largement ouverte, il sortit, à notre grande surprise, une petite vésicule que l'on reconnut être une hydatide : on ne tarda pas à se rendre compte qu'il s'agissait d'un envahissement de toute la moitié droite du bassin par les échinocoques. L'acétabulum était transformé en une cavité de la dimension du poing, limitée par des parois osseuses et pleine de vésicules blanchâtres, de la grosseur d'une lentille à celle d'un pois. Dans cette cavité se trouvait aussi un séquestre, complètement infiltré de vésicules. Le voici, et vous pouvez voir, messieurs, que chaque maille du tissu osseux contient une vésicule. Cette infiltration des échinocoques dans le tissu osseux rappelle celle des noyaux cancéreux, dans l'ostéomalacie cancéreuse. Des recherches ultérieures ont montré que les petites vésicules disséminées dans le tissu osseux étaient stériles, et que les plus grosses seulement, libres dans la cavité, avaient atteint leur complet développement.

Il s'agissait donc d'un kyste hydatique multiloculaire du bassin osseux ayant ouvert la hanche et déterminé tous les signes d'une coxalgie.

Quant au traitement, après avoir enlevé les vésicules, les fragments osseux libres dans la cavité, je fis la résection de la tête, du col et des deux trochanters. Je pouvais, à cette seule condition, espérer un libre écoulement des liquides. Le malade est maintenant guéri, après une suppuration abondante et l'issue de nombreuses vésicules. Dans son travail sur les échinocoques des os, Viertel a réuni cinq cas de lésions pelviennes ; tous sont morts.

Note. — Il y eut récidive et le malade succomba quelque mois plus tard, quelques heures après la désarticulation de la hanche. — (l'auteur).

Obs. XXI (Pihan). — *Bulletins Société anat.*, 2e série, 1860. p. 263. — X..., âgé de 27 ans, entre à l'Hôtel-Dieu, service de M. le docteur Robert, suppléé par M. le docteur Bauchet, dans les premiers jours du mois d'août 1860.

Ce garçon, d'apparence vigoureuse, faisait partie d'un régiment de cavalerie, lorsque, à la suite d'une chute de cheval, il fut porté à l'hôpital pour y être traité d'une violente contusion de la fesse et de la hanche droites. Malgré l'absence de toute lésion grave en apparence des os ou de l'articulation, le séjour de deux mois dans les salles ne le rétablit qu'incomplètement, ne lui permit de reprendre que momentanément son service, et le malade ne tarda point à rentrer à l'hôpital. Malgré les médications diverses employées contre la douleur persistante de son articulation et la gêne des mouvements, il fut bientôt réduit à ne pouvoir faire quelques pas qu'à l'aide d'une béquille, qui lui permettait de progresser, tout en conservant la cuisse dans l'adduction et la flexion sur le bassin. Au bout d'un an écoulé sans amélioration, le malade fut réformé, et après un séjour d'une seconde année dans les hôpitaux militaires, et de quelques mois chez lui, il entre à l'Hôtel-Dieu.

La cuisse est portée dans une forte adduction, avec flexion sur le bassin : la fesse droite est très tuméfiée, douloureuse à la pression, et laisse reconnaître une fluctuation obscure et profonde. Cette tuméfaction se prolonge jusque vers le cinquième supérieur de la cuisse. Impossibilité des mouvements du membre, si ce n'est dans un rayon très restreint, et avec des douleurs extrêmement vives. L'aspect du bassin et de la cuisse est celui qu'on rencontre dans la coxalgie avancée, avec raccourcissement du fémur. En tous cas, le raccourcissement apparent est considérable, les mouvements communiqués sont extrêmement douloureux et les mouvements volontaires impossibles. Ensellure lombaire et décubitus latéral sur le côté gauche, et la palpation légère du côté malade à peu près indolore. Un coup de bistouri dans la tumeur fluctuante donne issue à une énorme quantité de pus inodore (environ deux litres trois quarts) et permet, après quelques tâtonnements, de porter un stylet sur l'os dénudé.

En présence d'un si vaste foyer, d'une lésion de l'os et de l'ar-

ticulation, qui, quelle qu'en fut la cause, devait, par son ouverture et l'introduction de l'air, accélérer la marche des accidents, M. le Dr Bouchet crut devoir employer le drainage, pratiqué au moyen de sétons tubulaires multiples, dont le but était moins de donner écoulement au pus que de permettre un libre accès et une libre sortie à l'air, et donner la facilité de laver le foyer avec des injections d'eau, et de le traiter avec des injections iodées. Malgré ce traitement, aidé d'une nourriture et d'une hygiène aussi réparatrice que possible, le malade s'affaiblit; il fut pris de fièvre hectique et succomba le 10 octobre 1860.

Autopsie. — Au niveau du foyer purulent, disséqué couches par couches, à la face interne de la paroi, on tombait dans une vaste cavité remplie de pus, de fragments osseux et de petites poches blanches demi-opaques, variant du volume d'un grain de millet à celui d'une grosse fève, et qu'on reconnut immédiatement pour être des poches hydatiques. L'examen pratiqué, dès lors, avec le plus grand soin, nous montre : que toute la portion iliaque de l'os de la hanche offrait une lésion fort rare et fort curieuse. Ses deux tables interne et externe écartées, amincies, formaient les parois d'une vaste cavité creusée dans l'épaisseur même de l'os, et ayant à sa partie moyenne 6 cent. 1/2, distance qui séparait à ce point les deux tables l'une de l'autre. Ces deux tables elles-mêmes étaient usées en partie, n'offrant plus que des lamelles épaisses de 2 ou 3 cent. de diamètre, isolées les unes des autres et adhérant aux parties molles qui les soutenaient ; elles permettaient, grâce à leur induration, de constater leur rapport exact, et maintenaient béante la cavité limitée par les tables intactes de l'os. Toute la substance spongieuse de l'os, complètement nécrosée, formait des séquestres de dimensions variables, depuis la poussière osseuse jusqu'à celui de fragments de la grosseur du pouce, contenus dans cette cavité, et s'entremêlant aux masses hydatiques qui la remplissaient. Celles-ci, développées dans l'épaisseur de l'os, occupaient non seulement l'espace compris entre les deux tables écartées, mais s'étendaient encore dans les interstices des muscles du bassin, interstices disséqués par la collection purulente formée à la face externe du bassin. La cavité cotyloïde détruite, permettait à la tête fémorale de faire saillie dans le bassin jusqu'au niveau du petit tro-

chanter, cette tête était presque complètement détruite, et n'offrait qu'un cône usé et aminci, surmonté d'une faible portion restante de la sphère de la tête fémorale.

L'os iliaque n'était pas le seul atteint ; l'articulation sacro-iliaque était envahie ; la partie antérieure des deux premières vertèbres sacrées est détruite, et une grande échancrure est creusée dans les deux premières vertèbres lombaires. Des poches hydatiques remplissent ces cavités ; elles pénètrent par les trous sacrés, et occupent en grande partie les muscles de la gouttière sacrée et s'infiltrent dans leurs interstices. Les nerfs lombaires et sacrés ne sont nullement comprimés ; le canal vertébral n'est point envahi.

L'examen minutieux des autres viscères n'a fourni rien à noter ; le foie, le rein, le cœur, la rate, les poumons, le cerveau ne contenaient pas d'hydatides, et l'os iliaque était le seul point où consécutivement à la contusion elles se sont développées.

Obs. XXII (Rokitansky). *Pathologische Anatomie*, t. II, p. 141. — Dans un cas, l'os iliaque du côté gauche chez un homme était transformé en un sac fibreux de la grosseur d'une tête d'enfant à la surface interne duquel étaient des fragments osseux et des vésicules d'échinocoque, variant de la grosseur d'un grain de millet à celle d'une noix. De petites tumeurs saillantes dans la cavité pelvienne siégeaient sur le pubis, l'ischion et le sacrum. Ces vésicules étaient en partie libres, surtout les petites, réunies par groupes dans le tissu osseux dénudé et troué. Le fond de la cavité cotyloïde était complètement détruit, de telle sorte que la tête du fémur pénétrait dans l'intérieur du sac à échinocoques.

Obs. XXIII (Gurlt Gelenkkr. S. 189-450.

Il existe dans le musée de S. Bartholomew's Hospital, sér. I, n° 125 un cas dans lequel la plus grande partie de l'os iliaque, est perforée, creusée de cavités, sur certains points même, surtout en dehors, le tissu osseux a complètement disparu. La cavité est remplie de kystes hydatiques qui s'étendaient dans le bassin, le sacrum, le canal rachidien, en même temps que le fond de la cavité cotyloïde présentait une solution de continuité.

Obs. XXIV (Fischer). *Viertel Archiv. für Klinische Chirurg.*,

1875. p. 482. — Fischer aurait observé, au commencement de l'année 1872, un fait d'échinocoques du bassin. Ce fait n'a pas encore été publié en détai.

Membres.

Obs. XXV (Boncour). Th. Paris, 1878. *Des kystes hydatiques des membres.* Recueillie dans le service de M. Tillaux, à Beaujon. — Catherine X..., 24 ans, domestique, entre le 25 juin 1877, salle Sainte-Agathe, n° 13.

Jamais de maladies graves, ni d'accidents antérieurs. Le 2 août 1876, cette jeune femme fit une chute dans un escalier en portant un fardeau; la partie postérieure de l'épaule gauche et du bras portèrent sur les marches. La malade put se relever et continua même son travail tout le jour, malgré de vives douleurs dans les parties contusionnées.

Durant la nuit, la souffrance augmenta; insomnie absolue. Application d'eau froide sur l'épaule. Le lendemain matin, impuissance complète du bras et persistance des douleurs. La malade entre à l'hôpital.

On observe alors une contusion simple des régions indiquées ; vaste ecchymose qui disparaît. ainsi que la douleur, après quelques jours de repos et des applications d'alcool camphré.

La malade quitta l'hôpital au bout de huit jours et reprit son service.

Depuis ce moment, elle remarqua qu'il se formait en arrière de l'épaule gauche, immédiatement au-dessous et en dedans, une petite tumeur dont le développement progressif l'inquiéta, bien qu'elle ne provoquât aucune douleur spontanée ou provoquée.

Un médecin consulté à cette époque (septembre 1876) conseilla des applications de coton iodé.

Au mois de décembre 1876 une seconde tumeur apparut un peu au-dessus de la première, sur la même ligne verticale, dans un point qui correspond à peu près à l'épine scapulaire.

Les deux grosseurs continuèrent à se développer lentement, sans provoquer d'autres troubles qu'un peu de gêne dans les mouvements d'élévation du bras. La peau présentait en ce point la même coloration que dans les parties voisines.

Le coton iodé ne produisant aucun résultat on cessa de l'employer.

Deux médecins consultés soupçonnèrent l'existence d'un kyste et proposèrent une ponction qui fut différée.

De janvier à juin 1877, la jeune femme continua son travail sans s'occuper de son affection, mais voyant que les tumeurs augmentaient toujours et avec elles la gêne du bras, elle se décida à entrer à l'hôpital le 25 juin.

A cette époque, la plus grande des tumeurs, celle qui s'était développée la première à la partie inférieure de l'épaule en arrière, avait le volume d'un poing d'adulte, la seconde celui d'un œuf de poule.

Les mouvements d'élévation et d'abduction du bras étaient devenus à peu près impossibles. Mais il n'y avait pas de douleurs.

M. Delens pratique une ponction avec l'appareil Potain le 28 juin : issue d'un liquide blanc laiteux.

Le 30. Nouvelle ponction dans les deux tumeurs et incision verticale rejoignant les deux foyers. On retire un liquide blanchâtre comme dans la ponction exploratrice, sans membranes.

6 juillet. Au moment où on faisait des lavages dans la plaie, on fit sortir quatre vésicules hydatiques qui ont été conservées et examinées.

Depuis ce jour, on ne retire plus d'hydatides, mais il sortit de nombreux séquestres, à plusieurs reprises.

Abcès à la partie externe du bras, au-dessous de la tête humérale. L'ouverture de cet abcès laissa un trajet fistuleux.

La suppuration de la plaie se maintint jusqu'au mois de décembre.

Le 15. M. Gillette fit une nouvelle incision plus profonde que la première et l'on retira des séquestres.

Pendant tout le mois de janvier 1878, persistance de la suppuration, en même temps qu'apparaissent de vives douleurs dans l'épaule et dans le bras.

L'état général est très satisfaisant. M. Tillaux, explorant les trajets fistuleux trouve sur plusieurs points l'os nécrosé, et sur la demande de la malade pratique la résection de l'angle inférieur de l'omoplate le 13 février. La portion enlevée comprend à peu près le quart de l'os.

On constate dans le fragment nécrosé une exagération du tissu aréolaire surtout au niveau des bords; anfractuosités dans lesquelles on trouve encore une vésicule hydatide.

Pansement à l'alcool.

Actuellement, 28 février, l'état de la malade est excellent; la plaie commence à se cicatriser, le trajet fistuleux du bras a disparu.

Cette observation présente un cas bien remarquable de kyste hydatique développé dans un os plat à la suite d'une contusion.

Obs. XXVI. (Demarquay.) *Bull. Soc. chirurg.*, 2e série, 1869, p. 11. — M.T... fut admis le 4 juillet 1868 à la maison de Santé pour une affection du bras droit, qui fut prise d'abord pour une nécrose de l'humérus, mais que l'on reconnut ensuite être la conséquence du développement d'hydatides dans la cavité médullaire de cet os.

Pas d'antécédents pathologiques. Constitution vigoureuse. Il exerce la profession de garde-chasse. Il y a six ans (mars 1862), comme il chargeait son fusil, qu'il n'avait pas désarmé, il reçoit dans le bras droit toute la charge (plomb n° 3), qui pénétra à la partie moyenne sur le côté postéro-interne. Extraction à peu près immédiate des corps étrangers, cicatrisation de la plaie en quinze jours. Au bout d'un mois le malade peut chasser comme auparavant. Plus tard, en 1866, douleurs vagues et sourdes dans le bras.

En février 1867, après quelques jours de souffrances plus vives, se forme un abcès qui fut ouvert par un médecin et dont la cicatrisation fut assez lente. Les douleurs persistaient sans être très vives et le bras avait perdu de sa force. Au mois d'avril, étant occupé à bêcher, M. T... ressentit dans le bras droit une douleur vive subite et une sorte de craquement

Dès lors, impotence complète du bras qui était devenu douloureux, à ce point qu'il fut assez longtemps sans pouvoir manger de la main droite. Au commencement de cette année, en février, puis en mars, de nombreux abcès se formèrent, les uns en avant, vers la partie moyenne du bras, les autres en arrière, et donnèrent naissance à des orifices fistuleux.

A la fin d'avril, le malade, dont le bras était très notablement

tuméfié et très douloureux, alla consulter M. Ricord qui l'envoya à M. Demarquay.

Sous l'influence du repos et des cataplasmes le gonflement diminua : il ne resta plus que deux orifices fistuleux. Un nouvel abcès apparut au mois de juin à la région postérieure du coude. Le malade entre à la maison de santé et on constate l'état suivant :

Tuméfaction générale depuis le moignon du bras jusqu'au-dessous du coude. En avant, à l'union du tiers supérieur avec le tiers moyen, existent deux orifices par lesquels s'écoulent du pus : l'un admettant l'extrémité du petit doigt, l'autre situé à 3 centimètres plus bas et beaucoup plus petit. Un stylet introduit dans l'orifice supérieur pénètre facilement jusqu'à une profondeur de 4 à 5 centimètres et se trouve alors arrêté par un obstacle qui donne la sensation d'un os rugueux et dénudé. Par l'orifice inférieur on arrive aussi sur une partie que l'on peut prendre pour un séquestre.

Le pus fourni par ces orifices fistuleux ne présente pas de caractères particuliers, est assez abondant, mais il a quelquefois renfermé de petits séquestres du volume d'un gros pois. Le malade montre trois de ces séquestres qu'il a conservés : ils paraissent constitués par une masse de tissu osseux très fragile, offrant une certaine analogie avec le tissu spongieux. Au niveau du coude existe un petit pertuis rouge qui a succédé à l'abcès ; les mouvements du bras sont très peu étendus. Outre la douleur spontanée, qui n'est pas très vive, il existe une douleur dans les mouvements de l'épaule et du coude et, de plus, les mouvements du coude sont eux-mêmes très limités, soit par le fait du gonflement périarticulaire, soit par suite d'un certain degré d'arthrite : le bras est encore très faible, bien que l'impotence fonctionnelle soit un peu moindre qu'antérieurement. Amélioration de l'état général depuis deux mois.

Résumons en quelques mots l'histoire de la maladie : coup de feu dans la région du bras il y a six ans, pas d'accidents immédiats. Quatre ans après, douleurs, puis abcès, soupçons de fracture, le tout terminé par des fistules donnant issue à du pus et de petits fragments osseux. Par l'exploration avec le stylet : sensation d'un os rugueux. Tout semble donc indiquer qu'il s'agit

de séquestres invaginés, probablement adhérents en partie; il faut les enlever. L'opération est faite le 10 juillet. Incision réunissant les deux orifices fistuleux et allant jusqu'à l'os. Dissection des deux lèvres de la plaie. On voit alors nettement les deux cloaques sur la face antérieure de l'humérus. L'index pénètre assez bien par l'orifice supérieur jusque dans le canal médullaire sans rencontrer de séquestres. La portion de l'os intermédiaire aux deux orifices est alors enlevée avec la gouge et la pince de Liston. On prolonge en haut et en bas cette ouverture de façon à lui donner une longueur de 8 à 10 centimètres. Introduisant alors le doigt dans le canal médullaire, M. Demarquay constate d'abord qu'il est assez notablement élargi, mais il n'y trouve pas trace de séquestres : il retire seulement une matière pulpeuse, grisâtre qui est qualifiée de pus concret et qui est mise dans une compresse mouillée pour être examinée au microscope. La cavité médullaire, complètement débarrassée de produits étrangers, est encore explorée, soit avec le doigt, soit avec le stylet. On remarque alors qu'elle est agrandie longitudinalement : le stylet pénètre en effet jusqu'à 1 centimètre 1/2 ou 2 de la clavicule et en bas jusqu'au voisinage de l'interligne du coude, dans les deux sens, mais surtout en haut, on peut lui imprimer des mouvements de latéralité assez étendus, circonstance qui dénote un agrandissement très notable de la cavité médullaire. Vers le milieu de la face postérieure de l'humérus existe, dans une étendue comparable à celle d'une pièce de un franc, un amincissement de l'os, tel que la pression du doigt sur cette lamelle est perceptible à travers les parties molles du bras. M. Demarquay rugine la paroi avec divers instruments; elle est ensuite bourrée de charpie et la plaie extérieure pansée avec un linge glycériné:

Lorsqu'on déploya la compresse dans laquelle était conservée la matière pulpeuse, qualifiée de pus concret, on trouva des membranes un peu molles, bien que résistantes et tenaces, translucides, opalescentes, ressemblant absolument aux membranes d'hydatides. On trouva des crochets isolés dans quelques-unes de ces vésicules. C'était plus qu'il n'en fallait pour être édifié sur leur nature. Restaient les fragments osseux enlevés pendant l'opération. Sur deux d'entre eux on trouvait adhérente à la face interne ou médullaire une membrane hydatique. Tous

ces fragments étaient recouverts d'une couche épaisse de 2 à 3 millimètres, présentant à l'œil nu et au microscope les caractères de la moelle fibreuse. Cette moelle se détachait facilement de l'os qui, au-dessous d'elle, était rugueux et inégal : ce qui explique la sensation fournie par le stylet. Le périoste était également épaissi. Quant à l'os lui-même il présentait par places des traînées de substance osseuse de nouvelle formation. Ainsi donc la suppuration était entretenue par le développement d'hydatides et non par des séquestres. Le malade, interrogé à ce point de vue, répond alors qu'à chacun des abcès qui se sont ouverts, il est sorti en même temps que le pus de petites boules du volume d'un pois, en moyenne, quelquefois blanches ou noires ; ressemblant à de la colle. Le médecin les aurait reconnues ; mais, n'étant point interrogé spécialement sur ce sujet, le malade n'en avait point parlé. Il était donc difficile, en raison des symptômes observés, en raison de la rareté des hydatides des os, d'éviter l'erreur commise.

Les suites de l'opération furent assez simples. Suppuration abondante au début. Pansement au permanganate de potasse. Le 28 juillet, érysipèle qui disparaît au bout de huit jours. La cavité médullaire diminue progressivement, et le malade part le 28 août, conservant un trajet fistuleux dans l'humérus, trajet trop étroit pour admettre le doigt à l'orifice, mais encore très profond. Les mouvements sont en grande partie revenus et l'avant-bras a une certaine force. Le 11 septembre, la cavité a encore diminué de capacité et le bras est à peu près complètement revenu à son état normal. Deux fois déjà, ajoute M. Demarquay, il m'est arrivé de commettre des erreurs semblables. Une fois je crus à un abcès froid et je rencontrai des hydatides; dans le second cas, il s'agissait d'une tumeur analogue que j'avais crue être un lipome du bras.

Obs. XXVII (A. Cooper). *Œuvres chirurgicales*, trad. franç., 1835, p. 595. — « Il existe encore dans la même collection (hôpital Saint-Thomas) un autre humérus, dont le tissu compacte a subi une expansion considérable. Le périoste y est épaissi, et à la place du tissu spongieux existent plusieurs kystes hydati-

ques qui ont déterminé le gonflement de l'os, aussi bien que l'accroissement de ses cavités intérieures. »

Obs. XXVIII (Dupuytren). *Journal univ. et heddom. de méd. et de chirurg.*, 1832, t. IX, p. 446; *id.*, 1833, t. XII, p. 97. — R..., 23 ans, cultivateur; fracture ancienne de l'humérus droit, à l'union du tiers moyen avec le tiers supérieur : pas de consolidation. Il résulte des renseignements fournis par le malade que cette fracture s'est produite sous l'influence d'une violente contraction musculaire. Il est certain qu'il n'y a jamais eu de choc direct.

On constate nettement une pseudarthrose ; mobilité très grande entre les fragments, mais pas de crépitation. Un bandage inamovible appliqué pendant quatre mois est resté inefficace. Dupuytren se décida à faire la résection. Le fragment supérieur amené facilement à travers la plaie fut reséqué sur une longueur de quelques lignes. Lorsque l'on voulut pratiquer la même opération sur le fragment inférieur, on fut fort étonné de trouver sur l'extrémité de ce fragment une cavité d'un volume double et même triple de la cavité médullaire ordinaire, cavité qui contenait beaucoup d'adipocire et une incroyable quantité d'hydatides nombreuses vésiculaires, blanches, de volumes différents, les unes très petites, d'autres grosses comme une noisette, une seule avait un volume intermédiaire. On fit l'extraction de toutes celles qui étaient à portée.

On ne fit aucune résection à ce fragment et le malade fut placé dans l'appareil des fractures compliquées de plaies. Le lendemain et les jours suivants beaucoup d'hydatides sortirent encore par la plaie. Le 22 avril, deux corps membraneux blanchâtres, épais, cylindriques, du volume de la cavité médullaire, se présentèrent entre les lèvres de la plaie et furent extraits sans difficultés et sans douleurs. C'étaient probablement les débris du sac qui contenait les hydatides. Suppuration abondante, diarrhée, perte des forces, mort six semaines après l'opération.

A l'autopsie on trouva toute la cavité médullaire de l'humérus dilatée, remplie de pus. Cette vaste cavité médullaire se prolongeait d'une part jusque dans la tête de l'humérus et, de l'autre, jusqu'à l'extrémité inférieure de cet os. Celle-ci était fort dilatée,

très amincie; toute trace de la moelle et de la membrane médullaire avait disparu, et tout le corps de l'os aminci était, dans plusieurs points de sa longueur, percé d'ouvertures, dont quelques-unes étaient assez larges pour admettre l'extrémité du petit doigt. Plusieurs hydatides existaient dans l'épaisseur des muscles du bras et l'extrémité supérieure des deux os de l'avant-bras étaient atteints d'un commencement de ramollissement.

Obs. XXIX (Dickenson-Crompton). *Lond. med. Gaz. New. Ser.*, XI, 1850, p. 830. — Femme de 27 ans. Fracture de l'humérus déterminée par une chute dans un escalier; comme il n'y avait pas encore de consolidation six mois plus tard, malgré les moyens employés, on passa un séton dans le foyer de la fracture. Une suppuration abondante obligea à l'enlever six jours plus tard. Bandage inamovible fenêtré. Peu de temps après, la pression sur le bras tuméfié et douloureux, fit sortir du pus et une cuillerée à thé d'hydatides; à chaque pansement il y en avait de six à douze variant du volume d'un grain de plomb à celui d'une petite noix; cela dura trois mois environ, en même temps qu'il existait une suppuration abondante. La consolidation se fit alors, bien que six mois plus tard il y eut de nouveau un peu de suppuration et d'exfoliation osseuse.

Obs. XXX (E. Küster). *Berliner klinische Wochenschrift*, p. 145, n° 12, 1870. — En août 1869, Franz K..., 22 ans, robuste, des environs de Landsberg, entra à l'hôpital Béthanie.

Bonne santé habituelle. Fracture de l'humérus à 12 ans, rapidement consolidée : il souffrait néanmoins de temps à autre.

Neuf semaines avant son entrée à Béthanie, il fut renversé par un bœuf furieux qu'il tenait à l'attache, et son humérus droit fut fracturé pour la deuxième fois. Un bandage plâtré lui fut fait. Après quatre semaines, la consolidation n'étant pas établie, on fit un deuxième bandage qui ne donna pas de meilleur résultat que le premier, et le malade vint à Berlin. A son arrivée, on constata une pseudarthrose très mobile avec diastase des fragments; épaississement de l'os au niveau de la première fracture. Pas d'autre difformité appréciable. On cherche à rapprocher le plus possible les fragments l'un de l'autre, et on applique un

fort bandage, qui maintenait aussi l'articulation scapulo-humérale. Les nuits qui suivirent, le malade eut des douleurs très violentes dans le bras. A part cela, il ne se trouvait point mal. Cinq semaines après, le bandage fut enlevé et la pseudarthrose n'avait subi aucune amélioration.

Le 25 octobre. M. Wilms proposa d'enfoncer des griffes dans l'os. On fit une incision pour libérer le fragment inférieur, et l'on plaça le vilbrequin qui bientôt pénétra dans l'os. Un flot de liquide séro-purulent s'échappa.

On vit donc qu'il s'agissait d'un abcès de l'os.

Le 29 octobre, élévation de la température avec gonflement du membre malade.

Le 1er novembre, je fus dans la nécessité de pratiquer deux incisions latérales pour donner issue au pus formé. Avec le pus s'échappèrent quelques membranes blanchâtres que je reconnus être des membranes d'échinocoques. C'est alors seulement que le diagnostic fut précis.

Je mis un drain de caoutchouc pour faciliter l'écoulement des liquides. A chaque pansement, de nouvelles cuticules de vésicules s'échappaient. J'en ai rassemblé soixante-quinze, et il s'en est certainement perdu un grand nombre. Ces vésicules variaient de la grosseur d'un grain de chènevis à celle d'un œuf d'oie.

Il s'écoula de ces vésicules, pendant quatre semaines, jusqu'au 30 novembre ; depuis je n'en ai plus remarqué. La suppuration diminua aussi à cette époque. Les drains étaient déjà enlevés. Nous pensions établir un meilleur pronostic, quand notre malade, le 7 décembre, prit un érysipèle. Le 16 décembre, une nouvelle ouverture fut utile ; nouveau drainage, et les accidents s'amendèrent un peu de nouveau.

Le 31 décembre, nouvelle élévation de température et inflammation de l'articulation du coude ; des frissons survinrent, des sueurs, nous indiquant une intoxication profonde. Il fallut nous résoudre à une désarticulation de l'épaule.

Le 3 janvier, nous fîmes l'opération avec M. Wilms. L'articulation de l'épaule était aussi pleine de pus. Peu de sang fut perdu. La plaie fut suturée.

Il y eut de la diphtérie de la plaie. La plaie fut cependant dé-

tergée, mais il advint une hémorrhagie par l'axillaire qui fut arrêtée par la ligature de l'artère dans la plaie. La guérison, à partir de ce moment, ne fut plus troublée. Actuellement, le malade est en convalescence et se lève.

Voici les résultats fournis par l'examen du membre :

Infiltration purulente du tissu cellulaire inter-musculaire. Le cartilage articulaire de la tête de l'humérus a un aspect trouble. Au coude, le cartilage a disparu. Autour de la pseudarthrose était une cavité purulente dans laquelle nageaient des vésicules d'échinocoques libres, de la grosseur de noyaux de cerises ou de noisettes. D'autres vésicules plus petits, variant du volume d'une tête d'épingle à celui d'un pois, au nombre de vingt environ, se répandaient dans les muscles voisins.

Ces vésicules étaient entourées par du tissu cellulaire épaissi sous forme d'enveloppe. Elles ne lui adhéraient nullement sauf par une sorte de prolongement. Leur aspect rappelait absolument celui des grains de ladrerie ; mais l'examen histologique me montra que la disposition lamellaire concentrique existait manifestement aussi sur le prolongement vésiculaire.

Quand l'os fut séparé des muscles, il fut scié dans sa longueur. A la partie supérieure où il était perforé, l'os était tellement aminci que la scie le brisa. La substance compacte n'avait été diminuée notablement en aucun point ; mais elle paraissait épaissie en deux endroits, notamment au point de la pseudarthrose et au point où avait eu lieu l'ancienne fracture. Toute la cavité médullaire avait disparu et était transformée en une caverne qui commençait en bas à la pseudarthrose et se terminait en haut à 7 cent. du cartilage articulaire. Cette cavité était tapissée d'une membrane jaunâtre, lisse, avec quelques aspérités rares. Le microscope démontra qu'il ne fallait pas la considérer comme une vésicule mère, mais bien comme de nature purement conjonctive.

En haut, la substance spongieuse était infiltrée de pus ; mais la ligne épiphysaire, encore assez visible, avait opposé une barrière assez solide au processus inflammatoire.

Au-dessus de la ligne épiphysaire, le tissus était normal, et ce n'est qu'en un point, du côté interne, que l'inflammation avait

dépassé cette ligne et avait atteint le cartilage articulaire. Il n'y avait plus de vésicules dans cette cavité.

Il est un fait qui peut venir à l'appui de l'origine exogénique des vésicules, c'est que sur une vésicule assez volumineuse, on peut voir des saillies sous forme de mamelons, grosses comme des grains de millet, existant à la fois sur les faces interne et externe de la vésicule. Ce sont là des capsules proligères (Brutkapseln), elles présentent des saillies qui ne peuvent être considérées que comme des têtes de tœnia. Les crochets, tombés en majeure partie, se voyaient sous le champs du microscope, une seule tête possédait une couronne de crochets complète. Je conteste l'existence d'une vésicule mère commune, car parmi les hydatides éliminées aucune n'était assez volumineuse pour remplir complètement la cavité. Il y a là une prolifération exogénique considérée comme douteuse par Leuckhart. Ce qui vient appuyer cette idée, c'est qu'il est impossible d'expliquer autrement la présence des vésicules dans le tissu musculaire voisin. On ne peut faire à ce sujet que trois suppositions :

1° Simultanéité du développement d'embryon dans les os et les muscles. Mais l'épaisseur minuscule de l'enveloppe adventice des vésicules parle contre cette hypothèse.

2° Il y a eu développement ultérieur d'un nouveau foyer d'échinocoques, distinct du premier. Mais le malade a vécu de longs mois dans des conditions de milieu (et par suite d'infection), toutes différentes des premières. De plus, les vésicules sont exclusivement en rapport avec le foyer de la fracture.

3° On peut enfin supposer qu'une vésicule est parvenue dans les muscles après la fracture et a produit les autres par exogénèse. Il n'y avait pas de vésicule mère, on ne peut dire qu'elle s'est rompue après la fracture pour mettre les vésicules filles en liberté.

Pour tous ces motifs, je conclus qu'il s'agissait là d'un échinocoque sans vésicule mère commune, mais avec une prolifération abondante, à la fois interne et externe.

Obs. XXXI. (L. Labbé). Vidal, *th. cit.*, p. 31; Davaine, *Traité* p. 578. — E. Régu, âgé de 30 ans. Il y a dix ans, il a commencé à éprouver de la gêne dans les mouvements du bras droit; le

membre devint plus faible, maigrit. En 1868, fracture par effort musculaire au niveau du tiers supérieur de l'humérus. Pas de consolidation : bandage inamovible gardé pendant quinze mois.

Admis au commencement de 1870, dans le service de M. L. Labbé, on note l'état suivant :

L'hunérus présente une pseudarthrose à l'union des trois cinquièmes inférieurs et des deux cinquièmes supérieurs; tumeur du volume d'une amande à ce niveau ; tuméfaction irrégulière de consistance cartilagineuse, à la hauteur de l'insertion du grand pectoral.

M. L. Labbé pratique la résection des fragments au moyen d'une incision faite sur la face externe du bras. Le trait de fracture était oblique, les os étaient très altérés, issue d'un liquide grumeleux. On fit la suture osseuse. En examinant quelques parties osseuses enlevées, on y découvrit des hydatides. Les jours suivants, il sortit des vésicules mêlées au pus. Le malade traversa des accidents graves (abcès multiples et répétés). En mars 1871 consolidation de la fracture. Persistance de fistules. En février 1873, il y avait encore une fistule qui donna issue à une vésicule.

Il sortit de l'hôpital en assez bon état : plus de fistules, mobilité scapulo-humérale limitée.

Obs. XXXII. (Vidal). *Considérations sur les kystes hydatiques des os. Th.* 1877. — Il est une affection rare atteignant le système osseux, qui nous paraît avoir été peu étudiée jusqu'à ce jour et qu'il importe cependant au chirurgien de connaître, les hydatides des os. Notre attention fut appelée sur ce sujet par un fait que nous avons pu observer pendant notre internat à Ville-Evrard. Il s'agissait, dans ce cas, d'une tumeur hydatique développée dans l'humérus gauche et que nous avons découverte en pratiquant l'autopsie d'un homme mort d'une affection cérébrale après un très court séjour dans l'asile. Nous n'avons aucun renseignement sur le mode d'apparition de cette tumeur, sur les signes par lesquelles elle aurait pu s'accuser pendant la vie ; c'était un fait d'anatomie pathologique pure. La tumeur hydatique était en voie de formation, peu volumineuse ; les parois du kyste

osseux assez dures et résistantes. A première vue, nous avons pensé que nous avions affaire à un cal provenant d'une ancienne fracture; mais un examen plus attentif de la pièce anatomique et le microscope ont confirmé au Dr Drouet, chef de service et à moi qu'il s'agissait bien au contraire d'un kyste hydatique.

Le kyste hydatique siégait à la partie moyenne de l'humérus, il était limité par une poche du volume d'une amande, logée surtout dans la partie externe de la région indiquée et séparant la tumeur du reste de la cavité médullaire... Le kyste que nous avons eu sous les yeux avait des parois osseuses, amincies, assez résistantes, qui, si le malade avait vécu plus longtemps, auraient pu se rompre, et la tumeur s'ouvrir, comme cela s'est vu souvent. Malgré les renseignements demandés par nous à la famille du malade, nous n'avons pu déterminer la cause de la tumeur que nous avons découverte à l'autopsie.

Obs. XXXIII. (Uchlovsky). *Med. Sbornic*, Tiflis 1884., n° 37. 145-153.— Fait rare d'échinocoque développé dans la cavité médullaire de l'humérus.

Obs. XXXIV. (Lesser.) *Berliner klinisch Wochenschr*, 1883, p. 824. — Kyste hydatique multiloculaire de l'humérus. Cette pièce présentée par Virchow à la Société de médecine de Berlin, avait été recueillie en 1881, par M. Lesser, sur un maniaque âgé de quatre-vingts ans. La lésion datait au moins de quarante-cinq ans.

Obs. XXXV. (Merker.) Madelung. *Beiträge meckl. Arzt.*, 1885, p. 147. — M., 16 ans, tailleur. Vers la Pentecôte 1875, le malade ressent de vives douleurs dans le bras droit. Longtemps après il se forme une tumeur qui fut incisée par le Dr Witte. Il n'y avait pas de suppuration.

En décembre 1875, le malade fut admis à l'hôpital de Neubrandenbourg. Opération (!). La plaie guérit après que plusieurs fragments osseux se furent éliminés spontanément. En 1876, pleurésie traitée par l'incision. Il n'y avait pas d'échinocoques dans la cavité pleurale. En 1878, douleurs vives au niveau de la cuisse droite qui était très tuméfiée; le gonflement diminue ainsi

que les douleurs sous l'influence des cataplasmes. Vers la Noël 1878, de nouvelles douleurs survinrent. Incision. En novembre 1883, guérison de la plaie fémorale. Depuis lors, état général excellent. Diagnostic : Echinocoques dans l'humérus et le fémur droits.

Obs. XXXVI. (Merker.) Madelung. *Beiträge meckl. Arzt. zur Echinokrankh.*, 1885, p. 146. — Fr. L. instituteur âgéde trente ans. Au commencement de l'année 1869, douleurs vives dans l'épaule et le bras droits. Formation d'une tumeur, et plus tard suppuration. La fistule ne voulait pas se tarir, et par l'exploration avec le stylet on arrivait sur l'os. Admis à l'hôpital de Neubrandenbourg le 7 septembre 1869, on lui enleva un kyste hydatique gros comme une tête d'enfant, situé dans l'humérus droit. Suites opératoires simples. Exeat le 23 octobre. De retour chez lui, le malade éprouva de nouvelles douleurs à la partie inférieure du bras, dans un muscle. Une petite incision donna issue à deux nouvelles vésicules. Depuis lors, très bonne santé. Le bras droit est aussi fort que celui du côté sain. (Les renseignements ont été fournis en grande partie par le malade lui-même.)

Obs. XXXVII. (Charvot.) *Montpellier médical*, 1850, p. 656. Voir Davaine, p. 578-9. — Homme âgé de quatre vingt-un an, entré à l'hôpital de Nîmes le 16 juillet 1850. Coup reçu à l'indicateur de la main gauche il y a deux ans; quatre mois après, douleurs vives, gonflement, tumeur d'abord dure, puis ramollie et acquérant le volume d'un œuf de poule; douleurs intolérables, peau de couleur normale; pas de douleurs à la pression ni de frémissement à la palpation; état général satisfaisant; amputation du doigt, guérison vingt et un jours après.

Examen de la tumeur : Kyste fibreux, lisse intérieurement et rappelant par son aspect une pseudoséreuse; parties molles environnantes contenant des aiguilles calcaires et des débris osseux. Liquide séreux avec des hydatides qui contiennent de petites granulations (probablement des échinocoques). Première phalange, en partie boursouflée, transformée en un tissu stalactiforme hérissé de fines aiguilles; extrémité inférieure détruite,

canal médullaire conservé dans la partie supérieure mais élargi; extrémité supérieure de la deuxième phalange légèrement érodée.

Obs. XXXVIII (Roussin). *Bull. Soc. anat.*, 1851, t. XXVI, p. 134.—M. Roussin montre des hydatides du fémur. Cet os d'un volume ordinaire, offrait une cavité médullaire plus considérable qu'à l'état normal ; les cellules osseuses sont détruites, et on trouve seulement une large cavité s'étendant en bas jusqu'à l'épiphyse. L'amputation de la cuisse a été pratiquée à l'Hôtel-Dieu par M. Boyer ; la cavité morbide se prolongeait encore dans la portion de la diaphyse située au-dessus de la section. Les hydatides pourvues d'une poche mère remplissent toute la cavité ; vers la partie moyenne de l'os, les parois étaient tellement amincies que le fémur s'est fracturé pendant l'opération.

Obs. XXXIX (Duplay). *Bull. Soc. de chir.*, 1885, t. XI, p. 105. — « Je désire citer un fait qui trouve sa place à côte de ceux de M. Verneuil relativement à l'influence des kystes hydatiques des os sur la production des fractures spontanées. Il s'agit d'une malade atteinte d'une solution de continuité du col du fémur, chez laquelle je diagnostiquai une fracture spontanée due à un ostéosarcome, et cela en raison de la tuméfaction de l'os. Cette fracture se consolida, mais elle se reproduisit à diverses reprises dans l'espace de deux à trois ans. L'état général de la malade n'étant pas trop mauvais, je finis par désarticuler la cuisse et je constatai que son fémur avait été envahi dans la totalité par des kystes hydatiques. »

Obs. XL (Rame). Des acéphalocystes chez l'homme, thèse de Montpellier 1836, n° 126. *Escarraguel. Th.* 1838. — Un scieur de long, nommé Teisset, âgé de 34 ans, éprouvait depuis quelque temps une douleur dans la cuisse gauche ; un soir, une exaspération soudaine du mal le força de se laisser choir , il ne put se relever, et on le transporta à l'hôpital de Narbonne ; là, on reconnut une fracture du fémur gauche, et on l'y traita par divers appareils, mais sans succès. Vers le mois de mai suivant, il se forma sur le côté externe de l'articulation du genou un vaste abcès qui s'ouvrit et donna issue à

de nombreuses acéphalocystes. Quatre mois après, il fut admis à l'hôpital Saint-Eloi de Montpellier.

Le membre inférieur gauche était alors beaucoup plus court que le droit ; l'articulation du genou était ankylosée. Vers le tiers inférieur de la cuisse existait une tumeur considérable qui se prolongeait jusqu'à l'article et, en dehors, on remarquait une ouverture en cul de-poule par laquelle s'échappaient du pus et de hydatides. On soulagea ses souffrances par des embrocations opiacées.... Alors l'état du sieur Teisset parut des plus satisfaisants..., lorsque des douleurs vives se déclarèrent tout à coup sur toutes les parties du corps ; des stries rouges sillonnent la cuisse et annoncent une angioleucite. Les fonctions cérébrales, les idées, se perdent ; une teinte jaune s'étend sur la conjonctive ; la vue s'affaiblit, une suppuration prodigieuse s'empare de la partie ; enfin les évacuations sanguines auxquelles on soumet le nommé Teisset et qui le soulagent d'abord finissent par l'affaiblir avec la suppuration à un tel point qu'il tombe dans le marasme et meurt.

Nécropsie. — Membre. — Le fémur a conservé son état normal jusqu'au niveau du petit trochanter ; au-dessous, son diamètre est beaucoup augmenté et son canal médullaire aussi, mais sans diminution de ses parois. La fracture réside au-dessus du tiers moyen de l'os ; le fragment inférieur est très renflé, sa cavité médullaire, dilatée d'une manière remarquable, se continue dans l'épaisseur des condyles. Son bord libre est très inégal et embrasse par une sorte d'emboîtement l'extrémité voisine de l'autre fragment. Derrière et entre les deux condyles existe une ouverture faisant communiquer l'articulation avec la cavité osseuse d'une part, et de l'autre avec l'extérieur au moyen du conduit fistuleux dont nous avons parlé plus haut. La cavité elle-même est remplie de pus et de vers acéphalocystes. Les fibrocartilages qui encroûtent les condyles du fémur ont disparu, et les surfaces osseuses qu'ils recouvrent sont rugueuses, ramollies et baignées d'une matière purulente fétide.

Obs. XLI (Kanzow-Virchow). *Virchow's Archiv. f. path. anat.*, t. LXXIX, p. 180-184. — Ouvrier de 35 ans, de constitution vigoureuse, entré au mois de mai 1878 à l'hôpital de

Postdam pour une fracture de la cuisse droite. A l'âge de 14 ans il se brisa la cuisse droite en sautant sur une tombe. La lésion guérit lentement et ce n'est qu'au bout de 5 mois qu'il put remplir le pénible métier de batelier. Il n'y avait pas un très grand raccourcissement de la cuisse : il était insuffisant pour modifier sensiblement la marche : plus tard il remarqua l'existence d'une légère déformation à la partie externe de la cuisse à l'union du tiers moyen et du tiers inférieur. Il n'existait pas de douleurs à ce niveau, mais plus tard, en décembre 1877, cette région devint le siège de sensations très pénibles. Différents moyens médicaux ne les firent pas disparaître. En même temps le membre inférieur droit devenait de plus en plus faible si bien qu'il fut obligé de cesser son métier au mois de mars. Au mois de mai 78, au moment où il se promenait tranquillement il ressentit un craquement dans la cuisse, en même temps qu'une douleur intense et une mobilité anormale telle qu'il tomba en voulant continuer sa course. A son avis la fracture s'est produite au même endroit qu'il y a vingt et un ans. Un médecin appelé constata la fracture et appliqua un appareil plâtré avec lequel il fut envoyé à l'hôpital. La solution de continuité du fémur n'est pas douteuse. Il y a de la tuméfaction autour de l'os bien qu'on ne puisse noter à ce niveau l'existence d'une tumeur évidente. Le bon état général du sujet, l'absence d'engorgement ganglionnaire ne permettaient pas de croire à un néoplasme malin Pendant plusieurs mois l'état du malade ne se modifia pas- Peut-être les douleurs étaient-elles moindres. En l'absence de toute amélioration le malade quitta l'hôpital avec un bandage plâtré. A ce moment, l'état général était parfait. Il existait une mobilité anormale et une tuméfaction étendue au niveau du tiers moyen : il n'y avait pas de fluctuation bien évidente et à un travers de main au-dessous du grand trochanter en appuyant un peu avec le doigt, on avait une sensation de crépitation parcheminée ou encore comparable à celle que l'on éprouve en touchant la région occipitale d'un enfant craniotabétique. Le malade resta chez lui du mois de septembre jusqu'au milieu du mois d'octobre sans qu'il y eut aucune modifidation dans son état. Il revint alors avec le désir de subir une opération curative et au besoin l'amputation. En présence de l'impossibilité de guérir

cette fracture par les moyens ordinaires on se résolut à tenter soit la résection dans la continuité, soit, si les désordres étaient trop considérables, l'amputation de la cuisse. Anesthésie, hémostase à l'aide de la bande d'Esmarch, incision au côté externe de la cuisse au niveau du tiers moyen, par laquelle s'écoule un verre de liquide rougeâtre contenant des vésicules d'échinocoques de la grosseur d'une noisette et même davantage. En écartant les lèvres de la plaie, on voit que les désordres produits par les parasites sont tels qu'il est nécessaire de pratiquer la désarticulation de la hanche. Cette opération est faite ; le malade ne se relève pas du choc opératoire et succombe le soir même, sept heures après l'opération.

A l'autopsie, on ne trouve pas d'autres lésions que celles du membre malade et d'autres siégeant dans le foie. La cavité crânienne n'a pu être examinée. Du côté des organes thoraciques on trouve seulement quelques adhérences à la partie postéro-supérieure du poumon droit. Le cœur est couvert d'une épaisse couche de graisse. Les organes de la cavité abdominale, sauf le foie, étaient indemnes. Rien ne pouvait faire croire dans l'aspect et la consistance du rachis et du bassin qu'ils étaient envahis par les échinocoques.

Examen anatomo-pathologique par R. Virchow. — Comme l'indique l'histoire clinique, le fémur était le siège de lésions dues à des échinocoques. Il en était de même du foie. Sur une coupe longitudinale intéressaut tout le fémur, on voit que les parties molles avoisinantes sont absolument intactes, et que l'os n'est pas notablement augmenté de volume. Il existe deux fractures, l'une supérieure avec large écartement et à un travers de main au-dsssous, une autre solution de continuité mais incomplète. La section de l'os a donné issue à une grande quantité de vésicules hydatiques : tout le fémnr est envahi par les parasites, seuls, le trochanter, la tête et les condyles du fémur sont restés indemnes. Toute la diaphyse était remplie de vésicules ; l'une d'elles très grosse d'ailleurs, avait environ 4 centimètres de diamètre transversal : La coque diaphysaire, par suite de cette dilatation du canal médullaire était très amincie et même perforée sur certains points.

Il s'agit là de lésions produites par l'échinocoque multilocu-

laire. Il n'y avait pas une grosse vésicule avec des vésicules filles, mais un grand nombre de petites vésicules adjacentes les unes aux autres. Les plus volumineuses étaient à peine comme des noisettes, la plupart grosses comme des cerises ou des noyaux de cerises ; beaucoup d'autres étaient encore plus petites. Au milieu de la diaphyse ces vésicules étaient complètement libres, sans capsule ou gaine enveloppante, c'est seulement vers les extrémités qu'elles étaient isolées et séparées dans le tissus spongieux. De même que pour le kyste multiloculaire du foi, les vésicules formaient un chapelet dérivé de la masse principale et étendu dans les parties avoisinantes.

L'examen des vésicules montra que la plupart étaient constituées par des enveloppes lamelleuses comme c'est la règle habituelle ; toutefois elles n'étaient pas arrondies, mais les plus volumineuses (grosses comme des noix) étaient allongées, ou plus ou moins sinueuses, rameuses. Leur forme était évidemment en rapport avec celle de la cavité osseuse. Il y avait de grandes différences dans l'épaisseur de leur paroi ; celle-ci était quelquefois mince, transparente, incolore, d'autres fois très épaisse, opaque, blanchâtre. L'examen tout d'abord du contenu liquide ne fournit aucun signe d'une prolifération parasitaire ; mais après de longues recherches je trouvai des vésicules dans lesquelles l'examen à l'œil nu me révela l'existence de points blanchâtres, que je reconnus être, au microscope, des vésicules filles. Nombre d'entre elles n'offraient qu'une paroi très épaisse dont la surface interne était recouverte de granulations. Je trouvai manifestement dans quelques vésicules fertiles des échinocoques avec une belle couronne de crochets. Quelques-unes étaient très petites ; elles contenaient de 3 à 4 scolex, qui remplissaient toute la cavité centrale ; leur paroi était déjà très épaisse. J'abandonnai, par suite, l'idée qu'il s'agissait d'échinocoques stériles : et comme je l'ai démontré pour l'échinocoque multiloculaire du foie, je trouvai également ici des vésicules filles fertiles. Mais aucune d'elles n'était de dimension considérable. Le fait que leur enveloppe était très résistante imprimait à leur aspect extérieur un caractère particulier et quelque peu différent de celui qu'elles présentent d'habitude.

Obs. XLII (Eugen Hahn). *Berliner Klinische Wochenschrift.*, n° 6, 1884, p. 81. — Malade non mariée, 52 ans, bien portante jusqu'à il y a cinq ans. En 1878, chute sur le genou droit. Depuis ce temps, elle ressent de vives douleurs dans l'articulation. Marche difficile. En septembre 1878, elle entre à l'hôpital Friedrichshain et là elle fut traitée par des ponctions et des injections d'acide phénique. On pouvait déjà porter le diagnostic d'échinocoques.

Le 24 février 1879, on lui appliqua un bandage en verre. Les douleurs continuèrent et le 24 mars la malade revint à l'hôpital, d'où elle ressortit à nouveau le 2 avril, avec une amélioration notable. Les douleurs continuèrent cependant.

Il y a un an, la malade remarqua au-dessous de la rotule, à droite de la tubérosité du tibia une tumeur de la grosseur d'une noisette. Les douleurs revinrent de plus en plus fortes, la malade ne put plus marcher, et désira être soulagée par une opération.

La malade est faible, pâle, — rien du côté des organes thoraciques ou abdominaux ; rien au foie.

Du côté du genou droit on constate que la jambe est complètement étendue. La flexion est impossible sans grande douleur, aussi bien dans les mouvements actifs que dans les mouvements communiqués.

Pas d'épanchement intra-articulaire, pas de tuméfaction osseuse. La rotule est mobile. On remarque dans la région sous-rotulienne une tuméfaction du volume d'un poing, fluctuante, qui comprend toute la surface antérieure du tibia, de la tubérosité jusqu'au bord inférieur de la rotule. La peau est normale. A la partie postérieure de l'articulation, on voit une tumeur du volume d'un œuf d'oie, fluctuante et fortement tendue. Il n'y a pas une relation bien évidente entre ces deux tumeurs d'une part, et d'autre part l'articulation.

Après chloroformisation on peut fléchir la jambe jusqu'à angle droit, mais on sent une crépitation nette. Dans l'extension complète il existe des mouvements de latéralité évidents au niveau de la jointure.

Après ponction au trocart dans la tumeur antérieure, on voit sortir une masse épaisse, jaunâtre, avec des vésicules gros-

ses comme des pois, blanches, transparentes, qui ont l'apparence d'échinocoques. Une curette introduite conduit à une ouverture qui pénètre dans le condyle interne du tibia. Il y a là une cavité grande comme un œuf de poule. Cette cavité est remplie de petits séquestres et de vésicules : à l'ouverture de l'articulation, les cartilages du tibia et du fémur ne sont pas perforés, mais usés à la surface ; l'articulation est indemne.

Dans le condyle interne du fémur est une cavité grande comme un œuf de pigeon qui est remplie de vésicules et de petits séquestres.

Le diagnostic de kyste hydatique de l'os était certain. Comme la résection sur une personne de 52 ans ne paraissait pas chose sage, je décidai l'amputation de la cuisse au tiers inférieur.

Au point où fut pratiquée l'amputation, il y a sur les côtés interne et postérieur du fémur un sac fibreux constitué en partie par le périoste qui remonte jusqu'au tiers moyen du fémur, et en dedans atteint jusqu'à la veine fémorale. Ce sac fut extirpé et ouvert. Il contenait une grande quantité de petites vésicules.

La tumeur qui se trouvait à la partie postérieure de l'articulation contient une grosse vésicule. La couche corticale du fémur est amincie au niveau de l'amputation.

Suites opératoires simples. Guérison.— La pièce enlevée a été sciée transversalement et de haut en bas. On reconnaît ainsi que la lésion du fémur siège seulement dans l'épiphyse. Dans le condyle interne existent plusieurs séquestres plus ou moins volumineux avec de nombreuses vésicules variant de la grosseur d'une tête d'épingle à celle d'un pois ; plus loin, existe une cavité de la dimension d'une noix présentant le même contenu Elle est ouverte en arrière et l'on arrive par là jusque sur une vésicule uniloculaire grosse comme un œuf de poule, située à la partie postérieure de la jointure. Le tissu spongieux du condyle externe est infiltré de petites vésicules.

Le revêtement cartilagineux du fémur très aminci n'est nulle part interrompu.

Du côté du tibia, le processus s'étend jusqu'au milieu de la diaphyse. Dans le condyle interne existe une cavité de la dimension d'un œuf de poule contenant de petites vésicules, de petits débris osseux et un séquestre long de 5 c., large de 3 c. Les

mailles du tissu spongieux sont complètement infiltrées d'hydatides beaucoup plus petites. En bas, du côté du canal médullaire les vésicules atteignent des dimensions plus considérables, et il existe au milieu du tibia, formant les limites de la lésion, une vésicule de 3 c. de longueur et de 1 c. 5 de largeur. La coque tibiale très amincie est perforée en arrière, à ce niveau les muscles du mollet sont manifestement infiltrés par des vésicules grosses comme des pois ou des noisettes. Le péroné et les autres muscles sont intacts.

Les vésicules recueillies dans les os se distinguaient à l'œil nu de celles développées dans les muscles, par la transparence d'une moitié de la cuticule, tandis que l'autre moitié était opaque et laiteuse. Les vésicules même les plus petites possédaient une enveloppe très épaisse. Le contenu épais de la tumeur sous-rotulienne ne contenait que des cristaux de cholestérine ; de même que de nombreuses vésicules (recueillies dans l'os) il ne présentait ni crochets, ni scolex.

Obs. XLIII. (Moynac). Eléments de pathologie et de clinique chirurgicale, t. I, p. 124. — J'ai dû pratiquer à Biarritz la désarticulation de la hanche pour un kyste hydatique qui avait creusé et dilaté d'une façon énorme toute l'extrémité supérieure du fémur.

Obs. XLIV (Wickham). *Lond. medic. and. physic. Journ.*, vol. 57, 1827, p. 530. — Femme de 30 ans. Cette malade avait reçu 6 ans auparavant un coup de faux qui atteignit le tibia gauche. La blessure guérit rapidement, mais peu après apparut une tumeur qui acquit progressivement le volume d'un œuf de poule, en même temps que la jambe était plus faible et le siège de douleurs. Brusquement, au moment où la malade se retournait ; le tibia se fracture. La tumeur était molle, réductible, en la comprimant on la vidait pour ainsi dire dans le corps de l'os. Comme la guérison n'était pas encore établie au bout de 14 semaines, on fit une incision longue de 6 pouces sur la tumeur ; il sortit de nombreuses hydatides (à peu près le contenu d'une tasse à thé) variant du volume d'un grain de plomb à celui d'une noisette.

Le trait de fracture était transversal, les fragments irréguliers, et dans l'étendue d'un pouce au-dessus et au-dessous, il n'existait qu'une coque osseuse très fragile. Résection de 4 pouces environ de la partie antérieure du tibia; guérison.

Obs. XLV (Webster). *New. En. journal of med.*, vol. VIII, 1819, p. 29. — Davaine. Traité. — Jeune matelot, fracture du tibia au-dessous de la rotule; tumeur faisant de rapides progrès, indolente, elle s'amollit et devient fluctuante. Incision, issue de sanie et d'une grande quantité d'hydatides : phénomènes graves ; amputation, mort. Cavité dans le tibia remplie d'hydatides et de sanie ; tête et partie supérieure de l'os formée d'un tissu raréfié ; fracture non consolidée.

Obs. XLVI (Siebert). *Jahresbericht*, 1868, *Bd.* 11, p. 412. — Dans la statistique des résections pratiquées à la clinique du professeur Ried à Iéna, de mai 1846 à décembre 1867, Siebert. signale un fait de résection d'une portion de la partie antérieure du tibia dans un cas de kyste hydatique du tibia. Guérison.

Obs. XLVII. (Davaine). *Loc. cit.*, p. 583.—Nous mentionnerons en outre un cas d'hydatides du tibia dont la pièce pathologique se trouve dans le musée de Hunter à Glasgow.

Obs. XLVIII (Cullerier). Dezeimeris, *Loc. cit. Journal de médecine et de chir. de Corvisart*, t. XII, p. 125. — Tumeur indolente siégeant à la partie supérieure et antérieure du tibia, d'aspect lipomateux, bord osseux inégal à la circonférence. Ouverture par la potasse caustique et le fer rouge, issue d'un liquide épais, inodore, grisâtre.

Il existait une cavité dans le tibia contenant une quantité de petites vésicules de 3 à 4 lignes de diamètre. L'une d'elles avait plus d'un pouce et en contenait plusieurs autres plus petites.

Le malade était à peu près guéri; il n'existait plus qu'un trajet fistuleux lorsqu'il s'évada de l'hôpital des Vénériens.

Obs. XLIX (A. Cooper). *Œuvres chirurgicales, traduct.*

franc. 1835, p. 597. — Un homme fut reçu à l'hôpital de Guy, dans le service de M. Forster, pour une tumeur volumineuse située à la partie supérieure du tibia, qui paraissait molle et cédait sous le doigt, qui donnait, en un mot, l'impression d'une exostose fongoïde. M. Forster prescrivit l'application d'emplâtres agglutinatifs, sous l'influence desquels le volume de la tumeur diminua tellement que la malade sortit de l'hôpital, et se borna à continuer l'emploi des moyens qu'on avait mis en usage dans cet établissement et qu'il croyait propres à achever sa guérison. Au bout de quelques semaines, il revint avec un accroissement considérable de la tumeur et fut placé dans le service de M. Lucas, qui ayant fait une incision sur la tumeur, en fit sortir plusieurs hydatides ayant la forme globuleuse que présentent ordinairement ces productions. L'intensité des symptômes généraux et la mortification des téguments qui recouvraient la tumeur nécessitèrent l'amputation. Une incision ayant été faite dans la tumeur après l'amputation, on trouva au sein de l'os un vaste nid d'hydatides. La partie sur laquelle existait la cavité osseuse ayant été soumise à l'action de l'eau bouillante, on trouva une fracture du tibia, qui avait été probablement produite par cette maladie, car le sujet n'avait rien dit qui eût pu en faire soupçonner l'existence. Cette fracture s'était consolidée mais d'une manière irrégulière.

Obs. L (W. Coulson). Hyatides dans le tibia. Traité des entozoaires et des maladies vermineuses de l'homme et des animaux domestiques (Davaine), et *Médic. Times. and. Gaz.*, juin 1858.— Sarah G..., âgée de 52 ans, fut reçue dans l'hôpital de Sainte-Marie, le 20 octobre 1857. Il y a huit ans, la malade reçut un coup à la partie antérieure du tibia de la jambe droite, un peu au-dessous du ligament rotulien ; il survint une tumeur qui s'accrut graduellement, jusqu'à ce qu'elle atteignit la grosseur d'un œuf de poule. Le développement de cette tumeur se fit sans incommoder la malade jusqu'à il y a quatre ans ; alors des douleurs vives étant survenues, cette femme fut reçue à l'hôpital (Métropolitan hospital). Le traitement consista uniquement dans l'application de vésicatoires ; la douleur diminua, mais la tuméfaction resta la même jusqu'à l'entrée de la malade

dans mon service, il y a dix semaines. A cette époque, la tumeur s'était ouverte spontanément, et de la matière avec des acéphalocystes en était sortie, ce qui détermina le docteur Daubney, qui lui donnait des soins, à lui conseiller d'entrer à l'hôpital Sainte-Marie.

Le jour de son admission, il existait une tumeur de la grosseur d'une orange à la partie supérieure du tibia immédiatement au-dessous de la tubérosité. Au centre de la tumeur existait une petite ulcération et les téguments étaient rouges et gonflés aux environs. Les matières, en petite quantité, qui en sortaient, contenaient quelques acéphalocystes et par là on reconnut la nature du mal.

L'existence dans le tibia d'une cavité qui contenait des hydatides n'était pas douteuse, je résolus de l'ouvrir et d'en évacuer le contenu.

Le 4 novembre, ayant fait une incision cruciale et détaché les téguments, j'enlevai avec la scie et la gouge une lame mince et large de l'os qui formait la partie antérieure de la tumeur. Dans cette tumeur était renfermée une grande hydatide dont une partie s'était échappée. La cavité qui s'étendait depuis un demi-pouce au-dessous de l'articulation du genou et qui avait trois pouces de profondeur était maintenant à découvert, et des hydatides en nombre considérable en furent retirées ; toute la cavité était revêtue d'une membrane blanche et luisante. Après l'extraction de toutes les hydatides que je pus atteindre, je touchais cette membrane avec du nitrate d'argent solide et je remplis la cavité de charpie. Les vésicules (the cysts) consistaient en une membrane friable, transparente qui se séparait en lames distinctes. L'examen microscopique montra évidemment qu'il s'agissait de membranes hydatiques, mais on ne trouva pas d'échinocoques.

Le 7, la charpie fut enlevée et la cavité fut lavée avec une solution de chlorite de soude, plusieurs hydatides en sortirent. Depuis ce temps, la plaie fut pansée chaque jour de la même manière. Le 11, deux hydatides en sortirent encore. Le 18, les bourgeons sains se montraient à la surface d'une grande partie de la cavité, mais la partie supérieure du fond de cette cavité présentait un aspect noirâtre et on y découvrit une portion d'os

nécrosée. Le 30, le séquestre, qui était devenu libre, fut extrait avec une pince, il avait environ deux pouces de longueur et un pouce et demi de largeur ; il était couvert sur les deux faces par de petites hydatides de la dimension d'une tête d'épingle. Ces hydatides étaient en si grand nombre que l'os en paraissait comme revêtu par une couche de lymphe plastique ; cependant, en examinant de près, elles pouvaient être facilement reconnues. Quelques-unes étaient tassées ensemble comme des grains de raisin sec, d'autres isolées étaient adhérentes à l'os par de minmes particules.

« L'extraction du séquestre produisit immédiatement un bon effet ; les bourgeons charnus commencèrent à pousser sur la partie dont il avait été enlevé ; la cavité se combla rapidement et le 5 février, la malade fut renvoyée de l'hôpital presque guérie. »

INDEX BIBLIOGRAPHIQUE.

A

ASTLEY COOPER. — *Œuvres chirurgic.*, traduction franç., 1885, p. 595, p. 597.

— *Surgical essays*, part. I, p. 161-163.

B

BARDLEBEN. — *Berliner Klin. Woch.* 1883, p. 825.

BELLENCONTRE. — Contribution à l'étude des kystes hydatiques comprimant la moelle épinière. *Thèse Paris*, 1876.

BENEDEN (VAN). — Mémoires sur les vers intestinaux, 1833. — Id. *Bull acad. royale des Sc. de Belgique*, t. XXIV, nos 4 et 6, p. 340, 1857, et 2e série, t. II, 1857.

CL. BERNARD et AXENFELD. — Présence du sucre dans le liquide d'un kyste hydatique du foie. *Compt. rend. Soc. biologie.* 2e série, t. III, p. 90. 1856.

A. BÉRARD. — Hydatides des os. *Journal de médecine* ou *Répertoire général*, t. XXII, p. 510.

— *Dict. en* 30 *vol.* 2e édition, t. XXII, p. 510. 1840.

BLANCHARD (R.). — Traité de zoologie médicale. 1886.

BREMSER. — *Journ. complém.* 1821, t. XI, p. 278.

BAUDELOCQUE. — Voyez Guesnard.

BONCOUR. — *Th. Paris* 1878. Des kystes hydatiques des membres.

BUCHANAN. — *Glasc. med. Journ.* 1880, p. 340.

C

CARRIÈRE. — De la tumeur hydatique alvéolaire. *Th. Paris.* 1868.

CHARVOT. — *Montpellier médical*, décembre 1858, p. 656.
T. COBBOLD. — *Brit. med. Journ.* 25 oct., p. 519, t. II, p. 578.
COULSON. — *Medic. Times and Gaz.* Juin 1858.
CROMPTON-DICKENSON. — *London med. Gaz.* 1850, t. XI, p. 830.
CRUVEILHIER. — *Anatomie pathologique générale*, t, III, p. 186, p. 547.
—Article Acéphalocystes, *Dict. en* 30 *vol.* 1829. p. 267.
CULLERIER. — *Journal de médecine et de chirurgie* de Corvisart, t. XII, p. 125.

D

DANLOS. — *Th. Paris* (1879). De l'influence du traumatisme accidentel considéré comme cause acc. de kystes hydat. en général.
DAUBENY. — *Tr. Pathol.* Society Lond., 1857-58, t. IX, p. 430.
DAVAINE. — Traité des entozoaires et des maladies vermineuses, 2e édit. 1877.
DEMARQUAY. — *Gazette des hôpitaux.* 1869, p. 74.
— 1869. *Recueil de médecine militaire*, vol. XLVI. p. 365.
— *Bull. Soc. chirurg.* 2e série 1869, p. 11.
DEZEIMERIS. — Expérience (1838) t. Ier, p. 529. *Archives générales de médecine*, 1839, XVI, p. 493.
DIXON. — *Med. chirur. Transact.*, 1851, t. XXXIV. p. 315.
DODART. — *Regia Scientiæ académiæ historiæ.* Lib. V, cap. V, p. 454. 1701, Paris.
DUPLAY. — *Bull. Soc. de chirurgie*, 1885, t. XI, p. 105.
DUPUYTREN. — Leçons orales de clinique chirurgicale, 2e édit. Paris, 1839, t. I, p. 52.
— *Journal univers. et hebd. de med. et de chir.* 1832, t. IX, p. 446. — Ibid. 1833, t. XII, p. 97.
DUCELLIER. — Etude clinique sur les tumeurs à échinocoque multiloculaire du foie et des poumons. *Th. Paris*, 1868.
DENONVILLIERS. — Lala. *Bull. Soc, an.* 1856, p. 119.
DUPLAY et MORAT. — *Archives de médecine*, 1873, t. I. p, 558.
DICKENSON-CROMPTON.—*Lond. medic. Gaz.* New Ser. XI 1850. p. 830.

E

ESCARRAGUEL. — *Thèse de Montpellier*, 1838. Des hydatides du tissu osseux.

F

FREUND. — *Arch. f. Gynœcol*, XV, 2e partie p. 254 (1880).

FRICKE. — *Hamburg Zeitsch. f. die gesammt. Med.* (1838). Bd VII, p. 383. Voir Dezeimeris.

FRUSCI. — *Annali clinic. dell'Ospedale degli incurabili* (1876).

G

GODEFROY. — Contribution à l'étude des kystes des os. *Th. Paris*, 1882.

GUESNARD. — *Journal hebdomadaire du progrès des sciences médicales*, 1836, t. I p. 271.

GURLT. — Gelenkkrh, 550 et S. 189.

H

HAHN. — *Berliner. klin. Wochen.*, 1884, n° 6 p. 81.

HEYDENREICH. — *Diction. encycl. des sciences médicales*, 2e série, t. XVIII, article Os p. 294.

HILTON. — *Lancet*, 1855. T. I, p. 65.

HONTANG. — *Bull. Soc. anat.*, 1885, t. X, p. 95-6.

HAVAGE. — Etude clinique sur les tumeurs des os du bassin. *Th. Paris*, 1882.

HEINECKE. — *Deutsche Chir. von Billroth und Lueke*, 1882, Bd. 32, p. 200.

K

KEATE. — *Medic. chirurg. Transact*, t. X, part. II.
— Davaine, Traité.

KLENCKE. — *Gazette médicale*, Paris 1843, t. II, p. XI. 836-841. — (*Archiv. f. die gesanmt. méd.*)

KUCHENMEISTER. — *Ueber die Cestoden*. Dresden, 1853.

KUHN. — Recherches sur les acéphalocystes et sur la ma-

nière dont ces productions parasites peuvent donner lieu à des tubercules. Strasbourg, 1832.

KUSTER. — *Berliner. klin. Wochenschrift* (1870) VII ; 145-147. *Verhandl. de Berl. med. Gesellsch.* (132-139.

L

LABBÉ. — *Thèse Vidal* (1877), p. 31, Davaine, p. 578.

LAENNEC. — Mémoire sur les vers vésiculaires (1804). — Id. *Mém. de la Soc. de médec. de Paris*, 1812.

LANGENBECK. — *Neue Bibliothek f. die Chir. und Opht.* t. II, p. 365-372. Voir Dezeimeris. Davaine.

LESSER. — *Berlin. klin Woch.* 1883, p. 824.

LEUCKART. — Die menschlichen Parasiten und die von ihnen herrührenden Krankheiten, t. 1, et appendice, t. II, p. 859. 1876.

LIOUVILLE et STRAUSS. — *Bull. Soc. anat.* (1875).

LIVOIS. — Recherches sur les échinocoques chez l'homme et chez les animaux. *Th. Paris*, 1843.

M

MADELUNG. — *Beiträg. meckl. Arz. zur Lehre von der Echin. Krankh.* 1885.

NAUNYN. — Entwickelung's Geschichte des échinococcus, *Reichard's Arch. f. anat und Phys.* 1862, p. 612.

MAZET. — *Bull. Soc. anat.*, t. XXII, p. 226.

MERKER. — Voir Madelung.

MONIEZ. — Mémoire sur les cestoïdes. Lille, 1881.

N

A. NEISSER. — *Die Echinococcen Krankheit*, 1877.

O

ODILE. — Des kystes hydatiques de la base du crâne. *Th. Paris.* 1883-1884.

OTTO OESTERLEN. — *Archiv. f. path. An.* XLII (1868) p. 404.

OTT. — *Berlin. klin. Wochen*, 1867, n° 30, p. 311.

W. Osler. — *Americ. medic Journ. of the med. sc.* 1882, p. 475.

P

Perroncito. — Gliechinococchi, 1879.

Pihan. — *Bull. Soc. anat.* (1860), 2e série. t. V, p. 363.

Porsche. — De cystis ossium, in-8 Jena, 1853. *Diss. inaug.*

A. Poncet. — Tumeurs des os. *Encyclopédie internat. de chirurgie*, t. IV, p. 383.

R

Raillet. — *Traité de zoologie.* 1886.

Rame. — Des acéphalocystes chez l'homme. *Th. Montpellier*, 1836.

Reczey. — *Deutsche Zeitschr. f. Chir.*, VII, n° 3, 4 (1876) 285-294.

Redi. — Osservazioni interno agli animali viventi che si trovano negli animali viventi. Firenze, 1684.

Rendu. — Article Foie. *Dict. Encyclop.* 1879.

Robin (Ch.). — *Dict. de Nysten.* 1858, p. 468.

Rokitansky. — *Lehrb. d. path. Anat.*, 3 Aufl. Bd. 2 s. 141.

Roussin. — *Bull. Soc. anat.* (1851) XXVI, p. 134.

Ruysch. — *Adversariorum anat. medic. chirurg.*, decas tertia.

S

Sevestre. — Voir Demarquay.

Siebert. — *Jahresb. f.* 1868, Bd. 2 p. 412.

Siebold (Von). — Abhandl. über die Band und Blasenwürmer. 1854. *Annales des Sciences naturelles* (zoologie) 4e série, t. IV. 1855.

Simon. — Des fractures spontanées. *Thèse d'agrég.* 1886.

Stanley. —*Disease of. the bones.* 1849, p. 189-193.

Staples. — *Medic. Times and Gaz.* novembre 1870.

T

Talini. — *Gazz. med. it. lomb.* Milan 1883, p. 247.

Tillaux. — *Th. Boncour.* 1878.

THOMPSON. — *Path. S. Transact*, 1859. Hearne's tibial case.
TRENDELENBURG. — *Verhandl. d. deutsch. Gesell. f. Chirur.* (1881), Bd 10, p. 60-1.

U

UCHLOVSKI. — Fait rare d'échinocoque développé dans la cavité médullaire de l'humérus. *Med. Sborník*, Tiflis 1884, n° 37, p. 145-153.

V - W

WEBSTER. — *New-E. journal of. med.* vol. VIII, 1819, p. 29.
WICKHAM. — *London medic. and physic. Journal*, vol. 57 1827 p. 530.
VIDAL. — Considérations sur les kystes hydatiques des os. *Th. Paris* 1877.
VIERTEL. — *Arch. v. Langenbeck*, 1875, t. XVIII, p. 476.
VIRCHOW. — *Arch. f. pathol. Anat.* 1879-1880, p. 180. Bd LXXIX
— *Berliner Klinisch Wochenschrit* (1884), n° 52-53.
WALDSTEIN. — *Arch. f. pathol. Anat.* 1881, LXXXIII, p. 41.

PLANCHE II.

(*Observation* XXX, Kuster.)

A. La partie sombre indique seulement que la coupe a porté sur la cavité olécrânienne. Il n'y a pas là de kyste hydatique.

B. Membrane de nature fibreuse tapissant les parois de la cavité creusée dans le canal médullaire. On voit quelques vésicules accolées à sa surface interne.

C. Coupe d'une petite hydatide, qui présente des vésicules secondaires sur ses faces interne et externe.

Dessin de Kuster.

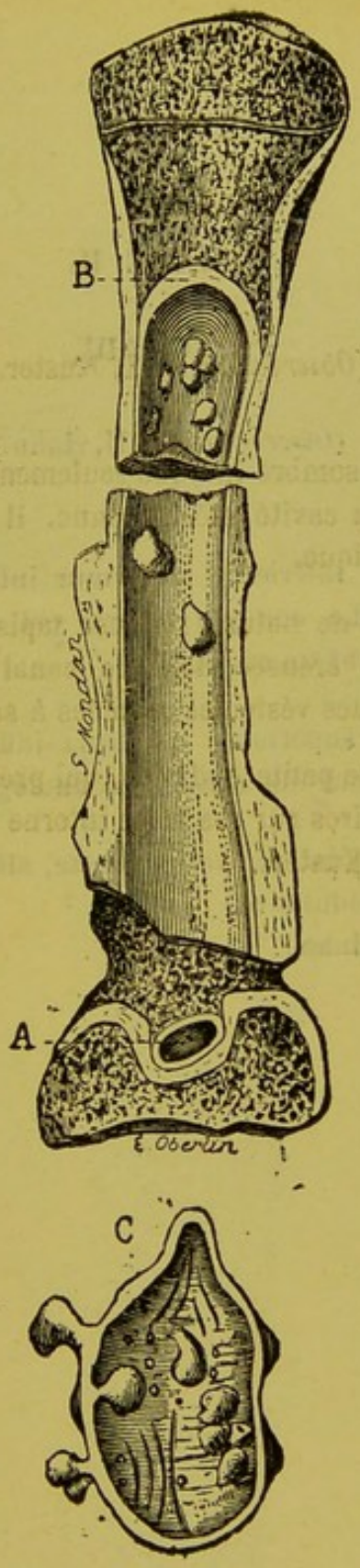
B
A
C

PLANCHE III.

(*Observation* XLII, Hahn.)

A. Extrémité inférieure du fémur infiltrée de petites vésicules. Le condyle interne est creusé d'une caverne contenant un séquestre.

B. Extrémité supérieure du tibia infiltrée de vésicules et présentant une excavation analogue à celle du fémur.

C. Vésicule hydatique volumineuse, allongée, située dans le canal médullaire.

Dessin de Hahn.

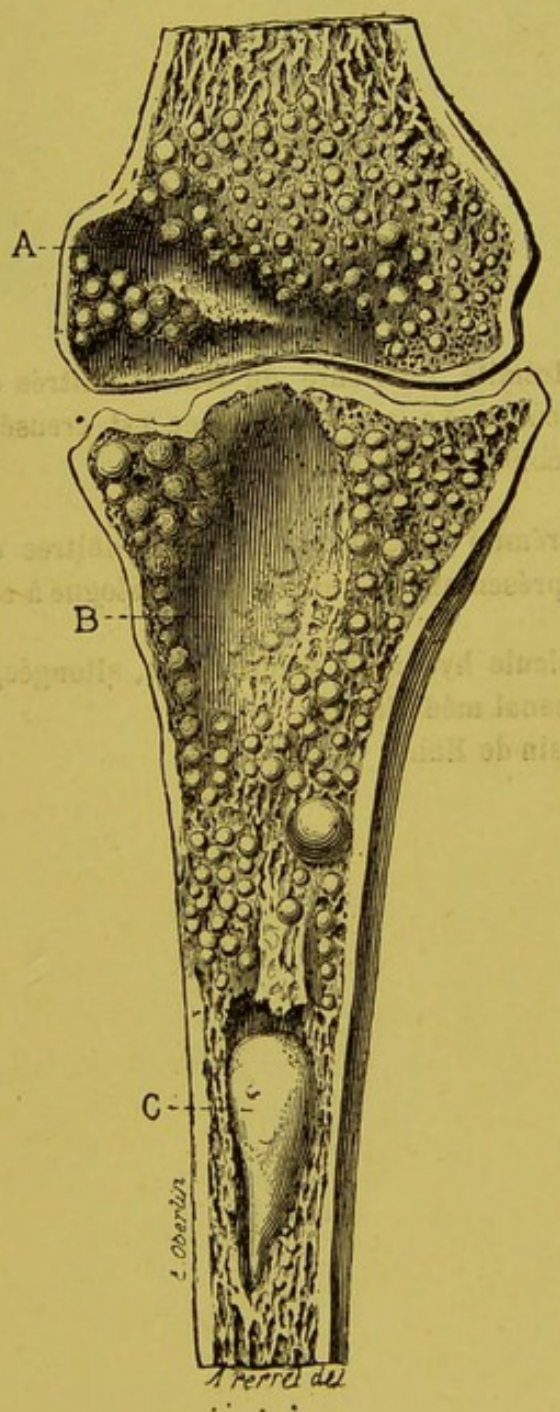
A
B
C
L. Oberlin
A. Ferret del.

PLANCHE IV.

(*Observation* XVIII, Viertel.)

Hydatides du Bassin.
Extrémité supérieure du fémur.

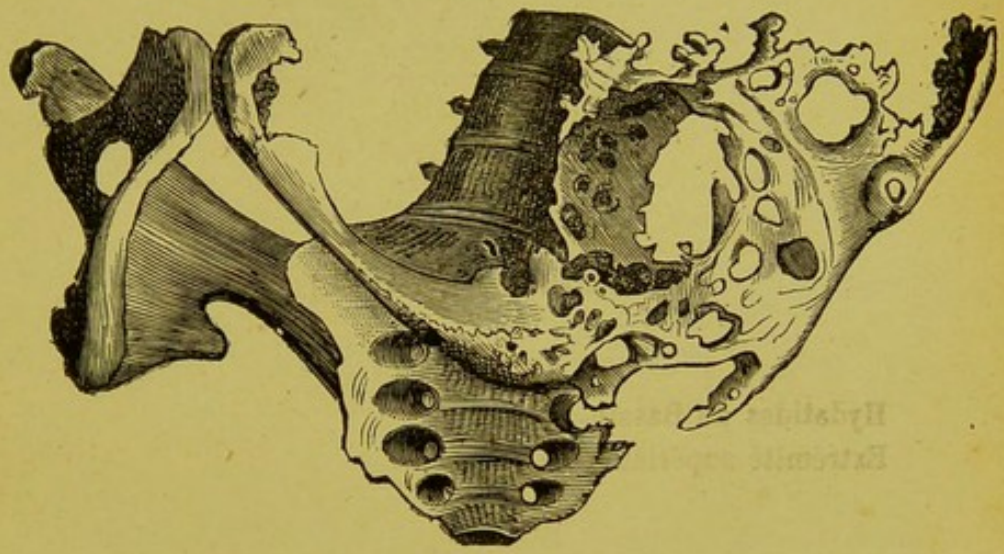


G.D