UNTERSUCHUNG

ÜBER DEN

BAU DER HORNHAUT UND DES FLÜGELFELLES.

8

UNTERSUCHUNG

ÜBER DEN

BAU DER HORNHAUT UND DES FLÜGELFELLES,

VON

Dr. ALEXANDER WINTHER,
AUSSERORDENTLICHEM PROFESSOR DER ALLGEMEINEN PATHOLOGIE UND THERAPIE AN DER UNIVERSITÄT GIESSEN.

MIT FÜNF STEINDRUCKTAFELN.

GIESSEN, 1856.
J. RICKER'SCHE BUCHHANDLUNG.

Vorrede.

Die vorliegende Untersuchung ist aus der Frage entsprungen, ob die Gestalt des Flügelfelles in der gesunden Gewebeanordnung seines Sitzes begründet sein möge.

Obwohl Erkrankungsfälle aus der ärztlichen Privatpraxis selten in der Weise zu verwenden sind, dafs man dieselben zur Beantwortung wissenschaftlicher Fragen in der nöthigen Ausdehnung und Muse benutzen kann, wurde ich durch die ausführlichen und vortrefflichen Arbeiten aus der Gewebelehre und durch die während des Ganges dieser Untersuchung in rascherer Folge, als sonst, mir gebotene Gelegenheit, mehrere Flügelfelle zu beobachten, in der Verfolgung jenes Gedankens sehr unterstützt. Zugleich war ich bemühet, durch Beachtung des Bezirkes meiner Frage, die erhaltene Antwort möglichst scharf zu begränzen.

Die angefügten Gewebefiguren habe ich gröfstentheils selbst gezeichnet, einige davon, so wie sämmtliche *farbigen* Zeichnungen hat Herr Maler Rahn dargestellt. Mit Ausnahme der Fig. 8, Taf. V und der beiden schematischen Figuren 5, Taf. II, und 15, Taf. III, sind dieselben alle nach Gegenständen, welche der eigenen Beobachtung vorlagen, ausgeführt.

Möge diese Arbeit wohlwollende Aufnahme finden und die Forschung Anderer bestätigend für die hier dargelegten Beobachtungen sein.

Giefsen im März 1856.

A. Winther.

Inhalt.

Seite 23, Zeile 14 von oben lese man Ophthalmometer anstatt : Optometer.

EINLEITUNG.

I.

ANSICHTEN ÜBER DAS FLÜGELFELL.

LITERATUR.

v. Ammon, klinische Darstellung des menschlichen Auges. Berlin 1838. I. Tab. I. Fig. XII—XIV.

Arlt, die Krankheiten des Auges. Prag 1851. Band I. Pag. 160. 165.

Beer, praktische Beobachtungen über den grauen Staar und die Krankheiten der Hornhaut. Wien 1791. Pag. 203.

Benedict, Handbuch der praktischen Augenheilkunde. Leipzig 1823. Band III. Pag. 173—177.

Bressler, die Krankheiten des Sehorgans. Berlin 1840. Pag. 208.

Carron du Villards, guide pratique des maladies des yeux. Bruxelles 1838. Tome II. Pag. 102.

Chelius, Handbuch der Augenheilkunde. Stuttgart 1839. Band II. Pag. 410.

Dalrymple, pathology of the human eye. London 1852. Pl. III. Fig. 2. 3.

Demours, traité des maladies des yeux. Paris 1818. Tome IV. Pl. 40. Vol. II. Pag 449.

Desmarres, Handbuch der gesammten Augenheilkunde, deutsch umgearbeitet und erweitert von Seitz und Blattmann. Erlangen 1852. Pag. 192.

Fischer, klinischer Unterricht in der Augenheilkunde. Prag 1832. Einleitung §. XXVIII.

Getz, de pterygio. Diss. inaug. Goettingae 1852.

Hasner v. Artha, Entwurf einer anatomischen Begründung der Augenkrankheiten. Prag 1847. Pag. 73.

Jüngken, die Lehre von den Augenkrankheiten. Berlin 1842. Pag. 443.

Meyr, Compendium der Augenheilkunde. Wien 1852. Pag. 234.

Richter, Anfangsgründe der Wundarzneikunst. Göttingen 1790. Band III. Pag. 140. 144.

Rognetta, cours d'ophthalmologie. Paris 1839. Pag. 159.

Ruete, Lehrbuch der Ophthalmologie. Braunschweig 1854. Band II. Pag. 168.

— bildliche Darstellungen der Krankheiten des menschlichen Auges. Leipzig 1855. Lief. IV. Taf. XIV. Fig. IV. Pag. 6—7.

Schauenburg, Ophthalmiatrik. Lahr 1856. Pag. 41.

Seitz, Handbuch der gesammten Augenheilkunde. Erlangen 1855. Lief. I. Pag. 187 und Pag. 86. 87.

Sichel, iconographie ophthalmologique. Paris 1852. Pag. 349. 354.

Stellwag v. Carion, die Ophthalmologie vom naturwissenschaftlichen Standpunkte. Freiburg i. B. 1853. Band I. Pag. 236.

Weller, die Krankheiten des menschlichen Auges. Wien 1831. Pag. 175 ff. Taf. I, Fig. 6.

Werdmüller, praktisches Handbuch der Augenheilkunde. Zürich 1849. Pag. 196.

Allgemeine Darstellungsweise des Flügelfelles.

Man findet das ausgebildete Flügelfell in den Beschreibungen und Abbildungen desselben als eine undurchsichtige Masse in Pyramid- oder Kegelform auf der Augapfeloberfläche dargestellt, so dafs sein Scheitel in der Hornhautmitte, seine Grundfläche in dem Umfange des Augapfels liegt und der Hornhautabschnitt desselben grau, der übrige Theil roth erscheint. Diese Gestalt ähnelt derjenigen eines Flügels, woher dasselbe die Bezeichnung πτερύγιον (πτέρυξ), pterygium, Flügelfell, erhalten hat. Das sich entwickelnde Flügelfell wächst, den Beobactungen zufolge, von dem Augapfelumfange her in dem Gewebe der Augenoberfläche, sein Wachsthum endet in der Hornhautmitte.

Flügelfelltheorieen.

In den Ansichten der Schriftsteller über diese krankhafte Bildung lassen sich drei Richtungen aufstellen, wonach dieselben in die Narben-, Entzündungs- und Geschwulsttheorie des Flügelfelles sich spalten.

Arlt erklärt das Flügelfell als Folge eines Vernarbungsherganges zur Heilung von Hornhautgeschwüren und bemerkt: „dasselbe ist als eine Herbeiziehung, oder Hereinzerrung der Bindehaut auf die Cornea zu betrachten, seine Entstehung setzt zunächst seichte Geschwürchen auf dem Rande der Narbentheorie.

Cornea und Herbeiziehung des Limbus conjunctivae zur Vernarbung, weiterhin eine gesteigerte Nachgiebigkeit der Bindehaut (Erschlaffung), anhaltende und doch nie über einen gewissen Grad gesteigerte Reizung derselben und dadurch bedingte Durchtränkung der Bindehaut mit Exsudat, Verdrängung ihres Gewebes und endliche Schrumpfung der also erkrankten Partie voraus.“ Derselbe Beobachter führt an, dafs das Vorschreiten des Flügelfelles zur Mitte der Hornhaut ebenfalls mittelst Geschwürchen geschehe, welche an der jedesmaligen Spitze desselben entstehen und in gleicher Weise, wie das erste, durch fernere Hereinzerrung derselben Bindehautfalte vernarben. — Dieser Erklärung schliefst sich v. Hasner an und handelt darauf gestützt das Flügelfell unter den Bindehautnarben ab. — Getz, Seitz schliefsen sich ebenfalls der Ansicht Arlt's an, Meyr für viele Fälle und Schauenburg fügt hinzu : „Bei genauer Betrachtung und bei Bewegungen des Bulbus erkennt man unschwer, dafs es (das Flügelfell) nach den Gesetzen des Faltenwurfes entstanden ist.“ — Ruete bemerkt zu Arlt's Ausführung : „Diese Ansicht ist sehr zu beachten und erklärt gewifs in vielen Fällen die Entstehung des pterygiums ; aber dennoch halte ich sie nicht für durchgreifend, weil es mir oft durchaus nicht möglich war, den Nachweis eines Geschwüres zu liefern. Die Entstehung des Flügelfelles hat dann noch immer viel Räthselhaftes.“

Entzündungstheorie.

Chelius beschreibt das Flügelfell als eine in Folge von Entzündung, oder anhaltender Reizung entstehende Degeneration der Augapfelconjunctiva. — v. Stellwag sucht das Flügelfell mit seiner Spitze und seiner Basis in specifisch herpetischem Boden und giebt dasselbe als „ganz besondere Figuration des Leucoms, bedingt durch die den Herpes corneae begleitende Keratitis ; — diese letztere repräsentirt sich gewöhnlich unter der Form eines trüben, gefäfsreichen Triangels, dessen Spitze die herpetische Efflorescenz trägt, während sich die Basis über den Bindehautsaum hinüber auf die Conjunctiva fortsetzt und hier als eine stark congestionirte, mächtig geschwellte, infiltrirte, fächerförmige Portion der Bindehaut erscheint. Unter Umständen können die auf der Cornea und in der Conjunctiva längs des Verlaufes des alterirten Nervenzweiges abgelagerten Producte mächtig überhand nehmen

und sich in ständige Formen entwickeln. Das Bindehautinfiltrat organisirt constant auf dem Wege der Zellentheorie zu Bindegewebe, die betreffende Partie der Conjunctiva hypertrophirt im wahren Sinne des Wortes, das auf der Cornea abgelagerte Product entwickelt sich aber auf dem Wege der Faserspaltung zu einem triangulären Leucom, welches die Spitze der fächerförmigen Conjunctivalwucherung abgiebt. Es resultirt mit einem Worte ein *Flügelfell.* — . . . Alle wahren Flügelfelle bilden sich auf diese Weise.“ — — Richter erklärt dieses Augenfell als inflammatorische Anhäufung und Verdickung der Säfte in der Conjunctiva der Hornhaut.

Nach Jüngken „ist das Pterygium ein Afterorgan, welches die Conjunctiva als den Boden betrachtet, auf dem es wuchert. — . . *Ueber die Mitte der Hornhaut geht nie die Spitze eines Pterygiums hinaus.*“ — Dieser Ansicht schliefst sich Werdmüller im Wesentlichen an. Benedict hebt die ausgezeichnete und eigenthümliche Form dieses Aftergebildes“ hervor, welcher keine andere der erkrankten thierischen Bildung an die Seite gestellt werden kann“ und bemerkt : „Warum das Pterygium gerade diese regelmäfsige Form eines Dreiecks behauptet, ist bis jetzt noch nicht auszumitteln, da — eine concentrisch von dem Augenwinkel gegen den Rand der Hornhaut sich erstreckende — Faserbildung der Bindehaut abgeht, da sie nur eine schlaffe, aus regellosen Zellen zusammengesetzte Membran darstellt.“ Derselbe hat, wie Jüngken, nie eine Ausbreitung des Flügelfelles über die Pupille nach der anderen Seite der Hornhaut gesehen und hat *niemals die Spitzen mehrerer Pterygien mit einander verwachsen gefunden*; zugleich giebt derselbe die Zahl *vier* als höchste Beobachtungszahl für das *gleichzeitige* Vorkommen ausgebildeter Flügelfelle an *einem* Auge an, nämlich von dem inneren, äufseren, oberen und unteren Augenwinkel her bis zur Pupillengegend der Hornhaut. — Carron du Villards bemerkt : „Le pterygion consiste dans une excroissance, ou épaississement de la conjonctive, ayant une forme pyramidale, dont la base se trouve tournée du côté de l'orbite, tandis que la pointe se dirige du côté de la cornée. On en rencontre souvent deux et même trois, et le docteur Cunier rapporte

Geschwulsttheorie.

II.

ANSICHTEN ÜBER DIE HORNHAUT.

LITERATUR.

Arnold, anatomische und physiologische Untersuchungen über das Auge des Menschen. Heidelberg u. Leipzig 1832. Pag. 18. 24. 39.

Bergmann, disquisitiones microscopicae de cartilaginibus. Dorpati-Livonorum 1850. Pag. 46—49.

Bruch, über Bindegewebe. Zeitschrift für wissenschaftliche Zoologie von C. Th. v. Siebold und A. Kölliker. Leipzig 1854. Band VI. Heft II. Pag. 145. 146. 186.

Brücke, anatomische Beschreibung des menschlichen Augapfels. Berlin 1847. Pag. 5. 8. 9.

Chelius, über die durchsichtige Hornhaut des Auges, ihre Function und ihre krankhaften Veränderungen. Karlsruhe 1818. Pag. 20. 24. 26. 29. 39. 49.

Coccius, über die Ernährungsweise der Hornhaut und die Serum führenden Gefäfse im menschlichen Körper. Leipzig 1852. Pag. 37. 84 ff. Fig. V.

Donders, Untersuchungen über die Regeneration der Hornhaut. Holländische Beiträge zu den anatomischen und physiologischen Wissenschaften von van Deen, Donders, Moleschott. Düsseldorf und Utrecht 1848. Band I. Pag. 392—394.

— mikroskopische und mikrochemische Untersuchungen thierischer Gewebe. Holländische Beiträge. Utrecht und Düsseldorf 1847. Band I. Pag. 258.

Erdl, Leitfaden zur Kenntnifs des Baues des menschlichen Leibes. München 1843. Abtheilung II. Pag. 143.

Funke, Lehrbuch der Physiologie. Leipzig 1855. Pag. 713.

Gerlach, Handbuch der allgemeinen und speciellen Gewebelehre. Mainz 1853. Pag. 20. 476—484.

Günsburg, Untersuchungen über die erste Entwickelung verschiedener Gewebe des menschlichen Körpers. Breslau 1854. Pag. 87. 88. 42.

Helmholtz, über die Accommodation des Auges. Archiv für Ophthalmologie von Arlt, Donders, von Graefe. Berlin 1855. Band I, Abtheilung II. Pag. 18. 16.

Henle, de membrana pupillari aliisque oculi membranis pellucentibus. Bonnae 1832.

— allgemeine Anatomie. Leipzig 1841. Pag. 194—202. 320—326.

— Jahresbericht über allgemeine und specielle Anatomie 1852. Canstatt's Jahresbericht über die Fortschritte der gesammten Medicin von Scherer, Virchow, Eisenmann. Würzburg 1853. Band I. Pag. 26 ff.

— Jahresbericht über allgemeine und specielle Anatomie 1854. Canstatt's Jahresbericht. Würzburg 1855. Band I. Pag. 33.

His, Untersuchungen über den Bau der Hornhaut. Verhandlungen der medicinisch-physikalischen Gesellschaft in Würzburg von Kölliker, Scanzoni, Scherer. Würzburg 1853. Band IV. Pag. 90.

— Untersuchungen krankhaft veränderter Hornhäute. Briefliche Mittheilung. Archiv für pathologische Anatomie und Physiologie und für klinische Medicin von Virchow. Berlin 1854. Band VI. Pag. 557.

Hyrtl, Lehrbuch der Anatomie des Menschen. Wien 1855. Pag. 112.

Kölliker, mikroskopische Anatomie. Leipzig 1854. Band II. Pag. 522. 554. 606—628.

— Handbuch der Gewebelehre des Menschen. Leipzig 1855. Pag. 656.

Krause, W., die Brechungsindices der durchsichtigen Medien des menschlichen Auges. Hannover 1855. Pag. 28.

Ludwig, Lehrbuch der Physiologie des Menschen. Leipzig und Heidelberg 1855. Band II. Pag. 185.

Luschka, die Nerven der durchsichtigen Augenhaut. Zeitschrift für rationelle Medicin von Henle und Pfeuffer. Heidelberg 1850. Band X. Pag. 24—29.

Mayer, anatomische Untersuchungen über das Auge der Cetaceen. Bonn 1852. Pag. 4.

Müller, Handbuch der Physiologie des Menschen. Coblenz 1840. Band I. Pag. 174.

Pappenheim, über die Nerven der Cornea. v. Ammon's Monatsschrift 1839. Band II. Pag. 281.

— die specielle Gewebelehre des Auges. Breslau 1842. Pag 53—71. Taf. III. Fig. I u. III.

Pilz, über die Gefäfsentwickelung in der Hornhautsubstanz. Vierteljahrschrift für die praktische Heilkunde. Prag 1848. Band IV. Pag. 3 und 5.

Reichert, Bemerkungen zur vergleichenden Naturforschung im Allgemeinen und vergleichende Aeobachtungen über das Bindegewebe und die verwandten Gebilde. Dorpat 1845. Pag. 86.

Römer, Bemerkungen über die arteriellen Gefäfse der Bindehaut des Augapfels. Zeitschrift für die Ophthalmologie von v. Ammon. Heidelberg und Leipzig 1835. Band V. Pag. 35.

Rokitansky, Lehrbuch der pathologischen Anatomie. Wien 1855. Band I. Pag. 168.

Schwann, mikroskopische Untersuchungen. Berlin 1839. Pag. 116.

Strube, der normale Bau der Cornea und die pathologischen Abweichungen. Dissertatio inauguralis. Würzburg 1851.

Treviranus, Beiträge zur Anatomie und Physiologie der Sinneswerkzeuge. Bremen 1828. Band I. Pag. 12.

Virchow, über Identität von Knochen-, Knorpel- und Bindegewebskörperchen, sowie über Schleimgewebe. Verhandlungen der physikalisch-medicinischen Gesellschaft in Würzburg. Erlangen 1851. Band II. Pag. 150.

— weitere Beiträge zur Kenntnifs der Structur der Gewebe der Bindesubstanz. Verhandlungen der physikalisch-medicinischen Gesellschaft in Würzburg. Erlangen 1852. Band II. Pag. 314.

— Jahresbericht über pathologische Anatomie 1853. Canstatt's Jahresbericht über die Fortschritte der gesammten Medicin von Scherer, Virchow, Eisenmann. Würzburg 1854. Band II. Pag. 31 ff.

— über parenchymatöse Entzündung. Archiv für pathologische Anatomie und Physiologie und für klinische Medicin von Virchow und Reinhardt. Berlin 1852. Band IV. Pag. 283—289.

Volkmann, Sehen. Handwörterbuch der Physiologie von R. Wagner. Braunschweig 1846. Band III. Pag. 271.

Wagner, zur Physiologie des Auges. Zeitschrift für die Ophthalmologie von F. A. v. Ammon. Dresden 1833. Band III. Pag. 277.

Wedl, Grundzüge der pathologischen Histologie. Wien 1853. Pag. 93. 328.

Augapfeloberfläche.

Die verschiedenen Gebilde des Augapfels, als Sehorganes, sind von einer gemeinschaftlichen Hülle kugelförmig umschlossen, deren vorderer, kleinerer Abschnitt — die Hornhaut, Tunica cornea — durchsichtig, deren hinterer, gröfserer Abschnitt — die harte Haut, Tunica sclera, sclerotica — undurchsichtig ist. An die Aufsenfläche dieser tunica sclera sind die sechs Muskeln geheftet, welche das Auge bewegen : die Anheftungspunkte der vier geraden Muskeln stehen in einem ungleichseitigen Vierecke nahe um den Hornhautrand; die zwei schiefen Muskeln sind auf der hinteren Halbkugel des Auges befestigt. Den vorderen Theil der Sclera bedeckt die gefäfsreiche, bewegliche Bindehaut — Tunica conjunctiva —, welche man in die Augenwinkel bis an den freien Rand der Augenlider verfolgen kann, wo sie in die äufsere Haut übergeht. Die ganze Augapfeloberfläche ist mit einer Oberhaut, Pflasterepithel aus Zellschichten belegt. — Die Stellung der vier geraden Augenmuskeln hat man zu theoretischer Erklärung der Flügelfell-*entstehung* benutzt. Für meine Frage über Vorbildung der Flügelfell*form* in dem Gewebe seines Sitzes erscheint dagegen von besonderem Interesse der Bau und das wechselseitige Verhältnifs der erwähnten Augenhäute, vorzugsweise der *Hornhaut* und der Bindehaut, worüber ich zunächst, ehe ich zur eigenen Untersuchung übergehe, die mir bekannt gewordenen Ansichten mittheilen will.

Augenhülle.

Entwickelung der Augenhülle.

Entwickelungsgeschichte und Gewebelehre betrachten Cornea und Sclera als *eine* zusammenhängende Haut, welche sich von aufsen her an die Augapfelgebilde anlegt, nachdem diese aus den ursprünglichen und den eingestülpten, secundären Augenblasen sich entwickelt haben (Kölliker). Der vordere Abschnitt dieser Haut sondert sich bei einem Fötus von sechs Wochen (Günsburg) in eine Schicht sehr grofser, fast ovaler, glasartig heller Zellen als Hornhaut.

Form der Augenhülle.

Die Gestalt dieser Kapsel ist kugelförmig; indefs sind die Krümmungslinien ihrer Flächen noch nicht genau durch Messungen bestimmt, weil sie sich gleich nach dem Tode verändert. Brücke räth defshalb, in den etwa nicht hinreichend frischen Augapfel eine Canüle durch den Sehnerven einzuführen, welche an ein umgebogenes Glasrohr gekittet ist, und letzteres bis zu einer Höhe von 4 Decimetern mit Wasser zu füllen, wodurch der Augapfel seine Spannung wieder erhält. Bei Betrachtung des in dieser Weise hergerichteten Augapfels bemerkt derselbe: „die Sclerotica ist kein Theil einer Kugel, sondern schliefst sich mehr der Form eines Ellipsoïds an. Die Cornea ist stärker gewölbt, als die Sclerotica, so dafs sie sich schon durch die blofse geometrische Form gegen die letztere abgrenzt.“ — Krause hält das Hornhautgewölbe für einen vollkommenen Kugelabschnitt, das der harten Haut für ein Sphäroïd.

Hornhaut.

Ueber den durchsichtigen Theil der häutigen Kapsel des Sehorganes liegen sowohl in der beschreibenden, wie in der physiologischen Anatomie sehr abweichende Untersuchungsergebnisse vor; manche Annahme darüber ist jetzt zweifelhaft, welche man zuvor für ausgemacht hielt, und die neuesten Thatsachen haben bereits Behauptungen des letzten Jahrzehends verdrängt und weitere Fragen hervorgerufen.

Beschreibende Anatomie der Hornhaut.

Obwohl man darüber einig ist, dafs die Hornhaut auf beiden Oberflächen mit besonderen Decken versehen sei, ist man verschiedener Ansicht über die Art und die Gränzen dieser Bedeckungen. Ferner herrschen über die Gegenwart und die Vertheilung von Gefäfsen und Nerven in dem Hornhautbaue abweichende Meinungen. Das Baumaterial der Hornhaut wird in den neueren Untersuchungen aus zwei verschiedenen Bestandtheilen zusammengesetzt betrachtet.

Bedeckungen der Hornhaut.

Einige nehmen an, dafs nur Epithelschichten die Decken der beiden Hornhautflächen bilden, und betrachten in Bezug auf die Bedeckung der hinteren Hornhautfläche die Membrana Descemetii, s. Demoursii als Hornhautschicht. Andere führen diese descemetische Haut als eine besondere, auf der hinteren Fläche mit Epithel belegte Haut auf, welche die concave Oberfläche der Hornhaut gegen das Kammerwasser deckt. — In Bezug auf die vordere convexe Oberfläche der erwachsenen Hornhaut behaupten die meisten Anatomen, dafs nur Oberhaut, Epithel dieselbe decke, welches als unmittelbare Fortsetzung des Epithels der Augapfelbindehaut darüber hinziehe. Nur von einigen Beobachtern, insbesondere von Bowmann, His, Hyrtl, Kölliker, Luschka, Römer, wird aufser der Epithellage noch eine besondere Deckschicht bezeichnet, welche Bowmann als vordere elastische Lamelle beschreibt, Kölliker als Rest der im Fötus gefäfshaltigen Bindehautschicht der Hornhaut annimmt, von welcher aus gebogene Fasern in die Hornhaut eindringen, welche His als Zellenausläufer der Hornhaut betrachtet. Henle beschreibt „beim Schaf-Fötus ein Netz von Capillargefäfsen, im Zusammenhange mit den Gefäfsen der Conjunctiva scleroticae unter dem äufseren Ueberzuge der Hornhaut. Die Aeste entspringen theils unmittelbar aus den Gefäfsen der Conjunctiva des Bulbus, theils aus einem gröfseren Kranzgefäfs, welches den Rand der Hornhaut umgiebt und nach beiden Seiten Aeste ausschickt. Diese Gefäfse sind von J. Müller entdeckt.“ — Römer hat diese Gefäfse auch in normalen Augen erwachsener Menschen eingespritzt und abgebildet. Derselbe bemerkt, dafs sich aus dem Gefäfs-

kranze am Rande der durchsichtigen Augenhaut an allen Stellen sehr zahlreiche Gefäfsreiserchen entwickeln, „die von der Peripherie gegen das Centrum der durchsichtigen Augenhaut verlaufen und während ihres Verlaufes in zwei bis drei sehr feine Reiserchen sich theilen. Ihre Enden biegen sich deutlich in die Tiefe und scheinen in die Substanz der durchsichtigen Augenhaut zu dringen.“ — Hyrtl bemerkt, „dafs man namentlich am Rande der Hornhaut, bei glücklichen mikroskopischen Injectionen, feine Gefäfschen nicht nur in das Conjunctivablatt, sondern selbst in die Substanz der Cornea eindringen sieht, welche niemals umbiegen, um als Venen zurückzulaufen, sondern wie mit abgeschnittenen Enden aufhören . . . . Sie scheinen sich als wirkliche Vasa serosa noch weiter zu erstrecken, als sie injicirt wurden, und mit anderen, ihnen entgegenkommenden, zusammenzumünden.“ — Gerlach fand bei einer frischgeworfenen Katze, dafs von einer Kranzarterie Capillare ausgehen, „welche netzförmig eine halbe Linie weit in die Hornhaut dringen, daselbst aber plötzlich endigen“, wonach derselbe sie als Aeste der obliterirenden embryonalen Hornhautgefäfse betrachtet. Dagegen bilden nach demselben bei Erwachsenen die Bindehautgefäfse am Hornhautrande capillare Schlingen. — Luschka sagt hierüber : „Eine grofse Anzahl von Fasern der Conjunctiva ziehet als eine continuirliche Schichte über den Hornhautrand weg, und sie bilden so die oberste, eben durch ihre Natur specifisch verschiedene Lage jener Haut.“ — „Die Gefäfse, welche eine directe Fortsetzung jener der Conjunctiva sind, messen zwischen $\frac{1}{400}$—$\frac{1}{600}$ P. L. und sind also im Normalzustande für Blutkörperchen nicht mehr durchgänglich.“ — Derselbe giebt zugleich eine Methode an, um sich von dem Vorhandensein jener Schichten zu überzeugen : die Epithelialschichte wird nach Durchfeuchtung der Oberfläche der Hornhaut und der Conjunctiva mit concentrirter Aetzkalilösung ganz abgestreift, durch ein scharfes Messer ein möglichst dünnes Plättchen von der Fläche der Cornea über ihren Rand so abgetragen, dafs ein Theil der Conjunctiva damit zusammenhängt; das Object wird mit Essigsäure unter dem Mikroskope untersucht. — Die Bindehaut im *nächsten Umkreise* der *Hornhaut* besteht nach Günsburg bei einem Fötus von 10

Wochen aus einer faserig gefalteten, texturlosen Membran, welche gleichmäfsig mit Elementarkörnchen belegt ist.

Hinsichtlich der Blutgefäfse der Hornhaut beziehe ich mich zunächst auf das so eben unter den Hornhautbedeckungen hierüber Angeführte. Aufserdem besitzen wir darüber noch folgende Mittheilungen: Pappenheim hat seinen Aufsätzen über die Nerven der Cornea in v. Ammon's Monatsschrift auch seine Abbildungen über Blutgefäfse der Cornea beigegeben. — Coccius pag. 100 theilt nach seinen Beobachtungen die Hornhautgefäfse „1) in oberflächliche, von den verschiebbaren Bindehautgefäfsen abstammend, 2) in mittlere, von den Ciliargefäfsen oberhalb der Sclerotica kommend, und 3) in tiefe, von den Ciliargefäfsen in der Sclerotica entspringend." — Derselbe (pag. 82) fand in normalen Thierhornhäuten rothe Capillare in Schlingen bis $3\frac{1}{2}$ P. L. Länge, ferner mit Netzen bis in die Mitte des Hornhautparenchyms und mit Netzverbindungen in der Mitte von beiden Seiten her. — — Aus Beobachtungen an *kranken* Augen nimmt Pilz 2 Gefäfslagen an: 1) eine oberflächliche äufsere, zwischen dem Epithelium und der Hornhautsubstanz, oder zwischen den oberflächlichen Fasern verlaufende, welche in 3 Arten zerfällt, und 2) eine tiefliegende, entweder zwischen der Membrana Descemetii und der Hornhaut, oder doch in den tieferen Lagen der letzteren. In den Injectionen von Schröder van der Kolk (Henle, a. Anat. 324) fanden sich Gefäfse in *entzündeten* Augen auf der vorderen und hinteren Fläche und in der Substanz der Cornea. — — Alle übrigen Untersuchungen über die Gegenwart von Blutgefäfsen der Hornhaut des Erwachsenen haben meines Wissens zu negativen Resultaten geführt. Blutgefäfse der Hornhaut.

In der Hornhaut einer jungen Katze hat Kölliker Gefäfse gesehen, deren Deutung als Lymphgefäfse derselbe für wahrscheinlich hält. Die Beschreibung und Abbildung dieser Gefäfse ist vollkommen verschieden von Arnold's Darstellung der Lymphgefäfse der Hornhaut nach Fohmann's Injectionen. — Weitere Beobachtungen hierüber liegen bis jetzt nicht vor. Lymphgefäfse der Hornhaut.

Mehr Uebereinstimmung herrscht in Bezug auf die Nerven der Hornhaut. Dieselben wurden zuerst beschrieben von Schlemm, der sie bei Nerven der Hornhaut.

Thieren bis an den Rand der Hornhaut verfolgte. Beim Menschen sah sie Bochdalek zuerst und nach ihm beim Menschen und bei Thieren Valentin, Pappenheim, Purkyně, Kölliker, Luschka, Rahm, Strube und Coccius (Kölliker, m. Anat. II, 626). — Bochdalek hat dieselben als Zweige der Ciliarnerven nachgewiesen, Luschka, Coccius bemerken, dafs die Hornhaut aufserdem Zweige von den Nerven der Augapfelbindehaut erhalte. Ueber die Verbreitung der Nerven in der Cornea giebt Kölliker an, „dafs, während die Stämme in der Mitte der Haut liegen, alle feineren Verästelungen nach der vorderen Fläche zu streben und dicht unter dem Epithel und der vorderen Lamelle ein anastomosirendes Nervennetz bilden.“ Dagegen fand derselbe keine Nervenfaser in dem hinteren Dritttheile der Haut und der Membrana Descemetii. Nach demselben Beobachter sind die Hornhautnerven dadurch ausgezeichnet, dafs dieselben nur am Hornhautrande dunkelrandige Primitivröhren führen, im weiteren Verlaufe nur marklose, vollkommen helle und durchsichtige Fasern von 0,0005—0,001‴ enthalten.

Baumaterial der Hornhaut.

Man kann die Hornhaut in eine grofse Anzahl unter einander concentrischer Schichten ablösen, welche sich in platte Faserformen von verschiedener Dicke spalten lassen. Ob nun die Hornhaut aus Fasern zusammengesetzt sei, oder aus einer gleichförmigen Grundmasse aufgeschichtet, ist noch nicht entschieden, Letzteres indefs mit gröfster Wahrscheinlichkeit bereits aufgestellt. — Virchow hat die Aufmerksamkeit auf einen höchst wichtigen Punkt gelenkt, indem derselbe Hornhaut - Knochen - Bindegewebe in ihrer Elementarzusammensetzung gleichstellt, ins Besondere die seither als Kernfasern bezeichneten Baubestandtheile der Hornhaut und des Bindegewebes für Zellen mit Ausläufern erklärt, welche derselbe mit den Knochenkörperchen gleichstellt und unter der Bezeichnung Hornhaut- und Bindegewebskörperchen einführt. Unter seiner Leitung sind die Arbeiten von Strube und His entstanden, von welchen ersterer die Hornhaut aus Faserbündeln bestehend mit darin eingebetteten Hornhautkörperchen beschreibt und krankhafte Veränderungen dieser Körperchen namentlich in Leucomen mittheilt. His (pag. 92) bemerkt : „wir haben bekanntlich in der Hornhaut zwei morphologisch so-

wohl, als chemisch differente Bestandtheile : die proteïnstoffhaltigen Hornhautkörperchen einerseits, die leimgebende Intercellularsubstanz andererseits." Derselbe zeigt ferner (pag. 94) „wie diese Intercellularsubstanz mit Leichtigkeit in schmale Lamellen und von da ab in feine Fibrillen sich zerspalten läfst" und hat beide Bestandtheile der Hornhaut abgebildet. His und Strube führen an, dafs die Hornhautkörperchen zuweilen regelmäfsige Reihen bilden, Bruch bestätiget diese Lagerung. (Bergmann giebt eine gewisse Reihenordnung der Knorpelelemente an). His (pag. 95) hat das Verhalten der Hornhautkörperchen in entzündlichen Zuständen, wie Strube, beobachtet : „Aetzt man nämlich ein Kaninchen in der Mitte der Hornhaut mit Höllenstein, so geschieht bekanntlich von der Peripherie aus eine Neubildung von Gefäfsen, während um die Aetzungsstelle herum eine Trübung sich entwickelt, die, wie Strube gezeigt hat, durch eine Einlagerung von Fetttröpfchen in die Körperchen bedingt ist. Weiterhin erscheinen vom Centrum ausgehend die gestreckten Ausläufer sehr erweitert und bilden, von der Fläche gesehen, ein sehr starkes und enges Gitterwerk, indem von Stelle zu Stelle die kleinen Tröpfchen reihenförmig angeordnet sind. Je mehr man sich dem Rande nähert, um so mehr zeigen sich die Elemente gewuchert, statt dafs sie aber hier mit Fett erfüllt wären, erscheinen sie vielmehr durch eine graue granulöse Masse stark ausgedehnt. Ihre Kerne wuchern und man findet zuletzt dicke solide Stränge, ganz aus aneinander gelagerten spindelförmigen Zellkörpern bestehend (vide Coccius, Fig. VIII), die sich zu Netzen verbinden und von denen man die morphologischen Uebergänge zu eigentlich Blutkörperchen führenden Capillaren durch verschiedene Stufen verfolgen kann." — Coccius (Fig. 7) hebt hervor, dafs er diese Körper, „seröse Gefäfse", in Verbindung mit den Wandungen blutführender Capillare gesehen und künstlich mit Blutkörperchen gefüllt habe. — Henle hat in seinem Jahresberichte 1852 diese Körper ebenfalls beschrieben und geschichtlich angeführt, dafs Toynbee die erste richtige Beschreibung derselben gegeben habe. In dem Jahresberichte 1854 bezeichnet derselbe als sternförmige Zellen die von His abgebildeten Körper, „die jetzt allgemein unter dem

Namen Hornhautkörperchen verstanden werden." — Bruch bemerkt, dafs man in der Bindegewebsfrage nur über einen Punkt, nämlich über die Zellennatur der s. g. Kernfasern zur Einigung gelangt ist; derselbe führt weiterhin an, dafs der Färbungsversuch von Hefsling (illustr. med. Zeitg. I, 172) das Hohlsein der Hornhautkörperchenausläufer nicht beweise.

Physiologische Anatomie der Hornhaut.

Der Stoffwechsel der Hornhaut ist nicht mit Bestimmtheit bekannt; über die mathematisch- und geometrisch-physikalischen Verhältnisse derselben sind sehr genaue Beobachtungen am lebenden Auge ausgeführt worden.

Stoffwechsel der Hornhaut.

Die vollkommene Wiedererzeugung ausgeschnittener Hornhautstückchen beobachtete Donders, ohne Gefäfsbildung an der Kaninchenhornhaut. — Coccius (pag. 37) zeigt, dafs Farbstofflösung von dem Kammerwasser aus in das Hornhautgewebe eindringt. Dagegen füllte derselbe die vordere Augenkammer an Kaninchen mit Luft, welche sich 3 Tage lang darin erhielt, ohne dafs die Hornhaut ihre physiologischen Eigenschaften änderte, woraus derselbe auf Unabhängigkeit der Hornhaut in ihrer Ernährung vom Kammerwasser schliefst. — Virchow betrachtet die Hornhaut-Bindegewebe-Knochenkörperchen als Zwischenglieder der Ernährung zwischen Blutgefäfsen und Substanz der Organe. Dieser Ansicht schliefst sich Coccius (pag. 168) für die Hornhaut an, gestützt auf den günstigen Bau dieser Gebilde für Enosmose durch ihre Bäuche und für Verlangsamung des Capillarstromes durch ihre engsten Ausläufer.

Chemische Eigenschaften der Hornhaut.

J. Müller fand beim Kochen der Hornhaut Chondrin. Nach Funke ist dieselbe von eiweifs- und caseïnhaltiger Flüssigkeit durchtränkt.

Physikalisches Verhalten der Hornhaut.

Die Hornhaut des Erwachsenen ist nach den Angaben Brücke's in der Mitte um ein weniges dünner als am Rande; die des Fötus und des neugeborenen Kindes in der Mitte sehr dick und verdünnt sich gegen den Rand hin. Von hinten angesehen erscheint ihre Begrenzung kreisrund, von vorn ist ihr verticaler Durchmesser etwas kleiner, als der horizontale, so

dafs sich ihre Form hier einer Ellipse mit horizontal liegender grofser Axe annähert. — Hiermit stimmen (nach Volkmann) Senff's Messungen der vorderen Hornhautkrümmung am lebenden Menschen überein, sowie Krause's Messungen der Dicke der Hornhaut des Erwachsenen in der Mitte und am Rande. — Nach Helmholtz (pag. 18) entspricht die Form der Hornhaut einem Ellipsoïd, welches durch Umdrehung einer Ellipse um ihre gröfsere Axe erzeugt ist. Der Scheitel des Ellipsoïds entspricht ungefähr der Mitte der Hornhaut, weicht aber merklich von der Gesichtslinie ab, welche bei allen von Helmholtz untersuchten Individuen vom Scheitel aus nach der Nasenseite hin liegt. Derselbe hat ferner gefunden (pag. 16), dafs der Krümmungsradius der Hornhaut um so gröfser wird, je gröfser der Druck der Flüssigkeiten im Auge ist. Helmholtz hat der Methode von Senff und Kohlrausch den Krümmungsradius der äufseren Hornhautfläche am lebenden Auge aus der Gröfse ihrer Spiegelbilder zu berechnen, seinen Optometer hinzugefügt, wodurch es möglich wird, das bewegliche Hornhautbildchen genau zu messen, während es sich bewegt und somit den störenden Einflufs der Verschiebungen des Kopfes auf die Genauigkeit der Messung zu vermeiden. Seine Messungen haben ähnliche Resultate gegeben, wie diejenigen von Senff, der Krümmungshalbmesser im Scheitel der Ellipse der äufseren Hornhautfläche beträgt hiernach 7 bis 8 Mm. — Den Brechungsindex der Hornhaut fand W. Krause im Durchschnitt aus 20 Bestimmungen am Menschenauge (Wasser = 1,3358) zu 1,3525. — Gerlach und Ludwig nehmen an, dafs die Durchsichtigkeit der Hornhaut wesentlich mit bedingt sei durch die in dem Gewebe derselben enthaltene Flüssigkeit. — Den Hauptgrund der leichten Spaltbarkeit der Hornhaut in Lamellen sucht His in dem Umstande, dafs diese Lamellen durch feine Zellnetze getrennt und umsponnen sind, wobei derselbe die mechanische Zerrung, welche die Hornhaut als Theil einer gespannten Kapsel erleidet, als weiteren Factor in Rechnung zieht.

Ergebnifs der Hornhautansichten für die Flügelfellfrage.

Diese mit grofsem Interesse geführten und sehr ausgiebigen Untersuchungen weisen entschieden darauf hin, dafs zur Beantwortung meiner Frage über anatomische Begründung des Flügelfelles vorerst die *Anordnung* der Baubestandtheile der Augapfeloberfläche festzustellen ist, welche Forderung zunächst zur eigenen Untersuchung der gesunden Hornhaut des Menschen- und Thierauges, sodann zur Untersuchung des Flügelfellbaues mich veranlafst.

DER HORNHAUTBAU.

Die Hornhaut des Menschen- und Wirbelthierauges bildet in Form eines stark gewölbten Uhrglases den durchsichtigen Theil der Augenhülle; sie ist umgeben von der Bindehaut. Untersucht man diese Hornhaut und ihre Gränzen mikroskopisch an einem senkrechten Schnitte, so sieht man deutlich, dafs dieselbe an ihrer vorderen, convexen und an ihrer hinteren, concaven Oberfläche von zwei glashellen structurlosen Häuten begränzt ist, von welchen die hintere als Descemetische, die vordere als Bowmann-Reichert'sche Haut bekannt ist. Die hintere structurlose Haut mifst $\frac{1}{100}$—$\frac{1}{200}$ P. L., die vordere etwa $\frac{1}{300}$ P. L. Zwischen diesen beiden Gränzhäuten liegt die eigentliche Hornhautmasse, Substantia corneae propria. In dieser Masse bemerkt man der Fläche nach schichtweise Reihen dunkeler runder oder ovaler punktförmiger Körper von $\frac{1}{700}$—$\frac{1}{900}$ P. L., mit fadenförmig kurzen oder langen Ausläufern, welche gröfstentheils in die Fläche, zum Theil in die Dicke der Hornhaut sich erstrecken und häufig anastomosiren. Diese Körper sind als Hornhautzellen oder Hornhautkörper nunmehr bekannt; sie sind äufserst zahlreich und liegen in einem gleichförmigen hellen, farblosen Lager eingebettet, welches gegenwärtig als Intercellularsubstanz oder Zwischenmasse bezeichnet wird. Seitlich geht die eigentliche Hornhautsubstanz zum gröfsten Theile in die harte Augenhaut, Tunica sclera, zum kleinsten Theile in die Bindehaut, Tunica conjunctiva über. Beim Uebergange in die Sclera rücken die Baubestandtheile näher aneinander und gehen bogen- oder wellenförmig in das viel dichtere, aber wesentlich übereinstimmende Scleralgewebe über. — Eine sehr schmale, $\frac{1}{100}$—$\frac{1}{200}$ P. L. dicke Schicht, die oberflächlichste Lage der

eigentlichen Hornhautsubstanz, die nächste unter der vorderen structurlosen Bowmann'schen Gränzhaut, setzt sich mehr gerade aus gehend in das Bindehautgewebe fort. Bei diesem Uebergange ist eine Veränderung der Baubestandtheile nur schwer zu erkennen, sie erscheinen wohl meist etwas dichter gedrängt und etwas weniger regelmäfsig geordnet, als in der vorderen Hornhautschicht. Die Bowmann'sche Haut liegt dieser Schicht fest auf, scheint aber bei dem Uebergange in die Bindehaut am Hornhautrande mit einem knieförmigen Vorsprunge oder einer Einrollung zu enden. Alle diese Verhältnisse sind leicht an einem möglichst feinen senkrechten Schnitte schwach gekochter Augen bei Zusatz von Essigsäure sichtbar. Auch kann man getrocknete Augenkapseln mit anhängender Bindehaut dazu benutzen, an welchen der Schnitt leichter zu machen ist, den man dann ebenfalls mit Essigsäure befeuchtet.

Diejenige Schicht, welche als vordere Oberfläche der eigentlichen Hornhautsubstanz, wie eben erwähnt, in die Bindehaut sich fortsetzt, erscheint mir für meinen Gegenstand besonders wichtig, diese habe ich defshalb vorzugsweise untersucht, aus dieser besonders sind die Abbildungen entnommen und auf dieselbe beziehen sich die Folgerungen für meinen pathologischen Gegenstand.

Von den Baubestandtheilen der Hornhaut.

Hornhautkörperchen.

Beschreibende Anatomie der Hornhautkörperchen.

Form der Hornhautkörperchen.

Untersucht man mikroskopisch die Hornhautoberfläche an feinen Flächenschnitten der rohen, frischen Menschen- oder Schweinehornhaut, so bemerkt man blasse, schwach contourirte Streifen, welche oft durch einen grofsen Theil des Sehfeldes gestreckt liegen. Je vier dieser Gebilde führen zu einem Zellenkerne von $\frac{1}{700}$ — $\frac{1}{900}$ P. L. mit glänzendem Kernkörperchen,

welcher von einer Hülle umschlossen ist, die sich in jene Streifen verlängert, so dafs von je einem Kernlager vier solcher blassen Streifen nach zwei entgegengesetzten Richtungen abgehen und das Bild einer Röhrenzelle sich darstellt, welche Hornhautkörperchen Hornhautzelle benannt wird. Die Zellenhülle liegt meist sehr nahe an dem Kerne; der Kerninhalt ist klar, zuweilen etwas körnig, die Umrisse der Kernwand sind nicht immer deutlich sichtbar. Aufser diesen Körpern sieht man eine grofse Menge ähnlicher mit kürzeren Ausläufern, aber häufig mit umfangreicherem Kerne von $\frac{1}{300}$—$\frac{1}{500}$ P. L. und geräumigerem Kernhofe. An diese reihen sich wieder kleinere, so dafs durch abnehmende Gröfse Uebergänge zu sehr feinen Formen vorhanden sind. In den kleineren dieser Figuren konnte ich einen Kern nicht immer mit Bestimmtheit erkennen. In den *tieferen* Schichten solcher Hornhäute sieht man Gebilde von derselben Beschaffenheit und Rangordnung. — Benutzt man zur Untersuchung abgekochte, oder gefrorene, oder in Holzessig aufbewahrte Schweinehornhaut, so erscheint der Inhalt des Kernes stark, granulirt, der Inhalt der übrigen Zellentheile schwachkörnig und ihre Wände sehr dunkel und etwas eingekerbt.

Rautenbildung der Hornhautkörperchen.

Die beiden Ausläufer jeder Seite des Kernhofes einer gröfseren Röhrenzelle der Hornhaut*oberfläche* weichen in einem nahezu spitzen Winkel auseinander und fliefsen mit zwei entgegenkommenden Ausläufern zweier Nachbarkernlager zusammen. Je vier Röhrenzellen liegen in den vier Ecken einer Raute, deren vier Seiten durch Ausläufer dieser Zellen gebildet werden, indem je eine Seite durch Verbindung zweier Ausläufer aus zwei Zellen entsteht. Diese Form ist nicht immer regelmäfsig, bleibt indefs als Grundform der Verbindungsweise der Zellenausläufer unter einander erkennbar (Taf. I, Fig. 1—4). Jede Zelle betheiliget sich durch die beiden Seitenwände ihrer vier Ausläufer und ihres Kernlagers an der Bildung von vier Rautenfeldern. Innerhalb dieser Rautenräume hängen kleinere Rautengitter (Taf. I, Fig. 5—8); so dafs jede kleinere Rautenverbindung der Horhautkörper einen Theil eines gröfseren Rautenbezirkes bildet, dessen Gränze durch breitere Stäbe bezeichnet ist. Diese bilden nämlich ein blasses Gerüste, in

dessen Feldern ebenfalls Röhrenzellen liegen, welche unter sich und mit den Gränzröhren durch *kurze* Ausläufer anastomosiren. Ob nun *jede* einzelne Raute durch unmittelbare Verbindung primärer Ausläufer entsteht, oder ob Abtheilungen des Rautennetzes durch secundäre Ausläufer gebildet werden, ist schwer zu entscheiden, indefs sieht man nicht in allen Kreuzpunkten des Hornhautkörpernetzes deutlich Kerne. Der Abgang der Ausläufer aus den Zellen mit *grofsem Kerne* und *weitem Hofe* geschieht in einem stumpfen Winkel, an den übrigen Kreuzpunkten des Netzes spitzwinkelig.

Gröfse u. Gliederung der Hornhautkörperausläufer.

Die Stäbe dieser verschiedenen Rautengitter in der vorderen Schicht der Hornhautsubstanz des Schweineauges messen $\frac{1}{900}$ — $\frac{1}{1200}$ P. L. und verlieren sich durch allmälige Uebergänge in ein äufserst feines hellgelbliches Netzwerk.

Centrales Hornhautkörperchen.

In dem Mittelpunkte der vorderen Oberfläche der Schweinehornhaut bemerkte ich häufig einen gröfseren Kern mit breiteren Hüllenausläufern von $\frac{1}{400}$ — $\frac{1}{600}$ P. L. in Kreuzform (Taf. I, Fig. 9—11). Die Ausläufer sind blafs, schwach contourirt; in ihrer Abgangsweise vom Kernlager bilden sie zwei spitze Winkel nach dem inneren und äufseren, zwei stumpfe nach dem oberen und unteren Rande hin. Dieses Kreuz kommt bei mikroskopischer Untersuchung gewöhnlich zuerst zum Vorscheine, und zwar in Anastomosen mit den langen Zellenausläufern von etwas geringerer Breite, welche das oben beschriebene blasse Gerüste mit grofsem Fachwerke bilden; man bemerkt dieses am leichtesten unter Schraubenverschiebungen des Tubus abwechselud nach auf- und abwärts; später werden Gitter der *kleineren* Hornhautkörper innerhalb der Schenkel des Kreuzes sichtbar (Taf. I, Fig. 13, Taf. II, Fig. 1). Es ist diese Erscheinung ein schwieriger Gegenstand der Untersuchung und Deutung. Ich habe sehr viele Hornhäute untersucht, bevor ich auf dieselbe aufmerksam wurde, und entschlofs mich erst nach Anwendung von Vorsichtsmafsregeln zu der erwähnten Deutung. Sie ist nicht in allen Schnitten sichtbar unter anscheinend gleichen Bedingungen; ihr Vorkommen fand ich genau in der Mitte der Hornhautoberfläche und bis zum Eintrocknen des Objectes sichtbar bleibend unter *verschiedenen* Bedingungen, nämlich an

Flächenschnitten, an der Flächenansicht der Hornhaut in ihrer ganzen Dicke, ohne und mit Reagentien, bei Anwendung verschiedener Beleuchtungen, Vergröfserungen und Mikroskope.

Am geeignetsten zur Darstellung dieser Erscheinung halte ich einen feinen Flächenschnitt der ganzen vorderen Hornhautoberfläche in Verbindung mit der Bindehaut, welche man möglichst glatt auf den Objectträger ausbreitet; zur Wiedererzeugung der Erscheinung nach dem Eintrocknen befeuchte ich dieses Präparat mit verdünnter Salzsäure. — — Ich hatte Gelegenheit vier Menschenhornhäute zu untersuchen, worunter zwei von einem dreijährigen Kinde und zwei von einer 65 jährigen Frau. In der vorderen Substanzschicht dieser Menschenhornhäute fand ich keinen Centralkörper, dagegen bemerkte ich hier eine Anordnung der Hornhautzellen in vier Bogen oder vier Kegelscheitel, welche in der Mitte der Hornhautoberfläche zusammenstofsen und dadurch eine kreuzähnliche Wirbelform erzeugen; zwei dieser Kegelscheitel öffnen sich nach dem inneren und äufseren Hornhautrande und haben stärker ausgeprägte Umrisse, als die beiden anderen, welche dazwischen geschoben sind und nach dem unteren und oberen Hornhautrande sich öffnen. Es entsteht hierdurch ein Bild ähnlich wie Taf. II, Fig. 2, nur stofsen die Kegelspitzen hier nahe zusammen, es entsteht durch diese Anordnung der Hornhautkörperchen für die vordere Oberfläche der Menschenhornhaut ganz dieselbe Form und Eintheilung, wie durch die Centralzelle der Schweinehornhaut.

Hornhautdreiecke der Hornhautkörperchen.

Auf diese Weise scheint mir die ganze vordere Substanzschicht der Menschenhornhaut durch die Lagerung der vier centralen Bogenkuppeln, die der Schweinehornhaut durch die vier Ausläufer der Centralröhrenzelle und deren Verlängerungen in vier Kegelabschnitte oder Dreiecke getheilt, deren Grundflächen in die vier Hornhautränder fallen. — In den tieferen Schichten der Schweinehornhaut konnte ich nicht die Centralzelle unterscheiden; dagegen sah ich mehrmals dafür in der Mitte vier Kegelspitzen des Maschennetzes von vier durch Gröfse nur wenig ausgezeichneten Röhrenzellen ausgehen (Taf. II, Fig. 2).

Bindehautdreiecke der Hornhautkörperchen.

An Verticalschnitten der gekochten oder rohen Augenkapsel sieht man, wie oben erwähnt, sehr deutlich, dafs Gewebebestandtheile aus der Hornhautoberfläche dicht unter der vorderen structurlosen Gränzlamelle hervor in die Bindehaut sich fortsetzen und dafs alle folgenden Schichten der eigentlichen Hornhautsubstanz in einem Bogenzuge zur Sclera übergehen. Aber auch an Flächenschnitten der rohen, frischen Augapfeloberfläche kann man diesen Uebergang in die Bindehaut beobachten. Es gelingt zuweilen nach Abschälung des Epithels, namentlich an jungen Augen, durch flache Züge mit der Staarnadel die Bindehaut von dem Augapfelumfange her im Zusammenhange mit der vordersten Hornhautoberfläche ohne Verletzung der Sclera abzulösen. An so erhaltenen äufserst feinen Flächenschnitten gewahrte ich mikroskopisch in dem *Bindehautsaume* theils regellose Anordnung der Hornhaut- oder Bindegewebekörperchen, theils aber auch die regelmäfsige und gegliederte Anordnung derselben (Taf. I, Fig. 12) in ähnlicher Weise wie in der vorderen Hornhautschicht. In dieser regelmäfsigen Lagerung bilden sie vier Dreiecke oder kegelförmige Zwickel, deren Spitzen nach dem Augapfelumfange gerichtet sind, deren Grundflächen in den Hornhautumfang fallen. Die Spitzen dieser Dreiecke sind durch den Kernhof, ihre Seitenflächen durch die Ausläufer einer der *stärkeren* Röhrenzellen bezeichnet (Taf. II, Fig. 3. 4). Vier solcher Gruppen umschliefsen vollständig den Umfang der Hornhaut; an dem inneren, äufseren, oberen und unteren Hornhautrande liegt je ein solches Dreieck, dessen Grundfläche mit derjenigen des entsprechenden Hornhautdreieckes zusammenfällt.

Hauptrauten der Hornhautkörper.

Ob diese Dreiecke an ihrer Grundfläche wirklich in einander übergehen, oder nur zusammenstofsen, ist an Flächenschnitten schwer mit Bestimmtheit zu entscheiden, da die Anordnung der Hornhautkörper an dem Uebertritte aus einer Haut in die andere *nicht vollkommen* dieselbe ist, wie vor- und nachher. Jedenfalls aber entscheidet die Untersuchung des Verticalschnittes durch beide Häute *für* den *directen* Uebergang der oberflächlichen Hornhautsubstanzlage in die Bindehaut. Nach dieser Auffassung bilden die vier Bindehautdreiecke der Röhrenzellen mit den vier Dreiecken in der vorderen Horn-

hautschicht vier *grofse Rauten*, welche im Zusammenhange als vordere Beleg- oder Deckschicht der Hornhaut bezeichnet werden könnten.

Vordere Hornhautdecke.

Diese Deckschicht besteht aus Hornhautzellen von verschiedener Gröfse, welche ein durch äufserst zahlreiche Flächenausläufer unter sich und durch weniger zahlreiche Dickenausläufer mit den tieferen Hornhautschichten anastomosirendes Netzwerk bilden, sie liegt dicht unter der vorderen structurlosen Bowmann'schen Gränzlamelle und ragt in vier kegelförmigen Zipfeln über den Hornhautumfang in die Bindehaut hinaus. Sie bildet in dieser Weise ein verschobenes Viereck, oder richtiger ein Achteck mit abwechselnd einspringenden stumpfen und ausspringenden spitzen Winkeln. Die anastomotischen Verlängerungen der Centralröhrenzelle der Schweinehornhaut und derjenigen Gränzzellen, welche die Umrisse der vier centralen Kegelspitzen der Menschenhornhaut bilden, liegen in der Richtung nach den einspringenden Winkeln dieser Deckschicht. Es ist anzunehmen, dafs jene die Bedeutung von verlängerten Gränzröhren des Centrums haben und dafs durch ihre Verbindung mit den Gränzzellen der Bindehautdreiecke das Achteck der ganzen Substanzdecke in vier Hauptrauten getheilt werde (Taf. II, Fig. 5).

Physiologische Anatomie der Hornhautkörperchen.

Innerhalb jeder einzelnen Hauptraute der vorderen Hornhautdecke wiederholt sich die gegliederte Netzanordnung der Hornhautkörper, so dafs die Decke *physiologisch* in vier *Zellenbezirke* zerfällt.

Physikalisches Verhalten der Hornhautkörper.

Bringt man feine senkrechte Durchschnitte der Hornhaut in ein Austauschverhältnifs zwischen farbloser und farbiger Flüssigkeit, so färben sich die Hornhautkörper. An Schweinehornhäuten beobachtete ich die Ausgleichung zwischen Augenkammerwasser von der Wasserhaut aus und blauer Jodstärke von der vorderen Oberfläche her, und fand hierbei, dafs die Hornhautkörperchen, welche, wie oben bemerkt, blafsgelblich, oder farblos sind, *nach* Beginn des Wechselstromes rasch dunkelviolett werden. Dasselbe findet statt bei einfacher capillärer Einwirkungsweise der blauen Jodstärke auf Hornhautstückchen, welche der Fläche nach unter dem Deckglase aus-

gebreitet liegen. Nach öfterer Wiederholung des Versuches an demselben Gegenstande lösen sich leicht einzelne Körperchen aus ihrem Zusammenhange (Taf. IV, Fig. 2) und zeigen nach dieser Ablösung wieder ihre gelbliche Farbe wie *vor* der Jodstärkewirkung. — Es ist mir daraus, in Anschlufs an Virchow's Ansicht hierüber, wahrscheinlich, dafs diese Körperchen hohl sind und einen zusammenhängenden *Kanalbau* darstellen. — Im Sonnenlichte bei theilweisem Abschlusse des Mikroskopspiegels erscheint das feinste Netz der Hornhautkörperchen blau (Taf. IV, Fig. 1).

Chemische Eigenschaften der Hornhautkörper.

Gegen Reagentien verhalten sich die Hornhautkörperchen wie Eiweifs, sie gerinnen durch Erhitzung und durch Säuren.

Vergleichende Untersuchung der Hornhautkörperchen.

Hornhautfacetten.

Die Fliegenhornhaut besteht, wie bekannt, aus sechs- und viereckigen Facetten mit linsenförmigen Vorsprüngen. Nach Abschälung der Pigmentschicht und der Choroidealtrichter bemerkte ich in der Mitte jeder Facette eine undeutliche blasse Kreuzform mit kaum angedeuteten Umrissen; nach Zusatz von Salzsäure wird dieses Kreuz deutlicher, glänzender, in den meisten Facetten ist es vollkommen regelmäfsig geformt, so dafs aus dem Centrum vier kurze Arme nach zwei entgegengesetzten Richtungen ausgehen und sich in den kreisförmigen Umrissen des Facettenvorsprungs verlieren; in einigen Facetten hat diese Erscheinung Spiralform. Läfst man nun das Säurepräparat trocknen, so werden die Contouren des Kreuzes sehr *dunkel* und *scharf*, ebenso die Umrisse des Facettenvorsprungs, während die Facettenform selbst undeutlich wird. Durch erneuten Zusatz von Salzsäure wiederholt sich die eben angegebene Erscheinungsreihe in derselben Ordnung. Ich habe dieses Kreuz, da ich nicht weifs, ob bereits eine Bezeichnung desselben besteht, einstweilen als centralen Facettenkörper abgebildet (Taf. II, Fig. 6. 7), ohne hiermit eine Deutung verbinden zu wollen, da ich nicht entscheiden konnte, ob diese mikroskopische Erscheinung anf einer künstlichen Faltung, oder Unebenheit, oder auf der Form eines bestimmten Körpers der linsenförmigen Facettenoberfläche beruht.

Auch ohne Vergröfserungen kann man Rautenzüge in der Hornhaut und in Muskeln anschaulich machen. — Nach kurzem Eintauchen des frischen Augapfels in siedendes Wasser bemerkt man weifse Streifen, welche, Rautengitter bildend (Taf. IV, Fig. 3. 4), zuweilen radiär verlaufend (Taf. IV, Fig. 5), die Hornhaut durchziehen. Läfst man Kälte von — 4° bis — 6° R. auf den rohen, mit dem hinteren Pole aufliegenden Augapfel wirken, so werden nach fünf bis acht Stunden schwach opalisirende Rautenzüge in der Hornhaut sichtbar (Taf. IV, Fig. 6). — Auf Muskelquerschnitten an frisch gekochtem oder besser an vorher gesalzenem Fleische, namentlich dem s. g. Brustkerne, sieht man stellenweise ziemlich regelmäfsigen Rautenbau ohne Vergröfserung (Taf. IV, Fig. 7); das Bindegewebe umspinnt die einzelnen Muskelbündel, so dafs in einer gröfseren Raute kleinere Gitter hängen, worin die Muskelbündel stecken. Rautenzüge in Hornhaut und Muskeln ohne Vergröfserung.

Zwischenmasse der Hornhautkörperchen.

In der Hornhaut liegt der Rautenbau der Hornhautkörperchen oder Röhrenzellen in einer überall gleichartigen, etwas gelblichen Zwischenmasse, oder Intercellularsubstanz, welche man künstlich in verschieden dünne und feine *Faserformen* spalten kann. Diese Masse läfst sich auskochen, wobei das Maschennetz der Hornhautkörperchen als Gerüste stehen bleibt und das Hornhautgewölbe sich verkleinert darstellt. Anatomisches und physikalisches Verhalten der Zwischenmasse.

Nach mehrstündigem Kochen von Hornhäuten erhielt ich folgende Reactionen der Abkochung: Chemisches Verhalten der Zwischenmasse.

auf Chondrin		auf Glutin	
Reagens	Reaction	Reagens	Reaction
Salzsäure	keine Reaction.	Alkohol . . .	Trübung.
Essigsäure	„ „	Gerbsäure . . .	Niederschlag.
Essigsaures Bleioxyd	Trübung.	Platinchlorid . .	flockige Trübung.
Alaun	keine Reaction.	Quecksilberchlorid	Trübung.
Eisenvitriol . . .	Trübung.		

Dieselben Reactionen ergaben vergleichende Untersuchungen der Menschenhornhaut, Thierhornhaut und Thierharnblase. Die Abkochungen schäumen

leicht, sind schleimig, die der Menschenhornhaut hatte einen schwach grünlichen Schimmer, die der Thierhornhaut sah bläulich und die der Thierharnblase gelblich aus. — Die angeführten Reactionen sind unbestimmt, schwanken zwischen denen des Bindegewebe- und denen des Knorpel-Leimes und erlauben mir keinen entscheidenden Schlufs.

Von den Lymphgefäfsen, Blutgefäfsen und Nerven der Hornhaut.

Zotten der Hornhaut.

Höchst seltene Erscheinungen in den Gewebeuntersuchungen der Hornhaut sind blasse zarte, schlanke Gebilde; sie stehen in dem Hornhautrande und ragen zungenförmig nach der Hornhautmitte hin. Aus dem Fufse eines jeden dieser Gebilde läuft bis in die Nähe der Spitze ein Centralstreifen; dieser Streifen und die äufseren Umrisse des Gebildes sind braungelblich pigmentirt. An einzelnen Stellen derselben bemerkte ich blasse, runde Zellen (Taf. II, Fig. 8. 9). — Ich zweifle nicht, dafs diese Gebilde solche sind, wie sie Kölliker in der Hornhaut einer jungen Katze gesehen hat und als Lymphgefäfse beschreibt und abbildet. Unter etwa zweihundert Hornhäuten sah ich dieselben nur einmal in einer Rinder- und einmal in einer Schweinehornhaut; in diesen beiden Fällen standen drei dieser Gebilde von dem inneren und zwei von dem äufseren Hornhautrande her einander entgegen. Ich schliefse mich an Kölliker's Ansicht an und halte dieselben für Zotten, deren Mitte den Lymphgang, deren Umrifs eine Blutgefäfsschlinge enthält.

Blutgefäfse der Hornhaut.

In der Hornhaut eines jungen Frosches sah ich rothe Blutgefäfse, ähnlich wie Henle die injicirten Blutgefäfse aus einer Schaffötushornhaut abbildet, von dem Umfange nach der Mitte der Hornhaut verlaufen (Taf. III, Fig. 1).

Nerven der Hornhaut.

Auf der hinteren, der Wasserhaut zugekehrten Fläche fand ich Nervenstämmchen von der harten Haut her zur Hornhaut tretend, wie Schlemm, Pappenheim dieselben angeben, und ihre eigenthümliche weitere Vertheilung in den vorderen Schichten (Taf. II, Fig. 10. 11) als helle Fäden, wie Kölliker und Luschka dieselben beschrieben und abgebildet haben.

DER FLÜGELFELLBAU.

Jedes einzelne ausgebildete Flügelfell verdunkelt ein Viertel der durchsichtigen Hornhautoberfläche des Menschenauges durch einen grauen *dreieckigen* Ueberzug, dessen Grundfläche in dem Hornhautrande und dessen Spitze in der Hornhautmitte liegt. Es ist Thatsache, dafs meist zwei, höchstens vier Flügelfelle zugleich an *einem* Auge vorkommen können, so dafs in dem letzteren Falle vier undurchsichtige Dreiecke von vier Seiten her, im wagerechten und senkrechten Durchmesser, jene durchsichtige Augenhaut überziehen, mit ihren vier Spitzen in der Hornhautmitte an einanderstofsen und Blindheit veranlassen. — Von der Grundfläche des grauen Hornhauttheiles eines Flügelfelles ziehet eine verdickte rothe Falte der die Hornhaut umgebenden Bindehaut mit zunehmender Breite nach dem Umfange des Augapfels hin, welche von den Schriftstellern als Anfangstheil der Flügelfellbildung gerechnet wird und welche in Verbindung mit dem Hornhautdreiecke des Flügelfelles die allgemein angenommene Pyramid-, oder Flügelform dieser Krankheit herstellt. Ueber die Entstehung dieser Form besteht bis jetzt überhaupt *eine* Erklärung, und nach dieser ist jedes Flügelfell durch Herbeizerrung des Bindehautsaumes auf die Hornhautmitte behufs Vernarbung bedingt. Meine Aufgabe wird es nun sein, Form und Bestandtheile des Flügelfelles zu untersuchen und mit Form und Bestandtheilen seines Sitzes zu vergleichen.

Von der Form des Flügelfelles.

Beschreibende Anatomie der Flügelfellform.

Bindehautdreieck des Flügelfelles.

An frisch entstandenen Flügelfellbildungen, welche den Hornhautrand um 1 bis 2‴ überschritten hatten (vergl. Taf. V, Fig. 1—3), bemerkte ich

eine flache *gelbliche* Geschwulst in Form eines Dreieckes, dessen Spitze nach dem Augapfelumfange dessen Grundfläche nach dem Hornhautrande gerichtet, in dem Gewebe zwischen der harten Haut und der beweglichen Bindehaut. Dieses Dreieck erscheint an den Rändern stärker angeschwollen, gesäumt, wodurch diese Zwickelgeschwulst sich von ihrer Umgebung scharf ausprägt (Taf. V, Fig. 3). Dieses gelbliche Dreieck ist gedeckt von einer sehr dünnen Platte der Augapfelbindehaut.

Hornhautdreieck des Flügelfelles.

Wächst diese *gelbliche* Dreieckgeschwulst, so überschreitet dieselbe den Hornhautrand und erscheint hier *grau*, welcher Farbenunterschied in der Verschiedenheit des Hintergrundes beruht. Vom Hornhautrande aus bildet sich nun ein zweites Dreieck, dessen Grundfläche mit derjenigen des Bindehautdreieckes zusammenfällt, und dessen Spitze in der Mitte der vorderen Hornhautfläche liegt. An dieser Stelle endet die Flächenausbreitung einer Flügelfellgeschwulst.

Rauten- oder Primärform des Flügelfelles.

Das Bindehautdreieck des Flügelfelles bildet mit dem Hornhautdreiecke desselben eine Raute, und es stellt sich sonach in diesen Fällen die ursprüngliche Bildungsform des Flügelfelles*) als *Rautenform* heraus (Taf. III, Fig. 15). Vier solche rings neben einander liegende Flügelfelle würden die ganze Hornhaut decken und mit ihren Spitzen einestheils in der Hornhautmitte zusammenstofsen, anderntheils in der Augapfelbindehaut einzeln auslaufen; so dafs diese vier Flügelfelle ein verschobenes Viereck, oder richtiger ein Achteck mit abwechselnd einspringenden stumpfen und ausspringenden spitzen Winkeln darstellten.

---

*) Verschieden von *diesem* Flügelfelle als Neubildung ist *jene Pyramidvernarbung* von Hornhautrandgeschwüren, welche der Flügelfelldarstellung Arlt's zu Grunde liegt. Man könnte vielleicht zur Unterscheidung dieser beiden Hergänge und Zustände Arlt's flügelförmige Hornhautnarbe *das Narbenflügelfell*, *Pterygoid* nennen und für die Neubildung, von welcher die vorliegende Untersuchung handelt, die Bezeichnung *Flügelfell*, *pterygium* beibehalten. — Es ist mir wahrscheinlich, dafs diese beiden Zustände, welche ich für *wesentlich* verschiedenene halte, in der allgemein aufgestellten

Physiologische Anatomie der Flügelfellform.

Bevor das Bindehautdreieck des Flügelfelles den Hornhautrand überschreitet, kann dasselbe jahrelang bestehen (Taf. V, Fig. 4. 5), oder rückgängig werden (Taf. V, Fig. 6). Häufig kommt bei gleichzeitigen Sehstörungen und *ohne* diese eine solche Dreieckgeschwulst in der Bindehaut vor, welche mit ihrer Grundfläche an dem Hornhautrande stehen bleibt, denselben, wie es scheint, nie überschreitet *). — Diese Zwickelgeschwulst scheint mir in den Fällen, in welchen ihr Wachsthum an dem Hornhautrande aufhört, eine *Bildungshemmung des Flügelfelles* zu sein (Taf. V, Fig. 7). — Ob es Fälle giebt, in welchen das Hornhautdreieck des Flügelfelles mit Umgehung des Bindehautdreieckes sich ausbildet, möchte durch weitere Untersuchungen auszumitteln sein. Bildungshemmung und Zurückbildung des Flügelfelles.

Wenn das Anfangsdreieck des Flügelfelles den Hornhautrand überschritten hat, alsdann werden die Gefäfse der über dasselbe hinziehenden Binde- Pyramid- oder Secundärform des Flügelfelles.

Eintheilung des Flügelfelles als häutige und fleischige *Art* desselben sich verbergen. Dalrymple's auf das membranous pterygium bezogene Beschreibung und Abbildung (Path. of the human eye. Plate III, Fig. 2) des Flügelfelles : „but in other cases it is gradually softened off above and below, as in the drawing, and only recognised by the vessels extend into the opaque membrane overlapping the cornea", pafst sehr gut auf das *Narbenflügelfell*, während die Beschreibung der fleischigen Art : „Fleshy pterygium appears to involve the submoucous tissue as well as the conjunctiva, and is usually less definite in its form and its extension over the cornea more dense and almost tendinous" und die Abbildung Plate III, Fig. 3 Merkmale der *Flügelfellgeschwulst* zu enthalten scheint. — Hieran reihet sich die Erwähnung eines Pterygiums von Ruete, Bildl. Darst. IV, Taf. XIV, pag. 6. 7, welches als schmerzlos, allmälig, ohne vorherige Verletzung des Auges entstanden dargestellt wird.

*) Brefsler, Kr. des Sehorg., pag. 208, entnimmt der Darstellung v. Ammon's die Beschreibung eines solchen Dreieckes „als eigenthümliche Form der pinguecula." — Arlt, Kr. des Auges I, pag. 165, erwähnt diesen „s. g. *Fettfleck* Pterygium pinque" und führt Weller's chemische Untersuchung desselben an, wonach dieses Gebilde *kein Fett, sondern* Eiweifs und Gallerte enthalten soll. — Seitz, Augenheilk. I. Lief., pag. 86. 87, beschreibt solche Bildungen unter der Bezeichnung „Lidspaltenfleck, Fettfleck, pinguecula."

hautplatte krankhaft erweitert, stärker mit Blut angefüllt (Taf. V, Fig. 3), die vorher dünne, blasse, durchsichtige Bindehautplatte wird verdickt, roth, undurchsichtig (Taf. V, Fig. 1) und verdeckt das vorher sichtbare Anfangsdreieck des Flügelfelles. Je nach den Bewegungen des Augapfels zu ihr hin, oder in entgegengesetzter Richtung erscheint sie gefaltet oder gespannt; durch ihre Schwellung gränzen sich ihre Ränder von der Umgebung ab und sie erscheint als eine Art Band oder Brücke. Diese, wie ich annehme, *secundär* verdickte Bindehautfalte wird von den Schriftstellern als *Anfang* der Flügelfellbildung aufgefafst, stellt nach denselben den Rumpf und Hals des Flügelfelles dar und hat in Verbindung mit dem Hornhautdreiecke die Aufstellung der Pyramidform als ursprüngliche, primäre Bildungsform des Flügelfelles veranlafst (Taf. V, Fig. 8). — Es ist denkbar, dafs unter Druck und Reibung dieser secundär verdickten, derben Bindehautfalte das darunter liegende Anfangsdreieck schrumpft, oder durch entzündlichen Hergang mit derselben verschmilzt, so dafs dieses Dreieck bei Ausrottung älterer Flügelfelle nicht mehr, oder kaum (Taf. V, Fig. 2) bemerkt wird *), obwohl dasselbe in dem Beginne der Bildung des Hornhautdreieckes des Flügelfelles sehr deutlich vorhanden ist (Taf. V, Fig. 3). Oder man müfste einstweilen annehmen, dafs es Fälle gebe, in welchen unter Bildung secundärer Bindehauthyperämie das Hornhautdreieck des Flügelfelles ohne vorgängige Entwickelung des Bindehautdreieckes sich ausbilde.

Verhältnifs der Flügelfellform zur Behandlung.

Es ist thatsächlich bekannt, dafs das Flügelfell als Neubildung durch Wachsthum und Vermehrung das Sehen beeinträchtigen und vernichten kann, aus welcher Eigenschaft die Anzeige zu dessen Ausrottung durch kunstge-

---

*) Demours, Malad. des yeux, IV, pag. 117, hat nach Wegnahme eines Pterygiums eine kleine rundliche Geschwulst beobachtet, welche sich nach der Operation gebildet haben soll. In der Abbildung Planche 40 ist dieselbe weifslich und sitzt genau an der Stelle für das Bindehautdreieck des Flügelfelles am inneren Augenwinkel.

mäfses Verfahren fliefst *). Nach Abtragung von Flügelfellgeschwülsten durch das Messer, welche die Hornhautmitte noch nicht vollständig erreicht hatten, habe ich Hornhautwiederersatz mit völliger Aufhellung der Operationsstelle gesehen.

Von den Baubestandtheilen des Flügelfelles.

Das Flügelfell und seine Bildungshemmung fand ich aus demselben Gewebe gebildet, woraus die gesunde Hornhaut aufgebaut ist. Seine Bestandtheile sind Hornhautkörperchen und Zwischenmasse. Diese beiden Bestandtheile kommen in einigen Eigenschaften mit denjenigen der gesunden Hornhaut überein, in anderen unterscheiden sie sich von denselben.

Hornhautkörperchen und Zwischenmasse.

Beschreibende Anatomie der Hornhautkörper und Zwischenmasse des Flügelfelles.

Form, Gliederung, Anordnung, Unterscheidung der Hornhautkörper des Flügelfelles.

Die Hornhautkörper des Flügelfelles sind ebenso geformt, angeordnet und gegliedert wie diejenigen der gesunden Hornhaut, sie bilden ebenso, wie dort, Rautenmaschen, welche mit Zwischenmasse ausgefüllt sind; aber sie unterscheiden sich von denen der gesunden Hornhaut durch folgende Verhältnisse. Sie sind dunkelrandig, feinkörnig beschlagen und stehen oft so dicht und zahlreich, dafs *stellenweise* die Rautenmaschenräume undeutlich werden und ein gestreckter Bau derselben sich darstellt (Taf. III, Fig. 2—8).

*) Hasner, Augenkr. Pag. 73—78 fafst das Flügelfell überhaupt als Bindehautzerrung bei der Vernarbung von Geschwüren in der Nähe der Hornhaut auf und schlägt von seinem Standpunkte aus vor, von jeder Behandlung des Flügelfelles abzustehen. — In Bezug auf das *einfache Narben*flügelfell möchte ich diesem Vorschlage mich anschliefsen.

Physiologische Anatomie der Hornhautkörper und Zwischenmasse des Flügelfelles.

Physikalisches und chemisches Verhalten der Hornhautkörper und Zwischenmasse des Flügelfelles.

Die gröfseren Hornhautkörper des Flügelfelles habe ich auf Hohl- oder Solidsein nach der Methode von Welcker*) untersucht und dabei gefunden, dafs dieselben beim Senken des Tubus aus der mittleren Einstellung glänzend werden, dafs dagegen hohe Tubusstellung ein verwaschenes Bild derselben bewirkt. Die Entstehung des Glanzes beim Senken des Tubus spricht nach der eben angeführten Methode für das Hohlsein mikroskopischer Streifen**). — — Im Sonnenlichte erscheinen diese Körperchen unter Ausschlufs des Mikroskopspiegels silberweifs mit gelbem Rande (Taf. IV, Fig. 8). Die gleiche Erscheinung erhält man bei Betrachtung einer fein gerissenen Glasplatte unter denselben Verhältnissen, wobei zugleich die feinsten Risse in dem Glase dieselbe blaue Farbe zeigen, wie das feinste Netz der Hornhautkörperchen (Taf. IV, Fig. 1) unter gleicher Bedingung zur Interferenz des Lichtes.

Die chemische Untersuchung des Flügelfelles hat mir dieselben Reactionen, wie diejenige der gesunden Hornhaut geliefert.

---

*) Zeitschrift für rationelle Medicin von Henle und Pfeuffer. 1855. Band VI, pag. 174.

**) Bowman, Lectures on the eye 1849, pag. 13—16, führt an, er habe die Corneal tubes injicirt, und bemerkt hierüber: Die Injection der Menschenhornhaut, der Hornhaut der Katze, oder kleinerer Thiere gelinge schwieriger, als die der Ochsenhornhaut. Die Quecksilberinjection gebe deutlichere Erscheinungen, als die mit rothem Leimwasser. Er konnte nur einzelne Abtheilungen einspritzen, bei fortgesetzter Injection lösten sich die Hornhautlamellen *horizontal*, was er von dem Platzen der Cornealröhren ableitet. Die Corneal tubes haben eine Beschaffenheit, welche man bei Nerven *varicös* nennt; in der Menschenhornhaut seien sie röhrenförmig angeordnet, die Kanallänge betrage hier den 12. Theil eines (engl.) Zolles (= 2,1 Mm.), die Weite $\frac{1}{500}$—$\frac{1}{600}$'' (= 0,051—0,042 Mm. = $\frac{1}{20}$—$\frac{1}{25}$ Mm.). Das injicirte Quecksilber entweiche nur durch starken Druck aus der Hornhaut und dann trete es in die vordere Augenkammer, oder zwischen Sclerotica und Choroïdea, oder *in subconjunctivale Blutgefäfse.*

Entwickelung der Hornhautkörper und Zwischenmasse.

In der Fortschrittslinie des Flügelfelles liegen äufserst zarte Gewebebildungen : nackte Kerne, Zellengruppen in spiraliger Stellung und in Entwickelung begriffene Reihen der Hornhautkörperchen (Taf. III, Fig. 9—11).— Die spiralige Zellenstellung scheint der Entwickelung der Hornhautkörperchen und ihrer Zwischenmasse unmittelbar voranzugehen. Einen solchen Entwickelungshergang sah ich in den frisch untersuchten Schichten eines Flügelfelles, welches an den zwei Tagen vorher durch Einschnitte gereizt worden war : Einzelne runde blasse Zellen von $\frac{1}{100}$—$\frac{1}{200}$ P. L. mit klarem, farblosem Inhalte und einem Kerne von $\frac{1}{600}$—$\frac{1}{900}$ P. L. lagern sich zu verschieden starken Gruppen an einander ; zuweilen besteht eine solche Gruppe nur aus drei, oder vier Zellen. Hierauf treten die Kerne aus und liegen nun zwischen den aneinander stofsenden Zellen, jetzt einfachen Bläschen, so dafs jeder Kern die mit seinem Austritte entstandene Trennung des Zusammenhanges der Zellhülle durch Anlagerung von aufsen deckt. In demselben Augenblicke wird der Zelleninhalt trübe, gelblich und die Zellhülle dunkler und gestreckt. Sofort bilden sich von den Kernlagern aus Röhrenstücke, zu deren Baue die veränderten Zellwände dienen. Es entsteht nämlich von dem Kernlager aus ein röhrenförmiger Hohlraum zwischen je zwei Zellen, welcher, wie ich annehme, dadurch gebildet wird, dafs die Wände zweier aneinanderstofsenden Zellen zu einer Röhre verschmelzen ; — in gleicher Weise läfst sich die Entstehung des Kernhofes erklären durch Verschmelzung der zusammenstofsenden Hüllenabschnitte mehrerer Zellen zu einem Gewölbe, welches dem Kerne anfangs dicht anliegt, später geräumiger wird und in die Röhren ausläuft. — Die Röhren- oder Kanalstücke fliefsen nun mit anderen in derselben Weise gebildeten zusammen, so dafs je vier Kanalarme eine Rautenform beschreiben. Das Feld dieser Raute wird von dem veränderten Inhalte der früheren Bildungszelle ausgefüllt (Taf. III, Fig. 12). Beim Eintrocknen und durch Behandlung mit verdünnter Salzsäure verschwinden alle Zellhüllen erster Bildung, indefs die bereits veränderten, höher entwickelten Abschnitte derselben als Zellhüllen zweiter Bildung stehen bleiben und Bruchstücke des begonnenen Kanalbaues darstellen (Taf. III,

Fig. 13. 14). — In dieser Weise wandeln sich hiernach jene runden blassen Zellen zu höheren, bleibenden Bestandtheilen um, von denen der eine, welcher aus den *Hüllen und Kernen* jener Bildungszellen sich aufbaut, fortdauernd aus Kern und Hülle besteht und Zellen zweiter Bildung, in Form von Röhrenzellen, als Hornhautkörperchen darstellt; — der andere bleibende Bestandtheil, welcher aus dem *Inhalte* der Bildungszellen, wahrscheinlich durch chemische Bewegung der Atome, fest wird, die Zwischenmasse der Hornhautkörperchen fortdauernd bildet. Es ist anzunehmen, dafs die Flüssigkeit, das Cytoblastem, worin die Bildungszellen schwimmen, zunächst zum Inhalte der Röhrenzellen, zur Ernährungsflüssigkeit des fertigen Gewebes wird.

Vergleichung der Form und Bestandtheile des Flügelfelles mit Form und Bestandtheilen seines Sitzes.

Die Beobachter des Flügelfelles haben sich dahin geeiniget, dafs an einem Auge höchstens vier Flügelfelle gleichzeitig vorkommen, dafs diese alsdann von dem inneren, äufseren, oberen und unteren Rande her die Hornhaut überziehen und mit ihren vier Spitzen in der Hornhautmitte enden. Gleichzeitiges Vorkommen zweier Flügelfelle an einem Auge, und zwar von dem inneren und äufseren Augenwinkel her, ist am häufigsten beobachtet. Ist aber auch nur eine Flügelfellgeschwulst vorhanden, so wächst dieselbe in einer der vier angegebenen Richtungen, entweder in dem wagerechten, oder in dem senkrechten Durchmesser der Hornhaut und endet spitz in der Hornhautmitte. Auf diese Thatsachen habe ich die Frage anatomischer Begründung der Flügelfellform gestützt und aus meiner Untersuchung die Antwort erhalten : dafs das Flügelfell aus demselben Gewebe, wie die gesunde Hornhaut bestehe, dafs die Flügelfellgeschwulst Rautenform habe und dafs die gesunde Hornhaut durch die Anordnung der Hornhautkörperchen mit einer vorderen Decke versehen sei, welche Ausläufer in die Hornhaut und Sclera schickt, mit vier dreieckigen Zipfeln in das Bindehaut-

gewebe sich erstreckt, die Form eines Achteckes mit abwechselnd einspringenden stumpfen und ausspringenden spitzen Winkeln bildet und in vier Hauptrautenbezirke getheilt erscheint, welche in dem wagerechten und senkrechten Durchmesser des Augapfels liegen*). Diese durch normale Anordnung der Baubestandtheile gebildete Figur der vorderen Hornhautdecke entspricht derjenigen, welche durch vier rings neben einander liegende Flügelfellrauten dargestellt würde.

Anatomische Begründung des Flügelfelles.

Die hier dargestellten Untersuchungsergebnisse in ihrer Anwendung auf das Flügelfell als Neubildung erlauben mir, vorläufig zu schliefsen : dafs *die primäre Rauten-Form des Flügelfelles durch* die *Form der vorderen Hornhautdecke vorgebildet* sei und dafs die *Flügelfellentwickelung* in *Wucherung der Baubestandtheile dieser Decke* beruhe.

---

*) Bowman, Lect. on the eye 1849, pag. 16, bemerkt über die von ihm beschriebene anterior elastic lamina, sie sei eine homogene Schicht, durchsichtig, glasig, durch Säuren nur wenig angreifbar, am Menschenauge $\frac{1}{1200}$—$\frac{1}{2000}$'' (= $\frac{1}{50}$—$\frac{1}{80}$ Mm.) dick, sie bilde eine ununterbrochene Decke auf der ganzen Hornhaut, welcher sie das zartglänzende Ansehen gebe, nach Abkratzen des Conjunctivaepithels, dieses Epithel liege darauf wie das Epithel auf Grundmembranen überhaupt. Er betrachtet dieselbe als hochentwickelte Grundmembran des mucösen Systemes. Ueber die Verbindungen derselben bemerkt er pag. 17, sie sende an unzähligen Punkten Fäden von einer ihr ähnlichen Textur in schiefer Richtung in die Hornhaut, am Rande der Hornhaut scheine die Lamelle in solche Fäden sich aufzulösen, von hieraus erstrecke sich eine grofse Menge dieser Fäden in die Sclerotica.

Ueber die Verbindung der anterior elastic lamina mit der *Bindehaut* habe ich dort keine Angabe gefunden.

ERKLÄRUNG DER ABBILDUNGEN.

Taf. II.

Fig. 1 : Centralgitter der Hornhautkörperchen aus der vorderen Decke der Schweinehornhaut, auf dem Objectträger getrocknet.

Fig. 2 : Centrale Kegelspitzen der Hornhautkörperchen in der Nähe der Wasserhaut aus der Schweinehornhaut.

Fig. 3 und 4 : Bindehautdreiecke der Hornhautkörperchen.

Fig. 3 Schweinebindehaut in dem äufseren Augenwinkel.

Fig. 4 Menschenbindehaut, auf dem Objectträger getrocknet.

Fig. 5 : Schematische Darstellung der vorderen Hornhautdecke.

a, Bindehautdreieck. b, Hornhautdreieck. d d d d, Rautenform der Decke in vier Hauptrautenbezirke getheilt durch das centrale Hornhautkörperkreuz.

Fig. 6 und 7 : Hornhautfacetten.

Fig. 6 Fliegenhornhaut, a Centralhornhautkörperchen einer Facette.

Fig. 7 Fliegenhornhaut mit Salzsäure behandelt, a Centralhornhautkörperchen einer Facette.

Fig. 8 und 9 : Zotten der Hornhaut.

Fig. 8 Schweinehornhaut.

Fig. 9 Rinderhornhaut.

Fig. 10 und 11 : Nerven der Schweinehornhaut.

Taf. III.

Fig. 1 : Blutgefäfse der Froschhornhaut.

Fig. 2 bis 4 : Hornhautkörperchen des Flügelfelles in einfachen Rautenmaschen.

Fig. 2 Bindehautdreieck des Flügelfelles.

Fig. 3 Hornhautdreieck des Flügelfelles.

Fig. 4 Hornhautdreieck des Flügelfelles mit Essigsäure behandelt.

Fig. 5 : Hornhautkörperchen des Flügelfelles mit gestrecktem Baue.

Fig. 6 und 7 : Hornhautkörperchen des Flügelfelles mit feinkörnigem Beschlage.

Fig. 6 Hornhautdreieck des Flügelfelles.

Fig. 7 a, Bindehautspitze der Flügelfellraute.

Fig. 8 : Hornhautkörperchen von verschiedener Gröfse, — Blutgefäfse und Nerven aus dem Bindehautdreiecke des Flügelfelles.

Fig. 9 bis 14 : Hornhautkörperchen und Zwischenmasse des Flügelfelles in der Entwickelung.

Fig. 9 a, Kerne. b, Bildungszellen. c, Spiralige Zellenstellung. d, Röhrengruppen.

Fig. 10 a, Lagerung der Bildungszellen. b, Röhrenzüge.

Fig. 11 a, Bildungszellen und Kerne. b, Spiralige Zellenstellung. c, Röhrenverbindung.

Fig. 12 a, b, Kernaustritt der Bildungszellen. c, Spiralstellung, Rautenform der Bildungszellen; Kernlager zwischen je zwei Zellen. d, Röhrenbildung von dem Kernlager ausgehend; Entstehung der Zwischenmasse aus dem Inhalte der Bildungszellen.

Fig. 13 Kanalbaustücke der Hornhautkörperchen.

Fig. 14 Kanalbaustücke der Hornhautkörperchen mit Salzsäure behandelt.

Fig. 15 : Schematische Darstellung der Primärform der Flügelfellgeschwulst in der vorderen Hornhautdecke.

a, die drei gesunden Hauptrautenbezirke.

b, der kranke Hauptrautenbezirk.

Taf. IV.

Fig. 1 : Feinstes Netz der Hornhautkörperchen.

Fig. 2 : Trümmer der Hornhautkörperchen.

Fig. 3 bis 5 : Gerinnungsleucome der Hornhaut durch Siedehitze.

Fig. 3 Schweineauge mit pigmentlosem Gewebe der Blendung.

Fig. 4. 5 Rinderaugen.

Fig. 6 : Opalisirende Rautenzüge der Hornhaut durch Frost.

Rinderauge.

Fig. 7 : Rautenfachwerk des Muskelbindegewebes.

Querschnitt.

Fig. 8 : Rautenbau der Hornhautkörperchen in dem Hornhautdreiecke des Flügelfelles.

Taf. V.

Fig. 1 bis 5 : Flügelfellbildung an beiden Augen der Frau Albishausen aus Bernbach.

Fig. 1 Flügelfell mit Ueberschreitung des Hornhautrandes um zwei Linien; secundär verdickte Bindehautfalte in dem inneren Winkel des rechten Auges.

Fig. 2 Bindehautdreieck (undeutlich) des Flügelfelles, zwölf Tage nach Durchschneidung der secundär verdickten Bindehautfalte in Fig. 1 d. Taf. durch einen Querschnitt mit der Scheere und Aetzung der Wundränder mit Höllenstein.

Fig. 3 Bindehautdreieck des Flügelfelles mit Ueberschreitung des Hornhautrandes um eine Linie; secundäre Hyperämie der Bindehaut in dem inneren Winkel des linken Auges.

Fig. 4. 5 Bindehautdreiecke (Anfangsdreiecke des Flügelfelles) in den äufseren Winkeln beider Augen.

Fig. 6 : Zurückbildung des Flügelfelles — atrophisches Flügelfell — in dem äufseren Winkel an dem linken Auge des J. Dörr aus Annerod.

Fig. 7 : Bildungshemmung des Flügelfelles in dem inneren Winkel an dem linken Auge der Frau Naumann aus Kleinlinden.

Fig. 8 : Pyramid- oder Secundärform des Flügelfelles. Flügelfellform nach den Schriftstellern.

Druck von Wilhelm Keller in Giefsen.

Taf. I.



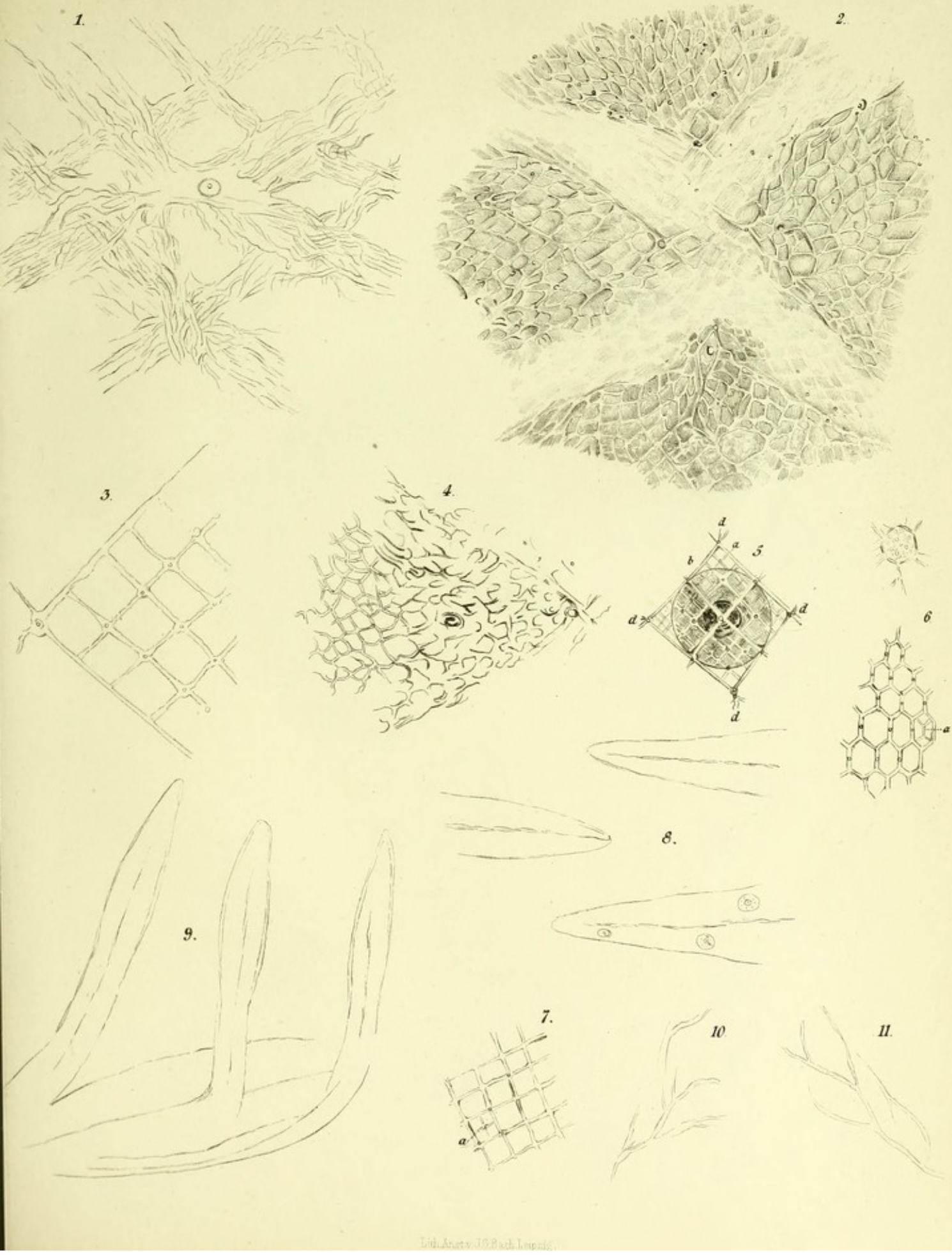

Lith. Anst. v. J. G. Bach, Leipzig.

Taf. III.

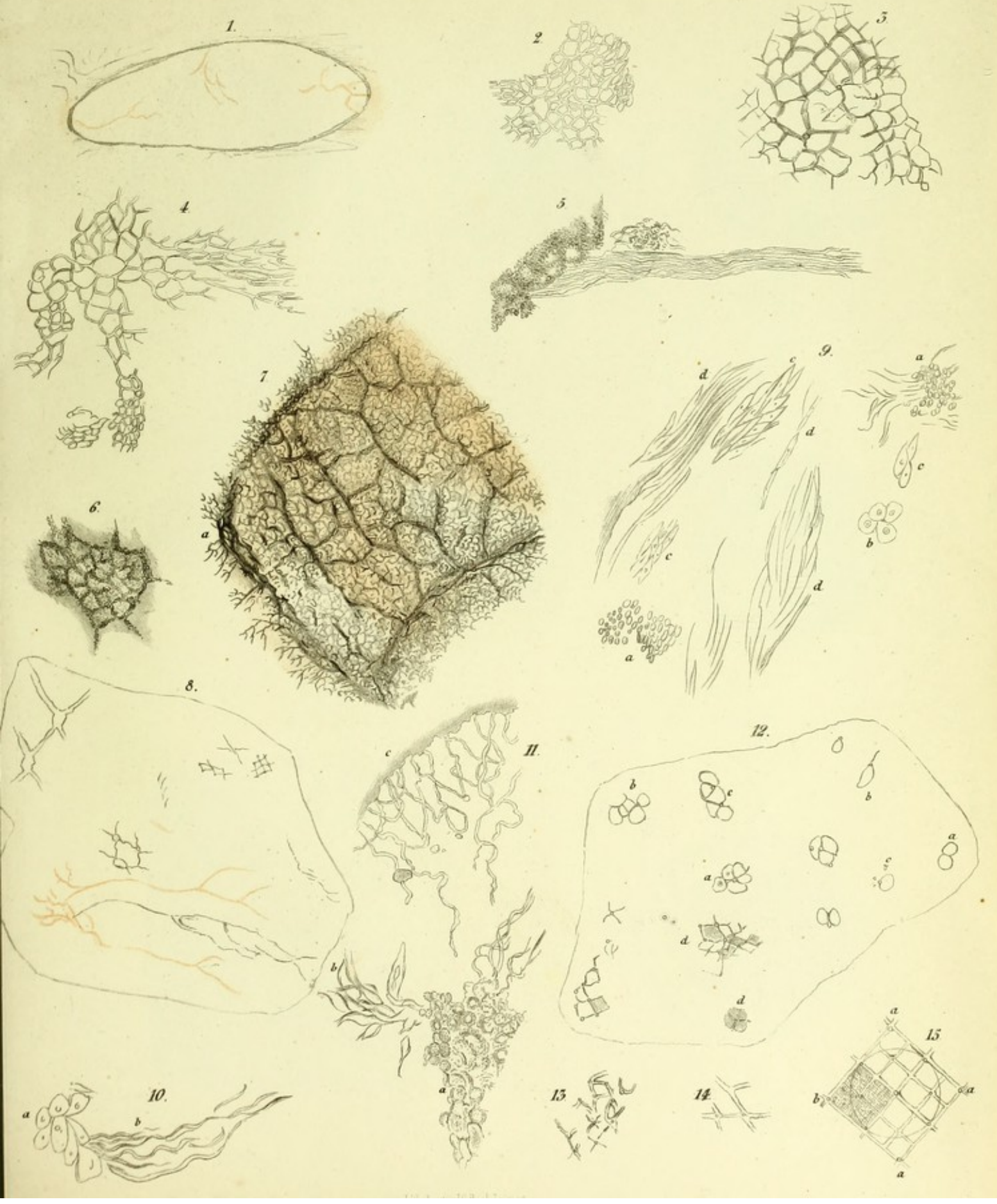

1.

3.

4.

7.

8.

5.

2.

6.

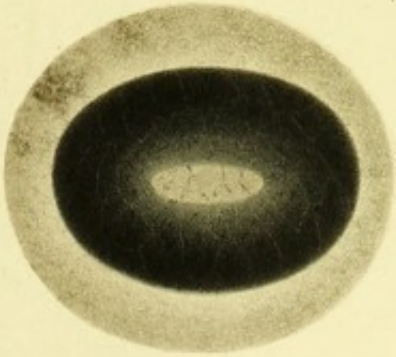

Lith. Farbendruck v. J. G. Bach, Leipzig.


2.
3.
6.
1.
7.
8.
4.
5.