

De la maladie d'Addison / par Louis Martineau.

Contributors

Martineau, Louis, 1835?-1888.
Royal College of Surgeons of England

Publication/Creation

Paris : J.-B. Baillière et fils ; Londres : Hippolyte Baillière, 1863.

Persistent URL

<https://wellcomecollection.org/works/vp269xgb>

Provider

Royal College of Surgeons

License and attribution

This material has been provided by This material has been provided by The Royal College of Surgeons of England. The original may be consulted at The Royal College of Surgeons of England. where the originals may be consulted. This work has been identified as being free of known restrictions under copyright law, including all related and neighbouring rights and is being made available under the Creative Commons, Public Domain Mark.

You can copy, modify, distribute and perform the work, even for commercial purposes, without asking permission.



Wellcome Collection
183 Euston Road
London NW1 2BE UK
T +44 (0)20 7611 8722
E library@wellcomecollection.org
<https://wellcomecollection.org>



MALADIE D'ADDISON



DE LA

MALADIE D'ADDISON


DE LA

MALADIE D'ADDISON

PAR

LOUIS MARTINEAU

Docteur en médecine,
Interne lauréat des hôpitaux (médaille d'or),
Membre titulaire de la Société anatomique et de la Société médicale
d'observation.



PARIS

J.-B. BAILLIÈRE ET FILS

LIBRAIRES DE L'ACADÉMIE IMPÉRIALE DE MÉDECINE

Rue Hautefeuille, 19.

Londres,	Madrid,	New-York,
HIPPOLYTE BAILLIÈRE.	C. BAILLY-BAILLIÈRE.	BAILLIÈRE BROTHERS.

LEIPZIG, E. JUNG TREUTTEL, QUERSTRASSE, 10.

1863

DE LA

MALADIE D'ADDISON

PAR

LOUIS MAITINEAU

Docteur en médecine

Interne des hôpitaux (hôpital St-Jacques)

Membre titulaire de la Société anatomique et de la Société médicale

d'observation



PARIS

J.-B. BAILLIÈRE ET FILS

LIBRAIRES DE L'ACADÉMIE IMPERIALE DE MEDECINE

Rue de Valenciennes, 49.

London, E. & J. Taylor, Greenham, 49.
New-York, 150 Broadway, J. B. Baillière & Co.
Paris, 150 Boulevard des Capucines, J. B. Baillière & Co.

1882

DE LA

MALADIE D'ADDISON

Alitur vitium vivitque tegendo,

(VIRGILE, *Enéide*.)

AVANT-PROPOS.

Ayant eu, pendant l'année 1862, l'occasion de voir à l'hôpital Beaujon, dans le service de l'un de mes maîtres, M. le docteur Frémy, un cas de l'affection appelée *maladie d'Addison*, j'ai été amené à faire des recherches sur ce sujet; et, je dois le dire ici, ces recherches m'ont mis en face de tant de contradictions, que, loin de m'encourager à les poursuivre, elles auraient dû plutôt me détourner d'un sujet sur lequel il existe tant d'opinions différentes. En effet, depuis le jour où Addison a fait connaître son mémoire, il ne s'est point passé d'années, en France, en Angleterre, en Allemagne, sans que l'on ait publié des observations à l'appui de l'existence ou de la non-existence de la maladie découverte par le célèbre professeur de clinique médicale de Guy's Hospital. Aussi ai-je hésité longtemps avant de prendre ce sujet pour ma dissertation inaugurale. J'allais me trouver en présence d'une maladie dont les pathologistes contestent non-seulement la nature, mais même l'existence.

Que doit-on entendre, aujourd'hui, par maladie d'Addison? Cette maladie existe-t-elle? Quelle en est la nature? Telles sont les questions principales dont j'essayerai de donner une solution. Je ne me flatte pas de les résoudre toutes; je suis même persuadé

que je laisserai dans l'ombre beaucoup de points intéressants qui, pour être élucidés, demanderaient une expérience bien plus grande que la mienne. Heureux si, par l'étude attentive de tous les matériaux épars dans diverses publications, j'ai pu mettre en évidence quelques-uns des caractères de cette maladie ! Si, enfin, répondant à deux des questions que je me suis posées précédemment, j'ai pu montrer que la maladie d'Addison existe bien réellement comme entité morbide, et qu'à ce titre elle doit obtenir sa place dans le cadre nosologique.

Pour résoudre ces questions, je me propose, après avoir rappelé dans un court historique les travaux publiés sur cette maladie, de dire quelques mots sur l'anatomie, la structure et la physiologie des capsules surrénales. On sait, en effet, que la physiologie de ces organes n'est pas bien connue, et que de nos jours encore elle donne lieu à bien des controverses. Aussi, n'ayant pas eu le temps de contrôler par moi-même les faits qui ont été rapportés par deux de nos physiologistes les plus distingués, je me bornerai à rappeler tout ce qui a été écrit sur le rôle des capsules surrénales.

Je résumerai ensuite les observations publiées en faveur de l'existence ou de la non-existence de la maladie d'Addison. J'en grouperai tous les symptômes de manière à démontrer quels en sont les caractères cliniques, et en quoi elle diffère des maladies qui s'en rapprochent.

Enfin, j'examinerai les caractères anatomo-pathologiques. Ainsi, après cette étude approfondie, nous serons en mesure, autant que nos forces nous le permettront, de nous prononcer sur la nature de cette maladie qui, nous l'espérons, finira par être un jour mieux connue.

CHAPITRE PREMIER.

HISTORIQUE (1).

M. Imbert-Goubeyre, professeur à l'École de médecine de Clermont-Ferrand, M. Laguille, dans sa thèse, pensent que la maladie d'Addison était connue des anciens. D'après eux, elle aurait été entrevue dès les temps les plus reculés, et elle serait décrite sous le nom d'*ictère noir* (*icterus niger, melas icterus*). Ils citent, à cet effet, plusieurs passages où Hippocrate, Galien, Arétée, Nicolas Lepois, Jean Fernel, Van Forestus, Borsieri, etc., etc., signalent un ictère noir dû à une altération du foie.

Sans vouloir nier que, dans ces faits, il s'agisse de l'affection connue aujourd'hui sous le nom de *maladie d'Addison*, j'exprimerai seulement la crainte que MM. Imbert-Goubeyre et Laguille aient mal interprété les passages qu'ils citent, ou plutôt qu'ils rapportent à la maladie d'Addison ce qui devrait être rapporté à la mélanémie ou à une certaine variété d'ictère. L'explication de ce que j'avance trouvera nécessairement sa place à l'article *Diagnostic*.

En critiquant cette manière de voir de MM. Imbert-Goubeyre et Laguille, je ne veux pas dire par là que la maladie d'Addison ait été inconnue des anciens; j'exprime seulement le fait que l'on ne trouve dans les auteurs les plus reculés, comme dans ceux qui se rapprochent le plus de nous, aucune description de cette affection. Probablement les médecins ont eu l'occasion de la rencontrer plusieurs fois, mais ils l'ont méconnue, ils l'ont confondue avec d'autres affections du même genre. Il faut arriver au célèbre professeur anglais pour la voir distinguée et observée. Et, cependant, Addison lui-même n'est pas arrivé tout de suite à grouper en un seul faisceau les symptômes qui devaient plus

(1) Dans un *Index bibliographique* placé à la fin de ce travail, le lecteur trouvera l'indication des matériaux auxquels j'ai puisé.

tard constituer cet état morbide auquel, à si juste titre, il a attaché son nom.

M. le professeur Trousseau, dans sa clinique médicale, explique de quelle façon le docteur Addison fut amené à découvrir cette nouvelle entité morbide.

« Dans le cours de sa pratique, dit le professeur de l'Hôtel-Dieu, » le docteur Addison avait été depuis longtemps frappé de ren- » contrer certaines formes d'anémie générale qu'on ne pouvait » rattacher ni à de grandes hémorrhagies antécédentes, ni à des » flux intestinaux considérables ou longtemps prolongés, qui ne » se liaient ni à aucun état diathésique appréciable par d'autres » symptômes, ni à une affection miasmatique palustre ; qui, enfin, » semblaient survenir sous l'influence de causes impossibles à » saisir. En étudiant ces différentes causes d'anémie, il en distin- » guait une qui, indépendamment de la débilité, de l'alanguisse- » ment du malade, était nettement caractérisée par une coloration » bronzée des téguments, coloration qui n'était nulle part ailleurs » plus prononcée que sur la peau des mains, sur celle du scrotum » et du pénis, aux plis de l'aîne et de l'aisselle.

» Comme dans tous les cas qu'il observait, la maladie suivait la » même marche, se terminait invariablement par la mort, le doc- » teur Addison recherchait, dans l'examen le plus scrupuleux du » cadavre, tout ce qui pouvait éclairer son jugement sur la nature » du mal. Le soin avec lequel il était habitué à diriger ses re- » cherches du côté des affections des reins, lui fit découvrir que, » dans cette singulière forme d'anémie, les capsules surrénales » étaient malades. Dès lors, il lui sembla qu'il avait trouvé la » solution qu'il cherchait. »

Addison, en 1855, publia dans une monographie le résultat de ses observations ; il donna l'histoire de onze faits qui, en n'étant pas tous décisifs, ainsi que le lecteur pourra en juger par l'analyse que j'en donne plus loin, lui permettaient cependant d'arriver à cette conclusion que la *maladie bronzée* se liait à l'existence d'une lésion des capsules surrénales. Il ne prétendait pas toutefois attribuer à cette lésion, quelle qu'elle fût, la cause de la maladie. Cette dernière remarque est importante, car on verra, lorsque nous nous occuperons de la nature de la maladie, que plusieurs

auteurs, en Angleterre et en France, sont allés plus loin qu'Addison, et ont voulu placer dans l'altération des capsules surrénales la cause véritable de la maladie d'Addison.

A partir de ce moment, l'éveil étant donné, la presse anglaise enregistra, dans le courant de la même année, plusieurs faits analogues.

En 1856, M. le professeur Trousseau, à l'occasion d'un fait qu'il avait observé dans son service, à l'Hôtel-Dieu, discuta à l'Académie de médecine le mémoire du médecin anglais. En outre, il fit une leçon clinique sur ce sujet, leçon qui fut publiée à cette époque par la *Gazette des hôpitaux* et qu'il a reproduite dans sa clinique médicale.

La même année, M. le docteur Lasèque, dans les *Archives générales de médecine*, donna une remarquable analyse du travail d'Addison. Presque en même temps, M. Tholozan reproduisait dans la *Gazette médicale de Paris*, les onze faits du mémoire d'Addison; on y trouve, de même, la relation des faits qui furent publiés alors dans la presse anglaise. En 1857, M. Danner, interne des hôpitaux, publia dans les *Archives de médecine*, un mémoire où il passe en revue les différents faits rapportés dans les journaux depuis la publication d'Addison. De ces faits, il ressort pour lui une preuve manifeste de la liaison qui existe entre les altérations des capsules surrénales et la cachexie bronzée.

La même année, M. le professeur Gromier (de Lyon), M. Second-Féréol, alors interne des hôpitaux, publièrent, le premier dans la *Gazette médicale de Lyon*, le second dans les *Bulletins de la Société de biologie*, deux observations qu'ils firent suivre de judicieuses réflexions.

En 1859, deux thèses en médecine furent soutenues l'une par M. Chatelain, devant la Faculté de médecine de Strasbourg, l'autre par M. Laguille, devant la Faculté de Paris. Ces deux thèses résument tous les travaux qui avaient été écrits sur cette matière.

En 1860, M. Goeau-Brissonnière soutint de même une thèse sur ce sujet devant la Faculté de Paris.

Depuis lors, il ne s'est point passé d'années sans que les journaux français, surtout les journaux anglais et allemands, aient

rapporté des observations de maladie bronzée. Et il faut arriver au commencement de cette année, 15 février 1863, pour trouver dans le *Bulletin de thérapeutique*, un mémoire de M. le docteur Duclos (de Tours), ayant pour titre : *De la maladie bronzée d'Addison et des fonctions des capsules surrénales*.

En même temps que les faits en faveur de l'existence ou de la non-existence de la maladie d'Addison s'accumulaient, la physiologie, de son côté, ne restait pas inactive. Bientôt on vit paraître les beaux travaux de M. le docteur Brown-Séquard, de MM. Philipeaux et Gratiolet, en France, de M. le docteur Harley, en Angleterre. Nous devons signaler aussi le travail de M. le docteur Vulpian, professeur agrégé à la Faculté de médecine, travail dans lequel se trouve démontrée la variété de glande sanguine à laquelle appartiennent les capsules surrénales. Enfin, cette année même, le 23 mars 1863, M. le docteur Mattei (de Sienne), adresse à l'Académie des sciences de Paris l'analyse d'un mémoire sur l'anatomie normale et pathologique des capsules surrénales; et nous trouvons dans un journal de médecine, l'*Imparziale*, qui se publie à Florence, un mémoire sur l'extirpation des capsules surrénales, par le professeur Maurice Schiff.

CHAPITRE II.

ANATOMIE ET PHYSIOLOGIE DES CAPSULES SURRÉNALES.

Les capsules surrénales (*glandulæ suprarenales* de Winslow, *renes succenturiati* de Casserio, *capsulæ suprarenales seu atrabiliariae* de G. Bartholin, *capsulæ renibus incumbentes* d'Eustachi), au nombre de deux, l'une à droite, l'autre à gauche, sont situées au-dessus des reins. Cette connexion de situation entre les reins et les capsules surrénales a fait supposer une corrélation de fonctions, et a valu à ces dernières la dénomination que leur donnent Casserius et Eustachi. Toutefois cette connexion de situation

n'est pas constante; et dans les cas fréquents où les reins n'occupent plus leur place accoutumée, les capsules surrénales n'accompagnent pas ces organes dans leur déplacement. De même, quand il n'existe qu'un seul rein, la capsule surrénale se voit du côté du rein manquant.

L'existence des capsules surrénales n'est pas constante. Parfois on n'en trouve qu'une; d'autres fois elles manquent complètement, ainsi que MM. Antoine de Martini et Spender l'ont constaté.

Leur volume est très-variable suivant les individus; quelquefois elles sont si petites qu'on les distingue à peine du tissu adipeux du rein. — On avait avancé que le volume des capsules était plus considérable dans la race nègre que dans la race caucasique. M. le professeur Cruveilhier a eu l'occasion d'observer deux nègres, chez lesquels elles ne dépassaient pas le volume ordinaire. — Chez le fœtus, elles sont proportionnellement plus considérables que chez l'adulte et chez le vieillard. Le volume, du reste, n'est pas identiquement le même pour les deux capsules; d'après Eustachi, la droite serait plus volumineuse que la gauche; pour M. Cruveilhier, le contraire aurait lieu, et la gauche serait plus volumineuse que la droite. D'après ce que j'ai vu généralement, depuis que mon attention a été attirée sur ce sujet, ces deux auteurs ont raison tous deux, suivant que l'on considère tel ou tel diamètre, c'est-à-dire le diamètre vertical ou bien le diamètre transversal; en effet, les dimensions sont variables, car la forme des deux capsules n'est pas la même, et elle est sujette à beaucoup de variations. — Eustachi, le premier, figura d'une manière nette les capsules surrénales, en disant que ce sont des corps aplatis, mous, triangulaires, placés comme un bonnet phrygien ou comme un casque aplati sur l'extrémité supérieure des reins. Cette comparaison du bonnet phrygien est excellente, surtout quand on l'applique à la capsule droite, mais elle n'est pas toujours juste quand on veut l'attribuer à la capsule gauche. Celle-ci, au lieu d'être triangulaire, à sommet regardant en haut, présente plutôt une forme losangique; de telle sorte que le diamètre vertical de la droite l'emporte sur celui de la gauche. Quoi qu'il en soit, les dimensions des capsules chez l'adulte donnent en moyenne, pour

le diamètre transversal, c'est-à-dire de l'extrémité gauche à l'extrémité droite, 35 millimètres.

Diamètre vertical.....	0 ^m ,027
Épaisseur de la base.....	0 ^m ,005

Chez les enfants de deux à six ans, j'ai trouvé en moyenne

Capsule gauche, diamètre transversal.....	0 ^m ,05
— diamètre vertical.....	0 ^m ,025
Capsule droite, diamètre transversal... ..	0 ^m ,045
— diamètre vertical.....	0 ^m ,035

Chez un enfant de quatorze ans :

Capsule gauche, diamètre transversal.	0 ^m ,045
— diamètre vertical.....	0 ^m ,018
Capsule droite, diamètre transversal.....	0 ^m ,035
— diamètre vertical.....	0 ^m ,023

D'après ce tableau, on peut voir 1° que les dimensions, en moyenne, sont plus grandes chez l'enfant de deux à six ans que chez l'adulte ; 2° que les diamètres pour les deux capsules ne sont pas les mêmes.

On considère aux capsules surrénales deux faces, deux bords, une base et un sommet.

La base présente une surface concave, fixée à l'extrémité supérieure du rein correspondant par un tissu cellulaire lâche, mais dont la partie antérieure s'étend bien plus loin sur la face antérieure du rein que la partie postérieure sur la face postérieure de cette glande, de manière qu'elle en couvre tout à fait le sommet. L'extrémité interne est un peu plus épaisse que l'externe ; à droite, elle est obtuse à cause de la veine cave inférieure qui s'applique contre elle. La base offre en outre une scissure profonde par laquelle sort la veine capsulaire.

Le sommet regarde en haut, en dedans et en avant vers la portion lombaire du diaphragme.

La face antérieure, à droite, répond au foie, auquel elle adhère

par un tissu cellulaire assez dense pour qu'on enlève toujours la capsule en même temps que cet organe ; à gauche, elle est en rapport immédiat avec le pancréas, et médiat avec la rate et la grosse extrémité de l'estomac. On y remarque plusieurs sillons dans lesquels courent des vaisseaux.

La face postérieure repose sur la partie la plus élevée des piliers du diaphragme au niveau de la dixième vertèbre dorsale. Les grands nerfs splanchniques, les ganglions semi-lunaires sont situés en arrière et en dedans de ces capsules auxquelles ils envoient des rameaux si nombreux, que Duvernoy avait considéré ces capsules comme les ganglions des nerfs rénaux.

Le bord supérieur est convexe, mince, légèrement sinueux.

Le bord inférieur est moins convexe et plus épais.

La couleur des capsules surrénales, à l'extérieur, est d'un jaune sale ou d'un brun jaunâtre ; à l'intérieur, elle est d'un brun foncé.

Leur consistance est assez grande, cependant elles se laissent déchirer assez facilement.

Structure. — Les capsules surrénales sont constituées par une enveloppe ou capsule celluleuse, et par un parenchyme composé lui-même de deux substances : l'une externe, d'un brun jaunâtre, la substance corticale ; l'autre interne et brune, la substance médullaire. Ces deux substances sont séparées l'une de l'autre par une ligne de démarcation bien nette. Bergmann a quelquefois trouvé une troisième substance pâle, ayant la couleur de la corne de bœuf ou de la partie antérieure de l'ongle humain. Cette substance plus dure, située au milieu de la médullaire, devait peut-être naître à l'induration. C'est probablement celle que G. Cuvier a décrite, chez les rongeurs, comme un noyau de la substance médullaire. M. le docteur Mattei, professeur de pathologie générale à l'université de Sienne (Toscane), dans son travail sur l'anatomie normale et pathologique des capsules surrénales, travail dont je dois la traduction à l'obligeance de mon collègue M. Lévi, interne des hôpitaux, n'admet que deux substances : l'une interne, médullaire ; l'autre externe, corticale. La première, dit-il, est d'une couleur blanc perlé, et la seconde est formée de deux couches : une externe, jaunâtre ; une interne, d'un blanc

brunâtre. Jusqu'à ce jour, nous avons vu que les auteurs n'admettaient que deux couches : une médullaire, constituée par la couche brunâtre de M. Mattei, l'autre corticale, constituée par la couche jaunâtre, oubliant ainsi la partie d'un blanc perlé qui, pour cet auteur, constituerait à elle seule la partie médullaire. Toutefois, ai-je dit, M. Mattei n'admet que deux substances ; en effet, il pense que la partie brunâtre que l'on rencontre dans la couche corticale ne serait autre qu'un effet cadavérique. Cette couche, dit cet auteur, n'est jamais plus apparente que 1° chez les sujets qui ont succombé depuis longtemps, surtout si la température extérieure est très-élevée ; 2° chez les individus morts à la suite de fièvres putrides ; 3° chez les sujets dont la masse sanguine est plus riche. Lorsque ces circonstances n'existent pas, la couche brune fait complètement défaut, et, de plus, son existence est proportionnée aux circonstances indiquées. Lorsque la putréfaction ne fait que commencer, cette couche apparaît à la section comme une simple ligne de couleur de café torréfié, et lorsque la putréfaction est avancée, elle comprend la presque totalité de la partie corticale ; alors celle-ci présente une coloration noirâtre et même tout à fait noire, parfois même elle est complètement ramollie. Le ramollissement n'existe qu'autant que la couleur noirâtre a commencé à se montrer, parfois il va jusqu'à la liquéfaction, et même à la séparation des deux substances, de telle sorte qu'il existe une cavité anormale. C'est dans ces cas qu'on peut facilement séparer la substance médullaire et la substance corticale en deux couches, l'une antérieure, l'autre postérieure, comme si les capsules surrénales étaient formées d'une membrane plissée. Lorsqu'on y pratique une piqûre, on peut y pousser de l'air. Aussi quelques auteurs anciens, Haller, Hildebrandt et Lauth, ont admis une cavité dans leur intérieur ; c'est même ce qui les a fait considérer comme des capsules et leur a fait donner, par Bartholin, le nom de capsules atrabilaires. M. le professeur Rayer, en 1839, s'était élevé contre cette idée. Il en cherchait l'explication dans la déchirure des parois minces des veines, et, par suite, il attribuait cette cavité à l'extravasation du sang. D'autres auteurs, comme Meckel et Nagel, la regardent comme l'intérieur de la grosse veine capsulaire

qui occuperait le milieu de la substance médullaire, et qui y serait même plus ample qu'à la sortie de l'organe. Nous avons vu que M. Mattei donne une autre explication de la séparation des deux substances; aussi, d'après lui, il faudrait rejeter le nom de capsules, qui ne fait que consacrer cette erreur, partagée encore de nos jours par Jamain. Il serait préférable de les désigner, avec Winslow, sous le nom de glandules surrénales, puisque tout le monde les regarde aujourd'hui comme des glandes sanguines.

L'enveloppe des capsules surrénales forme une couche mince, mais assez dense, de tissu connectif membraniforme, qui envoie dans leur intérieur des expansions cloisonnaires.

La substance corticale qui forme les deux tiers du parenchyme est beaucoup plus ferme que la médullaire; elle donne à la glande la consistance et la flexibilité du cuir. Elle présente une multitude de stries parallèles qui vont perpendiculairement de la substance médullaire à la surface, où elles semblent se replier en arcades sur elles-mêmes. J. Müller a montré que ces stries étaient constituées par des vaisseaux artériels. Cette substance est divisée en alvéoles allongés par les prolongements fibreux de la tunique externe, et les cavités cylindriques ainsi circonscrites renferment des cellules closes et ovoïdes ou polygonales à parois minces et membraneuses, dont la cavité est remplie, soit de granulations albuminoïdes et graisseuses, mêlées souvent à des corpuscules pigmentaires, soit d'utricules en voie de développement. Vers la substance médullaire, les cellules sont disposées par masses irrégulières que l'on rencontre quelquefois disséminées dans toute l'épaisseur de cette substance. Harlay (de Londres) les regarde comme analogues aux cellules glandulaires du foie et du rein, et non comme des cellules nerveuses.

La substance médullaire est également composée, d'après Kölliker, d'un stroma de tissu connectif dont les lamelles sont disposées en réseau à mailles arrondies, et dans les espaces délimités de la sorte, se trouve une substance granuleuse, ainsi qu'un réseau extrêmement riche de tubes nerveux d'une ténuité extrême, et beaucoup de capillaires sanguins. Quelques auteurs considèrent cette substance granuleuse comme ayant beaucoup d'analogie avec la substance nerveuse grise, mais elle en diffère

par ses propriétés chimiques, ainsi que l'a montré Werner. La coloration foncée et la consistance spongieuse de cette substance sont dues principalement aux vaisseaux contournés qui la composent. Dans son milieu, commence le tronc de la veine capsulaire, formé de nombreux rameaux capillaires qui y aboutissent sous des angles fort aigus. D'après Berres, il y aurait, à la surface interne de la substance corticale, des corpuscules arrondis qui seraient entourés par la substance médullaire et auxquels se rendraient surtout les vaisseaux artériels pour former un réseau capillaire.

Vaisseaux et nerfs. — Les artères des capsules surrénales viennent de trois sources. Les supérieures proviennent de la diaphragmatique inférieure, elles gagnent le sommet de l'organe. Les moyennes, simples ou multiples, tirent leur origine de l'aorte, sous un angle à peu près droit, au-dessus de la rénale; elles sont plus grosses et s'insinuent dans les sillons des faces de la glande. L'inférieure naît du commencement de la rénale. Ces artères, arrivées à la capsule, se divisent en une multitude d'artérioles qui viennent constituer un réseau autour des cellules cylindriques de la portion corticale.

Les racines veineuses naissent, pour la plupart, dans la portion médullaire où elles se réunissent pour former le vaisseau principal efférent, appelé veine surrénale; la droite vient se jeter dans la veine cave inférieure, tandis que la gauche, après un trajet assez long, vient aboutir à la veine rénale gauche. Toutes sont dépourvues de valvules.

M. le docteur Vulpian, chez le mouton, a vu que le sang qui sortait par l'orifice veineux présentait une réaction particulière, réaction qu'il a de même constatée dans la substance des capsules surrénales. En effet, dit cet auteur, la substance des capsules mises dans certaines conditions présente des réactions spéciales et toujours les mêmes. Ces réactions décèlent la présence d'une matière spéciale douée de propriétés chimiques remarquables qui constitue le signe particulier de ces organes. Cette matière, que l'on rencontre surtout dans la substance médullaire, pénétrerait dans le sang pour être entraînée dans le torrent circulatoire. Traitée par le sesquichlorure de fer et les sels de sesquioxyde, elle donne une teinte glauque, quelquefois noirâtre, tirant un peu sur

le bleu ou sur le vert. C'est cette réaction qu'il a constatée dans le sang de la veine capsulaire; il l'a même vue se produire dans un petit caillot pris dans la veine cave inférieure auprès de l'embouchure de la veine capsulaire.

Ce même auteur, avec M. Cloez, a trouvé dans les capsules des ruminants de l'acide taurocholique et un autre principe qui paraît être de l'acide hippurique. Le célèbre professeur de Berlin, Virchow, a trouvé de la margarine et de la leucine.

Les vaisseaux lymphatiques paraissent être en très-petit nombre dans ces organes, et n'en occupent que la surface; ils aboutissent au canal thoracique.

Quant aux nerfs, les capsules surrénales, chez l'homme, en reçoivent un si grand nombre que quelques auteurs ont cru devoir considérer ces organes comme une sorte de ganglion nerveux. Le fait de l'existence de cellules nerveuses dans leur intérieur semblait être une preuve positive de la justesse de cette interprétation; mais les recherches de Nagel, de Bardeleben, d'Ecker et de H. Frey, montrent que ces petits organes sont des glandes. Il est vrai qu'ils reçoivent beaucoup plus de nerfs qu'aucun autre organe chez les mammifères; mais ils n'en reçoivent au contraire qu'une quantité très-minime dans les trois autres classes de vertébrés. En outre, la découverte de vésicules glandulaires dans les capsules des quatre classes de vertébrés, a fait définitivement ranger ces organes parmi ceux qu'on appelle aujourd'hui glandes sanguines ou vasculaires. La découverte de M. Vulpian n'a pas peu contribué à faire admettre ce résultat. Mais, tout en étant des glandes vasculaires, les capsules surrénales chez l'homme n'en contiennent pas moins des cellules nerveuses, en moins grand nombre toutefois que le voulaient Pappenheim et Henle. — Aussi Kölliker pense que les deux substances qui composent ces organes possèdent des fonctions différentes. Il range la substance corticale dans la classe des glandes vasculaires sanguines, et lui assigne un rôle dans les fonctions de sécrétion; eu égard à la grande richesse nerveuse de la substance médullaire, il la considère comme un appareil qui fait partie du système nerveux.

M. Brown-Séquard a constaté, après Ecker, Frey et Kölliker, que les cellules propres de la glande capsulaire ressemblent aux

cellules nerveuses, et que si les premières sont assez nombreuses, les secondes le sont beaucoup moins.

Suivant Pappenheim et Remak, les nerfs des capsules surrénales ne seraient composés que de fibres embryonnaires ; au contraire, Kölliker soutient qu'il n'a vu que des tubes nerveux véritables et pas de traces de fibres de Remak. M. Brown-Séquard affirme que, chez le lapin, le cochon d'Inde, le chien et le chat, les capsules contiennent quelques fibres de Remak ; rarement il a trouvé quelques fibres à double contour ; les fibres nerveuses très-fines (fibres sympathiques de Bidder et Volkmann) y abondent. Cet auteur s'est demandé si les nerfs des capsules sont doués de sensibilité, ou si ce sont seulement des nerfs à action centrifuge (nerfs vasculaires ou glandulaires). Il a constaté chez les lapins une sensibilité très-vive de ces organes ; chez les chats, elle est à peu près aussi vive que chez les lapins ; mais elle est moindre chez les chiens et surtout chez les cochons d'Inde. Néanmoins, chez tous ces animaux, les capsules sont, parmi les viscères abdominaux, incontestablement les plus sensibles.

Les nerfs des capsules surrénales proviennent en majeure partie du ganglion semi-lunaire et du plexus solaire ; mais quelques-unes de leurs branches naissent des nerfs pneumogastriques et phréniques.

Anatomie comparée. — Les capsules surrénales existent chez tous ou presque tous les vertébrés. On les rencontre chez les mammifères, les oiseaux et les reptiles. Leur présence a été même constatée chez les raies par Retzius et Jacobson ; chez les squales par Nagel ; chez l'esturgeon par Stannius. On les a trouvées de même chez plusieurs poissons osseux, tels que le brochet, le saumon, la morue et les pleuronectes. Elles paraissent ne pas manquer même chez les cyclostomes, car des organes glanduliformes qui semblent y correspondre, ont été trouvés chez les myscines et la lamproie.

Le volume de ces organes est très-variable ; chez les rongeurs, les capsules surrénales sont proportionnellement plus développées que les reins ; mais chez la plupart des mammifères il en est autrement, et chez le phoque elles sont remarquablement petites. Chez les oiseaux et les reptiles elles sont très-petites, et chez les

batraciens, leur développement est encore moins considérable. Quelques anatomistes avaient même pensé que chez ces derniers animaux elles étaient représentées par des appendices graisseux en connexion avec les reins, mais Swammerdam d'abord, puis Gruby ont montré qu'elles ne consistaient qu'en un petit amas de tissu glandulaire mal délimité, appliqué sur la surface abdominale de chacun de ces derniers organes. La structure, chez les reptiles et les poissons, a été peu étudiée; chez les oiseaux, on ne trouve que des vésicules glandulaires; les deux substances sont confondues.

Développement. — Les capsules surrénales apparaissent de très-bonne heure chez l'embryon humain, et leur développement prend un tel accroissement que quelques auteurs les regardent comme des organes appartenant exclusivement ou principalement à la vie embryonnaire. Bichoff s'exprime ainsi : « Si l'on en juge d'après leur grand développement chez le fœtus, les capsules surrénales paraissent avoir des rapports intimes avec la vie embryonnaire. » Huschke est plus affirmatif : « Les fonctions de ces glandes, dit-il, sont inconnues; ce qu'il y a de certain, c'est que leur rôle se rapporte plus à la vie embryonnaire qu'à la vie intra-utérine. » Sans vouloir considérer ces organes comme appartenant exclusivement à la vie embryonnaire, il est certain que dans les premières semaines, ils se développent plus vite que le rein. D'après Meckel et Müller, par exemple, dans un embryon humain long d'un pouce, les capsules sont plus volumineuses que les reins. Ce n'est qu'à dater de la dixième ou douzième semaine que les reins égalent les capsules en volume. Ecker et Frey ont confirmé l'exactitude de ces observations. Suivant Meckel, au sixième mois, les reins sont devenus deux fois aussi gros que les capsules, et leur poids est à celui de ces derniers organes comme 5 est à 2; chez l'enfant nouveau-né, les reins sont aux capsules en poids comme 3 est à 1, et chez l'adulte, les capsules ne seraient que le $\frac{1}{28}$ des reins. Chez les autres mammifères, au contraire, les poids relatifs des capsules surrénales et des reins, d'après Frey, depuis les premières périodes de la vie embryonnaire jusqu'à l'âge adulte, restent les mêmes. Il semble qu'il en est de même chez les autres vertébrés.

Dans l'espèce humaine, le poids des capsules diminue, dit-on, dans la vieillesse. Mandl dit même qu'elles disparaissent quelquefois complètement. D'après ce que j'ai pu voir, et d'après ceux qui ont passé quelque temps dans les hospices de vieillards, les capsules surrénales persistent toujours jusque même dans l'âge le plus avancé. Seulement elles changent d'aspect et on les trouve infiltrées d'une grande quantité de graisse.

Chez divers mammifères, tels que chien, chat, cochon d'Inde, M. Brown-Séguard a constaté de même, que les capsules surrénales augmentaient de volume à partir de la naissance jusqu'à l'âge adulte.

M. Mattei publie un tableau très-intéressant où l'on peut voir cet accroissement de volume à chaque période de la vie intra ou extra-utérine. Je le transcris ici.

VIE INTRA-UTÉRINE.

Mois.	Poids d'une capsule en milligrammes.
Trois.....	0,000392
Cinq.....	0,000490
Six.....	0,001374
Huit.....	0,001767
Neuf.....	0,002454

VIE EXTRA-UTÉRINE.

Années.	Nombre de capsules pesées.	Poids moyen en milligrammes.
Un an.....	9	0,002074
De 2 à 10 ans.....	11	0,002194
11 à 20.....	10	0,005000
21 à 30.....	10	0,004550
31 à 40.....	9	0,004340
41 à 50.....	11	0,004697
51 à 60.....	7	0,004901
61 à 70.....	14	0,003596
71 à 80.....	9	0,003886
81 à 90.....	2	0,005251
91 à 100.....	1	0,006184

De tout ceci il résulte que, chez l'homme, les fonctions des capsules surrénales commencent plutôt que celles des reins. Ce qui prouve, en outre, que les capsules surrénales ne sont pas exclusivement des organes de la vie embryonnaire, c'est qu'au lieu de s'atrophier dès la naissance, ces organes augmentent de volume, de façon à devenir, en général, trois fois aussi gros chez l'adulte que chez le nouveau-né.

Quelques auteurs, en présence du développement si précoce des capsules chez l'embryon, ont prétendu qu'elles naissent des reins primordiaux ou corps de Wolf. C'est ainsi que Huscke croit qu'elles ont d'intimes connexions avec l'appareil génito-urinaire. Ce qui parle en faveur d'une relation existant entre elles et l'appareil génital, c'est que chez les rongeurs, où cet appareil a pris un développement considérable, elles seraient très-grosses, d'après Meckel. Ce cas a lieu, de même, chez l'homme, car Vauquelin a vu les capsules surrénales ossifiées chez un sujet qui avait subi la castration dans sa jeunesse. Lobstein a rencontré, chez un vieux vénérien, la capsule gauche triplée par une masse stéatomateuse; J. Meckel les a vues fort volumineuses chez deux hommes très-adonnés à la débauche; enfin Otto dit qu'elles avaient le double de leur volume ordinaire chez un homme dont les parties génitales avaient acquis un grand développement. D'un autre côté, les partisans de cette connexion disent que l'on a vu les capsules surrénales altérées dans les affections des reins; elles grossissent avec ces organes. Blasius les a trouvées du volume du poing chez une femme de cinquante ans qui, pendant plusieurs années, avait rendu des urines purulentes avec un sédiment noir. Aujourd'hui l'indépendance de ces organes est parfaitement reconnue, et il est positif qu'elles ne proviennent pas des corps de Wolf.

M. le professeur Rayer, un des premiers, montra que les capsules étaient absolument indépendantes des reins, et qu'elles étaient en communication avec le système cérébro-spinal. Cet auteur remarqua, en effet, ce qui avait été déjà vu par Hewson, Meckel et Cooper, que, chez les acéphales, les capsules étaient atrophiées. De plus, Jacobson dit avoir constaté une altération des capsules dans les maladies de la moelle et du cerveau. Berg-

mann fait la même observation, et son fils prétend que les capsules, si riches en nerfs, sont dans un rapport intime avec le cerveau, dont elles ont la structure. Enfin, d'après M. Brown-Séquard, les capsules seraient en partie soumises à l'action de la moelle épinière, puisqu'il a vu que les plaies de la moelle, dans certaines régions, sont suivies d'une hyperémie des capsules, et, plus tard, d'une hypertrophie. En outre, il arrive quelquefois qu'à la suite de ces plaies une inflammation violente survienne dans les capsules et tue même l'animal en très-peu de temps. Par contre, cet auteur avait constaté que des piqûres faites aux capsules déterminaient les mêmes troubles que si l'on avait fait une plaie à la moelle allongée.

L'assimilation des capsules surrénales à des glandes sanguines, assimilation qui résulte de la structure que nous en avons donnée, et qui a été surtout démontrée par le travail de M. Vulpian, devait, en même temps que paraissait le travail d'Addison, permettre aux physiologistes modernes de diriger leurs recherches d'un autre côté. Aussi l'étude des capsules surrénales qui était restée, pendant un certain temps, stationnaire, prit-elle un nouvel essor ; et quoique les fonctions de ces organes ne soient pas encore bien connues, il n'en est pas moins vrai que les travaux si remarquables de MM. Brown-Séquard, Philipeaux, Gratiolet, Vulpian, Harley, Mattei, ont jeté un nouveau jour sur cette question, et que ces travaux serviront un jour à élucider ces *desiderata* de la science.

Physiologie. — Après la publication d'Addison, en 1855, M. Brown-Séquard, le premier, fit paraître un mémoire sur la physiologie des capsules surrénales. Nous avons vu qu'il s'était déjà occupé de savoir si elles communiquaient avec l'axe cérébro-spinal ; aussi reprit-il, cette fois, ses expériences à un autre point de vue. Il se proposa de rechercher jusqu'à quel point la présence des capsules surrénales, à l'état normal, était nécessaire à la conservation de la vie. Par la même occasion, il rechercha si, après l'extirpation de ces organes, les animaux n'offriraient pas des phénomènes analogues à ceux qu'Addison avaient décrits chez les individus dont les capsules étaient complètement désorganisées ou envahies par un produit morbide.

Je me bornerai à donner un court résumé des expériences de M. Brown-Séguar.

Dans un premier mémoire, publié dans les *Archives de médecine* de l'année 1856, il montre que les capsules surrénales sont nécessaires à la conservation de la vie.

En effet, il pratique l'ablation de ces organes sur 66 lapins.

La survie moyenne a été de neuf heures et quelques minutes sur 51 d'entre eux ; sur les 15 autres, elle a varié entre douze et quatorze heures.

Chez les chiens et les chats adultes, la survie a été plus grande que chez les lapins ; en moyenne, sur 44 animaux, elle a été de quatorze heures.

Sur 11 cochons d'Inde adultes ou âgés d'au moins six mois, la survie moyenne a été de treize heures. Chez les jeunes cochons d'Inde âgés de quinze jours à un mois, la survie est plus considérable que celle des adultes, elle a été de vingt-trois heures en moyenne.

Sur 11 chiens et chats très-jeunes, la survie moyenne a été de trente-sept heures ; de même, sur ces jeunes animaux, âgés de dix à quinze jours, la mort arrive beaucoup plus tard que lorsqu'ils sont plus âgés ; elle varie entre quarante-six à cinquante-six heures.

Je transcris, du reste, le tableau de M. Brown-Séguar, indiquant la survie moyenne, la survie minimum et la survie maximum chez les différents animaux.

Espèce et nombre d'animaux opérés.	Survie moyenne.	Survie minimum.	Survie maximum.
51 lapins	9 h. qq. minutes.	5 h. 1/2	14 h. 1/2.
11 chiens et chats adultes.	14 heures	7 h. 1/2	17 h.
11 chiens et chats jeunes.	37 —	19 h	49 h.
2 souris	8 —	7 h. 1/2	8 h. 1/2.
11 cochons d'Inde adultes.	13 —	9 h	23 h.
4 cochons d'Inde jeunes.	23 — 1/2	14 h	33 h.

Ce tableau montre que la vie s'éteint beaucoup plus tard chez les jeunes animaux que chez les animaux adultes, après que l'on a enlevé les capsules surrénales.

M. Gratiolet répéta ces expériences, et ne vit survenir la mort que trente ou trente-six heures après l'ablation. En outre, il montra que des cochons d'Inde pouvaient survivre à l'extirpation d'une seule capsule, surtout si l'on enlève la gauche; tandis que la mort suit toujours l'ablation de la capsule droite. Aussi M. Gratiolet n'attribue pas la mort à l'absence des capsules surrénales, mais bien à la lésion du péritoine et des viscères, tels que le foie.

M. Brown-Séquard confirma pleinement l'opinion de M. Gratiolet. Seulement il ne partagea pas sa manière de voir quant à l'ablation de la capsule droite, et, par suite, quant à la cause de la mort.

Dans le tableau que je transcris, on peut voir, en effet, que la survie après l'ablation d'une seule capsule surrénale, est plus longue qu'après l'ablation des deux capsules. Toutefois, si la mort n'est pas constante dans le premier cas, ainsi que l'annonce M. Gratiolet, et ainsi que M. Brown-Séquard a vu la vie persister dans deux cas, chez deux jeunes chiens, elle n'en est pas moins d'une extrême fréquence, puisque sur 25 animaux, 2 seulement ont survécu, les 23 autres sont morts en moins de trois jours.

Espèce et nombre d'animaux opérés.	Survie moyenne.	Survie minimum.	Survie maximum.
16 lapins	23 heures.....	14 heures.....	40 heures.
5 cochons d'Inde.....	24 1/2	17 —	33 —
2 chats et 2 chiens adultes	34 —	27 —	55 —

Après l'ablation des deux capsules surrénales, M. Brown-Séquard a noté chez les animaux les phénomènes suivants : d'abord un affaiblissement notable qui augmente lentement, puis acquiert une intensité extrême dans les dernières heures de la vie. Assez souvent une véritable paralysie se montre quelques instants avant la mort; elle frappe d'abord les membres postérieurs, puis les antérieurs, et enfin les muscles respirateurs. La respiration et la circulation présentent des modifications importantes. Dans quelques cas, il y a une diminution notable et soudaine de ces deux fonctions, un véritable état syncopal.

Le plus souvent, pendant la première heure après l'opération,

la respiration est accélérée, tandis que les mouvements du cœur sont moins rapides et moins forts; puis, le nombre des mouvements respiratoires diminue, et il devient bientôt inférieur au nombre normal. En même temps, les battements du cœur augmentent de fréquence; leur énergie reste la même, et il arrive que, trois ou quatre heures après l'opération, les mouvements respiratoires ont diminué de moitié, tandis que le nombre des battements du cœur est d'un tiers au plus, au-dessus de l'état normal. Enfin, dans les dernières heures de la vie, la fréquence des mouvements respiratoires diminue encore, et la vitesse des battements du cœur diminue aussi.

Du côté des fonctions digestives, la faim disparaît; et chez les animaux qui ont mangé avant l'opération, on trouve les aliments indigérés dans l'estomac; il semble que la digestion soit complètement arrêtée. Rarement il y a des vomissements, et encore plus rarement de la diarrhée.

La sécrétion urinaire ne paraît pas altérée soit en quantité, soit en qualité.

La température du corps s'abaisse. M. Brown a vu des lapins perdre 4 et même 5 degrés de leur température normale dans les dernières heures de la vie.

Comme phénomènes principaux, M. Brown a constaté du délire et des convulsions: ainsi, il a vu des lapins, cinq à six heures après l'opération, se précipiter en avant avec fureur, se heurter la tête avec violence contre les murs. Le délire n'est pas aussi constant que les convulsions; celles-ci se montrent, en effet, presque constamment. Parfois très-violentes, elles se présentent sous des formes très-variées, mais qui peuvent être groupées en deux catégories, dont l'une peut être nommée tétaniforme et l'autre épileptiforme.

La mort a lieu tantôt par asphyxie, tantôt par syncope.

L'asphyxie est subite ou lente: elle survient subitement par suite d'un spasme des muscles expirateurs, lorsqu'il y a des convulsions tétaniformes; mais, en général, elle survient lentement, et, dans ce cas, elle paraît dépendre d'une faiblesse de l'appareil respiratoire, coexistant avec la faiblesse des mouvements volontaires. Quand la mort a lieu par syncope, on voit les animaux

s'affaïsser sur eux-mêmes, tout à coup ou par degrés; les mouvements du cœur s'affaiblissent au point qu'ils ne sont plus perceptibles; quelques légers mouvements convulsifs se montrent à la face et dans les muscles oculaires, puis la mort arrive.

Quant au sang, on sait qu'à l'état normal il contient du pigment sous la forme de granules ou de plaques; mais, après l'ablation des capsules, suivant M. Brown-Séquard, la quantité de cette substance augmente d'une manière très-notable. En outre des granules et des plaques libres, il y a alors dans le sang du pigment logé dans une gangue de matière amorphe; il y a aussi quelquefois de véritables cellules pigmentaires. Le sang, surtout celui des chiens, présente enfin une autre particularité non moins intéressante que celle de l'accumulation du pigment, c'est-à-dire que l'on y rencontre des cristaux qui se forment spontanément et très-rapidement, ainsi qu'une matière amorphe, en larges plaques, constituée probablement par de la globuline, colorée en rose ou en rouge par l'hématosine. M. Brown, attribuant la formation de ces cristaux à une modification des globules du sang, les rapproche des prismes rhomboïdaux, plus ou moins réguliers, que l'on trouve dans le sang épanché dans les diverses parties du corps, ou que l'on peut faire naître dans du sang frais, à l'aide de différents procédés. En effet, dans ces dernières années, certains auteurs, tels que O. Funke, Budge, Remak, Kunde, Parkes, H. Meckel, Kölliker, ont étudié, sous le nom de *cristaux du sang*, de *cristaux d'hémine* (Teichmann), de *hématocrySTALLINE* (Lehmann), de *cristaux d'hématoïdine* (Ch. Robin), ces prismes que l'on peut obtenir dans du sang frais, à l'aide de l'eau, de l'ammoniaque ou plusieurs autres réactifs. Teichmann donne même un meilleur procédé: il ajoute quatre ou cinq parties d'eau à une de sang, et après avoir mis une goutte de ce mélange sur une lame de verre, il place un petit morceau de liège sous une lamelle fine de verre, à l'aide de laquelle on recouvre cette goutte de sang; de cette manière, l'air circule entre les deux lames de verre et, au bout de peu de temps, des cristaux se forment.

D'après les caractères que M. Ch. Robin donne des cristaux d'hématoïdine, cristaux représentés par des prismes rhomboïdaux,

il est facile de voir que les caractères des cristaux que M. Brown a trouvés dans le sang des animaux dépouillés de leurs capsules, ne se rapprochent nullement des précédents, et qu'ils ne peuvent être considérés comme des cristaux d'hématoïdine; en effet, on trouve sous le champ du microscope des cristaux, soit libres, soit accumulés les uns sur les autres comme une masse d'épingles, se croisant en tous les sens, n'affectant nullement la forme prismatique et rhomboïdale.

Quand on enlève une seule capsule surrénale, nous avons vu que, d'après M. Brown-Séguar, la mort survient assez vite; en outre, cet auteur a constaté les mêmes phénomènes qu'après l'ablation des deux capsules, avec quelque différence cependant. Ainsi les convulsions des membres, de la face et des yeux, sont plus fortes en général du côté de l'opération. Quand les animaux sont atteints de *roulement*, ils roulent en commençant presque toujours par le côté opposé à celui de l'organe enlevé, comme on le voit survenir quand on pique un des pédoncules cérébelleux moyens.

Recherchant quelle est la cause de la mort chez les animaux dépouillés des capsules surrénales, M. Brown-Séguar passe en revue toutes les lésions qui accompagnent nécessairement ou accidentellement l'ablation des capsules surrénales : péritonite, hépatite, lésions des reins, des veines rénales, de la veine cave inférieure, du grand sympathique. Et après avoir rejeté successivement toutes ces causes de mort, il arrive à cette conclusion que la mort ne pouvant pas être attribuée exclusivement ni principalement à l'existence simultanée de toutes ces lésions, est due à l'absence même des capsules surrénales.

M. Gratiolet n'est pas de cet avis, et son opinion, ainsi que nous le verrons, est partagée aujourd'hui par un certain nombre d'expérimentateurs. Il attribue la mort à la péritonite et à l'hépatite qui surviennent après l'ablation. C'est ainsi du moins que sont morts les animaux chez lesquels il avait enlevé les deux capsules, ou bien la droite seulement.

De tout ce qui précède, on voit que pour M. Brown-Séguar les capsules surrénales sont essentielles à la vie; leurs fonctions même, ajoute le célèbre physiologiste, semblent être plus impor-

tantes que la sécrétion urinaire. Les expériences de MM. Prévost et Dumas, celles de MM. Ségalas, Cl. Bernard et Barreswill, Friedrichs, etc., ont montré que les mammifères survivent en général, de un à trois ou quatre jours à l'ablation des deux reins. Chez sept lapins et deux chiens adultes, M. Brown-Séquard a enlevé les reins; les lapins ont présenté une survie qui a varié de dix-neuf heures à deux jours; les deux chiens ont survécu l'un trente-deux heures, l'autre au moins trente-huit heures. Ce sont là des survies bien plus grandes que celle des chiens adultes après l'ablation des capsules surrénales, opération après laquelle la survie maximum a été de dix-sept heures seulement. L'absence des sécrétions qui s'opèrent dans les glandes surrénales est donc plus rapidement mortelle que la suppression de la sécrétion urinaire.

X Ici se présente une question très-importante sur laquelle la physiologie n'a pas pu même de nos jours porter la lumière. Quelles sont les sécrétions des capsules surrénales? Question des plus importantes, car si l'on était fixé sur ce rôle des capsules, on ne verrait pas surgir dans la science, à tout instant, des opinions les plus diverses. Les capsules surrénales, avons-nous dit, sont des glandes sanguines, c'est-à-dire qu'elles président à la transformation d'une ou de plusieurs substances en une ou plusieurs autres, sans élimination de ce qui est produit, signe caractéristique des glandes sanguines proprement dites, vu qu'elles n'ont pas de voies d'élimination. La question relative aux fonctions des capsules surrénales revient donc à celle-ci : quelles sont les substances qui, portées à ces glandes par le sang, y sont modifiées; et quels sont les produits de ces modifications que le sang emporte en sortant des capsules? M. Brown-Séquard pense qu'il est extrêmement probable que l'une des fonctions des capsules surrénales consiste dans une modification spéciale d'une matière ayant la propriété de se transformer en pigment, et que la modification opérée par les capsules sur cette matière lui fait perdre cette propriété. Aussi cet auteur, partant de ce principe, admet que si les capsules sont tellement altérées, au point que leurs fonctions n'existent plus, il doit se déposer du pigment dans la peau, dans le péritoine et ailleurs. Malheureuse-

ment pour sa théorie, M. Brown-Séquard n'a jamais vu dans ses expériences ce dépôt se faire dans la peau ou le péritoine. Il a vu seulement que le sang contenait plus de pigment qu'à l'ordinaire. C'est même à la présence de ce pigment que cet auteur rattache les phénomènes nerveux qu'il a signalés.

L'influence exercée par les capsules sur le sang, ajoute M. Brown, ne consiste pas seulement dans la transformation de cette substance pigmentaire spéciale ; la production spontanée de cristaux dans le sang des animaux dépouillés des capsules surrénales, la prompte disparition des globules du sang, montrent que ce liquide est profondément altéré lorsque les fonctions de ces organes manquent. De plus, ajoute-t-il, ce sang agirait comme poison souvent capable de tuer, quand on l'injecterait dans les veines d'un autre animal, même d'une espèce semblable. On voit donc que, d'après M. Brown, les glandes surrénales produisent dans le sang de profondes modifications.

Les conclusions du travail de M. Brown-Séquard touchant la physiologie des capsules surrénales, ne devaient pas être acceptées sans conteste. Aussi vit-on, de tous côtés, se produire des expériences qui vinrent approuver plus ou moins les bases du travail de cet auteur.

Déjà, en 1837, M. le professeur Rayer, en examinant les observations de maladies des capsules surrénales connues jusqu'à lui, avait reconnu qu'on ne pouvait tirer de la lésion de ces organes aucun indice venant éclairer leur physiologie. Plus tard, après les premières expériences de M. Brown, nous avons vu M. Gratiolet rapporter la mort qui suit l'ablation des capsules à la blessure du péritoine et du foie. La même année, c'est-à-dire en novembre 1856, M. Philipeaux adresse un mémoire à l'Institut, dans lequel il rapporte cinq ablations de la capsule droite chez des lapins albinos. Après cette ablation, il ne vit survenir aucun phénomène nerveux particulier. Chez quatre lapins, il extirpa les deux capsules ; trois de ces derniers moururent, l'un, au bout de neuf jours, l'autre, le vingt-troisième jour, enfin un troisième, au bout de trente-quatre jours. Le quatrième vivait encore au moment où M. Philipeaux fit sa communication. Cet auteur ajoute que, jus-

qu'au moment de leur mort, toutes les fonctions restèrent intactes ; aussi, de ses expériences, il conclut :

1° Que l'extirpation des capsules surrénales n'entraîne pas nécessairement la mort de ces animaux ;

2° Que, dans les cas où elle survient, elle est causée par l'opération qui occasionne soit une péritonite, soit une hépatite ;

3° Que les capsules ne paraissent pas des organes plus essentiels à la vie que la rate et le corps thyroïde.

4° Enfin, il attribue la mort qui est survenue chez trois de ses lapins au froid qui, pendant quelques nuits, avait été assez intense.

Au mois de décembre 1856, M. Antoine de Martini communique à l'Institut le fait d'un homme de quarante ans, mourant d'une affection de poitrine. Cet homme, père de trois enfants, n'avait pas présenté, pendant la vie, de coloration bronzée de la peau, et à l'autopsie on constata une absence congénitale des capsules surrénales ; de plus, il existait une fusion des reins en un corps unique.

M. le docteur Berruti (de Turin), publia, de même, le résultat de ses recherches. Ainsi, il vit la mort survenir chez des chevaux dix heures après l'ablation des deux capsules ; après l'ablation d'une seule capsule, il y eut dix-sept jours de survie. Pour cet auteur, l'ablation de la capsule droite n'est pas plus grave que celle de gauche ; en outre, il pense que la mort est le résultat de l'opération et non de l'absence des capsules.

Le docteur Harley (de Londres), contrairement aux opinions précédentes, attribue la mort qui survient si rapidement après l'ablation des capsules surrénales à la lésion des nerfs ganglionnaires. En effet, dit cet auteur, on sait qu'il existe des cas où la mort arrive presque subitement à la suite d'un coup violent sur l'épigastre ; MM. Ludwig et Haffer ont vu la mort survenir en un ou deux jours chez les animaux où ils avaient pratiqué la section des nerfs grands splanchniques. De son côté, M. Brown-Séquard a démontré qu'il suffit de pincer ou d'inciser les ganglions semi-lunaires pour tuer des lapins en trente heures, et que la section du grand sympathique dans le voisinage des reins, est suivie de mort dans les vingt-quatre heures. Aussi, contrairement à l'opi-

nion de M. Gratiolet, le physiologiste anglais attribue la mort qui survient après l'ablation de la capsule droite, non à l'hépatite, comme le veut le physiologiste français, mais bien à la lésion du ganglion semi-lunaire droit ; car, dit-il, on sait que la capsule droite est située plus profondément que la gauche ; or, le ganglion semi-lunaire droit, qui est plus volumineux que le gauche, se trouve, chez le chat et le chien, immédiatement au-dessus de la capsule, tandis qu'à gauche il est placé en dedans de cet organe, sur le pilier du diaphragme. Il n'est donc pas étonnant que le système nerveux ganglionnaire soit plus souvent blessé dans l'extirpation de la capsule droite ; aussi voit-on la mort survenir plus rapidement.

M. Brown-Séquard publia, en 1858, dans le *Journal de physiologie*, un nouveau mémoire à l'appui de son opinion. Toutefois, rapportant les expériences précédentes, surtout celles de MM. Martin-Magron et Harley, il n'est pas aussi affirmatif que dans son premier travail, et il reconnaît que la mort, dans certains cas, n'est pas la conséquence inévitablement rapide de l'ablation des capsules surrénales. Cependant il nie que les conclusions de ces auteurs soient justes, c'est-à-dire il ne pense pas que les fonctions des capsules soient sans importance, et que la mort, lorsqu'elle survient, arrive par suite de complications, telles qu'hépatite, péritonite, etc.

Ne voulant pas donner une analyse de ce nouveau mémoire, que l'on trouvera dans l'ouvrage cité plus haut, je me bornerai à signaler les conclusions qui terminent ce travail.

1° Les fonctions des capsules surrénales semblent être essentielles à la vie chez les animaux non albinos.

2° La suppression immédiate et complète de ces fonctions amène la mort très-rapidement.

3° La suppression graduelle de ces fonctions amène la mort, au plus tard, après un petit nombre de mois, et chez certaines espèces d'animaux en quelques jours.

4° L'ablation simultanée des deux capsules surrénales amène la mort, en général, notablement plus vite que l'ablation des deux reins.

5° Si certains animaux albinos semblent capables de survivre

définitivement à l'ablation des capsules surrénales, ce fait vient à l'appui de l'opinion que j'ai émise, que l'une des causes principales de mort chez les animaux non albinos, après la perte de ces petites glandes, consiste dans une accumulation de pigment.

En 1859, un physiologiste américain, J. R. Darby, confirma les expériences de M. Brown-Séquard. Comme ce dernier, il vit que les lésions des parties qui environnent les capsules, sont beaucoup moins rapidement fatales que l'extirpation des capsules. De même, il constata le roulement après l'ablation d'une seule capsule.

M. Chatelain, dans sa thèse, donne la relation de cinq expériences qu'il a faites sur des lapins albinos et non albinos. — Sur deux lapins albinos, la mort est survenue, chez l'un, quatre jours après l'ablation de la capsule droite; chez l'autre, quatorze heures après l'ablation des deux capsules. Sur deux lapins non albinos, la mort est survenue quinze heures après l'ablation des deux capsules, chez l'un d'eux; tandis que l'autre a guéri. Enfin, dans la cinquième expérience, il lèse seulement le péritoine, comme on le fait dans le cas d'extirpation des deux capsules, et la mort survient en trente-six heures, l'animal ayant présenté les mêmes phénomènes que ceux qui se montrent après l'ablation; aussi M. Chatelain n'hésite pas à rapporter la mort aux lésions du péritoine; de même, il pense que les lésions des nombreux filets nerveux qui se rendent à ces organes suffisent pour expliquer les troubles spéciaux qui se manifestent, sans qu'il soit besoin de les rattacher à la lésion de l'organe lui-même. Avec MM. Villemin, Morel et Michel, il a examiné le sang, et jamais il n'a constaté les granulations pigmentaires et les cristaux d'hématoïdine indiqués par M. Brown-Séquard. Pour toutes ces raisons, M. Chatelain pense que les capsules surrénales ne sont pas indispensables à la vie chez l'adulte; il les considère plutôt comme appartenant à la vie fœtale, puisque, dit-il, les animaux peuvent survivre à l'ablation de ces organes. En outre, elles ne servent pas à détruire le pigment, ni même la substance supposée renfermée dans le sang et pouvant se transformer en pigment, puisqu'il n'a pu constater la présence dans le sang soit de granulations pigmentaires, soit de cristaux d'hématoïdine; et que jamais on n'a vu survenir après

l'ablation de ces organes un dépôt de pigment dans les tissus de l'économie.

M. le professeur Maurice Schiff (de Florence), a repris dans ces derniers temps cette question. On trouve consigné le résultat de ses recherches dans l'*Imparziale* du 26 mars 1863. Il conclut que l'extirpation des capsules surrénales chez les animaux ordinaires, surtout chez les rats, n'est pas une opération aussi mortelle que le prétend M. Brown-Séguard; que ces organes n'ont pas une fonction aussi importante et aussi indispensable à la vie, comme le croient plusieurs physiologistes. En outre, ayant examiné le sang avant et après l'opération, il n'a constaté aucune altération; de même, il n'a jamais vu se produire aucun dépôt de pigment soit dans la peau, les poils, soit dans les muqueuses, bien que les animaux aient survécu à l'opération jusqu'au cinquante-sixième jour.

Ici se bornent les expériences des physiologistes. Deux théories sur le rôle physiologique des capsules surrénales, se trouvent aujourd'hui en présence. L'une, défendue par MM. Brown-Séguard, Darby et quelques autres physiologistes, fait jouer un grand rôle à ces organes. Pour ces auteurs, en effet, leur intégrité complète est nécessaire, indispensable à la vie; une de leurs fonctions principales consiste en une modification spéciale d'une substance douée de la propriété de se transformer en pigment, modification qui lui fait perdre cette propriété. L'autre, soutenue par MM. Philipeaux, Gratiolet, Harley, Martin-Magron, Berruti, Chatelain et Schiff, refuse une fonction aussi importante à ces organes, et surtout leur dénie aucune participation aux phénomènes de la vie; ou, du moins, s'ils y participent, c'est par suite de leurs relations si multipliées avec le système nerveux.

N'ayant pu faire des expériences, ainsi que je l'ai dit en commençant ce travail, j'essayerai du moins de montrer, par l'étude attentive des phénomènes cliniques de la maladie d'Addison, jusqu'à quel point ces phénomènes viennent appuyer la physiologie des capsules surrénales, et peuvent servir à faire adopter l'une ou l'autre théorie.

Je n'ai pas mentionné, dans cette partie de ma thèse, l'opinion

donnée par M. le docteur Duclos (de Tours), parce qu'il m'a semblé qu'elle le serait plus utilement lorsque je m'occuperai de la nature de la maladie d'Addison.

CHAPITRE III.

OBSERVATIONS.

Ce chapitre devant contenir la plupart des observations qui ont été publiées jusqu'à nos jours, je le diviserai en deux groupes. Dans le premier, je rapporterai les faits que je considère comme étant caractéristiques, comme prouvant l'existence de la maladie d'Addison; dans le deuxième, je consignerai ceux que l'on a publiés comme portant plus ou moins atteinte à son existence. De cette façon, quand nous étudierons les symptômes de cette maladie, nous serons en mesure de montrer la différence qui existe entre ces deux ordres de faits, et par suite, nous croyons que le diagnostic de la maladie pourra être posé plus sûrement.

En rapportant les observations, je consignerai dans leur entier celles qui sont inédites, tandis que je ne ferai que signaler les points principaux de celles qui ont déjà été publiées, et dont le lecteur trouvera l'indication dans l'Index placé à la fin de ce travail.

Je commencerai par celle que j'ai recueillie dans le service de mon maître, M. le docteur Frémy, et qui a servi de base à ce travail.

PREMIER GROUPE.

OBS. I. —Gaget, âgé de vingt-sept ans, maréchal ferrant, entré le 8 avril 1862, à l'hôpital Beaujon, salle Beaujon (service de M. Frémy).

Ce jeune homme nous dit que jamais il n'a été malade dans son enfance, il n'accuse aucune atteinte de scrofule; il n'en porte du reste aucune trace. Plus tard, il n'a fait d'excès d'aucune sorte, soit en femmes, soit en boissons; il a toujours travaillé avec assiduité. On ne trouve chez lui aucune

trace de syphilis ou autres maladies, soit diathésiques, soit constitutionnelles.

Son père est mort depuis deux ans d'un accident de voiture ; sa mère est paralysée des membres inférieurs depuis six mois environ ; ses frères et ses sœurs se portent bien.

Travaillant beaucoup, il se nourrissait bien, prenait une bonne nourriture. En outre, habitant la campagne, à quelques lieues de Paris, il logeait dans un logement salubre, non humide. Dans son pays, la fièvre intermittente n'est pas connue, et lui-même n'a jamais été sujet à cette affection.

Il y a dix-huit mois environ, Gaget s'aperçut que son teint, qui était auparavant peu coloré, qui était même d'une coloration blanche rappelant la teinte ordinaire des individus que l'on désigne sous le nom de *blonds*, devenait peu à peu foncé, prenait une teinte *bistre*. Pourtant il ne travaillait jamais aux champs ; il n'était par conséquent pas exposé aux rayons solaires ; en outre, il ne s'exposait pas plus que par le passé au feu de la forge. Cette teinte bistre devint de plus en plus prononcée, de telle sorte qu'il était une vraie curiosité dans son village. Pendant six mois, elle resta bornée à la face ; les cheveux, qui étaient auparavant assez blonds, devinrent eux-mêmes assez foncés en couleur, et aujourd'hui encore ils sont plutôt châains que blonds.

Six mois après, cette coloration anormale s'étendit sur le corps, et ce malade, qui nous paraît assez intelligent, fit la remarque suivante : Par suite de son état, il était souvent exposé à des brûlures sur les membres supérieurs, sur les avant-bras ; ces brûlures avaient laissé après elles des cicatrices blanches. Gaget s'aperçut, dis-je, que la coloration du visage gagnait le tronc, en voyant, un jour, que les cicatrices des membres devenaient de plus en plus noires. Puis des cicatrices, la coloration anormale s'étendit sur le reste du tronc ; de telle sorte qu'elle devint générale en très-peu de temps. Dès lors elle n'a augmenté ni diminué, et depuis environ dix mois, elle est restée telle qu'elle est aujourd'hui.

Cette coloration fut longtemps le seul symptôme que le malade présentât ; il n'y fit aucune attention et ne suivit aucun traitement pour la faire disparaître.

Vers le commencement de cette année, dans les premiers jours de janvier, Gaget remarque, pour la première fois, quinze mois par conséquent après le début de la coloration anormale, que ses forces faiblissent ; il ne peut plus travailler aussi longtemps que par le passé ; en même temps, il perd l'appétit ; il mange moins ; mais ce qu'il mange ne le gêne pas ; les digestions continuent à être normales. Peu à peu la faiblesse fait des progrès ; les forces disparaissent de plus en plus ; depuis un mois même, il a

été obligé de cesser tout à fait son travail ; la faiblesse musculaire est si grande, qu'il ne peut marcher plus de dix minutes sans éprouver une grande fatigue ; il ressent un anéantissement complet de toutes ses forces ; à aucune époque, il n'a ressenti dans les membres, ni douleurs, ni fourmillements, ni crampes ; il a parfaitement conscience du sol sur lequel il marche.

Le 20 février, Gaget est pris d'un vomissement bilieux dont il ne peut saisir la cause ; et le 6 avril, un second vomissement de même nature survient ; il n'en conserve pas moins de l'appétit, et il mange aussi bien qu'auparavant.

Les nuits sont bonnes ; le malade trouve même qu'il dort trop ; dans la journée, il est souvent pris d'envies irrésistibles de dormir ; il est un peu somnolent ; malgré cela, sa mémoire est bien conservée, et Gaget n'accuse aucuns symptômes que l'on puisse rapporter à un trouble quelconque de l'intelligence ; il n'éprouve et n'a jamais éprouvé de céphalalgie. La vue est bonne ; il en est de même des autres sens, tels que ceux de l'ouïe et de l'odorat.

A peu près vers l'époque où eut lieu le premier vomissement, Gaget ressentit une douleur sourde, continue, siégeant dans les deux hypochondres, au niveau de l'extrémité antérieure de la douzième côte ; le malade nous indique lui-même ce point. Malheureusement, il ne peut nous dire si la douleur a précédé le vomissement, ou bien si elle l'a suivi. Quoi qu'il en soit, cette douleur n'augmente ni par la pression, ni par la marche ; mais elle augmente, d'après le dire du malade, quand il vient à se coucher, soit sur le côté gauche, soit sur le côté droit. En outre, cette douleur s'est montrée peu à peu, et depuis trois semaines environ elle reste stationnaire.

Le malade, voyant ses forces diminuer ainsi de jour en jour, ne pouvant plus travailler pour subvenir à ses besoins, se décide à venir à l'hôpital où il est admis le 8 avril.

A son entrée, on trouve ce jeune homme ayant toutes les apparences d'une constitution un peu délabrée. Son teint est fortement coloré ; cette coloration est d'un brun verdâtre très-prononcé, se rapprochant de cette coloration que l'on désigne sous le nom de *bistre*. Elle est presque généralisée sur tout le corps, mais elle ne se présente pas avec une teinte uniforme. En effet, très-vive à la figure, elle l'est moins sur quelques parties, telles que la face antérieure du tronc, la partie postérieure des cuisses et des jambes, la face dorsale du pied ; dans d'autres parties, au contraire, telles que la face interne et antérieure du membre supérieur, la région dorsale et lombaire, la face interne des cuisses et des jambes, la coloration

se rapproche beaucoup de celle de la face; en certains endroits même, la teinte est plus foncée; ainsi, sur la peau de la verge cette coloration est presque noire; de même, au niveau d'un vésicatoire qui a été placé sur la région de l'hypochondre gauche; enfin les cicatrices des brûlures que ce malade présente sur les avant-bras, sont très-vivement colorées.

A la face même, la teinte n'est pas uniforme; on voit, au niveau des pommettes, sur la racine du nez et sur le front, de petits points complètement noirs, tranchant par leur forte coloration sur celle de la face. Ces points, du volume d'une lentille, sont très-nombreux.

Au niveau du bord et de la face interne des lèvres, la muqueuse est de même brunâtre; sur la muqueuse qui tapisse la face interne des joues, sur celle de la voûte palatine, se trouvent de même de gros amas noirâtres plus fortement colorés que ceux de la face. Cette coloration est stable; elle ne disparaît nullement, soit par une pression continue, soit par une friction prolongée.

La muqueuse oculaire ne présente pas cette coloration anormale. Les cheveux sont châains; le malade les trouve plus colorés qu'il y a six mois. Enfin l'iris conserve, à ce qu'il paraît, sa coloration première; il n'a subi aucune variation, il est d'un beau bleu de ciel.

La peau, au niveau de la face interne des avant-bras, présente quelques papules de prurigo qui occasionnent depuis quatre jours des démangeaisons désagréables.

Les membres supérieurs et inférieurs sont très-amaigris, diminués de volume; cet amaigrissement augmente surtout depuis quinze jours, pourtant le malade se nourrit bien; il éprouve dans les membres inférieurs une grande faiblesse, aussi la marche est-elle pénible, il se fatigue vite. Les mouvements sont conservés, ainsi que la sensibilité générale et spéciale.

Dans les deux hypochondres, dans un endroit que l'on peut facilement limiter, ainsi que je l'ai dit, à la partie antérieure de la douzième côte, le malade ressent une douleur sourde, continue, que la pression n'augmente nullement; la palpation la plus attentive n'accuse la présence d'aucune tumeur; en outre, cette douleur est fixe, bien limitée, car le malade ne montre jamais un autre point. Le foie, à la percussion, paraît un peu augmenté de volume, surtout au niveau de la région épigastrique, car, dans l'hypochondre droit, il ne dépasse nullement le rebord des fausses côtes. La rate de même est augmentée de volume, elle mesure environ 12 centimètres dans son diamètre vertical. La percussion de ces deux régions n'est nullement douloureuse; il en est de même de la région rénale. Du reste, le malade n'a jamais ressenti de douleur dans la région lombaire.

La région du cœur ne dénote aucune lésion sensible, soit à la percussion,

MARTINEAU.

soit à l'auscultation. Le pouls est régulier, mou, dépressible, assez lent; il bat soixante-six fois par minute. Dans les vaisseaux du cou, il n'existe aucun bruit de souffle.

Depuis quelques jours, le malade tousse un peu, mais cette toux ne le fatigue nullement; l'expectoration est muqueuse; à aucune époque, il n'a eu d'hémoptysie. L'examen le plus attentif du thorax ne décèle aucune lésion appréciable.

Du côté des voies digestives, on ne trouve aujourd'hui rien d'anormal. La langue est nette; le malade a faim, il a de l'appétit; le ventre est souple, les selles sont normales.

Les urines sont peu colorées, elles laissent déposer un sédiment blanc abondant; traitées par l'acide nitrique, elles font effervescence; elles ne contiennent ni albumine ni sucre. Un examen plus approfondi fait par M. Adam, pharmacien en chef de l'hôpital Beaujon, deux jours après l'entrée du malade, donne les résultats suivants; je transcris textuellement la note qu'il m'a remise.

La quantité d'urine excrétée en vingt-quatre heures est de 0^{lit.},940; densité = 1,015; odeur faible normale; transparence troublée par du mucus. Réaction franchement acide; pas de principes anormaux, tels qu'albumine, sucre; pas de carbonates; elles laissent déposer un sédiment composé d'acide urique. On trouve un peu de graisse et des mucosités.

L'examen des yeux à l'aide de l'ophthalmoscope, pratiqué par mon collègue et ami J. Meunier, dénote une plus grande quantité de pigment accumulé sur les deux choroïdes. Cette augmentation paraît surtout évidente quand on la compare avec celle des autres malades. On ne constate aucune autre lésion. Du reste, la vue est bonne.

Les autres sens paraissent intacts.

Le traitement prescrit par M. Frémy est surtout tonique.

10 avril. — Le malade se plaint de n'avoir pas d'appétit; hier, quand il a voulu manger, il a été pris de nausées qui se répétaient toutes les fois qu'il voulait prendre soit des aliments, soit des liquides. Pourtant il n'a pas eu de vomissement. La nuit a été bonne. Ce matin, malgré le défaut d'appétit, il n'existe ni céphalalgie, ni douleur épigastrique. La langue est un peu blanche; le pouls, calme, régulier, toujours mou, dépressible, donne 64 pulsations. — Même traitement.

11 avril. — Cette nuit, le malade a été pris d'un vomissement bilieux, abondant; l'appétit est toujours complètement perdu; la langue conserve un enduit blanchâtre très-léger; la soif est vive; le pouls, peu fréquent, donne 64 pulsations; pas de céphalalgie, pas de douleur épigastrique. Depuis ce matin, le malade est dans une transpiration abondante qui le fatigue

énormément ; aussi sa faiblesse est-elle extrême , il est obligé de garder le lit.

12 avril. — L'état du malade s'aggrave de plus en plus ; l'affaiblissement fait de grands progrès. Depuis hier, il vomit tout ce qu'il prend ; en même temps, la transpiration devient de plus en plus abondante. On est obligé de le changer à chaque instant de linge. Le pouls reste calme , peu fréquent. Le malade est très-abattu, dans un état de somnolence continuelle. Il n'éprouve ni céphalalgie, ni n'accuse aucunes douleurs dans les différentes parties du corps. L'examen attentif des différents organes ne décèle aucunes lésions ; les selles sont normales ; une ou deux garderobes par jour.

Le traitement est surtout dirigé contre les vomissements : bouillon froid, eau de Seltz, glace. En outre, M. Frémy prescrit deux paquets par jour de poudre thébaïque 0,02, mélangée à 0,25 de sous-nitrate de bismuth. Vin de quinquina.

13 avril. — L'état du malade est très-grave ; la faiblesse est extrême ; l'intelligence reste intacte, il répond très bien aux questions qu'on lui adresse. Il n'accuse aucunes douleurs. Les vomissements persistent ; ils sont jaunâtres , bilieux ; la transpiration est arrêtée ; la peau est sèche, rugueuse. Sur la face, au niveau des pommettes, sur le front, on aperçoit une légère desquamation blanchâtre, comme furfuracée. Le malade est en proie à une soif ardente, vive, qu'il ne peut satisfaire, vu les vomissements. Le pouls est insensible aux deux radiales ; on le trouve au pli du cou ; il est petit, fréquent, dépressible, on peut à peine le compter. La somnolence persiste, elle est même plus grande qu'hier ; le malade ne sort de cet état de torpeur que pour vomir. L'urine conserve toujours les mêmes caractères ; elle est excrétée en petite quantité ; ce matin , elle est vivement colorée en rouge foncé ; elle contient de l'acide urique en grande abondance. Les organes ne révèlent aucune lésion.

Vers une heure de l'après-midi , d'après le dire de la sœur du service, le malade est pris de convulsions générales , et succombe à trois heures.

Autopsie pratiquée le 15 avril, à sept heures du matin, quarante heures après la mort, par un temps assez froid.

La roideur cadavérique est intense ; on est obligé d'employer une grande force pour la vaincre.

La coloration indiquée pendant la vie persiste ; pourtant elle semble moins intense sur la face antérieure de la poitrine et de l'abdomen.

La cavité abdominale ne contient aucun liquide ; le grand épiploon, ainsi que le mésentère , est infiltré d'une grande quantité de graisse ; les ganglions mésentériques sont petits , parfaitement sains. Les intestins ne

présentent aucune altération. Le foie est volumineux, rougeâtre, assez congestionné, régulier. Son diamètre antéro-postérieur mesure 15 centimètres. A la coupe, on ne trouve aucune altération appréciable à la vue; il s'écoule du sang en assez grande abondance. La rate est un peu molle, friable, se laissant déchirer facilement; elle est assez volumineuse. Son diamètre vertical donne 12 centimètres; le diamètre transversal, 7. Sur sa face externe, on aperçoit deux plaques blanchâtres dont l'une, supérieure, située près du bord supérieur, d'une forme elliptique assez volumineuse, s'étendant presque du bord antérieur au bord postérieur, est recouverte par une fausse membrane assez épaisse, s'enlevant facilement, organisée, qui ne paraît être que le péritoine épaissi. L'autre, inférieure, située à 3 ou 4 centimètres au-dessous de la précédente, est de même recouverte par une fausse membrane, s'enlevant très-facilement; à la coupe, on voit que ces plaques sont constituées par un épaississement de la tunique fibreuse de la rate, épaississement de 4 millimètres environ. La rate, incisée, présente un aspect violacé; elle est très-congestionnée et laisse s'écouler une grande quantité de sang.

Les reins ne présentent aucune altération, si ce n'est un peu de congestion.

Les capsules surrénales présentent une altération manifeste.

La droite est assez adhérente à la face inférieure du foie; en l'enlevant, on entraîne avec elle un peu de substance hépatique; elle est, de même, assez adhérente à l'extrémité supérieure du rein. Cette capsule est recouverte d'une couche de tissu cellulo-adipeux assez abondant. Sa consistance est excessivement dure; la surface extérieure est inégale, bosselée, très-irrégulière; pourtant, la forme prédominante est celle d'un triangle, à base regardant l'extrémité supérieure du rein. Les dimensions sont :

Pour le diamètre transversal....	4 centimètres et demi.
— diamètre vertical.....	4 centimètres.
Épaisseur de la base.....	2 centimètres et demi.

L'enveloppe extérieure est épaissie, adhérente à la substance propre de la capsule, ou mieux, comme celle-ci a complètement disparu, à la substance qui l'a remplacée et qui même, dans certains endroits, a envahi la capsule elle-même.

A la coupe, la capsule présente un aspect jaunâtre, grumeleux, ressemblant à de la matière caséiforme; dans certains endroits, cette matière s'enlève facilement avec la pointe d'un scalpel; dans d'autres, au contraire, elle est dure. A la coupe, cette matière est uniforme, non granu-

leuse ; elle ne présente aucune organisation. Elle a envahi toute l'épaisseur de l'organe, si ce n'est pourtant un point qui, situé près de l'extrémité postérieure, est rosé, contenant un peu de tissu graisseux, et qui rappelle la structure normale de la capsule.

La capsule surrénale gauche est moins adhérente au rein que la précédente. Dans le tissu cellulo-adipeux qui l'entoure au niveau de sa face antérieure, se trouve un petit foyer purulent, communiquant avec l'intérieur de la capsule. A ce niveau, l'enveloppe est perforée, et l'organe lui-même présente une perte de substance. Cet abcès paraît être dû à un ramollissement de la matière tuberculeuse ayant envahi la capsule, ainsi que l'examen microscopique l'a démontré, du reste.

Le volume de cette capsule est plus considérable que celui de la droite. Ces dimensions sont :

Pour le diamètre transversal.....	6 centimètres.
— diamètre vertical.....	4 —
Épaisseur de la base.....	3 centimètres.

La consistance est très-dure ; la forme se rapproche de la précédente ; elle est irrégulièrement triangulaire. La surface externe est bosselée, inégale, d'une coloration non uniforme, rosée dans la plus grande partie, avec de petits points blancs, jaunâtres dans d'autres. L'enveloppe est de même envahie par la matière amorphe ; à la coupe, elle présente le même aspect que la droite ; la substance normale a presque entièrement disparu, on ne la voit qu'à de rares intervalles.

L'examen des organes thoraciques donne les résultats suivants :

La plèvre ne contient aucun liquide ; on ne trouve à sa surface aucune trace de dépôts pigmentaires. Le poumon gauche présente à son sommet une cicatrice froncée, assez étendue, noirâtre ; le tissu environnant est induré, inégal, donnant aux doigts la sensation de petits corps durs ; à la coupe, on trouve deux ou trois tubercules disséminés, jaunâtres, assez volumineux ; l'un d'eux, à la pression, laisse suinter un écoulement blanchâtre, un peu caséeux. A côté de ces tubercules, se trouve une légère infiltration grise. Dans le reste de son étendue, le poumon ne présente aucune altération, si ce n'est un peu de congestion à la base.

Le poumon droit ne contient pas de tubercules ; on trouve pourtant, au sommet, dans un espace très-limité, une infiltration grise très-manifeste.

Le cœur est d'un volume normal ; les valvules et les orifices ne présentent aucune altération. Le ventricule droit contient un caillot noir, fluide, *post mortem*.

L'estomac ne présente aucune altération ; sa surface interne est recouverte d'une légère couche de liquide jaunâtre, bilieux.

Le cerveau est d'un volume normal ; les membranes sont saines, les sinus de la dure-mère sont remplis d'un sang noir, fluide, visqueux, on ne trouve aucun caillot. La consistance de la substance cérébrale est assez ferme ; on trouve très-peu de liquide séreux dans les ventricules. Les différentes parties du cerveau sont saines, on trouve seulement un peu de congestion.

Les nerfs du tronc cœliaque, les ganglions du plexus solaire, examinés avec le plus grand soin, ne paraissent pas présenter à l'œil nu d'altérations manifestes.

Examen microscopique. — Cet examen a été fait par mon collègue et ami Cornil. Je transcris la note qu'il m'a remise.

Examinées le jour même de l'autopsie, les portions jaunes et caséeuses des capsules surrénales ont présenté à l'examen microscopique absolument les mêmes éléments qui se trouvent dans les masses tuberculeuses jaunes qui commencent à se ramollir. C'étaient d'abord des groupes de corpuscules arrondis ou ovalaires, contenant de fines granulations, d'un diamètre plus petit que les corpuscules du sang. Un grand nombre d'entre eux offraient des irrégularités et des déformations de leurs contours, en sorte qu'ils ressemblaient parfaitement à ce que M. Lebert regarde comme le type du corpuscule tuberculeux. Quelques-uns étaient infiltrés de granulations graisseuses, et la graisse, sous forme de granulations fines, était assez abondante dans la préparation. Les globules blancs du sang n'étaient pas augmentés de nombre ; je n'ai pas trouvé dans le sang de cellules pigmentaires, ni des cristaux, il y avait seulement de petits amas de granulations de pigment, provenant de la dégénérescence des corpuscules rouges.

La peau du sujet, sur une portion fortement colorée où l'on avait mis autrefois un vésicatoire, présentait une coloration jaune brunâtre exactement limitée à la couche la plus profonde du corps muqueux de Malpighi. Aussi avec un faible grossissement on voyait (fig. 3, planche III) des lignes sinueuses colorées bordant les papilles du derme.

Avec un grossissement plus considérable (500 diamètres, fig. 4), on distinguait nettement que cette coloration jaune était bien limitée aux deux ou trois couches de cellules allongées à forme cylindrique qui composent la couche profonde du corps de Malpighi. Cette coloration était due à l'infiltration de ces cellules par des éléments granuleux jaunâtres, et même des granulations noires très-fines. La seconde couche du corps muqueux et la couche cornée de l'épiderme étaient sans altération. Il n'y

avait pas d'injection des vaisseaux papillaires. La matière pigmentaire de la peau ne m'a paru être contenue en aucun endroit dans des cellules pigmentaires particulières.

Dans les préparations de la muqueuse buccale, j'ai rencontré au contraire, outre les granulations brunes, des cellules petites et allongées qui en renfermaient. Dans les autres tissus, tels que tissu séreux, muqueux et osseux, je n'ai pas rencontré de matière pigmentaire.

OBS. II. (Docteur Van den Corput. — *Gazette hebdomadaire*, 24 juillet 1863.) — Femme âgée de trente-sept ans, ménagère, entrée à l'hôpital Saint-Pierre à la fin d'août 1862, pour une maladie bronzée. Cette malade accusait des douleurs épigastriques ; vomissements et coloration brune de la peau.

La mort survint brusquement le 30 novembre de la même année.

Autopsie. — Aspect du corps très-amaigri. Coloration brune caractéristique de la peau, qui semble un peu moins tranchée que pendant la vie ; elle est plus prononcée à la face, au dos des mains, au pourtour des mamelons, aux aisselles, dans le sillon des fesses et vers l'ombilic. Il n'existe pas de traces de décoloration ou d'achromie partielle sur aucune partie du corps. La muqueuse buccale présente, au niveau des dents et le long du raphé palatin, une succession de taches irrégulières, arrondies, d'un brun légèrement bleuâtre de l'étendue d'un grain de millet à celle d'une lentille. Quelques taches semblables se remarquent à la partie interne des grandes lèvres.

Pas de coloration anormale sur l'épiploon et les intestins. Les capsules surrénales présentent un volume triple de l'état normal. D'une consistance dure, elles sont bosselées à leur surface, qui est d'un rouge foncé. Le tissu cellulaire qui les entoure est très-injecté de sang et comme infiltré. Les veines qui en émergent sont volumineuses et gorgées de sang noir.

Incisées, elles sont farcies de masses tuberculeuses jaunâtres, irrégulièrement juxtaposées, et de la grosseur d'un pois à celui d'une fève. Quelques-unes sont en voie de ramollissement à leur centre. La substance corticale des capsules est hyperémiee, d'un rouge brun ; la substance médullaire paraît entièrement remplacée par les infarctus tuberculeux.

Les deux poumons présentent à leur surface une couleur vineuse ardoisée, parsemée de points et d'arborisations noirâtres à la coupe, ils offrent vers la base les caractères de l'hypostase. Dans toute leur étendue se rencontrent des infarctus nombreux de matière mélanique irrégulièrement déposée sous forme de petites masses, du volume d'une tête d'épin-

gle à celui d'un pois. Quelques-uns de ces dépôts offrent une certaine dureté au toucher et au scalpel. La même matière infiltre les ganglions bronchiques.

L'examen microscopique de la matière contenue dans les capsules fait reconnaître les éléments attribués à la matière tuberculeuse : des corpuscules polyédriques à angles mousses, accompagnés d'une matière amorphe finement granulée et de quelques globules de graisse.

Le sang, et particulièrement celui de la rate, offre quelques corpuscules pigmentaires libres nageant entre les globules, ainsi que quelques leucocytes.

La muqueuse buccale laisse voir la couche profonde de l'épithélium infiltrée de matière pigmentaire d'un brun roussâtre, légèrement granulée.

La peau présente des granulations pigmentaires d'un brun roux, analogues à celles de la muqueuse ; elles se trouvent déposées dans les cellules qui recouvrent les papilles du derme. La matière noire des ganglions bronchiques et des poumons est constituée par des corpuscules charbonneux, elle est répandue dans le tissu cellulaire intervésiculaire. Au voisinage de ces dépôts, les vésicules pulmonaires disparaissent et paraissent atrophiées.

Des corpuscules pigmentaires libres se rencontrent dans la substance du foie, disséminés entre les cellules hépatiques.

La substance grise du cerveau présente également un assez grand nombre de ces mêmes corpuscules.

OBS. III (1). — Doze (Louise), âgée de soixante-dix-sept ans, chiffonnière, entra à l'hôpital Necker le 10 avril 1862.

Absence complète de renseignements. La malade se plaint surtout des jambes, mais elle accuse une douleur générale dans tout le corps. Au pied droit il existe de l'œdème, sans grande douleur à la pression. Au pied gauche, sur le bord interne, se trouve une ecchymose de 0^m,09 sur 0^m,015, il est impossible d'en connaître la cause ; elle est douloureuse à la pression.

Au cœur, il existe un léger bruit de souffle au premier temps, avec prolongation vers l'aorte et retentissement dans la carotide.

Dans la poitrine, pas de matité anormale ; il y a même exagération de la sonorité, due à l'excessive maigreur du sujet.

Dans l'abdomen, point de douleur à la pression ; seulement les parois

(1) Observation inédite prise dans le service de M. le docteur Vernois, par M. Douillard, interne du service, que je remercie vivement pour avoir bien voulu me la communiquer.

sont excessivement minces, et un météorisme considérable s'oppose à l'exploration complète des organes. La malade est, du reste, dans un état d'abattement profond, et ne répond aux questions qu'on lui adresse que par ces mots : « Laissez-moi tranquille. » Elle est couverte des pieds à la tête de poux, et la peau présente une coloration foncée qu'on ne sait s'il faut attribuer à la saleté ou à une accumulation de pigment.

Traitement. — Bain de sublimé.

Au sortir du bain, l'état de la peau est le même. Elle présente une absence complète de souplesse ; les plis qu'on y fait persistent, et quant à la sécheresse et à la roideur, on dirait une peau de serpent.

Pour la coloration, elle n'est pas la même partout. La poitrine, en avant comme en arrière, et le ventre présentent les teintes les plus foncées, qu'on pourrait assez bien rapprocher de celles désignées sous le nom de couleur gorge de pigeon. Des pellicules épidermiques à moitié détachées forment sur tous ces points comme une neige légère. La racine des membres supérieurs est également très-foncée ; puis la teinte va en se dégradant, et arrive à la main, à la simple intensité d'une peau de mulâtre moyennement colorée. De même aux membres inférieurs, la coloration va en s'affaiblissant de la racine à l'extrémité. La tête est également moins foncée que le col et surtout que le tronc.

La malade fait remonter tantôt à deux, tantôt à quatre ans, la date de ce changement de couleur. Elle a pour le moment une tendance marquée au sommeil et une facilité remarquable à se refroidir. Dans la salle où le thermomètre marque 18 degrés, elle ne peut conserver les mains et les bras sur son lit ; elle se plaint sans cesse d'avoir froid, bien qu'elle soit plus couverte que les autres malades. Elle reste dans cet état jusqu'au 13 avril. Ce jour-là vint la voir une de ses voisines qui la connaissait depuis 1848. Celle-ci faisait remonter le changement de couleur à quinze ou dix-huit mois environ, et faisait coïncider son apparition avec ce fait que la malade avait recueilli une autre femme et en avait été infestée de vermine. (Il paraît qu'on a dû faire blanchir à la chaux le logement qu'elle a quitté et faire brûler son mobilier.) La malade, du reste, est d'une pauvreté excessive, et boit très-volontiers une petite goutte d'eau-de-vie, mais rarement assez pour se déranger. Elle avait cessé de travailler quinze jours avant son arrivée.

14 avril. — L'état est toujours le même, sauf le pied qui est de plus en plus douloureux. L'ecchymose a fait des progrès, et maintenant elle existe tout autour des orteils, en dessus comme en dessous du pied. Les battements de la pédieuse sont impossibles à sentir, ce qui peut s'expliquer,

aussi bien par l'œdème des parties que par son oblitération. Pour ceux de la poplité, ils sont parfaitement sensibles.

15 avril. — Il survient de l'œdème au pied droit, mais sans ecchymose. La malade se plaint de diarrhée.

Traitement. — On ajoute au bordeaux et au café qu'elle avait déjà sous-nitrate de bismuth, 4 grammes.

17 avril. — La diarrhée existe toujours. La malade est continuellement mouillée; des phlyctènes commencent à paraître sur les ecchymoses du pied qui est toujours douloureux jusque vers la ligne d'articulation du tarse et du métatarse. L'œdème du pied droit ne fait pas de progrès. Le ventre n'est pas douloureux à la pression; la malade est toujours sensible au froid.

Traitement. — Même prescription, de plus diascordium, extrait de ratanhia, de chaque, 4 grammes.

Les urines retirées avec la sonde donnent 1,020 au densimètre et ne présentent de précipité ni à l'acide nitrique, ni par la chaleur. La liqueur de Barreswill n'y révèle non plus aucune trace de sucre.

Le sang retiré à l'aide d'une ventouse ne présente rien de particulier au microscope. L'analyse chimique n'en put être faite.

A partir de cette époque, l'état continue d'être le même; la diarrhée persévéra jusqu'au 1^{er} mai, en diminuant progressivement. Le 25 avril, les eschares se séchèrent et devinrent racornies au bout du pied, mais la gangrène n'était pas encore limitée; elle n'avait pas atteint encore la limite de la région douloureuse. Ce n'est que le 4 mai qu'elle atteignit ce point, et alors commença à se manifester au pourtour de l'eschare une inflammation douteuse, qui manifestait bien l'état de débilitation de la malade.

Le 6 mai, la malade, qui cependant avait recouvré une partie de son énergie et répondait bien mieux aux questions qu'on lui adressait, se plaignit de nouveau, le matin, d'être prise de diarrhée. Elle avait eu dans la nuit neuf selles claires comme de l'eau, et d'une fétidité insupportable.

On revint au diascordium avec extrait de ratanhia.

Le soir, il existe un abattement profond, une prostration complète des forces. C'est à peine si la malade tourne la tête quand on lui parle, et elle est revenue à sa réponse: « Laissez-moi la paix. » Mort dans la nuit.

Autopsie. — La couleur est la même que sur le vivant. La peau est excessivement tendue par un emphysème généralisé développé *post mortem*.

Crâne. — Il y a dans la pie-mère une quantité de liquide un peu

plus grande que de coutume. Le cerveau ne présente rien de particulier.

Les organes thoraciques n'offrent rien à noter de bien remarquable ; un léger engouement à la partie postérieure des poumons, une cuillerée de sérosité dans les plèvres.

Le cœur, un peu hypertrophié, est sain quant aux valvules. Il y a une petite quantité de liquide dans le péricarde. Dans l'abdomen, l'intestin, ouvert dans toute sa longueur, n'offre rien de remarquable, si ce n'est une rougeur assez intense siégeant à la partie supérieure du jéjunum. Le foie est peut-être un plus ferme que de coutume. Rate normale.

Utérus et ovaires sains. Reins normaux.

Les capsules surrénales, libres d'adhérences, sont parfaitement intactes, d'une consistance analogue à celle de l'amadou.

Longueur de 0^m,035 à 4 centimètres ; hauteur, 0^m,02 ; épaisseur, 0^m,01. A la section, elles n'offrent rien de particulier. Elles n'ont pas été examinées au microscope.

OBS. IV. (Observation inédite due à l'obligeance de mes collègues Cornil et Vast.) M..., âgée de quarante-huit ans, journalière, entrée à l'hôpital Beaujon le 3 avril 1862, service de M. le docteur Lailler.

Cette femme, réglée à l'âge de douze ans, n'a eu ni enfants, ni fausses couches. Depuis sept mois elle a perdu ses règles, et depuis elle n'a vu ni en rouge ni en blanc.

Depuis longtemps elle se plaint d'éprouver des douleurs à l'estomac et dans le bas-ventre. Elle a maigri beaucoup, et, depuis cinq ans, sa peau est devenue terne et même noire par places. Souvent, la nuit, elle a de la fièvre. Elle a vomi autrefois du sang à la suite des remèdes qu'on lui avait donnés. Elle a de l'appétit et ce qu'elle mange passe bien. Ni diarrhée, ni constipation.

État actuel. — La peau est grise et bronzée sur tout le corps, mais principalement sur la figure et sur les mains. Depuis cinq ans, à la suite de violents chagrins, sa peau, de blanche, est devenue ainsi colorée :

Aux mains, la coloration est très-accusée ; les ongles sont roses et tranchent sur la coloration noire des doigts, mais il paraîtrait qu'ils ont été un peu noirs. La muqueuse des lèvres et de la voûte palatine est noirâtre. La peau est satinée, fine.

Il existe de la douleur à la palpation épigastrique.

Au toucher, le col utérin est effacé, difficile à limiter à cause des brides qui en partent. Il est fixe, et l'on ne peut sentir le corps utérin.

12 avril. — La malade accuse des douleurs térébrantes dans les articulations. En outre, elle dit que, l'année dernière, sa peau a desquamé, et

que des plaques noirâtres qu'elle avait sur les bras et sur les cuisses ont disparu à la suite de bains.

14 avril. — Epistaxis.

15 avril. — Les yeux, examinés à l'ophthalmoscope, présentent des plaques blanches sur lesquelles passent les vaisseaux rétiniens. La choroïde paraît contenir une plus grande quantité de matière pigmentaire. Du reste, pas de trouble de la vision.

16 avril. — On fait marcher la malade ; elle est très-faible, elle peut à peine lever les pieds et ne peut se redresser complètement. Elle a des taches noires dans le dos et une ligne noire à la ceinture. Elle se plaint toujours de tiraillements à l'estomac. Elle n'a pas mangé hier parce que les aliments la dégoûtaient.

Traitement. — J. avec 10 gouttes de teinture de noix vomique.

22 avril. — Se plaint de douleurs dans le dos ; à la région lombaire.

28 avril. — Elle souffre beaucoup du ventre et des membres.

3 mai. — Douleurs dans les articulations. — 20 gouttes de teinture de noix vomique.

4 mai. — Diarrhée abondante depuis cinq jours ; elle l'attribue à du ragoût qu'elle a mangé. Douleur dans le ventre. — 0^m,03 d'extrait thébaïque.

5 mai. — Elle a rendu son dîner, hier, trois quarts d'heure après l'avoir pris.

8 mai. — C'est toujours la nuit qu'elle a le plus de douleurs à la tête et aux reins. Elle ressent ses douleurs surtout quand elle se réveille la nuit.

A la région sterno-mastoïdienne, on trouve des ganglions assez gros roulant sous le doigt. Deux ou trois plus petits existent sous le menton. — Iodure de potassium, 0^m,25.

9 mai. — Elle n'a pu dormir ; elle a été prise de diarrhée, de vomissement, de coryza et de larmolement. — On supprime l'iodure de potassium.

Jusqu'au 5 juin, elle se plaint toujours d'éprouver des douleurs dans les articulations des membres ; la coloration de la peau semble augmenter d'intensité. Malgré son état, elle sort de l'hôpital le 5 juin 1862.

A partir de cette époque jusqu'au 6 août 1863, jour de son entrée à l'hôpital Necker, service de M. Lasèque, cette femme put travailler un peu. Toutefois il paraît que, quatre jours avant son admission dans le service de M. Lasèque, elle avait été obligée de garder le lit, où elle recevait à peine quelques soins de ses voisines.

Au moment de son admission, cette femme est dans un état de maigreur et de cachexie extrêmes. Elle répond avec peine aux questions qu'on lui adresse et qui promptement la fatiguent.

Elle est tellement faible qu'elle peut à peine porter quelques aliments à sa bouche, et que les moindres mouvements dans son lit la jettent dans une profonde lassitude. Si on la fait asseoir pour l'ausculter, elle demande bientôt à se recoucher sur son oreiller, sous peine de tomber en syncope. En outre, sur toute la surface du corps, la peau présente une teinte grisâtre : en certains points, surtout aux jambes et au pubis, cette coloration est encore augmentée par des accumulations de matières dues à la malpropreté. Mais c'est surtout sur la face dorsale des doigts des deux mains, sur le front et le reste de la face, que cette coloration d'un gris vraiment bronzé est remarquable ; uniforme sur les doigts, cette teinte est plutôt disposée par plaques sur le front.

Le premier temps du cœur présente un bruit de souffle très-marqué, masquant le bruit normal et se prolongeant dans les vaisseaux du cou. Il y a un peu de fièvre. La malade se plaint de tousser depuis longtemps, et surtout depuis quelques mois. Elle a craché un peu de sang ; elle n'a pas de dyspnée.

Le murmure respiratoire s'entend à peine, tant les mouvements thoraciques sont faibles. En arrière et à droite, on entend un souffle tubaire net, non mêlé de râles ; il n'y a pas non plus d'égophonie ; par la percussion, on constate une matité très-appreciable.

L'appétit est nul, c'est à peine si la malade mange un peu de bouillon ; le ventre est un peu sensible à la pression ; il n'y a pas de diarrhée.

La malade s'affaiblit de plus en plus et meurt sans crise le 9 août à neuf heures du soir.

Autopsie le 11, à huit heures du matin. — Cerveau très-mou ne présentant rien de particulier à noter. Au sommet du poumon droit, on trouve quelques tubercules crus ; autour d'eux et dans le tiers supérieur de ce poumon, se trouvent quelques points assez étendus de pneumonie chronique. Les reins sont volumineux, congestionnés, mais ne présentent aucune dégénérescence.

Les capsules surrénales, surtout la droite, sont notablement augmentées de volume. Cette dernière a 11 centimètres de circonférence, 5 dans son plus grand diamètre. La membrane d'enveloppe est très-épaissie, nacrée et envoie dans l'intérieur de la capsule de larges prolongements. A la surface de coupes pratiquées sur la totalité de l'organe, on voit de gros noyaux jaunâtres à bords irréguliers, d'apparence tuberculeuse. Les uns sont encore durs, les autres, et l'un d'eux en particulier, sont mous et diffluent ; comme celui-ci est situé au voisinage de la capsule, il fait sous elle une saillie fluctuante. Il s'en échappe, à la coupe, un liquide jaunâtre, louche, granuleux. La capsule gauche présente des lésions analogues, mais moins ac-

cusées. L'examen microscopique a fait reconnaître que ces masses à apparence tuberculeuse étaient de nature graisseuse. Le foie est gras, non augmenté de volume.

OBS. V. (Inédite. Due à l'obligeance de M. le docteur Moissenet. Elle a été recueillie dans son service, à l'hôpital Lariboisière, par M. Quenouille, externe).

Le 30 avril 1862 est entré, salle Saint-Jérôme, n° 30, le nommé Rousset, âgé de quarante-deux ans, né à Paris.

En 1857, cet homme est entré dans le même service pour des douleurs qu'il ressentait depuis un an dans la colonne vertébrale ; là on constate une carie des septième et huitième vertèbres dorsales, avec affaissement et saillie anguleuse postérieure très-prononcée à leur niveau ; abcès ossifluent s'ouvrant dans le rectum. Symptômes de cachexie purulente, et commencement de paralysie des extrémités inférieures. Sous l'influence d'un traitement iodé et ferrugineux, de bains sulfureux et salés, d'une alimentation substantielle, et de l'usage constant d'un corset à tuteurs latéraux destinés à soutenir la colonne vertébrale dans une rectitude et une fixité aussi complète que possible, ce malade a pu, au bout de dix-huit mois de séjour à l'hôpital, retourner chez lui à pied et reprendre son métier de concierge. Ce n'est que quinze jours après sa sortie que l'écoulement de pus par le rectum disparaît sans retour.

Au mois de juin 1861, inquiet d'un rhume persistant, il vient, comme il avait l'habitude de le faire presque chaque année, à la consultation de M. Moissenet à l'hôpital Lariboisière. Des signes de tuberculisation pulmonaire commençants motivent la prescription suivante : huile de foie de morue, tisane de lichen, défense de fumer. Cet homme, qui avait une très-grande habitude du tabac, est pris de sialorrhée, de vomissements abondants et répétés avec coliques, qu'il ne manque pas d'attribuer à la suppression de sa pipe.

Au mois de juillet, au milieu des accidents que je viens d'indiquer, le malade, très-affaibli, s'aperçoit pour la première fois que sa peau a bruni, non pas en certains endroits, mais uniformément de la tête aux pieds.

Au mois d'août, le malade trouve un emploi peu fatigant dans une verrerie, mais il est mal nourri, digère péniblement et ne va à la selle que tous les quinze jours ; pendant cette période, il lui vient des furoncles qui, en disparaissant, laissent des taches plus noires que la peau environnante. La couleur brune augmente chaque jour, accompagnée de maux de reins très-violents et de maux de tête très-opiniâtres ; ces accidents ne cessent

qu'au mois de février, époque à laquelle la couleur a acquis le développement qu'elle présente maintenant.

(Le malade insiste sur la différence qui existe entre ces douleurs lombaires et celles qui correspondent à sa carie vertébrale, celles-là sont plus intenses et n'ont pas le même caractère).

Le malade quitte l'usine le 15 avril, dans un état de débilité extrême, et reste chez lui jusqu'au 30, époque à laquelle il entre à l'hôpital.

Le 30 avril 1862, il rentre dans la salle Saint-Jérôme, traîné par sa femme, et obligé de se reposer haletant et n'en pouvant plus, de trois marches en trois marches.

Il est d'une maigreur extrême, sa peau est bronzée par tout le corps, la partie interne des cuisses présente une coloration plus foncée que partout ailleurs ; on remarque à la partie antérieure des jambes de petites pellicules blanchâtres qui s'enlèvent en les frottant. M. Moissenet, qui avait perdu de vue ce malade depuis près d'un an, a peine à le reconnaître. Ses cheveux et sa barbe, autrefois châains, ont bruni ; la muqueuse buccale a une teinte rouge brunâtre comme chez les nègres. Le malade, qui était très-velu aux jambes, aux bras et à la poitrine, n'a plus un seul poil sur ces parties, si ce n'est quelques poils follets à la partie interne des cuisses.

Il a au dos une gibbosité de la grosseur du poing et qui s'étend de la septième à la onzième vertèbre dorsale. Ces jambes ne peuvent le porter ; la sensibilité est un peu diminuée dans les membres inférieurs. Il tousse beaucoup, l'examen de la poitrine en avant ne fournit aucun signe de tubercules ; résonnance normale ; pas d'expiration prolongée. Comme il souffre beaucoup quand on le fait asseoir, on ne l'ausculte pas en arrière. Il a de temps en temps des coliques et des vomissements ; constipation opiniâtre. Le pouls est normal, pas de bruit de souffle au cœur ni dans les vaisseaux. Les urines peu abondantes ne contiennent pas d'albumine.

5 mai. — Depuis son entrée à l'hôpital, le malade se trouve mieux ayant une bonne nourriture et du vin. De temps en temps quelques nausées et vomissements, alternativement constipation et diarrhée.

18 mai. — Le malade se plaint d'une très-grande constipation, nausées et renvois bilieux. Huile de ricin, 15 grammes. Après l'administration de l'huile, il tombe dans un coma dont rien ne peut le tirer ; il meurt dans cet état à une heure de l'après-midi.

La face et les mains ont un peu blanchi pendant son séjour à l'hôpital ; de sorte qu'il ressemble à ces quarterons qui habitent la France depuis quelque temps.

Autopsie. — Le cerveau et le foie sont congestionnés ; les reins ont une congestion très-grande ; le droit, plus volumineux que le gauche, présente

une dilatation des calices et du bassin. La capsule surrénale droite a son volume plus que doublé, elle est divisée en deux lobes, dont l'un, très-petit, ne présente pas d'altération; l'autre dur et bosselé étant incisé, montre deux tubercules blancs jaunâtres en voie de ramollissement, dont l'un est gros et a la forme d'une olive; l'autre ressemble à une grosse aveline. La capsule gauche est tellement atrophiée que l'on a peine à la retrouver au milieu du paquet graisseux qui l'entoure. Il semblerait, à première vue, qu'il n'y a pas là place pour un produit morbide, cependant l'incision montre une petite cavité entourée de produits tuberculeux.

Les poumons présentent quelques tubercules gris et jaunes aux deux sommets. La rate est hypertrophiée, elle a à peu près 2 décimètres de long, elle est complètement diffluite.

Des circonstances indépendantes de notre volonté nous ont empêché d'examiner la colonne vertébrale, l'estomac et l'intestin.

OBS. VI. (1). — Il s'agit d'un homme de trente-deux ans, sur les antécédents duquel on n'a pu avoir aucun renseignements. — La maladie a débuté chez lui par une toux fatigante, accompagnée bientôt d'affaiblissement et de coloration bronzée de la peau; coloration plus accusée sur le scrotum et sur le pénis. — Plus tard la faiblesse devint excessive; le malade tomba dans une émaciation profonde; il éprouva une douleur dans la région lombaire et une vive sensibilité à l'épigastre. — Au bout de trois ans, cet homme succomba à une pneumonie et à une péricardite aiguë.

Autopsie. — Outre la pneumonie et la péricardite, on constate une altération des capsules surrénales, mais on ne dit pas quelle était cette altération; toutefois il est dit qu'on n'a pas rencontré de tubercules soit dans le poumon, soit dans les autres organes.

OBS. VII. — Homme de trente-cinq ans, accusant comme antécédents un rhumatisme; la maladie a débuté par des vomissements, de la constipation, du délire et une grande faiblesse. — Puis survint une coloration brun olive de la peau, avec dépôts pigmentaires sur la muqueuse buccale; le pouls était faible. — En même temps il existait une épigastralgie assez violente ainsi qu'un engourdissement momentané des doigts, des jambes et du bout de la langue. — La marche de la maladie fut très-rapide, elle dura à peine six mois.

Autopsie. — On trouva des concrétions fibrineuses dans les deux capsules; pas de tubercules.

(1) Les onze observations qui suivent sont extraites du mémoire d'Addison.

OBS. VIII. — Homme de trente-six ans, ayant présenté d'abord un affaiblissement très-prononcé, avec amaigrissement, vertiges, syncopes, vomiturations, hoquet, douleur dans le dos; puis coloration brun olive des téguments. — Après sept mois de durée de tous ces symptômes, la mort survient dans un état très-grand de torpeur. — En outre on avait constaté de la leucémie et une courbure du rachis.

Autopsie. — Les deux capsules sont converties en une masse strumeuse; on constate en outre une carie vertébrale et des tubercules pulmonaires.

OBS. IX. — Il s'agit d'un jeune homme âgé de vingt-quatre ans, sur lequel on n'a pu avoir aucuns renseignements, mort le lendemain de son entrée à l'hôpital. Pendant le peu de temps qu'on a pu l'examiner, on a constaté une coloration très-foncée de la peau, des nausées et des vomissements, en même temps qu'il existait une grande prostration; la mort survint dans le collapsus.

Autopsie. — On constate une atrophie des capsules; rien dans les autres organes.

OBS. X. — Homme âgé de quarante ans, sur lequel on ne peut, de même, avoir aucuns renseignements. Il se présente avec une peau brune, très-foncée en couleur. La face, le cou, les bras sont couverts de taches d'un brun châtain; la peau interposée entre celle-ci reste blanche. — En même temps, on constate de l'anémie, avec langueur et vomissements opiniâtres. La maladie paraît avoir duré un an; la mort est survenue brusquement.

Autopsie. — On constate que les capsules avaient augmenté de volume, et qu'elles ne présentaient plus leur structure ordinaire.

OBS. XI. — Jeune femme se présentant avec une peau très-foncée en couleurs. Débilité extrême, vomissements bilieux, amaigrissement très-prononcé; l'affaiblissement se prononce de plus en plus, il survient du délire, de la céphalalgie et des vertiges. — La malade présente, en outre, un abcès de la poitrine avec un gonflement de la parotide droite.

Autopsie. — Les capsules sont infiltrées de matière tuberculeuse.

OBS. XII. — Femme âgée de soixante ans, affectée d'un cancer du sein, présentant une coloration brunâtre des bras, de la poitrine et de la face. Elle est morte par suite des progrès du cancer; l'observation ne donne aucun autre renseignement.

Autopsie. — Les capsules sont complètement transformées en matière cancéreuse.

OBS. XIII. — Femme âgée de cinquante-trois ans, se plaignant, depuis trois mois, de troubles gastriques avec vomissements ; douleurs à l'estomac ; affaiblissement et très-amaigrie ; peau sèche, rugueuse, avec teinte brunâtre très-accusée, surtout aux aisselles et à l'ombilic. Durée, trois mois.

Autopsie. — Cancer du pylore et de la capsule gauche.

OBS. XIV. — Homme âgé de cinquante-huit ans, très-affaibli depuis deux mois, avec perte d'appétit ; coloration de la peau d'un jaune bronzé ; vomissements, douleurs épigastriques ; pouls faible. Mort dans le marasme.

Autopsie. — Dépôts tuberculeux dans les capsules et dans la rate. En outre, dépôts de même nature dans le mésentère et l'épiploon.

OBS. XV. — Femme âgée de vingt-huit ans, morte d'un cancer à l'utérus.

A l'autopsie, teinte brunâtre qui ne fut pas notée pendant la vie. La durée de la maladie est inconnue. Comme altération, on trouve une production cancéreuse développée dans la capsule gauche, comprimant la veine surrénale correspondante. En outre, la capsule contenait du sang récemment extravasé.

OBS. XVI. — Il s'agit d'un homme adulte, présentant une teinte brune de la face. Cet homme mourut par suite d'un cancer des poumons ; une des capsules était cancéreuse.

OBS. XVII. (*Medical Times and Gaz.*, 1856, docteur Burrows.) — Il s'agit d'un homme qui, depuis huit mois, éprouvait une douleur dans le dos, avec amaigrissement et coloration bronzée, coloration presque noire sur le pénis et sur le scrotum ; en même temps, nausées, douleurs épigastriques, amaigrissement et affaiblissement extrême.

Autopsie. — Tubercules dans les deux capsules.

OBS. XVIII. (Même journal, docteur Gull.) — Homme âgé de vingt-quatre ans, robuste, présentant une coloration brun olivâtre avec dépôts pigmentaires sur la muqueuse labiale, datant de cinq mois ; presque en même temps, nausées, vomissements, émaciation, globules blancs dans le sang.

Autopsie. — Les capsules sont atrophiées, la gauche contient des kystes.

OBS. XIX. (Même journal, docteur Bakewell.) — Homme âgé de vingt-huit ans, ayant la peau d'un brun obscur ; pas d'amaigrissement ; mort brusque.

Autopsie. — Capsules atrophiées avec concrétions calcaires.

OBS. XX. (Même journal, docteur Thompson.) — Jeune homme âgé de vingt ans : coloration de la peau d'un brun sale ; affaiblissement, coma ; mort en trois jours.

Autopsie. — Hypertrophie des capsules avec matière tuberculeuse.

OBS. XXI. (Même journal, docteur Rove.) — Jeune homme d'une constitution délicate : peau bronzée ; diarrhée avec accès épileptiformes, vomissements, délire ; mort quatre jours après son entrée à l'hôpital. Durée de la maladie, huit mois.

Autopsie. — Les capsules sont détruites et contiennent un dépôt caséeux et demi-purulent.

OBS. XXII. (Même journal, docteur Farre.) — Homme âgé de trente-sept ans, éprouvant depuis un an des douleurs lombaires : peau d'un brun jaunâtre ; mort dans un état typhoïde, avec délire. Habitudes alcooliques.

Autopsie. — Pus dans les capsules avec abcès du foie.

OBS. XXIII. (Même journal, docteur Addison.) — Homme âgé de soixante ans, ayant la peau très-bronzée, s'accompagnant d'anémie, malaise, dyspepsie ; pouls petit, dépressible ; léger œdème des extrémités supérieures. La mort survient par suite d'un affaiblissement progressif.

L'autopsie n'a pu être faite.

OBS. XXIV. (Même journal, docteur Stocker.) — Homme âgé de cinquante-six ans, présentant sur les mains, cou, abdomen, des taches bronzées, dyspeptiques ; émaciation et affaiblissement. La mort survient au bout du sixième mois.

L'autopsie n'a pas été faite.

OBS. XXV. (Même journal, docteur Startin.) — Enfant âgé de douze ans : peau cuivrée surtout sur la face et le cou, amaigrissement et émaciation ; présentant, en outre, les symptômes généraux de la maladie d'Addison. La mort survient au bout du neuvième mois, après avoir été précédée de diarrhée et d'attaques d'épilepsie.

L'autopsie n'a pas été faite.

OBS. XXVI. (Même journal, docteur Peacock.) — Enfant âgé de quatorze ans, ayant la peau d'une coloration brun sale très-prononcée, avec émaciation, débilité, syncopes, se montrant pendant dix-huit mois. La mort survient dans un accès d'épilepsie.

Autopsie. — On trouve des concrétions tuberculeuses dans la moelle allongée; les capsules surrénales, examinées avec le plus grand soin, sont saines.

OBS. XXVII. (Même journal, docteur Burrow.) — Femme âgée de vingt-huit ans, atteinte d'une grande débilité par suite d'abondantes hémorrhagies utérines. Deux ans après, la peau prit une coloration jaunâtre, il survint de l'anorexie avec soif, grand affaiblissement, douleurs ombaires. Sept mois après le début de ces nouveaux accidents, la mort survint par suite de la faiblesse extrême.

L'autopsie n'a pu être faite.

OBS. XXVIII. (Même journal, docteur Rowe.) — Homme âgé de quarante-cinq ans, présentant depuis trois ans des taches brunâtres sur différents points du corps; puis, sans cause connue, il fut pris de vomissements avec épigastralgie; prostration extrême. La mort survint en très-peu de temps.

A l'autopsie, on trouva des tubercules dans les poumons; les capsules ne furent malheureusement pas examinées.

OBS. XXIX. (Même journal, docteur Budd.) — Femme âgée de quarante-huit ans, présentant depuis assez longtemps une coloration brune de la peau, sans éprouver aucun accident. Sous l'influence d'un typhus fever dont cette femme fut atteinte, la coloration augmenta. En même temps, survinrent des symptômes gastriques, une grande faiblesse, et la malade mourut dans un état de débilité extrême.

L'autopsie n'a pas été faite.

OBS. XXX. (Même journal, docteur Budd.) — Femme âgée de quarante ans, ayant la peau normale, mais présentant sur la muqueuse buccale des taches brunâtres. Grande faiblesse, nausées, vomissements.

L'autopsie n'a pas été faite.

OBS. XXXI. (Même journal, M. le docteur Thompson.) — Femme âgée de trente-trois ans, ayant présenté d'abord quelques symptômes généraux, tels que nausées, vomissements, faiblesse extrême; puis, la peau

prit une coloration brune assez foncée. Sous l'influence d'une médication tonique, la malade guérit et la peau reprit sa coloration primitive.

OBS. XXXII. (Même journal, M. Rankin.) — Femme âgée de cinquante-huit ans, présentant une teinte brun olivâtre de la face et des mains; malaise général, nausées, anorexie, épigastralgie, affaiblissement progressif, faiblesse du poulx. — Lorsque le docteur Rankin publia cette observation, la malade vivait encore; mais le 25 avril 1856 elle mourut, et, à l'autopsie, on trouva dans les capsules des masses tuberculeuses.

OBS. XXXIII. (Docteur Taylor; thèse de M. Laguille.) — Homme âgé de vingt-deux ans, faible, émacié, vomissements fréquents. La peau de la face et du cou présente une légère teinte brune. A mesure que la faiblesse augmente, la coloration brune devient plus foncée et se généralise. La mort survient dans le coma. — La durée de la maladie n'est pas indiquée. A l'autopsie, la capsule droite est complètement désorganisée par la matière tuberculeuse; la gauche contient quelques tubercules.

OBS. XXXIV. (Id.) — Homme âgé de quarante-deux ans, présentant une coloration brune de la face. Mort, un mois après son entrée à l'hôpital, dans le coma, après avoir eu plusieurs syncopes et plusieurs accès convulsifs. Durée, trois mois.

A l'autopsie, on trouva une atrophie de la capsule gauche.

OBS. XXXV. (Id.) — Homme âgé de quarante-huit ans, dont la face présente une coloration bronzée très-évidente. Pas d'appétit; vomissements. Mort presque subitement.

Autopsie. — Les capsules sont ramollies; dans la droite, on trouve une masse fibrineuse grise et opaque.

OBS. XXXVI. (*Gazette des hôpitaux*, 1856, M. le professeur Trousseau.) — Homme âgé de trente ans, cocher, n'ayant pas eu de maladies antérieures. La maladie débute par un amaigrissement considérable; puis, coloration noire des mains, du visage, des lèvres, du pénis, du scrotum, plis de l'aîne et du bras. En même temps, affaiblissement extrême; bruit de souffle anémique; urines normales; de temps en temps, douleurs dans les flancs. Dans les derniers temps de la vie, diarrhée abondante, délire. La mort survint cinq mois après le début de ces accidents.

A l'autopsie, masses tuberculeuses dans les capsules; tubercules dans l'un des poumons.

OBS. XXXVII. (Second-Féréol; *Gazette des hôpitaux*, 1856.) — Homme âgé de trente-cinq ans, frotteur de parquets, ayant eu à l'âge de sept ans une fièvre intermittente. A la suite de vives contrariétés, il se livra à des excès alcooliques, et il s'aperçut bientôt que sa face revêtait une coloration bronzée; en même temps, survinrent des troubles digestifs, tels que diminution de l'appétit, dégoût pour les aliments, vomissements; dès cette époque, le malade accuse une faiblesse musculaire excessive avec vertiges, étourdissements. Par moments, la santé paraissait se rétablir; la coloration brune du visage diminuait, s'effaçait presque complètement, et l'appétit revenait; mais bientôt apparaissaient de nouvelles rechutes et, en fin de compte, le malade constatait lui-même que la teinte brune se prononçait de plus en plus, et qu'elle commençait à paraître sur les mains.

A son entrée à l'hôpital Saint-Louis, on constata une phthisie pulmonaire avancée et une teinte sépia de la face qui, à distance, le fait prendre pour un mulâtre. Cette coloration est générale, recouvre toute la peau, ainsi que la muqueuse palatine. Le malade accuse une faiblesse extrême; il n'a pas d'appétit; les urines sont normales. Il existe de la douleur épigastrique, en même temps que dans la région lombaire, surtout à gauche, se montre une douleur contusive, augmentant et devenant lancinante par les mouvements, par la toux.

Le malade, en outre, est en proie à un hoquet fréquent et à une diarrhée abondante. Dans les derniers mois de la maladie, il survint un ictère, accompagné de vomissements incessants et de sueurs abondantes. L'intelligence resta intacte jusqu'au moment de la mort, qui eut lieu sans agonie.

A l'autopsie, on trouva les poumons remplis de tubercules. Quant aux capsules, elles sont hypertrophiées, converties en tissu graisseux; au microscope, M. le professeur Ch. Robin y trouva, en outre, des globules de pus; pas traces de tubercules.

La peau, au microscope, présente une parfaite analogie avec celle du nègre. On voit une énorme quantité de granulations pigmentaires déposées dans toute la couche épidermique, dont la coloration brune tranche avec la couleur jaunâtre, un peu rosée, du corps papillaire.

OBS. XXXVIII. (Docteur Malherbe; *Gazette des hôpitaux*, 1856.) — Femme âgée de quarante-huit ans, qui, à la suite d'une vive émotion morale, fut prise d'une grande faiblesse, avec douleurs vagues dans l'abdomen et les membres. Les ganglions cervicaux et sous-maxillaires droits sont engorgés; il existe un léger souffle dans les carotides et une coloration foncée de la peau. Dans les derniers temps, la faiblesse devint extrême;

le pouls lent et des vomissements apparurent. La mort survint au bout de dix-huit mois.

Autopsie. — Les ganglions du cou sont tuberculeux ; on n'en trouve pas dans les poumons ; les capsules surrénales sont tuberculeuses.

OBS. XXXIX. (Docteur W. Monro ; *Association journal médical*, 1856.) — Femme âgée de quarante ans, qui, sans cause connue, vit la peau de son visage recouvrir une coloration brune assez intense ; pendant huit ans, elle n'y fit aucune attention ; mais, à la suite de vives douleurs morales, la couleur brune de la peau devint plus foncée, et se généralisa sur tout le corps ; en même temps survinrent des troubles digestifs avec amaigrissement, faiblesse et prostration considérable. Pouls petit, lent ; la menstruation resta régulière, les urines sont normales. — Huit mois après l'apparition de ces nouveaux symptômes, la mort survint presque subitement.

Autopsie. — Quelques petits tubercules dans les poumons ; les capsules sont tuberculeuses, la veine surrénale est petite, comme atrophiée ; les nerfs sympathiques, depuis le petit splanchnique, sont hypertrophiés.

OBS. XL. (Docteur Christie ; *Medical Times and Gazette*, 1856.) — Femme âgée de trente-six ans, atteinte de phthisie pulmonaire. Deux mois avant sa mort elle vit sa peau se recouvrir d'une coloration bronzée très-intense ; en même temps elle éprouva une douleur dans les lombes et à la région du foie ; un amaigrissement extrême survint, et cette femme succomba dans un coma profond.

Autopsie. — Tubercules dans les poumons et dans les capsules.

OBS. XLI. (Docteur Chevandier de Die (Drôme) ; *Gazette des hôpitaux*, 1857.) — E..., à la suite d'un violent chagrin, est pris d'un malaise indéfinissable qu'il qualifiait en disant que son estomac se fermait. Ces sortes de spasme épigastrique revenaient de temps en temps. Quinze jours après, il s'aperçut d'un changement dans le teint de son visage ; une couleur d'un brun foncé se répandait sur la face, le cou et la partie antérieure de la poitrine. En même temps, la tête était alourdie, les paupières pesantes. Les doigts engourdis devinrent le siège de picotements pénibles ; la marche devint titubante, difficile, puis accompagnée de grandes fatigues forçant le malade à s'asseoir comme s'il était menacé d'un évanouissement. L'état s'aggravant, il survient une céphalalgie frontale gravative, de la somnolence, des vomituritions ; la langue reste nette, la coloration brune gagne la muqueuse des lèvres et de la voûte palatine.

Le traitement consista dans des émissions sanguines, bains et tisanes dépuratives. Ce traitement ne produisant aucun effet, on s'adressa aux purgatifs, plusieurs fois répétés. Sous leur influence, la coloration noire perdit de son intensité, les syncopes disparurent. Au bout d'un mois, la teinte brune qui s'était presque effacée, apparut de nouveau, puis s'effaça une deuxième fois. Quelques jours plus tard elle se montra une troisième fois. Sous l'influence de purgatifs, elle disparaît de nouveau, et le malade se croyait complètement guéri, lorsqu'il succombe quelque temps après à une pleuro-pneumonie. Pendant la durée de cette affection, la coloration sépia avait repris toute son intensité.

L'autopsie n'a pu être faite.

OBS. XLII. (Docteur Fresne ; *Gazette des hôpitaux*, 1857.) — Cl. B..., âgée de trente ans, n'ayant jamais eu de fièvre intermittente, quoique habitant un pays où cette fièvre est fréquente. Mariée, elle a été toujours assez bien portante, lorsque tout à coup elle ressentit une douleur lombaire assez violente, accompagnée de vomissements, puis, cette femme s'aperçut que sa peau se recouvrait d'une coloration brune très-marquée. A l'hôpital, on constata que cette coloration se montrait de même sur la muqueuse buccale ; le pouls était petit, fréquent ; les mouvements du cœur sont accélérés ; il existe un bruit de souffle dans les carotides. Le flux menstruel est régulier ; l'amaigrissement fit des progrès considérables, cette femme tomba dans une faiblesse extrême, et mourut subitement un an après le début de ces accidents.

Autopsie. — Les capsules surrénales sont complètement converties en matière tuberculeuse.

OBS. XLIII. (Docteur Charcot ; *Mémoires de la Société de biologie*, 1857.) — Homme âgé de cinquante ans, atteint d'une tuberculisation généralisée ; marasme, diarrhée séreuse, albuminurie ; deux jours après son entrée à l'hôpital, on constate sur la peau de grandes plaques bronzées ; douleur lombaire. Mort dans le marasme ; le sang ne contient pas de pigment.

Autopsie. — Tubercules dans les poumons et dans l'intestin ; maladie de Bright. Au microscope, M. Vulpian trouve dans les capsules surrénales une grande quantité de granulations graisseuses ; en outre la substance médullaire avait perdu la propriété de se colorer en rose par l'action de l'iode, comme il arrive à cette substance quand elle est saine.

OBS. XLIV. (Docteur Gromier ; *Gazette médicale de Lyon*, 1857.)

— Femme de cinquante et un ans qui, sans cause connue, fut prise de perte d'appétit ; amaigrissement, douleurs dans les reins ; puis la peau prit une coloration brune très-intense. Cette femme éprouva bientôt une grande faiblesse, ne put se livrer à aucun travail, et mourut quinze mois après le début de ces accidents, après avoir présenté de légers mouvements convulsifs.

Autopsie. — Les capsules furent trouvées tuberculeuses.

OBS. XLV. (Docteur Giacomo-Mingoni ; *Gazetta medica italiana Lombardia*, 1857.) — Homme ayant présenté à diverses époques des fièvres d'accès. Sans cause connue, le visage et les mains prirent une teinte obscure, et peu de temps après il survint une prostration générale avec répugnance au mouvement. Bientôt des vomissements se déclarèrent par intervalles après les repas. Plus tard la coloration devint plus accusée, et se généralisa. Le pouls devint faible, lent ; les battements du cœur restèrent réguliers, sans bruits anormaux ; l'amaigrissement fit des progrès ; il survint des vertiges, des douleurs lombaires ; les cheveux devinrent blancs tout à coup ; la température du corps présenta un abaissement notable ; le pouls devint de plus en plus faible, et le malade succomba vingt mois après le début de la maladie.

Autopsie. — La capsule droite est diminuée de volume ; elle contient quelques tubercules crus ; la gauche est trois fois plus grosse ; elle est remplie par une masse tuberculeuse, protégée extérieurement par une couche mince de substance corticale. Les reins sont sains.

OBS. XLVI. (Mettenheimer, de Francfort-sur-le-Mein ; *Deutsche Klinik*, 1853.) — Homme âgé de quarante-sept ans, ayant présenté pendant longtemps un grand abattement, un manque total d'appétit avec coloration gris-brun de la peau, et douleur continuelle dans la région rénale qui empêchait le malade de marcher ; les bruits et les battements du cœur sont faibles ; le malade est d'une faiblesse extrême. La mort arrive presque subitement.

Autopsie. — Quelques indurations tuberculeuses ou carcinomateuses dans le poumon gauche ; le tissu pulmonaire, ramolli, est riche en pigment noir. Les capsules surrénales avaient complètement disparu, et l'on trouvait à leur place une matière cancéreuse.

OBS. XLVII. (John Kent-Spender ; *British medical Journal*, 1857.) — Cet auteur rapporte une observation où tous les phénomènes de la maladie

d'Addison, tels que coloration bronzée, émaciation progressive, etc., se trouvent très-accusés.

Autopsie.—Les capsules sont très-développées; elles contiennent un kyste purulent.

OBS. XLVIII. (Cowan; *British medical Journal*, 1857.)—Jeune fille âgée de quatorze ans, atteinte d'une émaciation graduelle, avec vomissements fréquents. Les ongles des mains prirent d'abord une coloration noire, puis de petites taches brunes recouvrirent la poitrine et les membres inférieurs. La mort survient trois ans après le début de ces accidents, au milieu d'une prostration excessive.

Autopsie.—Au sommet des poumons, on trouve de petits dépôts tuberculeux. Les capsules sont entièrement désorganisées et transformées en matière tuberculeuse.

OBS. XLIX — Dans le *Medical Times and Gazette*, 1857, le docteur Cotton rapporte une observation où tous les symptômes de la maladie d'Addison, avec coloration de la peau, se trouvent très-accusés. — A l'autopsie, les capsules furent trouvées tuberculeuses.

OBS. L. — La *Gazette des hôpitaux* de 1856 signale une observation de M. Seux (de Marseille), où tous les symptômes de la maladie d'Addison se trouvent, de même, très-accusés. Malheureusement, l'autopsie ne put être faite.

OBS. LI. (Docteur Gubian, chef de clinique médicale, à Lyon; *Gazette médicale de Lyon*, 1857.) — Homme âgé de trente-six ans, d'un tempérament bilieux, d'une constitution profondément débilitée; maigreur extrême. En outre, teinte sépia de toute la peau, datant, d'après le dire du malade, de sa naissance; teinte plus accusée aux bourses, à la nuque et à la muqueuse des lèvres. Il entre à l'Hôtel-Dieu de Lyon pour une fièvre typhoïde grave. Pendant la convalescence de sa fièvre typhoïde, de nouveaux symptômes se montrent: ainsi cet homme tombe dans un allanguissement qui va toujours croissant. Des troubles du côté des organes de la digestion se montrent fréquemment; en même temps il existe une douleur fixe dans la région dorso-lombaire, augmentée par les efforts du malade pour se mettre sur son séant. Le malade finit par succomber dix-huit jours après son entrée à l'hôpital, au milieu d'une grande faiblesse, sans coma, sans perte de connaissance.

Autopsie. — Pneumonie ; pas de tubercules dans les poumons ; les glandes de Peyer offrent des plaques gaufrées. La capsule surrénale droite a cinq fois son volume normal ; elle est bosselée, irrégulière, constituée en entier par une masse jaunâtre, caséiforme, en voie de ramollissement, et affectant tout à fait l'aspect du dépôt tuberculeux, ce que confirme le microscope.

OBS. LII. (Docteur Imbert-Goubeyre ; *Moniteur des hôpitaux*, 1857.) — Jeune fille de seize ans, malade depuis deux ans ; aménorrhée depuis trois mois. Le début de sa maladie eut lieu par un lumbago et une coloration bronzée de la peau, puis survinrent une faiblesse excessive et de l'amaigrissement ; céphalalgie frontale se montrant fréquemment ; de même, pleurodynie droite habituelle. Quinze jours avant son entrée à l'hôpital de Clermont-Ferrand, cette jeune fille fut prise d'une contracture douloureuse des extrémités, d'un œdème général avec urines sanguinolentes. A l'hôpital, on constate une débilité considérable ; l'œdème disparaît peu à peu ; la malade s'affaiblit de plus en plus ; l'amaigrissement augmente ; les vomissements deviennent incessants. Elle meurt, un mois après son entrée à l'hôpital, dans un état de collapsus et de délire tranquille. Les urines sont albumineuses.

L'autopsie n'a pu être faite.

OBS. LIII. (Besnier, *Bulletins de la Société anatomique*, 1857.) — Homme âgé de quarante-huit ans, charpentier, entré à l'hôpital Beaujon le 21 janvier 1857, salle Saint-Louis, service de M. Barth.

Vers l'âge de quarante-six ans, cet homme fit des excès alcooliques, c'est pendant le cours de ces excès que survinrent les troubles de sa santé, consistant dans un affaiblissement lent et graduel avec diminution de l'appétit et malaise épigastrique ; parfois un peu de diarrhée ; pas de vomissements. Vers la fin de 1856, à ces phénomènes vinrent se joindre de l'amaigrissement, une décoloration de la peau de plus en plus prononcée, de l'engourdissement avec fourmillements et sensations de froid dans les membres inférieurs. La marche devint difficile et le travail impossible. A son entrée à l'hôpital, on constate tous ces symptômes, de plus, il existe à la région hépatique une douleur sourde exaspérée par la pression ; le foie est augmenté de volume ; le pouls est mou, dépressible ; il n'existe pas de bruit anormal au cœur. La langue est pâle, décolorée ; les urines sont claires, elles ne contiennent ni albumine, ni sucre ; rien dans la poitrine,

Traitement. — Toniques et ferrugineux.

1^{er} février. — Le malade accuse pour la première fois des douleurs vive

à la région lombaire, s'irradiant vers les membres inférieurs sur le trajet des nerfs sciatiques. La pression, à ce niveau, n'exagère pas sensiblement les douleurs.

15 février. — Les forces diminuent graduellement, l'appétit est nul ; pas de nausées, pas de vomissements ; par intervalle un peu de diarrhée. On ne constate aucune lésion pouvant faire soupçonner l'affection.

1^{er} mars. — La marche est devenue impossible.

6 mars. — Nausées sans vomissements ; élévation de la température de la peau ; pouls à 96.

8 mars. — Faiblesse encore plus intense ; amaigrissement considérable ; intelligence nette.

10 mars. — La mort survient rapidement pendant la nuit ; le malade pousse quelques cris et succombe sans convulsions, sans asphyxie.

Autopsie. — Les capsules sont complètement converties en masses cancéreuses. On trouve, en outre, un noyau cancéreux à la base du poumon droit, dans le duodénum, et à la surface des reins. Tous les autres organes ont saisis.

Le sang, examiné pendant la vie, présentait comme caractères microscopiques, la décoloration générale des globules et la déformation de certains d'entre eux ; les globules blancs n'étaient pas augmentés de volume et de nombre.

OBS. LIV. (Docteur Espagne ; *Bulletins de la Société anatomique*, 1857.) — Jeune homme âgé de dix-huit ans, qui à plusieurs reprises présentait une prostration considérable des forces, des troubles nerveux consistant en vertiges et tournoiement de tête ; dérangements des fonctions digestives ; en même temps, il existait une coloration bronzée spéciale de la peau, distribuée par plaques irrégulières, surajoutées, d'un pointillé noirâtre. Après plusieurs alternatives de mieux et de plus mal, le malade finit par guérir ; seulement la coloration bronzée persista. Le sang n'a pas été examiné ; les urines étaient limpides, inodores, peu foncées en couleur ; elles ne contenaient que 5 pour 100 de nitrate d'urée, tandis que Berzelius indique une proportion de 30 pour 100 comme la normale.

Ce malade, pendant son séjour à l'hôpital, a raconté qu'un de ses cousins, à l'âge de quinze à vingt ans, avait été pris aussi d'un état de faiblesse générale avec coloration bronzée de la peau ; et qu'après ce laps de temps il avait recouvré ses forces et sa couleur naturelle.

OBS. LV. (Docteur Addison ; *Medical Times and Gazette*, 1858.) — Thomas L..., âgé de trente-trois ans, présentant depuis trois ans un affai-

blissement des forces assez marqué ; coloration noirâtre de la peau, des muqueuses labiales et palatines ; pouls lent ; battement du cœur faibles ; urine normale. Sous l'influence de l'électricité, de l'iodure de potassium, du quinquina, le malade se sentit assez soulagé pour reprendre son travail ; mais trois semaines après sa sortie de l'hôpital, à la suite d'un refroidissement, le mal apparut de nouveau ; depuis lors la faiblesse augmenta de jour en jour, elle devint extrême ; en même temps la coloration de la peau devint plus foncée ; le malade fut sujet à des éblouissements ; la vue s'obscurcit, et la mort arriva subitement trois ans après le début de la maladie.

Autopsie. — Les capsules sont tuberculeuses ; les ganglions semi-lunaires sont sains ; à la peau, le pigment est situé dans le réseau muqueux, sous l'épiderme ; il suit la direction des papilles, et reproduit ainsi parfaitement le système tégumentaire d'un noir.

OBS. LVI. — Dans la *Gazette des hôpitaux* du 7 août 1858, se trouve consignée une note relative à un homme qui, entré dans le service de M. Hardy, à l'hôpital Saint-Louis, pour un prurigo pédiculaire, présentait tous les phénomènes de la maladie d'Addison ; le malade mourut subitement.

A l'autopsie, les capsules furent trouvées tuberculeuses.

OBS. LVII. (Bennet ; *Medical Times and Gazette*, 1858.) — Garçon âgé de onze ans, présentant une émaciation considérable ; coloration bronzée de la peau ; diarrhée ; accès convulsifs répétés. Mort subite.

A l'autopsie, les capsules sont complètement désorganisées.

OBS. LVIII. (Addison et Hutchinson ; *Medical Times and Gazette*, 1858.) — Jeune fille âgée de dix-huit ans, présentant un grand affaiblissement des forces ; coloration presque noire de la peau ; faiblesse extrême ; éblouissements. Mort presque subite, au bout de deux ans.

A l'autopsie, les capsules sont converties en poches purulentes.

OBS. LIX. (Kent-Spender ; *British medical Journal*, 1858.) — Femme âgée de cinquante-trois ans, ayant toujours joui d'une santé remarquable ; depuis trois mois, malaise ; la peau se recouvre d'une teinte bronzée remarquable ; en même temps surviennent une lassitude et un sentiment d'épuisement extrême ; de la diarrhée. Mort subite.

Autopsie. — Absence complète des capsules surrénales. On trouve du pigment dans les glandes mésentériques, dans les ganglions bronchiques et les poumons. Les autres organes sont sains.

OBS. LX. (Docteur Page; *British medical Journal*, 1859.)— Homme âgé de quarante-trois ans, ayant depuis longtemps une carie scrofuleuse du sternum; depuis deux mois il se plaint de douleurs lancinantes dans les lombes, tantôt d'un côté, tantôt de l'autre, avec rétraction du testicule du côté affecté. Il est triste, abattu; le pouls est faible; insomnie. Coloration bronzée de la peau, bornée aux parties exposées au soleil. Quatre jours après son entrée à l'hôpital Saint-Georges, il s'affaissa paisiblement et mourut en quelques heures.

Autopsie. — Au sommet de chaque poumon, petite caverne vide avec tubercules miliaires aux deux bases. Capsules surrénales volumineuses, tuberculeuses. Les reins, les uretères, la vessie et les autres viscères sont sains.

OBS. LXI. (Docteur Dumas (de Cette); *Gaz. médic. de Paris*, 1859.)— Mademoiselle X., âgée de vingt-cinq ans, brune, a eu le choléra en 1854. Au mois d'août 1858, elle s'aperçut que son teint devenait de plus en plus foncé, en même temps que survenaient des troubles digestifs; inappétence, dégoût, amaigrissement; la coloration brune devient générale, elle se montre surtout par plaques; faiblesse extrême; malaise plutôt que douleur dans les reins.

Au mois d'octobre 1858, douleurs névralgiques à la face, aux tempes, à l'occiput et au cou.

Au mois de décembre 1858, vomissements fréquents; la coloration brune se prononce davantage et se nuance de jaune; les sclérotiques deviennent ictériques, mais cette dernière coloration disparut bientôt.

Au mois de décembre 1859, la coloration générale de la peau est constituée par un fond brun pâle, uniforme, sur lequel on aperçoit une multitude de petits points ou taches plus foncées qui, selon leur confluence, rendent la teinte plus ou moins brune; ce sont de véritables taches pigmentaires, quelques-unes sont d'un beau noir; elles ne présentent ni saillies, ni furfures. On aperçoit, en outre, ces taches sur les lèvres, sur la langue. L'amaigrissement est extrême; les yeux sont caves, sans expression; les pommettes sont saillantes, les joues creuses; la figure est ridée; on dirait une vieille femme; agitation fréquente; malaise général; lassitude dans les membres; appétit nul, nausées; selles rares; urines normales. Il existe maintenant une douleur au côté droit et un peu en arrière, au niveau de l'extrémité antérieure des fausses côtes; cette douleur est vive, lancinante, s'exaspérant par la pression un peu forte.

Pouls petit, dépressible; battements du cœur faibles; aménorrhée depuis le début de la coloration. La malade va ainsi s'affaiblissant jusqu'au 14 jan-

vier 1859, époque où la mort arrive presque subitement, sans qu'on n'ait jamais pu pendant la vie constater la moindre altération dans les organes.

L'autopsie n'a pu être faite.

OBS. LXII. (Thèse de Chatelain). — Jeune fille âgée de dix-sept ans, entrée à l'hôpital de Strasbourg, le 5 mars 1859. Elle a été réglée à l'âge de quatorze ans. En 1858, elle fut prise de vomissements composés d'abord de matières alimentaires, puis de sang; la teinte bronzée qui, d'après elle, existait déjà depuis plusieurs années sans qu'elle s'en soit jamais préoccupée, devint plus intense à partir de ce moment. Depuis un mois, les règles sont supprimées; les digestions sont faciles; il n'existe pas d'amaigrissement; la malade n'accuse pas de palpitations; il existe un souffle dans les carotides.

Traitement. — Fer et toniques.

Le sang, examiné par M. Villemin, donne les caractères suivants :

Les globules blancs sont peu nombreux; on ne trouve ni matière pigmentaire, ni existence d'hématoïdine, mais le sang a une grande tendance à s'empiler et à se décomposer; à peine est-il tiré depuis une demi-heure que les globules se granulent d'abord à la circonférence, et en peu de temps le globule n'est plus qu'une agglomération de granulations. Le pigment est dans les cellules épidermiques superficielles, fait que l'on peut constater en raclant l'épithélium de la peau.

Au mois d'août de la même année, la teinte bronzée devint très-prononcée; des douleurs plus ou moins vives se firent sentir à la région lombaire, douleurs intermittentes non exaspérées par la pression. Les règles, depuis le mois de février, sont complètement supprimées. L'appétit est bon; il n'y a pas de diarrhée, et pourtant la malade maigrit beaucoup. Le pouls est dépressible.

La malade vivait encore quand M. Chatelain soutint sa thèse.

OBS. LXIII. (Harrinson; *Brit. med. Journal*, 1864.) — Femme faible de constitution, débilitée par une grossesse et un accouchement laborieux. Pendant toute sa grossesse, elle eut des vomissements, avec perte d'appétit, faiblesse extrême; en outre, elle remarque que sa peau qui, depuis trente ou quarante jours, s'était recouverte d'une coloration brunâtre assez foncée, devint de plus en plus brune. A son entrée à l'hôpital, elle était alitée et incapable de se lever; vomissements et anorexie; selles régulières, urines sédimenteuses. Quatorze jours après son entrée, survint une subite faiblesse de la parole qui était complètement perdue douze jours après. La débilité, suite des vomissements incessants, était telle, que, pour

la conservation de la vie, on dut faire l'accouchement prématuré. Quinze jours après la ponction de la poche eut lieu l'accouchement, et la malade se trouva dans un meilleur état. Mais bientôt survinrent de l'inquiétude, perte de sommeil, diarrhée, et la malade mourut dans le délire vingt-sept heures après la délivrance.

L'autopsie montra, en outre de la peau partout bronzée, une altération tuberculeuse des capsules. Les autres organes abdominaux furent trouvés sains; quant aux autres parties du corps, elles ne furent point examinées.

OBS. LXIV. (Barker; *Medical Times and Gazette*, 1861.) — Jeune garçon de quatorze ans, bien portant avant le début de la maladie. Depuis quatre mois, coloration bronzée de la peau avec perte d'appétit, dégoût, vomissements. Douleur dans l'hypochondre droit et à la région ombilicale.

Autopsie. — Capsules dégénérées en masses tuberculeuses, de grosseur normale, avec enveloppe calcaire. Tubercules dans les poumons. Rien dans les autres organes. L'examen microscopique de la peau montra dans le réseau muqueux de Malpighi, non des capsules de pigment, mais seulement une coloration brune générale.

OBS. LXV. (C. Ulrich; *Deutsche Klinik*, 1862.) — Jeune homme âgé de vingt-quatre ans, qui avait depuis longtemps des désordres du côté de l'estomac. Depuis deux ou trois ans, coloration bleu foncé de la peau, comme un mulâtre; cachexie, vomissements, céphalalgie. Mort subite.

Autopsie. — Plaques de Peyer tuméfiées à leur surface; quelques ganglions mésentériques tuméfiés. Les deux capsules sont épaissies, transformées, bosselées, présentant sur une coupe des noyaux jaunes et des tubercules gris, mais aucune trace d'un tissu normal. Les autres organes sont sains.

OBS. LXVI. (Docteur Fraser; *Med. Times and Gazette*, 1862.) — Femme âgée de dix-huit ans, entrée à London Hospital pour une maladie d'Addison. La maladie datait de deux ans; la coloration de la peau était olivâtre, marquée surtout à la moitié inférieure du tronc et aux articulations. Il y avait, en outre, des plaques très-noires en divers points. L'examen des organes et du sang ne révéla aucune altération.

Autopsie. — Les organes sont normaux, sauf les deux capsules qui sont transformées, ainsi que leur enveloppe. Le microscope ne montra aucun reste de la glande normale, mais seulement une capsule fibreuse, épaissie, dans laquelle étaient renfermés du pus et une matière crayeuse.

OBS. LXVII. (M. le professeur Seitz (de Munich); *Deutsche Klinik*, 1862.) — Femme âgée de quarante-sept ans, qui avait toujours été bien portante, à l'exception d'un mal au sein, à seize ans, mais vivant dans des conditions hygiéniques défavorables et très-adonnée à l'eau-de-vie. Depuis neuf mois elle avait maigri, et sa peau devenait livide. Depuis trois mois, symptômes gastriques, difficulté de digestion, vomissements. L'examen montre les signes d'un catarrhe chronique de l'estomac et d'une bronchite modérée. Dans la suite, vomissements, faiblesse, sueurs profuses. Sept semaines après, fièvre hectique, et trois semaines après, mort.

Autopsie. Coloration à la peau de la tête et du cou, moins au corps, de couleur brune jaune foncée. Dans les poumons, quelques tubercules isolés. Estomac mamelonné, de couleur gris ardoisé, sans cancer. Sur le péritoine diaphragmatique et stomacal, on remarque de petites saillies lenticulaires, homogènes à la coupe, d'un tissu semblable à la graisse; foie congestionné, graisseux; rate petite, anémique, avec trois noyaux tuberculeux; organes génito-urinaires normaux. Les deux capsules, de la grosseur d'une noix, sont dures, homogènes, jaunes à la coupe, transformées en un tissu d'apparence graisseuse dont l'examen microscopique était le même que les noyaux du péritoine et de la rate. Ce sont là les caractères des tubercules en voie de régression, nommément un détritus finement granuleux dans lequel on ne pouvait plus découvrir ni parois de cellules, ni noyaux; il n'y avait plus trace des glandes normales.

OBS. LXVIII. (Docteur Gouriet, de Niort; *Gazette des hôpitaux*, 1862.) — Femme âgée de trente-trois ans, brune, d'une constitution assez délicate, réglée à vingt et un ans, depuis règles régulières.

Au commencement de l'année 1861, à la suite de violents chagrins, cette femme devint triste et morose; vers le milieu du mois de mars de la même année, la peau prit une coloration brunâtre si intense, que la malade devint une curiosité dans le village. En même temps perte de sommeil, de l'appétit, amaigrissement, débilité extrême; douleur à la région rénale et au creux de l'estomac, nausées fréquentes, pas de vomissements; menstruation régulière, mais moins abondante; sang moins coloré; pas de souffle au cœur; souffle dans les carotides. La coloration de la peau est plus intense dans les endroits où s'opère une coloration quelconque; ainsi en arrière, au niveau des apophyses épineuses.

Traitement. — Bouillons froids, bain salé tous les deux jours.

Sous l'influence de ce traitement un mieux se manifeste; les fonctions digestives s'exécutent bien; la peau est moins foncée; la malade peut se lever; mais elle succombe subitement en pleine connaissance le

26 octobre 1861, après avoir présenté pendant deux ou trois jours une grande faiblesse, des nausées avec vomissements et de l'assoupissement. L'autopsie n'a pas été faite.

OBS. LXIX. (Docteur Duclos, de Tours; *Bulletin de thérapeutique*, 1863.) — Femme âgée de trente-six ans, atteinte plusieurs fois de fièvre intermittente; depuis dix mois, coloration brunâtre de la peau avec faiblesse extrême. Les règles disparaissent peu à peu; douleur lombaire fixe et permanente; urines normales; peu de transpiration, la sueur ne teint pas le linge en noir; bruit de souffle anémique, au cœur et dans les vaisseaux du cou. Rien dans les viscères.

Traitement tonique, fer, quinquina, huile de foie de morue, alimentation réparatrice.

Sous l'influence de ce régime, la malade éprouva assez rapidement une amélioration notable; mais un mois après son admission à l'hôpital, elle est prise subitement d'un malaise considérable avec débilitation extrême; vomissements fréquents, répétés, et mort presque subite.

Autopsie. — Pas de tubercules dans les poumons; reins normaux; dégénérescence cancéreuse des capsules.

OBS. LXX. (Docteur H. Goalden; *The Lancet*, 1858.) — H. Long, chirurgien à Swansea, âgé de quarante-six ans, sujet depuis longues années à des attaques de rhumatisme, se livrait néanmoins aux soins d'une nombreuse clientèle, quand il présenta brusquement, sans maladie apparente, les symptômes de l'anémie. Il offrait l'aspect d'un homme qui a subi des pertes de sang considérables. A l'examen, on ne trouve aucune lésion d'organe, seulement l'épigastre est douloureux à la pression; celle-ci amène le vomissement, et les aliments, quelque temps après leur ingestion, sont vomis, en partie digérés. Deux mois après ce début, le malade ne put plus supporter la nourriture animale, il s'affaiblit rapidement et mourut quelques mois après. Les vomissements avaient reparu, ainsi que la douleur épigastrique qui était devenue très-violente.

Autopsie. — Les organes sont parfaitement sains. La capsule droite présente l'apparence d'une large bourse affaissée; sa cavité est enduite d'une matière grenue, couleur chocolat; on ne trouve plus de trace de la substance médullaire; la capsule gauche présente la même altération.

OBS. LXXI. (Docteur Peacock *Medical Times and Gaz.*, 1857.) — Jeune fille âgée de dix-huit ans: douleurs dans la cuisse et dans l'hypochondre

droit ; amaigrissement graduel, affaiblissement ; mort sept mois après le début.

Autopsie. — Productions cancéreuses dans la plupart des viscères : poumons, reins, foie, péritoine, plèvre, fémur et capsules.

OBS. LXXII. (Docteur Peacock ; même journal.) — Homme âgé de cinquante-cinq ans : anémie, toux, faiblesse générale, amaigrissement considérable, vomissements et diarrhée ; mort.

Autopsie. — Productions cancéreuses dans divers organes : cœur, poumons, capsules.

DEUXIÈME GROUPE.

OBS. LXXIII. (Docteur Addison ; *Medical Times and Gazette*, 1855.) — Observation très-incomplète, car elle ne dit pas si les symptômes caractéristiques avaient existé ; on mentionne seulement que la coloration bronzée n'existait pas.

A l'autopsie, on a trouvé un noyau cancéreux dans les capsules.

OBS. LXXIV. (Docteur Delpierre ; *Gazette des hôpitaux*, 1856.) — Femme âgée de quatre-vingt et un ans, atteinte d'un cancer multiple ayant débuté par le clitoris ; pas de peau bronzée.

Autopsie. — Masses cancéreuses des capsules.

OBS. LXXV. (Docteur Puech ; *Académie des sciences*, 1856.) — Femme âgée de vingt-huit ans, admise plusieurs fois à l'hôpital de Toulon pour des accidents syphilitiques, et ayant succombé rapidement à des accidents cérébraux qui étaient venus compliquer une phthisie pulmonaire.

A l'autopsie, on constate sur le ventre et la poitrine de larges taches brunes ; les capsules sont saines.

OBS. LXXVI. (Docteur Puech ; *Académie des sciences*, 1857.) — Homme âgé de cinquante-quatre ans, affecté d'une syphilis ancienne : coloration bronzée de la peau ; faiblesse, nausées ; contracte une dysenterie, et succombe à une péritonite consécutive à une perforation intestinale.

Autopsie. — Les capsules sont saines.

OBS. LXXVII. (Second-Féréol ; *Bulletins de la Société anatomique*,

1857.)— Homme atteint d'un cancer du foie, de l'estomac et des capsules sans avoir présenté de coloration bronzée. Les symptômes présentés par ce malade n'ont jamais été ceux de la maladie d'Addison.

OBS. LXXVIII. (Ogle; *Medical Times and Gazette*, 1857.)— Femme morte de phthisie pulmonaire.

A l'autopsie, les capsules étaient envahies par un dépôt scrofuleux, sans qu'il y ait eu de coloration bronzée, ni de symptômes ordinaires de la maladie d'Addison.

OBS. LXXIX. — (Dayot; *Société anatomique*, 1857.) — Homme âgé de trente-cinq ans, entré à l'hôpital pour un abcès froid et mort de congestion pulmonaire. Pas de coloration bronzée.

Autopsie. — Les capsules surrénales sont volumineuses, endurcies, rougeâtres au centre, jaunies à la périphérie. M. le professeur Ch. Robin y reconnaît un dépôt de matière amorphe déposé entre les cellules, et les masquant au centre, mais moins à la circonférence.

OBS. LXXX. — (Letenneur, de Nantes; *Gazette des hôpitaux*, 1858.) — Homme entré à l'hôpital pour un cancer parotidien. Pas de coloration bronzée.

Autopsie. — Cancer du pancréas, noyaux cancéreux dans les deux reins; la capsule droite est remplacée par une masse encéphaloïde, la gauche par quatre petites tumeurs ne laissant entre elles qu'une portion insignifiante de tissu normal.

OBS. LXXXI. — (Docteur Sloane; *Gazette des hôpitaux*, 1858.) — Femme âgée de vingt et un ans, atteinte de tubercules pulmonaires et d'une affection des reins; quelque temps auparavant, elle a eu une affection du foie accompagnée d'ictère; depuis lors, la peau n'a jamais repris sa couleur normale. A son entrée à l'hôpital, on constate une coloration bronzée, plus intense à la face interne des cuisses et à l'abdomen que partout ailleurs; les conjonctives sont blanches, ce qui ôte tout de suite l'idée d'un ictère. Pas de démangeaisons, pas de desquamation; douleur à l'épigastre, vomissements, diarrhée. La malade s'affaiblit de plus en plus jusqu'à la mort.

Autopsie. — Tubercules dans les poumons, les ganglions mésentériques et dans le rein droit; rien dans les capsules. Il n'est pas question du foie dans l'autopsie.

OBS. LXXXII. — (Luton; *Mémoires de la Société de biologie*, 1856.)

— Femme âgée de cinquante-sept ans, présentant tous les signes de la tuberculisation la plus avancée. Elle présente un masque comme les femmes enceintes; en outre, çà et là, on remarque une coloration de nuance sépia. A la face dorsale des mains et des poignets, la coloration est d'un brun sale.

Autopsie. — Les poumons sont désorganisés par la dégénérescence tuberculeuse. Rien dans les capsules. La peau n'a pas été examinée au microscope.

OBS. LXXXIII. (Docteur Ball; *Soc. anat.*, 1858.) — Homme âgé de trente-six ans, forgeron, santé habituelle excellente; excès alcooliques; pas de fièvre intermittente, malgré un séjour de douze ans en Afrique. En 1855, violente attaque de choléra; depuis lors, sa santé ne s'est jamais complètement rétablie; conditions hygiéniques excellentes; en 1857, pleurésie droite, depuis, toux habituelle.

En 1858, pendant son séjour à la Pitié, on remarque, malgré la coloration foncée du visage brûlé par le soleil, un grand nombre de petites taches en apparence ecchymotiques, siégeant sur le front, le cuir chevelu, les parties latérales et postérieures du cou; rien sur les autres parties du corps.

Quelque temps après son entrée, ictère avec fièvre; augmentation du volume du foie; vomissements; ecchymoses sous-cutanées; prostration; pas de délire; diarrhée abondante et fétide, dans les derniers temps de sa maladie; délire, puis mort.

Autopsie. — Outre des altérations considérables siégeant dans les autres organes, on constate un cancer de la capsule surrénale gauche; la droite est saine; en outre, on trouve un cancer du pylore.

OBS. LXXXIV. (Inédite, due à l'obligeance de mon collègue et ami J. Meunier qui l'a recueillie dans le service de M. le docteur Vulpian, à la Salpêtrière.) — Angélique J., âgée de soixante-dix-huit ans, célibataire, entrée à la Salpêtrière le 30 mars 1863, et à l'infirmerie le 13 avril suivant.

A l'âge de seize ans, elle a eu trois fois ses règles; depuis cette époque, elle ne les aurait jamais plus revues. Son père est mort à l'âge de soixante-six ans d'un asthme, sa mère est morte en couches, ses frères et ses sœurs sont morts jeunes; on ne peut donner aucun renseignement.

Jamais de douleurs rhumatismales fixes; depuis quelque temps, divagation dans les idées; depuis un an, la malade s'affaiblit beaucoup elle vivait mal; elle a été en proie à de grandes privations; depuis longtemps, elle tousse. A son entrée à l'infirmerie, M. Vulpian constate de la matité sous

la clavicule droite ; à l'auscultation, l'oreille perçoit de gros râles humides au sommet du poumon droit, en avant et en arrière ; au sommet gauche, expiration prolongée. Les jambes sont œdématisées depuis un mois ; la peau présente une coloration noire très-évidente, surtout sur le dos et les bras. D'après la malade, cette coloration n'existerait que depuis quinze jours ou trois semaines ; souvent elle a de la fièvre le soir ; les bruits du cœur sont un peu irréguliers ; au premier temps et à la base, il existe un bruit de souffle ; les urines ne contiennent pas d'albumine.

Depuis quelques jours, diarrhée assez abondante qui persiste encore aujourd'hui.

26 avril. — La diarrhée persiste encore. La malade éprouve un malaise dont elle ne se rend pas bien compte. Hier on a remarqué un peu de divagation, cependant l'état général paraît encore assez bon. La teinte brunnâtre est tout aussi prononcée que lors de son admission.

22 mai. — On met la malade à l'usage de l'huile de foie de morue. Depuis qu'elle est à l'infirmerie, elle a fréquemment des sueurs abondantes, visqueuses, surtout vers le soir.

21 août. — Un peu de diarrhée depuis quelques jours. On a supprimé l'huile de foie de morue et on lui donne du sous-nitrate de bismuth. L'huile de foie de morue a produit, du reste, jusqu'à ces derniers temps, une grande amélioration soit dans l'état général, soit même dans l'état local pulmonaire. La malade a repris des forces, se lève toute la journée et mange d'un assez bon appétit. La teinte grisâtre a disparu des mains et des avant-bras et a beaucoup pâli à la région dorsale.

1^{er} octobre. — L'état général est assez bon. La coloration brunnâtre est encore accusée au dos.

OBS. LXXXV. — Cette observation, que j'ai recueillie l'année dernière dans le service de M. Frémy, à l'hôpital Beaujon, est publiée dans les *Bulletins de la Société anatomique* de l'année 1863.

Il s'agit d'un homme de cinquante-neuf ans, entré à l'hôpital Beaujon le 18 janvier 1862 et admis salle Beaujon, service de M. Frémy. Cet homme était atteint d'un cancer occupant la partie inférieure de l'œsophage, affection à laquelle il a succombé.

Le 9 février, quelques jours avant cette terminaison funeste, la peau avait pris, par places, une coloration bronzée très-manifeste. A l'autopsie, les capsules surrénales, examinées au microscope par le docteur Gubler, furent trouvées intactes.

OBS. LXXXV (bis). — M. Worms a présenté à la Société anatomique,

dans le mois de février 1863, les capsules surrénales d'un homme ayant succombé à une tuberculisation pulmonaire. Les deux capsules surrénales étaient toutes deux triplées de volume et d'une dureté considérable ; le tissu cellulaire environnant était épaissi ; à l'intérieur, à quelques points près, elles étaient transformées en une masse caséeuse qu'on pouvait diviser en noyaux séparés, ramollis à leur centre et remplis d'un pus jaunâtre et crémeux. Ces noyaux avaient évidemment subi la transformation tuberculeuse.

Pas de coloration bronzée du tégument externe pendant la vie.

CHAPITRE IV.

SYMPTÔMES. — MARCHE. — DURÉE. — TERMINAISON.

Après la lecture des observations qui précèdent, il est facile de grouper ensemble les symptômes qui caractérisent la maladie d'Addison, et de donner une description de cette maladie. Les observations contenues dans le premier groupe, au nombre de 71, sauf quelques exceptions, offrent, quant aux phénomènes symptomatologiques, une ressemblance telle, qu'une seule citation aurait montré que la maladie d'Addison présente des caractères nettement accusés. Ces observations se rapportent si clairement à la description d'Addison, qu'il me suffira d'en rappeler brièvement les caractères généraux, me réservant de revenir ensuite sur chaque symptôme.

J'emprunte cette description à M. Lasèque :

« Les commencements de la maladie, dit cet auteur, passent
» inaperçus ; le malade a peine à préciser la date de l'appari-
» tion des premiers phénomènes qu'il a éprouvés ; la santé s'altère
» lentement, le malade devient languissant, débile, incapable d'ac-
» tivité physique ou morale ; l'appétit est diminué ou perdu ; les
» sclérotiques sont bleuâtres ; le pouls est petit et faible, ou
» large, mais mou et compressible. Le malade dépérit, mais
» sans avoir la peau sèche et ridée, et sans l'extrême émacia-
» tion qui d'ordinaire succède aux affections de nature maligne

» longtemps prolongées ; il accuse de la douleur ou au moins du
» malaise à la région épigastrique. Il survient parfois des vomis-
» sements qui peuvent devenir d'une fréquence et d'une persis-
» tance désolantes. Assez souvent il constate lui-même des si-
» gnes incontestables de troubles dans la circulation cérébrale.

» Malgré ces sytômes évidents de défaut d'énergie dans la cir-
» culation, d'anémie, de perturbation générale, l'examen le plus
» attentif ne révèle aucun caractère positif, et n'éclaire pas sur
» la nature intime de la maladie. On ne découvre pas, malgré des
» recherches patientes et répétées, de lésion spéciale qui expli-
» que le changement graduel, mais profond, qui s'est accompli
» dans la constitution. On peut bien soupçonner une affection
» maligne ou strumeuse, on peut bien accuser les organes qui
» concourent à l'hématose, mais, nulle part, il n'existe de traces
» manifestes d'une altération organique ; la rate, la glande thy-
» réoïde, le thymus ou les ganglions lymphatiques, ne sont pas
» augmentés de volume. Les maladies antécédentes, les miasmes
» paludéens, les diverses cachexies connues, sont hors de cause.
» Mais, en même temps que le médecin constate ces signes
» négatifs, il est renseigné par la coloration de la peau, vérita-
» blement caractéristique et assez marquée pour avoir fixé le
» plus souvent l'attention du malade ou de ceux qui l'entourent.
» Cette coloration, toute spéciale, occupe la superficie du corps,
» plus manifeste pourtant dans certaines parties. Elle est d'un
» ton enfumé, ou présente des nuances qui varient du brun clair
» à la terre d'ambre ou au bistre. Dans quelques cas, la peau est
» assez brunie pour qu'en voyant l'aspect du visage du malade on
» ait pu le prendre pour un mulâtre. Cette coloration se retrouve
» sur les muqueuses, et principalement la muqueuse buccale ; à
» mesure que la maladie accomplit ses progrès, la coloration de
» la peau se prononce davantage ; l'anémie, la langueur, le man-
» que d'appétit, l'affaiblissement vont croissant ; une ligne plus
» foncée se dessine au-dessus de la commissure des lèvres ; le
» poulx devient plus faible et plus mou ; le malade dépérit, sans
» pourtant s'amaigrir énormément ; il s'épuise graduellement,
» sans se plaindre de quelque douleur ou de quelque incommo-
» dité déterminée et finit par s'éteindre. »

Tels sont les symptômes qui caractérisent la maladie d'Addison. En revenant sur chacun d'eux, nous ferons remarquer ce qu'ils ont présenté de particulier dans plusieurs des faits que nous avons rapportés ; en outre, ils nous serviront à poser, d'une manière nette et précise, le diagnostic.

Le début de la maladie a lieu comme dans toutes les anémies. Les premiers symptômes passent inaperçus ou excitent peu l'attention des malades ; c'est, du moins, ce que l'on voit quand la maladie débute par la coloration anormale des téguments. Ainsi notre malade reste quinze mois sans se préoccuper de la coloration brune qui recouvre sa peau ; il en est de même des observations XXVIII, XXXIX, LXIII, où cette coloration existe depuis trois, quatre et huit ans. Enfin, ne voyons-nous pas, dans l'observation LVI, la teinte brune exister depuis la naissance, sans que le malade en soit préoccupé ? Quoi qu'il en soit, quand la coloration qui a valu à la maladie le nom de *Bronzed skin*, existe, elle se présente avec des apparences très-variables, quant à sa généralisation et à sa teinte ; toutefois, on retrouve quelques caractères qui nous serviront à la distinguer des colorations qui existent dans certaines affections chroniques et surtout dans la mélanémie. Tantôt, à peine sensible, et passant souvent inaperçue, cette coloration est identique, dans d'autres cas, avec celle du mulâtre et du nègre ; tantôt, enfin, elle rappelle la teinte du noyer foncé, de la sépia. La coloration peut être générale, occuper tout le corps ; ou bien n'être que partielle ; dans ce cas, on la remarque surtout dans les régions recouvertes d'une peau fine. C'est ainsi qu'on la rencontre à la face, à la partie antérieure du tronc et de l'abdomen, à la face interne des membres, sur le scrotum et le fourreau de la verge ; même, quand elle est générale, elle est plus accusée sur ces différentes régions. Elle occupe non-seulement le tégument externe, mais on peut encore la rencontrer sur le tégument interne, sur la muqueuse labiale, buccale et vaginale ; de même, elle se montre sur les portions de peau dépouillées précédemment de l'épiderme ; c'est ainsi que, chez notre malade, la coloration était très-accusée au niveau des cicatrices de brûlures qu'il portait sur les avant-bras et au niveau d'un vésicatoire qui avait été posé bien avant le début de sa maladie.

D'après Addison, cette coloration pourrait exister sur d'autres tissus ; il a cité un cas où il a constaté des plaques brunâtres sur le péritoine. Un de mes maîtres, M. le docteur Hillairet, médecin de l'hôpital Saint-Louis, a de même cité un fait où il existait des plaques brunâtres sur le péritoine. Dans l'observation LXI, nous voyons signaler les poumons, les ganglions bronchiques et les ganglions mésentériques comme contenant du pigment en assez grande abondance. De même, l'observation XLVIII nous montre le fait unique de coloration noire des ongles survenue dans le cours de la maladie d'Addison. Benvenisti cite un fait où la substance grise était le siège d'un dépôt de pigment considérable. Enfin, dans le cas de M. Gromier, les dents présentaient une coloration analogue à celle de la peau. Chez notre malade, nous avons recherché, avec soin, si les organes internes, si les séreuses, les muscles et les os présentaient cette coloration anormale ; l'examen à l'œil nu et au microscope ne nous a montré rien de semblable ; pourtant, nous avons vu que, d'après le dire du malade, ses cheveux étaient devenus plus foncés ; en outre, à l'ophtalmoscope, les choroïdes semblaient contenir une accumulation de pigment plus grande qu'à l'état normal.

A côté de ces faits exceptionnels, viennent se ranger les cas cités par Addison, dans lesquels certaines portions de peau présentaient, non-seulement une couleur plus claire, mais d'un blanc mat, soit qu'elles eussent été préservées et se détachassent seulement par contraste, soit, comme il est probable, qu'il y eût eu dans ces points une absence pathologique de matière colorante. Nous avons vu à peu près un fait pareil, celui de M. Besnier. Le malade ne présentait pas de coloration bronzée, mais il est dit dans l'observation que la peau était d'une pâleur extrême, qu'elle était décolorée ainsi que la muqueuse linguale.

La coloration qui accompagne le plus souvent la maladie d'Addison n'offre pas une teinte uniforme, et c'est même un phénomène très-caractéristique sur lequel nous nous appuierons dans le diagnostic. En effet, au milieu de cette teinte plus ou moins colorée, suivant les parties, on remarque çà et là, surtout au niveau de la face et de la muqueuse buccale, de petits points plus ou moins volumineux, d'une tête d'épingle à une petite lentille,

tranchant par une coloration plus foncée, et donnant aux parties qu'ils recouvrent un aspect pointillé vraiment caractéristique. Ces points sont dus à une plus grande accumulation de matière pigmentaire.

L'apparition de la coloration anormale a lieu d'une manière progressive : d'abord bornée à la face, elle gagne plus ou moins rapidement les autres parties du corps ; de même, peu accusée au début, elle se prononce de plus en plus à mesure que la maladie fait ses progrès. Quand la maladie affecte une marche, pour ainsi dire intermittente, quand on observe des périodes d'amélioration, cette coloration diminue d'intensité, disparaît même quelquefois pour revenir quand les autres phénomènes morbides reparaissent. Parfois même, comme l'observation du docteur Houssay le montre, l'intensité de la coloration coïncide avec l'intensité de la douleur lombaire, de telle sorte, dit l'observateur que je viens de citer, que « la figure était pour ainsi dire un cadran sur lequel venait se graduer la force du mal. » Enfin, quand la guérison a lieu, la coloration disparaît.

Il arrive souvent que la maladie ne débute point par la coloration bronzée de la peau. Trois cas peuvent se présenter : ou bien la coloration se déclare d'abord, plus ou moins de temps avant l'apparition des autres phénomènes ; ou bien elle se montre en même temps que ceux-ci, comme on a pu le voir dans les observations VI, XI, XIV, etc. ; ou bien enfin on voit les malades, sans présenter aucun symptôme positif d'affection thoracique, sans s'amaigrir beaucoup, devenir languissants, débiles, incapables d'activité morale ou physique. Dans ce dernier cas, ils ne se plaignent pas ; seulement on remarque quelquefois un peu plus de variabilité dans leur caractère ; ils ont du dégoût pour les aliments ; on observe, en résumé, les symptômes propres à l'anémie, mais on ne trouve jusque-là rien qui puisse faire supposer une issue funeste. Ces symptômes de débilité, que l'on observe le plus souvent au début de la maladie, ne se montrent cependant dans certains cas que quelques jours avant la mort. Quoi qu'il en soit, ces symptômes se prononcent de plus en plus ; les malades deviennent d'une faiblesse extrême ; la marche devient impossible, non parce que les malades sont paralysés, car chez eux la paralysie

n'existe jamais ou presque jamais, mais bien par suite de la fatigue extrême qu'elle occasionne; aussi sont-ils obligés de garder le repos le plus complet; ils restent couchés, et très-souvent, dans les derniers jours de la vie, ainsi que nous l'avons observé chez notre malade, il survient une transpiration abondante qui augmente de plus en plus la faiblesse. En même temps que ces symptômes de débilité, on remarque assez souvent, du côté de la circulation, des altérations qui indiquent que le malade est en proie à une anémie profonde. Ainsi, le pouls devient faible, dépressible; on entend un bruit de souffle dans les carotides; les malades sont en proie à des palpitations, mais l'existence de ce bruit de souffle et des palpitations, du bruit de souffle surtout, n'est pas aussi fréquente qu'on pourrait le croire, car nous ne le trouvons noté que quatre fois parmi les observations que nous avons rapportées. Quoi qu'il en soit, le pouls devient de plus en plus faible, de plus en plus dépressible dans les derniers moments de la vie. Il semble, dit M. Chatelain, que le pigment exerce, comme la bile, une action sédative, dépressive sur la circulation. Les muscles sont flasques; parfois les malades sont en proie à une émaciation considérable; le plus souvent, l'amaigrissement du malade n'est pas en rapport avec sa grande faiblesse; mais on ne le voit jamais tomber dans cet état d'émaciation extrême qui succède ordinairement aux affections de nature maligne longtemps prolongées.

Du côté de la menstruation, nous la voyons altérée. Dans trois de nos observations (LXI, LXII et LXIX), elle est irrégulière et même manque complètement; dans l'observation LXVIII, les règles coulent avec moins d'abondance; tandis que, dans les observations XXXIX et XLII, elle ne cesse d'être régulière.

La respiration s'accomplit avec régularité; parfois, il existe de la dyspnée, et, quand celle-ci ne peut être mise sur le compte d'une altération pulmonaire, ce qui arrive souvent, on ne peut que la rattacher aux phénomènes qui se passent, soit du côté du système nerveux, soit du côté de la circulation, à une altération du sang; et dans ce cas en effet, pour le dire tout de suite, on observe un appauvrissement du sang, caractérisé soit par une coloration moins vive (observ. LXVIII), soit par une diminution des globules rouges et augmentation des globules blancs.

Nous reviendrons, du reste, sur les altérations du sang, à propos de l'anatomie pathologique.

Dans certains cas, on observe des hémoptysies; celles-ci se rattachent à l'existence de tubercules pulmonaires qu'il est facile de reconnaître par la percussion et l'auscultation. Toutefois, il ne faut pas oublier qu'à l'autopsie on a rencontré assez souvent des tubercules dans les poumons, sans qu'on ait le moins du monde soupçonné leur existence pendant la vie. Mais dans ces cas, on n'a pas signalé d'hémoptysies, ou du moins nous n'avons pas trouvé ce symptôme dans nos observations.

Les phénomènes qui se passent du côté des voies digestives sont d'une grande importance; en effet, leur existence est constante et parfois même ils marquent le début de la maladie (obs. XLII, XLIV et XLVIII).

L'appétit est capricieux; certains malades ont du dégoût pour les viandes, ou bien leur appétit diminue, se perd même. Les digestions, d'abord régulières, sont plus tard troublées, ainsi que nous l'avons vu chez notre malade; puis il survient des vomissements parfois incessants; rien ne peut les calmer. D'autres fois, au contraire, ils se montrent d'abord à des intervalles éloignés, et, vers la fin de la maladie, ils se montrent presque tous les jours. Ces vomissements sont muqueux, assez souvent bilieux, rarement sanguinolents; ils se montrent soit que le malade soit à jeun, soit après le repas, mais, dans tous les cas, on ne trouve rien qui puisse les expliquer. On comprend aisément que leur persistance et leur fréquence doivent augmenter le marasme, la débilité du malade.

La constipation et la diarrhée sont notées dans quelques observations; mais ces deux symptômes n'ont rien de fixe, le plus souvent les selles sont normales.

En même temps que nous voyons ces symptômes du côté des fonctions digestives, et surtout du côté de l'estomac, nous voyons qu'il existe assez souvent une douleur épigastrique assez intense. Cette douleur parfois existe seule, d'autres fois elle coïncide avec une douleur à la région lombaire. La douleur lombaire se présente avec une régularité beaucoup plus grande que la précédente; en effet, nous la trouvons consignée dans dix-huit ob-

servations, tandis que l'épigastralgie n'est notée que dix fois; quatre fois elle coïncidait avec la douleur lombaire. Dans certains cas, la douleur n'affecte aucun de ces sièges. C'est ainsi que, chez notre malade et dans trois autres faits, elle siégeait dans les hypochondres; dans un point précis, fixe, qui correspond à l'extrémité antérieure de la douzième côte; cette douleur, quel que soit son siège, est presque toujours fixe. elle s'irradie rarement. Pourtant, dans l'observation LX, nous voyons qu'elle s'irradiait le long du cordon et qu'elle s'accompagnait de rétraction du testicule; dans ce cas, on aurait pu croire à une altération rénale, à une colique néphrétique; pourtant il n'en était rien, car, à l'autopsie, les reins furent trouvés intacts. Les caractères de cette douleur sont assez variables: tantôt continue, vive, exacerbante; tantôt irrégulière dans son apparition, sourde, peu intense. La pression l'augmente rarement, mais assez souvent les mouvements l'exaspèrent.

Les phénomènes nerveux existent assez rarement, surtout pendant le cours de la maladie; plus souvent on les voit terminer la scène, c'est ainsi que, quelques heures avant la mort, les malades tombent dans un coma profond, au milieu duquel ils succombent; parfois, en même temps que ce coma, surviennent des convulsions épileptiformes qui précèdent de quelques instants la mort; rarement on observe du délire. On a noté quelquefois la perte de la mémoire, un tic douloureux et un engourdissement des mains, des pieds et de la langue. Souvent il existe de la céphalalgie; mais celle-ci est très-irrégulière dans son siège, dans son intensité et dans ses apparitions. Dans un cas, nous avons vu exister un hoquet qui durait de cinq à dix minutes et fatiguait beaucoup le malade.

Les sécrétions, en général, sont normales; la sueur, les urines ne présentent aucune altération, ne contiennent aucun principe anormal; ce n'est qu'exceptionnellement que l'on a constaté de l'albumine dans l'urine, et dans ce cas, il existait probablement une altération rénale; en effet, il est facile de voir par nos observations que l'urine ne contenait jamais de l'albumine, vu que les reins ne sont jamais altérés, ainsi que l'autopsie le prouve.

La marche de la maladie d'Addison est ordinairement lente,

progressive; la mort, car ainsi que nous le verrons, c'est la terminaison la plus ordinaire, arrive peu à peu; le malade s'éteint par suite d'une prostration extrême des forces vitales, ou bien elle est précédée de convulsions, ou bien elle arrive au milieu d'un collapsus profond; ce collapsus a été comparé par M. Covan à celui que produit l'empoisonnement arsenical (Laguille); dans ce cas, la maladie affecte une marche chronique, la durée varie d'un an à trois ans et même trois ans et demi (obs. XXVIII). Mais dans ces faits où la durée est si longue, il n'est pas rare de voir la maladie rester, pendant un an et plus, stationnaire, ne s'accuser que par un ou deux symptômes, la coloration et la faiblesse; puis, tout à coup, sans que l'on puisse invoquer la moindre cause, on voit surgir de nouveaux symptômes, tels que les vomissements; la débilité, la coloration augmentent et la maladie présente, pour ainsi dire, une marche aiguë; la mort survient dans l'espace de deux à trois mois. Notre malade nous offre un exemple remarquable de ce que j'avance ici; d'autres fois, au contraire, la marche est aiguë d'emblée: la coloration de la peau est très-intense, l'anémie est portée à un haut degré, les nausées et les vomissements sont opiniâtres; au milieu de ces phénomènes si accusés, le pouls reste calme, parfois il offre une plénitude plus grande qu'à l'état normal, et malgré cela il est toujours compressible; enfin, la mort survient rapidement, dans l'espace de deux à quatre mois.

La maladie n'offre pas seulement une marche chronique et une marche aiguë, on la voit parfois affecter une marche intermittente; non qu'elle se présente avec le type intermittent périodique, revenant à époques fixes, mais présentant des alternatives de mieux qui peuvent faire croire à une guérison prochaine (obs. XXXVII, XLVII, LV). Les symptômes s'amendent, la coloration de la peau diminue, disparaît presque complètement. Mais bientôt la maladie réapparaît plus intense, et, après plusieurs successions de santé apparente et de recrudescence de la maladie, celle-ci, comme dans les cas précédents, présente une terminaison fatale. La mort arrive le plus souvent par le fait des accidents propres à la maladie, rarement sous l'influence de quelque complication. Cependant, dans l'observation V, il me

semble qu'on doit l'attribuer plutôt à la pneumonie et à la péricardite qu'au fait de la maladie; de même pour l'observation XII, le cancer du pylore a dû hâter la terminaison fatale. Quoi qu'il en soit, la mort est la règle dans la maladie d'Addison.

Addison n'a jamais vu un malade guérir; M. le professeur Trousseau, dans sa clinique, dit que la maladie bronzée a toujours eu des conséquences funestes. Si nous analysons les faits que nous avons rapportés, nous voyons que sur soixante-douze cas la guérison est signalée deux fois (obs. XXXI et LIV). Le malade vivait encore à l'époque où l'observation a été publiée (obs. LXII); et dans les soixante-neuf cas restant, la terminaison a été fatale. On voit donc que le pronostic n'en conserve pas moins une gravité excessive, et que la maladie d'Addison est presque toujours, sinon toujours, mortelle; aussi, dans un cas de ce genre, il ne faut pas se hâter de porter un pronostic favorable, il faut avoir toujours présente à l'esprit la marche fatale que prend la maladie. Nous avons vu, en effet, que dans un cas, étudié par Habershon, on avait cru à la guérison; mais plus tard la réapparition de la maladie est venue démentir le pronostic heureux qui avait été porté; ce malade étant venu mourir, trois ans plus tard, dans le service d'Addison.

CHAPITRE V.

ANATOMIE PATHOLOGIQUE.

L'étude de l'anatomie pathologique de la maladie d'Addison laisse à désirer; toutefois, si cette étude aujourd'hui n'est pas complète, si elle ne peut élucider la physiologie pathologique de la maladie d'Addison et sa nature, elle nous a renseigné, au moins, sur ce fait important, qu'il ne faut pas rattacher une corrélation absolue entre les symptômes qui la caractérisent et l'altération des

capsules surrénales ; aussi suis-je convaincu que l'anatomie pathologique, étudiée avec tous les moyens que l'industrie a placés entre nos mains, permettra d'arriver à la connaissance de la nature de cette maladie ; et s'il m'était permis de donner ici un conseil, je voudrais que dans les autopsies l'examen des capsules surrénales ne fût pas aussi délaissé qu'il l'est par la plupart d'entre nous.

En effet, avant le travail d'Addison, personne ne faisait attention, dans les autopsies, aux lésions que pouvaient présenter les capsules surrénales ; les travaux de M. le professeur Rayer étaient laissés dans l'oubli, et quand parut le travail du médecin anglais, toutes les recherches furent dirigées pendant un certain temps du côté de ces organes. On publia de nombreux faits d'altération des capsules ; et, comme presque tous ces faits coïncidaient avec les symptômes décrits par le médecin de Guys-Hospital, on rattacha la maladie d'Addison à une altération de capsules surrénales. Bientôt ces recherches se ralentirent ; dans les autopsies l'on ne mit plus la même ardeur à examiner les capsules surrénales, de telle sorte que l'opinion d'Addison et de ses partisans prit de plus en plus racine, et fut presque universellement adoptée. Néanmoins plusieurs médecins, et parmi ceux-ci nous devons citer en première ligne le professeur Mattei (de Sienne), continuèrent leurs recherches avec ardeur ; aussi voyons-nous le médecin italien trouver des altérations des capsules en dehors de la maladie d'Addison, et, en joignant ces faits à ceux que nous avons rapportés, nous voyons que l'étude de l'anatomie pathologique, poursuivie avec ardeur, a suffi sinon à détruire, du moins à ébranler l'opinion que nous avons émise plus haut.

Ces quelques mots suffiraient, je pense, à montrer que l'anatomie pathologique, dans la maladie d'Addison, est appelée à jouer un grand rôle, que c'est par elle seule que l'on arrivera à en connaître la nature. Quant à nous, en présence des faits que nous avons rapportés, de ceux qui existent dans la science, nous allons essayer de montrer jusqu'à quel point aujourd'hui cette étude peut éclairer la nature de la maladie d'Addison. Pour cela je diviserai ce chapitre en deux sections : dans la première je consignerai les altérations des capsules signalées en dehors de

la maladie d'Addison ; dans la deuxième, les altérations que l'on a rencontrées dans cette maladie.

A. *Altérations des capsules surrénales.* — Le premier travail publié, en France, sur l'anatomie pathologique des capsules surrénales est celui de M. le professeur Rayer. Cet auteur inséra, dans le journal l'*Expérience* (1837), le résultat de ses recherches sur ces organes. Dans ce travail, il entreprit de coordonner les observations disséminées jusqu'à ce jour dans les recueils, et il les compléta par des exemples recueillis avec soin dans son service. Ceux-ci, au nombre de trois, comprennent des faits d'hémorrhagie considérable des capsules surrénales trouvées chez deux vieillards et chez un enfant nouveau-né. Malgré l'analogie des lésions, la diversité des symptômes était telle que l'auteur terminait ainsi sa description : « Je n'ai pas besoin de dire que le diagnostic de l'apoplexie des capsules surrénales offrira longtemps d'insurmontables difficultés. » A ces trois faits, M. Rayer en ajoute quatre autres, constitués de même par une hémorrhagie des capsules : il en emprunte un aux *Éphémérides de la nature*, deux autres à Lieutaud, et un à Morgagni. En outre, il dit qu'il a constaté avec Cazalis des hémorrhagies et de simples ecchymoses sur des capsules d'enfants nouveau-nés.

Les autres modes d'altérations dont les capsules peuvent devenir le siège ne sont qu'indiqués ; c'est ainsi qu'il signale la dégénérescence tuberculeuse notée deux fois par M. Louis, une fois par M. Andral. Baillie, de même, a trouvé cette altération. La dégénérescence cancéreuse n'a jamais été rencontrée par M. Rayer, dans les capsules, sans qu'elle existât simultanément dans les reins ; mais elle a été signalée isolée par d'autres auteurs tels que Bonet, Fanton, Sandifort, M. le professeur Cruveilhier. De son côté, Soemmering avait indiqué des transformations cartilagineuses, Vauquelin des ossifications, et Lobstein des dégénérescences crétacées ; enfin, l'on a observé l'atrophie et l'hypertrophie de ces organes. Après avoir énuméré ces diverses lésions, le savant auteur leur applique les mêmes réflexions qu'à l'apoplexie, et conclut que l'inflammation et les dégénérescences des capsules ne donnent lieu à aucun symptôme particulier qui puisse faire reconnaître les lésions pendant la vie. Cette étude

avait conduit seulement M. Rayer à préciser le rôle physiologique de ces organes, en établissant leur indépendance des reins, leur liaison avec l'acéphalie et leur indépendance des organes de la génération. Après avoir montré ces différentes propositions très-importantes, il conclut que l'étude des altérations des capsules n'a jeté aucun jour sur leurs fonctions.

A côté de ce travail, dit M. Lasèque, il serait injuste de ne pas mentionner la description non moins érudite que Naumann a donnée dans son Manuel, et dans laquelle, à défaut d'observations propres, il rapporte, d'après Rupprius, un cas très-curieux d'hydropisie enkystée des capsules surrénales : le kyste s'étant rompu, l'épanchement du liquide détermina une péritonite rapidement mortelle.

A partir de cette époque, pendant dix-huit ans, jusqu'au moment où parut le mémoire d'Addison, on ne s'occupa plus des altérations des capsules. On s'en remettait, dit M. Lasèque, à cette déclaration décourageante, mais vraie : « L'étude des dégénérescences des capsules a offert jusqu'à ce jour peu d'intérêt, et, sous ce rapport, elle a pu sans inconvénient être négligée par les pathologistes. » La monographie d'Addison, en 1855, par l'imprévu de ses conclusions, vint réveiller et rappeler l'attention des pathologistes sur les maladies des capsules. Aussi les recherches nécroscopiques multipliées, faites avec le plus grand soin, montrèrent tantôt les résultats annoncés par Addison, tantôt vinrent confirmer les observations du travail de M. Rayer, et montrèrent de quelles lésions diverses les capsules surrénales peuvent devenir le siège. C'est ainsi qu'Addison lui-même (Obs. LXXIII) et, depuis lui, un bon nombre d'observateurs, ainsi qu'on a pu le voir par les observations (LXXIV, LXXVII, LXXVIII, LXXIX, LXXX, LXXXIII), ont constaté des lésions profondes, cancéreuses ou tuberculeuses, ayant envahi les capsules surrénales, sans que pendant la vie aucun symptôme particulier ait pu faire soupçonner cette lésion. Enfin, cette année-ci, M. le professeur Mattei (de Sienne) a présenté à l'Académie des sciences le résultat de ses recherches sur ce sujet. Pour ce médecin, les altérations pathologiques des capsules surrénales, bien qu'étant parmi les moins fréquentes dans l'organisme, ne sont pas aussi rares qu'on le croit

généralement, puisque sur 310 autopsies, il a trouvé deux fois l'apoplexie, une fois le cancer, une fois une tumeur adipeuse, quatre fois des tubercules, une fois du tissu fibroïde avec une matière difficile à déterminer, une fois l'atrophie, une fois l'arrêt de développement, quatre fois la congestion sanguine, une fois l'inflammation de l'enveloppe capsulaire, enfin plusieurs fois des changements de forme et des adhérences aux organes contigus. Ainsi, en résumé, sur 310 autopsies, M. Mattei a constaté seize fois une altération évidente des capsules surrénales, sans que rien pendant la vie ait pu lui faire prévoir une lésion quelconque de ces organes. Si maintenant nous groupons tous ces faits, nous voyons que quarante-six fois on a constaté une lésion des capsules sans qu'il y ait eu aucun symptôme particulier qui ait pu faire reconnaître ces lésions pendant la vie, fait important dont il faudra tenir grand compte quand nous nous occuperons de la nature de la maladie.

Ces lésions se répartissent ainsi :

Dégénérescence cancéreuse.....	12 fois.
— tuberculeuse.....	11 —
Apoplexie et congestion sanguine.....	3 —
Atrophie et hypertrophie.....	4 —
Transformations cartilagineuses crétacées....	3 —
Kyste séreux.....	1 —
Inflammation.....	1 —
Adipôme.....	1 —
	<hr/>
	46 —

Dans les cas de dégénérescence, soit cancéreuse, soit tuberculeuse, les capsules surrénales ne sont pas seules atteintes : on trouve ces productions dans les autres organes tels que poumon, foie, utérus et autres viscères abdominaux ; par conséquent, on peut constater pendant la vie ces altérations, mais rien ne permet de soupçonner l'altération des capsules. D'après M. Mattei, l'apoplexie s'accuserait par quelques symptômes, que l'on trouvera dans l'observation suivante :

OBS. LXXXVI. — Domenico Bonciani di Terranuova, âgé de soixante

ans, entre à l'hôpital de Santa-Maria-Nuova, à Florence, pour des ulcères aux jambes. Il est pris tout à coup, le 11 novembre 1858, de violentes douleurs abdominales qui ne cessèrent qu'avec la vie, ce qui survint le lendemain à six heures du matin. A l'autopsie, pas d'autre lésion qu'un foyer apoplectique dans chaque capsule.

M. Mattei se demande, dans ce cas, quelle a été la cause de la mort? Pour lui, elle est due à la compression exercée par les capsules sur les ganglions semi-lunaires, et même sur les plexus solaires. M. Brown-Séguard a vu, en effet, que si l'on écrase rapidement l'un ou l'autre ganglion semi lunaire, surtout le droit, le cœur s'arrête complètement, ou le nombre des battements baisse considérablement. Nous avons vu que Lobstein soutient que la commotion violente des ganglions et plexus épigastriques peut être une cause de mort. Il s'exprime ainsi : « Jam diu do- » cetur morte subitaneas triplici via corpus humanum invadere : » per cerebrum nempe, per cor et per pulmonem. Quartam » adjicio, quæ est plexus solaris nervorum abdominalium fons » atque centrum, plexus qui subita commotione, vellicatione, aut » quocumque modo correptus, paralysi afficitur lethali, quam cita » mors insequitur. Exempla prostant numerosa de injuriis extrin- » secus epigastrio illatis, quæ mechanica vi necem paraverunt : » 1° Necavit puerum globus ex nive, quem in epigastrium recepit » ab alio puero missum, organis plane illæsis; 2° Ruyschius » mortem subitam statuit a commotione nervorum plexus solaris » oriri posse. Detonatio electrica in abdomen directa, mortem » dat instantaneam. » Après cela, dit M. Brown-Séguard, il est facile de se rendre compte des morts subites chez l'homme à la suite de coups sur l'abdomen.

Outre la compression des ganglions semi-lunaires, il faut noter la lésion des nerfs capsulaires. Mattei a fait l'expérience suivante : Sur un lapin, il serra avec des pinces les deux capsules surrénales, en même temps, jusqu'à les écraser. A l'instant même, l'animal poussa un grand cri suivi immédiatement d'une très-grande prostration. La respiration qui, par suite de l'ouverture de l'abdomen, était devenue fréquente et bruyante, devint immédiatement petite, mais fréquente et silencieuse. La contraction gé-

nérale et violente cessa et l'animal mourut en peu de minutes.

Aussi, Mattei pense que l'apoplexie capsulaire tue par syn-
copes, conséquence du défaut d'innervation. Si l'apoplexie est
d'un seul côté, peu abondante et produite assez lentement, peut-
être est-elle susceptible de guérison? mais dans les conditions
contraires, elle peut être cause de mort instantanée.

J'ai tenu à rapporter ces idées du professeur Mattei, car nous
verrons qu'elles lui ont servi de base à une théorie sur la nature
de la maladie d'Addison; en outre, elles nous montrent toute
l'importance qu'il y a à diriger, dès aujourd'hui, nos recherches
sur l'état du système nerveux abdominal dans le cas de maladie
bronzée, recherches que jusqu'à présent on a trop négligées, les
observateurs ne s'attachant qu'à trouver une lésion du côté des
capsules surrénales.

Altérations des capsules surrénales dans la maladie d'Addison.

— Les altérations que l'on a constatées dans cette maladie ne sont
pas seulement multiples, c'est-à-dire qu'elles n'affectent pas seu-
lement plusieurs organes, mais elles sont encore de différentes
natures. C'est ainsi qu'en analysant nos observations, nous trou-
vons que, sur cinquante-neuf cas, où l'autopsie a été faite, l'on a
noté :

Altérations tuberculeuses portant sur les capsules seules (obs. XI, XVII, XX, XXI, XXXII, XXXIII, XLII, XLIV, XLV, XLIX, LI, LV, LVI, LXIII, LXV, LXVI... ..	16 fois.
Altérations tuberculeuses des capsules et autres organes (obs. I, II, IV, V, VIII, XIV, XXXVI, XXXVIII, XXXIX, XL, XLVIII, LX, LXIV, LXVII... ..	14 —
Altérations cancéreuses des capsules seules (obs. LXIX)....	1 —
Altérations cancéreuses des capsules et autres organes (obs. XII, XIII, XVI, XV, XLVI, LIII, LXXI, LXXII... ..	8 —
Apoplexie (obs. VII, LXVIII... ..	2 —
Inflammation, hypertrophie et atrophie (obs. IX, XIX, XVIII, XXII, XXXV, XXXIV, XXXVII, XLVII, LVIII... ..	9 —
Altération graisseuse (obs. XXXVII, XLIII... ..	2 —
Altération non indiquée (obs. VI, LVII, XXVIII, X)	4 —
Absence des capsules (obs. LIX).	1 —
Capsules non altérées (obs. XXVI, III)	2 —

Ce tableau, outre la diversité des lésions, nous montre, ainsi que je l'ai dit, la dissémination des produits morbides, et cela dans une assez forte proportion, puisque dans quatorze cas, en même temps qu'une dégénérescence tuberculeuse des capsules, on a trouvé des tubercules dans d'autres organes, principalement dans le poumon. Pour la dégénérescence cancéreuse, la proportion est beaucoup plus forte; puisque une seule fois elle était bornée seulement aux capsules, tandis que huit fois elle occupait différents organes, seins, utérus, poumons. En outre, nous voyons que l'altération la plus commune, ou du moins celle que l'on a rencontrée le plus fréquemment, est la dégénérescence tuberculeuse. En effet, sur cinquante-neuf autopsies, on l'a trouvée trente fois, plus de la moitié des cas. Aussi commencerons-nous par celle-ci dans la description des lésions; puis, après avoir passé en revue chacune des lésions mentionnées sur le tableau ci-dessus, nous ferons l'étude de la peau, du sang et des autres lésions que l'on a rencontrées parfois.

Dégénérescence tuberculeuse. — La dégénérescence tuberculeuse, avons-nous dit, peut affecter seulement les capsules surrénales; ou bien, en même temps qu'on la rencontre dans ces organes, elle peut en affecter d'autres, tels que poumons, rate, ganglions lymphatiques, etc. Dans les capsules surrénales, comme dans les autres organes, la tuberculisation peut se présenter aux différentes phases de son évolution; depuis la granulation grise jusqu'à la dégénérescence graisseuse et même purulente, tous les intermédiaires peuvent se rencontrer. C'est ainsi qu'on la voit se présenter sous la forme d'une substance dure, épaisse, d'un blanc jaunâtre, occupant plus ou moins toute la capsule, de telle sorte que l'on trouve parfois, entre les masses tuberculeuses, une petite portion de substance saine. D'autres fois, au contraire, la matière tuberculeuse a envahi toute la substance, et il n'est plus possible de trouver la moindre trace du tissu normal; dans ce cas, le plus souvent, la capsule fibreuse, enveloppante, est épaissie, dure et résistante, et forme, pour ainsi dire, une coque à la matière tuberculeuse. Parfois, comme dans l'observation LXIV, cette enveloppe est tellement dure, qu'il est dit que la matière tuberculeuse était entourée d'une enveloppe calcaire.

Dans certains cas, la masse tuberculeuse ne présente pas une homogénéité parfaite dans toute son étendue ; c'est ainsi que, chez notre malade (observation I), nous voyons (figure 2, pl. III), à côté de la matière tuberculeuse, dure, une certaine partie ramollie, purulente, et, dans ce cas, le pus a perforé l'enveloppe fibreuse pour venir se collecter dans le tissu cellulaire ambiant. D'autres fois toute la matière tuberculeuse est ramollie, semi-purulente et même purulente, de telle sorte que les capsules surrénales sont converties en une poche, renfermant une matière caséeuse, semi-purulente (observations XXI, LI, LXVI). Cette matière offre l'aspect d'un dépôt tuberculeux, ainsi que le microscope est venu le confirmer (observation LI).

La matière tuberculeuse, ai-je dit, peut se présenter dans un état moins avancé. C'est ainsi que l'on ne trouve parfois que des tubercules crus (observation XLV), et même à côté de ceux-ci, il peut se faire qu'il existe de la granulation grise (observation LXV. Enfin, la matière tuberculeuse, au lieu de se montrer sous forme de tubercules, sous forme de masses, peut se présenter à l'état d'infiltration (observation XI).

Lorsque la tuberculisation se montre à l'état de régression, c'est-à-dire lorsqu'elle présente l'aspect du tissu graisseux, l'examen microscopique sera d'un grand secours, sans lui on peut passer à côté de la dégénérescence tuberculeuse sans s'en douter. En effet, nous voyons que, dans l'observation LXVII, il est dit que les deux capsules sont dures, homogènes, jaunes à la coupe, transformées en tissu d'apparence graisseuse. Un examen superficiel aurait pu faire considérer cette altération comme graisseuse, et pourtant, dans ce cas, il s'agit bien de la dégénérescence tuberculeuse, puisque le microscope y a reconnu les éléments de cette altération ; il est dit, dans l'observation, que ces éléments avaient les mêmes caractères que ceux présentés par les saillies lenticulaires, rencontrées sur le péritoine et dans la rate. L'auteur ajoute que l'on avait là le caractère des tubercules, en voie de régression ; nommément un détrit ^{us} finement granuleux, dans lequel on ne pouvait plus découvrir, ni parois de cellules, ni noyaux.

Les capsules surrénales sont généralement affectées toutes les

deux ; rarement on n'en trouve qu'une envahie par la matière tuberculeuse ; mais ce qui est moins rare, c'est de voir la dégénérescence se montrer, au même degré, dans les deux capsules ; parfois, pourtant, on verra le contraire : ainsi, dans l'une on ne trouvera que quelques tubercules, tandis que dans l'autre, la matière tuberculeuse aura envahi toute la capsule, ou bien il ne restera plus qu'une mince couche de substance corticale, enveloppant la masse tuberculeuse, comme dans l'observation XLV.

Le volume de la capsule altérée est très-variable, généralement il est plus grand qu'à l'état normal ; il n'est pas rare de voir une capsule avec deux, trois fois le volume ordinaire ; une fois, il est dit que la capsule était atrophiée (obs. XLV) ; la forme est de même variable, elle est inégale, bosselée, irrégulière. Par suite de l'envahissement des capsules par la matière tuberculeuse, surtout lorsque celle-ci a acquis un volume considérable, il peut se faire que l'on observe certaines altérations des organes environnants, dues à une compression plus ou moins grande. Malheureusement nos observations nous donnent là-dessus peu de renseignements. Nous ne trouvons qu'une seule observation (XXXIX) où l'on ait noté une atrophie de la veine surrénale. Ce qu'il faudrait surtout savoir et examiner avec attention, ce sont les rapports qu'affectent les nerfs splanchniques et du plexus solaire avec les capsules ainsi altérées. Savoir s'il n'y a pas compression de ces plexus ? Dans notre observation, nous avons noté seulement que ces plexus n'étaient pas altérés ; il en a été de même dans l'observation LV, où il est dit que les ganglions semi-lunaires sont sains. Dans un seul cas (obs. XXXIX), on a trouvé les nerfs sympathiques, depuis le petit splanchnique, hypertrophiés. Telles sont les seules observations où l'on ait fait ces recherches avec soin ; dans les autres il n'en est fait aucune mention, et pourtant je suis convaincu que c'est seulement dans cet examen que l'on trouvera probablement l'explication de plusieurs phénomènes que l'on remarque dans cette maladie.

Nous avons dit que la dégénérescence tuberculeuse n'affectait pas seulement les capsules, mais encore qu'on la rencontrait dans d'autres organes, et cela quatorze fois sur trente cas de tuberculisation. Parmi les organes ainsi affectés, il faut citer, en

première ligne, le poumon. Celui-ci peut présenter l'altération tuberculeuse à ses différentes périodes, depuis la granulation grise jusqu'à l'excavation tuberculeuse. Pourtant nous devons dire que cette dernière période de la tuberculisation se rencontre rarement ; le plus souvent on trouve un ou plusieurs petits tubercules crus au sommet d'un ou des deux poumons. Nous devons tenir compte de ce fait, à propos de la nature de la maladie, car nous verrons que quelques auteurs considèrent la maladie qui nous occupe, ou du moins les symptômes qui la constituent, comme étant sous la dépendance de la cachexie tuberculeuse. Quant aux autres organes présentant cette altération, on a signalé les ganglions du cou (obs. XXXVIII), la rate (obs. XIV, LXVII), le péritoine, le mésentère et l'épiploon, comme contenant, soit des tubercules crus, soit des tubercules en voie de régression graisseuse (obs. LXVII). Enfin, dans l'observation VIII, nous trouvons notée une carie vertébrale, probablement consécutive à une affection tuberculeuse, car il existait en même temps des tubercules pulmonaires ; l'on sait, en outre, que, d'après les travaux d'un de nos maîtres, M. le professeur Nélaton, la lésion tuberculeuse de la colonne vertébrale est la plus fréquente de toutes les lésions qui affectent le rachis.

Dégénérescence cancéreuse. — Après la dégénérescence tuberculeuse, celle que l'on rencontre le plus souvent dans les capsules, est la cancéreuse ; de même que la précédente, elle peut n'affecter que les capsules seules, ou bien celles-ci, ainsi que les autres organes. Pourtant, il est une remarque à faire, c'est que rarement les capsules sont seules atteintes ; en effet, nous n'avons trouvé qu'une seule observation où cette lésion portât sur les capsules (obs. LXIX) ; dans les autres cas, c'est-à-dire huit fois sur neuf, on a rencontré des noyaux cancéreux dans le poumon, les reins, le foie, le duodénum, le péritoine ; dans un cas même, il y avait un cancer du fémur (obs. LXXI). La dégénérescence cancéreuse affecte tantôt une seule, tantôt les deux capsules, tantôt elle envahit toute la substance, de telle sorte qu'il est impossible de découvrir la moindre trace du tissu normal ; tantôt, au contraire, on trouve des portions saines ; de même que pour l'altération tuberculeuse, quand les capsules sont volumineuses,

on doit rechercher avec soin les rapports qu'elles affectent avec les parties voisines; une seule fois on a noté une compression de la veine surrénale. Quant à la nature de la dégénérescence, l'examen microscopique n'est pas noté dans nos observations; on signale seulement, tantôt l'encéphaloïde, tantôt la matière cancéreuse se montrant sous forme d'infiltration. De même, il serait intéressant de savoir par quel organe la dégénérescence aurait commencé dans le cas de cancer multiple; là-dessus nous manquons de renseignements complets; en outre, la difficulté est grande, car l'altération a pu commencer par les capsules sans qu'il y ait eu le moindre signe, et alors les auteurs n'ont fait que signaler la présence du cancer dans un autre organe, tel que estomac, poumon, où certains signes auraient pu mettre sur la voie du diagnostic de l'affection; aussi n'est-il pas étonnant de voir que, presque toujours, on ait signalé la présence d'une affection cancéreuse, siégeant dans tel ou tel organe, avant qu'on ait même soupçonné la présence d'une semblable altération dans les capsules.

Parmi les autres altérations signalées, telles que apoplexie, inflammation, hypertrophie, atrophie, altération graisseuse, les indications fournies par les observations nous enseignent peu de chose. En effet, on se borne à dire, dans l'observation VII, que les capsules contenaient des concrétions fibrineuses; que la capsule droite de l'observation XV contenait du sang récemment extravasé, tandis que la gauche était envahie par une masse cancéreuse; enfin, dans l'observation LXX, la substance médullaire a disparu, les capsules se présentent avec l'apparence d'une large bourse affaissée contenant une matière grenue couleur chocolat; tels sont les cas que nous avons notés comme apoplexie. Il est bien évident que dans ce genre d'altération, on pourra trouver toutes les différentes phases qui la constituent, depuis l'extravasation sanguine jusqu'à l'organisation du caillot; aussi nous ne nous étendrons pas sur ce genre de lésion.

Je dirai de même pour les cas où l'on a noté l'inflammation des capsules. On se borne à dire que les capsules étaient hypertrophiées ou bien ramollies, contenant du pus; d'autres fois, au contraire, les capsules étaient complètement converties en poches

purulentes, le tissu normal avait disparu. Dans un seul cas (observation XXII), on a trouvé, en même temps que du pus dans les capsules, des abcès dans le foie; de telle sorte que l'on se demande si réellement l'on a eu affaire à de véritables abcès, ou bien à des tubercules ramollis, l'examen microscopique n'ayant pas été fait. En effet, il n'est pas présumable que ces abcès soient le résultat d'une infection purulente; rien dans l'observation ne permet de le supposer. Il faut donc de toute nécessité que l'examen microscopique soit fait, car sans cela on reste indécis dans bien des cas; c'est surtout dans l'altération graisseuse que cet examen est indispensable. En effet, dans l'observation XXXVII, les capsules sont hypertrophiées, forment deux masses d'apparence graisseuse, d'une coloration jaune intense. En faisant une coupe médiane, cette masse paraît parcourue par des tractus filamenteux d'un blanc rosé, durs, et circonscrivant des espaces de formes très-irrégulières. Ces sortes de cavités étaient remplies d'une substance jaune ayant la consistance et l'aspect de la graisse; au microscope, M. Robin y trouve des globules de pus, pas de tubercules. Il en est de même de l'observation XLIII, où le microscope permet à M. Vulpian de reconnaître une grande quantité de granulations graisseuses. En outre, signalons ici, d'après cet observateur, un signe qui pourra rendre des services dans bien des cas; je veux parler de cette propriété que possède la substance médullaire de se colorer en rose par l'action de l'iode; propriété qu'elle avait perdue dans le fait qui nous occupe.

Quant à l'atrophie et aux kystes, on se borne à dire qu'elle s'accompagnait de concrétion calcaire, ou bien de kystes. Il serait pourtant intéressant de savoir sur quelle substance, la corticale ou la médullaire, portait l'atrophie?

Une partie intéressante qu'il nous reste maintenant à faire connaître, c'est de savoir à quoi est due la coloration de la peau et des muqueuses, si le sang présente une altération quelconque.

M. Vulpian, dans un examen de la peau provenant du malade de M. Second-Féréol, a vu avec un grossissement de 240 diamètres, sur des tranches minces et perpendiculaires à la surface, que la couche de Malpighi présente une coloration brunâtre, bistrée. Cette coloration est due à un dépôt de matière pigmentaire

qui s'est fait surtout dans la rangée tout à fait inférieure des cellules de la couche muqueuse. La disposition de cette rangée explique facilement l'aspect offert par les préparations. On voit, en effet, que la couleur est beaucoup plus marquée sur le contour de délimitation des papilles que dans tout autre point. Le contour des papilles offre à l'observateur plusieurs rangs de cellules vues les unes derrière les autres, et la couleur est par conséquent plus foncée; c'est au voisinage des noyaux que le dépôt s'est surtout produit. A un grossissement de 450, les noyaux paraissent plus ou moins teintés en brun. Sur quelques-uns d'entre eux, le pigment est en granules, et c'est surtout dans les cellules éloignées de la rangée profonde que se montre cette disposition; mais dans cette rangée, un grand nombre de noyaux présentent une couleur bistre, uniforme, sans granulations. Par ses différents caractères, par la nuance de sa coloration, par l'aspect de la couche de Malpighi et par l'analyse microscopique du dépôt pigmentaire, ajoute M. Vulpian, la peau offre dans ce cas l'analogie la plus frappante avec la peau d'un mulâtre ou d'un européen qui aurait bruni sous le soleil de l'Afrique.

Dans notre observation, notre collègue et ami Cornil dit, de même, que la coloration était exactement limitée à la couche la plus profonde du corps muqueux de Malpighi. Ainsi, avec un faible grossissement, on voyait des lignes sinueuses colorées bordant les papilles du derme (fig. 3, pl. III); à un fort grossissement, on distinguait très-nettement que cette coloration jaune était bien limitée aux deux ou trois couches de cellules allongées, à forme cylindrique, qui composent la couche profonde du corps de Malpighi. Cette coloration était due à l'infiltration de ces cellules par des éléments granuleux, jaunâtres, et même des granulations noires très-fines. La seconde couche du corps muqueux et la couche cornée de l'épiderme étaient sans altération. En outre, la matière pigmentaire de la peau n'a pas paru, à l'observateur, être contenue en aucun endroit dans des cellules pigmentaires particulières. M. le docteur Gubler m'a montré des dessins où cette disposition du pigment est très-évidente.

Dans l'observation de Barker, il est dit, de même, que la coloration brune, générale, siégeait dans le réseau muqueux de la

couche de Malpighi ; seulement, il est dit que c'était une simple coloration, qu'il n'y avait pas des corpuscules de pigment ainsi que les observateurs précédents l'ont signalé. De même, pour Martin-Magron, la coloration de la peau est le résultat d'un dépôt de pigment dans les couches inférieures de l'épiderme. Cette teinte affecte toute l'étendue de la peau, et son intensité est la même partout ; elle s'observe principalement dans les endroits où, à l'état normal, il y a un dépôt de pigment : parties génitales, nombril, aréole du mamelon, etc. ; elle siège, même, dans des endroits du système cutané où, à l'état physiologique, il n'existe aucune trace de dépôt pigmentaire. L'hypothèse de l'influence de l'air et de la lumière sur la coloration bronzée n'est guère admissible, car on a trouvé des dépôts de pigment dans la bouche, le cerveau et sur le péritoine.

Enfin, nous voyons que M. Chatelain, dans sa thèse, signale les cellules épidermiques superficielles comme le siège du pigment, fait, dit-il, que l'on peut constater en râclant l'épithélium. M. Robin a, de même, placé la coloration de la peau dans toute la couche épidermique.

D'après cela, on voit que le siège de la coloration peut varier suivant les individus ; car, il n'est pas possible d'admettre qu'il y ait eu une erreur quelconque dans ces différents examens, et, au lieu de dire que la coloration bistre bronzée est due, dans la maladie d'Addison, à une infiltration de granulation pigmentaire des couches les plus inférieures du corps muqueux de Malpighi, je crois qu'il vaut mieux ne pas être aussi absolu et dire qu'elle peut siéger dans toute la couche épidermique. Du reste, nous savons que la maladie d'Addison peut exister sans qu'il y ait la moindre coloration bronzée des téguments.

Sur les muqueuses, la coloration brunâtre est, de même, due au dépôt des granulations pigmentaires ; seulement, dans notre observation, M. Cornil, contrairement à ce qu'il a vu à la peau, a observé sur les plaques de la muqueuse buccale, outre les granulations brunes, des cellules petites et allongées qui renfermaient de la matière pigmentaire.

Ce dépôt peut exister dans les organes ; c'est ainsi que, dans l'observation de M. Fresne, il existait des taches bleues dans la

langue; le microscope démontra qu'elles étaient formées par un dépôt pigmentaire circonscrit. Dans l'observation XLVI, nous voyons que les poumons sont riches en pigments; enfin, dans l'observation du docteur Benvenisti, de Venise, la substance grise du cerveau était le siège d'un dépôt pigmentaire considérable.

L'analyse du sang a été faite très-rarement; dans les quelques cas où elle a été faite, on l'a trouvé normal ou présentant peu d'altérations; c'est ainsi que chez notre malade, les globules blancs n'étaient pas altérés, ni augmentés de nombre; on n'a trouvé aucune cellule pigmentaire; il y avait seulement de petits amas de granulation de pigment provenant de la dégénérescence des corpuscules rouges. Chez le malade de M. Chatelain, de même, le sang ne présentait pas une augmentation des globules blancs; il n'y avait ni matière pigmentaire, ni cristaux d'hématoïdine. Le sang avait seulement de la tendance à se décomposer, à s'empiler. A peine est-il tiré, dit cet observateur, que les globules se granulent d'abord à la circonférence, et, en peu de temps, le globule n'est plus qu'une agglomération de granulations. Dans l'observation LIII, les globules blancs n'étaient pas non plus augmentés de volume, il est dit seulement que les globules étaient décolorés, et que certains d'entre eux étaient déformés. Dans d'autres cas, on a noté une augmentation sensible des globules blancs. M. Gubler a même constaté que les globules étaient doués d'une coloration très-foncée; il n'a pas trouvé de globulins. En somme, le sang présente peu ou même presque pas d'altération; il y a loin aux altérations qu'il devrait présenter, suivant M. Brown-Séquard; en effet, nous avons vu que, pour cet observateur, le sang après l'ablation des capsules surrénales, de même que nous le verrons, chez des lapins, qui présentaient, pour M. Brown-Séquard, une maladie analogue à la maladie d'Addison, le sang, dis-je, était très-altéré; il a constaté de la matière pigmentaire et des cristaux d'hématoïdine, deux altérations que l'on n'a jamais rencontrées dans le sang des individus atteints de maladie d'Addison. Nous reviendrons d'ailleurs, plus loin, sur ce sujet; je tenais seulement à constater, dès à présent, ce fait important.

Telles sont les altérations que l'on a constatées chez les individus atteints de maladie d'Addison; toutefois il ne faut pas oublier

que, dans un cas, il y avait absence complète des capsules; et que, dans un autre, les capsules ne présentaient aucune altération. Dans ces deux faits, en outre, il n'existait aucune altération des autres organes.

Ce chapitre nous montre, en outre, que les altérations que l'on rencontre dans la maladie d'Addison ne sont pas une; qu'elles sont au contraire très-variées : circonstance importante dont il faudra tenir compte, quand nous aurons à savoir si cette maladie existe comme entité morbide, comme entité pathologique.

CHAPITRE VI.

DIAGNOSTIC.

Distinguer une maladie, dit Chomel, c'est la reconnaître toutes les fois qu'elle existe, quelle que soit la forme sous laquelle elle se présente : c'est constater aussi qu'elle n'existe pas toutes les fois que d'autres maladies se montrent avec des symptômes qui ressemblent aux siens. C'est pour avoir méconnu ces deux principes, qui doivent guider constamment le clinicien au lit du malade, qu'on a jusqu'à ce jour confondu la maladie d'Addison avec d'autres états morbides qui s'en rapprochent plus ou moins. On ne l'a pas reconnue, parce qu'elle se présentait sous une forme anormale. Pour en avoir immédiatement la preuve, le lecteur n'a qu'à se reporter aux observations que nous avons publiées; il n'a qu'à comparer les observations de la deuxième série (LXXV, LXXVI, LXXXI, LXXXII, LXXXIII, LXXXIV, LXXXV) avec une de celles de la première, et il verra que, malgré la coloration bronzée qui existe dans les deux cas, rien ne rappelle dans les observations LXXV, LXXVI, etc., la moindre idée de la maladie d'Addison. En effet, dans les observations de la première série, nous voyons la santé s'altérer lentement, le malade devient débile, languissant; l'appétit est nul; le malade dépérit; parfois il accuse une douleur ou simplement un malaise à la région épigastrique

ou à la région lombaire ; des vomissements surviennent ; le plus souvent, sinon presque toujours, ils se montrent le matin, à jeun, et cela avec une persistance et une fréquence désolantes. En même temps survient parfois, longtemps auparavant, une coloration de la peau, anormale, bistrée, bronzée. D'abord localisée le plus souvent à la face, elle se généralise bientôt, de façon à donner au malade l'aspect d'un mulâtre ; mais, tout en se généralisant, elle affecte une certaine disposition dont il faut tenir grand compte. En effet, elle se montre sous forme de taches isolées qui se réunissent pour former des plaques à contours plus ou moins nets, et qui se détachent plus ou moins vivement sur les parties avoisinantes d'aspect normal ; ou bien encore, elle se répand en teintes à reflets noirs sur un fond uniformément obscur, uniformément coloré, et, dans ce cas, on trouve dans certains endroits des points plus vivement colorés, points qui se présentent sous forme de taches noires plus ou moins volumineuses. Malgré ces symptômes évidents de perturbation générale, l'examen le plus attentif ne révèle aucun caractère positif et n'éclaire pas sur la nature intime de la maladie. Les recherches les plus patientes ne font découvrir aucune lésion spéciale pour expliquer ce changement graduel, profond, qui s'accomplit dans l'organisme. La maladie suit une marche progressive ; les malades vont s'affaiblissant de plus en plus, sans qu'ils présentent toutefois un degré d'émaciation en rapport avec leur affaiblissement, et la mort survient subitement dans le plus grand nombre des cas. Dans les observations LXXV, LXXVI, etc., au contraire, rien ne rappelle ce début, cette marche. Le clinicien trouve toujours dans les altérations des organes la cause des symptômes qui se montrent sous ses yeux ; il sait que l'anémie et les phénomènes qui l'accompagnent, sont sous l'influence de la lésion simple ou multiple qu'il apprécie facilement. C'est pourquoi je serais tenté de ne pas considérer quelques-unes des observations, entre autres l'observation XLIII, comme de véritables cas de maladie d'Addison, quoique je les aie citées parmi celles de la première série. Ce fait me paraît plutôt rentrer dans les cas de coloration bronzée, survenue pendant le cours de la diathèse tuberculeuse, généralisée ou cancéreuse, que dans les cas véritables de maladie d'Addison. A part

ces quelques faits, la confusion, on le voit, n'est pas possible, et ces deux séries d'observations doivent nettement être séparées. La coloration bronzée, que l'on rencontre dans les observations LXXV, LXXVI, etc., n'est qu'un épiphénomène et ne suffit pas pour les faire ranger dans le même cadre, dans le même groupe. J'en dirai autant pour les autres observations de la deuxième série, où pendant la vie il n'y avait pas eu de coloration bronzée (observations LXXIII, LXXIV, LXXVII, LXXVIII, LXXIX, LXXX) et où à l'autopsie on a constaté une altération des capsules. Dans ces cas, en effet, rien ne rappelait la maladie d'Addison; ni les symptômes, ni la marche ne ressemblaient aux symptômes si caractéristiques que nous avons décrits. En outre, il existait des lésions facilement appréciables; aussi ne peut-on pas dire que ces faits prouvent la non-existence de la maladie d'Addison. Ils prouvent une chose, c'est que les capsules surrénales peuvent être le siège d'une altération ayant envahi plus ou moins complètement tout l'organe, sans que pour cela il y ait eu pendant la vie rien qui ressemblât à la maladie d'Addison.

Le diagnostic de la maladie d'Addison, comme dans toute espèce de maladie, comprend deux parties : 1^o reconnaître la maladie d'après les symptômes qu'elle présente; 2^o savoir quel en est le siège. Cette deuxième partie rentrant tout aussi bien dans l'étude du diagnostic que dans l'étude de la nature de la maladie, nous ne nous en occuperons qu'à ce moment. C'est la partie litigieuse de la question; aussi mérite-t-elle toute notre attention, et nous nous efforcerons tout à l'heure, sinon de l'élucider, du moins de faire ressortir cette partie si intéressante de notre sujet.

Quant à la première partie, l'étude attentive des symptômes que nous venons de rappeler brièvement, suffira pour établir ce diagnostic, qui, il faut bien le reconnaître, n'est pas sans offrir de difficulté, surtout au début. Addison, lui-même, s'exprime ainsi : « Mon expérience, quoique nécessairement limitée, me » donne à croire que cette maladie n'est pas très-rare, et que, » quand on sera mieux familiarisé avec ses symptômes et son » mode d'évolution, on réussira à discerner bien des cas qui, » dans l'état actuel de nos connaissances, passent inaperçus ou » sont méconnus. Je suis convaincu que, si une affection par-

» tielle des capsules surrénales peut donner lieu à des symptômes
» et à un état général trop équivoque pour autoriser un dia-
» gnostic positif, une lésion plus étendue détermine un ensemble
» de phénomènes assez nettement accusés, pour que non-seule-
» ment on soupçonne l'origine de la maladie, mais qu'on affirme
» avec assurance qu'elle dépend d'une lésion capsulaire. Quand
» l'altération pathologique des capsules surrénales est aiguë et
» rapide, je crois que l'anémie, la prostration et la coloration
» spéciale de la peau suivent une marche correspondante. » Sans
être aussi explicite que le médecin de Guy's Hospital, nous
croyons que le diagnostic est assez facile, surtout quand la
maladie est confirmée. Mais ce n'est pas en prenant isolément
un des symptômes, ce n'est qu'en les groupant, en étudiant
leur début, leur marche, que l'on pourra arriver à établir ce
diagnostic; en effet, chacun des phénomènes que nous consta-
tons dans la maladie d'Addison, nous les rencontrons dans une
foule de maladies.

Il en est ainsi pour la coloration bronzée, sur laquelle, à l'exem-
ple d'Addison, on a tant insisté pour établir ce diagnostic, et sur
laquelle M. le professeur Trousseau appelle spécialement l'atten-
tion, en disant « que le signe distinct est évidemment la colora-
» tion brunâtre de la peau; le signe qui guidera le médecin dans
» les investigations, comme il a servi à l'inventeur; » or cette
coloration bronzée se montre dans des cas que l'on ne peut nul-
lement rapporter à la maladie d'Addison, ainsi que nous l'avons
vu; en outre, nous savons que dans deux cas bien authentiques,
elle n'a pas existé; aussi les observateurs s'étaient-ils crus auto-
risés à rejeter dans ce cas la maladie d'Addison; ce n'est qu'à
l'autopsie qu'ils ont su à quelle espèce de maladie ils avaient
réellement à faire. Addison lui-même, depuis son premier travail,
n'attache plus aujourd'hui une importance extraordinaire à la
coloration de la peau. Il pense que la maladie peut se présenter,
et s'est présentée, sans qu'il y ait eu coloration de la peau. Ainsi
il a vu à l'hôpital de Guy un cas où tous les symptômes concou-
raient à indiquer cette maladie; or après la mort on trouva la
lésion des capsules. C'est pourquoi en tenant compte de ce phé-
nomène, sans lui donner pour cela plus de valeur qu'il n'en peut

X
avoir, il faut étudier tous les phénomènes présentés par le malade ; voir si ces phénomènes correspondent à ceux que nous avons déjà énumérés plusieurs fois ; voir surtout s'il n'existe pas de lésions appréciables ; et alors seulement on sera autorisé à poser le diagnostic. C'est en suivant cette loi que nous arrivons aujourd'hui à pouvoir différencier la mélanémie de la maladie qui nous occupe ; à pouvoir distinguer cette maladie singulière que M. Brown-Séquard a rencontrée chez des lapins, et qu'il a voulu rapprocher de la maladie d'Addison. C'est enfin, en nous appuyant sur ces bases que nous sommes en mesure, ainsi que nous l'avons déjà vu en partie, de différencier la maladie d'Addison des autres cachexies dans le cours desquelles la peau prend une teinte sale, même bronzée.

Diagnostic de la maladie d'Addison et de la mélanémie. — Nous ne reviendrons pas sur les symptômes qui caractérisent la maladie d'Addison ; quant à la mélanémie, nous nous bornerons à signaler les phénomènes principaux, qui, par un seul côté, à mon avis, se rapprochent de la maladie d'Addison et qui, pourtant, ont suffi à plusieurs auteurs, tels que M. Tigri, pour regarder ces deux maladies comme identiques ; de même, M. le docteur Jaccoud, dans une des notes de sa traduction de Graves, se demande si la mélanémie de Frérichs n'est pas la proche parente de la maladie d'Addison. Je crois que l'exposé des symptômes de la mélanémie suffira pour lever tous les doutes.

Frérichs reconnaît quatre formes à la mélanémie : dans la première, les symptômes cérébraux sont prédominants ; dans la deuxième, les lésions du foie et les troubles digestifs constituent les principaux accidents ; dans la troisième, c'est l'affection des reins qui domine toute la scène ; enfin, dans la quatrième, il n'y a pas de désordres locaux bien évidents, l'anémie et l'hydrémie consécutive aux lésions spléniques sont alors les phénomènes les plus saillants. Dans tous les cas, on observe une coloration spéciale ; si la mélanémie est légère, la coloration est cendrée, d'un gris jaunâtre ; dans les cas intenses, elle est d'un jaune brun ; quelquefois même elle est très-foncée en couleur, mais toujours elle rappelle la coloration brun-grisâtre, et cette coloration est tellement caractéristique que, selon le professeur de

Breslau, elle fait immédiatement soupçonner l'existence de la mélanémie; du reste, ajoute-t-il, pour assurer le diagnostic il faut extraire un peu de sang par une piqûre et constater, au moyen du microscope, les granulations pigmentaires. En effet, c'est là un des caractères principaux de la mélanémie et que nous ne trouvons dans aucun des cas de la maladie d'Addison. La mélanémie, pour tous les auteurs qui se sont occupés de cette maladie, est constituée, par la présence, dans le sang de corpuscules pigmentaires. Ces corpuscules affectent trois formes principales : ce sont des cellules, des amas ou des cylindres; ils sont ordinairement noirs, plus rarement ils sont bruns ou d'une teinte ocreuse, plus rarement encore d'un jaune rougeâtre. Ces nuances représentent, dans leur gradation, les diverses phases des transformations de l'hématine; d'après Frérichs, ils se trouvent dans la rate, dans le sang de la veine-porte, dans le foie, dans les veines sus-hépatiques, les reins, le cerveau, surtout dans la substance grise; quelques autres observateurs, tels que Grohe, les ont rencontrés dans les glandes sympathiques (Jaccoud).

A l'autopsie, en même temps que cette altération du sang, on trouve des altérations dans les organes qui, pendant la vie, avaient présenté des troubles sérieux : c'est ainsi que les modifications subies par le foie peuvent aller jusqu'à l'atrophie; les lésions des reins portant sur les tubuli et sur les glomérules ont pu devenir le point de départ d'une albuminurie persistante; enfin l'accumulation des granules pigmentaires dans les petits vaisseaux de l'encéphale peut en amener la déchirure, de là des hémorrhagies et diverses manifestations cérébrales qui ont le plus souvent le caractère torpide.

Dans la mélanémie enfin, il n'y a qu'une cause réelle, c'est la fièvre paludéenne intermittente et rémittente. Ces deux grands caractères de la mélanémie, altération du sang, fièvre paludéenne, suffisent déjà pour le diagnostic de ces deux maladies, en dehors de tous les autres phénomènes. En effet, dans la maladie d'Addison, on ne voit ni altération du sang, ni fièvre paludéenne comme cause de l'affection. A l'article Étiologie nous reviendrons sur ce point. En outre, la coloration anormale des téguments que l'on rencontre dans la mélanémie ne peut en aucune façon en imposer pour

celle de la maladie d'Addison. Un de mes maîtres, M. le docteur Charcot, professeur agrégé de la Faculté, a fait ressortir cette différence dans un article publié dans la *Gazette hebdomadaire*, en réponse à un mémoire de M. Tigri, de Florence. Pour ce dernier auteur, la maladie d'Addison, au lieu de dépendre d'une lésion quelconque des capsules, a son point de départ dans la rate. A l'appui de son opinion, il publie trois observations de l'ensemble desquelles il résulte pour lui que la coloration noire commence par la rate, et s'étend d'abord au foie, puis à la peau. Aussi, d'après cet auteur, la cachexie a son point de départ dans le sang, qui, ayant perdu la propriété de fixer l'oxygène, par suite de l'inertie fonctionnelle des organes d'hématose, dépose son carbone dans les organes. En laissant de côté cette explication de la maladie, il n'est pas difficile de voir que les observations rapportées par M. Tigri étaient plutôt des cas de mélanémie que des cas de maladie d'Addison; outre les caractères extérieurs de la cachexie mélanique, on constate à l'autopsie une lésion de la rate en rapport avec cette cachexie; enfin, et c'est là-dessus que M. Charcot insiste surtout : la coloration anormale de la peau, dans les cas rapportés par M. Tigri, comme dans tous les cas de mélanémie, paraît uniformément répandue sur toute l'étendue du tégument externe; on ne la rencontre pas sur le tégument interne. Dans la maladie d'Addison, au contraire, on la trouve sur les deux; en outre, elle est disposée sous forme de taches isolées qui se réunissent pour former des plaques à contours plus ou moins nets et qui se détachent plus ou moins vivement sur les parties avoisinantes d'aspect normal, ou encore elle se répand en teintes à reflets noirs sur un fond uniformément obscur.

De tout ceci, il résulte bien évidemment que ces deux affections, mélanémie, maladie d'Addison, sont bien distinctes; je dirai même qu'elles n'affectent entre elles aucun rapport, puisque la coloration, qui aurait pu les rapprocher, est bien différente dans les deux cas.

Quant aux faits publiés par M. Brown-Séquard, je ne puis être de son avis. Il me semble qu'ils se rapprochent bien plus de la mélanémie que de la maladie d'Addison.

Dans la maladie pigmentaire, ainsi qu'il la désigne, les capsules

surrénales sont altérées; aussi observe-t-on les mêmes symptômes que chez les animaux dépouillés de ces organes. Ainsi, l'animal refuse de prendre des aliments, il reste immobile pendant quelques heures ou pendant un jour entier, de l'agitation survient ensuite; en même temps, l'animal est dans un état de faiblesse extrême; la vitesse des mouvements respiratoires diminue, il y a de l'anhélation; les battements du cœur s'affaiblissent; des convulsions surviennent; celles-ci ressemblent à celles produites par la strychnine, il y a de l'opisthotonos; quelquefois il y a du tournoiement, du roulement; il y a souvent de la paralysie, soit des membres antérieurs, soit des postérieurs. La mort survient, soit subitement par une asphyxie due au spasme des muscles expirateurs; quelquefois elle est due à une syncope, mais, le plus souvent, il y a une asphyxie lente et une diminution graduelle des battements du cœur. A l'autopsie, on ne trouve rien dans les centres nerveux qui puisse expliquer ces symptômes, à part une congestion peu marquée du reste. Le sang contient beaucoup de pigment en grains et en plaques. L'existence de pigment en plaques, dit cet auteur, suffit pour expliquer presque tous les phénomènes nerveux. Jamais on ne trouve de coloration bronzée, de dépôt de pigment dans les différents tissus de l'organisme. Pour M. Brown-Séquard, entre cette maladie observée chez les lapins et la maladie d'Addison, il y a plus d'une analogie. Ainsi, dit-il, on observe dans les deux cas un affaiblissement considérable des mouvements volontaires; il est vrai que dans l'une, on observe un dépôt de pigment dans la peau, et que dans l'autre on ne le trouve pas; mais, dans ce dernier cas, cela tient probablement à la rapidité de la marche des phénomènes. Quant au sang, il pense que le microscope montrera des granules et des plaques de pigment dans le sang des individus atteints de la maladie d'Addison, de même qu'il en a trouvé chez les lapins. Nous savons déjà qu'il n'en a été rien, et que le sang ne présente pas cette altération. Quant aux troubles nerveux, variés, poursuit M. Brown-Séquard, que l'on observe dans la maladie d'Addison, on les trouve de même chez les animaux. Nous savons ce qu'il faut penser de ces troubles nerveux de la maladie bronzée; en effet, rarement on les observe, et quand ils existent, c'est à la fin de la maladie,

dans les derniers jours, parfois c'est le jour même de la mort, que l'on voit, soit un délire léger, soit des convulsions, terminer la scène. Enfin, on observerait, dans les deux cas, de l'inappétence et des vomissements. Mais ces deux phénomènes, surtout le dernier, sont très-rares chez les animaux, tandis que nous les avons vus être constants dans la maladie d'Addison. Aussi, à part l'affaiblissement et la prostration générale, également observés dans les deux cas, et qui, comme symptômes généraux, se remarquent dans un trop grand nombre d'affections, pour que, dans le cas spécial, on puisse leur accorder quelque valeur séméiotique, nous voyons que, contrairement à l'opinion de M. Brown-Séquard, ces deux états diffèrent entre eux par l'absence de coloration des téguments, par l'altération du sang, par la prédominance des phénomènes nerveux. Aussi, en présence de ces deux derniers caractères, je me crois autorisé à dire que la maladie pigmentaire, décrite chez les lapins par M. Brown-Séquard, se rapproche bien plus de la mélanémie de Frérichs que de la maladie d'Addison.

Lorsque, en commençant ce chapitre, nous avons fait ressortir la différence qu'il y avait entre nos deux groupes d'observations, nous avons dit que la coloration bronzée devait être considérée dans ces cas comme un épiphénomène. C'est, en effet, ce que l'on observe dans diverses cachexies : tuberculeuses, cancéreuses, paludéennes, etc., où l'on rencontre parfois une coloration plus ou moins analogue à celle qui, suivant MM. Trousseau, Lasèque, serait le signe caractéristique de la maladie d'Addison. Tout le monde sait, et M. Bouchut l'a dit avec raison dans une discussion à la Société médicale des hôpitaux, que la tuberculisation pulmonaire produit fréquemment une coloration bronzée de la peau, coloration *sui generis*. De même, M. Bazin s'exprime ainsi :

« Dans les derniers temps de la scrofule abdominale, le facies,
» s'il ne se trouve pas modifié par l'état d'infiltration du tissu
» sous-cutané de la face, et notamment par la bouffissure des
» paupières, offre une teinte blême, bistrée, caractéristique, qui
» se rapproche plus ou moins de la teinte jaune-paille des affec-
» tions cancéreuses, du masque des femmes enceintes ou, mieux
» encore, de la coloration propre aux sujets qui, depuis un temps

» plus ou moins long, se trouvent sous le coup de la fièvre paludéenne. »

De son côté, M. le docteur Hutchinson fait la même remarque. Ainsi, dans son relevé, se trouve un cas d'épilepsie causée par un tubercule de la moelle allongée, où la coloration brune de la peau fut notée et où, à l'autopsie, on trouva les deux capsules parfaitement saines ; une autre fois, le malade revint à la santé. M. Hutchinson ajoute que ces colorations n'avaient pas les caractères de la peau bronzée ; elles étaient, ainsi qu'on le voit généralement dans tous les cas, d'un brun sale, sans taches ; c'était une teinte terreuse diffuse, offrant beaucoup d'analogie avec le masque des femmes enceintes. En outre, elle n'est presque jamais aussi intense, aussi généralisée.

Il en est de même de la diathèse cancéreuse. J. Frank a signalé cette coloration bistrée dans le cancer. Parmi nos observations, nous en trouvons plusieurs exemples.

Quant à la cachexie paludéenne, la malanémie nous offre un exemple de ces colorations. Quand la mélanémie n'existe pas, il n'est pas rare de voir une teinte bistrée recouvrant la face des individus parvenus au dernier terme de la cachexie paludéenne.

Enfin, nous ne devons pas passer sous silence ces faits rapportés devant la Société médicale des hôpitaux, par M. Boucher de la Ville-Jossy. Du reste, cet auteur ne les considère pas comme des cas de maladie d'Addison ; il croit que cette coloration est le résultat d'une cachexie produite par l'action débilitante, combinée du froid humide et d'une alimentation probablement insuffisante.

Ainsi donc, pour que la coloration bronzée conserve toute sa valeur, pour qu'on puisse la considérer comme vraiment caractéristique de la maladie d'Addison, il faut qu'elle se présente telle que nous l'avons décrite. Dans ces cas, elle nous suffira seulement à dire si elle appartient à la maladie d'Addison ou à toute autre cachexie. Toutefois, nous ne devons pas oublier que la maladie d'Addison peut exister sans coloration bronzée. Je reviens là-dessus avec dessein, car si l'on n'avait pas dit que la maladie d'Addison ne pouvait pas exister sans cette coloration, les médecins, comptant sur l'existence de ce phénomène, n'auraient pas

laissé passer inaperçue cette maladie, et aujourd'hui peut-être serait-elle mieux connue !

Ce que nous venons de dire pour la coloration bronzée, nous devons l'appliquer aux autres symptômes. Par exemple, ne voyons-nous pas les vomissements se présenter dans une foule de maladies qu'il n'est pas besoin d'énumérer ? Pourtant, dans la maladie d'Addison, leur mode d'apparition a quelque chose de spécial que l'on ne rencontre pas ailleurs. Ils surviennent brusquement, sans cause connue, et cela le matin à jeun. C'est ce mode de début qui, du reste, a conduit Harrinson (obs. LXIII) à différencier les vomissements dus à la grossesse, de ceux dus à la maladie d'Addison. Dans le premier cas, dit-il, ce sont les matières alimentaires qui sont rendues ; dans le second, les efforts de vomissement venaient à jeun.

Ainsi donc, c'est en tenant compte de tous les symptômes, de leur évolution, de leur marche et de leurs caractères, que le diagnostic de la maladie d'Addison devra être établi. Ce diagnostic sera facile lorsque tous ces symptômes seront très-accusés ; mais au début, il n'en sera pas de même. Aussi, faudra-t-il souvent procéder par exclusion : l'état anémique tel que nous l'avons exposé, une fois constaté, la maladie ne sera admise que lorsque toutes les autres sources, d'où procède l'anémie, auront été reconnues faire défaut. Quelque regrettable qu'il soit de ne pas pouvoir procéder d'une autre façon, dès le début de la maladie, ce n'en est pas moins une chose précieuse que d'avoir acquis la notion d'une espèce neuve et bien définie dans la classe si nombreuse et si complexe des états anémiques. Il n'est pas sans intérêt, d'ailleurs, de voir, dit M. Lasègue, les plus curieuses découvertes médicales de notre siècle, depuis la maladie de Bright jusqu'à la leucémie et la maladie d'Addison, se produire dans une même catégorie de maladies générales qui avaient été toujours confondues avec les autres cachexies anémiques.

Pour compléter notre diagnostic, il nous reste à mentionner certaines colorations de la peau qui, si elles n'étaient pas examinées avec soin, pourraient induire en erreur. Ces colorations rentrent les unes dans certaines affections de la peau, les autres sont le phénomène extérieur de certains états pathologiques, tels

que l'ictère dans les affections du foie. L'ictère, en effet, peut se présenter avec une coloration verte très-foncée, parfois même noire, et dans ce cas, il faut la plus grande attention pour ne point se tromper. M. Duclos dans son travail, signale le premier cette possibilité d'erreur. On sait que chez les buveurs de profession, il s'établit un ictère à marche lente, dans lequel la peau prend une teinte de bronze plus ou moins claire. Cet auteur parle même de l'ictère noir ou ictère malin comme possibilité d'erreur. Mais ici les symptômes caractéristiques suffisent pour lever les doutes. Pourtant dans l'observation suivante, on verra que l'erreur a été complète.

OBS. LXXXVII. (*Gazette médicale de Lyon*, 15 octobre 1857.) — J. L. Laguët, âgé de cinquante-trois ans, entre à l'Hôtel-Dieu de Lyon le 7 août 1857 (service du docteur Vernay).

Il y a trois mois, son teint devint foncé en couleur, pourtant il travaillait sans se plaindre. Depuis un mois, le malade éprouve, dit-il, des douleurs abdominales, de la dysenterie et des vomissements.

A son entrée, on constate une coloration bronzée de la face, du cou, de la région dorsale, de la face externe et postérieure des membres supérieurs. Partout ailleurs, teinte ictérique, manifeste sur les conjonctives; selles dysentériques; langue jaune; urine jaune, donnant par l'acide nitrique une abondante quantité de bile; adynamie profonde; pouls accéléré, mou; pas de paralysie. Mort le 20 août.

Autopsie. — Rien dans le poumon, le cerveau. Ulcérations folliculeuses dans l'intestin; foie hypertrophié, d'une teinte uniforme, vert foncé, contenant une grande quantité de bile pure; vésicule biliaire distendue; il a paru que les voies biliaires étaient oblitérées au point de jonction des conduits cystique et cholédoque. En ce point, il existait un noyau fibreux de la grosseur d'une noisette. Rien dans les capsules.

Tous les médecins qui virent le malade portèrent le diagnostic: maladie d'Addison. Evidemment, en laissant de côté la coloration qui rentre dans ces faits d'ictère vert foncé que nous avons signalé plus haut, rien dans les symptômes, dans la marche de la maladie, ne pouvait autoriser les médecins de l'Hôtel-Dieu de Lyon à porter un tel diagnostic. C'est surtout sur les symptômes qu'il faudrait s'appuyer, si jamais on rencontrait comme complication

de la maladie d'Addison une affection hépatique ayant donné lieu à un ictère. Comme exemple d'ictère vert foncé pouvant donner lieu à une méprise, j'ai fait dessiner (pl. II) la face d'une femme qui était couchée, au commencement de cette année, dans le service de M. le docteur Delpech, à l'hôpital Necker. Dans ce fait, du reste, il n'y a eu aucune erreur de commise, ainsi que l'on peut en juger par un extrait de l'observation qui m'a été remise par mon collègue et ami Lemâtre, interne du service.

OBS. LXXXVIII. — Il s'agit d'une femme âgée de soixante-huit ans, entrée à l'hôpital Necker le 9 janvier 1863, pour une affection organique du pylore et de l'utérus.

Au moment de son entrée, on constate une coloration jaune verdâtre, foncée, de toute la peau, marquée surtout sur la sclérotique, la muqueuse buccale, et les parties génitales externes. L'urine contient une grande quantité de biliverdine.

Au mois de mars, la coloration verdâtre se développe de plus en plus et tire vers le noir, de telle sorte qu'à distance on prendrait cette femme pour une mulâtresse ; c'est à ce moment que j'ai fait prendre son portrait.

Les symptômes du côté de l'estomac vont toujours en augmentant, et une apoplexie pulmonaire vint occasionner la mort le 27 mars.

Autopsie. — Cancer du pylore comprimant les vaisseaux biliaires ; cancer de l'utérus ; noyaux apoplectiques dans les poumons ; capsules surrénales saines.

Parmi les affections de la peau qui s'accompagne d'une coloration plus ou moins analogue à celle de la maladie d'Addison, je ne citerai que pour mémoire la teinte ardoisée, parfois même noire, due à l'ingestion longtemps continuée du nitrate d'argent ; dans ce cas, l'interrogatoire du malade lèvera immédiatement tous les doutes.

La nigritie peut d'abord laisser quelques doutes ; on sait, en effet, que cette affection de la peau, ou mieux cette difformité, confondue parfois de nos jours avec le *pityriasis nigra*, consiste en une coloration noire d'une partie ou de la totalité du corps, survenue chez un individu de la race blanche, pendant la vie intra-utérine ou après la naissance. Elle peut être générale ou partielle ; celle-ci est la plus fréquente, elle affecte de préférence les parties génitales, la face, les régions mammaires et abdomi-

nale antérieure. La grossesse semble favoriser normalement la sécrétion pigmentaire, et la nigritie n'est alors que l'exagération de cette tendance, en quelque sorte physiologique. M. le professeur Rayer cite, d'après Lecat, le fait remarquable d'une femme qui, au septième mois de trois grossesses successives, vit son visage se colorer du plus beau noir, et cette tête, dit-il, portée sur un corps très-blanc, ressemblait à une tête de marbre noir placée sur un corps d'albâtre.

La nigritie, dit M. Bazin, n'est jamais qu'une simple difformité, et comme telle, n'a aucun retentissement fâcheux sur l'économie. Cette phrase nous dispense de plus longs commentaires et nous montre que si, à l'aspect du malade, on a pu croire un seul instant à la maladie d'Addison, l'interrogatoire aura bien vite levé tous les doutes; toutefois, nous ne devons pas oublier que nous avons rapporté une observation dans laquelle une femme enceinte a été atteinte de maladie bronzée; on comprend que dans un cas pareil il faut une grande attention pour ne pas confondre la nigritie des femmes enceintes avec la maladie d'Addison. Nous avons donné plus haut le moyen de ne pas faire cette confusion.

Je citerai seulement, car la confusion ne me paraît pas possible, le *mélasma*, regardé par M. Rayer comme synonyme de *pityriasis nigra* tandis que M. Bazin sépare complètement ces deux lésions : pour lui, le *pityriasis nigra* est, la plupart du temps, une affection parasitaire. Quoi qu'il en soit, le *mélasma* est caractérisé par une coloration noirâtre, accidentelle et passagère de la peau, et surtout de l'épiderme, occupant une ou plusieurs parties du corps, et presque toujours suivie d'une desquamation furfuracée.

Quant au vitiligo, au *pityriasis versicolor*, au *pityriasis nigra* et à la chromhydrose, je crois inutile d'y insister.

CHAPITRE VII.

ÉTIOLOGIE.

L'étiologie de la maladie d'Addison laisse beaucoup à désirer, pour ne pas dire qu'elle n'est même pas ébauchée. A la difficulté que l'on a de rechercher généralement, en pathologie, les causes des maladies, vient se joindre celle qui résulte de l'inconnu qui préside encore de nos jours au développement de cette maladie, et surtout aux fonctions des organes qui semblent lui donner naissance. En effet, pour les organes dont les fonctions sont bien connues, la recherche des influences étiologiques est déjà assez hérissée de difficultés; que sera-ce donc pour un organe dont les fonctions sont peu et même ne sont pas connues? En outre, le silence des observateurs est complet, ils ne nous fournissent aucun renseignement, à peine nous voyons indiquer, çà et là, quelques causes banales, telles que, émotions morales, vifs chagrins, privation de toute espèce; cependant je crois qu'il faudra tenir grande compte de l'hygiène et de la nourriture des malades; en effet, la maladie paraît surtout affecter les gens pauvres, malheureux. Quant aux autres causes qui sembleraient devoir jouer un plus grand rôle, nous trouvons notés seulement : deux fois la fièvre intermittente, quatre fois des accès alcooliques.

Les renseignements fournis par l'âge, le sexe, ne nous éclairent pas beaucoup plus. C'est ainsi que la maladie d'Addison se développe depuis l'âge de onze ans jusqu'à l'âge de soixante; elle se montre surtout depuis vingt-deux ans jusqu'à quarante ans. De ceci l'on peut conclure, je crois, qu'elle apparaît surtout pendant l'âge adulte, se rapprochant par là des maladies diathésiques ou constitutionnelles, telles que tuberculeuses, cancéreuses, scrofuleuses, etc.; proposition qui me paraît très-importante, et dont il faudra tenir compte quand on étudiera la nature de la maladie.

Quant au sexe, elle affecte indifféremment les hommes et les femmes.

Là se borne ce que nous avons à dire sur l'étiologie de la maladie d'Addison. Nous espérons que la connaissance de la maladie faisant de jour en jour des progrès, l'étiologie sera, à son tour, mieux connue ; ainsi on verra, encore une fois, la maladie décrite avec tous ses symptômes et ses signes, avant que l'étiologie ait pu jouer un grand rôle dans la connaissance de son développement et de sa nature.

CHAPITRE VIII.

NATURE.

En abordant ce sujet, la nature de la maladie d'Addison, mon hésitation est grande. On sait quelles difficultés on éprouve dans la recherche de la nature des maladies et des causes premières. Je ne me flatte pas de résoudre cette grave question. Heureux si, par un exposé succinct des différentes opinions qui se sont produites jusqu'à nous, si, d'après tout ce que nous avons dit dans les précédents chapitres, je puis la montrer sous un jour nouveau.

D'abord la maladie d'Addison existe-t-elle ? Peut-on la considérer aujourd'hui comme une nouvelle entité morbide ? Les symptômes qui la caractérisent sont-ils assez constants pour justifier la création d'une espèce nouvelle, et la maladie d'Addison doit-elle entrer dans le cadre nosologique, au même titre que la maladie de Bright, la leucémie, le goître exophtalmique ?

D'après les symptômes, sur lesquels nous avons tant insisté à diverses reprises ; d'après le diagnostic que nous avons étudié avec soin, je crois que le lecteur n'hésitera pas à admettre l'existence d'une maladie ayant des symptômes si bien accusés, si nettement tranchés. Seulement, ici se présente une difficulté qui n'est grande qu'en apparence ; je veux parler de l'existence si constante des mêmes symptômes avec des lésions de nature diffé-

rente. En effet, si nous admettons pour un instant que la cause de la maladie d'Addison réside dans l'altération des capsules surrénales, opinion, du reste, émise par un grand nombre d'auteurs, nous voyons que ces altérations sont très-variables : tantôt on trouve une dégénérescence tuberculeuse, tantôt une dégénérescence cancéreuse, ou simplement une inflammation, une hypertrophie. S'il fallait, pour que l'on fût autorisé à créer une nouvelle espèce morbide pour caractériser une maladie, que le groupe symptomatique pût être rapporté à une seule et même cause, se traduisant par des lésions d'un ordre constant : tubercule, cancer, etc...; il est évident qu'à ce titre, la maladie d'Addison ne pourrait être considérée comme entité pathologique. Mais il n'en est rien; et, de même qu'on sait aujourd'hui qu'aucun rapport ne saurait parfois être établi entre l'intensité des lésions trouvées sur le cadavre et la gravité des symptômes observés pendant la vie; de même on rencontre des symptômes pareils et des lésions différentes; ou bien des symptômes différents et des lésions identiques; c'est ce que nous voyons surtout dans les fièvres continues, dans les maladies épidémiques. Par conséquent, la nature différente des lésions ne suffit pas pour nous faire rejeter comme entité morbide la maladie d'Addison; l'invariabilité des symptômes, la constance des phénomènes nous suffisent, au contraire, pour créer une nouvelle espèce; nous y sommes d'autant plus porté que, pour nous, il est difficile de regarder, dans l'état actuel de la science, les altérations des capsules surrénales comme cause première, la cause unique de la maladie d'Addison; c'est, du reste, ce que nous allons essayer de démontrer.

Addison, dans son travail, émet cette proposition : « Toutes les fois, dit-il, qu'il existe avec l'ensemble de symptômes que nous avons énumérés, la coloration spéciale de la peau, il y a plus que présomption d'une maladie, et surtout d'une affection maligne et incurable des capsules. » Il y a présomption seulement, tandis que M. Laségue lui fait dire : la maladie bronzée est sous la dépendance d'une affection des capsules surrénales. Addison ne pouvait aller si loin; plus tard, il s'exprimait ainsi : « Les symptômes que j'ai observés se lient à une altération des capsules, sans prétendre toutefois que cette lésion soit la cause de la

maladie, pas plus que l'altération des plaques de Peyer n'est la cause de la fièvre typhoïde, que les pustules de la variole ne sont la cause de la variole, que l'engorgement de la rate n'est la cause de la fièvre intermittente palustre. Dans tous ces cas, la lésion organique n'est qu'un nouvel élément caractéristique de la maladie dans laquelle elle se rencontre, et qui la distingue des autres espèces morbides du même genre. » Et avec une entière bonne foi, il cite lui-même des cas où il a trouvé les capsules altérées sans que les symptômes caractéristiques de la maladie qui porte son nom aient existé. Si j'ai tenu à bien préciser l'opinion d'Addison, c'est que les auteurs qui l'ont suivi sont allés plus loin, et ont regardé les altérations des capsules comme la cause première de la maladie. C'est ainsi qu'en Angleterre, Hutchinson a émis les deux propositions suivantes : 1° On n'a pas encore trouvé un seul cas dans lequel un état fortement bronzé de la peau existât sans que l'autopsie ait fait découvrir une altération des capsules ; 2° une maladie des capsules, entraînant leur désorganisation, détermine toujours la coloration bronzée de la peau. En France, si l'on n'adopte pas complètement l'opinion de l'auteur anglais, du moins on l'admet en partie ; ainsi MM. Trousseau, Lasègue, Gubian, Gromier, Danner, Second-Ferréol, Laguille, Goeau, Duclos, admettent la première proposition. Pour ces auteurs comme pour certains physiologistes, M. Brown-Séquard entre autres, il existe une corrélation intime entre la coloration bronzée de la maladie d'Addison et les altérations des capsules surrénales ; par conséquent, toutes les fois qu'il survient une coloration bronzée des téguments, ils admettent immédiatement une altération des capsules ; et l'on pose tout de suite le diagnostic : maladie d'Addison. Qu'en est-il résulté ? Les médecins, en présence de cette opinion ainsi formulée, ont vu plusieurs fois leur diagnostic ne pas se vérifier à l'autopsie ; aussi ont-ils nié l'existence de la maladie d'Addison ; c'est ce qui devait arriver. Mais cela n'aurait pas eu lieu, si, tout en tenant compte de la coloration bronzée, on n'avait pas fait reposer sur ce seul symptôme l'existence de la maladie d'Addison. L'erreur provient donc de ce que les auteurs précédents ont attaché trop d'importance à l'existence de cette coloration. Nous avons vu à l'article *Diagnostic* ce qu'il

fallait penser de ce symptôme ; nous verrons plus bas sous quel point de vue il faut l'envisager. Quant à la deuxième proposition, personne aujourd'hui ne l'admet, sinon avec certaines restrictions. En effet, il y a encore des auteurs qui, partant toujours de ce point de vue : les capsules exercent une action quelconque sur la sécrétion du pigment, n'admettent pas qu'une désorganisation complète de ces organes, ayant marché progressivement, puisse exister sans coloration bronzée de la peau, et comme pour eux la présence du pigment dans le sang est la cause des autres phénomènes de la maladie d'Addison, on voit qu'ils reviennent à leur première opinion, que l'altération des capsules est la cause première de la maladie bronzée. C'est ainsi que, dernièrement encore, M. le docteur Duclos a dit que l'oppression considérable des forces était due à l'intoxication par la matière pigmentaire. « Le malade, dit-il, subit un véritable empoison-
» nement. Aussi la mort presque subite arrive quand l'intoxica-
» tion pigmentaire est portée à son plus haut degré, quand l'é-
» conomie en est saturée. Les forces, peu à peu épuisées, ne
» peuvent plus suffire pour produire la moindre réaction, et la
» moindre ondée nouvelle introduite dans l'économie devient
» l'occasion d'une catastrophe. Quand la mort survient graduelle-
» ment, c'est encore la même cause qui la produit. Les malades
» sont peu à peu minés par l'influence du poison qui les imbibe ;
» ils meurent comme on meurt dans les empoisonnements lents,
» dans certaines asphyxies très-lentes, par une extinction gra-
» duelle, un anéantissement progressif des forces, l'économie
» s'imbibant, dans le premier cas, de substances toxiques, dans
» le second cas de sang veineux. »

M. Brown-Séquard avait émis du reste la même opinion, lorsqu'il a assimilé la maladie qu'il décrit chez les lapins à la maladie d'Addison.

De cet exposé résultent les deux points suivants : 1° En France et en Angleterre, le plus grand nombre des auteurs admettent que l'altération des capsules est la cause première de la maladie d'Addison ; 2° que la coloration bronzée est sous l'influence d'une lésion de ces mêmes organes.

Je sépare à dessein ces deux propositions, car c'est de leur so-

lution que dépend la question qui nous occupe. Si nous démontrons, en effet, que la coloration bronzée n'est pas sous l'influence d'une altération des capsules, nous aurons démontré que la maladie d'Addison, contrairement à l'opinion émise plus haut, ne reconnaît pas pour cause unique l'altération de ces organes.

Je dis *pour cause unique*, car je ne veux pas prétendre que la maladie d'Addison ne puisse pas présenter quelques rapports avec une altération de ces organes. Ce serait, d'ailleurs, aller contre l'évidence ; seulement il me semble que la coloration bronzée étant écartée, on peut envisager l'altération des capsules, dans la maladie d'Addison, à un autre point de vue. Du reste, ce qui suit fera mieux connaître ma pensée.

La physiologie et la pathologie, sciences que l'on retrouve toujours ensemble, quand il s'agit d'élucider les problèmes difficiles que le médecin rencontre à chaque pas dans l'étude des phénomènes morbides, vont nous servir à prouver ce que nous avançons.

Peut-on dire, dans l'état actuel de la science, que la coloration bronzée des téguments est sous l'influence d'une altération des capsules ? Non. La physiologie nous montre qu'il n'est jamais survenu de coloration bronzée des tissus, toutes les fois que l'on a pratiqué l'extirpation des capsules. J'ai rapporté toutes les expériences, aussi je n'y reviendrai pas. Toutefois, si l'on admettait, comme les partisans de la théorie d'Hutchinson, que la coloration n'a pu avoir lieu, parce que les animaux sont morts trop vite, nous pourrions leur répondre par les faits cités par MM. Martin-Magron et Chatelain. — Des animaux ont vécu pendant des mois entiers, sans que jamais ces auteurs aient vu survenir une coloration quelconque après l'extirpation des capsules. Du reste, si l'influence des capsules sur la coloration bronzée était bien évidente, je ne comprendrais pas la diversité d'opinions qui existe sur le rôle de ces organes. C'est ainsi que M. Brown-Séquard pense que les capsules modifieraient non le pigment, mais une substance susceptible de se transformer en pigment ; leur rôle serait donc de détruire. M. Second-Féréol pense que la fonction des capsules a trait à l'élaboration de la matière pigmentaire. Ces organes ne seraient-ils pas, dit-il, destinés à faire subir au sang certaines modifications

relatives au pigment? Ces organes sont peut-être destinés à fixer dans le sang tout ou partie de la matière colorante. Lorsque par une désorganisation quelconque, la fonction devient impossible, la matière colorante se dépose où elle existe d'ordinaire en grande quantité, dans le corps muqueux, dans les endroits où la peau est le plus foncée, face, aisselle, mamelon, parties génitales. — M. Duclos fait jouer, de même, aux capsules un rôle destructeur; il les regarde comme des organes destinés à détruire d'une certaine manière la matière pigmentaire; en sorte que si, sous l'influence de telle ou telle lésion, leurs fonctions sont absolument abolies, la matière pigmentaire n'est pas détruite, comme elle doit l'être, et vient affluer dans le derme. Pourquoi pas dans les autres tissus? La physiologie expérimentale nous montre donc que les capsules ne paraissent exercer aucune influence sur la coloration bronzée.

La pathologie nous donne encore des preuves aussi concluantes. Ces preuves sont de plusieurs ordres : 1° nous voyons (obs. LX) la coloration bronzée exister dans un cas où il n'a pas été possible de trouver la moindre trace de l'existence des capsules; de même, on la rencontre dans des cas (obs. III, XXVI, LXXVI, LXXXI, LXXXII) où, à l'autopsie, on ne trouve aucune altération de ces organes; 2° les capsules surrénales ont été trouvées altérées (obs. LIII, LXX, LXXI, LXXII, LXXXI *bis*) sans que, pendant la vie, on ait observé la moindre coloration bronzée. Nous avons, en outre, signalé les faits de M. Rayer, de M. Mattei, et nous avons montré que quarante-six fois on a constaté une altération des capsules sans que ce phénomène ait existé. Je ne m'étendrai point plus longuement sur ce sujet, et je ne réfuterai point l'opinion qui consiste à dire qu'il faut que les capsules soient complètement altérées, et que la maladie ait marché progressivement. Les faits cités plus haut rendent cette réfutation inutile, et je crois qu'il en ressort bien évidemment que la coloration bronzée n'est pas sous l'influence des capsules surrénales.

A quoi faut-il donc attribuer la coloration bronzée? La réponse est difficile; aussi plusieurs auteurs, tout en regardant cette dernière proposition comme acquise définitivement à la science, se gardent bien d'en chercher une explication; c'est ainsi que le docteur

Harley pense que la fonction chromatogène est entièrement indépendante de la fonction des capsules. A l'appui de cette manière de voir, on pourrait invoquer le fait étudié dernièrement par M. le docteur Fauvel, professeur de clinique médicale à l'école impériale de médecine de Constantinople (octobre 1863). Il s'agit d'un homme d'une trentaine d'années qui, après des accès fébriles intermittents, s'aperçut que sa peau devenait noire, de telle sorte qu'on aurait pu croire que c'était un mulâtre. Sans vouloir présager en rien de la nature de cette affection, suivant, du reste, en cela, l'opinion du savant médecin de Constantinople, je dirai seulement que, chez ce malade, la coloration de la peau paraissait due à une transformation opérée dans le tissu même de la peau par les organes spéciaux qui sécrètent la matière colorante noire, et ne provenait nullement d'un pigment tout formé dans le sang, et simplement déposé à la surface du derme, puisque, ainsi que le fait remarquer M. Fauvel, après l'application d'un vésicatoire, le derme, mis à nu, se présenta comme une surface rosée à peine marbrée de quelques taches noirâtres. Au bout de quinze jours, la surface rose était devenue plus noire que les parties voisines. Il semble que le vésicatoire ait activé la sécrétion pigmentaire.

Du reste, à l'appui de ce que M. Fauvel avance, je dois dire que le sang de son malade ne contenait pas de cellules pigmentaires ; ce qui vient confirmer l'opinion que la coloration de la peau était due probablement à une modification des organes sécréteurs de la matière colorante noire. Le docteur Dalton (de New-York) conclut qu'il n'y a pas de rapport étiologique direct entre cet état de la peau et les lésions des capsules. D'autres auteurs, tels que MM. Martin-Magron, Bazin, se demandent si l'on ne pourrait pas regarder la coloration bronzée de la peau comme le résultat d'une cachexie profonde. M. Martin-Magron paraît la considérer comme déterminée par la tuberculisation. Dans cette maladie, dit-il, la respiration ne s'accomplit plus normalement, un dépôt de carbone non brûlé par l'oxygène ne serait pas chose impossible, et quelques faits pathologiques, tels que la coloration spéciale du visage des phthisiques, la couleur noirâtre des ganglions situés au voisinage des bronches, enfin certaines

formes de la tuberculisation pulmonaire ne paraîtraient-ils pas devoir militer en faveur de cette hypothèse ?

M. Bazin, dans ses leçons sur la scrofule, s'exprime ainsi :

« On parle beaucoup, en ce moment, de la teinte bronzée
» qu'un médecin anglais, Addison, a voulu rattacher à une alté-
» ration des capsules surrénales ; mais cette teinte bronzée, en-
» fumée, ne serait-elle autre chose qu'une variété particulière
» de notre teinte bistrée ? En tous cas, il est certain qu'il n'y a
» pas de rapport nécessaire et constant entre les lésions orga-
» niques des capsules surrénales et cette modification spéciale de
» la couleur de la peau. Il y a quelques jours, vous avez pu voir
» dans nos salles, un scrofuleux qui ne nous offrait aucune teinte
» particulière de la peau, et à l'autopsie duquel on a trouvé les
» capsules surrénales complètement transformées en masses tu-
» berculeuses. Je suis assez disposé à croire que dans le plus
» grand nombre des cas, les maladies de Bright, de Budd et d'Ad-
» dison ne sont autre chose que des manifestations variées de la
» scrofule abdominale. »

Ayant eu l'occasion de parler de la maladie d'Addison avec M. le docteur Gubler, je vais essayer de reproduire l'opinion que le savant médecin de Beaujon professe au sujet de la coloration bronzée et de la maladie d'Addison.

M. Gubler n'est pas encore convaincu de la réalité du rapport étiologique qui unirait la cachexie avec peau bronzée aux lésions des capsules surrénales. Il pense que la coloration brune de la peau et d'autres régions du corps, constituant ce qu'il propose de désigner sous le nom de *négrinisme*, par opposition à l'albinisme, depuis longtemps admis, n'est qu'un degré exceptionnel de cette exagération pigmentaire dont l'observation éclairée et attentive fait constater l'existence dans le cours d'un grand nombre d'états cachectiques. Un examen critique des faits de maladie d'Addison publiés jusqu'ici, permet, d'après le médecin de l'hôpital Beaujon, de constater plusieurs sortes d'erreurs auxquelles les observateurs n'auraient pas toujours échappé : tantôt on aurait donné comme probants des faits incomplets ; tantôt on aurait qualifié de *bronzed-skin* des colorations partielles du visage, dont on repousse l'introduction dans le cadre de la maladie

nouvelle, lorsqu'elles ne sont pas accompagnées de la lésion obligée des capsules surrénales; tantôt enfin on aurait reconnu malades des capsules parfaitement saines. En défalquant tous les cas entachés de l'un de ces trois vices rédhibitoires, on arriverait à diminuer notablement ce chiffre des observations propres à établir l'entité morbide dont il s'agit. M. Gubler, qui s'est occupé spécialement de la question depuis qu'elle est sur le tapis, a d'ailleurs recueilli plusieurs observations contradictoires, lesquelles se rangent naturellement en deux catégories. Les premières démontrent que des altérations profondes des deux capsules surrénales peuvent, alors même qu'elles existent depuis longtemps, n'entraîner aucun changement de coloration des téguments. Un exemple de ce genre, recueilli à l'hôpital Beaujon, a été publié par un de ses anciens internes, M. le docteur Second-Féréol. M. le docteur Vibert (du Puy) a recueilli des notes sur plusieurs autres cas analogues, observés également à l'hôpital Beaujon et dont M. Gubler a fait l'étude au microscope.

Mais le fait capital opposé par M. Gubler à la doctrine d'Addison est relatif à un sujet affecté pendant quatre ans des symptômes de la cachexie bronzée la plus exquise, et qui, cependant, ne présenta aucune lésion des capsules surrénales, constatable soit à l'œil nu, soit à l'aide des instruments grossissants.

Voici, en quelques mots, les traits principaux de ce cas intéressant, soumis il y a deux ans déjà à l'appréciation de la Société de biologie, et dont M. Gubler se propose de donner prochainement la relation détaillée.

OBS. LXXXIX. — Un homme âgé de cinquante-cinq ans entre le 20 février 1858 à l'hôpital Beaujon, se plaignant de troubles digestifs, de diarrhée, et d'une telle faiblesse que ses jambes peuvent à peine le porter. Il offre la couleur de la peau du mulâtre et raconte que cette couleur, loin de lui être naturelle, n'a commencé à paraître que depuis quelques mois, en même temps que les symptômes graves de sa maladie actuelle; qu'auparavant il avait la peau blanche et le teint frais comme la plupart des gens de sa province (Normandie). On constate, en outre, chez lui les caractères d'un état chloro-anémique avancé et des signes stéthoscopiques d'une lésion encore peu accusée des organes respiratoires. M. Gubler diagnostique une diathèse tuberculeuse. Des accidents thoraciques aigus

surviennent pendant le séjour du malade à l'hôpital et cèdent à un traitement approprié. Des toniques et un régime convenable calment la diarrhée et ramènent peu à peu les forces, à ce point que le sujet se sentant en état de reprendre ses occupations de conducteur de travaux, demande sa sortie, au commencement du printemps de 1859, et ne rentre à l'hôpital Beaujon que vers le milieu de septembre 1861. A cette époque, la cachexie avait fait de tels progrès que la vérification anatomique paraissait imminente. Du reste, les symptômes restaient les mêmes, à l'intensité près; les phénomènes de tuberculisation pulmonaire étaient seulement beaucoup plus évidents que la première fois. La mort arriva dans le courant d'octobre.

A l'autopsie, on rencontre des tubercules ramollis dans les deux poumons, et, le long de la colonne lombaire, de nombreux ganglions lymphatiques farcis de matière tuberculeuse à l'état de crudité. Quant aux capsules surrénales, elles n'offraient rien d'anormal, ni dans leur aspect extérieur, ni dans leur volume et leur forme, ni dans leur structure intérieure. Leurs éléments microscopiques n'étaient nullement modifiés par rapport aux types de l'état sain, et aucun élément morbide accidentel n'y était interposé.

J'ai vu la peinture représentant le sujet, ainsi que les dessins micrographiques relatifs à l'autopsie.

Voilà donc un cas incontestable de cachexie bronzée avec intégrité des capsules surrénales, qui, ajouté à ceux déjà publiés, défend de considérer comme démontré, le rapport nécessaire qu'on prétend exister entre la lésion organique des capsules et la coloration bronzée du tégument externe.

M. Chatelain, enfin, considère la coloration bronzée comme une mélanose pure et simple des épithéliums.

Quant à nous, tout en croyant avec MM. Martin-Magron, Bazin et Gubler, que la coloration bronzée de la peau se développe sous l'influence des cachexies, nous pensons qu'ils ont eu tort de spécifier autant qu'ils l'ont fait, car on leur répondra que la cachexie tuberculeuse n'est pas la seule que l'on ait observée dans la maladie d'Addison. Nous avons vu que les altérations étaient de différentes natures, et que l'on pouvait trouver aussi bien du cancer, de l'hypertrophie ou de l'inflammation; par conséquent, il n'est pas juste de dire que la coloration est sous l'influence exclusive

de telle ou telle cachexie. Pour nous qui, à l'exemple de ce qui a été fait pour l'albuminurie, considérons la coloration bronzée comme un épiphénomène, nous croyons qu'elle peut se développer sous l'influence de n'importe quelle cachexie profonde. C'est pourquoi on la rencontre aussi bien dans les cachexies tuberculeuse, cancéreuse, que dans les cachexies palustres, etc.; seulement nous devons tenir compte de ce fait, qu'elle apparaît bien plus souvent dans la cachexie qui accompagne la maladie d'Addison que dans celles que nous venons de citer. Toutefois, nous ne devons pas oublier qu'elle peut manquer; ce qui nous porte davantage à la considérer comme un épiphénomène. Nous venons de dire que cette coloration se montrait fréquemment dans cette cachexie particulière; peut-être, dans l'étude des phénomènes qui accompagnent cette maladie, trouverons-nous l'explication de cette coloration fréquente.

À l'appui de ce que nous venons de dire sur la coloration bronzée, nous trouvons dans le *British and Med. chir. Rev.* XXVII, janvier et avril 1861, les conclusions suivantes, données par M. Laycock :

1° En outre des deux colorations bleue et verte, qui sont très-rares, il y a deux formes principales de pigment, la jaune et la noire.

2° Les deux pigments peuvent être produits par un irritant local, comme la chaleur, le soleil, les parasites, les vésicatoires, etc.;

3° Par les maladies de peau;

4° Maladies des centres nerveux;

5° Maladies du système génito-urinaire, par l'intermédiaire du système nerveux;

6° Maladies des viscères abdominaux et du péritoine;

7° Maladies des capsules surrénales où la peau bronzée, jaune ou noire, est produite par l'influence des nerfs et du sang;

8° Maladies générales;

9° Cachexies et maladies constitutionnelles, comme chlorose, syphilis, cancer, rhumatisme chronique, maladie de la rate, des capsules surrénales, des glandes lymphatiques;

10° Vieillesse.

Il admet deux espèces de pigment pathologique .

1° Le faux pigment qui provient de corps étrangers (carbone) ou de la transformation directe de la matière colorante du sang après la mort ;

2° Le véritable pigment, qui se forme du changement des tissus vivants ou des corpuscules du sang dans toutes les couleurs , et se développe surtout dans la peau, les annexes, l'urine et la bile.

Quand le pigment siège dans la peau, il dit qu'il y a *mélasma* ; dans le sang, *mélanémie* ; dans les parenchymes , muqueuses et capillaires, *mélanose*.

Quoi qu'il en soit, la coloration bronzée étant reconnue indépendante d'une lésion des capsules, il n'est plus possible de considérer les phénomènes qui caractérisent la maladie d'Addison comme le fait d'une intoxication pigmentaire. L'analyse du sang nous a montré, du reste, que jamais , dans les faits les plus caractéristiques, on n'a rencontré de la matière pigmentaire sous n'importe quelle forme.

Par cela même, tombe l'opinion des auteurs qui considèrent l'altération des capsules surrénales comme la cause première de la maladie d'Addison, surtout si on l'envisage à leur point de vue. Il nous reste donc à rechercher quelle est cette cause première ? Là est la difficulté , et si nous avons été si affirmatif dans notre conclusion pour la coloration bronzée , il s'en faut que nous le soyons autant dans la solution de cette dernière question. Sur le premier point, en effet, nous pouvions, sans être taxé de présomption, poser une conclusion. La physiologie et la pathologie nous servaient de guides. Sur le second point, il n'en est plus de même. La physiologie ne nous prête pas son appui avec autant de certitude ; dans les expériences qui ont été faites , on peut rapporter les phénomènes qui sont survenus, aussi bien à une lésion nerveuse qu'à l'absence des capsules. Quant à la pathologie, l'altération de ces organes , il est vrai , existe presque toujours ; mais nous avons vu qu'il est des cas irréfutables où tous les phénomènes ont été étudiés avec soin et où , à l'autopsie , on a trouvé une intégrité parfaite de ces organes. En supposant même que l'altération des capsules soit constante, ne peut-on pas rapprocher ces faits fournis par la pathologie de ceux de la physiologie, et

dire que cette altération n'agit alors que par une sorte d'action réflexe en amenant une altération nerveuse, considérée comme cause première de la maladie ?

On le voit, la question n'est plus aussi claire que celle de la coloration bronzée ; aussi nous tiendrons-nous sur une grande réserve, laissant à de plus autorisés le soin d'élucider cette question. Nous nous bornerons donc à présenter les différentes opinions, sauf à montrer notre préférence pour telle ou telle. MM. Trousseau, Lasègue, d'après Addison ; MM. Gubian, Gromier, Second-Féréol, Duclos, attribuent, avons-nous-dit, la cause des phénomènes généraux de la maladie bronzée à l'altération des capsules surrénales. Les uns en cherchent une explication, comme M. Duclos ; les autres se contentent d'émettre cette proposition. M. Gromier, médecin de l'Hôtel-Dieu de Lyon, se demande pourtant, si, à l'exemple de Bergmann qui considère les capsules surrénales comme des ganglions nerveux, on ne pourrait pas trouver l'explication de ces phénomènes dans un trouble du système nerveux ; ou bien si, en admettant, avec M. Vulpian, l'existence dans les capsules d'une matière spéciale dont les propriétés chimiques se distinguent de toutes les autres, on ne pourrait pas attribuer ces phénomènes à cette matière spéciale qui pénétrerait dans la circulation, se fixerait dans la peau, porterait insensiblement son action délétère, à l'exemple d'un poison lent, sur le système circulatoire, respiratoire et digestif, deviendrait ainsi la cause d'une affection générale qui se révèle à nous par les caractères d'une débilité extrême, de l'anéantissement, et qui se terminerait par la mort, sans produire nécessairement des altérations dans les autres organes.

Dans une seconde théorie, au contraire, on considère la maladie d'Addison comme le résultat d'une maladie générale ; l'altération capsulaire ne joue qu'un rôle secondaire. C'est ainsi que M. le professeur Teissier (de Lyon) pense que la maladie d'Addison pourrait bien consister dans une diathèse tuberculeuse, générale, avec jetée morbide sur les organes chargés spécialement de la sécrétion pigmentaire, sur les capsules atrabilaires, comme les appelaient les anciens. Nous avons vu M. Bazin la considérer comme une manifestation de la scrofule abdominale. Laycock et

Sponder rattachent tous les symptômes à un état pathologique du sang et des glandes vasculaires, bien qu'il soit difficile, disent-ils, de comprendre pourquoi les capsules sont souvent seules atteintes.

Enfin, d'après une troisième théorie, la maladie d'Addison serait sous l'influence d'une altération du système nerveux. Le docteur Habershon place la cause des symptômes asthéniques dans la perte de fonctions du ganglion semi-lunaire et du plexus solaire.

Le docteur Barlow la considère comme une névralgie spéciale du grand sympathique, se basant sur des faits de coloration bronzée qu'il a observée chez des individus paraplégiques et affectés d'hypochondrie et d'hystérie grave. Il l'a de même rencontrée, avec le docteur Wilkes, assez fréquemment dans les affections de la colonne vertébrale.

Quant à M. le professeur Mattei (de Sienne), il admet que la maladie d'Addison est un mélange d'une cachexie spéciale et d'une névrose, soit primitive, soit symptomatique, ayant toujours son siège dans le grand sympathique ou dans le ganglion semi-lunaire. L'altération des capsules coopérerait à la manifestation de cette névrose par leur richesse en nerfs ganglionnaires et par leurs rapports étroits avec les ganglions semi-lunaires.

C'est ainsi, ajoute cet auteur, que dans un ordre d'idées analogues, on voit l'hypochondrie être liée aux affections des organes, surtout abdominaux, et l'hystéricisme avec celles de l'utérus. En outre, dans certains cas de maladie d'Addison, on ne trouve, de même que dans les névroses, aucune lésion apparente.

Pour ce qui est de la cachexie, qui est bien une altération matérielle, M. Mattei l'envisage comme une succession ou conséquence morbide de la névrose en question. C'est ainsi que, par suite du trouble dans le système ganglionnaire dont l'influence, on le sait, est si grande sur les assimilations, il explique : 1° la formation de la coloration bronzée (opinion que nous avons vu émise par Laycock depuis 1861), l'anémie, l'amaigrissement, la flaccidité des chairs et la prostration. 2° Son influence sur le cœur explique pourquoi l'action de cet organe est plus affaiblie que celle des muscles volontaires. 3° La sensibilité du grand sympathique rend compte de la douleur lom-

haire. Pour nous, elle nous explique aussi l'épigastralgie et la douleur qui parfois siège au niveau des flancs. Les convulsions sont rares, et, à la vérité, il est difficile de faire une hypothèse raisonnable des actions réflexes qui les produisent. Peut-être sont-elles dues aux nerfs capsulaires, puisque M. Brown-Séquard a vu des convulsions être la conséquence de la lésion de ces nerfs.

De ces trois théories, celle de M. Mattei nous paraît réunir le plus de probabilités ; du moins elle nous rend mieux compte de tous les phénomènes. En outre, en regardant la coloration bronzée comme une perversion de l'assimilation, elle nous donne une explication plausible de ce phénomène, et nous montre pourquoi, dans la cachexie qui accompagne la maladie d'Addison, cet épiphénomène est plus fréquent que dans les autres cachexies. Cette manière d'envisager presque tous les troubles de sécrétion paraît de plus en plus faire des progrès. En effet, ne savons-nous pas aujourd'hui qu'il suffit du plus léger trouble dans l'assimilation ou la désassimilation, pour que de l'albumine apparaisse dans les urines sans que, pour cela, il y ait altération rénale ? Quoi d'étonnant dès lors que la coloration bronzée, par suite d'un trouble de l'assimilation, se montre dans la période ultime des maladies, dans les cachexies tuberculeuses et cancéreuses ? Dans la maladie d'Addison, si elle se montre parfois avant l'explosion des autres symptômes, c'est qu'ici la perversion de l'assimilation est pour ainsi dire primitive, puisque, pour M. Mattei, cette maladie consiste dans une névrose du grand sympathique, partie du système nerveux qui, on le sait, tient sous sa dépendance cette fonction ; dans les autres cachexies, au contraire, toutes les fonctions s'altérant peu à peu, il arrive un moment où l'assimilation est pervertie, et par suite la coloration bronzée survient ; on pourrait la considérer comme secondaire par opposition à celle que nous avons décrite plus haut.

La théorie de M. Mattei, qui nous semble à tous égards devoir être prise en considération, une fois admise, il reste à se demander, ainsi qu'il le fait lui-même, si la névrose est primitive ou symptomatique, la maladie d'Addison reconnaissant toujours pour point de départ, dans ce dernier cas, une altération du système nerveux. En un mot, il s'agit de savoir si l'altération des capsules

surrénales survient consécutivement à la lésion du système nerveux ; ou bien si cette altération des capsules est primitive, et n'amène les accidents qu'en agissant sur le système nerveux. Question difficile que M. Mattei ne résout pas lui-même.

Addison, en 1858, s'exprimait ainsi : « Tout en pensant que, dans certains cas, il est impossible de ne pas considérer les altérations de couleur subies par le malade comme le résultat de la lésion des capsules, et probablement de cette lésion seulement, nous savons toutefois que ces organes sont très-voisins du plexus solaire et des ganglions semi-lunaires, et sont même en contact avec ces parties qui leur envoient un grand nombre de nerfs ; qui peut dire quelle influence le contact de ces organes malades peut avoir sur ces grands centres nerveux, et quelle part ces effets secondaires peuvent prendre dans la production des troubles de la santé générale et des autres symptômes observés ? » Addison lui-même, trois ans après l'apparition de son premier mémoire, ne pensait plus que l'altération des capsules surrénales jouait le principal rôle ; l'altération nerveuse pouvant bien avoir sa part dans l'explication des phénomènes. Seulement, pour lui, la lésion des capsules était toujours primitive. Cette manière de voir, combinée avec celle du professeur Mattei, pourrait facilement être admise comme cause de la maladie qui nous occupe. Rien ne s'oppose à ce que l'on place les phénomènes de la cachexie sous l'influence d'une altération de la glande sanguine, les mêmes phénomènes, ainsi que la coloration bronzée, prenant un plus grand accroissement par suite de la lésion nerveuse, qui, en définitive, jouerait le principal rôle. Il est une autre manière d'envisager la question ; celle-ci me paraît devoir être prise en sérieuse considération. Il ne me répugnerait nullement de regarder, soit la névrose, soit l'altération nerveuse (nous ne savons laquelle), comme primitive, tandis que l'altération capsulaire serait secondaire. On ferait ainsi pour la maladie d'Addison ce qui a été fait pour l'albuminurie, la maladie de Bright, la leucémie, le goître exophtalmique.

La physiologie, du reste, en cela, serait d'accord avec nous ; les physiologistes nous ont montré, en effet, des altérations survenant dans les capsules surrénales après la lésion, soit de la

moelle, soit du grand sympathique. En outre, il faut toujours avoir présent à l'esprit le fait de Spender. On sait qu'il s'agit d'une véritable maladie d'Addison, dans laquelle, à l'autopsie, on a constaté une absence complète des capsules surrénales. Ce n'est qu'une opinion que j'émet : je laisse à de plus expérimentés le soin de la développer ; plus tard peut-être, reprenant ce travail, pourrai-je le faire moi-même.

Au moment de livrer ce travail à l'impression, je trouve, dans la *Gazette médicale de Paris* (5 décembre 1863), une observation de maladie d'Addison, par le docteur Jean Erichsen (de Saint-Petersbourg). Il s'agit d'une jeune fille de vingt et un ans, qui, dès l'âge de quatorze ans, vit sa peau prendre une teinte brunâtre très-manifeste. Cette jeune fille, à part un malaise qu'elle ressentait constamment et dont elle ne pouvait se rendre compte, conserva son appétit ; les digestions étaient même faciles ; parfois, pourtant, elle avait des vomissements ; les phénomènes persistèrent jusqu'au moment de la mort ; mais, deux jours avant cette terminaison fatale, ils s'aggravèrent ; les vomissements devinrent fréquents ; une violente céphalalgie se déclara et il y eut une grande prostration des forces. La nuit qui précéda la mort, on observait des syncopes, convulsions, délire, forte dilatation des pupilles.

Autopsie. — On trouve une pigmentation de tous les organes : la coloration de la substance cérébrale et l'altération probablement tuberculeuse des capsules surrénales.

M. Erichsen fait suivre son observation de quelques réflexions qui viennent complètement corroborer ma manière de voir : après avoir examiné la valeur de toutes les théories proposées, il s'arrête à celle qui place le siège de l'affection dans une altération (atrophie) ou dans une lésion fonctionnelle du grand sympathique abdominal. La coloration de la peau, la maladie des capsules surrénales et les autres phénomènes seraient des effets d'une même cause, et cette cause pourrait bien avoir pour point de départ les grands centres nerveux de l'abdomen.

Traitement. — En présence du pronostic que nous avons porté, il n'est pas besoin de nous étendre sur les divers modes de traitement, seulement c'est une raison de plus pour qu'on essaye

de caractériser la maladie dès son début, et qu'on n'attende pas les périodes extrêmes pour entreprendre une médication jugée d'avance. Addison insiste sur la nécessité de reconnaître les premiers symptômes de la maladie ; mais nous ne devons pas nous dissimuler les obscurités de ce diagnostic.

En outre, la nature de la maladie n'étant pas encore bien connue, on comprend toute la difficulté qu'il y a à diriger un traitement bien entendu.

On est donc réduit à faire un traitement empirique. C'est ainsi qu'en présence de l'anémie, on a conseillé les traitements tonique et analeptique sur lesquels je n'ai pas besoin d'insister ; mais tant que l'on ne connaîtra pas la cause primitive de cette anémie, ces médications échoueront comme elles ont échoué jusqu'ici. Aussi doit-on, avant toutes choses, s'appliquer à bien connaître la nature de la maladie d'Addison.

CONCLUSIONS.

1° La maladie d'Addison existe comme entité morbide. Elle est caractérisée par une forme particulière d'anémie, s'accompagnant d'un état de langueur générale, de débilité, d'un remarquable affaiblissement de l'action du cœur, d'irritabilité de l'estomac, et le plus souvent d'une douleur siégeant tantôt à la région lombaire, tantôt à la région épigastrique ou dans les flancs, vers l'extrémité antérieure de la dixième côte. De même, le plus souvent elle s'accompagne d'un changement particulier de la couleur de la peau : cette coloration est ordinairement bronzée, brunâtre ; elle offre, dans certains cas, des caractères qui peuvent, jusqu'à un certain point, la différencier de la coloration plus ou moins analogue que l'on rencontre dans d'autres cachexies.

2° La dénomination qui nous paraît, quant à présent, devoir lui être attribuée de préférence, est celle de *maladie d'Addison*,

du nom de celui qui, le premier, en a donné une bonne description. Le nom de maladie bronzée (*bronzed-skin*) ne lui convient nullement, attendu que cette coloration se montrant dans divers états, et n'étant pas toujours constante dans la maladie qui nous occupe, ne sert qu'à induire le clinicien en erreur.

3° La coloration bronzée doit être considérée comme un épiphénomène; elle est indépendante de l'état des capsules surrénales.

4° La maladie d'Addison peut être considérée comme une névrose ayant son siège dans le grand sympathique, névrose soit primitive, soit symptomatique.

5° L'altération des capsules surrénales dans cette maladie peut, à l'exemple de ce qui a été fait pour l'albuminurie, le goître exophthalmique, être considérée comme secondaire.

6° Les capsules surrénales ne me paraissent pas nécessaires à la vie.

INDEX BIBLIOGRAPHIQUE

Anatomie et Physiologie.

1806. PRED-MECKEL. Abhandlungen aus der menschlichen und vergleichenden Anatomie und Physiologie, t. I.
1819. RETZIUS. Observationes in anatomiam chondropterygiorum.
CUVIER. Leçons d'anatomie comparée, t. VIII.
1825. RATHKE. Ueber die Entwick. der Geschlechtstheile bei den Amphibien, Beitr. zur Geschichte der Thiere.
1828. JACOBSON. Anatomisk Aphaandler (Mém. de l'Acad. de Copenhague, t. III).
1830. J. MULLER. Bildungsgeschichte der Genitalien.
1836. NAGEL. Ueber die Structur der Nebennieren (Müller's Archiv für Anat. und Physiol.).
1837. Rayer. Journal l'Expérience.
1838. S. DELLE CHIAJE. Existensa della glandole renale ne Batraci e ne Pesci, e figura di quelle nel feto umano (Atti delle Instituto d'incoragg. di Napoli).
1839. BERMAN. Dissert. de glandulis suprarenalibus.
1842. GRUBY. Recherches anatomiques sur le système veineux de la grenouille (Annales des sciences naturelles, 2^e série, t. XVII).
STANNIUS et SIEBOLD. Nouveau Manuel d'anatomie comparée, t. II.
MECKEL. Manuel d'anatomie descriptive (trad. Jourdan, t. III).
1843. HENLE. Anatomie générale, t. III.
BISCHOFF. Traité du développement de l'homme et des animaux.
1846. GOODSIR. On the suprarenal, thymus and thyroid. bodies (Philos. trans.).
ECKER. Der feinere Bau der Nebennieren.
FREY. Art. suprarenal capsules (Todd's Cyclop. of anat. and. physiol., t. IV).
1850. VIRCHOW. Zur Chenne der Nebennieren (Archiv für pathologische Anatomie und Physiol.).
1851. MUELLER. Manuel de physiologie, t. I.
1852. H. GRAY. On the development of the ductles glands in the chick (Philos. trans.).

1855. CH. ROBIN et MERCIER. Mémoires de la Société de Biologie.
HUSHKE. Encyclopédie anatomique. Splanchnologie, t. IV.
CRUVEILHIER. Anatomie descriptive, t. III, 3^e édit.
KOLLIKER. Traductions Béclard et M. Sée (Éléments d'histologie).
1856. BERRUTI et PEROSINO. Académie royale medico-chirurgicale de Turin.
A. MARTINI. Comptes rendus de l'Académie des sciences de Paris.
GRATIOLET. Idem.
VULPIAN. Idem.
BROWN-SÉQUARD. Idem., et Archives générales de médecine, vol. VII,
5^e série.
1857. PHILIPPEAUX. Comptes rendus de l'Académie des sciences de Paris.
WERNER. De capsulis superrenalibus (Dorpat).
BENVENISTI. Sulle capsule soprarrenali, sul diabeto, e sulla saccarificazione animale morbosa (Académie de Padoue).
1858. BROWN-SÉQUARD. Journal de physiologie.
HARLEY. The Histology of the suprarenal capsules (the Lancet medico-chirurg. Review).
1859. DARBY. The Charleston medical Journal and Review.
CHATELAIN. Thèses de Strasbourg.
1862. MILNE EDWARDS. Leçons sur la physiologie comparée des animaux et de l'homme, t. VII.
1863. M. SCHIFF. De l'extirpation des capsules surrénales (Imparziale Florence).
MATTEI (de Sienne). Ricerche sull'anatomia normale e pathologica delle cassule soprarrenali.
FEICHMANN. Zeitschrift für ration. Med. n. f., Band III, Heft 3.

Pathologie et clinique.

1837. RAYER. Recherches anatomico-pathologiques sur les capsules surrénales (Journal l'Expérience).
1839. RAYER. Maladies des reins.
1853. METTENHEIMER. Deutsche Klinik.
1855. ADDISON. On the Constitutional and local effects of disease of the suprarenal capsules.
J. HUTCHINSON. Series illustrating the connexion between bronzed-skin and disease of the suprarenal capsules (Medical Times, 1856, 1857, 1858).
TIGRI. Gazette médicale de Toscane.
1856. LASÈGUE. Archives générales de médecine, 5^e série.
LUTON. Société de biologie.
MALHERBE. Gazette des hôpitaux.

- PUECH. Académie des sciences de Paris.
W. MONRO. Association Journal médical.
CHRISTIE. Medical Times and Gazette.
1856-1857. Bulletins de la Société médicale des hôpitaux.
1857. DANNER. Archives générales de médecine, 5^e série.
Société médico-allemande de Paris.
PUECH. Académie des sciences de Paris.
CHARCOT. Mémoires de la Société de biologie.
SECOND-FÉREOL. Idem.
IMBERT-GOURBEYRE. Moniteur des hôpitaux.
BESNIER. Bulletins de la Société anatomique de Paris.
ESPAGNE. Idem.
DAYOT. Idem.
GROMIER. Gazette médicale de Lyon.
GUBIAN. Idem.
CHEVANDIER. Gazette des hôpitaux.
FRESNE. Idem.
TIGRI. Gazette médicale de Toscane.
GIACOMO MINGONI. Gaz. medica. italiana (Lombardia).
REES. Case of bronzed-skin (the Medical Times).
COTTON. Idem.
HARLEY. Idem.
KÉIRKES. Idem.
PEACOCK. Idem.
FRICKE. Case of cirrhosis of the liver and bronzed-skin (the British and foreign med.-chir. Review).
J. KENTSPENDER. British medical Journal.
1858. BALL. Bulletins de la Société anatomique de Paris.
LETENNEUR (de Nantes). Gazette des hôpitaux.
GOALDEN. The Lancet.
Société médico-chirurgicale de Londres.
PARKES. Medical Times and Gaz.
BENNETT. Idem.
1856-1857-1858. Gazette hebdomadaire de Paris.
1859. DUMAS. Gazette médicale de Paris.
CHATELAIN. Thèses de Strasbourg.
LAGUILLE. Thèses de Paris.
PAGE. British medical Journal.
1859-1860. J. J. SCHMIDT. (Archiv für die Holländischen Beiträge zur Natur und Heilkunde).

- DALTON. New-York Journal of medicine.
GOEAU-BRISSENNIÈRE. Thèses de Paris.
1861. HARRINSON. British medical Journal.
BARKER. Medical Times and Gaz.
LAYCOCK. British and for. med.-chir. Rev., XXVII. Janv., avril.
BAZIN. Leçons sur la scrofule.
1862. FRASER. Medical Times and Gaz.
SEITZ. Deutsche Klinik.
GOURIET. Gazette des hôpitaux.
TROUSSEAU. Clinique médicale de l'Hôtel-Dieu, vol. II, 1^{re} édit.
JACCOUD. Clinique médicale de Graves (traduction), t I, 1^{re} édit.
VALLEIX. Vol. I^{er}, 4^e édit.
WOILLEZ. Dictionnaire de diagnostic, 1^{re} édit.
1863. DUCLOS (de Tours). Bulletin de thérapeutique.
VAN DEN CORPUT. Annales de la Société anatomo-pathologique de
Bruxelles, vol. II, 1^{er} fascicule.
-

EXPLICATION DES PLANCHES

PLANCHE I. — Face et partie supérieure de la poitrine du malade de l'observation I.

PLANCHE II. — Face et partie supérieure de la poitrine de la malade de l'observation LXXXVIII.

PLANCHE III. — FIG. 1. — Capsule surrénale gauche de l'observation I. Elle est représentée telle qu'elle a été trouvée sur le cadavre.

AA'. Face antérieure de la capsule.

bb'. Petits foyers purulents ayant perforé la membrane d'enveloppe *cc*.

FIG. 2. — Capsule précédente partagée en deux parties égales.

aa. Enveloppe adipeuse.

bbbb. Substance normale.

cccccc. Matière tuberculeuse.

d. Matière tuberculeuse ramollie, purulente.

FIG. 3. — Coupe de la peau vue à un grossissement de 90 diamètres.

a. Couche superficielle de l'épiderme.

b. Réseau muqueux pigmenté.

c. Couche profonde des papilles, siège de la même pigmentation.

FIG. 4. — *a'*. Couche cornée de l'épiderme.

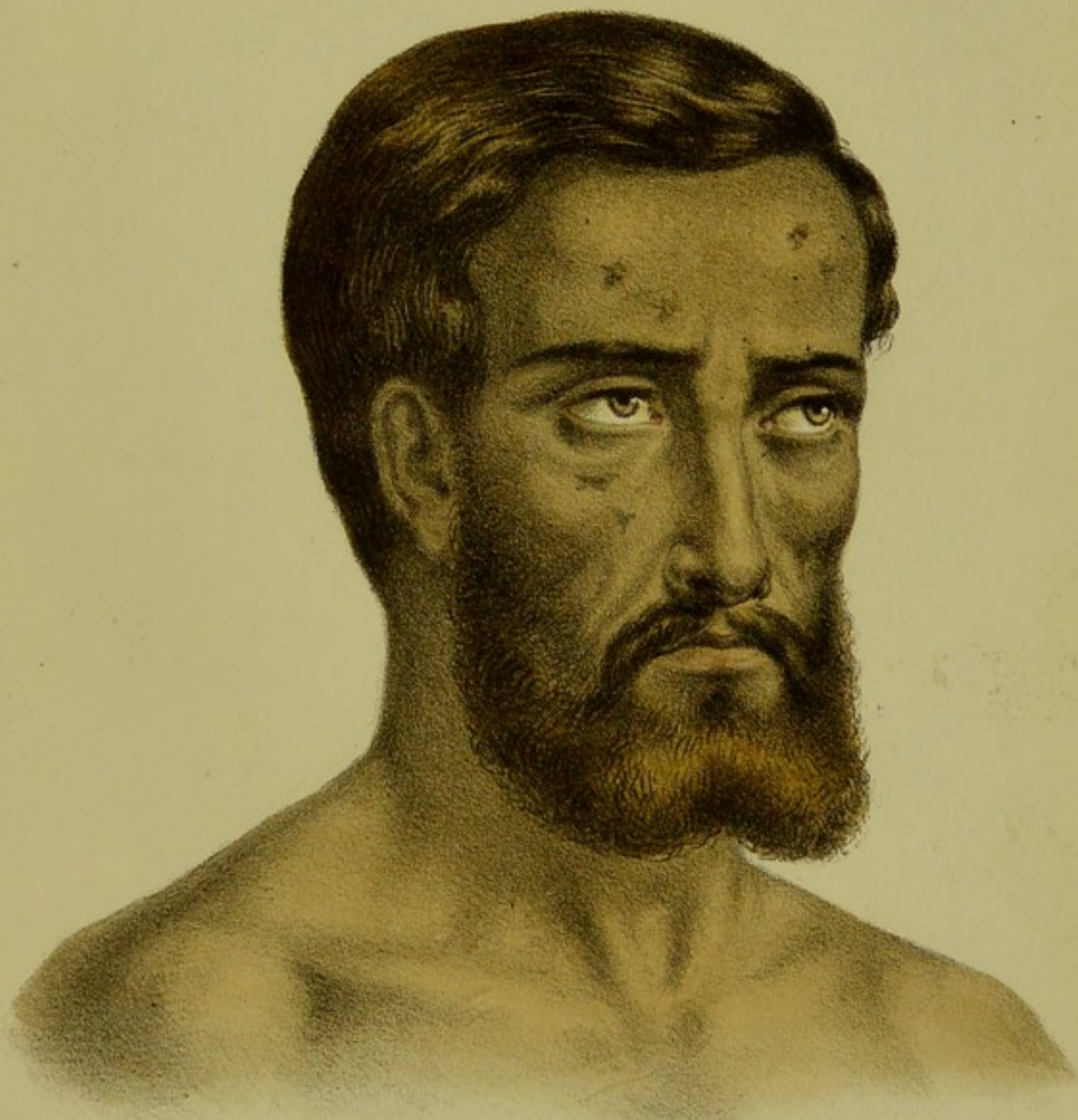
b'. Réseau muqueux avec ses cellules infiltrées de granulations qui lui donnent sa coloration brune.

c'. Couche profonde des papilles également colorée ; les granulations pigmentaires y sont libres ou groupées, formant comme (*f*) de petites masses granuleuses, ou bien déposées, comme en *dd*, dans les corpuscules de tissu conjonctif, ayant alors une forme allongée ou rameuse.

e. Cellules épidermiques.

P. Anse vasculaire.

Pl. I.



Garnier, ad nat. del.

Imp. Aug^e Bry, r. du Bac, 114. Paris.

Jules D. H.







Fig. 1.

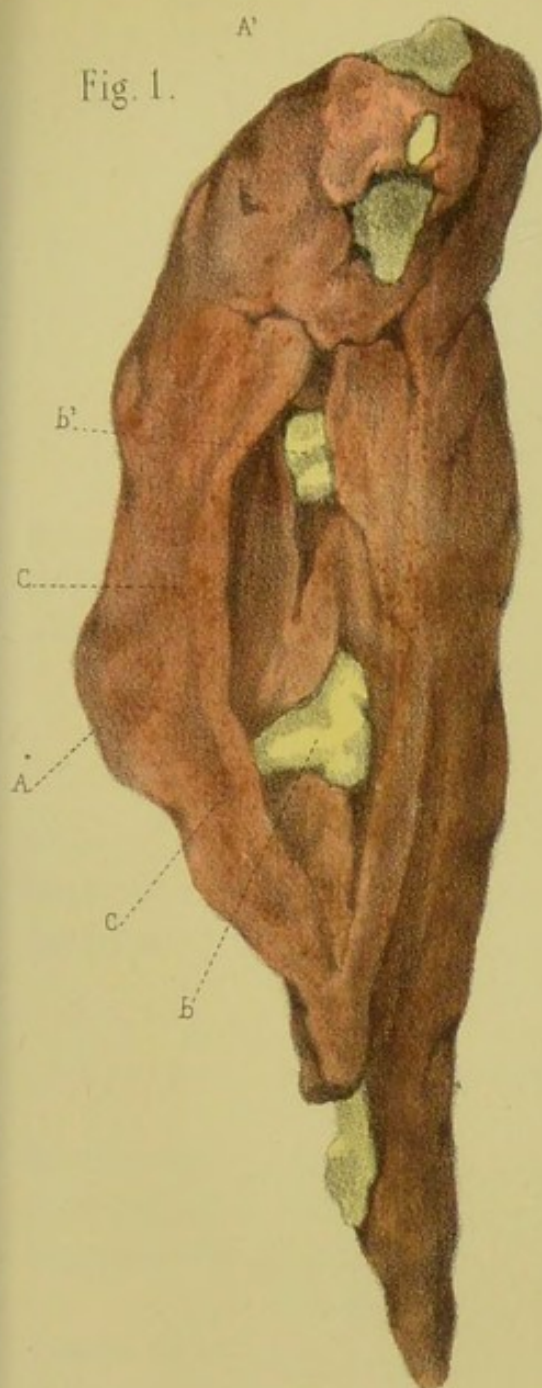


Fig. 2.

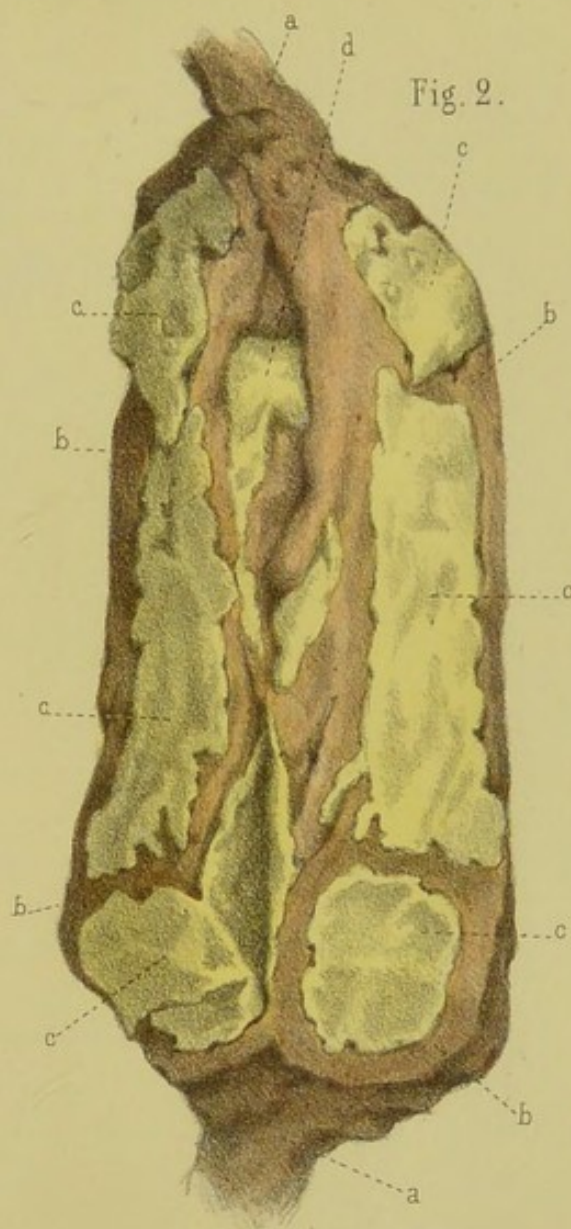


Fig. 3.

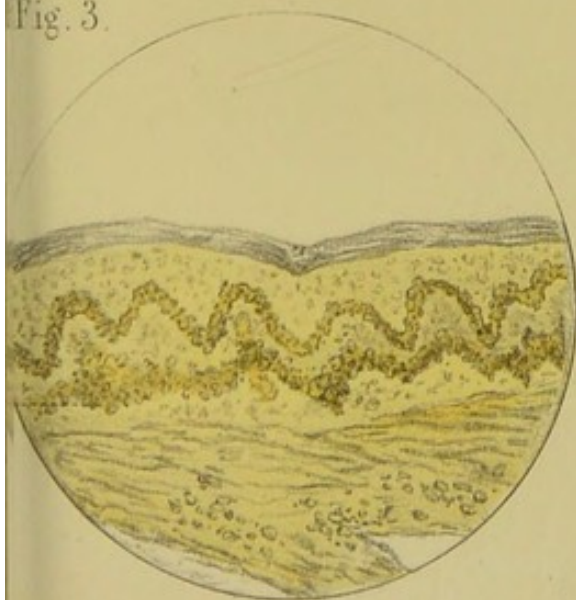


Fig. 4.

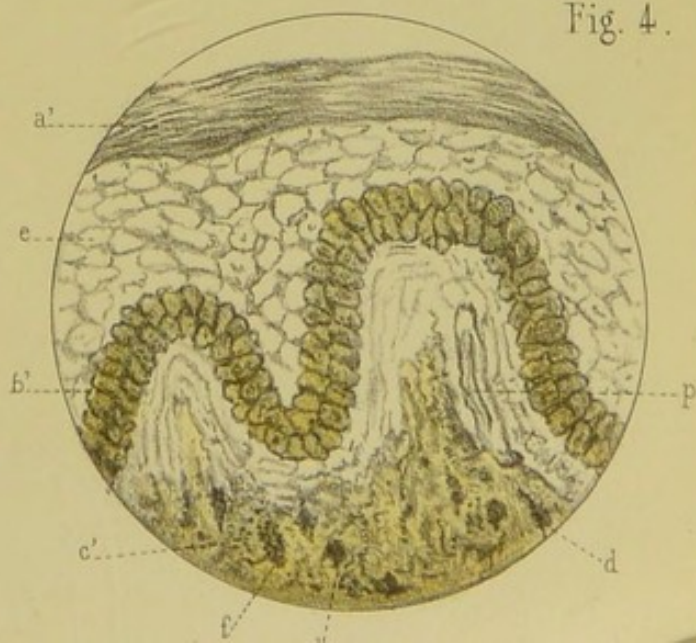




TABLE DES MATIÈRES

AVANT-PROPOS.	1
CHAPITRE PREMIER. — Historique.	3
CHAPITRE II. — Anatomie et physiologie des capsules surrénales.	6
Structure des capsules surrénales.	9
Anatomie comparée.	14
Développement.	15
Physiologie.	18
CHAPITRE III. — Observations.	30
CHAPITRE IV. — Symptômes, marche, durée, terminaison.	71
CHAPITRE V. — Anatomie pathologique.	80
Altération des capsules surrénales en dehors de la maladie d'Addison.	82
Altération des capsules surrénales dans la maladie d'Ad- dison.	86
CHAPITRE VI. — Diagnostic.	96
CHAPITRE VII. — Étiologie.	110
CHAPITRE VIII. — Nature.	111
Traitement.	127
CONCLUSIONS.	128
INDEX BIBLIOGRAPHIQUE. — Anatomie et physiologie.	130
Pathologie et clinique.	131

TABLE DES MATIÈRES

1	AVANT-PAROLE.....
3	CHAPITRE PREMIER. — Historique.....
5	CHAPITRE II. — Anatomie et physiologie des capotes cutanées.....
9	Structure des capotes cutanées.....
11	Anatomie comparée.....
13	Développement.....
15	Physiologie.....
20	CHAPITRE III. — Observations.....
21	CHAPITRE IV. — Sympômes, causes, durée, traitement.....
23	CHAPITRE V. — Anatomie pathologique.....
25	Altération des capotes cutanées en dehors de la maladie d'Addison.....
27	Altération des capotes cutanées dans la maladie d'Addison.....
29	diagn.....
30	CHAPITRE VI. — Prognostic.....
110	CHAPITRE VII. — Étiologie.....
111	CHAPITRE VIII. — Traitement.....
113	Traitement.....
115	Conclusion.....
116	Index des matières.....
117	Table des matières.....



