

**Zur Diagnose der Krebsgeschwülste im rechten Hypochondrium,
insbesondere der Niere und Nebenniere : Inaugural-Abhandlung der
medizinischen Fakultät zu Erlangen vorgelegt / von Max Döderlein.**

Contributors

Döderlein, Max.
Royal College of Surgeons of England

Publication/Creation

Erlangen : Dreck der A.E. Junge'schen Universitätsbuchdruckerei, 1860.

Persistent URL

<https://wellcomecollection.org/works/n74vbghr>

Provider

Royal College of Surgeons

License and attribution

This material has been provided by This material has been provided by The Royal College of Surgeons of England. The original may be consulted at The Royal College of Surgeons of England. where the originals may be consulted. This work has been identified as being free of known restrictions under copyright law, including all related and neighbouring rights and is being made available under the Creative Commons, Public Domain Mark.

You can copy, modify, distribute and perform the work, even for commercial purposes, without asking permission.

**wellcome
collection**

Wellcome Collection
183 Euston Road
London NW1 2BE UK
T +44 (0)20 7611 8722
E library@wellcomecollection.org
<https://wellcomecollection.org>

Dr. 52

Zur Diagnose

der

**Krebsgeschwülste im rechten
Hypochondrium,**

insbesondere

der Niere und Nebenniere.

Inaugural - Abhandlung

der

medizinischen Fakultät zu Erlangen

vorgelegt

von

Max Döderlein,

Dr. med.



Erlangen, 1860.

Druck der A. E. Junge'schen Universitätsbuchdruckerei.

Zur Diagnose

1880

Krebsgeschwülste im rechten Hypochoondrium.

insbesonders

der Niere und Nebenniere.



Inaugural - Abhandlung

von

Max Döberlein, Doctor der Medicin

in Erlangen

1880

Max Döberlein,

Dr. med.

Erlangen, 1880.

Druck der A. E. Langen'schen Universitätsbuchdruckerei.

Als Ausgangspunkt einiger Betrachtungen über Lage- und Stellungsabweichungen der Leber, sowie über die Diagnose grosser Krebsgeschwülste im rechten Hypochondrium, insbesondere der Niere und Nebenniere, diene ein Fall von Carcinoma medullare dieser Gegend, welcher im Winterhalbjahr 18⁵⁹/₆₀ in hiesiger medicinischer Klinik beobachtet wurde.

Vor der Mittheilung desselben aber fühle ich mich gedrungen, Herrn Prof. Dr. Kussmaul, meinem hochverehrten Lehrer, den innigsten Dank auszusprechen für die thätige Theilnahme, die mir bei dieser Arbeit in hohem Maass von seiner Seite bewiesen wurde.

Beschreibung eines Falls von grosser Krebsgeschwulst im rechten Hypochondrium.

Carcinoma medullare retroperitoneale in hypochondrio dextro permagnum. Carcinoma renis, renis succenturiati, et glandularum lymphaticarum hujus regionis. Carcinoma hepatis, peritonei, pleurae dextrae et pulmonum consecutivum. Dislocatio et compressio hepatis. Carcinoma et thrombosis venae cavae inferioris. Thrombosis venarum renalium et iliacarum communium. Thrombosis venae portae. Ascites, oedema scroti et extremitatum abdominalium. Dislocatio cordis. Compressio pulmonum. Mors per inanitionem.

Krankengeschichte.

Anamnese.

Herold Valentin, 26 Jahre alt, Steinhauer, der Sohn tuberculöser Eltern, war in seiner Jugend und Militärdienstzeit vollkommen gesund. Im Juli 1859 fühlte er in der rechten seitlichen Bauchgegend, entsprechend den Rippenwinkeln in der Gegend des 8. bis 10. Intercostalraums, Schmerzen, die sich bisweilen steigerten, niemals verschwanden. Ein Gefühl von Spannung verbreitete sich allmählig über den Bauch bis zum Nabel hin und zu Anfang October nahm er daselbst eine Anschwellung wahr, welche rasch an Umfang zunahm und gleichzeitig mehr und mehr Schmerzen verursachte. Dabei war sein Allgemeinbefinden längere Zeit gut erhalten, doch bemerkte der Kranke zuletzt, dass er abmagere und der Appetit nahm ab. Im October suchte er im Hospital zu Schwand ärztliche Hülfe und wurde daselbst

mit Brechmitteln, Abführmitteln und grossen Blutentziehungen ohne günstigen Erfolg behandelt. Das rechte Hypochondrium wölbte sich mehr und mehr hervor, Patient fühlte die Kräfte allmählig schwinden, hatte wenig Appetit, unruhigen Schlaf, trägen Stuhlgang, entleerte wenig Urin, die Respiration wurde erschwert, in den letzten Tagen litt er an etwas Hitze und hatte mehr Durst. Diese Angaben machte der Kranke am Tag nach seiner Aufnahme in hiesiger Klinik am 11. November.

Status praesens, den 12. November.

Patient ist von schlankem Wuchs, mittlerer Grösse (165 Ctm.), bleicher Hautfarbe; im Gesichte, nicht aber am übrigen Körper fahlgelb, sehr abgemagert, die Mundwinkel nach unten verzogen mit dem Ausdruck eines schwer Leidenden. Die tiefliegenden Wangen umschrieben leicht geröthet, Lippen und Lider blass, Sclera weiss. Der Kranke liegt auf der rechten Seite, der Kopf tief.

Der Brustkorb bietet in seinen oberen Theilen nichts auffallendes, und die oberen Rippen heben sich gleichmässig bei der Inspiration. Der Herzstoss ist genau an der linken Brustwarze, welche mit jeder Systole leicht gehoben wird, zwischen der 4. bis 5. Rippe sichtbar, ausserdem sieht man im 2. bis 3. Intercostalraum das Herz pulsiren. Die Herzdämpfung wird begrenzt durch eine Linie, die von der Sternalinsertion des zweiten linken Rippenknorpels schräg herabgeht zur linken Brustwarze und vom linken Sternalrand abwärts läuft, nach unten Uebergang in die Leberdämpfung. Athemgeräusche und Herztöne sind normal. — Der untere Theil der rechten Hälfte des Brustkorbs ist beträchtlich hervorgewölbt, ebenso der Bauch in der regio hypochondriaca dextra, gastrica und umbilicalis. Diese Wölbung erscheint in der Gegend der winkligen Biegung der 8. bis 10. Rippe am beträchtlichsten und nimmt gegen das linke Hypochondrium allmählig ab. Die Intercostalräume sind verstrichen, die Rippen in hohem Grad resistent. Die Haut ist überall prall gespannt, nicht faltbar, aber nach allen Seiten zu verschieben. Die Venen der Bauchhaut, zumal die v. epigastricae, ebenso die Rückenvenen sind

sehr erweitert. Der scharfe untere Leberrand verläuft, wie die Tastuntersuchung lehrt, einen Zoll breit unterhalb des Nabels quer durch die Nabelgegend sanft von rechts nach links aufsteigend. Etwa eine Handbreit rechts vom Nabel biegt derselbe in einem mässig stumpfen Winkel aufwärts und ist als rechter Leberrand in einer steil zu dem unteren Rande des 10. Rippenknorpels aufsteigenden Linie deutlich zu fühlen. Etwas links vom Nabel erscheint der untere Leberrand seicht ausgeschnitten, unter welcher Stelle ein kugliger, ziemlich resistenter Körper erkannt und als Gallenblase gedeutet wird. Weiter linkshin geht der untere Leberrand in einem flachen Bogen aufwärts in das linke Hypochondrium, entzieht sich aber bald dem tastenden Finger unter der gespannten Bauchwand. Für das Gefühl bietet die ganze vorgewölbte Gegend allenthalben eine ebene glatte Fläche, von der Resistenz der Leber; mit Sicherheit ist Fluctuation an keiner Stelle erkennbar. Die Haut selbst ist nirgends geröthet und nirgends lässt sich zwischen unterem Rippenrand und Leber eindringen. — Die Rippen lassen sich deutlich ohne jede merkliche Rauigkeit oder Crepitation verfolgen. Die Wirbelsäule zeigt keinerlei Abweichung, bei Druck und Erschütterung keine schmerzhaft Stelle. — Die Percussion ergibt vom Schlüsselbein bis zum unteren Rand der 4. Rippe in der rechten Mammalinie vollen, nicht tympanitischen Schall, unterhalb derselben wird der Schall kurz und dumpf und von der 5. Rippe an ganz leer bis in das rechte Hypochondrium, wo er in der Nähe der fühlbaren Lebergrenze leer tympanitisch wird, um unterhalb derselben voll tympanitisch zu werden. In der rechten Axillarlinie erstreckt sich der kurze dumpfe Schall bis herauf in die Achselgrube, indem die Dämpfungslinie von der Brustwarze nach aussen in einem sehr sanften Bogen aufsteigt. Die Leerheit beginnt von der 5. Rippe an und geht abwärts bis zum Rippenrand. Die Gegend zwischen Rippenrand und Crista ilei gibt in der Breite einer Mannshand bis zum vorderen Rande des Musculus quadratus lumborum lauten tympanitischen Schall, lässt auch den tastenden Finger keine Geshwulst wahrnehmen. Von der Achselgrube

aus steigt die obere Dämpfungslinie gegen die Wirbelsäule hin wieder etwas abwärts, hier aber geht der leere Schall nach unten in den der Nierengegend über. — In der Sternallinie reicht der leere Schall aufwärts in die Mitte des Sternum, abwärts bis zum Nabel; dieser leere Schall geht vom Sternum und Epigastrium links seitwärts allmählig in einen gedämpft und schliesslich volltympanitischen des linken Hypochondrium über; links und aufwärts aber grenzt er an die vom Herzen bedingte leere Schallstelle. — Bei tiefer Inspiration verschiebt sich die Lungengrenze rechts vorn bis zur 6. Rippe herab, wobei der Leberrand in der Nabelgegend kaum abwärts weicht, in der Achselgrube und am Rücken dagegen nimmt die Völle des Percussionsschalls beim Inspiriren nur wenig abwärts zu. — Die Milzdämpfung ist von der 7. bis 9. Rippe nachweisbar, nach vorn bis zum Rippenrand reichend, nach hinten aufwärts 4 bis 5 Zoll weit sich erstreckend.

Der Puls ist klein, 120. Hautwärme scheint kaum erhöht. Durst nicht vermehrt.

Der Urin lehmfarbig, scheidet bald reichliche harnsaure Salze ab, zu denen sich bei längerem Stehen Tripelphosphatkrystalle gesellen, ist an Menge vermindert, enthält weder Eiweiss, Eiter, Blut, noch Gallenfarbstoff. Patient will nie Blut im Urin bemerkt haben.

Empfindung und Bewegung der Beine ist erhalten, nur ist das Gehen wegen der grossen Last im Unterleib beschwerlich.

Der Kranke hat zuweilen Aufstossen, nie Erbrechen, wenig Appetit, verdaut jedoch die wenige leichte Nahrung, die er zu sich nimmt, gut. Der Stuhl ist angehalten; Fäcalsmassen, die heute durch ein Wasserklystier entleert wurden, sind breiiggelb. Der Kranke fühlt sich nach der Entleerung erleichtert. Klagen über Schlaflosigkeit.

Auf Grund dieser Untersuchung des Kranken liessen sich zunächst folgende diagnostische Schlüsse ziehen, die ich hier in kurzer Wiederholung zusammenfasse.

1) Die Leber ist von rechts nach links ver-

schoben, von oben und hinten nach unten und vorn um ihre Längen- oder Queraxe gewälzt, von hinten nach vorn gegen die Bauchwand gedrängt, und mit der Convexfläche zugleich an diese fest angepresst.

2) Die Ursache dieser Lageveränderung kann nicht durch Empyem oder eine Geschwulst im unteren Theil des Pleurasackes bedingt sein. Um die bedeutende Verdrängung der Leber nach abwärts zu bewirken, müssten Eitererguss oder Geschwulst so massig sein, dass das Zwerchfell seine Beweglichkeit völlig einbüsst haben würde. Am vordern Brustkorb aber erfährt die Lungengrenze bei tiefer Inspiration eine so beträchtliche Verschiebung, wie sie nur bei Unversehrtheit des Zwerchfells in grossem Umfang erfolgen kann. Auch würde die feste Anlagerung der vorderen Leberfläche an die Bauchwand durch ein Empyem nicht erklärt.

3) Ein abgesackter Eiterheerd zwischen Leber und Zwerchfell wird gleichfalls ausgeschlossen durch das Vermögen des Kranken bei tiefer Inspiration die Lungengrenze vorn bis zur 6. Rippe zu verschieben, denn die Bildung eines solchen Abscesses würde bei dem erforderlichen grossen Umfang ebensowenig ohne vollständige Lähmung der rechten Zwerchfellshälfte vor sich gegangen sein können. Auch bliebe unerklärt die starke und so umfängliche Anpressung der Convexfläche der Leber an die vordere Bauchwand.

4) Die Annahme, es handle sich um einen Abscess im retroperitonäalen Zellgewebe des rechten Hypochondrium stösst gleichfalls auf grosse Schwierigkeiten. Ein solcher Abscess müsste, um die Leber so bedeutend zu verdrängen, einen ungeheuren Umfang erreicht haben, ohne abwärts auf den gewöhnlichen Wegen

längs des *musc. psoas*, der Niere u. s. w. vorgedrungen zu sein. Gegen ein solches Vordringen spricht der volle tympanitische Schall, welcher im Raum zwischen *crista ilei*, unterem Rippenrande und *m. quadratus lumborum* besteht; ferner das Vermögen, welches dem Kranken geblieben ist, den rechten Schenkel gegen den Bauch anzuziehen, und die von Seiten der bewegenden Kräfte ungehinderte Locomotion überhaupt, insoferne sie mit einer tiefergreifenden Veränderung des *Ileopsoas* unverträglich sind; endlich der Mangel an Eiter im Urin, insofern er eine Vereiterung der rechten Niere, die nicht selten solche Abscesse begleitet, ausschliesst. Es ist aber im höchsten Grad unwahrscheinlich, dass ein Abscess im retroperitonäalen Zellgewebe des rechten Hypochondrium es eher ermögli- che, die Leber von unten und hintenher umzuwälzen, sie nach links zu drängen und nach vorn zu pressen, die Rippen auszuwölben und das Zwerchfell emporzutreiben, als den verhältnissmässig geringen Widerstand zu überwinden, der ihm in der Richtung nach abwärts entgegen- tritt. Endlich weist keine Erscheinung auf die gewöhnli- chen Ausgangspuncte solcher Abscesse: Spondylarthrocace, Nephritis purulenta oder Tuberculose der Unterleibsdrü- sen hin; und während bei reichlicher Eiterung stärkeres Fieber mit Frösten kaum ausbleibt, scheint nur mässiges Fieber ohne Fröste zugegen zu sein.

5) Leberabscesse sind Folge traumatischer Ein- wirkungen, der Pyämie, Pylephlebitis und der Dysen- terie. Von diesen ursächlichen Momenten ist nichts auf- zufinden, und es fehlen die Fröste des Eiterungsfiebers. Auch müsste der Abscess, dessen Sitz hinten und rechts in der Leber anzunehmen wäre, eine selbst für tropische Gegenden seltene Grösse erreicht haben.

6) Dagegen lässt sich an die Möglichkeit der Ent- wicklung krebshafter Geschwülste in dem Raum

rechts hinter der Leber, unter dem Zwerchfell und seitlich von der Wirbelsäule eher denken. Eine sichere Diagnose auf Krebs lässt sich zur Zeit nicht machen, da der so rasche Gang der Anschwellung des rechten Hypochondriums, die glatte Oberfläche der Leber, und vielleicht das jugendliche Alter des Kranken einiges Bedenken gegen eine solche Annahme einflössen, der Kranke auch versichert, immer mager gewesen zu sein, so dass man die relative Grösse der Abmagerung und die Raschheit, mit welcher sie erfolgte, nicht genügend abschätzen kann.

7) Ebenso ist zur Zeit die Annahme eines grossen Echinococcussackes, der sich rechts und hinten in der Leber gegen das Zwerchfell und die Brusthöhle hinauf entwickelt hat, mit einer gewissen Wahrscheinlichkeit gestattet. Für sie spricht die glatte Fläche der Leber, die Erfahrung, dass solche Geschwülste oft rasch wachsen und enormen Umfang erreichen, während die bei Echinococcen der Leber ungewöhnliche Abmagerung im vorliegenden Fall sich aus der durch den beträchtlichen Druck auf die Baueingeweide erfolgten Assimilationstörung und der ungenügenden Aufnahme von Nahrung erklären liesse, und leichte Fieberbewegungen aus reactiver Entzündung der die Geschwulst umgebenden Theile hervorgehen könnten. — Die Erweiterung der Bauchhautvenen deutet auf einen Druck, der durch die Geschwulst die vena cava trifft, und vielleicht bereits zur Thrombose geführt hat. Möglicherweise könnte freilich auch eine krebshafte Neubildung in die Vene selbst hineinwuchern und den Blutstrom abgesperret haben. In gleicher Weise gibt sich aus der Milzanschwellung wahrscheinlich ein Hinderniss im Stromlaufe der vena portarum oder doch der vena lienalis kund, bedingt durch Druck, Thrombose, oder Krebswucherung. Da bei Echinococcus der Leber auch

gleichzeitig Parasiten derselben Art in der Milz nisten können, so muss man auch diese Möglichkeit im Auge behalten.

12. Nov. Auf $\frac{1}{4}$ gr. Morphinum gestern Abend trat ein mehrstündiger Schlaf ein. — Die Schmerzen währen fort.

13. Nov. Zur Erleichterung des Kranken und behufs genauerer Untersuchung der Geschwulst wird heute ein Rhabarberinfus mit Glaubersalz gereicht, worauf vier Stühle erfolgen, sowie eine Besserung im Allgemeinbefinden. Die nach der Entleerung angestellte Untersuchung des Unterleibs führt nicht zu neuen Ergebnissen.

14. Nov. Der Unterleib ist nicht mehr so prall gespannt. Urin immer sparsam, lehmfarbig, mit Sedimenten von Harnsäure und harnsauren Salzen, frei von Eiweiss, Blut und Gallenfarbstoff.

15. Nov. Patient klagt über spannende Schmerzen im linken Bein. — Wiewohl eine Diagnose auf Echinococcencyste der Leber nicht mit Bestimmtheit gestellt wird, so werden doch versuchsweise Umschläge mit concentrirter Kochsalzlösung auf das rechte Hypochondrium angewendet. Clysmata.

16. Nov. Der Urin von früherer Beschaffenheit und Menge. Spec. Gew. 1020.

18. Nov. Unterleib wieder sehr gespannt, Ausbreitung der Schmerzen bis in das linke Hypochondrium. Trotz der Darreichung von Morphinum sehr wenig Schlaf, Puls 120.

21. Nov. Oedematöse Anschwellung beider Füße. Die Bauchhautvenen erweitern sich noch mehr. Die Vorwölbung hinter der Winkelbiegung der 8. bis 10. Rippe nimmt noch mehr zu. Abends zwei harte Stühle.

22. Nov. Trotz $\frac{1}{3}$ gr. Morphinum kein Schlaf bis zum Morgen. Oedem der Füße erstreckt sich weiter aufwärts. Unterleib noch gespannter. Die unterhalb des Leberrandes am Nabel wahrgenommene kuglige Anschwellung hat an Umfang und Resistenz zugenommen. Der Kranke magert sehr rasch ab. Er hatte bisher fortwährend Morgens 100—108, Abends 112—120 Pulse. Die Achselgrube mass Morgens 37° — $37,6^{\circ}$ C, Abends $37,5^{\circ}$ — $38,2^{\circ}$ C. Athemfrequenz 12 in der Minute.

23. Nov. Die Geschwulst wölbt sich seitlich noch mehr hervor; keine deutliche Fluctuation. Patient sieht sehr verfallen aus. Die Annahme eines Echinococcussackes wird immer unwahrscheinlicher. Abends Puls 120. Temp. 37,3° C.

24. Nov. Zur Feststellung der Diagnose, möglicherweise zur Entleerung einer in der Tiefe vorhandenen Flüssigkeit wird ein Probetroicart an der meist vorgewölbten Stelle tief eingestossen und zwar hinter dem Winkel der 9. Rippe. In dem Rohr des Troicarts findet sich neben einigen Tropfen Blut eine weissröthliche, hirnmarkartige, weiche Gewebsmasse, von dem Ansehen des Medullarkrebses. Das Microscop weist ein zartes bindegewebiges Stroma nach, in welchem unzählige Kerne und kleine Zellen eingebettet sind. Die Kerne, von 0,004—0,012 Millim. Grösse und nach ihrer Entwicklungsstufe mit grösseren oder kleineren glänzenden Kernkörperchen bis zu 0,006 Millim. Grösse versehen, scheinen aus den Lücken des Bindegewebes hervorzuwuchern, die zuweilen deutlich selbst 2—3 solcher Kerne einschliessen. An anderen Stellen finden sich zahlreiche kernige oder zellige Elemente ohne Stroma zusammengeballt. Einzelne Bläschen schienen uns ihrer Grösse wegen bis zu 0,02 Millim. als Zellen gelten zu müssen, obwohl ihre Kerne keine deutlichen Kernkörperchen erkennen liessen. Vgl. Fig. 2—9.

Die Diagnose ist somit durch diese Ergebnisse der Untersuchung um einen grossen Schritt weiter gerückt. Es handelt sich nm eine Krebsgeschwulst, welche die Leber nicht nur nach links herüberschob, und um ihre Längsaxe wälzte, sondern auch von hinten nach vorn drängte und gegen die vordere Bauchwand anpresst. Von welchem Organ die Krebsgeschwulst ursprünglich ausgehe, ist schwierig zu bestimmen. Sie geht schwerlich von der Wirbelsäule aus, da Krebse der Wirbelsäule mit furchtbaren Schmerzen, Krämpfen und Lähmungen zu verlaufen pflegen. Krebs der Rippen hätte längst zur Aufhebung ihrer Continuität mit Durchbruch nach aussen geführt. Krebs der Leber selbst von so enormen Umfang in den hinteren oberen Theilen

ursprünglich aufgetreten würde' wohl auch bereits zur Bildung grosser Krebsknoten an der in weiter Strecke der Betastung zugänglichen aber allenthalben glatten Oberfläche geführt haben. Krebs der flexura coli hepatica hätte wohl Undurchgängigkeit des Darmes und hochgradigen Meteorismus bedingt. Auch ist nicht wohl einzusehen, wie dadurch eine Umwälzung der Leber von hinten und oben nach unten und vorn bedingt werden sollte, eher müsste das Gegentheil erfolgen und der scharfe untere Rand dieses Organes nach oben gedrängt werden. Endlich begreift man nicht, wie sich bei Krebs des Colon ascendens die rechte regio lumboiliaca frei von greifbaren Geschwülsten erhalten hätte. Am wahrscheinlichsten entwickelte sich, wie die Dinge vor uns stehen, die Krebsgeschwulst hinter dem Peritonäum der rechten regio hypochondriaca, woselbst sie von der Niere, Nebenniere oder den Lymphdrüsen ausgegangen sein kann. Die Abwesenheit von Blut, Eiter und Eiweiss im Urin, der Mangel jeder Geschwulst zwischen Crista ilei und Rippenrand scheint gegen die Annahme zu sprechen, dass wir es hier mit einem Nierenkrebs zu thun haben. Wir stellen somit die Diagnose auf ein Carcinoma medullare retroperitoneale in hypochondrio dextro, ohne bestimmt zu entscheiden, ob der Ausgangspunct in der Niere, Nebenniere oder den Lymphdrüsen zu suchen ist.

25. Nov. Die Punctionsstelle kaum nachweisbar, ganz schmerzlos. Oedem der Beine nimmt zu, in den seitlichen unteren Bauchtheilen ist deutlich Flüssigkeit nachzuweisen. Die Milz ist heute durch die Percussion nicht aufzufinden. Puls Abends 120. Temp. 38,2° C.

26. Nov. Nach zweitägiger Stuhlanhaltung ein Clysm. Puls 124. Temp. 38,3° Abends.

27. Nov. Unterleib hart gespannt, beträchtliche Zunahme des Oedems und Ascites. Der Kranke nimmt fast nichts zu sich. — Puls 118. Temp. 38,1°.

29. Nov. Puls Abends 120. Temp. 37,6°.

30. Nov. Grosse Schwäche. Die Haut fühlt sich kühl an. Puls Abends 118. Temp. 37,2°.

1. Dec. Das Oedem hat die Oberschenkel in hohem Grad ergriffen. Der Harn enthält noch immer weder Gallenfarbstoff noch Eiweiss, und sieht aus wie früher. Puls 120. Temp. 36,9°. Abends 37,1°.

2. Dec. Gefühl von Pelzigsein im rechten Bein. Puls 120. Temp. Morgens 37,1°. Abends 37,2°.

3. Dec. Der Kranke fühlt sich heute etwas leichter. Oedem und Ascites haben abgenommen, ebenso die Erweiterung der Bauchhautvenen, und die starke Spannung des Bauches. Puls 104. Temp. Morgens 37,0°. Abends 37,1°.

5. Dec. Puls 100. Temp. 37,0°. Abends 36,9°.

6. Dec. Hinter dem linken Kieferwinkel ist eine kugelige, knotige Anschwellung wahrzunehmen, die von selbst und bei Druck schmerzt. Puls 96. Temp. 36,9°. Abends 37,1°.

7. Dec. Temp. 36,9°. Abends 37,1°.

8. Dec. Die Geschwulst ist bis heute soweit noch aufwärts gestiegen, dass der kurze Schall schon an der 3. Rippe beginnt und bei tiefer Inspiration der Luftschall nur den oberen Rand der 5. Rippe erreicht. Auch auf der Rückenseite erstreckt sich die Dämpfungslinie etwas höher; bei der Inspiration ist hier kein Unterschied wahrzunehmen. Eine Messung der unteren Thoraxhälfte in der Gegend des rechten Hypochondriums entsprechend der grössten Auftreibung ergibt 45 Cm., links in derselben Höhe 36 Cm. Puls 90. Temp. 36,8°. Abends 37,0°.

9. Dec. Puls 84. Temp. 36,4°. Abends 36,8°.

10. Dec. Patient klagt über grosse Kälte der Beine, dieselben fühlen sich ungemein kalt an. Erwärmung mit Wasserflaschen. Puls 80. Temp. 35,5°. Abends 36,1°.

11. Dec. Die Anschwellung hinter dem linken Kieferwinkel ist geringer. Hoher Grad von Schwäche. Der Kranke gibt jedoch den ganzen Tag über auf jede Frage bestimmte Antwort. Puls 76. Temp. 36,2°. Abends 37,1°.

12. Dec. Morgens 3 Uhr fängt der Kranke an laut zu stöhnen, verliert das Bewusstsein, Haut sehr kühl, mit kleb-

rigem Schweiss sich bedeckend. Puls verschwindend klein. Um 10 Uhr Tod. —

Am 16. November wurde der Harn des Kranken durch Herrn Stud. Schmetzer in dem Laboratorium des Herrn Professor v. Gorup-Besanez auf seinen Gehalt an Harnsäure mittelst Salzsäure geprüft. Die Gesammtmenge des sauer reagirenden Harns betrug in 24 Stunden 590 Ccm.; sein spezifisches Gewicht 1,020. In 601,8 grm. Harn fanden sich 1,190 grm Harnsäure, in 1000 grm. = 1,977 grm. Die Gesammtmenge der täglich entleerten Harnsäure betrug somit mehr als das doppelte der Normalmenge (0,50 gr. beim Erwachsenen), obwohl die Gesammtmenge täglich kaum die Hälfte der Normalmenge erreichte.

In den letzten Tagen der Krankheit wurde eine quantitative Prüfung auf Harnsäure und diesmal auch auf Harnstoff mittelst salpetersauren Quecksilberoxyds vorgenommen. Das Gesammtvolumen des Harns betrug für den Tag 550 Ccm.; das spezifische Gewicht 1,020. Reaction und Beschaffenheit überhaupt ganz wie früher. In 10 Ccm. Harn fanden sich 395 millgr. Harnstoff und in 100 Ccm. Harn 0,126 gr. Harnsäure. In der Gesammtmenge 561 gr. Harn waren somit 22 gr. Harnstoff, (in 1000 gr. 39,5 Harnstoff), die Menge des täglich entleerten Harnstoffs war somit keine absolut gesteigerte (30—40 gr. täglich als Normalmenge genommen), im Verhältniss aber zu der geringen Nahrungsaufnahme des Kranken gewiss eine sehr grosse. — Ferner befanden sich in der Gesammtmenge von 561 gr. Harn, 0,70686 gr. Harnsäure, in 1000 gr. also 1,26 gr. Auch diese Menge Harnsäure übersteigt das Mittel wie bei der ersten Messung. Somit war der Umsatz der stickstoffhaltigen Bestandtheile des Körpers trotz der in der letzten Zeit gesunkenen Körperwärme, verlangsamten Athmung und sehr geringer Aufnahme von Nahrung auffallend gross und gesteigert.

Die Respiration war während der ganzen Krankheitsdauer langsam und betrug in den letzten Wochen bei öfters wiederholten Zählungen nur 12 Athemzüge in der Minute.

S e c t i o n .

13. December Morgens 9 Uhr.

Gesicht, Arm und Brust in hohem Grade abgemagert. Bauch stark aufgetrieben. Rechtes Hypochondrium weiter, als links. Nabel hervorragend. Beine stark wassersüchtig, der Hodensack in geringem Grade ödematös.

Hautfarbe wachsbleich, nirgends eine Spur von gelbsüchtiger oder Broncefärbung. Auf dem Rücken spärliche Todtenflecke. — Todtenstarre gering ausgeprägt.

Schädeldecken bleich. Schädel 3—4 P. M. dick, Diploe dicht. Gehirn und seine Häute blutarm.

Am linken Kieferwinkel finden sich über der normalen Parotis zwei haselnussgrosse Lymphdrüsen; in deren röthlichem, saftigem Gewebe zwei weisse erbsengrosse hirnmarkähnliche Knötchen eingebettet sind.

Beide Lungen comprimirt, am stärksten der untere Lappen der rechten Lunge. Diese ist nur an der hinteren Fläche des oberen Lappens mit dem Rippenfelle durch straffes Bindegewebe verwachsen, sonst frei, auch an der dem Zwerchfell zugekehrten Fläche gänzlich frei. Die linke Lunge ist in grösserem Umfange mit dem Rippenfell und Zwerchfell verwachsen. Die Pleurahöhlen enthalten etwas Wasser. Vom hinteren unteren Umfang des Zwerchfells aus wuchern frei in den rechten Pleurasack herein mehrere weisse und grau-rothe, weiche, hirnmarkähnliche, auf der Schnittfläche einen rahmartigen Saft abgebende Knoten bis zur Grösse eines Taubeneies, theils traubig gesellt, theils einzelnstehend. Aus der Serosa der rechten Lunge wachsen gleichfalls einige solche Knoten hervor, der grösste hängt wallnussgross und kurzgestielt am hinteren scharfen Rande des mittleren Lappens frei in die Pleurahöhle herein. Auch im Gewebe der rechten und linken Lunge finden sich einige kleinere Knoten.

Kehlkopf und Luftröhre normal.

Das Herz ist horizontal gelagert, klein, das Fleisch braun. Klappen unversehrt. In den Höhlen etwas Blut und Faserstoffgerinsel.

Die Bauchhöhle enthält mindestens 5000 Ccm. gelbliches Wasser. Die Kuppe des Zwerchfells ist rechts bis zur Höhe der Verbindung des dritten Rippenknorpels mit der Rippe, links bis zur 4. gestiegen. Zur gleichen Höhe reicht auch die Leber hinauf. Zugleich ist ihr unterer Rand tiefer bis unter den Nabel gerückt und das ganze Organ weit nach links herüber verschoben. Nicht nur der linke, sondern auch ein Theil des rechten Leberlappens befinden sich im linken Epigastrium und Hypochondrium. Die Leber wird ferner durch eine riesenhafte Geschwulst, die hinter ihrem rechten Lappen die Gegend des rechten Hypochondriums und das Epigastrium einnimmt, und auf welcher sie wie auf einem Kissen ruht, weit von der Wirbelsäule gegen die Bauchwand nach vorn abgedrängt. Endlich hat die nach links verschobene und von hinten nach vorn verdrängte Leber eine Wälzung um ihre Längenaxe erlitten. Indem dadurch ihre convexe Fläche in ungewöhnlicher Ausdehnung zu Tage liegt, während zugleich der starke Druck von hinten nach vorn sie abgeplattet hat, gewinnt es den Anschein, als ob sie vergrößert wäre, was keineswegs der Fall ist.

Die convexe, zu Tag liegende Oberfläche der Leber erscheint braungelb und glatt, mit Ausnahme einiger kleiner Stellen, wo aus dem Bauchfell-Ueberzuge erbsen- bis bohnen-grosse, theils flache, theils zottige, röthlichweisse, weiche, frische Krebse hervorwuchern. Nur im hinteren Umfang der Leberconvexität, rechts unter den Rippen versteckt, lassen sich einzelne flache kaum über die Leberfläche hervorragende Markschwammknoten entdecken, die bis zur Grösse einer Nuss im Lebergewebe selbst sich entwickelt haben.

Die Fossa pro vesica fellea liegt unter und etwas links vom Nabel, wo auch die mit dicker grüner Galle erfüllte Gallenblase unter dem scharfen unteren Leberrande kugelig hervorragt. Dieser läuft in flachem Bogen quer unterhalb des Nabels hin. Eine Handbreit rechts vom Nabel biegt er unter einem mässig stumpfen Winkel in den rechten Leber-rand um, welcher steil nach aufwärts in der Axillarlinie unter dem 10. Rippenknorpel sich verliert. Der untere scharfe und der rechte Leberrand überragen, so weit sie zu Tage

liegen, 1—2 Finger breit die Geschwulst, auf der die Leber ruht, unter den Rippen aber verwächst der rechte Rand an seiner unteren Fläche gänzlich mit der Geschwulst. Links steigt der untere scharfe Rand gegen die Axillarlinie in das Hypochondrium hinauf. Die *Incisura hepatica pro ligamento terete* fällt in die Mammalinie.

Die grosse Geschwulst hinter dem rechten Leberlappen hat ihren Sitz hinter dem Bauchfell, welches dieselbe mit glatten gewölbten Flächen nach links und unten hin abgrenzt. Links reicht die Geschwulst, mit ihrer grössten Wölbung die Wirbelsäule überragend, bis ins linke Epigastrium, begrenzt vom Omentum minus und dem links hin verschobenen mit der Geschwulst in grossem Umfang verlötheten Duodenum. Nach unten und nach rechts ist das Colon transversum und der oberste Theil des Colon ascendens mit dem die Geschwulst umhüllenden prall gespannten Bauchfelle verwachsen. Nach hinten hängt sie mit der rechten Niere zusammen und füllt in der Grösse von fast 2 Mannsköpfen den Raum im rechten Hypochondrium zwischen Leber und Wirbelsäule und der seitlichen und hinteren Bauchwand aus.

Zwischen *crista ilei* und unterem Rippenrande der rechten Seite befinden sich der Blinddarm und ein Theil des aufsteigenden Grimmdarms. Der Magen liegt zusammengezogen und leer in der *regio hypochondriaca sinistra*. Die mässig contrahirten wässrig infiltrirten Dünndärme, mit orangefarbigem, dickem Schleime in ihrer ganzen Länge erfüllt, sind meist links und unten in der Bauch- und Beckenhöhle gelegen, das stark contrahirte Colon descendens ist in normaler Lage. *Flexura iliaca*, Colon ascendens und Coecum sind ausgedehnt, und von gelben, dickbreiigen Kothmassen gleichmässig angefüllt. Die Milz ist ums doppelte vergrössert, derb, mit verdickter, rauher Hülse, hängt vollständig beweglich und in toto leicht unters Zwerchfell verschiebbar im linken Hypochondrium.

Milz, Magen, Gallenblase, Pancreas und Gedärme zeigen keine krebssige Entartung, Duodenum und Colon transversum sind verlöthet mit der grossen Geschwulst hinter der Leber, aber nicht selbst krebshaft. Die Schleimhaut

des Dickdarms ist stark pigmentirt, von frischen Blutergüssen ist nichts wahrzunehmen.

Dagegen sprossen an verschiedenen Stellen des Bauchfells weiche, bald mehr zottige, bald mehr knotige hirnmark-ähnliche Geschwülste von Erbsen- bis Nussgrösse theils weiss, theils grauröthlich, theils schwärzlich hervor. Solche Massen finden sich im Becken in dem Raume zwischen Harnblase und Mastdarm rechterseits zu einem Haufen von der Grösse eines Gänseeies zusammengedrängt. Prostata und Samenbläschen sind unversehrt, ebenso die Harnblase und der Mastdarm; es ist unzweifelhaft das Bauchfell, von dem sie sich erheben.

Eine andere Gruppe solcher Geschwülste mehr als hühnereigross sprosst rechts von der Gallenblase aus dem Bauchfellüberzug der Hauptgeschwulst. Eine grosse Anzahl traubig gesellter Geschwülste hängen ferner zur Seite des rechten Leberrandes gleichfalls vom serösen Ueberzug der Hauptgeschwulst in die regio lumbalis dextra der Bauchhöhle herein. Endlich finden sich noch einige kleine Geschwülste, die einzeln vom serösen Ueberzug der rechten seitlichen Bauchwand entspringen. Das Zwerchfell ist nur im hinteren, unteren und seitlichen Theil, soweit die Leber von ihm weggedrängt wurde, mit der Geschwulst verwachsen, die ganze Fläche, so weit sie die Leber bedeckt, ist unversehrt.

Die rechte Niere ist nicht nach unten verdrängt, ihr unterer Theil liegt in der normalen Höhe. Ihr oberer Theil dagegen hat eine Grösse von mehr als zwei Mannsfäusten gewonnen und erstreckt sich nicht nur nach oben, sondern auch nach vorn in die Geschwulst herein. Obwohl die Niere, soweit sie vergrössert ist, zugleich in Krebsmasse umgewandelt erscheint, und ihre eigenthümliche Structur verloren ging, so lässt sich doch ihre Begrenzung ziemlich genau herausstellen, indem die Nierencapsel merkwürdigerweise im grössten Umfang erhalten ist und leicht aus der grossen Geschwulst herausgeschält werden kann. Ebenso ist weit in den krebsig entarteten oberen Theil hinein das erweiterte Nierenbecken mit der grossen Theils erhaltenen Schleimhaut

zu erkennen. Man kann sich so bestimmt überzeugen, dass die Niere nur den kleineren Theil der grossen Geschwulst bildet, der grössere liegt über ihr, zwischen der Leber, dem Zwerchfell und der Wirbelsäule. Ausserdem comprimirt eine hühnereigrosse in Markschwamm verwandelte Lumbaldrüse den Harnleiter zunächst dem Eintritt in das bedeutend erweiterte Nierenbecken.

Das untere Endstück der Niere hat seine Form und natürliche Structur zum Theile noch bewahrt. Doch sind die Rinden- und namentlich die Pyramidensubstanz beträchtlich atrophirt, sehr derb, blassbraun, die Pyramiden abgeplattet, zweifelsohne durch Compression in Folge der bestandenen Hydronephrose. Unter der Nierencapsel finden sich zahlreiche mohnsamen- bis bohngengrosse mit Wasser gefüllte Cysten. Auch sind schon hier zahlreiche Krebsknoten von verschiedener Grösse eingelagert und prominiren da und dort über die Nierenfläche. Dieselben zeigen einen gefächerten Bau; die Wände der Fächer sind derb, dick, fasrig, und enthalten weiche, graurothe oder weissliche Substanz, die an der Messerklinge einen Rahm sizen lässt. Daneben gruppiren sich da und dort zahlreiche wasserhaltige Cysten. Gegen das Mittelstück der Niere hin verliert sich ihr Gewebe mehr und mehr, an dessen Stelle überwiegend weiche Krebsmasse von derben, ein bis mehrere Linien dicken, faserigen Scheidewänden durchsetzt, stellenweise auch speckartige, graue, derbe Krebssubstanz und härtere faserige Massen treten. In den oberen Abschnitten der Niere ist die Krebsmasse bereits vielfach entartet, gelb, trocken, bröckelig, von areolärem Gefüge, die Stränge des Gerüsts härter und von gelber Farbe; vielfach finden sich frische und alte Blutergussungen von verschiedener Grösse, die Krebsmassen da und dort zu einem schmutzig braunrothen Brei zertrümmert. Einzelne weiche, mit glatter Oberfläche versehene Krebsgeschwülste wuchern von der Stelle früherer Papillen aus frei in das Nierenbecken und scheinen das Lumen desselben grossentheils ausgefüllt zu haben. Wasser liess sich im Nierenbecken nicht nachweisen. Die Nierenvene ist von einem derben, entfärbten, hellbraunen, mit den Gefässwänden

innig verwachsenen Gerinnsel verschlossen. An der Oberfläche der Niere finden sich erweiterte Venen. Die zahlreichen Arterien innerhalb der krebsig entarteten Niere zeigen stellenweise verdickte Wandungen.

Von der rechten Nebenniere lässt sich nichts mehr auffinden, sie ist in der Neubildung gänzlich untergegangen, ebenso alle Lymphdrüsen, welche rechts von der Wirbelsäule in der Höhe der Geschwulst und auf der Wirbelsäule liegen, während man links von der Wirbelsäule noch unentartete *glandulae lymphaticae lumbales* nachweisen kann. Auch die Drüsen in der Leberpforte sind zu weichen, weisen Krebsen umgewandelt und beträchtlich vergrößert, die *glandulae mesentericae* und *mediastini* normal.

Die Geschwulst, welche nach Ausschälung der Niere hinter der Leber und unter dem Zwerchfell übrig bleibt, ist da, wo sie an die Leber grenzt, oder wie hinten und oben, das Lebergewebe selbst ergriffen und umgewandelt hat, frischer, weicher Markschwamm. Weiter im Centrum verräth sie ein höheres Alter. Sie ist hier pigmentirter, und besitzt ein stärkeres, derberes, gelbliches Gerüste, in dessen Lücken braunrothe, trockene und theils faserig geschichtete, theils bröcklig-weiche Massen eingelagert sind, was ihr auf Durchschnitten ein buntscheckiges, marmorirtes Ansehen gewährt. In der Gegend, welche der Nebenniere entspricht, fällt namentlich eine bunte, braungelb und braunroth gescheckte, derbere, aber brüchigere Beschaffenheit der Geschwulst auf. Zunächst dem Zwerchfell und der Wirbelsäule, bis zu dessen Periost die Geschwulst stellenweise vordrängt, finden sich wieder weichere, frischere Krebse. Der *Musc. psoas* blieb unversehrt. Die Leber ist im hinteren Umfang bis auf einige Linien verdünnt, während sie weiter nach vorn noch eine Dicke von 1" 3''' vom linken Lappen von 1" 6''' besitzt. Vorn ist sie durch ihre Kapsel noch deutlich von der Krebsgeschwulst abgegrenzt, während sie hinten unmerklich mit ihrer krebsig gewordenen concaven Fläche in die grosse Krebsmasse übergeht.

Die Aorta und die grossen Arterien der Bauchhöhle zeigen keine Gerinnungen; dagegen ist die untere Hohlvene un-

terhalb der Stelle, wo die unversehrt erhaltenen Lebervenen eintreten, mit grössern und kleineren, zapfenförmigen und zottigen Markschwämmen, welche theils die Wände von aussen her durchbrochen haben, theils von der inneren Wand der Vene selbst ausgehen, grossentheils erfüllt. Hinter den Krebswucherungen verschliesst ein alter, entfärbter, derber, fest mit der Wand verwachsener Thrombus die schmaler gewordene Hohlvene und die beiden *venae iliacae communes* ganz bis zur Eintrittsstelle der *hypogastricae*. Die *venae hypogastricae* und *femorales* sind durchgängig. Der Pfropf der Hohlvene setzt sich tief in beide Nierenvenen fort. Dagegen sind die *azygos* und *hemiazygos* mit den Lumbalvenen, sowie die *epigastricae* beträchtlich erweitert. — Auch die Pfortader ist vor ihrer Theilungsstelle in der Leberpforte durch einen Zoll langen alten entfärbten Pfropf (jedoch nicht von dem Alter des Pfropfes in der Hohlvene) in der Art verstopft, dass nur an ihrer hinteren Wand ein gewundener, für eine etwa 2''' dicke Sonde durchgängiger, Canal für den Blutstrom offen blieb. Die Milzvene enthält flüssiges Blut.

Die linke Niere ist bedeutend vergrössert, ohne Krebsablagerungen oder anderweitige krankhafte Veränderungen. Sie ist 5'' 1''' lang, 2'' 9''' breit, 1'' 3''' dick, auch die linke Nebenniere ist gleichfalls vergrössert, ihre Structur jedoch normal.

Die Hoden normal. — Ebenso die Rippen.

Die microscopische Untersuchung

stellte sich den Zweck, die Natur der Krebsgeschwulst und die Veränderungen der rechten Niere, soweit sie nicht vom Krebs ergriffen war, zu ermitteln. Es wurden zu dem Ende die Gewebsmassen frisch, so wie später in Chromsäure erhärtet und mit Glycerin durchsichtiger gemacht, theilweise auch mit Carmin gefärbt, der microscopischen Prüfung unterworfen.

Als Endergebnisse bin ich im Stande folgende Befunde mitzutheilen:

Die frischen weissen oder röthlichweissen Krebsmassen zeigten folgende Beschaffenheit: das Grundgewebe stellte ein sehr zartes, faseriges Stroma dar, welches unzählige kleine kugelige Elemente enthielt. Die letzteren hatten meist den Character von Kernen, öfter mit deutlich erkennbaren Kernkörperchen. Ihre Grösse betrug 0,004—0,012 mm., sie enthielten zum Theil kleinere rundliche Elemente (Kernkörperchen) eingeschlossen; bei den meisten aber war ein deutliches Kernkörperchen nicht nachweisbar. Sie erschienen entweder glatt oder auch mehr oder minder deutlich granulirt. Sehr häufig sah man fadenförmige Fortsätze bipolar von diesen kernartigen Elementen bis zu verschiedener Länge ausgehen. Nicht selten auch sah man diese kernartigen, dunkler contourirten, zuweilen mit kleinen Kernkörperchen versehenen Elemente in zarter contourirten Hüllen liegen, welche sehr häufig, zumal an erhärteten Präparaten gleichfalls nach zwei entgegengesetzten Seiten, manchmal auch sternförmig nach mehreren Seiten hin fadenförmige Fortsätze aussandten. Deutlich hingen bisweilen zwei, ja drei und noch mehr solcher zellenähnlicher Körperchen durch die genannten einfach oder doppelt contourirten Fortsätze zusammen. Wir lassen es dahin gestellt, ob es sich hier um jene vielbesprochenen Bindegewebskörperchen handelt, in deren Inneren die Kerne lagen; einige Bilder machten es zweifellos, dass selbst 2—3 Kerne in einem solchem Hohlraum sich befanden.

An der frischen Geschwulstmasse brachte schon Wasser Gerinnungen hervor, wodurch diese kern- und zellenartigen Körper sich theils zu grösseren rundlichen Agglomeraten zusammenballten, welche den Anschein vielkerniger zelliger Elemente gewinnen konnten, theils namentlich bei gelindem Verschieben des Deckgläschens zu kürzeren und längeren kernreichen Cylindern sich gruppirten. Auch der Zusaz von sehr verdünnter Essigsäure brachte ähnliche Gerinnungen hervor. Bei Färbung durch Carmin wurden die Kerne stärker gefärbt, als die bleichen Hüllen mit den fadenförmigen Fortsätzen.

Diese Structur zeigten die frischen Geschwulstmassen

sowohl in der Peripherie der grossen Geschwulst hinter der Leber, als auch die, welche aus dem Bauchfell da und dort hervorsprossen. Haargefässe liessen sich reichlich nachweisen.

Es unterliegt somit keinem Zweifel, dass wir es hier mit einem medullaren Carcinome zu thun hatten, ausgezeichnet durch ein Stroma, welches Aehnlichkeit mit sehr jungem Bindegewebe zeigt, und durch die reiche Proliferation von Kernen und kleinen zellenartigen Elementen.

Im Centrum dagegen ergab die grosse Geschwulstmasse andre Bilder. Das fasrige Stroma erschien hier viel rauher, alle Contouren dunkler, vielfach Fettmolecüle eingesprengt, die kugeligen Elemente auf verschiedenen Stufen der fettigen Entartung. Wo die Geschwulstmasse die gelbröthliche marmorirte Färbung hatte, traf man zahlreiche, grosse Büschel krystallinischer Nadeln von gelblicher Farbe an, wie man sie als Margarinkrystalle, die durch einen Farbstoff gefärbt sind, zu beschreiben und abzubilden pflegt. Auch kleinere röthliche und schwärzliche Hämatoidinkrystalle waren hier vorhanden und gelbe rundliche Körper von concentrisch geschichtetem Bau bis zu 0,020 mm. Grösse, die sich bei Zusaz von Essigsäure nicht veränderten, und deren Deutung uns dunkel blieb. Da und dort enthielt die Geschwulst geradezu alte Blutgerinnsel mit eingetrockneten Blutkugeln; anderwärts liessen sich frische Faserstoffmassen und zahllose wohlerhaltene Blutkugeln nicht verkennen.

Darnach dürfen wir wohl behaupten, dass im Centrum der Geschwulst der Markschwamm in das Stadium der regressiven Metamorphose eingetreten war, und zahlreiche Blutergiessungen in dieselben stattgefunden hatten.

Was die Krebsgeschwülste in der Niere anlangt, welche schon für das unbewaffnete Auge einen so ausgesprochen alveolären Bau verriethen, so zeigten sich auch hier sehr verschiedene Entwicklungsstufen.

Die derben faserigen Kapseln der frischeren kleineren Geschwülste im unteren Theil der Niere zeigten auch unter dem Microscop einen faserigen Bau; es war aber kein lockiges Bindegewebe, welches die Wände zusammensetzte, sondern concentrisch geschichtete rauhe starre Fasern mit spärlichen kleinen Kernen. Die Markmasse innerhalb der Kapsel zeigte dagegen ein sehr zartfaseriges, netzförmig angeordnetes Stroma, welches die oben beschriebenen kleinen kugligen Elemente in unendlicher Anzahl enthielt. Stellenweise verschwand in den Maschen des Stroma die faserige Substanz gänzlich gegenüber den massenhaft angehäuften Kernen. Auch hier waren zahlreiche Bilder zu gewinnen, welche sich so deuten liessen, als ob die Kerne in den Lücken des Bindegewebes sich entwickelt hätten.

Das zarte Stroma dieser Markschwamm Massen erschien ausnehmend reich an langgestreckten, vielfach anastomosierenden, mit Blutkügelchen erfüllten Gefässen. Auffallend war es, dass schon in manchen dieser kleineren und frischeren Geschwülste da und dort ganze Capillarneze mit gelb und schwarz gefärbtem, körnigem oder geradezu punktförmigem Detritus gleichendem Inhalt von degenerirtem Blutcrucor erfüllt waren, und die Kerne der Capillaren selbst bereits fettige Degeneration zeigten.

Die älteren Geschwülste im oberen Theil der Niere zeigten eine areoläre Anordnung des Stroma sowohl in der derberen grauen und speckartigen, als auch in der weicheren und mehr hirnmärkähnlichen Krebsstoff. Die Faserzüge des Stroma waren hier durchschnittlich viel rauher und straffer, die kugligen Elemente noch deutlicher in die Lücken dieses fibrösen Balkengerüsts zusammengedrängt. Da und dort fanden sich Fetttropfen reichlicher in die Fasern und Kerne eingelagert. Der Verlauf der Gefässe entsprach genau den Faserzügen und sie waren auch hier reichlich vorhanden. Wiederholt schien es uns, als ob die Adventitia der feinsten Gefässe selbst den Ausgangspunkt für gewisse Kerngruppen abgegeben hätte.

Unter der Schleimhaut des Nierenbeckens fanden sich der Submucosa entsprechend an den Stellen, wo die Krebsmasse bis zu ihr herangedrungen war, die geschwungenen Fasern des lockigen Bindegewebes und dicke starke elastische Fasern, sowie zahlreiche, spindelförmige, kernhaltige Zellen. Je näher man die Schnitte gegen die Krebsmasse hin führte, um so reichlicher traten kernhaltige Elemente auf, die zuweilen schon massenhaft in s. g. Rokitansky'schen Hohlkolben eingebettet lagen.

Somit hat auch in den Nieren ein medullares Carcinom sich entwickelt, dessen Stroma jedoch hier in viel ausgeprägterer Weise als anderwärts die schon für das unbewaffnete Auge deutlich hervortretende alveoläre Anordnung zeigte, sowie denn auch die dicken faserigen Kapseln, welche die Markschwamm Massen umschlossen, und stellenweise in Gestalt selbständiger Cysten auftreten, bemerkenswerth erscheinen.

Die Niere, soweit sie nicht krebsig entartet war, zeigte unter dem Microscop nur an wenigen Stellen unversehrtes Nierengewebe. Einzelne Nierenelemente, sowohl Harncanälchen als Glomeruli fanden sich wohlerhalten, aber in grösserer Anzahl erschienen sie degenerirt. Die Harncanälchen hatten meist nur einen Durchmesser von 0,012—0,040 mm., waren somit atrophirt, theils mit getrübten Epithelzellen, theils mit Fettkörnchen erfüllt, an einigen Stellen schienen sie vollkommen leer, ganz verengt und auf ihre Wandungen reducirt, so dass hier das Nierenparenchym zu einem faserigen Gewebe umgebildet zu sein schien. So fand man auch zahlreiche Glomeruli fettig entartet, Hämatoidinkrystalle enthaltend und verkümmert. Die kleineren Gefässe und Capillaren zeigten sich an vielen Orten theils von zackig geschrumpften gelbrothen Blutkugeln, theils von feinkörnigem, bräunlichen Pigment erfüllt. Nicht selten stiess man auf spindelförmige Zellen.

Diese Ergebnisse lehren, dass die Niere auch in denjenigen Theilen, welche für das unbewaffnete Auge die

Nierenstructur noch erkennen liessen, und stückweise anscheinend noch ganz unversehrt waren, meist schon beträchtlich Noth gelitten hatten, insbesondere die secernirenden Elemente atrophirt und degenerirt waren.

Daraus mag sich zum Theil erklären, weshalb die Untersuchung des Urins zu Lebzeiten so ganz resultatlos geblieben war. Die Niere scheint in den letzten Lebenswochen wenig mehr secernirt zu haben, das wenige Secret aber, was etwa noch geliefert wurde, ist durch die krebssige Lymphdrüse, welche den Ureter gleich nach seinem Abgange aus dem Nierenbecken comprimirt, gehindert worden, in die Harnblase abzufließen. Es stagnirte und trug durch den Druck, den es von den Nierenkelchen aus auf die Pyramiden ausübte, zur Unterdrückung der Secretion und Atrophie der noch intacten Nierensubstanz wesentlich bei. —

Es ist weder der macroscopischen noch der microscopischen Untersuchung gelungen, den Ausgangspunct der riesenhaften Krebsgeschwulst zu ermitteln. Ob die rechte Niere, Nebenniere oder das retroperitonäale Bindegewebe mit den Lumbaldrüsen dieser Seite ursprünglich entartete, wagen wir auch jetzt, nachdem der Kranke zur Necropsie gekommen, sowenig zu bestimmen, als zu dessen Lebzeiten. — Besonders bemerkenswerth erscheinen uns übrigens folgende Punkte.

- 1) Der Untergang einer ganzen Nebenniere in Krebsmasse ohne Broncefärbung der Haut.
- 2) Die krebssige Zerstörung des grössten Theils einer Niere, ohne dass sich, wenigstens in den letzten Monaten des Lebens, Blut, Eiweiss, Eiter oder Krebsmasse im Urin nachweisen liess.
- 3) Die reichen Mengen stickstoffhaltiger Umsatzproducte im Urin trotz der gesunkenen Körperwärme, ver-

langsamer Athmung, geringer Aufnahme von Nahrung und trotz des sicherlich geschwächten Kreislaufs.

4) Der Mangel an Gallenfarbstoff im Urin und der Reichthum an Galle in Gallenblase, Leber und Darmcanal bei der bedeutenden Compression der Leber und ungeachtet der krebssigen Umwandlung eines Theils ihrer concaven Fläche.

5) Das Vermögen des Kranken, bei tiefer Inspiration das Zwerchfell im vorderen Umfang des Brustkorbs tief herab zu bewegen und die rechte Lunge nach vorn auszudehnen, trotz der riesigen Geschwulst im hinteren und äusseren Theil des rechten Hypochondrium und dem festen Angepresstsein der mit der Geschwulst verwachsenen Leber an die vordere Bauchwand.

6) Die Sicherstellung der Natur dieser Geschwulst durch den Explorativtroicart.

Ueber Lage- und Stellungsabweichungen der Leber bei grossen Geschwülsten, die sich in der Gegend des hinteren oberen Concavtheils ihres rechten Lappens entwickeln.

Die Diagnose dieser Geschwülste im rechten Hypochondrium setzt ein Verständniss der Abweichungen voraus, welche Lage und Stellung der Leber überhaupt unter ungewöhnlichen Bedingungen erleiden. Die Lehre von diesen Abweichungen hat in jüngster Zeit mit Recht grössere Aufmerksamkeit erfahren, als dies noch vor wenigen Jahrzehnten der Fall war *). Ganz unzweifelhaft besitzt

*) Man vergleiche nur, wie wenig die emsigen Sammler Naumann (1835) und Canstatt (1845), in ihren grossen Handbüchern der medic. Klinik hierüber zu berichten wussten, und

sie für den Arzt die allergrösste Bedeutung, denn sie gewährt ihm für die Erkenntniss zahlreicher wichtiger Krankheiten der Brust und des Unterleibes äusserst werthvolle Anhaltspuncte. Unter den neueren Aerzten ist es namentlich Frerichs gewesen, der diesem Gegenstand kürzlich in seinem ausgezeichneten Werke über Leberkrankheiten*) eine sorgfältige Behandlung hat angedeihen lassen.

Frerichs unterscheidet scharf zwischen anomaler Stellung und anomaler Lagerung (Dislocatio).

I. Von der anomalen Stellung der Leber.

Darunter begreift Frerichs Abweichungen von der normalen Richtung, welche die vom vorderen scharfen Rande bis zur Mitte des hinteren stumpfen Randes gezogene Axe der Leber erleiden kann. „Neige sich dieselbe tiefer abwärts, so werde ein grosser Theil der convexen Fläche des Organs gegen die Bauchwand gekehrt, die Leber also scheinbar grösser; neige sie sich aufwärts bis zu dem Grade, dass blos der vordere scharfe Rand sich der Bauchwand zukehre (Kantenstellung der Leber), so werde dadurch die Ausdehnung des matten Percussionstons auf ein Minimum reducirt. Das Ligamentum suspens. hepatis beschränke die Beweglichkeit der Leber nur in weiteren Grenzen, als eigentliches Tragband der Leber sei dasselbe, wie Hyrtl**) bemerke, nicht zu betrachten.“

wie schweigend sogar Budd in seinem berühmten Werk: „Die Krankheiten der Leber“ (deutsch von Henoch mit Zusätzen 1846) sich verhielt.

*) F. Th. Frerichs Klinik der Leberkrankheiten, Braunschweig 1858. Bd. I. S. 50 u. folg.

**) Hyrtl, Handb. der topogr. Anatomie 2. Aufl. 1853. Bd. I.

Es handelt sich demnach mit anderen Worten bei der anomalen Stellung der Leber um eine Drehung oder Wälzung, welche dies Eingeweide um seine bekanntlich schräg von links und oben nach rechts und unten geneigte Längen- oder Queraxe erfährt. Je nachdem der vordere scharfe Rand mehr oder weniger hoch aufwärts und der hintere stumpfe Rand entsprechend abwärts rückt, verbirgt sich

S. 453) spricht sich darüber aus, wie folgt: „Die obere Fläche der Leber wird durch das Lig. suspensorium — eine Art Mesenterium der Leber — an das Zwerchfell geheftet. Die Schwäche dieses Bandes steht jedoch mit dem Gewichte des Organes im grellen Contraste, und es ist als ausgemacht anzusehn, dass das Band nie das Gewicht der Leber zu tragen hat, da der Druck der muskulösen Bauchwand fortwährend der Schwere derselben entgegentritt. Die Leber berührt ja das Zwerchfell. Desshalb kann das Lig. suspens. gar nie in die senkrechte Stellung kommen, welche doch ein Tragband annehmen muss. Man bemerkt auch bei heftigen Erschütterungen des Leibes durch Sturz niemals Risse des Aufhängebandes, wohl aber Berstungen des Leberparenchyms mit tödtlichem Bluterguss in die Bauchhöhle, wie bei intensiven Quetschungen.“ — Jede Section liefert uns einen versuchsrechten Beleg zur Richtigkeit dieser Anschauung. Sobald die Baueingeweide blosgelagt sind, und der Druck der Bauchwand wegfällt, entfernt sich die Leber, wenigstens in ihrem vorderen Umfang, vom Zwerchfell, und ihr vorderer scharfer Rand sinkt tiefer herab. Die Stellung der Leber bei eröffneter Bauchhöhle gibt deshalb nur ein annähernd treues Bild von der im Leben eingenommenen. — Es sei noch daran erinnert, dass es vorzugsweise das Ligam. coronarium hepatis mit seinen beiden Endstücken, den Ligg. triangul., ist, welches die Exenteration der Leber erschwert und diese nach eröffneter Bauchhöhle unter dem rechten Hypochondrium fest und namentlich hinten mit dem Zwerchfell inniger in Berührung hält.

ein kleinerer oder grösserer Theil der Convexfläche unter dem rechten Hypochondrium und vermindert sich die Ausdehnung des matten Percussionstones der Leber. Umgekehrt wächst dieselbe, wenn die Drehung in entgegengesetzter Richtung erfolgt. — Wenn wir somit von einer Drehung oder Wälzung der Leber um ihre Längenasse sprechen, so verstehen wir darunter den Vorgang, welcher die anomale Stellung derselben im Sinne von Freichs bedingt.

Wenn die Leber einfach um ihre Längenasse nach vorn gedreht würde, ohne dass weitere Druckmomente gleichzeitig wirkten, so müsste bei der schrägen Lagerung der Leber mit tiefer stehendem rechten und höher stehendem linken Pole der Längenasse zugleich eine mässige Verschiebung der Leber von rechts nach links erfolgen, so dass also ein etwas grösserer Theil der Lebermasse links von der Linea alba zu liegen käme. Dies könnte nur geschehen, indem derjenige Theil der concaven Leberfläche, welcher die vordere Nierenfläche theilweise oder bei wohlgenährten Kindern und hypertrophischen Lebern ganz überlagert, von den Nieren sich entfernte. So muss zwischen Leber und Niere ein freier Raum entstehen, der zunächst an der Bauchwand hinten vom convexen Nierenrand und vorn vom untern Theil des stumpfen Leberrandes, den man auch als rechten Leberrand bezeichnet, begrenzt wird. In diesen Raum würde ein Darmstück, wahrscheinlich ein Theil des Colon einrücken, und dann in der Gegend der 12. Rippe statt eines leeren Percussionsschalls ein Luftschall vernehmbar sein. Würde die Leber wieder in ihre Lage zurücktreten, so wäre der leere Schall wieder hergestellt. Diese Verschiebung nach links könnte jedoch bei einfacher Wälzung niemals höhere Grade erreichen, das rechte Ende der Leber dürfte kaum die Cöcalgegend überschreiten.

Eine so einfache Wälzung der Leber um ihre Längsaxe nach vorn wird aber nur selten stattfinden, gewöhnlich kommen noch anderweitige Druckmomente ins Spiel, wodurch die Erfolge verschiedentlich abgeändert werden. Ueben z. B. der von Gas erfüllte Magen oder links gelegene Darmschlingen einen lebhaften Widerstand gegen die Leber, während sie umgewälzt wird, so kann die Verschiebung nach links gar nicht oder nur wenig geschehen, der rechte Leberlappen rückt tiefer an der Niere herab und der Raum zwischen Crista ilei und Rippenbogen verliert mehr und mehr den Luftschall, den er zuvor besessen. Noch häufiger sind es active Druckmomente, die sich zugleich betheiligen, es wird die Leber nicht blos gewälzt, sondern auch verschoben, bald mehr in der Richtung von oben nach unten, bald mehr von rechts nach links, seltener von links nach rechts.

Was für die Wälzung nach vorn, gilt für die Wälzung nach hinten in noch viel höherem Maasse. Nimmt die Leber ihre gewöhnliche Lage im rechten Hypochondrium ein, so dass ihr unterer Rand längs des Rippenbogens hinläuft, so ist eine einfache Wälzung nach hinten bei dem Widerstand der Wirbelsäule und rechten Niere kaum denkbar. Die Leber muss gleichzeitig gegen das Zwerchfell gedrängt werden, falls es zur Kantenstellung kommen soll. Gibt sich jene Bewegung nicht immer durch Verschiebung der Lebergrenze nach oben für die Percussion kund, so mag dies seinen Grund darin haben, dass durch das Anpressen der umgewälzten Leber gegen die innere Fläche des unteren Brustkorbs dieser erweitert wird und somit im Breiten- und Tiefendurchmesser gewinnt, was er im Höhendurchmesser einbüsst.

Wir kommen dadurch zu dem Schluss, dass eine anomale Stellung der Leber kaum je für sich ohne gleichzeitige Dislocation bestehen kann.

Es liegt nicht in unserer Absicht, die klinische Diagnose und Aetiologie der Stellungsabweichungen der Leber zu erörtern. Wir verweisen in dieser Beziehung auf das Werk von Frerichs. Es sollte nur versucht werden näher auseinanderzusetzen, nach welchem Mechanismus diese Abweichungen zu Stande kommen.

II. Von der anomalen Lagerung der Leber.

Dislocatio hepatis. Verrückung der Leber.

Darunter sind die Abweichungen von der gewöhnlichen Lage zu verstehen, welche die ganze Leber erleidet.

Frerichs gedenkt

- 1) der Verrückung in der Richtung von oben nach unten;
- 2) einer solchen von unten nach oben,
- 3) seitlich von rechts nach links
- 4) von links nach rechts.

Daran sind zu reihen:

- 5) die Verrückung von hinten nach vorn, und
- 6) die von vorn nach hinten.

Es kommt aber fast niemals vor, dass die Leber ausschliesslich in der einen oder andern Richtung verschoben ist. Sie pflegt vielmehr gleichzeitig nach mehreren Richtungen hin aus der Lage gewichen zu sein, z. B. nach unten, links und vorn, oder nach oben rechts und hinten, u. dgl. m. Die Lagerung, welche das verschobene Organ schliesslich einnimmt, ist immer das Product mehrerer zusammenwirkender Factoren.

Zu einem Theil ist die Richtung als Resultante der bewegenden Kräfte anzusehen. Je nach der Richtung, von welcher her sie selbst wirken, und je nach der Lage und Zahl ihrer Angriffspuncte an der Leber wird das Endresultat ein sehr verschiedenes sein. Eiter z. B. im rechten Pleurasack wird, da dieser nach hinten und aussen

tiefer herabreicht, als nach vorn und innen, nach den für den Seitendruck in Gefässen giltigen Gesezen seine Druckwirkungen vorzugsweise auf den unteren, hinteren und äusseren Theil der Convexfläche des rechten Lappens geltend machen. Demnach wird die Verdrängung der Leber nicht allein nach abwärts, sondern auch seitlich nach links und zugleich nach vorn geschehen. Die Erscheinungen der Verrückung nach vorn fallen freilich gegenüber den anderen der Verschiebung nach unten und links wenig auf.

Zum andern Theil sind es die Widerstände, auf welche die bewegenden Kräfte stossen, wodurch die Richtung bestimmt wird. Diese Widerstände sind theils durch Gewicht, Härte und Befestigung der Leber gegeben, theils liegen sie ausserhalb der Leber. Gesezt z. B. es wirke ein Druck auf den rechten Leberlappen von oben und rechts für längere Zeit ein, so muss die eigenthümliche Art, wie die Leber zwischen rechtem und linkem Lappen am mittlern unbeweglichsten und unverschiebbarsten Theile des Zwerchfells mittelst des Ligam. suspens. befestigt ist, eine Drehung der Leber um eine diesem Bande ziemlich parallel laufende Axe zur Folge haben. Während der rechte Lappen herabgeht, steigt der linke empor, und die ursprüngliche Verdrängung nach links und abwärts combinirt sich mit einer Wälzung um die genannte Axe, welche somit eine secundäre Verdrängung des linken Lappens in entgegengesetzter Richtung von der des rechten zur Folge hat. Ist aber der linke Lappen atrophirt, schlaff und dünn, so wird derselbe keine Ortveränderung erleiden, weil er den sehr ansehnlichen Widerständen nicht gewachsen ist, die ihm von oben her entgegenstehen.

Es begreift sich endlich leicht, dass eine Abweichung in der Lagerung der Leber kaum ohne eine gleichzeitige Abweichung in der Stellung zu Stand kommen kann. Bei

der schiefen Stellung der Leber mit tiefer stehendem vorderen und höher stehendem hinteren Rande werden die Druckwirkungen, die von oben her geschehen, in der Regel näher dem hinteren Rand ihre Angriffspuncte finden und darum neben der Verschiebung nach unten eine Wälzung um die Längsaxe nach vorn veranlassen. Umgekehrt wird ein Druck von unten her in der Regel näher dem scharfen Rande wirksam werden und die Leber nach hinten umwälzen.

Wir haben uns nicht die Aufgabe gestellt, den Mechanismus aller möglichen Verrückungen der Leber zu zergliedern, ihre Ursachen, Erfolge und Kennzeichen zu beschreiben. Wir beabsichtigen nur die eigenthümlichen Abweichungen in der Lage und Stellung der Leber, welche in dem oben mitgetheilten Krankheitsfall so ausgezeichnet hervortreten, eingehend zu erörtern, und daran einige Bemerkungen über die Diagnose der Geschwülste in hypochondrio dextro anzuknüpfen.

Jene Abweichungen waren folgende:

1) die Leber erschien seitwärts verrückt, aus dem rechten Hypochondrium ungewöhnlich weit nach links verdrängt und ihr linker Lappen zugleich emporgehoben.

2) Sie war um ihre Längsaxe dergestalt nach vorn gewälzt, dass der grösste Theil ihrer Convexfläche an der vorderen Bauchwand anlag;

3) sie war sehr stark in der Richtung von hinten nach vorn verdrängt, und

4) zugleich beträchtlich abgeplattet.

5) Ohne dass dieses Eingeweide umfänglicher geworden wäre, hatten sich seine Grenzen blos in Folge der veränderten Lage und

Stellung, sowie der Abplattung, an der vorderen Bauch- und Brustwand sowohl nach oben als nach unten beträchtlich über das gewöhnliche Maass ausgedehnt.

Solche Veränderungen konnten nur geschehen, indem hinter dem rechten Leberlappen in hypochondrio dextro Bedingungen eines sehr starken Druckes gegeben wurden, welcher nahe dem stumpfen Rande zu wirken begann und sich allmählig auf einen grossen Theil der concaven Fläche des rechten Lappens ausbreitete. Denn nur wenn diese ganze Summe von Bedingungen zusammentrifft, kann es zu der angegebenen Combination von Lage- und Stellungsveränderung der Leber kommen. Der Druck muss auf den rechten Leberlappen wirken, damit die Verschiebung nach links erfolge, er muss näher dem stumpfen oberen Rand seinen Angriffspunct nehmen, sonst wird die Umwälzung der Leber nicht in der Richtung von hinten nach vorn, sondern eher von vorn nach hinten geschehen, es muss ein starker, und auf einen grossen Theil der Concavität vertheilter Druck sein, denn nur so kann die Leber fest an die vordere Bauchwand angepresst, dieses Organ abgeplattet und gleichzeitig sein stumpfer Rand höher, sein scharfer aber tiefer gestellt werden.

Druckkräfte, welche von den genannten Puncten in der angegebenen Richtung und Stärke zur Wirksamkeit kommen, gehen von dem Raum aus, welcher nach links von der vena cava ascendens und pars lumbalis des Zwerchfells, nach hinten von der Nebenniere und dem oberen Theil der Niere, nach aussen von den Bauchdecken (Quadratus lumborum) und nach vorn von der Concavfläche der Leber begrenzt wird. Und zwar handelt es sich um den hinteren und oberen Theil dieser Concavfläche, wel-

cher namentlich bei jüngeren Individuen durch eine wulstige Leiste von der mehr nach vorn und unten gekehrten sich scheidet, und von der anliegenden Niere und Nebenniere seicht ausgehöhlt erscheint.

In diesem Raum können sich Geschwülste bilden, welche zu einem solchen Umfang heranwachsen, dass sie allmählig einen grossen Theil des rechten Hypochondrium, ausfüllen, dasselbe erweitern, sogar überschreiten, und die angrenzenden Organe verschieben. Sie verdrängen die Leber aus dem rechten Hypochondrium, schieben das Zwerchfell hinauf, wölben die unteren Rippen stärker aus, bringen sie in eine inspiratorische Stellung, machen die Intercostalräume verstreichen, und erhöhen den Widerstand welchen die Rippen und die gedehnten und fest angespannten Weichtheile zwischen denselben dem Druck des Fingers darbieten. Der leere Percussionsschall am hinteren, unteren und äusseren Theil des Brustkorbs, welcher jetzt durch die Geschwulst und nicht wie früher durch die Leber bedingt ist, erstreckt sich zugleich um so viel höher aufwärts, als die Geschwulst das Zwerchfell höher hinaufdrängt. Solange sie unter den Rippen verborgen bleibt, und nach abwärts den Rippenbogen nicht überschreitet, gibt der Raum zwischen Rippenbogen, Darmbeinkamm und Quadratus lumborum Luftschall und lässt keine Geschwulst durchfühlen. Die Gegenwart der Geschwulst ist demungeachtet mit Sicherheit zu erschliessen aus der eben erwähnten ungewöhnlichen Auftreibung des Hypochondrium, der Ausdehnung des leeren Percussionsschalls in den hinteren und äusseren Theilen dieser Gegend, und aus den Erscheinungen, welche die eigenthümliche Combination von Verdrängung der Leber sowohl nach links als nach vorn, von Wälzung dieses Organs um seine Längensaxe nach vorn, und endlich von Compression und Abplattung desselben darbieten.

Wir wollen die Kennzeichen dieser besonderen Lage- und Stellungsveränderung der Leber kurz zusammenstellen.

a) Der rechte Leberrand, welcher bei normaler Leberlage längs des convexen Nierenrandes an der hintern Bauchwand versteckt und unzugänglich herabläuft, tritt mit zunehmender seitlicher Verschiebung mehr und mehr nach links herüber und sein unteres Ende d. i. der am tiefsten stehende Winkel der Leber, steigt zugleich um so viel tiefer herab, als gleichzeitig die Leber um ihre Längsaxe mehr nach vorn gewälzt wird. Wir können diesen rechten Leberrand bei günstiger Beschaffenheit der Bauchdecken umgreifen und ihn verfolgen, wie er seitlich z. B. in der Axillarlinie unter dem Rippenbogen hervortritt und ziemlich steil nach links herabläuft. Bald mehr bald minder tief, etwa in der Ileocöcalgegend, biegt er in einem (bei normaler Leberform mässig stumpfen bis rechten abgerundeten Winkel) in den scharfen unteren Rand der Leber um, welcher aufwärts durch die Nabelgegend in das linke Hypochondrium zieht. Leistet die Palpation nichts, so kann die Percussion im Stande sein, diese Lebergrenzen nachzuweisen. Man hat zu dem Ende nach Umständen den Erfolg eines Purgans oder der Paracentese bei Ascites abzuwarten. Zuweilen sind sogar die Leberumrisse durch die Bauchdecken theilweise sichtbar.

b) In Folge der Verschiebung nach links ist die Gallenblase nahe oder jenseits der Lin. alba zu fühlen, die Incisura pro lig. terete und möglicherweise das runde Band selbst noch weiter links z. B. in der Linea mammaria sinistra greifbar, der Nabel selbst kann durch das Lig. teres nach links verzogen sein.

c) Da die nach links verschobene und zugleich in grossem Umfang mit ihrer Convexfläche der vorderen Bauchwand anliegende Leber einem starken Druck von hinten ausgesetzt ist, so wird die vordere Gegend der bei-

den Hypochondrien, namentlich des rechten, das Epigastrium und die Nabelgegend stark aufgetrieben erscheinen, und selbst die Furchen der Intercostalräume können ausgeglättet werden, wie bei Emphyem. Es ist nicht möglich, mit den Fingern zwischen der Convexfläche der Leber und dem rechten Rippenbogen einzudringen und noch weniger sieht man hier eine Furche oder gar eine Grube im Epigastrium, wie sie bei grossen Ergüssen in die Pleurahöhle, die das Zwerchfell nach unten wölben, vorkommen, worauf bekanntlich Stokes *) zuerst aufmerksam gemacht hat. Die Bauchwand ist vielmehr im Epigastrium und der Nabelgegend, soweit die Leber an sie angepresst wird, vorgewölbt und prall gespannt, zwar im Ganzen noch leicht verschiebbar, aber nirgends faltig zu erheben, während die Haut an andern Gegenden des Bauches das gewöhnliche Verhalten zeigen kann. Zugleich leistet hier überall die Bauchdecke gegen Druck grossen Widerstand. Die Leber selbst erscheint bei Versuchen sie von einer Seite zur andern zu verschieben, wenig oder nicht beweglich. Ist die Compression sehr bedeutend, so dass es zu einer Art von Abplattung kömmt, so zeigt die Percussion die Lebergrenze nach oben verrückt bis zur fünften, ja bis zur dritten Rippe in der rechten Mammalinie. Von grösster diagnostischer Bedeutung ist es, wenn diese obere Lebergrenze bei tiefer Inspiration beträchtlich (zwei Intercostalräume und mehr) herab rücken kann, da dieses Verhalten eine Beweglichkeit des Zwerchfells voraussetzt, welche bei Ergiessungen im untern Theil des rechten Pleurasackes oder bei Abscessen zwischen Zwerchfell und Leberconvexität unmöglich ist, denn bei diesen Zuständen

*) Stokes, in Dublin Journ. of Med. Science, Vols III. et IV. —
 A Treatise on the Diagn. and Treatment of Diseases of the
 Chest, P. I. 1837 p. 502.

hat der genannte Muskel seine Beweglichkeit eingebüsst. Umgekehrt aber würde Verlust derselben nicht gegen Leberverdrängung von unten her sprechen, da sie ja früher entstanden oder von secundären Affectionen des Zwerchfells bedingt sein könnte.

d) Wenn die Geschwulst gegen das Omentum minus herüber hinter der Concavfläche der Leber sich ausdehnt, so drängt sie auch den linken Lappen nach vorn gegen die Bauchwand an, und schiebt die linke Hälfte des Zwerchfells mit dem Herzen in die Höhe, so dass der Spizenstoss desselben mehr nach oben und links gefühlt wird.

e) Durch die seitliche Verschiebung der Leber nach links werden die Därme nach links und unten gedrängt; durch den Druck, den sie ihrerseits nach oben geltend machen, kann die Milz, falls sie ihre Beweglichkeit nicht eingebüsst hat, höher zu stehen kommen, auch ganz nach oben und hinten unter die Zwerchfellkuppe verschoben werden.

Das sind die Erscheinungen, welche grosse Geschwülste im rechten Hypochondrium, die in der angeführten Weise sich entwickeln, durch die Ausdehnung dieser Gegend mit Verschiebung von Zwerchfell und Leber hervorrufen. Ueberschreiten sie die Grenzen des Hypochondrium nach abwärts, so kommen die Erscheinungen hinzu, welche Geschwülste in der Lendengegend veranlassen. Letztere verliert ihren Luftschall in der Richtung von oben nach unten, und kann schliesslich bis zum Darmbeinkamm herab und in die mittlere Gegend des Bauches herüber einen dumpfen oder leeren Percussionschall geben. Auch für Auge und Tastsinn können dieselben erkennbar werden.

Fragen wir nun, welche Geschwülste in dem oben bezeichneten Raum sich zu solcher Mächtigkeit ausbilden, dass es zur Erweiterung des rechten Hypochondrium mit

Verschiebung von Leber und Zwerchfell in der beschriebenen Weise kömmt, so sind hier in vorderster Reihe Krebsgeschwülste zu nennen.

Bekanntlich können die Wirbelknochen, das Bauchfell, das Zellgewebe unter dem Bauchfell, die Lymphdrüsen, die Nebennieren, die Niere und die Leber ursprünglich krebshaft entarten. Die grossen Krebsgeschwülste aber, um die es sich hier handelt, bei welchen meist mehrere dieser Gebilde gleichzeitig ergriffen sind, scheinen gewöhnlich von der Nebenniere und Niere, seltener von den Lumbaldrüsen, dem retroperitonealen Zellgewebe, oder dem Bauchfell auszugehen. Ehe der Krebs der Wirbelsäule soweit nach vorn und rechts herüber wuchert, tödtet er durch die Aufreibung der Kranken, welche von furchtbaren Schmerzen und Krämpfen, Lähmung und Decubitus heimgesucht werden. Beim Leberkrebs pflegt diese Drüse meist an Umfang so bedeutend anzuwachsen, und ihre normalen Grenzen, zumal im rechten Hypochondrium, nach allen Richtungen soweit zu überschreiten, dass unter der rechten Zwerchfellkuppe nicht leicht nach andre grosse Geschwulstmassen Raum finden, welche die vergrösserte Leber verdrängen könnten.

Auch Echinococcensäcke, die vom oberen Ende der Niere oder vom hinteren oberen Theil der rechten Leberconcavität aus sich entwickeln, müssen dieselbe Wirkung äussern.

Endlich dürften in sehr seltenen Fällen Abscesse, die ursprünglich vom obern hintern Theil der Leber oder dem retroperitonealen Zellgewebe der oft genannten Gegend (in Folge von Spondylarthrocace namentlich) ihren Ausgang nehmen, das gleiche zu leisten vermögen, wenn sie einen grossen Umfang erreichen und in der gewöhnlichen Richtung nach unten ausnahmsweise durch Pro-

ducte früherer Entzündung, feste Bandmassen und Narben, fortzuschreiten gehindert werden.

Ob man es mit Krebs, Parasiten oder Eiter zu thun habe, wird am sichersten die Exploration mit dem Troicart unterscheiden, oder der Durchbruch der Geschwülste unter die Haut, von Krebsmasse, Eiter, Echinococcen in die Luft- und Harnwege u. s. w. Indessen werden auch die Anamnese, Gang und Dauer der Krankheit, das Auftreten von Krebs in der Untersuchung leicht zugängigen Organen, die allgemeinen Erscheinungen, endlich die functionellen Störungen der ergriffenen Organe oft schon genügende Anhaltspuncte geben, um die Diagnose mit grosser Wahrscheinlichkeit zu machen.

Es ist bisweilen eine schwierige Sache, zu bestimmen, ob man es 1) mit grossen Geschwülsten zu thun hat, die vom hintern obern Theil der Leberconcauität aus dieses Organ in der oben erörterten Weise dislociren, oder 2) mit kleineren Geschwülsten, die sich an verschiedenen Orten im rechten Leberlappen selbst entwickeln und mit bedeutender Vergrösserung der Drüse einerschreiten, oder ob es sich 3) um grosse Geschwülste handelt, die vom hinteren äussern Theil der Convexfläche gegen die Brusthöhle hinaufwachsen, die Leber nach links und unten verdrängen und um ihre Längensaxe nach vorn wälzen, wobei dieselbe nicht nothwendig an Masse zu wachsen braucht.

Als Anhaltspuncte für die Diagnose können folgende Verhältnisse benützt werden: Ist das rechte Hypochondrium vorzugsweise in seinem hintern und äussern Umfang hervorgetrieben und steigt der leere Percussionsschall hinten oder seitlich am Thorax höher hinauf als vorn, so weist dies auf eine Geschwulst im hintern obern Theil des Hypochondrium hin, es lässt sich aber nicht entscheiden, ob sie an der Concauität oder

Convexität sich befindet. Betrifft die Hervortreibung mehr die vorderen Theile des rechten Hypochondrium, und steigt die Dämpfungslinie vorn am Thorax in einen Bogen aufwärts, während sie von da gegen die Wirbelsäule hin herabläuft, so kann dies nicht von Geschwülsten an der Concavfläche herrühren.

Bei Geschwülsten, die sich an verschiedenen Orten im rechten Leberlappen entwickeln und mit bedeutender Vergrößerung der Drüse einhergehen, wird die Auswölbung des rechten Hypochondrium eine mehr gleichmäßige sein, und die Leber ihre Grenzen nach allen Richtungen hin, auch in der rechten Lendengegend, überschreiten. Schon H enoch *) hat darauf aufmerksam gemacht, dass man unter solchen Umständen zuweilen ohne Mühe mit den Fingern unter dem rechten Rippenrand, also zwischen die angeschwollene Leber und die Rippen hineingreifen könne, denn es kann bei allen höckerigen Lebergeschwülsten, wenn sie stark über die convexe Fläche hervorragen, die Leber von der Rippenwand abgedrängt werden. Wo wir dies zu thun im Stande sind, handelt es sich nie um eine Verdrängung der Leber von hinten nach vorn mit Compression oder gar Abplattung.

Es braucht kaum bemerkt zu werden, dass durch weitere Complicationen, z. B. Exsudate und Geschwülste in der Brust- und Bauchhöhle, jede genaue Diagnose des Sizes der Geschwülste unmöglich gemacht werden kann.

*) H enoch Klinik der Unterleibskrankheiten. Band 1. 1852. S. 58.

Zur Diagnose des Nebennierenkrebses.

Addison's bekannte Schrift *) hat die Aufmerksamkeit der Aerzte vielfach den Nebennieren zugewandt, und die Mittheilung zahlreicher Fälle von Erkrankung dieser Organe veranlasst. Leider herrscht bei der Mehrzahl der Beobachter eine Unsicherheit in der Bestimmung der krankhaften Veränderungen, durch welche die Nebennieren schliesslich untergehen. Oft genug wurden Fett für Tuberkeln, überzählige Nebennieren für Geschwülste, und cadaveröse für pathologische Erweichung genommen.

Nur der Krebs dürfte die Nebennieren so beträchtlich vergrössern, dass sie die Nachbarorgane z. B. Leber und Zwerchfell merklich verschieben, das Hypochondrium erweitern u. s. w. Auch scheinen nicht krebshafte Anschwellungen der Nebenniere, wie sie bei Tuberculose und Vereiterung vorkommen, nur ausnahmsweise durch die Bauchdecken hindurch gefühlt zu werden **).

Der Krebs der Nebenniere, meist Markschwamm, kommt in dreierlei Weise vor:

1) nicht selten secundär als Theilerscheinung eines ursprünglich in entfernten Organen aufgetretenen,

*) Addison on the constitutional and local effects of disease of the suprarenal capsules. London 1855. — Vergl. die Zusammenstellung der Literatur über den sogenannten Morbus Addisonii in Schmidt's Jahrb. Bd. 92 S. 65; Bd. 95, S. 46 von Möckel, und in Canstatt's Jahrb. 1856 Bd. 4 S. 372; 1857, Bd. 4, S. 264; und 1858 Bd. 4, S. 270 von Virchow.

***) Spender (Schmidt's Jahrb. Bd. 95, S. 50) behauptet, die vergrösserte und vereiterte Nebenniere in der Tiefe des rechten Hypochondrium durch die Bauchdecken hindurch gefühlt zu haben.

späterhin in vielfachen Heerden innerhalb des Körpers sich localisirenden Krebsleidens;

2) ebenso nicht selten secundär neben primitivem Krebs der Nachbarorgane, besonders häufig der Niere, des umliegenden Zellgewebes, der Lymphdrüsen, und der Leber.

3) Selten als primärer Krebs der Nebenniere. Er bildet vorzugsweise grosse Geschwülste, welche gerne auf die benachbarten Theile der Niere, die Lymphdrüsen und das retroperitonäale Zellgewebe übergreifen. Wie beim medullaren Nierenkrebs kömmt es auch hier leicht zu inneren Blutungen mit Zerklüftung und Zertrümmerung der Markmasse, während die Geschwulst durch eine fibröse Kapsel zusammengehalten wird*).

Ueber die mechanischen Wirkungen grosser Geschwülste der linken Nebenniere scheinen klinische Beobachtungen zu fehlen**). Grosse Krebse der rechten Nebenniere können, wie unser Eingangs mitgetheilte Fall lehrt, unter dem Rippenbogen versteckt bleiben und die oben erörterten Folgen haben; in andern Fällen aber dehnen sie sich ebensowohl nach oben und vorn gegen Zwerchfell und Leber als nach unten in die Lendengegend

*) Vergl. Rokitansky Handbuch der pathologischen Anatomie. Bd. II 1842, S. 480. — Förster, Handbuch der speciellen pathologischen Anatomie 1854, S. 402.

***) Klob zeigte am 6. Nov. 1857 der Gesellschaft der Aerzte in Wien ein fast Kindskopf grosses Carcinom der linken Nebenniere (Wochenbl. d. Zeitschr. d. Gesellsch. d. Aerzte in Wien 1857 S. 781). Es findet sich aber nichts daselbst über die mechanischen Wirkungen der Geschwulst angeführt. Der Patient ging an Lungen- und Darmtuberkulose zu Grund, seine Hautfarbe war nicht verändert.

aus, und überschreiten den Rippenbogen. Eine Beobachtung dieser Art hat Prof. Kussmaul 1858 in Heidelberg gemacht auf der medicinischen Klinik des Herrn Prof. Friedreich.

Ein cachectischer Bauer, 47 Jahre alt, mit erdfahler, leicht icterischer Hautfarbe, sehr grossem Bauch, aufgetriebenem rechten Hypochondrium und Oedem der Beine war plötzlich unter den Zeichen der Embolie in der Art. pulmon. verstorben. Bei der Section fand sich im rechten Hypochondrium bis in die fossa iliaca herabreichend und die rechte regio lumbalis ausfüllend eine mannskopfgrosse, abgekapselte, sarcomatöse Geschwulst mit reichlichem Pigment und sehr bunter Durchschnittsfläche von hämorrhagischen Heerden verschiedenen Alters vielfach zerklüftet, welche nur aus der rechten Nebenniere hervorgegangen sein konnte. Sie hatte das Zwerchfell nach oben verdrängt, die weder vergrösserte noch krebsig entartete Leber nach vorn und links verrückt, um ihre Längenaxe nach vorn gewälzt und comprimirt, und lagerte auf der herabgedrückten Niere. Ascites mässig. Linke Nebenniere, Lymphdrüsen und die übrigen Organe des Bauchs und Körpers überhaupt ohne Krebsablagerung. Der Embolus in der Art. pulmonalis stammte von einer autochthonen Thrombose der unteren Hohlvene. — Von einer Broncefärbung der Haut keine Spur.

Mag es auch unter Umständen leicht werden, die krebsige Natur einer Geschwulst im Hypochondrium zu diagnosticiren, und sogar den Ort ihres Sitzes genauer zu bestimmen, so haben wir doch zur Zeit keine Mittel, den Sitz in der Nebenniere, sei es durch directe Zeichen, sei es auf dem Wege der Ausschliessung, mit Sicherheit zu erkennen. Diejenigen Merkmale, welche uns Addison und die Vertheidiger des Morbus Addisonii zur Erkenntniss von Nebennierenleiden an die Hand geben, sind keineswegs bestimmt und zuverlässig. Dies gilt, um von der Anämie, den Verdauungsstörungen, den Schmerzen in der Lenden- gegend gar nicht zu sprechen, selbst von der Broncefär-

bung der Haut, auf welches Merkmal das meiste Gewicht gelegt wird. Nicht nur wird diese Pigmentirung verschiedentlich geschildert, bald als fleckige, bald als gleichmässige, bald als betreffe sie mehr die dem Licht ausgesetzten Theile, bald gerade diese weniger u. s. w., — man hat sie auch oft genug bei ausgesprochenen anatomischen Veränderungen jener räthselhaften Organe und besonders häufig bei der krebsigen Entartung vermisst; andere Male wieder kommt sie als tiefdunkle Pigmentirung ohne nachweisbare Veränderung der Nebennieren vor. Freilich muss dann mittelst eines Circulus vitiosus eine functionelle Störung dieser Theile, deren Functionen Addison doch gerade mit Hilfe der pathologischen Anatomie erst auffinden will, erhalten. Von besonderer Wichtigkeit erscheint ferner die Thatsache, welche von Gubler, Bouchut und Virchow mit Recht betont wird, dass die Färbung am allhäufigsten bei Tuberculose der Nebennieren angetroffen wird, welche selbst ein Theilglied der allgemeinen Tuberculose zu sein pflegt, und man weiss schon lange, dass tuberculöse Individuen nicht selten einen dunkleren Teint annehmen. Würden die Sectionsergebnisse zeigen, dass die Pigmentirung der Haut bei Tuberculose in geradem Verhältniss zu der Theilnahme der Nebennieren steht, so würde dies freilich darauf hindeuten, dass die Erkrankung dieser Organe mit jener Färbung in vermittelndem Convex stehe. Ein solches Verhältniss aber war bisher nicht nachzuweisen, obwohl ihm Virchow u. A. grosse Aufmerksamkeit zugewendet haben. Endlich hat uns auch die Physiologie trotz der zahlreichen Versuche, welche Englische und Französische Forscher anstellten, noch immer keine Aufschlüsse über die Bedeutung der Nebennieren für die thierische Oekonomie gegeben, ja das Krankheitsbild, welches Verletzungen nach sich zieht, fällt anders aus, als das des Morbus Addisonii. So sind wir denn

gewiss zu dem Ausspruche genöthigt, dass wir zur Zeit keine Krankheitserscheinungen kennen, welche einzeln oder gruppirt mit Wahrscheinlichkeit eine Erkrankung der Nebennieren zu diagnosticiren berechtigten. Hat ein und der andere Arzt aus den Erscheinungen der Cachexie mit Schwäche und Verdauungsstörungen, Broncefärbung und Lendenschmerz eine anatomische Veränderung der Nebenniere glücklich diagnosticirt, so ist das nicht erstaunlich, und auch fernerhin werden derlei Diagnosen öfter zutreffen. Denn es ist keine Seltenheit, dass die Verdauung cachectischer Individuen mit Krebs oder Tuberculose Noth leidet, dass sich bei ihnen in Folge der manichfachsten Zustände Schmerz in den Lenden einstellt, dass die Haut sich dunkel färbt, und die Nebennieren Sitz krebsiger und tuberculöser Neubildung werden. Das Zutreffen solcher Diagnosen beweist nur, dass diese Erscheinungen auch zusammen vorkommen können, aber noch lange nicht, dass die Färbung der Haut bei Krebs und Tuberculose durch die Nebennieren, oder wie einige wollen, durch ihre nervösen Elemente vermittelt werde.

Auf dem Wege der Ausschliessung ist leider gleichfalls keine sichere Erkenntniss möglich, weil der Krebs der Niere zuweilen ohne nachweisbare Störung der Nierenfunction verläuft, weil für die Krebse des retroperitonäalen Zellgewebes, des Bauchfells und der Lumbaldrüsen keine charakteristischen Erscheinungen bestehn, und endlich, weil neben einem Nierenkrebs mit Veränderung des Harns Nebennierenkrebs oder Drüsenkrebs u. s. w. bestehn kann, wie denn auch meist mehrere Organe im rechten Hypochondrium nebeneinander entartet angetroffen werden.

Wir erlauben uns, diesen Betrachtungen zwei Beobachtungen von melanotischen Krebs und von Tuberculose der Nebenniere beizufügen, welche auf hiesiger medicini-

schen Klinik im J. 1856 gemacht wurden, da sie bei den fortlaufenden Discussionen über die Broncekrankheit ein besonderes Interesse deshalb bieten, weil man der Hautfarbe Aufmerksamkeit schenkte, und weil auch die anatomischen Angaben durch die Autorität Dittrich's garantirt sind.

I. Georg Windsheimer, 45jähriger Tagelöhner in Bruck, mit Feldarbeit beschäftigt, während des Sommers der Sonnenhize preisgegeben und namentlich an den derselben ausgesetzten Körpertheilen gebräunt, wird am 27. September 1856 aufgenommen.

Früher kräftig und gesund, jedoch als Säufer bekannt, gibt derselbe an, vor 15 Jahren mit Hydrops ascites und der untern Extremitäten in Behandlung gewesen und vollkommen geheilt worden zu sein. Seit einem halben Jahr bemerkt der Kranke eine Zunahme des Unterleibs, seit etwa 12 Wochen eine leichte Anschwellung der Beine, die anfangs nur zeitweilig auftrat und wieder verschwand, seit 8 Wochen anhielt und zunahm. Er magerte ab, die Kräfte schwanden, und als sich vor 6 Wochen heftige, schneidende, reissende Schmerzen im Unterleibe, besonders in der rechten Seitengegend, hinzugesellt, wurde er bettlägerig; wenig, zeitweilig kein Husten, kein Fieber. Seit 3 Wochen völliger Appetitmangel und Fortschritt der Tabes. Mit Ausnahme von Purgantien und Aderlass, die ein Bader verordnete, blieb er ohne Behandlung.

Der Kranke ist sehr abgemagert, Wangen eingefallen, Augen tiefliegend, allgemeine Decken dünn, trocken, schuppig, nicht icterisch, sondern mehr fahl gefärbt. In grellem Contrast zu dieser bedeutenden Abmagerung steht die trommelartige Spannung des Unterleibs, sowie die beträchtliche Anschwellung der untern Extremitäten.

Die Untersuchung ergibt für die Lungen vorn oben keine Schalldifferenzen, aber rechts unten vorn an der Brustwarze beginnt der leere Schall, auch links reicht der Lungenschall nur bis zur Brustwarze, ebenso ist die Lunge hinten in geringerer Ausdehnung nachweisbar; Herzstoss an der Brustwarze,

Herzdämpfung und Herztöne normal. In ruhiger Lage athmet der Kranke ruhig, bei Bewegungen erfolgt sogleich Dyspnöe; einige puriforme Sputa. — Von der rechten Brustwarze reicht der leere Schall bis zum untern Rippenrand, unter welchem die Leber weder durch Percussion noch Palpation nachweisbar ist; in gleicher Breite geht der leere Schall in die Seitengegend und nach hinten bis an die Wirbelsäule; der linke Leberlappen reicht weit ins linke Hypochondrium ohne genau bestimmbare Grenze. Auch in der linken Seitengegend ausgedehnter leerer Schall; die Milz unter dem Rippenrand nicht nachweisbar. — Drei Querfinger unter dem Rippenrand abermals leerer Schall, während in den oberen Gegenden des Unterleibs tympanitischer Schall vorhanden ist. Fluctuation sehr deutlich, mit veränderter Lage wechselt der Schall. Der ganze Unterleib empfindlich, in der rechten Seitengegend wird der Schmerz bei leichtem Druck und Percussion als unerträglich angegeben, ausserdem ist der Schmerz remittirend, blizähnlich, schneidend und schlafraubend.

Der Kranke vermag vor Schwäche kaum zu stehen, doch ist der Puls noch mässig gross, nur leicht beschleunigt, Hauttemperatur nicht erhöht. Urin sparsam, gesättigt, klar, ohne Eiweiss.

Schon am 29. Sept. 4 Uhr Abends trat der Tod ein.

Section 30. Sept. Vorm. 10 Uhr.

Körper klein, Lippen bleich, Hautfarbe dunkel fahlgelb. Oedem der Beine. Unterleib enorm ausgedehnt. Unterhautzellgewebe fast fettlos, trocken (mit Ausnahme der Beine). Musculatur dünn, mürbe, hellbraunroth.

Schädel dick, compact, zahlreiche Pacch. Granulationen, im Sulc. longit. wenig dunkles, flüssiges Blut und ein dünner Fibrinstrang; innere Hirnhäute getrübt, verdickt, durchfeuchtet; Gehirn blutarm. Ventrikel kaum erweitert, mit klarem Wasser erfüllt; Ependyma sehr verdickt. An der Oberfläche der linken Grosshirnhemisphäre mehr nach hinten ein mehr als haselnussgrosser schwarzer, sehr weicher, von zartem Stroma durchzogener Knoten, dessen Umgebung keine merkliche Veränderung zeigt.

Im Herzbeutel wenige Unzen klares Serum; Herz mässig gross, Musculatur etwas entfärbt, brüchig, in den Höhlen schmieriges dunkles Blut mit wenig festgeronnenem Faserstoff.

Beide Lungen nur an der Spitze leicht verwachsen, die unteren Partien, namentlich hinten von blutigem Serum durchtränkt; die unleren Ränder comprimirt, luftleer. In jeder Lunge zerstreut 6—8 bohngrosse, schwarze, medullare Knoten, von gleicher Masse sind die bis zur Wallnussgrösse angeschwollenen Bronchialdrüsen infiltrirt. Bronchialschleimhaut beider Lungen mit gelbem puriformem Schleim bedeckt.

Im Bauchfellsack mehrere Pfund einer dunkelgelben Flüssigkeit, das ganze Bauchfell theils dunkelgrau, theils ganz schwarz gefärbt, mit zahllosen erbsen- bis bohngrossen, auch einzelnen Mannsfaustgrösse erreichenden, theils breit aufsitzenden, theils gestielten, melanotischen Markschwammknoten besetzt. Einer der grössten Knoten hängt gestielt am vorderen unteren Abschnitt der Bauchwand, die grösste Masse aber befindet sich im grossen Nez, welches, grösstentheils im linken Hypochondrium gelagert, durch leicht trennbare, gleichfalls schwarz pigmentirte Bindesubstanz mit Zwerchfell, Milz und unter sich zu einem fast faustgrossen aus Knoten verschiedenster Grösse bestehenden Klumpen verklebt ist. Doch lässt sich das Nez bei leichtem Zug noch auseinanderbreiten.

Leber mässig gross, mit zahlreichen oberflächlich und tiefsitzenden melanotischen Knoten durchsetzt. In der Tiefe des Parenchyms wuchert ein wallnussgrosser Knoten in das Lumen eines grossen Zweiges der Art. hepat. Gallenblase von vieler Galle erfüllt, einen haselnussgrossen tetraëdrischen Gallenstein enthaltend. Duct. cystic. fast für einen kleinen Finger durchgängig. — Milz klein. — Magen zusammengezogen. — Die Glandul. coel. melanotisch entartet. — Im Darmkanal wenig Contenta, Schleimhaut bleich.

Nieren mässig gross, blutreich, derb, aus der Oberfläche der linken ragt ein haselnussgrosser durch die Rinde bis zu einer Pyramide dringender melanotischer Knoten.

Die centrale Substanz der vergrösserten rechten Nebenniere ist durch Infiltration mit schwarzer, weicher, medullarer

Substanz entartet. Die gelbe Rinde ist rings um dieselbe deutlich erkennbar erhalten. Die linke Nebenniere zeigt dasselbe Verhalten in geringerem Grade.

Harnblase leer, Prostata nicht vergrössert, Schleimhaut der Samenbläschen schwarz pigmentirt.

Herr Dr. Dorsch, Assistenzarzt der hiesigen Poliklinik, hat diesen Fall klinisch verfolgt und der Section beigewohnt. Er versichert, die Pigmentirung der Cutis sei zwar ziemlich stark, doch entfernt nicht mulattenartig gewesen. Dittrich machte bei der Leichenöffnung, aber erst nachdem er die Entartung der Nebennieren aufgefunden, die Bemerkung, dass Liebhaber der Bronzekrankheit diesen Fall in ihre Register einschreiben könnten, die Pigmentirung weiche aber in nichts von derjenigen ab, welche bei Feldarbeitern im Sommer häufig beobachtet werde. Pigmentflecken an der Lippe waren nicht vorhanden.

II. Anna Marie Koch, 22jährige Näherin. Der Vater starb an Tuberculose, eine Schwester an Tuberc. florida; die Mutter 75 Jahr alt an Wassersucht in Folge von Vitium cord. und Rigidit. arter.

Lange Zeit hindurch bleichsüchtig kränkelte sie nach einer Entbindung etwa 1 Jahr lang, litt an Amenorrhoe und hüstelte bei sehr bleichem Aussehen ohne anderweitige auffallende Färbung, wurde dann 6 Wochen lang bettlägerig unter Fiebererscheinungen mit Mattigkeit und häufigem Erbrechen. In den letzten 3 Lebenstagen litt sie an heftiger Dyspnoe, nachdem das Erbrechen aufgehört. Da sie keinen Arzt berieth und erst sterbend in polielinische Behandlung trat, war eine genauere Aufnahme der Krankheitsgeschichte unmöglich.

S e c t i o n .

28. Januar 1856, Morgens 9 Uhr, 36 Stunden nach dem Tod.

Körper mittelgross, Gelenke beweglich, allgemeine Decken fahl, am hinteren Umfang wenig livide Todtenflecke.

Augen tiefliegend, Lippen bleich, Hals mässig lang, Thorax flach gewölbt, Unterleib angezogen. Unterhautzellgewebe mässig fetthaltig. Musculatur derb, braunroth, feucht.

Schädel nicht eröffnet.

Linke Lunge hinten weniger fest, an der Spitze inniger mit der Pleura costalis verwachsen, allenthalben lufthaltig, blutarm, grauroth, in den hintern und untern Partien etwas blutreicher und auf dem Durchschnitt wenig feinblasigen Schaum entleerend; in der Lungenspitze einige wenige zerstreute, theils dunkelgraue feste, theils schmutzig gelbliche, erbsen- bis bohngrosse Knötchen. — Rechte Lunge an der Spitze innig mit der Rippenwand verwachsen, sonst frei. Statt des obern und mittleren Lappens sind drei kleine Lappen vorhanden. Der obere Lappen mit Ausnahme der vorderen Ränder und die Spitze des untern Lappens völlig luftleer, theils grau, körnig und beim Druck brüchig, theils gegen die Spitze hin schiefergrau, derb und faserig, theils in eine weiche, grauliche und gelbliche, zerfliessende, bröcklich körnige Masse umgewandelt, die übrige Lungensubstanz vorn bleich und trocken, hinten und unten hellbraun und mässig durchfeuchtet.

Schleimhaut des Kehlkopfes, der Trachea und Bronchien bleich.

Thymus noch in ziemlicher Grösse vorhanden, körnig, bleich, auf dem Durchschnitt milchige Flüssigkeit entleerend.

Herz auffallend schlaff, klein, wenig dünnes Blut und gelblichweisse Faserstoffgerinnsel enthaltend. Aorta eng, zart.

Leber frei, klein, brüchig, braunroth, ziemlich viel mit Luftblasen vermisches Blut enthaltend. — Milz sehr gross, blutreich, Pulpa zwetschgenbreiähnlich erweicht; ebenso mehrere Nebmilzen. — Nieren verhältnissmässig gross und schlaff.

Beide Nebennieren hühnereigross, hart, auf dem Durchschnitt keine Spur ihrer normalen Substanzen zeigend; in einer fast knorpelhart über 1''' dicken fasrigen Kapsel ist eine weichere, selbst halbflüssige Masse eingeschlossen,

theils eiterartig, theils gelblich und bröcklich, von Kalkkörnern durchsetzt, hie und da zeigt diese weiche Masse eine schmutzige graugrüne Färbung (Fäulniss). — Die Nebennieren sind mit den Nieren und der Umgebung durch ein dichteres gefässreicheres Bindegewebe verwachsen.

Magenschleimhaut bleich, ihren Falten entsprechend finden sich lange dünne Streifen braunrother, von Blut getränkter, zäher, leicht abstreifbarer faserstoffartiger Massen abgelagert, darunter die Schleimhaut nur wenig geröthet; ausserdem im Magen einige Esslöffel voll röthlicher, dünnbreiiger Flüssigkeit. Dünndarm bleich. Im Mastdarm feste Faeces.

Uterus mässig gross, blutreich. Ovarien frei, mit theils frischen, theils älteren corp. luteis versehen.

Harnblase schlaff, wenig Harn enthaltend.

Diesem Sectionsberichte ist folgendes diagnostisches Resumé beigegeben:

Chronische Tuberculose beider Nebennieren; acute Lungentuberculose mit Schmelzung; allgemeine Anämie; hämorrhagische faserstoffige Gastritis; beginnende Fäulniss.

Es ist sehr zu bedauern, dass die Kranke erst sterbend zur Beobachtung kam, und die Krankheitserscheinungen namentlich in demjenigen Zeitraume, welcher den letzten 6 Wochen ihres Lebens vorausging, nicht zu erheben waren.

Soviel dürfte feststehen, dass es sich in diesem Fall um ein chronisches Leiden beider Nebennieren in Gestalt von Tuberculose handelte, welche in Verkäsung und Verkreidung ihren Ausgang nahm; dieselbe erscheint zugleich der Lungentuberculose vorausgegangen und primitiv gewesen zu sein. Von einer Broncefärbung oder ungewöhnlichen Hautfärbung überhaupt war aber nach der bestimmten und höchst zuverlässigen Angabe des Herrn Dr. Dorsch, welcher die Sterbende als poliklinischer Assistenzarzt untersuchte und der Section beiwohnte, keine Spur vorhanden.

Zur Diagnose des Nierenkrebses.

Der Nachweis einer Geschwulst, welche auf die entartete Niere bezogen werden kann, bildet eines der bedeutendsten Merkmale des Nierenkrebses. Es ist darum eine wichtige Aufgabe zu untersuchen, unter welchen Bedingungen, an welchem Ort und in welcher Gestalt Nierenkrebs zum Vorschein kommen. Wir werden jedoch nur den Krebs der rechten Niere näher in's Auge fassen *).

Bekanntlich ist der Krebs der Niere fast ausschliesslich Markschwamm. Er findet sich meist als secundäre Neubildung und dann gewöhnlich in beiden Nieren, seltener als primäre und dann in der Regel in einer Niere; es sind die primären Krebse, welche den grössten Umfang erreichen; grosse Geschwülste werden aber auch gebildet, wenn die Nachbartheile, z. B. die Nebenniere, Lumbaldrüsen, das angrenzende Bindegewebe u. s. w. mit der Niere entarten und verwachsen; endlich kann die Niere einen riesigen Umfang gewinnen, wenn zu Krebs, auch von mässiger Grösse, eine bedeutende Hydronephrose sich gesellt; Nierenkrebs und Hydronephrose combiniren sich sehr oft aus Gründen, die später gelegentlich berührt werden.

Am häufigsten finden sich in einer Niere von normaler oder die Norm wenig überschreitender Grösse und unveränderter Form medulläre Infiltrate oder eingesprengte, zuweilen eingekapselte Krebsknoten, oder aber solche Krebsknoten von Erbsen-, Wallnuss- und Hühner-

*) Ueber die Diagnose des linkseitigen Nierenkrebses vergl. Urag (Rigler), Wiener Wochenblatt 1856. Nr. 31.

eigrösse ragen da und dort über die Oberfläche einer nicht oder mässig vergrösserten Niere bucklich hervor. In solchen Fällen bleiben die Krebsgeschwülste der manuellen Untersuchung mit seltenen Ausnahmen unzugänglich.

Zuweilen sieht man von einem Ende, dem oberen oder unteren, sehr grosse Krebsmassen hervorzuwuchern, während die übrige Niere frei und unverändert oder durch Erweiterung des Beckens und der Kelche mehr oder weniger vergrössert erscheint. Die Niere kann so ein unregelmässig - keulenförmiges Ansehen gewinnen. Die höckerigen, vom Ende hervorzuwachsenden Geschwülste dehnen sich nach verschiedenen Richtungen aus, am wenigsten nach hinten und aussen, am meisten nach vorn und innen, manchmal krümmen sie sich gegen den Hilus herein. Unsere Sammlung besitzt Präparate, welche diese Verhältnisse anschaulich machen.

Andre Male finden wir eine ganze Niere gleichmässig zu Krebs umgewandelt und ungeachtet einer bedeutenden Vergrösserung die Form im Allgemeinen wohl erhalten.

Oftmals bildet die völlig oder bis auf geringe Reste der secretorischen Substanz entartete Niere eine unförmliche knollige Geschwulst, welche die Grösse eines Kindes- und Mannskopfes erreichen kann, und von der ursprünglichen Gestalt nichts mehr darbietet.

Je nachdem nun die Krebsgeschwulst von der oberen oder unteren Hälfte oder von der ganzen Niere mehr gleichmässig ausgeht, je nach der Richtung, in welcher ihr Wachsthum vorzugsweise erfolgt, und je nach der Gegend, in welcher sie auf den grössten Widerstand trifft, werden verschiedene Organe oder dasselbe Organ in verschiedener Richtung dislocirt, und kömmt die Geschwulst an dem einen oder andern Ort oder auch gar nicht für den untersuchenden Arzt zum Vorschein.

Krebsgeschwülste des oberen Endes der rechten Niere geben, wenn sie einen bedeutenden Umfang für sich oder mit der entarteten Nebenniere erreichen, und eben so wohl stark nach oben als nach vorn und innen wachsen, zu Auftreibung des äussern und hintern Theiles der regio hypochondr. dextr. mit Verrückung von Leber und Zwerchfell in früher geschildeter Weise Anlass. Sie können dabei in der Lendengegend unter den Rippen versteckt bleiben oder bei stärkerem Wachsthum unterhalb des Rippenrandes hervortreten. Davon war schon früher weitläufig die Rede.

Krebse, welche die untere Hälfte der Niere vorzugsweise vergrössern, kommen bald mehr bald weniger tief unterhalb des Rippenbogens in der seitlichen Bauch- und Ileocöcalgegend zum Vorschein, ohne die Leber zu dislociren. Entartet die ganze Niere, nimmt sie aber, wie gewöhnlich, in der Richtung nach vorn und innen an Wachsthum zu, so wird das ohnedies am meisten nach vorn und innen gekehrte untere Nierenende gleichfalls zuerst nachweisbar. Die Geschwulst tritt, wie im vorigen Fall, eine kleinere oder grössere Strecke weit unter dem Rippenbogen fühlbar aus der Tiefe des Unterleibs hervor, aber gewöhnlich erst in der Ileocöcalgegend oder noch tiefer mit den Bauchdecken in Berührung. Darmschlingen trennen dann die Geschwulst von der Leber. Das Coecum und der Anfangstheil des Colon ascendens können an ihrer Aussenfläche liegen, während der obere Theil des letzteren zwischen dem prominirenden Theil der Niere und Leber über erstere links hinüberläuft. Duodenum und Dünndärme werden mehr und mehr links hin verschoben. Je stärker die Geschwulst anwächst, desto vollständiger wird das ganze Colon ascendens nach links verdrängt, und der Raum zwischen m. quadrat. lumb., crista ilei und Rippenbogen bis in die reg. umbilic., ja in

seltenen Fällen in die reg. hypogastr. sinistr. hinüber von ihr ausgefüllt. Aber auch bei grossen Nierengeschwülsten dieser Art dringen die Finger häufig bequem zwischen den Rippen und der Nierengeschwulst empor, was zuerst von Bright*) als ein gutes Unterscheidungszeichen von Lebergeschwülsten hervorgehoben wurde. Derselbe um die Diagnose der Nierengeschwülste wie der Nierenkrankheiten überhaupt so verdiente Schriftsteller wies weiter darauf hin, dass selbst vor grossen Nierengeschwülsten öfter Darmstücke lagern, was bei Lebergeschwülsten nur sehr selten vorkömmt. Schliesslich können freilich die Därme vollständig aus der rechten Hälfte des Bauchraums in die linke hinübergerückt sein, ja der Unterleib grösstentheils von der Nierengeschwulst ausgefüllt werden. Solche grosse Geschwülste der ganzen Niere verdrängen natürlich die Leber hoch nach links und oben, schieben das Zwerchfell hinauf und beengen den Brustraum.

Krebshafte Nierengeschwülste fühlen sich meist höckerig und ungleich hart an; einige Stellen sind weich, andere dagegen fest, elastisch, was für die Erkenntniss wichtig ist. Ganz oder an einzelnen Punkten täuscht die Geschwulst zuweilen feinwellige Fluctuation vor, und verleitet so zur irrigen Diagnose einer einfachen Hydronephrose oder eines Abscesses.

Sehr bedeutungsvoll ist ferner das rasche Wachs-

*) Guys Hosp. Reports. 1839 Nr. VIII. pag. 208. Schmidt's Jahrb. 1842. Bd. 33 S. 49. — Ueber die Diagnose des Nierenkrebses sind ausserdem zu vergleichen: Rayer (Traité des maladies des reins, T. III.) Die Krankheiten der Niere. Uebersetzt von Landmann. Erlangen 1844. — Cruveilhier, Anat. pathol. Livr. 1 Pl. 4. — Walshc, the nature and treatment of cancer. London 1846. — Lebert, traité pratique des malad. cancreus. Paris 1851.

thum primitiver Krebsgeschwülste; in wenigen Monaten können sie eine enorme Grösse erreichen.

Gegenüber der cystoiden Nierenentartung ist endlich hervorzuheben, dass grosse Nierenkrebsgeschwülste gewöhnlich nur auf einer Seite angetroffen werden*).

Ausser der Geschwulst sind es die functionellen Erscheinungen von Seite der Niere, die allgemeinen, und die secundären von Seiten anderer Organe, endlich die Dauer und ätiologischen Momente des Leidens, welche die Diagnose sichern helfen. Wir wollen dieselben übersichtlich zusammenstellen:

a) Nierenkrebse, zumal grössere, veranlassen meist Schmerz in der betreffenden oberen Lendengegend, bald dumpf und anhaltend, bald schiessend, aber keineswegs immer in der Richtung des Harnleiters sich verbreitend. Selten verlaufen sie schmerzlos und geben sogar als grosse Geschwülste bei Druck keinen Schmerz zu erkennen**).

b) Der Urin ist manchmal hell, klar und sauer ohne fremdartige Beimischung, selbst bei grossen Krebsen, ja bei Krebs beider Nieren. Häufig aber ist Haematurie vorhanden. Der Markschwamm der Niere ist sehr blutreich, nicht selten ein sog. Fungus haematodes, und zu Blutungen geneigt. Zuweilen erfolgt das erste Blutharnen nach traumatischer Einwirkung, was dann bei bisher latentem Verlauf zu der irrigen Meinung führen kann, der Krebs selbst datire von der Verletzung. Blut im Harn wird besonders in jenen Fällen erscheinen, wo infiltrirter Krebs innerhalb der Nierensubstanz erweicht und blutet,

*) Eine Ausnahme macht z. B. der Fall von Nowlan, Dublin hosp. Gaz. 57, Nr. 24.

***) So in dem Fall von Nowlan.

und der Zustand benachbarter Harncanälchen noch der Art ist, dass sie einen Abfluss des Blutes in die Nierenkelche gestatten; ferner da, wo Krebse auf der Schleimhaut des Nierenbeckens oder Harnleiters hervorwuchern; drittens, wenn die Krebsmassen bis zu den Kelchen vordringen, hier erweichen und bluten; endlich kann die zwischen der Krebsmasse gelegene secretorische Substanz und die Schleimhaut des Beckens in Folge von Catarrh oder parenchymatöser Nephritis die Quelle von Blutungen werden.

Oft mag eine s. g. insensible, nur microscopisch nachweisbare Hämaturie übersehen werden. In anderen Fällen führt die rasche medullare Infiltration der ganzen Niere zu baldigem Aufhören der Harnabsonderung, es fehlt an Urin, um etwa vorhandene geringere Blutmengen fortzuspülen. Zuweilen hört das Blutharnen plötzlich auf, weil Gerinnsel den Ureter verlegen. Wiederholt sich dies oft, so kommt es zur Hydronephrose. Krebsige Lymphdrüsen, die den Harnleiter comprimiren, und Krebsgeschwülste, die vom Nierenbecken aus in den Harnleiter vordringen, leisten dasselbe.

Eiter wird nur selten und meist spärlich im Urin gefunden, wenn Catarrh des Nierenbeckens zugegen ist. Aeusserst selten kommt eine Vereiterung der Niere selbst zum Krebs und reichlicher Eiter in den Harn.

Von Krebselementen im Urin als wichtigem diagnostischen Merkmal des Nierenkrebses ist viel in den Handbüchern die Rede, aber zur Stunde scheint sie kein zuverlässiger Beobachter nachgewiesen zu haben.

c) Selten erfolgt bei Nierenkrebs der Tod unter Coma, wie bei anderen Nierenkrankheiten (Walshe), urämische Erscheinungen treten selten auf. Dies mag davon herrühren, dass der primitive Nierenkrebs meist nur eine Niere zerstört, während die andere hyper-

trophirt und vicariirt. Secundäre Bildungen aber zerstören nur ausnahmsweise die secretorische Substanz beider Nieren in so ausgedehnter Weise, wie es zum Eintritt von Urämie erforderlich ist.

d) Es währt zuweilen lange Zeit, bis die Symptome der Cachexie bei primitivem Nierenkrebs auftreten, selbst wenn er zu grosser Geschwulst führt. Späterhin dürften sie nicht leicht vermisst werden.

e) Fieber scheint nur durch complicirende Entzündung und Eiterung erregt zu werden. Es kann dauernd fehlen und pflegt nur vorübergehend und mässig vorhanden zu sein.

f) Die Verdauung leidet meist vom Beginn an, immer im späteren Verlauf. Für die Diagnose gibt dies Zeichen wenig Anhaltspuncte, da es fast zu allen Nierenaffectionen und den meisten grossen Unterleibsgeschwülsten treten kann.

g) Oft ist Verstopfung zugegen, die bei Darmstenose durch Adhäsion oder Druck sehr hartnäckig sein kann, zuweilen Durchfall, oder abwechselnd beides.

h) Retraction des Hodens, bei Pyelitis calculosa gemein, wurde von Walshe in 40 Fällen, die er verglich, nicht angemerkt gefunden.

i) Bei Nierenkrebs bildet sich sehr häufig Verstopfung der Vena cava, die in verschiedener Weise zu Stande kömmt. Entweder wird sie durch Druck der Geschwulst auf das so nahe liegende Gefäss mit nachfolgender Thrombose bedingt, oder eine Thrombose, die ursprünglich in der Nierengegend entstand, erstreckt sich allmählig in die Hohlvene hinein, oder endlich es handelt sich um wirklichen Venenkrebs, der seinerseits wieder durch die Masse der wuchernden Neubildung oder durch consecutive Thrombose zur Verschliessung des Gefässrohrs

führt. Manchmal kann es fraglich werden, ob nicht eine ursprüngliche Thrombose in Krebs überging.

Prof. Kussmaul sah 1854 bei Virchow in Würzburg einen primitiven und nur mit etwas Krebsablagerung in der Lunge combinirten grossen Fungus haematodes der rechten Niere, der sich durch die Vena renalis bis in die der anderen Seite und durch die Vena cava bis in's Herz fortsetzte. Auch in den Ureter ragte der Krebs zapfenförmig herein, doch war der Durchgang nicht gänzlich gesperrt.

Die Verschlussung der Vena cava inferior führt zu Oedem der Beine und des Hodensacks, zu Ascites und Erweiterung der Venen der Bauchhaut und der Lumbalvenen.

k) Die krebsige Entartung kann sich auf eine Niere beschränken, ohne dass andere Theile des Organismus befallen werden. In solchen Fällen, welche besonders junge Individuen betreffen, wächst der Krebs rasch und erreicht riesige Durchmesser. Secundär können alle möglichen Organe ergriffen werden, am meisten aber entarten folgende: Bei Krebs der einen wie der andern Niere, die Nebenniere, die Glandul. lumbales, das umgebende Zellgewebe, das Bauchfell; bei Krebs der rechten Niere die Vena cava, die concave Fläche der Leber und die Glandul. coeliacae; bei Krebs der linken Niere Magen, Colon descendens und Milz. Oft finden sich Knoten in den Lungen und am Brustfell, seltner Krebs der Rippen und Wirbel. — Nur einmal verwuchs der Krebs mit der Bauchwand und brach nach aussen durch*). Durchbruch ins Duodenum merkt Rayer an, Verblutung in den Bauchfellsack Bright.

1) Nierenkrebse pflegen rasch zum Tod zu führen. 8 Monate scheinen nach Walshe die mittlere Dauer.

*) Abele, Schmidt's Jahrb. Bd. V. S. 379.

m) Kein Alter schliesst den Nierenkrebs aus; schon im 1. Lebensjahr kömmt er vor; gerade bei Kindern ist er nicht selten, bleibt gern auf die Niere beschränkt und erreicht jene riesigen Durchmesser, vermöge welcher er den grössten Theil der Bauchhöhle erfüllt. Nach dem 50. Lebensjahr kömmt er am häufigstenvor. Bei Männern scheint er öfter als bei Weibern aufzutreten, nach Walshe ist das Verhältniss wie 3:2.

n) Man sah ihn wiederholt bei Markschwamm des Hodens derselben Seite, auch nach Castration des entarteten Hodens sich entwickeln. — Dagegen scheinen Nieren- und Blasenkrebs sehr selten zusammen vorzukommen, was man nicht erwarten sollte.

Je nachdem sich die beiden diagnostisch wichtigsten Erscheinungen des Nierenkrebses, Geschwulst und Blutharnen vorfinden oder nicht, lassen sich folgende symptomatische Hauptformen des Nierenkrebses aufstellen.

1) Nierenkrebs ohne Geschwulst und ohne Hämaturie. Nur selten führt die Krankheit zum Tod, ohne sich auf die eine oder andere solche Weise kund gegeben zu haben.

2) Nierenkrebs mit Hämaturie ohne Geschwulst. Die Hämaturie lässt auch ohne Geschwulst auf Nierenkrebs schliessen, wenn ihre Quelle nicht in der Blase oder Harnröhre gesucht werden darf, wenn sie andauernd ist oder häufig wiederkehrt (reichliches Blutharnen ist weder nothwendig noch gewöhnlich), wenn weder Gries noch Steine abgehen, die Erscheinungen von Nierencolik und Nierenvereiterung, namentlich starkes Fieber und reichlicher Eiter im Urin fehlen, wenn Kachexie das Blutharnen einleitet oder bald begleitet, wenn Krebs in anderen Organen nachzuweisen ist.

3) Nierenkrebs mit Geschwulst ohne Hämaturie. In solchen Fällen wird die Diagnose wahr-

scheinlich gemacht durch eine Nierengeschwulst von den oben beschriebenen Eigenthümlichkeiten, ohne Oedem der bedeckenden Haut (Unterschied von Abscessen im Zellgewebe der Nierencapsel), durch die Erscheinungen von Kachexie, mangelndes und mässiges oder nur vorübergehendes Fieber, rasche enorme Abmagerung, meist in Jahresfrist erfolgender tödtlicher Ausgang, die Folgen von Verschlussung der unteren Hohlader, nachweisbaren Krebs an andern Organen, vorausgegangenen Hodenkrebs, Mangel an urämischen Erscheinungen.

4) Nierenkrebs mit Geschwulst und Hämaturie. Fälle dieser Art ermöglichen die Diagnose am meisten.

Um die Grenzen einer Dissertation nicht allzusehr zu überschreiten, unterlassen wir es, in eingehender Weise noch diejenigen Merkmale anzugeben, durch welche Unterleibsgeschwülste, die von der Leber, dem Colon, den Eierstöcken u. s. w. ausgehen, gegenüber den Nierengeschwülsten oder nicht krebshafte Nierengeschwülste gegenüber den krebssigen sich kennzeichnen.

Tafelerklärung.

Fig. 1. Ansicht der vorderen Brust- und Bauchgegend des Val. Herold. — aa. Obere Grenzlinien der Leber und der Geschwulst. — bb. Rechter Leberrand. — cc. Scharfer Leberrand. — d. Gallenblase. — e. Krebsmasse seitlich von der Gallenblase. — ff. Gegend des vollkommen leeren Leberschalls. — gg. Uebergangsstelle des leeren Schalls in den gedämpft tympanitischen nach links. — h. Herzgegend. — i. Milzgegend.

Fig. 2—9. Gewebeelemente aus der mittelst des Troicarts am Leberden gewonnenen Geschwulstmasse.

Fig. 10. Elementäre Anordnung des Nierenkrebses. Rauhfaserige Alveoli, in deren Innerem zahllose kernige und zellige Elemente angehäuft sind (Schematisch).

fig 2.

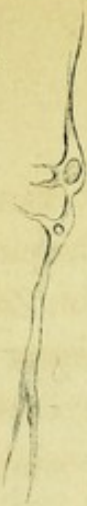

fig 3.



fig 4.



fig 6.

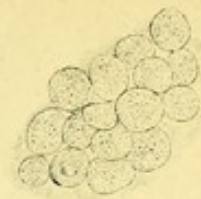

fig 7.



fig 9.



fig 8.

fig 1.

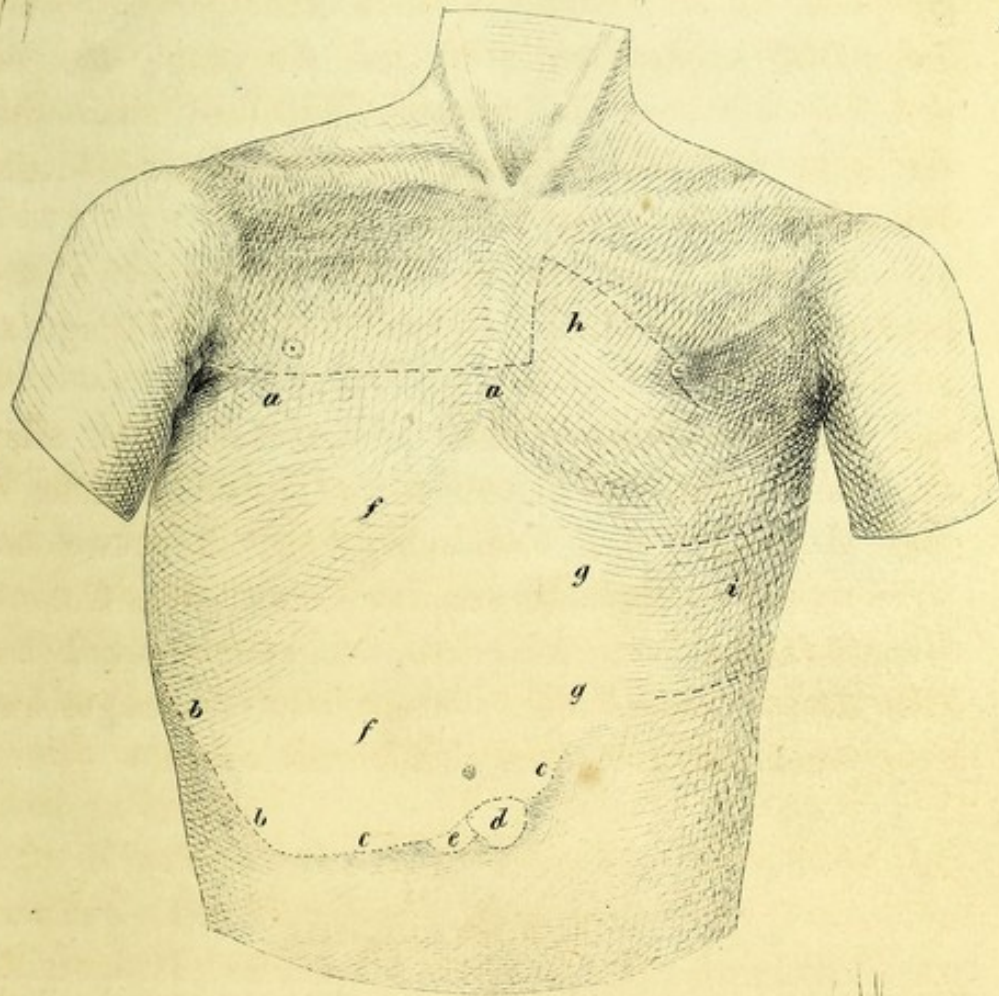


fig 10.

