5

5

RECHERCHES

SUR

LA SUBSTITUTION GRAISSEUSE

DU REIN.

Paris. — Imprimé par E. Thunot et Cie, 26, rue Racine.

RECHERCHES

SUR LA

SUBSTITUTION GRAISSEUSE

DU REIN,

Par M. le Docteur ERNEST GODARD,

Ancien interne des hôpitaux de Paris, membre de la Société de biologie, de la Société d'anthropologie, de la Société anatomique, membre correspondant de l'Académie de médecine de Madrid.

PARIS.

LIBRAIRIE DE VICTOR MASSON

PLACE DE L'ÉCOLE DE MÉDECINE.

1859

RECHERCHES

SUR LA

SUBSTITUTION GRAISSEUSE

DU REIN.

Le tissu adipeux existe principalement sous la peau, dans les cavités orbitaires, les interstices musculaires, les scissures des organes et les épiploons, formant dans ces différents points un élément normal destiné, soit à combler les espaces existant entre les diverses parties des appareils, soit à servir d'aliment en réserve, suivant l'expression heureuse de Béclard (1).

---

(1) « Les usages généraux de la graisse sont relatifs à la nutrition. Ce » fluide peut être considéré comme un aliment en réserve : c'est ce dont on » voit divers exemples chez les animaux. Les insectes, par exemple, se nour- » rissent de leur graisse avant d'être insectes parfaits, et présentent le même » phénomène peu de temps avant leur mort.

» Cela est encore plus marqué dans les animaux hibernants, qui dorment » pendant l'hiver, et ne vivent que de leur graisse jusqu'à leur réveil, époque » à laquelle ils sont très-maigres. » (Béclard, ÉLÉMENTS D'ANATOMIE GÉNÉRALE. Paris, 1852, in-8°, p. 126.)

M. Jules Béclard, dans une note à l'ouvrage de son père, dit qu'on pourrait

L'exagération généralisée des cellules graisseuses sous la peau et dans les épiploons constitue l'obésité. L'accumulation du tissu adipeux sous un point limité du tégument détermine la formation du li-

---

ajouter à ces mots : « la graisse est un aliment tenu en réserve, » les mots suivants : « pour suppléer, dans certaines circonstances, les éléments de la » respiration qui viennent accidentellement à manquer. »

Les animaux dormeurs et hibernants ont presque tous des épiploons graisseux surnuméraires. (Virey, Dict. des sciences médicales, Paris, 1818, in-8°, v. XIX, p. 296.)

Les femmes houzouânasses (tribu des Hottentots-Boschismans) présentent une saillie graisseuse considérable des fesses. Virey (ouvrage cité, v. XIX, p. 297) pense que ces loupes sont produites par l'accumulation, dans les parties déclives du corps, de la graisse rendue fluide par la grande chaleur du climat.

La bosse que l'on voit sur le dos du dromadaire, les deux bosses que présente le chameau, sont formées par de la graisse due à la surabondance de la nourriture. Dans les grands voyages, pendant lesquels ces animaux souffrent de grandes privations, les bosses diminuent, puis enfin disparaissent et ne sont plus indiquées que par la hauteur du poil, qui est toujours plus long sur ces parties que sur le reste du dos. (Buffon, Œuvres complètes, édit. Richard. Paris, 1835, in-8°, vol. XII, p. 306.)

M. d'Escayrac de Lauture, indiquant les moyens de transport dans le Soudan, dit en parlant des chameaux partis gras en caravane : « A la suite du » voyage, leur embonpoint a disparu ; leur bosse qui, avant le départ, ba- » lançait mollement sa masse arrondie sur leurs épaules, se laisse tout au » plus deviner. » (Le Désert et le Soudan. Paris, 1853, in-8°, p. 613.)

On observe aussi un dépôt de graisse dans la queue des moutons de Barbarie. Leur queue est tellement chargée de graisse, dit Buffon, « que sou- » vent elle est large de plus d'un pied et pèse plus de 20 livres. Au reste, » cette brebis n'a rien de remarquable que sa queue, qu'elle porte comme si » on lui avait attaché un coussin sur les fesses. Dans cette race de brebis à » grosse queue, il s'en trouve qui l'ont si courte et si pesante, qu'on leur » donne une petite brouette pour la soutenir en marchant. » (Buffon, Œuvres complètes, édit. Richard, Paris, 1835, in-8°, vol. XII, p. 362.)

« Un individu gras résiste mieux à l'inanition qu'un individu maigre ; c'est » par la graisse accumulée que les animaux hivernants passent, sans man- » ger, dans un engourdissement léthargique, la plus grande partie de la sai- » son froide. » (J.-B. Boussingault, Économie rurale, Paris, 1851, in-8°, 2e édit., t. II, p. 572.)

pome (1), tumeur pouvant acquérir des dimensions considérables.

Dans ces deux cas, la graisse ne subit jamais de transformation (2), qu'elle soit généralisée ou limitée.

Elle existe dans l'économie sous des formes bien distinctes ; tantôt elle est à l'état fluide dans des vésicules de volume variable (3), dont l'ensemble forme le tissu adipeux (4). Ces vésicules peuvent être accumulées accidentellement dans l'intérieur d'un organe dont elles ont pris la place, tout en lui conservant sa forme ; alors il y a substitution graisseuse de l'appareil affecté.

D'autres fois, la graisse se rencontre sous forme de granulations et de gouttes (5) existant comme élément surajouté dans des cellules épithé-

---

(1) Le lipome est une hypertrophie locale du tissu adipeux. (Dict. de Nysten, par MM. Littré et Ch. Robin, Paris, 1858, in-8°, 11e édit., p. 817.)

M. Lebert fait du lipome une des variétés des tumeurs graisseuses, dont il distingue trois formes : le lipome, le stéatome et le cholestéatome. (Lebert, Physiologie pathologique. Paris, 1845, in-8°, vol. II, p. 101.)

Rarement on observe des lipomes profonds ; cependant on en trouvera des exemples dans les Bulletins de la Société anatomique (1836, p. 139 ; 1848, p. 127 ; 1850, p. 137 et 142), et Société de chirurgie (Bullet., 1853, p. 567.)

Les lipomes peuvent être multiples. (Voy. M. Lebert, Physiol. pathol., v. II, p. 101. M. Houel, Manuel d'anat. path. Paris, 1857, in-12, p. 590.)

(2) M. Lebert, ouv. cité, vol. II, p. 101. Toutefois, on trouve deux observations contraires dans les Bull. de la Soc. anatomique, v. XI, p. 268 ; v. XVII, p. 208.

D'après M. Robin, ces cas de prétendues transformations n'étaient que des modifications de consistance déterminées par la présence d'une trame fibreuse associée aux cellules adipeuses, ou encore à une mortification, sorte de nécrose du tissu adipeux, dans laquelle, par places, la graisse reste demi-solide avec une consistance analogue à celle de la substance cérébrale.

(3) Voy. pl. I, fig. 3 et 4.

(4) « Les vésicules adipeuses, en général arrondies, ont de 3 centièmes à » 8 centièmes de millimètre de diamètre. » (Dict. de Nysten, édit. Littré et Ch. Robin, 11e édit., 1858, p. 25.) « Il n'est pas rare d'en trouver de plus grosses » et atteignant ou dépassant un dixième ou un dixième et demi de milli- » mètre. » (Même ouvrage, p. 818.)

(5) Voy. pl. I, fig. 1 et 2. — La graisse, combinée molécule à molécule, de manière à être invisible au microscope, peut exister encore dans les éléments d'un certain nombre de tissus, dont on ne peut l'extraire que par des dissolvants tels que l'éther et l'alcool à chaud.

liales qui, à l'état ordinaire, n'en renferment pas ou contiennent seulement quelques rares granulations adipeuses (1).

Dans tous les cas, ainsi que nous allons le montrer, l'infiltration abondante de granulations et de gouttes graisseuses a lieu dans les cellules épithéliales des organes qui ne fonctionnent pas encore ou qui fonctionnent mal (2).

Ainsi M. Natalis Guillot a démontré que les poumons d'un enfant qui n'a pas encore respiré, contiennent 12 à 14 0/0 de graisse (3). Mais si l'enfant a vécu plusieurs heures, le chiffre de la graisse diminue et tombe à 6 0/0, chiffre qui reste le même, à peu de chose près, pendant toute la vie (4).

Les organes qui fonctionnent mal présentent un phénomène analogue, mais qui alors est pathologique. M. Natalis Guillot a fait voir que, dans la pneumonie, la bronchite, la phthisie, les parties malades contiennent une quantité variable de graisse (5). Dans l'affection tuberculeuse, particulièrement, M. Guillot a vu la proportion de l'élément adipeux varier de 18 0/0 à 50 0/0 dans les matériaux des poumons desséchés (6).

Sous l'influence des maladies chroniques du poumon (7), de l'esto-

---

(1) Les granulations peuvent se trouver encore, à l'état libre, entre les cellules et les autres éléments, dans l'intérieur desquels on les rencontre parfois.

(2) L'infiltration de granulations graisseuses paraît dans ce cas précéder toujours le dépôt de gouttes de graisse.

(3) M. Natalis Guillot, VARIATIONS DE LA QUANTITÉ DE MATIÈRES GRASSES CONTENUES DANS LES POUMONS HUMAINS MALADES. (COMPTES RENDUS DE L'ACADÉMIE DES SCIENCES. Paris, 1847, in-4°, t. XXV, p. 77.)

(4) D'après Virey (DICT. DES SCIENCES MÉDICALES, Paris, 1818, in-8°, v. XIX, p. 299), il n'y aurait point de graisse dans les poumons.

(5) M. Natalis Guillot, mém. cité plus haut.

(6) En 1856, M. Vulpian a publié une observation d'altération graisseuse de l'épithélium dans toute l'étendue d'un poumon tuberculeux. (Voy. MÉMOIRES DE LA SOCIÉTÉ DE BIOLOGIE, année 1856. Paris, 1857, in-8°, p. 139.)

(7) Le fait de la fréquence du foie gras comme conséquence de la phthisie, indiqué d'abord par Bayle et Laennec, a été montré numériquement par M. Louis. (DE LA PHTHISIE. Paris, 1825, in-8°, 1re édit., p. 114), qui l'a constaté sur 40 individus morts phthisiques, tandis qu'il n'avait vu pareille altération, dans d'autres maladies, que 9 fois sur 230 cas. De plus, M. Louis a vu que cette affection se présentait dans les proportions suivantes chez l'homme et chez la femme, comme 1 est à 4. Voy. encore M. Natalis Guillot (mém. cité plus haut), et M. Lebert (PHYSIOL. PATHOL., Paris, 1845, in-8°, t. II, p. 108).

mac et de l'intestin; le foie, dont les cellules élémentaires à l'état sain renferment normalement (1) quelques rares granulations graisseuses (2), subit secondairement pareille altération.

Dans ce cas, les granulations et les gouttes graisseuses ne forment jamais des masses isolées; mais des gouttes d'huile jaunâtre (3) se déposent dans l'intérieur des cellules épithéliales hépatiques (4), qu'elles peuvent distendre au point d'amener l'atrophie du noyau et de les rendre sphériques comme une vésicule adipeuse (5). Aussi lorsqu'on enlève une tranche de foie gras, l'huile des cellules épithéliales est mise à nu et tache le scalpel (6).

---

(1) Chez l'homme seulement, car chez les animaux, d'après Kölliker (ÉLÉMENTS D'HISTOLOGIE HUMAINE, trad. par MM. Béclard et Sée. Paris 1856, in-8°, p. 474), les gouttelettes de graisse manquent ordinairement dans les cellules épithéliales. Je me demande si cette différence ne tient pas à ce qu'on examine le foie des animaux à l'état parfaitement frais.

(2) Voy. pl. I, fig. 5.

(3) Voy. pl. I, fig. 6, 7, 8, 9.

(4) M. Lebert, PHYSIOLOGIE PATHOLOGIQUE, Paris, 1845, in-8°, t. II, p. 108.

(5) Kölliker, ÉLÉM. D'HISTOL. HUM., p. 474, et DICT. DE NYSTEN, 11e éd., p. 589.

(6) Braconnot a démontré chimiquement, il y a longtemps, la présence d'une matière grasse comme partie constituante du foie. Il y a quelques années, ce fait a été établi par les recherches microscopiques de Gluge (ANAT. MICROS. UNTERSUCHUNGEN, Heft. I, S. 126, 1838), et plus récemment et avec plus de précision, par Bowman (LANCET, January 1842), qui a montré la disposition des globules huileux dans l'intérieur des cellules élémentaires du foie à l'état sain. Le même auteur a découvert le siége précis du dépôt morbide dans les cellules élémentaires du foie. Celles-ci, au lieu de contenir quelques rares globules de graisse, en sont littéralement remplies, et ces globules, augmentant de volume, cachent de plus en plus le noyau.

D'après M. Lereboullet (MÉMOIRE SUR LA STRUCTURE INTIME DU FOIE ET SUR LA NATURE DE L'ALTÉRATION CONNUE SOUS LE NOM DE FOIE GRAS; *in* MÉM. DE L'ACAD. DE MÉD., Paris, 1853, in-4°, p. 387), la dégénérescence graisseuse du foie résulterait aussi de l'accumulation de la graisse dans les cellules microscopiques du foie, et non pas dans les cellules graisseuses particulières ou dans l'intervalle de ces mêmes cellules.

Tout au contraire, Gulliver (MEDICO-CHIRURG. TRANSACTIONS, vol. XXVI, p. 90) pense que, dans l'infiltration graisseuse du foie, la graisse s'accumule dans les espaces interlobulaires ou autour des lobules. Là elle forme, à chacun d'eux, une enveloppe distincte de couleur jaune chamois. Albers (RUST

L'état gras du foie peut être produit artificiellement chez les animaux que l'on prive d'exercice et d'air, et auxquels on donne une alimentation spéciale (1).

MAGAZIN, 1839) montre aussi que le dépôt graisseux a lieu surtout dans la membrane cellulaire interlobulaire, qui s'est hypertrophiée tout d'abord.

D'après Gluge (ANAT. MICROS. UNTERSUCHUNGEN, Heft. I, S. 126, 1838), Hallman (DE CIRRHOSI HEPATIS. Berol, 1839), Valentin (REPERTORIUM, 1840), et M. Gubler (THÉORIE LA PLUS RATIONNELLE DE LA CIRRHOSE, thèse d'agrégation, Paris, 1853, in-4°), il y a aussi, dans la cirrhose du foie, accumulation de graisse, soit libre, soit dans des vésicules.

(1) En Alsace, pour faire passer à l'état gras le foie des oies, les engraisseurs, dit M. le baron E. PEERS (LA BASSE-COUR, Paris, in-12, sans date, p. 130, « se procurent des oies maigres et les enferment dans de petites boîtes de » sapin assez étroites pour qu'elles ne puissent s'y retourner. Le fond de ces » boîtes est formé de petits bâtons assez écartés pour livrer passage à la » fiente. La partie antérieure a une ouverture suffisamment large pour le » passage de la tête de l'oie, et au-dessous de cette ouverture se trouve » fixée une petite auge constamment pleine d'eau et de petits morceaux de » charbon de bois. Matin et soir, on bourre les prisonniers avec du maïs en » grains, que l'on a mis tremper et ramollir dans de l'eau dès la veille. »

» L'engraissement ne réussit bien dans tous les cas que dans un lieu calme » peu éclairé, comme l'est d'ordinaire une cave. »

Il y a une méthode d'engraissement bien plus cruelle, elle consiste à clouer les pattes des oies sur des planches, à les exposer ainsi devant un feu assez vif et à leur crever les yeux.

Pour rendre gras les foies du canard, on se sert d'un procédé analogue.

« Dans le ci-devant Languedoc, rapporte un des annotateurs du THÉATRE » D'AGRICULTURE, quand les canards sont assez gros, on les enferme, de huit » à dix, dans un endroit obscur; matin et soir on les gorge de maïs : dans » cette opération plusieurs périssent étouffés.

» Ces malheureux animaux passent ainsi quinze jours dans un état d'op- » pression et d'étouffement qui fait grossir leur foie, les tient toujours hale- » tants, presque sans respiration, et leur donne enfin cette maladie appelée » la cachexie hépatique. »

M. Puymaurin a ouvert deux canards dont l'un n'avait pas été empâté ; le foie de celui-ci était de grandeur naturelle, celui qui avait été gorgé avait un foie énorme qui, recouvrant toute la partie inférieure du ventre, s'étendait jusqu'à l'anus, les canards sont ordinairement suffoqués quand, par la pression du foie, l'anus s'ouvre et le foie paraît à son orifice (M. le baron E. Peers, LA BASSE-COUR, in 12, p. 148).

Les cellules épithéliales du rein à l'état sain renferment parfois quelques rares granulations adipeuses (1) ; mais lorsque cet organe fonctionne mal, dans l'albuminurie, par exemple, on voit que les parties de la glande qui sont devenues jaunâtres contiennent des cellules épithéliales distendues par des gouttes graisseuses (2), abondantes et volumineuses (3).

L'infiltration adipeuse du rein a encore été constatée après une plaie ancienne de cet organe (4). D'autres fois on a vu la glande rénale sécréter de la graisse presque en nature (5).

---

(1) Voy. pl. I, fig. 1 à 13.

(2) Voy. pl. I, fig. 14 à 17.

(3) M. Gluge (Anat. micros. Untersuchungen, zweites Heft, S. 130, 1841) a montré, il y a quelques années, qu'une variété de l'altération trouvée dans les reins de personnes mortes de la maladie de Bright, était caractérisée par le dépôt de globules graisseux dans la substance corticale. A cette altération, il a trouvé trois degrés. Dans le premier, il se fait un dépôt de globules graisseux libres dans la substance corticale non accompagnée de changements évidents dans les tubuli et dans les vaisseaux sanguins.

Dans le deuxième degré, il y a dépôt de globules graisseux jaunes altérés dans les tubuli de la substance corticale, les vaisseaux sanguins n'étant pas altérés.

Dans le troisième degré, un dépôt de corpuscules graisseux spéciaux altérés a lieu par rangées sur le côté des tubes corticaux, ceux-ci étant détruits eux-mêmes de la même manière que les conduits biliaires dans la période la plus avancée de la cirrhose du foie.

M. Johnson (Medic. Chirurg. Transactions, London, 1846, in-8°, vol. XXIX, p. 1) a fait voir que les cellules épithéliales du rein, à l'état sain, contiennent une certaine quantité d'huile ; de plus, qu'une augmentation très-grande de cette matière grasse constitue premièrement et essentiellement la maladie de Bright ; enfin, que la pression de cette graisse amène par une simple action mécanique la présence du sang et de l'albumine dans l'urine et l'atrophie du rein.

M. Walshe (The Cyclopædia of Anatomy and Physiology, edited by Todd London, 1852, in-8°, vol. IV, part. I, p. 96) émet une opinion différente ; il pense que la maladie de Bright (altération rénale, albuminurie et hydropisie) peut exister sans dépôt anormal de graisse dans le rein.

(4) Voy. une obs. de M. Luys, Mém. Soc. de biologie, année 1857, p. 57.

(5) Faisant l'autopsie d'un homme qui avait succombé à la fièvre intermittente, M. Pascal vit que les reins séparés du tissu cellulaire sanguinolent sur lequel ils reposaient attiraient vivement l'attention par l'extrême facilité

Dans l'inaction continuée, les muscles qui cessent de fonctionner présentent un phénomène analogue, des granulations adipeuses viennent se déposer entre les différents faisceaux musculaires (1), et si l'état morbide persiste, les fibres musculaires disparaissent par places, les faisceaux eux-mêmes sont interrompus et bientôt on ne rencontre plus entre les faisceaux de simples granulations, mais celles-ci se transfor-

---

avec laquelle se détachait de son tissu la capsule fibreuse qui l'enveloppait. Le tissu des reins dépouillé de cette capsule, on voyait avec étonnement s'échapper de sa surface une multitude de petites gouttelettes d'huile. Leur nombre augmentait par la pression du tissu. Lavé et essuyé, il ne cessait par une légère pression, de fournir le même fluide, très-reconnaissable, à son aspect et à sa pesanteur spécifique, qui le faisait aller à la surface de l'eau.

Les calices, le bassinet, l'infundibulum, étaient vides et dans l'état normal (JOURNAL UNIVERSEL ET HEBDOMADAIRE DE MÉDECINE ET DE CHIRURGIE PRATIQUES, Paris, 1833, in-8°, 3e année, t. XII, page 347).

M. Lebert (PHYSIOLOGIE PATHOLOGIQUE, Paris, 1845, in-8°, t. II, p. 106) cite un fait dans lequel les canaux urinifères et les capillaires du rein étaient remplis d'une masse granuleuse que l'éther dissolvait et montrait par conséquent composée de graisse. Les reins n'étaient pas graisseux.

Gluge (ATLAS DE PATHOLOGISCHEN ANATOMIE. Iena, 1850, grand in-4°, vol. II, 10e livraison, pl. III, fig. 10) a représenté le rein d'un chien qui, jusqu'à sa mort, avait été nourri d'huile et d'eau. Le rein était gros, jaune à sa surface. Les faisceaux cylindriques jaune brunâtres que l'on apercevait sur la coupe renfermaient des canalicules urinifères gorgés de globules graisseux, et l'urine contenait de l'huile.

A la page 14, le même auteur parlant de l'inflammation du rein, de la stéarose de cet organe et de la maladie de Bright, dit que sur un cheval mort après des symptômes de pneumonie qui s'étaient amendés, on trouva un état graisseux évident des deux reins et du foie, les canalicules urinifères contenaient une quantité prodigieuse de globules graisseux.

Johnson (MEDICO-CHIRURGICAL TRANSACTIONS, London, 1846, in-8°, v. XXIX, fig. 9) a montré un fait analogue.

Les phthisiques présentent quelque chose de semblable : ils expectorent des crachats composés en grande partie de graisse, ainsi que M. le professeur Natalis Guillot l'a constaté depuis longtemps.

Dernièrement M. Gorecki (ALLGEMEINE, MED. CENTRAL-ZEITUNG, n° 56, 1856) a fait voir que les crachats de la pneumonie contiennent de la graisse à toutes les périodes de la maladie, mais surtout au début.

(1) Voy. pl. I, fig. 21 à 23.

ment en des vésicules adipeuses (1), et à ce moment l'infiltration graisseuse a fait place à la substitution graisseuse. L'infiltration est donc pour les muscles le premier temps de la substitution, mais elle ne l'entraîne pas toujours (2).

Cet état des muscles s'observe accidentellement chez les individus forcés de garder le repos, soit à la suite de fracture, de luxation, ou seulement d'ulcères gênant les mouvements.

Les exemples que nous venons de rapporter montrent que les différents organes de l'économie peuvent renfermer à l'état d'infiltration pathologique une quantité plus ou moins considérable de granulations graisseuses. Celles-ci gênent tout d'abord le jeu des appareils, puis l'abolissent si elles continuent à s'accumuler.

L'infiltration graisseuse ne doit pas être confondue avec l'affection décrite par les auteurs sous les noms de transformation, de métamorphose, de dégénérescence ou de substitution graisseuse, dans laquelle un organe, tout en conservant sa forme primitive, s'atrophie et est remplacé par de la graisse qui se substitue aux parties qui ont disparu.

Les auteurs rapportent plusieurs exemples de cet état pathologique. A l'article *Transformation graisseuse du cœur*, M. Cruveilhier a écrit les lignes suivantes :

« Le cœur est exposé à un embonpoint considérable. Kerkring ra-
» conte que sur le cadavre d'un enfant très-gras qui mourut suffo-
» qué, le cœur parut manquer au milieu d'une énorme quantité de
» graisse. Bonet cite un exemple analogue. Morgagni parle d'un
» homme âgé, mort en quelques jours, d'une attaque d'apoplexie, chez
» lequel le cœur était tellement couvert de graisse, qu'on ne pouvoit
» distinguer ses fibres charnues (3). »

Plus loin, le même auteur ajoute :

« Sur une femme de 53 ans, morte à l'hôpital Saint-Antoine, et pré-
» sentant un embonpoint extraordinaire et tous les symptômes d'une
» maladie de cœur, on trouva que le cœur était très-volumineux, sur-

---

(1) Voy. pl. 1, fig. 24 *a*.

(2) Je dis pour les muscles, car je ne crois pas qu'on ait jamais vu l'infiltration graisseuse d'une glande suivie de la substitution adipeuse du même organe.

(3) Essai sur l'Anat. path. en général. Paris, 1816, in-8°, vol. I, p. 183.

» chargé de graisse, qui formait la presque totalité de l'épaisseur de » cet organe. Les couches musculaires et les colonnes charnues avaient » seules conservé les caractères de la fibre musculaire (1). »

M. Quain a étudié cette maladie à laquelle il reconnaît deux formes : dans l'une, la graisse déposée sous le péricarde s'insinuerait entre les fibres musculaires ; dans l'autre les fibres musculaires dégénéreraient en tissu graisseux (2).

En 1856 M. Paxton a publié une observation de mort subite par suite de dégénérescence graisseuse du cœur. Les bandelettes transversales des fibres musculaires avaient complétement disparu et étaient en grande partie transformées en corpuscules graisseux (3).

Tout récemment M. Samuel Wilks a fait connaître plusieurs exemples de cette affection (4).

Les glandes mammaires peuvent subir une pareille altération. On trouve le fait suivant dans l'ANATOMIE PATHOLOGIQUE de M. Cruveilhier :

« Les mamelles étoient transformées en tissu graisseux, chez cette » femme d'un embonpoint si énorme, dont le modèle en plâtre se » voit dans les cabinets de la Faculté. M. Dupuytren, qui en fit » la dissection, ne trouva aucune autre transformation grais- » seuse (5). »

Même chose pour le pancréas ; ainsi M. Cruveilhier ajoute à ce sujet : « M. Dupuytren a vu le pancréas converti en graisse. Il faut bien » distinguer cet état, qui est très-rare, de l'accumulation de la graisse » dans le tissu lamineux, qui unit entre eux les lobes et lobules du » pancréas (6). »

---

(1) ESSAI SUR L'ANAT. PATH. EN GÉN., Paris, 1816, in-8°, vol. I, p. 183 et 184.

(2) THE LONDON MED.-CHIR. TRANS., London, 1850, in-8°, t. XXXIII, p. 121, et ARCHIVES GÉNÉRALES DE MÉDECINE, 1851, t. XXVI, p. 91. Voy. encore Bizot, MÉM. SOC. MÉDICALE D'OBSERVATION, Paris, 1857, in-8°, t. I, p. 353.

(3) EDINBURGH MEDICAL JOURNAL, avril 1856.

(4) GUY'S HOSPITAL REPORTS, London, 1857, in-8°, 3e série, t. III, p. 203, et HALF-YEARLY ABSTRACT., 1858, in-8°, vol. XXVII, p. 268.

(5) ESSAI SUR L'ANATOMIE PATHOLOGIQUE, Paris, 1816, in-8°, vol. I, p. 193.

(6) Même ouvrage, même page. Lobstein (ANAT. PATH., pl. IX, fig. 1) dit que le pancréas est quelquefois tellement infiltré de graisse, qu'il paraît composé de cette substance.

L'infiltration adipeuse des muscles est suivie parfois de la substitution graisseuse de ces mêmes organes. Cet état pathologique, dont Vicq-d'Azyr a rapporté un fort bel exemple (1), et qui a été depuis l'objet des travaux de MM. Cruveilhier (2), Aran (3), Broca (4), Charcot (5), Béraud (6), Edward Meyran (7), Galliet (8), Ch. Robin (9), et Legatt (10), s'observe surtout aux membres inférieurs des individus paralysés, affectés de pieds-bots congéniaux, d'ankylose, ou chez lesquels il y a une lésion profonde des racines antérieures des nerfs spinaux.

Dans cet état pathologique, le plus souvent les muscles ont disparu par places et sont remplacés par du tissu adipeux. D'autres fois, ils font entièrement défaut et ils ne sont plus représentés que par de la graisse ayant d'ordinaire la forme et le volume de l'organe affecté. Le tissu nouveau est composé de vésicules (11) et non plus de granulations, comme dans l'infiltration. Toutefois on rencontre toujours, à côté des parties atteintes de substitution graisseuse, des portions de muscle infiltrées seulement de granulations adipeuses (12).

Le rein est l'organe qui, après les muscles, présente le plus souvent la substitution graisseuse. Je vais essayer d'esquisser cette affection. Toutefois, auparavant, je rappellerai les différents exemples de cette maladie cités dans les auteurs.

Dans la 46e lettre de Morgagni, on lit que, sur une femme de 40 ans, morte d'une attaque d'apoplexie, et dont le degré d'embonpoint n'est pas noté, les reins n'offraient pas une très-grande quantité de graisse

(1) Œuvres complètes, Paris, 1805, in-8°, t. V, p. 365.

(2) Essai sur l'anatomie pathologique. Paris, 1816, in-8° t. I, p. 186. — Communication à l'Académie de médecine de Paris, mars 1853. — Traité d'anatomie pathologique générale. Paris, 1856, in-8°, t. III, p. 381.

(3) Arch. gén. de méd., Paris, 1850, in-8°, 4e série, t. XXIV, p. 5.

(4) Bull. Soc. anat., Paris, 1851, in-8°, t. XXVI, p. 59.

(5) Mém. Soc. de biol., année 1851, Paris, 1852, in-8°, p. 12.

(6) Mém. Soc. de biol., année 1852, Paris, 1853, in-8°, p. 384.

(7) Medico-Chirurgical Transactions, London, 1852, in-8°, t. XXXV, p. 72.

(8) Arch. gén. de méd., Paris, 1853, in-8°, 5e série, t. I, p. 584.

(9) Mém. Soc. de biol., ann. 1854, p. 7, et Dict. de Nysten, 11e éd., p. 925.

(10) The Lancet, 11 avril 1857.

(11) Voy. pl. I, fig. 24 *a*.

(12) Voy. pl. I, fig. 24 *b*.

extérieurement; mais ils en étaient tellement farcis entre les papilles, que Morgagni dit qu'il ne se souvient pas d'en avoir vu de semblables (1).

Baader en rapporte un cas fort curieux que je reproduis à la page 28 de ce mémoire.

D'après M. Rayer (2), Sœmmering et Othmar Heer en citent aussi des exemples.

M. Cruveilhier dit que « sur le corps d'un jeune homme de 18 ans, » mort d'une inflammation générale des voies urinaires, avec destruction complète du canal de l'urètre, M. Dupuytren trouva un engorgement très-dense du tissu cellulaire adipeux qui enveloppe le rein » droit, une diminution dans le volume de cet organe, une disparition » presque complète de son tissu propre, une transformation adipeuse » de ce qui restait, et quelques calculs petits, feuilletés dans des » restes de calices (3). »

Plus loin, l'auteur ajoute :

« M. Laennec disséqua, en février 1808, un rein qui était entièrement converti en une matière jaunâtre, graissant fortement le scalpel et le papier (4). »

M. Cruveilhier, dans son TRAITÉ D'ANATOMIE PATHOLOGIQUE GÉNÉRALE, rapporte que M. Bauchet a présenté à la Société anatomique, en novembre 1853, les organes urinaires d'un individu qui avait succombé dans le service de M. Velpeau, par suite d'une maladie des voies urinaires (*nephro-pyélite*), chez lequel « on trouva une inflammation » chronique avec dilatation du rein gauche et des concrétions non » oblitérantes dans l'uretère correspondant ; à droite, l'orifice inférieur de l'uretère était complétement obturé par un gros calcul cy-

(1) RECHERCHES ANATOMIQUES SUR LE SIÈGE ET LES CAUSES DES MALADIES, trad. du latin par Désormeaux et Destouet. Paris, 1822, in-8°, t. VII, p. 28.

(2) TRAITÉ DES MALADIES DES REINS. Paris, 1841, in-8°, t. III, p. 616.

Sœmmering, Annot. à la traduction allemande de l'ANAT. PATHOL. de Baillie, S. 170, IV.

Othmar Heer, DE RENUM MORBIS. Halæ, 1790, in-4°, p. 33. Je n'ai pu vérifier ces observations, ces deux ouvrages ne se trouvant ni à la Bibliothèque impériale, ni à la Bibliothèque de l'École de médecine.

(3) ESSAI D'ANAT. PATHOL. Paris, 1816, in-8°, vol. I, p. 192.

(4) Même ouv., vol. I, p. 193.

» lindrique qui débordait de plusieurs millimètres cet orifice, si bien » que le cathétérisme l'avait fait découvrir pendant la vie; point de » rein droit; à sa place, masse adipeuse qui présente ce caractère, » qu'elle était compacte et adhérait fortement à la région lom- » baire. »

» Cette masse adipeuse, divisée dans toute son épaisseur, a paru » n'être constituée que par de la graisse; seulement on découvrit, » dans l'épaisseur de sa partie supérieure, une capsule surrénale par- » faitement conservée. Quant au rein, il paraissait avoir complète- » ment disparu. Mais, ayant remarqué à la partie antérieure de cette » masse adipeuse, une membrane fibreuse très-épaisse, je la divisai » avec soin en dédolant, et j'arrivai à un tissu particulier que j'isolai » en le séparant avec le manche du scalpel de cette membrane fibreuse » très-adhérente. Ce tissu particulier, c'était le tissu rénal, reconnais- » sable à sa couleur rose-pâle, à sa disposition grenue, et à deux kystes » séreux. Cette couche de tissu rénal, avait l'épaisseur de 2 millimè- » tres. Je n'y reconnus ni substance tubuleuse, ni mamelons; il n'y » avait pas non plus vestiges de calice et de bassinet, lesquels étaient » confondus dans un tissu fibreux (1). »

M. Barth a présenté, à la Société anatomique, un cas de transformation graisseuse du rein. Il n'existait plus de traces de substance corticale et mamelonnée. Le tissu graisseux était divisé par des cloisons fibreuses. L'uretère, à son origine, était oblitéré par de nombreux calculs. En cet endroit, ses tuniques étaient notablement hypertrophiées. Il n'y avait eu aucun symptôme observable d'affection du rein (2).

M. Pétrequin a rapporté le fait suivant :

« Un octogénaire de l'hospice de la Charité mourut en mars 1836. A gau- » che, je trouvai une hydronéphrose; toute la substance mamelonnée » avait disparu, sauf cinq cônes qui étaient convertis en une matière

---

(1) M. J. Cruveilhier, Traité d'anatomie pathologique générale. Paris 1856, in-8°, t. III, p. 297.

(2) Bull. Soc. anat., Paris, 1835, in-8°, t. X, p. 68.

« Au sujet de cette présentation, M. Cruveilhier a fait observer qu'il regar- » dait cette transformation graisseuse comme le résultat de l'obstacle ap- » porté à l'exercice de la fonction de la glande, par suite de l'oblitération de » son canal par des calculs. » (Bull. Soc. anat., Paris, 1835, in-8°, t. X, p. 69.)

» graisseuse. La substance corticale, réduite à un tiers, ne représentait » plus qu'une calotte peu épaisse, mais non altérée dans son paren- » chyme, coiffant le bassinet distendu ; celui-ci formant une large po- » che où aboutissaient les restes des cinq calices sans profondeur, » contenait un liquide limpide, n'ayant ni l'odeur ni la couleur de » l'urine ; dans le dessein de l'analyser, je l'avais recueilli dans un » flacon qui, malheureusement, fut cassé ; l'uretère, d'une capacité » normale et libre dans toute son étendue, permettait au fluide, quand » on comprimait le kyste, de descendre jusque dans la vessie,.... A » droite, le rein me parut plus volumineux que dans l'état normal, » du reste à peu près sain, à l'exception de trois mamelons qui com- » mençaient à subir la transformation graisseuse (1). »

M. Rayer, dans son ATLAS DES MALADIES DES REINS, a représenté un cas de substitution graisseuse du rein. Je crois devoir rapporter le texte qui accompagne le dessin.

« Le rein était presque entièrement transformé en une masse grais- » seuse. La substance corticale n'était plus reconnaissable qu'à la » partie supérieure du rein, où elle formait une couche mince, d'un » rose pâle.

» Le rein est représenté, divisé sur son bord convexe, suivant sa » longueur, en deux parties à peu près égales, et ses deux moitiés » sont étalées, comme lorsqu'on veut étudier la disposition du bassi- » net et des calices.

» L'uretère, ouvert et fendu suivant sa longueur, se termine en » cul-de-sac vers le point où il se continue naturellement avec le bas- » sinet.

» Le bassinet et les calices sont transformés en des lames ou cor- » dons fibreux, qui se distribuent d'une manière très-irrégulière dans » une masse graisseuse ayant la forme du rein. Je ne pus faire péné- » trer de l'air ou de l'eau dans aucun de ces cordons, soit par une » petite dépression qu'on remarquait au fond du cul-de-sac, par le- » quel se terminait supérieurement l'uretère, soit en introduisant des » tubes plus ou moins déliés à différents degrés de profondeur, dans » l'épaisseur de ces cordons fibro-celluleux. Un seul de ces cordons, » situé vers l'extrémité supérieure du rein, était ouvert, et contenait » un petit calcul d'un blanc jaunâtre.

---

(1) GAZ. MED. DE PARIS, année 1837, in-4°, p. 196.

» Il n'existait plus de traces de la substance tubuleuse. La substance » corticale, reconnaissable seulement à la partie supérieure du rein, » était mince, décolorée. Dans cette partie seulement, la membrane » fibreuse du rein put être reconnue, détachée et isolée. Ailleurs, elle » était tellement confondue avec la masse graisseuse, qu'elle n'en pou- » vait être séparée, double disposition indiquée dans la figure (1). »

M. Rayer a publié encore une observation qui lui a été communiquée par M. Bricheteau.

On voit que les recueils scientifiques renferment plusieurs exemples de substitution graisseuse du rein constatés à l'autopsie. Cet état pathologique, qui jamais n'a été diagnostiqué ni même supposé pendant la vie, n'a pas encore été l'objet d'un travail spécial; quelques auteurs seulement en font mention.

M. Rayer dans son TRAITÉ DES MALADIES DES REINS, a imprimé les lignes suivantes :

« Sous le nom de dégénérescence graisseuse, ou de transformation » graisseuse des reins, on a décrit deux altérations distinctes, l'une » caractérisée par une véritable transformation graisseuse de ces or- » ganes, l'autre, dans laquelle de la graisse est abondamment déposée » autour du rein plus ou moins atrophié, dans sa scissure ou entre » ses lobes (2). »

Rokitansky traitant des maladies spéciales aux enveloppes du rein, dans un chapitre intitulé : *Hypertrophie de l'enveloppe graisseuse*, s'exprime ainsi : La graisse qui entoure les reins s'hypertrophie soit concurremment avec une production exagérée de graisse dans tout le corps, soit indépendamment de cette circonstance et parfois jusqu'à un degré tel qu'elle pénètre dans le hile du rein près du bassinet et du calice, diminue la nutrition de l'organe et entraîne comme conséquence l'infiltration graisseuse du tissu rénal avec pâleur et anémie de ce tissu.

Il paraît que ces cas assez rares ont été pris quelquefois pour des

---

(1) M. Rayer, ATLAS DES MALAD. DES REINS, Paris, 1837, in-fol., pl. LII, fig. 1. Cette note est publiée sous le titre suivant :

« Cas très-remarquable d'oblitération du bassinet et de tous les calices, un » seul excepté qui contenait un calcul. »

(2) TRAITÉ DES MALADIES DES REINS, Paris, 1841, in-8°, t. III, p. 614.

maladies de Bright, d'où il résulte qu'on a considéré celle-ci comme analogue du foie gras au degré le plus élevé de la lésion, le rein se trouvant transformé véritablement en un lambeau graisseux, flasque, entouré de beaucoup de tissu adipeux et complétement méconnaissable comme rein. Les voies urinifères sont atrophiées et leur calibre est détruit. De plus, on rencontre aussi, indépendamment de l'état graisseux général, et coïncidant avec l'atrophie des reins, un dépôt de graisse d'une abondance plus ou moins exagérée. Celle-ci augmente dans les états inflammatoires modérés, mais persistants, particulièrement, dans ceux que produit l'irritation par des calculs; elle augmente aussi dans les atrophies et destructions secondaires du rein (1).

M. le docteur Walshe (2) consacre quelques lignes à la transformation graisseuse du rein. Cette maladie offrirait trois formes, suivant lui. Dans certains cas d'atrophie de la texture du rein provenant de formation kystique, de pyélite chronique d'origine calculeuse, ou simplement inflammatoire, il se fait, dit-il, une accumulation abondante de graisse dans le tissu adipeux entourant le rein, et le produit nouveau empiète sur la propre substance de la glande.

Un développement anormal de graisse peut avoir lieu encore dans le tissu du rein en même temps que l'organe s'atrophie. Peut-être l'atrophie est-elle la cause de la maladie, le plus souvent elle en est l'effet.

Dans quelques cas rares, enfin, le rein acquiert la couleur et plusieurs propriétés du foie gras; il graisse le papier comme dans le fait remarquable cité par M. Pascal (3).

Les observations qui existent dans la science et celle que j'ai recueillie me paraissent montrer que la substitution graisseuse du rein est essentiellement caractérisée par le dépôt d'une quantité variable de graisse, soit dans l'épaisseur du parenchyme de la glande ou à sa périphérie, mais toujours en dedans de la capsule, soit encore dans le hile de l'organe. Alors la graisse pénètre entre la muqueuse et les pyramides et amène peu à peu l'atrophie du rein.

---

(1) HANDBUCH DER PATHOLOGISCHEN ANATOMIE. Wien, 1842, in-8°, vol. III, p. 433.

(2) CYCLOPÆDIA OF ANATOMY AND PHYSIOLOGY, London, 1853, in-8°, vol. IV, 1re partie, p. 95.

(3) Voy. page 11, note 5.

Dans tous les cas, la tumeur, qu'elle ait remplacé l'organe en entier, ou seulement en partie, est souvent plus volumineuse que la glande normale, dont elle conserve la forme, ce qui paraît résulter de l'hydronéphrose.

Je viens de dire que la graisse pouvait se déposer par places dans l'épaisseur du parenchyme de l'organe. Un exemple de cette forme, observé par M. Laboulbène, est rapporté par M. Houel dans les termes suivants :

« Le rein qui n'était point enveloppé d'une masse graisseuse considérable et n'avait point diminué notablement de volume, était décoloré, anémique ; à la coupe on trouvait que par places la substance corticale et la tubuleuse étaient envahies par des dépôts graisseux multiples qui les avaient détruites. Dans la substance tubuleuse à l'œil nu, l'altération graisseuse avait la plus grande ressemblance comme aspect avec celle de la transformation graisseuse des muscles ; et l'examen microscopique, nous a montré que dans ces points, la graisse s'était en effet substituée aux éléments normaux de la glande qui avaient disparu (1). »

Il est fâcheux que cette observation soit si courte ; il aurait été intéressant de savoir quel était le degré d'embonpoint du sujet et si l'uretère et le bassinet du côté malade contenaient un calcul.

M. Ch. Robin a présenté à la Société de biologie une pièce pathologique offrant une grande analogie avec celle recueillie par M. Laboulbène. Seulement la masse adipeuse qui s'était substituée au rein était très-ramollie. Voici, du reste, la note que M. Ch. Robin a bien voulu me donner à ce sujet.

En 1853, j'ai trouvé une masse graisseuse du volume d'un œuf située à la partie supérieure d'un rein que j'avais enlevé sur un cadavre livré aux dissections de l'École pratique. Cette tumeur placée au-dessous de la tunique fibreuse qu'elle soulevait, était molle, pulpeuse, friable, et s'écrasait à la pression ; elle était d'un jaune grisâtre tirant sur le rouge, ce qui tenait à ce qu'elle était parcourue par un grand nombre de veines.

Elle différait de la substance rénale et par sa consistance et par sa coloration. L'examen microscopique m'a fait voir qu'elle était repré-

(1) M. Houel, MANUEL D'ANATOMIE PATHOLOGIQUE. Paris, 1857, in-12, p. 588.

sentée par une substance homogène finement granuleuse, dans laquelle se trouvaient quelques fibres fusiformes, soit isolées, soit en faisceaux. Ces corps fusiformes étaient nombreux, surtout à la surface et au niveau de la tunique fibreuse du rein.

La tumeur était constituée par une trame en partie amorphe, en partie formée d'éléments fibro-plastiques relativement peu abondants, dans laquelle on trouvait des gouttes adipeuses dont le volume variait depuis 5 millièmes de millimètre jusqu'à 50 millièmes au plus (1).

La graisse formait la plus grande masse du tissu; aussi il était difficile de voir la substance amorphe entre les gouttes : de plus elle était solide à la température à laquelle a été faite la préparation. Mais bientôt la chaleur de l'appartement l'a fait liquéfier, et alors elle s'est écoulée comme un liquide huileux entre les deux lames de verre de la préparation. Ces faits montrent qu'il s'agissait de gouttes de graisse et non de cellules adipeuses. L'éther dissolvait complétement cette graisse sans laisser dans la préparation rien qui ressemblât aux parois des cellules adipeuses. L'évaporation de l'éther laissait déposer l'huile en gouttelettes de volume variable.

Le reste du tissu du rein était sain ainsi que les bassinets.

La graisse peut encore se déposer autour du rein (2) et amener l'atrophie de l'organe. Plus souvent l'élément adipeux normal que l'on rencontre au niveau du hile, augmente peu à peu de volume, pénètre entre la muqueuse des calices et du bassinet et le sommet des cônes, qui alors sont repoussés en dehors. Je pense que l'hypertrophie graisseuse amène l'atrophie du rein; ce qui me le fait supposer c'est que, dans l'observation qui m'est propre, la quantité de graisse produite était supérieure à la masse du rein disparue.

La substitution graisseuse paraît avoir lieu d'abord à la partie inférieure du rein, car dans les faits rapportés par MM. Rayer et Pétrequin, et dans l'observation que j'ai recueillie, la partie supérieure de la tumeur présentait seule les restes de la substance rénale plus ou moins détruite. La maladie peut amener la presque complète disparition du rein; ainsi MM. Rayer et Bauchet ont vu la glande représentée seulement par une bandelette rougeâtre située au-dessus ou un peu en avant

---

(1) Voy. pl. I, fig. 25 a.

(2) Comme dans le fait observé par Dupuytren, voy. p. 16.

d'une masse adipeuse circonscrivant le calice et les bassinets dilatés.

Si l'état pathologique que je décris est arrivé à sa dernière période, on ne trouve pas de traces de la substance rénale dans aucun point de la tumeur comme dans les observations recueillies par Bander (1) et M. Barth (2).

La tumeur acquiert parfois des proportions considérables. Celle que j'ai eu l'occasion de voir avait 198 millimètres de hauteur et 108 millimètres dans son diamètre antéro-postérieur.

Dans presque tous les cas on a noté une dilatation considérable du calice et des bassinets.

Dans les observations que j'ai recueillies je ne vois pas qu'on ait indiqué l'état des vaisseaux artériels et veineux. Sur la pièce que j'ai étudiée, ils se frayaient en quelque sorte une route au milieu de la masse adipeuse qui remplissait le bile.

Dans la plupart des faits cités plus haut, et dans celui qui m'appartient, le bassinet et les calices contenaient un ou plusieurs calculs. Sont-ils le point de départ ou un effet de la substitution graisseuse du rein, occasionnent-ils la maladie en gênant l'écoulement de l'urine ou sont-ils seulement le résultat de la sécrétion viciée de l'organe et de la difficulté que l'urine éprouve à s'écouler? Je n'ose rien formuler à cet égard.

A la page 17, j'ai rappelé en note qu'au sujet de la présentation de M. Barth, M. Cruveilhier avait fait observer qu'il regardait la transformation graisseuse du rein comme le résultat de l'obstacle apporté à l'exercice de la fonction de la glande par suite de l'oblitération de son canal par des calculs.

Mais, s'il en était ainsi, la substitution graisseuse du rein serait une affection fréquente, car on rencontre souvent des calculs dans le calice et les bassinets. De plus, elle se rencontrerait toutes les fois que l'écoulement de l'urine est gêné, non plus seulement par des calculs, mais par des tumeurs, par l'utérus déplacé par exemple. Or dans ce dernier cas, on a noté surtout l'atrophie du rein avec la dilatation du bassinet et de l'uretère (3).

---

(1) Voy. p. 28.

(2) Voy. p. 17.

(3) M. Duben a rapporté une observation de ce genre, et le professeur Retzius (de Stockholm) a rencontré dernièrement un fait analogue. Chez une

En résumé, nous ne savons rien de précis sur la cause immédiate de la substitution graisseuse du rein. Toutefois il est probable que les calculs jouent dans la production de la maladie un rôle que nous ignorons.

Cette affection peut exister chez des individus obèses, comme dans les observations rapportées par Baader et par M. Bricheteau. Ce n'est pas une règle cependant, car l'homme que j'ai autopsié avait un embonpoint ordinaire.

Lorsqu'elle affecte l'un des reins seulement, elle peut arriver à sa dernière période sans déterminer d'accidents. La sécrétion urineuse du côté affecté diminue peu à peu, le rein resté sain fonctionne pour son congénère, et la glande malade peut disparaître complétement sans occasionner ces coliques néphrétiques, ces sueurs urineuses, conséquences inévitables de l'interruption brusque apportée à l'écoulement de l'urine.

Dans le fait que je vais rapporter, la substitution graisseuse était très-avancée, l'écoulement de l'urine était empêché, et malgré cela, au moment de la mort, le sujet de l'observation jouissait d'une parfaite santé.

Le nommé Harel (Henri-Jacques-Athanase), âgé de 58 ans, homme de peine, a été apporté mourant, le 9 août 1857, à l'hôpital de la Charité, service de M. Nonat, salle Saint-Ferdinand, lit n° 9. Cet homme ayant été abandonné par une femme avec laquelle il vivait, avait tenté de s'asphyxier avec les vapeurs qui se dégagent du charbon incandescent. Malgré tous les soins qui lui furent prodigués, il succomba le lendemain de son admission.

Harel, avant de se donner la mort, jouissait d'une santé parfaite. Ce renseignement m'a été donné par des personnes qui le voyaient tous les jours. Au moment de pratiquer son autopsie, j'ai constaté qu'il était d'un embonpoint ordinaire. Toutefois, il offrait une disposition singulière qui me frappa ainsi que les personnes qui étaient dans l'amphithéâtre. Harel avait la moitié gauche du corps fortement consti-

---

femme atteinte de descente de matrice avec hypertrophie de cet organe, il trouva une atrophie et un amincissement des deux reins avec dilatation des bassinets et des uretères et oblitération des calices et des papilles rénales. La vessie était fortement comprimée par la matrice.

Voy. pour ces deux observations, M. L. Noirot, ANNUAIRE DE LITTÉRATURE MÉDICALE ÉTRANGÈRE POUR 1857. Paris, 1857, in-12, 1re année, p. 236.

tuée, tandis que la moitié droite était incomparablement moins développée. Cette disposition curieuse était marquée même sur la figure. En plaçant une feuille de papier sur la ligne moyenne du visage, on voyait que les deux moitiés de la figure étaient dissemblables. D'un côté, tous les traits étaient fortement accusés ; du côté opposé, ils étaient atténués en quelque sorte.

Sur la face antérieure du cou du côté gauche, l'extrémité inférieure du sterno-cléido-mastoïdien faisait une forte saillie sous la peau ; à droite, on ne la distinguait pas.

Cette disposition était surtout marquée pour le deltoïde, le trapèze, le biceps et les muscles de l'avant-bras très-volumineux à gauche, à peine indiqués à droite.

Il en était de même pour la cage thoracique, pour la fesse, la cuisse, la jambe et le pied droits, beaucoup moins développés que ces parties du côté gauche. Ainsi, on aurait dit deux moitiés de corps de volume différent soudées l'une à l'autre.

Mais si la moitié gauche du corps était celle d'un homme fortement constitué, la moitié droite n'était pas atrophiée, elle était seulement incomparablement plus petite. Toutefois, les membres nous ont paru de même longueur. Or un arrêt de développement existait aussi pour les organes génitaux. Ainsi, Harel avait le testicule et l'épididyme gauches parfaitement conformés, tandis que du côté droit l'épididyme était un peu plus petit que d'ordinaire, et le testicule, bien conformé et sain, avait le volume d'un gros pois. Très-certainement cet organe était arrêté dans son développement depuis le moment de la naissance.

En enlevant les organes génito-urinaires profonds, je vis que le rein droit, bien conformé, avait 112 millimètres de hauteur sur 5 centimètres d'avant en arrière. Je l'incisai, il était parfaitement sain. Au niveau du hile il y avait seulement un peu de tissu adipeux ; tout au contraire, le rein gauche était représenté par une masse extrêmement volumineuse, formée en haut et en dehors par la glande dont les lobules étaient bien indiqués, et en bas et en dedans par une masse adipeuse considérable. Le tout avait la forme d'un ovoïde allongé mesurant 198 millimètres de hauteur sur 108 millimètres d'avant en arrière (1).

(1) Voy. planche II.

A la partie antérieure interne et supérieure de la tumeur, l'artère et la veine rénale pénétraient dans cette masse adipeuse que j'ai dû diviser pour suivre ces vaisseaux.

Le rein était enveloppé de sa capsule propre, dense et résistante; celle-ci, arrivée au niveau de la tumeur graisseuse, s'engageait au-dessous d'elle en suivant son trajet accoutumé.

La masse adipeuse du rein, d'une belle couleur jaune, rosée par places, là où il y avait des vaisseaux, était légèrement ondulée à sa surface, et elle était recouverte par une membrane résistante envoyant des prolongements dans l'intérieur de la tumeur. Dans les points où celle-ci se continuait avec le rein, le tissu cellulaire condensé qui formait l'enveloppe de la masse graisseuse, s'unissait assez intimement avec la capsule fibreuse de la glande.

Le rein ayant été ouvert par sa face convexe, aussitôt une quantité considérable d'un liquide purulent blanchâtre s'échappa du bassinet, qui était énormément dilaté et dont la muqueuse était épaissie; malgré cela, par transparence on apercevait au-dessous d'elle des vaisseaux nombreux. Les calices, considérablement élargis, formaient des cavités dans lesquelles on ne voyait pas le sommet des pyramides. Celles-ci avaient presque complétement disparu. Toutefois, à la partie supérieure du rein ouvert, il y avait encore deux pyramides entières et très-développées, dont le sommet venait s'ouvrir dans le bassinet. A leur base, le tissu cortical semblait normal. Un peu au-dessous, la substance du rein n'était plus représentée que par des restes de pyramides, dont la moitié interne avait disparu, repoussée en dehors par du tissu adipeux interposé entre ces restes de pyramides et la membrane du bassinet (1).

Plus bas, on ne voyait plus que des vestiges de la substance corticale, séparée elle-même de la muqueuse du bassinet par de la graisse.

Enfin, la moitié inférieure de la tumeur n'était plus formée que par le bassinet enveloppé en dehors par une masse adipeuse, qui avait en moyenne de 30 à 35 millimètres d'épaisseur.

Entre la muqueuse et la masse graisseuse, il y avait une sorte de tissu rosé, résultant peut-être d'une inflammation ancienne.

La partie inférieure du bassinet renfermait un calcul vert brun

---

(1) Voy. planche III.

du volume d'une grosse amande (1). Ce calcul, reposant sur le point où l'uretère s'ouvrait dans le bassinet, présentait une petite saillie en forme de crochet. Je le soulevai pour voir l'orifice de l'uretère. Je ne pus y parvenir. Au-dessous de la tumeur l'uretère avait à peine 4 millimètres de diamètre. Ce conduit diminuait de calibre de bas en haut, et au niveau de la tumeur adipeuse, il pouvait à peine recevoir une soie de sanglier. Celle-ci étant poussée avec précaution, je la vis par transparence cheminer au-dessous du bassinet; puis enfin elle pénétra dans le bassinet par une ouverture filiforme que je n'avais pu voir d'abord. Ainsi il y avait hydronéphrose, et très-certainement l'urine ne pouvait passer dans l'uretère.

La dissection attentive de cette pièce m'a montré quelle avait dû être la marche de cette tumeur; il paraît certain que le tissu graisseux du hile, augmentant de quantité, s'était introduit dans l'intérieur du rein en passant entre la capsule du bassinet et celles des calices, s'était interposé entre la muqueuse des calices et des pyramides, en les repoussant en dehors de plus en plus, qu'il avait atrophié ainsi les pyramides du sommet à la base, au point de les faire disparaître, et qu'alors il s'était interposé entre la membrane du bassinet et la substance corticale elle-même.

Ce travail pathologique, dont on peut parfaitement se rendre compte en voyant le dessin qui représente le rein ouvert, avait dû se faire d'abord à la partie inférieure du rein. En effet, l'altération la plus complète était à la partie inférieure où il n'y avait que de la graisse pour envelopper le bassinet. Plus haut en dehors du bassinet il y avait de la graisse et de la substance corticale, au-dessus on voyait des débris de pyramides de mieux en mieux indiquées; enfin, à la partie supérieure de la tumeur, le rein était bien disposé, sauf toutefois l'augmentation de volume des pyramides intactes.

On doit se demander comment l'impossibilité de l'écoulement de l'urine n'avait pas amené d'accidents. Il est probable que la sécrétion urineuse avait diminué peu à peu, puis était devenue presque nulle. Au reste deux pyramides semblaient seules intactes.

La difficulté de l'écoulement de l'urine avait dû survenir lentement et amener la dilatation du bassinet.

---

(1) D'après M. Rigout, ce calcul était composé principalement d'oxalate de chaux.

La maladie peut être précédée ou accompagnée d'émissions d'urines fétides, comme dans le fait suivant rapporté par Baader :

« La très-illustre et très-noble comtesse de Brauner, après avoir été, dans sa jeunesse, maigre, délicate et d'une taille élancée, acquit, en avançant en âge, un tel embonpoint par suite d'une alimentation trop abondante et du manque d'exercice, qu'elle était incapable de tout mouvement, étant ensevelie, en quelque sorte, dans sa propre graisse.

Plus tard, elle rendit des urines fétides et purulentes ; toutefois, elle conservait un excellent appétit.

Deux ans avant sa mort, elle fut atteinte d'une maladie du foie dont elle guérit complétement.

A partir de cette époque, la comtesse de Brauner eut la respiration de plus en plus difficile, et elle perdit un peu de son embonpoint ; cependant elle resta grasse jusqu'au moment de sa mort.

Dans les derniers temps, elle avait la respiration tellement gênée, qu'à chaque instant on craignait de la voir suffoquer. Pour faire cesser ces accidents, on lui ordonna 3 grains de kermès minéral à prendre à quatre heures d'intervalle ; mais elle mourut suffoquée avant d'avoir pu prendre la troisième dose.

Le pouls se fit toujours sentir, si ce n'est peu avant la mort.

D. Hœlzel, chirurgien de la grande maison des pauvres, qui avait souvent visité l'illustre dame pendant sa maladie, nous appela pour faire l'autopsie, et nous constatâmes que sous la peau il y avait une couche de graisse qui atteignait même 5 pouces d'épaisseur dans certains points, comme dans l'abdomen, autour de l'ombilic. La cage thoracique était très-rétrécie, eu égard à la haute taille de la dame.

Une livre de lymphe s'échappa de la cavité de la poitrine lorsqu'on enleva le sternum. Les poumons étaient emphysémateux, et contenaient un liquide écumeux, rougeâtre, qui s'écoulait quand on les comprimait : phénomène que nous avons déjà observé chez les asthmatiques morts asphyxiés.

Un polype volumineux partait du ventricule droit du cœur, s'avançait dans l'artère pulmonaire en se divisant en deux rameaux au point de bifurcation de ce vaisseau. Ce polype remplissait la plus grande partie du cœur droit, et s'enchevêtrait dans les valvules et dans les colonnes charnues.

La vésicule biliaire, augmentée de volume, était noirâtre extérieurement; elle renfermait une matière purulente, et au niveau du col il y avait un calcul de forme ovalaire et pesant un peu plus de 1 once et 1 drachme du poids usité à Vienne.

A la place du rein droit on trouva un corps du volume de la tête d'un enfant; il était formé par de la graisse pure coagulée extrêmement dure. Dans ce corps on ne trouvait aucun vestige de la substance rénale. Dans la partie centrale il y avait une cavité contenant du pus extrêmement pur.

Des concrétions calcaires et calculeuses oblitéraient l'uretère droit » (1).

Je n'ai trouvé qu'un seul exemple de substitution graisseuse des deux reins; il a été recueilli par M. Bricheteau. M. Rayer le rapporte dans les termes suivants :

« Une femme âgée de 45 ans, d'un embonpoint notable, entra le 25 » août 1838, à l'hôpital Necker : face très-colorée, lèvres bleuâtres, voix » très-voilée; respiration accélérée, haute; point de toux ni d'expec- » toration; pouls naturel, défaut absolu d'appétit, selles très-rares. » La malade n'a pas uriné, dit-elle, depuis quinze jours; la sonde, » introduite dans la vessie, ne donne pas issue à une seule goutte » d'urine. Les deux jours suivants, la malade est sondée sans ré- » sultat.

» A la percussion, la poitrine est plus sonore qu'à l'état normal, si » l'on tient compte de l'épaisse enveloppe graisseuse du thorax. L'o- » reille, appliquée dans toute l'étendue des parois thoraciques, perçoit, » surtout en arrière, du râle crépitant à grosses bulles, mêlé de râle » sibilant; cœur sain.

» Une première, puis une seconde saignée, pratiquées les deux pre- » miers jours, diminuèrent sensiblement la gêne de la respiration. A » partir du troisième jour, des diurétiques, des purgatifs administrés » par la bouche et en lavements, n'amenèrent aucune évacuation d'u- » rine ni de matières fécales.

---

(1) Josephi Baader Observationes medicæ in Thesaurus dissertationum programmatum aliorumque opusculorum selectissimorum ad omnem medicinæ ambitum pertinentium de Eduardus Sandifort. Lugduni Batavorum. MDCCLXXVIII. In-4°, vol. III, Observatio XXXIV, p. 41.

» Le troisième jour, oppression des plus intenses; la poitrine se di-
» late avec effort; air hébété; point de réponses aux questions qu'on
» adresse; le pouls est plutôt lent qu'exagéré. (Saignée de trois pa-
» lettes; sinapismes aux jambes; 2 gros de kermès.)

» Mort quelques heures après la visite.

» Autopsie du cadavre dix-huit heures après la mort.

» *État extérieur.* Roideur cadavérique très-prononcée; couche
» graisseuse sous-cutanée de plusieurs pouces d'épaisseur.

» *Thorax.* Adhérences presque générales des deux poumons; elles
» sont anciennes, celluleuses et résistantes. Veinules sous-pleurales
» gorgées de sang noir. Quatre cuillerées au plus d'un liquide séro-
» purulent dans la plèvre gauche.

» A la surface des poumons, nombreuses taches blanches sous-pleu-
» rales, saillantes au plus d'une ligne, et qu'il est facile de reconnaître
» pour des lobules emphysémateux; léger engouement des poumons
» en arrière; bouche généralement injectée, sans épaississement ni
» ramollissement apparents de la membrane muqueuse; mucus pu-
» rulent jusque dans les dernières divisions bronchiques. Vaisseaux
» veineux et artériels à l'état normal. Cœur un peu plus volumineux
» que dans l'état sain et vide de sang. Quelques concrétions fibri-
» neuses décolorées dans les oreillettes et dans les vaisseaux pulmo-
» naires.

» *Abdomen.* Le tube digestif, examiné avec soin, de la bouche à
» l'anus, n'a rien offert de remarquable, si ce n'est une diminution de
» volume du gros intestin dans sa moitié inférieure. Foie sain; vési-
» cule distendue par une grande quantité de bile; rate saine.

» Les reins sont plongés dans une atmosphère graisseuse très-
» épaisse, remarquable même au milieu des volumineux pelotons
» graisseux de l'épiploon et des intestins. Les reins ont conservé leur
» forme et leur volume naturels; mais ils paraissent transformés en
» deux masses d'une graisse compacte dans laquelle restent quelques
» vestiges de la substance tubuleuse. Les bassinets, les uretères et la
» vessie sont sains; celle-ci ne contient pas une seule goutte d'urine.
» Organes génitaux sains.

» *Crâne.* Les sinus de la dure-mère contiennent très-peu de sang,
» la substance du cerveau a une bonne consistance; point d'injection
» ni de dépôt séreux.

» Les veines des membres, ouvertes en plusieurs points, sont pres
» que vides de sang (1). »

Les deux observations précédentes renferment seules quelques renseignements sur les malades chez lesquels, à l'autopsie, on a constaté la substitution graisseuse des reins.

Je n'essayerai pas, en rappelant les faits principaux qu'elles présentent, de tracer l'histoire de cette maladie; je crois que, pour cela, il faudrait des documents plus complets et plus nombreux. J'insisterai seulement sur la différence existant entre l'infiltration de granulations et de gouttes graisseuses dans l'épithélium du rein, accident que l'on rencontre surtout dans la néphrite albumineuse, et la substitution graisseuse du même organe, qui résulte et coïncide le plus souvent avec la présence d'un ou de plusieurs calculs dans l'uretère ou dans le bassinet.

Je pense que ces deux maladies sont distinctes et ne peuvent se transformer l'une dans l'autre.

Tandis que la première se traduit par des accidents bien connus, (albumine dans les urines, ascite, infiltration de la face et des membres), la seconde arrive insidieusement et peut amener la destruction plus ou moins complète de l'un des reins, sans que rien ne la fasse supposer. L'observation de M. Bricheteau montre que si les deux reins sont affectés, peu à peu la sécrétion diminue, puis se tarit durant un certain nombre de jours, et le malade meurt sans présenter aucun des accidents qui sont la conséquence ordinaire de la cessation brusque de l'émission de l'urine.

---

(1) M. Rayer, Traité des maladies des reins. Paris, 1841, in-8°, t. III, p. 616.

FIN.

EXPLICATION DES PLANCHES.

PLANCHE I.

1. . . . . Granulations graisseuses.
2. . . . . Gouttelettes graisseuses.
3. . . . . Vésicules adipeuses de différents diamètres, libres; aussi sont-elles parfaitement sphériques.
4. . . . . Vésicules graisseuses appliquées les unes sur les autres.
5. . . . . Cellules épithéliales du foie sain.
   a. Noyau.
   b. Nucléole.
   c. Globules de graisse.
   D'après Bowman (Lancet, Londres, janv. 1842, p. 560.)

6, 7, 8, 9. . . Cellules épithéliales du foie, infiltrées de granulations graisseuses.
   a. Noyau.
   b. Nucléole.
   c. Globules de graisse.
   D'après Bowman (Lancet, Londres, janv. 1842, p. 560.)

10, 11, 12, 13. . Cellules épithéliales du rein parfaitement sain. Le n° 10 ne contient pas d'huile; les n°s 11, 12, 13 en renferment fort peu.
   D'après Johnson (Medic.-Chirurg. Transactions, vol. XXIX, 1846, p. 1.) 400 diamètres.

14, 15, 16, 17. . Cellules épithéliales d'un rein affecté de la maladie de Bright. Les globules huileux de ces cellulee sont beaucoup plus gros et plus nombreux que ceux que l'on rencontre dans le rein parfaitement sain.
   D'après Johnson, 400 diamètres.

18. . . . . Portion d'un tube urinifère, prise dans un rein affecté de maladie de Bright. Les globules contenus dans les cellules épithéliales sont vus par transparence.
   D'après Johnson.

19, 20. . . . . Cellules contenant de nombreux globules graisseux, recueillis dans l'urine d'un malade affecté de maladie de Bright.
   D'après Johnson, 200 diamètres.

21, 22, 23. . . . Portion de muscle infiltrée de granulations graisseuses. Au n° 21 la maladie est à son début; quelques granulations sont disséminées entre les stries musculaires. Au n° 22 la maladie est plus avancée. Au n° 23 les granulations se voient seules et on n'aperçoit plus les stries musculaires.
   D'après M. Ch. Robin.

24. . . . . Portion de muscle affectée de substitution graisseuse.
   a. Vésicules adipeuses.
   b. Portion du muscle infiltrée de granulations graisseuses.
   D'après M. Ch. Robin.

25. . . . . Portion de la masse graisseuse trouvée dans un rein.
   a. Gouttes adipeuses.
   b. Matière amorphe granuleuse, séparant les gouttes.
   D'après M. Ch. Robin.

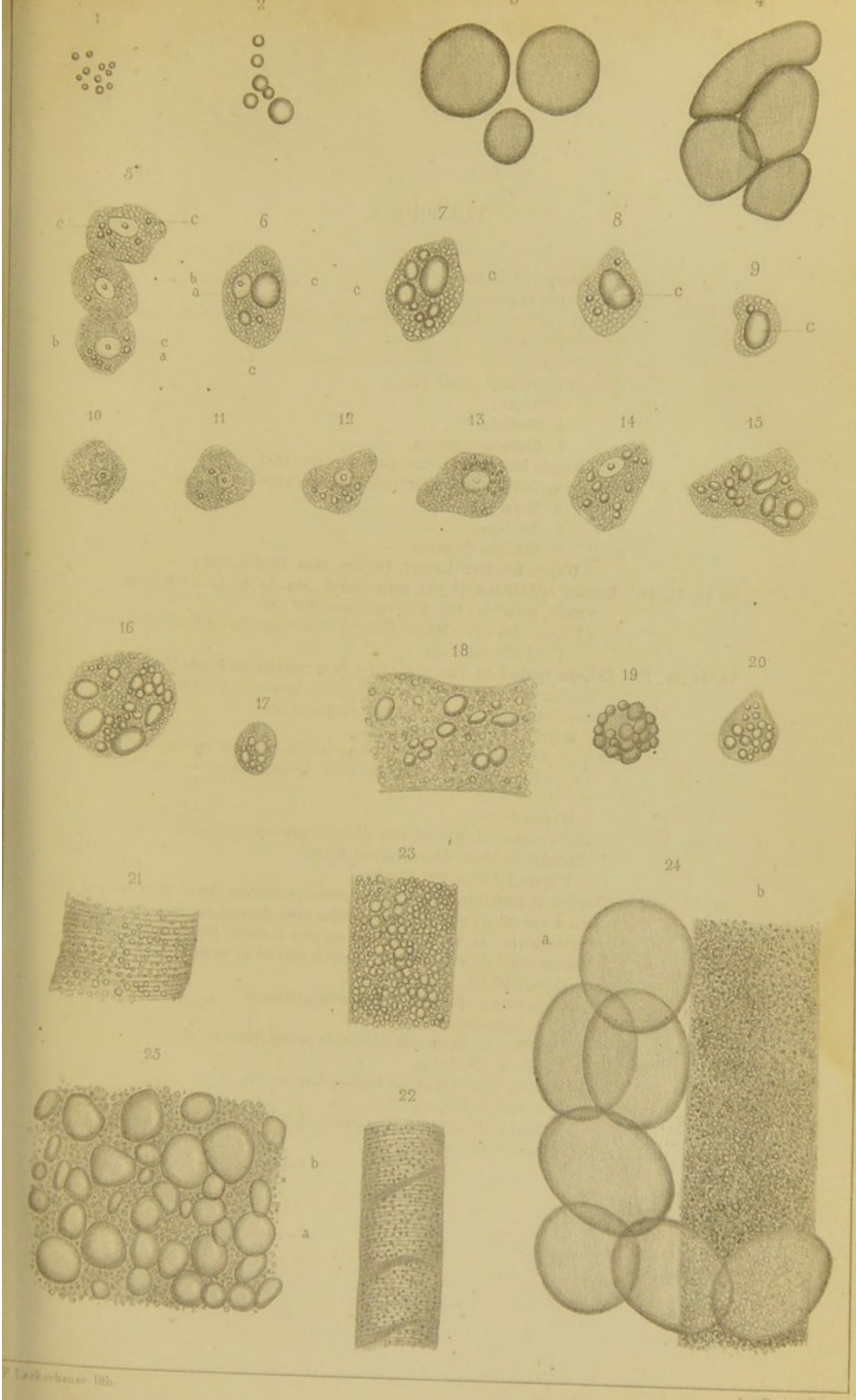

P. Lackerbauer lith.

Imp. Becquet frères.

PLANCHE II.

(DESSIN DE GRANDEUR NATURELLE.)

Rein gauche du nommé Harel, vu par sa face antérieure.

Cet organe, extrêmement volumineux, mesure 198 millimètres de longueur sur 108 millimètres de largeur; il est formé en haut et en dehors par la glande A, dont les lobules sont bien indiqués, en bas et en dedans, par une masse adipeuse considérable B. Le tout a la forme d'un ovoïde allongé.

A la partie antérieure interne et supérieure de la tumeur, l'artère et la veine rénale (C D) pénètrent dans cette masse adipeuse.

A la partie inférieure, on aperçoit l'uretère E. Ce conduit, qui a environ 4 millimètres de diamètre au-dessous de la tumeur, s'effile dans l'intérieur du tissu adipeux, et permet à peine l'introduction d'une soie de sanglier (1).

(1) L'uretère a dû être représenté ployé pour tenir dans le cadre.

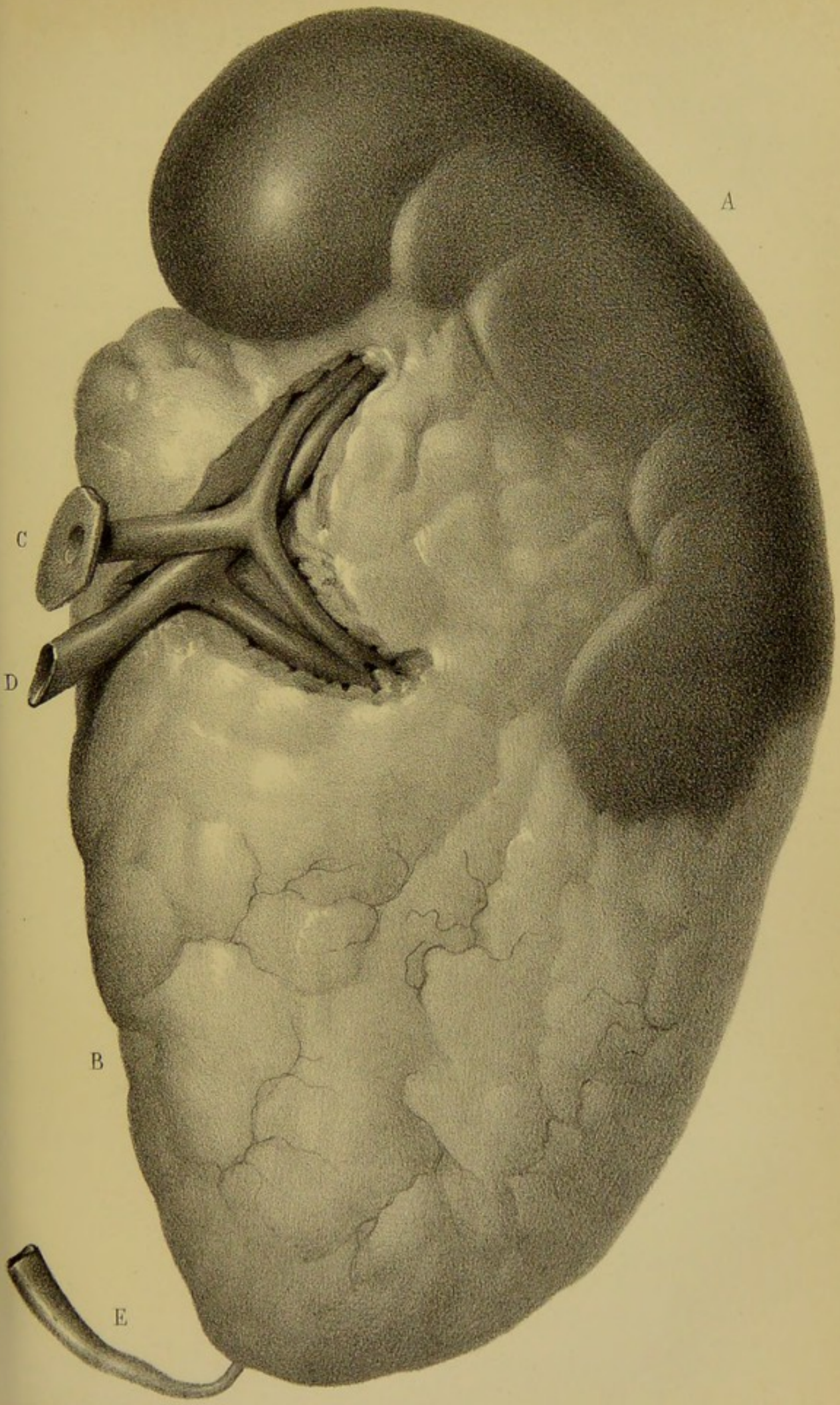

J. B. Léveillé lith.

Imp. Lemercier, Paris

PLANCHE III.

(DESSIN RÉDUIT D'UN CINQUIÈME.)

Rein gauche ouvert par sa face convexe.

En dedans de cet organe, on voit le bassinet énormément dilaté A, qui communique avec les calices O; la muqueuse du bassinet est épaissie, et par transparence, on aperçoit, au-dessous d'elle, un grand nombre de vaisseaux.

A la partie supérieure du rein, on voit deux pyramides entières et très-développées B.

A leur base, le tissu cortical C semble normal, un peu au-dessous, la substance du rein n'est plus représentée que par des restes de pyramides D, dont la moitié interne a disparu, repoussée en dehors par du tissu adipeux E, interposé entre ces restes de pyramides et la membrane du bassinet.

Plus bas, il n'y a plus que des vestiges de la substance corticale F, qui est elle-même séparée de la muqueuse du bassinet par de la graisse G.

Enfin, la moitié inférieure de la tumeur n'est plus formée que par le bassinet A, enveloppé en dehors par une masse adipeuse H, qui a en moyenne de 30 à 35 millimètres d'épaisseur.

Entre la muqueuse et la masse graisseuse, il y a un tissu rosé I résultant peut-être d'une inflammation ancienne.

A la partie inférieure du bassinet, on aperçoit un calcul vert brun du volume d'une grosse amande K. Ce calcul, qui est retourné, était appliqué sur l'orifice de l'uretère dans le bassinet, et l'extrémité de la petite saillie qu'il présente reposait sur cet orifice. Ce calcul a été déplacé, afin de permettre de voir l'orifice de l'uretère dans le bassinet; d'autre part, il est retourné, pour que l'on puisse apercevoir la petite saillie en forme de crochet N dont je viens de parler.

Au-dessous de la tumeur, l'uretère L (1) a 4 millimètres de diamètre; mais au niveau du tissu adipeux, il diminue tellement de calibre qu'il peut à peine recevoir la soie de sanglier M que par transparence l'on aperçoit cheminer au-dessous de la muqueuse du bassinet. La soie de sanglier pénètre dans le bassinet par une ouverture filiforme.

(1) L'uretère a été représenté ployé pour pouvoir tenir dans le cadre.

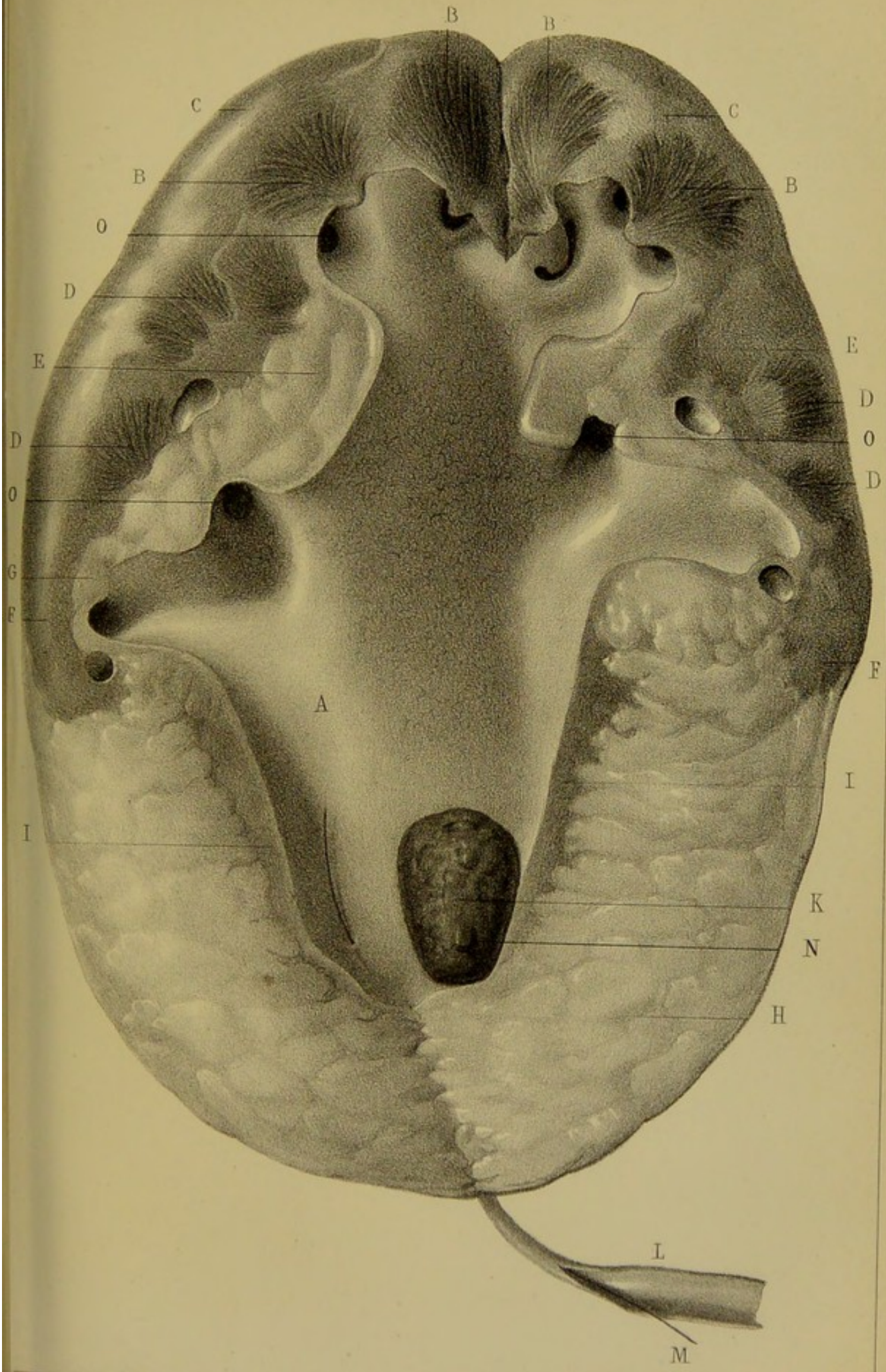

Léveillé lith

Imp. Lemercier, Paris.

TABLE DES MATIÈRES.

Paris. — Imprimé par E. Thunot et Ce, 26, rue Racine.