

**Über Veränderungen des Augenhintergrundes : bei internen Erkrankungen  
/ von August Schreiber.**

**Contributors**

Schreiber, August.  
Royal College of Physicians of Edinburgh

**Publication/Creation**

Leipzig : F.C.W. Vogel, 1878.

**Persistent URL**

<https://wellcomecollection.org/works/sr6guq3t>

**Provider**

Royal College of Physicians Edinburgh

**License and attribution**

This material has been provided by This material has been provided by the Royal College of Physicians of Edinburgh. The original may be consulted at the Royal College of Physicians of Edinburgh. where the originals may be consulted.

This work has been identified as being free of known restrictions under copyright law, including all related and neighbouring rights and is being made available under the Creative Commons, Public Domain Mark.

You can copy, modify, distribute and perform the work, even for commercial purposes, without asking permission.



Wellcome Collection  
183 Euston Road  
London NW1 2BE UK  
T +44 (0)20 7611 8722  
E [library@wellcomecollection.org](mailto:library@wellcomecollection.org)  
<https://wellcomecollection.org>





ÜBER VERÄNDERUNGEN  
DES  
AUGENHINTERGRUNDES

bei internen Erkrankungen

VON

DR. AUGUST SCHREIBER

IN AUGSBURG.

MIT 8 CHROMOLITHOGRAPHIRTEN TAFELN.

---

LEIPZIG,  
VERLAG VON F. C. W. VOGEL.  
1878.



Separatabdruck

aus dem Deutschen Archiv für klinische Medicin.

XXI. Band.

R39134

## INHALTS-VERZEICHNISS.

	Seite
Einleitung . . . . .	1
<b>Veränderungen am Augenhintergrund:</b>	
Bei intraocraniellen Leiden . . . . .	8
Bei Gehirnblutungen . . . . .	17
Bei Meningitis . . . . .	20
Cerebrospinalmeningitis . . . . .	23
Encephalitis . . . . .	25
Hydrocephalus . . . . .	26
Bei Hirntumoren . . . . .	28
Bei Geisteskrankheiten . . . . .	33
Dementia paralytica . . . . .	35
bei Maniakalischen . . . . .	39
bei Blöden . . . . .	40
Melancholie . . . . .	40
Epilepsie . . . . .	41
Bei Rückenmarksleiden . . . . .	44
Bei Krankheiten der Circulationsorgane . . . . .	48
Herz- und Gefässkrankheiten . . . . .	48
Morbus Basidowii . . . . .	54
Lungenerkrankungen . . . . .	55
Lebererkrankungen . . . . .	56
Digestionsorgane . . . . .	57
<i>Retinitis und Neuroretinitis albuminurica</i> . . . . .	61
Veränderungen des Sehnerven . . . . .	66
Veränderungen der Netzhaut . . . . .	66
Veränderungen der Choroidea . . . . .	67
<i>Erkrankungen des Genitalapparates</i> . . . . .	72
Bei Infektionskrankheiten . . . . .	74
Wechselfieber . . . . .	74
Typhus . . . . .	76
Febris recurrens . . . . .	78
Cholera asiatica . . . . .	78
Acute Exantheme . . . . .	78
Scarlatina . . . . .	78

	Seite
Masern . . . . .	78
Erysipel . . . . .	79
Diphtherie . . . . .	79
Retinitis bei Diabetes . . . . .	80
Gicht . . . . .	82
Gelenkrheumatismus . . . . .	82
Leukämie . . . . .	83
Syphilis . . . . .	84
Retinitis syphilitica . . . . .	84
Retinitis pigmentosa . . . . .	89
Choroiditis syphilitica . . . . .	89
<b>Bei Tuberkulose . . . . .</b>	<b>92</b>
<b>Bei Intoxicationen . . . . .</b>	<b>95</b>
Chronischer Alkoholismus . . . . .	96
Tabaksmißbrauch . . . . .	96
Blei-Intoxication . . . . .	98
<b>Veränderungen des Augenhintergrundes nach dem Tode . . . . .</b>	<b>100</b>



Zu den exactesten und schönsten Untersuchungsmethoden gehört die Ophthalmoskopie; es wird hier das deutliche, noch dazu bedeutend vergrösserte Bild des Augenhintergrundes, in welchem wir einen Theil des nervösen Apparates sowohl, als des allgemeinen Gefässsystems vertreten finden, unserem feinsten Sinnesorgan zugänglich gemacht, und es war nicht nur der Reiz des Neuen, sondern die richtige Erkenntniss von der grossen Wichtigkeit dieser Untersuchungsmethode, was zahlreiche Forscher besonders zu derselben hinzog.

Dass die Erfindung des Augenspiegels von den Ophthalmologen nicht unterschätzt wurde, war selbstverständlich; das grosse, traurige Kapitel der schwarzen Staare, über das eine so grosse Unklarheit herrschte, musste zu ausgedehntester Anwendung des Ophthalmoskops führen, um für zahlreiche Fälle von Erblindungen und Sehstörungen anatomische Veränderungen nachzuweisen und die Resultate waren so schöne und überraschende, dass die Ophthalmoskopie einen raschen Aufschwung nahm. Die Abtrennung der Specialwissenschaften von dem grossen Ganzen der medicinischen Wissenschaft aber brachte es mit sich, dass ein Punkt, nämlich die grosse Bedeutung der Ophthalmoskopie auch für die interne Medicin, lange Zeit fast ganz unberücksichtigt blieb, denn die trefflichen Beobachtungen Jäger's, der schon bald nach Erfindung des Ophthalmoskops für gewisse Allgemeinerkrankungen charakteristische Retinalaffectionen sah, fanden nicht die verdiente Beachtung und es blieb noch andern Beobachtern vorbehalten, diesen Punkt erst später



ins rechte Licht zu stellen. So war es insbesondere v. Gräfe, der auch hier bahnbrechend war, indem er den Zusammenhang von Sehstörungen mit verschiedenartigen Gehirnaffectationen studirte und Licht in dieses bisher dunkle Gebiet brachte. Sichel, Desmares, Stellwag u. A. waren es ferner, die für zahlreiche solche Fälle ophthalmoskopische Veränderungen nachwiesen, doch erst Bouchut war (wie er in der Einleitung seines ophthalmoskopischen Atlas hervorhebt) der Erste, der, ohne durch eine Amaurose oder Amblyopie dazu getrieben zu sein, bei Meningitis, Tuberculosis, Hydrocephalus etc. mit dem Augenspiegel diagnostische Anhaltspunkte suchte — und auch fand. Ihm verdanken wir eine grosse Anzahl hübscher, wenn auch zum Theil etwas oberflächlicher Einzelbeobachtungen (während allerdings seine Abbildungen besonders im Vergleich zu den vorzüglichen Jäger'schen einen sehr schlimmen Eindruck machen). Zahlreiche Beobachter drangen auf dem betretenen Gebiet weiter vor und bald waren für verschiedene Gehirnkrankungen charakteristische Retinal- und Sehnervenerkrankungen, für Lues, Leukämie und andere Allgemeinleiden charakteristische Befunde am Augenhintergrunde bekannt, so dass man in der letzten Zeit zu dem Resultate gelangte, dass der Augenspiegel von nicht geringerem Werth für die Internisten als für die Ophthalmologen sei, ja die verdientesten Augenärzte, wie Jäger, gestehen, dass sie die Ergebnisse der Augenspiegeluntersuchungen mit viel grösserem Interesse als Mediciner wie als Ophthalmologen verfolgen, und es ist diese Ansicht in Anbetracht der wichtigen diagnostischen Anhaltspunkte, die die Untersuchung mit dem Augenspiegel liefert, indem sich sogar die Erkrankung wichtiger Organe zuweilen allein und zuerst am Augenhintergrund kennzeichnet, sicher eine völlig begründete, zumal da die Affectationen des Augenhintergrundes als solche dem Augenarzte ja im Allgemeinen so wenig Aussicht auf erfolgreiche Therapie geben.

Allerdings setzt die Verwerthung des Augenspiegels in der internen Medicin eine bedeutende Uebung in der Anwendung desselben voraus: man muss mit den bei verschiedenen Refraktionszuständen, in verschiedenen Lebensaltern u. s. w. sich zeigenden Veränderungen völlig bekannt sein, bevor man es unternimmt, nur annähernd die Bildgrösse zu schätzen und die Durchsichtigkeit oder Opacität der Papille, die Breite der Blutgefässe u. s. w. für die Diagnose eines pathologischen Verhaltens zu verwerthen, insbesondere ist ja auch der Augenhintergrund bei blonden Individuen ein ganz anderer als bei dunkelhaarigen und man muss sich sehr hüten, die bei letzteren



vorhandene graublaue Trübung um die Papille und die durch Contrast hiermit hervortretende stärkere Röthung der Sehnervenscheibe als etwas Pathologisches aufzufassen. Sehr häufig ist es nothwendig, den im Bette liegenden, unruhigen, oft widerwärtigen oder zuweilen unbewussten Kranken zu untersuchen — auch kann man selten vorher die Pupille durch Atropin erweitern u. s. w. —, lauter Momente, die grosse Uebung und Geduld von dem Untersuchenden erfordern.

Nicht genug kann hier darauf aufmerksam gemacht werden, dass die ophthalmoskopische Untersuchung in dem bedeutend mehr vergrössernden aufrechten Bild mit geringer Beleuchtungsintensität hier die einzig richtige Methode ist, als viel geeigneter, schwache Trübungen in Retina und Papille etc. wahrzunehmen, Bildgrösse und Farbe der einzelnen Bestandtheile des Augenhintergrundes richtig zu taxiren und die im umgekehrten Bilde so leicht täuschenden Farbencontraste zu vermeiden, und nur wenn es sich darum handelt, einen möglichst grossen Theil des Augenhintergrundes rasch zu überblicken, wird man dem umgekehrten Bilde den Vorzug geben.

Schon die grosse Bedeutung des Augenspiegels für die allgemeine Pathologie, wie sie Jäger<sup>1)</sup> in einem Vortrage über die Ergebnisse der Untersuchung mit dem Augenspiegel schildert, musste die allgemeine Aufmerksamkeit auf sich ziehen. So ist der Augengrund z. B. nach Jäger besonders geeignet, um an ihm auf den Unterschied functioneller und vegetativer Störungen hinzuweisen, den Entzündungsprocess und dessen Unterscheidung von der blossen Reizung zu studiren und zu sehen, dass zahlreiche Störungen auch ohne die geringsten Reizungs- und Entzündungserscheinungen verlaufen. Ferner lassen die zahlreichen einzelnen Gefässgebiete am Auge besonders leicht die Verbreitung pathologischer Verhältnisse nach einzelnen Ernährungs- i. e. Gefässgebieten nachweisen, und zumal an dem Centralgefässsystem der Retina lassen sich einzelne Formen der Hyperämie und Anämie, Atrophie etc., sowie der Reizungszustand mit grosser Klarheit untersuchen.

Nicht minder interessant aber sind die ophthalmoskopischen Untersuchungen für die specielle Pathologie, und es kann oft allein der Augenspiegelbefund eine Diagnose sichern oder stellen lassen; man muss hier nur zu weit gehenden Forderungen entgegenen, die beanspruchen, dass man stets auftretende und allein zur Diagnose führende Veränderungen beobachten müsse, wenn anders man dem

1) Ergebnisse der Untersuchung mit dem Augenspiegel. Ein Vortrag. Wien 1876.



Augenspiegel hier die genannte Bedeutung vindiciren wolle. Mit Recht bemerkt dagegen Bouchut <sup>1)</sup>: „Le diagnostic ne se fait jamais d'après un seul symptôme, mais bien d'après un ensemble de phénomènes. Est ce que jamais on a songé faire le diagnostic des maladies du poumon par le seul emploi du stéthoscop? Il en est de même de l'ophtalmoscopie médicale. Les signes qu'elle fournit, doivent être ajoutés aux autres symptômes de la maladie pour en éclairer la nature et la signification.“ Und in der That darf man sich bei den oft unklaren Symptomen einer Gehirnerkrankung z. B. schon glücklich schätzen, in dem Augenspiegel in den meisten Fällen einen sichern Anhaltspunkt für die Diagnose zu besitzen.

In Rücksicht auf die Allgemeinerkrankungen verdient vor Allem das Retinalgefässsystem unsere Beobachtung, da wir hier allein die Blutgefässe und das in ihnen circulirende Blut ungehindert beobachten können und so Veränderungen in dem Verhalten des letzteren zu constatiren Gelegenheit haben.

Während das Blut in den Choroidealgefässen wegen der deckenden Pigmentschicht nicht zu sehen ist und beide die Farbe des beleuchteten Augenhintergrundes zu einem hellen Roth gestalten, bleibt das Netzhautgefässsystem wegen der einfachen Schichtung und der nur unter günstigen Verhältnissen sichtbaren zarten Spiegelung der Capillarschichte im normalen Zustande ohne wesentlichen Einfluss auf die Farbe des Augenhintergrundes. (Auf die sogenannte Reizungsröthe, deren Existenz von mehreren Autoren geleugnet wird, soll später zurückgekommen werden.)

Erst die neuesten Untersuchungen über den Sehpurpur führten wieder zu verschiedenen Ansichten, indem Einzelne (Boll, Helfreich) denselben zur rothen Färbung des beleuchteten lebenden Augengrundes mitwirken lassen, während Andere (Königsstein, Coccius u. A.) diesen Einfluss des Sehroths auf das ophtalmoskopische Bild leugnen. Die experimentellen Untersuchungen haben hierüber zu so verschiedenen Ergebnissen geführt, dass ich vorderhand vermeide, hierauf näher einzugehen.<sup>2)</sup> —

Wichtiger als die Farbe des übrigen Augenhintergrunds bleibt stets die Färbung der Sehnervenscheibe; ausser einer normalen gelblichrothen zartstreifigen Färbung, zu deren Zustandekommen die verschiedenen Gefässgebiete des Sehnervenkopfes (Scleroticalthheil, Cho-

1) Ophthalmoscopie médicale. Paris 1876.

2) Leider waren mir die genannten Arbeiten, sowie auch die grösseren Abhandlungen von Leber und Förster im Handbuch der ges. Augenheilkunde erst nach Abschluss meiner Arbeit zugänglich.



roidealtheil und Sehnervenseitel) in verschiedener Weise beitragen, ausser einer gewissen Durchsichtigkeit desselben kann man im allgemeinen eine mehr graublaue Färbung desselben, die nach Jäger eine geistig und gemüthliche grössere Erregbarkeit andeutet, von einer mehr weissgelblichen Färbung unterscheiden, die bei mehr ruhigen und psychisch widerstandsfähigeren Individuen sich findet, unterscheiden.

Bei pathologischen Zuständen aber kommen noch verschiedene Verhältnisse zur Geltung, man beobachtet hier ausser der Reizungsröthe eine bei Reizung und Entzündung in dem Auge benachbarten Gebilden (besonders dem Gehirn) mehr durch Imbibition zu Stande kommende Cerebralröthe des Sehnervenseitels — eine nach Jäger besonders bei habituellem Kopfschmerz, nach Typhus, bei chronischen Gehirn- und Rückenmarksleiden auftretende periphere bläuliche Sehnervenentfärbung, eine ebenfalls bei verschiedenen Gehirn- und Rückenmarkserkrankungen sowie chronischen Allgemeinleiden auftretende mehr centrale grauliche Sehnervenentfärbung und die Allen bekannte weisse atrophische Farbe — die Papilla alba. — Die Netzhautarterien erscheinen bekanntlich mehr gradlinig verlaufend schmaler und heller, als die breiteren mehr gewundenen Venen, welche letztere einen weniger ausgesprochenen Gefässreflex auf ihrer Mitte zeigen als erstere. Der Gefässreflex, der nach Jäger weder durch Lichtreflexion von der vordern Gefässwand (wie Schneller<sup>1)</sup>) annimmt noch von der hintern Gefässwand (Loring<sup>2)</sup>), sondern durch die Differenz der Brechungscoefficienten von Blut und Gefässwand zu Stande kommt, ist in vieler Beziehung zur Diagnose pathologischer Zustände von Wichtigkeit.

Je grösser die Bildgrösse desto lichter, je geringer dieselbe desto dunkler erscheint im Allgemeinen die Blutsäule.

Je breiter und intensiver der Reflexstreif auf der Mitte des Gefässes, oder je geringer die Durchsichtigkeit der Gefässwand, desto heller erscheint das Blut und umgekehrt. In der Mehrzahl der Fälle nun sind pathologische Veränderungen der Blutfarbe über das arterielle und venöse Gefässsystem ausgedehnt, so erscheint nach Jäger bei Dysenterie, Cholera u. s. w. bei Habitus apoplecticus das Blut dunkler, während es bei Hydrämie, Chlorose lichter gefärbt ist, auch bei Ikterus soll sich die Farbe durch einen leicht gelblichen Ton modificiren, während dieselbe bei Leukämie mehr graulich, bei intensiven Pneumonien oder Pleuritiden blauröthlich wird. —

1) Archiv für Ophthalmologie. 18. I. S. 119.

2) Archiv für Augen- und Ohrenheilkunde. 1871. S. 202.



Der Gefässreflex ist schmaler, sobald der Blutdruck im Gefässsystem zunimmt, indem die Blutsäule einen mehr kreisförmigen Querschnitt erhält und breiter, sobald die Blutsäule flacher wird, also bei geringer Füllung des Gefässes; aber auch der Brechungscoefficient des Blutes kommt in Betracht, indem je höher dieser, also bei günstigen Ernährungsverhältnissen (Hyperalbuminose) desto schwächer der Reflex und je geringer dieser (bei wässrigem, eiweissarmem Blute) — desto intensiver das Reflexphänomen an den Gefässen sich zu erkennen gibt.

Auch die Bewegung des Bluts in den Gefässen kann gelegentlich ophthalmoskopisch nachgewiesen werden. — Der Venenpuls muss zu den physiologischen Verhältnissen gerechnet werden, während der Arterienpuls, auf den später noch die Rede kommen wird — stets als etwas Pathologisches angesehen werden muss.

Ich führte die obigen Momente nur an, um zu zeigen, wie zahlreiche Verhältnisse beobachtet werden müssen, um die ophthalmoskopische Untersuchung bei innern Krankheiten mit Erfolg zu verwerthen und dass man sich hier durchaus nicht mit einer oberflächlichen Untersuchung im umgekehrten Bild, die nur grobe Veränderungen aufzudecken geeignet ist, begnügen darf. —

Es wird sich also schon der allgemeine Ernährungszustand eines Individuums am Augenhintergrund documentiren und so klar bekanntlich eine hochgradige Anämie in der Blässe der Conjunctiva sich zeigt, so bietet uns doch der Augenhintergrund hier noch viel wichtigere Symptome dar. Zahlreiche Beobachtungen erwiesen nämlich ausser einer allgemeinen Blässe des Augenhintergrundes die Papille sehr blass, die Retinalgefässe eng d. h. schlecht gefüllt mit breitem Reflexstreifen. Solche Zustände fand zum Beispiel Jäger bei Oligämie nach massenhaften Blutverlusten, bei Inanitionsanämie, bei vielen Chlorotischen und ich fand die Angaben in zahlreichen Fällen bestätigt.

In zahlreichen schweren Anämien aber gibt sich eine Degeneration in den Gefässwänden, wie in verschiedenen Petechien, auch in zahlreichen Netzhautapoplexien zu erkennen und es existiren hierüber, obgleich erst vor kurzem darauf aufmerksam gemacht wurde, schon zahlreiche Angaben in der Literatur, die im wesentlichen sämmtlich die grosse Häufigkeit von Netzhautblutungen bei anämischen Zuständen hervorheben (Förster, Hirschberg, Biermer u. A.). Insbesondere war es die progressive perniciöse Anämie, bei der fast nie die Netzhautapoplexien fehlten (Biermer<sup>1)</sup>),

1) Correspondenzblatt für schweizer Aerzte. II. Nr. 1.



Niederhauser<sup>1)</sup>, Litten<sup>2)</sup>), von denen sich die meisten durch ein helles Centrum auszeichnen sollen. Aber auch noch weitere Veränderungen wurden bei hochgradiger Anämie am Augenhintergrund gefunden — so fand Förster Retinaltrübungen bei einer 48jährigen sehr anämischen Patientin, bei der sich auch durch die leichteste Berührung des Bulbus schon Arterienpuls hervorrufen liess. Hirschberg<sup>3)</sup> erwähnte in einem Vortrag über die Veränderungen des Augengrundes bei allgemeiner Anämie, dass bei chronischer Anämie aus verschiedenen Ursachen die Papilla opt. weisslich trübe werde, die Gefässe seien eng, der Augenhintergrund hellgelbroth. Die Trübung des Sehnerveneintritts sei (im aufrechten Bild) hauptsächlich eine periphere, streifige mit leichter Verschleierung des papillären Theils der Netzhautgefässe. Dieses Bild hatte ich erst kürzlich bei einer 26jährigen, an chronischer Myelitis nach Contusion der Wirbelsäule daniederliegenden und in Folge davon und sehr profuser Menstruation hochgradig anämisch gewordenen Person zu sehen Gelegenheit. Ausser der Blässe des Augenhintergrundes und Enge der Gefässe war neben der Papille (links) ein grosses Netzhautextravasat zu constatiren. Einige Tage ante exitum war die Papille sehr trüb und verschleiert, während von dem Extravasat nur wenig mehr zu sehen war.

Wenige Tage nach einem sehr erschöpfenden Blutverlust kommt es nach Hirschberg zuweilen zu einer ausgeprägten Neuroretinitis mit Schwellung der Papille und intensiver Trübung der umgebenden Netzhaut neben verschieden zahlreichen Netzhauthämorrhagien. —

Am ausgesprochensten sah ich die leichteren Veränderungen des Augengrundes (Blässe desselben — Enge der Gefässe, Breite des Reflexstreifens) stets bei kleinen, durch langwierige, überhaupt erschöpfende Darmkatarrhe heruntergekommenen Kindern, während ich bei Erwachsenen nur in sehr hochgradigen Fällen die angegebenen Veränderungen sah. —

In gleicher Weise, aber, wie diese anämischen Zustände, können auch hyperämische Veränderungen am Augenhintergrund sich geltend machen und zwar als lokale oder als Theilerscheinung allgemeiner Gefässhyperämie. Am besten bekannt sind die Hyperämien (des Gehirns u. s. w.) wie sie in acuten heftigen Fiebern (Typhus, Pneumonie, Wechselfieber u. s. w.) auftreten und auch am Augenhintergrund sich documentiren. —

1) Inaugural-Dissertation.

2) Berliner klin. Wochenschr. 1877. No. 19.

3) Centralblatt für prakt. Augenheilkunde. Sept. 1877.



Jäger trennt vorzugsweise arterielle von vorzugsweiser venöser Hyperämie und unterscheidet paralytische, atonische und Stauungs-hyperämie auch am Augenhintergrund, von welchen besonders die letztere bei Gehirnleiden, schweren Pneumonien u. s. w. auftritt. —

Neben der Füllung der Gefässe kommt hier auch noch das Verhalten der Gefässwand in Betracht, indem Trübungen in derselben, Veränderungen (z. B. ungleiche Weite) des Lumens für verschiedene allgemeine und specielle Krankheiten Anhaltspunkte bieten können, in weitaus mehr Fällen jedoch können Netzhauthämorrhagien (z. B. bei Purpura haemorrhag.), bei Morbus Brighti u. s. w. als Anzeichen einer verbreiteten Erkrankung der Gefässwände oder einer abnormen Zusammensetzung des Blutes verwerthet werden, während die noch selten beobachteten Miliaraneurysmen der Netzhautarterien (Lionville, Magnan) mehr von diagnostischer Bedeutung für Gehirnaffectionen wären.

So wichtig nach dem obigen schon das ophthalmoskopische Bild für die Erkennung des Zustandes der allgemeinen Circulation und Blutmischung ist, so ist dasselbe doch noch viel bedeutungsvoller und in seinen Veränderungen bekannter, wie es bei verschiedenen Gehirnerkrankungen, bei Infectiouskrankheiten und Affectionen einzelner wichtiger Organe auftritt und wie es bei diesen einzelnen Erkrankungen näher erörtert werden soll. —

Von der grössten diagnostischen Bedeutung sind jedenfalls die

#### **Veränderungen am Augenhintergrund bei intracraniellen Leiden.**

Schon lange vor der Erfindung des Augenspiegels waren Sehstörungen im Verlauf von Cerebralerkrankungen nichts unbekanntes; so sprach Bonet schon in seinem Sepulchretum 1700 von Obstruction der Venen und Arterien des Opticus im Schädelinnern durch Tumoren u. s. w.; Aehnliches Morgagni, (Bouchut). Doch erst nachdem der Augenhintergrund des Lebenden durch den Augenspiegel unsern Blicken zugänglich gemacht worden war, konnten für dieselben sichtbare Veränderungen des Sehnerven und der Netzhaut nachgewiesen werden, Sichel und Desmares diagnosticirten als die ersten mit dem Ophthalmoskop eine Atrophie des Sehnerven durch Tumorencompression. v. Gräfe erforschte diesen Zusammenhang von Sehnervenaffectionen mit Gehirnkrankheiten genauer und unterschied zuerst eine Neuritis descendens, bei der der Process vom Innern des Schädels auf Sehnerven und Netzhaut sich verbreitete von der Stauungspapille, die mehr auf das intracranielle Sehnervenende beschränkt hauptsächlich bei Steigerung des intracra-



niellen Drucks sich entwickle. Seitdem wurden die Gräfe'schen Lehren von zahlreichen Autoren bestätigt, von andern in verschiedenen Punkten bestritten und eine Fülle von Einzelbeobachtungen beschrieben; insbesondere war es Bouchut, der seit langer Zeit diesen besonders diagnostisch interessanten Zusammenhang zwischen Augenhintergrund- und Cerebralaffectationen auf das fleissigste studirte und eine Menge einzelner Fälle nach und nach veröffentlichte. (Cérébroscopie — Gaz. de hôp.)

Das ophthalmoskopische Bild findet sich bei den verschiedensten Erkrankungen des Gehirns und seiner Häute in ziemlich gleichmässiger Weise verändert; wir finden in manchen Fällen bloß eine Hyperämie des Augenhintergrunds, die mehr minder ausgesprochen andern Veränderungen vorausgehen kann. Besonders in Fällen, in denen es sich um hochgradige Steigerung des intracraniellen Druckes handelt (also hauptsächlich bei Tumoren, grossen Extravasaten, Hydrocephalus u. s. w.), findet sich das durch Hervorwölbung und Trübung der Papille und hochgradige Erweiterung und Schlängelung der Venen charakterisirte Bild der sogenannten Stauungspapille, während das mit diffuser röthlicher Trübung des Sehnervenendes und der umgebenden Retina und Venenschwellung einhergehende Bild der sogenannten Neuritis desc. mehr als Resultat entzündlicher Processe (also Meningitis, Encephalitis), die auf das intraoculare Sehnervenende sich fortsetzen, angesehen wird.<sup>1)</sup> Dass die Unterscheidung der genannten Formen übrigens nicht immer sich strikte durchführen lasse, zeigte schon Gräfe, indem er später auch eine Art Mischform annahm, da ja bedeutende intracranielle Drucksteigerung mit Entzündungsprocessen an der Gehirnbasis sich nicht selten gepaart findet, so werden auch die dadurch hervorgerufenen Veränderungen am Augengrund combinirt sich finden. Bezüglich der Art des Zustandekommens der intraocularen Veränderungen bei Cerebralerkrankungen scheint es mir absolut nöthig, einen kurzen Blick auf den Entwicklungsgang dieser Lehre zu werfen. Es lehrt übrigens die Casuistik, dass auf viele Fälle keine der gegebenen Erklärungen zutrifft und das Zustandekommen der intraocularen Veränderungen uns noch völlig räthselhaft ist. Die ursprüngliche Gräfe'sche Ansicht, nach der lediglich die Zunahme des intracraniellen Drucks eine Stauung in der Vena ophthalmica durch Behinderung des Blutabflusses in den Sinus cavernosus bewirke und dadurch bei der Un-

---

1) Aber auch Atrophia nervi optici ohne jegliche vorausgegangene Neuritis wird gelegentlich bei Cerebralerkrankungen beobachtet.



nachgiebigkeit der Sklera die besprochenen Veränderungen des Sehnervenkopfes hervorzurufen im Stande sei, stiess bald auf entschiedene Widersprüche (Allbutt, Jakson, Pagenstecher u. A.), insbesondere machten die Untersuchungen Seseman's über Orbitalvenen, die eine freie Communication der Aeste der Vena ophthalmica mit Zweigen der Vena facialis und so eine Stauung des Bluts in der Vena ophthalmica unmöglich erwiesen, diese Theorie völlig haltlos, auch war es von vornherein unerklärlich, warum sich diese Stauung gerade auf die Vena centr. retinae beschränken und nicht auch auf die andern Zweige der Vena ophthalmica erstrecken sollte. Die Untersuchungen von Schwalbe über die Lymphbahnen des Auges verbreiteten schnell neues Licht über den räthselhaften Zusammenhang, indem sie eine freie Communication des Raums zwischen innerer und äusserer Sehnervenscheide mit dem Arachnoidealraum anatomisch nachwiesen und die Untersuchungen von Manz und Schmidt ergaben, dass sich in diesen sogenannten subvaginalem Raum vom Arachnoidealraum Flüssigkeit injiciren lasse, und dass flüssige Exsudate denselben Weg einschlagen könnten, erwiesen bald mehrfache anatomische Untersuchungen, bei denen hinter dem For. sclerae eine ampullenförmige Auftreibung durch Flüssigkeitserguss bedingt gefunden wurde. Dass diese Flüssigkeitsansammlung nicht im subvaginalem Raum entstanden — sondern hieher fortgeleitet sei, dafür sprach unter andern das Auffinden von Blut daselbst bei Pachymeningitis haemorrhagica; — aber selbst die feineren Details wurden zur Erklärung der Schwellungspapille noch aufgedeckt. Schmidt wies nämlich nach, dass die Injectionsflüssigkeit bei seinen experimentellen Untersuchungen den Sehnerven quer durchsetzend auch die Lamina cribrosa färbte, so dass man ein mit dem Arachnoidealraum communicirendes stets mit Flüssigkeit gefülltes Lymphbahnsystem in der Lamina cribrosa annahm, das selbst bei geringer Drucksteigerung im Arachnoidealraum eine bedeutende Schwellung des Gewebes der Lamina cribrosa und dadurch Incarceration und Schwellung des intraocularen Sehnervenendes hervorrufe. Eine weitere Entwicklung des letzteren Processes zu einer förmlichen Entzündung blieb nicht ausgeschlossen. —

So klar nun diese sogenannte Lymphraumtheorie (oder Transporttheorie von Schmidt, Manz u. A.) die betreffenden Thatsachen erklärte, so gut sie auch durch anatomische und experimentelle Untersuchungen gestützt war, so musste sich doch auch diese verschiedene Einwände gefallen lassen, Galezowski z. B. fand bei 15 Fällen von Neuritis bei Gehirntumor nur 1 mal seröse Flüssigkeit



zwischen den Sehnervenscheiden. Ferner betonte beispielsweise Krohn, dass weder im normalen, noch im pathologischen Zustand im Arachnoidealraum eine erhebliche Menge freier Flüssigkeit gefunden werde, und macht dagegen darauf aufmerksam, dass derselbe mit den Ventrikeln und einem den Opticus unmittelbar umgebenden Lymphraum communicire, so dass in dieser Weise durch den intracraniellen Druck Flüssigkeit aus den Ventrikeln in die Sehnervenscheide eingepresst werde, andererseits wurden Fälle von sehr beträchtlicher Steigerung des intracraniellen Drucks bei Gehirntumoren u. s. w. ohne das ophthalmoskopische Bild der Stauungspapille beobachtet, für gewisse Fälle der letzteren Art machte Schmidt die Ansicht geltend, dass der betreffende Tumor u. s. w. durch seine Lage eine Compression am Foramen opticum ausübe und so den Raum zwischen den Sehnervenscheiden von dem Arachnoidealraum abschliesse. Aber auch gegen die von Gräfe aufgestellte sogenannte Neuritis descendens machten sich verschiedene Ansichten geltend, so war es z. B. Benedict (Elektrotherapie S. 253), der hauptsächlich auf elektrotherapeutische Erfahrungen gestützt die Neuritis bei Hirnleiden als Symptom einer vasomotorischen Störung auffasste, welche Ansicht besonders bei der bei Rückenmarkskrankheiten auftretenden Neuritis etwas für sich hat, auch Bouchut unterscheidet als Entstehungsursachen einer Neuritis ausser einer Cause diathésique eine Cause mécanique und inflammatoire eine Action réflexe du nerf sympathique; Loring suchte allen Einzelfällen gerecht zu werden, indem er (American Journ. of med. sciences Vol. 70 p. 361) die Veränderungen am Augenhintergrund auf vasomotorisch-trophische Störungen zurückzuführen suchte, die durch Compression gewisser Nerven entständen, welche Blutzufuss und Ernährung der Papille regulirten. Im Allgemeinen wird von der Mehrzahl der Autoren an der von Gräfe aufgestellten Unterscheidung von Neuritis desc. und Stauungspapille festgehalten, besonders wurde die erstere von Horner, Virchow, Fischer betont. Die Unterscheidung Galezowski's in Névrite und Perinévrite optique ist im wesentlichen die gleiche dem ophthalmoskopischen Bilde nach, doch hält derselbe beide Arten für eine von den Centralorganen weiter sich ausbreitende Entzündung und bezeichnet diese Ansicht sogar „la seule opinion rationelle“, ebenso spricht sich Jäger (Ergebnisse der Untersuchung mit dem Augenspiegel) für eine immer entzündliche Grundlage der Neuritis und gegen jede mechanische Erklärung derselben als Stauungs- oder Schwellungspapille aus.

Nicht unbegründet ist der Einwurf Benedict's, der eine Neuritis



dese. in den meisten Fällen deshalb nicht anzunehmen geneigt ist, weil bei einem von den Centralorganen auf die Retina sich ausbreitenden Process zuerst Functionsstörungen und erst später anatomisch und ophthalmoskopisch nachweisbare Veränderungen auftreten müssten, was nur in einer geringen Zahl von Fällen zutrifft — allerdings ist das Uebergreifen des entzündlichen Processes meist ein so rasches und mehr die Hüllen, als die wirklich nervösen Elemente betreffendes, dass es wohl erklärlich erscheint, dass oft beim ersten Auftreten von Sehstörungen ein positiver ophthalmoskopischer Befund und zuweilen ein letzterer mit noch voller Sehschärfe vorhanden ist.

So viel auch zur Klarlegung genannter Verhältnisse schon gethan wurde, erklärt doch keine der obigen Theorien alle Fälle und muss deshalb angenommen werden, dass verschiedene der obigen Momente zur Production des ophthalmoskopischen Bildes der Neuritis u. s. w. zusammenwirken können, Beweise für die Richtigkeit der einzelnen Theorien dürften sich überhaupt wohl schwer beibringen lassen. Erst eine ausgedehntere Anwendung des Augenspiegels von Seite der Internisten wird diese Verhältnisse noch mehr aufklären, zumal wenn mehr und mehr Sectionsbefunde die ophthalmoskopischen Ergebnisse prüfen und bestätigen; die Ophthalmologen sind meist selten im Stande einen Fall längere Zeit zu studiren, sie sehen vielmehr fast nur Fälle im Beginn mit noch wenig ausgesprochenen Symptomen des Gehirnleidens oder abgelaufene Fälle und die Therapie ist ja leider auch in den meisten Fällen wenig geeignet, die unglücklichen Patienten zu fesseln, sodass sie nur eine kurzdauernde Beobachtung ermöglichen, daher erklärt sich denn auch die noch immer so grosse Zahl der in den Jahresberichten als Amblyopia und Amaurosis cerebralis bezeichneten unklaren Fälle, die grosse Zahl der als Sehnervenatrophie *e causa ignota* oder mit cerebralen Symptomen notirten Befunde, und ich bin überzeugt, dass in zahlreichen solchen Fällen im Verlauf sich noch deutlichere Anhaltspunkte für eine bestimmte Cerebralerkrankung finden liessen. Die Veränderungen also bestehen hier wie schon oben erwähnt, abgesehen von der blossen Anämie oder Hyperämie hauptsächlich 1) in dem besonders auf die Papille beschränkten Process der Stauungspapille Papillitis, Fig. 6 (Taf. III. IV.), wie sie besonders bei Tumoren auftretend durch starke Schwellung, Röthung der Papille und breite Venen sich kennzeichnet, 2) in der hauptsächlich bei Meningitis auftretenden Neuroretinitis, Papilloretinitis, Fig. 5 u. 15 (Taf. III. IV u. V. VI), wobei die Trübung auf die umgebende Netzhaut sich ausdehnt, und 3) in der Perineuritis, Retinitis circumpapillaris, bei der hauptsächlich der Rand-



heil der Papille sich geschwellt zeigt und die bei Morbus Brightii, seltener bei Meningitis auftritt, 4) aus der primären Sehnervenatrophie. —

Es ist hier darauf aufmerksam zu machen, dass aus dem abgelaufenen Bild der Papilla alba häufig noch auf frühere Zustände und die Entwicklungsart derselben ein Rückschluss möglich ist, indem eine leichte Trübung der Papille und Verschleierung der Grenzen mit Schlängelung der Retinalvenen auf einen früher vorhanden gewesenen neuritischen Process, die porzellanweisse scharf begrenzte Papille mit engen, geraden Gefässen dagegen auf eine primäre Entstehung der Atrophie hinweist.

Ueber die relative Häufigkeit ophthalmoskopischer Veränderungen bei intracraniellen Erkrankungen sei hier beispielsweise eine Zusammenstellung von Heintel<sup>1)</sup> erwähnt, der in 63 Fällen verschiedener Gehirn- und Meningealaffectionen 47 mal Veränderungen an der Papille, 16 mal keine solchen fand und zwar unter 31 Fällen tuberkulöser Meningitis 24 mal Neuroretinitis, unter 10 Fällen von Meningitis bei Tuberkulose vieler Organe 4 mal Neuroretinitis, 3 mal Atrophie des Opticus, 3 mal normale Verhältnisse und unter 14 Fällen von Hirntumoren 7 mal Neuroretinitis, 4 mal Atrophie und 3 mal normale Verhältnisse fand.

Wenn somit auch die Beziehungen des Augenhintergrundes zum Centralorgan keine so innigen sind, dass bei jedem Cerebralleiden auch stets eine besondere Affection desselben nachzuweisen wäre, so ist doch nach dem Gesagten die ophthalmoskopische Untersuchung bei Cerebralleiden von der grössten Bedeutung und der Bouchut'sche Ausdruck „Cérébroscopie“ ein wohl berechtigter, da dieselbe zahlreiche diagnostische Anhaltspunkte verleiht, indem sich aus Hyperämie oder Anämie des Opticus meist auf den gleichen Zustand der Hirncirculation, aus Oedem der Papille auf Oedem der Meningen, aus Phlebektasien der Retinalvenen auf Füllung der Sinus und Meningealvenen, aus Stauungspapille in den meisten Fällen auf Steigerung des intracraniellen Druckes und aus entzündlichen Zuständen des intraoculären Sehnervenendes, auf ähnliche Verhältnisse im Schädel zurückschliessen lässt.

Was in Kürze die diesen Veränderungen zu Grunde liegenden anatomischen Processe anlangt, so findet sich, wie z. B. Manz<sup>2)</sup> betont, in sehr vielen Fällen Hydrops der Sehnervenscheiden; die Affection des Sehnervs unterscheidet Leber<sup>3)</sup> als *Périneuritis op-*

1) Jahrbuch für Kinderheilkunde. Bd. VIII. S. 331.

2) Deutsches Archiv für klin. Med. Bd. IX. S. 339.

3) Handbuch der ges. Augenheilkunde von Gräfe und Sämisch. V. S. 765.



tica, Neuritis interstitialis und Neuritis medullaris (woraus sich die Veränderungen abstrahiren lassen).

An der Papille findet man als Ursache der Schwellung venöse Hyperämie, ödematöse Durchtränkung des Gewebes und Hypertrophie und Varicosität der Nervenfasern, im späteren Verlauf Infiltration des Gewebes mit Lymphkörperchen und Bindegewebswucherung, welche letztere mehr und mehr zunimmt und schliesslich unter Abflachung der Papille zu mehr oder weniger vollständiger Sehnervenatrophie führt.

Nur ganz kurz sollen die bei diesen Zuständen vorhandenen Sehstörungen Erwähnung finden; während man bekanntlich hochgradige Sehstörungen zuweilen bei völlig normalem Augenhintergrund findet, zeigt sich andererseits nicht selten auch bei intensiven Veränderungen des ophthalmoskopischen Bildes eine nur wenig herabgesetzte oder völlig normale Functionsfähigkeit.

Nie lässt sich aus der Intensität der ophthalmoskopischen Veränderungen auf die Sehstörung schliessen, zahlreiche Fälle von hochgradiger Stauungspapille wurden bei geringer oder völlig fehlender Functionsstörung beobachtet, wie z. B. ein Fall von Schiess lehrt, wo bei hochgradiger Stauungspapille und Fortdauer der cerebralen Symptome bis kurz vor dem Tode  $S=0$  bestand.

Higgins macht hierbei auf eine mögliche Unterscheidung von reiner Stauungspapille und Neuritis descendens aufmerksam, indem bei wirklich entzündlicher Affection die Functionsstörung immer eine beträchtliche sein soll.

Auf das interessante Symptom der Hemiopie will ich hier nicht näher eingehen, da ich von Functionsprüfungen überhaupt in dieser Arbeit Umgang nahm, weil dieselben bei Cerebralkranken nur in sehr seltenen Fällen sichere Resultate geben dürften.

Der Verlauf der bei intracraniellen Erkrankungen auftretenden ophthalmoskopischen Veränderungen ist ein meist langwieriger und ungünstiger.

Die Stauungspapille geht, wenn das Grundleiden nicht zum letalen Ende führt, nach langsamem Verlauf und allmählicher Abflachung meist in Atrophie über, doch bleiben die Venen noch etwas geschlängelt. Einen näheren Schluss auf Sitz und Intensität der Cerebralerkrankung gestattet, wie noch später gezeigt werden soll, die ophthalmoskopische Untersuchung unter keinen Umständen.

Um zunächst mit einfachen Circulationsstörungen im Cerebrallorgan zu beginnen, galt es bei Manchen als völlig aus-



gemacht, dass in allen Fällen aus dem Zustand der Retinalgefässe auf den gleichen Zustand der Meningealgefässe geschlossen werden könne, wie z. B. auch Luft in den Retinalvenen Luft in den Meningealvenen, d. i. den Tod, kennzeichnet. Es wäre dieser Zusammenhang, wenn er stets erwiesen wäre, von grösster Bedeutung, besonders auch in der Kinderpraxis, wo ja anämische und hyperämische Zustände des Gehirns oft so schwer von einander zu trennen sind und die Therapie für den einzelnen Fall doch eine sehr verschiedene sein muss; aber leider machen sich mehrere Beobachtungen gegen die Constanz dieses Verhältnisses geltend, wie denn z. B. Klein durch Thierversuche eher zu entgegengesetzten Anschauungen gelangt zu sein angibt. Es wird sich somit Gehirnhyperämie nicht in allen Fällen durch den Augenspiegel verrathen, sicher ist dies jedoch von der ausgedehnten Gehirnhyperämie, wie sie schwere Typhen, Pneumonien erzeugen und wie sie uns nach heftigen geistigen Ueberanstrengungen, nach Insolation, bedeutenden Gemüthsbewegungen etc. entgegentreten.

Der Zustand des Gehirns wird sich hier auch am Augenhintergrund meist deutlich ausgeprägt finden, zumal bei Kindern, bei denen man ja bekanntlich eine eigene febrile Form der Gehirnhyperämie annimmt. Man findet in solchen Fällen die Papille leicht geröthet, die Venen stark verbreitert, besonders die kleinen von der Papille abgehenden Retinalgefässchen treten prägnant hervor, so dass die Papille viel gefässreicher erscheint, als gewöhnlich. Als bei verschiedenen hyperämischen Zuständen des Gehirns, bei Ueberanstrengungen u. s. w. sehr häufig schildert Jäger<sup>1)</sup> das ophthalmoskopische Bild der Netzhautreizung im Unterschied von eigentlicher Retinitis. In zahlreichen Fällen sah ich dieses bei typhösen und andern acut fieberhaften Erkrankungen in mehr oder weniger ausgeprägter Weise, insbesondere auch bei einigen jungen Leuten, die nach heftigen geistigen Ueberanstrengungen mit heftigen Kopfschmerzen, Flimmern vor den Augen und Schwindel erkrankt waren.

In leichteren Graden der Netzhautreizung fällt nur eine intensive Röthung besonders nach oben und unten in und an der Papille, sowie im aufrechten Bild eine zart röthliche Streifung auf, die die Contouren der Papille leicht verdeckt. Die Venen sind verbreitert, die Arterien normal. In höheren Graden ist diese Röthung intensiver und in den höchsten erstreckt sie sich nach oben und innen

1) Ophthalmoskop. Handatlas 1869. Taf. XVIII. 61. und Ergebnisse der Untersuchung mit dem Augenspiegel. 1876. S. 113.



von der Papille in die umgebende Netzhaut hinein, so dass nur die äussere Contour der Papille normal hervortritt, und der Augenhintergrund weniger hell erleuchtet erscheint, während ein deutlicheres Auftreten des Gefässreflexes nur Contrasterscheinung dieser vermehrten Röthung gegenüber ist. Entschieden falsch ist daher die Ansicht Bouchut's, der lediglich auf seine Untersuchungen im umgekehrten Bild gestützt diese Jäger'sche Reizungsröthe „une affirmation théorique et rien de plus“ nennt, jedoch muss ich andererseits gestehen, dass es mir noch nicht gelang, Details in derselben wahrzunehmen, wie sie Jäger als in den verschiedenen Netzhautschichten begründet, beschreibt. Selbstverständlich kann übrigens das ophthalmoskopische Bild der Netzhautreizung gelegentlich als Beginn einer wirklichen Retinitis mit Exsudatbildung auftreten.

Einen ganz gleichen Zusammenhang finden wir bei Gehirn-anämie. Obgleich Manz<sup>1)</sup> versichert, dass ihn eine vielfältige ophthalmoskopische Untersuchung bei Chlorotischen und sonstigen Anämischen nur leichte Grade von allgemeiner Blässe des Augenhintergrundes, aber keine sicher hervortretenden Veränderungen der Gefässlumina erkennen liess, ist es doch, wie schon oben bemerkt, durch andere Beobachtungen erwiesen, dass sich eine hochgradige allgemeine Anämie auch am Augenhintergrund in einer verhältnissmässigen Enge der Gefässe und Breite des Gefässreflexes zu erkennen gäbe. Man darf nur, wie ich häufig Gelegenheit hatte, einen durch schweren Typhus oder dergleichen sehr herabgekommenen anämischen Kranken neben einem Gesunden oder einem Fiebernden vergleichend ophthalmoskopiren, um sich von diesen Unterschieden zu überzeugen. Ob jeder anämische Zustand des Gehirns aber sich ebenso auf dem Augenhintergrund ausprägen müsse, scheint noch fraglich, jedoch nach den Untersuchungen bei Epileptischen u. s. w. nicht unwahrscheinlich, obgleich dieser Umstand viele Einwände erlitt.

Die dem Tode in verschiedenen Fällen vorausgehende Bewusstlosigkeit, der oft langdauernde Sopor, ist nicht stets Folge von Gehirn-anämie; zudem können hier verschiedene Punkte von Einfluss auf das ophthalmoskopische Bild sein, sodass die in diesem Falle sicher nachgewiesene geringe Füllung der Retinalgefässe, wie ich sie an zahlreichen Moribunden in den verschiedensten, meist allerdings chronischen Krankheiten beobachtete, allerdings nicht blos der Gehirn-anämie zur Last gelegt werden darf. (s. Fig. 19, Taf. VII u. VII.)

Bouchut bildet in seiner Ophthalmoscopie médicale (Fig. 32)

1) Ziemssen's Handbuch der spec. Pathol. u. Therap. Bd. XI. 1. S. 22.



neinen, allerdings sehr schematisch gehaltenen Fall von langdauerndem Koma ab — ausser Choroidealatrophie und Blässe der Papille fällt ein Fehlen der arteriellen Gefässe (umgekehrtes Bild) auf.

Ich untersuchte in der letzten Zeit öfters einen in Folge eines Sturzes vom Pferde völlig bewusstlosen Artilleristen, der acht Tage in diesem Zustand daliegend ausser einer geringen Hyperästhesie der linken (Gesichtsseite und einem wenig verlangsamten Puls (48—50) keine weiteren Symptome einer Cerebralerkrankung darbot. Der Augenhintergrund war wenig verändert, die Arterien waren eng, die Venen nicht verbreitert, um die blasse Papille erschien der Augenhintergrund beiderseits in sehr geringer Ausdehnung etwas getrübt, doch waren die Contouren der Papille deutlich zu sehen. Nach acht Tagen kam allmählich das Bewusstsein und die Sprache wieder zurück, nur schien es längere Zeit, als ob die Intelligenz etwas Noth gelitten hätte. Ich hüte mich jedoch wohl, aus solchen Fällen irgend welche Schlüsse auf den Zustand der Gehirncirculation schliessen zu wollen.

Die Amaurosen, welche im Gefolge bedeutender Blutverluste beobachtet werden, auf die ich später noch zurückkomme, werden von Manchen direct auf Gehirnanämie bezogen. Meist entwickelt sich in diesen Fällen einige (8—10) Tage nach dem Blutverlust (durch Epistaxis, Hämatemesis, Abortus u. s. w.) schnell eine bis zur völligen Erblindung rasch fortschreitende Sehstörung; zuweilen bestand dabei Kopfschmerz, in anderen Fällen aber völlige Euphorie, sodass für eine cerebrale Ursache wenig objectiv nachweisbare Anhaltspunkte sich bieten.

Die Untersuchung des Augenhintergrundes ergab in solchen Fällen meistens anämische Zustände, nach längerer Dauer deutliche Atrophie des intraocularen Sehnervenendes.

In manchen Fällen (Samelsohn) gefundene Exsudatherde, Hämorrhagien, entzündliche Zustände deuten auf andere Erklärungsweisen hin, wie sie auch von verschiedenen Seiten gegeben wurden.

#### Veränderungen des Augenhintergrundes bei Gehirnblutungen.

Ueber das Vorkommen von Affectionen des Augenhintergrundes bei Cerebralapoplexien bestehen mehrfache Beobachtungen. Es ist hier vor Allem interessant, dass Retinalapoplexien nicht selten einer Gehirnblutung vorausgehen, sodass insofern den ersteren eine ungünstige prognostische Bedeutung zukommt, worauf von verschiedenen Seiten (Horner, v. Rothmund) aufmerksam gemacht wurde; es deuten hier eben die Hämorrhagien auf eine Degeneration der



betreffenden Gefässe, die ophthalmoskopisch an den Retinalgefässen leider nicht nachgewiesen werden kann.<sup>1)</sup> Etwas häufiger wie vor Apoplexien finden wir nach solchen ophthalmoskopische Veränderungen. — Je nach ihrem Sitz kann eine Cerebralblutung selbstverständlich zu mehr oder weniger bedeutenden Sehstörungen Veranlassung geben, ja unter Umständen völlige Erblindung herbeiführen, doch scheint das im Ganzen nicht häufig vorzukommen; Calmeil erwähnt unter 26 Fällen 1 mal Erblindung. Galezowski dagegen fand bei 100 untersuchten Fällen nur sehr selten Retinalapoplexien und Sehstörungen; ebenso erwähnt Jakson, dass er in den meisten Fällen von Cerebralhämorrhagien keine abnormen Erscheinungen mit dem Ophthalmoskop gesehen habe; die gleiche Ansicht hegt Albutt. Unter sechs frischen Apoplexien konnte ich nur bei zweien leichte Affectionen des Augenhintergrundes entdecken (leichte Hyperämie, in einem Fall mit leichtem peripapillärem Oedem) und Bouchut steht hier wohl ziemlich allein da, wenn er Veränderungen an der Papille nach Hämorrhagien als sehr häufig hinstellt.

Was nun die Art der hier beobachteten ophthalmoskopischen Veränderungen anlangt, so kann man gelegentlich verschiedene Bilder beobachten. Am häufigsten findet man wohl eine durch Vermehrung des intracraniellen Druckes hervorgerufene venöse Hyperämie, die natürlich auf der der Cerebralblutung entsprechenden Seite stärker ausgeprägt ist. Bei einer sehr massigen Blutung kann es selbst zu wirklicher Neuroretinitis kommen, wie Bouchut einen Fall abbildet.<sup>2)</sup> Viel öfter jedoch zeigt sich leichtes Oedem um die Papille, wodurch dieselbe sehr verwaschen erscheinen kann, und verschieden grosse, je nach ihrem Sitz in den einzelnen Netzhautschichten verschiedenartige Hämorrhagien neben der Hyperämie des Augenhintergrundes. Auch Galezowski (Archiv gén. 6. Sér. XII.) erwähnt, dass nach Apoplexien Sehstörungen zwar nicht selten, ausgesprochene ophthalmoskopische Veränderungen aber (Neuritis) selten sich fänden; Congestion, Netzhautapoplexien, Atrophie der Papille dagegen beobachte man zuweilen im Gefolge von Cerebralapoplexien. Klein sah bei einem Apoplektiker auch einmal das später zu erwähnende

1) Ein ganz eigenthümlicher Fall wurde von Berthold beobachtet, der eine Retinalhämorrhagie als Ursache einer plötzlichen Sehstörung constatirte, und in welchem die betreffende Patientin unmittelbar nach der ophthalmoskopischen Untersuchung unter apoplexieähnlichen Symptomen starb; die nachgewiesene Retinalapoplexie deutete (da eine Section nicht gemacht wurde) auf eine Gehirnblutung als Todesursache.

2) Ophthalmoscopie médicale, Fig. 16.



Bild der Retinitis paralytica. Popp (Ueber Embolie der Art. centr. retinae. Inaug.-Diss., München) macht in einem genau beschriebenen Falle apoplektische Herde für den im Leben constatirten Befund eines die Embolie der Art. centr. kennzeichnenden ophthalmoskopischen Bildes verantwortlich. Ob die bei dem Befund einer Retinitis apoplectica nicht seltenen cerebralen Störungen<sup>1)</sup> auf wirklichen gleichartigen pathologischen Zuständen beruhen, die nur nicht gross genug sind, um die Erscheinungen zu einer wirklichen Apoplexie zu steigern, lasse ich dahingestellt.

Ich gebe in Taf. I u. II. Fig. 1. den Befund einer Retinitis apoplectica bei einem mit Kopfschmerz, starkem Schwindel und Sehstörungen erkrankten 55jähr. Bauer, dessen Radiales deutlich atheromatös waren.

Nicht selten sind die Fälle, in denen Apoplektiker Monate, ja Jahre nach dem erlittenen Insult wegen Sehstörungen den Augenärzten zugehen.

Ausser dem vielfach beobachteten Befund der Hemiopie ohne ophthalmoskopische Veränderungen sah ich auf v. Rothmund's Klinik die verschiedensten Affectionen, die auf früher erlittene apoplektische Insulte bezogen wurden. Am häufigsten präsentirt sich hier wohl das Bild der beginnenden Sehnervenatrophie, seltener Hyperämie der Papille, Netzhautexsudate, Extravasate u. s. w. Als Beispiele mögen hier einige kurze Notizen aus verschiedenen Krankengeschichten der v. Rothmund'schen Klinik Platz finden:

- |  |   |  |
|--|---|--|
| Atrophie des N. opt. nach Schlaganfall       | { | M. Joseph, 65 Jahre. Einige Monate nach einer Apoplexie weisse Papille.  |
|  | { | Sch., 55 Jahre, etwas zitternd. Vor einigen Monaten apoplektischer Anfall. Linke Gesichtshälfte war gelähmt. Arterien eng. Papille weiss.  |
| Neuroretinitis                               | { | 58jähr. Mann. Vor 5 Jahren apoplektischer Anfall, seit der Zeit öfters Congestionen. Schlaflosigkeit. Ohrensausen. Papillengrenzen nicht zu erkennen. Geschlängelte Gefässe.   |
| Hyperämie der Papille nach Apoplexia cerebr. | { | bei einem 49jähr. Kaufmann. Linke Extremitäten paretisch, allmählich Abnahme des Sehvermögens. Sehr geröthete Papille.   |
| Retinitis chronica                           | { | 48jähr. Wirthin. Vor 9 Wochen vom Schlag getroffen. Linke Gesichtshälfte gelähmt. Links: nach innen von der Papille zwei grosse Plaques von Papillengrösse. Rechts: Gefässe dünner, nach aussen von der Papille eine Masse gelb-hellglänzender Flecken, die die Retinalgefässe unterbrechen. |

1) 5 solche Fälle mit Cerebralsymptomen finden sich in der Med. Times 1860 zusammengestellt. Cases of apoplexy of the retina with cerebral symptoms: Im 1. Fall bestand Hemiplegie und Albuminurie. — Tod durch Apoplexie. Im 2. Fall sind deutliche Gehirnsymptome erwähnt. Im 4. Fall bestand rechtsseitige Lähmung, im 5. Fall Kopfschmerz und Nasenbluten.



### Veränderungen des Augenhintergrundes bei Meningitis.

Nach den vorausgeschickten Bemerkungen bedarf es keiner weiteren Betrachtungen, um die Häufigkeit und Entstehungsart der Augenhintergrunderkrankung bei Meningitis zu erklären. Die oben geltend gemachten Momente treffen hier zu und können in verschiedener Weise das ophthalmoskopische Bild modificiren.

Bei der gewöhnlichen Meningitis Erwachsener, welches auch ihre Entstehungsursache sei, wird man ophthalmoskopische Störungen verhältnissmässig seltener beobachten, da dieselbe vorzugsweise meist eine Meningitis der Convexität ist und daher die Sehnervenscheiden und den Opticus selbst weniger leicht beeinflusst. Man kann jedoch gelegentlich verschiedene Verhältnisse mit dem Ophthalmoskop entdecken; am häufigsten wohl eine einfache venöse Stauung, ferner, wenn diese stark ausgesprochen, einzelne apoplektische Herde in der Retina, drittens bei bedeutender Ausbreitung der entzündlichen Affection, besonders an der Basis, eine wirkliche Neuritis descendens, die bei hochgradiger Steigerung des intracraniellen Drucks mit einer bedeutenden Schwellung der Papille einhergehen kann, so fand z. B. Heinzel (Jahrb. f. Kinderheilkunde VIII. 331) unter 31 Fällen von Men. basil. 15 mal Neuroretinitis, 5 mal Neuroretinitis mit Stauungspapille, 4 mal Hyperämie des Sehnerven, 2 mal Atrophia incipiens, 1 mal Atrophie, 4 mal normalen Befund. Es ist durchaus nicht auffallend, dass diese Störungen nur selten gefunden werden, denn bei den hochgradigen Störungen der psychischen Thätigkeiten werden hier die subjectiven Symptome, d. h. die Sehstörungen, fast niemals sich geltend machen und so selten Veranlassung zu einer ophthalmoskopischen Untersuchung geben; sucht man aber die besprochenen Veränderungen, so wird man dieselben auch selten vermissen, in allen Fällen einfacher Meningitis wenigstens sah ich fast stets hochgradige Hyperämie des Augenhintergrundes, in mehreren ausgesprochene Trübung um die röthliche Papille (Neuritis desc.). In den meisten Fällen bilden sich bei günstigem Ausgang die Veränderungen wohl ohne zurückbleibende Störungen wieder zurück, in einigen Fällen jedoch restirt Sehnervenatrophie als trauriger Ausgang der Meningitis.

Ein ungleich grösseres Interesse verdient die ophthalmoskopische Untersuchung bei den meningealen Erkrankungen der Kinder. Es ist zur Genüge bekannt, wie schwer hier anämische und hyperämische Zustände zu unterscheiden, wie leicht z. B. Hydrencephaloid mit einer beginnenden tuberkulösen Meningitis zu verwechseln ist. Man muss bei den Kindern auf viele Anhaltspunkte verzichten, und



manche andere Symptome verlieren, da sie, wie Convulsionen, Erbrechen u. s. w. leichter bei Kindern auftreten, an diagnostischem Werth.

Es ist hier von grösstem Werth, im Augenspiegel ein Mittel an der Hand zu haben, das fast in allen Fällen einen sichern Schluss auf das Verhalten der Circulation in Gehirn und Meningen zulassen wird, denn die Therapie wird in den verschiedenen Fällen eine sehr ungleiche sein; es ist deshalb auch nicht zu verwundern, wenn Männer, die eine eminent grosse Anzahl solcher Beobachtungen bereits gemacht haben, auch die Bedeutung des Ophthalmoskopirens in diesen Fällen sehr hoch halten, sodass z. B. Bouchut<sup>1)</sup> allein nach dem ophthalmoskopischen Befund bei Vorhandensein einer Innervationsstörung eine Meningitis annehmen zu müssen glaubt. Wie ich hier nebenbei bemerke, kommen auch ohne jegliche ophthalmoskopische Veränderung übrigens Amblyopien und Amaurosen im Gefolge von Meningitis vor, die sich auf eine Affection im Chiasma u. s. w. zurückführen lassen. Bezüglich der Häufigkeit ophthalmoskopischer Veränderungen bei tuberkulöser Meningitis sei eine Angabe Albutt's<sup>2)</sup> erwähnt, der unter 38 Fällen tuberkulöser Meningitis 29 mal solche fand. Heinzel fand in 10 Fällen 3 mal Neuroretinitis, 3 mal Atrophie, 3 mal nichts Abnormes.

Bei chronischer Meningitis ist die Erkrankung des Augenhintergrundes nach Bouchut (Atlas Fig. 55) zuweilen eine sehr hochgradige; es zeigen sich weisse grosse Plaques in der fast total desorganisirten Netzhaut, die die dünnen Gefässe zuweilen unterbrochen erscheinen lassen.

Als traurige Folgen des unscheinbaren Begriffes „der Fraisen, Zahnkrämpfe u. s. w.“ finden sich für die späteren Jahre als Zeichen der überstandenen Meningitis oft tiefgreifende Veränderungen des Augenhintergrundes. Neben einer oft sehr hochgradigen Atrophie der Choroidea zeigt sich eine deutliche Atrophie des Nervus opt. Diese Fälle kommen in jeder grösseren Klinik jährlich mehrfach vor und könnte ich aus dem Material der v. Rothmund'schen Klinik mehrere Fälle schildern, die in den verschiedensten Lebensjahren stehend alle auf eine im Kindesalter durchgemachte Meningitis sich bezogen. Von einem derselben gebe ich in Taf. I. u. II. Fig. 3. Abbildung und Krankheitsgeschichte.

Peter K., 6jähr. Gütlerssohn, hat im 2. Lebensjahr eine Meningitis überstanden. Etwas hydrocephaler Schädelbau. Beiderseits S=0. Pupillen

1) Du Diagnostic des paralysies symptomatiques au moyen de l'ophthalmoscope. Paris 1866.

2) On the use of the ophthalmoscope in diseases of the nervous system and of the kidneys, also in certain other general disorders. 1877.



starr und weit. Papille schneeweiss, sehr enge Gefässe. Hochgradige Pigmentatrophie der Choroidea. Längs einzelner Retinalgefässverzweigungen und an den Choroidealgefässen zeigen sich einzelne Pigmentanhäufungen.

Die meisten bei Meningitis angestellten ophthalmoskopischen Untersuchungen beziehen sich auf tuberkulöse Meningitis, die ja im Kindesalter weitaus die häufigste Form darstellt. Das Zustandekommen der verschiedenen Affectionen des Augenhintergrunds wird in äusserst klarer Weise von Huguenin (v. Ziemssen's Handb. d. spec. Path. u. Ther. Bd. XI. 1. S. 512) auseinandergesetzt. Man kann nach ihm hier dreierlei verschiedene Fälle unterscheiden.

1) Bei Meningealtuberkulose ohne Basalexsudat, aber mit Hydrocephalus, zeigen sich die für einen einfach von innen drückenden Process (Tumor, Hydrocephalie) charakteristischen Veränderungen. Es kommt zu einer Verdrängung der Flüssigkeit in den subduralen Raum (zwischen der Fortsetzung der Dura und Pia um den Opticus), hierdurch zu einer Einschnürung am Opticus und zu einer Behinderung des Blutabflusses, in hochgradigen Fällen zu starkem Oedem der Papille.

2) Bei Meningealtuberkulose mit Basalexsudat und weit verbreiteter Eiterung in der Pia, aber geringem Hydrocephalus, kann durch den subpialen Raum (d. h. zwischen der Fortsetzung der Pia und dem N. opt.) eine entzündliche Störung vordringen und auf Papille und Retina fortschreiten (die reine Neuritis descendens).

3) Bei tuberkulöser Meningitis mit Basalexsudat und Hydrocephalus combiniren sich beide Verhältnisse; man sieht dann gewöhnlich zuerst die Symptome der Stauung, dann die der Neuroretinitis. Diese Form ist die häufigste, die zweite die seltenste.

Die Entwicklung der Neuroretinitis ist hier meist eine sehr rasche.

Ich habe in mehreren Fällen tuberkulöser Meningitis, die ich am Augsburger Kinderspital des öfters untersuchen konnte und von deren meisten ich die Obduction vornahm, die obigen Unterscheidungen völlig gerechtfertigt gefunden. Schon in der ersten Periode der Erkrankung, dem Stadium des Hirnreizes, fand ich meist venöse Hyperämie; in einigen Fällen, in denen hochgradige Stauungspapille ohne weitere Retinitis sich zeigte, fand ich auch bei der Obduction den vermutheten bedeutenden Ventrikelerguss neben einem mässigen über die ganze Pia ausgebreiteten Exsudat mit zahlreichen Miliartuberkeln. Als Illustration diene folgender Fall (Taf. I. u. II. Fig. 4):

Max N., 6 Jahre alt, ging wegen mehrfacher scrophulöser Hautleiden am 28. April dem hiesigen Kinderspital zu. Bald zeigten sich neben mürrischem, weinerlichem Wesen leichte Convulsionen; in den nächsten Tagen



wurde der Kopf heftig nach einer Seite hingeschleudert, nie bestand Strabismus, nie Erbrechen, am 6. Mai wurde das Kind soporös und starb am 9. Mai in zunehmendem Sopor. Die Section ergab einen taubeneigrossenkäsigen Herd im rechten Hinterlappen, mässige tuberkulöse Meningitis an Basis und Convexität, hochgradigen Hydrops ventriculorum, mehrere kleine Leberabscesse u. s. w. Der zwei Tage vor dem Tode gezeichnete ophthalmoskopische Befund, der bis zum Tode sich nicht änderte, ergab eine starke Prominenz der getrübbten Papille, breite geschlängelte Venen beiderseits. —

Zahlreiche Fälle von Neuritis bei Meningitis finden sich im Bouchut'schen Atlas abgebildet (61, 69 u. s. w.) und auch an anderen Orten beschrieben (Gaz. de hôp. 1875).

Zu erwähnen ist, dass auffallender Weise Choroidealtuberkel bei Meningitis tub. selten auftreten sollen. In fünf von mir untersuchten Fällen fand ich deren keine. Bouchut sah bei Meningitis tub. auch ausser den beschriebenen Veränderungen noch weisse Plaques, die er anfänglich für Choroidealtuberkel hielt, die sich aber als entzündliche Affection mit fettiger Degeneration herausstellten.

Dass Meningitis mit bedeutendem Hydrocephalus zu plötzlicher Erblindung führen kann ohne besondere ophthalmoskopische Symptome, erklärt Hirschberg durch eine Herabdrängung des Bodens des dritten Ventrikels und daraus folgende Compression des Chiasma.

Bezüglich des Verlaufs der Meningitis tub. scheint mir die Ansicht Albutt's<sup>1)</sup> nicht uninteressant, der dieselbe für viel allgemeiner und weniger tödtlich hält als gewöhnlich angenommen wird, und glaubt, dass jedem Arzt schon Fälle von Ausgang dieser Erkrankung in Genesung vorgekommen seien, dass nur die Schwierigkeit der Diagnose der leichteren Fälle bewirke, dass diese nicht als solche erkannt wurden, ähnlich wie vor Anwendung des Stethoskops alle als „Phthisis“ bezeichneten Erkrankungen als tödtlich galten.

Ganz die gleichen Verhältnisse, wie bei der gewöhnlichen Meningitis finden sich auch bei der epidemischen Form der

### Cerebrospinalmeningitis,

deren Einfluss auf das Auge von mehreren Beobachtern<sup>2)</sup> studirt wurde.

Es zeigt sich hier häufiger das Auftreten einer Iridochoroiditis, die rasch das betreffende Auge zerstört und welche sich durch die Fortleitung der entzündlichen Störung durch die hinteren Lymph-

1) On the use of the ophthalmoscopy etc.

2) Schirmer, Klin. Monatsbl. f. Augenheilkunde 1865. S. 275. — Jacobi, Archiv für Ophthalmoskopie XI. S. 156. — Kreitmair, Aerztl. Intelligenzblatt 1865. Nr. 21. — Sessel, Ebenda. S. 649. — Knapp, Centralblatt für die med. Wissenschaften. 1865 und New York med. Record. 1872.



bahnen des Auges bis zur Tenon'schen Kapsel erklärt, wie Knapp solcher Fälle erwähnt.

Wenn ich hier mein Augenmerk mehr auf die Verhältnisse des Augenhintergrundes richte, wie sie mit dem Augenspiegel wahrgenommen werden können, so zeigen sich Affectionen sowohl des Sehnervenkopfes, als der Netzhaut und Aderhaut je nach der Hochgradigkeit der veranlassenden Grundkrankheit in verschiedener Intensität; auch Förster hebt hervor, dass Erkrankungen des Uvealtractus die bei weitem häufigeren sind.

Schirmer sah unter 27 Fällen von Men. cerebrospin. epid. einen einzigen Fall von Neuritis, auch von allen andern Beobachtern ist die Complication mit Choroiditis und Iritis häufiger gefunden worden, offenbar aus dem Grund, weil nach leichteren Veränderungen am Augenhintergrund eben nicht gesucht wurde. Kreitmair beobachtete ebenfalls nicht selten Iridochoroiditis bei Cerebrospinalmeningitis, viel mehr jedoch hatte er Gelegenheit abgelaufene Fälle zu beobachten, indem ihm während 2 Monaten mehr als 12 nach Cerebrospinalmeningitis erblindete Kinder zugeführt wurden, bei denen sich theils Phthisis bulbi oder Pupillarverschluss oder strotzende Choroidealexsudate fanden.

Ich gebe hier drei ophthalmoskopische Befunde, die ich bei einzelnen Fällen auf der v. Ziemssen'schen Klinik zu beobachten Gelegenheit hatte.

(Taf. V u. VI. Fig. 12.) Bei einem etwa 25jähr. Manne, war ein mittelschwerer Fall. Die ophthalmoskopische Untersuchung ergab die Papille geröthet, von einem graublauen Hof umgeben; Papille selbst geröthet ohne scharfe Contouren. Venen stark gefüllt.

(Taf. III u. IV. Fig. 5.) Stammt von einer Frau in den Fünfzigern, einem schwereren langwierigeren Fall. Ich hatte hier Gelegenheit, das Entstehen und die Rückbildung einer Neuroretinitis längere Zeit hindurch zu beobachten. Zuerst zeigte sich starke Röthung der Papille mit starker Schlängelung der Gefässe, bald waren die Contouren der Papille nicht mehr zu erkennen, in der Netzhaut zeigten sich bald zahlreiche Apoplexien, doch war die Sehstörung nie eine sehr hochgradige und die Rückbildung unter Hinterlassung einer etwas verwaschenen Papille und mehrerer Pigmentflecke eine ziemlich vollständige.

Taf. V u. VI. Fig. 11 stellt den Augenhintergrund in einem leichten Fall von Cerebrospinalmeningitis bei einem etwa 22jähr. Manne dar. Es zeigte sich im umgekehrten Bild nach innen unten ein grosses Exsudat in der Choroidea, das mit einem grossen Tuberkel die grösste Aehnlichkeit hatte. Das Weitere findet sich bei der Besprechung der Choroidealtuberkeln erwähnt.

In mehreren Fällen beobachtete ich ausgesprochene Sehnerven- und Choroidealatrophie bei Kindern, die vor mehr oder weniger



langer Zeit den Genickkrampf überstanden hatten, auch in der Münchener Blindenanstalt finden sich solche Fälle. —

In Folgendem gebe ich aus der Münchener Augenklinik noch den Auszug eines Falls von Chorioretinitis post Meningit. cerebrospinal.

Es handelte sich um ein 14jähr. Mädchen mit S $\frac{1}{2}$ . Die Papille war beiderseits getrübt und geröthet. Rechts fand sich am untern innern Quadranten der Papille ein schwach bläulich reflectirender Exsudatherd, der sich in die angrenzende Netzhaut mit graulicher Trübung fortsetzt. Auch links war die Umgebung der leicht geschwellten Papille etwas getrübt, die Netzhautarterien waren bei ihrem Austritt etwas gedeckt, die Gegend der Macula lut. zeigte sich braun getüpfelt und war noch leichte Pigmentmaceration der Choroidea vorhanden.

An die Augenhintergrunderkrankungen bei Meningitis reihen sich die bei

### Encephalitis

an, bei welcher es sich wohl vorzugsweise auch um eine directe Fortleitung des entzündlichen Reizes handelt.

Neuroretinitis ist hier kein seltenes Symptom und trägt neben Kopfschmerz, Schwindel, Koma, psychischen Störungen u. s. w. dazu bei, das Krankheitsbild der Encephalomalacie zu umgrenzen.

Ein typischer Fall von Encephalitis mit Neuroretinitis findet sich aus der Frerichs'schen Klinik in der Nicolai'schen Dissertation <sup>1)</sup> beschrieben.

Es handelte sich hier um eine 63jähr. Patientin, die seit zwei Jahren an Kopfschmerzen litt und vor einem Jahre durch einen Fall sich eine Verwundung an Hinterhaupt und Sacralgegend zuzog, worauf sie nach 1 $\frac{1}{2}$  Jahren plötzlich mit Uebelkeit, Schwindel und Bewusstlosigkeit erkrankte. Es trat vorübergehende Aphasie auf. Der Zustand besserte sich etwas, aber bald trat eine neue Verschlechterung ein, die linke Seite war gelähmt, rechts bestand leichte Ptosis; die anfangs vorherrschende grosse Unruhe machte nach einiger Zeit einem comatösen Zustande Platz. Es entwickelte sich ein starker Decubitus und Patientin ging nach einigen Monaten unter zunehmender Apathie zu Grunde. Der ophthalmoskopische Befund war der einer Neuroretinitis gewesen. Die Section zeigte im Rückenmark und dessen Häuten zahlreiche eitrige Infiltrationen, ebenso im Thalamus und linken Gehirnhinterlappen einen nussgrossen Erweichungsherd, in der Aorta zahlreiche sklerotische Platten.

Klein sah bei einem Verrückten, bei dem die Section Encephalitis im rechten Stirnlappen ergab, ausser auffallend dünnen Arterien nichts Abnormes im Augenhintergrund.

Bouchut beschreibt einen Fall von doppelseitiger Neuritis bei Encephalitis Gaz. de hôp. 1875.

<sup>1)</sup> Ueber Veränderungen des Augenhintergrundes bei intracraniellen Erkrankungen. Inaug.-Diss. Berlin 1872.



Bei der begrenzten Form des entzündlichen Processes, dem Hirnabscess findet sich Sehstörung in wenig Fällen verzeichnet, in der Meyer'schen Arbeit werden 5 mal solche erwähnt und zwar 3 mal Amaurose, mehrfach wurde Neuroretinitis duplex constatirt, in anderen Fällen beobachtete man bloss Stauungserscheinungen am Augenhintergrund und zwar kann die grössere Intensität derselben auf einer Seite auf den Sitz des Hirnabscesses hinweisen, je nach der Theilnahme der Meningen am entzündlichen Process kann die Stauung oder die Entzündung an der Papille mehr oder weniger hervortreten, auch Retinalblutungen wurden in einigen Fällen beobachtet.

Ein interessanter Fall von Atrophie des Sehnerven durch einen intracraniellen Abscess (der durch Trepanation geheilt wurde), findet sich in den Annales d'oculist LXXVII p. 38 beschrieben.

Es handelte sich um einen Zimmermann, der, schon länger an Otorrhoe und Anfällen von Bewusstlosigkeit leidend, eine unter Abnahme der Sehkraft wachsende Anschwellung am rechten Scheitelbein zeigte. Die Papille war blass. Die Sonde gelangte nach einer Incision und Eiterentleerung in die Schädelhöhle, noch mehr Eiter entleerte sich nach gemachter Trepanation, nach der das Sehvermögen bedeutend sich hob.

Leber <sup>1)</sup> ist der Ansicht, dass bei Hirnabscess die Disposition zur Entstehung der Stauungspapille gering sei.

Auch bei der multiplen inselförmigen Sklerose wurden ausser den jedenfalls viel häufigeren Störungen in den Bewegungsorganen des Auges und der nicht seltenen Accommodationslähmung auch Affectionen des Augenhintergrundes als Ursache mehr oder weniger hochgradiger Amblyopien constatirt. In mehreren Fällen wurde hier das Bild der Sehnervenatrophie nachgewiesen (Magnan u. A.); in einem auf der v. Ziemssen'schen Klinik untersuchten Fall fand ich die Papille sehr blass, von zahlreichen kleinen weissen Flecken umgeben, die die normalen Retinalgefässe übrigens nicht verdeckten.

Zu den Affectionen, die hauptsächlich durch Steigerung des intracraniellen Druckes erzeugt werden, gehört vor allem die öfters beobachtete Veränderung an der Papille bei

### Hydrocephalus.

Es zeigt sich hier hauptsächlich entweder Atrophie des Sehnerven oder ein hyperämischer Zustand der Papille, der bis zur vollständigen Stauungspapille sich steigern kann und zwar sollen hyperämische Zustände mehr den früheren Stadien des Hydrocephalus zukommen,

1) Handbuch der ges. Augenheilkunde von Gräfe und Sämisch V. S. 789.



so erwähnt auch Leber<sup>1)</sup>, dass bei primärem Hydrocephalus internus ebenfalls Papillitis vorkomme, wie bei Hirntumoren, nur vielleicht mit etwas weniger hochgradig ausgesprochener Schwellung der Papille, die später in papillitische Sehnervenatrophie übergeht, Bouchut beschreibt in seiner Ophthalmoscopie médicale und an anderen Stellen zahlreiche solche Fälle, darunter einen Fall mit peripapillärer Schwellung und Trübung, einen Fall mit Atrophie der inneren Hälfte der Papille bei einem 6 monatlichen Kinde (Gaz. de hôp. 1872) in mehreren Fällen auch primäre Sehnervenatrophie, die sich nach Türk durch Druck des ausgedehnten dritten Ventrikels auf das Chiasma erklärt. Swanzy<sup>2)</sup> sah ebenfalls mehrere Fälle von Sehnervenatrophie bei Hydrocephalus ebenso Hock<sup>3)</sup> unter 4 Fällen einmal.

Klein erwähnt bei seinen Untersuchungen an Geisteskranken, dass ein durch klinische Symptome oder die Autopsie nachgewiesener Hydrocephalus nie die Zeichen des Hirndrucks am Augenhintergrund veranlasse und dass nur in einer geringen Anzahl sich etwas venöse Stauung am Augenhintergrund fand.

Manche Fälle angeborener Erblindung mit dem ophthalmoskopischen Befund der Sehnervenatrophie lassen sich auf Hydrocephalus int. zurückführen, wie ich einige solche Fälle zu sehen Gelegenheit hatte, im übrigen sah ich, obgleich ich mehrere, zum Theil sehr hochgradige Fälle von Hydrocephalus untersuchte nur einmal bei einem 1½ jährigen Kind den Befund einer typischen Stauungspapille, zweimal das Bild einer Peripapillitis, mehremals leichte venöse Hyperämie oder normalen Befund.

Ich möchte hier noch anführen, dass Bouchut (Gaz. de hôp. 1872) als besonders wichtig die Bedeutung des Augenspiegels für die Differentialdiagnose zwischen Schädelrhachitis und Hydrocephalie hervorhebt, indem sich dort ein völlig normaler Befund — hier Atrophie der Papille mit Erweiterung der Retinalvenen durch den Druck des intracraniellen Ergusses zeigen solle, auch Hock erwähnt eines Falles von Schädelrhachitis mit negativem ophthalmoskopischen Befund, und in einem Fall bedeutender Schädelvergrößerung bei einem 2 jährigen hochgradig rhachitischen Kind konnte ich ebenfalls am Augenhintergrund nichts Abnormes entdecken. (Die Papille war blass, die Gefässe normal, die Macula lutea charakterisirte sich als ein rother von grauem Ring umgebener Fleck.)

1) Handbuch der ges. Augenheilkunde von Gräfe und Sämisch V. S. 795.

2) Nagel's Jahresbericht für 1875. S. 341.

3) Oesterr. Jahrbücher für Pädiatrik V. 1.



### Veränderungen des Augenhintergrundes bei Hirntumoren.

Der Zusammenhang zwischen Sehstörungen und Hirntumoren ist ein sehr lange bekannter, schon von Abercrombie, Andral, Bamberger u. A. beobachteter. Türck<sup>1)</sup>, Oggle und Gräfe<sup>2)</sup> erkannten in solchen Fällen zuerst nachweisbare Veränderungen am Augenhintergrund, besonders beschäftigte sich Gräfe auf das sorgfältigste mit diesen Affectionen, die Casuistik dieses Gebietes wuchs rasch heran und wurden allmählich zahlreiche Fälle von Gräfe, Galezowski, Horner, Hutchinson, Pagenstecher, Sämis, Schiess u. A. veröffentlicht.

Wie schon erwähnt, glaubte Gräfe die Stauungspapille mehr für Tumoren charakteristisch, musste jedoch bald Uebergangsformen zur eigentlichen Neuritis annehmen, die durch allmähliche bei längerem Bestehen der Stauungspapille auftretende Consecutivveränderungen entstehen sollten. Die rein mechanische Erklärung der Erkrankung des Sehnervenkopfes ist jedenfalls hier nicht genügend und können wohl sehr verschiedene Momente zu deren Zustandekommen beitragen und so die Ursache der Veränderung im Augenhintergrund eine sehr verschiedene sein; für die Mehrzahl der Fälle dürfte jedoch die sogenannte Transporttheorie eine genügende Erklärung geben, das Vorkommen von Sehnervenaffectio bei kleinen entfernten Tumoren würde allerdings eine vasomotorische Störung besser erklären, denn der intracranielle Druck ist bei denselben unmöglich so gesteigert, um einen Hydrops vaginae nervi optici, wie er in anderen Fällen anatomisch nachgewiesen ist (Boettcher u. A.), zu bewirken. Klein denkt daran, dass die Gewebswucherung in der Papille eine Wiederholung der den Tumor constituirenden Bildung sein könne.

Die ophthalmoskopischen Veränderungen bei Hirntumoren sind meist dieselben. Es ist hier das Bild der mehr oder weniger ausgesprochenen Schwellungspapille oder Neuritis das vorherrschende. Die Papille zeigt sich dabei bekanntlich trüb, geschwellt, geröthet, nicht abgegrenzt und zahlreiche breite geschlängelte Venen, engere Arterien, zahlreiche kleine Blutextravasate vervollständigen das pathologische Bild.

Natürlich ist dies je nach dem Entwicklungsgrad ein etwas verschiedenes, im Beginn kann sich nur venöse Hyperämie zeigen, während im späteren Verlauf eine eintretende regressive Metamorphose mit Vermehrung des Bindegewebes ein Abschwellen der Papille und mehr und mehr atrophische Zustände derselben hervorrufen

1) Zeitschrift der Gesellschaft Wiener Aerzte VIII. 2. S. 299.

2) Berl. med. Centralzeitung 1860; Arch. f. Ophthalmologie VII. 2. S. 58.



kann. Auch wirkliche Neuroretinitis (s. u.) kommt bei Gehirntumoren vor, ebenso wurden neben Extravasaten zuweilen auch kleine Netzhautexsudate beobachtet. (S. Schiess, Klin. Monatsbl. VIII. S. 101.)

Wie schon erwähnt, wird bei Tumoren auch Atrophie der Papille zuweilen ohne vorausgegangene anderweitige Affection derselben beobachtet. Solche Fälle, wie sie von Gräfe, Blessig u. A. beobachtet wurden, werden durch den directen Druck auf den Nerv. opt. unter Umständen durch den herabgedrängten Boden des dritten Ventrikels erklärt, doch ist die eigentliche Stauungspapille jedenfalls am häufigsten. Jakson fand 23 Fälle einer solchen 17mal durch Tumoren, 3 mal durch Abscesse, 2 mal durch Blutungen verursacht.

Heinzel (Jahrb. f. Kinderheilk. VIII., ref. in Nagel's Jahresbericht für 1875. S. 337) fand unter 14 Fällen von Gehirntumoren 5 mal Neuroretinitis, 2 mal Neuroretinitis mit nachfolgender Atrophie, 4 mal Sehnervenatrophie, 3 mal normale Verhältnisse.

Albutt hält intracranielle Tumoren für Ursache von Ischaemia papillae. Doch wird im Nagel'schen Jahresbericht von 1871 hervorgehoben, dass es sich hierbei um eine falsche Uebersetzung des Wortes „Stauungspapille“ handle.

Was nun die Bedeutung der Neuritis für die Diagnose der Hirntumoren anlangt betonte Gräfe, dass er dieser keine pathognomonische Bedeutung für die Tumoren beilegen wollte, doch wurde, nachdem zahlreiche Tumorenfälle mit Neuritis beobachtet worden waren, dieser Zusammenhang übertrieben und werden bei nur gering ausgeprägten Cerebralsymptomen schon deutliche ophthalmoskopische Veränderungen erwartet, welche Erwartungen sich natürlich häufig nicht bestätigten; so kam es, da in einigen Fällen bei Gehirntumoren sich keine Veränderungen am Augengrund fanden, dazu, dass wieder der diagnostische Werth der Neuritis unterschätzt wurde, so dass sogar Schweiger in seinem Lehrbuch sich dahin aussprach, dass in der Mehrzahl der Fälle von Gehirntumoren Neuritis fehle.

Dem gegenüber wurde von Annuske in einer äusserst genau durchgeführten Arbeit über dieses Thema<sup>1)</sup> an der Hand von 43 Fällen mit Beschreibung des ophthalmoskopischen Befundes nachgewiesen, „dass Neuritis optica eine fast ganz ausnahmslose und constante Begleiterin der Gehirntumoren sei und somit den ersten Rang unter sämtlichen Symptomen intracranieller Neubildung annehme“, und andere Autoren (Obernier<sup>2)</sup>, Jackson<sup>3)</sup>) schliessen

1) Archiv für Ophthalmologie Bd. XIX. S. 165.

2) Ziemssen's Handbuch der spec. Path. u. Therap. Bd. XI. 1. S. 212.

3) Med. Times and Gaz. Vol. XLII. XLIII.



sich dieser Ansicht vollkommen an, ja nach Reich <sup>1)</sup> fand sich unter 88 Fällen in 95,4 Proc. Stauungspapille oder Atrophie im Gefolge derselben. Das durchschnittlich frühe Auftreten und der eventuelle Mangel anderer Symptome erhöht noch den diagnostischen Werth der Neuritis.

Man darf nur Fälle, wie der von Huguenin (Spec. Path. u. Ther. v. Ziemssen XI. 1. S. 237) beschriebene, betrachten, in welchem ein an heftigen Schwindelanfällen und Kopfschmerz leidender Mann sogar noch zum Militärdienste ausgehoben wurde, da zu dieser Zeit keine weiteren Symptome den vorhandenen Tumor der Medulla oblongata verriethen; um die Bedeutung eines sicheren objectiven Symptoms auch gegenüber allenfallsiger Simulation richtig zu schätzen, auch differentialdiagnostisch besonders Erkrankungen mit ähnlichen Symptomen (chronischen encephalitischen Erweichungsprocessen und Gehirnabscess) gegenüber, ist dasselbe von äusserster Wichtigkeit, da es bei solchen sehr selten vorkommt. Die Art des Tumors kommt selbstverständlich nicht in Betracht; man fand Papillitis bei intracraniellen Sarkomen, Carcinomen, Gliomen, Tuberkeln, Gummatis, Entozoen <sup>2)</sup> u. s. w. Interessant ist eine Beobachtung von Holmes (Arch. f. Augen- u. Ohrenheilkunde V. 1. S. 172), der Neuritis in 3 Fällen mit den Symptomen eines intracraniellen Aneurysmas beobachtete.

Sitz und Grösse des Tumors ist auf die Häufigkeit des Symptoms der Neuritis fast von gar keinem Einfluss, höchstens überwiegen hier Basalgeschwülste und in geringerem Grade die des Kleinhirns. Doch es wurden schon grosse Basalgeschwülste (Delgado) ohne Sehstörungen und andererseits äusserst kleine Tumoren mit intensiver Neuritis beobachtet. Auch die Schnelligkeit der Entwicklung eines Tumors ist hier nicht entscheidend. — Nach einer Statistik von Galezowski fanden sich unter 344 Fällen 140 mal Sehstörungen, 19 mal war Abwesenheit solcher notirt, am häufigsten (19 mal) fanden sich darunter Sehstörungen bei Kleinhirntumoren, 14 mal bei Streifenhügeltumoren, 11 mal bei Tumoren der vorderen Gehirnlappen, 12 mal bei solchen der Protuberantia annularis, 6 mal bei solchen der Convexität, 5 mal bei Basaltumoren.

Dr. Hock erwähnt in seiner Arbeit über Sehnervenerkrankungen bei Gehirnleiden der Kinder <sup>3)</sup> unter 9 Fällen von Gehirntumoren 4 mal Neuritis optica, 1 mal einfache Congestion, 1 mal geschlängelte Venen, 1 mal negativen Befund.

1) Zehender's klin. Monatsbl. XII. S. 274.

2) Einen interessanten Fall von intracranielem Echinococcus mit Ausgang in Heilung beschreibt z. B. Westphal, Berl. klin. Wochenschr. 1873. Nr. 18.

3) Jahrbuch für Pädiatrik V. 1.



Unter 23 von Jackson beobachteten Neuritisfällen waren 17 mal Tumoren die Ursache.

Annuske fand, wie oben erwähnt, Neuritis fast ausnahmslos bei Tumoren (unter 43 nur 3 mal nicht).

Ebenso wie sich bekanntlich hochgradige Sehstörungen (Hemiopien u. s. w.), auf die ich hier nicht näher eingehe, ohne ophthalmoskopische Veränderungen bei Tumoren finden, ebenso beobachtete man bei ziemlich bedeutenden Affectionen des Augenhintergrundes nur geringe Schädigung oder Intactsein der Sehfuction. (Mauthner beschreibt einen solchen Fall bei einem Sarkom des Crus cerebelli ad pontem<sup>1)</sup>, ähnliche Schweiger<sup>2)</sup>, Blessig u. A.)

Von den meisten Beobachtern wird hervorgehoben, dass die Affection des Augenhintergrundes beiderseits, wenn auch in verschieden hohem Grade, vorhanden sei. Fälle, in denen Stauungspapille nur auf einem Auge beobachtet wird, haben daher meistens andere Ursache und zwar eine extracranielle. So fand Horner einseitige Stauungspapille bei Augenhöhlenperiostentzündung und Annuske bei einem Orbitalpsammom.

Es ist selbstverständlich, dass Fälle von Neuritis bei Gehirntumoren in den Augenkliniken selten vorkommen. Ich finde in den Journalen der v. Rothmund'schen Klinik nur 3 Fälle erwähnt, von denen einer, durch die Section bestätigt, in Zehender's klin. Monatsheften XI. Jahrg. S. 250 beschrieben ist, während die beiden anderen etwas zweifelhaft sind. Aus ersterer Krankheitsgeschichte seien nur einige Notizen angeführt.

E., Therese, 13jähriges Mädchen, schon seit mehreren Jahren Erbrechen, besonders Morgens; seit 8 Tagen Abnahme des Sehvermögens, Erbrechen, Kopfschmerz, Schielen, Delirien. Rechtes Auge: Papille geschwellt, roth; streifige Blutergüsse um dieselbe. In der Mac. lut. rechts drei ziemlich grosse weisse Plaques. Linkes Auge: Ebenfalls Stauungspapille. — Kein Albumen im Harn. Fortdauer von Erbrechen und Kopfschmerz; nach 3 Wochen Pulsus cephalicus, Bewusstlosigkeit — Tod. Bei der Section am hinteren Abschnitt des Mittellappens der rechten Grosshirnhemisphäre über dem Seitenventrikel eine fast hühnereigrosse Neubildung (Sarkom).

Obgleich typische Fälle in ziemlicher Anzahl in der Literatur sich zerstreut finden, möchte ich doch nicht unterlassen, hier einen auf der Abtheilung des Herrn Oberarztes Dr. Sprengler von mir beobachteten Fall von Neuroretinitis bei Kleinhirntumor etwas ge-

1) Lehrbuch der Ophthalmoskopie S. 293.

2) Handbuch der Augenheilkunde. 1873. S. 49.



nauer anzuführen, da casuistische Beiträge hier noch stets erwünscht sind. (vergl. Taf. V u. VI. Fig. 15.)

Der 43jährige Anton St. ging am 3. Juli 1877 der chirurgischen Abtheilung des Augsburger Krankenhauses wegen bedeutender Schwachsichtigkeit zu und gab an, früher stets gesund gewesen zu sein, nur will er seit seinem 30. Jahre oft an Mattigkeit und Appetitlosigkeit gelitten haben. Vor drei Jahren erlitt er eine heftige Erkältung, indem er sehr erhitzt an einem Dampfkessel arbeitend plötzlich mit kaltem Wasser übergossen wurde; seitdem klagt er über Kopfschmerz, der sich mehr und mehr steigerte und hauptsächlich am Hinterhaupt localisirt war, seit 7 Monaten leichte Sensibilitätsverminderung auf der linken Gesichtshälfte und Schlingbeschwerden, indem Patient nur mit grosser Mühe und sehr langsam einen Bissen hinabschlucken kann — öfters starker Tremor an Händen und Füssen —, erst seit einigen Monaten rasche Abnahme des Sehvermögens.

Status praesens bei der Aufnahme: Guter Ernährungszustand, Klagen über Kopfschmerz, Schwindel, Schlingbeschwerden — grosse Schwäche im Gang — Patient kann allein kaum einige Schritte gehen.

Pupille reagirend  $L \frac{1}{\infty}$   $R \frac{1}{20}$ . Beiderseits ausgesprochene Neuroretinitis (Taf. V u. VI. Fig. 15). Papille röthlich-weiss verwaschen, wenig prominent, Gefässe an und um dieselbe durch weisse Flecken verdeckt. Arterien dünn. Links starke choroideale Atrophie. Am 15. Juli Dyspnoe — bronchitische Erscheinungen, am 18. Collaps — wenig Husten — geringes Fieber, 20. Vorm. Tod. Bei der Section an den Lungen ausser mässigem Bronchialkatarrh nichts Abnormes. Herz und Leber normal. Milz sehr brüchig. Nieren vergrössert — Nierenbecken erweitert. Gehirnhäute sehr blutreich, zahlreiche Pachionische Granulationen. Abgeflachte Windungen. Starker Ventricularerguss. An der untern Fläche der rechten Hemisphäre des Kleinhirns ein taubeneigrosser dunkler Tumor von sehr weicher Consistenz, der sich über den Flocculus, Tonsille und noch etwas in den Lob. cuneiformis hineinerstreckt und mikroskopisch als ein sehr gefässreiches Sarkom sich herausstellt. — Rückenmark von normaler Consistenz und Blutgehalt.

Einen ähnlichen ophthalmoskopischen Befund beschreibt Walzberg (Klin. Monatsblätter für Augenheilk. 1876, S. 401) bei einem Hirntumor mit Morbus Basedowii. Erst in der letzten Zeit konnte ich die Section eines etwa 14jährigen Patienten aus Herrn Dr. Schaubers Praxis machen, bei dem bei tumorenähnlichen Symptomen als Grund einer mittelmässigen Amblyopie nur eine leichte weissliche Verfärbung des Opticus zu Lebzeiten constatirt war. Es fand sich bei der Section neben einem bedeutenden Hydrocephalus internus ein das Chiasma umgebendes, fast wallnussgrosses Sarkom. Erwähnt sei hier noch, dass ich in zwei Fällen der v. Ziemssenschen Klinik, in denen die Diagnose auf Kleinhirntumor lautete, die ich jedoch nur einmal untersuchen konnte, vollständig normalen Augenhintergrund sah.



### Veränderungen des Augengrundes bei Geisteskrankheiten.

Der innige Zusammenhang des Sehnerven und der Retina mit dem Gehirn musste schon bald dazu führen, dass man die Ophthalmoskopie in der Psychiatrie zu verwerthen trachtete und in der That drang Ludwig schon sehr bald auf die Einführung dieser Untersuchungsmethode in dieses Gebiet. Die selbstverständlich ganz besonders schwierigen Verhältnisse für eine ophthalmoskopische Untersuchung bei Geisteskranken, die von dem Untersuchenden eine grosse Geduld und Ausdauer erfordern, wurden dennoch von zahlreichen Forschern überwunden und es existiren schon zahlreiche Berichte über — an einer mehr oder weniger grossen Anzahl Geisteskranker — ausgeführte ophthalmoskopische Untersuchungen, aber wenn je, so tritt hier in den Resultaten der einzelnen Beobachter eine Verschiedenheit auf, die unmöglich auf wirklichem ungleichem Auftreten verschiedenartiger Affectionen, sondern nur in einer höchst verschiedenen, zum Theil irrigen Auffassung dieser von Seite einzelner Beobachter beruhen kann, wie sie in der hauptsächlich angewandten Untersuchungsmethode im umgekehrten Bild u. s. w. begründet ist.

Nach meinen hauptsächlich an der Münchener Irrenanstalt mit gültiger Erlaubniss des Herrn Prof. v. Gudden ausgeführten ophthalmoskopischen Untersuchungen an fast 100 Geisteskranken kam ich zu dem Resultat, dass die von andern Beobachtern so häufig erwähnten Atrophien, Neuritiden u. s. w. durchaus nicht so häufig auftreten, vielmehr auch in vorgeschrittenen Fällen oft ein völlig normaler Augenhintergrund sich zeigt und freute ich mich in der ausführlichen Arbeit von Klein<sup>1)</sup> über diesen Gegenstand, die mir leider erst nach Abschluss meiner Untersuchungen zugänglich war, ein ähnliches Resultat zu finden. Als Beispiel der Verschiedenheit der gewonnenen Resultate mögen hier nur einige Beobachtungen Platz finden. Arbuckle<sup>2)</sup> fand bei Manie und Dementia nie ophthalmoskopische Veränderungen. Schmidt fand an der Irrenabtheilung der Charité unter 127 untersuchten Fällen nur 13 mal pathologische Veränderungen an der Papille. Monti<sup>3)</sup> nennt den Augenspiegelbefund bei Geisteskranken sehr oft negativ. Dagegen fand Noyes<sup>4)</sup> unter 60 Geisteskranken 41 mal Hyperämie und In-

1) Separatabdruck aus Leidesdorf's Psych. Zeitschrift 1877.

2) Referat in Nagel's Jahresbericht für 1875.

3) L'ottalmoscopia nelle malattie mentali. Referat in Nagel's Jahresbericht für 1871.

4) American Journal of Insanity 1872.



filtration des Sehnerven und der Retina. Koestl gar unter 223 Augen 375 pathologische Veränderungen aller Art (worunter allerdings manche physiologische Verhältnisse mit einbegriffen wurden). Tebaldi ungefähr 70 Procent positiver Befunde. Allerdings fand Klein (l. c.) auch in einer ziemlich grossen Anzahl von 134 Untersuchten aus Leidesdorf's Material ein abnormes Verhalten des Augenhintergrundes, doch zeigte sich nur in 31 Fällen der von andern Beobachtern wahrgenommene, in Neuritis, Papillenatrophie, hyperämischen Zuständen bestehende pathologische Befund, in 58 Fällen dagegen ein zwar nicht auffälliges, doch entschieden abnormes Bild, welches er vorläufig zweckmässig als Retinitis paralytica bezeichnet. Dieses Retinalleiden, das ziemlich viel Aehnlichkeit mit den physiologischen senilen Veränderungen hat, charakterisirt sich hauptsächlich durch zwei Momente. Das erste besteht in einer diffusen, feinen, schleierartigen Trübung des Sehnerven und der Retina, durch welche die Gefässe an einzelnen Stellen leicht gedeckt erscheinen und der Augenhintergrund weniger hell erleuchtet, die Papille nicht ganz deutlich abgegrenzt hervortritt. Das zweite Moment dagegen betrifft hauptsächlich die Retinalgefässe und stellt eine an einzelnen Stellen hervortretende Erkrankung der Gefässwand dar, es erscheinen die Arterien, sehr selten die Venen, an einer oder mehreren Stellen in einiger Entfernung von der Papille plötzlich erweitert und zwar ist, während der mittlere Reflexstreifen sich nicht verändert, die rothe Blutsäule zu beiden Seiten verbreitert und an diesen Stellen von dunklerer Farbe. Während ich die feine Trübung der Retina in zahlreichen Fällen beobachtete, konnte ich (durch die Klein'sche Arbeit noch nicht darauf aufmerksam) die beschriebene Gefässalteration nicht bemerken. Die genannten Veränderungen sah Klein hauptsächlich an Augen auch Geistesgesunder, deren Retina in regressiver Metamorphose begriffen war, sie sollen meistens an 2—3 grossen Arterienästen auf beiden Augen vorkommen (s. Fig. 10. Taf. V u. VI.).

In treffender Weise führt Klein, der die Retinitis paralytica in verschiedenen psychopathologischen Zuständen (bei 18 Paralytikern, 4 Maniakalischen, 1 Epileptiker, 2 Alkoholikern, 1 Apoplektiker und 3 Verrückten) beobachtete, dies auf eine analoge Affection der Gehirnrinde zurück, als deren Abkömmling die Retina ja betrachtet werden muss, stellt aus dem Befund der Retinitis paralytica die Wahrscheinlichkeitsdiagnose auf eine Erkrankung der Gehirnrinde und beschreibt einen äusserst interessanten Fall, in dem er lediglich nach dem Augenspiegelbefund eine ungünstige Prognose aussprechen



zu müssen glaubte, welche durch bald eintretenden auffallenden Verfall der Intelligenz in überraschender Weise bestätigt wurde.

Ausser diesem Befund beobachten wir jedoch sicher, wenn auch sehr selten, zuweilen entschiedene Atrophie des Sehnervs, als deren Beginn oft eine Decoloratio nervi optici betrachtet werden kann und welche nach oder ohne vorausgegangenen neuritischen Process entsteht. — Die bei Geisteskranken zuweilen gefundene Neuritis oder Stauungspapille unterscheidet sich in nichts von der gleichen Affection bei andern Cerebralerkrankungen.

Der häufig berichtete hyperämische Zustand des Sehnerven und der Retina ist schwer von entzündlichem und normalem Zustand der Retina zu unterscheiden, am leichtesten charakterisirt sich derselbe in der unterschiedlich rothen, gestreiften Färbung der Papille und der Füllung und Schlängelung der Venen. Dass derselbe übrigens nicht allzu häufig ist, beweisen die Untersuchungen Klein's, der ihn nur bei 1 Paralytiker, 3 Maniakalischen, 1 Epileptiker und 17 Alkoholikern fand. Wirkliche Retinitis ist ziemlich selten bei Geisteskranken, am häufigsten handelt es sich hier um eine Retinitis antica diffusa, die graue leichte Trübung, die die Gefässe stellenweise deckt, ist nicht leicht zu übersehen.

Für keine Form von Psychopathie ist somit ein bestimmter Augenspiegelbefund charakteristisch, bei jeder Form können gelegentlich Affectionen des Augenhintergrundes sich finden oder aber solche auch gänzlich fehlen; noch am häufigsten finden sich positive Befunde bei Dementia paralytica und Epilepsie und Manie, am seltensten bei Melancholie, Blödsinn u. s. w. und kann für die erstere der Befund der Retinitis paralytica sogar in gewissem Sinne charakteristisch betrachtet werden, da Affectionen der Hirnrinde hier doch überwiegend häufig sind.

Aber auch negative Ergebnisse sind hier nach Klein nicht ganz ohne Bedeutung, indem wir danach auch keine bedeutenderen Affectionen der Hirnrinde erwarten dürfen und somit „der Augenspiegel als das Mikroskop bei Lebzeiten“ betrachtet werden kann.

Dementia paralytica. Weitaus am häufigsten wurden aus naheliegenden Gründen die Augenspiegeluntersuchungen wohl bei Paralytikern vorgenommen und weitaus am häufigsten unter allen Formen von Geistesstörung wurde hier auch ein positiver Befund beobachtet. Bei der diffusen Ausbreitung der das Bild der Dementia paral. bedingenden Veränderungen, bei der Häufigkeit, mit der bei Obductionen Veränderungen an der Hirnrinde, Verdickungen und



Verwachsungen der Dura, Oedem der Pia oder in sehr vorgeschrittenen Fällen allgemeine Atrophie des Gehirns gefunden wurde, musste man vermuthen, an Retina und Opticus analoge Veränderungen zu entdecken, zumal da in manchen Fällen Sebstörungen auf eine Affection des Augenhintergrundes hindeuteten oder selbst der Geistesstörung vorausgingen, so beschreibt Wendt (Ztschrft. für Psych.) einen Fall bei einem 41jährigen Kaufmann, bei dem Papilla alba beiderseits auftrat und erst nach einiger Zeit Grössendelirien mit rapider Abnahme der intellectuellen Kräfte sich einstellten, auch Wolff beobachtete mehrere Patienten, die vor Ausbruch der Psychose schon amaurotisch wurden und auch Westphal u. A. betont das frühzeitige Auftreten von Sehnervenatrophie im Verlauf der Krankheit; einen hiehergehörigen Fall, in welchem ein Patient, hochgradig amblyopisch mit noch unbedeutenden psychischen Störungen den Befund einer beginnenden Sehnervenatrophie darbot, konnte ich leider nur vorübergehend beobachten und erfuhr nur, dass er wegen bedeutender Abnahme der psychischen Functionen ins Incurabelnhaus aufgenommen wurde. Damit im Gegensatz erwähnt allerdings Albutt, der sehr häufig bei Paralyse ophthalmoskopische Veränderungen beobachtete, dass diese erst gegen das Ende des ersten Stadiums dieser Erkrankung auftraten.

Nirgends aber wohl herrscht eine solche Verschiedenheit der Ansichten über die Art der Veränderung des Augenhintergrundes, als wie hier, und herrscht nach den einzelnen Angaben z. B. Albutt's Bezeichnungen, *edges a little indistinct, disk a little too pink etc.* kein Zweifel, dass manche der beschriebenen Erscheinungen durchaus nicht als sicher pathologisch angesehen werden dürfen, ich gebe in folgendem kurz die bekannten Angaben.

Albutt<sup>1)</sup> fand bei allgemeiner Paralyse fast ohne Ausnahme Sehnervenatrophie, indem er unter 53 Fällen 41 mal deutliche krankhafte, 7 mal zweifelhafte Veränderungen constatirte und nur 5 mal normalen Augenhintergrund fand. Als Vorstadium der hier auftretenden Atrophie schildert derselbe einen schon von Hutchinson beschriebenen Zustand von rother Suffusion der Papille, den er als rothe Erweichung als chronische Neuritis optic. bezeichnet und auf Congestionsercheinungen mit wenig oder gar keiner Exsudatbildung beruhen lässt, ähnlich lauten die Angaben von Tebaldi<sup>2)</sup>, der unter 20 Fällen nur 1 mal negativen Befund beobachtete und nach dem

1) Med. Times and Gaz. No. 925. 1868. und On the use of the ophthalmoscope etc.

2) s. Schmidt's Jahrbücher. 1871. S. 77.



der Befund je nach dem Stadium, je nachdem Hyperämie mit congestivem Oedem oder Exsudation und schliesslich Atrophie die pathologische Ursache der Erkrankung bilden, wechselt. — Er fand am häufigsten Atrophie der Papille, die entweder durch Neuritis oder durch einen der rothen Gehirnerweichung ähnlichen Process herbeigeführt wird. Aehnlich berichtet Alridge<sup>1)</sup> von 43 Fällen. Gräfe und Westphal<sup>2)</sup> entdeckten unter 14 Fällen 2 mal Atrophie des Sehnerven, Noyes fand bei 18 Paralytikern 12 mal Hyperämie oder Infiltration des Sehnerven oder der Retina, 6 mal nichts Abnormes, Nasse nur in wenigen Fällen Atrophie des Opticus.

Sämisch und Mandelstamm fanden unter 17 untersuchten Fällen 1 mal einseitige, 2 mal beginnende Atrophie des Nervus opticus.

Jehn unter 30 Fällen 2 mal doppelseitige, 1 mal einseitige Sehnervenatrophie, 1 mal beiderseits Neuritis descendens. Bigelow fand 1) geringe Anämie, 2) geringe Hyperämie, 3) abwechselnde Unregelmässigkeiten in der Blutzufuhr und Vertheilung in den Retinalgefässen.

Weitaus am zuverlässigsten sind jedenfalls die Beobachtungen von Klein<sup>3)</sup>. Derselbe fand unter 29 Fällen des genannten Bildes von Retinitis paralytica dieses 18 mal bei Paralytikern, in 10 Fällen deutlich abnorme, aber in keiner bestimmten Rubrik unterzubringende, 6 zweifelhafte Befunde, 1 mal Verfärbung des Opticus, 2 mal Atrophie, 4 mal wirkliche Retinitis, 1 mal Neuritis, 1 mal Hyperämie im Centralgefässsystem.

Ich gebe hier in kurzem die ophthalmoskopischen Befunde, wie ich sie an 40 Paralytikern der Münchener Irrenanstalt constatiren konnte, einen dieser Fälle habe ich in Fig. 10 (Taf. V u. VI) abgebildet, es handelte sich um eine beginnende Sehnervenatrophie mit leichten Retinaltrübungen um die Papille und hochgradige Atrophie der Pigmentschicht der Choroidea.

D., Beginnende Atrophie der Papille beiderseits, nach aussen Papille schneeweiss, sehr enge Gefässe.

L., 51 Jahre, seit 2 Jahren in der Anstalt. Beiderseits sehr verwaschene blasse Papille mit graulicher Umgebung, sehr enge Arterien, breite Venen.

H., 32 Jahre, 3 Monate in der Anstalt. Blasse Papille mit undeutlichen Contouren; dünne, wenig gefüllte Gefässe. Atrophie der Choroidealpigmentschicht.

1) West Riding Lunatic Asylum Reports. Vol. II.

2) Archiv für Psychiatrie. I. S. 44.

3) Augenspiegelstudien bei Geisteskranken (Psychiatr. Studien von Prof. Leidesdorf. 1877. S. 113).



Sch., 37 Jahre, seit 6 Wochen in der Anstalt. Papille verwaschen, dünne Gefässe, Venen etwas geschlängelt. Papillarcontouren blos nach aussen sichtbar.

M., 36 Jahre, seit  $\frac{1}{2}$  Jahr in der Anstalt. Leicht geröthete Papille, Pupillen sehr weit, schlecht reagirend.

S., 36 Jahre. Leichte Excavation der etwas blassen Papille.

S., 65 Jahre, seit 2 Jahren in der Anstalt. Papille weiss, enge Gefässe. Hochgradige Pigmentmaceration der Choroidea.

E., Papille blass, Grenzen derselben verwaschen, Venen geschlängelt.

Schl., Rechts normale Verhältnisse. Links nach aussen eine Synechie.

Br., Conjunctivitis. Papille blass, scharf abgegrenzt. Hochgradige Choroidealatrophie. Enge Retinalgefässe.

Br., 50 Jahre, seit 3 Jahren in der Anstalt. Weisse Papille, leicht excavirt, sehr enge Gefässe. Atrophie des Sehnerven.

O., 28 Jahre, zeigt auffallende vasomotorische Zustände, indem er abwechselnd bald hochgradig blass und roth wird. Rechts: Grenzen der Papille nach innen streifig unbestimmt, Venen dadurch etwas gedeckt. Nach aussen diffuse Pigmentanhäufung an der Papille (Taf. V u. VI. Fig. 10).

P., 30 Jahre. Normaler Befund. Venen etwas breit.

E., Normaler Befund.

E., 39 Jahre, seit  $2\frac{1}{2}$  Jahren in der Anstalt. Breite Venen, sonst normaler Befund.

Schw., Normale Verhältnisse.

v. E., 51 Jahre (vorgeschnittener Fall). Hochgradige Pigmentatrophie der Choroidea. Kleine glänzend-weiße Papille mit engen Gefässen.

K., 41 Jahre, seit 6 Monaten in der Anstalt. Capillär geröthete verwaschene Papille mit breiten Venen.

H., 35 Jahre (sehr vorgeschrittener Fall). Weisse etwas excavirte Papille mit sehr engen Gefässen.

Sp., Papille leicht geröthet, abgrenzbar. Gefässe normal.

Z., Graue Zone um die röthliche Papille. Gefässe breit, etwas geschlängelt.

Sp., Verschieden weite Pupillen. Papille weiss, von graulicher Zone umgeben.

G., Etwas verwaschene Papille.

L., Im Centrum des Gefässaustritts an der Papille eine grauliche Exsudation, die die centrale Papillenpartie verdeckt.

B., 46 Jahre. Enge Gefässe, verwaschene Papille. Venen etwas geschlängelt.

F., 40 Jahre (sehr aufgeregt). Enge Pupillen. Rechte Papille verwaschen, zahlreiche kleine Gefässe. Venen geschlängelt. Gleich am Austritt der Centralvene zwei kleine Varicen.

G. (sehr schwachsinnig). Verwaschene sehr weisse Papille mit undeutlichen Contouren, einzelne Glaskörperflocken.

W., 36 Jahre, seit 2 Jahren in der Anstalt. Starker Pigmentring um die Papille; Gefässe normal, in nächster Umgebung der Papille etwas undeutlich.



G., 38 Jahre. Leichte choroideale Atrophie, sonst normale Verhältnisse.  
H., 43 Jahre. Rechts beginnende Cataract. Links hochgradige Choroidealatrophie. Papille weiss, von einem grauen Hof umgeben.  
Z., 36 Jahre. Röthliche Papille. Weite Gefässe.  
G., Vollständige Sehnervenatrophie. Fadenförmige Gefässe.  
B., 43 Jahre. Venen etwas geschlängelt, sonst normale Verhältnisse.  
J., Hyperämische Papille mit undeutlichen Contouren.  
St., Leichte Atrophie der Pigmentschicht der Aderhaut, sonst normale Verhältnisse.

B., Papille normal, Venen etwas stärker geschlängelt.  
B., 51 Jahre. Graue Zone um die röthliche Papille, etwas breite Venen.  
P., Links Cataract. Rechts enge Retinalgefässe, sehr verwaschene Papille.  
K., Links Cataract. Rechts auffallend geröthete Papille.  
Bei fünf andern notirte ich mir noch „nichts Abnormes“.

Auch bei Maniakalischen wurden trotz der naheliegenden grossen Schwierigkeiten, ophthalmoskopische Untersuchungen vorgenommen, doch werden dieselben wenig Aufschluss geben, da es wohl meistens ältere und schwächere Fälle sind, welche die Untersuchung ermöglichen. Retinalhyperämie wurde nur selten beobachtet, so dass die Vorstellung, die die Manie durch Gehirnhyperämie bedingt sich denkt, durch das Ophthalmoskop nicht bestätigt wird. Jehn fand bei Maniakalischen keine besonderen Veränderungen, Albutt<sup>1)</sup> unter 51 Fällen 25 deutlich abnorme, 13 mal zweifelhafte, 13 mal normale Verhältnisse, nach dem maniakalischen Anfall soll nach ihm in jedem Fall eine deutliche Hyperämie des Augenhintergrundes sich constataren lassen, dagegen die selteneren dauernden Veränderungen entweder in Stauung, Atrophie oder gemischten Zuständen bestehen; während des Paroxysmus soll ein Spasmus der Blutgefässe vorwalten.

Albutt glaubt, dass die betreffenden Veränderungen nicht selten von Meningitis abhängig seien.

Noyes fand unter 26 Fällen von Manie 17 mal entzündliche Zustände am Sehnerven und auch aus der Siegsburger Anstalt werden ähnliche Verhältnisse berichtet.

Klein fand 4 mal bei Maniakalischen, den bei Paralyse vorkommenden ähnliche Veränderungen, 1 mal Retinitis, 2 mal Verfärbung des Opticus, 3 mal Hyperämie, 3 mal speciell angeführte Befunde, 5 mal einen negativen.

Tibaldi<sup>2)</sup> fand bei acuter Manie keine bleibenden Veränderungen des Augenhintergrundes, auch Monti hatte in leichten Fällen stets negativen Befund und sah in schweren Fällen Congestion der

1) Med. Times and Gaz. 1868.

2) Archiv für Psychiatrie. 1871. III. S. 228.



Papille und Retina. Ich hatte bisher leider nur bei sehr wenigen Maniacis Gelegenheit zu ophthalmoskopischer Untersuchung und hier negativen Befund.

Ueber das Verhalten des Augenhintergrundes bei Blöden existiren nur spärliche Beobachtungen, Albutt beobachtete unter 38 Fällen 23 mal entschiedene pathologische Zustände, 6 mal zweifelhaften, 9 mal normalen Befund am Augenhintergrund, Atrophie des Sehnerven war der wesentlichste darunter. Alridge fand häufig anämische Zustände, auch Klein sah 2 mal sehr zarte Netzhautgefäße, einmal sehr breite, dunkle Venen. Tebaldi fand meist dünne Retinalgefäße und blasse Papillen bei Idioten. Die von mir angestellten Untersuchungen an etwa 10 Patienten gaben mir ein ziemlich negatives Resultat, ebenso vermisste ich bei den meisten von etwa 30 untersuchten Zöglingen der Idiotenanstalt Ecksberg, bei denen ich besonders solche mit ausgesprochenen Schädeldifformitäten berücksichtigte, selten einen entschieden positiven Befund, niemals fand ich Retinitis pigmentosa, bei 5 war mir die bedeutende Blässe der Papille auffallend, bei einem Patienten war entschiedene Sehnervenatrophie, bei mehreren deutliche Pigmentmaceration vorhanden, bei zweien sah ich stark geschlängelte Retinalgefäße, bei ebensovielen eine leichte Exsudation um die verschwommene Papille und in einem Fall mehrere papillengrosse weisse Plaques in der Choroidea, bei einem 16jährigen Mädchen mit wenig alterirtem psychischen Vermögen war der Augenhintergrund, obgleich beide Pupillen weit und völlig starr waren, ein vollkommen normaler. Bei zahlreichen der untersuchten Fälle war nebenbei die Untersuchung durch Hornhautflecken und mehr weniger hochgradigen Nystagmus sehr behindert.

Albutt betont dagegen das häufige Vorkommen von Amaurose bei Idiotismus und fand unter 12 Fällen 5 mal Atrophie der Nervi opt., 1 mal unvollständige Atrophie, 2 mal zweifelhaften Befund.

Auch bei Melancholie wurden je nach den verschiedenen zu Grunde liegenden Gehirnleiden verschiedene Affectionen des Augenhintergrundes beobachtet und zwar zeigte sich die Retina besonders häufig anämisch (Alridge, Köstner u. A.).

Anämie stets ohne Oedem fand Alridge in 16 Fällen, während Monti Congestion der Papille und bei stupider Melancholie eher seröse Infiltration fand, Albutt<sup>1)</sup> fand unter 17 Fällen von Melancholie und Monomanie den Augenhintergrund nur 3 mal krankhaft verändert, Noyes in 5 Fällen nur 1 mal, bei einigen Melancholikern

1) Med. Times and Gaz. etc.



der Münchener Anstalt konnte ich ebenfalls fast nur negative Befunde constatiren, nur einmal notirte ich mir einen auffallend anämischen Zustand des Augenhintergrundes, der aber mit der Constitution des Patienten völlig im Einklang stand.

J e h n dagegen fand unter 40 Melancholikern am häufigsten Hyperämie des Augenhintergrundes, 2 mal Neuritis optic. (in einem dieser Fälle mit beiderseitiger Ptosis schwankte die Diagnose zwischen Tumor und Meningitis).

Ich schliesse hier die Untersuchungen über Epileptiker an, da in der grossen Mehrzahl der Fälle geisteskranke Epileptiker das Untersuchungsmaterial waren. — Von allen Theorien, die man zur Erklärung des Symptomencomplexes der Epilepsie aufstellte ist die, dass es sich um eine vasomotorische Neurose handle, die wahrscheinlichste, obwohl allerdings diese Bezeichnung den Gegenstand selbst wenig aufklärt. Hauptsächlich die Kussmaul-Tenner'schen Versuche ergaben, dass die nächste Ursache der Anfälle keine umschriebene anatomische Veränderung, auch keine länger anhaltende sein könne, sondern dass eine vorübergehende Gefässcontraction und dadurch entstehende Hirnanämie den Anfall am besten erkläre, wobei noch besondere Umstände dafür sprachen, die Störungen in die Gegend des vierten Ventrikels zu verlegen. Es lag nahe sich auch mit dem Augenspiegel Anhaltspunkte für den Zustand der intracraniellen Circulation sowohl im Paroxysmus, als im interparoxysmellen Zustand zu suchen und die Literatur der letzten Jahre zeigt hieüber schon bedeutende Einzelbeobachtungen auf.

Die Schwierigkeit der ophthalmoskopischen Untersuchung im epileptischen Anfall leuchtet Jedermann ein, trotzdem sind mehrere Beobachtungen während des Anfalls bekannt, aber leider sind die Resultate nicht nur nicht übereinstimmend, sondern sie stehen sich geradezu diametral gegenüber, was vielleicht auch auf verschiedene Möglichkeiten der Entstehung der epileptischen Anfälle hindeutet. — Während Alridge<sup>1)</sup> in 5 während oder gleich nach den Anfällen untersuchten Fällen hochgradige Injection der Papille und gleich danach Blässe derselben gefunden haben will, und auch Horner und ebenso Horstmann im höchsten Krankheitsstadium bei Epilepsie eine colossale venöse Hyperämie sah, verzeichnet Albutt bei 6 während oder bald nach dem Anfall untersuchten Fällen 3 mal Hyperämie und 3 mal Anämie des Augenhintergrundes, doch hält er die letztere für den gewöhnlichen Zustand, auch Jakson fand den

---

1) West Rid Lun. Asylum Reports.



Augenhintergrund während des epileptischen Anfalls anämisch, ebenso Mr. Carter, welcher die schneeweiße Farbe der Papille hervorhebt, auch Echeverria fand zuweilen, wenn auch nicht immer, Anämie, und auch in einem von Klein untersuchten hysteroepileptischen Anfall constatirte dieser Verdunkelung des Augenhintergrundes mit bedeutender Verengerung der Blutgefäße. Knies sah ebenfalls Verengerung der Retinalgefäße während des Anfalls. — Ich hatte bisher nur bei 3 Epileptikern Gelegenheit während des Anfalls zu ophthalmoskopiren, und zwar bei zwei leichteren und einem sehr schweren Fall der v. Ziemssen'schen Klinik, bei allen fand ich einen anämischen Zustand der Papille, besonders im dritten Fall, bei dem alle drei Tage ein stundenlanger, mit abwechselnden heftigen Convulsionen und Opisthotonus einhergehender Anfall während der tonischen Krämpfe eine Untersuchung ermöglichte. Besonders hier war mir im Gegensatz zu der dunkellividen Farbe des Gesichts eine verhältnissmässige Enge und Blässe der Retinalgefäße auffallend. Gleich nach dem Anfall will Alridge auffallende Weisse der Papille beobachtet haben, während Magnan geringe Injection des Augenhintergrundes, auch Tebaldi und Andere venöse Hyperämie des Augenhintergrundes fanden.

Im interparoxysmellen Zustand wurden zahlreiche Untersuchungen vorgenommen und ebenfalls verschiedene Abweichungen vom normalen Verhalten des Augenhintergrundes constatirt. Albütt sah bei 43 Epileptikern mit Wahnsinn 15 mal ausgesprochene, 9 mal zweifelhafte Veränderungen, 19 mal normale Verhältnisse, Hyperaemia papillae war der häufigste Befund, ähnlich sah Tebaldi<sup>1)</sup> unter 20 Fällen 16 mal grossen venösen Gefässreichthum in der Netzhaut, Alridge bei 102 Epileptikern 26 mal die Venen erweitert und geschlängelt, 32 mal nur erweitert aber nicht geschlängelt, 35 mal von mittlerer Weite, 7 mal eng, wobei fast ohne Ausnahme die Papille in solchen Fällen von Erweiterung der Venen von tiefrother Farbe war. Klein fand bei 19 Epileptikern nur 1 mal einen hyperämischen Zustand, 1 mal Retinitis, 2 mal hochgradige Atrophie, 2 mal auffallende Verfärbung der Papille und einen Befund wie bei Paralyse, in welchem Fall auf eine Rindenerkrankung geschlossen wurde, welche sich auch bald in einer täglich zunehmenden Demenz zu erkennen gab, ausserdem führt Klein noch 9 specielle Befunde an, unter welchen sich mehrmals „geröthete Papille, verschleierte Papille, breite Venen“ u. s. w. verzeichnet finden. — Die Seltenheit der der

1) L'ottalmoscopio nelle Alienazione mentale, nella Epilepsia, nella Pellagra.



Paralyse entsprechenden Retinalerkrankung lässt jedenfalls eine Erkrankung der Hirnrinde in der grossen Mehrzahl der Fälle ausschliessen.

Köstl und Niemetschek<sup>1)</sup> stellten fälschlicher Weise den Venenpuls als charakteristisch für Epilepsie auf und wollten diesen zur Erklärung der Epilepsie durch Gehirnanämie verwerthen.

Sicher beobachtet sind ferner bei Epileptikern entschiedene Fälle von Neuritis optica, die in einigen Fällen zu Atrophie führte, wie solche von Bouchut<sup>2)</sup> u. A. beschrieben wurden. Nach Förster weist dieser Befund mit ziemlicher Sicherheit darauf hin, dass gröbere anatomische Veränderungen mit Raumbeschränkung des Schädelinhalts die Ursache der Epilepsie seien, bei einfachen Epilepsien ohne organische Erkrankungen findet sich gewöhnlich keine Sehnervenaffectio und zeigen sich hier nur leichte Veränderungen an den Netzhautgefässen.

Nicht uninteressant ist, dass, wie von verschiedenen Seiten angegeben wird, die Intensität der Epilepsie zur Intensität der Veränderungen am Augenhintergrund in einem gewissen Verhältnisse steht, indem besonders in Fällen mit zahlreichen, heftigen Anfällen, die Hyperämie des Augenhintergrundes in mehr oder weniger hohem Grade hervortritt. — Nach dem gesagten erscheint es mir doch etwas zu viel behauptet, wenn Albutt und in ähnlicher Weise Bouchut angibt, dass man nach der ophthalmoskopischen Untersuchung einen Epileptiker von anderen Individuen herauserkennen könnte; miliare Aneurysmen übrigens, wie sie bei epileptiformen Zuständen im Gehirn beobachtet wurden, fand man ophthalmoskopisch bei Epileptikern noch nicht. Es sei mir hier noch erlaubt, die von mir untersuchten Fälle, in denen ich meistens entschiedene Hyperämie des Augenhintergrundes und besonders häufig auffallende Schlingelung der Retinalgefässe nachweisen konnte, in kurzem anzuführen:

Bei 9 an dem Münchener Irrenhaus untersuchten Fällen fand sich:

	Alter	Letzter Anfall vor	Ophthalmoskopischer Befund
E., Th.	24	1 Tag	{ Beiderseits Maculae corneae, Papille leicht verschleiert, Venen normal, Arterien etwas geschlängelt.
A., Mich.	24	4 Tagen	{ Venen und Arterien geschlängelt und gefüllt, geröthete scharf begrenzte Papille { Gefässreflex an manchen Stellen etwas un- deutlich (s. Taf. I u. II. Fig. 2).

1), Prager Vierteljahrschrift XXIV. Jahrg. Bd. III. S. 134. Referat in Nagel's Jahresbericht über die Fortschritte der Augenheilkunde pro 1870. S. 373.

2) Ophthalmoscopie médicale etc. Fig. 128, 129 etc.



	Alter	Letzter Anfall vor	Ophthalmoskopischer Befund
Br., Jul.	58	2 Tagen	{ Papille blass, Venen und Arterien etwas geschlängelt, Papille leicht excavirt.
V., M.	67	—	{ Leichte choroideale Atrophie, sonst normale Verhältnisse.
S.	43	2 Tagen	{ Röthliche Papille mit starkem Pigmentring, Arterien und Venen breit und geschlängelt, rechts mehr als links.
H.	31	—	{ Normale Verhältnisse, Arterien etwas mehr geschlängelt.
R. Pat. soporös mit leichtem Fieber			{ Choroideale Atrophie.
M.	28	3 Tagen	{ Sehr geröthete Papille mit zahlreichen geschlängelten Gefässen und undeutlichen Papillencontouren.
St.	—	—	{ Röthliche Papille, enge Arterien, gefüllte geschlängelte Venen.

Bei mehreren Epileptikern, die wegen Sehstörungen in der von Rothmund'schen Klinik Hilfe suchten, finde ich ebenfalls bedeutende Hyperämie des Augenhintergrundes erwähnt. Auch in einigen hier und am Münchener Krankenhaus untersuchten Fällen war entschiedene Hyperämie der ophthalmoskopische Befund, wobei mir stets eine stärkere Schlängelung der Arterien auffiel, ich gebe hier (Taf. I. II) Fig. 2 noch die Abbildung des hyperämischen Augenhintergrundes eines der untersuchten Fälle.

#### Veränderungen am Augenhintergrund bei Rückenmarksleiden.

Dass auch Veränderungen am Augenhintergrund bei verschiedenen Rückenmarkskrankheiten vorkommen, lehren zahlreiche Beobachtungen und schon lange vorher waren die Sehstörungen bei solchen, die Spinalamaurosen u. s. w., nicht unbekannt, für deren Zustandekommen von verschiedenen Seiten der schon erwähnte Einfluss des N. sympathicus verantwortlich gemacht wurde. So sollte nach Wharton Jones<sup>1)</sup> durch eine Lähmung vasomotorischer Nerven ein hyperämischer Zustand der Sehnervpapille entstehen, der allmählich zur Sehnervatrophie führt. Leider aber wurde ein solch hyperämisches Stadium sehr selten beobachtet, und auch experimentelle Untersuchungen von Klein<sup>2)</sup> scheinen zu beweisen, dass der Sympathicus keinen Einfluss auf die Blutfülle der Netzhautgefässe habe.

Um mit traumatischen Affectionen des Rückenmarks zu beginnen,

1) Brit. med. Journal. 1869. p. 24.

2) Wien. med. Presse. 1877. Nr. 4.



so beobachtete Albutt<sup>1)</sup> unter 30 Fällen von Rückenmarksverletzung 8 mal Störungen am Augenhintergrund bei chronischem Verlauf, 17 mal keine Veränderung, bei acuter Myelitis in 5 Fällen nur 1 mal positiven Augenspiegelbefund. Der ophthalmoskopische Befund bestand hier in einer mehr oder weniger stark ausgesprochenen Röthung der Papille mit Undeutlichwerden der Contouren, Ausdehnung und Schlängelung der Retinalvenen mit verminderter Deutlichkeit der Arterien, während es zu einer eigentlichen Neuritis nicht kam und soll nach Albutt der Process selbst nach längerer Dauer eher Neigung zur Rückbildung als zum Uebergang in Atrophie zeigen. Albutt führt im Gegensatz zu der erwähnten Ansicht vom Sympathiceinfluss die Augenhintergrundaffectio auf eine subacute Meningitis zurück.

Acute und chronische Myelitis können gelegentlich zu Veränderungen am Augenhintergrund führen und in Bouchut's ophthalmoskopischem Atlas finden sich mehrere Fälle im Gefolge von Myelitis abgebildet, wobei es sich im Wesentlichen stets um hyperämische oder atrophische Zustände handelt.

Als Neuroretinitis bei Apoplexia spinalis wurde ein nicht uninteressanter Fall bezeichnet, den ich 1876 in v. Rothmund's Klinik sah, von dem es aber zweifelhaft, ob nicht ein schweres Cerebralleiden zu Grunde lag.

Georg H., 35jähr. Wirth, bekam vor 18 Tagen nach einer Rundfahrt am Starnberger See bei stürmischem Wetter heftige Kopfschmerzen mit Abnahme des Sehvermögens auf beiden Augen, Appetitlosigkeit und Mattigkeit. Auf Blutegel und Dunkelcur nahm der Kopfschmerz ab, Sehstörung und Müdigkeit jedoch wurde immer grösser. — Status praesens: Kräftiges Individuum. Herz und Lungen normal. Im Urin kleine Mengen Eiweiss.

Patient sehr apathisch. RS  $\frac{1}{200}$  LS  $\frac{1}{100}$ . Mydriasis medicament. Medien rein. Exquisite Stauungspapille beiderseits. — Eis, Dunkelcur, Blutentziehung. — Nach zwei Tagen Zunahme der Mattigkeit. Blase bis zum Nabel gefüllt, muss mit dem Katheter entleert werden. Um 6 Uhr Abends stürzt Patient vor dem Bette nieder, kalter Schweiss tritt auf die Stirn. Die rechte untere Extremität zeigt sich total gelähmt, am nächsten Tage auch die linke untere Extremität — Sensibilität erhalten, Patient klagt über starkes Brennen an Brust und Bauch. Sensorium stets frei. — Patient wurde auf dringenden Wunsch nach Hause transportirt und habe ich leider nichts Weiteres von demselben erfahren können.

Weitaus am häufigsten von allen Rückenmarksleiden gibt die *Tabes dorsalis* zu Sehstörungen und auch zu ophthalmoskopischen

1) Lancet 1870. Vol. I. p. 76 und On the use of the ophthalmoscope etc.



Veränderungen Anlass und mit Recht zählt Rosenthal<sup>1)</sup> Erkrankungen des Opticus zu den häufigsten Complicationen der Tabes und auch Erb<sup>2)</sup> nennt die Sehstörungen „die das an sich schon trostlose Bild der Tabes zu einem geradezu entsetzlichen gestalten“, als überaus häufig, ebenso Leyden, Schweiger u. A.

Topinard fand unter 102 Fällen 51 mal Erkrankungen des Opticus, Duchenne unter 20 Fällen 17 mal Sehstörungen, Rosenthal solche in  $\frac{2}{3}$  der Fälle, Eisenmann unter 68 Fällen 30 mal, Leber unter 87 Fällen von Sehnervenatrophie 23 mal Tabes oder wenigstens spinale Symptome, auch sah Hirschmann unter 100 Blinden 7 Tabetiker, Erb unter 70 Fällen von Tabes 8 mal Opticus-affectionen.

Besonders interessant ist die Beobachtung, dass Sehstörungen durch Sehnervenatrophie den übrigen Symptomen der Rückenmarkserkrankung oft lange Zeit vorausgehen, wie Charcot, Vautrin<sup>3)</sup> und auch Erb erwähnen, nach welchen Amaurose oft viele Jahre lang den tabischen Symptomen (Schmerzen, Anästhesien, Gangstörungen u. s. w.) vorausgehen.

Im Ganzen scheint es jedoch, als ob, da besonders unter den die Augenärzte aufsuchenden Patienten verhältnissmässig viele Tabetiker waren, das Verhältniss der Amaurose zu Tabes als etwas zu häufig hingestellt worden wäre, wenigstens wurden auch zahlreiche Tabetiker ohne positives Ergebniss ophthalmoskopirt (Klein).

So klar der Zusammenhang gewisser oculopupillärer Symptome mit der Spinalerkrankung, so schwer dürfte der Zusammenhang des Sehnervenleidens mit derselben zu erklären sein, — die Ansicht, dass die Veränderung im Sehnerv eine gefleckte Atrophie analog der Veränderung im Rückenmark, ein Auftreten desselben Processes an räumlich getrennten Theilen des Nervensystems durch eine gemeinschaftliche Ursache sei — hat jedenfalls mehr für sich, als andere Erklärungen durch vasomotorischen Einfluss u. s. w.

Das ophthalmoskopische Bild dieser unter allmählich zunehmender Amblyopie, mit Farbenblindheit und Gesichtsfeldeinengung bis zu völliger Amaurose fortschreitenden Erkrankung, ist in den meisten Fällen das der mehr oder weniger ausgesprochenen Sehnervenatrophie; die Papille nimmt eine mehr und mehr weisse Färbung an, die Gefässe werden enger und enger, bis schliesslich die bekannte Porzellan-

1) Handbuch der Nervenkrankheiten. 1870. S. 139.

2) v. Ziemssen's Handb. der spec. Path. u. Therap. Bd. XI. 2. 1. S. 143 und Bd. XI. 2. 2. S. 181.

3) Gaz. de hôp. 1872.



farbe mit scharfer Begrenzung der Papille hervortritt. Was an diesem Bild so charakteristisch ist, dass Charcot allein hieraus die Tabes diagnosticiren will, ist mir unklar.

Von manchen Autoren wird betont, dass der Sehnervenatrophie ein hyperämischer Zustand der Papille vorausgehe (Bull, Albutt), und von Rosenthal<sup>1)</sup> wird gar eine violette Färbung des Augenhintergrunds erwähnt, die allmählich zu grauer Degeneration des Sehnervenkopfes mit Verengerung der Blutgefässe führen soll; von Anderen wird eine Hyperämie des Augenhintergrunds als eine bei Ataxie locomotrice für sich bestehende vasomotorische Störung geschildert (Bouchut, Fig. 14, Atlas). Es sei hier gestattet, einige Krankheitsgeschichten auszugsweise anzuführen:

Sch., 49jähr. Schlosser. Seit 1½ Jahren eine allmählich fortschreitende Verschlechterung des Sehvermögens auf dem linken Auge, bald darnach Kopfschmerz, Schwindel, Mattigkeit, Incontinentia urinae, pelziges Gefühl in den Füßen; in der letzten Woche auf dem rechten Auge Sehstörung. RS  $\frac{1}{2}$  L  $\frac{1}{\infty}$ . Papille im Centrum weiss, etwas excavirt, mit etwas geschwellten Venen.

Sch., Assessor. Incontinentia urinae, Ameisenkriechen, vollständige Paralyse der unteren Extremitäten. Arterien eng, Venen geschwellt, weissglänzende Papille.

A., 39 Jahre alt. Im Jahre 1870 heftige Erkältungen bei Wasserarbeiten, heftige Kreuzschmerzen; seit der Zeit Verschlechterung des Sehvermögens, rasche Abnahme des Tastsinns. Im Winter 1873 dazu Schwindel, Kopfschmerz, sehr unsicherer Gang. S  $\frac{5}{100}$ . Nach längerer elektrischer Behandlung und Strychninbehandlung keine Besserung. Pupillen starr, glänzend weisse, etwas excavirte Papillen mit engen Retinalgefässen.

Im Anschluss an die Rückenmarkskrankheiten erwähne ich noch, dass Bull (American Journal med. sc. vol. 70) unter 38 Fällen Pott'scher Krankheit bei Kindern, 4 mal Neuritis, 2 mal sehr anämische Papille und 32 mal Hyperämie der Papille fand und dass auch Abadie<sup>2)</sup> einen Fall von Sehnervenatrophie bei Malum Pottii erwähnt.

Ferner dürften hier noch die bei Chorea auftretenden Affectionen des Augenhintergrundes Erwähnung finden, wie solche besonders von Jackson, Bouchut, Albutt beschrieben wurden.

Interessant ist hier dass einigemale das Bild der Embolie d. Art. centr. ret. bei Chorea beobachtet wurde (Swanzy Ophth. Hosp. Rep. III. p. 181) was als Stütze der von Jackson aufgestellten Erklärung der Chorea durch Capillarembolien im Corp. striat. verwerthet wurde.

1) Lehrbuch der Nervenkrankheiten. 1870. S. 141.

2) Referat in Schmidt's Jahrbüchern. 1876. Nr. 5.



Ausserdem finden sich noch mehrere interessante Befunde bei Chorea beschrieben, so Neuroretinitis, ein grosses Netzhautexsudat<sup>1)</sup>, Atrophie des Sehnerven<sup>2)</sup>, als deren Ursache in einem Fall von Dr. Rab eine den Hinterlappen des Gehirns einnehmende Echinococcengeschwulst gefunden wurde.

In zahlreicheren Fällen jedoch wurde der Augenhintergrund völlig normal gefunden, — so auch von mir in einem Fall sehr intensiver Chorea bei einem 22jährigen Mann.

#### Veränderungen des Augenhintergrundes bei Krankheiten der Circulationsorgane.

Bei Krankheiten des Herzens und der Gefässe können gelegentlich verschiedene Veränderungen am Augenhintergrund sich zeigen, die allgemeinen Circulationsverhältnisse charakterisiren sich auch hier, so beobachten wir beispielsweise in allen Zuständen, die mit hochgradiger Cyanose einhergehen, also besonders in Folge fötaler Herzerkrankungen, die zu abnormer Communication der Herzhöhlen führen, bei angeborner Stenose der Pulmonalis, bei sehr hochgradigen Klappenfehlern u. s. w.; eine hochgradige venöse Stauung auch am Augenhintergrund, der Augenhintergrund erscheint hier dunkelroth, die Venen stark gefüllt und geschlängelt, Zustände, wie sie von Liebreich als Cyanosis retinae abgebildet und beschrieben sich finden und Leber<sup>3)</sup> hebt dabei hervor, dass die Erweiterung merkwürdiger Weise in manchen Fällen in gleichem Grade die Arterien beträfe. — Mehr, als andere Herzerkrankungen führt besonders hochgradige Verengerung des Mitralostiums zu Störungen der capillären Circulation, es zeigt sich auch hier eine gleichmässige Erweiterung des venösen Lumens, die selbst functionelle Störungen herbeiführen kann, wenigstens beschreibt Galezowski einen solchen Fall mit hochgradiger Herabsetzung der Sehschärfe, bei dem hauptsächlich in der Macula lut. capillare Congestion constatirt wurde.

Döpner (Berliner Dissertation) beobachtete in drei Fällen acuter puerperaler Endocarditis zahlreiche Netzhautblutungen.

Bei Herzhypertrophie finden wir bekanntlich den charakteristischen vollen, schnellenden Puls als Consequenz des vermehrten Seitendruckes in der arteriellen Bahn, nicht selten kommt es, solange noch keine degenerativen Veränderungen eingetreten sind zu hyper-

1) Opth. médicale von Bouchut. Fig. 14.

2) Leber, Handbuch der ges. Augenheilkunde von Gräfe u. Sämisch. V. 2. S. 870.

3) Ebendasselbst.



ämischen Zuständen des Gehirns, die sich mit Kopfschmerz, pulsirendem Gefühl im Kopf, Schwindel u. s. w. äussern; die Retina und Papille zeigen sich in diesem Fall injicirt. Bei einem an bedeutender Herzhypertrophie leidenden Chevauxleger, der trotz Spitzendämpfung und bedeutender Dyspnoe noch Monate lang Dienst gemacht hatte, sah ich die arteriellen Gefässe der Retina in zahlreichen Windungen um die venösen Gefässe geschlängelt als Folge des gesteigerten Blutdrucks. Bei der der Hypertrophie bald folgenden Degeneration des Herzmuskels kommt es bald zu Erscheinungen von Gehirnanämie, der Augenhintergrund erscheint dann abgesehen von der stärkeren Schlängelung der Gefässe normal. — Auch verminderte Triebkraft des Herzens kann gelegentlich ophthalmoskopische Störungen bewirken, wenigstens werden die von Gräfe als *Ischaemia ret.* bezeichneten Fälle, wie solche von v. Gräfe, v. Rothmund, Knapp u. A. beschrieben und als deren ophthalmoskopische Veränderungen sehr dünne Retinalgefässe und blasse Papille beobachtet wurden, von manchen darauf zurückgeführt. Die interessanten Beobachtungen über das Auftreten von ophthalmoskopisch wahrnehmbarem Arterienpuls bei Klappenfehlern, besonders Insufficienz der Aorta sind von Wichtigkeit zur Charakteristik der einzelnen Klappenfehler.

Das Phänomen, das sich in einfacher Weise durch die bei Aorteninsufficienz in der Diastole in das Herz regurgitirende Blutmasse erklärt, wurde zuerst von Quincke bei Aorteninsufficienz als ein abwechselndes Sichfüllen und Leerwerden der arteriellen Gefässe beobachtet, ja derselbe sah sogar ein gleichmässiges systolisches Sichröthen und diastolisches Erblassen der Sehnervenscheibe, als Analogon zu dem Capillarpuls an den Fingernägeln. Becker<sup>1)</sup> verfolgte diese interessante Erscheinung bei Aorteninsufficienz an zahlreichen Kranken besonders der Friedreich'schen Klinik und kam zu dem Resultat, dass dieselbe bei ausgeprägter Aorteninsufficienz eine constante sei, er sah den Arterienpuls auch bei Aortenstenose mit überwiegender Insufficienz, ebenso bei Insufficienz der Aorta und Mitralklappen, bei blosser Stenose der Aorta dagegen und anderen Klappenfehlern fand sich keine Pulsation, auch Makenzie<sup>2)</sup> fand Pulsation der Retinalgefässe in acht Fällen von Aorteninsufficienz. Auch in einem Fall, wo die Diagnose auf *Aneurysma arcus aortae* gestellt war, zeigte sich lebhafter spontaner Arterienpuls im linken Auge, sehr schwacher im rechten.

1) Archiv für Ophthalm. Bd. XVIII. 1. S. 206.

2) Med. Times and Gaz. Vol. L. p. 466.



Der Arterienpuls bei Aorteninsufficienz zeigt sich am deutlichsten an den die Papille verlassenden Retinalarterien, lässt sich aber nicht selten 4—5 Papillendurchmesser weit in die Netzhaut hinein noch verfolgen und an Arterienästen dritter Ordnung noch wahrnehmen. Der von Quinke beschriebene Capillarpuls wurde von Becker nur 1 mal in einem sehr hochgradigen Fall beobachtet.

Atheromatöse Degeneration der Retinalgefässe, deren Nachweis selbstverständlich von grosser Wichtigkeit wäre, wurde zwar anatomisch von Weil und Manz beschrieben, aber ophthalmoskopisch noch nicht gefunden, obgleich der Zustand voraussichtlich nicht selten ist. Netzhautapoplexien ohne besondere Veranlassung dürften wohl immer den Verdacht auf Atheromatose erwecken, ebenso deuten kleine Aneurysmen der Art. centr. ret. auf Erkrankung der Gefässwand auch an anderen Stellen hin, wie Liouville<sup>1)</sup> und Bouchut hervorheben.

Sehr häufig ist bei Herz- und Gefässerkrankungen verschiedener Art das Bild der hämorrhagischen Retinitis mit den ausgedehnten Retinalapoplexien und helleren verschieden grossen Exsudaten (Taf. I u. II. Fig. 1).

Alle Krankheiten der Circulationsorgane, bei denen es zum Entstehen pathologischer Bildungen an der Gefässwand und zu deren Abspülung durch den Blutstrom kommen kann, also Endocarditis, Endarteritis, Phlebitis, Aneurysmen u. s. w. können gelegentlich zum Zustandekommen einer Embolia art. centralis retinae Veranlassung geben. Das Krankheitsbild dieser Embolie wurde von Gräfe zuerst nachgewiesen und von Schweiger durch die Obduction nach 1½ Jahren gesichert. Das ophthalmoskopische Bild ist ein sehr charakteristisches, das aber viele verschiedenartige Einzelheiten aufweisen kann, doch scheint es ziemlich sicher, dass zahlreiche der als Embolia art. centralis retinae beschriebenen Fälle auf andere Ursachen zu beziehen sind.

Gleich nach der meist plötzlich auftretenden Erblindung vorgenommene ophthalmoskopische Untersuchungen ergaben die Papille blass, scharf abgegrenzt, die Arterien erschienen völlig oder fast völlig blutleer, auch die Venen zeigten geringe Füllung und erschienen nach der Papille zugespitzt, indem ihre Füllung nach dem Aequator bulbi hin zunahm; ein ganz eigenthümliches Circulationsphänomen zeigte sich in den Retinalvenen nach einigen Tagen, es trat eine sehr ungleichmässige Füllung derselben auf, indem sich an einzelnen Stellen

1) Gaz. de hôp. No. 36.



kleine Blutpfropfe bildeten, die im Gegensatz zu gänzlich blutleeren Partien stark dunkelroth hervortraten und eine langsame arhythmische Vorwärtsbewegung zeigten, welches Phänomen übrigens durchaus nicht als charakteristisch für Embolia art. centr. betrachtet werden darf und von Gräfe durch eine Zerreissung der Blutsäule durch Verminderung der vis a tergo erklärt wird. Auch Venenpuls wurde in einigen Fällen beobachtet.

Erst nach einigen Tagen etwa einer Woche tritt, während die Gefässleere allmählich abnimmt, eine, (wie Zehender<sup>1)</sup> angibt) fälschlich völlig charakteristisch für Embolie gehaltene Veränderung in der Macula lutea auf, deren Umgebung sich trübt und eine opake graue Infiltration zeigt, deren Grenzen allmählich in die umgebende Netzhaut übergehen, in der Mitte dieser Stelle aber zeigt sich ein intensiv kirschrother, meist  $\frac{1}{4}$  papillengrosser Fleck, der in sehr verschiedener Weise erklärt wurde. Ausser diesen Veränderungen finden sich gelegentlich verschieden grosse Blutextravasate oder Exsudatplaques (wie in dem von mir weiter unten beobachteten Fall).

Die zahlreichen von den verschiedensten Autoren beobachteten als Embolie beschriebenen Fälle zeigten im wesentlichen das gleiche Bild, das jedoch im Einzelnen einige Abweichungen bot.

Samelsohn beobachtete bei einem 62jährigen Mann ein eigenthümliches Verhalten, indem der nach oben und aussen ziehende fadenförmige Arterienast eine spindelförmige Anschwellung (localer Embolus neben dem den Hauptstamm verstopfenden) zeigte. Der rothe Fleck in der Mac. lut. zeigte sich ohne opake Umgebung, in anderen Fällen fehlten die Veränderungen an der Macula lutea gänzlich. Das bei der Häufigkeit der disponirenden Herzerkrankungen doch verhältnissmässig seltene Vorkommen einer Retinalarterienembolie erklärt sich zur Genüge aus den ungünstigen Bedingungen für ihr Zustandekommen, welche in dem rechtwinkligen Abgang der Art. centr. ret. von der A. ophthalmica und dieser von der Carotis begründet ist. Obgleich mehrere Beobachtungen (von Ewers, Samelsohn, Knapp u. A.) extra die Abwesenheit pathologischer Symptome von Herz und Gefässen erwähnen, ist doch sicher, dass in den weit- aus meisten Fällen ein Herzleiden zu der Embolie die Veranlassung gibt, wie zahlreiche Fälle von Gräfe, Sämisch, Schirmer, Knapp u. A. ergeben, in denen Klappenfehler, Aneurysmen u. s. w. nachgewiesen wurden. Zehender gibt sogar an, dass allen Fällen ein Klappenfehler des linken Herzens (Stenose mit oder ohne Insufficienz zu Grunde liege.)

1) Handbuch der ges. Augenheilkunde. Bd. II. S. 123.



Es versteht sich von selbst, dass die Erkrankung eine einseitige ist, das rechte Auge war in der Mehrzahl der Fälle das betroffene. Wie schon erwähnt, wurde die Diagnose auf Embolie häufig ohne die nöthigen Grundlagen gestellt, zahlreiche Fälle können durch retrobulbäre Neuritis u. s. w. wahrscheinlicher erklärt werden.

Stephan (Archiv f. Ophth. 12) glaubt, dass es sich in den meisten der als Embolia art. centr. ret. beschriebenen Fälle um eine Embolie der Art. ophthalmica handle, da bei der starken Communication der Centralgefäße mit den Choroidealgefäßen die Sehstörung nur eine vorübergehende sein könne und zu keinen auffälligen Veränderungen führen würde, auf die weiten Anastomosen zwischen Retinal- und Ciliargefäßsystem führt Mauthner das Erhaltensein des centralen Sehvermögens in einem Fall von Emb. art. c. neben vorübergehender Embolie der Art. fossae Sylvii zurück.

Die Erklärung des ophthalmoskopischen Befundes weicht bei verschiedenen Beobachtern in verschiedenen Punkten auseinander. Von all den Veränderungen, die Cohnheim einer Embolie vindicirt, zeigt sich bei Embolie der Arteria centralis nichts, wir sehen nie eine Nekrose der Retina, nie einen hämorrhagischen Infarct, was wohl durch die vielfachen Anastomosen der einzelnen Ernährungsgebiete im Auge erklärt wird.

Besonders der in der Macula lutea auftretende rothe Fleck, der allerdings ganz wie ein Blutextravasat aussieht, musste sich verschiedene Deutungen gefallen lassen. Von der Mehrzahl der Beobachter wird derselbe nämlich lediglich auf Farbencontrast gegenüber der getrübbten Retinalpartie in der Umgebung zurückgeführt, andere fassen ihn wirklich als Blutextravasat auf (Magnus), Samelsohn erklärt die Erscheinung wohl in richtigster Weise dadurch, dass eine collaterale Fluxion nach den Ciliararterien, die an dieser Stelle dicht zusammenliegen, stattfindet und dass die rothe Farbe bei der Durchsichtigkeit der centralen Stelle ungehindert zur Geltung kommt.

Die graue Umgebung des rothen Fleckes ist durch eine Infiltration der Netzhaut an dieser Stelle bedingt, sie erscheint bei stärkerer Vergrößerung als aus zahlreichen kleinen hellen Punkten zusammengesetzt.

Dass die Arterien meistens noch etwas Blut enthalten, beweist, dass die Verstopfung keine vollständige sein kann, sondern dass vielmehr eine gewisse Blutquantität noch neben dem Embolus vorbeifliessen kann.

Der Verlauf der Erkrankung ist meist ein schlimmer, indem allmählich völlige Atrophie der Papille und Netzhaut sich entwickelt,



zuweilen jedoch gehen auch unter allmählicher Besserung des Sehvermögens die beschriebenen Erscheinungen wieder völlig zurück. — Die Fälle von flüchtigen Erblindungen mit dem ophthalmoskopischen Bild der Embolie bezieht Mauthner auf einen vorübergehenden Sitz eines für die Art. centr. ret. zu grossen Embolus an deren Abgangsstelle, der dann von dem andrängenden Blut doch in die grössere Bahn mit fortgerissen wird.

Als Beispiel einer Embolia art. centralis retinae gebe ich folgende typische Krankengeschichte aus der v. Rothmund'schen Klinik:

Thomas P., 58jähr. Bauer, war bisher stets gesund. In der Nacht litt er plötzlich an Kopfschmerz und Schwindel und bemerkte am Morgen, dass er auf dem linken Auge völlig erblindet war. Die ophthalmoskopische Untersuchung ergab: Starre Pupille, reine Medien. Papille von normaler Färbung. Arterien leer, während die Venen wie geknöpft aussehend mit stagnirendem dunklem Blut gefüllt sind. Rings um den Opticuseintritt zeigt sich die Retina ödematös. In der Macula lutea zeigt sich ein dunkelrother stecknadelkopfgrosser Fleck, der von einem diffus weissgrauen Hof eingefasst ist. An der temporalen Vene zeigen sich zahlreiche fleckige Apoplexien. Nach einer Paracentese vorübergehenderweise gebessertes Sehvermögen.

Typische Fälle finden sich ferner im Archiv f. Ophthalm. XIV. 1. S. 209 beschrieben.

Einen besonders interessanten Fall mit darauf folgenden auf Embolie der Art. fossae Sylvii gedeuteten Hirnsymptomen schildert Landesberg (Archiv für Ophthalm. XV. 1. S. 215).

Auch Embolien einzelner Retinalarterienäste wurden mehrfach beobachtet (Horner, Sämisch, Knapp<sup>1)</sup>), in allen Fällen soll es sich hierbei um den nach oben abgehenden Ast gehandelt haben.

Das ophthalmoskopische Bild erscheint dann nur dem betreffenden Arterienast entsprechend verändert, indem in frischen Fällen das von diesem versorgte Gebiet milchig getrübt erscheint, der Arterienzweig ist an der betreffenden Stelle plötzlich nicht mehr oder von da ab nur noch als feiner heller Streif zu erkennen. Die Sebstörung zeigt sich als entsprechende Gesichtsfeldbeschränkung. Einen solchen Fall sah ich bei einer 45jährigen Frau, die einige Zeit vorher an einem grossen Abscess gelitten hatte, der incidirt wurde, einige Zeit nach der Eröffnung trat plötzlich auf einem Auge eine hochgradige Sebstörung auf, ophthalmoskopisch zeigte sich das Lumen der nach unten aussen sich verbreitenden Netzhautarterie nahe der Papille

---

1) Archiv für Ophthalm. Bd. XIV. 1. S. 217.



plötzlich unterbrochen von einer dunkleren Schwellung und war auf der peripheren Seite derselben nicht mehr weiter zu verfolgen, die Netzhaut in dieser Partie erschien leicht getrübt. Dieser Störung entsprechend zeigte sich ein grosser  $\frac{1}{4}$  des Gesichtsfeldes betragender Defect in demselben.

Wie schon oben erwähnt, können zu dem gewöhnlichen typischen Bild einer Embolie noch allerlei Details ophthalmoskopischer Veränderungen auftreten, indem sich in oder um die Papille zahlreiche Hämorrhagien oder auch einzelne Exsudatplaques zeigen.

Ich gebe in Taf. V u. VI, Fig. 14 die Abbildung des Augenhintergrundes eines 58jähr. Mannes, der plötzlich auf dem einen Auge erblindet war und dessen Herz eine leichte Unreinheit des 2. Tons zeigte. Ophthalmoskopisch zeigte sich ganz das Bild einer Embolie; die Arterien waren aber nicht ganz leer, sondern deutlich zu sehen, aber nur kurz in die Peripherie zu verfolgen. In der Macula lut. zeigte sich ein diffuses Blutextravasat von einem blaugrauen trüben Hof, besonders nach unten zu, umgeben und um dasselbe mehrere hellglänzende weisse Plaques, ähnlich wie bei Retinitis albuminurica. Der Urin zeigte sich jedoch eiweissfrei.

Wegen der unbedeutenden und schneller vorübergehenden Sehstörungen sind Embolien der Ciliararterien weniger gekannt, nach Knapp sollen sich hierbei partielle Trübungen der Netzhaut von graublauer, milchiger Färbung und leichter Prominenz zeigen, über denen die Retinalgefässe etwas stärker gefüllt sind. Knapp<sup>1)</sup> beschreibt einen solchen Fall bei acuter Endocarditis bei einem 20jähr. Fräulein, das früher an Gelenkrheumatismus gelitten und plötzlich mit rascher Abnahme des Sehvermögens an Schwindel und Kopfschmerz erkrankt war. Es zeigte sich ophthalmoskopisch eine sichelförmige Atrophie um die Papille. Rechts in der Mac. lutea eine graublaue Trübung der Netzhaut.

Bei allgemeiner Erweiterung und Hypertrophie des gesammten Gefässsystems, Herzerweiterung ohne Klappenfehler u. s. w. findet sich nach Knapp eine enorme Vergrösserung aller Netzhautgefässe.

Auch für die Diagnose eines Aneurysma des Truncus anonymus oder der Carotis sin. an ihrem Ursprung dürfte, wie Förster angibt, der Puls der Netzhautgefässe vielleicht verwendbar werden, insofern das einseitige Auftreten des Pulses für ein Zurückweichen des Blutes in der Carotis der betreffenden Seite nach dem dehnbaren Aneurysmasack sprechen könnte.

Im Anschluss an die Erkrankungen des Circulationsapparates sollen hier noch die bei Morbus Basedowii (Graves's Krankheit) gefundenen ophthalmoskopischen Veränderungen betrachtet werden.

1) Archiv für Ophthalm. Bd. XIV. 1. S. 245.



Weitaus in den meisten Fällen wurde von verschiedenen Beobachtern (Gräfe, Becker, Albutt, Emmert, Vance u. A.) eine besonders venöse Hyperämie des Augenhintergrundes constatirt. Becker beobachtete auch ungleichmässige Verbreiterung der Arterien. 1 mal fand Vance auch Anämie der Papille und einmal neben Hyperämie noch seröse Infiltration der Papille, Emmert sah in einem Falle beginnende Atrophie, in ganz hochgradigen Fällen soll sich sogar Capillarpuls zeigen.

In einer Krankengeschichte der M. Augenklinik finde ich ebenfalls als den ophthalmoskopischen Befund bei Morbus Basedowii hochgradige Hyperämie der Papille notirt, es handelte sich hier um eine 42jährige chlorotische Näherin mit grossem Struma, unregelmässiger Menstruation, sehr frequentem Puls u. s. w.

Es deuten also auch die ophthalmoskopischen Befunde auf eine der Krankheit zu Grunde liegende Veränderung im Sympathicus hin, wie solche auch bei Sectionen von Trousseau, Virchow, Biermer, Recklingshausen u. A. gefunden wurden. — Förster dagegen zählt den Morbus Basedowii unter die Affectionen, welche ihr ätiologisches Moment in der Genitalsphäre haben, wofür schon nach Laycock der Umstand spricht, dass Morbus Basedowii bei alten Weibern nicht vorkommt und dass Freund in allen untersuchten Fällen stets eine zur Schrumpfung führende Parametritis fand. Auch für Männer theilt Förster analoge Entstehungsarten mit.

Wie im Gefolge anderer schwerer fieberhafter Krankheiten (Typhus, Diphtherie, Ruhr, Wechselfieber u. s. w.) treten auch im Verlauf von schweren

### Lungenerkrankungen

(Pneumonie, Pleuritis, Emphysem u. s. w.) nicht selten Amblyopien und Amaurosen auf, die in ophthalmoskopischer und anderer Beziehung „noch sehr wenig aufgeklärt sind“. Wie ich Zehender<sup>2)</sup> entnehme, „hat schon in vorophthalmoskopischer Zeit Siehel darauf aufmerksam gemacht, dass in der Reconvalescenz nach Pneumonien und Bronchialkatarrhen zuweilen Erblindungen vorkommen, welche nach ihm auf Cerebralcongestionem beruhen, die im Höhestadium der Krankheit, so lange die Patienten sich ruhig verhalten und einer antiphlogistischen Behandlung unterzogen werden, unschädlich bleiben, später aber mit den allmählich gestatteten grösseren diätetischen und anderweitigen Freiheiten ihren nachtheiligen Einfluss auf das Gesichtsorgan hervortreten lassen“, ebensolche Gesichts-

1) Archiv für Ophthalm. Bd. XVII. 1. S. 219.

2) Handbuch der Augenheilkunde. Bd. II. S. 188.



störungen hat Seidel schon während der Dauer oder gleich zu Anfang pneumonischer Erkrankungen beobachtet.

Von diesen Affectionen abgesehen, für welche keine ophthalmoskopischen Beobachtungen vorliegen, betrachten wir nur die ophthalmoskopisch im Verlauf von Lungenerkrankungen nachgewiesenen Affectionen, welche in keiner Weise absolut charakteristisch zu bezeichnen sind. Es zeigt sich schon nach jedem stärkeren Husten die auch im Gesicht ausgeprägte cyanotische Färbung am Augenhintergrund als eine leicht zu erkennende venöse Hyperämie mit dunklerer Färbung des Venenblutes. Bei intensiven entzündlichen Leiden des Lungenparenchyms oder der Pleura kann es zu dem von Jäger beschriebenen Bild der Netzhautreizung kommen und zwar in den verschiedensten Intensitätsgraden, jedoch der weitaus am häufigsten beobachtete Befund am Augenhintergrund ist eine mehr oder weniger ausgesprochene Stauungshyperämie desselben.

Dieselbe charakterisirt sich nach Jäger durch eine über das ganze venöse Centralgefäßsystem verbreitete gleichmässige Vergrößerung der Gefäß-Querdurchmesser. Die Blutsäulen werden  $\frac{1}{2}$  - bis 1 mal, selten  $1\frac{1}{2}$  mal dicker als ursprünglich, während eine erhebliche Ausdehnung der Gefäße der Länge nach, eine stärkere Schlängelung derselben nicht hervortritt. Die Farbe des venösen Blutes ist hierbei auffallend dunkler, nicht selten nahezu blauroth. Der Unterschied in der Färbung zwischen Arterien und Venen ist daher ein sehr bedeutender.

Die auch durch intensives Fieber bedingte Erweiterung des Centralgefäßsystems zeigt sich auch bei Phthisikern und steht hier dann das Verhalten des Augenhintergrundes in auffallendem Contrast zu der anämischen Hautfarbe solcher Patienten.

Von dem bei Miliartuberkulose der Lungen, überhaupt acuter Miliartuberkulose vorkommenden Auftreten von Miliartuberkeln in der Choroidea wird noch die Rede sein.

Ebenso findet man auch bei Emphysem nicht selten venöse Stauung in der Retina (Retinalvenen stark geschwellt), bei älteren Kranken sollen sich auch zahlreiche Netzhautapoplexien<sup>1)</sup> finden, es sind das Verhältnisse, wie sie den circulatorischen Zuständen auch im übrigen Körper entsprechen.

Von bei

#### Lebererkrankungen

auftretenden tieferen Veränderungen des Augenhintergrundes ist mir Nichts bekannt, wenn man nicht die bei hochgradigem Ikterus beob-

1) Förster, Handb. der gesammten Augenheilk. von Gräfe u. Sämisch. VII.



achtete leicht gelbliche Färbung des Augenhintergrundes und der Retinalgefäße hierher rechnen will, wie sie Jäger u. a. beschreibt.

Fälle von Sehstörungen bei *Plethora abdominalis* (Leberhyperämie u. s. w.) mit den bekannten, in Kopfschmerz u. s. w. sich äussernden Stauungssymptomen können ausser Accommodationsstörungen gelegentlich auch auf hyperämischen Zuständen der Retina beruhen.

Junge, Stricker, Buchwald fanden bei durch verschiedene Leberleiden entstandenem hochgradigen Ikterus Netzhautextravasate, die sich in keiner Weise von anderen Retinalblutungen unterscheiden.

Landolt machte auf einen Zusammenhang der Retinitis pigmentosa mit Lebercirrhose aufmerksam, bei welchen beiden es sich um bedeutende Hyperplasie des Bindegewebes mit Verdickung der Gefässwände handle.

Die Beziehungen der Krankheiten der

### Digestionsorgane

zu den Augenhintergrunderkrankungen basiren nach Förster entweder „auf reflectorischen Vorgängen oder auf tiefer Alteration der Blutmischung, die durch schwere Leiden der Digestionsorgane entstand, oder endlich auf Fluxionen nach dem Gehirn und den Augen in Folge chronischer Verdauungsstörungen, sei es durch veränderte Function der Leber oder der Schleimhaut des Verdauungskanales“ (*Plethora abdominalis*). Es waren Amblyopien bei verschiedenen Störungen des digestiven Apparates schon lange bekannt und zahlreiche solche Fälle schon von Scarpa und Richter beschrieben.

Dass gewisse Augenaffectionen mit Zahnleiden in Zusammenhang stehen könnten ist von phlyctänulären und anderen Entzündungen, Accommodationsstörungen sicher bekannt, unklarer sind die von verschiedenen Seiten beobachteten Sehstörungen ohne ophthalmoskopischen Befund oder mit dem einer Atrophie des Opticus, einer Trübung der Retina — und erst weitere Beobachtungen können die bisher ungenügende Kenntniss hierüber etwas aufklären.

Häufiger beobachtet sind die bei Störungen des gastrointestinalen Apparates auftretenden Amblyopien und Amaurosen, deren Kenntniss schon die älteren Beobachter durch die Ausdrücke Amaurose bilieuse, Ophthal. abdominale etc. beweisen; für einzelne solcher Fälle ist jedenfalls die anatomische Erklärung in einer Papillaratrophie gegeben, wenigstens fand Galezowski in 168 Fällen 7mal Papilla alba bei tiefen Störungen im Digestionsapparat. Bei dieser Atrophie bei gastrischen Störungen zeigten sich aber noch Symptome, die sich auch auf die allgemeine Gesundheit bezogen und die mit dem Bild



der Ataxie locomotrice manche Aehnlichkeit hatten, so dass Galezowski das Krankheitsbild als Ataxie locomotrice fausse von der wirklichen Ataxie locomotrice unterscheidet, um so mehr, als Charcot zeigte, dass bei letzterer zuweilen die gastrischen Störungen besonders accentuirt seien und in Erbrechen, Magenschmerzen und in epigastrischen Krämpfen auftretend auf eine Affection des Sympathicus hindeuteten.

Von viel grösserem Interesse sind wegen der Plötzlichkeit ihres unglücklichen Hereinbrechens und der überaus traurigen Folgen, die mehr oder weniger hochgradigen Sehstörungen, wie sie im Gefolge schwerer Blutungen eintreten, unter welchen letzteren Haematemesis und Darmblutungen eine hervorragende Rolle einnehmen (s. den Fall von Gräfe, Archiv für Ophth. VII. 2. S. 143, und Samelsohn, Archiv XVIII. 2. S. 225), indem dieselben in etwa 35 Proc. solcher Fälle die Veranlassung zur Sehstörung abgaben.

Die nach solchen Magen- und Darmblutungen auftretende Erblindung ist fast immer eine doppelseitige, unter 12 publicirten Fällen findet sich nur 3 mal einseitige Erblindung verzeichnet.

Meistens tritt das traurige Ergebniss erst in einem späteren Stadium der betreffenden Magenerkrankung ein, so dass demselben oft schon Jahre lang Digestionsstörungen vorausgegangen sind; trotz des häufigeren Vorkommens des Magenulcus beim weiblichen Geschlecht betreffen die Amaurosen nach Haematemesis doch vorzugsweise männliche Individuen.

Die Zeit des Eintritts der Sehstörung nach solchen Blutverlusten war eine sehr verschiedene, Fries<sup>1)</sup> fand dieselbe unter 61 Fällen in 26,4 Proc. während oder gleich nach der Blutung, in 19 Proc. bald nach derselben, aber in 54 Proc. später, am häufigsten nach 3—6 Tagen verzeichnet, aber selbst noch später wurde Amaurose beobachtet, so in einem Falle von Jakobs 12 Tage nach dem Blutverlust.

Der ophthalmoskopische Befund nach solchen Blutungen wurde nur in wenigen der beobachteten Fälle bekannt, derselbe bietet entweder gar nichts Abnormes oder es zeigt sich kürzere oder längere Zeit nach der Erblindung die Papille blos mit sehr engen Gefässen oder verwaschenen Contouren, so beobachtete Schweiger 8 Tage nach dem Ereigniss die Papille blass und von einer diffusen Trübung umgeben, dazu noch auf einem Auge eine kleine Netzhautblutung dicht am Sehnerven, während die Netzhautgefässe keine Abnormität boten und entwickelte sich erst allmählich das Bild einer completeen Sehnervenatrophie mit gelbgrünlicher, scharf begrenzter Papille und

1) Beilageheft zu d. klin. Monatsbl. für Augenheilk. 1876.



sehr engen Gefässen, so sah Dr. Landesberg 2 Jahre nach der Erblindung durch Haematemesis bläulich weisse Atrophie des Sehnerven. Ebenfalls nach 8 Tagen fand Samelsohn die Arterien eng, die Venen breiter und dazu eigenthümliche tuberkelähnliche Exsudate in den äusseren Netzhautschichten, während Tags darauf unter Auftreten eines grossen Blutextravasates Besserung des Sehvermögens erfolgte. Fikentscher erwähnt längere Zeit nach einer copiösen Darmblutung verwaschene Papillen, ebenso Nagel, Jäger, Samelsohn (Archiv für Ophth. VXIII. 2. S. 230).

Neuroretinitis nach Haematemesis finde ich nur in einem Falle von Albutt verzeichnet und war dieselbe durch zahlreiche Hämorrhagien complicirt. — Einen sehr interessanten ophthalmoskopischen Befund beschreibt Förster von einem durch Haematemesis hochgradig anämisch gewordenen Mädchen, der auffallender Weise ohne jede Sehstörung auftrat. Es zeigte sich hier 12 Tage nach der Blutung die Umgebung der Papille in grosser Ausdehnung intensiv weiss getrübt und mit zahlreichen kleinen Extravasaten durchsetzt, während die Macula lut. frei blieb. Die Veränderung bildete sich unter allmählicher Resorption der Extravasate völlig zur Norm zurück und wird von Förster als eine durch die veränderte Blutmischung bedingte seröse Durchtränkung aufgefasst.

So vielfache Wege man auch zur Erklärung der in ihrem Zusammenhang mit dem Blutverlust so räthselhaften Affectionen bisher eingeschlagen, so viel ist sicher, dass keines der geltend gemachten Momente alle Fälle genügend erklärt.

Gegen die Annahme, dass man es mit neuritischen Processen<sup>1)</sup> zu thun habe, sprechen die negativen Sectionsbefunde. — Einfache Gehirnanämie, welche Manche für die Sehstörung verantwortlich machen, erklärt das beobachtete Bild durchaus nicht immer, es spricht dagegen schon das im ganzen seltene Auftreten der Sehstörungen nach solchen Blutungen an sich, während Zeichen von Gehirnanämie, Ohnmacht u. s. w. bekanntlich sehr häufig sich einstellen, andererseits fehlen zuweilen jegliche Zeichen einer wirklichen Anämie trotz vorhandener Sehstörung, immerhin aber gibt eine Anämie des nervösen Sehapparates für die Fälle eine genügende Erklärung ab, die zugleich mit der Blutung auftretende Sehstörungen darbieten, welche sich später, nachdem sich die Patienten erholt haben, bessern oder ganz verschwinden (in ähnlicher Weise werden ja bekanntlich die bei Rückenmarksanämie auftretenden Lähmungserscheinungen hervorgerufen gedacht).

1) Stellwag, Lehrbuch der Augenheilkunde. S. 793.



Das Auftreten der Amblyopie oder Amaurose erst einige Zeit nach der Blutung weist auf irgend ein Mittelglied zwischen beiden hin und ein solches ist in dem Raum zwischen den beiden Sehnervenscheiden, dem Intervaginalraum gegeben<sup>1)</sup>, man kann nun die Sehstörung dadurch erklären, dass durch den Blutverlust und das dadurch bedingte Sinken des Blutdrucks eine Anämie des Cerebralsorgans eintritt, welche, da kein Vacuum im Schädelraum entstehen kann, zu einem Flüssigkeitserguss Veranlassung gibt; hebt sich nun die Herzthätigkeit wieder; so erfolgt ein Einpressen von Flüssigkeit in den Intervaginalraum, was zu einer Compression und Strangulation des Nervus opticus führen kann und so die Sehstörung bedingt. Es wurde in der That auch ein Hydrops vaginae nervi opt. anatomisch in einzelnen Fällen nachgewiesen. Förster leitet die Sehnervenatrophie nach Haematemesis ebenfalls von einer serösen Durchtränkung des Opticus ab. Von andern Autoren wurde in Anbetracht der physiologischen Erfahrung, dass Verletzungen der vordern Vierhügel und des Thalamus opticus kleine Magen- und Darmblutungen hervorriefen (Schiff, Br. Sequard), die Ansicht aufgestellt, dass die primäre Erkrankung als eine circulatorische oder degenerative Alteration an einer bestimmten Hirnstelle auftrete und diese erst secundär sowohl die Magenblutung als auch die Amaurose veranlasse.

Wieder andere Beobachter wollen mehr periphere Affectionen (retrobulbäre Neuritis) für die Sehstörungen verantwortlich machen, ohne dass allerdings dabei das Verhältniss zur Blutung an Klarheit gewinnt.

Es herrschen somit über dies Gebiet sehr verschiedene Ansichten, für deren jede sich einzelne Momente ins Feld führen lassen, es kommt daher auch Samelsohn nach einer genauen Arbeit zu dem Resultat, dass für die nach sehr grossen Blutverlusten mit consecutiver Anämie hereinbrechenden Erblindungen die Transporttheorie eine gute Erklärung abgibt, dagegen für die nach geringen Blutungen auftretenden Amaurosen ein centraler Sitz postulirt werden müsse, der die gemeinsame Ursache von Blutung und Sehstörung sei.

Ueber den Verlauf der genannten Affectionen gebe ich hier nur die Notiz, dass nach einer Zusammenstellung von Fries in 47 Proc. der Fälle keine Besserung, in 38 Proc. Besserung und in 39 Proc. Heilung erfolgte, so dass also der traurige Ausgang in Atrophie ein sehr häufiger ist.

Zur Illustration des Obigen sei es gestattet, kurz einen Fall aus v. Rothmund's Klinik hier anzuführen.

1) s. Samelsohn, Gräfe's Archiv. Bd. XVIII. 2. S. 234.



Johann A., 54 Jahre alt, erhielt nach einem bedeutenden Excess in Baccho von einem Landarzt ein Brechmittel, auf das Patient fünf Stunden fortwährend Brechbewegungen bekam, bis zuletzt grosse Mengen Blutes entleert wurden. Zugleich nahm das Sehvermögen rasch ab und war am nächsten Morgen fast ganz erloschen. Nachdem Patient fünf Monate ohne wesentliche Besserung in verschiedenen Spitälern zugebracht hatte, ging er der Münchener Augenklinik zu, woselbst LS  $\frac{5}{200}$  RS  $\frac{1}{\infty}$  und ophthalmoskopisch hochgradige Pigmentmaceration, blasse Papille mit sehr engen Gefässen constatirt wurde.

### Retinitis und Neuroretinitis albuminurica.

Während Sehstörungen im Verlaufe von Nierenleiden schon lange bekannt waren und als Ambl. und Amaurosis uraemica von Wood und Wells, von Bright und Addison beobachtet wurden, waren es Türck, Landouzy, Heymann u. A., die die typische Retinalaffection zuerst erkannten, seitdem ist die Erkrankung in ihrem anatomischen und ophthalmoskopischen Verhalten genau durchforscht und bestehen über ihr Verhältniss zum Nierenleiden verschiedene Anschauungen.

Mauthner unterscheidet eine cerebrale und eine locale (retinale) Ursache der Sehstörungen bei Morb. Brightii. Die erstere soll als urämische Erscheinung (hervorgerufen durch Ueberladung des Bluts mit Excretionsstoffen, durch deren Einwirkung die Function der Centren des Sehorgans vorübergehend aufgehoben wird) rasch auftreten und ebenso verschwinden, die letztere ist durch eine wirkliche Retinalveränderung bedingt, eine Retinitis; Gräfe hält einen nähern Zusammenhang zwischen Urämie und dem Netzhautleiden für wahrscheinlich, er sah viele Fälle von Retinitis alb. ohne urämische Symptome, selten amaurotische Erblindung bei Nephritis ohne Befund auf der Retina mit urämischen Symptomen, am häufigsten jedoch sozusagen gemischte Fälle, in denen beide Formen successive auftraten, so beobachtete er unter 30 Fällen von Netzhautentartung 6 mal urämische Anfälle, 5 mal Symptome der chronischen Urämie. Gräfe <sup>1)</sup> erwähnt, dass er häufig Retinitis album. ohne Urämie, selten urämische Anfälle ohne Retinitis gesehen habe. Während wir die bei Morbus Brightii vorkommenden urämischen Erblindungen ausser Acht lassen, wollen wir hier nur die ophthalmoskopisch und anatomisch nachweisbaren Erkrankungen des Augenhintergrundes näher betrachten.

Frerichs unterscheidet bekanntlich dreierlei Entstehungsmodi

1) Archiv für Ophthalmologie. Bd. VI. 2. S. 383.



mente für die Bright'sche Nierendegeneration. 1) Schädlichkeiten, welche durch ihre Einwirkung auf die vasomotorischen Nerven der Nieren Erweiterung und Exsudation veranlassen, 2) Schädlichkeiten, welche bestimmte Anomalien der Blutmischung mit consecutiven Exsudationsprocessen hervorbringen, 3) Schädlichkeiten, welche den Rückfluss des venösen Blutes aus den Nieren mechanisch erschweren.

All diese ursächlichen Momente für das Nierenleiden können gelegentlich Retinalveränderungen veranlassen. Wir finden die Retinitis album. bekanntlich bei Nierenleiden nach intensiven Verkältungen, bei Nephritis nach Scharlach, bei Intoxicationen, wie z. B. Steffan Bleivergiftung als Ursache einer Retinitis alb. und der veranlassenden Nephritis nachwies, auch die bei Schwängern gegebene Stauungshyperämie führt ja gar nicht selten zu Retinalaffectionen.

Was nun die speciellen Entstehungsmomente des Retinalleidens anbelangt, so glaubt Gräfe dass durch die Ueberladung des Bluts mit Excretionsstoffen auf die zarte Nervensubstanz der Retina ein nachtheiliger Einfluss ausgeübt werde, ebenso betonen Bouchut, Galezowski hauptsächlich eine Zusammensetzungsveränderung des Bluts, wodurch zu serösen und plastischen Exsudationen Anlass gegeben sei, speciell bei Schwängern wird (der veränderte Albumingehalt (Gubler) für die Retinalerkrankung verantwortlich gemacht. Andere Autoren jedoch (Traube, Schweiger) suchen in der durch die vermehrten Widerstände hervorgerufenen Hypertrophie des linken Ventrikels und Spannungserhöhung im Aortensystem das veranlassende Moment, was natürlich bei blosser Stauungshyperämie der Nieren nicht zutrifft, aber auch bei chronischem Morbus Brightii von vielen Autoren (Wagner, Cohnheim, Albutt) nicht nachgewiesen werden konnte, so konnte z. B. Pagenstecher unter 13 Fällen von Retinitis alb. nur 2 mal Hypertrophie des linken Ventrikels nachweisen, auch unter den Fällen, die ich beobachtete, war nur einmal Vergrösserung der Herzdämpfung zu constatiren, so dass ich wohl nach Förster die veränderte Blutmischung als ursächliches Moment betrachten muss. Auch eine Degeneration der Gefässe wird von verschiedenen Seiten (Galezowski, Gall und Sutton) hervorgehoben. Samelsohn will sogar eine doppelte Erkrankungsform; eine Gefässdegeneration mit consecutiver Nephritis, Herzhypertrophie, Hirn- und Netzhautextravasaten und eine primäre Nephritis mit consecutiver Alteration der Gefässe und Säfte, Retinitis mit Netzhautdegeneration unterscheiden.

Mauthner hält die Retinitis bei Morbus Brightii für eine nicht immer vorkommende Localisation des durch die Nierenerkrankung



hervorgerufenen Allgemeinleidens und insofern der syphilitischen Retinitis vergleichbar; — auch die Anschauung, dass Retinitis und Nierenleiden Folgen einer allgemeinen Ursache seien, findet bei der Inconstanz der Beziehungen zwischen beiden ihre Vertreter (Cartes.)

Was die Häufigkeit des Auftretens einer Netzhauterkrankung bei Nierenleiden anlangt, stimmen alle Beobachter darin überein, dass die Ret. album. durchaus nicht constant bei Albuminurie gefunden werde, Frerichs fand unter 41 Brightikern 6 mit mehr oder weniger bedeutenden Sehstörungen, Lebert amblyopische Erscheinungen in etwa  $\frac{1}{5}$  seiner Fälle, Lecorché unter 286 Albuminurikern 62 mal eine Augenaffection, Wagner unter 157 Untersuchten 18 mal ophthalmoskopisch oder anatomisch sichtbare Veränderungen, Galezowsky<sup>1)</sup> unter 154 47 mal, also etwa bei einem Drittel der Fälle, und Schweiger gibt in seinem Lehrbuch das Verhältniss zu etwa 6—7 Proc. an, was der Wirklichkeit am nächsten kommen dürfte; v. Gräfe sah unter 32 Fällen mit Sehstörung 30 mal Retinitis, 2 mal urämische Amaurose ohne nachweisbare Veränderung, unter etwa 15 Fällen acuter oder chronischer Nephritis, die ich in verschiedenen Stadien zu untersuchen Gelegenheit hatte, konnte ich niemals eine wirkliche Retinalaffection finden (nur einmal sah ich leichtes peripapilläres Oedem bei einem an chronischer Nephritis leidenden Soldaten), dagegen sah ich 12 Fälle typischer Retinitis albuminurica grösstentheils auf der v. Rothmundschen Klinik, bei denen die betreffenden Patienten keine Ahnung von dem vorhandenen internen Leiden hatten, obgleich dasselbe ein sehr ausgesprochenes war.

Das häufigere Vorkommen der Netzhauterkrankung bei Männern, das trotz der Retinitis bei der Albuminurie der Schwängern sicher nachgewiesen ist, erklären die vielen Schädlichkeiten, denen verschiedene Berufsarten sich aussetzen müssen.

In Bezug auf das Alter werden wie von dem Nierenleiden die mittleren Lebensjahre ziemlich gleichmässig ergriffen, das jüngste Individuum, bei dem ich Ret. alb. sah, war 14 Jahre alt, das älteste 56.

Schweiger glaubt, dass der Umstand, dass die ophthalmoskopische Untersuchung nicht selten erst das Vorhandensein eines Nierenleidens nachweise, darauf hinweise, dass die Netzhautaffection überhaupt in unregelmässig verlaufenden Fällen am häufigsten auftrete.

Es ist sicher erwiesen, dass hochgradige Nephritis ohne jegliche Retinalveränderung vorkommen kann, andererseits kann aber auch

1) L'union med. 1873. p. 924.



Retinitis album. sich schon zu einer Zeit bemerklich machen, wo im Urin kaum Spuren von Eiweiss auftreten, so sagt Bartels in seinen klinischen Studien über verschiedene Formen von chronischen diffusen Nierenentzündungen, dass in der Mehrzahl der Fälle erst durch Völkers ophthalmoskopische Untersuchung das bisher verkannte Nierenleiden entdeckt wurde, auch Cornil hält die Netzhautaffection im Anfang des Morbus Br. (im congestiven Stadium) für am häufigsten, auch Frerichs hebt in seiner Abhandlung über Bright'sche Nierenentartung hervor, dass in manchen Fällen Abnahme des Sehvermögens das erste Symptom vorstelle, während andererseits Ernst Hart solche Fälle für selten erklärt, Zehender vertritt in seinem Handbuch der Augenheilkunde die Ansicht, dass das Netzhautleiden nie als Vorläufer der Nierenerkrankung, sondern stets in den späteren Stadien derselben auftrete, ebenso Leber<sup>1)</sup>, die übrigen Symptome der Haupterkrankung erschienen nur zuweilen so schleichend, dass sie erst später bemerkt wurden, alle Beobachtungen sprechen dafür, dass Retinitis albuminurica sich in allen Stadien der Nephritis diffusa entwickeln kann.

Nach Völkers (Ziemssen's Handbuch der spec. Path. und Ther. IX) kann die Netzhautaffection bei allen Formen der Nierenentzündung vorkommen, sie wurde von mehreren Beobachtern auch bei amyloider Degeneration gefunden.

Unter 30 Fällen der genannten Retinalaffection war nach Völkers 2 mal Schwangerschaft vorhanden, bei den übrigen war die Diagnose auf Granularatrophie der Nieren gestellt<sup>2)</sup>, dass die Erkrankung auch bei croupöser Nephritis und bei gewöhnlicher Stauungshyperämie der Nieren in der Schwangerschaft vorkommt, ist bekannt. Im allgemeinen ist diese Complication nicht sehr häufig und findet sich etwa in 6—7 Proc. derselben. Wagner fand unter 157 Fällen 10 mal Retinitis alb. Bei einer durchschnittlichen Patientenzahl von 4000 wurden auf der v. Rothmund'schen Klinik meist 4—6 Fälle von Retinitis album. beobachtet.

Bezüglich der Wichtigkeit der Erkennung der charakteristischen Veränderungen für die Diagnose stimmen alle Beobachter überein, Mauthner<sup>3)</sup> hält den Nachweis einer Nierenerkrankung durch die

1) Handb. der ges. Augenheilkunde von Gräfe und Sämisch. Bd. V. S. 584.

2) Auch Förster erwähnt das überwiegend häufige Vorkommen der Retinitis albuminurica bei Schrumpfnieren; seltener sei dieselbe bei acuter Nephritis nach Scharlach oder bei der chronisch entzündlichen Nierenschwellung, amyloiden Degeneration und den Affectionen bei Schwangerschaft.

3) Lehrbuch der Ophthalmoskopie. 1868. S. 366.



Retinitis albuminurica ebenso, ja noch mehr gesichert, wie durch die Untersuchung des Urins.

Die ophthalmoskopischen Zeichen der Retinalerkrankung bei Morbus Brightii sind im Anfang noch nicht charakteristisch, man findet eine leichte venöse Hyperämie und schwache Trübung der Netzhaut, bald aber zeigt sich in den meisten Fällen eine streifige Trübung, die um die Papille am stärksten entwickelt, dieselbe jedoch nicht gleichmässig umgibt, es zeigen sich in der getrübbten Retinalpartie weissliche Punkte, die sich mehr und mehr in der Umgebung der Papille ausbreiten und unter einander confluiren, auch verschiedengrosse, je nach ihrem Sitz streifige oder rundliche Hämorrhagien kennzeichnen zur Genüge die Erkrankung, jedoch erst die von Liebreich zuerst beschriebenen Veränderungen in der Macula lutea stellen das Hauptcharacteristicum der Retinitis album. dar, es zeigen sich nämlich in der Umgebung derselben kleine einzeln stehende weissglänzende Fleckchen in strahlenförmiger Anordnung um die Macula lutea, die wie hingespritzt erscheinen und gegen welche contrastirend die Macula lutea dunkelroth sich abhebt.

Später zeigt sich die Papille röthlich geschwellt, schwer zu erkennen, die Gefässe geschlängelt, deren Wände manchmal deutlich verdickt, die weisslichen Flecken in der Umgebung der Papille confluiren mehr und mehr und die Erkrankung erreicht hiemit ihren Höhepunkt. Jedoch auch auf die Choroidea kann sich die Erkrankung ausbreiten und es kann dadurch eine beträchtliche Atrophie der Pigmentschicht sich entwickeln. Die grossen weissen Flecken können schliesslich die Papille bis 2 und 4 Papillendurchmesser ringsum an einzelnen Stellen mehr, an anderen weniger weit umgeben. Obgleich dieses Bild für die meisten Fälle der Retinitis albuminurica zutrifft, wäre es doch, wie auch Mauthner gegenüber anderen Beobachtern hervorhebt, äusserst verfehlt, wenn man alle diese Veränderungen in jedem Fall von Netzhautaffection bei Nierenerkrankung erwarten wollte. Es zeigen sich hierin mannigfache Verschiedenheiten. Broadbent berichtet über Retinalblutungen bei Morbus Brightii ohne jegliche weisse Flecke, auch Samelsohn erwähnt ähnliches in einem Aufsatz „über hereditäre Nephritis“, häufig sieht man die charakteristischen Veränderungen in der Macula lutea ohne jegliche Affection der Papillengegend. Es scheint daher durchaus gerechtfertigt, wenn Magnus (Die Albuminurie und ihre ophthalmoskopischen Erscheinungen 1873) die ophthalmoskopischen Processe bei Nephritis in verschiedene Kategorien theilt und 1) Veränderun-



gen des Sehnerven, 2) Veränderungen der Netzhaut, 3) Veränderungen der Aderhaut unterscheidet.

Veränderungen des Sehnerven. Die erstere Form, abgesehen von der Theilnahme der Netzhaut ganz das Bild der Stauungspapille, sah Magnus einmal unter 20 Fällen von nephritischen Erkrankungen des Augenhintergrundes und sucht dieselbe durch einen acuten serösen Erguss in die Meningen und Opticusscheiden zu erklären.

Einen hiehergehörigen Fall, den ich im Folgenden mittheile sah ich auf v. R. Klinik (s. Fig. 6 Taf. III u. IV).

Der Leichenwärter K. Schw., 27 Jahre, war früher nie krank; sein Vater starb an einem Rückenmarksleiden. Ohne jedes Unwohlsein machte Patient den Feldzug 1870/71 mit. In der letzten Zeit spürte derselbe, namentlich morgens, Kopfschmerz mit Schwindelgefühl. Vor einem Monat bemerkte Patient plötzlich, als er zufällig sein rechtes Auge schloss, dass er auf dem linken nichts sah und kommt deshalb in die Augenheilanstalt. Oedeme, Herzklopfen waren nie vorhanden. Status praesens: Linkes Auge:

$S \frac{1}{\infty}$ . Träge reagirende Pupillen. Durchsichtige Medien vollständig rein.

Ophthalmoskopisch: Enorm breite, vielfach gewundene Venen, strotzend mit Blut gefüllt. Im aufrechten Bild sind die Grenzen der Papille sehr verwaschen, dieselbe ganz roth prominent. Die Gefässe theilweise unterbrochen. Die ganze Papillengegend röthlich getrübt, mit zahlreichen Extravasaten von feinstreifiger Beschaffenheit durchsetzt. In der Gegend der Macula lutea sieht man einzelne rundliche Blutextravasate. — Rechtes Auge:

$H \frac{1}{20}$   $S \frac{1}{1}$ . Aeusseres normal. Venen breit, geschlängelt. Keine Extravasate. Arterien normal. — Urin enthält grosse Mengen Eiweiss. — Patient ist von kräftigem Körperbau und gesundem Colorit.

Man könnte in diesem Falle allerdings an einen cerebralen Process denken, doch fehlten dafür alle weiteren Anhaltspunkte. — Der Kopfschmerz verlor sich, das Sehvermögen besserte sich, der Verlauf war ein günstiger, wenigstens sah ich Patienten nach einem Jahr in seinem Berufe thätig mit bedeutend gebessertem Sehvermögen. — Ich kann somit die Förster'sche Ansicht, nach der Stauungspapille bei Albuminurikern stets von schlimmer prognostischer Bedeutung ist, indem die meisten Kranken rasch zu Grunde gingen — nach diesem Fall nicht bestätigen. Auch Hogg (Lancet) beobachtete einen Fall von Ret. alb. mit cerebralen Erscheinungen (Erbrechen, Kopfschmerz) bei starker Herz-Hypertrophie. Nach dem unter Convulsionen erfolgten Tod fand sich am Gehirn nichts Abnormes, dagegen das diagnosticirte Nierenleiden.

Veränderungen der Netzhaut. Die Veränderungen der



Netzhaut theilt Magnus noch in zwei Unterabtheilungen, in eine Retinitis apoplectica albuminurica und eine Retinitis degenerativa albuminurica, eine Differenzirung die durch die Erfahrung kaum begründet ist. Es ist zu betonen, dass man häufig die Veränderungen in der die Macula lutea umgebenden Netzhautpartie sehr ausgesprochen findet, während zu gleicher Zeit an der Papille noch durchaus nichts Abnormes nachweisbar ist. Zur Erläuterung diene folgender Fall (Fig. 13 Taf. V u. VI):

Johanna Schw., 24 Jahre alt, war in ihrer Jugend stets gesund. Vor drei Jahren machte sie ein Halsleiden durch, das zehn Wochen dauerte und nach dessen Verlauf Oedem der Füße auftrat. Allmählich stellte sich neben grossem Schwächegefühl eine Abnahme des Sehvermögens ein. Vor einem Jahre entband Patientin. Die Geburt verlief, abgesehen von ziemlich bedeutendem Blutverlust, normal. Seit der Zeit weitere Abnahme des Sehvermögens, besonders rasch seit zehn Wochen. Menstruatio irregularis. Patientin sehr anämisch aussehend. Augen bei äusserer Besichtigung normal.  $RS \frac{1}{3}$   $LS \frac{5}{20}$ . Bei ophthalmoskopischer Untersuchung zeigen sich besonders um die Gegend der Macula lutea herum die charakteristischen weissen Spritzer; ebenso sind beiderseits, besonders längs der grossen Retinalgefässe, mehrere einzelne weisse Plaques zu erkennen, jedoch links spärlicher als rechts. Die Papille erscheint scharf abgegrenzt, die Gefässe etwas eng. Urin enthält mässige Mengen Eiweiss.

In Liebreich's ophthalmoskopischem Atlas Taf. IX findet sich die Abbildung eines sehr intensiven Falles.

Veränderungen der Choroidea. Dass bei Albuminurie sich auch Veränderungen in der Choroidea entwickeln können, wird von verschiedenen Autoren hervorgehoben, so erwähnt Schweiger (Lehrbuch der Augenheilkunde 1871 S. 453), dass sich manchmal bei Ret. alb. gleichzeitig Choroidealveränderungen entwickeln, die sich als hellere oder dunklere Flecken in der Pigmentschicht bemerklich machen, ebenso Bouchut, dass sich bei vielen Kranken der Process auch auf die Choroidea verbreite und so zu einer beträchtlichen Pigmentatrophie führen könne, einen eigenthümlichen Fall von Aderhauterkrankung beschreibt Magnus bei einem Albuminiker, bei dem eine entzündliche Netzhauttrübung am oberen Rand des Sehnerven die hervortretenden Arterien verdeckte, es zeigte sich in demselben Auge an Stelle der Macula lutea ein graublaues Infiltrat, dessen Sitz M. nach dem Verhalten der kleineren Netzhautgefässe in die tieferen Netzhautschichten und oberflächlichen Choroidealschichten verlegt. Bei einem 49jährigen Maler, den ich in v. Rothmund's Ambulatorium sah, der auf beiden Augen ophthal-



moskopisch die Veränderungen einer abgelaufenen, weit ausgebreiteten Choroiditis disseminata bot, wurde die Entstehung mit Sicherheit auf ein mit starkem Anasarca einhergehendes, vor einigen Jahren überstandenes Nierenleiden bezogen, ob es jedoch nach solchen Fällen gerechtfertigt ist Albuminurie als Ursache einer Choroiditis anzunehmen, erscheint noch fraglich, in weitaus der Mehrzahl der Fälle wird das von den Autoren als Retinitis albuminurica beschriebene Bild, mit Trübung in der Papillengegend und weissen Herden um die Macula lutea zutreffen und gebe ich hiebei noch auszugsweise zwei Krankengeschichten aus v. Rothmund's Klinik, in denen das ophthalmoskopische Bild der Erkrankung ein ziemlich typisches war.

Crescenz F., 16 Jahre alt, hat früher stets gut gesehen. Vor acht Monaten Scharlach, schon früher Croup überstanden. RS  $\frac{1}{14}$  LS  $\frac{1}{14}$ . Beider-

seits H  $\frac{1}{17}$ . Beiderseits Augenhintergrund verschleiert. Papille ödematös verschwommen. Venen breit. In der Macula lutea die charakteristischen weissen Spritzer. Patientin hat öfters leichte eklamptische Anfälle. — Urin stark eiweisshaltig.

Georg A., 30jähriger Bräuknecht, früher immer gesund — Potator. Im Jahre 1870 durch zwei Schüsse verwundet; seit drei Wochen rasche Abnahme der Sehschärfe und Körperkraft. RS  $\frac{1}{14}$  LS  $\frac{1}{20}$ . Beiderseits

Aeusseres normal. Medien rein. Papille verwaschen, trübe, geht in zackigen Flammen in die Peripherie aus. Venen breit, theilweise durch weisse Flecken verdeckt, die um die Papille in grosser Anzahl sich verbreiten. Zahlreiche kleine Blutextravasate um die Papille. In der Gegend der Macula lutea zahlreiche feine reihenweise gestellte Spritzer. Harn enthält viel Albumen.

Wie auch aus den genannten Krankheitsberichten hervorgeht, finden sich die Veränderungen des Augenhintergrundes in den meisten Fällen beiderseits, wenn auch in verschiedenem Grade entwickelt.

Die Functionsstörungen sind oft in Fällen, wo eben der Process ein mehr degenerativer, als entzündlicher ist und sich mehr auf kleinere Herde beschränkt, auffallend gering im Verhältniss zu den ophthalmoskopischen Veränderungen. Il y a des albuminuriques, dont le fond de l'oeuil est très-malade et qui voient parfaitement (Bouchut).

Völkers erwähnt (v. Ziemssen's Handbuch der speciellen Pathologie und Therapie IX. 1. S. 435), dass er in drei Fällen, die ihm von Collegen mit der Diagnose Embolie der Centralarterie zugesandt worden waren, das Nierenleiden erkannte, bei deren keinem ein Klappenfehler nachweisbar war, dagegen konnte er auf dem vermeintlich gesunden Auge die Anfänge der Retinitis alb. constatiren,



ich sah auf v. Rothmund's Klinik in einem Fall plötzlicher hochgradiger Sehstörung bei einem älteren Officier mit rigiden Arterien und unreinem 1. Ton, ganz das charakteristische Bild der Embolie der Art. centr. retinae, nur zeigten sich in der Umgebung der Macula lutea mehrere weissglänzende kleine Plaques (s. Fig. 14. Taf. V u. VI), so dass Verdacht auf Albuminurie bestand, den die Urinuntersuchung jedoch nicht bestätigte. — Auch von anderen Retinalerkrankungen lässt sich das Bild der Retinitis alb. zuweilen nicht leicht abgrenzen, so schildern Schmidt und Wegner einen Fall von Neuroretinitis mit weissen Plaques bei einem Hirntumor, bei dem allerdings zuerst Neuritis und erst später die weissen Plaques sich zeigten. Einen ähnlichen Fall beschreibt Gräfe, woraus hervorgeht, dass die weissen Flecken um die Macula lutea allein nicht absolut beweisend für das Vorhandensein eines Nierenleidens sind. — Dass sich der Befund der Retinitis album. in manchen Fällen zeigen kann, während kein Eiweiss im Harn sich findet (wie Vance einen Fall bei Scharlach, Deprés einen bei Bleivergiftung schildert), kann man wohl für richtig halten, doch fragt sich, ob in solchen Fällen nicht früher oder später die Symptome eines Nierenleidens vorhanden gewesen.

Selbstverständlich können zu dem nephritischen Netzhautleiden noch allerlei Complicationen hinzutreten, so beobachtete beispielsweise Brecht einen Fall von Retinitis album. mit doppelseitiger Netzhautablösung, die mit der Heilung des übrigen Leidens (nach einer Frühgeburt) sich zurückbildete. Broadbent u. A. einen Fall von Bright'scher Netzhautaffection mit rechtsseitiger Hemipie.

Die in vielen Beziehungen genau durchforschten pathologisch-anatomischen Verhältnisse der nephritischen Retinalerkrankung sollen hier nur in soweit erwähnt werden, als sie zum Verständniss des ophthalmoskopischen Bildes nöthig sind.

Während einzelne das Zustandekommen der Hämorrhagien durch eine Veränderung in der Zusammensetzung des Blutes erklären wollten, wiesen andere Forscher eine Erkrankung der Gefässwände, wofür auch die häufigen anderweitigen im Verlauf einer Nephritis auftretenden Blutungen sprechen, mikroskopisch nach, so fand Schweiger eine ausgesprochene Sklerose der feineren Retinalgefässe mit Einstreuung kleiner Fettkörnchen, ebenso Müller u. s. w. Galezowski, Bouchut wollen die fettige Gefässwandenkrankung hauptsächlich in den späteren, atrophischen Stadien der Erkrankung gefunden haben. Aus den durch die Gefässerkrankung bedingten Veränderungen der Exosmose erklärt sich das ödematöse Verhalten der Papille und umgebenden Retina, aber auch die binde-



gewebigen und zelligen Elemente der Retina erleiden Veränderungen, eine fettig körnige Infiltration bedingt die kleinen hellen Flecken um die Papille, Sklerose der Nervenfasern das streifige Ansehen der Trübung um dieselbe, auch das Bindegewebsgerüst hypertrophirt, wodurch die Circulationsverhältnisse noch ungünstigere werden.

Die charakteristischen Veränderungen, die weissen Plaques besonders um die Macula lutea sind durch Fettdegeneration bedingt. Ausser den Fettkörnchenhaufen wurde noch variköse Ausbuchtung der Nervenfasern mit feingranulirten glänzenden Anschwellungen, Einlagerung granulöser Körper und amorpher Massen nachgewiesen. Nicht unwichtig scheint mir der Umstand zu sein, dass mehrere Beobachter diese Plaques für nicht ausschliesslich fettiger Natur halten, so glaubt Wagner, dass in gewissen Fällen die Plaques alterirtes Fibrin enthielten, ebenso Meunier, auch Bouchut betont, dass besonders in den Fällen von Heilung der betreffenden Retinalaffection die Plaques nicht fettiger, sondern fibrinöser Natur seien.<sup>1)</sup> Das feinstreifige Verhalten der Hämorrhagien in manchen Fällen findet darin seinen Grund, dass das Extravasat die Lymphscheiden der Gefässe nicht durchbricht.

Um nur einen kurzen Blick auf Verlauf und Ausgänge der Retinitis alb. zu werfen, so ist zu erwähnen, dass ersterer durchaus nicht gleichmässig ist, manche Fälle verlaufen äusserst langsam mit zuweilen abwechselnden Besserungen und Verschlimmerungen ohne jede Beziehung zu den anderen Symptomen des Nierenleidens, andere rascher ja bisweilen äusserst rapid. Trotz einiger entgegengesetzter Behauptungen ist erwiesen, dass die Netzhauterkrankung bei Nephritis völlig heilen kann, selbstverständlich geschieht das am leichtesten, wenn das Allgemeinleiden rasch sich bessert, die Albuminurie der Schwängern, die Nephritis bei Scharlach findet am häufigsten diesen Abschluss, so dass natürlich am häufigsten solche Heilungsfälle in der Literatur sich finden, so theilt Gräfe (Archiv für Ophthalmologie VI. 2. S. 285) drei Fälle von Heilung der Retinitis albumin. mit und Brecht (Archiv für Ophthalmologie XVIII. 2. S. 110) beschreibt einen Fall von Heilung einer mit hochgradiger Netzhautablösung complicirten Retinitis alb. Einen eigenthümlichen Fall beobachtete Schweiger, indem er eine Retinitis alb. bei mehreren Wochenbetten hintereinander auftreten und fast völlig wieder heilen sah. Ueber die Häufigkeit der Fälle, die eine allmähliche Besserung zeigen, herrscht noch wenig Uebereinstimmung, Schweiger erklärt die-

1) Eine eigentliche fettige Degeneration, glaubt derselbe, heile niemals.



selben für nicht so selten und glaubt, dass das Netzhautleiden wahrscheinlich in einer grossen Anzahl von Fällen heilen würde, wenn nicht das Nierenleiden den Tod herbeiführte. Zehender<sup>1)</sup> dagegen hält dauernde Besserungen für selten und glaubt, dass der traurige Ausgang der Sehnervenatrophie der weitaus häufigste sei, wenn nicht schon früher das letale Ende eintritt. Auch Völkers stellt der Ret. alb. bei chronischer Nephritis eine sehr schlimme Prognose. Ich sah in mehreren Fällen zwar entschiedene Besserung, in keinem Fall aber völliges Verschwinden der ophthalmoskopischen Veränderungen. Die Besserung der Netzhautaffection aber gestattet in keiner Weise einen Schluss auf die vorhandene Grundkrankheit, vielmehr kommen oft Besserungen des ersteren bei gleichmässigem Fortschreiten des Nierenleidens vor.

Die bei Albuminuria post scarlatinam und gravidarum beobachteten regressiven Veränderungen des ophthalmoskopischen Bildes ergaben ein allmähliches Verschwinden der Ekchymosen, Wiedererscheinen verhüllt gewesener Gefässe, die Papille wird mehr und mehr sichtbar, die streifige Trübung verliert sich, die weissen Plaques werden von der Peripherie her kleiner, zerfallen in kleinere Theile und können in gewissen Fällen völlig verschwinden, meist jedoch bleiben Veränderungen in der Pigmentschicht zurück, wie auch Galezowski öfters das Bild einer Choroiditis dissem. nach Retinitis albuminurica beobachtete. Im ungünstigen Fall nahmen die Plaques mehr und mehr zu, die Blutsäule in den Retinalgefässen wird dünner, die Papille allmählich weiss und es resultirt dabei allmählich das Bild der mehr oder weniger ausgesprochenen Papilla alb.

Ein sehr interessantes ophthalmoskopisches Bild eines abgelaufenen Falles hatte ich Gelegenheit, auf der v. Rothmund'schen Klinik zu beobachten und abzubilden (Fig. 7 u. 8. Taf. III u. IV).

Es betraf einen 20 jähr. Patienten, der vor 2 Jahren einen Scharlach durchgemacht hatte und noch an starker Albuminurie litt. Das Sehvermögen war hochgradig herabgesetzt, das ophthalmoskopische Bild bot eine hochgradige Veränderung dar, auf beiden Augen waren die Arterien sehr dünn, nicht weit von der Papille zu verfolgen<sup>2)</sup>, die Venen deutlich geschlängelt, von helleren Streifen begleitet, beiderseits mässige Atrophie der Pigmentschicht der Choroidea, an einzelnen Stellen streifige, narbige Züge (hypertrophischen Bindegewebes, das in dem einen Auge die Papille förmlich strangulirte und wohl nach Resorption fettigen Detritus zurückgeblieben war). In der Macula lutea zeigten sich beiderseits noch einige hellglän-

1) Handbuch der ges. Augenheilkunde II. S. 102.

2) Auf den Abbildungen deckt irrthümlicherweise das Pigment die Gefässe an einzelnen Stellen.



zende weisse Stellen, der sichere Beweis, dass man es mit dem abgelau-  
fenen Bild einer Retinitis albuminurica zu thun hatte; die Papille war  
beiderseits ziemlich blass, das Sehvermögen in hohem Grade herabgesetzt.

### Erkrankungen des Genitalapparates

können auch gelegentlich zu Sehstörungen und ophthalmoskopischen Veränderungen Veranlassung geben, der Zusammenhang der Sexualstörungen mit Neuroretinitis, Atrophia nervi optici aber ist, wenngleich zuweilen sicher nachgewiesen doch ein völlig unklarer, und auch die Angabe, dass eine grosse Anzahl der eigenthümlichen Fälle von Hebetudo visus als Reflexhyperästhesie des Nervus opt. durch Veränderungen im Parametrium entstanden, aufzufassen sei, bringt diese Fälle dem pathologischen Verständniss wenig näher.

Bei dem grossen Einfluss, den die Menstrualfunction auf die Gesundheit des Weibes überhaupt ausübt, hat es an sich nichts auffallendes, wenn wir gelegentlich bei Störungen derselben auch Veränderungen am Augenhintergrund auftreten sehen; Galezowski beschreibt in einem besonderen Kapitel seines Lehrbuchs les affections oculaires dans l'amenorrhée et la dysménorrhée und erklärt die Veränderungen des Augenhintergrundes hiebei durch Congestionen bedingt, wie solche in analoger Weise nach den Lungen, dem Gehirn u. s. w. bei Menstruationsanomalien vorkommen können, auch Förster<sup>1)</sup> führt die in hyperämischen, verwaschenen Papillen bestehenden Veränderungen bei Frauen, deren Sterilität in einer nachgewiesenen vorzeitigen durch chronische Metritis hervorgerufenen Atrophie des Uterus begründet war, auf eine zur Zeit der verhin-  
derten Menstruation auftretende Hyperämie des Sehnerven zurück.

Galezowski<sup>2)</sup> rechnet unter die durch Menstruationsanomalien hervorgerufenen Affectionen Fälle von Iritis, von Choroidealatrophie, Retinalhämorrhagien<sup>3)</sup> und Neuritiden, doch scheint es keinem Zweifel zu unterliegen, dass hyperämische und neuritische Zustände hier die vorwaltenden sind. — Vance kommt bei Besprechung der durch Menstruationsanomalien veranlassten Störungen in Vascularisation und Ernährung der intraocularen Membranen zu dem Resultat, dass in all den Fällen mit cerebrospinalen Symptomen Blutüberfüllung im Augenhintergrund beobachtet werde, in anderen Fällen jedoch im Gegentheil Anämie der Retina und Papille, so gross auch die Zahl der Fälle, in denen Retinalcongestionen zur Zeit der Menstruation

1) Handbuch der Augenheilkunde, herausgeg. von Gräfe u. Sämisch VII. 1.

2) Recueil d'ophth. 1875, p. 41.

3) s. Liebreich, Ophthalmoskop. Atlas. Taf. VIII.



bestanden, ist, so ist es doch nicht häufig, dass diese Veränderungen längere Zeit persistiren. Zahlreiche Einzelbeobachtungen (von Gräfe, Ewers, Galezowski, Mooren u. A.) constatiren zur Genüge das Vorkommen wirklicher Neuroretinitis bei Menstruationsanomalien, auch in den Krankenbogen der Münchener Augenklinik finde ich neben zahlreichen Fällen von Sehstörung mit dem Befund hyperämischer Papille, auch eine wirkliche Neuroretinitis bei einer 26jährigen Frau mit Menstruationsstörung; — in fünf Fällen finde ich eine mehr oder weniger hochgradige Retinitis auf Dysmenorrhoe bezogen — ob immer oder ob je mit Recht — lasse ich dahingestellt.

Die im Verlauf einer Schwangerschaft auftretenden Amblyopien, die jedoch verhältnissmässig selten sind, entbehren entweder eines ophthalmoskopischen Befundes und können als urämische u. s. w. Amaurosen auftreten, oder es zeigt sich, und das wohl in den meisten Fällen, der Befund einer Retinitis albuminurica.

Sehnervenatrophie, Pigmentmaceration der Choroidea, Netzhautablösungen und andere Affectionen des Augenhintergrundes werden nicht selten mit Bestimmtheit auf eine Schwangerschaft zurückgeführt, wofür ich auch aus der v. Rothmund'schen Klinik zahlreiche Beispiele aufführen könnte, doch ist es hier überaus schwer, wirklich erwiesene Fälle von den stets nach bestimmten ätiologischen Momenten haschenden Angaben der betreffenden Patienten zu unterscheiden.

In den räthselhaften Fällen plötzlicher Erblindungen nach profusen Blutungen, spielen Blutungen aus dem Uterus ebenfalls eine bedeutende Rolle. Unter 96 solchen von Fries<sup>1)</sup> zusammengestellten Fällen finden sich als Ursache der Erblindung 24 mal Blutungen aus dem Uterus und zwar unter diesen 8 bei Abortus, 7 bei rechtzeitigem Geburten, 1 mal bei profuser Menstrualblutung, 2 mal bei Neubildungen im Uterus verzeichnet und finden sich solche Fälle von Lawrence, Deval, Arlt, Horner, Nagel, Mooren, Sammelsohn u. A. beschrieben.

Der Beginn der Erblindung erfolgte auch hier meist erst einige Zeit nach dem Blutverlust und zwar wechselt diese meist von einigen Stunden bis zu mehreren Tagen, in der Mehrzahl der Fälle trat nicht gleich eine völlige Erblindung ein, sondern eine zuerst auftretende Amblyopie steigerte sich allmählich bis zu absoluter Amaurose. In der grossen Mehrzahl der Fälle war der Eintritt der Sehstörung noch von anderen, cerebralen Symptomen begleitet, indem

---

1) Klinische Monatsblätter für Augenheilkunde. 1876.



sich in zahlreichen Berichten Kopfschmerz, Ohnmachtsanfälle, Schwindel u. s. w. notirt finden.

Der ophthalmoskopische Befund war in mehreren Fällen ein völlig negativer, so bei einer von Arlt längere Zeit hindurch beobachteten Patientin, bei einer von Horner 5 Tage nach der Erblindung Untersuchten u. s. w., in mehrfachen anderen Fällen fand sich mehr oder weniger ausgebildete Atrophia nervi optici, so sah Nagel 5 Monate nach der durch Blutung bei Abortus entstandenen Erblindung eine scharf begrenzte, weisse Papille mit engen Gefässen und Samuelsohn den gleichen Zustand schon 10 Tage nach dem ominösen Zufall.

Jäger constatirte in einigen Fällen das Bild der von ihm beschriebenen bläulichen Sehnervenentfärbung.

In Bezug auf das Zustandekommen verweise ich auf das bei Intestinalblutungen Gesagte.

Ob die in der Lactationsperiode zuweilen auftretenden Sehstörungen lediglich auf Accommodationschwäche zurückführbar sind, oder auch durch den Augenspiegel nachweisbare Veränderungen aufweisen, ist bisher noch nicht zu bestimmen, — Critchett<sup>1)</sup> ist der Ansicht, dass den meist einseitigen Erblindungen bei stillenden Frauen Blutungen auf oder hinter der Netzhaut zu Grunde liegen. ]

#### Veränderungen des Augenhintergrundes bei Infectiouskrankheiten.

Wechselfieber. Bei verschiedenen Infectiouskrankheiten wurden ebenfalls nicht uninteressante ophthalmoskopische Veränderungen beobachtet.

Eine Febris intermittens larvata kann auch zu Augenaffectationen führen, wie solche Fälle (intermittirende Conjunctivitis, Accommodationsparese u. s. w.) Pagenstecher in den klin. Monatsblättern f. Augenheilk. 1865, Januar veröffentlichte, hier jedoch interessiren uns nur die Affectationen des Augenhintergrundes.

Dass bei den verschiedenartigen Symptomen der Malariainfection, wie sie uns besonders in den oft schweren klinischen Erscheinungen der larvirten Wechselfieber (einer Febr. interm. comatosa eclamptica etc.) entgegentreten und für deren Zustandekommen gelegentlich bei Obductionen gefundene Pigmentkörnerembolien, Ventricularergüsse, Hyperämien und Hämorrhagien uns einige Anhaltspunkte geben, secundär auch Erkrankungen des Augenhintergrundes vorkommen, hat nichts unwahrscheinliches, doch deutet die Intermittenz der Erscheinungen auf eine vasomotorische Ursache hin, wie denn auch

1) Med. Times and Gaz. Jan. 30.



Jacobi (Archiv f. Ophthalm. XIV. 1.) die Neuroretinitis bei Malaria lediglich in plötzliche Steigerung des allgemeinen und intracraniellen Blutdrucks in den Paroxysmen begründet glaubt.

Uebereinstimmend wird von den meisten Beobachtern angenommen, dass die gewöhnlichen Wechselfieberfälle nur ausnahmsweise zu einer Erkrankung des Augenhintergrundes führen, dass diese vielmehr weitaus am häufigsten in den sogenannten perniciosen Formen auftreten und ihrer Intensität nach proportionell zu der Allgemeinkrankheit sich verhalten.

Selbstverständlich werden wir somit solche Fälle selten beobachten und hier mehr die Beobachtungen fremder Autoren berücksichtigen müssen, die uns von Algier, Amerika, Indien u. s. w. berichtet werden.

Als sehr interessant erscheinen mir hier die Beobachtungen von Macnamara<sup>1)</sup>, der Malariai infection als eine sehr häufige Ursache von Netzhauthyperämie erklärt und dies entweder von einer Zusammensetzungsveränderung des Blutes, die dasselbe zur Ernährung der Gewebe unfähig macht, oder durch eine Wirkung vom Sympathicus aus ableitet. M. gibt mehrere ausführliche Krankheitsberichte und Schilderungen des ophthalmoskopischen Befundes, in denen der bei eingeborenen Indiern im normalen Zustand graugrün gefärbte Augenhintergrund um die Papille, eine blassrothe Farbe durch capillare Congestion angenommen hatte<sup>1)</sup>, in einem Falle bei einem Hindumädchen mit Paralyse der vier Extremitäten zeigte sich auch ein hochgradiges Netzhautödem auf Malariabasis. Albutt konnte eine gleiche Beobachtung nicht machen, dagegen sah ein englischer Thierarzt Tearnlay ähnliche Befunde bei Pferden und Rindern mit heilbaren Paralysen verbunden.

Wie ich nach mehrfachen Beobachtungen bestätigen kann, findet man in jedem heftigen Wechselfieberparoxysmus eine leichte Hyperämie des Augenhintergrundes, ganz analog den Veränderungen im Hautcolorit.

Eine wirkliche Retinitis und Neuroretinitis findet sich wohl seltener. Jacobi (Archiv f. Ophthalm. Bd. XIV. 1. S. 155) theilt einen Fall von Neuritis optica mit heftigen intermittirenden, zuerst rechts-, dann auch linksseitigen Kopfschmerzen mit, die sich auf Chinin rasch besserten, und erklärt dieselbe durch eine intermittirende Netzhauthyperämie.

Galezowski<sup>2)</sup> sah in mehreren Fällen eine Art hämorrhagi-

1) Diseases of the eye p. 399.

2) Traité iconographique d'ophtalmoscopie. Paris 1876.



scher und exsudativer Retinitis mit Infiltration der peripapillären Partien. Neuroretinitis sah derselbe mehrfach, unter andern bei 3 algierischen Capitains Atrophie der Papille, wohl im Gefolge derselben. Gueneau de Mussy beschreibt einen Fall von doppelseitiger Perineuritis optica mit nachfolgenden Netzhauthämorrhagien im Zusammenhang mit intermittirender Cephalalgie und bei Chininbehandlung günstigen Ausgang. Bouchut <sup>1)</sup> bildet den ophthalmoskopischen Befund in einem Falle von Epilepsie par abus de sulfate de Quinine dans fièvre pernicieuse ab, der vielleicht auch einfacher als Neuritis durch Malariaeinfluss betrachtet werden kann.

In den Krankheitsgeschichten der v. Rothmund'schen Klinik finde ich drei hierhergehörige Fälle, die ich im Auszug hier kurz mittheile, von deren letztem der Zusammenhang mit Malaria allerdings sehr fraglich ist.

1) 67jähr. Mann, seit lange an Intermittens leidend. Vorübergehende apoplektische Erscheinungen. Sehstörungen. Hyperämie des Augenhintergrundes.

2) 35jähr. Schneider, im letzten Winter viel an intermittirender Cephalalgie gelitten, die auf Chinin sich besserte. S  $\frac{1}{8}$  beiderseits. Gesichtsfeld eingeengt. Papille stark umflort. Venen strotzend gefüllt und stark geschlängelt.

3) K., 43jähr. Mann, litt mit 15 bis 20 Jahren an heftiger Malaria. Vor acht Tagen ein Schüttelfrost. Abends starke Schweisssecretion. Heftiger Kopfschmerz. Schnelle totale Erblindung. Medien rein. Papille und umgebende Netzhautzone röthlichgrau getrübt und geschwellt. Die Gefässe steigen in grossem Bogen geschlängelt von der geschwellten Papille herab und sind durch blassgelbe Exsudate theilweise verdeckt. Enge Arterien.

Typhus. Besonders typhöse Erkrankungen waren es, in deren Verlauf besonders in sehr schweren Fällen zuweilen plötzliche Erblindungen eintraten, die jeder Erklärung trotzen; noch viel häufiger sind jedoch ausgesprochene Sehstörungen einige Zeit nach überstandener schwerer Typhuserkrankung, welche durch die allgemeine Schwäche erklärt wurden und also eher einen anämischen Zustand des Augenhintergrundes wahrscheinlich machten, dem entgegenstehend finde ich in 7 Krankheitsgeschichten der Münchener Augenklinik bei Patienten, die nach mehr oder weniger schweren Typhen wegen Sehschwäche Hülfe suchten, stets hyperämische Zustände des Augenhintergrundes notirt und bei 2 andern zeigte sich die Papille „sehr umflort“.

Um auf die nach Typhus entstandenen Amaurosen zurückzukommen, so muss man transitorische von bleibenden Störungen

1) Atlas (Ophthalmoscopie médicale) Fig. 92.



trennen. In zahlreichen Fällen ergab die ophthalmoskopische Untersuchung nicht die geringste Abnormität, in seltenen Fällen (Bouchut, Teale<sup>1)</sup>) wurde Neuroretinitis als Ursache der Sehstörung constatirt und unterscheidet Bouchut deshalb eine im Gefolge von Typhus, Blattern u. s. w. auftretende *Névroretinite de fièvres graves et fièvres eruptives*, welche die Folge einer durch heftige Delirien u. s. w. sich zu erkennen gebenden Meningitis oder Encephalitis sei und sich durch zurückbleibende Amaurosen, Idiotismus u. s. w. kennzeichne, jedoch ist diese Neuritis in keiner Weise von andern Neuritisformen unterschieden und zeigt sich eben auch hier die Papille roth, verwaschen, die Gefäße stark gefüllt und geschlängelt.

Die häufigst nachgewiesene ophthalmoskopische Veränderung ist jedenfalls mehr oder weniger complete Sehnervenatrophie, wie solche Beobachtungen von Bouchut, Arlt, Mooren, Teale u. A. gemacht wurden, in dem krankheitsgeschichtlichen Material der Münchener Augenklinik finde ich 3mal Atrophie der Papille als im Gefolge von Typhus aufgetreten erwähnt.

Die Auffassung dieser Atrophien ist eine verschiedene. Arlt leitet sie von der allgemeinen Entkräftung ab, Mooren hält dafür, dass nach allen Schädlichkeitseinwirkungen, die das Gehirn treffen, Insolation, Traumen u. s. w. und ebenso nach Typhus progressive Sehnervenatrophie entstehen könne.

Teale (Med. Times No. 880, ref. im Beilageheft zu VI. Jahrg. der Klin. Monatsbl. f. Augenheilk.) beobachtete das Entstehen einer Sehnervenatrophie bei einem 24jährigen Typhuskranken aus dem Bild einer Neuritis, der Augenhintergrund war anfangs bei fast völliger Erblindung sehr undeutlich, beide Papillen roth, von einer schmutzig streifigen Trübung umgeben, die Retinalgefäße geschlängelt. Nach einigen Wochen erschien das Blut in den Venen dunkel, wie stagnirend, die Sehnervenscheiben wurden deutlicher und nach und nach sehr weiss.

Förster nimmt mit Nothnagel, der für die nach Typhus zurückbleibenden motorischen Paralysen Gehirn und Meningealapoplexien und Bindegewebswucherungen verantwortlich macht, für die Sehnervenatrophie ebenfalls eine primär-cerebrale Ursache an.

Auch im Gefolge von Typhus auftretende Blutungen (in einem von Ebert beschriebenen Fall Epistaxis) können zu Erblindungen Anlass geben. — Hersing<sup>2)</sup> beschreibt Choroidealveränderungen bei einem der zuweilen vorkommenden Fälle von Scotomen nach Typhus.

1) Medical Times and Gazette Nr. 880. 11. Mai 1867.

2) Archiv für Ophth. Bd. XVIII. 2. S. 69.



Auch bei *Febris recurrens* treten nicht selten das Auge betreffende Complicationen in Form von verschiedenartigen Affectionen des Uvealtractus mit zuweilen vorkommenden Veränderungen auch der Retina und häufig vorhandenen Glaskörpertrübungen auf.<sup>1)</sup>

Bei *Cholera asiatica* wurden schon mehrfache ophthalmoskopische Untersuchungen vorgenommen.

Hauptsächlich im Stadium *asphycticum* charakterisirt sich die allgemeine Cyanose auch am Augenhintergrund, indem die Venen stark gefüllt von dunkelrothblauer Farbe, die Arterien dagegen mehr oder weniger eng, aber auffallend dunkel erscheinen.

In einigen Fällen beobachtete Gräfe das bei *Embolia art. centr. ret.* erwähnte Circulationsphänomen, d. h. eine Unterbrechung der Blutsäule mit stossweisen Fortbewegungen im Gefäßrohr.

Zu einer vollständigen *Ischaemia retin.* kommt es selbst bei hochgradigster Herzschwäche nicht, mitunter fand sich Arterienpuls als Zeichen der abgeschwächten Triebkraft des Herzens. Förster lässt es unentschieden, ob die im Anfang des Stadium *algidum* nicht selten auftretenden Sehstörungen auf Störungen in der Netzhautcirculation zurückzuführen seien.

*Acute Exantheme* sind zuweilen ebenfalls von pathologischen Affectionen des Augenhintergrundes begleitet, die dann meist in secundären Gehirn- oder Meningealerkrankungen ihre Grundlage haben. Unter den zahlreichen Augenaffectionen nach Blattern spielen solche des Augenhintergrundes nur eine geringe Rolle. Adler theilt mehrere Fälle von *Neuroretinitis* nach *Variola* mit und Förster gibt an, dass auch der Ausbruch des glaucomatösen Processes bei Blattern beobachtet wurde. Manz sah 2mal *Retinitis* nach Pocken, bei hämorrhagischen Blattern wurden nicht selten Hämorrhagien beobachtet.

In Bezug auf die im Gefolge von *Scarlatina* auftretenden Amaurosen und Amblyopien, in deren Minderzahl ein positiver Augenspiegelbefund constatirt wurde, verweise ich hier auf das bei *Retinitis albuminurica* Gesagte.

Im Gefolge von Masern wurden auch Sehstörungen beobachtet, für die in einem 4 Tage nach Beginn der Erkrankung mit cerebralen Erscheinungen aufgetretenen Erblindungsfall Nagel einen positiven ophthalmoskopischen Befund nicht beobachten konnte, während er in 2 andern Fällen mit schweren Hirnzufällen *Neuritis opt.* nachwies.

---

1) Logetschnikow, Archiv für Ophth. Bd. XVI. S. 353. — Peltzer, Berliner klin. Wochenschr. 1872. S. 444.



In einem von Gräfe beobachteten Erblindungsfalle in der Reconvalescenz von Masern fand sich nur diffuse Trübung der Papillen und deren Umgebung. Auch Retinitis albuminurica im Gefolge von Masern wurde von mehreren Seiten beschrieben.<sup>1)</sup>

Bei Erysipel findet man im Allgemeinen die acuten fieberhaften Erkrankungen entsprechenden Veränderungen des Augenhintergrundes. Mehrfach wurde nach Rose Sehnervenatrophie beobachtet mit meist schnell nach der Hauterkrankung auftretender Sehstörung. Gräfe, Hutchinson<sup>2)</sup>, Pagenstecher, Gubler berichten von solchen Fällen, die Pagenstecher durch Eindringen des erysipelatösen Processes hinter dem Augapfel erklärt. Auch in Jäger's ophthalmoskopischem Atlas findet sich in Fig. 51, Taf. X. die Abbildung eines Falles von Atrophia nerv. opt. nach Erysipel. Meningitis bei Erysipel producirt selbstverständlich die ihr entsprechenden Veränderungen des ophthalmoskopischen Bildes.

Einen nicht uninteressanten Fall finde ich in einem Krankheitsjournal der Münchener Augenklinik als Thrombosis venae centr. ret. beschrieben.

Der betreffende Patient hatte vor 3 Wochen ein schweres Erysipel überstanden und erlitt plötzlich eine rasche Abnahme des Sehvermögens bis  $S \frac{1}{\infty}$ . Die Papille zeigte sich von normaler Farbe, die Arterien boten nichts Abnormes, dagegen zeigte sich die Vena centr. in einiger Entfernung von der Papille geschwellt und durch einen grossen dunklen Pfropf verstopft.

In mehreren anderen Fällen finde ich als Ursache der die Kranken der Klinik zuführenden Sehstörungen nur Hyperämie der Papille notirt.

Sehstörungen nach Diphtherie sind nichts Unbekanntes und beruhen meist auf Accommodationslähmung, Muskelparesen u. s. w.

In manchen Fällen jedoch zeigen sich Veränderungen an der Papille als Zeichen eines intracraniellen Processes. So sah Seely<sup>3)</sup> in 2 Fällen bei einem 8jährigen Knaben und 9jährigen Mädchen 3 und 6 Wochen nach Diphtherie Neuroretinitis mit bedeutender Abnahme des Sehvermögens. Auch Bouchut<sup>4)</sup> und Hulke beobachteten solche Fälle. Auch Sehnervenatrophie wurde im Gefolge von Diphtherie beobachtet (so von Hulke, Ophth. hosp. rep. Vol. VI. p. 108, 2 Jahre nach Diphtherie). Häufig bestand nebenbei vollständige oder unvollständige Lähmung der unteren Extremitäten.

1) Archiv für Ophthalm. Bd. XVIII. 2. S. 105.

2) Ophthalm. Hosp. Rep. VII. p. 35.

3) Ref. in Klin. Monatsblättern für Augenheilkunde XV. Jahrg. Juli.

4) Gaz. des hôp. 1877. No. 2. Ophth. médicale. Fig. 105, 106, 107.



Bei verschiedenen Allgemeinerkrankungen werden ebenfalls, wie schon oben erwähnt, zum Theil völlig charakteristische Augenhintergrundsaffectionen beobachtet.

### Retinitis bei Diabetes.

Während Sehstörungen durch Linsentrübungen, Accommodationsstörungen u. s. w. im Verlauf des Diabetes bekanntlich durchaus nichts Ungewöhnliches sind und schon lange beobachtet wurden, gehören die Befunde am Augenhintergrund erst den neueren Forschungen an. Desmarres<sup>1)</sup> war wohl der erste, der 1860 eine Retinitis bei Diabetes beobachtete. Jäger<sup>2)</sup> beschrieb in seinem Atlas einen Fall von eigenthümlicher Retinalerkrankung bei einem 24jähr. Mann, dessen Urin Eiweiss und Zucker enthielt. De Noyes, Galezowski u. A. beobachteten mehrere derlei Fälle, letzterer die grosse Zahl von 23 Fällen. Gräfe sah bei 7 Diabetikern 4 mal Cataracten, 1 mal Choroiditis und 2 mal Sehnervenleiden (Atrophie und Hemipie). Sehstörungen ohne Befund wurden häufiger beobachtet (Lecorché, Haltenhoff), so erwähnt Segen<sup>3)</sup> eines Kranken, bei dem trotz bedeutender Herabsetzung des Sehvermögens nur eine leichte venöse Hyperämie beobachtet werden konnte, auch Sehnervenatrophie wurde in den spätern Stadien des Diabetes nicht selten beobachtet, auch Neuroretinitis glycosurique wurde von Bouchut beobachtet.

Um mit ersterer zu beginnen, findet sich eine Neuroretinitis bei Diabetes mit genauer Krankengeschichte im Jäger'schen Atlas Fig. 13. Der Sehnervenquerschnitt war in diesem Fall nicht mehr zu erkennen, sondern durch eine rothe Trübung verdeckt, nur am Confluxus der Gefässe zu erkennen, in der radiär gestreiften Partie fanden sich zahlreiche punktförmige und streifige Hämorrhagien. Die Gefässe erscheinen besonders im Centrum verschleiert, Venen etwas geschlängelt, in einigem Abstand von der Papille zeigten sich mehrere hellere Plaques.

Ueber die Häufigkeit des Auftretens dieser Affection bei Diabetes lassen sich keine Anhaltspunkte gewinnen, sie scheint nach Förster nur dann aufzutreten, wenn das Grundleiden schon längere Zeit angedauert hat, sicher gehören sie zu den seltenen Complicationen, da doch bedeutende Functionsstörungen durch dieselben die Aufmerksamkeit auf sie richten mussten. Bezüglich des Mechanismus ihrer

1) *Traité de malad. des yeux.* 2. Aufl. Paris. T. III. p. 521.

2) *Ophthalm. Handatlas* S. 99 u. Fig. 64. Taf. XIII.

3) *Der Diabetes mellitus.* Leipzig 1870. S. 264.



Entstehung unterscheidet Leber (Archiv f. Ophth. XXI. 3, S. 226) zwei Fälle, in dem einen ist Sehnervenerkrankung und Diabetes Folge einer Gehirnerkrankung, in dem andern ist die Erkrankung durch Veränderung in der Blutzusammensetzung bedingt.

Ein eigenthümliches ophthalmoskopisches Bild bietet die Abbildung der Neuroretinitis glycosurica von Bouchut uns dar. Die Papille ist in derselben völlig verwaschen, kaum zu erkennen. In der Retina zeigten sich grosse, nicht näher geschilderte weisse Plaques und in denselben zahlreiche Hämorrhagien, wodurch ein eigenthümlich buntes Bild entsteht, das etwas zweifelhaft erscheint.

Als anatomischer Grund dieser Veränderungen wurde fettige Infiltration um die Papille und Sklerose der Nervenfasern mit gleichzeitiger Bindegewebshypertrophie und fettig granulöser Erkrankung der Gefässwände gefunden. Mehrfach wurden auch Amblyopien ohne ophthalmoskopischen Befund (Leber, auch Förster, Lée) beobachtet.

Ob die von verschiedenen Seiten beobachteten Fälle von Sehnervenatrophie bei Diabetes primär sich entwickelten oder aus einer Neuritis resultirten, ist nicht erwiesen, — Amaurosen ohne ophthalmoskopischen Befund oder mit nur leichter Anämie des Augenhintergrundes oder selbst Hemiopie deuten zuweilen auf den cerebralen Sitz der Allgemeinkrankheit.

Das von Galezowski beschriebene Bild ist mehr eine eigentliche Retinitis. G. gibt auch mehr oder weniger zahlreiche Hämorrhagien als charakteristisch an. Dagegen zeigen sich nach ihm auch kleine arrondirt stehende weisse Plaques ebenfalls über die ganze Retina verbreitet, aber nie fand er eine Infiltration der Papille, höchstens eine allmählich sich entwickelnde Atrophie derselben. Auch andere Beobachter (Haltenhoff<sup>1)</sup>) beschreiben ähnliche Bilder.

Trousseau macht darauf aufmerksam, dass Diabetiker leicht von Apoplexien betroffen werden, was schon auf eine Erkrankung der Gefässwände hindeutet, nicht uninteressant erscheint mir hier, dass Galezowski eine ältere Dame, deren diabetische Retinitis nach einer entsprechenden Cur sich schon gebessert hatte, nach der Rückkehr von einer Badereise an einer Apoplexie zu Grunde gehen sah, sodass vielleicht auch hier die Retinal-Apoplexien als prognostisch ungünstiges Symptom betrachtet werden können.

In Hinsicht auf die pathologische Aehnlichkeit des Diabetes mit einfacher Polyurie (Diabetes insipidus) unterscheidet Galezowski

1) Klin. Monatsblätter für Augenheilkunde XI. S. 291.



unnöthiger Weise noch eine *Rétinite polyurique*, die einfach hämorrhagische arrondirte Flecken über die Netzhaut zerstreut, aufweist und jedenfalls von den bei verschiedenen andern Zuständen auftretenden kleinen Retinalhämorrhagien sich durchaus nicht unterscheidet. Galezowski beobachtete drei solche Fälle.

Auch noch andere Veränderungen der Harnmischung zeigen sich zuweilen von Affectionen des Augenhintergrunds begleitet, so handelt ein besonderes Kapitel in Bouchut's ophthalmoskopischem Atlas von der *Retinite oxalurique*, von der schon Mackenzie (*Annal. d'oculist* T. LIII, p. 248) einen Fall erwähnt. Auch Leber<sup>1)</sup> beobachtete zwei Fälle von Retinalleiden bei gleichzeitig vorhandenen grossen Mengen von oxalsaurem Kalk im Urin.

Gicht. Schon länger bekannt ist die Prädisposition der Arthritiker für Glaucom, aber auch andere Erkrankungen des Augenhintergrunds fallen nicht selten dieser Allgemeinerkrankung zur Last. Thiry stellt Arthritis als Ursache von Retinalerkrankungen hin, weniger direct, als durch Vermittlung einer Erkrankung des Herzens oder der Nieren, als *Accidents oculaires observés dans la goutte* beschreibt Galezowski mehr oder weniger prononcirte Erkrankungen der Augenmembranen, unter diesen eine *Sclérose en plaques sur la rétine*, von der er drei Fälle beobachtete und welche mit hämorrhagischen Flecken in der Gegend der *Macula lutea* beginnt und zu sklerotischen Herden mit Cholestearinablagerung führt, die längs der Hauptgefässe auftreten und so die *Macula lutea* kreisförmig umgeben; in den Krankenbogen der v. Rothmund'schen Anstalt finde ich bei einem 64jährigen Arthritiker die Papille verwischt und zahlreiche Retinalapoplexien erwähnt, bei einem andern 51jährigen Arthritiker lautet die Diagnose auf *Atrophia nervi opt.*

Auch *Choroiditis disseminata* soll sich auf gichtischer Basis entwickeln können, es erscheint das Bild der charakteristischen arrondirten rothen, weissen und schwarzen Flecken, so finde ich auch bei einer *Choroiditis exsudativa* in einer Krankengeschichte der Münchener Augenklinik eigens Arthritis als das ätiologische Moment erwähnt.

Gelenkrheumatismus. Im acuten Gelenkrheumatismus zeigen sich nur die Veränderungen schwer fieberhafter Krankheiten, öfters findet sich deutliche Hyperämie der Papille, so finde ich auch bei einem Kranken, der wegen Sehstörungen vier Wochen nach einem Gelenkrheumatismus in der Münchener Klinik Hülfe suchte,

1) Handbuch von Gräfe und Sämisch Bd. V, 2.



ebenfalls eine „scharlachrothe Farbe“ der Papille erwähnt. Wirkliche Erkrankung des Augenhintergrunds konnte ich in keinem der zahlreichen untersuchten Fälle nachweisen. Einen Fall von 11 Tage bestehender rechtsseitiger Oculomotoriuslähmung mit bedeutender Congestion der Papille beschreibt als nach Gelenkrheumatismus entstanden Michel in den Klin. Monatsbl. X. S. 167.

Leukämie. Zu den Allgemeinkrankheiten, die nicht selten in deutlicher Weise am Augenhintergrund sich ausprägen, gehört auch die Leukämie. Liebreich (Deutsche Klinik 1861, No. 50, Atlas d. Ophth. S. 29. Tafel X. Fig. 3) beschrieb zuerst eine für dieselbe charakteristische Retinitis, und seitdem wurden durch Becker<sup>1)</sup>, Leber, Sämisch, Perrin, Galezowski weitere Fälle beobachtet, ich selbst hatte noch nie Gelegenheit, diese Form zu beobachten, auch ein erst kürzlich untersuchter Fall von hochgradiger Leukämie mit sehr grossem Milztumor liess mich ausser (der mit der Hautfarbe übereinstimmenden Blässe des Augenhintergrunds nichts Abnormes erkennen).

Die leukämische Netzhautentzündung charakterisirt sich durch eine blasse Orange-Färbung des Augenhintergrunds, durch Blässe der breiten geschlängelten Retinalvenen, durch zahlreiche hellrothe Hämorrhagien und kleine weisse rundliche Exsudate, meist kleiner als die Papille und zuweilen von einem hämorrhagischen Hof umgeben, die an allen Stellen des Augenhintergrunds sitzen können. Die Papillencontouren erscheinen durch Trübung der Retina um die Papille verschwommen. Sämisch beobachtete in einem Fall (Klin. Monatsbl. 1869, S. 305) auch Choroidealblutungen. Die Retinitis leucæmica ist somit ein der Bright'schen Retinalaffection ziemlich analoger Vorgang und wird von Perrin z. B. völlig mit derselben identificirt, die Veränderung in der Zusammensetzung des Blutes ist es, die zu der Ernährungsstörung der Retina disponirt. Sämisch nennt in einem Falle die allgemeine Färbung des Augenhintergrundes keine auffallende (Klin. Monatsbl. 1869. S. 307).

Der anatomische Befund zeigt in den weisslichen Exsudaten Anhäufungen von weissen Blutkörperchen (Leber) also kleine leukämische Geschwulstherde, wie sie von Virchow in verschiedenen Organen nachgewiesen wurden. Recklingshausen fand die weissen Flecke in einem Falle aus verdickten Nervenfasern zusammengesetzt, sodass man im wesentlichen die Erkrankung mit Sämisch (Klin. Monatsbl. 1869. S. 312) als eine durch die Ver-

1) Archiv f. Augen- und Ohrenheilkunde von Knapp Bd. I, Abth. 1. S. 94.



mehrung der weissen Blutkörper influencirte Retinitis apoplectica auffassen kann, allerdings treten hierbei nicht selten auch choroideale Veränderungen auf. Die Functionsstörungen scheinen nur in Fällen, wo, wie in dem von Becher, die Macula lutea besonders befallen ist, bedeutend zu sein, da ja die eigentlich nervösen Elemente der Netzhaut intact bleiben.

Nicht unwichtig ist vielleicht, dass in mehreren der beobachteten Fälle syphilitische Affectionen der leukämischen Erkrankung vorausgingen.

Ein allmähliches Verschwinden und Wiederauftreten der Hämorrhagien und weissen Exsudate wurde in mehreren Fällen beobachtet

#### Veränderungen am Augenhintergrunde bei Syphilis.

Das durch seine vielfachen Manifestationen ausgezeichnete Krankheitsbild der Syphilis verschont fast keine Membran des Auges. Lues ist die Grundlage von zahlreichen verschiedenen Augenleiden. Coecius fand unter 7898 Augenkranken 11 Proc. luetisch. Wir finden gelegentlich luetische Erkrankungen der Bindehaut, Hornhaut, Iris, besonders Entzündungen der letzteren sind in der secundären Periode sehr häufig, ebenso aber beruhen auch Erkrankungen der tiefern Augenmembranen, der Choroidea, Retina, und des Sehnerven auf spezifischer Basis.

Bezüglich der Häufigkeit, mit der diese einzelnen Membranen befallen werden, herrschen noch verschiedene Ansichten, während wohl mit Recht von den meisten die syphilitische Iritis in den Vordergrund gestellt wird, betonen andere das Ueberwiegen der syphilitischen Retinitis und Choroiditis.

Retinitis syphilitica. Um mit der Retinitis syphilitica (Abbild. auf Taf. X. Liebr. Atlas) zu beginnen, die selten ganz isolirt, häufiger mit Choroiditis, Iritis etc. complicirt auftritt, so ist deren ophthalmoskopisches Auftreten zwar durch verschiedene Momente gekennzeichnet, doch nicht in dem Maasse charakteristisch, um aus derselben das Allgemeinleiden mit der Sicherheit diagnosticiren zu können, wie die Nephritis nach dem Befund der Retinitis albuminurica, doch zeigt ein interessanter, von Mauthner beschriebener Fall, dass unter Umständen, trotz geleugneter Infection und trotz Abwesenheit anderweitiger luetischer Affectionen die Diagnose auf Syphilis lediglich nach der Retinalerkrankung gestellt werden kann. Letztere ist jedoch zweifelsohne eine ziemlich seltene Affection bei Lues, wenigstens sind die Angaben O. Bull's (Ref. in Nagel's Jahresber. 1871, S. 295), der sie unter 200 Patienten in mehr als der



Hälfte der Fälle beobachtet, und Iritis nur 12 mal beobachtet haben will, durch die Beobachtungen Anderer ziemlich unwahrscheinlich gemacht. Förster beobachtete die Retinalaffection in 16,4 Proc. der syphilitischen Augenerkrankungen, auch Mauthner betont ein relativ seltenes Auftreten der ersteren.

Gleichzeitiges Bestehen von Iritis, Synechien, Kapselauflagerungen, wird von einigen Beobachtern (Galezowski, Archiv gen. de med. 1871) als absolut beweisend für die syphilitische Form gehalten, unter sechs Fällen syphilitischer Retinitis fand ich dreimal gleichzeitiges Bestehen von Synechien.

Auch das zeitliche Auftreten der Retinitis im Verlauf der Allgemeinkrankheit wird von den verschiedenen Beobachtern sehr ungleich angegeben, indem Einzelne die Retinitis als erstes Symptom derselben sahen, die meisten jedoch diese in die spätern Stadien der secundären oder gar in die tertiäre Periode der Syphilis verweisen und in der That sieht man die Retinalaffection oft Jahre lang nach der Infection, zuweilen gleichzeitig mit Knochensyphilis, zuweilen aber auch ohne jedes weitere luetische Symptom auftreten, so erwähnt Mooren, dass er nie gleichzeitig mit Retinitis syphilitica andere secundäre Erscheinungen gesehen habe und ich erwähne hier nebenbei, dass ich in keinem der in den Krankengeschichten der Münchener Klinik erwähnten Fälle von Retinitis syphilitica das gleichzeitige Bestehen anderer secundärer Symptome notirt finde, während dieselben in allen Fällen kürzere oder längere Zeit (bis 4 Jahre) vorhergegangen waren.

Ophthalmoskopisches Bild. Das ophthalmoskopische Bild der Retinitis syphilitica (schon 1859 von Jacobson beschrieben) beginnt mit einer bedeutenden venösen Hyperämie, Röthung und Verschleierung der Papille; mehr und mehr erscheinen die Contouren derselben undeutlich und verwaschen, und eine mehr oder weniger ausgedehnte Retinalpartie zeigt eine gräuliche, hauchartige Trübung, die besonders längs der Gefässe sich fortsetzt und meist ohne scharfe Grenze in die normale rothe Farbe des beleuchteten Augenhintergrunds übergeht; die Venen zeigen sich hierbei stark gefüllt, verbreitert und geschlängelt, während die Arterien eher etwas eng sind, Blutextravasate sind hier äusserst selten und muss die von Liebreich als Retinitis syphilitica abgebildete Form mit zahlreichen Netzhauthämorrhagien und grossen weissen Herden jedenfalls als eine ziemlich seltene Form bezeichnet werden, häufiger finden sich meist am Verlauf der grossen Retinalgefässe liegende, umschriebene kleine Plaques, die jedoch im Vergleich zu den hell-



glänzenden weissen Flecken bei Retinitis albuminurica ein mattweisslichgelbes Aussehen haben, und von der Retinaltrübung nicht deutlich abgegrenzt sind, zuweilen finden sich ausserdem noch kleine punktförmige Trübungen in der Macula lutea. Wie schon erwähnt, gesellen sich zu diesem Befund noch sehr häufig Veränderungen in der Choroidea, Glaskörperflocken etc.

Während Einzelne (Fournier) behaupteten, dass die syphilitische Retinitis gewöhnlich nur ein Auge befallt, wird von andern Autoren (Mauthner) gerade das beiderseitige Befallenwerden betont.

Der Verlauf der besprochenen Erkrankung ist ein sehr verschiedener, die Mehrzahl der Fälle bildet sich wohl bei entsprechender Behandlung mehr oder weniger zurück, doch wurde ein allmähliches Fortschreiten mit schliesslichem Ausgang in Atrophie der Retina und des Nervus opticus in vernachlässigten Fällen zuweilen beobachtet.

Die Sehstörung, die im Anfang besonders in Photopsie und Photophobie besteht, verhält sich dem Verlauf entsprechend, doch soll das Symptom der Mikropsie für syphilitische Retinitis charakteristisch sein.

Ich gebe hier in Fig. 9 (Taf. V u. VI.) die Abbildung des Augenhintergrunds eines Officiers, der im Feldzug 1870 inficirt wurde und wegen verschiedener secundärer Erscheinungen mehrere antisymphilitische Curen durchmachte; derselbe litt seit längerer Zeit an ausgesprochener Retinitis syphilitica mit den geschilderten Veränderungen, wie ich solche ebenfalls nach mehreren Krankengeschichten der v. Rothmund'schen Klinik anführen könnte.

Wenn nun auch das oben geschilderte Bild für die grosse Mehrzahl der Fälle zutrifft, so kommen doch auch Fälle vor, in denen das eine oder andere Merkmal mehr als gewöhnlich hervortritt, was verschiedene Beobachter zur Aufstellung einzelner Arten der syphilitischen Retinitis bewog; so unterscheidet z. B. Galezowski ausser einer *Rétinite postérieure circonscrite* noch eine durch zahlreiche längs der Gefässe angehäuften weissen Plaques charakterisirte *Rétinite perivasculaire*, eine durch zahlreiche Hämorrhagien bezeichnete *Rétinite apoplectique* und ausserdem noch Plaques exsudatives isolées, während Bouchut mehr nach dem anatomischen Befund und der Intensität des Processes eine *Rétinite sereuse* von einer *Rétinite parenchymateuse* trennt.

Als eine von den gewöhnlichen Formen abweichende, hat Gräfe (Archiv für Ophthalmologie XII) unter der Bezeichnung: *centrale, recidivirende Retinitis* eine in den späteren Stadien der Lues vorkommende Affection beschrieben, die sich ophthalmoskopisch durch



eine auf die Gegend der Macula lutea beschränkte, die Sehnervengegend intact lassende Trübung charakterisirt, die mit plötzlich auftretenden Sehstörungen sich entwickelt aber rasch wieder verschwindet, nur um nach einiger Zeit wieder von Neuem zu entstehen und zu verschwinden und diesen Verlauf noch mehr oder weniger häufig durchzumachen. In den Zwischenzeiten erscheint der betreffende Theil des Augenhintergrundes völlig normal und erst später bleibt eine leichte grauliche Trübung oder Pigmentflecke in der Gegend der Macula lutea zurück.

Schweiger hat diese Affection schon früher beschrieben, jedoch ihren Zusammenhang mit Syphilis nicht hervorgehoben, derselbe und Gräfe beobachteten auch häufig eine wallförmige, die Papille umgebende Schwellung bei Lues. Ist der Process an der Papille ein sehr intensiver, so kann ganz das Bild einer Neuritis entstehen, welche auch zuweilen bei syphilitischer Affection des Gehirns, der Meningen und des Nervus opticus beobachtet wurde.

Fälle von Neuritis nv. opt. aufluetischer Grundlage sind nicht so sehr selten und wurden solche von Horner<sup>1)</sup>, Gräfe, Wiesner, Bader, Bouchut, Barber, Norris, Klein, Knapp<sup>2)</sup> u. A. beobachtet, auch in den Journalbögen der Münchener Augenklinik finde ich einen Fall von Stauungspapille bei Syphilis verzeichnet. Während Albutt die Neuritis durch eine durchaus nicht so selten syphilitische Meningitis zu erklären sucht, führt Förster deren Entstehung in Rücksicht auf den raschen Verlauf der syphilitischen Stauungspapille und den Mangel von Gehirnsymptomen auf eine gummöse Wucherung zwischen den Sehnervenscheiden zurück. Neuritis syph. kann sowohl bei angeborener, als erworbener Syphilis vorkommen. Galezowski<sup>3)</sup> macht besonders darauf aufmerksam, dass Neuritis opt. zuweilen nach Jahre langer Latenz des syphilitischen Princips als Zeichen der Persistenz desselben auftreten kann.

Auch bei Geisteskranken kann, worauf Klein aufmerksam macht, der für Prognose und Therapie so wichtige Verdacht auf Syphilis durch den Augenspiegel fast zur Gewissheit erhoben werden.

Die Sehstörung ist hier gewöhnlich eine beträchtliche rasch zur Erblindung fortschreitende. Auch weisse Sehnervenatrophie kann aufluetischer Grundlage beruhen, in der Mehrzahl der Fälle jedoch findet sich bei Gehirnlues kein besonderer ophthalmoskopischer Befund.

Was die zur Erklärung der ophthalmoskopischen Veränderungen

1) Correspondenzblatt für schweizer Aerzte 1871. S. 49.

2) Archiv für Augen- u. Ohrenheilkunde Bd. IV, 2. S. 205.

3) Archiv gén. 1871.



wichtigen anatomischen Befunde anlangt, sucht Thiry das Wesen der Retinitis syph. in der Production eines Syphiloma retinae und bezeichnet die umschriebenen, die Gefässe deckenden Flecken als solche, dagegen wird aber von vielen anderen Forschern das bei der Häufigkeit der Gehirnsyphilome a priori nicht unwahrscheinliche Vorkommen der specifischen Neubildung in der Retina entschieden in Abrede gestellt. Die diffuse rauchige Trübung würde eine, von Hansen beschriebene diffuse, schleierförmige Glaskörpertrübung allerdings gut erklären, doch wurde eine solche von Mauthner nie gefunden, Galezowski sah eine Verdickung und Trübung der Membrana hyaloidea. Wucherung der Körnerschichten, Oedem und Bindegewebshypertrophie tragen im übrigen wohl gleichmässig dazu bei, das ophthalmoskopische Bild in ein pathologisches umzuwandeln, speciell für die von Schweiger und Classen beschriebene wallförmige Schwellung und die Papille wurde eine entschiedene Wucherung der Körnerschichten mikroskopisch nachgewiesen.

Als eine eigenthümliche Veränderung in der Adventitia der Netzhautgefässe beschreibt O. Bull (Archiv für Ophthalmologie Bd. XVIII, 2. S. 128) einen interessanten ophthalmoskopischen Befund bei einem 18jährigenluetischen Seemann (Drüsenaffectionen u. s. w.). Es zeigte sich bei demselben etwas mehr, als  $\frac{1}{2}$  Papillendurchmesser vom oberen Sehnervenrand entfernt eine eiförmige Geschwulst von Perlmutterglanz, deren längste Axe den halben Papillendiameter wenig übertrifft und an deren Basis 3 Wurzeln auslaufen, die die Gefässe decken, während nach oben hin die Geschwulst sich birnförmig verschmälert und die Netzhautvenen mit einer fadenförmigen feinen Verlängerung umhüllt und ca. 1 Papillendurchmesser vom oberen Ende derselben, ein kleiner weisslicher Knoten in der Aderhaut sass.

Vielleicht als etwas Gleichartiges führe ich in Fig. 17 (Taf. VII u. VIII) den Befund eines mit Verschleierung des Gesichtsfeldes auf einem Auge, heftigem Kopfschmerz und etwas hysterischen Erscheinungen erkrankten etwa 27jähr. Mädchens hier an. Es bestand rechts leichte Ptosis, auch war die rechte Papille enger als die linke: RS  $\frac{5}{12}$ . Bei ophthalmoskopischer Untersuchung zeigte sich rechts die Papille leicht rosig, die Venen etwas breiter als links. Die Arterien mit breitem Reflex. Nach unten innen von der Papille ein längliches weisses Exsudat, durch das die Gefässe hindurchziehen und von welchem leichte Trübungen auf diese sich fortsetzen, besonders war die unten ziehende Vene etwas gedeckt.

Für die mit den bekannten hemeralopischen Störungen einhergehende Retinitis pigmentosa<sup>1)</sup> mit den charakteristisch in den

1) s. Liebreich, Ophth. Atlas Tab. VI.



peripheren Theilen der Netzhaut, besonders längs der Gefässe abgelagerten Pigmentschollen und seinen knochenkörperchenartigen Figuren wurde bekanntlich von Liebreich ein ätiologisches Moment in der Blutsverwandtschaft der Eltern nachgewiesen und von mehreren Beobachtern das gleichzeitige Vorkommen derselben mit Entwicklungsstörungen, Missbildungen und besonders mit Idiotismus hervorgehoben, in neuester Zeit wurde ebenso hereditäre Syphilis als Ursache der typischen Retinalaffection geschildert (Mannhardt, Kugel, Pope, Galezowski), allerdings dabei zugleich auch mehrere abweichende Befunde in den Details des ophthalmoskopischen Bildes, wie rundliche Form und unregelmässige Anordnung der mehr zwischen den Gefässen auftretenden Pigmentflecken hervorgehoben; jedenfalls ist es durch diese verschiedenen Beobachtungen erwiesen, dass das Bild einer Retinitis pigm. auf syphilitischer Basis beruhen kann, wofür schon auch mehrfache Besserungen durch Jodkali und Mercurialien sprechen; schnellere Entwicklung der einseitig auftretenden Affection, frühzeitiges Erblinden und unsymmetrisches Ergriffensein beider Augen soll nach Hutchinson<sup>1)</sup> auf luetische Grundlage hindeuten. Erst in letzter Zeit jedoch lese ich wieder die Ansicht, dass die eigentliche Pigmentdegeneration nur in den seltensten Fällen auf syphilitischer Basis beruhe,<sup>2)</sup> Auch im Gefolge einer Choroiditis kann eine Affection der Retina mit dem Bild der getigerten Netzhaut zurückbleiben, wie denn auch Bäumler<sup>3)</sup> die Retinitis pigmentosa überhaupt als Folge einer primären Choroiditis aufzufassen geneigt ist.

Nebenbei kann ich hier noch andeuten, dass ich in keinem der auf der Münchener Augenklinik beobachteten Fälle von Ret. pigm. Lues in der Anamnese erwähnt finde.

**Choroiditis syphilitica.** Dass Choroidealaffectionen im Gefolge von Syphilis nicht selten sind, ist eine allgemein acceptirte Ansicht, es rechnet z. B. Zehender Lues als Ursache von  $\frac{2}{3}$ — $\frac{3}{4}$  aller Fälle von Choroiditis exsudativa, andere Beobachter geben ähnliche Resultate; in Bezug auf das ophthalmoskopische Auftreten jedoch herrschen sehr verschiedene Ansichten, aus denen hervorgeht, dass sehr verschiedene Formen von Choroiditis bei Syphilis auftreten können, wie denn auch Galezowski gerade für die syphilitische Choroiditis eine grosse Verschiedenheit und Mannichfaltig-

1) Ophth. hosp. rep. VII, 4. p. 434.

2) Handb. der ges. Augenheilkunde von Gräfe und Sämisch Bd. V. S. 656

3) Handb. der spec. Path. u. Therap. v. Ziemssen. Bd. III.



keit in ihrer Auftretensweise als charakteristisch bezeichnet. Mauthner<sup>1)</sup> unterscheidet 1) eine mit Iritis auftretende acute Choroiditis mit äusserst bedenklichem Verlauf und meist Ausgang in Phthisis bulbi, 2) eine mehr seröse Choroiditis mit dichten feinen Glaskörpertrübungen und 3) eine exsudative Choroiditis meist in Form der Choroiditis disseminata auftretend, gewöhnlich ohne Betheiligung der Iris und mit oder ohne Glaskörpertrübungen. Absolut charakteristisch für Lues wären gummöse Infiltrate in der Choroidea, wie solche in der That Zambaco als kleine hirsekorn-grosse Knötchen in der Choroidea beobachtete, obgleich auch Woinow einen ophthalmoskopisch sichtbaren gummösen Tumor am Ciliarkörper und Hippel ein gummöses Infiltrat einer peripheren Partie beobachtete, so wäre es doch völlig unrichtig, die Infiltrate bei der disseminirten Form der speciellen Choroiditis als Gummata betrachten zu wollen. Gräfe nun bezeichnete besonders die Art der Choroiditis dissem. als luetischer Natur, die mit zahlreichen, besonders nahe dem Aequator bulbi angehäuften sehr kleinen rundlichen weissen Exsudatauflagerungen mit rothen Säumen einhergeht, andere Beobachter bezeichnen jede disseminirte Form als suspect, dagegen betont Förster, indem er die Choroid. disseminata hier ausschliesst, eine durch feine Glaskörpertrübungen, Photopsien und Scotome charakterisirte Form als in der secundären oder tertiären Periode der Allgemeinkrankheit auftretende Localisation, die bald die Retina in Mitleidenschaft zieht und deshalb von manchen Beobachtern bloss als Retinitis aufgefasst wird.

Nach den zahlreichen vorhandenen Abbildungen und Beschreibungen ist es somit unzweifelhaft, dass sowohl kleine, als grosse Exsudatherde, sowohl centrale, als mehr peripher stehende Plaques bei Choroiditis syphilitica sich zeigen können, das ophthalmoskopische Bild kann deshalb in gewissen Distanzen ein sehr wechselndes sein und durch die bei luetischer Choroiditis meist vorhandenen dichten staubförmigen Glaskörpertrübungen sehr unklar gemacht werden, die Papille erscheint somit sammt ihren Gefässen meist etwas undeutlich und geröthet, die rothe Farbe des Augenhintergrundes zeigt sich mehr oder weniger häufig an verschiedenen Stellen durch helle, entweder mehr grauliche oder gelbliche etwas prominente Stellen von sehr wechselnder Grösse unterbrochen, über die die intacten Netzhautgefässe einen kleinen Bogen beschreiben, ebenso können aber helle Exsudatbildungen gänzlich vermisst werden und nur unregelmässige Schollen oder auch mehr regelmässige

1) Zeissl, Lehrbuch der Syphilis. 1875. II. S. 281.



Formen dunklen Pigments über den Augenhintergrund zerstreut sich finden, zeigen sich diese Pigmentanhäufungen und hellen Exsudate von kleiner Form zahlreich über den Augenhintergrund ausgebreitet, so entsteht das Bild der Choroiditis disseminata, während die Erkrankung mit hauptsächlich centralem Sitz (an der Mac. lutea) und weisser Farbe der Exsudate und mehr peripheren unregelmässigen Pigmenthaufen die Förster'sche Choroiditis areolaris kennzeichnet, während man als Choroiditis exsudativa meist einzelne helle verschiedengrosse Exsudate ohne Pigmentirung bezeichnet. Wie schon erwähnt treten bei der Choroiditis häufig Erkrankungen auch der Retina ein, die dann das ophthalmoskopische Bild in verschiedener Weise modificiren.

Die diesen Veränderungen entsprechenden subjectiven Symptome bestehen in mehr oder weniger hochgradiger Herabsetzung der Sehschärfe, in verschiedenartigen Lichtempfindungen und Störungen des Gesichtsfeldes.

Bezüglich der Zeit des Auftretens der Choroiditis im Verlauf der Allgemeinkrankheit gilt ganz das von der Retinitis syph. gesagte, sie gehört der secundären und tertiären Periode an und entwickelt sich nicht selten Jahre lang nach der Primäraffection.

Der Verlauf ist ein sehr langsamer, es entwickelt sich eine mehr oder weniger ausgebreitete Atrophie der Choroidea, an der die Retina häufig Antheil nimmt, indem der durch die prominenten Exsudathaufen ausgeübte Druck dieselbe benachtheiligt. Je nach dem Eingreifen einer antiluetischen Therapie und der Intensität des Processes wird sich diese Atrophie mehr oder weniger entwickeln. In weniger intensiven Fällen bleiben an Stelle der Exsudate umschriebene Atrophien zurück, die sich durch glänzend weisse Farbe (durchschimmernde Sclera), leichte Vertiefung und normales Darüberhinziehen der Netzhautgefässe gegenüber den röthlichen oder gelblichen prominenten Exsudaten charakterisiren. Als besonders charakteristisch hebt Galezowski mit Recht die Pigmentumsäumung der nach Choroiditis syph. zurückbleibenden Gewebsatrophien hervor (Choroidite disseminé circonné). Die das ophthalmoskopische Bild bedingenden anatomischen Veränderungen sind verhältnissmässig wenig studirt.

Der eigentliche Sitz der Erkrankung ist wohl die Choriocapillaris, die hellen Plaques bestehen aus einem farblosen, durchsichtigen Gewebe, das kernhaltige Fasern und pigmentlose Zellen aufweist und scharf gegen die normalen Partien sich abgrenzt, die Retina ist über denselben sehr bedeutend verdünnt, besteht fast nur



noch aus der Nervenfaserschicht, während von der Ganglienschicht nur geringe, der Stäbchen- und Zapfenschicht aber gar keine Spuren mehr zu sehen sind. Die weisse Farbe der Plaques besonders bei Choroiditis areolaris bedingen Anfänge einer regressiven Metamorphose, die sich auch durch eine trichterförmige Vertiefung in diesen Knoten kennzeichnet. Nach Resorption des fettigen Detritus bleibt die weisse Farbe bestehen, da die Sclera durch die atrophische Stelle durchscheint. Die schwarze Farbe mancher frischen Exsudat-herde ist durch eine Anhäufung dicken Pigments an der innersten Schicht derselben bedingt, bald jedoch schwindet dieses Pigment im Centrum und gibt so zu den ringförmigen und halbmondförmigen Pigmentfiguren bei abgelaufenen Processen Veranlassung.

#### Veränderungen des Augenhintergrundes bei Tuberkulose.

Obwohl schon frühere Beobachter (Gerlach, Gueneau de Mussy, Jäger, Rudolphi sah in der Choroidea eine Menge kleiner weisser Geschwülstchen bei einem scrophulösen Affen<sup>1)</sup>) Tuberkel der Aderhaut bei Menschen gesehen, so gelang es doch erst Manz, das allgemeine Interesse auf diesen Punkt zu richten und Jäger, Gräfe, Leber und Bouchut waren die ersten, die diese wichtige Entdeckung zuerst mit dem Augenspiegel erschlossen, worauf hauptsächlich Manz<sup>2)</sup>, Cohnheim, Fränkel die Bedeutung dieses Nachweises hervorhoben, insbesondere ergaben die Untersuchungen Cohnheim's, dass Aderhauttuberkeln gar nicht selten, vielmehr eine überaus häufige Erscheinung bei acuter Miliartuberkulose seien. Bedenkt man, wie selten die Diagnose sicher auf acute Miliartuberkulose zu stellen, wie schwer dieses Krankheitsbild von ähnlichen Symptomencomplexen Typhus u. s. w. abzugrenzen ist, so wird man die Bedeutung des ophthalmoskopischen Nachweises von Choroidealtuberkeln als fast absolut sicheres Zeichen für diese Erkrankung nicht unterschätzen, denn nur äusserst seltene Beobachtungen scheinen auf ein Vorkommen derselben bei chronischer Tuberkulose hinzudeuten.

Nun scheinen allerdings die Hoffnungen von diesem pathognomonischen Symptom etwas übertrieben gewesen zu sein, denn während einige Autoren (Cohnheim) dasselbe fast in keinem Fall von acuter Miliartuberkulose vermissten, fand Bouchut unter etwa 300 untersuchten Fällen von tuberkulöser Meningitis und acuter Miliartuberkulose nur 6 mal Choroidealtuberkeln, noch negativer war das

1) Oestr. Zeitschrift für prakt. Heilkunde. I.

2) Archiv für Ophthalmologie Bd. IV, 2. S. 120; Bd. IX, 3. S. 133.



Resultat Heinzels', der unter 31 tuberkulösen Basalmeningitiden und 10 Fällen acuter Miliartuberkulose niemals Choroidealtuberkeln nachweisen konnte, und Steffens (Jahrbuch für Kinderheilk. II. 5, S. 315), der bloß 3 mal Aderhauttuberkeln sah. Es könnten nun allerdings diese Gebilde bei der Raschheit ihrer Entstehung, wie sie besonders Stricker hervorhebt, und den geringen durch sie verursachten Functionsstörungen leicht übersehen werden, aber auch in mehreren Fällen acuter Miliartuberkulose, die ich fast täglich bis zum letalen Ende im hiesigen Lazareth und im hiesigen Kinderhospital untersuchen konnte, und bei denen die Section die Diagnose bestätigte, gelang es bloß einmal, Aderhauttuberkeln nachzuweisen, und auch etwa 15 anderweitig nur seltener von mir ophthalmoskopirte Fälle lieferten mir keinen positiven Befund, so dass ich das Vorkommen von Aderhauttuberkeln bei Miliartuberkulose doch für ziemlich selten halten muss, wenn mich nicht fortgesetzte Beobachtungen ein Anderes lehren werden.

Man beobachtet die Choroidealtuberkulose meist in beiden Augen, zuweilen vor den eigentlichen Symptomen der acuten Miliartuberkulose (so Steffen 6 Wochen, Fränkel 3 Monate vor denselben).

Ueber das ophthalmoskopische Verhalten der Aderhauttuberkeln stimmen die Beobachtungen ziemlich überein.

Dieselben erscheinen als helle, meist blassrosa oder gelblich gefärbte runde Flecken von verschiedener Grösse, die ohne scharfe Grenze in die Farbe des übrigen Augenhintergrunds übergehen, sie kommen in verschiedener Anzahl, meist 5—10 (selten bis 40 und 50) vor und zwar meist in der Umgebung der Macula lutea. Als besonders charakteristisch zur Unterscheidung von andern ähnlichen Knötchen, z. B. bei Choroiditis disseminata werden von Gräfe ihre runde Form, ihre geringe Neigung zur Confluenz, das Fehlen eines Pigmentsaumes um dieselben und deren Prominenz hervorgehoben, als Tuberkel der Aderhaut charakterisirt sie ihr Verhalten zu den Retinalgefässen.

Ihre Grösse schwankt vom kaum sichtbaren bis zu Linsengrösse (Fränkel beobachtete einen von  $1\frac{1}{2}$  Papillengrösse, in welchem Falle die tödtliche Miliartuberkulose erst 3 Monate nach Entdeckung desselben eintrat) (durchschnittlich 0,5—1 Mm. gross). Der grösste von Cohnheim nachgewiesene Tuberkel war 2,5 Mm. gross. Bouchut bildet in seinem Atlas neben mehreren kleineren Choroidealtuberkeln einen sehr grossen ab in einem Falle von Meningit. tub. bei einem 4jährigen Kinde, ein diesem sehr ähnliches Choro-



dealexsudat<sup>1)</sup> sah ich auf der v. Ziemssen'schen Klinik bei einem 20jährigen jungen Manne sich entwickeln, der von einer leichten Cerebrospinalmeningitis genas, leider konnte ich den Fall nicht weiter verfolgen, da Patient die allmählich sich entwickelnde Sehstörung der Augenspiegeluntersuchung zur Last legte und sich gegen sein Versprechen nicht mehr sehen liess.

Die feinere Anatomie der Aderhauttuberkeln anlangend, entwickeln sich dieselben aus der Choriocapillaris, fast alle zeigen sich in ihrer Mitte weisslich (käsiger Zerfall) und stehen mit kleinen Gefässchen in Zusammenhang, ihrer mikroskopischen Zusammensetzung nach bestehen sie aus verschiedenen grossen Zellen und freien Kernen und zusammenhängenden amorphen Massen, so dass sie von dem Verhalten gewöhnlicher Miliartuberkel in Nichts abweichen.

Bouchut unterscheidet noch eine *Rétinite tuberculeuse*, die sich im Gefolge scrophulöser Kachexie, besonders bei Kindern entwickeln solle, dieselbe soll sich auch bei der Mehrzahl der Individuen zeigen, welche durch Tuberkel der Lungen, der Wirbelsäule, des Hüftgelenks, der Mesenterialganglien und Eingeweide überhaupt im Verlauf jeder durch Scrophulose hervorgerufenen Kachexie sterben.

Er schildert dieselbe folgendermaassen: *C'est une rétinite cachectique, qui résulte de la dégénérescence granulo-graisseuse généralisée, qui se rencontre dans la plupart des tissus notamment dans le coeur, dans les muscles des membres, dans le foie, dans les reins dans le coeur, dans le système des capillaires et enfin dans les capillaires des méninges et de la rétine. Sous l'influence de cette altération des vaisseaux de la rétine, la nutrition de la membrane s'altère et il en résulte une dégénérescence graisseuse plus ou moins étendue. Cette stéatose diffuse, à peine appréciable loin de la papille, est plus caractérisée dans son voisinage et là elle se révèle alors par un exsudat grisâtre irrégulier, qui occupe surtout la circonférence du nerf optique. On dirait une périnévrite; mais la papille qui souvent est altérée de la même manière, est trouble, grisâtre et mal limitée, comme dans la névrorétinite. Alors, si l'on examine au microscope les éléments nerveux, on les trouve infiltrés de graisse et de fibres conjonctives plus ou moins nombreuses, à différents âges de leur développement. Mit diesem anatomischen Befund beweist Bouchut selbst das Falsche seines Ausdrucks *Rétinite tuberculeuse*. Da es sich hierbei keineswegs um Tuberkel in*

1) Fig. 11. Taf. V u. VI.



der Retina, sondern um eine allerdings bei scrophulösen Kindern nicht seltene fleckige fettige Degeneration in der Retina handelt, dieselbe charakterisirt sich ophthalmoskopisch in feinen weissen, verschieden geformten Trübungen, die dadurch, dass sie die Retinalgefässe theilweise decken, ihren Sitz in der Netzhaut documentiren. Ich sah solche feine Netzhauttrübungen bei mehreren Kindern der hiesigen Kinderheilanstalt, hatte aber nie Gelegenheit, ein betreffendes Auge anatomisch zu untersuchen.

Von einem besonders hochgradigen Fall gebe ich die Abbildung (Fig. 16, Taf. VII. VIII.): Die Papille war nach innen zu verschwommen, durch eine feine trübe Streifung nicht abzugrenzen. Die Gefässe zeigten sich mässig gefüllt, geschlängelt und deren Verlauf entlang zeigten sich zahlreiche streifige und fleckige, geringe und intensivere Trübungen in der Retina, die an manchen Stellen die Gefässe verdeckten. Auf dem andern Auge waren die gleichen Veränderungen in geringerem Grad. Das Auge gehört einem 7jähr. Jungen an, der seit mehreren Jahren an Caries der Lendenwirbel und hochgradigen Senkungsabscessen litt und durch fortwährende bedeutende Eiterabsonderung hochgradig anämisch und herabgekommen war.

Es ist dies die gleiche Affection, wie sie Bouchut als *Rétinite scrofuleuse* schildert, so dass ich nicht begreife, warum er bestimmt eine *Rétinite scrofuleuse* und *tuberculeuse* unterscheidet, da beide in gleicher Weise beschrieben werden. Diese fettig granulösen Stellen sollen sich hauptsächlich in solchen Fällen schwerer Scrophulose finden, die zu einer scrophulösen Kachexie geführt haben, weshalb sie auch Bouchut eine wahre *Rétinite cachectique* nennt.

Ganz kurz möchte ich hier noch der bei Wundfiebern und pyämischen Zuständen vorkommenden Retinalaffectionen (der *Retinitis septica*) gedenken, wie sie besonders von Roth (Dtsch. Zeitschr. für Chir. I. S. 471) studirt wurde, dieser unterscheidet hierbei eine bei Puerperalfieber, Pyämie, ulceröser Endocarditis vorkommende, äusserst maligne, durch ihren raschen Uebergang in eitrige Panophthalmie ausgezeichnete embolische Form, von einer viel häufigeren, gutartigeren, bei multiplen Eiterungen, Verjauchungen — Septikämie zuweilen auftretenden Form, die sich hauptsächlich durch kleine weisse Herde in der Nähe der Papille und Macula lutea, zuweilen auch kleine Hämorrhagien charakterisirt, welche sich anatomisch durch Fettdegeneration der Capillaren, Hypertrophie der Nervenfasern und Auftreten von Körnchenzellen erklären.

#### Veränderungen des Augenhintergrundes bei Intoxicationen.

Es sind hier noch die bei verschiedenen, besonders chronischen Intoxicationen auftretenden Affectionen des Augenhintergrunds zu



erwähnen, die jedoch nur in wenigen der als Intoxicationsamblyopien und Amaurosen genannten Zustände zu constatiren sind. Es handelt sich hier meist um hyperämische Zustände der Papille, die bis zu wirklicher Neuritis entwickelt sein können oder häufiger um mehr oder weniger vollständige Sehnervenatrophie. —

Bezüglich deren Häufigkeit erwähne ich hier kurz eine Angabe Galezowski's<sup>1)</sup>, der unter 168 Fällen von Sehnervenatrophie 22 mal Traumen, 4 mal Cerebralaffectionen, 33 mal Ataxie, 12 mal Syphilis, 2 mal Typhus, 2 mal Wechselfieber, 4 mal Menstruationsstörung, 1 mal Bleikolik, 13 mal Alkoholismus als ätiologisches Moment constatirte.

Am bekanntesten sind die durch chronischen Alkoholismus herbeigeführten Amblyopien, die schon Siehel<sup>2)</sup> 1863 betont. Es handelt sich hier um eine unter Farbenblindheit, Nebligsehen, verschiedenartigen Scotomen allmählich fortschreitende und zuweilen bis zu völliger Amaurose führende Amblyopie, für die ophthalmoskopisch zuweilen hyperämische Zustände, nicht selten mit Trübung der Papillengrenzen oder wirkliche Neuritis oder häufiger Atrophie der Papille nachgewiesen wurden (erstere auch von Klein bei durch Alkoholmissbrauch entstandenen Psychosen).

Während Bouchut<sup>3)</sup> die Veränderungen an der Papille auf eine chronische Meningitis, überhaupt chronische Erkrankungen des Gehirns und seiner Häute zurückzuführen sucht, scheint Leber<sup>4)</sup> dem Alkohol eine direct schädliche Wirkung auf die Sehnerven zuzuschreiben.

Die meist doppelseitig auftretende Affection begleitet meist noch andere Symptome des chronischen Alkoholismus: Digestionsstörungen, Schlaflosigkeit, Delirium, Zittern etc.

Dass schlechte Existenzbedingungen das Auftreten der genannten Störung begünstigen, dafür spricht auch Galezowski's<sup>5)</sup> Beobachtung von dem häufigeren Vorkommen derselben während der Belagerung von Paris.

Fast noch mehr als der Alkohol wird von einigen Autoren der Tabakmissbrauch als Ursache von Sehstörungen hingestellt. Sehstörungen bei acuter Nicotinvergiftung sind nur selten be-

1) Journal d'ophth. 1872.

2) Annales oculist.

3) Ophthalmosc. médicale.

4) Handb. der gesammten Augenheilkunde von Grafe und Sämisch Bd. V, 2. S. 881.

5) Gaz. de hôp. 1871.



schrieben, so von Kosminski<sup>1)</sup>. Zahlreich dagegen solche bei chronischer Tabaksintoxication, so von Siehel, Mackenzie, Förster, Hutchinson<sup>2)</sup>, jedoch ist es oft schwer, diese Ursache von der im Alkoholmissbrauch beruhenden zu trennen, da beide Schädlichkeiten meist zusammentreffen. Selbstverständlich handelt es sich hier vorwiegend häufig um Männer (nach Hutchinson 28 : 1) und um Erwachsene. Meist sind andere Erscheinungen von chronischer Nicotinintoxication, Appetitlosigkeit, Muskelzittern, Schlaflosigkeit, Gedächtnisschwäche, gleichzeitig vorhanden und das Auftreten der Amblyopie ist auch hier ein sehr schleichendes und wird durch eine gewisse Inanition begünstigt. Der Augenspiegel gibt auch hier häufig negativen Befund, zuweilen zeigt sich die Papille blass, besonders eine Entfärbung der äussern Hälfte der Papille, seltener völlige Sehnervenatrophie, deren jedoch Dickinson sieben Fälle beobachtete, Bouchut unterscheidet eine *Nevrorétinite nicotinique*, für die er eine sklerotische Affection des Rückenmarks als Ursache anzunehmen geneigt ist.

Zehender<sup>3)</sup> macht auf den Einfluss des Tabakmissbrauches auf die Herzaaction aufmerksam, die vielleicht die Netzhautfunction beeinträchtigt.

Nach einigen Beobachtungen an v. Rothmund's Klinik schien mir, wie auch a priori nicht unwahrscheinlich, das Tabakkauen für das Auge besonders ominös zu sein — in einem solchen Falle bestand complete Sehnervenatrophie.

Von andern toxischen Substanzen haben wohl nur wenige einen bemerkbaren Einfluss auf den Augenhintergrund. Arbuckle<sup>4)</sup> z. B. sah bei Versuchen an Kaninchen nach Atropin, Aconit, Chloralhydrat, Blausäure, Strychnin, Morphin und Pikrotoxin trotz starker Wirkung keine wesentliche Veränderung an den Retinalgefässen, selbst wenn solche an andern Stellen, z. B. den Ohren, sich zeigten.

Am meisten lässt sich wohl ein Einfluss auf die Blutfülle des Augenhintergrunds vom *Secale cornut.* und Amylnitrit erwarten, wenigstens sah Arlidge bei seinen Untersuchungen über Anwendung gewisser Agentien bei Paralytikern nach Belladonna, Hyoscyamin und Pikrotoxin angeblich Erweiterung, nach Laburnum und

1) Ref. in Nagel's Jahresber. für 1871. S. 345.

2) Ophth. Hosp. rep. VII. 2. p. 169.

3) Handbuch der Augenheilkunde Bd. II. S. 184.

4) West Riding Lunatic asylum med. Rep. Vol. V. Ref. in Nagel's Jahresbericht pro 1875. S. 306.



Mutterkorn dagegen Verengerung der Netzhautgefäße, auch Swanzy sah die Congestion des Augenhintergrunds bei einem Epileptiker unter Secalegebrauch zurückgehen, in andern Fällen aber Erweiterung der Netzhautgefäße und Röthung der Papille nach Amylnitrit- und Stickstoffoxydulinhilation entstehen.

Die Narcotica anlangend, beobachtete Laborde<sup>1)</sup> bei Injection chlorsauren Morphins unter die Haut eines Hundes, im Excitationsstadium Hyperämie der Netzhaut, Anämie während der Depression, und will bei letzterem auch Anämie des Hirns und Rückenmarks durch die Section nachgewiesen haben (ähnliches gilt auch vom Chloroform). Einen interessanten Fall von Amaurose nach starken Morphindosen bei einem 32jährigen Manne beobachtete Wagner<sup>2)</sup>. Die Papille war hierbei stark getrübt, die Arterien sehr eng. Nach langem Gebrauche von Chloralhydrat wurden ebenfalls Amblyopien beobachtet, für die der Augenspiegelbefund ausser allenfallsiger geringer Erweiterung der Gefäße keine Anhaltspunkte bot.

Nicht uninteressant sind die von mehreren Seiten (Gräfe, Briquet) beobachteten mehr oder weniger hochgradigen Sehstörungen nach grossen Chinindosen, es liegen jedoch hierfür, wie auch für anderwärts beobachtete Amblyopien durch Quecksilberintoxication und Osmiumsäuredämpfe keine ophthalmoskopischen Resultate vor.

Ob gewisse durch hochgradigen Einfluss auf Blut oder Gefässwände sich auszeichnende Gifte (wie Phosphor) zu Retinalapoplexien führen, wurde von Niederhauser (Inaug.-Diss.) experimentell mit negativem Erfolg studirt, dagegen wurde post mortem bei Phosphorvergiftung einmal Austritt rother Blutkörper längs der Venen beobachtet. Sehstörungen nach Schwefelkohlenstoffintoxication wurden von Delpsch und Meunier beobachtet und in zwei Fällen wirkliche Netzhautalterationen, als grauliche Suffusion um die Papille und atrophische Zustände derselben beobachtet, so dass Bouchut in seinem Atlas eine eigene Rétinite sulfocarbonique erwähnt.

Weitaus am wichtigsten sind jedenfalls die bei Blei-Intoxication auftretenden Affectionen des Augenhintergrunds, die in den letzten Jahren von zahlreichen Beobachtern beschrieben wurden, während die Sehstörungen durch Blei-Intoxication schon früheren Autoren (Beer Duplay) bekannt waren. Was letztere anlangt,

1) Gaz. de hôp. 1877.

2) Archiv für Ophthalm. III. 2. S. 396.



so beobachtete man sowohl plötzlich auftretende, fast völlige doppel-seitige Erblindung, als auch mehr allmählich zunehmende Amblyopie.

Der ophthalmoskopische Befund waren im Anfang meist hyperämische Zustände (Hirschler<sup>1)</sup>, Samelson), aber auch hochgradige Neuritis, wie solche Fälle von Schneller<sup>2)</sup>, Bouchut, Hutchinson<sup>3)</sup>, Nagel, Horner beschrieben wurden, andererseits aber auch Sehnervenatrophie nach Neuritis (Nagel, Horner, Lunn, Dr. Reid), für die Neuritis saturnina charakteristisch könnte das Fehlen der Extravasate, sowie die geringgradige Trübung betrachtet werden.

Sehr interessant ist der Befund der Retinitis alb. bei Bleivergiftung.

Diese Affectionen wurden nach den verschiedensten Arten der Blei-Intoxicationen, nach Beschäftigung mit Bleifarben und anderen bleihaltigen Stoffen, nach Anwendung bleihaltiger kosmetischer Mittel und innerlicher Medication verschiedener Bleipräparate beobachtet, meist gingen denselben andere Symptome der Intoxication — die Veränderungen am Zahnfleisch, Bleikolik, Lähmungserscheinungen, Kopfschmerzen, krampfartige epileptoide Zustände voraus.

Ueber den Zusammenhang der Erscheinungen am Augenhintergrund mit der Blei-Intoxication bestehen verschiedene Ansichten. Manche nehmen eine directe Einwirkung des Bleis auf die Nervensubstanz an, andere betonen Veränderungen der Gefässwände, von manchen wird eine Nephritis als Grundlage der Veränderungen an der Papille beschuldigt, (was besonders für die von Deprés<sup>4)</sup>, Steffan bei Blei-Intoxication beobachteten Fälle von Retinitis album. viel für sich hat), oder die Amaurosis saturnina als eine urämische betrachtet, von andern (Bouchut) eine Encéphalopathie, besonders Hypertrophie der Gehirnsubstanz für die Erklärung der Névrite saturnine (als einer Névrite étranglée) geltend gemacht.

In einem Fall von hochgradiger Encephalopathia saturnina, in welchem der Patient mit eingezogenem Abdomen mehrere Tage in tiefem Sopor dalag, konnte ich eine auffallende Enge der Retinalarterien constatiren, die sich auf Amylnitrit-Inhalationen unter Besserung der übrigen Erscheinungen verlor.

1) Wiener med. Wochenschrift 1866. Nr. 7 u. 8.

2) Klin. Monatsblätter für Augenheilkunde IX. S. 240.

3) Ophth. hosp. rep. Vol. VII.

4) Gaz. de hôp. 1872. No. 148.



## Veränderungen des Augenhintergrundes nach dem Tode.

Bouchut machte zuerst im Jahre 1860 darauf aufmerksam, dass man im ophthalmoskopischen Bild einen sichern Beweis des eingetretenen Todes habe und forderte zur allgemeinen Anwendung des Augenspiegels in der Leichenschau auf. Die von ihm als *Rétine cadaverique et Pneumatose des veines après la mort* bezeichnete Veränderung beschrieben in gleicher Weise Meunier und Poncet<sup>1)</sup>, ebenso Galezowski.

Im Allgemeinen kann man nur kurze Zeit nach dem Tode (nach Galezowski 1—2 Stunden) natürlich je nach der Temperatur und anderen Bedingungen) noch ophthalmoskopiren. Cornealtrübungen (besonders wenn die Augen nach dem Tode geöffnet bleiben) und Linsentrübung verdecken bald die Details des Augenhintergrundes.

Sämmtliche Beobachter geben an, dass der Augenhintergrund nach dem Tode grau, opak erscheint, die Arterien verschwunden, die Blutsäule in den Venen unterbrochen, die Papille weiss und undeutlich abgegrenzt sei. Galezowski sah bald nach dem Tode fleckige dunkle Trübungen um die Papille sich mehr und mehr ausdehnen, Gayat<sup>2)</sup> sah dies besonders deutlich bei Enthaupteten und beschreibt ausserdem das Auftreten eines rothen Flecks in der *Macula lutea*, wie bei Embolie der *Arteria centralis*, was er durch die verschiedene Intensität der Netzhauttrübung an dieser Stelle erklärt.

Ich habe eine grosse Anzahl menschlicher Leichen nach den verschiedensten Krankheiten und zahlreiche Thiercadaver ophthalmoskopirt und kam im Wesentlichen zu gleichen Resultaten. Bei einigen Phthisikern, die ich unmittelbar nach eingetretenem Tode untersuchen konnte, war das ophthalmoskopische Bild durchaus nicht beweisend für denselben. Es war die Farbe des Augenhintergrundes blassroth, die Venen nicht unterbrochen, (Becker erwähnt auch, dass er ein Leerwerden der Gefässe nach dem Tode häufig nicht gefunden habe), die Arterien allerdings etwas undeutlich, aber sichtbar, längere Zeit nach dem Tode konnte man allerdings Unterbrechungen in der Blutsäule der Venen constatiren. In keinem der zahlreichen Fälle konnte ich die Farbe des Augenhintergrundes als „silbergrau“ bezeichnen, vielmehr war bei allen ein deutlicher rother Ton, den übrigens auch Poncet erwähnt, besonders in den

1) Archiv gén. 6. Sér. XV. p. 408.

2) Annales d'oculist. T. LXXIII. p. 5.



peripheren Theilen ausgeprägt, die Papille war stets noch deutlich zu erkennen, schneeweiss; die Arterien selten nur in Spuren sichtbar, die Venen manchmal von dunklem Blute ausgedehnt, theilweise unterbrochen. Den oben erwähnten rothen Fleck in der Macula lutea konnte ich nie erkennen. Längere Zeit nach dem Tode war ein Trüber- und Blässerwerden des ganzen Bildes nicht zu verkennen, besonders die Gefässe waren bald nur noch an der Papille theilweise zu erkennen. Das Charakteristischste dieser Zeichen ist jedenfalls die Unterbrechung der Blutsäule in den Gefässen, wie auch Gayat hervorhebt.

Die Erklärung des ophthalmoskopischen Bildes ergiebt sich von selbst. Die Blässe des Augenhintergrunds ist bedingt durch Leere der Choroidealgefässe nach Aufhebung der Herzthätigkeit, die unterbrochene Blutsäule erklären Lufteinlagerungen, wie sie bekanntlich an den Meningealvenen sich zeigen und schon Morgagni bekannt waren, die Trübung und Opalescenz der Retina ist beginnende Fäulniss.

Aber auch zur Prognose des bald bevorstehenden Todes hält sich Bouchut durch das Ophthalmoskop befähigt, indem eine beginnende Entfärbung der Choroidea auf einen baldigen Tod hindeutet, was nach Bouchut besonders in solchen Fällen werthvoll wäre, wo, wie bei Typhus und Meningitis oft kurz noch vor dem Tode Erscheinungen bestehen, die durchaus nicht auf das Ende hinweisen.

Ich gebe zur Bestätigung dieser Angabe in Fig. 19 (Taf. VII u. VIII) die Abbildung des Augenhintergrundes eines Phthisikers nach bereits 10 stündiger Agone 5 Minuten ante exit. letal. Der Augenhintergrund blass (nicht so intensiv roth wie gewöhnlich), die Gefässe etwas eng, zeigen einen breiten Reflexstreifen.

Fig. 18 (Taf. VII u. VIII) ist der Augenhintergrund der gleichen Person 5 Minuten nach dem Tode, die Papille zeigt sich hier weiss, aber deutlich zu erkennen. Arterien nicht sichtbar, Venen dünn, unterbrochen. Weissröthlich blasse Farbe des Augenhintergrundes, darin einzelne hellere Flecke.



Druck von J. B. Hirschfeld in Leipzig.







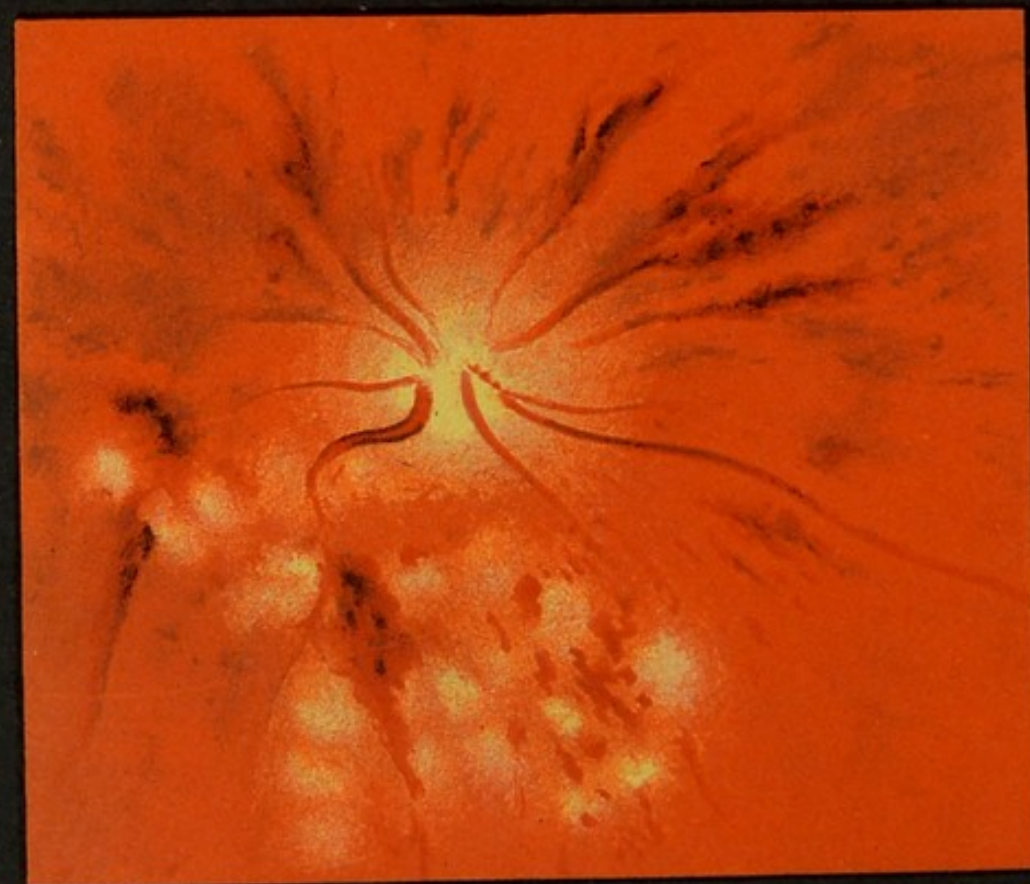


Fig. 1.



Fig. 2.



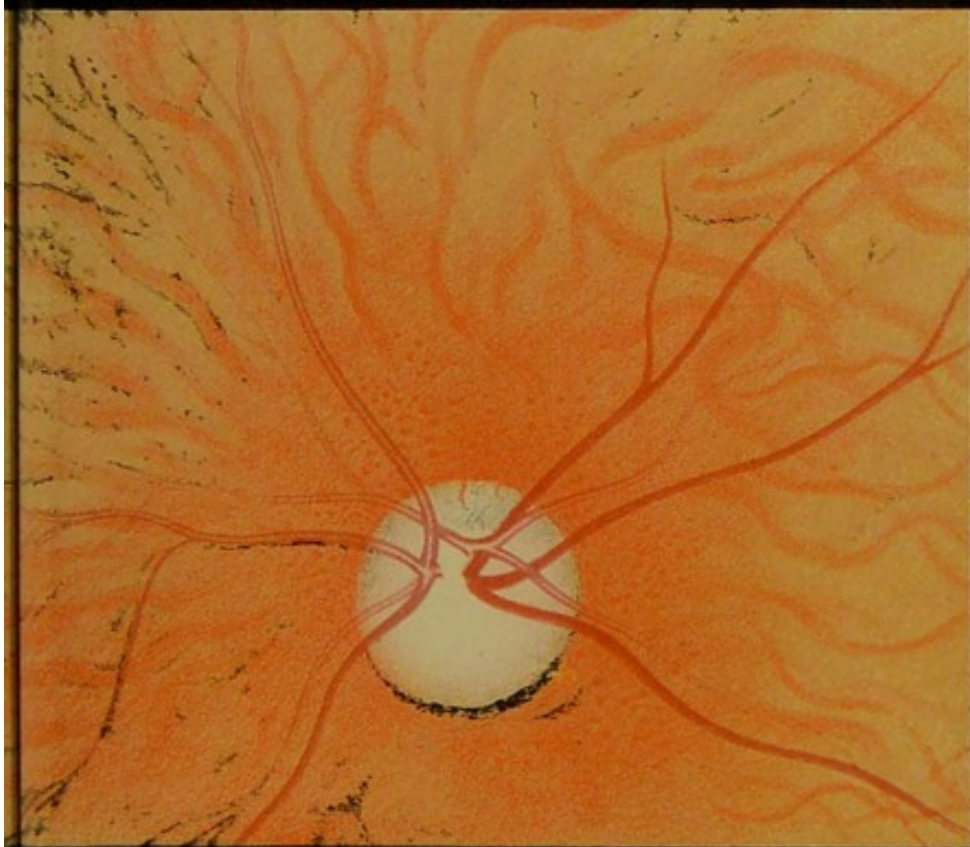

Fig. 3.

A. Schreiber, ad nat. pinx.

Verlag v. F.C.W. Vogel in Leipzig.

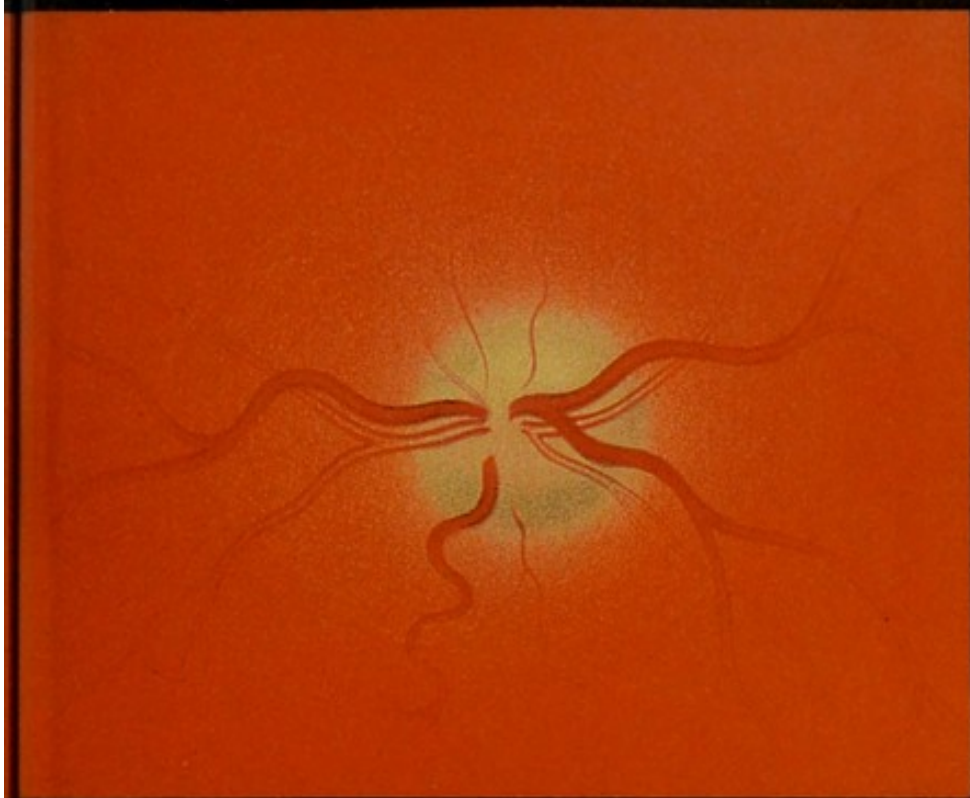



Fig. 4.

Lith. Anst. v. J.G. Bach, Leipzig.












Fig. 6.

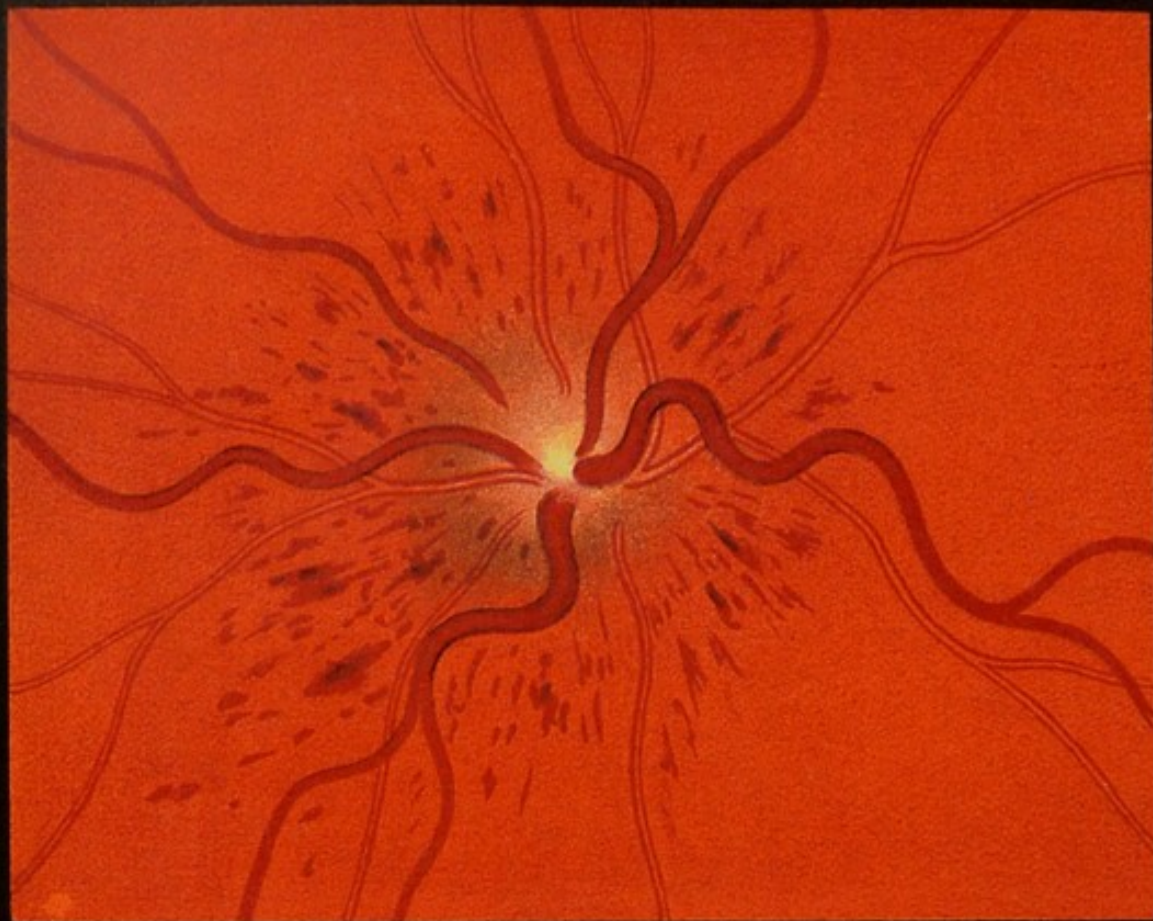

Fig. 5.

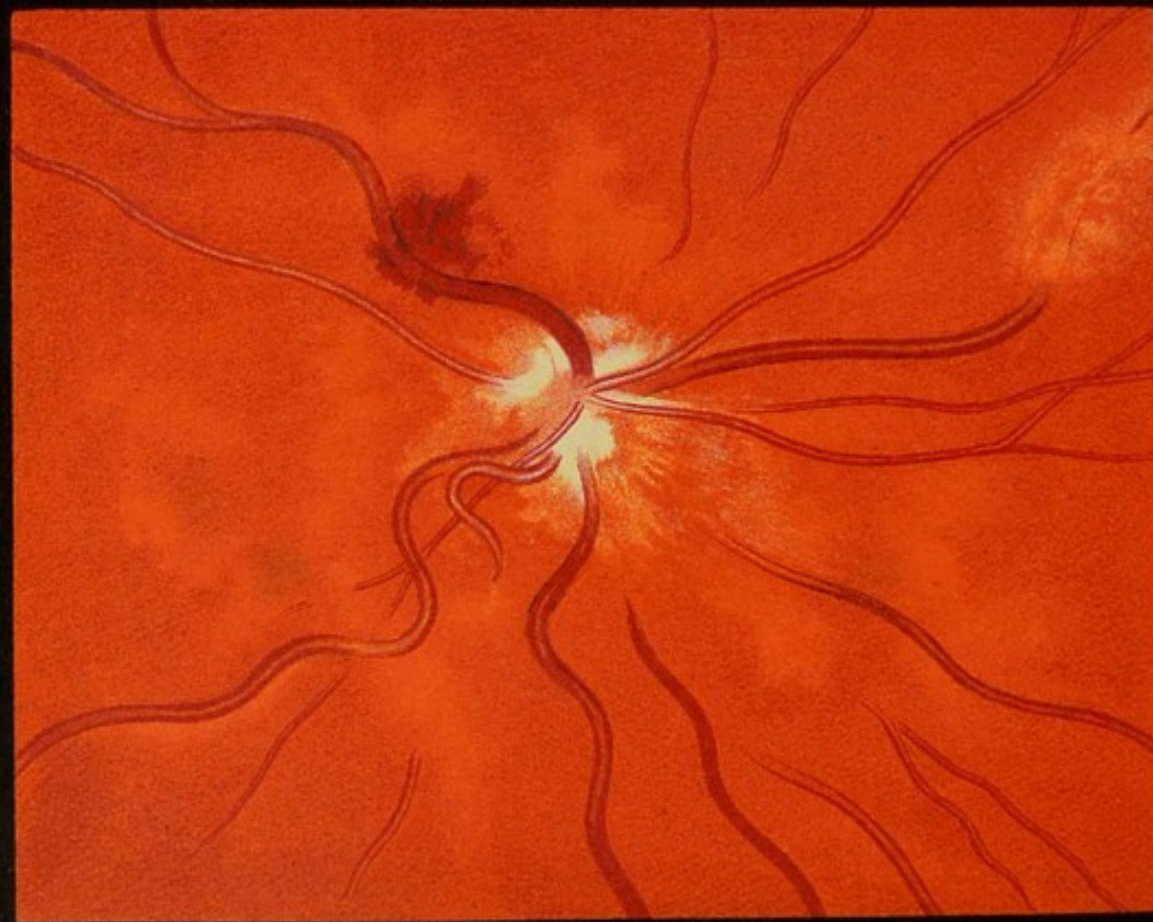



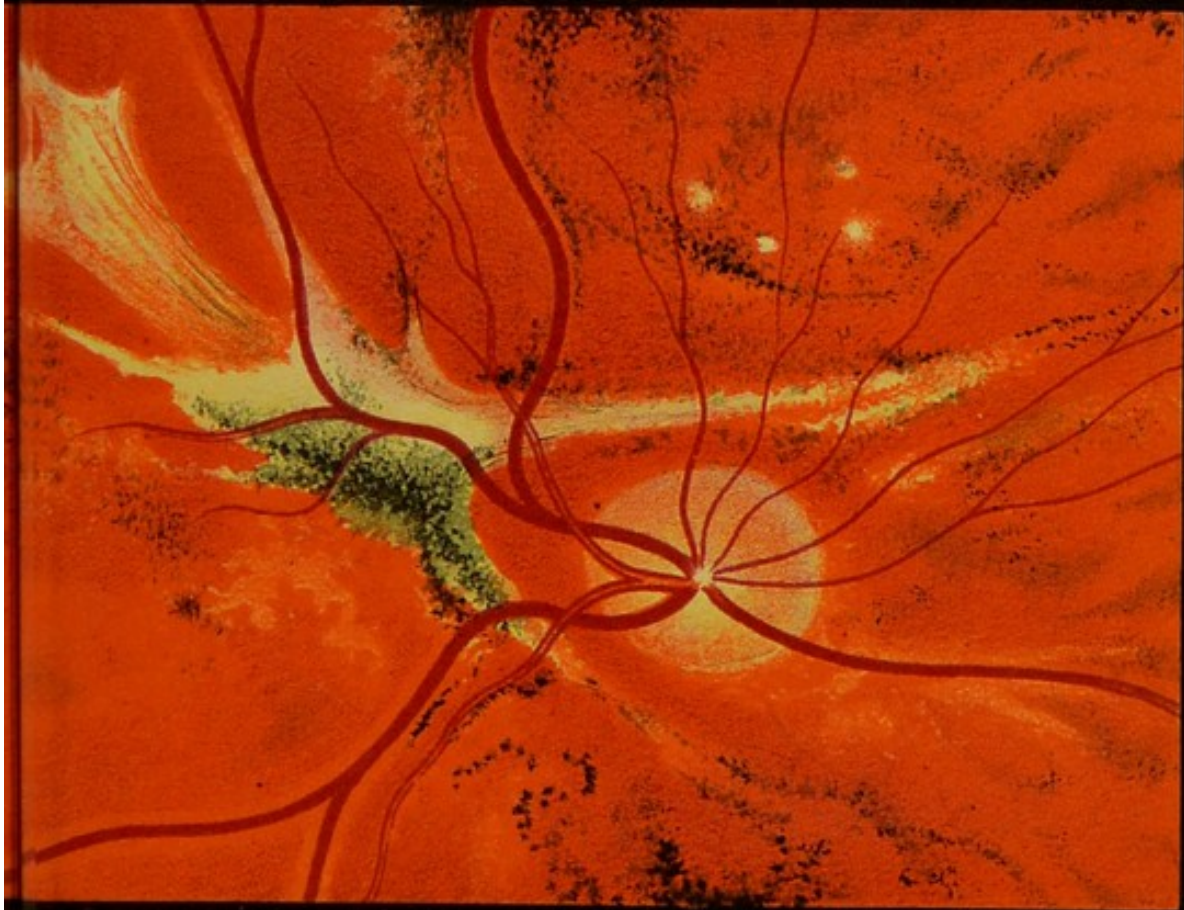


Fig. 7.

A. Schreiber, ad nat. pinx.


Verlag von F.C.W. Vogel in Leipzig

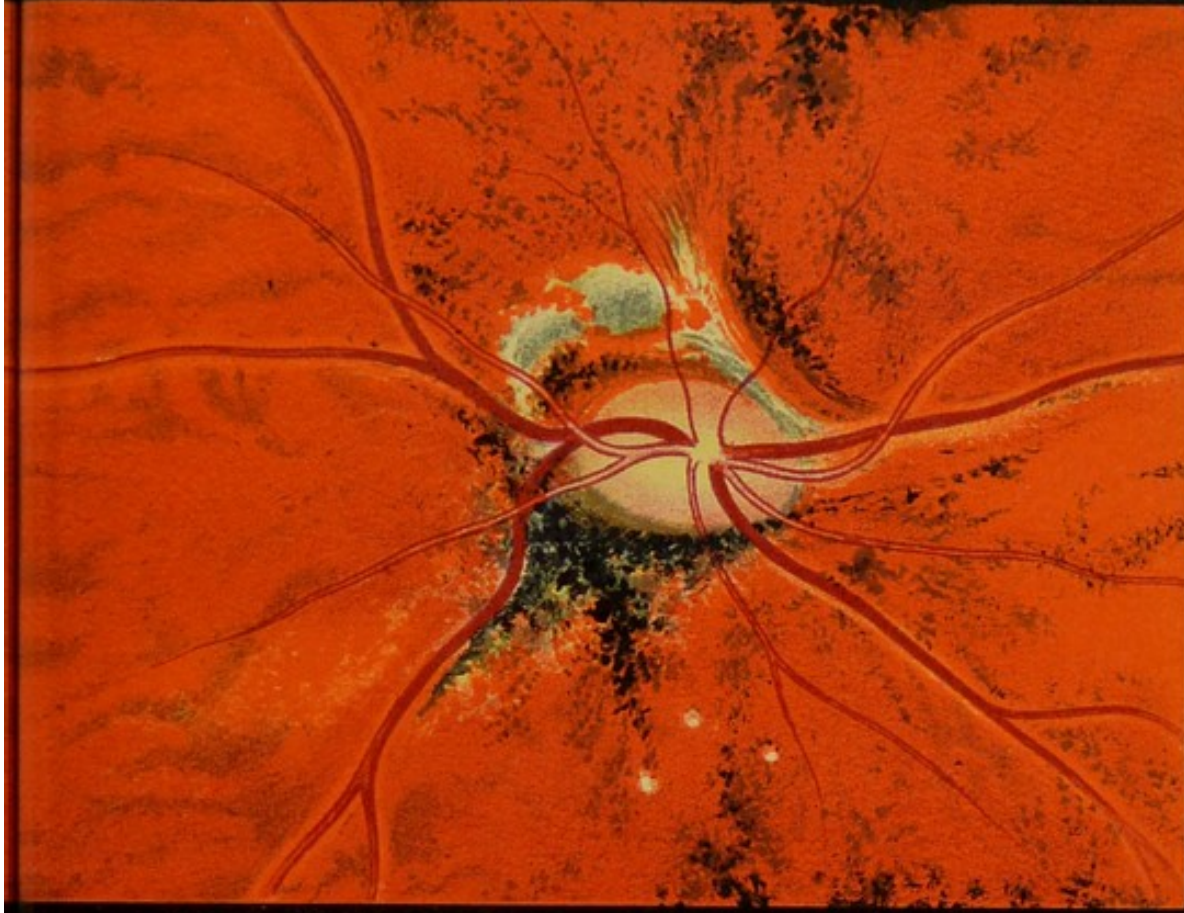


Fig. 8.

Lith. Anst. v. J. G. Bach, Leipzig











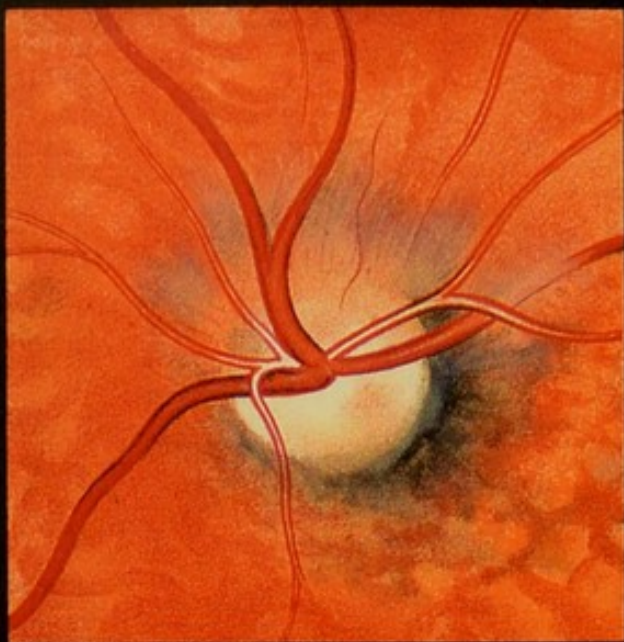


Fig. 10

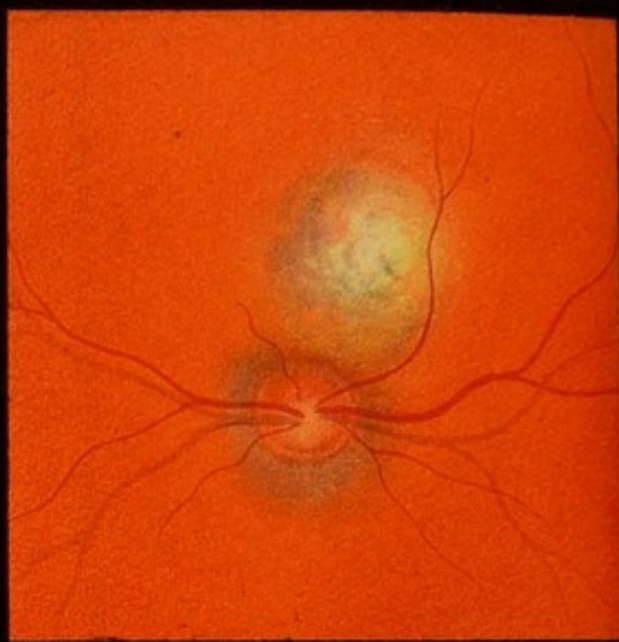


Fig. 11.

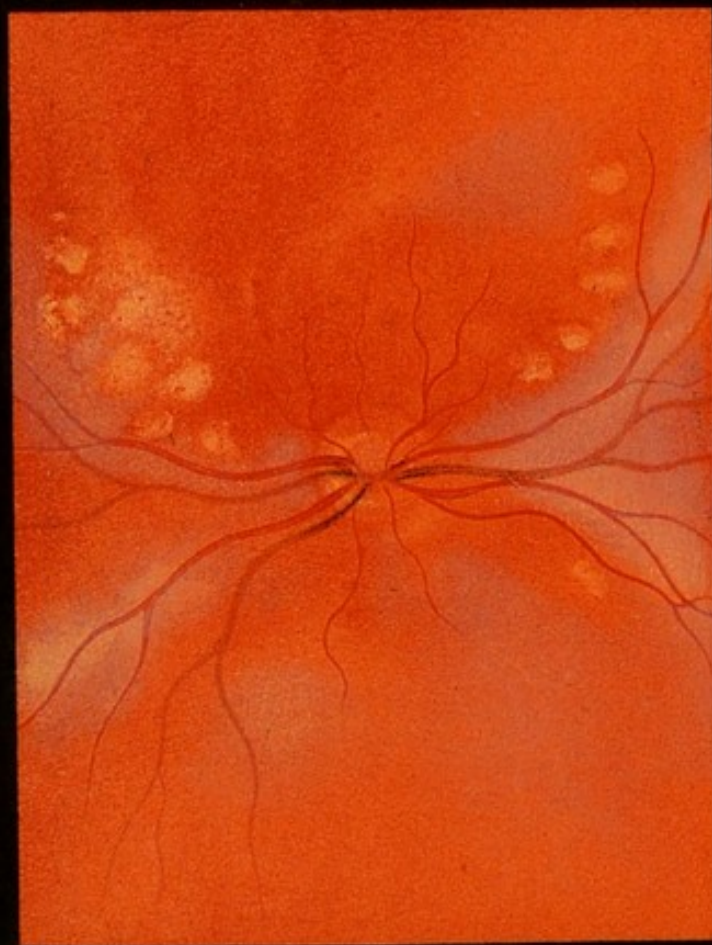

Fig. 9

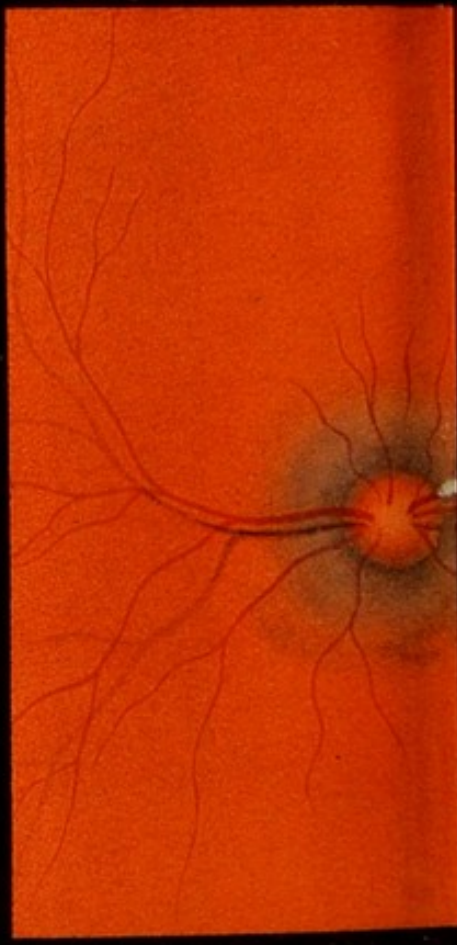






Fig. 12.

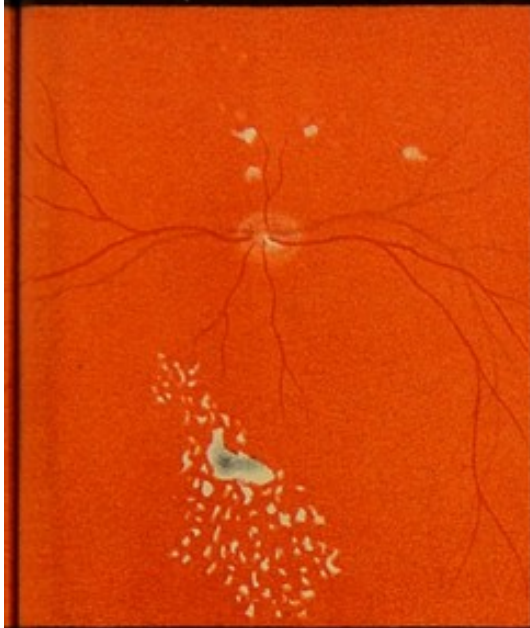


Fig. 13.

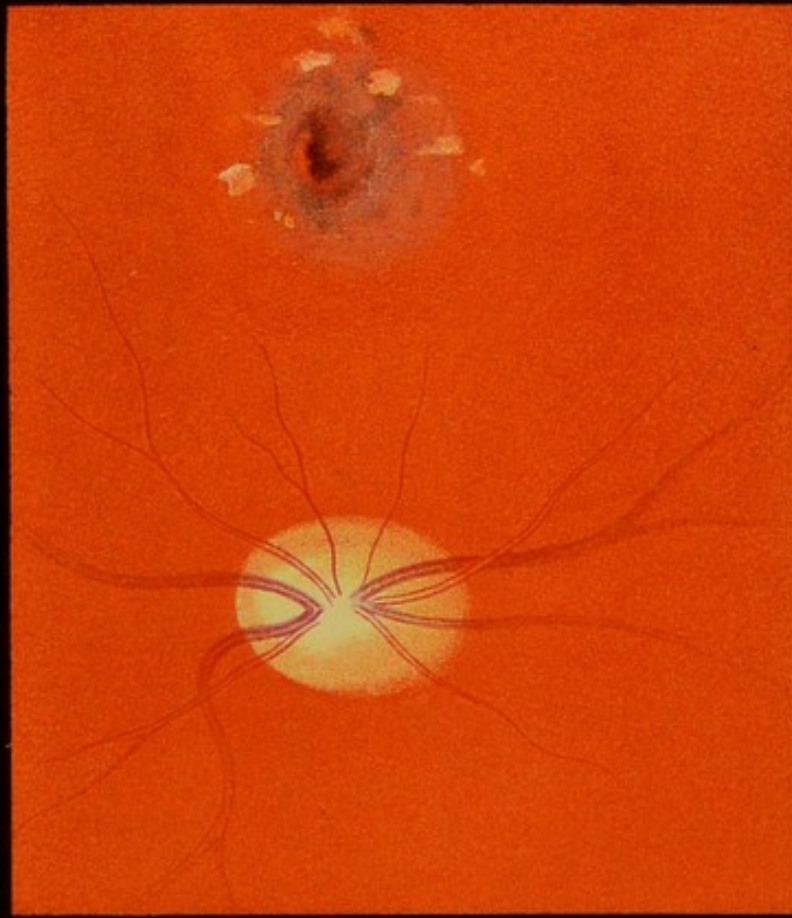


Fig. 14.

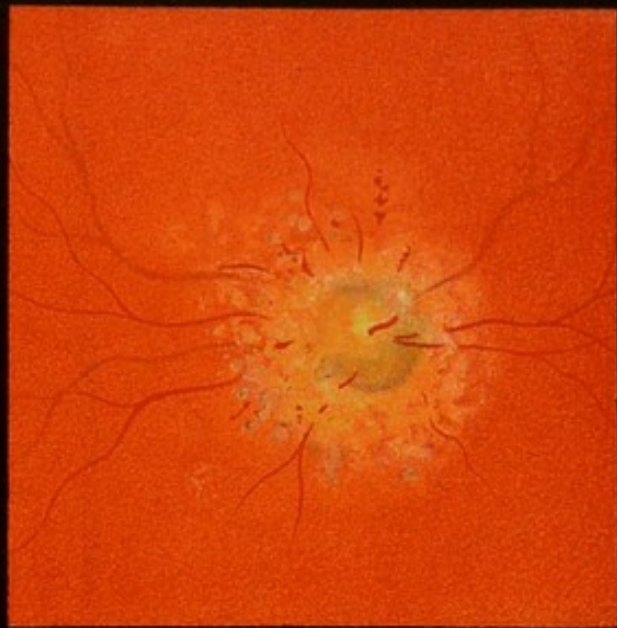

Fig. 15.











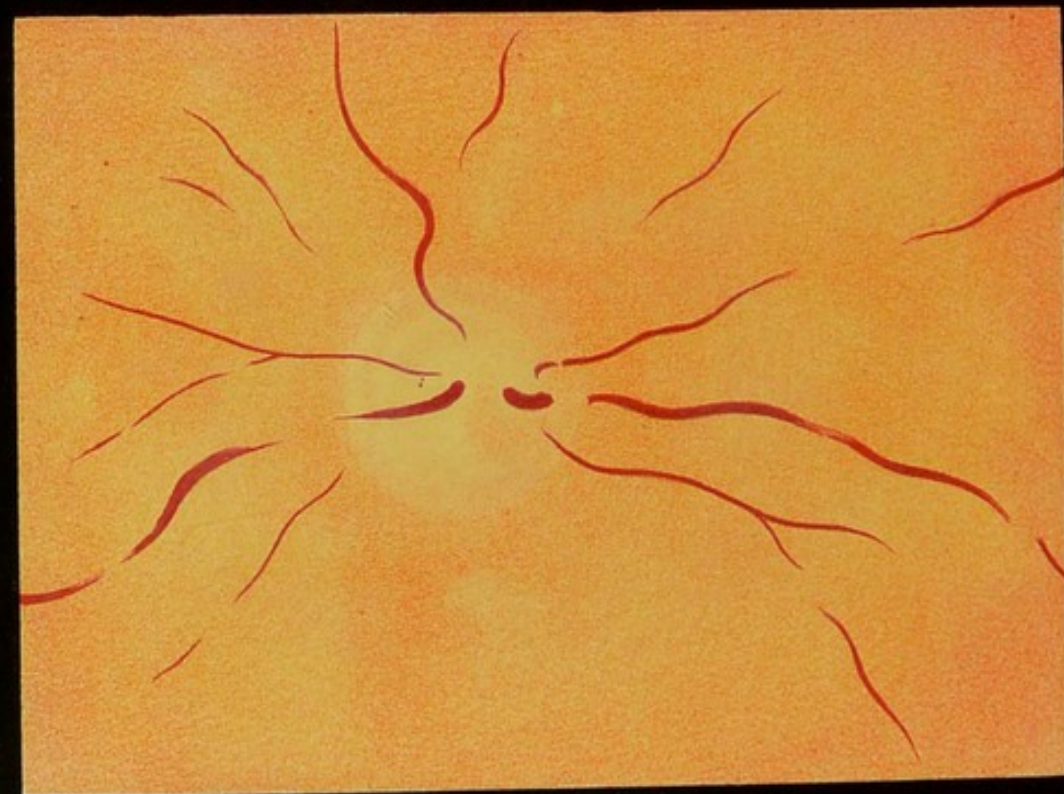


Fig. 18.

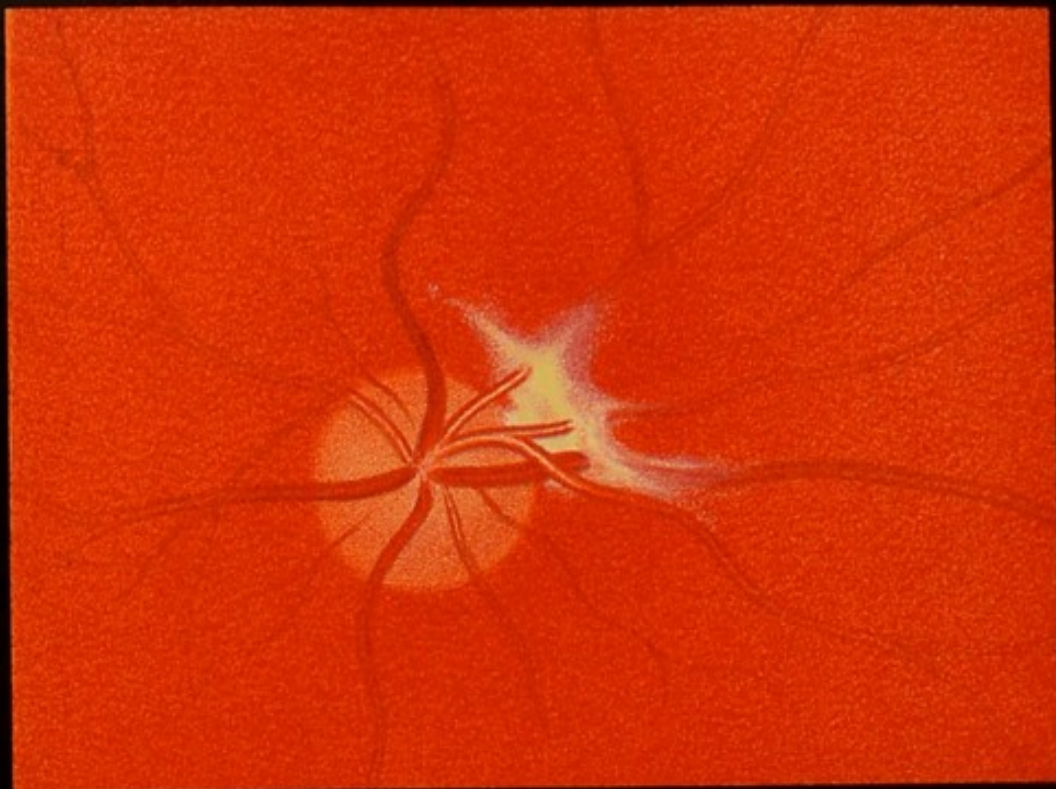

Fig. 17.



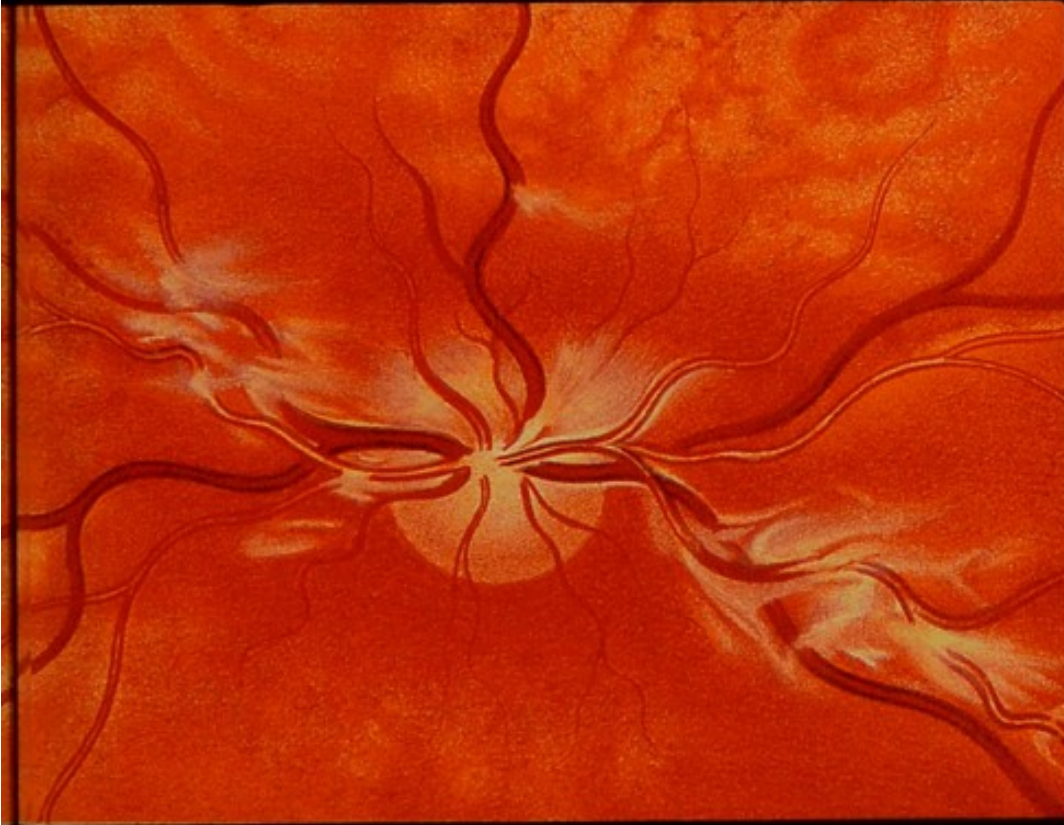

Fig. 16.

A. Schreiber, ad nat. pinx.

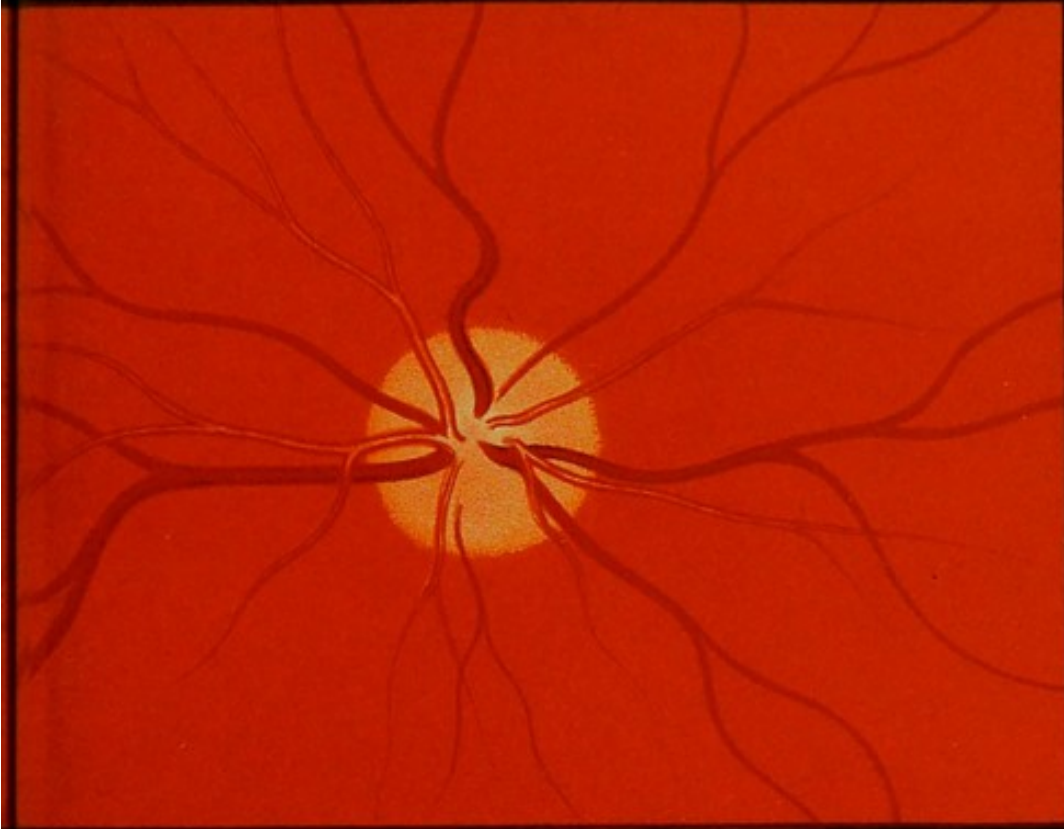


Fig. 19.

Verlag von F. C. W. Vogel in Leipzig.

Lith. Anst. v. J. G. Bach, Leipzig.



