

Über Echinokokkus der Pleura und die ihn vortäuschenden Localisationen der Echinokokkenkrankheit / von Carl Maydl.

Contributors

Maydl, Carl, 1853-1903.
Royal College of Physicians of Edinburgh

Publication/Creation

Wien : J. Safar, 1891.

Persistent URL

<https://wellcomecollection.org/works/a9ww36du>

Provider

Royal College of Physicians Edinburgh

License and attribution

This material has been provided by This material has been provided by the Royal College of Physicians of Edinburgh. The original may be consulted at the Royal College of Physicians of Edinburgh. where the originals may be consulted.

This work has been identified as being free of known restrictions under copyright law, including all related and neighbouring rights and is being made available under the Creative Commons, Public Domain Mark.

You can copy, modify, distribute and perform the work, even for commercial purposes, without asking permission.



Wellcome Collection
183 Euston Road
London NW1 2BE UK
T +44 (0)20 7611 8722
E library@wellcomecollection.org
<https://wellcomecollection.org>


Über Echinokokkus der Pleura

und die ihn vortäuschenden
Localisationen der Echinokokkenkrankheit.

Von

Prof. Dr. Carl Maydl,

chirurg. Abtheilungsvorstand an der Allgemeinen Poliklinik,
Director und chirurg. Primararzt
des Wilhelminen-Spitals im XVI. Gemeindebezirk (Ottakring) von Wien.



Mit 1 Abbildung im Text und 3 Lichtdrucktafeln.

WIEN.

VERLAG VON JOSEF ŠAFÁŘ.

1891.

~~~~~  
Alle Rechte vorbehalten.  
~~~~~

R52650

Inhalt.

	Seite
Einleitung	1
Statistisches	3
Pathologische Anatomie	6
Prognose	24
Diagnose und Verlauf	26
Therapie	42
Punktionen	46
Punktion mit Jodinjektion	52
<i>a)</i> Peripleurale Echinokokken	55
<i>b)</i> Pleurale Echinokokken	57
<i>c)</i> Lungenechinokokken	68
<i>d)</i> Leberechinokokken durch den Pleuraraum operirt	74
Erklärung der Tafeln	99



Einleitung.

Das Interesse an der Lehre von der Echinokokkenkrankheit wendet sich in den letzten Jahren hauptsächlich der chirurgischen Therapie der letzteren zu. Man bemüht sich nicht nur für die Echinokokkenkrankung einzelner Organe die verlässlichsten Beseitigungsarten ausfindig zu machen, sondern beginnt in den Bereich der chirurgischen Therapie auch Echinokokken von Schichten und Organen einzubeziehen, die nicht lange zurück unzugänglich erschienen sind. Es ist selbstverständlich, dass die operative Medizin auf die reichhaltigen pathologisch-anatomischen Befunde, welche zur Erklärung der intern-klinischen Erscheinungen gedient haben, zurückgreift, um sich behufs Beantwortung zahlreicher diagnostischer und operativer Fragen Rathes zu erholen.

Das Gebiet, mit dem sich diese Abhandlung beschäftigt, ist im Titel ziemlich erschöpfend bezeichnet. Angeregt wurde ich zu derselben durch einige hergehörige, im allgemeinen, wie man ersehen wird, sehr seltene Beobachtungen. Ich habe mir angelegen sein lassen, alles, was an ähnlichen Beobachtungen literarisch vorliegt, zu sammeln und in diesem Buche niederzulegen, damit sich jeder selbst überzeugen könne, mit welcher Berechtigung sich daraus jene Schlüsse und Vorschriften ableiten lassen, welche man in dieser Monographie vorfinden wird.

Da der Echinokokkus der Pleura — sich selbst überlassen — eine fast ausnahmslos tödtliche Erkrankung ist, der Chirurg aber durch sein Vorgehen in recht zahlreichen Fällen die schönsten Erfolge zu erringen vermag, so wird das Folgende nicht ohne Interesse für meine engeren Fachcollegen sein. Aus gleichem Grunde und weil die Diagnose des pleuralen Echinokokkus eine Reihe von höchst wichtigen Verwechslungen mit Localisationen derselben Krankheit in anderen Schichten und Organen überwinden muss, hoffe ich auch für die weitesten Kreise der diagnosticirenden Ärzte manches Wissenswerte, wenn auch nicht immer durchgehends Neue zu bringen.



Statistisches.

Die Echinokokkenkrankheit ist in unserem Landstriche eine ziemlich seltene Erscheinung; hievon geben die folgenden Ziffern ein beredtes Zeugnis.

Trotz des Zusammenströmens von Kranken in den Wiener Humanitätsanstalten, und zwar nicht nur aus allen von Österreich-Ungarn umfassten Ländern, sondern auch aus den östlichen und südlichen, selbst überseeischen Gebieten, ist folgendes das statistische Ergebnis der Suche nach Echinokokkusbeobachtungen in den drei grössten Spitalern Wiens. Es wurden im k. k. allgemeinen Krankenhause aufgenommen:

Im Jahre	an Echino- kokkus hepat.		lien.	amenti	perit.	colli	antibr.	fem.	multiplex	pulmon.
	M.	W.	M.	W.	W.	M.	M.	W.	M.	W.
1877	—	—	—	—	—	—	1	—	—	—
1878	1	1	1	—	2	—	—	—	1	—
1879	—	2	1	—	—	—	—	—	—	1
1880	4	1	2	—	—	—	—	1	—	—
1881	6	2	1	1	—	1	—	—	—	—
1882	2	3	—	—	—	—	1	—	—	—
1883	3	9	—	—	—	—	—	—	—	—
1884	3	6	—	—	—	—	—	—	—	—
1885	9	5	—	—	—	—	—	—	—	—
1886	4	5	—	—	—	—	—	—	—	—
	32	34	5	1	2	1	1	1	1	1

Im Krankenhause „Rudolfstiftung“ kamen in demselben Zeitraume 6 Fälle
 von Echinokokkus der Leber bei Männern und 5 Fälle
 bei Frauen vor; sonst ist keine Beobachtung verzeichnet.

Im Krankenhause „Wieden“ kamen im Decennium 1862—1871
 nur 3 Fälle
 von Echinokokkus, und zwar 2 davon der Leber (der 3. Fall wird
 nicht specificirt) vor.

Es bewegt sich demnach bei den mehr als 200.000, im besagten
 Zeitraume im allgemeinen Krankenhause verpflegten Kranken die Zahl
 der Echinokokkusfälle immer noch auf den Hundertsteln eines Percents.
 Ob sich auch die Erfahrung, welche man sonst machte, wiederholen
 wird, dass, sowie Abdominaltumoren, seitdem sie operirt werden, in
 einer unverhältnismässig grossen Anzahl zur Beobachtung kommen,
 auch Echinokokkusfälle, wenn sie operirt und einer dauernden
 Heilung zugeführt werden, sich ebenso vervielfachen werden, muss
 vorläufig dahingestellt bleiben, wiewohl schon der Eindruck, den der
 Verfasser als Assistent der I. chirurg. Klinik des Hofrathes Albert
 während seiner Dienstzeit empfing, thatsächlich dafür zu sprechen
 scheint; wenigstens konnten wir innerhalb eines kurzen Zeitraumes
 eine Reihe von 5 operirten Fällen publiciren (Lihotzky, Dtsche. Zeitschr.
 f. Chir., Bd. 23), an die sich später zahlreiche andere anschlossen.

(Den von Lihotzky publicirten Fällen aus der Klinik des Hofrathes
 Albert schliesse ich einen damals von mir operirten Fall an; eine 43jährige
 Frau litt seit einigen Jahren an Vergrösserung der Leber, seit 1 Jahre bemerkte
 sie eine Prominenz. Eintritt in die Klinik 13. April 1885. Leber reicht von der
 6. Rippe bis zum Nabelniveau; nach links bis zur Mitte des linken Rippen-
 bogens. Trägt in sich eine glatte fluctuirende, die Respirationsbewegungen
 mitmachende Geschwulst. 16. April Incision der Bauchdecken, Eröffnung des
 Peritonäums über der Geschwulst; Naht des Peritonäums an die Haut;
 Wundtamponade mit Jodoformgaze. Am 6. Tage Eröffnung. Entleerung von
 Blasen und normaler Echinokokkusflüssigkeit; rasche Schrumpfung der Höhle
 und Heilung.)

Der primäre Echinokokkus der Pleura ist aber unter den
 Echinokokkusfällen überhaupt als ein äusserst seltenes Vorkommnis
 zu bezeichnen. Einige Zifferangaben sollen hierüber Aufschluss geben:

Es berichtet

Davaine¹⁾ von 383 Fällen,

darunter Lunge 40, Pleura —, Abdomen 238, Leber 166, Herz —;

Finsen²⁾ von 255 Fällen,

darunter Lunge 7, Pleura —, Abdomen 235, Leber 176, Herz —;

Böcker³⁾ von 33 Fällen,

darunter Lunge 3, Pleura —, Abdomen 27, Leber —, Herz —;

Neisser⁴⁾ von 983 Fällen,

darunter Lunge 67, Pleura 17, Abdomen —, Leber 451, Herz —;

Thomas⁵⁾ von 307 Fällen,

darunter Lunge 53, Pleura —, Abdomen 21, Leber 166, Herz 5;

Madelung⁶⁾ von 176 Fällen,

darunter Lunge 19, Pleura 1, Abdomen —, Leber —, Herz —;

¹⁾ Davaine, Traité des entozoaires, 2. éd. Paris 1860; ²⁾ Finsen, Mgeskrift for Lager, R. 3, Bd. 3, 1867; ³⁾ Böcker, Diss. inaug., Berlin 1868; ⁴⁾ Neisser, Die Echinokokkenkrankheit, Berlin 1877; ⁵⁾ Thomas, Lancet 1879, I., pag. 279; ⁶⁾ Madelung, Beiträge zur Lehre von der Echinokokkenkrankheit, Stuttgart 1885.

Frey¹⁾ von 780 Fällen,
darunter Lungen 12⁰/₀, Pleura —, Schädel 9⁰/₀, Leber 47⁰/₀, Nieren
10⁰/₀, Milz 3·5⁰/₀, Knochen 3·5⁰/₀, Genit. (weibl.) 3·5⁰/₀ etc.

Es schwankt demnach die Frequenz der Echinokokken in der
Pleura gegenüber dem Vorkommen derselben in anderen Organen
zwischen 0⁰/₀ bis 0·5⁰/₀ (Madelung) und bis 1·7⁰/₀ (Neisser). Bei uns
z. B. kam ein Echinokokkus der Pleura seit 10 Jahren in keinem
der grossen Krankenhäuser zur Beobachtung.

Etwas häufiger wird das Vorkommen des intrapleurales Echino-
kokkus, wenn jene Fälle berücksichtigt werden, in welchen die Hydatiden
von Nachbarorganen oder Schichten in die Pleura perforiren (secundärer
Pleuraechinokokkus).

Zu diesen Nachbarlagern des Echinokokkus gehören das peri-
pleurale Zellgewebe, die Lunge, das Herz, die Leber, die Milz, die
Niere, das Mediastinum, ja sogar die grossen Gefässstämme des Brust-
raumes, wo überall schon Echinokokken beobachtet wurden, daher
ein Durchbruch von ihnen her in die Pleura theoretisch denkbar ist.
Erholen wir uns aber Rathes über derartige Ereignisse in der Fund-
grube des Wissenswerten, in dem Buche Neisser's, aus der Breslauer
internen Klinik, so finden wir darin folgende Angaben: Unter 983
zusammengestellten Fällen finden sich 17 Fälle von primärem
Echinokokkus der Pleura; unter Fall 72 bis 81 (also 10 Fälle) sind
die Echinokokken der Lunge mit Durchbruch ins Cavum pleuræ
angeführt; unter Fall 221 bis 234 a (zusammen 16 Fälle) finden wir
Leberechinokokken, die in den Pleurasack perforirten, zusammen-
getragen. In der Sammlung Madelung's finden wir nur einen Fall
(Nr. 12) von Durchbruch eines Lungenechinokokkus in die Pleura
mit folgender eitriger Pleuritis, Punction und Tod. Unter den Leber-
echinokokken derselben Sammlung ist trotz 132 beigebrachten Fällen
dieses Ereignis merkwürdigerweise nicht ein einzigesmal eingetreten;
ausserdem finden wir in derselben zwei Fälle eines primären Pleura-
echinokokkus verzeichnet.

In der sonstigen Verwertung der literarischen Aufzeichnungen
haben wir uns in der vorstehenden Arbeit derart verhalten, dass wir
die einer radicalen chirurgischen Therapie unterzogenen Fälle einer
uns interessirenden Echinokokkuslocalisation mehr oder weniger
ausführlich aufgenommen haben, die übrigen, nicht operirten in der
Literatur niedergelegten Beobachtungen, die zwar ebenfalls eine oder
die andere von uns im Vorstehenden besprochene Localisation der
Krankheit aufweisen, nur dann verwendeten, wenn sie zur Illustration
eines erörterten Details dienen konnten.

¹⁾ Frey, Diss. Berlin 1882.

Pathologische Anatomie.

Nachdem wir im Vorstehenden auseinandergesetzt haben, wie gross das Beobachtungsmateriale ist, auf welchem die nachfolgenden Betrachtungen fussen, übergehen wir zur Schilderung der pathologisch-anatomischen Erscheinungsweise des Echinokokkus in der Pleura.

Die Sectionen, sowie die Befunde bei den Operationen in den der Heilung zugeführten Fällen lassen uns wesentlich drei Kategorien der uns beschäftigenden Affection unterscheiden:

1. Die primären, in der Pleura entstandenen und hier ihre ganze Entwicklung durchmachenden Echinokokken, bei welchen sich die Vergrösserung auf Kosten der umliegenden Organe, also hauptsächlich der Lunge vollzieht.

2. Die secundären, von anderen Organen und Schichten in den Pleuraraum perforirten Echinokokken. Wiewohl solche Durchbrüche von sämmtlichen die Pleura umgebenden Schichten und Organen denkbar sind, so haben wir uns in dieser Kategorie doch nur mit einigen wenigen Organen und Schichten zu befassen, aus denen solche Perforationen in die Pleura thatsächlich vorgekommen sind; und zwar kennen wir solche Perforationen

- a) aus den peripleuralen Gewebslagen,
- b) von der Lunge und
- c) von der Leber her.

3. Wir müssen jedoch in unsere Betrachtungen auch jene Fälle einbeziehen, in denen sich Hydatidencysten, wiewohl in Nachbarorganen sitzend, auf Kosten der Pleura — beziehungsweise des Thoraxraumes entwickeln, ohne aber die, wenn auch ad maximum gedehnten Grenzen ihres Stammorganes zu überschreiten. Diese Einbeziehung empfiehlt sich aus dem Grunde, weil es gerade diese Fälle sind, welche sich durch ein plötzliches Ereignis, z. B. Schlag, Stoss, Hustenanfall, Punktion, in Fälle der 2. Kategorie umwandeln können, indem hiebei eine spontane oder künstliche Verbindung zwischen dem ursprünglichen Sitze des Echinokokkus und der Pleura herbeigeführt wird; sodann weiters wegen des Umstandes, dass gerade diese Fälle im Stande sind, wirkliche intrapleurale Echinokokken diagnostisch vorzutäuschen, wie denn auch solche Verwechslungen thatsächlich vielfach bereits vorgekommen sind; endlich passen diese Beobachtungen in den Rahmen unserer Schilderung, weil die gegen sie gerichtete chirurgische Therapie nahezu identisch ist mit jener, welche gegen wirkliche intrapleurale Echinokokken in Anwendung kommt.

Wir werden also in dieser 3. Kategorie auch Fälle erörtern, in denen der Echinokokkus

- a) vollständig extrapleural zwischen Pleura und den Rippen,
- b) intrapulmonal und
- c) subdiaphragmatisch, also meistens in der Leber oder ober ihr, und endlich — aber äusserst selten — in der Niere und Milz gelagert war.

Allerdings ist es nicht auszuschliessen, dass auch einmal ein Mediastinal- oder Nieren- oder Wirbelsäuleechinokokkus einen solchen der Pleura vortäuschen könnte, oder auch dahin thatsächlich perforiren wird, doch sind uns derartige Fälle nicht zur Kenntniss gekommen, und wenn sie doch beobachtet wurden, bilden sie sicherlich nur ganz isolirte Ereignisse, Unica, während die ersterwähnten Localisationen jede durch eine Reihe von Beobachtungen belegt werden können, daher thatsächlich das Interesse des diagnosticirenden und operirenden Arztes beanspruchen. Wir wollen statt einer theoretisch construirten, möglichst alle wissenswerten pathologisch-anatomischen Details liefernden Schilderung lieber für jede der einzelnen Typen eine durch eine Autopsie ergänzte Beobachtung beibringen.

ad 1. Der primäre Pleuraechinokokkus wird entweder von einem solitären uniloculären Cystensacke gebildet, oder derselbe enthält eine kleinere oder grössere, manchmal auf viele Hunderte steigende Menge von Tochterblasen. Auf die Besprechung des multiloculären Echinokokkus gehen wir in dieser ganzen Abhandlung nicht ein.

Wenn wir mehreren hierüber ausdrücklich hervorgehobenen Angaben folgen, so kann die von der Pleura gelieferte, der Blasenmembran aufliegende Begrenzungsmembran ab und zu dünn sein, nur aus einem dünnen fibrinösen Belag bestehen. Doch fehlt es nicht an Beobachtungen, wo die Dicke und schwartenartige Unnachgiebigkeit der Begrenzungsmembran betont wird. Immerhin ist es auffällig, dass der primäre Pleuraechinokokkus so wenig wie gar keine Neigung zu Durchbrüchen in andere Organe zeigt, was mit einem Grund bildet, dass die Fälle nahezu sämmtlich, wenn sie nicht operirt wurden, einen tödtlichen Verlauf nahmen, indem sogar die naheliegende Spontanausheilung durch Perforation in die Lunge fast gar nicht beobachtet worden ist. Dem gegenüber aber werden wir hören, dass primäre Lungenechinokokken in einem nicht unbeträchtlichen Percentsatze ausheilen, indem sie spontan in die Bronchien perforiren und sich durch dieselben vollständig entleeren.

Der primäre Pleuraechinokokkus zeigt auch wenig Neigung zum Durchbruche nach aussen, wenigstens sind einige solche beschriebene Perforationen nach Bildung äusserlicher Thoraxgeschwülste entweder unzweifelhaft peripleural gelegen gewesen, oder es kann eine solche Lagerung des zwischen den Rippen durchgebrochenen Hydatidensackes nicht ausgeschlossen werden. In der That ist uns kein Fall bekannt geworden, wo ein nach aussen perforirter Echinokokkensack zweifellos innerhalb der Pleura gelagert gewesen wäre.

A priori könnte man denken, dass ein primärer Pleuraechinokokkus sich eher wie ein abgesacktes pleuritische Exsudat verhalten werde, während ein in die Pleura perforirter Echinokokkus meist die Zeichen eines die ganze Pleura überschwemmenden Exsudats bieten dürfte. Wenn es auch constatirt ist, dass letzteres bis auf einige Ausnahmen zutrifft, so muss für den primären Echinokokkus doch zugegeben werden, dass er nicht selten den ganzen Pleurasack

aufzehrt und die Nachbarorgane ganz wie ein freies, den halben Thorax erfüllendes Exsudat verdrängt.

Wir finden hiebei Angaben über Verdrängung und Compression der Lunge gegen die Wirbelsäule oder das Manubrium sterni, Verdrängung des Herzens, je nach der Seite des Sitzes, in die gegenüberliegende Thoraxhälfte, im Falle Geoffroy z. B. durch eine beiderseitige Cyste direct nach unten ins Epigastrium; Abflachung der Zwerchfellkuppe, sogar Aushöhlung der unter dem Diaphragma gelegenen Leberconvexität, breite Intercostalräume, fassförmige Volumzunahme einer Thoraxhälfte etc. Allerdings darf nicht übersehen werden, dass die Sectionsbefunde von Individuen herstammen, welche durch den Pleuraechinokokkus getödtet wurden, gewiss nachdem derselbe die mit dem Weiterbestande des Lebens verträgliche Ausdehnung überschritten, zum mindesten den ihm zur Verfügung stehenden freien Pleuraraum aufgebraucht hatte.

Es ist in solchen Fällen durchaus nicht ausgeschlossen, dass die Vorstufen derartiger Fälle, besonders aber die Anfänge derselben, denn doch nur umschriebene Flüssigkeitsansammlungen im Thorax, die nicht leicht mit einem freien pleuritischen Exsudat verwechselt werden können, aufwiesen.

Die primären Echinokokkuscysten bilden auch im Thorax selbstverständlich sphäroidische Tumoren mit flüssigem Inhalt, doch können die Conturen, bei Anlagerung von mehreren Säcken aneinander, für die klinische Erhebung ein recht complicirtes, eben dadurch aber auch charakteristisches Bild liefern.

Wiewohl diese Schilderung eher in dem Abschnitte über die klinische Erscheinungsweise Platz finden sollte, so wollen wir sie dennoch hier anbringen, weil ihr pathologisch-anatomische Befunde zugrunde liegen, jene also nur durch letztere erklärt werden können.

Deshalb heben wir hervor, dass schon die Beschreibung der Ausdehnung manches zur Operation gelangten primären Pleuraechinokokkus andere Bilder liefert, welche mehr an die Schilderung abgesackter Exsudate erinnern. So war in dem bekannten Vigla'schen¹⁾ Falle die Dämpfung so circumscript und so eigenthümlich begrenzt, dass aus der gleichzeitig vorhandenen Fluctuation ein Pleuraechinokokkus erschlossen wurde.

Auch im Falle Treudelenburg wurde eine erhebliche Zunahme der Leberdämpfung in aufrechter Stellung des Patienten constatirt; sie war nach oben begrenzt, von einer Linie, welche vom rechten Sternalrande am oberen Rande der 4. Rippe begann und schräg nach aussen hinten und unten nach der Gegend des 11. Brustwirbels herabstieg; die untere Dämpfungsgrenze lag 3 bis 4 Querfinger unterhalb des Rippenbogens und gieng nach aussen ziemlich horizontal gegen die Lumbargegend hin. Kein Wunder, dass man in diesem Falle an einen Echinokokkus der Leberconvexität, in die Pleura perforirend, dachte und dass man von dem Operationsbefunde über-

¹⁾ Vigla, Arch. gén. de méd. 5. Serie, 1855, p. 252.

rascht war, als man nämlich sah, dass die Cyste frei im Pleura-
raume lag.¹⁾

Einen ähnlichen, an ein *circumscriptes* Exsudat der Pleura
erinnernden Befund lieferte der Fall Wallmann.²⁾ Bei der Section
eines 23jährigen Mannes fand man die linke Lunge mit Ausnahme
des oberen Lappens mit den Brustwandungen verwachsen; zwischen
dem hinteren Theile dieses Lappens und der Pleura fand sich ein
länglich rundlicher, dickhäutiger Echinokokkensack, dessen Aussen-
fläche mit der Lunge und Pleura fest verwachsen war und dessen
Innenfläche mit einer zweiten, dünnen, weissen, eiweissartigen Membran
innig verklebt war.

Das Schlussbild eines primären Pleuraechinokokkus illustriert
am besten der folgende Sectionsbericht:

Im Falle von Andral und Lemaître³⁾ litt eine 41jährige Frau
seit 17 Monaten an Athemnoth und einem Schmerz in der linken
Brusthälfte, der bei jeder Anstrengung sich heftig steigerte. Man
diagnosticirte einen linksseitigen Pleuraerguss. Section. Herz nach
rechts gedrängt. Rechte Lunge gesund, die linke auf das Volumen
einer Faust reducirt, nach hinten gegen die Wirbelsäule gedrängt.
Im Cav. pleuræ sah man einen grossen fluctuirenden Sack, dessen
Wände weiss und durchscheinend waren; die im Inneren enthaltene
leicht gelbliche Flüssigkeit zeigte mikroskopisch eine sehr zahlreiche
Anwesenheit von Echinokokkusköpfchen. Eine andere Hydatide lag
in der Leber.

Es unterliegt daher keinem Zweifel, dass also jene Fälle, wo
durch den primären Echinokokkussack ein freies Pleuraexsudat vor-
getäuscht wurde, Fälle waren, welche die äussersten Grenzen der
möglichen Entwicklung erreicht haben. Ein, den von anderwärts
perforirten Hydatiden ähnliches Bild wird ein früher in der Pleura-
höhle lagernder geschlossener Echinokokkussack bieten, welcher in
die eigentliche Pleurahöhle seinen Inhalt nach Berstung durch Punktion
des Sackes ergoss.

Wir kennen leider keine Beobachtung, wo die beobachtenden
Ärzte der Meinung gewesen wären, der Pleuraechinokokkus sei in
ein anderes Organ perforirt. Immer bestand die Meinung, das
Ereignis hätte sich umgekehrt zugetragen, die Hydatide hätte vom
Nachbarorgane in die Pleura perforirt, ein Vorkommnis, welches
sich vielleicht in der richtigen Aufeinanderfolge der einzelnen Phasen
in manchen Fällen der zweifellosen Deutung entzieht.

ad 2. Secundäre Pleuraechinokokken nennen wir diejenigen,
welche in einem anderen Organe oder einer anderen Schichte entstanden
sind und nach Perforation der natürlichen Grenzen derselben sich
in die Pleura ergossen. Wiewohl solche spontanen Perforationen nur
von der Lunge und der Leber her bekannt sind, so muss man die

¹⁾ Bei Madelung p. 89.

²⁾ Bei Neisser F. 12, pag. 115.

³⁾ Bull. de la soc. anat. XXV., p. 106.

Möglichkeit eines solchen Durchbruches aus anderen Organen aus zwei Gründen zugeben. Erstens werden uns Sectionsberichte über Fälle der 3. Kategorie belehren, dass es, wenn auch wenige, dennoch Beobachtungen gebe, wo das Ereignis der Perforation nur eine Frage der allernächsten Zeit sein konnte. Zweitens gibt es Fälle, wo sich Hydatidensäcke der Nachbarorgane und -Schichten zwar nicht gegen die Pleura, aber wohl gegen die Lungenbasis entleert haben. Durch solche Fälle ist unzweifelhaft nachgewiesen, dass Echinokokken bestimmter Organe bis ans Diaphragma sich andrängen können, worauf die Perforation in das Lungengewebe oder in die Pleura mehr ein Spiel des Zufalles, gewisser nicht früher bestimmbarer Umstände ist, als dass man den oder jenen Durchbruch als eine nothwendige Folge der früheren Entwicklung bezeichnen könnte. Über die Ursachen, warum einmal ein subdiaphragmatischer Echinokokkus — thatsächlich allerdings ein hepataler oder suprahepataler — einmal in die Pleura, einmal gegen die Lungenbasis durchbricht, werden wir uns bei den Perforationen von der Leber her näher aussprechen.

a) Ob nach einer Perforation von der Lunge her ein abgesackter oder freier Pleuraerguss entsteht, scheint in der Regel davon abzuhängen, ob ein intacter oder vereiterter Lungenechinokokkus perforirt. So berichtet Lebert¹⁾ über eine Section, bei welcher man in der Pleura eine etwa faustgrosse Höhle fand, die von der übrigen Pleura unvollkommen abgegrenzt war, sie communicirte durch eine Perforationsöffnung mit einer gleichfalls etwa faustgrossen Höhle des rechten oberen Lungenlappens, welche letztere wiederum mit Bronchien in Verbindung stand. In der eitrigen Flüssigkeit des Pleurasackes lag eine geplatzte leere Echinokokkenblase, auch die Lungenhöhle enthielt grössere und kleinere Hydatidenblasen; mehrere kleine Echinokokken befanden sich in der Lebersubstanz.

Dass die Perforation eines normalen Lungenechinokokkus in die Pleura nicht nur nicht nothwendig eine eitrige Pleuritis nach sich ziehen muss, sondern sehr wohl ein freies seröses Exsudat verursachen kann, werden wir aus dem folgenden Sectionsberichte sehen:

Beauvais²⁾ fand bei einem 27jährigen Manne in der serösen Flüssigkeit der rechten Pleurahöhle eine Hydatide in der Grösse einer grossen Orange, flottirend; die rechte Lunge selbst war auf ein geringes Volumen comprimirt, abgeplattet, von falschen Membranen bedeckt, gegen die Wirbelsäule gedrängt und dort fest angewachsen. Auf der vorderen äusseren Lungenfläche konnte man eine kleine runde, zum Theile durch Pseudomembranen bedeckte, frische Perforationsöffnung wahrnehmen, die in einen Hohlraum von Hühnereigrösse führte.

Man würde sich durch eine solche bestechende Zusammenstellung, wie die zwei angeführten Sectionsberichte, leicht verleiten

¹⁾ Lebert, Berl. klin. Wochenschrift, 1871.

²⁾ Beauvais, soc. anat. XIX., pag. 147, bei Neisser, F. 75, pag. 123.

lassen, zu glauben, dass in jedem Falle, wo ein vereiterter Echinokokkus vorliegt, die Perforation innerhalb von Adhäsionen vorgehen müsse, daher zumeist nur ein *circumscriptes* abgesacktes Exsudat nach sich ziehe, während ein normaler Echinokokkus, wenn ihm beispielsweise durch Communication mit den Bronchien nicht gleichzeitig im Momente der Perforation Entzündungskeime beigemischt wurden, sehr wohl, der Regel nach, ein freies seröses Exsudat erzeugen könnte, da bei ihm die Perforation nicht durch entzündliche Gangrän des Lungengewebes, sondern mehr durch ischämische Dehnungsnekrose, oder vielleicht rein mechanisches Auseinanderweichen der peripheren Lungenpartien zu erfolgen pflegt. Dass dies möglich ist, beweist der Fall Beauvais. Dass es nicht so geschehen muss, das legt uns die einfache Erwägung nahe, dass sich ein mit Perforation drohender normaler Echinokokkus gegen eine Stelle hin entwickeln kann, wo die Pleurahöhle durch abgelaufene adhäsive Pleuritis vollständig obliterirt ist, während ein vereiterter Echinokokkus durch seine Anwesenheit zuerst eine exsudative seröse Pleuritis anregt und bei weiterem Wachsthum in diese vielleicht die ganze Thoraxhälfte erfüllende Flüssigkeit perforirt und sie zu Eiter umwandelt.

Sodann werden wir gleich nachweisen können, dass die gleichzeitige Communication eines Lungenechinokokkus mit der Pleura und den Bronchien ein oft beobachtetes Ereignis ist, dass daher eine Infection von den letzteren sehr gut denkbar ist, in gleichem Masse aber auch der Vorgang, dass eventuell ein Lungenechinokokkus als normaler in die freie Pleura perforirt ist, der Inhalt der letzteren aber durch Infection von der Aussenluft in kürzester Zeit vereitert. Kennen wir ja doch diese rasche Vereiterung von den punktirten Pleura-exsudaten mit Lufteintritt zur Genüge.

Es gehört eigentlich nicht mehr in den Rahmen unserer Ausführungen, anzudeuten, dass durch einen der im Vorstehenden bezeichneten Vorgänge ein Lungenechinokokkus, ohne die eigentliche Pleurahöhle zu berühren, durch die Brustwand spontan nach aussen durchbrechen kann, was eigentlich auch den idealen Operationsmodus eines Lungenechinokokkus darstellt. Solch einen Fall berichtet Fréteau.¹⁾ Derselbe wurde mit Schnitt operirt und geheilt; es liegt von demselben daher keine Section vor.

Bei einem Manne von 28 Jahren fand man eine *circumscripte*, fluctuirende Erhebung, deren Mitte dem 11. Intercostalraum entsprach. Hierselbst Dämpfung; Druck auf die Geschwulst entleert den Inhalt in das Innere der Brusthöhle, wobei sich heftiger Husten einstellt. Incision der Geschwulst, Entleerung einer hellen Flüssigkeit mit Echinokokkus-Blasen, sodann gelblicher Eiter; 6 Wochen lang entleerten sich Blasen aus der Wunde und auch Expectoration solcher trat auf. Circa in 11 Wochen Heilung bis auf eine kleine Stelle.

Ein recht willkommenes Zeichen zur Unterscheidung eines von der Lunge in die Pleura perforirten Echinokokkus von einem eben-

¹⁾ Fréteau, Journal génér. de Sédillot F. 43, pag. 121, bei Neisser Fall 72.

dahin von der Leber her perforirten haben wir in einer Eigenthümlichkeit des dem Durchbruche folgenden Flüssigkeitsergusses in den Brustfellsack. Es gesellt sich nach den Lungenperforationen, offenbar durch die gleichzeitig eingetretene Verbindung mit den Bronchien, zu der Flüssigkeit auch Luft, so dass man unter 9 derartigen Fällen in 7 Pneumothorax beobachten konnte, während in den übrigen zwei Fällen wegen Kürze der uns zugänglichen Berichte die Möglichkeit des Vorhandenseins eines solchen nicht ausgeschlossen werden kann. Doch gilt dieses Unterscheidungsmerkmal nur unter gewissen Beschränkungen, nämlich denen, dass *a)* nicht eine Punction des intrathoracalen Sackes gemacht worden ist, wobei Luft in den Sack eingedrungen sein konnte; *b)* dass der gegen die Pleura perforirte Sack nicht anderweitige Verbindungen mit lufthaltigen Höhlen bereits besessen habe, worauf natürlich die in dem Sacke enthaltene Luft beim Durchbruche in die Pleura mit in die letztere eingetreten wäre. Derartige Ereignisse sind nicht gerade undenkbar, da wir ja z. B. in dem Falle von Güterbock¹⁾ eine Beobachtung besitzen, in welcher, nach einer Communication des Sackes mit dem Quercolon, Koth sowohl durch den Mund, als durch die behufs Heilung angelegte Rippen-Resectionswunde entleert wurde; so darf auch im Falle von Trousseau²⁾ die Möglichkeit des Aufsteigens der Gase aus dem Darm in die Sackhöhle nicht ausgeschlossen werden, da ja der Ductus choledochus durch Hydatidenblasen auf das Vielfache seiner Lichtung ausgedehnt war. Nach Entleerung derselben in den Darm war ja möglich, dass Gase in die Echinokokkushöhle und nach geschehener Perforation in die Pleura, die auch erfolgte, auch in die letztere aufstiegen; *c)* endlich gibt es zweifellos constatirte Beobachtungen, z. B. auch die des Verfassers, von subphrenischen Echinokokken, welche vereitern und durch die in ihnen ablaufenden Fäulnisprocesse gashaltig werden. Die Perforation solcher Echinokokkusabscesse gegen die Pleura muss natürlich zu einem Pyopneumothorax führen. Es ist daher das Merkmal der Anwesenheit von Luft in der Pleura für die Wahrscheinlichkeit einer Perforation eines Echinokokkus von der Lunge her nur dann diagnostisch ausnützlich, wenn die erwähnten drei Möglichkeiten ausgeschlossen sind.

Wir wenden uns nun *b)* zu den Perforationen der subdiaphragmatischen Echinokokken in die Pleura. Es wurde schon mehrfach erwähnt, dass thatsächlich solche Beobachtungen nur bekannt sind bei Hydatidenblasen, welche entweder in der Leber selbst oder zwischen ihr und dem Zwerchfell gelagert waren, dass aber die Möglichkeit des Durchbruches von anderen Organen, z. B. von der Milz oder der Niere her, zugegeben werden muss. Die Perforation der ersteren Art von der Leber her finden wir schon bei Davaine verzeichnet, und zwar sammelte derselbe 9 Fälle von Durchbruch in den Rippenfellsack und 21 gegen die Lungenbasis oder in die

¹⁾ Verhandlungen des Congresses der deutsch. Ges. f. Chir. 1882, XI. Congr.

²⁾ Reymondon, Thèse de Paris 1884, Nr. 298, pag. 25.

Bronchien. Bei Neisser finden wir dagegen schon 16 Fälle von Perforation in das Rippenfell, 12 ins Lungenparenchym und 32 in die Bronchien. Wir haben schon an einer anderen Stelle auseinandergesetzt, dass uns für die Beurtheilung der Möglichkeit eines Durchbruches in die Pleura auch eine Perforation gegen die Lungenbasis oder die Bronchien hinreichend beweisend ist, so dass wir die Beobachtung von Fiaux,¹⁾ wo die Perforation eines Nierenechinokokkus gegen die Lungenbasis erfolgt ist, als gleichwertig hier anreihen können. Von einer Perforation eines Milzechinokokkus haben wir bei Mosler²⁾ keinen einzigen Fall vorgefunden.

Bezüglich der pathologisch-anatomischen Befunde können wir uns also vorstellen, dass ein intacter oder vereiterter Echinokokkus gelagert ist: entweder in der Leber oder zwischen der Leber und dem Zwerchfell, in der Milz oder der Niere, in allen Fällen mit einem Theil seiner Oberfläche dem Diaphragma eng anliegend. Entweder durch entzündliche Schmelzung nach erfolgter Anwachsung ans Zwerchfell von Seite eines vereiterten Echinokokkus oder durch mechanische Überdehnung des Zwerchfelles durch einen intacten Hydatidensack entstehen in dem letzteren Lücken, meist spaltförmig, durch welche sich der mit Blasen gemischte eitrige oder wasserklare Inhalt des Sackes nach aufwärts entleeren kann. Beim vereiterten Echinokokkus der Leber ist noch die Möglichkeit nicht ausgeschlossen, dass derselbe ohne vorherige Verwachsungen mit dem Zwerchfell in das lockere Zellgewebe zwischen Leber und Diaphragma sich öffnet und nun einen subphrenischen Abscess bildet, der durch feste Adhäsionen der Leber an die Thoraxwand gegen die Peritonäalhöhle abgeschlossen ist und erst als Abscess gegen die oberhalb des Zwerchfells liegenden Gebilde durchbricht. Was nun die Richtung der Perforation über dem Zwerchfell betrifft, so kann sie entweder gegen die Pleura oder gegen die Lunge erfolgen. Da wir von den Erfahrungen über die Fälle der 3. Kategorie aufs bestimmteste wissen, dass über einem vereiterten subdiaphragmatischen Echinokokkus die Pleurablätter unverlöthet bleiben können — denn in mehreren Fällen wurden sie so bei der Operation oder Section angetroffen³⁾ — so ist nicht ausgeschlossen, dass sich der eiter- und gashaltige Inhalt sammt Blasen in den freien Pleuraraum ergiessen kann, wie es auch in unserem Falle (von Pleuraechinokokkus) stattgefunden haben muss. Wir fanden bei der Operation in der Pleura gallehaltigen Eiter und Blasen, die Lunge gegen ihren Hilus comprimirt.

Da aber auch Fälle bekannt sind (siehe Fall Bülow⁴⁾), wo schon vor der Perforation in die Pleura ein klares seröses Exsudat vorhanden, trotzdem der Sackinhalt eine trübe stinkende Flüssigkeit

¹⁾ Fiaux, Béraud, Thèse de Paris 1861, pag. 63.

²⁾ Mosler, Über Milzechinokokkus etc., Wiesbaden b. Bergmann 1884.

³⁾ Siehe den Operationsbericht von Segond (2. Beob.) u. and.

⁴⁾ Sämmtliche Angaben beziehen sich auf die später angeschlossenen Fälle von operirten subdiaphragmatischen Echinokokken. Dasselbst sind auch die Literaturnachweise zu suchen.

enthielt, oder in der freien Pleura ein eitriges Exsudat bestand, trotzdem der eiterhaltige subphrenische Sack keine Communication mit der Pleura aufwies (siehe Fall Cayla-Trousseau¹⁾), so ist auch da denkbar, dass bei eintretender Perforation des vereiterten Echinokokkus ein Erguss (galle-, eiter-, blasenhaltig) zustande kommt, der alle Merkmale eines freien Ergusses an sich trägt.

Da aber auch Fälle verzeichnet sind (z. B. Fall Genzmer, Maunoury²⁾) (1. Beob.), in denen, bei vorhandenem vereiterten Echinokokkus unter dem Zwerchfell, die Pleurablätter über demselben verlöthet waren, so kann die Perforation auch innerhalb der Adhäsionen geschehen, und zwar, wie es ja meist geschieht, in die gleichzeitig fixirte Lunge oder selbst zwischen die Adhäsionen unter Erzeugung eines circumscribten Pleuraabscesses, wie es im Herrlich'schen Falle³⁾ beobachtet wurde.

Selbstverständlich kann auch die Lungenfixation am Zwerchfell Product einer früheren adhäsiven Pleuritis sein. Sind die Adhäsionen jüngsten Datums, unmittelbar vor der Perforation geformt, so können sie manchmal nur wenig widerstandsfähig sein, ebenso wie jene der Pleurablätter untereinander, und können nach dem Durchbruche oder nach gemachter Operation durch eitrigen Zerfall wieder gelöst werden, welchem Umstande Maunoury nach seiner Operation einen Misserfolg zuschreibt. Die vorhanden gewesenen leichten Verklebungen lösten sich und der Eiter sickerte in die sonst nicht obliterirte Pleurahöhle, was durch Nahtabschluss der Wunde gegen die Pleura hätte vermieden werden können, wie in anderen glücklich abgelaufenen Fällen.

Es ist hieraus ersichtlich, dass eine allgemeine Regel für das weitere Verhalten des durchbrechenden Inhaltes in der Pleura nicht aufgestellt werden kann, soviel ist aber sicher, dass, ähnlich wie subdiaphragmatische Abscesse überhaupt, auch die subdiaphragmatischen Echinokokken viel häufiger gegen die Lungenbasis als gegen die Pleura durchbrechen, ein glückliches Vorkommnis, weil auf dem ersteren Wege eine Spontanheilung denkbar ist und auch beobachtet wurde, während nach Perforation in die Pleura nur ein Exitus letalis zu erwarten ist, wenn nicht ein operatives Eingreifen denselben verhüten lässt.

Es ist eine längst bekannte Thatsache, dass Echinokokkuscysten des rechten Leberlappens und der convexen Oberfläche der Leber häufiger vorkommen als solche des linken Lappens und der unteren concaven Seite der Leber. Vergeblich hat man sich aber bemüht, diese Thatsache anatomisch zu erklären. Die französischen Autoren neigen der Annahme zu, dass sich die Hydatidencysten vorzüglich in zwei entgegengesetzten Richtungen zu entwickeln pflegen, nämlich nach unten gegen die Wege der Galleausscheidung, nach oben gegen die Thoraxhöhle, und dass, wenn in einzelnen Fällen die Communication mit den beiden Höhlen noch nicht bestehe, sie wenigstens in

¹⁾, ²⁾ u. ³⁾ Sämmtliche Angaben beziehen sich auf die später angeschlossenen Fälle von operirten subdiaphragmatischen Echinokokken. Dasselbst sind auch die Literaturnachweise zu suchen.

Vorbereitung sei. Nach Jules Guérin wäre es die seitens der Brusthöhle ausgeübte Aspiration, welche die intrapleurale oder intrapulmonale Eröffnung der Lebercysten verursacht; nach Duvernoy und Bucquoy würde sich hingegen die Cyste deswegen nach oben entwickeln, weil sie auf der Seite der Brusthöhle weniger Widerstand fände. Beide Annahmen können schwer erwiesen werden, die letztere besonders entbehrt jeder Wahrscheinlichkeit.

Mag dem sein wie es wolle, so ist durch die oben constatirte Thatsache die überwiegende Mehrheit der Perforationen in die rechte Pleura und in die rechte Lunge hiedurch hinreichend erklärt, eine Thatsache, welche klinisch ja ebenfalls ausgenützt werden kann.

Von den Operationen der Leberechinokokken, die in ziemlicher Anzahl in den letzten Jahren gemeldet wurden, ist es bekannt, dass es in einer nicht geringen Anzahl der Fälle, in kürzeren oder längeren Zeitabschnitten nach der Operation zu einem Galleausfluss kam, meistens gleichzeitig mit der Abstossung der Begrenzungsmembran. Durch denselben wurden die Patienten manchmal bis hart an den Rand der Erschöpfung ihrer Kräfte gebracht. Dementsprechend wäre es kein überraschendes Ereignis, wie es auch in unserem Falle beobachtet wurde, dass in der Pleurahöhle ein gallehaltiges Exsudat vorgefunden wird. Doch ist in der einschlägigen, uns ziemlich genau bekannten Literatur kein ähnlicher Fall gemeldet, denn der einzige, welcher vielleicht irrtümlich hergezählt werden könnte, jener von Cayla, gehört durchaus nicht in diese Kategorie. Durch die Rippen-Resectionswunde in diesem Falle wurde allerdings ein grünlicher Eiter entleert und später kam es zu Gallesecretion aus derselben, doch lehrte die Section des ungünstig verlaufenen Falles, dass die Resectionswunde nicht gegen die Pleura, sondern gegen die Höhle eines das Zwerchfell gegen den Thorax vorbauchenden Leberechinokokkus führte; das Exsudat, welches gleichzeitig in der Pleurahöhle vorgefunden wurde, war hingegen rein eitrig, ohne Spur einer galligen Färbung. Auch im folgenden Falle war keine Galle im eigentlichen Pleuraraum. Sorel¹⁾ beschreibt nachstehende Beobachtung: Man fand zwei Cysten, die eine, in der Leber gelegen, nach aussen vom Lig. suspens., war von der Grösse eines Hühnereies; sie enthielt Blasen, in einem klaren Inhalt schwimmend. Die andere, unter der Lunge gelegen, hat eine Zwerchfellperforation verursacht. Dasselbst öffneten sich die Gallencanälchen der convexen Leberoberfläche durch eine schief verlaufende Fistel in die Höhlung der Cyste.

Durch unsere Beobachtung des Einbruches von gallehaltiger Echinokokkusflüssigkeit in die Pleura ist auch nachgewiesen, dass dieses Ereignis durchaus nicht nothwendig von tödtlichem Ausgange gefolgt sein muss, wie man früher ähnliche Folgen auch von dem Gallerguss in die Peritonäalhöhle erwartete. Es hängt offenbar in beiden Fällen von der vorhandenen oder nicht vorhandenen Beimischung von Infectionsorganismen und ihrer Producte ab, ob ein

¹⁾ Sorel, bullet de la soc. anatomique 1880.

derartiger Durchbruch gegen die zwei grossen serösen Höhlen von acut-septischen Erscheinungen begleitet ist, oder ohne solche — dann manchmal für längere Zeit — ertragen werden kann, denn in unserem Falle bestand der Galleerguss gewiss seit mehreren Monaten.

Wir wollen hier nur in parenthesi bemerken, dass, wenn unsere Beobachtung auch vereinzelt dasteht bezüglich des Galleergusses aus der Wand eines Leberechinokokkus in die Pleura, so doch Unica bekannt sind, wo aus anderen Ursachen Galle in der Pleurahöhle vorgefunden wurde:

Von Dr. Cayley¹⁾ liegt der Bericht über eine sogenannte Gallenpleurafistel vor. Zwischen dem Zwerchfell und dem linken Leberlappen hatte sich eine abscessartige Höhle gebildet, die einerseits mit einem cystisch ausgedehnten grösseren Gallengang, andererseits aber durch einen federkielartigen Gang mit der linken Pleurahöhle zusammenhieng; in der letzteren Höhle war gegen ein Liter Galle mit Eiter vermischt vorhanden.

Nachdem wir bezüglich seiner Dignität den Durchbruch eines subdiaphragmatischen Echinokokkus in die Pleura und jenen in die Lunge gleich taxirt haben, so möge es uns gestattet sein, auch anzuführen, dass statt einer Gallenpleurafistel nach Durchbrüchen in die Lunge sogenannte hepatobronchiale Fisteln beobachtet wurden, und zwar abermals sowohl nach Perforation von Echinokokkussäcken als auch aus anderer Ursache. Solche Bildungen sind von Trousseau zum erstenmale, von Davaine in 7, von Laboulbène (1875) und von Berdinel²⁾ je einmal beobachtet worden. Seither werden schon ab und zu neue Beobachtungen gemeldet. Dass hiebei intra vitam neben Blasen auch, und zwar manchmal recht massenhafte Galleexpectorationen beobachtet wurden, ist nichts weiter Auffälliges. Dass auch der Erguss von Galle ins Lungenparenchym nicht dringend den Tod herbeiführte, ist aus jenen Beobachtungen zu ersehen, wo nach Expectoration des gesammten galle-, eiter-, blasen- und membranfetzenhaltigen Inhaltes aus der Echinokokkushöhle eine dauernde Heilung eintrat.

Es möge noch angefügt werden, dass, wenn auch Galle in Substanz im Sputum nicht angetroffen würde, doch in ihm Bruchstücke von gallig gefärbten Membranen oder Bilirubinkrystalle vorgefunden werden können, welche natürlich klinisch ein wichtiger diagnostischer Fingerzeig sind.

Der Vollständigkeit halber schliessen wir, unserem Plane entsprechend, hier die von Fiaux herstammende Beobachtung des Durchbruches eines subdiaphragmatischen Nierenechinokokkus an und heben hiebei insbesondere als klinisch wichtiges Symptom den Auswurf von Membranen und den Harngeruch des Sputums hervor:

Fall von Fiaux, Béraud, Thèse de Paris 1861, pag. 63:

Madame B., 54 Jahre alt, empfand seit mehreren Monaten Schmerzen in der rechten Lendengegend. Bei vermehrtem Harndrang

¹⁾ Cayley, Pathol. Transactions, Vol. XVII., pag. 161, 1866.

²⁾ Berdinel, Gaz. hebdom. 1876.

konnte sie doch öfters dieses Bedürfnis nicht befriedigen. Am 30. August 1851 wurde sie auf einem Spaziergange plötzlich von einem so heftigen Schmerze in der rechten Nierengegend befallen, dass man sie nach Hause tragen musste. Bei der näheren Untersuchung zeigte sich ein allgemein fieberhafter Zustand, der Leib sehr aufgetrieben und die Blase beträchtlich ausgedehnt, da die Kranke seit dem Morgen keinen Harn gelassen hatte. Mittelt Katheter wurde Harn entleert, der völlig normal aussah. Die darauf folgende Nacht verlief gut und nach dem Gebrauch von Bädern befand sich die Patientin nach 4 Tagen wieder ganz wohl und urinirte ohne alle Beschwerden. Am 15. September wiederholten sich aber die früheren Zufälle und nach grossen Anstrengungen entleerte sie eine gelatinöse Blase von der Grösse eines Taubeneies. Gleich darauf war das Harnen erleichtert.

Am Abend des 26. September empfand sie von neuem lebhaftere Schmerzen, welche, von der Lendengegend ausgehend, gegen das Becken und den rechten Schenkel ausstrahlen. Während der Nacht versuchte sie mehrmals zu harnen, aber vergeblich. Die Blase ist ausgedehnt und reicht bis zum Nabel. Der Katheter entleert eine grosse Menge klaren durchsichtigen Harns. Unmittelbar darauf verringern sich die Lendenschmerzen. Am 27. September hatte sich die Patientin wieder vollends erholt. Vom 8. bis 23. October erneuern sich die Anfälle von Harnretention 5mal; jedesmal musste der Katheter eingeführt werden. Am 2. November empfindet die Kranke einen äusserst heftigen Schmerz, der gegen die Leber nach oben und längs des Ureter nach unten bis zum Schenkel zieht. Dabei sind allgemeines Übelbefinden, Brechneigung und Frostschauder vorhanden; die Haut ist heiss, der Leib aufgetrieben und schmerzhaft bei Druck. Der Harn wurde häufig, aber immer nur in sehr geringen Quantitäten gelassen; er ist trübe und macht einen klebrigen Bodensatz. Der Katheterismus, der sonst immer beruhigt hatte, ist diesmal erfolglos. Verordnung: Bad, Klystier, laues Getränk. Vom 2. bis 22. ist der Schmerz geringer, der Harn aber ist immer trüb und hat ein schleimig-eitriges Sediment.

Am 24. November während der Nacht stellte sich ein heftiger Frost ein; der schon fast verschwundene Nierenschmerz tritt heftiger als je auf, strahlt über den ganzen Leib, nach oben bis zur Schulter hin. Mehrmaliges Erbrechen galliger Massen und 3 bis 4 dünne Stühle. Mit dem Harn, der öfter entleert wird, gehen membranöse Fetzen ab, welche zweifellos von Hydatiden herrühren. Bei genauer Untersuchung zeigt sich rechterseits unterhalb der Leber und mit ihr verwachsen eine längliche Geschwulst, welche nach unten bis zur Fossa iliaca reicht und im Querdurchmesser 10 bis 12 *cm* misst; sie ist härtlich, bei Druck schmerzhaft, liegt vorn der Bauchwand dicht an; nach hinten zeigt die Lendengegend eine sehr ausgesprochene Wölbung. Es stellt sich bei genauer Untersuchung als unzweifelhaft heraus, dass es sich um eine entzündete Nierencyste handelt. Vom 29. November bis 14. December entleert die Patientin auch wiederholt mit dem Harne Cystenmembranen.

Am 20. December zeigt sich der Umfang der Geschwulst beträchtlich vermehrt und die Wölbung in der Lendengegend tritt noch mehr hervor.

Am 22. December wird Gendrin hinzugezogen, der dieselbe Diagnose stellt und die Eröffnung der Cyste durch Anwendung von Ätzpasta an verschiedenen Punkten derselben vorschlägt. Dem wird Folge geleistet und am 28. December auf die vordere Wand der Geschwulst 3 Gran Kali caust. applicirt; am 2. Jänner wird in die Mitte jeder Eschara von neuem Kali caust. gethan.

Am 3. Jänner klagt die Kranke über einen Schmerz an der Basis der rechten Lunge; sie hustet, der Auswurf ist schleimig; der Puls ist klein und frequent, 100 bis 110 in der Minute, 30 Inspirationen. Die Auscultation und Percussion ist nur sehr schwer anzustellen. Verordnung: Vesicator, Malventisane und eine Mixtur von Kermes mineral. Am ganzen folgenden Tage hat die Patientin Frostschauer; der Husten quält sie häufig, der Schmerz ist derselbe, die Haut ist heiss, 120 Pulse.

Am 7. Jänner ist die Oppression hochgradig, die Hustenanfälle sind von reichlichem schleimig-eitrigen Auswurf begleitet, welcher deutlichen Harngeruch hat und mit ähnlichen Membranen gefüllt ist, wie sie mit dem Harne entleert wurden. Darnach war kein Zweifel, dass die Cyste sich auch in die Bronchien eröffnet hatte. In den folgenden Tagen blieben die Erscheinungen dieselben, der Auswurf behielt den Harngeruch bei und enthielt weiter diese Membranen. Unter zunehmender Schwäche stirbt die Kranke in der Nacht vom 21. zum 22. in einem Anfälle von Erstickung, nachdem sie 7 oder 8 Hydatiden entleert hatte.

Bei der Eröffnung der Bauchhöhle zeigte sich der Dünndarm nach links gedrängt, das Colon ascendens umwindet die Geschwulst und ist mit den unteren zwei Dritteln derselben verwachsen. Der Magen, die Milz und die linke Lunge sind gesund; die rechte Lunge ist in ihrem unteren Theile etwas indurirt, mit der Pleura costalis und dem Diaphragma fest verwachsen. Die Leber überragt nicht den Rippenrand. Hinter der Cyste ist eine Eiteransammlung, welche mit ihr communicirt. Die ganze Geschwulst wurde herausgenommen und mit ihr der Ureter, die Blase, ein Theil der Leber, des Zwerchfelles und der Lunge. Die genauere Untersuchung ergibt dann Folgendes: Die Geschwulst befindet sich unterhalb der Leber, von der sie in ihrem oberen Drittel bedeckt wird, und mit deren unteren Drittel sie eng verwachsen ist. Nach hinten berührt sie den oberen Theil des Quadratus lumborum und die untere Fläche des Zwerchfelles; nach oben ist sie mit allen Theilen, die sie berührt, fest verwachsen, nach unten völlig frei. Der Umfang ist der eines Kindskopfes; die Gestalt ist unregelmässig sphäroïd, sie läuft nach unten in eine Art Kegel aus. Die äussere Fläche ist theils mit Fett, theils mit plastischen Membranen bedeckt; die innere Fläche ist grau marmorirt im unteren Theile, im oberen sammetartig. Die Nierenwarzen sind knorpelhart, mit Kalksalzen incrustirt. Die Cyste hat 3 Öffnungen, eine

nach hinten, eine in der äusseren Wand und eine nach hinten, oben und aussen. Die erste dieser Perforationsöffnungen steht in Verbindung mit dem erweiterten Nierenbecken, in das auch einzelne Kelche münden. Die andere Öffnung ist sehr breit, hat 4 *cm* im Querdurchmesser und misst von vorn nach hinten 2 *cm*; sie stellt die Verbindung her zwischen der Cyste und einer zwischen Leber und Zwerchfell gelegenen Höhle. In ihrem oberen und äusseren Theile zeigten sich zwei oder drei Öffnungen, welche durch das Zwerchfell in eine Tasche führen, die am Grunde und in der Substanz der Lunge liegt. Diese Tasche ist eine offenbare Abscessshöhle der Lunge, welche von Balkengewebe durchzogen ist. Die Lunge ist in ihrer ganzen unteren Fläche mit der oberen des Zwerchfelles verwachsen. Die Dicke der Cystenwand ist im oberen Theile 2, im unteren 3 *mm* stark; nach unten und aussen wird sie 7 *cm* stark. Dieser verdichtete Theil hat ganz die Gestalt der Niere und stellt den Rest derselben dar, indem auch ein Kern von Drüsengewebe erkennbar ist. Die Cyste sowohl, wie das Becken und alle Kelche enthalten Eiter und Hydatiden, die sich auch in der Blase und in den Bronchien, welche zur Lungen-caverne führten, fanden und in denen von Davaine Echinokokken erkannt wurden.

ad 3. Wir wollen nun kurz die Verhältnisse bei den Fällen der 3. Kategorie besprechen. Hieher gehören Echinokokken der Nachbarschichten und Organe, welche ihr Wachsthum auf Kosten des Thoraxraumes vollenden, ohne jedoch die natürlichen Grenzen ihrer Stammschichte oder Stammorganes zu überschreiten, wiewohl sie dieselben mitunter auch *ad maximum* ausdehnen. Wir haben hier gewissermassen die Vorstufe der Fälle 2. Kategorie zu suchen, in welche sie durch zufällige Ereignisse, nicht selten auch durch vorsätzliche Handlungen, z. B. durch diagnostische oder therapeutische Punktionen überführt werden können.

Im allgemeinen haben wir hier drei Typen zu unterscheiden, indem sich der Echinokokkus *a)* im peripleuralen Gewebe, *b)* in der Lunge, *c)* in der Leber oder in anderen subdiaphragmatischen Schichten oder Organen entwickeln kann.

Wir haben uns entschlossen, die Echinokokken der erwähnten 3 Localisationen mit in die Behandlung einzubeziehen, weil dieselben Echinokokken der Pleurahöhle vorzutäuschen im Stande sind und derartige Verwechslungen in vielen Fällen, ja beinahe regelmässig geschehen sind und weil die gegen solche Echinokokken gerichtete Therapie fast dieselbe ist, wie die eines intrapleuralen Echinokokkus.

ad a) Die Localisation zwischen der Thoraxwand und der Rippenpleura zeichnet sich gegenüber dem intrapleuralen Echinokokkus durch die vorwiegende Tendenz, nach aussen durchzubrechen und zur Bildung von Geschwülsten unter der Thoraxhaut zu führen. Unter Einleitung von phlegmonösen Processen über den letzteren können sie sich einen Weg ganz nach aussen bahnen und hiemit einer spontanen Heilung entgegengehen. Einen solchen Fall (Lesser) führen wir unter den operirten Fällen an. Da solche Durchbrüche an ver-

schiedenen Stellen des Thorax vorkommen können, so sind auch die hieraus resultirenden Geschwülste an mannigfachen Orten des Thorax beobachtet worden; da solche Echinokokken aber auch an verschiedenen Orten der peripleuralen Zellgewebsschichte gleichzeitig sich entwickeln können, so sind auch gleichzeitig mehrere derartige äussere Echinokokkengeschwülste mit Communicationen in den intrathoracalen Raum beobachtet worden. So sah man Geschwülste hinter der Mamma, nach aussen vom Pectoralis major, „auf der rechten Seite“, unterhalb des Schulterblattes; im Falle Lesser zwei schlaife Tumoren, den einen von Citronengrösse hinter der Brustdrüse, den andern von Kleinapfelgrösse nach aussen davon; im Falle Brodowski sass eine Geschwulst in der Mammillarlinie, die andere zwischen Scapula und Wirbelsäule.

Es gibt Verhältnisse, wo weder bei der Section noch — und zwar umsoweniger — bei der Operation der Beobachter im Stande war, die Verhältnisse der Pleurablätter zu einander in der Umgebung der Geschwulst zu erkennen. Aus einigen anderen Berichten geht hervor, dass die Pleura im Bereiche der Geschwulst mit dem gegenüberliegenden Lungenblatte zu verwachsen pflegt. Zur Illustration der Verhältnisse eines hieher gehörigen Theiles diene nachstehende Beobachtung: Brodowski¹⁾ beschreibt einen Mann, der bei Lebzeiten auf der linken Seite des Brustkorbes zwei Erhabenheiten darbot, eine zwischen Schulterblatt und Wirbelsäule und eine in der Brustwarzenlinie, jede in der Grösse eines Eies, elastisch, mit verschwommenen Grenzen. Die Haut über denselben war verschiebbar, an ihrer Basis waren usurirte Rippenränder leicht durchzufühlen. Die Geschwülste entwickelten sich langsam und schmerzlos. Der Mann wurde sonst an einer chronischen Pneumonie behandelt. Bei der Section fand man an der linken hinteren Seite zwischen der 7. und 8. Rippe durch Atrophie der Intercostalmuskeln und der entsprechenden Rippenränder eine Öffnung gebildet, während sich die zweite etwas tiefer, im nächst unteren Intercostalraume befand. Die zwei Durchbruchstellen führten in zwei mit Eiter gefüllte, im Innern mit dickem Bindegewebe versehene Höhlen. Unter der Pleura befand sich ein Verbindungsgang zwischen beiden Tumoren; der Höhleninhalt bestand aus Echinokokken.

Wie sich aus einigen der gemeldeten Beobachtungen ergibt, wäre jedenfalls die Behauptung von Haussmann²⁾ als unrichtig zu bezeichnen, welcher schreibt: „Nicht unerwähnt darf endlich bei einer Untersuchung über den Ursprung der Echinokokken der Brustdrüse bleiben, dass sie sowohl nach der uns überlieferten Casuistik, wie auch nach den negativen Resultaten der von Federici³⁾ gemachten Zusammenstellung niemals in sie durch Ulceration von Seite der Lungen oder eines Brustfellsackes gelangt sind.“

Es ist anzunehmen, dass in einzelnen Fällen die hieher gehörigen Fälle den Eindruck von abgesackten Pleuraexsudaten machen dürften,

¹⁾ Brodowski, Denkschriften d. ärztl. Gesellsch. Warschau 1874, Nr. 42.

²⁾ Haussmann, Parasiten der Brustdrüse, 1874.

³⁾ Rivista clinica di Bologna, 1867, Nr. 11 u. 12.

wenn wir z. B. den Fall von Blasius¹⁾ in Betracht ziehen, wo bei einem Manne von 60 Jahren neben vielen anderen Säcken bei der Section auch ein Sack von 12 Zoll Länge, 6 Zoll Breite und 3 Zoll Dicke in der rechten Brusthöhle an der hinteren äusseren Seite der Lunge zwischen Rippenpleura und Thorax vorgefunden wurde. Ebenso könnte man verleitet sein, ein im Durchbruche befindliches Pleura-exsudat anzunehmen, wenn man einem Falle, wie jener Lesser's, begegnet. Dass auch andere Verwechslungen vorkommen können, davon zeigt ein Fall Wallmann's,²⁾ wo bei einem Manne von 39 Jahren eine Geschwulst an der rechten Seite als Lipom angesehen wurde; nach dem unerwartet eingetretenen Tode ergab die Section zwei Echinokokken von Kindskopfgrösse, die durch den 2., 3. und 4. cariösen Rippenknochen getrennt waren, durch den in einer Ausdehnung von zwei Zoll fehlenden Intercostalmuskel aber miteinander in Communication standen; beide Pleurablätter waren verwachsen.

Wir müssen an dieser Stelle jedoch auch die Warnung einfließen lassen, nicht jede äussere Geschwulst, als deren Ursache Echinokokkus erkannt worden wäre (z. B. durch eine Punktion), nothwendig als ein untrügliches Symptom davon anzusehen, dass der Parasit peripleural gelagert ist. Als Grund dieser Warnung führen wir folgenden Fall an, den wir im Auszuge schon citirt haben:

Ein Mann von 28 Jahren bekam im Jänner 1811 Rheumatismus, im August lebhafte Brustschmerzen, die nach Arm und Achsel ausstrahlten, am 20. October heftiges Seitenstechen. An einer circumscripten Partie, der hinteren unteren Thoraxpartie rechts, befindet sich eine Erhebung, deren Centrum der Höhe des 11. Intercostalraumes entspricht, daselbst gedämpfter Percussionsschall. Am 12. November wird ein Halbglass Eiter ausgehustet. An der bezeichneten Stelle deutliche Fluctuation; Druck auf die Anschwellung entleert den Inhalt in das Innere der Brusthöhle, wobei sich zugleich ein heftiger Husten einstellt; eine Incision von 1½ Zoll, entsprechend der Höhe der 11. und 12. Rippe. Sofort tritt helle Flüssigkeit mit einer Echinokokkusblase heraus, dahinter gelblicher Eiter; bis zum 26. December wurden fast täglich helle, aber auch dunkelroth imbibirte Blasen aus der Wunde entleert. 14 Tage nach der Operation gesellte sich noch Expectoration von Blasen hinzu, die auch meist mit einem rothen Farbstoff tingirt waren; im Ganzen wurden so 500 Blasen entfernt. Am 4. Jänner hört das Aushusten auf, am 20. ist auch die Wunde bis auf eine kleine Stelle geschlossen (Fréteau.³⁾)

Dieser Fall bildet auch einen passenden Übergang zu der Besprechung der intrapulmonalen Echinokokken.

ad b) Die Echinokokken der Lunge ohne Perforation in die Pleurahöhle oder in die Bronchien waren seit jeher harte Aufgaben für die Diagnose, solange nicht Expectoration von charakteristischen

¹⁾ Schmidt's Jahrbücher, XV., pag. 89.

²⁾ Wallmann, Schmidt's Jahrb. 1862, pag. 191, bei Neisser F. 11.

³⁾ Journ. génér. de Méd. F. 43, pag. 121.

Parasitenbestandtheilen erfolgte, oder bei einer Punktion ähnliche nicht nach aussen befördert wurden. Deshalb gelangten auch solche Fälle meist unter den allerverschiedenartigsten Bezeichnungen auf den Sectionstisch: Phthisis pulmonum, Pneumonie, Lungengangrän, Hydrothorax, Pleuritis; alle diese Krankheiten wurden bereits von einem Echinokokkus der Lunge vorgetäuscht. Uns interessiren, mit Übergehung der bei Lebzeiten meist symptomlosen kleinen Lungenhydatiden, vor allem nur solche Fälle, wo bei Lebzeiten Pleuraerkrankungen diagnosticirt worden waren. So berichtet Chvostek¹⁾ von einer 31jährigen Frau, bei welcher die ersten Erscheinungen die einer Pleuritis waren; dann trat nach und nach zunehmende Dyspnoë auf und in den letzten Monaten des Lebens ein heftiger Bronchialkatarrh, Fieber, Marasmus und endlich Tod. Die localen objectiven Erscheinungen waren die eines Pleuraexsudats. Section: Adhäsion der rechten Lunge, Ödem des Oberlappens; der untere und mittlere Lappen ist in einen weiten dünnwandigen Sack umgewandelt, welcher mit einem bläulich-weissen blasenförmigen Membran ausgekleidet war; in diesem Sack sind einige Pfund einer trüben milchigen Flüssigkeit angesammelt, Tochterblasen fehlen gänzlich.

Wie aus den Operationsberichten der Lungenechinokokken hervorgehen wird, sind die Verhältnisse der Pleurablätter zu einander über dem Parasitensack wechselnd. Im Falle Bouilly waren z. B. die Pleurablätter über einem vereiterten Lungenechinokokkus fest verwachsen.²⁾ In dem früher erwähnten Falle (Fréteau) gelang es sogar dem Lungenechinokokkus durch die Verwachsungen nach aussen zu gelangen, worauf der Kranke nach gemachter Incision der Heilung zugeführt wurde. Im Falle von Patella (siehe die operirten Fälle) hatte man aus dem Befunde in den unteren Partien der rechten Lunge einen pleuralen Echinokokkus angenommen, diagnosticirte endlich bei der Operation einen Leberechinokokkus und bei der Section wurde ein fast vollständiges Fehlen des Mittellappens der rechten Lunge vorgefunden, an seiner Stelle, mit Schwielen umgeben, eine beiläufig nussgrosse, mit einem starken Bronchus communicirende Höhle.

Wir müssen an dieser Stelle unserem Bedauern Ausdruck geben, dass es uns nicht gelungen ist, ausser einer summarischen Erwähnung auch noch Detailangaben über jene 32 von Thomas³⁾ gesammelten Fälle aufzufinden, in denen grosse Öffnungen in die Lungen angelegt wurden. 25 dieser Operationen wurden in Australien ausgeführt, 3 in England, 2 in Frankreich, je eine in Deutschland und Amerika. Von diesen Fällen war der Sitz 19mal rechts, 5mal links, in acht Fällen unentschieden, 19mal war die Cyste pulmonal gelegen, 4mal wahrscheinlich pleural, und in den übrigen Fällen blieb es unentschieden, ob der Parasit pulmonal oder pleural gelegen war. Jedenfalls hätten wir aus der Sammlung von Thomas manches Wissenswerte über manche der uns interessirenden Fragen erfahren können.

¹⁾ Chvostek, Österr. Zeitschrift f. pr. Heilkunde, 1865, Nr. 37.

²⁾ Gaz. méd. de Paris 1885, Nr. 39.

³⁾ Lancet, 1879.

ad c) Bei Geschwülsten der Leber, welche gegen den Thoraxraum heraufwachsen, ist die Verwechslung mit einem pleuralen Echinokokkus oder mit einem einfachen pleuritischen Exsudat schon ziemlich oft vorgekommen, insbesondere, wenn, bei Vorhandensein localer Zeichen eines Pleuraergusses, eine Geschwulstentwicklung im Unterleibe gemangelt hat. Wie complicirt manchmal die Verhältnisse bei hieher gehörigen Fällen ungefähr liegen, darüber belehrt uns am besten ein Sectionsbefund, wie ihn Abercrombie¹⁾ geliefert hat: Ein 32jähriger Mann hatte eine bedeutende Geschwulst im Unterleibe, die den grössten Theil desselben ausfüllte. In der Lebergegend nächst den Rippen fühlte man deutliche Fluctuation, besonders wenn der Kranke stand; die Respiration war sehr beengt und Erstickungsanfälle stellten sich bei jeder körperlichen Anstrengung ein, sowie wenn sich der Kranke auf die linke Seite legen wollte. Das Übel hatte bereits ein Jahr gedauert und der Kranke war sehr abgemagert. Wo die Fluctuation am deutlichsten war, wurde punktirt, es entleerten sich circa 10 Pfund einer klaren serösen Flüssigkeit und aus der Öffnung floss noch mehrere Tage lang eine bedeutende Menge derselben Flüssigkeit ab. Der Kranke war durch die Operation sehr erleichtert, starb aber 10 Tage darauf an Erschöpfung. Bei der Section fand man an der convexen Leberfläche unter dem Bauchfellüberzuge einen grossen Sack, welcher die Leber bis zum Nabel herabdrückte, und das Zwerchfell bis zur 2. Rippe in die Höhe gedrängt hatte; die rechte Lunge war zu einer kleinen welken Substanz comprimirt. Vor diesem Sack lag eine andere Cyste, welche bei der Punktion eröffnet worden war, während jene uneröffnet blieb und ungefähr 18 Pfund einer klaren farblosen Flüssigkeit enthielt. Die Leber und die übrigen Eingeweide waren gesund und nur dislocirt. Ähnliches Empordrängen des Zwerchfelles ist auch gemeldet im Falle von Seidl,²⁾ Dolbeau,³⁾ Tomasini⁴⁾; am höchsten stand das Zwerchfell im Falle von Gooch⁵⁾:

Ein Mädchen von 9 Jahren hatte einen fluctuirenden Tumor in der Leber, der die Rippen in die Höhe und zur Seite drängt. Mit einer Lancette wurde eine Punktion gemacht und etwas Flüssigkeit entleert. Tod am nächsten Tage.

Section: Die Leber erstreckt sich bis an die Clavicula und hat das Zwerchfell vor sich hergeschoben, die Lunge ist so hochgradig comprimirt, dass sie sich künstlich gar nicht aufblasen lässt.

Im allgemeinen kann man sagen, dass sich solche subdiaphragmatische Cysten der Lunge gegenüber verhalten wie ein massiges Pleuraexsudat, so auch dem Herzen gegenüber, wenn auch bezüglich der Dislocation zu bemerken ist, dass so bedeutende Verlagerungen, wie bei Echinokokkus — z. B. im Falle Dolbeau 5 Finger breit über den Sternalrand hinweg — wohl zu den Ausnahmen gehören werden,

¹⁾ Über d. Krankheiten des Magens, Darms etc. 1843, pag. 452.

²⁾ Jena'sche Zeitschr. f. Med. II., 3. Heft, pag. 358. — ³⁾ l. c.

⁴⁾ Thèse de Paris 1869. — ⁵⁾ Gooch, Cases and remarks of surgery, p. 170.

und zweitens, dass bei diesen Verschiebungen die verticale Componente, also die Dislocation nach oben, besonders gross ausfällt, was z. B. im Falle von Seidl eine merkwürdig horizontale Stellung des Herzens zur Folge hatte, in einem anderen den Herzspitzenstoss im 2. Inter-costalraume fühlbar machte. In einem Falle verzeichnet der Sectionsbefund gerade diese excessive Herzverlagerung, in einem anderen Falle eine grosse Embolie der Arteria pulmonalis, die wahrscheinlich von den Lebervenen ausgieng, in welchen sich durch Druck vom Sacke her eine Trombose entwickelt hatte.

Ausser den Beobachtungen, welche im Vorstehenden erwähnt wurden, verfügen wir nur über einen Fall, in welchem der subdiaphragmatische Echinokokkus von der Milz ausgieng. Derselbe wurde von Rombeau¹⁾ beobachtet, dessen Bericht wir im Folgenden wiedergeben:

Die bislang gesunde Patientin verspürte vor $1\frac{1}{2}$ Jahren plötzlich einen heftigen Schmerz der linken Seite der Brust unter- und ausserhalb der Brustwarze, begleitet von Dyspnoë. Patientin bemerkte an der schmerzhaften Stelle eine erhebliche Schwellung. Die Dyspnoë wird hochgradiger, im übrigen das Allgemeinbefinden ein leidliches. Der Tumor wurde während der ersten 10 Monate nicht viel grösser, von da an nahm derselbe rapide zu. Da sich grosse Schmerzhaftigkeit des Abdomens und heftiges Fieber zeigten, so trat Patientin ins Krankenhaus ein. Die Untersuchung ergab einen Tumor auf der ganzen linken Brusthälfte, dessen detaillirte Beschreibung wir auslassen. Herzspitzenstoss 1 bis 2 cm über der Brustwarze nach innen verdrängt. Bei der am 31. August vorgenommenen Probepunktion wurden $1\frac{1}{2}$ Liter einer klaren alkalischen Flüssigkeit entleert. Am nächsten Tage Erbrechen, Fieber, lebhaftes Schmerzen der Gegend des Tumors. Am 23. September wurde in der unteren Hälfte der linken Brusthöhle ein Erguss constatirt. Bis zum 10. October hatte der Tumor seine frühere Grösse wieder erreicht, das pleuritische Exsudat noch vorhanden; Allgemeinbefinden leidlich. Am 6. November erfolgte nach heftigem Schüttelfrost plötzlich der Tod. Bei der Autopsie wurde ein grosser Milzechinokokkus gefunden; der Tod war wahrscheinlich infolge der Verdrängung und Compression des Herzens eingetreten.

Prognose.

Bei Besprechung der Prognose eines Echinokokkus pleuræ und der verwandten Echinokokkus-Localisationen müssen wir strenge scheiden zwischen den ihrem natürlichen Verlaufe überlassenen Fällen

¹⁾ Bullet de la soc. anatomique de Paris 29. ann. 1854, bei Mosler p. 25.

und jenen, die einer Operation unterzogen worden sind. Die Erörterung der Vorhersage bei jenen Fällen, welche nach verschiedenen, mehr oder weniger gründlichen Methoden operirt wurden, versparen wir uns auf ein späteres Capitel, jenes der Therapie.

An dieser Stelle wollen wir nur jene Fälle besprechen, die sich selbst überlassen blieben, und wollen auch da eine Scheidung vornehmen zwischen den wirklich intrapleurale Echinokokken, gleichgiltig ob primären und secundären, und solchen, die einen Pleuraechinokokkus nur vortäuschen; auch von der Besprechung der Prognose der letzteren wollen wir absehen, da hieher gehörige Fälle von Lungen- und Leberechinokokkus wohl dieselbe Prognose haben werden, wie andere Fälle von Blasenwurm in diesen Organen; man könnte nur hinzufügen, dass, wo solche Echinokokken ihr Wachsthum im Wesentlichen auf Kosten der Capacität des Brustraumes bestreiten, sich dort die Gefahr der Krankheit an und für sich mit jener der Einschränkung der Respirationsoberfläche der Lunge verbindet und dass in solchen Fällen ein ungünstiger tödtlicher Ausgang bereits eintreten wird, wo bei einer anderen Wachstumsrichtung, bei gleicher Grösse des Parasiten, der Bestand des Lebens noch nicht gefährdet worden wäre.

Wie stellt sich nun die Prognose der echten primären und secundären Pleuraechinokokken?

Wenn wir zum Vergleiche die Prognose bei Lungenechinokokkus heranziehen, so erfahren wir, dass unter den von Neisser zusammengestellten 68 Fällen sich 23 befinden, in welchen die Patienten ohne Perforation an der Echinokokken- oder einer anderen Krankheit starben; in 25 weiteren Fällen erfolgte nach Perforation in die Bronchien Heilung oder mindestens Besserung; in 12 anderen Fällen starben die Kranken trotz Perforation in die Bronchien und der stattgehabten partiellen oder gänzlichen Entleerung des Parasiten; in zwei Fällen starben die Patienten nach Arrosion einer Vene, resp. Perforation durch den Nabel, in einem Falle genas die Patientin nach einem Durchbruch in den Darm. Von den 21 Fällen von Lungenechinokokkus der Madelung'schen Sammlung sind, wie ein Aufsatz von Ahlers¹⁾ berichtet, 2 operativ behandelt worden; von den übrigen 19 heilten 10 vollständig aus, besserten sich 3, in beiden Kategorien nach Aushusten von Echinokokkusbestandtheilen, 6 Fälle sind gestorben.

Durch beide Angaben erscheint der Ausspruch Ewald's²⁾ stark erschüttert, welcher da lautet: „Die Prognose der Lungenechinokokken ist fast stets letal, selbst die Fälle, in denen es zur Expectoration des Cysteninhaltes kommt, pflegen wegen der begleitenden Lungenkrankungen meist tödtlich zu endigen.“ Es wird ja nahezu die Hälfte von Lungenechinokokken durch spontane Perforation in die Bronchien ausgeheilt.

¹⁾ Angeschlossen an Madelung's Sammelforschung.

²⁾ Eulenburg's Realencykl. 1880, Bd. IV., S. 277.

Die Neisser'sche Sammlung weist 15 primäre Pleuraechinokokken aus, hievon wurden 4 operirt und die übrigen 11 starben; von secundären Pleuraechinokokken perforirten dahin 10 von der Lunge her; 2 wurden operirt, die übrigen 8 starben; 18 Fälle brachen in die Pleura durch von der Leber her, 4 wurden operirt, die übrigen starben. Die Madelung'sche Sammlung enthält keinen nicht operirten, sondern nur 2 operirte Fälle.

Aus diesen Angaben ergibt sich demnach mit unbestreitbarer Verlässlichkeit, dass der prognostische Satz Ewald's mit vollem Recht von den Lungenechinokokken auf die Pleuraechinokokken übertragen werden kann, denn von 43 Fällen wurden 31 nicht operirt, worunter wir auch verstehen nicht punktirt, und dieselben starben auch ohne Ausnahme. Es dürfte uns demnach selbst die ungünstigste Operationsstatistik nicht von einem Eingriffe zurückschrecken und für das einfache Zuwarten einnehmen, während wir schon hier vorweg bemerken wollen, dass die radical-operative Therapie geradezu überraschend günstige Resultate geliefert hat, so dass uns die Entscheidung für dieselbe bedeutend erleichtert wird.

Diagnose und Verlauf.

Bevor wir ins Detail der Diagnose eingehen, scheint es uns nothwendig zu sein, uns ein Gerippe für unseren diagnosticirenden Gedankengang zu construiren.

Dieses Schema denken wir uns wie folgt gegliedert:

1. Zuerst ist wünschenswert, sich darüber Klarheit zu verschaffen, ob eine intracostale Flüssigkeitsansammlung ober- oder unterhalb des Zwerchfells sitzt.

2. Entschied man sich für eine subdiaphragmatische Flüssigkeitsansammlung, dann ist die nächste Aufgabe, zu erkennen, ob es ein intacter Echinokokkus oder ein aus Vereiterung eines solchen hervorgegangener Abscess sei. In beiden Fällen bleibt noch die Frage offen, in welcher Schichte oder in welchem Organ der Parasit ursprünglich gelagert war (Leber, Milz, Niere etc.).

3. Hat man aber den supra-subdiaphragmatischen Sitz der Flüssigkeitsansammlung erkannt, dann stehen sich wieder zwei Affectionen gegenüber: das pleuritische Exsudat mit seinen Abarten, und der Echinokokkus, welcher seinerseits wieder peripleural, pleural oder pulmonal gelagert sein kann.

Noch näher wollen wir uns auf die Unterschiede von anderen Affectionen nicht einlassen und nehmen an, es wäre festgestellt, es handle sich um eine intracostale Flüssigkeitsansammlung.

Nun gibt es bei den Abdominaltumoren eine bewährte Methode, zu einer präzisen Diagnose zu gelangen, und das ist die Exploration von einer Probeincision aus. Die überhebt uns aller diagnostischer Schwierigkeiten. Zunähen kann man dieselbe immer und einen

Schaden leidet der Kranke kaum durch dieselbe. Auch um die Qualität und Sitz einer intracostalen Flüssigkeitsansammlung zu entscheiden, gibt es einen bequemen Ausweg: den der explorativen Punktion. Die chemisch-mikroskopische Analyse des entleerten Fluidums, die an der eingestossenen Cannüle ausgeführte Pleurimetrie belehrt uns nahezu über alles Wissenswerte.

Doch zur explorativen Incision bei Abdominaltumoren entschliesst man sich immer nur noch, wo Einrichtungen bestehen, die es verbürgen, dass hieraus ein Nachtheil für den Untersuchten nicht erwachse. Zur Probepunktion glaubt sich aber fast Jeder berechtigt, so viel Unglück auch hiedurch angerichtet wurde, wenn dieselbe nicht aseptisch und ohne Luftzutritt ausgeführt wurde. Es ist also von derselben, ausser sie werde durch geübte Hände gemacht, abzurathen, weil hiedurch der Pleurainhalt inficirt werden könnte. Sie ist aber, aus später angeführten Gründen, bei intracostalen Flüssigkeitsansammlungen direct zu perhorresciren, solange ihre Provenienz und Organsitz nicht klar sind, weil durch dieselbe plötzliche Todesfälle herbeigeführt werden können, wie eine Reihe von Beobachtungen lehrt.

Wir sind also genöthigt zu trachten, ohne dieselbe zum Ziele, d. h. einer möglichst sicheren Diagnose zu gelangen. Denn die Punktion durch eine explorative Incision ersetzen zu wollen, geht durchaus nicht an.

So wie die Diagnose, Tumor in abdomine, wie sie früher häufig gemacht wurde, bald sichergestellt ist, so ist wohl meistens nicht unschwer, einen soliden Tumor, oder eine Lungenverdichtung auszuschliessen, um zur Erkenntnis zu gelangen, dass eine bestimmte Dämpfung durch eine Flüssigkeitsansammlung verursacht ist. Lungenhepatisationen zu diagnosticiren, lehrt die Auscultation und Percussion mit sonstigen Behelfen der internen Medicin aufs genaueste. Schwieriger mag schon das Auseinanderhalten von soliden und cystösen Tumoren innerhalb des Thorax sein.

Vigla gibt hiefür eine Tabelle an:

Solide Tumoren:	Cystöse Tumoren:
Abplattung, oder wenigstens normales Bestehenbleiben der Intercostalräume.	Hervorwölbung der Intercostalräume.
Vermehrte Resistenz derselben und Härte.	Fluctuationsgefühl derselben.
Bisweilen verschärfte Athmungsphänomene in der Nachbarschaft der Tumoren und erhöhte Fortleitungsfähigkeit derselben.	Meist schwach fortgeleitete Athmungsgeräusche in der Nachbarschaft der Tumoren.
Dyspnoë oft remittirend.	

Solide Tumoren:	Cystöse Tumoren:
<p>Störungen des Schlingens, der Stimm- bildung oft vorhanden, ebenso tracheales Pfeifen. Cachexie tuberculöser, carcino- matöser, syphilitischer Natur. Solide Tumoren in anderen Organen.</p>	<p>Einfache Anämie. Echinokokkuscysten oft in der Leber.</p>

Bei einem bedauernswerten Collegen von circa 36 Jahren traten noch heftige Schmerzen in der rechten Brusthälfte, stets sich steigende Dyspnoë, Neuralgien der Intercostalnerven, trotz kurzem Bestande ausgedehnte Dämpfung, rapide Zunahme sämmtlicher Symptome, Lymphdrüenschwellungen am Halse, rasche, stete Abnahme der Kräfte und des früher vorzüglichen Ernährungszustandes hinzu. Die an mehreren Stellen und in verschiedener Tiefe ausgeführten Punktionen lieferten nur negatives Resultat.

Da die unbedingte Nothwendigkeit der Incision, z. B. bei serösen Ergüssen, durchaus nicht allgemein anerkannt ist, so muss schon zu dieser Entscheidung, dass ein solches Exsudat nicht vorliegt, unsere Diagnose alle Stadien durchlaufen haben.

Unserem am Anfang dieses Capitels angeführten Schema folgend, müssen wir zuerst daran gehen, die Frage zu entscheiden, ob eine subdiaphragmatische Flüssigkeitsansammlung von einer supradia-
phragmatischen zu unterscheiden sei.

Diese Diagnose, insbesondere die Entscheidung, ob der Hydatiden-
sack ober oder unter dem Zwerchfelle sitze, ist auch von grösster Tragweite für das Vorgehen des auf Heilung der Krankheit aus-
gehenden Chirurgen. Da es Methoden gibt, wie wir später erfahren werden, mittelst welcher ein sehr hoch hinauf in die Brusthöhle hineinragender, nahezu mit keinem Antheil seiner Oberfläche der vorderen Bauchwand anliegender Echinokokkus doch so weit dislocirt werden kann, dass man ihn der letzteren gegenüber einstellen kann, so entscheidet die Diagnose auch über den operativen Weg, auf welchem man dem Sack am zweckmässigsten beikommt.

Fragen wir uns also zuerst, wodurch die subphrenischen Echino-
kokken, mögen sie aus welchem Organe oder welcher Schichte immer herkommen, charakterisirt sind. Da empfiehlt es sich vor allem eine Scheidung vorzunehmen zwischen den intacten und zwischen den vereiterten Echinokokkuscysten. Ist eine Berstung des Sackes spontan vorgekommen, oder wurde eine solche auf künstlichem Wege, z. B. durch eine Punktion angebahnt, so pflegt der Raum, in dem der jetzt allerdings collabirte Muttersack des Parasiten gelagert ist, meistens schwimmt, zu vereitern; in diesem Falle schwinden gewisse charakteristische, dem Echinokokkus als solchem eigenthümliche

Symptome und es tritt mehr die Diagnostik in ihre Rechte, welche uns Leyden für die lufthaltigen Eiterhöhlen unter dem Zwerchfell angegeben hat. War der Echinokokkus an der Leberconvexität oder zwischen dieser und dem Zwerchfell gelagert, so entsteht bald, im letzteren Falle sofort, im ersteren nach eventueller Arrosion der den Parasiten deckenden Leberschichte, ein subphrenischer Abscess; war die Hydatide in der Leber gelagert, so kann nach Durchbruch der Leberkapsel und Bildung jenes Abscesses die ursprüngliche Höhle in der Leber schrumpfen, wie wir es aus mehreren Sectionsberichten kennen. Die so entstandenen subdiaphragmatischen Abscesse bieten nun regelmässig die Erscheinung, dass sie in den Thorax hineinwachsen, wenn nicht schon der den Abscess verursachende Echinokokkus selbst einen Theil der Thoraxhöhle für sich in Anspruch genommen hatte. Es handelt sich demnach für den Fall einer Vereiterung des Echinokokkus mehr um die Eruirung der Symptome eines subdiaphragmatischen Abscesses. Für die gashaltigen subphrenischen Eiterhöhlen gab Leyden¹⁾ folgende Semiotik an:

„Es sind deutliche Zeichen eines Pyopneumothorax im unteren Theile des (rechten oder linken) Thorax deutlich i. e. Voller Percussionsschall bis zum Rippenrande, Dämpfung in den hinteren unteren Partien: in dieser Gegend fehlt das Athmungsgeräusch, wie der Fremitus, metallische Geräusche sind durch gleichzeitige Auscultation und Percussion zu erzeugen, Succussionsgeräusch ist deutlich.

Daneben aber constatirt man Symptome, welche beweisen, dass oberhalb dieser Stelle die Lunge intact und ausdehnbar ist, dass sie bei jeder Inspiration herabsteigt. Unterhalb der Clavicula ist das Athmungsgeräusch vesiculär, der Fremitus erhalten bis zur 3. oder 4. Rippe. Bei tieferer Inspiration aber erstreckt sich das normale Athmungsgeräusch herab bis zur 4. oder 5. Rippe, während sogleich unter dieser Grenze jedes Athmungsgeräusch, scharf abgeschnitten, aufhört.

Die Dämpfung des Percussionsschalles, welche dem Exsudat entspricht, wechselt schnell und deutlich bei Umlagerungen des Körpers und beweist die schnelle Beweglichkeit der Flüssigkeit — aber auch dieses Symptom ist auf den unteren Theil des Thorax (d. h. unterhalb des Zwerchfells) beschränkt.

Die Zeichen des gleichmässig vermehrten Druckes im Pleura-raum fehlen oder sind nur wenig ausgeprägt. Die entsprechende Thoraxhälfte ist kaum ektatisch, die Intercostalräume eben verstrichen, das Herz nur wenig nach der anderen Seite herübergedrängt. Dagegen ragt die Leber tief in das Abdomen hinein bis zur Höhe des Nabels oder noch tiefer, wo ihr unterer Rand deutlich zu fühlen ist.“

Wiewohl in vielen Fällen nach Berstung von Echinokokken die Anwesenheit von Gas in der Abscessshöhle gemeldet wird, so kam es doch in einigen Fällen zu keiner Gasentwicklung. In solchen Beobachtungen sind natürlich die auf Gasansammlung sich beziehenden

¹⁾ Leyden, Zeitschrift f. klin. Med., 1. Bd. 1880, pag. 230.

Symptome in Abrechnung zu bringen und andere hiefür einzufügen. Im allgemeinen wird durch Mangel einer Gasblase in der Abscesshöhle die Diagnose nur erschwert. Wir haben dann einen von einer höher liegenden Rippe ausgehenden Dämpfungsbezirk vor uns, welcher unmittelbar in die tief ins Abdomen herabgedrängte Leber übergeht; wir haben auch dann nicht mehr vor uns den bei Lagewechsel sich prompt ändernden Percussionsbefund, vielmehr bleibt derselbe in allen Lagen ziemlich gleich, und gerade die Anwesenheit einer percutorisch und auscultatorisch bei einer bestimmten Lagerung vorhandenen Gasblase, wenigstens mit einem Theil derselben unterhalb der äussersten Zwerchfellinsertionen, unterstützt wesentlich die Diagnose eines subphrenischen Abscesses.

Die übrigen Eigenschaften solcher Eiterhöhlen, z. B. dass sie mehr zu einem Durchbruche gegen die Lungenbasis und weniger in die Pleura neigen, dass sie von Pleuritiden seröser, eitriger und jauchiger Natur begleitet zu sein pflegen, ohne dass eine Communication zwischen dem Sack und dem Rippenfell vorläge, und andere Details wolle man in einer demnächst erscheinenden Abhandlung über subphrenische Abscesse nachlesen.

Dass diese Complicationen von subphrenischen Abscessen mit parallel verlaufenden Rippenfellaffectationen die Erkenntnis des ursprünglichen Leidens bedeutend erschweren, ist ohneweiters klar, und es kam öfters vor, dass durch den Erguss in das Rippenfell die Aufmerksamkeit von dem subphrenischen Abscess abgelenkt wurde.

Haben wir aber einmal den subphrenischen Abscess erkannt, so handelt es sich für uns zu entscheiden, dass er auch durch einen vereiternden Echinokokkus veranlasst wurde.

In dieser Richtung müssen verschiedene Anhaltspunkte aus der Anamnese ausgenützt werden, z. B. die früher gemachte Wahrnehmung einer Hervorwölbung der Lebergegend oder des Rippenbogens unter nachträglichem Schwund derselben bei Entwicklung der Abscesserscheinungen; das Auftreten von Ikterus zu irgend einer Zeit der Erkrankung, Schmerz in der Lebergegend, wobei natürlicherweise vor allem die Erklärung desselben durch ein Gallensteinleiden ausgeschlossen werden muss; die Abwesenheit des initialen stechenden Pleuritisschmerzes, der Mangel von Angaben, welche auf Perforation des Magens, des Darmes, theils auf geschwüriger oder traumatischer, theils auf neoplastischer Basis, hindeuten; das Zusammenleben oder irgend eine specielle Beschäftigung mit Thieren, welche als Träger der Echinokokkustænie bekannt sind; alle diese Momente werden per exclusionem oder durch directen Hinweis die Annahme eines Echinokokkus immer mehr stützen. Auch die oft wiederholte Erfahrung, dass die Echinokokken der Leber zumeist im rechten Leberlappen vorkommen, daher auch die aus ihnen entstehenden Abscesse rechts gelagert sein werden, wird uns bei einem linksseitigen subphrenischen Abscesse weniger an einen Echinokokkus denken lassen, als wenn derselbe auf Kosten der rechten Thoraxhälfte sich entwickelt. Allerdings kann es in einem überaus seltenen Falle auch vorkommen,

dass ein Milzechinokokkus oder ein Echinokokkus der linken Niere zu einem subphrenischen Abscess Veranlassung gibt, wiewohl uns solche Fälle nicht bekannt sind. Es kann auch bei einem Situs inversus der Eingeweide ein linksseitiger subphrenischer Abscess dennoch von dem grösseren Lappen der Leber ausgehen. In jedem dieser Fälle muss man darauf achten, dass man gewisse Symptome nicht übersehe oder falsch deute, welche uns auf den richtigen Weg führen könnten, z. B. nicht die Dextrocardie, wie in dem Fall von Schenk,¹⁾ falsch deute, während sie ein Zeichen der Umlagerung der Eingeweide war, daher der links gelagerte subphrenische Abscess dennoch über dem grösseren Leberlappen situiert war und nicht über der Milz. Es ist auch nicht zu vergessen, dass, wie in dem Fall von Fiaux,²⁾ ein rechtsseitiger subphrenischer Abscess ausnahmsweise nicht von der Leber, sondern von einem rechtsseitigen Nierenechinokokkus stammen könne. Man darf daher den auf den Zusammenhang mit der Niere hindeutenden urinösen Lungenauswurf nicht diagnostisch unbenützt lassen.

Aus dem im Vorstehenden Angeführten ergibt sich, dass wir manchen Behelf haben, um der Diagnose eines vereiterten subphrenischen Echinokokkus möglichst nahe zu kommen, und es handelt sich demnach weiter, aus welchen Erscheinungen die Diagnose eines intacten subphrenischen Echinokokkus zu stellen wäre. Da empfiehlt es sich abermals, eine kleine Vorbemerkung vorausszuschicken über den Begriff eines subphrenischen Echinokokkus.

Wenn wir mit diesem Terminus Leberechinokokken, auf welche die Beschreibung Landau's passen würde, als subphrenisch bezeichnen wollen, so wäre die Erkenntnis solcher Hydatidensäcke wesentlich erleichtert. Wir wollen die Befunde einiger der von Landau als subphrenisch gelagert bezeichneten Echinokokken anführen, z. B.: „Rechte Unterbauchgegend erheblich stärker gewölbt, unter dem Processus ensiformis eine Auftreibung, hart anzufühlen, Dämpfung vorne von der 3. Rippe, hinten von der Mitte der Scapula rechts beginnend und in der Axillarlinie bis zur Crista ossis ilei reichend. In einem anderen Falle heisst es: Dämpfung vorne von der 4. Rippe, rückwärts von der Mitte der Scapula beginnend, in die Leberdämpfung übergehend, im Bauch ein walzenförmiger Tumor, von der Axillarlinie bis zum Nabel reichend. In einem dritten Falle: Vorne und rückwärts rechts reicht die Dämpfung bis zur 3. Rippe, unter dem rechten und linken Rippenbogen je eine Hervorragung etc.“ Die Anwesenheit von Bauchtumoren speciell in der Lebergegend, gleichzeitig mit einer Dämpfung, meist abermals in die rechte Brusthälfte hinaufreichend, legt die Diagnose eines von der Leber ausgehenden Echinokokkus ziemlich nahe. Wir meinen aber, dass sich die Bezeichnung von Echinokokken, welche, wenn auch nur mit einem

¹⁾ Fall von subphren. Abscess mit Situs visc. inversus, Petersb. Med. Wochenschrift, 1889, pag. 111 u. 119.

²⁾ l. c.

kleinen Antheil, gegenüber der Bauchwand liegen, mit dem Epitheton „subphrenisch“ nicht empfehle, und wir möchten diesbezüglich auf Echinokokkus den Ausspruch Herzlich's¹⁾ über die Abgrenzung der subphrenischen Abscesse übertragen und wiederholen. Derselbe würde dann lauten: „Nur Echinokokken, welche in den Thorax hineinwachsen, sollten hypophrenisch genannt werden, denn erst dann können sie mit Echinokokken anderer Schichten verwechselt werden; geschieht dies nicht und liegen die Echinokokken mit einem Theile auch unzweifelhaft in der Bauchhöhle, so braucht man die hypophrenische Lage nicht hervorzuheben, dieses Epitheton soll sie von den suprarenischen Echinokokken unterscheiden, nicht ihren Sitz unter dem Zwerchfell bezeichnen.“

Nach unserer Anschauung also sollten nur jene Echinokokken als subdiaphragmatisch bezeichnet werden, die fast ausschliesslich auf Kosten der Thoraxhöhle sich vergrössern, vielleicht in einem oder dem anderen Falle unter Verdrängung der Leber nach unten. Dafür aber sollten diese Hydatidensäcke nie unzweifelhaft mit einem Theile ihrer Oberfläche die Zwerchfellinsertionen nach abwärts überschreiten, so dass der Leberrand im Nabelniveau oder noch tiefer zu finden und die Lebergegend selbst ganz von dem Parasiten eingenommen wäre. Also die Grenzen der Rippenbögen darf der Parasit nach unten nicht überschreiten, sonst liegt er unzweifelhaft auch intraabdominell und es braucht seine hypophrenische Lage nicht hervorgehoben zu werden. Allerdings könnte in einem Falle trotzdem ein Echinokokkus supradiaphragmatisch gelagert sein, wenn er auch die Rippenbogengrenze überschreiten würde, und zwar in dem Falle, dass sich der Echinokokkus in der Leber eine Grube aushöhlt, das Zwerchfell convex gegen die Bauchhöhle auswölbt. In diesem Falle würden wir allerdings vielleicht den Echinokokkus als intraabdominell bezeichnen und bei einer eventuellen Operation den Weg durch die vordere Bauchwand einschlagen, während er ober dem Zwerchfell gelagert wäre und seine Entleerung am besten durch eine Incision im Zwischenrippenraume geschähe. Doch würde eine solche Verwechslung von keinem praktischen Nachtheile sein, da ja ähnliche Echinokokken auch thatsächlich zweckmässig auf dem abdominalen Wege operirt werden könnten; man müsste nur dafür sorgen, dass das nach Entleerung des Sackes aufsteigende Zwerchfell die Lösung der Adhäsion mit der vorderen Bauchwand nicht zerreiße, ebenso wie man bei der perpleuralen Operation des subdiaphragmatischen Echinokokkus das Zwerchfell verlässlich gegen die Wunde zwischen den Rippen fixirt. In diese Kategorie würde z. B. der Fall von Caron und Soubeiran²⁾ gehören.

Die unterhalb des Zwerchfelles gelegenen Echinokokken wurden seit langem des öfteren verkannt. Schon bei Davaine findet man eine Zusammenstellung von (subphrenischen) Leberechinokokken, in

¹⁾ Deutsche med. Wochenschrift 1886, Nr. 9 u. 10.

²⁾ Compt. rend. de la soc. de biol. IV., p. 171, 1852.

denen die richtige Diagnose nicht gestellt werden konnte und meistens, statt auf Echinokokkus, auf Pleuritis und Hydrothorax lautete. So handelte es sich im Falle 60 bei Davaine (Gooch) um ein 9jähriges Mädchen, welches in der Leber eine Hydatidencyste hatte, die, an das Diaphragma adhärent, die rechte Lunge ganz comprimirte und so bis zur Clavicula emporgestiegen war. Auch im Falle Dolbeau (bei Davaine obs. 61) gieng ein Mann, der vorher eine Pleuritis dextra überstanden hatte, an den Erscheinungen höchster Athemnoth zugrunde. Die Section ergab, dass die Cyste vom Diaphragma bedeckt war, in den Thorax hineinwuchs, die zweite Rippe erreichte und die rechte Lunge ganz comprimirte.¹⁾

So wurde auch in zwei weiteren Fällen von Mercier und Cambessis die Diagnose auf Hydrothorax und pleuritischen Exsudat gestellt. Im Falle von Duplay und Morell-Lavallée (bei Davaine Fall 112), in welchem die Diagnose auf pleuritischen Erguss gestellt worden war, trat bei einem Manne von 45 Jahren die Berstung der Lebercyste in den Peritonealraum ein; die Leber reichte hoch in den Thorax hinauf, Diaphragma und rechte Lunge bis zur 2. Rippe emporhebend. Auch im Falle Frerichs (Klinik der Leberkrankheiten, I. Theil, Seite 61) wurde eine tertiär syphilitische Frau, bei der man Speckleber und Speckmilz diagnosticirt hatte, von einem pleuritischen abgesackten Exsudat befallen, das Leber und Herz dislocirte. Trotz einer Geschwulst unter dem rechten Rippenbogen, welche fluctuirte und von festem Leberparenchym umgrenzt war, und trotz der Fluctuation der unteren Intercostalräume war man im Zweifel, ob die Flüssigkeit seröser Natur war, oder aus dem Eiter eines durch das Diaphragma sich senkenden pleuritischen Exsudates oder eines Leberabscesses, oder aus dem dünnen, wässerigen Inhalte eines Echinokokkussackes bestand. Die Entscheidung brachte erst die Punktion, wiewohl manches im Status für den Ausgang der Cyste von der Leber aus sprach. Und Frerichs gehörte doch, wie Neisser ganz treffend bemerkt, zu denen, welche ein echinokokkusreiches Material zu beobachten Gelegenheit gehabt hatten, stets also eher die Möglichkeit eines Echinokokkus in Betracht zogen. Auch im Falle 11 der operirten subphrenischen Echinokokken erschloss man aus den vorhandenen Zeichen ein rechtsseitiges Pleuraempyem, welches auch durch einen Intercostalraum durch Schnitt entleert wurde, wobei auch Hydatiden abgiengen; die Section wies nach, dass ein geschrumpfter Sack in der Leber lag und mit der Lunge in Verbindung stand. Dasselbe kam vor auch im Falle Cayla (s. die operirten Fälle), wo ein pleuritischen Exsudat diagnosticirt wurde, ein solches zwar im geringen Grade auch vorlag, aber die Hauptkrankheit, die subphrenische Eiterhöhle, übersehen wurde.

Jedenfalls ersieht man aus den angeführten Beispielen, die noch vermehrt werden könnten, dass die Erkennung der dem Zwerchfell

¹⁾ Dolbeau, étude sur les grandes kystes de la surface convexe du foie, Paris 1856.

von unten anliegenden Echinokokken zu den manchmal schwierigsten diagnostischen Aufgaben gehört, ebenso, wie wir später nachweisen werden, dass mitunter das Bild eines subphrenischen Abscesses dem eines ober dem Zwerchfell gelegenen abgesackten Pleuraexsudates zum Verwechseln ähnlich sieht.

Schon Neisser hatte betont, dass in beiden Fällen, dem sub- und supraphrenischen Echinokokkus, eine anormale, in die Leber übergehende Dämpfung der unteren Thoraxpartie vorliegt mit fehlendem Respirationsgeräusch und pectoralem Fremitus, Dyspnoë, Erweiterung und Fluctuation der unteren Intercostalräume. Wenn Frerichs darauf aufmerksam macht, dass man die Echinokokken der Leberconvexität von pleuritischen Exsudaten dadurch unterscheiden könne, dass man auf den Verlauf der oberen Dämpfungsgrenze achtet, so ist daraus durchaus kein verlässliches Symptom zu gewinnen für die Unterscheidung eines unterhalb des Zwerchfells gelegenen Echinokokkus von einem oberhalb desselben gelagerten. Man muss daher nicht selten seine Zuflucht zu accessorischen Nebensymptomen nehmen. Als solche sind von Seite der hypophrenischen Echinokokken zu nennen: Das Einsetzen der Krankheit mit deutlichen Lebersymptomen, als: Schmerzen im rechten Hypochondrium, Erscheinungen von Gallenstauung, Ikterus durch Knickung der gröberen oder Endausführungsgänge, Intoleranz des Magens, Erbrechen infolge Drucks auf den Magenausgang oder manchmal auch auf nervösem Wege, circumscribte Vorwölbung der Lebergegend bei gleichzeitiger Prominenz der Gegend unterhalb der Zwerchfellansätze u. s. f.

Allerdings könnte da eine Täuschung vorliegen, wenn einmal ein pleuraler Echinokokkus das Zwerchfell convex gegen die Bauchhöhle vortreibt, wie wir einen solchen Fall bereits beschrieben haben, oder wenn zwei Säcke, einer oberhalb, einer unterhalb des Diaphragmas, zur Entwicklung kommen und man beide als einen auffassen wollte. Es sind dies Täuschungen, welche bereits öfters vorkamen dadurch, dass sich mit einem subphrenischen Echinokokkus verschiedenes Anderes combinirte, z. B. zwei umfängliche Cysten hintereinander liegen, deren eine punktirt wird, die andere unberührt bleibt, dass man bei gleichzeitig vorhandenem pleuritischen Exsudat das letztere punktirt und den subphrenischen Echinokokkus übersieht u. a. m.

Nicht unwichtig ist auch der Grad der Leberschiebung insoferne, als Leberdislocationen höheren Grades, z. B. bis zum percutorischen Nachweise unterhalb des Nabelniveaus, ja in der Fossa iliaca kaum durch supraphrenische, selbst massige Pleuraexsudate hervorgebracht werden, häufig aber, wenn auch nicht immer, durch subphrenische Echinokokken und Abscesse; endlich spricht die totale Abwesenheit von thorakalen Pleura- und Lungensymptomen für eine subdiaphragmatische Localisation des Echinokokkus, wenn auch der percutorische und auscultatorische Befund auch auf eine Empyem passen würde.

Unter solche Symptome zählen wir den Mangel des stechenden Seitenschmerzes, des trockenen Hustens, der Dyspnoë, in anderen

Fällen den Mangel jedweden Auswurfes u. s. f. Endlich wollen wir ein Hilfszeichen erwähnen, welches thatsächlich öfters schon zur Diagnose benützt wurde, nämlich das Vorhandensein oder das Vorhandengewesensein eines Leberechinokokkus, wie z. B. im Falle Maunoury oder in der ersten Beobachtung von Segond, wo man aus vorhergegangenen Operationen von Leberechinokokken die sich neu entwickelnde Cyste abermals unterhalb des Zwerchfelles localisirte. Auch in unserem Falle diagnosticirten wir einmal den subphrenischen Sitz eines Echinokokkus daraus, dass wir am selben Individuum einen von der Leber in die Pleura perforirten Echinokokkus operirt hatten. Dass gallig gefärbtes Sputum, gallig gefärbte Blasen, plötzliche Entleerung von grösseren Mengen einer wässerigen Flüssigkeit durch die Bronchien, überhaupt der Nachweis von Echinokokkusbestandtheilen und Leberproducten auf den subphrenischen Sitz eines fraglichen Echinokokkus hindeuten, ist natürlich ohne weitere Begründung klar.

Auch im Folgenden finden wir noch einige für den subphrenischen Echinokokkus charakteristische Merkmale angeführt, welche uns gleichzeitig die Unterscheidung desselben von einem pleuritischen Exsudat ermöglichen sollen.

Wir haben schon früher angedeutet, wie oft bereits Fälle von Leberechinokokken, welche hoch in den Thorax hinaufragen, nicht vielleicht mit thorakalen Echinokokken verwechselt wurden, sondern mit Hydrothorax und pleuritischen Exsudaten, und erwähnten ein von Frerichs angegebenes Unterscheidungsmerkmal zwischen beiden Affectionen. Nach Frerichs soll der Verlauf der oberen Dämpfungsgrenze entscheiden; während diese bei frisch entstandenem Exsudat mit einer von der Wirbelsäule bis zum Sternum um die Peripherie des Thorax gezogenen, vollkommen ebenen Linie abschneidet, steigt sie bei Echinokokken, die an der Brustwand emporwachsen, bogenförmig von der vorderen Thoraxfläche aufwärts, erreicht ihre Spitze in der hinteren Axillarlinie, um nach der Wirbelsäule wieder abzusinken; auch auf die exquisit horizontale Verschiebung des Herzens nach links legt Frerichs einen besonderen Wert.

Allerdings muss man auch gewisse nicht übereinstimmende Beobachtungen, z. B. jene Seligsohn's¹⁾ registriren. Diese Beobachtung lieferte folgendes Ergebnis: Eine 39jährige Patientin bot neben heftigen gastrischen Beschwerden, Ikterus, Druckempfindlichkeit der Lebergegend, folgenden Thoraxbefund: Man fand eine exquisite Dämpfung, welche h. r. bis zum unteren Winkel der Scapula hinaufreichte und sich daselbst nach links in gleicher Höhe bis zur stark kyphotischen Wirbelsäule erstreckte, dabei sank die obere Dämpfungsgrenze nach der Axillarlinie um etwa 2 Querfingerbreite ab; r. h. in den unteren Partien war das Athmungsgeräusch nur schwach vernehmbar, der Fremitus daselbst erheblich abgeschwächt, nur an der oberen Dämpfungsgrenze deutliches Bronchialathmen und Bronchophonie; an

¹⁾ Berliner klin. Wochenschrift, 1876, p. 114.

allen übrigen Theilen der rechten Thoraxhälfte abgeschwächtes Vesiculärathmen; Respiration 48, Herzbefund normal, Ikterus; ein Abwärtsrücken der oberen Lebergrenze bei der Inspiration nicht zu constataren. Man deutete den Fall als eine beschränkte, pneumonische Infiltration mit einem Erguss im unteren Theile des rechten Pleurasackes, verhehlte sich jedoch nicht die Auffälligkeit der Erscheinung, dass das Athmungsgeräusch in den stark gedämpften Partien nicht ganz geschwunden war, dass die obere Dämpfungsgrenze nach der Axillarlinie abfiel, und dass die Abwesenheit febriler Symptome und der anscheinend nicht erhebliche Erguss im Missverhältnis zur hochgradigen Dyspnoë und dem stets zunehmenden Collaps stand. Mit einem feinen Troikart machte man eine Probepunktion, entleerte eine reichliche Menge einer dünnen, aashaft riechenden, flockigeitrigen Flüssigkeit; einige Stunden darauf erfolgte der Tod. Die Section ergab folgenden Befund: Die Intercostalräume bauchig vorgetrieben, fluctuirend, nach Entfernung des Sternums und Abfluss von serös-eitriger Flüssigkeit in ziemlicher Quantität aus der rechten Pleurahöhle präsentirt sich ein mächtiger, offenbar von einer derben Hülle umgebener Tumor; derselbe füllte die ganze rechte Pleurahöhle und fast das ganze Mediastinum unter Verdrängung des Inhaltes nach links hinüber prall aus und endete kuppelförmig und relativ am geringsten umfänglich in der Höhe der 2. Rippe, während der untere Theil in situ sich unter dem rechten Rippenrande bauchig hervor-drängt. Diese letztere Prominenz ist von fluctuirender Beschaffenheit, die rechte Lunge ist flächenhaft comprimirt zwischen der Thoraxwand und dem äusseren Geschwulstumfange, mit welcher letzterem sie ebenso wie mit der Costalpleura zahlreiche und feste Adhäsionen eingegangen ist. Sie ist relativ am dicksten in ihrem mittleren und oberen Lappen; in ihrem unteren fast membranartig platt gedrückt, übrigens in ihrem oberen und unteren Lappen überall lufthältig mit katarrhalischem Secret gefüllt, dabei relativ blutleer, der mittlere Lappen pneumonisch infiltrirt.

Aus diesem Befunde geht ohne weiteres hervor, dass wenn nicht die abnormen Lungenverwachsungen mit dem Echinokokkus-sack und vornehmlich mit der Costalpleura stattgefunden hätten, welche gewiss nicht im Bilde eines subphrenischen Echinokokkus ein integrirendes Symptom bilden, auch in diesem Falle der percutorische Befund den Frerichs'schen Angaben ziemlich entsprochen hätte, so dass man die Configuration der oberen Dämpfungsgrenze nach Frerichs' Beschreibung recht charakteristisch für einen in den Thorax hineinwachsenden Leberechinokokkus ansehen kann, ebenso wie nebenstehende, einer Beobachtung von Godlee¹⁾ entnommene Abbildung ungefähr dieselbe Begrenzung der gedämpften Thoraxpartien wiedergibt (s. Fig. 1, pag. 37).

Wir sind nun in unseren Auseinandersetzungen über die Diagnose der intracostalen Flüssigkeitsansammlungen so weit vor-

¹⁾ Godlee, the british med. Journal 1890, Jan. 25, p. 175.

geschritten, dass wir die Symptome des intacten subphrenischen Echinokokkus und des aus Vereiterung eines solchen hervorgegangenen subphrenischen Abscesses kennen gelernt haben, was uns ermöglicht, eine intracostale subdiaphragmatische Flüssigkeitsansammlung von anderen zu unterscheiden.

Auch wurden einige Zeichen erwähnt, welche es manchmal gestatten, den Ursprung des subphrenischen Echinokokkus oder Abscesses (ob aus der Leber, Niere etc.) näher zu bestimmen.

Endlich wurde als Übergang zu den supradiaphragmatischen Flüssigkeitsansammlungen die Möglichkeit der Unterscheidung zwischen einem subdiaphragmatischen Echinokokkus und einem pleuritischen Exsudat besprochen.

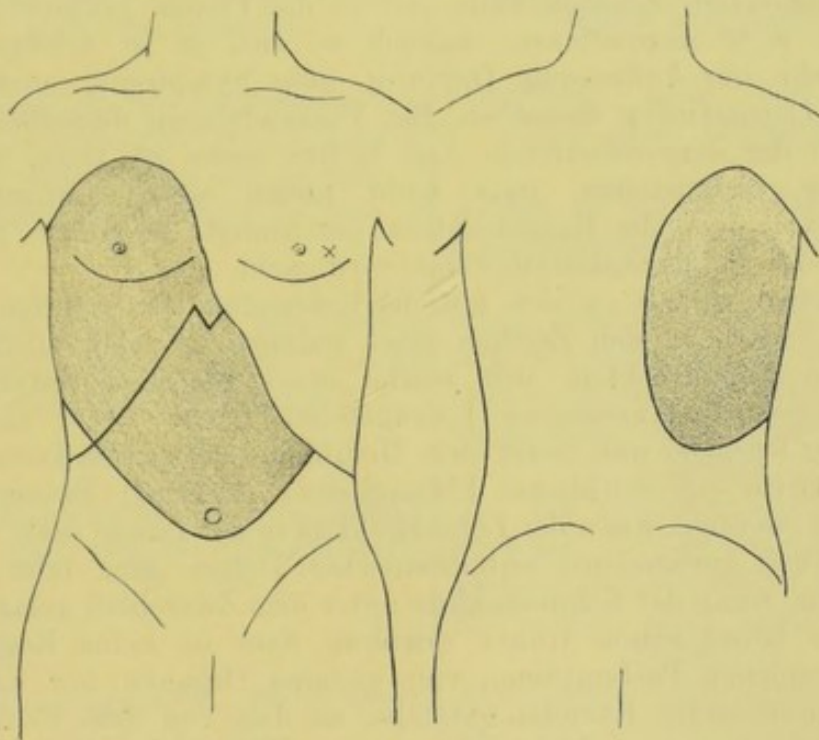


Fig. 1.

Haben wir in einem Falle von intracostaler Flüssigkeitsansammlung deren subphrenischen Sitz definitiv ausgeschlossen, so kann immer noch unsere Diagnose schwanken zwischen einem Pleuraexsudat sui generis und einem solchen, welches durch Perforation eines Echinokokkus von anderen Organen her entstand, sodann zwischen einem peripleuralen, pleuralen und pulmonalen Echinokokkus.

Dass es uns gelänge, die erwähnten Exsudatarten aus irgend einem objectiven Befund zu erkennen, ist nicht wahrscheinlich; es wird aber vielleicht gelingen, nach der Anamnese, dem bisherigen Verlauf sich mehr für die eine oder die andere Wahrscheinlichkeit zu entscheiden. So wird erzählt, dass ein pleuraler Echinokokkus sich auszeichne durch die Remissionen sowohl in den subjectiven

Erscheinungen, z. B. der Dyspnoë, als in den objectiven Erscheinungen durch Abnahme des Dämpfungsbezirkes. Und auch in unserem Falle konnten wir derartige Perioden der Verschlimmerung und des Rückganges der Beschwerden constatiren. Da aber ähnliche Erscheinungen auch bei Pleuritikern beobachtet werden, so glauben wir nicht, dass aus diesen Symptomen allein je die Diagnose auf einen Echinokokkus der Pleura gemacht werden wird, vielmehr glauben wir, dass hier die Entscheidung doch zumeist erst bei der Operation wird getroffen werden können, als welche wir aus später anzuführenden Gründen die Radicalincision, nie aber die diagnostische Punktion empfehlen.

Dass in seltenen Beispielen die Beimischung von Luft zu den fraglichen Exsudaten, mit Expectoration von Echinokokkusbestandtheilen den Arzt auf die richtige Fährte, nämlich auf die Diagnose eines pulmonalen Echinokokkus, der in die Pleura perforirte, leiten wird, ist wohl anzunehmen; handelt es sich ja in solchen Fällen nicht mehr um Auffassung, Deutung eines Symptoms, sondern um einfache Constatirung desselben. Bei Vorhandensein desselben hat ja eigentlich der diagnosticirende Arzt nichts mehr zu thun, als zum Überflusse festzustellen, dass nicht neben einem Lungenechinokokkus, von dem die Expectoration her stammt, noch ein pleuraler vorliegt, der die Exsudatsymptome verursacht.

Ebenso verhält es sich mit der Erkenntnis des richtigen Sachverhaltes, wenn zu den Zeichen eines pulmonalen oder subdiaphragmatischen Echinokokkus sich solche eines plötzlich entstandenen massenhaften Pleuraergusses hinzugesellen, meist unter rasch ansteigender Dyspnoë und unter dem Gefühl, dass etwas im Leibe berste. Hierbei dürfte ein reichlicher Flüssigkeits-, eventuell Blasenaustritt constatirt werden, wenn der Echinokokkus in der Lunge sass; dagegen ein eventuell vorhandener subphrenischer Tumor ganz oder nahezu schwinden, wenn der Echinokokkus unter dem Zwerchfell gelagert war.

Wir haben schon früher erwähnt, dass es keine Regel gebe, ob nach solchen Perforationen von anderen Organen her ein freies oder circumscriptes Exsudat entstehe, da dies von dem Fehlen oder Vorhandensein von Adhäsionen um die Perforationsstelle abhängt, wofür abermals keine constante Regel existirt.

Es sei hier noch daran erinnert, dass Echinokokken der der Pleura benachbarten Schichten und Organe auch ohne Perforation des Parasiten in den Pleurasack von serösen, eitrigen, jauchigen Ergüssen — je nach dem Inhalt des Echinokokkussackes — begleitet zu sein pflegen, so dass das wichtige Symptom „des plötzlichen Entstehens eines massigen Pleuraexsudats“ auch manchmal in eine „plötzliche Vermehrung eines schon bestehenden Pleuraexsudats“ umschrieben werden muss.

Wir nähern uns dem Schlusse unserer Diagnostik: Wie unterscheiden sich intrathorakale Echinokokken von einem Pleuraexsudat und wodurch weiter untereinander?

Bezüglich des ersten Theiles wollen wir zur Beantwortung eine zweite Tabelle von Vigla hier einfügen.

Echinococci intra thoracem:	Pleuritisches Exsudat:
<p>Schmerz constant von ziemlicher Intensität, nach allen Richtungen hin irradiirend. Dyspnoë stetig zunehmend, das hervorstechendste Symptom der Erkrankung, gewöhnlich die Todesursache.</p>	<p>Schmerz nur bei Beginn der Erkrankung ohne Irradiation. Dyspnoë sehr schwach, im Verlaufe der Erkrankung einen Höhepunkt erreichend, der nicht überschritten wird. Selten von letalen Folgen.</p>
<p>Erweiterung der Thoraxhälfte ungleichmässig, Vorwölbung mehr circumscripht.</p>	<p>Erweiterung der Thoraxhälfte gleichmässig, die gesammte Hälfte betreffend.</p>
<p>Dämpfung des Percussionschalles, von irgend einem Punkte der Brusthälfte ausgehend. Ohne regelmässiges Niveau.</p>	<p>Dämpfung meist von unten nach oben aufsteigend. Niveau ist meist in der ganzen Umgebung des Thorax ein gleich hohes.</p>
<p>Kann ohne ein bestimmtes Gesetz beliebig auf die andere Thoraxhälfte übergreifen.</p>	<p>Kann mehr oder weniger weit sich auf die andere Thoraxhälfte erstrecken, ist aber dann meist durch eine nahezu verticale Linie begrenzt.</p>
<p>Ihre Entwicklung ist unabhängig von dem Gesetze der Schwere.</p>	<p>Die Entwicklung richtet sich nach der Formation der Pleura und die Vertheilung der Flüssigkeit folgt dem Gesetze der Schwere.</p>
<p>Athmungsgeräusch fehlt meist ganz und gar.</p>	<p>Athmungsgeräusch besteht meist nur im Bronchialathmen, das weiter oder näher zu hören ist.</p>
<p>Bronchophonie und Aigophonie fehlen. Fieber fehlt. Die übrigen Functionen in Ordnung. Auftreten allmählich. Verlauf sehr langsam.</p>	<p>Bronchophonie und Aigophonie sind vorhanden.</p>
<p>Kachexie, in den letzten Wochen besonders Anämie und Abmagerung.</p>	

Vielleicht wird es gelingen, auf Grund der vorstehenden, auf den ersten Anblick etwas schematisch aussehenden Tabelle ein- oder das anderemal einen intrathoracalen Echinokokkus von einem Pleuraexsudat zu unterscheiden. Doch können die Symptome nichtsdestoweniger so täuschend sein, dass auch notorisch ausgezeichnete Diagnostiker irregeleitet wurden (s. den Fall Chvostek, Patella; auch Fall Madelung und Fenger [siehe die operirten Echinokokken der Lunge], in denen der Sitz des Parasiten erst bei der Section, oder zum mindesten bei der Operation erkannt wurde).

Uns handelt es sich auch weniger um eine allgemeine Diagnostik der intrathoracalen Echinokokken dem Pleuraexsudat gegenüber, sondern mehr um Angabe aller jener Symptome, Verlauferscheinungen, die die einzelnen Abarten des intrathoracalen Echinokokkus zu begleiten pflegen.

Der peripleurale Echinokokkus dürfte immer die Symptome eines circumscribten Exsudats darbieten, wohl aber von demselben kaum objectiv zu unterscheiden sein. Seine Neigung zur Perforation nach aussen, nach Atrophie der Intercostalmuskel und Usur der Rippen wird ihn bald erkennen lassen, umso eher, als dieser Durchbruch sich ohne entzündliche Erscheinungen zu vollziehen pflegt. Die Verwechslung mit einem kalten Abscess liegt sehr nahe; das Aussehen des Kranken, das Fehlen anderer tuberkulöser Herde wird manchmal vielleicht gestatten, die Diagnose zu machen. Bei Perforationen in oder hinter die Mamma muss man auf der Hut sein, nicht eine Verwechslung mit den cystösen Cysten und Tumoren derselben zu begehen. Der peripleurale Echinokokkus hat keine Prädispositionsstelle, daher auch die aus ihm hervorgegangenen äusseren Tumoren nicht. Er kann sich auch multipel entwickeln und multiple äussere Tumoren erzeugen. Vielleicht gelingt es in einem oder dem anderen Falle, an einem solchen Tumor das Symptom des Hydatidenschwirrens zu entdecken. — Das Verdrücken des Inhalts eines derartigen cystischen Tumors ins Thoraxinnere erzeugt keine Respirationsanomalien, während wenn ein solcher Tumor, wie im Falle Fréteau, durch Perforation eines Lungenechinokokkus nach aussen entsteht, bei seiner Entleerung ins Thoraxinnere heftige Hustenanfälle ausgelöst werden, gleichwie wir sie beobachten, wenn wir einen Lungenechinokokkus von aussen operiren und die Höhle zu irrigiren versuchen.

Durch Spannung, Entzündung, Verschwärung der, eine solche äussere Geschwulst bedeckenden Haut kann eine spontane Entleerung nach aussen und somit eine vollständige Ausheilung eines peripleuralen Echinokokkus erfolgen. Durch operatives Eingreifen kann letztere natürlicherweise um Bedeutendes beschleunigt werden.

Ein pulmonaler Echinokokkus ist bei Vorhandensein charakteristischer Bestandtheile im Sputum nicht schwer zu erkennen. Fehlen aber solche Bestandtheile im Sputum, so werde nicht selten eine Verwechslung mit Tuberculose, die aber auch gleichzeitig vorhanden

sein kann, begangen.¹⁾ Öfters wurde schon auf den quälenden, sehr häufig anfallsweise auftretenden, oft mit blutigem Auswurf verbundenen Husten hingewiesen, durch welchen ein pulmonaler Echinokokkus charakterisirt sein soll, und thatsächlich beobachten wir einen solchen in einem in unserer Behandlung befindlichen Falle von unzweifelhaftem Lungenechinokokkus: Es wurden schon mehreremale ganze Blasen ausgehustet; derartige Hustenanfälle treten besonders am Morgen auf und sind unangenehm, ja quälend für den Patienten; der Auswurf hat einen charakteristischen Geruch, und zwar abgesehen davon, ob Blasen ausgehustet werden oder nicht. Jedem Aushusten von Blasen folgt auf dem Fusse eine blutige Färbung des Sputums, als ob das Abstossen der Blase eine wunde Fläche zurücklassen würde. Diese blutige Tinction des Auswurfes hält ungefähr 8 Tage an, dabei sonst absolut gar keine Beschwerden, kein Schmerz, keine Dyspnoë; der Kranke kann am Rücken liegen oder auf der Seite, ist nahezu den ganzen Tag auf den Beinen, steigt langsam, aber ohne Beschwerden 4 Stock hoch zu seiner Wohnung, sein Aussehen ist zwar kein blühendes, doch nahm er seit der letzten Operation, durch welche 3 Säcke, einer in der Leber, einer in der Lunge vorne und einer rückwärts entfernt wurden, innerhalb 3 Monaten um 23 Kilo an Körpergewicht zu.

Als percutorisch und auscultatorisch charakteristisch für einen Lungenechinokokkus wurde der Nachweis einer grösseren Höhle und das dichte Nebeneinandervorkommen von normalem und pathologisch verändertem Athmungsgeräusch angesehen, sowie auch sein stellenweises, vollständiges Fehlen. Beides trifft auch für den in unserer Beobachtung befindlichen Patienten zu. Während die Vorderseite ziemlich normales Vesiculärathmen, nach unten an Stelle des operirten Lungenechinokokken etwas abgeschwächt, aufweist, ist über der basalen Gegend in der Axillarlinie an der Stelle des operirten Pleuraechinokokkus gar kein Athmungsgeräusch zu hören, während rückwärts unten von dem unteren Scapularwinkel nach ein- und abwärts deutliche Höhlensymptome bestehen, in den oberen Partien rückwärts rechts vesiculäres Athmen mit spärlichen Rassengeräuschen zu hören ist.

Wenn bei einem solchen Patienten bei Abwesenheit jeglicher Lebersymptome ein Pleuraerguss besonders mit Luftbeimischung constatirt würde, so läge natürlich der Verdacht sehr nahe, dass ein pulmonaler Echinokokkus in die Pleura durchgebrochen ist.

Es bleibt uns zum Schluss dieses Capitels nur mehr übrig, jene wenigen Symptome hervorzuheben, die es manchmal ermöglichen, einen primär in der Pleura entwickelten Echinokokkus zu erkennen. Der fieberlose Beginn der Krankheit, das ganz langsame Wachsthum einer circumscribten mit bogigen Conturen versehenen Dämpfung, das Vortreten einzelner Zwischenrippenräume mit Fluctuation der-

¹⁾ Genauere Angaben, sowie differential-diagnostische Besprechung beider Krankheiten siehe bei Hochsinger, Wien. Med. Blätter 1887, Nr. 20 u. 21.

selben, der an eine Stelle fixirte, im Ganzen stets zunehmende Schmerz und die ebenso ansteigende Dyspnoë, lässt uns, besonders in einer an Echinokokkusfällen reichen Gegend, an einen pleuralen Parasiten denken. Grosses Gewicht legt Vigla auf die Auscultation: Die Abwesenheit von Athemgeräuschen, von Bronchophonie und Aigophonie soll für Echinokokkus charakteristisch sein; Neisser widerspricht dieser Aussage und erklärt sie dadurch, dass im Vigla'schen Falle der Abstand der Bronchien und Thoraxwand (wegen der Grösse der Cyste) allzugross war, daher fehlte die Broncho- und Aigophonie; ist aber die Geschwulst kleiner, der Druck, mit dem sie das Lumen der Luftröhrenäste verengt, nicht so bedeutend, dann dürfe uns das Vorhandensein von Broncho- und Aigophonie nicht wundern.

Dem entgegen gestaltet sich der Verlauf des pleuritischen Exsudats doch etwas verschieden. Der oder die initialen Schüttelfröste, das wenigstens anfangs vorhandene Fieber, das Seitenstechen, der trockene Husten, mit heftiger, später aber nachlassender Dyspnoë, Kurzatmigkeit, das allmählich aber doch rascher als beim Echinokokkus steigende Niveau des Exsudats, das geradlinige Abschneiden der Dämpfungsgrenze, das Sichansammeln desselben in den abhängigen Thoraxpartien, die bald begrenzte Zunahme des Exsudats, das baldige Weichen der Symptome auf entsprechende Behandlung lässt uns mit grosser Wahrscheinlichkeit die Diagnose von Pleuritis mit folgendem Exsudat stellen.

Therapie.

Wir wenden uns nun der Therapie der pleuralen Echinokokken und der im Vorigen mit abgehandelten verwandten Localisationen zu.

Ich wüsste von keiner medicamentösen Therapie zu berichten, die es bewirken könnte, dass ein pleuraler Echinokokkussack sich nach irgend einer Richtung entleere, oder dass er schrumpfe, verkalkte etc., und dürfte daher auf wenig Widerspruch stossen, dass nachdem auf diesem Wege nichts erreicht werden kann, man sich anderer Behandlung zuwenden müsse, d. h. der chirurgischen-operativen, ein Ausspruch, welcher vielleicht den peripleuralen und Leberlocalisationen gegenüber dahin eingeschränkt werden könnte, dass eine solche am sichersten zum Ziele führe, wenn auch die Möglichkeit einer medicamentösen, z. B. durch Sublimat, nicht ganz ausgeschlossen ist.

Einleitend ist in diesem Capitel zu bemerken, dass es allerdings schwierig ist, die Therapie der verschiedenen Unterarten des intracostalen Echinokokkus einer separaten Besprechung zu unterziehen, da sie so viel des Gemeinsamen und so blutwenig des Verschiedenen darbietet, ja im Wesen allen Unterarten gegenüber bis

auf geringfügige Abweichungen die gleiche ist; doch kann es sich in einzelnen Fällen doch darum handeln, mit welchem Nachdrucke und welcher Dringlichkeit wir zu einer operativen Behandlung raten sollen.

Hiezu bietet uns das im Capitel über die Prognose bereits Gesagte ein Vergleichsobject:

Lungenechinokokken z. B. können nach spontaner Perforation in die Bronchien und vollständiger Entleerung ausheilen; sie können aber ohne Perforation tödten, ja die Patienten können trotz der Eröffnung in die Bronchien zugrunde gehen. Die Ziffern verhalten sich nach Neisser wie 25 : 23 : 12. Man kann daher auf eine diesbezügliche Anfrage antworten, dass Lungenechinokokken in $\frac{2}{5}$ der Fälle spontan ausheilen können. Nach Madelung-Ahlers stellt sich dieses Verhältnis in einer anderen Reihe von Fällen wie 13 : 6, d. h. ungefähr $\frac{2}{3}$ heilen auf dem erwähnten Wege aus und $\frac{1}{3}$ erliegt der Krankheit, wenn nicht operativ eingegriffen wurde. Es muss daher dem Patienten und dessen Berathern überlassen bleiben, ob er sich für die expectative „Therapie“ des Nichtsthuns entscheiden wird, da es ihm ja bekannt ist, mit welchen Chancen er erwarten kann, zu den spontan Heilenden gezählt werden zu können.

Etwas ganz anderes muss man aber antworten, wenn man nach der Zahl der spontanen Heilungen des pleuralen Echinokokkus — wie wir gesehen haben, gleichgiltig, ob des primären oder des secundären — gefragt wird. Die 16 primären Pleuraechinokokken der Neisser'schen Sammlung, die 8 von der Lunge, die 12 von der Leber her perforirten, secundären Pleurahydatiden starben alle, wenn sie sich selbst überlassen blieben.

Unsere Antwort müsste demnach nach dem bisher Erfahrenen lauten: Die Prognose eines Pleuraechinokokkus ist eine ausnahmslos ungünstige, Zuwarten sei soviel als dem sicheren Tode an dieser Krankheit entgegen gehen, und der operative Eingriff sei auf jeden Fall zu wagen. Ohne Zweifel wäre für den Fall, dass sich der Kranke für die Operation entscheidet, die nächste Frage desselben, wie sich bei der operativen Therapie die Aussichten auf Heilung gestalten. Wären die bisher gewonnenen Resultate der Operationen durchwegs ungünstige, so hätte der Kranke ja bei einem operativen Eingriff nichts zu gewinnen.

Wie diese Resultate beschaffen sind, darauf soll auf Grund eigener und fremder Erfahrungen in diesem Capitel eben geantwortet werden.

So viel kann man nach einem Überblick der Operationsergebnisse schon behaupten, dass es ungerechtfertigt wäre, nach der Meinung Finsen's, welcher die Lungenechinokokken für kein Object der operativen Therapie hält, sich diesen und den gleichwertigen Erkrankungen gegenüber chirurgisch unthätig zu verhalten; im Gegentheile, man kann behaupten, dass mit sich mehrender Erfahrung in dieser Therapie die auch bisher sehr guten Resultate noch einer Steigerung fähig sind und dass dieselben desto besser sind, je gründlicher die Therapie ist und je weniger man mit palliativen Eingriffen sich begnügt.

Da aber eine nur einseitig chirurgische Besprechung der Therapie trotz der unzweifelhaften casuistischen Belege in Einem oder dem Anderen den Verdacht der Voreingenommenheit aufkommen lassen könnte, so wollen wir an dieser Stelle auch die Vorschläge und Erfolge einer medicamentösen Therapie erwähnen, wenn dieselben auch nicht immer an den uns hier interessirenden Localisationen des Echinokokkus erprobt worden sind.

Die innerliche Jodkalibehandlung hat in der Literatur einige gute Erfolge zu verzeichnen: Neisser berichtet von 5 geheilten Fällen, auch Wilkes heilte durch 3mal täglich in der Dosis von 5 g dargereichtes Jodkali einen grossen Leberechinokokkus. Mosler und Wilde dagegen erzielten in ihrem Falle keine Heilung. Diese Behandlung, die also einen gewissen Erfahrungsrückhalt hat, wäre aber auf einem anderen Wege leichter durchzuführen. Da die Wirksamkeit derselben offenbar darin besteht, dass Jodverbindungen in die Echinokokkenflüssigkeit übergehen, wie Murchison allerdings unter Widerspruch von Frerichs nachgewiesen hat, so wäre die Tödtung des Parasiten und Verödung des Sackes leichter auf dem Wege einer aseptisch ausgeführten Injection mittelst Punktion zu bewirken; nur müssen wir uns später über die Zulässigkeit der Punktion im allgemeinen etwas genauer aussprechen, so dass, wenn schon Jod dem Parasiten zugeführt werden soll, wir dies eher auf dem internen Wege per os zu thun anrathen würden.

Hjaltelin empfiehlt bei frischen, noch wachsenden Echinokokken Kamalatinctur (3mal täglich 30 bis 40 Tropfen in Wasser, 4 bis 6 Wochen lang); er will damit in vielen Fällen Heilung erzielt haben; ebenso empfiehlt Bird die gleichzeitige Darreichung von Kali bromatum und Kamala nach einer vorhergegangenen Punktion. Mac Gillivray¹⁾ aber hat in 3 Fällen Kamalatinctur versucht und führte später die Punktion aus; in allen 3 Fällen kamen ganz gesunde, lebende Cysten zum Vorschein, eine Abtödtung ist also durch diese Therapie nicht erzielt worden.

Laënnec, der die Beobachtung machte, dass drehkranke Schafe in salinischen Gegenden geheilt wurden, empfahl Kochsalzbäder und Fomentationen mit derselben Lösung; Bamberger erzählt hievon einen ausgezeichneten Erfolg, andere Versuche desselben missglückten; auch in den Versuchen Mosler's und Wilde's blieben, trotz Soolbädern, Priessnitz'schen Umschlägen bei gleichzeitiger Verabreichung von Adelheidsquelle, die Erfolge ganz aus. Im übrigen will Mosler den Moorumschlägen mit Soole, die sehr gut vertragen wurden, keineswegs jeden therapeutischen Wert absprechen und dieselben als symptomatische Mittel sehr empfehlen. Andererseits steht nicht einmal diese Applicationsweise als symptomatisches Mittel unwidersprochen da, da Seidl aus der Jenenser Klinik nicht nur ohne Erfolg behandelte Fälle meldet, sondern sogar unangenehme Erscheinungen auftreten sah.

¹⁾ Lancet 1887.

In beiden dieser Therapie unterzogenen Fällen entstand nämlich nach 3—5 Tagen Brennen im Unterleib, einmal so heftig, dass der Kranke eine ganz gebückte Lage einnehmen musste, weil diese die einzig erträgliche war.

Nach Kunze¹⁾ bekam eine 22jährige Frau von Zeit zu Zeit epileptiforme, den hysterischen ähnliche Krämpfe, und konnten diese, mit heftigen Schmerzen und Unruhe im (Leber-) Hydatidensack verbundenen Krämpfe bestimmt durch Kataplasmen mit starker Kochsalzlösung hervorgerufen werden.

Wir schliessen hiemit den Absatz über medicamentöse Behandlung der Echinokokken, da ausser den angegebenen keine anderen Mittel in der Literatur empfohlen wurden.

Im allgemeinen neigt wohl heutzutage das gesammte ärztliche Publicum der chirurgischen Therapie der Echinokokken zu und wäre es auch nur der am wenigsten eingreifenden Form derselben, nämlich der depletorischen Punktion und Einspritzung von medicamentösen Substanzen in den Hohlraum oder der des Einstechens von Nadeln, welche mit einer galvanischen Batterie verbunden sind behufs Elektrolyse. Diese letztere, entweder so durchgeführt nach Guérault, dass zwei lange Nadeln eingestochen wurden, und jede derselben mit einem Batteriepol verbunden wurde, oder dass ein Pol auf die Oberfläche des Körpers aufgesetzt wurde, der andere mit 2 in den Sack eingestochenen Nadeln verbunden wurde (Fagge, Forster, Jones, Durham), lieferte durchaus günstige Resultate bei Echinokokken anderer Organe. An den Einstichstellen erschien etwas klarer Flüssigkeit; meistens erfolgte rapide Verkleinerung des Sackes. Allerdings wurde in einigen Fällen Flüssigkeitserguss in die Bauchhöhle nachgewiesen, so dass die Berichterstatter vermutheten, dass der Erfolg der Operation nicht sowohl dem elektrischen Strom, als dieser Art subcutaner Punktion zuzuschreiben sei. Alle 8 Fälle Fagge's und Durham's waren in 7 Monaten jedenfalls geheilt.

Es widerstrebt uns, an dieser Stelle der Besprechung von therapeutischen Methoden mehr Raum zu widmen, die entweder beim pleuralen Echinokokkus keine Anwendung gefunden haben oder muthmasslich von keinem Erfolg begleitet sein dürften, und endlich, welche der Örtlichkeit wegen kaum je in Betracht gezogen werden können.

Wir werden demnach manche derselben nur dem Namen nach anführen, andere seltener oder häufiger angewendete Methoden ausführlicher besprechen.

Neisser führt als gegen Echinokokkus bereits in Anwendung gebrachte therapeutische, mehr oder weniger gründliche Methoden folgende an:

1. Hulke, Savory. Punktion mit einem ganz feinen Troikart, Entleerung einiger Tropfen, Verschluss der Öffnung.

2. Punktion mit dickerem Troikart, Entleerung des gesammten Inhaltes, Verschluss der Öffnung.

¹⁾ Lehrb. der prakt. Med. I., p. 457.

3. Murchison. Punktion, Entleerung nur eines Theiles des Inhaltes, Verschluss der Öffnung.
4. Jobert. Wiederholte Punktion.
5. Dieulafoy. Punktion mit Aspiration.
6. Murchison, Fagge. Punktion, allmähliche Entleerung des Cysteninhaltes in die Bauchhöhle.
7. Boinet. Punktion, Injection von Jod; Punktion, Injection von Galle, Alkohol.
8. Jobert, Jonassen, Harley, Canule à demeure.
9. Incision.
10. Béguin. Incision in 2 Zeiten.
11. Troussseau. Acupunktur, Incision.
12. Simon. Doppelpunktion mit Incision. Fischer. Doppelpunktion mit elastischer Ligatur.
13. Récamier. Application von Ätzpasta mit Punktion oder Incision.
14. Demarquay. Application von Ätzpasta bis zur spontanen (Finsen) breiten Perforation der Cyste.

15. Fischer, Spencer, Wells. Incision und Entfernung der Blasen. Aus einem der früher angeführten Gründe sind dem Echinokokkus der Pleura gegenüber nur wenige der genannten Methoden anwendbar, während sich eine oder die andere derselben, durch locale Verhältnisse bedingt, in zwei oder mehreren Arten ausführen lässt.

So finden wir beim Pleuraechinokokkus vier Behandlungsarten in Anwendung gebracht, und zwar:

1. Die einfache Punktion.
2. Die Punktion mit Injection von Jodtinctur.
3. Die Incision ohne und
4. die Incision mit Rippenresection.

Da wir während der ganzen bisherigen Darstellung auch jene Localisationen berücksichtigt haben, die mit dem Pleuraechinokokkus verwechselt werden könnten, so sei auch hier gleich bemerkt, dass auch den anderen drei besprochenen Localisationen gegenüber keine andere Methode, als eine der vier angeführten, angewendet wurde. Wir wollen jede dieser therapeutischen Methoden genauer besprechen.

ad 1. Gleich die erste, die einfache Punktion verdient eine eingehende Besprechung, da bei den anderen Methoden, die doch grössere Eingriffe vorstellen, die Verhältnisse klarer liegen, während zwischen der Kleinheit des Eingriffes einer Punktion und der mitunter recht schweren Folgen ein arges Missverhältnis herrscht. Nachstehend die uns vorliegenden Beobachtungen:

Punktionen.

1. Caron und Subeirant, Compt. rendus de la soc. de biol., IV., p. 171—1852, Neisser 3.

Ein Mann, 36 Jahre. Diagnose: Rechtsseitige chronische Pleuritis, exsudativa, wegen zu hochgradiger Athembeschwerden Thorakocentese, Entleerung

von wenigen Grammen durchscheinender Flüssigkeit; Dyspnoë steigerte sich noch. Tod.

Section: Im unteren Theil der rechten Pleurahöhle ungefähr 1 Liter einer getrübten, serösen Flüssigkeit, nach deren Entleerung sich ein weiter kindskopfgrosser Sack zeigt, der den unteren rechten Lungenlappen ganz verdeckt, die Lunge nach links, Zwerchfell und Leber nach unten drängt und der in seinem Innern eine ein wenig blutige Flüssigkeit, wahrscheinlich infolge der Punktion, enthält. In diesem ersten Sack fand man noch einen zweiten, welcher mit 2 Liter einer ebenfalls blutigen Flüssigkeit angefüllt ist. Der Unterlappen der rechten Lunge ist durch diese dauernde Compression atrophirt und fast verschwunden. Die Leber zeigte an ihrer oberen Fläche eine Excavation von der Grösse eines Kindskopfes, in der ein Theil der Geschwulst sich ein Lager gebildet hatte; in derselben zwei kleine Cysten.

2. Frau, 29 Jahre alt, datirt ihr jetziges Leiden seit $\frac{1}{4}$ Jahr, das mit Husten, Stechen in der linken Seite und im Kreuze begonnen haben soll. St. am 13. December 1874. Orthopnoetische Haltung. Patientin liegt im Bett auf der linken Seite, weniger gern auf dem Rücken, gar nicht auf der rechten Seite. Thorax wird wenig in Thätigkeit gesetzt, in toto gehoben, der Athmungstypus rein abdominal. Percussionsschall ist vorn rechts und links voll, laut und exquisit tympanitisch. Bei der Auscultation ist das Athmungsgeräusch rechts sehr laut vesiculär, links saccadirt. Herzdämpfung fast ganz verschwunden, Herzstoss nur im 3. Intercostalraum tastbar. Hinten ist die linke Thoraxhälfte ectatischer als die rechte, die rechte Schulter steht niedriger als die linke. Zwar betheilt sich die linke Thoraxseite bei der Respiration sehr wenig, doch sieht man bei der Inspiration die Intercostalräume stark einsinken. Am 9. Brustwirbel beginnt links eine Dämpfung, die bis nach unten reicht; bei der Auscultation exquisite metallische Phänomene. T. 37.2, P. 112.

17. December. Punktion der linken Pleurahöhle mit der Pravaz'schen Spritze; Entleerung eines grünlich gelben Serums. Darauf bald kolossale Athemnoth, Erbrechen, schneller Puls, Cyanose, kurz man vermuthet das Entstehen eines Pneumothorax 39.0. Objective Zeichen sind dieselben.

23. December. 37.9—112. Sputum reichlich, widerlich süsslich riechend. Im Liegen vorn links Dämpfung bis zum oberen Rand der 7. Rippe, in sitzender Stellung zum oberen Rand der 2. Rippe. Spitzenstoss in der rechten Mamillarlinie im 4. Intercostalraum. Die linke Seite bleibt beim Athmen sehr zurück, hinten ist sie sehr ectatisch. Succussio Hippocrat. Milz ist deutlich unter dem Rippenrand zu fühlen, Leber endet 2 Finger unter dem Nabel. Seitenpartie des linken Thorax auf Druck sehr empfindlich. Reichliche Expectoration.

2. Jänner 1875. Unter den linken falschen Rippen fühlt man das Zwerchfell gewölbt hervorkommen. Sonst stat. id.

3. Jänner abends wurde die Kranke punktirt und ausser einer grossen Menge Luft, ca. 800 Cubikcentimeter, eines grünlichen, etwas übelriechenden Eiters entleert. Unmittelbar darauf sank die Dämpfung um etwa 8 cm. Patientin fühlt sich sehr erleichtert.

4. Jänner. Schlaf gut. 36.4—96. Während der Nacht ist etwas Eiter nachgeflossen, die rechte Thoraxseite ist sehr retrahirt, die linke sehr ectatisch. Dämpfung wieder zu ihrer alten Höhe gestiegen, Dyspnoë.

5. Jänner, abends 8 $\frac{1}{2}$ Uhr, nochmalige Eiterentleerung durch Punktion. Tod um 9 Uhr.

Section: Die Intercostalräume bedeutend vorgewölbt. Der Stand des Zwerchfells entspricht rechts dem unteren Rande der 4. Rippe, links ist es stark nach unten gedrängt und mit seiner Kuppe entsprechend der 11. Rippe. Bei der Eröffnung entleert sich aus der linken Pleurahöhle eine grosse Menge Gas mit deutlichem Zischen, ferner 2 Liter dünner eitrigiger Flüssigkeit. Die linke Lunge liegt ganz comprimirt an der Wirbelsäule. Im unteren Lappen in der Nähe des oberen Randes befindet sich eine Perforationsöffnung, aus der Luft und übelriechende puriforme Massen sich entleeren. Die Ränder sind gebildet durch gangränöse Pleura. Dicht unterhalb der Stelle findet sich ein faustgrosser Sack, der nach aussen von der verdeckten Pleura und einem dünnen, schmalen, schiefrig gefärbten Überzug von Lungensubstanz gebildet wird. In der Höhlung

apfelgrosse Echinokokkusblasen. (Lurie, D. i. Berlin 1875. Echin. pulm., p. 17. — Neisser obs. 78.)

3. Mann, 44 Jahre. Echinokokken der Leber und Lunge; Durchbruch des letzteren in die Pleura, Pleuritis, Pyo-Thorax, 2malige Paracentese, dann Pyopneumothorax, Tod. (Unklar.) (Seidel, Jen. Zeit. f. Med. u. Naturw., I, 3. H., p. 293. — Neisser, l. c. obs. 80.)

4. Mann, 17 Jahre, spürte vor drei Wochen plötzlich in der Nacht einen sehr lebhaften Leibschmerz, der im rechten Hypochondrium sass und nach der rechten Schulter ausstrahlte. Die Athmung ist frequent und schmerzhaft. In den folgenden Tagen steigern sich die Symptome. Eintritt ins Hospital am 18. April. Vorn bis zur 4., hinten bis zur 5. Rippe gedämpfter Percussionsschall, im oberen Drittel verschärfte Respiration, unten fehlt jedes Geräusch. Leber hat eine Höhe von 25 cm. Links geht die Lungendämpfung in die Milzdämpfung über. Diagnose: Leberechinokokkus mit Pleuritis consecutiva.

20. April. Grosse Dyspnoë und starke Schmerzen.

21. April. Dämpfung über die ganze Seite verbreitet. Jetzt Diagnose: Echinokokkus, Durchbruch in die Pleura. Darauf Punktion der Pleurahöhle, Entleerung von 4 Gläsern reinen Eiters mit viel Hydatiden. Besserung.

1. Mai. Intensiver Icterus. Phlegmone des Oberschenkels.

19. Mai. Tod.

Section: Leberechinokokkus in Communication mit der Pleura, eine andere Cyste in Verbindung mit den Gallengängen. (Monneret, Rev. méd. chir. 1852, XII., p. 257. — Neisser obs. 230.)

5. Frau, 27 Jahre, bei welcher wegen starker Oppressionserscheinungen die Paracentese im 5. Intercostalraum gemacht wurde. Es entleerte sich hiebei foetider Eiter, Gallertflüssigkeit und Hydatiden. Tod nach 24 Stunden.

Section: Leber vergrössert, linker Lappen 2mal so gross als der rechte. Am hinteren oberen Rande der letzteren eine faustgrosse Cyste, die über die Oberfläche hervorragt und auf der Zwerchfellseite von Pseudomembranen umgeben ist. Ihre Wände stellenweise verkalkt, ihr Inhalt: Eiter mit zusammengefallenen Hydatiden. In der Wand fanden sich drei Öffnungen: a) nach einer abgekapselten Höhle zwischen Zwerchfell und Leber, b) nach dem Duct. hep., c) mit Perforation in die Pleurahöhle. Der Duct. choledochus durch 3 Hydatiden verschlossen, oberhalb derselben erweitert. (Peter, Gaz. des Hôp. 1863, 139. — Neisser obs. 232.)

6. Echinokokkus der Leber, Durchbruch in Pleura und Bronchien, Punktion, Tod durch Verstopfung der Bronchien mit Blasen. (Caylay, Med. Times and Gaz., Oct. 1875. — Neisser F. 266.)

7. Mann. Diagnose: Pleurit. Exsudat. Oberhalb der falschen Rippen fühlt man einen fluctuirenden Tumor. Punktion. Entleerung von 7 Pfund Flüssigkeit und Blasen. Heilung. (Brugnon, Giorn per servire ai progr. di pathol. etc. 1838, Nr. XI. — Neisser F. 85.)

8. Borgherini (Gazz. med. Ital. Proc. Venete 1882, Nr. 31 und 32), dem die capilläre Punktion mit der Pravaz'schen Spritze beim Leberechinokokkus gute Dienste geleistet hat, rath auch nur solche beim Lungenechinokokkus zu machen. In einem solchen Falle trat jedoch hohes Fieber ein und starker Husten. Nach 14 Tagen wurde, da die Erscheinungen fort dauerten und sich hinten am Thorax eine Dämpfung gebildet hatte, 150 Gramm Echinokokkenflüssigkeit mit dem Aspirateur von Dieulafoy entleert. Es entstand acuter Pneumothorax mit sehr schweren Erscheinungen, doch bildeten sich dieselben ebenso wie die Pleuritis zurück. In einigen Monaten war der Patient geheilt.

9. Israel sah nach einer Punktion suffocatorische Erscheinungen infolge Durchbruchs in die Bronchien nach heftigem Husten auftreten.

10. Cornil und Gibier (Progrès méd. 1884, Nr. 14) berichten über einen Fall, wo 10 Stunden nach der Punktion und Aspiration von etwa 1 Liter Flüssigkeit der Tod durch Asphyxie eintrat. Unmittelbar vor dem Tode erbrach die Kranke eine grosse Menge schaumig-röthlicher Flüssigkeit. Bei der Section ergab es sich, dass vielfache Communication zwischen der Cyste und den Bronchien bestand. Es wird deshalb von der Aspiration abgerathen.

11. Bird (Med. Times and Gaz. 1873, Aug. 3.) punktierte einen Echinokokkus im linken oberen Lungenlappen und entleerte 180 Gramm Flüssigkeit. Plötzlich, unter heftigem Husten, entleerte die 19jährige Patientin den übrigen Cysteninhalt durch den Mund. Bird glaubt, dass bei der Punktion ein Bronchus verletzt worden sei.

12. Bei einem 40jährigen Manne machte Bird, angeblich wegen eines Leberechinokokkus, eine Punktion und entleerte 9 Liter Flüssigkeit. Kurz nach der 2. Operation, wo ein elastischer Catheter eingelegt wurde, starb der Kranke. Es fand sich aber bei der Section kein Leberechinokokkus, sondern die Geschwulst sass in der Pleurahöhle und am Herzen.

13. Fall Schede (Hamburg). Dorothea S. aus Hamburg, geboren zu Wussegel, 23 Jahre alt. Dieselbe wird am 23. Februar in das Hamburger Krankenhaus aufgenommen. Ihre Krankheit begann, bemerkbar für die Patientin, etwa 1 Jahr vor ihrer Aufnahme mit Husten und eitrigem, dann 3 Wochen vor der Aufnahme blutigem Auswurf. Seit Weihnachten Dyspnoë. Bis dahin hat sie immer gearbeitet.

St. pr. Mässige Abmagerung. rechte Thoraxhälfte stärker gewölbt, hat $1\frac{1}{2}$ cm Umfang mehr, dicht unter der Achselhöhle gemessen, als die linke. Vorn totale Dämpfung der ganzen rechten Brustseite von der Clavicula bis zur Leber, nach links bis 2 cm vom linken Sternalrand reichend; Herz ist verdrängt und schlägt im 5. linken Intercostalraum. 2 cm ausserhalb der Mamillarlinie, am deutlichsten an. Auch seitlich ist rechts die Dämpfung eine totale, hinten ein kleiner Bezirk vom Angulus scapulæ bis zur Spitze lufthältig, aber mit verkürztem Percussionsschall; über letzterer Stelle ist schwaches Bronchialathmen zu hören. Mässige Menge schleimig-eitriger Sputa.

Am 20. Februar, wenige Minuten nach einer Probepunktion, die heftige Hustenanfälle verursacht hatte, erfolgt Auswurf von massenhafter dünner Flüssigkeit, welche keine Bernsteinsäure, keine Haken, aber sehr viel Kochsalz enthielt. Einige Minuten später Exitus letalis. Die Section ergibt: dass die rechte Lunge fast ganz in einen grossen fluctuirenden Sack umgewandelt ist, welcher noch 1 Liter Flüssigkeit und eine grosse Menge geschichteter Membranen enthält. Nur die eine Wand des Sackes zeigt nach dem Hilus zu etwas schwammiges Lungengewebe. Pleuraraum ist gänzlich verödet. In der Milz finden sich zwei abgekapselte, je 7 cm im Durchmesser haltende Echinokokkuscysten. (Madelung's Sammlung, Anhang zu Fall und Nr. XIX., p. 86.)

14. Fitzgerald aspirirte einen Echinokokkus und erzielte unter gleichzeitiger innerer Anwendung von Bromkalium und Camala Heilung. Ein halbes Jahr vorher war ein Leberechinokokkus bei demselben Mädchen punktiert worden.

15. Landouzy (Progrès méd. 1883) beschreibt einen Fall von primärem Echinokokkus des rechten Unterlappens, der einen pleuritischen Erguss voräuschte, Herz und Leber weit verdrängte und punktiert wurde, wobei sich 3250 Gramm charakteristischer, eiweissfreier Hydatidenflüssigkeit entleerte. Die Nekroskopie des 3 Tage post punctiōnem verstorbenen Kranken zeigte die Leber vollkommen intact und bestätigte die nach der Punktion auf Lungenechinokokkus gestellte Diagnose.

16. Hinkeldeyn beschreibt in der Madelung'schen Sammelforschung unter Fall 12 folgenden Fall: Louise B. aus Lübeck, 40 Jahre alt, Echinokokkus der Leber und rechten Lunge, im Jahre 1880 im Lübeck'schen Krankenhause beobachtet. Punktion. Perforation des Lungenechinokokkus in die Pleurahöhle. Eitriges Pleuritis. Punktion. Tod am 21. Mai 1880. Section.

Wir konnten im Ganzen 16 Fälle von Punktionen eines Echinokokkus sammeln, der eine der uns interessirenden Localisationen aufwies. In der ganz richtigen Annahme, dass eine aseptisch ausgeführte Punktion zum mindesten keinen Schaden anrichten sollte, würde man dennoch eine ganz falsche Prognose eines solchen Eingriffes bei intrathoracalem Echinokokkus aufstellen. Nicht selten kam es nämlich vor, dass nicht nur einer depletorischen, sondern auch einer Probepunktion mit Pravaz'scher Spritze unmittelbar der

Tod folgte. Übersehen wir die Resultate der Punktion in den 16 Fällen, selbst unter Billigung der Diagnose bei jenen Beobachtungen, wo es zu keiner Section kam, so haben wir die deprimirende Thatsache von 11 Todesfällen zu verzeichnen. Allerdings war die Ursache des üblen Ausganges nicht in allen Fällen die gleiche. In 5 Fällen starben die Patienten an eitriger Pleuritis oder Pyopneumothorax in verschiedenen Zeiträumen (von 3 Tagen bis 1 Monat) nach der Punktion. Da vorher von Erscheinungen, die auf eine Eiterung in der Pleura oder Luftgehalt daselbst hinweisen würden, keine Erwähnung gethan wird, so ist fast ohne Zweifel der Pleuraraum durch die Punktion inficirt worden, ohne dass die stattgefundene Infection durch Schaffung eines breiten, ungehinderten Abflusses des Eiters bekämpft worden wäre. Beide diese Fehler sind heutzutage leicht zu vermeiden, dürften eigentlich gar nicht vorkommen. Diese Todesfälle wären also nicht auf Rechnung der Punktion zu schreiben, wenn sie auf correcte Weise ausgeführt worden wäre.

Anders verhält es sich mit den übrigen 6 tödtlichen Ausgängen. Diese erfolgten einige Minuten bis höchstens 24 Stunden nach der Punktion, können also offenbar nicht auf eine Eiterung bezogen werden. Es ist aber möglich, hiefür eine andere Erklärung zu finden, ohne eine peracute Sepsis oder irgend welchen entlegeneren nervösen Einfluss dahinter suchen zu müssen. Uns scheinen die Todesfälle vielmehr rein mechanischer Natur zu sein und dürften auf Erstickung zurückzuführen sein. Am deutlichsten erfahren wir dies im Falle 6, wo durch die Section constatirt wurde, dass die Bronchien durch Blasen verstopft waren; im Falle 10 starb die Patientin 10 Stunden nach der Punktion, unmittelbar nachdem sie eine grosse Menge schaumig-röthlicher Flüssigkeit erbrochen hatte, an Asphyxie; im Falle 13 starb der Patient einige Minuten nach einer Probepunktion, nachdem unter heftigen Hustenanfällen eine grosse Menge dünner Flüssigkeit ausgeworfen worden war.

Hiemit seien nur drei der prägnantesten Fälle hervorgehoben, die mit dem Tode geendet haben, aber auch in dreien der geheilten Fälle folgten schwere Erscheinungen der Punktion und nur günstigen Zufällen hatten die Kranken ihr Leben zu danken. So sah man im Falle 9 suffocatorische Erscheinungen infolge Durchbruchs in die Bronchien nach heftigem Husten auftreten, im Falle 11 wurden 180 cm^3 Flüssigkeit nach aussen entleert; plötzlich hustete die 19jährige Patientin auch den übrigen Cysteninhalte durch den Mund aus; im Falle 8 trat nach der zweiten Punktion acuter Pneumothorax mit sehr schweren Erscheinungen auf, welche sich aber ebenso wie die Pleuritis zurückbildeten.

In den 6 tödtlich geendeten und mindestens zweien der geheilten Fälle ist eben durch die Punktion das geschehen, was sonst auch manchmal spontan erfolgt und dann entweder tödtet oder auch zur Heilung führt, nämlich eine Ruptur des gewöhnlich hochgespannten Echinokokkussackes. Derselbe collabirt unter Ausfliessen von Flüssigkeit in den von der Begrenzungsmembran gebil-

deten Sack, worauf, wenn in demselben, wie so oft, Bronchialäste einmünden, eine Sturzwelle der Echinokokkusflüssigkeit die eine oder beide Lungen überschwemmt. Manchmal wird sogar eine Anzahl der kleineren Blasen in zahlreiche kleinere Bronchialäste oder eine grössere Hydatidenblase in einen Hauptbronchus oder in die Luft-röhre oder selbst Mund eingeklemmt. Nur rasche Entleerung rettet den Kranken.

So starb z. B. im Falle Roger der Patient an Suffocation. In den Bronchien finden sich Hydatidenblasen eingekeilt. Im Falle Caylay¹⁾ brach ein Leberechinokokkus in die Pleura und die Bronchien durch; die letzteren wurden durch Blasen verstopft, und dadurch war der Tod des Patienten bedingt. In einem anderen Falle Roger's²⁾ expectorirte ein 8jähriger Knabe zweimal Blasen unter gefährlichen Suffocationserscheinungen, worauf Heilung eintrat. Im Falle Hoering³⁾ trat bei einem Phthisiker plötzlich höchstgradige Dyspnoë mit Cyanose ein, der Puls war schon klein und aussetzend, dann nach einer halben Stunde des heftigsten Kampfes Auswurf einer hühnereigrossen Blase; hierauf wurde der Patient nach einigen Monaten geheilt.

Aus beiden Reihen von Fällen ersieht man die Gleichheit der Erscheinungen; in der einen regen wir sie durch unseren Einstich an, in der zweiten treten sie spontan auf, sie führen ab und zu zur Heilung, aber noch öfter tödten sie. Daraus lernen wir für unser weiteres Verhalten, dass bei Unsicherheit der Diagnose eine Punktion die eben geschilderten, mit dem Tode endenden Erscheinungen hervorrufen kann.

Man könnte gegen dieses ablehnende Verhalten gegenüber der Punktion einwenden, dass alles zur Incision vorbereitet sein kann, und thatsächlich kann man vielleicht ein- oder das anderemal den Kranken retten, wenn die Suffocationsgefahr nur durch Flüssigkeit und nur durch Überschwemmung einer Lunge hervorgerufen wurde. Wenn aber beide Lungen inundirt sind, oder wenn eine grössere Blase einen Hauptbronchus, oder viele Blasen mehrere, wenn auch kleinere Bronchien verstopfen, so ist wohl auch durch eine rasch angeschlossene Incision keine Rettung mehr zu bringen.

Eine vorausgeschickte Punktion kann aber auch in einer anderen Richtung ungünstige Verhältnisse schaffen, indem die prall gefüllte, gespannte Blase vom Troikart leicht erreicht werden kann, während sie, collabirt, percutorisch nicht mehr nachweisbar, für das Messer also unauffindbar gelagert ist, wie es ja schon vorgekommen ist, dass man bei unzweifelhaftem Auswurf von Echinokokkusbestandtheilen sich vornahm, durch eine Operation die Blase zu entleeren, während derselben sich aber überzeugte, dass man selbst nach mehrmaligem Einstechen mit dem Paquelin in das Lungengewebe nicht

¹⁾ Caylay, Med. Times and Gaz. Oct. 1875.

²⁾ Roger, Union méd. 1861, p. 137.

³⁾ Hoering, Württemb. Correspondenzbl. 14, Nr. 21.

im Stande war, die Lungenhöhle zu treffen, worauf man vom weiteren Eingriffe abstand. (S. den Fall Paul Vogt's.)

Man sage auch nicht, diese Schilderung der Gefahren einer Punktion passe mehr für den Echinokokkus der Lunge, nicht aber für jenen der Pleura; die Punktion des Pleurasackes könne solche stürmische Erscheinungen gar nicht hervorrufen. Dem entgegen setzten wir schon an anderer Stelle auseinander, dass die Diagnose eines intrathoracalen Echinokokkus schon sehr schwierig ist, noch seltener gelingt aber die Unterscheidung eines Pleuraechinokokkus von einem solchen der Lunge, man könnte also sehr oft die Punktion in Fällen vornehmen, wo die letzte Entscheidung, ob der Hydatidensack nicht dennoch in der Lunge gelagert sei, aussteht. Weiter können beide, Lungen- und Pleuraechinokokkus, nebeneinander bestehen, oder gieng einer aus dem andern hervor, wenn durch Usur des Lungengewebes eine Echinokokkusblase in die Pleura eintritt. Wenn wir diese angestochen haben, so kann die Flüssigkeit und die Tochterblasen, ja selbst die Mutterblase doch ebenso gut in die Bronchien zurückgelangen, trotzdem die Blase in der Pleura lag. Übrigens hoffen wir durch den Bericht über die radicale, operative Therapie der intrathoracalen Echinokokkusgeschwülste, ob nun durch einfache Incision oder eine solche mit Rippenresection, sowohl dem Patienten, als dem Arzte die Bekehrung zu dem im Vorstehenden formulirten Standpunkte erleichtern zu können.

ad 2. Über Punktion in Verbindung mit Injection von Lösungen, die zur Tödtung des Parasiten bestimmt sind, haben wir nur Weniges zu sagen. Wir haben nur zwei Beobachtungen anzuführen.

Punktion mit Jodinjektion.

1. Mann, 32 Jahre, hatte vor 15 Monaten einen heftigen Stoss gegen die rechte Brustseite erlitten, seitdem Schmerz und Dyspnoë, Abmagerung und Anämie ohne Fieber.

Status am 8. December: Patient kann nur auf der rechten Seite oder auf dem Rücken liegen. Die Form des Thorax ist eine ganz ungewöhnliche, man sieht die rechte Hälfte von vorn weit ausgedehnter als die linke, welche in der That auch 3·8 cm weniger Umfang zeigt als die rechte. Die Percussion ergibt eine sehr ausgedehnte Dämpfung rechts, die auch nach links übergreift, so dass normaler Schall nur zu hören ist: 1. vorn im ersten Intercostalraum rechts und links, 2. vorn unten und der ganzen Seitenfläche links, 3. hinten auf der ganzen linken Seite, 4. hinten rechts in der Fossa infrascapularis.

Die Auscultation ergibt in der ganzen Ausdehnung der Dämpfung gar kein Athemgeräusch. Hinten oben amphorisches Athmen. Der Pectoralfremitus rechts fast verschwunden. Diagnose: Auf Grund der circumscribten und so eigenthümlich begrenzten Dämpfung, der Fluctuation, wurde die Diagnose auf Echinokokkus pleuræ gestellt. Sie wird bestätigt durch eine Explorativpunktion, die dann sofort therapeutisch benützt wird. Injection von einer Jodlösung (Aqua dest. 450·0, Alcoh. 150·0, Jod. pur. und Kali jod. ca. 150·0), darauf Besserung und Heilung, so dass Patient am 13. Jänner entlassen wird. Auf beiden Seiten ergibt Percussion und Auscultation normale Verhältnisse. (Vigla, Arch. gén. de méd. 5. Sér 1855, pag. 252; Neisser obs. 10.)

2. Mosler hat einen Echinokokkus der Lunge mit parenchymatösen Injectionen von Carbolsäure mit Erfolg behandelt.

In der einen wurde einer Explorativpunktion sofort eine Einspritzung von Aqua dest. 450, Alcohol 150, Jodi puri et Kali jodati aa 15 nachgeschickt, und Heilung erzielt. In einem zweiten Falle wurde ein Echinokokkus der Lunge mit parenchymatösen Injectionen von Carbolsäure mit Erfolg behandelt.

Da eine derartige gemischte, medicamentös-chirurgische Behandlung immer eine Punktion zur Voraussetzung hat, so müssen wir nach den vorausgeschickten Ausführungen auch diese Behandlungsmethode ablehnen.

Ich will hieran nur noch einige Bemerkungen über Injection von Galle in die Echinokokkensäcke anschliessen, wiewohl solche bei intrathoracalen Echinokokken noch nie in Anwendung kam; es könnte aber Jemandem sich dennoch der Gedanke aufdrängen, solche bei intrathoracalen Echinokokken zu versuchen, weswegen wir jene Beobachtungen hier anführen wollen, welche für oder gegen diese Methode sprechen.

Im Jahre 1857 empfahl Voisin auf Grund seiner Versuche die Injection von Ochsen-galle in die Hydatidencysten, da jene Versuche gelehrt hatten, dass Galle Echinokokken tödte. Doch bald wurde dieses Mittel aufgegeben, ja selbst für gefährlich gehalten, weil man sagte, dass z. B. bei Verwendung desselben in Fällen von Leberechinokokkus es möglich sei, dass ein Tropfen Galle mit dem Bauchfell in Berührung komme, und man hierauf die Symptome einer heftigen Peritonitis auftreten sehe. Gegen diese allerdings ganz erdachte Annahme könnte in's Feld geführt werden, dass nicht die Berührung mit Ochsen-galle, sondern die nicht aseptische Ausführung des Eingriffes Schuld war an den folgenden stürmischen Erscheinungen, welche also bei gehöriger Sorgfalt zu vermeiden wären. Dies wäre andererseits umsomehr zu erwarten, als man nach spontanen Perforationen von nicht vereiterten Leberechinokokken in die Bauchhöhle¹⁾ oder andere seröse Räume nach eingetretenem Galle-ausfluss in dieselben keine Gelegenheit hat, die gefürchteten Symptome zu beobachten. Wie man schon mehr als einmal die Perforation eines intraabdominellen Echinokokkus in die freie Bauchhöhle, und zwar öfters nicht an dem Auftreten einer heftigen Peritonitis, sondern am plötzlichen Erscheinen eines freien Ascites erkannt hatte, manchmal sogar mit folgender Ausheilung des Leidens, so sah man nach einer derartigen Perforation auch die Bildung einer intraperitonäalen Gallenfistel, die sich im Verlaufe der Behandlung schloss, worauf das Leiden der Heilung zugeführt wurde.²⁾ Dieselbe wurde erzielt durch tägliche zweimalige Ausspülungen der Peritonäalhöhle (2 Monate hindurch) mittelst einer gröberen Gummicanüle, durch welche auch Membranen frei abfließen konnten. Ebenso lehren die Verletzungen der Leber, dass der Galleausfluss in die Peritonäalhöhle

¹⁾ Nach Finsen (Arch. de méd. 1869) trat in 13 Fällen von Perforation eines Leberechinokokkus in die Bauchhöhle nur zweimal der Tod ein.

²⁾ Beob. von Féréol (XLVI.), citirt nach Parmain's Thèse de Paris Nr. 401, 1880, pag. 44.

nicht an und für sich lebensgefährlich sei, wie könnte sonst Edler¹⁾ in seiner Abhandlung die Mortalität der uncomplicirten Leberrupturen mit 78%, die der Leberschusswunden mit 39.7% und die der Stich- und Schnittwunden mit 37.5% berechnen, wenn der Galleaustritt schon an und für sich als eine lebensgefährliche Complication angesehen werden müsste.

Sollte Jemand darüber noch Zweifel hegen, so belehrt ihn ein ungemein interessanter, von Landerer²⁾ publicirter Fall gewiss vom Gegentheil: Ein 16jähriger Patient wurde überfahren. Ausser anderen Symptomen beobachtete man bei ihm eine Flüssigkeitsansammlung im Bauche ohne Icterus bei gallenlosen Stühlen. Nach 4 Wochen entleerte man durch Punktion 8 Liter galliger Flüssigkeit und später viermal noch fast ebensoviel, im Ganzen 27 Liter in 29 Tagen. Endlich genas der Patient langsam, aber vollständig.

Wenn wir uns also bei intrathoracalen Echinokokken dieser Methode nicht bedienen werden, so geschieht dies nicht vielleicht auf Grund der mehr aprioristischen, oben erwähnten Befürchtungen, sondern aus einem anderen Grunde: 1. Wieder deswegen, weil auch zur Galleinjection eine Punktion nothwendig ist und 2. weil in den Fällen, wo Echinokokken geplatzt waren und die Blasen mit Galle in Berührung kamen, nicht nur keine Ausheilung erfolgte, sondern bei der Radicaloperation sowohl gallehaltige Flüssigkeit in reichlicher Menge entleert wurde, als auch ganz oder nur in Flecken gallig tingirte, aber auch ungefärbte, gespannte, lebensfähige Hydatiden abgingen, trotzdem dieselben Jahr und Tag mit gallehaltiger Flüssigkeit in Berührung gestanden waren.

Nach allen diesen angeführten Beobachtungen sind wir, da eine spontane Ausheilung eines Pleuraechinokokkus noch nie beobachtet wurde, eine Punktion mit oder ohne Injection von medicamentösen Substanzen zu widerrathen ist, auf die radicale chirurgische Therapie desselben angewiesen.

Wir können dieser Methode um so leichter das Wort reden, weil die erreichten Resultate eigentlich nichts zu wünschen übrig lassen, wie sich aus den Krankenberichten ergeben wird. Diese radical-operative Therapie kann nun bestehen entweder 3. in einer einfachen Incision oder 4. in einer Incision der Thoraxwandungen in Verbindung mit einer Rippenresection. Man könnte vielleicht in manchen Fällen, die man mit Rippenresection behandelt hatte, auch nur mit einfacher Incision auskommen, doch empfiehlt es sich im allgemeinen, beide Eingriffe zu verbinden, da man sich dadurch einen bequemen Zugang zum eigentlichen Operationsfeld schafft, und ein solcher, wie aus der Beobachtung z. B. Segond's Nr. 1 (s. Operationsbericht) hervorgeht, höchst wünschenswert erscheint, da die Manipulationen in beträchtlicher Tiefe vorgenommen werden mussten. Man erleichtert sich auch hiedurch wesentlich die gewöhnlich recht

¹⁾ Arch. f. klin. Chir. XXXIV.

²⁾ Deutsche Ztschft. f. Chir. XXIX., p. 610.

protrahirte Nachbehandlung, denn die vernarbende Wunde neigt un-
gemein zur Schrumpfung, die Rippen legen sich dachziegelförmig
übereinander, klemmen das Drainrohr ab, wodurch manchmal ein
nachträglicher Eingriff nöthig erschien. Endlich sucht man durch
Resection von einer oder mehreren Rippen die Thoraxschrumpfung,
somit auch die raschere Ausheilung der Abscessshöhle zu fördern.
Die Zuthat der Rippenresection ist an und für sich eine so gering-
fügige Erschwerung des Eingriffes, dass die obigen Vortheile dieselbe
vielfach aufwiegen.

Wir haben keinen Grund, die Fälle darnach zu sondern, ob
eine einfache Incision oder eine Rippenresection ausgeführt wurde,
wohl aber werden wir auch hier, wie in der ganzen Abhandlung, die
Fälle in peripleurale, pleurale, pulmonale und subdiaphragmatische
eintheilen.

Greifen wir aus diesen nur die zuverlässig in der Pleura loca-
lisirten Echinokokken heraus, und fragen jetzt schon nach der
Prognose des Eingriffes, so stehen unter 13 Fällen von radicaler
Therapie 3 Misserfolge 10 günstigen Erfolgen gegenüber. Vergleichen
wir hiemit die Punktionstherapie, so haben wir unter 16 Beobach-
tungen 11 Todesfälle, selbst für den Fall, dass wir alle punktirten
intrathoracalen Echinokokken, also auch die nicht secirten oder die
der Heilung zugeführten als Pleuraechinokokken ansehen, somit als
Echinokokken mit einer Localisation, welche die denkbar schlechteste
Prognose gibt. Fragt uns demnach ein Kranker oder sein Berater
nach den Chancen der einzelnen Behandlungsarten, so können wir
antworten, dass sich die Mortalität bei expectativer Therapie zu der
bei Punktionstherapie und jener bei Radicalbehandlung verhält wie
100 zu 68·7 zu 23.

Wenden wir uns nun zu den einzelnen Gruppen, wie wir sie
stets im Vorstehenden angeführt haben. Wie schon früher angezeigt
wurde, werden hier nur Fälle, die einer radicalen Therapie unterzogen
wurden, angeschlossen:

a) Peripleurale Echinokokken.

1. Frau, 25 Jahre. Auf der rechten Brusthälfte eine überfaustgrosse
Geschwulst, die, unter der Brustdrüse sitzend, eng mit ihr verbunden zu sein
scheint. Ihr längster Durchmesser verläuft schräg vom unteren Rand des Thorax
zum oberen Rand der 4. Rippe. Die Rippen sind hier deutlich verdickt, so dass
ihr näherer Zusammenhang mit dem Tumor nicht zu constatiren ist. Ein Geräusch
ist an der Geschwulst weder zu hören, noch zu fühlen. Ihre Consistenz ist fest
elastisch, ohne Spur von Fluctuation. Die Haut über dem Tumor ist verschieblich,
der matte Schall der Leber geht unmittelbar in den gleichen der Geschwulst
über. An der rechten unteren Grenze ist die Haut in beginnender Phlegmone
begriffen. Eine Diagnose liess sich nicht stellen, höchstens auf die cystöse Natur.
Es wurde daher eine Incision beschlossen, zumal dieselbe auch für die erwähnte
Phlegmone heilsam erschien. Daher Incision von rechts unten im grössten
Durchmesser der Geschwulst bis kurz vor die Brustwarze. Es kam jetzt eine
dicke Kapsel zum Vorschein, die nach allen Seiten hin freigeschält wurde; doch
hinderte die pralle Spannung des cystösen Tumors, die Basis derselben palpa-

torisch zu erreichen. Es wurde deshalb durch einen der Haut correspondirenden Schnitt der Balg eröffnet. Sofort stürzten ausser ca. 400 *g* heller, klarer, bernsteingelber, nicht gerinnender Flüssigkeit ca. 30—40 Echinokokkusblasen von Kirsch kern- bis Taubeneigrösse aus dem Sacke. Der Echinokokkussack hatte die Rippen usurirt, sein Balg sass an den Rändern eines Defects, der in der Parasternallinie vom 4.—6. Intercostalraum reichte und in einer Ausdehnung von 3 *cm*² etwa die Rippen wie die dazugehörigen Intercostalmuskeln zerstört hatte. Nach innen und unten bog der Balg auf circa Kleinfingerlänge um. Von einer genaueren Untersuchung in Betreff der Verbindungen mit Pleura, Zwerchfell etc. wurde im Interesse der Patientin Abstand genommen. Es trat jetzt heftiger Hustenreiz auf, durch den noch einige Echinokokkusblasen herausgeschleudert wurden; bei jeder Exspiration trat Luft in den Sack. Der Cystenbalg wurde nun contra thoracem so gut wie möglich von der Umgebung, Muskeln und Brustdrüse losgeschält und kurz vor den Rippen weggeschnitten, die Haut durch Nähte geschlossen, eine Wieke eingeschoben und darüber ein Carbolverband gemacht. In den ersten Tagen ziemlich hohes Fieber, weiterschreitende Phlegmone, mässige Eiterung, heftiger Hustenreiz, hin und wieder wurden noch Echinokokkusblasen herausgeschleudert. Nachdem lange Zeit noch dünner Eiter, bisweilen mit Bindegewebsetzen, aus der Fistel entleert war, war Patientin einige Monate darauf ganz geheilt. (Landau, Arch. f. Gyn. VIII., H. 2; Neisser F. 16.)

2. Lesser (Deutsche med. Wochenschrift 1881. S. 5):

Am 2. Februar 1880 stellte sich die 35jährige Arbeiterfrau Marie B. mit einem Tumor an der linken Brustseite vor. Der Tumor wurde vor 3 Jahren zuerst bemerkt, wuchs seitdem langsam und bereitete der Patientin erst in der letzten Zeit schmerzhaftige Empfindungen. Die Kranke war im Jahre 1869 das erstemal (in erster Ehe) schwanger gewesen. Seitdem blieb sie steril. Irgend welche ursächlichen Momente für die Entstehung der Geschwulst wurden nicht angegeben. Nachträglich gab sie spontan an, dass sie zur Zeit, als sie noch den Gemüsehandel betrieb, zwei Ziehunde besass, welche mit der Familie das Zimmer theilten. Die Hunde wurden, wenn sie den Gemüsegarten nach Leipzig gezogen hatten, in den dortigen Fleischhallen regelmässig mit den rohen Darmabfällen von Schafen und Rindern gefüttert.

Die Geschwulst, etwa von Mannsfaustgrösse, sass über und hinter der linken, etwas schlaffen Mamma, die ein wenig herabgedrängt erschien; die Geschwulst zeigte ein undeutliches Fluctuationsgefühl, war nicht sehr prall gespannt und erstreckte sich scheinbar mit einem schmälern Fortsatze gegen die linke Achselhöhle hin. Die Verschiebbarkeit der Geschwulst war gering, es schien, dass sie den Rippen fest aufsitze; die Percussion der linken Thoraxhälfte ergab über der Geschwulst und nach der linken Achsellinie hin eine circumscripte Dämpfungsfläche. Ringsherum und unterhalb normales Athmen; Geräusche über der Geschwulst fehlten; die Haut über der Geschwulst frei verschieblich, normal. Die Achseldrüsen nicht geschwollen. Allgemeinbefinden gut. Man beschloss, nach vorheriger Probepunktion, die Geschwulst zu extirpiren, eventuell zu incidiren, auszuwaschen und zu drainiren.

Am 4. Februar Probepunktion mit einem feinen Explorativtroakar. Es entleeren sich nur einige Tropfen blutiger Flüssigkeit. Nach aussen von der Mamma wurde am Rande des Pect. maj. und nach Durchtrennung einiger Fasern des Serrat. ant. die Geschwulst blossgelegt. Es fanden sich zwei sehr schlaffe Geschwülste: eine citronengrosse hinter der Brustdrüsengegend, die andere nur kleinapfelgrosse, nach aussen davon. Die Geschwülste sassen der Thoraxwand fest auf. Durch Compression liess sich ein Theil des Inhaltes wegdrücken und man konnte die vordere Cystenwand mit dem Finger in eine an der Basis der Geschwulst befindliche Öffnung in der Thoraxwand einstülpen. Bei dem Versuche, die grössere Cyste von der Umgebung allseitig zu isoliren, platzte dieselbe; es ergossen sich etwa 300 *g* einer charakteristischen Echinokokkus-Flüssigkeit mit theils wasserklaren Tochterblasen, theils solchen mit getrübttem Inhalte. Daneben freie Haken und Hakenkränze. Die kleinere Geschwulst collabirte ebenfalls, wurde incidirt und man konnte den Zeigefinger in das Loch in der Brustwandung einführen. Die intrathoracische Höhle war spindelförmig mit dem Längsdurchmesser in der Axillarlinie gelagert; ihre Wand überall glatt und von beträchtlicher

Dicke, da man sie gegen das Lungengewebe nur schwer eindrücken konnte und auch bei Respirationsbewegungen die Lunge nur wenig gegen die Cystenwand andrängte. Nach hinten und oben, gegen die Mitte der Scapula hin, fühlte man eine dritte Perforationsöffnung in einem Intercostalraum, in die etwa die Kuppe des fünften Fingers hatte eindringen können. Die Öffnungen in der vorderen Thoraxwand lagen auch intercostal, die retromammäre um eine Rippe höher. Das zwischenliegende Rippenstück war zum Theil vom Periost entblösst und rauh anzufühlen.

Die extrathoracischen Ausstülpungen der Echinokokkusblase wurden dicht am Rande der intercostalen Perforationsöffnungen abgetragen. Ein Drainrohr durch die äussere in die Thoraxhöhle eingeführt, zwei andere zwischen Brustwand und Weichtheilen gelagert. Hautwunde geschlossen. Ausspülungen mit 3%iger Carbollösung, Carbolharzjuteverband.

Verlauf einfach. 8 Tage hindurch Abendtemperatur 38.2°, dann fieberfrei. Am 16. Tage Secret sparsam, eiterähnlich, geruchlos. Bis zum 5. April entleeren sich ab und zu collabirte Blasen mit ca. einem Esslöffel Eiter. Ende April das intrathoracische Drain weggelassen, Mitte Juni war die Patientin geheilt. Patientin klagt manchmal über Druckgefühl in der Lebergegend.

Die Neigung der peripleuralen Echinokokken, nach aussen durchzubrechen, ist schon erwähnt worden; und auch die 2 operirten Fälle von Landau und Lesser wiesen bereits äussere Tumoren auf. Diese Erfahrung lässt den Entschluss zur radicalen Therapie umso leichter erscheinen, ebenso auch den, die gründliche Ausheilung der Höhle durch Schaffung eines möglichst breiten Zuganges zu der Höhle zu beschleunigen. Jedenfalls trachtet man in solchen Fällen, nach Hinwegnahme einer oder mehrerer Rippenstücke, nicht nur den beweglichen Inhalt gründlichst zu entleeren, sondern auch die eventuell noch nicht gelöste Mutterblase, und zwar ganz zu entfernen und nicht erst auf deren spontane Ausstossung durch Granulation des bindegewebigen Umhüllungssackes zu warten. So würde die Heilung wesentlich abgekürzt werden, welche in den berichteten zwei Fällen, in welchen nicht in der eben skizzirten, gründlichen Weise vorgegangen wurde, recht lange Zeit in Anspruch nahm, und zwar bei Landau vom September 1873 bis März 1875, im Falle Lesser vom 4. Februar bis Mitte Juni 1880. Die empfohlene mehr oder weniger ausgedehnte Resection der Rippen ist umso leichter auszuführen, je öfter die Rippen um die Perforationsstellen entblösst, arrodirt, verdünnt zu sein pflegen, wenn die Perforation bereits unter die Thoraxweichtheile nach aussen erfolgt ist.

b) Pleurale Echinokokken.

1. Madelung Nr. 20.

H. K., 21 Jahre, Wirtschafter aus Kl.-Schwass.

Patient erkrankte Herbst 1880. Heftige Schmerzen (Stiche) in der rechten Brusthälfte, angeblich infolge einer Erkältung beim Baden. Nach 8tägiger Bettlägerigkeit gieng Patient wieder an die Arbeit, fühlte sich aber nicht vollständig wohl. Im Sommer 1881 stellten sich die Schmerzen an derselben Stelle wieder ein. Nachdem dieselben 8 Wochen durch Umschläge und Jodbepinselung nutzlos behandelt waren, gieng Patient in Behandlung von Thierfelder über. (Interne Klinik in Rostock.)

Diagnose: Pleuritisches Exsudat. Punktion entleert etwa 300 g einer dünnflüssigen, fettigen Flüssigkeit. 4 Wochen später neue Punktion, dieselbe entleerte weniger Flüssigkeit derselben Art. Hierauf liessen die Athembeschwerden

nach und fühlte sich Patient bis zum Juni 1883 völlig wohl. Dann wiederum Brustschmerzen, Athemnoth. Von neuem wird ein Exsudat constatirt. Durch Punktion wird aber nur eine geringe Quantität trüber dickflüssiger Masse entleert. Dann Fieberbewegung.

Am 11. August 1883 wurde Patient ins Rostocker Krankenhaus aufgenommen. St. pr. kräftig gebauter Mann, blasse Gesichtsfarbe und Schleimhäute. Die rechte Thoraxhälfte wesentlich gewölbter als die linke. Dämpfung rechts vorne oben in der Med.-Linie 3, in Paraster.-Linie 2, in der Pap.-Linie 1. Rippe. Hinten vom 3. Proc. spin. nach der Mitte der Fossa suprascapularis. Oberhalb der Dämpfungsgrenze verstärkter Pectoralfremitus, unterhalb fehlt derselbe. Herzspitze 3 cm nach aussen von der Papillarlinie im 6. Intercostalräume. Töne normal. Der untere Leberrand verläuft horizontal und schneidet den linken Rippenbogen etwas nach aussen von der Papillarlinie. T. 37 — Ab. 38.5. P. = 90. Heftige Schmerzen in der rechten Seite bei Athembewegungen. Am 20. August Punktion mit Aspiration. Die entleerte Flüssigkeit, ca. 200 g, ist sonst von derselben Beschaffenheit wie früher, enthält aber zahlreiche bis erbsengrosse Echinokokkusblasen. Diagnose: Echinokokkus der Pleura.

Am 23. August Operation: Eröffnung des Thorax in der Axillarlinie mit Resection eines ca. 5 cm Stückes der 8. Rippe, Entleerung von ca. 6000 g Echinokokkusblasen und Flüssigkeit. Jodoformgaze — Jutteverband. Vollständig fieberloser Verlauf. Sehr grosse Massen von Echinokokkusblasen an den der Operation folgenden 8 Tagen entleert. Entlassen am 3. September mit nur mässig secernirender Fistel. Wieder aufgenommen am 11. November, um die sehr grosse Empyemhöhle, aus welcher übrigens nur minimale Secretion stattfindet, zur Verödung zu bringen.

12. November Operation nach Estlander. Ein Weichtheillappen, der seinen Stiel in der rechten Achselgegend findet, wird vom Thorax abpräparirt, nach oben geschlagen, hierauf von der 9., 7., 6., 5. Rippe Stücke von 6—3 cm Länge resecirt. Hierauf der Weichtheillappen reponirt. Drainage. Torfmullverband. Bis zum 25. abendliche Temperatursteigerungen, die 39° C. nicht übersteigen. Sehr beträchtliche Schmerzen an fast allen Rippengelenken und Verbindungsstellen zwischen Rippen und Sternum. Bei rasch sich entwickelnder linksseitiger Skoliose sinkt die rechte Thoraxhälfte sehr beträchtlich ein und verkleinert sich die Empyemhöhle merklich, besonders in ihrem unteren Theile. Entlassen am 2. Jänner 1884 bei sehr gutem Allgemeinbefinden. Patient beschäftigt sich in seinem früheren Berufe.

Am 11. Jänner 1885 wird Patient wiederum in die Klinik aufgenommen. Der untere Theil der rechten Pleurahöhle besteht nur noch aus dem die fingerdicke Drainröhre aufnehmenden Canal. Um auch die obere Hälfte zur Verödung zu bringen, wird am 12. Jänner von der 4. Rippe ein 3 cm, von der 5., 6., 7. Rippe je ein 1 cm langes Stück resecirt. In die Resectionswunde der 4. Rippe wird ein dickes Drainrohr eingeschoben. Am 26. Jänner bereits ist der frühere Draincanal ausgefüllt. Patient am 7. Februar bei gutem Allgemeinbefinden und mit nur noch ca. faustgrosser Empyemhöhle entlassen.

2. Conrad F. aus Hardt, 9 Jahre alt, war als Kind stets gesund, spielte viel mit Hunden; vor einem halben Jahre bemerkte die Mutter zuerst ein Stärkerwerden der rechten Thoraxhälfte an ihren unteren Abschnitten.

St. pr. am 15. Mai 1883. Die rechte Thoraxhälfte ist in ihren unteren Partien stark ausgedehnt; die Intercostalräume sind daselbst verbreitert und verstrichen. Bei der Respiration finden Excursionen des Thorax nur an der linken Seite und in der oberen Hälfte der rechten Seite statt. Bei der Pulpation fühlt man 3—4 Finger breit unterhalb des rechten Rippenbogens den Rand der Leber; derselbe steigt bei der Inspiration deutlich herab. In den unteren Intercostalräumen rechts in der Axillarlinie undeutliche Fluctuation. Die Percussion ergibt bei aufrechter Stellung des Knaben eine erhebliche Verbreiterung der Leberdämpfung. Sie ist nach oben begrenzt von einer Linie, welche am rechten Sternalrand am oberen Rande der 4. Rippe beginnt und schräg nach aussen, unten und hinten nach der Gegend des 11. Brustwirbels herabsteigt. Die untere Dämpfungsgrenze beginnt vorne 3—4 Querfinger breit unterhalb des Rippenbogens und geht ziemlich horizontal nach der Lumbalgegend herum. Hinten geht die

Leberdämpfung ohne Grenze in die Nierendämpfung über. Percussions- und Auscultationsverhältnisse der Lungen normal, abgesehen von der Verkleinerung des Lungengebietes rechts. Herz stark nach links verdrängt. Spitzenstoss im 5. Intercostalraum, 3 Querfinger breit nach aussen von der Mamillarlinie. Bei Lagerung des Patienten auf die linke Seite lässt sich rechts hinten zwischen der Leber- und Nierendämpfung eine schmale tympanitische Zone nachweisen. Kein Fieber, keine Beschwerden. Probepunktion am 2. Juni im 6. Intercostalraum rechts ergibt wasserklare, kein Eiweiss enthaltende Flüssigkeit; Scolices oder Haken darin nicht nachweisbar.

Diagnose: Echinokokkus wahrscheinlich in der oberen Partie des rechten Leberlappens sitzend und von da vielleicht in die rechte Pleurahöhle perforirend.

Operation am 2. Juni 1883: 6—7 cm lange Incision auf die 9. Rippe in der rechten Mamillarlinie, Freilegung der Rippe und vorsichtige Resection eines 5 cm langen Stückes derselben. In der Voraussetzung, dass die Cyste in der Leber sitzt, und zwischen der äusseren Oberfläche der Cyste und der in der Wunde freigelegten Pleura costalis möglicherweise noch das Diaphragma, die Pleura diaphragmatica und die Spalte des Pleuraraumes sich vorfindet, werden vor Eröffnung der Pleura im Umkreis der klaffenden Wunde 12—15 möglichst tiefgreifende Nähte durch die Wundränder und die Pleura costalis gelegt, um diese und die Pleura diaphragmatica und Cystenrand ringsum gegen einander zu fixiren. Sodann wird die Pleura costalis incidirt, die klare Flüssigkeit fliesst ab, mit ihr einige erbsen- bis kirschgrosse sehr zarte Echinokokkusblasen. Sodann lässt sich ohne Mühe die etwa kopfgrosse Mutterblase durch die Wunde extrahiren und es zeigt sich, dass dieselbe ganz lose in der Pleurahöhle gelegen hat. Mit dem eingeführten Finger fühlt man deutlich unten die Wölbung des Diaphragmas und medianwärts die Oberfläche der Lunge; nach oben dringt eine lange Sonde, ohne Widerstand zu finden, bis in die obersten Abschnitte der Pleurahöhle vor (die Nähte hatten also nur die Pleura costalis erfasst und erwiesen sich als überflüssig). Ausspülung mit warmem Wasser, Drainage durch die Wunde, die mit ausgedämpfter Gaze bedeckt wird.

Nachbehandlung: 2malige Ausspülung täglich, häufiges Wechseln der Lage. Bei Verhaltung des bald eitrig werdenden Secrets gelegentliche Temperatursteigerung bis 39° und etwas darüber. Allgemeinbefinden niemals wesentlich gestört. Am 29. Juli Drainage fortgelassen. Leber, Herz und Lungengrenzen wieder ganz normal. Patient am 21. August 1883 geheilt. An Stelle der Wunde nur ein kleiner Granulationspfropf. (Trendelenburg, Bonn, in Madelung's Sammlung, S. 88—90.)

3. Leberechinokokkus war constatirt, dazu kam eine schleichende Erkrankung der rechten Thoraxhälfte, so dass man an einen freien pleuritischen Erguss dachte, der allmählich chronisch geworden wäre und zum Durchbruch in die Bronchien und zu Pneumopyothorax geführt hätte. Moutard aber stellte die richtige Diagnose, operirte und entleerte Echinokokkenblasen aus der Pleurahöhle. Heilung. (Moutard—Martin, L'union méd. Nr. 12, 1872, Neisser obs. 231.)

4. Mit einiger Wahrscheinlichkeit gehört auch folgender Fall hierher:

Der rechte Leberlappen eines Mädchens, bei dem 4 Tage vorher Bartels einen wahrscheinlich nach der Pleurahöhle durchgebrochenen Echinokokkus operirt hatte, fand sich ausserordentlich verkleinert, an der Oberfläche mit dem Zwerchfell und der Lungenbasis fest durch derbe, narbige, von kleinen kalkigen Concretionen durchsetzte Bindegewebsmassen verwachsen, durch welche die Continuität des Zwerchfells unterbrochen war. (Heller, Ziemssen's Spec. Pathol. III., pag. 206; bei Neisser obs. 228.)

5. Daly. Lancet 1888, II., pag. 203.

Ein 30jähriger Mann, aufgenommen im Februar 1887. Bis Jänner war er gesund; dann Schmerzen in der rechten Brustseite, auch häufig Erbrechen. Keine Syphilis, nie Dysenterie oder Gelbsucht; Biergenuss 9 Pinten täglich. Der Bauch von einem Tumor ausgedehnt, der der Leber angehört; ihr unterer Rand verläuft ein Zoll unter dem Nabel. Nach oben reicht die Leberdämpfung bis zur 4. Rippe; ihre verticale Ausdehnung in der Mamillarlinie beträgt 8½". Die Oberfläche glatt, nur nach links von der Mittellinie ein harter Knoten. 7. März

Explorativpunktion des Knotens und an 2 anderen Stellen, ohne Resultat. Am 8. März plötzlich Dyspnoë und Shock. Der harte Knoten nicht mehr tastbar, die Dämpfung misst nunmehr 7 Zoll. Über dem Oberlappen der rechten Lunge waren die Athemgeräusche entfernt hörbar, Hyperresonanz, fehlender Fremitus und Stimmschall. Auch seitlich bestand Dämpfung mit fehlendem Fremitus. Rückwärts war Dämpfung über dem grössten Theile der Lunge. In der Scapular- und Interscapularregion bronchiales Athmen und Bronchophonie, dasselbe, obwohl schwächer, bis zur Lungenbasis. Patient hustet schwer und expectorirt gallig-eitriges Sputa. Man erschloss die Perforation eines Leberabscesses in die Lunge und in die Pleura. Eine im 5. Intercostalraume gemachte Punction lieferte gallig-seröse Flüssigkeit, 1012 spec. Gewicht; eiweissreich; darin nur Eiterzellen zu finden. Es wurde eine $\frac{1}{2}$ Pinte Serum entleert. Am 28. März hat die Expectoration aufgehört. Man punktirte die Leber zwischen der 9. und 10. Rippe rückwärts über einer empfindlichen Stelle und entleert dicken Eiter mit Membranen und Haken. Evans machte hier eine Incision und entleerte eine Gallone blassrother, eitrig, höchst übelriechender Flüssigkeit mit Blasen. Drainage, Ausspülung.

Der Patient starb am nächsten Tage.

Die Section wies die Überreste einer Cyste im oberen und hinteren Theile der Leber neben anderen; vorne und seitlich ist die Pleura in 2 Fächer geschieden; das obere enthält Flüssigkeit und Blasen in grosser Zahl. Das laterale ist fast leer von Flüssigkeit. Keine Verbindung zwischen Lunge und Blasen nachweisbar; die Lunge comprimirt. Die Cyste hatte nämlich die Pleura diaphragmatica nach aufwärts gedrängt und die entzündlichen Verwachsungen zwischen ihr und der Pleura pulmonalis theilte den Raum in 2 Fächer. Der äussere untere wurde punktirt und enthielt keine Blasen, der obere, wohin die Blase durchgebrochen ist, ist nicht eröffnet worden. (Lancet II., 1888, pag. 203.)

6. 32jähriger Mann. Im September 1871 führte ein Icterus zur Entdeckung eines Knotens in der Leber, der bei der Anwesenheit von Hydatidenschwirren als ein Echinokokkus erkannt wurde. 3 Jahre später, im August 1874, fühlte Patient, während er sich im Bett umdrehte, plötzlich, dass etwas im Leibe platze; starker Luftmangel, Oppression und Collaps treten ein. Der Echinokokkus der Leber war in die rechte Pleurahöhle durchgebrochen. Im December 1874 suchte Patient die Hilfe des jüdischen Krankenhauses. Es erwies sich die ganze rechte Pleurahöhle erweitert und mit Flüssigkeit gefüllt, das Mediastinum und das Herz nach links gedrängt. Die Leber überragte in der Mamillarlinie den Rippenrand um 10 cm, die Mittellinie nach links um 20 cm. In der Nabelgegend prominirte ein apfelgrosser elastischer Knoten über das Niveau der Leber. Es wurde achtmal punktirt, ehe am 18. Februar 1875 die Incision gemacht wurde. Die erste Punction ergab eine trübgelbe Flüssigkeit, ähnlich verdorbenem stark getrübttem Weissbiere, schleimig fadenziehend und mit Essigsäure sowohl, wie mit Salpetersäure versetzt, zu einer festen Masse erstarrend. Die mikroskopische Untersuchung zeigte Häkchen Fragmente parallelstreifiger Echinokokkuslamellen, Eiterkörper und viele grosse Fettkörnchenzellen. Nach den wiederholten, mit allen antiseptischen Cautelen angestellten Punctionen wurde das Exsudat schliesslich reinem Eiter ununterscheidbar ähnlich. Die Incision in der Mamillarlinie des 5. Intercostalraumes entleerte eine Unzahl von Echinokokkusblasen in Eiter schwimmend. So lange nun der Pleurainhalt wegen der Grösse der entleerten Blasen nicht vollständig entleert werden konnte, blieb die Temperatur febril; so wie es aber am 6. Tage gelungen war, die dickwandige, im intacten Zustande wohl kindskopfgrosse Mutterblase zu extrahiren, wurde nun wegen ermöglichter Reinigung die Temperatur sofort normal und blieb es 7 Wochen lang, bis, durch die minimale Secretion verleitet, man die silberne Cannüle durch ein Stückchen elastischen Katheters ersetzte. Jetzt verengte sich rapide die Öffnung, ein hohes Fieber stellte sich ein, weil vollkommene Reinigung unmöglich wurde, der eingeführte Katheter à double courant sich nicht beliebig dirigiren liess und als Consequenz übler Geruch des Eiters auftrat. Dieser gefahrbringende Zustand dauerte so lange, bis man sich entschloss die alte Narbe in ihrer ganzen Ausdehnung wieder zu spalten. Sofort verschwand wieder das Fieber und fieberlos blieb der Zustand bis zur vollständigen Heilung. Es blieb nur eine geringe Deformation zurück, die rechte Lunge athmet schwächer als die linke, die Leber

in normalen Grenzen. (Israel, Allg. med. Central-Zeitung 1876, pag. 772. — Langb. Arch. XX., S. 28. — Neisser, obs. 234 a.)

7. Arbeiterfrau aus Schwerin, Echinokokkus der Leber 1877 beobachtet. Es wurde vorerst von der Patientin eine Probepunktion der Lebergeschwulst verweigert und von Paschen, dem Arzte, die Behandlung eingestellt. Später brach der Echinokokkentumor in die Pleurahöhle durch. Es wurde von einem anderen Arzt, in der Meinung, dass ein Empyem vorliege, die Pleurahöhle eröffnet, wobei sich massenhaft Blasen entleerten. Tod durch Sepsis. (Sammlung M a d e l. F. 76, pag. 110.)

8. Ein früher punktirter (s. Punkt 9) Lungenechinokokkus wurde mit einem grösseren Einschnitte eröffnet, worauf sich ausser stinkendem Eiter eine Echinokokkusblase entleerte. Das Zwerchfell fühlte sich glatt an und Southey meint, dass die Echinokokken sich primär in der Pleura gebildet haben. Patient war nach 3 Monaten geheilt. (Southey, H. Bart. Hosp. Rep. III., 1867.)

9. Moutard-Martin, Union méd. 1873, diagnosticirte bei einem 17jähr. Patienten ein pleuritisches Exsudat, machte die Thorakocentese, ohne Flüssigkeit zu entleeren; bei der 2. Punktion wurden nur einige Tropfen dicken Eiters entleert; erst der Aspirator von Dieulafoy förderte eine grössere Quantität Eiter zutage. Darauf wurde die Empyemoperation gemacht und ausser viel Eiter Echinokokkusinhalt entleert. Die Lunge erschien völlig unbetheiligt.

10. In einem 2. Falle, wo eine Pleuritis plötzlich auftrat, verfuhr er ähnlich und auch dieser Patient genas. Fünf Monate später gieng jedoch der Patient an Tuberculose zugrunde. Die Section zeigte, dass der Parasit von der Leber in die Pleura eingebrochen war.

11. In einem weiteren Falle wurde der Einschnitt im 8. Intercostalraume gemacht und etwa 5 Liter Eiter mit Echinokokkus entleert. Hier scheint die Geschwulst sich primär in der Pleura entwickelt zu haben.

12. Maydl (unveröffentlicht).

Friedrich G., 23 Jahre, hat in der Kindheit Scharlach und Masern durchgemacht. Seither war er bis zum Sommer 1886 vollständig gesund. Er hatte nie irgend etwas mit Hunden zu thun gehabt. Im December 1886 betheiligte er sich noch an einem Wettschwimmen; 8 Tage darauf erkrankte er angeblich infolge einer Verkühlung plötzlich, und zwar unter mässigem Stechen und Athembeschwerden auf der rechten Seite und seltenem trockenen Husten. Die Athemnoth steigerte sich besonders beim Aufsitzen recht bedeutend. Es wurde vom Arzte ein rechtsseitiges, beinahe die ganze rechte Seite einnehmendes Exsudat constatirt. Es wurden Umschläge und Pinselungen mit Jodtinctur angewendet, welche es bewirkten, dass binnen des 8wöchentlichen Krankenlagers das Exsudat fast vollständig schwand. Auch die subjectiven Beschwerden waren höchst geringgradig geworden, was aus dem Umstande zu erschliessen ist, dass der Kranke es nicht scheute, seine Wohnung im 4. Stock zu verlassen und ebendahin wieder hinaufzusteigen; zur Erholung begab er sich bei besser werdender Jahreszeit zu einem 2monatlichen Aufenthalt in ein Ruderclubhaus in Lang-Enzersdorf, von wo er längere Ruderpartien, z. B. nach Tulln und zurück, unternahm, ohne eine Verschlimmerung zu bemerken. Dann gieng er nach Kaumberg zum Sommeraufenthalte, von wo er bis sechsstündige Bergpartien unternahm, ohne eine Ermüdung zu bemerken. Im November 1887 traten aber wieder Beschwerden in derselben Weise auf wie ein Jahr zuvor, so dass er nicht nur die Betheiligung am Wettelaufen aufgab, sondern den Schlittschuhsport mied, da es ihm hiebei öfters an Athem fehlte. Er lag 8 Tage zu Bette, unternahm aber noch im December einige Spaziergänge ausser Haus. Im Jänner 1888 erkrankte er abermals heftig unter bedeutenden Athembeschwerden; der Arzt constatirte abermals ein pleuritisches Exsudat und verordnete kalte Überschläge und Jodeinpinselungen. Diesmal trat die Resorption aber nicht so prompt ein, so dass der Arzt, nachdem bis März sich absolut keine Abnahme constatiren liess, eine Operation in Aussicht stellte. Zur Bestimmung der Art des Eingriffes wurde ich zugezogen und rieth auf Grund des Status zu einer Thorakotomie.

St. pr. Der Patient ist ein kräftig gebauter, jetzt mässig gut genährter junger Mann. (Im Sommer 1887 wog er noch 84 Kilo.) Das Gesicht cyanotisch, Nasenflügelathem, Respiration 38, Puls 112, kräftig. Der Thorax fassförmig

geformt, die rechte Thoraxhälfte um 6 cm weiter als die linke; Intercostalräume stark verbreitert; die Haut der rechten Thoraxhälfte mässig ödematös. Die Percussion über der ganzen rechten Thoraxhälfte, bis auf einen handtellergrossen Bezirk vorne oben, vollständig leer. Herz nach links dislocirt. Athem rechts vollständig fehlend, links verschärft, vesiculär; Herztöne rein; 2. Pulmonalton accentuirt. Leberdämpfung überragt in der Mamillarlinie gar nicht, in der Parasternallinie um halbe Plessimeterbreite den Rippenbogen. Kein Fieber.

Am 9. April 1888 wurde die Operation von mir in der Eder'schen Heilanstalt vorgenommen. Incision der siebenten Rippe entsprechend, etwas nach vorn und einwärts von der mittleren Axillarlinie, ca. 6 cm lang. Aus der Rippe wurde vorläufig subperiostal ein 3 cm langes Stück recesirt. Nach Incision in das verdickte parietale Pleurablatt stürzten unter heftigen Hustenstössen grosse Massen von Echinokokkusblasen und einer trüben, schleimigen, schmutzig graubraunen Flüssigkeit heraus; später folgten gallig gefärbte Blasen und gallig gefärbte Flüssigkeit. Die Menge derselben wurde auf 5—6 Liter geschätzt. Die Thoraxhöhle wurde mit lauwarmer 0.6%iger Kochsalzlösung ausgespült und hiebei grosse Fetzen einer vollständig gallig imbibirten Begrenzungsmembran der Hydatide herausbefördert. Lunge wurde medial collabirt vorgefunden; Zwerchfellkuppe convex, die Perforationsöffnung mit dem Finger nicht auffindbar. In die eröffnete Pleurahöhle wurden 2 dicke Drainröhren eingeschoben, die Wundwinkel mit Jodoformgaze ausgefüllt und ein Sublimatholzcharpie-Kissenverband angelegt.

Die Respiration war nach dem Eingriff ziemlich erleichtert, aber der Patient war von quälenden Hustenanfällen geplagt. T. 38.4 V. W. Irrigation; es entleeren sich zahlreiche Blasen und eine grössere Menge Flüssigkeit.

10. April. T. 38.1—38.3—38.7. Der stark durchnässte Verband gewechselt, unter demselben zahlreiche Blasen angesammelt. Umgebung der Wunde ohne Reaction.

12. April. T. 37.1—39.2—39.8—38.5. Delirien. Aus der Brusthöhle entleeren sich viele gallig gefärbte Blasen und ein grosser Fetzen Begrenzungsmembran. Drainröhren waren durch Blasen vollständig verlegt, hochgradige Kurzathmigkeit, Schluchzen, Erbrechen ohne Galle und Blasen (man hatte nämlich an eine Magenperforation gedacht). Drains weggelassen.

13. April. T. 38.7—39.2—38.9—38.6. P. 108 sehr kräftig. Athmung schon ruhiger. Nasenflügelathmen aber immer noch vorhanden. Die Wunde zwischen der 6. und 8. Rippe atonisch, ganz gallig tingirt. Kein Icterus. Eiterung noch nicht im Gange. Kein Erbrechen.

14. April. T. 37.4—38.6—39.1—38.5, P. 112, R. 30. Es entleeren sich immer noch Blasen, deren Gallentinction schon schwächer. Die Lunge berührt bereits die Zwerchfellkuppe. Athemnoth schon geringer. Appetit stellt sich ein. Auswurf fast Null.

15. April. T. 37—38.4—38.1, P. 90, R. 24.

16. April. T. 37—37.5—37.8.

17. April. T. 36.4—36.9—37.8. V. W. Nur wenige Blasen abgegangen, die Wunde hat sich gegen den Thorax stark zusammengezogen, fast geschlossen, so dass man die Öffnung mit der Kornzange erweitern musste und wieder zwei dicke Drains einführte.

An den folgenden Tagen schwankt die Temperatur zwischen 36.1 und 38. Am 21. April die Eiterung in vollem Gange, die Wunde granulirt und übernarbt von den Rändern. Am 23. April wurde der Kranke nach Hause entlassen.

Die im Laboratorium des Herrn Hofrathes Ludwig vorgenommene Untersuchung der bei der Operation entleerten Flüssigkeit ergab die Anwesenheit von Gallensäuren, Gallenfarbstoff, Eiter, Echinokokkushaken und Scolices. Am 17. April waren in der Flüssigkeit weder Gallensäuren noch Gallenfarbstoff. Das Sediment bestand aus Eiter, einzelnen Blutkörperchen und Detritus. Keine Haken.

Aus dem weiteren Verlaufe ist Folgendes zu erwähnen:

Der Verlauf war im Ganzen afebril, nur gab es von Zeit zu Zeit plötzliche Temperatursteigerungen, Stechen auf der Brust, Erbrechen; regelmässig erwies sich dieser Symptomencomplex bedingt durch Verstopfen der Drainröhren

durch eine Echinokokkusblase, jetzt meist schon im collabirten Zustande, so z. B. am 27. Mai, 8. Juni, 12. Juli, 14. August, an diesem Tage zum letztenmale.

Blasen giengen im Verlaufe der folgenden Wochen nur mehr selten ab, meist verursachten sie eben die erwähnten, nach 24 Stunden gänzlich schwindenden Beschwerden.

Am 10. August versuchte ich das Drain wegzulassen, worauf nach 3 Tagen abermals Erbrechen, Schmerz, vom verhaltenen Eiter herrührend, auftrat. Dasselbe Drainrohr wurde wieder eingeführt.

Am 25. wurde es wieder weggelassen, nachdem die Sonde keinen Canal mehr nachwies und das Drainrohr wiederholt von den Granulationen aus der Wunde geschoben wurde; keine nachtheiligen Folgen. Der Kranke verbrachte den ganzen Sommer auf dem Lande, kam nur alle 4 Tage, später alle Wochen nach Wien zum Verbande. Sein Körpergewicht nahm rapid auf die frühere Höhe zu; er machte schon einige Fahrten als Steuermann im Boote mit.

Am 16. October war er vollkommen geheilt. Thoraxschrumpfung kaum merklich. Dafür stellte sich für einige Zeit ein anderes quälendes Symptom ein. Wie denn schon während des ganzen Wundverlaufes der untere Wundrand excessiv empfindlich war, so entwickelte sich nachträglich entlang den Inter-costalnerven der resecirten Rippe eine ungemein hyperästhetische Hautzone, welche ca. 6 von der Wirbelsäule begann und schief nach unten vorne verlaufend, in der Breite von 3 cm, nahe dem Brustbein aufhörte. Dieselbe musste durch einen Watteverband oder schichtweise aufgelegtes Heftpflaster selbst vor Kleiderdruck geschützt werden. In dem beschriebenen Bereiche war die Haut ganz glatt (während die Haut der Umgebung, besonders wenn beim Ausziehen „Gänsehaut“ entstand, wie chagriniert aussah) glänzend, etwas hyperämisch, ganz wie wir sie an den Fingern nach Nervendurchschneidungen zu sehen gewohnt sind. (Siehe Tafel 1.)

Dieser Zustand schwand allmählich fast gänzlich und ist jetzt nur mehr angedeutet. Patient wurde später noch wegen zwei Lungenechinokokken und einem subdiaphragmatischen von mir mit Erfolg operirt. (S. später.)

13. Whitehead, Lancet 1887, I., p. 624.

Eine Patientin, 32 Jahre, überstand Pneumonie und ein und ein halbes Jahr später Icterus mit Schwellung der unteren Extremitäten. Man punktirte in der Lebergegend und entleerte klare Flüssigkeit. Ein zweitesmal wurden 15 oz Flüssigkeit entleert, dieselbe war klar, reich an Chloriden, ohne Eiweiss und Haken. Bei ihrer Transferirung auf eine chirurgische Abtheilung fand man Völle der Lebergegend, die Leberdämpfung vergrößert, nach aufwärts bis zur 3. Rippe sich erstreckend, den Rippenbogen aber nur um $\frac{1}{2}$ " überschreitend. Leichte Schmerzhaftigkeit und Irradiation in die Schulter. 4. October 1886 machte man eine Incision am Rippenrand bis in die Bauchhöhle, fand aber keine Cyste in der Leber. Am 13. November wurde daher eine Incision von 3" Länge über der 8. Rippe in der mittleren Axillarlinie ausgeführt und ein Zoll Rippe subperiostal resecirt. Nach Durchschneidung der verdickten Pleura wurde eine grosse Höhle eröffnet, aus welcher an 20 Unzen gelblich-brauner Flüssigkeit entleert wurden. Die Wand war auch braungelb gefärbt. Die Cyste wurde vollständig entfernt mit vielen Tochterblasen. Waschung mit Borsäure, Drainage.

Die Gallerection bestand mindestens bis zum 20. November.

Am 6. December stieg die Temperatur wegen einer ziemlich profusen Hämorrhagie aus den Wänden. Dieselbe wiederholte sich, hörte aber endlich auf. Schlussbericht aus dem Februar, Patientin hat sich erholt, schläft und isst, hat keine Schmerzen. Die Wunde ist noch nicht geheilt, aber die Secretion normal und geringfügig.

Die pleuralen, primären und secundären Echinokokken, die einer Radicaloperation unterzogen wurden, widerlegen nebst einer Anzahl nicht operirter Fälle die z. B. von Schnep¹⁾ ausgesprochene Meinung, dass „eine Perforation in den Pleurasack meist tödtlich zu

¹⁾ Schnep¹⁾, Inaug. Diss., Breslau 1875.

werden pflegt“. Gewöhnlich ist zwischen der Perforation und dem tödtlichen Ausgang oder dem operativen Eingriff eine längere Zeit verflossen, wiewohl auch nicht zu leugnen ist, dass ein derartiger Durchbruch zu den ernstesten Ereignissen zu rechnen ist.

Von den 13 gesammelten Fällen lautete die Diagnose bei der Übernahme des Falles in chirurgische Behandlung siebenmal auf pleuritischen Exsudat, einmal auf einen Lungenechinokokkus; in diesem Falle klärte erst die Operation über den Sitz des Parasiten im Pleurasacke auf. In einem (3.) Falle wurde die Diagnose „freies, chronisch gewordenes Pleuraexsudat“ auf „Echinokokkus in der Pleura“ rectificirt und in einem Falle primär richtiggestellt. Bei beiden diesen letzteren Fällen war seit langem bereits ein Leberechinokokkus constatirt und war die Pleuraerkrankung secundär offenbar durch Perforation hinzugetreten, hiedurch also die Diagnose der letzteren wesentlich erleichtert. In einem der erwähnten Fälle wurde der Sitz der Cyste in die Leber verlegt und auch dementsprechend die Incision am Rippenbogen gemacht; erst nachdem man in der Leber keine Cyste fand, resecirte man die 8. Rippe. Es wird in dieser Beobachtung die Cyste als in der Pleura gelagert angenommen, doch ist kein unzweifelhafter Beweis erbracht, dass die Cyste nicht dennoch subdiaphragmatisch gelagert war (Fall 13). In zwei Fällen war es mir nicht möglich, genauere Details zu eruiren. In einem Falle ist eine diagnostische Irrung insoferne vorgefallen, dass man einen Echinokokkus des rechten Leberlappens mit Perforation in die Pleura vermuthet hatte, während die Operation lehrte, dass es sich um eine locker in der Pleura gelagerte Cyste gehandelt hat.

Von den 13 operirten Fällen wurde bloss in 4 Fällen von einer Punktion abgesehen; in 2 Fällen fehlen uns darüber Angaben, in den übrigen 7 Fällen wurden der Radicaloperation Punktionen vorausgeschickt, und zwar wurde man im Falle 2, 6 und 13 gleich durch die erste Punktion über die Beschaffenheit des Leidens belehrt; im Falle 6 wurde die Punktion nachher noch siebenmal, und zwar zu curativen Zwecken, doch ohne Erfolg wiederholt. Im Falle 5 bekam man erst durch die 3., im Falle 1 erst durch die 4. Punktion Aufschluss über die Natur der Erkrankung; die vorhergehenden Punktionen hatten, sowie im Falle 8 und 9 die sämmtlichen vorausgeschickten Thorakocenthesen, keinen Anhaltspunkt zur Feststellung der richtigen Diagnose geliefert.

Diese Thatsache kann verschieden erklärt werden; zuerst dadurch, dass die Eigenthümlichkeiten der Echinokokkenflüssigkeit (Wasserklarheit, Eiweissmangel, Reichthum an Chloriden) durch eine eingetretene Eiterung verwischt werden können; die Punktion liefert eben Eiter; die häufigen negativen Befunde an Bernsteinsäure, wie wir sie von intacten Echinokokkussäcken anderer Organe her kennen, lassen auch bei Pleuraechinokokken keinen absolut sicheren Aufschluss erwarten. Weiter kann es geschehen, dass die geformten Antheile nicht entleert werden, weil wir die abhängigsten Grenzgebiete der Dämpfung nicht zu punktiren pflegen, und gerade hier

dürften die typischen Bestandtheile sedimentiren. Weiter kann man es mit sogenannten Acephalocysten (Laënnec) zu thun haben, die überhaupt keine Skolices enthalten, daher auch nicht die von diesen herstammenden charakteristisch geformten Bestandtheile, wie z. B. im Falle 8, in dem sich bei der Operation stinkender Eiter und nur eine Blase entleerte. (Siehe auch den Fall von subphrenischem Echinokokkus des Verfassers.) Dass sich durch feine Instrumente bei der Punktion keine Membranfetzen entleeren, welche durch ihre charakteristische, lammeläre Structur zur Diagnose besonders geeignet sind, ist nicht zu verwundern. Endlich lehrt uns der Fall 5, dass der Raum, den man punktiert, nicht jener sein muss, in dem sich die Blasen befinden, sondern eine Höhle sein könne, die durch gleichzeitig bestehendes pleuritiches Exsudat seröser oder eitriger Natur bedingt sein könne. Gerade dieser Fall lehrt, dass der blasenführende intrathoracale Raum nie punktiert wurde.

Bezüglich des Ausgangspunktes des pleuralen Echinokokkus finden wir unter unseren 13 Fällen 5 (1, 2, 8, 9 und 11), die primär im Pleuraraume gelagert waren, und 7, die dahin von der Leber aus perforirten. Merkwürdigerweise findet sich unter denselben kein Fall, in dem der Parasit dahin von der Lunge her durchgebrochen wäre, wiewohl an der Thatsächlichkeit dieses Vorkommnisses nach den bei Neisser, pag. 123 u. f., zusammengestellten und mit Sectionsbefunden belegten Fällen nicht zu zweifeln ist. Die Thatsache der nicht seltenen Perforation der Leberechinokokken in die Pleura wollen wir hier mit Nachdruck registriren, da sich darunter unzweifelhafte subphrenische Abscesse befinden, von denen behauptet wurde, dass sie ausschliesslich gegen die Lungenbasis zu perforiren pflegen.

Die Perforation von der Leber her geschieht nahezu ausnahmslos in die rechte Pleurahöhle, und doch haben wir schon an einer anderen Stelle hervorgehoben, dass, ausgenommen in unserem Falle, der Pleuraerguss nie gallehaltig befunden wurde. Auch in unserem Falle waren Gallensäuren und Gallenfarbstoffe nur in dem bei der Operation gewonnenen Inhalte nachweisbar; eine 8 Tage später vorgenommene Analyse liess weder Gallenbestandtheile noch Haken oder Skolices auffinden.

Aber nicht genug daran, dass die bei der Operation entleerte Flüssigkeit, bis auf einen Fall, nie eine gallige war, auch im Laufe der manchmal recht langwierigen Nachbehandlung stellte sich niemals ein Gallenausfluss ein. (Der Fall von Whitehead dürfte doch correcter als subphrenischer Echinokokkus gedeutet werden.) Wir werden später sehen, dass bei den subphrenischen, von der Brusthöhle her operirten Echinokokken das Symptom der manchmal enorm reichlichen Gallesecretion unter 17 Fällen siebenmal auftrat.

Es ist schwer zu sagen, ob das Fehlen dieser Erscheinung beim pleuralen Echinokokkus hepatalen Ursprungs dadurch zu erklären ist, dass die Blase in die Pleura austritt, die Lücke im Zwerchfell aber hinter derselben sich rasch zusammenzieht, und das ehemalige Lager des Parasiten in der Leber durch Verklebungen

gegen die Pleura abgeschlossen wird, so dass Galleerguss in die subdiaphragmale Höhle wohl erfolgen, aber nicht mehr mit der Pleura in Communication treten kann. Da nach den Angaben Wechselmann's¹⁾ der Galleausfluss meist später als unmittelbar bei der Operation (der Leberechinokokken) einzutreten pflegt, so ist auch anzunehmen, dass bei einer Perforation in die Pleura der Galleerguss vielleicht wohl erst später erfolgen würde, wenn eben die Perforationsstelle nicht rasch verkleben würde.

Nur in Ausnahmefällen, wie z. B. in jenem des Verfassers, wo der Galleerguss gleich bei der Perforation stattfindet, oder die Lücke klaffend bleibt, wird auch der Pleuraerguss gallig tingirt sein. Übrigens ist auch denkbar, dass man in manchen Fällen vergass, in dem entleerten, eitrigen, übelriechenden Höhleninhalt auf Gallebestandtheile zu untersuchen; späterer Galleerguss dürfte allerdings kaum übersehen — oder nicht erwähnt worden sein.

Bezüglich der Stelle, an der die Incision gemacht worden ist, kann man nichts allgemein giltiges aussagen; 1. sind die Angaben darüber manchmal mangelhaft und 2. mag sich die Wahl des Ortes nach den individuellen Verhältnissen gerichtet haben.

Am besten würde sich bei freiem Pleuraerguss die Resection der 7. oder 8. Rippe in der Axillarlinie empfehlen. In unseren 13 Fällen ist jedoch nur in 4 Fällen, nämlich von Madelung, Trendelenburg, Whitehead und mir, die Resection einer Rippe ausgeführt worden. In den übrigen 9 Fällen, fast durchwegs aus der Zeit vor der Einführung der Antisepsis, begnügte man sich mit der Incision. Während diese 9 Fälle 4 Todesfälle lieferten, genasen sämtliche 4 mit Rippenresection behandelten Fälle. Die Vortheile der einen Methode vor der anderen wurden schon früher besprochen.

Der Verlauf nach einer solchen Operation gestaltete sich in den genauer beschriebenen Fällen ziemlich gleich. In mehreren Fällen werden übereinstimmend recht stürmische Zufälle gemeldet, wenn sich die Cannüle oder das Drainrohr mit einer Echinokokkusblase verstopfte. Die Temperatur stieg durch Secretverhaltung an, die Wunde wurde empfindlich, es trat Stechen auf der Brust auf. In meinem Falle gesellte sich auch immer Erbrechen und absolute Intoleranz gegen Nahrungszufuhr hinzu. Mit der Wiederherstellung des Abflusses schwanden die Erscheinungen ziemlich prompt. Dass ähnliche Erscheinungen auch eintreten, wenn z. B. bei der Behandlung versucht wird, das Drainrohr wegzulassen, worauf die Thoraxfistel sich rasch verlegt, ist von der Nachbehandlung der Empyeme her hinlänglich bekannt. Im Falle 6 musste man die bereits fertige Narbe wieder spalten.

Eine Frage muss hier ebenfalls berührt werden, die nämlich, ob man während der Nachbehandlung Auswaschungen, permanente oder nur beim Verbandwechsel geübte, vornehmen soll. Im allge-

¹⁾ Wechselmann, Über prof. Gallenausfluss aus operativ eröffneten Leberechinokokken. Anhang zu Madelung's Sammelforschung, p. 203.

meinen ist man wohl in der Chirurgie von der gedankenlosen Beunruhigung der Wunden durch Irrigation schon abgekommen; so erscheint es auch unnöthig, die pleurale Wundhöhle, falls sonst guter Abfluss besteht, öfters auszuwaschen, ja unter derselben Voraussetzung ist von den Irrigationen nur Schaden zu erwarten, da die zarten Verklebungen zwischen der Lungen- und Thoraxwand durch dieselben nur immer zerstört werden. Da aber auch weiter durch zahlreiche Beobachtungen feststeht, dass der foetide Geruch, speciell der pleuralen Empyëme bei Echinokokken, ohne Irrigationen in wenigen Tagen schwindet, wenn sich das Secret nur frei entleeren kann, so entfällt auch die Aufgabe der Desinfection der Wundhöhle, zu der man sich durch den üblen Geruch des Secretes verpflichtet fühlen könnte. Wenn dann noch gemeldet wird, dass die Bespülung der Pleuraoberfläche mit verschiedenen Antiseptics, wir wollen nur die Salicylsäure und das Thymol hervorheben, heftigen Hustenreiz und Reizzustände der Lunge (welche sogar nach Bespülung der unteren Diaphragmal- und Leberoberfläche mit den genannten Substanzen beobachtet wurden) hervorbringt, so wird es sich künftighin empfehlen, unnütze Irrigationen ganz wegzulassen. Man kann sein Handeln so einrichten, dass man höchstens bei der Operation bei Vorhandensein eines zersetzten Höhleninhaltes eine Irrigation vornimmt, und zwar mit einer möglichst indifferenten Spülflüssigkeit, also mit der physiologischen 0.6%igen Kochsalzlösung; und wenn man durchaus eine Desinfection der Höhle vornehmen zu müssen glaubt, eine Jodoformöl- oder Glycerinemulsion in die Höhle eingiesst, deren Dauerwirkung einer momentan wirkenden Irrigation jedenfalls überlegen ist.

Bezüglich des Abganges der Blasen sind verschiedene Befunde notirt. In den wenigsten Fällen gelang es, vielleicht wegen der Kleinheit der Incisionen, die Mutterblase schon bei der Operation in toto zu extrahiren, was ja zweifellos den Wundverlauf beträchtlich abkürzen würde; es gelang nur im 2., 8. und 13. Falle. Im ersten war die Blase bereits gelöst und lag locker in der Pleura, sie brauchte nur extrahirt zu werden. Im Falle 8 entleerte sich die einzige Blase gleich nach der Eröffnung der Brusthöhle spontan zugleich mit übelriechendem Eiter. Im Falle 13 wurde die Blase mit vielen Tochterblasen ausgelöst.

Bei diesen Fällen nahm auch die Heilung eine verhältnissmässig kurze Zeit in Anspruch, im Falle 2 nämlich $2\frac{1}{2}$, im Falle 8 und 13 3 Monate. In einem Falle, Nr. 6, gelang es, die Mutterblase am 6. Tage zu extrahiren, worauf das bestehende Fieber abfiel. Nach 7 Wochen glaubte man die Cannüle weglassen zu können, doch trat Fieber ein, und die Narbe musste wieder gespalten werden. In den übrigen Fällen, deren Details wir kennen, wurde bei der Operation das Gros der Tochterblasen entleert, offenbar so weit, als sie frei flottirten oder durch die Irrigation von ihrer Unterlage gelöst wurden. Viele blieben zurück, so dass man manchmal die ganze Innenfläche der Höhle wie mit Blasen austapeziert tasten konnte. Diese

zurückbleibenden Blasen entleerten sich allmählich mit den abgestossenen Membranfetzen der Mutterblase.

Bis zur vollständigen Reinigung der Höhle vergieng manchmal ein recht langer Zeitraum. Im Falle 8 dauerte er 8 Tage, in meinem Falle 2½ Monate. Die Dauer der Heilung auch nach beendetem Abstossen der Blasen und ihrer Trümmer verzögerte sich manchmal, z. B. in unserem Falle, auf im Ganzen 6 Monate, im Falle 1 sogar auf 17 Monate, doch sind ähnliche Verzögerungen meist nicht auf das Wesen der bestandenen Erkrankung, sondern auf Umstände zu beziehen, die wir bei Pleuraeiterungen anderen Ursprungs ebenso antreffen, z. B. auf Ausdehnung der Höhle, Starrheit der Wände, schwartige Einschliessung der Lunge, unzweckmässig gelagerte Abflussöffnungen etc. Im Falle 1 musste die Resection der 4., 5., 6., 7. und 9. Rippe (die 8. war schon früher resecirt worden) nachgeschickt werden, die 5., 6. und 7. musste sogar zweimal gekürzt werden, um die Höhle zur Verkleinerung zu bringen.

Unserem Programme gemäss wollen wir der operativen Therapie des Echinokokkus der Lunge einige Worte widmen:

c) Lungenechinokokken.

1. Mann von 28 Jahren. Im Jänner 1811 Rheumatismus, im August lebhaftes Schmerzen in der Brust, die nach Arm und Achsel ausstrahlen. Am 20. October heftiges Seitenstechen; an einer circumscribten Partie der hinteren unteren Thoraxpartie befindet sich rechterseits eine Erhebung, deren Centrum dem 11. Intercostalraum entspricht; gedämpfter Percussionsschall hierselbst. Am 12. November: Es wird ein halbes Glas Eiter ausgehustet. An der bezeichneten Stelle deutliche Fluctuation, Druck auf die Anschwellung entleert den Inhalt in das Innere der Brusthöhle, wobei sich zugleich ein heftiger Husten einstellt. Incision 1½ Zoll lang, entsprechend der Höhe und Richtung der 11. und 12. Rippe. Sofort tritt helle Flüssigkeit mit einer Echinokokkusblase heraus, dahinter gelblicher Eiter. Bis zum 26. December wurden fast täglich helle aber auch dunkelroth imbibirte Blasen aus der Wunde entleert. 14 Tage nach der Operation gesellte sich noch Expectoration von Blasen hinzu, die auch meist mit einem rothen Farbstoff tingirt waren. Im Ganzen wurden etwa 500 Blasen so entleert. Am 4. Jänner hört das Aushusten auf und am 20. Jänner ist auch die Wunde bis auf eine kleine Stelle geschlossen. (Fréteau, Journ. génér. de Méd. 43, pag. 121; bei Neisser als obs. 72.)

2. und 3. J. Cook hat ebenfalls durch Schnitt 2 Echinokokken der Lunge (einmal rechts, einmal links) operirt und geheilt. Im letzteren Falle war Verjauchung eingetreten, im ersteren vergeblich punktirt worden. Die Muttercyste wurde am Tage nach der Operation ausgestossen.

4. In Madelung's Sammelforschung finden wir als Fall 19 folgende Beobachtung verzeichnet: K., aus Bützow, Tochter eines Bahnwärters, 9 Jahre alt, hat einen Echinokokkus der Lunge, welcher durch eine ausgeführte Operation diagnosticirt wurde. Patientin ist (Frühjahr 1884) noch in Behandlung.

5. Bouilly eröffnete eine grosse, als Überrest eines Echinokokkus persistirende Höhle in der Lunge von der vorderen Brustwand aus, nachdem er ein grosses Stück der 3. und 4. Rippe resecirt hatte. Die Pleurablätter waren fest verwachsen. Es wurde zuerst ein Trokart eingestossen, und nachdem festgestellt, dass sich derselbe in einer Höhle befindet, mit dem Thermokauter die letztere breit eröffnet. Eine heftige Blutung wurde durch Tamponade gestillt. Der Verlauf war ein sehr günstiger. Die putride Expectoration versiegte sofort und nach 14 Tagen konnte der Kranke umhergehen. Freilich war noch nach

2 Monaten eine grosse Höhle zu constatiren, welche allerdings fast gar nicht secernirte. Die Communication mit den Bronchien schien geschlossen zu sein. (Gaz. méd. de Paris 1885, N. 39.)

6. Patella berichtet von einer 33jährigen Näherin, die bisher, mit Ausnahme vorübergehender Magenbeschwerden, nie erheblich krank war. Im Jänner 1884 kommt sie wegen peritonitischer Erscheinungen in Spitalsbehandlung. Damals wurde die Diagnose auf eine vom rechten Lig. lat. ausgehende Cystengeschwulst gestellt. Die peritonäalen Reizungen hörten auf und die Patientin verliess in gutem Befinden das Spital. Nach mehrmonatlicher Euphorie entleerte Patientin plötzlich unter heftigen Hustenstössen und hochgradiger Dyspnoë durch Mund und Nase eine Menge höchst übelriechenden krümmlichen Eiters. Profuse Expectoration der gleichen Massen in den folgenden Stunden und Tagen. Bei der im September erfolgten neuerlichen Aufnahme ergab die Untersuchung Dämpfung des Percussionschalles und Aufhebung des Athmungsgeräusches in den unteren Partien der rechten Lunge; Vergrösserung und Herabgedrängtsein der Leber, ausserdem die Cyste im Lig. ut. lat. d., deren Punktion Echinokokkusflüssigkeit zutage förderte. Die supponirte Diagnose eines pleuralen Echinokokkus erwies sich bei der Thorakotomie als unrichtig. Nach wiederholten misslungenen Versuchen gelang es endlich von der Thoraxwunde aus einen, nach Richtung und Länge der Drainröhre im rechten Leberlappen angenommenen, Echinokokkusabscess zu entleeren, zu drainiren und antiseptisch zu behandeln. In der Leber fühlte man deutlich eine sphärische fluctuirende Geschwulst, die Drainage functionirte gut, die Secretion aus der Abscesshöhle nahm ab, die Kranke begann sich zu erholen. Anfangs Jänner nahm die Geschwulst im kleinen Becken rapid an Umfang zu, wurde schmerzhaft und die Kranke gieng unter Erscheinungen einer diffusen Peritonitis zugrunde.

Die Section ergab diffuse Peritonitis, ausgehend von einem vereiterten Echinokokkus des Douglas'schen Raumes, mehrere Echinokokken der Leber und fast vollständiges Fehlen des Mittellappens der rechten Lunge. An einer Stelle der letzteren fanden sich Schwielen und eine beiläufig nussgrosse, mit einem starken Bronchus communicirende Höhle.

7. Chr. Fenger (Chicago med. Review Vol. III., N. 3, 1881, pag. 57):

Ein 34jähriger Italiener war bis vor 12 Jahren gesund; zu dieser Zeit bekam er eine Hämorrhagie aus den Lungen; später Anfälle, Schmerz zwischen der 3. und 5. rechten Rippe, während welcher er eine schleimige, mit Blut gestreifte Materie expectorirte. Dies steigerte sich vor seiner Aufnahme derart, dass er pintenweise jene Materie aushustete, endlich auch etwas, was weiss wie Papier war. Sein Athem war übelriechend.

St. pr.: Von der 2. rechten Rippe abwärts Dämpfung rund um den Thorax. Nur in der Infrascapulargegend Percussion normal. Im Liegen taucht tymp. Percussion in der Mamillargegend auf. Hier Respiration cavernös. Probepunktion entleerte übelriechenden Eiter. Diagnose: Foetide Höhle im rechten Mittellappen. Operation 26. December: Incision im 3. Intercostalraum vorne bis in die Höhle. In den Wänden der Höhle tastete man elastisches Lungengewebe. Gegenöffnung zwischen der 5. und 6. Rippe am Rande des Pect. maj. Beim Husten drängte sich eine weisse Masse in die Wunde, welche herausgezogen wurde. Es war eine Echinokokkusblase. Keine secundären Cysten. Verband nach Auswaschung und Drainage der Höhle. Der Verlauf wurde durch eine Bronchitis unterbrochen; dieselbe wird aber gut überstanden und am 7. April wird der Operirte genesen aus dem Hospital entlassen.

8. Israël (Deutsche med. Wochenschrift 1886, Nr. 17) stellte am 13. Congress für Chirurgie in Berlin eine Kranke vor, bei der er erfolgreich einen Lungenechinokokkus operirt hatte. Er war im Stande, bei der Patientin per exclusionem die Diagnose auf eine Echinokokkuscyste im rechten unteren Lungenlappen zu stellen. Die Probepunktion mit der Pravaz'schen Spritze rief so heftige Hustenstösse hervor, dass der Echinokokkussack platzte und durch das Austreten seines Inhaltes eine Pleuropneumonie mit folgender hochgradigster Dyspnoë entstand. Er warnt daher vor der Punktion in solchen Fällen, wenn nicht vorher durch Chloroform oder Morphinum der Hustenreiz abgeschwächt worden war. Später führte Israël eine Rippenresection aus, spaltete den

Echinokokkussack, nachdem er eine $\frac{3}{4}$ cm dicke Schichte von Lungengewebe durchtrennt hatte. Er constatirte, dass die Cyste keinen Zusammenhang mit der Leber hatte. Zum Schlusse zeigte er die geheilte Patientin (am 13. Congress für Chirurgie).

9. Paul Vogt hat auf Veranlassung Mosler's bei einem 24jährigen Patienten folgende Operation ausgeführt. Nach Resection eines Stückes der 6. Rippe wurde ein mittelstarker Trokart nach 3 verschiedenen Richtungen durch die verlöthete Pleura in die Lunge eingestossen. Obwohl Patient früher grosse Blasen entleert hatte, kam nichts als schaumiges Blut zum Vorschein. Die Wunde heilte und der Kranke befand sich gut, da er aber zwei Monate nach der ersten Operation abermals Blasen aushustete, wurde ein zweiter Eingriff vorgenommen, und zwar mit dem Thermokauter nach Resection eines Stückes der 7. Rippe. Aber auch diesmal konnten keine Blasen entleert werden. Nichtsdestoweniger ist der Kranke seither geheilt. Mosler nimmt an, dass dies durch narbige Schrumpfung des betreffenden Lungenlappens bewirkt sei. (Riedinger, Verletzungen und chirurgische Krankheiten des Thorax, Deut. Chirurgie, Liefg. 42.)

10. Maydl (nicht veröffentlicht):

Ein im Jahre 1887 wegen Echinokokkus pleuræ operirter Patient weist seit Jahresfrist eine flache Vorwölbung der rechten unteren Thoraxpartie auf, und zwar vorne oberhalb des rechten Rippenbogens und rückwärts eine ähnliche mit dem Centrum entsprechend der 9. Rippe. Der Vorwölbung correspondirt ein im Ganzen kreisförmiger Dämpfungsbezirk, rückwärts von ca. 12, vorne von ca. 8 cm Durchmesser. Die Dämpfung bleibt constant bei Lagewechsel; Athmungsgeräusch im Bereiche der Dämpfung nicht zu hören. An den Grenzen derselben überall rauh-vesiculäres Athmen mit spärlichen Rasselgeräuschen hörbar. Die Vorwölbungen haben sich ohne Schmerzen, ohne besondere Symptome von Seite der Leber entwickelt, nur ein Gefühl der Völle in der unteren Thoraxgegend empfindet der Kranke seit längerer Zeit. Kurze Zeit vor der Operation hustet der Kranke eine Echinokokkusblase aus; man hält es für unwahrscheinlich, dass diese aus den beschriebenen Säcken herstamme, da die Dämpfungen sich stets gleich bleiben und nie amphorische Phänomene wahrnehmen liessen.

Am 3. Juni 1890 Operation.

Unmittelbar vor derselben eine photographische Aufnahme der Vorder- und Rückansicht des Rumpfes. Leider nur die letzte brauchbar. (Siehe Tafel 2.)

In der Narcose wird sowohl vorne als rückwärts, entsprechend der Mitte der flachen Vorwölbung und der Dämpfung, je eine horizontale Incision von 6 cm angelegt und nach subperiostaler Resection einer Rippe, und zwar vorne der 7. und rückwärts der 9. das zurückbleibende costale Periost incidirt. Vorne befand man sich sofort auf der Aussenfläche der weissen Echinokokkusmembran, welche incidirt wurde. Es entleerte sich wasserklarer Inhalt, die Blase collabirte und konnte extrahirt werden in toto. Die Wände der zurückbleibenden Höhle waren ganz glatt, keine Tochterblasen nachweisbar. Ich verlegte die Höhle in den Pleuraraum. Um in die rückwärtige Höhle zu gelangen, musste man eine dickere Gewebsschichte durchschneiden mit unzweifelhaften Muskelfasern. Freien Pleura- oder Peritonäalraum fand man auf dem Wege bis zur Blase nicht. Auch hier entleerte sich nach Incision der Blase wasserklarer Inhalt, auch hier gelang es die collabirte Blase von der Umgebung abzulösen und in toto zu entfernen; auch hier fanden sich weder in der Blase noch in dem ausfliessenden Inhalte Tochterblasen.

Die beiden Höhlen wurden mit dicken Drains versehen. Der Verlauf war anfangs, und, was die Wunden betraf, ganz einfach. Die hintere Wunde war anfangs August geheilt. Die vordere Wunde entleert Eiter und ab und zu Blasen; Einspritzung von Flüssigkeit in dieselbe löst stets einen krampfhaften Hustenanfall aus. Da bei der Operation keine Blasen in der vorderen Höhle vorgefunden wurden und auch keine Luft ein- und austrat, so glauben wir, dass ein Lungenechinokokkus in die eröffnete (vordere) abgeschlossene Pleurahöhle durchbrach.

Der Verlauf wurde plötzlich am 2. August von einem unliebsamen Ereignis unterbrochen. Unter heftigem Husten und ziemlich reichlichem Blut-

auswurfe platzte die allererste von der Pleuraeröffnung herstammende Narbe, worauf sich hier eine kindskopfgrosse collabirte Echinokokkusblase entleerte, unter Erzeugung eines flachen subcutanen Hämatoms unter der Haut. Ich narcotisirte den Kranken und fand von der geplatzten Narbe einen kleinfingerdicken Gang nach rückwärts unten führen, es wurde hier ein Rippenstück herausgenommen und auf den eingeführten Finger rückwärts unterhalb der Scapula incidirt, von welcher Incision die eigentliche Lungenhöhle, welche knapp bis an die Wirbelsäule reichte, erst drainirt werden konnte. Aus dem Gang und der Höhle wurden Congula ausgeräumt. Nach der Operation sistirte sofort der Blutausswurf per os. Bis zum 12. August wurden durch die zwei frischen Wunden Blasen entleert. Dann trat Ruhe ein, die hintere Wunde zeigte grosse Neigung zum Heilen, so dass am 25. August das Drain weggelassen wurde.

Am 31. August abermaliges Aushusten einer cigarettenartig zusammengerollten Blase unter Blutausswurf per os und Auftreten eines circumscribten Hämatoms um die Wunde unter dem Scapularwinkel. Die Pneumorrhagie sistirt in 36 Stunden. Von nun an heilen die letzten Wunden rasch, das Drainrohr wird immer hinausgedrängt im Verbinde vorgefunden, so dass man es endlich, allerdings widerwillig, fortlässt. Es treten keine Eiterverhaltungssymptome ein, die auscultatorisch nachweisbare Höhle muss eine genügend breite Abflussöffnung durch einen Bronchus haben, und ihre Communication gegen die zwei Wunden dürfte schon verlegt sein. Gleichzeitig ziemlich reichlicher eitrig-er Auswurf, besonders des Morgens ein länger dauernder quälender Husten. Dabei Athmung ziemlich frei. Seit 4. September ist die Esslust etwas im Zunehmen begriffen. Am 21. und 22. September kleine collabirte Blasen expectorirt. Der morgendliche Hustenanfall besteht fort. Wunden sind geheilt geblieben. Ernährungszustand noch nicht merklich besser. Höhlensymptome rechts, hinten unten an der Wirbelsäule bestehen noch immer.

Am 11. October Rückkehr vom Landaufenthalte. Vor 8 Tagen noch Blasen ausgehustet, heute besteht noch blutiger Auswurf. Höhle noch nachweisbar. Wunden fest geheilt. In den letzten 3 Wochen Gewichtszunahme um 6 k.

Anfangs December: Husten am Morgen hat aufgehört; kein Auswurf; keine Athembeschwerden; stete Gewichtszunahme; heute von 53 k auf 75 k gestiegen; keine Höhlensymptome mehr nachweisbar. Wunden fest geheilt; Leber überragt nicht den Rippenrand. Der Kranke geht seinem Berufe ohne Störung nach. (Siehe Tafel 3.)

Thomas (British med. Journal 1885, 10. October) hat 32 Fälle gesammelt, in denen grosse Öffnungen in die Lungen angelegt wurden. Fünf davon kamen in seiner eigenen Praxis vor (in Adelaide, Hospital, South Australia). Fünfundzwanzig wurden in Australien ausgeführt, drei in England, zwei in Frankreich, je eine in Deutschland und Amerika. 27 Fälle genasen, 5 starben; 13 waren Männer, 19 Frauen; 19mal war die rechte, fünf in der linken, in 8 Fällen ist die Seite nicht angegeben; 19mal war die Cyste pulmonal, 4mal wahrscheinlich pleural und in den übrigen blieb es unentschieden, ob die Cyste pulmonal oder pleural sass.

Vor allem rufen wir uns ins Gedächtnis, wie sich der Verlauf eines sich selbst überlassenen Falles zu gestalten pflegt. Lungen-echinokokken können nach Perforation in die Bronchien spontan ausheilen, sicher aber auch trotz der Perforation tödten, wie sie auch ohne Perforation einen ungünstigen Ausgang nehmen können.

Das Verhältniss der Fälle lässt sich durch folgende Ziffern ausdrücken: 25 : 12 : 23, so dass ohne Operation ungefähr 60% der Fälle sterben. Es wäre uns sehr zustatten gekommen, diesen Ziffern ebenbürtige gegenüber stellen zu können über die Anzahl der operirten Fälle, doch weist unsere Sammlung bloss 10 Fälle auf. Von diesen starb nur ein Fall, und zwar einer, wo der Lungen-echinokokkus für einen pleuralen gehalten worden war; derselbe

starb 4 Wochen nach der Thoracotomie an einer Peritonitis, welche von einem vereiterten Kleinbeckenechinokokkus ausgegangen war. Ohne diese Complication hätte man auf radicale Ausheilung des pulmonalen Echinokokkus sicher rechnen können, dessen Höhle war bereits auf Nussgrösse zusammengeschrumpft.

Wohl wäre eine solche Gegenüberstellung von nahezu gleichen Zahlenreihen möglich gewesen, wenn die Veröffentlichung von Thomas¹⁾ aus Adelaide, Südastralien, mit ausführlichen Beobachtungen belegt wäre. Dieselbe enthält jedoch nur die Resultate einer gemischten Zusammenstellung über intrathoracalen Echinokokkus.

Thomas hat nämlich 32 Fälle gesammelt, in denen grosse Öffnungen in die Lungen angelegt worden waren, 5 Fälle kamen in seiner eigenen Praxis vor. Von den 32 Fällen kamen 25 in Australien vor, 3 in England, 2 in Frankreich und je einer in Deutschland und Amerika, 27 Fälle genasen und 5 starben, darunter waren 13 Männer, 19 Frauen; 19mal war die rechte, 5mal die linke Seite der Sitz des Echinokokkus, 8mal ist die Seite nicht angegeben. Hauptsächlich interessirt uns allerdings die summarische Angabe, dass 19mal der Parasit in der Lunge, 4mal wahrscheinlich in der Pleura gelagert war, in den übrigen 9 Fällen blieb es unentschieden, ob die Cyste pulmonal oder pleural war. Man ersieht, dass in diesen 9 Fällen, wahrscheinlich aber in 13 und vielleicht noch mehr, nicht nur keine präzise Diagnose über den wirklichen Sitz der Cyste gemacht werden konnte, sondern dass in einem Drittel der Fälle nicht einmal bei der Operation entschieden werden konnte, welchem Organe der Echinokokkus entsprungen war, gewiss abermals ein gewichtiger Grund, den Echinokokkus der Lunge und Pleura gemeinschaftlich abzuhandeln. Wir weisen auch bezüglich der Diagnostik auf den bereits einmal erwähnten Fall Patella's hin, wo vor der Operation ein pleuraler, bei der Operation ein hepataler Echinokokkus angenommen wurde, während die Section denselben als pulmonal enthüllte.

Auch beim Lungenechinokokkus, wenigstens bei der Operation desselben, drängen sich mannigfache Detailfragen auf, doch können wir auf Grund unserer wenig zahlreichen Fälle und auf Grund der in manchen Fällen recht dürftigen Angaben nur bedingt zuverlässige Antworten auf dieselben ertheilen.

Manchmal wurde als Zeichen der Lungenerkrankung an Echinokokkus die massenhafte Entleerung von Eiter registriert, ein anderesmal wurde als Initialsymptom eine Hämorrhagie verzeichnet, oder die pintenweise Entleerung einer schleimigen, blutig gestreiften Materie. Wohl könnte man verlangen, dass in solchen Fällen eine genaue mikroskopische Durchforschung des Secretes vorgenommen worden wäre, doch in den meisten, eigentlich in gar keinem ist dies wirklich geschehen. In 2 Fällen (Nr. 9 und 10) überhob die Expectoration von Blasen den Arzt der Mühe weiterer Untersuchung des

¹⁾ Lancet 1887.

Sputums. Entsprechend der vor der Operation bestandenen Eiterexpectoration fand sich die Echinokokkenhöhle in der Mehrzahl der Fälle (nämlich 5) vereitert oder verjaucht, doch nur im Falle Fenger's lufthaltig.

Auf Grund mehrerer directer Angaben und aus dem Umstande, dass man sich nicht veranlasst sah, die als unverlöthet vorgefundene Pleurahöhle vor der Eröffnung des Echinokokkus durch besondere Massnahmen zur Verwachsung zu bringen, und da keine üblen Zufälle, welche aus dem Mangel der Verwachsungen abgeleitet werden können, gemeldet werden, ist anzunehmen, dass im Bereiche der Cyste die Pleurablätter meist verwachsen zu sein pflegen. Bouilly-Vogt fanden die Pleurablätter verlöthet, Fenger und Israel operirten in einer Zeit, ohne das Gegentheil zu erwähnen. Sollte man trotzdem jedoch einmal die Pleurablätter unverlöthet finden, so würde sich in einem nicht dringenden Falle empfehlen, diese Verwachsung künstlich zu erzeugen und erst dann die Cyste zu eröffnen, oder in dringenden Fällen die übrige Pleurahöhle gegen die Wunde durch ringsum angelegte Suturen abzuschliessen und erst dann die Eröffnung vorzunehmen.

Im Falle Israel's und Fenger's war die Cyste noch von einer Schichte Lungengewebe bedeckt, doch war eine Obliteration der Pleurahöhle bereits eingetreten. Viermal wurden behufs Thoraxeröffnung 1 oder 2 Rippen resecirt, in den übrigen Fällen kam man mit der einfachen Incision aus.

Auf den Ausgang scheint die Art der Thoraxeröffnung keinen Einfluss zu üben, der Verlauf war gleich günstig, ob nur incidirt oder resecirt wurde. Im Falle 1, 7 und 10 trat die Blase schon bei der Operation spontan aus oder konnte ohne Schwierigkeiten herausbefördert werden, im Falle 3 geschah dies erst am Tage nach der Operation. In 5 Fällen war der Echinokokkus vereitert oder verjaucht und dadurch die Echinokokkusblase von ihrer Umgebung gelöst; nur im Falle Fréteau's und dem des Verfassers wird gemeldet, dass ausser bei der Operation noch längere Zeit, nämlich 6 Wochen und 12 Tage nach der Operation, Blasen aus der Wunde entleert wurden, gleichzeitig wurden solche auch expectorirt, in meinem Falle noch ganze 2 Monate hindurch.

In keinem Falle wurde merkwürdigerweise eine Communication der Echinokokkushöhle mit der Leber constatirt oder irgend ein Symptom einer solchen früher oder später entdeckt. (Z. B. gallige Tinction der Blasen, der Sputa, Expectoration von Galle per os oder Entleerung derselben aus der Wunde, keine Hämatoidinkrystalle im Sputum etc.)

Die Cyste sass 4mal im rechten Mittellappen, 2mal im rechten Unterlappen. Einmal wird unter den Lungenechinokokken auch eine äussere Geschwulst gemeldet in der Höhe des 11. Intercostalraumes. Da über den pulmonalen Sitz dieses Echinokokkus keine Zweifel zulässig sind, so ergibt sich hieraus, dass auch auf diesem Wege, nämlich einer äusseren Geschwulstbildung und Perforation derselben,

eine spontane Ausheilung denkbar ist. Ebenso geht daraus hervor, dass die äussere Geschwulstbildung nicht immer auf den peripleuralen Sitz des perforirten Echinokokkus schliessen lässt.

Über die Heilungsdauer besitzen wir leider nur wenig Angaben. Im Falle 1 verflossen 10 Wochen, im Falle 6 — 4 Monate, im Falle 7 — $3\frac{1}{2}$ Monate, bevor die Heilung als vollständig oder als nahe bevorstehend bezeichnet werden konnte. Im Falle 10 (des Verfassers) war trotz doppelter Cyste in $3\frac{1}{2}$ Monaten die complete Heilung beendet; die Wunden selbst waren schon $1\frac{1}{2}$ Monate zuvor zugeheilt, nur die Blasenexpectoration dauerte noch an.

d) Leberechinokokken durch den Pleuraraum operirt.

Am zahlreichsten sind die Operationsberichte über den subdiaphragmatischen Echinokokkus.

1. J. Israel, Verhandlungen der Dtsch. Ges. f. Chir., Bd. VIII. 1879, S. 17.
32jährige Frau, Echinokokkus der Leberconvexität, Operation in 3 Zeiten. Rippenresection, Eröffnung der Pleurahöhle. Nach 7 Tagen Verwachsung der beiden Pleurablätter, dann Durchtrennung des Zwerchfells und Eröffnung der Peritonealhöhle. 9 Tage später Eröffnung der Cyste; Extraction der Mutterblase. Vom 3. Tage nach der Operation ab kamen massenhafte, periodisch wiederkehrende Gallenergüsse aus der Leberhöhle, deren erster unter dem Gefühl auftrat, als ob der Patientin etwas im Leibe platze. Gleichzeitig mit den Gallenergüssen und offenbar als Veranlassung derselben begann die Exfoliation des bindegewebigen Sackes, bis zu deren Beendigung die Patientin hoch fieberte. Nach $9\frac{1}{2}$ Wochen geheilt.

2. Genzmer, Verhandlungen d. Dtsch. Ges. f. Chir., Bd. VIII. 1879, S. 19.
Mann, im Juni 1878 von Volkmann operirt. Ziemlich weit in den Pleuraraum prominirender verjauchender Leberechinokokkus. Rippenresection, Eröffnung der Pleurahöhle, Incision des Zwerchfells und der Cyste. Sofortige Extraction der durch die septische Entzündung bereits gelösten Mutterblase. Es wurde auch in diesem Falle eine ungeheuer starke Gallensecretion aus der Fistel beobachtet. Die Stühle waren vollständig thonfarben. Erst nach 6 Wochen verschwand die gallige Färbung des Wundsecretes. Nach 18 Wochen völlig geheilt.

3. Madelung, F. CIX. s. Sammlung.
Patientin hat seit 1871 Schmerzen in der Lebergegend, seit 1880 Schwellung ebendasselbst bemerkt. Aufnahme in die Rostocker chirurg. Klinik am 31. October 1882. Diagnose: Echinokokkus der Leberconvexität. Punktion im vorletzten Zwischenrippenraume und Aspiration von 450 g wasserklarer und nicht eiweisshaltiger Flüssigkeit. Operation am 14. November. Rippenresection, Incision, da Pleura parietalis und diaphragmatica verwachsen sind, sofort bis auf den Echinokokkussack, Spaltung, Vernähung der Bindegewebskapsel mit der Haut, anfangs guter Verlauf, Tod am 12. December durch Blutungen aus einem Ulcus duodeni. Section: Mehrfache weitere Echinokokkusblasen in der Leber.

4. Schede (Madelung F. CXII.).
A. J. H. aus Hamburg, geb. zu Retschow in Mecklenburg. Patient erkrankt im Juni 1882 mit Icterus, wenige Tage darauf mit heftigen Schmerzen in der rechten Lebergegend, welche anhalten und nur durch Morphinum erträglich werden. Siedelt aus seiner Heimat nach Hamburg über. Circa $\frac{1}{4}$ Jahr darauf aufgenommen in das Hamburger Krankenhaus (29. September 1882). Kachektischer icterischer Mensch, leicht fiebernd. Dämpfung vorn von der 4. Rippe abwärts absolut, nach unten in die Leberdämpfung, nach links in die Herzdämpfung übergehend, hinten bis zur Mitte der Scapula. In diesem Bereich kein Pectoralfremitus. Oedem der Unterschenkel.

Am 30. September auf der inneren Abtheilung Probepunktion, welche serös-eitrige Flüssigkeit zutage fördert. Diagnose: Echinokokkus des rechten Leberlappens. Steigendes Fieber, Frösteln, Verfall der Kräfte. Puls bis 160. Am 12. October zur chirurg. Abtheilung verlegt. Höchste Prostration, bronzefarbiger Icterus. Resection der 6. Rippe in der Axillarlinie am selben Tage. 2—3 Liter Eiter und Echinokokkusblasen entleert. Drainage, Occlusivverband. Enorme Gallensecretion in den Sack, der sich niemals in toto ausstösst, sondern allmählich Granulationen entwickelt. Nach langem Kampfe mit der Schwäche schliesslich rapide Reconvalescenz. 23. December 1882 mit einer noch 10 g haltenden Höhle im besten Ernährungszustand entlassen. Bald darauf ganz geheilt.

5. Herrlich. (Deutsche medicinische Wochenschrift 1886, Nr. 9 u. 10.)

Eine 34jährige Frau war bis einige Wochen vor ihrer Aufnahme vollständig gesund; vor 3 Monaten die letzte (9.) Entbindung. Nach 8 Wochen plötzlicher Schmerz in der rechten Oberbauchgegend, der kolikartig windend, reissend war. Die Anfälle mit ausstrahlenden Schmerzen in die rechte Brustseite und Schulter wiederholten sich, zugleich Erbrechen, zunächst kein Fieber. Nach einem solchen Anfall auch Icterus (in der Anstalt). Es wurde ein Gallensteinleiden angenommen; Leber war vergrössert und nahm ihre Dämpfung noch zu, so dass sie vom rechten ins linke Hypochondrium reichte und sich an die Milzdämpfung anschloss. Die untere Begrenzungslinie verlief 2 Querfinger über dem Nabel. R. H. am Thorax, Dämpfung bis etwas über den Scapularwinkel, nach vorn abfallend. Pectoralfremitus aufgehoben, Art. Abschwächung und Ausdehnung der Hörbarkeit des Athmungsgeräusches wie beim Pleuraexsudat. Oberhalb der Dämpfung, vorne in der Mamillarlinie bis zum oberen Rande der 4. Rippe unveränderter lauter Lungenschall, dessen Verschiebung bei der Inspiration undeutlich. In demselben Bereich rein vesiculäres Athmen. Im unteren Thoraxbereich, entsprechend dem der Leberdämpfung angehörigen Bereich der untersten Intercostalräume, eine Ausweitung. Diese und die Verdrängung der Leber passte nicht zum Bilde eines mittleren Pleuraexsudats. Lagerte man die Patientin links, so verschwand die Dämpfung im untersten Theil der rechten Seitenwand und wurde durch tiefen tympanitischen Schall ersetzt. Daraus ergab sich ein Zweifel, dass die „Leberdämpfung“ auf eine Organvergrösserung zu beziehen sei. Die Anamnese leitete auf die Annahme eines subphrenischen Abscesses hin, welcher obige Erscheinungen ohne Zwang erklärte. Eine Punktion im 6. Intercostalraum forderte aashaft stinkendes dünnflüssiges Exsudat zutage, mit Eiterflocken durchmischt und eiweisshaltig. Plötzlich traten Fieberanfälle (bis 41°) mit Schüttelfrösten, krampfartige Schmerzen in der rechten Brustseite, nebst Collapserscheinungen.

Man resecirte nun die 7. Rippe, kam hinter der eitrig infiltrirten Costalpleura in eine kleine abgeschlossene Höhlung mit nicht putridem Eiter, wahrscheinlich einen Pleuraabscess. Infolge dessen entstand kein irgendwie nennenswerter Pneumothorax. Dann stülpte sich ein kugelrunder Tumor in die Wunde ein, dessen Hülle man als den musculären Theil des Zwerchfells erkannte. Eine Punktion zeigte wässerigen Eiter dahinter; die Incision förderte diesen — nicht gallehaltigen — Eiter und etwa 100 Echinokokkusblasen nach aussen. Die Incision wurde nach weiterer Resection um 6 cm nach vorne erweitert. Das schlaffe Zwerchfell wurde vorgezogen und an die Wunde angenäht. Die Höhle wurde drainirt; tiefer Collaps. Nach manchen Fährlichkeiten in 3½ Monaten Heilung.

Die Höhle, die nahezu bis zum Rippenbogenrand reichte, verkleinerte sich anfangs rasch, später langsam; Bespülung der unteren Zwerchfellfläche rief stundenlang andauernden Husten hervor. Man spülte daher trotz putriden Zersetzung der Secrete nicht mehr aus; ein Gallenausfluss ersetzte die Desinfection, so dass die Zersetzung aufhörte. Wochenlang dauerte profuser Gallenausfluss, die Stühle thonfarbig. Die Kranke magerte sehr bedeutend ab. Wegen nun aufhörender Verkleinerung des Raumes machte man 18. August (8. Woche nach der Operation) Resection der 8. und 9. Rippe, von der paravertebralen Linie nach vorne in einer Ausdehnung von ca. 12 cm. Der Gallenausfluss sistirte fast sofort, die Höhle verkleinerte sich, im October war die Gallensecretion vorüber.

6. Godlee, Brit. med. Journ. 1890.

Im 23. Falle beschreibt Godlee einen solchen Fall. Im Jahre 1880 wurde im University College Hospital eine 20jährige Frau aufgenommen, die

eine phthisische Anamnese hatte, 10 Jahre in Amerika und vor ihrer Aufnahme 18 Monate in England gelebt hat. Es waren Zeichen eines rechtsseitigen Empyems da, nämlich Retraction und Unbeweglichkeit der Seite, Dämpfung vorne von der 3. Rippe, in der Axilla von der 5. und rückwärts am Scapularwinkel; und ausgesprochenes Clubbing der Finger; hohe Temperatur 101—104°. Keine Notiz über die Leber. Auswurf reichlich, schleimig eitrig, gelb.

Am 10. Juli machte Godlee eine Incision durch den Rücken und einen Zwischenrippenraum unterhalb des Scapularwinkels und entleerte Eiter mit Hydatiden. Es wurde drainirt mit einem Tracheotomieröhrchen, aber wahrscheinlich ungenügend, da der Auswurf wieder gelb wurde. Man entliess die Patientin wegen Reinigung des Spitals. Im October kam sie wieder moribund. Bei der Section fand man die rechte Lunge voll disseminirter Tuberkel, die Leber war von normalem Aussehen, enthielt 3 Hydatidencysten, und eine davon von Wallnussgrösse, geschrumpft und verkalkt und durch das Diaphragma mit der Lunge communicirend. Milz und Nieren albuminoid. Gewiss war der Fall ungünstig für die Behandlung. Godlee lenkt die Aufmerksamkeit darauf, dass sich die Tuberkeln nur in der rechten Lunge vorfanden und dass diese Lunge 8 Monate hindurch gereizt worden war.

7. Godlee. Im Falle 24, eine Dame von 30 Jahren. Sie erkrankte 6 Monate zuvor in Cambridge, übel berüchtigt wegen Echinokokkenkrankheit. Sie wurde zuerst unmässig stark und dann fieng sich ein Abscess zu bilden an, am Winkel der rechten Scapula. Man punktirte und thoracotomirte, führte ein Drainrohr zwischen den Rippen ein. Im Jänner hatte sie Schmerz im Epigastrium und über der Lebergegend; zur Zeit der Operation war Dämpfung und Mangel an Athemgeräuschen zur halben Höhe zwischen Scapularwinkel und Spina vorhanden, das Herz war nach aussen dislocirt und die Leber nicht vergrössert. Man merkte, dass der Fall nicht gewöhnlich sei, da zuerst der Inhalt nicht frei abfloss, wahrscheinlich wegen Verlegung durch eine Echinokokkuscyste, und weil bald darauf eine Vergrösserung der Leber constatirt wurde. Man nahm an, dass ein zweiter Abscess tiefer unten sei und dass es wahrscheinlich ein Empyem war, das auf einer subdiaphragmatischen Eiterung beruhte.

Als sie Godlee sah, war das Drainrohr herausgeschlüpft, sie hochgradig abgemagert, die Finger clubbed und die Extremitäten blau. Die Leber reichte 2 Finger unterhalb des Nabels, war hart, doch nur undeutlich fühlbar, weil das Abdomen ausgedehnt war. Dämpfung reichte vorne bis zur 3. Rippe, war scharf abgesetzt; rückwärts begann sie auf der Mitte der Scapula und nahm gegen abwärts zu. Das Niveau der Dämpfung gieng durch den höchsten Punkt der Achselhöhle. Athemgeräusche, vocale Resonanz und Fremitus war über der beschriebenen Area geschwunden, ausgenommen knapp an der Spina. Herzspitze war im 6. Intercostalraum, einen Zoll nach aussen von der Mamilla. Temperatur 101—103. Capriciöser Appetit, keine Expectoration oder Albuminurie. Eine Fistel, gegenüber der 9. Rippe, nach aussen von der Scapula, entleerte Eiter. Die Haut über dem subcutanen Abscess wurde gespalten und ein schmaler Gang gieng zwischen den Rippen in den Thorax, durch denselben entleerte sich eine Masse Eiter und Echinokokkusmembranen, und nun fand man, dass die ganze Cavität unterhalb des in die enorme Höhe verdrängten Diaphragmas lag. Verband mit Chlorzink 40 Gran auf 1 Unze Z. Die Leber stieg um einen Zoll empor.

Der Fall verlief gut, wiewohl es einmal schien, als ob die Patientin an Erschöpfung zugrunde gehen sollte; sie magerte noch mehr ab. Es bestand für einige Zeit ein enormer Ausfluss von Galle, $\frac{1}{2}$ — $\frac{3}{4}$ l per Tag. Es kam zu Decubitus allerorten. Endlich stand die Secretion und die Kranke setzte Fleisch an. Ende September (nach 4 Monaten) war der Abscess geheilt. Jetzt ist noch eine bewegliche Schwellung im Epigastrium (Gallenblase oder eine neue Cyste), welche allmählich abnimmt.

8. Güterbock berichtete am 11. Congress der Deutschen Gesellschaft für Chirurgie 1882 von einem durch Rippenresection geheilten Fall bei einem 19jährigen Patienten, bei dem gleichzeitig eine Perforation in das Quercolon, beziehungsweise die Flexura coli dextra und in die linke Lunge stattfand, so dass Patient mehrere Tage sowohl per os als auch durch die Resectionswunde und den After reichlichen Koth entleerte. (Beilag. zum Centralbl. f. Chir. 1882.)

9. Bülow, Deutsche med. Wochenschrift 1885, Nr. 6, pag. 94.

Ein 49jähriger Mann wurde am 23. August 1884 aufgenommen. Seit 2 Monaten Schmerzen in der rechten Seite, besonders in Rückenlage; bleiche Hautfarbe, hohes abendliches Fieber. Im rechten Antheil des Unterleibs eine überkindskopfgrosse derbe Geschwulst, grösstentheils von Därmen überlagert, etwas beweglich, mit der Respiration sich verschiebend. Sie verliert sich oben unter dem Rippenbogen, bis zu dem von oben vorn voller Lungenschall sich ergibt, ohne nachweisbare Leberdämpfung. Die Geschwulst reichte über die Mittellinie nach links, nach unten etwa 3 Querfinger unter den Nabel, mit glatter Oberfläche und derber Consistenz. Vor 2 Jahren wurde der Kranke bei Ziemssen als an Echin. hep. leidend vorgestellt und ihm öfters durch Punktionen eine milchige Flüssigkeit entleert. Jetzt oben und unten vorgenommene Punktionen blieben resultatlos. Ende August stellte sich Oedem der unteren Extremitäten und Icterus ein; peritonitisches Reiben über der Geschwulst; bewegliches Exsudat in der Pleura, bis zum Ang. scap. und vorn bis zur Mamilla reichend. Anfangs September Punktion unter dem Ang. scap., es wird eine trübe gelbliche Flüssigkeit und ein Echinokokkushaken entleert (im 7. Intercostalraum in der Axillarlinie, hart an der Dämpfungsgrenze). Man nahm Perforation eines zwischen Leber und Diaphragma sitzenden Echinokokkus an, der die erstere in den Unterleib herunterdränge. Auffallend blieb nur, dass sich die Pleura nicht ganz füllte und die Leber nicht zurückwich. Am 6. September wurde von Wissinger die 10. und 11. Rippe resecirt, die Pleura freigelegt und eröffnet; aus derselben entleerte sich vollkommen klares Serum, die Lunge retrahirte sich vollständig. Nun präsentirte sich das nach oben stark vorgewölbte Zwerchfell, nach dessen Incision sich eine grosse Menge stinkender trüber Flüssigkeit und mehrere Echinokokkusblasen entleerten. Bei Lebzeiten hatte eine nochmalige Punktion nur einige Tropfen Flüssigkeit ergeben. Ausserdem schien Luft in der Pleura vorhanden zu sein; rechts vorn erhielt man nämlich vollkommen tympanitischen Schall, der bei aufrechter Stellung einer vollständigen Dämpfung wich. Das Herz war nach links verdrängt, man vernahm deutliches Succussionsgeräusch. Die Wunde der Pleura wurde von der Zwerchfellwunde durch Nähte getrennt, die Echinokokkushöhle tamponirt, die Pleurahöhle drainirt. Anfangs scheinbare Erholung, dann Diarrhöe und am 11. September Tod.

Section: Der rechte Leberlappen von dem operativ eröffneten Sack eingenommen; darunter ein 2. gelegen, der unter dem Rippenbogen nach vorne perforirt und rings von frischen peritonitischen Verklebungen eingekapselt war; eine 2. Perforation gieng in den rechten Hauptast des Duct. hep. Der linke Leberlappen, vicariirend vergrössert, bildete die Bauchgeschwulst. Diphtherie der Rectalschleimhaut.

10. Cayla. (Thèse de Paris de Reymondon, 1887, Nr. 298, pag. 17.)

Eine Patientin von 22 Jahren, von Beruf Selcherin, trat am 2. April 1824 in die Abtheilung von Hérard ein; auffällig war an ihr die icterische, sehr intensive Färbung der Haut, welche vor einem Monate sich eingestellt haben soll. Bis zum letzten August von tadelloser Gesundheit, spürt die Patientin seit dieser Zeit Schmerzen in der Lebergegend, ohne dass dieselben irgend einen bestimmten Typus in ihrer Erscheinungsweise oder in ihrer Natur aufgewiesen hätten. Manchmal bestanden sie nur in einem Gefühle von Völle und Schwere, ein anderesmal waren die Schmerzen etwas lebhafter und strahlten in die Rücken- und Schultergegend aus; die Mahlzeiten waren ohne Einfluss auf dieselben. Ausgenommen kleine Störungen in der Verdauung, Trägheit derselben und kleinere Üblichkeiten, bot die Kranke bis zum März nichts besonderes. Seit März wurden die Schmerzen lebhafter und es trat Icterus ein; der Zustand verschlimmerte sich, die Schmerzen kehrten öfters wieder, der Appetit schwand, Üblichkeiten und Erbrechen stellten sich häufiger ein. Die Leber wurde etwas vergrössert gefunden, ihr unterer Rand überschritt etwas die falschen Rippen, doch besteht keine Vortreibung, die zugängliche Oberfläche ist vollständig glatt. Man glaubte es mit einer Leberkolik zu thun zu haben.

Am 18. April wurde nach einem Bade die Kranke von einem Seitenstiche rechts in der Axillarlinie an der Basis des Brustkorbes befallen. Dieser Schmerz, welchen die Kranke genau von dem Leberschmerz unterscheidet, war von einer

ziemlich hochgradigen Behinderung der Athmung begleitet. 2 Tage nachher, als sich die Kranke beklagte, sehr viel während der Nacht zu husten, untersuchte man die Lunge und constatirte Dämpfung und Fehlen der Athmungsgeräusche im unteren Drittel der Lunge an der Hinterfläche; die Kranke entleert etwas wässerige und lufthaltige Sputa.

Aus diesen Zeichen wird die Diagnose auf Brustfellentzündung mit Erguss gestellt.

Nach Application von fliegenden Vesicantien schwindet der Husten nahezu, der Appetit aber ebenfalls, die örtlichen Erscheinungen erleiden keine Veränderung.

Nachdem am 21. Mai die Kranke wieder ins Spital eingetreten war, welches sie behufs Reconvalescentz am 13. verlassen hatte, hatte sich der Zustand sehr verschlimmert. Die Augen lagen tief in den Höhlen, das Gesicht drückt ein Leiden aus, welches an Bauchfellentzündung erinnert; die Kranke kann unter Athembeschwerden berichten, dass sie zwei Tage nach ihrer Entlassung wegen Schmerzen in der rechten Seite und wegen Athembeschwerden das Bett aufsuchen musste, sie litt an häufiger Darmentleerung und nächtlichen Schweißen. Während des Tages hatte sie einen heftigen Seitenstich verspürt, begleitet von heftigem Schüttelfrost.

Die Untersuchung der Leber lässt ein Abwärtsgerücktsein der Drüse entdecken, die rechte Lunge ist absolut gedämpft im unteren Drittel, das mittlere ist etwas sonorer und weist bronchiales Athmen auf, vorne steigt die Dämpfung bis über die Brustwarze; die Athmung ist kurz, die Kranke sitzt im Bette, die Nase und die Hände sind kalt.

Bei dieser drohenden Asphyxie machte man im 7. Rippenzwischenraume rechts in der Axillarlinie eine Punktion mit dem Potain'schen Apparate, es fliesst Eiter heraus von sehr üblem Geruche, wie wir solchen von Abscessen, welche in der Nähe der Gedärme liegen, zu beobachten pflegen. Nachdem 2 Liter abgeflossen waren, hört der Strom auf, die Farbe des Eiters ist grünlich; am 22. leichter Schüttelfrost, T. 39·2.

23. Mai. Die Kranke isst kaum etwas, einige leichte Schüttelfröste, T. früh 38·4, abends 40·2. Abends macht man abermals eine Punktion im 8. Rippenzwischenraume, es entleeren sich jedoch nur einige Löffel voll Eiter, der Strom hört auf. Am 24. T. früh 39, abends 40.

Am 25. um den Punkt, wo man die erste Punktion gemacht hat, leichte Infiltration, lebhafter Schmerz, früh T. 38·4, abends 39·4.

Am 26. T. früh 39·2, abends 39·6. Am 27.: Der Zustand der Kranken wird immer ernster, sie hat Schweiße und Schüttelfröste am Abende, die Darmentleerungen sind übermässig, an der Stelle der Punktion hatte sich ein Abscess gebildet, T. 38 früh, abends 40·2. Nachdem die Kranke immer schlechter wurde, so entschliesst man sich, die Operation des Empyems auszuführen.

Cayla macht am vorderen Rande des grossen Rückenmuskels einen Einschnitt durch den Abscess und den Rippenzwischenraum, der Abscess enthielt Gase; nachdem man die Incision im Rippenzwischenraum vergrössert hatte, entleert sich zuerst röthlicher seröser Eiter, dessen Strom plötzlich unterbrochen wird, und man sieht in der Wunde eine falsche Membran erscheinen, deren Entfernung von einer grossen Menge von Hydatiden verschiedener Grösse gefolgt ist. Die Eröffnung der Brustwand hatte Lufteintritt in den Thorax zur Folge. Es war angesichts dieser Erscheinung nahe liegend, anzunehmen, dass die Kranke an einem Echinokokkus der Leber gelitten hatte, dessen Eröffnung in den Brustfellsack eine Brustfellentzündung zur Folge hatte. Während der Operation kam es aus dem Innern der Wunde zu einer ziemlich reichlichen Blutung. Die Wunde wurde drainirt, ein Lister'scher Verband angelegt, nachdem man die Brusthöhle mit Borsäure ausgespült hatte.

Am 1., 2., 3., 4., 5. und 6. Juni spülte man täglich mit Carbol- und Jodlösungen aus, am 2. und 3. Tage stellte sich Gallenausfluss ein. Am 6. klagt die Patientin über lebhafte Schmerzen hinter dem Brustblatte in der Mitte, sie hat das Gefühl eines schmerzhaften Hindernisses, wenn sie schluckt, die kleinste Bewegung lässt sie aufschreien, es entleeren sich gallig gefärbte Bläschen.

Am 10. empfindet die Kranke lebhaften Schmerz im Unterleibe, die ganze Nacht war sie geplagt von Übellichkeiten und Aufstossen, der Unterleib

ist aufgetrieben, Flüssigkeit in demselben nachweisbar, der Verband und das Bett sind von einer grossen Masse gallig gefärbter Flüssigkeit verunreinigt. Mit dem Stuhle entleeren sich zahlreiche Blasen und Eiter.

Section: Nach Abnahme des Brustblattes findet man einen Hohlraum im Mittelfellzellgewebe, erfüllt von klarem, gelblich verfärbtem Fluidum. 2 Gänge am Grunde der Höhle führen, der eine unter den Herzbeutel, der rechtsseitige unter das Brustfell. Nach Eröffnung der Bauchhöhle sieht man, dass die Leber das Zwerchfell bis zur 5. Rippe nach aufwärts geschoben hat, die rechte Lunge ist an seine obere Fläche angewachsen, auch füllt sie nicht die Brusthöhle vollkommen aus, zwischen ihr und den Rippen kann man mit flacher Hand bis in die Furche neben der Wirbelsäule hingelangen, daselbst ist etwas Eiter angesammelt, auf der Oberfläche des Brustfelles einige membranöse Fetzen. Die Wunde in der Brustwand entspricht der Leber, eine Sonde, durch die Wunde eingeführt, kommt in der Lebercyste zum Vorscheine; die Leber ist mit dem Zwerchfelle und dieses mit der Brustwand verwachsen, die Bauchhöhle enthält etwas trübeitrigte Flüssigkeit ohne Blasen, die Därme sind nicht geröthet.

Indem man die Leber aufhebt, fliesst von ihrem Hilus her Eiter aus, die untere Hohlvene ist sehr ausgedehnt, der viereckige Lappen drückt sie gegen die Wirbelsäule und unterbricht ihren Blutstrom; die Leber ist bedeutend vergrössert, im rechten Lappen befindet sich eine Cyste von 2 Faust Grösse und einer einzigen Höhlung; im unteren Theile ist eine Hydatidenmembrane gallig gefärbt sichtbar, ebenso besteht im unteren Theile eine Öffnung von 2 cm Durchmesser, welche in die Gallengänge hineinführt, und zwar an der Stelle, wo die Leberkanälchen zusammenfliessen. Der Ductus choledochus ist ausgedehnt, man kann in ihn den Zeigefinger einführen. Oberhalb der Brustwunde besteht eine kleine Öffnung von einigen mm Durchmesser, diese führt in den Brustfellraum hinein nach aussen von der Lunge; ein anderer Gang etwas mehr nach innen führt in die Brusthöhle unterhalb der Lunge, dort, wo dieselbe mit dem Zwerchfelle verwachsen ist; der erste dieser Gänge wies demnach den Rest des Brustfellraumes communicirend mit der Cystenöhle nach. Unter der Leber, entsprechend der linken Partie des Hilus nach vorn von der Wirbelsäule, bestand eine Eiteransammlung, der Eiter entleerte sich in die Bauchhöhle, sobald man die Leber aufhob. Von da ist wahrscheinlich die Bauchfellentzündung, welcher die Kranke unterlag, ausgegangen. Es handelt sich also in diesem Falle um einen vereiterten Echinokokkus des rechten Leberlappens, welcher sich gleichzeitig in die rechte Brusthöhle und in die Gallenwege entleert hat und zu einem Abscess am Leberhilus geführt hat, von dem eine tödtliche Peritonitis ausgieng.

11. Segond, I. Beobachtung. (Congrès français de chirurgie, III., 1888, pag. 533.)

Demselben wurde am 30. August 1887 von Professor Bouchard eine Frau von 29 Jahren zugewiesen mit folgendem Befunde:

„Eiterung der Leber, der Eröffnung einer Hydatiden-Cyste dieses Organs folgend, und zwar in die Lunge; fistulöse Verbindung zwischen den Luftröhren und der Leber, Cavernenbildung und Verdichtung der Lunge, hectische Erscheinungen infolge von Eiterung und Septicität, normaler Urin. Vom chirurgischen Eingreifen dürfte Heilung erwartet werden, es besteht keine Contraindication gegen die Operation, dieselbe sollte gegen die untere Partie des rechten Thorax gerichtet sein, in mehreren Zeiten gemacht werden, nachdem eine Rippenresection vorausgeschickt wäre. Man sollte auf die Suche und Eröffnung einer Höhle ausgehen und mittelst Drainage zur Bildung einer Fistel zwischen Leber und Haut gelangen.“

Die Kranke befand sich bis zum Jahre 1880 ziemlich wohl, fiel dann aus dem Wagen und quetschte sich die Lebergegend, daher leitet sie ihr Leiden her. Im Jahre 1881 wurde eine Lebercyste diagnosticirt und die Diagnose durch eine Punktion im Mai 1882 bestätigt; durch diese erste Punktion wurden 2 l einer ganz klaren Flüssigkeit entleert. Die Flüssigkeit erneuerte sich und im November desselben Jahres entleerte man 3 l dieser Flüssigkeit.

Im December 1882 wird der Allgemeinzustand schlecht, es zeigen sich Fiebersymptome, es beginnt eine Abmagerung sich einzustellen, ein hartnäckiger

Husten und gegen April 1883 kommt es zum eitrigen Erbrechen; die Kranke fühlt sich nachher besser, man glaubt sie nahezu geheilt.

Aber im März 1884 kehrt der Husten nach einer leichten Rubeola wieder und mit ihm reichliches Erbrechen, diesmal enthielt der entleerte Eiter eine starke Beimischung von Galle; dies bestand 8 Wochen hindurch, sodann hörte der Auswurf auf, stellte sich aber im Februar 1885 wieder ein und hörte nicht mehr auf. Ohne jegliche Besserung hat sich bis September 1887 der Zustand nur immer verschlimmert. Rasche Abmagerung, Verlust des Appetits und der Kräfte, unaufhörliche Anfälle von Husten, begleitet von Eiter- und manchmal Galleauswurf, führen die Kranke bis an die äusserste Grenze der Erschöpfung, sie hustete beständig, so dass sie auch beim Ausgehen ein Körbchen mittrug, darin ein Zinkschälchen zur Aufnahme ihres nicht aufhörenden Auswurfes.

Am 12. September 1887 operirte Segond folgendermassen:

Da die Leber nicht die falschen Rippen überragte, wählte man den pleuralen Weg; in der linken Seitenlage machte man einen Einschnitt auf die 9. Rippe von 15 cm Länge, die Mitte desselben entsprechend der Axillarlinie, sodann wurden 9 cm der 9. Rippe resecirt; die Beinhaut wird eingeschnitten, man traversirt den Pleurasack, dessen beide Blätter durch einige weiche Verwachsungen schwach verklebt sind, man incidirt das Zwerchfell und entdeckt auf der Aussenseite der Leber eine Verfärbung, welche unzweifelhaft auf die Anwesenheit einer Cyste schliessen lässt. Bevor man letztere einschneidet, werden die Ränder des Zwerchfelles vorgezogen und durch eingelegte Schwämme das Einfließen in die Bauchhöhle verhindert, sodann eine Punktion der Cyste gemacht, dieselbe entleert 1 Liter wasserklarer Flüssigkeit. Wiewohl dieses Resultat den Operateur etwas über das schliessliche Gelingen seines Eingriffes beunruhigte, werden die Ränder der incidirten Cyste nach aussen befestigt und man geht auf Suche der eiterhaltigen Höhle aus.

Die eingeführte ganze Hand constatirt die Ausdehnung der Höhle bis zum Schwertfortsatze, die Regelmässigkeit der Höhle und die gleichmässige Auskleidung derselben mit einer weissen Membran. Oben findet man jedoch eine kleine Partie von der Grösse von 20 Sous, fast gelb und beim Betasten rauh. An dieser Stelle macht man trotz der Entfernung von der äusseren Wunde eine Probepunktion, doch erst die zweite lässt an dem Inhalte der Nadel erkennen, dass man auf dem richtigen Wege war; durch gewaltsame Entfernung der Branchen einer hämostatischen Pincette erweitert man die Punktionslücke und sofort entleert sich frei eine dicke grünliche Flüssigkeit, gemischt mit Eiter und Galle; unglücklicherweise kam es auch zu einer beunruhigenden Blutung, welche zu bemeistern, man gezwungen war, einen weiteren Eingriff vorzunehmen. Der obere Rand der Hautincision wurde in einen rechtwinkeligen Lappen mit oberer Basis verwandelt, 9 cm der 8. Rippe resecirt, worauf es gelang, mit einer langen Pincette das kleine blutende Gefäss zu fassen; nach Erweiterung der vorhandenen Lücke in der Lungenhöhle kann man constatiren, dass dieselbe 4 Querfinger breit und ihr oberes Ende nicht zu erreichen ist. Der Inhalt bestand aus Eiter, Galle, Sputis mit mehr oder weniger veränderten Blasen; denselben durch laue Einspritzungen zu entleeren gieng nicht an, wegen der sofort ausgelösten heftigen Hustenanfälle, erst mit einem Löffel gelang es, den eiterhaltigen Inhalt der Lungenhöhle zu entleeren. Nun wurden die Ränder der Cyste an die Haut befestigt, u. zw. durch Silberdrahtnähte, durch welche die Cystenwand, Zwerchfell, die beiden Pleurablätter und die Haut gefasst werden; in die Höhle wird ein langes dickes Kautschukrohr eingeführt, welches, durch die Leberhöhle durchgehend, mit seinem Ende bis zur Mitte der Lungenhöhe hinaufreichte.

Die Operation hatte 1½ Stunden gedauert.

Die Folgen waren sehr einfach. Am nächsten Tage hörte der Auswurf von Galle und Eiter auf, die Temperatur war 10 Tage hindurch etwas erhöht, fiel aber bei Entfernung der Silberdrahtnähte ab, der Verbandwechsel war etwas erschwert durch den reichlichen Galleausfluss, endlich aber kam es zur Heilung ohne irgend einen ernsten Zwischenfall. Die Kranke hustet nicht, hat keinen Auswurf, manchmal kommt ihr noch der Geschmack von Galle, u. zw. wenn sie sich in sehr wagrechter Lage niederlegt, sie wird fetter, die Kräfte kehren wieder, der Appetit ist gut und die Verdauungsfunktionen regelmässig, die

Menstruation kehrt wieder, Stuhlentleerungen, lange Zeit farblos, haben heute normales Aussehen, die Fistel besteht. Sobald man die Drainage der Leberhöhle unterlässt, kommt es sofort zum Auswurf von Galle, die Leberhöhle bildet nur eine Art Canal für das Rohr, welches in die Lunge eintaucht, der Verband muss täglich gewechselt werden, da der Galleausfluss immer noch ziemlich reichlich besteht. Seit einigen Wochen rufen die Lungenirrigationen keine Hustenanfälle mehr hervor, dieselben müssen aber mit Mass gemacht werden, da sonst die Irrigationsflüssigkeit leicht durch den Mund überfließt; im Ganzen lässt alles auf einen glücklichen Ablauf hoffen.

12. Segond, II. Beobachtung. (Congrès français de chir., III., 1888, pag. 536.)

Eine 67jährige Patientin wurde, als chirurgischer Hilfe bedürftig, mit allen Zeichen einer Hydatiden-Cyste der convexen Oberfläche der Leber an Segond gewiesen. Der Beginn des Leidens datirte 3 Jahre zurück; der Leberrand überragte kaum den Rand der falschen Rippen, die Entwicklung nach rückwärts und oben hatte die letzten Rippen deformirt, deren Krümmung nach aussen hin eine ganz umschriebene Vorwölbung bildet. Die Cyste wurde am 23. September punktirt und enthielt einen Liter einer wasserklaren Flüssigkeit. Nachdem sich die Flüssigkeit wieder erzeugt hatte, wurden einige Üblichkeiten mit leichten Temperatursteigerungen beobachtet, woraus man auf Eiterung des Cysteninhaltes schloss. Ohne Säumen wurde nun eine breite Incision auf transpleuralem Wege gemacht, u. zw. in folgender Weise:

Am 21. October 1887 wurde eine 12 cm lange Incision, mit ihrer Mitte der verlängerten Axillarlinie entsprechend, ungefähr über der Mitte der 9. Rippe angelegt, 8 cm dieser Rippe resecirt, das subcostale Periost incidirt und in den Pleurasack eingedrungen. Es war keine Spur von Verklebung zwischen den beiden Blättern des Rippenfelles und der gegenseitige Contact derselben nur durch Compression der Thoraxwandungen bewirkt. Nun wurde das Zwerchfell eingeschnitten, die Ränder desselben zur Wunde herausgezogen und durch Pincetten in dieser Lage festgehalten. Im Grunde der Wunde sah man die äussere Oberfläche der Cyste, an welcher man die Respirationsschwankungen sehen konnte. Man punktirt und entleerte die Cyste, der Inhalt war eiterig, die Cyste wurde incidirt und die Ränder des Einschnittes mit einem Kranze von Silberdrahtschlingen an die Haut fixirt. Es entleerten sich zahlreiche Blasen. Ausspülung mit Borwasser, Drainage und Verband. Die Operation hatte das beste Resultat, die Fäden sind am 12. Tage entfernt worden, die Temperatur blieb immer normal, die Operirte erfuhr eine auffallende Besserung ihres Ernährungszustandes und der kleine fistulöse Gang dürfte in der nächsten Zeit verheilt sein.

13. Maunoury, I. (Congrès français de chir., III., 1888, pag. 539.)

Es handelte sich um einen 29jährigen Mann, bei welchem man 8 Jahre zuvor — 1878 — eine doppelte Lebercyste punktirt hatte, welche sich nie mehr wieder füllte, woraus man auf vollkommene Heilung geschlossen hatte.

Im Juli 1886 wurde der Kranke von typhoiden Erscheinungen befallen, bald wurden die Symptome sehr schwer und die Ausdehnung der rechten Seite zeigte, dass eine neue Cyste, oder eine der früheren, für geheilt angesehenen, sich wieder füllte und unmittelbare Hilfe verlangte. Die ganze Gegend oberhalb des Nabels war von einer soliden, gedämpft klingenden Masse erfüllt, aber die Cyste wurde durch die vordere Bauchwand nicht gefühlt. Eine Punktion, aufs Gerathewohl in dieser Gegend gemacht, lieferte nur einen Tropfen Blutes, man punktirt noch einmal an einem Punkte, der am meisten vorsprang, nämlich im 8. Zwischenrippenraume in der Axillarlinie, und erhielt einige Esslöffel voll grünlichen Eiters, gemischt mit Blasen. Die Kachexie nahm zusehends zu, es musste demnach gehandelt werden. Man rechnete darauf, das Verfahren von Israel anzuwenden und die Wunde vor Eröffnung zu tamponiren. Nach einer Incision im 8. Zwischenrippenraume beobachtete man dasselbe wie Genzmer, man fand nämlich bei vorsichtiger Präparation der Pleura, dass dieselbe nicht frei war, die beiden Blätter derselben waren verklebt und man kam auf die Cyste, ohne eine Höhle passirt zu haben; man erblickte darin einen glücklichen Umstand, doch man täuschte sich. Die Cyste wurde breit eröffnet, gut ausgewaschen und entleert, man legte zwei grobe Drains ein; anfänglich schien

alles ganz gut zu gehen, aber die pleuralen Verklebungen lösten sich und der inficirte Inhalt der Cyste floss direct in den Pleurasack, es entstand eine septische Pleuritis, Pneumothorax und Tod einige Tage später.

Die pleuralen Adhäsionen entzündlichen Ursprunges, welche spontan oder durch Tamponade oder durch die Verwundung entstehen, scheinen also doch nicht ganz genügend zu sein, um das Einfließen in die Pleura zu verhindern.

14. Maunoury, II. (Congrès français de chir., III., 1888, pag. 540.)

Es handelte sich um eine 32jährige Frau, welche wegen Schmerzen, die man für Gastralgie gehalten hatte, welche aber in Wirklichkeit Symptome einer Hydatiden-Cyste der Leber waren, behandelt wurde. Ihr Arzt hatte im Laufe der Zeit die Cyste im Epigastrium erkannt, dieselbe mit Ätzmitteln behandelt und geheilt. Aber seit einiger Zeit bauchte sich die linke Seite wieder vor, und es war klar, dass sich abermals eine Cyste entwickle. Die linke Seite bot eine ganz deutliche Vorwölbung, man tastete einen glatten harten Rand, welcher 3 Querfinger breit nach unten von den Rippen hervorragte, nirgends einen hervorragenden oder fluctuirenden Punkt, die Dämpfung steigt bis 2 Querfinger breit unterhalb der Brustwarze auf, das Herz ist nach oben und rechts verdrängt, es bestehen sehr lebhaft Schmerzen in der linken Seite, in der Schulter und im Hypochondrium. Am 25. August 1887 wurde eine Punktion im 10. Intercostalraume gemacht und man erhielt 2 Liter einer klaren Flüssigkeit mit tausenden Bläschen von Hanfkorngrösse.

Infolge der Punktion kam es zu sehr lebhaften Schmerzen, die darauf schliessen liessen, dass etwas von der Flüssigkeit entlang der Cannüle in den Bauchhöhlen- oder Brusthöhlenraum hineingeflossen sei. Die Seite dehnte sich wieder bald aus, wurde schmerzhaft, so dass sich im December 1887 die Kranke wieder vorstellte. Die Seite war sehr ausgedehnt, aber nicht mehr als das erstemal, die Cyste von der vorderen Bauchwand nicht zugänglich. Man fühlte während der Inspiration, dass der Leberrand 1 bis 2 cm nach abwärts vom Rippenbogen herabsteige, aber bei jeder Expiration sich wieder verberge, so dass es gefährlich erschien, durch die vordere Bauchwand durch an die Fixation eines so beweglichen Organes zu gehen, um eine so hoch gelegene Cyste aufzusuchen.

Am 11. Jänner 1888 machte man eine zweite Punktion im 10. Zwischenrippenraume, aber die mittlere Cannüle, die angewendet worden war, wurde bald durch Trümmer verstopft; erst die zweite Punktion, mit einem etwas dickeren Troakar ausgeführt, etwas nach rückwärts von der ersten, entleerte einen Liter eines gelbgrünlichen Eiters. Nach dieser doppelten Punktion dehnte sich die Seite wieder aus, die Kranke hatte keinen Appetit, magerte ab und hatte unerträgliche Schmerzen in der Seite. Man schwankte zwischen dem Verfahren von Landau und dem pleuralen Wege und machte, um alle Mittel, von der Vorderseite der Cyste beizukommen, zu erschöpfen, am 8. Februar eine Punktion in der Gegend der Narbe der allerersten Cyste, in der Hoffnung, dass man an dieser Stelle wenigstens in die alte Tasche hineinkäme, welche dann als Leitungsbahn gegen die zweite dienen würde. Die Punktion ergab aber nur ein Tröpfchen Blut. Man entschloss sich daher, im 10. Zwischenrippenraume die Cyste zu eröffnen, man musste die Pleura zu traversiren suchen; die Schmerzen, die Reibegeräusche, welche den 2 Punktionen gefolgt sind, liessen Adhäsionen vermuthen. Da man jedoch die Erfahrungen der ersten Beobachtung nicht noch einmal machen wollte, so wollte man früher einen soliden Canal behufs Abflusses der Cystenflüssigkeit schaffen. Am 18. Februar machte man die Operation; man wollte ursprünglich eine Rippenresection machen, fand aber den Rippenzwischenraum so erweitert, dass man davon Umgang nehmen konnte.

Nachdem man die Pleura subcostalis incidirt hatte, fand man, dass gar keine Verklebungen vorhanden waren, man sah durch die kleine knopflochförmige Incision die Pleura diaphragmatica glatt und perlmutterweiss auf- und abgleiten, ohne dass dieses Blättchen eine Neigung gezeigt hätte sich zu entfernen und Luft in die Pleura eintreten zu lassen. Man incidirte demnach die Pleura costalis auf 4 bis 5 cm, die bei den Athembewegungen auf- und abgleitende Zwerchfellpleura wird in derselben Ausdehnung incidirt, sodann die Muskelfasern des Diaphragmas, und zwar zuerst nur die oberflächlichen, damit man eine genügende

Dicke der Schnittränder bekomme, eine übrigens überflüssige Massregel, da die Zwerchfellpleura sehr solid ist, leicht zu fassen und zu nähen. Nun wurden die Ränder der Pleura costalis und diaphragmatica mit Kürschnernaht aus Catgut vereinigt, sodann das Zwerchfell ganz durchschnitten, worauf man in ein lockeres Zellgewebe gelangte, hinter welchem man eine weisse Oberfläche mit den Athembewegungen auf- und abgleiten sieht; das war die Cystenwand. Nun wurde nach stumpfer Durchtrennung des Zellgewebes die Cyste mit dickem Troakar punktiert, worauf eine weissgelbliche Flüssigkeit, in welcher kleine Hydatiden schwimmen, sich entleert; nachdem die Cyste sich etwas entleert hatte, gelang es die Cystenwand etwas zu fassen und nach aussen zu ziehen; längs des Troakars sickerte zwar etwas Flüssigkeit aus, doch hatte es bei dem Verschlusse der Pleura keine üblen Folgen. Nachdem man die Cystenwand genügend vorgezogen und an die Wand angenäht hatte, incidirte man sie breit. Wegen der Zerreisbarkeit der übrigens ziemlich dicken Membran und der Furcht, dieselbe abzureissen, wurde eine Resection derselben unterlassen. Nach ausgeführter breiter Eröffnung entleeren sich unzählige Hydatiden und zahlreiche Fetzen von Pseudomembranen. Durch eine ausgiebige Auswaschung mit gekochtem Carbolwasser werden zahlreiche Klumpen von Pseudomembranen und eine enorme weisse, mehr als 1 mm dicke Membran entleert, offenbar die Mutterblase.

Die Höhle erscheint ungefähr zwei Faust gross, aber die gefaltete Wand konnte sich bedeutend mehr ausdehnen; die Ränder der Tasche werden an die Haut mit 19 Nähten fixirt, drei 20 cm lange Drainageröhren eingeführt und ein Jodoform-Carbolverband angelegt. Die Folgen waren ganz einfache: die Temperatur nahezu immer normal, links ein pleurales Reiben. 3- oder 4mal wurde die Höhle ausgespült, die Flüssigkeit blieb aber immer rein. Bei der Vorstellung wurde die Höhle ungefähr auf eine Grösse taxirt, dass ein Glas Flüssigkeit darin Platz fände, sie lässt sich mit dem Finger oder einem Kehlkopfspiegel leicht untersuchen. Am 10. April wurde das letzte Drainrohr weggelassen und am 8. Mai verliess die Kranke völlig geheilt das Spital.

15. Krausse, II. (Wiener med. Wochenschrift, 1880, Nr. 31.)

Ein 26jähriger Patient gab an, vor 3 Wochen unter Frösteln und leichten Fiebererscheinungen, mit stechenden Schmerzen in der rechten Thoraxhälfte und in der Lebergegend, mit bald schwindenden Ödemen der unteren Extremitäten, der Bauchdecken, der lumbalen und sacralen Gegend, erkrankt zu sein; selber war bei der Aufnahme fieberfrei. Percussionsbefund: Rechts von der 4. Rippe Dämpfung bis nach abwärts, rückwärts Dämpfung von der Mitte der Scapula ebenfalls bis nach abwärts, Athmen oben vesiculär, in den Dämpfungsbezirken abgeschwächt, in den unteren Partien gänzlich fehlend, Herzdämpfung nach innen und unten in den rechtsseitigen leeren Schall übergehend. Leberdämpfung 3 Querfinger unter den Rippenbogen reichend, Leberrand stumpf, tastbar, ins linke Hypochondrium zu verfolgen, Leberoberfläche glatt, ziemlich schmerzhaft. Man nahm Lebervergrösserung mit vielleicht einem kleinen Erguss im rechten Pleurasack an. Die Ödeme schwanden, die Fiebererscheinungen fehlten auch weiterhin, die Schmerzen in der Lebergegend steigerten sich, die Leber nahm zu an Grösse. 2 Querfinger vom Leberrande entfernt bildeten sich mehrere harte, rundliche Hervorwölbungen. Über der Clavicula tympanitischer Schall bis zur 3. Rippe, welcher sich am Sternalrand und in der Mamillarlinie begrenzte; an der Rippenfläche begann die Dämpfung schon an der Schulterblattgräte, das Athmen über der letzteren hoch bronchial, nach abwärts unter der Gräte noch etwas lauter, weiter nach unten an Intensität abnehmend bis zum völligen Verschwinden, gleich dem Stimmfremitus. Die Auftreibung über dem Nabel und unter dem rechten Rippenbogen nahm zu, deutliches Venennetz in den Bauchdecken; Respirationsbewegungen üben auf die vergrösserte Leber keinen Einfluss aus, die Zunahme der Dämpfung über ihr liess auf Flüssigkeit und nicht an Tumor denken; die Flüssigkeit dürfte wegen der initialen, stechenden Schmerzen auf Exsudation beruhen, wenngleich das Bauchdeckenvenennetz ein Transsudat nicht ausschloss.

Von den möglichen Diagnosen, als: acute carcinomatöse Ablagerungen, acute Cirrhose, Ablagerung von Syphilisproducten, eitriger Leberentzündung mit Abscess und Echinokokkus, entschied man sich für Echinokokkus, wenngleich

die Annahme einer acuten Carcinomentwicklung fast gleichwertig erschien. Bis zum 2. Februar bildete sich von der 8. Rippe an nach abwärts ein Abscess, die 10. Rippe war deutlich usurirt zu tasten, jetzt trat leichter Icterus ein. Der Leberrand stand vom Schwertfortsatze 16 cm, vom rechten Rippenbogen 11, vom linken 8 cm ab, Bauchumfang 92, Thoraxumfang in Brustwarzenhöhe 98 cm.

Am 2. Februar punktirte man und es entleerte sich grünlichgelber Eiter mit kleinen Echinokokkusblasen. Am 3. Februar erweiterte Professor Salzer die Einstichsöffnung und entleerte 2500 cm³ dünnflüssigen Eiters mit bis kleinapfelgrossen Blasen. Ausspülung mit Carbolwasser; Verlauf anfangs sehr gut, die früheren Masse reducirten sich auf 8—5 und 83. Befund im rechten Pleura-raume derselbe. Am 8. Februar Schüttelfrost, T. 39.4, stechende Schmerzen, Dyspnoe, Cyanose in der rechten Brusthälfte und Lebergegend; über der Vorderfläche der linken Lunge Knisterrasseln; am 9. Februar Tod.

Section: Das Zwerchfell beiderseits bis zur 4. Rippe reichend, im rechten Pleurasack 1½ l seröser, klarer Flüssigkeit; Pleura visceralis und diaphragmatica mit Exsudatlamellen bedeckt; rechte Lunge median und aufwärts verdrängt, ihre Basis in der Höhe der 4. Rippe; rechte Hälfte der Zwerchfellkuppe oben eingedrückt. Im rechten Leberlappen eine mannskopfgrosse Cyste mit 3—5 mm dicker, schwieliger Wand; Innenfläche des Sackes eitrig belegt. Der Inhalt aus Blasen in geringer Menge eitriger Flüssigkeit bestehend, der Sack durch eine Lücke im 9. Zwischenrippenraume nach aussen communicirend; die 10. Rippe cariös, in der Umgebung der Lücke der Sack am Rippenbogen und Zwerchfell adhärent.

16. Maydl (unveröffentlicht).

Die Anamnese liefert eine Reihe von Angaben, deren bestimmte Beziehung zum Krankheitsprocess nicht ganz klar ist.

Vor allem gibt der Patient an, er hätte vor 10 Jahren durch einen allerdings von keiner sehr bedeutenden Höhe herabstürzenden Holzpflöck einen heftigen Schlag gegen das rechte Hypochondrium erlitten, an dessen Folgen er 8 Tage krankte, ja sogar ans Bett gefesselt war. Ob eine äusserlich sichtbare Suggillation vorhanden war, weiss er sich nicht zu erinnern.

Vor mehreren (5) Jahren soll er einen Darmtyphus überstanden haben.

Voriges Jahr, während einer Reise in die Schweiz, soll er einige Tage an Blinddarmbeschwerden gelitten haben, welche spurlos vergingen.

Endlich erzählt Patient, dass er seit 14 Jahren Director einer Seidenfabrik in Bräunau in Mähren ist. Das Haus wird von 2 Hunden bewacht, welche ziemlich in engeren Contact mit dem Patienten kamen, insofern, als sie sich öfters in der Wohnung des Patienten aufhielten, unter seinem Bett schliefen, von ihm ihr Futter empfiengen, öfters an ihm emporsprangen etc. Diese beiden Hunde waren krank. Der eine hatte eine „Wucherung“ in der Gegend der rechten Hüfte, der andere hatte eine Geschwulst hinter dem rechten Ohre, magerte beständig ab, verbreitete einen ekelhaften Geruch, bis er anlässlich der Operation des Patienten dem hiesigen Thierarzneiinstitute überstellt wurde mit der Bitte, denselben vertilgen zu lassen und den Sectionsbefund mittheilen zu wollen; derselbe lautet dahin, dass es sich in diesem Falle um ein Ekzem gehandelt habe, das Thier keinen positiven Befund für Parasiten geliefert habe.

Die jetzige Erkrankung begann nun vor 7 Wochen (28. September) ohne irgend eine bestimmte äussere Veranlassung. Patient verspürte plötzlich Schmerzen, von einem Rippenbogen zum anderen ziehend, wurde gelb, und zwar recht intensiv und litt unter abendlichen fieberhaften Exacerbationen; 2mal erfolgte Erbrechen der genossenen Speisen.

Der Icterus hielt ungefähr 20 Tage an, wo er einer blassgelblichen Färbung der Haut Platz machte, welche auch bei der Operation constatirt wurde. Die Stuhlentleerungen waren nicht acholisch, nur einmal angeblich etwas blässer. Nach 14tägigem Krankenlager wurde die erste, später noch einmal eine Harnanalyse ausgeführt, welche beidesmal Urobilin constatirte.

Das Fieber hielt ebenfalls einige 3 Wochen an, wurde dann unregelmässig, schwand an manchen Tagen vollständig, bis einige Tage vor der Operation nach 3 ausgeführten Probepunctionen die Temperatur entschieden acut fieberhaft erhöht wurde (39.1), um nach der Operation vollständig normal zu werden. Weiter unten schliesse ich die sämmtlichen Temperaturmessungen an.

Von Beginn der Erkrankung an trübte das Bild der Krankheit eine Geschwulst oder, besser gesagt, eine Resistenz in der rechten äusseren Partie des Bauches, welche, als hinter dem Darne gelegen, für einen paratyphitischen Abscess imponirte, welcher um so wahrscheinlicher war, als Patient vor einem Jahre an einer ähnlichen Erkrankung gelitten hatte. Ausserdem musste dieser Resistenz beständig die Aufmerksamkeit zugewendet werden, als der Kranke unaufhörlich mit Stuhlbeschwerden zu thun hatte, die mit Abführmitteln bekämpft werden mussten.

Diese Geschwulst war es auch, derentwegen ich zu dem Patienten fünf Wochen vor der Operation zum erstenmal berufen wurde, um eine, wie man annahm, hinter dem Colon ascendens liegende grössere Ansammlung von Eiter zu entleeren.

Bei meiner Untersuchung konnte ich mich nun allerdings weder von irgendwie auf ein organisches Hindernis im Darne hinweisenden Symptomen überzeugen. Der Kranke hatte mit den Abführmitteln alle paar Tage sogar ganz überraschend copiöse Stuhlentleerungen, welche allerdings unter Schmerzen erfolgten und den Patienten ziemlich erschöpften.

Ich konnte mich aber auch nicht von der Anwesenheit einer Neubildung oder grösseren, dem Tastsinne zugänglichen Abscesshöhle überzeugen; die Percussion war über dem ganzen Abdomen tympanitisch, nur rechts nach aussen von der Mamillarlinie gedämpft tympanitisch, von der Axillarlinie bis zur Wirbelsäule ganz gedämpft. Untersuchte man aber palpatorisch in ruhiger Rückenlage, so konnte man zwischen vorderer und hinterer Bauchwand keine irgendwie erhebliche Geschwulst constatiren; immer erzeugte man durch Druck gegen die hier tastbare Resistenz ein allerdings etwas entfernt klingendes Quatschen im Blinddarme. Also durch die ziemlich gut ausführbare Palpation des Bauches in dieser Gegend ausgeschlossene Geschwulst, bei vorhandener Resistenz und gedämpft tympanitischer Percussion mit Quatschen im Coecum. Ein etwas sonderbarer Befund!

Dafür fand ich die Percussion und Auscultation über der linken Thoraxhälfte nicht ganz normal. Das Herz nicht verdrängt. Rechts reichte der volle Percussionsschall mit vesiculärem Athmen bis zum unteren Rande der 5. Rippe, woselbst eine absolute Dämpfungszone begann, die den Rippenbogen nicht überschritt und rund um den Thorax bis zur Wirbelsäule reichte. Diese Zone bezog man natürlich auf Leberdämpfung, und wurde dadurch abgewendet, die Leberdämpfung in der Gegend der im Abdomen tastbaren Resistenz zu suchen. An die absolut gedämpfte Zone über dem Rippenbogen schloss sich rechts gedämpft tympanitischer Schall bis in die Höhe der Spina ant. sup. d., links war gleich am Rippenbogen stets ausgesprochener Magenschall nachweisbar.

Rückwärts konnte ich bei meinem Besuche zum erstenmal während des ganzen Krankheitsverlaufes im Bereiche der auf die Leber bezogenen Dämpfung in der hinteren Axillarlinie einen in horizontaler Richtung schmalen, ungefähr die Breite eines Intercostalraumes und einer Rippe betragenden Bezirk tympanitischen Percussionsschalles nachweisen, wobei ich bemerke, dass Patient wegen Schmerzen nicht sass, sondern in linker Seitenlage lag. Über diesem tympanitisch klingenden Bezirk ziemlich normaler Percussions- und Auscultationsbefund der Lunge, ohne alle Rasselgeräusche. Unter dem tympanitischen Bezirk „Leber“ Dämpfung und darunter gedämpft tympanitische Percussion bis zur Crista ossis ilei.

Sonst keine Erscheinungen von Seite der Pleura, Lunge, Urogenitalapparat. Temperatur am Vortage 37.8°, am Tage der Untersuchung und nach ihr 38.1°. Puls kräftig, nicht beschleunigt. Die bisherige Diät in der Annahme eines paratyphitischen Processes karg, flüssig (Milch und Wein).

Ich fand keinen Grund zu irgend einem Eingriff am Bauche; am Thorax waren die Erscheinungen so geringfügig, so symptomlos, dass ich auch da von jedem Eingriff abstand und Zuwarten empfahl, welches bei dem Kräftezustande des Patienten auch sehr gut gestattet war.

Eine auf mein Anrathen ausgeführte Harnanalyse lieferte folgendes Ergebnis (16. October):

Der untersuchte Harn war bräunlich gelb, klar bis auf einige Fäden, von normalem Geruch. Spec. Gew.: 1020, entspr. 46.60 g Trockensubstanz pr. Lit.

Reaction sauer. Chloride 1:420. Phosphate um die Hälfte vermehrt, Indican vermehrt, reduc. Substanzen normal; Blutfarbstoff, Gallenfarbstoff, Albumin, Pepton und Propepton, Traubenzucker, sämtlich negativ. Urobilin stark vorhanden.

Sediment normal, wolkig, freie Harnsäure in diversen Krystallformen.

Ich will hier auch die Temperaturbewegung einfügen, wie sie seit Beginn der Krankheit durch Messen erhoben wurde.

Die Krankheit begann plötzlich am 28. September, die ersten 8 Tage wurden keine Messungen vorgenommen.

	Früh	Mittags	Abends	Nachts
6. October	37·0	37·2	37·1	—
7. "	37·2	36·9	37·5	—
8. "	36·9	—	37·6	—
9. "	37·0	37·0	—	—
10. "	37·2	37·7	37·8	—
11. "	37·1	37·7	38·5	—
12. "	37·5	—	38·2	—
13. "	37·2	37·7	38·0	—
14. "	37·4	38·5	38·5	—
15. "	37·5	38·5	38·5	—
16. "	37·7	38·4	37·3	—
17. "	37·9	38·3	38·7	37·9
18. "	38·2	38·8	38·8	38·3
19. "	37·7	38·5	38·3	37·9
20. "	38·2	38·5	37·9	38·0
21. "	37·7	38·0	38·4	38·0
22. "	38·4	38·2	37·8	37·5
23. "	37·3	37·7	37·7	37·7
24. "	36·9	38·4	38·9	37·7
25. "	36·9	37·2	37·9	37·2
26. "	37·0	37·2	37·2	37·0
27. "	36·7	37·4	37·4	37·0
28. "	37·1	37·1	37·2	37·5
29. "	37·1	37·5	37·6	37·9
30. "	37·8	38·0	37·6	37·6
31. "	37·1	37·0	37·6	37·4
1. November	37·2	27·2	37·3	37·0
2. "	37·1	36·9	37·9	37·3
3. "	37·2	37·0	38·0	37·4
4. "	37·0	37·7	37·7	37·5
5. "	37·0	38·2	38·2	37·6
6. "	36·7	36·7	37·5	37·4
7. "	36·8	37·5	37·4	37·4
8. "	36·9	—	—	—

Das Fieber wurde immer geringfügiger, der Appetit hob sich sogar etwas, der Patient fieng an sich bereits wieder um sein Geschäft zu interessiren und doch war er immer weniger im Stande, im Bette sich aufzusetzen oder dasselbe zu verlassen, die Localerscheinungen, wiewohl nur objectiv, wurden auch immer ausgeprägter. Es wurde weder der abnorme Befund am Thorax durch krankhafte Erscheinungen von Seite der Lunge oder Pleura accentuirter, noch waren die Beschwerden von Seite der Bauchhöhle, resp. des Darmes unüberwindliche. Doch gesellte sich ein neues lästiges Symptom. Entweder unmittelbar vor einer künstlich bewirkten Stuhlentleerung oder nach ihr trat ab und zu ein anstrengendes Erbrechen auf, in dessen Folge ein hochgradiger Collaps zu kommen pflegte, der so intensiv war, dass die Umgebung den Patienten fast dem Verlöschen nahe glaubte. Auch während des Wundverlaufes noch hat uns dieser Complex Erbrechen, Stuhlentleerung, tiefer Collaps mehreremal arge Besorgnisse eingeflösst.

Die Diagnose der behandelnden Ärzte in der Heimat des Patienten neigte jetzt mehr einem Nierentumor oder einem hinter dem Darne befindlichen

Abscesse zu. Deswegen wurde auch ein Chirurg pro consilio aus einer nahen Provinzhauptstadt berufen. Es wurde eine Punktion mit Pravaz'scher Spritze über der resistenten Partie des rechten Hypogastriums ausgeführt, ohne eine Aufklärung zu liefern. Bei derselben Gelegenheit, 2 Tage vor dem Transport des Patienten nach Wien, wurden auch 2 andere Probepunktionen vorgenommen, und zwar vorne und rückwärts in der Höhe der 6. Rippe. Bei keiner der Punktionen konnte irgend etwas aspirirt werden, doch soll beim Herausziehen der Pravaz'schen Spritze vorne an deren Spitze scheinbar ein Eitertropfen gehangen haben.

Durch das circa 4 Tage vor seiner Überführung nach Wien aufgetretene Erbrechen und den sich daran anschliessenden Collaps, der immer erst in 2 Tagen verwunden wurde, wurde der Transport um einige Tage verzögert. Das Krankheitsbild wurde auch in denselben Tagen dadurch erschwert, dass sich nach den Punktionen heftige, jede Inspiration begleitende, stechende Schmerzen auf der rechten Brustseite einstellten, gleichzeitig die bisher nahezu normale Temperatur am Punctionstage abends, den 15. November, auf 38·5°, am Transporttage früh auf 38·2°, abends auf 39·1° anstieg.

Der gefürchtete Transport, 4 Stunden mit dem Eilzug, wurde verhältnissmässig gut überstanden und der Patient in der Eder'schen Heilanstalt untergebracht. Der Befund am Abend des 16. November war folgender: Respiration frequent, oberflächlich, schmerzhaft. Puls kräftig. Temperatur 39·1°.

Percussion des Abdomens überall tympanitisch, nur von der rechten Mamillarlinie bis in die Axillarlinie gedämpft tympanitisch, weiter rückwärts ganz gedämpft. Bei der Palpation links normaler Befund, rechts vom Rippenbogen bis in die Höhe der Spina anter. super. Nach aussen von der rechten Mamillarlinie eine vermehrte Resistenz mit nahezu genau in der Mamillarlinie liegender, vom Rippenbogen also vertical abwärts verlaufender Grenze. Die Resistenz läuft in einen dünnen Rand mit einer Incisur aus und fällt die Fortsetzung des letzteren nach aufwärts etwas nach links vom Proc. xiphoides; hieselbst weiter nach links percutorisch deutlicher Magenschall constatirbar.

Der Lungenbefund je nach der Lage wechselnd. In der Rückenlage Percussion links normal, sowohl was die Ausdehnung als die Lage der Eingeweide betrifft. Rechts Lungenschall bis zum unteren Rande der 5. Rippe, von da bis zum Rippenbogen in vollständiger Rückenlage tympanitischer Schall, in halbsitzender Stellung dagegen tympanitischer Schall nur in einem Intercostalraum (zwischen 6. und 7. Rippe) nachweisbar, darunter bis zum Rippenbogen Dämpfung. Rückwärts in sitzender Stellung links normaler Befund, rechts Dämpfung von der Mitte der Scapula bis nach abwärts, diese Dämpfung hat einen schräg von rückwärts oben nach vorne unten gehenden Contour, so dass der Scheitel des Dreiecks der Mitte der Scapula, die Basis rund um den Thorax bis zum Sternum reicht. Nicht ganz gedämpft erschien ein Streifen rechts entlang der Wirbelsäule, der von der Höhe der Scapula bis zur Lungenbasis reichte. Auscultation: Links vorne und rückwärts normal. Rechts vorne den Grenzen des Lungenschalles entsprechend vesiculär, von da an einer circumscribten Stelle amphorisches Athmen. Rückwärts oben rauh vesiculäres, unten entlang der Wirbelsäule bronchiales Athmen; je weiter man sich von der Wirbelsäule gegen die Axillarlinie entfernt, wird das bronchiale Athmen undeutlicher hörbar, bis die Athmungsgeräusche schwinden. Ebenso wird über der gedämpften Partie des Thorax der Pectoralfremitus unfühlbar. Succussionsgeräusch.

Bei jedem Athemzug Stechen auf der rechten Brusthälfte, Athem sehr frequent und flach, Temperatur 39·1°. Puls 120, kräftig.

Der Harn enthielt nach einer neuerlichen Analyse neben Urobilin und Indican Spuren von Pepton, keine abnormen Bestandtheile (Eiweiss und Zucker).

Wir hatten demnach Erscheinungen eines abgeschlossenen Pyopneumothorax, der nur gar keine Erscheinungen weder seitens der Lunge noch der Pleura je gemacht hatte, noch jetzt verursachte, ausser der Compression der Lunge gegen die Wirbelsäule. Es war kein Auswurf vorhanden, kein Husten; etwas Schleim, der ausgeworfen wurde, hatte man, als gar nicht aus den Respirationswegen stammend, mikroskopisch erkannt. Das Bruststechen der letzten 2 Tage konnte eher als Folge der 2 gemachten Punktionen angesehen werden,

als für ein Symptom der Krankheit selbst. Es war niemals früher vorhanden gewesen und setzte prompt nach den Punktionen zugleich mit beträchtlicher Temperatursteigerung ein. Weiters hatte aber das eiter- und lufthaltige Exsudat eine ganz besondere Folge, nämlich eine Verdrängung der Leber ganz aus ihrer Position, so dass im Bereiche der normalerweise vorhandenen Leberdämpfung amphorisches Athmen und tympanitischer Percussionsschall nachweisbar war, dagegen der rechte Leberlappen in Form eines resistenteren Palpationsbezirks, mit linksseitigem freien Rand, einem Einschnitt, im Abdomen bis zur Höhe der Spina anterior superior nachzuweisen war. Für einen von der Niere oder dem umgebenden Bindegewebe ausgehenden Abscess mit collateralem Ödem sprach weder der Sitz des tympanitischen Percussionsschalles, noch irgend ein Symptom von Seite des Harnapparats, noch ein im Abdomen nachweisbarer irgendwie umfänglicherer Eitersack in der rechten Weiche.

Die Haut der rechten Thorax- und Lumbalgegend, und zwar letztere etwas mehr, wegen der halbsitzenden Lage des Patienten, ödematös.

Der Beginn der Krankheit mit heftigen Schmerzen im rechten Hypochondrium, der einleitende 3 Wochen intensiv, später in Spuren vorhandene Icterus, der Nachweis von Urobilin im Harn, die Abwesenheit von Lungen- und Pleura- sowie Nierensymptomen, die Dislocation der Leber, alles wies auf den hepatalen Ursprung des durch die Dämpfung mit tympanitischem Schall, durch den Nachweis der Peptone im Harn, Ödem der Haut, mit grosser Sicherheit anzunehmenden gashaltigen subphrenischen Abscesses.

Woher stammt der in fauliger Zersetzung begriffene Abscess? Gallenstein- koliken waren nie vorhanden, das Trauma erfolgte vor 10 Jahren und blieben alle Folgen aus; der Patient hatte nie Aufenthalt in tropischen Gegenden genommen; die Seide, welche in der von ihm geleiteten Fabrik verarbeitet wurde, kam immer erst appretirt in seine Hände; nie waren Magen- oder Duodenal- geschwürsymptome vorhanden. Es blieb nichts anderes übrig, als einen genuinen subdiaphragmalen Abscess anzunehmen, oder an einen subphrenischen, ge- platzten und dadurch zur Eiterung Veranlassung gebenden Echinokokkus, eine Annahme, die uns besonders nahe lag, als wir voriges Jahr einen in die Pleura durchgebrochenen Blasenwurm der Leber und 2 andere Fälle von subphrenischem Abscess operirt hatten. (S. dieselben weiter oben.)

Die Therapie hatte natürlich in der Eröffnung des gashaltigen Abscesses mittels Rippenresection zu bestehen. Die Incision musste von vorn gemacht werden, im Bereiche des tympanitischen Percussionsschalles, als des Punktes, wo man unbedingt in die Abscesshöhle gelangen musste; rückwärts wäre das Eingehen unzweckmässig gewesen, da hier die Dämpfung auch von einem peri- pleuritischen ödematösen Infiltrat herrühren konnte, überdies rückwärts bis auf eine Strecke von der Wirbelsäule bronchiales Athmen zu hören war, man also leicht in die Lunge gerathen konnte.

Der Kranke war mit der Operation einverstanden, Professor Schrötter, der pro consilio zugezogen wurde, sprach sich ebenfalls für den operativen Eingriff aus.

Die am 10. November ausgeführte Analyse des Sputums und des Harns lieferte folgendes Resultat:

Sputum weisslich, fadenziehend, schleimig, reichlich Fetttropfen, Epithelien der Mund-, Rachen- und Magenschleimhaut, reichliche Hefezellen und Bacterien, unverdaute Fleischfasern, wenig Schleimkörperchen enthaltend. Untersuchung auf Tuberkelbacillen negativ. Das Sputum stammte demnach wahrscheinlich nicht aus den Respirationsorganen, schien vielmehr Erbrochenes zu sein.

Der Harnbefund war folgender:

Sehr reichlicher Bodensatz von Uraten. Einzelne Krystalle von Harnsäure; einzelne von oxalsaurem Kalk. Sehr viel Urate. Schleim und Epithel normal. Farbe ziegelroth, lackig trübe, filtrirt dunkelölgelbbraun. Reaction sauer. Spec. Gewicht 1026.

In tausend Theilen:

Wasser	938.3
Feste Stoffe	67.7
Org. Stoffe	48.7

Asche	13.0
Extractivstoffe	8.7
Harnstoff	37.0
Chloride	5.4
Sulphate	3.5
Phosphate	4.1
Harnsäure vermehrt,	
Urobilin stark,	
Indican wenig vermehrt,	
Urocythrin ziemlich reichlich,	
Eiweiss keine Spur,	
Zucker keine Spur,	
Alcaliphosphate	2.8
Erdphosphate	1.3
Peptone in Spuren,	
Biuretreaction war positiv, Trübung nach Zusatz	
von Essigsäure und Phosphorwolframsäure,	
Stickstoff	17.2

Am 16. November 1889 schritt ich zur Operation.

Es wurde entsprechend dem Bezirke der tympanitischen Percussion rechts unten am Thorax eine Incision entsprechend der 7. Rippe angelegt und aus der Continuität dieser ein Stück von 6 cm Länge subperiostal reseziert. Die Pleura costalis lag nun in der Wunde vor und ich punktirte daselbst — wie ich es immer vorsichtshalber zu thun pflege — mit einem Probetroakar, worauf durch denselben eine äusserst übelriechende Gasmenge entwich, sowie dickflüssiger Eiter. Die Diagnose eines Abscesses an dieser Stelle war nun sicher gestellt und ich machte mit dem messerförmigen Brenner des Paquelin eine ausgiebige Öffnung, wobei ich bemerkte, dass die Pleura costalis entweder an und für sich oder durch Anlagerung einer anderen Gewebsschicht auf $\frac{1}{2}$ cm verdickt war. Dieser Befund wurde sofort erklärt, als wir von der recht umfangreichen Öffnung eine Beleuchtung der Höhle vornahmen. Wir bedienten uns hierbei des Leiter'schen Panelektroskops, dessen Licht, wie bei der Gärtner'schen Lampe, mittels eines Glasstabes in die Höhle fortgeleitet wurde. So konnten wir uns über die Ausdehnung der Höhle orientiren, über ihre Wände uns klar werden. Wir befanden uns thatsächlich, wie wir uns früher die Sache auch zurechtgelegt hatten, zwischen Leber und Diaphragma. Bei unserer Incision der Pleura costalis haben wir offenbar auch den obliterirten Recessus pleurae diaphragmaticus und das mit der Pleura costalis verlöthete Diaphragma durchquert. Die nun eröffnete Höhle war ein schief von rückwärts oben nach vorne unten und aussen abfallender Raum, dessen untere Begrenzung durch die convexe, rosa gefärbte, glatte, nahezu unveränderte Oberfläche der Leber gebildet war. Die obere Begrenzung bildete das sanft gegen die Höhle vorgewölbte, abermals nahezu unveränderte, sehnig weiss glänzende, mit zarten Gefässnetzen versehene, bei der Respiration auf- und niedersteigende Diaphragma. In der Rückenlage des Patienten erwies sich nun die Höhle halb leer, da die Gase entwichen waren. Die hintere, nach abwärts gelegene Hälfte war mit Eiter von guter Consistenz und Färbung, doch äusserst üblem Geruche ausgefüllt; nachdem man den Eiter mit einem dicken Drainrohr herausgehebert hatte, kam eine zusammengefaltete, ziemlich resistente Membran, die auf der Oberfläche schwamm, zum Vorschein. Sie wurde extrahirt und zur mikroskopischen Untersuchung übersendet. Der Eiter wurde vollends mit 0.6%iger Kochsalzlösung ausgewaschen. Da man sich nun überzeugte, dass die Resectionswunde nicht dem abschüssigsten Punkte der Höhle entsprach, so machte man knapp unter dem Rippenbogen rechts eine Gegenöffnung — so weit war die Leber von ihrem Platze weggerückt — durch welche dann aller Inhalt der Höhle bequem abfloss. Die Resectionswunde wurde genäht, bis auf eine Stelle, durch welche ein dickkalibrirtes Drainrohr eingelegt wurde; ein ähnliches führte man durch die Contrapertur ein und bedeckte den Thorax mit einem Sublimatholz-Charpieverband.

Trotzdem nun die Verhältnisse ziemlich einfache waren und wir die beste Hoffnung auf Genesung hegten, sollten wir uns doch keines günstigen Ausgangs

freuen dürfen. Anfangs jeden 2., später jeden 4. Tag nahmen wir den Verbandwechsel vor; der üble Geruch des Eiters schwand nach 2 Tagen; der Abfluss des Eiters war ein ganz genügender und freier. Die Höhle schrumpfte auch in rascher Weise derart, dass die Leber allmählich in ihre normale Position einrückte und wir gezwungen waren, das Drain der Contraapertur wegzulassen, worauf sich bald diese, am Rippenbogen gelegene Öffnung schloss. Wegen Verkleinerung der Höhle musste auch hier das Drain gekürzt werden; die Höhle konnte am 10. December nur mehr als kleinapfelgross mit der Sonde nachgewiesen werden.

Der Patient hatte es schon Schluss November zum Aufstehen gebracht und war Mitte December so weit vorgeschritten in seiner Reconvalescenz, dass er allein das Krankenzimmer verlassen und sich auf den geheizten Corridor des Hauses begeben konnte, wo er oft halbe Tage sitzend ohne Ermüdung zubrachte. Der Appetit hatte sich nach einigem Zögern eingestellt; Patient genoss ganz ansehnliche Quantitäten von Wein und bayerischem Bier, begann sich um die Vorfälle um sich zu interessiren, als nun Schlag auf Schlag böse Vorfälle verzeichnet wurden. Zur Zeit (2. Hälfte December) herrschte Influenza in Wien, hievon wurde auch die Wärterin des Patienten ergriffen; einige Tage kämpfte sie mit den anfänglich überwindlichen Beschwerden, Halsschmerzen, Heiserkeit, reichlichem Husten, Mattigkeit, bis sie endlich doch das Bett aufsuchen musste. Gleichzeitig aber hatten wir beim Patienten die unliebsame Entdeckung einer lobulären Pneumonie links und einer eitrigen Pleuritis rechts vorgenommen. Eine Probepunktion bestätigte die Annahme des Vorhandenseins von Eiter. Patient wurde narcotisirt und der Eiter der rechten Pleura von der bestehenden Wunde nach stumpfer Durchtrennung der Diaphragmadecke entleert, ein Drain daselbst eingeführt und mit NaCl-Lösung ausgewaschen; die Kräfte des Patienten erlitten einen argen Stoss derart, dass der Kranke verloren gegeben wurde. Nach weiteren 3 Tagen erlag der Kranke seinem mehrfachen Leiden am 22. December, also in der Woche der höchsten Akme der Influenzaepidemie, welche eben damals sich mit einer Epidemie von Lungenentzündungen und eitrigen Pleuritiden zu vergesellschaften begonnen hatte. Die Section wurde nicht ausgeführt.

In dem bei der Operation gewonnenen Secret wurden Eiterkörperchen, Detritus, Bakterien nachgewiesen, aber keine Haken; die nahezu kindskopfgrosse zusammengefaltene, glatte, sehr resistente Membran wurde seitens des Prosectur-adjuncten des Allgemeinen Krankenhauses als eine Echinokokkusmembran angesprochen.

17. Maydl (unveröffentlicht). Siehe den Fall 10 der operirten Lungen-echinokokken; gleichzeitig wurde ein subphrenischer Sack eröffnet, die Cyste sofort entfernt; die Wunde drainirt; Heilung derselben anstandslos in 6 Wochen.

Wir haben schon an einer anderen Stelle ausgesprochen, wie wir den Begriff des subphrenischen Echinokokkus eingeschränkt wissen möchten, nämlich so, dass jener Echinokokkus, gleichgiltig woher ausgehend, ob von der Leber, Milz oder Niere, oder einer anderen Gewebsschichte, nur dann als subdiaphragmatisch kat'exochen bezeichnet werden sollte, wenn derselbe sich ausschliesslich auf Kosten des Brustraumes entwickelte und mit keinem Antheile irgend einer Partie den Bauchdecken gegenüberliege. Soin wäre ein jeder Echinokokkus, der unzweifelhaft unterhalb der Insertionen des Zwerchfells den Bauchdecken anliegend nachweisbar ist, nicht als subdiaphragmatisch, sondern als abdominal zu bezeichnen.

Wir haben diese Begrenzung des Begriffes „subdiaphragmatisch“ schon aus Rücksicht für die Diagnose empfohlen. Ein anderer Grund, nur die oben bezeichneten Abarten der abdominalen Echinokokken als subphrenisch zu bezeichnen, ist die Operationsmethode, welche gegen diese Classe von Cysten am zweckmässigsten angewendet wird.

Denn ebenso als den subphrenischen Echinokokken die Merkmale fehlen, welche dem Parasiten derselben Organe zukommen, wenn er sich gegen die Bauchhöhle entwickelt hat, ebenso ist als Therapie den subphrenischen Echinokokken gegenüber die transpleurale oder perpleurale Methode empfehlenswerter als jede andere. Haben wir ja doch gelernt bei der perpleuralen Methode den eventuellen Contact der normalen oder mit Eiter gemischten Echinokokkusflüssigkeit mit der unverlötheten Pleura zu vermeiden, worauf der einzige Einwand, der gegen die perpleurale Methode gemacht werden könnte, hinfällig geworden ist. Aber selbst wenn die Pleurablätter unverlöthet wären und eine Infection der Pleura stattfände, ist eine Eiterung, selbst wenn sie die ganze freie Pleurahöhle umfasst, ziemlich erfolgreich zu beherrschen. Die abdominalen Methoden, die Verschiebungsmethode Landau's nicht ausgenommen, geben die Möglichkeit der Infection der Bauchhöhle zu, wenn die Abschlussmassregeln ohne Erfolg geblieben wären; diese sind aber bei der perpleuralen und abdominalen Methode die gleichen, die Chancen ihres Gelingens ebenso. Misslingen sie, dann kommt es zu einer Infection der Bauchhöhle, und was diese zu bedeuten hat, davon wissen wir nach den geringen Resultaten der operativen Behandlung der eitrigen Peritonitis manches zu erzählen; heute noch sind wir ja, wie die letzten Jahre hindurch, fast hilflos, falls eine eitrige Infection der gesammten Bauchhöhle, so ausnahmsweise sie auch heute vorkommt, dennoch stattfindet.

Halten wir dem die Resultate der Empyembehandlung der Brusthöhle gegenüber, so optirt gewiss jedermann, für den Fall des Misslingens jener Massregeln, welche in unserem Falle die Brust- oder Bauchhöhle gegen die Operationswunde abschliessen sollten, eher für die Zulässigkeit der Infection der Pleura, als des Peritonäums.

Ausserdem gestattet die Verschiebungsmethode Landau's gegen sich den Einwand, dass bei derselben erst acceptable Verhältnisse geschaffen werden müssen, und die Voraussetzung, dass die Massregeln, welche hiezu führen, d. h. die Fixationsnähte, auch thatsächlich ihre Aufgabe erfüllen. Sie hat auch zur Voraussetzung, dass das Organ, welches verschoben werden muss, beweglich ist, was ja in den meisten Fällen des subdiaphragmatischen Echinokokkus, insbesondere wenn er vereitert ist, nicht der Fall sein dürfte. Für den Fall der Eiterung im Echinokokkussacke können wir im Gegentheile auf Verlöthung der Pleurablätter rechnen und sie zweckmässig ausnützen, während eine solche Verlöthung des Sackes mit der vorderen Bauchwand, so günstig sie auch sonst wäre, die Landau'sche Methode vereiteln würde, ja den Sack von der vorderen Bauchwand unzugänglich macht.

Diese 2 Methoden, welche sich bei der Behandlung des subphrenischen Echinokokkus gegenüberstehen, sind, kurz beschrieben, die folgenden:

Die ältere Methode ist jene von Israel und Volkmann, welche sie zum erstenmale ausführten und am VIII. Congresse der „Deutschen Gesellschaft für Chirurgie“ im Jahre 1879 hierüber berichteten, obwohl schon Roser im Jahre 1864 einen ähnlichen Operationsplan auf der

Giessener Naturforscherversammlung gemacht hatte, ohne dass derselbe jedoch zur Ausführung gekommen wäre.

In dem Falle von Israel war ein Echinokokkus der Leberconvexität vorhanden. Derselbe war vom Bauche aus völlig unzugänglich; Israel machte die Rippenresection, eröffnete die Pleura, worauf eine minimale Quantität Luft eintrat. Nach 7 Tagen wurde bei Verwachsung der beiden Pleurablätter das Zwerchfell durchtrennt und die Peritonäalhöhle eröffnet. Nach 9 Tagen endlich eröffnete man die Cyste selbst. Im Falle von Volkmann war ein zuvor mehrfach punktirter Echinokokkus der Leber vorhanden. Dieser verjauchte; da er aber bei der Aufnahme des Patienten nirgends der vorderen Bauchwand anlag, so griff auch Volkmann zur Eröffnung der Pleurahöhle nach vorhergehender Resection der 7. Rippe. Es waren die Pleurablätter nicht verwachsen, doch gestattete der Zustand des Kranken nicht, auf künstliche Verklebung zu warten. Es wurde daher, in der Hoffnung, dass von dem Eintritte der Jauche bei dem geschaffenen freien Abfluss aus der Pleura nichts besonders Bedrohliches zu erwarten wäre, und dass wenigstens die Cyste ans Zwerchfell angewachsen sei, sofort auch das Zwerchfell und die Cystenwand durchtrennt und jauchiger Inhalt sammt Blasen entleert. Die gehegten Hoffnungen erfüllten sich auch vollständig, der Patient genas.

Heutzutage würden wir allerdings, wenn der Zustand des Patienten es gestattet, entweder so vorgehen wie Israel, nämlich in 2 oder 3 Zeiten operiren, je nachdem sich die Cystenwand mit dem Zwerchfell als verlöthet oder unverlöthet erweisen würde. Die einzeitige Operation von Volkmann würden wir reserviren nur für jene Fälle, wo sowohl die beiden Pleurablätter untereinander, als auch das Zwerchfell mit der Cystenwand verlöthet wäre. Wäre das eine oder das andere nicht bereits geschehen, so würden wir bei dringender Indication der Cystenentleerung, für die einzeitige Operation sein, würden aber vorher durch Nähte, welche parallel mit den Wundrändern gelegt wären, zuerst die Pleura durch Vernähung ihrer beiden Blätter miteinander gegen die Wunde abschliessen. Für diese Abschlussnähte, deren eine die andere etwas überragen sollte, damit keine Lücken zwischen denselben übrig bleiben, durch welche der Cysteninhalt dennoch in den Pleuraraum einsickern könnte, bietet sowohl die Pleura costalis mit der Unterlage des Rippenperiosts, als die Pleura diaphragmatica mit der ziemlich dicken Doublirung mit Muskelsubstanz des Zwerchfells hinreichenden Halt und ist ein Ausreissen derselben nicht zu befürchten. Nachher kann das Zwerchfell incidirt werden und, je nach dem Verhalten der Cyste zum Zwerchfell, kann dieselbe bei vorhandenen Adhäsionen gleich eröffnet werden, oder man schreitet bei Fehlen derselben auch zum Abschluss des Peritonäalraumes gegen die Wunde, indem die Cystenwand (nach eventueller Punktion der Cyste und unter Vorziehen derselben) ans Diaphragma, oder, wenn es möglich ist, an die Haut angenäht wird; hierauf kann ohne weiteren Schaden die Cyste eröffnet, entleert, eventuell ausgespült werden, die Blasen zum Theil oder vollständig entfernt werden.

Da nach dem Geschilderten die Manipulationen in ziemlicher Tiefe vor sich gehen, so empfiehlt es sich, die äussere Incision nicht zu klein anzulegen und ein längeres Stück Rippe, circa 8—10 *cm*, zu reseciren.

Ungefähr in dieser Weise — wiewohl, wie sich's bei der Operation herausstellte, ohne Nothwendigkeit — gieng Trendelenburg vor, als er einen pleuralen Echinokokkus, im Glauben, es handle sich um einen subdiaphragmatischen, operirte.

Die Landau'sche Methode, welche wir also für unsere Zwecke eigentlich nicht sonderlich empfehlen würden, besteht in Folgendem: Wir folgen in der Beschreibung dem Berichte über den ersten Fall Landau's,¹⁾ welcher nach dieser Methode behandelt wurde. Unter dem Processus ensiformis war eine Auftreibung, hart anzufühlen, vorhanden, deren Dämpfung sowohl in jene der Leber, als jene des Herzens übergeht. Die rechte Oberbauchgegend ist erheblich stärker gewölbt als die linke und von einem mannskopfgrossen Tumor eingenommen, welcher die Leber ist. Sie reicht in der Axillarlinie von der Crista ilei bis zur 4. Rippe, ihr Rand geht über den Nabel und endet 2 Fingerbreit unter dem linken Rippenbogen in der Mamillarlinie. Eine eingestossene Nadel entleert erst, nachdem sie 10 *cm* nach oben eingestossen wurde, wasserhelle Flüssigkeit. Der Schnitt wurde in der Linea alba angelegt, und zwar knapp am Schwertfortsatze. Erst als der Finger hinter denselben gegriffen hatte, fühlte er an der Convexität der Leber eine Verhärtung. Die Leber wurde nun in eine Anteversionsstellung herabgezogen, so dass ein höheres Segment derselben in die Bauchwunde zu liegen kam. Jetzt wurde die Leber an die vordere Bauchwand angenäht und in die Leber eine Incision gemacht; es mussten circa 3 *cm* Parenchym durchtrennt werden, ehe die Echinokokkusblasen hervorstürzten; die Leberschnittträger wurden mit verticalen Nähten an die Bauchdecken angenäht, die Blutung aus dem Leberparenchym stand vollkommen. Landau operirte nach dieser Methode 4 Fälle, sämmtlich mit gutem Erfolge. Ausser diesen wurde die Operation nur noch einmal von Löbker²⁾ ausgeführt. In diesem Falle entleerten sich nach Eröffnung der Bauchhöhle Ascites, die Bauchwundränder wurden mit Peritonäum umsäumt, worauf sich der linke Leberlappen präsentirt. Nun wurde, entsprechend dem oberen Wundwinkel, eine Fixationsschlinge angelegt und mit Hilfe derselben die Leber dislocirt, bis man im Stande war, die Schlinge im unteren Wundwinkel zu befestigen. Die Wunde selbst lag am linken Rippenbogen vom Processus xiphoides nach abwärts. Nun lag die Cyste im oberen Wundwinkel, von Lebergewebe gedeckt. Man punktirte sie, entleerte Eiter, nähte die Leber ringsum an die Wunde, durchtrennte die Lebersubstanz bis zu 1½ *cm* Tiefe und entleerte nach gemachter Incision Eiter mit Blasen und nekrotischen Fetzen der Mutterblase. Auch dieser Fall wurde der Heilung zugeführt.

¹⁾ Landau. Über den subdiaphragmatischen Echinokokkus, Dtsch. med. Wochenschrift 1886, pag. 332.

²⁾ Löbker, Über den subphrenischen Echinokokkus, Dtsch. med. Wochenschrift 1889, pag. 353.

Sowohl bei dieser als bei der erst beschriebenen, wie wir glauben, für die echten subdiaphragmatischen Echinokokken typischen Operation wird selbstverständlich der Verlauf wesentlich abgekürzt, wenn der flüssige Inhalt, insbesondere aber die Mutterblase möglichst vollständig bei der Operation entfernt wird; die Höhlung schrumpft ungemein rasch, der befühlende Finger tastet an ihrer Innenfläche zahlreiche Falten; Ausspülungen der Höhle, ausgenommen bei Vereiterung oder Verjauchung, sind nicht nothwendig, die Secretion während der Nachbehandlung pflegt eine minimale zu sein.

Von den Einzelheiten der Operationsberichte interessirt uns mancherlei.

Fragen wir nach der Beschaffenheit des Inhalts der operirten Säcke, so stellt sich heraus, dass derselbe in den meisten Fällen mit Blasen gemengter Eiter war, und zwar in 13 der gesammelten Fälle. In den übrigen war es der typische, wasserklare Echinokokkusinhalt. Allerdings kam der Fall nicht immer schon im Zustande der Vereiterung in die Hand des Arztes, da die erste Punktion noch kristallklaren Inhalt lieferte und erst eine spätere Punktion oder erst die Spaltung des Sackes bei der Operation Eiter entleerte. (Siehe den 2. Fall Maunoury und den 2. Fall Segond.) Der Gedanke der Infection durch jene erste Punktion ist dann ungemein nahelegend. Doch vereitern Echinokokkussäcke auch ohne Punktion, wie ich es in meinem Falle gesehen habe, wo Luft in dem Raume nachweisbar war, bevor überhaupt eine Punktion gemacht worden war. Der erste Fall Segond's (Nr. 11) lehrt, dass aus eitriger Expectoration nicht auf Eiterung in der subdiaphragmatischen Höhle geschlossen werden darf. Diese enthielt wasserklaren Inhalt, der Eiter stammte aus dem vereiterten Lungenechinokokkus. Im Falle Bülow (Nr. 9) wäre das Umgekehrte denkbar gewesen. Bei einem vereiterten subphrenischen Echinokokkus bestand klares seröses Pleuraexsudat; hätte man den Pleuraraum angestochen, so hätte man vielleicht die Echinokokkusdiagnose mit noch grösseren Schwierigkeiten gemacht. Im Falle Herrlich regte der vereiternde Echinokokkus einen circumscripten Abscess in der Pleura an, der bei der Operation zufällig in die Incision zu liegen kam. In 3 Fällen (7, 10, 15) bahnte sich der Eiter aus dem subphrenischen Raume selbst den Weg nach aussen und es bildeten sich aussen am Thorax sichtbare Abscesse, einmal am Schulterblattwinkel, einmal am Rande des grossen Rückenmuskels, einmal unterhalb der 8. Rippe. Die zwei letzteren Fälle starben. Wir sehen nun schon eine dritte Kategorie des intrathoracalen Echinokokkus, der durch Perforation zwischen den Rippen spontan ausheilen könnte. Die mit der Lunge zusammenhängenden Abscesse lassen sich gegen dieselbe entleeren und rufen bestimmte Erscheinungen hervor. Die der unteren Peripherie des Thorax aufsitzenden Abscesse können von subdiaphragmatischen Abscessen herühren, es handelt sich dann um anamnestiche Eruirung von Daten, die für einen Echinokokkus, z. B. der Leber, sprechen. Hochsitzende Abscesse ohne Lungensymptome und ohne Zeichen einer sub-

phrenischen Eiterung sprechen fallweise für peripleuralen Echinokokkus. Dreimal war dem Eiter des subphrenischen Abscesses Gas beigemischt, ein willkommener diagnostischer Behelf.

In mehreren Fällen wiesen anamnestische Angaben direct auf subphrenischen Ausgang der Dämpfung, da bereits vorausgegangene Eingriffe auf das Vorhandensein eines Leberechinokokkus hindeuteten, z. B. im Falle Volkmann's, Bülow's, Segond's (11) und meinem Falle. Eilfmal machte man eine Rippenresection, sechsmal einen einfachen Einschnitt, ohne dass man hievon direct einen günstigen oder ungünstigen Einfluss darauf ableiten könnte, dass ein Fall kürzere oder längere Zeit zur Ausheilung brauchte oder schliesslich einen guten oder schlechten Ausgang nahm. In 2 Fällen wurden Nachoperationen nachgeschickt; im Falle 5 musste, um die Höhle zum Verschlusse zu bringen, der schon gemachten Rippenresection eine weitere nachgeschickt werden. Im Falle 7, wo nur einfache Incision gemacht worden war, musste die Fistel behufs besserer Entleerung der Secrete erweitert werden. In den 7 tödtlich abgelaufenen Fällen war in 5 Rippenresection, in 2 einfache Incision in den Thoraxraum gemacht worden.

Leider können wir wegen Mangelhaftigkeit der Angaben nicht überall über den Zustand der Pleurablätter, ob verklebt oder nicht, berichten. Aber in der Mehrzahl der Fälle bekommen wir hierüber doch Auskunft.

In einem Falle war klares Exsudat in der Pleura, im Echinokokkussack stinkende trübe Flüssigkeit (Fall 9), eine Infectionsmöglichkeit der ersteren durch letzteren lag vor; der Fall verlief auch ungünstig.

Einmal war ein Pleuraabscess vorhanden, ohne Communication des eitrigen Cysteninhalts mit demselben (Fall 5).

Dreimal lag eine Perforation des vereiterten Echinokokkus durch die Brustwandungen vor, als Folge hievon ein äusserer Abscess (Fall 7, 10, 15). Dieser Umstand setzt zumeist Durchquerung der verlötheten Pleurablätter voraus. Einmal perforirte der Parasit, offenbar nach Vereiterung ins Colon und in die Lunge. Über den Zustand der Pleurablätter an der Operationsstelle können wir keine Auskunft geben (Fall 8). In 9 Fällen liegen directe Angaben hierüber vor. In 5 Fällen hievon war der Inhalt wasserklar oder weissgelblich. In 2 Fällen waren dabei die Pleurablätter unverlöthet (Fall 1 und 14); in 3 verlöthet (3, 11, 16). In den 4 Fällen aber, wo der Inhalt eitrig war, waren 3mal die Pleurablätter verwachsen (2, 13, 17), in einem (jenem Segond's Nr. 12) waren sie nicht verwachsen. Am 23. September war der Inhalt noch wasserklar, am 21. October schon eitrig. Aus dem eventuellen Punktionsergebnisse ist also nicht ein verlässlicher Schluss zu ziehen, ob die Pleurablätter verwachsen sind oder nicht. Man operire daher so, als ob keine Verklebungen zu erwarten wären.

Von den Erscheinungen während des Verlaufes ist hervorzuheben, dass, entsprechend dem meist hepatalen Ursprung des subphrenischen Echinokokkus, sehr häufig Gallesecretion aus der Wunde

beobachtet wurde. Nahm der Parasit seinen Ursprung ausserhalb der Leber, in der Milz, in der Niere, oder, wie in unserem Falle, von dem lockeren Zellgewebe zwischen Leber und Diaphragma, so bleibt dieses Symptom natürlicherweise aus.

Unter unseren Fällen finden wir Gallesecretion aus der Wunde siebenmal verzeichnet. (Fall 1, 2, 4, 5, 7, 10, 11.) Dieselbe dauerte verschieden lang. Wir finden Angaben über Gallesecretion, welche 8 Tage anhielt, und auch solche, wo sie $3\frac{1}{2}$ Monate fortbestand, in 2 Fällen zeigte sie sich nur zeitweilig; manchmal wird notirt, dass die Stühle tonfarben waren, so dass die gesammte Galle aus der Wunde abgeflossen sein muss. Das abgeflossene Gallenquantum wird aber durchaus nicht als überraschend gross bezeichnet. Dementgegen gibt es unter unseren Fällen z. B. auch solche (Nr. 4 und 12), wo die Gallesecretion übereinstimmend als enorm bezeichnet wird, so dass in denselben auf vollständige Entleerung der Galle nach aussen geschlossen werden könnte. Merkwürdigerweise vermissen wir aber gerade in diesen Fällen die Angabe, dass die Stühle acholisch gewesen wären. Hand in Hand mit dieser abundanten Galleentleerung gieng eine fortschreitende Abnahme des Ernährungszustandes, so dass schliesslich die Patienten der Erschöpfung durch den enormen Säfteverlust unterlegen wären, wenn zu eben der Zeit die Gallesecretion nicht sistirt hätte. Ist aber ein Stillstand in der Galleentleerung eingetreten, so schloss sich, wie in den beiden erwähnten Fällen, eine rapide Erholung daran an, zum Zeichen, dass der Kräfteverfall gewiss mit Recht auf den Galleverlust und die durch denselben bedingte ungenügende Ausnützung der Nahrung bezogen werden muss.

Im Falle 6 wurde während der Nachbehandlung vorübergehend gelblicher Auswurf beobachtet. Ob im Falle 14 die Bezeichnung „weissgelblicher Inhalt“ auf gallige Beimischung zu beziehen sei, geht aus dem Berichte nicht ganz klar hervor.

Die Todesursachen der ungünstig verlaufenen Fälle waren folgende: Es starb der Patient

im Falle 3 nach einem Monat an einer Blutung aus einem Duodenalgeschwür;

im Falle 6 nach 4 Monaten an Phthise;

im Falle 9 nach 5 Tagen an Diarrhöe;

im Falle 10 nach 14 Tagen an Peritonitis, ausgehend von einem in die Bauchhöhle perforirten Abscess am Leberhilus;

im Falle 12 nach einigen Tagen nach der Operation an septischer Pleuritis;

im Falle 15 nach 1 Woche an einem pleuritischen Nachschub;

im Falle 17 nach 5 Wochen an lobulärer Pneumonie während der Influenzaepidemie.

Eigentlich steht also nur im Falle 12 der tödtliche Ausgang mit der Operation im directen Zusammenhange. Direct im Anschlusse an den Eingriff schloss sich der letale Ausgang im Falle 9 und 15 an.

Völlig unabhängig von der Operation, durchgehends längere Zeit nach derselben, trat der tödtliche Ausgang in 4 Fällen ein (Blutung, Phthise, Peritonitis, Influenzaepidemie).

Bezüglich der Heilungsdauer in den gut verlaufenen Fällen muss dieselbe als zwischen $2\frac{1}{2}$ und $4\frac{1}{2}$ Monaten schwankend angegeben werden.

Hiemit haben wir unsere Aufgabe zu Ende geführt. Leider können wir nicht für alle Kategorien der von uns abgehandelten Echinokokkus-kategorien genaue Ziffern, verlässlich durch ihre Höhe, beibringen, welche als Vergleichsgrundlage dienen könnten, wenn wir die Resultate der chirurgischen Therapie des intracostalen Echinokokkus beurtheilen wollen. Begnügen wir uns mit den von Neisser gelieferten Zahlen, so gestaltet sich der Fortschritt in der Behandlung des intracostalen Echinokokkus, in Zahlen ausgedrückt, wie folgt:

Nach Neisser beträgt die Mortalität des primären und secundären Pleuraechinokokkus 100%.

Mit Lungenechinokokkus starben 23 Patienten ohne Perforation, 12 starben nach Perforation in die Bronchi und 25 fanden nach Expectoration der Blasen Heilung. Demnach beträgt die Mortalität 58.3%.

Von den 11 beigebrachten subdiaphragmatischen Echinokokken genas kein einziger.


Ausserdem starben alle Patienten mit Lungen- und subdiaphragmatischem Echinokokkus, falls derselbe in die Pleura durchgebrochen war. Neisser bringt solcher Fälle 9 (in der Lunge) und 12 (in der Leber), zusammen 21 bei.

Dagegen starben von 13 Fällen operirter Pleuraechinokokken nur 4, d. h. 30%.

Von 10 Fällen von Lungenechinokokkus nur 1, d. h. 10%, von 17 Fällen von subdiaphragmatischen Echinokokken 7, d. h. 41.1%.

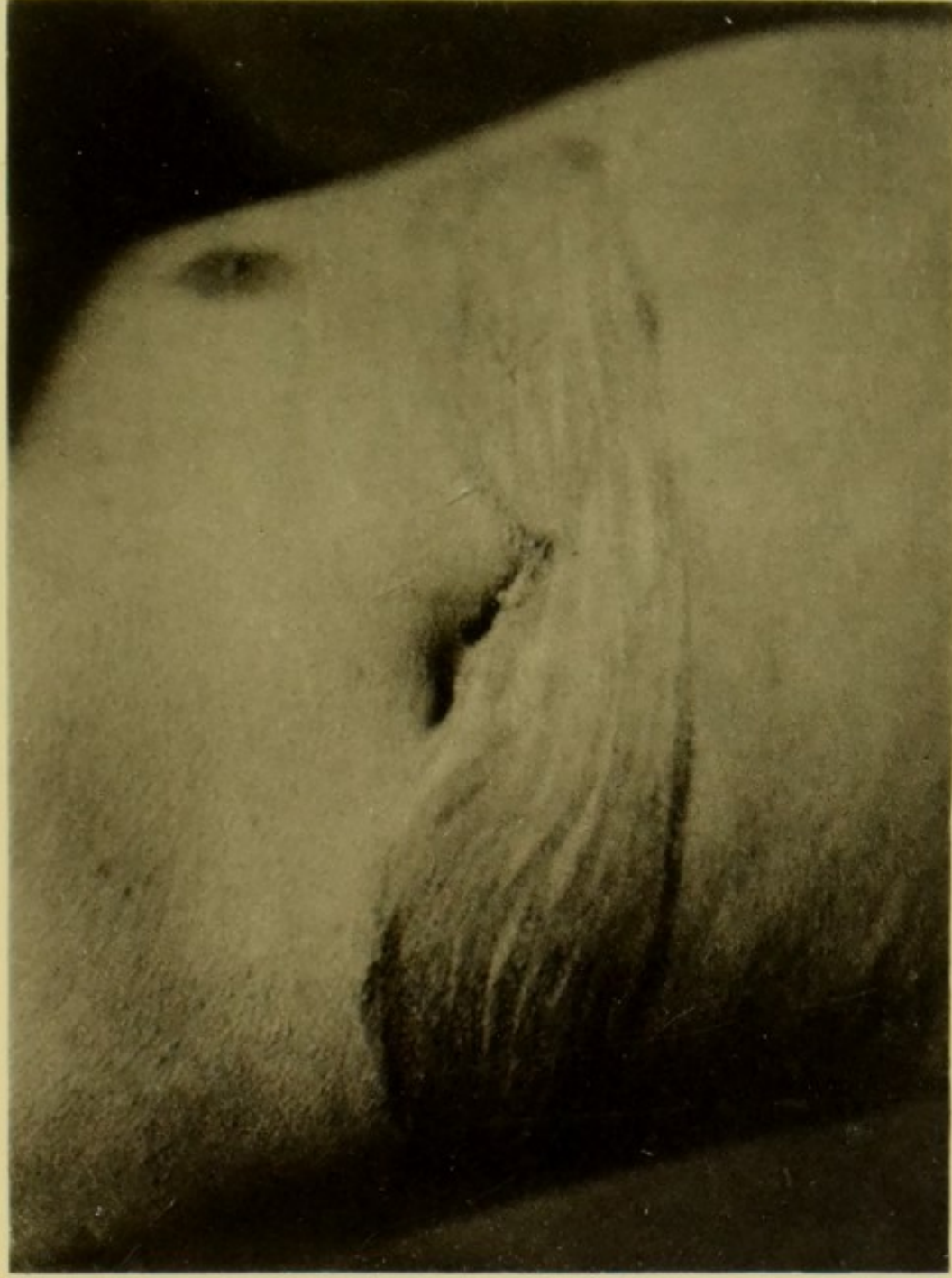
Von diesen Mortalitätsziffern entfällt ein nicht geringes Percent auf Todesursachen, die mit dem Eingriff in keinem Zusammenhange stehen. Andererseits geschah mancher Eingriff vor der Einführung der antiseptischen Wundbehandlung, mancher damalige Misserfolg wird sich mit den heutigen Mitteln vermeiden lassen. Endlich ist nicht zu zweifeln, dass je eher der intracostale Echinokokkus beseitigt wird, desto besser die Operationsresultate sich gestalten werden, da die Entwicklung der secundären Veränderungen Lungenatelektasie, Pleuraentzündungen, Eiterungen im Sack, Bildung secundärer Abscesse etc. vermieden wird. —


Wenn es uns mit dieser Schrift gelang, die Diagnose des intracostalen Echinokokkus dem Arzte näher zu bringen, ihm den Entschluss zum operativen Eingriff zu erleichtern und die Wahl der zweckmässigsten Methode zu ermöglichen, so haben wir das vorgesteckte Ziel nach Wunsch erreicht.

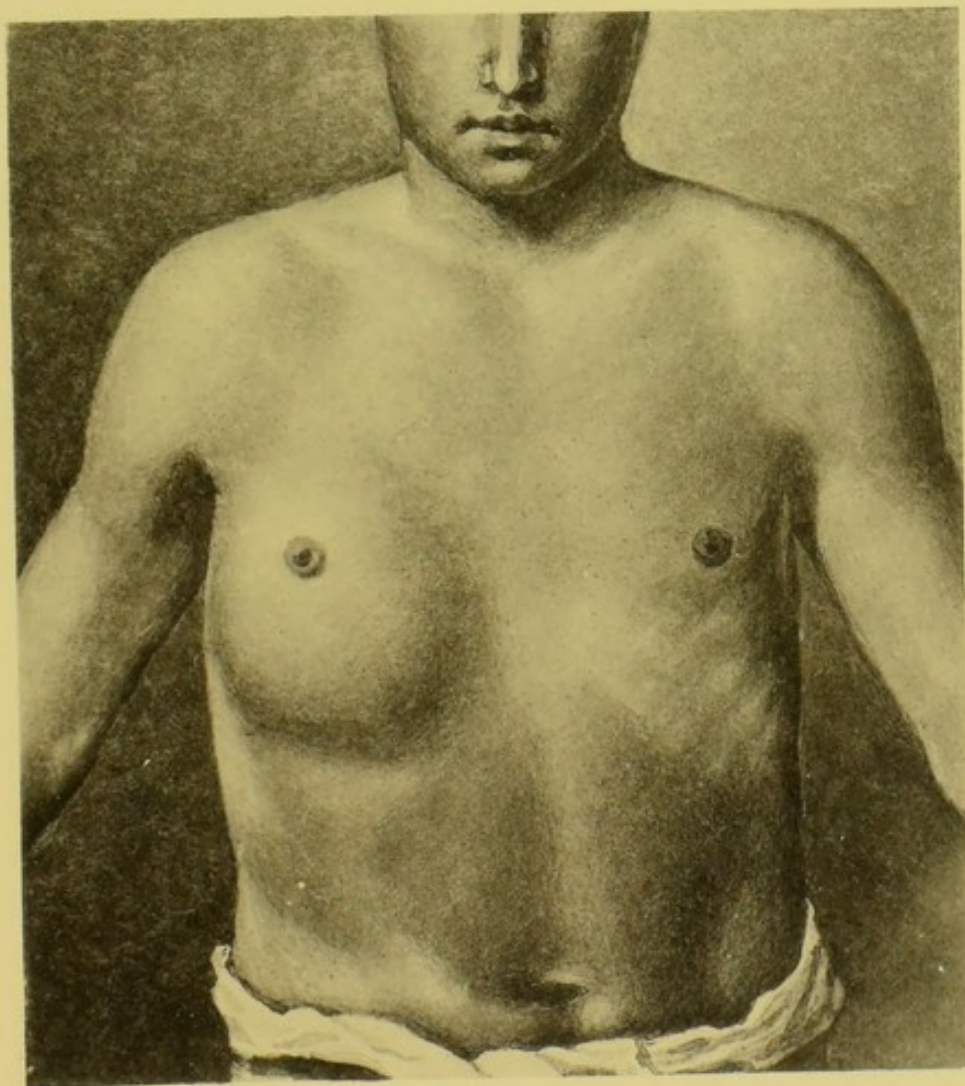


Erklärung der Tafeln.

- Tafel 1: *Echinokokkus der Pleura nach der Operation*; die schraffierte Partie bezeichnet die hyperästhetische Hautpartie. (Siehe Seite 63.)
- Tafel 2: *Echinokokkus der Lunge vor der Operation*; die flach vorspringende Partie um die rechte Mamilla bedeutet den Dämpfungsbezirk des Echinokokkus. (Siehe Seite 70.)
- Tafel 3: *Echinokokkus der Lunge und subdiaphragmatischer Echinokokkus nach der Operation*; die hintere obere Narbe stellt die Incision auf den hinteren Lungenechinokokkus, die hintere untere Narbe auf den subphrenischen Echinokokkus dar. Die Narbe unterhalb der Achselhöhle rührt von der Eröffnung des pleuralen, gallehaltigen Sackes her. Hier perforirte auch spontan der hintere Lungenechinokokkus. Ausserdem hat Patient eine (im Bilde nicht ersichtliche) Narbe einwärts von der Mamilla, nach der Incision auf den vorderen Lungenechinokokkus (siehe Tafel 2). Nähere Beschreibung siehe Seite 71.
-



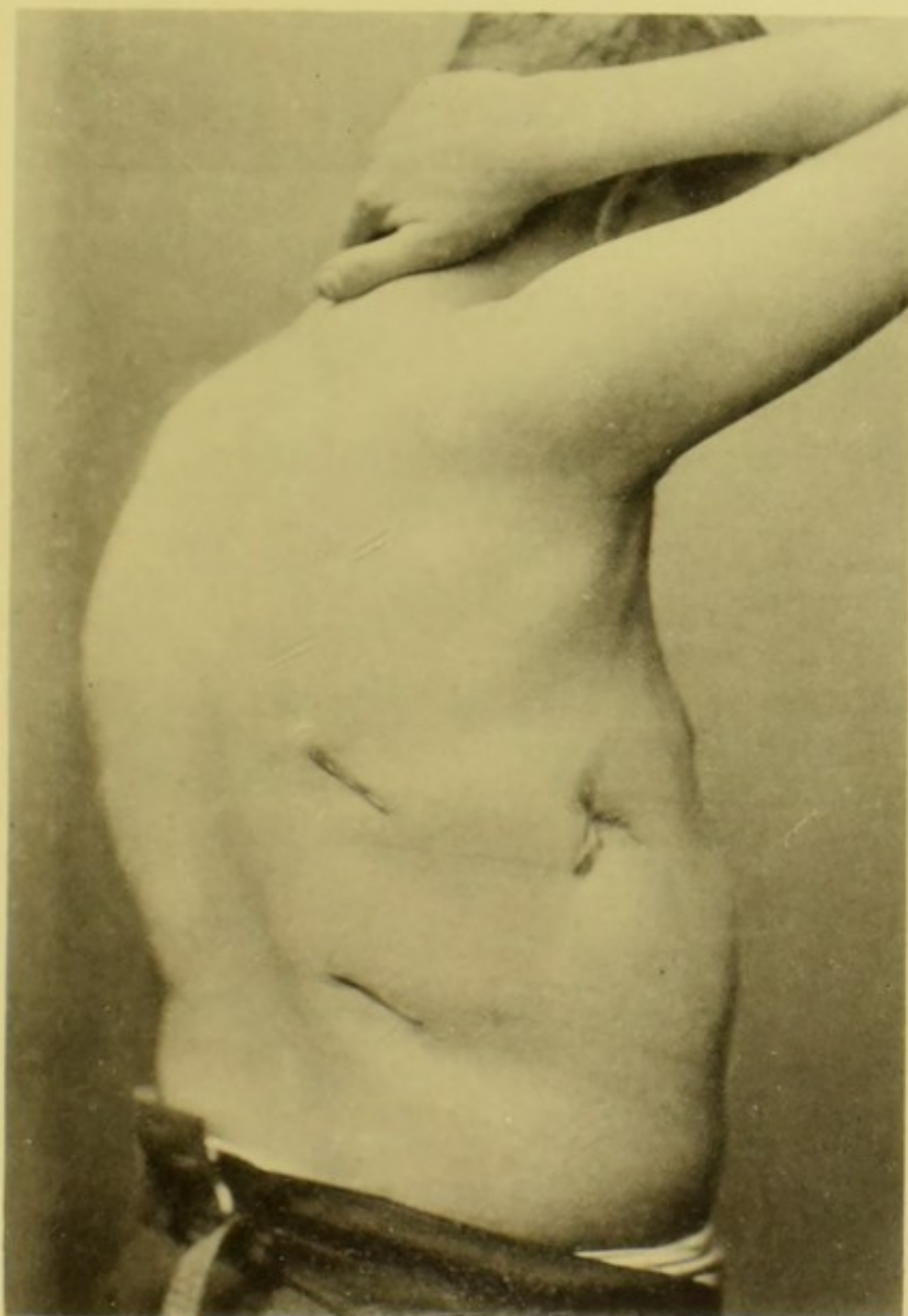



Verlag von Josef Šafář in Wien.

Lichtdruck von M. Jaffé, Wien.





Verlag von Josef Šafář in Wien.

Lichtdruck von M. Jaffé, Wien.





