

**Traite d'hysterotomie et d'hysterectomie par la voie vaginale / par Laurent Secheyron ; precede d'une preface de M. Pean.**

**Contributors**

Secheyron, Laurent.  
Royal College of Physicians of Edinburgh

**Publication/Creation**

Paris : O. Doin, 1889.

**Persistent URL**

<https://wellcomecollection.org/works/x36xaava>

**Provider**

Royal College of Physicians Edinburgh

**License and attribution**

This material has been provided by This material has been provided by the Royal College of Physicians of Edinburgh. The original may be consulted at the Royal College of Physicians of Edinburgh. where the originals may be consulted.

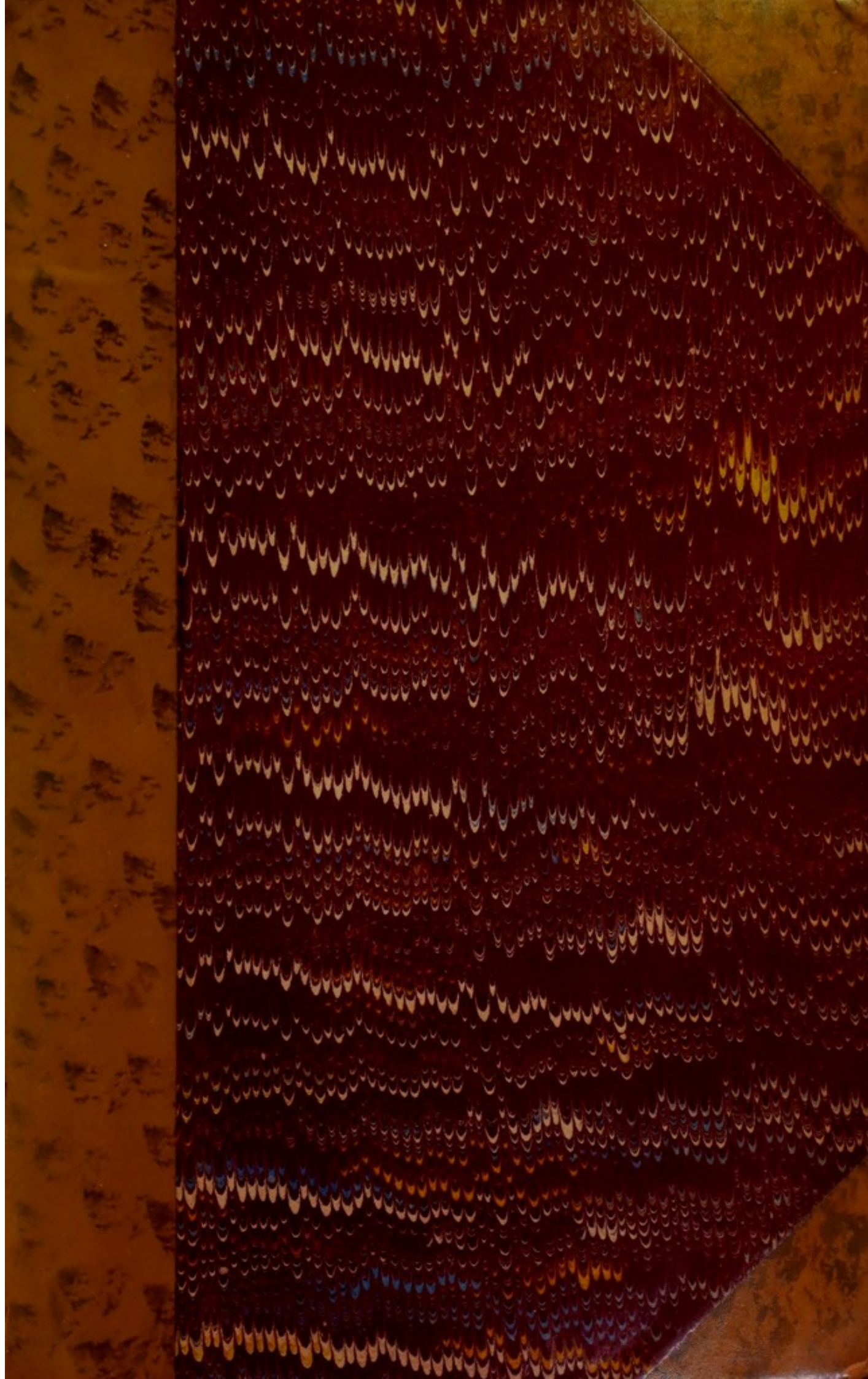
This work has been identified as being free of known restrictions under copyright law, including all related and neighbouring rights and is being made available under the Creative Commons, Public Domain Mark.

You can copy, modify, distribute and perform the work, even for commercial purposes, without asking permission.



Wellcome Collection  
183 Euston Road  
London NW1 2BE UK  
T +44 (0)20 7611 8722  
E [library@wellcomecollection.org](mailto:library@wellcomecollection.org)  
<https://wellcomecollection.org>





Pa<sup>x</sup> 10.4

R37648









Digitized by the Internet Archive  
in 2015

<https://archive.org/details/b21985327>



TRAITÉ  
D'HYSTÉROTOMIE  
ET  
D'HYSTÉRECTOMIE  
PAR LA VOIE VAGINALE

## DU MÊME AUTEUR

### GYNÉCOLOGIE ET OBSTÉTRIQUE

- De l'hystérotomie vaginale.* in Thèse : 1888.  
*Note sur un cas de rupture complète de l'utérus.* Annales de gynécologie, juin 1884, et tirage à part. Steinheil, 1884.  
*Du cloisonnement pelvien antéro-postérieur; ses rapports avec la malformation utérine.— Considérations anatomiques et cliniques.* Annales de gynécologie, 1883. et Tirage à part. Steinheil, 1883.  
*Note sur la tuberculose des trompes.* Progrès médical, 1887.  
*De la perforation des petites lèvres.* Annales de gynécologie, avril 1887.  
*Etude sur les kystes hydatiques de l'utérus* en collaboration avec M. le Dr Péan. Mémoire lu au Congrès de l'Association pour l'avancement des Sciences, session de Toulouse — 1887. Archives de Tocologie novembre, décembre 1887.  
*Etude sur l'incontinence d'urine congénitale. — Abouchements anormaux de l'urètre dans le canal vulvo-vaginal. — Etude anatomique et clinique.* Mémoire présenté au Congrès de l'Association pour l'avancement des Sciences, session de Toulouse, 1887.  
*De l'intervention chirurgicale dans la péritonite tuberculeuse. — Indications et contre-indications.* Nouvelles archives d'obstétrique et de gynécologie, novembre 1887.  
*Hypnotisme et suggestion en obstétrique,* en collaboration avec M. le Dr Auvard, accoucheur des hôpitaux. Archives de tocologie, janvier-février 1887.  
*Le diagnostic de la malformation utérine pendant le travail.* Mémoire lu à la Société d'obstétrique de Paris, 12 janvier 1888.  
*Un cas d'insertion réclamenteuse avec placenta succenturié.* Archives de Tocologie, janvier 1888.  
*Leçons cliniques de GALLARD.* Gazette des hôpitaux, 1886. (En cours de publication).

### MÉDECINE ET CHIRURGIE GÉNÉRALES

- Mémoires lus à la Société de médecine légale de Paris :  
1° *De l'empoisonnement par le chlorure de zinc,* J.-B. Baillière, 1885;  
2° *De la gangrène sèche des extrémités par applications topiques phéniquées,* J.-B. Baillière, juill. 1886.  
*Note sur deux variétés de Papillômes.* Arch. génér. de médecine, 1885.  
*De l'ostéomyélite du Pubis.* Arch. génér. de médecine, 1888.  
*Note sur deux cas de syphilis tertiaire acquise observés chez des adolescents.* Annales de Dermatologie, 1886.



# TRAITÉ D'HYSTÉROTOMIE

ET

## D'HYSTÉRECTOMIE

PAR LA VOIE VAGINALE

PAR

**Le D<sup>r</sup> Laurent SECHEYRON**

Ancien interne des hôpitaux et des Maternités de Paris  
Professeur suppléant à l'École de médecine de Toulouse

**PRÉCÉDÉ D'UNE PRÉFACE DE M. PÉAN**

Chirurgien de l'hôpital Saint-Louis  
Membre de l'Académie de Médecine

---

**Avec figures et tableaux dans le texte**

---

PARIS

**OCTAVE DOIN, ÉDITEUR**

**8, Place de l'Odéon**

**1889**

Tous droits réservés




A LA MÉMOIRE DE GALLARD

Médecin de l'Hôtel-Dieu

Membre de l'Académie de Médecine

Président de la Société Obstétricale et Gynécologique de Paris





## A. M. LE D<sup>r</sup> PÉAN

Chirurgien de l'Hôpital Saint-Louis  
Membre de l'Académie de Médecine

Éclairé par vos conseils, j'ai osé entreprendre une tâche d'une bien lourde responsabilité. Séduit par votre rare habileté chirurgicale, je me suis laissé entraîner par le désir de faire connaître ces méthodes nouvelles de l'hystérectomie et de l'hystérotomie, appliquées aujourd'hui avec tant de succès à des affections réputées encore inattaquables par certains gynécologistes.

Ces méthodes dirigées contre les fibromes, même interstitiels, contre le cancer utérin sont nées d'hier, et vous les avez faites vôtres, grâce à la simplicité des procédés que vous avez créés, et à l'impulsion que vous leur avez imprimée ; grâce aussi à la démonstration qui découle de leurs heureux résultats. Elles forment une des questions les plus importantes, et sont de premier ordre dans cette chirurgie utérine dont le champ a été si considérablement agrandi depuis quelques années.

Vous êtes l'initiateur d'une méthode d'attaque directe des fibromes utérins par le vagin : aussi, n'est-ce que justice, si votre nom lui reste attaché. *L'opération de Péan* vivra : vos succès l'attestent.

C'est auprès de vous, c'est dans les belles opérations auxquelles j'ai eu l'honneur de participer que j'ai trouvé l'énergique conviction, appui nécessaire de l'œuvre entreprise.

J'ai accompli ma tâche avec conscience ; j'ai éloigné de ma pensée tout parti pris. Si cette étude offre quelques qualités, elle les devra

à l'enseignement précieux recueilli auprès de mes maîtres dans les hôpitaux de Paris, à l'autorité de leur expérience.

Un des meilleurs, Gallard, est déjà disparu. Mais j'avais à rappeler ici le nom de ce maître qui occupe une si large place dans la gynécologie contemporaine.

Si auprès de vous j'ai vu reculer les limites de l'audace chirurgicale, audace si bien justifiée, je ne puis oublier les leçons de l'éminent gynécologue de l'Hôtel-Dieu qui m'ont appris à connaître les ressources infinies d'un traitement médical sagement dirigé.

Si je ne peux offrir à mon maître Gallard qu'un hommage posthume d'un respectueux regret, j'unis ici vos deux noms avec un sentiment de profonde gratitude.

Je suis heureux de pouvoir vous présenter avec ce livre, expression aussi fidèle que possible de votre enseignement, le témoignage de ma respectueuse affection.

L. S.



## PRÉFACE

Les chirurgiens ne peuvent suivre qu'avec le plus vif intérêt, et en éprouvant une intime satisfaction, les progrès réalisés pendant ces vingt dernières années. Chacune d'elles a vu inscrire de nouvelles et précieuses conquêtes : les opérations sur l'abdomen sont devenues d'une pratique journalière ; le péritoine, cette barrière qui paraissait devoir rester toujours infranchissable, est sectionné, excisé sans que la vie du malade soit en péril ; les tumeurs les plus volumineuses sont également enlevées avec succès.

Tous ces progrès sont éclos à une heure, semble-t-il, marquée : ainsi qu'une première idée est la génératrice de celles qui suivent, une première découverte est la source des découvertes les plus multiples. L'anesthésie a facilité les opérations ; et, aussitôt, elle a rendu possibles plusieurs d'entre elles qui étaient impraticables sans son secours : il en est de même des études nouvelles de Pasteur, de Lister, de Tyndal, elles permettent d'assurer le succès des opérations entreprises.

La gynécologie nous présente l'ensemble peut-être le plus fécond dans les résultats nouvellement acquis. Il s'est opéré sous nos yeux, et disons-le, en partie à notre initiative, une véritable révolution dans cette science. La gynécologie est sortie du domaine purement médical où elle était en grande partie reléguée. Elle est devenue une science chirurgicale ; une science telle que la désiraient certains grands chirurgiens du commencement du siècle. Il serait profondément injuste, en effet, d'oublier que des chirurgiens tels que Langenbeck l'ancien, Récamier, Roux, Delpech osaient attaquer directement, enlever même l'utérus. S'ils reculèrent devant les désastres de leurs entreprises, c'est qu'avec les ressources et les notions du temps, il était impossible de conduire à bonne fin, ces graves opéra-



tions quelque bien conçues qu'elles fussent d'ailleurs.

Les ovaires affectés de kystes devinrent les premiers organes dont l'ablation fut suivie d'un plein succès.

Nous fûmes un des premiers, et le premier en France, à déclarer la nécessité de l'extirpation des kystes de l'ovaire même de petit volume et à donner la démonstration du bien fondé de cette opération.

Depuis nos premiers succès, nos statistiques, qui sont restées les seules en France pendant vingt ans, se sont étendues en s'améliorant ; nos succès deviennent plus nombreux et plus éclatants. Autour de nous, de nombreux opérateurs apportent chaque jour leur contingent tout aussi favorable. Ces succès si multiples ont justifié l'opération.

Aucun médecin ne l'ignore. L'ovariectomie, l'ovariotomie sont devenues classiques ; elles ont assuré la vie de plusieurs milliers de malades condamnées à périr misérablement.

L'attaque directe de l'utérus a, depuis plusieurs années, vivement attiré notre attention. Grâce à nos méthodes, grâce aux principes d'hémostasie que nous appliquons toujours avec la plus grande rigueur, grâce aussi aux soins minutieux accordés à nos pansements, il nous a paru, tout d'abord, justifié, d'enlever, par l'abdomen, de grosses tumeurs utérines ; malgré toutes nos précautions, notre statistique n'est guère favorable (33 pour 100) ; elle est, du reste, en tout point semblable à celle des meilleurs opérateurs dont se vantent, à bon droit, tant les anglais et les américains que nos voisins d'Outre-Rhin.

Ces malheurs trop souvent répétés dans l'extirpation des tumeurs volumineuses de l'utérus, des myomes pour la plupart, nous ont fait concevoir un autre mode d'attaque.

Après avoir vu bien des échecs de la castration ovarienne, dans le développement des myomes de l'utérus ; après avoir été obligé de recourir à la castration utérine, consécutive à une castration double, et bien complète, la nécessité d'une extirpation directe du myome nous est apparue comme inéluctable, imposée.

Or, comme l'expérience nous avait appris le danger de



pratiquer l'opération par la voie abdominale, la voie vaginale seule devait nous servir. Les tumeurs fibreuses de petit ou de moyen volume, par conséquent les tumeurs à leur début, furent particulièrement visées.

Nos essais furent aussi heureux qu'il était permis de l'espérer, et ce ne fut pas sans la plus vive satisfaction que nous pûmes présenter, dès 1883, à l'Académie de Médecine une étude sur *l'ablation des petites tumeurs de l'utérus par la voie vaginale*. L'opération continue à donner les plus magnifiques résultats, en réalisant un grand progrès dans le traitement radical des myomes de l'utérus.

Ne doit-on pas considérer comme heureuse l'opération qui guérit et conserve à la femme son rôle dans la société ? Ne vaut-elle pas mieux que cette trop brillante opération de la castration ovarienne dont la vogue tend à s'effacer et que nous avons vu, du reste, disparaître du traitement de l'hystérie et de l'épilepsie où elle a été prodiguée.

Des centaines de guérisons, les résultats ultérieurs les plus beaux ne prévalent pas contre l'opération à laquelle je suis heureux de voir mon nom attaché. Nous ne cessons de le répéter : il se commet un abus injustifiable de la castration ovarienne ; je ne peux que réprouber une pareille mutilation pour de petites tumeurs fibreuses pour réprimer l'hystérie, l'épilepsie, ou dans le but de prévenir toute grossesse chez une femme simplement atteinte d'une fistule vésico-vaginale, après un accouchement laborieux (1). L'abus est ici flagrant ; il indique combien il est important de ne pas systématiser une opération bonne dans certains cas, si l'on ne veut pas jeter sur elle un discrédit complet, lui susciter des adversaires trop absolus et dès lors injustes.

Les ovariectomistes ont surtout, d'après moi, le tort de faire l'ovariectomie, pour les tumeurs fibreuses, sans chercher si ces tumeurs ne peuvent pas être enlevées selon ma méthode par le vagin. Une tumeur fibreuse nécessite une opération : « Faites d'abord la laparotomie exploratrice, disent les partisans de l'ovariectomie, et voyez

1. Le fait est rapporté dans un journal américain par un docteur américain ayant assisté à cette opération en 1888.



si la castration est possible, si elle peut être complète. »

En tenant ce langage pour toutes les tumeurs fibreuses, on court un grand risque : de laisser passer pour les petites et moyennes tumeurs la période de leur extirpation simple par le vagin, et encore, de priver par la castration une femme de toute espérance de maternité.

Bien souvent on ne serait pas réduit à une simple laparatomie exploratrice, si l'on n'avait pas attendu trop longtemps pour opérer. La tumeur fibreuse n'est pas aussi bénigne qu'on le croyait autrefois ; elle peut prendre un développement rapide, devenir l'origine de graves accidents ; aussi, y a-t-il indication d'une extirpation, dès les premières alarmes, surtout lorsque la tumeur est franchement abordable par la voie vaginale. L'expérience déjà faite est assez concluante pour entraîner les hésitants qui craindraient d'aborder les tumeurs par le vagin.

La voie vaginale sert de plus en plus aux gynécologistes à entreprendre le traitement radical des affections dites bénignes de l'utérus, de ces inflammations dont la tenacité est si décevante. On a compris le merveilleux effet que l'on obtenait en assurant simplement l'antisepsie utérine. Cette antisepsie, pour avoir tout l'effet attendu, doit être absolue. Souvent dans les cas de rétrécissement de la cavité cervicale il est nécessaire d'ouvrir une large brèche, afin de permettre un traitement direct des affections de la cavité utérine, et de faciliter leur écoulement aux matières septiques, maintenues, collectées dans l'utérus, et entretenant une source incessante d'accidents parfois mortels.

L'hystérotomie, l'hystérectomie partielle se présentent comme des moyens précieux, le plus souvent infailibles du traitement de certaines métrites, des déchirures étendues du col, des rétrécissements cervicaux. Pour avoir tout son effet, l'opération doit être hâtive, pratiquée avant toute invasion des annexes ; car, il est certain qu'une complication de cette nature ne peut qu'entraver le succès définitif et, compromettre même l'opération.

Nous n'avons jusqu'ici considéré l'utérus qu'atteint de maladies réputées bénignes et contre lesquelles il n'y a guère lieu d'opposer un traitement aussi énergique que la castration utérine ; mais, celle-ci s'impose dans les cas



d'affections à marche fatale, ou bien lorsque, dans le cours d'une extirpation de fibromes par le vagin, les délabrements faits à l'utérus sont trop considérables.

Sans doute, il faut conserver l'utérus ; il faut s'efforcer de laisser à la femme son rôle social ; mais, des considérations de salut particulier peuvent commander une conduite toute contraire ; aussi, avant toute opération pour un fibrome utérin, avertissez la malade de la possibilité d'une opération radicale : ce conseil purement déontologique a toute sa valeur.

Dans les affections malignes, l'opération, dès les premières atteintes du mal, est de rigueur. Je demeure convaincu que les statistiques changeraient bien de signification si tous les opérateurs, et nous-même, n'avions entrepris l'opération que dans des cas choisis de lésions initiales. L'expérience a dicté le choix : à cancer petit, bien localisé selon toute apparence, opposez une extirpation totale de l'utérus. Toute opération pratiquée dans d'autres conditions ne peut être que palliative. Je suis loin de rejeter les opérations qui n'auraient que ce dernier caractère ; celles-ci assurent souvent une survie difficile à préciser ; dans tous les cas, plus ou moins complètes, et sans grand danger, elles peuvent, pour quelque temps, atténuer, sinon supprimer bien des symptômes fâcheux : pertes sanguines, écoulements fétides, douleurs ; elles peuvent ainsi relever l'état général et l'état moral si abattu des malheureuses malades sans espoir.

Je ne vous dirai pas d'employer une méthode spéciale et en particulier ma méthode du pincement hémostatique, car tous mes élèves (et je suis heureux de les voir répandus nombreux tant en France qu'à l'étranger) connaissent mes méthodes opératoires générales et se plaisent à les répéter.

Notre procédé, appliqué tout d'abord en juillet 1882, repose sur les principes de notre méthode générale d'hémostasie préventive, temporaire et définitive. Cette méthode de simplification opératoire a été appliquée à l'utérus comme à la chirurgie de tout autre organe et dans toutes mes opérations sur les organes : utérus, rectum, langue.

La méthode du pincement hémostatique appliquée à l'hystérectomie vaginale n'avait pas à naître ; elle était



trouvée, je laisse au public médical le soin de rechercher son parrain le plus naturel. Je ne crois pas cependant qu'il soit nécessaire, comme l'ont fait certains chirurgiens, de le chercher à l'étranger. Dans l'extirpation de l'utérus par le vagin, Spencer Wells avait timidement proposé en 1882 mon procédé, dit de forci-pression ; il aurait pu même se prononcer plus hardiment puisque depuis vingt ans j'enseigne et je montre à de nombreux élèves tout le parti que l'on peut retirer du pincement.

Dès mes premières opérations d'hystérectomie vaginale, j'ai usé du pincement non-seulement des vaisseaux de la surface vaginale incisée, mais encore des ligaments larges. J'ai pincé leur base, leur bord supérieur. Ce pincement avait pour premier résultat de me permettre la poursuite de l'opération, sans être aveuglé par le sang ; puis de me faciliter, à la fin de l'opération, la ligature des ligaments larges, si je jugeais la ligature préférable à l'hémostase définitive par le maintien des pinces à demeure.

Cette conduite opératoire, instituée dès le début de mes opérations, est quelque peu différente de celle de nos chirurgiens. Les chirurgiens qui pratiquent en effet la ligature des ligaments larges n'emploient jamais de pinces pour assurer, comme moi, une hémostase préventive, et ceux qui pratiquent le pincement, ne songeant qu'à l'hémostase définitive, paraissent méconnaître tous les bienfaits qu'ils retirent de l'hémostase temporaire.

Je connaissais de trop longue date les résultats magnifiques de l'hémostasie pour ne pas appliquer à l'hystérectomie vaginale une méthode qui m'avait souvent servi dans les hystérectomies abdominales pour les grosses tumeurs fibreuses.

Je n'ai pas eu à créer des pinces ni une méthode nouvelle ; j'ai fait ce que je fais tous les jours. Presque dès les premières opérations, et, avant tout autre, j'ai fait l'application de ma méthode générale d'hémostase temporaire et définitive. Dans ces conditions, pas n'est besoin d'un grand plaidoyer pour savoir si la méthode du pincement définitif des ligaments larges doit porter mon nom ou celui de tout autre chirurgien. Le lecteur de ce traité pourra juger en conscience, en toute connaissance de cause.

J'use, selon les cas, de la ligature ; en particulier pour



les extirpations de l'utérus petit, facile à abaisser, qu'il soit atteint de cancer ou de fibrome; j'emploie le pincement définitif des ligaments larges, combiné ou non au morcellement, lorsque la tumeur à extirper est volumineuse ou d'un abaissement difficile: telle est ma méthode générale suivie dès le principe, dès mes premières opérations.

Cet exposé n'est qu'une esquisse rapide de l'œuvre tracée avec tant de soin et de science par un de nos anciens internes, aujourd'hui professeur suppléant à l'école de médecine de Toulouse: le Dr Secheyron.

Cet auteur était préparé à mener à bien sa tâche par ses études de prédilection en gynécologie. J'avais eu la joie de voir, l'an dernier, l'Académie de Médecine récompenser du prix de l'Académie, si justement disputé, son important mémoire sur l'hystérectomie vaginale.

L'auteur a élargi et transformé son œuvre. Dans un traité didactique, conçu avec méthode, il nous présente le champ immense du traitement chirurgical des affections utérines par le vagin.

Ce livre vient à une heure où, de tous côtés, surgissent des questions à l'ordre du jour sur les affections utérines. S'il ne nous est pas permis de voir encore la solution de toutes ces questions, espérons que le temps complètera bientôt l'œuvre entreprise de nos jours: l'auteur aura eu, au moins, le mérite de montrer une grande partie du chemin parcouru, de mettre en lumière quelques-unes des méthodes opératoires nouvelles en gynécologie.

Ces méthodes dont plusieurs sont dues à notre initiative nous ont donné les plus légitimes et les plus indiscutables succès; aussi, applaudissons-nous, de grand cœur à l'œuvre du Dr Secheyron, et souhaitons-nous le plus vif succès à ce livre écrit avec conscience et une chaleureuse conviction.

Dr PÉAN

Chirurgien de l'hôpital Saint-Louis  
Membre de l'Académie de médecine,

15 août 1888.



# HYSTÉROTOMIE VAGINALE

---

## DIVISION ET LIMITES DU SUJET.

L'hystérotomie vaginale peut être définie l'incision de l'utérus par le vagin.

Cette opération est de date récente; nous croyons même que ce travail renferme la première étude d'ensemble parue sur ce sujet, au moins en France.

Les livres classiques de gynécologie, surtout les livres spéciaux de gynécologie opératoire tels que ceux de Leblond (1), d'Hégar et Kaltenbach (2) donnent de bonnes mais courtes descriptions de l'hystérotomie vaginale cervicale; dans les nombreuses revues de gynécologie paraissant tant en France qu'à l'étranger, il n'est pas rare de trouver mention de cette opération.

L'hystérotomie vaginale nous paraît devoir mériter mieux que ces descriptions, que ces notes perdues un peu dans tous les journaux. Il nous a paru utile de montrer l'opération sous ses divers aspects, d'après ses nombreuses applications. Jusqu'à ce jour, l'hystérotomie ne pouvait être considérée que comme méthode de traitement de certaines affections cervicales; depuis peu, il est permis

1. Leblond. *Traité élémentaire de chirurgie gynécologique*, 1878.

2. Hégar et Kaltenbach. *Traité de gynécologie opératoire*, trad. Bar, 1885.



de la décrire comme méthode de diagnostic et de traitement des affections intra-utérines. L'hystérotomie est ainsi devenue intra-utérine.

Les métrorrhagies, les écoulements leucorrhéïques, les douleurs, les troubles de menstruation, de compression constituent, d'une manière générale, l'ensemble symptomatique local de toute affection utérine. Le groupement, les caractères spéciaux de chacun de ces symptômes et leur évolution permettent de reconnaître la nature de l'affection utérine. Celle-ci reste parfois indécise; cependant, il est souvent de toute nécessité d'avoir une base certaine de diagnostic pour établir une thérapeutique assurée.

L'hystérotomie, l'incision de l'utérus, peut seule donner dans quelques cas des indications thérapeutiques bien nettes; certaines observations le démontrent, et ces observations seraient bien plus nombreuses si les chirurgiens pratiquaient l'hystérotomie, comme moyen de diagnostic.

Cette opération est recommandable à un double titre. Non seulement elle indique le diagnostic, mais elle a surtout un rôle pratique indéniable : celui de permettre à l'opérateur qui aura reconnu le mal de procéder, souvent d'une manière immédiate, à un traitement radical.

Déjà depuis longtemps l'hystérotomie est entrée comme temps opératoire dans des manœuvres ayant l'utérus pour champ opératoire : opérations plastiques sur le col, extraction de fibromes par la voie vaginale.

Les bons résultats obtenus légitiment cette opération ; et, il ne paraît pas prématuré de rassembler les matériaux épars en une étude générale sur ce sujet.

L'hystérotomie est *cervicale* ou *utérine* proprement dite suivant que l'incision respecte ou dépasse l'orifice interne du col.

Les différences d'indications et surtout de gravité opératoire indiquent une première division de ce travail : *hystérotomie cervicale*, *hystérotomie utérine*. Qu'il nous soit pardonné d'introduire ce néologisme, hystérotomie utérine destiné à marquer que l'incision intéresse surtout le corps de l'utérus.

---



## DIVISION I

### HYSTÉROTOMIE CERVICALE.

L'hystérotomie cervicale, *discission du col*, uni ou bilatérale a pour but d'ouvrir une large voie à l'opérateur et de lui permettre :

1° l'examen de la cavité cervicale ;

2° le traitement curatif des affections de cette région et des troubles fonctionnels dont elles sont la cause première.

Cette opération est donc tout à la fois, un procédé de diagnostic et de traitement.

L'hystérotomie cervicale sera étudiée comme procédé de diagnostic et de traitement.

1° *Dans les rétrécissements congénitaux ou acquis du col ;*

2° *Dans l'endométrite et la métrite du col ;*

3° *Dans les cas de tumeurs bénignes, polypes, fibromes et dans les cas de tumeurs malignes du col.*

#### § 1. — *Indications et contre indications de l'hystérotomie cervicale.*

Établissons d'abord en quelques pages les moyens d'exploration de la cavité cervicale et leur valeur relative. Cette exploration peut se faire : 1° par le toucher

vaginal, avec ou sans dilatation préalable du col ; 2° par le cathétérisme, avec les sondes ordinaires, l'hystéromètre ; 3° à l'aide de la vue.

1° *Toucher vaginal.* — Le toucher vaginal, non intra-cervical, ne peut fournir que des renseignements indirects, parfois d'une grande importance, sur l'état du canal cervical ou plutôt sur l'état du col.

Il peut faire connaître des petits polypes, des granulations faisant saillie à l'orifice externe du col ; ou encore, il permet de se rendre compte de la consistance, du volume d'un polype d'un certain volume distendant le canal cervical. Si le polype intra-utérin s'engage dans le col, il se produit en effet un travail d'effacement du col : ce travail amincit les lèvres de ce dernier et facilite ainsi l'examen du fibrome en voie d'engagement.

2° *Hystérométrie.* — L'hystérométrie consiste dans l'introduction d'une tige rigide douée d'une certaine souplesse dans la cavité utérine.

Le premier principe de son usage est de le réserver aux cas où la vacuité de l'utérus est absolument certaine : le gynécologue ne doit pas pratiquer l'hystérométrie s'il ne s'est assuré, *par lui-même*, de l'existence des règles pendant le moment correspondant à la dernière menstruation. Trop souvent la négligence de ce précepte a été le point de départ d'avortement, à la suite d'un examen imprudent.

Le second principe est de ne pratiquer cet examen qu'après s'être entouré de toutes les garanties d'antisepsie désirables.

L'hystérométrie est un bon moyen de diagnostic de l'a-



trésie du canal cervical, d'un obstacle : polype placé le long du canal, corps fibreux inclus dans la cavité utérine faisant saillie dans le col. L'hystéromètre peut donner la sensation d'un instrument engagé au milieu de masses molles, charnues, saignantes, fongueuses, ou renfermé dans une cavité à parois épaisses, molles, c'est-à-dire, il peut renseigner sur l'existence d'une métrite parenchymateuse. Il renseigne surtout sur les rapports du col avec le corps, sur la nature des déviations, versions ou flexions. Grâce à cet instrument, de nombreuses erreurs de diagnostic de fibrome ont été écartées, dans des cas de version, de flexion, de rétroflexion spécialement.

Le palper abdominal combiné avec le toucher vaginal, l'hystérométrie, complète la série des renseignements sur la forme, le volume, la consistance de l'utérus ; sur ses rapports avec les organes voisins, avec les tumeurs juxta-utérines coexistantes.

3° *Examen direct.* — Les moyens les plus directs d'exploration consistent dans le toucher intra-cervical ou l'examen à l'œil nu de la muqueuse cervicale.

Ces deux moyens nécessitent généralement des manœuvres de dilatation du col. Le toucher intra-cervical oblige à une dilatation assez large pour laisser passer le doigt. Cette dilatation s'obtient assez facilement à l'aide d'une dilatation mécanique lorsque les tissus du col ne sont pas très indurés. A peine suffisante pour laisser passer un spéculum du col et examiner quelques détails du canal, elle ne peut permettre l'examen à l'œil nu que dans des limites très restreintes, et souvent ses données sont fort vagues.

Dans certains cas, bien limités du reste, intervient



la nécessité d'une ouverture large du col qui mette, pour ainsi dire, la muqueuse cervicale en totalité sous les yeux de l'observateur. Cette ouverture large s'obtient par la discission du col, par l'hystérotomie cervicale.

Ces moyens d'exploration n'ont pas tous une même valeur : il est certain que si l'examen direct de la muqueuse cervicale, avec ou sans l'aide d'un petit spéculum, est supérieur, en quelques points, au cathétérisme ou au toucher intra-cervical, ce procédé d'exploration ne pourrait pas lui seul donner tous les renseignements que l'on est en droit d'obtenir de la réunion des divers moyens d'examen.

D'une manière générale, si nous devons ranger par ordre d'importance ces moyens d'exploration, nous placerions le toucher intra-cervical et le cathétérisme avant tout autre examen direct.

La raison capitale de cet ordre est la suivante : la dilatation à obtenir pour procéder à l'examen direct intra-cervical est toujours une opération plus longue, plus délicate, moins bénigne, que celle exigée par le cathétérisme.

Le cathétérisme fournit les éléments d'un diagnostic, le plus souvent précis ; s'il est dilatateur, il joue en outre une action thérapeutique de premier ordre, soit par lui-même, soit comme manœuvre d'une intervention plus énergique : raclage, curage de l'utérus. On peut dès maintenant prévoir la rareté des cas où l'hystérotomie cervicale exploratrice sera indiquée.

Les affections cervicales n'offrent pas une grande variété. Il ne s'agit guère que de *rétrécissements congénitaux*



*ou acquis, d'endométrite, de métrite, de fibrome ou de tumeur maligne.*

Nous passerons rapidement en revue les procédés de diagnostic et de traitement employés contre les affections du col en faisant surtout ressortir pour chaque affection les indications de l'hystérotomie.

*Les rétrécissements congénitaux ou acquis* peuvent être localisés à l'orifice externe ou s'étendre plus ou moins haut, envahir une ou plusieurs parties du canal cervical : le plus généralement ces rétrécissements portent sur l'orifice externe.

Il suffit de considérer la grande fréquence des rétrécissements consécutifs à des cautérisations multiples, avec des caustiques, avec le fer rouge faites au museau de tanche ulcéré, pour assigner à l'orifice externe le siège, par excellence, des rétrécissements acquis.

Ces rétrécissements acquis restent souvent latents, sans aucune manifestation de leur existence.

Mais quelquefois, ils sont le point de départ de troubles fonctionnels, graves par leur intensité et leur persistance : la femme est trop souvent rendue impropre à la fécondation ; la menstruation est arrêtée ou gênée ; les bords durs, scléreux du col circonscrivant un orifice parfois très étroit, forment un obstacle difficile à franchir soit au spermatozoïde, soit au sang menstruel : d'où, disposition favorable à la stérilité d'un côté, et de l'autre, arrêt des menstrues dans l'utérus et, comme conséquence, distension et contractions douloureuses de l'organe, même sans production d'hématomètre à proprement parler.

Notre rôle n'est pas de retracer le tableau de ces crises



menstruelles dont la fréquence, la durée et la gravité, jettent le trouble dans tout l'organisme. Certaines de ces malades deviennent incapables de travail. Des métrorrhagies fort pénibles succèdent aux ménorrhagies. L'utérus est constamment sollicité à se contracter; et, si le sang n'est pas expulsé au dehors, il reste dans la cavité utérine qu'il distend (hématomètre).

Le spéculum rend compte de la lésion de l'orifice et le cathétérisme, avec l'aide de sondes, en gomme, rigides, permet de mesurer la hauteur et le degré de l'atrésie.

Le cathétérisme avec dilatation graduelle joue ici évidemment le rôle de procédé curatif, au moins dans un grand nombre de cas. La dilatation est graduelle; elle peut être plus ou moins active, énergique : il est certain qu'une dilatation moyenne permettant le passage d'une sonde n° 18, filière Charrière, fournit d'excellents résultats.

Les dilateurs en gomme durcie creux de Hanks, coniques de Lawson-Tait, cylindro-coniques d'Hégar remplissent parfaitement le même but. La dilatation est même obtenue plus rapidement avec ces instruments qu'avec les sondes ordinaires.

La dilatation supprime ou amoindrit beaucoup les crises menstruelles et rétablit même les chances de fécondation.

Nous donnons deux bons exemples du traitement de l'atrésie cervicale par les sondes.



OBSERVATION I (inédite, personnelle)

Hôtel-Dieu, service de Gallard, 1886.

Anomalie congénitale. — Col rudimentaire. — Atrésie de l'orifice externe. — Dilatation. — Grossesse.

R... 24 ans. Cette jeune fille offre les caractères extérieurs d'un tempérament lymphatique. Lèvres un peu épaisses, joues grasses, peu de cils. Réglée à 13 ans ; interruption pendant quelques mois. Depuis, ses règles sont régulières ; elles durent plusieurs jours et sont abondantes surtout pendant 2 jours : quelques pertes blanches légères.

Depuis un an environ, les règles deviennent moins abondantes ; R... perd assez peu pour ne pas user de garniture. Les règles sont devenues douloureuses et, pendant la période intermenstruelle, il survient des crises pénibles : douleur au bas-ventre, aux lombes, à la face interne des cuisses. R... éprouve un sentiment de pesanteur, des élancements.

La malade consulte à l'hôpital Lariboisière M. Siredey, qui constate un utérus *pubescens*. Ce savant médecin opère la dilatation et cherche à maintenir ses effets par l'application d'une tige de laminaire. La malade reste trois semaines à l'hôpital.

Les douleurs calmées, interrompues même pendant quelques temps, font une nouvelle apparition, la malade rentre à l'hôpital.

*État local.* — Il n'existe aucune malformation des organes génitaux externes. L'hymen présente à sa partie supérieure une courbe à concavité supérieure, il est facile de faire pénétrer le doigt index. On constate au fond d'une cavité vaginale qui paraît



normale, plissée, un petit tronçon de col. Ce dernier est long d'un centimètre, de forme d'un cône à sommet inférieur. La surface du museau de tanche se trouve moitié moindre qu'une pièce de 0 fr. 50; on y voit au centre un petit orifice circulaire minuscule.

Il semble exister une petite bride à gauche du cul-de-sac vaginal. — Le corps de l'utérus dévié à gauche se trouve d'un petit volume.

Le toucher rectal permet de sentir à gauche de la ligne médiane et à la place du corps, une masse saillante du volume d'une noix arrondie, résistante vers le côté droit. Cette masse se termine franchement, et il ne paraît pas exister un second utérus.

L'état de la santé générale est très satisfaisant ; il n'existe aucun trouble utérin : constipation.

8 mars. — Dilatation, sonde en gomme n° 10.

10 mars. — Dilatation nouvelle avec une sonde n° 12. Le lendemain, la malade éprouve des douleurs à la face interne de la cuisse droite, dans le bas-ventre, et au-dessus de l'hypogastre ; crampes d'estomac.

Douches sulfureuses.

Dilatation chaque deux ou trois jours.

16 mars. — Passage d'une sonde n° 14. Les bords durs, comme une arête, de l'orifice externe empêchent tout progrès rapide dans la dilatation.

18 mars. — Règles peu abondantes ; durée 4 jours ; quelques gouttes de sang seulement les trois derniers jours.

Pas de crises douloureuses, la malade éprouve une amélioration notable de son état comparé à celui des dernières menstruations.

24 mars. — Reprise de la dilatation, passage du n° 14.



28. — Passage du n° 16, filière Charrière.

Sort à cette époque sans que le col de l'utérus soit complètement dilaté. Passage du n° 15.

Fin janvier 1887, constatation de grossesse de 6 mois environ.

Avril. — Accouchement normal, à terme.

R... avait été déclarée stérile avant toute tentative de dilatation.

## OBSERVATION II

Métrite chronique. — Atrésie du col. — Dilatation graduelle.

La nommée Joséphine, âgée de 53 ans, journalière.

*Entrée le 4 février 1886, Salle S.-Marie, lit n° 5. Service de Gallard.*

*Antécédents héréditaires.* — Père mort à 74 ans, après deux ans d'affection de poitrine.

*Mère*, pas connue.

*Frères et sœurs.* — Trois survivants, plusieurs autres morts, soit de convulsions, soit de diphthérie.

*Antécédents personnels.*

*Enfance.* — Bonne; réglée à 15 ans : retards jusqu'à 18 ans, J... traitée comme anémique pendant ce laps de temps.

Mariée à 21 ans, trois fausses-couches vers le 5<sup>e</sup> mois. Malade, n'a jamais eu d'éruption ni perte de cheveux.

Deux enfants morts du croup : un seul survivant. — Traitée à l'Hôtel-Dieu en 1867 par M. Laugier, par escarification du col et par application de sangsues (Métrite chronique). Traitée pendant 9 mois.

Jamais pertes blanches, ni hémorrhagie pendant sa maladie.

Douleurs continues sans rapport avec les règles.

En 1878, pesanteur, douleurs rénales, au bas-ventre, au fondement. Traitée par M. Tillaux à Beaujon.

Traitée pour une atrésie du col : tige laminaire, bistouri (séjour 3 mois à l'hôpital).

Vers la fin de décembre 1885, reprise des mêmes symptômes, J... entre à l'hôpital. Depuis le mois d'octobre, elle ne faisait que, son ménage et se recouchait dans la journée.

*Etat actuel.* — Prédominance des douleurs au niveau du pubis dans la région lombaire et dans les fesses, au niveau des régions ovariennes, surtout à gauche.

Ténésme rectal. — Constipation. — Hémorroïdes internes : Rend parfois des matières glaireuses.

Toucher : le col se sent en arrière et un peu au-dessus du pubis; orifice circulaire petit, il laisse passer une sonde n° 6.

Le corps est rejeté en arrière, en rétroflexion; cavité, à 8 centim. ; ne paraît pas notablement augmenté de volume.

Règles durent un jour : régulières, peu abondantes.

*Traitement.* — Repos. Lavages émollients et calmants; purgatifs.

1<sup>er</sup> Mars. — Cette malade se plaint fréquemment de douleurs dans la région lombaire, le bas-ventre : douleurs qui irradiant des lombes au bas-ventre entourent le flanc droit.

Douleur le long du sacrum, mais superficielle, à points maxima.

Douleur le long de la cuisse à la face interne; application de syphon au chlorure de méthyle.

Tout d'abord sensation de brûlure, de vésication. Peu à peu les premières sensations se calment, et la malade éprouve des fourmillements sur les parties refroidies. Amélioration.

Dilatation graduelle, deux fois par semaine environ.

24 mars. — Dilatation avec sonde n° 17 : pas de douleur accu-



sée par la malade ; après cette opération, quelques gouttes de sang seulement.

La malade sort à la fin de mars, cathétérisme avec la sonde n° 18.

Amélioration notable ; — malade n'éprouve que quelques douleurs lombaires surtout le soir.

Les rétrécissements acquis sont les plus fréquents ; ils se rapportent, avons-nous dit, à une origine commune, à une cicatrice due à un traitement intempestif ; à une ulcération d'une métrite ; à l'application d'un caustique, d'un fer rouge.

Dans cette catégorie de rétrécissements, la dilatation sanglante est souvent nécessaire. Les lésions utérines, comme protégées par la cicatrice, restent en dehors de toute intervention ; loin de guérir, elles ne font que s'accroître. Si l'on veut remarquer en outre les progrès fort lents de la dilatation graduelle, les récurrences incessantes de l'atrésie, inconvénients dus à l'étroitesse, aux bords scléreux, épais de l'orifice, on n'hésitera pas à recourir bientôt à la discission sanglante.

Les cas rebelles au cathétérisme sont assez fréquents : plus rares sont ceux auxquels le cathétérisme est inapplicable d'emblée. Dans ces cas, il existe une atrésie complète du col, par absence congénitale d'orifice, ou agglutination de ses bords. L'hésitation alors n'est point permise ; il s'agit de remédier aux accidents immédiats de rétention menstruelle. Il faut créer une voie artificielle aux menstrues et surtout la maintenir.



Nous développerons les procédés au chapitre de médecine opératoire, page 34.

*La métrite, l'endométrite cervicale* est d'un diagnostic facile, exigeant rarement les méthodes d'exploration directe ; mais, parfois les difficultés de caractériser la nature et l'étendue des lésions sont fort grandes. — Au début, une ulcération bénigne, un état inflammatoire, fongueux, un état bosselé de la muqueuse par distension folliculaire, ressemble souvent à s'y méprendre à une ulcération, à un état tomenteux avec induration d'une affection maligne du col.

La confusion est d'autant plus facile que le cancer et l'inflammation ont un même point de départ privilégié, l'orifice du museau de tanche : peut-être une ancienne cicatrice ou une ulcération (Breisky) consécutive à une déchirure du col pendant l'accouchement.

La difficulté est plus grande encore lorsqu'il est nécessaire de diagnostiquer la nature bénigne ou maligne d'une *lésion localisée au canal et laissant indemne l'orifice externe*. Cette difficulté se présentera cependant d'une façon exceptionnelle ; car, ainsi que nous le disons dans notre étude sur *l'hystérectomie vaginale*, le cancer du canal cervical est rare : plus rare est peut être l'inflammation simple localisée exactement au canal. Je n'entends pas, bien entendu, caractériser de ce nom là la muqueuse boursoufflée de quelques petits kystes connus sous le nom d'œufs de Naboth : à ce compte, l'endométrite cantonnée à la cavité cervicale serait extrêmement fréquente surtout chez les femmes d'un certain âge. Nous voulons dire que dans les cas qui appellent un traitement, pres-



que toujours, on retrouve, en dehors, sur le museau de tanche, au niveau des déchirures latérales, des traces de l'inflammation de la muqueuse intra-cervicale du col.

Les cas de métrite à considérer en général sont d'un diagnostic plus simple : le point difficile, est de marquer l'arrêt de la lésion.

Une ulcération née sur le museau de tanche, sur les lèvres d'une déchirure, peut s'élever parfois fort haut. L'érosion externe est traitée, la lésion interne reste cachée : dans ce cas, la guérison n'est pas obtenue, l'affection continue à s'étendre à devenir plus profonde et plus haute à la fois. Si l'on soupçonne un cas de ce genre, il faut procéder à la dilatation du col, et au pansement antiseptique intra-cervical seul, et mieux au pansement précédé du raclage de la cavité cervicale (1).

Si, au prix de ce traitement, la guérison n'était pas obtenue, il faudrait devenir plus radical et procéder à l'ouverture large du col. L'hystérotomie viendrait mettre la lésion, sous les yeux et indiquer la nature de l'intervention à faire : une large excision de la muqueuse, en général.

Des métrorrhagies peuvent être liées à l'existence de *polypes glandulaires du col*. Ces polypes, conséquences de l'endométrite cervicale, constituent une affection dont la gravité est assez grande pour occasionner des métrorrhagies rebelles, anémiant profondément les malades : le polype reste inclus dans le col, celui-ci ne s'entr'ouvre pas. Le col est légèrement augmenté de volume. Si le

1. Voir sur ce sujet important la thèse très intéressante de notre excellent ami le Dr Despréaux. Steinheil, 1888. *Du curettage de l'utérus : indications et technique*.



cathétérisme vient alors révéler la présence d'un obstacle, le gynécologiste aura le devoir de reconnaître sa nature et de l'enlever. La dilatation mécanique du canal cervical peut rendre de grands services ; il sera possible de mettre à découvert les corps formant obstacle, de les pincer et de les exciser.

Si le canal cervical paraissait obstrué par une série de petits kystes polypeux, il y aurait avantage à procéder à une discission sanglante afin de pouvoir ouvrir largement le col, et exciser une partie de la muqueuse.

Nous ne ferons que signaler l'importance relative de la discission bilatérale du col, comme diagnostic des *fibromes* inclus dans le parenchyme du col, dans ces cas, le diagnostic se présente en général tout fait ; la discission joue surtout le rôle de manœuvre principale dans l'extraction du polype cervical.

#### OBSERVATION III

Rabenau. — *Berlin Klin. Woch.* 1883.

Multipare... 35 ans. Depuis 2 ans violentes hémorrhagies. Museau de tanche volumineux. Champignon sur lèvres antérieures ; surface irrégulière, érodée, saignante.

Dans la cavité cervicale, constatation d'une protubérance du volume d'un haricot.

Amputation des deux lèvres : lèvre antérieure, tumeur du volume d'une noix ; lèvre postérieure, tumeur du volume d'une noisette.

#### OBSERVATION IV

Rohrig. *Revue méd : ch. des mal. des femmes*, 1885. p. 137.

« La plus petite tumeur fibreuse fut expulsée le troisième jour



après un accouchement tout à fait normal, au moment de la défécation. L'accouchée s'était plainte ce jour-là de fortes contractions dans le bas-ventre, mais on avait pris ces douleurs, qui avaient probablement provoqué le détachement du néoplasme de la matrice, simplement pour les douleurs ordinaires qui suivent l'accouchement. Il était du reste facile de prouver par l'examen histologique qu'il s'agissait, en effet, d'un corps fibreux ; et d'ailleurs j'avais moi-même, déjà diagnostiqué l'existence d'un fibrome avant la grossesse ; car cette dame m'avait consulté, il y avait onze mois, pour sa stérilité. Je lui avais fait la dissection du col de la matrice ; mais en examinant avec le doigt le canal cervical, je trouvais, à mon grand regret, un petit corps fibreux de la grosseur d'une prune implanté, dans le canal utérin, un peu plus haut que l'orifice interne. »

La dissection paraît avoir permis ici la fécondation.

L'hystérotomie cervicale a été recommandée également comme moyen de traitement des hémorrhagies utérines, dans les cas de myomes interstitiels ou sous-muqueux de l'utérus. Ce procédé d'hémostase est dû à Baker-Brown, Mac-Clintock et Nélaton.

Les résultats obtenus sont très controversés : Hégar et Kaltenbach (1) croient que cette opération ne donne des résultats que dans les cas de myomes interstitiels et sous-muqueux qui s'avancent jusque dans l'orifice interne et le canal cervical. De tels myomes, à moins d'être de trop grand volume, sont situés dans un point si favorable à leur extraction qu'il semble plus naturel de passer outre, et de pratiquer leur ablation immédiate.

1. *Traité de gynécologie opératoire*, page 442. Trad. Bar.



*Les affections malignes, épithélioma, sarcome, forment une contre-indication générale de l'hystérotomie cervicale. Cette opération ne serait justifiée que dans le cas d'une atrésie mettant un obstacle absolu à la dilatation du col pendant le travail. L'hystérotomie peut ainsi devenir une opération d'urgence. Nous ferons observer que seulement dans le cas d'obstacle à la dilatation par atrésie congénitale, cicatricielle ou organique, il sera permis de pratiquer l'hystérotomie chez une femme en travail.*

§ II. — *Manuel opératoire de l'hystérotomie cervicale : ses variétés.*

Nous considérerons les cas suivants :

1° L'hystérotomie simple appliquée au diagnostic et au traitement des affections cervicales en général.

2° L'hystérotomie combinée aux opérations plastiques sur le col pour déchirures du col en particulier.

3° L'hystérotomie dans les anomalies, les atrésies complexes du col en particulier.

1° L'hystérotomie cervicale considérée en général comme moyen de diagnostic et de traitement est d'une grande simplicité dans son exécution.

L'incision est uni ou bilatérale; elle peut porter sur plusieurs points; on dispose les incisions en rayons, en étoiles. L'incision peut être bornée à l'orifice externe, ou s'étendre plus haut jusqu'à l'orifice interne.

Toutefois, dans cette description, l'hystérotomie cervicale infra-vaginale sera seule envisagée; l'hystérotomie



cervicale supra-vaginale se confond en effet, en grande partie, avec le procédé opératoire et les indications de l'hystérotomie utérine proprement dite.

L'antisepsie vaginale aura été assurée les jours précédant l'opération par des irrigations avec des substances antiseptiques : sublimé à 1/2000, acide phénique à 1/100 ; par des pansements avec des tampons imbibés de glycérine iodoformée (1).

Les instruments — aseptiques — nécessaires à l'opération sont :

- 1° Bistouri droit ou courbe à long manche ;
- 2° Ciseaux à long manche, droits et courbes ;
- 3° Plusieurs pinces hémostatiques languettes ;
- 4° Rétracteurs coudés = 3 ;
- 5° 2 pinces de Museux ;
- 6° Aiguille, porte-fil et anses de soie ou métalliques ;
- 7° Éponges nettoyées et rigoureusement aseptiques, montées sur des bâtonnets en quantité suffisante.

Deux aides rétractent le vagin, découvrent le col avec l'aide des 3 rétracteurs. La malade est placée dans la position du spéculum, les cuisses fortement relevées contre l'abdomen.

En Amérique, les auteurs et Emmet, en particulier, font précéder toute opération sur le col d'un étranglement de la partie supérieure du col par un anneau assez fort. Cet anneau sert de moyen hémostatique ; son emploi est remplacé avantageusement par les pinces hémostatiques

1. Glycérine 100 grammes.

Iodoforme 1 à 2 grammes.

Essence de menthe, quelques gouttes.



longuettes que l'on place au cours de l'opération sur les vaisseaux saignants. Du reste, l'hystérotomie est une opération peu sanglante, aussi rejetons-nous en France l'anneau des gynécologues américains.

Le chloroforme n'est pas nécessaire : malgré le peu de douleur des opérations pratiquées sur le col, il sera utile en raison de l'extrême sensibilité de certaines opérées de faire précéder l'opération d'une injection interstitielle, d'une solution de chlorydrate de cocaïne à 1/30 un centim. cube environ.

L'opération comprend quatre temps :

1° Fixation et abaissement du col, avec une pince de Museux ;

2° Incision du col : bilatérale, et en général, dans le sens transversal, avec le bistouri et les ciseaux ;

3° Examen avec l'œil, le doigt ; opération, telle qu'ex-cision de muqueuse, cautérisation, extraction d'un corps fibreux, section du pédicule d'un polype cervical ;

4° Restitution du col par des sutures de fils de soie, d'argent.

Pansement consécutif.

L'opération n'est pas grave ; des gynécologues ont fait plusieurs centaines de dissection du col sans un seul accident mortel. Le danger cependant peut provenir de deux sources : 1° l'hémorrhagie ; 2° l'infection septique.

Les pinces hémostatiques-longues mettront à l'abri de tout accident hémorrhagique.

Le gynécologue doit être antiseptique, donc, pas de faute contre l'antisepsie : opérateur, aides, instruments, doivent être parfaitement aseptiques.



Il est également rationnel de s'abstenir de toute opération sur le col et sur le corps utérin dans le cours d'une grossesse, d'une phlegmasie péri-utérine, d'une pelvi-péritonite. Cette contre-indication locale est expresse.

*b. — Hystérotomie appliquée aux opérations plastiques sur le col.*

L'hystérotomie cervicale permet de contribuer aux opérations plastiques sur le col, depuis la simple opération d'Emmet, pour une petite éversion de la muqueuse, jusqu'à ces déchirures unilatérales, en général, qui rayonnent de l'orifice externe jusqu'au fond du cul-de-sac vaginal.

Le fond du traitement est de régulariser les lèvres de la plaie, de pincer les lèvres de l'incision, et d'éverser autant que possible la muqueuse cervicale. Il est ainsi possible d'en faire un examen soigneux, et de profiter de cet examen de la muqueuse utérine pour traiter des ulcérations, des lésions nées au niveau d'ulcérations anciennes. L'excision des parties malades, des lèvres indurées, d'anciennes déchirures s'impose; ces excisions se font cependant suivant certaines règles auxquelles il faut se soumettre pour obtenir une fermeture régulière du col et une bonne réunion des parties adossées.

Afin de ne pas répéter plusieurs fois l'exposé d'une même opération appliquée à des lésions d'étendue différente, nous prendrons le cas le plus difficile, d'une déchirure profonde du col jusqu'au niveau des insertions vaginales. Ces déchirures profondes ont fait le sujet d'un travail de



Czempin, analysé dans la Revue d'Hayem, 1887, p. 577.

Ces déchirures exposent à l'avortement (Olshausen), à la métrite cervicale, aux exsudats paramétriques, à l'infection pendant l'accouchement, à de l'ectropion et à la fixation de l'utérus anormalement dévié.

Le col devient en même temps d'une sensibilité exagérée. Le traitement chirurgical s'impose.

L'hystérotomie doit s'étendre très haut jusqu'au niveau de l'insertion vaginale.

Nous ferons un rapide examen de chacun des temps de cette opération. Ces temps sont au nombre de cinq : la restauration de la déchirure forme un temps ajouté à ceux de l'hystérotomie simple.

#### *1° Abaissement et fixation du col.*

Col abaissé et fixé par deux pinces de Museux : pince sur chaque lèvre. — Le chirurgien peut ainsi se rendre compte de la lésion ; avec le doigt il peut sentir la dureté des bords de la déchirure, leur profondeur, et ainsi arrêter les limites de l'opération.

2° *Incision latérale du côté opposé à la déchirure*, si la muqueuse cervicale est le siège d'une ulcération. Cette ulcération intra-cervicale, véritable continuation de celle des bords de la déchirure est fréquente, et nécessite un traitement énergique pour le succès de l'opération, et la disparition de tous les accidents.

L'incision de cette lèvre est pratiquée, à l'aide du bistouri — la section effectuée à petits coups de bistouri est facile.



### 3° *Examen de la cavité cervicale.*

Cet examen se pratiquera, avec l'aide du doigt et des yeux.

Les deux aides, maintenant les rétracteurs latéraux tiendront, l'un en haut, l'autre en bas, les lèvres du col grâce à une traction exercée sur les pinces du Museux. La cavité cervicale se trouvera ainsi mise à jour.

S'il existe des traces de métrite, une ulcération, l'opérateur procédera à la cautérisation ou à l'excision des parties malades par le grattage, le curage ou même plus radicalement à l'excision de la muqueuse à l'aide du bistouri. Des petits kystes, des petits corps fibreux pourront également être découverts et excisés.

### 4° *Restauration de la déchirure.*

Le temps le plus délicat de l'opération commence, il devient nécessaire de faire l'excision des bords de la déchirure de manière à enlever tout le tissu cicatriciel, et à adosser les deux lèvres de la déchirure d'une manière bien exacte.

Une tranche sera ainsi enlevée avec le bistouri à chacune des lèvres de la déchirure.

### 5° *Suture des lèvres.*

Les lèvres des plaies créées seront suturées, avec soin, à l'aide de fils de soie ou d'argent. Les anses des fils seront placées de manière que leurs extrémités tombent dans le vagin ; deux ou trois points de suture sont nécessaires de chaque côté.



### *Soins consécutifs*

Lavage du vagin avec des solutions antiseptiques : tampons d'ouate imbibés de glycérine iodoformée à demeure dans le vagin.

Dix jours après environ, on peut procéder à l'ablation des fils. Pour faciliter la recherche et la section des fils, il est bon de s'aider d'un ténaculum à long manche.

La malade guérie peut se lever au quinzième jour environ.

Elle se présentera, dans la suite, plusieurs fois au médecin afin que celui-ci surveille le travail de sténose qui pourrait se passer du côté du col. S'il est nécessaire, des sondes n° 15, 18 seront passées dans le canal.

Czempin (1), sur 287 déchirures, cite 68 déchirures profondes. — Martin a pratiqué 21 fois cette opération et a obtenu la guérison dans tous les cas.

3° *Hystérotomie dans les anomalies, les atrésies congénitales ou acquises, simples ou complexes du col.* — Les anomalies du col consistent surtout dans un arrêt de développement avec sténose du canal. Le col est réduit à un petit tubercule ; l'orifice externe est très étroit, parfois à peine visible.

L'anomalie cervicale est simple ou complexe, accompagnée d'une atrésie des voies génitales inférieures : vagin, vulve, de malformation de l'utérus.

L'atrésie congénitale complexe est la plus fréquente.

Les troubles dysménorrhéïques, la stérilité, l'hémato-

1. Czempin, *Zeitsch für Gebur und Gyn.* Band XII, Heft 2.



mètre peuvent dans ces cas obliger de recourir à l'hystérotomie.

Les atrésies acquises, suivies des mêmes accidents, peuvent également réclamer une intervention énergique.

L'hystérotomie présentera des difficultés bien différentes suivant qu'il s'agira d'une atrésie simple ou complexe.

Dans les deux cas, il faut bien être pénétré de cette pensée que l'hystérotomie n'offre que des résultats bien passagers, si la béance du canal n'est pas maintenue ; aussi, les soins consécutifs entrent pour une large part dans cette opération.

L'absence d'un orifice externe, l'existence d'un orifice externe minuscule nécessiteront seules une opération sanglante ; dans le cas d'une atrésie moyenne, la dilatation graduelle suffira en général.

L'incision du col sera effectuée avec un bistouri court à long manche ; elle sera bilatérale, et s'étendra jusqu'à l'orifice interne, si celui-ci est obturé, atrésié.

Les jours suivant l'opération, et pendant des semaines, des dilateurs seront introduits dans l'orifice nouvellement créé.

Les observations suivantes indiquent tous les bienfaits que l'on peut espérer de cette opération fort simple.

#### OBSERVATION V (inédite)

**Polype muqueux de l'utérus. Atrésie presque complète de l'orifice du col après cautérisation du polype ; rétention des menstrues. Incision. Dilatation mécanique, guérison. Observation MCCXLII. Tome VI, *Leçons cliniques de M. Péan.***

Delamarre, Marie, 46 ans, fleuriste, entre le 27 Décembre



1883, salle Denonvilliers, n° 53. — Pas d'hérédité. Pas de diathèse. Menstruation régulière depuis l'âge de 13 ans. Ni enfant, ni fausse couche. Gastralgie depuis un an. S'est fait examiner par nous en octobre dernier, nous constatâmes au spéculum la présence d'un petit polype muqueux du col de l'utérus, du volume d'un noyau de cerise, pédiculé. Quelques jours après, un médecin de la ville cautérisa la tumeur avec le thermocautère. Le 20 décembre la malade revint nous consulter, elle souffrait davantage dans le bas ventre depuis l'opération ; l'examen au spéculum nous montra que le col, largement ouvert, au moment de notre premier examen, avait été presque complètement atrésié et qu'il ne restait plus qu'un orifice admettant à peine l'extrémité d'un stylet et laissant écouler des mucosités glaireuses.

La malade revient aujourd'hui avec une atrésie complète de l'orifice du col. Les règles qui devaient apparaître il y a quelques jours, sont en retard, douleurs vives dans le bas-ventre, coliques.

Incision de l'orifice avec le bistouri. Ecoulement d'une assez grande quantité de sang noirâtre, fétide.

28. — Dilatation de l'orifice avec une tige de laminaire continuation de l'écoulement sanguin. A partir de ce jour, introduction quotidienne d'une tige de laminaire pendant une heure. Les règles durent six jours. Plus de douleur.

## OBSERVATION VI

Vice de conformation.

Hystérotomie et hystérectomie partielle vaginales. Malade du Docteur Colin. 20 juillet 1886.

Obs. due à l'obligeance de M. Péan

Femme X..., âgée de 28 ans, réglée à 11 ans, mariée à 20. Névralgies lombo-iliaques presque continues depuis l'âge de 15 ans.



Dysménorrhée avec vomissements incoercibles. Utérus abaissé. Col conique presque oblitéré au niveau de ses orifices supérieur et inférieur. Stérilité.

Dissection circulaire de la partie inférieure du col. Section bilatérale du col dont la partie inférieure est excisée et dont la portion restante est à son tour excisée circulairement en V, de façon à pouvoir adosser par six points de suture la muqueuse intra-utérine à la muqueuse vaginale. Cette opération donne à la portion restante de la cavité et à l'orifice supérieur du col, une largeur suffisante pour faire disparaître l'étroitesse congénitale, sans cependant produire d'ectropion. Pas de sang perdu. Durée, 25 minutes. Pansement avec les éponges iodoformées laissées en place trois jours. Injections de sublimé au deux millièmes; fils retirés le douzième jour; réunion par première intention. Suites des plus favorables; les névralgies, la dysménorrhée, l'anémie et les troubles digestifs ont disparu.

L'atrésie complexe nécessite dès opérations plus compliquées. Parfois, surtout dès l'époque de l'instauration des menstrues, la situation nécessite une opération presque immédiate qui leur ouvre une voie.

Nous donnerons ici un rapide aperçu de cette opération bien que le plus souvent, dans ces cas, l'incision s'élève au-dessus de l'orifice interne, et ouvre la cavité utérine même.

Les moyens de création de cette voie ont été l'objet des travaux les plus importants parmi lesquels nous signalerons ceux de M. le professeur Lefort (1), et de M. Puech (2)

1. *Des vices de conformation de l'utérus et du vagin et des moyens d'y remédier* : Lefort : *Traité. d'agr.* 1863.

2. Puech. *Atrésies des voies génitales*. Paris, 1872.



de Nîmes. Il suffit simplement d'exposer les conclusions de ces auteurs.

D'après M. Lefort, les indications à remplir sont :

1° Eviter la blessure de la vessie, du rectum et du péritoine.

2° Ouvrir au sang, souvent épaissi, renfermé dans la tumeur (hématomètre), une voie facile d'écoulement.

3° Empêcher l'occlusion de l'ouverture pratiquée.

Le premier point est rempli par une dissection attentive des tissus infra utérins avec le bistouri, aidé d'une spatule, du doigt.

Le second point est exécuté grâce à l'hystérotomie.

Dans ce cas, cette opération est rendue difficile par l'anomalie cervicale. Le col, réduit à un petit tubercule, à un orifice, échappe aux recherches.

Si ces recherches sont vaines, il faut se résoudre à faire une ponction au bistouri dans un point quelconque de la tumeur qui se présente au fond du vagin ou de son vestige; celui qui est le plus inférieur est choisi de préférence.

Le liquide s'écoule lentement. Il est prudent de laisser faire cet écoulement, sans chercher à l'aider par une pression forte de l'utérus distendu à travers les parois abdominales.

L'utérus vidé, il faut s'efforcer de maintenir ouvert et aseptique le canal récemment créé; tout le succès de l'opération dépend de cette condition.

Opérée et médecin doivent concourir, par des dilations répétées, par le cathétérisme, par l'électrolyse (Lefort), au maintien du nouvel orifice : c'est pour



avoir négligé les précautions qui lui avaient été dictées que la malade dont nous donnons l'observation a vu réapparaître les accidents après une guérison momentanée.

OBSERVATION VII (Bourdeaux de Fleurance).

Atrésie des voies génitales ; *in concours médical*, 8 mai 1886.

*In nouv. arch. d'obst. et de Gyn.* de Doléris, Paris, 1886 ; p. 219.

Fille de 16 ans et demi. Depuis 18 mois, crises douloureuses abdominales, périodiques, mensuelles. A l'examen : tumeur pelvi-abdominale dépassant l'ombilic de trois travers de doigt. Parties génitales externes normales. Membrane hymen intacte offre une ouverture capable d'admettre à peine le petit doigt. On l'agrandit par une incision. Le doigt, introduit alors, est arrêté à trois centimètres en arrière du vestibule par une cloison de deux centimètres d'épaisseur au-delà de laquelle se trouve le col utérin. Incision de la cloison au bistouri ; ponction de la tumeur. Guérison après quelques accidents de péritonite partielle. Le retrait de l'utérus et son évacuation se sont produits cependant avec une lenteur suffisante pour ne tirailler que médiocrement les adhérences péritonéales.

Malade néglige de pratiquer le cathétérisme : d'où, nécessité d'une seconde opération.

Opération vers le mois de mai 1886, par M. Bourdeaux en la présence du Dr Secheyron.

Malade souffre cruellement depuis ses deux dernières menstruations ; douleurs intolérables, réapparition d'une tumeur abdominale du volume d'une grosse tête d'adulte.

Anesthésie chloroformique.



De nouvelles incisions libératrices doivent être faites sur le canal vulvo-vaginal, atrésié. L'utérus étant ainsi découvert, la recherche du col ou mieux du siège de la ponction antérieure, est difficile.

Débridement de l'ancien orifice, de chaque côté avec un bistouri boutonné ; incision transversale et courte.

Du sang épais, noir s'écoule, particularité remarquable, sa consistance est telle qu'il sort, sous forme d'un caillot passé à la filière. Ce caillot, de la grosseur d'un gros porte-plume, a plusieurs mètres de longueur. Il sort fort lentement des parties génitales ; une pression douce est faite sur le ventre. La tumeur utérine diminue graduellement de volume ; lavage antiseptique. La malade est reportée sur son lit, elle se plaint de coliques, de douleurs abdominales.

Note due à l'obligeance de M. Bourdeaux.

La petite C..... que j'ai opérée avec votre assistance pour la seconde fois à l'hôpital de Fleurance au mois de mai 1886, est parfaitement guérie à l'heure qu'il est (Mars 1888).

Elle a subi la récurrence à laquelle a paré notre seconde opération, parce qu'elle avait omis de pratiquer la dilatation des parois vaginales.

Aujourd'hui elle maintient le calibre de son vagin par une dilatation méthodique qu'elle pratique deux ou trois fois par semaine à l'aide d'un mandrin en bois.

Elle est encore fille. Etat général parfait. Menstruation très régulière.



## DIVISION II

### *Hystérotomie du col et du corps. Hystérotomie utérine proprement dite.*

L'hystérotomie utérine, proprement dite, est d'une étude nouvelle.

Chaque jour, la gynécologie fait des progrès dont l'importance est due, en grande partie, à l'initiative des méthodes opératoires actuelles. C'est grâce à elles que le groupe des anciennes métrites s'éclaircit, et que l'étude des fibromes se complète ; des chapitres nouveaux s'ajoutent ainsi à l'ancienne gynécologie.

Nous ne citerons que les plus importants : le cancer du corps de l'utérus, avec ses formes insolites ; la tuberculose de l'utérus et de ses annexes ; les kystes utérins ; les diverses variétés de salpingites.

L'hystérotomie vaginale peut revendiquer sa part dans ces progrès. Grâce à elle, les petits fibromes, qui entretiennent les métrorrhagies rebelles et produisent des lésions de la muqueuse utérine, ont pu être mis à découvert et être soumis à un traitement.

Un principe régit en ce moment en gynécologie : toute métrorrhagie, tout état douloureux dans la sphère génitale résistant à la thérapeutique habituelle doit faire soupçonner : 1° une endométrite grave, indépendante ou liée à des lésions péri-utérines ; 2° un fibrome



inclus et caché dans le parenchyme utérin ; 3° une affection maligne de la muqueuse intra-utérine : épithélioma, tuberculose.

On voit, par la gravité de ces diverses affections, combien il importe d'en assurer le diagnostic et d'apporter directement remède à un mal qui peut être fort grave : il y a donc dans ce diagnostic un intérêt de premier ordre.

L'hystérotomie utérine, dans bon nombre de cas, viendra en aide au gynécologue, et dans ces cas tout opérateur serait coupable de ne pas intervenir.

Il suffit de se rapporter aux observations nombreuses que nous publions, pour se convaincre de la nécessité de cette opération.

Ce chapitre comprend plusieurs parties ; l'hystérotomie utérine proprement dite sera considérée :

1° *Comme simple moyen de diagnostic, hystérotomie exploratrice.*

2° *Appliquée au traitement des déviations utérines avec dysménorrhée, troubles réflexes, stérilité.*

3° *A l'extraction des fibromes, des fibromes interstitiels en particulier.*

4° *A l'inversion Polypeuse.*

5° *Aux fibromes pendant la grossesse.*

6° *Comme procédé de diagnostic et de traitement des tumeurs liquides de l'utérus, abcès, kystes utérins et juxta-utérins.*

---



## PREMIÈRE PARTIE

---

### HYSTÉROTOMIE UTÉRINE PROPREMENT DITE

#### § 1. — *Sa valeur comme procédé de diagnostic.*

L'incision de l'utérus étendue de l'orifice externe du col au-dessus de l'orifice interne cervical, constitue l'hystérotomie utérine proprement dite.

Cette définition montre avec quelle circonspection il faut user de cette opération. Toute opération qui porte sur la cavité utérine, surtout celle qui ouvre largement cette cavité devient grave. Malgré sa dilatation, la cavité utérine ne se prête qu'assez difficilement aux règles de l'antisepsie. Les plis, les dépressions de la muqueuse utérine, souvent malade dans les cas nécessitant la dilatation, sont des causes de rétention de produits septiques, et des obstacles au maintien d'une bonne asepsie.

La perfection dans l'antisepsie est ici difficile à obtenir ; mais il faut s'empresse de reconnaître que le traitement intra-utérin le mieux d'accord avec l'antisepsie, donne des résultats excellents et jouit, avec raison, d'une faveur méritée (1). Nous n'avons pas à vanter de nouveau

1. Hallé. — *De la thérapeutique utérine antiseptique*, *Gazette des hôpitaux* ; fév. 1888. Loppé. *De l'antisepsie en gynécologie* Th. inaug., 1888, Paris.



les heureux effets de la dilatation de l'utérus, suivie ou non du râclage, de l'évidement de la muqueuse par la curette. Ces effets inconnus hier sont aujourd'hui connus de tous, et il est fort peu de gynécologues résistant au courant qui les entraîne vers des méthodes actives de diagnostic et de traitement.

La dilatation intra-utérine en usage est surtout obtenue à l'aide de moyens mécaniques; l'éponge préparée, la laminaire, le nyssa, le tupelo, sont d'un usage journalier en gynécologie, mais dans leur emploi il faut observer les règles les plus strictes de l'antisepsie (1). Tous ces corps, en se dilatant, s'imprègnent de matières septiques et peuvent devenir l'origine d'accidents. Nous avons été témoin d'un cas où l'éponge préparée, appliquée pour dilater un col dans un cas de polype intra-utérin, déterminâ, en deux ou trois jours, une péritonite suraiguë. La malade fut emportée, malgré l'extraction rapide de l'éponge. Ce cas a été observé, il est vrai, en 1879, avant l'introduction réelle de l'antisepsie dans la chirurgie intra-utérine.

Les procédés récents de dilatation lente, selon la méthode du Dr Vuillet de Genève, méritent une grande faveur. La méthode est d'une application assez facile, assez suffisante pour voir la cavité utérine en partie, ou tout au moins faciliter son inspection avec le doigt. En outre, la dilatation permanente obtenue permet un traitement prolongé, sans perte de temps pour la malade, qui peut vaquer à ses occupations.

1. *Considération sur les tentes aseptiques. Nouv. arch. d'obs. et de gynéc.* 1887, Porak.



Notre expérience personnelle de cette méthode est assez grande pour qu'il nous soit permis de donner notre opinion à ce sujet. Pendant deux mois, en septembre et octobre 1886, dans le service de Gallard à l'Hôtel-Dieu, et en mai, juin 1887, dans le service de M. Péan, à l'hôpital Saint-Louis, nous avons traité plusieurs séries de femmes atteintes de métrite chronique invétérée du col, et même du corps de l'utérus.

Nous regrettons de ne pouvoir donner les observations trop incomplètes, aussi est-ce simplement l'impression recueillie de la pratique que nous pouvons noter.

La méthode opératoire était celle préconisée par le Dr Bétrix, assistant de M. le Dr Vuillet : *Nouv. archives d'obst. et de gynécol.*, janvier 1886. Plus tard, en juin 1887, à l'hôpital Saint-Louis, M. le Dr Vuillet avec beaucoup de bienveillance prit le soin de nous expliquer sa méthode.

Notre malade était placée le plus souvent dans la situation ordinaire du speculum : la position genu-pectorale, plus difficile à mettre en pratique en France, était plus rarement employée.

Les tampons d'ouate, du volume d'un gros pois, d'une petite noisette, étaient plongés dans une solution composée d'une partie d'iodoforme et de dix parties d'éther. Les tampons étaient introduits secs dans la cavité cervicale et tassés, le plus possible, vers l'orifice interne ; si cet orifice était fermé, il était nécessaire de le dilater au préalable avec une sonde en gomme. L'obturation première était formée de deux, trois, quatre tampons : deux, trois fois par semaine l'obturation était renouvelée.



Nous avons obtenu quelques succès et beaucoup d'insuccès, surtout au début. L'obturation première est difficile à maintenir ; et souvent, dans les séances consécutives, les derniers tampons ne font pas corps avec ceux qui précèdent et tombent dans le vagin, malgré le soutien habituel formé par un ou deux gros tampons vaginaux d'ouate trempée dans la glycérine iodoformée.

Chez un certain nombre de malades atteintes surtout de métrite cervicale, avec de gros cols scléreux, nous avons dû renoncer à tout traitement. Dans certains cas de métrite parenchymateuse, de métrite avec ulcérations du col, dès les premières séances, l'amélioration était manifeste, les pertes et les douleurs diminuaient d'intensité, si bien que les malades se déclaraient guéries et ne repaissaient plus.

Dans aucun cas, nous n'avons obtenu une dilatation suffisante pour avoir une vue bien nette de la cavité utérine, même avec l'aide du petit spéculum du col. Le toucher intra-utérin avec l'index fut souvent possible ; et, plusieurs fois, nous pûmes nous rendre compte de l'état lisse ou fongueux de la cavité utérine.

En résumé, la dilatation lente du corps de l'utérus, selon la méthode de Vuillet, est, selon nous, un moyen de diagnostic souvent infidèle. La cavité utérine est toujours restée fermée à nos yeux : rarement, nous avons pu prendre une faible idée de cette cavité par ce moyen.

Le résultat essentiel que nous conservons est l'utilité de l'emploi de cette méthode dans les métrites chroniques, dans la forme cervicale en particulier. Nous éprouvons un véritable plaisir de signaler plusieurs succès obtenus



fort rapidement par ce traitement. J'insiste sur cette amélioration promptement ressentie en quelques séances, certainement avant une large dilatation de la cavité utérine : dix à douze tampons d'ouate, du volume d'une petite olive, étant introduits dans la dernière séance.

Cette méthode de dilatation n'est pas assez sûre, assez rapide dans les cas pressants où il est nécessaire d'intervenir rapidement avec énergie : en présence de métrorrhagies rebelles, par exemple. Il convient souvent, dans ces cas, d'être fixé sur la nature de ces hémorrhagies par un prompt examen de la cavité utérine.

La dilatation *forcée, extemporanée* est pratiquée avec l'aide d'instruments dilateurs spéciaux. Ces dilateurs mécaniques sont nombreux ; nous indiquerons celui de Sims, et parmi les instruments d'origine française, celui de M. Pajot, à deux branches, celui de notre maître, M. Auvard, à plusieurs branches divergentes : dilateur intra-utérin, petit modèle (1).

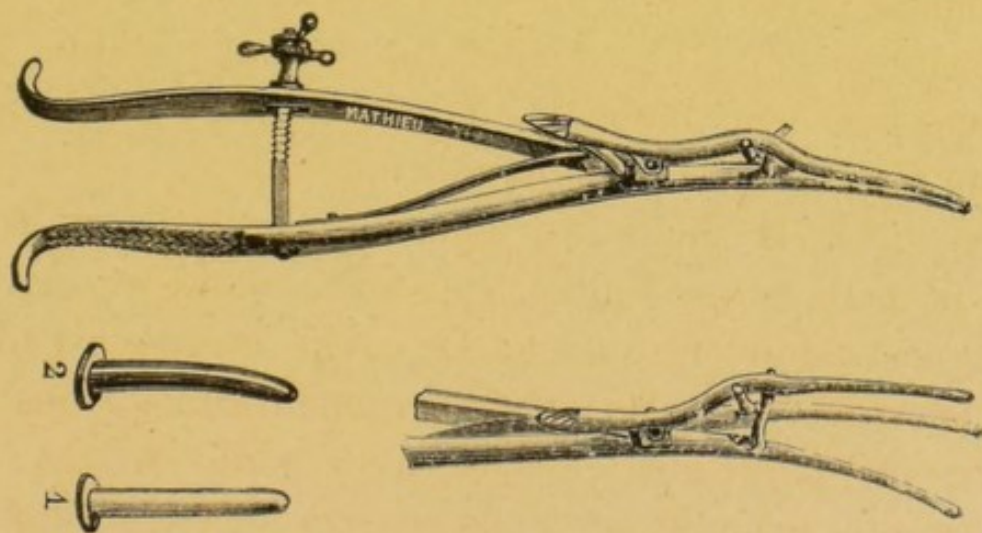


Fig. 1. Dilateur de Sims.

(1) grand modèle réservé à la dilatation du col au moment du travail.



L'action de ces dilataleurs est très limitée et si, dans beaucoup de cas, l'ouverture ainsi créée est suffisante, dans certains autres elle reste insuffisante. C'est sur la recherche de ces cas, du ressort de l'hystérotomie, que nous devons attirer l'attention.

Supposons deux cas : le diagnostic est obscur, il importe de l'éclairer ; ou bien un traitement énergique, rapide est indispensable.

Dans le premier cas, nous nous trouvons en présence de métrorrhagies, de douleurs dysménorrhéïques, d'écoulements séreux, muco-purulents, abondants. Ces symptômes ont une même origine, le corps utérin ; mais leur pathogénie est très discutable et, fort souvent, il est impossible de se prononcer avant l'examen direct de la cavité utérine.

Cette ardente et curieuse recherche de la cause des accidents recevra-t fort peu d'approbation des gynécologues anciens, et même d'un certain nombre des gynécologues de nos jours. En cherchant à poser les indications de l'hystérotomie, comme moyen de diagnostic, le médecin est placé entre deux sentences : l'une, qui le regarde coupable pour oser, de propos délibéré, toucher à la cavité utérine ; l'autre qui le condamne pour ne pas user d'un moyen pratique, et relativement facile, destiné à soulager et guérir les malades.

L'expérience déjà faite fixe le choix ; tout d'abord, il faut estimer qu'il importe d'assurer le diagnostic pour établir une bonne thérapeutique.

Le plus souvent, il s'agit de reconnaître la source d'une hémorrhagie ou de troubles nerveux graves. Considérons la valeur diagnostique de l'hystérotomie dans ces cas.

Je n'ai pas à entreprendre une étude sur la séméiologie



de l'hémorrhagie utérine. Je puis poser immédiatement les points suivants d'application courante dans l'état actuel de la science.

Toute hémorrhagie décèle soit une lésion de la muqueuse utérine, soit un myome, ou un épithélioma.

Nous avons à éliminer les cas d'hémorrhagie liée à une lésion des annexes utérins ou à quelques affections rares de l'utérus, telle que la tuberculose, un corps étranger. Ces cas font exceptions à la loi générale.

En présence d'une métrorrhagie qui résiste au traitement, qui récidive à chaque instant, l'anémie de la malade pourra obliger d'avoir recours au traitement le plus expéditif ; ou bien, le diagnostic incertain entre l'endométrite et le corps fibreux, par exemple, nécessitera, pour devenir assuré, l'examen direct de la cavité utérine.

S'il s'agit d'un fibrome d'un certain volume, ou de plusieurs petits polypes kystiques insérés sur la muqueuse, le doigt et l'œil feront voir le corps du délit ; s'il existe de l'endométrite, le doigt percevra, surtout près des angles de l'utérus, la sensation d'une muqueuse épaisse congestionnée, comme villeuse, mamelonnée : ces sensations seront peu trompeuses et bien différentes de celles fournies par la muqueuse normale lisse, douce, mais reposant sur un tissu ferme.

Dans bien des cas, l'hystérotomie utérine elle-même ne pourra être que muette. S'il s'agit d'une endométrite ; les modifications de la muqueuse ne seront pas assez profonde, son épaissement assez marqué, ou bien la muqueuse ne donnera que des sensations trompeuses à l'œil et au doigt.



L'épithélioma est d'une recherche plus délicate encore que l'endométrite, car le cancer du corps présente assez fréquemment une forme insidieuse. La lésion est sur la muqueuse, au fond de l'utérus; elle dépasse à peine le tissu utérin sous-muqueux. L'affection est assez localisée naissante, et cependant des métrorrhagies incoercibles, des douleurs cruelles épuisent la malade. La dilatation permet le curage : la curette ramène des débris; le microscope est parfois confirmatif des craintes du médecin (1); parfois, au contraire, il contredit les données de l'évolution clinique et fait prononcer à tort la dénomination d'affection bénigne. L'erreur, dans le sens inverse, peut être commise; le microscope peut jeter le clinicien dans une confiance trompeuse sur l'issue de l'affection.

Si, d'une façon générale, l'histologie donne des résultats inappréciables, elle est sujette à l'erreur; et des erreurs ont été commises par les plus habiles. Tout récemment, notre maître, M. le Dr Péan, nous racontait l'observation d'une malade assez jeune, atteinte de métrorrhagies rebelles, d'un affaiblissement général et rapide. Cette malade, après un examen histologique consciencieux fait dans le laboratoire de M. le professeur Cornil de lambeaux de muqueuse utérine enlevée par le raclage, fut jugée atteinte d'une affection bénigne. Malgré les données de l'examen histologique, M. Péan maintint son diagnostic et proposa l'opération : trois mois se passèrent; l'utérus se boursoufla, devint volumineux,

(1) Cinq cas de cancer primitif du corps de l'utérus : diagnostic de parcelles extraites par la curette par Krukenberg. *Berlin. Klin. Woch.*, 4 avril 1885.



les métrorrhagies ne cessèrent pas. L'évolution clinique du cancer était trop évidente. L'opération, réclamée avec instance par les médecins de la malade, ne put être exécutée, la malade, jugée inopérable, fut condamnée à mourir misérablement.

Nous citons, *in extenso*, une observation de Wylie confirmative de cette manière de voir.

#### OBSERVATION VIII (Wylie).

Cas d'adénome malin de l'utérus : hystérectomie supra-vaginale. Guérison. *The American, jour. of obs'e.* ; p. 69, 1886 ; in R. des sciences médicales, 1886, p. 564.

Il s'agit d'une femme de 44 ans, mariée, ayant eu un enfant dix neuf ans auparavant. Depuis 1876, cette femme a eu de l'irrégularité dans la menstruation, puis des hémorrhagies profuses.

A diverses reprises, des masses gélatineuses ont été expulsées spontanément de l'utérus ; le raclage de la cavité utérine a été pratiqué plusieurs fois au mois de juillet 1885. L'auteur enlève, à son tour, des masses gélatineuses à l'aide de la curette et les soumet à l'examen microscopique des D<sup>r</sup> Heitzmann, Riggs et Billings : les deux premiers considèrent les tissus comme de nature bénigne ; le troisième en fait un épithélioma.

Après 3 mois, voyant les hémorrhagies se répéter en dépit du traitement et le volume de l'utérus augmenter notablement, l'auteur se décide à opérer : l'utérus étant mobile et le col non affecté, il enlève, par la voie abdominale, tout le corps de l'utérus, les ovaires et les trompes : convalescence normale.

L'utérus est uniformément hypertrophié, la face antérieure



présente une saillie de volume d'un œuf. Les ovaires sont volumineux et kystiques. L'examen microscopique fait par le Dr Coë aboutit au résultat suivant : par sa structure histologique, le tissu de la tumeur ne peut être considéré que comme un adénome limité à la muqueuse et à la couche musculaire sous-muqueuse. Cependant l'histoire clinique indique une affection maligne.

C'est un de ces cas dans lesquels le chirurgien, par une observation patiente, arrive plus sûrement au diagnostic, que l'histologie avec son microscope ; si l'on voulait chercher la place de cette tumeur, on la trouverait entre l'endométrite fongueuse et l'épithélioma.

Ces erreurs s'expliquent : car les coupes peuvent ne porter, malgré leur multiplicité, que sur des régions respectées encore par un épithélioma au début, peu étendu. Cette interprétation s'applique à un certain nombre de ces erreurs.

Dans une note à la *Société anatomique*, 20 janvier 1888, MM. Cornil et Brault, ont montré toutes les difficultés de distinguer au microscope les lésions de l'épithélioma et celles de la métrite hypertrophique. Toutefois, ils ont jugé que, le plus souvent, à la condition de disposer soit d'un *utérus en entier*, soit de fragments de muqueuse où les glandes puissent être examinées *jusque dans toute leur profondeur*, ce diagnostic pouvait être fait sur les signes suivants.

« Dans les hypertrophies glandulaires simples, il existe souvent entre les culs-de-sac et le tissu conjonctif une couche très régulière de cellules plates servant pour



ainsi dire de membrane d'implantation aux épithéliums.

Les cils vibratiles sont presque toujours conservés. Leur recherche délicate est et ne peut se faire que sur des pièces absolument fraîches.

Le tissu interglandulaire est moins chargé de cellules lymphatiques que dans les épithéliomas, et les couches de tissu conjonctif jeune sont assez régulièrement ordonnées en lignes parallèles dans la direction des conduits excréteurs.

Dans les épithéliomas au contraire, il y a en même temps que l'allongement hypertrophique des glandes, une multiplication abondante de cellules qui perdent rapidement le type des épithéliums à cils vibratiles.

La partie profonde des glandes est bientôt obstruée par des amas épithéliaux pleins. A peine les parois glandulaires sont-elles rompues que la tumeur offre la disposition générale des épithéliomas ou des carcinomes. »

*Bulletin de la Société anatomique, 1888, page 66.*

Ces erreurs ne peuvent guère être évitées, dans ces cas pleins d'incertitude, où le diagnostic oscille entre la métrite fongueuse et l'épithélioma ; si l'évolution graduelle de la maladie, l'influence du traitement ne viennent pas jeter quelque lumière, le doute subsistera, et, s'il est levé, il sera souvent trop tard, en présence d'un cancer.

Il semblerait que cette incertitude donne le droit le plus absolu de pratiquer l'hystérotomie. Mais dans ces cas, celle-ci offre rarement des avantages au point de vue du diagnostic ; elle fournit fort peu de données. Ce résultat pouvait être prévu, car, il y a souvent grande similitude



d'aspect entre les fongosités de l'endométrite et celles de l'épithélioma.

On ne peut affirmer cependant que les résultats de l'hystérotomie seront toujours négatifs dans ces cas difficiles de diagnostic ; la possibilité de cette incertitude ne doit pas décourager et empêcher l'opération si elle paraît indiquée, car, combien de petits polypes, causes des accidents, n'a-t-on pas extraits par ce procédé, qui renfermés, dans la cavité utérine, défiaient toutes les recherches !

Il est également impossible au point de vue des résultats, de nier la différence, d'un curage, d'une excision de muqueuse après l'hystérotomie et ces mêmes opérations après une dilatation mécanique. Ces dernières sont aveugles, limitées souvent ; les autres, au-contraire, peuvent être larges et pratiquées à la lumière. Des lambeaux de muqueuse plus étendus peuvent être excisés. Les nouveaux examens histologiques ont plus de chance d'être complets, et les résultats opératoires plus heureux, s'il s'agit d'affections bénignes.

L'hystérotomie utérine, a d'une manière générale, peu de valeur au point de vue du diagnostic ; ses indications ne peuvent être que fort rares, par exemple dans les cas où il faut à tout prix faire cesser des accidents graves et d'origine douteuse, mais ce qu'elle perd en importance du côté du diagnostic, elle le gagne, si l'opération est envisagée au point de vue du traitement. Sans compter, les ablations de polype qu'elle permet de découvrir et d'enlever, elle facilite un curage approfondi de la muqueuse.

Enfin, si, au cours de l'opération, le diagnostic d'épithélioma se confirme, grâce à la découverte d'un gros



champignon fongueux à parois friables, l'hystérectomie totale devient légitime et se trouve facilitée. Cette considération doit engager le médecin à obtenir de sa malade, avant toute opération d'hystérotomie exploratrice, la permission d'enlever tous les tissus malades, la matrice même au besoin, si le cancer est soupçonné, et si, bien entendu, il n'existe pas de contre-indication spéciale à l'hystérectomie.

§ II. — *Manuel opératoire de l'hystérotomie utérine en général.*

L'hystérotomie sanglante peut être pratiquée avec des dilatateurs spéciaux (1), sortes de lithotomes; ou, plus simplement, avec l'aide du bistouri, des ciseaux.

Les *métrotomes* ou *utérotomes* sont des instruments, en forme de tige, présentant des petits couteaux cachés dans une rainure. Grâce à un mécanisme, il est facile de faire sortir le couteau de sa rainure à un degré voulu et ainsi de sectionner l'utérus, à une hauteur déterminée, en retirant l'instrument. La section se fait, de dedans en dehors ou de dehors en dedans, suivant le type de l'instrument.

L'incision pratiquée est simple ou double, selon la présence d'une ou de deux lames latérales.

Ces instruments surchargent l'arsenal chirurgical et sont passibles de plusieurs critiques.

1° Leur introduction dans un canal cervical déjà rétréci est souvent impossible;

1. Ces instruments permettent l'incision de l'orifice interne; aussi leur description doit prendre place dans ce chapitre.



2° L'incision doit être créée à l'aveugle.

Son étendue est déterminée tout d'abord ; pendant l'exécution de l'incision, l'opérateur ne peut la modifier. On comprend que cette incision peut avoir les deux défauts inverses, être trop profonde ou ne pas l'être assez.

Les métrotomes de Simpson, de Greenlagh, coupent les tissus de dedans en dehors. En retirant l'instrument les lames tranchent devant elles et opèrent la discission.

Les métrotomes de Peaslée, de Kuchenmeister, sectionnent de dehors en dedans ; ils sont essentiellement constitués par un bistouri boutonné, renfermé dans une gaine ; on peut les faire sortir à volonté : il suffit de fixer le col, de faire saillir la lame de l'instrument. L'incision s'effectue avec facilité.

Le métrotome de Sims est, en réalité, un bon instrument ; il est constitué par un simple petit bistouri monté sur un manche. Le bistouri peut s'incliner suivant le sens voulu et il remplace ainsi plusieurs bistouris à long manche. On ne se sert de l'instrument de Sims qu'après avoir fait au préalable une incision bilatérale du col avec des ciseaux courbés sur le bord.

L'hystérotomie se fait avec la plus grande facilité avec les bistouris courts et montés sur de longs manches ; mais, lorsque le chirurgien est convaincu de la nécessité de pratiquer l'hystérotomie, il doit faire une opération plus large que celle qui est esquissée avec les métrotomes.

L'opération sera décrite avec soin.

Les instruments, les aides, l'opérateur, l'entourage de la malade, et la malade se seront astreints à tous les



soins réclamés par l'antisepsie, et dont à plusieurs reprises, nous avons donné le détail.

Les instruments dont on doit faire usage sont :

- 1° 2 ou 3 rétracteurs coudés ;
- 2° Deux bistouris à long manche, un droit, un courbe ;
- 3° Des ciseaux droits et courbes ;
- 4° Des pinces languettes hémostatiques, en quantité suffisante ;
- 5° Un ensemble d'appareil à suture : porte-aiguille, aiguilles, fils ;
- 6° Eponges sur porte-éponges, ou sur pinces pourvues d'un anneau permettant de les reconnaître.

La malade est placée dans le décubitus d'abord : après le premier temps, elle est couchée sur le côté gauche. Le tronc très-infléchi sur l'abdomen ; les cuisses écartées ; la droite fléchie fortement sur le bassin ; la gauche est placée, au contraire, dans l'extension.

Vulve rasée, lavée, savonnée ; irrigation abondante du vagin avec un liquide antiseptique ; anesthésie chloroformique.

1° *Traction et fixation de l'utérus avec une ou deux pinces de Museux ;*

2° *Incision bilatérale de la portion vaginale avec le bistouri ou des ciseaux à longs manches ; (hystérotomie infra-vaginale).*

3° *Désinsertion vaginale du col.*

Une incision légèrement courbe, à concavité supérieure, est tracée en avant et en arrière. Le col se trouve ainsi enserré par deux incisions courbes réunies par leurs extrémités.



Ces incisions donnent lieu à une hémorrhagie assez abondante. Aussi est-il prudent de placer des pinces, au fur et à mesure, sur les surfaces saignantes.

La compression avec de petites éponges suffit parfois pour arrêter l'hémorrhagie en nappe qui s'effectue et indique les points où se trouvent de petites artérioles à comprimer.

Il est préférable cependant de procéder, aussitôt après l'incision circulaire de la muqueuse, à un pincement hémostatique préventif avec deux pinces courbes placées de chaque côté du col. Ainsi se trouvent comprimées les branches de l'artère utérine ou même le tronc de cette artère.

La suite de l'opération ne donne plus guère lieu à l'hémorrhagie.

#### 4° *Dissection des tissus péri-utérins.*

Le tissu cellulaire péri-utérin, en avant et en arrière, est disséqué à l'aide du dos du bistouri, des doigts, de spatules ; cette dissection doit être lente, prudente. Elle s'effectue du reste avec facilité lorsque le parametrium est bien sain.

Cette dissection doit s'étendre assez haut pour dépasser toute la région sus-vaginale du col et atteindre l'orifice interne.

#### 5° *Incision du tissu utérin.*

Cette incision s'effectue à petits coups de bistouri donnés au fond des incisions premières pratiquées au bistouri, aux ciseaux dans le second temps de l'opération.

Les incisions sont poursuivies jusqu'au-dessus de l'orifice interne.



Sous l'influence de ces incisions, l'utérus s'entr'ouvre et se partage en deux parties, l'une antérieure, l'autre postérieure.

6° *Examen de la cavité utérine.*

Cet examen se fait à l'œil nu ; l'éclairage d'une lampe électrique est ici d'un grand secours, mais cet éclairage ne peut guère encore entrer dans la pratique privée.

Le toucher intra-utérin vient compléter les données de la vue.

Cet examen sera suivi ou non d'une opération dans cette cavité, suivant le cas : excision, grattage, cautérisation, ablation de myome, etc.

7° *Suture des plaies vaginales et utérines.*

Ce temps de l'opération est le plus difficile à cause de la profondeur des tissus à rapprocher ; toutefois il faut remarquer que le nombre de sutures nécessaires à la bonne adhésion des surfaces cervicales profondes est fort minime : deux, trois suffisent.

L'utérus est fortement tiré en bas et incliné du côté opposé au côté à suturer. Ainsi les surfaces à adosser se présentent mieux à l'opérateur. Des aiguilles fortement courbées, placées sur un porte-aiguille, facilitent la manœuvre.

Ces sutures se feront avec une matière aseptique — fil de soie ou fil d'argent — avec le fil d'argent, le nœud est facile à tordre avec le tord-nœud.

L'opérateur a ici deux partis à prendre : ou bien les lèvres du col trop comprimées sont dilacérées par la compression des pinces de Museux, et il faut les réséquer ; ou bien le col peut être conservé.



A° Dans ce dernier cas, il suffit de procéder, par quelques points de suture à la réunion des muqueuses vaginales du vagin et du col, muqueuses séparées dans la désinsertion circulaire du col.

Des points latéraux, 2 à 3 unissent les lèvres cervicales antérieure et postérieure. L'opération est ainsi complétée.

B° La résection s'impose fréquemment, soit que le col soit déjà affecté : métrite, allongement, col conique, soit que, dans le cours de l'opération, il ait subi de trop rudes épreuves ; tiraillement, compression.

L'amputation se fait suivant les règles qui se rapportent au chapitre de l'hystérectomie partielle (1).

La résection du col sera faite de préférence un peu au-dessous du vagin de manière à conserver un col offrant une bonne apparence. La conservation d'un bon orifice externe doit surtout être le but de l'opérateur.

*Pansement. Soins consécutifs.*

Tamponnement vaginal avec ouate trempée dans la glycérine iodoformée.

Les fils seront retirés vers le 8<sup>e</sup> ou 10<sup>e</sup> jour.

1. Voir notre *Traité d'hystérotomie et d'hystérectomie vaginales*, Doin 1888.

---



## SECONDE PARTIE

---

### HYSTÉROTOMIE APPLIQUÉE AU TRAITEMENT DES DÉVIATIONS UTÉRINES

#### *Hystérotomie antéro-postérieure.*

Les caractères spéciaux de l'opération appliquée aux déviations utérines, rendent nécessaire un chapitre spécial.

L'hystérotomie a été appliquée à la cure des déviations utérines et des troubles fonctionnels : — dysménorrhée, stérilité — qui les accompagnent.

Ce chapitre est complexe, car 1° les troubles fonctionnels ne sont pas toujours attachés à cette affection et dépendent d'un grand nombre d'autres causes : les affections des annexes, en particulier celles de l'ovaire ; 2° les déviations et rétrécissements se compliquent souvent l'un l'autre ; 3° les déviations utérines peuvent provenir de plusieurs origines : être congénitales ou acquises, consécutives à une métrite, etc., etc.

Le traitement ne peut être unique, identique dans tous les cas ; cependant on est arrivé à considérer les troubles fonctionnels, tels que la dysménorrhée, la stérilité comme liés bien plus au rétrécissement, à la déviation qu'à la métrite concomittante, aussi certains gynécologistes insistent surtout sur le traitement mécanique ou sanglant de ces affections.



La chaîne des accidents est en général la suivante : une métrite est constituée, après un accouchement le plus souvent ; l'utérus gros, mollassé, se fléchit au niveau du col et se laisse tomber en avant : — antéflexion — ou en arrière — rétroflexion. Métrite et déviation sont ainsi constituées. Sous l'influence de la déviation et de l'inflammation de la muqueuse, une circulation active s'établit au niveau de l'axe de coudure ; un point particulièrement atteint est placé à l'angle de celle-ci ; là, il n'est pas rare de trouver un noyau d'induration, des fongosités de la muqueuse. Les troubles circulatoires ne peuvent être niés : la congestion de la plupart des cols d'utérus déviés est une preuve de leur existence, de la stase sanguine en particulier. Plus difficile est de donner la raison du noyau, de lésions fongueuses maxima à l'angle de coudure. Ne serait-ce pas par suite d'une sorte de rétention de produits septiques muco-purulents effectuée en ce point sur le rebord de l'utérus infléchi ?

Un des premiers effets de la métrite et de la déviation est de rétrécir le canal cervical. Ce rétrécissement ne porte pas seulement au point de flexion, mais sur le canal tout entier dont les parois sont congestionnées, flexueuses et la muqueuse souvent malade.

Ce rétrécissement, ajouté à l'inflammation de la muqueuse, explique la stérilité et la dysménorrhée. La femme devient impropre à la fécondation, et les menstrues sont pénibles, douloureuses, parfois abondantes, et parfois encore caractérisées par l'expulsion de pseudo-membranes. Cette expulsion est pour nous un signe certain d'endométrite, d'après des séries d'examen histologiques que



nous avons pu faire de ces membranes, en 1886, à l'amphithéâtre des hôpitaux de Clamart.

Il semble de prime abord que la suppression du rétrécissement doive, par une opération, faire disparaître ses prétendus effets: la stérilité et la dysménorrhée mécanique; son efficacité n'est pas toujours certaine, et cette question très controversée n'est pas jugée.

Ceux qui combattent la nécessité d'une opération sanglante font valoir les cas de dysménorrhée sans rétrécissement marqué des orifices utérins, et l'absence de ce symptôme dans les cas de rétrécissement prononcé, d'atrésie du col. Ils montrent encore que la grossesse n'est même pas impossible dans ces cas. Nous nous permettons de rappeler l'observation que nous avons rappelée plus haut. Obs. I. Il s'agissait d'une femme ayant un col à peu près absent, avec un orifice externe très atrésié. Les règles étaient peu douloureuses et notre malade, après quelques cathétérismes, devint apte à devenir enceinte.

Les adversaires de l'hystérotomie préconisent le traitement général de la métrite et de la déviation : « Guérissez la métrite; placez l'utérus en position normale, vous ferez, disent-ils, disparaître tout symptôme fâcheux ». J'ai vu appliquer ce traitement maintes fois par un des meilleurs de nos maîtres, Gallard, et souvent avec succès. Il était peu de cliniques où ce maître ne redressât un utérus en rétroflexion, avec l'aide de l'hystéromètre et ne cherchât à maintenir l'utérus dans cette situation par un pessaire approprié, de Hodge en particulier. Nous avons assisté à de nombreux succès : l'utérus reprenait sa place normale, nous n'oserions dire pour bien longtemps;



mais très-souvent les douleurs, les symptômes dysménorrhéïques disparaissaient.

Dans le traitement ainsi appliqué par notre maître Gallard, nous trouvons le cathétérisme de la cavité cervicale. Le rétrécissement s'il existait était donc traité par un début de dilatation, et ce début a paru suffisant d'une manière générale.

La seconde partie du traitement concerne la métrite. L'écouvillonnage, le raclage, surtout au niveau de la couture, siège maximum des lésions inflammatoires, est indiqué pour ce fait. Cette partie du traitement peut s'exécuter sans hystérotomie.

La nécessité d'une opération sanglante dans ces cas de déviations est, pour nos maîtres et pour nous, bien restreinte. Ce sentiment est, croyons-nous, général en France.

Dans quelques cas fort rares, il deviendra seulement utile de pratiquer l'hystérotomie. Cette opération sera surtout indiquée lorsqu'il sera nécessaire de combattre des troubles graves de dysménorrhée ou d'ordre nerveux. Ces troubles, il est important de le savoir peuvent être surtout rattachés à un rétrécissement, à une atrésie extrême du col. Il suffit alors de traiter l'atrésie, de débrider le col pour obtenir un soulagement marqué, sinon la guérison complète.

OBSERVATION IX ( inédite, personnelle )

Atrésie du col utérin. — Rétroflexion. — Débridement de l'orifice externe. — Disparition des troubles nerveux.  
Salle Denonvilliers, juillet 1837. Service de M. Péan. Hôpital Saint-Louis.

Bou... Agée de 36 ans. Femme nerveuse, impressionnable.



Réglée à 16 ans, bien réglée. Grossesse unique à 19 ans. Accouchement normal.

En 1874, douleurs abdominales, lombaires : cautérisation par teinture d'iode et nitrate d'argent.

En 1878, apparition des douleurs ; cautérisation au thermo-cautère : Traitement ayant duré plusieurs mois.

Actuellement la malade est réglée, d'une manière régulière, mais peu abondante. Douleurs vives au moment des règles. Pas de crises de tranchées utérines cependant.

Etat de nervosisme très marqué. Douleurs abdominales du côté gauche surtout, et dans la région précordiale. Impatiences ; envie fréquentes de pleurer.

*Etat local.* — Corps de l'utérus peu développé, en rétroflexion très prononcée. Col utérin regardant le pubis offrant une lèvre postérieure hypertrophiée ; la lèvre antérieure est comme atrophiée. Impossibilité de passer une sonde molle, même de fin calibre.

L'atrésie remonte à plusieurs années au moins. Le médecin traitant l'avait déjà constatée et avait averti la malade. Stérilité, depuis l'âge de 20 ans, époque de son unique grossesse.

Débridement au bistouri de la portion centrale du col, évidemment des bords de l'orifice externe. — Pénétration dans le reste de la cavité cervicale et dans l'utérus avec le bistouri.

Hémorrhagie notable venant du col, une heure après l'opération. Tamponnement antiseptique du fond du vagin ; tampons de gaze iodoformée dans le col.

Disparition des troubles nerveux. Orifice externe du col large ; cathétérisme à répéter en ville : malade confiée aux soins de M. le Dr Gaudichier.



Note due à l'obligeance de mon excellent ami le Dr Gaudichier.

Pansement de la plaie cervicale avec tampons de gaze iodoformée, guérison, sans la moindre réaction inflammatoire.

Consécutivement : deux cathétérismes ; canal parfaitement perméable.

Règles normales en petite quantité ; leucorrhée légère.

Persistance de la rétroflexion ; malade est en traitement depuis un mois pour sa déviation. Janv. 1888.

L'hystérotomie appliquée au traitement des déviations utérines, de leurs troubles fonctionnels en particulier est simple — méthode de Sims — ou compliquée d'une excision du col et même d'un segment de l'utérus : procédé de Rabenau, de Doléris.

L'incision de l'utérus, au lieu d'être transversale, sera dirigée dans le sens antéro-postérieur ; si elle est unilatérale, elle sera antérieure ou postérieure.

*Méthode de Sims.*

« S'il y a une antéflexion, on incisera avec des ciseaux la lèvre postérieure du col, de manière à la diviser jusqu'à l'insertion de la paroi vaginale en deux moitiés latérales, dont l'une sera à droite et l'autre à gauche. Cela fait, on pratique à travers la paroi postérieure du canal cervical une incision longitudinale s'élevant jusqu'au niveau de l'orifice interne. Pour exécuter ce second temps, le chirurgien américain emploie le métrotome de Sims. Par ce procédé, qui a donné de bons résultats entre les mains de Sims et d'Emmet, l'orifice externe se trouve reporté en haut et en arrière, et l'axe du canal utérin, qui était courbe, se trouve redressé. Nous



avons, nous aussi, eu recours à la discission ; dans quelques cas, il s'agissait d'antéflexion de l'utérus, et nous avons eu soin de faire au niveau de la flexion, c'est-à-dire en avant, une petite entaille dans le tissu utérin ; nous nous servions à cet effet du couteau de Sims ou d'un herniotome.

Cette discission est incontestablement plus dangereuse que l'incision bilatérale. Etant données, en effet, les modifications qu'a subies la paroi utérine au niveau de la flexion, il arrive fréquemment aux chirurgiens d'inciser trop profondément. Sans doute il sera facile de ne pas blesser le péritoine, mais on voit fréquemment, quand il se produit quelques complications au niveau de la plaie, le processus pathologique s'étendre jusqu'à cette séreuse. » In Hegar et Kalkenbach, trad. Bar, page 449.

Les soins consécutifs concernent ces deux points : maintenir la béance du canal nouveau ; éviter les causes d'infection de la plaie.

Contre la tendance à l'agglutination, il est préférable de placer deux pinces hémostatiques sur les lèvres de la plaie, si elles sont saignantes et d'enfoncer entre ces lèvres des petits tampons de gaze iodoformée. Quelques heures après l'opération, 12 à 15, on peut sans danger enlever ces pinces et laisser en place les tampons.

Ceux-ci sont remplacés le second ou le troisième jour ; il suffira de bien les placer pour empêcher tout travail d'agglutination. Ainsi peuvent être supprimés l'ensemble des dilatateurs spéciaux proposés dans ce but : dilatateurs de Smith, de Priestley ; la tige avec branches à ressort de Greenlagh.



Grâce à ces soins consécutifs tout accident d'hémorrhagie ou de septicémie sera écarté.

Certains chirurgiens proposent d'autres moyens pour empêcher la réunion rapide des lèvres de la plaie. Péan préfère la cautérisation au thermo-cautère, Simpson touchait la plaie avec du perchlorure de fer et Braün avec la liqueur de sesquichlorure de fer.

Wilson a recommandé avec chaleur l'hystérotomie antéro-postérieure à la réunion de Baltimore de 1886.

Voici, d'après lui, les indications générales et le résultat de cette opération dans les cas d'antéflexion de l'utérus accompagnée de dysménorrhée, de stérilité: 1° l'allongement du col avec flexion aiguë; 2° hyperplasie et induration du col qui prend la couleur d'une mûre et devient aussi ferme qu'un cartilage; 3° présence au niveau de l'orifice interne d'une bande dure rendant le cathétérisme difficile. Dans ces cas, les malades sont presque toujours stériles. La section faite nettement, avec les précautions antiseptiques, et suivie d'un traitement convenable, ne présente pas plus de danger qu'un coup de bistouri partout ailleurs; elle est, au point de vue du danger, absolument incomparable à la dilatation faite avec les tiges d'acier. Dans quelques cas l'auteur fait des badigeonnages utérins avec la teinture d'iode de Churchill, mais il ne donne des médicaments que pour fortifier la santé générale. L'opérée est en général remise au bout d'un mois. Wilson n'a perdu aucune malade du fait de l'opération, sur 400 fois qu'il l'a pratiquée ». (*Annales Gynéc.* 1886 n° 26).

L'hystérotomie n'a pas paru suffisante à certains gyné-



cologistes; Hégar fait remarquer que dans le cas de stérilité et d'antéversion, il faut faire une excision conique du museau de tanche. L'orifice externe doit avoir la forme d'un entonnoir et être dirigé en avant. In Hégar et Kaltenbach. Trad. Bar, page 448.

*Rabenau* a ajouté à l'incision première l'excision d'une partie du segment intérieur de l'utérus. L'opération de *Rabenau* comprend cinq temps. In *Revue d'Hayem*, 1887, page 169.

1° Abrasion de la muqueuse, à cause de la métrite concomitante.

2° Incision du col de chaque côté, sur quelques centimètres de hauteur ; puis ouverture du cul-de-sac vaginal antérieur.

3° Séparation de l'utérus de la vessie, à l'aide d'instruments mousses.

4° Excision de la paroi antérieure, sur une longueur de quatre centimètres.

5° Suture de la plaie, avec broche passant de la muqueuse vaginale dans le canal utérin.

L'opération de *Rabenau* produit bien immédiatement un raccourcissement de l'utérus et son rétablissement dans une direction rectiligne, mais c'est le résultat définitif qu'il faut considérer, et nous voyons que plusieurs fois, il a été nul. L'utérus s'est trouvé raccourci et l'orifice cicatriciel, de nouvelle formation, rétréci. La dysménorrhée devient possible de nouveau ; ne faut-il pas, de plus, tenir compte de l'existence de ce tissu cicatriciel dans les futurs accouchements.



L'opération de Rabenau est imparfaite. Elle offre encore l'inconvénient de ne pas s'appliquer aux utérus mal soutenus par des parois vaginales relâchées, circonstance fréquente surtout dans les cas de rétroflexion. C'est en considération de cet état du vagin que M. Doléris a modifié récemment (*Soc. d'obs. et de gynéc.* 1887, décembre et *Gaz. des hôpitaux*, 1888 n° 3) l'opération dirigée contre la rétroflexion.

Ce gynécologue assure d'abord le passage libre du canal et surtout l'*assouplissement* des tissus par une série de dilatations graduelles et intermittentes au moyen des tiges de laminaire, de tampons préparés à l'éther iodoformé. Après une *gymnastique* suffisante imposée aux tissus utérins, il convient de s'adresser à l'endométrite : l'évidement des tissus sclérosés, enflammés est alors indiqué ; dans ce but, Doléris gratte avec la curette la muqueuse utérine malade et enlève avec soin des noyaux d'induration au niveau du coude de flexion ; puis il termine l'opération par une colporrhaphie antérieure : *præ cervicale*, s'il s'agit d'antéflexion. Il soutient le vagin, le bas-fond de la vessie et tend ainsi l'utérus. Le maintien de cet organe dans la direction rectiligne n'est pas absolument assuré, car il importe, suivant nous, de remarquer que le siège de la coudure se trouve au-dessus des insertions vaginales. Doléris est allé au-devant de cette objection. Sans repousser l'utilité d'intéresser dans la suture le tissu utérin et de remonter le point de réflexion du vagin au-dessus de la coudure utérine, il n'a pas cru devoir y recourir dans les cas qu'il a eu à traiter.



## TROISIÈME PARTIE

### HYSTÉROTOMIE VAGINALE APPLIQUÉE AU FIBROME UTÉRIN

---

#### AVANT-PROPOS

Nous connaissons le danger d'aller contre l'opinion courante, de plaider à nouveau une cause considérée comme définitivement jugée : il en est ainsi de l'hystérotomie que condamnent tant de chirurgiens ; mais, dans les sciences expérimentales, les faits nouveaux appellent la réforme des idées ; aujourd'hui, cette condamnation nous paraît imméritée ; aussi croyons-nous faire une œuvre utile en présentant encore une fois les pièces du procès au public médical, et en lui demandant de conclure, avec nous, dans un nouveau verdict.

L'examen de l'état de la question nous fera d'abord rechercher l'origine de la condamnation.

L'hystérotomie vaginale, à peine née et développée sous le couvert de l'énucléation appliquée aux corps fibreux, eut le sort le plus triste, et fut jugée très sévèrement.

Les corps fibreux du col, placés, pour ainsi dire, sous la main ont été jugés seuls passibles d'une ablation ; les chirurgiens ont eu peu de peine à trouver, pour ces cas relativement faciles, des procédés d'exérèse. Les corps



fibreux interstitiels du corps de l'utérus, par contre, ont été déclarés inopérables, placés en dehors d'une atteinte chirurgicale rationnelle, prudente. Ce jugement a été presque, *a priori*, déclaré définitif, comme ayant la portée d'un axiome.

Il était l'expression d'une médecine opératoire pleine de circonspection et de sagesse, qui maintenait le chirurgien dans une réserve consciencieuse, en face d'un procédé aussi infidèle que l'énucléation.

Des chirurgiens, au contraire, désireux d'extirper des tumeurs considérées à tort comme toujours bénignes, de les poursuivre aussi haut que possible, ont cherché à améliorer le procédé ; ils ont dilaté le col, inventé des énucléateurs, des cuillers tranchantes permettant l'énucléation des fibromes élevés ; mais, si leurs procédés opératoires étaient fort ingénieux, les résultats obtenus ont été très limités, sinon désastreux parfois. L'énucléation, bonne à enlever de petits fibromes sous-muqueux, du corps ou du col, peut être toujours considérée comme une opération très grave, dangereuse lorsqu'elle est appliquée aux fibromes même moyens ; et, ces derniers, du volume du poing, d'une orange, sont peut-être les plus fréquents.

M. Péan a jugé que l'énucléation pouvait être, dans ces cas, remplacée avec avantage par son procédé général du morcellement des tumeurs. De là, est née l'hystérotomie aidée du morcellement.

L'opération que notre maître met en honneur avec tant de succès n'aurait qu'une valeur bien restreinte, s'il ne s'agissait que du morcellement de la tumeur et de son extirpation grâce à un habile emploi des pinces



et des ciseaux : mais il y a, dans l'opération, un autre point capital qui consiste dans l'art de se faire jour jusqu'à la tumeur. Il faut-ouvrir largement le col, même le corps, suivant la nécessité ; atteindre ainsi la tumeur : alors seulement, le morcellement est facile, presque sans danger ; la tumeur peut être enlevée *presque à blanc*, et avec de grandes chances de succès, si l'opération est conduite *selon toutes les règles de l'antisepsie* : les chances de succès sont bien augmentées si le fibrome, par son volume, n'exige pas une opération trop longue, qui dépasse une heure.

Dans l'intervention que nous considérons, il importe de mettre en relief :

1° La véritable manœuvre de l'hystérotomie vaginale, qui ouvre largement la voie d'extraction, et permet au chirurgien d'agir librement et avec sûreté. La dissection large du col et d'une partie du corps, selon le besoin, grâce à l'emploi des pinces hémostatiques, est une opération préliminaire de première nécessité. Sans elle, l'énucléation et le morcellement de corps fibreux interstitiels seraient de mauvaises opérations ; et nous pensons que c'est pour avoir négligé ce point capital, que la plupart des chirurgiens ont délaissé l'extirpation des corps fibreux par le vagin.

2° La connaissance des procédés hémostatiques que le morcellement exige ; l'art de se servir des pinces hémostatiques.

Peu de chirurgiens pratiquent en effet l'hémostasie, comme l'entend le promoteur de la méthode. Le placement des pinces, au cours d'une opération, sur les régions



saignantes, est un fait de pratique courante; mais, il y a d'autres avantages dans la manœuvre des pinces, qui paraissent inconnues de beaucoup, et qui servent cependant dans une foule d'opérations.

Les pinces ont le mérite de servir à ménager le sang, avant et pendant l'opération; de permettre les opérations à blanc.

C'est grâce à cette hémostasie préventive que l'hystérectomie vaginale a reçu, en France, une si vive impulsion et qu'elle est redevenue une opération française.

L'excision des tumeurs de la langue, avec l'aide de pinces, a donné de fort beaux résultats à notre excellent maître, M. Péan.

Il en est ainsi pour une série d'opérations, j'allais dire, pour presque toutes les opérations qui se pratiquent à l'hôpital Saint-Louis (1); où, — et ce sera toujours notre honneur —, nous avons pu, comme leur interne, suivre en 1885 et 1887, dans leurs plus précieux détails, les leçons de deux maîtres illustres de la chirurgie française : M. Ledentu, M. Péan.

Le morcellement des corps fibreux est une opération où l'emploi judicieux des pinces, en tant qu'hémostasie préventive, met à l'abri des hémorrhagies et rend possible l'abaissement de la tumeur de l'utérus, la fragmentation et l'ablation de tumeurs interstitielles relativement volumineuses : — tête de fœtus, même de jeune enfant. — Grâce aux pinces, le morcellement de polypes énormes,

1. Péan. *Traité du morcellement*, Paris 1887, Delahaye. In *Leçons cliniques*, t. VII.



de tumeurs fibreuses intra-utérines, sous-muqueuses est relativement bien plus facile.

Par morcellement, nous n'entendons pas la division d'une tumeur par *tranches, en côtes de melon*, — ce procédé serait fort rarement applicable, — il s'agit plutôt d'un évidement et d'abrasions avec les pinces et les ciseaux, le bistouri, de parties successives de la tumeur en procédant autant que possible du centre à la périphérie : telle est la vraie pratique du morcellement.

Ce jugement sur le morcellement n'est pas l'expression d'une simple idée théorique, une conclusion, *a priori* ; c'est la résultante des faits dont nous avons été témoin ; aussi, tout en reconnaissant que le doute scientifique, est quelquefois un devoir, comme le dit si excellemment M. le professeur Lefort dans le rapport, si bienveillant pour nous, qu'il a présenté à l'Académie de médecine sur l'hystérectomie vaginale en décembre 1887, nous ne craignons pas d'affirmer aux hésitants que l'emploi habile des pinces hémostatiques met à l'abri des hémorrhagies et supprime beaucoup de difficultés.

Loin de nous la pensée de juger l'hystérotomie vaginale appliquée aux tumeurs interstitielles comme une opération facile, sans danger. Il n'appartient qu'à ceux qui sont initiés à la pratique courante des opérations gynécologiques et à l'emploi des pinces, de procéder avec sûreté et avec les plus grandes chances de succès. Il en est pour cette opération comme pour beaucoup d'autres, surtout en chirurgie gynécologique.

Ces difficultés peuvent paraître telles que l'opérateur aimera mieux recourir à la castration ovarienne, l'une



des opérations les plus rapides et les plus brillantes de la chirurgie abdominale : on peut dire d'elle que c'est *une opération à succès*. Assez volontiers les Anglais la relègueraient dans la petite chirurgie. Elle mérite à peine le nom d'opération chirurgicale d'après Keith — (*British medical*, 10 décembre 1887).

Mais, après la castration ovarienne double et bien complète, celle qui a chance de succès (1), n'a-t-on pas à voir le résultat : la stérilité. Le don précieux de la maternité a un si grand droit au respect, qu'il est de notre devoir de considérer, avec quelque attention, un procédé qui conserve à la femme son plus noble attribut.

Les partisans les plus acharnés de l'oophorectomie pourront vanter leurs séries d'opérations, sans mort (séries qui ne sont réservées, du reste, qu'aux plus habiles); à tous, j'opposerai cet argument : « L'hystérotomie ne mutile pas, l'oophorectomie stérilise. » La première opération mérite plus d'égards que l'autre. Si on oppose la mortalité plus grande de l'hystérotomie vaginale j'expliquerai que : les cas d'hystérotomie vaginale par morcellement, à l'origine de la méthode, n'ont pas été choisis : des tumeurs enlevées par la voie vaginale auraient dû être respectées ou enlevées par la voie abdominale.

Les incertitudes du début servent à marquer les limites de l'opération. La mortalité se réduit considérablement à

1. Voir *The american journal of obst.*, mai 1887 ; — *on the Results of unilateral Removal of the Uterine Appendages*. Page 478. By Lawson-Tait et *Necessity for Complete Removal of the Uterine Appendages whenever the Operation is called for, with Report of Cases*, By Vander Veer. — Albany, N. Y. Page 497.



mesure que ces incertitudes disparaissent. N'en n'a-t-il pas été de même pour toutes les opérations, pour la castration ovarienne comme pour la castration utérine, l'hystérectomie vaginale?

L'hystérotomie vaginale nous paraît justifiée, de bonne pratique. Elle n'est pas à l'abri de tout danger, pas mieux que la plus insignifiante des opérations, mais elle débarrasse la malade d'une affection qui a des chances sérieuses de devenir grave, de nécessiter une opération telle que l'hystérectomie vaginale ou une laparotomie dont la gravité n'échappe à personne.

L'hystérotomie vaginale, pour corps fibreux, a pleinement droit à l'existence. Nous devons nous appliquer surtout à cette démonstration.

---



# **Hystérotomie vaginale appliquée au fibrome utérin.**

---

## **CHAPITRE PREMIER**

### **ESQUISSE HISTORIQUE ET CRITIQUE DES TRAITEMENTS DES FIBROMES**

En présence d'un corps fibreux utérin, surtout s'il est interstitiel, la règle classique actuelle est de différer toute intervention jusqu'à l'apparition d'accidents fort graves, mettant immédiatement la vie en péril, ou jusqu'au développement considérable de la tumeur utérine.

Il paraît suffisant de parer aux accidents pressants : hémorrhagies, douleurs ; puis, de faire entrevoir à la malade l'espérance lointaine de la rétrocession au moment de la ménopause.

Cependant le fibrome poursuit son développement, souvent avec lenteur, sans provoquer des accidents ; mais, parfois avec brusquerie et d'une manière inopinée : ainsi, s'évanouissent les espérances de toute rétrocession. Malgré l'âge, en dépit des approches de la ménopause, la tumeur fibreuse augmente de volume ; elle se multiplie : de bénigne, elle passe au rang des tumeurs à pro-



nostic grave. Les hémorrhagies, les accidents à terminaison fatale tels que phénomènes de rétention urinaire, stercorale, la suppuration, rendent à chaque instant le péril pressant et une intervention nécessaire.

Sauf quelques courageuses exceptions, et jusqu'au moment où fut instituée la pratique des opérations abdominales, le chirurgien assistait toujours désarmé aux progrès d'une maladie offrant une évolution presque aussi dangereuse, aussi fatale que la dégénérescence kystique des ovaires.

Si beaucoup de malades parvenaient à un âge avancé et mouraient, avec leurs corps fibreux, des suites de maladies accidentelles, intercurrentes, un certain nombre également succombaient aux progrès de l'affection utérine.

L'intervention parut dans les cas graves si nettement indiquée, que, dès l'origine de la chirurgie abdominale, les plus grands chirurgiens n'hésitèrent pas à enlever les grosses tumeurs fibreuses envahissant l'abdomen parfois en totalité.

Mais les opérateurs les plus habiles, avec les méthodes les mieux conçues, n'ont pu fournir, jusqu'à notre époque, que des statistiques où le chiffre de la mortalité s'élève à une trop forte proportion (20 à 25 0/0 environ entre les mains des meilleurs opérateurs).

Il n'est pas surprenant que des observateurs reconnaissant l'évolution graduelle, parfois fatale des myomes, n'aient concentré tous leurs efforts pour lutter contre cette évolution. D'autres ont résolument attaqué les fibromes et cherché des procédés d'extraction.



De ces efforts sont nées et se sont développées deux méthodes d'attaque : l'une directe, l'autre indirecte.

D'une manière générale, et lorsqu'une attaque forcément abdominale devenait dangereuse, au lieu d'extirper le fibrome, les médecins se mirent à la recherche de procédés destinés à le faire rétrocéder, à interrompre son développement.

Le corps fibreux grave, ne fut plus spécialement visé ; le corps fibreux, même bénin, sans symptôme alarmant devint l'objet des préoccupations des médecins et des chirurgiens.

#### § 1. — *Valeur des méthodes thérapeutiques indirectes.*

La thérapeutique médicale (citocitique ou générale), la thérapeutique médico-chirurgicale ont fait leurs preuves : elles sont impuissantes à faire disparaître complètement le plus petit myome utérin. Cet aveu d'impuissance est fort pénible, mais le devoir indique de ne plus ajouter confiance à une thérapeutique pleine de déceptions.

Nous n'avons pas le projet de passer en revue et de critiquer les essais multiples dirigés contre les myomes : nous ne citerons que les principaux.

Le traitement d'Hildebrandt de Kœnisberg (1), injections sous-cutanées d'ergotine tous les jours ou tous les deux jours : une seringue de Pravaz, eau et extrait d'ergotine, parties égales, est très sévèrement apprécié en

1. Hildebrandt, *Treatment of uterin fibroide by sub cutaneous use of ergot. Americ. journ. of obstetric.* novembre 1882 et *Berlin Klin. Woch.* 17 juin, 1872.



France et même à l'étranger : Gallard, Siredey, Gusserow, Gaillard-Thomas le repoussent. Son emploi est souvent nul, rarement appréciable conclut M. Vautrin, dans sa thèse d'agrégation, en 1886 excellente thèse, riche en matériaux et à laquelle il nous sera permis de faire quelques emprunts. Nous disons même qu'il peut être dangereux : témoins les cas suivants :

OBSEVATION X (Lusk).

Fibro-myome utérin traité par les injections sous-cutanées d'ergotine ; décroissance rapide, puis gangrène de la tumeur et mort de la malade par septicémie, par Lusk. *New-York med. jour.*, juillet 1882.

OBSERVATION XI (de Loumeau).

*Journal de médecine de Bordeaux*, 24 décembre 1882.

In Revue Hayem, page 236, 1883.

Myome utérin volumineux, injections interstitielles d'ergoline à travers la paroi abdominale ; péritonite suppurée ; mort.

Femme de 43 ans : troubles menstruels depuis 4 ans et sensation d'une tumeur intra-abdominale. Depuis quelques mois métrorrhagies abondantes ; signes ordinaires d'un fibrome mesurant 17 centimètres, transversal et vertical, dépassant l'ombilic de 4 centimètres.

4 injections sous-cutanées d'une solution à l'ergoline Bonjean font cesser les métrorrhagies, mais n'amènent aucun changement dans le volume de la tumeur.

C'est alors que deux jours de suite on pratique une injection de la même solution dans l'épaisseur même du fibrome, à travers la paroi abdominale. Au point même où ont été faites les injections, dans la région sous-ombilicale, apparaît une collection purulente, nettement enkystée, qu'on traite par la ponction et



l'incision, drainage et pansement phéniqué. Malgré ce traitement, une péritonite généralisée survient et emporte la malade au bout de deux mois.

Winckel, d'après Saenger, a rapporté à la Société obstétricale de Leipzig (*Ann. Gyn.* 1887, p. 307) l'observation d'une femme chez laquelle on constata, après 1400 injections, une diminution très considérable de la tumeur. Saenger a également observé le fait de la réduction du volume de plusieurs myomes sous-séreux après un traitement prolongé avec l'ergotine. L'énoncé de ces succès peu brillants suffit pour apprécier la méthode.

*L'électricité*, d'une application plus rationnelle, a trouvé de nombreux et chauds partisans. Dans quelques cas de myomes, ce traitement a arrêté des hémorrhagies graves. Les tumeurs ont repris leur volume initial, ou bien ont diminué, sont revenues à des limites fort restreintes : mais, malgré la multiplicité des séances et l'intensité des courants, l'électricité ne peut faire disparaître la tumeur fibreuse ; *celle-ci reste dans l'utérus comme un danger permanent*. Le myome peut prendre un accroissement qu'aucun mode d'application de l'électricité n'arrêtera ; et, la malade, tôt ou tard, se mettra le plus souvent entre les mains du chirurgien.

*L'électro-puncture* (méthode de Cutter) est trop dangereuse pour ne pas être rejetée d'emblée.

« La cure absolue, la restitution *ad integrum* du fibrome est et restera sans doute au-dessus de nos ressources thérapeutiques médicales ; le diminuer, voilà quelle doit être notre seule ambition ; le réduire de la moitié ou du



tiers à un stroma plus dense, plus ferme, moins offensif, voilà notre but. » (Carlet. Thèse de Paris, p. 47, 1883).

Tel est, d'après un des promoteurs de la méthode, le Dr Apostoli, le *summum* des résultats à réaliser par l'emploi de l'électricité.

La méthode de M. le Dr Apostoli consiste dans l'emploi de la *galvanocaustique chimique vaginale, intra-utérine ou parenchymateuse, et toujours monopolaire*.

L'effet obtenu est une *galvano-caustique chimique*, de quantité variable suivant le pôle, et différente au pôle positif et au pôle négatif. L'action sera *uni ou bipolaire*, suivant la volonté de l'opérateur qui voudra un seul pôle actif ou les deux pôles également actifs. L'action monopolaire paraît préférable.

La galvanocaustique utérine, à pôle positif, est pour M. Apostoli le médicament par excellence des *fibromes hémorrhagiques*.

Le pôle négatif produisant une *congestion temporaire*, sans *hémostase directe*, et par suite des mouvements fluxionnaires, des hémorrhagies artificielles supplémentaires, sera réservé aux fibromes non hémorrhagiques avec aménorrhée, dysménorrhée, troubles nerveux directs ou réflexes.

Telle est dans son ensemble la méthode. Son application est *facile, simple*. Elle se résume dans un bon usage de l'hystéromètre. Une pile quelconque à grand débit ; un électrode indifférent en terre glaise, procédé Apostoli ; un électrode intra-utérin inattaquable, soit en platine, soit en acier pour les galvanopunctures ; enfin, un bon galvanomètre d'intensité (appareil destiné à mesurer les *hautes*



intensités nécessaires : 50 à 250 milliampères selon le besoin).

L'application de l'électrode doit se faire sans déroger aux lois de l'antisepsie ; elle offre encore la qualité d'être tolérable, et de ne pas condamner les femmes au repos.

Tous ces avantages réalisent un grand progrès dans l'application de l'électricité en gynécologie. La méthode devient plus précise, plus rigoureuse et surtout l'attaque est directe, intra-utérine, ou parenchymateuse, en plein fibrome et non timide, limitée au vagin, et ainsi indéterminée.

Les résultats répondent aux données théoriques, d'après M. Apostoli. « De juillet 1882 à juillet 1887, j'ai eu à soigner 218 malades atteintes de fibrome ou hyperplasie utérine à un titre quelconque (ce terme manque de rigueur, avouons-le). J'ai fait à ces malades 4246 applications de courant continu, dont 3857 galvano-punctures intra-utérines ; en moyenne 13 séances par malades. »

L'auteur se défend de la prétention d'avoir guéri toutes ces malades par cette raison que toutes n'ont pas persévéré à se soigner. L'hémorrhagie arrêtée, l'amélioration survenue, les malades ne se sont plus présentées. Je puis affirmer que mon traitement (Apostoli) a produit 95 pour 100 de bénéfices durables. Ce traitement dans tous les cas n'offre pas de gravité, il n'entraîne pas la mort.

Nous n'oserions pas être si affirmatif que M. le Dr Apostoli ; car, nous pensons malgré son opinion, que l'escharre produite par l'un ou l'autre pôle détermine, le plus souvent, un travail de suppuration pour son élimination.



L'élimination des parties mortifiées sans suppuration, pour si minime qu'elle soit, n'est pas rare, et, il est difficile de mesurer à l'avance l'intensité de cette suppuration. La suppuration est d'autant plus rationnelle que très souvent les muqueuses vaginale et utérine sont enflammées.

La méthode de M. Apostoli a trouvé peu de partisans décidés dans notre pays. Spencer Wells, Playfair, Keith père et fils, Elder, Savage, Taylor en Angleterre l'ont acceptée et patronnée.

Keith, malgré les brillants résultats de l'hystérectomie abdominale, 4 0/0 de mortalité seulement, statistique personnelle, considère comme un acte criminel de recourir à cette opération avant d'avoir essayé du traitement par l'électricité de la méthode Apostoli (*British medical journal* 1887, page 1258).

Nous n'avons pas, avons-nous dit, la pensée d'entrer dans la discussion complète du traitement des fibromes : aussi, serons-nous bref dans notre appréciation.

Ce traitement permet aux malades de vivre sans avoir trop à souffrir de leur affection; nous ne croyons pas qu'ils puissent étendre davantage leurs espérances. Le fibrome reste donc toujours dans l'utérus prêt à indiquer sa présence par une métrorrhagie, un trouble nerveux réflexe, de l'aménorrhée. *La malade reste toujours en définitive en état de péril. Le retour des accidents est très-fréquent, et leur gravité n'est nullement diminuée.*

A notre appréciation nous pouvons joindre celle de notre maître M. Doléris exprimée en ces termes par le Dr Angel Villa, dans un article fort intéressant.

« Le chiffre des cas de notre statistique est de 20 en-



viron, dans lesquels on n'a d'aucune façon observé la disparition de la tumeur ou sa diminution sensible, malgré l'intensité chimique des courants employés.

Dans quelques cas, le niveau supérieur de l'utérus a paru s'abaisser. Mais un examen bien exactement pratiqué a montré à M. Doléris, qu'à mesure que la limite supérieure marquée précédemment sur la paroi abdominale, descendait, la limite inférieure descendait aussi et la tumeur s'engageait dans le bassin. C'était non une diminution mais un déplacement en totalité !

Dans quelques autres cas, la diminution a tenu au dégagement du néoplasme, qui d'interstitiel était devenu sous-séreux, mais il ne contribuait plus à augmenter le volume de l'utérus et réalisait, pour son propre compte, une tumeur secondaire juxta-posée à l'utérus en obstruant un district quelconque du bassin.

Dans la plupart des cas toutefois, on a observé une diminution réelle quoique très peu appréciable, après les premières applications, mais ce résultat n'a point persisté.

Il est entendu que les cas à diagnostic douteux (exsudats paramétriques, etc.) ont été soigneusement écartés et que les expériences n'ont porté que sur des fibromes nettement reconnus et de tout volume.

Les douleurs n'ont pas été sensiblement modifiées.

Les hémorrhagies influencées au début, chez certaines malades, n'ont jamais manqué de reparaitre si on a interrompu le traitement, même après plusieurs mois de traitement consécutif, de soins assidus. — Grâce à une persistance opiniâtre dans le traitement, la menstruation



a pu être régularisée dans quelque cas et réduite à des pertes peu considérables. — Mais dans les cas de fibromes mous, à tendance myxomateuse ou kystique, dans les cas où on avait affaire à des organismes déjà débilités par l'intensité des douleurs et des pertes, ou naturellement faibles, les hémorrhagies n'ont pas été modifiées, pas plus que la perte sanguinolente, ou séreuse qui caractérise ces variétés.

Le seul et unique avantage reconnu, sans conteste, a été pour presque toutes les femmes traitées, un effet stimulant très favorable à la nutrition générale, et à la récupération des forces. Les malades se sentaient, après les premières séances plus légères, plus alertes, dégagées ; en un mot plus vivantes.

En dehors de ces considérations, il en est d'autres sur lesquelles nous ne voulons pas insister, mais qu'il nous suffira de mentionner. Avec la galvano-caustique, les accidents ne sont pas rares (1) ; ainsi la septicémie est difficile à éviter après un grand nombre de ponctions, et lorsqu'il y a beaucoup de substance mortifiée en permanence dans la matrice, ou au centre de la tumeur. La perforation de la vessie ou du rectum, suivie de fistule, l'ouverture dans la cavité abdominale par perforation de la tumeur elle-même ou d'une trompe suppurée et péritonite consécutive, ont été observées et cette fâcheuse éventualité demande la mise en œuvre de grandes précautions opératoires et antiseptiques » (in Angel Villa, *Thérapeutique comparative des fibromes utérins*, *Nouvelles archives d'obst.*, fév. 1888).

1. Nous rapportons ici une observation très intéressante à ce point de vue. Obs. XII.



OBSERVATION XII (abrégée, inédite).

(due à l'obligeance de M. Doléris)

Fibrome mou. — Electre-puncture. — Développement d'accidents septiques consécutivement à l'emploi de l'électricité. Ablation de la tumeur par morcellement nécessitée par l'état très grave de la malade. — Mort.

Il s'agit dans cette observation d'un fibrome de gros volume, mou, donnant lieu depuis plusieurs années à un écoulement continu de liquide séro-sanguinolent très abondant. Le col était en partie effacé par la tumeur et présentait un orifice dilaté : diamètre de cinquante centimes. Les bords étaient minces.

Dans le but de réduire le volume du néoplasme (qu'il supposait kystique, à tort) pour en opérer plus facilement l'ablation, M. Doléris confia la malade au docteur Apostoli qui pratiqua une série d'électro-punctures. L'état de la malade était déjà grave, il s'aggrava bientôt par l'explosion d'accidents septiques intenses dus à la putréfaction rapide des parties mortifiées par le caustique, et des portions adjacentes. — M. Doléris après une absence de quelques semaines retrouva la malade dans un état très alarmant : fièvre intense, cachexie avancée, faiblesse extrême, écoulement très fétide, cet état durait depuis plusieurs jours. Il n'y avait plus à hésiter ; il fallait opérer. — La tumeur fut extirpée en deux séances ; elle était entièrement putréfiée, c'est-à-dire que jusqu'à son pédicule il existait des traînées de tissu mortifié et décomposé, au travers de parcelles volumineuses de tissu résistant et inaltéré. — Le procédé employé fut le morcellement précédé de la section multiple du col. — La malade succomba à la suite de la deuxième séance opératoire, le 2 octobre 1885.



Si le corps fibreux est accessible par le vagin, s'il est peu volumineux, si l'opération offre de grandes chances de succès, il y a donc tout intérêt à pratiquer l'hystérotomie vaginale.

Si le temps de l'hystérotomie et de l'hystérectomie vaginales est dépassé, la question se trouve alors conduite sur un autre terrain. La gravité de l'hystérectomie abdominale mérite de la réflexion ; et, il serait alors indiqué peut-être d'essayer de couper court aux accidents par le traitement du Dr Apostoli tout en étant préparé à l'hystérectomie en cas de nécessité.

D'un côté, l'impossibilité matérielle de faire disparaître le myome, ou de le réduire à jamais à l'inaction, et d'un autre côté la gravité fort restreinte de l'hystérotomie vaginale, doivent engager à cette opération sans s'attarder longtemps à arrêter les accidents par des moyens fort incertains. Cette conduite est indiquée surtout si les accidents sont liés à la présence de myomes interstitiels de volume modéré, ne dépassant pas une orange et mieux encore de polypes intra-utérins, vaginaux. Si nous acceptons la méthode d'Apostoli, dès le principe et pour quelques essais pour des malades timorées refusant toute intervention plus active, ou bien pour des fibromes rendus inopérables par leur volume énorme, leur situation — enclavement dans le bassin, — nous la repoussons comme application générale étendue à tous les fibromes. Il faut savoir, en outre que les fibro-kystes, les myomes téléangiectasiques, ne sont nullement influencés par l'électricité.

*Les médications internes citocitiques* ou autres les plus en vogue, bromures, iodures, arsenic, chlorure de calcium,



n'ont jamais produit d'effet utile, certain. L'action des eaux minérales, bromurées et chlorurées sodiques : eaux de Luchon, de Saint-Nectaire, de Royat, de Salies, de Béarn en France; de Bex en Suisse; de Kreutznach en Allemagne, peuvent exercer une heureuse influence sur l'état général des malades, mais leur action sur le myome est bien dubitative. « Nombre de femmes épuisées, dit Sirey, doivent au traitement thermal une amélioration inespérée due à son action, qui est à la fois reconstituante et résolutive. »

L'illusion n'est pas permise; reconnaissons que toutes ces méthodes thérapeutiques, plus ou moins indirectes ne peuvent réaliser ce désir légitime du chirurgien : la guérison radicale et certaine.

Le jugement d'un maître de grand sens pratique, de Gallard, sur la valeur du traitement électrique peut-être appliqué à ces diverses méthodes : « il a donné lieu à de grandes illusions qu'une plus longue expérience ne tardera pas à faire évanouir. »

Il ne faut pas non plus compter sur l'élimination spontanée; même aidée par l'emploi de l'électricité, des injections sous-cutanées d'ergotine. Quelques cas d'éliminations heureuses observées pendant ces divers traitements ne peuvent changer la règle.

L'élimination spontanée existe : généralement elle se révèle par la tendance à la pédiculisation pour les polypes sous-muqueux; mais il ne faut guère compter sur cette heureuse évolution pour les tumeurs interstitielles, surtout pour celles qui tendent à devenir sous-séreuses, intra-ligamentaires.



« Peut-être dit Rohrig (1), nos propres expériences à ce sujet contribueront-elles au moins à prouver la rareté de l'élimination spontanée. Nous ne l'avons observée que onze fois sur seize cents cas de tumeurs fibreuses de la matrice que nous avons traitées pendant une pratique de quinze ans aux eaux de Creuznach. Bien que nous ayons appliqué l'ergotine dans quelques milliers de cas, nous n'avons pas pu constater que le résultat en question ait été produit par cet agent. »

§ 2. — *Parallèle entre l'ablation des tumeurs fibreuses et la castration ovarienne. — Valeur de la castration ovarienne dans le traitement des fibromes.*

L'ablation de la tumeur, à son début, avant qu'elle n'ait pris de grandes proportions, est le moyen le plus immédiat, le plus assuré, mais ce moyen reconnu trop dangereux fut rejeté de prime abord : ce fut alors indirectement, qu'on procéda à l'attaque du myome.

Des chirurgiens éminents, Battey, Trenholme, Hégar, raisonnant d'après les relations intimes unissant l'utérus et les ovaires, cherchèrent à déterminer l'arrêt de la tumeur, ou mieux son atrophie, par la castration ovarienne.

La castration, primitivement dirigée par Hégar, par Battey, contre la dysménorrhée membraneuse, fut appliquée au fibrome pour la première fois par Lawson-Tait en 1872.

1. *De la valeur thérapeutique comparée des eaux salines, bromo-iodurées et de l'ergotine dans l'expulsion des fibromes intra-utérins*, par M. le Dr RÖHRIG.

*In revue médico-chirurgicale des maladies des femmes (Chéron), janvier 1883, page 131.*



Cette opération entra dans la pratique de la chirurgie, sous les auspices des maîtres tels que : Lawson-Tait, Thorn, Barnes en Angleterre ; Hégar, Martin, Wiedow, Tauffer, Langenbeck, Muller, en Allemagne.

En France, elle fut froidement accueillie, malgré les essais heureux de notre maître, M. le professeur Duplay, de MM. Terrier, Terrillon, Bouilly, Segond ; dans notre chirurgie essentiellement sage et raisonnée, l'oophorectomie, l'ovario-salpingectomie de Lawson-Tait fut réservée à des cas bien déterminés. On n'a pas suivi ce véritable délire de castration qui fit et fait encore mutiler tant d'anglaises et d'américaines.

Cette opération fut, de prime abord, considérée comme un préservatif de tous les accidents graves des tumeurs fibreuses. La ménopause établie artificiellement devait être le point de départ de l'atrophie de la tumeur utérine et de la disparition des troubles fonctionnels. Quelques années ne se sont pas écoulées que déjà se manifeste une réaction contre cette opération. Péan en France, Bigelow en Amérique, Marcy de New-Market, émettent des doutes sur la réalité des résultats obtenus. Les arguments sur lesquels s'étaient leurs doutes ont une grande valeur. Ils s'appuient sur des faits anatomiques, physiologiques et sur l'observation des malades après l'opération.

La circulation joue un grand rôle dans l'accroissement et la diminution du volume des tumeurs fibreuses ; elle assure au moins sa nutrition, ses moyens d'existence. Schröder est convaincu que dans la castration la ligature des vaisseaux du plexus ovarien est le point capital, le résultat obtenu le plus immédiat. Dans les cas heureux, cette



ligature a pour effet de déterminer une gêne considérable de la circulation sanguine. Le sang artériel arrêté dans son cours se répand dans les artères voisines, l'artère utérine et ses branches par exemple. Cet apport brusque, anormal, occasionne une tuméfaction générale de l'utérus, de la tumeur avec des hémorrhagies. Peu à peu, l'équilibre de la circulation utérine se rétablit; la quantité de sang apportée à la tumeur diminue; des thromboses se forment dans les voies de retour et la circulation se trouve ainsi supprimée. Le système lacunaire intérieur des fibromes tend à s'oblitérer, et les éléments parenchymateux subissent la régression fibreuse.

Cette évolution est loin d'être fréquente, d'être observée d'une manière si nette. Plusieurs causes s'opposent à cet arrêt constant de la circulation dans le fibrome. L'utérus est pourvu d'un système circulatoire complet dont toutes les parties communiquent largement entre elles. Des arcades vasculaires, parallèles aux côtés de l'utérus, partent des vaisseaux nombreux formant des demi-anneaux communiquant à leurs extrémités sur la ligne médiane. Ainsi sont étagés de nombreux anneaux avec de larges communications perpendiculaires, reliant chaque anneau. Il n'y a donc pas de département utérin qui puisse se trouver complètement en dehors de la circulation utérine, après la ligature du plexus utéro-ovarien d'un côté, ou même après la ligature des deux plexus; admettons même, sinon l'absence de toute communication entre chaque étage, du moins la pauvreté, l'insuffisance de ces communications; admettons que tout le département du tissu utérin dans lequel est contenu le fibrome soit mal



irrigué, d'une manière assez incomplète pour amener la régression du fibrome, aura-t-on ainsi supprimé toutes les causes de ces métrorrhagies si graves qui placent les malades à chaque instant en danger de mort? Fatalement une grande partie de la circulation utérine sera conservée, puisque privés de sang, tumeur et utérus seraient menacés de sphacèle ; le fibrome restera toujours enfermé dans la paroi utérine ; son petit volume ne mettra pas à l'abri des accidents ; il sera toujours comme une épine qui irritera l'utérus et donnera lieu à des métrorrhagies. Il est impossible de donner un démenti à cette appréciation ; les faits seraient là pour répondre : le chirurgien, en procédant à la castration, est loin de produire les effets de la ménopause. Le travail de régression, qui s'empare de l'utérus à cet âge, cause un trouble organique d'atrophie générale. Cette atrophie ne dépend pas d'une simple diminution dans l'apport sanguin, mais surtout de l'arrêt de la menstruation, de la disparition des phénomènes congestifs et sympathiques de l'utérus liés à cette fonction. Cette atrophie n'est pas le résultat d'une simple diminution mécanique de la circulation. D'un autre côté, les phénomènes qui se passent dans l'utérus ne sont pas toujours de même ordre puisque l'on voit de nombreux exemples de tumeurs fibreuses latentes ou tolérées pendant une longue période de la vie prendre tout d'un coup à la ménopause un accroissement exagéré, s'accompagner des symptômes les plus graves.

Concédonc encore aux partisans de la castration que la ménopause artificielle puisse être identique dans ses effets



atrophiques à la ménopause spontanée, et examinons si la pratique nous permet cette concession. Après la castration, la régression des myomes est indéniable dans certains cas; la diminution de volume est rarement très appréciable; l'atrophie véritable est un vain espoir. Vautrin, ajoutant 16 faits à ceux recueillis dans la thèse de Tissier, dans le travail de Wiedow, établit que la rétrocession de la tumeur survient dans la proportion de 78 pour 100. Mais rétrocession ne veut pas dire suppression des troubles fonctionnels ayant nécessité l'opération. La suppression de la menstruation s'observe moins fréquemment que la diminution de la tumeur, et si, dans certains cas, il y a diminution, dans d'autres il y a augmentation. Les hémorrhagies peuvent reprendre leur fréquence et la tumeur augmenter de volume. Wiedow donne les détails sur l'état de 5 à 6 opérées un an au moins après la castration et il a trouvé dans 4 cas l'augmentation de la tumeur; Crone (1) a signalé une récurrence après une castration double. Wiedow a constaté une dégénérescence kystique de la tumeur fibreuse après l'opération.

Les résultats de l'oophorectomie sont très discutés : « l'hystérectomie », dit M. Siredey, « paraît la seule opération rationnelle; et si, dans quelque cas, l'opération de Hégar a agi favorablement, plus souvent encore, elle n'a pas atteint complètement son but, comme l'ont fait également observer J. Weifel et A. Martin. » — Et encore : « il faut se rendre compte, écrit Vautrin, que la castration ovarienne donne 13 0/0 de mortalité; 20 0/0 de chances

(1) Dissertation inaugurale. Berlin, 1883



de ne pas amener de soulagement, et autant de ne pas enrayer l'évolution du fibrome. »

Mundé et Hégar ont cité des opérations d'oophorectomie qui n'ont pas empêché la reproduction de la menstruation, le retour d'accidents de dysménorrhée dans un cas, et l'apparition de fibromes n'existant pas au moment de la première opération. *Annal. de Gynec.* 1887, janvier, p. 71.

De nombreux exemples cueillis dans la pratique des oophorectomistes prouvent que l'opération n'a pas laissé la malade à l'abri de tout danger : M. Péan peut citer plusieurs exemples personnels où cette opération dût être complétée par la castration utérine.

Les partisans de l'oophorectomie ont cherché à expliquer leur insuccès et ils ont accusé le chirurgien d'avoir laissé par mégarde quelques parcelles du tissu ovarien adhérent au ligament large. Cette explication des insuccès est fort souvent plausible. L'opération incomplète, facile à éviter dans les cas de tumeurs fibreuses de petit volume est un des dangers des oophorectomies pratiquées pour des tumeurs de gros volume. Dans ces cas l'ovaire est déplacé, étalé ; ses éléments sont parfois dissociés au point que l'extirpation complète est illusoire, presque impossible. Des lambeaux de tissu ovarien échappent au chirurgien, le but cherché n'est pas atteint, souvent même la menstruation n'est pas modifiée.

Les insuccès de quelques opérateurs, de Lawson-Tait lui-même, qui pratique l'ovario-salpingectomie, obligent à chercher une seconde explication. Beigel admet, et avec lui un grand nombre de gynécologistes, la présence d'ovaires surnuméraires échappant à la castration. Ces



anomalies ovariennes ne sont pas très rares. Ces ovaires, comme séparés de la masse ovarienne principale, forment de petits corps pédiculés du volume d'un pois. Le pédicule s'insère près du hile de l'ovaire, très en dehors, près de la trompe. Examinés au microscope, ils offrent la composition du tissu folliculaire ovarien. — Lawson-Tait en particulier attribue la persistance des accidents à l'ablation incomplète des trompes ou à leur présence si elles sont respectées. A l'appui de son opinion, il donne l'observation suivante.

OBSERVATION XIII (Lawson-Tait, 8 août 1882).

*Brit. med. jour.* 3 novembre 1885. *Union médicale*,  
18 mars 1886.

Lawson-Tait, pratiqua le 14 janvier 1882 la castration sur une malade âgée de 40 ans, atteinte d'un large fibrome, avec hémorrhagies persistantes et enleva la trompe et l'ovaire gauche complètement, du moins en apparence. Malgré les plus minutieuses recherches, les annexes du côté droit ne purent être aperçues, ni les hémorrhagies, ni le développement progressif de la tumeur, ne furent influencés.

En mars 1884, le malade réclamait l'hystérectomie. La tumeur avait triplé de volume et la malade était dans un état de débilité et d'anémie excessif.

Le 25 mars, une première tentative d'hystérectomie abdominale échoua, à cause d'une hémorrhagie survenue, à la suite de la rupture d'adhérences anciennes. — La plaie fut refermée, la malade guérit. Le seul intérêt que la patiente pût désormais fournir à l'opérateur était l'attente des résultats de l'autopsie qui



livrerait le secret de l'insuccès ; c'est le 13<sup>me</sup> cas de myomes opérables, décrits par l'opérateur à la Société Britannique de gynécologie.

Quelques mois plus tard, la malade vivait encore ; mais elle était très amaigrie, d'une pâleur livide. La tumeur occupait tout l'abdomen, gênait la respiration.

La malade se soumit à une nouvelle tentative opératoire. Celle-ci réussit. Une tumeur de 40 livres fut enlevée. Elle occupait la paroi antérieure de l'utérus et appartenait à la classe des fibromes mous oedémateux.

L'examen de la pièce démontra l'absence de tout ovaire ou trompe droits et la persistance de deux pouces et demi de trompe gauche.

L'auteur attribue la suite des accidents à l'ablation incomplète de la trompe gauche. Il rappelle la nécessité de l'ablation des trompes et il ajoute, à ce propos, que souvent de propos délibéré, il a laissé les ovaires intacts ; les résultats n'en ont pas moins été satisfaisants.

En opposition de la théorie de Lawson-Tait, nous placerons les cas de suppression de tout phénomène congestif ovarien, après l'hystérectomie avec conservation des annexes.

La véritable explication des insuccès est peut-être à donner encore ; mais sans s'appesantir sur cette recherche, il suffit de retenir leur existence, et de constater l'insuffisance de la castration ovarienne d'après un grand nombre d'observations.

L'opération en outre est loin d'être inoffensive : elle a été suivie de mort, pratiquée même par des chirurgiens comme Lawson-Tait, Hégar, Goodel, Léopold ; Tissier



signale une mortalité de 14, 6 0/0, sur 171 opérations. Treize fois la septicémie a été incriminée, 9 fois la cause de la mort n'est pas notée. 1 fois, il y avait une thrombose de la veine pulmonaire, une autre fois, pyélo-néphrite. Enfin une autre malade mourut 11 jours après l'opération d'une *atrophie cardiaque* ? Lawson-Tait accusait d'abord une mortalité de 20 0/0 ; à partir de 1881, il n'a plus perdu d'opérée ; Savage de Birmingham déclarait en 1881, une mortalité de 3 à 4 0/0 ; mais, malgré ce chiffre peu élevé, il paraît moins enthousiaste de l'opération ; en 1883, à la société obstétricale de Londres, il l'a même très-vivement attaquée.

Si dans l'état actuel on ne peut la considérer comme innocente, elle n'est pas non plus toujours suffisante ; les faits s'ajoutent à la théorie pour terminer la démonstration de cette affirmation.

Un partisan de la castration, notre ami et distingué collègue le Dr Tissier dit : « Il est certain que la castration n'est pas un remède à tous les maux ; on la voit échouer là où l'hystérectomie réussit. Une observation d'Hégar le prouve ; Bantock raconte qu'il a vu, lui aussi, des cas où l'oophorectomie avait été insuffisante ; et Dewar dut faire plus tard l'hystérectomie, après ablation des ovaires, pour une hémorrhagie sans doute dépendant d'un fibrome. »

Lawson-Tait proteste avec énergie contre l'insuffisance, les mauvais résultats de la castration. Son énergie est d'autant plus grande qu'il a à se disculper du surnom injurieux de *châtreur de femmes*, dont certains de ses collègues anglais ou allemands ont eu le triste courage de le gratifier. Sa défense est acerbe ; l'auteur oppose à ses détracteurs une



série de cinquante ablations d'annexes de l'utérus pratiquées pour des fibromes à marche grave. Ces opérations ont été toutes suivies d'un plein succès opératoire. Parmi les résultats secondaires, l'auteur donne deux insuccès ; dans l'un des cas, l'opération n'a arrêté que partiellement l'hémorrhagie et n'a nullement enrayé les progrès de la maladie. Dans 45 cas, deux ans et demi après l'opération, l'état des malades était excellent. Dans la grande majorité des cas, l'opération a produit un arrêt immédiat et complet de l'hémorrhagie, et, dans 13 cas, les tumeurs ont complètement disparu ; dans 18 cas, elles ont très notablement diminué de volume et elles sont devenues parfaitement inoffensives.

Ces résultats sont très encourageants pour la castration ; mais remarquons que Lawson-Tait ne pratique jamais l'énucléation, même pour de petits fibromes ; que, par conséquent, il mutile les femmes alors qu'une opération moins radicale aurait aussi bien sauvé les malades. Cette intolérance est grave, car il s'agit de sauver la femme tout en s'efforçant de lui conserver les organes essentiels à la perpétuité de l'espèce.

L'auteur, il est vrai, explique son parti pris en de tels termes que ses détracteurs auraient mauvaise grâce à blâmer sa conduite. « Le Dr Mathews Duncan et le professeur Gusserow estiment que l'énucléation donne une mortalité de 50 p. 100 et l'hystérectomie de 70 p. 100. « Dans ma pratique, la mortalité pour l'énucléation a été « beaucoup plus élevée, en sorte que j'y ai renoncé, et « je n'hésite pas à dénoncer cette opération comme injustifiable, en raison de ses dangers. On peut encore



« lui faire cette objection, c'est que les tumeurs se déve-  
« loppent de nouveau ; c'est du moins ce qui s'est passé  
« dans les 3 cas où j'ai fait l'énucléation avec succès. Il  
« est aussi démontré que la division du col est une opé-  
« ration absolument inutile, et même dans les cas où elle  
« a donné quelque soulagement, il n'a guère duré. Il est  
« également prouvé que les injections hypodermiques  
« d'ergotine et les injections d'astringents et de stypti-  
« ques dans l'utérus sont inutiles et très dangereuses,  
« surtout les dernières, car j'ai eu 3 cas de mort sur 10  
« ou 11. Cependant, dans ces cas, il faut faire quelque  
« chose, car l'hémorrhagie est très souvent mortelle, et,  
« même lorsqu'il n'en est pas ainsi, elle détruit la santé  
« et ne permet plus aux malades de jouir de la vie. »

Les succès opératoires acquis à l'opération vaginale sont trop nombreux pour que l'abstention motivée du chirurgien anglais ait force de loi. Du reste, l'auteur n'est pas assez explicite sur les cas traités par l'hystérectomie.

Le résumé de la pratique du célèbre chirurgien anglais se termine par une conclusion bien importante à retenir : *il est nécessaire d'opérer ces malades.*

Cette règle, nous la transformerons et nous la compléterons ainsi. Il faut par une opération préventive mettre la malade à l'abri de toute opération d'urgence. L'opération doit être, quant au moment, de *choix* et non de *nécessité*.

Toutes les considérations antérieures sur la gravité des opérations d'urgence pratiquées sur des fibromes énormes par la voie abdominale, l'infidélité et la gravité de la castration entre les mains de chirurgiens autres que



Péan, Duplay, Terrier, Segond, Terrillon, en France, Gusselow, et le chirurgien de Birmingham, doivent faire converger toutes les espérances vers les méthodes vaginales.

Les partisans de l'oophorectomie n'ont pas à s'enthousiasmer s'ils considèrent le résultat le plus certain de l'opération, la stérilité. L'oophorectomie n'est qu'un pis-aller ; elle s'éloigne du but idéal que le chirurgien doit toujours avoir présent à l'esprit : guérir sans mutiler.

Un mode opératoire qui remplirait cet objet serait bien fait pour éveiller l'attention des chirurgiens et faire abandonner tout autre traitement.

Ce rêve n'est point irréalisable ; mais si plusieurs chirurgiens l'ont conçu ou ont tenté, même avec quelque succès sa réalisation, il n'a vraiment pris un corps et une forme bien définie qu'entre les mains d'un chirurgien français, M. le Dr Péan.

Nous verrons qu'un grand nombre de tumeurs peuvent être extirpées par la voie vaginale. M. Péan a extrait, non seulement de gros fibromes du volume d'une tête de jeune enfant, par les procédés d'hystérotomie et de morcellement, mais encore des fibromes multiples étagés, pour ainsi dire, dans les parois utérines.

---



## CHAPITRE II

### INDICATIONS ET CONTRE-INDICATIONS OPÉRATOIRES DES MYOMES EN GÉNÉRAL.

Le myome, par le seul fait de sa présence, ne nécessitera pas son extirpation.

Le chirurgien n'attaque pas volontiers un fibrome latent, ne se manifestant par aucun trouble apparent, et rencontré, pour ainsi dire, au hasard d'un examen de gynécologie. La plupart de ces fibromes passeront inaperçus durant toute la vie, et beaucoup d'entre eux ne seront découverts qu'à l'autopsie. Le fibrome est une affection fréquente de l'utérus : plus d'un dixième des femmes, croyons-nous, vivent avec ces tumeurs utérines ; un petit nombre seulement s'en trouve incommodé. Le fibrome, en tant qu'affection bien caractérisée, n'existe donc que chez un nombre de femmes relativement restreint.

Certaines conditions viennent mettre la malade entre les mains du médecin, et obligent celui-ci à poser l'indication ou la contre-indication opératoire.

Avant tout existe, avons-nous dit, la contre-indication opératoire générale : l'absence de tout symptôme se rattachant au fibrome.

Les autres contre-indications opératoires générales, sont tirées surtout du trop grand volume : tête d'adulte ;



tumeur au-dessus de l'ombilic, péritonites graves antérieures durant l'évolution de la tumeur. L'affaiblissement général, la cachexie qui annonce, surtout si l'on constate de l'ascite, la forme sarcomateuse de la tumeur et permet, par suite, le diagnostic de la nature de la tumeur considérée d'abord comme fibrome contre-indique l'opération limitée à l'ablation de la tumeur.

A côté de ces contre-indications, on pourrait ranger certaines affections générales, telles qu'une tuberculose avancée ; le diabète, l'albuminurie très accentués et certains états particuliers : la grossesse, etc...

Les symptômes qui peuvent passer, à bon droit, comme de véritables indications sont par ordre de fréquence :

1° *Les métrorrhagies répétées*, mettant par leur continuité et leur abondance la vie des malades en péril, en les anémiant à l'extrême.

Elles accentuent la gravité de l'opération, et, obligent le chirurgien à assurer la plus rigoureuse hémostase pendant l'opération.

L'anémie extrême peut nécessiter un retard dans l'opération. Il est indiqué dans les cas où une crise de métrorrhagie ne menace pas immédiatement la vie de la malade de chercher à remonter l'état général par des moyens généraux appropriés.

Nous donnons deux observations de fibromes intéressantes à ce point de vue : l'un a été l'origine de métrorrhagies mortelles. Dans le second cas, l'opérateur choisit comme moyen d'extirpation le serre-nœud afin de mieux assurer l'hémostase par une section lente du pédicule. Des accidents probablement septiques compliquèrent les



suites de l'opération d'autant plus gravement qu'ils survinrent chez une femme profondément anémiée.

OBSERVATION XIV.

Péan. *Clinique chirurgicale*. Tome VII. OBS. MCXV.

Tumeur fibreuse de l'utérus faisant saillie dans le vagin. Métrorrhagies abondantes. Mort dans la cachexie. Autopsie.

Lassez (Julie), cinquante-six ans, couturière, entre le 15 avril 1886, salle Denonvilliers, n° 41. Bonne santé habituelle. Réglée à douze ans, toujours régulièrement jusqu'à la ménopause, qui a eu lieu il y a sept ans. A eu deux enfants, jamais de fausses couches. Il y a deux ans, elle commença à ressentir des douleurs dans le bas-ventre ; en même temps un écoulement roussâtre se faisait par la voie vaginale. Les choses restèrent stationnaires jusqu'à il y a six mois. A ce moment, la malade fut prise d'une grande perte que l'on arrêta difficilement et qui anémia beaucoup la malade. En même temps les douleurs devinrent plus vives et dans ces derniers temps acquirent l'intensité des douleurs d'expulsion de l'accouchement. Il y a cinq jours, nouvelle métrorrhagie très abondante.

*État actuel.* — Malade pâle, d'un teint jaune terreux, très faible, perdant du sang par la vulve au moindre mouvement. Injections vaginales au perchlorure de fer. Repos le plus absolu. Toniques.

Les jours suivants on peut examiner la malade et l'on constate un polype fibreux faisant saillie à travers le col et du volume d'une orange.

23 mai. — La malade commence à avoir du muguet ; état



général toujours très médiocre. Les pertes ne sont pas renouvelées.

29. — Affaiblissement progressif depuis son entrée. Mort ce matin dans l'adynamie.

*Autopsie.* — La cavité utérine est remplie par une tumeur fibreuse, très adhérente, rétrécie au niveau du col et faisant saillie; cette dernière partie est partiellement sphacélée. Reins amyloïdes; foie gras; cœur gras. Rien par ailleurs.

#### OBSERVATION XV ( inédite ).

OBS. MCXIII. — Polype fibreux sur le fond de l'utérus. Métrorrhagies abondantes. — Anémie : Ablation du polype.

Péan. — Clinique chirurgicale, Tome VII, p. 97.

Douard (Caroline), trente-neuf ans, sans profession, entre le 7 novembre 1882, salle Saint-Marthe, n° 55. Cette femme, d'une bonne santé habituelle, a toujours été bien réglée jusqu'à il y a trois ans. A cette époque, elle a commencé à voir les règles devenir irrégulières, puis des hémorrhagies se sont produites dans leur intervalle, hémorrhagies peu abondantes, mais qui bientôt ont été d'une abondance et d'une ténacité peu communes. Depuis une huitaine d'années environ, la malade ressentait dans le ventre des douleurs sourdes, qui ne lui ont jamais donné bien d'inquiétudes.

*Actuellement.* — Elle est absolument exsangue. On entend un bruit de souffle systolique très fort au niveau de l'artère pulmonaire. Céphalalgie, bourdonnements d'oreilles; faiblesse extrême. Voix basse et cassée. Inappétence. Dyspepsie. Le tou-



cher permet de reconnaître l'existence d'un polype volumineux qui, après avoir écarté les lèvres du col, s'est engagé à travers l'orifice externe de celui-ci et fait saillie dans le vagin.

18 novembre. — Après avoir longuement lavé avec de l'eau phéniquée le canal vaginal et la surface du polype, nous plaçons à l'aide de notre double porte-fil, une ficelle cirée autour de la surface d'implantation du polype, puis les porte-fils sont remplacés par le serre-nœud dont on fixe le pavillon sur la cuisse. Glace en permanence sur le ventre. Champagne. Potion de Todd. Matin et soir, nous tournons d'un demi-tour la vis du serre-nœud.

22. — Le polype se détache tout seul.

23. — Excellent état général.

25. — Quelques frissons. Un peu de douleur abdominale, de nouveau la glace en permanence sur le ventre.

26. — Aggravation de l'état général. Dyspnée.

27. — Yeux cernés. Langue sèche. Douleurs abdominales ; dyspnée. L'auscultation est absolument négative.

28 et 29. — L'aggravation augmente rapidement.

30. — La malade exige sa sortie. Elle est dans un état très grave.

2° *L'évolution rapide de la tumeur* : Certaines tumeurs augmentent dans un court laps de temps d'une manière incroyable ; du quintuple en quelques mois, quelques semaines : chaque chirurgien peut avoir, devers soi, des exemples de ces accroissements rapides. Dans l'espace de quelques mois, l'évolution de ces tumeurs, à tort caractérisée toujours de lente, graduelle, rend leur extraction impossible par la voie vaginale et nécessite une opération



beaucoup plus grave, l'hystérectomie ou l'hystérotomie abdominales. — Parfois il arrive que la tumeur devient inopérable dans l'espace de 12, 24, 36 mois.

3° *Les compressions vésicales, urétérales* forcent encore quelquefois le chirurgien à intervenir. Tous ces faits sont bien connus; nous insisterons cependant sur la possibilité d'une compression assez grave due à de petits fibromes enchâssés au segment inférieur de l'utérus contre la vessie surtout, ou adossés au rectum. Des corps fibreux du volume du poing ont obligé à l'intervention, tel sont les cas suivants :

#### OBSERVATION XVI.

Jouin, *in Arch. : Tocologie*, 1887.

a. — Polype fibreux cervical de l'utérus comprimant les uretères.

Opération; guérison de l'albuminurie.

Fibrome inséré à la partie moyenne du col. 6 cent., sur 3 cent.,  
vierge de 39 ans.

b. — OBSERVATION XVII (malade du Dr Fauvel).

Due à l'obligeance de M. le Dr Péan

Fibromes du fond, corps et col. Fibro-myomes multiples; albuminurie.

Hystérotomie vaginale le 18 décembre 1885. Guérison.

X..., 25 ans; réglée à 15 ans, mariée à 20 ans; pas d'enfants. Grande, robuste, malgré douleurs continues depuis 3 ans et métrorrhagies fréquentes depuis deux ans. 2 grammes par jour d'albumine dans les urines, dus sans doute à la compression des uretères. Tumeurs remontant aux deux fosses iliaques, à trois travers de doigt au-dessus du pubis et faisant saillie à la fois dans les cloisons recto et vésico-vaginales. Col presque en-



tièrement effacé, dilaté sur la face antérieure par le prolongement d'un des lobes de la tumeur. Vulve rasée, vagin lavé, rétracté. Col disséqué, incisé de chaque côté, ouvert sur sa face postérieure, qui contient une tumeur du volume d'un œuf de dinde, qui est enlevée par morcellement. Section bilatérale du corps, permettant d'enlever cinq autres tumeurs petites et grosses, dont le volume total pèse 3 kilogr. 1/2. Pas de perte de sang. Lèvres excisées à cause de la dilacération nécessitée par le morcellement des tumeurs qui y étaient incluses, puis suturées à la plaie vaginale. Durée : 1 h. 3/4. Suites immédiates favorables. La malade, revue quelques mois après, n'avait plus que 20 centigr. d'albumine par litre dans les urines, et avait une santé irréprochable.

Il suffit de lire les conclusions qui terminent le mémoire de M. Pozzi pour reconnaître la gravité de ces complications urinaires (*Ann. de gynécologie*, 1884).

1° La compression de la vessie, des uretères est une complication fréquente des corps fibreux de l'utérus, même de médiocre volume. Elle peut entraîner assez rapidement des altérations graves des reins (hydronéphrose, kystes, sclérose, dégénérescence graisseuse).

Cette compression lorsqu'elle agit sur la vessie, est assez facilement reconnue. Il n'en n'est pas de même lorsqu'elle porte sur les uretères ; le plus souvent on ne peut que la soupçonner, avant qu'elle n'ait donné la lésion des reins et des troubles dans la constitution normale de l'urine, albuminurie.

La compression de la vessie ou des uretères doit peser d'un très grand poids parmi les indications opératoires



et peut déterminer à elle seule une intervention hâtive du chirurgien.

Le pronostic de l'hystérotomie est considérablement aggravé en cas d'altération rénale. Si celle-ci est très avancée, elle deviendra une contre-indication formelle. »

1. Demars. Fibro-myomes multiples utérins, péritonite supposée néphrite interstitielle urémie, mort.

(*Prog. med.* t. 1, Paris, 1886, 498).

2. Un cas d'hystérotomie pour remédier à une pyélite par obstruction. Cabot (*Assoc. of. genito urin. surg.* 17 mai 1886).

3. Richelot. Fibromes utérins. Hystérectomie vaginale : coma, urémie (lésions rénales) *Union médicale*, février 1888.

4° *Les troubles d'origine réflexe, douleurs abdominales, rénales, les troubles digestifs, ou bien l'apparition de crises hystériques* viennent trop souvent se rattacher à la présence d'un fibrome et la compliquer. Il est peu d'organes comme l'utérus où les affections les plus éloignées en apparence soient réunies par un lien commun. Un fibrome peut à la fois tenir sous sa dépendance des métrorrhagies graves et les troubles nerveux les plus nuancés. Une ovaire, un kyste de l'ovaire, au début surtout, de l'endométrite peuvent revêtir également la même apparence symptomatique : supprimez la cause ; enlevez le fibrome ; l'ovaire, le kyste de l'ovaire ; guérissez l'endométrite, en rendant à la muqueuse utérine son intégrité ; et, à ce prix seulement, vous rendrez le calme et la santé aux malades.

Cet heureux résultat opératoire est très démonstratif dans les cas suivants :

a. *Revue médico-chirurgicale des maladies des femmes.* Chéron 1886 ; page 322.

Malade très amaigrie ayant perdu ses forces, éprouvait des



douleurs atroces très exagérées au moment des règles, si bien qu'on avait redouté l'existence d'un cancer utérin.

Dilatation du col jusqu'à la possibilité de l'introduction d'un manche de porte-plume ; cessation des douleurs ; fibrome toléré.

b. Observation de M. Tillaux.

Femme de 40 ans : douleurs intolérables : perte insignifiante, fibromes interstitiels dont un sous-muqueux : hystérectomie.

c. OBSERVATION (Mann, 1885)

(*Amer. Jour. of obste.* juin 1885. — Vautrin, *loco citato*).

Femme âgée de 36 ans. Douleurs abdominales. Amaigrissement. Fibro-myome de petit volume. Incision à un pouce en dehors de la ligne médiane de la paroi vaginale antérieure. Ouverture du péritoine. Enucléation.

Guérison. Ultérieurement grossesse normale.

Tous ces faits sont d'un intérêt très pratique : ils montrent, peut-être mieux que le raisonnement, la nécessité d'une connaissance approfondie de la pathologie utérine.

5° *Inflammation, métrite, suppuration, sphacèle du myome.*

L'utérus atteint de myome est très souvent le siège d'endométrite.

L'inflammation de la muqueuse est secondaire pour les uns, primitive pour d'autres ; le fait indiscutable est sa fréquence notable. Ce point a fait l'objet de plusieurs travaux intéressants, parmi lesquels nous signalerons en



particulier celui de Wyder (*Arch. f. Gynæc.* XXIX, 1). Cet auteur, après avoir étudié l'état de la muqueuse utérine dans les cas de 20 fibromes interstitiels, sous-séreux et sous-muqueux, arrive à ces conclusions (*in American journal. of. obst.* page 783, 1887) :

1° Les glandes utérines offrent une tuméfaction remarquable, le tissu inter-glandulaire est également souvent affecté. La partie de la muqueuse la plus rapprochée du fibrome est également la partie la plus riche en tissu interstitiel inter-glandulaire.

2° Dans la plus grande partie des cas, la limite de la muqueuse et de la musculuse est bien marquée.

3° Dans cinq cas, sans qu'il y ait eu de ménorrhagie, la muqueuse était d'une épaisseur de 10 mm., les glandes étaient très tuméfiées, assez dans un cas pour simuler un polype. Dans deux cas, il existait de l'endométrite glandulaire sans changement du tissu inter-glandulaire : dans deux cas encore, il existait à côté d'une endométrite glandulaire une endométrite aiguë inter-glandulaire, tissu conjonctif à grandes cellules rondes. Dans un autre cas, il y avait une endométrite glandulaire totale, partielle dans un autre cas ; près du fibrome, existait une endométrite chronique partielle assez prononcée pour s'être transformée en dégénérescence kystique.

4° Dans un cas le fibromes multiples interstitiels, existait un adénome de la muqueuse, qui expliquait les ménorrhagies et les ulcérations.

5° Tant que l'endométrite est limitée au tissu glandulaire, elle n'est pas accompagnée d'hémorrhagies.



Lorsque les deux tissus inter-glandulaire et glandulaire sont lésés, la métrorrhagie apparaît.

6° La réunion du carcinome et du myome est fort rare.

7° L'endométrite purement glandulaire n'est pas la plus fréquente.

8° L'essentiel du traitement contre la métrorrhagie est de modifier l'endométrite. Le curage peut être suivi d'un bon effet. S'il n'est pas possible, ou s'il ne suffit pas il faut recourir à la myomotomie.

Les conclusions de Wyder sont très acceptables.

Il n'est point douteux que la métrite puisse devenir une complication très fâcheuse pour le fibrome. Le fait est démontré dans l'observation suivante :

OBSERVATION XVIII de M. Trélat. — *Gazette des hôpitaux*, 1887 (résumée).

F. 57 ans — stérile, ménopause, 48 ans, métrite puruante, antéflexion.

— Dilatation complète du col ; petit fibrome ancien au niveau de la coudure, col et corps ; soins antiseptiques, lavages utérins ; guérison, malade perdue de vue.

L'inflammation joue un rôle en devenant le point de départ d'érosions, d'ulcérations, de fongosités avec hémorrhagies utérines. Ces dernières, non-seulement anémient la malade, mais encore sont autant de causes de septicémie. Le sang retenu sous forme de caillots au niveau d'une muqueuse enflammée, suppurante peut devenir une cause d'infection : cette origine de la septicémie ne peut paraître ici moins



évidente que dans le cas de plaie dite *à ciel ouvert*, sur les membres par exemple. Bien des faits de suppuration, de gangrène dite spontanée des fibromes, n'ont pas eu d'autres causes que la métrite.

Nous ne sommes pas dans le droit de nier l'origine mécanique de certaines phlegmatia alba dolens, rapportées à la compression, mais nous pouvons avancer, avec quelque assurance, l'origine septicémique de la plupart de ces coagulations veineuses observées dans le cours des fibromes (1). La métrite a été, dans ces cas, la lésion d'où est partie le germe septique ; et, très souvent, les symptômes de la métrite sont effacés par ceux du fibrome, ou du moins sont rapportés à ce dernier : on méconnaît la métrite et l'on accuse le fibrome d'agir par son volume sur les vaisseaux voisins.

La métrite est ainsi le point de départ d'une inflammation au voisinage du fibrome. Le fibrome atteint secondairement s'enflamme, se gangrène. Son inflammation, sa gangrène directe est possible. Il s'agit dans ce cas de fibromes devenus sous-muqueux, en voie d'émigration vers la cavité utérine. Un point enflammé devient un foyer septique ; si ce foyer reste local, les parties périphériques se désagrègent entraînées par la suppuration ou par gangrène. Il arrive dans ce cas ainsi que dans les opérations partielles, incomplètes de fibrome, de polype : la surface du moignon reste exposée à la suppuration, et à tous les dangers d'infection et de gangrène, la possibilité de ces complications est

1. Bastard. Thèse de Paris, *Thrombose dans les cas de corps fibreux*. 1881.



assez fréquente en dehors d'une soigneuse antisepsie ; elle est pour beaucoup de chirurgiens la contre-indication des opérations qui risquent de rester incomplètes entre des mains inexpérimentées. Elle est dans tous les cas l'argument énergique, formel, qui doit empêcher les opérations incomplètes pratiquées de parti pris.

Ce point particulier a été bien étudié depuis plusieurs années. M. Pozzi a bien fait ressortir les accidents septicémiques survenus dans le cours des polypes cavitaires, et liés à la stagnation des germes et des produits de l'inflammation de la muqueuse utérine. Il a même créé pour désigner cet état le terme de *métrite fibreuse*.

L'infection utérine, locale puis générale est très à redouter ; plusieurs fois nous avons été témoins d'accidents infectieux locaux et généraux graves.

Nous rapporterons entr'autres l'observation que nous devons à notre cher et regretté maître Gallard.

#### OBSERVATION XIX, Gallard.

Corps fibreux. Polype fibreux. Sphacèle rapide. Mort par septicémie ; péritonite.

Damnas, âgée de 44 ans, cordonnière. Entrée le 30 juillet 1883, salle Sainte-Marie, lit n° 22.

Réglée à 11 ans, 4 enfants : le premier il y a 21 ans ; 3 fausses couches.

Cette femme est malade depuis 2 ans. Son affection paraît avoir été marquée par un début brusque : douleur abdominale très vive, refroidissement des extrémités, vomissements, syncopes.

C'est à ce moment qu'elle consulta un médecin et qu'on porta



le diagnostic de corps fibreux. Elle vit son ventre augmenter de volume et ressentit en même temps dans le bas ventre une gêne considérable, exagérée notablement au moment des époques menstruelles.

Cette douleur abdominale présentait des irradiations dans la région lombaire et dans la partie supérieure des cuisses.

A aucun moment il n'a existé de troubles dans la menstruation; mais, dans l'intervalle des règles, la malade avait des pertes d'un caractère spécial et constituées par un liquide fluide d'un blanc jaunâtre, sans odeur particulière.

Jamais de troubles de la miction; constipation opiniâtre, traitée par des purgatifs répétés. Pas de compression nerveuse, pas de crampes ni de fourmillements.

Dix-huit mois avant son entrée à l'hôpital, la malade eut les jambes enflées dans toute leur étendue; elle fut obligée de garder le lit 3 semaines; puis l'œdème disparut peu à peu; il ne s'est manifesté que depuis quelques jours avant son entrée à l'hôpital, en même temps que se montrait de la dysurie: la malade éprouvait de fréquentes envies d'uriner et ne rendait chaque fois que quelques gouttes d'urine.

*Examen du ventre.* — A la vue, on constate que le ventre présente un volume considérable produit par la présence d'une tumeur facile à limiter par la palpation. Cette tumeur présente une forme ovoïde dont le sommet remonte à peu près à quatre travers de doigt au dessus de l'ombilic. Cette tumeur occupe presque toute la partie inférieure de la cavité abdominale, bien qu'elle paraisse surtout développée à droite de la ligne médiane. Elle est dure, un peu rénitente et donnant en certains points une sensation de fluctuation. Par son extrémité inférieure, elle ne dépasse pas



la branche du pubis et l'on peut interposer le bord cubital de la main entre cet os et la tumeur.

*Toucher.* — On constate à la partie supérieure la présence d'une tumeur, du volume d'une petite orange, immédiatement appliquée contre le pubis et que le doigt ne peut contourner à cause de ce rapport intime. Elle paraît absolument indépendante de la tumeur abdominale que nous avons signalée et présente, sur sa partie gauche, une ulcération assez profonde.

Au-dessous de cette tumeur, on en rencontre une autre plus petite dirigée en bas et en arrière qui représente peut être le col utérin.

La présence de cette tumeur qui se sphacèle dans l'intérieur du vagin donne lieu à une sécrétion fétide de couleur roussâtre et d'odeur gangréneuse.

5 février. — Même sécrétion ; on excise une partie de la tumeur sphacélée qui fait saillie de la partie antérieure du vagin.

6 février. — Opération. On chloroformise la malade. Passage d'un fil de fer cablé, serre nœud de Maisonneuve.

Après une heure, le fil de fer casse et on termine l'opération d'abord avec le bistouri courbe, puis avec les ciseaux courbes.

Le pédicule est volumineux ; on applique sur la section une solution au perchlorure de fer.

Tamponnement du vagin.

Pas d'hémorrhagie à la suite, si ce n'est au bout de 3 jours. Métorrhagie que la malade prend, à tort ou à raison, pour un retour de ses règles.

Le lendemain de l'opération, la fièvre descend à 37°,4.

Vomissements continuels: la malade vomit tout ce qu'elle prend.

Les jours suivants, élévation de la température le soir.

15 février. — Le toucher fait reconnaître dans le vagin la présence d'une tumeur plus volumineuse que la première qui ne



tarde pas à faire saillie, en dehors du vagin : elle se gangrène et donne lieu à une sécrétion fétide.

*Opération le 17.* — On place l'anse galvanique, mais le fil casse, et on enlève la tumeur avec le bistouri et les ciseaux.

L'état de la malade est très mauvais, elle maigrit considérablement, elle ressent dans le bas-ventre des douleurs continues qui l'empêchent de dormir.

Le soir de l'opération, la température s'élève à plus de 40°.

La malade vomit absolument tout ce qu'elle prend.

Faciès hectique.

Mort, 20 février.

*Autopsie.* — Tout l'appareil génital enlevé en bloc. Le col laisse passer un gros produit sphacélé, et bien que l'excision porte en plein tissu ferme et fibreux, le sphacèle s'est déjà étendu au-dessus de la section, et on trouve le tissu mou, sphacélé, putrilagineux. En ouvrant l'utérus on voit une cavité remplie par un gros corps fibreux sphacélé sur plusieurs faces s'ouvrant sur le fond par une large base.

Les parois ne sont pas lésées et le fibrome était tout entier dans la matrice, celle-ci formait la tumeur sentie au palper.

Péritonite généralisée. Parois utérines non déchirées.

L'intervention dans ces cas est d'une nécessité absolue. Pour s'en convaincre, il suffit de lire les observations inédites suivantes :

OBS. XX. ROTH. Fibrome interstitiel de l'utérus. Formation d'un abcès. Mort par septicémie.

*Wien. méd. Presse*, 1886 n° 23 763,

OBS. XXI. FISCHER. Abcès de l'utérus consécutif à la nécrose partielle d'un fibromyome interstitiel. Guérison par ouverture de l'abcès et énucléation de la tumeur.

*Prager. méd. Woch.* n° 19, 1881.



OBSERVATION XXII.

Péan. *Clinique chirurgicale*. Tome VII. OBS. MCXVII.

— Polype fibreux de l'utérus faisant saillie dans le vagin. Hémorrhagies abondantes. Mort par péritonite. Autopsie.

Molès, Marie, 51 ans, entrée le 14 avril 1886, salle Denonvilliers, n° 38. Réglée à 13 ans et demi, régulièrement. Ménopause il y a quatre ans ; n'a jamais eu d'enfants ni fait de fausses couches.

Il y a trois ans, elle vit tout d'un coup des pertes survenir à intervalles très irréguliers ; en même temps elle commençait à éprouver des douleurs dans le bas-ventre. Les pertes devinrent de plus en plus abondantes et rapprochées, et il y a près de trois mois qu'elle est continuellement dans le sang. Elle a beaucoup pâli et maigri.

*État actuel.* — L'anémie et la pâleur sont extrêmes ; il existe de l'oppression et des vertiges continuels ; constipation ; pas de troubles de la miction ; pas d'œdème aux jambes. Au toucher, on sent une tumeur qui fait saillie dans le vagin, du volume d'un gros œuf, ovoïde, à grosse extrémité tournée en bas et en avant, se continuant par sa petite extrémité dans le canal cervical, qu'elle dilate et s'attachant au fond de l'utérus par un pédicule long et étroit. La palpation abdominale fait reconnaître que l'utérus est notablement augmenté de volume et qu'il a acquis une dureté anormale. Injections vaginales avec de l'eau de Rabel.

18 avril. — Hémorrhagie abondante. Injection sous-cutanée d'ergotine et glace sur le ventre.



26. — Autre hémorrhagie, moins abondante.

1<sup>er</sup> mai. — Sans causes appréciables, symptômes brusques de péritonite ; douleur, ballonnement du ventre, vomissements verdâtres, fièvre. Glace sur le ventre.

2. — Mort dans la nuit.

*Autopsie.* — Nous n'avons qu'à extraire l'utérus par le vagin. Le cul-de-sac postérieur contient quelques cuillerées de pus. L'utérus renferme un polype avec un pédicule de 4 centimètres de long et 2 de large, s'implantant sur le fond de l'utérus. Trois corps fibreux dans l'épaisseur du corps. Rien dans les annexes de l'utérus.

#### OBSERVATION XXIII (Baër).

*American, journal.* 1885. p. 859.

Tumeur fibreuse de l'utérus avec gangrène. Extraction ; guérison.

F : de 46 ans ; depuis un an augmentation du volume du ventre, ménorrhagie, métrorrhagie ; à la fin des menstrues, grandes douleurs dans le ventre, sensation de distension, aggravation prompte des symptômes. Symptômes de pseudo-travail fort douloureux, donnant lieu à des métrorrhagies, et à l'expulsion de masses putrides : bientôt, symptômes de septicémie aiguë.

Utérus gravide de sept mois.

Avec la main, on sent au-dessus des parties vaginales gangrénées de la tumeur, des portions de tissu ferme et résistant ; curetage. L'utérus ne se contracte pas après l'opération, guérison.

Goodel rappelle un cas de myome opéré dans les mêmes conditions avec succès.

L'opération s'impose dès le début des accidents ; une opération tardive est trop souvent impuissante à tarir la



source de l'infection. L'opérée, sous le coup d'une septicémie locale, succombe. Nous venons de rapporter plusieurs observations concluantes à cet égard (1). Les suites fatales indiquent bien une intervention trop tardive et la nécessité d'opérer dès les premiers symptômes d'infection locale, et malgré leur présence : l'important est de débarrasser le plus tôt possible l'utérus du contact de tout germe infectieux. Nous insistons tout particulièrement sur cette indication opératoire tirée de la suppuration, de l'inflammation du myome et même de celle de la muqueuse utérine en général.

Il peut paraître audacieux de marquer la nécessité d'une opération au milieu d'accidents inflammatoires ; pour accepter cette idée, il suffit de réfléchir que ces accidents tirent leur origine de la présence du myome altéré ou du contact d'une muqueuse enflammée. Supprimez la cause, vous supprimez son effet ; et, loin de nuire à votre malade, vous la guérirez.

6° *Stérilité*. — La stérilité est une des conséquences de la présence du corps fibreux. Les statistiques de femmes mariées sans enfants, atteintes de myomes démontrent cette plus grande difficulté de l'imprégnation ; aussi devons-nous, avec certains gynécologistes tels que Marion Sims, comprendre la stérilité comme une indication de l'extraction du corps fibreux. Il est naturel que dans le cas où la stérilité serait le seul argument pour l'opération, le chirurgien ne devrait guère obéir qu'aux sollicitations pressantes de sa malade.

1. Voir encore obs. : Péan, p. 273, Doléris, p. 316.



Puisque nous nous proposons d'envisager seulement l'extirpation des tumeurs fibreuses par le vagin, nous omettons, à dessein, de signaler parmi les indications générales : l'ascite, l'asphyxie résultant du grand volume de la tumeur et pour certains auteurs l'affection cardiaque symptomatique des grosses tumeurs abdominales, compliquées, d'hypertrophie cardiaque. Une réserve doit être faite cependant pour certains fibromes d'un volume moyen, mais presque intra-ligamentaires et placés sur les côtés des uretères, déviant ou comprimant l'urèthre, le bas-fond de la vessie. Nous avons été un des premiers à signaler cette compression urétérale, et les lésions urétérales, rénales et cardiaques consécutives. Notre observation est rapportée dans les mémoires des docteurs Arthaud (1) : *Revue de médecine*, 1883. Hallé (2) : *Urétérites et Pyélites*, Thèse de Paris, 1887, et Sebileau (3).

Il est vrai que dans ces cas l'opération est bien plutôt exigée par les troubles vésicaux : rétention d'urine, cystite, que par l'affection cardiaque.

En définitive, toute tumeur fibreuse, qui par son évolution rapide, par les hémorrhagies utérines, par les troubles fonctionnels, par les accidents septiques dont elle est le point de départ met la vie en danger, ou peut, à un moment, devenir un péril incessant doit être extirpée.

1. Arthaud. *Revue de médecine*, 1883, page 905.

2. Hallé. *Urétérites et pyélites*. Th. Paris, 1887.

3. Sebileau. *Cœur et tumeurs de l'abdomen*. *Revue de chirurgie*, page 381, 1887.

---



## CHAPITRE III

### ÉTUDE GÉNÉRALE DES PROCÉDÉS OPÉRATOIRES APPLICABLES A L'EXTRACTION DES MYOMES UTÉRINS PAR LE VAGIN.

#### CONSIDÉRATIONS GÉNÉRALES

*Énucléation proprement dite, énucléation en deux temps.*  
— *Procédé de Vuillet.* — *Pédiculisation du myome, procédé d'Emmet.*

#### § 1. — *Considérations générales.*

Il paraît démontré, par la statistique des meilleurs opérateurs, que, pour l'ablation des myomes, la voie abdominale doit rester la voie de nécessité : la voie vaginale est la plus sûre ; elle doit constituer le moyen de choix, d'élection.

Nul doute que bien des fibromes volumineux, multiples, des fibromes siégeant au fond de l'utérus n'échappent à la voie vaginale ou bien exigent l'ablation complète de l'utérus, soit par cette voie, soit par la voie abdominale (fibromes multiples, fibromes de trop grand volume, du fond de l'utérus) : mais il ne faut pas se méprendre sur les faits. S'il entraînait dans la règle d'opérer les petits fibromes, comme les kystes de l'ovaire, à leur début, dès que l'indication opératoire est nette les opérations devenues de *nécessité*, les gastrotomies seraient plus rares ; et bien des femmes, qui succombent à ces interventions redoutables, seraient pleines de vie, si elles avaient subi, à



temps, l'ablation de fibromes, encore petits, par la voie vaginale.

Les statistiques, bien que leur signification prenne parfois un sens forcé, gardent une grande valeur, et par elles-mêmes, disons-le tout d'abord, elles justifient pleinement la myomectomie ou mieux l'hystérotomie vaginale.

Ce point de vue est traité plus complètement dans le chapitre de l'hystérectomie vaginale appliquée aux corps fibreux. Voir notre *Traité de l'hystérectomie vaginale*.

L'hystérotomie vaginale est simplement la section de l'utérus par le vagin, section qui peut porter sur le col ou sur le col et le corps.

Cette section est le préliminaire de l'ablation du myome.

*L'énucléation, le morcellement du fibrome sont deux procédés d'extraction : parfois le morcellement facilite et prépare l'énucléation.*

Cette opération est, nous le répétons, réservée à tout fibrome utérin qui n'est pas, par son trop grand volume, son siège trop élevé dans le fond de l'utérus, rendu justiciable seulement de la myomectomie abdominale.

La multiplicité des fibromes exigeant des lésions trop étendues de l'utérus nécessite en général l'hystérectomie vaginale ou abdominale.

A l'exception de ces deux classes de myomes, myomes trop volumineux ou multiples, l'hystérotomie vaginale peut être et doit toujours être pratiquée, si le chirurgien veut assurer l'avenir d'une malade atteinte de fibrome douloureux, entretenant des hémorrhagies ou donnant lieu à des compressions du côté de l'utérus, du rectum, etc., etc.



Le corps fibreux peut occuper le col ou le corps : de là, deux divisions à établir au point de vue de la gravité, de la facilité d'exécution de l'opération :

- 1° L'hystérotomie pour myome du col ;
- 2° L'hystérotomie pour myome du corps.

Au point de vue chirurgical proprement dit, cette distinction est indifférente puisque les mêmes procédés, dans leurs principes généraux, peuvent s'appliquer à chacune de ces variétés.

Nous passons volontairement sous silence les opérations pratiquées avec l'écraseur, le galvanocautère. Ces procédés sont délaissés de plus en plus. Ils ont des inconvénients multiples ; leur application est parfois difficile ; les manœuvres inhérentes à l'emploi des instruments sont longues ; elles demandent parfois à être renouvelées plusieurs fois dans une même séance : section des fils, de la chaîne de l'écraseur. — Ils déterminent des plaies contuses ne permettant pas la réunion par première intention, exposant ainsi à tous les accidents locaux ou généraux de la septicémie.

Les chirurgiens rejettent ces moyens, ne craignant plus les hémorrhagies, grâce à l'emploi judicieux des pinces hémostatiques. Ils désirent, du reste, obtenir, avant tout, des plaies nettes au bistouri et réaliser ainsi les meilleures garanties pour la réunion par première intention.

En principe, l'extraction vaginale des myomes peut-être pratiquée selon deux procédés tout à fait différents : l'énucléation du corps fibreux de sa loge ou l'ablation du myome par morcellement. — méthode de Péan — avec ou sans aide de l'énucléation.



§ 2. — *Énucléation vaginale*

L'énucléation par le vagin consiste à séparer le corps fibreux de sa coque utérine, et à l'amener ainsi décortiqué, en dehors des parties génitales.

Ce procédé conçu en France par Velpeau, en 1840 ; exécuté d'abord par Amussat (1842), Bérard, Maisonneuve. Lisfranc, fut repris et développé, dans ces derniers temps en Amérique, en Allemagne : Baker-Brown, Duncan, (1867, 1874), puis Braun, Hégar, Gusserow, Schröder décrivirent et donnèrent leurs méthodes. Les statistiques de plusieurs opérateurs furent publiées. La meilleure d'entre-elles est celle de Chrobak (1) qui donne 15,60/0 de mortalité : la plus récente donnée par M. Vautrin est de 14 0/0 (1886).

Ces statistiques sont de nature à alarmer les chirurgiens, car le plus souvent il s'agit d'opérations destinées à une affection ne menaçant pas immédiatement la vie de la femme.

Malgré la crainte de l'évolution croissante de la tumeur, il sera difficile, avec de pareilles statistiques, de faire accepter au chirurgien une telle opération, pour de petites tumeurs, malgré les hémorrhagies, les douleurs qu'elles déterminent. Celui-ci redoutant, à bon droit, une issue fatale ne voudra pas courir les risques d'opérer, à moins que les circonstances ne l'exigent.

La méthode n'est, au surplus, applicable qu'à un petit nombre de cas, fibromes de petits volumes uniques ou multiples.

1, *Énucléation des myomes*, *Cent. f. gyn.* 1885, p. 125,



Sa description suffit pour montrer à combien de périls et d'incertitudes elle expose la malade lorsque la tumeur est d'un gros volume, dépasse celui d'une orange.

#### MANUEL OPÉRATOIRE DE L'ÉNUCLÉATION ; SES DANGERS

La tumeur fibreuse est d'un volume moyen, d'une mandarine, par exemple.

Interstitialle, elle est située dans le col de l'utérus ou sur les parties latérales du corps : ces cas sont les plus faciles, sinon les plus fréquents.

Lorsque la tumeur siège dans les parois du col, il suffit d'abaisser l'utérus, de dilater le col, d'inciser le tissu utérin, jusqu'au myome, de saisir le myome, de le décortiquer, avec l'aide du doigt, ou de spatules droites ou recourbées.

Le cas est simple, à la condition : 1° que le col soit largement ouvert ; 2° l'utérus bien amené à la vulve ; 3° et la décortication facile. Mais la difficulté devient fort grande, lorsque le corps fibreux est volumineux et offre des adhérences dont le diagnostic avant l'opération est impossible. Dans ce cas, chaque moment de l'opération offre des difficultés, des dangers, et l'opérateur court le risque de laisser l'opération incomplète et la malade exposée à tous les dangers des opérations incomplètes.

Si nous prenons un autre cas malheureusement trop fréquent, nous trouverons encore l'énucléation bien autrement difficile. Supposons le myome plus grand qu'une petite orange, mais élevé dans l'utérus, offrant une large



base d'implantation et faisant saillie soit vers le péritoine, soit vers la cavité de l'utérus.

1<sup>er</sup> Temps. — L'utérus est abaissé, le corps dilaté. Notons qu'une dilatation suffisante ne s'obtient qu'avec difficulté, malgré l'emploi des dilateurs, des tentes dilatatrices les mieux recommandées. Souvent même cette dilatation est à peu près insuffisante : la discision du col avec l'instrument tranchant devient presque toujours une nécessité. Si la tumeur fait une large saillie dans la cavité utérine, elle est cernée sur tout son pourtour avec le bistouri, ou bien une incision perpendiculaire est pratiquée sur la muqueuse au niveau de la tumeur.

Certains chirurgiens ne pratiquent l'incision qu'après avoir amené l'utérus en inversion, afin de procéder plus sûrement aux temps de l'opération consécutifs à l'incision (Voir plus loin page 99 : De l'inversion polypeuse).

Le *second temps* consiste dans la *décortication* ; temps délicat, pratiqué presque à l'aveugle, avec les doigts, et surtout avec les spatules droites ou courbes, dont les nombreux modèles ne peuvent que montrer l'infériorité de chacun d'eux.

La décortication ne peut-être complétée, le plus souvent, que grâce à la traction du myome, à la section des adhérences avec les ciseaux, ou encore avec les cuiller-scie ou cuiller dentée de Thomas.

La tumeur est ainsi violentée ; les vaisseaux de sa coque, parfois si volumineux, sont ouverts et donnent lieu à des hémorrhagies fort graves par leur abondance et leur violence.

Les difficultés se multiplient trop souvent à l'excès,



malgré tous les efforts, la décortication reste incomplète ; et alors, on voit des opérateurs, voulant à tout prix réussir, déterminer des perforations avec la curette dentée de Thomas, ou avec les spatules recourbées, les énucléateurs de Sims, de Simpson et d'Emmet.

L'opération devient fort difficile ; le corps fibreux est presque inattaquable, si l'on opère l'utérus, élevé, non abaissé ; il faut alors se servir de spatules à longs manches, d'ongles accessoires, dits chirurgicaux, dont le nom seul est chirurgical. L'opération est longue, fastidieuse et de plus aveugle.

Elle est difficile et paraît souvent impraticable d'une manière absolue : on doit l'abandonner, la laisser incomplète.

Passons au *troisième temps* : *l'extirpation du corps fibreux hors des parties génitales.*

Le myome décortiqué, les difficultés ne sont pas toutes franchies.

La tumeur décortiquée est d'un petit volume : châtaigne, petite pomme, le col est dilaté ; une simple traction avec une ou deux pinces de Museux permet de mettre fin à l'opération. Mais si, au contraire, la tumeur dépasse ou égale le volume du poing, atteint celui d'une tête fœtale, les complications surgissent, à mesure que l'on essaie la traction.

La tumeur serait-elle d'un volume moindre que celui d'une tête de fœtus, les plus graves accidents sont à craindre. Ce n'est pas en vain que la période du travail agit sur le segment inférieur de l'utérus, le dilatant, le préparant au passage du fœtus dans l'accouchement normal ; dans



le cas d'extraction du corps fibreux, aucun travail de préparation ne facilite la distension de l'utérus et ne le garantit contre son éclatement, sa rupture.

Les tractions répétées amènent le corps fibreux dans le vagin, rarement le col de l'utérus est exempt de déchirure ; et, dans ces conditions, celle-ci peut s'étendre très-haut vers l'utérus.

« C'est en exerçant de semblables tractions qu'on a pu déchirer le cul-de-sac postérieur du vagin, la paroi postérieure du col et ouvrir l'espace de Douglas (1). »

« Dans le dernier cas, la déchirure, partie du point où s'insérait la tumeur, s'était propagée à travers le tissu cellulaire. On fit la suture et le drainage ; malgré un emphysème sous-cutané qui s'étendait sur toute la cuisse du côté droit, la malade guérit sans fièvre. »

Dans le vagin, la difficulté est moindre. Ce canal se distend, en général suffisamment pour laisser passer la tumeur, sans être contus, déchiré (2).

#### OBSERVATION XXIV, (Lomer).

*Zeitsch. für Geburtsh. und Gyn.*, 16 décembre 1882. Vautrin, *Loco citato*.

Femme, âgée de 44 ans, réglée à 19 ans, cinq enfants. Couches normales. Hémorrhagies depuis deux mois. Myome de la grosseur d'une tête d'adulte, développé dans la paroi antérieure. Col largement ouvert. Opération. Dilatation. Incision latérale.

1. *Traité de Gynéc. opérat.* : Trad. Bar, page 405. Voyez Spiegelberg. *Arch. f. Gyné.*, T. V.

2. Obs. Lomer



Incision cruciale de la capsule. Tentatives infructueuses d'extraction par le forceps. Morcellement. Perte sanguine, modérée, tamponnement. Profonde déchirure des deux côtés du col. Déchirure superficielle dans toute la longueur de la paroi vaginale antérieure.

Guérison.

Il est bien certain que dans ce cas le morcellement n'a pas dû être complet : autrement on ne pourrait expliquer la déchirure du vagin.

La déchirure a dû se produire pendant les tentatives d'extraction par le forceps ; l'incision du col ayant dans la suite servi d'amorce à la déchirure du vagin.

Au niveau du périnée, nouvel obstacle, nouvel arrêt, nouvelle cause d'accidents, de déchirures plus ou moins étendues. Le chirurgien aura pu prévoir le cas et procéder à l'avance à la section du périnée.

#### OBSERVATION XXV.

(Mikulicz de Cracovie, 14 novembre 1882).

*Wiener. med. Woch* : n° 10, 1883. Vautrin, *loco citato*.

Femme, âgée de 29 ans. Réglée depuis 14 ans, jusqu'au début de l'affection, il y a dix-huit mois.

Métrorrhagie tous les mois, durant parfois dix jours. Douleurs. Troubles vésicaux. Depuis un an, l'abdomen grossit. Constipation.

Tumeur dure, du volume de deux têtes d'enfants, remontant jusqu'à l'ombilic et portant à sa partie supérieure une deuxième tumeur de la grosseur d'une orange.

*Opération.* — Section du périnée jusqu'à la muqueuse rectale et de la plus grande partie de la paroi postérieure du vagin.



Enucléation par morceaux. Inversion de l'utérus pour pouvoir enlever la base qui est en connexion avec le noyau de la tumeur sous-séreuse. On ne peut y parvenir; alors ablation de toute la tumeur avec la partie correspondante de la paroi utérine. Suture au catgut de la plaie péritonéale longue de 10 centimètres. Réduction de l'utérus. Suture au catgut du périnée et du vagin. Guérison rapide.

Le corps fibreux peut se laisser facilement entraîner; mais, s'il est volumineux, les simples pinces de Museux ne suffisent plus; il faut recourir au forceps, excellent instrument tracteur, mais dont l'introduction dans l'utérus, se trouvant insuffisamment préparée par la dilatation, n'est pas sans danger.

D'autres ont employé des pinces à faux germe. M. Lucas-Championnière, s'est servi avec succès, dans deux cas de myomes du col, du forceps-pince de M. le professeur Guyon. *In* thèse Cherrière, 1880.

Lorsque le myome énucléé arrivé dans le vagin ne peut-être enlevé de ce canal par suite du volume du myome, les gynécologues ont alors recours à la méthode d'attaque dirigée contre les polypes énormes.

Ils cherchent d'abord à réduire le volume du myome, du polype. Certains se servent dans ce but du céphalotribe. — Frankenhauser : Braün recommande une dislocation de la tumeur avec le cranioclaste. Polk propose une sorte de tire-bouchon pour évider le centre et exercer les tractions nécessaires (*Rép... Gynécol.* Mai, 1887.) Martin emploie une sorte de forceps, à dents sur la face interne des cuillers, et saisit la tumeur en cherchant à amoindrir son volume.



Ces instruments vulnérants sont d'un emploi insuffisant : le crânioclaste serait d'un emploi rationnel, si la tumeur cédait facilement ; mais la consistance, l'élasticité de la tumeur ne peuvent permettre l'action de l'instrument que dans de très-étroites limites. Souvent la tumeur est immobilisée, ou elle ne fait qu'évoluer sur place, changer de face sans s'abaisser.

Le volume, parfois la dureté de la tumeur sont un si grave obstacle, une cause si puissante d'accidents ; tels que rupture de l'utérus, du périnée, que les chirurgiens entrent spontanément dans une autre voie où ils sont amenés et guidés par la pratique : ils s'attaquent directement à la tumeur, ils la découpent ; ils la morcellent ; ils l'enlèvent lambeaux par lambeaux. Chassaignac, Depaul, Péan, Ledentu, Segond, Pozzi, Polaillon, recommandent ce mode d'extraction.

Certains ont conseillé la pince emporte-pièce de Nélaton, la pince à machonnement de M. le professeur Richet.

M. Pozzi emploie la chaîne de l'écraseur pour couper le pédicule des polypes énormes, et considère le morcellement successif à l'aide de l'écraseur comme une méthode essentiellement sûre mais longue et laborieuse et d'une utilité peut-être pas incontestable. Il cite deux observations de Verneuil, avec mort. (VIII et XII du tableau in. Polypes fibreux énormes de l'utérus. *Rev. de chir.*, fév. 1883).

Pour changer la forme du corps fibreux et amener son allongement, Simon pratique des sections en étages, en escaliers, à droite et à gauche. Hégar recommande un moyen peu pratique ; son incision spiroïde ne peut s'é-



lever très haut. Mathews Duncan a eu souvent recours à ce procédé.

Nous ne pouvons manquer de rapprocher de ces procédés, celui tout récent que nous devons à l'ingéniosité de notre excellent maître M. le Dr Segond.

Cet auteur, aux prises avec un de ces polypes énormes distendant et envahissant le vagin tout entier, convaincu de la nécessité d'attaquer la tumeur par l'évidement, en allant du centre à la périphérie, a imaginé un instrument fort ingénieux. Cet instrument se compose d'une sorte de petit forceps destiné à embrasser et à immobiliser la tumeur, puis de deux cylindres terminés à l'extrémité antérieure par de fortes dents en forme de dents de scie. La direction des dents de chacun des cylindres est inverse.

Le premier cylindre est introduit; grâce aux dents de l'extrémité antérieure, il pénètre profondément dans le myome, et coupe ainsi à l'emporte-pièce une tranche de myome en forme de boudin. Le second cylindre, d'un calibre moindre, est enfoncé dans le premier et va saisir la tranche du myome: il fait fonction de tire-balle, grâce à la disposition des dents.

Le myome d'un volume moindre subit encore, s'il est nécessaire, l'action répétée du cylindre emporte-pièce, jusqu'à ce que ce myome soit très réduit de volume. L'instrument en entier peut être enlevé, il suffit alors à l'aide de pinces à dents enfoncées dans les débris du myome, de chercher son pédicule et d'achever l'abrasion du myome à coups de longs ciseaux, à l'aide des ciseaux de Dubois s'il est nécessaire.

L'opération est terminée, mais les conséquences de l'e-



nucléation des myomes interstitiels ou à large pédicule, de la création d'une large cavité, avec parois saignantes, dans le milieu de l'utérus sont fort à craindre : il suffit du reste pour légitimer ces craintes de se reporter aux opérations pratiquées jusqu'à ce jour.

Les hémorrhagies post-opératoires sont parfois si alarmantes que les chirurgiens tels que Marion Sims n'hésitent pas à placer dans la coque de l'ancienne tumeur des tampons d'ouate imbibés de perchlorure de fer. Le tamponnement plus ou moins aseptique, par la gaze iodoformée en particulier, les injections chaudes réveillant la contraction de la fibre utérine sont de meilleurs moyens, mais d'une efficacité douteuse. Il ne s'agit pas en effet de lutter contre une hémorrhagie en surface ; on se trouve en présence de gros vaisseaux veineux ou artériels ouverts, déchirés qui ne peuvent être oblitérés que par une action directe, par une forte pression exercée sur les vaisseaux. Il faut avoir vu et injecté des utérus, avec corps fibreux, pour rester frappé de cette vascularisation intense à la périphérie de la tumeur. Cette vascularité contraste avec la pénurie des vaisseaux enfermés dans le myome.

Une plaie aussi largement ouverte, avec des vaisseaux rompus, constitue une large surface à l'infection. La septicémie peut donc être considérée comme un accident difficile à éviter, surtout si le chirurgien ne s'est pas placé dans les conditions de l'antisepsie ; et, pour mieux dire, de l'asepsie la plus minutieusement intolérante.

Nous n'insisterons pas sur la nature aveugle des manœuvres qui exposent aux *perforations* utérines. Les cas



malheureux de Goodel, d'Atlee, de Thomas, de Hunter, tous chirurgiens éminents, sont à déplorer, mais bons à signaler comme montrant le vice du procédé.

Mac Lean, à la Société obstétricale de New-York (13 octobre 1886), a raconté un cas de perforation de l'utérus par une cuiller-scie, sans conséquence fâcheuse, il est vrai, pendant l'extirpation d'un fibrome. Emmet, Hunter et Mundé, dans cette même séance, condamnèrent cet instrument.

Mikulicz dans un cas analogue a sauvé sa malade grâce à une suture de l'utérus (voir obs. XXV, page 129).

Bien que mes préventions contre la méthode de l'énucléation ainsi pratiquée soient grandes, j'apprécie les grands avantages qu'on peut obtenir avec la grande cuiller-scie ou dentelée de Thomas. Je crois que cet instrument sera jugé très utile pour enlever des petites tumeurs, ou pour extirper celles de plus grand volume offrant une ligne de démarcation nette entre la tumeur et le tissu utérin...

Il me paraît absolument inapplicable pour l'extraction des myomes mous, comme caverneux, inclus dans les parois utérines, diffus, non encapsulés. La difficulté du diagnostic de cette forme de fibrome rend donc toujours aventureuse une tentative d'énucléation de fibrome. J'insiste sur ce point, car, dans ce cas, on se trouverait aux prises avec de graves hémorrhagies d'une répression difficile.

Lorsque les parois utérines sont minces, je regarde l'énucléation comme dangereuse, fut-elle pratiquée par un chirurgien très expert. Il ne suffit pas d'avoir de l'expérience et du jugement pour être en sûreté, car rien qu'à New-York trois morts se sont produites par perforation et entre les



main de trois opérateurs dont l'habileté ne peut-être mise en question. In Emmet. *Pratique des maladies des femmes*. Trad. Olivier. Page 603. Voici du reste le jugement porté en 1875 par M. Pozzi dans une excellente thèse d'agrégation où se reflètent les opinions de deux grands maîtres en chirurgie, Jarjavay, Guyon :

« On agit à l'aveugle. Au fond d'une cavité peu accessible, où peut survenir d'un moment à l'autre une hémorrhagie formidable, au voisinage immédiat du péritoine auquel adhèrent parfois quelques bosselures de la tumeur. Et, alors même que celle-ci serait enveloppée de toutes parts par une capsule, la minceur souvent extrême de cette enveloppe n'expose-t-elle pas à la déchirer et à la franchir dans ces manœuvres violentes de l'énucléation.

Mais ce n'est pas tout, parfois l'adhérence est très intime et si l'on veut énucléer quand même, on se trouve aux prises avec une opération qui peut durer plusieurs heures et laisser ces malades dans un état de prostration extrême. »

L'auteur fournit une statistique de 16 morts sur 64, soit 25 0/0.

Un des plus grands inconvénients du procédé est d'exposer à des opérations incomplètes.

L'énucléation complète peut être impossible à cause du volume, du siège de la tumeur ou bien par suite de sa friabilité, de sa dégénérescence. Nous n'insisterons pas sur cette gravité plus grande encore que celle de la laparotomie. Aussi, de leur plein gré, en présence d'un fibrome un peu volumineux, beaucoup de chirurgiens préfèrent-ils d'emblée la gastrotomie.



Écoutons du reste M. Vautrin exposant les complications des opérations incomplètes : « Elles ressortent, pour la plupart, de la longueur, de l'importance des manœuvres opératoires. C'est la septicémie, la gangrène qui assombrit surtout le pronostic de l'énucléation incomplète et en fait une opération grave par ses conséquences. Nous avons cité l'opinion de Gusserow, de Lomer : la plupart des chirurgiens, comme Chroback, Marion Sims, Schröder, Braun semblent d'accord pour attribuer à la gangrène la proportion excessive de mortalité de l'énucléation incomplète. » Nous avons du reste insisté déjà sur ce danger à propos des indications de l'hystérotomie.

L'énucléation incomplète ne peut être conservée dans la pratique : il faut s'efforcer de la remplacer par une opération moins grave.

« Mieux vaut terminer quand même l'énucléation que l'interrompre. » Ce principe général donné par Hégar recevrait une nouvelle confirmation de ce second précepte : « on ne devra pratiquer cette opération que dans les cas où l'on pourra la terminer. » S'il y avait possibilité de diagnostiquer le fibrome qui pourra être extrait complètement ; ce précepte aurait de la valeur, mais un diagnostic si précis est impossible. Le volume du myome fournit seulement une donnée relative. La consistance de la tumeur, les adhérences de la coque sont impossibles à prévoir ; les difficultés les plus grandes peuvent se présenter dans des cas faciles en apparence ; et des énucléations peuvent être ainsi laissées incomplètes.

La méthode est défectueuse dans la plupart de ses



points ; il est plus sage de la réformer, de la transformer, complètement.

§ 3. — *De l'extirpation des myomes en deux temps. Incision du tissu utérin. Énucléation spontanée* (procédé de Vuillet en particulier).

Certains opérateurs convaincus également de la nécessité d'extirpation des myomes utérins, même interstitiels conseillent l'extirpation du myome en deux temps. Ils pratiquent d'abord la dilatation du col par un procédé plus ou moins lent, ou bien ils effectuent d'emblée la discission du col, ouvrant le col avec le bistouri, les ciseaux. Le col ouvert, ces opérateurs vont à la recherche du corps fibreux, incisent le tissu utérin au niveau du myome ; puis, espérant l'énucléation spontanée de la tumeur, ils attendent le moment favorable à l'extraction du myome en voie d'élimination de sa coque.

Ces opérateurs ont été poussés à l'extraction par la conviction de la nécessité d'enlever le myome pour obtenir la guérison radicale. Leur pratique n'avait pas tardé à leur démontrer que la dilatation du col mécanique, ou avec l'instrument tranchant, ne suffisait pas pour arrêter les métrorrhagies liées à la présence du fibrome.

L'hystérotomie simple, préconisée autrefois, ne peut suffire ; elle n'agit pas mieux que les sutures des lèvres du col. Notre opinion est formelle sur ce point, et, à son appui, nous pourrions citer plusieurs observations recueillies dans les auteurs. Nous citerons simplement



l'observation suivante, que nous devons à l'obligeance de M. Doléris.

Parmi les procédés employés, nous signalerons plus particulièrement le procédé d'un gynécologiste fort distingué de Genève, M. le Dr Vuillet.

M. le Dr Vuillet conseille le diagnostic précoce du myome interstitiel. Il le conseille afin de pouvoir combattre une fâcheuse tendance que pourrait avoir le myome à devenir sous-séreux, intra-ligamentaire ou sous-péritonéal. Cet auteur espère non seulement combattre cette tendance mais encore diriger le fibrome vers la cavité utérine, grâce à l'électricité : courant galvanique. Le fibrome devient ainsi sous-muqueux ; il s'énuclee spontanément ; dans tous les cas son extraction se trouve simplifiée.

Le premier point pour cet opérateur est de dilater le col, la cavité utérine. Le second est d'inciser la muqueuse et le tissu utérin au niveau où le doigt reconnaît la présence d'un corps fibreux.

L'incision est en rapport avec la profondeur et le volume du myome.

L'ergotine et l'électricité achèvent le travail de l'incision, ou plutôt donnent au fibrome l'impulsion qui le dirigera vers la cavité utérine. Ce traitement consécutif sera commencé dès le lendemain de l'incision.

M. Vuillet ne néglige pas également de laisser un tampon antiseptique à demeure; tampon fait de gaze iodoformée, renouvelé chaque 48 heures. Ce tampon joue un rôle actif comme excitant de la fibre utérine.

« L'énucleation se produit immédiatement; ou la mu-



queuse se cicatrice, et le néoplasme se change lentement et graduellement en un polype cavitaire ; ou enfin, il ne se produit aucune modification et la tumeur reste dans la position qu'elle occupait avant.

L'énucléation est en général annoncée par les douleurs caractéristiques d'un travail d'expulsion ; s'il n'y a aucun indice d'infection, il faut laisser ce travail s'accomplir sans intervenir.....

L'énucléation ne s'est jamais produite tout entière et, il faut intervenir pour déterminer l'expulsion totale. L'élimination se fait par lambeaux qui se séparent tout seuls du reste de la masse (Vuillet). »

L'énucléation peut commencer le lendemain de l'opération ou bien au bout de six, huit, quinze, et même vingt-un jours.

Après trois semaines, l'incision est cicatrisée ; il ne faut pas espérer un effet utile.

Le fibrome peut s'énucléer sous forme de polype. Vuillet cite un cas où le fibrome intra-pariétal mit trois mois pour devenir un polype fibreux relié à la paroi par un pédicule aplati mesurant toute la hauteur du débridement.

Nous sommes heureux de trouver notre opinion conforme à celle de M. Vuillet sur la nécessité des extractions précoces des fibromes. Sa conduite est rationnelle, pleine de prudence à la condition que les manœuvres soient sous le couvert de l'antisepsie. Mais nous croyons qu'elle contient des hésitations, que l'on pourrait supprimer des longueurs dont toutes les malades ne peuvent user. Nous devons également faire remarquer la nécessité de toute une série de manœuvres post-opératoires pour déterminer



l'expulsion après l'incision du tissu utérin. Ces manœuvres doivent être poursuivies longtemps si le myome est quelque peu volumineux ; plusieurs séances d'extirpation, de tamponnement sont nécessaires pour arriver à l'extirpation complète, c'est-à-dire au but désirable ; or, nous croyons que, de même qu'en obstétrique les touchers fréquents sont de mauvaise pratique, les manœuvres successives pratiquées dans la cavité même de l'utérus sont fort défectueuses. Les anciens redoutaient les opérations intra-utérines ; ils n'étaient pas aseptiques, leur conduite était empreinte de la plus grande prudence, d'un sens clinique profond. Les opérations se font actuellement sous le couvert de l'antisepsie ; mais, les fautes les plus minimes peuvent avoir de graves conséquences, et il est si facile de commettre une faute qu'il est prudent de s'exposer le moins souvent possible à introduire des germes septiques dans l'utérus. A ce point de vue, je ne crois pas qu'une séance d'hystérotomie de durée moyenne, ne dépassant pas trois quarts d'heure, une heure, soit comparable, en gravité, à plusieurs séances successives.

Une autre raison vient combattre l'opération de Vuillet. Celui qui pratiquerait cette opération et qui aurait enfreint les règles de l'antisepsie, s'exposerait à tous les dangers des opérations incomplètes. Ce danger de septicémie est là, permanent ; et, je crois bien difficile de maintenir aseptiques les voies génitales pendant la durée du traitement, durée impossible à préciser du reste, et qui peut être de plusieurs semaines. Je sais que toujours, dans les opérations bien conduites, l'antisepsie sera rigoureusement ob-



servée, que des tampons iodoformés seront placés en contact avec l'utérus après un lavage intra-utérin correct; mais ne sait-on pas également qu'assez souvent dans les cas de fibrome, l'utérus est malade, atteint d'endométrite. Le tampon retiendra les produits de sécrétion, et ainsi ira contre le but proposé, l'antisepsie.

Le danger serait léger si la plaie utérine du fibrome ne restait ouverte jusqu'à l'expulsion complète de celui-ci, mais, cette plaie est renouvelée pour ainsi dire à chaque manœuvre d'extirpation, et peut se trouver infectée en dépit de toutes les précautions prises.

Malgré toute la déférence que nous avons pour le gynécologue genevois, nous demandons de suspendre notre jugement sur ce point, avant la publication de faits plus nombreux.

Cette opération en deux temps exige un long traitement, plusieurs semaines. Ne serait-il pas préférable après l'incision, étant donné que l'on constate un fibrome pariétal ou sous-muqueux par le palper digital, d'introduire une pince courbe dans son tissu et de procéder à son extraction. Cette énucléation, cet arrachement extemporané par torsion débarrasserait la malade.

Si le fibrome était trop profond ou trop volumineux, il faudrait procéder à son extraction par énucléation avec ou sans morcellement, après discision du col; ou bien, se résoudre à attendre les contractions utérines qui viendraient achever l'œuvre commencée. L'extraction tardive n'étant alors qu'un pis aller.



§ 4. — *Opération d'Emmet. — Traction et morcellement du fibrome abaissé.*

L'énucléation, précédée de la dilatation du col et suivie de l'extirpation du myome avec l'aide de tractions, constitue l'opération désignée en Amérique sous le nom d'Emmet. Par la traction, l'auteur cherche la transformation du myome en polype.

Cette traction a donné des résultats assez brillants à Emmet le créateur du procédé. « J'ai extirpé par ce procédé, dit Emmet, *Traité pratique des maladies des femmes*, onze ou douze tumeurs volumineuses et un certain nombre de fibroïdes isolés, sans mort jusqu'au jour où j'opérai un cas de tumeur interstitielle fort volumineuse. Je n'ai eu que deux morts. »

L'auteur ajoute : « Lorsque nous exerçons une traction, il importe peu que nous connaissions l'épaisseur de la paroi externe de l'utérus. Le tout est que nous puissions l'amener à se contracter, car alors l'espace sera fermé au fur et à mesure qu'on entraînera la tumeur. Les choses se passeront certainement ainsi lorsque nous aurons affaire à une tumeur unique, surtout lorsqu'elle sera située près du fond, ou même sur la paroi latérale et qu'elle ne sera pas assez volumineuse pour avoir remplacé la plus grande partie du tissu utérin vrai. Il y a certainement une limite à cette manière de faire,



mais si tant est que mon expérience personnelle me permette d'exprimer une opinion, elle est plus sûre que l'énucléation et elle est applicable à tous les cas où un opérateur prudent se jugerait en droit de faire l'énucléation. Je conseille de ne pas énucléer une tumeur de ce genre parce qu'on ne sait pas sur quelle étendue le tissu utérin est atteint, si la paroi utérine est trop amincie pour pouvoir se contracter convenablement, on verra la mort par hémorrhagie se produire avant la fin de l'opération. Lorsque la contraction utérine est insuffisante ou assez peu intense pour laisser une grande cavité et comme cela arrive souvent lorsqu'une tumeur a été énucléée, la malade est aussi très exposée à l'empoisonnement du sang. Nous ne parlons pas ici de l'énucléation dans les petits fibroïdes, les circonstances étant absolument différentes.»

Cette opération est conduite d'après les principes généraux de celle que nous exposons. Elle en diffère cependant sur quelques points du procédé; points capitaux, du reste.

Emmet ne parle ni de la libération du col, de l'incision de l'utérus pour ouvrir une large voie opératoire. Il y a dans cette manœuvre une nécessité absolue ; malgré toute la dilatation obtenue à l'aide des bougies rigides, des dilatateurs, des tampons successifs de Vuillet, on ne peut obtenir le champ opératoire que procure la discission du col après la désinsertion vaginale complète et même incomplète.

Le gynécologiste américain passe également sous silence le profit à retirer du maniement des pinces, des ciseaux s'élevant toujours davantage à mesure qu'une partie de myome est abrasée. Les pinces jouent le rôle des trac-



teurs et d'instruments hémostatiques et elles terminent souvent, grâce à quelques mouvements de traction et de rotation c'est-à-dire par véritable énucléation, l'enlèvement complet du myome. Ce rôle des pinces, des ciseaux, a été également laissé à l'écart par Emmet.

---



## CHAPITRE IV

### DE L'HYSTÉROTOMIE VAGINALE

#### ET

### DU MORCELLEMENT EN GÉNÉRAL APPLIQUÉS AUX CORPS FIBREUX

#### *Indications et procédés généraux.*

Le procédé opératoire qui est préconisé par M. Péan constitue une réforme radicale dans le traitement chirurgical des fibromes.

Conduit par ses études et par celles antérieures d'Amussat (1) sur la connexion des tumeurs fibreuses avec l'utérus, sur leur texture, il a entrepris une attaque directe de la tumeur.

Au lieu de perdre un temps précieux à énucléer le fibrome ; de lutter contre les hémorrhagies et les difficultés de toute nature de l'énucléation, M. Péan agit directement sur la tumeur qu'il brise, qu'il morcelle. Au lieu d'attaquer la tumeur à la périphérie, région vasculaire, dangereuse, il ouvre une large voie jusqu'au myome, en entrant résolument en plein tissu myomateux, et il aboutit à la coque fibreuse lorsque déjà toute la tumeur est évidée, enlevée.

Le morcellement de la tumeur, cette création d'une voie large, cet élargissement du champ opératoire, cette marche du centre à la périphérie : tels sont les

1. Mémoire sur l'anatomie pathologique des tumeurs fibreuses interstitielles de la matrice, et sur la possibilité de les extirper lorsqu'elles sont encore contenues dans les parois de cet organe. 1842.



principes de l'ingénieuse méthode de Péan. L'opérateur est aidé dans son œuvre par l'arsenal des pinces hémostatiques de toute forme et de tout calibre.

M. Péan n'a eu du reste qu'à faire aux corps fibreux une application de la méthode générale qui lui a donné de si brillants succès dans l'extirpation des tumeurs.

L'hystérotomie aidée du morcellement permet l'ablation des tumeurs fibreuses interstitielles d'un volume quelquefois considérable : tête de jeune enfant.

Le siège des fibromes offre quelque importance : ceux du col, du segment inférieur de l'utérus, interstitiels en faisant saillie en dedans ou en dehors de l'organe sont également justiciables de cette opération.

Le fibrome du fond de l'utérus, à moins de faire une trop large saillie vers le péritoine, d'exposer à une perforation, peut également être attaqué par le vagin. Le cas impose une réserve prudente, si le fibrome est volumineux—volume d'une tête de jeune enfant—faisant fortement saillie vers le péritoine; il est plus prudent alors de choisir la méthode abdominale d'emblée; c'est dans ces cas que M. Péan, en présence des dégâts trop graves apportés à l'utérus, supprime l'utérus par le vagin, ou bien pratique l'hystérectomie sus-pubienne.

Les cas de myomes multiples nécessitant l'abrasion de grandes quantités de tissu utérin relèvent de l'hystérectomie vaginale ou abdominale.

Il vaut mieux supprimer l'utérus et exposer la malade aux suites d'une opération un peu grave que de la laisser terminer ses jours dans de cruelles souffrances avec des troubles fonctionnels locaux et généraux, parfois mortels ;



il ne faut pas l'ignorer. Il est encore nécessaire d'être bien pénétré de cette pensée : qu'attendre dans ces cas la disparition du fibrome d'une heureuse influence de la ménopause est un leurre : il ne faut pas que la malade soit entretenue dans cet espoir.

Les indications de l'hystérotomie vaginale pour fibromes se trouvent ainsi délimitées. Les limites de l'hystérotomie et de l'hystérectomie sont un peu vagues ; mais, ce vague provient de plusieurs incertitudes dans le diagnostic. Il est fort délicat d'établir le volume absolu du myome, son point d'implantation dans le fond de l'utérus et de reconnaître un ou plusieurs petits fibromes à côté du fibrome le plus volumineux.

On peut donc être amené à pratiquer l'hystérectomie dans le cours d'une hystérotomie. La première opération est plus grave sans doute que la castration ovarienne mais ses résultats heureux sont bien plus certains.

Le procédé de l'ablation des fibromes n'est pas tout à fait identique suivant qu'il s'agit d'une tumeur du col ou du corps, d'une tumeur faisant franchement saillie dans la cavité vaginale ou d'une tumeur interstitielle.

Nous examinerons successivement chacun de ces cas.

Tout d'abord, il convient d'envisager le cas le plus simple celui d'une tumeur faisant saillie dans le vagin. Cette tumeur peut se rattacher au corps ou au col de l'utérus.

#### § 1. — *Extirpation des polypes ; pincement et excision.*

De toutes les tumeurs fibreuses le polype vaginal est le



plus facile à enlever surtout si le pédicule est inséré sur le col ou au segment inférieur de l'utérus.

Tous les procédés ont été vantés, et nous avons vu réussir la plupart d'entre eux.

Notre très regretté maître Gallard avait une prédilection pour le serre-nœud de Maisonneuve ; ce sentiment se reflète dans la thèse très étudiée de notre ami, le Dr Ansaloni de Blois. Pour ces auteurs le serre-nœud de Maisonneuve est, de tous les instruments faisant *l'écrasement linéaire*, celui dont l'application est la plus facile. Mais ce procédé n'est applicable qu'aux polypes à petit pédicule.

Il ne serait pas prudent du reste, dans le cas contraire de laisser un moignon d'un pédicule large. L'application du serre-nœud est d'ailleurs difficile ou du moins longue et pénible ; souvent des tentatives nombreuses échouent avant le bon placement de l'anse ou bien de nombreux fils se rompent avant la section du pédicule.

Ces défauts de l'opération avaient suggéré à Lucien Boyer (1) en 1844 le procédé de *la sercission*. L'auteur s'est proposé de pratiquer la section du pédicule du polype, avec la simple ficelle à laquelle on imprime un mouvement de va et vient ; mais, en outre que la sercission nécessite des instruments nouveaux, l'application de la ficelle autour du pédicule est encore difficile.

Le véritable procédé chirurgical, pour l'extraction de myomes bien pédiculés, consiste dans l'excision par instruments tranchants.

1. *Considérations sur le traitement des polypes fibreux de l'utérus*, par Dr Albert Ansaloni. Davy. 1887.



D'une manière générale, nous avons rejeté l'énucléation, comme procédé d'extirpation, aussi n'insisterons-nous pas sur ce procédé. Si la tumeur est bien pédiculée, il ne s'agit pas en effet d'énucléer la tumeur, mais de couper les parties qui la maintiennent adhérente et de cueillir le polype avec le bistouri, la serpe de Courty. Mentionnons l'observation du Dr Monod où l'opérateur eut à se louer de l'emploi de cet instrument.

Gros fibrome intra-utérin extrait par les voies naturelles du col — *Société de chir.* — 7 octobre 1886. Fibrome gros comme une orange. Section du col avec les ciseaux thermo-caustiques de Paquelin.

Incision du pédicule avec la serpe Courty. Guérison sans hémorrhagie.

L'application d'une pince à mors courbes sur le pédicule et l'excision avec le bistouri ou les ciseaux courbes de la partie sous-jacente à la pince, constituent toute l'opération.

Plus loin nous citons quelques cas tirés de la pratique du Dr Péan.

Lorsque le polype est d'un certain volume et placé dans l'intérieur de l'utérus, il faudra se faire jour jusqu'à lui en dilatant le col; dès lors, il sera facile de pincer le polype, de l'attirer dans le vagin et de le séparer de son pédicule. Voici le mode de procéder.

Les moyens antiseptiques ont été pris avec soin.

Les parois de la vulve sont maintenues écartées avec des écarteurs coudés.

Le col est largement dilaté avec un dilatateur du mo-



dèle de Sims, de Péan ou bien par une discission bilatérale avec le bistouri, les ciseaux, s'il est nécessaire. Des pinces de Museux enfoncées dans la tumeur l'attirent vers le col. De fortes pinces hémostatiques courbes et dentées, longues sont placées sur la partie la plus éloignée de la tumeur, près de la surface d'insertion. Il suffit de donner un coup de ciseau sur les parties sous-jacentes à ces pinces pour pouvoir enlever la totalité ou du moins une grande partie de la masse.

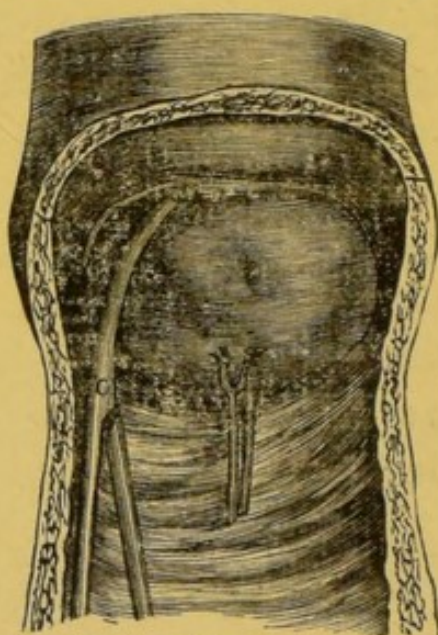


Fig. 2. — Application d'une pince sur le pédicule d'un myome avant sa section.

Il arrive un moment où par un simple mouvement de traction et de rotation d'une ou de deux pinces, le chirurgien dégage de sa coque le sommet de la masse fibreuse.

Si ces mouvements paraissent devoir rester sans résultat, il est plus prudent de ne pas insister. Du reste, lorsque le polype est bien pédiculisé, le pédicule est en général étroit.



Si l'opérateur le juge nécessaire, des pinces sont mises à demeure pendant plusieurs heures : vingt-quatre, trente-six heures. Une irrigation abondante, avec une sonde intra-utérine, sera pratiquée.

Des éponges, des tampons secs recouverts d'iodoforme seront placés dans le vagin.

En l'absence de tout mouvement fébrile, la température étant normale, le pansement sera maintenu plusieurs jours. Dans le cas contraire : élévation de température, céphalalgie, bouffées de chaleur, douleur abdominale, écoulement de liquide un peu odorant, les tampons seront enlevés et une nouvelle irrigation sera pratiquée.

Vers le cinquième, sixième jour, les éponges iodoformées du premier pansement seront enlevées ; et, il sera procédé à des irrigations vaginales avec le sublimé 1/4000, acide phénique 1/200.

L'opération sera en général aussi simple que dans le cas suivant :

#### OBSERVATION XXVI.

Fibrome intra-utérin, faisant saillie au museau de tanche. Pincement du pédicule et excision. Guérison.

Observation MCCLVII, Péan, t. VI, p. 930.

Cauffé Marie, trente-six ans, domestique, entre le 6 juin 1884, salle Denonvilliers, n° 52. Pas d'hérédité.

Bonne santé habituelle. Nullipare. Menstruation régulière depuis l'âge de 15 ans. Obésité depuis 5 ans.

Il y a quatre ans, douleurs dans le bas-ventre. Ménorrhagie.



Ablation d'un polype du col. Un an après, nouveau polype. Ablation. Six mois après nouvelle récurrence.

L'examen actuel nous montre un fibro-myome intra-utérin du volume d'un poing d'adulte implanté largement sur la paroi postérieure de la cavité du corps de l'utérus et faisant saillie entre les lèvres du museau de tanche entr'ouvert.

Etat général assez bon.

Chloroforme suivant la méthode de P. Bert.

Introduction dans le vagin d'un spéculum bivalve.

Le col utérin attiré en bas par les pinces de Museux, nous introduisons par l'orifice quatre pinces hémostatiques longues, fortes et courbes que nous appliquons en couronne sur le pédicule de la tumeur. Puis, nous détachons la base d'implantation avec le ciseau. Pas d'hémorrhagie.

A la coupe, la tumeur offre un aspect fibreux avec quelques points qui semblent être de nature sarcomateuse.

Glace en permanence sur le ventre. Pinces enlevées le lendemain sans hémorrhagie. Injections vaginales répétées. Pas de fièvre. Sortie de la malade, douze jours après l'opération.

## § II. *Morcellement de polypes énormes. Procédé de M. Péan.*

L'opérateur en présence de polypes énormes, de tumeurs constituant de véritables grossesses fibreuses, pourra se trouver très embarrassé pour procéder au morcellement rapide. Pour remédier à cet inconvénient, M. Péan avait inventé une sorte de forceps-scie construit en 1858 par Mathieu, père.

L'auteur donne de son procédé la description suivante dans des leçons cliniques destinées à la publication et dont il a bien voulu, nous permettre la lecture.



Le vagin ayant été lavé soigneusement pendant plusieurs jours, avec des injections antiseptiques, on place la malade dans la position du spéculum et on la soumet à l'anesthésie chloroformique. Ceci fait, le chirurgien introduit dans l'utérus les doigts et même la main, si cela est nécessaire, pour bien évaluer le siège et l'étendue de l'implantation du myome ; puis, il introduit successivement à la surface de la tumeur, le plus haut possible, les deux mors dentés de l'instrument qui rappellent par leur forme et leur mode d'articulation celles du céphalotribe.

Dès que la tumeur est saisie, il rapproche l'un de l'autre les mors au moyen de la vis de rappel dont sont munies les branches près de la poignée ; puis, il coupe avec la scie mobile qui est cachée dans l'un des mors toute la portion saisie. Cette scie est mise en mouvement à l'aide d'un petit bras de levier situé du côté du manche comme le montre la figure ci-jointe :

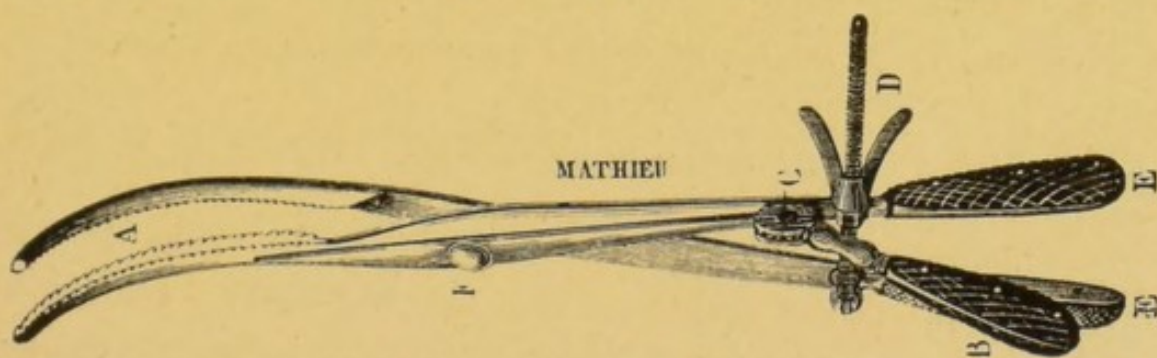


FIG. 3. — Forceps-scie, modèle Péan

Elle marche dans le sens de l'instrument grâce à une rainure qui lui a été ménagée, et fait à travers la tumeur une saillie de 2 millimètres, suffisante pour la section. A mesure qu'elle pénètre, elle crée un sillon dans lequel s'engagent à leur tour les mors de l'instrument que l'on



continue à rapprocher le plus fortement possible avec la vis de rappel. On continue ainsi jusqu'à ce que toute la portion soit complètement détachée. Si la section embrasse la plus grande partie de la tumeur, il n'y a plus qu'à enlever par énucléation ou par morcellement, avec le bistouri, la portion restante. Si au contraire, il y a encore une partie volumineuse à extraire, on la résèque à son tour le même jour ou les jours suivants jusqu'à ce que le tout soit extrait. »

L'auteur rappelle être parvenu à enlever par ce procédé, sans hémorrhagie et sans péritonite, des tumeurs pédiculées, du poids de 1 à 10 kilogrammes fort difficiles à saisir de prime abord. Il donne entre autres observations, celle d'une malade atteinte d'une tumeur, jugée inopérable par Velpeau.

X..., âgée de 60 ans, mère de deux enfants, épuisée par les métrorrhagies. Atteinte d'un fibrome énorme remplissant la cavité utérine. Première séance, extraction avec le forceps-scie d'une tumeur, du volume d'une tête de fœtus à terme; deuxième séance, huit jours après, pour l'extraction d'une tumeur engagée dans le vagin et plus volumineuse encore que la première; troisième séance, un mois après, pour l'extraction du reste de la tumeur, masse d'un volume notable, ayant déterminé par compression une escharre suivie d'une fistule vésico-vaginale.

Ajoutons que ces trois *séances* furent ainsi éloignées sur la volonté expresse de la malade, obéissant aux conseils d'un médecin en qui elle avait toute confiance.



OBSERVATION XXVII.

Fibrome intra-utérin du volume d'une tête de fœtus au 6<sup>e</sup> mois, implanté par un pédicule large sur le fond de l'utérus et faisant saillie dans le vagin. Ablation de la tumeur par le vagin à l'aide du forceps-scie, puis de fortes pinces hémostatiques et des ciseaux. Guérison.

Obs. MCCLV. Tom. VI, p. 927. Clinique chirurgicale de l'hôpital Saint-Louis-Péan.

Riberolle (Marie), 48 ans, brocanteuse, entre le 8 juin 1884 salle Denonvilliers, n° 48. Pas d'hérédité, d'antécédents scrofuleux, tuberculeux ou syphilitiques.

Bonne santé habituelle. A eu quatre enfants. Menstruation régulière de 14 à 43 ans. Il y a quatre ans, première métrorrhagie abondante et prolongée. Depuis, les pertes se sont répétées au point de plonger la malade dans un état d'anémie extrême. Habituellement, douleurs lombaires, inguinales et hypogastriques. Accroissement progressif de ces accidents.

*Etat actuel.* — Rien du côté des organes génitaux externes. Toucher vaginal : par le col de l'utérus largement dilaté, fait saillie dans le vagin, une tumeur du volume d'une tête de fœtus au 6<sup>e</sup> mois, refoulant la vessie en avant contre la symphyse pubienne et le rectum, en arrière dans la concavité du sacrum ; à surface lisse, unie, convexe, sans bosselures apparentes, de consistance dure, franchement fibreuse : il n'existe aucun point ramolli ou fluctuant. Les parois du vagin sont saines.

A l'examen du spéculum, la surface de la tumeur est rouge, congestionnée, très vasculaire.

Le toucher rectal combiné avec le palper hypogastrique



montre que la tumeur est globuleuse, qu'elle remplit et distend la cavité utérine.

Douleurs lombaires, inguinales et hypogastriques. Constipation opiniâtre. Mictions fréquentes. Vessie ne peut conserver que quelques gouttes d'urine. Rien dans les viscères thoraciques et abdominaux.

Etat général inquiétant. Anémie extrême, souffles cardiaques et vasculaires. Perte absolue des forces. Vertiges, éblouissements, etc.

14 juin. — Anesthésie par la méthode de P. Bert.

La malade étant couchée dans le décubitus habituel, introduction dans le vagin d'un large spéculum de Sims qui vient s'appliquer dans la concavité du sacrum, et des valves de Jobert destinées à refouler en haut la cloison vésico-vaginale. Saisissant alors la tumeur avec de fortes pinces de Museux, nous pratiquons le cathétérisme utérin et nous constatons qu'elle s'implante sur le fond de l'utérus par un pédicule très large.

Introduction successive dans la cavité utérine des deux branches de notre forceps-scie, de façon à embrasser le pédicule entre les mors de l'instrument. Les branches mâle et femelle étant articulées, section du pédicule en imprimant à la scie, à l'aide du levier que porte l'un des manches de l'instrument, des mouvements de va et vient. Le pédicule étant aux deux tiers sectionné, l'instrument qui était en mauvais état, se fausse et ne peut continuer à manœuvrer. Cet accident nous oblige à terminer l'opération par un autre procédé.

Les branches du forceps-scie enlevées, nous appliquons sur la portion du pédicule non sectionnée des pinces hémostatiques, à larges mors recourbés, puis nous sectionnons la tumeur au-dessous de ces pinces avec des ciseaux appropriés,



Il nous est facile alors d'extraire la tumeur qui a bien, comme nous l'avions prévu, le volume d'une tête de fœtus au 6<sup>e</sup> mois. Deux des pinces hémostatiques appliquées sur le pédicule restent en place pendant 48 heures. Tamponnement vaginal avec des éponges. Décubitus horizontal. Glace en permanence sur le ventre. Quatre injections vaginales par jour avec une solution phéniquée.

Pas de réaction fébrile, ni hémorrhagie, ni douleurs du ventre.

La malade quitte l'hôpital 15 jours après l'opération. Son état général est devenu bien meilleur.

### § 3. — *Hystérotomie et morcellement appliqués à l'extraction des fibromes interstitiels.*

Les fibromes interstitiels ou tendant à faire saillie vers le péritoine peuvent également être enlevés par morcellement.

Ce procédé applicable aux fibromes du col et du corps respecte l'intégrité des organes génitaux : à cet égard, il mérite la plus sérieuse considération ; sa facilité, et surtout sa bénignité relative le rendent très recommandable.

L'opération se divise en plusieurs temps :

1° La libération du col des insertions vaginales ;

2° La section du col et du segment de l'utérus jusqu'au niveau de la tumeur ;

3° Le morcellement de la tumeur, suivi ou non de l'énucléation d'une partie de la tumeur ;

4° Excision et suture des lèvres du col.

Les instruments nécessaires pour cette opération sont ;



1° Valves de Sims, ou plusieurs rétracteurs coudés presque à angle droit, trois en moyenne.

2° Deux ou trois pinces érignes de Museux.

3° Bistouris droit et courbe pour avivement.

4° Pinces droites et courbes, à mors longs, plats, dentés et non dentés, ronds ou carrés, fenêtrés ou pleins, destinées spécialement au morcellement, en nombre suffisant, 5 à 10.

5° Pinces hémostatiques ordinaires, à long manche, en assez grand nombre, 20 à 30, etc.

6° Ciseaux droit et courbe, à long manche.

7° Aiguilles de formes et d'épaisseurs différentes.

8° Chasse-fils. Tord-fils.

*Soins préliminaires.* — Ils sont conformes à ceux de toute opération gynécologique. La veille, léger purgatif ou lavement huileux ; injection vaginale au sublimé ; tampons d'ouate iodoformée dans le vagin : le mieux est d'assurer l'antisepsie du vagin les jours qui précèdent l'opération.

Au moment de l'opération, cathétérisme évacuateur ; nouveau lavage du vagin au sublimé ; — vulve rasée et savonnée ou lavée fortement.

La malade est placée dans la position de la fistule vésico-vaginale ; situation unilatérale gauche. Jambe gauche étendue, jambe droite fléchie et soutenue par un aide.



*Premier temps.*

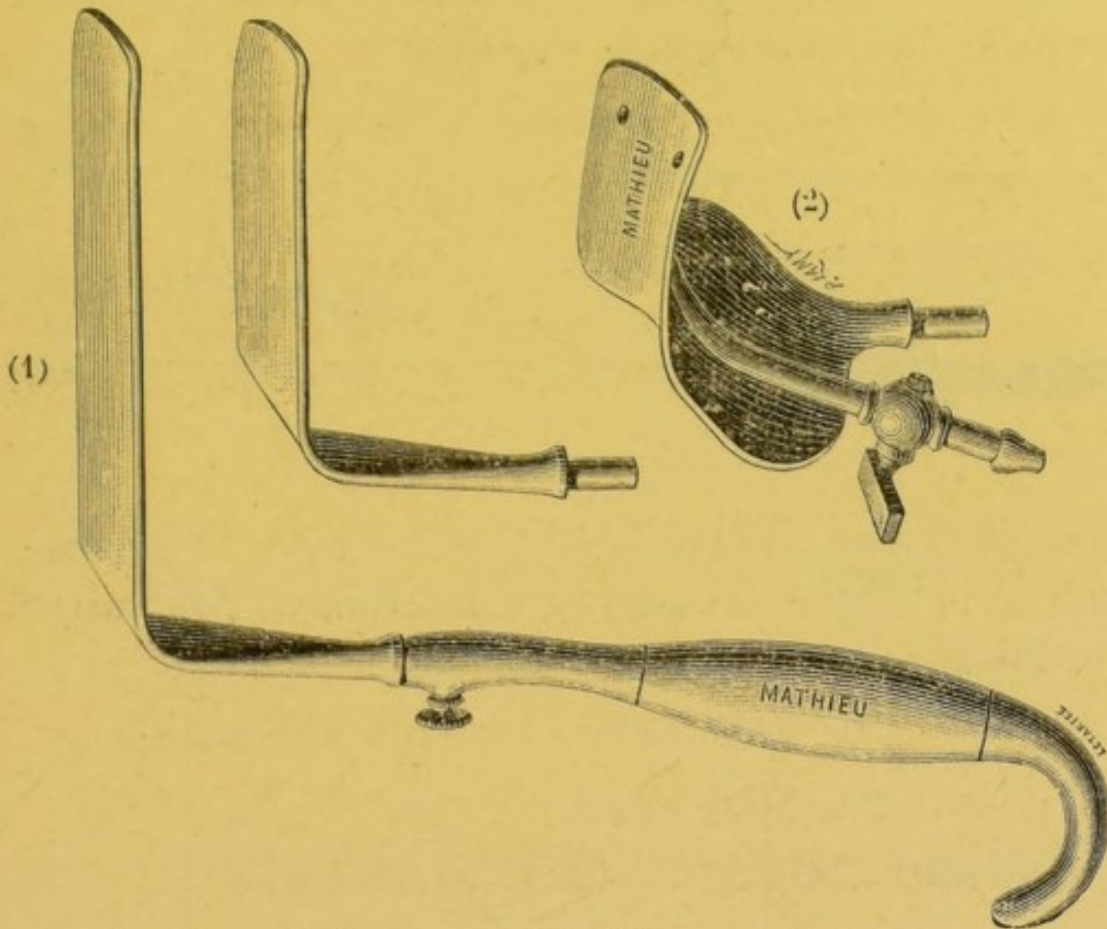


FIG. 4. — 1. Écarteur, modèle Péan. — 2. Valve permettant l'irrigation vaginale pendant l'opération.

Deux ou trois rétracteurs coudés tenus par deux aides découvrent le col au fond du vagin : le col est saisi, immobilisé avec une forte pince de Museux ; une incision circulaire est pratiquée avec des bistouris à long manche



FIG. 5. — Pince de Museux.

au niveau des insertions vaginales du col ; des pinces



hémostatiques, selon le besoin, sont placées sur les vaisseaux saignants de la surface vaginale.

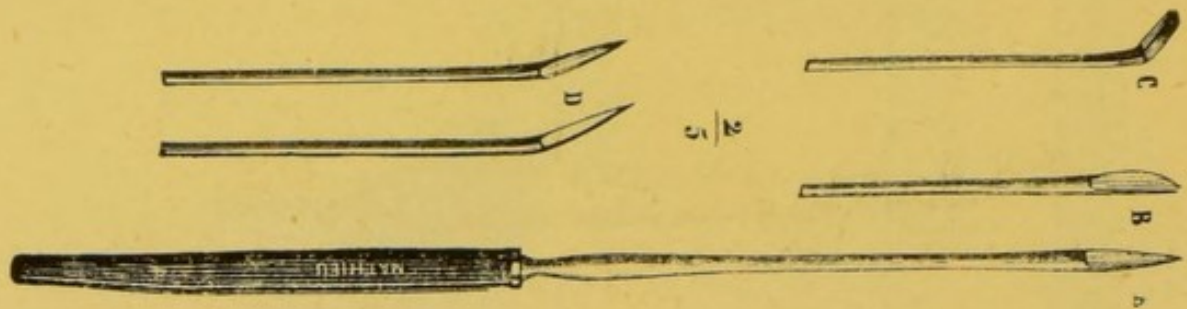


FIG. 6. — Bistouris à long manche

C'est le moment de l'opération où les pinces hémostatiques sont le plus nécessaires, car avant de poursuivre l'opération, il faut obtenir une hémostase complète.

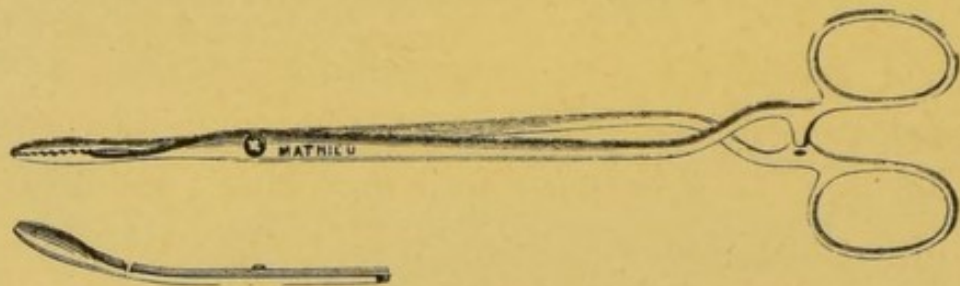


FIG 7. — Pinces hémostatiques ordinaires languettes

La désinsertion se poursuit assez haut, au pourtour du col. Le col est serré de près avec le bistouri, surtout en avant, afin de ne pas léser la vessie, les uretères. Le col devient ainsi fort mobile, libre comme un battant de cloche.

Dans ce temps de l'opération, il faut prendre quelque soin, pour ne pas léser le péritoine, ouvrir les culs-de-sac. Cet accident n'a cependant pas la gravité qu'on pourrait lui supposer ; dans certains cas même, il est indiqué de faire cette perforation pour atteindre un corps fibreux faisant saillie dans les culs-de-sac.



*Deuxième temps*

Incision du col et du segment inférieur de l'utérus jusqu'aux corps fibreux.

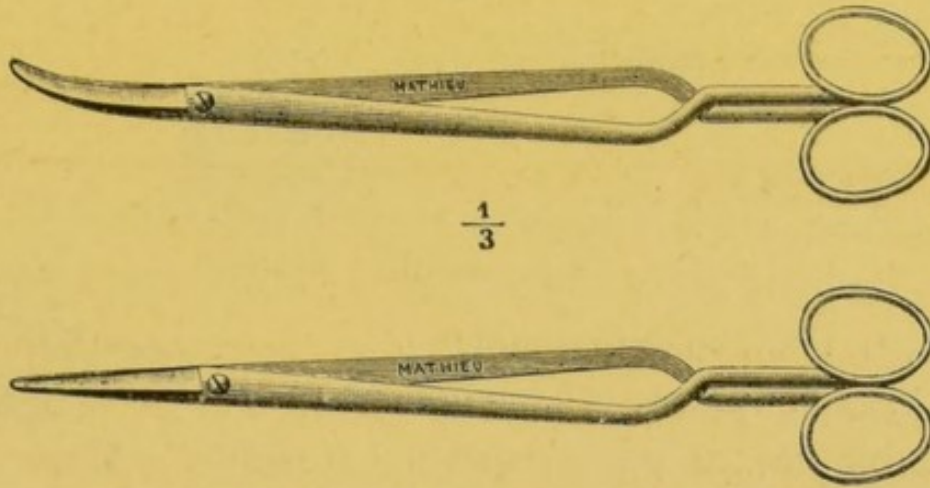


FIG. 8.— Ciseaux droits et courbes à long manche

Le col est fermé : de longs ciseaux droits, à bouts mousses, sont introduits ouverts dans la cavité cervicale. Il suffit, par la pression, de rapprocher les branches pour obtenir une section bilatérale nette. Une pince de Museux est placée sur chacune des lèvres antérieure et postérieure. Le doigt, introduit dans le vagin et dans la cavité utérine, indique le siège exact de la tumeur, le point où elle sera plus facilement accessible. La tumeur se distingue des parois utérines grâce à son aspect plus blanc, moins violacé, et surtout grâce à sa consistance plus dense.

Pendant cette exploration, il est facile de s'aider de la traction, et de l'abaissement de l'utérus.



### *Troisième temps.*

#### Morcellement de la tumeur.

Ce temps est inutile si la tumeur est petite. Il suffit d'une traction aidée de quelques mouvements de rotation pour l'extraire de sa coque.

Mais, si la tumeur est quelque peu volumineuse, il sera préférable de ne pas s'exposer à violenter l'utérus et de procéder au morcellement de la masse.

Quel que soit le siège de la tumeur, ce temps, plus ou moins difficile, est toujours identique ; et il s'effectue d'après les principes généraux du morcellement.

La tumeur est saillante vers la cavité de l'utérus ou vers le péritoine, ou directement vers le vagin. Elle est abaissée par une traction soutenue, avec une pince de Museux ; ou mieux avec des pinces longues, à mors dentés ou plats et fenêtrés. Avec ces pinces, la tumeur ne se déchire pas aussi vite ; la prise est plus solide ; les manœuvres suivantes sont facilitées.

Le moment du morcellement est arrivé.

Des rétracteurs coudés introduits, les grands dans le vagin, les petits dans l'utérus, s'il est nécessaire, découvrent le champ opératoire aussi largement que possible. Dans les salles de l'hôpital Saint-Louis, une lampe électrique vient jeter une vive lumière sur ce champ.



Ce temps de l'opération ne peut être entrepris si l'on n'a pas sous la main des pinces hémostatiques courbes et

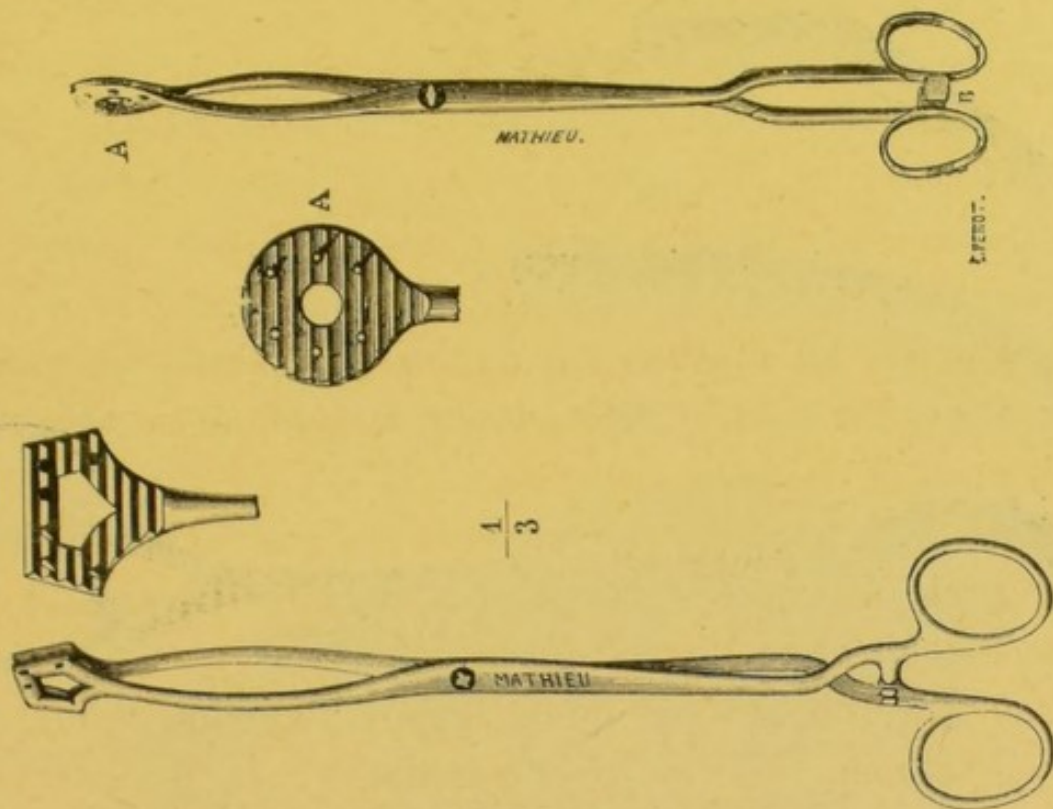


FIG. 9. — Pinces à mors dentés ronds ou carrés

droites, certaines dentées, de plusieurs grandeurs, et en nombre suffisant ; un ou deux bistouris droits, à long




FIG. 10. Pinces hémostatiques à mors longs droits ou courbes.



manche; et deux paires de ciseaux droits et courbes à longs manches.

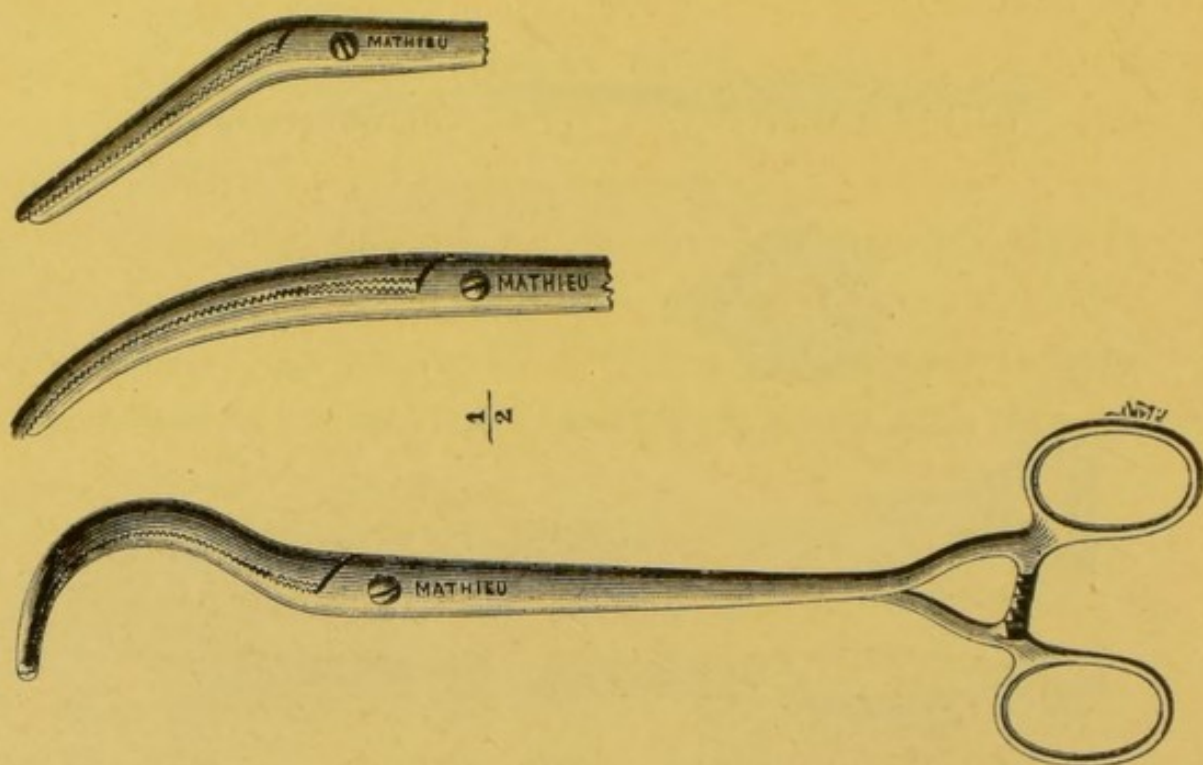


FIG. 11. Pinces hémostatiques à mors de courbures diverses.

La tumeur fibreuse est découverte ou perçue avec le doigt, pincée et fortement tirée en bas. Elle peut d'abord




FIG. 12. Pinces hémostatiques dentées à mors longs, droits ou courbes.



être prise en partie par une forte pince dentée (*fig. 6*) ; ou bien une incision profonde, perpendiculaire au grand axe de la tumeur, est pratiquée. Chacune des lèvres de la section, ou au moins l'une des lèvres est saisie aussi haut que possible avec une forte pince dentée courbe. La partie sous-jacente à la pince est excisée. Avant d'enlever la première pince, une seconde est glissée au-dessus de la première : une nouvelle partie du myome se trouve enserrée ; les ciseaux, le bistouri coupent les parties sous-jacentes à la pince nouvelle. Ainsi, avec l'aide des pin-

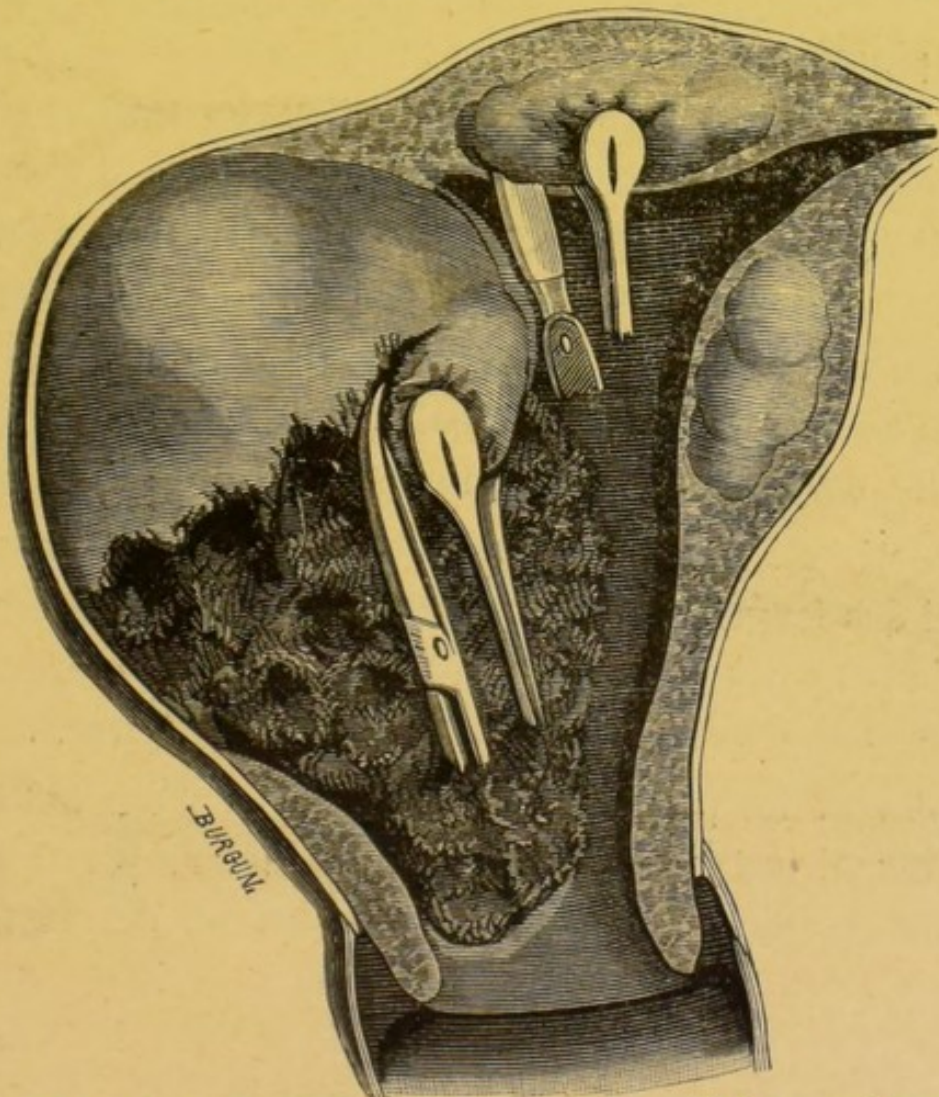


FIG. 13. — Morcellement des fibromes. — *In* traité du morcellement de M. Péan.



ces, du bistouri et des ciseaux, on extirpe, morceau par morceau, une partie de la tumeur.

Très-souvent la manœuvre est simplifiée : le myome ne saigne pas, aussi l'emploi des pinces peut-il se borner à saisir et à abaisser des parties de la tumeur. Les ciseaux, le bistouri coupent le myome au-dessus du fragment en-serré entre les mors des pinces.

L'évidement se continue alternativement sur l'une ou l'autre partie de la tumeur. A mesure que l'opération progresse, les tractions opérées à chaque pincement, avec des pinces à mors larges et plats, permettent d'enlever des fragments plus volumineux. Ceux-ci sont parfois du volume d'une grosse noisette, d'une noix, d'une petite pomme. L'évidement de certains myomes est simple ; chaque traction permettant l'ablation d'un gros fragment.

Ces fragments sont formés d'un tissu dur, absolument exsangue : l'opération se ferait à *blanc*, si l'on n'avait été obligé de libérer et de sectionner le col de l'utérus.

Quatre ou cinq pinces courbes permettent d'extraire ainsi des fragments volumineux, dont l'ensemble dépasse quelquefois les deux poings. Ces manœuvres exigent environ une demi-heure, trois quarts d'heure, une heure.

Lorsque les parties inférieures de la tumeur ont été enlevées ; il est parfois possible d'obtenir, par quelques tractions aidées de quelques mouvements de rotation, la décortication spontanée de la partie supérieure de la tumeur. Cet effet, fort surprenant, abrège la durée de l'opération d'une manière considérable. On reste surpris du volume de la masse extirpée, énucléée, si l'on



veut, par la traction simple. Ce volume peut dépasser celui de la masse enlevée au préalable.

Le morcellement aidé de l'énucléation permet l'ablation de parties volumineuses dont l'ensemble atteint et dépasse celui d'une tête de fœtus à terme.

Il est très facile de se rendre compte de l'extraction complète du myome : les dernières parties extraites, par traction et énucléation, offrent une surface convexe, lisse, plus rouge, recouverte de petits débris cellulux.

Ce temps de l'opération n'est terminé que si l'opérateur s'est rendu compte, avec le doigt, de l'état du tissu utérin voisin. S'il reconnaît un myome au voisinage du premier, il doit sur le champ procéder à son extraction.

Il aura recours à un débridement plus large de l'utérus, s'il est nécessaire, avec le bistouri; il arrivera ainsi au niveau du myome. Celui-ci sera pincé, fortement et, avec l'aide des pinces, il sera procédé à son morcellement.

Ainsi, l'opérateur pourra se trouver dans la nécessité d'enlever des séries de petits fibromes échelonnés dans le parenchyme.

Il devra si bien procéder à l'extraction de tous qu'il lui sera indiqué de recourir à l'hystérectomie totale dans le cas où des délabrements trop considérables de l'utérus rendraient cet organe inutile pour l'avenir et dangereux pour le présent.

L'opérateur doit toujours avoir en vue l'idée de faire une opération complète, de ne pas laisser un myome, si petit soit-il, qui plus tard en se développant viendrait donner une preuve flagrante de l'inutilité des opérations



antérieures. Certains opérateurs, toutefois, aimeront mieux procéder à des séances successives à mesure que les indications d'une nouvelle opération apparaîtront. L'opération en une seule séance est bien préférable.

*Quatrième temps.*

Toilette de l'utérus : excision et suture du col.

Dès que la tumeur est enlevée, une vaste cavité est formée communiquant largement avec la cavité utérine. Ses parois saignent dans les parties supérieures de la loge en connexion avec la masse décortiquée et entraînée par traction ; des pinces languettes hémostatiques saisissent les points saignants ; et, certaines sont laissées à demeure, 12-15-20. La pose des pinces ne s'effectue pas à l'aveugle. Pendant toute l'opération, de petites éponges, portées au bout de bâtonnets, sont employées à essuyer les parois, et à découvrir les points saignants.

Cette dernière partie de l'opération constitue la toilette du champ opératoire ; elle doit être exécutée avec soin ; il ne faut pas exposer la malade à la moindre hémorrhagie. Les plus petits caillots seront enlevés ; ils ne doivent plus se produire. La septicémie prend trop souvent son origine dans les petits caillots des plaies.

Entre les pinces laissées à demeure en nombre variable, suivant l'exigence de l'hémorrhagie (de 8, 10 à 15), il est prudent de laisser de petites éponges ou quelques tampons d'ouate iodoformés, ou encore des pelotons de gaze iodoformée.



L'opération est ainsi terminée : les pinces seront enlevées avec lenteur, 36 à 48 heures après l'opération.

Lorsque l'hémorrhagie est peu à redouter, lorsque la tumeur enlevée est d'un petit volume et sa loge peu étendue, il est préférable de terminer l'opération par la suture des lèvres du col.

Cette suture se pratique avec des fils métalliques, placés à l'aide de chasse-fils. Celui du modèle de Péan est très convenable. La suture rapproche assez les parties de la loge pour empêcher toute hémorrhagie.

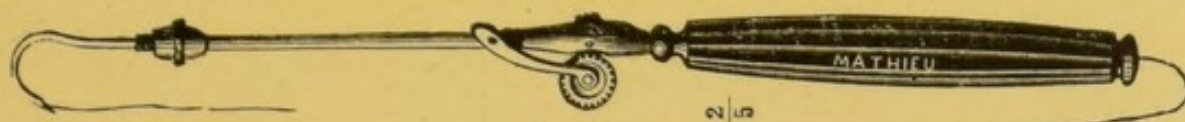


FIG. 14. — Chasse-fils. Modèle Matthieu.




FIG. 15. — Tord-fils.

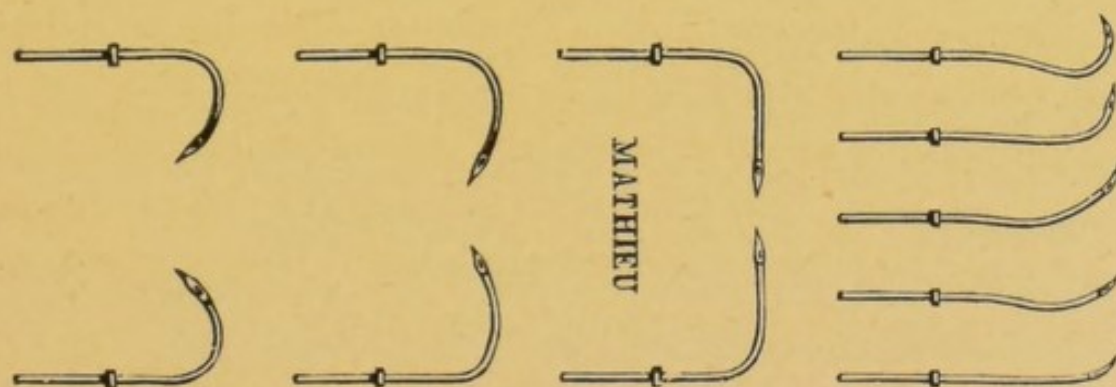


FIG. 16. — Aiguilles.

Une irrigation intra-utérine abondante de solution antiseptique chaude, 40° : sublimé, acide phénique, sera né-



cessaire après l'opération : des tampons iodoformés sont ensuite placés, comme dans le cas précédent.

### *Soins consécutifs.*

Les premiers jours après l'opération, il est bon de donner du seigle ergoté à petites doses et à doses plusieurs fois répétées, pour aider au retrait des parois de la poche.

L'état de la malade sera l'objet d'une surveillance attentive : une odeur spéciale ; une perte séro-purulente ; des douleurs sur les côtés de l'utérus ; une élévation de la température doivent éveiller l'attention, faire craindre des accidents septiques.

A la moindre alarme, les tampons seront enlevés ; le vagin et l'utérus fortement irrigués avec des solutions antiseptiques de sublimé à 1/2000 ; les tampons iodoformés seront remplacés ; des doses de sulfate de quinine : 1 gr. ; 1 gr. 50, seront administrées.

Des accidents plus graves peuvent être ainsi prévenus. L'infection, d'une manière générale, procède par poussées, par décharge. Il semble que chaque poussée soit sous l'influence d'une génération et d'une absorption nouvelle de produits septiques au niveau de la plaie utérine.

Cette théorie explique les heureux effets du traitement antiseptique commencé en temps opportun et poursuivi avec soin.

Les fils de la suture de col seront enlevés à l'aide



d'un ténaculum mousse à long manche, vers le huitième jour.



FIG. 17. — Ténaculum mousse à long manche.

#### § IV. — *Extraction des fibromes sous-séreux et péri-utérins*

Nous ne pouvons mieux faire que d'indiquer la description du mode opératoire donnée par M. Péan :

« Lorsqu'au lieu de se porter du côté de la cavité utérine, la tumeur se porte vers l'extérieur dans les cloisons vésico ou recto-vaginales, ou même dans la cavité du péritoine, à la manière des fibromes sous-séreux, nous procédons autrement : après avoir disséqué circulairement le col de l'utérus sur tout son parcours et l'avoir coupé sur les deux côtés, de façon à pouvoir mieux l'explorer et à pouvoir mieux le saisir avec des pinces fortes pour l'abaisser, nous disséquons également les tissus qui doublent la partie inférieure du corps de l'utérus, en ouvrant le péritoine du côté où le fibrome est le plus développé et le plus rapproché du champ de l'opération. Il faut avoir soin, bien entendu, pendant ce temps, de s'aider de nos rétracteurs coudés, de nos grandes pinces hémostatiques, et de ménager le rectum, les uretères et la vessie. Lorsque la surface inférieure la plus accessible de la tumeur fibreuse est ainsi mise à nu, nous ne craignons pas de



l'inciser profondément, puis d'en abaisser les deux moitiés avec les pinces dentées. Les tractions exercées sur le col de l'utérus facilitent la manœuvre. Dès que la tumeur est incisée, nous procédons à son évidement par morcellement en nous aidant des pinces, du bistouri et des ciseaux. Nous sommes arrivé de la sorte à extraire des fragments dont l'ensemble dépassait le volume d'une tête de fœtus à terme. Lorsqu'une partie importante de l'intérieur de la tumeur a été extraite, grâce aux pinces appliquées latéralement sur les enveloppes, la portion supérieure de la tumeur se laisse abaisser à son tour et finit par être attirée tout entière au dehors par énucléation. Chez certains malades, cette portion finale que nous entraînons, en quelque sorte en bloc, avait elle-même le volume de la masse précédente. Lorsque le fibro-myome présente une pareille grosseur, presque toujours la loge intra-musculaire qui le contenait se trouve largement ouverte, communique avec l'intérieur de l'utérus et du péritoine et saigne assez abondamment pour qu'il soit utile de pincer des vaisseaux assez importants. Ce temps de l'opération s'exécute assez bien grâce à la dissection de toute la partie inférieure de l'utérus qui permet de mobiliser cet organe et de l'attirer près de la vulve. Au besoin, pour le faciliter, on excise les deux lèvres du col de l'utérus et on les suture ensuite aux lèvres de la plaie faite à la muqueuse des culs-de-sac vaginaux. Nous faisons cette suture à l'aide de notre chasse-fils, avec des fils métalliques. Quant à la communication qui existe avec la cavité péritonéale, nous la laissons ouverte, si elle est trop contuse, quitte à la rétrécir par



quelques points de suture à anses séparées. Si nous craignons que nos pincés appliquées sur les vaisseaux n'assurent pas suffisamment l'hémostase sur quelques points de la loge du fibrome, nous laissons quelques pincés à demeure pendant plusieurs heures.

Nous avons appliqué plusieurs fois avec succès cette nouvelle méthode d'hystérotomie ou de myomotomie vaginale et elle nous a donné les meilleurs résultats. »

Cette opération, à moins que la tumeur soit trop volumineuse et qu'il ne faille pour la compléter la faire suivre de l'hystérectomie sus-pubienne, est peu dangereuse, malgré sa durée qui est nécessairement un peu longue, en raison du peu d'espace dans lequel il faut agir.

Ce peu de danger relatif s'explique par le fait de la pauvreté en vaisseaux de ces tumeurs, du morcellement rendu facile sans crainte d'hémorrhagie. Les mouvements de traction que l'on imprime à l'utérus s'effectuent dans le sens de l'axe du bassin, dans la direction de ceux que nécessitent les opérations obstétricales. Les vaisseaux sont facilement pincés avec les longues pincés de Péan. La déclivité même de la plaie est très favorable à l'écoulement des liquides. L'antisepsie doit être rigoureuse pendant cette opération et l'asepsie de la plaie et du vagin peut être maintenue constante, grâce aux lavages, aux injections vaginales, aux tampons iodoformés, gaze, ouate, éponges.

---



## CHAPITRE V

### HYSTÉROTOMIE VAGINALE POUR INVERSION POLYPEUSE

La description complète des inversions polypeuses est exposée avec un grand talent par un maître chirurgien bordelais : M. le professeur Denucé. Nous renvoyons les lecteurs à la lecture de son traité (1) : ils y trouveront l'étude parfaite d'une question qui intéresse au plus haut degré tout gynécologiste.

Il importe en effet de savoir reconnaître cette affection sous peine de s'exposer à devenir l'auteur d'un désastre chirurgical ; de pratiquer inconsidérément une hystérectomie dans de fâcheuses conditions, alors que l'ablation seule des corps fibreux, suivie de la réduction de l'inversion eût guéri la malade, sans la mutiler.

L'inversion polypeuse peut s'expliquer par l'entraînement du fond de l'utérus sous l'influence d'un polype ou d'un corps fibreux sessile, d'un myome interstitiel encasté dans le parenchyme utérin.

Ces inversions polypeuses surviennent après les couches ; mais, d'une manière plus générale, en dehors de l'accouchement, elles succèdent à des efforts d'expulsion, à des pertes abondantes.

La tumeur est disposée en étages : 1° polype ; 2° uté-

1. *Traité de l'inversion utérine*, 1883.



rus, 3° vagin, si l'inversion est complète. Ce dernier mode d'inversion est le plus fréquent.

En dehors de la forme de la partie inférieure de la tumeur, naturellement variable, suivant qu'il s'agit d'un myome sessile ou pédiculé, il existe un caractère spécial qui fait reconnaître le tissu utérin proprement dit. Ce caractère est tiré de la *sensibilité exquise*, bien connue depuis Levret, qui appartient à la matrice.

Cette sensibilité indique, comme première nécessité, l'exploration de la tumeur sans chloroforme : tout anesthésique local ou général doit être supprimé en ce moment, surtout pendant l'opération.

Il ne faut pas croire que, même posé en ces termes, le diagnostic soit aisé. Le chirurgien peut se trouver en présence de cas d'une difficulté extrême. Les examens les mieux faits, par des maîtres de la science, peuvent induire en erreur. La *sensibilité exquise* du tissu de l'utérus n'est guère qu'un symptôme subjectif, sujet à de nombreuses variations suivant l'état de la malade, du corps fibreux même qui peut être sphacélé, enflammé. Les sillons révélateurs peuvent fort bien être prononcés à peine et échapper à l'examen.

S'il est difficile de diagnostiquer toujours une inversion polypeuse existante, une erreur inverse peut se produire. Un corps fibreux énorme remplissant le vagin, arrivant à la vulve, venu du corps de l'utérus, d'une des lèvres du col, hypertrophiée, peut simuler à s'y méprendre une inversion polypeuse. Cette erreur peut être moins préjudiciable à la malade, car, dans ces cas, pleins de doute, le chirurgien doit redoubler de soins pendant l'opération.



Bien que les résultats n'aient pas répondu aux soins, à l'habileté du chirurgien, nous pouvons citer comme modèle de conduite opératoire, dans ces cas fort difficiles, l'opération suivante pratiquée par M. le professeur Lefort. Si la malade n'eût pas été plongée dans une anémie extrême et si elle s'était soumise plus tôt au traitement chirurgical avant le sphacèle de la tumeur, il est bien certain que les suites opératoires eussent été couronnées d'un plein succès.

OBSERVATION XXVIII ( inédite ).

Corps fibreux volumineux développé dans la lèvre postérieure du col utérin simulant un corps fibreux ayant amené l'inversion utérine. Due à l'obligeance de M. le professeur Lefort. Rappelée et résumée devant la Soc. de chirur : 1882.

Le 30 septembre 1872 entre dans mon service à Lariboisière la nommée P... Isménie, âgée de 40 ans, journalière. Elle nous donne sur ses antécédents les renseignements suivants : à l'âge de 22 ans, elle a eu un enfant ; l'accouchement a été normal et les suites furent régulières. Pendant seize ans, elle n'eut aucun trouble dans les fonctions génitales.

Depuis deux ans, elle a vu survenir des hémorrhagies utérines très abondantes, se présentant d'une manière irrégulière, très persistantes et ayant entraîné une anémie profonde et une grande faiblesse. En même temps, elle éprouvait la sensation « de quelque chose qui voulait sortir ; » et elle était amenée à faire involontairement des efforts d'expulsion. L'écoulement sanguin ne présentait aucune mauvaise odeur et le médecin, qu'elle con-



sulta se borna à lui conseiller des injections. Le 29 septembre, l'hémorrhagie devint subitement considérable et, sans qu'elle éprouvât aucune douleur, sans qu'elle fit aucun effort, elle accoucha d'une énorme tumeur qui fit issue à la vulve : c'est en cet état qu'elle se présente à l'hôpital.

Je la vis pour la première fois le 31 octobre. L'aspect de la malade est celui d'une femme profondément anémiée ; la figure est d'une pâleur de cire ; les traits sont profondément altérés ; le pouls est petit, très élevé ; l'état général grave. Entre les deux cuisses, et reposant sur le lit, on trouve une tumeur de la grosseur d'une tête de fœtus à terme, un peu pyriforme, se rétrécissant à sa base qui correspond à l'entrée du vagin : ce pédicule a la grosseur du poignet. La tumeur est noire, et sphacélée dans toute son étendue, sauf vers l'entrée du vagin où il y a comme un sillon d'élimination au dessus duquel la muqueuse est rosée et a la couleur et l'aspect de la muqueuse vaginale.

L'idée première est qu'on a affaire à un énorme polype utérin faisant issue au dehors ; mais, quand on pratique le toucher vaginal, on ne trouve, pour ainsi dire pas de vagin. Le pédicule se prolonge peu au delà de la vulve ; on ne trouve rien, par le toucher, qui rappelle le col de l'utérus, même effacé ; aucune saillie, aucune bride et la surface du pédicule se continue, sans aucune ligne de démarcation, avec un cul-de-sac vaginal qui a un ou deux centimètres de profondeur. Le palper abdominal ne révèle rien ; le toucher rectal pas davantage ; on ne sent pas l'utérus à sa place ordinaire. La malade ne peut uriner ; on la sonde et on constate que la muqueuse de la paroi antérieure du vagin se réfléchit de suite sur le pédicule de la tumeur.

Le toucher, l'examen direct donne donc absolument les symptômes que donnait une inversion utérine complète et mon dia-



gnostic est que nous avons affaire à un corps fibreux interstitiel ou sous-péritonéal du fond de l'utérus ayant amené progressivement une invagination partielle, puis complète. La tumeur, dans cette hypothèse, doit être à l'extérieur, l'utérus inversé, et nous devons trouver dans le centre un fibrome volumineux.

Le cas me paraît assez délicat pour que je désire avoir l'opinion de mon collègue M. Verneuil. Il partage mon avis, diagnostique, comme moi, une inversion par fibrome ; et nous croyons que la seule thérapeutique à suivre est de fendre ce que nous croyons être l'utérus ; d'enlever la tumeur et de nous conduire, par rapport à l'utérus, d'après ce que l'opération nous montrera. L'opération est fixée au lendemain matin.

3 Octobre. La malade est très faible, très épuisée. Depuis deux jours, les vomissements sont incessants, aussi croyons-nous imprudent de donner du chloroforme. Avec le thermocautère, je fais sur la partie médiane de la tumeur, depuis son pédicule jusqu'à son sommet, une incision verticale profonde. Les parties superficielles absolument sphacélées se laissent sectionner sans donner du sang, mais il n'en est plus de même quand on arrive plus profondément. Pour empêcher l'hémorrhagie, et dans la pensée que l'opération devra se terminer par un enlèvement de la tumeur, nous convenons avec M. Verneuil d'appliquer sur le pédicule une chaîne d'écraseur modérément serrée, la chaîne installée, je reprends l'incision surtout sur la partie inférieure. Les tissus incisés rappellent absolument l'aspect du tissu utérin hypertrophié. Lorsque cette enveloppe a été sectionnée, nous tombons sur une tumeur fibreuse assez libre dans une cavité formée par une paroi qui paraît lisse. Cette tumeur est facilement énucléable ; je l'enlève. A la coupe, nous constatons que nous avons affaire à une tumeur fibreuse non



vasculaire. Restait donc ce que nous avions, dès lors, toute raison de croire être l'utérus inversé et dont la couche la plus voisine de la muqueuse était sphacélée; l'indication était formelle: il devait être enlevé; c'est ce que je fis en sectionnant, couche par couche, au niveau du point où avait été appliquée la chaîne de l'écraseur; cette section ne donna lieu à aucune hémorrhagie. Le soir la malade se trouve mieux; il n'y a plus eu d'hémorrhagie et peu de vomissements bien qu'elle ait mangé quelques potages.

4 octobre. — L'état général, un peu meilleur qu'avant l'opération, est toujours grave. La faiblesse est très grande; il y a toujours des nausées: je prescris un peu de champagne.

5 octobre. — Même état.

6 octobre. — Beaucoup d'agitation le soir: la malade déclare à ses parents qu'elle se sent mourir; en effet, à trois heures du matin, elle succombe sans agonie.

*Autopsie.* — J'ouvre le ventre; il n'y a aucune trace de péritonite. J'écarte de suite les intestins pour voir l'état des parties et les changements qu'a pu amener l'inversion utérine. A la surprise générale, je trouve le plancher péritonéal absolument normal; l'utérus est à sa place ordinaire et il n'est pas sensiblement augmenté de volume, je sectionne alors la symphyse pubienne, je l'écarte afin de suivre facilement l'utérus dans toute sa hauteur. Depuis que la tumeur a été enlevée, l'utérus a repris sa place et le vagin est revenu également, à peu près, à sa longueur normale. Je ne trouve pas, il est vrai, de col avec un museau de tanche, mais seulement un moignon ayant le volume du col et ne présentant en apparence aucune ouverture. Je fais alors une incision sur le fond de l'utérus: j'y introduis un stylet de trousse; et, à mon grand étonnement,



je le vois sortir par une fente étroite verticalement dirigée et placée sur le côté de ce qui représentait le col utérin. Nous avions alors l'explication de la lésion et de notre erreur de diagnostic, persistant même après l'opération : aucun doute n'était plus possible, un corps fibreux s'était développé dans la lèvre postérieure du col ; le corps fibreux avait atteint un volume considérable ; il avait amené l'hypertrophie du tissu utérin formant cette lèvre du col ; il s'était développé dans le vagin et avait enfin fait issue à la vulve. En se développant, il avait tiré le col et le museau de tanche qui avait pris la forme d'une fente verticale et s'était trouvé transporté sur la face antéro-latérale de la base du pédicule. La traction opérée par la sortie de la tumeur avait abaissé l'utérus, déplissé le vagin, de telle sorte que nous ne trouvions ni le col qui formait le pédicule de la tumeur ni le vagin, puisqu'il était attiré sur le pédicule, tandis que l'utérus était entraîné dans une sorte de prolapsus, par la traction de la tumeur. Une fois la tumeur enlevée, l'utérus avait repris sa place et le vagin sa disposition ordinaire.

L'extirpation de ce corps fibreux s'impose : elle est possible. Baudelocque, le premier, avait posé ce principe : « il ne faut pas amputer les matrices renversées à la suite d'un polype, parce qu'on peut ordinairement distinguer celui-ci et le séparer. »

Au <sup>xvii</sup><sup>e</sup> siècle, cette opération de renversements utérins avait été faite sept fois : observations d'Ambroise Paré, de Vieussens, de Slevogt, de Gaulard, de Lemonnier de Rouen, de Baudelocque et Desault, de Bardol ; elle avait donné cinq succès et deux morts.

La séparation du polype de l'utérus inversé est l'opéra-



tion de nécessité, classique. Cette séparation peut se faire par les deux procédés : énucléation sans morcellement, et énucléation avec morcellement.

Il est préférable de renoncer, de prime 'abord, à l'application d'une chaîne d'écraseur.

La raison de cette proscription de la chaîne est facile à saisir. Son application est difficile. Elle glisse et son application peut se faire au-dessus du corps fibreux, en plein tissu utérin, comme on le verra dans les observations suivantes de M. Denucé et de Réamy ; en outre, ces manœuvres excluent l'anesthésie chloroformique.

Le caractère tiré de la sensibilité est trompeur ; il est en outre difficile parfois, au moment d'un examen, d'une opération, et sous l'influence d'un état de surexcitation générale, d'obtenir des renseignements bien certains sur ce point.

#### OBSERVATION XXIX.

*In Denucé, page 151. — Traité de l'inversion utérine, 1883.*

F..., de 44 ans : santé altérée par des métrorrhagies fréquentes et considérables ; tumeur intra-vaginale de la grosseur du poing ; — traction légère avec pince de Museux ; — application assez facile de la chaîne de l'écraseur. Au premier effort de constriction sur le pédicule, la malade poussa un cri de douleur qui arrêta ma main ; — dégagement de l'instrument ; traction douce de la tumeur : je me trouvais en présence d'une tumeur ovoïde, très égale à sa surface, ne présentant aucun étranglement, pouvant faire supposer qu'elle était composée de deux parties distinctes ; — recherche des limites de la sensibilité ; — par trac-



tion de la tumeur, détermination d'un léger sillon qui permet d'apercevoir un léger tractus blanc. Un peu au-dessous de ce point, application de la chaîne de l'écraseur. Ablation prompte du polype.

Craignant les effets de la contusion déterminée par la première application de la chaîne, l'opérateur ne réduit pas la tumeur.

Persistance des hémorrhagies pendant un mois.

Plus tard, réduction spontanée, probablement lente.

### OBSERVATION XXX.

*In Denucé*, page 631. — Observation 325. Réamy, 1881. *Amer. Journ. of obst.*, p. 972, inversion polypeuse.

La tumeur était attachée sur le fond de l'utérus dans une étendue de deux pouces; — myome sessile. — Au premier moment de l'opération par l'écraseur, ce qui fut pris pour un pédicule était la portion extrême de l'utérus lui-même, sur laquelle la chaîne fut appliquée. Celle-ci se rompit heureusement avant que l'opération fut très avancée: l'erreur de diagnostic fut reconnue: énucléation du polype, réduction spontanée de l'inversion.

L'inversion polypeuse sert parfois d'opération préliminaire, systématique pour l'extirpation des fibromes.

D'après M. Vautrin, Hutchinson (1) est le premier qui l'employa et la recommanda.

« Marion Sims et A. Martin ont inventé des pinces spéciales pour la pratiquer. Gaillard Thomas la préconise comme le plus sûr moyen d'éviter des accidents, » dit M. Ledentu (2).

1. *Medical Times*, 1857, p. 169.

2. Ledentu. *Progrès médical*, novembre 1887.



L'inversion n'offre guère de danger ; elle facilite beaucoup l'extraction du polype par énucléation ou morcellement. Emmet, Schroeder, Mikulicz (1), Gaillard Thomas ; et en France, Gosselin, ainsi que nos maîtres, MM. Ledentu, Péan, y ont eu recours.

Nous citerons l'observation de M. Ledentu, observation LXXXV ; nous pouvons citer également plusieurs observations de Péan, d'Emmet, tirées de son livre : *Pratique des maladies des femmes* (voir aux observations).

Le traitement chirurgical de ces inversions polypeuses spontanées ou artificielles comprend deux temps, comme nous l'avons dit : 1° l'ablation du polype ; 2° la réduction de la tumeur.

L'extirpation du fibrome a été obtenue en général par les auteurs, avec l'aide de l'écraseur, et plus souvent à l'aide de l'énucléation : ces méthodes ont, comme premier inconvénient, de déterminer des métrorrhagies, en outre, d'être parfois pénibles.

Le morcellement peut remplacer avec avantage l'énucléation. Le plus souvent, la traction de la tumeur par une pince montrera un léger sillon ; celui-ci détermine le point où devra porter l'application des pinces hémostatiques. Deux ou trois pinces entoureront la tumeur. Un tube en caoutchouc fortement serré à ce niveau et dont le nœud de constriction est maintenu par une ou deux pinces peut également servir à l'hémostasie préventive.

Les ciseaux sectionneront les tissus sous-jacents à ces pinces et la tumeur sera ainsi facile à morceler ; mais, pour

1. Obs. de Mikulicz, page 129.



l'enlever complètement, il resterait à l'énucléer de sa coque supérieure, en imprimant de légers mouvements de rotation aux pinces, qui étreignent la base de la tumeur. Cette manœuvre sera conduite avec prudence ; en

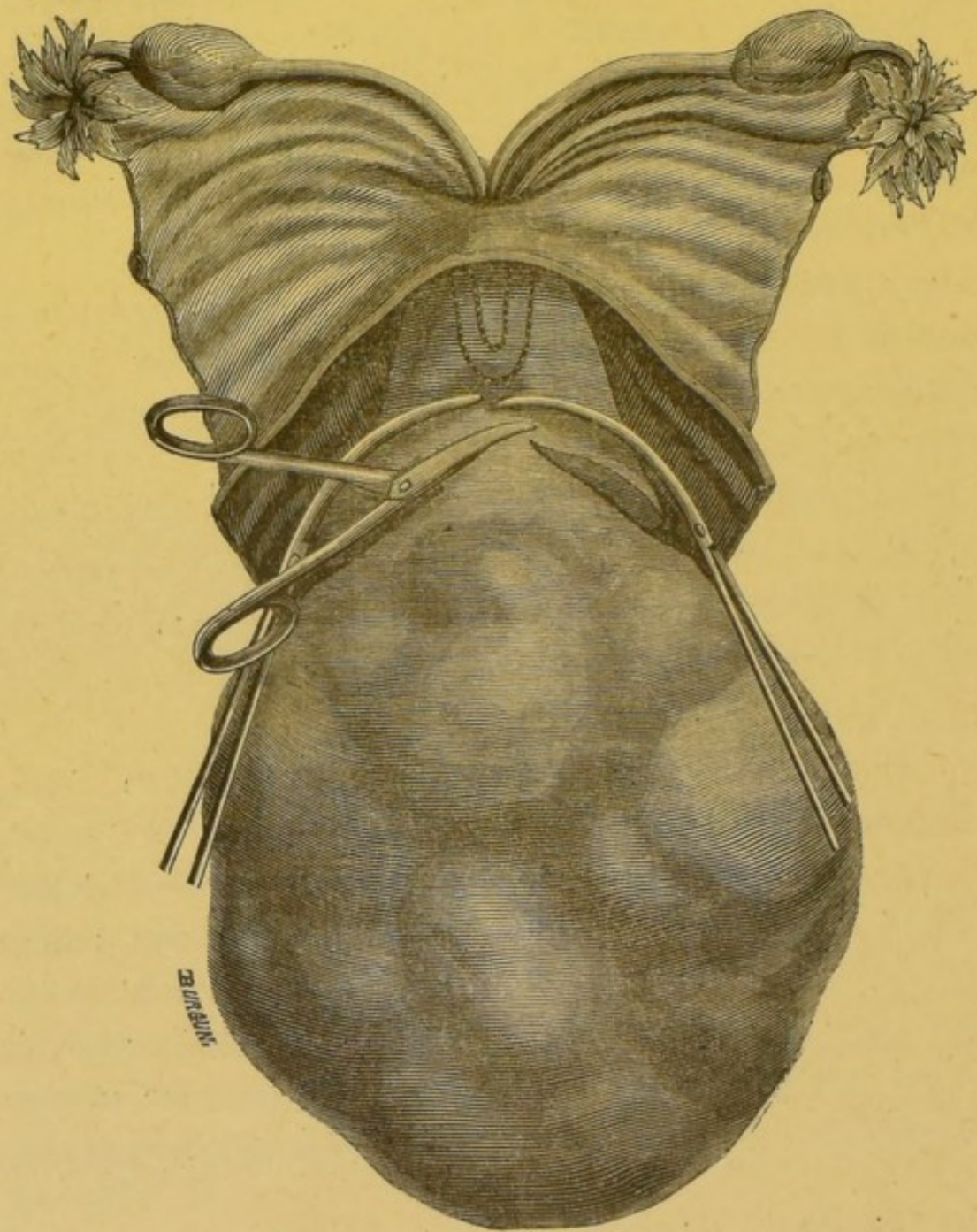


FIG. 18. — Inversion polypeuse de l'utérus. Ablation par morcellement, in *Traité du morcellement*, de M. Péan.



cas d'adhérences, de résistance à vaincre trop puissante il serait plus prudent de ne pas insister afin de ne pas violenter l'utérus. Cette manœuvre doit être proscrite s'il s'agit d'un corps fibreux à large base d'implantation.

Si l'on craignait une hémorrhagie, il suffirait de refouler l'utérus en place, avec l'aide des pinces qui joueraient le rôle de repoussoir, de *repositor*. La réduction est très facile, sans difficultés le plus souvent.

En présence d'un gros pédicule, il y aurait peut-être lieu de laisser, en place, les pinces pendant quelques heures, par crainte de métrorrhagies.

Il serait encore préférable, plus conforme aux principes de l'antisepsie, d'exciser la partie sous-jacente aux pinces de manière à pouvoir placer des fils de catgut, de soie, et à adosser les lèvres de la plaie. Les pinces enlevées, il existerait au fond de l'utérus une ligne de sutures qui aurait le double avantage d'empêcher les hémorrhagies et de permettre une bonne et prompt réunion des tissus qui enveloppaient le fibrome. M. Péan a eu par ce procédé un très-remarquable succès (obs. 114).

Nous recommanderions également volontiers, comme procédé d'hémostasie antiseptique, le tamponnement intra-utérin avec une bande de gaze iodoformée, tel qu'il a été préconisé en obstétrique par M. Auvard.

La réduction spontanée de la tumeur utérine inversée est habituelle après l'ablation du polype.

Elle se fait presque aussitôt après l'opération.

Si la réduction paraît difficile, il est bon de la provo-



quer par le taxis, par un réducteur, le pessaire à air par exemple.

Les moyens mécaniques peuvent enfin échouer. Il faudra dans ces cas discuter l'indication de l'hystérectomie vaginale, mais ici nous sommes en dehors de notre sujet.

---



## CHAPITRE VI

### HYSTÉROTOMIE VAGINALE PENDANT LA GROSSESSE ET L'ACCOUCHEMENT EN PARTICULIER COMPLIQUÉS DE CORPS FIBREUX.

Le corps fibreux qui vient compliquer une grossesse peut siéger au col ou au corps ; être interstitiel, sous-séreux, ou sous-muqueux.

Si le myome occupe le corps, il est bien naturel de proscrire l'hystérotomie vaginale pendant le cours de la grossesse. L'opération vaginale ne peut s'adresser qu'à des myomes d'un volume relativement minime, et ces myomes n'offrent pas, en général, de gravité pendant le travail. La filière pelvienne s'ils siègent au segment inférieur, n'est pas assez obstruée, par leur présence, pour qu'il soit permis de procéder à leur extraction et d'interrompre ainsi le cours de la grossesse.

La proscription s'étendra encore au myome du col pendant la grossesse ; elle ne sera pas cependant aussi rigoureuse que dans le cas de myomes du corps.

Toute intervention sur le col, même la plus légère peut amener l'avortement. Cette possibilité dicte la prudence, c'est-à-dire l'abstention ; et, il est nécessaire d'obéir à une circonstance supérieure, telle que des métrorrhagies, des douleurs intenses liées à la présence du myome cervical, pour procéder à son extraction.

Pendant le travail, l'accoucheur devra être patient,



attentif. De nos jours, se montre une tendance à ne pas considérer l'accouchement comme une contre-indication opératoire ; il ne faut pas oublier cependant que la création d'une plaie en contact avec l'écoulement séro-sanguinolent, consécutif à tout accouchement, expose aux dangers d'une infection, à la septicémie puerpérale.

Le chirurgien ne devra donc intervenir qu'à regret pour faire cesser une situation qui expose la vie de l'enfant ou celle de la mère, ou les deux à la fois.

Cette situation se présentera dans le cas d'un myome cervical unique ou multiple, d'un myome siégeant au segment inférieur de l'utérus et mettant obstacle soit à la dilatation du col, soit à la progression du fœtus.

Dans ce cas, l'intervention est une nécessité, mais, il faut bien le dire, ces cas de dystocie sont fort rares. Le fibrome doit être très volumineux pour qu'il soit nécessaire de l'opérer : le plus souvent, la dilatation du col est assez facile ; la tumeur ramollie s'aplatit devant la partie fœtale. Il est encore possible que la tumeur opère, spontanément ou non, sa réduction : dans ce cas l'accouchement devient normal.

Si la réduction est impossible, si la tumeur est trop volumineuse, s'il existe une tendance au ralentissement du travail, si la vie de l'enfant devient compromise, il faut se hâter d'extirper le myome.

Je ne prétends pas cependant que l'extirpation de la tumeur placée dans la cavité pelvienne s'impose toujours dans ces cas : il faut sans aucun doute tenir compte du volume et surtout du siège de la tumeur. Un fibrome placé au détroit supérieur et mettant ainsi un obstacle à peu près absolu



à la descente du fœtus, surtout si le fibrome est d'un volume excessif et exige dans son extirpation des manœuvres très laborieuses, et d'une difficulté impossible à préciser. Dans ces conditions, le fœtus vivant, l'intervention de choix, l'amputation utéro-ovarique ou l'opération césarienne est fort discutable. Si l'enfant est mort, il est préférable de procéder à l'amoindrissement du fœtus par l'embryotomie, la basiotripsie. Un début déjà éloigné du travail, l'infection à peu près certaine de la femme peut faire changer la question. La situation dans ces cas heureusement fort rare est des plus variables : il est difficile de préciser une règle uniforme (1). L'accoucheur doit faire appel aux préceptes de l'expérience, aux réflexions qui lui seront suggérées par l'observation du cas pour dénouer la situation et sauver, selon la mesure du possible, la vie de deux êtres qui lui ont été confiés.

L'énucléation et le morcellement se présentent comme les méthodes de choix, s'il s'agit d'une tumeur sous-muqueuse, sessile ou interstitielle, qui peut être enlevée par le vagin, grâce à son siège et à son volume.

Nous avons réuni les cas où cette énucléation fut faite. Presque tous figurent dans une thèse d'agrégation fort précieuse due à M. Lefour, de Bordeaux, dans celle de Chabезian et dans un travail plus récent de Boyd.

Michaëlis, J. Bell, en 1817, furent les premiers à pratiquer l'énucléation avec succès. Dans un cas, Burns eut recours à ce moyen et évita l'opération césarienne.

1. Voir à ce sujet la discussion intéressante élevée à propos d'un cas de M. Porak à la Société d'obstétrique et de gynécologie de Paris. Mars, 1888.



Danyau, Braxton-Hicks et Wallace eurent chacun un succès. Langenbeck (1), Keating (2) virent leur malade succomber : nous citons de nombreux cas de guérison.

Le morcellement offre ici les mêmes avantages que dans tout autre cas : il a, de plus, le mérite d'épargner le sang ; d'ouvrir une moins grande quantité de gros vaisseaux, et ainsi de moins prédisposer à l'infection. Les pinces nécessaires pourront être laissées quelques instants, jusqu'à ce que la partie foetale joue un rôle de compression.

Après l'accouchement, des pelotons de gaze iodoformée seront placés dans la cavité laissée par le myome.

Par cette ablation de la tumeur, on pourra donc éviter quelquefois ces graves opérations de la section césarienne, de l'amputation utéro-ovarique ou le sacrifice de l'enfant par la basiotripsie ou l'embryotomie (3).

Après le travail, il ne faut guère s'attendre à voir le corps fibreux expulsé de la matrice par une sorte de décortication spontanée : il ne faut pas non plus compter sur un travail de désagrégation qui facilite l'expulsion du placenta, tout en exposant à la septicémie.

Après le travail, et dans les suites des couches, un myome, jusque-là latent, peut manifester sa présence par

1. *Deutsche Klinik*. 1859.

2. *Americ. Journ. of med. soc.* 1858.

| (3) Lefour. 307 fibromes.<br>corps et col. | Mère.     |       | Enfant.      |                 |             |
|--|-----------|-------|--------------|-----------------|-------------|
|  | Guérison. | Mort. | Craniotomie. | Cephalotripsie. | Embryotomie |
| Section césarienne.                        | 5         | 22    | 11           | 5               | 2           |
| Amputation utéro-ovarique                  |           | 3     |              |                 |             |
| Hystérectomie.                             |           | 1     |              |                 |             |



des métrorrhagies, des douleurs. Le fait n'est pas rare et récemment nous avons observé un fait de ce genre.

OBSERVATION XXXI (personnelle).

Polype intra-utérin post-puerperium. — Hôtel-Dieu, service de Gallard. — Salle Sainte-Marie. Entrée 17 août 1886.

Femme V... J..., âgée de 26 ans, couturière. Régée à 13 ans. Toujours bien portante jusqu'à sa première grossesse. Mariée en 1885, mois de septembre. Dernières règles le 15 octobre, accouchement le 18 juillet.

Pendant la grossesse : malaise, vomissements, mal aux reins, au ventre ; accouchement assez facile ; hémorrhagie abondante au moment de la délivrance, qui paraît avoir été cependant normale.

Les pertes ont persisté peu abondantes, mais au 10<sup>me</sup> jour elles sont devenues très abondantes, sans intermittence ; vers la 3<sup>me</sup> semaine, 3<sup>me</sup> métrorrhagie ayant cessé à peu près complètement à l'entrée de V. à l'hôpital.

Femme très pâle, anémique, presque à l'état syncopal. Pertes abondantes dès le soir de l'entrée : irrigations intra-utérines chaudes qui arrêtent presque complètement l'hémorrhagie : il n'y avait plus qu'un petit écoulement sanguin. Matin et soir : injections de sublimé au 1/2000.

18 août. — La malade a la physionomie reposée, pâle, mais animée. Frisson d'une heure ; mais V. avait eu un premier frisson le dixième jour après l'accouchement, frisson d'une durée de 3 heures. Abdomen douloureux : quelque peu de lait au



sein. Au toucher, le vagin est lubrifié, chaud. Col entr'ouvert largement. On sent une surface molle, dépressible, veloutée qui paraît recouvrir une masse qu'on contourne bien ; elle paraît implantée sur le fond de l'utérus, son volume est celui d'une grosse noix : toute tentative de réduction est inutile.

On ne sent pas le fond de l'utérus par le palper hypogastrique bien que les parois abdominales soient souples. — D'un autre côté, la malade perd des caillots ; il ne semble pas qu'elle perde des membranes.

*Toucher rectal.* — Fond de l'utérus douloureux. Dans la cavité de Douglas, on sent de petites masses roulant sous le doigt et qui paraissent être les deux ovaires.

Organe utérin en position normale.

Le diagnostic de polype intra-utérin est établi d'après la forme, le siège, la consistance de la tumeur. Celui d'inversion utérine est écarté, ainsi que celui de rétention placentaire.

L'irrigation vaginale et intra-utérine à l'eau chaude boriquée, renouvelée deux fois en vingt-quatre heures, et l'administration de seigle ergoté, 1 gramme en trois paquets, ont fait cesser la métrorrhagie.

L'opération qui avait paru indiquée tout d'abord, est éloignée ; les accidents n'apparaissent plus les jours suivants.

L'utérus encore gros, arrivant à deux ou trois cent. du pubis, entre en état de complète régression ; le col, reste entr'ouvert plusieurs jours ; à travers le col, le doigt perçoit chaque jour une diminution du volume du fibrome.

Le 15 septembre, le diagnostic de polype devenait bien difficile, le col étant fermé.

La malade est avertie de la présence du fibrome et de la néces-



sité d'une intervention si des métrorrhagies abondantes et rebelles surviennent.

La convalescence est longue à s'établir, en raison de la pâleur et de l'anémie dans laquelle les métrorrhagies l'ont plongée.

Le myome, cause de dystocie, ou reconnu avant l'accouchement, subit un travail de régression analogue au précédent. Cette régression est même pour beaucoup de gynécologues un argument contre la non-intervention pour une opération très tardive. — Guéniot.

L'opération est après les couches assez facile. Malgré son siège élevé, il eut été fort aisé d'atteindre et d'extirper le polype de notre observation.

Nous le disons volontiers : après les couches, l'extirpation peut parfois être nécessaire. Une bonne prise de la tumeur ; quelques mouvements de traction et de rotation ont raison des petits myomes sous-muqueux. Si le myome est interstitiel, on pourrait, après dilatation préalable du col, inciser la muqueuse utérine au niveau du myome ; et, avec une pince, aider à sa décortication, soit d'une manière extemporanée, soit quelques jours après, suivant la pratique de Vuillet. Nous pencherions plutôt pour la première opération qui expose moins à la septicémie que la dernière. Celle-ci nécessite une nouvelle opération et parfois de nouvelles manœuvres de dilatation.

Si la section du col et du corps était nécessaire pour atteindre un fibrome élevé, mieux vaudrait n'opérer que s'il y avait lieu d'arrêter des hémorrhagies rebelles, graves par leur continuité, leur abondance.



En cas d'échec de la thérapeutique, de régression imparfaite du fibrome, l'opération devrait être pratiquée. Elle le serait souvent pour le plus grand profit de l'accouchée et des grossesses futures. Des accidents multiples : avortements, insertions vicieuses du placenta, seraient ainsi évités.

L'accouchement prématuré n'a pas été discuté, car nous pensons que s'il est légitime de le provoquer pour le cas de fort grosses tumeurs fibreuses du corps ; il ne l'est pas, en règle générale, pour les fibromes du col, de la partie inférieure de l'utérus. L'opinion qui concilie l'intérêt de la mère et de l'enfant doit prédominer ; aussi, concluons-nous à l'hystérotomie vaginale toutes les fois que le col en particulier sera porteur de grosses tumeurs. L'opération sera effectuée au moment du travail s'il y a dystocie.

Pendant la grossesse, l'extirpation ne sera permise que pour des fibromes du col accompagnés d'accidents graves : douleurs, hémorrhagies, pouvant compromettre l'évolution normale de la grossesse.

#### OBSERVATION XXXII.

Myome pariétal post partum extirpé par voie vaginale (méthode de Vuillet). — Obs. Vuillet, *in Journal de méd. de Paris*, 1887. Page 842.

36 ans. Atteinte de fibrome depuis longtemps.

Douleurs intermittentes. Avortement, fœtus de 5 mois, mort depuis quelques semaines. Délivrance artificielle ; pendant la



délivrance, constatation d'une tumeur interstitielle du volume d'une orange, paroi antérieure du corps.

Suites de couches heureuses ; tampons antiseptiques. Au 5<sup>me</sup> jour : opération, bistouri boutonné à lame cachée dans manchon pénètre jusqu'au myome ; à son niveau, longue et profonde incision. Hémorrhagie sans importance ; nouveau tamponnement ; celui-ci est changé tous les deux jours.

Au 6<sup>e</sup> jour, travail nouveau se déclare. Expulsion spontanée dans le vagin d'une partie du myome ; l'opérateur sentit dans l'entrebaillement de l'incision de débridement des lambeaux en voie d'expulsion. Anesthésie. Vuillet procède à l'extirpation de ce qu'il peut atteindre. Lavages de la cavité au bichlorure de mercure à 1/1000<sup>e</sup>. Obstruction complète avec des tampons d'iodoforme.

A trois reprises, à des intervalles de 5 à 6 jours, le travail recommença ; chaque fois, il sortait de nouveaux lambeaux par l'incision.

Extraction par traction et par section.

23 mars. — Un mois après l'avortement, délivrance complète de la malade après une nouvelle séance.

Deux mois après, involution utérine parfaite ; guérison.

---



*Extirpation de fibromes du col pendant la grossesse et l'accouchement en particulier.*

| N° | Opérateurs et Bibliographie                           | Age     | Symptômes   | Diagnostic  | Particularités obstétricales   | INTERVENTIONS   |  | RÉSULTATS |                    |
|----|---|---------|---|---|--|---|--|-----------|--------------------|
|    |   |         |   |   |  | obstétricales   | chirurgicales  | mère      | enfant             |
| 1  | BEDFORT. — Obs. New-York, 1861.                       | »       | Primipare. Hémorrhagie.   | Myome pédiculé, lèvre post. du col.   | En travail depuis 24 heures.   | Forceps.  | Excision.  | Guérison. | ?                  |
| 2  | BRAXTON-HICKS. — London obstét. Transact. XVII, 1871. | »       | Multipare.  | Myome du col. Poids, 32½ gr.  | Tête au détroit supérieur. En travail depuis 12 heures.  | Forceps et version avant opération. 2 <sup>e</sup> forceps après. | Enucléation.   | id.       | Vivant             |
| 3  | BRANCADERO, 1882. Ost. Ital., p. 245.                 | »       | Fibrome sur lèvre postérieure descendant dans le vagin.             |   | Travail laborieux. Délivrance impossible.  |   | Enucléation. Hémorrhagie.  | id.       | Mort.              |
| 4  | CHARRIER. — Ann. de Gyn., tome III, 1875.             | 26 ans. | Multipare. Hémorrhagies.  | Paroi ant. du col. Fibroïdes multiples.                                     | Avort. au 7 <sup>e</sup> mois.   |   | Réssection d'une première tumeur après accouchement. Trois jours après, expulsion d'une seconde. Quatrième jour, expulsion d'une troisième. Dixième jour, expulsion d'une quatrième. | id.       | Mort 12 h. après.  |
| 5  | DANYAU. — A. Bull. Ac. de médecine, 1851. In Boyd.    | 31 ans. | Multipare, 3 enfants; hémorrhagies 3 semaines avant l'accouchement. | Sous-muqueux, sessile, lèvre postérieure du col. Poids, 650 gr.             | Siège: procidence d'un pied, d'une main au 8 <sup>e</sup> mois; rupture prématurée et spontanée des membranes. | Version après enucléation.  | Enucléation au bistouri au moment de l'accouchement.   | id.       | M.-né.             |
| 6  | B. Journ. de chir. de Malgaigne, 1846.                | 20 ans. | 3 avort.  | Lèvre ant. du col (tête de nouveau-né).                                     | Avort. à 7 mois 1/2.   |   | Section du pédicule faisant saillie à la vulve pendant accouchement.   | id.       | Vivant de 7 m. 1/2 |
| 7  | DEPAUL. — Bull. académique de méd., p. 42, 1882.      | 32 ans. | Multipare. Prolapsus vaginal.                                       | Polype implanté sur lèvre ant. du col. Poids, 650 gr. Tumeur: odeur fétide. | Sommet.  |   |  | id.       | Mort.              |



| N° | Opérateurs et Bibliographie                                   | Age     | Symptômes  | Diagnostic   | Particularités obstétricales   | INTERVENTIONS                       |  | RÉSULTATS                    |              |
|----|---|---------|--|--|--|-------------------------------------|--|------------------------------|--------------|
|    |   |         |  |  |  | obstétricales                       | chirurgicales  | mère                         | enfant       |
| 9  | FARRANT FRY. — The Lancet, 4 mars 1884.                       | 29 ans. | Début; plusieurs années. Première extirpation à l'aide de l'écraseur; depuis hémorrhagies fréquentes.    | Fibrome pédiculé.  |  | Version.                            | Enucléation avec les doigts immédiatement après l'accouchement. Pas d'hémorrhagie.                                 | Guérison.                    | Vivant       |
| 40 | FISCHER. — Left. f. W., in Geburt, 1875.                      | ?       | ?  | Fibrome pédiculé, long de 8 cent.                            | Accouchement spontané.   |                                     | Extirpation.   | id.                          | Guérison.    |
| 41 | HARRISON, 1884. — July, p. 87. Amér. jour. of obst. New-York. | 34 ans. | Menstruation irrégulière depuis quelques mois; douleurs lombaires et pelviennes; difficultés de miction. | Large fibrome du col.  | Avortement à 2 mois.   |                                     | Ciseaux et pincés. Hémorrhagie.  |                              |              |
| 12 | HOFMEIER. — Ann. de gynéc., 1883, t. I.                       |         |  | Myome obstruant le détroit inférieur.                        | Accouchement facile relativement.                                    | Echec du forceps et du céphalotribe | Extraction très difficile. Extraction au moyen d'une forte pince de Museux, avec compression extérieure énergique. | Mort. Compression du cordon. |              |
| 13 | KOSCHY, 1837. — Gazette méd. de Berlin.                       |         |  | Myome pédiculé.  | Accouchement spontané.   |                                     |  | Guérison.                    | Mort. à 6 m. |
| 14 | LEVER. — Guys. hosp. Rep. 1842.                               |         | Douleurs violentes et hémorrhagie. Multipare.  | Polype fibreux, face post. du col.                           | Avortement au 3 <sup>e</sup> mois; quelques heures après, opération. |                                     | Excision de tumeur après torsion du pédicule au troisième mois.  | id.                          |              |
| 15 | Organic-Diseases of the uterus. London, 1843.                 | 35 ans. | Hémorrhagies fréquentes. Anémie.   | Polype fibreux, œuf de poule, pédiculé, implanté sur le col. |  |                                     | Ligature du polype au quatrième mois.  | id.                          |              |
| 16 | MATH. DUNCAN. — Edimb. med jour., 1867, vol. XII.             |         | Multipare.   | Lèvre ant. du col, myome sessile.                            | Acc. spontané.   |                                     | Excision.  | id.                          | Vivant       |
| 17 | LOMEN in revue d'Hayem, 1885, page 227.                       |         |  | Fibrome du col 16 centim. sur 12.                            | Accouchement 2 jours après opération.                                |                                     | Enucléation 17 vers 8 mois et demie.   | id.                          | id.          |



*Extirpation de fibromes du col pendant la grossesse et l'accouchement (suite).*

| N° | Opérateurs et Bibliographie  | Age     | Symptômes                                      | Diagnostic  | Particularités obstétricales                              | INTERVENTIONS |   | RÉSULTATS                          |                      |
|----|--|---------|--|---|---|---------------|---|------------------------------------|----------------------|
|    |  |         |  |   |   | obstétricales | chirurgicales   | mère                               | enfant               |
| 18 | MICHELACI. — Histoire d'un accouchement compliqué, Florence, 1791. |         | A terme.                                       | Situé dans l'orifice utérin. Pas de dilatation de l'orifice. Dystocie.                            | Forceps.  |               | Extirpée avant le travail par excision.   | Gué.                               | Vivant               |
| 19 | MUNDÉ. — Amér. journ. of obst. New-York, 1884, p. 407.             | 38 ans. | Multipare (7). Métrorragies constantes.        | Fibrome du col, élevé au-dessus de l'orifice vaginal; tumeur interstitielle du poids de 3 livres. | Grossesse de 6 m. Travail commencé avant opération.       |               | Traction et énucléation avec les doigts, la cuiller de Thomas.  | id.                                | Extraction du fœtus. |
|    |  |         | a. Primipare. Hémorragies fréquentes.          | Polype, lèvres ant. du col, volume d'un pruneau.  |   |               | Torsion du pédicule pendant grossesse.  | id.                                | Vivant               |
| 20 | OLDHAM. — Guys. hosp. Report, 1841.                                |         | b. Hémorrhagie.                                | Polype, lèvres ant.   | Avortement à 6 semaines.                                  |               | Ligature du polype. Chute 2 jours après.  | Mort d'imprudence après opération. | id.                  |
| 21 | PUGH. — Treatise of Midwifery, 1854.                               | ?       |  | Myome. Œuf de dinde attaché au col.   | Accouchement spontané.                                    |               | Ligature; excision de la tumeur.  | Guérison.                          | id.                  |
| 22 | RUGE.  |         | Début 3 ans grossesse, après 15 ans stérilité. |   | Présentation du siège, hémorrhagie, délivrance immédiate. |               | Capsule fendue, énucléation 2 jours après nouvelle perte.   | id.                                | Mort.                |
| 23 | SCHREDER. — In Amér. journ. of obst., 1883.                        |         | Début il y a 3 ans.                            |   | Travail et terme normal.                                  |               | Opération avant le travail. Enucléation.  | id.                                |                      |
| 24 | STADTFELDT. — Edimb. med. journ., vol. XXIX, p. 607.               | 44 ans. | Veuve.   | Polype situé en arrière et à gauche de l'orifice, du volume d'une tête.                           |   |               | Section du pédicule par galvanocautère, et expulsion spontanée d'une partie de la tumeur contenant une petite cavité. | id.                                | Mort.                |
| 25 | G. WEST. — Leçons sur les mal. des femmes.                         |         | Hémorragies datant de 3 ans.                   | Polype, face interne du col utérin.   | Spontané.   |               | Excision au troisième mois de grossesse.  | id.                                |                      |



| N° | Opérateurs et Bibliographie  | Age     | Symptômes                                     | Diagnostic   | Particularités obstétricales   | INTERVENTIONS                                    |   | RÉSULTATS                      |           |
|----|--|---------|---|--|--|--|---|--------------------------------|-----------|
|    |  |         |   |  |  | obstétricales                                    | chirurgicales   | mère                           | enfant    |
| 26 | WALLACE. — Brit. med. Jour. London, 1871.  | 44 ans. | Primipare.                                    | Polype pédiculé de la largeur des deux doigts, situé sur le col et sur la partie inférieure du corps, mobile. Un fibrome de la paroi antérieure du corps existait aussi, de la grosseur d'une tête de fœtus. | Forceps sans succès avant l'opération faite, fœtus rempli la cavité pelvienne après l'opération. |  | L'excision a été faite durant le travail. Pincé, puis incisé et énucléé, le pédicule céda par portion et traction sans hémorrhagie.             | Guérison.                      | M.-né.    |
| 27 | SYDNEY-TURNER. — Brit. med. Journ. London, 1880.   | 46 ans. | Multipare. Dernier accouchement il y a 7 ans. | De la grosseur et de la forme d'une poire. 2 pouces de diamètre inséré dans la moitié postérieure de la lèvre du col.  | Présentation du sommet. Travail long à cause de la tumeur.                                       | Délivrance spontanée aussitôt après l'opération. | L'opération a été faite pendant le travail. Dégénérescence kystique de la tumeur. Ligature du pédicule accompagnée d'excision avec les ciseaux. | Guérison.                      | Vivant    |
| 28 | Quarterly report of obst. et Gyn. in Germany. R. J. ob. et New-York, 1883, décembre. (Schroeder's case). |         | Termes normal.                                | Polype à long pédicule naissant sur le col, rempli toute l'excavation pelvienne.   | Le travail se termine normalement 2 heures après l'opération.                                    |  | Enucléation avant le travail.   | Convalescence rapide Guérison. | Guérison. |



TABLEAU I. — *Hystérotomie pour fibromes du corps de l'utérus pendant la grossesse, pendant le l'accouchement en particulier.*

| N° | Opérateurs et Bibliographie                                | Age     | Grossesses antérieures.                    | Diagnostic   | Particularités obstétricales                                 | INTERVENTIONS            |  | RÉSULTATS  |        |
|----|--|---------|--|--|--|--------------------------|--|------------|--------|
|    |  |         |  |  |  | obstétricales            | chirurgicales  | mère       | enfant |
| 1  | J. BELL. — Edimb. med. journal, 1820, p. 565.              | 32 ans. | Primipare.                                 | Myome. Paroi postérieure.  | Travail depuis 24 heures. Hémorrhagie.                       | Craniotomie.             | Ligature du pédicule. Excision.  | Guéri-sou. | M.     |
| 2  | CAMPA. — Gaz. obs., Paris, t. V.                           | 34 ans. | Multipar., 5 accouchements, 2 avortements. | Myome pédiculé (tête d'enfant) faisant saillie à la vulve au moment de l'accouchement. | Présentation de l'épaule. Avortement au 6 <sup>e</sup> mois. | Version.                 | Ligature sur pédicule, excision. Au moment de la version, dégageant d'un petit fibrome situé au-dessous du gros. | id.        | id.    |
| 3  | DAY. — Obst. transact., 1886 p. 158.                       | 34 ans. | Sixième grossesse.                         | Fibrome : partie inférieure et postérieure de l'utérus.                                | Travail laborieux. Délivrance artificielle.                  |                          | Fraction et énucléation avec les pinces avant l'accouchement.  | id.        | M.-né. |
| 4  | GRIMSDALE. — Liverpool, med. journal, 1857.                | 33 ans. | 1 grossesse à terme, 2 avortem.            | Fibrome face postérieure (volume du placenta).   | Accouchement à 8 mois 1/2.                                   |                          | Tentatives d'énucléation suivies d'avortement. Ablation de la tumeur 15 jours après grossesse actuelle.          | id.        | id.    |
| 5  | MATTH. DUNCAN. — Edimb. med. journ., 1868, t. XIII.        | 32 ans. | Primipare.                                 | Fibrome interstitiel.  | Travail long.  |                          | Énucléation 40 heures après l'accouchement.  | id.        | Mort.  |
| 6  | URWITSCH, WRATCH, 1887.                                    | ?       | Primipare.                                 | Fibrome sous-muqueux.  | Délivrance artificielle.                                     |                          | Énucléation post-partum.   | id.        | M.-né. |
| 7  | PIOTROWIEZ. — Rép. Gyn. 1886 p. 283.                       | ?       | Accouchée, ni hémorrhagie ni douleur.      | Fib. sous-muqueux à large base au-dessus de l'orifice interne.                         | Retard dans la délivrance.                                   | Délivrance artificielle. | Énucléation avec les doigts avant la délivrance.   | id.        | ?      |
| 8  | PORRO. — Bologne, Bull. soc. médicale, 1873.               | ?       | ?  | Fibrome pédiculé. Paroi antérieure et inférieure.                                      | Accouchement spontané.                                       | Sommet.                  | Énucléation 2 jours après l'accouchement.  | id.        | Mort.  |
| 9  | RADFORD. — In Oluham Guy's hospit. Reports, 1844.          | ?       | ?  | Polype fibreux intra-utérin du volume d'une tête de fœtus de 6 à 7 mois.               | Accouch. spont. Délivrance artificielle.                     |                          | Torsion de pédicule. Extrac-tion de tumeur et du placenta.   | id.        | ?      |
| 10 | SOUMAIN. — Cité par Simon, memb. de l'acad. de méd., 1763. | ?       | Multipare.                                 | Fibrome occupant tout le vagin.  | Travail depuis 4 jours.                                      |                          | Extirpation pendant le travail.  | id.        | Viv.   |
| 11 | WHITTAKER. — Cincinnati, 1870.                             | ?       | Multipare.                                 | Myome télangiectasique intra-mural.  | Présentation. Sommet.  | Craniotomie.             | Céphalotribe sur tumeur. Énucléation de tumeur. Extirpation de tumeur.   | id.        | ?      |



## CHAPITRE VII

### HYSTÉROTOMIE VAGINALE POUR KYSTES UTÉRINS ET JUXTA-UTÉRINS

Les kystes utérins ou tumeurs liquides de l'utérus, tumeurs utéro-cystiques, nécessitent parfois l'action du chirurgien. Ces tumeurs sont justiciables, les unes de l'hystérotomie, les autres de l'hystérectomie, soit vaginale soit abdominale.

Les kystes utérins proprement dits ne doivent pas être confondus avec les kystes juxta-utérins : — kystes des ligaments larges ; avec les kystes de l'ovaire, ou plus souvent des annexes de l'utérus.

Ils se distinguent également des collections liquides intra-utérines, sortes de kystes, par rétention, formés d'une accumulation de sang : hématomètre ; de liquide séreux, séro-purulent : pyométrie.

Ils se séparent également des kystes développés dans certains fibromes : kystes uniques ou multiples et dont la multiplicité fait appliquer à la tumeur la qualification de fibro-kystique et à l'affection utérine celle de maladie kystique.

Nous n'entendons pas surtout par ce terme générique, les kystes que l'on voit survenir autour ou dans l'intérieur même de certaines tumeurs malignes de la matrice : épithélioma, sarcome, en particulier.



Les kystes utérins comprennent deux classes bien distinctes : les kystes interstitiels utérins proprement dits et les kystes hydatiques. Nous n'avons pas rencontré de notions de kystes dermoïdes bien nets de l'utérus dans nos nombreuses lectures, notamment dans le livre si complet de MM. Lannelongue et Achard sur les *kystes congénitaux*, 1887.

Notre intention n'est pas de donner une description bien complète de ces tumeurs liquides. Les kystes utérins, — tumeurs utéro-kystiques — auront leur histoire complète dans le tome III *des maladies de l'abdomen*, de M. le Dr Péan.

L'étude des kystes hydatiques de l'utérus a été tracée par nous-même, avec le concours de notre maître, M. Péan, et nous l'avons présentée devant le congrès de l'*Association française pour l'avancement des sciences*, siégeant à Toulouse, 1887 : cette étude a été publiée dans les *Archives de tocologie* (novembre-décembre 1887).

Les kystes interstitiels dont nous devons la première description et les premières observations à M. Péan, sont développés dans le parenchyme même de l'utérus. Leur siège de prédilection paraît du moins être le tissu même de l'organe : ce point a quelque importance.

En général, uniques, d'un volume notable : noix, pomme, orange ; ils peuvent rapidement atteindre un volume beaucoup plus grand : tête de fœtus, grosse tête d'adulte.

En atteignant ce volume, les kystes interstitiels tendent, en général, à devenir sous-séreux ou sous-muqueux. Ils arrivent ainsi à former des tumeurs liquides



à parois épaisses, fortement tendues, simulant de gros fibromes sous-séreux ou sous-muqueux,

Le contenu de ces kystes, dont l'origine certaine échappe, est parfois visqueux ou séreux, plus souvent hématique. La suppuration peut s'emparer d'eux, et la présence de globules de pus s'explique d'autant mieux que les kystes surviennent dans des cas de muqueuse enflammée, d'endométrite.

Pour certains d'entre eux, les sous-muqueux de petit volume en particulier, leur origine glandulaire nous paraît probable, car il nous est difficile d'admettre, suivant l'opinion accréditée en Allemagne, leur origine dans une dilatation lymphatique, dans une grande lacune, comme un sac séparé de la circulation lymphatique générale. Nous ne pensons pas également que des masses aberrantes d'épithélium des canaux de Muller, incluses primitivement dans les parois de ces canaux, aient pris subitement un accroissement sous forme de kyste.

La pathogénie acceptable pour certains est celle qui paraît se rapporter aux faits connus de la dégénérescence kystique du col utérin en particulier.

Tout gynécologue a vu des cols gonflés par des grappes de petits kystes superficiels ou profonds ; tous ont trouvé certains de ces kystes : les plus petits, du volume d'un grain de mil ; d'autres du volume d'une lentille, d'un gros pois ; quelques-uns arrivent à celui d'une amande, d'une noix.

Au col, certains observateurs ont signalé la présence de kystes, cause de dystocie. Ces kystes, à n'en pas douter, étaient de gros œufs de Naboth, glandes de Sappey.



OBSERVATION XXXIII.

Rizzoli. — *Bull. soc. méd.*, Bologne, 1874, juillet, août.

Kyste volumineux, adhérent à la partie interne du col de la matrice, formé par une glande de Sappey. Excision du col de l'utérus.

L'analogie est grande entre certains kystes sous-muqueux du corps et du col ; leur origine glandulaire paraît bien probable.

Les symptômes de ces tumeurs sont vagues : ils ressemblent, en tous points, à ceux des corps fibreux. Ces kystes donnent lieu en effet aux mêmes accidents : douleurs, métrorrhagies. Les signes physiques sont ceux de toute collection liquide incluse dans l'utérus. L'organe est augmenté de volume ; sa consistance est plus souple, plus rénitente, que dans le cas de fibrome ; la fluctuation sera difficilement perçue : il y aura avantage, dans quelques cas, à pratiquer le palper bi-manuel dans la position génu-pectorale. Les deux mains saisiront mieux ainsi la différence de consistance, de volume ; la situation de la tumeur ; ses rapports avec les organes voisins.

Le diagnostic, pour être probable, ne peut guère être fait qu'avec l'aide des signes physiques ; mais à une condition néanmoins : c'est que le kyste soit situé au segment inférieur et dans le col.

S'il siège au-dessus, vers le fond, le diagnostic de fibrome sera presque toujours cause de l'erreur. A travers les parois abdominales, même chez des femmes au palper facile, une tumeur liquide bien tendue donne exactement la sensation d'une tumeur dure. Il suffit de se rappeler



les hésitations que l'on a pu avoir en présence de certaines tumeurs, entre une grossesse au début et un fibrome; notez encore que dans le cas de grossesse, le médecin peut appeler à son aide tous les symptômes rationnels de la grossesse, les signes physiques tirés du col, du segment inférieur de l'utérus.

Si la tumeur est au segment inférieur ou dans la partie supérieure du col, faisant saillie dans le vagin, le diagnostic de tumeur liquide est plus facile à porter. La tumeur est plus immédiatement sous les doigts, et par la sensation de résistance, sa consistance s'apprécie mieux. Ce n'est pas que le diagnostic soit encore très certain; bien des opérations seront pratiquées pour des tumeurs prétendues utérines qui seront soit un kyste de l'ovaire au début, soit un kyste rétro-utérin dermoïde, soit surtout un kyste du ligament large; ce sera même une salpingite avec adhérence de la tumeur dans le cul-de-sac recto-utérin. Le diagnostic ne pourra souvent être fait que dans le cours de l'opération.

Si la marche de la tumeur kystique, à progression brusque, rapide, en quelques semaines, permet, d'un côté, d'éliminer le fibrome que trahira sa marche plus lente, sans progression excessive; de l'autre, elle ne pourra qu'augmenter la difficulté de diagnostic avec les autres tumeurs liquides, notamment la salpingite.

Les kystes hydatiques seront d'un diagnostic aussi délicat que les autres tumeurs kystiques; la ponction seule viendra l'éclairer, à moins que l'évacuation spontanée d'un liquide renfermant des hydatides, des crochets de *tœnia* n'aient annoncé la nature de la tumeur.



L'hystérotomie s'impose comme procédé de diagnostic et surtout comme opération radicale.

Si l'on peut avoir quelque hésitation à opérer une tumeur liquide, de grand volume, par la voie abdominale, le même scrupule ne doit pas exister lorsqu'il s'agit de tumeur d'un volume moyen opérable par la voie vaginale. L'indication peut être bien nette : des douleurs, des métrorrhagies rebelles, une tumeur placée dans l'utérus, et dont le volume tend à augmenter, justifient l'opération.

L'hystérotomie vaginale se pratiquera selon les règles énoncées.

La voie vaginale sera rendue aussi aseptique que possible, grâce à de grands lavages avec des solutions antiseptiques : sublimé à 1/2000. Ces lavages seront répétés deux fois par jour avant l'opération : quelques heures avant, plusieurs tampons de gaze iodoformée ou d'ouate trempée dans la glycérine iodoformée seront placés dans le vagin.

Un lavage abondant, avec une solution antiseptique, précédera l'opération.

La malade sera placée dans le décubitus latéral gauche ; le vagin sera maintenu largement béant avec trois grands rétracteurs coudés tenus par deux aides.

Une pince de Museux abaissera et fixera le col, en avant ou en arrière, selon le besoin.

La situation de la tumeur ayant été déterminée à l'avance, l'opérateur fera hardiment une incision semi-circulaire, au ras des insertions vaginales du col en avant ou en arrière, plus ou moins sur les côtés, suivant le siège de la tumeur.



Le décollement du col, sa séparation des tissus voisins sera poursuivie lentement avec le doigt et avec les bistouris à long manche droits ou courbes.

Pendant l'opération se confirmera souvent le diagnostic de tumeur liquide juxta-utérine : Un flot de liquide, de pus, de sang mettra ainsi à jour un kyste, un abcès, un hématocele juxta-utérin. Bien souvent la distinction entre toutes ces diverses collections ne peut être faite qu'à ce moment : elle produit alors de véritables surprises de diagnostic.

Dans tous les cas, que celui-ci ait précédé ou qu'il n'ait lieu qu'en ce moment, le traitement consécutif à l'évacuation de la collection est identique ; il reste une cavité juxta-utérine à traiter. Nous développerons plus loin ce point.

Si, au contraire, le diagnostic de collection utérine est exact, il deviendra nécessaire de passer au second temps de l'opération : dissection du col avec les ciseaux droits à longue branche coupante, et section du tissu utérin jusqu'au kyste ; le toucher intra-utérin interviendra alors pour diriger le bistouri ; un flot de liquide marquera le point d'arrêt de cette section.

Il ne reste plus guère dans les deux cas : tumeur utérine, et tumeur juxta-utérine, qu'une cavité dont il faut assurer le retrait.

Une considération première doit guider l'opérateur, mettre la malade à l'abri de toute hémorrhagie, de toute cause d'infection.

L'hémostasie est facile à obtenir avec l'aide de pinces laissées à demeure pendant quelques heures. Du reste,



comme de nombreux opérateurs l'ont observé avant nous, la section de l'utérus ne donne lieu qu'à des hémorrhagies fort légères, souvent insignifiantes, dont il serait facile de se rendre maître par des injections chaudes, par l'administration de légères doses d'ergotine. Les hémorrhagies qui peuvent acquérir de l'importance proviennent des lèvres de la plaie vaginale, et parfois de quelques éraillures de la fourchette occasionnées par le maniement des instruments : des pinces hémostatiques laissées quelques heures arrêtent ces hémorrhagies.

Si le kyste est intra-utérin interstitiel ou sous-muqueux et à siège élevé, il est préférable de suturer la muqueuse vaginale sur les côtés du col, et de faire passer, à travers le col, deux drains rigides, à parois fortes en caoutchouc disposés en canons de fusil et enfoncés dans le fond du kyste.

Lorsque le col a été trop mâché par les pinces de Museux, il devient nécessaire d'exciser le col et de suturer entre elles les lèvres vaginales et utérines cervicales. Nous ne nous arrêterons pas sur la technique opératoire. Des aiguilles courbes, à long manche, modèle Péan, faciliteront la suture.

Un foyer extra-utérin sera traité suivant les mêmes règles hémostatiques et antiseptiques. Toutefois, nous ferons quelque réserve dans certains cas ; et, si le kyste n'est pas trop saignant, si son fond n'est pas trop élevé, nous pensons que les drains pourront être remplacés avec avantage par le tampon de gaze iodoformée tel que nous le pratiquons en obstétrique, depuis la communication faite en novembre 1887 à la Société d'obstétrique et de gy-



nécologie de Paris : communication dont nous avons eu l'honneur d'être chargé par notre excellent maître, M. Auvar.

Il suffit de prendre une bande de gaze iodoformée longue de 3 à 4 mètres et large de 0<sup>m</sup>10 à 0<sup>m</sup>12. Cette gaze est introduite dans le foyer où, avec l'aide d'une pince ou du doigt, on la dispose contre les parois.

Ce tampon antiseptique est laissé en place quelques jours. Des injections vaginales antiseptiques peuvent être pratiquées. Si une élévation de température ou bien des pertes odorantes surviennent, il faudra procéder à l'enlèvement du tampon et à la désinfection de la cavité juxta-utérine, vaginale : des injections antiseptiques, sublimé 1/2000, acide phénique, 1/100 = seront faites jusqu'à la guérison complète de la malade.

Lorsque l'emploi des drains aura été mis en usage, il faudra les enlever, dès qu'il n'existera plus d'écoulement. Il est préférable de les laisser plutôt quelques jours en trop qu'en moins ; car, en principe, ils ne devraient être retirés qu'au moment où la cavité est prête à disparaître. Leur enlèvement trop hâtif pourrait amener des accidents septicémiques de rétention de pus. Deux à trois semaines sont nécessaires pour la disparition complète de la cavité : ce temps n'est donné que comme moyenne.

Les points de suture vaginaux ou cervicaux seront enlevés vers le sixième ou le huitième jour environ, surtout s'ils ont été pratiqués avec le fil d'argent.

---



## CHAPITRE VIII

### RÉSULTATS OPÉRATOIRES DE L'HYSTÉROTOMIE

L'hystérotomie vaginale a donné les meilleurs résultats appliquée à l'extirpation des tumeurs fibreuses ou liquides.

A peu près inoffensive pour les ablations de petits fibromes, elle ne devient grave — et alors cette gravité est grande — que s'il s'agit de gros fibromes, de ces tumeurs qui ne paraissent actuellement à tous les chirurgiens abordables seulement que par la voie abdominale, d'un volume dépassant une tête d'adulte.

Cette gravité provient de la longueur qu'exigent les manœuvres et des dangers toujours croissants d'infection. Une plaie a d'autant plus de chance d'être aseptique que l'opération a été plus courte ; aussi, faut-il redoubler de précautions dans ces opérations nécessairement de longue durée : par bonheur, ces gros corps fibreux, se laissent facilement énucléer, dans leur partie supérieure ; et l'opération se trouvant considérablement abrégée rentre dans les bonnes conditions de réussite.

L'hystérotomie ainsi comprise doit être, entre des mains soigneuses, exercées, une opération excellente. Elle est du reste ainsi considérée par un certain nombre de gynécologistes français. Nous citons parmi eux M. le Dr Segond, l'un de nos plus brillant opérateurs.



On ne peut lui reprocher une mutilation inutile puisque l'utérus n'est nullement endommagé dans ses fonctions. Les malades ont, dans la suite, leurs périodes menstruelles ; elles sont aptes à la gestation, et leur grossesse peut se poursuivre jusqu'à son terme normal. La femme se trouve à l'abri des avortements, des obstacles à l'accouchement normal.

Pour prendre une idée bien nette de la valeur de l'hystérotomie, il suffit de comparer le passé et le présent.

Nous ne pouvons mieux faire que de montrer avec M. Vautrin le chemin parcouru par l'hystérotomie vaginale appliquée à l'extirpation des fibromes (1). In: *Du traitement chirurgical des myomes utérins* par le docteur Vautrin (Davy. Paris. 1885).

« L'ancienne statistique de West (2), qui rapporte les observations publiées depuis 1840 jusqu'en 1858 (27 cas, 14 morts), doit, être entièrement négligée ; celle de Mannel (3) publiée en 1870 (47 cas, 17 morts), peut servir tout au plus de terme de comparaison avec les résultats obtenus depuis la pratique antiseptique ; on y trouve cinq fois la mention d'énucléation incomplète. — C. Braun (4) et A. Martin (5) publièrent, le premier en 1874, le second en 1876, des statistiques renfermant un nombre considérable d'observations, mais nous n'oserions cependant les faire entrer dans un total qui a pour but de présenter des renseigne-

1. Nous ferons remarquer que dans ces extirpations, il s'agit spécialement d'énucléation.

2. West. *Leçons sur les maladies femmes*. Trad. Mauriac. Paris 1870.

3. Mannel. *Prager Vierteljahr eschrift*. 1871. p. 29.

4. Braun. *Vienne. Woch.* 1874, n° 39.

5. Martin. *yeitsche. f. Get.*, etc., 1876., p. 143.



ments sur la mortalité relative des méthodes chirurgicales employées pour le traitement des myomes, car, en 1876, les procédés n'étaient pas soumis aux perfectionnements actuels. Pourtant C. Braun arrivait au chiffre de 32 0/0, Martin à celui de 14 0/0 de mortalité. En 1875, M. Pozzi rassemblait 64 observations et donnait la proportion de 25 0/0 de mortalité, chiffre fort peu élevé, si l'on songe que l'auteur avait réuni la plupart des cas connus depuis la pratique de l'énucléation.

Gusserow (1), en 1877, rassemble 154 cas, résultant de toutes les statistiques connues depuis celle de West, et fournit la proportion de 33 0/0 de mortalité. Pour les raisons que nous donnions tout à l'heure, il ne serait pas logique de tenir compte de ces résultats pour juger la valeur actuelle de l'énucléation.

Dans la liste des opérations que cet auteur a collationnées, on remarque que le chiffre de la mortalité diminue de plus en plus jusqu'aujourd'hui : ce point important est établi et reconnu vrai par tous les gynécologistes.

C'est à Lomer surtout que nous allons emprunter une statistique exacte. Cet auteur a rassemblé depuis 1873, époque à laquelle on a employé dans l'énucléation les premières précautions antiseptiques, jusqu'en 1883, 130 observations d'énucléations de fibromes dues surtout à Braun, Martin, Thomas, Ljyocis (2), Derveer, Frank, Jakubasch, Czerny, etc.

Sur ces 130 cas, il y eut 18 décès : soit une proportion de 16 0/0 de mortalité. Il y a, comme on peut le voir, une amélioration sensible depuis les résultats de Gusserow.

1. Gusserow. *Die Neubildungen des uterus. in Deutsche chir.* p. 87. Lief. 57.

2. Ljyocis. *Diss. Inaug.* Zurich. 1878.



Chroback (1) rapporte 11 nouveaux cas et C. Braun (2) 12 autres récents, ce qui nous permet de porter la statistique à 153 faits d'énucléation. Ajoutons encore 25 observations récentes que nous avons rassemblées ; nous arrivons alors au total de 178 énucléations complètes ou incomplètes, faites à l'aide de divers procédés avec 25 morts. La mortalité s'abaisse alors au chiffre de 14, 05 0/0.

Nous sommes loin des 50 morts pour 100 de la statistique de West et nous restons convaincu que le chiffre de 14, 05 0/0 tomberait encore beaucoup s'il était possible de classer à part les énucléations incomplètes. Malheureusement les auteurs sont très sobres de renseignements, à cet égard, et nous devons rester encore dans la plus grande réserve.

— Quoiqu'il en soit, nous pouvons dire que la mortalité de l'énucléation complète est faible, qu'elle n'atteint pas 14. 0/0. — »

L'hystérotomie permettant d'ouvrir largement le col et le corps de l'utérus, facilite l'examen de l'utérus, et la poursuite des fibromes qui auraient échappé sans cette manœuvre. Grâce à elle, il sera possible d'enlever des petits fibromes qui plus tard auraient constitué des fibromes à répétition, *récurrents* de Barnes, et de ne pas exposer la malade aux dangers d'opérations successives : ces dangers ne sont pas illusoires. Vautrin rappelle, à ce propos, plusieurs cas de morts. Une malade d'Hutchinson (3) succombe à une quatrième opération ; il en fut de

3. Chroback. *Centrlb. f. Gyn.* 1885, p. 115.

4. Braun. *Lehrbuch der gesammten Gyn.*, 1881. p. 457.

1. Hutchinson : *Med. Times* 1857. p. 167. *Muller arch. p. gyn.*  
Bd. VI, H. I. p. 127.



même d'une malade de Martin, de Muller (1). Atlée enleva successivement douze fibromes chez la même femme.

Lawson-Tait pratiqua la castration ovarienne et guérit ainsi une femme atteinte de fibromes et ayant subi plusieurs énucléations successives, suivies de récurrence.

L'opérateur n'est pas absolument à l'abri de ces récurrences, même avec le procédé de Péan ; car, il faut tenir compte de la possibilité de tout petits fibromes, imperceptibles au doigt, ou d'une nature maligne de la tumeur. Beaucoup de ces fibromes récurrents de Barnes ne sont que des sarcomes ; parfois, avec la tumeur en main, il est difficile de faire le diagnostic : témoin la discussion à propos d'un cas de Galabin que nous rapportons.

Les limites opératoires, grâce au procédé que nous décrivons, sont très reculées. Il devient possible de poursuivre le corps fibreux très-haut dans l'utérus, de l'extraire de sa coque, sans déterminer d'injure grave à l'utérus.

Les résultats sont là pour indiquer les bienfaits de la méthode et la supériorité de l'extirpation des fibromes par le morcellement sur l'énucléation. Prenons la statistique de M. Péan comprenant 40 hystérotomies pour fibromes interstiels du corps de l'utérus, sur ce nombre trois ont succombé. Les victimes épuisées, anémiées par leur affection, ont été opérées, deux pour des fibromes beaucoup trop volumineux, s'élevant au niveau de l'ombilic — Obs. 81 et 108 ; au moment de l'opération, la troisième malade était en état de septicémie — Obs. 101. — Il faut également faire une différence entre les malades opérées dans une maison de santé ou à l'hôpital dans les salles de malades. Les

1. Lawson-Tait *Brit. med. journ.* décembre 1882.



soins antiseptiques pendant l'opération et les soins constants ne peuvent être aussi rigoureux dans un cas comme dans l'autre : le personnel est moindre ; plus de causes d'infection du côté des instruments, des aides, existent dans un hôpital. Les opérées doivent être l'objet de soins minutieux aussi bien que celles qui ont subi une opération de gastrotomie : à ce prix seul est le succès.

L'hystérotomie croyons-nous est pratique, peu dangereuse ; elle se rapproche beaucoup des belles aspirations de la chirurgie conservatrice : guérir sans mutiler.

Cette proposition aurait été très certainement considérée comme une hérésie, il y a quelques années à peine ; certains même la trouveront aventurée ; elle est cependant l'expression de la vérité. Nous espérons que dans ce travail le lecteur prendra une entière confiance dans cette intervention.

M. S. Pozzi, dans sa thèse d'agrégation, écho de l'opinion courante en 1875, jugeait ainsi l'hystérotomie vaginale et l'énucléation. « Nous pensons seulement, sans rejeter l'opération *a priori*, que les cas où on sera autorisé à l'entreprendre sont très restreints. » Plus loin, ce chirurgien, dont le nom est destiné à occuper en chirurgie gynécologique une large place, s'associe à ces sages conclusions de Courty. « Le point important est de ne pas se presser d'entreprendre l'opération, et de soigner auparavant la malade, au point de rendre la tumeur tolérable ou d'en favoriser l'énucléation. »

Ces conclusions appliquées à l'énucléation de gros fibromes sont des plus prudentes et bien que plus de douze ans se soient écoulés, bien que l'expérience actuelle de



l'énucléation soit considérablement agrandie, ces conclusions doivent être maintenues ; c'est-à-dire que l'énucléation ne sera entreprise que dans des cas exceptionnels de fibromes de petit volume, noix, châtaigne, et sous-muqueux.

S'il n'existait pas un autre procédé d'extraction des corps fibreux, ceux-ci devraient être respectés, à moins d'être de petit volume, pédiculés ou facilement accessibles grâce à leur siège sur le col.

Le traitement chirurgical des myomes par le vagin serait ainsi très restreint ; dans tous les cas, l'hystérotomie intra-utérine, l'extraction des tumeurs interstitielles devrait être à peu près rayée complètement.

Heureusement, il n'en n'est pas ainsi et, le morcellement appliqué aux myomes est une heureuse innovation.

Nous ne pouvons mieux faire qu'en rapportant ici les paroles du promoteur de la méthode.

« Nous croyons que cette méthode est appelée, comme l'hystérectomie totale, que nous avons appliquée le premier à l'ablation des petites tumeurs de l'utérus, à rendre de grands services. Nous ne craignons même pas d'ajouter qu'elle finira peut-être par renverser les données du problème posé par bon nombre de chirurgiens, qui estiment qu'on ne doit entreprendre l'ablation des tumeurs interstitielles et sous-séreuses du corps de l'utérus que lorsqu'elles sont extrêmement volumineuses ; cette opinion tient, sans nul doute, à ce qu'ils ne connaissent que l'ablation de ces tumeurs par la voie abdominale, que nous avons mise en vogue un des premiers, et ils invoquent avec raison les dangers que fait courir cette méthode. Malgré les nombreux perfectionnements apportés



dans ces dernières années, les chirurgiens préfèrent abandonner les malades, au risque de les laisser en proie à des souffrances inutiles, à des inflammations ou à des hémorrhagies inquiétantes. Pour combattre ces dernières, quelques-uns d'entre eux n'ont-ils pas été jusqu'à conseiller et même jusqu'à pratiquer la castration double des malheureuses femmes affectées de tumeurs semblables, avec pénible de leur impuissance ! Or, que de fois déjà nous avons guéri, en enlevant uniquement le myome, des femmes auxquelles cette opération avait été proposée comme étant l'unique ressource ! Que de fois, chez d'autres auxquelles nous avons enlevé un ou deux ovaires kystiques, n'avons-nous pas vu l'utérus, sain au moment de l'opération, devenir le point de départ de fibromes à marche rapide ! Que de fois n'avons-nous pas vu des fibromes stationnaires s'accroître d'une façon inquiétante après la ménopause. Les faits ne démontrent-ils pas, après la ménopause artificielle, que certains myomes ont continué à s'accroître, que les hémorrhagies ont continué. D'ailleurs, la castration n'est pas applicable aux grandes tumeurs fibreuses ; elle ne l'est qu'à celles qui ont un petit et un moyen volume, c'est-à-dire à celles qu'il est possible d'enlever sans danger par la voie vaginale, en respectant les ovaires, les ligaments larges et presque toujours l'utérus.

Si donc nous sommes parvenu à démontrer, et nous croyons l'avoir fait, que l'ablation, par le vagin, des petits fibromes qui rendent la vie intolérable peut être faite de bonne heure et presque sans danger par un chirurgien exercé, nous croyons qu'il y aura lieu de nous imiter. (1) »

1. Péan, *Gazette des hôpitaux*, 13 mai 1886.



## CONCLUSIONS

L'hystérotomie vaginale consiste essentiellement dans l'incision de l'utérus par le vagin.

Cette incision peut porter sur le col ou sur le col et le corps. Elle constitue un excellent moyen de diagnostic et peut devenir en même temps un moyen de traitement radical.

L'hystérotomie est ainsi applicable aux sténoses, aux conformations vicieuses du col congénitales ou acquises.

Elle permet de reconnaître des petits fibromes encastés dans l'utérus ; d'abraser de larges surfaces d'une muqueuse utérine malade ; et, ainsi, de faciliter la recherche de certains épithéliomas et de guérir l'endométrite.

L'hystérotomie vaginale, ou incision de l'utérus par le vagin, est une opération de choix qui permet l'extirpation radicale des tumeurs fibreuses et des kystes utérins.

Cette opération sera indiquée pour toute tumeur fibreuse qui, par des métrorrhagies, des accidents septiques, des troubles fonctionnels, met la vie en quelque danger.

Les contre-indications seront tirées : 1° du trop grand volume : au-delà d'une tête de fœtus en moyenne ; 2° de la multiplicité des fibromes, surtout s'ils sont situés au fond même de l'utérus. Ces contre-indications pour l'hystérotomie vaginale peuvent être des indications de l'hystérectomie vaginale ou du traitement chirurgical des myomes par la voie abdominale.



L'énucléation proprement dite, simple ou aidée de la traction, procédé de la pédiculisation du myome, — procédé d'Emmet — expose à des accidents traumatiques : lésions de l'utérus, hémorrhagies, et à des accidents consécutifs d'ordre septicémique.

L'énucléation consécutive à l'incision du parenchyme utérin au niveau du myome et par la cavité utérine, procédé de Vuillet, est un procédé lent, nécessitant plusieurs séances opératoires et exposant ainsi à des accidents septiques.

Tous ces procédés ont donné des succès, mais, si limités, qu'ils appellent des modifications radicales.

Le procédé de l'extirpation du myome par morcellement comprend plusieurs avantages :

1<sup>o</sup> large champ opératoire, large libération ; section du col, du segment inférieur de l'utérus jusqu'au myome ;

2<sup>o</sup> certitude de l'ablation complète et assez facile du myome, grâce à l'emploi judicieux des pinces hémostatiques et des ciseaux. Cette manœuvre facilite l'hémostase et le morcellement, l'évidement de la tumeur et son extirpation lambeau par lambeau.

L'antisepsie est de rigueur. Si ses règles sont bien observées, pendant l'opération et dans les soins consécutifs, le succès est à peu près certain.

Ce procédé est applicable à tous les cas de myome du col et du corps de l'utérus ; à des polypes énormes, vaginaux ou utéro-vaginaux. Dans ce cas le forceps-scie est d'un bon usage.

L'inversion utérine, complication possible du myome



peut parfois être employée comme manœuvre systématique de l'ablation du myome.

Pendant le cours de la grossesse, les fibromes seront respectés, à moins de siéger au col et de provoquer des hémorrhagies graves, d'être cause de dystocie.

Les kystes utérins et juxta-utérins, séreux, hydatiques, dermoïdes ou développés dans un fibrome seront opérés s'ils donnent lieu à des accidents : hémorrhagies, troubles fonctionnels mécaniques ou réflexes.

L'hystérotomie, section de l'utérus, col et corps, jusqu'au kyste ouvrira la voie. Le kyste vidé, il sera nécessaire d'exciser ses parois, s'il est possible ; puis d'établir, jusqu'à parfaite rétraction des parois deux gros drains disposés en canon de fusil dans cette cavité.

Ils seront maintenus assez longtemps.

Les soins antiseptiques, lavages abondants avec solutions antiseptiques, sublimé 1/2000, acide phénique 1/100 à 200, sont ici encore indispensables.

Dans les sciences expérimentales les principes s'énoncent des faits : ce sont les faits qui les confirment.

Nous ne saurions donc mieux terminer nos conclusions que par les observations que nous avons pu recueillir.

---



## PIÈCES JUSTIFICATIVES

### HYSTÉROTOMIE VAGINALE EXPLORATRICE, PROCÉDÉ DE DIAGNOSTIC ET DE TRAITEMENT

NOTA. — Les observations dues à l'obligeance de M. Péan, ont les unes parues dans les tomes IV et V de ses leçons de clinique chirurgicale, les autres encore inédites paraîtront dans les tomes VI et VII.







OBSERVATION XXXVI.

Métrite pseudo-membraneuse. — Corps et col. — Hystérotomie et hystérectomie partielle vaginale, 29 mai 1886. — Guérison.

Observ. due à l'obligeance de M. Péan.

Femme, âgée de 24 ans, réglée à 12 ans, mariée à 20. Grande, chargée d'embonpoint. — Attaque de grande hystérie depuis plusieurs années ; traitée sans succès jusqu'à ce jour par l'hydrothérapie et les calmants à hautes doses, en particulier par l'éther. — Depuis de longues années, elle a des névralgies iléo-lombaires intolérables et des pertes sanguines à chaque époque menstruelle. Ces douleurs et ces pertes sont presque continues depuis 2 ans ; elles ont été traitées sans succès par le curage utérin, et ont provoqué des tendances au suicide ; elles s'accompagnent fréquemment, à l'époque des menstrues, de la chute de la muqueuse utérine. La malade refuse la castration ovarienne, qui lui a été proposée, désirant avoir des enfants, si possible ; et, en présence de la conicité et de l'étroitesse des orifices du col utérin, on propose, et la malade accepte l'hystérotomie bilatérale suivie du raclage de la muqueuse intra-utérine.

Dissection circulaire du col qui est incisé, de chaque côté, dans toute sa hauteur. Cette incision montre que le col est hypertrophié en longueur et en épaisseur et montre que la muqueuse est fongueuse et épaissie, comme une petite caduque. Nous l'enlevons avec la curette de Sims dans toute son étendue, corps et col, et nous cautérisons les surfaces dénudées avec le thermocautère, dans le but de les modifier aussi profondément que pos-



sible. Nous réséquons en V une portion des lèvres hypertrophiées du col et nous adossons les surfaces évidées au moyen de nombreuses sutures métalliques conduites avec notre chasse-fil. — Pansement avec les éponges iodoformées. — Durée, 15 minutes. — Les suites de l'opération ont été favorables au point de vue de la dysménorrhée membraneuse et des idées de suicide, mais l'opération n'a pas suffi pour faire disparaître immédiatement les crises de grande hystérie. M. le Professeur Ball voulut bien se charger de les combattre par un traitement médical qui réussit à merveille. — Dernièrement encore, il me donnait d'excellentes nouvelles de cette intéressante malade.

#### OBSERVATION XXXV.

Péri-métrite ou hypertrophie partielle. — Hystérotomie vaginale malade du D<sup>r</sup> Rousseau, 4 juin 1886.

Obs. due à l'obligeance de M. Péan.

Femme, âgée de 40 ans; réglée à 11 ans, mariée à 17 : un enfant; forte, obèse, névralgies iléo-lombaires intenses depuis 20 ans. Ménorrhagies depuis 16 ans, souvent accompagnées de métrorrhagies; a été traitée sans succès par plusieurs confrères qui ont employé les moyens médicaux les plus divers : calmants, dérivatifs, laxatifs, hydrothérapie, électricité. Il y a un an, le docteur Rousseau a constaté, pour la première fois, sur la face postérieure du corps de l'utérus, au voisinage de la portion sus-vaginale du col, la présence d'une tumeur de la grosseur d'une pomme d'api, circonscrite, fixe, augmentant de volume aux époques menstruelles, diminuant dans l'intervalle; il sup-



posa qu'il s'agissait d'un fibro-myome interstitiel. Cette opinion fut partagée par plusieurs confrères qui virent avec moi la malade et qui conseillèrent vivement l'ablation.

Dissection circulaire du col, qui est incisé de chaque côté, de même que la partie inférieure du corps. Cette incision bilatérale montre que la muqueuse du col est saine, que son orifice supérieur est très étroit et permet d'introduire aisément le doigt jusqu'au fond de la cavité du corps dont la muqueuse contient un petit polype muqueux, du volume d'une sangsue, et quelques fongosités, qui sont aisément enlevées par le raclage. Nous incisons ensuite cette tunique, ainsi que la musculuse, au niveau de la tumeur, et nous constatons que celle-ci est mal circonscrite, à bords diffus, mal limités, contrairement à ce que le toucher rectal, le toucher vaginal et le palper hypogastrique avaient fait prévoir, et qu'il s'agit d'une hypertrophie de la tunique musculaire, simple ou inflammatoire, qui s'étend jusque dans l'épaisseur du ligament large droit. — L'excision de la plus grande partie de la tumeur confirme cette opinion. — Excision et suture de la lèvre postérieure du col, qui est hypertrophiée, surtout en longueur; pas de sang perdu. — Pansement avec les éponges iodoformées. — Durée 20 minutes. — Guérison.

OBSERVATION XXXVI de M. le D<sup>r</sup> Doléris (inédite).

Hystérotomie vaginale. Noyau de para-métrite ou fibrome. Guérison.

Louise..., cuisinière, âgée de 33 ans.

*Antécédents.* — Mère morte tuberculeuse, père et frères vivants.



Toujours d'une santé délicate. Réglée à 17 ans. Elle a eu des douleurs utérines à chaque époque. Perte sanguine abondante, régulière tous les mois. Pas de leucorrhée. Mariée à 20 ans. Les douleurs aux époques disparaissent. Pas de leucorrhée au début du mariage. Enceinte un mois après. Grossesse normale. Accouchement à terme d'une grosse fille, travail long. La malade ne nourrit pas ; elle se lève au dix-huitième jour ; elle perd du sang pendant six mois : pas de leucorrhée.

Deuxième accouchement, treize mois après le premier : grossesse et parturition normales ; un garçon fort. Travail long. Elle se lève au quinzième jour. Ses règles reviennent très régulièrement ; pas de pertes.

Troisième grossesse, quinze mois après, compliquée d'une fluxion de poitrine. Accouchement à terme d'une fille vivante. Pas de pertes. Suites normales. Les règles reviennent régulièrement.

Quatrième grossesse, deux ans après : grossesse normale, accouchement prématuré à cinq mois par suite de chagrins et de coups, dit-elle (jeune divorcée). Pertes de sang continuelles, qui ne cessent que pour faire place à un écoulement blanc verdâtre, épais, de mauvaise odeur. La malade est accouchée ainsi prématurément à l'hôpital Beaujon où elle a été soignée par M. Secheyron, interne.

Entrée le 28 octobre. Examen par M. Doléris le 1<sup>er</sup> décembre. Utérus énorme, quatre travers de doigt au-dessus de la symphyse pubienne ; écoulement très abondant : des glaires purulentes. L'organe est renversé en arrière et il semble y avoir un noyau de para-métrite postérieur. Le col est très gros, étalé, de la largeur d'une pièce de 2 francs en surface : orifice large et transversal, entr'ouvert. Un liseré circulaire d'érosion figurant l'ectropion.



existe immédiatement au pourtour de l'orifice, ce liseré a 1 mm. de largeur à peine, tandis qu'un anneau de plus d'un centimètre l'entoure.

C'est une érosion superficielle différente de l'ectropion, à fond uni, à peine desquammé : ni aspect papiliforme, ni aspect fongueux.

Par frottement ou par macération des épithéliums, il y a des petites pertes de substance en îlots, etc. Le moule utérin est molle, à parois épaisses, comme d'ailleurs la muqueuse.

Paramétrite droite. Hystérométrie 9 centimètres.

Etat général. Teint blafard, anémié, nervosisme exagéré ; coliques expulsives ; tensions abdominales ; douleurs atroces, permanentes depuis le premier jour jusqu'à l'opération. La malade ne dort ni nuit, ni jour ; elle ne se tient pas debout et marche courbée en deux ; pas de fièvre cependant. Les douleurs se sont calmées en faisant des piqûres de morphine.

Injections très-chaudes et tampons de glycérine. Douleurs de dysménorrhée expulsive. Tension utérine. Les douleurs éprouvées pouvaient être rapportées à une poussée de paramétrite suraiguë.

Les pénibles douleurs n'appartiennent qu'à l'ovarite ou à une métrite aiguë ou à de la dysménorrhée douloureuse.

Peuvent-elles être le fait de la dysménorrhée membraneuse expulsive ? Peut être.

Ces douleurs-ci ne peuvent être un phénomène de congestion utérine.

Opération le 3 décembre, à une heure.

Section bilatérale du col, profonde ; sang abondant. Sécrétion extra-cervicale limpide ; muqueuse intra-cervicale non malade.

*Curage.* — Énormes lambeaux de muqueuse intra-utérine



sont enlevés; écouvillonnage. Irrigations. Tamponnement vaginal mal serré. Iodoforme. Je croyais, vu le volume énorme de l'utérus, aller à la recherche d'un fibrome ou d'un polype. Le curage après la section bitatérale sera peut-être très bon.

Après l'opération, la malade a vomi 5 fois. Chloroforme. Ces vomissements étaient probablement le résultat de l'absorption de la morphine donnée dans la nuit, pour calmer les douleurs.

Suites excellentes.

Disparition absolue de la douleur. Aucune fièvre : a dormi la nuit. Temp. : au matin, 37° ; soir, 37°,5. A souffert un peu vers le milieu de la nuit : une demi injection de morphine, sommeil le reste de la nuit.

Pas de fièvre. Ventre souple. Pas d'écoulement sanguin à la vulve.

4 décembre. — Temp. m., 37° soir, 37°, 2. Pouls : le matin, 60° ; soir, 70. Douleur complètement disparue, se trouve très bien, calme absolu ; ventre souple ; pas d'écoulement.

5 décembre. — Temp. m., 37°, s., 37°,3. Aucune douleur, pas d'écoulement, état excellent.

6 décembre. — Temp. 37°,4 m. ; 38°,5, s. Pas d'écoulement sanguin. Quelques boules de mucus épais venant du col. Celui-ci quoique encore un peu gros a diminué de moitié.

Tension du ventre a disparu, les incisions latérales n'ont qu'un centimètre d'étendue, au lieu de 3 : énorme changement de volume ; hystérométrie totale, 7 cent. 1/4, jusqu'à l'extrémité des lèvres sectionnées.

8 décembre. — T. m., 37°, s., 37°,2.

10 décembre. — T. m., 37° ; s., 37°,6.



16 décembre. — exeat.

21 décembre. — La malade déclare aller très bien. Elle marche sans souffrir. Absence de douleurs. Injections vaginales au sublimé. Tampon boriqué. Exeat.

11 janvier. — La malade déclare se trouver bien.

---







ABLATION DE TUMEURS FIBREUSES  
PAR ÉNUCLÉATION

(OPÉRATIONS RÉCENTES EN PARTICULIER)







OBSERVATION XXXVII.

Société de chirurgie, 11 janvier 1882. Enucléation des fibromes de l'utérus. — D' Dezanneau.

I. — Anémie extrême, métrorrhagies abondantes, fibrome volumineux ; une partie franchissant le col dilaté, tumeur amenée à la vulve avec l'utérus par traction à l'aide d'une pince de Museux ; chaîne d'écraseur ; à cause d'adhérences à la paroi utérine, énucléation, avec l'ongle, puis avec traction et torsion. Dimensions de la tumeur : longueur, 16 cent. ; circonférence 30 cent.

II. — 44 ans, pertes fréquentes, tumeur utérine énorme, découpée par tranches avec ciseaux forts ; décollement des adhérences avec le doigt et les tractions, poids 900.

III. — 30 ans, myome du volume d'une tête de fœtus, pas de pédicule ; tractions, décollement, guérison.

IV. — 35 ans, tumeur adhérente à la paroi post. de la matrice. Torsion, décollement, guérison.

V. — 40 ans, anémique, corps fibreux intra-utérin, hémorrhagies : opération ne peut être terminée ; abcès pelvien ; atrophie progressive et disparition.



OBSERVATION XXXVIII (personnelle, inédite).

Corps fibreux sessile faisant saillie dans la cavité utérine. Hôpital de la Charité. Service de M. Budin suppléé par M. Doléris.  
Hystérotomie cervicale. Dilatation de l'orifice interne et ablation de deux myomes par énucléation et traction.

Leroux, âgée de 49 ans, entre le 25 août 1887 à la salle Sainte-Marie pour un polype fibreux utérin, qui détermine des métrorrhagies depuis huit ans environ.

L'enfance de cette malade a été bonne ; L... n'accuse pas de maladie antérieure. Réglée à 19 ans ; elle a été bien régulièrement menstruée : sa menstruation n'était nullement douloureuse.

Pas de grossesse, ni fausse couche. Depuis huit ans, la malade se plaint de métrorrhagies avec douleurs expulsives violentes. La perte mélangée de gros caillots, est d'une durée de quatre à huit jours ; elle survient pendant l'époque des règles, qui se trouvent très prolongées, ou bien dans la période intercalaire.

Ces pertes n'ont pas affaibli considérablement la malade qui est obèse ; l'appétit est resté bon ; mais, il s'est développé un état mental spécial, assez analogue à l'hystérie : surexcitation extrême du système nerveux.

La malade ne veut plus attendre la régression possible de la tumeur à l'époque de la ménopause, ainsi que lui conseille son médecin ; elle demande à être délivrée.

*Etat local.* — Le col est court, en voie d'effacement ; toutefois la partie vaginale offre encore une partie consistante d'une longueur d'un centimètre environ.



Ses lèvres, surtout l'antérieure, sont en éversion. Il n'existe pas d'ulcération à leur niveau ; notons toutefois un point induré, sur la lèvre antérieure, du volume d'un petit pois.

Le corps de l'utérus est volumineux ; il dépasse le corps du pubis, et son volume rappelle celui d'un utérus gravide de deux à trois mois : grosse orange.

Sa consistance est cependant différente de celle de l'utérus gravide ; elle est plus ferme, mais sa consistance est moindre que celle d'un utérus renfermant un fibrome interstitiel.

Le diagnostic de polype utérin, ou mieux de corps fibreux sessile faisant saillie dans la cavité utérine, au niveau du fond de l'utérus et à droite, est posé.

L'intervention proposée est acceptée.

La veille ; antisepsie vaginale. Tampon de glycérine iodoformée.

Anesthésie chloroformique : l'utérus est attiré à la vulve ; incision bilatérale, avec les ciseaux, de la portion vaginale ; dilatation du col, orifice interne, avec le dilatateur de Sims.

Le doigt introduit dans la cavité utérine permet de toucher une tumeur fibreuse recouverte d'une muqueuse utérine épaissie qui donne la sensation d'un tissu mou, recouvrant un corps plus ferme.

Au défaut d'une pince de Museux, M. Doléris, après dilacération de la muqueuse et décortication de la surface du corps, cherche à saisir la tumeur avec des pinces à germe de son modèle. Ces pinces, véritables petits forceps, sont placées, branche par branche, sur les faces de la tumeur. Celle-ci est bien saisie : des mouvements de rotation joints à la traction permettent d'attirer le corps fibreux. Ce dernier est énucléé et enlevé,



il est du volume d'un gros marron. A côté de ce fibrome, il en a été entraîné un autre petit du volume d'une grosse noisette.

Irrigation de la cavité avec la sonde de Doléris, opération d'Emmet ; deux points de suture à la soie de chaque côté : tampons vaginaux de gaze iodoformée.

Malade est remplacée sur son lit.

Bon état général et local dans la soirée.

6 août. — Le lendemain, légère douleur au côté droit.

10. — Bon état local et général ; la veille, les tampons iodoformés vaginaux avaient été remplacés ; malade sort guérie huit jours après : elle se sent très-calmée ; mais, il ne paraît pas douteux, en raison du volume de l'utérus, que de petits fibromes interstitiels sont placés encore dans cet organe.

#### OBSERVATION XXXIX.

Morcellement et énucléation. Fibrome du col. Angus Macdonald,  
*Edinburgh obstétr.* 1885.

Fibrome de la lèvre postérieure du col. Quelques symptômes depuis quelques semaines. Rétention d'urine. Fibrome, tête d'enfant dans le vagin, semblable à un grand polype. Section au bistouri de la tumeur. Ablation pièce par pièce. Enucléation avec les doigts, pas d'hémorrhagie. Guérison. Poids des fragments : une livre 14 onces.



OBSERVATION XL (D<sup>r</sup> Howitz).

Howitz. *Gyn. og. obstetr. Meddel.* Bd VI Hst. 1-12, p. 58-84. *In centralb. f. Gyn.* N. 34, p. 565, 1886.

Myome volumineux de l'utérus. Enucléation par voie vaginale. Durée de l'opération 2 heures. Quinze jours après l'opération, pneumonie hypostatique. Mort cinq jours plus tard.

OBSERVATION XLI (D. Howitz).

*Gyn. og. obstetr. Meddel* 1885.

Myome de de la lèvre postérieure du col utérin. Enucléation partielle par voie vaginale. Récidive.

OBSERVATION XLII (D<sup>r</sup> Howitz).

*Gyn. og. obstetr. Meddel* 1885.

F. 48 ans, myome de la paroi postérieure du col utérin (1300 gr.) Enucléation par voie vaginale; section de la capsule. Guérison.

OBSERVATION XLIII.

Observation Galabin. *Obst. transact.* 1886 — Page 4. — Cancer du col utérin enlevé par énucléation.

34 ans; hémorrhagies continuelles; utérus jusqu'au fond de l'ombilic; masse au niveau de l'orifice utérin inférieur: col non dilaté.



-- Dilatation, tumeur bilobée au toucher, énucléation commencée avec le couteau de Thomas et continuée avec les doigts ; Ménorrhagies profuses ; utérus contracté revient bientôt à l'état normal. Guérison.

Discussion sur la nature de la tumeur : cancéreuse, selon les uns ; fibreuse, au contraire, suivant d'autres. On fait remarquer que la structure glandulaire n'est pas une preuve du cancer.

#### OBSERVATION XLIV.

Observation de Giommi, 1875. *Enucleazione di un tumore della cavità dell'utero ; in raccoglitore medico* 1875, *Rivista clinica di Bologna* 1875, p. 221.

Tumeur intra-utérine dilatant le museau de tanche. — Forme cylindrique, rouge sombre ; ouverture au centre, tumeur tendant l'entrée du museau de tanche.

Enucléation de la tumeur, après avoir réussi à passer à travers le col avec une pince à pointe obtuse.

#### OBSERVATION XLV.

Imlach. *British medical*, 1886.

Enucléation par le vagin d'un fibrome, cause de dystocie et ayant nécessité une opération de Porro. Utérus double, un seul col, grossesse dans la corne gauche, opération de Porro, ablation de la corne gauche, d'une partie de la corne droite ; énucléation impossible du fibrome.

Deux ans après, extension de la tumeur à l'ombilic ; saillie



dans le vagin, énucléation difficile ; durée deux heures, hémorrhagie légère ; guérison.

#### OBSERVATION XLVI.

Observation de Mundé, *Soc. obst. de New-York. An. de Gynéc.* 1887  
p. 151.

Fibrome intra-utérin enlevé par énucléation vaginale chez une vierge.

Pertes abondantes.

Section du col des deux côtés. Administration de l'ergot pendant plusieurs jours ; puis incision de la capsule, son détachement avec le doigt et une sonde utérine.

Myome amené à grand peine au dehors ; inversion de l'utérus.

Col et vagin ont beaucoup souffert : opération autoplastique nécessaire : l'emploi du ciseau est impossible.

Wylie présente deux fibromes énucléés de la même manière.

#### OBSERVATION XLVII

Observation de More-Madden. *The. médical. press.* 1885.

Fibro myome enlevé par énucléation.

Femme, 38 ans, célibataire, douleurs continues depuis deux ans, débilitée, leucorrhée et parfois métrorrhagies. Les symptômes allèrent toujours croissants. — Sa période intercalaire ne durait plus que 15 jours. — Ménorrhagies d'une durée de six jours : dysurie ayant nécessité le cathétérisme quotidien, cons-



tipation, ténesme léger ; prolapsus anal. Douleur le long du sciatique.

Hymen intact : la concavité du sacrum était occupée par une tumeur globuleuse s'étendant aussi haut que le doigt pouvait le reconnaître et pressant dans l'espace de Douglas. — Avec la sonde, on acquit la conviction que la compression rectale et vésicale était due à une tumeur utérine. La situation interstitielle de la tumeur rendait nécessaire son extraction par la paroi postérieure, une partie de la capsule était sous-péritonéale. Dans la séparation de cette tumeur, du volume d'une tête de fœtus de sept mois, le tissu cervical, qui avait été désorganisé par la compression de la tumeur et était friable, fut lacéré. Dans la dissection du cul-de-sac postérieur, on ouvrit le cul-de-sac postérieur et à gauche. Pendant l'ablation de la tumeur avec le forceps, une anse intestinale tomba dans le vagin : elle fut aussitôt réduite ; et, à cause de l'affaissement de la malade, une éponge fut placée de manière à prévenir un autre prolapsus. Pas de sutures ; métrite-péritonite le jour suivant ; régime tonique : champagne à petites doses, extrait de viande, soins antiseptiques. — Eponge phéniquée dans le vagin. Guérison.

#### OBSERVATION XLVIII.

Observation de Mann. — *Am. Journ.* 1885. Enucléation, fibrome sous péritonéal. Guérison.

M.... Agée de 36 ans : pas d'enfant : menstruée à 15 ou 16 ans. — Premières règles douloureuses ; règles abondantes, sans régularité ; mariée à 35 ans. — Douleurs ; pertes de



sang. — 6 mois avant, opération ; retour des douleurs : défécation et miction douloureuse, ayant toujours depuis persisté ainsi ; pas d'appétit ; dyspepsie ; émaciation progressive. Femme nerveuse, hystérique..... Utérus haut dans le pelvis, mobile ; un peu en antéversion ; au fond de l'utérus était une petite masse ronde, dure, lisse, paraissant rattachée à l'utérus.

Diagnostic. — Fibrome utérin, sessile, probablement situé près du ligament utéro-vésical : « il me paraissait près du vagin recouvert d'une petite quantité de tissu. » Essai de massage et faradisation ; insuccès.

Éthérisation ; position de Sims ; introduction du spéculum et repositior de Sims fixant l'utérus en antéversion : nouvel examen plus attentif et confirmatif. — Nouvelle tentative d'électricité, en présence de la persistance des douleurs, des nausées, des douleurs pendant les périodes menstruelles ; vie insupportable.

Incision en avant de l'utérus, et à un pouce et demi des culs-de-sac ; à travers ces derniers, on sent un corps qui n'est pas l'ovaire. — Le péritoine est ouvert sur un ténaculum ; la tumeur est pincée et abaissée dans le vagin avec facilité. « En coupant le pédicule, je trouvai qu'il était recouvert d'une capsule. — La tumeur s'énuclée, sans difficulté, de son lit.

Les ligatures furent enlevées et l'utérus remis en place.

Antisepsie de la plaie avec iodoforme.

Hémorrhagie ; une suture : hémorrhagie peu considérable. Après l'incision du péritoine, pression faite sur l'abdomen, afin de permettre au sang de s'écouler dans le vagin.

Guérison.

Grossesse consécutive ; accouchement normal.



### OBSERVATION XLIX.

Observation Murphy. *Am. jour. of. obst.* 1884. p. 933 énucléation d'un large fibrome sous-muqueux par le vagin.

36 ans. — Multipare ; bonne santé jusqu'à 29 ans. En ce moment, perte de sang. Depuis, menstruation régulière, mais profuse, peu d'appétit, grande fatigue.

Augmentation symétrique de tout l'utérus, occupant entièrement la cavité pelvienne. Orifice entr'ouvert laissant passer le doigt index. En raison de l'élasticité, de l'état général ; diagnostic d'utérus sarcomateux. Traitement médical. Menstruation abondante ; état extrême, nécessitant des injections de Whiskey, et une alimentation rectale. Examen : utérus, orifice ouvert de la grandeur d'un demi dollar ; dilatation de l'utérus avec l'index. Manœuvre facile. « La masse était attachée au fond de l'utérus. J'appliquai la pince de Thomas sur la masse ; et, après une traction suffisante, je l'amenai à l'orifice vaginal. Avec le couteau serpe de Jarrow, je sectionnai le polype d'une épaisseur de deux pouces. Petite hémorrhagie consécutive ; injection intra-utérine d'eau phéniquée, mélangée de la teinture iodée de Churchill.

110° Farenheit. Guérison.

Dimensions de la tumeur :

Longueur 3 p.  $1/2$ .

Grand diamètre 2 p.  $3/4$ .

Circonférence 9 pouces.

Pédicule 1 p.  $1/2$ .



| Numéros d'ordre | Opérateurs et Lieu de publication  | Date de l'opération | Age     | Antécédents et Début de l'affection   | Diagnostic                                    | Opération  | Résultats               | Observations   |
|-----------------|--|---------------------|---------|---|---|--|-------------------------|--|
| 1               | JAMES BOYD. — Amer. Journ. of obstetr. 1885, oct., p. 1024; in Centrbl. f. Gyn., n. 4, p. 64, 1886.              | »                   | 41 ans. | Hémorrhagies profuses depuis des années. Faiblesse. Tumeur molle saignant, bien adhérente dans le canal cervical et faisant saillie en dehors de l'orifice utérin, dans lequel l'introduction d'une sonde est impossible. | Fibrome ramolli de l'utérus.                  | Enucléation avec cuiller scie par la voie vaginale. Grandes difficultés. Traction et morcellement par ciseaux, Hémorrhagie profuse.  | Guérison.               | Le diagnostic est venu, mais la pièce on trouve brome ramolli.   |
| 2               | F. BAER. — Polyclinie, 1886, n. 8; in Centrbl. f. Gyn., n. 5, p. 80, 1887.                                       | »                   | 60 ans. | Métrorrhagies depuis 15 ans. Col ouvert; des polypes à travers son orifice. Écoulements putrides.   | Fibrome utérin, dégénérescence calcaire.      | Dilatation forcée du col avec le doigt. Extirpation par la voie vaginale à l'aide d'une pince à polype.  | id.                     | Injectons dans l'utérine de d'acide nitrique. tion des mét.  |
| 3               | FRITZ FRANK — Arch. f. Gyn. B. XXX, fasc. 1.   | 2 déc. 1884.        | 39 ans. | Malade depuis 10 ans. Hémorrhagies, anémie. Douleurs lombaires; miction douloureuse. Œdème maloléolaire et albuminurie.   | Fibrome de l'utérus du volume de deux poings. | Extraction laborieuse d'une partie de la tumeur et de l'utérus par le vagin. Le reste étant impossible à extraire, on établit un drainage vaginal et on laissa les choses en l'état. | Amélioration.           | Drain enlevé le jour. Guérison tannée. Le 15 réapparition rhagies et de Cautérisation vanao-caulière queuse utérine tumeur res lioration con |
| 4               | GRESNER. — Centrbl. f. Gyn., p. 520, 1885.   | Avril 1885.         | 61 ans. | Vierge. Suppression des règles depuis 10 ans. Volume de l'utérus augmenté.  | Myome sous-muqueux de l'utérus.               | Enucléation sous-muqueuse par la voie vaginale. Crochet. Curette.  | id.                     | »  |
| 5               | NAGEL. — Répertoire universel d'obstétrique juin 1887. Centrbl. f. Gynæk., n. 31, 1886. Fibro-myome polypiforme. | 15 juin 1887.       | 49 ans. | Accouchement il y a 15 ans. Depuis un an; hémorrhagie, anémie. Tumeur s'étendant du vagin jusqu'au niveau de l'ombilic où se trouve le fond de l'utérus.  | Fibro-myome polypiforme.                      | Énucléation. Grandes difficultés. Extraction par forceps et divers autres instruments d'une tumeur du volume d'une tête d'adulte.  | Mort au troisième jour. | Collapsus crovrose de la vaginale.   |



# *Énucléation par voie vaginale.*

| Nu-<br>méro<br>d'or-<br>d. | Opérateurs et Lieu<br>de publi-<br>cation                   | Date de<br>l'opération | Age     | Antécédents et Début de l'affection  | Diagnostic  | Opération   | Résultats                | Obser-                                    |
|----------------------------|---|------------------------|---------|--|---|---|--------------------------|---|
| 6                          | W. NIEBERDING. —<br>Centrlb. f. Gyn., n.<br>39, 1885.       | 20 juin<br>1885        | »       | Pendant le premier accouche-<br>ment, il y a 2 ans, un mé-<br>decin constata la tumeur<br>qui n'a pas fait obstacle.<br>Augmentation rapide de la<br>tumeur pendant la seconde<br>grossesse qui s'est terminée<br>favorablement par une ap-<br>plication de forceps. | Myome rétro-cervical.   | Énucléation par voie<br>vaginale. Pince de<br>Museux; ligature<br>élastique. Incision<br>circonférentielle; é-<br>nucléation par le<br>doigt et le manche<br>du scalpel. Ca'gut<br>et soie. | Guérison<br>en 12 jours. | Marche fa-                                |
| 7                          | URWITSCH. — Centrlb.<br>f. Gyn., n. 34, p<br>489, 1887 (1). | 9 avril<br>1887.       | 36 ans. | 2 enfants. Tumeur utérine<br>depuis 6 ans. Grossesse.<br>Pendant l'accouchement,<br>hémorrhagie abondante,<br>nécessitant l'intervention<br>chirurgicale.  | Fibro - myome sous-<br>muqueux de l'utérus<br>gravide.  | Énucléation de la tu-<br>meur par la voie<br>vaginale, à l'aide des<br>ongles, immédiate-<br>ment après la déli-<br>vrance.   | Guérison<br>en 16 jours. | Pas de comp-<br>dant la ma                |
| 8                          | SWIECKI. — Centrlb.<br>f. Gyn., 1887, p. 449.               | Avril<br>1887.         | 52 ans. | 3 enfants. Douleurs abdoni-<br>nales. Hémorrhagies. Œ-<br>dème des membres infé-<br>rieurs.  | Une inversion utérine,<br>puis fibrome utérin.<br>Kysto-fibrome intra-<br>mural de l'utérus,<br>du volume d'une<br>tête d'adulte. Issue<br>d'un liquide sombre<br>non coagulable. | Dilatation du vagin<br>avec le spéculum de<br>Simon. Extirpation<br>de la tumeur divisée<br>en plusieurs por-<br>tions avec la pince<br>de Nélaton et des<br>ciseaux courbés.               | Guérison.                | Après l'opéra-<br>mobile et<br>à peu près |


1. Ce cas est également porté dans le tableau. Hystérotomie pour fibromes du corps pendant l'accouchement.



EXTIRPATION DES FIBROMES

PROCÉDÉ D'EMMET







OBSERVATION L. Emmet : OBS. LXI.

Hémorrhagies abondantes ; anémie extrême exigeant un traitement spécial avant toute opération ; tentatives de dilatation infructueuses : abaissement de l'utérus au moyen d'une traction sur une pince enfoncée dans une tumeur intra-utérine. Essai de pédiculisation ; tout à coup, contraction utérine violente ; dépression en cupule du fond de l'utérus. Cette perspective d'inversion ne m'effraye pas parce que j'étais convaincu que je pourrais aisément la réduire après avoir énucléé la tumeur. Pédiculisation facile. Pédicule de la grosseur d'un crayon. Section ; durée de l'opération une heure et demie ; après l'opération, réduction de l'inversion.

OBSERVATION LI. In Emmet. OBS. LXIII.

Malade du docteur Cutter, atteinte d'une volumineuse tumeur de l'utérus : orifice utérin bien dilaté ; application de la chaîne d'écraseur sur la tumeur implantée à environ 0<sup>m</sup>05, dans le canal utérin : glissement de la chaîne ; application nouvelle. L'hémorrhagie fut excessive dès le début, et augmenta tellement qu'il devint nécessaire d'enlever la masse le plus tôt possible. Malgré les contractions utérines déterminées par une injection d'eau glacée, l'hémorrhagie ne s'arrêtait pas, et l'état de la malade devenait critique. Par le toucher intra-utérin, on reconnaît la présence de trois tumeurs, dont une largement échancrée par la chaîne de l'écraseur. Emmet convaincu que les contractions n'auraient au-



cun effet, à cause de la présence de ces tumeurs, essaie d'arracher avec ses doigts ce qu'il en reste ; une inversion utérine commence à se produire. Il essaie alors d'ouvrir le tissu de la tumeur avec l'ongle du pouce. Lorsqu'il fut fendu, la tumeur s'échappa si subitement de son lit que l'opérateur pensa aussitôt à une rupture utérine. L'utérus se contracta uniformément ; les masses restantes furent enlevées ; l'hémorrhagie s'arrêta. Guérison ; convalescence lente à cause de la perte de sang.

OBSERVATION LII. In Emmet. Obs. LXIV

F..., 28 ans ; augmentation assez rapide du volume du ventre ; une seule métrorrhagie un an environ avant l'opération ; tumeur volumineuse montant au-dessus de l'ombilic, et dont le diamètre transverse était plus grand que le diamètre longitudinal ; plusieurs doses de seigle ergoté paraissent amener la tumeur dans le vagin ; le col n'est pas senti.

« Je procédai à l'enlèvement de la masse par le vagin, morceau par morceau, avec les ciseaux. J'avais introduit mon index très haut ; et, tout en protégeant les parties molles, j'attirai en bas, avec un double crochet, la portion de tumeur que j'apercevais. Je continuai à avancer vers le centre de la tumeur, jusqu'à ce que j'eusse de la peine à atteindre les tissus avec mes instruments : je n'avançai plus alors que lentement, parce que la tumeur ne formait plus que des lambeaux dont le tenaculum et la pince ne pouvaient saisir que de petites parties à la fois. »

Après de grandes difficultés, Emmet put extirper, avec l'aide de crochets et de ciseaux, la plus grande partie de la tumeur. Il atteignit le point d'implantation ; grosseur de l'index : « je di-



visai ce pédicule au niveau des lèvres, et je réduisis l'utérus qui s'était retourné. »

Durée de l'opération, 2 heures ; poids de la tumeur, 7 livres et demie ; mort, neuf heures après l'opération.

### OBSERVATION LIII.

Observation de More Madden 1885. *medical press and circular London*. page 49. Myome interstitiel enlevé par traction. Opération d'Emmet. Mort.

Multipare, 42 ans, de bonne santé, jusqu'à 38 ans. Depuis cette époque, ménorrhagies, ténesme, irritation vésicale croissant sans cesse, rétroversion de l'utérus : à l'examen, on sent une tumeur considérable dans la cavité utérine : « je croyais enlever la tumeur par énucléation, mais en faisant l'incision, je remarquai qu'il n'y avait aucune délimitation entre la paroi utérine et la tumeur ; je procédai d'après la manœuvre d'Emmet (1) ; je tirai avec force, à travers le vagin, la tumeur saisie avec une pince ; j'attirai ainsi une grande masse que je coupai avec les ciseaux courbes. Je maîtrisai l'hémorrhagie consécutive avec l'eau chaude ; et je traitai de même le reste de la tumeur par l'arrachement. J'avais enlevé ainsi les 2/3 de la tumeur, lorsque la malade tomba dans le collapsus et je fus obligé ainsi d'abandonner l'opération ; 2 jours après, mort dans le collapsus.

1. Emmet se propose, par la traction, de convertir un fibrome interstitiel en un fibrome pédiculé sous-muqueux.








HYSTÉROTOMIE VAGINALE ET MORCELLEMENT  
POUR CORPS FIBREUX







OBSERVATION LIV (Inédite).

Fibro-myome du col de l'utérus faisant saillie dans le vagin par l'orifice du col. Métrorrhagies. Ablation par morcellement à l'aide du thermo-cautère. Guérison. Obs. MCCL : Leçons cliniques de l'hôpital Saint-Louis. Tom. VI, *Péan*.

Champlon (Clémence), 46 ans, doreuse, entre le 4 mai 1883 salle Denonvilliers, n° 44. Pas d'hérédité, d'antécédents pathologiques. Bonne santé habituelle. Menstruation régulière depuis l'âge de 12 ans. Pas de grossesse.

Depuis quatre ans, sans cause connue, les menstrues ont pris le caractère de véritables métrorrhagies. Pertes blanches. En outre depuis deux ans, douleurs lombaires et hypogastriques intenses.

*Etat actuel.* — Organes génitaux externes normaux. Toucher vaginal : orifice du col largement dilaté et obstrué par une tumeur faisant saillie dans le vagin, du volume d'une orange, arrondie, sans bosselures apparentes, de consistance fibreuse. A l'examen du spéculum, la muqueuse qui recouvre la tumeur est rosée et saine. Cathétérisme utérin difficile. Il montre cependant que la tumeur, loin d'être pédiculée, s'implante sur la paroi postérieure de la cavité du col par une base dont le diamètre est égal à celui de la tumeur.

Touchers rectal et vaginal combinés avec le palper abdominal montrent que le corps de l'utérus est sain et ne présente ni bosselures ni tumeur.



Outre les douleurs lombaires et abdominales, ténésme rectal et vésical. Constipation habituelle. Mictions fréquentes.

Les pertes répétées ont produit un état d'anémie et d'émaciation inquiétant.

12 mai. — Chloroforme. La malade étant couchée sur notre lit d'opération dans la position habituelle, et un spéculum bivalve introduit dans le vagin, nous saisissons la tumeur avec des crochets afin de l'attirer en bas. Comme son volume et l'obstruction du col ne nous permettent pas de sectionner son implantation, nous l'attaquons par voie de morcellement avec le thermocautère, en ayant soin de verser de l'eau froide dans le vagin de temps en temps. Nous arrivons ainsi facilement à enlever toute la tumeur et nous cautérisons ensuite largement sa base d'implantation. Tamponnement temporaire du vagin avec des éponges pour prévenir toute hémorrhagie. Application permanente de glace sur le bas-ventre.

A la coupe, la tumeur est dure et crie sous le scalpel, sa surface de section est blanche et le tissu fibreux paraît être l'élément dominant.

*Examen histologique.* — Fibrome presque pur, constitué par un tissu fibreux entremêlé à de rares faisceaux musculaires.

Pas de réaction fébrile, pas d'accidents consécutifs. On enlève les éponges du tamponnement le lendemain de l'opération.

Pas d'hémorrhagie. Injections vaginales quotidiennes avec l'eau alcoolisée phéniquée. On laisse la glace sur le ventre jusqu'au septième jour.

A partir du huitième jour, élimination des escharres. Suintement sanguin insignifiant. Le douzième jour, la suppuration



diminue. Le quatorzième jour, la malade est assez bien pour partir en convalescence.

Sortie le 28 mai 1883.

#### OBSERVATION LV.

Polype fibreux du col de l'utérus. Métrorrhagies abondantes, ablation avec des ciseaux, après pincement du pédicule. Guérison.

Obs. MCCXLVII. Leçons cliniques de M. Péan, tome VI.

Litt (Marie), 24 ans, concierge, entre le 7 janvier 1884, salle Denonvilliers, n° 42.

Pas d'hérédité. Pas de diathèse. Bonne santé habituelle. Toujours réglée régulièrement depuis l'âge de 15 ans. Ni enfant, ni fausse-couche. Opérée par nous il y a un an et demi, d'un lipome diffus de la partie postérieure moyenne de la cuisse gauche ; on voit la cicatrice linéaire consécutive à la réunion immédiate.

Il y a cinq semaines, métrorrhagie abondante que l'on n'a pu arrêter.

*État actuel.* — Anémie considérable, amaigrissement. Au toucher vaginal, sensation de l'existence d'un petit polype fibreux, du volume d'une noisette, entre les lèvres du col, s'implantant un peu plus haut, par un court pédicule.

Chloroforme suivant la méthode de P. Bert. La malade étant couchée dans la position habituelle, et un spéculum bivalve étant introduit dans le vagin, une longue pince courbe est placée sur le pédicule au niveau de son implantation sur la muqueuse du canal cervical, et la tumeur est enlevée d'un coup de ciseaux.



La pince est laissée en place pendant vingt-quatre heures. Glace en permanence sur le ventre. Suites de l'opération favorables ; cessation de l'hémorrhagie. Pas de douleurs de ventre. Antisepsie vaginale à l'aide d'injections phéniquées chaudes et répétées plusieurs fois par jour.

Vingt jours après l'opération, la malade se lève et sort. Elle ne perd plus. Nous ne l'avons plus revue.

OBSERVATION LVI (Inédite).

Péan, clinique chirurgicale, tome VII.

OBS. MCXII. — Polype implanté sur la face interne du col utérin. Ablation au thermo-cautère. Guérison.

Girard (Marie), trente-sept ans, mécanicienne, entre le 7 novembre 1882, salle Saint-Marthe, n° 43. Réglée pour la première fois à quatorze ans et demi. Depuis cette époque, les règles ont toujours été régulières jusqu'à il y a trois ans. Trois grossesses, la dernière datant de trois ans. Depuis cette dernière grossesse, pertes irrégulières assez nombreuses, survenant sans cause, extrêmement abondantes, rapides, durant en général pendant quatre jours, quoi qu'on fasse, et la laissant dans un grand état de faiblesse ; le sang est rouge, peu de caillots.

*État actuel.* — Le toucher permet de sentir les lèvres du col entr'ouvertes ; on sent dans l'orifice un petit corps fibreux qui a de la tendance à s'y engager. La malade est très anémique ; les conjonctives sont très décolorées.

18 novembre. — Ablation du polype avec le thermo-cautère. La tumeur ainsi enlevée, a le volume d'une petite noix. La ma-



lade n'a pas été anesthésiée, et n'a pas souffert pendant l'opération. Glace en permanence sur le ventre.

19. — Grand frisson avec claquement des dents sur 5 heures du soir. Sulfate de quinine, 1 gramme.

20. — A peu près à la même heure, nouveau frisson. Sulfate de quinine, 1 gramme.

21. — Nouveau frisson devant l'inefficacité du sulfate de quinine ; en raison de l'absence de fièvre, nous pensons qu'il s'agit ici d'une manifestation névropathique. La malade interrogée m'apprend qu'elle est très nerveuse et qu'elle a eu de nombreuses attaques. Bromure de potassium 2 grammes.

Le lendemain les frissons ne se reproduisent pas.

26. — On suspend le bromure de potassium.

27. — Nouveau frisson.

28 et les jours suivants. — Bromure de potassium 2 grammes, on continue le bromure jusqu'au 3 décembre.

5 décembre. — La malade sort absolument guérie.

#### OBSERVATION LVII (inédite).

Péan, clinique chirurgicale, tome VII.

Obs. MCXVI — Gros polype fibreux du col. Opération. Guérison.

Charnacé (Julie), cinquante trois ans, entre le 22 juin 1885, salle Denonvilliers, n° 48. Bonne santé antérieure. Réglée à 15 ans, régulièrement ; a eu huit enfants, le dernier il y a treize ans. Accouchement facile. Ménopause depuis cinq ans. Il y a trois ans sensation de gêne dans les parties génitales. On crut à un abaissement de la matrice. Peu à peu des douleurs réelles se firent sentir revêtant le caractère de douleurs d'expulsion, et elle put



voir, après des crises, une tumeur rougeâtre à la vulve. Métrorrhagies de temps à autres. Il y a deux jours pendant une selle, elle eut comme une sensation de déchirure. Une tumeur du volume d'un placenta (?) a été chassée du vagin, mais est restée suspendue par un pédicule.

*Etat actuel.* — La tumeur a une consistance de chancre charnue, une coloration rosée avec quelques points irréguliers, nacrés. Elle est assez régulièrement ovalaire. Le pédicule est de la grosseur du pouce, ferme, dur, sans battements bien appréciables. On le suit jusque dans le col de l'utérus, où il s'insère à droite, moitié sur la lèvre antérieure, moitié sur la postérieure. L'utérus est un peu abaissé et augmenté le volume. Le col béant et déchiqueté.

13 juin. — Opération. Une pince longue et forte est introduite sur le doigt jusque dans le col, et placée sur le pédicule. Section de ce pédicule.

Suites très simples ; la pince est enlevée, quarante-huit heures après ; les pansements consistent en lavages fréquents à la solution de sublimé au millième. La malade sort guérie le 24 juin.

*Examen histologique.* — Polype fibreux d'une constitution assez hétérogène. Il y a peu de fibres lisses ; çà et là on trouve des portions myxomateuses.

#### OBSERVATION LVIII (inédite).

Péan, clinique chirurgicale, Tome, VII p. 97.

Obs. MCXIX. — Polype utérin. Extirpation. Guérison.

Goumet (Bernard), sans profession, soixante et onze ans, entre le 22 mai 1886, salle Denonvilliers. n°. 42. Rien dans les antécédents héréditaires. Personnellement, bonne santé pendant l'en-



fance ; quatre accouchements à terme ; suites de couches normales. Les règles ont toujours été abondantes ; mais, en dehors des règles, pas de métrorrhagie. Ménopause à l'âge de cinquante-deux ans ; depuis la ménopause, ni métrorrhagie ni douleurs abdominales.

*État actuel.* — Polype fibreux du volume d'une noix faisant saillie au niveau de l'orifice externe du col utérin.

29 mai. — Ablation de ce polype avec les ciseaux ; consécutivement, hémorrhagie légère.

Les suites de l'opération ont été bonnes. Pas de fièvre ; pas de douleurs ; pas d'hémorrhagie. L'état général est resté bon. Injections vaginales au sublimé.

14 juin. — État général bon. Aucune complication locale. Au toucher vaginal, on trouve le col utérin normal. Pas d'écoulement.

25. — Exeat.

#### OBSERVATION LIX (inérite).

Péan, clinique chirurgicale, Tom. VII p. 97.

Obs. MCXXI — Polypes fibreux. Ablation. Guérison.

M<sup>me</sup> B. quarante-huit ans, 21 octobre 1884 (malade de la ville). Trois enfants morts en bas âge. Début par une métrorrhagie il y a cinq ans.

*Actuellement.* — Excroissance du col, et principalement de la portion papillaire, saillante de 1 millimètre à 5 centimètres, d'aspect fongueux. Névralgies peu intenses, sauf au moment des règles. Ablation. Guérison.

*Examen histologique.* — Fibro-myome bien caractéristique



provenant de la partie la plus profonde du col de l'utérus, comme le montrent les glandes englobées dans la production polypeuse ; ces glandes hypertrophiées sont revêtues à leur face interne d'un épithélium cylindrique caliciné (glandes et mucus du col). La tumeur elle-même est constituée par un tissu fibreux encore peu consistant relativement et très mêlé de fibres lisses. Les vaisseaux sont nombreux, mais n'offrent rien d'anormal étant donnée la région. Le revêtement épithélial externe de la surface libre de la tumeur a complètement disparu ; le tissu fibreux sous-jacent est simplement condensé et encreûté.

#### OBSERVATION LX (inéдите).

Péan, clinique chirurgicale, tome VII.

Obs. MCIII. — Polype kystique du col de l'utérus (œuf de Naboth). Ablation avec le bistouri. Cautérisation de la surface d'implantation avec le thermo-cautère. Guérison.

Demié (Félicie), cinquante-cinq ans, sans profession, entrée le 3 juillet 1886, salle Denonvilliers, n° 52. Rien dans l'hérédité. Réglée à dix-sept ans, elle l'a toujours été régulièrement ; grossesse et accouchement physiologiques ; jamais de métrorrhagies, pas de leucorrhée.

Depuis un an, se plaint d'une sensation de gêne, quelquefois de douleurs dans la région hypogastrique et dans les lombes ; à part cela, la santé est bonne.

A l'examen au spéculum, on aperçoit, faisant saillie à l'orifice du col de l'utérus, une petite tumeur du volume d'une noisette, lisse, violacée, transparente, ayant tous les caractères des polypes muqueux. Avec le doigt, on peut apprécier son élasticité.



3 juillet. — Anesthésie. Lavage du conduit vaginal ; introduction d'un large spéculum. Nous faisons l'incision bilatérale complète de la portion vaginale du col, de façon à bien voir son intérieur. Puis, après avoir constaté que la tumeur est implantée sur la face latérale gauche du col, au voisinage de l'orifice interne, nous la saisissons et nous l'arrachons. Pendant cette manœuvre, la tumeur se déchire et laisse écouler son contenu, qui est jaunâtre, visqueux, filant. Cautérisation de la surface d'implantation avec le thermocautère. Éponges iodoformées dans le vagin. Glace sur le ventre.

*Examen histologique.* — La tumeur est constituée par un petit polype au centre duquel se trouve une cavité tapissée par un épithélium cylindrique et caliciforme. Sur les bords de la cavité, adhérentes aux cellules de revêtement, se trouvent des masses concrétées d'un mucus assez épais.

Suite de l'opération très heureuses, pas de fièvre. Injection chaque jour au sublimé.

14. — Guérison. Exeat.

#### OBSERVATION LXI ( inédite )

Péan. — Clinique chirurgicale. Tome VII.

OBS. MCIX. — Polype muqueux de l'orifice du col. Ablation. Guérison. Corps fibreux concomitant.

Monin (Félicie), trente-deux ans, marchande de vins, entre le 2 avril 1886, salle Denonvilliers, n° 52. Réglée à dix-huit ans, régulièrement. N'a jamais eu d'enfant, mais a fait une fausse couche en 1875. Il y a trois ans, elle s'est aperçue de l'existence dans le bas-ventre d'une tumeur qui a grossi rapidement, sans



amener cependant aucun trouble menstruel. Quelques douleurs dans le ventre ; aucun trouble dans la défécation et la miction. L'état général s'est maintenu excellent.

*État actuel.* — Énorme tumeur fibreuse de l'utérus. A l'entrée du col, le doigt fait sentir et le spéculum permet d'apercevoir un polype muqueux, allongé, rosé, semblable à une petite sangsue, très mobile, grâce à son pédicule long et étroit qui l'attache à l'intérieur du canal cervical.

Ablation du polype avec la pince de Museux et cautérisation du point d'implantation au nitrate d'argent. Aucune complication consécutive. Exeat le 15 avril.

#### OBSERVATION LXII ( inédite ).

D<sup>r</sup> Péan. Clinique chirurgicale, tome VII.

Obs. MCX. — Polype muqueux du col. Arrachement. Guérison.

Bergue (Louise), cinquante-six ans, entre le 17 avril 1885, salle Denonvilliers. Bonne santé, réglée à treize ans régulièrement ; elle est vierge. Depuis quelque temps, elle souffre du côté des parties génitales, surtout dans la position assise ; pas de pertes, du reste.

*État actuel.* — Bouton hémorrhoidal flétri, sans doute point de départ des souffrances. Au toucher, petite tumeur mollassse sortant du col.

18 avril. — Anesthésie. Un spéculum peut alors être introduit, et on aperçoit nettement un polype muqueux du volume d'une noix, un peu lobulé. Lavage antiseptique. Arrachement du polype avec une pince.

Aucune complication consécutive. Exeat le 25.



OBSERVATION LXIII (inédite).

D<sup>r</sup> Péan. Clinique chirurgicale, tome VII.

OBS. MCVIII. — Polype muqueux de l'utérus. Opération. Guérison.

La nommée Bairi (Carmen), vingt-neuf ans, artiste danseuse, entre le 5 janvier 1886, salle Denonvilliers, n° 53. Rien à noter dans les antécédents héréditaires. Très bonne santé dans la jeunesse. Réglée à onze ans, mariée à treize ans, un enfant à quatorze ans et demi. Jamais de fausses couches depuis. La malade avoue avoir fait beaucoup d'excès génésiques. Pelvi-péritonite à dix-neuf ans. Beaucoup de fatigues comme danseuse au théâtre. Il y a trois ans, petit polype utérin ; opération. Amélioration de l'état général, cessation des métrorrhagies. Il y a six mois, nouvelles métrorrhagies, règles toutes les deux ou trois semaines avec douleurs lombaires. Entrée dans le service le 11 décembre 1885. Constataction de trois ou quatre petits polypes muqueux s'implantant sur le col ou dans sa cavité. Curage avec curette de Récamier de toute la cavité du col. Repos et cessation des métrorrhagies. Malade sortie le 20 décembre 1885. Il y a huit jours, nouvelle métrorrhagie.

*État actuel.* — Petit polype muqueux qui fait légèrement saillie entre les deux lèvres du col. L'examen avec l'hystéromètre fait constater l'implantation du polype sur la partie inférieure de la cavité du corps. État général bon. Rien aux poumons ni au cœur.

6 janvier. — Chloroforme. Incision bilatérale du col avec un long bistouri. Polype attiré dans le vagin avec une pince de Museux ; section avec les ciseaux. Cautérisation de son point



d'implantation avec le thermo-cautère. Injection phéniquée vaginale. Glace sur le ventre.

Injection vaginale avec sublimé au millième, deux fois par jour.

Malade sort le 22 janvier guérie. Pas de fièvre après l'opération.

*Examen de la tumeur.* — A. *Macroscopique.* — La tumeur a le volume d'une petite amande ; d'une coloration blanc rosé, sa surface est absolument lisse ; d'une consistance assez ferme, elle est homogène sur une surface de coupe, et on n'obtient aucun suc par le grattage.

*Microscopique.* — Sur des coupes perpendiculaires au grand axe et comprenant toute l'épaisseur de la tumeur, à un faible grossissement, on voit que la masse de la tumeur est composée de tissu embryonnaire uniformément développé sur toute la coupe et présentant d'espaces en espaces, surtout sur les parties périphériques, des lacunes régulières qu'on peut déjà considérer comme des sections de glandes tubuleuses ou de vaisseaux. Les glandes sont coupées un peu suivant tous les sens, suivant leur axe ou perpendiculairement à celui-ci ; la section des vaisseaux est en général circulaire, et se présente sous forme d'un petit nodule formé par plusieurs couches concentriques d'une épaisseur assez considérable et présentant à leur centre un petit orifice parfois masqué par du sang.

A un grossissement plus fort, on retrouve les cellules embryonnaires uniformément développées et on ne découvre ni faisceaux fibreux ni fibres musculaires lisses.

Les cavités glandulaires sont tapissées par un épithélium cylindrique disposé dans l'immense majorité des cas sur une seule couche ; dans la cavité de quelques glandes, l'épithélium



cylindrique a proliféré et on en compte trois ou quatre couches. Des débris de la prolifération épithéliale sont même tombés dans la cavité glandulaire.

Sur la coupe des vaisseaux, on voit l'endothélium très net ; la tunique moyenne est formée de plusieurs couches de fibres lisses, de sorte que l'on peut en conclure que ces vaisseaux sont déjà arrivés à un degré d'organisation assez avancée.

La périphérie de la tumeur n'est tapissée par aucun épithélium ; les cellules embryonnaires sont simplement plus tassées et moins distinctes.

Etant donnée la présence, dans ce polype, de glandes en tube à épithélium cylindrique, et, d'autre part, l'épaisseur des parois vasculaires et l'absence de fibres lisses en dehors des vaisseaux, nous pensons qu'il s'agit d'un polype vasculaire et glandulaire développé lentement dans la cavité du col de l'utérus.

#### OBSERVATION LXIV ( inédite ).

Fibro-myome de l'utérus occupant toute la cavité de l'organe et remplissant le vagin. Ablation par morcellement.

Due à l'obligeance de M. Péan. 8 janvier 1887.

Guillaumin (Philomène), 45 ans, sans profession, entrée le 17 décembre 1886 au n° 51 de la salle Denonvilliers et opérée à la clinique du 18 novembre 1886.

Rien dans l'hérédité. Réglée à 18 ans, grossesse à terme et naturelle à 27 ans. L'hémorrhagie menstruelle se fait encore très bien régulièrement.

Il y a 18 mois, elle a glissé et les jambes ont été violemment écartées l'une de l'autre. Au même moment, la malade a senti un



craquement dans le bas-ventre ? Très peu de temps après, elle a éprouvé des douleurs pelviennes et a remarqué que quelque chose d'anormal sortait de la vulve. Comme les douleurs étaient très légères, que les rapprochements sexuels se faisaient aussi facilement qu'auparavant, qu'en somme il n'existait qu'une simple gêne pendant la marche et quelque démangeaisons vulvaires, cette femme ne songea pas à voir un médecin. Depuis trois semaines un suintement sanguin par les parties génitales l'ont beaucoup effrayée et l'ont déterminée à venir à l'hôpital.

*Etat actuel.* — Faisant saillie en dehors de l'orifice vulvaire, tumeur cylindroïde ayant un peu la forme, les dimensions et le volume d'un pénis en érection et dont l'extrémité externe présente un renflement rappelant un peu celui du gland. Sa couleur est d'un rose pâle, et à trois centimètres, à son extrémité libre se voit une ecchymose de la largeur d'une pièce de deux francs, résultant du frottement. En écartant la vulve, on constate que cette tumeur, qui à première vue, semble formée par l'allongement d'une des petites lèvres est absolument indépendante d'elle et du vagin dans laquelle elle est à la manière d'un battant de cloche. En effet, le doigt passe librement entre la tumeur et les parois de ce conduit. Le doigt reconnaît, en outre, qu'elle provient de la lèvre antérieure du col et que c'est cette lèvre qui a pris un énorme développement. L'utérus ne semble ni déformé ni déplacé ; les culs-de-sac vaginaux ne semblent pas altérés : la muqueuse vaginale n'est ni enflammée ni ulcérée, et il n'y a ni cystocèle ni rectocèle.

Etat général très bon.

18 décembre 1886. — Anesthésie, lavage de la vulve préalablement rasée avec un liquide antiseptique, puis la malade étant dans le décubitus dorsal, les genoux fléchis sur les cuisses ;



celles-ci écartées et fléchies sur le bassin, nous plaçons dans le vagin des rétracteurs univalves de notre modèle que les aides sont chargés de maintenir latéralement. Le col de l'utérus se présente alors hypertrophié, allongé dans sa portion sous-vaginale et portant une énorme tumeur d'aspect éléphantiasique qui provient de l'allongement exceptionnel de la lèvre antérieure. Après nous être assuré une dernière fois qu'il n'y a pas de cystocèle ni de rectocèle, nous coupons circulairement à l'aide du bistouri, la muqueuse vaginale qui l'entoure à sa base ; puis, par cette voie, nous incisons obliquement, d'avant en arrière, et de dehors en dedans la tunique musculuse utérine dans la moitié de son épaisseur. Ceci fait, nous opérons la section du col, depuis son orifice inférieur jusqu'à cette incision circulaire, sans comprendre dans cette section la muqueuse de la tunique musculaire profonde. Dans un second temps, nous coupons cette muqueuse obliquement, de façon à regagner la partie profonde de l'incision externe. Le col se trouve ainsi complètement détaché et retiré en même temps que la tumeur qu'il supporte. Il ne reste plus alors qu'à rapprocher et à maintenir adossées par des anses métalliques séparées, les deux lèvres formées, d'un côté, par la tunique vaginale, et, de l'autre, par la muqueuse utérine et la tunique musculaire évidée : ce qui est facile avec notre chasse-fil. En suturant les lèvres de la plaie, nous avons pris soin de laisser une ouverture correspondante à l'orifice utérin et de ne pas rétrécir la cavité du col.

Tamponnement du vagin avec des éponges saupoudrées d'iodoforme.

*Examen histologique.* — Il s'agit d'un polype simple du col utérin. Toute la périphérie de cette excroissance est tapissée par un revêtement épidermique complet et très régulier. Dans la



ma-se même du polype, on trouve des faisceaux de tissu conjonctif dense; de très nombreuses travées de fibres musculaires, lisses des glandes tapissées d'épithéliums cylindriques. Des cavités kystiques provenant de la dilatation de certaines glandes. La tumeur pourrait être appelée fibro-myome pédiculé et kystique. On y trouve, en somme, tous les éléments qui existent à l'état normal dans le col utérin.

#### OBSERVATION LXV (Inédite).

(due à l'obligeance de M. le Dr Doléris).

Fibrome sous-muqueux. Tentatives de section. Hystérectomie vaginale cervicale. Fragmentation de la tumeur. Guérison. Récidive au bout de quelques mois.

Levet Mélanie, 36 ans, concierge.

La malade m'est adressée à la clinique d'accouchement par le Dr Maygrier et un confrère de la ville, le 28 février 1884.

*Antécédents.* — Première hémorrhagie au mois de juin 1883; un mois durant. A partir de cette époque, hémorrhagies fréquentes se renouvelant à peu près tous les quinze jours.

Depuis quelques jours, violentes douleurs, et écoulement de sang avec caillots fétides. L'utérus remontait jusqu'à l'ombilic.

Cet ensemble de phénomènes avait fait soupçonner en ville une grossesse en train de se terminer par un avortement laborieux. M. Maygrier avait redressé le diagnostic.

*Examen local.* — Le toucher est très-douloureux. Ecoulement d'un liquide noirâtre extrêmement fétide. Caillots décomposés dans le vagin, presque effacé et permettant aisément l'accès de deux doigts. On sent une tumeur molle dont on enlève quelques débris ramollis et putréfiés, mais une fois ces débris enlevés, une



large irrigation antiseptique pratiquée dans la cavité utérine, on ne sent plus qu'une masse très-dure, adhérente en arrière et à gauche aux parois de la matrice.

Le segment inférieur de l'utérus est développé et rempli par le pôle accessible de la tumeur. La surface du segment supérieur examiné par l'abdomen est elliptique, allongée et atteint presque l'ombilic. La masse dans son entier a une forme ovoïde.

*Etat général.* — Pâleur extrême, faciès émacié, muqueuses décolorées, affaiblissement profond, pouls très-rapide, mais peu de fièvre (38° 2).

*Diagnostic.* — Fibrome sous-muqueux en voie de décomposition putride.

*Traitement.* — Pendant près de 36 heures, on se contente de relever l'état général et de déblayer toute la partie altérée du néoplasme, au moyen d'irrigations antiseptiques fréquentes. L'écoulement sanguin est modéré et la température reste peu élevée. La fétidité diminue.

Le 2 mars, au matin, la malade a un frisson. Je me décide à intervenir. Pensant avoir affaire à un polype à large pédicule mais possible à circonscrire avec le fil d'un serre-nœud, je tente ce procédé sans toutefois y réussir. Je me sers alors de larges curettes et je n'aboutis qu'à entraîner quelques lambeaux déchiquetés et quelques caillots. Ces échecs successifs ont eu cependant pour effet de mettre à découvert un foyer de liquide putride profondément situé. De plus il m'ont permis de rectifier mon diagnostic, en me montrant que la tumeur était sessile, impossible à circonscrire avec un lien ; et qu'en raison de ces larges adhérences elle ne céderait qu'à d'autres procédés.

Irrigations soigneuses de la cavité ; administration de 3 grammes de seigle ergoté par 24 heures, par doses fractionnées.



Le lendemain, 3 mars, je constate que la situation n'a pas empiré, mais la malade accuse des douleurs vives dans le bas-ventre. J'ai d'ailleurs réfléchi, et je pense que je puis tenter, sinon d'enlever la tumeur tout entière, du moins d'extraire les parties accessibles.

Chloroformisation. Abaissement du col par tractions ; section bilatérale, à 3 centimètres de hauteur. Le champ est assez large, et la partie accessible du fibrome assez molle pour me permettre d'enlever de suite 2 gros fragments au moyen des ciseaux et des pinces. Je poursuis l'opération en détachant, avec les ciseaux, la périphérie de la tumeur sur les parties adhérentes, aussi haut que mes doigts peuvent atteindre. Ce faisant, je mets en usage le procédé habituel de l'embryotomie avec les ciseaux de Dubois. J'ai eu tout lieu de me féliciter de ma manière de faire, car j'ai réussi à extraire successivement 3 gros fragments, et à arriver ainsi sur le pédicule ; j'ai opéré l'ablation de la même manière en l'abaissant avec une forte pince tenue par un aide.

La perte de sang a été très-moderée.

La majeure partie de la tumeur était solide, résistante, non altérée : c'était un fibrome dur.

Pansement antiseptique, seigle ergoté ; sulfate de quinine préventivement.

Ce traitement est continué pendant 4 jours.

La malade n'a point de fièvre.

L'état général se relève rapidement ; l'écoulement disparaît et l'opérée sort le 12 avril.

L'utérus dépasse encore la symphyse et mesure 9 centimètres.

24 avril 1884. — La malade va de mieux en mieux, les règles sont venues le 12 avril et se sont terminées le 21, la cavité utérine



mesure 9 centimètres et demi. Le corps de l'utérus est difficile à sentir au-dessous de la symphyse pubienne par le palper. Il est en antéflexion marquée et ses dimensions transversales sont assez considérables.

15 juin 1884. — La malade est toujours satisfaite de son état général. Plus de pertes, mais une douleur légère.

A l'examen, je trouve l'utérus avec un volume triple de l'état normal. La cavité ne mesure toujours que 9 centimètres. J'estime qu'il y a une récurrence par développement d'un autre fibrome.

Aujourd'hui janvier 1888, je traite encore cette malade. Il s'est développé depuis ma première opération en 1884 un fibrome volumineux qui a fini par s'isoler vers le péritoine et qui remplit une partie du bassin laissant l'utérus avec son volume à peu près normal.

Je ne suis pas bien sûr qu'un troisième fibrome ne se forme pas. Ces nouveaux néoplasmes se sont développés sans symptômes très-graves, c'est à peine si elle a parfois quelques douleurs et des règles prolongées.

---








HYSTÉROTOMIE POUR EXTIRPATION DE FIBROMES  
DU CORPS DE L'UTÉRUS







OBSERVATION LXVI.

Paroi antérieure du corps de l'utérus fibrome interstitiel.

22 septembre 1884.

Hystérotomie. Emploi du forceps-scie.

Péan obs. 674. *Leçon de clin. chir.*, tome IV.

Femme agée de 59 ans. Traitée depuis 3 ans par plusieurs chirurgiens pour un cancer de l'utérus, à cause des nevralgies intenses, de la teinte jaune paille, de la leucorrhée fétide et des métrorrhagies. Depuis 6 mois, celles-ci sont continues et menacent l'existence.

Diagnostic : fibrome interstitiel du corps de l'utérus produisant des hydorrhées intermittentes, d'une fétidité intolérable par suite de la rétention de mucus et de sang au dessus du col, l'hypertrophie secondaire de la tunique musculaire, et la septicémie. Col mollasse, hypertrophié, non dilaté. Il permet d'introduire l'index qui ne sent aucune tumeur. Celle-ci est donc placée trop haut au fond de l'utérus pour qu'il soit possible de l'atteindre sans couper le col de chaque côté et sans dilater la cavité du corps. Ces incisions faites comme chez les malades précédentes donnent tout à coup issue à un 1/2 litre de liquide sanguinolent, d'une fétidité intolérable qui était retenu dans la cavité du corps, à la manière d'une hématocele. Elles permettent de reconnaître que le fibrome siège dans l'épaisseur de la paroi antérieure de l'organe et envoie un lobe



qui faisait tampon au dessus de l'orifice du col en causant la rétention. Dilatation de la cavité de l'organe, attraction et section de la moitié sous-muqueuse du fibrome avec la pince scie. Attraction de la partie restante avec les pinces de Museux. Placement de deux pinces longues, courbes, dentées, et fenêtrées sur l'enveloppe de la tumeur, entre elle et la paroi : dissection rapide avec les ciseaux et énucléation. Si je n'avais pas laissé les pinces à demeure après l'excision de la première moitié de la tumeur, les parois opposées du corps de l'utérus, seraient revenues si vite sur elles-mêmes et le reste de la tumeur aurait été caché si vite que j'aurais eu beaucoup de peine à placer ensuite convenablement mes pinces. L'ablation terminée, j'examine avec l'index si tout est complètement énucléé, je retire ensuite toutes les pinces, je fais une injection intra-utérine d'eau alcoolisée au 1/3, et je fais le tamponnement avec 2 éponges imbibées d'alcool pur. Pas d'hémorrhagies. Poids de la tumeur : 1800 grammes, suites des plus favorables.

#### OBSERVATION LXVII.

Fibrome interstitiel. Hystérectomie partielle. Inversion utérine accidentelle. — Guérison 17 juin 1884. — Malade du D<sup>r</sup> Sarat.

Péan, obs. 672. *Leçons de clinique chirurgicale*, tome IV.

Femme âgée de 40 ans. Arrivée au dernier degré de l'anémie. Syncopes fréquentes. Depuis deux mois, inanition poussée au point qu'elle ne peut tolérer ni aliments, ni boisson, par l'estomac, sans les vomir. Début 16 ans. Pas d'enfants. Plusieurs de



mes collègues avaient proposé l'ablation des deux ovaires par la gastrotomie pour arrêter les métrorrhagies, croyant l'ablation des tumeurs utérines par la voie vaginale impossible. Le col utérin est tellement rigide et étroit qu'il était impossible de tenter la dilatation avec mon speculum divulseur pour chercher si le fibrome est sous-muqueux ou interstitiel. Au moyen de mes valves coudées, je dilate la vulve et le vagin assez pour bien voir le col de l'utérus, la malade était couchée sur le dos, le siège élevé. J'attire le col avec des pinces de Museux et je le coupe à droite et à gauche en mettant plusieurs pinces hémostatiques longues et droites sur les artères utérines à cause de l'hémorrhagie. Le col ainsi sectionné jusqu'au corps, je vois apparaître la partie inférieure d'un gros fibrome interstitiel qui fait plus saillie du côté de la muqueuse utérine que du côté du péritoine. Je dilate alors la cavité du corps de l'utérus avec un divulseur à trois branches, assez pour saisir le fibrome avec mon forceps-scie. Je coupe ainsi sa moitié sous-muqueuse et son enveloppe du côté de la cavité intra-utérine sans avoir de perte sanguine. Ceci fait, j'attire le reste de la tumeur avec de fortes pinces de Museux, je coupe, en dehors des pinces, avec des ciseaux pour l'énucléer sur une hauteur assez grande pour distinguer la portion externe de son enveloppe sur laquelle je mets les grosses pinces courbes, fenêtrées, dentées que j'ai fait construire, il y a plusieurs années, à cet effet. Je continue à attirer la tumeur, à mesure que je l'énuclée au point de produire l'inversion comme je l'avais fait avec succès à l'hôpital S. Louis deux jours auparavant sur une autre malade. Cette inversion facilite l'application des pinces et la dissection totale.

L'opération terminée, je réduis l'inversion. Durée 30'. Tam-



ponnement avec des éponges phéniquées laissées six heures.  
Injections phéniquées les jours suivants.

Poids de la tumeur un kilog.

OBSERVATION LXVIII (malade du D<sup>r</sup> Quintard).

Due à l'obligeance de M. Péan.

Fibrome du fond, fibro-myomes multiples.

Hystérotomie vaginale le 18 janvier 1885. Guérison.

X..., de 21 ans ; réglée à 13 ans, toujours abondamment : non-mariée. Pertes continues depuis 3 ans, ayant résisté au lavage utérin. Très anémiée. Douleurs fortes depuis 18 mois. Tumeur multilobée du corps de l'utérus, remontant à trois travers de doigt au-dessus du pubis. Col petit, long, fermé, hypertrophié en longueur dans la portion sus et sous-vaginale.

Vulve rasée. Vagin lavé au sublimé. Dissection circulaire du col sans ouvrir les culs-de-sac péritonéaux, section bilatérale du col et du corps de l'utérus. Abaissement avec des pinces de Museux modifiées. L'exploration digitale montre que la tumeur est implantée dans le fond de l'utérus, au niveau duquel elle fait une légère saillie. Dilatation de la cavité utérine avec des valves. Incision de la muqueuse recouvrant 3 tumeurs, qui sont ensuite enlevées par morcellement, sans perdre de sang. L'opération terminée, excision des lèvres trop allongées du col et suture de la plaie vaginale. Lavage au sublimé. Pansement iodoformé. Suites des plus simples, bien que la tumeur pèse 650 grammes, et que l'opération ait duré une heure. Pas de récurrence depuis cette époque.



OBSERVATION LXIX (malade du D<sup>r</sup> Filleau).

Due à l'obligeance de M. Péan.

Fibrome de la paroi antérieure. Fibro-myome.

Hystérotomie vaginale le 11 février 1885. Guérison.

X..., 28 ans, réglée, à 15 ans ; mariée à 22 ans ; pas d'enfants. Pertes abondantes depuis 2 ans. Névralgies intolérables depuis 9 mois. Station debout impossible. Nervosisme. Rien au lavage utérin. Tumeur fibreuse, bosselée, de la paroi antérieure et du fond de l'utérus, comprimant la vessie, les uretères, s'engageant dans l'épaisseur de la cloison vésico-vaginale, remontant presque à l'ombilic. Même manuel opératoire que pour la précédente. Durée : 2 heures. — Suites immédiates et consécutives des plus favorables, sauf une incontinence d'urine qui a duré 2 mois et a disparu spontanément.

OBSERVATION LXX (malade du D<sup>r</sup> Michel).

Due à l'obligeance de M. Péan.

Fibromes du fond et parois. Fibro-myome double.

Hystérotomie vaginale le 13 mars 1885. Guérison.

X... 25 ans ; réglée à 12 ans ; mariée à 18 ans ; 3 enfants. Une fausse couche il y a 8 mois. Ménorrhagies depuis 5 ans. Leucorrhée fétide, abondante depuis 18 mois, faisant craindre une tumeur maligne. Névralgies iliaques gauches. Dysurie et constipation opiniâtres. Col utérin normal. Corps de l'utérus énorme, bosselé, avec deux saillies du volume d'un œuf de poule,



paraissant mobiles. Dissection circulaire du col, qui est ensuite ouvert sur les deux côtés et dilaté avec deux valves. Ablation totale de deux tumeurs par morcellement. Lèvre postérieure du col conservée, l'antérieure excisée et suturée au vagin pour faciliter l'opération. Durée : 2 heures.

OBSERVATION LXXI (Malade de l'Hôpital).

Due à l'obligeance de M. Péan.

Fibrome de la paroi postérieure et côté gauche. Fibromes du col multiples. Hystérotomie vaginale le 23 avril 1885. Guérison.

X... 58 ans ; réglée à 16 ans ; non mariée. Épuisée par misère, par inanition et par métrorrhagies datant de 5 ans, rebelles aux agents médicaux. Leucorrhée abondante. Douleurs expulsives, continues depuis six mois. Dissection circulaire et incision bilatérale du col nécessitant 3 pinces à mors longs et courbes. Incision de la muqueuse interne du col permettant d'enlever rapidement et par morcellement un fibro-myome du volume d'une pomme d'api, très éloigné des autres tumeurs, ce qui nécessite la section bilatérale du corps. Grâce à celle-ci, il devient facile d'enlever, par morcellement, trois autres tumeurs séparées, du volume total d'une tête de fœtus à terme, sans perdre de sang, grâce à la pression des rétracteurs maintenus par les aides. Poids 2 kilogrammes. Durée : 1 h. 1/2.



OBSERVATION LXXII (malade du D<sup>r</sup> Garnier).

Due à l'obligeance de M. Péan.

Fibromes du fond et col. Fibromes multiples.

Hystérotomie vaginale le 6 mai 1885. Guérison.

Succombe quelques temps après à une affection cardiaque.

X... 52 ans ; réglée à 14 ans ; mariée à 28 ans. Pas d'enfants. Hémorrhagies depuis 6 ans, continues depuis 1 an, malgré la médication interne. Avait refusé, l'opération jusqu'à ces jours derniers, où elle a failli succomber à une syncope, qui l'a décidée. Douleurs expulsives continues. Leucorrhée nauséabonde. Pâleur cireuse des téguments. Vulve rasée, vagin lavé, très difficile à dilater avec les rétracteurs. Col dilaté, rempli par une masse fongueuse, fétide, en voie de sphacèle, que j'enlève par morcellement (1 kilogr.). Lavages abondants au sublimé. Reste à enlever la tumeur du corps ce qui devient facile, grâce au débridement bilatéral et à la dilatation du col. Je retire ainsi 4 kilogr. de tissu fibreux, enflammé, qui n'aurait pas tardé à entraîner la mort par septicémie. Durée : 55 minutes. Suites immédiates des plus favorables.

OBSERVATION LXXIII (malade du D<sup>r</sup> Malhené).

Due à l'obligeance de M. Péan.

Fibrome du fond. Fibrome unique. Hystérotomie vaginale  
le 16 mai 1886. Guérison.

X... 30 ans ; réglée à 14 ans ; mariée à 21 ans ; 1 enfant il y a 7 ans. Deux fausses couches il y a 4 ans et 2 ans. Depuis 18



mois, hémorrhagies profuses, continues, après une aménorrhée, ce qui avait porté le professeur Tarnier à craindre une grossesse et une nouvelle fausse couche. Depuis plusieurs jours les pertes deviennent fétides, ce qui fait craindre que la tumeur ne soit de nature maligne. Fièvre continue ; pouls faible : 140 ; température axillaire : 39. Vulve rasée, vagin lavé. Col disséqué, débridé sur les côtés, de même que le corps. Ils sont dilatés ensuite avec des rétracteurs. Le doigt sent au fond de l'utérus un lobe mollasse emphysémateux, au niveau duquel la muqueuse intra-utérine divisée permet de constater la présence d'un énorme fibro-myome verdâtre, noirâtre, ce qui peut expliquer pourquoi, du 12<sup>e</sup> au 55<sup>e</sup> jour, il y a eu une petite fistule recto-vaginale qui a laissé passer des gaz et quelques matières liquides, due sans doute à la chute de l'eschare. Cette fistule s'est guérie spontanément. Durée de l'opération : 1 h. 1/4.

OBSERVATION LXXV (malade du Dr Goupil).

Due à l'obligeance de M. le Dr Péan.

Fibrome du corps. Fibro-myomes multiples. Kyste interstitiel. Hystérotomie vaginale le 28 nov. 1885. Guérison. Succombe peu de temps après à l'alcoolisme, doit être compté comme succès opératoire.

O..., 58 ans ; réglée à 13 ans ; 3 enfants. Épuisée par l'alcoolisme et l'inconduite. Pertes sanguines depuis 6 ans, continues depuis trois mois. Maigreur squelettique. Hallucinations. Tumeur reconnue il y a vingt ans, s'étant accrue depuis cinq mois avec une extrême rapidité, au point de tripler de volume, de remonter au-dessus de l'ombilic et de faire saillie au niveau de la fosse iliaque droite. Vulve rasée, vagin lavé, rétracté. Col volu-



mineux, disséqué, incisé sur les côtés, de même que le corps de l'utérus, dans lequel le doigt sent sur la face antérieure une tumeur qui en remplit la cavité et qui est enlevée par morcellement, sans difficulté (1 kilogr. 1/2). Le doigt sent ensuite sur la face postérieure et le fond trois autres tumeurs; l'une, du volume d'une châtaigne, enlevée par énucléation; les deux autres, du volume d'une tête de fœtus à terme, qui sont enlevées par morcellement. L'une de ces dernières contient un kyste séro-sanguin, qui se vide au cours de l'opération et qui m'avait fait croire tout d'abord que j'avais traversé la paroi latérale gauche de l'utérus et incisé un kyste du ligament large. L'examen a montré qu'il s'agissait d'un fibro-myome utérin, devenu kystique, dont l'ablation a nécessité le pincement temporaire de trois vaisseaux. Excision de la lèvre antérieure, qui est suturée à la plaie vaginale. Durée : 1 h. 1/2. Suites immédiates favorables, malgré une poussée fébrile intense survenue du quatrième au huitième jour, et qui avait inspiré quelques inquiétudes.

OBSERVATION LXXV (malade du D<sup>r</sup> Aubeau).

Due à l'obligeance M. le D<sup>r</sup> Péan.

Fibromes multiples du corps, fond et paroi postérieure.

Hystérotomie le 26 janvier 1886. Guérison.

X..., 36 ans; réglée à 12 ans et demi. Pas d'enfants. Douleurs lombo-abdominales continues, exaspérées aux époques menstruelles depuis 5 ans. Métrorrhagies presque continues depuis 2 ans, anémie, troubles digestifs, nervosisme.

Tumeur du fond de la paroi antérieure de l'utérus remontant à l'ombilic.



*Opération.* — Dissection circulaire du col utérin. Pincement des ligaments larges. Incision bilatérale du col et du corps. Doigt introduit dans la cavité utérine sent un fibrome dans la paroi antérieure. Il est enlevé par morcellement. Trois autres du volume d'une châtaigne à celui d'une tête fœtale, à terme, sont enlevés de la même manière, dans l'épaisseur du fond de l'utérus.

Excision de la lèvre antérieure du col trop contusionnée. 10 pinces à demeure. Pansement iodoformé. Guérison rapide : Pinces retirées après 30 heures.

Durée 45 minutes.

#### OBSERVATION LXXVI.

Due à l'obligeance de M. Péan.

Fibrome unique, corps, paroi postérieure. Guérison.

Hystérotomie le 15 février 1886.

X..., 40 ans ; réglée à 14 ans ; mariée à 21 ans ; 2 enfants ; épuisée par 5 crises de péritonite partielle et de métrorrhagies, datant de 6 ans : constipation opiniâtre par compression sur le rectum par la tumeur fibreuse. Dissection circulaire du col porté en arrière jusqu'au niveau du cul-de-sac postérieur.

Pincement des ligaments larges ; incision bilatérale du col, des tuniques musculaire et muqueuse de la partie inférieure du corps, mettant à nu la tumeur qui est extraite par morcellement : les fragments réunis ont le volume d'un œuf d'autruche.

15 pinces à demeure, retirées après 36 heures. Pansements avec éponges iodoformées, retirées après 48 heures, et remplacées par injection au sublimé.

Durée 35'.



OBSERVATION LXXVII.

Due à l'obligeance de M. le D<sup>r</sup> Péan.

Trois fibromes, corps, fond et paroi antérieure.

Hystérotomie le 15 mars 1886. Guérison.

X..., 50 ans ; réglée à 11 ans ; mariée à 21 ; pas d'enfants, épuisée par douleurs lombo-abdominales depuis 10 ans. Métrorrhagies fréquentes depuis 5 ans : malade ne peut marcher, se tenir debout

Dissection circulaire du col qui est incisé ensuite sur les côtés de même que la partie inférieure du corps. 2 fibromes (œufs de poule) dans la paroi antérieure et un fibrome (châtaigne) très saillant du côté de la muqueuse est enlevé par morcellement.

16 pinces à demeure : 40 heures.

*Pansement.* — Eponges iodoformées, retirées le 3<sup>me</sup> jour, et remplacées par injection de sublimé.

OBSERVATION LXXVIII.

Due à l'obligeance de M. le D<sup>r</sup> Péan.

Fibrome unique : corps et paroi postérieure.

Hystérotomie, le 10 avril 1886. Guérison.

X..., 48 ans, réglée à 12 ans et demi. Pas d'enfants; depuis trois ans, crises de péritonite. Guérison partielle ayant fait croire à plusieurs reprises à une hématocele rétro-utérine ou à une rétroflexion de la matrice. Depuis deux ans ménorrhagie. Obstruction presque complète du rectum par la tumeur qui fait saillie au fond



du vagin et qui remonte à égale distance du pubis et de l'ombilic.

Dissection circulaire du col. Discission bilatérale de la paroi postérieure de la tumeur enlevée par morcellement sans difficulté, grâce au peu d'adhérences de la tumeur au tissu musculaire dans lequel elle est enkystée. Bien qu'elle fasse une grande saillie dans la cavité péritonéale, celle-ci n'est pas ouverte; 21 pinces hémostatiques laissées à demeure 36 heures. Durée 50 minutes. Pansement iodoformé renouvelé le troisième jour.

OBSERVATION LXXIX (malade du D<sup>r</sup> Stenel).

Due à l'obligeance de M. Péan.

Cinq fibromes, corps, fond et paroi postérieure.

Hystérotomie le 3 mai 1886. Guérison.

X..., 45 ans, réglée à 14 ans ; sage-femme épuisée par prostitution, par misère physiologique et surtout par métrorrhagies, presque continues depuis cinq ans. Traitée sans succès il y a deux ans. Nervosisme.

Depuis deux mois, vomissements par inanition et syncopes fréquentes. Métrorrhagies continues. Malade garde le lit. Pouls filiforme ; Temp. 36°.

Tumeur fibreuse remontant à l'ombilic ; compression sur le rectum.

Incision circulaire du col jusqu'au corps rendue difficile par l'élévation du corps et le volume de la tumeur qui ne permettait pas de l'abaisser.

Section bilatérale du col hypertrophié ; fibro-myome, du volume d'un œuf de poule, faisant saillie dans le péritoine et enlevé par morcellement, sans intéresser le cul-de-sac de Douglas.



Section du tissu musculaire qui recouvre une seconde tumeur, reconnaissable au doigt, dans la cavité du corps, et située dans la paroi postérieure du corps. Attraction et ablation par morcellement du fibrome, qui a le volume d'une tête d'adulte. La vaste cavité laissée par cette ablation me permet de reconnaître et d'enlever, par morceaux, trois autres fibromes, gros comme des œufs de poule, situés dans l'épaisseur du fond de l'utérus. Pansement avec plusieurs éponges iodoformées.

Toutes sont retirées après quarante-huit heures, en même temps que 28 pinces laissées à demeure.

Lèvres du col excisées au cours de l'opération pour faciliter le morcellement : la portion restante, en avant et en arrière, est suturée aux lèvres de la plaie vaginale.

Deux mois après, involution utérine parfaite ; guérison.

#### OBSERVATION LXXX.

Fibrome : hystérotomie vaginale et morcellement. Péan. *Gazette des hôpitaux*, 1886, p. 446. Guérison.

Une malade, âgée de 42 ans, vient nous consulter en mars 1885 pour un fibrome de la paroi postérieure de l'utérus qui produisait des hémorrhagies inquiétantes et comprimait le rectum.

Le toucher vaginal et le toucher rectal combinés au palper abdominal nous font reconnaître que la tumeur est unique, occupe les fosses iliaques et remonte jusqu'à l'ombilic.

La malade anesthésiée est placée dans le décubitus latéral gauche, nos rétracteurs courbes écartent les parois du vagin, et nous disséquons le col jusqu'au cul-de-sac de Douglas, que nous ouvrons.



La partie inférieure de la tumeur, qui descend dans la cloison recto-vaginale, est mise à nu : nous reconnaissons qu'elle y est solidement enclavée. Plaçant alors la malade dans le décubitus dorsal, nous détachons du vagin la partie antérieure du col, et nous disséquons le corps de l'utérus jusqu'au cul-de-sac péritonéal antérieur, qui n'est pas ouvert, puis nous faisons la section bilatérale du col dans toute sa hauteur. Celui-ci a le double de son volume normal.

La cavité du corps de l'utérus, également agrandie, mesure 15 cent. de longueur. Une fois l'utérus détaché, il devient possible de l'abaisser et avec lui la tumeur. Nous coupons celle-ci profondément, en son milieu, avec le bistouri.

Dès que cette ouverture est faite, je saisis chaque moitié de la tumeur, avec mes fortes pinces à hystérectomie, à mors carrés et dentés, puis, tirant en bas, j'abaisse et j'évide l'intérieur, tout en ménageant la capsule d'enveloppe.

Après avoir excisé la moitié inférieure, j'attire avec les pinces les portions sus-jacentes et, à l'aide de tractions bien combinées, je finis par abaisser et par morceler la portion supérieure de la tumeur qui vient en entier. Celle-ci a le volume d'une tête de fœtus à terme. La tumeur extraite, je reconnais qu'elle s'était creusée une vaste loge dans l'épaisseur de la paroi postérieure de l'utérus hypertrophié autour d'elle, qu'elle faisait aussi saillie dans la cavité utérine dont la muqueuse était ulcérée par places, et qu'elle avait rempli le cul-de-sac de Douglas, qui se trouvait ainsi largement ouvert.

Il ne nous reste plus qu'à placer quelques pinces à demeure sur les vaisseaux saignants, à laver le vagin au sublimé et à le tamponner avec de la gaze iodoformée. Le douzième jour, les fils sont enlevés ; et, le quinzième, la malade rentre chez elle, complètement guérie.



OBSERVATION LXXXI (inédite).

Due à l'obligeance de M. le Dr Péan.

Enorme corps fibreux intra et extra-utérin. Tentative d'ablation.

Gangrène totale de la tumeur. Septicémie. Mort.

B... (Armandine), trente-quatre ans, domestique, entre le 23 novembre 1885, salle Denonvilliers, n° 51. Santé délicate ; réglée à onze ans, régulièrement. Un enfant à vingt-deux ans. Il y a dix-huit mois, elle commença à avoir des pertes continuelles. Il y a un an, apparition d'une tumeur dans le bas-ventre ; accroissement rapide ; affaiblissement et amaigrissement.

*État actuel.* — Tumeur remontant jusqu'à l'ombilic, arrondie, lisse, de consistance fibreuse. Col utérin entr'ouvert ; dans sa lèvre postérieure est une tumeur occupant son épaisseur et se prolongeant dans l'utérus.

16 janvier. — Anesthésie et deux pinces dentées sont placées, l'une en bas, sur la portion intra-cervicale ; l'autre en haut, embrassant la portion intra-utérine. Ablation par morcellement de la partie inférieure. Injections au sublimé. Les pinces sont laissées quarante-huit heures en place. La tumeur se sphacèle ; fétidité extrême et septicémie, malgré les injections antiseptiques ; fièvre à 40° le soir, et 38° le matin.

20 février. — Anesthésie. Large ablation des parties sphacélées. Les jours suivants : adynamie profonde au bout de six jours ; vomissements, douleurs abdominales. Mort le 1<sup>er</sup> mars.

*Autopsie.* — Petit bassin rempli par un litre de pus jaunâtre. Injection, Péritoine et anses intestinales reposant sur l'utérus. *Utérus* rempli par une tumeur du volume d'une tête



d'adulte et pesant 1,035 grammes, complètement sphacélée, adhé-  
rant intimement à la paroi interne de la matrice dont il est im-  
possible de la séparer. Les parois utérines ne sont pas augmen-  
tées. Un peu de pus dans la cavité de la trompe droite à son ori-  
gine utérine. Lymphangite du *ligament large droit* dont les  
lymphatiques sont dilatés par places, moniliformes et remplis de  
pus. Un de ces abcès lymphangitiques s'est rompu et a déter-  
miné l'écoulement du pus dans les parties déclives du petit  
bassin. Le ligament large gauche est intact. Rien dans le *vagin*  
et les culs-de-sacs. *Rectum* sain. *Reins* amyloïdes. *Foie* égale-  
ment amyloïde. Vésicule biliaire énorme et contenant quatre  
calculs à facettes, bruns, verdâtres, durs, du volume d'une  
grosse noisette. *Rate* normale. *Poumons* présentant, aux deux  
sommets, des tubercules crus ; quelques noyaux d'apoplexie pul-  
monaire, du volume d'un gros poids, dans le lobe moyen et le  
bord antérieur du poumon droit. Rien par ailleurs.

OBSERVATION LXXXII (malade du D<sup>r</sup> Ricord).

Due à l'obligeance de M. Péan

Six fibromes, corps, fond et paroi postérieure.

Hystérotomie vaginale et morcellement le 11 mai 1886. Guérison.

X..., 56 ans, réglée à 17 ans, un enfant. Début : 13 ans.

Depuis quatre ans, métrorrhagies continues, développement  
rapide depuis un an, anémie et nervosisme inquiétants, névral-  
gies, dyspepsie, leucorrhée intense. Tumeurs multiples, fibreuses,  
dans un utérus remontant à l'ombilic, reconnaissables seulement  
par le palper hypogastrique ; col gros, sain. Dissection circulaire  
du col, très profonde, en arrière, du côté du péritoine qui est ou-



vert. A ce niveau, section et ablation, par morcellement, d'un fibrome du volume d'un œuf de poule qui est enlevé sans difficulté. Incision bilatérale du col et du corps permettant l'introduction des rétracteurs et de l'index jusqu'au fond de la cavité. Cinq autres tumeurs sous-péritonéales ne sont pas senties : section des tuniques musculuse et muqueuse pour les voir, les morceler, les énucléer. Toutes sont entourées par le tissu musculaire hypertrophié. C'est seulement en coupant les cloisons musculaires qui les séparent que l'on peut distinguer le tissu morbide à sa couleur blanchâtre. Ces tumeurs ont le volume d'une grosse orange. Excision de la portion vaginale du col et suture des lèvres avec fils métalliques ; suture des parties latérales de la plaie au moyen de huit fils. Pincés hémostatiques enlevés. Pansement avec tampons de gaze iodoformée laissés en place trois jours.

Durée 1 h. 1/2.

OBSERVATION LXXXIII (malade des D<sup>rs</sup> Drohin et Varmeveau).

Due à l'obligeance de M. Péan

Fibrome unique, fond.

Hystérotomie vaginale : morcellement : 18 mai 1886. Guérison.

X..., 36 ans, réglée à 13 ans, vierge ; début depuis six ans ; depuis dix-huit mois : névralgies lombo-abdominales et métrorrhagies très abondantes. Anémie, couleur de cire ; nervosisme ; menstruation abondante, pénible, fort douloureuse pendant six jours.

Anesthésie : dilatation du canal vulvo-vaginal. Col conique, attiré avec des pincés et disséqué circulairement avec le bistouri, les ciseaux et la spatule.



Incision exploratrice du fond de l'utérus permettant de découvrir un fibrome blanchâtre qui est saisi avec une pince à dents et extrait par morceaux, du volume d'une châtaigne, jusqu'à ce que la dernière portion, du volume d'un œuf, soit attirée par énucléation. Volume : tête de fœtus à terme. Pas de sang perdu. Excision et suture des lèvres du col. Pansement avec la gaze et les éponges iodoformées.

Au réveil, violente crise hystérique avec crise de dyspnée. Durée 25'.

#### OBSERVATION LXXXIV (malade du D<sup>r</sup> Viard)

Due à l'obligeance de M. Péan.

Fibrome unique : fond et paroi postérieure. Hystérotomie vaginale le 27 mai 1886, morcellement. Guérison. Fièvre au cinquième jour, quelques mois après coliques néphrétiques. Bonne santé dans la suite.

X..., 50 ans, réglée à 15 ans; mariée à 43; pas d'enfants. Début : 4 ans; douleurs, métrorrhagies inquiétantes, diminuées à la suite du traitement médical. Il y a deux ans, augmentation subite de la tumeur jusqu'à l'ombilic, puis, diminution de moitié; deux mois après, elle remonte à l'épigastre et remplit la fosse iliaque droite.

Aujourd'hui, elle fait surtout saillie à l'hypogastre et à l'ombilic.

Dissection et discission bilatérale du col. Incision du segment inférieur du corps. Pincement de l'utéro-ovarique gauche. Ouverture du cul-de-sac péritonéal postérieur permettant de reconnaître la tumeur à ses bosselures, non à sa consistance. Incision bilatérale de la partie supérieure du corps permettant l'introduction



des rétracteurs et de l'index explorateur. Tumeur n'est perçue, ni par le toucher intra-utérin, ni par le toucher combiné au palper hypogastrique. Incision du fond de la paroi postérieure de l'utérus permettant de reconnaître la partie inférieure du fibrome à sa couleur blanchâtre, de le saisir, de l'attirer, de l'enlever par morcellement sans perte de sang. Excision et suture des lèvres du col. Une seule pince laissée à demeure sur l'artère utéro-ovarique gauche. Pansement avec gaze iodoformée suffit, avec cette pince, pour assurer l'hémostase. Volume de la tumeur : tête d'adulte. Durée : 2 heures. Fils de suture retirés le 18<sup>e</sup> jour. Malade retourne chez elle le 22<sup>e</sup>.

OBSERVATION LXXXVI (malade du Dr Thomas).

Due à l'obligeance de M. le Dr Péan.

Deux fibromes, corps, parois antérieure et postérieure.

Hystérotomie vaginale, morcellement, 1<sup>er</sup> juin 1886. Guérison.

X.... 25 ans ; réglée à 11 ans ; mariée à 20. Grande, robuste. Névralgies et pertes sanguines intenses à chaque époque menstruelle, depuis 5 ans. Le toucher vaginal combiné au palper abdominal me permet de constater deux fibromes de petit volume dans les parois antérieure et postérieure du corps de l'utérus. J'espère, en les enlevant, faire disparaître la dysménorrhée membraneuse. Col hypertrophié dans ses tuniques muqueuse et musculuse, énorme. Disséqué circulairement et incisé de chaque côté. Introduction facile du doigt et d'éponges montées, dans la cavité du corps utérin, qui est très dilaté et dont la muqueuse est facilement enlevée par le raclage. Elle est fongueuse, épaisse comme une caduque. Elle est ensuite incisée au niveau des deux



fibromes qui sont morcelés et énucléés sans difficulté. Leur volume est celui d'une châtaigne ou d'un œuf de poule.

Excision et suture des lèvres du col. Pansement avec la gaze et les éponges iodoformées. Guérison rapide à la suite de l'opération. Les douleurs, les métrorrhagies et la tendance au suicide ont disparu.

OBSERVATION LXXXVI (malade du D<sup>r</sup> Eloy).

Due à l'obligeance de M. le D<sup>r</sup> Péan.

Fibrome unique, corps, face postérieure.

Hystérotomie vaginale, morcellement, 2 juin 1886. Guérison.

X..., 41 ans, réglée à 10 ans ; mariée à 19, un enfant. Grande, obèse. Depuis 12 ans, névralgies lombo-abdominales intenses et métrorrhagies. Fibrome découvert il y a 2 ans. Variations de volume, surtout aux époques menstruelles, comme nous l'avons si souvent noté pour les fibromes. Dissection circulaire, plus profonde en arrière et sur le côté droit, du col, qui est ensuite incisé de chaque côté. Cette incision bilatérale montre que l'orifice supérieur du col était obstrué par la partie inférieure du fibrome interstitiel situé dans la paroi postérieure du corps, et permet d'introduire le doigt et les éponges jusqu'au fond de la cavité. Section des tuniques muqueuse et musculaire qui recouvrent la tumeur. Celle-ci est enlevée par morcellement ; elle a le volume d'un œuf de poule et se prolonge dans l'épaisseur du ligament large droit. Deux pinces sur l'artère utéro-ovarique de ce côté. Excision et suture des lèvres du col. Pas de sang perdu. Pansement avec les éponges iodoformées.



OBSERVATION LXXXVII ( inédite ).

Due à l'obligeance de M. le Dr Péan.

Deux fibromes dont un sphacélé : corps, fond et côtés : Hystérotomie vaginale, 7 juin 1886, malade de M. le D<sup>r</sup> Glaesel. Guérison.

Femme X..., âgée de 43 ans. Réglée à 17 ans, mariée à 20 ans. Deux enfants de 20 ans et de 18 ans ; un mort à douze ans.

Chlorotique pendant sa jeunesse ; grande, amaigrie, épuisée et rendue nerveuse, impatiente, par des coliques violentes qui lui arrachaient des cris à chaque menstrue ; celles-ci avançaient de trois jours. Ces douleurs sont devenues continues depuis cinq mois et se sont accompagnées de fièvre, d'insomnie, de nausées, d'inanition.

A son arrivée à Paris, il y a huit jours, le pouls était filiforme ; 84 : aujourd'hui il est à 100, et presque insaisissable. Le col dilaté laisse passer, depuis plusieurs semaines, des fragments putrigineux, noirs, fétides, sphacelés qui proviennent manifestement d'une tumeur du corps de l'utérus reconnaissable au palper hypogastrique ; par ce moyen, on la sent jusqu'à la hauteur de l'ombilic. La muqueuse du col, sous l'influence de cette leucorrhée glaireuse, purulente, nauséabonde s'est ramollie, épaissie, endolorie.

Nous pensons qu'il y a un fibrome du corps utérin, en voie de sphacèle qui met la vie dans un péril imminent et qu'il est urgent d'enlever.

*Opération.* — Dissection circulaire, plus profonde en arrière et à droite, du col hypertrophié, peu saignant, qui est coupé sur les côtés, ainsi que les tuniques muqueuse et musculuse du corps.



L'introduction du doigt et des éponges montre que la muqueuse du corps et du fond est épaissie, violacée comme celle du col, et laisse suinter en pluie, sur toute sa surface, un sang coagulable. Ce sang empêche de reconnaître sur une surface de cinq centimètres de diamètre, une portion de la tumeur, qui est noirâtre et que le doigt reconnaît à sa consistance pulpeuse.

Pour la mieux distinguer, j'éponge constamment cette surface gangrénée, en même temps que je fais abaisser l'utérus en totalité par celui des aides qui est chargé de la pression hypogastrique. Je saisis ensuite à l'aide de mes pinces à mors fenêtrés et dentés, sous forme de fragments, de lambeaux, d'écheveaux, des parties de tumeur putréfiée, du volume d'une orange, et je constate qu'ils étaient entièrement logés dans l'épaisseur du fond et des parois latérales de l'utérus.

L'ensemble avait le volume d'une tête d'adulte. Ces masses enlevées, je reconnais que le fond de l'utérus contient une autre tumeur masquée par des fibres musculaires hypertrophiées, du volume d'une orange, que je mets à nu, et que j'enlève à son tour par morcellement. Excision et suture des lèvres du col. Pansement avec trois éponges iodoformées ; pas de pinces laissées à demeure. Durée une heure. Suites des plus favorables. Malgré l'état sphacélique de la tumeur, la surface interne de l'utérus et du vagin est restée normale.

#### OBSERVATION LXXXVIII (inédite).

Due à l'obligeance de M. le Dr Péan

Fibrome unique : corps, fond et deux faces, hystérotomie vaginale. —  
9 juin 1886. — Guérison.

Femme âgée de 46 ans ; réglée à 14 ans ; mariée à 25 ; pas



d'enfants ; très asthmatique depuis 25 ans, elle a eu une dyspnée nocturne qui la prive de sommeil, et qui a résisté à un traitement médical énergique depuis 20 ans.

Cet asthme est héréditaire ; sa grand'mère maternelle très asthmatique depuis nombre d'années, est morte dans une crise à 78 ans ; son grand père maternel l'était depuis l'âge de 7 ans ; il en est mort à 40 ans. Sa mère était asthmatique depuis son enfance, et en est morte à 65 ans. Pendant l'hiver, les crises d'asthme sont tellement prononcées que, bien que la tumeur mît sa vie en danger à cette époque, lorsqu'elle vint me consulter, il y a 6 mois, je fus obligé de retarder l'opération à la saison d'été plutôt que de l'exposer à une mort certaine, comme je l'ai noté dans les premiers volumes de ces cliniques, à propos des ovariotomies.

Début de la tumeur reconnu il y a 20 ans ; développement rapide depuis 3 ans, accompagné de névralgies lombo-fémorales intenses et de métrorrhagies qui ont amené, à plusieurs reprises, un état syncopal. Le toucher vaginal combiné au rectal et au palper hypogastrique distingue une énorme masse solide, fixe, saillante au niveau des culs-de-sac utéro-vaginaux, remontant à l'ombilic et aux fosses iliaques, comprimant la vessie, les urètres et le rectum ; et, une autre tumeur mobile du côté de l'abdomen, qui semble correspondre à l'ovaire droit.

*Opération.* — Dissection circulaire du col rendue difficile par sa petitesse et par sa situation élevée ; surtout à droite. Ouverture du cul-de-sac péritonéal postérieur. Section bilatérale du col rendue difficile par sa rigidité et par l'étroitesse de ses orifices. Le col est si atrophié que cette double incision ne permet pas d'introduire le doigt dans sa cavité ; ce qui nous oblige à couper la paroi postérieure du corps de l'utérus, en arrière, par le cul-



de-sac de Douglas, pour atteindre la portion de tumeur qui fait saillie de ce côté.

Ce temps de l'opération est rendu si difficile par la rigidité, ainsi que par l'étroitesse de la vulve et du vagin, que je suis obligé pour l'exécuter, de faire l'incision latérale droite du vagin et d'ouvrir le cul-de-sac péritonéal antérieur. Six pinces sur la base des ligaments larges. Malgré ces incisions libératrices, je ne parviens qu'avec peine à reconnaître le fibrome à sa couleur blanchâtre, à pénétrer dans son épaisseur avec le bistouri et les ciseaux, à l'attirer avec des pinces et à l'enlever par morcellement. Celui-ci est surtout rendu difficile par la dégénérescence calcaire du tissu morbide qui le rend tellement dur que je suis obligé d'enlever la première portion à l'emporte-pièce. Il nous faut opérer de la sorte pendant deux heures pour en enlever les deux tiers ; le reste, sous-péritonéal, vient ensuite par énucléation. La totalité avait le volume d'une tête d'adulte et comprenait le lobe mobile du volume d'une orange, que j'avais constaté à la partie supérieure et droite. Les lèvres du col sont excisées et suturées. Les culs-de-sac péritonéaux laissés ouverts donnent une quantité assez grande de gaz et de sang mêlés pour me faire craindre, au premier abord, que le rectum n'ait été lésé. Je m'assure par le toucher rectal qu'il n'en est rien : ce sont des gaz et du sang qui sont tombés dans le péritoine au cours de l'opération et dont la présence explique l'état syncopal de la malade, état qui cède à une piqûre sous-cutanée d'éther. En attirant la dernière portion de la tumeur, six pinces avaient été placées sur son enveloppe : elles sont remplacées par six ligatures perdues ; cinq pinces sont laissées sur le col. En résumé, à peine un demi-verre de sang perdu au cours de l'opération qui a duré deux heures



et demie. Pansement avec des éponges iodoformées. Les suites immédiates de l'opération furent des plus favorables.

### OBSERVATION LXXXIX

Paroi latérale et fond de l'utérus. Fibrome interstitiel. Hystérotomie partielle 30 juin 1886, malade du D<sup>r</sup> Bourgeois. Péan obs. 673. *Leçons de cli. chirurg.* Tome IV.

Femme âgée de 58 ans. Pas d'enfants. Hémorrhagies continues depuis 2 ans, névralgies intolérables depuis 3 ans ayant été la cause du morphinisme actuel et de l'anémie. Syncopes très rapprochées, inquiétantes. Teinte cireuse des téguments, vomissements par inanition depuis 15 jours. Diagnostic : fibrome interstitiel du fond de l'utérus, du volume de la tête d'un fœtus à terme. Section et dilatation du col et du corps de cet organe jusqu'au fibrome, en écartant les parois de la vulve et du vagin avec une valve coudée et en plaçant des pinces hémostatiques longues et droites sur les vaisseaux divisés. Dilatation intra-utérine du corps assez grande pour me permettre d'introduire ma pince-scie et de couper la moitié saisie du fibrome avec cet instrument. Ceci fait, je saisis la portion restante de la tumeur avec la pince-scie qui me sert à l'abaisser et à placer successivement entre elle et la paroi utérine qui l'entoure 12 pinces courbes, longues, dentées qui me permettent de poursuivre la dissection sans crainte d'hémorrhagie. De la sorte, je parviens à extraire par morcellement, en premier lieu, la moitié supérieure et droite de la tumeur ; puis d'énucléer, avec l'extrémité du doigt et les ciseaux, les deux autres parties, après les avoir assez attirées du côté du vagin pour bien placer de fortes pinces sur l'envelop-



pe. Celle-ci était jaunâtre et très vasculaire du côté de la tunique musculaire, tandis qu'elle était noire et comme sphacélée du côté de la muqueuse qui était elle-même très altérée.

Durée 40'. — Poids de la tumeur 2200 grammes, 6 pinces fortes laissées à demeure au fond de l'utérus sont retirées après 18 heures ; 4 autres, après 24 heures, en même temps que 3 éponges phéniquées qui avaient servi à faire le tamponnement.

Rien jusqu'au deuxième jour. Le treizième, frisson et fièvres éphémères faisant monter la température de 37 à 40° et le pouls de 76 à 100. Le quatorzième, le pouls revient à 70 et la température à 37°. Appétit excellent.

#### OBSERVATION XC.

Due à l'obligeance de M. le Dr Péan.

Corps fibreux utérin. Extirpation d'une portion de la tumeur par le vagin.

P... (Alphonsine), quarante-six ans, entrée le 18 juin 1886, salle Denonvilliers, n° 54. Mère morte à soixante-deux ans d'un « ulcère de la matrice. » Bonne santé habituelle : jamais de maladie en dehors de l'affection actuelle. Réglée à quatorze ans, régulièrement et peu abondamment pendant trois ou quatre jours. A eu six grossesses à terme et un avortement de six semaines, la première grossesse remonte à vingt-huit ans, la dernière à quatorze ans. Les accouchements ainsi que les suites de couches se sont toujours bien passés. Depuis quatre ans, les règles sont devenues douloureuses ; puis elles ont été plus longues et plus abondantes. Il y a quatre ans environ, métrorrhagie abondante survenant sans cause appréciable. Il y a



deux ans, métrorrhagie abondante également. Enfin, trois jours avant l'arrivée de la malade dans le service, nouvelle métrorrhagie. Quand la période des règles est terminée, la malade ne souffre pas. L'appétit s'est conservé; les fonctions digestives s'accomplissent bien; il n'y a pas de troubles de la miction ni de la défécation. Mais depuis dix-huit mois environ, la malade a maigri. Elle n'a pas remarqué d'augmentation de volume du ventre qui, du reste, a toujours été volumineux (surcharge graisseuse des parois).

*État actuel.* — Abdomen modérément développé; les parois abdominales sont très épaisses. Par le toucher vaginal, on constate que le col est entr'ouvert, et à son orifice externe, qui présente environ le diamètre d'une pièce de cinq francs, on sent proéminer une tumeur arrondie, lisse, dure, un peu bosselée qu'on repousse difficilement dans la cavité utérine. Par le palper, on reconnaît une masse volumineuse, qui siège dans le bassin et s'avance jusque dans les fosses iliaques, principalement du côté droit. Les mouvements imprimés à cette masse sont transmis au col. Enfin, du côté droit, au-dessus de la masse principale, on sent une tumeur du volume du poing, irrégulièrement arrondie, dure et très mobile.

23 juin. — La métrorrhagie est complètement arrêtée.

3 juillet 1886. — Anesthésie. Lavage de la cavité vaginale avec un mélange antiseptique; pour faciliter les manœuvres, nous nous servons de la lampe électrique. Avec deux larges valves de Sims introduites dans le vagin, nous faisons rétracter les parois de ce conduit; puis, nous guidant sur l'index porté jusqu'au niveau du col utérin, nous saisissons la tumeur le long de l'utérus avec une longue pince à mors courbes et den-



tés. L'application de cette pince nous permet de faire l'hémotase préventive dans la portion de la tumeur qui correspond au col et d'exciser cette portion sans crainte d'hémorrhagie. Aussitôt après, il devient plus facile de sentir la portion de la tumeur qui est située à l'intérieur du corps et de placer, en dehors et au-dessus de la première pince, une seconde pince à mors également longs, forte et dentée, sur la muqueuse, au point où celle-ci s'attache de l'utérus à la surface de la tumeur. Lorsque cette pince est appliquée, nous retirons la première qui gêne les manœuvres et nous la remplaçons par une autre dont les mors posés, en sens inverse, saisissent la portion de muqueuse saignante, de façon à faire l'hémostase à ce niveau et à permettre, en se servant de cette pince comme rétracteur, de tenir plus largement ouverte la cavité du col. Cela fait, nous excisons la portion exubérante de la tumeur ; mais, comme il reste encore au-dessus, dans la partie la plus élevée de la cavité utérine, une autre portion assez importante, nous plaçons, en dehors de la pince supérieure, une troisième, puis une quatrième pince semblable, qui nous servent à pratiquer le morcellement et l'excision de la portion restante. Nous voyons qu'à la partie supérieure, la tumeur ne reste pas limitée à la partie latérale gauche de l'utérus et qu'elle s'étend sur la paroi postérieure de cet organe. Nous appliquons également de ce côté une pince qui, en faisant l'hémostasie préventive, permet d'exciser la portion correspondante de la tumeur. Nous reconnaissons alors que la production morbide est enlevée à peu près en totalité et qu'il ne reste que quelques débris au contact de l'utérus. Ceci fait, nous lavons l'intérieur de l'utérus et du vagin avec le sublimé et nous faisons la compression de ces organes avec des compresses iodoformées ; puis, nous laissons en place, vingt-quatre heures,



les grosses pinces hémostatiques, de façon à écarter tout danger d'hémorrhagie.

Examen histologique. — La tumeur est un fibro-myome dont les parties superficielles sont enflammées et ramollies. Le centre de la tumeur présente l'aspect habituel des corps fibreux utérins.

13. — Fièvre le soir. Abattement, anorexie, diarrhée. Par le toucher, on constate que le col est entr'ouvert et qu'il reste une grande partie de la tumeur.

24 — État général meilleur.

5 août. — État satisfaisant. La malade se lève. Pas de métrorrhagies depuis l'opération.

16. — État général médiocre, la malade s'affaiblit.

21. — Exeat. Même état.

#### OBSERVATION XCI ( inédite ).

Due à l'obligeance de M. le Dr Péan.

Fibrome unique. Corps et paroi postérieure. Hystérotomie vaginale.

Malade du Dr Sinoir, 29 juillet 1886. Guérison.

Femme âgée de 27 ans ; réglée à 12 ans ; mariée à 19, une fausse couche à 20 ans. Coliques utérines et dysménorrhée depuis l'âge de 15 ans. Fièvre typhoïde à 16 ans, suivie de métrorrhagies abondantes, qui deviennent continues pendant un an et qui reparaissent à intervalles, depuis cette époque vomissements continuels. Ces accidents sont dûs à la présence d'un fibrome de la paroi postérieure du corps de l'utérus reconnu depuis un an et dont le développement est rapide.

Dissection circulaire du col, qui est incisé sur les deux côtés, de même que la partie inférieure du corps. A ce niveau, l'inci-



sion trouve au côté gauche un fibrome interstitiel, du volume d'une orange, qui est enlevé par morcellement, non sans difficulté à cause de ses adhérences à la tunique musculaire. Deux points de suture latérale sur les incisions du col qui est conservé. Pas de pinces à demeure sur la plaie vaginale. Le tamponnement avec des éponges iodoformées suffit pour obtenir l'hémostase définitive. Durée 25 minutes.

#### OBSERVATION XCII (inédite).

Due à l'obligeance de M. le Dr Péan.

Fibrome unique. Corps, fond et deux parois, hystérotomie vaginale, 3 août 1886. Malade du Dr Figueraras. Guérison.

Femme âgée de 38 ans. Cette malade a été opérée il y a un an avec succès à l'hôpital Saint-Louis, par morcellement, d'un fibrome volumineux du corps de l'utérus. C'est pour ce motif que nous mentionnons ici son observation, dans un but de statistique, bien qu'aujourd'hui elle soit soumise à une hystérectomie abdominale par suite de l'apparition d'un nouveau fibro-myome, qui s'est développé avec une incroyable rapidité.

Les crises d'asthme si fréquentes auparavant se manifestèrent avec peu d'intensité le huitième et le neuvième jour. Les fils furent enlevés le seizième jour et la malade sortit le dix-huitième jour. Quelques semaines plus tard, elle revint me consulter pour une diphtérie gangréneuse de la vulve, du vagin et de l'utérus, de cause inconnue, non compliquée de fièvre. Je la traitai par les injections au sublimé et par la gaze iodoformée. Les fausses membranes disparurent rapidement, mais l'une d'elles donna lieu



à une escharre assez profonde qui, en se détachant, produisit une fistule vésico-vaginale que je fus obligé de fermer l'année suivante par avivement et suture. Depuis lors la santé est excellente et la malade se réjouit d'autant plus du succès de l'opération que l'asthme dont elle était affectée depuis son enfance a complètement disparu.

OBSERVATION XCIII (malade du D<sup>r</sup> Jasinki).

Due à l'obligeance de M. le D<sup>r</sup> Péan.

Fibrome unique, fond et côté gauche. Hystérotomie vaginale; morcellement, 16 août 1886. Guérison.

X..., 57 ans; réglée à 13 ans; mariée à 22. Deux enfants. Début reconnu il y a 8 mois à la suite de douleurs lombo-iliaques et de métrorrhagies qui ont épuisé et vieilli la malade de plus de 20 ans. Elle est jaune, cireuse, maigre, cachectique. Col entr'ouvert, rugueux, inégal, induré, ichoreux, permettant d'introduire le doigt dans la cavité du corps, qui est inégale et fait craindre une dégénérescence épithéliale, ou plutôt sarcomateuse, à cause du volume de la tumeur qui égale celui d'un œuf de dinde. Dissection circulaire du col, qui est incisé de chaque côté, de même que la partie inférieure du corps. Ce débridement permet de voir, du côté gauche, un fibro-myome interstitiel, blanchâtre, qui remonte vers le fond de l'utérus, et qui est enlevé par morcellement sans difficulté. Deux sutures latérales sur le col, une éponge iodoformée dans le corps et trois éponges semblables au fond du vagin suffisent pour l'hémostase. Durée 15 minutes.



OBSERVATION XCIV (malade du Dr Franckel).

Due à l'obligeance de M. le Dr Péan.

Fibrome unique, corps, fond et côtés. Hystérotomie vaginale, morcellement, 23 octobre 1886. Guérison.

X..., 57 ans, réglée à 10 ans, toujours mal depuis cette époque, premier mariage à 15 ans. 2 enfants. S'est mariée deux fois à la suite. Une fausse couche. Il y a 20 ans, a été traitée pour une énorme exomphale, et pour des hémorrhoides très saignantes qui ont favorisé l'apparition d'abcès et de fistules anales opérées à plusieurs reprises, d'autant plus qu'ayant été atteinte de manie aiguë à cette époque, elle a été traitée avec succès. Début de la tumeur, reconnue il y a 5 ans, à la suite de névralgies lombo-iliaques et de métrorrhagies qui sont devenues continues. Dissection circulaire du col qui est incisé, de même que le corps, sur les côtés, jusqu'au fond. En ce point, le bistouri arrive sur un énorme fibrome interstitiel qui est enlevé par morcellement. Trois pinces à demeure sur les enveloppes. Col suturé et conservé ; deux pinces à demeure sur les côtés de la plaie vaginale. Eponges iodoformées. Les suites ont été favorables, malgré une crise de manie aiguë, survenue le quatrième jour, qui a cédé aux calmants ; et une congestion pulmonaire due à l'obésité, avec décubitus horizontal, survenue le septième jour.



OBSERVATION XCV (malade du D<sup>r</sup> Goupil).

Due à l'obligeance de M. le D<sup>r</sup> Péan.

Fibrome double, corps, face antérieure.

Hystérotomie vaginale : morcellement. 1<sup>er</sup> novembre 1886. Guérison.

X..., 29 ans; réglée à 12 ans; mariée à 18. Pas d'enfant. Névralgies iléo-lombaires depuis 15 ans; métrorrhagies depuis 9 ans. Métrorrhagies continues depuis 2 ans. Dysurie depuis 8 mois, devenue très pénible avec urines muqueuses, brûlantes. Pas de vaginite, fibrome volumineux dans la paroi antérieure de l'utérus comprimant les uretères et la vessie. Dissection circulaire du col, qui est incisé de chaque côté, de même que le corps de l'utérus. Le doigt introduit au fond de la matrice sent à la partie antérieure un relief correspondant à deux fibro-myomes (du volume d'un œuf de poule et d'une orange) qui sont incisés et enlevés par morcellement. Suture du col. Pansement iodoformé. Pas de pinces à demeure.

OBSERVATION XCVI (malade du D<sup>r</sup> Portefaix).

Due à l'obligeance de M. le D<sup>r</sup> Péan.

Fibrome unique, corps, fond, paroi antérieure.

Hystérotomie vaginale : morcellement, 27 décembre 1886. Guérison.

X..., 65 ans, réglée à 12; mariée à 18; 3 enfants, un fils vivant, 38 ans; une fille, morte de scarlatine à 18 ans; et un fils mort quelques jours après la naissance. Ces deux derniers étaient les aînés. Névralgies iléo-lombaires et métrorrhagies depuis 10 ans. Il y a 3 ans, elle a été obligée de garder le lit pendant 15



jours par mois ; et, depuis deux ans, elle n'a pu se lever. Il y a deux ans, son médecin lui enleva un polype muqueux du col, sans que les métrorrhagies aient diminué. Aujourd'hui le col est fermé, atrophié ; le toucher vaginal combiné au palper hypogastrique constate, à travers les parois abdominales chargées de tissu adipeux, une masse fibreuse, volumineuse, qui comprime la vessie ainsi que les uretères, et remonte aux fosses iliaques et à l'ombilic. Cette tumeur est manifestement la cause des pertes sanguines continues, de la pâleur des téguments, de la faiblesse du pouls, de l'infiltration séreuse et graisseuse des tissus, et de l'impossibilité de se tenir debout. L'épuisement est tel que la malade paraît très anémiée et inopérable. Elle et sa fille exigent l'opération. Dissection circulaire du col dont la portion sus-vaginale est doublée de longueur. Section antérieure faite par la cavité du col et du corps permettant d'atteindre la partie inférieure de la tumeur et de reconnaître que celle-ci comprime tellement la vessie contre le pubis, qu'elle est sur le point de l'ulcérer.

Débridement latéral gauche du col, nécessaire pour mieux atteindre la tumeur qui est enlevée par morcellement, non sans difficulté, à cause des précautions nécessaires pour ne pas ouvrir la vessie et pour ne pas perdre de sang, la malade étant hors d'état de supporter la moindre hémorrhagie. Trois pinces à mors longs et courts, laissées à demeure sur la base de chaque ligament large ; six languettes sur la plaie vaginale ; une éponge iodoformée dans la cavité laissée par la tumeur ; trois dans le vagin. Les suites de l'opération furent des plus favorables, bien que l'utérus ait été tellement lacéré au cours de la manœuvre opératoire que j'ai été sur le point d'en faire l'ablation totale au lieu de le conserver, comme nous en avons pris le parti de le faire. Dès le dix-huitième jour, la malade pouvait marcher et retourner chez elle.



OBSERVATION XCVII ( inédite ).

Fibro-myome de l'utérus occupant toute la cavité de l'organe et remplissant le vagin. Ablation par morcellement. Inversion utérine accidentelle, 8 janvier 1887. Due à l'obligeance de M. Péan.

Entrée en décembre 1886 salle Denonvilliers et opérée à la clinique le 8 janvier 1887.

Pas d'hérédité ; bonne santé antérieure ; établissement de la menstruation à 16 ans ; fièvre typhoïde à 19 ; quatre accouchements physiologiques ; deux fausses couches. A 41 ans, les règles deviennent irrégulières ; douleurs lombaires et abdominales ; tympanismes ; métrorrhagies. Quelque temps après, symptômes s'aggravent, douleurs augmentent d'intensité, pertes sanguines sont plus abondantes. Augmentation considérable de l'hypogastre ; envies fréquentes d'uriner ; ténésme vésical ; hémorrhoides. Depuis trois semaines, douleurs expulsives intolérables, métrorrhagies de plus en plus abondantes, qui ont plongé cette femme dans un état d'anémie tel qu'elle est pour ainsi dire exsangue. Aussi avons nous prescrit, dès son entrée à l'hôpital, les hémostatiques, l'alcool, les toniques, et les reconstituants de toute sorte.

*Examen local.* — Le ventre est considérablement augmenté de volume et occupé par une tumeur remontant jusqu'à l'épigastre, dure, sans bosselures bien marquées, mobile et libre de toutes adhérences. Le vagin est démesurément dilaté et rempli par une masse du volume d'une tête d'enfant, dure, de consistance fibreuse, aplatie sur sa partie antérieure, bombée sur ses parties latérales, à surface rosée et unie. L'index, bien que serré, passe librement entre le néoplasme et les parois vaginales. Le toucher



vaginal combiné avec le palper abdominal ne permet pas de dire si la tumeur qu'on sent à l'hypogastre est la même que celle qui remplit le vagin, bien que l'on soit tout disposé à le croire.

Faiblesse extrême, lèvres et gencives décolorées, nez effilé, enfoncement des yeux dans l'orbite, traits étirés : en un mot, état général inquiétant, mais rien dans les principaux viscères.

8 janvier 1887. — Anesthésie par la méthode de Paul Bert, avec l'appareil de Dubois ; lavage de la vulve avec la solution de sublimé au millième. Décubitus dorsal ; les jambes fléchies sur les cuisses et celles-ci écartées et fléchies sur le vagin. Ces préparatifs terminés, nous glissons, entre la paroi postérieure du vagin et la tumeur, une valve de Sims que nous confions à un aide, tandis que deux rétracteurs univalves, de notre modèle, placés sur les parois latérales sont tenus par un autre aide. Nous voyons alors complètement la tumeur qui remplit exactement le vagin, comme le fait la tête d'un enfant, au moment où elle va franchir l'orifice vulvaire. Mais ne pouvant songer à l'attaquer du côté de ses parties latérales, nous plaçons en avant et sur ses côtés de longues et fortes pinces ; puis nous incisons crucialement la portion médiane. Immédiatement après, avec un bistouri fort et un peu long et des ciseaux droits et courbes, à branches puissantes, nous commençons le morcellement interne en respectant la surface ou, si l'on préfère, en allant de la partie centrale vers la partie externe ou superficielle de la tumeur. Le tissu est dense il résiste au tranchant des instruments et cependant, ce tissu donne à la coupe beaucoup de sérosité qu'il faut constamment éponger.

Dès que tout l'intérieur de la portion vaginale est ainsi évité, nous saisissons l'enveloppe près du fond du vagin, avec de fortes pinces, afin de faire l'hémostasie préventive et nous résé-



quons au bas de ces pinces toute cette enveloppe. Comme d'une part ces pinces à mors dentés nous permettent d'attirer la portion abdominale de la tumeur, et, comme d'autre part, la portion vaginale est complètement enlevée, il nous est possible de reconnaître que cette portion vaginale se continue dans l'épaisseur des parois de l'utérus; et de la poursuivre, à son tour, par morcellement. Ce morcellement est exécuté en faisant successivement le pincement préventif, de bas en haut, et nous arrivons ainsi à abaisser, à réséquer toute la portion utérine de la tumeur, jusqu'à sa partie supérieure. Nous voyons donc que la tumeur vaginale et la tumeur abdominale ne forment qu'une seule masse, qu'une seule et même tumeur, et qu'en poursuivant le morcellement de l'intérieur d'abord, et l'enveloppe ensuite, nous avons abaissé successivement le fond de l'utérus, de l'épigastre vers l'ombilic, vers l'hypogastre, vers le pubis, puis à la fin, au fond du vagin. A ce moment nous avons extrait 4 kilog. environ de tissu morbide. Le ventre ne contient plus de tumeur; il ne reste plus qu'à attirer la portion restant au fond du vagin. Nous continuons donc la traction avec les pinces et nous la voyons tout à coup s'engager dans la partie antérieure du vagin et franchir la vulve. Nous pouvons reconnaître alors qu'elle est implantée largement dans le fond de l'utérus, considérablement hypertrophié et en inversion.

Sans nul doute, cette inversion datait de quelque temps et avait été produite par les efforts que la nature avait faits pour se débarrasser de cette énorme masse, et la muqueuse était extrêmement saignante, comme si tous ses vaisseaux avaient été depuis longtemps irrités, dilatés et ulcérés.

De plus, malgré son épaissement, elle était d'une extrême friabilité, si bien que lorsque nous voulûmes pincer le fonds de



l'utérus invaginé, au dessus de la portion de tumeur implantée dans son épaisseur, elle se coupa sous la pression des pinces dentées, et qu'il fallût en mettre d'autres aussi longues, mais à mors moins puissants, au dessus des premières.

Grâce à ce pincement préventif, il nous fut facile d'enlever, par excision, à travers le fond de l'utérus, le reste de la tumeur ; et, comme les pinces appliquées sur le corps de l'utérus, au dessus de la plaie qui résultait de cette perte de substance, suffisaient à assurer l'hémostase définitive, nous les laissâmes en place.

L'opération terminée, nous lavons une dernière fois le vagin avec le sublimé et nous le remplissons d'éponges saupoudrées d'iodoforme, mais, comme sous l'influence de la distension excessive de la vulve et de la pression exercée par les rétracteurs pendant toute la durée de l'opération, la muqueuse de la paroi postérieure du vagin est détachée transversalement des téguments du périnée, nous réunissons, sur le champ, les bords de cette plaie par des points de suture, à anses séparées, afin d'obtenir une réunion par première intention, ce qui est d'autant plus nécessaire que les liquides de l'utérus et du vagin vont baigner cette surface les jours suivants.

*Examen histologique.* — Il s'agit d'un fibro-myome. Le tissu conjonctif est plus abondant dans beaucoup de points que le tissu musculaire. De plus, le tissu conjonctif n'est pas dense ; mais, par place extrêmement lâche et délié.



OBSERVATION XCVIII (inédite).

Due à l'obligeance de M. le D<sup>r</sup> Pean

Fibro-myome de la face postérieure de l'utérus. — Ablation par morcellement. — Guérison.

B... Marie, âgée de 45 ans, entre le 14 février 1887, salle Denonvilliers, n° 49.

Père mort à 73 ans. Mère bien portante.

A eu 10 frères et sœurs, 8 bien portants. Une sœur morte de variole ; une autre d'une affection abdominale.

Pas de maladies dans son enfance. Pas de traces de scrofule.

Réglée à 15 ans. Régulièrement 7 jours par mois. Grossesse à 18 ans. Accouchement et suites de couche normales. Jamais de pertes blanches.

Bonne santé habituelle ; vivant toujours à la campagne.

Depuis un an, les règles sont devenues plus abondantes, et la malade s'est aperçue qu'il y avait des caillots.

Au mois de juillet 1886, pertes blanches dans l'intervalle des règles. Un médecin diagnostique une tumeur fibreuse de l'utérus. Médication tonique et astringente.

Les hémorrhagies devenant plus graves, la malade vient consulter à l'hôpital. Elle présente tous les caractères de l'anémie.

Au toucher, on trouve le col en haut et en avant, derrière la symphyse.

Les culs-de-sac postérieurs et latéraux sont remplis, par une tumeur dure, de consistance fibreuse, arrondie. L'orifice du col est entr'ouvert et distendu par la tumeur.



Désinfection du vagin par des lavages au sublimé.

Opération le 19 février par M. Péan.

La malade, dont la vulve a été rasée est placée sur le côté gauche dans la position de la fistule vésico-vaginale.

Un aide relève la fesse droite. Un autre rétracte la paroi latérale avec un spéculum de Sims; un troisième écarte les parois latérales.

M. Péan introduit dans l'orifice utérin, le long des parois de l'utérus, une pince à mors droit sur la tumeur. A l'aide d'un long bistouri et de ciseaux, il enlève peu à peu une portion de cette tumeur par morcellement.

L'écoulement sanguin est peu abondant.

M. Péan enlève ainsi, peu à peu, la tumeur en mettant ses pinces de plus en plus près des parties élevées de la tumeur, et enlevant celle-ci peu à peu à l'aide du bistouri et des ciseaux.

Il reste alors au fond de l'utérus, et vers la paroi postérieure une portion de la tumeur.

M. Péan, exerce des tractions sur cette partie de la tumeur qui s'enlève assez facilement. Elle a le volume du poing et présente une forme arrondie.

La malade est replacée dans le décubitus dorsal; M. Péan fait le tamponnement du vagin avec des éponges saupoudrées d'iodoforme.

Dans la journée, quelques vomissements. T. s. 38°,2.

20 février. — On enlève les pinces (au nombre de six).

23 février. — T. m. 39°. Un peu d'odeur des liquides qui s'écoulent de la vulve. On enlève les éponges qui sont dans le vagin. Injections antiseptiques.

24 février. — La température redevient normale, elle reste telle jusqu'à la sortie de la malade qui a lieu le 4 mars.



Elle revient à Saint-Louis le 29 avril très bien portante ; l'examen au spéculum montre qu'au niveau du col se trouve une cicatrice étoilée, non douloureuse. La malade a repris ses couleurs et sa bonne santé.

OBSERVATION XCIX ( inédite )

Fibro-myome interstitiel de la face postérieure et du fond de l'utérus. Ablation par morcellement. Guérison.

Due à l'obligeance de M. Péan.

Brisson, Marie, 43 ans, vigneronne, entrée le 14 février 1887, n° 49, salle Denonvilliers.

Passée au Chalet après l'opération, opérée à la clinique du 19 février 1887.

Pas d'hérédité. Personnellement, pustules malignes à l'âge de 3 ans ; réglée à 15 ans, toujours régulières jusqu'en juillet dernier. Grossesse à 18 ans ; accouchement à terme et physiologique.

Au mois de juillet 1886, elle remarqua que ses règles étaient plus abondantes que de coutume et que, dans l'intervalle, elle avait une leucorrhée excessivement abondante ; ce à quoi elle n'avait jamais été sujette. Inquiète de cet état, elle consulta un médecin qui reconnut l'existence d'une tumeur fibreuse. Depuis quelque temps les métrorrhagies, de plus en plus abondantes, ont mis cette femme dans un état de profonde anémie.

*Examen.* — Le ventre n'est pas déformé. Par le palper, on sent l'utérus qui dépasse à peine le pubis . Tout se passe donc dans l'intérieur du petit bassin. — Par le toucher vaginal, on constate que le col est refoulé en haut et en avant vers la symphyse, que les culs-de-sac vaginaux le sont également.

La tumeur qui fait saillie dans le vagin, à travers le col, re-



monte dans le corps de l'utérus et le doigt permet de dire, non pas qu'il y ait un pédicule, mais qu'on peut en faire un.

Avant d'opérer cette femme, nous avons fait ce qui était nécessaire pour diminuer les hémorrhagies : (ergotine, injections de perchlorure de fer) ; et pour relever les forces : toniques, reconstituants de toutes sortes.

19 février 1887. — Anesthésie, antisepsie du vagin et de la vulve préalablement rasée. On place la malade sur le côté gauche, dans la position de la fistule vésico-vaginale ; puis, afin de mettre la tumeur bien en vue, nous introduisons dans le vagin un speculum de Sims, avec lequel un aide est chargé de rétracter la paroi postérieure, tandis que les parois latérales sont écartées avec deux rétracteurs univalves, de notre modèle. Nous apercevons au niveau du col dilaté, la tumeur qui fait saillie à l'extérieur. Nous appliquons à l'intérieur de l'utérus le long des parois, une forte pince à mors droits, qui nous permet de faire l'hémostase préventive dans cette portion inférieure de la tumeur, et de l'enlever par morcellement, sans perte de sang.

Lorsque cette portion est détruite, nous plaçons une pince semblable sur une portion de tumeur plus élevée, et nous continuons à enlever ainsi par morcellement la partie qui fait saillie dans l'utérus.

Reste à extraire la portion interstitielle située dans la paroi postérieure et dans le fond de l'organe.

Grâce à la voie qui nous a été créée par l'ablation de la première partie, nous pouvons facilement enlever par énucléation toute la portion restante, en ménageant le tissu propre de l'utérus. Cette dernière portion avait le volume du poing. Tout le reste de la tumeur qui avait été enlevé par morcellement pesait 1457 grammes. Nous remplaçons la malade dans le décubitus



dorsal et nous faisons le tamponnement du vagin, avec des éponges saupoudrées d'iodoforme. La malade est reportée dans son lit ; on lui administre l'ergot de seigle, et on lui fait des piqûres d'ergotine.

Durée de l'opération 23'.

*Examen histologique.* — Fibro-myome. Les faisceaux musculaires sont peu nombreux et le tissu conjonctif peu dense.

#### OBSERVATION C ( inédite ).

Fibro-myome occupant le fond de l'utérus, section bilatérale totale du collet du corps. Ablation de la tumeur. — 28 mai 1887. Guérison.

Due à l'obligeance de M. Péan.

Claude Françoise, 46 ans, cuisinière, entrée le 20 mai 1887, n° 43 de la salle Denonvilliers et opérée à la clinique du 28 mai 1887.

Elle ne sait dire de quelle maladie sont morts son père et sa mère.

Deux sœurs en bonne santé ; un frère a succombé à une affection pulmonaire. Elle est restée jusqu'à 20 ans dans le Luxembourg son pays natal ; puis, elle est venue à Paris qu'elle n'a pas quitté depuis 26 ans, et où elle exerce la profession de cuisinière.

La menstruation s'est établie à 15 ans ; les règles ont toujours été régulières, mais douloureuses, et d'une durée moyenne de quatre jours.

Rarement de pertes blanches dans l'intervalle.

A 20 ans, grossesse, accouchement à terme d'un enfant du



sexe féminin. Depuis 4 ans cette femme perd continuellement du sang, quelquefois même en grande abondance.

En même temps que ces pertes sont survenues des douleurs occupant le ventre, les reins, la partie supérieure de la cuisse gauche ; elles disparaissent pendant un temps plus ou moins long pour apparaître de nouveau. Dans l'intervalle : des hémorrhagies, écoulement par les parties génitales d'un liquide jaunâtre, épais et de mauvaise odeur. Elle a été traitée par un médecin qui a prescrit l'ergot de seigle ; puis, il y a deux ans, elle s'est présentée à la consultation de la clinique, mais n'est pas entrée à l'hôpital.

Le 20 mai 1887. — Elle vient à Saint-Louis se plaignant d'éprouver dans tout le côté gauche de la partie inférieure du ventre des douleurs très vives revenant à des intervalles plus ou moins éloignés et des pertes de sang très abondantes.

Par le toucher vaginal, on constate que le col a conservé sa forme, mais il est plus petit qu'à l'état normal et son ouverture est presque complètement fermée.

Quant au corps de l'utérus, il est volumineux et en rétroversion. Le toucher vaginal combiné avec le palper abdominal permet de supposer que le noyau fibreux occupe le fond de l'organe et sa paroi postérieure qui est déformée.

Etat général encore satisfaisant, malgré les pertes abondantes et continuelles.

27 mai 1887. — Anesthésie, lavage antiseptique de la vulve préalablement rasée et du vagin. Celui-ci étant bien écarté avec des valves, nous attirons l'utérus en bas, avec deux fortes pinces de Museux, puis nous détachons le col de ses insertions vaginales. Lorsque nous avons ainsi mobilisé l'utérus, nous appliquons deux pinces longues et fortes sur les ligaments larges et nous



pratiquons la section bilatérale du col et du corps de l'organe gestateur. Chemin faisant, nous avons soin de mettre des pinces hémostatiques sur les vaisseaux, à mesure qu'ils saignent et nous pouvons constater alors que la tumeur occupe bien le fond de l'utérus et fait une pointe saillante dans la cavité. Nous passons une pince entre la muqueuse et la tumeur et lorsque celle-ci est bien saisie, il est facile de l'exciser. La tumeur est du volume d'une grosse châtaigne.

Tamponnement du vagin avec des éponges saupoudrées d'iodoforme.

*Examen histologique.* — Il s'agit d'un fibro-myome simple.

OBSERVATION CI (inédite, personnelle).

Polype utérin. Hystérotomie, 22 juin 1887, mort 16 juillet.

Opérateur, M. Péan.

Savinien, Marie, 52 ans, domestique, bonne santé antérieure; réglée à 15 ans, régulièrement, quoique peu abondamment. Une fausse couche, et une grossesse à terme.

Depuis un an environ, se plaint d'un malaise général, de douleurs lombaires, de pertes blanches, après ses règles.

Depuis huit mois, métrorrhagies profuses, avec expulsion de caillots ; toutefois peu de douleurs.

Les pertes sont presque incessantes.

Malade pâle, anémiée teint cireux. Utérus augmenté de volume ; d'un volume plus gros que le poing.

Augmentation due à une tumeur fibreuse faisant saillie dans la cavité utérine. Le col est entr'ouvert ; d'une dilatation d'une pièce de un franc. Il est possible de percevoir une masse résistante, remplissant la cavité utérine.



L'opération est pratiquée, après que toutes les dispositions antiseptiques ont été prises.

Le col de l'utérus est incisé sur les côtés et largement ouvert.

Une forte pince, à mors plats, est enfoncée profondément sur la tumeur, qui a été le plus possible attirée directement en bas, avec les pinces de Museux. Une tranche de la tumeur est sectionnée au-dessous de la pince; une autre pince est appliquée au-dessus de la première; et, à diverses reprises, des lambeaux, des quartiers du myome sont saisis et coupés, avec l'aide de longs ciseaux, de bistouris à longs manches.

L'opération est longue, surtout à cause du volume de la tumeur, qui est celui des deux poings. Une demi-heure seulement après le début de l'opération, à la suite de mouvements de traction combinés à des mouvements de rotation, la partie supérieure de la tumeur est énucléée de sa coque, et alors facilement enlevée.

Lavages antiseptiques du vagin.

Eponges iodoformées; 2 pinces à demeure.

La malade est pâle, épuisée par les hémorrhagies antérieures: toutefois sa santé générale est bonne

Les jours suivants, T. 37.6. Au huitième jour, la malade se plaint de douleur au mollet et d'un gonflement à la jambe; menace de phlegmata alba dolens, constipation; élévation de T. 38°, 9.

Lavages intra-utérins. Acide phénique à 1/100.

Membres inférieurs élevés sur un coussin.

Potion cordiale; champagne.

Les jours suivants; frissons, avec léger claquement de dents.

Vagin chaud lubrifié, pas d'écoulement purulent, ou sanieux du côté de l'utérus.



Douleur, gonflement et battement au cul-de-sac gauche.

12. — Tendance à la syncope; état alarmant; petits frissons le soir; T° oscillant entre 38° et 39°.

Douleur à la pression au flanc gauche.

16 juillet. — Mort.

*Autopsie.* — Collection purulente dans le petit bassin. **Phlegmon** du tissu cellulaire du côté gauche de l'utérus.

## OBSERVATION CII.

Fibrome utérin, ablation par morcellement, guérison. D' Larrivé.

*Société de médecine Pratique, octobre 1887*

38 ans. Fibrome datant depuis un an, augmentation progressive. Volume d'une tête de fœtus. Chloroforme, col débridé à gauche. Morcellement en coupant tantôt avec les longs ciseaux courbes, tantôt avec le bistouri: tissu dur. La tumeur étant suffisamment évidée, tentative d'énucléation; traction avec quatre fortes pinces à griffes, ablation complète de la tumeur. Pinces de Péan sur un vaisseau au niveau de la section du col; éponge imbibée d'alcool pur dans l'utérus, pince et éponge retirées au bout de 24 h.

## OBSERVATION CIII.

Hystérotomie vaginale: fibrome. Ablation par traction et énucléation.

Observation de M. le D<sup>r</sup> Doléris ( inédite ).

Huart, cuisinière; âgée de 42 ans: menstruée à 12 ans 1/2.

Règles régulières, abondantes jusqu'à 15 ans; à partir de cette



époque, jusqu'à 38, les règles deviennent rares, non douloureuses, durant trois ou quatre jours. De 38 à 40 ans, les règles redevennent abondantes et se prolongent pendant six jours. De 40 à 41 ans  $1/2$ , la malade n'est que dix jours par mois sans perdre de sang ; elle perd des caillots.

Pas de maladie antérieure.

Un peu d'anémie.

Elle n'a jamais été soignée pour ces ménorrhagies.

16 décembre 1887. — Examen sous le chloroforme. L'utérus est gros comme une petite orange au toucher. Légère rétroflexion qui fait proéminer le fond. Le cathéter en place, dans une attitude intermédiaire à l'antéversion et à la rétroversion, on sent nettement le fond de l'utérus proéminer en arrière et du côté gauche, et aussi en avant. La cavité mesure neuf centimètres, il s'écoule de l'utérus des caillots noirâtres et moulés sur la cavité utérine. Le tissu de l'utérus est dur, le col long, hypertrophié ; il y a probablement un myome diffus de l'organe, avec prédominance dans la paroi postérieure, sans tendance à la limitation de la tumeur.

Endométrite vérifiée par le curage explorateur. La curette ramène une muqueuse de deux millimètres d'épaisseur et des caillots noirs, indice du séjour du sang ; écouvillonnage.

*Plan.* — Incision bilatérale ; chercher s'il y a un fibrome *énucléable* par la partie postérieure ; sinon, s'en tenir à l'incision bilatérale du col et au curage.

20 décembre 1887. — Chloroformisation, sans piqure de morphine, ni chloral.

Assistants : D<sup>r</sup> Maygrier, Jarjavay, Bonnet, Bonneau, Muleur, Berthod, Olivier.

L'opération est exécutée selon le plan. On met environ 5 cen-



timètres de la cavité cervicale à nu. Un nouveau curage montre que la muqueuse de la paroi postérieure, dénudée par le curage précédent, repose sur un tissu mollasse, infiltré de sang coagulé. La curette donne cette sensation et ramène de petits grumeaux de sang ; peut-être le fibrome avoisine-t-il la cavité utérine, et il se pourrait qu'il ne fût séparé d'elle que par une mince couche de fibres intra-utérines (ou fibromes utérins), en voie de dissociation ou dissémination. Je ne puis pas l'affirmer, mais il me semble que la paroi postérieure est un peu convexe vers la cavité utérine.

24 décembre. — La tamponnement est tombé hier au soir. Ce matin, il s'écoule encore un peu de sang par le col. Je passe la pointe du cathéter dans l'intervalle des fils. Il n'y a pas de réunion, mais je ne les coupe pas à cause du suintement.

Nouveau tamponnement.

25 décembre. — Nulle hémorrhagie n'est survenue : état local et général excellents.

27. — Ablation des fils. On touche, à l'acide phénique, les points de suture qui saignent. Pansement iodoformé.

31 décembre. — Pansement. Etat local bon. Toujours un peu de suintement sanguin.

4 janvier 1888. — Cette nuit et ce matin écoulement sanguin plus abondant. Etat nerveux assez marqué.

5 janvier. — On essaye d'introduire une laminaire pour dilater de nouveau (Bonnet). Cathétérisme impossible, même avec le spéculum provoque une douleur vive, syncopale. Il est impossible d'introduire la laminaire malgré de longues tentatives.

6 janvier. — La perte de sang continue. Il s'écoule toujours des caillots. On met une laminaire dans l'utérus. On place, entre les lèvres du col, un tampon, en forme d'olive, recouvert d'iodo-



forme ; puis, on remplit le vagin par 4 ou 5 tampons d'ouate recouverts d'iodoforme.

7. — Laminaire plus grosse ; pas d'hémorrhagie ; peu de douleur.

8. — Éponge préparée.

9. — 2 éponges.

12 janvier. — On retire les tampons de la cavité utérine. On constate que l'orifice interne s'est un peu fermé (ce résultat désavantageux est le fait de l'expulsion des tampons de la cavité utérine), et que la cavité utérine a la forme d'un entonnoir.

Aussi, au lieu de répéter le tamponnement, on introduit une éponge préparée.

13. — Retrait de l'éponge. On voit nettement la saillie formée par le fibrome sur la paroi postérieure. La malade n'a pas souffert de la dilatation par une éponge, tandis que le tamponnement avait été douloureux : On met deux éponges.

14. — La malade n'a pas souffert des deux éponges ; on les retire. Au retrait, on voit que la dilatation ne va guère que jusqu'à l'orifice interne et qu'il reste 0<sup>m</sup>,06 au delà : ce que l'on constate à l'hystéromètre. La difficulté tient à l'antéversion très marquée à ce que la traction n'amène que la lèvre antérieure, et enfin qu'il existe une fausse route dans la lèvre postérieure.

La malade a des phénomènes de congestion du côté des reins.

17. *Opération.* — Chloroformisation, sans piquêre de morphine préalable.

Assistants : D<sup>r</sup> Bonnet, Bonneau, Petit, Muleur, M. Schultz.

On se dispose à continuer la dilatation. La malade n'étant pas disposée pour l'opération, mais le toucher permet déjà d'apprécier la saillie que le myome fait au delà de l'orifice *externe*.

Il est même à craindre que la dilatation, par l'éponge, n'a-



mène un résultat plus net. D'autre part, je ne peux plus me hasarder à substituer les tampons à l'éponge, car je suis édifié par ma première tentative, et je craindrais encore une fois que les tampons enfoncés, avec peine et non sans douleur pour la patiente, jusque dans le fond de la matrice, ne soient expulsés à nouveau et que l'orifice interne ne se referme et ne rende la cavité utérine inaccessible au doigt.

On décide l'intervention.

Je pratique la section du col : ce qui en reste jusqu'aux environs de l'orifice interne.

Ici je ferai remarquer que la présence des tentes dilatatrices a eu pour conséquence d'assouplir et d'allonger le segment sus-vaginal du col, qui n'avait pas été complètement intéressé dans la section : de sorte qu'il existe une portion du col ouvert, largement béante, dans laquelle le doigt pénètre facilement, et une portion étroite, très disposée à se resserrer et qui admet difficilement la pulpe du doigt.

De là, la nécessité de pousser la section bilatérale plus haut.

Dès que je puis introduire le doigt dans la cavité même de l'utérus, je constate que le myome occupe la moitié droite de l'utérus et fait un relief peu sensible dans le trajet utérin. Sa forme est ovoïde dans le sens de la matrice, et son extrémité antérieure est saillante un peu au delà de l'orifice interne et à droite.

C'est cette extrémité qui me sert de guide pour pratiquer l'énucléation. Avec de longs ciseaux, je détache les adhérences de la tumeur, au pourtour de son extrémité antérieure. Je poursuis ce dégâinement tantôt avec une spatule, tantôt avec la pulpe du doigt, successivement sur les faces antérieure, latérale droite et postérieure de l'utérus, de façon à dégager une bonne moitié. Je m'aperçois alors que la tumeur est beaucoup plus



volumineuse que je ne le supposais. Je saisis la partie dégagée avec de fortes pinces de Museux et j'essaye de l'abaisser. Je complète ainsi son dégâinement jusqu'à la partie insérée sur le fond.

Une fois que je suis assuré qu'elle ne tient plus que par une très petite surface, j'applique alors séparément les deux branches de ma pince vulgaire, à la façon d'un forceps, et après un ou deux mouvements de torsion, je m'assure que la tumeur est complètement libérée.

Reste la difficulté de l'engager dans le segment inférieur du col. J'y réussis, après avoir incisé latéralement, au moyen d'un bistouri boutonné, le relief saillant de l'anneau qui faisait obstacle à l'issue de la tumeur.

Une fois celle-ci enlevée, il ne reste plus qu'à exciser le lambeau de tissu musculaire et de muqueuse qui constituait la coque. L'écoulement de sang a été peu considérable. Toutefois, par précaution, je remplis la cavité utérine avec de la gaze iodoformée, et je suture le col au catgut.

Tamponnement vaginal.

La tumeur est ovoïde.

*Suites.* — La malade a vomi 4 fois ; suites normales.

Le 18. — Miction spontanée : état général et local excellents.

Le 19. — On retire le tamponnement utérin. Je constate qu'il n'y a pas d'écoulement. On laisse une partie de la bande dans l'utérus : nouveau tampon dans le vagin.

21 janvier. — On retire complètement la bande intra-utérine : aucune sécrétion. Les sutures au catgut tiennent bien.

Pansement iodoformé.

Aujourd'hui 23, elle va encore bien.

Examen de la tumeur par M. le D. Petit.

Fibro-myome pur, de la grosseur et de la forme d'un œuf de



dinde, présentant des traces d'adhérences au tissu utérin dans toute son étendue, sauf à l'une de ses extrémités.

### OBSERVATION (inédite).

(due à l'obligeance de M. le D<sup>r</sup> Doléris).

Fibrome volumineux sous-muqueux sessile. Section du col et morcellement par le d<sup>r</sup> Doléris. Guérison.

(L'observation a été rédigée par le D<sup>r</sup> Depierris (de Paris) qui était le médecin traitant de la malade).

M<sup>me</sup> A... 53 ans, marchande de vin, rue Crozatier. Réglée à 15 ans ; mariée à 25 ans ; 5 grossesses, 3 enfants à terme ; 2 fausses-couches à 6 semaines environ chacune. Les grossesses ont été pénibles, mais les accouchements et les suites de couches n'ont rien présenté d'anormal.

Bonne santé habituelle, sauf des troubles menstruels qui remontent à une vingtaine d'années. Depuis 16 ans, 2 ou 3 jours avant chaque époque, douleurs vives du côté gauche de l'abdomen. Il y a 4 ans, la durée des règles qui était déjà considérable (8 jours) a encore augmenté. Le sang venait pendant 12 et 15 jours, parfois abondamment, et sans préjudice de pertes très-fortes qui apparaissaient assez souvent dans l'intervalle des règles.

Depuis 2 ans, la métrorrhagie n'a pour ainsi dire pas cessé. Dans les intervalles des grosses pertes, il y avait toujours un écoulement de liquide séro-sanguinolent. Périodes de douleurs intenses à chaque retour périodique correspondant aux menstrues. Etat général très défectueux ; anémie marquée ; faciès jaunâtre, cachectique ; l'utérus est très-volumineux ; sa limite supérieure remonte à 2 travers de doigt au-dessus de l'ombilic, sur



les parties latérales ; il emplit les flancs et les fosses iliaques. Du côté de l'excavation, on constate, par le toucher, qu'il est notablement abaissé, lourd et qu'il obstrue le petit bassin. La forme générale de la tumeur est ovoïde à grand axe vertical. Le col court, dur forme un relief cylindrique assez béant pour permettre l'accès du doigt au moment des époques, alors que l'écoulement de sang est à son maximum. En tout autre temps le doigt ne pénètre pas. Néanmoins depuis longtemps, on pouvait soupçonner l'existence d'une vaste tumeur fibrome ayant amené le développement, anormal de l'utérus.

En novembre 1885, nouvelle hémorrhagie plus violente que d'ordinaire et accompagnée de douleurs fortes et persistantes. A la suite de cet accident, on a pu sentir, à travers le col entr'ouvert, la proéminence d'une tumeur qui tendait à progresser vers l'orifice.

Examen de la malade le 15 décembre 1885 par M. Doléris qui confirme le diagnostic par les divers procédés d'exploration. Il s'agit d'un vaste fibrome implanté dans la paroi antéro-latérale droite de l'utérus et adhérent sur toute son étendue. L'extrémité inférieure du néoplasme est accessible et fait un relief juste suffisant pour permettre de l'attaquer par la voie vaginale.

Opération le 17 décembre 1885 par M. Doléris avec l'aide des D<sup>rs</sup> Depierris et R. Labusquière.

Incision profonde du col, sur les côtés et en avant, chacun des trois lambeaux résultant de la triple section est saisi et abaissé au moyen d'une pince.

L'extrémité accessible de la tumeur est saisie, de même, par l'opérateur et le dégagement est lentement obtenu par des tractions combinées à des sections périphériques avec de longs et forts ciseaux. La tumeur est ensuite extraite par morcellements suc-



cessifs, qui permettent d'enlever des fragments assez volumineux. Le tissu est tellement résistant qu'aucun autre procédé n'a pu être mis en usage. Ni les cuillers de Péan, ni les appareils à section n'ont pu être utilisés. L'opération très laborieuse a duré une heure et un quart. Encore n'a-t-on extrait que la majeure partie de la tumeur. M. Doléris, après avoir constaté la notable diminution du volume de l'utérus appréciée par l'abdomen, juge que le fragment qui reste dans la matrice est insignifiant et que son expulsion se fera spontanément : l'état de faiblesse de la patiente est considérable d'ailleurs. Le néoplasme était en effet atteint dans sa vitalité ; et, neuf jours plus tard, la malade accouchait d'un fragment, du volume d'un gros œuf de dinde, dernier vestige de la tumeur qui était cinq ou six fois plus volumineuse dans son entier. La structure était celle des myomes. Les suites opératoires ont été très heureuses, sauf un œdème apyrétique de la jambe gauche dû à des coagulations veineuses. Cet accident a nécessité un repos un peu plus prolongé. La malade est cependant tout à fait remise au commencement de février 1886.

Revue au mois de mars, son état est parfait : ni douleurs, ni hémorrhagie. La cachexie qui était profonde a fait place à un état de santé très satisfaisant.

La guérison s'est maintenue.

#### OBSERVATION CV ( inédite ).

Fibrome utérin enflammé. Extirpation par morcellement malgré état septicémique. Mort.

(D' Violet, clinique de M. Doléris).

Dame O... ménagère.

Examen le 30 novembre, à 4 heures du matin, avec le D<sup>r</sup> Violet.



Tumeur ovoïde dépassant l'ombilic de deux travers de doigt, inclinée surtout à droite, et paraissant saillir de ce côté principalement.

Consistance du fibrome ; mou. Ecoulement d'odeur infecte particulière. Au toucher, je constate que le col mou, élargi, entr'ouvert laisse passer des détritüs que j'extrais. C'est une masse putréfiée de tissus fibromateux, ramollie et mélangée de caillots, de paquets fibrineux. L'utérus descend à l'ombilic, après cette extraction. La masse enlevée équivaut à une bonne poignée de la substance de la tumeur.

*État général.* — Très affecté ; maigre et teinte cachectique. Il n'y a pas eu de frissons et actuellement la température n'est pas élevée.

Il y a une zone douloureuse à gauche de l'abdomen, au point correspondant aux annexes, à poussée péritonitique récente.

Pouls 112, faible.

Je pratique une irrigation antiseptique, séance tenante. Je décide l'ablation de la tumeur le lendemain matin, de façon à conjurer les accidents infectieux. On fera une nouvelle irrigation intra-utérine antiseptique dans la soirée. On donne un gramme de sulfate de quinine. Cette intervention hâtive, malgré les débuts d'inflammation et la septicité intra-utérine est l'*ultima ratio* de la situation, ainsi que l'accepte très obligeamment mon confrère le Dr Violet. Nous n'avons rien à attendre des injections désinfectantes faites dans la matinée : on ne désinfecte pas un fumier ; et la malade est à bout, la situation paraît s'aggraver d'heure en heure.

M. le Dr Bonnet fait, le soir même, un grand lavage intra-utérin avec une forte solution phéniquée.

Opération le 1<sup>er</sup> décembre 1887. Assistants MM. Violet. Bonnet, Mangin, Muleur, Schultz.



La malade est endormie. Je découvre le col qui est fermé maintenant et que j'abaisse au moyen de pinces. Une valve courte récline le périnée. Profonde incision bilatérale du col, dépassant un peu le vagin, sans intéresser complètement l'orifice interne. Au moyen de nos larges pinces fenêtrées, j'extrais des lambeaux putréfiés. Une fois la cavité utérine débarrassée de tous ces détritrus, un plein bol environ, je saisis fortement la tumeur avec mes pinces et j'en pratique la désinsertion. Du côté de la face antérieure de la matrice d'abord, et au fond de l'utérus, qui arrive à l'ombilic et est maintenu par la main d'un aide et repoussé en bas. La tumeur a une base d'insertion large qui occupe la face antérieure jusqu'à l'orifice extrême, la face latérale droite, la face postérieure; seule une partie de la face gauche est libre d'adhérences.

Morcellements successifs en quatre ou cinq forts lambeaux, au moyen de pinces et de ciseaux, sous la conduite des doigts de la main gauche; chaque nouveau lambeau est saisi aisément, grâce à la proximité croissante de la tumeur que la contraction utérine et la pression de l'aide rapproche du doigt et des instruments. C'est une opération absolument comparable à l'embryotomie.

La cavité utérine une fois évacuée totalement, l'utérus dépasse encore le pubis de deux travers de doigt; il me semble qu'il doit rester un nodule fibromateux vers la corne gauche qui déforme la matrice: curage, écouvillonnage répétés.

Créosote: injections au sublimé dans l'utérus.

Tampons intra-utérins en gaze iodoformée.

L'opération a duré  $3/4$  d'heures.

1<sup>er</sup> décembre. — Le soir, temp.  $37^{\circ},8$ ; P. 92; a vomi deux à trois fois.



Écoulement de sérosité rosée ; pas de douleurs.

La nuit peu de sommeil ; état général, bon.

Régime : champagne frappé.

2 décembre. — Pas de frisson fébrile. Etat général bon. Neuf heures du matin, à la visite du docteur Bonnet, pas de fièvre. La même douleur légère constatée sur la corne gauche de l'utérus l'avant-veille persiste sans aggravation ; elle n'existe qu'au palper. Écoulement séreux, sans odeur, discret.

*Pansement.* — On extrait la gaze iodoformée qui avait très peu d'odeur fétide. Hystéromètre, 9<sup>cm</sup>.

Nouveau pansement intra-utérin, avec de la gaze iodoformée, précédé d'une irrigation intra utérine.

3 décembre. — Nuit bonne, T. 37° ; pouls, 92. Miction spontanée, urine foncée. Anorexie persistante, soif ardente.

Vers 5 heures, l'agitation augmente ; regard vague, loquacité, céphalée accusée par les gestes. La malade porte ses mains à la tête. Dans la soirée, chute spontanée de la bande iodoformée qui remplissait le vagin et l'utérus. Vers 10 heures, émission volontaire d'urine, *très foncée, brunâtre*, mais limpide, en quantité moyenne. Durant toute la nuit, agitation persistante, qui s'accroît ; la malade ne reconnaît plus personne ; elle répond mal aux questions, et d'une façon monotone et continue : Mon Dieu ! mon Dieu ! Elle porte les mains à sa tête en poussant des cris encéphaliques (rappelant les plaintes méningitiques). Pouls petit, rare. Temp. au-dessus de 37°.

4 décembre. — Les yeux sont clos, pupilles moyennement dilatées. La face est jaune, plus amaigrie ; la peau froide, sèche. Pouls petit, régulier, mou 92.

Décubitus latéral dit en chien de fusil. Sans motif, elle pousse le cri monotone de la méningite.



Respiration fréquente mais régulière. Atonie complète.

Vomissements pendant la nuit et le matin de mucosités et du peu qu'elle a pris d'une potion d'extrait de quinquina prescrite par le Dr Violet : ventre plat, plutôt rétracté que météorisé. La pression au fond de l'utérus est un peu douloureuse.

Pas de miction depuis le 2 décembre. Le cathétérisme donne une assez grande quantité d'urine foncée, moins cependant que celle de la veille. La veille et l'avant veille une selle volontaire, très noire.

Injection phéniquée à 1/100. Lait et eau de Vichy ; chaleur.

A deux heures, même état : cathétérisme vésical ; urine, même caractère : une injection vaginale à six heures, T. 36°5 ; Pouls, 120, très petit, irrégulier, d'une faiblesse croissante. Perte absolue de connaissance ; peau froide, humide ; respiration régulière, plus fréquente ; pas de strabisme, paupières closes ; pupilles moyennement dilatées ; au niveau de l'articulation métacarpo-phalangienne de l'index gauche, plaque ecchymotique allongée, violacée, qui a débuté le matin et a crû en dimension et en intensité. Sur la face dorsale de l'avant-bras, du même côté, large plaque rosée, de même nature : il n'y en a pas ailleurs, au moins sur la face antérieure du corps.

Pas de paralysie, ni de contractures, mais un peu de raideur des membres. Mêmes mouvements automatiques que précédemment ; cri méningitiques, pas de ballonnement du ventre ; quelques hoquets dans le courant de la journée, mais pas de vomissements, nul frisson, nulle odeur.

Mort.

---







HYSTÉROTOMIE POUR INVERSION POLYPEUSE







OBSERVATION CVI (Tillaux) (1).

X... 33 ans, métrorrhagies depuis 6 ans, parfois avait dû garder le lit pendant des mois, une fois pendant six mois. Développement graduel du ventre; tumeur descend dans le vagin faisant saillie à la vulve. Aux époques menstruelles, métrorrhagies avec douleurs expulsives.

Tumeur remontant au-dessus de l'ombilic, faisant saillie à la vulve comme une tête de fœtus.

Tumeur enclavée dans le petit bassin: compression du rectum, de la vessie.

Traction sur la tumeur qui sort de la vulve, incision longitudinale profonde.

Application de la chaîne d'écraseur qui glissa, comme cela a toujours lieu jusqu'à l'extrémité de la tumeur. Section rapide.

Je n'eus même pas le bénéfice de l'hémostase; surface de section saignante, hémorrhagie difficile à arrêter.

Mort en 48 heures.

L'utérus était troué au fond.

Comme conséquence pratique, ce chirurgien consciencieux ajoute que les tractions avaient amené l'inversion de l'utérus, et que l'écraseur linéaire, utile dans l'extirpation des tumeurs pédiculées de l'utérus est d'un emploi dangereux quand il s'agit de tumeurs sessiles.

1. *Soc. de chir.* 1874, p. 656.



Celles-ci doivent être détachées couche par couche et au bistouri.

#### OBSERVATION CVII.

Fibrome et inversion utérine. Pincement et morcellement combinés,  
in *Traité du morcellement*, de M. Péan.

Madame X..., âgée de 56 ans, est épuisée par des métrorhagies qui, à plusieurs reprises, ont failli causer la mort par syncope.

Plusieurs confrères de Tours, ayant reconnu que ces pertes sanguines étaient dues à la présence d'un gros fibro-myome, inclus dans la cavité utérine, le saisissent avec un forceps et tâchent de l'attirer dans le vagin. Sous l'influence de ces tractions, le corps fibreux sort brusquement à la vulve, entraînant le fond de l'utérus en inversion. Appelé à cette époque, je place deux fortes pinces à mors longs et courbes au-dessus de la tumeur, sur le fond de l'utérus inversé, puis, avec le bistouri, je l'enlève, par morcellement, jusqu'à son point d'implantation. A ce niveau, je taille les tissus en V. de façon à pouvoir les réunir au-dessous des pinces par des anses séparées de catgut. Cette réunion faite, je réduis le moignon sans difficulté. Grâce à ce procédé, l'opération est exécutée en quelques minutes et suivie d'un résultat heureux.



OBSERVATION CVIII.

Due à l'obligeance de M. le Dr Péan.

Tumeur fibreuse de l'utérus. Extirpation par la voie vaginale. Ablation par le morcellement. Inversion utérine accidentelle. Mort par septicémie. Autopsie.

G... Anne, cinquante ans, laitière, entrée le 11 décembre 1886, chalet Cruveilhaer, n° 15. Rien dans les antécédents héréditaires. A eu quatre enfants et deux fausses couches. Il y a neuf ans, menstruation irrégulière, vives douleurs de ventre qui se tuméfie. Depuis quatre ans, ces phénomènes étaient bien marqués ; ils gênent la miction, et parfois le cathétérisme était nécessaire ; pertes plus abondantes.

Vers le 15 novembre, après de violentes douleurs de ventre et des pertes abondantes, le ventre avait considérablement diminué de volume ; les hémorrhagies avaient tellement affaibli la malade qu'elle s'était alitée.

*Etat actuel.* — Faciès altéré, teinte sub-ictérique, amaigrissement considérable, faisant songer à une tumeur maligne. Au toucher : masse très dure, volumineuse, faisant saillie dans le vagin, et empêchant d'atteindre le col utérin ; le palper abdominal combiné fait voir qu'il existe une masse dans la cavité abdominale, se continuant avec celle qui fait saillie dans le vagin. Pas d'ascite ; tonique ; repos.

8 janvier. — Meilleur état général. Chloroformisation. La surface de la tumeur qui fait saillie dans le vagin est mise à découvert par de larges valves : puis, au moyen d'un long couteau, on enlève quelques tranches de cette tumeur en procédant par morcellement. Des pinces très longues et très fortes saisis-



sent et attirent au dehors quelques points saisis, et l'on parvient à réduire considérablement le volume de la tumeur sans qu'il y ait de perte de sang.

Tout à coup la tumeur descend jusqu'à la vulve ; l'utérus s'est renversé en doigt de gant et la tumeur tout entière, est au dehors. Pincés au ras de son insertion utérine ; la portion de la tumeur, qui est en dehors des pincés, est toute entière enlevée. Quatre pincés sont laissées à demeure. L'utérus est mis en place ; le vagin est rempli d'éponges iodoformées.

*A la coupe*, la tumeur avait un aspect lardacé, infiltré de sérosité.

10. — Les pincés sont enlevées ; il y a par le vagin un écoulement abondant de matières putrides. Lavages à la liqueur de Van-Swiéten ; mais la température s'élève. Grâce aux fréquents lavages, amélioration momentanée.

20. — La malade est prise de délire, il est difficile de lui faire prendre des toniques, elle refuse toute alimentation. Diarrhée persistante. Lavages intra-utérins ; on ne constate rien par le toucher vaginal.

26. — Œdème des membres inférieurs. Mort le 27.

*Autopsie.* — Amaigrissement très prononcé ; teinte jaune cachectique. *Abdomen* : un peu de liquide ascitique ; dans le petit bassin, quelques traces légères de péritonite ancienne. L'*utérus*, un peu volumineux, est incisé sur la ligne médiane ; il est vide de toute tumeur, sa muqueuse pâle et décolorée est saine et on retrouve, près du fond, des cicatrices, qui sont les restes de l'implantation du corps fibreux. Le *ligament large gauche* est un peu tuméfié à sa base ; à la section, il s'écoule un peu de liquide séro-purulent. *Reins* volumineux, pâles. *Foie* un peu gras. *Rate* volumineuse. *Cœur* sain. *Poumons* un peu congestionnés aux bases.



OBSERVATION CIX.

Polype utérin. Inversion polypeuse, artificielle. Section du pédicule avec les ciseaux ; mort.

Observation tirée d'une leçon de notre cher maître, M. Ledentu sur *l'inversion systématique de l'utérus pour faciliter l'extirpation des fibro-myomes très-volumineux*. *Progrès médical*, 1887, p. 441.

Juillet 1887. — X..., âgée de 56 ans, les traits tirés et amaigris, se plaignait de pertes abondantes survenues depuis environ dix mois. Bonne santé générale auparavant.

Au toucher, constatation d'une masse volumineuse occupant presque tout le vagin et dans laquelle il était absolument impossible de trouver trace du col utérin.

Octobre. — Aggravation de l'état général, sous l'influence de pertes incessantes. X., était épuisée, anémiée et était dans un état de fièvre continue. T. 37°,5, septicémie, lavages antiseptiques, traitement reconstituant : fer et sulfate de quinine.

Dix jours après, cessation de la fièvre ; l'opération est décidée, bien que le diagnostic polype ne fut pas établi formellement.

Anesthésie. — Toucher vaginal : pas trace de col, qui était complètement effacé.

Après quelques tentatives de morcellement suivant la méthode de Chassaignac, je pus introduire ma main toute entière entre la tumeur et les parois de la cavité que je trouvai souples et n'ayant pas de tendance à se déchirer.

N'ayant obtenu aucun abaissement du myome après des sections transversales, et n'ayant pu pratiquer de section conique pour le faire descendre, je cherchai à aller reconnaître avec la



main, le mode d'implantation du pédicule. Je trouvai celui-ci inséré au voisinage du fond sur une étendue peu considérable, et je pus même détruire une partie de ses adhérences avec le doigt ; mais il tenait encore par une bride fibreuse, très résistante et très dure. J'essayai, par des applications de forceps successives et combinées avec des tentatives de morcellement, de faire descendre le fibrome : je n'y pus réussir. C'est alors que me vint l'idée de transformer en un procédé opératoire ce qui avait été considéré comme un accident, c'est-à-dire, de déterminer systématiquement l'inversion utérine pour pouvoir sectionner le pédicule et terminer l'accouchement du fibrome. Cette inversion s'effectua assez facilement, et je pus sectionner le pédicule avec des ciseaux. Je plaçai deux ligatures, sur la surface de la section ; je fis un lavage avec la solution phéniquée, de la muqueuse utérine et je réduisis très facilement l'utérus. Pour plus de sécurité, je tamponnai la cavité vaginale avec des bourdonnets d'ouate iodée.

Malheureusement cette opération laborieuse avait duré près de deux heures. La malade, épuisée avant l'intervention, avait perdu du sang au cours des manœuvres et avait eu deux menaces de syncopes qui nous avaient obligés de suspendre le chloroforme.

Mort dans l'après-midi par épuisement, hémorrhagies antérieures, septicémie quelques jours avant l'opération.

*Autopsie.* — Pas de déchirure du péritoine, ni du tissu utérin.


---



HYSTÉROTOMIE POUR TUMEUR LIQUIDE

KYSTES UTÉRINS ET JUXTA-UTÉRINS







OBSERVATION CX.

Due à l'obligeance de M. Péan.

Tumeur suppurée, juxta-utérine gauche.

Suppuration par le rectum (?) Hystérotomie en ville.

La nommée V. Anna, 29 ans, concierge, entre salle Denonvilliers, n° 43, le 9 février 1887.

Père et mère bien portants. Huit frères et sœurs bien portants. Trois morts en bas âge.

Pas de maladie dans l'enfance, pas de scrofule.

Réglée à 16 ans. Menstruation régulière, douloureuse avant le mariage, non douloureuse depuis.

Mariée à 25 ans, elle a eu, en 1884, un accouchement normal. Les règles sont revenues un mois après le sevrage.

En 1885, nouvelle grossesse. Accouchement laborieux.

La malade s'est levée le quatrième jour. Trois mois après cet accouchement, la femme a commencé à souffrir du côté gauche du ventre. Au mois de mars 1886, elle a perdu un peu de pus par l'anus. Cet écoulement a été précédé de douleurs vives dans le bas-ventre, fièvre et perte d'appétit.

Application de cataplasmes de farine de graine de lin sur le ventre ; lavements à la guimauve, bains de siège, arsenic, quinquina, huile de foie de morue.

Elle s'alite à divers intervalles. De temps à autre l'écoulement cesse, la malade a de la fièvre, perd l'appétit. Puis un nouvel écoulement de pus vert et fétide amène le soulagement. Cet écoulement a lieu tous les dix ou quinze jours. Une purgation le facilite.



La malade ne quitte presque pas le lit, depuis le mois de juillet 1886. Constipation opiniâtre.

Au toucher, on trouve le col utérin fortement dévié à droite. Dans le cul-de-sac gauche, pous vaginal ; il est occupé par une tumeur fluctuante, qu'on sent également par le palper.

Par le toucher rectal, on sent en avant une tumeur, mais on ne trouve pas l'orifice donnant issue au pus.

La tumeur comprime le rectum.

La malade ne souffre presque pas pendant son séjour à l'hôpital. Pas d'écoulement de pus.

Règles peu abondantes du 26 au 28 février ; on n'y trouve pas de caillots.

Pas de douleurs abdominales, constipation opiniâtre.

La malade ne va à la selle que tous les quatre ou cinq jours à l'aide d'un lavement.

Pas de troubles de la miction. Les jambes ne sont pas enflées.

La malade est envoyée le 2 mars dans une maison de santé aux Termes, où M. Péan l'opère le 3 mars.

Anesthésie. Le col est mis à découvert à l'aide d'écarteurs et saisi avec les pinces de Museux.

M. Péan incise peu à peu le tissu utérin, puis arrive sur la tumeur, qu'il ouvre d'un coup de ciseaux. Un flot de pus verdâtre, fétide, s'écoule ; M. Péan laisse la collection purulente se vider ; puis met deux tubes à drainage, en canon de fusil.



OBSERVATION CXI.

Due à l'obligeance de M. Péan.

Tumeur liquide juxta-utérine droite. Hystérotomie. Guérison.

P. Léontine, 19 ans, polisseuse, entre, le 22 avril 1887, salle Denonvilliers, n° 37.

Père, mort de tuberculose pulmonaire, ainsi que sa mère.

Une sœur et deux frères bien portants, quatre frères morts.

Elle n'a eu dans son enfance d'autres maladies que la rougeole. Pas de traces de scrofule.

Réglée à 13 ans, elle a toujours perdu modérément pendant 4 ou 5 jours. Depuis le mois de novembre 1886, les règles sont devenues bi-mensuelles ; dans l'intervalle, leucorrhée. Pas de grossesse.

Depuis un an, douleur assez vive à la partie antérieure de la cuisse gauche, et dans la hanche. Gênée dans la marche, elle cesse son travail au mois de février. Les douleurs sont continues et empêchent le sommeil. Envies fréquentes d'uriner, surtout dans la station debout.

Pas de constipation. Santé générale bonne ; fonctions digestives normales.

Au mois de janvier, un médecin constate une tumeur dans le petit bassin, et lui conseille d'aller à l'hôpital Saint-Louis. A son entrée, on trouve, par le toucher vaginal, l'utérus repoussé dans le cul-de-sac gauche par une tumeur qui occupe le droit. Cette tumeur a le volume de deux poings réunis, elle est arrondie, et fluctuante. Le col est normal.

Règles du 16 au 20 avril. Injections vaginales antiseptiques matin et soir, tampons iodoformés.



Le 7 mai. — Opération par M. Péan. Anesthésie. Lavages antiseptiques. M. Péan, après avoir fait coucher la femme sur le dos, les jambes écartées, applique 4 écarteurs, pour mettre à nu le col utérin qu'il abaisse, et qu'il amène à la vulve, à l'aide d'une pince de Museux. Il fait une incision circulaire sur le col au niveau de l'insertion du vagin, puis il incise peu à peu le tissu utérin avec des ciseaux, jusqu'à ce qu'il arrive sur la tumeur. Il constate à ce moment qu'elle est fluctuante, il l'incise et recueille environ 150 grammes de liquide épais et jaunâtre.

M. Péan en introduisant le doigt dans l'orifice constate que les parois sont lisses, et qu'il s'agit probablement d'une collection liquide, enkystée, du péritoine.

Il agrandit l'orifice, et laisse 5 pinces à pression, à demeure. Tampon iodoformé.

La malade est transportée au Chalet. Au bout de dix minutes, hémorrhagie. L'interne de service la trouve très faible, baignée dans le sang ; les caillots descendent jusqu'au genou.

Injectons d'ergotine et d'éther.

On s'aperçoit alors qu'un des tampons vaginaux ne contient du sang que du côté vulvaire. En effet, c'est la fourchette vulvaire qui est le siège de cette hémorrhagie ; il existe des érosions produites par les écarteurs. Une pince à pression arrête l'écoulement.

La malade couchée la tête basse, est surveillée avec soin. Glace sur le ventre, champagne, sulfate de quinine.

Le soir la malade est très faible. Tendances syncopales : T°. 37°, 2. On la sonde, les urines sont normales.

8 mai. — Deux heures de sommeil pendant la nuit. Douleurs abdominales. Vomissements.

T. m. 37°. T. s. 37°, 8.



La journée a été assez bonne, sauf les vomissements qui persistent.

Toutes les pinces sont enlevées à 8 heures du soir. Injection vaginale. La malade peut uriner seule.

9 mai. — La nuit a été bonne ; les vomissements ont complètement cessé.

A partir de ce moment, l'état de la malade s'améliore tous les jours.

Le 11 mai. — Elle va pour la première fois à la selle.

Elle est remontée dans la salle commune le 15, et n'a plus d'écoulement vulvaire.

Le 24. — Elle commence à se lever et part pour le Vésinet le 27.

A sa sortie on constate par le toucher que la surface de section de l'utérus est cicatrisée. Il n'existe plus de trace de la tumeur qui était située à droite.

#### OBSERVATION CXII (inédite).

Kyste séro-hématique du corps de l'utérus. Hystérotomie. Guérison.

Observation personnelle.

Bourgeois, 32 ans ; couturière ; entrée le 18 février 1886, salle Sainte-Marie, service de Gallard ; sortie le 20 mars.

Père, mort en 1870 ; mère, morte à la suite de couches ; frère et sœurs bien portants.

Dans son enfance, on note de la gomme, des maux d'yeux, d'oreilles, de l'adénite cervicale, rougeole.

Réglée à 16 ans, — de 16 à 18 ans, trois menstrues seulement ; depuis cette époque, règles abondantes.



Mariée à 19 ans : première grossesse, enfant mort à six mois ; deuxième grossesse, fausse couche à trois mois.

Depuis ses dernières couches, elle a toujours été souffrante.

Elle raconte qu'elle est restée plus de trois jours perdant du sang et sans être délivrée. A cette époque elle est restée trois semaines couchée ; elle se plaignait de douleurs dans le ventre, les reins, les cuisses : ces douleurs étaient exaspérées par la fatigue et au moment des menstrues.

Cet état a persisté un an. Il y a deux ans, elle fut soignée par M. Gallard pendant deux mois : elle était entrée à l'hôpital pour des douleurs et des pertes considérables survenues depuis un an. Elle fut traitée par des injections froides ; des irrigations continues, émollientes ; des douches. Elle sortit sur sa demande.

Depuis deux ans, elle n'a plus de perte ; mais elle éprouve encore quelques douleurs au moment des règles.

Elle entre aujourd'hui pour ces douleurs localisées aux lombes, sur la face externe des cuisses, dans le bas-ventre : ces douleurs s'exaspèrent au moindre contact du ventre.

La malade est forte, vigoureuse, très nerveuse ; elle n'a pas eu cependant de crises.

*Au toucher* ; le col est gros, dur, dirigé en arrière et à gauche.

Le corps est gros, régulier.

Les culs-de-sac sont libres ; on y découvre quelques battements. A gauche et au niveau de la lèvre antérieure, paraissant de prime abord indépendante de l'utérus, on sent une masse rénitente, de la grosseur d'une petite noix.

Le diagnostic d'ovarite et mieux de salpyngite est agité. L'idée d'un fibrome est éloignée, surtout eu égard à la rénitence,



à la sensation d'une tumeur tendue, remplie de liquide, fournie par le toucher.

Il n'existe pas de leucorrhée, à proprement parler. La malade paraît indemne de blennorrhagie.

La douleur de l'ovarite réveillée par pression est ici peu marquée. Cette notion, jointe à la sensation de tumeur bien nette séparée de l'utérus, fait admettre la possibilité d'une salpingite.

*Traitement.* — injections émollientes, bain, chloral.

20 mars. — Douleur névralgique, face externe de cuisse droite traitée avec peu de succès par une vaporisation de chlorure de méthyle.

Amélioration de l'état inflammatoire local; malade réclame sa sortie: la tumeur a peu diminué de volume, elle paraît, au contraire, plus arrondie et plus élevée sur les côtés de l'utérus.

Assez bon état général et local pendant deux mois; puis, la malade traîne une vie misérable; obligée de garder le repos, au lit, par la violence des douleurs abdominales et des hémorrhagies très graves, avec de gros caillots, qui prolongent les règles et anémient la malade.

Poussée par le désir de se débarrasser de cet état pitoyable; elle vient réclamer une opération. M. Gallard envoie la malade à son collègue des hôpitaux, M. le Dr Péan.

En ce moment la malade est pâle, les traits tirés, perdant du sang en abondance, marchant le corps plié en deux pendant les grandes et longues crises de douleurs.

La tumeur juxta-utérine paraît très augmentée de volume et faire corps avec l'utérus: son volume est celui d'une tête de fœtus, elle est plus ferme: le diagnostic de fibrome est posé.



OBSERVATION CXIII.

Suite de l'observation ; hystérotomie par le Dr Péan. — Malade  
des Dr Gallard et Secheyron.

Kyste interstitiel hématique, fond de l'utérus. Guérison.

Développement rapide de la tumeur depuis trois mois. Inanition poussée au point que tous les aliments sont vomis depuis cette époque : anémie, faiblesse, maigreur, nervosisme très prononcés. En raison du siège et de la consistance de la tumeur, Gallard, qui traitait sans succès cette malade dans son service de l'Hôtel-Dieu, pense qu'il s'agit d'un fibrome interstitiel du fond et des parois antéro-latérales du corps de l'utérus et me prie de l'opérer (opération 28 juillet 1886). Dissection circulaire du col qui est incisé de chaque côté, de même que le corps dont, la cavité est très étroite. Le fond seul de la cavité utérine est dilaté. L'introduction du doigt et de deux petits rétracteurs, de notre modèle, me permet de voir, à travers la muqueuse du fond de l'utérus, une masse blanchâtre, transparente, rénitente, exactement semblable à un fibrome. J'incise la muqueuse et la couche musculaire qui la double à ce niveau ; et je vois s'échapper brusquement un jet de sérosité sanguinolente attestant qu'il s'agit non d'un fibrome, mais bien d'un kyste interstitiel du fond de l'utérus : 50 éponges montées sont nécessaires pour vider ce kyste en totalité. Quand il est vide, j'attire du côté de la cavité utérine les lèvres de la poche largement incisées ; je les excise, de façon que les deux tiers du kyste soient complètement enlevés ; mais je suis obligé de renoncer à enlever le tiers supérieur parce que ses parois sont trop adhérentes à la tunique



musculaire qui les recouvre. Le doigt introduit dans cette portion restante montre qu'elle a les dimensions d'une orange et que la poche était uniloculaire. Je laisse à demeure cinq pinces sur les lèvres saignantes de la portion restante. J'excise ensuite les lèvres du col et je suture le moignon aux lèvres de la plaie vaginale avec 15 anses métalliques séparées. Ces fils étant insuffisants pour obtenir l'hémostase définitive, je place à demeure les autres pinces languettes. Pansement intra-vaginal avec une éponge iodoformée. Pansement extra-vaginal avec trois autres éponges. Les suites de l'opération furent des plus favorables, malgré la persistance des vomissements par inanition, qui cédèrent au bout de quelques jours aux lavages stomacaux faits régulièrement par le docteur Brochin. Durée 45 minutes.

Avril 1888. — Santé excellente ; menstruation régulière, peu abondante. Quelques douleurs crurales et au mollet pendant les menstrues.

#### OBSERVATION CXIV.

Péan et Secheyron.

Tumeur utéro-cystique de l'utérus. Kyste hydatique. Ablation par le vagin (15 janvier 1887.) *in.* étude sur les kystes hydatiques de l'utérus — *Arch.de Tocol.* novembre 1887.

Femme de cinquante ans, réglée pour la première fois à l'âge de treize ans; menstruation toujours régulière, d'une durée moyenne de trois jours ; pas d'enfants, pas de fausses couches.

Depuis huit ans ménopause ; il y a quatre ans, constipation ; difficulté de la miction ; polyurie : les troubles sont allés en aug-



mentant, mais ce qui a le plus inquiété cette femme, c'est le volume que prenait son ventre. Il y a cinq mois, elle est tombée sur le sein, et actuellement elle porte une tumeur du volume d'une noix, présentant des caractères de malignité : peau d'orange, coloration violacée, consistance dure, squirrheuse, sans

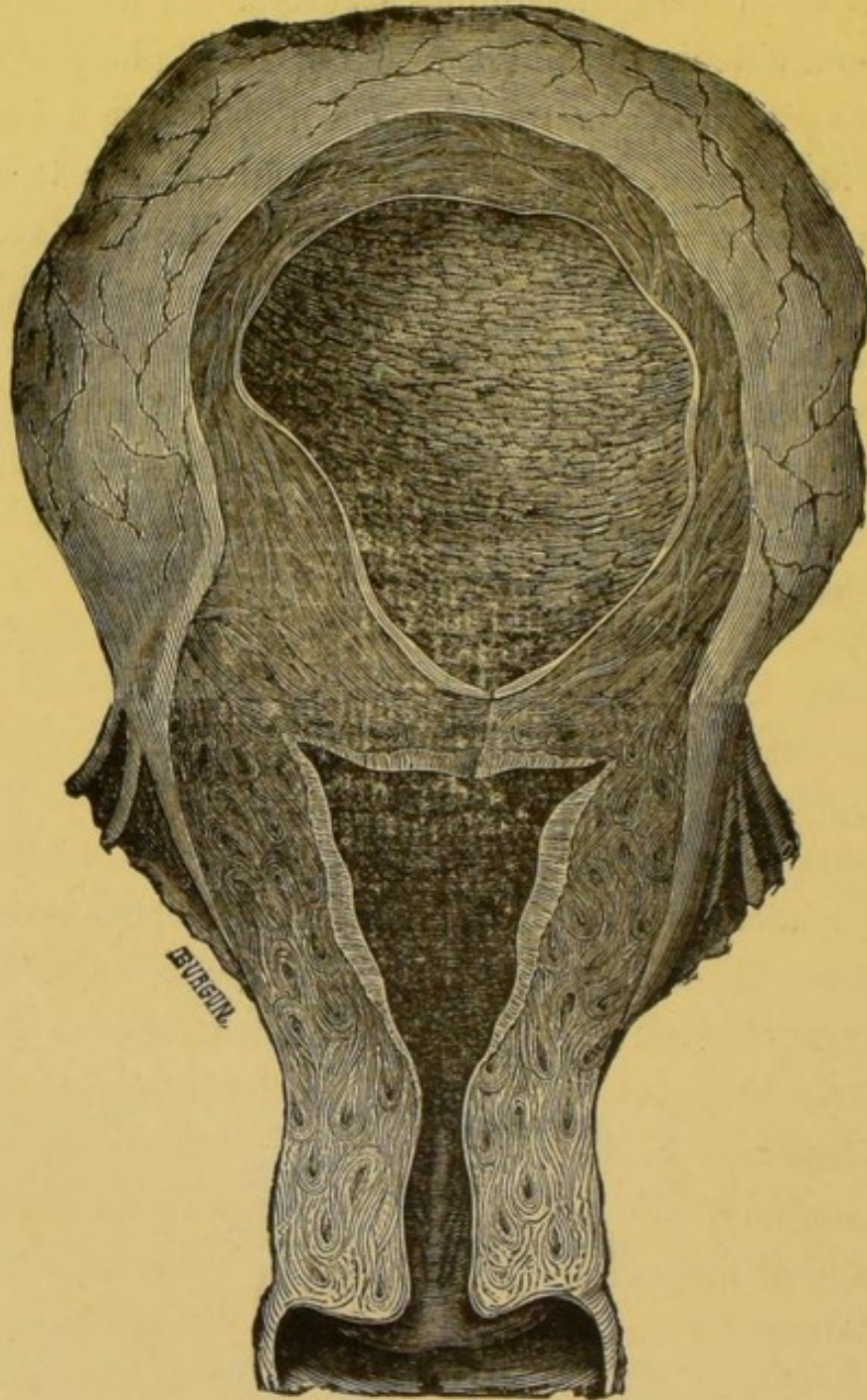


Fig. 19. Kyste hydatique de l'utérus.



rétraction du mamelon. Ceci n'est rien pour la malade ; ce qui la tracasse, ce qui la préoccupe, c'est la tumeur qu'elle porte dans le ventre, car celle-ci détermine des douleurs intenses et de la rétention d'urine, par suite de la pression qu'elle exerce sur la vessie. Depuis un certain temps, la miction n'est même plus possible, et elle est obligée de se faire sonder.

Par le palper abdominal, on constate la présence d'un corps volumineux, irrégulièrement bosselé, plutôt liquide que solide, et développé, selon toute apparence, dans les parois de l'utérus et dans son fond. Par le toucher vaginal, on reconnaît que le col est petit, arrondi, fermé, relevé et légèrement porté en avant.

État général assez satisfaisant.

15 janvier. — Anesthésie, lavage de la vulve et du vagin avec la solution de sublimé au 2 millièmes ; décubitus latéral gauche, un spéculum de Sims introduit dans le vagin est confié à un aide, qui abaisse fortement la paroi postérieure de ce conduit, tandis que deux autres aides écartent les parois antérieures et latérales avec des rétracteurs univalves de notre modèle.

Ceci fait, avec une pince de Museux, nous saisissons l'utérus et l'attirons au dehors ; puis, avec un bistouri long et à lame étroite, nous ouvrons le cul-de-sac antérieur et nous agrandissons l'orifice du col, en faisant de chaque côté une incision avec le bistouri, après avoir eu soin de faire l'hémostase au moyen de nos pinces, et nous tombons sur une tumeur molle, fluctuante, reconnaissable à la couleur blanchâtre de son enveloppe, tout à fait analogue à celle des kystes hydatiques. Nous incisons cette poche avec le bistouri, et il en résulte un liquide que nous n'avons pu recueillir, mais semblable à celui des kystes hydatiques. Une fois vidé, nous saisissons la poche avec de longues pinces et nous en faisons facilement l'extraction.



**Examen histologique** par M. Brault, médecin des hôpitaux. La membrane a la structure des poches hydatiques, c'est-à-dire qu'elle est constituée par une série des lamelles amorphes, légèrement granuleuses, parallèles les unes aux autres, et d'épaisseur variable. En aucun point on ne trouve d'élément cellulaire. Ce caractère négatif permet d'affirmer l'origine hydatique de la poche.

---



DE L'HYSTÉRECTOMIE PARTIELLE







## HYSTÉRECTOMIE PARTIELLE

L'hystérectomie partielle a pour but l'excision d'une partie de la matrice.

L'hystérectomie peut être limitée au col, ou empiéter sur le segment inférieur de l'utérus, au delà de l'orifice interne. Cependant, l'excision si élevée de l'utérus est peu pratiquée; et, en général, l'hystérectomie reste cervicale. L'opération offre quelques difficultés ; et, ses indications diffèrent suivant qu'il est suffisant de limiter le champ opératoire à la portion vaginale, ou de l'étendre à la portion supra-vaginale. Il y a donc à décrire deux formes d'hystérectomie partielle : l'une, infra-vaginale, amputation basse du col ; l'autre, supra-vaginale ou amputation haute.

---



## CHAPITRE PREMIER

### INDICATIONS ET CONTRE-INDICATIONS GÉNÉRALES

En principe, il faut établir cette règle : l'hystérectomie partielle convient aux affections bénignes ; l'hystérectomie totale aux affections malignes, et seulement à leur début.

Le cancer peut être considéré comme une contre-indication expresse de l'opération partielle ; nous développerons plus loin ce point particulier, à propos de cette dernière opération.

Les affections bénignes du col doivent être seules justifiables de l'hystérectomie partielle. Parmi ces affections, nous citerons *les formes conoïdes congénitales du col, certaines variétés de métrite, la métrite parenchymateuse, la métrite hyperplasique du col en particulier, les diverses variétés d'hypertrophie du col.* — Il faut ranger encore parmi les indications de cette opération *les fibromes du col.* On doit également ajouter que nombre d'opérations, tant sur le col que sur le corps, commencées par une hystérotomie se terminent par une résection plus ou moins large des lèvres du col.

D'après Hégar et Kaltenbach, les *malformations de la portion vaginale* peuvent indiquer l'amputation du col quand, par suite de l'étroitesse du canal cervical, elles



deviennent des causes de dysménorrhée ou de stérilité (museau de tanche conique.) — Voir page 11. De l'hystérotomie cervicale.

§ I. — *Hystérectomie partielle dans les métrites.*

Les *métrites* qui obligent de recourir à la résection du col sont toutes des variétés hyperplasiques ; toutefois, nous devons distinguer deux de ces variétés : l'une scléreuse à forme bien connue, l'autre hypertrophique. Dans la première prédomine l'élément scléreux ; dans la seconde, les tissus sont hypertrophiés en masse, les follicules sont nombreux. Autour d'eux, les fibres conjonctives et musculaires surtout, ont pris un développement énorme ; il s'agit d'une sorte de détermination polypeuse d'une ou de deux lèvres du col ; les altérations donnent au col sa forme caractéristique.

Les métrites du col qui n'arrivent pas à une résolution franche persistent avec la plus grande obstination. Le col, est à peine ulcéré, mais il est gros, induré. Cet état résiste à tous les traitements : antisepsie du vagin, du col, escarification, ponction avec le thermo-cautère, avec les aiguilles du galvano-cautère. Non seulement, l'affection conserve ses signes extérieurs, mais encore tous ses symptômes locaux : troubles fonctionnels, réflexes. Le traitement radical paraît être ici indiqué ; depuis longtemps du reste il a été conseillé. Gallard, Leblond ont souvent pratiqué la résection du col dans ces conditions.

Nous ne désirons pas nous attarder plus longtemps sur



cette indication. Nous avons plus à cœur la seconde forme de métrite, plus rare et bien moins connue.

Dans la métrite dite *hyperplasique cervicale* la prolifération en masse des éléments cellulaires du col et des follicules prédomine. Le tissu conjonctif est peu abondant ; les fibres musculaires sont multipliées. Les follicules paraissent également plus nombreux gonflés, tuméfiés. La muqueuse est boursoufflée, épaissie, très humectée, couverte de mucosités ; les follicules à fleur de muqueuse se crèvent et donnent lieu à ce mucus abondant. Les follicules ouverts sont le point de départ de petites ulcérations soit à leur niveau, soit autour d'eux. Celles-ci réunies aux voisines ne tardent pas à donner lieu à des érosions larges, à des ulcérations étendues. Le col gonflé offre une surface lisse, veloutée ; souvent cette surface présente des saillies, des éminences papillaires, des tubérosités saignantes.

Si la malade ne suit pas un traitement, et, surtout si elle ne prend pas des soins de propreté fréquents, l'affection empire. Le col devient énorme, du volume d'une pomme d'api par exemple, il présente, au fond du vagin, l'aspect d'un vaste champignon ulcéré, tomenteux, donnant lieu à des métrorrhagies, abondantes et répétées, à un ichor fétide. — Si, à toutes ces causes de déperdition, on joint les troubles gastriques, la chlorose, l'anorexie, l'amaigrissement graduel, la teinte pâle, la malade n'est pas loin d'offrir le tableau le plus complet d'une affection maligne. Le terme de sarcome est presque toujours prononcé dans ces circonstances. Le cas qui éveilla notre attention donna lieu de notre part à une



erreur de diagnostic. Cette erreur a été faite par plusieurs des maîtres en gynécologie ; le plus souvent même, ceux qui ont rencontré cette affection ont commis une première erreur ; et, nous pensons qu'un certain nombre de guérisons radicales du cancer utérin traité par l'amputation simple du col se rapporte à ce genre d'affections. Nous pourrions citer plusieurs faits puisés dans diverses publications.

Au premier abord, ces cols ainsi hypertrophiés donnent la sensation d'un gros polype inséré sur le col, ou issu du col et venant de la cavité utérine. L'abaissement de l'utérus par une main placée sur l'abdomen facilite le toucher des culs-de-sac vaginaux remplis par une masse fongueuse. En arrière du gros champignon, on sent le col parfois induré par place, mais généralement souple, rénitent ; nulle part, on ne sent le bourrelet que formeraient les lèvres amincies du col entr'ouvertes au passage d'un polype.

Avec le doigt, le spéculum, on reconnaît, vers le centre de la masse, une légère dépression ; cette dépression indique la présence du canal et facilite son cathétérisme.

Celui-ci n'est pas toujours possible ; le gonflement, l'inflammation de la muqueuse cervicale obturent le canal, et, ainsi s'expliquent les troubles de dysménorrhée et la stérilité générale de ces malades.

Chez notre malade, nous ne pûmes, malgré plusieurs examens soigneux, retrouver trace d'orifice externe ; le canal cervical était obturé sur une certaine étendue.

L'existence du canal, et le cathétérisme permettent de



faire le diagnostic général d'un polype du col ou d'une métrite.

La recherche de l'hypertrophie totale du col a fait seule l'objet d'un diagnostic; restent les cas où l'affection, métrite hyperplasique, se localise sur une seule lèvre.

La nature, la marche de l'affection est identique; les mêmes erreurs de diagnostic sont possibles; l'épithélioma végétant, le sarcome, le polype du col constituent les principales sources d'erreur.

Nous insisterons surtout sur cette dernière. En présence de cas douteux, il est nécessaire de se rappeler l'état lisse, la consistance ferme du polype, et d'opposer ces caractères à l'état granuleux, kystique, à la mollesse d'une lèvre hypertrophiée.

Dans les cas difficiles, où l'on soupçonne une lésion maligne, il reste comme ressource de faire pratiquer l'examen histologique de quelques parcelles excisées. Cet examen peut laisser l'esprit dans le doute; et, parfois l'excision de tissus considérés comme fibreux, bénins a été suivie de récidives; la clinique, on le voit, ne concordait nullement avec les données, de l'histologie. Ce défaut de concordance se retrouve assez souvent dans les affections utérines, etc. Un doute doit toujours rester dans l'esprit du clinicien; car, il n'ignore pas la transformation possible en tumeur maligne d'une affection considérée d'abord comme bénigne.

Le traitement de ces métrites hyperplasiques, est simple: les lavages fréquents du vagin avec des solutions antiseptiques: sublimé à 1/2000; acide phénique, à 1/100; acide borique, à 2/100 ont raison des écoulements fétide



Grâce à leur emploi et à celui des tampons trempés dans la glycérine iodoformée et souvent renouvelés, une amélioration rapide est obtenue ; l'affection prise au début rétrograde ; et, la métrite guérie, le col recouvre sa forme, son volume.

Si l'affection est plus ancienne, les lésions avancées, le gonflement très prononcé, il sera bon de pratiquer des cautérisations profondes avec des aiguilles de galvano-cautère, ou avec la pointe d'un thermo-cautère.

Nous donnons deux observations où l'amélioration n'a pas tardé à se produire par ces moyens.

Lorsque le col est trop déformé, trop volumineux, la muqueuse trop ulcérée, surtout s'il existe une atrésie, un rétrécissement du canal cervical, l'hésitation n'est plus possible ; il faut recourir à l'amputation cervicale.

#### OBSERVATION CXV

due à l'obligeance de M. Péan.

Vice de confirmation. Col conique ; stérilité.

Hystérotomie et hystérectomie partielle, vaginales. Malade  
du Docteur Colin, 20 juillet 1886.

Femme X..., âgée de 28 ans, réglée à 11 ans, mariée à 20. Névralgies lombo-iliaques presque continues depuis l'âge de 15 ans. Dysménorrhée avec vomissements incoercibles. Utérus abaissé. Col conique presque oblitéré au niveau de ses orifices supérieur et inférieur. Stérilité.

Dissection circulaire de la partie inférieure du col. Section bilatérale du col dont la partie inférieure est excisée, et dont la por-



tion restante est à son tour excisée circulairement en V, de façon à pouvoir adosser par six points de suture la muqueuse intra-utérine à la muqueuse vaginale. Cette opération donne à la portion restante de la cavité et à l'orifice supérieur du col, une largeur suffisante pour faire disparaître l'étroitesse congénitale, sans cependant produire d'ectropion. Pas de sang perdu. Durée, 25 minutes. Pansement avec les éponges iodoformées laissées en place trois jours. Injections de sublimé au deux millièmes ; fils retirés le douzième jour ; réunion par première intention. Suites des plus favorables ; les névralgies, la dysménorrhée, l'anémie et les troubles digestifs ont disparu.

OBSERVATION CXVI (personnelle, inédite)

Métrite hypertrophique du col ; cautérisation au thermocautère ; antisepsie, guérison.

M<sup>me</sup> Peron : 23 ans, se présente à la consultation externe du service gynécologique de l'Hôtel-Dieu, service de Gallard, vers la fin décembre 1886.

Réglée à 14 ans, bien réglée pendant un an, interruption des règles consécutive pendant un an. Traitement ferrugineux.

Menstruation normale rétablie bientôt. Mariée depuis six mois, sa santé est devenue mauvaise ; perte d'appétit, amaigrissement rapide ; femme pâle, d'aspect chlorotique ; pas de bruit de souffle.

Depuis quatre mois, pertes abondantes, continues, répandant une mauvaise odeur ; de couleur rousse, teintées de sang parfois.

Toucher : col long de 4 centimètres, boursoufflé, couvert de



petites éminences souples, molles, fongueuses. A droite, il existe une surface saine du col, à gauche, les excroissances se prolongent vers les insertions vaginales. Le col forme une sorte de tronc de cône, à base inférieure. A la base du cône, on sent l'orifice du museau de tanche qui paraît sain cependant.

Le corps n'est pas volumineux — annexes saines, utérus et ligaments souples

Traitement tonique; Ferrugineux, amer. Repos. Cautérisations au thermo-cautère; injections au sublimé à 1/2000; tampons de gaze iodoformée, deux fois par semaine.

Après trois semaines de traitement, la situation paraît si modifiée que le col n'est plus reconnaissable: diminution considérable de son volume; augmentation de la consistance; turgescence à peine sensible de la muqueuse; surface lisse exulcérée par points, avec quelques crêtes papillomateuses. Le col n'offre plus la couleur rouge vineuse de début.

Retour de l'appétit.

Malade perdue de vue.

#### OBSERVATION CXVII (personnelle, inédite)

Métrite cervicale hyperplasique; cautérisation au thermocautère; antisepsie, amélioration.

Julie Poir, 24 ans, ménagère; entrée le 12 août 1886, n° 23, salle Sainte-Marie, service de Gallard: sortie le 15 septembre.

Enfance assez bonne; toutefois, pneumonie à 13 ans; bronchites fréquentes de 5 à 12 ans.

Réglée à 17 ans 1/2; règles irrégulières, d'une durée de 3 jours, parfois de 8 jours; à 17 ans, à Saint Anne pendant 3 mois, pour attaques d'hystéro-épilepsie.



Avortement probable à 18 ans ; on ne peut trouver de trace de cet avortement ; mais la malade a avoué le fait à ses compagnes.

Elle fait remonter le début de ses souffrances à cette époque.

14 juillet 1883, pertes de sang pendant 15 jours ; sans douleurs violentes ; pertes sans cause avouée.

Il y a deux ans, en juin, douleurs abdominales violentes dans les aines survenues brusquement ; pertes en blanc.

Depuis 6 mois, douleurs vives, abdominales ; nausées ; maux de cœur ; pas de grandes pertes de sang, mais pertes blanches très abondantes surtout le matin.

Les douleurs et les pertes deviennent de plus en plus considérables.

*État actuel.* — Col gros, volumineux, tomenteux ; muqueuse d'un rouge, violacé, saignant facilement, offrant à sa surface des petits kystes, comme un grain de mil, distendus par du mucus. Il existe des érosions par place et une large ulcération au museau de tanche.

La consistance générale du col est molle, et son volume est triplé, surtout à sa partie inférieure.

Le toucher n'est pas douloureux ; il détermine l'orgasme génital malgré les précautions les plus soigneuses prises pendant cet examen.

Traitement : cautérisation au thermo-cautère ; pointes profondes, multiples.

Injectons antiseptiques, tampons d'ouate imbibée de glycérine iodoformée.

Sur sa demande la malade sort améliorée, mais incomplètement guérie, après un mois de traitement.

Le col est d'un volume moindre ; il a repris sa surface lisse, on constate encore des ulcérations de petite étendue.



OBSERVATION CXVIII (personnelle, inédite)

Hypertrophie de la portion vaginale du col : métrite hyperplasique. Amputation du col avec l'anse galvanique. Guérison. N° 14, salle Sainte-Marie, service de Gallard, suppléé par M. Brault, du 27 juillet 1886 au 23 août 1886.

Maill..., cuisinière, 32 ans. Bonne santé dans son enfance ; pas de maladies. Réglée à 13 ans. Les règles sont régulières, assez abondantes.

Une fausse couche de deux mois en 1881 ; pertes abondantes qui la rendirent malade un mois entier ; dans la suite, elle éprouva une grande faiblesse. Pas de péritonite. Pas de pertes blanches jusqu'à l'an dernier. Depuis cette époque, les pertes blanches sont abondantes, avec une mauvaise odeur pendant 3 à 4 mois. Mail... n'a suivi aucun traitement jusqu'au moment où elle s'est présentée à la consultation, il y a 3 ou 4 mois.

En ce moment, faiblesse générale, avec ménorrhagies abondantes ; Les règles durent 8 jours, assez abondantes, sang rouge. — Pas d'amaigrissement ; digestion bonne. Depuis un an, elle était dans le sang.

*Opération.* — L'amputation du col avec l'anse galvanique est décidée : vulve rasée ; irrigation préparatoire antiseptique.

L'application d'une première anse est facile, mais elle cède. Une seconde application, est pratiquée au dessus du premier sillon. Vers la fin de l'opération une légère traction amène le col à la vulve. On constate alors que l'anse s'est de nouveau rompue, et on termine la section au moyen d'une chaîne d'écraseur.



L'application a été assez facile. Le point délicat a consisté à contourner l'espèce de chou-fleur qui faisait saillie ; la section n'a demandé que quelques minutes.

La malade a souffert un peu au début ; elle éprouvait une douleur au dessus du pubis et à gauche ; chloroforme à la reine.

A la fin de l'opération, lavage à l'eau froide phéniquée. Gaze iodoformée, placée dans le vagin.

Transportée sur son lit, elle a le visage pâle et ressent une grande lassitude . — Dans la soirée, douleur au dessus du pubis et à gauche ; quelques coliques péri-ombilicales, nausées. — Vers trois heures, vomissements : pouls petit, rapide, 110 pulsations ; face pâle ; thé au rhum, — cathétérisme.

Mardi. Dans la nuit, insomnie ; quelques douleurs. Le pouls est toujours petit, rapide ; pas de ballonnement, ventre peu douloureux ; quelques nausées et vomissements. Vers cinq heures du matin et dans la journée, vers quatre heures, Mail... éprouve des bouffées de chaleur ; la face s'anime et paraît moins pâle. Les tampons de gaze sont retirés et remplacés . Les premiers sont à peine tachés de sang ; on y distingue cependant des petits caillots à la surface.  
T. 37°, 4.

Jeudi. — quelques bouffées de chaleur, mais sans ballonnement du ventre et sans douleur ni spontanée, ni à la pression ; quelques coliques. T° 38.

Vendredi. — bouffées de chaleur. Le pouls est à 110 pulsations ; météorisme léger ; quelques régurgitations. Lavements, purgatifs, selle. — Le faciès est animé.

Guérison sans complications ; la malade se lève au 12<sup>m</sup> jour.



OBSERVATION CXIX

Hypertrophie folliculaire du col (*Transact. obst. society*, 1880)

Par Herman.

Résection partielle du col avec l'écraseur ; avortement.

X..., malade, 33 ans; deux enfants, le dernier, il y a neuf ans.

Hémorrhagie depuis 3 à 4 mois.

Depuis une semaine, tumeur en dehors de la vulve.

Douleur légère ayant une tendance à augmenter, aussi se décide-t-elle à consulter.

Dernier accouchement datant de cinq mois.

La tumeur est en dehors de la vulve ; elle est continue avec la lèvre antérieure du col par un pédicule mesurant 2 pouces  $\frac{1}{2}$  ; son épaisseur est celle d'un petit doigt. —Ablation avec l'anse de l'écraseur ; avortement.

Tumeur en forme d'un gros ovoïde, consistance ferme, élastique, sans être aussi dure qu'un corps fibreux.

Examen microscopique : éléments constitutifs du col normal.

Stroma consistant surtout en tissu fibreux avec quelques fibres musculaires et quelques fibres élastiques; intérieur des kystes avec épithélium cilié, fibres musculaires et noyaux larges probablement à cause de la grossesse; larges vaisseaux dans la substance.



OBSERVATION CXX

Hypertrophie du col simulant un cancer du col. Amputation du col, guérison.

*British med.*, 1886.

C. Q..., âgée de 49 ans, mère de 6 enfants; menstruation régulière jusqu'aux deux dernières années. Règles durant près d'une semaine.

En mai 1884, pertes abondantes retenant la malade au lit pendant 6 mois. Pendant ce temps, règles abondantes, pénibles. Aggravation des douleurs.

Depuis Noël 1886, la malade reste au lit; diminution des pertes et des douleurs. Depuis un an, la malade a une perte intercalaire, teintée quelquefois de sang, mais blanchâtre en général, sans odeur, excepté dans deux cas où la métrorrhagie survint.

En mai 1884, le médecin avait diagnostiqué un cancer.

Deux mois avant son admission, les hémorrhagies avaient cessé, l'appétit avait augmenté; bon état général.

A son admission, 26 septembre 1885, son teint était jaunâtre, anémique. Au toucher, le corps était gros, moins mobile qu'à l'état normal; le col était très gros, élargi, avec noyaux proéminents, dus certainement à une ancienne déchirure du col.

Plus haut, hypertrophie des follicules de l'orifice utérin. La surface de la portion vaginale était molle et lisse au toucher; l'orifice utérin assez largement ouvert pour admettre le cathéter; le canal cervical était granuleux.

— Ablation de la portion vaginale; guérison.



TANSINI

Métrite parenchymateuse cervicale chronique. Amputation d'une partie du col avec l'anse galvanique.

*Ann. univers. di med. chir.* Milan. 1882, p. (66-70).

VALEZANI

Voluminoso ipertrophia claviforma della porzione vaginale de collo uterino, guarito coll' amputazione galvano-caustique.

1879. — *Ann. univ. di med. chirur.* Milano, P. 437.

*Résultats opératoires de l'hystérectomie partielle  
dans les métrites.*

Toutes ces opérations d'hystérectomie partielle, bien faites selon les règles de l'antisepsie, sont peu dangereuses.

Les accidents opératoires immédiats sont rares, les hémorrhagies peuvent être abondantes, gêner, surtout à cause de la forme de l'hémorrhagie en nappe; mais, il est possible de se rendre maître de la situation avec des pinces ordinaires et le tamponnement des surfaces cruentées avec des pelotons de gaze iodoformée. Nous connaissons trop bien les avantages du pincement pour ne pas repousser l'emploi du fer rouge et surtout celui des caustiques.

Les lésions des uretères, de la vessie ne sont possibles que dans les cas d'amputation supra-vaginale; cet



accident est peu à redouter dans une intervention prudente.

La déchirure du péritoine, des culs-de-sac, surtout du cul-de-sac de Douglas est à craindre. Cet accident peut être réparé, grâce à une suture rapide des lèvres de la déchirure; en attendant la préparation des fils de suture, l'opérateur placera une éponge antiseptique contre les lèvres de la plaie.

Ce contre-temps survenu, malgré toute l'habileté du chirurgien, n'a pas de résultats fâcheux s'il est réparé aussitôt.

Les accidents septicémiques sont particulièrement à redouter, soit dans leur forme localisée, soit dans leur forme généralisée.

Le meilleur moyen d'éviter les phlegmons péri-utérins, péritonites localisées ou généralisées, est de conduire l'opération selon les règles de l'antisepsie la plus scrupuleuse.

Voici du reste des chiffres qui indiquent combien bénigne peut être cette opération (1). Les chiffres tirés d'Hégar et Kaltenbach (2) se rapportent il est vrai à des

1. En France, Huguier a eu 13 succès sur 14 opérées ; Chassaignac 6 sur 6 ; Gallard, dans son traité des affections utérines et ses leçons orales, cite plusieurs opérations suivies de succès dues à MM. Polailon, Labbé, Pozzi.

Péan a pratiqué un assez grand nombre de résections du col suivant sa méthode, sans avoir à déplorer de mort.

2. *Gynécologie opératoire* : Hégar et Kaltenbach, traduct. française de Bar, page 394.



hystérectomies partielles pour affections bénignes ou malignes, mais il s'agit simplement de constater la proportion des succès opératoires.

« Hégar, jusqu'en 1874, sur 100 opérées, en perdit deux de septicémie ; dans un cas, il s'agissait d'une excision conoïde, et, on avait eu recours au fer rouge. Depuis cette époque, il n'eut plus à déplorer aucun cas de mort.

Grünewald perdit trois malades de septicémie, une par hémorrhagie, après des amputations faites avec le galvano-cautère.

Sur 220 amputations de la portion infra-vaginale du col, Schroeder, qui, le plus souvent, avait recours à la suture, ne perdit qu'une malade par trismus ; il avait fait l'excision du col et employé le fer rouge.

De toutes ces statistiques, se dégage un fait bien digne de remarque : c'est, qu'il n'existe que fort peu de cas de mort après l'excision suivie de suture.

## § II. — *De l'hystérectomie partielle dans l'hypertrophie du col. Indications.*

Depuis Huguier, l'élongation du col est une affection bien connue. Le rôle que faisait jouer à l'hypertrophie cervicale, cet observateur d'un rare mérite, est devenu classique. Le prolapsus vrai de l'utérus, la précipitation de l'utérus, considéré comme une affection fréquente est passée, grâce à lui, au rang des raretés. Ce point important, bien mis en lumière par Huguier, est admis



par la grande majorité des gynécologues ; et, à l'école de Gallard, un des plus brillants disciples d'Huguier, nous avons été à même de nous convaincre de toute la vérité de l'enseignement de ce chirurgien.

Cette opposition formelle entre la fréquence de l'hypertrophie du col et la rareté du prolapsus vrai de l'utérus, de la chute de l'utérus, est nécessaire dès le principe. Elle montre la différence profonde qui doit séparer une action chirurgicale dirigée contre l'une ou l'autre de ces affections.

Tandis que dans un cas l'affection et le champ opératoire restent limités au col, à moins de cas exceptionnels ; dans l'autre, si une opération directe sur l'utérus paraît nécessaire, celle-ci doit viser l'utérus en entier.

L'élongation du col, l'hypertrophie cervicale simple est infra-vaginale ou supra-vaginale ; mais, en raison de l'inégalité de hauteur des deux culs-de-sac du vagin, il est préférable d'ajouter aux deux variétés précédentes une troisième variété dite élongation de la partie intermédiaire.

Cette distinction n'est pas simplement le résultat d'une constatation simple ; elle marque une inégalité dans le mode et le pronostic opératoires.

*L'hypertrophie vaginale* se reconnaît facilement. Le col forme une tumeur cylindrique, allongée, de plusieurs centimètres. A sa base, on voit l'orifice externe du canal cervical. La muqueuse d'un rose à teinte adoucie est normale, et présente rarement des ulcérations ; toutefois, il n'est pas impossible que des érosions, des ulcérations, prennent naissance au niveau de l'orifice externe. La consistance du col est ferme, normale. Le canal cervical



se trouve allongé : l'hystéromètre mesure l'élongation cervicale ; enfin, fait important à noter, les culs-de-sac du vagin sont en place.

Le prolapsus du vagin est la règle. L'élongation s'observe en particulier chez des femmes dont les tissus vaginaux ont subi l'épreuve de l'accouchement ; cependant, cette affection se rencontre parfois chez des vierges, dont les parois vaginales sont flasques, au lieu d'être fermes, bien tendues. Il s'agit, en général, de jeunes filles pâles, lymphatiques.

Cette affection détermine peu de troubles fonctionnels et reste ignorée ; en général, elle se découvre lorsque, par le fait d'une élongation excessive, le col est porté à la vulve. L'irritation des parties génitales, la gêne causée par la tumeur deviennent assez prononcées pour rendre une opération nécessaire. Cette opération, on le comprend, ne peut être qu'une résection du col.

L'hypertrophie de la portion intermédiaire du col et la variété sus-vaginale offrent un ensemble symptomatique spécial ; observées chez des anciennes accouchées, ces affections s'accompagnent d'un prolapsus du vagin. Ce relâchement des parois vaginales est, pour certains auteurs, le point de départ des lésions du col déterminant son élongation (Schröder). Dans ces deux variétés, il faut donc toujours avoir soin de considérer ces deux éléments : hypertrophie cervicale, et prolapsus du vagin.

*L'hypertrophie de la portion intermédiaire décrite par Grenet et Schröder*, se reconnaît à l'inégalité de hauteur des deux culs-de-sac du vagin. La hauteur du col qui sépare les insertions du vagin en avant et en arrière est



très augmentée ; le canal cervical est allongé d'une hauteur équivalente à cette augmentation de distance.

La paroi antérieure du vagin est presque toujours relâchée ; la paroi postérieure a moins de tendance à perdre sa place normale.

La vessie, entraînée par le prolapsus vaginal antérieur, est augmentée dans son diamètre vertical ; et, si l'hypertrophie est très marquée, si le col est à la vulve, la vessie offre un diverticulum en avant du col, et en dehors de la vulve.

Les troubles de la miction, les ulcérations déterminées par le contact des urines souillant à chaque miction les parties prolabées, en dehors des parties génitales ; la gêne causée par la tumeur dans la marche, l'aggravation progressive de l'affection sont autant d'indications d'une intervention active.

Cette affection pourrait être facilement confondue avec un allongement œdémateux observé dans le cours d'une grossesse, allongement bien décrit par M. Guéniot (1). Ces allongements marqués surtout sur la lèvre antérieure, destinés à disparaître après l'accouchement, doivent être reconnus. La mollesse des tissus, la diminution de la tumeur et sa réduction dans le vagin sous l'influence d'une simple compression avec la main, l'état violacé de la muqueuse, enfin les caractères de l'utérus gravide font assigner à la lésion sa véritable origine.

La bénignité de cette lésion, la crainte de déterminer

1. Guéniot. *Arch de méd.* 1872.



l'avortement doivent servir de contre-indication opératoire absolue.

Dans l'*hypertrophie cervicale sus-vaginale*, le prolapsus vaginal est complet; le col utérin allongé de toute la hauteur du vagin forme, à fleur de vulve, une tumeur cylindrique entourée du vagin dont les parois sont retournées, le vagin n'est plus un cylindre creux placé dans le petit bassin mais un cône saillant à l'extérieur dont le sommet inférieur est à la vulve, tandis que la base supérieure est dirigée en haut vers l'excavation pelvienne. Dans l'intérieur de ce cône, nous trouvons à la dissection : 1° dans la direction de l'axe, un petit cylindre constitué par le col allongé et dont l'orifice externe correspond au sommet du cône vaginal; 2° en avant de ce cylindre, se trouve la vessie prolabée en partie; 3° entre le diverticule vésical et le col existe un cul-de-sac péritonéal, le cul-de-sac utéro-vésical. Mais, généralement ce cul-de-sac est peu déplacé, peu abaissé; ne sait-on pas en effet que le cul-de-sac vésico-utérin, à l'état normal, descend peu en avant du col? 4° En arrière du col, on trouve le cul-de-sac utéro-rectal profondément engagé dans la tumeur qui apparaît à la vulve. Le cul-de-sac de Douglas descend jusqu'auprès de la lèvre postérieure du col.

L'exploration méthodique de la tumeur et des organes du petit bassin : urèthre, rectum, utérus, rend un compte exact des déplacements de la vessie, du vagin, des modifications de l'utérus. Le palper bi-manuel, le toucher rectal, le cathétérisme utérin, indiquent en particulier la présence du fond de l'utérus à sa place normale. — Ce



signe, qui se trouve également dans l'hypertrophie de la portion intermédiaire, est capital ; par sa constatation, se trouve détruit tout diagnostic de prolapsus utérin. Ce signe, est d'une recherche indispensable ; il est arrivé de détruire ainsi des diagnostics de prolapsus vrai fondés sur l'apparence extérieure de la tumeur. Cette apparence figurait même parfois un utérus en antéflexion ou en rétroflexion, tel que ceux qui sont représentés dans le livre de Schröder (1) sous la dénomination d'utérus prolabés, fig. 84 et 85.

La réduction à l'intérieur des organes prolabés en apparence est possible, rarement impossible. Dans le premier cas, on n'obtient qu'une réduction très défectueuse ou pour mieux dire trompeuse, le col s'infléchit, s'enroule sur lui-même, entraînant parfois l'utérus en antéflexion et plus souvent en rétroflexion. La ligne droite s'est transformée en ligne courbe, en arc de cercle plus ou moins régulier.

La ligne ne tardera pas à redevenir rectiligne ; les parois vaginales se relâcheront dépliant pour ainsi dire l'utérus ; la situation, la forme de la tumeur ne se trouveront nullement changées.

Le soutènement de l'utérus relevé par un fort tampon d'ouate est un moyen de contention peu efficace ; la contention est transitoire. Les tampons, pour avoir un effet utile, doivent être de plus en plus volumineux ; l'affection en définitive ne fait que s'aggraver ; l'anneau vaginal, les

1. *Maladies des organes génitaux de la femme*, par Karl Schröder. Traduction française de la 6<sup>e</sup> édition, 1886.



tissus périnéaux souvent déchirés, ou bien ayant perdu toute leur élasticité à la suite d'un accouchement, n'opposent aucune résistance au col utérin et aux parois vaginales, qui se renversent de plus en plus.

La situation exige une intervention active. Dès les premières descriptions de l'affection, Huguier donna le moyen de la combattre avec quelque avantage. Ce moyen radical auquel est attaché le nom de Huguier : *évidement conoïde d'Huguier*, consiste dans l'excision du col. Dans la description de cette opération, on verra que les gynécologistes modernes font suivre l'hystérectomie cervicale d'opérations plastiques destinées à faire disparaître la cause première de l'affection, le prolapsus vaginal.

---



## CHAPITRE II

### MANUEL OPÉRATOIRE DE L'HYSTÉRECTOMIE PARTIELLE

Les indications opératoires permettent d'entrevoir la nécessité de sectionner le col à des hauteurs différentes. L'amputation est infra ou supra-vaginale.

#### § I. — *Amputation infra-vaginale.*

L'amputation *infra-vaginale* est destinée à la cure de certaines anomalies de conformation congénitale ou acquise du col : — col conoïde, atteint de métrite chronique rebelle, d'hypertrophie infra-vaginale simple, ou encore de déchirures multiples et profondes empêchant toute restauration possible.

L'opération offre la plus grande simplicité. Elle comprend deux procédés :

- 1° l'excision avec l'anse galvanique,
- 2° l'excision avec le l'instrument tranchant.

Il faut tout d'abord être absolument convaincu que cette opération est simple, sans grand danger à la condition essentielle que l'antisepsie rigoureuse avant, pendant



et après l'opération soit observée par les opérateurs et l'entourage de l'opérée.

L'antisepsie de l'opérée fera l'objet de quelques préparatifs indispensables avant l'opération. Le vagin sera lavé, irrigué plusieurs jours avant l'opération avec des solutions antiseptiques; à deux ou trois reprises, il sera procédé à un tamponnement du vagin, ouate trempée dans de la glycérine contenant de la poudre d'iodoforme en suspension. Vulve, pubis rasés, savonnés, lavés avec des solutions antiseptiques avant l'opération.

Au moment de pratiquer l'amputation, le tampon vaginal placé le matin sera enlevé, et une abondante injection du vagin avec un liquide antiseptique sera effectuée.

Deux ou trois aides sont nécessaires pour soutenir les écarteurs du vagin, et maintenir les jambes de la malade.

Celle-ci sera placée dans le décubitus dorsal, le siège un peu élevé.

L'anesthésie sous le chloroforme n'est pas indispensable. Il sera prudent, si la femme est très nerveuse, de procéder à l'anesthésie locale avec une injection de cocaïne dans le col afin de prévenir toute sensation pénible.

Les opérations à l'anse galvanique ont de graves défauts : difficultés d'une bonne application; sections fréquentes du fil, nécessité de renoncer à une réunion par première intention; enfin, tendance de l'orifice externe à la sténose cicatricielle.

Si l'on ajoute que l'anse expose à l'ouverture du cul-de-sac de Douglas, ne met pas à l'abri de l'hémorrhagie, et expose à la septicémie, il sera bien difficile de préconiser ce mode d'excision.



Le véritable procédé chirurgical consiste à faire la résection du col avec l'instrument tranchant : bistouri, ciseaux.

Les instruments nécessaires pour cette opération sont :

1° des écarteurs ;

2° des pinces de Museux pour abaisser l'utérus, saisir les lèvres du col.

3° des bistouris, des ciseaux à long manche ;

4° des pinces hémostatiques, languettes droites et courbes ;

5° les instruments nécessaires à la suture du col : aiguilles, porte aiguilles, fils de soie, ou anses métalliques ;

6° des éponges placées au bout de bâtonnets.

Les temps de l'opération sont peu nombreux :

1° *Abaissement de l'utérus*, avec deux pinces de Museux placées sur le col.

2° *Section bilatérale du col*, avec le bistouri, les ciseaux.

Une pince courbe à mors unis, peu longs, saisit chacune des lèvres antérieure et postérieure.

Ces pinces peuvent remplacer alors celles de Museux qui peuvent être enlevées. Elles arrêtent l'hémorrhagie qui souvent est alors considérable.

3° *Résection de chacune des lèvres*, par une incision perpendiculaire aux incisions bilatérales.

Cette résection peut être faite au bistouri ou avec les ciseaux.

Il est préférable de la pratiquer d'un coup avec des ciseaux courbes bien tranchants au dessus de la pince. En ce moment, il sera bon d'appliquer quelques pinces languettes pour arrêter l'hémorrhagie qui se produit.



On opère aussitôt la résection de la lèvre respectée, et, on pratique l'hémostase de la nouvelle plaie par l'application de quelques pinces hémostatiques ; les pinces ont, sans doute, un inconvénient de rétrécir le champ opératoire ; mais, en dehors de leur action hémostatique, elles offrent l'avantage de faciliter l'abaissement de l'utérus et la suture des lèvres de la plaie.

4° *Suture des lèvres.* Ce temps est très important ; il est difficile à cause du champ opératoire qui se trouve très profond ; de plus, s'il est mal exécuté il expose à une cicatrisation vicieuse, à un rétrécissement du col.

Les procédés de suture sont multiples.

L'ancien procédé de Sims qui ne fait que rapprocher les lèvres du moignon utérin, muqueuse vaginale de la lèvre antérieure à celle de la lèvre postérieure, est défectueux ; l'adossement des surfaces saignantes n'est pas certain ; de petites hémorrhagies peuvent fuser sous les muqueuses vaginales rapprochées, et donner lieu à une hémorrhagie du col, et surtout à une désunion de la plaie.

Ce procédé a été perfectionné par Hégar ; ce chirurgien passe les anses dans la cavité cervicale de manière que la concavité de l'anse embrasse la lèvre postérieure ; et, les deux extrémités de l'anse passant, l'une libre au dessus du moignon cervical, l'autre traversant les deux lèvres du col et passant à la surface du moignon ; enserrant et rapprochent les deux lèvres. L'orifice cervical est ainsi façonné ; et, au pourtour de l'orifice, la muqueuse cervicale adhère avec la muqueuse vaginale.

Sur les côtés du moignon, il est souvent nécessaire de



passer quelques anses de fils qui réunissent les muqueuses vaginales des deux lèvres incomplètement adossées par les anses médianes.

Simon, et Marckwald ont, par une excision particulière du tissu cervical, cherché à obtenir un meilleur adossement des tissus. Le procédé dit excision par lambeaux coniques est ainsi décrit par Hégar et Kaltenbach. Trad. française de Bar, page 383.

« On opère tout d'abord sur la lèvre antérieure ; la saisissant avec une pince à érignes, on l'attire en avant, et on fait sur elle une incision conoïde remontant jusqu'au milieu environ de la paroi antérieure du col.

On a ainsi, sur chaque lèvre, deux lambeaux, l'un antérieur, l'autre postérieur, qui pourront tout à l'heure être exactement réunis par une suture. On appliquera les premiers points de suture sur les vaisseaux qui donnent du sang ; l'hémorrhagie cesse généralement dès que les deux premiers fils ont été appliqués. Si elle persistait et devenait inquiétante, il suffirait de saisir momentanément, avec de longues pinces, la partie de l'incision qui confine aux culs-de-sac vaginaux. Suivant la largeur de la lèvre du col, on doit employer de 4 à 10 fils, dont les extrémités seront assez longues pour qu'il soit possible, en exerçant des tractions sur elles d'attirer l'utérus en avant, pendant qu'on excisera et suturera la lèvre postérieure, comme on l'a fait pour l'antérieure.

Ici, l'hémorrhagie est généralement plus marquée.

Pour terminer l'opération, on suturera les incisions latérales qui s'avancent jusqu'au niveau des culs-de-sac vaginaux. »



*Soins consécutifs.*—Antisepsie du fond du vagin obtenue à l'aide d'irrigation avec des solutions antiseptiques, et des tampons d'ouate imbibée de glycérolé iodoformé.

Au moindre écoulement odorant, à la moindre élévation de température, le tampon sera enlevé; une injection au sublimé au 1/2000 sera faite.

Les points de suture seront enlevés à l'aide d'un long ténaculum au 6<sup>e</sup> et 8<sup>e</sup> jour environ.

## § II. — *Amputation supra-vaginale.*

### *Hystérectomie partielle dans le cas d'élongation du col.*

Les allongements sus-vaginaux et intermédiaires du col nécessitent une opération bien plus grave. Les incisions doivent en effet séparer l'utérus des tissus voisins, riches en plexus veineux, favorables aux hémorrhagies, aux accidents septicémiques.

L'utérus, en outre, est situé, en ce point, entre la vessie les uretères et le rectum. Il faut donc séparer les organes avec soin, afin de ne pas les léser.

Tous ces motifs rendent l'amputation supra-vaginale haute, plus grave que l'amputation infra-vaginale et obligent à un redoublement de soins. L'opération d'Huguier, de l'évidement du col est fort simple, mais délicate.

Le but de l'opérateur est de séparer l'utérus de la vessie, du rectum, et de sectionner la partie utérine libérée, au dessous de l'orifice interne.

Les soins antiseptiques ayant été pris comme dans l'amputation infra-vaginale, la malade est anesthésiée.



Tous les instruments qui ont servi à l'amputation précédente sont utiles.

Un aide, pendant la dissection antérieure, dans le temps de la séparation de la vessie de l'utérus, maintiendra doucement un cathéter dans le fond du diverticulum vésical. Nous signalons ce point dès maintenant parce qu'il est un des plus importants.

M. Péan aime mieux se baser dans la dissection péri-utérine sur la coloration et la direction différente des fibres extérieures du col. Il conseille également de fendre de prime abord le col sur les deux côtés, jusqu'au voisinage du col, et de terminer par la résection de chacune des lèvres.

L'opération sera ainsi exécutée ; les parties prolabées seront lavées, savonnées et frottées avec des linges un peu durs, sans être rugueux, pour ne pas amener d'excoriations.

La malade est placée dans la position, dite de la taille, ou bien dans la position unilatérale gauche

#### *1° Désinsertion vaginale postérieure.*

Le col est saisi par une pince de Museux et tiré légèrement en haut et en avant. Sur la lèvre postérieure du museau de tanche, l'opérateur décrit une incision semi-lunaire transversalement dirigée et située à 2 ou 3 centimètres de l'orifice externe. On fait porter l'incision en dedans des insertions vaginales. Un doigt recourbé introduit dans le rectum sert à éviter la perforation de cet organe.



## 2° *Désinsertion vaginale antérieure.*

Une pince de Museux implantée sur la lèvre postérieure permet d'attirer et de fixer le col utérin légèrement en bas.

Une incision courbe, à concavité supérieure, commence sur le côté droit du col et suit la courbe du bas-fond de la vessie que la sonde placée dans la vessie permet de sentir. Cette incision passe à un centimètre de la vessie qu'il faut éviter à tout prix. Lentement, à petits coups de bistouri, le col est séparé du tissu péri-vésical. Le col se libère et forme un petit cylindre musculéux.

## 3° *Résection du col.*

Ce cylindre doit être sectionné. Afin de faire remonter l'incision assez haut, et aussi, afin de donner au nouvel orifice cervical une largeur aussi grande que possible, la section est faite obliquement, de la périphérie du col au centre.

La paroi postérieure est sectionnée obliquement, de bas en haut, ainsi que la paroi antérieure. Les deux incisions antérieures et postérieures se rencontrent dans la profondeur.

La partie extirpée, longue de plusieurs centimètres, offre une extrémité supérieure conique : la plaie qui existe au fond du vagin est creusée en entonnoir.

## 4° *Suture de la plaie.*

Cette disposition de la plaie rend bien difficile la suture. La muqueuse cervicale sera saisie et abaissée



autant que possible à l'aide de pinces. Pour la suture, il faudra se servir d'aiguilles montées et presque droites.

Les anses passeront par le canal cervical, et regarderont celui-ci par leur concavité.

Ce temps de l'opération est long, très minutieux ; il exige beaucoup de patience, et un certain art à placer les écarteurs

*Soins consécutifs.* — Le pansement vaginal qui paraît être d'un meilleur emploi est celui que nous avons vu employer par notre maître, M. Segond. Un grand carré de gaze iodoformée est placé en avant de la vulve ; un fil passe au fond du carré, du côté de l'extérieur (le fil doit servir à retirer le grand carré de gaze).

La gaze est engagée dans le vagin ; au fur et à mesure, on refoule, derrière elle, des tampons de gaze iodoformée, d'ouate antiseptique.

Le pansement est enlevé 6 à 7 jours après l'opération.

« Dans cette opération, dit M. Péan, *Traité des tumeurs du bassin*, p. 675, il faut : 1° donner la préférence aux procédés qui exposent le moins à ouvrir les culs-de-sac péritonéaux et qui mettent le mieux à l'abri des hémorrhagies ; 2° ne pas laisser s'opérer l'oblitération cicatricielle du col.

C'est pour cela que nous avons posé en principe ; qu'il ne faut jamais faire la suture transversale du col au voisinage des culs-de-sac supérieurs du vagin ; d'autant plus que, d'ordinaire, ceux-ci descendent très bas sur le pourtour du col hypertrophié qui les entraîne dans son abaissement. La suture transversale doit être remplacée par l'évidement du col pratiqué à une certaine hauteur,



de telle façon que la figure de la plaie résultant de la perte de substance rappelle celle d'un entonnoir à base inférieure et dont le sommet se rapproche de l'orifice cervical supérieur normal.

Pour éviter de blesser le péritoine, nous disséquons en quelque sorte le vagin à la surface du col de l'utérus, de manière à la conserver. Une fois l'évidement terminé, la paroi vaginale forme une sorte de manchette doublée d'une épaisseur de col qui augmente à mesure qu'on se rapproche de la cavité utérine.

Pour éviter l'hémorrhagie et le rétrécissement cicatriciel, il faut laisser en place, pendant un temps qui varie de quelques minutes à quelques heures, de longues pinces hémostatiques de forme spéciale.

Pour ceux qui craindraient néanmoins le rétrécissement, nous avons exposé la manière de suturer la lèvre inférieure ou vaginale, avec la lèvre supérieure ou utérine de la perte de substance, de telle façon que la manchette dont nous avons parlé se trouve retournée en s'adossant à elle-même, et suturée de manière à ce que la nouvelle entrée du col soit plutôt élargie que diminuée. »

Cette opération excellente par elle-même ne s'adresse qu'à une partie de l'affection. Le prolapsus vaginal mérite un traitement spécial : des opérations plastiques, parfois la réfection d'un périnée. La résection du col doit avoir pour complément les opérations énumérées plus haut.



OBSERVATION CXXI (personnelle, inédite)

Hystérectomie partielle, hypertrophie sus-vaginale, opération par  
M. le professeur Segond ; guérison.

Hôtel-Dieu, service de Gallard.

Malade entrée le 25 février, sort le 9 mai 1887, passe à Beaujon.

Simone, 50 ans, enfance bonne. Fièvre typhoïde à 8 ans, abcès, adénite sous-maxillaire consécutive. — Bonne santé jusqu'aux six derniers mois. — Réglée à 13 ans, mal réglée. Mariée; 4 grossesses : accouchement à terme, pas de fausses couches : à la quatrième grossesse, descente de la matrice. En 1878, début de prolapsus utérin ; d'où, quelque gêne dans la marche.

Bien réglée, mais règles peu abondantes, surtout depuis 6 mois. Elle éprouve une grande faiblesse et ne peut se livrer à aucun travail, pas même aux soins de son ménage ; besoins fréquents de miction : cet acte est peu douloureux.

*État.* — La paroi antérieure du vagin est prolabée, souple, elle recouvre la vessie également prolabée; bien que par la pression de cette région, on ne détermine pas le besoin de la miction, il est possible de se rendre compte de l'état de la vessie par le cathétérisme.

La paroi postérieure du vagin est également prolabée ; à la réunion des deux parois, on voit le museau de tanche. Ses lèvres sont assez entr'ouvertes pour laisser passer la pulpe de l'index. Cet orifice est à l'extrémité inférieure de l'utérus fortement hypertrophié dans sa partie sus-vaginale, on sent l'allongement du col en pressant cet organe entre les parois vaginales qui l'enveloppent.

La surface de la muqueuse est rosée, lisse, sèche ; les plis sont effacés.

Col sain, sans ulcération. L'utérus est en bonne situation ; il



n'est pas très volumineux. La vessie présente l'urèthre en avant, saillant en haut. Une sonde pénètre directement dans la cavité cervicale. La cavité utérine présente 0<sup>m</sup>,12 de hauteur.

La réduction de l'utérus est facile, mais son maintien est difficile ; et, sous l'influence de la marche, la tumeur utérine descend.

Lavement : purge la veille de l'opération : opération, mardi 23 mars.

1<sup>o</sup> Dissection soigneuse du lambeau postérieur, l'utérus étant fixé avec une pince : l'index gauche introduit dans le rectum suit les divers temps de l'opération.

Pendant la dissection, et à la suite d'un simple mouvement de traction du col utérin en haut et en avant, une perforation péritonéale se produit. Cette simple fissure longue à peine de 0<sup>m</sup>,006<sup>m</sup> à 0<sup>m</sup>,008<sup>m</sup> est aussitôt obturée avec une éponge aseptique pendant l'apprêt des sutures qui demeure assez long. Deux sutures au catgut sont passées. — Terminaison de la dissection à 0<sup>m</sup>,06<sup>m</sup> du museau de tanche.

2<sup>o</sup> Section de la paroi antérieure, semi circulaire, à convexité inférieure, à un centimètre du bord antérieur du museau de tanche. A l'aide d'une dissection exécutée avec le plus grand soin : séparation de la vessie dont les parois sont fort minces : une sonde indicatrice maintenue dans l'intérieur permet de la ménager. La dissection est également poussée à 0<sup>m</sup>,06. Ainsi se trouve détachée des organes voisins, une partie de l'utérus ou mieux du col allongé. Il suffit de sectionner, en biseau, cette portion pour enlever une sorte de lambeau conique; l'utérus se trouve ainsi évidé.

Dans la dissection des parois, il a suffi d'éponger, d'appliquer deux pinces à forci-pressure pour arrêter toute hémorrhagie.

Pendant l'opération, on pratique deux lavages phéniqués.



*Pansement.* — Le pansement consiste en un large carré de gaze iodoformée étalé devant l'utérus et enfoncé dans le vagin, en poussant en même temps devant lui des tampons d'ouate.

Le soir, cathétérisme, injection de morphine. Mercredi. — Quelques douleurs abdominales légères sous les fausses côtes. — Les jours suivants, pas de fièvre ; bon état général. La malade est sondée. Elle est étendue sur le dos dans son lit, immobile, les jambes rapprochées : coton iodoformé placé en avant des cuisses : 6 jours après l'opération le pansement est enlevé.

4 avril. — Règles sans douleurs, peu abondantes, précédées les jours avant de quelques douleurs lombaires dans la station verticale.

Le prolapsus des parois vaginales reparait ; la malade est envoyée à Beaujon dans le service de M. Segond pour subir l'opération de la colporrhaphie.

## OBSERVATION CXXII

Allongement hypertrophique de la portion vaginale du col de l'utérus ; évidemment conoïde. Guérison.

Obs. MCCXXXVII. *Leçons cliniques de M. Péan*, Tome VI.

Pley (Delphine), 49 ans, blanchisseuse, entre le 26 mai 1884, salle Denonvilliers, n° 49. Pas d'hérédité. Pas d'antécédents scrofuleux, tuberculeux ou syphilitiques ; bonne santé habituelle. Menstruation toujours régulière depuis l'âge de 15 ans. Deux enfants bien portants ; le dernier, il y a 25 ans. Il y a 2 ans, fièvre typhoïde.

Il y a 5 à 6 ans, elle commença à éprouver des douleurs dans



les lombes et à l'hypogastre ; un médecin consulté diagnostiqua un prolapsus de l'utérus. Divers traitements furent institués sans résultat. Les douleurs hypogastriques et lombaires augmentèrent. Depuis un an, sortie du col de l'utérus entre les lèvres de la vulve, dans la station debout. Application infructueuse d'un pessaire, gêne de la marche.

*État actuel.* — En écartant les lèvres de la vulve, on aperçoit le col utérin. Son diamètre au niveau du museau de tanche est égal à celui d'une mandarine. La muqueuse qui le recouvre est épaissie, blanchâtre, décolorée, sèche et comme tannée. L'orifice externe est béant et permet d'introduire la pulpe de l'index.

Si l'on introduit le doigt dans le vagin, on reconnaît que l'augmentation du volume du col porte non seulement sur les diamètres transversal et antéro-postérieur, mais aussi sur le diamètre vertical ; qu'il y a, en un mot, hypertrophie du col dans tous les sens. Le doigt à peine atteint les culs-de-sac vaginaux. Le cathéter pénètre dans la cavité utérine à douze centimètres de profondeur.

Rien du côté du rectum et de la vessie. Viscères thoraciques et abdominaux sains.

Rien dans les ganglions inguino-cruraux. État général satisfaisant. Nervosisme, hystérie.

31 mai. — Anesthésie à l'aide d'un mélange de chloroforme et d'air dosé suivant la méthode de P. Bert.

La malade étant couchée sur notre lit d'opération, dans le décubitus dorsal, les jambes fléchies sur les cuisses, les cuisses écartées et fléchies sur le bassin, le bassin soulevé, nous saisissons le col avec les pinces de Museux, pour l'attirer en bas. Hémostasie préventive, en appliquant de chaque côté du col, au niveau des culs-de-sac latéraux, cinq longues pinces hémosta-



tiques. Évidemment conoïde du col aussi haut que possible suivant notre procédé habituel.

Les vaisseaux latéraux sont dilatés et donnent beaucoup de sang. L'excision terminée, nous suturons la muqueuse qui tapisse la surface du col, avec celle qui tapisse sa cavité à l'aide de 8 fils métalliques à anses séparées.

Toutes les pinces sont enlevées au moment du pansement, à l'exception d'une seule qui restera en place pendant 24 heures. Compression temporaire avec une éponge fixée à un fil.

Injectons vaginales phéniquées quatre fois par jour. Pas de réaction fébrile. Sutures enlevées le 9 juin, réunion immédiate.

13 juin. — Guérison complète. Exeat.


---



DE

**L'HYSTÉRECTOMIE VAGINALE TOTALE**







## AVANT-PROPOS

### ESQUISSE HISTORIQUE

Il n'est pas dans notre pensée de donner une longue étude sur l'historique de l'hystérectomie vaginale. Cet historique a été présenté dans plusieurs mémoires très intéressants, au nombre desquels il convient de signaler ceux de M. Péan (1), d'Hergott de Nancy (2).

Cette opération est de date récente. Pratiquée par Sauter, Langenbeck en 1822; par Blundell en Angleterre; par Récamier en France en 1828, elle fut définitivement réglée par notre illustre compatriote. La première opération pratiquée en France fut un succès. Cet essai heureux fut suivi de deux revers. Roux sur les conseils de Récamier entreprit deux fois cette opération : les malades succombèrent, fort probablement à une péritonite septique.

Dès ce moment l'extirpation de l'utérus fut à peu près reléguée au rang des pratiques d'amphithéâtre. L'hystérectomie devint presque l'objet de l'anathème des chirurgiens qui avaient cependant des noms illustres. Lisfranc, Boyer, Velpeau, Marjolin, Sedillot n'osèrent ni l'entreprendre, ni la conseiller.

Delpech pratiqua cependant en 1839 et avec succès une hystérectomie mixte par les voies abdominale et génitale.

1. Communication à l'Académie de médecine, 3 juillet 1883, et *Traité des tumeurs du bassin*. T. III.

2. *Ann. de Gynécolog.* 1885. (sous presse).



Siebold en 1831, Kister de Kassan en 1848 publièrent chacun un cas d'hystérectomie ; Holscher, Banner, Lizars pratiquèrent également sans succès cette opération. Quatorze malades sur 17 moururent, le plus tôt en 9 heures, et le plus tard 4 jours après l'opération. Les trois autres succombèrent bientôt à des récidives.

Les découvertes successives de l'anesthésie chirurgicale, et des méthodes antiseptiques ne tardèrent pas à donner la plus vive impulsion aux progrès de la chirurgie ; elles ont fait naître une audace chirurgicale que justifient chaque jour les plus brillants succès.

Cette véritable et belle renaissance de la chirurgie a répandu ses bienfaits dans la pratique des opérations regardées comme les plus graves. L'hystérectomie a bénéficié de cette rénovation. Elle est sortie d'un long oubli.

Les nouvelles tentatives de Billroth, Baüm, Martin, Von Teuffel, pour l'ablation de l'utérus par la voie vaginale, celles de Freund pour l'extirpation de l'organe par l'abdomen, ne parurent tout d'abord qu'éveiller médiocrement l'attention des chirurgiens français.

L'opinion du public médical français ne fut vivement sollicitée qu'après la communication de M. le Dr Péan à l'Académie de médecine (3 juillet 1883) sur l'*Intervention chirurgicale dans les petites tumeurs de l'utérus et de l'ovaire*. L'hystérectomie vaginale fut ainsi importée en France, dans ce pays où, plus de cinquante ans auparavant, un illustre médecin, Récamier l'avait conçue, et si bien réglée.

L'opération nouvelle passa dans la pratique des plus habiles chirurgiens.



Péan, en 1882; Demons de Bordeaux, en 1884, Ledentu, Trélat, Terrier, Richelot, Bouilly et beaucoup d'autres l'exécutèrent.

Ils obtinrent des succès incontestables, et firent subir à l'opération des modifications qui n'ont pas tardé à améliorer les statistiques au-delà de toute espérance.

Aujourd'hui, l'hystérectomie est destinée à vivre, à devenir classique, à condition toutefois que les résultats consécutifs, au point de vue de la marche de l'affection qui la nécessite, soient aussi efficaces qu'il est permis de l'exiger.

En outre, cette opération radicale qui supprime un organe d'une aussi haute importance ne peut être entreprise qu'en présence d'une absolue nécessité.

L'hystérectomie n'est plus discutée qu'au point de vue de ses indications, et du choix entre les procédés opératoires. Seule, l'étude de ses résultats éloignés est à peu près à faire complètement; mais, une telle étude ne peut être établie définitivement que sur de larges bases. Ce point si important est difficile à mettre en lumière.

L'opération est entrée dans la pratique trop récemment; si beaucoup d'observations relatent des succès opératoires, peu donnent l'état des malades quelques mois, quelques années après l'opération. Depuis deux à trois ans à peine, les auteurs peuvent fournir des renseignements sur leurs opérées. Bientôt ces renseignements se multiplieront; et, peu à peu, de ces résultats pourra être déduite la juste valeur de l'hystérectomie.

Pour nous, et malgré les recherches les plus patientes, le chapitre des résultats éloignés ne sera pas aussi com-



plet que nous l'eussions désiré pour formuler une appréciation de l'hystérectomie, aussi rigoureuse et aussi absolue que possible.

Les matériaux d'étude sur cette opération bien qu'entrée récemment dans la pratique sont déjà fort nombreux. En outre des observations multiples répandues dans les journaux de tous les pays, il existe plusieurs études spéciales critiques de l'opération publiées, en France, dans la *Revue de chirurgie*, dans les *Annales de gynécologie*, dans les *Nouvelles annales de gynécologie*. Plusieurs thèses soutenues à la Faculté de médecine de Paris, de Bordeaux, Montpellier (1885, 1888), traitent ce sujet, en marquant les diverses étapes de la question.

Parmi ces thèses, nous citerons celle du Dr Doche, 1884, la première soutenue en France sur ce sujet; celle de Sanner, 1884; celle du Dr Gomet, 1886, ancien interne des hôpitaux de Paris, qui donne un bon aperçu de l'hystérectomie vaginale pratiquée en France; et enfin celles plus récentes du Dr de Madec (décembre 1886); d'Estor de Montpellier, 1888; de Pozzi Adrien, de Paris, 1888. Nous serions injuste de ne pas signaler les diverses publications du Dr Péan réunies en partie dans le tome IV, de ses leçons de clinique chirurgicale, 1886; celles du Dr Richelot, du Dr Terrier dans les bulletins de la Société de chirurgie, dans l'*Union médicale*, 1886, 1888.

Nous devons également faire une mention spéciale de la thèse d'agrégation du Dr Bar, sur le cancer utérin pendant la grossesse et l'accouchement, 1886 (1).

1. Nous avons puisé dans cette thèse de précieux renseignements en particulier sur les formes et l'évolution du cancer utérin.



## HYSTÉRECTOMIE VAGINALE

### DÉFINITION

Le terme, hystérectomie, a été créé par M. Tillaux (1) pour distinguer nettement l'extirpation de la section simple de la matrice. Cette extirpation peut être partielle ou complète, suivant que l'organe est enlevé en partie ou en totalité.

L'opération peut être pratiquée par la voie supérieure, abdominale, ou inférieure, vaginale.

L'hystérectomie vaginale doit être définie : l'extirpation de l'utérus, en partie ou en totalité, par la voie vaginale. Toutefois, il faut remarquer que le terme hystérectomie employé seul, sans désignation, paraît viser plus spécialement l'ablation complète de la matrice.

Certains auteurs attachent encore à ce terme une signification plus restreinte ; M. Gomet dans sa thèse définit ainsi l'hystérectomie (2) : l'extirpation totale, par le vagin, de l'utérus occupant sa place dans la cavité pelvienne entre la vessie et le rectum.

Ce sens restreint ne peut être ainsi accepté ; les chirurgiens ont eu, plusieurs fois, l'occasion d'enlever des matrices prolabées ; et, les opérations qu'ils ont pratiquées méritent à bon droit de rentrer dans la classe des

1. Académie de médecine, 14 octobre 1879.

2. Th. Paris, 1886.



hystérectomies. Nous ferons observer toutefois la rareté du prolapsus vrai. Souvent l'hystérectomie a pu être pratiquée dans des cas d'élongation du col simulant le prolapsus, témoin les observations de Stewart, de Staude. Il existe en apparence une ressemblance parfaite entre ces deux affections ; l'hystéromètre est seul juge de la question, si déjà les diverses méthodes d'exploration abdominale, vaginale et rectale n'ont pas permis de percevoir le corps de l'utérus à sa place normale, et de porter le diagnostic d'élongation hypertrophique du col ou de maladie d'Huguier.

La gravité de cette opération se dégage du simple énoncé de son résultat le plus immédiat : la suppression de l'organe de la gestation. Il est vrai que cette opération concerne souvent des femmes à l'âge de la ménopause ou ayant dépassé cet âge ; mais, il existe parmi les chirurgiens une tendance légitime à pratiquer l'opération dès le début de l'affection qui la nécessite, dans les cas du cancer utérin en particulier ; on est ainsi conduit à opérer des femmes en pleine période d'activité de leur vie sexuelle. D'après la statistique de Glatter, 24 0/0 des cancers de l'utérus se verraient de 20 à 35 ans. (A. Pozzi *n* thèse 1888, page 54.)

Les circonstances qui imposent au chirurgien l'ablation de la matrice doivent présenter les caractères de la plus grande gravité. Ces circonstances sont de deux ordres : l'affection est fatale, dans un délai plus ou moins éloigné ; ou bien l'affection, rebelle à tous les traitements, est incompatible avec la vie ordinaire.

Il faut se demander alors si une intervention ne vien-



dra pas enrayer l'évolution fatale de l'affection, ou rendre complètement la malade à la vie sociale. Dans les deux cas, il sera permis au chirurgien de poser la question de son intervention; de discuter l'opportunité de l'hystérectomie.

Les indications et les contre-indications de l'hystérectomie peuvent se diviser en trois parties.

Dans la première seront étudiées les indications de l'opération dans les cas d'affections malignes, à évolution fatale.

Les fibromes formeront la seconde partie.

Les déplacements utérins (flexions et versions, prolapsus, inversions), la dysménorrhée, les métrites graves et rebelles, la névralgie utérine, les inflammations péri-utérines constituent des affections graves, pour lesquelles il y a lieu de rechercher si l'hystérectomie n'est pas applicable.

Nous consacrerons une troisième et dernière partie à cette discussion.

Dans trois courts chapitres seront étudiées l'hystérectomie vaginale dans la tuberculose utérine, l'hystérectomie pendant la grossesse et dans les cas de malformation utérine.

Dans chacune de ces parties, les indications et les procédés opératoires seront passés en revue, au fur et à mesure.







PREMIÈRE PARTIE

DE L'HYSTÉRECTOMIE VAGINALE DANS LES  
AFFECTIONS MALIGNES DE L'UTÉRUS







## CHAPITRE PREMIER

### ÉTUDE CLINIQUE DES AFFECTIONS MALIGNES DE L'UTÉRUS.

L'utérus est un des sièges de prédilection du cancer. Un grand nombre de femmes, vers l'âge de la ménopause, succombent à cette affection. Cette localisation à l'utérus comprend environ le tiers des cas de cancers survenus chez la femme. En présence des heureux résultats de l'intervention chirurgicale dans beaucoup de cancers, il est naturel que les chirurgiens poursuivent le rêve de la cure radicale du cancer de l'utérus. L'extirpation de l'organe malade, en partie ou en totalité, se présente tout d'abord comme un moyen héroïque dans la réalisation de ce rêve.

Les premières tentatives datent, nous l'avons vu, du commencement de ce siècle; funestes pour les premières opérées, elles furent condamnées par les voix les plus autorisées; et, le rêve de la cure radicale fut considéré comme chimérique et dangereux. De nos jours, grâce aux magnifiques progrès de la chirurgie, le problème se présente sous de meilleurs auspices, sous les auspices les plus favorables, devrions-nous dire.

L'hystérectomie est devenue une opération possible, mais, elle reste encore une opération fort grave.

Elle ne doit pas être proposée, sans discernement, même



dans le cas d'une affection mortelle, telle que le cancer, néanmoins, rappelons-nous les paroles de M. le professeur Trélat, déclarant bonne, *toute opération qui dirigée contre une affection fatale en conjure l'issue fatale une fois sur vingt*, et demandons-nous dans quelles conditions les chances de succès pourront être espérées, après l'hystérectomie pratiquée pour une affection maligne de l'utérus.

Un caractère commun réunit les tumeurs malignes de l'utérus : c'est leur évolution fatale ; leur tendance à l'extension aux organes voisins, à la généralisation. Un examen attentif ne tarde pas à montrer les différences profondes qui existent parfois entre ces tumeurs malignes ; et, la clinique, aussi bien que l'anatomie pathologique, oblige à créer des groupes de tumeurs comportant une marche générale quelque peu différente. Il est donc utile de rechercher si les mêmes indications thérapeutiques sont applicables à chacun de ces groupes.

Les tumeurs malignes de l'utérus se présentent, d'une manière générale, sous forme de carcinome ou d'épithélioma. Le sarcome et le myxome, ne paraissent être qu'une dégénérescence maligne d'une variété de fibrome, d'une hypertrophie de la muqueuse. Le myxome n'existe même que d'une manière exceptionnelle ; et, il serait permis de considérer cette affection comme bénigne, si dans certains cas rares, elle n'était susceptible de récurrence et de généralisation, d'après Cornil et Ranvier.

Le siège primitif du néoplasme, carcinome ou épithélioma, est souvent le col, rarement le corps ; dans tous les cas, la muqueuse utérine ou la muqueuse vaginale



du col sont, d'une manière absolue pour certains auteurs, Lancereaux, Waldeyer entre autres, les seuls points de départ de ces dégénérescences malignes. Cette opinion qui range tous les cancers dans la classe des épithéliomas n'est pas acceptée par le plus grand nombre. Elle est contraire à celle de Cornil, qui décrit séparément les deux variétés de néoplasme. Elle est également opposée aux idées de Ruge et Veit qui distinguent les deux formes anatomiques suivantes du cancer utérin ; cancer développé aux dépens : 1° du tissu conjonctif sous-muqueux ; 2° de l'épithélium glandulaire, mais jamais aux dépens des couches épithéliales superficielles.

Les deux histologistes allemands font jouer un grand rôle aux altérations glandulaires. Le cancer né dans les glandes se propage au tissu conjonctif ; s'il débute dans le tissu conjonctif, il atteint rapidement les glandes.

L'origine élémentaire de l'affection maligne est surtout une question de doctrine. Au début, peut-être, la distinction entre le carcinome et l'épithélioma est possible, avec l'aide du microscope, mais dès que ces néoplasmes ont manifesté leur tendance à l'ulcération, toute distinction est impossible, ou du moins bien difficile. Il faut être prévenu que l'examen histologique ne peut donner d'indications utiles qu'à la condition de porter sur un tissu récemment envahi.

Une division clinique est plus exacte, plus précieuse dans ses données.

Nous distinguerons d'abord le cancer du col et celui du corps.



*Cancer du col, formes cliniques.*

Le cancer du col se présente sous trois formes principales : forme ulcéreuse, forme végétante et d'infiltration.

La lésion reste pendant une certaine période sous l'une des trois formes, à l'état d'ulcère, de champignon ou de véritable tumeur, de simples nodosités ; plus tard, sous l'influence de l'évolution de l'affection, l'aspect primitif se modifie, les formes se combinent : toutefois, les lésions ulcéreuses et végétantes prédominent.

§ I. — *Forme ulcéreuse.* L'ulcération cancéreuse offre des bords indurés, irréguliers, déchiquetés, taillés à pic ; le fond est anfractueux recouvert d'une sanie putride, d'une teinte gris-cendré, blanc sale, avec des stries rouges, de petits caillots noirs de sang coagulé ; l'ulcération repose sur un noyau induré ; dans quelque cas, on est frappé par la dureté ligneuse du col, non seulement dans les parties sous-jacentes à l'ulcération, mais encore dans les parties voisines du col, plus haut sur les côtés de l'utérus, jusque dans les ligaments larges ; la muqueuse voisine est jaune pâle.

L'ulcération est au début une lésion insignifiante, en apparence, d'une étendue moindre parfois que celle d'une pièce d'un franc ; l'affection peut avoir frappé d'emblée l'utérus sur une grande étendue ; parfois en effet, celui-ci est atteint en entier, avec une rapidité excessive.

Cependant, cette marche avec extension étendue, rapide



est rare. La malignité de l'ulcération se révèle, en général, de préférence, par l'envahissement en éventail du vagin, des ganglions ou du réseau tronculaire lymphatique péri-utérin, situé dans les ligaments larges, en particulier à l'union du col et du corps. Cet envahissement a pour effet principal, de fixer l'utérus. L'immobilisation, relative ou absolue, est un caractère essentiel de malignité sur lequel Aran avait raison d'insister. Ce caractère est d'une importance capitale dans l'étude du traitement opératoire du cancer utérin.

Le cancer à caractère ulcéreux est souvent un épithélioma à cellules pavimenteuses, tantôt lobulé, avec globes épidermiques; et tantôt tubulé.

Il est en beaucoup de points comparable au cancroïde facial par sa structure histologique et par sa marche.

Le cancroïde labial, par exemple, dans une de ses formes fréquentes, persiste longtemps sous forme d'une ulcération, verruqueuse d'apparence bénigne, mais tenace. Il constitue le *noli me tangere* des vieux auteurs. Le petit bouton, la plaie insignifiante prend rapidement de l'extension, souvent à l'occasion d'une irritation accidentelle, d'une opération incomplète. La lésion qui d'abord, par son allure insignifiante, méritait le nom de faux-cancer, devient tout à coup menaçante. Elle envahit les ganglions voisins avec rapidité; et, des adénites volumineuses se développent, alors que depuis longtemps déjà, de petits ganglions s'étaient manifestés; mais ceux-ci étaient restés petits, souples, libres au milieu d'un tissu cellulaire indemne: il a suffi d'une irritation pour que la lésion se soit rapidement aggravée.



Cette gravité des poussées aiguës, des récidives indique toute l'étendue des sacrifices que l'on doit faire dans les cas de cancers labiaux ; et, parfois encore, même au prix de larges sacrifices, les récidives ne sont pas évitées.

Il est certain que souvent la marche des ulcérations malignes du col utérin est identique à celle du cancroïde facial. La plaie insignifiante de l'utérus est dérobée à tous les regards. Une perte d'un liquide séro-purulent, séro-sanguinolent, souvent fétide, est longtemps le seul trouble fonctionnel. La perte minime, les soins de propreté multipliés donnent à la femme une sécurité trompeuse. Une faiblesse générale, une débilitation de l'organisme, ou bien une perte d'eau roussâtre, fétide, des hémorrhagies abondantes, continues, des douleurs abdominales, parfois même des troubles vésicaux, finiront par donner de l'appréhension aux malades ; alors seulement, elles se décideront à recourir au médecin.

Cependant l'affection aura évolué depuis plusieurs mois, plusieurs années avant d'être soumise à un premier examen.

Du premier coup, on pourra mesurer toute la gravité de la situation. L'ulcération primitive sera méconnaissable, les culs-de-sacs vaginaux seront envahis, l'enclavement de l'utérus sera complet, parfois l'induration néoplasique des parois vaginales sera si étendue que le doigt sera arrêté dès l'entrée du vagin, comme dans un cul-de-sac à parois inégales, ulcérées, indurées, et saignantes. Dans d'autres cas, l'ulcération primitive sera peu étendue, et placée soit sur la face vaginale du col



utérin, soit sur une des lèvres ; mais, l'affection aura retenti sur les ganglions voisins, se sera étendue, comme par traînées, à la muqueuse intra-cervicale et même intra-utérine.

Ces formes latentes, pour ainsi dire, du cancer de l'utérus ne sont pas très-rares. Elles se présentent presque journellement dans les cliniques hospitalières.

Elle constituent l'argument le plus grave contre la pratique de l'hystérotomie partielle, de l'amputation du col dans le cancer de cette région.

Si nous ne craignons de sortir trop de notre sujet, nous pourrions multiplier les observations de ce genre : nous nous bornerons à citer deux exemples remarquables de cette évolution sourde du cancer.

OBSERVATION CXXIII (inédite, personnelle)

Épithélioma de l'utérus et du vagin à évolution latente,  
novembre 1886.

Femme Non..., âgée de 57 ans, se plaint d'incontinence d'urine depuis un an environ.

Cette femme a mené une vie active à la campagne ; toujours bien menstruée ; deux enfants, dont une fille morte d'une affection de poitrine, à 18 ans : elle n'a jamais été malade. Depuis 2 ans, elle s'est aperçue d'un affaiblissement général des forces, d'une tendance au sommeil ; elle maigrit et son teint devient terreux. Elle est surtout tourmentée par des douleurs vésicales, des faux besoins, des épreintes vésicales qui l'obligent de renoncer à tout travail, depuis un an. Un médecin consulté ordonne des tisanes, sans pratiquer le toucher vaginal.



Le toucher permet de sentir, au fond du vagin, une sorte de cul-de-sac anfractueux, en place du col utérin et une large plaque indurée, de l'étendue d'une pièce de 5 francs, au niveau du col vésical.

Il est certain qu'il s'agit d'un épithélioma de la muqueuse vaginale du col qui s'est étendu d'une manière sourde, à la paroi antérieure du vagin.

L'affection remonte à plusieurs mois, ne se manifestant que par la déchéance organique et des pertes roussâtres, fétides, peu abondantes; l'utérus est fixe, peu volumineux.

Cette marche latente a dérobé l'affection à toute opération. L'hystérectomie est impraticable.

Quelques mois après, la femme succombait.

#### OBSERVATION CXXIV (inédite, personnelle)

Épithélioma de l'utérus et du vagin à évolution latente,  
septembre 1886.

Femme V..., âgée de 59 ans, se présente pour des pertes abondantes, fétides.

Réglée à 15 ans; mariée à 20 ans, trois grossesses à terme; bonne santé antérieure. Ménopause à 50 ans, sans accidents.

Depuis trois ans, se plaint de quelques métrorrhagies; pertes roussâtres. L'état général est resté bon jusque dans ces derniers mois; depuis 6 à 8 mois, souffre de douleurs lombaires, perd ses forces; elle est très amaigrie et constate des besoins fréquents d'uriner, avec douleur à la miction; plusieurs fois, elle a perdu ses urines d'une manière involontaire.

*Examen.* — Le vagin est envahi, en entier, par une série de petites masses indurées, avec quelques surfaces ulcérées près de la vulve. L'affection s'étend sur toute la paroi antérieure du va-



gin. Le col de l'utérus est méconnaissable, ulcéré; il ne présente plus que quelques points durs.

L'examen au spéculum n'est point pratiqué à cause de la tendance aux hémorrhagies.

La malade consulte un médecin pour la première fois. L'étendue des lésions rend toute opération impraticable.

Cette forme insidieuse de l'épithélioma est assez fréquente. Elle paraît avoir été surtout observée dans les cas de cancer de la lèvre postérieure, et, en particulier, de la surface vaginale de cette partie du col.

Ces cancers à forme ulcéreuse gagnent en surface; mais, il est difficile de croire, d'après Ruge et Veit, qu'ils respectent l'orifice externe, s'ils sont primitivement développés sur la surface vaginale du col. L'observation paraît montrer que les limites entre le cancer de la portion vaginale, et celui du canal intra-cervical ou du museau de tanche ne sont pas plus absolues que celles de la muqueuse cervicale et vaginale à l'état normal.

Le canal cervical paraît être assez rarement le point de départ des lésions; fort rarement aussi, il a été permis de constater l'ulcération localisée sur la muqueuse vaginale, près des culs-de-sac; un grand nombre de fois, du moins nous l'avons constaté, la lésion envahissait tout le col, ou avait érodé ou fait disparaître une des lèvres, ou bien encore s'était étendue au vagin, aux parois vésicales.

La lésion née sur le museau de tanche, sur les bords



de l'orifice, s'étend en hauteur et en profondeur; elle corrode les tissus et gagne les parois vaginales, plus tardivement le canal intra-cervical.

Voilà, bien probablement la vérité.

L'extension du cancer de la muqueuse cervicale est des plus intéressantes à observer dans la question de l'hystérectomie.

Le canal intra-cervical est envahi primitivement, ou secondairement à un cancer des lèvres du col, telle est la règle. La lésion secondaire, consécutive à une affection du corps utérin est l'exception.

L'épithélioma intra-cervical d'emblée, est remarquable par sa marche ascendante, et par la forme de nodosités sous laquelle se présente la lésion. « Le cancer s'ulcère, creuse peu à peu le tissu musculaire du col dont le canal se trouve transformé en une cavité aux parois anfractueuses, s'étendant en avant jusqu'à la vessie, en arrière jusqu'au péritoine, se limitant sur les côtés par le tissu cellulaire para-utérin, épaissi et infiltré. » *In Bar*, 1886, d'après Ruge et Veit (1).

Ce mode d'extension en profondeur n'est pas le seul. Cet épithélioma offre la plus grande tendance à infiltrer la muqueuse de bas en haut, vers la cavité utérine.

Les chirurgiens comprendront la gravité de cette extension que ne décèle souvent ni la vue ni le toucher.

§ II. — *Forme végétante.* La forme végétante du néoplasme utérin est très fréquente. Sur le museau de tanche, sur les bords de l'orifice externe se développent

1. *Du cancer utérin pendant la grossesse et l'accouchement*, 1886.



des végétations, des papillomes, des polypes plus ou moins volumineux. Au début, la lésion paraît souvent aussi bénigne que certaines ulcérations. Ces végétations occupent une lèvre en partie ou en totalité ; les deux lèvres, la surface du museau de tanche peuvent se trouver envahies par des masses végétantes. La partie supérieure du vagin est alors remplie par ces sortes de champignons. La nature maligne de ces masses, de ces végétations se révèle par la friabilité extrême du tissu qui les compose, et sa grande vascularité. Ces tissus vasculaires sont également riches en éléments glandulaires ; aussi, les malades sont exposées à des pertes abondantes, parfois peu fétides, souvent d'une odeur repoussante, *sui generis*. Le liquide des pertes est séro-purulent, teinté de sang. Ces eaux *rousses* dont la perte est incessante, obligent certaines malades à prendre les soins de propreté en usage au moment des menstrues. Du reste, beaucoup de femmes ayant passé l'âge de la ménopause considèrent ce liquide teinté de sang comme un retour de leurs règles, et l'acceptent comme un regain de jeunesse. Leur opinion n'est pas longtemps trompée. La perte des forces, la débilitation ne tarde pas à révéler l'infection cancéreuse de l'organisme.

Dans cette forme de cancer utérin, il n'est pas rare de rencontrer l'état général très satisfaisant pendant plusieurs mois. Dans cette période, le diagnostic de cancer peut-être posé, mais non résolu toujours, à moins du secours fourni par l'examen histologique. Il est important cependant de saisir ce temps où l'opération pourra, *a priori*, s'effectuer dans les meilleures chances de succès : bientôt



à la période de limitation nette du mal, à la période de prolifération au dehors, va succéder une période de destruction et d'extension du mal dans tous les sens, vers la profondeur. On assiste en effet, et de jour en jour, à la disparition, à la désagrégation moléculaire des bourgeons polypeux, des champignons. Cette élimination s'effectue par le vagin sous forme de détritüs mêlés à l'ichor dont la fétidité est accrue. En quelques semaines, des masses volumineuses peuvent disparaître. Le col qui semblait volumineux, formé d'une série de végétations friables, implantées sur un tissu dur, squirrheux, bientôt n'existe pour ainsi dire plus. Au fond du vagin, on sent une ulcération grenue, anfractueuse, entourée parfois de bosselures, de nodosités; cette ulcération s'étend rapidement vers les culs-de-sac vaginaux, et l'utérus, qui quelques mois auparavant était libre, mobile, se trouve enclavé dans le petit bassin.

La propagation vers les organes voisins et l'envahissement ganglionnaire se sont opérés rapidement pendant le travail d'ulcération, de désagrégation des excroissances cancéreuses.

C'est sous l'influence de causes impossibles à déterminer qu'on observe dans le cancer utérin, et plus spécialement dans cette forme, une période néfaste d'activité qui compromet gravement la situation. Cette même particularité de la marche rapide se retrouve du reste dans un grand nombre de cancers.

En résumé, le cancer du col peut débiter au niveau de la portion vaginale, ou du canal cervical, mais plus rarement



au niveau de celui-ci. Il peut, dans tous les cas, se présenter sous la forme ulcérée ou végétante.

§ III. — *L'infiltration cancéreuse* est une troisième forme clinique, distincte au début, mais qui ne tarde pas à rentrer dans l'une ou l'autre des deux premières formes. Au point de vue histologique, il s'agit d'un épithélioma ou d'un carcinome, variété encéphaloïde, d'après Cornil et Ranvier.

Ces affections malignes se résument, en clinique, en deux variétés principales, à peu près également fréquentes : l'une, l'épithélioma, reste longtemps localisée, se présente sous la forme ulcéreuse et se rapproche du cancroïde par son évolution sourde et lente ; l'autre, plus souvent un carcinome qu'un épithélioma, affecte la forme végétante, et offre des troubles fonctionnels assez précoces : la marche de l'affection est rapide, la propagation aux organes voisins prompte.

Il est impossible de marquer l'exacte différence dans la marche de ces diverses variétés de tumeurs malignes. Il est permis toutefois d'avancer que l'affection maligne procédera avec rapidité chez la femme jeune encore, surtout si une grossesse, un accouchement viennent compliquer son état. La même affection évoluera lentement, en plusieurs années, chez la femme âgée. Il est assez fréquent de voir des femmes âgées succomber, après avoir mené une vie misérable pendant deux à trois ans. C'est surtout l'épithélioma à forme de cancroïde que l'on observe chez ces femmes, tandis que la forme végétante est plus exclusivement réservée aux femmes surprises par l'affection dans la période de l'activité génésique.

La moyenne de vie d'une femme atteinte de cancer est de



15 à 20 mois. Toute opération qui laissera à la malade une survie d'une plus longue série de mois pourra être, à bon droit, être jugée bonne.

### *Cancer du corps.*

Le cancer du corps est souvent secondaire, rarement primitif. L'ensemble des observations de cancers primitifs rassemblées par Gusserow, s'élève à 66 environ. Ce nombre est évidemment très restreint. Avant les opérations d'hystérectomie vaginale, le cancer du corps, d'un diagnostic difficile, était souvent méconnu. Son histoire clinique, du début surtout, est de date toute récente.

Déjà, elle fait ressortir deux de ses caractères importants : sa fréquence relative et ses débuts lents, en particulier sous forme de véritables crises douloureuses de métrorrhagies rebelles même à la dilatation utérine.

Le cancer limité du corps de l'utérus occupe souvent le fond ; il revêt tantôt la disposition d'une infiltration, avec tumeurs et nodosités disséminées, et tantôt, la forme de polypes sous-muqueux ayant grande tendance à s'ulcérer.

Ce cancer, d'après Spiegelberg, est, en général, un carcinome. Dans un cas, de Sinety a rencontré un épithélioma à cellules cylindriques.

Le diagnostic *adénome* est posé en général au début de tout cancer du corps. Dans beaucoup de cas même, le diagnostic histologique a été ainsi posé, alors que l'évolution clinique avait fait penser à un carcinome primitif du corps de l'utérus.

L'affection ne tarde pas à révéler sa présence par des



douleurs vives, des métrorrhagies, et des écoulements d'un liquide roussâtre et souvent putride.

Il s'agit, en général, de femmes âgées, ayant dépassé l'âge de la ménopause. Chez une femme, jeune encore, le diagnostic serait des plus délicats, et la nécessité de trouver une cause à la métrorrhagie ferait diagnostiquer tout d'abord une endométrite interne. En fait, tout l'ensemble symptomatique prêterait à l'erreur.

Le corps de l'utérus légèrement tuméfié au début, d'une consistance plus dure, offrant encore cependant une surface externe lisse, sans nodosités, serait en tout comparable à celui que l'on observe dans certaines métrites internes avec hypertrophie du corps.

Les métrorrhagies continues, les douleurs intenses à forme de crises rebelles à tout traitement, ne cédant ni au repos absolu, ni aux injections chaudes ou aux injections caustiques intra-utérines, viendraient, par surcroît, expliquer la maigreur et le teint pâle, blâfard de ces malades. Il n'est pas rare d'observer un état général satisfaisant, bien fait pour donner de l'incertitude à l'esprit. Toutefois, dans la plupart des cas, la considération de l'âge avancé, et surtout, la faiblesse, l'amaigrissement rapide, hors de proportion avec l'abondance des pertes sanguines, doivent arrêter l'esprit et faire soupçonner le cancer. Si les traitements échouent, il sera nécessaire d'aller plus avant dans le diagnostic : il faudra vérifier s'il s'agit d'une simple métrite hémorrhagique, comme celle que l'on observe parfois à la ménopause, ou bien d'un cancer de l'organe, d'un adénome malin. Il sera indiqué d'opérer le curettage du fond



de l'utérus, de détacher profondément les fongosités, et de les soumettre à l'examen histologique. Cet examen peut donner une conclusion au diagnostic clinique et légitimer une intervention qui souvent, à ce moment, pourra donner des espérances.

L'observation de la malade ne tarde pas à montrer l'apparition sur le corps de l'utérus de masses, du volume d'une noisette ou d'une noix. Le fond de l'utérus paraît plus ou moins bourré de petites tumeurs. L'utérus élargi s'élève au-dessus du pubis; et, son volume, qui peut dépasser celui d'une pomme d'api, est ainsi facilement perçu.

Arrivé à ce point, le diagnostic du cancer du corps devient facile; les pertes ichoreuses, fétides, les douleurs violentes, souvent à caractère névralgique, les métrorrhagies, la teinte terne, blâfarde des téguments, l'émaciation caractérisent ce cancer et le distinguent d'un fibrome implanté dans le corps. La dilatation intra-utérine, l'examen digital de la cavité utérine, et même l'hystéromètre, s'il s'agit d'un polype cavitaire, lèveront du reste tous les doutes.

Le diagnostic doit pouvoir être porté rapidement; en attendant une accentuation des lésions, la situation peut s'aggraver au point de rendre douteuse l'efficacité d'une opération totale. Sans préconiser des opérations précipitées, il est permis de faire observer tous les dangers d'une attente. L'hystérectomie vaginale exige le diagnostic de la lésion maligne à son début (1).

1. Le diagnostic du cancer du corps est discuté en partie page 48.



L'observation suivante de cancer du corps est un cas type, où successivement ont été remarquées les phases de la description classique. Les progrès ont été trop rapides, la malade n'a pas cédé tout d'abord aux sollicitations du chirurgien; aussi, le cancer est-il devenu inopérable.

OBSERVATION CXXV (personnelle, inédite)

Cancer primitif du corps de l'utérus : évolution rapide:  
refus d'opération.

Bril..., couturière, âgée de 50 ans, entre le 24 juillet 1886, à l'Hôtel-Dieu, service de M. Brault suppléant M. Gallard, salle Sainte-Marie, n° 30 ; elle frappe par son teint terreux, son amaigrissement. Son enfance a été bonne ; dans les antécédents, on ne trouve aucune trace de maladie grave.

Menstruée à 14 ans; bien régulièrement. Elle a eu quatre grossesses, dont deux avec accouchement à terme ; la dernière a été terminée par une fausse-couche, à 6 mois ; elle s'est produite à l'âge de 28 ans.

Les suites de couches ont été mauvaises ; la malade s'est rétablie péniblement ; la convalescence a duré trois mois.

Depuis trois ans, Brill..., se plaint de métrorrhagies abondantes ; elles persistent huit jours ; peu à peu, en quelques mois, la durée des pertes s'est prolongée encore, si bien que la malade était *toujours dans le sang*.

Elle n'éprouvait pas de douleur, si ce n'est quelques coliques.



A son entrée, la malade est faible ; elle a peu d'appétit, et ne peut se livrer à aucun travail fatigant.

Au toucher, le corps de l'utérus est en antéversion manifeste.

Il est très-facile d'explorer son fond qui est élargi légèrement, normal, non douloureux à la pression.

L'orifice externe du col est normal.

Le cathétérisme pratiqué, avec une sonde flexible, détermine des hémorrhagies légères : ligaments larges, sains.

*Traitement* : repos absolu ; injections d'eau fraîches, à courant continu, pendant vingt minutes ; traitement général tonique.

Les métrorrhagies cèdent difficilement ; quinze jours après son entrée, la malade perdait assez pour salir une chemise par jour. La malade doit garder le repos le plus absolu, sous peine de voir augmenter la perte.

Elle sort de l'hôpital ne perdant plus, ayant acquis des forces.

Trois mois après, elle se présentait à nous. Les pertes avaient apparu à nouveau ; l'utérus était gros, bosselé, du volume d'une petite pomme d'api ; les ligaments ne paraissaient pas atteints.

La malade, vivement sollicitée à se faire opérer ne s'est plus présentée.

*Sarcome.* — Le sarcome de l'utérus se rapproche, par sa marche fatale, du cancer utérin et rentre dans la classe des tumeurs malignes. A l'inverse du cancer, le corps de l'utérus est le siège de prédilection de ce néoplasme. Tantôt diffus, tantôt au contraire, constituant une ou plusieurs masses, le sarcome est, en général, mou, vasculaire ; il offre une certaine tendance à se pédiculiser vers



l'orifice interne et à récidiver sur place, comme toutes les tumeurs malignes.

Au point de vue clinique, il y a similitude presque complète entre le cancer du corps et le sarcome. Au début, mêmes métrorrhagies, même écoulement séreux; roussâtre, fétide; cependant, la malade conserve plus longtemps son teint coloré, ses forces. « Tantôt, dit de Sinety, l'utérus est augmenté de volume, en totalité; d'autre fois, on perçoit une tumeur abdominale, fixée à l'utérus, faisant corps avec lui. Sa surface est irrégulière, lobulée, et son volume peut atteindre les dimensions d'une tête de fœtus à terme. » Parfois, le doigt introduit dans la cavité utérine, à travers le col légèrement dilaté sent un ou plusieurs polypes, près du col. L'utérus est allongé, souvent mobile pendant les premières périodes. Plus tard, il est fixé, soit par le fait de la propagation du sarcome aux tissus voisins, soit par la production d'adhérences. L'évolution du sarcome utérin passe, comme toute tumeur de ce genre, par deux périodes: l'une, d'envahissement de l'organe; l'autre, de propagation aux tissus voisins.

Bien qu'un même travail préside à la fois à ce double envahissement, il est établi, au point de vue clinique, que l'extension au tissu utérin, en totalité, précède celle qui s'effectue en dehors de lui. Cette donnée est précieuse à recueillir, au point de vue des indications opératoires.

Cette étude générale sur la forme et la marche des tumeurs malignes de l'utérus, montre bien clairement les variations multiples que subissent les chances de succès de l'hystérectomie.



Ces variations dépendent d'un grand nombre d'éléments. De ces éléments, les uns concernent l'état général ; les autres sont fournis par l'examen local, par l'état de l'affection en elle-même, au moment où se pose la question de l'intervention.

---



## CHAPITRE II

### DE L'OPPORTUNITÉ OPÉRATOIRE DANS LE CANCER UTÉRIN. INDICATIONS ET CONTRE-INDICATIONS DE L'HYSTÉRECTOMIE VAGINALE

Avant d'entreprendre cette opération si grave de l'hystérectomie, le chirurgien doit être en mesure d'affirmer le diagnostic : tumeur maligne, épithélioma, carcinome, sarcome.

La tumeur maligne en pleine évolution, offre rarement des difficultés ; au début, au contraire, le chirurgien peut être jeté dans un doute cruel par une ulcération, une végétation dont la nature maligne n'est pas absolument tranchée.

La clinique est insuffisante dans bien des cas ; le microscope peut donner des renseignements précieux. L'examen d'un lambeau de muqueuse, de tissu altéré récemment, et excisé avec soin, est venu souvent éclairer le chirurgien ; cependant, ce procédé est encore défectueux ; de nombreuses causes d'erreur, qu'il serait hors de place d'énumérer dans ce travail, peuvent venir altérer les données histologiques ou du moins amoindrir leur valeur.

Avec M. Bar, on ne peut avoir dans le microscope la confiance absolue que leur accordent Ruge et Weit : « la certitude du diagnostic au début du cancer est acquise



par deux moyens : l'un dangereux, l'observation clinique ; un sans danger, l'examen anatomique de fragments excisés. Le premier repose sur l'accroissement des érosions, des petites nodosités de la portion... C'est là un procédé dangereux par dessus tout, car il donne tardivement la certitude absolue ; et, ici, tard veut souvent dire trop tard, au point de vue de l'intervention. »

Opérer largement, pratiquer une extirpation radicale : telle est la règle qui doit primer dans l'ablation du cancer utérin.

Cette règle est depuis longtemps appliquée aux autres cancers.

*La certitude de laisser l'opération incomplète impose l'abstention. Les cas devenus inopérables sont passibles d'autres traitements, seulement palliatifs sans doute, mais qui seront d'un grand secours, car ils procureront à quelques malades une survie inespérée.*

Il est donc du premier devoir du chirurgien d'examiner à fond l'affection locale ; et, de s'enquérir du fonctionnement des organes viscéraux, de l'état de l'organisme en entier.

Au moment de l'examen, la malade sera couchée, étendue sur un lit un peu dur ; le bassin élevé au moyen d'un drap de lit par exemple ; les jambes demi-fléchies sur les cuisses ; la tête un peu basse.

Dans cette position, les parois abdominales seront relâchées, et le palper abdominal sera facile.

La malade sera examinée au moins une fois pendant le sommeil chloroformique. Cette règle est expresse pour quelques chirurgiens : Schröder, Demons. Ce dernier a



refusé d'opérer une femme dont les muscles de l'abdomen se contractaient à la moindre tentative de palpation et qui n'avait jamais accepté l'anesthésie comme moyen de diagnostic. Cette précaution est indispensable avec certaines femmes, douées d'embonpoint, à parois abdominales épaisses, et surtout chez les femmes nerveuses qui contractent violemment les muscles abdominaux, à la seule appréhension du palper. L'opérateur jugera si le sommeil chloroformique est indispensable pour l'exploration complète.

Celle-ci doit porter sur tous les organes pelviens : vagin, utérus et ses annexes, rectum, vessie.

*Exploration du vagin.* — Le vagin doit être dilatable, bien conformé. Une vulve, un périnée résistant nécessitent des incisions préliminaires qui découvrent et élargissent le champ opératoire. Des chirurgiens : Martin, Baker, Edis, ont divisé largement le périnée. L'hystérectomie a été suivie, dans ce cas, d'une périnéorrhaphie.

Cette pratique, suggérée par la nécessité, est difficile à critiquer. Cependant cette difficulté disparaît à peu près complètement pour les chirurgiens qui font précéder l'opération d'un abaissement de l'utérus. Dans un cas d'atré-sie vulvo-vaginale, Péan a procédé à la dilatation mécanique dans une séance préparatoire.

Il suffit de faire remarquer qu'une conformation vicieuse du vagin, un rétrécissement exagéré doit faire abandonner la voie vaginale. Il importe en effet que le champ opératoire soit aussi large, aussi découvert que possible, afin de faciliter les différents temps de l'extirpation de la matrice.



Le toucher vaginal permettra de juger des lésions de l'utérus, de leur étendue, des connexions de cet organe avec la vessie, le rectum.

L'état d'infiltration d'une partie du vagin, sur l'une ou l'autre des parois, *a fortiori* sur les deux parois à la fois devient une contre-indication expresse. Il serait possible, sans doute, de faire subir au vagin de larges pertes de substances. Mais, d'une manière fatale, le chirurgien accomplirait une œuvre fâcheuse. L'extension du cancer utérin vers le vagin augmente les chances d'infection ganglionnaire, au point de rendre certaine cette infection, et de précipiter l'évolution du cancer.

Toutefois, faut-il de parti pris, refuser, à une malade l'opération dans le cas de lésion vaginale pour si minime qu'elle soit ?

Les faits répondent.

La plupart des chirurgiens ayant eu à pratiquer l'hystérectomie vaginale ont enlevé des cancers dont les limites dépassaient le col, envahissaient le vagin. D'une manière générale, la récurrence n'a pu être évitée. L'opération est restée palliative.

*État de l'utérus.* — L'état de l'utérus sera l'objet de recherches minutieuses. En présence d'une ulcération, d'une végétation dont la nature maligne aura bien été établie, le chirurgien doit s'appliquer à reconnaître l'étendue de la lésion, sa propagation au loin vers le corps, vers les ligaments. Le doigt et le spéculum doivent lui servir dans cette exploration.

L'emploi du spéculum sera cependant réservé ; manié



même par des mains habiles et exercées, cet instrument détermine des hémorrhagies et provoque des douleurs, surtout s'il s'agit de cancers en forme de champignon.

Du reste, à part la notion de la teinte blâfarde des muqueuses vaginales, prononcée surtout aux environs de la lésion, le spéculum fournira peu de renseignements.

Le toucher est au contraire de la plus grande utilité. La muqueuse vaginale du col est peu mobile sur les tissus sous-jacents; cependant cette mobilité existe, et l'habitude du toucher permet de faire glisser légèrement cette muqueuse sur les tissus sous-jacents. L'impossibilité absolue d'obtenir le glissement peut faire distinguer les points envahis, des parties saines. Cette donnée augmente beaucoup de valeur si, dans ces points de la muqueuse à glissements impossibles, le tissu utérin offre une consistance dure, ferme, sans élasticité. Cette induration est caractéristique de l'infiltration; tout point qui la présente est dégénéré. On comprend toute son importance si on la trouve sur le corps de l'utérus, surtout, si elle coexiste avec des points mous, de petites nodosités.

L'augmentation de volume du corps utérin uniforme ou avec bosselures, nodosités, décèle une propagation du cancer à cette partie de l'organe (la présence d'un corps fibreux étant toutefois éliminée).

L'augmentation de volume peut manquer, mais, souvent alors le cathétérisme avec l'hystéromètre, pratiqué avec la plus grande douceur est suivi d'une tendance aux hémorrhagies.

Dans d'autres conditions, le canal cervical peut paraître



sain, ou bien entouré de nodosités, d'ulcérations cancéreuses, cependant le corps de l'utérus est volumineux, d'une consistance uniforme presque rénitente. Le cathétérisme permet d'évacuer une quantité notable, une à deux cuillerées d'un ichor fétide, séro-purulent. La pyométrie coexistant avec une ulcération, une affection maligne du col est l'indice, à peu près certain, de l'envahissement secondaire du corps. Cette rétention ichoreuse s'observe surtout lorsque l'orifice interne est oblitéré, par une nodosité, une infiltration cancéreuse.

Plusieurs utérus, atteints d'affection maligne, carcinome, sarcome, ont été extirpés et permettent d'ajouter crédit au fait précédent: cas de Péan, d'Hoffmeier, de Williams.

Williams. — Femme de 53 ans; diagnostic; kyste de l'ovaire. Hystérectomie; sarcome de la muqueuse ayant obstrué l'orifice du col.

Hofmeier. — Soc. obs. de Berlin, gaz. 1886. Cancer de la muqueuse cervicale avec pyométrie (rétention de pus par flexion à l'orifice interne). Après nettoyage, le corps jusqu'alors gros et flasque se contracte manifestement.

Hystérectomie totale vaginale.

G. Kuhn. — Pyomètre consécutif à un adénome du canal cervical.

Corr. — *Blat f. schweiz aerzte*, n°. 17, p. 582, 28 août 1882.

Terrillon. — hématomètre, sarcome de la muqueuse utérine.

Hystérectomie abdominale.

*Société de chirurgie*, 1886, séance du 3 mars.

*Exploration des ligaments larges et du réseau lymphatique péri-utérin.* — Les ligaments larges de l'utérus, grâce à leur richesse en réseaux lymphatiques, doivent



être l'objet des préoccupations les plus vives. Leur envahissement est facile à reconnaître surtout par la constatation de l'intégrité des culs-de-sac vaginaux. Un ligament large envahi présente des nodules, des épais-sissements, des plaques d'induration plus ou moins étalées, mais d'une dureté dépourvue d'élasticité. Ces noyaux de dégénérescence ont la forme de petits ganglions, du volume d'un gros pois, d'une petite noisette ; parfois, l'envahissement se porte surtout à la base des ligaments : le doigt perçoit la sensation d'une corde, d'une plaque transversale allongée, dure, inextensible, adhérente à la muqueuse vaginale. Si l'on craint l'envahissement du ligament large vers sa partie moyenne et supérieure, le toucher vaginal sera pratiqué, concurremment avec le toucher rectal. Les ligaments larges seront pris, sur toute leur hauteur, entre les doigts, et cette manœuvre pourra faire percevoir des nodules qui auraient échappé à l'exploration vaginale seule.

Le toucher vaginal complètera les renseignements sur l'état du système lymphatique pelvien. Il sera procédé avec soin à la recherche des ganglions disposés dans l'excavation pelvienne, le long des vaisseaux hypogastriques ; cette exploration est possible : on pourra en ce moment faire prendre à la malade la position unilatérale, position de Sims pour les fistules vésico-vaginales.

Il serait un point plus important à établir que celui de la constatation de l'infection ganglionnaire. Il y aurait les plus grands avantages à établir à l'avance ce moment de l'infection, afin de ne pas opérer trop tard. Ce problème est à peu près insoluble : trop d'éléments sont in-



connus ; il y a trop de variabilité dans la forme du cancer et dans l'évolution d'une même forme. La délicatesse extrême du toucher ne saurait permettre de reconnaître un ou quelques nodules du volume d'une lentille : il ne faut guère compter surprendre le mal à ses débuts (1).

Il existe cependant un moyen indirect de grande valeur, pour fonder une saine appréciation. Il consiste à juger de l'intégrité des ligaments utérins par le degré de mobilité et la facilité de l'abaissement de l'utérus. Une pince de Museux est fixée sur le col ; par une traction douce, mais continue sur le col, la matrice est abaissée et amenée peu à peu à la vulve. Dans ce mouvement, les ligaments larges, utéro-sacrés, sont abais-

1. Pour se rendre compte des difficultés de diagnostic, il suffit de lire l'observation intéressante de M. Richelot.

Cancer de l'utérus. — Hystérectomie vaginale.

*Soc. obs. et gy. de Paris, 10 nov. 1887.*

*In Ann. de gynéc. Paris, 1887, p. 438.*

Il s'agit d'une malade qui fut adressée à M. Richelot, avec le diagnostic de cancer du corps de l'utérus. Or, ce diagnostic, si utile à faire à temps, est entouré de grosses difficultés ; l'observation rapportée récemment par M. Guérin en est une preuve. Ce n'est pas seulement le diagnostic du cancer, mais aussi de son degré d'extension qui est extrêmement difficile. Dans le cas actuel, l'état général était excellent. L'utérus augmenté de volume, laissait s'écouler un liquide rosé, d'odeur caractéristique. Seule l'hystérectomie permettait d'espérer une ablation complète du tissu dégénéré. Elle fut entreprise, mais l'ouverture des culs-de-sac permit de constater une propagation déjà bien avancée de la néoplasie. Les culs-de-sac antérieur et postérieur étaient envahis. Néanmoins la malade se remit de l'opération qui forcément resta incomplète.



sés et tendus. Cette manœuvre permet de constater, surtout par le toucher rectal, l'état des ligaments. Le ligament utéro-rectal en particulier est facilement exploré. Un abaissement facile de la matrice indique de grandes probabilités pour l'intégrité des ligaments, tandis que la résistance absolue, l'enclavement fixe de l'utérus est du plus fâcheux pronostic. De tels cas sont considérés, à bon droit, comme inopérables.

Une fixité relative n'est pas toujours l'indice de dégénérescences. Le cas de fixation par adhérences anciennes, par des noyaux de phlegmasies péri-utérines, sera réservé. Les phlegmasies de ce genre qui donnent lieu à une malposition utérine sont loin d'être rares ; et remarquons que ces utérus sont, d'après Ruge et Weit, et d'autres auteurs, prédisposés aux cancers, par le fait des inflammations de la muqueuse utérine.

On ne peut que signaler cette opinion, basée sur des observations bien prises, opinion qui place les cancers utérins sur des ulcérations anciennes, des érosions du col. Des faits nombreux montrent le cancer greffé, pour ainsi dire, sur des plaies anciennes, des ulcères, des brûlures, des cicatrices. Il n'est donc pas hors de propos de rappeler la prédisposition de l'utérus au cancer par le seul fait de lésions inflammatoires ; et, dans tous les cas, il est nécessaire d'essayer de faire le diagnostic de la nature de la lésion qui fixe l'utérus. Ce diagnostic présente une véritable difficulté. Les chirurgiens les plus habiles ont eu à lutter contre ces adhérences rencontrées d'une manière inattendue.

Dans un cas de Demons, les adhérences compromirent



le succès par la lenteur apportée à l'opération qui dura quatre heures. Péan eut à déchirer et à poser des ligatures sur ces adhérences. Terrier dut également rompre des adhérences celluleuses multipliées. Ces adhérences vinrent si bien compliquer une hystérectomie vaginale pour un cancer du corps que l'opérateur termina l'opération par la méthode de Freund. La malade guérit heureusement. Dans les tentatives pour abaisser l'utérus, il s'était écoulé une grande quantité de pus. L'examen ultérieur montra qu'il provenait d'un exsudat péritonitique enkysté, dont les parois étaient en partie formées par les intestins. L'intestin fut séparé de l'utérus et l'organe utérin extirpé sans difficultés.

La nature franchement inflammatoire de l'exsudat se dévoile parfois par des symptômes très nets. Sur un des côtés de l'utérus, et accolée à l'organe, on sent une tuméfaction, du volume d'une noisette, d'une noix, rénitente, parfois d'une consistance dure ; elle est douloureuse à la pression, surtout si elle siège dans la région ovarienne, en arrière des ligaments larges.

Cette tuméfaction est à l'état aigu le siège de battements rappelant ceux du panaris. Ces inflammations franches, accolées aux utérus cancéreux ne sont pas une simple vue de l'esprit : le cas suivant démontrera leur existence.



OBSERVATION CXXVI (personnelle, inédite)

Hôtel-Dieu; service de Gallard.

Rous, Maria, âgée de 40 ans, ménagère. Mère de plusieurs enfants ; jouissant d'une bonne santé antérieure jusqu'à ses dernières couches qui datent de six ans. A cette époque, elle eût des douleurs abdominales, de la fièvre, et fut traitée pendant plusieurs mois pour une pelvi-péritonite. Elle se remit fort bien ; et sa santé était bonne, sa menstruation régulière, lorsqu'en mai 1886, elle fut prise, sans amaigrissement notable, de faiblesse générale, d'inappétence.

Elle vient demander assistance pour une hémorrhagie très abondante par le vagin. Au toucher, on trouve le museau de tanche érodé profondément par une ulcération à bords durs, qui s'enfonce profondément sur le bord postérieur du col. L'utérus est peu mobile ; les culs-de-sac sont remplis par un empâtement douloureux à la pression, offrant quelques légers battements.

Malgré le traitement : injections d'eau chaude, vésicatoire de chaque côté de l'utérus, une péritonite aiguë se déclare. La température s'élève, le ballonnement du ventre augmente, des vomissements porracés, des douleurs sous-costales aux attaches diaphragmatiques se déclarent, et la malade ne tarde pas à mourir trois semaines environ après le début des accidents hémorrhagiques.

A l'autopsie, on trouve un utérus peu volumineux ; le corps paraît intact, le col est le siège d'une ulcération bien limitée. Le cancer ne paraît pas propagé au-delà du tissu utérin. Les ligaments larges, surtout à leur base sont très épaissis. Il existe des adhérences pelviennes dans les régions ovariennes. Il est très net



que l'inflammation partie de la muqueuse utérine, des ligaments larges a déterminé la péritonite aiguë à laquelle la malade a succombé.

Les autres organes viscéraux : reins, urètre, foie, estomac, rate sont sains.

L'examen histologique a montré qu'il s'agissait d'un épithélioma pavimenteux de la muqueuse vaginale du col ; la muqueuse de l'orifice externe était saine dans les points examinés.

Dans les cas analogues, le diagnostic s'impose ; mais, les difficultés apparaissent nombreuses lorsque l'élément inflammatoire est à peu près disparu ne laissant pour trace de son passage que des adhérences. Il faut considérer alors dans les commémoratifs l'absence ou l'existence d'affections utérines principalement après les accouchements. Il faut noter la forme, l'étendue de l'exsudat, le mode de fixation de l'utérus.

L'exsudat inflammatoire forme une ou plusieurs brides, des cordes qui convergent vers le col et l'attirent à lui ; ou bien, il forme de petites tumeurs dures, difficiles parfois à distinguer du corps de l'utérus fléchi, ou de très petits corps fibreux ; l'exsudat cancéreux affecte plutôt la forme de plaque, de nodules disposés à côté l'un de l'autre.

Dans bien des circonstances, le doute s'impose ; il est nécessaire d'observer la malade ; si l'engorgement est ganglionnaire, cancéreux, il augmentera peu à peu, et sans s'accompagner de réaction inflammatoire. Ce fait est important à noter.

*Exploration de la vessie.* — Le toucher vaginal, en dehors de l'état de l'utérus, des ligaments utérins et des culs-de sac vaginaux, ne peut fournir des indications sur le bas-fond de la vessie, et sur les connexions de cet



organe avec l'utérus. Dans ce cas, le toucher s'accompagnera de la palpation abdominale. Les deux mains iront à la rencontre l'une de l'autre, et, jugeront ainsi de l'état des tissus péri-vésicaux, du cul-de-sac vésico-utérin. Par ce procédé, il sera possible de se rendre compte de l'état de la face antérieure de l'utérus, et du tissu cellulaire qui sépare le col utérin de la face postérieure de la vessie. La souplesse ou la rigidité des parois vésicales, le degré de mobilité de la vessie sur le vagin seront déterminés.

L'étude de l'état de la vessie sera complétée par les renseignements fournis par l'examen vésical direct. Cet examen consiste dans l'emploi du cathéter; avec l'aide de cet instrument introduit dans la vessie, on imprime des mouvements de déplacement à la paroi postérieure de celle-ci. Il est rationnel de réserver cette manœuvre pour les cas où la vessie est à peu près sûrement intacte, exempte de dégénérescence. Cette manœuvre aveugle, trop brutale serait pleine de dangers dans les cas contraires; au surplus, assez souvent elle serait inutile.

L'examen direct digital du bas-fond de la vessie est assez facile; ce moyen d'exploration un peu brutal employé à l'étranger n'est guère usité en France.

Les cancers utérins se propagent parfois dans la vessie d'une manière sourde, sans réveiller aucun symptôme. En l'absence de tout signe physique, douleurs, hématurie, on pourra percevoir des rugosités, des tumeurs polypeuses du bas-fond de la vessie, et ajouter ainsi au diagnostic; mais, cette exploration ne sera nécessaire que très-rarement; le toucher vaginal donne des renseignements



suffisants en général sur l'état des parois vésicales.

L'envahissement de la vessie est fréquent ; sa fréquence augmente dans de grandes proportions, si le cancer siège sur la lèvre antérieure du col et surtout s'il a débuté, sur la face antérieure, près des insertions vaginales.

Cette fréquence est telle que Lebert donne la proportions d'un cinquième ; celle qui a été relevée par Luys et Féré est encore plus forte. Sur 311 cas de cancer de l'utérus, Luys a relevé 124 fois une complication vésicale ; et Féré a indiqué 10 fois cette complication sur 14 cas.

N'oublions pas toutefois que ces résultats ont été fournis par les autopsies.

*Exploration rectale.* — Le toucher rectal renseigne sur l'état de la cloison recto-vaginale, sur celui de l'utérus, du cul-de-sac de Douglas, et du ligament utéro-rectal. Le doigt perçoit les bosselures, les nodosités de la face postérieure de l'utérus. Schröder, et après lui Sneguireff, attachent une grande importance de pronostic à l'état du ligament utéro-sacré ; ce ligament est, pour eux, la première voie de propagation du cancer du col. Ce ligament ayant pour mission de maintenir l'utérus élevé, on comprend toute l'importance de l'obstacle apporté au mouvement d'abaissement de l'utérus.

En résumé : l'exploration méthodique des organes pelviens révèle des cas simples, à localisation utérine nette, et circonscrite de l'affection ; des cas de propagation à différents viscères. Les premiers sont opérables : ce sont, en général, des épithéliomas développés sur le col ou sur la muqueuse utérine du corps. Les seconds sont inopérables.



Entre ces cas extrêmes, se placent, trop souvent des affections malignes propagées aux tissus voisins, mais dans une limite restreinte. A l'exception des cas à empiètement minime du vagin, il faut se tenir dans une sage réserve. L'abstention est de règle si les ligaments paraissent infiltrés, si le bas-fond de la vessie, le tissu cellulaire entre la vessie et l'utérus est envahi. Cette conduite peut être ordonnée, *a priori*; elle n'est certes pas démentie par les faits : la statistique est brutale dans ses exposés.

Elle nous fournit l'exemple de véritables désastres. Jules Boeckel, veut exciser un ganglion induré : il coupe un vaisseau important et pince à la fois l'urètre et un vaisseau. La malade guérit de l'hystérectomie et de la néphrectomie nécessitée par la lésion de l'urètre ; mais, la récurrence du cancer sept mois après vint enlever cette personne qui avait subi deux des plus graves opérations chirurgicales. Toute la science, toute l'habileté du chirurgien de Strasbourg ne mirent pas la malade à l'abri de la récurrence. Schatz en enlevant un utérus cancéreux avec rétro-flexion, lèse un urètre et est ainsi amené à réséquer deux centimètres d'urètre.

Le nombre des cas susceptibles de l'opération se restreint de plus en plus. En définitive, il faut exiger de l'utérus à enlever une grande mobilité, et l'apparence de toute absence de propagation au tissu péri-utérin. Il convient de dire apparence, car la certitude d'opérer dans un cas indemne de toute propagation aux lymphatiques voisins ne peut être acquise. Cette incertitude ne doit pas cependant détourner le chirurgien de l'opération. La chirurgie serait



trop restreinte, et ainsi mauvaise, si elle se bornait aux opérations suivies de succès certains. Ses progrès du moins seraient fatalement bornés.

Le chapitre des contre-indications n'est pas encore achevé.

Il ne suffit pas d'avoir acquis la certitude d'un succès opératoire local, il faut encore considérer l'état de la malade. Les considérations suivantes, d'ordre médical, offrent la plus grande importance. Peut-être empêcheront-elles de s'exposer à de véritables sacrifices en opérant des malades dont la vie est déjà trop gravement compromise par une lésion viscérale.

Il peut paraître puéril de prescrire l'abstention dans le cas de cachexie cancéreuse confirmée, de tumeur cancéreuse secondaire de la vulve, de la peau, du système osseux ; cependant, il est un point de vue qui peut prêter à la discussion. L'utérus est la première détermination de l'affection cancéreuse, en général ; mais cet organe peut également être pris secondairement. L'affection utérine peut survenir, par exemple, plusieurs mois, même plusieurs années après l'ablation et la guérison sur place d'un cancer du sein. M. Hanot a donné une belle observation de cancer secondaire de ce genre survenu quelques mois après l'extirpation d'un sein cancéreux. L'utérus offrait deux à trois noyaux cancéreux ; l'opération était possible, devait-elle être effectuée ? Si un pareil cas se présente, il sera important d'interroger surtout l'état général, celui des viscères et des ganglions en particulier. Si la conviction de l'absence de toute propagation périphérique est acquise, l'opération pourra être entreprise ; mais, ici, moins que dans tout autre cas, il ne faut pas s'abuser



sur la valeur de l'opération, en tant qu'extirpation absolue, radicale. La récurrence est trop à craindre : déjà l'organisme est infecté en entier. L'opération ne peut avoir comme but que la suppression des troubles fonctionnels et physiques de l'affection de la matrice.

*Examen de l'état général.* — L'amaigrissement, la débilitation de l'organisme ne doivent pas être des contre-indications absolues, à moins toutefois d'être trop prononcées.

La *phlegmatia alba dolens* survenant à une époque encore récente du cancer ne peut être rangée, d'une manière constante parmi les contre-indications. L'observation suivante (obs. CXXVII), est instructive dans ce sens. Elle montre une *phlegmatia* consécutive à l'amputation du col, et guérie, chez une femme jeune, atteinte d'un cancer récent, non propagé aux culs-de-sac vaginaux. Cette complication, indice moins d'un mauvais état général, que d'un accident infectieux local, consécutif à une opération, ne pouvait être une contre-indication absolue, si, d'autre part, toute opération radicale n'avait été contre-indiquée par l'état local.

#### OBSERVATION CXXVII (personnelle, inédite)

Hôtel-Dieu ; Service de Gallard.

Cancer utérin. Amputation avec l'anse galvanique. *Phlegmatia alba dolens*. Amélioration de l'état général.

L..., Maria, âgée de 30 ans, accoucha en 1884 de son quatrième enfant. Ses grossesses antérieures, ses accouchements avaient été normaux. Les dernières couches furent bonnes ; mais, deux mois



après, Maria se plaignit de douleurs abdominales dans les régions lombaires, pelviennes. Elle commença à perdre au sixième mois des liquides blanchâtres, fétides, des eaux roussâtres, parfois avec des caillots. La malade changeait de linges trois à quatre fois par jour. Elle perdit des forces, s'amaigrit ; elle put cependant continuer à nourrir son enfant.

En janvier 1886, elle éprouva des métrorrhagies abondantes. Notre cher maître Gallard pratiqua l'amputation du col avec l'anse galvanique ; quelques jours après, la malade se levait, mais elle dut bientôt prendre le lit, se plaignant de douleurs violentes à la cuisse, au mollet, du côté droit.

Un gonflement survint à l'aîne, puis envahit la cuisse, la jambe.

En ce moment, la malade était abattue, d'un teint terreux, les muqueuses décolorées ; diarrhée, léger état fébrile.

L'œdème envahit en cinq jours le membre inférieur, remontant vers l'abdomen, gagnant les parties génitales. On ne trouvait pas de cordon d'induration le long de la veine saphène à cause de l'empâtement de la région.

Peu à peu, les douleurs, l'œdème, les varicosités apparues sur la face externe des grandes lèvres, à la cuisse, disparurent. Il n'exista plus bientôt qu'une douleur au côté interne de la cuisse droite.

En ce moment, le toucher n'était pas douloureux ; aucun symptôme inflammatoire ne paraissait exister du côté du col. La cicatrice n'était pas nette ; on voyait manifestement la saillie d'un bourgeon charnu au cul-de-sac postérieur ; l'utérus était peu mobile ; les ligaments larges offraient de petits noyaux d'induration.

La malade fut cautérisée plusieurs fois en avril et mars avec



l'acide acétique. Elle s'est rétablie peu à peu. Malgré l'absence d'appétit, la malade essayait de se nourrir : poudre de viande, lait, rhum. A la fin du mois, elle pouvait se lever une partie de la journée et demandait à sortir.

A cette époque, elle était surtout inquiétée par des coliques, avec ténésme rectal, et des douleurs au dessus du pubis.

Dans le courant de l'année, elle a été examinée plusieurs fois. L'état local s'aggravait; l'état général restait à peu près identique.

L'état de déchéance de l'organisme est fourni par l'examen de l'excrétion de l'azote. Si les principes azotés des sécrétions sont au-dessous de la normale, le cas est très grave; si la proportion reste assez élevée, le cas est plus favorable. Le calcul de l'urée indique le degré d'assimilation dont est susceptible la malade : ces données sont très instructives. Elles font l'objet des patientes recherches du professeur Rommelaëre de Bruxelles, qui croit pouvoir distinguer les carcinomes en bénins et malins. Les carcinomes malins, d'après cet observateur, s'accompagnent toujours d'hypoazoturie, les carcinomes bénins manquent de ce caractère.

Toutes ces expériences ont été entreprises en France par MM. Grehant et Quinquaud, agrégé de la Faculté de Paris et vérifiées par Mège, pour le cancer du pylore. Mais, dans cette affection, trop de causes locales, en dehors du cancer, viennent jeter le trouble dans la nutrition générale, pour qu'il soit possible de considérer comme démontrée la théorie et la distinction opérée par M. Rommelaëre.



*Examen de la fonction urinaire.* — L'état des fonctions digestives et rénales sera l'objet de l'enquête la plus sérieuse. Le cancer de l'utérus apporte un trouble dans leurs fonctions, parfois dès les premières périodes. L'anorexie, le dégoût des aliments, s'observe dès le début, ainsi que dans tout envahissement de l'organisme par le cancer; mais, à cette anorexie, s'ajoutent, dans la localisation utérine de l'affection, des troubles gastriques, intestinaux, dont l'importance pronostique ne saurait échapper au chirurgien.

Les troubles urémiques sont essentiellement liés à des lésions urétérales et à la néphrite secondaire que ces lésions déterminent.

L'urètre, en vertu de ses rapports si intimes avec l'utérus, n'échappe guère à la fâcheuse influence de cet organe. Les cancers du col, de la lèvre antérieure surtout ont une action presque immédiate sur ces conduits. Les lésions déterminées sont de deux ordres; elles se rapportent à la compression ou à l'envahissement du cancer.

La compression s'exerce par le seul fait de l'épaississement du tissu cellulaire qui englobe l'urètre, ou par la production d'une masse cancéreuse, qui oblitère l'organe sur son parcours. La dégénérescence respecte pendant un temps fort variable les parois du canal, puis les envahit. L'urètre est alors non seulement étranglé, mais ses parois altérées peuvent subir un travail de ramollissement, d'ulcération. Telle est l'origine de ces fistules utéro-vaginales qui interceptent la communication entre un urètre et la vessie. Ce travail s'accomplit peu à peu, lentement et ne survient guère qu'à une période ultime, où toute



intervention pourrait être taxée de folie opératoire.

Mais, il est un autre progrès du mal qui s'accomplit d'une manière latente dans la substance rénale. A mesure que l'urètre se dilate, le rein s'enflamme et subit, dans les lésions inflammatoires, les diverses phases observées dans les expériences de ligatures de l'urètre sur les animaux.

Ces lésions ont fait l'objet d'un travail de M. le Dr Artaud de Saint-Quentin. La substance rénale augmente tout d'abord de volume, mais bientôt la trame conjonctive enflammée subit la régression fibreuse et étouffe les éléments épithéliaux. Le rein est ainsi transformé en une coque fibreuse. Il est incapable de remplir ses fonctions.

Ces lésions procèdent avec lenteur ; plus lentement, toutefois chez les femmes jeunes que chez celles qui par leur âge sont prédisposées à l'artério-sclérose.

Les accidents urémiques dont elles sont le point de départ présentent les variétés les plus nombreuses. Chacune de ces variétés a été bien souvent étudiée en détail ; notre rôle n'est pas d'indiquer leurs symptômes. L'intoxication urémique aiguë ou chronique, dans ses formes franches, s'accompagne d'un ensemble symptomatique qui impose le diagnostic.

Les crises gastriques, avec vomissements opiniâtres, très douloureux ; les céphalalgies frontales, occipitales, violentes, atroces par leur acuité, leur continuité, l'albuminurie le composent ; en dehors de ces cas, le chirurgien doit bien connaître certaines allures peu franches du mal de Bright. Certains phénomènes précurseurs de l'insuffisance urinaire, ont été bien mis en relief par M. le pro-



fesseur Dieulafoy, et ses élèves, Ribail (1), Guesdon (2), et par notre excellent ami Jeanton (3) : ces symptômes tels que la polyurie, le bruit du galop du cœur, les hémorrhagies, particulièrement les épistaxis, peuvent avoir le plus grand poids dans la question de l'opportunité opératoire.

Il est une forme chronique de l'affection rénale sur laquelle il nous sera permis de nous appesantir, elle se rapproche beaucoup des faits signalés par M. le Professeur Dieulafoy dans son étude sur le mal de Bright, sans albuminurie.

Dans le cours de deux cancers de l'utérus dont nous avons suivi une grande partie de l'évolution, il nous a été permis d'observer des phénomènes d'ordre certainement urémiques du côté de l'estomac, sans qu'aucune trace d'albumine fut décelée dans les urines.

#### OBSERVATION CXXVIII ( inédite, personnelle )

Hôtel-Dieu Service de Gallard.

Epithélioma à marche lente. Amputation vaginale, récurrence : crises urémiques.

Lésions rénales probables. Pas d'albumine.

Fren. Lucie, 46 ans, septembre 1886. Bonne santé dans l'en-

1. Thèse de Ribail Félix. *Contribution à l'étude de l'insuffisance urinaire*, 1886.

2. Thèse d'André Guesdon, 1882.

3. Dr Jeanton Pierre — 1888 — Th. inaug., valeur séméiologique de l'albuminurie dans le mal de Bright.



fance ; menstruation à 13 ans, régulière. Deux grossesses à terme, bonnes suites de couches.

Depuis trois ans, pertes abondantes, avec caillots fétides. Amaigrissement et perte de forces rapidement.

A cette époque, un épithélioma du col est reconnu.

Amputation de la portion vaginale par l'anse galvanique.

Guérison apparente pendant 4 mois ; récurrence.

Les troubles dans la santé générale se sont accusés : pertes abondantes, fétides ; métrorrhagies.

Vers 1884, apparition de violentes douleurs rénales, abdominales, dans la cuisse gauche et de crises de vomissements, avec nausées, hoquets.

Ces crises parurent améliorées par l'application d'un vésicatoire morphiné et le régime lacté.

Entre les crises, la malade avait une longue période d'amélioration ; malgré la perte des forces, elle pouvait vaquer à ses occupations de ménagère.

En septembre 1886, l'affection devint très pénible. La malade très amaigrie, le teint cachectique, était obligée de garder le lit. Elle était tourmentée par de violentes douleurs, profondes, vers le milieu de la cuisse gauche, par une constipation opiniâtre alternant avec les crises diarrhéiques.

La malade se plaignait, en outre, de vives cuissons pendant la miction, de faux besoins d'uriner. L'urine était peu abondante parfois 2 à 300 grammes par jour. En général, cependant, il y avait plutôt de la polyurie (14 à 1500 grammes). *L'examen des urines répété plusieurs fois n'a pas révélé la moindre trace d'albumine.*

Dans le courant de septembre, la malade fut prise de crampes au creux épigastrique, avec sensation de constriction poignante.



Pendant plusieurs jours, l'état de la malade fut pitoyable. Tourmentée à la fois par une céphalalgie générale, par des efforts de vomissements glaireux, mais peu abondants, la malade ne pouvait plus prendre d'aliments. La quantité d'urine était tombée à quelques grammes. *Il n'existait pas non plus d'albumine en ce moment.*

Les purgatifs drastiques, le régime lacté firent disparaître ces accidents en quelques jours.

En ce moment, on constatait au toucher, l'absence du col ; une cicatrice dure, ligneuse, non ulcérée, sur la paroi antérieure du vagin ; au fond, on percevait une plaque étalée au niveau du bas-fond de la vessie. Cette plaque, d'une dureté presque cartilagineuse s'étendait assez loin, et expliquait par sa présence les troubles vésicaux de la malade. Il n'existait pas d'ulcération.

Depuis longtemps, du reste, la malade ne perdait plus de sang ; des pertes blanches, d'odeur fétide, persistaient seules.

Malade morte vers le mois de juillet 1887.

#### OBSERVATION CXXIX (inédite, personnelle)

Hôtel-Dieu ; Service de Gallard.

Épithélioma du col de l'utérus. Mal de Bright. Urémie.

Pas d'albumine dans les urines.

Ne..., Marie, 48 ans, ménagère ; entrée à l'Hôtel-Dieu, le 5 août 1886, service de M. Gallard, salle Sainte-Marie, n° 19.

Bonne santé jusqu'à l'an dernier. Règles à 14 ans, régulières. Une grossesse avec accouchement à terme.

Depuis un an, amaigrissement, perte des forces ; tendance au sommeil, même pendant le travail journalier ; ni pertes blanches,



ni métrorrhagies. Il y a cinq mois seulement, métrorrhagies abondantes. Sang liquide et caillots ; pertes puriformes fétides.

Depuis un mois, miction douloureuse, peu fréquente. Urine peu abondante.

Alternatives de diarrhée et de constipation.

Toucher : vagin envahi sur une grande partie de sa paroi antérieure. Cette paroi est épaissie, indurée ; le cul-de-sac postérieur est également envahi.

Une masse volumineuse, fongueuse, faisant fonction de col, remplit la partie supérieure du vagin.

Le ventre est ballonné ; le tympanisme empêche de se rendre un compte exact du corps de l'utérus.

Œdème de la jambe et de la cuisse gauche, varices avec noyaux indurés de phlébolites sur le côté interne de la jambe.

Absence de douleur spontanée, ou à la pression ; absence de cordon douloureux le long de la saphène interne.

Tendance marquée à l'assoupissement.

*Pas trace d'albumine dans les urines.* — Recherches plusieurs fois répétées.

Dans les jours suivant son entrée, diarrhée, ventre assoupli. L'exploration abdominale permet de constater le gros volume de l'utérus, et la présence d'un cordon sur le trajet de l'urètre droit, du volume du petit doigt, et donnant la sensation d'une anse intestinale immobilisée, ou du moins peu mobile.

La malade tombe dans le coma, et meurt après une agonie de deux jours.

A l'autopsie, on trouve un utérus, du volume du poing, farci de noyaux, certains du volume d'une noix ; les trompes sont dilatées, remplies de liquide purulent ; les ovaires adhérents à l'utérus sont compris dans des masses cancéreuses, il est diffi-



cile de les retrouver. La muqueuse utérine tout entière est détruite, ulcérée, elle offre de petites productions polypeuses.

Les ligaments larges sont envahis ; on constate des ganglions contre l'excavation pelvienne, au niveau des vaisseaux hypogastriques.

Le vagin est envahi sur ses deux parois. La vessie n'est point ulcérée et n'offre pas à sa face interne de petites tumeurs, mais, ses parois sont indurées.

Les urètres compris dans l'épaississement du bas-fond vésical, sont dilatés dès leur sortie de la vessie. Leur dilatation atteint le volume du petit doigt.

Les reins sont gros, blancs ; quelques pyramides seulement paraissent intactes. La substance corticale est certainement épaissie ; plusieurs pyramides sont atrophiées ; il semble qu'en ces points, un travail d'inflammation ait fait disparaître ce tissu. Le volume, le poids, l'aspect des deux reins est identique : = poids 170 gr.

Bien que nous n'ayons pu constater qu'une seule fois l'état des reins dans cette forme latente du mal de Bright, nous croyons que des lésions graves des reins existaient dans les deux cas.

Cette forme n'est pas extrêmement rare, notre excellent maître M. Lancereaux n'a rencontré l'albumine que dans 12 cas sur 23, réserve faite toutefois de ceux où la recherche de l'albumine n'a pas été mentionnée. D'après le soin apporté par ce savant clinicien à l'examen du malade, on peut conclure à l'absence de l'albumine ; l'albumine a manqué un certain nombre de fois ; et, étant donnée la fréquence des lésions vésicales, urétérales,



on peut en déduire le fait de lésion rénale sans albuminurie au moins dans un petit nombre de cas. Nos observations personnelles sont confirmatives de cette vue de l'esprit sans qu'on puisse en déduire une valeur scientifique absolue.

En présence d'un mal de Bright soupçonné, le chirurgien est tenu de pratiquer une exploration méthodique de l'urètre à travers la paroi abdominale, et par le toucher vaginal. Il faut faire abstraction des cas où les lésions locales, par la gravité de leur étendue, commandent l'abstention opératoire.

Le toucher vaginal a été recommandé pour le palper de l'urètre. Ce palper délicat reste infructueux, d'une manière presque constante. Dans la région antéro-latérale du col, il est facile de constater des épaissements, des tuméfactions qui doivent contenir et comprimer l'urètre ; mais, il est impossible de suivre ce canal dilaté, de le reconnaître à son passage dans les ligaments larges, à moins d'avoir procédé au préalable à son cathétérisme, opération qui paraît des plus délicates et des plus laborieuses, impossible même, en thèse générale.

Le palper abdominal offre des données également incertaines.

L'urètre ne peut-être bien saisi, même dans les cas d'urétérisme et de mal de Bright secondaire confirmé ; d'une manière exceptionnelle, on sent une sorte de canal, de cordon le long de l'urètre ; ce cordon peut paraître du volume du petit doigt, d'une plume de corbeau, de consistance dure ; il glisse sous le doigt et s'échappe à la façon d'une anse intestinale. Le point privilégié de cette re-



cherche doit être celui de la sortie de l'urètre de l'exca-  
vation pelvienne. Ces recherches doivent être renouve-  
lées souvent ; elles demandent des parois abdominales  
peu épaisses, des lésions d'urétérites avancées et de la  
part du chirurgien une certaine habitude.

Il importe de reconnaître le mal de Bright, car, cette  
affection commande au chirurgien la réserve la plus pru-  
dente. L'abstention est non seulement nécessitée par le  
seul fait de l'affection Brightique, qui peut enlever la ma-  
lade par urémie suraiguë, quelques heures, quelques jours  
après l'opération ; mais, encore par les difficultés opéra-  
toires nouvelles, par la nécessité de laisser incomplète  
l'opération. La résection de l'urètre, même élevée, ne  
peut mettre à l'abri d'une récurrence, et cette opération  
exige bien d'autres désordres ultérieurs : (néphrectomie).

Toute affection secondaire : cancer de l'estomac, du  
foie, de l'intestin, du péritoine, doit, en principe, être  
considérée comme un obstacle absolu à l'hystérectomie.

*De la phase opératoire.* — Les contre-indications se  
multiplient à mesure que l'affection progresse. Existe-t-il,  
à vrai dire, une phase opératoire bien définie ? A cette  
question nettement posée, il est impossible de donner  
une réponse précise.

Chaque cas particulier offre ses indications. Toutefois,  
on peut établir la légitimité de l'intervention dans les cas  
d'épithélioma limité du col ou du corps. Et, il est encore  
nécessaire que le cancer n'ait point déterminé des lésions  
secondaires, ou qu'il n'ait point trop fâcheusement retenti  
sur la nutrition en général. A cette règle, il faut ajouter,  
pour certains opérateurs, l'exception suivante : l'envahis-  
sment minime des culs-de-sac. Cette exception doit être



extrêmement restreinte, car l'envahissement du cul-de-sac antérieur est souvent l'indice d'un envahissement du tissu cellulaire péri-vésical du bas-fond de la vessie; et, dans ces cas, pour enlever complètement le mal, il faudrait extirper une partie de la vessie. Il y a fort à craindre que la première recommandation donnée par M. Richelot, de raser, autant que possible, la vessie et de reprendre, en sous-œuvre, la dissection du vagin dégénéré ne soit parfois insuffisante.

L'envahissement du cul-de-sac postérieur s'accompagne fatalement de l'envahissement des petits ganglions, ou réseaux lymphatiques sous-jacents; or, il existe des séries de petits ganglions, reliés les uns aux autres, et disposés en groupe, au niveau du col, et un peu en arrière. Plusieurs fois, nous avons observé ces ganglions hypertrophiés, soit chez les femmes mortes de cancer, soit dans des cas de tuberculose utérine.

Nous avons récemment présenté à la société anatomique un cas de tuberculose aiguë, avec abcès tuberculeux de la trompe, et dissémination de ganglions ou de masses de réseaux lymphatiques dans les ligaments larges. Les ganglions inférieurs, rétro-utérins étaient en particulier très développés, ils communiquaient avec la chaîne de ganglions étagés sur les côtés du vagin; on voit donc, combien doivent être inquiétants les moindres empiètements du cancer vers le cul-de-sac postérieur; ils sont moins graves cependant que ceux du cul-de-sac antérieur.

L'épithélioma au début, à forme ulcéreuse, bien limité, observé sur le col d'un utérus, sain, mobile, chez une



femme dont la santé générale n'est pas encore éprouvée, réalise les meilleures conditions de succès définitif. L'épithélioma, le carcinome végétant, bien limité en apparence, est souvent trompeur. C'est surtout dans cette forme de tumeur maligne, à évolution rapide, que le chirurgien éprouvera des mécomptes. Ces masses végétantes, nous l'avons déjà fait remarquer, sont rapidement envahissantes à la périphérie ; et, avec elles, la phase opératoire est bientôt dépassée.

Opérez dès les premiers mois, s'il est possible ; et vous multiplierez les chances d'extirpation radicale, et de succès définitif. Il existe une phase opératoire comme pour le néoplasme mammaire : cette phase est celle où le mal est localisé, celle qui précède l'infection ganglionnaire.

Les statistiques ont permis à M. Monod de la fixer à neuf mois, à partir du début, pour le cancer du sein ; pour le néoplasme utérin, il est impossible de fixer cette durée de la phase opératoire, avec quelque chance de probabilité. Il y aurait cependant le plus grand intérêt à fixer cette période ; elle ne saurait être prolongée comme pour le cancer mammaire. Dans les néoplasmes de cette dernière région, le mal reste local tant qu'il est accessible, tant que les ganglions axillaires sont susceptibles d'être enlevés. L'extirpation radicale, dans les cas de carcinome utérin franchement propagé aux ligaments larges, aux ganglions, est un leurre, un vain espoir. S'il a été permis à Bardenhauër d'enlever des ganglions rétro-péritonéaux dans l'hystérectomie abdominale par la méthode de Freund, une pareille pratique, est inadmissible dans le cas d'hystérectomie vaginale.



L'indication générale se résume en définitive à celle-ci : épithélioma, carcinome à leurs débuts. Il peut paraître bien excessif de proposer pour une lésion, si minime en elle-même, une opération si grave, si radicale ; mais tous les jours, des tumeurs malignes du sein sont enlevées dans les mêmes conditions. Certes, l'hystérectomie offre une gravité de beaucoup supérieure à celle de l'amputation du sein ; pourtant, cette gravité ne saurait être appréciée d'une manière absolue. Les cas les plus défavorables, abandonnés ont servi de point de départ à l'hystérectomie.

Les opérations se sont multipliées, et leur gravité a diminué dans des proportions pleines d'espérances. Cette diminution, avouons-le, tient non seulement aux progrès des procédés opératoires, mais encore à la sélection des cas choisis. Une pareille remarque s'applique surtout aux suites opératoires, aux récidives. Toutes ces causes viennent obscurcir la question de la valeur thérapeutique de l'extirpation de la matrice cancéreuse : nous en ferons l'objet d'un examen ultérieur.

L'état de l'utérus sera l'objet de recherches minutieuses. Si le cancer se présente sous la forme d'une ulcération limitée en apparence à une lèvre, le médecin doit reconnaître ses limites. La consistance ferme, sans élasticité des tissus envahis, l'induration, à proprement parler, lui servira de guide dans cette recherche. La muqueuse vaginale du col est d'une mobilité difficile à reconnaître ; toutefois l'habitude du toucher permet de faire glisser légèrement cette muqueuse sur les tissus, sous-jacents.



L'impossibilité absolue d'obtenir le glissement distinguera les points envahis des parties saines.

Lorsque la lésion siège sur une des lèvres, il sera possible de suivre au spéculum l'ulcération dans sa marche ascendante. Au fur et à mesure de ses progrès, l'affection corrode les tissus et envahit les parties supérieures; dans certains cas, l'ulcération paraît bien limitée sur une des lèvres, mais le corps de l'utérus offre des nodosités, des points durs; ou bien, le cathétérisme pratiqué avec la plus grande douceur détermine de légères hémorrhagies.

Le canal cervical peut être fermé; parfois alors le corps de l'utérus volumineux atteindra le volume d'une pomme d'api; si, dans ces conditions, par le cathétérisme, on évacue une quantité notable de sang noir ou une à deux cuillerées d'un liquide séro-purulent, d'une puanteur horrible, le diagnostic est certain. La pyométrie coexistant avec une ulcération de nature maligne est l'indice de l'envahissement de la muqueuse du corps, par le cancer. Plusieurs utérus avec pyométrie ont été extirpés et prouvent le fait.

Les ligaments de l'utérus grâce à leur richesse en réseaux lymphatiques doivent être l'objet des préoccupations les plus vives.

Leur envahissement est facile à reconnaître à la condition surtout que les culs-de-sac vaginaux soient intacts. Un ligament envahi présente des nodules, des épaisissements, des plaques, plus ou moins étalées, mais d'une dureté dépourvue d'élasticité. Ces dégénérescences sont perçues avec facilité lorsqu'elles siègent à la base des



ligaments, le doigt perçoit la sensation d'une corde dure, inextensible, qui immobilise l'utérus, de son côté. Si le ligament large paraît envahi vers sa partie moyenne et supérieure, le toucher sera pratiqué avec deux doigts, l'index et le médius, de la main droite, dans l'exploration du côté droit ; et de même avec ces doigts de la main gauche, dans celle de ce même côté. Les ligaments seront pris entre les doigts, et des nodules seront facilement perçus.

L'exploration avec l'index donne cependant des renseignements très précis, non seulement sur l'état des ligaments larges et de leurs ganglions, mais encore sur celui des ganglions pelviens accolés aux vaisseaux hypogastriques.

Cette recherche des ganglions est capitale ; elle donne l'élément le plus important dans l'indication de l'opération. Il est bien certain qu'en présence d'un enclavement de l'utérus, d'une rigidité des ligaments rapportée à l'extension de l'affection maligne, l'abstention est la règle.

---



## CHAPITRE III

### DE L'OPÉRATION : HYSTÉRECTOMIE VAGINALE, EXAMINÉE A UN POINT DE VUE GÉNÉRAL.

#### *Procédés opératoires*

L'intervention opératoire est décidée ; l'opérateur se trouve en présence de deux méthodes générales. Dans l'une, on enlève le col cancéreux jusqu'au dessus des limites *apparentes* de la lésion ; dans l'autre, on enlève délibérément l'organe en entier.

Chaque méthode a ses défenseurs et ses détracteurs ; aussi, pour établir une comparaison entre elles, donnerons-nous un rapide aperçu des divers procédés de l'une et de l'autre. L'extirpation (1) partielle, étudiée plus longuement dans un chapitre précédent, sera rapidement résumée, exposée surtout dans les points essentiels qui se rattachent à l'opération appliquée au cancer.

L'opération partielle consiste dans une amputation du col utérin, au niveau ou au-dessus des culs-de-sac vaginaux elle est dite : sous-vaginale, ou supra-vaginale.

#### § I. — *Hystérectomie partielle sous-vaginale*

L'amputation sous-vaginale pratiquée d'abord par Oslander en 1801, est une opération très-simple. Elle s'exécute

1. Voir : *De l'hystérectomie partielle*, page 360



surtout avec l'aide de l'instrument tranchant, de l'anse galvanique, ou de l'écraseur.

L'application de l'écraseur est préconisée en France par M. le Professeur Verneuil. Ce procédé consiste à saisir le col avec une pince de Museux, à l'attirer en bas, autant que possible, puis, à jeter, au-dessus de la pince une chaîne d'écraseur, qui, passant par dessus le néoplasme, vient se placer en arrière de lui. Lorsque l'opérateur s'est bien assuré que l'écraseur est placé au-dessus des limites du mal, et qu'il ne pince ni le cul-de-sac postérieur du vagin, ni la vessie antérieurement, on procède au serrement, d'une manière lente, en avançant d'un cran toutes les 20 ou 30 secondes.

Avant les modifications apportées par M. le professeur Verneuil, ce procédé encourait plusieurs reproches graves. L'anse était très-difficile à placer, et surtout à maintenir au point déterminé de la section. Plusieurs fois, des organes importants, tels que la vessie, le péritoine ont été lésés; le cul-de-sac de Douglas a été ouvert.

Les perfectionnements indiqués par M. Verneuil portent surtout sur le mode de placement des chaînes. Le col est perforé à l'endroit voulu, avec un trocart courbe: ce trocart sert à passer deux fils longs de 0 m. 50 environ et dont les chefs pendent hors de la vulve. Des deux fils, l'un est destiné à passer une première chaîne autour de la moitié du col: l'autre sert à attirer légèrement l'utérus à la vulve, à moins de disposer de deux serre-nœuds, la section de chaque moitié du col doit se pratiquer en deux fois.

M. Verneuil insiste, avec le plus grand soin, sur la lenteur à apporter dans la constriction, et sur les soins anti-



septiques qui doivent précéder et suivre l'opération.

Celle-ci se trouve très simplifiée et mise, suivant le mot de M. Schwartz, à la portée de tout le monde. Cette opération n'est pas exempte de danger, M. Verneuil, qui manie très-habilement l'écraseur, donne une statistique de 19 opérations avec deux morts. Dans un cas, le cul-de-sac péritonéal fut ouvert, et l'opérée succomba à une péritonite aiguë.

L'excision, avec l'anse galvanique, était la méthode préférée de Gallard. Cet excellent gynécologue a exposé les avantages de ce procédé, en 1884, à la Société de chirurgie ; il l'a employé plus de 25 fois pour la section des cols cancéreux.

Il reprochait toutefois à la chaîne de l'écraseur de donner une section en biseau, et toujours au-dessous d'une portion notable du tissu morbide. Nous avons pu constater l'habileté si connue de ce gynécologue à se servir de l'anse galvanique. L'application de l'anse, l'enserrement de la tumeur paraissait simple entre ses mains.

La section progressive de la tumeur par la constriction du fil rendu incandescent au passage du courant électrique est un temps mécanique de l'opération qui n'exige que de la lenteur et de la surveillance dans la distribution du courant électrique.

La simplicité de ce mode opératoire est séduisante ; nous nous sommes rendu compte plusieurs fois, par nous même, de la facilité de sa pratique. L'opération est en général aussi facile que dans le cas que nous rapportons.



OBSERVATION CXXX (inédite, personnelle)

Épithélioma du col utérin, difficulté de diagnostic. Amputation du col avec l'anse galvanique.

Dh..., ménagère, âgée de 44 ans, couchée au n° 3, salle Sainte-Marie, service de M. Brault, suppléant M. Gallard, est une femme d'apparence robuste, forte. Réglée à 14 ans. Menstruation régulière ; quelques pertes blanches dans la période intercalaire. Pas de fausses-couches ; trois accouchements normaux.

Santé excellente, bon appétit, bonnes digestions. Pas d'amaigrissement. La malade ne souffre pas ; elle est tourmentée par l'apparition depuis neuf mois de pertes blanches abondantes, tachant le linge comme de l'urine, peu fétides.

Au toucher, on sent une masse bourgeonnante, du volume d'une pomme d'api, qui fait partie du col. Cette tumeur est assez résistante ; elle ne saigne pas facilement. Elle est un peu grenue à sa surface, mais non ulcérée. Elle se divise en deux masses, qui paraissent implantées sur chacune des lèvres, ou n'être que ces lèvres elles-mêmes hypertrophiées.

La masse antérieure est plus proéminente que la postérieure, plus volumineuse. Les deux masses, par leur face interne, circonscrivent une sorte d'infundibulum pouvant recevoir un gros pois. L'hystéromètre fait reconnaître l'orifice du col au fond de cette cavité ; la moindre tentative de cathétérisme détermine des hémorrhagies ; aussi, renonce-t-on à cet examen.

Au-dessus de ces lèvres à rebords hypertrophiés, on circons-



crit la partie vaginale du col, au moins en avant. On trouve, en ce point, la consistance normale du col, sa surface lisse, et la muqueuse glissant légèrement sur le tissu sous-jacent. En arrière, le col est difficile à percevoir ; il est certain que s'il existe de l'hypertrophie cervicale, sous-vaginale, celle-ci se trouve cantonnée sur la lèvre antérieure.

Le diagnostic porté est hésitant entre une forme rare de métrite chronique hyperplasique du col, ou bien un épithélioma au début.

L'ablation à l'anse galvanique de la portion infra-vaginale du col paraît un traitement rationnel, vraiment efficace.

L'opération est pratiquée le 2 septembre. Notre premier soin est d'irriguer le vagin avec une solution au sublimé, de rendre aussi aseptique que possible le champ opératoire. Il nous suffit de tendre avec une pince de Museux le col hypertrophié pour rendre facile l'application de l'anse.

En quelques minutes, l'opération est terminée. Pansement à la gaze iodoformée, bourdonnets dans le vagin.

Le lendemain de l'opération, rétention d'urine ; cathétérisme.

La malade ne souffre pas ; dès le lendemain, elle réclame à manger.

Vers le cinquième jour, légère élévation de la température ; langue saburrale. Changement du pansement : irrigations vaginales, avec une solution de sublimé à 1 pour 2000. Deux verres d'eau de sedlitz.

Au huitième jour, la malade se lève ; elle quitte la salle le douzième jour.

Fin janvier 1887. — Santé parfaite ; la malade se livre à des



travaux pénibles. Menstruation régulière, deux à trois jours de durée ; salit deux serviettes.

Le col paraît comme coupé à la guillotine, près des insertions vaginales, il est absolument sain ; l'orifice externe permet le passage d'une sonde n° 18.

Culs-de-sac vaginaux libres.

Utérus mobile : corps de volume et de consistance normale.

Ligaments larges, sains.

Examen histologique de la pièce due à l'obligeance de M. le D<sup>r</sup> Brault.

Épithélioma ; l'anse galvanique a opéré la section exactement au-dessus des parties atteintes.

Cette pièce a servi comme pièce d'étude aux élèves du laboratoire d'anatomie pathologique de la Faculté.

L'opération fut simple, et heureuse dans ses résultats.

Opérée en septembre, la malade reconnaissante, dont le rétablissement est complet, se présentait encore à nous, sept mois après l'opération, sans qu'il se manifestât aucune trace apparente de récidive.

Au point de vue de leurs résultats, l'écraseur et l'anse galvanique doivent être mis sur un même plan ; on leur adresse les mêmes reproches. Ils empêchent toute réunion par première intention, exposent à la septicémie et ils ne peuvent mettre à l'abri des hémorrhagies primitives et secondaires. Grünwald, en opérant avec l'anse galvanique, a vu se produire une hémorrhagie artérielle rapidement mortelle. Le sang venait d'une branche anormale de l'artère hypogastrique (1). L'action hémostatique de

1. *In Gynéc., opératoire.* Hégar. Trad. Bar, page 386.



l'anse galvanocaustique est inefficace pour des artères de fort calibre.

Ces reproches, fondés sur des observations, sont difficiles à repousser. En outre, avec les deux instruments, l'écraseur et l'anse galvanique surtout, on doit opérer *in situ*, saisir le col à sa place. Gallard défendait, d'une manière expresse, d'abaisser l'utérus : d'après lui, une légère tension est suffisante ; trop forte, elle abaisse l'organe et devient dangereuse en exposant à léser les organes voisins, à perforer les culs-de-sac de Douglas. Il est évident que cet accident opératoire est loin d'être toujours mortel, puisque Braün cite sept cas d'extirpation du col avec l'anse galvanique, qui se sont terminés heureusement, malgré cette complication.

Quelques succès apparents ne doivent pas faire naître l'illusion. Le plus souvent, cette opération ne peut être qu'incomplète, puisque la section porte souvent en plein tissu cancéreux ou laisse des îlots cancéreux dans la muqueuse du corps.

Dans ce cas, l'opération est simplement un palliatif pratiqué en vue de l'amélioration d'une situation considérée comme perdue. Même dans ces termes, Gallard acceptait l'opération, mauvaise évidemment en théorie. « Je n'ai pas reculé devant cette opération, qui consiste à couper en plein tissu cancéreux, parce que comme l'ont fait M. Verneuil et M. Trélat, je savais qu'en enlevant un champignon cancéreux, plus ou moins volumineux, je débarrasserais ma malade de quelques-uns des accidents les plus graves, résultant de son affection tels que les hé-



morrhagies, les écoulements ichoreux, fétides et parfois les douleurs. »

Il n'est pas permis de critiquer cette opinion.

Dans un grand nombre de ces cas où toute extirpation par le vagin est impossible, l'hystérectomie, même radicale, devient une opération fâcheuse ou seulement acceptable comme palliative.

L'amputation à l'aide de l'instrument tranchant, bistouri, permet au chirurgien de trancher aussi loin qu'il le désire, de donner à l'incision une forme déterminée.

Ce procédé, en vigueur en Allemagne, est également employé depuis longtemps par les chirurgiens ; nous citerons entre autre, MM. Péan, Richelot, qui, l'ayant admis tout d'abord, l'ont abandonné pour recourir de préférence à l'hystérectomie totale.

Péan et ses élèves suivent une méthode qui se rapproche de celle que nous allons décrire. Ils abaissent le col autant qu'il est possible. Ils libèrent ensuite la muqueuse de la portion vaginale au niveau des insertions du col ; puis, à l'aide de ciseaux étroits et à longs manches, ils opèrent une profonde dissection du col. Celui-ci est ainsi divisé en deux lèvres ; chacune des moitiés est saisie avec une pince de Museux, puis, tirée en sens inverse, de manière à montrer la cavité cervicale largement béante.

Suivant les données de l'exploration, on sectionne franchement au ras de l'incision vaginale les deux moitiés du museau de tanche ; ou bien, si le cancer remonte plus haut, on essaie de disséquer les insertions vaginales, et d'élever autant que possible le siège de la section transversale.

Dans les deux cas, on obtient une plaie dont les li



mites formant deux cercles concentriques sont constituées par deux muqueuses : muqueuse cervicale en dedans, vaginale en dehors.

Péan aime à procéder à la suture des deux muqueuses, et obtenir, s'il est possible, la réunion par première intention. Dans le cours de l'opération, des pinces ont saisi les points saignants et arrêté l'hémorrhagie ; la suture à points rapprochés, multipliés selon le besoin met à l'abri des hémorrhagies : ce point de l'opération est le plus délicat. Péan opère avec une aiguille munie d'un chasse-fils ; grâce à un tord-fils, il fixe les sutures. Douze points environ sont nécessaires pour assurer l'hémostase.

M. Richelot, craignant l'hémorrhagie a fait construire des pinces, sur le modèle ordinaire des pinces de Péan, mais à extrémités plus fines, pénétrant sans effort dans le tissu dense du col. Ces pinces placées sur les vaisseaux sont laissées à demeure ; entre les pinces, on place des tampons de gaze ou d'ouate iodoformée. On doit, selon ce procédé, renoncer à la réunion par première intention, que le procédé précédent fait espérer légitimement.

Dans ces opérations, il est d'une nécessité absolue d'observer les règles de l'antisepsie : asepsie du vagin avant l'opération, à l'aide de tampons d'ouate phéniquée, d'injections avec liquides antiseptiques (sublimé à 1/2000 ; acide phénique à 1 ou 2 p. 100).

Pendant l'opération : lavages fréquents du champ opératoire, des instruments, des mains de l'opérateur. Après l'opération : tampons vaginaux d'ouate iodoformée qui resteront en place pendant les quatre ou cinq premiers jours, à moins de production d'état fébrile ; dans ce cas



le pansement sera enlevé, des injections au sublimé au 1/2000 seront faites.

Même avec le bistouri, et en enlevant bien au-dessus des points frappés en apparence, la guérison radicale est bien rarement obtenue.

Les résultats sont peu différents de ceux que donne l'ablation avec l'écraseur, ou l'anse galvanique, au point de vue de la récurrence. M. Richelot, dans la thèse de de Mader cite un cas, où, n'ayant pu pratiquer l'hystérectomie totale, à cause d'une lésion rénale, il obtint néanmoins par ce procédé une apparence de guérison. Il fit l'amputation du col qui devait, dit-il, suffire à tout enlever largement, puisque, le tissu morbide n'approchait ni de l'insertion du vagin, ni des commissures labiales. Trois mois après, se montra une récurrence siégeant sur le moignon de la lèvre amputée, et gagnant la muqueuse vaginale.

## § II. — *Amputation supra-vaginale du col de l'utérus par le vagin dans le cancer.*

Des chirurgiens, réservant toutefois l'hystérectomie totale, ont cherché à lutter contre l'envahissement du cancer par des résections plus complètes que celle de la portion infra-vaginale du col.

Pour cette excision, deux procédés peuvent être employés.

L'un, celui d'Hégar, est une sorte d'évidement du col, d'amputation en forme d'entonnoir ; il se rapproche beaucoup plus que ne veut l'avouer l'auteur de l'amputation



conoïde du col d'Huguier, si connue en France. Hégar, au lieu de disséquer le tissu cellulaire péri-utérin, incise, de prime-abord, le tissu du col un peu au-dessous des insertions de la paroi vaginale. Il incise de plus en plus dans la profondeur, se maintenant en plein tissu utérin, mais en se portant obliquement, en haut et en dedans, vers le canal cervical.

En suivant cette voie, il est possible encore de tenter la réunion par première intention, en affrontant la muqueuse vaginale à celle du canal cervical, — mais, cet affrontement est fort laborieux, fort difficile : de plus, s'il est possible d'attendre un résultat favorable dans le cas d'élongation du col, ce procédé appliqué au cancer est dangereux ; il ne met guère mieux à l'abri des récidives que l'excision infra-vaginale.

Le procédé le plus simple, celui qu'on peut véritablement conseiller, est encore le procédé français, celui d'Huguier. Deux incisions semi-lunaires de la muqueuse vaginale, au niveau de ses insertions au col, convexes en bas, sont pratiquées : l'une en avant, l'autre en arrière.

Une dissection attentive sépare l'utérus, en avant de la vessie ; en arrière, du rectum. Les vaisseaux sont pincés au fur et à mesure de leur section ; on redouble de précaution afin de respecter le cul-de-sac de Douglas.

Lorsque l'opérateur croit s'être élevé assez haut, il lui suffit de rapprocher sa section de la cavité cervicale, par un trajet plus ou moins oblique. L'hémostase est assurée ; s'il est nécessaire, des pinces sont laissées à demeure jusqu'au lendemain — (1).

1. Voir la description plus complète de ce procédé, page 386.



Des opérateurs ont encore modifié ce procédé. Buffet d'Elbeuf libère la portion supra-vaginale, et applique sur le col utérin une forte pince courbée, d'après la méthode générale de l'hémostase préventive du Dr Péan; il coupe au bistouri les tissus au-dessous de la pince; celle-ci est laissée à demeure.

Cette amputation, dit le Dr Buffet, permet, après avoir isolé complètement le col, de faire l'excision de parties situées au-dessous de l'orifice interne et de dépasser de beaucoup les limites du mal; de plus, l'emploi méthodique des pinces à forci-pressure rend vaine toute crainte d'hémorrhagie.

#### OBSERVATION CXXXI

Observation de M. Buffet, d'Elbeuf. *Gazette des hôpitaux*, 1886,  
n° 116.

Cancer utérin; hystérectomie sus-vaginale.

Femme X..., couturière, 34 ans, trois enfants, habitant la commune d'Orival, est très anémiée par de fréquentes hémorrhagies qui datent de deux ans. Je la vois pour la première fois le 12 mai, et l'examen démontre l'existence d'un épithélioma végétant du col qui remplit le vagin et sécrète un liquide d'odeur fétide.

L'opération est pratiquée au domicile de la malade, le 19 mai, avec l'assistance du docteur Kuhn.

Les parois du vagin étant écartées avec deux valves à manche,



le col, saisi avec des pinces de Museux, est attiré aussi bas que possible, c'est-à-dire à peu près au niveau de l'ouverture vulvaire.

Je fais avec le bistouri une incision circulaire autour du col, comme pour l'hystérectomie; puis la vessie et le rectum sont décollés avec l'index en ayant soin de ne pas ouvrir le péritoine et l'utérus, dont le tiers inférieur ainsi libre, est attiré de plus en plus.

Saisissant alors la matrice ainsi découverte entre les mors d'une pince courbe sur le champ, je serre la pince au premier cran, et je coupe, avec un bistouri, ce qui dépasse à 2 millimètres au-dessous.

Il ne s'écoule pas une goutte de sang. Une injection phéniquée chaude est faite dans la plaie; deux éponges sont introduites dans le vagin; j'applique sur la vulve un petit tampon de ouate qui est maintenu par un bandage en T, et la malade est reportée dans son lit.

L'opération a duré vingt-cinq minutes.

#### OBSERVATION CXXXII

Cancer, hystérectomie partielle sus-vaginale, Buffet d'Elbeuf.

*Gazette des hôpitaux*, n° 116, 1886.

Dame L..., âgée de 39 ans, deux enfants, habite, près de Pont-de-l'Arche, un château, où elle est femme de chambre.

Elle a eu, au commencement d'août, une hémorrhagie considérable, pour laquelle est appelé le docteur Sorel. Cet habile confrère constate l'existence d'un épithélioma végétant du col,



affection qui ne s'était révélée encore par aucun autre accident, et engage la malade à venir le plus tôt possible à l'hôpital d'Elbeuf pour s'y faire opérer.

Je la vois le 5 août à l'hôpital, et après examen, je partage complètement l'avis de mon confrère sur la nature de la lésion et l'opportunité d'une intervention chirurgicale. Je constate que les culs-de-sac du vagin sont libres, et le toucher rectal fait sentir la mobilité de l'utérus. Cette femme, de bonne constitution, conserve les apparences d'une bonne santé; elle a cependant le teint pâle, qui résulte d'une perte de sang considérable.

L'opération est pratiquée le 10 août avec l'aide des confrères Sorel (de Pont-de-l'Arche), Bourtoux et Kuhn.

Le col très-friable est saisi difficilement avec des pinces de Museux; il ne peut être abaissé que très insuffisamment, en sorte que l'incision circulaire se fait avec beaucoup de peine. Aussitôt pratiquée, les adhérences de la vessie et du rectum sont rompues avec l'index, en évitant d'ouvrir le péritoine, ce qui a toujours été facile. J'applique alors les pinces de Museux sur le tissu de l'utérus lui-même pour opérer de nouvelles tractions plus puissantes.

L'utérus un peu abaissé est saisi entre les mors de la pince courbe qui est fixée au premier cran. Je coupe, avec des ciseaux courbes, la partie située sous ma pince à 3 millimètres au-dessous environ. Cependant dans la crainte de laisser un peu de tissu malade, j'enlève de nouveau, avec le bistouri, une petite tranche de tissu utérin presque au ras de la pince, qui ne bouge pas.

Un léger suintement sanguin se faisant à la surface de section des parois vaginales est aussitôt arrêté par une seule injection phéniquée.

Deux éponges sont laissées dans le vagin et entourent la pince;



un peu de ouate sur la vulve et un bandage en 'T forment tout le pansement, et la malade est reportée dans son lit.

L'opération a duré quarante-cinq minutes ; elle s'est un peu prolongée à cause de la difficulté d'attirer le col assez bas.

Les suites chez les deux malades ont été fort naturelles; à part quelques vomissements réflexes les deux premiers jours, il n'y a eu aucun accident, et jamais la température n'a dépassé 37 degrés. Les pinces ont été retirées au bout de vingt-quatre heures, et des injections phéniquées ont été faites, matin et soir, à partir du troisième jour. Les malades ont eu de l'appétit de suite et ont pu se lever toutes deux le dixième jour.

Chez toutes deux, la cicatrisation de la plaie était complète le quinzième jour, les surfaces de section vaginale s'étant soudées au pourtour de la plaie utérine.

Ces deux opérées se portent actuellement (12 septembre) bien ; elles ont repris des forces et de l'embonpoint.

Mars 1888, — note de l'auteur — récidives rapides ; mort.

L'étude des récidives sera faite dans un chapitre ultérieur traitant de la valeur comparée des hystérectomies totales ou partielles.

L'amputation supra-vaginale du col est une opération aussi rationnelle que celle de la portion vaginale de l'utérus. Mais il ne faut pas dissimuler les dangers où les complications opératoires peuvent mettre la malade. Ces dangers proviennent de la présence des culs-de-sac péritonéaux qui peuvent être déchirés, de celle de la vessie, des urètres. La septicémie, les hémorrhagies secondaires sont également très à redouter. L'infection est à craindre



dans les plaies de cette région si riche en plexus veineux en troncles lymphatiques. Dans 37 cas d'amputation de la portion supra-vaginale, Schroeder perdit 4 malades : 3 par septicémie, 1 par hémorrhagie. Dans un cas, Schroeder vit en péril sa malade, à la suite d'une section de l'artère utérine. Une suture profonde put seule arrêter l'hémorrhagie.

Les résultats heureux d'essai de réunion par première intention, doivent engager beaucoup les opérateurs à pratiquer des sutures. Une pareille réunion met les malades à l'abri de tout accident : hémorrhagies, septicémie. Ces essais sont faciles, s'il s'agit d'une amputation infra-vaginale; mais, dans les excisions sus-vaginales les difficultés sont accrues, et avec elles, les chances d'insuccès, par les hémorrhagies et les accidents infectieux. Ici encore, comme dans les moindres opérations chirurgicales, il faut dans les succès tenir compte du soin apporté à pratiquer l'antisepsie. C'est en grande partie à ces soins que sont dus les succès opératoires obtenus par de Baker. — Amputation sus-vaginale élevée suivie de curetage et de cautérisation, 10 opérations, 10 succès (1).

Toutes les opérations partielles ont ce grave défaut de ne point empêcher la grossesse qui développe une grande prédisposition à la récurrence immédiate.

L'examen comparatif des résultats éloignés des hystérectomies partielle et totale sera étudié dans un chapitre ultérieur.

### § III. — *Hystérectomie vaginale totale*

L'extirpation totale de l'utérus paraît être la ressource

1. de Baker. *American journ. of obst.*, 1882.



ultime que le chirurgien peut opposer à l'affection cancéreuse.

Des deux voies qui s'ouvrent à lui pour pratiquer cette opération, l'une d'elles est fermée à jamais.

Les tentatives néfastes des chirurgiens allemands ont condamné l'extirpation par l'abdomen.

Snéguireff, dans un langage saisissant (1), trace les résultats de la méthode, et, montrant ses suites meurtrières, il se demande si les chirurgiens ont le droit, sous le couvert de la loi, d'expérimenter ainsi sur des malades sans défense ; il déclare honteux pour l'Allemagne d'avoir attendu, pour renoncer à ces tentatives criminelles, la sentence du congrès de Londres. La Russie, ajoute-t-il, n'a à se reprocher que trois ou quatre sacrifices humains de ce genre.

Ces termes si durement expressifs s'adressent, ne l'oublions pas, à l'hystérectomie totale pour cancer utérin par la voie abdominale. L'ablation par la voie vaginale est-elle passible d'une telle condamnation ? L'expérience est faite maintenant on peut hardiment affirmer : non.

L'hystérectomie vaginale, l'ancienne opération de Récamier, est possible : les guérisons opératoires démontrent le fait. De jour en jour, le nombre des cas malheureux diminue ; la proportion tend à s'abaisser vers le chiffre 6 à 8 0/0, proportion qui, d'après M. Trélat, devait donner à l'opération droit d'entrée dans la pratique chirurgicale. Tous les efforts désormais, doivent porter vers l'amélioration des procédés.

1. Hémorrhagies utérines. — Etiologie, diagnostic et thérapeutique.

Snéguireff, édition française rédigée par M. Varnier, interne des hôpitaux.



Les résultats favorables consacrés par le temps légitimeront cette opération ; ou bien, l'expérience montrera l'inanité, la vanité des espérances fondées sur de brillants, mais éphémères succès opératoires. En pareille matière, le temps doit être le grand juge.

Bien que l'hystérectomie vaginale n'ait été remise aujour que depuis quelques années à peine, de nombreux procédés opératoires ont surgi ; aussi, presque tous les opérateurs se considèrent-ils possesseurs d'un procédé spécial. Au fond, ces procédés se rattachent tous à quelques procédés généraux ; et, pour beaucoup d'entre eux la différence n'est pas grande.

Les temps opératoires peuvent être résumés en ces termes :

1° Préhension de l'utérus, avec ou sans abaissement de l'organe ;

2° Libération du col, de l'utérus, des insertions vaginales ; en avant et en arrière, de la vessie et du rectum ; incision des culs-de-sac antérieur et postérieur ;

3° Hémostase des ligaments larges ;

4° Section de ces ligaments, et ablation de la matrice ;

5° Pansement ; soins consécutifs.

Chacun des temps opératoires sera examiné en détail, avec les modifications apportées à chacun d'eux par les opérateurs ; mais, pour tous, il est une règle absolue : se conformer à une série de soins préliminaires destinés à assurer l'antisepsie.

#### SOINS PRÉLIMINAIRES.

Comme dans toutes les opérations, l'opérateur et ses aides doivent observer les règles de l'antisepsie la plus



minutieuse. Les mains seront savonnées et lavées dans des solutions antiseptiques : sublimé à 1/1000. Les instruments nécessaires, pour être rendus aseptiques, tremperont dans une solution d'eau phéniquée à 5 0/0 ; (l'eau phéniquée est préférable au sublimé qui attaque les instruments).

Les éponges auront été désinfectées soigneusement à l'avance, selon les règles ordinaires ; elles seront blanches, souples, exemptes de concrétions calcaires, résistantes ; il faudra rejeter celles qui, trop friables, s'effriteraient facilement. Un certain nombre, 20 à 30, du volume d'une noix, seront montées sur des pinces ; elles sont destinées à la toilette des culs-de-sac vaginaux. Toutes seront placées dans un bassin rendu aseptique, et recouvertes d'un linge trempé dans un liquide antiseptique, puis rendu sec par torsion.

Les aides auront un rôle déterminé à l'avance. Deux seront placés de chaque côté de la malade ; ils soutiendront les jambes et tiendront un écarteur. Un troisième assistera plus directement l'opérateur.

La chloroformisation sera confiée à un quatrième.

La malade sera placée sur une table supportant un matelas un peu dur, étroit, dans la position dite de la taille : le bassin sera fortement élevé, les jambes fléchies sur les cuisses ; les cuisses écartées et fléchies fortement sur le ventre.

Le bassin sera placé de manière à déborder la table. Ainsi, le champ opératoire s'ouvre mieux devant l'opérateur, et les soins de propreté sont plus faciles à donner.

La vulve sera lavée, les poils du pubis rasés au préa-



lable avec soin. Le vagin, préparé à l'asepsie depuis plusieurs jours par des irrigations, par des tampons trempés dans la glycérine iodoformée, sera fortement lavé. Le meilleur lavage, en ce moment, consiste à faire passer un litre d'une solution antiseptique dans le vagin, dont la paroi postérieure est fortement déprimée par un écarteur, un spéculum de Sims. Les fervents adeptes de l'antisepsie recommandent le savonnage et le lavage de la vulve et du périnée à l'eau ordinaire, suivi d'un lavage avec une solution au sublimé et d'un dernier lavage avec de l'éther. Toutes ces précautions peuvent passer pour des minuties ; mais, lorsqu'il s'agit de la vie d'une malade, il n'est pas de précaution minime devant laquelle on ait le droit de sourire.

Les instruments indispensables varient avec les procédés opératoires. Les chirurgiens français se servent d'un bistouri court, porté sur un long manche ; de forts ciseaux ; d'une pince de Museux ; de plusieurs larges pinces courbes, à mors plats ou dentés, pour le pincement des ligaments larges ; de longues pinces hémostatiques ordinaires, en certain nombre qu'on doit prévoir suffisant, 15, 20 environ.

En Angleterre, en Amérique, en Allemagne, les opérateurs se munissent de bistouris à manches très longs ; de pinces de Museux ; de pinces hémostatiques à mors très longs pour pincer les vaisseaux ; d'aiguilles de Deschamps, plus ou moins modifiées : aiguille de Polk, de Purcell en particulier ; de gros fils de soie, ou en caoutchouc, pour la ligature des ligaments larges ; de chasse-fils, s'ils font des sutures.



L'opérateur est assis en face du périnée de la malade. A côté de lui, sur une chaise, une petite table, se trouvent le bassin aux instruments et celui aux éponges.

La découverte du champ opératoire est une opération préliminaire, qui a bien son importance, puisqu'elle diminue les difficultés de l'opération.

Cette découverte s'effectue, à l'aide de la dilatation vaginale, et du maintien de l'écartement des parois vaginales par des valves à lames étroites et longues presque coudées à angle droit. Deux valves sont placées latéralement, de chaque côté de la vulve, une troisième est tenue en arrière ou en avant de manière à tenir tendus les culs-de-sac vaginaux. Le vagin s'entr'ouvre ainsi largement. D'une manière exceptionnelle, en présence de vulves étroites, à tissus rigides, chez des femmes dont aucun accouchement n'aura assoupli le périnée, le chirurgien devra se donner du jour.

Péan, Terrier durent faire dans un cas la dilatation de la vulve. Toutefois, en présence d'une atrophie sénile du vagin, Schröder renonça à l'extirpation vaginale, et recourut à la laparotomie. Il s'agissait d'un utérus atteint de carcinome et de myomes calcifiés : La malade guérit de l'opération. *In nouvelles archives de Gynécologie*, 1886, page 120.

M. Segond dut tenir une pareille conduite en présence d'un vagin et d'une vulve étroits. L'opération reconnue trop laborieuse par le vagin, fut terminée en quelques minutes par l'abdomen. La dissection préalable des tissus péri-utérins, le pincement hémostatique rendirent facile la fin de l'opération : communication de l'auteur. — Juil. 1888.



§ 1. — *Préhension de l'utérus.*

L'abaissement de l'utérus est une manœuvre, qui facilite beaucoup l'extirpation de la matrice. Le col est saisi entre les mors d'une forte pince de Museux et amené à la vulve par une traction lente, continue, sans secousses ; une traction facile est presque toujours l'indice d'une facilité relative dans l'opération ; si l'utérus ne subit pas de déplacement, il faut craindre des adhérences péritonéales du fond de l'utérus, la propagation du carcinome aux ligaments larges et utéro-sacrés ; dans des expériences faites sur le cadavre, M. Bouilly a éprouvé de sérieuses difficultés dans l'abaissement de l'utérus ; il lui est même arrivé de voir ses tentatives échouer complètement.

Ces expériences à l'amphithéâtre n'ont pas une valeur absolue : l'hystérectomie est peut-être une opération plus facile à pratiquer sur le vivant que sur le cadavre. Elles montrent cependant que le chirurgien ne doit pas toujours ranger le défaut de laxité des ligaments utérins parmi les contre-indications absolues de l'opération.

Ce signe ne peut donner qu'une probabilité de la propagation, à moins que le toucher des ligaments ne vienne confirmer cette propagation.

Les chirurgiens français abaissent l'organe par traction directe sur le col, au moyen d'une ou de deux pinces de Museux ; à l'étranger, ces pinces sont souvent remplacées par une anse de fil fort passée à travers le col, ou par une pince intra-utérine à mors divergents s'enfonçant dans le tissu utérin. L'utérus, ainsi accroché, suit la pince.



Les chirurgiens en France, en Angleterre, en Belgique se sont ingénies à construire des modèles divers de cette pince. De toutes, les plus connues sont celles de Bernays de Louvain, de Breneeecke.

Déjà Récamier avait proposé sa tige avec renflement ; Colombat, son utéro-forceps, en 1828 ; Chassaignac, une pince à érigne divergente ; Coudereau, une pince.

Tous les instruments sont le plus souvent inutiles, ils ne peuvent rendre service que dans des extirpations d'utérus, à tissus friables se déchirant sous la simple traction des pinces de Museux ou des fils. Comme tous les tissus cancéreux sont friables en général, M. le professeur Demons de Bordeaux a fait modifier les pinces de Museux en rendant leurs mors plus larges, plus recourbés ; grâce à ces modifications, la pression se fait sur une plus large surface.

Ce temps opératoire doit être aidé parfois par la pression médiate du fond de l'utérus, à travers la paroi abdominale. Dans un cas, Hoffmeier a aidé la descente de l'utérus par des pressions exercées à travers le rectum (cité par Schwartz dans l'article : *Utérus*; *Dictionnaire de Jaccoud*).

Avant de procéder au second temps, les opérateurs doivent pratiquer parfois l'abrasion d'une partie du champignon cancéreux. Cette abrasion peut se faire à l'aide du bistouri, ou mieux du thermo-cautère, pour n'avoir pas à souiller le champ opératoire et à remplir le vagin de pinces hémostatiques. L'emploi d'une grande pince cou-dée, et la section des tissus au-dessous de celle-ci simplifieraient encore beaucoup cette manœuvre.



Cette abrasion, entr'autres avantages, a le mérite de débayer le champ opératoire, de le débarrasser d'un corps septique parfois volumineux.

§ 2. — *Deuxième temps. Incision du vagin; libération du col.*

L'incision du vagin se fait, l'utérus amené à la vulve. Certains opérateurs redoutent les tiraillements exercés sur les ligaments, et les accidents graves consécutifs; aussi, libèrent-ils le col, l'utérus en place. — Martin.

Tous s'accordent à placer une pince de Museux sur le col, et à tendre plus ou moins cet organe; la section du vagin se trouve ainsi de beaucoup plus aisée.

Dans les cas d'intégrité du col, M. Péan fait précéder cette section transversale de la division du col, en deux moitiés latérales. Une forte pince de Museux saisit chaque moitié, et tirant successivement sur chacune d'elles, M. Péan opère avec le bistouri la section de la muqueuse vaginale.

*Libération circulaire du col utérin. Perforation des culs-de-sac péritonéaux.*

Il n'est pas de point fixe à établir pour cette section. Elle sera faite tout autour du col, en avant, à un centimètre environ de l'insertion vaginale dans le cul-de-sac vaginal antérieur. De prime abord, il est bon de ne pas s'élever trop haut, en cherchant à raser soigneusement la vessie. Il est préférable d'être plus timide, et de compléter, s'il y a lieu, près de la vessie, l'abrasion des parties vaginales suspectes.

Pendant cette section, il est prudent de tenir le bis-



touri contre le col; à petits coups, en rasant le col, on arrive à dégager complètement la vagin. Il ne reste plus qu'à rompre les adhérences celluleuses de cette région pour séparer, en avant, la vessie avec les urétères, de l'organe à enlever. Les doigts sont le meilleur instrument pour cet office. Les spatules, les ciseaux mousses rendent de bien moindres services.

Le décollement de la vessie est délicat, mais assez facile. La vessie décollée et soulevée en avant, M. Richelot conseille de reprendre en sous-œuvre l'incision vaginale, d'enlever, même de parti pris, après la dissection du cul-de-sac antérieur, un lambeau de muqueuse vaginale, même saine en apparence, et aussi largement que possible. Ce chirurgien a toujours vu les récidives se faire sur ce point, et il espère ainsi les prévenir. M. Terrier qui n'a jamais vu de récidive en ce point ne professe pas cette crainte et ne pratique pas le conseil de M. Richelot.

La perforation du cul-de-sac vaginal antérieur est également très simple. Sur le cadavre, cette perforation est difficile, délicate; les parois du cul-de-sac sont résistantes, l'emploi large de l'instrument tranchant, bistouri, ciseaux, est nécessaire.

Une pince saisit le cul-de-sac péritonéal que le doigt sent tendu au fond de la plaie; il suffit alors d'opérer, dans le pli saisi, une boutonnière, avec des ciseaux mousses, et de dilacérer les bords de cette boutonnière, avec un ou deux doigts, pour obtenir une ouverture assez large: Richelot place immédiatement contre elle une éponge montée.

Rapidement, il est procédé à la perforation du cul-de-



sac postérieur ; une incision détache la muqueuse vaginale de la partie postérieure du col ; en quelques coups de bistouri, l'espace qui sépare les culs-de-sac vaginaux et de Douglas est franchi ; on sait, en effet, que le cul-de-sac de Douglas empiète de 15 millimètres sur le cul-de-sac vaginal. Cette distance est si courte que l'opérateur perfore le cul-de-sac péritonéal sans s'en apercevoir, ainsi que le fait remarquer, avec juste raison, Gomet, dans sa thèse. En tous cas, la perforation est facile, sans danger ; les doigts dilacèrent cette ouverture.

Cette perforation du cul-de-sac postérieur est plus difficile sur le cadavre ; on n'observe pas ces sortes de perforations spontanées.

L'utérus, libéré en avant, ballotte en arrière dans l'excavation pelvienne comme une cloche dont les portants seraient formés par les ligaments larges.

### § 3. — *Hémostase des ligaments larges.*

L'opération, simple jusqu'à ce moment, se complique ; c'est sur ce temps qu'ont surtout porté les modifications des opérateurs.

Des chirurgiens n'ont pas craint de terminer l'opération par la section des ligaments larges, sans se préoccuper des hémorrhagies ; et, chose curieuse, dit Demons (1), malgré l'absence de toute ligature, ils n'ont pas eu de pertes de sang inquiétantes. Kochs, cherchant l'explication de ce fait l'a trouvée dans la disposition topographique de l'artère utérine. Ce vaisseau, après avoir formé un grand arc con-

1. *Loc. cit.* page 642. *Revue de chir.*, 1884.



vexe du côté du vagin, se rapproche du bord de l'utérus le long duquel il remonte; mais, au lieu d'être accolé à ce bord, il en est distant d'un centimètre environ. Doche (1) dans sa thèse, a vérifié et dessiné ce rapport anatomique. Notre ami et ancien collègue le Dr Ricard (2) prosecteur, a repris l'étude des rapports de l'artère utérine avec l'utérus.

La deuxième portion de l'utérine très courte, longue de deux centimètres, décrit une courbe à concavité supérieure. La convexité de cette courbe repose sur la convexité du cul-de-sac vaginal; elle est entourée d'un tissu dense, riche en vaisseaux veineux, et ressemblant à un tissu musculaire lisse. La distance qui sépare l'artère utérine du cul-de-sac est minime.

Il est facile de sentir au fond du vagin une artère utérine injectée de suif; sur le vivant, le pouls vaginal est facile à percevoir, même dans les moindres inflammations; mais, ce pouls peut-être dû aux battements des artérioles vaginales.

L'extrémité externe de la courbe est située à deux centimètres de l'isthme, et se trouve, d'après le Dr Ricard, au devant et au-dessus de l'urètre; de telle sorte qu'en ce point, les deux organes peuvent être lésés à la fois. Cet accident surviendrait inévitablement, si le bistouri s'éloignant du col, coupait dans la muqueuse vaginale en creusant verticalement à un ou deux centimètres du col.

A son extrémité interne, la courbe de l'utérine, se re-

1. Bordeaux. Th. inaugurale, 1884

2. *Semaine médicale*, n° 5, 1887.



lève brusquement contre l'utérus ; elle est très tortueuse, elle présente des flexuosités irrégulières incrustées dans le tissu utérin, rattachées à l'utérus par de nombreuses artérioles qui pénètrent dans le corps de cet organe.

Cette description démontre la nécessité la plus absolue de procéder à l'hémostase avant la section des ligaments larges. Récamier l'avait bien compris ; et, d'une manière très nette, il posa le précepte de la ligature avant la section des ligaments. Il est vrai qu'il avait été frappé par le fait de Langenbeck, dans lequel ce chirurgien parvint difficilement à arrêter une hémorrhagie grave, au moyen de quatre ligatures.

Deux procédés généraux permettent d'obtenir l'hémostase : les ligatures, ou l'écrasement des vaisseaux par le pincement des ligaments larges.

Le procédé de la ligature est le plus ancien ; c'est celui qui est encore en vigueur à l'étranger, en Allemagne, en Angleterre, en Amérique.

Le procédé du pincement des vaisseaux est récent ; il est né et s'est développé en France ; il constitue un des plus grands progrès apporté dans la pratique de l'hystérectomie.

Déjà, sa paternité donne lieu à plusieurs revendications. M. le Dr Richelot réclame une priorité, que M. le Dr Péan revendique pour lui-même non moins énergiquement. Notre droit n'est pas d'entrer dans une question de personnalité ; nous devons simplement nous borner à l'exposition et à l'étude des faits.

Cette question date d'hier et son historique sera bientôt exposé. A M. Péan revient le mérite de la vulgarisation



des pinces hémostatiques à demeure. Cette méthode générale d'hémostase a été appliquée à l'hystérectomie, tout d'abord par M. Péan, qui a laissé, de parti pris, des pinces à demeure, dans un grand nombre d'opérations et dans l'hystérectomie vaginale en particulier. M. Lédentu usa également de ce procédé en 1885. M. le Dr Richelot de son côté, appliquant au pincement des ligaments larges la méthode générale de Péan, insista sur les heureux résultats qu'elle produit : il a contribué ainsi à répandre une pratique destinée à rendre les plus grands services, mais dont tout l'honneur et la découverte reviennent à M. Péan. M. Richelot, du reste, borne lui-même à la vulgarisation de la méthode, son influence sur les progrès de l'hystérectomie.

#### HÉMOSTASIE ; SES PROCÉDÉS.

Le temps de l'hémostasie comprend deux manœuvres : la bascule de l'utérus, et l'hémostasie proprement dite, ou simplement l'hémostasie.

La bascule de l'utérus sert à tendre et à abaisser encore plus fortement l'organe. Dans ce mouvement, le corps de la matrice est refoulé en avant, et s'engage sous le pubis (Czerny, Fritsch, de Saboïa); ou bien, l'utérus est porté en rétroflexion avec la main qui va prendre, en arrière, le fond de l'utérus et le porter en bas.

Ces manœuvres s'effectuent avec la main, ou à l'aide de pinces à crochet qui saisissent le fond (Schroeder). Martin rejette cette manœuvre préliminaire de l'hémostasie. Il tend l'utérus, et le maintient dans la plaie du péritoine,



à l'aide d'un instrument ayant la forme d'une sonde, et muni d'une extrémité piriforme. Billroth abaisse fortement l'utérus.

Cette manœuvre dans le cas d'utérus mobile est simple ; le doigt recourbé en crochet est alors le meilleur instrument pour renverser l'utérus en arrière, ou faire passer son corps sous la vessie ; dans les deux cas, les ligaments larges sont tendus, et se présentent comme deux cordes assez larges.

Les cas difficiles, à renversement laborieux, impossible, ne sont pas exceptionnels. Les difficultés peuvent provenir d'adhérence, de périmétrite, de pelvi-péritonite, ou même de l'infiltration néoplasique. La conduite du chirurgien est toute indiquée ; il doit lier ou pincer d'abord la base des ligaments large, *in situ*, sectionner cette base, et renouveler alors les tentatives de renversement.

Dans une de ses premières hystérectomies, M. Richelot n'a pu parvenir à vaincre la résistance de l'utérus ; il a dû se résoudre à attaquer les ligaments larges par leur bord inférieur.

Jennings, dans un cas de sarcôme de l'utérus, arrêté par le volume de l'organe a dû également renoncer à renverser l'utérus, il a cru nécessaire de terminer l'hystérectomie vaginale par une laparo-hystérectomie.

Dans un cas, Terrier a dû rompre de nombreuses adhérences celluleuses, réunissant le fond de l'utérus aux organes, avant de procéder à la bascule de l'utérus.

Plusieurs fois, Péan, aux prises avec ces difficultés, a dû pincer et sectionner des adhérences fortes, étendues,



enveloppant pour ainsi dire le fond de l'utérus. Les pinces en partie ont du être laissées à demeure.

Cette manœuvre n'a pas également sa raison d'être dans les deux procédés d'hémostasie. Elle est d'une grande utilité dans le procédé de la ligature; elle est moindre dans celui du pincement des ligaments larges; l'essentiel, dans ce cas, est d'obtenir une bonne tension des ligaments.

Cette tension peut s'obtenir par la simple traction de l'utérus, du côté opposé à celui dont on pince le ligament, ou par son renversement soit en avant, soit en arrière. Müller trouve avantageux de fendre l'utérus en deux, par la moitié, dans la région la moins vasculaire, et de porter chaque moitié d'utérus en bas, et du côté opposé. Par ce mouvement, le ligament correspondant se trouve tendu.

#### 1<sup>o</sup> *Procédé des ligatures.*

La ligature enserre les ligaments larges sur toute leur hauteur, ou seulement sur leur tiers inférieur, dans la région de l'artère utérine.

Récamier coupait, de haut en bas, les deux tiers supérieurs des ligaments larges, en rasant les bords de l'utérus jusque vers le sillon qui les sépare du col; puis, avec une aiguille courbe montée sur un manche, il passait un fil fort sur le tiers inférieur, avant de le sectionner. D'autres opérateurs, Fritsch, Edis, se contentent de perforer le ligament large à deux centimètres de hauteur, de passer une anse de fil à ce niveau et de ligaturer fortement la partie inférieure du péritoine. Ce pro-



cédé est défectueux. Les expériences de Ricard, démontrent qu'un fil à ligature passé à travers les parties molles dans la profondeur du cul-de-sac latéral peut, dans certains cas, étreindre l'artère utérine et ne pas l'étreindre dans d'autres.

La ligature de toute l'étendue du ligament s'impose ; cette ligature peut être totale ou disposée en étages.

Pour remplir le but proposé, cette ligature doit réunir plusieurs conditions. En raison de l'épaisseur, de l'élasticité, de la rétractilité des ligaments larges, elle glisse et s'échappe facilement. La ligature totale est pour toutes ces causes bien inférieure aux ligatures multiples. Schröder combine les deux modes.

La ligature totale est simple : l'aiguille de Cooper, de Purcell, permet de porter assez facilement une anse de fil au-dessus du ligament et d'attirer un des chefs de l'anse du côté opposé à celui du passage de l'aiguille.

M. Terrier décrit ainsi la manœuvre de la pose des ligatures dans sa première hystérectomie :

« L'utérus est alors attiré à gauche ; le doigt indicateur gauche introduit par la plaie antérieure et le pouce par la postérieure, je pris ainsi nettement le ligament large droit.

Une double anse de fil de soie fut portée au milieu de ce ligament avec l'aiguille mousse de Cooper et les quatre chefs furent attirés, deux en haut, deux en bas. Les deux anses furent entrecroisées ; le fil inférieur fut serré le premier, mais il cassa et il fallut recommencer toute la manœuvre en plaçant deux anses de fil double, on lia l'anse inférieure, puis l'anse supérieure. »



Les ligatures se font avec des gros fils de catgut ou de soie, phéniqués.

Nous avons vu pratiquer cette manœuvre ; elle peut être très pénible.

L'opération se poursuit par la section des ligaments en dedans des ligatures, au ras de l'utérus.

Cette section libère un des côtés de l'utérus devenu mobile : la ligature et la section du second ligament sont ainsi très facilitées.

Malgré le soin apporté aux ligatures, parfois il survient une hémorrhagie abondante après la section des ligaments larges. On doit placer des pinces de Péan et obtenir l'hémostase la plus absolue avant de croire l'opération terminée.

L'hémostase obtenue par les ligatures est, *a priori*, bien supérieure à celle que réalisent les pinces à demeure. Avec celles-ci, il faut renoncer en effet à la réunion complète par première intention ; mais, il ne convient pas, en échange de la possibilité d'une guérison plus prompte, d'exposer l'opérée aux dangers d'une hémostase incomplète et d'une opération trop longue.

Dans la description du procédé de M. Péan, on verra comment ce chirurgien se sert des ligatures. D'une manière générale après l'extraction de l'utérus, il lie les ligaments, tenus abaissés avec l'aide des pinces qui ont étreint les ligaments larges dans toute leur hauteur pendant le cours de l'opération. Les ligatures assurent dans la suite et continuent l'hémostasie effectuée par les pinces pendant l'opération.



2<sup>o</sup> *Procédé du Pincement.*

L'hémostasie, par les pinces à demeure, en pleine vigueur actuellement en France, est un procédé facile, applicable à tous les cas. Il constitue un sérieux progrès dans la pratique de l'hystérectomie vaginale; et, s'il est donné à cette opération de survivre et d'entrer irrévocablement dans le domaine usuel de la pratique, elle le devra, en grande partie, à cette application si belle de la méthode générale du pincement des vaisseaux. L'hystérectomie vaginale est ainsi doublement française : née en France, si elle a été reprise, après un premier abandon, elle le doit aux améliorations que lui ont apportées les chirurgiens français : Péan, Richelot, Terrier, Ledentu.

La manœuvre du pincement des ligaments larges est aussi simple que possible. Les ligaments sont tendus fortement; une pince forte, à longs mors parallèles, plats, légèrement dentés est portée entr'ouverte jusqu'à la base des ligaments à une distance de l'utérus variable selon les circonstances. Lorsque l'on est assuré que la pince est bien placée, que son extrémité supérieure ne peut blesser aucun organe important; il suffit de rapprocher les mors, et de les maintenir serrés au moyen d'une crémaillère, à points d'arrêt, disposée près des anneaux de la pince; plusieurs pinces seront placées l'une au-dessous de l'autre, au fur et à mesure de la libération de l'utérus, s'il est besoin.

Tel est le principe général de cette méthode dont les détails trouveront mieux leur place dans la description des procédés particuliers.



Le pincement des vaisseaux met à l'abri de tout accident, à la condition que les pinces soient maintenues un laps de temps suffisant. Vingt-quatre heures ne paraissent pas assez ; il faut au moins que le pincement soit maintenu trente-six heures, et au plus quarante-huit heures. Au delà de ce temps, le séjour des pinces pourrait être l'occasion du développement d'une péritonite. Elles feraient office de tampon ; et, à côté ou au dessus d'elles, pourraient séjourner des produits septiques.

Avant de procéder à la section, ou même à l'hémostase de l'utérus, l'opérateur a dû résoudre cette question : savoir si l'ovaire devait être enlevé ou abandonné. Jusqu'en ce moment, aucune règle n'a été posée. Il ne faut pas trop s'arrêter à la possibilité d'une grossesse extra-utérine. Plusieurs causes contribuent à l'empêcher : la fermeture du cul-de-sac vaginal et l'âge avancé de la plupart des femmes soumises à l'hystérectomie. La question doit être envisagée à un autre point de vue ; il faut, avant tout, faire une distinction entre les ovaires sains et les ovaires malades. Si l'ovaire est malade, kystique, carcinomateux, il n'y a aucun doute, il sera enlevé.

Dans un cas de ce genre, voici la description du manuel opératoire de M. Péan :

« Tout à coup, j'introduisis le doigt dans une poche isolée, circonscrite, dont la cavité aurait contenu une orange et qui aurait d'abord passée inaperçue, parce que sa consistance ne différait pas de celle des intestins voisins. Je reconnus alors que cette poche était adhérente au cul-de-sac de Douglas, et qu'elle avait été vidée quand celui-ci avait été ouvert (en ce moment de l'opération



était sorti un liquide clair, légèrement visqueux, ressemblant à du liquide ascitique), j'attirai la poche avec des pinces et je vis que le reste de l'ovaire droit, qui la portait, était le siège d'une petite masse kystique aréolaire; j'en profitai pour mettre des pinces au dessous de cet ovaire et de sa trompe, pour les réséquer. »

Il sera toujours nécessaire d'explorer, avec le doigt, la région ovarienne, afin de bien reconnaître les ovaires. Dans plusieurs observations, ceux-ci se montrent, pour ainsi dire, d'eux-mêmes, dans le renversement de l'utérus. Ce fait a été mentionné par nombre d'observateurs; et, dans le cours d'une hystérectomie pratiquée par M. Richelot, à laquelle j'assistais, cet habile chirurgien vit l'ovaire se présenter à la plaie vaginale, et il montra combien il serait facile de procéder à la castration vaginale dans ce cas; l'ovaire était sain, il ne fut pas enlevé.

Si les ovaires sont sains, existe-t-il quelques inconvénients à ne pas les exciser? D'une manière générale, on peut sans dommage ne pas pratiquer l'oophorectomie. Il faut cependant faire une réserve pour les femmes jeunes, avant l'âge de la ménopause; il faut redouter chez elles, les époques de congestion ovarienne, les douleurs qu'elles peuvent provoquer et poser le principe de l'ablation. Schröder rapporte de l'une de ses opérées qu'elle éprouvait, immédiatement avant l'époque des menstrues, des douleurs très vives; les ovaires avaient été conservés. L'une des malades de Duncan éprouvait également dans cette période des douleurs ovariennes très vives, alternativement des deux côtés. A l'autopsie on trouva une cirrhose



de l'ovaire gauche ; l'ovaire droit ne fut pas rencontré. (1)

L'oophorectomie vaginale est considérée comme difficile pour certains opérateurs. Martin, déclare n'avoir jamais rencontré de difficultés dans l'ablation simultanée des trompes et des ovaires. Citons enfin les divers opérateurs français, Péan, Richelot entr'autres, qui ont dû suivre cette pratique en plusieurs circonstances. Mundé également enleva les ovaires avec l'utérus pour un cancer utérin (2). Il faut, bien entendu, faire une différence profonde entre la castration ovarienne vaginale simple et celle qui est combinée à l'hystérectomie.

§ 4. — *Section des ligaments larges. Extirpation de la tumeur utérine.*

Ce temps n'offre guère de difficultés. Les ligaments sont coupés au ras des pinces ; l'utérus est amené au dehors, à l'aide de quelques tractions ; mais, ensuite se pose la question du traitement de la plaie vagino-péritonéale.

1. Nous donnerons les résultats très intéressants obtenus par Grammatikati après l'extirpation vaginale de l'utérus chez les lapines :

Doléris—répert. de Ostétrie et de Gynécologie. — 1887 — page 558.

1° Les ovaires continuent à fonctionner ; les follicules de Graaf passent par les mêmes phases qu'auparavant.

2° L'ablation simultanée des trompes et de l'utérus n'a pas d'influence sur les fonctions de l'ovaire.

3° Après l'amputation partielle de la trompe, il peut se former un nouvel orifice de son canal.

2. Société des Allemands de New-York, 1885.



La différence entre les deux méthodes, de ligature ou de pincement des ligaments larges se manifeste encore à ce moment de l'opération.

Avec la ligature, il est permis de rechercher la réunion par première intention et de suturer. Avant la pratique du pincement des ligaments, la suture du fond du vagin était d'un usage général. Elle avait un double but : rendre complète l'hémostase et éviter l'infection de la cavité péritonéale par des détritüs cancéreux. Cette suture, nous la trouvons décrite par M. Péan dans ses premières opérations :

« Je fis alors le rapprochement des surfaces saignantes du vagin et du péritoine, au moyen de quatre fils métalliques servant à faire la suture profonde à anses séparées, et avec trois fils également métalliques servant à faire la suture superficielle. Les points de suture métallique purent être appliqués facilement grâce au chasse-fil que j'ai fait construire autrefois pour la guérison des fistules vésico-vaginales et pour la staphylorrhaphie. »

Dans ce procédé, la suture comprend le péritoine, les débris des ligaments larges et le vagin. Kaltembach, Olshausen, Mikulicz, Tauffer, l'ont adopté.

La suture du vagin seul est plus facile. Dans sa seconde hystérectomie, M. Péan avait désiré tout d'abord ne passer que des fils superficiels pour réunir la plaie vaginale; mais, des fils profonds devinrent nécessaires pour arrêter le suintement sanguin noirâtre qui tendait à continuer.

La suture du vagin, qui exige une manœuvre assez délicate, fut peu à peu abandonnée. Un des adversaires les



plus décidés de la suture fut Bardenhauër qui préconisa la méthode du drainage. Les opérateurs français l'adoptèrent de prime abord : Demons, Trélat, Péan, Richelot, Terrier, firent du drainage. Le vagin était suturé sur la ligne médiane, et deux drains étaient placés à droite et à gauche du point, pénétrant dans le ventre de deux à trois centimètres. Au lieu de sutures médianes, on pratiquait des sutures latérales. Par l'ouverture centrale on faisait pénétrer un fort drain.

Cette méthode du drainage fut, dès le principe, l'objet de vifs reproches. Mikulicz, au congrès chirurgical de Berlin en 1881, s'appuyant sur les résultats de la clinique de Billroth a considéré le drainage comme inutile, et n'atteignant pas son but.

Il y aurait peut-être un autre reproche à lui adresser : si la pose du drain est facile, son maintien est fort difficile. Ce reproche se trouve formulé en 1884, dans notre discussion sur le traitement dans un cas de rupture utérine. « Le drain ne tardera pas à être repoussé à l'extérieur, si les lèvres de la plaie utérine ont de la tendance à se réunir. Il faudra avoir bien soin de maintenir le canal du drain à l'abri de l'air extérieur, afin d'empêcher la pénétration des germes atmosphériques dans le péritoine.

Le drainage, du reste, ne pourra être longtemps continué. Le lendemain ou deux jours après le drain s'échappera de la cavité péritonéale et tombera à l'orifice du col; il serait peut-être prudent de ne point tenter l'application nouvelle du drain (1). »

1. Note sur un cas de rupture complète de l'utérus.

Secheyron. *Annales de gynécologie*, 1884.



Le drainage tend à être rejeté tout comme la suture vaginale : dans les cas où l'opération a été difficile laborieuse par suite de la grosse masse des tissus à enlever, les pinces laissées à demeure font à la fois dans ces cas l'office d'obturateur, et de drain ; les liquides sécrétés peuvent s'écouler le long des pinces et être absorbés par les objets de pansements qui remplissent le vagin.

Signalons dans la pratique du drainage les accidents consécutifs à l'oubli des drains dans la cavité abdominale. Weit cite un cas d'hystérectomie vaginale suivie de l'expulsion d'un drain par l'intestin près de cinq mois après l'opération. Il rappelle à ce propos une perforation de la vessie par un drain également perdu dans l'abdomen, après l'hystérectomie vaginale.

#### § 5. — *Pansement, soins consécutifs à l'opération.*

La grande préoccupation des chirurgiens actuels est de rendre aseptique le champ opératoire, la plaie ; aussi, ne faut-il pas s'étonner de tous les soins qu'ils prennent pour prévenir la suppuration, et la rétention des liquides séro-purulents en contact avec la plaie vaginale. Il est une règle absolue : ne pas procéder au pansement avant d'avoir assuré l'hémostase, et enlevé les moindres caillots avec des éponges montées. Ce nettoyage du fond du vagin doit être exécuté avec douceur ; au besoin, on fera une irrigation vaginale très doucement avec un liquide antiseptique, eau phéniquée, boriquée, solution sublimée.

Le vagin sera bourré de plusieurs éponges couvertes de



poudre d'iodoforme et attachées avec un fil. Les éponges pourront être remplacées par les tampons de gaze iodoformée. Un tampon de gaze iodoformée chiffonnée sera placé en avant de la vulve et maintenu par un carré de taffetas gommé et par un bandage en T. La malade sera portée ensuite sur son lit; celui-ci sera légèrement incliné, de manière à faciliter l'écoulement des liquides.

Les soins consécutifs sont ceux que l'on doit prodiguer à une accouchée; soins minutieux, de tous les instants, et dans lesquels la propreté joue le rôle principal, essentiel.

Une fois l'opération terminée, les causes d'infection deviennent de plus en plus nombreuses; le chirurgien surveillera activement pour les prévenir, et pour combattre l'infection à l'origine. Ici, il incombe beaucoup aux gardes-malades dans les soins destinés à éloigner les sources d'infection.

La malade doit rester immobile, étendue sur le dos assez élevé. Un bandage de corps maintiendra une douce pression sur le ventre; de l'opium (0,10; 0,05 centigrammes d'extrait) sera donné, afin de prévenir tout mouvement intestinal. Certains chirurgiens, en Angleterre surtout, aiment mieux entretenir une certaine liberté du ventre par de légers purgatifs salins, le second, le troisième jour après l'opération. La malade n'urinera pas seule; le médecin devra procéder au cathétérisme deux à trois fois par jour, pendant les premiers jours. Il pensera à la cystite, consécutive au cathétérisme et aux conséquences fâcheuses de cette irritation vésicale. Il ne se servira, en conséquence que de sondes préalablement bien lavées dans l'eau phéniquée.



Les pinces ne seront pas laissées à demeure moins de vingt-quatre heures; trente-six heures sera un moyen terme ; quarante-huit heures marqueront l'extrême limite. M. Richelot commentant une observation très intéressante de M. Rohmer de Nancy s'exprime en ces termes (1) : « Les pinces hémostatiques pour de petits vaisseaux, ont été enlevées le soir du troisième jour. S'il s'agissait de pinces laissées à demeure sur les ligaments larges, en plein péritoine, je n'hésiterais pas à dire qu'elles sont restées trop longtemps; c'est inutile pour l'hémostase, dangereux pour la séreuse, et il y a tout avantage, à les enlever quand l'oblitération des vaisseaux est assurée : on peut adopter trente-six heures comme le meilleur terme. On doit donc enlever les pinces de bonne heure, et renoncer à toute suture, même partielle du vagin, qui pourrait empêcher l'issue des liquides à l'extérieur. »

Lorsque l'on aura décidé l'enlèvement des pinces, il faudra procéder lentement, sans secousses. La pince sera bien dégagée du paquet des pinces, si plusieurs ont été laissées. Elle sera entr'ouverte et retirée avec précaution.

La plus grande facilité de l'ablation des pinces droites doit faire préférer ces pinces aux pinces courbes. La préférence doit encore appartenir aux pinces droites, si l'on considère leur fort simple placement sur les tissus au cours de l'opération.

Il ne sera pas fait d'irrigation vaginale ; les tampons ne seront pas touchés ; vers le quatrième ou cinquième jour, plus tôt même, si les tampons près de la vulve sont salis

1. *Union Médicale*, 13 fév. 1887.



ou trop odorants, le pansement sera enlevé. Des irrigations vaginales à faible pression seront alors exécutées. Le pansement, tel qu'il a été fait la première fois, sera répété plusieurs fois ; s'il n'arrive pas d'accident, la guérison est obtenue dans un délai rapide : plusieurs malades ont pu se lever au seizième jour ; la plupart d'entre elles sont sorties vers les trentième ou quarantième jour. La guérison n'est sans doute obtenue souvent que d'une manière bien plus lente ; car de nombreuses complications la prolongent alors, si elles ne la compromettent point.

#### § VI. — *Accidents et complications opératoires.*

L'hystérectomie est une opération grave, nous le répétons souvent ; bien des causes peuvent compromettre son succès, soit pendant l'opération, soit plus tard.

Les accidents opératoires ont été en partie passés en revue dans l'étude générale du manuel opératoire. Ils consistent dans la lésion de gros vaisseaux, dans des hémorragies difficiles à arrêter ou dans des lésions d'organes voisins de l'utérus, tels que la vessie, le rectum, l'intestin.

*Procidence d'anse intestinale.* — La procidence d'une anse intestinale s'observe peu. Cette possibilité ne doit pas effrayer les opérateurs, bien qu'elle formât autrefois l'un des arguments qui faisait rejeter l'opération par Chassaignac. L'anse intestinale apparaît comme entraînée, surtout si l'on abaisse fortement l'utérus ; elle semble suivre cet organe dans la descente. La réduction en est facile ; une éponge montée



permet de la maintenir contenue dans le petit bassin (1) Il y a un détail important à noter ici ; l'éponge dont on se servira sera montée sur un bâton et nouée fortement ; ou bien, elle sera pincée entre les mors d'une pince facile à distinguer des pinces qui assurent l'hémostase.

Il faut qu'une marque connue: dorure des anneaux ; bout de ruban, de fil, un anneau passé à l'une des branches de la pince permette une distinction facile. Cette mesure prévient l'ablation de la pince avec ouverture préalable, et l'oubli de l'éponge dans la cavité abdominale ou au fond du vagin. Cette précaution, si infime soit-elle, peut avoir une importance capitale. Observations de Demons, de Péan.

*Lésions de l'intestin.*— Les anses intestinales, en contact avec la plaie vaginale, peuvent adhérer à la plaie ; et, dans des cas de drainage, ces anses au contact des drains, ont pu être le siège de gangrènes partielles : observation de Kottman. Des fistules vagino-intestinales ont ainsi pris naissance. Kottman, Bardenhauer citent des cas

1. Arch. Hystérectomie vaginale et laparotomie en une seule séance.

*Centr. f. Gynæk* ; n° 27. 1887. *Repert. Gyn.* 1887 p. 572.

42 ans; offrant une lésion complexe : Kyste de l'ovaire gauche volumineux et carcinome du col.

Hystérect. vaginale et laparotomie. Durée totale, une heure  $3/4$ . Suites assez bonnes. Vers le 8<sup>e</sup> jour, on constate sur la plainte de la malade, une chute des intestins, par la vulve, masquée par le pansement ouaté : 15 circonvolutions de l'intestin grêle, colon transverse, épiploon en partie. Nettoyage, réduction et sutures ; guérison en 20 jours.



de ce genre ; cette possibilité doit encore rendre plus sévère la critique du drainage.

Quelques opérées ont succombé à un étranglement interne. Nous pouvons citer les malades de Péan, de Bardenhauer, de Bockman. La malade de l'opérateur allemand Bockman avait été opérée d'une récidive de cancer par l'hystérectomie vaginale. Il se produisit, le 10<sup>e</sup> jour après l'opération, un étranglement interne, bien que dans l'intervalle tout parut normal. La communication écrite de Bardenhauer à Hégar n'est pas plus explicite sur la nature de l'étranglement. Chez une malade de M. Péan, il fut trouvé à l'autopsie, un rétrécissement très manifeste, au niveau de l'union des deux colons, transverse et descendant : le rétrécissement était d'autant plus extraordinaire que la muqueuse et l'intestin, à ce niveau, étaient absolument sains. Il existait simplement une brusque modification dans le calibre du côlon en ce point, et si, pendant la vie, on eut voulu par la laparotomie aller à la recherche de l'obstacle, on eut été très embarrassé, en présence de cette lésion purement fonctionnelle. Il aurait été fort difficile d'appliquer un traitement opératoire. Certains chirurgiens ont mis en garde contre les accidents d'étranglement interne, résultat d'une pression des anses intestinales entre deux pinces. Cet accident sera évité par l'application prudente, soigneuse des pinces.

*Lésions du Rectum.* — Les lésions du rectum sont faciles à éviter ; le décollement s'effectue avec facilité en ce point. La guérison d'une malade de M. Marchand a été entravée par la formation d'une fistule recto-vaginale. Au 4<sup>e</sup> jour, chez cette malade, s'effectua, une large per-



foration du rectum très haut au centre de la cavité opératoire. Cette perforation peut être attribuée à l'application de pinces à forcipressure placées sur des surfaces très-saignantes. L'opérateur avait rencontré des adhérences péritonéales anciennes, entre le rectum et l'utérus (obs. Marchand). La fistule guérit peu après spontanément.

Une malade de Léopold succomba à la septicémie dont la cause était une large communication entre la cavité abdominale et le rectum. Il s'agissait d'une femme atteinte de carcinome du col pour laquelle une hystérectomie partielle avait été projetée. L'ablation dut être totale à la suite de l'ouverture large du cul-de-sac de Douglas. Une des sutures du ligament large fut si mal placée qu'elle eût comme conséquence la perforation recto-abdominale. Cet accident arrivé à un chirurgien exercé doit mettre sur la réserve prudente qu'exige cette opération, pour laquelle aucun point, si minime soit-il, ne doit être négligé; ce précepte ne saurait être trop répété pour l'hystérectomie.

*Lésions vésicales.* — Les lésions vésicales sont celles qui ont été le plus fréquemment observées. Les rapports du col et du bas-fond vésical donnent raison de cette fréquence.

Les chirurgiens conseillent pour éviter tout accident d'introduire un cathéter dans la vessie, et de suivre le décollement, en se servant du cathéter comme de conducteur pour indiquer la zone dangereuse dont le bistouri doit s'éloigner. Le décollement vésical est le danger le plus redoutable qu'on doive appréhender; l'abandon



du bistouri, le décollement avec l'ongle ne met pas à l'abri de la perforation vésicale : un accident de ce genre s'est produit sous les doigts de M. Trélat ; il peut paraître bien prétentieux de recommander la vigilance pour éviter un malheur semblable à celui que cet éminent professeur n'a pu empêcher. Cet exemple est très instructif. Il invite, mieux que des paroles, à la lenteur, au recueillement le plus complet pendant ce temps opératoire ; il dicte la conduite prudente à suivre : vérifier après l'opération, par le cathéter l'état de la vessie. En cas de perforation, il faudra faire une suture en bourse, ou avec de nombreux points de catgut. Gillette a été assez heureux pour remédier, sur le champ et pour toujours, à une perforation vésicale, par une suture en bourse avec un fil de catgut moyen. Si la fistule ne guérit pas, il faudra procéder à la suture tardive : tel est le cas de Devecchi

#### OBSERVATION DE DEVECCHI CXXXIII

Ablation complète de l'utérus et d'une partie du vagin par la voie vaginale.

*Rev. méd. chir. des mal. des femmes*, Paris, 1884, pag. 27, 28. —

Mémoire extrait de la *Gazette médicale de Turin*.

Femme, 53 ans ; trois fils.

Menstruation régulière, excepté depuis un an : irrégularités depuis cette époque.

*Opération.* — Position de Sims.

1<sup>o</sup> Incision semi-circulaire de la paroi antérieure du vagin ; séparation facile de la vessie et de l'utérus.



2° Le péritoine est fendu avec des ciseaux.

Traction en avant et en bas du corps de l'utérus au fond duquel est implanté un crochet.

Trompe de Fallope, ligament large, artère utérine sont liés séparément avec facilité.

L'utérus peut ainsi être attiré plus bas, et en dehors, en disséquant, avec les ciseaux, la partie postérieure du vagin.

Le volume de l'utérus rend cette manœuvre difficile ; aussi, libération du champ opératoire de l'utérus et du vagin, avec un fil de platine : appareil Trouvé.

Dissection de la portion du vagin infiltrée. Section avec le fil de platine.

Application de deux pinces longues de Kœberlé, et de trois pinces de Péan, pour arrêter une hémorrhagie ; pinces sont laissées en place.

Lavages avec solution d'acide phénique.

Tamponnement du vagin.

Au quatrième jour : ablation des pinces. Pansement à l'iodoforme. Lavages.

Cessation des cathétérismes (répétés trois fois par jour).

On aperçoit un pertuis à la partie supérieure de la vessie, laissant pénétrer l'index.

La malade se lève.

Opération de la fistule, deux mois après.

Occlusion de la fistule incomplète : nécessité de deux opérations.

Guérison. État excellent.

Les lésions de la vessie se produisent surtout dans les cas d'envahissement cancéreux de la paroi postérieure de



cet organe. Dans deux cas, Martin a blessé la vessie et créé ainsi une sorte de fistule, vésico-péritonéale plutôt que vésico-vaginale ou vésico-utérine. Dans son premier cas, l'utérus était du volume d'un utérus gravide de 4 mois, ses connexions avec la vessie étaient étendues. La fistule parut oblitérée pendant l'opération par le seul fait des contractions de l'organe. Les difficultés de l'opération jointes à la longue durée de l'hystérectomie firent renoncer à toute opération dirigée contre la fistule. Un tube à drainage fut placé, suivant l'habitude, et de manière à assurer l'écoulement de l'urine.

Guérison prompte, malgré l'anémie extrême de la malade déterminée par les hémorrhagies profuses. Pas de troubles urinaires. Le tube à drainage fut enlevé au 34<sup>me</sup> jour, au premier lever de la malade. La malade pouvait à cette époque retenir son urine pendant près d'une heure et demie; une semaine après elle la conservait près de deux heures; et, il fallait que la malade prit certaines positions pour que l'incontinence apparut. Neuf semaines après l'opération, il y avait une petite ouverture à la cicatrice du fond du vagin; en pressant, on faisait jaillir un petit jet de liquide; espoir d'une guérison définitive par le seul fait d'une fermeture cicatricielle.

Voici le second cas : Blessure de la vessie chez une femme qui n'était pas si anémique, si fatiguée que la précédente. Martin pratiqua la suture des lèvres de la vessie et du péritoine au fond du vagin; trois semaines après l'opération, la malade était à peine incommodée par les lésions vésicales; elle pouvait retenir une petite quantité



d'urine, et éprouvait un peu de ténesme lors de la réplétion vésicale (1).

« Enfin, j'attire votre attention sur la déchirure vésicale et sa réparation. C'est un incident fâcheux, mais dont je n'ai plus peur. J'ai blessé quatre fois la vessie. La première fois, c'était dans un cas désespéré ; mort de collapsus le lendemain de l'opération ; je ne puis savoir ce qui serait advenu de mes sutures.

La seconde et la troisième fois, c'était chez des cancéreuses trop avancées pour l'hystérectomie, auxquelles je faisais l'amputation sus-vaginale irrégulière. Toutes deux furent opérées à l'hôpital Bichat, une en juillet, l'autre en décembre 1887. Les observations seront publiées quelque jour. Dans les deux cas, mon doigt pénétra dans la vessie en cherchant à vaincre son adhérence avec l'utérus ; plus étroite qu'à l'ordinaire mais purement fibreuse, la paroi n'étant pas envahie par le cancer. Cette paroi est mince, fragile, et un effort léger triomphe de sa résistance pour peu que le tissu cellulaire manque de souplesse entre les deux organes.

Dans les deux cas, je fermai l'orifice accidentel par deux étages de sutures disposées comme je vous l'ai dit, les fils du premier plan traversaient non la paroi vésicale, mais le tissu cellulaire qui la double immédiatement ; ceux du second plan rapprochaient, au dessous d'elle les bords de la plaie vaginale. Les deux malades guérirent sans fistule, et sont encore vivantes (2). »

1. Martin. *technic of vaginal hystérectomy* : *The American journal of obstétr.*, octobre 1887. Page 1147.

2. Richelot. *Union médicale*, février 1888.



*Lésions de l'urètre.* — Les rapports de l'urètre et du col de la matrice font de l'hystérectomie une opération délicate. Des chirurgiens de premier mérite : Richelot Schatz, Boeckel ont lésé cet organe dans le cours de l'opération ; l'accident s'est produit de la même manière. Dans le cas de Schatz, l'urètre fut pincé par une ligature ; et, très probablement, la mort de l'opérée doit être imputée à une urémie toxique, ainsi que le croit Duncan ; Schatz met plutôt la mort de l'opérée sur le compte d'un empoisonnement par le chloroforme. La mort était survenue un certain nombre d'heures après l'opération. La grande pince dite à ligament large pinça l'urètre en même temps que le ligament large dans le cas de Richelot. Boeckel pinça l'urètre en voulant arrêter une hémorrhagie du fond du vagin.

Ces accidents ont été le point de départ de recherches anatomiques très intéressantes de la part de MM. les docteurs Ricard (1) et Hallé (2). Ces deux anatomistes distingués sont arrivés, chacun de leur côté, à des conclusions analogues. Ils recommandent, pour éviter l'urètre, de ne pas s'éloigner de l'insertion du vagin sur le col, non seulement dans le cul-de-sac latéral, mais encore et surtout à l'union de la portion antérieure et de la portion latérale du cul-de-sac vaginal ; et cela, d'autant plus strictement que l'utérus est plus abaissé.

Ils ont démontré, en outre, qu'il serait imprudent de vouloir enlever avec le vagin une portion des tissus sous-jacents.

1. *Semaine médicale*, 1887, page 40.

2. Thèse de Paris. avril 1887.



La blessure de l'urètre est moins à craindre pendant l'hémostase et la section du ligament large, que pendant l'incision et l'hémostase du cul-de-sac antéro-latéral. Ce point avait été du reste bien mis en relief par notre cher maître, M. Ledentu dans ses études sur le cadavre en 1885.

La lésion de l'urètre est si peu à craindre pendant la section des ligaments larges qu'il est très facile d'éviter cet organe, en coupant le ligament de haut en bas, sans prendre d'autre précaution que de ne pas trop s'éloigner du ras de l'utérus : ce fait a été constaté nombre de fois par le Dr Hallé.

Il est donc très-important pour l'opérateur, de pratiquer, d'une manière très soigneuse, l'incision des parties antéro-latérales des culs-de-sac vaginaux et le pincement des vaisseaux ouverts à ce moment. Dès que l'incision sera assez profonde, la vessie soulevée par l'opérateur avec l'aide d'un rétracteur, d'une valve, maintiendra élevés avec elle les urètres et tout danger sera évité.

*Hémorrhagies.* — Le danger des hémorrhagies, soit pendant l'opération, soit plus tard à la suite des eschares, mérite d'être tout particulièrement signalé. Sa gravité a été manifeste dès les premières hystérectomies ; plusieurs morts doivent être certainement attribuées à cet accident.

L'hémorrhagie peut être mortelle, non seulement par son abondance, mais par les phénomènes septiques dont de petits caillots peuvent être l'origine. Cette opinion est confirmée par les autopsies ; très souvent on trouve, dans ces cas, du sang épanché dans le petit bassin, parfois même le sang a fusé jusque sous les fausses côtes. Il n'existe pas de traces bien mar-



quées de péritonite aiguë, l'infection a donc été d'emblée générale ; elle a enlevé la malade dans quelques heures, deux à trois jours. Les recherches poursuivies par notre ami le docteur Doyen de Reims sont instructives à cet égard.

Les hémorrhagies secondaires ont surtout consisté dans un léger suintement sanguin.

L'écoulement est abondant, et l'hémorrhagie mortelle, si dans l'emploi de la méthode des ligatures, l'un des fils placé sur les ligaments larges, sur les artères utérines a lâché prise ; M. Richelot et M. Doyen dans un aveu plein de loyauté, s'accusent d'un accident de cette nature, et avertissent les opérateurs de ce danger. Le moyen de prévenir de tels malheurs se trouve dans l'emploi bien compris des pinces à demeure.

Il faut laisser autant de pinces qu'il sera nécessaire. C'est ainsi que M. Péan, pinçant toutes les surfaces saignantes, abandonne dans le vagin cinq, six, dix pinces et plus encore. M. Richelot après avoir recommandé le pincement de chacun des ligaments larges avec une seule pince suit le même procédé. « Dans le dernier temps d'une de ses dernières hystérectomies, le second ligament à sectionner fut tirailé, déchiré à sa partie moyenne, et une artère volumineuse donna du sang, puis une autre, et enfin quelques artérioles perdues sur le bord de la plaie vaginale.

Je dus placer sur les vaisseaux importants quatre longues pinces à mors droits, et deux pinces hémostatiques ordinaires sur les artérioles. Il y avait donc en tout huit



pincés : deux courbes, volumineuses ; quatre droites, plus minces ; deux petites (1) ».

L'hémostase assurée, il sera possible de procéder au pansement ; si plus tard, un écoulement sanguin se présentait, il serait prudent de lever les tampons du pansement, et de se rendre compte par l'introduction d'un petit tampon de la nature de l'écoulement. S'il consistait en sang pur, de toute nécessité, à l'aide d'écarteurs, il faudrait appliquer des pincés jusqu'à l'hémostase complète.

*État général.* — La malade qui vient de subir l'ablation de la matrice a été soumise à un traumatisme d'autant plus violent que trop souvent elle est amaigrie, cachectique. Dans de telles conditions, il faut prévoir l'éventualité du *shock*. Des malades sont mortes succombant à cet accident, quelques heures après l'opération.

En général, les malades se relèvent très rapidement de l'opération ; et, à part une douleur abdominale, lombaire, quelques vomissements alimentaires, surtout si elle a été chloroformée avec un chloroforme impur, l'opérée parcourt heureusement la période nécessaire à la cicatrisation. Mais, la situation peut changer très rapidement ; elle tourne brusquement, devient mauvaise. Le ventre douloureux à la pression, se ballonne ; de la diarrhée survient. La malade ressent des points de côté sous les fausses côtes ; elle éprouve des douleurs spontanées dans le petit bassin, les fosses iliaques ; la température s'élève ; le pouls devient petit ; le teint plus terreux. Si, suivant la règle prescrite, l'on pro-

1. In thèse de de Madec, page 405.



cède alors au changement du pansement, on trouve une odeur fétide aux tampons. Cet état fébrile est l'indice d'une septicémie au début. Il faut se comporter envers la malade comme envers une accouchée qui a de la fièvre. Les irrigations vaginales multipliées ou continues mais très-surveillées, suivant la méthode de M. Pinard, s'imposent au chirurgien. La situation est perdue si l'on n'agit avec rapidité et continuité. Le traitement externe sera accompagné d'un traitement tonique énergique : champagne, thé au rhum, potion de Tood, boissons glacées prises par gorgées pour arrêter les vomissements, et faire cesser les nausées.

Il sera permis ainsi d'espérer la guérison, du moins la limitation du mal à la formation d'abcès phlegmoneux des ligament larges, de la fosse iliaque. Le chirurgien, surveillera la marche de la lésion, et se tiendra prêt à ouvrir de bonne heure les collections purulentes; car elles peuvent devenir l'occasion de graves désordres: péritonite aiguë, septicémie. Sur sept cas de mort, Zaiaski signale deux fois la cellulite pelvienne; et Léopold relève un abcès de la cavité pelvienne, comme cause de la mort d'une de ses opérées.

Il ne serait pas juste de croire à une marche aussi aiguë, aussi bruyante au début de tout phlegmon pelvien; de la fièvre, des douleurs abdominales, un gonflement du ventre de la chaleur, constituent le plus souvent l'ensemble symptomatique; — l'altération du facies, les caractères du pouls petit, rapide, dépressible ne s'ajoutent guère que si l'état septique est généralisé d'emblée.



La mort par septicémie, par péritonite aiguë, est la terminaison fatale observée le plus souvent. La mort survient du troisième au dixième jour, et même parfois plus tôt.

La péritonite, la septicémie, ont, d'une manière générale, comme origine soit une infection pendant l'opération, soit des caillots laissés dans la cavité pelvienne, ou formés du sang qu'ont laissé suinter les vaisseaux des ligaments larges, mal liés ou pincés d'une manière insuffisante. Cette pathogénie a été confirmée par les recherches de M. le Dr Doyen de Reims. M. Doyen pratiquant l'autopsie d'une opérée d'hystérectomie aussitôt après la mort a pu prendre du sang des parenchymes : foie, rate, et y constater la présence des microbes pyogènes. Les anses intestinales, les viscères paraissaient intacts. Cet auteur croit à la pénétration des microbes dans les tissus, avant même l'apparition des phénomènes locaux et généraux.

L'infection peut avoir pour origine un corps étranger septique perdu dans la cavité abdominale, éponge, drain. La seconde malade, opérée par M. Demons, mourut de péritonite aiguë au 3<sup>e</sup> jour ; une éponge fut trouvée dans l'abdomen — A l'autopsie d'une malade de M. Péan, une éponge du volume d'une noix fut trouvée fixée sur une petite surface de l'S iliaque. Cette malade avait succombé avec des phénomènes d'étranglement interne, comme il a été écrit plus haut. Ces deux exemples démontrent encore une fois l'importance des moindres détails de l'opération.

Les irrigations vaginales seront faites avec de faibles solutions de sublimé ; elles ne dépasseront pas 1/2000



dans le cours de l'opération, et seront plus faibles encore dans la suite. L'exemple de Keller (1) doit être présent à l'esprit; bien que l'interprétation des accidents, soit discutée, et que certains auteurs les attribuent à la septicémie, on nous permettra, tout en réservant notre jugement, de mentionner l'observation.

OBSERVATION CXXXIV DE KELLER

Jasper Anderson : the medical chronic. : février 1886. Cancer utérin, hystérectomie vaginale. — Empoisonnement par les injections au sublimé.

*Keller* de Berne rapporte un accident de cette nature, en se servant d'injections vaginales au 1/2000.

Une femme très anémique atteinte de carcinome utérin subit l'extirpation par le vagin : méthode de Muller. Durant l'opération, qui dura 2 h. 1/2, le vagin fut irrigué avec une solution de sublimé à 1/4000 ; le lendemain, deux irrigations vaginales avec la même solution. Le jour suivant, la malade était prise de ténesme, de diarrhée, bientôt suivie d'albuminurie; elle succombait dans le collapsus, 76 heures après l'opération. Ni salivation, ni stomatite par suite de la rapidité de l'empoisonnement.

A l'autopsie, collection sanguine dans le péritoine et une autre dans le diaphragme et le foie.

Dans le côlon ascendant, on trouva les follicules ramollis, la muqueuse foncée, ulcérée par places. Malgré l'absence de lésions rénales, Keller attribue la mort par un empoisonnement au sublimé.

Depuis, il se sert, d'une solution à 1/8000 pour l'irrigation du vagin.

1. In *medical chronic.*, février 1886, Jasper Anderson.



## DIVISION II

### PROCÉDÉS OPÉRATOIRES PARTICULIERS

De nombreux opérateurs ont cherché à modifier l'hystérectomie dans le sens qui leur paraissait le plus favorable. De là, sont nés les procédés les plus multiples ; en Allemagne, en Angleterre, en Amérique. Nous voyons le plus récent se développer au milieu de nous ; celui-ci semble devoir être un véritable et complet perfectionnement de l'opération.

Ce procédé tout parisien, comme l'appelle M. Richelot, commence à être répandu en France, en Allemagne et en Angleterre ; il semble appelé à remplacer, surtout dans les cas difficiles, ceux dont on s'est servi jusqu'ici.

Nous trouverons quelque intérêt à exposer les principaux procédés par ordre chronologique, et, surtout en suivant l'ordre des temps opératoires qui ont nécessité les principales modifications apportées successivement au plan général de l'hystérectomie.

Les premières modifications introduites dans le procédé de Récamier, tant en Allemagne qu'en Angleterre, ont eu surtout pour objectif d'obtenir l'hémostase des ligaments larges par des ligatures, et la guérison rapide, grâce à la suture de la plaie vaginale, avec ou sans drainage.



PROCÉDÉS ALLEMANDS. — LIGATURE EN GÉNÉRAL.

A. — *Procédé de Billroth.* — (1)

Ce procédé est celui qui a été le plus généralement employé à l'étranger; c'est de lui que dérivent les autres.

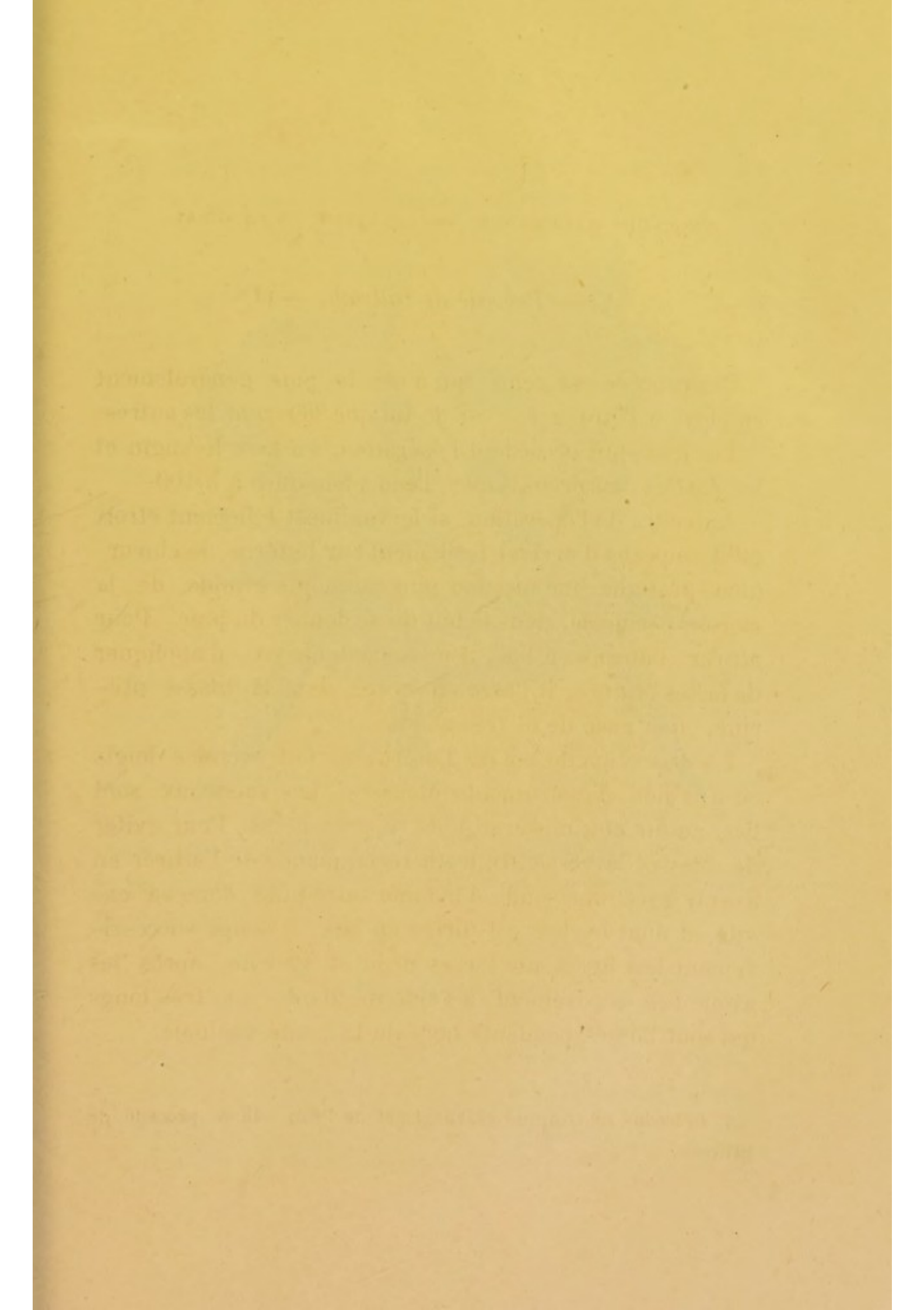
Les jours qui précèdent l'opération, on lave le vagin et les parties cancéreuses avec l'eau phéniquée à 3/100.

Au cours de l'opération, si le vagin est tellement étroit qu'il empêche d'arriver facilement sur l'utérus, le chirurgien pratique une incision plus ou moins grande de la cloison périnéale, dans le but de se donner du jour. Pour attirer l'utérus en bas, il ne se contente pas d'appliquer de fortes érignes, il passe en outre, dans la masse utérine, une anse de fil très solide.

La dissection du col de l'utérus se fait avec les doigts ou à l'aide d'instruments mousses. Les vaisseaux sont liés au fur et à mesure qu'ils se présentent. Pour éviter de blesser la vessie, Billroth recommande de l'attirer en avant, avec une sonde d'homme introduite dans sa cavité, et dont le bec est dirigé en bas; il coupe successivement les ligaments larges droit et gauche, après les avoir liés séparément, à l'aide de fils de soie très longs qui sont laissés pendants hors de la cavité vaginale.

1. *In* leçons de clinique chirurgicale de Péan. 1886 : procédé de Billroth.







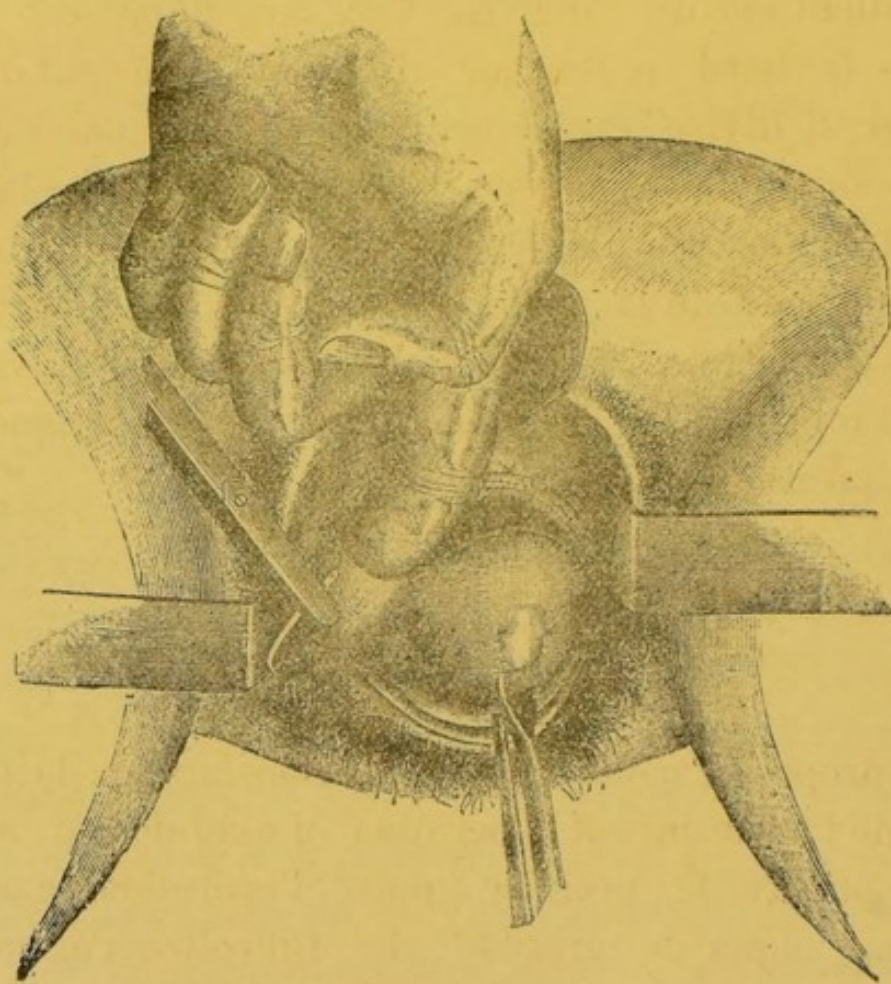


FIG. 23. — Suture des tissus de l'espace vagino-péritonéal; — ligature des ligaments larges. — Procédé Martin (1)

1. Planche extraite d'une traduction du *Traité des Maladies des femmes*, de A. Martin, en cours de publication. Planche due à l'obligeance de M. Steinhil, éditeur.



Ce n'est qu'après cette manœuvre qu'il incise le cul-de-sac utéro-rectal, en laissant cependant un point intact qui maintient encore l'utérus. Ceci fait, il passe 6 ou 7 fils dans le bord postérieur de la plaie du cul-de-sac postérieur; il divise rapidement l'utérus des portions de péritoine auxquelles il adhère encore ; puis, après l'avoir enlevé, il repasse les fils de la lèvre postérieure dans la lèvre antérieure de la plaie, il affronte les deux bords et laisse les fils pendre dans le vagin. Les jours suivants, il fait des injections de thymol ou d'acide salicylique, au moyen d'un irrigateur fixe.

#### B. — *Procédé de Baum.*

Baum propose, comme moyen hémostatique, la compression de l'aorte durant l'opération. Le cul-de-sac antérieur est ouvert le premier ; puis, l'opération se poursuit comme dans le procédé de Billroth ; cependant il en diffère par le soin que l'on prend d'abaisser fortement l'utérus avant d'opérer la ligature en masse des ligaments et leur section consécutive. Baum est partisan du drainage.

#### C. — *Procédé de Martin.*

Ce procédé, adopté par M. S. Pozzi est ainsi décrit par cet éminent gynécologue dans les *Annales de gynécologie*, août 1888.

« Après les précautions antiseptiques prises, le col est



porté en avant et le cul-de-sac postérieur tendu est incisé dans toute sa largeur jusqu'au péritoine.

L'index de la main gauche est insinué dans cette boutonnière; et, avec une aiguille très fortement courbée, on place une série de points de suture tout le long de la tranche vaginale, en y comprenant toute l'épaisseur des tissus jusqu'au péritoine inclusivement.

On obtient ainsi une hémostase parfaite de ce côté, et on empêche les décollements de se produire dans les manœuvres ultérieures. Si l'on est obligé de traverser une grande épaisseur de tissus avant d'arriver au cul-de-sac de Douglas, on peut placer deux plans de suture superposés.

On change alors d'aiguille, on en prend une plus longue, plus forte et moins surbaissée pour placer de chaque côté de l'incision deux grands points de suture en masse comprenant la partie postérieure des culs-de-sac latéraux du vagin et allant saisir profondément, dans l'épaisseur du plancher pelvien à la base des ligaments larges, les branches inférieures de l'utérine ou même le tronc de ce vaisseau. » L'aiguille entre à deux centimètres de distance de l'angle de la plaie; elle doit ressortir à un centimètre en arrière de son point d'entrée. Elle étreint ainsi un centimètre de cul-de-sac vaginal. La ligature très serrée se fait avec de la soie très forte.

Deux ou trois autres points de suture placés plus près du col, en avant du premier, permettent d'assurer l'hémostase.

L'urètre située très en avant, grâce à la traction en avant exercée sur le col, ne peut être lésée.



La vessie est détachée; l'utérus renversé en arrière; il reste à ligaturer les ligaments larges qui se présentent par leur bord supérieur. On en fait la ligature simple en trois paquets distincts. On procède d'abord à la ligature et à la section du côté gauche. Avant la section complète du ligament, un point solide fixe la partie inférieure du pédicule du ligament large à la commissure de la plaie vaginale.

M. Pozzi fait remarquer les grands avantages offerts par ce procédé : la facilité d'hémostase, les précautions prises pour éviter de souiller la plaie péritonéale par le contact du col cancéreux. Il s'abstient d'ouvrir le cul-de-sac vésico-utérin jusqu'à la fin de l'opération. Cette suture est la dernière opération. M. Pozzi repousse le morcellement de l'utérus afin d'avoir à manier le moins possible les tissus malades.

Dans la généralité des cas, cette règle doit être suivie ; mais, des cas peuvent se présenter où la tumeur ne peut être extraite sans être morcelée : à vouloir suivre quand même, le précepte de M. Pozzi, on s'exposerait, de parti pris, aux plus grandes difficultés opératoires. Les cas à morcellement sont, bien entendu, la grande exception. Martin n'hésite pas dans ces cas à inciser le périnée. L'opérateur se trouve en effet dans cette alternative d'inciser le périnée ou de morceler la tumeur.

#### D. — *Procédé de Von Teuffel.*

Après l'isolement de la vessie, Von Teuffel ouvre le cul-de-sac postérieur ; il renverse successivement la matrice,



de chaque côté, avant de lier et sectionner en masse les ligaments larges. Il détache ensuite le repli vésico-utérin, du péritoine ; il enlève les ovaires, et fait la suture du péritoine et des parties vaginales.

E. — *Procédé de Muller.*

Muller sectionne l'utérus, d'avant en arrière, en deux moitiés, l'une droite, l'autre gauche. Il attire ensuite chaque moitié au dehors pour lier successivement les vaisseaux et les ligaments larges. L'auteur se proposait ainsi d'éviter les hémorrhagies sérieuses par l'incision de l'organe sur la ligne médiane dans une région peu vasculaire.

F. — *Procédé de Schræder.*

Après l'abaissement de l'utérus, et l'incision circulaire du col, la vessie est complètement détachée à l'aide du doigt; puis l'opérateur incise largement le cul-de-sac de Douglas. A travers cette incision, l'utérus est attiré, placé en rétroflexion, avec l'aide du doigt ou des pinces de Museux. Un doigt est introduit dans la cavité abdominale; il est recourbé en avant sur lui, l'opérateur incise le cul-de-sac péritonéal antérieur. Le matrice est alors libérée en avant et en arrière de ses attaches; des ligatures sont placées sur les ligaments larges; et ces ligaments sont sectionnés près de l'utérus, entre deux ligatures. Tous les gros vaisseaux que l'on sectionne sont ligaturés au fur et à mesure. Les trompes et les ovaires sont enlevés, à moins d'obstacles. Un gros drain est placé dans l'ouverture de communication du vagin et de l'abdomen. L'auteur préfère cependant recourir aux sutures.



G. — *Procédé de Fritsch de Breslau.* — (1)

L'incision de la portion cervicale est commencée sur les parties latérales, et non en avant ou en arrière ; auparavant les vaisseaux profonds ont été étreints dans une ligature profonde. L'incision s'étend profondément dans les ligaments larges.

La portion vaginale du col est enserrée ensuite dans une ligature élastique qui prévient les hémorrhagies du col et de la masse cancéreuse.

La séparation du tissu cellulaire du vagin et de l'utérus est poursuivie très haut, et le péritoine est sectionné et suturé à la partie antérieure du vagin.

L'utérus est placé en antéversion, et on fait franchir le cul-de-sac antérieur au corps de l'utérus.

Les ligaments larges sont liés par deux rangées de ligatures, avant qu'il soit procédé à leur section. Les ligatures sont placées de telle sorte que la seconde enserre une partie des tissus pris dans la première ligature, et ainsi de la troisième pour les tissus pris dans la seconde. Trois ou quatre ligatures sont suffisantes pour chaque ligament. Ce mode de ligature est très laborieux.

En dernier lieu, l'utérus est complètement dégagé du cul-de-sac postérieur, seul point qui le maintenait encore.

Le principal avantage de ce procédé consiste dans la possibilité de vérifier rapidement si les ligaments



larges sont infiltrés de noyaux carcinomateux et de suspendre l'opération dans ce cas. L'isolement du paramètre assure encore rapidement la mobilité de la matrice.

#### H. — *Procédé de Duvellius.*

Cet auteur propose la modification suivante : après avoir ouvert comme d'habitude l'espace de Douglas, lié les ligaments larges, dégagé la vessie et fait basculer l'utérus, il passe la main derrière et va accrocher les replis vésico-utérins. Appliquant alors le col sur le corps, il coupe le tissu sous-péritonéal attiré en avant, ainsi que le péritoine. Il place alors, de chaque côté, trois ligatures qui embrassent la moitié supérieure des ligaments larges et la fixent à la partie latérale du cul-de-sac vaginal. Pour y arriver, il enfonce une aiguille à travers le cul-de-sac latéral du vagin. Il la conduit au-dessus du ligament large, la fait revenir à travers le cul-de-sac vaginal et serre les fils. On place ainsi trois ligatures de chaque côté de l'utérus.

Une fois l'utérus séparé des deux côtés ligaturés, on voit les deux pédicules des ligaments légèrement écartés dans la cavité abdominale, et faisant saillie dans le vagin. Deux fils peuvent les tenir adossés entr'eux.

On évite ainsi les hémorrhagies et la formation d'une ouverture péritonéale.

De plus, les surfaces des plaies sont toujours visibles dans le vagin, et les sécrétions s'écoulent librement dans le vagin et non dans la cavité abdominale.



I. — *Procédé de Léopold.*

Tout d'abord, l'incision circulaire du cul-de-sac vaginal se fait au point exact où ce cul-de-sac s'insère sur le col ; puis, la partie antérieure de l'incision est disséquée et suturée après renversement, et refoulée en haut avec la vessie. On procède de même latéralement et en arrière.

Le cul-de-sac de Douglas est ouvert par une petite incision ; et, par cette ouverture, on introduit une éponge montée, afin d'empêcher les sécrétions vaginales, et les liquides de pénétrer dans la cavité abdominale. Puis on suture en l'ourlant, et on sectionne circulairement le paramétrium, par étages successifs. Toute cette masse de tissus est ainsi ligaturée et ourlée après avoir été sectionnée le long de l'utérus.

L'utérus attiré de plus en plus à l'extérieur est enlevé ; le pourtour du champ opératoire est séché avec des éponges montées, saupoudrées d'iodoforme ; puis on place dans le vagin 15 à 20 boulettes de gaze iodoformée que l'on laisse pendant douze ou quinze jours.

Quand on change le pansement, les ligatures qui se sont relâchées sont enlevées, et on lave le vagin et le cul-de-sac vaginal ; pas de drainage.

Léopold a opéré ainsi 26 malades ; il n'en a perdu que deux. Dans un cas, il s'agissait d'un carcinome du col très avancé dont les débris laissés en arrière ont donné



lieu à un abcès de la cavité pelvienne qui a enlevé la malade huit semaines après l'opération.

Dans le deuxième cas, l'hystérectomie projetée partielle a dû être totale par suite d'une ouverture large du cul-de-sac de Douglas. Une des sutures se trouva si mal placée qu'elle eut comme conséquence une large communication entre le rectum et la cavité abdominale. La malade a succombé à la septicémie.

#### PROCÉDÉS FRANÇAIS

Actuellement en France les deux procédés d'hémostase : celui des ligatures et celui du pincement sont en vigueur mais avec une faveur inégale néanmoins. Le procédé le plus général est celui du pincement des ligaments larges, selon la méthode générale d'hémostase préconisée par M. le Dr Péan.

Le procédé de M. Péan adopté par les chirurgiens français n'a pas tardé à faire fortune dans notre pays. Son extension au loin, dans les pays étrangers, date d'hier ; nul doute qu'un grand succès ne lui soit réservé. Muller de Berne se montre déjà grand partisan de ce procédé d'hystérectomie. Il lui doit 5 succès sur 6 opérations (1).

En Angleterre, notre procédé Français a été accepté ; et nous voyons Smith (2) inventer un clamp double,

1. *Union médicale*, 17 avril 1887.

2. *Lancet*, 1887.



muni d'une rainure, le long d'une de ses branches, par le moyen de laquelle peut être poussé un bistouri. Chaque ligament large est ainsi saisi, et sectionné très rapidement. A part la rapidité d'exécution, nous croyons que ce clamp, destiné à rester à demeure ne réalise pas un grand progrès; il paraît difficile à placer.

Au moment où le chirurgien anglais faisait connaître son instrument, il donnait la relation d'une opération dans laquelle l'instrument n'avait pu lui servir. L'utérus était gravide, les ligaments larges étaient trop élevés. L'opérateur se servit de pinces ordinaires disposées l'une au-dessus de l'autre; sans s'en douter, l'auteur exécuta l'opération bien mieux suivant les règles du pincement hémostatique qu'il ne l'avait conçu tout d'abord.

Les noms de Péan, de Richelot surgissent aussitôt qu'il est question du pincement des ligaments larges. Ces deux chirurgiens ont préconisé, avec grande raison, le principe de l'hémostase, mais, chacun d'eux l'a appliqué suivant des principes différents.

Péan a simplement transporté dans les opérations d'hystérectomie son procédé général d'hémostase; et, dans ce but, sans considérer la nature des tissus à exciser, il a appliqué un nombre de pinces suffisant pour assurer l'hémostase, plaçant ainsi, par étages, les pinces qui lui sont habituelles; il a laissé en place ses pinces à mors droits ou courbes, sur le champ, sur le plat, courtes ou longues, le temps qu'il a cru devoir suffire pour l'oblitération des vaisseaux. L'auteur, en un mot, ne s'est pas astreint à faire fabriquer une pince spéciale. (Cette pince eut été un contre-sens de sa méthode



générale d'hémostase); il s'est servi, et se sert des pinces qui lui sont si familières; c'est ainsi qu'il peut pratiquer des ablations d'utérus volumineux.

L'opérateur conduit sa pince, mieux vaudrait dire ses pinces, à son gré; c'est-à-dire suivant les conditions opératoires. Il applique et laisse une seule pince à mors forts, droits ou légèrement courbes de préférence, longs de 0,08 à 0,10, si cette pince assure bien l'hémostase du ligament large; mais, l'opérateur est tout prêt à appliquer et à laisser à demeure plusieurs pinces; il est prêt également à reporter ses pinces en dehors et à exciser les tissus qui lui paraissent malades. Il peut agir à son gré parce qu'il dirige l'hémostase et peut ainsi exciser librement tout ce qu'il désire; il est toujours certain d'assurer l'hémostase par un judicieux emploi de ses pinces.

Cet emploi des pinces en nombre multiple, indéterminé est le fondement, le principe même de l'hémostasie.

M. Péan n'avait pas à faire construire des pinces spéciales pour le pincement des ligaments larges, il n'avait qu'à user de celles dont il fait un emploi continu. Du reste, depuis longtemps on peut trouver chez les fabricants d'instruments de chirurgie des pinces de Péan en tout analogues aux pinces nouvelles dites : à ligaments larges de Richelot, de Terrier. Celle de MM. Richelot-Aubry n'est pas la première; il faut avant celle-là faire mention de la pince construite sur les indications de M. Ledentu en 1885 et que ce chirurgien éminent a présentée à la Société de chirurgie.

Cette digression est longue, mais elle montre l'importance de la méthode hémostatique; et la discussion qui s'est élevée entre deux chirurgiens aussi compétents que



MM. Péan et Richelot a eu un excellent résultat : celui de faire ressortir les progrès immenses apportés à l'hystérectomie vaginale par la méthode de l'hémostasie avec les pinces.

Si M. Richelot a rendu un grand service à la méthode en la prônant, en faisant connaître les bienfaits qu'il lui doit, il est de toute justice de reconnaître M. Péan comme l'inventeur de la méthode.

#### A. — *Procédé Péan.*

Le nom de Péan doit être plutôt rattaché au procédé dit du pincement qu'à celui dit des ligatures, bien que ce chirurgien se serve également des ligatures dans des cas déterminés : utérus petit, facile à abaisser, grandes facilités de l'opération : aussi, décrivons-nous plus spécialement ici sa méthode du pincement.

Depuis plusieurs jours, la femme est préparée à l'opération par un traitement général et local. La veille, un lavement a été donné ; des injections vaginales antiseptiques ont été pratiquées ; le matin de l'opération une pilule d'opium, 0 g., 05, est administrée.

La femme est d'abord placée dans la position de la taille ; la vulve est rasée, le vagin lavé avec soin ; le col de l'utérus est saisi fortement avec une ou deux pinces de Museux.

La malade en ce moment est en général couchée sur le côté gauche, un peu en travers du lit, dans la position de la fistule vésico-vaginale, décubitus unilatéral gauche.

Des valves, 3 ou 4, longues, pleines, dont la forme et



les dimensions sont intermédiaires entre celles de Jobert et celles de Sims, sont confiées aux aides, qui écartent les parois du vagin en bas, en haut, sur les côtés (voir fig. 4).

Avec un bistouri, à long manche, à lame étroite, le vagin est coupé circulairement sur tout le pourtour du col fortement fixé et attiré en bas. L'incision est rapprochée du col de un à un centimètre et demi, et même davantage, suivant l'état du vagin.

Si le col est sain, s'il s'agit d'un cancer du corps, le col est incisé, de chaque côté, au moyen de ciseaux droits et longs.

Le dégagement de la partie antérieure, la dissection des tissus utéro-vésicaux s'effectue avec l'aide d'instruments mousses ou avec les doigts. Pendant ce décollement, un cathéter placé dans la vessie sert de guide aux doigts.

Pendant le décollement des tissus utéro-rectaux un doigt est introduit dans le rectum.

Au fur et à mesure, les vaisseaux saignants sont saisis entre les mors de longues pinces hémostatiques qui sont laissées à demeure pendant l'opération.

Les culs-de-sac péritonéaux étant ouverts, il est alors facile de reconnaître l'état du péritoine pelvien, la présence d'adhérences, de brides péritonéales, l'état des ovaires.

Le temps le plus délicat de l'opération est arrivé : l'hémostase des ligaments larges.

Cette hémostase, d'abord *préventive*, est destinée à devenir *temporaire* ou *définitive*, suivant que le chirurgien jugera la ligature des ligaments suffisante ou non, à la fin de l'opération. Voilà, en deux lignes, l'exposé du pro-



cédé général de l'hémostase appliquée à l'utérus.

D'une manière habituelle, la base de ces ligaments est d'abord saisie avec des pinces à mors droits ou légèrement courbés sur le plat ou sur le champ. L'utérus, après le pincement préventif de la base des ligaments, peut alors être détaché sur les côtés sans perte de sang.

Reste la partie supérieure : avec le doigt, avec un

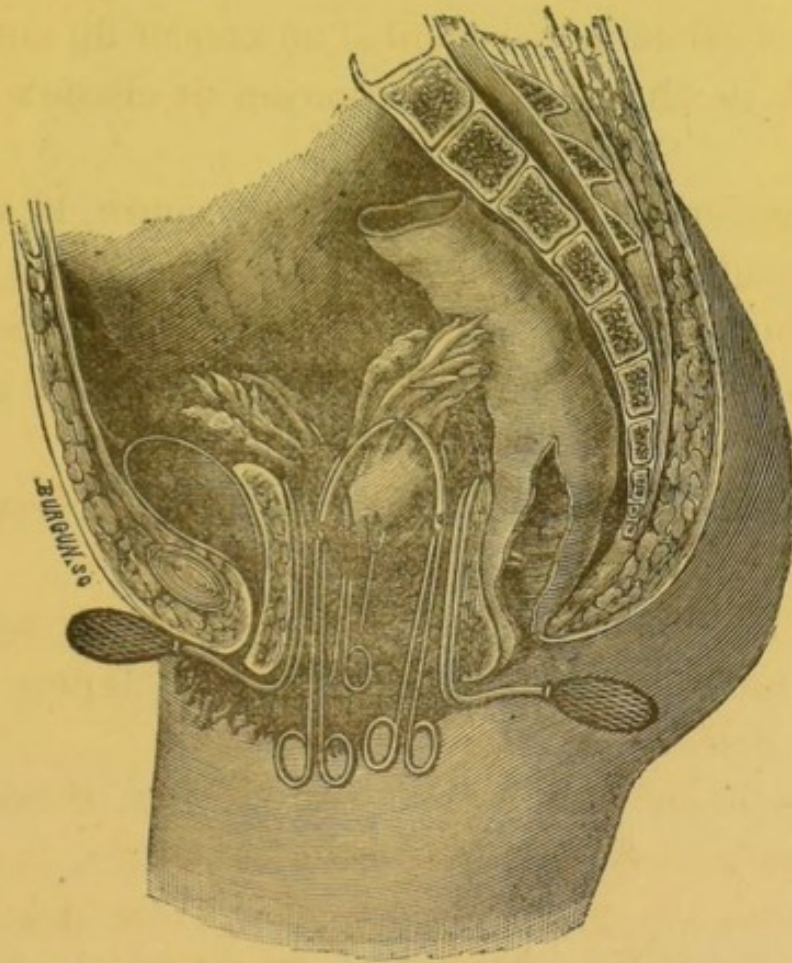


FIG. 20— Bascule de l'utérus et pincement du bord supérieur d'un ligament large.

In Péan : *Traité du morcellement, et Leçons de Clinique chirurgicale*,  
Tome VII.

ténaculum, des pinces de Museux à mors larges, forts, inclinés à angle droit, on fait basculer l'utérus de telle



façon que son fond se porte en arrière. La bascule en avant, c'est-à-dire, le passage du fond de l'utérus sous le pubis est plus délicate, d'un avantage moins grand :

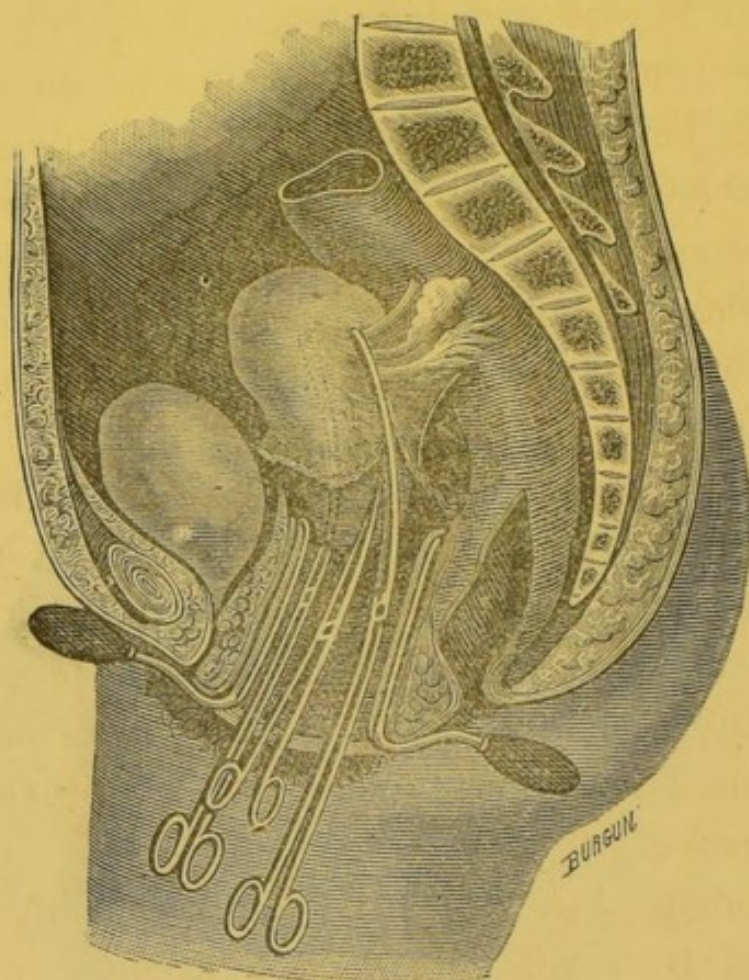


FIG. 21. — Section d'un ligament large après le pincement.

In Péan : *Traité du morcellement.*

elle est pratiquée plus rarement, puis la partie supérieure des ligaments est reconnue ; elle est bien tendue, une ou plusieurs pinces longues, à mors larges, courbes ou droites de préférence sont placées de chaque côté de l'utérus, et le fond de l'utérus peut être ainsi facilement détaché des ligaments larges.



L'extirpation de l'utérus devient facile après la section successive de chacun des ligaments.

L'opération n'est pas encore terminée : il est nécessaire de songer à la plaie péritonéo-vaginale.

Deux cas peuvent se présenter : le fond du vagin peut être suturé, l'espace péritonéo-vaginal (Péan) peut être facilement fermé, ou bien l'application de sutures est jugée trop laborieuse, peu prudente. Dans le premier cas, les pinces posées pendant l'opération sur les ligaments permettent l'application des ligatures étagées sur les ligaments abaissés et tendus avec leur aide.

Les pinces sont enlevées après la ligature. Des points de suture servent ensuite à fermer l'espace péritonéo-vaginal dans la mesure désirée.

Dans le cas où les sutures sont écartées de parti pris, il suffit simplement de laisser à demeure les pinces placées pendant l'opération. L'hémostase, de préventive, devient définitive.

L'ablation de l'utérus est le plus souvent facile. Si l'organe est trop volumineux, il sera coupé en plusieurs parties et chaque partie enlevée séparément; ablation par morcellement. — Voir pratique du morcellement dans la première partie — *hystérotomie vaginale*.

L'opération se termine par la pose de quelques pinces hémostatiques, dites languettes, destinées à empêcher toute hémorrhagie, même minime. L'hémostase doit être absolue, avant que l'opérateur puisse procéder au pansement.

Le vagin sera lavé doucement avec une injection au sublimé. Une bande de gaze imprégnée d'iodoforme sera placée



dans le vagin, entre les pinces. Un petit tampon d'ouate, de gaze phéniquée, iodoformée ou sublimée sera placé en avant de la vulve et maintenu avec un bandage en T.

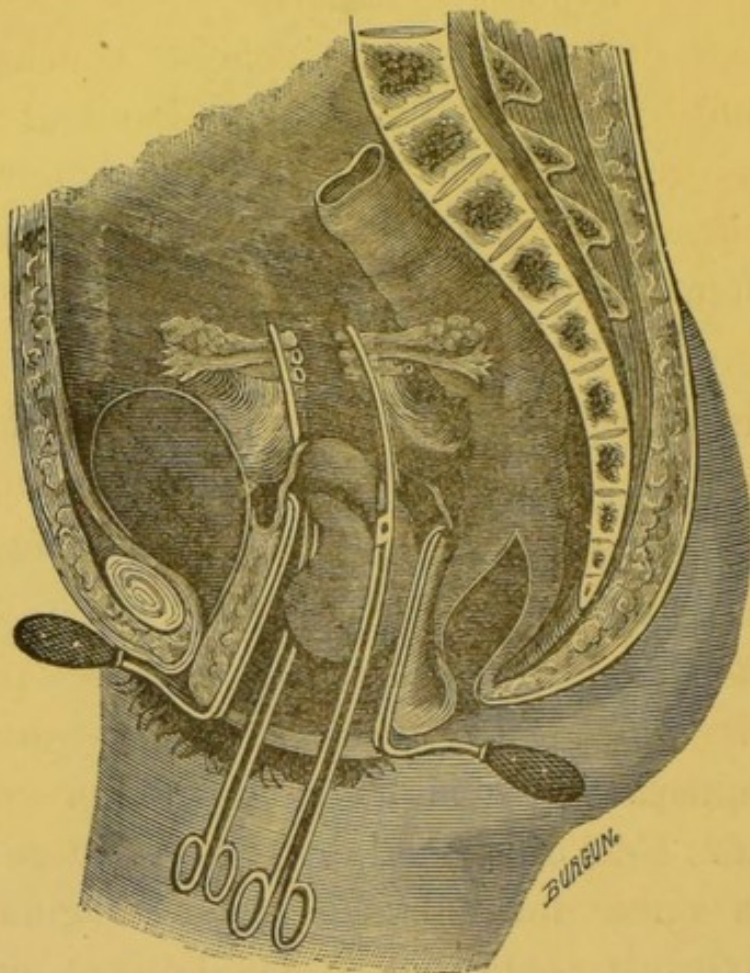


Fig. 22. — Extirpation de l'utérus après section des ligaments larges.  
In Péan : *Traité du morcellement*.

Les pinces hémostatiques languettes, seront retirées dans les 24 heures après l'opération; celles des ligaments larges, distinctes, grâce à une marque spéciale : anneau, fil, devront être laissées plus longtemps, 36 à 48 heures au plus. Si on les retirait auparavant, il y aurait à craindre des hémorrhagies secondaires.



Ces hémorrhagies offrent la plus grande gravité, non à cause de la perte éprouvée par la malade, mais par les accidents de péritonite, de septicémie, dont les petits caillots peuvent être le point de départ.

Un bandage de corps et une épaisse couche d'ouate comprimeront légèrement l'abdomen. Pendant les premiers jours, une vessie de glace sera maintenue sur le ventre, au-dessus du pubis, et avec les précautions habituelles: taffetas gommé entre l'abdomen et la vessie pleine de glace.

Cathétérisme trois fois par jour au moins; une à deux fois la nuit, en observant les règles de l'antisepsie; sonde placée dans l'eau phéniquée. Le traitement général tonique des grandes opérations sera institué.

*Modification du procédé Péan. Hystérectomie avec morcellement au bistouri, au thermo-cautère.* — M. Péan apporte des modifications à son procédé dans plusieurs cas: c'est ainsi qu'il invite à user d'un morcellement de la masse dans l'hystérectomie vaginale. Cette méthode mixte est applicable au cas d'utérus cancéreux, trop volumineux, à tissu friable ou avec corps fibreux.

Les exemples de cette dernière variété ne sont pas fort rares. Plusieurs fois, MM. Péan, Baker, Schmidt, Schröder ont eu affaire à des cas de ce genre. Baker dut faire une incision périnéale: le vagin était étroit et, avec le cancer, il y avait deux petits fibromes du corps. Schröder rencontrant une atrophie sénile du vagin et un myome calcifié fut réduit à pratiquer la laparotomie.

M. Péan procède différemment, suivant le cas avec le



bistouri (1) ou au thermo-cautère. Volontiers s'il s'agit d'un cancer, d'un sarcome volumineux, il pratique l'opération à l'aide du cautère actuel, à extrémité terminale en cueiller et à bords tranchants, construit sur ses indications depuis plus de 20 ans par Mathieu père.

« L'opérateur, dit Péan, doit avoir à sa disposition trois cautères, afin d'opérer sans interruption le morcellement ; grâce à la forme des cuillers, il enlève, par fragments, la totalité du tissu morbide du col et du corps de l'utérus, jusqu'au péritoine, sans avoir d'hémorrhagies.

Arrivé aux culs-de-sac, il ne doit pas craindre de les ouvrir, surtout le postérieur, s'il juge utile de faire l'hystérectomie totale.

Saisissant alors le reste de la coque utérine, avec les pinces de Museux, il écarte avec des rétracteurs les parois du vagin, et la cavité artificielle qui les surmonte, fait basculer le fond de l'utérus en arrière, pour l'attirer dans le vagin, et l'enlève par dissection, après avoir mis des pinces hémostatiques sur la portion restante des ligaments larges.

L'observation nous a démontré, depuis longues années, que le péritoine supporte très bien le voisinage des tissus détruits par le cautère actuel, le contact des pinces hémostatiques laissées à demeure pour faire le pincement définitif des vaisseaux, et le contact de l'air lorsque l'écoulement des liquides de la plaie est facile et modifié par les médicaments antiseptiques (2). »

1. Le morcellement de la masse à extraire se fait suivant le mode opératoire indiqué dans le morcellement des fibromes — voir : *hystérotomie*, page 157.

2. *Leçons de clinique chirurgicale*. Tom. IV, page 290.



Les procédés de pincement suivis par les autres chirurgiens français se rapprochent beaucoup du précédent ; le principal temps de l'opération est l'hémostase des ligaments larges par les pinces. M. Péan se sert de longues pinces ordinaires dont il fait usage depuis longtemps. Ces pinces, à mors plats de 6,8 centimètres de longueur, sont droites ou courbées sur le plat. M. Ledentu, en 1885, a présenté à la Société de chirurgie des pinces courbées sur le champ, longues de 8 centimètres et dont une extrémité dépasse l'autre légèrement, afin de mieux assurer le pincement des tissus au bout de la pince. Quelques mois plus tard, M. Aubry, sur les conseils de M. Richelot, a allongé la pince dont M. Ledentu s'était déjà servi. Ces pinces ont subi de nombreuses modifications de détail concourant à assurer la prise du ligament large, avec la même puissance, sur toute sa hauteur. Les nouvelles pinces de M. Doyen sont fort bien construites ; leur application est beaucoup plus simple que celle de la pince-forceps de Doléris. Mais, il ne faut pas l'oublier, ces pinces spéciales ne doivent pas être les seules entre les mains des chirurgiens : à vrai dire, elles peuvent rendre de réels services, mais elles peuvent être remplacées par les pinces hémostatiques les plus ordinaires, à la condition que les mors soient assez longs et assez forts. Deux, trois et plusieurs pinces seront successivement échelonnées le long du ligament large, s'il est besoin.

Il est un point sur lequel M. Richelot insiste : c'est la fréquence des récidives du cancer, au niveau de la paroi vaginale antérieure ; aussi conseille-t-il de reprendre en sous-œuvre le vagin après le décollement vésico-utérin,



d'exciser une bande assez large de tissu, *même sain*, en apparence. Cette manœuvre complémentaire est possible sur une assez large étendue ; elle doit être exécutée avec précaution, afin de ne pas léser le bas-fond de la vessie ; elle peut être considérée comme une précaution utile ; et, à ce titre, mérite considération (note lue à la *Société de chirurgie*, mars 1887).

---



## RÉSULTATS OPÉRATOIRES

### ET RÉSULTATS DÉFINITIFS.

Sous ce titre, nous avons à exposer le point essentiel de notre étude. Nous nous trouverons en présence de nombreuses difficultés : plusieurs d'entr'elles ne peuvent être complètement résolues.

Bien qu'il soit facile de dresser une statistique des succès et des insuccès, celle-ci ne fournit que des éléments trop incertains pour prêter à une discussion rigoureuse. Le point de départ de toute comparaison rationnelle devrait être la considération de l'opération dans une même période de l'affection et celle de ses résultats dans une même époque éloignée ; le plus souvent les observations sont peu explicatives sur ces points. Il est des faits cependant qu'il faut retenir comme démontrés, c'est d'abord le nombre croissant des succès depuis la pratique de l'hystérectomie, ensuite l'accroissement de la proportion de ses succès pour le même chirurgien.

En remontant au début de la pratique des plus habiles chirurgiens, on est loin de trouver les résultats encourageants des opérations récentes.

La proportion de la mortalité décroît non-seulement à mesure que l'on s'éloigne des premières années de la renaissance de l'hystérectomie, mais encore avec la pratique des divers chirurgiens.



La nature de l'affection imprime les plus grandes différences dans la gravité opératoire. A ce point de vue, les affections peuvent être divisées en deux catégories : les affections malignes et celles qui ont une évolution dénuée de ce caractère. Tandis que, pour ces dernières, la mortalité est presque réduite à zéro (1), elle offre encore, pour les secondes, un caractère de gravité difficile à apprécier exactement, mais qui n'est que trop réel.

*Statistique générale, par années (personnelle).*

|        | Nombre | morts | guéries | Proportion |
|--------|--------|-------|---------|------------|
| 1884   | 227    | 60    | 167     | 26,43 0/0  |
| 1885   | 65     | 20    | 45      | 30,77 0/0  |
| 1886   | 99     | 13    | 86      | 13,13 0/0  |
|        | — —    | —     | —       |            |
| Totaux | 391    | 93    | 298     | 23,79 0/0  |

*Principales statistiques étrangères données en 1885,  
1886 et 1887*

|                   | Total | morts | guéries | Proportion |
|-------------------|-------|-------|---------|------------|
| Brennecke..... .. | 21    | 0     | 21      | 0,00 0/0   |
| Czerny..... ..    | 81    | 26    | 55      | 30,58 0/0  |
| Duncan..... ..    | 276   | 79    | 127     | 28,62 0/0  |
| Duvelius..... ..  | 59    | 5     | 54      | 8,30 0/0   |

(1). Au moment de mettre sous presse, nous recevons une communication écrite de M. Péan relatant depuis le 25 juin 1887, une série de 25 hystérectomies vaginales totales pour fibromes, hypertrophies, inflammations, etc., toutes suivies de succès, 28 septembre 1888.



|                       | Total              | morts | guéries | Proportion                     |
|-----------------------|--------------------|-------|---------|--------------------------------|
| Fritsch.....          | 60                 | 7     | 53      | 11,66                          |
| Gusserov.....         | 253                | 59    | 194     | 23,23                          |
| Haidlen.....          | 52                 | 19    | 33      | 36,53                          |
| Hegar et Kaltenbach.  | 257                | 60    | 197     | 23,                            |
| Heilbrn.....          | 22                 | 1     | 21      | 4,54                           |
| Klotz.....            | 17                 | 0     | 17      | 0,00                           |
| Léopold.....          | 42                 | 4     | 38      | 9,52                           |
| Martin 1880 à 87..... | 66                 | 11    | 53      | 16,66                          |
| Matthews Duncan...    | 276                | 78    | 198     | 28,                            |
| Mundé.....            | 256                | 63    | 193     | 24,60                          |
| Olshausen.....        | 47                 | 12    | 35      | 25,53                          |
| Schrœder.....         | 74                 | 12    | 62      | 16,21                          |
| Schmidt (Pratique     |                    |       |         |                                |
| de Schultze.....      | 6                  | 1     | 51      | 6,66                           |
| Staude.....           | 22                 | 1     | 21      | 95 0/0                         |
| Sarah Post.....       | { 1° 341<br>2° 495 |       |         | 27 0/0 1 <sup>re</sup> statis. |
|                       |                    |       |         | 24 0/0 2 <sup>e</sup> id.      |

« En 1881, écrit M. Pozzi, Olshausen réunissait 41 cas de divers auteurs avec 29 0/0 de mortalité. Sarah Post a même trouvé 37 0/0 pour les opérations antérieures à 1881, et 27 0/0 pour les opérations de 1881 à 1882. M, le Dr Hache, dans une excellente revue (*Revue des sciences médicales*, 1887), ajoutait 21 cas inédits aux 495 de Sarah Post et arrivait à la mortalité de 24,47, Hégar en 1886 sur 257 faits, trouvait 23 0/0 (1). »

M. le professeur Lefort, dans son rapport sur le prix de l'Académie indiquait la proportion de 25 0/0 sur 1650 cas, 29 novembre 1887.

1. *Hystérectomie vaginale pour cancer*. Pozzi, *Annales de gynécologie*, août 1888.



On le constate, la mortalité s'atténue d'année en année dans des limites assez étroites ; et, dès aujourd'hui, on prévoit que les progrès feront disparaître, en partie, la gravité qui reste encore si grande en mettant à l'abri de l'hémorragie et des septicémies consécutives.

Les causes de mort après l'opération se rapportent au shock, au collapsus, ou bien encore à des accidents septicémiques. La plupart des insuccès sont dus à cette dernière cause. Plus rarement, l'hémorragie, un étranglement interne, des accidents urémiques, résultant soit de lésions récentes (pincement, section de l'urètre), soit de lésions rénales anciennes doivent être incriminés.

Le pincement des ligaments larges, comme la ligature, a donné lieu à des accidents mortels. Le fait est indéniable. Des malades sont mortes d'hémorragie, parce que les pinces avaient été mal placées. Plusieurs fois, les opérateurs, confiants sur l'hémostase par une seule pince ont laissé en dehors de toute étreinte la partie supérieure du ligament large. Le pincement n'existait pas : il ne faut donc pas accuser le procédé mais l'opérateur. Du reste, après plusieurs insuccès de cette nature, quelques opérateurs ont été dans la nécessité de recourir à la vraie méthode du pincement hémostatique, c'est-à-dire, au pincement graduel, par étages, pour ainsi dire, des ligaments.

L'opération est rationnelle, mais on est en droit de se demander si les résultats ultérieurs justifient cette intervention. Ce point délicat ne peut être jugé qu'avec l'aide du temps. S'il est hors de doute que l'hystérectomie soit une opération radicale lorsqu'elle est appliquée aux fibromes,



aux rétroflexions utérines, le fait devient fort douteux, s'il s'agit de cancer. Le temps seul peut apporter la solution de ce problème.

Avant d'examiner les données de l'expérience actuelle dans les cas particuliers que nous avons en vue, étudions d'une manière générale les résultats ultérieurs des extirpations du cancer dans la pratique courante.

« D'après Winiwarter, sur 448 cas de cancer de tout ordre opérés par Billroth, 104 ne récidivèrent pas : soit, 23 0/0, déduction faite des morts à la suite de l'opération ; d'après Rose, le cancer des lèvres serait le plus favorable, ce chirurgien constate 29 0/0 de guérisons.

Dans les cancers du sein, Kocher a eu 26 0/0 de guérison, et Wolkman 15,7 0/0 sur 221 opérées. D'après Patsh, à la clinique de Fischer, les cancers de la lèvre inférieure présenteraient les meilleurs pronostics : 34 0/0 de guérison.

#### STATISTIQUE DES RÉCIDIVES DU CANCER DU SEIN.

##### *Tableau de Poucher*

(*Albany med. Annales*, 1886, p. 272).

|                            |          | Nombre | Mort  | Sans récidive<br>2 ans après |
|----------------------------|----------|--------|-------|------------------------------|
| Billroth (clinique de).... |          | 143    | 28,77 | 5,57                         |
| Esmarch                    | id. .... | 225    | 10,22 | 11,55                        |
| Fischer                    | id. .... | 147    | 20,04 | 8,84                         |
| Volkman                    | id. .... | 131    | 7,39  | 16,19                        |
| Kuester                    | id. .... | 132    | 14,39 | 81,16                        |



STATISTIQUE DE CAZIN. SQUIRRE DU SEIN.

Congrès de chirurgie, mars 1888.

|                                   | Nombre | Morts | Guéris | Récidives<br>de 3 à 7 ans<br>en moy. |
|-----------------------------------|--------|-------|--------|--------------------------------------|
| Avec engorgement<br>ganglion..... | 60     | 3     | 7      | 48                                   |
| Sans engorgementgangl.            | 40     | 1     | 8      | 26                                   |

STATISTIQUE DE J. BOECKEL. — CANCERS.

Congrès de chirurg. mars 1888.

| Nombre | Morts | Guéris | Récidives<br>avant 1 <sup>re</sup> année |
|--------|-------|--------|--|
| 103    | 14    | 12     | 77                                       |

Prop. 87, 40 p. 100

En regard de ces chiffres, établissons d'après les trop rares observations des chirurgiens, les résultats pratiques tirés de l'hystérectomie vaginale.

De nombreux observateurs tant en France qu'à l'étranger, ont constaté l'absence de récurrence après deux, trois, quatre ans et même davantage. La plupart de ces cas, peuvent être considérés comme des résultats définitifs.

Deux des 35 opérées d'Olshausen, survivantes à l'opération, vivaient cinq et sept ans après l'opération.



Une des premières opérées de Zaiatsky était vivante quatre ans après l'hystérectomie. Schatz, Weit, Zweifel et presque tous les opérateurs français ont observé des guérisons qui se maintenaient deux ans après l'opération.

Sur les 55 malades de Martin survivantes à l'opération : 44 ont pu être suivies et ainsi classées.

|                               |    |         |    |          |    |
|-------------------------------|----|---------|----|----------|----|
| Cancer de la portion vaginale | 3  | Guéries | 2  | Récidive | 1  |
| — du col.....                 | 28 | —       | 17 | —        | 11 |
| — du corps.....               | 13 | —       | 12 | —        | 1  |

Soit : 13 récidives : = 29, 7 0/0

— 70 guérisons : = 70, 3 0/0

Sur les 60 malades de Fritsch, 19 ont été à l'abri de récurrence : quatre, depuis trois ans ; 7, depuis trois ans, et 17 depuis plus d'un an.

Hoffmeier fournit un tableau comparatif très intéressant des résultats de l'extirpation partielle et totale : c'est le complément d'un précédent tableau. Cet opérateur fait abstraction des cas de mort immédiatement après l'opération et de ceux dont il n'a pu avoir des renseignements ultérieurs. Des 145 cas opérés, d'octobre 1878 à janvier 1885, il lui reste ainsi un nombre irréprochable de 117 cas répartis dans le tableau suivant.



TABLEAU D'HOFFMEIER (1)

| temps écoulé |                       | Nombre | Récidives | Guérisons    |
|--------------|-----------------------|--------|-----------|--------------|
| 1 an.....    | A. Ext. partielle.... | 88     | 43        | 45 = 51 0/0  |
|              | B. — totale.....      | 29     | 15        | 63 = 48 0/0  |
|              | Total.....            | 117    | 58        | 59 = 53 0/0  |
| 2 ans.....   | A. — partielle ....   | 68     | 37        | 31 = 46 0/0  |
|              | B. — totale.....      | 25     | 19        | 6 = 24 0/0   |
|              | Total.....            | 93     | 56        | 37 = 40 0/0  |
| 3 ans... ..  | A. — partielle....    | 49     | 26        | 23 = 42 0/0  |
|              | B. — totale.....      | 14     | 12        | 2 = 26 0/0   |
|              | B. Total.....         | 63     | 38        | 25 = 33,50/0 |
| 4 ans.....   | A. — partielle....    | 29     | 18        | 11 = 38 0/0  |
| 5 ans.....   | A. — totale.....      | 17     | 11        | 6 = 35 0/0   |

La proportion des guérisons tombe donc de 53 0/0 à la fin de l'année, à 40 0/0 à la fin de la 2<sup>me</sup>, ce qu'on doit attribuer aux ablations totales dont le nombre de guérisons tombe de 48 0/0 à 24 0/0.

Sur les 9 malades de Bethlelner, à l'exception d'une qui mourut de collapsus; de 4 qui survécurent 6 mois, quatre existaient encore sans récidive, 4 ans après.

L'une des opérées de Ruge a été présentée à la Société gynécologique de Berlin un an 1/2 après l'hystérectomie pour carcinome du col.

1. Hoffmeier. *Centr. für gynæk.*: n° 6-1886, *Curabilité définitive des carcinomes utérins par le traitement opératoire.*



L'une des 18 opérées de Brennecke (1) vivait deux ans après l'hystérectomie ; une autre est morte de phthisie seize mois environ après l'opération ; trois sont mortes de récidives quelques mois après l'opération ; une troisième a survécu encore un an ; les autres malades vivaient guéries, mais ne pouvaient encore être considérées que comme des succès opératoires.

En 1885, Beikoff de Moscou pouvait présenter une femme opérée il y a 3 ans (hystér. vaginale). Cet opérateur accusait une mort sur 4 opérations.

La série des hystérectomies effectuées par M. le Dr Péan en 1886 et 1887 donne les résultats suivants : quinze succès opératoires et sept morts. Les renseignements fournis par les malades ou leurs médecins sur les suites opératoires apprennent que sept opérées ont eu une récidive : une avant le sixième mois, deux après la première année, deux vers dix-huit mois, deux autres, deux ans après l'opération. Huit malades ont été sans récidive : six, un an après l'opération ; deux, après deux ans. Sur ces deux malades, est comptée une malade atteinte de fibro-myxome ; la seconde malade a été opérée pour un cancer du corps de l'utérus à caractère insolite de névralgie utéro-ovarienne.

Une série de 16 opérations dans les sept premiers mois de l'année 1888 est blanche de mortalité.

L'examen des utérus extirpés a été confié à des histologistes de la plus haute valeur. M. le professeur Cornil,

1. Brennecke. *Zeitschrift für gebur : in Gynæk* : Tome XXII, page 56-1886.



M. Brault, médecin des hôpitaux, ont bien voulu remettre à M. Péan une note parfois très détaillée sur les données de leurs examens. Plusieurs fois, grâce à eux, l'histologie est venue affirmer le diagnostic clinique resté douteux : il me suffit de signaler les diagnostics d'épithélioma du fond de l'utérus dont l'extirpation avait été nécessitée par des crises douloureuses atroces, et celui de tuberculose utérine dans un soupçon d'épithélioma intracavitaire.

Trois opérées de M. Terrier sur dix atteintes d'épithélioma utérin sont radicalement guéries depuis deux ans et 9 mois, un an et 9 mois, et une année.

Sur sept récidives, 5 sont mortes avec une survie assez variable, 2 à 7 mois  $1/2$ ; 21 mois. ; 11 mois  $1/2$ ; 13 mois  $1/2$ ; *Revue de chirurg.*, 10 mai 1888.

M. Richelot, au congrès de chirurgie de Paris, mars 1888, a produit une statistique de 13 nouveaux cas d'hystérectomie pour cancer. Deux fois l'extirpation dut être considérée comme incomplète au cours de l'opération. Les autres opérations donnèrent cinq récidives sur six guérisons, 55 0/0. Deux des opérations ne remontaient qu'à sept ou huit mois, quatre fois il s'agissait d'un cancer intra-cervical et deux fois d'un cancer un peu plus étendu.

Le relevé de 105 cas d'hystérectomies vaginales pratiquées par des opérateurs français donne la proportion de mortalité de 23, 80 0/0.

La survie bien que difficile à apprécier dans tous les cas fournit les proportions de 18 0/0 de mort par récidive, de 23 75 0/0 de constatation de récidive sans date précise.



La constatation de non récurrence a été faite dans la proportion de 46 0/0. La survie sans récurrence a été vérifiée dans les proportions suivantes, proportions établies d'après les succès opératoires.

|                    |            |
|--------------------|------------|
| Avant 6 mois       | 8, 75 0/0  |
| Après 6 mois       | 8, 75 0/0  |
| » 12 »             | 15, 00 0/0 |
| » 18 »             | 7, 50 0/0  |
| » 24 »             | 5, 00 0/0  |
| Au-delà de 24 mois | 3, 75 0/0  |

Les hystérectomies pratiquées à l'étranger, en Allemagne en particulier, fournissent : 415 opérations, 349 succès opératoires; 61 morts opératoires, c'est-à-dire une mortalité de 14,70 0/0. Cette proportion est peu éloignée de celle de Martin (1).

Si on distrait des succès opératoires, 6 morts dues à des causes diverses, et 22 récurrences vérifiées à une date plus ou moins éloignée de l'opération, il reste un ensemble de 286 opérations. La survie a été constatée dans les proportions suivantes.

|                 |                      |           |
|-----------------|----------------------|-----------|
| SANS RÉCURRENCE | Avant 6 mois — 76    | 2,40 0/0  |
|                 | Après 6 mois — 19    | 66,43 0/0 |
|                 | » 12 mois — 97       | 33,91 0/0 |
|                 | » 18 mois — 60       | 20,97 0/0 |
|                 | » 24 mois — 51       | 18,18 0/0 |
|                 | Au-delà 24 mois — 30 | 10,48 0/0 |

1. A. Martin. *The vaginale total extirpation of the uterus for cancer. Annals of gynecology* Vol. I, n° 2 (cité par Dr S. Pozzi).



On ne peut exactement comparer ces deux statistiques ; tandis que dans la statistique étrangère, on compte parfois le nombre de toutes les survivantes après chaque période de temps, dans la statistique française, on constate que le succès opératoire a été constaté avant 6 mois, un certain nombre de fois, et ainsi de suite par période de 6 mois. Les hystérectomies qui rentrent dans ces chiffres, ne sont comptées qu'une seule fois dans la statistique.

On n'est pas exposé ainsi à compter plusieurs fois les mêmes succès opératoires.

Ces deux statistiques ont besoin d'être interprétées. Elles sont loin d'être identiques dans leurs proportions ; elles ne sont pas comparables, du reste. Les données de la statistique étrangère sont difficiles à apprécier. D'un côté, l'état de quelques opérées est constaté plusieurs fois ; d'un autre, à chaque période ne sont pas portées toutes les survivantes. Il y a là une double source d'erreur dont il faut tenir compte.

Une statistique, devrait se composer d'éléments parfaitement analogues, dressés sur un même plan. En particulier, pour celles constatant des suites opératoires, on ne devrait tenir compte que de la constatation de l'état de la malade à la date la plus éloignée possible de l'opération. Des constatations multiples viennent troubler les proportions. Ainsi, dans les statistiques étrangères, après 12 mois, il est constaté 97 survies sur 286 opérées, tandis que six mois avant on n'avait constaté que 19 survies. Il est impossible de reconnaître si ces 19 cas ont été comptés ou non dans les 97 hystérectomies. En un mot, il est im-



possible de savoir exactement si à chaque période le nombre des femmes survivantes est porté intégralement. Il ne faut prendre ces chiffres que comme point de repère et réserver leur valeur définitive.

La question essentielle à retenir est qu'au-delà de 18 mois on peut espérer une moyenne de survie sans récurrence dans la proportion de 18, 80 0/0 (étrangers) ou tout au moins dans celle de 5 0/0 Français. Ces chiffres sont fort dissemblables l'un de l'autre ; on peut admettre une moyenne de 12 à 15 0/0 de survie constatée après 18 mois.

Ces chiffres ne sont pas à l'abri de toute critique ; il serait imprudent de les affirmer ; les erreurs peuvent être nombreuses ; les statistiques sont fort incomplètes ; bien des fautes sont inévitables. Malgré une réelle patience qu'il a fallu exercer dans la recherche et le choix des matériaux, des oublis, des erreurs ont été commis.

Je prie le lecteur de considérer l'effort produit et de pardonner les incorrections. D'une façon générale, il faut attacher plus de valeur à la statistique française qu'à la statistique étrangère : les données sont plus précises : il est bien certain qu'avec des statistiques analogues à celles de MM. Terrier, Péan, Richelot, celles des chirurgiens bordelais reproduites dans la thèse de Tréguier, 1887, etc., on se sent sur un terrain solide.

---



STATISTIQUE FRANÇAISE

Résultats opératoires éloignés de l'hystérectomie vaginale dans le cancer.

| Opérateurs | Cancer.<br>Opérations in-<br>complètes. | Succès opér. | Succès<br>sans récidive<br>constatée<br>après mois |   |    |                         | Définitif après<br>plusieurs<br>années | Récidive<br>après mois |       |        |       | Date<br>inconnue. | Opératoire |  | Mort<br>causes diverses |    | Avant 6 mois | Par récidive<br>après mois |    |   |  | Date<br>inconnue | Pas<br>renseignements |
|------------|---|--------------|--|---|----|-------------------------|--|------------------------|-------|--------|-------|-------------------|------------|--|-------------------------|----|--------------|----------------------------|----|---|--|------------------|-----------------------|
|            |   |              | Avant 6 mois                                       | 6 | 12 | 18                      |  | 24                     | Nomb. | Causes | Nomb. |                   | Causes     | Avant 6 mois   | 6                       | 12 |              | 18                         | 24 |   |  |                  |                       |
| Thèse      | 16                                      | 11           | 2  | 1 | 1  | 1                       | 1 (4 an.)                              |                        |       |        |       | 5                 |            |  |                         |    | 5            | 1                          |    |   |  |                  |                       |
| elle.      | 2                                       | 1            |  | 1 |    |                         |  |                        |       |        |       |                   | 1          | Coma   |                         |    |              |                            |    |   |  |                  |                       |
|            | 5                                       | 4            |  |   |    |                         |  |                        |       |        |       |                   | 1          | Urémie   |                         |    | 2            |                            |    |   |  |                  |                       |
| 887.       | 5                                       | 4            | 1  | 1 | 1  |                         |  |                        |       |        |       |                   | 1          | Hémorragie   |                         |    |              |                            |    |   |  |                  |                       |
|            | 4                                       | 3            |  |   |    |                         |  |                        |       |        |       |                   | 1          |  |                         |    |              |                            |    |   |  |                  |                       |
| ur).       | 3                                       | 3            |  | 6 | 1  | 2                       |  |                        |       |        |       |                   | 7          | Hématémèse<br>cancer stomacal?<br>3 choc<br>1 étranglement in-<br>terne.<br>2 (pendant conva-<br>lescence).<br>1 inanition.<br>1 Peritonite. |                         |    | 1            |                            | 1  |   |  |                  |                       |
|            | 22                                      | 15           |  |   |    | dont<br>1 fib.<br>sarc. |  |                        |       |        |       |                   | 2          |  |                         |    | 4            |                            |    |   |  |                  |                       |
|            | 6                                       | 5            | 3  |   |    | 1                       |  |                        |       |        |       |                   | 1          |  |                         |    |              |                            |    |   |  |                  |                       |
|            |   |              |  |   |    |                         |  |                        |       |        |       |                   | 3          |  |                         |    |              |                            |    |   |  |                  |                       |
|            | 17                                      | 14           |  | 4 | 2  |                         |  |                        |       |        | 5     |                   |            |  |                         |    |              | 1                          |    |   |  |                  |                       |
|            | 3                                       | 3            |  | 1 |    |                         | 1 (3 an.)                              |                        |       |        |       |                   |            |  |                         |    |              |                            |    |   |  |                  |                       |
|            |   |              |  |   |    |                         |  |                        |       |        |       |                   |            |  |                         |    |              |                            |    |   |  |                  |                       |
|            | 18                                      | 14           |  | 1 | 1  |                         |  |                        |       |        |       |                   | 4          | 2 choc.<br>1 hémorragie.<br>1 peritonite.  |                         |    | 6            |                            | 1  |   |  |                  |                       |
|            | 1                                       | 1            | 1  |   |    |                         | 1 (33 mois)                            |                        |       |        |       |                   |            |  |                         |    |              |                            | 3  | 1 |  |                  |                       |
|            | 3                                       | 2            |  | 1 | 1  | 1                       |  |                        |       |        |       |                   | 1          | Coma 5 <sup>e</sup> jour.  |                         |    |              |                            |    |   |  |                  |                       |
| 105        | 10                                      | 80           | 7  | 7 | 12 | 4                       | 3                                      |                        |       | 4      | 1     | 5                 | 26         |  |                         | 2  | 3            | 12                         | 3  | 1 |  |                  |                       |

Opère n'est pas comprise la série de 16 nouvelles hystérectomies (de janv. à sept. 1888) pour cancer, série blanche de mortalité. Aucune de ces malades n'est encore morte ; chez la plupart, l'opère vient d'être constatée (sept. 1888).



## STATISTIQUE ÉTRANGÈRE

## Résultats opératoires éloignés de l'hystérotomie vaginale dans le cancer.

| Total           | Cancer  |                   | Opératoire | Succès après 6 mois |            | Définitif après plusieurs années | Récidive après |            | Date inconnue | Opératoire |   | Mort causes diverses |  | Par récidence après |            | Date inconnue             | de r |
|-----------------|---|-------------------|------------|---------------------|------------|----------------------------------|----------------|------------|---------------|------------|---|----------------------|--|---------------------|------------|---------------------------|------|
|                 | Col corps inopérables, opérations incomplètes |                   |            | Avant 6 mois        | 6 12 18 24 |                                  | Avant 6 mois   | 6 12 18 24 |               | Nombre     | Causes  | Nombre               | Causes.  | Avant 6 mois        | 6 12 18 24 |                           |      |
| Engartner       | 4   | 4                 | 3          |                     |            | 1 (3 ans).                       |                |            |               |            |   |                      |  |                     |            |                           | 1    |
| Wolf, 1885.     | 3   |                   | 8          |                     |            | 1 (3 ans).                       |                |            |               |            |   |                      |  |                     |            |                           | 2    |
| Winkler.        | 9   | 2                 | 18         | 5                   | 1          | 4 (4 ans apr.)                   | 2              |            |               |            | Collapsus.  | 1                    | Phthisie.  | 1                   | 1          |                           | 3    |
| Velius.         | 31  | 30                | 23         | 3                   | 1          |                                  | 4              |            |               |            | 4 septicémie.<br>1 shock.<br>1 cach.<br>1 collap.<br>1 embolie. | 8                    |  | 2                   |            |                           | 1    |
| Frank.          | 8   | 8                 | 8          | 1                   | 1          |                                  | 1              |            |               |            | 2 pyohémie.<br>2 collapsus.<br>3 lésions uréter.<br>Peritonite. | 7                    |  | 2                   | 1          | 3                         | 4    |
| Sch, Henri.     | 60  | 60                | 53         | 47                  | 2          | 7 2 (3 ans).                     | 2              |            |               |            | 1   | 1                    | Récid. probables.  | 1                   |            | 1                         | 44   |
| Stuman.         | 9   | 9                 | 7          | 4                   |            |                                  |                |            |               |            | Septicémie.   | 1                    | Péritonite septiq. 95 jours après l'opération. abcès du cerveau, pas de récidence microscope | 1                   |            |                           | 4    |
| Steine.         | 8   |                   | 6          | 1                   | 1          |                                  |                |            |               |            |   |                      |  | 1                   |            |                           | 2    |
| in tabl. (Sch.) | 74  | statistique gén.) | 62         | 20                  | 7          | 4 (3 ans).                       |                |            |               |            |   | 12                   |  |                     |            |                           | 24   |
| Wilbrun.        | 16  | 16                | 14         | 6                   | 1          |                                  | 1              |            |               |            |   | 2                    |  |                     |            |                           | 1    |
| Opold.          | 42  | 2                 | 38         | 16                  | 9          | 2 (3 ans).                       |                |            |               |            |   | 4                    |  |                     |            |                           | 6    |
| 1 80 à janv.    | 66  | 53                | 55         | 35                  | 25         | 5 (4 ans).                       |                |            |               |            | 5 septicémie.<br>4 collapsus et<br>1 aném. embol. cach.         | 44                   | Phthisie 20 mois après 3 ans 1/2.  | 1                   |            | 4 ans cancer de l'ovaire. | 12   |
| opérables.      | 3   | 3                 | 3          |                     |            | 2 (6 ans).                       |                |            |               |            |   | 18%                  |  | 1                   |            | 1                         | 2    |
| Wuller          | 47  |                   | 35         |                     |            | 1 (7 ans).                       |                |            |               |            |   | 12                   |  |                     |            |                           |      |
| Wulshausen      | 1   |                   | 1          |                     | 1          | 3 (6 ans).                       |                |            |               |            | Septicémie.   | 1                    |  | 1                   | 1          |                           | 1    |
| Ruge            | 41  | 9                 | 40         | 4                   | 1          |                                  |                |            |               |            |   |                      |  | 1                   | 1          | 2                         | 1    |
| Wanger          | 44  |                   | 5          |                     |            | 2 (3 ans).                       |                |            |               |            |   |                      |  |                     |            |                           | 1    |
| Wahlen          | 5   |                   |            |                     |            |                                  |                |            |               |            |   |                      |  |                     |            |                           | 1    |
|                 | 415   | 208               | 349        | 7                   | 19         | 97                               | 58             | 51         | 30            | 8          | 7   | 61                   |  | 6                   | 7          | 7                         | 72   |



Dans chacune de ces statistiques la démonstration d'absence de récurrence, après plus d'un, deux et trois ans, est plusieurs fois établie ; dès ce moment, les plus grandes chances pour les récurrences sont écartées.

On doit prévoir comme identiques les résultats ultérieurs de l'extirpation des cancers de l'utérus et du sein.

Wolkman résume ainsi les données de son expérience : « quand une année entière après l'opération, un examen minutieux ne révèle ni trace de récurrence locale, ni tuméfaction ganglionnaire, ni symptômes liés à une maladie interne, on est en droit d'espérer un résultat durable.

Après deux années, il est habituel ; après trois années, il est, presque sans exception, assuré. »

Ces succès paraissent devoir être obtenus dans le cancer de l'utérus. S'ils n'ont pas été plus nombreux, il faut accuser surtout les opérations faites tardivement. Le cancer récent fournit seul de bonnes conditions de succès ; plus on s'éloigne de la période du début, plus les chances de propagation, de cachexie s'accroissent.

L'extirpation totale s'impose donc pour le cancer, le sarcome, l'adénome du corps dès leur début.

La solution ne peut se résoudre si rapidement pour le cancer du col. Des opinions opposées sont soutenues par des chirurgiens qui sont aussi absolus d'une part que de l'autre : les uns prétendent avec raison, selon nous, que dans l'ignorance de l'état de la muqueuse du corps, on doit recourir d'emblée à l'extirpation totale ; d'autres font remarquer, de leur côté, que les succès obtenus par l'amputation supra-vaginale se maintiennent pendant plusieurs années.



Baker, Schröder, Pawlick et quelques médecins espagnols au congrès médical de Barcelone, 1888, soutiennent ce dernier procédé.

Rappelons les tableaux de Baker, de Pawlick.

TABLEAU DE PAWLICK

| 136 Amputations du col... |                   |         | 133 Guérisons        |
|---------------------------|-------------------|---------|----------------------|
| Nombre                    | 1 sans récurrence | 19 ans. | sans récurrence.     |
| —                         | 2 id.             | 12 —    | } après l'opération. |
| —                         | id.               | 8 —     |                      |
| —                         | 3 id.             | 7 —     |                      |
| —                         | 3 id.             | 5 —     |                      |
| —                         | 2 id.             | 4 —     |                      |
| —                         | 5 id.             | 3 —     |                      |
| —                         | 7 id.             | 2 —     |                      |
| —                         | 7 id.             | 1 —     |                      |

TABLEAU DE BAKER

|                           |   |                                    |
|---------------------------|---|------------------------------------|
| 10 amput. supra-vaginales | { | 2 récurrences après quelques mois. |
|                           |   | 8 survie de 2 à 8 ans.             |

La méthode de Schröder : excision, combinée avec la cautérisation, a fourni de bons résultats. Schröder perdit l'une de ses 13 opérées; des douze autres; 5=42 0/0 ne présentaient aucune trace de récurrence deux ans plus tard. (1)

Braün a obtenu d'excellents résultats à l'aide du thermo-cautère seul. Sur 136 opérées, 13 succombèrent; parmi les autres, 33 restèrent exemptes de récurrence pendant un

1. Note à la Société de chirurgie, mars 1887.



an ; 20 pendant deux ans ; 2 pendant 12 et une pendant 19 ans 1/2.

Ces résultats sont bons d'une manière incontestable. Ils paraissent même supérieurs à ceux des hystérectomies totales. Mais, il est nécessaire de rechercher si dans les deux cas, les résultats sont comparables. Or, il faut réfléchir que dans un grand nombre de cas, l'hystérectomie n'a été totale qu'en apparence. Bien souvent, l'opération a été pratiquée dans des circonstances fâcheuses, soit que le chirurgien ait accepté la situation telle qu'elle s'offrait, soit qu'il ait été trompé sur le véritable état de l'affection. Il est de toute évidence que l'espoir d'une guérison radicale dans les extirpations du sein n'est plus la même suivant qu'il s'agit d'un épithélioma du sein avec ou sans engorgement ganglionnaire. S'il est assez facile de juger la situation pour le sein, on rencontre les plus grandes difficultés pour juger l'étendue d'un épithélioma utérin.

La question de l'opportunité opératoire dans le cancer utérin se présente donc dans des conditions particulières fort difficiles à juger.

Opérez aussi vite que possible, dès la première constatation d'un mal local limité. C'est seulement en basant les statistiques sur ces cas qu'une bonne statistique pourra être produite : telle est la raison de la valeur de la statistique française ; et, cependant nul doute que plus d'un tiers des hystérectomies n'ont été que palliatives, incomplètes. On voit dès lors que toute statistique ne peut donner un renseignement précis sur la valeur opératoire. De bonnes statistiques restent à faire, comme le dit fort bien M. Terrier.



. Si la solution indiscutable de la question de la cure radicale ne peut encore être donnée, il est permis cependant de concevoir quelque espérance, mais à la condition capitale d'une intervention précoce.

Cette espérance est assez grande pour légitimer de nouvelles interventions. Mais, elle peut cacher de grandes illusions. Tant que des statistiques parfaites ne viendront pas trancher la question, il est prudent de réserver un jugement définitif. Peut-être, après les efforts les plus grands, après le plus grand perfectionnement apporté aux méthodes opératoires, faudra-t-il rayer une si belle opération du nombre des opérations radicales et la considérer seulement comme palliative. On voit, dès lors, combien serait diminuée la valeur de l'hystérectomie vaginale, appliquée à la cure radicale du cancer.

En général, le chirurgien se trouve en présence d'une lésion déjà avancée : doit-il renoncer à intervenir, préférer laisser l'affection suivre son cours naturel. Il est certainement des cas, à lésions trop étendues du côté du vagin, du péritoine, qui ne demandent que des soins palliatifs contre les hémorrhagies, les pertes fétides, les douleurs, l'état cachectique. Il est un autre groupe où le mal peut être poursuivi près des bords de l'utérus dans les ligaments larges, dans le vagin. Les chances de récédive sont presque fatales dans ces cas. Mais une opération bien entendue, aussi complète que possible est faite pour reculer le terme de la vie et surtout pour éviter les douleurs qu'amènent les troubles fonctionnels :



hémorrhagies, pertes fétides, qui désolent la malade (1).

L'opérateur doit poursuivre l'affection aussi loin que possible. Il ne peut, dans ce cas, user de la pince spéciale dite à ligament large ; il ne peut également se servir de pinces pour saisir le tissu mou, friable ; de toute nécessité il faut recourir à l'instrument tranchant. Le procédé de M. Péan employé dans les cas analogues est le plus rationnel. Péan a obtenu, non seulement, toujours des succès opératoires, mais il a prolongé la vie des malades, en leur épargnant bien des souffrances.

Ce procédé est loin d'être comparable à celui de Langenbeck, le père. Ce chirurgien avait conseillé de décortiquer l'utérus de son enveloppe péritonéale. Cette opération très laborieuse ne peut donner lieu qu'à une extirpation partielle de l'utérus ; le fond de l'organe est toujours épargné. Dans une affection où il convient d'enlever aussi largement que possible, cette décortication plus difficile, plus dangereuse que l'hystérectomie totale ne saurait être conseillée. Elle a donné lieu cependant à un succès opératoire en Allemagne, entre les mains de M. Czerny, et en France entre les mains de M. le Dr Buffet, d'Elbœuf. — La malade a succombé à une récurrence.

1. Cette pratique conseillée par Gallard, pratiquée par Péan, vient d'être recommandée par M. Richelot.

*De l'amputation sus-vaginale irrégulière*, page 100 par L. G. Richelot, *Union méd.*, janvier 1888.

---



DEUXIÈME PARTIE

HYSTERECTOMIE VAGINALE POUR FIBROMES  
UTÉRINS







## CHAPITRE I

- § I. NÉCESSITÉ D'UNE INTERVENTION ACTIVE. — § II. GRAVITÉ D'UNE ATTAQUE DIRECTE PAR LA VOIE ABDOMINALE. — § III. LÉGITIMITÉ DE L'HYSTÉRECTOMIE VAGINALE APPLIQUÉE AUX FIBROMES DE PETIT OU MOYEN VOLUME.

§ I. — Avant d'aborder toute étude du traitement chirurgical des myomes utérins, il est de règle de considérer ces derniers sous deux types différents :

Les corps fibreux bénins.

Les corps fibreux graves.

Cette distinction est souvent fâcheuse ; car il faut de toute nécessité, admettre la possibilité de la transformation facile et fréquente du corps fibreux bénin en corps fibreux grave.

La grande fréquence des myomes : un cas sur cinq femmes, d'après Bayle et la rareté relative des accidents graves indiquent combien de fibromes échappent à tout examen, à toute intervention ; mais, à un moment de leur évolution, ces tumeurs, par leur présence, peuvent déterminer des troubles fonctionnels intenses, incompatibles même avec l'existence, alors qu'au début, ils ne faisaient prévoir aucun danger.

L'accroissement rapide de la tumeur, les hémorrhagies,



les douleurs, les phénomènes nerveux sympathiques viennent parfois compliquer la situation, et exiger un traitement immédiat, radical.

En général, lorsque le myome ne dépasse pas le volume d'un œuf ; ou, lorsque l'utérus n'est pas bourré de petits fibromes, l'état de la malade reste satisfaisant : on peut même dire que le fibrome est latent. La situation change quelquefois de face avec une rapidité fort grande, et devient dangereuse. La tumeur prend un brusque accroissement ; elle donne lieu à des symptômes de compression ; souvent alors elle devient plus molle, œdémateuse, comme turgescence.

Des métrorrhagies répétées, continues, ou de longues ménorrhagies affectent les malades, et sont l'origine d'une anémie profonde.

Des troubles de compression pelvienne : rétention d'urine, constipation opiniâtre, menaces d'étranglement interne assombrissent parfois le pronostic d'une manière inopinée. Des métrorrhagies, des phénomènes nerveux, sympathiques, graves peuvent être entretenus, même par de petites tumeurs, restant stationnaires et du volume d'une petite pomme.

L'accroissement de ces tumeurs est lent, graduel ; mais, trop souvent, les fibromes, même après la ménopause, ne s'arrêtent pas dans leur accroissement. S'ils restent stationnaires, ils peuvent néanmoins s'accompagner des mêmes troubles fonctionnels : hémorrhagies, douleurs. Trop rarement ces tumeurs subissent un mouvement de régression à la ménopause. Il est préférable de ne pas compter sur elle. La ménopause elle-même est lente à venir dans les



fibro-myomes. Lawson-Tait insiste à dessein sur le leurre dont souvent se bercent médecin et malade en attendant la ménopause comme période de la délivrance. Cette période ne vient pas souvent, au moment où elle serait le plus nécessaire. Chaque retour menstruel amène une métrorrhagie longue et continue; les époques menstruelles se rapprochent, si bien que les malades profondément anémiées, sont *dans le sang* d'une manière constante, selon l'expression vulgaire.

Cette situation pénible est très grave, et les malades peuvent succomber à l'anémie progressive, aux accidents cachectiques, à l'embolie pulmonaire: le moment d'opérer est urgent. Cet état de métrorrhagies continues peut, il faut le noter, apparaître bien avant la ménopause. La situation est alors d'autant plus compromise que l'on ne peut guère songer à la disparition spontanée du fibrome.

Le développement des tumeurs au lieu d'être lent peut être très rapide, considérable, occasionner une compression pénible des organes abdominaux. L'irritation péritonéale peut être le point de départ d'une ascite considérable qui vient ajouter à la gêne produite par la tumeur.

Des accidents nerveux, cérébraux, éclatent parfois chez ces malades et se présentent avec une telle gravité de douleurs, de paralysies, que l'opération s'impose.

L'obstruction intestinale, des troubles de compression des intestins, de la vessie sont encore des complications qui poussent le chirurgien à une action immédiate.

Mais toutes les opérations pratiquées selon les données de ces indications sont dictées par la nécessité la plus absolue,



c'est-à-dire dans les conditions les plus désavantageuses.

Le chirurgien, en présence de ces symptômes, la plupart fort graves, encourt une grande responsabilité, s'il ne peut parer par un traitement immédiat et énergique à un danger pressant.

Il n'est guère d'espérance à fonder sur le traitement médical (1).

Les injections d'ergotine ont une valeur thérapeutique rarement appréciable; l'électricité a une influence plus immédiate; et, dans quelques cas, nous avons assisté, à une diminution fort notable du volume de la tumeur, des hémorrhagies; mais, ce traitement doit être longtemps poursuivi, car les rechûtes sont fréquentes. Jamais les malades ne sont certaines d'être délivrées. Cette considération a quelque valeur; de plus, si l'électricité agit sur certains fibromes, elle est à peu près inefficace dans les fibromes mous, fibro-kystiques. Ce traitement ne saurait être rayé de parti pris; mais il sera bientôt abandonné, pour un autre plus radical à la moindre menace trop vive.

Le véritable traitement rationnel, curatif du fibrome consiste dans l'intervention chirurgicale: enlever la tumeur, ou déterminer un arrêt dans son évolution, ou mieux son atrophie: tels sont les deux buts différents que poursuivront les méthodes de traitement.

L'intervention chirurgicale peut être directe: l'extirpation de la tumeur, avec ou sans hystérectomie; ou indirecte: castration ovarienne. Dans ce dernier cas, elle s'adresse à la cause qui paraît entretenir les accidents

1. Voir: *Traité d'hystérotomie*. p. 78



du fibrome. Par l'extirpation seule ou suivie d'hystérectomie, on supprime la tumeur, l'épine qui provoque les accidents ; par la castration ovarienne, le chirurgien se propose d'établir la ménopause, d'une manière artificielle, de faire naître ainsi la sédation utérine, qui accompagne la disparition des menstrues.

Chacune de ces méthodes, surtout la seconde, a ses partisans les plus autorisés. Péan est peut-être le seul qui poursuive directement les fibromes, d'une manière aussi résolue. Ce chirurgien est le premier en France qui ait donné avec précision, et d'une manière catégorique, les indications de l'hystérectomie pour les fibromes utérins, et de leur ablation directe par le vagin à l'aide de l'hystérotomie (1).

Il est entendu qu'il ne saurait être question ici de ces fibromes énormes, déformant le ventre, s'élevant très haut au dessus du pubis. Le traitement chirurgical de ces derniers s'est développé en même temps que la chirurgie abdominale. La question du traitement vraiment curatif des fibromes a été placée par M. Péan sur un autre terrain.

L'extraction des myomes volumineux seulement possible par la voie abdominale est très meurtrière, aussi meurtrière que les épidémies les plus graves.

Les myomes livrés à leur évolution habituelle deviennent fréquemment opérables seulement par la voie abdominale. Il est donc rationnel d'arrêter les myomes dans leur évolution, par l'extirpation.

1. Voir : *Traité d'hystérotomie*, p. 143.



L'extirpation s'impose dans les cas de petits et moyens fibromes entretenant des métrorrhagies, des phénomènes sympathiques.

L'extirpation par le vagin est d'une pratique facile, presque innocente entre les mains des chirurgiens habitués au maniement des pinces hémostatiques. Cette extirpation s'effectuera par l'énucléation aidée du morcellement, s'il est nécessaire (opération de Péan).

Dans certains cas où l'opération nécessiterait de trop grands délabrements de la cavité utérine, — utérus bourrés de petits fibromes ; gros fibrome au fond de l'utérus, — l'extirpation sera accompagnée d'une hystérectomie totale.

Cette méthode d'attaque directe est bien supérieure à la méthode indirecte, à la castration ovarienne.

Elle est supérieure, parce qu'elle met bien mieux à l'abri d'échec. La castration ovarienne est peu logique chez une femme âgée, ayant dépassé l'âge de la ménopause et dont les ovaires ont une tendance à l'atrophie. En outre, dans bon nombre de cas, l'hystérotomie étant suffisante pour l'extirpation, la méthode directe conserve l'intégrité de l'organe de la gestation. Cette considération majeure permet de repousser la castration ovarienne pour fibromes opérables par la voie vaginale.

La nécessité de sauvegarder la matrice, tout en faisant disparaître la tumeur utérine, impose l'obligation des interventions hâtives : des interventions de choix, et non de nécessité.

Ces diverses propositions n'ont pas besoin de grandes démonstrations pour l'établissement de leur vérité. Elles ont fait et feront encore l'objet d'une discussion sé-



rieuse : ainsi, peut-être entraînerons-nous les opérateurs à partager les convictions de M. le Dr Péan, et la nôtre.

§ II. — On ne saurait trop insister : 1° sur la marche incessante de ces tumeurs fibreuses, 2° sur les effets malheureux des opérations par la voie abdominale entreprises pour leur extirpation.

Ces tumeurs, sous-séreuses, à pédicule plus ou moins large, ou interstitielles, siègent, en général, sur le fond et la face postérieure de l'utérus. Il est fréquent de voir des tumeurs multiples former des bosselures, de volume variable, sur le corps de l'utérus.

Malgré les apparences les plus favorables, l'opération abdominale reste toujours d'une gravité extrême, à des degrés divers, selon les cas.

Dans un rapide examen, établissons la gravité relative des variétés principales.

Dans les cas de fibromes à pédicule long et mince, du volume d'un ou deux doigts, l'ablation n'est guère plus grave que l'ovariotomie la plus simple ; mais ces cas simples ne sont pas les cas les plus menaçants, ceux qui amènent le plus grand nombre d'interventions. Une femme vit souvent de longues années sans éprouver d'autres troubles fonctionnels qu'une sensation de pesanteur abdominale, combattue avec avantage à l'aide d'une bonne ceinture hypogastrique. En regard de ces fibromes, véritables polypes péritonéaux, sous-séreux, plaçons les corps fibreux interstitiels, ou rattachés par un large et court pédicule à la matrice ; en regard des polypes uniques, d'extirpation radicale facile, considérons les fibromes multiples développés sur le fond, sur les cornes de l'uté-



rus. Ces tumeurs sont justiciables de l'énucléation, si elles sont uniques, bien encapsulées dans le tissu utérin; trop souvent de l'amputation partielle, supra-vaginale, ou de l'extirpation totale de l'utérus par la voie abdominale.

L'expérience a appris, de la manière la plus positive, le danger extrême de ces interventions abdominales.

Il ne s'agit pas bien entendu de fibromes sous-séreux, à long et grêle pédicule, mais d'un fibrome interstitiel, ou en voie de devenir sous-séreux.

Dès que le myome est inclus dans le parenchyme utérin, l'opération se complique pour les chirurgiens qui n'emploient pas l'énucléation par évidence; et elle devient fort dangereuse par le seul fait de l'ouverture abdominale. Cette proposition peut étonner de nos jours, où l'incision abdominale simplement exploratrice est considérée comme inoffensive, et où elle est souvent pratiquée. Mais il ne faut pas perdre de vue que la partie principale de l'opération porte sur l'utérus placé profondément, et que souvent la manœuvre opératoire est longue et difficile.

L'énucléation, telle que la pratiquent la plupart des chirurgiens, soit en France, soit à l'étranger, par l'abdomen, fort rarement par le vagin, est pleine de dangers. Vautrin donne une mortalité de 95 p. 0/0, d'après Schröder et Hoffmeier.

Pour eux, l'énucléation est une décortication de la tumeur attaquée par sa face externe; peu à peu, le corps fibreux est décortiqué de sa loge, à l'aide d'un corps mousse : ciseaux, spatules.

Cette tumeur laisse, après son extraction, une loge, à parois saignantes, très apte à l'absorption des produits



septiques. La plupart des insuccès sont dus à la septicémie. L'hémorrhagie est bien moins à craindre ; aussi, voyons-nous Gusserow, Schroeder, recommander de fermer la plaie par des sutures. Kuster propose dans le cas d'énucléation abdominale, de suturer les bords de la plaie à ceux de la plaie abdominale, et d'établir un drainage.

Dans quelques cas, l'énucléation est impossible ; dans d'autres, les myomes ne sauraient être enlevés complètement, sans une lésion grave de l'utérus ; l'hystérectomie supra-vaginale, ou tout au moins une amputation partielle s'imposent, et ajoutent un haut degré de gravité à l'opération. L'intégrité, le fonctionnement de la matrice ont été sacrifiés ; et, trop souvent ces sacrifices ont pu contribuer à la mort des opérées.

Dans les myomes profondément enclavés dans le petit bassin, tous les efforts d'extraction peuvent échouer ; et, dans ces cas où de pareilles difficultés sont prévues, la malade est vouée à la mort : bien peu de chirurgiens seront assez audacieux pour tenter l'opération.

Souvent les symptômes graves qu'ils provoquent par compression ou irritation des organes voisins : vessie, rectum, les métrorrhagies, les phénomènes nerveux dont ils sont l'origine mettent en péril la vie de la malade. L'intervention radicale immédiate s'impose ; et, parfois, en quelques jours.

Dans ces cas, ou bien, de prime abord, en présence de toute tumeur fibreuse, grosse ou petite, exigeant une intervention, le chirurgien proposera la castration, espérant ainsi faire disparaître les accidents : métrorrhagies, névralgies utéro-ovariennes. Alors même que ce trai-



tement agirait dans ce sens, le chirurgien ne sera pas en droit de compter sur l'efficacité de la castration ovarienne pour supprimer une compression urétérale, vésicale, rectale, accidents qu'il importe cependant de prévenir, ou de faire cesser au plus tôt.

La valeur de la castration utérine en elle-même a été discutée à propos de l'hystérotomie vaginale pour corps fibreux; aussi, qu'il nous soit permis de renvoyer le lecteur à ce chapitre, p. 89.

En outre, dans bien des cas, en présence des difficultés de la castration : recherche difficile, étalement des ovaires, l'opérateur renonçant à la castration, devra pratiquer une opération plus directe contre l'utérus ou même se borner à une laparotomie exploratrice. Cette conduite est celle d'un de nos meilleurs opérateurs, M. Segond.

En résumé, parmi les tumeurs fibreuses attaquées volontiers par les chirurgiens, au moyen de l'énucléation, par la voie abdominale, il en est d'une extirpation facile, mais bien loin d'être sans danger. — L'extirpation des autres, avec ou sans hystérectomie, doit être regardée comme très meurtrière. En présence de quelques tumeurs par le fait de leur siège, de leur nombre, de leur volume, le chirurgien se trouvera désarmé; ou bien, il devra procéder à la castration : autre mutilation complète de la femme. Cette dernière opération est, il faut le savoir, souvent laborieuse, incomplète, peut-être même incertaine dans ses résultats définitifs. Elle s'applique surtout aux fibromes petits et moyens d'après M. Segond. Ces fibromes sont souvent susceptibles d'être extirpés à l'aide de l'hystérotomie simple.



L'évolution du fibrome est incessante, graduelle ; le danger augmente avec les poussées congestives ; la situation s'aggrave, et lorsque, par nécessité de mettre fin aux symptômes qui menacent la vie à bref délai, l'intervention opératoire s'impose, l'opération est impraticable, s'il s'agit de myomes enclavés ; ou bien, elle est une des plus redoutables de la chirurgie abdominale, s'il s'agit de myomes interstitiels nécessitant l'hystérectomie abdominale.

Le chirurgien, à qui une malade fait l'honneur de confier sa vie, encourt donc les plus grandes responsabilités, s'il ne laisse pas, de prime abord, entrevoir les nécessités d'une opération. Si la tumeur est d'un petit volume, alors même qu'elle ne déterminerait que des symptômes peu graves, elle sera extirpée. L'opération sera alors facile, peu redoutable surtout, si, par son siège, elle est bien accessible par le vagin : tumeur du col et du segment inférieur de l'utérus. — L'extirpation par la méthode de Péan est d'une simplicité réelle. Les résultats des opérations de ce chirurgien sont la meilleure preuve à opposer aux incrédules.

Les myomes qui peuvent être enlevés par cette méthode peuvent être interstitiels ou sous-muqueux, petits ou du volume d'une tête de nouveau-né. Il suffit qu'ils manifestent leur présence par quelque symptôme persistant. S'ils s'élèvent trop au-dessus du pubis, s'ils atteignent l'ombilic, les fosses iliaques, surtout s'ils sont multilobés, il faut de toute nécessité recourir à la voie abdominale, ou à la voie mixte : voie abdominale et vaginale. Ces énormes myomes échappent seuls à la voie vaginale.



Nos conclusions trouvent un appui naturel et très puissant dans les statistiques des opérations pratiquées par l'abdomen pour fibromes utérins. Ces statistiques proviennent des chirurgiens les plus éminents.

La statistique de ces opérations se trouve relatée dans la thèse de Vautrin, 1886. Nous y puisons divers résultats que nous mentionnons.

| Statistique de   |                           |                          |        |       |            |           |
|--|---------------------------|--------------------------|--------|-------|------------|-----------|
|  |                           | Nombre                   | Guéris | Morts | Proportion |           |
| Myomectomie  | Gusserow....              | 1878                     | 17     | 5     | 12         | 70,50/0   |
| Myomes sous-séreux<br>Pédiculés)                                       | Schwartz....              | 1883                     | 15     | 13    | 2          | 130/0     |
|  | Vautrin.....              | 1886                     | 32     | 26    | 8          | 250/0     |
|  | Schrøder....              | 1886                     | 6      | 6     | 0          |           |
| Enucléation  | Duncan.....               | 1885                     |        |       |            | 50 0/0    |
| Myomes inters-titiels<br>Encapsulés)                                   | Schrøder....              | 1886                     | 5      | 4     |            | 120 0/0   |
|  | Vautrin.....              | 1886                     | 23     | 12    | 15         | 650/0     |
| /  |                           |                          |        |       |            |           |
| Hystérectomie<br>Supra-vaginale<br>Mortalité<br>Moyenne<br>(35 à 460/0 | Gusserow (de 1878 à 1885) |                          |        |       |            |           |
|  |                           | 295                      | 190    | 105   |            | 36,2 0/0  |
|  | Bigelow (1883-1884.       |                          | 135    | 94    |            | 41,04 0/0 |
|  | Küster                    | 15                       | 9      | 6     |            | 40 0/0    |
|  | Péan..... (1886)          | 14                       | 8      | 6     |            | 42,8 0/0  |
|  | Schwartz                  | 77                       | 44     | 33    |            | 42,8 0/0  |
|  | Vautrin                   | 82                       | 44     | 38    |            | 46,3 0/0  |
| Hystérectomie<br>totale  | Schrøder                  | 35 (2 <sup>e</sup> sér.) | 7      |       |            | 10 0/0    |
|  | Bardenhauer               | 7                        | 6      | 1     |            |           |
|  | Keith                     | 2                        | 2      | 0     |            |           |
|  | Polk                      | 1                        | 1      | 0     |            |           |

Tout récemment, dans une thèse bien étudiée, le



Dr Estrada (1) relevant un plus grand nombre de statistiques, et y joignant une statistique personnelle trouve une proportion de 36 0/0. Les meilleurs opérateurs tels que Péan, Olshausen, Schröder ont eu à déplorer de 33 à 35 0/0.

Certes, les chiffres de ces statistiques ont bien leur éloquence; ils ne peuvent être néanmoins la vérité absolue; trop d'éléments se combinent pour qu'ils puissent être appréciés et entrer tous dans les résultats. Ainsi, les succès qu'a donné aux opérateurs l'hystérectomie totale abdominale ne doivent pas entraîner l'opinion; et faire juger cette opération moins grave que la myomectomie la plus simple; toutefois l'ensemble des statistiques fournies par les opérateurs d'une habileté aussi reconnue doit faire considérer l'énucléation, l'amputation supra-vaginale comme aussi meurtrières que des épidémies de choléra, de diphtérie.

§ III. — S'il entrait bien dans l'esprit des médecins que les tumeurs fibreuses sont moins rarement bénignes qu'ils n'ont coutume de le répéter; que ces fibromes peuvent tuer aussi rapidement, aussi sûrement qu'une tumeur maligne, un grand nombre de ces tumeurs ne deviendraient pas inopérables par la voie vaginale, et bénéficieraient de l'innocuité relative d'une extirpation par cette voie.

Il se produirait, pour les tumeurs fibreuses, le renversement d'idées qui s'est manifesté, avec grande raison, pour les tumeurs ovariennes. Au début de l'ovariotomie, les

1. *Parallèle de l'oophorectomie et de l'hystérectomie abdominale.*  
Th. Paris, 1888.



insuccès s'ajoutaient aux insuccès. Dans certain pays, près de nous, on conserve encore le souvenir d'une maison de santé, où les chirurgiens ne paraissaient entrer que pour consommer un sacrifice humain. La légende ajoute que les voisins avaient appliqué à cette maison le surnom lugubre de *maison de deuil*. Cette légende date de 20 ans et paraît déjà bien éloignée. Les longues listes d'ovariotomies suivies de succès se multiplient. Tous ces succès s'expliquent non-seulement par le perfectionnement apporté au mode opératoire, par le progrès des soins antiseptiques, mais encore par le choix des malades.

Il est reconnu que tous les soins médicaux sont infructueux ; les ponctions sont parfois mortelles ; aucun traitement ne peut arrêter l'évolution des tumeurs ovariennes. Ajoutons que les études récentes de Péan, Terrier, Poupinel ont montré la nécessité de l'opération rapide dans un grand nombre de cas, par crainte de propagation à distance. Tous les ovariotomistes professent la nécessité de l'ablation rapide du kyste de l'ovaire.

Cette nécessité s'impose au même titre pour le fibrome. Contre l'extirpation, on fait valoir le grand nombre de fibromes trouvés à l'autopsie sans avoir déterminé de grands symptômes pendant la vie ; mais, en général, ces fibromes sont d'un volume au dessous d'un œuf ; et, durant la vie, n'ont pas occasionné le moindre désordre. Ces fibromes latents resteront toujours inconnus, à moins d'une alarme qui fera reconnaître leur présence.

La malade sera observée : si les accidents se répètent, et surtout, si la tumeur est du volume du poing, ou bien



si l'utérus est bourré de petits fibromes, l'indication de l'intervention est nette.

Il est hors de doute que celle-ci ne s'impose, que si un petit fibrome, inclus dans la paroi utérine, occasionne de graves désordres.

L'opération doit être pratiquée comme s'il s'agissait d'un kyste de l'ovaire au début. Remarquons encore combien est différente la situation de la malade. Le kyste de l'ovaire, à son début, a des chances plus nombreuses de rester inconnu. Quelques symptômes de dysménorrhée, d'irrégularités menstruelles, de pesanteur, de douleurs lombaires, abdominales composent toute l'affection. Le chirurgien n'hésite plus cependant à proposer l'ovariotomie, dût-il surprendre et troubler l'esprit de la malade. Il obéit à sa conscience, pour suivre la loi que lui imposent la science et l'expérience. En présence d'une malade atteinte de tumeur fibreuse ; un même devoir s'impose au chirurgien ; il doit brusquer la situation, et dévoiler avec franchise devant sa malade l'avenir à redouter. La malade acceptera avec empressement l'opération, comme moyen de délivrance ; si elle n'accepte pas tout d'abord, bientôt des crises douloureuses, des métrorrhagies la livreront pleine d'espérance entre les mains du chirurgien.

Nous avons vu un grand nombre de malades, traitées inutilement par les hommes les plus remarquables, mais encore peu partisans des interventions hâtives, venant réclamer avec des sollicitations nombreuses, et comme mesure de salut : *l'ouverture du ventre et l'ablation de leur mal.*

Ces expressions naïves indiquent assez combien ces



malheureuses avaient souffert, et l'impuissance de tous les moyens médicaux. Devons-nous les repousser sous prétexte qu'elles sont près de la ménopause, ou que leur tumeur est d'un petit volume. Ces prétextes ne seraient que des défaites déguisées. La science possède heureusement plusieurs moyens de les sauver; il faut aussitôt les mettre en œuvre; mais, le mieux est de prévenir ces situations par une intervention prompte.

L'extraction par la voie vaginale est le meilleur procédé puisqu'il sauvegarde la vie de la femme, et conserve l'intégrité de la matrice; dans quelques cas cependant, à cause du volume, du nombre des fibromes, il sera nécessaire de se résigner à un sacrifice pénible, à pratiquer l'ablation de la matrice. Si l'extirpation des annexes de l'utérus est légitime, l'hystérectomie totale présente le caractère de légitimité au même degré.

---



## CHAPITRE II

### HYSTÉRECTOMIE VAGINALE TOTALE POUR FIBROME : CASTRATION UTÉRINE

*Indications et contre-indications.*

*Manuel opératoire.*

L'hystérectomie vaginale pour fibromes du corps doit être parfois totale. Cette suppression de la matrice, souvent en pleine activité sexuelle, exige des indications précises.

Les indications se tirent de la gravité des symptômes, et surtout du nombre, du siège et de la forme sous laquelle se présentent les fibromes. Un fibrome volumineux, du volume d'une tête de fœtus, situé très haut près des cornes de l'utérus, pour lequel des délabrements utérins et pelviens trop considérables devraient être produits pendant l'extraction, le morcellement, doit être enlevé par le vagin, et avec l'utérus tout entier.

L'utérus bosselé par de petits fibromes interstitiels, sous-muqueux, sous-séreux donnant lieu à des symptômes incompatibles avec la vie est également justiciable de cette opération. De toute nécessité, il faut que la masse utérine ne dépasse pas un trop grand volume, celui d'une tête de nouveau-né environ. Grâce au morcellement, des tumeurs plus considérables pourraient être enlevées, même avec chances de succès; mais les



manœuvres du morcellement seraient trop longues; et une des conditions essentielles de succès consiste dans la rapidité opératoire.

La nécessité de terminer l'opération est absolue, sous peine de faire encourir à la malade les plus grands dangers : hémorrhagies consécutives, septicémie par suite d'énucléation.

« Mieux vaut terminer quand même l'opération que de l'interrompre, » trouvons-nous écrit dans Hégar; puis comme correctif : « Bien souvent nous ne pouvons, avant une énucléation, prévoir, avec certitude, les difficultés que nous rencontrerons. Aussi, dans tout cas douteux, devons-nous préférer une opération bien plus considérable, mais que nous serons certains de conduire à bonne fin, en ne négligeant aucune des règles de la méthode antiseptique. »

Cette opération plus large, qui s'impose, est l'ablation totale de l'utérus par le vagin, lorsque la tumeur n'est pas trop volumineuse, et que son évidement pourra être appliqué.

L'hystérectomie vaginale est, dans ces conditions, une opération plus difficile que dans le cancer. Deux procédés lui sont applicables suivant le volume de la tumeur, le nombre des fibromes.

Dans les cas les plus simples, l'ablation de l'utérus est pratiquée rapidement; dans les cas compliqués, il faut procéder au morcellement de la masse.

Nous donnerons successivement les procédés de Péan. Ce chirurgien est le premier en France qui, repoussant à un dernier plan les indications de la castration ovarienne,



s'efforce d'atteindre les fibromes par la voie vaginale.

En 1885 (1), ce chirurgien décrivait ainsi son procédé d'hystérectomie vaginale pour fibrome :

« Pour enlever l'utérus par le vagin, la méthode que nous avons imaginée consiste, après avoir bien lavé ce canal, à faire écarter le plus possible les parois par des aides ; à disséquer le col en s'éloignant, avec soin, de la vessie et du rectum ; à couper ensuite le col en deux moitiés, suivant son axe transversal ; à attirer successivement le corps, en fixant les lèvres du col avec des pinces de Museux, et en faisant basculer l'organe avec des pinces, dans divers sens, jusqu'à ce que le feuillet viscéral antérieur ou postérieur soit mis à nu à son tour. A ce moment, l'organe n'étant plus fixé que par les ligaments larges, nous mettons sur les artères utéro-ovariques un nombre suffisant de longues pinces hémostatiques pour arrêter le sang ; puis nous lions, en deux moitiés, chacun des ligaments larges aussi loin que possible de l'utérus, dont il n'y a plus ensuite qu'à compléter le détachement. Pour plus de sûreté, nous ramenons les parties des ligaments larges sur lesquels portent les ligatures entre les lambeaux conservés du vagin ; nous formons la suture de ces mêmes lambeaux, à deux étages ; et, nous avons le soin de fixer dans cette suture toutes les parties liées des ligaments larges. »

Lorsque la tumeur formée dans l'utérus est peu volumineuse, l'opération n'offre pas de grandes difficultés à un opérateur exercé ; dans le cas contraire, le chirurgien

1. *Gazette des hôpitaux*, mai 1885.



peut trouver des obstacles à la bonne conduite de l'opération.

La saillie des tumeurs fibreuses sur la paroi antérieure de l'isthme oblige à une prudence extrême dans le décollement de la vessie ; la spatule, les doigts doivent être les guides, et les instruments de choix dans cette manœuvre.

La saillie dans les ligaments larges déforme ces ligaments, les étale en les amincissant. Les pinces devront être poussées très loin, en dehors, aussi ras que possible du fibrome ; l'emploi de plusieurs pinces étagées dans le pincement des ligaments larges, est souvent indispensable.

Aux tumeurs fibreuses s'applique par excellence le procédé des pinces à demeure (1). C'est même pour des tumeurs de ce genre que le procédé devenu classique a été appliqué pour la première fois (Péan).

La réflexion ainsi que la nécessité a conduit l'opérateur à faire dans ces cas l'application de sa méthode générale d'hémostasie. Le champ d'application de l'hémostasie s'élargit, au fur et à mesure, selon les données générales d'une méthode habilement et savamment ordonnée. Ce caractère de généralisation appartient à toutes les découvertes vraiment utiles et pratiques.

*Morcellement et hystérectomie vaginale.*—M. Péan a institué, un procédé mixte de morcellement et d'hystérectomie, s'il s'agit de tumeurs atteignant le volume d'une

1. Hémostase définitive.



tête de fœtus et nécessitant l'hystérectomie totale, par leur siège au tiers supérieur de l'organe. Il le décrit ainsi dans ses leçons de clinique chirurgicale (1) :

«La malade étant endormie et couchée sur le côté gauche, la vulve rasée, le vagin étant bien lavé à l'aide de liquides antiseptiques, ses parois maintenues rétractées par des aides ; nous commençons par détacher le col de l'utérus dans toute sa hauteur ; puis, nous le coupons latéralement ; nous saisissons chacune de ses moitiés avec des crochets ou des pinces de Museux, et nous l'attirons le plus près possible de la vulve.

Grâce aux pinces hémostatiques placées sur les vaisseaux, ce temps de l'opération se fait sans perte de sang. Arrivé au corps de l'utérus, nous trouvons dans sa dissection une certaine résistance, due à l'augmentation en longueur et en largeur de l'organe. Nous redoublons alors de précaution pour disséquer sa face externe, et nous cherchons à pénétrer le plus tôt possible, en avant et en arrière, dans les culs-de-sac péritonéaux. Cette dissection facilite évidemment la mobilité de l'utérus ; mais, comme la tumeur, logée dans son épaisseur, l'empêche de s'abaisser, nous n'hésitons pas à le couper de chaque côté et à en écarter les deux moitiés. Dès que nous apercevons la tumeur, nous la morcelons avec le bistouri et les ciseaux jusqu'à ce que l'utérus soit assez réduit de volume pour pouvoir être entraîné en arrière du côté du vagin. Il ne nous reste qu'à détacher la portion restante des ligaments larges, à les lier ou à les pincer en même temps que les vaisseaux

1. Péan. *Leçons de clinique chirurgicale*, Tome VI, page 287.



contenus dans leur épaisseur, et à l'extraire, dès que l'organe est complètement exsangue.

On pourrait être tenté de croire que le morcellement de semblables tumeurs est dangereux, surtout à cause de la possibilité d'hémorrhagies, d'autant plus à redouter que les malades sont plus anémiques; il n'en n'est rien. Il suffit d'être bien exercé à la manœuvre de nos pinces hémostatiques pour n'avoir rien à craindre de semblable. »

L'auteur donne comme exemple de sa pratique l'hystérectomie pratiquée chez une femme, vierge, âgée de 34 ans, pour un fibrome faisant saillie au dessus du pubis. La malade avait été très éprouvée par une paraplégie de cause vertébrale qui l'avait retenue au lit pendant plusieurs années; elle était épuisée par des hémorrhagies inquiétantes, rebelles. La largeur d'implantation du fibrome, la trop grande faiblesse de la malade firent adopter la méthode vaginale.

« Nous prîmes le parti d'endormir la malade, d'inciser l'hymen et de faire la division du vagin à l'aide de notre dilatateur à trois valves. Les jours suivants nous fîmes des injections antiseptiques. Dix jours après que la vulve et le vagin avaient été ainsi dilatés, nous procédâmes à la section de l'utérus et au morcellement de la tumeur, qui avait quinze cent<sup>es</sup> de hauteur, douze cent<sup>es</sup> de largeur et qui était implantée, à la fois, dans les deux faces et le fond de l'organe. En procédant avec patience, nous finîmes par la morceler, avec de fortes pinces construites sur nos indications et des ciseaux courbes; puis, nous parvînmes à attirer le reste, en même temps que l'utérus.



Ceci fait, nous pinçâmes les ovaires, les trompes, les ligaments larges, et les excisâmes. Comme une artère utéro-ovarique dilatée saignait et était très-difficile à arrêter, je la saisis avec une longue pince hémostatique; celle-ci fut laissée à demeure jusqu'au lendemain, ainsi que celles qui étaient appliquées sur les ligaments larges, comme je l'avais plusieurs fois déjà fait dans des cas semblables.

L'opération avait présenté de grandes difficultés; elle avait duré quatre heures. Pendant ce temps, la malade n'avait pas perdu de sang. La guérison fut prompte. »

L'opération fut pratiquée le cinq août 1885.

Cette date offre quelque importance dans les revendications de M. Péan pour la priorité du pincement des ligaments larges dans l'hystérectomie.

Les suites de l'opération suivie de succès sont excellentes. L'utérus et les annexes enlevés, il n'y a plus à craindre de retour offensif de l'affection; mais, il est nécessaire, obligatoire même d'enlever les ovaires. Ce soin peut être négligé s'il s'agit de cancer; il ne doit pas l'être dans les tumeurs fibreuses. A ce prix, le succès sera complet; la malade sera à l'abri des congestions menstruelles si fréquentes dans la région ovarienne, et qui retentissent d'une manière si douloureuse.

La castration ne sera pas une grave opération surajoutée à l'hystérectomie. Cette opération sera facile parfois; les pinces abaissant l'utérus faciliteront la recherche de l'ovaire; le doigt fortement phéniqué introduit dans le cul-de-sac postérieur se mettra à la recherche des ovaires, s'ils ne se présentent pas l'un après l'autre dans la plaie vaginale. L'ovaire entouré de fausses membranes,



d'adhérences au tissu voisin, sera soigneusement détaché, saisi entre deux pinces à la base, et excisé.

Les pinces seront laissées à demeure ou enlevées, une forte ligature ayant aussitôt enserré le pédicule ovarien.

Au cas où l'ovaire serait difficile à libérer, il serait peu prudent d'insister; et l'ovaire pourrait être laissé en place. Le mieux sans doute serait d'extirper les ovaires; mais on ne pourrait blâmer celui qui s'arrêterait devant les délabrements, que de longues tentatives provoqueraient infailliblement.

Telle est la thérapeutique chirurgicale qui, par droit et raison, est destinée à remplacer les autres plus graves et moins certaines. Cette méthode est bien française; elle est née à l'hôpital Saint-Louis. Bien qu'il paraisse encore imprudent de tenir un langage si net, de poser une indication aussi précise d'une opération, si grave en apparence, notre conviction est si fortement établie que nous ne pouvons nous empêcher d'exprimer notre opinion avec la plus grande indépendance de caractère; nous croirons avoir rempli un devoir s'il nous a été donné de faire partager aux médecins nos vues sur le pronostic grave, la marche progressive des fibromes, et la nécessité d'une opération moins meurtrière que les laparotomies, donnant des résultats plus certains que l'opération de Battey, et même que celle plus complète de Lawson-Tait. L'ablation seule par l'hystérotomie vaginale, ou l'hystérectomie peut mettre la malade à jamais à l'abri des métrorrhagies, et des troubles nerveux qui surchargent d'une manière si grave



le pronostic du fibrome, même du plus petit, du plus bénin en apparence.

Aussi comprenons-nous toute la valeur des paroles de M. Péan, prononcées dans une de ses cliniques. « Quant à nous, dont l'expérience est déjà longue, après avoir vu ce que produisent de désordres, et ce que deviennent ces tumeurs, nous pensons que le chirurgien qui parviendrait, dès le début, lorsqu'elles sont petites et peu nombreuses, à les enlever, sans faire courir de dangers, rendrait plus de services à l'humanité que tous ceux qui s'ingénient à perfectionner les méthodes opératoires qui leur sont applicables lorsqu'elles ont atteint un grand volume (1). »

1. Péan. *Clinique chirur. de l'hôpital Saint-Louis*, treizième éçon, T. V.

---



### CHAPITRE III

#### HYSTÉRECTOMIE PAR LA VOIE MIXTE-VAGINALE ET ABDOMINALE.

Cette opération est très grave : elle ne pourra être dictée que par la nécessité et seulement dans le cours d'une hystérectomie vaginale.

L'opération mixte ne sera dans ce cas qu'un pis-aller. L'hystérectomie vaginale même aidée du morcellement ne peut avoir raison de tous les fibromes. Une appréciation défectueuse du nombre, du volume des fibromes, des difficultés opératoires inattendues, même dans une hystérectomie pour cancer, peuvent placer le chirurgien dans la nécessité d'interrompre l'opération, ou de la terminer par la voie supérieure.

Cette nécessité pourra se présenter également dans les fibromes utérins compliqués de cancer utérin, ou de fibromes des régions voisines : ligaments larges, ovaires.

Une durée trop longue de l'hystérectomie vaginale peut compromettre le succès ; aussi le chirurgien, suivant l'exemple de M. Segond, pourra ne pas craindre de terminer l'extirpation de l'utérus par l'abdomen. En quelques minutes, M. Segond termina ainsi une hystérectomie vaginale d'une exécution trop lente. Sa malade mourut subitement au sixième jour, probablement de shock.



La voie mixte sera suivie en particulier dans le cas de coexistence de fibromes utérins et ligamentaires, ou de fibromes, sarcomes du petit bassin. Nous rapportons un beau cas de succès opératoire par cette méthode. Le succès eût été complet, si l'opérée eut pu surmonter l'anorexie qui l'empêcha de s'alimenter, de prendre le moindre aliment, de boire une seule cuillerée de Tood.

On peut être surpris de voir recommander l'ouverture du ventre, dans le cours d'une hystérectomie vaginale, au lieu d'instituer d'emblée la méthode abdominale.

Les raisons de ce choix sont faciles à comprendre. Le morcellement permet de pousser très loin l'extirpation des tumeurs fibreuses. — En présence de gros fibromes, on ne peut savoir si l'hystérectomie vaginale ne pourra pas suffire; et, dans le doute, il convient d'essayer de ne point pratiquer une laparotomie; cette dernière voie n'est suivie qu'en désespoir de cause; et alors, le début de l'opération par le vagin, loin de créer des difficultés, ne pourra qu'être avantageux. L'hémostase des ligaments larges, faite au préalable, facilitera l'extirpation des dernières parties à enlever; et les pinces passant par le vagin faciliteront l'écoulement des liquides.

La combinaison des deux voies sera donc plus fructueuse qu'il ne serait permis de le croire de prime abord. Elle a donné quelques succès; néanmoins, l'opération est très grave: cas de Zaiaisky de Jennings.

---








TROISIÈME PARTIE







## CHAPITRE I

DE L'HYSTÉRECTOMIE VAGINALE DANS LES LÉSIONS INFLAMMATOIRES DE L'UTÉRUS ET DE SES ANNEXES (*Métrite, gigantisme utérin, dysménorrhée membraneuse, ovarite, péri-métrite*), DANS LES NÉVRALGIES UTÉRO-OVARIENNES.

On comprendra combien seront exceptionnelles, si elles existent, les indications de l'hystérectomie chez les femmes atteintes d'une inflammation de l'utérus ou de ses annexes. On comprendra encore que, même dans les cas les plus menaçants en apparence, tous les traitements médicaux et chirurgicaux auront été essayés au préalable.

L'ablation de l'utérus enlève à une femme tout espoir de remplir le plus grand devoir de sa vie, d'en réaliser le plus légitime désir.

La castration a été trop souvent pratiquée dans des circonstances analogues, même pour de simples métrites (1). Il est donc permis de poser les principes des indications de l'hystérectomie.

Ici, l'hystérectomie doit s'imposer, non comme opération de choix, mais comme opération de nécessité. Nous ne sépa-

1. Enlèvement des ovaires et des trompes pour la subinvolution et la métrite chronique par Ketty.

Société obst. de Philadelphie, décembre 1886, in *Ann. de Gynécol.*, mars 1887.



rerons pas la métrite et l'ovarite avec leurs diverses formes ; car souvent ces affections sont connexes, et leurs symptômes graves rentrent dans le même cadre. Ceux à propos desquels l'opération peut être agitée, sont surtout des métrorrhagies, ou des désordres nerveux, des troubles d'hystérie génitale. Aux métrites, surtout aux inflammations de la muqueuse du corps, appartiennent les hémorrhagies ; aux lésions ovariennes, se rapportent surtout les désordres nerveux.

Nous n'entrerons pas dans le détail des symptômes propres à chacune de ces affections. Notre dessein est surtout de rechercher les limites extrêmes de gravité de ces désordres, et les moyens qu'on peut leur opposer. La question de l'hystérectomie se trouvera ainsi naturellement discutée.

### § I. — *Métrite.*

En dehors des métrorrhagies liées aux avortements, aux fibromes, aux affections malignes de l'utérus, les hémorrhagies de cause utérine doivent généralement être rapportées à la métrite. Les lésions inflammatoires de la muqueuse, les endométrites sont surtout à incriminer. Le symptôme hémorrhagie est même le symptôme prédominant de la métrite dite hémorrhagique ; s'il est donc une forme d'affection bénigne de l'utérus qui anémie la malade, à tel point que l'ablation de l'utérus paraisse être indiquée, c'est surtout cette forme,

La clinique montre combien graves peuvent être ces hémorrhagies ; graves par leur abondance, et par



leur continuité. Certaines malades profondément anémiées par ces métrorrhagies tenaces deviennent incapables du moindre travail ; la fatigue la plus légère leur donne des vertiges, des éblouissements. Cette tendance syncopale les oblige au repos absolu. Pâles, couleur de cire, ces malades sont affaissées ; les relations sociales leur sont en grande partie empêchées.

Une thérapeutique énergique, dirigée à la fois contre l'état général, et contre l'état local, a heureusement raison de ces situations qui pourraient quelquefois passer pour désespérées. Les faits les plus nombreux sont là pour montrer l'efficacité heureuse du traitement. Le médecin est armé contre ces métrorrhagies des moyens les plus puissants. La dilatation, la discission du col, suivies ou non d'une cautérisation intra-utérine, d'un curettage de la muqueuse utérine, de l'abrasion des fongosités, triomphent des métrorrhagies rebelles liées aux métrites.

Si l'affection ne guérit pas, si les métrorrhagies ne rétrocedent pas, soyez certains que le diagnostic porté est erroné, incomplet. Le fibrome utérin petit, interstitiel, caché dans la profondeur de l'utérus, ou l'épithélioma de la muqueuse, la tuberculose utérine, sont, presque à coup sûr, les affections à incriminer. Il n'existe pas de métrorrhagies essentielles ; il n'existe guère de métrites simples assez graves pour entraîner la mort par métrorrhagie. Si la mort peut survenir dans quelques cas de métrite avec métrorrhagie, c'est qu'alors le trouble est porté dans l'économie toute entière. La malade étant déjà anémiée, épuisée par une maladie antérieure succombe par le fait de l'état général et de la lésion utérine. Dans ces cas du reste, au



moment où la question d'hystérectomie se poserait, l'ablation de l'utérus n'aurait guère d'effet utile.

De l'étude des métrorrhagies graves, rebelles, il ne faut retenir que ce point : la nécessité d'un examen plus approfondi de la lésion utérine, et la recherche du fibrome ou de l'épithélioma. L'étude des végétations sera particulièrement instructive en ce cas. Il importe d'avoir l'attention éveillée vers cette double recherche ; car c'est surtout dans ces cas peu francs, douteux aux premiers examens, que la lésion est limitée, et qu'elle pourra largement bénéficier de l'avantage de l'hystérectomie vaginale totale.

## § II. — *Hypertrophie totale de l'utérus (gigantisme utérin).*

Péan, Ch. Labbé, Polaillon ont décrit dans des travaux récents une forme d'hypertrophie totale de l'utérus, véritable *gigantisme utérin*, donnant lieu à des hémorrhagies rebelles, fort graves, prolongeant les périodes menstruelles, et à un écoulement glaireux, jaunâtre, sorte d'hydrorrhée, dans la période intercalaire.

L'utérus agrandi dans tous les sens, s'élève au-dessus du pubis comme l'organe au troisième ou au quatrième mois de gravidité.

Cette affection, redoutable par ses ménorrhagies incessantes, exige un traitement énergique.

Il paraît établi qu'un traitement purement médical échoue. L'hystérectomie, ou la castration sont les seules opérations rationnelles à discuter, d'après M. Polaillon (*Union médicale*, novembre 1887). L'affection est trop rare, d'une étude trop récente pour recevoir une conclusion. Le gigan-



tisme utérin est une affection, consécutive aux accouchements, liée à la puerpéralité; il s'agit surtout d'un arrêt d'involution spécial, avec hypertrophie en masse de l'utérus. Ce travail d'hypertrophie porte à la fois sur la musculature de l'utérus et sur la muqueuse; l'hydrorrhée est un indice de l'état inflammatoire de la muqueuse. Il y aurait donc à se demander, si un traitement énergique, dirigé, dès le début de l'affection, contre l'endométrite, n'aiderait pas le travail de régression, et ne supprimerait pas les hémorrhagies.

M. Polaillon conseille la castration, à laquelle il doit un remarquable succès. Il est certain que, dans ces cas, l'hystérectomie vaginale serait plus laborieuse et plus dangereuse que l'oophorectomie, à cause du volume de l'utérus. De plus (raison qui nous semble bien légitime), l'oophorectomie, c'est-à-dire l'ablation des ovaires est facile, et peut être complète : conditions qui ne peuvent pas être affirmées avant la laparotomie exploratrice dans les cas de fibromes. Aussi, entre la castration ovarienne utérine et la castration utérine, vaginale ou abdominale, — ces deux opérations ayant le même résultat heureux sur les hémorrhagies, — le doute n'est pas permis; la première, bien moins grave, doit être préférée.

### § III. — *Dysménorrhée.*

Les troubles de dysménorrhée membraneuse se rattachent à la fois aux métrorrhagies et aux troubles nerveux. L'utérus et l'ovaire sont fréquemment douloureux chez les femmes atteintes de dysménorrhée membraneuse; mais, il y a grande prédominance des troubles nerveux.



Ces troubles offrent, on le sait, le caractère de périodicité ; ce sont des crises congestives de l'utérus, en relation fort probable avec les congestions ovariennes.

Pendant ces crises, quelques malades éprouvent de cruelles souffrances ; ces crises violentes sont passagères ; l'expulsion de quelques caillots, de lambeaux de membranes termine les accidents, et la malade conserve une bonne santé relative pendant la période intercalaire. Mais, en dépit de tous les soins, du traitement le mieux dirigé, la dysménorrhée se montre parfois rebelle ; et les malheureuses, cruellement affectées par la répétition, la violence des douleurs réclament un traitement radical. Elles sacrifient volontiers toutes leurs espérances de maternité, et subissent la castration.

Castration et hystérectomie ont même résultat certain : la stérilité. En présence de malades désespérées, manifestant même des idées de suicide, le chirurgien sera dans l'obligation de recourir à l'une ou à l'autre de ces interventions. Il ne pourra être décidé dans son choix que par la considération de la gravité relative de chacune des opérations, et par la considération des garanties de succès qu'elles offrent respectivement. Ces divers points seront examinés ultérieurement, étant donnée la fréquence des dysménorrhées symptomatiques d'une lésion de forme, de situation de l'utérus ou d'une affection ovarienne.

#### § IV. — *Ovarites, névralgie utéro-ovarienne, hystérie génitale.*

L'utérus et l'ovaire jouent un rôle important dans l'organisation de la femme, dans l'équilibre de sa santé.



Souvent malades, ces organes peuvent être le point de départ de troubles nerveux qui ne tardent pas à retentir avec violence et gravité sur la santé générale. C'est surtout dans l'ovaire que beaucoup d'auteurs localisent l'origine primordiale des accidents dont l'ensemble a été dénommé par Péan : hystérie d'origine génitale.

L'auteur place cette forme en regard de l'hystérie génito-spinale et accorde à l'utérus une grande influence sur la production des accidents.

Voici le tableau qu'il donne de l'hystérie génitale :

« L'affection a nettement débuté par un désordre génital qui, dans le principe, constituait l'unique symptôme de l'affection, s'exagérant au moment des règles, mais ne s'accompagnant jamais de ces tendances à l'érotisme que l'on observe chez les hystériques, à forme cérébro-spinale.

Alors seulement ont apparu les névralgies. Le plus souvent, celles-ci étaient localisées aux ovaires et s'irradiaient dans le ventre et les aînes, puis, elles retentissaient sur le trijumeau, les branches du plexus lombaire. Plus tard, les douleurs s'exacerbaient surtout au moment des règles. Elles avaient leur point de départ et leur maximum d'intensité au niveau de l'ovaire; puis elles s'accompagnaient de syncopes, de pertes de connaissance, et bientôt de véritables attaques hystériques.

Ces malades maigrissent de jour en jour, s'affaiblissent à vue d'œil, et laissent concevoir des inquiétudes sérieuses sur l'avenir, d'autant plus qu'aucun traitement ne peut enrayer les accidents; parfois la malade arrive à la manie du suicide. Alors le chirurgien doit se hâter d'intervenir,



s'il veut empêcher ces accidents de prendre une forme chronique qu'une opération même ne parviendrait plus à guérir, et s'il veut empêcher sa malade de mettre à exécution son dessein de suicide. »

M. Péan a pratiqué plusieurs fois l'ablation de l'organe malade : l'ovaire

L'affection a suivi son cours, dans quelques cas, et à obligé ce chirurgien de recourir à l'extirpation de l'utérus; à ce prix, la guérison des douleurs a été obtenue.

Les résultats de la castration ovarienne restent donc défectueux, passagers; parfois en outre l'extirpation des ovaires, même abdominale, est quelquefois difficile. L'ovaire malade est déformé, entouré d'adhérences qui rendent difficile sa recherche, sa libération; ou bien, il est déformé réduit à l'apparence de quelque kyste friable, atteint de dégénérescence granulo-graisseuse; la castration ovarienne peut être alors aussi difficile que s'il s'agissait de fibromes volumineux, aux côtés desquels se cacheraient les ovaires étalés, à peu près méconnaissables.

En semblable occurrence, le chirurgien devra suivre le conseil de M. Péan; pratiquer l'hystérectomie vaginale. Cet auteur, à plusieurs reprises, chez des malades qui avaient des douleurs tenaces, intolérables, a enlevé l'utérus, mais laissé les annexes. Les résultats immédiats et consécutifs ont été très encourageants. Il paraît même à M. Péan, qu'après la castration utérine, les annexes tendaient à s'atrophier.

La castration utérine paraît donc plus recommandable que la castration ovarienne. Le mieux serait d'être plus



radical encore d'enlever l'utérus avec ses annexes (1). L'extirpation de certains ovaires, surtout s'ils étaient augmentés de volume, peu entachés d'adhérences et prolapsés, serait facile. La recherche de certains autres serait au contraire fort difficile, leur extirpation très laborieuse; il serait peut-être préférable, dans ce cas, de ne pas insister, et d'attendre les résultats de l'ablation de l'utérus.

Au lieu de rencontrer un ovaire malade, l'opérateur peut reconnaître au fond du vagin, inclus dans le ligament large, un kyste, une petite tumeur fibreuse. Péan a rencontré ainsi, dans le cours de ses hystérectomies, des kystes sanguins, purulents, foetaux. L'affirmation d'un succès opératoire complet ne sera possible qu'à la condition d'extirper ces petites tumeurs pouvant jouer un jour le rôle d'épine : ces deux opérations seront pratiquées dans la même séance.

On ne manquera pas d'objecter combien il eut été plus indiqué d'enlever ces tumeurs fibreuses ou kystiques seules, sans toucher à l'utérus. Contre cette objection, il sera facile de faire valoir la difficulté d'établir parfois un diagnostic exact avant l'opération. Malgré tous les soins apportés à leur recherche, il est déjà bien difficile de distinguer certaines affections utérines de celles des organes voisins, des annexes. Ce sera souvent dans le cours

1. Notre excellent ami, Doyen de Reims, nous communique l'observation suivante.

Un cas d'hystérectomie vaginale pour métrite chronique; guérison. Les deux ovaires gros comme une mandarine et purulents furent enlevés au cours de l'opération.



d'une hystérectomie que la petite tumeur fibreuse, le nouveau corps de délit sera trouvé, touché du doigt. La tumeur peut siéger en dehors de l'ovaire, de l'utérus, et être facilement enlevée. Si l'opération n'est pas très avancée, l'utérus sera respecté, laissé en place. Des points de suture remettront tout à l'état normal; si les ovaires sont malades, si l'opération est trop avancée, l'utérus sera extirpé seul ou avec les ovaires, suivant la facilité de leur ablation.

Avant de terminer ce chapitre, nous insisterons sur la réserve que l'on doit apporter dans la pratique de ces opérations radicales. *Il faut résister, le plus possible, aux supplications de la malade*, trop portée, en vertu même de la susceptibilité nerveuse, à recourir à une opération extrême, à faire le sacrifice de sa vie.

Le médecin épuisera toutes les ressources thérapeutiques, heureusement fort nombreuses. En dehors d'elles, des moyens puissants, inconnus hier encore, s'offrent à lui : qu'il essaye la suggestion (1). Il verra quelquefois disparaître, comme par miracle, des troubles nerveux ovariens. Nous avons été assez heureux pour reconnaître plusieurs fois l'efficacité de ce traitement dans des cas d'ovarite, avec crises douloureuses ovariennes ; nous donnerons brièvement les deux faits suivants :

OBSERVATION CXXXV (inédite, personnelle)

Prurit vulgaire ; hyperesthésie ovarienne ; idées de suicide ; suggestion ; guérison immédiate.

1<sup>er</sup> novembre 1886. — Femme Lot, 30 ans, modiste, réglée à

1. Ce moyen est également préconisé par Bernheim de Nancy.



14 ans. Fausse couche de 6 mois à 22 ans. Quelques douleurs ovariennes pendant les menstrues, obligeant souvent la malade à garder un repos absolu.

Depuis 20 jours, elle ne dort pas, elle souffre d'un prurit vulvaire intense, avec une poussée de douleur ovarienne droite. Le prurit est survenu brusquement après les règles ; la malade a consulté inutilement plusieurs médecins, elle souffre de son prurit et de ses douleurs de matrice au point de songer au suicide.

Pas de diabète ; léger eczéma vulvaire, région ovarienne droite, douloureuse.

Des lotions chaudes à la cocaïne calment quelques instants le prurit.

Deux jours après le début du traitement, la malade n'a pas reposé. — Séance d'hypnotisme. — Sommeil obtenu facilement. — Suggestion que la malade dormira et sera guérie à son réveil. — La nuit suivante, la malade dort ; le lendemain matin, elle était complètement guérie ; elle se levait et vaquait à ses occupations. Examinée quelques semaines après le traitement : persistance de la guérison.

Bien que le prurit vulvaire fut ici le symptôme prédominant et entretint cette sorte d'hyperesthésie ovarienne, nous avons cru intéressant de rapporter ce fait.

#### OBSERVATION CXXXVI (inédite, personnelle).

Hyperesthésie ovarienne ; douleurs lombaires ; message ; suggestion ; guérison immédiate.

23 juin 1886. — Femme J..., âgée de 24 ans, — accouchée



10 mois auparavant à terme : couches suivies de métrite, avec crises ovariennes, — réclame des soins pour une métrite hémorrhagique douloureuse.

A la suite du repos, d'injections d'eau tiède données par séances de 10 minutes, de préparations martiales, les hémorrhagies s'arrêtent ; — crises ovariennes persistantes. — La malade pendant les crises se plaint de douleurs angoissantes, sur les côtés de l'utérus, dans la région lombaire ; elle se plaint vivement pendant quelques minutes ; les crises se répètent plusieurs fois par jour. La malade n'est pas endormie, mais je pratique une sorte de massage des parois abdominales dans les régions ovariennes.

Je lui affirme sa guérison. Le début de la séance avait été supporté péniblement ; mais bientôt, en cinq minutes, la malade ne souffrait plus. — Les crises ne se sont plus répétées : la malade devait se représenter à nous en cas de nouveau malaise.

Les ovaires étaient, dans ce cas, difficilement perçus ; malgré une certaine habitude de la palpation de ces organes, nous ne pouvons affirmer seulement que leur état douloureux qui a persisté jusqu'à la guérison de la malade.

Les chirurgiens qui ont guéri, de phénomènes de même ordre, leurs malades, par la simulation d'une grave opération : incision cutanée de la ligne blanche, ont procédé également par suggestion. Aujourd'hui, que ce phénomène singulier commence à être défini, il faut penser à la possibilité de son emploi efficace dans le cours d'affections où souvent l'influence morale, la surexcitabilité jouent le rôle prédominant.



## CHAPITRE II

### HYSTÉRECTOMIE VAGINALE DANS LES INFLAMMATIONS PÉRI-UTÉRINES.

Un chapitre nouveau d'indications opératoires de l'hystérectomie vaginale vient de s'ouvrir. M. le Dr Péan se trouvant en présence de deux malades très affaiblies, en danger de mort, affectées de suppurations péri-utérines, a proposé et exécuté avec succès l'hystérectomie vaginale.

L'opération indiquée était une opération de nécessité ; il fallait conjurer par une tentative extrême une issue considérée comme fatale à brève échéance.

Rarement des cas analogues, entraînant une opération si grave, se présenteront.

Les inflammations péri-utérines, consécutives en général à une lésion de la muqueuse utérine, sont très fréquentes. A l'état aigu, elles peuvent donner lieu à des accidents graves : accidents de suppuration locale, de septicémie générale. Les collections se résorbent ou se frayent un passage à travers les organes voisins : vagin, vessie, rectum, parois abdominales. Des fistules sont ainsi créées : ces fistules persistent parfois avec la plus grande ténacité.

Dans certains cas, les foyers de suppuration se vident



mal ; autour des foyers principaux, se développent des abcès qui créent de nouveaux dangers et retardent la guérison. La malade reste en danger permanent. Elle traîne péniblement l'existence. La maigreur, le teint d'un blanc terreux, les petits accès de fièvre, parfois même des accès avec claquements de dents, annoncent une infection totale ou ses menaces.

La situation peut s'aggraver dans un autre sens. Les accidents aigus passent mais laissent des traces de leur passage. Des néo-membranes enveloppent l'utérus, le soudent aux organes voisins maintenant des flexions ou des versions de l'utérus, englobant les trompes, les ovaires rétrofléchis en général.

Ces adhérences sont parfois très résistantes ; il est téméraire de penser à les rompre avec des méthodes indirectes, avec celle de Schultze qui est la plus réputée, avec raison.

L'utérus est comme scellé dans une position souvent défectueuse. Ses fonctions se remplissent mal, d'où : de la dysménorrhée, la stérilité. Les douleurs de l'ovarite compliquent presque toujours la situation. La malade reste inactive, éloignée de la société, à chaque instant sous le coup d'un réveil d'accidents de phlegmasie péri-utérine, de péritonite. Cette situation cruelle se prolonge si longtemps que la malade est la première à demander une intervention radicale.

Le rôle du chirurgien est de choisir le mode d'intervention. Dans un certain nombre de cas, la situation indique le choix. Il faut ouvrir une collection qui fait saillie



sous la paroi abdominale, dans les culs-de-sac vaginaux.

Une collection purulente de l'ovaire nécessite une ovariectomie par la paroi abdominale. Ces indications opératoires sont bien connues (1).

Le choix de l'opération ne s'offre pas sans cesse avec une même netteté. L'utérus peut être entouré d'adhérences, de petits foyers purulents multiples. Dans cet état, si la malade est en état d'infection générale, le danger est pressant, il faut supprimer les foyers, faire une évacuation large du pus. Trop souvent ces manœuvres entraînent des délabrements des ligaments larges tels que l'utérus doit être enlevé. La suppression de cet organe est d'autant moins à regretter qu'il est lui-même atteint de lésions profondes de la muqueuse, d'une métrite aiguë.

L'hystérectomie vaginale totale se présente donc comme la ressource ultime. L'opération sera ici de la plus grande difficulté à cause des adhérences qui soudent l'utérus aux régions voisines et masquent même l'organe. Elle sera laborieuse, longue, et ne pourra être menée à bonne fin avec le procédé dit de la ligature. Le pincement hémostatique est ici obligatoire ; et, mieux que dans tout autre cas, l'opérateur pourra se convaincre de la nécessité de pinces multiples pour saisir et couper les adhérences au fur et à mesure qu'elles se présenteront.

La dissection péri-utérine sera un temps périlleux, exigeant une grande patience ; autant que possible, il faudra procéder à l'extirpation des annexes de l'utérus : il ne faut

1. Voir : Montprofit, Lavy. Thèses inaugurales, 1888.



pas laisser subsister des organes malades qui, plus tard, pourraient à leur tour faire naître des accidents aussi redoutables que ceux que l'on combat.

Le champ opératoire sera lavé plusieurs fois dans le cours de l'opération à cause des foyers de pus rencontrés autour de l'utérus.

L'opération se fait dans ces cas sous des auspices fâcheux. L'état général est grave ; la malade est affaiblie depuis de longs mois ; dans certains cas même, elle sera en état septicémique.

La plaie a de grandes chances d'être infectée par l'évacuation des abcès, par le voisinage des trajets fistuleux.

Mais, l'opération est avant tout une opération de nécessité de salut : cette considération mérite réflexion.

L'intervention a le double avantage d'évacuer le pus dans une large mesure, de supprimer l'utérus avec les ovaires malades, c'est-à-dire, toutes les origines des accidents. Dans ces conditions, l'opération paraît bien justifiée.

#### OBSERVATION CXXXVII (inédite, résumée)

Due à l'obligeance de M. Péan

Collection purulente péri-utérine. Hystérectomie vaginale totale.

Opérée le 2 juin 1888 ; sortie le 25 juin.

Dumermans Elīsa, 37 ans ; lingère.

Début de l'affection : 10 ans ; violentes douleurs dans le bas-ventre.

Accroissement des douleurs, depuis quatre mois. Il y a trois semaines, écoulement de pus par le rectum et par le vagin.



Toucher douloureux ; col ramolli, corps immobilisé, cul-de-sac postérieur et latéral gauche dur, tendu.

Par le toucher rectal, en appuyant sur une masse dure, rénitente, on fait sortir du pus par le vagin.

Opération : abaissement par traction sur le col ; en ce moment un flot de pus s'écoule par le vagin.

2<sup>o</sup> Difficulté de libérer l'utérus, à cause des nombreuses adhérences. Examen histologique : lésions de la métrite glandulaire aiguë de toute la muqueuse utérine.

#### OBSERVATION CXXXVIII (inédite, personnelle)

Phlegmasie péri-utérine, chronique : état grave. Hystérectomie vaginale ; le 30 août 1888.

X..., 24 ans, bonne santé dans son enfance. Réglée vers l'âge de 12 ans ; toujours régulièrement. Mariée à 22. Six mois après son mariage, étant en santé parfaite, elle a une métrorrhagie, rend quelques gros caillots : ses règles étaient quelque peu en retard. Une fausse couche à cette époque a eu lieu, fort probablement. Toutefois, la malade ne garda pas le lit.

Quelques mois plus tard, elle présenta tous les symptômes d'une phlegmasie péri-utérine avec péritonisme. Elle dut garder complètement le lit pendant plusieurs semaines avec de la fièvre, de vives douleurs abdominales. Les symptômes aigus diminuèrent, mais la malade conserva toujours un état maladif, offrant quelques rechutes. Les règles continuèrent normales, sans être très abondantes.

Depuis le mois de mai, la malade rend du pus dans ses selles,



elle traîne une vie misérable. Elle est anémiée, pâle, avec une teinte cachectique, elle a de la fièvre ; et tout annonce une fin prochaine, éloignée de quelques mois peut-être.

Le toucher vaginal fait reconnaître l'utérus immobilisé, compris dans une masse, du volume d'une pomme d'api. Il paraît placé en antéversion légère : le col est rejeté en avant, vers le cul-de-sac vaginal. Les culs-de-sac sont sains, sans lésion apparente ; une masse indurée remplit le cul-de-sac postérieur.

Le toucher rectal combiné au palper abdominal rend un compte exact du volume de la masse : il existe, d'une manière manifeste, un rétrécissement annulaire du rectum au niveau du corps de l'utérus. Ce rétrécissement me paraît être constitué surtout par les adhérences, l'inflammation du cul-de-sac recto-utérin.

Les ovaires ne sont pas perçus ; ils doivent être perdus dans l'ensemble des fausses membranes péri-utérines.

Il existe, d'une manière manifeste, au-dessus du rétrécissement, et sur la paroi antérieure, une fistule recto-abdominale, d'où s'écoule le pus observé dans les selles depuis plusieurs mois.

L'extirpation de l'utérus, la large ouverture du cul-de-sac recto-utérin, paraît être la ressource ultime pour éviter à la malade très anémiée tous les dangers de la septicémie.

L'opération est rendue fort difficile à cause des nombreuses adhérences qui maintiennent l'utérus. L'ouverture du cul-de-sac vaginal postérieur fait écouler trois à quatre cuillerées d'un pus fétide.

La dissection péri-utérine, la libération de l'utérus n'est poursuivie qu'avec peine ; les adhérences très fortes se déchirent mal avec le doigt ; elles résistent et sont pincées, puis excisées ; huit



ou dix pinces à mors droits, ou légèrement courbes sont ainsi employées.

Le renversement de l'utérus est fort pénible ; il ne s'effectue qu'incomplètement. Le ligament large droit est détaché tout d'abord ; la dissection péri-utérine du côté gauche peut alors être plus facilement entreprise, et menée à bonne fin avec deux à trois pinces à longs mors, et plusieurs à mors courts.

L'utérus est détaché ; il est de petit volume.

La plaie péritonéo-vaginale est large, elle est obturée en partie par le faisceau des pinces au nombre de 25 à 30.

Pansement antiseptique ; éponges sous les pinces pour protéger le périnée.

Sonde en gomme à demeure.

La malade est portée endormie sur son lit : elle se réveille bientôt sans souffrir.

---







QUATRIÈME PARTIE







## HYSTERECTOMIE VAGINALE

DANS LES DÉPLACEMENTS UTÉRINS.

*Versions, flexions.*

L'intervention radicale par l'hystérectomie doit être la ressource extrême dans les affections utérines. Ce principe ne saurait être oublié; il doit servir de guide dans les indications de l'hystérectomie appliquée aux déplacements utérins.

Le plus grand nombre des déplacements : flexion et version, soit en avant, soit en arrière, restent inaperçus, ou ne déterminent que des symptômes de minime importance, facilement curables.

La plupart des cas graves s'observent dans la rétroflexion; et bien peu sont assez marqués pour résister à un traitement rationnel plus énergique. Les ménorrhagies, les troubles nerveux paralytiques, névralgiques, de nature hystérique, développés par le fait d'une rétroflexion, cèdent parfois brusquement, alors que la thérapeutique dirigée contre eux paraissait devoir rester sans succès.

Le fait suivant, dans l'espèce, paraît très probant. Une jeune dame anémiée par des pertes abondantes, continues depuis plusieurs mois, est envoyée à un chirurgien de Paris sur le conseil de deux docteurs, ses plus proches parents. Malgré un long voyage, la malade arrivé



à Paris sans trop de fatigues, et sans avoir perdu. Les pertes avaient si bien disparu que le chirurgien consulté reconnaissant une simple rétroflexion utérine, au lieu d'un corps fibreux que soupçonnaient les médecins de la malade, permit courses et distractions: la malade était guérie en apparence; tout danger avait disparu.

Tous les gynécologues ont vu plusieurs de ces cas rebelles ayant amené une anémie extrême, et découragé l'entourage de la malade. La situation était grave; cependant le relèvement de l'utérus, des injections d'eau chaude à courant continu, pendant vingt minutes, à raison d'une séance par jour, faisaient disparaître les troubles nerveux, les ménorrhagies et toute crainte fâcheuse.

Ces guérisons, ou plutôt ces suppressions de symptômes inquiétants sont presque miraculeuses; elles sont trop rares; et, dans quelques cas, exceptionnels à la vérité, il faudra intervenir plus activement: recourir à l'opération d'Alexander combinée aux opérations plastiques ou à l'hystérectomie.

Le parallèle entre ces deux opérations: le raccourcissement du ligament rond combiné aux colporrhaphies et l'hystérectomie ne doit pas être longtemps poursuivi. Si la première opération offre quelques difficultés, elle est du moins à peu près sans danger.

Le plus grand reproche à lui adresser est l'incertitude dans les résultats éloignés. Pour juger l'hystérectomie, il faut tourner le tableau de face. L'opération est radicale, d'un effet assuré, mais elle est, il ne faut pas le dissimuler, quelque peu périlleuse. L'hystérectomie est toujours une opération grave; elle demeure encore le privilège des



chirurgiens habiles, habitués aux opérations de la chirurgie abdominale.

La conclusion de ce parallèle peut être ainsi formulée. Dans le cas de prolapsus utérin à symptômes graves, compromettant l'existence, rebelle aux moyens ordinaires de traitement, l'opération d'Alexander combinée sera tentée. L'hystérectomie n'interviendra que dans le cas d'échec de l'opération précédente, ou dans la nécessité absolue de mettre fin, à bref délai, à un péril menaçant.

La rétroflexion ne détermine pas nécessairement la stérilité; les cas de gravidité dans l'utérus en rétroflexion sont très fréquents.

Le chirurgien ne peut sans une grande responsabilité morale supprimer toute possibilité de grossesse. Toute femme est destinée à devenir mère; et le chirurgien doit avoir autant à cœur de sauvegarder les intérêts de l'espèce que la vie de la femme.

Les chirurgiens qui ont pratiqué l'hystérectomie pour une rétroflexion sont très rares. Nous croyons que M. Richelot s'est trouvé le premier en France dans la nécessité de recourir à cette intervention. Il a pris le soin d'expliquer les motifs très légitimes qui l'y ont conduit.

Je cite l'observation presque tout entière; elle dépeint, d'une manière saisissante, toute la gravité de la situation, et donne la description du procédé d'ablation utérine employé, suivi du reste d'un plein succès.

« On a peine à comprendre qu'une simple déviation utérine, sans hypertrophie notable, sans fibrome, sans compression évidente des organes pelviens, puisse amener de pareils troubles fonctionnels, et un état général



aussi lamentable. Je devais cependant me rendre à l'évidence, et chercher la meilleure conduite à tenir. Or, la situation extrême, où la malade se trouvait réduite condamnait d'avance les moyens ordinaires de réduction et de contention. Je ne pouvais songer à redresser l'organe par le doigt ou par la sonde, à le saisir par l'hypogastre pour le ramener en antéversion, à le maintenir à l'aide de pessaires variés et ingénieux, le tout avec manœuvres douloureuses, tentatives plusieurs fois renouvelées, rechutes inévitables, et pendant ce temps continuation de douleurs et de métrorrhagies. Le temps n'était plus à l'étude patiente, aux essais d'appareils, aux tâtonnements. Il fallait laisser la malade mourir d'anémie ou tenter de la sauver par l'intervention décisive..... Je ne veux pas médire de l'opération d'Alexander, mais, ici, je l'aurais considérée comme un essai trop incertain et peu justifié, dans un cas où la chirurgie n'avait pas de faute à commettre.

J'aurais pu faire ce qu'a fait M. Kœberlé : ouvrir l'abdomen au-dessus du pubis, aller chercher l'utérus dans le petit bassin, et le fixer par des points de suture à la cicatrice abdominale ; mais je ne songeai à cette intervention que pour la rejeter bien vite ; car une laparotomie dans ces conditions est plus grave qu'une ovariectomie, infiniment plus grave qu'une opération d'Alexander et nullement légitimée, comme le sont d'ordinaire les hystérectomies sus-pubiennes par l'efficacité ou l'impossibilité d'agir autrement. J'étais sûr, en effet, de redresser l'utérus en admettant qu'il voulut bien adhérer à la paroi ; mais qui pouvait m'assurer que dans cette situation anor-



male, les douleurs et les congestions cesseraient.

Restait un dernier moyen, l'hystérectomie vaginale... »

L'opération arrêtée fut pratiquée le 28 avril 1886.


« ..... Je saisis le col utérin avec une pince de Museux, et l'attire facilement à la vulve; puis, j'incise les culs-de-sac vaginaux circulairement, de manière à dégager la partie inférieure du col. Avec les doigts, je sépare l'utérus de la vessie; le décollement terminé, je vais saisir le cul-de-sac antérieur du péritoine avec une pince, et j'y fais une boutonnière que mes deux index agrandissent largement. Même recherche et ouverture du péritoine en arrière, après quoi l'utérus ne tient plus que par les deux ligaments larges.

J'attaquai d'abord le ligament large du côté droit, et l'ayant accroché avec le doigt par son bord supérieur, je le pris assez commodément dans le mors d'une pince longue et courbe sur le champ; puis, avec des ciseaux, je coupai, au ras de l'utérus, qui entièrement libéré à droite, fut attiré hors de la vulve, ne tenant plus que par le ligament du côté gauche. Il devenait facile de placer une seconde pince sur le second ligament, de le sectionner à son tour sur le bord gauche de l'organe, et d'achever l'extirpation; mais, dans ce dernier temps, le ligament fut tirailé, déchiré à sa partie moyenne, et une artère volumineuse donna du sang, puis une autre, et enfin quelques artérioles perdues sur le bord de la plaie vaginale. Je dus placer sur les vaisseaux importants quatre longues pinces à mors droits, et deux pinces hémostatiques ordinaires sur les artérioles; il y avait donc en tout huit pinces. Je fermai la plaie vaginale en-



tre les pinces avec deux fils de soie ; pratique mauvaise et que je n'ai pas répétée sur mes autres malades. Enfin, tamponnement du vagin avec de la gaze iodoformée. Les suites opératoires furent bonnes : la malade sortit de l'hôpital un mois après l'opération (1).

1. Opérations d'hystérectomie vaginale pour rétroflexion, une guérison, Mazzoni, *Italia med.* janvier 1881. p. 355.





CINQUIÈME PARTIE







# HYSTÉRECTOMIE VAGINALE UTÉRINE

## DANS LE PROLAPSUS

### ET L'HYPERTROPHIE DU COL DE L'UTÉRUS

(MALADIE D'HUGUIER).

Le prolapsus est un terme générique qui désigne l'apparition à la vulve d'une tumeur terminée par l'orifice du museau de tanche, et soutenue par le vagin renversé.

Deux ordres de tumeurs utérines peuvent apparaître dans ces conditions.

L'utérus peut être déplacé en totalité, ou bien allongé, mais à peine abaissé, en définitive, être surtout hypertrophié. L'allongement existe le plus souvent sans déplacement du fond de l'utérus. Au premier cas, s'applique le nom de prolapsus vrai, de chute de la matrice ; au second, est réservé le terme de faux prolapsus ou d'élongation hypertrophique du col. La distinction est faite par tous les gynécologistes ; elle est capitale. Au contraire de l'opinion reçue avant la description magistrale d'Huguier, la chute de la matrice est considérée comme l'exception ; l'hypertrophie du col, la règle.

Cette distinction, basée sur la clinique, l'anatomie pathologique s'applique à deux affections qui ont cependant de nombreux points de contact. Ces analogies permettent de les englober dans un même chapitre.

La même pathogénie leur est applicable : le prolapsus du vagin, la laxité des ligaments utérins est la cause pre-



mière des accidents. Ce prolapsus vaginal lui-même se relie étroitement aux accouchements multiples, laborieux, surtout compliqués de déchirures périnéales. La disparition du soutien périnéal prédispose, d'une manière toute puissante, au prolapsus vaginal, et par suite à l'allongement, bien rarement à la descente simple de la matrice.

L'affection survient lentement ; ses progrès sont insensibles : quelque temps après un accouchement, par exemple, la malade reconnaît une tumeur entre les lèvres de la vulve.

Le prolapsus est déjà très marqué.

Il s'accroît chaque jour ; la tumeur facile d'abord à repousser, à maintenir par de simples moyens de sustentation retombe et augmente ; elle arrive ainsi à devenir volumineuse, plus grosse que le poing.

Elle se compose : en avant, d'un diverticulum vésical ; aussi, des troubles vésicaux ne tardent pas à se prononcer ; le frottement, l'urine qui s'écoule, de chaque côté de la tumeur occasionnent des ulcérations difficiles à traiter. Les ligaments utérins tendus, l'utérus comprimé à chaque instant par le moindre mouvement, sont le point de départ de douleurs vives dans les lombes, au-dessus de l'hypogastre. Ces douleurs provoquées par la toux, les vomissements, les moindres efforts, éloignent la malade de toutes les charges du ménage, la rendent infirme ; elle est condamnée à passer une partie de son temps étendue sur une chaise longue ; obligée au travail par sa condition sociale, elle devient incapable de s'y consacrer.

La grossesse, l'accouchement normal sont possibles ; mais il ne faut pas attendre un réel avantage de la



gravidité sur la marche de l'affection. Cet état ne peut qu'empirer, augmenter la déchirure périnéale, la distension des tissus vaginaux, et la congestion de l'utérus.

L'affection constituée ne rétrocede pas ; elle s'aggrave sans cesse, au point que la tumeur utérine devient sinon irréductible, du moins d'une contention impossible.

Le prolapsus utérin s'observe assez fréquemment à l'époque de la ménopause, et même avant cette période, en pleine activité sexuelle. Les chirurgiens se sont efforcés, dans leur traitement, de conserver à la femme la possibilité de procréer ; ils ont tour à tour imaginé de puissants moyens de contention mécaniques ou chirurgicaux.

Les moyens mécaniques sont bientôt insuffisants ; les pessaires ne sont que des palliatifs. L'intervention chirurgicale permet seule d'espérer une cure radicale. Pour être rationnelle, complète, une intervention doit comprendre plusieurs séries d'opérations : d'abord l'amputation conoïde du col, d'après le procédé d'Huguier ; le rétrécissement des parois vaginales, postérieure et antérieure, avec formation d'un plan périnéal de soutien.

Les descriptions de ces diverses opérations : amputation partielle, colporrhaphie antérieure et colporrhaphie postérieure, ou encore le cloisonnement du vagin par le procédé de M. le professeur Lefort ne rentrent pas dans le cadre de cette étude (Voir hystérectomie partielle).

Les résultats seuls sont à considérer ; or ces résultats sont parfaits dans un grand nombre de cas. L'utérus, le vagin se trouvent remis à leur état normal, l'orifice vul-



vaire est rétréci, presque dans le même état qu'avant l'accouchement. Les malades peuvent se livrer à des travaux pénibles ; leur infirmité a disparu. La matrice est intacte ; et de nouvelles conceptions deviennent possibles.

Les échecs existent, surtout si la réunion par première intention n'a pas été obtenue ; le vagin peut de nouveau être atteint de prolapsus, avoir de la tendance à s'engager entre les lèvres de la vulve. Cette tendance peut être combattue par le port d'un pessaire, ou bien il sera possible de recourir au procédé du cloisonnement du vagin sur la ligne médiane par adossement des parois vaginales sur une largeur de deux doigts environ et sur toute la hauteur du vagin. Ce procédé radical ne supprime pas encore la possibilité de la conception.

Mais, au moment de l'accouchement, il pourra nécessiter la désunion du cloisonnement, et une nouvelle opération pour réparer les désordres commis.

En thèse générale, ces opérations surtout la colporrhaphie antérieure, avec restauration du périnée, donnent des résultats irréprochables. Il semble donc irrationnel de proposer l'hystérectomie à leur place. Cependant l'opération a été faite dans le cas de prolapsus ; M. Richelot a motivé ainsi l'intervention. Il s'agissait, dans son cas, d'un prolapsus vrai. La tumeur saillante en dehors de la vulve, était constituée par l'utérus tout entier, on sentait le fond de l'organe nettement au-dessous de l'orifice vulvaire, la cavité utérine n'était pas considérablement augmentée. Il y avait à la fois cystocèle et rectocèle. « Beaucoup de chirurgiens pourront trouver étrange que



j'aie fait d'emblée l'hystérectomie, au lieu de la garder comme ressource dernière, en cas d'échec des procédés anaplastiques. Je répondrai seulement que j'ai fait l'ablation de l'utérus de propos délibéré, parce qu'elle me semble en de pareilles conditions très facile et très-bénigne. »

L'opérateur aurait pu ajouter qu'en raison de l'âge de la malade, il n'y avait pas grand malheur à enlever la matrice, étant données la sécurité de l'opérateur, et la garantie à peu près absolue du succès opératoire.

L'auteur termine l'observation en ajoutant qu'il ne veut pas donner sa conduite comme un exemple à suivre toujours.

Sans vouloir critiquer la justification de l'opération, nous dirons que cette conduite doit être repoussée d'une manière absolue. M. Richelot a dû compléter la guérison par le cloisonnement du vagin, selon le procédé de Lefort; et il peut paraître à certains que cette dernière opération aurait pu amener un résultat excellent sans être précédée d'une hystérectomie qui certes, est loin d'être bénigne : opération, qui a donné quatre morts sur 19 hystérectomies pour prolapsus.

En présence de la maladie d'Huguier, une opération sur l'utérus est nécessaire ; l'hystérectomie partielle, l'ablation conoïde du corps devient une opération indispensable pour rendre efficace le soutènement du périnée.

Cuzzi (1) en Italie a préconisé contre le prolapsus vrai un procédé d'ablation du corps de l'utérus en respectant le col. Le corps est enlevé, grâce à l'incision de la paroi pos-

1. *Gaz. degl' ospit. Milano*, avril 1886.



térieure du vagin. Le principe de l'opération paraît peu rationnel. D'une manière générale, il est logique de repousser toute intervention sur le corps de l'utérus, s'il s'agit d'une chute vraie de la matrice. L'excision d'une partie du col, selon le procédé d'Huguier, est seule applicable à l'élongation du col, au faux prolapsus.

Même dans l'élongation hypertrophique du col, l'excision ne sera pas toujours nécessaire ; il faut tenir compte encore du degré de l'hypertrophie, de l'élongation dans les cas peu prononcés : lorsque le museau de tanche ne sera pas très abaissé, l'utérus pourra être respecté.

La coïncidence de l'épithélioma justifie naturellement l'hystérectomie ; le prolapsus s'efface devant la lésion cancéreuse.

#### HYSTÉRECTOMIES PRATIQUÉES POUR PROLAPSUS.

L'opération a été pratiquée par Langenbeck, Cozzadi dans le cas de cancer, et par Gebhardt, Jürgensheim, Kehrer, Kaltenbach, dans le cas de prolapsus simple. Seule la malade de Kehrer mourut au 13<sup>ème</sup> jour (1).

|                |         |
|----------------|---------|
| Sænger : 6 cas | 2 morts |
| Malins : 1 cas | mort    |

Martin pratiqua 3 extirpations d'utérus prolapsés sur 192 cas de prolapsus (2).

1. In *Gynecol. opératoire* d'Hégar, 1886, trad. Bar.

2. *Nouvel. Annal. de Gynéc.* 1886, page 120.



OBSERVATION CXXXIX

Duvelius. — Extirpation vaginale de l'utérus prolabé.

*New-York, méd. jour.*, 1882.

46 ans ; menstruée à 17 ans.

Accouche à 33 ans. Au 13<sup>me</sup> jour, prolapsus devenant bientôt excessif.

Colporrhaphie antérieure, colporrhaphie postérieure ; puis, périnéorrhaphie.

Martin était sur le point de faire de nouvelles opérations plastiques, lorsqu'il reconnut le prolapsus complet.

Incision en avant et en arrière ; ouverture du cul-de-sac de Douglas ; opération avec les ciseaux, les doigts, le bistouri.

Séparation semblable de la paroi antérieure ; trois ligatures.

Suture du péritoine et du vagin.

— Guérison, malgré une péritonite.

— Opérations plastiques subséquentes.

OBSERVATION CXL

Stewarts. — Prolapsus utérin, avortement. Hystérectomie.

*Méd. Rec. New-York Jork*, 1883, 701.

M. C... âgée de 36 ans, mère de 6 enfants subit une première opérati<sup>on</sup> à cause d'une procidence extrême de la vessie et de l'utérus. L'utérus fut maintenu six mois, la femme devint enceinte et avorta au quatrième mois. A sa nouvelle entrée à l'hôpital, la procidence était aussi prononcée qu'autrefois ; le col de la matrice très augmenté de volume mesurait 3 pouces de



diamètre, et offrait une large ulcération ; la procidence remontait à son second accouchement. Il est probable qu'elle peut être rapportée à une rupture du périnée, à son second accouchement. La malade demande l'opération.

La malade fut éthérisée ; puis le premier soin de l'opérateur fut d'enserrer l'utérus par une incision circulaire s'élevant jusqu'à la limite du col et du corps. Les culs-de-sac péritonéaux furent perforés, et l'utérus, saisi par son fond, put être renversé en arrière avec ses annexes. Suivent les détails de l'opération :

Ligature et section des ligaments larges, l'ablation de l'utérus avec les ovaires.

L'auteur insiste surtout sur le soin qu'il a pris de disséquer la région vésico-utérine afin d'éviter la lésion de la vessie. Une sonde introduite dans la vessie servit de cathéter pendant l'opération. Le péritoine ne fut lésé que sur une petite étendue. Trois ligatures réunirent les lèvres de la plaie.

La vessie fut replacée dans le vagin. Du coton fut placé dans la vulve comme absorbant. Bandage en T.

L'opération dura 1 h. 10'. La paroi vaginale postérieure fut réunie à la paroi postérieure de la vessie afin de prévenir le prolapsus intestinal.

Cathétérisme urétral après l'opération.

NOTE. — Il est bien certain que l'utérus prolabé n'était qu'un utérus ayant subi une elongation du col. Les dimensions de ce dernier sont assez caractéristiques (Secheyron).



OBSERVATION XLI — Staude.

Prolapsus utérin — Hystérectomie totale.

*In Nouv. An. de Gynéco.* 1888.

Longueur de prolapsus 11 centim., circonférence 22 cent. Maladie existant depuis 11 ans. Opération facile. Le péritoine et le vagin furent fermés à l'aide de sutures placées étage par étage. Une partie de la plaie ne guérit que par seconde intention. Colporrhaphie 4 semaines plus tard. Guérison complète après six semaines.

OBSERVATION CXLII — Brennecke.

X..., 31 ans, trois enfants, prolapsus du vagin, et descente de l'utérus ; endométrite.

Hystérectomie vaginale totale, 18 février 1885.

Guérison en 15 jours : vagin a repris sa position normale.

OBSERVATION CXLIII — Goodel.

*Boston med. et S. j.*, 1886, 313.

Epithélioma du col dans un cas de prolapsus, opération ; enlèvement de la tumeur, ouverture du cul-de-sac de Douglas ; terminaison par hystérectomie.

OBSERVATION CXLIV — Bœckel

Prolapsus utérin, hystérectomie vaginale.

*Gazette des hôpitaux*, 1887. Page 708.

58 ans, atteinte de récurrence de carcinome de l'extrémité inférieure du rectum, dans la cloison recto-vaginale. Cloaque énorme



résultant de deux opérations empêchant toute autoplastie.

Prolapsus utérin. L'organe prolapsé est enlevé, le voisinage du péritoine n'a pas permis l'emploi de la forci-pression ? — Guérison au huitième jour.

Il a été impossible d'appliquer le procédé de M. Richelot, dit M. Boeckel, à cause des dégâts considérables qu'avaient entraînés les deux opérations qui avaient amené le péritoine au voisinage du cloaque et empêché l'emploi des pinces.

Cette explication est difficile à saisir. On ne comprend pas bien l'impossibilité du pincement. Des pinces autres que celle de M. Richelot auraient pu, semble-t-il, prendre le tissu dans le sens désiré ; il eut suffi d'avoir à sa disposition d'autres modèles.

---



SIXIÈME PARTIE







## HYSTÉRECTOMIE VAGINALE DANS L'INVERSION UTÉRINE

Le renversement de la matrice sur elle-même à la manière d'un doigt de gant que l'on retourne constitue l'inversion utérine. Le fond de l'utérus peut être simplement déprimé vers la cavité utérine, atteindre le col ; puis passer au-delà du col dans le vagin, ainsi sont établis plusieurs degrés de l'inversion incomplète. Elle est complète lorsque le col subit le même renversement que le corps ; alors, la muqueuse utérine tout entière : corps et col, est complètement inversée, en contact avec les parois vaginales.

Ce déplacement utérin a appelé tout récemment l'attention d'un observateur éminent, M. le professeur Denucé de Bordeaux. Cet auteur a consacré quatorze ans à recueillir les matériaux du traité de l'inversion utérine que l'Académie de médecine a couronné à si juste titre.

Après lui, il serait donc téméraire d'essayer une étude, que les bornes de notre travail laisseraient d'ailleurs très incomplète, du traitement chirurgical de cette affection. Il suffira donc de reproduire, dans ses principaux traits, les conclusions de l'auteur.

L'extirpation de la matrice doit être exclusivement réservée au cas d'inversion ancienne, quand on n'a pu en obtenir la réduction.



Cette loi déjà posée en principe dans ses principaux termes par Baudelocque est absolue; elle est conforme à l'opinion régnante.

Les différentes méthodes d'ablation de la matrice ou d'hystérectomie peuvent être rapportées à quatre méthodes, suivant que la section éliminatrice a été pratiquée par l'emploi des *instruments tranchants*: EXCISION; par *l'emploi de l'écraseur linéaire* de Chassaignac : ÉCRASEMENT par l'emploi des *applications caustiques* : CAUTÉRISATIONS; ou *d'un lien constricteur* : LIGATURE.

Les deux méthodes de l'écrasement, et de la cautérisation donnent une mortalité: l'une de 21,30 0/0; l'autre de 55,55 0/0. Ces résultats doivent faire abandonner une opération dont les procédés paraissent ne pouvoir être améliorés.

L'excision seule est plus meurtrière encore; elle fournit une proportion de 57 0/0 d'après Schröder (6 morts sur 14 opérées), 33 0/0 d'après Denucé; mais si à l'excision, on joint la ligature, la proportion descend à 17 0/0.

Les meilleurs résultats sont obtenus à l'aide de la ligature élastique 7,70 0/0 surtout à l'aide du procédé à tractions continues de M. Périer. Toutes les applications de ce dernier procédé ont été suivies de succès: 3 cas, 3 guérisons (1).

L'Académie de médecine a témoigné sa reconnaissance à M. Périer en lui accordant un de ses grands prix. Un pareil témoignage, venant d'hommes aussi éminents est bien fait pour entraîner la conviction, et pour rendre classique

1. *Revue de chirurgie* 1886, décembre.



l'opération de l'inversion utérine par la ligature à tractions élastiques et continues.

Les instruments nécessaires pour pratiquer cette opération sont : 1° une pince pour amener l'utérus au dehors ; 2° un fil de soie résistant ; 3° une tige à crémailière munie d'un orifice à une de ses extrémités : cet orifice est destiné au passage du fil lié autour de l'utérus qui doit servir au passage du fil de soie ; 4° d'un anneau de caoutchouc ; 5° d'un simple crochet, le vulgaire tire-bouton.

L'opération, dit l'auteur, est d'une facilité extrême.

Dans un premier temps, à l'aide de la pince, on amène l'utérus au dehors ; en complétant l'inversion, si elle était incomplète. Cette pince possède deux mors, en forme de deux demi-anneaux, dont le plan est perpendiculaire à la direction des branches : ces mors sont enveloppés de caoutchouc, afin que leur contact ne puisse blesser la muqueuse utérine.

Dans un deuxième temps, on passe une anse de fil autour de l'utérus, immédiatement au-dessus des mors de la pince. Les deux bouts du fil sont engagés dans l'œil de la tige métallique, dont l'extrémité est conduite jusqu'au contact de l'utérus. On voit alors si le fil est convenablement appliqué au point où l'on veut exercer la constriction, que l'on porte de suite à l'extrême en nouant aussi fortement que possible.

Dans un troisième temps, on assujettit un anneau de caoutchouc contre le nœud constricteur, par un autre nœud, qu'il est indispensable de faire triple ; car c'est sur lui qu'appuiera le caoutchouc, dont la traction le fe-



rait infailliblement glisser et se relâcher, s'il n'était que double.

Le quatrième temps consiste à assujettir à l'aide du crochet la partie libre de l'anneau de caoutchouc pour l'accrocher, le plus loin possible, à l'un des crans de la crémaillère.

Enfin dans un dernier temps, on remet l'utérus dans la place qu'il occupait dans le vagin. L'extrémité libre de la tige sort de la vulve, sans exercer aucune pression sur les parties molles. Elle se tient droite dans le vagin.

« Les phénomènes observés consécutivement à cette opération ont été presque identiquement les mêmes chez mes deux opérées. Douleur très-vive au réveil, mais facilement calmée par l'injection hypodermique de morphine répétée à chaque réapparition de la douleur ; sensation de gêne et de tiraillement pendant les premiers jours ; enfin absence complète de toute sensation pénible, après 5 à 6 jours. »

Injections vaginales toutes les 3 à 4 heures; pas de mauvaise odeur, ni de fièvre (1).

L'utérus se détache vers le quinzième jour, comme une eschare. La séparation de l'utérus n'est pas simplement le fait de la section par le fil.

L'opération consiste dans une véritable hystérectomie partielle, supra-vaginale. Le col n'est pas atteint ; il recouvre son aspect normal, presque aussitôt après la chute des parties mortifiées.

1. *Revue de chirurgie*, décembre 1886. *Périer*.



La gestation est rendue impossible ; mais les malades reprennent le cours de leurs occupations habituelles.

Ce procédé aussi beau par ses résultats que par l'heureuse conception du manuel opératoire, paraît être à l'abri de tout reproche. M. Denucé tout en le louant ne lui adresse que de fort minimes critiques de détails opératoires.

L'opération est douloureuse dans ses suites ; les douleurs vives nécessitent l'emploi répété des injections de morphine. Cet inconvénient est sans doute de peu d'importance, lorsqu'il s'agit d'une opération aussi grave. Il serait suffisant cependant pour abandonner le procédé en faveur d'une autre opération offrant les mêmes garanties, sans occasionner les mêmes douleurs et la même assiduité dans les soins à donner.

Qu'il nous soit permis de faire deux remarques. La chute de l'eschare est longue à se produire et prolonge la fin de la guérison. Cette élimination de parties mortifiées qui ne se fait certes pas en un bloc, oblige à des soins antiseptiques, à des lavages multipliés, qui ne sauraient être négligés, sous peine de voir compromises les suites opératoires.

Malgré toute la bonté du procédé, il y avait lieu de se demander si l'ablation de l'utérus par excision, selon les procédés récemment mis en usage ne serait pas applicable à l'inversion utérine. Il est certain que cette méthode, ayant encore à faire ses preuves, a contre elle, sans aucun doute, un argument très puissant : la mortalité de l'hystérectomie vaginale pour cancer, la gravité de l'excision simple de l'utérus inversé, et les succès constants jusqu'à ce jour du procédé de M. Périer. L'hystérec-



tomie vaginale pour cancer est grave ; celle qui est pratiquée sur un utérus non cancéreux l'est bien moins : si on en juge par les statistiques produites, les cas de mort sont très rares. D'un autre côté, l'excision simple donne des résultats déplorables, mais les chirurgiens qui ont fait précéder l'excision de la ligature, ont vu l'opération diminuer de gravité. Il suffit, pour ne pas tenir un compte rigoureux des statistiques, d'envisager combien auraient pu être transformées les suites opératoires, si la méthode antiseptique avait été rigoureusement suivie. L'absence des soins que comprend cette méthode est jugée de nos jours comme une très-grave faute, si grave même que dans l'appréciation des procédés opératoires, on ne peut actuellement tenir compte que des opérations pratiquées depuis quelques années. En chirurgie gynécologique en particulier, la rénovation a été complète : aussi, sommes-nous mal fixés sur la valeur de l'ablation partielle ou totale de l'utérus par l'excision. Cependant M. Péan a pratiqué plusieurs fois cette opération, toujours avec succès. *A priori*, cette ablation ne saurait être plus grave, plus difficile que dans le cas de prolapsus vaginal, d'hystérectomie pour fibrome. Il y aurait cependant quelques soins particuliers à introduire dans l'opération.

Ces soins dérivent des conditions spéciales de l'utérus inversé, du changement survenu dans les rapports des viscères du petit bassin.

Il est donc nécessaire d'indiquer, dans une vue rapide, les points essentiels à cette étude.

Il existe trois degrés dans l'inversion : 1° Le fond de



l'utérus peut être simplement déprimé, amené plus ou moins près du col : *dépression utérine*.

2° Le fond de l'utérus dépasse le col, mais l'inversion a pour limite l'insertion du vagin autour du col : *inversion incomplète*.

3° L'utérus est complètement retourné ; le vagin à son tour, est entraîné, inversé : *inversion complète*.

Dans la simple dépression cupuliforme de la matrice, les rapports anatomiques ne sont guère modifiés.

Dans l'inversion incomplète, au contraire, il existe d'abord au moment de l'inversion, un vaste cul-de-sac recto-vésical, dont le fond est constitué par le sac utérin. Dans ce sac se sont précipitées les anses intestinales ; mais, peu à peu, le sac utérin s'oblitére à sa partie supérieure ; l'intestin, l'ovaire, les trompes sont refoulés dans la cavité péritonéale ; et bientôt le sac utérin inversé ne forme qu'un diverticule péritonéal séparé de la cavité péritonéale par un collet plus ou moins étroit.

Dans certains cas, le diverticule péritonéal peut contenir des organes : ovaire, anses intestinales, épiploon, qui restent maintenus par des adhérences. Cette condition pourrait rendre très fâcheuse une ablation de l'utérus pratiquée sans prudence.

La circonspection s'impose encore bien davantage dans l'inversion au troisième degré, lorsque l'utérus et le vagin sont inversés. M. le professeur Denucé décrit ainsi l'anatomie pathologique de cette forme d'inversion.

« Étudiée à l'intérieur, la matrice en inversion complète offre entre la vessie et le rectum, non plus une simple fosse, mais une excavation plus ou moins vaste, en forme d'entonnoir tapissé par un prolongement du péritoine, ter-



miné inférieurement par un rétrécissement en forme d'anneau; au niveau du pédicule et des restes du col, est enfin une cavité plus petite, tapissée également par le péritoine, qui correspond à la matrice inversée, et qui est le vrai sac utérin.

Dans cette cavité ainsi divisée en deux loges, on retrouve, dans la loge inférieure, les ligaments ronds, les trompes et quelquefois les ovaires, et dans la loge supérieure parfois une partie d'intestin — observ. de Farabeuf, — et, quelquefois, comme dans l'observation de Levret, une partie notable du rectum et de la vessie. »

Ces notions générales démontrent la nécessité d'une opération lente, qui sera vraiment laborieuse.

Les divers temps de l'opération peuvent se décomposer ainsi :

1° Préhension de l'utérus et traction en bas, de manière à rendre, s'il est possible, l'inversion extra-vaginale.

2° Pose, de chaque côté de l'utérus, de deux pinces courbes, longues de 6 centimètres, de manière à assurer une hémostasie préventive pendant le cours de l'opération.

3° Incision circulaire autour du col.

Il importe de préciser le point où devra porter cette incision. L'ablation de l'utérus devant être complète, il faut enlever le col, et inciser à la limite des muqueuses vaginale et utérine.

Si l'inversion est incomplète, le doigt rencontrera les levres du col entre deux rainures circulaires : l'une, interne, formée par la réflexion du pédicule utérin ;



l'autre externe, formée par l'insertion du vagin sur le col ; c'est sur cette rainure que devra porter l'incision.

En cas d'inversion complète, le col se redresse autour du pédicule, en subissant comme un mouvement de sonnette ; mais les tiraillements qu'il subit ne tardent pas à le faire disparaître en grande partie.

Le chirurgien devra se guider sur la présence de ces vestiges du corps que l'on retrouve sur les côtés, (cas de Cazin), à la partie postérieure, (cas de Forget) ; si les vestiges ne pouvaient servir d'indice, il faudrait se retrancher sur la différence assez marquée de la couleur et de la consistance des deux muqueuses utérine et vaginale.

3° Décollement des tissus en avant et en arrière de l'utérus. — Perforation du cul-de-sac utéro-vésical et recto-utérin.

Ce temps de l'opération n'offrira guère de difficultés, ni de dangers, à la condition que le doigt et la spatule soient les instruments employés de préférence. On aura toujours soin pendant ce temps opératoire de maintenir un cathéter dans la vessie. Le doigt percevant cet instrument dans le bas-fond de la vessie pourra ainsi mieux éviter des désordres dans cet organe.

L'ouverture du cul-de-sac de Douglas ne pourra guère offrir de complications.

4° La cavité péritonéale étant largement ouverte, la face externe de l'utérus, ou du moins le cul-de-sac qui existe à sa place, peut être facilement exploré ; il sera ainsi possible de se rendre compte de la présence d'anses intestinales adhérentes. Dans tous les cas, après cette



exploration, il faudra procéder à l'hémostase définitive des ligaments larges avant leur section.

L'hémostase des ligaments larges sera effectuée d'après les procédés ordinaires du pincement. De grandes pinces seront placées sur les parties latérales du col de l'utérus. Ce temps sera facilité, dans ce cas, par la tension des ligaments larges surtout s'il n'existe pas d'adhérences d'anses intestinales, d'épiploon adhérent au cul-de-sac utérin.

Un premier ligament pincé sera sectionné au ras de la pince ; puis il sera possible de saisir l'utérus, de l'énucléer avec les doigts, avec la spatule, des adhérences qui pourraient être fixées sur son fond inversé, surtout sur la fossette péritonéale, qu'a formée l'utérus en inversion.

Le second ligament saisi avec les pinces sera sectionné à son tour.

5° Extirpation de l'utérus. L'extirpation de l'utérus exigera plus de soins que dans tout autre cas, étant donnée la large ouverture de la cavité péritonéale. Les pinces seront ramenées doucement au fond de l'utérus ; des éponges douces, iodoformées, refouleront les anses intestinales, si elles avaient une tendance à prolaber.

Le vagin sera bourré de plusieurs tampons de gaze, de petites éponges iodoformées. Les pinces laissées à demeure seront enlevées après 36 ou 48 heures.

Le drainage sera inutile.

L'opération ainsi conçue d'après les procédés nouveaux d'hystérectomie n'a été pratiquée que par Péan. Elle paraît fort rationnelle, et mériterait d'être expérimentée. L'excision



simple a donné quelques bons résultats ; s'ils n'ont pas été meilleurs, on peut avec raison en accuser le mode opératoire très défectueux, et en dehors de la méthode récente, c'est-à-dire de l'antisepsie

Ce procédé opératoire a été suivi par M. le Dr Péan dans un cas d'inversion polypeuse de l'utérus. Ce chirurgien, au moment de pratiquer l'hystérectomie, s'étant bien assuré qu'aucun organe important, une anse intestinale en particulier, ne pouvait être pincée, entoura le col utérin de deux pinces courbes se regardant par la concavité. Les parties sous-jacentes furent excisées jusqu'au ras des pinces, et la malade guérit après une opération dont la simplicité est frappante, et paraît supérieure à celle de l'excision lente par écrasement.

Seulement dans les cas où quelque doute, sur la présence d'une anse intestinale dans le fond inversé, existerait, il faudrait suivre les divers temps opératoires du procédé décrit plus haut, recourir ainsi à une opération rendue lente par la dissection des tissus péri-utérins. L'hémostase préventive rendrait plus facile cette dissection.

#### OBSERVATION CXLV ( inédite )

Communiquée par M. le Dr Péan. Inversion totale de l'utérus par fibrome. Malade de MM. les D<sup>r</sup> Dodin, Merpier et Leys.

Femme âgée de 40 ans ; réglée à 14 ; mariée à 20 ; pas d'enfant. Très gâtée dans ses habitudes sociales. Douleurs pelvi-abdominales intenses, depuis 5 ans. Pertes sanguines presque



continues depuis deux ans, non traitées, prises pour celles de la ménopause, si abondantes que la malade en est devenue très anémique.

Il y a 2 mois, le toucher vaginal fait pour la première fois a découvert contre les lèvres du col utérin dilaté, une tumeur du volume d'une tête de fœtus à terme, profondément implantée au fond de l'utérus. Cette tumeur a été saisie avec un forceps et attirée avec violence ; tout-à-coup, elle a cédé aux tractions, et est venue saillir entre les cuisses, entraînant avec elle le fond de l'utérus en inversion.

Effrayé par cette complication, l'opérateur a cherché à réduire l'inversion et la tumeur, mais il n'a pu réussir qu'à faire rentrer celle-ci dans le vagin. Depuis lors la tumeur a été abandonnée à elle-même ; les douleurs, les pertes, l'anémie ont augmenté, et ont plongé la malade dans un état d'énervement et d'amaigrissement incroyable.

*Opération le 25 octob. 1886.* -- Anesthésie chloroformique ; vulve rasée ; vagin lavé au sublimé. Rétracteurs vaginaux facilitant la vue de la tumeur dans le vagin, afin de l'attirer à la vulve, au moyen de pinces de Museux, et de reconnaître que l'inversion de l'utérus est totale.

« Je place des pinces à mors larges et courbes sur l'utérus, au dessus de la tumeur, pour faire l'hémostase préventive. J'enlève la tumeur par morcellement, en quelques secondes, avec les ciseaux, et je constate qu'elle était implantée dans l'épaisseur même du fond de la matrice. Je suis obligé d'exciser, en coin, cette paroi pour ne pas laisser de tissu morbide. Comme la perte de substance du fond de l'utérus est régulière, j'en rapproche exactement les bords au moyen de dix points de suture de catgut, à anses séparées ; grâce à cette perte de substance cu-



néiforme, j'espère que je pourrai faire disparaître, par une pression méthodique avec les doigts et les pinces, l'inversion de l'utérus. Je n'y peux parvenir qu'à moitié, malgré toute ma patience et mes soins. Presque aussitôt des vomissements chloroformiques complètent l'inversion. Voyant qu'il serait aussi dangereux qu'inutile de pousser plus loin les tentatives de réduction, je prends le parti d'abaisser le fond de l'utérus, en le saisissant avec les pinces de Museux, de bien examiner ses rapports, au moyen du cathétérisme vésical, du toucher rectal, et de placer sur le fond du vagin, à la surface du col utérin inversé, deux pinces hémostatiques latérales, à mors longs et courbes, que je laisse en place, après avoir excisé l'utérus au dessous d'elles.

Durée de l'opération, 30 minutes.

Suites de l'opération très satisfaisantes, malgré quelques vomissements chloroformiques pendant quelques heures. Pinces retirées vers la vingt-sixième heure.

*Examen de la pièce.* — L'inversion est totale ; les pièces en main, sa réduction est des plus pénibles. Les ovaires, les trompes et une partie des ligaments larges avaient été entraînés dans le prolapsus et excisés dans l'opération ; l'utérus était retourné sur lui-même en doigt de gant.

---







SEPTIÈME PARTIE



THE UNIVERSITY OF CHICAGO  
LIBRARY



## TUBERCULOSE UTÉRINE

La tuberculose utérine n'est qu'une forme spéciale de métrite déterminée par la présence des bacilles de Koch, suivant la définition de M. Cornil.

Les organes génitaux sont assez souvent le siège de tuberculose. Les trompes, les ovaires, le revêtement séreux de l'utérus paraissent être les sièges primitifs d'élection du bacille tuberculeux. La muqueuse utérine est rarement la première partie atteinte.

L'obscurité dont s'enveloppe l'invasion tuberculeuse de l'utérus est telle que, presque toujours, la lésion n'est diagnostiquée que pièces en mains, ou seulement à l'occasion d'une lésion identique de l'ovaire, du péritoine.

Cette vue rapide rend compte de la rareté de l'hystérectomie vaginale appliquée à la tuberculose utérine d'une manière délibérée.

La seule castration d'utérus tuberculeux, portée à notre connaissance, donna lieu à une surprise opératoire. Il s'agissait d'une femme âgée de 45 ans environ, se plaignant d'amaigrissement, de pertes odorantes, de métrorrhagies. Le col induré, un peu gros, offrait des végétations irrégulières, saignantes, placées en particulier au niveau du museau de tanche. L'utérus paraissait normal dans sa forme, sa consistance, dans ses rapports avec les organes voisins.



L'hystérectomie totale fut décidée après quelques jours d'attente, après confirmation du diagnostic de lésion maligne.

Au cours de l'opération, M. Péan reconnut une masse ganglionnaire au niveau du promontoire.

Le succès opératoire fut parfait; après deux à trois semaines, la malade partait à la campagne.

MM. les professeurs Cornil et Brault reconnurent une tuberculose récente et limitée, du col de l'utérus. Cette pièce fut jugée très intéressante par sa rareté, par l'étude qu'elle fournissait d'une tuberculose utérine à ses débuts. M. Cornil lui a consacré plusieurs de ses savantes leçons (1).

1. *Anatomie pathologique des métrites*. Leçons recueillies par M. Laffite, interne des hôpitaux 1888. *Journal des connaissances médicales*.

---



HUITIÈME PARTIE







## HYSTÉRECTOMIE VAGINALE DANS LA GROSSESSE

La voie vaginale ne peut permettre l'extirpation d'un utérus gravide, que s'il est peu volumineux ; une grossesse avancée doit l'empêcher, à moins que, suivant la recommandation de Braun, on ne fasse précéder l'hystérectomie de l'avortement.

L'hystérectomie ne sera donc matériellement praticable que sur un utérus portant un embryon de deux à trois mois ; au delà, le globe utérin dépasse trop le pubis et devient difficilement attaquable par la voie vaginale.

Jusqu'à cette époque, le diagnostic de la grossesse offre de grandes difficultés ; celles-ci proviennent de l'interprétation fausse des phénomènes sympathiques, de l'existence des métrorrhagies. Aussi, les grossesses qui viennent compliquer le cancer restent le plus souvent méconnues jusqu'au moment où se manifestent les signes de certitude.

Il ne faut pas être surpris si les cas d'ablation d'utérus gravides rapportés par les auteurs sont des cas de grossesse passées inaperçues, comme dans les deux cas que nous rapportons de Gottschalk (1) et de Greig Smith (2).

1. Société obst. de Gyné. Berlin, avril 1886 : *in Nour. An. Gynéc.*, 1886.

2. *Lancet*, page 14, n° 1. 1887.



OBSERVATION CXLVI Gottschalk

*Soc. obst. et gynécol.* de Berlin, avril 1886. *In Nouv. An. de Gynécologie*, 1886.

Femme âgée de 32 ans. — Ayant eu deux grossesses, dont un avortement avant le septième mois. — Menstruation régulière. Depuis 5 semaines, métrorrhagies, pertes fétides et sanieuses; état cachectique. — Diagnostic de gravidité probable, pendant un cas de cancroïde de la portion vaginale, (examen histologique).

L'utérus est enlevé par le vagin. Des tractions sont opérées par l'instrument de Brenneke; l'utérus est enlevé, *in situ*; métrorrhagie abondante.

Le septième jour la malade allait bien. L'examen de l'utérus montra la présence d'un œuf de deux mois, occupant la paroi antérieure, près de l'orifice tubaire, ne remplissant pas encore toute la cavité.

OBSERVATION CXLVII Greig-Smith

Extirpation d'un utérus gravide par le vagin, pour un cancer, suivie de succès. *Lancet*, page 14, n° 1, 1887 (résumée).

La malade, âgée de 34 ans fut admise à l'infirmerie royale de Bristol en septembre 1886. Elle présentait tous les signes bien caractérisés d'un cancer utérin. Elle avait eu huit enfants, et de



fréquentes et excessives métrorrhagies, qui avaient été attribuées à des fausses couches. On soupçonna avant l'opération une grossesse, bien que la malade eut présenté des métrorrhagies après son entrée à l'hôpital.

La masse épithéliomateuse était placée sur la plus grande partie du canal cervical. — Il existait des granulations en choux-fleurs près de l'orifice, et toute la lèvre postérieure était occupée par une masse friable. La portion vaginale du col, et la masse étaient tout aussi volumineuses qu'une balle de *jeu de tennis*. La paroi vaginale était saine. L'utérus mobile, mais considérablement élargi ; la sonde pénétrait de 4 pouces. Pas de signe de ganglions, d'infiltration des ligaments larges, de la vessie, ou du rectum. La patiente était dans de bonnes conditions. On arrêta la résolution de ne pas enlever tout d'abord la matrice, mais de commencer par une amputation supra-vaginale, et de poursuivre l'hystérectomie totale si l'opération ne paraissait pas suffisante. En effet, les premiers temps de l'amputation supra-vaginale sont identiques à ceux de l'ablation totale. Lorsque la muqueuse vaginale autour du col est détachée, les doigts peuvent dépasser l'orifice interne, et étant en contact avec les fibres utérines, il est possible de déterminer l'état de la portion supérieure de l'utérus.

*Opération.* — Précautions antiseptiques préliminaires. La malade est placée dans la position de la taille. Le col est saisi, et tenu par une pince.

La muqueuse vaginale est incisée tout autour du col avec les ciseaux, à une petite distance de la tumeur.

La dissection se poursuit avec les ciseaux, les doigts ; — des pinces sont placées sur les surfaces saignantes. Aussi haut que la dissection peut être poursuivie sans entrer dans le péritoine,



on trouve le tissu utérin induré; on décide alors l'extirpation totale. Le péritoine est perforé avec le doigt, et l'ouverture est élargie par traction. En avant, le péritoine fut perforé par une pince de Lister, et l'ouverture également élargie. « J'essayai d'accrocher avec le doigt l'extrémité supérieure des ligaments larges, pour placer la pince dont je propose de se servir, mais les ligaments étaient trop élevés à cause de la gravidité de l'utérus, et d'ailleurs, le ligament était trop volumineux pour que la pince put le saisir efficacement. Je procédai alors à l'antéversion de l'utérus : ayant saisi la partie antérieure de l'utérus à l'aide de pinces, situées l'une à côté de l'autre, je parvins ainsi à obtenir le renversement de l'organe. — Une éponge avait été placée en arrière, enfin d'empêcher l'hémorrhagie, et de prévenir toute effusion de sang dans la cavité abdominale.

Le fond maintenant n'était pas très éloigné des lèvres, et distendait le vagin. A l'aide de l'écarteur, on put facilement atteindre la partie supérieure d'un ligament large; une forte pince de Wels saisit aussi bien que possible le ligament, en comprenant la trompe de Fallope et le ligament rond, tout près de l'utérus; une ligature fut portée dans la profondeur, à un tiers de pouce de la pince, et l'utérus fut sectionné près de la pince. Cette section permit d'attirer davantage l'utérus. »

Trois ligatures furent successivement placées; et un côté de l'utérus fut ainsi fixé; la pince gauche fut laissée.

On procéda de même pour l'autre côté, et l'utérus fut enlevé.

Les vaisseaux du ligament large étaient nombreux, volumineux, et on dut laisser, pour plus de sûreté, un certain nombre de pinces attachées aux vaisseaux. Elles furent laissées 34 heures. L'éponge qui avait été laissée fut enlevée.



Le vagin fut définitivement fermé; de la poudre d'iodoforme enfermée dans de la gaze phéniquée fut placée dans le vagin.

L'opération dura 40 minutes. Le lendemain, ablation du tampon iodoformé et de la pince qui le maintenait. A sa place, un drain en verre fut laissé. Irrigations chaque 6 heures par le moyen du drain. 4 jours après, ablation de drain; l'irrigation vaginale fut poursuivie encore quelques jours.

La malade eut le second jour un peu de ballonnement du ventre. Le surlendemain purge.

Les suites furent aussi heureuses et aussi rapides que dans une ovariectomie ordinaire.

Dissection de l'utérus. On trouva deux fœtus de 6 semaines à deux mois; mais les dimensions de l'utérus étaient plus larges qu'on n'aurait pu le soupçonner; la masse cancéreuse du col avait été bien enlevée. La longueur de l'utérus était de sept pouces; les autres dimensions étaient proportionnées à celle-là. Le mal s'étendait jusqu'à la cavité cervicale, et jusqu'aux membranes fœtales.

#### OBSERVATION CXLVIII

Bassin ostéomalacique; grossesse, hystérectomie vaginale: guérison.  
Olshausen.

Société allemande de gynécologie; *In Semaine médicale*, 1888.

Bassin ostéomalacique; distance sacro-cotyloïdienne presque réduite à 0; — grossesse de trois mois; utérus rétrofléchi, complètement incarcéré dans l'excavation pelvienne, — col élevé; redressement impossible de l'utérus.

Insuccès de la ponction.

Hystérectomie vaginale, suivie de plein succès.



Ces observations ont au moins l'avantage de nous donner la confirmation pratique du succès de l'hystérectomie vaginale pendant la grossesse.

Ces deux succès ne doivent pas cependant faire envisager la grossesse comme une heureuse complication de l'hystérectomie. L'extirpation d'un utérus vide offre moins de danger que l'extirpation d'un utérus gravide, que l'opération s'effectue par la voie vaginale ou abdominale. Un élève de Freund, Ernst a bien soutenu le contraire pour l'hystérectomie par la voie abdominale ; mais son opinion a été combattue par Polk, et mieux encore par les faits de la pratique.

Il suffit de lire avec attention l'observation de Smith pour reconnaître toutes les difficultés apportées à l'opération par l'élargissement des diamètres de l'utérus.

Pendant la grossesse, les ligaments larges sont étirés, leur élévation suit celle de l'utérus ; l'hypertrophie vasculaire est manifeste ; la ligature en masse serait, dans ces cas, des plus dangereuses. — De toute nécessité, il faut recourir à l'hémostase par écrasement des vaisseaux. La hauteur des ligaments larges rend insuffisante l'application d'une seule pince ; aussi, plusieurs pinces devront être superposées de chaque côté et laissées à demeure. Le procédé de Smith paraît avoir été excellent.

Les deux opérations citées ont été quelque peu des surprises, par suite de l'incertitude du diagnostic ; aussi devons-nous nous placer à un point de vue plus précis, et nous demander si dans les cas où une grossesse est reconnue dans le cours d'un cancer utérin, il convient de faire l'hystérectomie vaginale.



Cette opération est, avons-nous dit, une opération doublement radicale : elle supprime la matrice, et un fœtus de quelques semaines.

Il y a donc lieu de discuter, alors même que l'hystérectomie serait une opération moins grave, si l'on doit interrompre la grossesse, ou retarder l'opération jusqu'après l'accouchement. Ces deux questions exigent une réponse catégorique.

Retarder l'opération, c'est compromettre, ou mieux faire disparaître toutes les chances d'abri contre la récurrence. L'affection maligne, après la grossesse, marche avec rapidité; aussi, toute grossesse développée pendant l'évolution d'un cancer doit être considérée comme une fâcheuse complication, et d'un mauvais augure, pour les récurrences de l'affection après l'hystérectomie. L'interruption de la grossesse est une intervention à repousser : « On ne fait que sacrifier le fœtus sans bénéfice pour la mère » dit M. Bar (1).

Il ne reste plus à décider que l'abstention absolue en recourant au traitement palliatif en vue d'une hystérectomie vaginale, pratiquée le plus tôt possible après les couches (observation de Bouilly).

De prime abord, toutes les hystérectomies partielles, dites palliatives, et les hystérectomies par la voie abdominale sont trop dangereuses ; elles doivent être rejetées.

La voie vaginale ne peut être suivie que dans les premières semaines. A ce moment de la grossesse, lorsque l'épithélioma sera bien localisé, l'utérus mobile, les li-

1. *Loco citato*, page 122.



gaments larges, la vessie les tissus péri-utérins absolument sains, l'intervention pourra avoir quelque heureux résultat. Cette indication venant au début peu éloigné de la grossesse est expresse ; mais toujours, dans ces cas, la grossesse ne sera reconnue qu'au cours de l'opération, et sera l'objet d'une surprise. Plus tard, non-seulement l'opération sera impraticable, ou du moins très difficile, mais encore elle pourra être le point de départ d'une aggravation rapide dans la marche du cancer, si quelque noyau infiltré échappe à l'extirpation.


Il serait une conduite pleine de circonspection que nous voudrions recommander : pendant la grossesse, instituer un traitement palliatif des accidents ; surveiller son évolution jusqu'au travail de l'accouchement, en prévision de sauver la vie de l'enfant. L'accouchement mettra sans doute la vie de la mère en grand danger ; mais, les jours de cette malade étant comptés, l'hystérectomie vaginale ne lui apporterait que des chances fort minimes d'échapper à la mort par le cancer. Il est plus rationnel de mettre tout en œuvre pour conserver la vie de l'enfant, que de faire courir à la malade les risques d'une opération grave par elle-même, et aggravée encore par les circonstances, tout en détruisant un embryon.

Toutes ces raisons sont bien suffisantes pour expliquer la rareté de ces opérations pendant la grossesse. Quant à celles qui ont été pratiquées, l'incertitude du diagnostic, ses difficultés les justifient amplement.



## NEUVIÈME PARTIE







# HYSTÉRECTOMIE VAGINALE

## DANS LES MALFORMATIONS UTÉRINES

### CONGÉNITALES

La classe des malformations utérines est étendue ; les troubles fonctionnels qui peuvent leur être imputés sont variés ; ces troubles se rapportent, en général, au mode de la menstruation, ou à l'évolution de la grossesse.

La malformation concerne l'utérus, ou le canal vulvo-vaginal, ou à la fois tous ces organes ; ces malformations complexes offrent, en réalité, peu d'intérêt dans l'étude de l'hystérectomie vaginale. La voie vaginale est fermée dans ces cas ; de toute nécessité, il faut s'adresser à l'intervention abdominale, s'il devient indispensable de pratiquer soit la castration ovarienne double, soit l'hystérectomie.

Il ne rentre pas dans le cadre tracé de marquer les indications opératoires multiples dans les malformations utérines, non plus que de préciser les cas où l'opérateur devra recourir à l'hystérectomie supra-vaginale, et plus souvent à la castration double par la voie abdominale.

Les utérus nécessitant l'hystérectomie vaginale se rencontreront mal formés, au hasard de la clinique, dans l'ensemble des utérus extirpés par le vagin. Ces opérations seront donc simplement des hystérectomies vaginales pratiquées sur des utérus mal formés, cancéreux, ou atteints de corps fibreux, etc., etc., ou de toute autre affection.



Les malformations créent des conditions nouvelles. De là nécessairement des modifications dans le mode opératoire.

La plus importante des malformations utérines est la duplicité. —

L'utérus double — duplex -- se compose de deux cornes semblables, ou d'une corne normalement développée, accompagnée d'une corne rudimentaire : — tous les degrés intermédiaires se rencontrent.

La duplicité utérine peut également s'accompagner de malformation péritonéale, de la production d'une bride vésico-rectale passant entre les deux cornes utérines.

La bride elle-même peut offrir les plus grandes variétés : passer, comme un pont, sur la partie moyenne de l'utérus, ou reposer sur elle, de telle sorte que la bride pourrait être considérée comme un ligament supérieur et médian de l'utérus.

Au point de vue opératoire de l'hystérectomie vaginale, il faut considérer les cas suivants : 1° il existe une duplicité utérine, sans malformation péritonéale ; 2° il y a concomitance des deux malformations : dans un premier groupe de ces cas, la bride est sans rapport avec l'utérus ; dans un second groupe, utérus et cloison vésico-rectale sont connexes.

La duplicité simple est celle qui est la moins rare ; elle est d'autant plus intéressante à connaître qu'elle peut être facilement diagnostiquée, ou du moins prévue si la malformation appartient au corps et au col. Le moindre vestige de cloisonnement du vagin peut attirer l'attention ; le cloisonnement du col utérin, le cathétérisme



avec deux tiges, donnent des renseignements très précis sur la forme de la cavité utérine.

La bifidité utérine diagnostiquée, il sera matériellement impossible de reconnaître avant l'opération l'existence d'une malformation péritonéale.

Mais, après la perforation des culs-de-sac vaginaux, il sera facile de constater l'état du péritoine.

S'il n'existe aucune particularité, l'opération rentrera dans la pratique commune.

La perforation péritonéale utérine, nécessitée par l'écartement des deux loges d'un utérus malformé, est peu supérieure à celle qui est consécutive à l'ablation d'un utérus normal.

Ce temps serait très facile si, dans ces cas de malformation, le cul-de-sac vésico-utérin n'était surélevé.

Le doigt introduit à travers la perforation, la forme du fond de l'utérus sera bientôt connue ; le décollement de la face antérieure de l'utérus sera poursuivi de chaque côté de la ligne médiane. La perforation du cul-de-sac postérieur, le décollement des tissus utéro-rectaux sera plus facile qu'en avant.

Le décollement des tissus sera la partie la plus laborieuse de l'opération.

Cette manœuvre est plus difficile, s'il s'agit d'une malformation utérine avec cloisonnement pelvien. M. le Dr Doléris, accoucheur des hôpitaux, a présenté à la Société obst. et gynécol. de Paris, 8 juillet 1886, plusieurs considérations opératoires liées à l'existence de cette malformation, à propos d'un cas d'hystérectomie pour corps fibreux pratiquée par M. le Dr Richelot. Elles sont



trop précises pour qu'il n'en soit pas fait mention. « La bifidité utérine s'accompagne assez fréquemment d'un cloisonnement antéro-postérieur du bassin récemment étudié par M. Secheyron. L'existence de ce repli péritonéal a fatalement pour conséquence de surélever les culs-de-sac antérieur et postérieur du bassin, c'est-à-dire de rejeter plus haut dans l'excavation le point où la séreuse péritonéale se réfléchit en avant et en arrière de la paroi pelvienne sur l'utérus, ou sur l'angle de séparation de ses deux cornes anormalement divisées. Il s'ensuit que lorsque le chirurgien se proposera d'ouvrir l'un ou l'autre de ces culs-de-sac, en allant du vagin vers l'abdomen, il rencontrera des difficultés plus grandes, en raison de l'étendue anormale des cloisons vésico et recto-utérines : au lieu de 3 à 4 centimètres, c'est sur une étendue de 6 à 7 centimètres qu'il devra disséquer, ou décoller les adhérences de l'utérus à la vessie et au rectum.

Le fait que je déduis de la notion tératologique de la bride pelvienne, décrite par M. Secheyron, s'est réalisé dans l'opération de M. Richelot à laquelle j'assistais. Je puis même ajouter que devant la longueur inusitée des temps qui consistent à libérer l'utérus en avant et en arrière, convaincu d'ailleurs de la probabilité d'une duplicité de l'utérus, je n'ai pas cessé de penser à la cause que je viens de vous signaler, c'est-à-dire à l'existence d'un cloisonnement pelvien plus ou moins accentué » *In Nouvelles Annales d'obstétrique*, novembre 1886, page 688.

Les réflexions opératoires suggérées à M. Doléris ne peuvent qu'être approuvées. Du reste, elles s'appuient



sur le fait vérifié d'une lésion de la séreuse plus étendue qu'à l'état normal.

M. Doléris n'indique pas un fait, qui n'a pas dû manquer de se produire dans cette anomalie : c'est l'obstacle que l'opérateur doit éprouver à abaisser l'utérus. Cette bride maintient l'utérus fixé fortement à la fois à la vessie et au rectum. L'abaissement ne peut qu'être très limité ; aussi voyons-nous M. Richelot abandonner l'attaque du cul-de-sac antérieur trop élevé, et qui se dérobe aux recherches ; inciser et perforer le cul-de-sac postérieur ; puis, pincer et inciser en deux fois chacun des ligaments larges saisis entre les mors d'une pince ; c'est seulement après la libération de la partie inférieure des ligaments, que l'utérus a pu être assez abaissé pour que le cul-de-sac antérieur fût atteint : alors les pinces courbes ordinaires furent placées comme d'habitude, avant la section complète des ligaments.

Lorsque la bride vésico-rectale sera indépendante de l'utérus, la malformation péritonéale ne pourra qu'être très avantageuse à l'opérateur. Par sa présence, elle maintiendra à leur place le rectum et la vessie ; elle servira ainsi de point d'appui à ces organes pendant leur décollement. En outre, la masse intestinale sera plus facilement contenue, et les chances de prolapsus intestinaux écartées.

En résumé, l'hystérectomie vaginale sera pratiquée accidentellement sur l'utérus malformé. La malformation utérine qui nécessite une intervention radicale, oblige, d'une manière générale, de recourir à la laparotomie, pour opérer soit la castration double ovarienne



soit l'hystérectomie. Dans l'hystérectomie sur des utérus malformés, la malformation ne doit être envisagée, comme une complication opératoire, que dans le cas de cloisonnement pelvien antéro-postérieur adhérent à l'utérus par son bord inférieur; cette coïncidence est du reste très rare; au surplus, la complication consistera surtout dans la durée prolongée de l'opération et dans les chances plus nombreuses de shock consécutif. Le fait de la connexion de la bride sur la ligne médiane du fond de l'utérus ne doit pas être considéré comme une complication plus grave que celle de fortes adhérences celluleuses des brides de pelvi-péritonite. Le pincement du bord inférieur de la bride par une ou plusieurs pinces courbes sera suivi de l'excision du tissu au ras des pinces, et la séparation consécutive de l'utérus deviendra ainsi très facile.


---



# HYSTÉRECTOMIE VAGINALE

TABLEAUX ET OBSERVATIONS







Les tableaux de statistiques des principaux opérateurs français ont été établis avec grand soin dans les deux thèses inaugurales de MM. Tréguier — Thèse de Bordeaux, Mai 1887, et Estor. — Thèse de Montpellier 1888.

Qu'il nous soit permis de renvoyer le lecteur à ces deux importants travaux.



# HYSTÉRECTOMIE VAGINALE POUR CANCER (1) Opérations classées par années depuis 1883 jusqu'à 1887 (1883-1884)

| Opérateurs.                                    | Nom<br>bre | Age. | Forme de l'affec-<br>tion.    | Début.      | Symptômes prédominants ;<br>état local.  | Méthode opératoire.<br>Complications.               | Gueri-<br>son | Récidive.   | Complications.  | Mort avec ou sans<br>autopsie.                              |
|--|------------|------|-------------------------------|-------------|--|---|---------------|---|---|---|
| Bernays . . .                                  | 1          |      |                               |             |  |   | 1             |   |   |   |
| Bockelmann .                                   | 19         |      |                               |             |  |   | 17            |   | 1 péritonite septi-<br>que ou shock.<br>1 occlusion intes-<br>tinale.<br>Pression des tam-<br>pons. | 2 } Péritonite ou<br>shock.<br>Occlusion in-<br>testinale.  |
| Brunner, cen-<br>tral : für Gy-<br>nak . . . . | 10         |      |                               |             |  |   | 7             |   | 3 péritonites.  | 3 Péritonites.  |
| Bull. am :<br>journal New-<br>York . . . .     | 1          |      |                               |             |  |   | 1             | 6 mois<br>après, ex-<br>trémité<br>droite de<br>cicatr. | Péritonite, cystite.  |   |
| Demons . . .                                   | 4          | 30   | Carcinome du<br>col.          | 1 an        | Métrorrhagies. Affai-<br>blissement.<br>Utérus gros ; culs-de-<br>sacs libres. |   |               |   |   |   |
|  |            | 42   | Cancer du col.                |             |  |   |               |   | Eponge dans l'ab-<br>domen. Périto-<br>nite aiguë.  | An 3 <sup>m</sup> jour, épon-<br>ge. Péritonite ai-<br>guë. |
| Bul. soc. chir.<br>et in Th. de<br>Doche . . . |            | 62   | Cancer du col<br>et du corps. | 8 à 10 mois |  | Opération pénible, adhé-<br>rences, durée 4 heures. |               |   | Douleurs abdomi-<br>nales violentes.  | Morte dans la nuit.   |
| Bordeaux . . .                                 |            | 41   | Epithélioma du<br>col.        | 11 mois.    | Métrorrhagies conti-<br>nues, utérus gros.                                     |   |               |   |   |   |

(1) Ces tableaux ont été dressés pour marquer la marche de l'hystérectomie vaginale et ses progrès. On remarquera que ces tableaux ne font guère mention que des premières opérations pratiquées par les principaux partisans de l'hystérectomie vaginale.



| Opérateurs.                                     | Âge. | Forme de l'affec-<br>tion.                | Débat.                | Symptômes prédominants ;<br>état local.   | Méthode opératoire.                              | Guérison.                             | Récidive.                                  | Complications. | Mort avec ou sans<br>autopsie.            |
|---|------|---|-----------------------|---|--|---------------------------------------|--|----------------|---|
| Dudon. . . .                                    | 2    | Epithélioma du<br>col.                    | 18 mois en-<br>viron. | Utérus mobile, culs-de-<br>sac libres.  |  | 1                                     | 18 mois<br>après, pas<br>de réci-<br>dive. |                |   |
| In Thèse de<br>Doche . . .                      | 26   |   | 5 mois.               | Etat gén. satisfaisant.<br>Hémorrhagies persis-<br>tantes.                      |  |                                       |  | Péritonite.    | Au 5 <sup>me</sup> jour, péri-<br>tonite. |
| Duvellius. . .                                  | 42   | Adénome ma-<br>lin.                       |                       | Pertes de sang abon-<br>dantes. Utérus gros,<br>douloureux.                     | Durée deux heures.                               | 16 <sup>e</sup><br>jour               |  |                |   |
|   | 39   | Cancroïde.                                |                       | Métrorrhagies, ané-<br>mie.   |  | Sort<br>le<br>14 <sup>e</sup><br>jour | Récidive<br>au 5 <sup>e</sup><br>mois.     |                |   |
|   | 60   | Cancroïde du<br>col.                      |                       | Métrorrhagies conti-<br>nues.   | Ablation des parties sus-<br>pectes. 50 minutes. | Sort<br>le<br>16 <sup>e</sup><br>jour |  |                |   |
|   | 49   | Cancroïde de<br>la lèvre anté-<br>rieure. |                       | Métrorrhagies abon-<br>dantes, puis écoule-<br>ment fétide, ama-<br>grissement. | Durée trois quarts<br>d'heure.                   | id.                                   |  |                |   |
| Engstrom. . .<br>Annales Tocol.<br>Helsingfors. | 1    |   |                       |   |  | 1                                     |  |                |   |



| Opérateurs.      | N°<br>d'ordre. | Age. | Forme de l'affec-<br>tion.                      | Début.  | Symptômes prédominants ;<br>[état local. | Méthode opératoire.<br>Complications. | Gên<br>son                                  | Récidive.                         | Complications. | Mort avec ou sans<br>autopsie. |
|------------------|----------------|------|---|---------|--|---------------------------------------|---|-----------------------------------|----------------|--------------------------------|
| Foreman . . .    | 4              | 24   |   |         |  |                                       | 1   | Récidive 6<br>mois après.         |                |                                |
|                  |                | 22   |   |         | Métrorrhagies, anémie<br>extrême.        |                                       | 1   |                                   |                |                                |
|                  |                | 23   |   | 7 mois. | Extension rapide.                        |                                       | Le-<br>vée<br>au<br>10 <sup>e</sup><br>jour | 6 mois<br>après, non<br>récidive. |                |                                |
|                  |                | 24   |   |         |  |                                       | Au<br>45 <sup>e</sup><br>jour               | Bon état<br>général.              |                |                                |
| Johanowsky . .   | 1              |      |   |         |  |                                       | 1   |                                   |                |                                |
| Kufferath . . .  | 1              | 45   | Cancer du col,<br>cul-de-sac du<br>vagin envahi | un an   |  | Opération large                       | 1   | récidive<br>immédiate.            |                |                                |
| Mac Cormac . .   | 1              |      |   |         |  |                                       | 1   |                                   |                |                                |
| Mandillon . . .  | 1              | 35   |   | un an   | Métrorrhagies abon-<br>dantes.           |                                       | 1   | Récidive à<br>6 mois.             |                | Morte un an après.             |
| Muller . . . . . | 4              |      |   |         |  |                                       | 4   |                                   |                |                                |



| Opérateurs.       | Âge. | Forme de l'affec-<br>tion.             | Début. | Symptômes prédominants ;<br>état local. | Méthode opératoire.<br>Complications.  | Gué-<br>ri-<br>son. | Récidive. | Complications.                                  | Mort avec ou sans<br>autopsie. |
|-------------------|------|--|--------|---|--|---------------------|-----------|---|--------------------------------|
| Mundé . . . .     | 1    | 31 Carcinome du<br>col.                |        |   | Vagin étroit, utérus peu<br>mobile, ablation d'uté-<br>rus et des ovaires.   |                     |           | Morte d'hémorrhagies.                           | 1                              |
| Netzell . . . .   | 1    |  |        |   |  |                     |           |   | 1                              |
| Sneguireff. . . . | 1    | 54 Carcinome du<br>corps et du<br>col. | un an  | Métrorrhagies. Leu-<br>cornée.          | Méthode Schroder. Drainage   | Gué-<br>ri-<br>son. |           | Vomissements.<br>Alimentation par<br>le rectum. |                                |
| Tauffer . . . .   | 5    |  |        |   | Renversement en avant<br>du corps de l'utérus.<br>Dissection de la partie<br>des culs-de-sac vagi-<br>naux avec l'anse | 4                   |           |   | 1                              |
| Devecchi . . . .  | 1    | 53                                     | un an  |   |  | Gué-<br>ri-<br>son. |           | Fistule. Opération<br>secondaire.               |                                |
| Wallace. . . .    | 4    | 33 Epithélioma<br>du col.              |        |   | Étendue à paroi posté-<br>rieure du vagin.   | 10*<br>jour         |           |   |                                |
|                   | 47   | Epithélioma<br>du col.                 |        |   | Ablation des parties va-<br>ginales cancéreuses ;<br>de nodules dans les li-<br>gaments larges.                        | 8*<br>jour          |           |   |                                |



| Opérateurs.                     | Age. | Forme de l'affec-<br>tion.            | Début.   | Symptômes prédominants ;<br>état local. | Méthode opératoire.<br>Complications.   | Gueri-<br>son. | Récidive.         | Complications.   | Mort avec ou sans<br>autopsie. |
|---------------------------------|------|---------------------------------------|----------|---|---|----------------|-------------------|--|--------------------------------|
| Wallace.....                    | 30   | Epithélioma<br>du col.                | 2 ans.   |   | Utérus fixé   |                |                   | Shock.   | Mort 3 <sup>me</sup> jour      |
| Wetzel de<br>Stockholm. . . . . | 4    |                                       |          |   |   |                |                   | Abcès de cavité<br>pelvienne Per-<br>foration recto-<br>abdominale.    | Mort de shock.                 |
| Leopold . . . . .               | 26   |                                       |          |   |   | 24             |                   |  | 9                              |
| Marchand. . . . .               | 1    |                                       |          |   |   | 1              |                   |  |                                |
| Martin . . . . .                | 65   |                                       |          |   |   | 55             | 13 réci-<br>dive. | Septicémie 5<br>Collapsus 4<br>Embolie 1<br>Cachexie. Bron-<br>chite 1 | 41                             |
| Péan . . . . .                  | 2    |                                       |          |   |   |                |                   |  |                                |
|                                 |      | Epithélioma<br>du col et du<br>corps. |          | Métrorrhagies. Leu-<br>corrhée.         | Pelvi-péritonite ancienne,<br>soins pour empêcher<br>l'étranglement de l'in-<br>testin. | 1              |                   |  |                                |
|                                 | 62   | id. id. id.                           |          |   | Ovaire kystique.  | 1              |                   |  |                                |
| Polaillon . . . . .             | 47   | Adénome ma-<br>lin.                   | 20 mois. | Métrorrhagies conti-<br>nues.           | Difficulté à cause du vo-<br>lume de l'utérus.  | 4              |                   |  | 4 au 3 <sup>e</sup> jour.      |
| Pozzi. . . . .                  | 2    |                                       |          |   |   |                |                   |  |                                |



| Opérateurs.     | Age. | Forme de l'affec-<br>tion.                           | Débat.          | Symptômes predominants ;<br>état local.                  | Méthode opératoire.<br>Complications.            | Guér-<br>son. | Récidive. | Complications.   | Mort avec ou sans<br>autopsie. |
|-----------------|------|--|-----------------|--|--|---------------|-----------|--|--------------------------------|
| Pozzi . . . .   | 23   | Epithélioma du<br>col.                               |                 |  | Bascule facile de l'utérus.                      | 1             |           | Hémorrhagies le<br>soir de l'opéra-<br>tion.               |                                |
| Richelot . . .  | 31   | Epithélioma<br>propagé aux<br>ligaments lar-<br>ges. |                 | Bon état général. Ac-<br>croissement après<br>lactation. | Durée 1 heure 3/4.                               | 1             | Récidive. | Section de l'uré-<br>tère.                                 |                                |
| Terrier . . . . | 33   | Epithélioma du<br>col.                               | Peu de<br>mois. | Etat général satisfai-<br>sant.                          | Durée 35'. Pincés longues<br>en place 2 jours.   | 1             |           |  |                                |
| Trélat . . . .  | 47   | Epithélioma du<br>col.                               | 3 ans.          | Utérus et culs-de-sac<br>indemnes.                       | Perforation de la vessie<br>dans le décollement. | 1             |           | Fistulevésico-vagi-<br>nale.                               |                                |
| Zaiaizky . . .  | 16   |  |                 |  |  | 9             |           | Une hémorrhagie.<br>Quatre péritoni-<br>tes, 2 cellulites. | 7                              |



| Opérateurs.                     | Nombre | Age. | Forme de l'affec-<br>tion.                     | Débat. | Symptomes prédominants ;<br>état local.                     | Méthode opératoire.<br>Complications.                                       | Gueri-<br>son. | Récidive.                             | Complications.  | Mort avec ou sans<br>autopsie.              |
|---------------------------------|--------|------|--|--------|---|---|----------------|---------------------------------------|---|---|
| Baker . . . .                   | 1      | 54   | Cancer étri-<br>té du vagin.                   | 1 an   |   | Incision périnéale, vagin<br>étroit.  | 1              |                                       |   |   |
| Bathlener . .                   | 9      |      |  |        |   |   | 8              |                                       | Collapsus dans un<br>cas                                    | 1   |
| Cajonotes, No-<br>varro . . . . | 21     |      |  |        |   |   | 11             |                                       |   | 10  |
| Carson . . . .                  | 2      |      |  |        |   |   | 1              |                                       |   | 1   |
| Duncan . . . .                  | 2      | 37   | Epithélioma du<br>col du vagin.<br>Périmérite. |        |   | Méthode de Schröder; dif-<br>ficultés de ligature des<br>ligaments larges.  | 1              | A neuf<br>mois.                       | collapsus   | morte de récide<br>morte 35 heures<br>après |
| Duvellius . . .                 | 4      | 50   | Epithélioma du<br>col.                         |        |   |   | 4              |                                       |   |   |
| Edis . . . . .                  | 1      |      | Carcinome.                                     |        |   | Incision du périnée : liga-<br>ture de chaque côté sur<br>artères utérines. | 1              |                                       | sans péritonite ?<br>sang fluide dans<br>le petit bassin.   | morte, au sixième<br>jour                   |
| Gillette . . . .                | 1      |      | Cancer, lèvre<br>post. du col<br>et vagin.     |        | Utérus mobile.  | Ligature ; perforation<br>de la vessie.                                     | 1              | 2 mois 1/2<br>après sans<br>récidive. |   |   |
| Heilbrum . . .                  | 2      |      |  |        |   |   | 2              |                                       |   |   |
| Jennings . . . .                | 2      | 49   | Epithélioma du<br>col et du vagin              | 6 mois |   | Ligatures avec aiguilles<br>de Cooper.                                      | 1              |                                       | Perforation vési-<br>cale; suture pen-<br>dant l'opération. |   |
|                                 |        | 46   | Sarcome.                                       | 6 ans  | avulsion un mois avant<br>de Polype cancé-<br>reux, récide. | Difficultés de bascule dans<br>l'hystérectomie. Laparo-<br>tomie, drainage. |                | Sans réci-<br>dive, 3<br>mois après.  |   | morte 97 heures<br>après                    |



| Opérateurs.     | Nombre de cas. | Age. | Forme de l'affec-<br>tion.                           | Début.               | Symptômes prédominants ;<br>état local.  | Méthode opératoire.<br>Complications.   | Gueri-<br>son | Récidive.                             | Complications.   | Mort avec ou sans<br>autopsie. |
|-----------------|----------------|------|--|----------------------|--|---|---------------|---------------------------------------|--|--------------------------------|
| Ledentu . . .   | 1              | 33   | Epithélioma<br>pavimenteux<br>du col et du<br>corps. | 4 ans.               | Métrorrhagies, ama-<br>grissement, grande<br>faiblesse.                                  | Ligatures élastiques avec<br>un porte-fil spécial.  |               |                                       | Collapsus après 12<br>heures.                            | 1                              |
| Linhelfeld . .  | 5              |      |  |                      |  | 2 avec drainage ; 3 sans<br>drainage.<br>Bascule de l'utérus en<br>avant.   | 5             |                                       |  |                                |
| Malins . . . .  | 1              |      |  |                      |  |   |               |                                       |  | 1                              |
| Marchand . .    | 1              | 42   | Epithélioma du<br>col et du<br>corps.                |                      | Métrorrhagies conti-<br>nues teintée cachec-<br>tique.                                   | Adhérences : ligatures fa-<br>ciles ; bascule du corps<br>en arrière. Perforation<br>recto-vaginale. Guéri-<br>son spontanée.     | 1             | 2 mois 1/2<br>après sans<br>récidive. | Perforation recto-<br>vaginale. Guéri-<br>son spontanée. |                                |
| Odebrecht . .   | 1              |      |  |                      |  |   | 1             |                                       |  |                                |
| Ogston . . . .  | 2              |      |  |                      |  |   | 1             |                                       |  | 1                              |
| Péan . . . . .  | 1              | 62   | Epithélioma du<br>col et du<br>corps.                | Plusieurs<br>années. | Métrorrhagies conti-<br>nues, faiblesse ; avec<br>propagation aux li-<br>gaments larges. | Dissection laborieuse du<br>corps de l'utérus. Gros<br>volume de la tumeur<br>considérable.                                       |               |                                       | Embolie.   | Au troisième jour              |
| Purcell . . . . | 1              | 40   | Epithélioma du<br>col.                               | 6 mois.              |  | Pas d'ablation d'ovaire<br>bien que l'un fût kys-<br>tique, hémorrhagie no-<br>table, compression avec<br>le doigt par le rectum. | 1             |                                       | Cystite légère.  |                                |



| Opérateurs.    | Nom. | Age. | Forme de l'affec-<br>tion.            | Début.   | Symptômes prédominants ;<br>état local.                       | Méthode opératoire.<br>Complications.   | Gué-<br>ris-<br>ons | Récidive.                          | Complications.   | Mort avec ou sans<br>autopsie.  |
|----------------|------|------|---------------------------------------|--|---|---|---------------------|------------------------------------|--|---|
| Richelot . . . | 1    | 35   | Epithélioma du<br>col.                | 3 ans<br>environ.                                      | Faiblesse générale.<br>Utérus mobile; culs-<br>de-sac libres. | Ligatures, avec porte-ai-<br>guilles, difficiles. Bas-<br>cule de l'utérus, impos-<br>sible.  |                     |                                    | Ligament large<br>droit saigne, hé-<br>morrhagie dans<br>le péritoine. | Onzième jour.   |
| Terrier . . .  | 2    | 47   | Epithélioma du<br>col et du corps.    | 6 mois   | Douleurs intenses vers<br>l'anus.                             | Ligature avec deux anses<br>entrecroisées, suture<br>du vagin. Drains.  | 1                   |                                    |  |   |
|                |      |      |                                       | Quelques<br>mois.                                      | Etat général assez bon.<br>Utérus peu mobile.                 | Brides cellulaires. Abais-<br>sement difficile. Drain-<br>nage.   |                     |                                    | Hémorrhagie des<br>ligaments larges.                                   | Dans la fosse ilia-<br>que gauche, trai-<br>née de ganglions<br>lymphatiques. |
| Tillaux . . .  | 1    | 21   | Epithélioma<br>du col et<br>du corps. | longtemps.<br>Accroisse-<br>ment de<br>puis 6<br>mois. | Etat général mauvais.   | Ligature du ligament<br>large, lâche.   | 1                   | Récidive.                          |  | un an après.  |
| Trélat . . .   | 1    | 38   | Epithélioma du<br>col.                | Affection<br>au début.                                 | Epithélioma de toute<br>la surface du col.                    | Ligatures difficiles. Drain   | 1                   | 8 mois<br>après sans<br>récidive.  |  |   |
|                |      |      |                                       | 15 mois.   |   | Pas d'oophrectomie.   | 1                   | Sans réci-<br>dive 6<br>mois après |  |   |
| Treub . . .    | 2    | 44   | Sarcome.<br><br>Épith.                | 1 an.  |   | Utérus peu mobile, diffi-<br>cultés opératoires, écou-<br>lement de liquide du<br>péritoine (?) après per-<br>foration des culs-de-sac. |                     |                                    | Fistule vésico-va-<br>ginale.  | 24 heures après.  |



1886

| Opérateurs.                      | Nombre. | Age. | Forme de l'affec-<br>tion.                | Début. | Symptômes prédominants ;<br>état local.                            | Méthode opératoire.<br>Complications.  | Gueri-<br>son. | Récidive.                 | Complications.                       | Mort avec ou sans<br>autopsie. |
|----------------------------------|---------|------|---|--------|--|--|----------------|---------------------------|--------------------------------------|--------------------------------|
| Boeckel. . . .                   | 4       | 40   | épithélioma du<br>col.                    |        |  | Opération facile. Ligatu-<br>res étagées, méthode de<br>Léopold.   | 1              |                           | Fistule urétérale :<br>néphrectomie. | 2                              |
| Bouilly. . . .                   | 7       |      |   |        |  |  | 5              |                           |                                      |                                |
| Brenecke. . . .                  | 18      |      |   |        |  |  | 18             | 3 récidives               |                                      |                                |
| Buffet . . . .                   | 1       | 31   | épithélioma<br>végétant.                  | 2 ans  | Utérus mobile ; liga-<br>ments in-femmes.                          | Abaissement difficile, bas-<br>cule en avant. Ablation<br>des ovaires : pincées à<br>demeure, 24 heures ;<br>drains, périmérite gé-<br>nérale, hémorrhagie<br>grave.                                       | 1              | rapide.                   |                                      |                                |
| Chilé. Vratsh,<br>1886, n° 40.   | 1       | 31   | Épith.                                    |        | Multipare, ancien can-<br>cer du col étendu<br>aux parois du vagin | Hystérectomie vaginale :<br>2 ligatures pour chaque<br>ligament large; 8 ligatu-<br>res pour chaque cul-de-<br>sac, utérus et ovaires ;<br>drainage ; suture de la<br>muqueuse vaginale avec<br>péritoïne. | Gué-<br>rison  |                           | T. ne dépasse pas<br>37°.            | 2                              |
| Flaischlen . . .                 | 3       |      | carcinome du<br>col avec en-<br>dométrié. |        | Hémorrhagies profu-<br>ses anciennes.                              |  | 1              |                           | Septicémie                           | 3 <sup>me</sup> jour           |
| Flaish . . . .                   | 1       |      | Sarcome.                                  |        |  |  |                |                           |                                      |                                |
| Fritsch de Bres-<br>lau. . . . . | 69      |      |   |        |  |  | 53             | un an à 3<br>gué-<br>ris. |                                      |                                |



| Opérateurs.     | Nombre. | Age. | Forme de l'affec-<br>tion.                | Début.  | Symptômes prédominants ;<br>état local. | Méthode opératoire.<br>Complications.   | Gueri-<br>son. | Récidive. | Complications.                    | Mort avec ou sans<br>autopsie. |
|-----------------|---------|------|---|---------|---|---|----------------|-----------|-----------------------------------|--------------------------------|
| Goodell . . . . | 1       | 66   | Epithélioma<br>hyp. du col.               |         |   | D'abord opération d'hy-<br>pertrophie puis ligature<br>en masse des ligaments, le<br>33 <sup>e</sup> jour.            | 1              |           |                                   |                                |
| Gottchalk . . . | 1       | 32   | Cancroïde de<br>portion vagi-<br>nale.    |         |   | Utérus gravide  | 1              |           |                                   |                                |
| Ill . . . . .   | 1       | 42   | Utérus cancé-<br>reux, rétro-<br>flexion. | 3 mois. |   | Incision latérale, les pré-<br>mières sections des li-<br>gaments selon le procé-<br>dé de Fritsch, duré 4<br>heures. | 1              |           |                                   |                                |
| Kaltenbach . .  | 1       |      |   |         |   |   | 1              |           |                                   |                                |
| Keller . . . .  | 1       |      |   |         |   |   | 1              |           | Empoisonnement<br>par le sublimé. | 1                              |
| Krisinsky . .   | 1       |      |   |         |   |   |                |           |                                   |                                |
| Lange . . . . . | 1       |      |   |         |   |   | 1              |           |                                   |                                |



# Hystérectomie vaginale pour cancer (Auteurs étrangers seulement) (1887).

| N <sup>os</sup> | Nom de l'opérateur et Bibliographie                   | Age | Nature de l'affection   | Opération et Procédé opératoire   | Guérison | Décès. | Observations  |
|-----------------|---|-----|---|---|----------|--------|---|
| 1               | BÖCKEL. — Gazette des hôpitaux, 1887.                 | 58  | Cancer de la cloison recto-vaginale, récidive d'un cancer de l'extrémité inférieure du rectum.  | Hystérectomie sans forcipressure à cause du voisinage du péritoine, à la suite d'un prolapsus utérin rebelle.                       | Guérison |        | Procédé du pincement n'a pu être employé à cause des dégâts suites des premières opérations.  |
| 2               | GOTSCHALK. — annal. de Gyn. 1887. p. 215.             | 54  | 3 accouchements à terme ; 2 avortements. — Cancer du corps de l'utérus. Métorrhagies abondantes. Cancer et myome sous séreux du corps de l'utérus, métorrhagies. Matrice grosse comme au 6 <sup>me</sup> mois | Hystérectomie vaginale, après curage inefficace. Hystérectomie après raclage, très laborieuse à raison du gros volume de la tumeur. | Guérison |        | Mort au 15 <sup>me</sup> jour, embolie probable.<br>Après 4 mois pas trace de récidive, sarcome, fuseau-cellulaire à grandes cellules.  |
| 3               | Dr GRAMMATICATI. — Watch. 1887. n <sup>o</sup> 36, 40 | 35  | Multipare, bien portante per-tes blanches unies aux hé-morrhagies continues, depuis 3 mois, cancer du col et du vagin à droite et en arrière.   | Grattage comme moyen de diagnostic. Hystérectomie vaginale. Durée 1 h. 1/2. Procédé de Martin ; 14 ligatures sur ligaments larges.  | Guérison |        | Morte d'embolie : sarcome envahissant le bassin, sarcome, fuseau cellulaire à grandes cellules.   |
| 4               | LANGER. — annal. de Gyn. 1887.                        |     | Cancer du col et myome du corps, utérus du volume d'une tête d'enfant.  | Hystérectomie vaginale : retournement de la matrice difficile : déchirures vaginales multiples suturées au catgut.                  | Guérison |        | Tampon iodoformé : glace sur le ventre : 1 <sup>er</sup> jour. T <sup>o</sup> 39.3<br>2 <sup>me</sup> jour T <sup>o</sup> 38.3 ; descend à 37 <sup>o</sup> . 6 <sup>me</sup> jour écoulement sanguin. |
|                 |   |     |   |   |          |        | Convalescence parfaite.   |



*Excisions complètes de l'utérus (per vaginam), par le professeur Reine de Kieff.*

| N° | Hôpital ou l'opération a eu lieu.<br>DATE | Noms<br>des<br>malades. | Age. | Méthode opératoire et incidents.  | Nature de la maladie.                                       | Terminaison.                                 | Observations.  |
|----|---|-------------------------|------|---|---|--|--|
| 1  | 1884<br>26                                |                         | 42   | Ouverture du replis postérieur recto-utérin. Blessure de la vessie. Ligature, in situ, du ligament droit. Ligature du ligament gauche après renversement du fond de l'utérus. | Volume de l'utérus comme au troisième mois de la grossesse. | Guérison.                                    | La fistule a été suturée ultérieurement. La malade est actuellement en parfaite santé. Quelques semaines avant l'opération on avait procédé au curetage de l'utérus et à la cautérisation par l'acide nitrique fumant. |
| 2  | 1885<br>2                                 |                         | 42   | Excision de l'utérus, in situ, une partie de l'infiltration cancéreuse n'a pu être extirpée.  | Cancer utéri.   | Guérison.                                    | Avant l'opération, la malade a subi des curages longs et répétés de l'ulcère cancéreux. 3 mois après l'opération, mort par récurrence.   |
| 3  | 1885<br>8                                 |                         | 38   | Renversement du fond de l'utérus en arrière. Blessure de la vessie.   | Cancer colli utéri.   | Guérison.                                    | Fistule vésico-vaginale. — La fistule est suturée. La malade est en parfaite santé jusqu'à présent.  |
| 4  | 1885<br>2                                 |                         | 27   | Renversement de l'utérus en avant.  | Cancer colli utéri.   | Guérison.<br>sans complications              | Absence de renseignements sur l'état actuel.   |
| 5  | 1885                                      |                         | 44   | Ligature des ligaments, après renversement de l'utérus en avant, selon le plan de Fritsch.  | Cancer colli utéri.   | id.  | id.  |
| 6  | 1885<br>3                                 |                         | 57   | Section des ligaments, après renversement de l'utérus en avant.   | Cancer utéri.   | Mort 95 jours après l'opération. Péritonite. | Quelques semaines avant l'opération, curetage de l'utérus et cautérisation au cautère actuel.  |
| 7  | 1885<br>12                                |                         | 50   | id.   | Cancer colli utéri.   | Guérison.                                    | Idem. — Plus d'un an après l'opération, mort à la suite d'un abcès au cerveau. L'absence de récurrence est prouvée par l'examen microscopique.   |



## HYSTERECTOMIES VAGINALES. — STATISTIQUE DE SNEGUIREFF

24 opérations, 3 morts, dont une par dégénérescence du cœur.

| N° | Age | Grossesses antér. | Forme de l'affection                                       | Année                             | Résultat   | Récidive                                       |
|----|-----|-------------------|--|-----------------------------------|--|--|
| 1  | 29  | 7                 | Cancer mucosæ cervicis.                                    | 1886. 13 mai                      | Sortie   | En août, rentrée avec réci-<br>dive.           |
| 2  | 45  | 40                | Cancroid. port. vagin.                                     | 1886. 10 juin                     | Sortie guérie  |  |
| 3  | 43  | 2                 | Cancroid. port. vagin.                                     | 1886. 25 juin                     | id.  |  |
| 4  | 40  | 2                 | Carcinoma cervicis.  | 1886. 16 août                     | id.  |  |
| 5  | 40  | 3                 | Carcin. cervicis sinistra.                                 | 1886. 15 septembre                | id.  | Pas de récidive.<br>Pas de récidive.<br>—<br>— |
| 6  | 38  | 2                 | Fibroma interligam.  | 1886. 17 septembre                | id.  |  |
| 7  | 38  | 1                 | Cancroid. mucosæ cervicis.                                 | 1886. 8 octobre                   | id.  |  |
| 8  | 29  | 1                 | Cancroid port. vaginal.                                    | id. 15 id.                        | id.  |  |
| 9  | 35  | —                 | id. id.  | id. 28 id.                        | id.  | Mort. Paralysie du cœur                        |
| 10 | 59  | 1                 | Carcinoma cervicis.  | id. 29 id.                        | id.  |  |
|    |     |                   | Cyst. ovar. dextr.   | Extir. utérus et ovario-<br>tomia | Sortie.  |  |
| 11 | 41  | 2                 | Carcin. mucosæ cervicis.                                   | 1886. 11 novembre                 | id.  | Récidive.                                      |
| 12 | 55  | virgo             | Carcinoma corporis.  | id. 12 id.                        | Sortie avec récidive.                                    |  |
| 13 | 35  | 7                 | Carcino. mucosæ. cervicis.                                 | id. 13 id.                        | Guérie.  |  |
| 14 | 33  | 3                 | id.  | id. 26 id.                        | Péritonite adhésive, mort ;<br>uretère gauche sectionné. |  |
| 15 | 46  | 4                 | Cancroid. port. vagina.                                    | décembre 18, 1886                 | Mors péritonitis septica.                                | Récidive.                                      |
| 16 | 43  | 1                 | id.  | 1887. 27 janvier                  | Guérie.  |  |
| 17 | 36  | 3                 | id.  | id. 3 février                     | Guérie.  |  |
| 18 | 42  | 10                | Cancroid. port. vaginal.                                   | id. 11 id.                        | Restée à l'hôpital, sutures en-<br>levées.               |  |
| 19 | 29  | 4                 | Carcinoma cervicis.  | id. 21 id.                        | Guérie.  | 48 mars 1887.                                  |
| 20 | 50  | 2                 | Carcin. mucosæ cervicis.                                   | id. 25 février                    | Guérie : sutures enlevées.                               |  |
| 21 | 54  | 2                 | Carcinoma corporis uteri                                   | id. 10 mars                       | Se trouvant encore à l'hôpital<br>sans fièvre.           |  |
| 22 | 30  | 4                 | Carcinoma cervicis.  | id. 11 id.                        |  |  |
| 23 | 59  | 4                 | Carc. mucos. cervicis.                                     | id. 16 id.                        | Tout-à-fait guérie.                                      |  |
| 24 | 42  | 5                 | Fibroma interstitialis. Subserons.<br>Carcin. colli utéri. | id. 19 id.                        |  |  |

Sneguireff. — Procédé de bascule avant 1886. 7 opérations, 3 morts, 4 guérisons.



TABLEAU DE ZAJAISKY

| N° | Age | DATE<br>de l'opération.               | NOM<br>de la maladie.  | NOM<br>de l'opération.                           | Durée.   | GENRE<br>de pansement.                        | Suites opératoires.   | Résultats.                               | Particularités.   |
|----|-----|---------------------------------------|--|--|----------|---|---|--|---|
| 1  | 62  | 1883, 22 juillet<br>Hôpital Galitzin. | Cancroid portio-<br>nalis et lacunar.<br>anterior : 1 <sup>re</sup> forme d'a-<br>près Ruge et Weit.     | Extirpation utéri-<br>cum ovarii per<br>vaginam. | 1 h. 15' | Drainage, tam-<br>pon iodoforme.              | Sans élévation de tem-<br>pérature ; drainage<br>jusqu'au 6 <sup>me</sup> jour ;<br>réunion complète<br>dans 3 semaines.      | Guérison<br>24 août 1883.                | Jusqu'en mars 1887<br>pas de récurrence.  |
| 2  | 40  | 1883, 1 <sup>er</sup> juillet.        | Carcinoma colli utéri.<br>cancer glandulaire<br>du canal cervical.                                       | id.  | 1 h. 30' | id.   | Maximum, T°, 38°,<br>considérable.  | 1883, mort juil. 3.<br>Par collapsus.    | Péritonite au début :<br>autopsie constatant<br>la mort par collapsus.                |
| 3  | 35  | 1883, 27 juillet.                     | Carcinoma colli utéri.   | id.  | 2 h.     | Suture de cul-<br>de-sac. Drainage,<br>iodof. | Pendant 24 heures,<br>pouls faible, collap-<br>sus, mort.   | 1883, 28 juillet,<br>mort par collapsus. | Hémorragie opératoire ;<br>ligature de l'utérine ;<br>liée, hémorrhagie considérable. |
| 4  | 45  | 1883, 7 septembre.                    | Carcinoma lacunar<br>colli utéri.  | id.  | 1 h. 15' | Drainage, iodo-<br>forme sans<br>suture.      | Sans élévation de T° :<br>après 2 semaines ci-<br>atrice linéaire dans<br>cul-de-sac.   | 1883, 14 septembre.<br>Guérison.         | Dans ce cas et dans<br>tous les autres liga-<br>tures à la soie et<br>iodoforme.      |
| 5  | 36  | 1884, 11 février<br>hôpital.          | Cancer avec noyaux :<br>ulcères du col de<br>l'utérus. Carcinome<br>du tissu conjonctif<br>d'après Ruge. | id.  | 2 h.     | id.   | Pendant quelques<br>jours, élévation de<br>T°.  | 1884, 1 <sup>er</sup> mars.<br>Guérison. | Ligature bilatérale des<br>ligaments.   |
| 6  | 45  | 1884, 15 mars.                        |  | Extirpation utéri-<br>per vaginam.               | 1 h.     | Drainage.                                     | 2 jours, T° normale,<br>3 <sup>e</sup> frisson, T°, 40°<br>rougeur érysipéla-<br>teuse des fesses et<br>des parties génitales | 1884, 19 mars,<br>mort, érysipèle        | id.   |



| N° | Age | DATE<br>de l'opération. | NOM<br>de la maladie.            | NOM<br>de l'opération.  | Durée.   | GENRE<br>de pansement. | Suites opératoires  | Résultats.                                   | Particularités.  |
|----|-----|-------------------------|----------------------------------|---|----------|------------------------|---|--|--|
| 7  | 54  | 1884, 9 avril.          | Forme ulcéreuse : noyaux du col. | Extirpation utéri cum ovarius per vaginam.                              | 1 h. 30' | Drainage.              | Péritonite.   | 12 avril 1884.<br>Mort.                      | Abaissement difficile à cause de périmétrie postérieure, fibreuse adhésive et de périophoritis gauche.                           |
| 8  | 54  | 1884, 2 août.           | Carcinoma colli utéri.           | id.   | 1 h.     | id.                    | Vomissements incessants matière fécale, bile, analogues à ceux du vomitus. T. élevée légèrement pendant quelques jours. | 9 août 1884, mort, péritonite.               | Autopsie. Adhérences des intestins étendues (Péritonite viscérale). Péritoine pariétal normal.                                   |
| 9  | 53  | 1884, 29 septembre.     | id.                              | id.   | 1 h.     | id.                    | Maximum de T° le 2 <sup>e</sup> jour. Puis T° normale. Catarrhe de l'entrée du vagin, puis de la vessie.                | 26 janvier 1886.<br>Guérison.                | Une année après l'opération, récurrence.   |
| 10 | 45  | 1884, 11 décembre.      | Cancer colli utéri.              | id.<br>Extracteur de Barnays.   | 1 h.     | Sans élévation de T.   | Guérison, 5 février, sans élévation de T.   | Guérison.<br>5 février 1885.                 | 4 mois après récurrence, raclage, vivante jusqu'à présent.   |
| 11 | 38  | 1885, 7 janvier.        | Cancer du col à forme nodulaire. | Extirpation utéri cum ovarius per vaginam, avec le tracteur de Barnays. | 1 h.     | Drainage.              | Sans fièvre.  | 16 janvier 1885.<br>Guérison.                | id.  |
| 12 | 30  | 1885, 19 janvier.       | Carcinoma colli utéri.           | id.   | 40'      | id.                    | id.   | 10 février 1885.<br>Guérison.                | Jusqu'à présent sans récurrence.   |
| 13 | 37  | 1885, 12 avril.         | Carcinoma colli uteris.          | id.   | 3 h.     | id.                    | Pendant 2 jours, symptômes de péritonite ; péritonite ; shock.  | 14 avril 1885. Mort.<br>Péritonite septique. | Étroitesse du vagin, difficultés de l'abaissement. Malgré l'abaissement avec l'extracteur, l'opération est faite presqu'en situ. |



| N° | Age | DATE<br>de l'opération. | NOM<br>de la maladie.                                | NOM<br>de l'opération.   | Durée.                  | GENRE<br>de ponement.                | SUITES<br>opératoires.  | Résultats.                     | Particularités.   |
|----|-----|-------------------------|--|--|-------------------------|--------------------------------------|-------------------------|--------------------------------|---|
| 14 | 38  | 1885, 16 avril.         | Carcinoma colli uteri<br>et lacunar post.            | Extirpatio uteri cum<br>ovariis per vaginam<br>avec le tracteur de<br>Barnays. | 1 h.                    | Drainage iodo-<br>formé.             | Péritonite.             | 1885, 21 août,<br>mort.        | Pendant l'opération rencontre<br>d'adhérences épaisses der-<br>rière l'utérus, vessie forte-<br>ment appliquée au col a été<br>blessée : 3 sutures métal-<br>liques; à l'autopsie, adhéren-<br>ces des fistules.  |
| 15 | 47  | 1885, 26 sept.          | Carcinoma colli uteri.                               | id.  | Près<br>d'une<br>heure. | id.                                  | Sans élévation<br>de T. | 1885, 17 octobre,<br>guérison. | Pendant quelques jours avant<br>l'opération, T. 38. Après<br>l'opération, normale.  |
| 16 | 30  | 1885, 5 déc.            | Carcinoma colli uteri<br>et lacunar post.            | Extirpatio uteri cum<br>ovariis per vaginam<br>avec le tracteur de<br>Barnays. | 1 h.                    | Drainage iodo-<br>formé.             | id.                     | 1886, 6 janvier,<br>guérison.  | Tracteur de Barnays a rendu<br>de grands services.  |
| 17 | 56  | 1885, 21 déc.           | Carcinoma colli uteri<br>incipiens.                  | Extirpatio uteri per<br>vaginam.   | 40'                     | Pansement io-<br>doformé. Ga-<br>ze. | id.                     | Guérison<br>1886, 31 janvier   | Rétrécissement cicatriciel au<br>tiers supérieur du vagin,<br>survenu probablement après<br>l'accouchement : il a néces-<br>sité sa section pendant l'o-<br>pération; extirpation de l'u-<br>térus sans enlever les ovaï-<br>res. Six mois après récidive,<br>curage. |
| 18 | 48  | 1886, 7 février.        | Cancroïde portio-<br>nalis, partie pos-<br>térieure. | Extirpatio uteri per<br>vaginam.   | 1 h.                    | Drainage iodo-<br>formé.             | Maximum,<br>T. 37°, 6.  | 1886, 21 février,<br>guérison. |   |



| N° | Age | DATE<br>de l'opération. | NOM<br>de la maladie.   | NOM<br>de l'opération.   | Durée. | GENRE<br>de pausement.                      | SUITES<br>opératoires.   | Résultats.                        | Particularités.   |
|----|-----|-------------------------|---|--|--------|---|--------------------------|-----------------------------------|---|
| 19 | 37  | 1886, 10 mars.          | Carcinoma corporis<br>uteri, partie supé-<br>rieure du col.       | Colpo et laparo hysté-<br>rotomiam cum ova-<br>riotomia duplex.  | 4 h.   | Drainage iodo-<br>formé.                    | Maximum<br>T. 37,6.      | 1886, 12 mars.<br>Mort collapsus. | Utérus trop volumineux : on<br>a dû faire hystérectomie va-<br>ginale et terminer par la la-<br>parotomie.  |
| 20 | 37  | 1886, 28 mars.          | Cancer du col à forme<br>nodulaire.                               | Extirpation de l'utérus<br>et des ovaires par la<br>voie vaginale.                                       | 45'    | id.   | Pas d'élévation<br>de T. | 1886, 20 avril.<br>Guérison.      |   |
| 21 | 42  | 1886, 12 mai.           | Nodosités dans le col,<br>le cul-de-sac posté-<br>rieur du vagin. | Ablation par la voie<br>vaginale de l'utérus,<br>du cul-de-sac et de<br>la partie postérieure<br>vagin.  | 4 h.   | id.   | id.                      | 1886, 5 juillet.<br>Guérison.     | Le manuel opératoire a été<br>géné par périnérite posté-<br>rieure adhérente.   |
| 22 | 32  | 1886, 30 octob.         | Carcinoma colli et la-<br>cunar postér.                           | Extirpatio uteri cum<br>ovariis pervaginam,<br>division de l'utérus,<br>suivant la méthode<br>de Muller. | 4 h.   | id.   | id.                      | 1886, 20 novemb.<br>Guérison.     | Jusqu'à présent sans récidi-<br>ve : les adhérences de l'utérus<br>causaient des difficultés<br>pour l'abaissement ; de là,<br>vient la longueur de l'opé-<br>ration. |
| 23 | 36  | 1886, 14 nov.           | Cancer du col.  | Extirpatio uteri cum<br>ovariis per vagi-<br>nam.  | 50'    | Iodof. Drainag.<br>Billroth Mu-<br>nkuliez. | id.                      | 1886, 11 décemb.<br>Guérison.     |   |
| 24 | 30  | 1886, 9 nov.            | Carcinoma colli<br>uteri.   | id.  | 4 h.   | id.   | id.                      | 1886, 25 décemb.<br>Guérison.     |   |



| N° | Age | DATE<br>de l'opération. | NOM<br>de la maladie.   | NOM<br>de l'opération.   | Durée.   | GENRE<br>de pansement.                         | SUITES<br>opératoires.    | Résultats.                                   | Particularités.   |
|----|-----|-------------------------|---|--|----------|--|---------------------------|--|---|
| 25 | 30  | 1886, 16 déc.           | Cancer du col; forme<br>nodulaire.  | Extirpation per tractum<br>Barnays.  | 1 h. 45' | Iodoforme,<br>drainage Bill-<br>roth-Mikulicz. | Pas d'élévation<br>de T°. | 1887, 7 janvier.<br>Guérison sans<br>fièvre. | Sous le ligament gauche, il y<br>a une nodosité du volume<br>d'une noix. — Avant l'opé-<br>ration, l'écoulement a été<br>abondant et fétide. La ma-<br>lade a été préparée à l'opé-<br>ration pendant moins d'un<br>jour.   |
| 26 | 53  | 1886, 16 déc.           | Cancroïde de la portion<br>vaginale du cul-de-<br>sac antérieur.                | Extirpation uteri cum<br>ovariis per vaginam,<br>sans le tracteur de<br>Barnays. | 1 1/2 h. | Drainage iodo-<br>formé.                       | id.                       | 1887, 11 décemb.<br>Guérison.                | A cause de l'atrophie de l'uté-<br>rus par l'âge, l'introduction<br>du tracteur fut gênée et<br>superflue parce que l'abais-<br>sement fut naturel.   |
| 27 | 50  | 1886, 20 nov.           | Cancroïd portionis<br>vaginalis.  | id.  | 1 h.     | id.  | id.                       | 1886, 11 décemb.<br>Guérison.                |   |
| 28 | 35  | 1886, 20 déc.           | Carcinoma colli uteri<br>et lacunar ant.  | id.  | 1 h.     | id.  | id.                       | 1886, 23 décemb.<br>Guérison.                |   |
| 29 | 50  | 1886, 24 fév.           | Cancroïd portionis va-<br>ginalis et lésion du<br>cul-de-sac gauche<br>latéral. | id.  | 50'      | Sans drainage,<br>pansement<br>iodoformé.      | Sans élévation<br>de T°.  | 1886, 20 mars.<br>Guérison.                  | Entrée du vagin très étroite.<br>L'utérus a été incliné vers<br>le cul-de-sac antérieur.<br>On n'a pu enlever sans<br>blesser le rectum une par-<br>tie de l'infiltration cancé-<br>reuse du tissu conjonctif du<br>cul-de-sac postérieur, le<br>3 <sup>e</sup> jour on a remarqué ré-<br>tention de l'écoulement<br>dans le vagin, à cause de l'é-<br>troitesse de l'orifice. — Drainage de Billroth-Mikulicz. |
| 30 | 65  | 1887, 20 fév.           | Carcinoma colli<br>uteri.   | id.  | 50'      | Drainage<br>de Billroth<br>Mikulicz.           | 1 jour après<br>T° 37,7.  | 1887, 3 mars.<br>Guérison.                   |   |



PRINCIPALES STATISTIQUES GÉNÉRALES. — ALLEMANDES.

*Hystérectomies vaginales complètes (carcinomes).*

| N <sup>o</sup> | Opérateurs et Lieu de publication              | Date de l'opération          | Age     | Antécédents ; Début de l'affection | Diagnostic  | Opération   | Résultats             | Observations                           |
|----------------|--|------------------------------|---------|------------------------------------|---|---|-----------------------|--|
| 1              | H. FRITSCH. — Arch. f. Gyn., t. XXIX, fasc. 3. | 20 juin 1883                 | 35 ans. | Nullipare                          | Carcinome mou du col utérin.  | Extirpation totale de l'utérus par voie vaginale. | Guérison en 17 jours  | »                                      |
| 2              | id.  | 25 juillet 1883              | 36      | 2 enfants                          | Végétation en chou-fleur de toute la paroi vaginale du col.               | Extirpation totale de l'utérus par voie vaginale. | Guérison en 14 jours  | »                                      |
| 3              | id.  | 1 <sup>er</sup> octobre 1883 | 44      | 10 enfants                         | Carcinome de la portion vaginale du col. On ne sent pas l'orifice utérin. | Extirpation totale de l'utérus par voie vaginale. | Mort +                | Morte en collapsus.                    |
| 4              | id.  | 15 octobre 1883              | 42      | 3 enfants                          | Carcinome du col d'un aspect irrégulier.                                  | Extirpation totale de l'utérus par voie vaginale. | Guérison en 16 jours. | Morte plus tard                        |
| 5              | id.  | 27 novembre 1883             | 34      | 2 enfants                          | Carcinome du col et du cul-de-sac vaginal postérieur.                     | Extirpation totale de l'utérus par voie vaginale. | Guérison en 49 jours. | Morte de récurrence le 18 mars 1884.   |
| 6              | id.  | 26 novembre 1883             | 52      | 12 enfants                         | Carcinome. Col considérable ; fendillé partout.                           | Extirpation totale de l'utérus par voie vaginale. | Mort +                | Pas de péritonite. Morte d'épuisement. |
| 7              | id.  | 7 décembre 1883              | 40      | 6 enfants                          | Carcinome de la lèvre postérieure du col.                                 | Extirpation totale de l'utérus par voie vaginale. | Guérison en 15 jours  | Pas de renseignements ultérieurs.      |
| 8              | id.  | 1 <sup>er</sup> février 1884 | 41      | 6 enfants                          | Carcinome du col induré. Masses molles faisant saillie dans le vagin.     | Extirpation totale de l'utérus par voie vaginale. | Guérison en 16 jours  | Morte le 8 août 1886                   |
| 9              | id.  | 5 février 1884               | 44      | 4 enfants                          | Carcinome du col, surtout à gauche. Néofornation descend jusqu'au vagin.  | Extirpation totale de l'utérus par voie vaginale. | Guérison en 13 jours  | Morte de récurrence le 26 mai 1886.    |
| 10             | id.  | 4 mars 1884                  | 33      | Nullipare                          | Carcinome de la partie droite du col.                                     | Extirpation totale de l'utérus par voie vaginale. | Guérison en 9 jours   | Guérison considérée comme définitive   |



*Hystérectomies vaginales complètes (carcinomes) (suite).*

| N <sup>o</sup> | Opérateurs et Lieu de publication              | Date de l'opération        | Age     | Antécédents : Début de l'affection | Diagnostic  | Opération  | Résultats            | Observations                           |
|----------------|--|----------------------------|---------|------------------------------------|---|--|----------------------|--|
| 11             | H. FRITSCH. — Arch. f. Gyn., t. XXIX, fasc. 3. | 8 avril 1884               | 46 ans. | 7 enfants                          | Carcinome des 2 lèvres du col                                   | Extirpation totale de l'utérus par voie vaginale.  | Guérison en 13 jours | Se porte très-bien le 20 octobre 1886. |
| 12             | id.  | 5 mai 1884                 | 39      | 7 enfants                          | Carcinome de la lèvre postérieure du col.                       | Extirpation totale de l'utérus par voie vaginale.  | Guérison en 14 jours | Se porte bien le 4 octobre 1886.       |
| 13             | id.  | 10 mai 1884                | 27      | 1 enfant                           | Carcinome du col. Ulcération. On ne sent plus l'orifice utérin. | Extirpation totale de l'utérus par voie vaginale.  | Guérison en 11 jours | Morte de récidive au mois d'août 1884. |
| 14             | id.  | 12 juillet 1884            | 33      | 3 enfants                          | Carcinome du col qui est très ulcéré.                           | Extirpation totale de l'utérus par voie vaginale.  | Guérison en 12 jours | Se porte très-bien le 20 octobre 1886. |
| 15             | id.  | 17 août 1884               | 54      | 4 enfants                          | Carcinome du col utérin   | Extirpation totale de l'utérus par voie vaginale.  | Guérison en 18 jours | Guérison complète                      |
| 16             | id.  | 6 août 1884                | 37      | 3 enfants                          | Carcinome des 2 lèvres du col. Ulcération                       | Extirpation totale de l'utérus par voie vaginale.  | Guérison en 14 jours | Morte de récidive le 18 mai 1886.      |
| 17             | id.  | 4 <sup>er</sup> sept. 1884 | 30      | 4 enfants                          | Carcinome du col et de la partie gauche du vagin                | Extirpation totale de l'utérus par voie vaginale.  | Guérison en 14 jours | Morte au mois d'août 1886.             |
| 18             | id.  | 23 sept. 1884              | 44      | 2 enfants                          | Gros carcinome du col en forme de champignon.                   | Extirpation totale de l'utérus par voie vaginale.  | Guérison en 13 jours | Bien portante le 27 octobre 1885.      |
| 19             | id.  | 7 octobre 1884             | 41      | 4 enfants                          | Carcinome des 2 lèvres du col                                   | Extirpation totale de l'utérus par voie vaginale.  | Guérison en 14 jours | Morte plus tard de récidive.           |
| 20             | id.  | 20 octobre 1884            | 35      | 3 enfants                          | Carcinome du col gros comme une pomme                           | Extirpation totale de l'utérus par voie vaginale.  | Guérison en 11 jours | Se porte bien le 9 septem. 1886.       |
| 21             | id.  | 21 octobre 1884            | 38      | 3 enfants                          | Carcinome de la lèvre antérieure du col. Gros myome             | Extirpation totale de l'utérus par voie vaginale. Pendant l'opération, production d'une fistule vésico-vaginale qui guérit spontanément. | Guérison en 28 jours | Bien portante le 4 septembre 1886.     |



*Hystérectomies vaginales complètes (carcinomes) (suite).*

| N <sup>o</sup> | Opérateurs et Lieu de publication              | Date de l'opération        | Age     | Antécédents ; Débat de l'affection | Diagnostic   | Opération   | Résultats            | Observations  |
|----------------|--|----------------------------|---------|------------------------------------|--|---|----------------------|---|
| 22             | H. FRITSCH. — Arch. f. Gyn., t. XXIX, fasc. 3. | 1 <sup>er</sup> déc. 1884. | 47 ans. | 12 enfants.                        | Carcinome de la lèvre postérieure du col.                          | Extirpation totale de l'utérus par voie vaginale. | Guérison en 11 jours | Se porte bien le 21 août 1886.  |
| 23             | id.  | 18 déc. 1884.              | 47      | Nullipare.                         | Corpus-carcinome.  | Opération de Freund.                              | Guérison en 16 jours | Se porte encore bien.   |
| 24             | id.  | 19 déc. 1884.              | 38      | 6 enfants.                         | Carcinome mou de la lèvre postérieure du col ulcéré.               | Extirpation totale par voie vaginale.             | Guérison en 40 jours | Récidive.   |
| 25             | id.  | 19 janv. 1885.             | 45      | 6 enfants.                         | Carcinome de la lèvre postérieure du col.                          | Extirpation totale de l'utérus par voie vaginale. | Guérison en 15 jours | Morte de récidence plus tard.   |
| 26             | id.  | 17 janv. 1885.             | 41      | 8 enfants.                         | Carcinome de tout le col.  | Extirpation totale de l'utérus par voie vaginale. | Guérison en 13 jours | Morte le 21 novembre 1885.  |
| 27             | id.  | 2 févr. 1885.              | 65      | 4 enfants.                         | Carcinome du col.  | Extirpation totale de l'utérus par voie vaginale. | Guérison en 8 jours  | Récidive.   |
| 28             | id.  | 3 févr. 1885.              | 53      | 4 enfants.                         | Grosse ulcération carcinomateuse. Col effacé.                      | Extirpation totale de l'utérus par voie vaginale. | Guérison en 15 jours | Morte de récidence le 21 août 1886.   |
| 29             | id.  | 4 mars 1885.               | 34      | 5 enfants.                         | Carcinome mou des lèvres du col.                                   | Extirpation totale de l'utérus par voie vaginale. | Guérison en 18 jours | Morte de récidence plus tard.   |
| 30             | id.  | 5 mars 1885.               | 39      | 12 enfants.                        | Carcinome considérable de la lèvre postérieure du col et du vagin. | Extirpation totale de l'utérus par voie vaginale. | Mort +               | Autopsie : Dilatation du cœur. Dilatation des deux urètres. Hydro-néphrose légère. Manque d'une partie de l'urètre gauche ; les deux bouts sont liés. |
| 31             | id.  | 30 mars 1885.              | 36      | 5 enfants.                         | Carcinome des 2 lèvres du col.                                     | Extirpation totale de l'utérus par voie vaginale. | Guérison en 11 jours | Morte de récidence plus tard.   |



*Hystérectomies vaginales complètes (carcinomes) (suite).*

| N <sup>o</sup> d'ordre | Opérateurs et Lieu de publication | Date de l'opération | Age     | Antécédents :<br>Début de l'affection | Diagnostic  | Opération  | Résultats               | Observations  |
|------------------------|-----------------------------------|---------------------|---------|---------------------------------------|---|--|-------------------------|---|
| 32                     | JELTMANN.                         | 2 avril.<br>1885.   | 45 ans. | 6 enfants.                            | Carcinome des 2 lèvres<br>du col.                       | Extirpation totale de l'utérus<br>par voie vaginale. | Guérison<br>en 10 jours | Bien portante le 20 août<br>1886.   |
| 33                     | id.                               | 10 avril<br>1885    | 46      | 5 enfants                             | Carcinome de tout le col.                               | Extirpation totale de l'utérus<br>par voie vaginale. | Guérison en<br>11 jours | Morte plus tard (probable-<br>ment de récurrence).                                      |
| 34                     | id.                               | 7 mai<br>1885       | 42      | 8 enfants                             | Carcinome de tout le col.                               | Extirpation totale de l'utérus<br>par voie vaginale. | Mort<br>$\frac{1}{1}$   | Morte de péritonite.  |
| 35                     | id.                               | 7 mai<br>1885       | 37      | 6 enfants                             | Végétations en chou-<br>fleur. Col très gros et<br>mou. | Extirpation totale de l'utérus<br>par voie vaginale. | Guérison en<br>16 jours | Se porte bien le 20 août<br>1886.   |
| 36                     | id.                               | 8 mai<br>1885       | 41      | 9 enfants                             | Carcinome du col et d'une<br>partie du vagin.           | Extirpation totale de l'utérus<br>par voie vaginale. | Guérison en<br>12 jours | Pas de renseignements<br>ultérieurs.  |
| 37                     | id.                               | 13 mai<br>1885      | 55      | 5 enfants                             | Carcinome des 2 lèvres<br>du col.                       | Extirpation totale de l'utérus<br>par voie vaginale. | Guérison en<br>11 jours | Tout à fait bien portante<br>le 20 août 1886.   |
| 38                     | id.                               | 10 juin<br>1885     | 60      | 7 enfants                             | Petit carcinome du col.                                 | Extirpation totale de l'utérus<br>par voie vaginale. | Guérison en<br>10 jours | Morte le 20 août 1885 de<br>récurrence.   |
| 39                     | id.                               | 18 juin<br>1885     | 47      | 3 enfants                             | Carcinome de tout le col.                               | Extirpation totale de l'utérus<br>par voie vaginale. | Guérison en<br>12 jours | Bien portante le 24 août<br>1886.   |
| 40                     | id.                               | 15 juillet<br>1885  | 46      | 6 enfants                             | Carcinome dur du col.                                   | Extirpation totale de l'utérus<br>par voie vaginale. | Guérison en<br>9 jours  | Morte plus tard.  |
| 41                     | KEILBRUN.                         | 31 août<br>1885     | 45      | 9 enfants                             | Carcinome du col.                                       | Extirpation totale de l'utérus<br>par voie vaginale. | Guérison en<br>11 jours | Le 23 août 1886, douleurs<br>lombaires et écoule-<br>ments. (récurrence proba-<br>ble). |



| N <sup>o</sup> d'ordre | Opérateurs et Lieu de publication | Date de l'opération       | Age | Antécédents : Début de l'affection | Diagnostic                                   | Opération   | Résultats            | Observations  |
|------------------------|-----------------------------------|---------------------------|-----|------------------------------------|--|---|----------------------|---|
| 42                     | KEILBRUN.                         | 29 sept. 1885             | 37  | 8 enfants                          | Gros carcinome mou occupant la place du col. | Extirpation totale de l'utérus par voie vaginale. | Mort<br>†            | Morte de péritonite diffuse. A l'autopsie on trouva un carcinome de la vessie et des ganglions rétro-péritonéaux. |
| 43                     | id.                               | 1 <sup>er</sup> oct. 1885 | 45  | 6 enfants                          | Carcinome de la lèvre postérieure du col.    | Extirpation totale de l'utérus par voie vaginale. | Guérison en 42 jours | " "   |
| 44                     | id.                               | 5 oct. 1885               | 45  | 5 enfants                          | Carcinome des 2 lèvres du col.               | Extirpation totale de l'utérus.                   | Guérison en 10 jours | Se porte très bien le 22 août 1886.   |
| 45                     | id.                               | 2 oct. 1885               | 45  | 6 enfants                          | Col petit. Tumeur saignant facilement.       | Extirpation totale de l'utérus par voie vaginale. | Guérison en 11 jours | Se porte bien le 21 août 1886.  |
| 46                     | id.                               | 9 nov. 1885               | 66  | 4 enfants                          | Carcinome du col.                            | Extirpation totale de l'utérus par voie vaginale. | Guérison en 12 jours | Se porte bien le 2 septembre 1886.  |
| 47                     | id.                               | 9 nov. 1885               | 40  | 8 enfants                          | Carcinome très mou de tout le col.           | Extirpation totale de l'utérus par voie vaginale. | Mort<br>†            | Thromboses multiples. Morte de pyémie.  |
| 48                     | id.                               | 7 déc. 1885               | 46  | 7 enfants                          | Carcinome du col.                            | Extirpation totale de l'utérus par voie vaginale. | Guérison en 9 jours  | Récidive  |
| 49                     | id.                               | 16 déc. 1885              | 29  | 2 enfants                          | Carcinome du col.                            | Extirpation totale de l'utérus par voie vaginale  | Guérison en 12 jours | Morte de récidive le 3 août 1886.   |
| 50                     | id.                               | 8 janv. 1886              | 44  | 1 enfant                           | Carcinome du col.                            | Extirpation totale de l'utérus par voie vaginale. | Guérison en 19 jours | Le 24 août 1886, pas de récidive.   |
| 51                     | id.                               | 20 janv. 1886             | 29  | 4 enfants                          | Tumeur du col en chou-fleur.                 | Extirpation totale de l'utérus par voie vaginale. | Guérison en 9 jours  | Le 22 août 1886, pas de récidive.   |
| 52                     | id.                               | 29 janv. 1886             | 39  | 6 enfants                          | Carcinome du col et du côté gauche du vagin. | Extirpation totale de l'utérus par voie vaginale. | Guérison en 10 jours | Récidive.   |



*Hystérectomies vaginales complètes (carcinomes) (suite).*

| N <sup>o</sup> d'ordre | Opérateurs et Lieu de publication                     | Date de l'opération | Age     | Antécédents ; Début de l'affection                 | Diagnostic   | Opération  | Résultats            | Observations                               |
|------------------------|---|---------------------|---------|--|--|--|----------------------|--|
| 53                     | KEILBRUN.   | 2 févr. 1886        | 31 ans. | 8 enfants  | Carcinome des 2 lèvres du col.                                 | Extirpation totale de l'utérus par voie vaginale.  | Guérison en 13 jours | Se porte toujours bien.                    |
| 54                     | id.   | 25 févr. 1886       | 44      | 1 enfant   | Carcinome de la lèvre antérieure du col.                       | Extirpation totale de l'utérus par voie vaginale.  | Mort +               | Mort subite après une injection vaginale.  |
| 55                     | id.   | 26 mars 1886        | 45      | 5 enfants  | Carcinome de la lèvre antérieure du col.                       | Extirpation totale de l'utérus par voie vaginale.  | Guérison en 15 jours | Se porte bien                              |
| 56                     | id.   | 14 août 1885        | 38      | 3 enfants  | Carcinome des 2 lèvres du col.                                 | Extirpation totale de l'utérus par voie vaginale. Opération très difficile à cause des adhérences des ovaires. | Guérison en 26 jours | Se porte bien le 10 octobre 1886.          |
| 57                     | id.   | 28 juin 1886        | 50      | Nullipare  | Carcinome de la lèvre antérieure du col.                       | Extirpation totale de l'utérus par voie vaginale.  | Guérison en 12 jours | Au mois de septembre 1886, récidive.       |
| 58                     | SELTMAN opérateur.                                    | 20 août 1886        | 41      | 7 enfants  | Carcinome des 2 lèvres du col.                                 | Extirpation totale de l'utérus par voie vaginale.  | Guérison en 15 jours | »  |
| 59                     | LUCOVIEZ opérateur.                                   | 21 septembre 1886   | 31      | 2 enfants  | Cratère profond à la place du col (carcinome).                 | Extirpation totale de l'utérus par voie vaginale.  | Guérison en 14 jours | »  |
| 60                     | id.   | 25 septembre 1886   | 38      | » »  | Carcinome du col. Transfusion de sang à cause des hémorrhagies | Extirpation totale de l'utérus par voie vaginale.  | Guérison en 14 jours | »  |
| 61                     | FRITZ FRANK. — Arch. für Gynécologie. B. XXX fasc. 1. | 16 juillet 1884     | 61      | Hémorrhagies depuis six mois. Écoulements fétides. | Carcinome de l'utérus.   | Extirpation totale de l'utérus par voie vaginale. Drainage de la région péritérienne.                          | Guérison             | Au mois de novembre 1886, pas de récidive. |



*Hystérectomies vaginales complètes (carcinomes) (suite).*

| N <sup>o</sup> d'ordre | Opérateurs et Lieu de publication | Date de l'opération | Age     | Antécédents ; Début de l'affection  | Diagnostic  | Opération   | Résultats    | Observations   |
|------------------------|-----------------------------------|---------------------|---------|---|---|---|--------------|--|
| 62                     | FRITZ FRANK.                      | 17 juin 1885        | 36 ans. | Un enfant. Malade depuis 12 ans. En 1881, pelvi-péritonite et paramétrite ; grattage de la cavité utérine et amputation du col. | Dégénérescence adénomateuse. Retroflexion adhésive. | Enucléation totale de l'utérus qui est laborieuse par suite de l'absence du col.                | Amélioration | "  |
| 63                     | id.                               | 11 mai 1885         | 33      | Règles abondantes et irrégulières. Hémorrhagies et écoulements fétaux depuis 1 an.  | Carcinome de l'utérus.                              | Enucléation totale de l'utérus par voie vaginale. Drainage.                                     | Guérison     | Drain enlevé le 5 <sup>me</sup> jour. Pas de complications. Le 20 mars 1886, la malade se plaint de douleurs abdominales. La cicatrice présente une dureté suspecte. |
| 64                     | id.                               | 12 mai 1885         | 46      | 9 enfants. Malade depuis 46 ans. Douleurs lombaires. Leucorrhée fétales. Vomissements et diarrhée.                              | Adénome de l'utérus compliqué de prolapsus.         | Extirpation totale de l'utérus. Colporrhaphie antérieure et postérieure et occlusion vaginale.  | Guérison     | Drain enlevé le 6 <sup>me</sup> jour. Pas de complications.  |
| 65                     | id.                               | juin 1885           | 47      | 6 enfants   | Carcinome de l'utérus.                              | Extirpation de l'utérus et d'une grande partie des cul-de-sac antérieur et postérieur du vagin. | Guérison     | Se portait très bien au mois de février 1886.  |



*Hystérectomies vaginales complètes (carcinomes) (suite).*

| N <sup>o</sup> | Opérateurs et Lieu de publication  | Date de l'opération | Age     | Antécédents; Début de l'affection   | Diagnostic   | Opération   | Résultats            | Observations   |
|----------------|--|---------------------|---------|---|--|---|----------------------|--|
| 66             | FRITZ FRANK.   | 7 août 1885         | 40 ans. | 6 enfants et 7 avortements. Malade depuis 15 ans. Hémorrhagies. Leucorrhée. Douleurs lombaires. | Rétroversion. Dégénérescence adénomateuse de la région péri-utérine. | Extirpation totale de l'utérus par voie vaginale. Hémorrhagie notable.  | Guérison             | Drain enlevé le sixième jour. Injections phéni- quées. |
| 67             | id.  | 11 octobre 1885     | 52      | »   | Carcinome de l'utérus.   | Extirpation totale de l'utérus par voie vaginale et exci- sion d'une partie de la face postérieure de la paroi ab- dominale antérieure. | Guérison             | Pas de récurrence au mois de novembre 1886.            |
| 68             | id.  | 1 juin 1886         | »       | »   | Carcinome de l'utérus.   | Enucléation totale de l'utérus par voie vaginale.   | Guérison             | »  |
| 69             | BRENNECKE.—Zeitschr. für Geburtshülfe u Gynäkologie T. XII, 1886. p. 56. | 1 septem. 1883      | 43      | 9 enfants   | Récurrence d'un carcinome de lèvre postérieure du col.               | Extirpation totale de l'utérus par voie vaginale.   | Guérison en 21 jours | Se portait bien en mars 1885. Pas de récurrence.       |
| 70             | id.  | 17 sept. 1883       | 32      | 5 enfants   | Carcinome du col et d'une partie du corps de l'utérus.               | Extirpation totale de l'utérus par voie vaginale.   | Guérison en 27 jours | Pas de récurrence au mois de mai 1885.                 |
| 71             | id.  | 7 octobre 1883      | 41      | 5 enfants   | Cancroïde du col et du cul-de-sac vaginal droit.                     | Extirpation totale de l'utérus par voie vaginale.   | Guérison en 17 jours | Morte de récurrence en février 1884.                   |
| 72             | id.  | 14 novem. 1883      | 52      | 12 enfants. Hé- morrhagies profuses.  | Adénome de la muqueuse du corps de l'utérus.                         | Extirpation totale de l'utérus par voie vaginale.   | Guérison en 23 jours | Se portait bien au mois de juin 1885.                  |



*Hystérectomies vaginales complètes (carcinomes) (suite).*

| N <sup>o</sup> d'ordre | Opérateurs et Lieu de publication | Date de l'opération | Age     | Antécédents; Début de l'affection                        | Diagnostic   | Opération  | Résultats             | Observations   |
|------------------------|-----------------------------------|---------------------|---------|--|--|--|-----------------------|--|
| 73                     | BRENNECKE.                        | 7 novembre 1883.    | 40 ans. | 5 enfants  | Gros cancroïde, en forme de champignon, de la lèvre antérieure du col et du cul-de-sac vaginal gauche. | Extirpation totale de l'utérus par la voie vaginale.   | Guérison en 20 jours. | Mortede récédive en février 1885.  |
| 74                     | id.                               | 10 janvier 1884.    | 64      | 5 enfants.   | Carcinome du corps de l'utérus.  | Extirpation totale de l'utérus par voie vaginale.  | Guérison en 23 jours. | Se porte bien malgré une tumeur du volume d'une tête d'enfant, développée petit à petit au-dessus de la cicatrice. |
| 75                     | id.                               | 30 mai 1884         | 62      | 12 enfants.  | Carcinome du col et du corps de l'utérus.  | Extirpation de l'utérus par voie vaginale. Opération très-difficile; on est obligé de laisser la moitié droite du col carcinomateux. | Guérison en 23 jours. | Symptômes de péritonite les premiers 5 jours, morte le 12 juin 1885.   |
| 76                     | id.                               | 5 juillet 1884.     | 44      | 2 enfants.   | Carcinome, en chou-fleur de la paroi antérieure du col.  | Extirpation totale de l'utérus par voie vaginale   | Guérison en 16 jours. | Se portait bien au mois de janvier 1885.   |
| 77                     | id.                               | 13 septembre 1884   | 46      | 8 enfants.   | Cancroïde de la lèvre antérieure du col.   | Extirpation totale de l'utérus par voie vaginale.  | Guérison en 27 jours. | Se portait bien le 18 mai 1885.  |
| 78                     | id.                               | 26 septembre 1884   | 45      | Métrorrhagies.<br>Hémorrhagies<br>stomacales.<br>Asthme. | Carcinome de l'utérus.   | Extirpation totale de l'utérus par voie vaginale.  | Guérison en 16 jours. | Ne souffre plus. Bien portante en juin 1885.   |
| 79                     | id.                               | 9 octobre 1884.     | 58      | 5 enfants et 1 avortement                                | Infiltration cancéreuse de la lèvre antérieure du col.   | Extirpation totale de l'utérus par voie vaginale   | Guérison en 31 jours. | Se portait bien en juin 1885.  |



*Hystérectomies vaginales complètes (carcinomes) (suite).*

| N <sup>o</sup> d'ordre | Opérateurs et Lieu de publication   | Date de l'opération | Age     | Antécédents; Début de l'affection  | Diagnostic  | Opération   | Résultats               | Observations   |
|------------------------|---|---------------------|---------|--|---|---|-------------------------|--|
| 80                     | BRENNECKE.  | 24 octobre 1884     | 58 ans. | 2 enfants  | Cancroïde du col et de la portion gauche du vagin.      | Extirpation totale de l'utérus par voie vaginale. | Guérison en 23 jours    | Pas de renseignements ultérieurs.                    |
| 81                     | id.   | 29 novembre 1884    | 47      | 3 enfants  | Infiltration cancéreuse de la lèvre postérieure du col. | Extirpation totale de l'utérus par voie vaginale. | Guérison en 21 jours    | Se portait très bien le 8 mai 1885.                  |
| 82                     | id.   | 1 février 1884      | 39      | 10 enfants   | Infiltration cancéreuse de tout le col.                 | Extirpation totale de l'utérus par voie vaginale. | Guérison en 31 jours    | Récidive le 2 mai 1885.                              |
| 83                     | id.   | 13 février 1885     | 42      | 3 enfants. Hémorrhagies abondantes.  | Carcinome de la muqueuse du col. Ulcération.            | Extirpation totale de l'utérus par voie vaginale. | Guérison en 15 jours    | Se portait très bien en juin 1885.                   |
| 84                     | id.   | 8 mai 1885          | 49      | »  | Adénome du col de l'utérus.                             | Extirpation totale de l'utérus par voie vaginale. | Guérison en 22 jours    | »  |
| 85                     | id.   | 2 janvier 1885      | »       | »  | Carcinome du col.                                       | Extirpation totale de l'utérus par voie vaginale. | Guérison                | Se portait bien en septembre 1886                    |
| 86                     | A. MARTIN. — Berl. méd. Woch. 1887, p. 69.  | 17 janvier 1885     | »       | »  | Carcinome du col.                                       | Extirpation totale de l'utérus par voie vaginale. | Guérison                | Se portait bien le 21 juillet 1886                   |
| 87                     | id.   | 25 février 1885     | »       | »  | Carcinome de la lèvre antérieure. Déchirure du col.     | Extirpation totale de l'utérus par voie vaginale. | Guérison                | Récidive au mois de mai 1886                         |
| 88                     | id.   | 28 mars 1885        | »       | »  | Carcinome du col.                                       | Extirpation totale de l'utérus par voie vaginale. | Guérison                | Bien portante en décembre 1886                       |
| 89                     | E. MÜLLER. — Gaz. med. de Strasbourg, n <sup>o</sup> 6 1885, in centrbl. für Gyn. n <sup>o</sup> 2 1886, p. 32. | 1885                | 36      | 8 grossesses, la dernière il y a cinq ans. Il y a 2 mois amputation du col au thermocautère. Récidive. | Carcinome du col de l'utérus.                           | Extirpation totale de l'utérus par voie vaginale. | Guérison en 5 semaines. | On ne suture pas le péritoine. Tampons iodés formés. |



*Hystérectomies vaginales complètes (carcinomes) (suite).*

| N <sup>o</sup> | Opérateurs et Lieu de publication | Date de l'opération | Age | Antécédents : Début de l'affection | Diagnostic                                | Opération   | Résultats  | Observations                                    |
|----------------|-----------------------------------|---------------------|-----|------------------------------------|---|---|------------|---|
| 90             | A. MARTIN.                        | 9 avril 1885        | »   | »                                  | Carcinome du col.                         | Extirpation totale de l'utérus par voie vaginale. | Mort<br>+  | Morte de septicémie 5 jours après l'opération.  |
| 91             | id.                               | 24 avril 1885       | »   | »                                  | Carcinome du corps de l'utérus.           | Extirpation totale de l'utérus par voie vaginale. | Guérison   | Bien portante en décembre 1886                  |
| 92             | DUVELIUS.                         | 21 mai 1885         | »   | »                                  | Carcinome du col de l'utérus.             | Extirpation totale de l'utérus par voie vaginale. | Guérison   | Bien portante en décembre 1886                  |
| 93             | id.                               | 12 août 1885        | »   | »                                  | Carcinome du col de l'utérus.             | Extirpation totale de l'utérus par voie vaginale. | Guérison   | Bien portante en décembre 1886                  |
| 94             | id.                               | 31 août 1885        | »   | »                                  | Carcinome du col de l'utérus.             | Extirpation totale de l'utérus par voie vaginale. | Guérison   | Morte de récidive en juillet 1886               |
| 95             | id.                               | 6 septembre 1885    | »   | »                                  | Carcinome du col de l'utérus.             | Extirpation totale de l'utérus par voie vaginale. | Guérison   | Morte de récidive en octobre 1886               |
| 96             | id.                               | 16 octobre 1885     | »   | »                                  | Carcinome du col de l'utérus.             | Extirpation totale de l'utérus par voie vaginale. | Guérison   | Bien portante en décembre 1886                  |
| 97             | id.                               | 9 novembre 1885     | »   | »                                  | Carcinome du col de l'utérus.             | Extirpation totale de l'utérus par voie vaginale. | Mort<br>+  | Morte de septicémie 16 jours après l'opération. |
| 98             | id.                               | 14 janvier 1886     | »   | »                                  | Carcinome du col de l'utérus.             | Extirpation totale de l'utérus par voie vaginale. | Mort.<br>+ | Morte de septicémie 6 jours après l'opération   |
| 99             | id.                               | 15 février 1886     | »   | »                                  | Cancroïde de la lèvre postérieure du col. | Extirpation totale de l'utérus par voie vaginale. | Guérison   | Octobre 1886, récidive                          |



*Hystérectomies vaginales complètes (carcinomes) (suite).*

| N <sup>o</sup> d'ordre | Opérateurs et Lieu de publication | Date de l'opération | Age | Antécédents ; Début de l'affection | Diagnostic  | Opération   | Résultats | Observations   |
|------------------------|-----------------------------------|---------------------|-----|------------------------------------|---|---|-----------|--|
| 100                    | DUVELLUS                          | 3 février 1886      | »   | »                                  | Carcinome du col de l'utérus.                             | Extirpation totale de l'utérus par voie vaginale. | Guérison  | Septembre 1886, récidive.                                  |
| 101                    | id.                               | 6 mars 1886         | »   | »                                  | Carcinome du col de l'utérus.                             | Extirpation totale de l'utérus par voie vaginale. | Guérison  | Janvier 1887, récidive.                                    |
| 102                    | id.                               | 22 avril 1886       | »   | »                                  | Carcinome du col de l'utérus.                             | Extirpation totale de l'utérus par voie vaginale. | Guérison  | Le 2 février 1887, récidive.                               |
| 103                    | id.                               | 2 mai 1886          | »   | »                                  | Carcinome du col de l'utérus.                             | Extirpation totale de l'utérus par voie vaginale. | Guérison  | Bien portante le 3 janvier 1887.                           |
| 104                    | id.                               | 8 mai 1886          | »   | »                                  | Carcinome du col de l'utérus.                             | Extirpation totale de l'utérus par voie vaginale. | Mort<br>† | Morte de péritonite septique 4 semaines après l'opération. |
| 105                    | id.                               | 13 juin 1886        | »   | »                                  | Carcinome du col de l'utérus.                             | Extirpation totale de l'utérus par voie vaginale. | Guérison  | Bien portante fin de décembre 1886.                        |
| 106                    | id.                               | 18 août 1886        | »   | »                                  | Carcinome du col de l'utérus.                             | Extirpation totale de l'utérus par voie vaginale. | Guérison  | Bien portante fin de décembre 1886.                        |
| 107                    | id.                               | 14 octobre 1886     | »   | »                                  | Carcinome du col de l'utérus.                             | Extirpation totale de l'utérus par voie vaginale. | Guérison  | Bien portante fin de décembre 1886.                        |
| 108                    | id.                               | 14 décem. 1886      | »   | »                                  | Carcinome du col de l'utérus.                             | Extirpation totale de l'utérus par voie vaginale. | Guérison  | Bien portante fin de décembre 1886.                        |
| 109                    | id.                               | 17 décem. 1886      | »   | »                                  | Carcinome du col de l'utérus.                             | Extirpation totale de l'utérus par voie vaginale. | Mort<br>† | Morte d'embolie 17 jours après l'opération.                |
| 110                    | id.                               | 6 janvier 1887.     | »   | »                                  | Carcinome du col. Infiltration de la région péri-utérine. | Extirpation de l'utérus par voie vaginale.        | Guérison  | On était obligé de laisser une partie infiltrée à gauche.  |



*Hystérectomies vaginales complètes (carcinomes) (suite).*

| N <sup>o</sup> d'ordre | Opérateurs et Lieu de publication | Date de l'opération | Age | Antécédents : Début de l'affection | Diagnostic   | Opération                                  | Résultats | Observations   |
|------------------------|-----------------------------------|---------------------|-----|------------------------------------|--|--|-----------|--|
| 441                    | DUVELIUS.                         | 17 janvier 1885.    | »   | »                                  | Carcinome du col.  | Extirpation de l'utérus par voie vaginale. | Guérison  | Il reste encore une partie infiltrée à gauche.           |
| 442                    | id.                               | 26 mars 1885.       | »   | »                                  | Carcinome du col.  | Extirpation de l'utérus par voie vaginale. | Guérison  | Une partie infiltrée reste à gauche.                     |
| 443                    | id.                               | 25 janvier 1886.    | »   | »                                  | Carcinome du col. Infiltration des culs-de-sac vaginaux.   | Extirpation de l'utérus par voie vaginale. | Guérison  | Récidive 4 mois après.                                   |
| 444                    | id.                               | 9 mars 1886.        | »   | »                                  | Carcinome du corps de l'utérus.                            | Extirpation de l'utérus par voie vaginale. | Guérison  | Récidive 4 mois après.                                   |
| 445                    | id.                               | 19 mai 1886.        | »   | »                                  | Carcinome du col.  | Extirpation de l'utérus par voie vaginale. | Guérison  | Carcinome du péritoine.                                  |
| 446                    | id.                               | 2 juillet 1886.     | »   | »                                  | Carcinome du col. Ganglions infiltrés sous le péritoine.   | Extirpation de l'utérus par voie vaginale. | Mort<br>† | Morte en collapsus le troisième jour. Pas de péritonite. |
| 447                    | id.                               | 27 juillet 1886.    | »   | »                                  | Carcinome du col. Ganglions infiltrés sous le péritoine.   | Extirpation de l'utérus par voie vaginale. | Mort<br>† | Morte d'hémorrhagies 4 jours après l'opération.          |
| 448                    | id.                               | 28 juillet 1886.    | »   | »                                  | Carcinome du col. Ganglions sous le péritoine.             | Extirpation de l'utérus par voie vaginale. | Mort<br>† | Morte de cachexie 15 jours après l'opération.            |
| 449                    | id.                               | 22 septembre 1886.  | »   | »                                  | Carcinome du col. Ganglions sous le péritoine.             | Extirpation de l'utérus par voie vaginale. | Guérison  | Revue en janvier 1887. Pas de récurrence.                |
| 450                    | id.                               | 22 octobre 1886.    | »   | »                                  | Carcinome du col. Nodules dans le ligament latéral gauche. | Extirpation de l'utérus par voie vaginale. | Guérison  | Le 5 janvier 1887, récurrence.                           |



*Hystérectomies vaginales complètes (carcinomes) (suite).*

| N <sup>o</sup> d'ordre | Opérateurs et Lieu de publication   | Date de l'opération        | Age | Antécédents ; Début de l'affection   | Diagnostic                      | Opération   | Résultats            | Observations  |
|------------------------|---|----------------------------|-----|--|---------------------------------|---|----------------------|---|
| 121                    | DUVELIUS.   | 24 décembre 1886.          | »   | »  | Carcinome du col de l'utérus.   | Extirpation totale de l'utérus par voie vaginale. | Mort<br>†            | Morte de septicémie 41 jours après l'opération.   |
| 122                    | id.   | 12 janvier 1887            | »   | »  | Carcinome du corps de l'utérus. | Extirpation totale de l'utérus par voie vaginale. | »                    | »   |
| 123                    | id.   | 14 janvier 1887            | »   | »  | Cancroïde du col de l'utérus.   | Extirpation totale de l'utérus par voie vaginale. | »                    | »   |
| 124                    | HECTOR TREUB. — Nederl. tydschr. 1885, tto. II, p. 31. in centralt. für Gyn. 1887. n <sup>o</sup> 6, p. 31. | 1 <sup>er</sup> sept. 1885 | 33  | 3 enfants. 2 avortements Métrorrhagies depuis 15 mois. Ablation d'une tumeur du col en 1884. | Sarcome de l'utérus.            | Extirpation totale de l'utérus par voie vaginale. | Guérison en 20 jours | Pas de complications.   |
| 125                    | HECTOR TREUB.   | 1 octobre 1884             | 44  | 9 enfants, 3 avortements. Métrorrhagies depuis 1 an.   | Carcinome de l'utérus.          | Extirpation totale de l'utérus par voie vaginale. | Mort<br>†            | Après l'opération, vomissements et douleurs abdominales. Morte 2 jours après. Pas d'autopsie. |
| 126                    | STAUE. — Centralt. für Gyn. 1887. n <sup>o</sup> 10, p. 164.  | »                          | 40  | Catarrhe du col de l'utérus depuis longtemps.  | Carcinome du col de l'utérus.   | Extirpation totale de l'utérus par voie vaginale. | Récidive             | Récidive  |



*Hystérectomies vaginales complètes (carcinomes) (suite).*

| N <sup>o</sup> d'ordre | Opération<br>lieu de publication   | Date de<br>l'opération | Age | Antécédents :<br>début de l'affection             | Diagnostic                              | Opération   | Résultats                     | Observations  |
|------------------------|--|------------------------|-----|---|---|---|-------------------------------|---|
| 127                    | HOFMEIER. — Centralb. für Gyn. 1887. n <sup>o</sup> 43. p. 210.          | février 1887           | 5   | Enceinte de 2 mois. Hémorrhagies depuis 14 jours. | Carcinome du col d'un utérus gravide.   | Extirpation totale de l'utérus par voie vaginale. | Guérison                      | Convalescence normale.  |
| 128                    | GUSSEROW. — Wyder in centralb. für Gyn. 1887. n <sup>o</sup> 29. p. 460. | juin 1887              | »   | »   | Carcino-sarcome de l'utérus.            | Extirpation totale de l'utérus par voie vaginale. | Guérison                      | Le tissu musculaire de l'utérus extirpé était détruit par le néoplasme. |
| 129                    | SAENGEK. — centralb. für Gyn. 1887. n <sup>o</sup> 44. p. 227.           | 10 mars 1886           | 46  | »   | Carcinome de la portion vaginal du col. | Extirpation totale de l'utérus par voie vaginale. | Guérison                      | Pas de récurrence en mars 1887.   |
| 130                    | id.  | 7 juillet 1886         | 57  | »   | Carcinome du corps de l'utérus.         | Extirpation totale de l'utérus par voie vaginale. | Guérison                      | Pas de récurrence   |
| 131                    | id.  | 26 juin 1886           | 52  | »   | Carcinome du corps de l'utérus.         | Extirpation totale de l'utérus par voie vaginale. | Guérison                      | Pas de récurrence   |
| 132                    | id.  | 15 juillet 1885        | 36  | »   | Carcinome du col de l'utérus.           | Extirpation totale de l'utérus par voie vaginale. | Guérison                      | Pas de récurrence   |
| 133                    | id.  | 19 novem. 1886         | 41  | »   | Carcinome du col de l'utérus.           | Extirpation totale de l'utérus par voie vaginale. | Mort le 7 <sup>e</sup> jour + | Avant l'opération temp., 39°, 5. Septicémie. Blessure de la vessie.     |
| 134                    | id.  | 15 février 1887        | 43  | »   | Carcinome du col de l'utérus.           | Extirpation totale de l'utérus par voie vaginale. | Guérison                      | »   |



*Hystérectomies vaginales complètes (carcinomes) (suite).*


| <sup>21</sup><br>N <sup>o</sup> p. 10, p. | Opération<br>lieu de publication                                     | Date de<br>l'opération | Age | Antécédents ;<br>début de l'affection  | Diagnostic  | Opération   | Résultats                                | Observations  |
|---|--|------------------------|-----|--|---|---|--|---|
| 140                                       | O. THIELEN: central.<br>für Gyn. n <sup>o</sup> 36,<br>p. 589. 1886. | 7 août<br>1884         | 58  | 5 grossesses.<br>Depuis 6<br>mois leucor-<br>rhée abon-<br>dante et fé-<br>tide, col ul-<br>céré.                        | Carcinome du col de<br>l'utérus.  | Extirpation totale de l'utérus<br>par voie vaginale.  | Guérison en<br>31 jours                  | Le premier jour vomisse-<br>ments ; pas de fièvre.<br>Se portait bien en juin<br>1886.  |
| 141                                       | id.  | 24 octobre<br>1884     | 32  | Nullipare. Hé-<br>morrhagies.<br>Pas de dou-<br>leurs.   | Carcinome de la lèvre<br>postérieure du col et<br>du corps de l'utérus. | Extirpation totale de l'utérus<br>par voie vaginale. Tampon-<br>nement du vagin.                        | Guérison com-<br>plète en 6<br>mois 1/2. | Péritonite. Fièvre, conva-<br>lescence longue. En<br>mai 1885, récidive au<br>niveau de la cicatrice.   |
| 142                                       | id.  | 18 juillet<br>1885     | 40  | 4 grossesses<br>normales, 4<br>avortements<br>Hémorrhagies depuis<br>1 an, plus<br>abondantes<br>depuis 5 se-<br>maines. | Carcinome de l'utérus.  | Extirpation totale, par voie<br>vaginale, de l'utérus et de<br>l'ovaire gauche, présentant<br>un kyste. | Guérison en 25<br>jours                  | Au microscope, on a trou-<br>vé que ce qu'on avait<br>pris pour un carci-<br>nome, était un polype<br>placentaire. Malade se<br>porte bien en décembre<br>1885. |
| 143                                       | id.  | 15 octobre<br>1885     | 32  | 6 enfants. 3<br>avortements<br>Depuis le<br>dernier avor-<br>tement, il y<br>a 41 se mai-<br>nes, hémor-<br>rhagies.     | Carcinome du col et du<br>corps de l'utérus.                            | Extirpation totale de l'utérus<br>par voie vaginale.  | Guérison en 20<br>jours                  | Après l'extirpation de l'u-<br>térus l'épiploon fait her-<br>nie au dehors. Tampon,<br>vagin. Pas de fièvre.  |



*Hystère tomies vaginales complètes (carcinomes) (suite).*

| N <sup>o</sup> d'ordre | Opération<br>lieu de publication  | Date de<br>l'opération | Age | Antécédents;<br>début de l'affection   | Diagnostic                                   | Opération.   | Résultats                | Observations   |
|------------------------|---|------------------------|-----|--|--|--|--------------------------|--|
| 435                    | KRAXENBERG. —<br>central. für Gyn.<br>1887. n <sup>o</sup> 37.                        | 1887                   | 55  | 3 enfants.   | Carcinome du corps de<br>l'utérus.           | Extirpation totale de l'utérus<br>par voie vaginale.                   | Mort<br>+                | Morte d'iléus, 9 jours après<br>l'opération.   |
| 436                    | SCHAT. STATZ. —<br>Zeitschr. für Ge-<br>burt. und Gyn.<br>n <sup>o</sup> 1886. p. 89. | 13 juillet<br>1886     | 40  | 3 enfants, 1<br>avortement.<br>Hémorrhages<br>depuis<br>2 mois.                              | Carcinome de la lèvre<br>postérieure du col. | Extirpation totale de l'utérus   | »                        | Pas de renseignements<br>précis sur le résultat.                                     |
| 437                    | id.   | 9 sept.<br>1885        | 43  | 4 enfants, 3<br>avortements.<br>Hémorrhages.   | Carcinome de l'utérus.                       | Extirpation totale de l'utérus   | »                        | Pas de renseignements<br>précis sur le résultat.                                     |
| 438                    | SCHMIDT. — de Co-<br>logne, Münch<br>Medicin Woch<br>n <sup>o</sup> 33.               | 1886                   | 49  | 4 enfants. 1 an.<br>après méno-<br>pause, dou-<br>leurs, mé-<br>trorrhagie.                  | Carcinome du col.                            | Extirpation totale de l'utérus,<br>difficultés, adhérences du<br>fond. | Guérison                 | Section de l'urètre droit<br>néphrectomie par ré-<br>gion lombaire. Guéri-<br>son.   |
| 439                    | O.THELEN: central.<br>für Gyn. n <sup>o</sup> 36,<br>p. 589. 1886.                    | 15 février<br>1884     | 42  | 9 grossesses.<br>Depuis 6<br>mois hé-<br>morragies<br>irrégulières.<br>Pas de dou-<br>leurs. | Carcinome du col ayant<br>envahi le vagin.   | Extirpation totale de l'utérus<br>par voie vaginale.                   | Guérison en<br>26 jours. | Les premiers jours vo-<br>missements et fièvre.<br>Juin 1886, se porte très<br>bien. |







## OBSERVATIONS

---

### HYSTÉRECTOMIE VAGINALE : CANCER DU COL

#### OBSERVATION CXLIX ( inédite )

Due à l'obligeance de M. le D<sup>r</sup> Péan.

Cancer de l'utérus simulant une névralgie ovarienne intense.

Hystérectomie vaginale. Guérison.

Chr... Louise, 23 ans, femme de ménage. Père mort de tuberculose. Réglée à 12 ans. Crises de gastralgie à 18 ans, et véritables crises nerveuses depuis cette époque.

Il y a trois ans, des douleurs de ventre ont obligé la malade à garder le lit pendant deux mois avec de la fièvre, des vomissements. Une fois ces accidents aigus disparus, la douleur a persisté plus vive du côté droit, et a résisté à toutes les médications essayées. Pendant les règles, elle s'accroît le premier jour ; puis se calme un peu les jours suivants, mais reste continue. Pendant la marche, elle est plus intense ; elle se calme au repos. Règles régulières jusqu'au mois d'août. Depuis cette époque, il y a des interruptions. Règles très peu abondantes. Bon état général. Épithélioma commençant du col utérin.



*Opération*, 5 septembre 1886. — Chloroformisation. Hystérectomie vaginale suivant notre méthode habituelle. Pincées laissées à demeure sur les ligaments larges, et la paroi vaginale saignante. Le lendemain enlèvement des pincées.

Guérison complète, dix jours après l'opération.

Février 1887. — Santé parfaite ; pas de récurrence ; mais le 5, a eu une perte de sang par l'anus.

Le microscope a démontré qu'il y avait dans la muqueuse une néoformation de tubes épithéliaux à épithélium cylindrique très régulier, dont les noyaux pénétraient assez loin entre les faisceaux musculaires divisés.

Cette pièce, vu son importance, sera examinée en d'autres points et fera le sujet d'une note complémentaire, s'il y a lieu. Il paraît bien probable qu'il s'agit d'un épithélioma à cellules cylindriques encore peu avancé, en développement.

(Laboratoire de M. Cornil : pièce examinée par M. Brault médecin des hôpitaux).

#### OBSERVATION CL ( inédite )

Due à l'obligeance de M. le Dr Péan ;

malade de M. le Dr Mayer.

Squirrhe atrophique de l'utérus. Envahissement du col et du corps de l'utérus, des culs-de-sac vaginaux, des ligaments larges. — Hystérectomie vaginale. — Guérison.

Femme de 62 ans ; obèse, — mère morte d'un cancer du sein. Fille morte d'un cancer de l'utérus, il y a 2 mois. A cette époque seulement, elle s'inquiéta de pertes sanguines, de leucorrhée fé-



tide, qui existaient chez elle depuis plusieurs mois et avaient épuisé ses forces.

Le toucher vaginal montre que le corps et le col de l'utérus sont le siège d'une dégénérescence squirrheuse atrophique, propagée aux culs-de-sac vaginaux. Les lèvres du col sont ulcérées, à peine reconnaissables.

*Hystérectomie vaginale le 11 décembre 1886.* — Ablation du col, des culs-de-sac vaginaux, des prolongements latéraux et de la presque totalité du corps de l'utérus, avec le cautère à bords tranchants, sans perdre une goutte de sang. — spéculum en buis placé au préalable. — Ouverture des culs-de-sac péritonéaux. Attraction du fond de l'utérus, pincement de la partie supérieure des ligaments larges, et excision du reste de l'organe. Durée 1 heure. Lavage du vagin au sublimé. Éponges iodoformées. — Guérison rapide.

#### OBSERVATION CLI (inédite)

Due à l'obligeance de M. le Dr Péan.

*Hystérectomie vaginale pour épithélioma cylindrique de l'utérus, corps et col.* — Mort peu de temps après, par inanition volontaire.

Femme de 62 ans. — Régliée à 14 ans. Mariée à 19 ans. Un enfant, qui est mort jeune. Douleurs rhumatismales chroniques dans l'articulation sacro-iliaque, depuis 20 ans, traitées sans succès, pendant plusieurs saisons thermales. Douleurs lombaires et leucorrhée fétide, depuis 6 ans. Métrorrhagies continues depuis 4 ans : à cette époque, ostéite iliaque reconnue. Les douleurs au niveau de l'articulation, et l'affection utérine, ont épuisé la malade. Il y a un an, elle fut traitée par Leudet, et un de ses collègues qui firent, sans succès, le curage de la cavité utérine et



crurent néanmoins à des végétations bénignes. Il y a deux mois, je répétai cette opération. L'examen des fragments permit à M. Cornil de porter le diagnostic de cancer. Ce diagnostic n'était plus du reste que la confirmation de la même situation de la malade. L'état lamelleux, friable, des productions avait fait incliner mon opinion. Néanmoins, deux collègues consultés affirmèrent qu'il s'agissait de fongosités de bonne nature, malgré l'examen histologique.

*Opération* le 20 janvier 1887. — Chloroforme. Décubitus latéral, vulve rasée ; vagin rétracté. Col sain, attiré avec des pinces de Museux, disséqué circulairement jusqu'au péritoine, qui est ouvert en avant et en arrière. Cette dissection est rendue difficile par l'état hémophilique des vaisseaux ; celle du corps est encore bien plus difficile par suite de la friabilité des tissus. De là, la nécessité de faire, avec le plus grand soin, le pincement total des deux ligaments larges, sur une grande hauteur, et d'exciser le col pour me faire du jour. Les pinces appliquées, je détache le bord droit de l'utérus et je parviens à en faire basculer le fond en arrière et à gauche ; assez pour voir la partie supérieure des ligaments larges, les pincer et détacher le reste de l'utérus. 15 pinces à demeure. Vagin lavé. Pansement iodoformé. Durée 30'.

La pièce envoyée à M. le professeur Cornil a montré que le cancer a débuté par la muqueuse du corps de l'utérus ; qu'il s'est propagé aux fibres musculaires, jusqu'au péritoine qui demeure intact. Tous les tissus envahis, y compris la trompe, sont remplacés par des bourgeons jaunâtres, grisâtres, d'aspect identique, qui s'arrêtent assez exactement à l'union du corps et du col. Ce dernier seul a échappé à la dégénérescence ; ce qui explique l'opinion de bénignité qui avait été admise par plusieurs collègues, avec assez de ténacité pour effrayer singulièrement cette intéressante malade.



OBSERVATION CLII (inérite)

Due à l'obligeance de M. le Dr Péan.

Épithélioma utérin. — Hystérectomie vaginale. — Mort par étranglement interne. — Recueillie par notre excellent ami et collègue M. Lepage. Résumé.

Laurent Lucile, 48 ans. Réglée à 13 ans; mariée à 21; trois grossesses; fièvre typhoïde pendant le dernier allaitement. Six mois plus tard pleurésie.

En 1884, s'aperçoit d'un écoulement verdâtre, sanieux; douleurs abdominales et rénales.

Au toucher: col dégénéré, occupé par une tumeur irrégulière, végétante, déchiquetée, saignante; culs-de-sac libres.

*Opération*, 16 février 1887. — Chloroforme. Abaissement de l'utérus avec pinces de Museux coudées. Col détaché, avec certaine difficulté, du côté de la vessie. Ouverture du cul-de-sac postérieur. Prolapsus d'une anse d'intestin grêle. Bascule de l'utérus; pincement des ligaments larges, à l'aide de 4 pinces de différentes longueurs; libération de l'utérus, à l'aide de ciseaux, du bistouri; pinces languettes pour assurer l'hémostasie.

Irrigation vaginale; 16 pinces sont laissées à demeure; éponges iodoformées.

Péritonisme les jours suivant l'opération.

1<sup>er</sup> mars. — Vomissements jaune-verdâtre, d'odeur fécaloïde; ballonnement du ventre.

2. — Mort, avec signe d'étranglement interne, dans le collapsus.

*Autopsie*. — 48 heures après la mort.



Adhérences pleurales. Lésions tuberculeuses pulmonaires, à diverses périodes d'évolution.

Anses intestinales distendues, sans trace apparente d'inflammation.

On constate qu'au dessous de l'angle formé par l'union des côlons transverse et descendant, l'intestin est aplati, rubanné, de la dimension de l'annulaire.

Au-dessus, les anses intestinales sont fort distendues. Il existe, à ce niveau, une sorte d'étranglement, très appréciable à la vue, mais difficile à expliquer, puisqu'il n'existe pas de bride péritonéale, et que la paroi de l'intestin ne paraît pas altérée.

A la partie inférieure du bassin, notable quantité de sang noir : plus d'un demi litre. Caillots paraissant formés surtout au niveau du ligament large gauche. Sur l'une des anses intestinales, à 5 centimètres du promontoire, est accolée une petite éponge remplie de sang, et qui siège au-dessus de la surface de section d'ailleurs réunie.

Pas de tissu infiltré à la surface de section ; on trouve deux ou trois ganglions pelviens qui paraissent envahis par le néoplasme.

Reins, vessie, urètre, rectum, foie : sains.

Rate diffluente (simple lésion cadavérique).

#### OBSERVATION CLIII ( inédite ).

Due à l'obligeance de M. le Dr Péan.

**Hystérectomie vaginale. Épithélioma cylindrique propagé au vagin, col, et corps de l'utérus. Guérison. Malade de MM. les docteurs Lignard et Monneta.**

X..., 44 ans, grande, œdématiée. Réglée à 13 ans. Mariée à 17. 3 enfants. Douleurs continues depuis 14 ans, avec recrudes-

cence aux menstrues, surtout depuis 6 mois. Pertes continues depuis 3 mois.

Fièvre continue en juin 1885. Il y a 4 mois, constipation opiniâtre traitée par le régime lacté, résistant aux drastiques, aux lavements répétés.

Constipation compliquée de vomissements persistants, même du bouillon et du laitage. Tellement affaiblie en arrivant à Paris qu'elle a été obligée de reprendre le lit qu'elle garde depuis six mois.

*Opération*, 8 mars 1887. — Anesthésie chloroformique. Décubitus latéral ; vagin rétracté. Dissection des culs-de-sac, du col, qui sont couverts de végétations cancéreuses et presque entièrement détruits. Culs-de-sac péritonéaux ouverts en arrière, puis en avant. Pincement et détachement de la base du ligament large droit, sur le côté de l'utérus, permettant de faire basculer en arrière le fond de cet organe, de l'abaisser ; de pincer successivement la partie supérieure des deux ligaments larges et d'exciser le reste de l'utérus.

6 pinces, droites et courbes, laissées à demeure sur les ligaments larges et le vagin.

Durée 25 minutes. Éponges iodoformées, retirées le troisième jour.

*Examen*. — Épithélioma cylindrique, ayant détruit le col en totalité et la plus grande partie du corps. La dissection a porté en dehors des tissus morbides.



OBSERVATION CLIV (inédite, personnelle)

Épithélioma utérin.

Hystérectomie : succès opératoire.

Opérateur, M. Péan.

Berbaux, Marie, 38 ans et 6 mois, mécanicienne.

Enfance bonne.

Menstruation à 13 ans ; régulière.

Mariée à 24 ans ; trois grossesses à terme et une fausse couche.

Après ses dernières couches, ulcération de la matrice ; traitée.

Menstruation régulière encore.

Depuis cinq mois, amaigrissement, et pertes rouges abondantes ; parfois pertes blanches non fétides ;

Douleurs dans le bas ventre, surtout la nuit ; crises de douleurs, avec expulsion de caillots ;

Métrorrhagies ayant nécessité un traitement actif ; piqûres d'ergotine.

*État.* — Corps de l'utérus souple ; un peu volumineux.

Col de consistance peu éloignée de la normale ; ulcération, à fond induré, un peu fongueuse, épithéliomateuse, s'étendant vers la cavité cervicale, dépassant la surface vaginale du col, s'étendant en avant jusque sur les limites du vagin.

Ligaments larges souples.

Pas d'albumine.

*Opération*, 25 juin 1887.

Soins antiseptiques préliminaires.



Dès les premiers moments de l'opération, il paraît certain que le mal est plus étendu que la première constatation ne l'avait montré ; le col est friable, ramolli, difficile à saisir.

L'incision des insertions vaginales est opérée ; l'utérus est plus facilement abaissé et disséqué en avant et en arrière. Le ligament large droit est sectionné progressivement ; et, grâce à l'application de pinces hémostatiques, de moyenne grandeur, courbes, cette section se complète sans perte de sang. Des pinces saisissent et font basculer le corps de l'utérus. Le ligament large gauche se trouve ainsi tendu ; il devient facile d'opérer un pincement préventif, avec plusieurs pinces et de sectionner ce ligament ras des pinces ; mais, après la section, on reconnaît l'infiltration épithéliale du ligament ; cette infiltration est poursuivie avec les pinces et avec le bistouri. Tout le ligament semble avoir été enlevé ; la section ultime porte sur des tissus sains en apparence.

21 à 22 pinces longues, droites et courbes, restent dans le vagin.

3 éponges iodoformées sont appliquées sur la paroi postérieure, dans le vagin : une éponge, au centre du faisceau des pinces.

Le soir, essai infructueux de cathétérisme, même avec la sonde en gomme ; la malade urine toute seule ; à chaque miction, on fait écouler de l'eau phéniquée sur le faisceau des pinces.

La difficulté du cathétérisme provient de la présence des pinces ; le méat est refoulé très en arrière du pubis.

Le lendemain et les jours suivants : bon état général ; ventre à peine sensible à la pression ; la malade prend du champagne frappé, du lait, du bouillon glacé ; on tient de la glace sur le ventre jusqu'au cinquième jour.



Pinces retirées à la soixante-dixième heure ; sans accident.

1<sup>er</sup> juillet. — Léger purgatif.

3 juillet. — La malade offre un bon état général.

Elle se plaint d'incontinence d'urine, et se sent mouillée, à chaque instant, en dehors des mictions.

A l'examen du vagin, on n'aperçoit pas de pertuis fistuleux.

Six mois après pas de récurrence.

#### OBSERVATION CLV ( inédite, personnelle )

Épithélioma utérin, hystérectomie vaginale.

Guérison. — Opérateur, M<sup>r</sup> Péan.

Suzanne, 30 ans, concierge.

Bonne santé antérieure ; pas de maladie grave.

Menstruation à 13 ans, régulière ; mariée à 22 ans ; ni grossesse à terme, ni fausse-couche.

Depuis neuf mois environ, se plaint de pertes d'un liquide rougeâtre — sang rosé — peu abondantes ; mais, suivies de pertes blanches.

La malade ne souffrait pas ; les menstrues étaient régulières. Tourmentée par ces pertes roussâtres, elle consulta un spécialiste qui pratiqua des scarifications du col ; les pertes devinrent plus abondantes ; et, depuis trois mois, elles sont devenues légèrement fétides ; toutefois les injections vaginales phéniquées enlèvent toute mauvaise odeur.

*État actuel.* — Femme forte, bien constituée, non amaigrie ; ne se plaignant que de pertes roussâtres.

*Toucher vaginal.* — Col un peu gros, dur ; consistance presque ligneuse.

Ulcération ayant rongé la lèvre postérieure, s'étendant vers le canal cervical, qui se trouve envahi sur une assez grande étendue.

Utérus mobile ; pas d'induration, de plaque suspecte dans les ligaments larges.

L'intégrité de la muqueuse vaginale du cul-de-sac postérieur est seule suspecte ; l'ulcération paraît s'étendre en éventail sur cette partie du col.

Pas de troubles urinaires ; pas d'albumine.

*Opération*, 20 juillet 1887.

Soins antiseptiques ordinaires. Dès les premières tractions opérées sur le col, avec les pinces de Museux, il paraît certain que le col est réduit en bouillie, et que l'affection tend à être plus étendue qu'on ne l'avait pensé.

L'incision et la dissection des culs-de-sac s'opèrent sans difficulté.

La bascule en arrière de l'utérus est simple ; mais, il est évident que l'infiltration a gagné les ligaments larges du côté droit.

L'opération se termine rapidement, sans incident : durée 20 minutes.

Des pinces hémostatiques ont dû être laissées sur les ligaments larges, à droite.

Une légère bande de muqueuse vaginale suspecte est enlevée dans le cul-de-sac postérieur.

*Suites opératoires.* — Bonnes ; toutefois, vers le quinzième jour, des douleurs abdominales sont vivement ressenties dans le côté gauche.



Le cul-de-sac postérieur ne paraît pas absolument intact ; on perçoit un bourgeon un peu induré, suspect. Toutefois, l'état général est bon, et la malade mange ; elle se lève au dix-septième jour.

Un mois après l'opération, elle sortait de l'hôpital, guérie en apparence, n'ayant pas de douleurs abdominales ; mais le cul-de-sac vaginal est toujours induré et suspect.

Elle se présentait à nous sept mois après, en bonne santé ; pas la moindre trace de récurrence.

#### OBSERVATION CLVI (inédite, résumée)

Due à l'obligeance du D<sup>r</sup> Péan.

Épithélioma pavimenteux de la totalité du col. Hystérectomie du 8 juillet 1887, guérison : nouvelles satisfaisantes septembre 1888 ? Malade des D<sup>r</sup> Richet et Ricord.

Femme de 44 ans, névralgies iléo-lombaires depuis 18 mois. Épithélioma du col reconnu, il y a 8 mois.

Opération : abaissement difficile, à cause de la friabilité des tissus. — Ouverture des culs-de-sac péritonéaux. Pincement de la base des ligaments facilite le détachement latéral de l'utérus. L'utérus mobilisé est renversé. Le corps renversé est reséqué transversalement. Il devient ainsi facile de disséquer, avec soin, la portion sus-vaginale du col et les prolongements épithéliaux qui s'irradient dans les ligaments larges. L'hémostasie est faite avec des pinces à mors courts. — Les pinces à mors longs, dénommées pinces à hystérectomie, auraient été d'une application impossible ; avec elles seules l'opération n'aurait pu être continuée.

Durée, 25 minutes, guérison rapide. — Malade se lève le quinzième jour.

OBSERVATION CLVII (inédite, résumée)

Due à l'obligeance de M. Péan.

Épithélioma pavimenteux de l'utérus : Hystérectomie vaginale totale, opération, 30 juillet 1887 ; mort le 1<sup>er</sup> août.

Barth..., 46 ans, concierge; début de l'affection : un an, règles abondantes, douloureuses, métrorrhagies.

Corps de l'utérus volumineux; col transformé en masse fungueuse. Opération : extension du mal du côté du ligament large droit.

Malade à récurrence fatale, inopérable.

OBSERVATION CLVIII (inédite, résumée)

Due à l'obligeance du Dr Péan.

Épithélioma pavimenteux du col et du tiers inférieur du corps.

Hystérectomie du 30 novembre 1887. Guérison. Pas de récurrence septembre 1888. Malade du Dr Lepage.

F. âgée de 30 ans. Début reconnu, 18 mois, névralgies iléo-lombaires intenses depuis 11 mois. Col détruit presque en totalité; culs-de-sac vaginaux commencent à être envahis. Corps de l'utérus volumineux, mobile.

Opération rendue très laborieuse, à cause du volume de l'utérus : des adhérences nombreuses reliant l'utérus à tous les organes voisins : ovaires, épiploon, intestin, péritoine.

Durée : 50 minutes.



OBSERVATION CLIX (inédite, résumée)

Epithélioma pavimenteux du col et de la partie inférieure du col.  
Hystérectomie vaginale du 5 déc. 1887. Guérison ; récidence au sixième mois. Malade du Dr Evrard.

X..., âgée de 57 ans. Il y a deux ans, métrorrhagies et leucorrhées fétides. Début reconnu il y a 18 mois.

Opération radicale sur la volonté expresse de la malade et du médecin traitant.

Dissection des culs de sac vaginaux, du col et du corps de l'utérus très difficile à cause de l'étendue du mal et la friabilité des tissus ; le mouvement de bascule en arrière est difficile par suite des adhérences inflammatoires de la face antérieure du corps. Pas de perte de sang. — Durée 25 minutes.

OBSERVATION CLX (inédite, résumée)

Due à l'obligeance du Dr Péan.

Épithélioma tubulé, pavimenteux du col et des ligaments larges. — Hystérectomie vaginale du 13 décembre 1887 — Mort le dixième jour, cachexie cancéreuse. Malade du Dr Guernier.

Femme âgée de 47 ans, épuisée par métrorrhagie, leucorrhée fétide et névralgies lombaires, violentes, continues depuis 6 mois.

Destruction du col en totalité par un épithélioma ; propagation aux culs-de-sac vaginaux, surtout en arrière.

Ablation de l'utérus difficile à cause de ramollissements. Morcellement du corps de l'utérus. 20 pinces à demeure.

Mort au 10<sup>e</sup> jour.

OBSERVATION CLXI (inédite, résumée)

Epithélioma pavimenteux de la totalité du col. Kyste de la trompe droite. Hystérectomie vaginale le 18 décembre 1887. Guérison. Pas de récurrence, septembre 1888. Malade du Dr Lavi.

Femme âgée de 61 ans, chilienne ; petite, amaigrie, cachectique. Métrorrhagies et leucorrhée fétide, névralgies iléo-lombaires depuis un an.

Épithélioma ayant détruit le col avec tendance à envahissement des culs-de-sac vaginaux.

Dissection difficile, à cause de tendance à hémophilie.

Excision des ovaires.

Durée : 12 minutes.

Pas de complications opératoires, malgré la grande faiblesse de la malade. — Guérison rapide.

OBSERVATION CLXII (inédite)

Due à l'obligeance de M. le Dr Doyen de Reims.

Cancer du col utérin adhérent à la vessie. Hystérectomie vaginale.

Lésion de la vessie. Guérison.

M. C..., âgée de 31 ans, atteinte depuis un an d'ulcération du col ; traitée par des cautérisations au fer rouge. Je reconnais un cancer du col, commençant à envahir la muqueuse vaginale, en avant et à droite. Le rectum est mobile ; la vessie semble sans adhérences.

*Opération*, 19 mars 1887. — Anesthésie chloroformique ; isolement facile du rectum, ainsi que de la moitié gauche de la ves-



sie. Adhérences à droite, avec le col cancéreux, sur une longueur d'un centimètre et demi. Dissection. Le temps opératoire fut laborieux ; il dura une demi-heure. Une sonde de trousse introduite dans la vessie servait de guide. Perforation imminente de la vessie ; alors, isolement rapide des parties cancéreuses et je plaçai 5 de mes pinces, par surcroît de précautions. Puis l'utérus fut enlevé en quelques minutes. D'abord section du ligament large gauche. Gaze iodoformée dans le vagin ; enlèvement des pinces, après 32 heures.

*Guérison apyrétique.* — Moins de 38° ; fistule vésico-vaginale qui sera traitée dans quelques semaines. Si je crains une récurrence dans la paroi vésico-vaginale, je n'hésiterai pas à réséquer largement la vessie.

Récurrence rapide.

#### OBSERVATION CLXIII ( inédite )

Hystérectomie vaginale pour cancer, mort dans le coma urémique.

Lésions de néphrite ; pas d'albumine dans les urines. Observation inédite due à l'obligeance de M. le docteur Buffet d'Elbeuf.

Femme X..., 42 ans, ouvrière de fabrique, entre au commencement d'août à l'hôpital d'Elbeuf, pour un cancer végétant du col datant de quinze mois environ, et occasionnant des hémorragies abondantes. Les culs-de-sac sont en partie envahis par le néoplasme, mais l'utérus est resté mobile, et les ligaments larges paraissent sains.

Ajoutons que l'examen de l'urine renouvelé deux fois n'a pas fait reconnaître la présence de l'albumine.



Toutefois notre malade se plaignait d'avoir chez elle assez fréquemment des céphalalgies ; elle avait eu également deux crises de vomissements alimentaires de courte durée.

L'opération réclamée avec instance par la malade est pratiquée le 12 août 1886 avec l'aide des confrères Bertrau, Bautroux, et Sorel de Pont-de-l'arche.

La vessie est vidée, et le vagin est préalablement dilaté au moyen de valves coudées ; le col est saisi avec deux pinces de Museux et l'utérus difficilement abaissé ; puis, je dissèque circulairement la portion du vagin qui entoure le col, et je sépare l'utérus de ses connexions avec la vessie en avant et le rectum en arrière ; je pratique avec l'index une ouverture assez large au fond du cul-de-sac antérieur, et je fais basculer le fond de la matrice en avant. Cette manœuvre qui facilite singulièrement l'opération est rendue difficile par la résistance des ligaments larges envahis par le néoplasme.

Dans la crainte de laisser pénétrer dans le péritoine des matières septiques, et à cause de l'envahissement notable du cul-de-sac postérieur vaginal, le cul-de-sac péritonéal correspondant n'est pas ouvert à dessein. Avec le doigt recourbé en crochet, je saisis le ligament large gauche, et l'extrémité du doigt vient faire saillie en arrière recouvert par le péritoine ; je pratique à cet endroit une petite boutonnière, et, par cette ouverture je passe une des branches d'une pince longue de Péan ; l'autre embrasse la face supérieure du ligament large qui est comprimée aussi haut que possible et au dessus des limites du mal.

La même manœuvre est répétée à droite ; je sectionne, avec des ciseaux au ras des pinces, et l'utérus est complètement séparé.

J'enlève alors une nouvelle portion du tissu vaginal du cul-de-sac postérieur qui me paraît suspect ; puis, j'essuie doucement la plaie avec des éponges trempées dans le sublimé ; je les remplace par de nouvelles que je laisse dans le vagin, au nombre de 3.



L'opération a duré 1 heure. Température post opératoire 36°.

Pas de vomissements; pas de ballonnement du ventre. Les pinces sont retirées après 30 heures, sans toucher aux éponges.

Les jours suivants, la malade va très bien; température normale; appétit et sommeil conservés. Les éponges sont retirées le 5<sup>e</sup> jour; on pousse doucement, les jours suivants, une injection de sublimé dans la plaie.

Le 10<sup>e</sup> jour, 22 août, il y a pour la première fois un peu de fièvre, céphalalgie et vomissement. Pas de frisson. Langue sale; soif vive. Le 23 et le 24, les vomissements continuent; la langue devient sèche et noirâtre, les urines sont rares et la mort arrive dans le coma la nuit du 24 au 25 août.

*Autopsie*: Pas de trace de péritonite, pas d'épanchement dans le petit bassin. Commencement de réunion des bords de la plaie.

Rein droit atrophié. Hydronéphrose: 60 gr. dans le bassinet; urètre dégénéré et complètement obstrué au niveau du ligament large.

Rein gauche hypertrophié, lésions apparentes de néphrite; urètre dégénéré, calibre rétréci au point de laisser passer difficilement un crin de cheval; mort par urémie dont les causes occasionnelles n'avaient pu être diagnostiquées. Je crois qu'en général il faut s'abstenir quand les culs-de-sac sont pris; on doit surtout, avant l'opération, surveiller le fonctionnement des reins.

#### OBSERVATION CLXIV.

Inédite, due à l'obligeance de M. le docteur Buffet d'Elbeuf.

Épithélioma du col; hystérectomie vaginale.

Femme C..., 36 ans, couturière, 2 enfants; habitant une commune voisine d'Elbeuf; est atteinte d'épithélioma végétant du col, ayant débuté il y a environ un an. Elle n'a eu que 3 grandes



hémorrhagies à 2 mois d'intervalle. La santé est restée assez bonne, l'appétit est conservé, mais il y a des douleurs abdominales vives amenant quelquefois des vomissements; utérus mobile et culs-de-sac indemnes. L'opération de l'hystérectomie est pratiquée le 4 juin, avec l'assistance du confrère Kuhn d'Elbeuf.

Les parois du vagin étant écartées le plus possible, au moyen de valves coudées, le col est saisi avec deux pinces de Museux et amené à la vulve. Je pratique alors une incision circulaire autour du col, et je dissèque la portion vaginale qui l'entoure. Le décollement du péritoine se faisant ensuite très facilement, j'entreprends de faire l'hystérectomie sous-péritonéale d'après la méthode de mon excellent maître, le docteur Péan.


La dissection est poussée à travers le tissu cellulaire sous-péritonéal jusque sur les culs-de-sac péritonéaux et sur les côtés; je fais la dissection et la section des vaisseaux au fur et à mesure entre deux pinces longues hémostatiques.

J'arrive ainsi à enlever tout l'utérus sans péritoine, sauf dans une étendue grande comme une pièce de cinquante centimes à un endroit où il adhérerait fortement au corps de l'organe. Je pratique ensuite doucement une injection tiède de sublimé dans l'intérieur de la plaie, au fond de laquelle je laisse, avec les pinces au nombre de 3, des éponges fines mouillées de sublimé. Les suites de l'opération sont des plus simples; il y a seulement un vomissement le soir de l'opération.

Les jours suivants tout va bien; la température oscillant les premiers jours entre 36°, 7 et 37°, 8 reste invariablement à 37° à partir du 4<sup>e</sup> jour. Il y a un peu de douleur de ventre la première nuit. Injection morphinée. Les pinces sont retirées après 24 heures, et les éponges restent 3 jours pleins.

La malade fut rétablie après 3 semaines.





# HYSTÉRECTOMIE VAGINALE TOTALE

## CANCER DU CORPS

### OBSERVATION CLXV (inérite)

Due à l'obligeance de M. le D. Péan.

Épithéliona du corps de l'utérus ; hystérectomie vaginale. Succès opératoire. Récidive après 6 mois au fond du vagin. Malade de M. le D. Jasiki.

X..., 59 ans. Réglée à 12 ans et demi, mariée à 25. Trois enfants. Depuis un an, douleurs pelvi-abdominales ; métrorrhagies continues. Depuis six mois, odeur fétide des pertes sanguines. Col ulcéré, fongueux, induré, entièrement détruit. Corps de l'utérus, sain en apparence. Culs-de-sac vaginaux indurés, non ulcérés.

*Opération*, 16 août 1886. — Anesthésie ; vulve rasée ; vagin lavé au sublimé ; rétracteurs vaginaux. Impossible de saisir le col avec des pinces de Museux, tant il est envahi.

Dissection circulaire du col avec le bistouri, jusqu'aux culs-de-sac péritonéaux, aidée des doigts et de l'extrémité de nos rétracteurs de petit modèle. Excision, et morcellement du col incisé latéralement pour voir le corps qui tend à se rétracter, et qui est attiré ensuite avec les pinces de Museux. Ouverture du péritoine, en avant et en arrière des ligaments larges ; utérus détaché, au ras des pinces, sans perte de sang. Attraction facile du fond de l'organe, avec les doigts, permettant de voir la partie supérieure



des ligaments larges, de les pincer et de détacher l'utérus. 6 pinces sont laissées en place sur les ligaments ; 4, sur les vaisseaux saignants du vagin. Arrêt du sang et lavage avec le sublimé : Éponges iodoformées. Durée 15'. Suites immédiates des plus favorables.

#### OBSERVATION CLXVI (inédite)

Due à l'obligeance de M. le Dr Péan.

Cancer du corps de l'utérus ; récurrence d'un épithélioma du col enlevé avec l'anse galvanique quatre ans auparavant. Guérison. Malade du Dr Gallard.

X..., 56 ans, épuisée par des pertes sanguines ; leucorrhée fétide et douleurs lombo-abdominales, qui se sont produites depuis huit mois. Il y a quatre ans, M. Gallard avait fait, avec succès, l'ablation du col cancéreux avec l'anse galvanique. Elle a vu sa santé demeurer excellente jusqu'en ces derniers temps. Il a publié l'observation à cette époque. Le toucher vaginal et le spéculum montrent que la récurrence a lieu dans les culs-de-sac vaginaux et dans le corps de l'utérus.

*Opération*, 17 novembre 1886. — Anesthésie chloroformique ; vulve, rasée ; vagin lavé au sublimé. Destruction, avec le cautère tranchant de mon modèle, des portions indurées et végétantes suspectes qui occupent les culs-de-sac vaginaux, et de la plus grande partie du corps de l'utérus, qui est ramolli, et qu'il est impossible d'attirer avec les pinces. Lorsque le corps de l'utérus est converti en une sorte de coque, j'ouvre les culs-de-sac péritonéaux avec le bistouri.

Pincement des ligaments larges ; attraction et ablation faciles de l'utérus. Quatre pinces à mors longs, droits et courbes, laissées à demeure pendant vingt-quatre heures. Injections au sublimé, et tampons iodoformés.

Durée de l'opération: quarante-cinq minutes.

#### OBSERVATION CLXVII ( inédite )

Due à l'obligeance de M. le D<sup>r</sup> Péan.

Épithélioma cylindrique de la muqueuse du corps. Hystérectomie vaginale; col sain. Guérison. Malade de M. le D<sup>r</sup> Jasienski.

33 ans, grande, molle, très fatiguée par des douleurs qui l'empêchent de marcher depuis plusieurs années ; anémiée par des métrorrhagies qui ont résisté au traitement par le curage fait il y a un an. Réglée à 12 ans. Mariée à 20 : un enfant. Nervosisme accru par les névralgies devenues intolérables depuis un an. Col hypertrophié. Corps volumineux, très douloureux au toucher.

*Opération*, 30 mars 1887. — Anesthésie chloroformique. Vulve rasée, vagin lavé et rétracté. Dissection circulaire du col, sur une hauteur de 0 m. 075, avant d'ouvrir les culs-de-sac vaginaux par suite de l'hypertrophie sus-vaginale du col. Le pincement de la base des ligaments larges, la section bi-latérale du col permettent d'abaisser plus facilement le corps, de pincer la partie supérieure des ligaments larges ; de les détacher du côté correspondant de la matrice.

En abaissant cet organe, on reconnaît qu'il est doublé de volume, friable, qu'il se laisse exciser par les pinces, bien qu'il



soit lisse et régulier à la surface. Kyste tubaire droit pincé et excisé ; six pinces laissées à demeure.

Durée 20 minutes.

Malade retourne chez elle le quatorzième jour.

*Examen de la pièce.* — A la coupe de l'utérus, on voit que l'épithélioma a pris naissance dans la muqueuse du corps et a envahi secondairement la musculuse, en formant des végétations fongueuses, polypeuses, jaunâtres et saignantes, et que le col est entièrement sain.

Le microscope a montré qu'il s'agissait d'un épithélioma cylindrique. Laboratoire de M. Cornil.

#### OBSERVATION CLXVIII ( inédite )

Due à l'obligeance de M. Dr le Doyen de Reims.

Cancer de la cavité utérine. Écoulement putride. Hystérectomie vaginale. Hémorrhagie intra-pelvienne. Mort.

F. S..., âgée de 35 ans, se présente à nous pour un écoulement vaginal fétide. Douleurs lancinantes dans les reins. Cul-de-sac libres ; utérus mobile, rétrofléchi. A travers le col, l'index peut sentir l'envahissement de la cavité utérine. Parois inégales, indurées, saignant facilement. Par le toucher rectal, on sent que le corps utérin est volumineux.

Hystérectomie vaginale, 12 février 1887.

Précautions antiseptiques rigoureuses prises dès le jour précédant l'opération.

Anesthésie chloroformique. — Valves de Sims, abaissement de l'utérus. Dissection d'une collerette de la muqueuse vaginale, autour du col. Le cul-de-sac antérieur est perforé avec un instru-



ment mousse. La vessie est facile à isoler ; le rectum, à son tour, est séparé du col. Premièrement, une pince de Richelot est placée sur le ligament large gauche, loin de l'utérus ; ce ligament est sectionné, à petits coups de ciseaux. La pince semble bien tenir. Le ligament large droit est saisi à l'aide d'une seconde pince puis sectionné à son tour.

L'utérus très volumineux est extrait sans peine, avec des pinces à griffes. Le volume du corps eut empêché absolument de le faire basculer.

Examinant alors la situation des pinces, je m'aperçois en faisant la toilette du vagin et du cul-de-sac vésico-rectal, où se présentent quelques anses d'intestins, qu'il s'écoule profondément un peu de sang. Quelques nouvelles pinces sont appliquées sur les parties supérieures des ligaments larges, que semblent avoir abandonné les premières. L'hémostasie semble complète ; je conserve toutefois quelques inquiétudes à ce sujet, le vagin est bourré de gaze iodoformée :

T<sup>e</sup> entre 38 et 39°. Pinces retirées après 48 heures. Pas de vomissements. Subdélirium le quatrième jour. Injection vaginale poussée doucement, conduite sur le doigt. Le sixième jour aggravation ; injection vaginale antiseptique continue. Mort à six heures du soir.

*Autopsie.* — Peu de temps après.

Deux fortes poignées de caillots sanguins, remplissant le petit bassin, en voie de fermentation putride. Pas de péritonite généralisée. Les anses intestinales agglutinées par la pelvi-péritonite ont limité le processus inflammatoire. Les deux artères utérines ont quitté les pinces de Richelot, et ont saigné à loisir dans le petit bassin.

L'examen bactériologique a montré que la malade était morte



de septicémie à la suite de la putréfaction de caillots contenus dans le petit bassin.

OBSERVATION CLXIX ( inédite )

Due à l'obligeance de M. le D<sup>r</sup> Péan.

Oblitération cicatricielle du col, et cancer du corps de l'utérus. Hystérectomie vaginale. Suites immédiates favorables. Mort pendant la convalescence : Épuisement des forces. Malade de M. le D<sup>r</sup> Baudin.

X..., âgée de 33 ans, espagnole; réglée à 13 ans et demi; mariée au Mexique en 1867. 5 enfants à terme, dont une grossesse gémellaire. Un cinquième accouchement a été provoqué à 8 mois, au moyen des éponges préparées, à cause d'une présentation de l'épaule gauche. Version consécutive. Neuf avortements depuis cette époque. Au Mexique, l'excision du col utérin fut pratiquée, à cause d'une tumeur très douloureuse. Malgré cette opération, les douleurs ont augmenté au point de produire des crises de grande hystérie, la morphinomanie et une inanition absolue. Malgré les doses de morphine très élevées, répétées toutes les 3 heures, et qui provoquent des syncopes presque mortelles, la malade n'a plus de sommeil depuis deux ans, elle refuse les aliments. Sa peau est terreuse, sa maigreur squelettique; en outre, elle a des poussées fréquentes de pelvi-péritonite qui ont été attribuées à une oblitération cicatricielle du col. L'augmentation de volume du corps, sa mollesse ont été attribuées à cette même cause. Trois chirurgiens ont fait depuis deux ans et demi de vaines tentatives pour restaurer la lumière du col imperforé, à travers le fond du vagin qui s'est cicatrisé en recouvrant complètement la surface du col excisé. Ils ne sont parvenus qu'à obtenir un peu de soulagement, en perforant le col



avec un trocart. Un bourgeon microscopique rougeâtre est apparu au col.

L'extrémité de l'index appliquée sur le col éveille de vives douleurs ; il est permis de constater que le corps de l'utérus a un volume double de l'état normal. Plusieurs chirurgiens pensent que le seul moyen de faire disparaître ces accidents est la castration double. L'hystérectomie totale nous paraît plus rationnelle ; elle nous permettra de faire disparaître l'utérus, qui est le point de départ réel de ces douleurs.

L'utérus était l'origine première des accidents, même quand il n'y avait qu'une simple oblitération cicatricielle ; *a fortiori*, il peut être incriminé, s'il est dégénéré..

L'opération est faite, avec les aides ordinaires en présence de MM. les D<sup>r</sup> Baudin, Rampal et Gomet. La malade est couchée sur le côté gauche. La vulve est rasée ; le vagin lavé au sublimé. Des rétracteurs coudés, maintenus par des aides, dilatent le vagin. Section cruciale du fond du vagin, à la surface du myome utérin. Dissection des angles saisis avec les pinces suffisamment profondes pour découvrir la cavité du corps de l'utérus. — Introduction, dans cette cavité, d'un mandrin d'étain sur une longueur de 8 centimètres. — Dissection circulaire sur tout le pourtour de la surface externe de l'utérus. — Ouverture du péritoine en arrière, à un demi-centimètre de profondeur ; en avant, à 3 centimètres. Grâce au mandrin intra-utérin qui sert de guide, le rectum, la vessie, les urètres sont facilement évités.

Pincement de la base des deux ligaments larges, permettant de la détacher sans perte de sang, au ras de l'utérus.

Introduction facile de l'index dans le cul-de-sac de Douglas, servant à faire basculer l'utérus, à l'attirer en arrière, au fond du vagin, et à voir la partie supérieure des ligaments larges. La partie supérieure du ligament large est saisie avec nos pinces à mors longs et courbes. Le bord latéral correspondant de l'utérus



est détaché au dessous de ces dernières ; ce qui permet d'abaisser l'organe en totalité, de voir la partie supérieure du ligament large gauche, de la pincer à son tour, et de détacher le bord latéral correspondant de l'utérus. Au cours de l'opération, nous avons détaché et pincé l'épiploon qui adhérait à la face antérieure de l'utérus, et constaté que le cul-de-sac de Douglas était rempli d'adhérences de pelvi-péritonite ancienne qui le reliaient à toute la surface péritonéale de l'utérus. Les adhérences de la face antérieure ont nécessité deux ligatures perdues. Grâce aux pinces appliquées sur les ligaments larges, il nous est facile de les abaisser, de les lier en deux parties, et de les réduire. — Toutefois, en raison de quelques parties suspectes adhérentes à ces ligaments, je laisse à demeure une longue pince ; et je ferme le reste de la plaie par plusieurs points de suture métallique conduit par notre chasse-fils. Durée de l'opération 25'.

Pendant les premiers jours, pansements iodoformés, précédés d'une injection au sublimé ; nécessité de prescrire l'opium et le bromure pour assurer le calme et le sommeil.

Indocilité absolue de la malade, qui refuse les aliments comme avant l'opération, et qui est soutenue dans son indocilité par les personnes qui l'entourent, affirmant que, depuis deux ans, la malade n'a pu tolérer que du bouillon de poulet. La malade refuse tout aliment : bouillon, lait, grog, jus de viande.

Il en résulte que, bien que sans fièvre, la malade finit par s'affaiblir ; elle succombe au moment où elle devrait entrer en convalescence.

L'examen anatomique de la pièce a montré que la cavité du corps de l'utérus était oblitérée par une cicatrice épaisse et remplie de végétations cancéreuses. Épithélioma cylindrique. L'affection s'était propagée de la muqueuse à la musculieuse.



OBSERVATION CLXX

Due à l'obligeance du Dr Péan.

Epithélioma pavimenteux du corps de l'utérus et des ligaments larges.  
Hystérectomie vaginale. Mort rapide, au 3<sup>e</sup> jour.

X..., âgée de 62 ans. Réglée à 12 ans 1/2 ; mariée à 25 ans ; 3 enfants. Ménopause il y a 6 ans. Depuis 4 ans, douleurs, leucorrhée et métrorrhagies, qui, depuis 18 mois, deviennent continues. Il en est résulté un état de cachexie et d'épuisement tels que la malade ne peut plus tolérer les aliments et se livrer au moindre travail. L'examen montre à Gallard que tous ces symptômes sont dus à une dégénérescence épithéliale ou sarcomateuse limitée au corps de l'utérus. Le col est sain ; mais, il laisse écouler des fragments de la tumeur mélangés au liquide leucorrhéique, d'odeur caractéristique.

Vulve rasée. Vagin lavé au sublimé, et maintenu rétracté par les aides, pendant que la malade est dans le décubitus latéral gauche. Col utérin abaissé, disséqué circulairement et complètement. Ouverture des deux culs-de-sac péritonéaux. Le pincement des ligaments larges montre qu'ils sont envahis par le cancer du corps de l'utérus, et tellement amollis que les vaisseaux se coupent, et sont difficiles à arrêter. Il en résulte également que l'utérus est difficile à détacher et à faire basculer, de façon à l'abaisser et à l'attirer au dehors. L'utérus enlevé, suivant les mêmes règles que dans les cas précédents, j'enlève les tissus suspects qui étaient restés sur les ligaments larges, ainsi que les ovaires et les trompes, qui étaient également envahis, et je laisse les pinces en place. Durée :



2 heures. Suites excellentes les 2 premiers jours. Le 3<sup>e</sup> jour la malade meurt subitement, soit par embolie, soit par épuisement.

OBSERVATION CLXXI ( inédite )

Due à l'obligeance de M. le D<sup>r</sup> Péan.

Sarcome utérin. Oblitération cicatricielle du col. Hématocèle rétro-utérine. Hystérectomie vaginale, 9 février 1887. Succès opératoire. Guérison. Morte d'embolie pulmonaire pendant la convalescence. Malade de M. le D<sup>r</sup> Cauchy.

Femme de 39 ans. Réglée à 10 ans. Mariée à 22 ; trois enfants. A vécu plusieurs années en Égypte où elle a contracté des fièvres pernicieuses qui ont altéré sa santé, rendu son teint jaunâtre, sa face anxieuse, sa rate volumineuse, et lui ont laissé, depuis douze ans, des douleurs intolérables à l'hypochondre gauche. Depuis 9 ans, métrorrhagies qui ont résisté à tous les traitements médicaux. Depuis deux ans, ces pertes ont augmenté ; elles se sont accompagnées de leucorrhée fétide, et de l'apparition d'une tumeur du corps de l'utérus, qui a fini par remonter aux fosses iliaques et à égale distance du pubis et de l'ombilic, en laissant au col sa longueur, son aspect, et son volume normaux.

Cette tumeur est fixée, et exerce sur la vessie, ainsi que sur le rectum, une compression telle qu'elle cause de la constipation et des envies continuelles d'uriner avec épreintes, et la presque impossibilité de faire le cathétérisme vésical, même avec les plus petites sondes.



*Opération* 9 février 1887. — Chloroforme. Vulve rasée. Vagin lavé, et rétracté. Le col utérin attiré avec des pinces de Museux est visiblement oblitéré dans toute sa hauteur, par un tissu cicatriciel épais, dû à de fâcheuses cautérisations anciennes, nombreuses.

Je le coupe en deux moitiés, dans toute sa hauteur, sans trouver son canal, ni avec la sonde cannelée, ni avec le bistouri ; je crains alors, malgré la consistance solide, et les bosselures de la masse contenue dans le corps de l'utérus, que celui-ci ne soit simplement le siège d'une hématocele, par rétention du sang menstruel, avec hypertrophie de la tunique musculaire.

Je poursuis la section cruciale du col, dans la direction du corps ; et, pour faciliter les recherches, je dissèque circulairement presque dans le cul-de-sac de Douglas. Au moment où j'ouvre celui-ci, je vois s'en échapper un verre de sérosité sanguinolente, semblable à celle des hématocèles rétro-utérines. J'introduis le doigt dans le péritoine, et je vois qu'il est rempli de fausses membranes, d'adhérences anciennes, résistantes, qui relient l'utérus et ses annexes aux parois et aux viscères voisins, et sont la conséquence des pelvi-péritonites, à répétition, qui se sont succédées sans interruption, depuis plusieurs années.

L'ouverture du cul-de-sac antérieur du péritoine est rendu plus difficile par le voisinage des urètres, et surtout de la vessie qui semble à peine séparée de la tumeur par l'épaisseur de la muqueuse amincie. Je m'en éloigne de mon mieux, en me guidant sur le cathéter ; puis, j'excise le col, en totalité, jusqu'au corps de l'utérus. J'attire ensuite celui-ci avec de fortes pinces de Museux ; je pince la base des ligaments larges, et je coupe à la fois la tumeur et la tunique musculaire, avec laquelle elle est confondue.

J'enlève le tout par morcellement ; et je finis par découvrir au milieu des tissus blanchâtres, friables, sarcomateux, la cavité



du corps de l'utérus qui est dilatée, et qui me permet d'entrer le doigt jusqu'au fond.

Je poursuis alors plus facilement la section et le morcellement de l'utérus et de la masse morbide, sans crainte de blesser les organes voisins, et j'en extrais un kilogramme sans trop de difficulté. Je parviens alors à faire basculer le fond de l'organe, à pincer la partie supérieure des ligaments larges, et à détacher les parties latérales sans perdre de sang. Je puis ensuite attirer, au dehors, le fond de l'utérus rempli de masses sarcomateuses, plus volumineuses qu'une tête de fœtus à terme que je coupe en deux moitiés, pour faire sortir le tout par la plaie vaginale ; dix pinces sont laissées à demeure sur les ligaments larges et les vaisseaux. Vagin lavé ; pansement iodoformé.

~ Durée : une heure.

~ Suites immédiates des plus favorables ; la malade se promenait, et était enchantée d'avoir retrouvé l'appétit et les forces, quand tout à coup, après une sortie, elle mourut subitement d'accidents, qui ont été rattachés, par le médecin traitant, à une embolie pulmonaire.

---

## NOUVELLE SÉRIE D'HYSTÉRECTOMIES VAGINALES

*De Janv. à Sept. 1888*

### OBSERVATION CLXXII (inéдите, résumée)

Due à l'obligeance de M. le D<sup>r</sup> Péan.

Épithélioma tubulé à cellules pavimenteuses ; col, partie inférieure du corps et culs-de-sac vaginaux. Hystérectomie vaginale, 16 janvier 1888. Guérison, pas de récurrence septembre 1888. Malade du D<sup>r</sup> Ameline.

X..., 68 ans, cachexie ; épuisée par métrorrhagies ; leucorrhée fétide, névralgies iléo-lombaires.

Début reconnu : six mois.

Opération difficile par suite de la friabilité du col, et de l'envahissement des culs-de-sac. Succès opératoire.

### OBSERVATION CLXXIII (inéдите, résumée)

Épithélioma pavimenteux de la portion vaginale du col. Hystérectomie vaginale 24 janvier 1888. — Succès opératoire, malade du D<sup>r</sup> Montes.

Brésilienne, 49 ans ; début reconnu sept mois ;

Opération facile, extirpation totale de l'utérus, des deux ovaires kystiques. Ligature des ligaments larges ; sutures des lèvres de la plaie péritonéo-vaginale. — Durée : 25 minutes.



OBSERVATION CLXXIV (inéдите, résumée)

Due à l'obligeance du D<sup>r</sup> Péan.

Épithélioma cylindrique du col et des culs-de-sac vaginaux. Hystérectomie vaginale le 2 février 1888. Guérison. Pas de récidence septembre 1888. Malade du D<sup>r</sup> Chénieux.

Femme de 44 ans; début reconnu, 18 mois; développement rapide depuis deux mois. Teinte cachetique depuis trois semaines, anasarque. Hystérectomie vaginale; bascule de l'utérus difficile par suite d'adhérences inflammatoires sur ses deux faces et de son ramollissement extrême.

Excision, à l'aide des pinces, de prolongements cancéreux dans les ligaments larges.

Durée : une heure.

Malade se lève le vingtième jour.

OBSERVATION CLXXV (inéдите, résumée)

Épithélioma pavimenteux du col en totalité. Hystérectomie vaginale le 25 fév. 1888. Guérison rapide; pas de récidence, sept. 1888.

F..., 59 ans : début reconnu : un mois; col détruit en partie par des végétations épithéliales qui remplissent en partie le vagin.

*Opération.* — Dissection du corps facile, grâce au pincement des ligaments larges, malgré une rétroflexion prononcée avec adhérences inflammatoires : Ligature des ligaments larges, qui sont fixés au niveau de l'espace péritonéo-vaginal. — Suture du fond du vagin.

Durée : 22 minutes.

OBSERVATION CLXXVI (inédite, résumée)

Due à l'obligeance de M. le Dr Péan.

Sarcome bourgeonnant de la muqueuse du corps. Utérus en rétroflexion. Hystérectomie vaginale le 19 mars 1888. Guérison. Pas de récurrence, sept. 1888. Malade du Dr Larrivé.

F..., 57 ans. Métorrhagies ; douleurs extrêmes, depuis 14 mois. Tendance au suicide.

Diagnostic difficile, à cause de la rétroflexion du corps, de l'augmentation du volume simple du corps.

Le curettage de l'utérus est refusé ; la malade réclame une opération radicale.

Opération fort difficile. Pendant la bascule du corps de l'utérus, sous l'effort d'une traction légère, l'utérus se partage en deux, au niveau de la portion sus-vaginale ; un demi-verre de tissus en bouillie, de bourgeons s'écoule, et doit être enlevé avec la curette.

Durée : une heure.

OBSERVATION CLXXVII (inédite, résumée)

Due à l'obligeance de M. le Dr Péan.

Épithélioma pavimenteux du col. Hystérectomie vaginale le 21 mars 1888, guérison, pas de récurrence septembre 1888. — Malade du Dr Buisson.

Femme de 48 ans ; métorrhagies depuis 20 mois :

État général grave ; station debout impossible.



Opération facile : extirpation des deux ovaires, du volume d'un œuf ; 12 pinces à demeure. — Durée : 20 minutes.

OBSERVATION CLXXVIII (inédite)

Due à l'obligeance de M. Péan.

Épithélioma pavimenteux tubulé du col de l'utérus propagé au corps. Hystérectomie vaginale : opération, 14 avril 1888? sortie le 4 mai.

Baxa, 28 ans, journalière ;

Début de l'affection : deux ans ;

— Col envahi par masse fongueuse surtout, située sur lèvres postérieures : opération facile ; on reconnaît que le cul-de-sac vaginal postérieur est envahi.

OBSERVATION CLXXIX (inédite, résumée)

Due à l'obligeance du Dr Péan.

Épithélioma pavimenteux de la totalité du col, et fibromes du corps  
Hystérectomie vaginale du 18 avril 1888. Guérison ; pas de réciveseptembre 1888. Malade du Dr Steibel.

Femme de 50 ans ; métrorrhagies depuis 6 mois Fibrômes du corps, reconnus en 1885.

Ces fibromes nécessitent le morcellement de l'utérus. Extraction de trois myomes, du volume d'une pomme d'api. 6 pinces à mors longs, et 15 ordinaires sont laissées à demeure. Durée : 1 h. 1/2.

OBSERVATION CLXXX (inédite)

Due à l'obligeance de M. Péan, résumé.

Épithélioma pavimenteux tubulé du corps de l'utérus.

Teint..., 38 ans, couturière, opérée le 18 avril 1888, sortie le 25 mai.

Début : quelques mois (?) Amaigrissement, col mou, friable, ulcéré ; affection maligne bien circonscrite, corps sain en apparence.

OBSERVATION CLXXXI (inédite, résumée)

Due à l'obligeance du Dr. Péan.

Épithélioma tubulé du col et du corps. Hystérectomie vaginale le 4 mai 1888. Guérison. Malade du Dr Labbé.

Femme âgée de 49 ans. — Pas de métrorrhagies, leucorrhée fétide depuis 6 mois. — Douleurs intolérables depuis plusieurs années et surtout depuis six semaines. — Résection, à Beaujon, du col, au ras des culs-de-sac vaginaux ; récurrence sur place.

Opération rendue plus difficile, à cause de l'absence du col. Dissection circulaire de la muqueuse vaginale. Ouverture des culs-de-sac ; pincement préventif de la base des ligaments avec mes pinces à mors droits, dites à bec de lièvre. Détachement rapide de l'utérus.

Pinces nombreuses à demeure.

Durée : 15 minutes.

Malade retourne chez elle, le dix-huitième jour.



OBSERVATION CLXXXII (inéдите, résumée)

Due à l'obligeance du D<sup>r</sup> Péan.

Épithélioma de la totalité du col. Hystérectomie vaginale du 4 juin 1888. Guérison. Malade du D<sup>r</sup> Razewil.

Femme âgée de 39 ans. — Réglée à 11 ans, vierge, névrosique ; crises de grande hystérie, — traitée depuis plusieurs années, cystite purulente intense résistant aux lavages, — col induré ulcéré, manifestement épithéliomateux.

Dissection du col et du corps facilitée par : 1<sup>o</sup> le pincement des vaisseaux (12 pinces, 8 sur ligaments larges) ; 2<sup>o</sup> par la mobilité et la petitesse du corps de l'utérus.

Ligature des ligaments larges, et fermeture de la plaie vagino-péritonéale, avec anses métalliques retirées le seizième jour. — Guérison rapide.

OBSERVATION CLXXXIII (inéдите, résumée)

Due à l'obligeance du D<sup>r</sup> Péan.

Épithélioma pavimenteux du col et de la partie inférieure du corps. — Hystérectomie vaginale du 17 juillet 1888. Guérison, pas de récidence septembre 1888. Malade du D<sup>r</sup> Carion.

Femme de 57 ans, épuisée par des métrorrhagies et des douleurs névralgiques, qui datent de 16 mois. Début reconnu : un mois.

Col détruit : opération exigée, ne peut être que palliative ; n'est consentie qu'afin de faire cesser au moins temporairement, les métrorrhagies, les douleurs, les crises de désespoir de la malade.

Le ramollissement des tissus nécessite l'emploi du thermo-

cautère pour enlever les culs-de-sac vaginaux, disséquer les tissus péri-utérin.

Fin de l'opération facile. — 3 pinces à demeure : Durée totale : 40 minutes.

OBSERVATION CLXXXIV (inédite, résumée)

Due à l'obligeance de M. Péan.

Épithélioma pavimenteux lobulé sans globes épidermiques ayant envahi toute l'épaisseur du col utérin et la partie inférieure du corps.

Hystérectomie vaginale totale, 20 juillet 1888. Début: 10 mois, leucorrhée, métrorrhagies, culs-de-sac vaginaux indurés.

*Opération.* — Ouverture du cul-de-sac rendue difficile par suite du ramollissement et de la friabilité du col.

OBSERVATION CLXXXV (inédite, résumée)

Due à l'obligeance du D<sup>r</sup> Péan.

Épithélioma pavimenteux du col. Kyste de l'ovaire droit concomitant. Hystérectomie le 13 août 1888. Guérison. Pas de récurrence septembre 1888. Malade du D<sup>r</sup> Huguens.

Portugaise, âgée de 28 ans. Névralgies lombo-iliaques, depuis un an. Métrorrhagies et leucorrhée fétide, depuis 4 mois.

Col ulcéré, végétant de la lèvre antérieure. — Induration du cul-de-sac vaginal antérieur.



*Opération.* Ablation de l'ovaire droit kystique. — Kyste du volume d'une pomme d'api.

NOTA. — Deux autres hystérectomies vaginales ont été pratiquées avec succès à l'hôpital Saint-Louis. Nous regrettons de ne pouvoir donner leurs observations qui ne sont pas entre nos mains.

1<sup>o</sup> 15 avril 1888. Malade du docteur Porak accoucheur de l'hôpital Saint-Louis.

2<sup>o</sup> 21 juillet 1888. Épithélioma du col et de la partie inférieure du corps. Ablation des ovaires et des trompes.

---

## OBSERVATIONS D'HYSTÉRECTOMIE VAGINALE POUR CANCER ET FIBROME DE L'UTÉRUS

### OBSERVATION CLXXXVI (inédite)

Due à l'obligeance de M. le Dr Péan.

Épithélioma et corps fibreux multiples. Hystérectomie vaginale.  
Guérison. Malade de M. le Dr Danjan.

H..., âgée de 55 ans; mère morte de syphilis? Petite, maigre, très épuisée par pertes sanguines et leucorrhée fétide datant de deux ans. Réglée à 14 ans, mariée à 25 : un enfant ; a consulté, il y a quelques semaines, le Dr Danjan qui a constaté, avec beaucoup de précision, des tumeurs multiples du corps de l'utérus et un épithélioma du col ; le col est complètement détruit.

*Opération.* — Décubitus de la malade, latéral d'abord, et puis dorsal. Chloroforme. Vulve rasée, vagin lavé, rétracté. Impossibilité de trouver sur le col un point d'appui avec les pinces de Museux, tant il est détruit, ramolli ; culs-de-sac vaginaux, indurés, disséqués circulairement, de même que le col, de façon à ne laisser aucune portion suspecte. Ceci fait, trois rétracteurs courbés placés dans le vagin, en avant, en arrière et latéralement, maintenus par des aides, me permettent de bien voir les lèvres saisies de la plaie vaginale ; de les fixer, avec des pinces, longues, droites, et de compléter la dissection du col jusqu'au péritoine, avec les doigts et l'extrémité de petits rétracteurs. J'ou-



vre alors la séreuse en avant et en arrière; je pince les ligaments larges, avec de fortes pinces à mors longs et courbes, après avoir pris soin de repousser une anse d'intestin grêle, qui faisait une saillie de 0,06. Puis je détache les bords latéraux du col et du corps de l'utérus; je fais basculer le fond, successivement en avant et en arrière; et, je constate que toutes les parties constituant de cet organe, sont tellement ramollies qu'il se laisse écraser par les pinces à mors larges et plats, dont je me sers pour l'attirer au dehors. Je l'attire avec les doigts, et je constate que le ramollissement est dû à l'envahissement des fibromes multiples, par du tissu épithélial. Le mouvement de bascule imprimé au fond de l'organe montre le bord supérieur des ligaments larges, qui est pincé séparément. Ce bord est relié à l'intestin grêle, par une adhérence large, résistante, suffisante pour expliquer la procidence de l'anse intestinale dans le vagin. Il est facile de reconnaître que si je n'avais pas conduit l'opération avec méthode, cette anse aurait été pincée et excisée. Après l'avoir détachée avec l'index et réduite, je lave le vagin au sublimé. — Éponges iodoformées. — Six pinces sont laissées sur les ligaments larges; aucune sur le vagin. Durée: 25 minutes. Suites favorables. La malade se lève au huitième jour et retourne chez elle le seizième. Santé florissante pendant trois mois; puis cystalgie donnant des inquiétudes sérieuses, bien qu'il n'y ait rien de suspect au toucher vaginal et au spéculum.



OBSERVATION CLXXXVII (inédite)

Due à l'obligeance de M. le Dr Péan.

Hystérectomie vaginale pour ablation d'utérus cancéreux, avec fibromes. Guérison. Malade de M. le Dr Hugé.

Femme de 46 ans. — Réglée à 15 ans, mariée à 21. Deux enfants. Mari opéré d'un cancer au rectum, il y a 8 mois. A cette époque, souffrances morales, qui ont favorisé la manifestation du cancer en troublant la nutrition. Douleurs lombaires et métrorrhagies depuis 6 mois. Consulte pour la première fois, il y a 8 jours. Le toucher vaginal, combiné avec le palper hypogastrique, montre les culs-de-sac vaginaux envahis, le col détruit, et le corps bosselé, triplé de volume.

*Opération* du 18 janvier 1887. — Chloroforme. Vulve rasée; vagin rétracté. Dissection circulaire du col et du vagin en dehors des tissus malades; dissection rendue difficile par le volume énorme et la friabilité de l'organe. L'ouverture du péritoine, en arrière et en avant, montre le corps de l'utérus énorme, bosselé, farci de fibromes. Pincement de la base des ligaments larges. Détachement des bords latéraux, et, attraction, par bascule, du fond de l'utérus en arrière. Pincement de la partie supérieure des ligaments. Difficulté d'extraire le col, à cause de son volume; nécessité, pour y parvenir, de se servir de crochets, à dents larges, qui prennent leur point d'appui dans les fibromes. État hémophilique des tissus nécessitant l'emploi de 20 pinces laissées à demeure. Pansement avec éponges iodoformées. — Durée : 15'.



La malade se lève le huitième jour, retourne en province le dix-huitième. Nous avons appris que peu de temps après, elle avait eu une fistulette recto-vaginale, qui avait guéri spontanément en quelques semaines.

La pièce montre que le col et la partie inférieure du corps sont détruits. Le fond n'est pas envahi par le cancer ; mais son tissu est grisâtre, un peu ramolli ; sa couche musculaire est formée de petits fibromes sous-muqueux, interstitiels et sous-péritonéaux. La muqueuse est hypertrophiée, vasculaire, molle, friable, peu saignante ; elle compte de petits polypes muqueux. Il est facile de reconnaître à la vue et au microscope que ces productions ne sont pas cancéreuses.

#### OBSERVATION CLXXXVII

Corps de l'utérus. Fibromes interstitiels et myxomes.  
Guérison.

X..., âgée de 40 ans, anglaise, mariée en Roumanie. Réglée à 13 ans ; mariée à 22 ans ; 4 enfants. Épuisée par métrorrhagies et leucorrhée fétide depuis 3 ans, qui l'avaient empêchée de continuer sa profession. Douleurs continues, intolérables, rendant la marche impossible. Cystocèle. Col utérin induré, déformé, couvert de granulations, et rempli de masses fongueuses. Corps utérin bosselé, volumineux, s'élevant à 4 travers de doigt au-dessus du pubis. Plusieurs confrères, en raison de cette séméiologie, croyaient à un sarcome ou à un épithélioma intra-utérin, tandis que la longue durée de l'affection nous avait fait penser qu'il s'agissait de fibromes multiples interstitiels. — Vulve rasée, vagin lavé au sublimé. Décubitus latéral gauche. Parois vulvo-



vaginales rétractées par les aides, avec 3 valves de notre modèle.

Col abaissé avec des pinces de Museux, modifiées par nous, et disséqué circulairement avec un bistouri long, et des ciseaux droits et courbes, en ménageant les culs-de-sac du péritoine. Section bilatérale du col, destinée à voir si la tumeur est unique, interstitielle, et si elle peut être enlevée sans compromettre l'utérus. Cette section montre que l'intérieur de l'organe est rempli par une masse solide, inégale, friable, vasculaire, fétide, ayant un pédicule long de 6 centimètres, large de 4. Je pince ce pédicule, et j'excise la tumeur. J'introduis ensuite le doigt à travers le canal utérin. Je reconnais qu'il est long de 18 centimètres, très dilaté, et que le corps est rempli de masses fibreuses, interstitielles. Je l'incise et je cherche à les enlever par morcellement. Mais je constate que le tissu qui les entoure est friable, suspect, qu'il serait trop lacéré, et que l'ablation totale de l'organe est préférable. J'ouvre alors les culs-de-sac péritonéaux, et je pince la base des ligaments larges avec des pinces à mors longs, droits et courbes; puis, je détache l'utérus, et je fais basculer le fond en arrière, de façon à bien voir la partie supérieure des 2 ligaments larges, à les pincer et à les détacher. Ce temps de l'opération est rendu difficile par la présence des masses fibreuses, que nous avons laissées dans le fond de l'utérus et dans la partie supérieure des ligaments larges, et que nous n'avions pas réduites de volume par le morcellement. Dès que le ligament large droit est pincé et détaché, ainsi que la partie supérieure du gauche, le fond de l'utérus est facilement attiré, et il ne reste plus qu'à pincer et à exciser la base de ce dernier. Dès que l'utérus est extrait, l'ovaire et la trompe gauches se présentent à la plaie; je les lie, je les attire, je les excise sans perdre de sang, et je retire les pinces placées sur eux. Je laisse à demeure les pinces placées



sur le ligament large droit, ainsi que 3 pinces appliquées sur les artères vaginales. Pas de suture de la plaie, qui est lavée au sublimé, et recouverte d'éponges iodoformées. En raison de l'extrême faiblesse de la malade, 2 piqûres d'éther pendant l'opération. Durée : 1 h. 1/2. — L'examen histologique montra que la tumeur intra-utérine, pédiculée, était myxomateuse, de même que l'une des tumeurs de la paroi antérieure du corps de l'utérus, tandis que toutes les autres étaient des fibro-myomes enflammés. L'ensemble pesait 1 kilogr. 1/2. — Suites de l'opération, favorables: la température axillaire ne dépasse pas 37°5, et le pouls 85. Le neuvième jour, quelques matières verdâtres, manifestement fécales, s'écoulent spontanément par le vagin. Cette fistulette stercorale, survenue sans cause appréciable, disparaît spontanément le vingt-deuxième jour.

#### OBSERVATION CLXXXIX (inédite)

Due à l'obligeance de M. le Dr Péan.

Fibromes multiples, avec quelques productions sarcomateuses Hystérectomie vaginale, 4 novembre 1886. Guérison. Malade de M. le Dr Jouy.

Femme de 54 ans. Réglée à 13 ans, mariée à 18 : trois enfants. Depuis 12 ans, névralgies abdominales, métrorrhagies, leucorrhée fétide, ayant longtemps fait croire à une tumeur maligne. La fétidité et l'écoulement de leucorrhée sont tels, au moment de l'opération, que je n'hésite pas à songer à la dégénérescence sarcomateuse, ou au sphacèle de quelques-unes de ces tumeurs. Le ventre est volumineux ; la palpation fait sentir des tumeurs fibreuses multiples remontant à l'ombilic, et déformant le corps de l'utérus.



*Opération* le 4 novembre 1886. — Anesthésie chloroformique. Vulve rasée ; vagin lavé au sublimé, et maintenu rétracté avec quatre valves coudées ; col fixé, gros, difficile à disséquer. Ouverture des culs-de-sac péritonéaux, en avant et en arrière, avec le bistouri, agrandie avec les doigts. Pincement des ligaments larges ; section bi-latérale du col et du corps de l'utérus, montrant un fibro-sarcome interstitiel, du volume d'une pomme d'api, dans la paroi postérieure de l'utérus. Il est enlevé par morcellement avec le bistouri et les pinces à mors longs et dentés. Au fond de la perte de substance, le doigt sent une autre tumeur semblable qui est enlevée de même, sans que la masse diminue sensiblement de volume. Je sectionne alors le corps de l'utérus, en avant et en arrière : ce qui me permet d'enlever successivement quatre tumeurs du volume d'une châtaigne à celui d'un œuf de dinde. Je parviens ensuite à faire basculer le fond de la matrice, et à pincer la partie supérieure des ligaments larges. A ce moment, 12 pinces à mors droits ou courbes, longs ou courts, ont été nécessaires. Leur application me permet d'enlever le reste de la tumeur en coupant les parties latérales, le long de leurs mors. Je retire ensuite quatre pinces vaginales ; je repousse, au-dessus des autres, une anse d'intestin grêle qui tend à faire hernie ; et, je laisse entre elles au fond de la plaie péritonéo-vaginale, l'ovaire gauche qui est normal et forme bouchon. Trois éponges iodoformées sont laissées au fond du vagin préalablement lavé au sublimé.

Durée : 25'. — Suites favorables. La malade se lève au dixième jour ; elle retourne chez elle le seizième.

Pinces retirées après ving-cinq heures.



# THE HISTORY OF THE UNITED STATES

OF THE

AMERICAN PEOPLE

FROM THE FIRST SETTLEMENTS TO THE PRESENT

BY

JOHN F. JOHNSON

OF THE

NEW YORK PUBLIC LIBRARY

ASTOR LENOX AND TILDEN FOUNDATIONS

NEW YORK

1900

THE HISTORY OF THE UNITED STATES

OF THE

AMERICAN PEOPLE

FROM THE FIRST SETTLEMENTS TO THE PRESENT

BY

JOHN F. JOHNSON

OF THE

NEW YORK PUBLIC LIBRARY

## HYSTÉRECTOMIES VAGINALES POUR FIBROMES

OBSERVATION CXC (inédite)

Due à l'obligeance de M. le D<sup>r</sup> Péan.

Fibromes multiples sous-péritonéaux, interstitiels et sous-muqueux.

Ablation par morcellement et hystérectomie vaginale. Guérison, 21 juillet 1886

Malade de M. le D<sup>r</sup> Rampal.

X..., 25 ans. Réglée à 14 ans. Mariée à 18. Un enfant en 1882. Douleurs pelviennes et abdominales intenses depuis 5 ans ayant augmenté progressivement, au point de produire un nervosisme intolérable. Pertes sanguines continues depuis 3 ans, ayant entraîné anémie extrême, syncopes, vomissements continuels, amaigrissement, moral déplorable.

Il est facile de reconnaître par le palper abdominal, combiné au toucher vaginal, que tous ces désordres sont causés par des myomes multiples, sous-péritonéaux, interstitiels et sous-muqueux du corps de l'utérus. Ces tumeurs remontent à l'ombilic, distendent les ligaments larges, et compriment la vessie et le rectum, au point de gêner la miction, la défécation.

Malgré le volume de la tumeur, l'ablation est tentée par la voie vaginale, avec le concours de mes aides.

*Opération.* — Décubitus latéral gauche un peu transversal de la malade. Vulve rasée; vagin lavé au sublimé, rétracté en arrière, en avant et en haut par les aides avec les rétracteurs de mon modèle. Dissection circulaire du col de l'utérus. En avant, l'un des fibromes abaisse la lèvre antérieure du col et le cul-de-sac correspondant du vagin. De sorte que la dissection est plutôt



arrêtée de ce côté que sur les parties latérales et en arrière. Il est, en effet, très facile d'ouvrir le cul-de-sac de Douglas, et d'engager le doigt dans le péritoine. On sent que le corps de l'utérus est farci d'innombrables fibromes ; j'introduis par cette voie une pince à mors droits et résistants, qui comprime la base du ligament large droit ; puis une autre, qui comprime le gauche.

Grâce à ce pincement, je détache, sans perte de sang, les parties latérales de l'utérus, assez haut, pour bien voir le corps fibreux qui refoule le péritoine au niveau du cul-de-sac péritonéal antérieur. Ce fibrome a le volume d'une pomme ; il est enlevé par morcellement. Avec l'extrémité du doigt, je reconnais le cul-de-sac antérieur du péritoine ; je l'ouvre assez pour y introduire le doigt. Par cette voie, j'introduis quatre pinces, hémostatiques à mors longs et courbes, qui compriment la base des ligaments larges ; et, je rase l'utérus, près d'elles, avec les ciseaux droits. Je reconnais ensuite que le volume et le nombre des fibromes sont tels qu'il serait impossible de poursuivre la dissection plus loin, sans recourir au morcellement.

Dans ce but, je fais la section bi-latérale du col et du corps de l'utérus et je reconnais de la sorte, qu'il est littéralement farci de tumeurs, dont la grosseur varie, d'un pois, d'une châtaigne, à celui d'une pomme d'api, aussi bien au dedans qu'au dehors, et dans l'épaisseur des parois. Je coupe successivement toutes les fibres musculaires qui les recouvrent, et j'en enlève de la sorte plus de cinquante par morcellement et par énucléation. Ce travail nécessite l'ablation totale du col et de la moitié inférieure du corps de l'utérus. Il montre que la moitié supérieure de l'organe est remplie également de masses solides. Pour les extraire, j'applique cinq nouvelles pinces droites et courbes, en laissant les précédentes : précaution que ne savent pas pren-



dre ceux qui se servent de ma méthode sans la connaître. Cette précaution suffit pour mettre à l'abri d'hémorrhagies par les orifices des vaisseaux coupés, et difficiles à retrouver dans la suite. Ces pinces appliquées le plus possible sur les ligaments larges, permettent d'extraire de nouvelles masses sans perdre de sang.

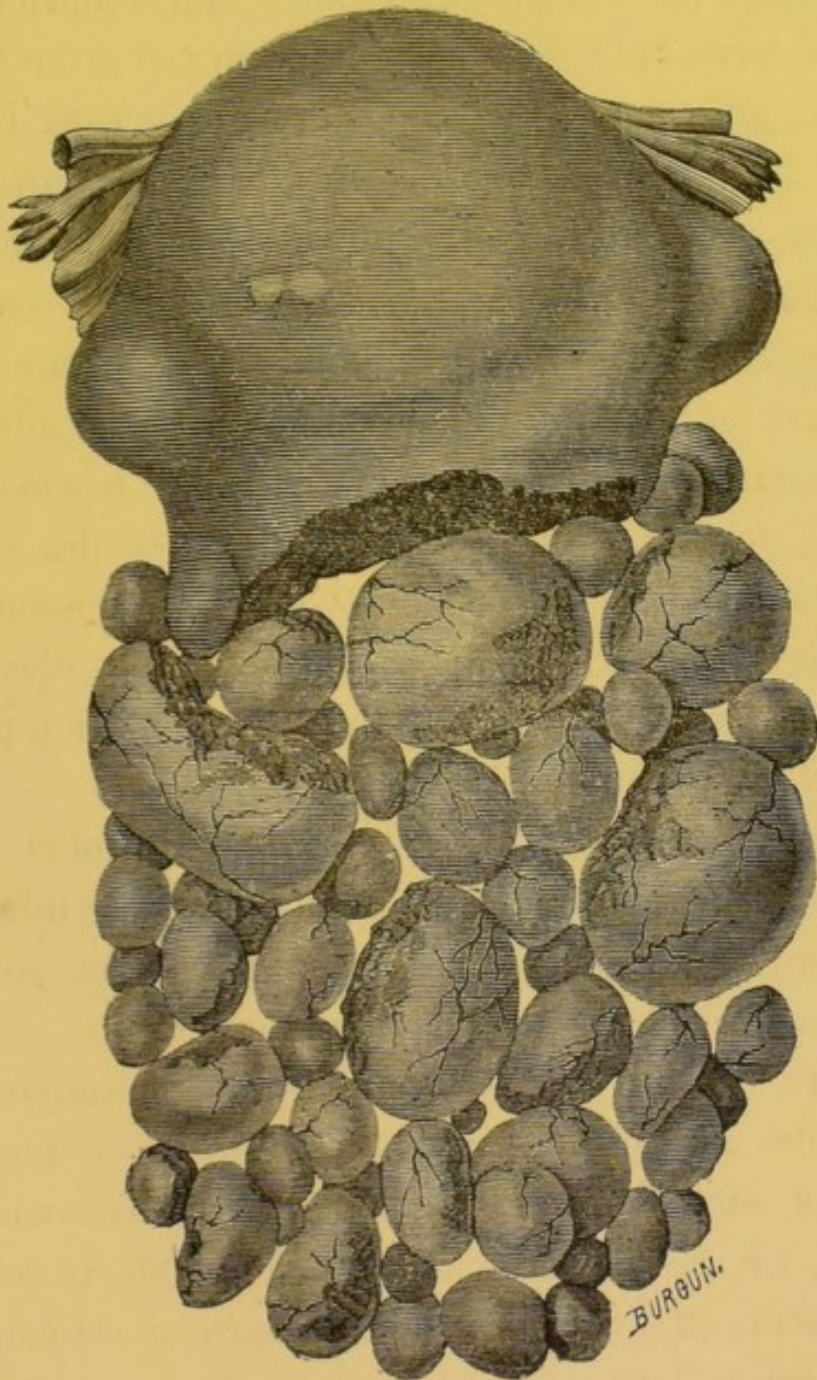


FIG. 24.— Fibromes multiples ayant nécessité l'hystérectomie vaginale totale.  
In, traité du morcellement du Dr Péan



Dès que je sens le corps de l'utérus réduit à peu près au double de son volume normal, je l'attire avec des crochets à dents larges, et mieux avec les doigts. Je le fais basculer en arrière, de façon à voir la partie supérieure des ligaments larges ; je pince, à son tour, ce ligament, et je détache le reste de l'utérus. Quinze pinces ont été successivement appliquées. Je recherche alors l'état des annexes de l'utérus. Je vois entre les pînces, dans l'ovaire gauche, un kyste multi-loculaire, à parois minces, transparentes, du volume d'une pomme. Je le vide par ponction ; je l'attire en bas et j'applique sur son pédicule une pince à demeure.

L'épiploon se présente à la plaie ; il est doucement refoulé avec une éponge. Toutes les pinces à mors droits ou courbes, longs ou courts, sont laissées à demeure. La plaie n'est pas fermée, et deux éponges iodoformées sont laissées entre les pinces.

Les pièces, et l'observation ont été communiquées à M. le docteur Gomet, qui n'a pas jugé utile d'en donner la publication dans sa thèse.

Suites de l'opération favorables.

Les pinces ont été retirées par le Dr Brochin, après 24 heures. Les éponges iodoformées ont été laissées en place 48 heures. Guérison rapide.

OBSERVATION CXCI ( inédite )

Due à l'obligeance de M. le D<sup>r</sup> Péan.

Fibro-myome utérin ; fond et paroi antérieure de l'utérus.

Hystérectomie vaginale, durée 2 h. 1/2. Guérison.

Malade de M. le D<sup>r</sup> Portefaix. 27 décembre 1886.

Femme de 58 ans. Réglée à 12, mariée à 18. 3 enfants bien portants. Traitée depuis deux ans par un charlatan, au moyen de drastiques. Depuis cette époque, métrorrhagies et leucorrhées abondantes qui ont forcé la malade à garder constamment le lit. Au début, M. le docteur Portefaix avait constaté la présence, dans le col, d'un petit fibrome pédiculé, qui s'est éliminé spontanément. Anémie extrême, téguments pâles, membres œdématisés, pouls filiforme, nervosisme, et terreur de l'opération entretenue chez elle par le charlatan. Obésité extrême, malgré l'absence presque complète d'aliments. Diagnostic : fibrome du corps de l'utérus remontant à l'ombilic.

*Opération* le 27 décembre 1886. — Chloroforme. Vulve rasée, vagin rétracté. Col dur, mince, atrophié, fermé, disséqué circulairement, tellement allongé, dans sa portion sus-vaginale, que les doigts et les valves ne parviennent pas à découvrir le péritoine à une hauteur double de l'état normal. Section bi-latérale du col disséqué circulairement, et permettant au doigt de reconnaître que la portion inférieure de la tumeur fait saillie dans la paroi antérieure et comprime la vessie si fortement que celle-ci est sur le point de s'ulcérer. Pincement de la base des ligaments larges. Section bi-latérale du corps de l'utérus. Je fais rétracter les deux moitiés de l'organe, avec de petits rétracteurs. J'ouvre, de dedans en dehors, la loge qui contient la partie inférieure du fibrome ;



j'enlève celui-ci par morcellement. Je pince ensuite les ligaments larges plus haut, avec trois nouvelles pinces. J'abaisse la masse principale de la tumeur par le centre de l'organe, et je l'enlève par morceaux pendant deux heures avec le bistouri et les pinces dentées et non dentées, sans pouvoir en énucléer aucune portion. Je fais alors basculer le fond de l'utérus ; je pince la partie supérieure des ligaments larges, et j'enlève le reste de l'organe qu'il eût été impossible de conserver, tant il avait été nécessaire de le mutiler pour enlever la tumeur. Durée : 2 h. 1/2. Lavage et pansement iodoformé du vagin. Au bout de 48 heures, la malade reprend de l'appétit et des forces. Le seizième jour elle se lève. Depuis lors, sa santé est parfaite.

#### OBSERVATION CXCII ( inédite )

Due à l'obligeance de M. le Dr Péan.

Fibromes multiples. Hystérectomie vaginale. Guérison. Malade de M. le Dr de Milly, 19 janvier 1887.

Femme de 35 ans. Réglée à 16 ans. Mariée à 23 ans : deux enfants. Robuste, malgré les douleurs morales causées par des crises épileptiques de son mari, et malgré ses douleurs pelvi-abdominales.

Depuis cinq mois, métrorrhagies continues. Les signes physiques montrent qu'il s'agit d'un fibrome implanté sur la paroi antéro-latérale et sur le fond de l'utérus.

*Opération* le 19 janvier 1887. — Décubitus latéral ; vulve rasée, vagin lavé, rétracté. Dissection circulaire du col, montrant qu'il est allongé dans sa portion sus-vaginale devenue double de l'état normal. Le col est excisé ; le péritoine mis à nu est ouvert



en avant et en arrière. Malgré cette excision totale du col, le cathéter montre que la cavité du corps mesure encore 15 centimètres, et qu'elle est très inégale. Attraction du corps avec les pinces de Museux. — Pincements des ligaments larges. Section bilatérale du corps, montrant que cet organe est farci, dans toute son épaisseur, de noyaux fibreux, du volume d'un pois, d'une noisette. J'en enlève plus de cinquante, avant d'arriver sur la masse qui occupe le fond de l'utérus. En ce point, je vois, avec l'appareil électrique dirigé par M. Trouvé, une masse jaunâtre anormale. Je l'incise, et je constate qu'elle est formée par un fibrome du volume d'un œuf, très adhérent au tissu musculaire ; je l'enlève par morcellement, au moyen de pinces appropriées de diverses grandeurs. Nécessité, pour continuer, de porter de nouvelles pinces plus haut sur les ligaments larges, qui tendent à saigner. Je puis ensuite continuer, sans crainte, le morcellement, jusqu'à l'ablation totale des tumeurs ; et attirer le fond de l'utérus, avec de grosses pinces dentées, assez pour le faire basculer en arrière. A ce moment, je pince la partie supérieure des ligaments larges, et je les détache au ras des pinces. Le fond de l'utérus vient du même coup, avec la partie restante de la tumeur, qui a encore le volume d'une tête de fœtus à terme, représentant, à peu près, le quart de la masse totale. Quinze pinces restent à demeure sur les ligaments larges au fond du vagin. Durée 3 heures.

Lavage au sublimé ; pansement iodoformé. Après l'opération, le bras droit demeure engourdi, malgré les frictions stimulantes. Cet engourdissement persiste plusieurs semaines, malgré les courants continus. Guérison.



OBSERVATION CXCIH ( inédite )

Due à l'obligeance de M. le Dr Péan.

Fibromes multiples du corps de l'utérus. Hystérectomie vaginale.

Guérison au quinzième jour.

Malade de M. le Dr Allen. 29 mars 1887.

X..., âgée de 40 ans. — Réglée à 15 ans. Non mariée, épuisée par les douleurs qui datent de 5 ans, et par les métrorrhagies qui ont débuté il y a 3 ans et sont continues depuis 18 mois. Nervosisme. Impossibilité de marcher. Col et corps allongés : 16 centimètres à l'hystéromètre.

*Opération* le 29 mars 1887. — Soins préliminaires antiseptiques ordinaires. Décubitus latéral. Dissection du col permettant difficilement d'atteindre les culs-de-sac péritonéaux. Incision latérale et excision du col. Corps attiré avec les pinces à griffe, dilaté avec les doigts, sectionné latéralement dans toute sa hauteur. A ce moment, section des bosselures situées sur la moitié supérieure des faces du corps de l'utérus. Morcellement et extraction des masses fibreuses : 2 kilog., altérant tellement la structure de l'utérus que l'ablation est pratiquée. L'opération est facile, grâce au pincement préventif et définitif des ligaments larges avec 6 pinces à mors droits et courbes, 5 pinces sur le vagin. Durée : 30 minutes.

Pansement iodoformé.

Guérison en 15 jours.

OBSERVATION CXCIV (inédite, personnelle)

Corps fibreux ; hystérectomie. Mort.

Opérateur : D<sup>r</sup> Péan, 1887.

Hecmann, 31 ans, rentière ; enfance bonne.

Réglée à 19 ans : abondamment, mais menstruation régulière.

Pas de grossesse.

Depuis deux ans environ, menstruation douloureuse. Douleurs expulsives, expulsion de caillots.

Pas de troubles dans la miction.

Amaigrissement notable depuis deux ans.

Surexcitation nerveuse. Anémie excessive ; T. 38°.

*État.* — Tumeur utérine dépassant le pubis d'un travers de main, arrondie, lisse, en connexion avec le col.

Le col est fléchi, en avant, dans le cul-de-sac vaginal droit ; et, en avant, on perçoit une tumeur dure du volume d'un gros poing, en continuation directe avec la tumeur perçue par le palper.

*Opération.*

Abaissement du col.

Désinsertion vaginale du col.

Discission du col, avec de longs ciseaux droits.

Les premiers temps de l'opération sont rendus laborieux ; il faut procéder d'abord à une section de l'utérus, col et partie inférieure du corps, avant d'arriver jusqu'au fond de l'utérus, siège principal de la tumeur.

Des pinces sont placées au fur et à mesure. Elles ont un double objet : diriger le morcellement, et faire l'hémostase.



La tumeur principale est attaquée à son tour.

Elle est élevée, plus volumineuse qu'il n'était permis de le penser : son volume était celui des deux poings. L'élévation de la tumeur, et l'absence de pinces à traction assez puissantes et à mors, de largeur convenable, retardent le cours de l'opération ; de petits morceaux seulement peuvent être extraits à chaque manœuvre.

L'opération commencée par l'attaque directe du fond de l'utérus est interrompue un instant ; et l'opérateur, portant le champ opératoire en arrière de l'utérus, incise le ligament droit ; il applique sur lui deux pinces hémostatiques à mors dentés et courbes, puis il saisit une seconde tumeur placée sur la face postérieure et le fond de l'utérus : cette tumeur est du volume d'une pomme. La tumeur saisie bascule en arrière ; il devient alors possible de la morceler et de l'enlever.

Des pinces hémostatiques sont laissées à demeure sur les points saignants : 17 pinces longues, et trois à quatre pinces courbes de fort calibre, à mors de 8 à 10 centimètres de long.

*Pansement.* — Éponges iodoformées ; la malade est enveloppée de linges chauds et placée sur un lit ; le siège élevé, de façon à faciliter l'écoulement des liquides.

La malade est un peu affaissée, pâle.

Le lendemain de l'opération ; ventre légèrement douloureux : pas de sommeil ; agitation ; T. 37°,4 ; pas d'écoulement.

Bon état général et local ; pas de météorisme.

Les pinces ont été retirées 46 heures environ après leur application ; deux tampons iodoformés ont été enlevés ; pas d'odeur, T. 37°, 6.

70 heures après l'opération : le faciès se grippe très rapidement ; la malade s'affaisse ; le ventre devient douloureux, sur-



tout au niveau des fausses côtes ; vomissements verdâtres.

Mort rapide, en quelques heures ; 6 à 7 heures après le début des accidents.

*Autopsie.* — 24 heures après la mort.

Distension abdominale.

Quelques exsudats très récents dispersés dans la masse abdominale.

Petite quantité de liquide citrin dans les flancs.

Les organes du petit bassin n'offrent aucune trace d'adhérences, d'exsudats : un large trou béant fait communiquer la cavité abdominale avec le vagin : largeur de la paume de la main. Les bords de l'orifice sont un peu noirâtres, et offrent de tous petits caillots, de la grandeur d'un grain de mil : ces caillots sont peu nombreux.

Les ligaments larges ont été enlevés en entier à droite. La partie supérieure et externe gauche reste encore. L'ovaire n'est pas trouvé ; mais on découvre une partie des franges du pavillon.

Urétères sains.

Reins normaux à la coupe.

Cœur normal sans hypertrophie, sans lésions.

Poumons sains : par points, à la partie postérieure, noyaux de congestion hypostatique.

#### OBSERVATION CXCV

Corps de l'utérus. Fibromes multiples. Guérison.

X..., âgée de 55 ans. Réglée à 14 ans ; vierge. A l'âge de 19 ans, paraplégie complète, qui dura 4 ans, causée par mal de Pott, traitée par Nélaton. Depuis cette époque, elle marche, mais avec difficulté. Depuis plus de 20 ans, ménorrhagies, puis métrorrhagies.



gies continues, tellement abondantes depuis un an que la malade est tombée dans une faiblesse extrême; elle ne pouvait plus marcher ni manger; souvent le pouls faisait défaut, et il fallait recourir aux piqûres ou aux inspirations d'éther pour le relever. Il y a six semaines, quand nous la vîmes pour la première fois, la peau était cireuse, les téguments transparents, et l'estomac rejetait tous les aliments, même liquides. Ce n'est que peu à peu, grâce aux toniques, aux hémostatiques, aux calmants que nous avons pu faire céder la dyspepsie, les pertes sanguines et les douleurs. Comme elle était vierge; comme les parois du vagin étaient étroites, rigides; comme il y avait du vulvisme, nous faisons la divulsion de la vulve et du vagin pendant le sommeil chloroformique, dix jours avant l'opération; et nous faisons prendre à la suite des injections de sublimé. 4 jours après, perte sanguine qui nous oblige à hâter l'opération. — Vulve rasée; vagin lavé au sublimé. Malade couchée dans le décubitus latéral gauche. Vagin rétracté par des aides. Col attiré avec des pinces de Museux, disséqué sur tout son parcours dans sa portion vaginale, puis sectionné bilatéralement de façon à pouvoir introduire le doigt dans la cavité du corps de l'utérus et reconnaître s'il était possible d'enlever la totalité des fibromes par morcellement. Nous constatons que le col a doublé de longueur dans sa portion sus-vaginale, ce qui rend l'exploration difficile, et que celui-ci a une longueur de 18 centimètres. Voyant que la tumeur ne pourrait être enlevée seule par morcellement, sans trop altérer l'utérus, je complète la dissection du col jusque dans les culs-de-sac péritonéaux; je saisis la base des ligaments larges avec des pinces à mors longs, droits et courbés sur le plat et sur le champ; puis je détache le bord latéral droit de l'utérus. Je prolonge l'incision latérale de ce côté, ce qui met à découvert



un énorme fibrome de 12 centimètres de diamètre, implanté à la fois dans les deux faces et dans le fond. Je l'enlève par morcellement avec les bistouris et les ciseaux droits et courbes, et avec les pinces dentées et fenêtrées de mon modèle. J'excise alors le col de l'utérus pour mieux abaisser le fond, et pour mettre à nu deux autres lobes qui sont à leur tour enlevés par morcellement. Grâce à cette diminution de volume, grâce à des crochets et à des pinces, je parviens à abaisser le corps de l'utérus, à pincer progressivement la partie moyenne et le fond de cet organe, à le détacher du ligament large droit au-dessous des pinces, et à l'attirer par bascule du côté du vagin par le cul-de-sac postérieur du péritoine. Je vois alors la partie supérieure du ligament large gauche, sur laquelle je mets des pinces à mors courbes pour le détacher du bord correspondant de l'utérus dans toute sa hauteur. L'utérus est ainsi enlevé sans perte de sang. Je vois alors l'ovaire et la trompe droite, devenus kystiques, engagés dans la plaie péritonéo-vaginale ; je les lie, je les excise, et je retire les pinces qui comprimaient leur implantation. Je laisse en place les pinces appliquées sur le ligament large gauche, et je rapproche légèrement les parois opposées de la plaie péritonéo-vaginale avec quelques points de suture métallique. Pas de sang perdu au cours de l'opération, ce qui est heureux en raison de l'épuisement extrême des forces. Durée de l'opération longue (4 heures), à cause de l'étroitesse du vagin et du volume de la tumeur. — Suites immédiates favorables. Pas de fièvre. Pinces enlevées au bout de 30 heures ; fils, le 11<sup>e</sup> jour. Le 18<sup>e</sup> jour, plegmatia alba dolens de la cuisse gauche, traitée par la compression ouatée. Le 25<sup>e</sup> jour, mêmes accidents du côté droit, faisant craindre que le caillot de la crurale ait remonté dans la veine cave inférieure. Amélioration rapide. — Le 45<sup>e</sup> jour, angioleu-



cite superficielle à la face interne du bras droit, peut-être due à la prédisposition rhumatismale, et à l'habitude qu'avait la malade de laisser les bras hors du lit, la fenêtre ouverte.

Tous les accidents, occasionnés surtout par les modifications brusquement survenues dans l'état général, disparurent en quelques mois, sans laisser de traces.

OBSERVATION CXCVI (inéдите, résumée)

Due à l'obligeance de M. Péan.

Fibro-myome simple de l'utérus. Hystérectomie vaginale totale.

Opération le 19 mai 1888. Sortie, 9 juin : guérie.

Dauday Marie, 44 ans.

Début : 6 mois par métrorrhagies.

Douleurs expulsives et métrorrhagies depuis 6 semaines.

Tumeur engagée dans le col entr'ouvert et faisant saillie dans le vagin.

*Opération.* — Abaissement et dissection circulaire du col. Section bi-latérale, afin de voir s'il est possible d'enlever la tumeur en conservant l'utérus. M. Péan, voyant que l'organe est rempli, en grande partie, par la tumeur, pratique l'hystérectomie vaginale totale.

OBSERVATION CXCVII (inérite, résumée)

Due à l'obligeance de M. Péan.

Fibro-myome pur du corps de l'utérus. Hystérectomie vaginale totale, 23 juin 1888. Sortie le 13 juillet.

Huyard, 37 ans, herboriste.

Début, 15 mois. Augmentation de volume du ventre. Règles très abondantes.

Utérus saillant au-dessus du pubis ; tumeur dans fosse iliaque droite, diagnostiquée : tumeur de l'ovaire par quelques chirurgiens.

Après l'hystérectomie, l'opérateur reconnaît que la partie supérieure et la moitié droite de l'organe sont remplies par une masse solide pédiculisée. Extirpation de la tumeur par morcellement ; puis extirpation de l'utérus.

OBSERVATION CXCVIII

Hystérectomie vaginale : fibrome. Observation de Kottman.

*In Revue d'Hayem, 1885, p. 233.*

Femme de 49 ans, 8 enfants. Un avortement. Depuis 2 ans, ménorrhagies, puis métrorrhagies et écoulement abondant par le vagin d'un liquide chocolat. L'utérus très volumineux arrive jusqu'à deux travers de doigt au-dessus de l'ombilic. A son côté



gauche, il présente un fibrome interstitiel qui proémine peu dans la cavité utérine.

*Opération.* — Le col étant amené à la vulve, la muqueuse vaginale est incisée sur tout son pourtour. A l'ouverture du péritoine s'écoule beaucoup de sérosité citrine. Ne réussissant pas à abaisser l'utérus avec les doigts, Kottman enfonce des érignes, les unes au-dessus des autres, dans la paroi postérieure de l'organe. Ablation des ovaires. Pas de suture de la plaie péritonéo-vaginale. Drainage et injections salicyliques. Perte de sang nulle. L'utérus extirpé a 0 m. 17 c. dont 0 m. 04 pour le col. Sa circonférence maximum est de 0 m. 30 ; au niveau du fond se trouve un fibroïde du volume d'une pomme.

Le dix-septième jour, apparition de matières fécales dans le drain ; Kottman pensa que le séjour prolongé du drain avait amené la gangrène d'une anse intestinale. Guérison.

---

## HYSTÉRECTOMIE (VOIE MIXTE) VAGINALE ET ABDOMINALE

OBSERVATION CXCIX ( inédite )

Due à l'obligeance de M. le Dr Péan.

Fibrome interstitiel du fond de l'utérus. Fibrome sarcome du ligament large et du bassin. Ablation de l'utérus par la voie vaginale, suivie de l'ablation de la tumeur pelvienne, par la voie abdominale. Guérison, 25 novembre 1886. Malade de M. le Dr Milet.

Femme de 35 ans. Réglée à 15 ans. Mariée à 17 ans. Pas d'enfants. Depuis 6 ans, douleurs lombo-abdominales continues, plus intenses à droite, s'accompagnant, à chaque époque menstruelle, de crise de pelvi-péritonite intense, avec tympanisme ; vomissements ; nécessité de garder le lit pendant plusieurs jours.

Le docteur Milet qui a combattu ainsi plus de 60 poussées aiguës a été souvent obligé de recourir aux piqûres de morphine, à l'anesthésie chloroformique pour combattre la tendance au suicide. Le toucher vaginal, combiné au palper abdominal, montre que la vessie est élevée, et comprimée par une masse solide, fibrome ou sarcome, qui occupe le fond de l'utérus et du bassin, et qui est maintenue fixe par des adhérences générales résistantes, très douloureuses, comme si elle était enclavée dans le bassin qu'elle remplit. On sent que cette tumeur remonte à l'ombilic, aux fosses iliaques. Espérant que la tumeur a pris naissance dans l'utérus, et s'est développée dans les ligaments larges et sous le péritoine pelvien, nous tentons l'hystérectomie vaginale



totale, bien décidé si elle ne suffit pas à compléter l'opération par la voie abdominale.

*Opération.* — Anesthésie chloroformique. Vulve rasée, vagin lavé et rétracté. Dissection du col de l'utérus. Ouverture des culs-de-sac péritonéaux. Pincement des ligaments larges. Section bi-latérale du col et du corps de l'utérus permettant d'extraire par morcellement, un fibrome du volume d'un œuf de poule qui occupe la paroi supérieure, et d'extraire cet organe, sans perdre de sang. La seule particularité importante à signaler est l'écoulement d'une certaine quantité de liquide séreux, au moment de l'ouverture des culs-de-sac péritonéaux. Il n'est pas possible de dire si ce liquide provient d'un kyste ouvert.

Le doigt explorateur montre que la portion la plus volumineuse de la masse morbide, dont nous avons constaté la présence avant l'opération, est indépendante de l'utérus et occupe le bassin, la fosse iliaque, et le ligament large droit.

L'ablation de la masse, par la voie abdominale, est décidée sur le champ. Incision des parois abdominales sur la ligne blanche, allant du pubis au-dessus de l'ombilic. L'ombilic est le siège d'une hernie dont nous faisons l'excision complète.

Cette excision est faite avec prudence, parce que le cathétérisme a montré que la vessie soulevée par la tumeur remonte à égale distance du pubis et de l'ombilic. Après l'ouverture du péritoine, il s'écoule une certaine quantité d'ascite qui s'échappe au dehors. On constate la présence d'adhérences épiploïques, larges, résistantes, vasculaires, nécessitant 6 ligatures partielles, dont 3 doubles. Quant à la tumeur, elle est vascularisée, mollassse, violacée, enclavée dans la fosse iliaque, le ligament large, le bassin, au point qu'elle est difficile à mettre à nu et à disséquer. Pour y parvenir, nous incisons le péritoine qui re-



couvre sa face postérieure ; nous la détachons avec les doigts ; nous incisons, par cette voie, la tumeur dans toute son épaisseur.

Nous la morcelons de façon à l'enlever, portions par portions, avec de fortes pinces, en plongeant jusqu'au fond du bassin. Le reste est enlevé par dissection. Tout ce temps de l'opération est exécuté sans perdre de sang, grâce au pincement préventif des ligaments larges et des vaisseaux.

Durée totale : 1 heure. Au moment de fermer, par suture, la plaie pariétale de l'abdomen, un peu de sang s'échappe par le vagin. Nous constatons qu'il vient d'une artériole vaginale gauche qui est aussitôt pincée. La pince est laissée au dehors avec dix autres pinces à demeure.

Tandis que la plaie abdominale est fermée, celle du vagin est laissée ouverte, malgré l'état hémophilique de la malade. Cette prédisposition a rendu l'opération longue et laborieuse. Tous les vaisseaux du vagin saignaient tellement qu'il avait fallu appliquer sur eux seuls 15 pinces pour faire l'hémostase temporaire, sans parler des pinces à demeure laissées sur les ligaments larges et les artères de quelque importance.

Pansement avec les éponges iodoformées pendant 24 heures ; et ensuite, avec les injections au sublimé à 1/3000. Pendant les quatre premiers jours, douleurs, nausées, agitation, insomnie ne cédant qu'aux piqûres de morphine. Du cinquième au huitième jour, la malade s'alimente, mais elle a de la fièvre T. 38°5 à 40°. — Pouls 108 à 120.

Perte par le vagin de beaucoup de sérosité sanguinolente, qui se tarit avec les piqûres d'ergotine. A partir de cette époque, guérison rapide, sans complication.

L'examen a montré que la tumeur utérine est un fibro-myome,



tandis que la tumeur pelvienne, beaucoup plus importante, était fibreuse et mélangée d'une grande quantité d'éléments sarcomeux.

### OBSERVATION CC ( inédite )

Due à l'obligeance de M. le D<sup>r</sup> Péan.

Extirpation d'un utérus atteint de fibro-myomes multiples, volumineux, étendus à l'ombilic, aux fosses iliaques. Hystérectomie vaginale et abdominale combinées. Succès opératoire. Mort.

Femme de 35 ans, réglée à 14 ans ; depuis un an, douleurs pelviennes abdominales qui s'étaient accrues il y a trois mois, et qui depuis un mois étaient devenues si intenses, que la malade ne reposait ni jour ni nuit, malgré des injections sous-cutanées et des lavements à la morphine.

Les règles qui étaient très abondantes avaient fait place à une hémorrhagie continue depuis trois semaines. Lorsque la malade s'est présentée à nous, elle était épuisée, amaigrie, pâlie, très faible. Le pouls était petit, filiforme.

Bien que des diagnostics divers aient été portés, entr'autres celui de grossesse extra-utérine, nous n'hésitons pas à affirmer que tous les désordres sont dus à la présence de fibro-myomes multiples du corps de l'utérus. Le toucher vaginal combiné avec le toucher rectal et le palper hypogastrique, montre que la masse principale est développée dans les portions latérales et gauches de l'utérus, et qu'il y a de nombreuses masses pédiculées sur le fond de l'utérus qui remontent à l'ombilic, à l'hypochondre gauche. Le col est très allongé, petit, ne s'entr'ouvre pas pen-



dant les douleurs expulsives intolérables que ressent la malade.

La tumeur est tellement volumineuse qu'il nous semble impossible de l'enlever par la voie vaginale seule. Cependant, pour satisfaire au désir de la malade, il est entendu que nous tâcherons d'obtenir l'ablation de la tumeur par cette voie, et que nous recourrons ensuite à l'incision hypogastrique en cas de nécessité.

*Opération*, 21 janvier 1887. — L'hystérectomie vaginale est commencée suivant les règles ordinaires.

Après avoir rasé la vulve, lavé et rétracté le vagin, le col est attiré avec des pinces de Museux, disséqué, enlevé en avant et en arrière et sur les côtés, puis, incisé latéralement, afin de permettre l'introduction du doigt dans la cavité de l'organe. Cette introduction montre que la partie inférieure de la tumeur est implantée sur la paroi postérieure.

Pour l'atteindre, nous poursuivons l'incision latérale, à travers le col de l'utérus, que nous dilatons au moyen de deux petites valves de notre modèle, et nous commençons le morcellement.

Nous enlevons de la sorte les  $\frac{3}{4}$  de la masse totale. Nous reconnaissons que la paroi antérieure, bien que très allongée, et que le reste de la masse est trop élevé, trop adhérent dans l'abdomen aux organes voisins, pour pouvoir être atteint sans danger. Nous procédons alors à la gastrotomie abdominale. L'incision de l'hypogastre, sur la ligne médiane, montre, ainsi que le cathétérisme nous l'avait déjà fait connaître, que la partie supérieure de la tumeur a soulevé la vessie jusqu'à l'ombilic, et qu'elle fait corps avec la paroi postérieure de cet organe, au point que la dissection nécessaire est très étendue. Dès que la



tumeur est détachée de ce côté, nous voyons qu'elle s'étend d'une fosse iliaque à l'autre, en formant 4 gros lobes, du volume d'un œuf de dinde à une tête de fœtus à terme. Les lobes refoulent les intestins auxquels ils ne sont pas adhérents, et distendent les ligaments larges jusqu'aux fosses iliaques, en refoulant les ovaires et les trompes étalées à leur surface.

Je place des pinces, en dehors de ces tumeurs, aussi près que possible de l'utérus, de façon à pouvoir exciser sans perte de sang, et successivement, le fond et les côtés de cet organe, en même temps que les tumeurs qui y sont implantées. Je dissèque ensuite le moignon se continuant avec le col, sans crainte d'hémorragies, grâce au pincement des ligaments larges fait au préalable, dans la première partie de l'opération, à leur partie inférieure.

Par la voie abdominale, je lie en deux parties chacun de ces ligaments, et j'attire leurs bords, ainsi liés l'un à l'autre. Je recouvre ainsi, le mieux possible la cavité laissée au niveau de l'utérus enlevé ; grâce à la disposition donnée au péritoine, je forme un nouveau plancher séreux au fond du bassin. Le plancher est maintenu en inversion, avec une anse de fil dont les deux bouts liés sortent par le vagin et la vulve.

La communication entre la cavité abdominale et vaginale se trouve ainsi complètement fermée. Grâce au pincement des vaisseaux, et à une vingtaine de petites ligatures de catgut perdues, je n'ai pas besoin de laisser des pinces à demeure dans le vagin ; je me contente d'y placer des éponges iodoformées, après avoir fait un bon lavage au sublimé ; puis, la plaie abdominale est complètement fermée, par des points de suture, à anses séparées superficielles et profondes.

Au cours de l'opération, nous avons constaté que les parties

de la tumeur enlevées par morcellement étaient rougeâtres, verdâtres.

Les portions enlevées en masse, par voie abdominale, montrent que la tumeur était entièrement suppurée. Cet état explique les adhérences du péritoine, des anses intestinales voisines, et la gravité de l'état général, au moment de l'opération.

Pouls fréquent, filiforme, battant à 130°,6 : Température 39°,5.

Pendant les deux premiers jours qui suivent l'opération, les douleurs et les nausées disparurent ; le pouls devint un peu moins faible. 80° : T. oscillant entre 38°, 39°. La malade éprouva beaucoup de calme, mais il nous fut absolument impossible de la décider à prendre des aliments ; et elle finit par s'affaiblir au point de succomber le quinzième jour.

---



THE UNIVERSITY OF CHICAGO

PHYSICS DEPARTMENT

REPORT ON THE PROGRESS OF WORK

FOR THE YEAR 1900-1901

BY

JOHN EDGAR HOOVER

ASSISTANT PROFESSOR OF PHYSICS

CHICAGO, ILL.

1901

PRINTED BY THE UNIVERSITY OF CHICAGO PRESS

CHICAGO, ILL.

## PHLEGMASIES UTERINES ET PÉRI-UTÉRINES

### OBSERVATION CCI (inéдите)

Métrite. Hystérectomie vaginale, 8 novembre 1887. Guérison.

Malade du docteur Aubeau.

Femme de 28 ans, opérée le 14 avril 1885, extirpation d'un kyste pileux de l'ovaire droit, et le 10 août 1886, extirpation d'un kyste aréolaire, ovaire gauche.

Bientôt après, de grandes fatigues, douleurs hypogastriques obligeant la malade à garder le repos le plus absolu. Trouble général de la santé; amaigrissement extrême. Opération sans difficulté; ligature des deux moitiés de chaque ligament large, Suture de l'espace vagino-péritonéal à l'aide de six points de suture. Guérison complète.

### OBSERVATION CCII (inéдите)

Endométrite. Salpingite. Kystes suppurés des deux ovaires. Pelvi-péritonite. Hystérectomie vaginale le 12 décembre 1887. Guérison. Malade du docteur Colin.

Artiste dramatique, âgée de 34 ans. Pelvi-péritonite à 24 ans, consécutive à une fausse couche. Depuis 5 mois, nouveaux symptômes de pelvi-péritonite, fièvre continue, intense. Morphinomanie.

Opération rendue difficile par cystocèle et rectocèle, et par la présence d'adhérences généralisées. Utérus très volumineux, d'un renversement difficile, friable. Après excision de l'utérus, les deux ovaires sont trouvés kystiques renfermant du pus : les



ovaires sont ponctionnés et excisés. Une loge de péritonite enkystée est ouverte.

Durée : 1 h.; guérison prompte.

Examen par M. Cornil : endométrite générale. Salpingites, et kystes tubaires suppurés.

#### OBSERVATION CCIII (inérite)

Due à l'obligeance du Dr Péan.

Endométrite, salpingite. Kyste de l'ovaire gauche suppuré ouvert dans le rectum. Hystérectomie vaginale. Guérison. Malade du Dr Mallet.

X..., charcutière, 32 ans.

Pelvi-péritonite remontant à quatre mois; en ce moment, constatation de tumeurs liquides prises pour des kystes de l'ovaire. Deux mois après, nouvelle attaque de pelvi-péritonite; écoulement de pus par le rectum en abondance. Phénomènes généraux de suppuration; état fébrile grave; pouls filiforme.

Opération difficile, débute par l'extirpation de l'utérus, se continue par la ponction et l'excision de poches purulentes; ovaire et trompe gauche dilatés; suture des lèvres des poches au fond de la plaie vagino-péritonéale; ovaire droit laissé intact.

#### OBSERVATION CCIV (inérite)

Mérite et rétroflexion. Péritonite suppurée concomitante. Hystérectomie vaginale, 6 mars 1888. Guérison. Malade de l'hôpital.

X..., 36 ans, atteinte de névralgies, d'hémorrhagies utérines ayant résisté à tous les moyens médicaux et chirurgicaux (écouvillonnage, injections caustiques).

Opération laborieuse : adhérences nombreuses; ouvertures de



loges purulentes ; excision de l'utérus et des annexes. Plus de cinquante pincés à demeure.

Examen des pièces par M. le professeur Cornil. Conclusion : endométrite peu intense avec métrite parenchymateuse et hypertrophie de toute la paroi utérine.

#### OBSERVATION CCV ( inédite )

Kyste suppuré. Utérus et ligament large. Hystérectomie vaginale le 12 juin 1888. Guérison. Malade du D<sup>r</sup> Aubeau.

X..., âgée de 30 ans, mère, déchirures multiples du col expliquant d'après certains confrères douleurs et hémorrhagies. En 1886, diagnostic de fibrome, proposition de castration ovarienne rejetée. Plus tard, diagnostic par D<sup>r</sup> Péan de kyste utérin.

*Opération.* — Après dissection du col, sa section bilatérale et celle du corps, la tumeur est trouvée sous-péritonéale.

Ablation par morcellement du corps de l'utérus. Abaissement et excision du fond.

Découverte de poche kystique contenant 2 litres de liquide séro-purulent. Drainage.

Guérison.

#### OBSERVATION CCVI ( inédite )

Métrite parenchymateuse et endométrite totales. Rétroflexion. Hystérectomie vaginale le 17 juillet 1888. Guérison. Malade du D<sup>r</sup> de Beauvais.

Russe, 27 ans, menstruation très douloureuse depuis 7 ans ; nervosique, morphinomane, somnambule, pas de grossesse. Traitée sans succès par les autorités médicales françaises et étrangères.

Opération très laborieuse à cause d'adhérences multiples, très résistantes, vasculaires. La bascule de l'utérus est pénible. Après



la castration utérine, on reconnaît les ovaires et les trompes normaux; mais, l'opérateur sent en avant du rectum une tumeur liquide. Ponction d'une loge de pelvi-péritonite enkystée. Drainage avec un tube en caoutchouc fixé aux parois du vagin et laissé en place pendant 8 jours. Durée de l'opération : 30 m.

Guérison ; cessation des crises hystériques ; disparition de morphinomanie.

#### OBSERVATION CCVII (inérite)

Métrite du corps et du col : petits fibromes méconnus. Hystérectomie vaginale, 9 août 1888. Guérison. Malade, du D<sup>r</sup> E. Labbé.

Institutrice hollandaise, âgée de 29 ans. Névralgies utéro-ovariennes si intenses que plusieurs médecins ont conseillé la castration tubo-ovarienne. Crises de folie avec tendance au suicide. La constatation de bosselures ayant fait diagnostiquer des fibromes, l'hystérectomie vaginale est proposée.

Opération facile, d'une durée de 10 minutes. Ablation des trompes, de l'ovaire gauche quadruplé de volume et farci de petits noyaux kystiques.

Guérison rapide.

Un petit fibrome, situé au niveau de l'un des urétères qu'il comprimait, avait seul rendu la dissection péri-utérine pénible.

#### OBSERVATION CCVIII (voir observation CXXXVII)

Métrite. Phlegmon et pelvi-péritonite pelviennes suppurés. Hystérectomie vaginale, 2 juin 1888. Malade de l'hôpital. Guérison.

#### OBSERVATION CCIX (inérite) (voir observation CXXXVIII)

Phlegmasie péri-utérine chronique. État grave. Hystérectomie vaginale, 30 août 1888. Guérison. Malade du D<sup>r</sup> Solles. Opérateur, M. Pean.

## FIBROMES UTÉRINS

### OBSERVATION CCX (inéдите)

Fibromes multiples du corps et kystes sanguins tubaires et ovariens. Hystérectomie vaginale, 15 août 1887. Guérison. Malade du Dr Cortina.

Chilienne, âgée de 26 ans, épuisée par métrorrhagies et névralgies datant de la dernière grossesse : douleurs et métrorrhagies rendent existence impossible.

Ablation par morcellement de fibromes multiples du corps de l'utérus, fibromes de la paroi antérieure.

Ablation des ovaires kystiques après ponction et écoulement de sang altéré.

Ligature des ligaments larges, fermeture complète de l'espace vagino-péritonéal. Durée : 1 heure.

### OBSERVATION CCXI (inéдите)

Fibromes multiples du corps avec polypes glandulaires et kystes tubo-ovariens. Hystérectomie vaginale le 23 novembre 1887. Guérison. Malade de l'hôpital.

X..., âgée de 53 ans, nervosisme, névralgies iléo-lombaires rendant la marche et la station debout très pénible. Amaigrissement extrême.



*Opération.* — Dissection circulaire du col rendue difficile à cause de la présence de petits fibromes au niveau du col. Nécessité de faire la section bilatérale du col pour reconnaître les rapports du corps et faire la section, le morcellement des fibromes ; après leur extirpation, bascule de l'utérus. Extirpation de l'utérus, des ovaires et des trompes kystiques.

Douze pinces à demeure sur les ligaments et l'espace vagino-péritonéal.

Durée : 30 minutes. Guérison.

#### OBSERVATION CCXII (inédite)

Fibromes multiples du corps et kystes des trompes. Hystérectomie vaginale, 6 décembre 1887. Guérison. Malade du D<sup>r</sup> Vollerin.

Modiste, âgée de 39 ans, depuis 4 ans, névralgies iléo-lombaires continues rendant la vie impossible.

*Opération.* — Dissection du corps très laborieuse en arrière et en avant à cause de la présence de fibromes variant du volume d'une mandarine à celui du poing et qui exercent une compression fâcheuse sur la vessie et sur le rectum : extirpation par morcellement.

Ouverture du cul-de-sac péritonéal postérieur.

Extirpation de nouveaux fibromes sur le fond de l'utérus. Pincement et section du ligament large gauche. Extirpation de deux fibromes sous-péritonéaux. Pincement et section du bord supérieur du ligament large droit. Durée : 40'.

Fibromes extirpés, poids : 2 kilos.

OBSERVATION CCXIII (inédite)

Fibromes interstitiels sous-muqueux et sous-péritonéaux du fond.  
Hystérectomie vaginale, le 21 décembre 1887. Guérison. Malade  
du Dr Bertrand.

Haïtienne, âgée de 60 ans ; en 1884, névralgie sciatique rebelle.

Depuis un an, tumeur utérine à mi-chemin entre pubis et ombilic.

Des chirurgiens ont proposé l'opération par la voie abdominale. La voie vaginale paraît préférable, moins dangereuse.

*Opération.* — Section bilatérale du corps jusqu'au fond de l'utérus ; extirpation par morcellement d'une tumeur sessile du volume d'un œuf de dinde. Impossibilité de faire basculer l'utérus, de pincer les ligaments larges par leur bord supérieur avant d'avoir enlevé plusieurs fibromes sous-péritonéaux, et la moitié inférieure du corps de l'utérus.

Pinces à demeure pendant 36 heures. Durée : 25'. Suites favorables.

OBSERVATION CCXIV (inédite)

Fibromes multiples du corps. Hystérectomie vaginale, 20 janv. 1888.  
Guérison. Malade du docteur Careaga.

Péruvienne, 29 ans, atteinte de névralgies utéro-ovariennes ayant fait proposer la castration ovarienne.

*Opération.* — Section bilatérale du col et du corps permet-



tant le morcellement de 3 gros fibromes du volume d'un œuf et de plusieurs petits interstitiels.

Durée : 16'. Guérison.

OBSERVATION CCXV (inérite)

Fibromes multiples du corps. Kyste de l'ovaire gauche. Hystérectomie vaginale, le 7 février 1888. Guérison. Malade du docteur Jouin.

Anglaise. Syphilitique, âgée de 56 ans, atteinte d'un fibrome de la paroi postérieure de l'utérus. L'utérus, dans l'espace de 6 mois, s'est élevé du pubis à l'ombilic, il est farci de fibromes.

En présence du péril, de la nécessité d'une intervention, du refus de cette intervention par la voie abdominale, il est procédé à l'hystérectomie vaginale.

Opération extrêmement périlleuse, on doit procéder au morcellement, à l'énucléation de toute une série de tumeurs interstitielles, sous-séreuses, sessiles, cavitaires. Après ces manœuvres, il est procédé à l'extirpation de l'utérus : durée : 2 h. 1/2 ; 10 pinces à demeure ; poids de la tumeur utérine : 2 kilogrammes.

OBSERVATION CCXVI (inérite)

Fibromes multiples du corps. Hystérectomie vaginale, 8 mars 1887. Guérison. Malade du D<sup>r</sup> Lejane.

X..., âgée de 59 ans, depuis 18 mois, métrorrhagies et névralgies continues. — Crises de folie attribuées aux fibromes.

Castration utérine. Durée : 25'. Suites des plus favorables.

OBSERVATION CCXVII (inérite)

Fibromes multiples. Hystérectomie vaginale, 20 mars 1888. Guérison.  
Malade des D<sup>r</sup> Arnould et Maurel.

X..., âgée de 27 ans ; vierge malgré son mariage ; atteinte de vulvo-vaginisme. — Névralgies iléo-lombaires, hypogastriques, continues ; morphinomane.

Dilatation vulvaire et vaginale préventives sous le chloroforme.

Opération assez facile à l'exception de la dissection vaginale du col à cause de la forme du col petit, imperforé, et de la mobilité anormale de l'utérus, au fond du vagin.

Guérison après formation d'un abcès au fond du vagin.

OBSERVATION CCXVIII (inérite)

Fibromes multiples du corps. Hystérectomie vaginale le 17 avril 1888. Guérison. Malade du D<sup>r</sup> Béjo.

Anglaise de 33 ans, menstruation douloureuse, accompagnée de crises de grande hystérie. Insuccès de la castration bi-ovarienne pratiquée en 1886.

Opération facile. Dissection du col. Section bilatérale du col et du corps. Extirpation par morcellement de 3 fibromes sous-péritonéaux.

Pincement et détachement de la partie supérieure des ligaments. Ligature de ces ligaments. Suture de l'espace vagino-péritonéal.



Durée : 45 minutes. Guérison.

Au 3<sup>e</sup> mois, disparition complète des crises d'hystérie.

OBSERVATION CCXIX (inéдите)

Fibromes multiples, corps et col. Hystérectomie vaginale, 19 avril 1888. Guérison. Malade du Dr Arluison.

X..., âgée de 47 ans, épuisée par des douleurs depuis un an, et des métrorrhagies rebelles depuis 5 mois. Utérus farci de fibromes remontant à 4 doigts au-dessus du pubis ; en 5 mois, la tumeur avait doublé.

Opération très laborieuse d'une durée de 2 heures. 50 pinces à demeure par suite des vaisseaux très volumineux, variqueux.

Guérison.

OBSERVATION CCXX (inéдите)

Fibromes multiples du corps. Hystérectomie vaginale le 5 mai 1888. Guérison. Malade de l'hôpital.

Caucasienne, âgée de 46 ans, traitée depuis trois ans pour fibromes causant métrorrhagies, troubles de la défécation, de la miction, des névralgies. Fibromes s'élevant aux fosses iliaques, à l'ombilic.

Extirpation de 15 petits et gros fibromes interstitiels dans la paroi antérieure, d'un fibrome de la paroi postérieure.

Bascule de l'utérus en avant.

Durée : 1 heure. Suites excellentes.

OBSERVATION CCXXI (inédite)

Fibromes multiples du corps. Hystérectomie vaginale totale. Guérison. Malade du D<sup>r</sup> Bergeron. Août 1888.

X..., âgée de 30 ans. Douleurs névralgiques continues, lombiliaques.

Nervosisme, morphinomanie.

Utérus fibromateux s'élevant à égale distance du pubis et de l'ombilic.

Extirpation par morcellement de deux gros fibromes, facilitant l'ablation de la matrice.

Durée de l'opération : 1 heure.

Guérison.

Pièces présentées par le D<sup>r</sup> Morphy de Durham à la Société gynécologique de Londres.

L'opération malgré ses résultats avantageux, a été combattue par les partisans de la castration ovarienne.

OBSERVATION CCXXII (inédite)

Deux fibromes du corps. Hystérectomie vaginale le 23 juin 1888, à l'hôpital. Guérison. Disparition d'une paraplégie symptomatique. Malade des D<sup>rs</sup> A. Fournier et Charcot.

OBSERVATION CCXXIII (inédite)

Fibromes multiples du corps. Hystérectomie vaginale le 8 septembre 1888. Guérison. Malade du D<sup>r</sup> Villette.

X..., âgée de 40 ans, métrorrhagies. Douleurs intenses, rétention d'urine, des matières fécales.



Opération très difficile à cause des connexions avec la vessie :  
nécessité de changer plusieurs fois la position de la malade au  
cours de l'opération.

Durée : 1 heure.

---

## HYSTÉRECTOMIES VAGINALES POUR FIBRO-SARCOMES

### OBSERVATION CCXXIV (inédite)

Fibro-sarcomes multiples du corps, kystes interstitiels. Cirrhose hépatique. Hystérectomie vaginale. Mort après le neuvième jour. Malade de l'hôpital, âgée de 46 ans.

*Autopsie.* — Ganglions mésentériques sarcomateux, foie cirrhotique.

### OBSERVATION CCXXV (inédite)

Fibromes multiples du corps devenus sarcomateux. Hystérectomie vaginale, 4 août 1888. Mort pendant la convalescence, accès fébrile pernicieux.

X..., âgée de 50 ans, malade du docteur Fauvel. Durée de l'opération : une heure.

---



THE UNIVERSITY OF CHICAGO

THE UNIVERSITY OF CHICAGO  
LIBRARY  
540 EAST 57TH STREET  
CHICAGO, ILL. 60637  
U.S.A.

THE UNIVERSITY OF CHICAGO  
LIBRARY  
540 EAST 57TH STREET  
CHICAGO, ILL. 60637  
U.S.A.

THE UNIVERSITY OF CHICAGO  
LIBRARY  
540 EAST 57TH STREET  
CHICAGO, ILL. 60637  
U.S.A.

## CONCLUSIONS GÉNÉRALES.

Les conclusions générales que nous devons retirer de cette longue et patiente étude de l'hystérectomie vaginale sont très explicites sur la valeur et les indications de cette opération.

*Hystérectomie pour affection maligne.* — Appliquée aux affections malignes de l'utérus, épithélioma, carcinome, sarcome, l'hystérectomie vaginale doit être :

- 1° pratiquée au début de l'affection ;
- 2° totale.

Dans ces conditions seulement, l'intervention peut être radicale, et mettre à l'abri des récidives.

L'intervention, dans quelques cas de cancer propagé à une petite étendue du vagin, des ligament larges, sera suivie d'une guérison complète, ou tout ou moins de récidive éloignée, à la condition expresse d'être très étendue ; mais, dans ces cas, il est nécessaire d'user des procédés qui permettent de poursuivre l'affection. L'hystérectomie vaginale paraît devoir être mieux poursuivie avec le thermo-cautère et l'instrument tranchant.

L'intervention reçoit les contre-indications suivantes.

- 1° Envahissement des tissus voisins de l'utérus, de la paroi antérieure du vagin, en particulier.
- 2° Troubles urémiques, avec ou sans albuminurie.
- 3° Cachexie avancée.



4° Lésions secondaires ; dégénérescence vésicale, dégénérescence des ganglions éloignés de la matrice ; adénite sus-claviculaire, et cancer utérin : Troisier et Raymond.

Au point de vue opératoire les données suivantes ont été établies :

L'hémostase est la principale difficulté de l'opération.

L'hémostasie par les *ligatures* doit être réservée, employée seulement pour les extirpations faciles d'utérus — petit volume, absence d'adhérences péritonéales.

*Le pincement des ligaments larges* au moyen de pinces droites ou courbes, à mors forts, longs de 6, 8, 10 centimètres, suivant la méthode générale d'hémostasie du docteur Péan, assure la bonne exécution de l'hémostase.

L'hystérectomie vaginale combinée au morcellement, à l'ablation avec l'anse galvanique, ou le cautère galvanique à bords tranchants, sera réservée à des cas bien spécifiés : étendue trop large des lésions, gros volume du corps utérin, complications de fibromes.

*Hystérectomie pour fibrome.* — Tout fibrome utérin, à moins de rester absolument latent, de ne pas manifester sa présence par des troubles inquiétants doit être enlevé.

Le traitement, dit médical, est impuissant à arrêter l'évolution de ces tumeurs, ou du moins plein d'incertitude.

L'intervention chirurgicale est le traitement rationnel des fibromes. Deux voies se présentent à l'opérateur pour son intervention : voie vaginale, voie abdominale. Par la voie abdominale, le chirurgien, après s'être rendu compte grâce à une laparotomie exploratrice de la situation, de l'état des ovaires, de la facilité relative, des chances de succès d'une opération directe sur



l'utérus, doit pratiquer soit *la castration ovarienne*, soit *l'hystérotomie* ou *l'hystérectomie abdominales*.

Les indications de la castration ovarienne seront limitées aux cas de fibromes d'un grand volume, au-dessus d'une tête de nouveau-né, par exemple, et, à la condition d'une extirpation ovarienne facile, complète. La difficulté de la recherche des ovaires, l'étalement de ces organes, ou bien encore des phénomènes aigus de compression, des accidents septicéquesim pourront créer la nécessité d'une opération directe contre l'utérus fibromateux, devenir l'indication d'une hystérotomie ou d'une hystérectomie supra-vaginale. Ces opérations d'une gravité extrême doivent être exceptionnelles.

Cette ligne de conduite opératoire est celle adoptée par la plupart des chirurgiens français ; Segond, Lucas-Championnière, Terrier, Terrillon.

En présence d'un fibrome de petit volume, d'un volume inférieur à celui d'une tête de nouveau-né, la voie abdominale doit être délaissée, et la castration ovarienne repoussée.

La voie vaginale doit être toujours suivie lorsque le volume du fibrome ou des fibromes à extraire le permettra ; la facilité, la possibilité d'extraction forment les premières conditions requises d'une bonne opération par le vagin. Ces opérations, *hystérotomie*, *hystérectomie*, donnent de beaux succès opératoires, des résultats ultérieurs plus certains encore que la castration ovarienne.

L'opérateur peut en outre, si la situation le permet, agir par la voie vaginale, suivant les principes de la chirurgie conservatrice, laisser intact l'utérus, sauvegarder ainsi la vie sexuelle de la femme.



Malgré tous les efforts des chirurgiens opérant volontiers par le vagin les petits et moyens fibromes — ceux du volume d'une tête de nouveau-né, — beaucoup de fibromes resteront attaquables seulement par la voie abdominale. En effet, beaucoup de malades n'offriront des symptômes inquiétants, et, ne se présenteront au chirurgien qu'après avoir dépassé la période où l'hystérectomie vaginale est encore praticable. En raison de la gravité différente des deux modes opératoires, il est important de ne pas laisser dépasser à la malade cette période ; et, il est bon de préconiser les interventions promptes, surtout en présence d'un cas où l'hystérotomie seule peut délivrer la malade.

Au point de vue opératoire, la division classique des fibromes doit être conservée ; division en fibromes : sous-muqueux, interstitiels, sous-séreux.

Le fibrome *sous-muqueux*, sessile ou polypeux, sera excisé par les moyens les plus simples ; excision simple, excision extemporanée, aidée parfois du morcellement pour les fibromes à trop large base d'implantation, pour les polypes trop volumineux.

Le myome *interstitiel*, est passible de deux procédés d'extraction :

1° Morcellement avec ou sans hystérotomie préalable.

2° Morcellement avec hystérectomie vaginale : fibromes multiples, ou fibrome unique de moyen volume (tête de fœtus, de nouveau-né).

Le myome *sous-séreux* sera enlevé par morcellement ; le plus souvent avec hystérectomie vaginale, s'il siège sur le fond de l'utérus, près des cornes, ou s'il est volumineux.



L'hystérectomie vaginale sera totale, d'emblée, si l'utérus est bourré de petits fibromes : — fond, côtés.

Pour l'extraction d'un ou de plusieurs fibromes volumineux, l'opération, d'abord vaginale, devra être parfois être suivie d'une hystérectomie abdominale.

*Hystérectomie vaginale pour métrite.* — Il est exceptionnel qu'une métrite, même une métrite dite hémorrhagique, nécessite l'hystérectomie vaginale.

Les utérus extirpés sur la croyance d'une simple métrite étaient le plus fréquemment des utérus atteints d'une autre lésion, d'épithélioma de la muqueuse du corps, de petits fibromes en particulier.

*Hystérectomie vaginale pour phlegmasies péri-utérines.*

— Les phlegmasies péri-utérines entraînant des suppurations de longue durée, des accidents septicémiques peuvent nécessiter une opération radicale comme l'hystérectomie vaginale. L'opération est alors l'ultime ressource, une dernière chance de succès.

*Hystérectomie vaginale pour ovarite ; — et névralgies utéro-ovariennes.* — Dans le cas de nécessité absolue, d'insuccès du traitement médical, la castration utérine doit être préférée à la castration ovarienne.

Plus souvent elle amène la guérison d'une manière plus certaine.

Du reste, la première a été parfois la conséquence forcée de l'insuccès de la seconde.

*Hystérectomie vaginale pour flexion, version.* — Elle doit être repoussée.

*Hystérectomie vaginale pour prolapsus.* — L'élongation



hypertrophique du col est la règle; le prolapsus vrai, la fort grande exception.

L'hystérectomie partielle sera indiquée dans l'élongation. L'ablation totale paraît devoir être rejetée comme, inutile.

L'affection sera traitée par le port de bons pessaires ou par le cloisonnement du vagin (méthode de M. le professeur Lefort), si les pessaires ne suffisent pas à la contention des parois vaginales et rectales.

*Hystérectomie vaginale pour inversion.* — L'inversion utérine irréductible nécessite l'hystérectomie.

L'extirpation partielle est suffisante le plus souvent.

Le procédé de M. Perrier est excellent; mais, il paraît pouvoir être remplacé par celui de l'excision précédée du pincement des parties sous-jacentes à l'inversion.

Dans la pose des pinces, il faudra avoir soin de ne pas saisir des anses intestinales.

*Hystérectomie vaginale pendant la grossesse.* — En principe, abstention absolue. L'état de grossesse doit être considéré comme une complication, une cause de plus grande tendance à la récurrence.

L'opération ne sera pratiquée qu'exceptionnellement après les couches et dans les cas de cancer.

*Hystérectomie vaginale dans le cas de malformation utérine.* — La voie vaginale est surtout rétrécie, ou fermée d'une manière anormale: atrésie ou absence du vagin.

La castration ovarienne est l'opération qui paraît la mieux indiquée dans les cas de malformations graves, complexes des voies génitales.

La duplicité utérine s'accompagne quelquefois d'un cloisonnement pelvien, antéro-postérieur, que nous avons en l'occasion de décrire précédemment (1).

Ce cloisonnement peut compliquer l'opération, augmenter sa durée, et jeter le trouble dans l'esprit d'un opérateur non prévenu.

Ces conclusions expriment notre conviction intime, qui est loin d'être née d'une étude entreprise à la hâte. Après avoir été mûrement étudiée et réfléchie, notre opinion ne se fonde pas seulement sur les divers travaux publiés en France et à l'étranger ; elle se base surtout, sur la pratique de cette opération que nous suivons depuis longtemps avec le plus vif intérêt.

1. Annales de Gynécologie, 1885.





## INDEX BIBLIOGRAPHIQUE

- AMUSSAT. — Hystérotomie vaginale. Mémoire sur l'anatomie pathologique des tumeurs fibreuses, 1842. Paris. Mémoire princeps
- APOSTOLI. — Acad. de méd. 1881.
- ARBEUCKLE. — Inversion de l'utérus. Lancet, 26 décembre 1886.
- ATLEE. — The surg. treat. of fibroid tumors. Philadelphia, 1853.
- BARNES. — Clinical lectures, p. 652.
- BAKER-BROWN. — London obst. trans. III, 1862.
- BASTARD. — Thrombose dans myomes utérins. Th. inaug., 1881.
- BERARD. — Gazette des hôpitaux, 1842. Mention de la conception de l'opération de Velpeau.
- BÉTRIX. — De la nouvelle méthode du professeur Vuillet pour obtenir la dilatation de la cavité utérine dans des conditions qui permettent l'inspection directe par la vue de cette cavité.
- BOYD. — A case of sloughing fibroid of the cervix uteri simulating sarcome. Am. Journ. of obst., New-York, octobre 1885, p. 1024.
- BRANCADÉRO-GIUSEPPE. — Ost. In italia, 1882, p. 245. In Boyd. Amér. Journ. of obst. 1885, p. 1024.
- BRAÛN. — Wien. méd., Woch, 1874, n° 37, 40, 41.
- BRAXTON-HICKS. — London, obst., transact. XVII. 1876.
- BRIGGS. — Uterine calculus ; removal of a stone filling the entire. Uterine cavity. Saint-Louis, méd. et surg., 1886, p. 209-211.
- BRONKILLO. — Extirpation partielle des polypes utérins à large pédicule. Paris, 1884. Thèse de Paris, n° 397, 1881.
- CHAMBERS. — Soc. obst., New-York. An. gyn., mai 1887.
- CHAMPNEYS. — Sur certains points de diagnostic de sténose cervicale Brit. méd. Journ. London, 1885, p. 1136.



- CHARPENTIER. — De la dilatation permanente de l'utérus. Rapport à l'Acad. de méd. 2<sup>e</sup> série, T. XVI. n<sup>o</sup> 11.
- CHROBAK. — Centralb. f. Gynæk., 1885, p. 115.
- CUTLER. — Am. Journ., med. sco., juillet 1878.
- CZEMPIN. — Zeisch für Gebur und Gynækologie. Band. XII, Neft. 2.
- CZERNY. — De l'énucléation des fibromes sous-péritonéaux par le vagin (myomotomie vaginale par Czerny, Wienn. med. Woch. n<sup>o</sup> 18). 1888
- DANYAU. — Bulletin. Ac. de méd. de Paris, 1851.
- DAY. — Obst. transact., 1886, p. 158.
- DENUCÉ. — Traité de l'inversion utérine, 1883.
- DEPAUL. — Bull., Acad. de méd., 1882, page 42.
- DESPRÉAUX. — Du curettage de l'utérus. Indications et technique, 1888.
- DEZANNEAU. — Société de chirurgie, 11 janvier 1882.
- DOLÉRIS. — Soc. d'obst. et de Gyné., décembre 1887. Gaz. des hôpitanx, janv. 1888.
- DUNCAN. — Edimbourg, méd. Journ. févr., 1857.
- DUNCAN-MATHEWS. — Transact. of the obs., Soc. London, 1881, p. 233.
- DUPUYTREN. — Clinique chirurgicale. Paris, 1839. T. IV, p. 360.
- EDIS. — On exploration of the uterine cavity in case of metrorrhagie Brit. Gyn., J. London, 1885-1886, p. 411-429.
- EMMET. — Soc. obs., New-York, 17 octobre 1886.  
— La pratique des maladies des femmes, 1887. Trad. Olivier
- FRAIPONT. — Gazette d'obst., mars 1887.
- FRANCK. — Ueber die operation complicitirer. Fibro-myome der uterus, etc. Inaug. Dissertat. Strasbourg, 1880.
- GAILLARD-THOMAS. — Traité des maladies des femmes. Trad. Lutaud 1879.
- GALABIN. — Distension of uterus from partiel obstruction of cervix. Tr. obst. soc. London, 1885-86, p. 81-83.
- GALLARD. — Leçons cliniques sur les maladies des femmes.
- GIOMMI. — Rivista clinica di Bologna, 1875, p. 221.
- GOODEL. — Am. Journ. of. med. Sc., avril 1880. Rapid dilat. of the cervix for dismenorrhea and stérility. Polycl. phil., 1886-87, p. 129, and phil. med. Times, 1884, p. 265-268.



- GUSSEROW. — Die Neubildungen des uterus, p. (78-86).
- GUYON. — In thèse, agrégation, 1860.
- HARRISSON. — Am. Journ. of obst. New-York. July, 1884, p. 87.
- HEGAR ET KALTEMBACH. — Gynécologie opératoire. Trad. française, par M. Bar, accoucheur des hôpit. 1886.
- HEWIT. — Opération pour la cure de la stérilité dans les cas de col conique avec flexion du col utérin. Brit. méd. Jour. London, 1885, p. 1191.
- HILDEBRANT. — Berl. Klin. Wochenschr, 1872, n° 25.
- HOWITZ. — Centr. f. Gyn., 1886, p. 365, n° 34.
- HUNTER. — Soc. obs. New-York, 1886, 17 octobre.
- HUTCHINSON. — Enucléation of. fibroide tumors. Med. Times, 1857.
- IMLACH. — British médical, 1885.
- JAKUBASCH. — Charité annal. 1879-81. Th. Ueber uterus fibrome.
- JARJAVAY. — 1850, Paris. Des opérations applicables au corps fibreux de l'utérus. Thèse de concours.
- JONES. — Tr. path. Soc. London, 1881, p. 221.
- KOSCHY. — Gaz. med. de Berlin, 1837.
- KRUKENBERG. — Cinq cas de cancer primitif du corps de l'utérus. Diagnostique de parcelles extraites par la curette. Berlin Klin. Woch., 4 avril 1887, p. 35.
- LARRIVÉ. — Société de méd. pratique, octobre 1887.
- LEAN. — Soc. obst., New-York, 17 octobre 1886.
- LEBLOND. — Traité de gynécologie opératoire, 1878.
- LEE. — M. Rec. New-York, 1884, p. 652.
- LEFORT. — Des vices de conformation de l'utérus et du vagin et des moyens d'y remédier. — Thèse d'agr., 1863.
- LEFOUR. — Des fibromes utérins au point de vue de la grossesse et de l'accouchement. — Thèse d'agrég., 1880.
- LISFRANC. — Vol. 111, p. p. 132, 178, 179.
- LJOCIE (Draga). — Ein Beitrag zur operativen Behandl. der fibromyome des Uterus, inaug. Dissert., Zurich, 1878.
- MACDONALD. — Edimbourg, obst., 1885.
- MADDEN. — Intra-utérine thérapeutic. Brit. méd. Jour, London, 1884, p. 1068-70.



- MANN. — Am. journ. obst. New-York, 1885, p. 573, 577.
- MANNEL. — Prager Vierteljahrschrift, 1874, 2, p. 29.
- MARTIN. — Zeitschr. f. Gebur., 1876.
- MARTIN-AUGUSTE. — Zeitschr. f. Gebur., 1876.
- MARTINELLI. — Ann. di ost. Milano, 1885, p. 29, 39.
- MENIÈRE. — A propos des progrès récents de la thérapeutique locale des affections utérines et particulièrement de la méthode de dilatation permanente de M. le professeur Vuillet. Gaz. de gynéc., 1886.
- MEINER. — De la terminaison par gangrène des corps fibreux intra-utérins, des dangers de leur extirpation partielle (Thèse de Paris, 11 janvier 1883).
- MIKULICZ. — Wien. méd. Woch. 1883, n° 16.
- MORE-MADDEN. — Med. Press. et chir. London, 1885, n° 5, pages 39, 532, 537.
- MUNDÉ. — Am. jour. of. obst. New-York, 1884, p. 109.
- Soc. obs. de New-York, in ann. de Gyn., 1887.
- MURPHY. — Amér. journ. obst. New-York, 1884, p. 932.
- NAGEL. — Central., f. Gynæk. n° 91, 1886.
- OLSHAUSEN. — Semaine médicale, Paris, 1887. Report international congress., Washington, 1887.
- OURWITCH. — Rép. Gynæk., 1887. p. 184. Wratch. 1887. Jour. d'Obst. et de Gynéc.
- PÉAN. — Gazette des hôpitaux : procédé de morcellement. 1873, pag. 787, 802, 811.
- — hystérotomie vaginale et hystérectomie. 1886, p. 445.
- — Castration utérine et ovarienne, page 1169.
- Ablation des petites tumeurs fibreuses enlevées par le vagin. Mémoire présenté à l'Académie de Médecine, 1883.
- Du morcellement appliqué à l'extraction des tumeurs. Tome VII. Leçons de clinique chirurgicale.
- Observations publiées dans les tomes IV, V, et à publier dans les tomes VI et VII des leçons cliniques de l'hôpital Saint-Louis.



- POLK. — Répert. Gynéc., 1887, mai. Soc. Obst. New-York.
- POZZI. — De la valeur de l'hystérotomie. Thèse d'agrégation, 1875. Paris  
Étude sur une variété clinique de polypes fibreux (polypes énormes). Revue de chirurgie, février 1885 ; De la valeur des altérations des reins pour l'indication de l'hystérotomie. Ann. de Gyné. juillet 1884.
- PUGH. — Treatise of Midwifery, 1754.
- RABENAU. — Berlin Klin. Woch. 1883. In revue de Mayens, 1887, p. 169.
- RICHELOT. — Énucléation des myomes utérins. Union méd. 1884, p. 997.
- RIEDINGER. — Énucléation d'un myome par le vagin, Wien med. Woch, 1883.
- ROBERT. — Accidents septiques des tumeurs fibreuses, Th. Paris, 1885.
- ROHRIG. — Rev. méd. ch. des maladies de femmes, 1885, p. 135.
- ROUTH. — Brit. med. journ., 1867.
- SABAIL (de Saint-Sauveur). — Dilatation de la cavité utérine par la méthode du Dr Vuillet. Accidents nerveux hystériformes consécutifs. Nouv. Arch. d'obs. et de gyn., août 1886.
- SCHRÖDER. — Quaterly report of obst. et Gynæk, in Germ. : Am. jour. obst. New-York, 1883. Berlin, Clin. Woch, 9 juin 1884, et maladie des organ. gén. de la femme. Trad. Lauwers, 1884.
- SIMPSON. — Clinical lectures ou diseases of Women.
- SIMS. — New-York med. jour. 1874, et Uterine Surgery, med. journal., avril 1874.
- DE SINÉTY. — Traité pratique de gynécologie et des maladies de femmes. Paris, 1884.
- STADTFELD. — Edimbourg med. jour. vol. XXIX, p. 606.
- SUTTON. — Med. news, n° 16, 1886. Ann. Gyn., février 1887 ; Med. news, Phil., 1885, p. 425.
- SWIECKI. — Central. f. Gynæk. 1887, n° 23 : Répert. de Gynéc., 1887, pag. 570.
- TILLAUX. — Ann. de Gynécol., t. II, page 461.
- TOUSSAINT. — De la dilatation permanente artificielle de l'utérus et de ses applications au traitement des affections de cet organe. Thèse Paris, 1887.



VAUTRIN. — Thèse d'agrégation, 1886.

VUILLET. — Contribution à l'étude du traitement des fibro-myomes intra-pariétaux. Archiv. de T. cologie an. 1885, page 336. De la dilatation totale de l'utérus, à propos de l'article du Dr Sabail. Nouv. arch. d'obs. et de gyn., octobre, 1886.

WALTER. — Dorpater méd. Zeitschr, t. IV, 1873.

WEISS. — Rev. méd. de l'est, 1886.

WELER. — Dilatation de l'utérus. Thèse de Paris, 1887.

WEST. — Maladies des femmes.

WYLIE. — The Amér. jour. of obst., p. 69, 1886.

WILLIS. — Soc. obs. New-York; — an. gynéc., mai 1887.

WILSON. — Division du col dans quelques formes d'antéflexion de l'utérus avec dysménorrhée, stérilité. — Méd. News. Philad. 1886, p. 382

---

# INDEX BIBLIOGRAPHIQUE

NOTA. — Sont marqués d'un astérisque les noms des auteurs et les hystérectomies non relevées dans le total général.

| Auteurs.            | Années | Publications.  | Mala-<br>des. | Guéri-<br>sons. | Morts<br>ou<br>complicat.                                |
|---------------------|--------|--|---------------|-----------------|--|
| Ahlfeld . . . . .   | 1880   | Deutsch med. Woch. 627. . . . .  | 2             | 1               | 1  |
| Anderson . . . . .  | 1882   | Am. Jour. of obst. avril . . . . .   | 1             | 1               |  |
| Atthil . . . . .    | 1882   | Brit. méd. J. P. 782. . . . .  | 1             |                 | Abcès de<br>l'ovaire<br>rupture<br>dans le<br>péritoine. |
| Azzio . . . . .     | 1882   | Méd. e la chir. Roma P. 281 . . . .  | 1             |                 |  |
| Baker . . . . .     | 1885   | Boston méd. et chir. p. 175 . . . .  | 1             | 1               |  |
| Bantock . . . . .   | 1883   | Obs. Trans. Lond. vol. XXV. . . .  | 1             |                 | 1  |
| Bardenhauer. . . .  | 1881   | Berl. Klin. Woch. n° 35 . . . . .  | 1             |                 | 1  |
| Baum . . . . .      | 1880   | Centr : f. Gynec., 1880, n° 44. . . .  | 4             | 2               | 2  |
| Beikof. Moscou. . . | 1886   | Congrès des médecins Russes<br>(Wratch) 9 janvier 1886. . . . .  | 4             | 3               | 1  |
| Bernays . . . . .   | 1884   | Saint-Louis méd. and surg. jour. p. 367  | 1             | 1               | Collapsus  |
| Berthod . . . . .   | 1886   | Gaz. méd. de Paris, 13 novembre<br>1886 . . . . .  | 1             | 1               | Récidive<br>4 mois<br>après.                             |
| Bethlener . . . . . | 1885   | Cent. f. Gynæk, Page 325 . . . . .   | 9             | 8               | 1  |
| Billroth . . . . .  | 1881   | Wiener medicinische Presse p. 107 .  | 12            | 8               | Collapsus  |
| Blundel . . . . .   |        |  | 4             | 3               | 4  |
| Bockelman. . . . .  |        | Arch. für Gynæk. Band XXV, 675 .   | 19            | 17              | 1  |
| Böckel . . . . .    | 1886   | Extirp. ut. cancer, voie vaginale soc.<br>de chir. 4 juin 1884. Gaz. de Strasb.,<br>1 <sup>er</sup> mai . . . . .  | 2             | 2               | 2  |
|                     | 1884   | Revue de chirurgie, n° 7. . . . .  |               |                 | Fistule<br>vesico<br>vaginale.                           |
| Bolling . . . . .   | 1883   | Upsalo Lakaröferen. Föhr. p. 107. .  | 1             | 1               |  |
|                     | 1883   | Et centrall. f. Gynæk. n° 31 . . . . .   |               |                 |  |
| Bompiani. . . . .   | 1881   | Gaz. méd. di. Roma. n° 6 . . . . .   | 1             |                 | 1 hém  |
| Bottini. . . . .    | 1882   | Gaz. di ospitali. Milano, p. 98 . . .  | 3             | 3               |  |
| Bouilly . . . . .   | 1887   | In Thèse de Gomet. (mention). Du<br>diagnostic précoce du cancer<br>utérin, sem. méd. 24 novembre<br>1886, cité par Hache. Rev. des sc.<br>médicales, av. 1887 . . . . . | 11            | 8               |  |
| Breisky . . . . .   | 1883   | Prager med. Woch : n° 41 . . . . .   | 1             | 1               |  |
| Brendel . . . . .   | 1883   | Centr : f. Gynæk. n° 44 . . . . .  | 1             | 1               |  |
| Brennecke. . . . .  | 1886   | Zeitsch : f. Gebur p. 56 . . . . .   | 21            | 21              | 0  |
| Bruner. . . . .     | 1884   | Central f. Gynæk, n° 14. . . . .   | 10            | 7               | 3  |
|                     |        | *Zürich. Dissert., 1884. . . . .   |               |                 |  |
| Buffet. . . . .     | 1886   | Gaz. des hôpitaux, 1886 . . . . .  | 1             | 1               |  |
|                     |        | Obs. inédites. . . . .   | 2             | 1               | 1  |
| Bull. . . . .       | 1884   | Am. Jour. New-York n° 59 . . . . .   | 1             | 1               |  |
| Burke . . . . .     | 1882   | Med. record. New-York n° 644. . . .  | 1             | 1               | 1  |
|                     | 1883   | Ibid. Record. janv. 3 . . . . .  | 1             |                 |  |
| Caldérini. . . . .  | 1882   | Annali d'ost : Milano, p. 457 . . . .  | 1             |                 | 1  |



| Auteurs.                                   | Années | Publications.  | Mala-<br>des. | Guéri-<br>sons. | Morts<br>ou<br>complicat. |
|--|--------|--|---------------|-----------------|---------------------------|
| Caponotes (no-<br>varo) De Turin . . . . . | 1884   | Annali di ostet., octob. . . . .   |               |                 |                           |
| Carson. . . . .                            | 1885   | Central, fur Gynæk. n° 47. . . . .   | 21            | 11              | 10                        |
| * Caselli . . . . .                        | 1885   | (Sarcome utér.) Saint-Louis, Cour-<br>rier médical. Page 287. . . . .  | 1             | 1               |                           |
| Chilé . . . . .                            | 1881   | Fibrome Ann. obst. Milano . . . . .  | 1             |                 | 1                         |
| Cole. . . . .                              | 1886   | Wratch, n° 40. . . . .   | 1             | 1               |                           |
| Crowby . . . . .                           | 1881   | Transact. int. med. Congre. Volt.<br>Calif : med. journ. Oookland., p.398.   | 2             | 2               |                           |
| Cushing. . . . .                           | 1881   | Amer. journ. of med. sciences . . . . .  | 1             | 1               | 1                         |
| Czerny. . . . .                            | 1882   | Berlin. Klin. Woch. n° 46. . . . .   | 11            | 8               | 3                         |
| * Coroënne. . . . .                        | 1886   | Thèse, hystérectomie vaginale . . . . .  |               |                 |                           |
| Demons . . . . .                           | 1884   | Rev. de chir. 1884. Bull. soc. chi-<br>rurg. 18 juin. In thèse de Doct.<br>(Bordeaux 1884). . . . .                                | 4             | 2               | 2                         |
| Doléris. . . . .                           | 1887   | Nouvelles archives d'obstétrique . . . . .   | 2             | 2               |                           |
| Doyen . . . . .                            | 1887   | Inédit. . . . .  | 5             | 4               | 1                         |
| Dudon. . . . .                             | 1884   | Bull. soc. de chir. 18 juin. (Thèse<br>Gomet 1886) 2 obs. d'hysterec.<br>Vag. pour Cancer, soc. de chir. 21<br>juin 1885 . . . . . | 2             | 1               | 1                         |
| Duncan . . . . .                           | 1885   | Obst. Transact . . . . .   | 2             | 1               | 1                         |
| Duvelius. . . . .                          | id.    | Deutsch. Med. Woch, 1885, n° 9 . . . . .   | 31            | 21              | 10                        |
| Duplouy par Bau-<br>det. . . . .           |        | Gaz. des hôp. 4 octobre, 23 octobre<br>1886. p. 989. . . . .   | 1             | 1               | 0                         |
| Dolbrowsky . . . . .                       |        | Saint-Petersbourg med. woch. 31<br>août 1885, cité par Fritsch. . . . .  | 2             | 2               | 0                         |
| Edis. . . . .                              | 1885   | Comm. d. Duncan, in trans. obt.<br>socie. . . . .  | 1             |                 | 1                         |
| Engstrom . . . . .                         | 1884   | Archiv. Trait. maladie des femmes.<br>Helsingfors (août) . . . . .   | 2             | 1               | 1                         |
| Esmarck. . . . .                           | 1882   | Centr. f. Gynæk, n° 5 . . . . .  | 2             | 1               | 1                         |
| Fenger . . . . .                           | 1882   | Amer. jour. of. méd. . . . .   | 1             | 1               |                           |
| Flaischlen. . . . .                        | 1886   | Soc. obs. Berlin, 9 avril . . . . .  | 3             | 1               | 2                         |
| Flaish. . . . .                            | 1886   | C. für Gynæk. . . . .  | 1             |                 | 1                         |
| Foreman. . . . .                           | 1885   | Brit. méd. jour . . . . .  | 5             | 5               |                           |
| Frankenkauser. . . . .                     | 1884   | In Brünner. Zurich. Inaug. Dissert. . . . .  | 9             | 6               | 3                         |
| Fehling . . . . .                          |        | Arch. f. Gynæk. 1885. page 325 id.<br>Prag. med. Woch. 1886. n° 3, 4, 6,<br>méth. de Brenecke . . . . .                            | 3             | 3               |                           |
| Fischel . . . . .                          |        | Lettre à Duncan de Transac. . . . .  | 1             | 1               | 0                         |
| Freund . . . . .                           | 1885   | In ann. Gynéco. mars 1886 et passim.   | 2             | 1               | 1                         |
| Fritsch-Franck. . . . .                    | 1886   | Arch. f. gynæk. B*** fasc. 1. . . . .  | 60            | 53              | 7                         |
| Fritz. . . . .                             | 1887   | Journ. of am. méd. asso. 30 octobre.   | 8             | 8               |                           |
| Funkhouser . . . . .                       | 1886   | Phil. med. news. 13 novembre 1886<br>proc. de Schröder . . . . .   | 1             | 1               |                           |
| Gardner . . . . .                          |        | In thèse. Gomet 1886, hystérec. va-<br>gin. pour Epith. soc. de chirur. 5<br>août, 4 novembre 1885. . . . .                        | 1             | 1               | 0                         |
| Gilette. . . . .                           | 1885   | Am. jour. of. obst. août. . . . .  | 1             | 1               |                           |
| Goodel. . . . .                            | 1886   | So : obs. Gynæk. de Berlin, août<br>1886, ut. gravide. . . . .   | 2             | 1               | 1                         |
| Gottschalk . . . . .                       | 1886   | Deutsch Gesellsch. zu Berlin. . . . .  |               |                 |                           |
| Gusserow . . . . .                         | 1883   | Centr. für Gynæk. n° 48. . . . .   | 1             | 1               |                           |



| Auteurs                   | Années | Publications.  | Mala-<br>des. | Guéri-<br>sons. | Morts<br>ou<br>complicat. |
|---------------------------|--------|--|---------------|-----------------|---------------------------|
| Grammatikati . . .        | 1887   | In gazette de gynécologie . . . . .                                    | 1             | 1               |                           |
| Hahn . . . . .            | 1882   | Berl. Klin. Woch, n° 37 . . . . .                                      | 7             | 5               | 2                         |
| Hayward. . . . .          | 1885   | Austral. med. Gaz. Sydney p. 185. . . . .                              | 1             |                 | 1                         |
| Heilbrun. . . . .         | 1885   | Cent. für Gynæk. . . . .   | 22            | 2               |                           |
| Herf. . . . .             | 1881   | Arch. für Gynæk. Band 26 . . . . .                                     | 1             | 1               |                           |
| Helferich. . . . .        |        | Schmidt, 1 Jahrbu. : Band, XIX. S. 132. . . . .                        | 1             | 1               |                           |
| Hofmeier . . . . .        | 1884   | Zeitsch. für Geburt. . . . .   | 9             | 8               | 1                         |
|                           |        | Band X, n° 1, T. j, Leit 169. . . . .                                  |               |                 |                           |
| Howitz. . . . .           | 1882   | Gynæk. obstet. . . . .   | 2             | 2               |                           |
| id. . . . .               |        | Meddelsen, n° 4. . . . .   |               |                 |                           |
| Ill. . . . .              | 1886   | New-Y. Med. jour., p 181 . . . . .                                     | 1             | 1               |                           |
| Jackson . . . . .         | 1885   | Journ. of the med. assoc. Chicag. p. 169. . . . .                      | 2             | 1               | 1                         |
| Jennings. . . . .         | 1885   | Brit. med. jour. une hyst. terminée par la laparot. . . . .            | 2             | 1               | 1                         |
|                           | 1886   | Lancet, mai. . . . .   |               |                 | 1                         |
| Jetman. . . . .           | 1886   | Arch. f. Gynæk . . . . .   | 9             | 7               | 2                         |
| Johanowsky . . . . .      | 1883   | Prage. e med. Wochenschr. n° 46 . . . . .                              | 1             | 1               |                           |
| Kaltenbach. . . . .       |        | In Gyn. oper (Trad-Bar) 1886. . . . .                                  | 1             | 1               | 1                         |
| Kehrer . . . . .          | 1879   | Beitr. Zur, Klin, und experim . . . . .                                | 1             |                 |                           |
| Keilbrun. . . . .         | 1887   | Arch. f. Gynæk . . . . .   | 14            | 14              |                           |
| Keith . . . . .           | 1882   | Berlin, Klin, Woch . . . . .   | 1             | 1               |                           |
| Keller de Berne . . . . . | 1886   | In Anderson (jasper. med. chronic. février . . . . .                   | 1             |                 | 1                         |
| Klotz . . . . .           | 1886   | Centralb. f. gyn. . . . .  | 17            | 17              |                           |
| Kocher . . . . .          | 1881   | Rev. méd. suisse roman . . . . .                                       | 1             | 1               |                           |
| Kottman. . . . .          | 1882   | Schweizer correspond. n° 1 . . . . .                                   | 1             | 1               |                           |
| Kraussold . . . . .       | 1883   | Centr. für Gynæk. n° 2. . . . .  | 2             | 2               |                           |
| Krysinsky . . . . .       | 1886   | Freund . . . . .   | 1             | 1               |                           |
| Kufferath . . . . .       | 1884   | J. de méd. et de chir. Bruxelles, n° 78 . . . . .                      | 1             | 1               |                           |
| * Langenbeck. . . . .     | 1842   | Dissertatio de uteri totius extirpatio (Gottingue) . . . . .           |               |                 |                           |
| Lange . . . . .           | 1886   | New-York. surg. soc. 22 décembre . . . . .                             | 1             | 1               |                           |
| Labbé . . . . .           | 1886   | In thèse Godet. 1881 et communication 1887 . . . . .                   | 5             | 4               | 1                         |
| Lannelongue de . . . . .  | 1887   | Leçons de clinique chirurgicale. . . . .                               | 4             | 3               | 1                         |
| Bordeaux . . . . .        |        | In thèse Tréguier. . . . .   |               |                 |                           |
| Lebec . . . . .           | 1887   | Gaz. des hôpitaux. . . . .   | 1             |                 | 1                         |
| Lebedew. . . . .          | 1885   | Ejenec Klin. Gaz. Saint-Petersbourg 193, 236. . . . .                  | 1             | 1               |                           |
| Ledentu . . . . .         | 1885   | Bull. soc. chirur. . . . .   | 1             |                 | 1                         |
| Léopold . . . . .         | 1886   | Archiv. f. Gyn., XXX, 3 (Kyst. vagin pour cancer). . . . .             | 42            | 39              | 3                         |
| Léopold . . . . .         | *      | Prolapsus. . . . .   | 4             | 4               |                           |
| Léopold . . . . .         | *      | Névrose grave (kyst. après insuccès de castration ovarienne) . . . . . | 2             | 2               |                           |
| Lewers . . . . .          | 1886   | Amé. Jour. of. obs. juin . . . . .                                     |               |                 |                           |
| Linkenheld. . . . .       | 1885   | Berlin. Klinisch. Woch, n° 14 . . . . .                                | 5             | 5               |                           |
| Mac Cormac. . . . .       | 1884   | Central. f. Gynæk. p. 95 . . . . .                                     | 1             | 1               |                           |
| Malins. . . . .           | 1885   | Comm. Duncan in transact. obs. 1885. Pour prolapsus. . . . .           | 1             |                 | 1                         |



| Auteurs.   | Années | Publications.   | Malades.                     | Guérissons.                  | Morts ou complicat. |
|--|--------|---|------------------------------|------------------------------|---------------------|
| Mandillon . . . . .  | 1884   | Revue de méd. et de chir. Paris   |                              |                              |                     |
|  |        | Thèse Gomet . . . . .   | 1                            | 1                            |                     |
| Marchand . . . . .   | 1885   | In thèse Gomet, 1886 . . . . .  | 1                            | 1                            |                     |
| Martin . . . . .   | 1886   | Traité des maladies des femmes. . .   |                              |                              |                     |
| Martin . . . . .   | 1887   | Berlin. Klin. Woch., n° 5. . . . .  |                              |                              |                     |
| Martin . . . . .   | 1887   | Ann. de Gynécol. mars et passim. .  | 66                           | 55                           | 11                  |
| Mason . . . . .  | 1884   | Saint Bartholomews hosp. rep. vol. XIX . . . . .  | 1                            |                              | 1                   |
| Mundé . . . . .  |        | Am. jour. obst. mai. 1887. New-York   |                              |                              |                     |
|  |        | F. med. jour. July 30, 1887 . . . .   | 3                            | 3                            | 0                   |
| Müller . . . . .   |        | C. f. Gy. 1886 p. 37 . . . . .  | 1                            | 1                            | 0                   |
| Muller P. . . . .  | 1884   | Wiener med. Wochensch. n° 8. . . .  | 4                            | 4                            |                     |
| Netzel . . . . .   | 1884   | Central. für Gynæ. p. 95. . . . .   | 1                            |                              | 1                   |
| Odebrecht . . . . .  | 1885   | Central. für Gynæ. n° 29. . . . .   | 1                            | 1                            |                     |
| Olshausen . . . . .  | 1881   | Berlin Klin. Woch., n° 35 . . . . .   | 25                           | 18                           | 7                   |
| Ogston . . . . .   | 1885   | Lettre à Duncan. . . . .  | 2                            | 1                            | 1                   |
| Pamard . . . . .   | 1886   | Ass. fr. congrès de Nancy . . . . .   | 1                            | 1                            |                     |
| Paquet . . . . .   | 1887   | Bulletin médical du Nord et commu-<br>nication écrite . . . . .   | 3                            | 3                            |                     |
| Péan . . . . .   |        | Epithélioma. . . . .  | 15                           | 10                           | 5                   |
| Thèse de Gomet<br>et observations<br>inédites publiées<br>ou à publier dans<br>les Leçons de cli-<br>nique chirurgi-<br>cale . . . . . |        | Epith. et fibrome. . . . . 25<br>* Fibromes . . . . .<br>* Névralgie utéro-ovarienne . . . .<br>* Phlegmasies péri-utérines . . . .<br>Janv. à sept. 1888 . . . . .<br>— inédit. hystérect. dans cancer . .<br>Du 25 juin 1887 au 15 sept. 1888,<br>hyst. pour affections de toute na-<br>ture. . . . . | 2<br>8<br>1<br>2<br>16<br>25 | 2<br>7<br>1<br>2<br>16<br>25 | 1<br>1<br>0         |
| * Polaillon . . . . .  |        | In thèse Gomet . . . . .  | 1                            | 1                            |                     |
| Pozzi . . . . .  | 1886   | Ac. de Méd. 10 février 1886, et in<br>thèse Ad: Pozzi . . . . .   | 6                            | 5                            | 1                   |
| Palmer . . . . .   |        | Dudley, New-York med. July 9, 1887.<br>(Auteurs divers, opérations recueil-<br>lies en Amérique par) . . . . .  | 51                           | 22                           | 29                  |
| Purcell . . . . .  |        | In. Gynæk. 7 mars 1887. . . . .<br>St.-Bartholomews. Hosp. Reports.<br>Bd XIX. . . . .  | 3<br>3                       | 3<br>3                       |                     |
| Purcell . . . . .  | 1885   | Lancet . . . . .  |                              |                              |                     |
| Plasencio . . . . .  | 1884   | Cron. med. quin. de la Nabana 6,<br>554. (Anomalie des org. nes génit-<br>aux : ut. vagin artificiel. Extir-<br>pation de fibromes de l'utérus.<br>avec ses annexes, succès. . . . .  | 1                            | 1                            |                     |
| Paquet . . . . .   | 1887   | Bull. med. du Nord. . . . .   | 2                            | 1                            | 1                   |
| Raffa . . . . .  | 1882   | Ann. d. ostet. Milano. p. 333 . . . .   | 1                            |                              | 1                   |
| * Recamier . . . . .   |        | Recherches sur le traitement du<br>cancer. Tome I. Page 519 . . . . .   | 1                            |                              | 1                   |
| Reine . . . . .  | 1887   | In thèse Zaiasky . . . . .  |                              |                              |                     |
| Richelot . . . . .   | 1887   | In thèse de m. d. Paris 1887. . . .<br>Congrès de chir. mars 1888 . . . .<br>Thèse Estor 1888 . . . . .   | 8<br>17                      | 7<br>14                      | 1<br>3              |
| Rochard . . . . .  | 1887   | France méd. janv. 1887 . . . . .  | 1                            |                              | 1                   |



| Auteurs.             | Années | Publications.   | Mala-<br>des. | Guéri-<br>sous. | Morts<br>ou<br>complicat. |
|----------------------|--------|---|---------------|-----------------|---------------------------|
| *Ænnger (Leipzig).   |        | Annales de Gyn. Paris 1887. . . . .   | 11            | 10              | 1                         |
|                      |        | Pour prolapsus . . . . .  | 6             | 4               | 2                         |
| * Sarah Post . . . . | 1886   | Americ. Journ. of the med. scien-<br>ces. P. 113. . . . .   |               |                 |                           |
|                      | 1887   | The amer. Journ. of obst., nov. . .   |               |                 |                           |
| Sauter. . . . .      | 1882   | Mélange de chirur. Genève, page<br>216. . . . .   | 1             |                 | 1                         |
| Schatz. . . . .      | 1887   | Arch. f. Gynæk. Band 216, 409 . . .   | 10            | 6               | 4                         |
| Scherde . . . . .    | 1887   | 1 <sup>o</sup> Opération Gynæk. (Hégar) p. 337.<br>2 <sup>o</sup> Série ann. Gyné. février 1887 . .                         | 2<br>16       |                 | 2                         |
| Schram . . . . .     | 1883   | Przegt lek Krakow . . . . .   | 3             | 3               |                           |
| Schröder . . . . .   | 1885   | Private lettre (Duncan . . . . .  | 27            | 19              | 8                         |
|                      | 1886   | 2 <sup>me</sup> série. Ame. jour. of. obst. octo-<br>bre. . . . .   | 24            | 24              |                           |
| Schmidt. . . . .     | *      | Vaginal. Total extirpation. Dissert.<br>Iéna, 1886. . . . .   |               |                 |                           |
| Schmidt. . . . .     | 1886   | Schmidt's Jahrbuch, p. 161 . . . . .  | 9             | 7               | 2                         |
| Schultze. . . . .    | 1886   | Med. Press. and cir. 1886 XL. p. 190.<br>id. Deutsch medicinal Zeitung, n <sup>o</sup> 2, 4 .                               | 9<br>6        | 7<br>5          | 2<br>1                    |
| Schultze. . . . .    | 1885   | In Schmidt. Dissert. inaug. Iéna. . .   |               |                 |                           |
| *Schwartz . . . . .  | 1882   | De l'hystérectomie. Rev. de chir . .  |               |                 |                           |
| Simpson A. R . . .   | 1882   | Edimb. med. jour. novembre. . . .   |               |                 |                           |
|                      | 1883   | Americ. jour. obst. supplément no-<br>vembre. . . . .   | 1             |                 | 1                         |
| *Siebold . . . . .   | 1826   | De scirrho et carcinomati uteri ad-<br>jectis tribus totium uteri extirpa-<br>tionibus, in 4 <sup>o</sup> Berolini. . . . . | 3             |                 | 3                         |
| Solowiew . . . . .   | 1884   | Centr. für chirurg. n <sup>o</sup> 31. . . . .  | 10            | 7               | 3                         |
| Sneguireff . . . . . | 1884   | In hémorrhagies utérines. (Trad.<br>Varioier) . . . . .   | 24            | 21              | 3                         |
|                      | 1887   | In thèse Zaiatsky. . . . .  |               |                 |                           |
| Starck. . . . .      | 1882   | Berlin. Klin. Woch . . . . .  | 1             | 1               |                           |
| Staude. . . . .      | 1883   | Deut. med. Woch. n <sup>o</sup> 45. . . . .   | 7             | 6               | 1                         |
|                      | 1886   | Deut. med. Woch. n <sup>o</sup> 35, 36 . . . . .  | 20            | 20              |                           |
| Stewart . . . . .    | 1883   | Transact. illinois. med. soci. Chica-<br>go XXXIII, p. 192, 197. med. rec.<br>New-York. . . . .                             | 1             | 1               |                           |
| Sutton. . . . .      | 1883   | Obst. gaz. . . . .  |               |                 |                           |
| *Tarral . . . . .    | 1849   | Mémoire sur l'ablation de l'utérus.<br>Jour. hebd. de méd. Tome V. . . . .  |               |                 |                           |
| Tauffer . . . . .    | 1884   | Arch. für Gynæk. Band. XXIII. . .   | 5             | 4               | 1                         |
| Tedenat . . . . .    | 1886   | Gaz. des hôpitaux, page 990 . . . .   | 3             | 3               |                           |
| Thelen. . . . .      |        | Et in thèse d'Estor . . . . .   |               |                 |                           |
|                      | 1886   | Utérus extirp : Elberfeld. . . . .  | 5             | 5               |                           |
| Terrier . . . . .    | 1888   | Revue de chirurgie (statistique géné-<br>rale) mai 1888. . . . .  | 18            | 14              | 4                         |
| Teuffel . . . . .    | 1883   | S. die Beitz. Krankengeschilten. . .  | 7             | 4               | 3                         |
|                      |        |   |               |                 | septicé-<br>mie.          |
| Thierph . . . . .    | 1883   | Vortrag. med. Gessellschaft. . . . .  | 6             | 5               | 1                         |
| Thonton. . . . .     | 1884   | Obs. Trans. London . . . . .  | 1             |                 | 1                         |
| Tillaux. . . . .     | 1885   | In thèse Gomet . . . . .  | 1             | 1               |                           |
|                      |        | Hystérec. vagi. pour sépith. Soc. de<br>chir. 24 juin 1885. . . . .   | 1             |                 | Récidive                  |



| Auteurs.                                | Années | Publications.                                     | Malades.  | Guéris. | Morts ou complicat. |
|---|--------|---|---|---------|---------------------|
| Trélat . . . . .                        | 1888   | In thèse Estor. . . . .                           | 3   | 2       | 1                   |
| Treube. . . . .                         | 1886   | Nederlandsh . . . . .                             | 2   | 1       | 1                   |
| De Vecchi . . . . .                     | 1887   | San Franc. med. quart. maj . . . . .              | 1   | 1       |                     |
| Veit. . . . .                           | 1883   | Deutsch medicinische Woch. n° 1 . . . . .         | 2   | 2       |                     |
| Wallace . . . . .                       | 1884   | Paper annual meeting. of . . . . .                | 4   | 3       | 1                   |
|   |        | Brit. med. ano. Belfast . . . . .                 |   |         |                     |
| Wetchel . . . . .                       | 1884   | (De Stockolm) cent., für Gynæk. n° 6. . . . .     | 1   |         | 1                   |
| Wile . . . . .                          | 1883   | Med. record. janv. . . . .                        | 1   |         | 1                   |
| Willet . . . . .                        | 1883   | St. Bartholomews hosp. Report. . . . .            | 1   | 1       |                     |
| Williams. . . . .                       | 1887   | Lettre à Duncan (in transac). . . . .             | 3   | 2       | 1                   |
|   |        | Lancet (leçons sur le cancer de l'utérus. . . . . | 2   |         | 2                   |
| Zaiaiski . . . . .                      | 1886   | Thèse Moscou ; fév. . . . .                       | 30  | 22      | 8                   |
| Zweiffel . . . . .                      | 1884   | Central. für Gynæk. n° 26; 5. 401. . . . .        | 3   | 2       | 1                   |
| Totaux . . . . .                        |        |   | 1000 Hystérectomies<br>[vaginales pour cancer]. |         |                     |
| Proportion totale de mortalité. . . . . |        |   | 21,90   |         |                     |

Arrivé au terme de ce travail, je dois offrir mes plus sincères remerciements à M. Péan, à M. le professeur Lefort; à MM. Paquet, de Lille; Doyen, de Reims; Buffet, d'Elbeuf, pour leur obligeance à mettre à ma disposition leurs observations inédites.

## TABLE DES MATIÈRES

### HYSTÉROTOMIE

|  |     |
|--|-----|
| VAGINALE, DIVISION ET LIMITES DU SUJET. . . . .  | 8   |
| DIVISION I. — Hystérotomie cervicale . . . . .   | 11  |
| § I. — Indications et contre-indications. . . . .  | 11  |
| § II. — Manuel opératoire, ses variétés. . . . .   | 26  |
| DIVISION II. — Hystérotomie utérine proprement dite, col<br>et corps . . . . .   | 39  |
| PREMIÈRE PARTIE. — Hystérotomie exploratrice . . . . .   | 41  |
| § I. — Sa valeur comme procédé de diagnostic. . . . .  | 41  |
| § II. — Manuel opératoire de l'hystérotomie en général . . . . .   | 53  |
| SECONDE PARTIE. — Hystérotomie appliquée au traite-<br>ment des déviations utérines. Hystérotomie antéro-<br>postérieure . . . . .   | 59  |
| TROISIÈME PARTIE. — Hystérotomie vaginale appliquée<br>au fibrome utérin. . . . .  | 69  |
| AVANT-PROPOS . . . . .   | 69  |
| CHAPITRE I. — Esquisse historique et critique des traite-<br>ments des fibromes . . . . .  | 76  |
| § I. — Valeur des méthodes thérapeutiques indirectes,<br>citocitiques ou générales. . . . .  | 78  |
| § II. — Parrallèle entre l'ablation des tumeurs fibreu-<br>ses et la castration ovarienne. Valeur de la cas-<br>tration ovarienne dans le traitement des fibromes. . . . . | 89  |
| CHAPITRE II. — Indications et contre-indications opéra-<br>toires des myomes en général. . . . .   | 101 |



|   |     |
|---|-----|
| CHAPITRE III. — Étude générale des procédés opératoires applicables à l'extraction des myomes utérins par le vagin . . . . .    | 121 |
| § I. — Considérations générales . . . . .   | 121 |
| § II. — Énucléation proprement dite, son manuel opératoire, ses dangers . . . . .   | 124 |
| § III. — Extirpation en deux temps, procédé de Vuillet . . . . .  | 137 |
| § IV. — Pédiculisation du myome. — Procédé d'Emmet . . . . .  | 142 |
| CHAPITRE IV. — De la méthode d'extirpation des myomes par morcellement, précédée de l'hystérotomie vaginale. . . . .            | 145 |
| § I. — Extirpation des polypes, pincement et excision. . . . .  | 147 |
| § II. — Polypes énormes, leur morcellement. . . . .   | 152 |
| § III. — Hystérotomie et morcellement appliqués à l'extraction des fibromes interstitiels . . . . .                             | 157 |
| § IV. — Extraction des fibromes sous-séreux et péri-utérins . . . . .   | 171 |
| CHAPITRE V. — Hystérotomie vaginale pour inversion polypeuse . . . . .  | 174 |
| CHAPITRE VI. — Hystérotomie vaginale pendant la grossesse et l'accouchement en particulier compliqués de corps fibreux. . . . . | 187 |
| CHAPITRE VII. — Hystérotomie vaginale pour kystes utérins et juxta-utérins. . . . .   | 201 |
| CHAPITRE VIII. — Résultats opératoires de l'hystérotomie . . . . .  | 210 |
| CONCLUSIONS. . . . .  | 218 |
| PIÈCES JUSTIFICATIVES, OBSERVATIONS . . . . .   | 221 |
| Hystérotomie vaginale exploratrice procédé de diagnostic et de traitement. . . . .  | 221 |
| Ablations de tumeurs fibreuses par énucléation, opérations récentes, en particulier. . . . .                                    | 231 |
| Extirpation des fibromes. Procédé d'Emmet. . . . .  | 245 |
| Hystérotomie vaginale et morcellement pour corps fibreux. . . . .   | 251 |

|   |     |
|---|-----|
| 1 <sup>re</sup> fibrome du col . . . . .                                      | 254 |
| 2 <sup>de</sup> fibrome du corps . . . . .                                    | 273 |
| Hystérotomie pour inversion polypense . . . . .                               | 335 |
| Hystérotomie pour tumeur liquide, kystes séreux<br>et juxta-utérins . . . . . | 343 |

## HYSTÉRECTOMIE

|   |     |
|---|-----|
| PARTIELLE . . . . .   | 357 |
| CHAPITRE I. — Indications et contre-indications générales . . . . .                                     | 360 |
| Hystérectomie partielle, dans les métrites . . . . .  | 361 |
| Id. Id. dans l'hypertrophie du col . . . . .  | 375 |
| CHAPITRE II. — Manuel opératoire de l'hystérectomie par-<br>tielle . . . . .                            | 383 |
| § I. — Amputation infra-vaginale . . . . .  | 383 |
| § II. — Amputation supra-vaginale . . . . .   | 387 |
| DE L'HYSTÉRECTOMIE VAGINALE TOTALE . . . . .  | 397 |
| AVANT-PROPOS. — Esquisse historique . . . . .   | 399 |
| Définition . . . . .  | 403 |
| PREMIÈRE PARTIE. — De l'hystérectomie vaginale dans<br>les affections malignes de l'utérus . . . . .    | 407 |
| CHAPITRE I. — Étude clinique des affections malignes de<br>l'utérus . . . . .                           | 409 |
| Cancer du col, formes cliniques . . . . .   | 412 |
| Cancer du corps . . . . .   | 422 |
| CHAPITRE II. — De l'opportunité opératoire dans le cancer<br>utérin . . . . .                           | 429 |
| Indications et contre-indications de l'hystérectomie<br>vaginale . . . . .                              | 429 |
| CHAPITRE III. — De l'opération : hystérectomie vaginale<br>examinée à un point de vue général . . . . . | 462 |
| Procédés opératoires . . . . .  | 462 |
| § I. — Hystérectomie partielle, sous-vaginale . . . . .   | 467 |
| § II. — Amputation supra-vaginale du col de l'utérus<br>par le vagin dans le cancer . . . . .           | 471 |
| § III. — Hystérectomie vaginale totale . . . . .  | 477 |



|  |     |
|--|-----|
| DIVISION I. — De l'hystérectomie totale en général . . . . .                       | 477 |
| Soins préliminaires. . . . .   | 479 |
| § I. — Préhension de l'utérus. . . . .   | 483 |
| § II. — Deuxième temps, incision du vagin ; libération du col . . . . .            | 485 |
| § III. — Hémostase des ligaments larges . . . . .                                  | 487 |
| 1 <sup>re</sup> . — Procédé des ligatures . . . . .                                | 492 |
| 2 <sup>o</sup> . — Procédé du pincement. . . . .                                   | 495 |
| § IV. — Section des ligaments larges. Extirpation de la tumeur utérine . . . . .   | 498 |
| § V. — Pansement, soins consécutifs à l'opération. . . . .                         | 501 |
| § VI. — Accidents et complications opératoires . . . . .                           | 504 |
| DIVISION II. — Procédés opératoires particuliers. . . . .                          | 519 |
| Procédés allemands. . . . .  | 520 |
| Ligature en général . . . . .  | 520 |
| a. — Procédé de Bülroth. — (1) . . . . .   | 520 |
| b. — Procédé de Baum . . . . .   | 521 |
| c. — Procédé de Martin . . . . .   | 521 |
| d. — Procédé de Von Teuffel . . . . .  | 523 |
| e. — Procédé de Müller. . . . .  | 524 |
| f. — Procédé de Schröder. . . . .  | 524 |
| g. — Procédé de Fritsch de Breslau. . . . .  | 525 |
| h. — Procédé de Duvellius. . . . .   | 526 |
| i. — Procédé de Léopold. . . . .   | 527 |
| Procédés français. . . . .   | 528 |
| a. — Procédé Péan . . . . .  | 531 |
| Ses modifications (hystérectomie avec morcellement. . . . .                        | 537 |
| Résultats opératoires et résultats définitifs . . . . .                            | 544 |
| DEUXIÈME PARTIE, — De l'hystérectomie vaginale pour fibromes utérines . . . . .    | 561 |
| CHAPITRE I. — Légitimité de cette opération . . . . .                              | 563 |
| CHAPITRE II. — Castration utérine : Indications et contre-indications . . . . .    | 579 |
| CHAPITRE III. — Hystérectomie par la voie mixte : vaginale et abdominale . . . . . | 588 |

|   |     |
|---|-----|
| TROISIÈME PARTIE. — De l'hystérectomie vaginale dans les lésions inflammatoires de l'utérus et de ses annexes (métrite, gigantisme utérin, dysménorrhée membraneuse, ovarite, péri-métrite, dans les névralgies utéro-ovariennes. . . . . | 591 |
| CHAPITRE I. — Hystérectomie vaginale dans les phlegmasies péri-utérines. . . . .  | 593 |
| § I. — Métrite . . . . .  | 594 |
| § II. — Hypertrophie totale de l'utérus (gigantisme utérin). . . . .  | 596 |
| § III. — Dysménorrhée. . . . .  | 597 |
| § IV. — Ovarites, névralgie utéro-ovarienne, hystérie génitale . . . . .  | 598 |
| CHAPITRE II. — Hystérectomie vaginale dans les inflammations péri-utérines. . . . .   | 605 |
| QUATRIÈME PARTIE. — De l'hystérectomie vaginale dans les déplacements utérins. Versions, flexions. . . . .  | 613 |
| CINQUIÈME PARTIE. — Hystérectomie vaginale utérine dans le prolapsus et l'hypertrophie du col de l'utérus (maladie d'Huguier). . . . .  | 621 |
| Hystérectomies pratiquées pour prolapsus. . . . .   | 628 |
| SIXIÈME PARTIE. — Hystérectomie vaginale dans l'inversion utérine. . . . .  | 633 |
| SEPTIÈME PARTIE. — Tuberculose utérine. . . . .   | 649 |
| HUITIÈME PARTIE. — Hystérectomie vaginale dans la grossesse. . . . .  | 653 |
| NEUVIÈME PARTIE. — Hystérectomie vaginale dans les cas de malformations utérines congénitales . . . . .   | 663 |
| TABLEAUX. — Statistique personnelle 1884, 1885, 1886. . .   | 674 |
| — Statistique Russe . . . . .   | 686 |
| — Statistique Allemande. . . . .  | 693 |
| OBSERVATIONS. — Hystérectomie vaginale. Cancer du col. .  | 711 |
| — Hystérectomie vaginale totale. Cancer du corps. . . . .   | 731 |
| — Nouvelle série d'hystérectomies vaginales. .  | 743 |



|  |     |
|--|-----|
| Hystérectomie vaginale pour cancer et fibrome de l'utérus. . . . . | 751 |
| Hystérectomies vaginales pour fibromes. .                          | 759 |
| Hystérectomie (voie mixte) vaginale et abdominale. . . . .         | 775 |
| Phlegmasies utérines et péri-utérines.. . . .                      | 783 |
| Fibromes utérins .. . . .  | 787 |
| Hystérectomies vaginales pour fibro-sarcomes.                      | 795 |
| CONCLUSIONS GÉNÉRALES . . . . .                                    | 797 |
| INDEX BIBLIOGRAPHIQUE . . . . .                                    | 805 |

---

## ERRATA (*Hystérotomie*)

| Page | lignes | Lisez.   |
|------|--------|--|
| 31   | 6      | de Museux  |
| 47   | 28     | profondes  |
| 108  | { 7    | urémie   |
|      | { 18   | soient <i>mieux</i> réunies.                                       |
| 110  | 23     | dans un cas <i>de</i>  |
| 111  | 46     | purulente  |
| 119  | note   | { Péan, p. 289   |
|      |        | { Doléris, p. 529.   |
| 126  | 46     | p. 474   |
| 134  | 46     | <i>de</i> petites  |
| 138  | 2      | ajoutez p. 521   |
| 148  | 4      | réussir  |
| 185  | 21     | obs. : <i>in hystérectomie pour</i><br><i>inversion polypeuse.</i> |
| 249  | 14     | utérine  |
| 258  | 6      | <i>masse</i> charnue   |
| 282  | 14     | <i>escharre</i>  |
| 307  | 23     | iléo-lombaires   |
| 315  | 14     | règles   |
| 329  | 18     | février  |
| 363  | 21     | parallèle  |



0 p






















Pgs. 819 + 820  
(leaves 835 + 836)

tissue paper  
glued on  
pages, shot  
'as is'



