

# **Technik und Diagnostik am Sektionstisch / von Richard Graupner und Felix Zimmermann.**

## **Contributors**

Zimmermann, Felix.  
Graupner, Richard.  
Royal College of Physicians of Edinburgh

## **Publication/Creation**

Zwickau S.A. : Förster & Borries, 1899.

## **Persistent URL**

<https://wellcomecollection.org/works/aew68qg9>

## **Provider**

Royal College of Physicians Edinburgh

## **License and attribution**

This material has been provided by This material has been provided by the Royal College of Physicians of Edinburgh. The original may be consulted at the Royal College of Physicians of Edinburgh. where the originals may be consulted.

This work has been identified as being free of known restrictions under copyright law, including all related and neighbouring rights and is being made available under the Creative Commons, Public Domain Mark.

You can copy, modify, distribute and perform the work, even for commercial purposes, without asking permission.



Wellcome Collection  
183 Euston Road  
London NW1 2BE UK  
T +44 (0)20 7611 8722  
E [library@wellcomecollection.org](mailto:library@wellcomecollection.org)  
<https://wellcomecollection.org>



GRAUPNER-ZIMMERMANN

TECHNIK UND DIAGNOSTIK  
AM SEKTIONSTISCH

I











2v. 307-

Wn

<sup>n</sup>Feb. \* 10. 29



TECHNIK UND DIAGNOSTIK  
AM SEKTIONSTISCH

I



TECHNIK UND DIAGNOSTIK  
AM BEKLEIDUNGSSTÜCK



# TECHNIK UND DIAGNOSTIK AM SEKTIONSTISCH

VON

DR. RICHARD GRAUPNER

ASSISTENZARZT AM KINDERKRANKENHAUS

FRÜHER ASSISTENT AM PATHOLOGISCHEN INSTITUT DER UNIVERSITÄT

UND

DR. FELIX ZIMMERMANN

FRÜHER VOLONTÄRASSISTENT AM PATHOLOGISCHEN INSTITUT DER UNIVERSITÄT

ZU LEIPZIG

MIT 126 ABBILDUNGEN IN DREIFARBENDRUCK AUF 65 TAFELN

UND 25 ABBILDUNGEN IM TEXT

ERSTER BAND

ZWICKAU SA.

DRUCK UND VERLAG VON FÖRSTER & BORRIES

1899





TECHNIK UND DIAGNOSTIK

AM SEKTIONSTISCH

**Alle Rechte**

auch die der Übersetzung in andere Sprachen vorbehalten.



## Vorwort.

---

**T**echnik und Diagnostik am Sektionstisch — dieser Titel des vorliegenden Buches deutet den Zweck an, welchem dasselbe zu dienen bestimmt ist. Es soll eine Anleitung geben, *Sektionen in technisch richtiger Weise auszuführen und den Befund derselben sicher zu beurteilen*; diesem Zwecke entsprechend berücksichtigt es daher aus der grossen Zahl der Thatsachen, welche den Inhalt der pathologisch-anatomischen Wissenschaft ausmachen, und aus der Menge der Methoden, die zum Nachweis derselben dienen, nur diejenigen, deren Kenntnis für die Thätigkeit am Sektionstische notwendig ist.

Die Mittel, mit deren Hülfe wir zu einem Urteil über die Art der krankhaften Veränderungen eines Leichenorganes kommen können, sind sehr mannigfaltig. Vor allem haben uns die Fortschritte, die die mikroskopische Untersuchung pathologisch-anatomischer Objekte gemacht hat, eine Fülle eingehender Kenntnisse über die feinsten Veränderungen der Gewebe geliefert, die uns alle mehr oder weniger wertvolle Anhaltspunkte für die Diagnose der einzelnen Arten und Formen der Erkrankungen bieten. Für unsere diagnostischen Zwecke am Sektionstisch jedoch lassen sich diese komplizierteren Methoden nur wenig verwerten, da die Ausführung derselben zum Teil zu viel Zeit in Anspruch nehmen würde, als dass wir uns hierbei mit ihnen befassen könnten. Die Entscheidung über die Art der Erkrankung eines Organs muss bei einer Sektion sehr schnell, ja oft augenblicklich erfolgen, da nach derselben eventuell der Plan der ganzen Sektion modifiziert, oder wenigstens die Aufmerksamkeit speziell auf eine Reihe von Erscheinungen hingelenkt werden muss, welche die an einem Organ gestellte Diagnose sichern und die Auffassung des gesamten Sektionsbefundes vertiefen können. Dann ist durch die Erfahrungen, die mit Hülfe der vervollkommenen Untersuchungsmethoden gewonnen worden sind, die pathologisch-anatomische Diagnostik soweit fortgeschritten, dass wir in den meisten Fällen schon aus der Betrachtung eines erkrankten Organes mit blossen Auge ziemlich sicher voraussagen können, welche Resultate die mit allen Hilfsmitteln ausgeführte mikroskopische Untersuchung desselben ergeben wird. Nur eine kleine Anzahl von krankhaften Veränderungen erfordert unbedingt eine mikroskopische Untersuchung, wenn die Diagnose unanfechtbar sein soll; aber auch hier führen meist verhältnismässig einfache, leicht und



rasch auszuführende Methoden zum Ziele. Wir können daher die komplizierten Methoden — wenn es sich *nur um diagnostische Zwecke* handelt — im allgemeinen recht gut entbehren: *die Untersuchung mit blossem Auge und mit den einfachsten mikroskopischen Hilfsmitteln* dagegen ist für die Diagnostik am Sektionstische am wichtigsten und deshalb besonders sorgfältig zu üben. Diese einfachen Untersuchungsmethoden bilden so recht eigentlich das Rüstzeug des praktisch thätigen pathologischen Anatomen; sie sind zu jeder Zeit und an jedem Orte verwendbar, mag die Sektion auch unter den ungünstigsten äusseren Umständen stattfinden, und sie sind es daher auch, die in vorliegendem, hauptsächlich für praktische Bedürfnisse berechnetem Buche vorwiegend Berücksichtigung fanden.

Freilich ist die makroskopische Diagnostik eine Kunst, die ausserordentlich schwierig zu erlernen ist. Dies kann eigentlich nur durch eine Ausbildung während einer langjährigen praktischen Lehrzeit an einem pathologisch-anatomischen Institut geschehen, eine Ausbildung, die jedoch nur wenige Mediziner sich verschaffen können. Und doch ist es allgemein anerkannt, wie notwendig es für jeden Arzt ist, sichere, auf eigener Anschauung begründete Begriffe von den krankhaften Veränderungen innerer Organe, die er aus ihren Symptomen diagnostizieren soll, zu besitzen. Die ärztliche Prüfungsordnung verlangt daher mit Recht, dass jeder Arzt imstande sein soll, Sektionen *lege artis* auszuführen und die Sektionsdiagnose aus dem makroskopischen Befunde zu stellen. Inwieweit dieses Postulat der Studierende in der Zeit, die seiner pathologischen Ausbildung zur Verfügung steht, durch den Besuch von Vorlesungen und Sektionsübungen erfüllen kann, mag jeder aus eigener Erfahrung beurteilen. Wir glauben daher, dass mancher Arzt und Studierende der Medizin eine Anleitung zur Erlernung der Kunst, am Sektionstisch die Diagnose zu stellen, mit Freude begrüßen wird, da sie ihm bis zu einem gewissen Grade die mangelnde praktische Ausbildung in diesem Fache ersetzt.

Wenn wir den Versuch machen, in diesem Buche einen solchen Ersatz zu bieten, so war es uns von vornherein klar, dass wir, wenn wir unsern Zweck auch nur annähernd erreichen wollten, unsere Anleitung zur Diagnostik nicht nur in Worten geben durften, sondern dieselbe auch durch möglichst gute Bilder unterstützen mussten, um dem Leser eine lebendige Anschauung der Objekte der pathologisch-anatomischen Diagnostik zu verschaffen.

Was zunächst den ersten Teil dieser unserer Aufgabe anbetrifft, so glauben wir, dass das beste Lehrmittel für unsere Zwecke eine möglichst kurz gefasste Beschreibung der krankhaften Veränderungen der Körperorgane ist, welche dieselben ausschliesslich vom diagnostischen Standpunkte aus betrachtet. Eine solche muss vorzugsweise diejenigen Kennzeichen berücksichtigen, die an den Organen mit jenen einfachen Untersuchungsmethoden, auf welche wir uns am Sektionstisch beschränken müssen, wahrnehmbar sind; alle anderen für die Theorie der Wissenschaft zwar hochwichtigen, für die Diagnose aber nebensächlichen Thatfachen, welche wir an den Leichenorganen beobachten können, braucht die vom diagnostischen Standpunkte ausgehende Betrachtung nur insofern zu berühren, als von ihnen eine weitere Unterstützung und Sicherung der Diagnose zu erwarten ist.

Indem wir von der Ansicht ausgingen, dass eine Beschreibung der krankhaften Veränderungen für diagnostische Zwecke um so wirkungsvoller sich gestalten würde, je einfacher sie ist und je mehr sie sich auf die wichtigsten pathognomonischen Kriterien beschränkt,



aus denen wir uns, *sit venia verbo*, das ideale Bild jener zu beschreibenden Erkrankung konstruieren, und je mehr sie alle jene Zufälligkeiten vernachlässigt, die in der Wirklichkeit dieses ideale Bild verdunkeln und komplizieren, sind wir allerdings zuweilen zu einer Darstellungsweise geführt worden, die allzu schematisch erscheinen könnte. Wir sind uns recht wohl bewusst, dass die zahllosen Varietäten der Krankheitsbilder, denen wir in der Wirklichkeit begegnen, und die durch Kombinationen verschiedener Krankheitszustände oder durch zufällige äussere Veranlassungen (Leichenveränderungen etc.) entstanden sind, sich einem künstlichen Schema nicht unterordnen lassen. Trotzdem hielten wir doch mit Rücksicht auf den rein praktischen Zweck dieses Buches einen gewissen Schematismus nicht für verwerflich. Das Bestreben, in übersichtlicher Weise Kriterien der typischen Formen der Erkrankungen zusammenzustellen, hat uns sogar zuweilen veranlasst, dieselben in Form von Tabellen nebeneinander anzuordnen. Wir verbanden damit nur die Absicht, dass sich der Leser auf diese Weise die Kennzeichen der Typen der Erkrankungen leichter einprägen soll, und glauben, dass er dann um so eher imstande sein wird, die unzähligen Abweichungen vom Typus, welche sich in der Wirklichkeit vorfinden, richtig zu beurteilen.

Der Zweck dieses Buches, eine Anleitung zur Ausführung von Sektionen zu bieten, wird noch mehrere andere Eigentümlichkeiten desselben erklärlich machen. Was zunächst die Anordnung des ganzen Stoffes betrifft, so schliesst sich diese eng an den Verlauf der Sektion an; in derselben Reihenfolge, in der bei der Sektion die einzelnen Organe untersucht zu werden pflegen, werden sie hier im allgemeinen behandelt, gleichviel ob die in einem Teile dieses Buches zusammengefassten Organe einem innerlich zusammenhängenden Organsystem angehören, oder nicht. Jedem Abschnitt über die Erkrankungen eines Organs oder einer nach dem Gange der Sektion zusammengehörigen Organgruppe ist entweder ein besonderer Abschnitt über die Sektionstechnik beigegeben, oder es sind die Bemerkungen über die Erkrankungen der Organe in die Schilderung des Verlaufes der Sektion derselben mit eingeflochten. Da der praktische Zweck der Leichenuntersuchung die Feststellung der Todesursache ist, so sind vor allen Dingen diejenigen Erkrankungen eingehender berücksichtigt worden, die den Bestand des Lebens entweder direkt oder indirekt gefährden. Leichtere Erkrankungen, welche zuweilen als zufällige Nebenfunde bei Sektionen vorgefunden werden, sind oft nur nebenher erwähnt worden.

Wenden wir uns zum zweiten Teil unserer Aufgabe, die Anleitung zur Diagnostik durch bildliche Darstellung erkrankter Organe zu unterstützen, so leitete uns bei der Auswahl der Objekte vor allem das Prinzip, diejenigen Veränderungen abzubilden, denen man bei den Sektionen am häufigsten begegnet. Nur wenige Bilder stellen Objekte dar, die seltener beobachtet werden, die uns aber wegen der ihnen zukommenden didaktischen Wichtigkeit der Wiedergabe wert zu sein schienen. Wir suchten so demjenigen, der nicht auf eine längere eigene Thätigkeit am Sektionstisch zurückblicken kann, eine Übersicht über diejenigen Veränderungen der Organe zu geben, die dem speziell auf diesem Gebiete Erfahrenen völlig geläufig sind. Den Abbildungen ist noch besonders ein kurzer erklärender Text beigegeben, durch welchen wir den Beschauer auf solche Punkte aufmerksam zu machen suchten, deren Beachtung im diagnostischen Interesse besonders wichtig ist.

Mit Ausnahme zweier Bilder, die uns von Herrn Geheimrat Professor Dr. Birch-Hirschfeld gütigst zur Verfügung gestellt wurden – es sind dies die Abbildungen No. 112



und No. 126, deren Originale von Herrn Dr. Etzold in Leipzig und Herrn Maler Pausch in künstlerisch vollendeter Weise hergestellt sind – haben wir die Originale sämtlich selbst *nach frischen Präparaten* angefertigt; nur eine Abbildung (No. 109, hypertrophische Lebercirrhose) wurde nach einem in Formalin sehr gut konservierten Präparate gemalt. In der Zeit, in der wir die Abbildungen sammelten, kam ein typischer Fall von hypertrophischer Cirrhose am Leipziger pathologischen Institut nicht zur Sektion; wir glaubten jedoch wegen der differentialdiagnostischen Schwierigkeiten, die diese Erkrankung bieten kann, auf eine Abbildung derselben nicht verzichten zu dürfen und mussten für dieselbe unsere Zuflucht zu der reichhaltigen Präparatensammlung des genannten Institutes nehmen.

Eine Schwierigkeit bei der farbigen Wiedergabe pathologisch-anatomischer Präparate liegt darin, dass die Farbtöne derselben sich sehr schnell verändern, sobald sie ausserhalb der Leiche der Einwirkung der Luft ausgesetzt sind. Die eigentliche Farbe einer Schnittfläche sieht man im Grunde genommen nur in dem Augenblicke, in dem der Einschnitt ausgeführt wird; sofort, im Momente des Luftzutrittes, oxydiert die oberflächlichste Schicht des Blutfarbstoffes und giebt dem Organe schon einen etwas helleren Farbenton. Dies ist jedoch der Anblick, den man bei *eingehender Betrachtung* eines Organes vor Augen hat, und den wir daher bei der Beurteilung der pathologisch-anatomischen Präparate gewöhnt sind und stillschweigend mit in Rechnung ziehen. Diesen Anblick haben wir uns daher auch bei der bildlichen Wiedergabe der Präparate durch die Farben festzuhalten bestrebt. Weitergehende Farbenveränderungen haben wir dadurch zu eliminieren gesucht, dass wir während des Malens immer neue Schnittflächen in das darzustellende Organ legten, oder die Abbildungen später an ähnlichen frischen Präparaten auf ihre Farbenwirkung hin kontrollierten.

Wenn den farbigen Abbildungen vielleicht der Vorzug nicht aberkannt werden kann, dass sie die feineren Details der Struktur der Organe und ihre pathologischen Veränderungen mit möglichster Genauigkeit wiedergeben, so hat gewiss hierzu der Umstand mit beigetragen, dass wir die Bilder selbst anfertigen konnten und daher imstande waren, solche feine Details, die dem Auge des nicht medizinisch gebildeten Künstlers entgehen können, richtig aufzufassen und dasjenige getreu wiederzugeben, worauf es im didaktischen Interesse ankommt.

Auch die schwarzen, in den Text gedruckten Abbildungen wurden mit Ausnahme der Figur 1 (trübe Schwellung des Nierenepithels), deren Original uns von Herrn Dr. G. Stumme gütigst überlassen wurde, von uns selbst nach eigens für diesen Zweck hergestellten Präparaten angefertigt. Zur Herstellung der Bilder, welche die Formenverhältnisse der Herzventrikel unter verschiedenen Bedingungen veranschaulichen sollen, wurden die Herzen nach sorgfältiger Unterbindung der grossen Gefässe, also im Zustande ihrer natürlichen Füllung, der Leiche entnommen und, um die Form möglichst gut zu konservieren, in toto in Formalin fixiert; erst dann wurden die betreffenden Präparate vorgerichtet und die Abbildungen nach ihnen gefertigt.

Ein Teil der schwarzen Abbildungen dient dem Zwecke, die Sektionsmethoden des Gehirns und des Herzens durch Darstellung verschiedener auf einander folgender Phasen derselben zu veranschaulichen. Wir sahen davon ab, auch die Sektionsmethoden anderer



Organe durch Beifügung von Bildern zu erläutern, teils deshalb, weil technische Schwierigkeiten, wie sie die Sektionen des Herzens und des Gehirnes bieten, anderweit nicht in dem Masse vorkommen, teils deshalb, weil wir glaubten, dass die Sektionsmethoden der übrigen Organe schon durch die Beschreibung derselben und durch die Betrachtung der farbigen Abbildungen genügend klargelegt würden.

Die Präparate, nach denen die Abbildungen hergestellt wurden, stammen zum weitaus grössten Teile aus dem reichhaltigen Material des *pathologischen Institutes der Universität zu Leipzig*, zu einem kleinen Teile aus dem des *Leipziger Kinderkrankenhauses*. Wir sind den Direktoren dieser Anstalten, Herrn *Geheimrat Professor Dr. Birch-Hirschfeld* und Herrn *Medizinalrat Professor Dr. Soltmann* für die Erlaubnis, dasselbe für unsere Zwecke benutzen zu dürfen, zu grossem Danke verpflichtet.

Die Sammlung unserer Abbildungen erstreckte sich über einen Zeitraum von fast drei Jahren, innerhalb dessen am Leipziger pathologischen Institute mehr als 3000 Sektionen ausgeführt wurden. Wir können daher wohl mit Recht annehmen, dass wir unter dieser Fülle von Material von allen wichtigsten Erkrankungen wenigstens einen typischen Fall aussuchen konnten, der uns als geeignetes Objekt für unsere Abbildungen diene.

Bei der Herstellung der Abbildungen haben eine Anzahl von Kollegen, Assistenten des Leipziger pathologischen Instituts und anderer Universitätsinstitute durch sachverständige Kritik unserer Arbeit uns wesentlich unterstützt. Ihnen allen, besonders den Herren *Professor Dr. Kockel* und *Dr. Max Lange*, danken wir aufs herzlichste.

Ganz besonderen Dank aber schulden wir unserem verehrten Lehrer, Herrn *Geheimrat Professor Dr. Birch-Hirschfeld*, nicht nur für das Interesse, welches er speziell den Vorarbeiten für dieses Buch entgegengebracht hat, sondern vor allen Dingen für die fortwährende Anregung zur exakten Beurteilung pathologisch-anatomischer Objekte, die er uns, wie allen seinen Schülern, durch unermüdliche Unterweisung am Sektionstisch und durch die strenge Objektivität seines Urteils hat zu Teil werden lassen. Die diagnostischen Prinzipien, die wir im Leipziger pathologischen Institut in uns aufgenommen haben, suchten wir in diesem Buche zu fixieren.

Ungewöhnliche technische Schwierigkeiten bereitete bei der Herausgabe dieses Buches die Reproduktion der von uns gefertigten Originale der farbigen Abbildungen. Es würde zu weit führen, wenn wir auf unsere Versuche näher eingehen wollten; es möge hier nur kurz das Resultat derselben angegeben werden. Kein anderes Reproduktionsverfahren für farbige Objekte leistete uns nur annähernd dieselben Dienste wie der *Dreifarbendruck*, der durch Frische und Natürlichkeit der Farben, durch Schärfe in der Zeichnung und durch plastische Wirkung nach unserer Meinung mehr als alle anderen Reproduktionsverfahren zu wissenschaftlichen Zwecken sich eignet. Allerdings gehört auch dazu, dass dieses Verfahren so exakt gehandhabt wird, wie dies von den Firmen, die bei der Reproduktion unserer Abbildungen beteiligt waren, geschehen ist. Die Anfertigung der Clichés für die Abbildungen haben die Herren *Husnik & Häusler in Prag*, den Druck die Herren *Förster & Borries in Zwickau i. Sa.* besorgt. Es würde überflüssig sein, wenn wir den genannten Firmen ein besonderes Lob spenden wollten, da sich dieselben durch die Herstellung unserer Abbildungen selbst das beste Zeugnis ihrer Leistungsfähigkeit ausgestellt haben. Hervorheben möchten wir nur noch, wie bereitwillig beide Firmen, besonders



die Herren Förster & Borries, welche zugleich den Verlag des Buches übernommen haben, unseren Wünschen in Bezug auf die Herstellung und Ausstattung desselben nachgekommen sind.

Das Buch erscheint in zwei Bänden; der erste enthält den Text, der zweite die farbigen Abbildungen. Infolge des Entgegenkommens der Herren Verleger werden diese Abbildungen auf Verlangen anstatt gebunden auch lose in einer Mappe vereint ausgegeben, damit die einzelnen Tafeln bei Demonstrationen von Hand zu Hand gehen können.

Richard Graupner. Felix Zimmermann.

Leipzig, im Juni 1899.



# Inhaltsübersicht.

## EINLEITUNG.

### Diagnose der allgemeinen Formen der krankhaften Gewebsveränderungen; Übersicht über die Sektionstechnik.

	Seite		Seite
<b>Abschnitt I. Cirkulationsstörungen.</b>		<b>Abschnitt IV. Geschwülste.</b>	
Anämie und Hyperämie . . . . .	1	Allgemeine Regeln für die Unterscheidung der wichtigsten Gruppen der Geschwülste . .	28
A. Anämie . . . . .	1	Schematische Übersicht über die wichtigsten diagnostischen Merkmale der einzelnen Geschwulstarten . . . . .	33
B. Hyperämie . . . . .	3	Mikroskopische Untersuchung der Geschwülste	37
Verstopfung von Blutgefäßen . . . . .	5		
A. Thrombose . . . . .	5	<b>Abschnitt V.</b>	
B. Embolie . . . . .	8	<b>Wundheilung und Geschwürsbildung.</b>	
Austritt von Blutbestandteilen aus der Gefäßbahn . . . . .	10	Wundheilung . . . . .	39
A. Austritt von Blut . . . . .	11	Geschwüre . . . . .	40
B. Transsudate . . . . .	12		
<b>Abschnitt II. Ernährungsstörungen.</b>		<b>Abschnitt VI.</b>	
Nekrose . . . . .	13	<b>Nachweis von Mikroorganismen in Leichenorganen.</b>	
Atrophie . . . . .	14	A. Art der Entnahme des bakteriologischen Untersuchungsmaterials . . . . .	43
Trübe Schwellung . . . . .	15	B. Untersuchungsmethoden . . . . .	44
Verfettung . . . . .	16	C. Spezieller Nachweis der wichtigsten pathogenen Mikroorganismen . . . . .	46
Amyloidentartung (Anhang: Hyaline, colloide und schleimige Entartung) . . . . .	18		
Verkalkung . . . . .	19	<b>Abschnitt VII.</b>	
Pigmentation . . . . .	20	<b>Übersicht über den Verlauf der Obduktion.</b>	
<b>Abschnitt III. Entzündungen.</b>		Äussere Besichtigung . . . . .	49
Einteilung der Entzündungen . . . . .	21	Innere Besichtigung . . . . .	51
Akute Entzündungen . . . . .	22		
Chronische Entzündungen . . . . .	24		
Spezifische Erscheinungen der Entzündungen an Schleimhäuten, serösen Häuten und Drüsen	25		
Methoden der mikroskopischen Untersuchung entzündlicher Produkte . . . . .	27		



## TEIL I.

## Untersuchung der Haut und Muskulatur.

	Seite		Seite
<b>Abschnitt I. Erkrankungen der Haut.</b>		Hautgeschwüre . . . . .	67
Cirkulationsstörungen . . . . .	55	Verletzungen und Narben der Haut . . . . .	69
Ernährungsstörungen . . . . .	56	A. Verletzungen . . . . .	69
Entzündungen . . . . .	57	B. Narben . . . . .	70
A. Akute diffuse Entzündungen . . . . .	59	<b>Abschnitt II. Erkrankungen der Muskeln.</b>	
B. Chronische diffuse Entzündungen . . . . .	61	Cirkulationsstörungen . . . . .	71
C. Herdförmige Entzündungen . . . . .	62	Ernährungsstörungen . . . . .	71
Neubildungen . . . . .	65	Entzündungen . . . . .	73
A. Granulationsgeschwülste . . . . .	65	Neubildungen und Parasiten . . . . .	73
B. Echte Geschwülste . . . . .	67		

## TEIL II.

## Untersuchung des Nervensystems.

## Abschnitt I.

## Untersuchung der Schädelhöhle.

<i>A. Erkrankungen der Hirnhäute (einschliesslich der krankhaften Veränderungen der Hirnventrikel)</i> . . . . .	75
Erkrankungen der Dura mater . . . . .	75
Erkrankungen der Pia mater und Arachnoidea . . . . .	76
a. Cirkulationsstörungen . . . . .	77
b. Entzündungen . . . . .	78
c. Neubildungen und Parasiten . . . . .	82
Krankhafte Veränderungen der Hirnventrikel . . . . .	82
a. Abnormitäten des Ventrikelinhaltes . . . . .	82
b. Erkrankungen der Ventrikelwand . . . . .	83
<i>B. Erkrankungen des Gehirns</i> . . . . .	84
Cirkulationsstörungen . . . . .	84
Ernährungsstörungen . . . . .	89
Entzündungen . . . . .	90
Neubildungen im Gehirn . . . . .	91
<i>C. Sektion der Schädelhöhle</i> . . . . .	92
Eröffnung der Schädelhöhle und Sektion des Gehirns . . . . .	92

Untersuchung der Sinus, der Schädelbasis und der angrenzenden Höhlen (Nasenhöhle, Mittelohr, Orbita) . . . . .	98
a. Erkrankungen der Sinus der Dura mater . . . . .	98
b. Erkrankungen der Schädelbasis . . . . .	100
c. Erkrankungen der Nasenhöhle . . . . .	100
d. Erkrankungen des Gehörorgans . . . . .	101
e. Erkrankungen der Orbita und des Bulbus oculi . . . . .	104

## Abschnitt II. Untersuchung des Rückenmarks und seiner Häute.

<i>A. Sektionstechnik</i> . . . . .	105
<i>B. Erkrankungen der Rückenmarkshäute</i> . . . . .	105
<i>C. Erkrankungen des Rückenmarks</i> . . . . .	106
Missbildungen . . . . .	106
Cirkulationsstörungen . . . . .	106
Erweichung . . . . .	107
Entzündungen . . . . .	107
Systemerkrankungen . . . . .	109
Neubildungen und Spaltbildungen . . . . .	110

## Abschnitt III.

## Untersuchung der peripheren Nerven.

Cirkulationsstörungen und Entzündungen . . . . .	111
Neubildungen . . . . .	112
Anhang: Untersuchung der sympathischen Nerven . . . . .	112



## TEIL III.

## Untersuchung der Brusteingeweide.

	Seite
Abschnitt I. Die Eröffnung der Brust- und Bauchhöhle.	113
Abschnitt II.	
Untersuchung des Pericards.	
Abnormer Inhalt des Pericards . . . . .	116
Krankhafte Veränderungen der Wand der Pericardialhöhle . . . . .	117
A. Cirkulationsstörungen . . . . .	117
B. Entzündungen . . . . .	117
Abschnitt III. Untersuchung des Herzens.	
A. Sektionstechnik . . . . .	118
B. Beurteilung des Sektionsbefundes am Herzen . . . . .	128
Inhalt der Herzhöhlen . . . . .	128
Weite der Herzhöhlen und Stärke der Muskelwand . . . . .	128
Erkrankungen des Endocards und der Klappen . . . . .	133
Erkrankungen des Myocards . . . . .	136
a. Ernährungsstörungen . . . . .	136
b. Cirkulationsstörungen . . . . .	137
c. Entzündungen . . . . .	138
Die mechanischen Folgen der Herzkrankheiten . . . . .	138
Abschnitt IV. Erkrankungen der Gefäße.	
Erkrankungen der Arterien . . . . .	141
a. Akute Entzündungen . . . . .	141
b. Chronische Entzündungen (Arteriosklerose) . . . . .	141
c. Syphilis . . . . .	143
d. Aneurysma . . . . .	143
e. Hypertrophie der Arterienwände . . . . .	144
Erkrankungen der Venen . . . . .	144
a. Venenthrombose . . . . .	145
b. Entzündungen . . . . .	145
c. Phlebektasie . . . . .	146
d. Neubildungen . . . . .	146
Abschnitt V.	
Untersuchung der Halsorgane.	
A. Untersuchung der Halsorgane in situ und Entfernung derselben aus dem Körper . . . . .	146
B. Untersuchung der herausgenommenen Halsorgane . . . . .	150

	Seite
Untersuchung der Zunge . . . . .	150
Untersuchung des weichen Gaumens und der Tonsillen . . . . .	151
Untersuchung des Pharynx . . . . .	153
Untersuchung des Oesophagus . . . . .	153
Untersuchung des Kehlkopfes und der Trachea . . . . .	154
a. Abnormer Inhalt . . . . .	154
b. Stenose des Lumens . . . . .	155
c. Krankhafte Veränderungen der Wand des Kehlkopfes und der Trachea . . . . .	155
Untersuchung der Schilddrüse . . . . .	158

## Abschnitt VI.

## Untersuchung der Bronchien.

Weite des Lumens . . . . .	159
Inhalt der Bronchien . . . . .	160
Krankhafte Veränderungen der Bronchialwand . . . . .	160

## Abschnitt VII.

## Untersuchung der Pleura.

Abnormer Inhalt der Pleurahöhle . . . . .	162
Krankhafte Veränderungen der Wand der Pleurahöhle . . . . .	163

## Abschnitt VIII.

## Untersuchung der Lungen.

A. Erkrankungen der Lunge . . . . .	165
Atelektase . . . . .	165
Atrophie und Emphysem . . . . .	166
Cirkulationsstörungen . . . . .	167
Entzündungen und Gangrän der Lunge . . . . .	171
Histologische Vorgänge bei Entzündungen der Lunge . . . . .	171
Die akuten (exsudativen) Entzündungen der Lunge . . . . .	171
Die chronischen Lungenentzündungen . . . . .	179
Neubildungen . . . . .	181
A. Tuberkulose . . . . .	181
B. Syphilis . . . . .	185
C. Echte Geschwülste . . . . .	185
B. Sektion der Lunge . . . . .	186
Volumen und Konsistenz der Lunge . . . . .	187
Die Lungenoberfläche . . . . .	188
Untersuchung der Bronchien und der Lungengefäße . . . . .	189
Die Schnittfläche der Lunge . . . . .	191



## TEIL IV.

## Untersuchung der Baueingeweide.

	Seite		Seite
<b>Abschnitt I.</b>			
<b>Untersuchung der Bauchhöhle.</b>			
Abnormer Inhalt der Bauchhöhle . . . . .	193	Nierenoberfläche . . . . .	239
Erkrankungen des Peritoneums . . . . .	194	Schnittfläche der Niere . . . . .	240
A. Cirkulationsstörungen . . . . .	194	Beilage I: Schematische Übersicht über einige der	
B. Entzündungen . . . . .	194	wichtigsten Nierenerkrankungen . . . . .	242
C. Geschwülste des Peritoneums . . . . .	195	Beilage II: Tabellarische Übersicht über die Arten	
Situs der Baueingeweide . . . . .	196	der akuten Nephritis . . . . .	242
		Anhang: Erkrankungen der Nebennieren . . . . .	243
<b>Abschnitt II. Untersuchung der Milz.</b>		<b>Abschnitt V.</b>	
A. <i>Erkrankungen der Milz</i> . . . . .	199	<b>Untersuchung der männlichen Genitalien</b>	
Cirkulationsstörungen . . . . .	199	und der harnleitenden Organe.	
Milztumor . . . . .	201	Untersuchung der äusseren Genitalien . . . . .	244
Ernährungsstörungen . . . . .	203	Untersuchung der Harnröhre . . . . .	244
Geschwülste . . . . .	204	Untersuchung der Prostata . . . . .	245
B. <i>Sektion der Milz</i> . . . . .	205	Untersuchung der Blase . . . . .	246
Beilage: Tabellarische Übersicht der charakteristischen		A. Ausdehnung der Blase . . . . .	246
Kennzeichen der wichtigsten Cirkulationsstörungen,		B. Blaseninhalt . . . . .	247
Entzündungen und Degenerationen der Milz . . . . .	208	C. Erkrankungen der Blasenwand . . . . .	248
<b>Abschnitt III. Untersuchung der</b>		Untersuchung der Ureteren und des Nieren-	
<b>Organe des Urogenitalapparates in ihrem</b>		beckens . . . . .	249
<b>natürlichen Zusammenhang.</b>		Untersuchung der Hoden und Nebenhoden,	
Kontinuierlich fortschreitende Erkrankungen		sowie der Samenblasen . . . . .	250
im Urogenitalapparate . . . . .	209	<b>Abschnitt VI.</b>	
Sektion des Urogenitalapparates . . . . .	213	<b>Untersuchung der weiblichen Genitalien.</b>	
<b>Abschnitt IV. Untersuchung der Nieren.</b>		Bemerkungen über physiologische Veränder-	
Anhang: Erkrankungen der Nebennieren.		ungen der weiblichen Genitalien . . . . .	252
A. <i>Erkrankungen der Nieren</i> . . . . .	215	Untersuchung der Vulva und Vagina . . . . .	254
Cirkulationsstörungen . . . . .	215	Untersuchung des Uterus . . . . .	255
Ernährungsstörungen . . . . .	218	a. Lage- und Formveränderungen . . . . .	255
Entzündungen . . . . .	221	b. Entzündungen . . . . .	256
Ursachen, allgemeine Kennzeichen und Folgen der		c. Echte Neubildungen . . . . .	258
Nierenentzündungen . . . . .	221	Untersuchung der Tuben . . . . .	260
Die speziellen Formen der Nierenentzündungen . . . . .	225	Untersuchung der Ovarien . . . . .	261
I. Akute Entzündungen . . . . .	225	<b>Abschnitt VII.</b>	
II. Chronische Entzündungen . . . . .	228	<b>Untersuchung des Magendarmkanals.</b>	
Neubildungen . . . . .	233	A. <i>Sektion des Magendarmkanals</i> . . . . .	262
a. Tuberkulose . . . . .	233	B. <i>Untersuchung des Magens</i> . . . . .	264
b. Syphilis . . . . .	234	Abnormer Inhalt des Magens . . . . .	264
c. Echte Geschwülste . . . . .	234	Weite des Magens, Difformitäten desselben . . . . .	264
B. <i>Sektion der Niere</i> . . . . .	237	Veränderungen der Magenwand . . . . .	265
Lage der Niere . . . . .	237	a. Kadaveröse Erweichung . . . . .	265
Fettkapsel und fibröse Kapsel . . . . .	237	b. Vergiftungen . . . . .	265
Form, Grösse und Konsistenz der Niere . . . . .	238	c. Cirkulationsstörungen . . . . .	266
		d. Entzündungen . . . . .	266
		e. Geschwüre . . . . .	267
		f. Geschwülste . . . . .	268



	Seite
<i>C. Untersuchung des Darmes</i> . . . . .	270
Abnormitäten des Darminhalts . . . . .	270
Krankhafte Veränderungen des Darmlumens . . . . .	272
Krankhafte Veränderungen der Darmwand . . . . .	273
a. Ernährungsstörungen . . . . .	273
b. Cirkulationsstörungen . . . . .	274
c. Entzündungen . . . . .	274
d. Neubildungen . . . . .	277
e. Geschwüre . . . . .	279

## Abschnitt VIII. Untersuchung der Leber und der Gallenausführungswege.

<i>A. Untersuchung der Gallenausführungswege</i> . . . . .	280
Sektion der Gallenausführungswege; Ver- engerung und Erweiterung derselben . . . . .	280
Entzündungen der Gallenwege . . . . .	282
Geschwülste . . . . .	283
Konkremente . . . . .	283
<i>B. Erkrankungen der Leber</i> . . . . .	284
Cirkulationsstörungen . . . . .	284
Ernährungsstörungen . . . . .	285

	Seite
Entzündungen . . . . .	287
a. Akute eitrige Entzündungen . . . . .	287
b. Chronische Entzündungen . . . . .	288
Granulationsgeschwülste . . . . .	290
Echte Geschwülste . . . . .	292
Echinococcus hepatis . . . . .	294
<i>C. Sektion der Leber</i> . . . . .	295
Beilage: Schematische Übersicht der wichtigsten Leber- erkrankungen . . . . .	296

## Abschnitt IX.

### Untersuchung des Pancreas.

<i>A. Erkrankungen des Pancreas</i> . . . . .	298
Cirkulationsstörungen . . . . .	298
Ernährungsstörungen . . . . .	299
Entzündungen . . . . .	299
Geschwülste . . . . .	300
a. Granulationsgeschwülste . . . . .	300
b. Echte Geschwülste . . . . .	300
c. Retentionscysten . . . . .	301
<i>B. Sektion des Pancreas</i> . . . . .	301

## TEIL V.

### Untersuchung der Lymphdrüsen und des Skelettes.

#### Abschnitt I.

##### Erkrankungen der Lymphdrüsen.

Funktion der Lymphdrüsen als Filter für den Lymphstrom . . . . .	302
Cirkulationsstörungen, Entzündung und Hyper- plasie . . . . .	303
Granulationsgeschwülste . . . . .	305
Echte Geschwülste . . . . .	307

#### Abschnitt II.

##### Erkrankungen der Knochen.

Frakturen . . . . .	308
Cirkulationsstörungen . . . . .	308
Ernährungsstörungen . . . . .	309

Entzündungen der Knochen und des Periosts . . . . .	311
Akute Entzündungen . . . . .	311
Chronische Entzündungen . . . . .	312
Neubildungen . . . . .	312
Tuberkulose . . . . .	312
Syphilis . . . . .	313
Echte Geschwülste . . . . .	314
Rachitis und Osteomalacie . . . . .	314

#### Abschnitt III.

##### Erkrankungen der Gelenke.

Cirkulationsstörungen . . . . .	317
Entzündungen . . . . .	317
Akute Entzündungen . . . . .	317
Chronische Entzündungen . . . . .	318
Tuberkulose und Syphilis . . . . .	319



## TEIL VI.

**Zusammenstellung der anatomischen Befunde bei Allgemeinerkrankungen.**

	Seite		Seite
<b>Abschnitt I.</b>		<b>Abschnitt II.</b>	
<b>Zusammenstellung der Befunde bei Erkrankungen des Blutes und bei Konstitutionskrankheiten.</b>		<b>Befunde bei Infektionskrankheiten.</b>	
<i>A. Erkrankungen des Blutes</i> . . . . .	321	Ursachen, Formen und gemeinsame Er- scheinungen der Infektionskrankheiten . .	328
Veränderungen der Menge und Beschaffenheit des Blutfarbstoffes . . . . .	321	Spezielle Befunde bei Infektionskrankheiten . .	330
Auftreten abnormer, geformter Substanzen (Fett, Pigment) im Blute . . . . .	323	a. Infektionskrankheiten mit charakteristischen Veränderungen an der Infektionspforte . .	330
Abnormitäten der Menge des Blutes, resp. der Menge und des Verhältnisses der normalen Formbestandteile desselben . . . . .	323	b. Infektionskrankheiten ohne charakteristische Veränderungen an der Infektionspforte . .	332
Akute Anämie . . . . .	323		
Chronische Anämie . . . . .	324		
<i>B. Konstitutionskrankheiten</i> . . . . .	325	<b>Abschnitt III. Übersicht über die pathologisch-anatomischen Befunde bei den wichtigsten Vergiftungen.</b>	
Leukämie und Pseudoleukämie . . . . .	325	<i>A. Vergiftungen mit schweren anatomischen Gewebsläsionen</i> . . . . .	334
Addison'sche Krankheit . . . . .	326	<i>B. Vergiftungen ohne schwere Gewebsläsionen</i> . .	336
Krankheiten mit hämorrhagischer Diathese . .	327	Anhang: Entnahme von Leichenteilen Ver- gifteter zum Zwecke chemischer Unter- suchung . . . . .	336
Gicht und Diabetes mellitus . . . . .	327		

**Verzeichnis der schwarzen, in den Text gedruckten Abbildungen.**

	Seite		Seite
Fig. 1. Trübe Schwellung des Nierenepithels . .	15	Fig. 15. Sektion des Herzens IV . . . . .	124
„ 2. Trübe Schwellung und Verfettung des Nierenepithels . . . . .	17	„ 16. Sektion des Herzens V . . . . .	125
„ 3. Papilläres Carcinom der Vagina . . . .	31	„ 17. Linker Ventrikel systolisch kontrahiert, rechter Ventrikel in Mittelstellung zwischen Systole und Diastole (Quer- schnitt) . . . . .	129
„ 4. Infiltrierendes Bronchialcarcinom . . .	32	„ 18. Rechter(und linker) Ventrikel diastolisch gefüllt (Querschnitt) . . . . .	129
„ 5. Sektion des Grosshirns I . . . . .	93	„ 19. Rechter (und linker) Ventrikel patho- logisch dilatiert (Querschnitt) . . . . .	129
„ 6. Sektion des Grosshirns II . . . . .	96	„ 20. Linker Ventrikel diastolisch gefüllt (Längsschnitt) . . . . .	130
„ 7. Sektion des Grosshirns III . . . . .	97	„ 21. Linker Ventrikel pathologisch dilatiert (Längsschnitt) . . . . .	131
„ 8. Sektion des Kleinhirns . . . . .	99	„ 22. Invagination des Darmes . . . . .	197
„ 9. Eröffnung der der Schädelbasis benach- barten Höhlen . . . . .	103	„ 23. Genuine Schrumpfnieren . . . . .	230
„ 10. Vergrößerung der linken Herzhälfte .	120	„ 24. Arteriosklerotische Schrumpfnieren . .	231
„ 11. Vergrößerung der rechten Herzhälfte .	121	„ 25. Echinococcus-Scolices . . . . .	295
„ 12. Sektion des Herzens I (Eröffnung der linken Herzhälfte in situ) . . . . .	122		
„ 13. Sektion des Herzens II (Eröffnung der rechten Herzhälfte in situ) . . . . .	122		
„ 14. Sektion des Herzens III . . . . .	123		



# Einleitung.

Diagnose der allgemeinen Formen der krankhaften Gewebsveränderungen; Übersicht über die Sektionstechnik.

## Abschnitt I.

### Cirkulationsstörungen.

#### Anämie und Hyperämie.

Der *Blutgehalt*, den wir an *Leichenorganen* beobachten, entspricht nur unvollkommen der Blutmenge, die die betreffenden Organe *im Leben* enthielten.

Agonale  
und postmortale  
Veränderungen  
der  
Blutverteilung.

Sowie die Funktion der Organe, welche im Leben die normale Richtung der Cirkulation und die Verteilung der zirkulierenden Blutmengen über die einzelnen Gefäßprovinzen bewirkten, d. h. des Herzens, der Gefässnerven und -muskeln, erlischt, verteilt sich das Blut innerhalb der Gefässbahn nur noch *nach dem Gesetz der Schwerkraft* und *nach dem Druck, welchen die elastischen Gefässwände oder ihre Umgebung auf dasselbe ausüben*. Es entweicht infolge des letzterwähnten Faktors im allgemeinen aus den mit starker Wand versehenen Arterien, sammelt sich dagegen in den mit dehnbarer Wand versehenen grossen venösen Bluträumen an.

Am vollkommensten entweicht es aus denjenigen Organen, in denen auch ausserhalb der Gefässwände viel elastisches Gewebe vorhanden ist, dessen Retraktion den Druck auf die Blutmassen erhöht, so z. B. aus der Haut und den meisten Schleimhäuten, während weniger elastische Organe, wie z. B. die grossen Drüsen des Unterleibes, einen grösseren Blutreichtum beibehalten. Eine der Schwerkraft folgende Ansammlung des Blutes in den am tiefsten gelegenen Teilen des Körpers beginnt schon in der Agone; sie macht sich in der Leiche am deutlichsten an Haut und Lungen bemerkbar. Wir dürfen also aus dem Ergebnis der Leichenuntersuchung nur mit grosser Vorsicht und mit der Beachtung der eben erörterten Verhältnisse einen Rückschluss auf die Blutverteilung, die im Leben bestanden hat, ziehen.

#### A. Anämie.

Das wichtigste Zeichen der *Anämie eines Organs* ist die *Blässe* desselben; es erscheint je nach dem Grad der Anämie mehr oder weniger rein in der Eigenfarbe seines Gewebes, welche bei den meisten Organen ein mattes *Graugelb* ist (vergl. Abb. No. 66, Tafel 34). Nur wenige Organe besitzen infolge eines Gehalts an Pigmenten eine spezifische Eigenfarbe (so z. B. Muskeln, Leber ein bräunliches Kolorit). Die Blässe eines Organs ist selbstverständlich dieselbe, mag der geringe Gehalt an Blutfarbstoff dadurch hervorgebracht sein, dass die Gefässe des Organs mit einer abnorm geringen Menge Blutes von normalem Hämoglobingehalt, oder mit einer normalen Menge Blutes von verringertem Hämoglobingehalt gefüllt sind.

Zeichen  
der Anämie.



Oligämie.

Das erstere, die *eigentliche Anämie* resp. *Oligämie* kann (abgesehen von den eingangs erwähnten, im Moment des Todes eintretenden Unregelmässigkeiten der Blutverteilung) in zwei Fällen eintreten: erstens nämlich dann, wenn ein grosser Blutverlust rasch zur Verringerung der *allgemeinen Blutmenge* geführt hat und ein Ersatz des verlorenen Blutquantums noch nicht eintreten konnte. Zweitens kann die verringerte Gefässfüllung eines Organs die Folge *lokal einwirkender* Einflüsse sein; so können Verstopfung des Lumens der zuführenden Arterie durch Gerinnsel, krankhafte Prozesse der Gefässwand oder ihrer Umgebung die Blutzufuhr vermindern resp. aufheben, oder es kann ein das ganze Organ gleichmässig treffender Druck, welchen Flüssigkeitsansammlungen oder Geschwülste in der Umgebung ausüben, die gesamte Gefässbahn dieses einen Organs komprimieren.

Verarmung  
des Blutes an  
Hämoglobin.

Füllung der Gefässe mit einem *an Menge normalen*, jedoch *an Hämoglobin verarmten* Blut ist dagegen stets die Folge allgemeiner Erkrankung des Bluts oder der blutbildenden Organe. Sie findet sich besonders bei den verschiedenen Formen der chronischen konstitutionellen Anämie (siehe Abschnitt über Blutkrankheiten).

Welche der verschiedenen Formen von Anämie vorliegt, kann, wie gesagt, aus dem Aussehen des blutarmen Organs meist nicht ohne weiteres erkannt werden. Ein Urteil hierüber kann nur durch Berücksichtigung des gesamten Sektionsbefundes abgegeben werden; häufig kombinieren sich beide Arten von Anämie. Auch die mikroskopische Untersuchung des Blutes, sowie die Bestimmung des Hämoglobingehalts, welche, am lebenden Blut ausgeführt, ein sicheres Urteil darüber abzugeben gestatten, ob eine Anomalie der Blutverteilung oder der Zusammensetzung desselben vorliegt, geben für das Leichenblut keine sicheren Resultate.

Ausser dem wichtigsten Merkmal, der Blässe, bringt die Anämie noch einige mehr nebensächliche Wirkungen auf die Beschaffenheit des anämischen Organs hervor.

Folgen  
der Anämie.

Eine wirkliche Verminderung der in ihm enthaltenen Blutmenge bedingt eine trockenere Beschaffenheit und infolgedessen eine geringe *Vermehrung der Konsistenz*. Chronische Verminderung der Zufuhr von Blut resp. Hämoglobin bedingt häufig eine *Atrophie derjenigen Organbestandteile*, welche ein *lebhaftes Nahrungsbedürfnis* besitzen (z. B. der Drüsenepithelien, der Nervensubstanz), während das mit geringen Nahrungsmengen auskommende Bindegewebe erhalten bleibt und relativ überwiegt, so dass auch hierdurch eine gewisse Konsistenzvermehrung bedingt wird.

Das *Volumen* anämischer Organe, das schon durch die geringere Blutfüllung vermindert ist, wird natürlich noch mehr reduziert, wenn Atrophie infolge der Anämie eintritt.

In manchen Organen, welche ihre eigentümliche, makroskopisch nachweisbare Struktur vorzugsweise der Verteilung der Blutgefässe verdanken (z. B. Niere, Leber), wird bei hochgradiger Anämie diese *Struktur verwischt* (vergl. Abb. No. 66, Tafel 34).

Chronische Anämie, besonders allgemeine konstitutionelle Anämie führt infolge der Verminderung der Sauerstoffzufuhr bisweilen zur *Verfettung* der Organbestandteile. Infolge der mangelhaften Ernährung der Gefässwände treten bei hochgradiger Anämie zuweilen *Blutungen* aus feinen Gefässen ein. Über die bei chronischer Anämie vorkommenden abnormen Pigmentationen siehe Blutkrankheiten.

Finden sich neben Anämie *Atrophie, Verfettung, Blutungen* oder *Pigmentationen*, so kann hieraus geschlossen werden, dass die Anämie eine *chronische* ist.

Cirkumskripte  
anämische  
Stellen.

Oft findet man an Leichenorganen mit im übrigen normalem Blutgehalt umschriebene blasse Stellen. Sofern nicht durch die Form der anämischen Stelle ohne weiteres klar ist, dass dieselbe ihre Entstehung dem Druck von seiten eines Nachbarorgans, einer benachbarten Geschwulst etc., verdankt, so ist es am wahrscheinlichsten, dass ein von *ausser postmortal ausgeübter Druck* die Ursache dieser lokalen Anämie ist. So finden sich besonders an der Leberoberfläche häufig derartige blasse Stellen infolge Druckes von seiten der Bauchdecken, resp. der auf diesen ruhenden Unterarme; man kann ähnliche Stellen stets durch Druck mit dem Finger hervorrufen.



Mitunter findet man jedoch anämische Stellen, bei denen ein veranlassender äusserer Druck keineswegs nachweisbar ist, und die auch durch ihre regelmässige Form eine andere Möglichkeit der Entstehung nahe legen. So findet man bisweilen in der Niere blasse Herde von *keilförmiger Gestalt* (ähnlich der Form der Infarkte), welche hierdurch dokumentieren, dass sie auf ein bestimmtes Gefässgebiet beschränkt sind; von Infarkten oder beginnenden arteriosklerotischen Entzündungsherden unterscheiden sie sich durch das Fehlen einer Niveaudifferenz auf der Oberfläche. Wahrscheinlich verdanken diese anämischen Gefässbezirke ihre Entstehung *heftigen agonalen Gefässkontraktionen*.

## B. Hyperämie.

*Hyperämie* eines Organs kann auf zweierlei Arten entstehen, welche scharf getrennt werden müssen. Entweder ist die vermehrte Blutfülle Folge *vermehrter Blutzufuhr* durch aktive Erweiterung der den Blutzufluss regulierenden Gefässe (*aktive, arterielle Hyperämie*), oder sie ist die Folge einer *Behinderung des Rückflusses* aus dem betreffenden Organ (*passive, venöse, Stauungshyperämie*).

Arten  
der Hyperämie.

So klar und einfach dieser Unterschied begrifflich ist, so ist es doch im konkreten Fall nicht immer ganz einfach, zu entscheiden, welche Art von Hyperämie vorliegt. Im Begriff der arteriellen Hyperämie liegt es zwar, dass hier die abnorme Blutmenge im Leben eine Ähnlichkeit mit arteriellem, also rotem Blut besitzt, während bei venöser Hyperämie das Blut die schwarzrote Färbung venösen Blutes hat. Allein diese Unterschiede, die schon im Leben nicht immer ganz deutlich sind, verwischen sich zuweilen in der Leiche rasch, besonders dann, wenn Fäulnisvorgänge eintreten; noch schneller in den Organen, in denen durch Berührung mit der Luft (Haut, Schleimhäute) eine postmortale Sauerstoffaufnahme des Hämoglobins möglich ist; umgekehrt giebt das im Körperinnern enthaltene arterielle Blut seinen Sauerstoff an die sauerstoffärmere Umgebung ab.

Trotzdem verleiht bei *hochgradiger venöser Hyperämie* innerer Organe meist das dunkle, venöse Blut denselben einen so intensiven *blauschwarzen* oder *blauroten Farbenton*, dass man schon hieraus die venöse Natur der Hyperämie sofort erkennen kann (vergl. Abb. No. 57, Tafel 29). Man muss nur daran denken, dass man die Art der Blutfüllung nur auf einem ganz frisch angelegten Einschnitt beurteilen darf, da sich durch Berührung mit der Luft das Blut rasch heller rot färbt. Besondere Vorsicht ist geboten bei Beurteilung von Schleimhäuten innerer Hohlorgane, welche lufthaltige Räume begrenzen. Hier färbt sich das Blut so rasch nach der Eröffnung eines solchen Raumes durch Oxydation hellrot, dass häufig eine Stauungshyperämie (so z. B. im Magen oder Darm) für aktive Hyperämie, für ein Zeichen akuter Entzündung gehalten wird.

Es ist daher sehr wesentlich, ausser nach der Art der diffusen Rötung, welche das Capillarblut den hyperämischen Organen erteilt, danach zu sehen, ob die *grossen Venen des hyperämischen Organs besonders stark erweitert* und gefüllt sind, ob auf dem diffus geröteten Grund stark injizierte, geschlängelte Gefässe und Netze von solchen sichtbar sind; die sichtbaren injizierten Gefässe sind grösstenteils Venen. Die Berücksichtigung der Menge und Ausdehnung der injizierten sichtbaren Gefässe ist daher ein Merkmal, welches für die richtige Beurteilung venöser Hyperämie (besonders an den Schleimhäuten des Magendarmkanals, der Blase, der Genitalien) sehr wichtig ist.

Entscheidend für die richtige Auffassung der Art der Hyperämie ist der *Nachweis der veranlassenden Ursache*.

a) *Hyperämie durch gesteigerte Blutzufuhr (arterielle Hyperämie)* tritt hauptsächlich in zwei Formen auf:

1. Als *kongestive Hyperämie*, wenn das Verbreitungsgebiet der Arterie von einem gefässerweiternden Reiz getroffen worden ist. Sie ist meist Teilerscheinung einer *Entzündung*, und es sind daher gewöhnlich nebenher noch andere Erscheinungen der Entzündung entwickelt.

Kongestive  
Hyperämie.



Seltener beobachtet man in der Leiche die von der physiologischen Thätigkeit der Organe herrührende *funktionelle Hyperämie*; so findet man bisweilen die Wand des Dünndarms rosenrot injiziert und zugleich die Chylusgefäße mit milchiger Flüssigkeit stark gefüllt, ein Beweis dafür, dass der Tod während der Verdauung erfolgt ist.

Bei Frauen, die während der Menstruation gestorben sind, findet man die inneren Genitalien hyperämisch, zugleich sind die übrigen Zeichen der Menstruation (siehe Untersuchung der weiblichen Genitalien) vorhanden.

Kollaterale  
Hyperämie.

2. Als *kollaterale Hyperämie* in der Umgebung eines arteriellen Gefässbezirks, in welchem ein Cirkulationshindernis (embolischer Verschluss, Stenose durch Druck von aussen) eingetreten ist.

b) *Stauungshyperämie* entwickelt sich

Lokale  
Stauungs-  
hyperämie.

1. lokal bedingt infolge einer *lokalen Behinderung des Blutabflusses* durch Venenthrombose, Kompression einer Vene durch benachbarte Geschwülste oder Narben. Sie ist dann auf das Gebiet des geschädigten Gefässes beschränkt,

Allgemeine  
und Stauungs-  
hyperämie.

2. infolge *Behinderung des allgemeinen Blutrückflusses* in die venösen Bluträume des Thorax und findet sich demnach bei dekompensierten Herzfehlern, oder wenn der Lungenkreislauf erschwert, resp. unterbrochen wird. In diesen Fällen ist die venöse Hyperämie an allen Organen des grossen Kreislaufs gleichmässig ausgesprochen.

Die Ursachen der Stauungshyperämie sind demnach so beschaffen, dass sie sich fast stets durch eine sorgfältige Leichenuntersuchung mit positiver Sicherheit nachweisen lassen. Die Berücksichtigung des gesamten Sektionsbefundes giebt also stets auch in Fällen, wo die blosser Betrachtung einzelner Organe keinen sicheren Schluss auf die Ursache vorhandener Hyperämie ziehen liess, die Möglichkeit einer sicheren Diagnose der Stauungshyperämie.

Für die Diagnose der arteriellen, wenigstens der kongestiven Hyperämie ist meist ein negatives Moment, das Fehlen einer greifbaren, mechanischen Ursache, entscheidend.

Folgen der  
Hyperämie.

Die Wirkungen der Hyperämie auf die sonstigen physikalischen Eigenschaften der Organe sind verschieden, je nach der Dauer der Hyperämie.

*Akute* arterielle oder venöse Hyperämie führt infolge Vermehrung des Flüssigkeitsgehaltes des Organs zur *Vermehrung des Volumens* unter *Verminderung der Konsistenz*. Von der Schnittfläche entleert sich reichlich blutige Flüssigkeit, besonders aus den grossen Gefässen. An Organen, die eine Kapsel besitzen (Milz, Niere), bedingt die Hyperämie eine Spannung der Kapsel.

An *chronische venöse Hyperämie* schliessen sich ausserdem noch andere Störungen an. Stets verdickt sich das Bindegewebe der betreffenden Organe (vergl. Abb. No. 57, Tafel 29); die *Konsistenz* wird *erheblich* und gleichmässig *vermehrte*.

Bei sehr langem Bestand der Cirkulationsstörung tritt *narbige Schrumpfung* des verdickten Bindegewebes und zuweilen *Atrophie des spezifischen Parenchyms* ein. Das ursprünglich stark vermehrte Volumen des Organs kann daher sogar bis unter die Norm sinken. An der Oberfläche solcher Organe bilden sich seichte narbige Einziehungen (vergl. Abb. No. 67, Tafel 34).

Häufig schliesst sich infolge der Behinderung der Oxydation *Verfettung des spezifischen Parenchyms* (besonders in Niere und Leber) an (vergl. Abb. No. 67, Tafel 34).

Fast stets erfolgen bei venöser Hyperämie *Blutungen durch Diapedesis* (siehe Blutungen); durch Pigmentmetamorphose der ausgetretenen Blutkörper erhalten chronisch hyperämische Organe *rostbraune Farbtöne* (vergl. Abb. No. 39, Tafel 21).

Die Wirkung der venösen Blutüberfüllung auf das Aussehen der Organe wird erhöht, wenn der Sauerstoffgehalt des gesamten Blutes auf das geringste mögliche Mass reduziert ist, z. B. beim gewaltsamen Erstickungstod. Hier erscheinen sämtliche Organe



livid gefärbt, am stärksten allerdings diejenigen, in denen aus besonderen Gründen ausserdem noch eine stark vermehrte Blutfüllung infolge Behinderung des Blutrückflusses in den Thorax vorhanden ist (Milz, Leber, Nieren).

Über die makroskopische Unterscheidung von Hyperämie und Blutungen siehe das folgende Kapitel.

Beabsichtigt man, sich über die Gefässfüllung von Organen durch *mikroskopische Untersuchung* genauer zu orientieren, so sind hierfür die einfachsten Methoden (Zerzupfung etc.) natürlich unzureichend. Hier haben nur Schnitte, die eine Übersicht über die Gefässverteilung geben, einen Wert. Schnitte mit dem Doppelmesser ausgeführt gestatten bereits, die wesentlichsten Details zu erkennen. Gefriermikrotomschnitte sind, da das Blut leicht aus den Gefässen herausfliesst, wenig brauchbar, wenn man nicht dem Gefrieren eine Fixation des Blutes vorausgeschickt hat. Eine solche wird am besten erzielt, wenn man 3–5 mm dicke Organstückchen eine Stunde lang in 10%ige Formalinlösung überträgt, dann auswäscht und gefrieren lässt; es ist ratsam, die Schnitte nicht zu dünn zu machen. Die besten Resultate erhält man an Schnittpräparaten, welche mittels Paraffin- oder Celloidineinbettung hergestellt sind.

Mikroskopische  
Untersuchungs-  
methoden  
zur Beurteilung  
der  
Gefässfüllung.

Zur Fixation der einzubettenden Objekte eignen sich die Fixationsmittel, welche die Gestalt der roten Blutkörper und ihren Hämoglobingehalt am besten konservieren; es sind dies vor allen Dingen konz. wässrige Sublimatlösung (3–24 Stunden, dünne, höchstens 3 mm dicke Organstückchen), Müller'sche Flüssigkeit und 10%ige Formalinlösung. In letzterer Flüssigkeit können auch dicke Stücke in 24 Stunden genügend fixiert werden. Eine möglichst isolierte Färbung der Blutkörper, durch welche die natürliche Gefässinjektion übersichtlich hervortritt, erreicht man, indem man die Schnitte entweder 24 Stunden in ganz verdünnten wässrigen Eosinlösungen färbt, oder intensiv und rasch mit Eosin gefärbte Präparate 24 Stunden in strömendem Wasser auswäscht. Blutkörper sind intensiv rot, alles übrige blassrosa gefärbt.

## Verstopfung von Blutgefässen.

(Thrombose und Embolie.)

### A. Thrombose.

Unter *Thrombose* versteht man eine *intra vitam erfolgte Gerinnung des Blutes in den Gefässen*.

In der Leiche findet man nur unter bestimmten Bedingungen, vorzüglich wenn der Tod durch Erstickung erfolgt ist, das Blut gänzlich oder wenigstens zum allergrössten Teil flüssig. Bei den meisten anderen Todesursachen trifft man das Blut der Leiche *teils flüssig, teils geronnen* an. Die *postmortal entstandenen Gerinnsel* sind teils lockere schwarzrote Blutgerinnsel (*Cruormassen*), wie sie sich auch bei Gerinnung des Blutes ausserhalb des Körpers bilden, teils sogenannte *speckige Leichengerinnsel*, grau-gelbe, leicht durchscheinende zähe Massen, welche sich stark dehnen lassen, ohne zu zerreißen.

Leichen-  
gerinnsel.

Während die ersteren aus einem Netzwerk von Fibrinfäden bestehen, welche in ihren Maschen rote und weisse Blutkörper, ungefähr in demselben Verhältniss verteilt enthalten, wie sie sich auch im lebenden Blut vorfinden, zeigen sich die speckigen Gerinnsel aus starken Lamellen von Fibrin zusammengesetzt, welche zwischen sich vorwiegend weisse Blutkörper einschliessen.

Alle *postmortalen Gerinnsel* liegen *locker im Gefässlumen*, meist von dem flüssig gebliebenen Teil des Blutes umspült, sie stehen nie in einem organischen Zusammenhang mit der Gefässwand.



Auch wo reichliche Leichengerinnsel sich gebildet haben, ist doch nie das Gefässlumen so vollständig durch sie erfüllt, dass man nicht das in ihrer Nähe vorhandene flüssige Blut durch leichten Druck auf die Umgebung an ihnen vorbei pressen könnte.

Falls wirklich einmal Leichengerinnsel ein Gefässlumen fest zu verschliessen scheinen, so fehlen doch, da die Gerinnung erst zu einer Zeit erfolgte, wo der Blutstrom total erloschen ist, die Folgeerscheinungen des Gefässverschlusses, welche bei der intra vitam erfolgten Thrombose stets vorhanden sind, die Erweiterung und pralle Füllung des in der Richtung der Cirkulation vor der Verschlussstelle liegenden Teiles des Gefässes, die Cirkulations- und Ernährungsstörungen im peripheren Endgebiet (s. w. u.)

Auffallend *reichliche Blutgerinnung* findet man besonders in Leichen von Personen, die an hoch fieberhaften Krankheiten gestorben sind (croupöse Pneumonie, Sepsis). Man nimmt an, dass der bei diesen Krankheiten bestehende Leukocytenzerfall, durch welchen Fibrinferment gebildet und die fibrinoplastische Substanz des Leukocytenleibes frei wird, die Blutgerinnung begünstigt.

Ursachen  
der Thrombose.

Bereits im lebenden Körper tritt Blutgerinnung unter zwei Bedingungen ein. Einerseits dann, wenn die *Geschwindigkeit des Blutstroms in einem Abschnitt der Gefässbahn stark vermindert* oder die Blutströmung völlig aufgehoben wird; andererseits, wenn *Ernährungsstörungen der Gefässwand* dieselbe ungeeignet machen, ihren die Gerinnung des Blutes hindernden Einfluss, welcher eine der wichtigsten Eigenschaften der normalen Gefässwand bildet, in vollem Masse auszuüben. Im ersteren Sinne wirken, ausser dem *Verschluss der Gefässbahn durch Kompression* seitens der Umgebung (resp. künstlicher Unterbindung) vor allen Dingen *allgemeine Cirkulationsstörungen* (Herz- und Lungenkrankheiten, allgemeiner Marasmus). Ferner können krankhafte Prozesse der Gefässwand selbst, welche durch *Verengerung des Lumens* und *Vermehrung des Reibungswiderstandes* infolge Rauigkeit der Intima den Blutstrom verlangsamen, Thrombose hervorrufen.

Unter den Ernährungsstörungen der Gefässwand, die die Blutgerinnung begünstigen, sind ausser *traumatischen Läsionen* besonders die *Entzündungen* derselben zu erwähnen. Thromben weisen häufig bei Sektionen auf die Stelle hin, wo Entzündungserreger durch die Wand eines Gefässes hindurch in die allgemeine Blutcirkulation und so zur Verbreitung über den ganzen Körper gelangt sind.

Die *Art* der gebildeten Thromben hängt vorzugsweise von der Schnelligkeit ab, mit der die Gerinnung erfolgt ist.

Roter  
Thrombus.

Kommt in einem Gefäss (Arterie oder Vene) die Cirkulation *plötzlich*, z. B. durch Unterbindung *zum Stillstand*, so gerinnt die hierdurch abgeschnittene Blutsäule (welche nach beiden Seiten vom Hindernis soweit reicht, bis ein Gefässast einmündet, durch den eine Cirkulation weiter erfolgen kann) *auf ihrem ganzen Querschnitt ziemlich gleichmässig*, und es bildet sich so ein *roter Thrombus*. Dieser ähnelt in ganz frischem Zustand Cruorgerinnseln äusserlich sehr; *mikroskopisch* erkennt man jedoch auf Schnitten durch denselben, dass in ihm doch keine so gleichmässige Verteilung der Blutbestandteile vorhanden ist, wie in Cruorgerinnseln. Man bemerkt nämlich ein Netzwerk von Balken, die vorwiegend aus Blutplättchen und Fibrin bestehen, und an deren Seiten oft Leukocyten in grösserer Menge angehäuft sind; in den Maschen dieses Netzwerkes finden sich rote und weisse Blutkörper, sowie Fibrin in derselben Anordnung wie im Cruorgerinnsel.

Aber auch *makroskopisch* sind trotz der Ähnlichkeit zwischen Cruormassen und ganz frischen roten Thromben doch *deutliche Unterscheidungsmerkmale* zu konstatieren.

Wie schon erwähnt, füllen Leichengerinnsel ein Gefäss fast nie vollständig aus. Streicht man mit dem Finger über das Gefäss hin, so gelingt es meist, Blut an ihnen durch leichten Druck vorbeizudrängen. Dagegen erfüllt ein roter Thrombus das Gefäss gänzlich.

Vor allen Dingen erkennt man die intra vitam eingetretene Gerinnung daran, dass das Gefäss, bevor es zur völligen Gerinnung kam, unter einem gewissen Druck mit Blut gefüllt gewesen sein muss; denn der Thrombus *dehnt die Gefässwand stark aus*. Das



thrombosierte Gefäss ist prall erfüllt und lässt sich als ein *harter, derber Strang* verfolgen; der verschlossene Teil desselben besitzt einen viel grösseren Durchmesser als mit flüssigem Blut gefüllte Teile desselben Gefässes und andere benachbarte Gefässe, die erfahrungsgemäss unter normalen Verhältnissen gleich stark sind. (Vergl. Abb. No. 17, Tafel 9, Thrombose des Sinus longitudinalis, an welche sich frische rote Thrombose einiger Venen der Pia angeschlossen hat. Die verschlossenen Gefässe unterscheiden sich durch ihren Durchmesser und ihre starre Erfüllung deutlich von den durchgängigen Piavenen.) Unzweifelhaft wird bewiesen, dass die Gerinnung *intra vitam* erfolgt ist, wenn sich im Verbreitungsgebiete des verschlossenen Gefässes irgend welche *Folgerscheinungen* des Gefässverschlusses (Blutstauung, Ödem, Nekrose) nachweisen lassen, welche an anderer Stelle noch erörtert werden sollen.

Bei längerem Bestehen roter Thromben wird der Unterschied gegenüber Cruorgerinnseln immer auffallender. Der Thrombus wird immer derber, und in gleichem Masse wächst die Innigkeit seiner Verbindung mit der Gefässwand, von der er schon nach kurzer Zeit nur durch gewaltsame Zerreissung feiner Fäden zu trennen ist, welche man beim Versuch der Lösung sich von der Gefässwand zum Thrombus hinüber spannen sieht. Der Thrombus ist völlig unelastisch; sucht man ihn zu dehnen, so zerreisst er. Die Farbe wird nach und nach durch Auslaugung des Blutfarbstoffs heller und infolge Pigmentmetamorphose desselben bräunlich.

*Weisse Thromben* bilden sich nur dann, wenn die Gerinnung allmählich, von der Gefässwand aus beginnend, nach der Mitte des Lumens fortschreitet. Unter dieser Bedingung setzt sich zunächst an der Gefässwand eine Schicht von Blutplättchen und Fibrin an, welche meist reichliche im Randstrom des Blutes treibende Leukocyten umschliesst. Indem sich immer neue Schichten von diesen Elementen anlagern, wächst der Thrombus nach dem Gefässlumen zu. Meist bilden die sich ansetzenden neuen Schichten fädige Fortsätze, die vom Thrombus in die vorbeiströmende Blutmasse hineinragen. Diese fangen einen Teil der zirkulierenden roten Blutkörper ab; oft wird plötzlich ein Teil der benachbarten Blutmenge gänzlich von der Cirkulation abgeschnitten, gerinnt dann nach Art des roten Thrombus und wird in die ursprünglich weisse Thrombusmasse einverleibt. Daher kommt es, dass rein weisse Thromben viel seltener sind als *gemischte*. Oft ist jedoch die Beimengung roter Blutkörper wenigstens so gering, dass sie makroskopisch nicht zur Geltung kommt und der Thrombus wirklich eine fast *rein weisse Farbe* besitzt. Je mehr Mischung mit roten Thrombusmassen vorhanden ist, umso mehr wird die Farbe des gemischten Thrombus rötlich.

Weisser  
Thrombus.

Rein weisse Thromben könnten mit speckigen Leichengerinnseln verwechselt werden; dies ist jedoch ausgeschlossen, wenn man folgendes beachtet: Der weisse (und ebenso der gemischte) Thrombus ist derb, völlig unelastisch; sucht man ihn zu dehnen, wie dies bei Speckgerinnseln möglich ist, so zerreisst er. Von anfang an haften weisse und gemischte Thromben der Gefässwand fest an und sind mit ihr schon nach kurzer Zeit organisch durch in sie hineinwachsendes Bindegewebe verbunden. In das Gefässlumen ragen weisse und gemischte Thromben gewöhnlich mit höckriger oder zackiger Oberfläche hinein (vergl. Abb. No. 21, Tafel 11). Ist das Gefäss durch den Thrombus gänzlich gefüllt, (was ja hier nicht von anfang an der Fall ist,) so ist es dann auch prall aufgetrieben wie bei roter Thrombose; in diesem Falle können auch Folgen des Verschlusses (Ernährungsstörungen im peripheren Gebiet etc.) bemerkbar sein.

Die Stellen, an denen sich weisse und gemischte Thromben am häufigsten finden, sind die *Herzhöhlen*, speziell die *Herzohren* und die *Spitzen der Ventrikel*, wo, besonders zwischen den Herztrabekeln, die Cirkulation am häufigsten abnorm langsam wird.

Besteht ein Thrombus *längere Zeit*, so wird, wenn derselbe überhaupt rote Blutkörper einschliesst, der Blutfarbstoff zum Teil ausgelaugt, wodurch der Thrombus heller wird. Durch Umwandlung des Blutfarbstoffs in braune Pigmente nimmt er einen mehr bräunlichen Farbton an.

Metamorphosen  
der Thromben.



Von der Gefässwand aus wird der Thrombus mit gefässhaltigem Bindegewebe durchwachsen (*organisiert*), seine Substanz zum Teil resorbiert, so dass sich Spalten bilden, die mit dem Gefässlumen kommunizieren; zuletzt findet man an Stelle eines Thrombus ein schwammartiges Gerüst von bindegewebigen Fäden, welche sich durch das Gefässlumen hindurch ausspannen.

Durch Verfettung der Thrombuselemente findet die sogenannte »*puriforme Schmelzung*« statt. Das Centrum verwandelt sich in einen rahmartigen, gelblich-weissen Brei, der von einer festeren Schale umschlossen wird. Zerreisst dieselbe, so ergiesst sich der Inhalt ins Gefässlumen. Die fortgeschwemmten Elemente können sich an anderen Stellen der Gefässbahn einkeilen.

Von der einfachen puriformen Schmelzung wohl zu unterscheiden ist der *eitrige, resp. jauchige Zerfall* von Thromben, in welche bei ihrer Entstehung an entzündeten Stellen der Gefässwand *Bakterien* eingeschlossen wurden. Hier wird der Thrombus in einen missfarbigen Brei verwandelt; gerät dieser in die Cirkulation, so ruft er an der Stelle der Einkeilung metastatische Eiterung, resp. Verjauchung hervor.

Folgen  
der Thrombose.

Die Folgen der Thrombose sind verschieden, je nachdem das befallene Gefäss gänzlich oder teilweise verschlossen ist, und im ersteren Falle, je nachdem es eine Arterie oder Vene ist.

Ist der Verschluss ein unvollkommener, so besteht die Gefahr des Thrombus hauptsächlich in der *Losreissung* von Stücken desselben.

Ist eine *Vene gänzlich verschlossen*, so ist, wenn nicht durch genügende Anastomosen ein völlig ausreichender Kollateralkreislauf entsteht, Ödem des versorgten Gebiets Folge des Verschlusses.

Nur wenn zugleich *alle Venen* eines bestimmten Gefässgebiets verschlossen sind, (so z. B. Darmvenen bei eingeklemmten Brüchen,) tritt hämorrhagische Infarcierung, Nekrose, ein. Über die speziellen Folgen des Verschlusses einzelner Venen siehe unter Erkrankungen der Venen.

Über die Folgen des *thrombotischen Arterienverschlusses* siehe unter Embolie.

## B. Embolie.

Ursachen  
der Embolie.

Gelangen losgerissene Stücken von Thromben oder andere körperliche Elemente in die Cirkulation, so keilen sie sich, falls sie grösser sind als der Durchmesser von Capillaren, an irgend einer Stelle des Gefässsystems ein, und zwar Thrombenstücke, die aus den Venen des grossen Kreislaufs oder dem rechten Herzen stammen, in Verzweigungen der *Lungenarterie*, oder wenn sie aus den zum Pfortadersystem gehörigen Venen stammen, in der *Leber*, Thromben aus den Lungenvenen, dem linken Herzen oder den Arterien des grossen Kreislaufs in Verzweigungen der *Arterien des grossen Kreislaufs*.

Ausnahmsweise können Thromben von den zuerst bezeichneten Stellen in den arteriellen Teil des Körperkreislaufs gelangen, wenn ein *Defekt der Herzscheidewand* (offenes foramen ovale) besteht.

Folgen  
der Embolie.

Der eingekeilte Embolus kann an der Stelle der Einkeilung ebenso wie ein Thrombus von der Gefässwand aus mit Bindegewebe durchwachsen (*organisiert*) und kanalisiert werden. Bis dies geschieht, kann er jedoch das Gefässlumen völlig verschliessen, und es können sich *mechanische Folgen* des Gefässverschlusses entwickeln.

Stammt der Embolus von einem Thrombus, der entzündungserregende Keime einschliesst, so treten stets die *infektiösen Wirkungen* dieser Keime an der Stelle der Einkeilung und ihrer Umgebung hervor, auch wenn rein mechanische Folgen nicht auftreten.

*Embolie von Capillaren* bringt nie rein mechanische Folgen hervor; infektiöse Capillar-embolien führen dagegen zur Entstehung *miliärer Entzündungsherde*.

*Embolischer Verschluss von Arterien* wirkt verschieden, je nachdem die verschlossene Arterie eine *Endarterie* ist oder nicht. Im ersteren Fall tritt im ganzen Endgebiet der Arterie von der verschlossenen Stelle an Blutgerinnung und Nekrose des Gewebes, sogenannte *Infarktbildung* ein. Besitzt dagegen das verschlossene Gefäss *Anastomosen*



mit anderen Arterien, welche so weit sind, dass durch sie eine genügende kollaterale Cirkulation im peripheren Gebiet des Gefässes stattfinden kann, so tritt thrombotische Gerinnung von beiden Enden des Embolus aus nur bis zu dem nächsten einmündenden, resp. abgehenden Gefässast ein, in welchem Cirkulation statt hat. Sind Anastomosen zwar vorhanden, aber ihre Weite nicht genügend, um das abgesperrte Gefässgebiet zu ernähren, so tritt trotz der Anastomosen *Infarktbildung* ein; das durch die Anastomosen sich in das Infarktgebiet ergiessende Blut führt nur zu einer Anschoppung in dem letzteren, und wenn die Gefässwände nekrotisch werden, zum Blutaustritt, zur Entstehung eines *hämorrhagischen Infarkts* (s. w. u.). Dies beobachtet man besonders in der Lunge, wo die Pulmonalarterien-äste regelmässig mit Ästen der Bronchialarterie anastomosieren, wo jedoch der geringe Blutzufluss von der letzteren her bei einem Verschluss von Pulmonalarterienästen keinen genügenden Kollateralkreislauf herstellen kann.

Organe, deren Arterien Endarterien sind, sind besonders *Herz, Milz, Niere* (wenigstens die Nierenrinde), *Gehirn*. An diesen werden daher die mechanischen Folgen der Embolie am häufigsten beobachtet.

Dagegen besitzen andere Organe so ausgedehnte Anastomosen ihrer Arterienäste, dass in ihnen mechanische Folgen der Embolie fast nie beobachtet werden (Haut, Schleimhäute, Leber).

Es braucht nur erwähnt zu werden, dass dasselbe, was für den embolischen Arterienverschluss gesagt ist, auch für die Folgen des thrombotischen Arterienverschlusses Gültigkeit hat. Es muss jedoch bemerkt werden, dass Thrombose zuführender Gefässe, da sie sich bisweilen infolge allgemein wirkender Ursachen (Cirkulationsschwäche) gleichzeitig in zahlreichen Gefäss-ästen entwickelt, leichter einmal auch in Organen, welche keine Endarterien besitzen, Nekrose hervorbringt. So können durch thrombotischen Verschluss zahlreicher feinerer Pfortaderäste herdförmige Nekrosen des Lebergewebes entstehen, die durch Embolie nie zustande kommen.

Die embolischen Infarkte, d. h. die durch embolischen Verschluss von Arterienästen entstandenen nekrotischen Herde kennzeichnen sich gegenüber anderen herdförmigen Nekrosen durch ihre *charakteristische Form*. Die Form des Infarkts entspricht stets streng der Form des Endgebiets der verschlossenen Arterie, und da die meisten Endarterien sich büschelförmig gegen die Peripherie zu verzweigen, so besitzt der Infarkt fast stets die Form eines *Kegels* oder *Keils*. Die Basis des Kegels liegt in der Oberfläche des betreffenden Organs (oder wenigstens gegen diese zugewendet); die Spitze ist ausnahmslos dem Hilus des Organs, d. h. der Stelle zugewandt, von der aus die Gefässe sich durch das Organ verzweigen. Legt man einen von der Peripherie des Organs nach dem Hilus zu gerichteten Schnitt so durch den Infarkt, dass er die Spitze desselben trifft, so erscheint der Infarkt auf der Schnittfläche dreieckig (vergl. Abb. No. 40, Tafel 21, No. 58, Tafel 29). Oft kann man in der Nähe der Spitze des Infarkts den die Arterie verschliessenden Pfropf nachweisen, besonders wenn man die vom Hilus eintretenden Arterienäste bis in die Nähe des Infarkts durch Aufschneiden mit der Schere verfolgt (vergl. Abb. No. 40, Tafel 21). Die *Kegelform* und der *Nachweis des Embolus* im zuführenden Gefäss sichern die Diagnose des embolischen Infarkts unzweifelhaft. Die weiteren Eigenschaften des Infarkts hängen teils von Zufälligkeiten, teils vom Alter des Infarkts ab. Nach dem Blutgehalt des Infarktgebiets unterscheidet man blasse (anämische) und hämorrhagische Infarkte.

Eigenschaften  
der  
embolischen  
Infarkte.

Der *hämorrhagische Infarkt* entsteht dann, wenn in das Gebiet des verschlossenen Gefässes entweder durch Anastomosen oder durch Rückfluss aus den Venen Blut nachträglich einströmt, welches sich in den Capillaren desselben anstaut und beim Beginn der Nekrose der Gefässwände durch dieselben austritt.

Hämorrhagischer  
Infarkt.

Der hämorrhagische Infarkt erscheint kurz nach dem Zustandekommen der Embolie als gleichmässig *schwarzroter Keil* (vergl. Abb. No. 40, Tafel 21), innerhalb dessen die Struktur des infarcierten Gewebes völlig verwischt ist. Durch Pigmentmetamorphose des Blutfarbstoffs färbt er sich allmählich *braunrot*; mit fortschreitender Resorption des Farbstoffs wird die Farbe heller, *rostfarben*, zuletzt *goldgelb*.



Blasser Infarkt.

Strömt in das Infarktgebiet kein Blut nachträglich ein, so präsentiert sich der Infarkt kurz nach der Entstehung der Embolie als ein Keil, der etwas heller gefärbt ist als die Umgebung. Infolge Diffusion des Farbstoffs der im Infarktgebiet im Moment der Embolie abgesperrten Blutkörper nimmt er gewöhnlich eine *schmutzig-violette Färbung* an. Der diffundierende Blutfarbstoff wird gewöhnlich ziemlich rasch resorbiert; in dem Masse, als dies geschieht, wird der Infarkt, zunächst an den Rändern, blässer (vergl. Abb. No. 58, Tafel 29), zuletzt rein *hellgelb*.

Die durch die Embolie hervorgerufene kollaterale Hyperämie der Umgebung kennzeichnet sich durch eine intensiv gerötete Zone, welche den Infarkt umgiebt (vergl. Abb. No. 69, Tafel 35).

Metamorphosen  
der Infarkte.

Die im Infarkt eintretende Koagulationsnekrose ist mit Vermehrung des Volumens verbunden. Der *frische Infarkt springt* daher, wenn er die *Oberfläche* eines Organs erreicht, *über diese vor* (vergl. Abb. No. 40, Tafel 21). Bei längerem Bestand wird der Infarkt von der Umgebung aus mit *gefäßhaltigem Bindegewebe durchwachsen* (organisiert), seine Substanz wird allmählich resorbiert, und der Infarkt *sinkt* daher *unter die Oberfläche des Organs ein*.

Nach vollständiger Resorption des Infarkts bleibt eine zunächst oft bräunlich pigmentierte, später sehnig weisse, *tief eingezogene Narbe* zurück (vergl. Abb. No. 68, Tafel 34). Von Narben anderer Herkunft unterscheiden sich die oberflächlich gelegenen Infarktnarben dadurch, dass der narbige Defekt auf einem von der Oberfläche gegen die Spitze desselben zu geführten Schnitt noch eine dreieckige Form erkennen lässt.

War die Infarktbildung durch einen Embolus hervorgerufen, der *pyogene oder Fäulniskeime* enthielt, so bildet sich im Gebiet des Infarkts eine in *Eiterung, resp. in Verjauchung ausgehende Entzündung* (vergl. Abb. No. 46, Tafel 24).

Der Infarkt schmilzt, zunächst gewöhnlich an der Spitze und den Rändern, eitrig ein und verwandelt sich zuletzt in eine mit eitriger, resp. jauchiger Flüssigkeit gefüllte Höhle. Da zugleich gewöhnlich ein Teil der Umgebung mit eingeschmolzen wird, so verliert diese Höhle die keilförmige Gestalt des Infarkts. Bei Nachweis des infektiösen Embolus im zuführenden Gefäss lässt sich auch dann noch mit Sicherheit die embolische Entstehung der Eiterung konstatieren.

Anmerkung. Seltener als Stücke von Thromben geraten *andere körperliche Elemente* in die Blutbahn. Es kommen hier vorzugsweise in Betracht:

Fettembolie.

1. *Fettropfen*. Bei ausgedehnter Zermalmung von Fettgewebe (Hautquetschungen, Knochenbrüche) werden häufig kleine Gefässe und Capillaren der Lunge durch verschleppte Fettropfen verstopft. Die hierdurch entstehende Erschwerung der Lungencirkulation kann im Verein mit der schon sowieso infolge der schweren Verletzung bestehenden Cirkulationsschwäche den Tod herbeiführen. Bleibt das Leben länger erhalten, so werden die Fettmassen resorbiert, und Ernährungsstörungen im Gebiet der verstopften Gefässe treten daher nicht ein.

Bei Zertrümmerung der Leber durch schwere Verletzungen können sogar grosse Stücke von Lebergewebe in die Cirkulation geraten und Lungenembolie hervorrufen.

2. *Geschwulstelemente*. Wuchern Carcinome oder Sarkome in die Venen eines Organs hinein, so können Stücke der Neubildung mit dem Blutstrom in die Lungen, resp. die Leber verschleppt werden; die Wand der verschlossenen Gefässe wird von der Geschwulstmasse durchwachsen, und es entsteht ein embolischer Geschwulstknoten.

3. *Bakterien*, welche in fein verteiltem Zustand in Blutgefässe gelangen, passieren zum Teil die Capillaren, sedimentieren aber leicht in den Capillaren von Organen, in denen die Blutströmung verlangsamt ist, so besonders in der Leber.

## Austritt von Blutbestandteilen aus der Gefässbahn.

Unter physiologischen Verhältnissen tritt fortwährend ein Teil des Blutplasma aus den Capillaren in die Lymphspalten über, und der austretenden Flüssigkeit mengen sich in geringer Menge rote und weisse Blutkörper bei. Als pathologisch ist der Austritt von Blutbestandteilen also nur dann zu bezeichnen, wenn die *Menge* oder die *Zusammensetzung der austretenden Flüssigkeit eine abnorme wird*.



Die unter pathologischen Verhältnissen austretenden Flüssigkeiten können sein:

1. *Blut* in unveränderter Zusammensetzung;
2. *Transsudate*, d. h. vorwiegend flüssige Bestandteile des Blutes (Wasser, geringe Mengen Eiweiss) mit Beimengung geringer Quantitäten geformter Elemente.
3. *Exsudate*, d. h. eiweissreichere Filtrate der Blutflüssigkeit mit Beimengung reichlicherer Mengen roter und besonders weisser Blutkörper.

### A. Austritt von Blut.

*Blutungen* entstehen entweder durch *Zerreissung* von Gefässen (*per rhexin*) oder dadurch, dass Blut *ohne nachweisbare gröbere Kontinuitätstrennung* zwischen den Elementen der Wand der feinsten Gefässzweige hierdurch gepresst wird (*per diapedesin*). Entstehung von Blutungen.

*Blutungen per rhexin* entstehen am häufigsten durch *traumatische Zerstörung* der Gefässwand. Ist die letztere dadurch, dass ulcerierende Prozesse der Umgebung auf sie übergreifen, verdünnt, oder durch Verfettung ihrer Elemente in ihrer Widerstandsfähigkeit herabgesetzt, so kann schon der *normale Blutdruck* Zerreissung der Gefässwand herbeiführen. *Blutungen per diapedesin* kommen am häufigsten durch *Erhöhung des Blutdruckes* bei venöser Hyperämie zustande.

Die Blutung erfolgt entweder auf *freie Oberflächen*, resp. in präformierte Höhlen oder *zwischen die Elemente der Gewebe* hinein. Werden die letzteren hierbei zertrümmert, so dass *grössere* mit Blut gefüllte *Höhlen* entstehen, so spricht man von *hämorrhagischen Herden*. Werden die Gewebselemente nur auseinandergedrängt, so bildet sich ein *blutiges Infiltrat*.

Diagnostische Schwierigkeiten sind nur in letzterem Fall vorhanden; es ist mitunter nicht ganz leicht, blutige Infiltrate von Stellen intensiver Hyperämie zu unterscheiden.

Unterschied zwischen Hyperämie und blutigem Infiltrat.

Die wichtigsten Unterscheidungsmerkmale sind die folgenden: Durch *Druck* auf hyperämische Stellen lässt sich der grösste Teil des in den Gefässen vorhandenen Blutes entfernen, die hyperämische Stelle erscheint dann blass. *Blutige Infiltrate* dagegen *verändern sich auch bei starkem Druck nicht*.

Schneidet man in eine hyperämische Stelle ein, so fliesst ein grosser Teil des Blutes spontan aus, und man kann beobachten, dass das Blut auf der Schnittfläche aus durchschnittenen Gefässen hervorquillt. Der Rest des Blutes lässt sich durch Druck auf die hyperämische Stelle aus den Gefässen herauspressen.

Dagegen fliesst auf einem *Einschnitt in blutige Infiltrate nur wenig oder gar kein Blut aus*, und auch durch Druck auf dieselben lässt sich nur der kleinste Teil des ergossenen Blutes auf der Schnittfläche auspressen.

Alle *frischen Blutungen* besitzen eine *dunkelrote*, oft *schwarzrote* Farbe (vergl. Abb. No. 6, Tafel 3; No. 20, Tafel 11). Ganz frisch ergossenes Blut ist ganz oder grösstenteils *flüssig*. Bald treten jedoch Gerinnungen ein (vergl. Abb. No. 11, Tafel 6). In serösen Höhlen erhält sich der grösste Teil des Blutes stundenlang, in Gelenken sogar tagelang flüssig.

Metamorphosen des ergossenen Blutes.

Von den ausgetretenen Blutkörpern wird ein Teil *resorbiert* und mit der Lymphe den benachbarten Lymphdrüsen zugeführt. Ein anderer Teil zerfällt, der austretende *Blutfarbstoff diffundiert* in die Umgebung und färbt dieselbe diffus rötlich. Der diffundierende Blutfarbstoff wandelt sich in eisenfreies krystallinisches Hämatoidin um; zugleich bilden sich aus den zerfallenden Blutkörpern schollige, eisenhaltige, gelbliche Pigmente (Hämosiderin), der Blutherd erhält durch diese Metamorphosen allmählich einen *braunen, rostfarbenen Ton* (vergl. Abb. No. 8, Tafel 4), zuletzt bleiben an Stelle eines hämorrhagischen Herdes *goldgelb pigmentierte Höhlen* (vergl. Abb. No. 12, Tafel 7) oder *Narben* zurück. Kleine kapilläre Blutungen schwinden spurlos. Die Derivate des Blutfarbstoffs finden sich zuweilen in den Lymphdrüsen des Gebiets, in der die Blutung stattfand, abgelagert.



Die Berücksichtigung der Metamorphosen des Blutfarbstoffs gestatten schätzungsweise ein Urteil über das *Alter eines Blutherdes* abzugeben.

Für die mikroskopische Untersuchung von Extravasaten eignen sich dieselben Methoden, die für das Studium der Gefässfüllung angegeben sind.

## B. Transsudate.

Findet aus den Gefässen eine so stark vermehrte Transsudation statt, dass die Lymphgefässe zur Ableitung der transsudierten Flüssigkeit nicht mehr ausreichen, oder liegt infolge allgemeiner Cirkulationsschwäche auch die Lymphströmung so sehr darnieder, dass schon die normale Menge transsudierender Flüssigkeit nicht genügend abgeleitet werden kann, so häuft sich dieselbe entweder in den Lymphspalten der Gewebe oder in den zum Lymphgefässsystem in engen Beziehungen stehenden serösen Höhlen an. Man spricht im ersteren Fall von *Ödem*, im letzteren von *Hydrops* der betreffenden serösen Höhle.

*Ursachen vermehrter Transsudation* sind Steigerung des Blutdrucks in den Capillaren (venöse Hyperämie) oder abnorme Durchlässigkeit der Gefässe infolge Ernährungsstörungen ihrer Wand.

Ödem.

Das *Volumen ödematöser* Organe ist infolge der Anhäufung von Flüssigkeit in ihren Gewebsspalten *vermehrt*. Die *Konsistenz* ist *vermindert*, zugleich *unelastisch*, *teigig*; ein durch Druck mit dem Finger hervorgebrachter Eindruck bleibt bestehen. Die Schnittfläche ist feucht, infolgedessen glänzend; es fliesst auf ihr das in den Interstitien angehäuften Transsudat, besonders bei Druck auf das Organ, als eine dünne, leicht getrübt Flüssigkeit ab.

Ob ein Ödem ein *entzündliches* ist, lässt sich makroskopisch nur dann entscheiden, wenn ausser dem Ödem bereits andere sichere Zeichen einer Entzündung bestehen. Mikroskopisch findet man in der entzündlichen Ödemflüssigkeit reichliche Beimengung von weissen Blutkörpern.

Hydrops.

Die in serösen Höhlen angesammelte *hydropische* Flüssigkeit ist gelblich gefärbt, *hell und klar*; höchstens enthält sie vereinzelte gelatinös gequollene Fibringerinnsel. Mikroskopisch kann man allerdings stets rote und weisse Blutkörper nachweisen, jedoch ist ihre Menge so gering, dass sie keinen makroskopischen Effekt, keine Trübung des Transsudats hervorbringen. Dagegen sind entzündliche Exsudate in serösen Höhlen stets durch reichliche Beimengungen von Fibrin und Blutkörpern getrübt, undurchsichtig; mindestens hat sich in den tiefstgelegenen Partien der serösen Höhle ein dicker, rahmartiger Bodensatz körperlicher Elemente niedergeschlagen, wenn auch die obersten Schichten leidlich klar sind.

Den sichersten Anhaltspunkt zur Unterscheidung von Transsudaten und Exsudaten liefert die *Betrachtung der Wand* der serösen Höhle. Ist die Flüssigkeit ein *Transsudat*, so ist die *Serosa blass, glatt und spiegelnd, durchsichtig*, nur bei langem Bestand eines Transsudats ist sie mitunter etwas verdickt, milchweiss gefärbt und schwach getrübt. Ist die Flüssigkeit dagegen ein *Exsudat*, so findet man an der Serosa deutliche *Zeichen der Entzündung*; dieselbe ist *gerötet, der spiegelnde Glanz ist verloren gegangen, die Oberfläche ist rauh*, mit *Fibrin* beschlagen (vergl. Abb. No. 18, Tafel 10), die Serosa ist *getrübt und völlig undurchsichtig*.

Die Eigenschaften der Exsudate sollen, da letztere die wichtigste Erscheinung der Entzündung bilden, im Zusammenhang mit den Entzündungen besprochen werden.



## Abschnitt II.

## Ernährungsstörungen.

## Nekrose.

*Nekrose*, d. h. der Tod von Körperbestandteilen innerhalb des lebenden Körpers wird entweder durch Abschluss der Nahrungszufuhr oder durch intensive mechanische, chemische und thermische Schädlichkeiten hervorgebracht.

Ursachen  
der Nekrose.

So kann Nekrose durch *schwere Quetschungen* der Körperbestandteile, ferner durch Einwirkung *hoher Hitze- und Kältegrade*, sowie gewisser *chemischer Gifte* (sogenannter Protoplasmagifte, Säuren, Alkalien, ätzende Metallverbindungen etc.) hervorgebracht werden.

Dass der *totale Abschluss der Blutzufuhr* Nekrose hervorruft, wurde schon gelegentlich der Infarktbildung besprochen. Nekrose durch *ungenügende Blutzufuhr* entwickelt sich vorzugsweise in Entzündungsprodukten und Neubildungen.

*Mikroskopisch* ist das unzweifelhafte Kennzeichen der Nekrose der *Untergang der Zellkerne*, das Aufhören der Färbbarkeit derselben durch die üblichen Kernfärbungsmittel.

Kennzeichen  
und Formen  
der Nekrosen.

*Makroskopisch* macht sich Nekrose *vereinzelter* histologischer Elemente, die durch normales Gewebe getrennt sind, nicht bemerklich. Nur wenn *ausgedehnte Flächen* der Nekrose verfallen, kann man die Nekrose erkennen. Das Aussehen nekrotischer Stellen ist verschieden, je nachdem die Nekrose unter dem Bild der *Koagulationsnekrose* oder unter dem der *Erweichung* verläuft.

Findet *Koagulationsnekrose* statt, so sind die Erscheinungen genau dieselben, wie sie bereits bei der Infarktbildung besprochen wurden; das nekrotische Gebiet wird in eine völlig homogene, strukturlose, anfangs weiche und morsche, später trockene Masse verwandelt, deren Volumen anfangs vermehrt ist, weshalb sie über die Umgebung vorspringt. Die Farbe ist, wenn in die nekrotische Masse Blutungen erfolgt sind, dunkelrot (vergl. Abb. No. 105, Tafel 53); ist dies nicht der Fall, graugelb (vergl. blasse Infarkte). Die Umgebung ist gewöhnlich intensiv gerötet. Eine besondere Form der Koagulationsnekrose bildet die sogenannte *Verkäsung*, welche hauptsächlich in zellreichen, gefässarmen pathologischen Produkten (Granulationsgeschwülste, Exsudate) eintritt und zur Bildung auffallend trockener, bröcklicher Massen führt, die trockenem Käse ähneln (vergl. z. B. Abbildung No. 86, Tafel 43).

*Erweichung* der nekrotischen Massen tritt vorzugsweise im Gehirn und Rückenmark ein, ausserdem in Neubildungen. Die nekrotische Partie wird in einen dünnflüssigen Brei verwandelt, der, je nachdem Blutungen erfolgt sind, gelblich oder rot gefärbt ist (vergl. Abb. No. 15, Tafel 8).

Ist die Nekrose Folge des *Verschlusses sämtlicher Venen* eines Organs, so bildet sich stets die *hämorrhagische Form* der Nekrose aus.

Nekrotische Herde *im Innern des Körpers* können nach Durchwachsung mit gefässhaltigem Granulationsgewebe *resorbiert* werden, sodass zuletzt nur noch eine *fibröse Narbe* zurückbleibt.

Ausgang  
der Nekrose.

Nekrotische Teile an der *Körperoberfläche* (Haut, Schleimhäute) *trocknen* durch Verdunstung *ein* und bilden trockene bräunliche oder schwarze lederartige *Schorfe (trockener Brand)*, dieselben werden durch demarkierende Entzündung abgestossen.

Da die an der Körperoberfläche (resp. auf Schleimhäuten) gelegenen nekrotischen Partien infolge ihrer Lage dem *Einfluss der Luft* oder anderer *Infektionsquellen* ausgesetzt sind, verbindet sich hier sehr häufig *Fäulnis* mit der Nekrose, es entsteht der *feuchte Brand*. Die nekrotische Partie verwandelt sich in morsche, zerfliessliche, missfarbige, übelriechende Massen, die von Gasblasen durchsetzt sind. Durch demarkierende Entzündung kann *Abstossung* der gangränösen Partie stattfinden. Ist dies nicht der Fall, so erfolgt septische Vergiftung durch *Resorption der Fäulnisprodukte*.



Die *mikroskopische Diagnose* der Nekrose stützt sich, wie schon erwähnt, auf den Nachweis des Untergangs der Kerne, resp. den Verlust ihrer Färbbarkeit mit Kernfärbungsmitteln. Es eignen sich daher für die Untersuchung nekrotischer Elemente alle Methoden, welche eine Beobachtung des Verhaltens der Kerne gestatten. Diese sind:

1. *Untersuchung isolierter histologischer Elemente* (nach Zerpupfung oder Abstreifen mit dem Messer) in physiologischer (0,5%iger) Kochsalzlösung.

2. *Gefriermikrotomschnitte* in frischem Zustand, oder mit Kernfärbungsmitteln behandelt. (Um gute Kernfärbung von Gefriermikrotomschnitten zu erhalten, ist es notwendig, den Schnitt vor der Färbung kurze Zeit in absoluten Alkohol zu bringen.)

3. *Fixation* der Organstücke in 10%iger *Formalinlösung*, nachheriges *Gefrierenlassen*, Schneiden und Färben wie in Abschnitt I, I. Kapitel.

4. *Fixation* der Organstücke in Alkohol, Formalin oder Müller'scher Flüssigkeit, am besten in konz. wässriger Sublimatlösung; *Einbettung* in Paraffin oder Celloidin. *Färbung* mit Kernfärbungsmitteln, am besten mit Hämatoxylin und Gegenfärbung mit Eosin.

Die letztere gewährt den Vorteil, dass sich das nekrotische Gewebe gewöhnlich intensiv und gleichmässig rot färbt.

## Atrophie.

Während bei der Nekrose rasch unter Aufhebung sämtlicher Struktureigentümlichkeiten der Tod der Körperbestandteile herbeigeführt wird, führt die *Atrophie* nur ganz allmählich *unter Erhaltung der Struktur und des quantitativen Verhältnisses* der Bestandteile der histologischen Elemente zur Verminderung des Volumens derselben, in den höchsten Graden zuletzt zum *völligen Schwund* der atrophischen Elemente.

*Ursache* der Atrophie ist fast stets eine allmählich eintretende *Verminderung der Nahrungszufuhr*, mag diese durch Alter, allgemeinen Marasmus, allgemeine Anämie oder durch lokale Momente (Kompression des ganzen Organs oder der zuführenden Gefässe, Verengung derselben durch krankhafte Prozesse ihrer Wand) hervorgerufen sein.

Wahrscheinlich entsteht auch die Atrophie, welche sich in Organen (Muskeln, Drüsen) entwickelt, die durch Trennung von ihren Nerven funktionsunfähig wurden, dadurch, dass die mit der Funktion verbundene Vermehrung der Blutzufuhr ausbleibt.

Wie die einzelnen histologischen Elemente, so zeigt auch das ganze atrophische Organ eine *Verminderung des Volumens* ohne wesentliche Abnormitäten der Struktur. Die *Konsistenz* atrophischer Organe ist *bisweilen vermehrt*; dies liegt daran, dass das empfindlichere spezifische Parenchym durch die Verminderung der Nahrungszufuhr meist rascher zu Grunde geht als das Bindegewebe, welches daher relativ überwiegt, oft sogar absolut vermehrt erscheint.

Betrifft die Atrophie alle Teile eines Organs *gleichmässig*, so bleibt die Oberfläche desselben *glatt*, meist ist jedoch eine völlig gleichmässige Volumensabnahme aller Partien *nicht* vorhanden, und es erscheint infolgedessen die Oberfläche *uneben*, die stärker atrophischen Partien sind tiefer eingesunken als die weniger atrophischen (vergl. Abb. No. 78, Tafel 39, Oberfläche einer senil atrophischen Niere).

Die *Farbe* atrophischer Organe unterscheidet sich zuweilen nicht von der des normalen Organs. Bisweilen jedoch bilden sich abnorme Färbungen aus, teils dadurch, dass in den atrophischen Elementen sich Pigmente ablagern, teils dadurch, dass die schon normalerweise in diesen Elementen enthaltenen Pigmentkörner infolge der Volumensabnahme auf einen kleineren Raum zusammengedrängt werden und infolgedessen eine intensivere Farbenwirkung erzielen. So erscheint z. B. atrophisches Fettgewebe dunkelgelb, da nach Resorption des Fettes der Farbstoff der Fettzellen (Lipochrom) in höherer Konzentration zurückbleibt.



Feinkörnige braungelbe Pigmente finden sich in den atrophischen Muskelfasern (sowohl quergestreiften als glatten), in atrophischen Leberzellen. Sie verleihen der Farbe des Organs einen intensiv braunen bronzearartigen Ton (sogenannte *braune Atrophie*) (vergl. Abb. No. 28, Tafel 14: Braune Atrophie des Herzens).

Will man sich durch *mikroskopische Untersuchung* vom Vorhandensein der Atrophie überzeugen, so genügt es, Zupfpräparate in Kochsalzlösung zu untersuchen; man wird dann die Volumensabnahme der Elementarbestandteile unter Erhaltung der Struktur konstatieren können. Ist *braune Atrophie* vorhanden, so bemerkt man im Protoplasma die bräunlich gelben Körnchen; vor Verwechselungen derselben mit feinen Fettkörnchen schützt der Umstand, dass sie sich durch Osmiumsäure nicht schwärzen lassen.

In Muskelfasern ist das Pigment ausschliesslich in der Umgebung des Kerns vorhanden; besonders in der Verlängerung seiner Längsaxe.

Mikroskopische  
Untersuchung  
atrophischer  
Organe.

## Trübe Schwellung.

Die *trübe Schwellung* besteht in einer Erfüllung des Zellprotoplasma mit *feinen Eiweisskörnchen*, durch welche das Volumen der Zelle vermehrt und ihre Durchsichtigkeit vermindert wird.

*Makroskopisch* äussert sich, wenn in einem Organ reichliche trübe Schwellung vorhanden ist, dieser Zustand durch eine *mässige Vergrösserung* des ganzen Organs. Infolge der geringeren Durchsichtigkeit *verwischt sich die Struktur* der Schnittfläche, soweit dieselbe von dem Durchschimmern der Gefässe durch die oberflächlichsten Schichten abhängig ist, und es tritt ein diffuser graubräunlicher Farbenton der Schnittfläche auf; die Schnittfläche erscheint *»wie gekocht«*, denn auch in Organen, deren Gewebe durch Kochen undurchsichtig geworden ist, wird die Struktur verwischt und die Farbe graubraun.

Die trübe Schwellung bildet sich gelegentlich im Verlauf *aller Infektionskrankheiten* und *zahlreicher Intoxikationen* aus. Bei längerem Bestand treten neben den Eiweisskörnern *Fettröpfchen* in den trüb geschwollenen Zellen auf, und es gesellen sich dann makroskopisch die Zeichen der Verfettung zu denen der trüben Schwellung hinzu. Über die Beziehungen der trüben Schwellung zur Entzündung herrschen verschiedene Ansichten. Ob das Bestehen trüber Schwellung in jedem Fall der Ausdruck einer Entzündung (parenchymatöse Entzündung) ist, ist zweifelhaft. Sicher ist, dass durch dieselbe Ursache in einem Fall nur trübe Schwellung hervorgebracht wird, während in anderen daneben unzweifelhafte Entzündungserscheinungen (Exsudation) vorhanden sind. Es erscheint daher berechtigt, die trübe Schwellung als eine Ernährungsstörung aufzufassen, die als erste Reaktion auf einen Reiz eintritt, welcher unter besonderen Umständen eine unzweifelhafte Entzündung hervorruft, unter günstigen Verhältnissen sich jedoch ohne weitere Folgen zurückbilden kann.

Die trübe Schwellung macht sich makroskopisch vorwiegend an den Organen bemerklich, welche ein *reichliches spezifisches Parenchym* besitzen, so vorzugsweise an den grossen Drüsen des Unterleibes. In zellarmen Organen bringt sie keinen makroskopisch wahrnehmbaren Effekt hervor. Überhaupt ist die makroskopische Diagnose der trüben Schwellung nur dann, wenn diese sehr stark entwickelt ist, sicher zu stellen; es empfiehlt sich daher, dieselbe stets durch die in diesem Fall so einfach auszuführende mikroskopische Untersuchung zu sichern.

Man streift mit dem Messer, dessen Klinge senkrecht zur Schnittfläche des Organs gehalten wird, leicht über diese hin und untersucht den abgestreiften Brei unter Zusatz von physiologischer Kochsalzlösung. Zerzupfung mit Nadeln ist umständlicher und für

Makroskopische  
Zeichen  
der trüben  
Schwellung.

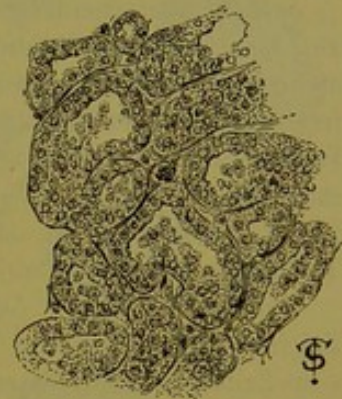


Fig. 1. Trübe Schwellung des Nierenepithels.

Mikroskopische  
Diagnose  
der trüben  
Schwellung.



diesen Zweck nur dann notwendig, wenn es sich um die Untersuchung von quergestreifter Körpermuskulatur oder bindegewebsreichen Organen handelt. Gute Resultate giebt ferner die Untersuchung von Schnitten, die mit dem Gefriermikrotom angefertigt sind. Härtingsflüssigkeiten und künstliche Einbettung sind nicht verwendbar; nur an *frisch untersuchten* Objekten tritt die albuminöse Körnung hervor. Man sieht die Zellen dicht mit diesen Körnchen erfüllt, der Kern, resp. die Querstreifung der Muskelfasern ist undeutlich oder gar nicht sichtbar.

Charakteristisch ist, dass die Körnung bei Zusatz verdünnter Essigsäure verschwindet; bleiben bei Essigsäurezusatz glänzende Tröpfchen in den Zellen bestehen, so ist Fett vorhanden; bei Zusatz von Osmiumsäure tritt daher Schwärzung dieser Tröpfchen ein. Fig. 1 Seite 15 stellt einen Gefriermikrotomschnitt aus einer Niere dar, deren Epithel die albuminöse Körnung in höchstem Masse entwickelt zeigt.

## Verfettung.

*Freies Fett* in Tropfen findet sich schon unter *physiologischen* Verhältnissen in den Zellen mancher Organe. Als *pathologisch* sind in solchen nur *vermehrte* Mengen von Fett zu betrachten.

Fettinfiltration  
und fettige  
Degeneration.

Man unterscheidet gewöhnlich *Fettinfiltration* und *fettige Degeneration*. Man nimmt an, dass bei Fettinfiltration eines zelligen Elements demselben mehr Fett zugeführt wird, als es verbrauchen kann. Dagegen denkt man sich bei der fettigen Degeneration das freie Fett aus dem Eiweiss des Zellenleibs durch Zerfall desselben abgespalten. Im konkreten Fall ist es meist schwierig zu entscheiden, auf welche von beiden Arten die Verfettung entstanden ist. Die Form der Fetttröpfchen bildet keinen durchgreifenden Unterschied, obgleich zuzugeben ist, dass bei fettiger Degeneration das Fett meist in Form feinsten Tröpfchen, bei Infiltration in grossen kugeligen Tropfen abgelagert ist.

Sicher ist *fettige Degeneration* dann vorhanden, wenn ausser der Fettablagerung Zeichen des *Untergangs der Zelle* nachweisbar sind, wenn Teile des Protoplasmas sich vom Zellenleib abgestossen haben oder der Kern verschwindet; wenn die spezifische Struktur gewisser histologischer Elemente (Querstreifung der Muskelfasern) aufgehoben ist.

Ist dagegen die *Struktur des Kernes* und des *Protoplasmas*, abgesehen von der abnormen Fettablagerung, *wohl erhalten*, so liegt es am nächsten, eine *Fettinfiltration* anzunehmen.

Entzündliche  
Verfettung.

Dagegen ist eine Trennung verschiedener Arten der Verfettung von einem anderen Gesichtspunkte aus theoretisch geboten und praktisch durchführbar.

Die eine Art der Verfettung geht aus einem Anfangsstadium trüber Schwellung hervor, und es finden sich daher stets die Befunde dieser beiden Ernährungsstörungen in einem Organ, meist sogar in einer und derselben Zelle nebeneinander, siehe Fig. 2 Seite 17. — Wegen der Beziehungen, die die trübe Schwellung zur Entzündung besitzt, wird diese Art der Verfettung als *entzündliche Verfettung* bezeichnet und also solche der *nicht entzündlichen Verfettung*, die ohne trübe Schwellung entsteht, gegenübergestellt. Diese Unterscheidung, die allerdings auch nicht immer leicht durchführbar ist, hat insofern eine praktische Bedeutung, als der Nachweis trüber Schwellung neben Verfettung einen Schluss auf bestimmte ätiologische Momente (Infektion, Intoxikation) zulässt. Dagegen findet sich Verfettung ohne vorhergehende albuminöse Trübung als reine, nicht entzündliche Ernährungsstörung besonders in ungenügend ernährten pathologischen Gebilden (Geschwülsten, Thromben, Exsudaten) und bei allgemeinen Ernährungsstörungen (chronische Anämie).

Makroskopische  
Kennzeichen  
der Verfettung.

Auch makroskopisch lässt sich in vielen Fällen die Kombination dieser beiden Ernährungsstörungen mit Sicherheit nachweisen oder wenigstens vermuten.

Ob dagegen Fettinfiltration oder fettige Degeneration vorliegt, ist natürlich für den makroskopischen Effekt der Fettablagerung gänzlich gleichgültig. Der letztere hängt vorzugsweise von der *Intensität* und *Ausbreitung* des Prozesses ab.



Eine *diffuse Fettablagerung* von geringer Intensität ist schwer erkennbar, man kann dieselbe nur aus einem gelblichen Ton, den sie der Farbe des Organs verleiht, vermuten.

Ist dagegen intensive diffuse Verfettung vorhanden, so erscheint die Schnittfläche der befallenen Organe mehr oder weniger *gleichmässig* hellgelb gefärbt (vergl. Fettleber, Abb. No. 106, Tafel 54).

Infolge der Undurchsichtigkeit der mit Fett erfüllten Zellen werden die Blutgefässe verdeckt, und es verschwindet dabei einerseits die von der Verteilung der Blutgefässe abhängige Struktur, andererseits die den Geweben durch das Kapillarblut verliehene rötliche Färbung. Alle intensiv verfetteten Organe erscheinen daher *blass*, obgleich die mikroskopische Untersuchung zuweilen sogar einen abnorm vermehrten Blutgehalt in ihnen nachweist. So erscheint z. B. die hochgradig verfettete Nierenrinde bei Entzündungen dieses Organs makroskopisch völlig blutleer, während die Rötung der weniger verfetteten Marksubstanz darauf hinweist, dass die in der Niere enthaltene Blutmenge keineswegs unbedeutend ist (vergl. Abb. No. 71, Tafel 36 und No. 73, Tafel 37).

Häufig sieht man die Verfettung an verschiedenen Stellen eines Organs *ungleichmässig* entwickelt, an einzelnen Stellen sehr intensiv, während andere ganz oder fast frei von ihr sind (*Insuläre Verfettung*). Es entsteht hierdurch eine aus hellgelben Flecken und Streifen bestehende Zeichnung. So sehen wir im Herzen die aus parallelen hellgelben und dunkleren Streifen zusammengesetzte Färbung, welche dieser Veränderung den Namen »*Tigerherz*« eingetragen hat (vergl. Abb. No. 26, Tafel 14). In der Leber findet man häufig nur die Peripherie der Acini verfettet und blassgelb, das Centrum dagegen abnorm gerötet. Besonders deutlich erkennt man die *insuläre Verfettung* bei den chronischen Entzündungen der Nieren (vergl. Abb. No. 74, Tafel 37).

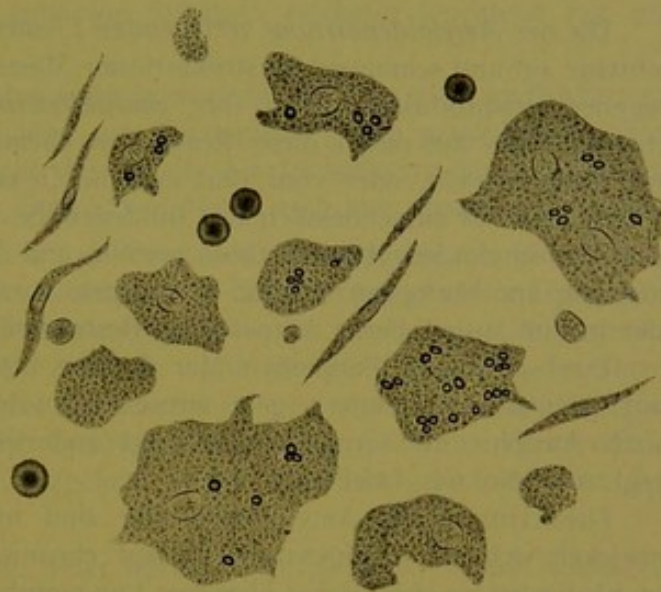


Fig. 2.

Trübe Schwellung und Verfettung des Nierenepithels.

Das *Volumen* verfetteter Organe ist gewöhnlich vermehrt, die *Konsistenz* vermindert, besonders dann, wenn auch das Bindegewebe verfettet ist. Bestehen zugleich *Entzündungserscheinungen*, so hängt es von der Natur dieser ab, wie sich Volumen und Konsistenz verhalten (vergl. Entzündung).

Verfettung kann makroskopisch leicht mit Anämie verwechselt werden, besonders da sie wie diese, Blässe der Organe bedingt.

Ausser dem Umstand, dass anämische Organe einen mattgraugelben, verfettete einen rein gelben Ton und schwachen Glanz besitzen, wird vor solchen Verwechslungen die Berücksichtigung der Konsistenz und des Volumens schützen.

Anämische Organe sind klein, derb; verfettete vergrössert, weich. Da jedoch beide Veränderungen oft kombiniert sind, so ist in den meisten Fällen die mikroskopische Untersuchung unerlässlich; noch mehr, wenn es festzustellen gilt, ob die Verfettung mit trüber Schwellung kombiniert ist oder nicht.

Für die *mikroskopische Untersuchung* kommen folgende Methoden in Betracht:

Handelt es sich nur darum, zu entscheiden, ob überhaupt Verfettung vorhanden ist, resp. ob dieselbe von trüber Schwellung begleitet ist, so genügt die Untersuchung *isolierter Elemente* nach den im vorigen Kapitel angegebenen Prinzipien. Man überzeugt sich

Differential-  
diagnose  
zwischen  
Verfettung  
und Anämie.

Mikroskopische  
Untersuchung  
verfetteter  
Organe.



zuletzt durch Zusatz von Essigsäure, ob vorhandene Tröpfchen gegen diese beständig, also wirklich Fett sind; ist dies der Fall, so müssen sie sich mit Osmiumsäure schwärzen lassen.

Kommt es darauf an, die *Ausbreitung* der Verfettung zu konstatieren, so ist dies nur an Schnittpräparaten möglich. Man fertigt solche entweder vom frischen Objekt mit dem Doppelmesser oder dem Gefriermikrotom an und behandelt sie ebenso wie Zupfpräparate.

Bessere Schnitte erhält man, wenn man die Präparate vor dem Gefrierenlassen mit 10% iger Formalinlösung fixiert (vergl. Abschn. I, 1. Kap.). An so erhaltenen Schnitten lassen sich die Fetttropfen noch ebenso gut mit Osmiumsäure schwärzen wie an frischem Material. Jede Berührung mit Alkohol ist natürlich zu vermeiden.

Umständlicher ist die Fixierung in Flemmingscher Flüssigkeit (die Organstücke dürfen nicht über 2 mm stark sein) und nachherige Einbettung in Celloidin.

## Amyloidentartung.

### (Anhang: **Hyaline, colloide und schleimige Entartung.**)

Verbreitung  
und Ursachen  
der  
amyloiden Ent-  
artung.

Die der *Amyloidentartung* verfallenden Elemente quellen zu einer glasig durchsichtigen Substanz auf und schmelzen zu strukturlosen Massen zusammen, welche sich von ähnlichen Degenerationsprodukten durch ihre *charakteristischen Farbenreaktionen* (s. w. u.) unterscheiden. Ob die durch diese Reaktionen chemisch gut charakterisierte Substanz an Ort und Stelle entsteht, oder vom Blut aus die Gewebe infiltriert, ist unbekannt. Thatsache ist nur, dass fast ausschliesslich das Bindegewebe und mit besonderer Vorliebe die Gefässwand der amyloiden Metamorphose verfällt, und dass in denjenigen Organen die Amyloidentartung am häufigsten auftritt, in welchen vorzugsweise Ausscheidung im Blut gelöst oder in ihm suspendierter körperlicher Bestandteile stattfindet (Milz, Leber, Nieren).

Das spezifische Parenchym der Organe beteiligt sich für gewöhnlich nicht an der Amyloidentartung, sondern geht entweder infolge des Druckes der amyloiden Massen durch Atrophie zu Grunde oder zeigt anderweitige Ernährungsstörungen (Verfettung, vergl. Abb. No. 64, Tafel 33).

Die Gründe der Amyloidentartung sind nicht sicher bekannt. Die Veränderung entwickelt sich am häufigsten im Verlauf chronischer Eiterungen, die zu Kachexie führen (am häufigsten bei chronischer ulceröser Lungentuberkulose), selten bei Kachexie aus anderen Ursachen (Lues, Carcinom, chronische Arthritis). Mitunter ist gar keine Ursache nachweisbar.

Nur selten ist die Entartung *lokal*, auf ein einzelnes Organ beschränkt; meist sind *alle Organe* mehr oder weniger erkrankt, am stärksten fast stets die oben genannten.

Geringe Grade von Amyloidentartung sind ohne mikroskopische Untersuchung kaum zu erkennen; ist dieselbe dagegen intensiver, so bringt sie charakteristische makroskopische Erscheinungen hervor.

Makroskopische  
Kennzeichen  
der amyloiden  
Entartung.

Die degenerierten Organe sind in den meisten Fällen *vergrössert*. Ihre *Konsistenz* ist vermehrt, starr; dabei sind sie aber leicht schneidbar; infolge ihrer Starrheit behalten die Organe ihre Form bei, platten sich beim Liegen wenig ab. Die Ränder der Schnittflächen sind scharfkantig.

Die Schnittfläche besitzt stets einen *vermehrten Glanz*. Ist die Entartung gleichmässig verbreitet, so besitzt die ganze Schnittfläche diesen spiegelnden Glanz; haben sich die amyloiden Produkte an cirkumskripten Stellen angehäuft, so erscheinen diese Stellen als *sagoartig durchscheinende, oberflächlich glänzende Klümpchen* (vergl. Abb. No. 62, Tafel 32).

Vermutet man infolge der starren Konsistenz und des Glanzes der Schnittfläche die Anwesenheit von Amyloidsubstanz, so kann man oft schon durch eine *makroskopische Farbenreaktion* die Diagnose sichern. Übergiesst man die Schnittfläche mit Lugolscher Lösung, so färben sich die amyloiden Partien dunkel rotbraun (mahagoniartig), und diese Farbe bleibt auch nach Abspülung mit Wasser unverändert bestehen, während das übrige Gewebe nur gelb gefärbt wird (vergl. Abb. No. 62, Tafel 32, sowie No. 64, Tafel 33 und



No. 107, Tafel 54). Da auch mit Blut gefüllte Gefässe oft einen mahagonibraunen Ton annehmen, muss man, um sicher zu gehen, verdünnte Schwefelsäure einwirken lassen; tritt durch diese Blaufärbung ein, so ist sicher Amyloid vorhanden. Dagegen beweist das Ausbleiben der Blaufärbung nicht die Abwesenheit von Amyloid, da diese Farbenreaktion auch bei Anwesenheit von Amyloid häufig misslingt.

Völlig sichere Resultate sind nur durch *mikroskopische Untersuchung* zu erzielen. Für diese kommen folgende Methoden in Betracht: Mikroskopische Untersuchung.

Man fertigt Schnitte entweder mit dem Gefriermikrotom oder nach vorheriger Fixation in Alkohol (andere Fixationsmittel geben nicht so gute Resultate) und Einbettung in Paraffin an; auch Rasiermesserschnitte von in Alkohol fixierten Organteilen liefern bereits sehr gute Resultate. Die Schnitte behandelt man ähnlich wie bei der makroskopischen Reaktion mit Lugolscher Lösung (am besten mit ca. 3 Teilen Wasser verdünnt), in der die amyloiden Partien mahagonibraun werden. Durch 24 stündigen Aufenthalt in mit Schwefelsäure schwach gesäuertem Wasser tritt Blaufärbung ein. Noch bessere Resultate giebt Färbung mit 1% wässriger Genvianviolett-lösung und Auswaschen in mit Essigsäure schwach angesäuertem Wasser. Die amyloide Substanz erscheint leuchtend rot, alles andere blassblau.

Im Anschluss an die Amyloid-entartung seien noch einige weniger wichtige Ernährungsstörungen erwähnt, welche ähnlich wie jene, zur Entstehung glasig gequollener, durchsichtiger Massen führen, die jedoch nicht die für die Amyloidsubstanz charakteristischen Farbenreaktionen geben, sich also ihrer chemischen Natur nach von dieser unterscheiden.

1. Die *hyaline Degeneration* betrifft wie die amyloide vorzugsweise das Bindegewebe. Man findet dieselbe am häufigsten an den Gefässen und dem Stroma gewisser Geschwülste (Cylindrome) und entzündeter Organe (Glomeruluskapillaren bei Nephritis); auch Thromben und Fibrin von Exsudaten können hyalin entarten. Mikroskopisch ist ausser der Durchsichtigkeit der hyalinen Massen das starke Färbungsvermögen mit Eosin charakteristisch. Einen makroskopischen Effekt erzielt die Entartung nur in den genannten Geschwülsten, in denen man zuweilen durchsichtige Klümpchen, Kugeln und Stränge mit blossen Auge erkennen kann. Hyaline Degeneration.

2. Die *kolloide Substanz* wird schon unter normalen Verhältnissen in der Schilddrüse (jedenfalls als Sekretionsprodukt) hervorgebracht. Kolloide Entartung.

Abnorme Anhäufungen dieser Substanz und kolloide Entartung der secernierenden Zellen, ja sogar des Bindegewebes, findet sich besonders in hyperplastischen Schilddrüsen (vergl. daselbst). Die kolloide Metamorphose ist hier meist schon makroskopisch am diffusen Glanz der Schnittfläche und dem Hervortreten gelblich gefärbter, glänzender, durchscheinender Klümpchen erkennbar (vergl. Abb. No. 34, Tafel 18).

3. Die *schleimige Degeneration* führt ebenfalls zur Bildung durchsichtiger Massen, deren Konsistenz der einer weichen Gallerte ähnelt oder zäh flüssig ist. Man beobachtet dieselbe ausser in Geschwülsten (Gallertcarcinom des Intestinaltraktes, Sarkome) in Knochen, deren Kalksalze der Resorption verfallen (senile Erweichung, Osteomalacie). Charakteristisch ist die Anwesenheit von Mucin, welches durch verdünnte Essigsäure gefällt wird und bei Fixation in Alkohol als fadenartige Masse erstarrt. Schleimige Entartung.

## Verkalkung.

*Niederschläge von Kalk* bilden sich entweder innerhalb der Gewebe (*Kalkinfiltration*) oder im Lumen von Hohlorganen (*Konkremente*). Der chemischen Natur nach bestehen die Kalkniederschläge in den meisten Fällen aus kohlen-saurem und phosphorsäurem Kalk. Unter besonderen Verhältnissen findet man harn-sauren Kalk (Gicht) und Mischungen von Kalksalzen mit anderen Niederschlägen (Cholestearin, Gallenfarbstoff in Gallensteinen).



## Kalkinfiltration.

1. *Kalkinfiltration* findet sich besonders in toten Geweben (verkästen tuberkulösen Produkten, abgekapselten eitrigen Exsudaten, abgestorbenen Parasiten) oder solchen, deren Lebenseigenschaften wenigstens (infolge chronischer Entzündungen etc.) dem Erlöschen nahe sind (Arteriosklerose).

*Makroskopisch* ist charakteristisch die starke Vermehrung der Konsistenz; die verkalkten Massen können steinhart werden, meist haben sie jedoch eine *kreideartige* Konsistenz und lassen sich durch energischen Druck in eine bröcklige, krümlige Masse verwandeln. Die Farbe verkalkter Partien ist kreideartig oder blassgelb (vergl. Abb. No. 53, Tafel 27). Durch Zusatz von Salzsäure werden die Kalkniederschläge gelöst (falls kohlenaurer Kalk vorhanden war, unter Gasentwicklung), und die Struktur der verkalkten Substanz wird wieder sichtbar. Vor der Einwirkung der Salzsäure ist dieselbe infolge der geringen Durchsichtigkeit der Kalkmassen nicht wahrnehmbar.

Mikroskopisch erscheinen verkalkte Stellen im durchfallenden Licht als schwarze, im auffallenden Licht als intensiv glänzende, fast strukturlose Massen.

Ist nicht einfache Kalkinfiltration, sondern wirkliche *Knochenneubildung* vorhanden, so tritt nach der Entkalkung die spezifische Struktur des Knochens (Knochenkörperchen, lamellöse Schichtung der Grundsubstanz) hervor.

2. In Bezug auf die Bedingungen der *Konkrementbildung* und die chemische Natur der Konkreme sei auf die entsprechenden Abschnitte über die Erkrankungen der Organe verwiesen, in denen Konkrementbildung vorzugsweise beobachtet wird (Blase, Gallenblase, Pankreas, Speicheldrüsen).

## Pigmentation.

### Physiologische Pigmentation.

Der grösste Teil der normalen Gewebsbestandteile ist völlig farblos. Nur wenige Gewebe (z. B. Chorioidea) enthalten grosse Mengen bräunlichen Pigments und erscheinen daher nahezu schwarz gefärbt. Andere Gewebe (Muskeln, Leber, Fettgewebe) enthalten gelbliches Pigment in so geringer Menge, dass dadurch unter normalen Verhältnissen sich nur ein ganz schwach bräunlicher Ton der Farbe dieser Organe beimengt. In der Hauptsache sind die Farbenwirkungen normaler Gewebe vom Gehalt an Blut abhängig.

### Ursachen pathologischer Pigmentation.

Unter pathologischen Bedingungen treten *abnorme*, von korpuskulären Pigmenten herrührende Färbungen teils dadurch auf, dass der geringe *physiologische Pigmentgehalt* bestimmter Gewebe infolge Reduktion der übrigen Bestandteile deutlicher hervortritt (Braunfärbung atrophischer Muskeln, braune Atrophie der Leber etc.); teils dadurch, dass die Elemente pathologischer Bildungen aus ihrer Substanz *Pigment bilden* (Pigmentbildung in Nävis, Melanosarkomen), teils endlich – und dies ist bei weitem der häufigste Fall – dadurch, dass sich Pigmente, die den normalen oder krankhaft veränderten gefärbten Flüssigkeiten des Körpers entstammen, in den Gewebeelementen *niederschlagen*.

### Niederschläge von Gallenfarbstoff.

Als Quelle dieser letzten Art der Pigmentation kommen vor allen Dingen das Blut und die Galle in Betracht. Über die Bedingungen, unter denen Gallenbestandteile von den Geweben aufgenommen werden und die hierdurch erzielten Farbenwirkungen vergleiche besonders Erkrankungen der Gallenwege.

### Pigmentbildung durch Zerfall cirkulierenden Blutes.

Durch Zerfall von Blutkörpern innerhalb des cirkulierenden Blutstromes entsteht ein dunkelbraunes Pigment, *Melanin*, während des Malariaanfalls, jedenfalls infolge der zerstörenden Thätigkeit der Malariaplasmodien. Dasselbe lagert sich besonders in Milz, Knochenmark, Lymphdrüsen und Leber ab und bedingt eine schwärzliche oder graubraune Färbung dieser Organe.

Ablagerung eines *bräunlich-gelben Pigments*, welches *Eisenreaktion* giebt (s. w. u.), findet sich bei anscheinend mit Untergang roter Blutkörper innerhalb der Gefässbahn verbundenen Krankheiten (progressive, perniziöse Anämie). Das Pigment verleiht der Niere und Leber rostbraunen Farbenton. Genauer über seinen Ursprung ist nicht bekannt.



Bei *Methämoglobinämie* scheidet sich, besonders in Milz und Niere, körniges Methämoglobin aus, welches diesen Organen einen sepiabraunen Farbenton (vergl. Abb. No. 65, Tafel 33) verleiht.

Der grösste Teil der dem Blut entstammenden Pigmente bildet sich infolge Zerfalls roter Blutkörper *ausserhalb der Gefässbahn* (Extravasate) oder wenigstens in solchen Teilen der Gefässbahn, deren Inhalt infolge eingetretener Thrombose *an den Lebensäusserungen des cirkulierenden Blutes keinen Anteil* mehr nimmt.

Pigmentation  
durch Zerfall  
von  
Extravasaten.

Der Farbstoff der absterbenden Blutkörper tritt zum Teil *gelöst* aus ihnen aus, zum Teil *zerfallen die Blutkörper* in körniges, gelbliches Pigment, welches Eisenreaktion giebt.

Der gelöst austretende Blutfarbstoff wird entweder *resorbiert* oder *zerfällt* in der Umgebung unter Ausscheidung von *Hämatoidinkrystallen*, welche sich von dem eben erwähnten, durch direkten Zerfall der Blutkörper entstandenen körnigen Pigment dadurch unterscheiden, dass sie keine Eisenreaktion geben. Der makroskopische Effekt beider Blutfarbstoffderivate ist derselbe. Der zerfallende Blutherd und seine Umgebung nehmen einen chokoladefarbigem, später rostfarbenen Ton an (vergl. Abb. No. 8, Tafel 4 und No. 12, Tafel 7).

Den *Eisengehalt eines pigmentierten Gewebes untersucht man* am besten, indem man nach Fixation in Alkohol Schnitte anfertigt, dieselben einige Minuten in 2%iger Lösung von Ferrocyankalium verweilen lässt und dann in Glycerin mit Zusatz von einem halben Prozent Salzsäure einschliesst; eisenhaltige Pigmente färben sich tief blau: Die Färbung tritt bisweilen erst nach längerer Einwirkung des Salzsäureglycerins auf. Berührung der Präparate mit eventuell eisenhaltigen Flüssigkeiten (undestilliertem Wasser) ist zu vermeiden.

### Abschnitt III.

## Entzündung.

### Einteilung der Entzündungen.

Die krankhaften Veränderungen, welche in entzündeten Organen beobachtet werden, verlaufen zum Teil an den *Gefässen* derselben, zum Teil am *Parenchym*.

An ersteren beobachten wir ausser aktiver Erweiterung der Gefässe, welche auf der Höhe ihrer Entwicklung zur Verlangsamung der Blutströmung, ja zum vorübergehenden oder dauernden Stillstand derselben führen kann, vor allen Dingen einen vermehrten Austritt flüssiger und geformter Bestandteile des Blutes. Zugleich weicht die Zusammensetzung der austretenden Flüssigkeit wesentlich von der des normalen Filtrats ab, welches aus den Blutgefässen in die Lymphgefässe übergeht. Je nachdem das aus den Gefässen austretende Filtrat sich in den Spalten der Gewebe ablagert oder auf freie Oberflächen, resp. in präformierte Höhlen austritt, bezeichnet man dasselbe als *Infiltrat* oder *Exsudat*.

Infiltrative und  
exsudative  
Entzündungs-  
erscheinungen.

Am Parenchym – wenn wir hierunter diejenigen Teile der Organe verstehen, die nicht als Teile des Gefässbaumes zu betrachten sind – werden sowohl *regressive* als *progressive Ernährungsstörungen* beobachtet. An ersteren beteiligt sich sowohl das spezifische Parenchym der Organe (die secernierenden Drüsenepithelien, die nervösen Bestandteile des Nervensystems, die Muskelfasern etc.), als auch das bindegewebige Parenchym, letzteres meist in geringerem Masse als ersteres. Die am häufigsten bei Entzündungen auftretenden regressiven Ernährungsstörungen sind trübe Schwellung, die aus dieser hervorgehende Verfettung (entzündliche Verfettung) und endlich Nekrose.

Degenerative  
und proliferative  
Entzündungs-  
erscheinungen  
am Parenchym.

*Progressive Ernährungsstörungen* werden dagegen bei Entzündungen nur am bindegewebigen Anteil des Parenchyms, resp. den Elementen der Gefässwand beobachtet; sie bestehen in Neubildung von Bindegewebszellen (Fibroblasten), welche unter günstigen Bedingungen die fasrigen Elemente des Gefäss- und Bindegewebes produzieren können.



Diese gewebusbildenden Vorgänge sind dieselben, die auch bei Neubildung von Gefäss- und Bindegewebe aus anderen Ursachen, z. B. bei der Wundheilung, beobachtet werden.

Theoretisch ist es hiernach möglich, vaskuläre und parenchymatöse Entzündungen und unter ersteren infiltrative und exsudative, unter letzteren degenerative und proliferative Formen zu unterscheiden. In Wirklichkeit lässt sich jedoch eine solche Trennung schwer aufrecht erhalten, da fast in jedem Fall nicht nur eine, sondern mehrere oder alle Arten der Entzündungserscheinungen zur Beobachtung kommen, allerdings in verschiedenem quantitativen Verhältnis.

Besonders der Austritt des entzündlichen Filtrates aus den Gefässen ist ein Vorgang, der sich bei allen Entzündungen, sogar den Entzündungen gefässloser Teile (Cornea) findet; in diesem Fall wird das entzündliche Filtrat von den Gefässen der Umgebung geliefert. Dieser Vorgang scheint also der wesentlichste zu sein, da er allen Entzündungen gemeinsam ist. Erkrankungen, die ausschliesslich degenerative Veränderungen am Parenchym erkennen lassen, können wohl kaum als entzündliche betrachtet werden.

Akute  
und chronische  
Entzündungen.

Vom praktischen Standpunkte aus muss dagegen ein Unterschied zwischen *akuten* und *chronischen* Entzündungen festgehalten werden.

Wollte man hierbei nur nach der Dauer des Bestehens einer Entzündung urteilen, so würde es allerdings schwierig sein, eine Angabe darüber zu machen, welche Dauer des Krankheitsverlaufes uns berechtigte, von chronischer Entzündung zu sprechen. Jedoch sind auch histologische Unterschiede vorhanden, welche eine Trennung akuter und chronischer Entzündungsformen durchzuführen gestatten.

Bei den akuten Entzündungen bildet der Austritt des entzündlichen Filtrates entweder die einzige oder wenigstens die auffallendste krankhafte Erscheinung; speziell proliferative Erscheinungen am Parenchym fehlen so gut wie gänzlich. Wo das entzündliche Filtrat sich abgelagert, ob es ein Infiltrat oder Exsudat bildet, ist dabei gleichgültig.

Dagegen sind bei den chronischen Entzündungen ausnahmslos proliferative Vorgänge vorhanden; infiltrative und exsudative Veränderungen sind dagegen in geringerem Masse, ja oft so wenig ausgeprägt, dass es schwierig ist, sie überhaupt nachzuweisen, so besonders bei Erkrankungen von sehr langwierigem Verlauf.

Wenn wir so den Austritt von Blutbestandteilen als charakteristisch für die akute Entzündung, die gewebusbildenden Vorgänge als spezifische Eigentümlichkeit chronischer Entzündung festhalten, so ist dadurch sofort verständlich, warum die Entzündung in einem Fall akut, im andern chronisch verlaufen muss.

Das entzündliche Infiltrat oder Exsudat ist ein von der Zusammensetzung normaler Körperbestandteile völlig abweichendes Produkt, welches aus diesem Grunde keine längere Lebensdauer besitzen kann. Dagegen geben die gewebusbildenden Vorgänge der chronischen Entzündungen, welche denen der Wundheilung, einer lebenserhaltenden Funktion des Organismus, ähneln, die Möglichkeit eines dauernden Bestandes des entzündlichen Produktes und somit die eines langwierigen Verlaufes der Krankheit.

## Akute Entzündungen.

Verschiedene Formen der akuten Entzündungen werden je nach der Art des entzündlichen Filtrats unterschieden.

Arten der  
akuten  
Entzündungen.

1. Die *serös-zellige Entzündung*. Das entzündliche Infiltrat (resp. Exsudat) ist eine seröse Flüssigkeit von hohem Eiweissgehalt (mehr eiweisshaltig als Transsudate). Derselben sind ausser roten Blutkörpern wechselnde Mengen von Leukocyten beigemischt. Stets ist die Anzahl der Leukocyten grösser als in normaler Lymphe oder Transsudaten. Fast stets scheidet sich aus dem ursprünglich flüssigen Filtrat Fibrin in geringer Menge aus;



hierdurch, sowie durch den hohen Zellgehalt unterscheidet sich dasselbe vom Transsudat. Makroskopisch bemerkt man ausser Hyperämie vorzugsweise die von der Durchtränkung des Gewebes mit entzündlicher Flüssigkeit abhängige Schwellung desselben und die teigige Konsistenz, welche auch dem Ödem eigentümlich ist; ist Fibrinausscheidung vorhanden, so wird die Konsistenz derber.

2. Die *fibrinöse Entzündung*. Das aus den Gefässen austretende serös-zellige, entzündliche Filtrat gerinnt durch Fibrinausscheidung entweder total oder wenigstens zum grössten Teil. Findet die Fibrinausscheidung innerhalb des entzündeten Gewebes statt, so nimmt die Konsistenz desselben erheblich zu. Bei reichlicher Fibrinausscheidung sind die fibrinösen Partien innerhalb der Gewebe meist schon makroskopisch als derbe, homogene gelbliche Massen erkennbar (vergl. Abb. No. 44, Tafel 23), besonders dann, wenn sie (wie in Schleimhäuten) zusammenhängende membranöse Schichten in den oberflächlichen Teilen derselben bilden. Zerstreute Herde von Fibrin innerhalb der Gewebe können aus der Zunahme der Konsistenz des Gewebes vermutet werden, mit Sicherheit sind sie nur mikroskopisch nachweisbar.

Fibrinöse Exsudation auf der Oberfläche von Schleimhäuten oder serösen Häuten, welche zur Bildung derber, in Form zusammenhängender Häute ablösbarer Auflagerungen führt (vergl. Abb. No. 18, Tafel 10 und No. 31, Tafel 16), oder reichliche Beimengung von Fibrin zu flüssigen Exsudaten in Form gelblicher Flocken ist dagegen bereits makroskopisch deutlich zu erkennen.

3. Die *eitrige Entzündung*. Die ausgeschiedene Flüssigkeit ist ausserordentlich reich an Leukocyten.

Gerinnung tritt nicht ein, es bleibt nicht nur das Infiltrat selbst flüssig, sondern es tritt sogar eine *Verflüssigung des infiltrierten Gewebes* unter molekulärem Zerfall seiner Bestandteile, sowie eines Teiles der Zellen des Infiltrates ein; der erhaltene Teil der letzteren lässt stets ausgiebige regressive Veränderungen (Verfettung, Kernzerfall) erkennen, welche den Zerfall der Zellen zu einem im Plasma suspendierten feinkörnigen, fettigen Detritus vorbereiten.

Ausser den gemeinsamen makroskopischen Zeichen der Entzündung (Hyperämie, ödematöse Schwellung) bemerkt man an eitrig entzündeten Organen im Beginn der Entzündung die zellreichen Infiltrate als blassgelbliche Flecken und Streifen, meist von einer intensiv geröteten Zone umgeben (vergl. Abb. No. 79, Tafel 40 und No. 122, Tafel 63). Sowie die Gewebsverflüssigung beginnt, lässt sich aus diesen Infiltraten das Produkt der Gewebsverflüssigung, der Eiter, eine rahmartige gelbe oder gelbgrüne Flüssigkeit, in Tropfen ausdrücken. Bei fortschreitender Gewebsverflüssigung fliessen die Eiterherde zu grösseren, mit Eiter gefüllten Höhlen zusammen (vergl. Abb. No. 47, Tafel 24).

Alle akuten Entzündungsprodukte können durch reichliche Beimengung roter Blutkörper *hämorrhagische Beschaffenheit* annehmen (vergl. Abb. No. 42, Tafel 22). Diese ist ein Zeichen der besonderen Bösartigkeit des Entzündungsprozesses.

*Serös-zellige* Infiltrate und Exsudate können ohne weiteres durch die Lymphgefässe *resorbiert* werden. Auch *fibrinöse* Entzündungsprodukte können, nachdem das Fibrin durch fettige Degeneration zu einer feinkörnigen Masse zerfallen ist, resorbiert werden. Aus *eitrigen* Infiltraten und Exsudaten wird meist nur ein Teil der Flüssigkeit resorbiert. Erreicht die Gewebsverflüssigung nicht einen derartigen Umfang, dass das Entzündungsprodukt unter Durchbrechung der Körperoberfläche auf diese entleert wird, so bleibt der unresorbierbare Teil des Eiters liegen, wird allmählich zu einem Brei eingedickt und kann durch Kalksalze inkrustiert werden. Entzündliche Produkte, besonders fibrinöse und eitrige Exsudate, welche nicht ohne weiteres von den Lymphgefässen resorbiert werden können, können zuweilen noch auf eine andere Weise beseitigt werden, nämlich durch *Organisation*. In der Umgebung fast jedes längere Zeit bestehenden Entzündungsherdes findet eine entzündliche Reizung des Bindegewebes statt, welche zur Bildung eines gefässreichen

Metamorphosen  
der  
Entzündungs-  
produkte.



Granulationsgewebes führt. Durch dieses später narbig schrumpfende Granulationsgewebe wird einerseits der Entzündungsherd gegen die Umgebung abgegrenzt, resp. abgekapselt und kann schliesslich gänzlich von ihr gelöst werden; andererseits kann der Entzündungsherd von dem in der Umgebung aufschliessenden Granulationsgewebe durchwachsen werden, so dass die zerfallenden Elemente desselben von den Gefässen dieses Gewebes schliesslich doch noch resorbiert werden.

Diese Vorgänge erfordern jedoch eine längere Zeit; zuweilen erreichen sie überhaupt nie einen definitiven Abschluss, wenn das in der Umgebung des Eiterherdes aufschliessende Granulationsgewebe selbst wieder zerfällt und eitrig einschmilzt, wodurch die Resorption der Entzündungsprodukte aufgehalten wird. Es bildet sich immer von neuem Granulationsgewebe, welches immer wieder dem Zerfalle entgegengeht, und es gehen auf diese Weise akute Entzündungen ohne scharfe Grenze in *chronische* über. Je nach dem Grundcharakter der ursprünglichen akuten Entzündung bildet sich so eine *chronische fibrinöse* oder *chronische eitrige* Entzündung aus.

## Chronische Entzündungen.

Verlauf und  
Ausbreitung der  
chronischen Ent-  
zündungs-  
erscheinungen.

Wie oben erwähnt, ist das charakteristische Moment der chronischen Entzündungen die *Bindegewebsneubildung*, welche neben den vaskulären Entzündungserscheinungen verläuft. Die Art der Bindegewebsbildung ist genau dieselbe wie bei der Wundheilung; es bildet sich zunächst ein weiches, zell- und gefässreiches Granulationsgewebe, welches sich später in gefässarmes, derbes, schrumpfendes Narbengewebe umwandelt.

Nur selten schreitet dieser Prozess, dessen Ablauf eine ziemlich lange Zeit beansprucht, in allen Partien eines chronisch entzündeten Organs gleichmässig rasch fort; dazu kommt noch, dass derselbe bei den meisten chronischen Entzündungen nicht einmal zu gleicher Zeit an allen Teilen eines Organs beginnt, sondern fast stets einzelne Teile zunächst verschont, die erst dann sich zu entzünden beginnen, wenn in den zuerst ergriffenen der Prozess weit fortgeschritten ist. So kommt es, dass wir an chronisch entzündeten Organen die Entzündungserscheinungen an verschiedenen Stellen höchst ungleichmässig und in den verschiedensten Stadien der Entwicklung antreffen. Während an einer Stelle frische entzündliche Exsudation aus den Gefässen bemerkbar ist, sehen wir an anderen zell- und gefässreiches, an anderen zellarmes, gefässloses und daher blasses Bindegewebe. Es wechseln Stellen, die hyperämisch gerötet, weich, geschwollen sind und daher auf der Oberfläche vorquellen, mit anderen, deren Farbe blass, deren Konsistenz vermehrt ist, und die infolge der in ihnen stattfindenden Bindegewebs-schrumpfung an der Oberfläche und auf der Schnittfläche eingezogen erscheinen. Dazu kommt noch, dass auch die im Verlauf der Entzündung auftretenden Degenerationerscheinungen am spezifischen Parenchym an verschiedenen Stellen sehr ungleichmässig entwickelt sind; an frischen entzündeten Stellen macht sich oft (besonders in drüsigen Organen) trübe Schwellung oder Verfettung derselben bemerklich, in älteren, narbig schrumpfenden Herden ist das spezifische Parenchym dagegen bereits zu Grunde gegangen. Aus allen diesen Gründen geben chronisch entzündete Organe ein kompliziertes Bild, in dem fast kein Teil genau so erscheint wie die Nachbarschaft.

Gleichmässige  
Ausbreitung der  
Bindegewebs-  
wucherung (In-  
duration).

Nur selten ist die Bindegewebswucherung in allen Teilen eines chronisch entzündeten Organs völlig *gleichmässig*; in diesem Fall treten natürlich Einziehungen auf der Oberfläche oder Schnittfläche nicht auf. Am ehesten noch entspricht diesem Zustand die als *Induration* bezeichnete Form der chronischen Entzündung. Die Induration entsteht infolge eines Reizes, dessen Natur es mit sich bringt, dass er alle Teile eines Organs gleichzeitig und mit gleicher Intensität trifft, so z. B. durch chronische venöse Blutstauung, in Drüsen durch Sekretstauung (bei Verschluss des Ausführungsganges).



Infolge der gleichmässigen Ausbreitung des Entzündungsreizes ist auch seine Wirkung eine annähernd gleichmässige. Die von ihm getroffenen Organe nehmen in allen Teilen eine erhöhte Konsistenz an, das Volumen ist anfangs an allen Stellen gleichmässig vermehrt, später ebenso gleichmässig vermindert.

Meist ist jedoch die Bindegewebswucherung *ungleichmässig* verteilt, und so kommt an den chronisch entzündeten Organen Unebenheit der Oberfläche zustande. Bisweilen ist besonders die Umgebung der Gefässe Sitz der Bindegewebswucherung; dann bilden sich *Schwielen*, die dem Verlauf der Gefässe folgen (Peripylephlebitis), oder es entstehen durch bindegewebige Verödung umschriebener Gefässbezirke *infarktähnliche Einziehungen* (arteriosklerotische Schrumpfnieren, vergl. Abb. No. 76, Tafel 38). Zuweilen bilden sich netzförmig verzweigte Bindegewebschwielen, welche in ihren Maschen mehr oder weniger kugelig geformte Inseln unveränderten Gewebes einschliessen. So entsteht der als *Cirrhose* bezeichnete Zustand, welcher besonders in drüsigen Organen beobachtet wird, wo die von schwieligen Massen umschnürten Kugeln erhaltenen Parenchyms auf der Oberfläche eine regelmässig grobhöckerige Granulation bedingen (Lännecksche Lebercirrhose, genuine Schrumpfnieren, vergl. Abb. No. 110, Tafel 56 und No. 77, Tafel 39).

Ungleichmässige  
Ausbreitung der  
Bindegewebs-  
wucherung.

Im allgemeinen gilt trotz der Ungleichmässigkeit der Bindegewebswucherung der Satz, dass die chronisch entzündeten Organe im Anfang vergrössert sind; zuweilen ist die Konsistenz in diesem Stadium vermindert. In späteren Stadien nimmt das Volumen wieder ab, ja sinkt sogar meist unter die Norm; in demselben Masse, als das Volumen sich vermindert, vermehrt sich die Konsistenz. Meist nimmt in noch höherem Masse als das Volumen anderer Gewebsbestandteile das der Blutgefässe (infolge der narbigen Schrumpfung) ab, und die Organe erscheinen daher im Endstadium der Entzündung stets anämisch.

Volumen  
und Konsistenz  
der chronisch  
entzündeten  
Organe.

## Spezifische Erscheinungen der Entzündung an Schleimhäuten, serösen Häuten und Drüsen.

Einige Organe resp. Organgruppen weisen spezifische, allen Gliedern jeder einzelnen Gruppe gemeinsame Entzündungserscheinungen auf, die hier noch in Kürze erwähnt werden sollen.

### I. Entzündungen der Schleimhäute.

#### a. Akute Entzündungen.

Die hierbei stattfindende *entzündliche Infiltration* der Schleimhäute fällt meist viel weniger in die Augen, als die auf die freie Oberfläche erfolgende *Exsudation*. Die Menge des Exsudats ist meist sehr bedeutend, da sich dem aus den Gefässen der Schleimhäute austretenden entzündlichen Filtrat die *Sekrete* der betreffenden Schleimhäute, oft in pathologisch vermehrter Menge und entsprechend geringerer Konzentration, beimengen.

Man unterscheidet:

1. Die *serös-zellige (katarrhalische) Entzündung*. Das Schleimhautgewebe selbst ist serös-zellig infiltriert. *Nie findet eitrig-einschmelzende* desselben statt. Nur das Exsudat auf der Oberfläche hat zuweilen durch reichliche Zellbeimengung eine rahmartige, gelbliche, eiterähnliche Beschaffenheit; meist ist dasselbe jedoch serös-schleimig oder wenigstens nur schleimig eitrig.

2. *Fibrinöse Entzündung*. Die oberflächlichen Partien der Schleimhaut sterben ab, das in sie eindringende entzündliche Plasma gerinnt, da die gerinnungshindernden Eigenschaften, welche die lebenden Schleimhautepithelien besitzen, wegfallen. Zugleich gerinnt auch das auf die freie Oberfläche sich ergiessende Exsudat, und es bilden sich gelblich-weiße fibrinöse Häute (vergl. Abb. No. 84, Tafel 42). Ist die Nekrose nur oberflächlich, betrifft sie nur das Epithel, so lässt sich die Membran leicht, ohne dass ein tiefer Defekt entsteht, ablösen (*croupöse Entzündung*, vergl. Abb. No. 31, Tafel 16).



Greift die Nekrose auch in das Bindegewebe der Schleimhaut oder gar in die *Submucosa* über (vergl. Abb. No. 30, Tafel 16), so lässt die fibrinöse Membran sich schwer ablösen; ist sie gelöst, so bleibt ein tiefer Defekt zurück (*diphtheritische Entzündung*). Ist die Abstossung spontan im Leben entstanden, so hinterbleibt ein tiefes, *diphtheritisches Geschwür*.

3. Die *eitrige (phlegmonöse) Entzündung*. In diesem Fall ist nicht nur das freie Exsudat (welches hierbei an Menge oft gering ist), sondern auch das im Gewebe abgelagerte Infiltrat eitrig, es erfolgt daher eitrige *Einschmelzung* und Zerstörung des Schleimhautgewebes, welche oft aufs submucöse Gewebe übergreift und in diesem phlegmonös weiterschreitet.

#### b. *Chronische Entzündungen.*

Diese sind meist an verschiedenen Partien höchst ungleichmässig entwickelt, wodurch hier und da bald narbige Einziehungen, bald buckelartige Vorwölbungen bedingt werden. Das sich auf die Oberfläche ergiessende, mit dem Schleimhautsekret vermengte Exsudat ist an Menge meist gering, da sich infolge der Atrophie der Schleimhaut die Menge ihres Sekrets verringert.

Die Beschaffenheit desselben ist je nach der Zellbeimengung mehr oder weniger eiterähnlich.

## II. Entzündungen der serösen Häute.

#### a. *Akute Entzündungen.*

Die Menge des im Gewebe der Serosa abgelagerten Infiltrates ist meist so unbedeutend, dass es nur mikroskopisch nachweisbar ist. Dagegen ist das freie Exsudat so bedeutend und so in die Augen fallend, dass seine wechselnde Beschaffenheit hauptsächlich als Kennzeichen der verschiedenen Entzündungsformen gilt.

1. *Seröse Entzündung*. Das vorwiegend seröse Exsudat enthält stets Fibrinflocken, wenn auch in geringer Menge, und mehr Leukocyten als Transsudate. Die Serosa ist serös-zellig infiltriert, mit Fibrin beschlagen, getrübt, rauh.

2. *Fibrinöse Entzündung*. Das Exsudat, bestehend aus Fibrin und Zellen, bedeckt die Oberfläche der Serosa als dicke Schwarte oder zottiger Belag (vergl. Abb. No. 18, Tafel 10). Das Gewebe der Serosa ist serös-zellig infiltriert und gleichfalls von Fibrinmassen durchsetzt.

3. *Eitrige Entzündung*. Das Exsudat ist entweder rein eitrig, oder serös mit einem Zellen und Fibrin enthaltenden rahmartigen Bodensatz.

Das Gewebe der Serosa ist zellig infiltriert; nur selten erfolgt jedoch wirklich eitrige Einschmelzung desselben, die sich dann auch auf das subseröse Gewebe fortsetzen und zur Perforation nach aussen oder in Hohlorgane führen kann, wodurch sich das Exsudat entleert (z. B. Durchbruch von Empyemen ins subpleurale Gewebe, pleurogene Pneumonie, Perforation in Bronchien).

#### b. *Chronische Entzündungen.*

Die *chronischen Entzündungen* gehen oft aus akuten hervor, wenn die Resorption der Exsudate sich verzögert; je nachdem ursprünglich fibrinöse oder eitrige Exsudation vorhanden war, entsteht unter bindegewebiger Verdickung der Serosa und Organisation des Exsudats, soweit diese möglich ist, eine chronische fibrinöse oder eitrige Entzündung. Wo nach Resorption des Exsudats die von gegenüberliegenden Serosablättern aufschliessenden Granulationen sich berühren, finden Verwachsungen statt. In anderen Fällen sind die chronischen Entzündungen der serösen Häute von anfang an rein produktiv und adhäsiv; dies ist besonders dann der Fall, wenn sie sich an rein produktive Entzündungen der von der betreffenden Serosa bedeckten Organe (z. B. chronische Pneumonie) anschliessen.



### III. Entzündungen der Drüsen.

#### a. Akute Entzündungen.

1. *Eitrige akute Entzündung* der Drüsensubstanz entwickelt sich im Anschluss an Entzündung der Ausführungsgänge oder auf embolischem Wege.

2. *Serös-zellige Entzündung* ohne Ausgang in Eiterung entsteht bei allgemeinen Infektionskrankheiten oder bei Vergiftungen; sie ist gewöhnlich von so intensiver Degeneration des spezifischen Drüsenparenchyms begleitet, dass diese ganz das Bild beherrscht (sogenannte parenchymatöse oder degenerative Entzündungen).

#### b. Chronische Entzündungen.

Man unterscheidet nach der Ausbreitung der Bindegewebswucherung:

1. Die *Induration* des *gesamten* Bindegewebes infolge Blut- oder Sekretstauung.

2. Die *Cirrhose*. Hier bilden sich, hauptsächlich durch Entzündungen der gröberen, *zwischen den Drüsenläppchen liegenden Septa* netzförmige, schwielige Züge, welche kugelige Abschnitte von Drüsenparenchym einschliessen, die auf der Oberfläche als Granula vorspringen.

Das Parenchym geht infolge der Umschnürung durch Atrophie zugrunde (Lännezsche Lebercirrhose, Nierencirrhose, vergl. Abb. No. 110, Tafel 56 und No. 77, Tafel 39).

3. *Diffuse chronische Entzündung*, sowohl das Bindegewebe *zwischen den Drüsenläppchen*, als auch das *innerhalb derselben* befallend, jedoch nicht in so allgemeiner Verbreitung wie bei Induration; von der letzteren unterscheidet sie sich zugleich durch die ausserordentlich reichliche *Degeneration des spezifischen Drüsenparenchyms* (entzündliche Verfettung), welche das Bild vorzugsweise beherrscht, so dass diese Entzündungen gewöhnlich als parenchymatöse oder degenerative bezeichnet werden. (Grosse weisse oder bunte Niere, hyperthrophische Lebercirrhose mit Ikterus, vergl. Abb. No. 73 und 74, Tafel 37, und No. 109, Tafel 55.)

### Methoden der mikroskopischen Untersuchung entzündlicher Produkte.

1. Für die Beurteilung *flüssiger Exsudate* genügt meist die Untersuchung eines frischen Präparats; durch den Reichtum an Leukocyten unterscheidet sich das Exsudat vom Transsudat. Zur Untersuchung auf Bakterien stellt man Deckglas-Trockenpräparate her (siehe Abschnitt VI).

Mikroskopische  
Untersuchung  
entzündlicher  
Produkte.

#### 2. Untersuchung des *Infiltrates in den Gewebsspalten*.

a) Ist das Infiltrat vorwiegend *serös*, so lässt sich dasselbe nur dadurch fixieren, dass man ein nicht zu dünnes Stück des Organs mit kochendem Wasser übergiesst und mehrere Minuten lang in heissem Wasser liegen lässt. Alsdann kann man dasselbe in Alkohol bringen, einbetten und schneiden; oder man bringt es in Formalinlösung (10%), wäscht es gut in Wasser aus, und kann dann schon nach wenigen Stunden Gefrierschnitte anfertigen. Dieselben können mit allen Kernfärbungsmitteln gefärbt werden. Das eiweissreiche entzündliche Filtrat ist zu einer homogenen Masse geronnen.

b) Ist das Infiltrat reich an *zelligen Elementen*, so kommt es weniger auf die Fixierung der flüssigen Bestandteile desselben an. Man kann dann an jedem durch Gefrieren oder mittels Einbettung hergestellten Schnitt die Diagnose der Entzündung mit Sicherheit stellen. Die besten Dienste leistet hier die Fixierung in konz. Sublimatlösung, da sie nicht nur die Elemente der Gewebe vorzüglich fixiert, sondern auch Färbung eventuell vorhandener Bakterien ermöglicht.



- c) Anwesenheit von Fibrin in Gewebsspalten lässt sich am besten nach Fixation in konz. Sublimatlösung oder Alkohol und Einbettung in Paraffin mit der Weigert-schen Fibrinfärbungsmethode nachweisen.

3. Für die mikroskopische Untersuchung entzündeter Organe, welche *Parenchym-Degeneration* vermuten lassen, ist es stets erforderlich, ausser den oben angeführten Methoden auch diejenigen in Anwendung zu ziehen, welche gelegentlich der trüben Schwellung und Verfettung besprochen worden sind: Untersuchung isolierter Gewebselemente in frischem Zustand, Gefriermikrotomschnitte, Behandlung mit Osmiumsäure, Fixation in Flemmingscher Flüssigkeit.

## Abschnitt IV.

### Geschwülste.

#### Allgemeine Regeln für die Unterscheidung der wichtigsten Gruppen der Geschwülste.

Eine exakte Diagnose der Art einer Geschwulst ist fast nie ohne mikroskopische Untersuchung möglich. Wenn hier auf die Diagnose der Geschwülste überhaupt eingegangen wird, so geschieht dies nur in der Absicht, auf einige der wichtigsten Gesichtspunkte hinzuweisen, welche gestatten, schon aus dem makroskopischen Befund wenigstens eine Vermutung über die Art einer Geschwulst aufzustellen, und die daher geeignet sind, die genauere Untersuchung der letzteren von vornherein auf die richtige Bahn zu lenken.

Unterschied  
zwischen Neo-  
plasmen  
und anderen  
Geschwülsten.

1. Findet man eine Geschwulst vor, so muss zunächst entschieden werden, ob dieselbe einer Neubildung von Gewebselementen ihren Ursprung verdankt. Dies ist anzunehmen, wenn sich die anderen Momente, die zur Geschwulstbildung Veranlassung geben können, ausschliessen lassen. Die letzteren sind:

- a) *Entzündliche Exsudation* (Exsudationsgeschwülste),
- b) *Blutungen* (Extravasationsgeschwülste),
- c) *Sekretstauung* (Retentionsgeschwülste).

Die letztere spielt besonders in *Drüsen* eine Rolle. Um sie nachzuweisen, hat man den Drüsenausführungsgang durch Sondieren oder Aufschneiden zu verfolgen. Findet man eine Stenose desselben, so ist es möglich, dass eine hinter dem Hindernis gelegene Ansammlung von flüssigen oder eingedickten Massen durch Sekretretention entstanden ist; ist eine Stenose nicht vorhanden, so ist die Diagnose der Retentionsgeschwulst ausgeschlossen.

Cystische und  
solide  
Neoplasmen.

2. Hat man durch Ausschluss der ebengenannten Momente die Ansicht gewonnen, dass eine vorliegende Geschwulst durch Neubildung entstanden ist, so lassen sich einige Gruppen der Neubildungen schon durch deutliche makroskopische Merkmale unterscheiden.

Zunächst muss konstatiert werden, ob die Geschwulst eine *Cyste*, d. h. ein mit flüssigem oder breiigem Inhalt gefüllter Sack oder eine solide Geschwulst ist. Da auch in soliden Geschwülsten zuweilen durch Erweichung eines Teiles ihrer Substanz sich grosse, nur von einer dünnen Schale von Geschwulstmasse umgebene Höhlen bilden können (cystische Erweichung), so muss für die Diagnose der echten Cysten besonderer Wert auf den Nachweis einer *selbständigen Wand* mit bindegewebigem Grundstock gelegt werden, die nicht nur als Rest einer erweichten Geschwulstmasse aufzufassen ist.

Über die Arten der Cysten und die Unterscheidung neugebildeter Cysten von Retentionscysten siehe die schematische Darstellung Seite 33.



3. Unter den soliden Geschwülsten müssen zwei wesentlich verschiedene Arten unterschieden werden, die sich auch makroskopisch trennen lassen.

Echte  
Neoplasmen und  
Granulations-  
geschwülste.

Die erste Art, die sogenannten *Granulationsgeschwülste*, lassen ihrem histologischen Bau, vor allen Dingen aber der Ätiologie nach, eine Verwandtschaft zu entzündlichen Produkten erkennen. Sie bestehen nämlich aus *geschwulstförmig angehäuften Granulationsgewebe*; ihrer Ursache nach sind alle diese Geschwülste *infektiös* und für die meisten derselben spezifische Bakterienarten als Infektionserreger nachgewiesen.

Der mikroskopische Nachweis dieser Bakterien in den Granulationsgeschwülsten (siehe Abschnitt VI) bildet im Verein mit den histologischen Eigenschaften ein sicheres diagnostisches Merkmal dieser Geschwülste.

Makroskopisch zeichnen sich diese Geschwülste dadurch aus, dass sie konstant auf einer gewissen Höhe der Entwicklung spezifische regressive Veränderungen erkennen lassen. Sie bilden bei ihrer Entstehung meist miliare Knötchen von grauer oder graurötlicher Farbe und durchscheinender Beschaffenheit, ähnlich einem gefässarmen Granulationsgewebe. Im weiteren Verlauf und zwar meist sofort, nachdem der Geschwulstknoten die Grösse eines Hirsekorns überschritten hat, tritt je nach Art der Geschwulst im Centrum Nekrose (Verkäsung) oder Erweichung, eitrige Einschmelzung auf. Näheres über die speziellen Formen dieser Geschwülste siehe Seite 33.

Die nach Abzug der Granulationsgeschwülste noch verbleibenden *echten Geschwülste* zeichnen sich den Granulationsgeschwülsten gegenüber dadurch aus, dass sie viel länger die Eigenschaften eines lebenden Gewebes beibehalten als jene. Zwar treten auch hier schliesslich mitunter regressive Veränderungen ein, jedoch erst dann, wenn der Geschwulstknoten bedeutende Grösse erreicht hat, nie an miliaren Geschwulstknoten. Es liegt dies daran, dass die echten Geschwülste viel mehr in ihrer Zusammensetzung physiologischen Geweben ähnlich sind als die Granulationsgeschwülste; speziell besitzen sie eine regelmässige Gefässversorgung, während die Granulationsgeschwülste gefässlos oder gefässarm sind.

Unter den echten Geschwülsten neigen am meisten diejenigen zu regressiven Metamorphosen, die am weitesten von der Struktur normaler Gewebe abweichen, also die atypischen Geschwülste.

4. Unter den echten Geschwülsten selbst ist es das Wichtigste, zu konstatieren, ob eine Geschwulst *gutartig oder bösartig* ist. Gutartige Geschwülste lassen stets mikroskopisch einen *typischen Bau* erkennen, während sich die Bösartigkeit einer Geschwulst durch einen mehr oder weniger *atypischen* histologischen Bau anatomisch ausprägt. Makroskopisch haben jedoch auch die Geschwülste, welche mikroskopisch einen typischen Bau erkennen lassen, mit dem Gewebe, dessen Bau sie imitieren, nur eine sehr entfernte Ähnlichkeit. Manche Arten, besonders die typischen Bindegewebsgeschwülste, ähneln allerdings dem Vorbild so sehr, dass man sie hieran sofort erkennen kann, so wiederholen Lipome den Bau des Fettgewebes, Fibrome den des Bindegewebes oft sehr getreulich. Andere typische Geschwülste dagegen haben die makroskopischen Eigenschaften ihres Mutterbodens gänzlich verloren, so zeigt z. B. ein Adenom der Leber nie das Aussehen des Lebergewebes.

Gutartige  
und bösartige  
Formen  
der echten Neo-  
plasmen.

Sicher ist der Unterschied zwischen gutartigen und bösartigen Geschwülsten, wenn ausser der primären Geschwulst *Metastasen* vorhanden sind. Damit ist der bösartige Charakter derselben sicher erwiesen, und der Bösartigkeit entspricht anatomisch meist ein Abweichen vom physiologischen Typus.

Sind Metastasen, das absolut zuverlässige Zeichen der Malignität, nicht vorhanden, so ist immerhin ein ziemlich sicheres Zeichen der Bösartigkeit und des atypischen Baues die Durchbrechung der normalen Gewebsgrenzen durch das Wachstum der Geschwulst.

Gutartige, typische Geschwülste sind gegen ihre Umgebung durch eine fibröse Kapsel abgeschlossen (vergl. Abb. No. 34, Tafel 18 und No. 82, Tafel 41), oder wenigstens scharf vom normalen Gewebe abgegrenzt. Bösartige dringen dagegen rücksichtslos zwischen die



Elemente der Umgebung ein (vergl. Abb. No. 36, Tafel 19) und zerstören dieselben. Bösartige Geschwülste, die vom Deckepithel ausgehen, reichen in die tieferen Lagen der Haut oder Schleimhaut hinein, ins subkutane Fettgewebe, in die Submucosa und Muscularis (vergl. Abb. No. 103, Tafel 52) und fixieren dadurch die sonst verschiebbliche Haut oder Schleimhaut auf ihrer Unterlage.

Unterschied  
zwischen  
primären und  
sekundären  
malignen  
Tumoren.

5. Sind zahlreiche Geschwülste vorhanden, so ist es oft schwierig, zu entscheiden, welche von ihnen der primäre Tumor, welches Metastasen sind.

Diese Frage erheischt ganz besonders dringend die *mikroskopische Untersuchung*. Diejenige Geschwulst, in welcher die mikroskopische Untersuchung einen Zusammenhang ihrer wesentlichen histologischen Elemente mit denen des Mutterbodens, oder wenigstens eine gleichartige Beschaffenheit beider nachweist, ist die primäre.

Für die Untersuchung *mit blossen Auge* kann man folgende Regeln aufstellen:

- a) Sind alle vorhandenen Tumoren gleichmässig geformt (z. B. runde Knoten, wie es bei Sarkomen vorkommt), so ist wahrscheinlich derjenige der primäre, der durch seine Grösse oder durch die Anwesenheit reichlicher regressiver Metamorphosen als ältester derselben erscheint.
- b) Oft lässt der primäre Tumor gegenüber den Metastasen auffallende Unterschiede in der äusseren Form erkennen. Die Metastasen sind stets so geformt, wie es der Widerstand von seiten der Umgebung, in der sie sich entwickelt haben, erfordert; in der Leber, wo allseitig gleichmässige, geringe Widerstände für das Wachstum der Metastasen vorhanden sind, bilden diese kugelige Knoten (vergl. Abb. No. 115, Tafel 58). Dagegen haben die primären Tumoren fast stets charakteristische Formen; so bilden die Carcinome der oberflächlichen Häute scheibenförmige Körper, oft central ulceriert (vergl. Abb. No. 103, Tafel 52). Drüsenkrebs lassen oft die Form des Organs, aus dem sie hervorgehen, noch deutlich erkennen, obgleich dasselbe total von Geschwulstmasse durchsetzt ist (primäres Nierencarcinom, Lebercarcinom).

Unter-  
scheidungsmerk-  
male zwischen  
Carcinom  
und Sarkom.

6. Hat man sich dahin entschieden, eine vorhandene Geschwulst als *bösartig* anzusehen, so handelt es sich noch darum, zu entscheiden, ob ein *Carcinom* oder *Sarkom* vorliegt. Endgültig kann diese Frage natürlich nur durch die mikroskopische Untersuchung entschieden werden, da der wesentliche Unterschied zwischen diesen Geschwülsten in den feinsten histologischen Details begründet ist. Bekanntlich bestehen Carcinome aus zwei wesentlich verschiedenen Geweben, einem *bindegewebigen Stroma*, welches eine alveoläre Anordnung besitzt, und einem *epithelialen Parenchym*, welches solide Stränge und Zapfen oder drüsenartige, hohle Schläuche bildet, die in die Maschen dieses Stromas eingeschlossen sind, und zwar in der Art, dass niemals Bindegewebsfasern aus dem Stroma zwischen die epithelialen Zellen des Parenchyms eindringen.

Dagegen lassen die Sarkome eine strenge Scheidung zwischen einem *Stroma und Parenchym nicht erkennen*; wie im Bindegewebe, der Muttersubstanz des Sarkoms, liegen hier die zelligen Elemente in den feinsten Gewebsspalten zwischen den Bindegewebsfasern der Geschwulst; zellige und faserige Elemente durchdringen sich überall, genau wie im Bindegewebe.

Makroskopisch liefern Anhaltspunkte für den Unterschied beider Geschwulstarten ausser den mit blossen Auge wahrnehmbaren *Eigentümlichkeiten der Form* und der *Struktur* der primären Geschwulst, auch der *Ort der Entwicklung* derselben und die *Art der Metastasenbildung*.

- a) *Eigentümlichkeiten der Form der Carcinome und Sarkome*. Die vom *Deckepithel* der Haut und Schleimhäute ausgehenden *Carcinome* besitzen stets eine so charakteristische Form, dass Verwechslungen mit Sarkomen nicht leicht vorkommen. Dieselben bilden scheibenförmige, flach ausgebreitete Geschwülste,



welche Ähnlichkeit mit der Form von Warzen haben, und wie diese eine höckerige Oberfläche besitzen (vergl. Abb. No. 103, Tafel 52) oder zottige, blumenkohlartige Wucherungen (vergl. Abb. No. 36, Tafel 19). Schneidet man dieselben senkrecht durch, so sieht man von ihnen aus solide Zapfen von weisser Krebsmasse wurzelartig in die Tiefe dringen (vergl. Abb. No. 103, Tafel 52 und Figur 3). Das Centrum ist häufig ulceriert, bildet ein Geschwür, das von einem wallartigen Rand umgeben ist. Der letztere lässt noch deutlich die höckerige, warzige Beschaffenheit der Krebsmasse erkennen (vergl. die Abbildung). In der Umgebung der Geschwulst finden sich harte, die Schleimhaut mit der Unterlage verlötende Knötchen und Zapfen von Krebsmasse.

Die *Sarkome der erwähnten Häute* bilden dagegen fast stets runde Knoten, welche aus den tieferen Schichten gegen die Oberfläche zu sich vorwölben. Die oberflächlichsten Schichten der betreffenden Haut ziehen, gespannt und verdünnt, im übrigen aber unverändert über die Höhe der Vorwölbung hinweg. Zuletzt können sie allerdings durchbrochen werden,

die Sarkommasse wuchert pilzartig hervor und ulceriert.

Schwierig ist dagegen die Unterscheidung zwischen den von *Drüsen ausgehenden Carcinomen* und den *Sarkomen drüsiger Organe*. Ein Unterscheidungsmerkmal liefert hier bisweilen die *Struktur der Schnittfläche*. Drüsenkarzinome besitzen häufig, infolge ihres alveolaren Baues und der Anordnung der Alveolen zu Gruppen,

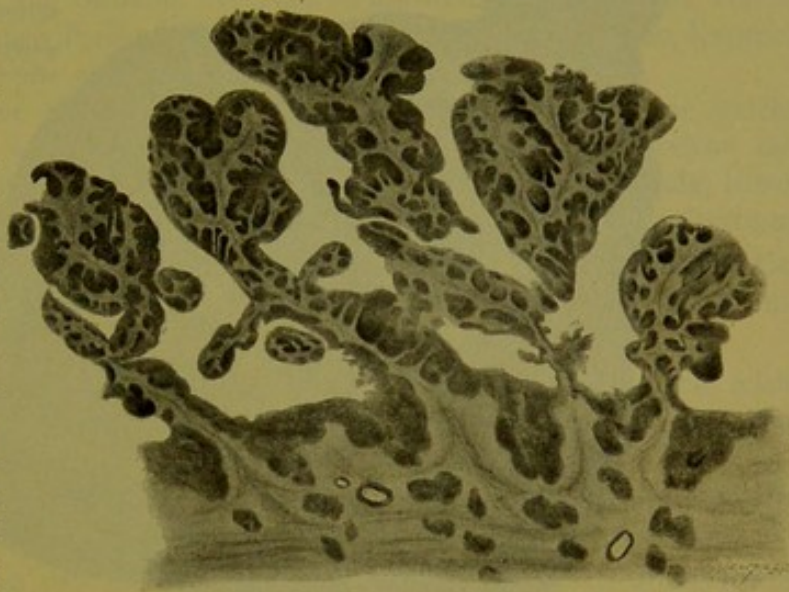

Fig. 3. Papilläres Carcinom der Vagina.

ähnlich den Läppchen acinöser Drüsen (Speicheldrüsen, Pankreas), ein schon makroskopisch erkennbares, *netzförmiges Stroma*, welches Läppchen der Geschwulstmasse allseitig abgrenzt (vergl. Abb. No. 118, Tafel 61).

Die Schnittfläche der Sarkome besitzt dagegen die Eigenschaften der normalen Organe, welche aus einem zellreichen Bindegewebe bestehen, und die als physiologischer Typus eines Teiles der Sarkome betrachtet werden können, nämlich der *Lymphknoten*. Die Schnittfläche ist glatt, homogen, eine Abgrenzung drüsenartiger Läppchen ist nicht erkennbar (vergl. Abb. No. 16, Tafel 8), kurzum, sie ist von der einer zellreichen hyperplastischen Lymphdrüse (vergl. Abb. No. 119, Tafel 62) kaum zu unterscheiden.

Ein charakteristisches Bild geben unter den Carcinomen drüsiger Organe diejenigen, welche man als *infiltrierende Carcinome* bezeichnet. Hier findet man das ganze Organ unter Erhaltung seiner äusseren Form von zahllosen Knötchen und Streifen weisser oder gelblicher Geschwulstmasse (vergl. Figur 4 Seite 32) durchsetzt, welche das erhaltene Drüsengewebe zwischen sich komprimieren und zuletzt unter Atrophie desselben zu grossen Flächen, die nur aus Geschwulstmasse bestehen, zusammenfliessen. Solche diffuse Infiltration drüsiger Organe mit



Geschwulstmasse kommt bei Sarkomen nicht vor; diese bilden stets central wachsende runde Knoten, welche nicht in der Masse, wie die Carcinome, die Tendenz besitzen, in den Gewebsspalten, speziell den Lymphgefässen, zu wuchern.

- b) *Der Ort der Geschwulstbildung* ist insofern wichtig, als Epithelcarcinome nicht von Organen ausgehen können, die normalerweise keine epithelialen Elemente enthalten. Ganz ausgeschlossen ist allerdings die Bildung eines Epithelcarcinoms in solchen Organen nicht, da Versprengungen epithelialer Keime bei der embryonalen Entwicklung vorkommen; immerhin sind solche Fälle doch sehr selten, und man kann daher Geschwülste, die nachweislich von Knochen, Knorpel, Periost, Muskulatur, Fascien, Sehnen, intermuskulärem Bindegewebe, Lymphdrüsen etc. ausgehen, mit grösster Wahrscheinlichkeit als Sarkome ansprechen.

In Organen, welche aus Epithel und Bindegewebe bestehen, ist die Möglichkeit für die Entstehung beider Geschwulstarten gegeben. Es giebt jedoch eine

Reihe von Organen, in denen Carcinom so häufig, Sarkom dagegen so selten ist, dass man selten fehlgehen wird, wenn man Geschwülste dieser

Organe zunächst für Carcinome hält. Die Stellen, an denen Carcinome am häufigsten entstehen, sind bei Männern der Magen, bei Weibern die Mamma und der Uterus (speziell die Portio cervicalis desselben). Ferner das Rectum, die Haut der Umgebung des Mundes, der Oesophagus, seltener Leber, Niere, Blase. In allen diesen Organen werden Sarkome nur sehr selten beobachtet. Die Orte, an denen am häufigsten Sarkome primär entstehen,

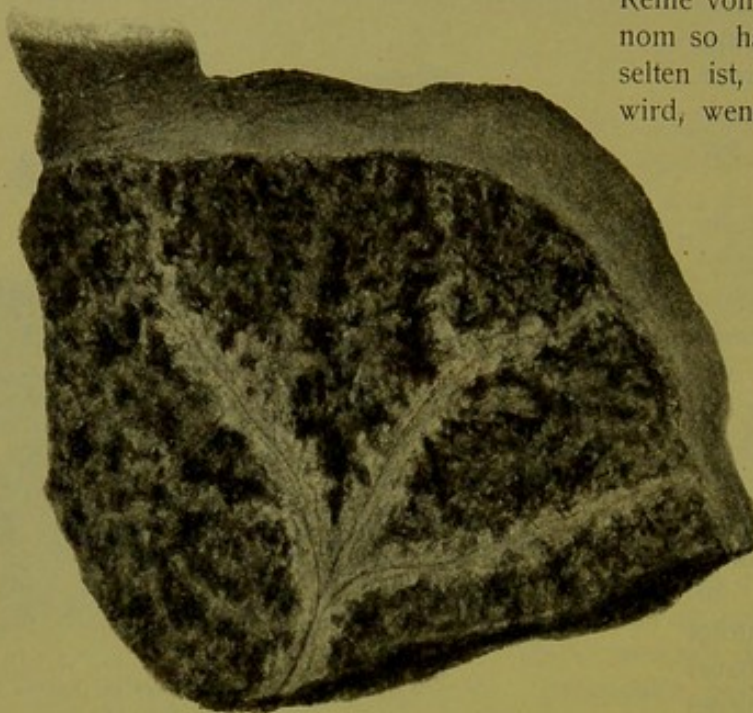


Fig. 4. Infiltrierendes Bronchialcarcinom (nat. Grösse.)

sind dagegen: Knochen, Lymphdrüsen, die Hirnhäute, das retropharyngale Gewebe, das Mediastinum, der Bulbus oculi, die Orbita, die Haut der Extremitäten.

- c) *Die Art der Metastasenbildung.* Wie oben schon erwähnt, besitzen die Carcinome die Neigung, in den Lymphgefässen in Form solider Krebszapfen weiter zu wuchern. Infolgedessen werden Elemente der Carcinome fast konstant den *Lymphdrüsen* zugeführt, in denen sie sich zu metastatischen Knoten entwickeln. Die Infektion der benachbarten Lymphdrüsen findet schon auf frühen Entwicklungsstufen statt. Später verbreiten sich allerdings die Metastasen über den ganzen Körper.

Sarkomen fehlt die Neigung zum Einbruch in die Lymphgefässe der Umgebung und zur Metastasenbildung in den benachbarten Lymphdrüsen. Sie verbreiten sich gewöhnlich durch *Einbruch in Blutgefässe*, die Metastasen sitzen fast stets in der Lunge. Wird der ganze Körper von Metastasen übersät, so werden natürlich auch die Lymphdrüsen nicht verschont. Manche Formen des Sarkoms befallen sogar mit Vorliebe die Lymphdrüsen, aber nicht nur die, in deren Wurzelgebiet ein primärer Tumor sitzt, sondern die Lymphdrüsen des ganzen Körpers.



## Schematische Übersicht über die wichtigsten diagnostischen Merkmale der einzelnen Geschwulstarten.

### A. Cysten.

- I. Retentionscysten, entstanden durch Erweiterung präformierter Hohlräume (Drüsenausführungsgänge). Kennzeichen sind der Zusammenhang mit Drüsenausführungsgängen, Nachweis des Verschlusses derselben vor der Geschwulst (von der Mündungsstelle derselben aus gerechnet), Erfüllung des Hohlraumes mit einem Inhalt, der dem Sekret der betreffenden Drüse ähnelt (Galle, Harn, Hauttalg). Die Wand wird von der verdünnten Schleimhaut des betreffenden Ausführungsganges gebildet.
- II. Neugebildete Cysten. Ein Zusammenhang mit präformierten Kanälen ist nicht nachweisbar, die Begrenzung bildet eine selbständige, bindegewebige Wand, die spezifische (epitheliale) Auskleidung trägt.

a) *Dermoidcysten*. Cysten, welche durch Abschnürung embryonaler Keime entstanden sind; ihre Wand lässt die Struktur der Haut (Papillarkörper, Epidermis, Haare) erkennen, meist sind auch Rudimente anderer Organe (Zähne, Knochen, Knorpel, Nervengewebe) in dieselbe eingeschlossen.

Der Inhalt ist eine halbflüssige, öltartige oder breiige, fettige Masse, welche dem Hauttalg ähnelt und häufig Haare enthält. Dermoidcysten, welche nur Papillarkörper und Epithel, jedoch keine Hautdrüsen besitzen (Epidermoide) haben einen trockenen Inhalt (Hautschuppen). Sitz vorzugsweise in Haut und Ovarium.

b) *Proliferationscystome*. Cysten, deren Wand die Beschaffenheit epithelialer Geschwülste, also papilläre oder drüsige Wucherungen erkennen lässt. Sitz ausschliesslich im Ovarium.

1. *Papilläre Cystome*. Einkammerige Cysten, deren Innenfläche mit zottigen, reichverzweigten, weichen, gefässreichen Auswüchsen besetzt ist; dieselben sind vom Cylinderepithel oder Flimmerepithel überzogen.

Häufig Metastasen, besonders auf dem Peritoneum (Douglas'scher Raum), entweder in Gestalt kleiner, ebenfalls papillärer Cysten oder freier, zottiger Wucherungen.

2. *Glanduläre Cystome*. Fast stets vielkammerige Geschwülste, aus einem Konglomerat grosser und kleiner Cysten bestehend. Ist nur eine Cyste vorhanden, so erkennt man an den ins Innere vorspringenden Falten (Resten von Scheidewänden), dass diese durch Konfluenz entstanden ist. Der Cysteninhalt ist eine zähe, fadenziehende, schleimähnliche, trübe, bräunliche Flüssigkeit (Paralbumin).

Die Innenfläche ist mit einschichtigem, cylindrischen (nie flimmernden) oder abgeplatteten Epithel überzogen, welches sich in Form zahlreicher Drüsenschläuche in die bindegewebige Wand der Cyste einsenkt. Durch Abschnürung derselben entstehen die für diese Form charakteristischen Nebencysten in der Wand der Hauptcyste.

c) *Cystische Parasiten*. Die Wand besteht aus einer bindegewebigen Kapsel, welcher innerlich die lamellär geschichtete Leibeswand der Parasiten mit charakteristischen Elementen derselben (Kopf, Brutkapseln) anliegt. Näheres siehe unter Echinococcus und Cysticercus.

### B. Solide Geschwülste.

- I. *Granulationsgeschwülste*. Diese bestehen aus dem Granulationsgewebe ähnlichen Bestandteilen (Fibroblasten etc.). Sie sind infektiösen Ursprunges; die Diagnose wird durch Nachweis der spezifischen, bakteriellen Krankheitsursache geführt. Makroskopisch ist charakteristisch, dass auf einer gewissen Höhe der Entwicklung konstant spezifische regressive Metamorphosen eintreten.



1. *Tuberkel.* *Miliare Tuberkel* sind graue, durchscheinende Knötchen, welche an der Grenze der Sichtbarkeit stehen; durch Konfluenz benachbarter Miliartuberkel entstehen hirsekorn-grosse, deutlich sichtbare Knötchen (vergl. Abb. No. 51, Tafel 25 und No. 111, Tafel 56), an denen mikroskopisch bereits Verkäsung nachweisbar ist, makroskopisch erscheinen diese Knötchen jedoch noch grau und werden daher gewöhnlich ebenfalls als Miliartuberkel bezeichnet.

Histologisch bildet der Miliartuberkel ein rundes, gefässloses Häufchen epithelioider Zellen (Fibroblasten), in dessen Centrum meist Riesenzellen vorhanden sind; nach einiger Zeit des Bestehens beginnt das Centrum zu verkäsen. Grössere, durch Konfluenz von Miliartuberkeln entstandene »*Konglomerattuberkel*« lassen schon makroskopisch die Verkäsung an der gelben, homogenen, trockenen Beschaffenheit ihres Centrums erkennen (vergl. Abb. No. 63, Tafel 32). Die Peripherie besteht bisweilen aus einem graurötlichen Granulationsgewebe, in welches graue Miliartuberkel eingelagert sind, oder man findet in der Peripherie eines Konglomerattuberkels graue Knötchen zwischen den Elementen der Umgebung.

In manchen Organen (Knochen, Schleimhäute, seröse Häute) entwickelt sich die Tuberkulose nach Art einer *chronischen Entzündung*; es bildet sich ein diffus ausgebreitetes, gefässhaltiges, rötliches Granulationsgewebe, in welches graue und käsige Tuberkelknötchen eingelagert sind (vergl. Abb. No. 19, Tafel 10 und No. 38, Tafel 20); das gesamte tuberkulöse Granulationsgewebe kann verkäsen (vergl. Abb. No. 85, Tafel 43 und No. 92, Tafel 47), eitrig erweichen oder fibrös organisiert werden.

Krankheitsursache ist der Tuberkelbacillus, der sowohl in den Knötchen als im tuberkulösen Granulationsgewebe nachweisbar ist (siehe Abschnitt VI).

2. *Syphilom.* Selten graue *miliare Knötchen* (miliare Gummata), von miliaren Tuberkeln makroskopisch nicht unterscheidbar (vergl. Abb. No. 112, Tafel 56). Meist grössere Geschwülste (*Gummata*), die anfangs aus durchscheinendem graurötlichen Granulationsgewebe bestehen; später tritt im Centrum entweder Erweichung zu einer schleimigen (gummiartigen) Masse oder Verkäsung ein (vergl. Abb. No. 114, Tafel 58). Aus den peripheren Schichten des Gummiknotens und durch diffuse Entzündung der Umgebung entstehen mächtige Schwielen, die die Reste der käsigen Massen einschliessen (vergl. Abb. No. 54, Tafel 27 und No. 113, Tafel 57).

Auch die Syphilis bringt diffuse Entzündungsprozesse hervor, welche zu narbiger Induration eines ganzen Organes führen können. Die Efflorescenzen des sekundären Stadiums der Krankheit sind exsudativ-entzündliche Produkte, die geschwulstförmigen Syphilome finden sich besonders im tertiären Stadium. Ursache unbekannt.

3. *Lepra.* Derbe, grosse Knoten mit geringer Neigung zum Zerfall, häufig pigmentiert. Mikroskopisch Granulationsgewebe, gebildet aus Zellen sehr verschiedener Grösse und Form (Sternzellen). In den Zellen die spezifischen Leprabazillen (siehe Abschnitt VI). Beim Sitz der Knoten in Nervenstämmen trophische Störungen im Gebiet der Nerven.
4. *Rotz.* Gelbliche weiche Knötchen und Infiltrate, zuweilen central eitrig einschmelzend. Sitz in Haut (Umgebung der Nase). Entscheidend ist der Nachweis des Rotzbacillus (siehe Abschnitt VI).
5. *Aktinomykose.* Grosse, derbe Geschwulstmasse; auf dem Durchschnitt netzförmige Struktur; in den Maschen des Netzes liegen eitrig Massen, die schwefelgelbe Körner enthalten. Mikroskopisch erweisen sich diese als Kolonien des Aktinomycespilzes (siehe Abschnitt VI). Bisweilen gleichmässig blassrötliches Granulationsgewebe mit Einlagerung schwefelgelber Körner, oder mit solchem Granulationsgewebe ausgekleidete Fisteln.



## II. Echte Geschwülste.

a) *Gutartige (typische) Geschwülste.* Scharf abgegrenzte oder abgekapselte Knoten; in Häuten und Schleimhäuten oft gestielte, polypenartige Knoten oder warzige, resp. zottige Wucherungen, von denen aus Geschwulstmasse *nicht in die tieferen Schichten* der betreffenden Haut eindringt. Metastasen in anderen Organen sind nicht vorhanden, dagegen entwickeln sich manchmal mehrere solcher Geschwülste gleichzeitig und von einander unabhängig in ein und demselben Organ.

α) *Gutartige Bindegewebsgeschwülste.* Entwickeln sich mit Vorliebe in bindegewebsreichen Organen und ähneln meist schon makroskopisch der Beschaffenheit des Gewebes, welches ihr physiologisches Vorbild ist.

1. *Fibrom. Hartes Fibrom:* derbe, schwer schneidbare, runde Knoten, die Schnittfläche ist glänzend weiss, meist ist eine konzentrische Schichtung oder unregelmässige Streifung bemerklich; Sitz hauptsächlich im subkutanen, submucösen, subserösen Gewebe, in Kapseln drüsiger Organe, Uterus.

*Weiches Fibrom:* Runde, gelappte, weiche Knoten, oft von kleinen Hohlräumen durchsetzt, die mit seröser Flüssigkeit gefüllt sind, zuweilen pigmentiert. Findet sich besonders in Haut und subkutanem Gewebe.

2. *Myxom.* Runde, gelappte Tumoren von halbflüssiger Konsistenz. Oft auf der Schnittfläche ein Netz von Bindegewebe, aus dessen Maschen die schleimige Substanz vorquillt. Sitz: Centralnervensystem, periphere Nerven.
3. *Lipom.* Scharf umschriebene Knoten, völlig dem Fettgewebe gleichend, wie dieses aus Läppchen zusammengesetzt. Seltener als diffuse Hyperplasie des Fettgewebes bestimmter Regionen. Sitz: Haut, subkutanes Gewebe, Nierenrinde, Darm.
4. *Chondrom.* Scharf umschriebene Geschwülste; auf der Schnittfläche ein bindegewebiges Netz, dessen Maschen mit Knorpel gefüllt sind. Sitz in Knorpel, Knochen, mit anderen Geschwulstarten kombiniert in Geschwülsten der Parotis und des Hodens.
5. *Osteom.* Knochenharte Geschwülste; die Schnittfläche lässt entweder die Struktur der Spongiosa (Knochenbälkchen, Markräume) erkennen oder besteht gänzlich aus kompakter Knochensubstanz. Sitz: Knochen, Muskeln.
6. *Angiom. Teleangiectasie:* dunkelrote Flecken, oft über die Umgebung erhaben, auf der Schnittfläche quillt überall Blut hervor, ohne dass grössere Gefässquerschnitte sichtbar sind. Sitz: Haut.

*Cavernöses Angiom:* dunkelrote, scharf abgegrenzte Geschwülste von ähnlichem Bau wie Schwellkörper, graue, netzförmige Bindegewebszüge, die Maschen mit flüssigem oder geronnenem Blut erfüllt. Häufig an einzelnen Stellen oder total in Organisation begriffen unter Verödung der cavernösen Gefässräume. Sitz: Leber, Haut.

7. *Myom. Leiomyom:* runde, scharf begrenzte Knoten, Schnittfläche konzentrisch geschichtet oder gestreift wie in Fibromen, jedoch mehr rot. Sitz: Uterus, Darm. Näheres siehe unter Geschwülste des Uterus.

Das *Rhabdomyom*, bestehend aus quergestreiften Muskelfasern, ist ein sehr seltener Befund, es findet sich, mit anderen Geschwulstarten kombiniert, in der Niere. Diagnose nur mikroskopisch möglich.

8. *Neurom* siehe peripheres Nervensystem (Geschwülste).
9. *Gliom* siehe Hirn (Geschwülste).

### β) *Typische epitheliale Geschwülste.*

1. *Papillom.* Das *harte Papillom* bildet zottige, verzweigte Auswüchse auf der Oberfläche der Körperbedeckungen, die von einer dicken, verhornten Epidermis überzogen sind. Zuweilen überwiegen die epidermoidalen Bestandteile, sie bilden



einen dicken Überzug, in den mehrere hypertrophische Papillen gemeinsam eingeschlossen sind (*Warze*). In anderen Fällen ragen die Papillen einzeln, von einer dünneren Epidermisdecke überzogen, empor; sie sind reich verzweigt, gefässreich, die Geschwulst erscheint dann rot, hahnenkammartig (*spitzes Condylom*). Diese Geschwulst findet sich in der Haut und mit Pflasterepithel versehenen Schleimhäuten (Kehlkopf, äussere Genitalien).

Das *weiche Papillom* besteht aus reich verzweigten, blutgefässreichen und daher intensiv roten Papillen mit dünner, nicht verhornter Epitheldecke. Die zottigen Auswüchse reissen sehr leicht (auch spontan) ab. Sitz: Blase, Uterus.

Allen Papillomen gemeinsam ist ein Moment, welches dieselben scharf von den in ihrer Form ähnlichen, warzigen oder zottigen Carcinomen des Deckepithels unterscheiden lässt. Der epitheliale Überzug befindet sich nur auf der Oberfläche der Papillen, er dringt nur in die Falten zwischen diesen, nicht aber von der Basis der Zotten aus auch in das Bindegewebe, welches das Stroma der Zotte bildet, oder in noch tiefere Schichten ein. Diese Papillome sind daher über ihrer Unterlage verschieblich, während Carcinome mit ihr verlötet sind.

2. *Adenom*. Scharf umschriebene, meist abgekapselte Knoten (vergl. Abb. No. 34, Tafel 18 und No. 82, Tafel 41), welche in Drüsen oder drüsenreichen Organen (Haut, Magen, Darm) entstehen. In Schleimhäuten springen sie oft polypenartig gestielt über die Oberfläche vor. Die Schnittfläche des Adenoms lässt zuweilen eine Ähnlichkeit mit der gelappten Beschaffenheit der acinösen Drüsen (Speicheldrüsen) erkennen (vergl. Abb. No. 82, Tafel 41). Von der Beschaffenheit des Mutterbodens weicht die Geschwulst makroskopisch (nicht aber mikroskopisch) erheblich ab. Nierenadenome lassen nie die streifige Struktur der Niere, Leberadenome nicht die acinöse Struktur der Leber erkennen u. s. w.

Trennung von Carcinom nur mikroskopisch sicher durchführbar.

#### b) *Bösartige Geschwülste*.

1. *Carcinom*. *Carcinome des Deckepithels* der Haut und Schleimhäute zeigen sich in Formen, welche an die der entsprechenden typischen Geschwülste, der Warze oder des spitzen Condyloms resp. weichen Papilloms erinnern.

Die *warzenartigen Formen* bilden *flache Scheiben*, welche über die Oberfläche der Umgebung vorspringen; ihre Oberfläche ist grobhöckerig, das Centrum meist ulceriert, schüsselförmig vertieft, von einem wallartigen Rand mit höckeriger Oberfläche umgeben. In der Umgebung des Randes findet man in den auf den ersten Blick normal erscheinenden, angrenzenden Partien der Haut oder Schleimhaut harte Knötchen, von denen aus Fortsätze in die Tiefe dringen. Schneidet man die Geschwulstscheibe senkrecht durch, so sieht man unter derselben Zapfen von Krebsmasse wurzelartig in die Tiefe dringen (vergl. Abb. No. 103, Tafel 52). Die Geschwulstscheibe ist daher mit der Unterlage fest verlötet.

Die *zottigen Carcinome* des Deckepithels, welche nach dem Typus der Condylome gebaut sind, bilden blumenkohlartige Geschwülste aus verzweigten Auswüchsen bestehend (vergl. Abb. No. 36, Tafel 19). Von Papillomen unterscheiden sie sich dadurch, dass an der Basis der Zotten das in die Zwischenräume zwischen ihnen sich einsenkende Epithel solide, krebsige Zapfen in die Tiefe treibt, wodurch die Geschwulst auf der Unterlage unverschieblich angelötet wird. Auf senkrechten Durchschnitten kann man diese in die Tiefe dringenden Zapfen meist makroskopisch oder wenigstens schon bei Lupenvergrösserung deutlich erkennen (vergl. Fig. 3, Seite 31).

*Drüsenepithelkrebs*. Charakteristische Formen besitzen die oben (Seite 31) geschilderten infiltrierenden Drüsenkrebs. Die knotigen Adenocarcinome bilden Geschwülste, die besonders im Anfang der Entwicklung typischen Adenomen



ähneln. Zuweilen sind sie sogar abgekapselt, später wird die Kapsel durchbrochen, die Geschwulst wächst in die Umgebung hinein. Adenocarcinome der Haut bilden in der Tiefe des subkutanen Gewebes sitzende Knoten, die erweichend nach aussen perforieren und dann sehr tiefe, kraterförmige Geschwüre bilden. Ebenso verhalten sich Adenocarcinome in Schleimhäuten. Hier entstehen zuweilen auch polypenartige Bildungen, die sich von adenomatösen Polypen dadurch unterscheiden, dass die Krebsmasse durch den Stiel des Polypen in die Tiefe der Schleimhaut hinein wuchert.

In Bezug auf Sitz des Carcinoms, Art der Metastasen und Unterschiede gegen das Sarkom sei auf Seite 32 verwiesen.

2. *Sarkom*. Einen charakteristischen Typus des Sarkoms aufzustellen, ist unmöglich; je nach der Art der Sarkome ist das makroskopische Verhalten sehr verschieden. Meist bilden Sarkome grosse, runde Knoten wie die Adenocarcinome, mit denen sie am leichtesten verwechselt werden können. Über die Unterschiede siehe Seite 31.

Unter den Sarkomen unterscheidet man nach dem histologischen Verhalten

- a) das *klein- oder grosszellige Rundzellensarkom*, bei dem in den Maschen eines spärlichen retikulären Stroma Zellen, ähnlich den Lymphocyten oder den grossen endothelialen Zellen des Lymphdrüsenretikulums, liegen;
- β) das *Spindelzellensarkom*: Bündel, bestehend aus spindelförmigen Zellen und Bindegewebsfasern. Diese Bündel durchflechten sich in verschiedenen Richtungen;
- γ) das *Riesenzellensarkom*, ausgezeichnet durch Anwesenheit einkerniger oder mehrkerniger Riesenzellen;
- δ) das *Melanosarkom*, dessen Zellen ein braunschwarzes Pigment enthalten, wodurch die Geschwulst schon makroskopisch dunkelbraun erscheint.

Makroskopisch lassen sich die verschiedenen Arten des reinen Sarkoms nicht von einander unterscheiden. Dagegen lassen sich die häufig vorkommenden Kombinationen zwischen Sarkom und gutartigen Bindegewebsgeschwülsten mitunter bereits makroskopisch erkennen, indem man in der markigen, Lymphdrüsen ähnlichen Schnittfläche des Sarkoms Partien auffindet, die dem Knorpel-, Knochen-, Schleimgewebe etc. entsprechen, oder indem man in Geschwülsten, die im allgemeinen typischen Bau besitzen, z. B. in Myomen oder Fibromen, einzelne markige Partien vom Aussehen des Sarkoms nachweist. Fast alle gutartigen Bindegewebsgeschwülste können entweder total oder an einzelnen Stellen sarkomatös entarten, resp. können in Sarkome Stellen vom Bau der typischen Bindegewebsgeschwülste eingelagert sein, und man spricht dann von Chondro-, Osteo-, Myxo-, Fibro-, Myosarkomen etc.

## Mikroskopische Untersuchung der Geschwülste.

Der Zweck der mikroskopischen Untersuchung der Geschwülste ist ein doppelter. Es soll erstens festgestellt werden, ob die Geschwulstelemente ihrer Form und gegenseitigen Lagerung nach den *Typus* eines *normalen Gewebes* nachahmen, und wenn dies der Fall ist, welchem Gewebe sie ähneln. Zweitens soll das *Verhältnis der Geschwulst zu dem Gewebe des Mutterbodens* untersucht werden; es soll konstatiert werden, ob die wesentlichen Elemente der Geschwulst aus einem Bestandteil des umgebenden Gewebes hervorgehen; ob die Geschwulst von der Umgebung scharf getrennt, resp. durch eine fibröse Kapsel abgeschieden ist, oder ob ihre Elemente unter Durchbrechung der normalen Gewebsgrenzen in die Umgebung hinein wuchern und die Elemente der letzteren verdrängen; ob das Wachstum der Geschwulst ausschliesslich durch Vermehrung ihrer eigenen Elemente stattfindet (*centrales Wachstum*), oder ob sie sich dadurch vergrössert, dass normale Gewebsteile der Umgebung sich in Geschwulstelemente umwandeln (*peripheres Wachstum*).

Mikroskopische  
Untersuchung  
der  
Geschwülste.



Für die Abgabe eines Urteils darüber, welche Elemente durch ihre Vermehrung zum Wachstum der Geschwulst beitragen, ist ein besonders wichtiges Hilfsmittel die Beobachtung von *Kernteilungsfiguren*; die Elemente, an denen solche sichtbar sind, sind sicher in Vermehrung begriffen.

Es ist klar, dass diese Ziele der Geschwulstuntersuchung zum grössten Teil nur durch Untersuchung von *Schnittpräparaten* erreicht werden können, welche eine Übersicht über die Lagerung der Geschwulstelemente zu einander und zur Umgebung geben, und zwar müssen vorzugsweise die Partien einer Geschwulst untersucht werden, in denen man bereits nach dem makroskopischen Befund erwarten kann, einen Zusammenhang der Geschwulstelemente mit den Elementen der Umgebung nachweisen, resp. widerlegen zu können.

Es werden dies in den meisten Fällen die *Randpartien* der Geschwülste sein; bei infiltrierenden, bösartigen Geschwülsten besonders die Gegenden, wo die Geschwulstmasse noch *fein verteilt* zwischen den normalen Gewebeelementen liegt, noch nicht zu grösseren Knoten unter Zerstörung des umgebenden Gewebes zusammengefloßen ist. Nie dürfen ausschliesslich solche Partien zur diagnostischen Untersuchung benutzt werden, an denen bereits makroskopisch *Zeichen des Zerfalls* bemerkbar sind (Strukturlosigkeit, verfettete gelbe Partien, ausgedehnte Blutungen etc.), sondern vorzugsweise diejenigen, an denen durch frisches Aussehen der Geschwulstmasse und durch festeren Zusammenhang ihrer Elemente der Eindruck eines noch lebensfrischen, jugendlichen Gewebes erweckt wird; es sind dies besonders wieder die Randpartien der Geschwülste, während im Centrum regressive Metamorphosen vorhanden sind.

*Gefriermikrotomschnitte* geben für die Geschwulstuntersuchung nur dann zuverlässige Resultate, wenn man dem Gefrieren eine *Fixation in 10% iger Formalinlösung* (mindestens 1 Stunde) vorausgeschickt hat; ohne diese zerfallen die Schnitte zu leicht, wodurch Täuschungen über die Lage der Elemente entstehen können. Für die meisten feineren Untersuchungen ist die Herstellung dünner Schnitte mittelst Celloidin- und Paraffineinbettung erforderlich.

Als Fixationsmittel können besonders konz. wässrige Sublimatlösung und 10% ige Formalinlösung empfohlen werden. Die erstere hat den besonderen Vorteil, Kernteilungsfiguren vorzüglich zu konservieren und überhaupt eine ausgezeichnete Färbung der Kerne und ihrer feineren Struktur zu ermöglichen. Der Nachteil ist der, dass man nur dünne Scheiben verwenden kann, und es daher nicht möglich ist, alle Teile einer Geschwulst in ihrem natürlichen Zusammenhang zu konservieren.

Formalin gestattet dagegen die Fixation ganzer Geschwülste, aus denen man später beliebig Stellen herausschneiden kann, an denen man auf Grund der zuerst vorgenommenen Untersuchung vermuten kann, genauere Aufschlüsse über die Natur der Geschwulst zu erhalten. Ein weiterer Vorzug ist der, dass man an in Formalin fixierten Stücken, bevor dieselben in Berührung mit Alkohol gekommen sind, noch sehr gut Verfettung der histologischen Elemente durch Behandlung mit Osmiumsäure nachweisen kann.

Es empfiehlt sich daher am meisten, von jeder Geschwulst einige Scheiben an Stellen, die nach dem makroskopischen Befund einen Aufschluss über das Verhältnis der Geschwulstelemente zur Umgebung versprechen, herausszuschneiden und sie in Sublimat zu fixieren, den Rest in Formalinlösung zu konservieren. Als Färbungsmittel ist die Hämatoxylin-Eosinfärbung allen anderen vorzuziehen.

Untersuchung isolierter Geschwulstelemente in frischem Zustand kann nur über die Form derselben und etwaige Ernährungsstörungen (Verfettung) Aufschluss geben; da es für die Diagnostik hauptsächlich auf die Lagerung der Elemente ankommt, leistet jene Methode für diagnostische Zwecke wenig.



## Abschnitt V.

**Wundheilung und Geschwürsbildung.****Wundheilung.**

Entsteht in einem Organ durch Verwundung mit einem schneidenden Instrument ein *linearer Spalt*, dessen Begrenzungsflächen sich berühren, so verkleben diese bald miteinander. Nachdem die anfangs erfolgende Blutung durch Thrombose der durchschnittenen Gefässe gestillt ist, tritt ein klebriges, eiweissreiches Filtrat aus den Gefässen aus, welches weisse und reichlich rote Blutkörper enthält. Durch dieses verkleben die Wundränder provisorisch (*prima intentio*), um später durch das sofort zu besprechende Granulationsgewebe definitiv vereinigt zu werden.

Heilung per  
primam inten-  
tionem.

Entsteht in einer Oberfläche ein *grösserer, flächenhafter Defekt* durch Zerstörung eines Teiles der Organbestandteile (Zerquetschung derselben durch stumpfe Gewalt etc.), so kann, da die Wundflächen sich nicht berühren, eine Verklebung nicht stattfinden. Der Defekt wird allmählich durch Wucherung des ihn begrenzenden Bindegewebes ausgefüllt, welches ein sogenanntes *Granulationsgewebe* liefert.

Granulations-  
bildung.

Das *Granulationsgewebe* ähnelt einem jungen, indifferenten Bindegewebe. Es besteht vorwiegend aus Zellen, welche zum Teil aus den Gefässen ausgetretene Leukocyten, zum Teil Abkömmlinge der Bindegewebszellen sind. Diese mit grossem bläschenförmigen Kern versehenen jungen Bindegewebszellen sind der charakteristische Bestandteil des Granulationsgewebes.

Werden sie älter, so beginnen sie *Bindegewebsfasern* zu entwickeln (weshalb sie als *Fibroblasten* bezeichnet werden). Die neugebildeten Bindegewebsfasern sind zunächst nicht in einer bestimmten Richtung angeordnet, wie die des erwachsenen Bindegewebes.

Ausser Zellen und Fasern enthält das Granulationsgewebe stets *Gefässe*; diese entstehen, indem von den Gefässen der Umgebung solide Zellsprossen auswachsen, die sich allmählich aushöhlen. Die Gefässe des Granulationsgewebes sind anfangs weit, das Gewebe erscheint daher rot.

Allmählich *schrumpft* das neugebildete Bindegewebe umsomehr, je mehr sich in ihm Bindegewebsfasern ausbilden. Der Zellreichtum wird immer geringer, die Blutgefässe werden enger und spärlicher; die Bindegewebsfasern ordnen sich je nach den mechanischen Verhältnissen der Umgebung, nach der Richtung, in der sie durch diese ausgespannt werden, in *bestimmten Richtungen* an; das Granulationsgewebe geht in ein zell- und gefässarmes, blasses, derbes, unelastisches *Narbgewebe* über.

Granulationsgewebe, welches oberflächlich gelegen ist, bildet *warzenartige Höckerchen* (daher sein Name), welche eine eiweissreiche Flüssigkeit absondern. Die Menge derselben ist in den ersten Tagen reichlich; zugleich sind zahlreiche rote Blutkörper beigemengt. Man findet an der Leiche die Granulationen mit Krusten, von dem eingetrockneten, blutigen Sekret gebildet, bedeckt.

*Älteres* Granulationsgewebe secerniert nur spärliche, nicht blutige Flüssigkeit; man findet dasselbe daher an der Leiche trocken, frei zu Tage liegend, nicht von Sekretkrusten bedeckt. Zugleich bemerkt man, dass das Epithel der umgebenden Körperoberfläche von den Seiten des Defektes her als feines, milchweisses Häutchen das Granulationsgewebe überzieht. Ist der ganze Defekt mit Epithel überzogen, so ist der Heilungsprozess beendet.

*Störungen der Wundheilung* können durch verschiedene Momente herbeigeführt werden. Werden die Granulationen mechanisch irritiert oder siedeln sich auf ihnen Spaltpilze an, welche dieselben durch ihr Wachstum, durch von ihnen ausgeschiedene Gifte oder faulige Zersetzung des Wundsekrets reizen, so tritt eine lebhaftere Rötung des Granulationsgewebes ein; die Sekretion wird reichlicher, die Beschaffenheit des Sekrets eitrig, man findet an der

Störungen der  
Wundheilung.



Leiche die Granulationen mit dicken, gelben oder missfarbigen Krusten oder schmieriger Flüssigkeit bedeckt. Im schlimmsten Fall werden die Granulationen selbst missfarbig, morsch; sie zerfallen zu einer übelriechenden, schmierigen Masse. Solche reichlich secernierende oder zerfallende Granulationen können nicht von Epithel überzogen werden, bevor nicht die eitrige Sekretion verschwunden ist, oder, falls Zerfall der Granulationen eingetreten ist, bevor nicht die Zerfallsprodukte abgestossen sind und sich neue, gesunde Granulationen gebildet haben. Der letztere Prozess erfordert stets längere Zeit, und es bleibt daher ein Defekt der oberflächlichen Körperbedeckungen längere Zeit bestehen, es bildet sich ein sogenanntes Geschwür (s. w. u.).

Regeneration  
spezifischer  
Gewebe.

Granulationsgewebe kann von jeder Art von Bindegewebe geliefert werden, nicht aber wandelt sich das von einer bestimmten Art von Bindegewebe (z. B. vom Knochengewebe) gelieferte Granulationsgewebe von selbst wieder in seine Muttersubstanz (in diesem Fall also in Knochengewebe) um, sondern es geht in allen Fällen in Narbengewebe über, wenn nicht in das Granulationsgewebe von der unzerstörten Umgebung her die spezifischen Elemente hineinwachsen, welche befähigt sind, eine bestimmte Gewebsart zu regenerieren. So bildet sich z. B. zwischen gebrochenen Knochenenden zunächst provisorisch ein Granulationsgewebe (Callus), welches von sämtlichen Bindegewebelementen der Umgebung geliefert wird. Knochenneubildung tritt jedoch im Callus erst dann ein, wenn vom gesunden Knochen her Osteoblasten in den Callus eindringen.

Ebenso tritt bei Verletzungen anderer Gewebe (Muskeln, Nerven, Drüsen) zunächst stets nur eine Ausfüllung des Defektes durch Granulationsgewebe ein. Regeneration zerstörter spezifischer Elemente kann nur durch Wucherung von den erhaltenen gleichartigen Bestandteilen aus vor sich gehen. Meist ist die Regeneration der spezifischen Elemente eine unvollständige; ist der Defekt einigermaßen ausgedehnt, so genügt sie nicht zur Wiederherstellung des früheren Zustandes. Dagegen ist die Wucherungsfähigkeit des Granulationsgewebes fast unbegrenzt; es füllt die grössten Defekte aus, ja schießt oft über das Ziel hinaus und wuchert aus Defekten der Oberfläche über diese als zottige Masse hervor (*caro luxurians*).

## Geschwüre.

Unter einem *Geschwür* versteht man einen *Defekt in den Körperbedeckungen, dessen Grund im Zerfall begriffen ist*.

Während im allgemeinen Defekte in der Körperoberfläche durch Granulationen ausgefüllt werden und, wenn diese gesund sind, überhäuten, wird bei Geschwüren die Heilung dadurch verhindert, dass eine Granulationsbildung im Grund des Defektes überhaupt nicht zustande kommt, oder, wenn sie vorhanden ist, die Granulationen infolge fortgesetzten Zerfalls nicht die Bedingungen für die Überhäutung darbieten, die im vorigen Kapitel als Eigenschaften normaler Granulationen angeführt wurden.

*Ursachen* der Geschwürsbildung sind folgende:

Ursachen  
der Geschwürs-  
bildung.

1. Der Defekt entstand in einem Gewebe, welches durch *krankhafte Veränderungen*: Cirkulationsstörungen (z. B. venöse Hyperämie bei varicösem Unterschenkelgeschwür), Geschwulstbildung (ulcerierende Carcinome, ulcerierende Granulationsgeschwülste) oder Entzündung so sehr *alteriert* ist, dass eine normale Granulationsbildung infolge der Erkrankung des Grundes des Defektes unmöglich ist.

2. Der Defekt zeigt zwar Tendenz zur Granulationsbildung, die Granulationen werden jedoch durch *äusserliche Schädlichkeiten* (mechanische Läsionen, Einwirkung der Verdauungssäfte, durch Bakterien, welche Zersetzung des Wundsekrets bewirken) *zerstört* oder so verändert, dass sie nicht geeignet sind, dem überhäutenden Epithel als Grundlage zu dienen.



*Mikroskopisch* erkennt man an einem senkrecht durch ein Geschwür geführten Schnitt stets eine oberflächliche Zone, welche strukturlos und kernlos, also *nekrotisch* ist, reichlich Kerntrümmer und Derivate roter Blutkörper, Zeichen des Zerfalls enthält; dieser nekrotischen Gewebsschicht ist nach aussen ein Sekret aufgelagert, welches die Produkte des Gewebszerfalles als *feinkörnigen Detritus* enthält. Unter der nekrotischen Schicht liegt kernreiches *Granulationsgewebe* mit weiten Gefässen.

Beschaffenheit  
des Geschwürs-  
grundes  
im allgemeinen.

*Makroskopisch* zeigt der Geschwürsgrund nicht die feinwarzige Beschaffenheit normaler Granulationen; er ist entweder ganz glatt oder unregelmässig fetzig, wie zerfressen; oder es wuchern von ihm lange, intensiv rote, morsche und leicht verletzliche Zotten empor. Die Farbe der Granulationen ist nicht frisch rot, sondern schmutzig rot, missfarbig, die Zerfallsprodukte des Blutfarbstoffes verleihen ihnen braune, grünliche oder schwärzliche Farbentöne.

Das *Sekret* des Geschwürsgrundes ist nicht so spärlich, wie das normaler Granulationen, man findet daher auch an der Leiche denselben von reichlichen, teils noch flüssigen, teils zu Krusten eingetrockneten Massen bedeckt; das Sekret ist entweder eitrig, schmutzig-gelb oder infolge hämorrhagischer Beschaffenheit bräunlich, missfarbig. Meist ist es durch faulige Zersetzung (infolge Bakterienentwicklung) übelriechend.

Sekretion  
der Geschwüre.

Unter den verschiedenen *Arten der Geschwüre* sollen hier nur die betrachtet werden, die in fast allen Körperoberflächen vorkommen; es sind dies besonders die Geschwüre, welche durch Entzündungen und Geschwulstbildung hervorgerufen werden. Die Geschwüre, die in bestimmten Körperregionen infolge einer nur dort wirkenden speziellen Schädlichkeit entstehen, z. B. Rundes Magengeschwür, sind hier nicht berücksichtigt.

Arten  
der Geschwüre.

1. *Diphtheritische Geschwüre* entstehen nach Losstossung diphtheritisch entzündeter, abgestorbener Partien der Oberfläche. Man findet daher gewöhnlich noch nicht völlig abgestossene *Reste diphtheritischer Pseudomembranen* dem Geschwürsgrund aufgelagert und in der Umgebung noch frischere diphtheritisch entzündete, nicht ulcerierte Partien. Die Form der diphtheritischen Geschwüre ist nicht charakteristisch, gänzlich unregelmässig (vergl. Abb. No. 96, Tafel 48).

2. *Tuberkulöse Geschwüre* entstehen meist durch centralen Zerfall einer über das umgebende Niveau leicht erhabenen, käsigen Platte; man findet die Reste derselben, *käsige, gelbe Massen* und in der Umgebung derselben aufschliessende *graue, miliare Knötchen* im *Grund und Rand* des Geschwüres, resp. in der Umgebung desselben (vergl. Abb. No. 99, Tafel 50 und No. 32, Tafel 17). Indem die im Rand vorhandenen käsigen Knötchen sich nach der Mitte des Geschwüres vorwölben, entsteht eine zackige, ausgebuchtete Begrenzung des Defektes; der Rand erscheint wie angenagt.

Heilung kann, nachdem alles Tuberkulöse abgestossen ist, unter Bildung flacher, leicht gefalteter Narben erfolgen.

3. *Syphilitische Geschwüre* entstehen durch Erweichung und Zerfall oberflächlicher *Gummata*. Wie in jedem Gumma die peripheren Zonen rasch sich in ein derbes, schwieliges Gewebe umwandeln, so sind auch die den Rand und Grund des syphilitischen Geschwüres bildenden peripheren Partien des zerfallenden Gumma schwielig, von derber, speckiger Beschaffenheit.

Infolge der narbigen Beschaffenheit des Randes und Grundes haben die syphilitischen Geschwüre meist Tendenz zur Heilung, nur selten schreiten sie der Fläche nach in nach aussen konvexen Bogenlinien fort; und wenn sie dies thun, so erkennt man meist, während an der einen Seite der Peripherie die Geschwürsbildung fortschreitet, an der anderen oder im Centrum bereits den Beginn der Abheilung. Es entstehen dann eigentümlich strahlig gebaute (gestrickte) Narben (vergl. Abb. No. 33, Tafel 17), deren Begrenzung nach aussen die konvexen Bogen des syphilitischen Geschwüres zuweilen noch erkennen lässt (vergl. Abb. No. 4, Tafel 2).



4. Geschwüre, welche durch *Zerfall maligner Geschwülste* entstehen, charakterisieren sich dadurch, dass stets im Rand derselben die Reste des Tumors, aus dem sie hervorgehen, vorhanden sind. Meist ist das Geschwür rund, schüsselförmig, von einem wallartigen, über die Umgebung erhabenen Rand umgeben, der die Eigenschaften der Geschwulst noch erkennen lässt (vergl. Abb. No. 103, Tafel 52). Heilung ist infolge der Beschaffenheit des Grundes ausgeschlossen.

Oft wuchern vom Grund carcinomatöser Geschwüre verzweigte, zottige, morsche und rasch wieder zerfallende Granulationen empor.

## Abschnitt VI.

### Nachweis von Mikroorganismen in Leichenorganen.

Bei zahlreichen Erkrankungen des Gesamtorganismus und der einzelnen Gewebe kann die Beobachtung der Form der Gewebsveränderungen, welche durch die Besichtigung mit blossen Auge und die histologische Untersuchung konstatiert werden, allein die sichere Diagnose der Krankheit nicht ergeben. Die Fortschritte, welche die pathologische Anatomie in neuerer Zeit in der Erkenntnis der Krankheitsursachen gemacht hat, haben gezeigt, dass dieselben oder fast gleiche histologische Veränderungen durch sehr verschiedene Schädlichkeiten hervorgebracht werden können (so z. B. Eiterung durch Ansiedelung zahlreicher verschiedener Bakterienarten, ausserdem aber auch ohne Mitwirkung solcher durch chemische Gifte). Andererseits sind eine Reihe von Allgemeinkrankheiten bekannt, bei denen charakteristische Gewebsveränderungen völlig fehlen, deren Diagnose aber mit Sicherheit durch den anatomischen Nachweis der Krankheitsursache, geformter Infektionskeime, die sich in bestimmten Körperregionen angesiedelt haben, gestellt werden kann (z. B. Tetanus, Cholera asiatica). Der *anatomische Nachweis der Krankheitsursache* ist in solchen Fällen das einzige Mittel, in zahlreichen anderen ein überaus wertvolles Hilfsmittel der Diagnostik. Freilich ist bei der Untersuchung von Leichenorganen auf infektiöse Keime insofern grösste Vorsicht geboten, als wir an der Leiche, besonders, wenn die Sektion nicht kurz nach dem Tode ausgeführt wird, nicht immer sicher sein können, ob die Bakterien, welche wir vorfinden, bereits intra vitam vorhanden gewesen sind; und wenn dies auch der Fall ist, so ist damit noch nicht bewiesen, dass die vorgefundenen Bakterienarten wirklich mit der Krankheit in ursächlicher Beziehung stehen. Es ist nachgewiesen, dass in den Endstadien schwerer, durch spezifische Bakterien hervorgebrachter Krankheiten auch andere Bakterienarten, die stets auf den bedeckenden Schleimhäuten vorhanden sind, diese durchbrechen und sich allgemein im Körper verbreiten, wo sie post mortem zur üppigsten Entwicklung gelangen können. Auch post mortem wandern noch Bakterien (z. B. vom Darm aus) weit in das Körperinnere hinein. Zu den Bakterienarten, die so in Agone und post mortem in die Organe gelangen, gehören vor allen Dingen die Eitercoccen und Darmbakterien (*bact. coli*, *Proteus*arten). Der blosse Nachweis der Anwesenheit von Bakterien in einem Leichenorgan darf daher nicht als Nachweis der Krankheitsursache betrachtet werden, sondern es muss auch, besonders bei Bakterien, deren spezifische Natur nicht über jeden Zweifel erhaben ist, mindestens erwiesen sein, dass dieselben in einer *Ausbreitung* vorhanden sind, die der *Ausbreitung der krankhaften Gewebsveränderungen* entspricht. Dass die Bakterieninvasion intra vitam erfolgt ist, lässt sich beweisen, wenn charakteristische *histologische Veränderungen* (z. B. Nekrose, Entzündung) als Reaktion des Gewebes auf die Anwesenheit der Bakterien erfolgt ist.



Nehmen wir z. B. an, wir haben in der Lunge durch Untersuchung des von einer Schnittfläche entnommenen Gewebssaftes die Anwesenheit von Eitercoccen nachgewiesen, so können wir, da dieser Gewebssaft ebensogut aus dem Innern der Alveolen als dem der durchschnittenen feinen Bronchien stammen kann, nicht wissen, ob die Bakterien mit einer Erkrankung der Alveolen, deren Natur wir feststellen möchten, etwas zu thun haben. Weisen wir aber durch Untersuchung von Schnitten nach, dass die im Gewebssaft aufgefundenen Bakterien wirklich im Innern der Alveolen liegen, und können wir ferner, indem wir sehen, dass in den Alveolen ein entzündliches, die Bakterien einschliessendes fibrinöses Exsudat vorhanden ist, beweisen, dass eine Reaktion der lebenden Gewebe auf die Bakterieninvasion erfolgt ist, so ist die Wahrscheinlichkeit, dass die letztere die Ursache der Erkrankung der Lunge ist, ausserordentlich gross.

Auf die Methoden des Nachweises der Bakterien näher einzugehen, würde hier zu weit führen, es muss in dieser Beziehung auf die Lehrbücher der Bakteriologie verwiesen werden. Hier soll nur angegeben werden, *in welcher Weise der Gang der Sektion modifiziert werden muss*, wenn später auszuführende bakteriologische Untersuchungen überhaupt ein *brauchbares Resultat* ergeben sollen; *welche Vorsichtsmassregeln bei der Entnahme von Material zu beobachten sind*, um Verunreinigungen zu vermeiden; *welche Methoden der Untersuchung anzuwenden sind*, um möglichst *rasch eine sichere Diagnose stellen zu können* und endlich, aus *welchen Organen* bei Allgemeinerkrankungen Proben zur bakteriologischen Untersuchung entnommen werden müssen, in denen man erwarten kann, die krank machenden Keime sicher vorzufinden, wenn solche überhaupt vorhanden sind.

#### A. Art der Entnahme des bakteriologischen Untersuchungsmaterials.

Die *Art der Entnahme des Materials* für bakteriologische Untersuchungen ist verschieden, je nachdem *feste Organe* oder *Flüssigkeiten* untersucht werden sollen.

*Feste Organe*, z. B. die Milz, werden aus der Leiche in der gewöhnlichen Art entfernt, indem man nach Möglichkeit eine Beschmutzung der Oberfläche vermeidet.

Bakteriologische  
Untersuchung  
fester Organe.

Man legt das Organ circa  $\frac{1}{4}$  Stunde in eine reine Schale mit 1% Sublimatlösung. Nachdem man sich die erforderlichen Instrumente (mehrere durch Erhitzen in der Gasflamme sterilisierte Messer, Pincetten, Platinnadeln) zurechtgelegt hat, um die einzelnen Manipulationen möglichst rasch hintereinander vornehmen zu können, legt man mit einem *gutgeglühten, noch heissen Messer* einen Schnitt durch das ganze Organ, macht mit einem anderen *geglühten, aber abgekühlten Messer* einen auf die Ebene dieser Schnittfläche senkrechten *Sekundärschnitt* und geht nun mit der *geglühten Platinnadel* vom Sekundärschnitt aus in die Tiefe des Gewebes ein; das hiermit entnommene Material kann nun zur Untersuchung verwendet werden. Es ist darauf zu achten, dass der Sekundärschnitt nicht die Oberfläche des Organs erreicht, damit nicht von dieser aus Verunreinigungen durch das Messer verschleppt werden können. Bei *wiederholter Entnahme* von Material ist jedesmal ein *neuer Sekundärschnitt* anzulegen.

Sollen *Flüssigkeiten aus Hohlorganen* entnommen werden, so empfiehlt es sich, in folgender Art vorzugehen: Um Blut aus einem grossen Gefäss zu entnehmen, durchtrennt man die bedeckenden Weichteile (resp. die Herzmuskulatur, wenn es sich um Untersuchung des Herzblutes handelt) *schichtweise* mit *geglühten Messern* (indem man zu jedem Schnitt ein frisches, *geglühtes Messer* benutzt, bis der zu eröffnende Hohlraum nur noch von der Gefässwand, resp. einer dünnen Schicht der Herzwand bedeckt ist. Dann sticht man entweder mit einer vorher nach Möglichkeit durch Einlegen in Karbollösung desinfizierten und *gut mit sterilem Wasser ausgespülten Pravazschen Spritze* oder mit einer in der Flamme erhitzten und zu einer dünnen Kapillare ausgezogenen Glasröhre ein. Der entnommene Inhalt wird in ein steriles Petrisches Schälchen entleert, welches sofort verschlossen

Untersuchung  
von  
Flüssigkeiten.



wird. Ebenso verfährt man bei Untersuchung von Transsudaten oder Exsudaten in Körperhöhlen, resp. des Inhalts von Abszessen, deren Anwesenheit schon vor Eröffnung dieser Höhlen vermutet werden konnte.

Hat man eine solche Flüssigkeitsansammlung erst beim Einschneiden in dieselbe entdeckt, so ist es allerdings nicht ausgeschlossen, dass fremde Keime durch das Messer hineingebracht sind; bei grösseren Flüssigkeitsansammlungen dürfte jedoch diese Quelle der Verunreinigung zu vernachlässigen sein. Wenn man rasch noch mit sterilen Röhrchen oder geglähten Nadeln Material entnehmen kann, kann die Untersuchung ein brauchbares Resultat ergeben.

## B. Untersuchungsmethoden.

Die Untersuchungsmethoden, welche zum Nachweis von Mikroorganismen in Körperbestandteilen dienen, sind folgende:

### I. Mikroskopische Untersuchung.

Untersuchung  
des  
Gewebsstoffes.

a) *Mikroskopische Untersuchung des Gewebssaftes*, resp. anderer Körperflüssigkeiten:

1. Man untersucht dieselben in *frischem Zustand* entweder, indem man die betreffende Flüssigkeit einfach auf den Objektträger bringt und mit dem Deckglas bedeckt, oder im *hängenden Tropfen*. Zu letzterem Zweck bringt man auf ein Deckglas ein Tröpfchen Wasser, resp. Kochsalzlösung und überträgt in dieses etwas von dem zu untersuchenden Material, legt dann das Deckglas so auf einen hohlgeschliffenen Objektträger, dass der an ihm hängende Tropfen in die Aushöhlung des Objektträgers zu liegen kommt, nachdem man die Umgebung der letzteren etwas mit Vaseline bestrichen hat, damit das Deckglas fest haftet.

Bei einfachen Deckglaspräparaten empfiehlt sich zuweilen der Zusatz von etwas Essigsäure oder Kalilauge, welche andere Elemente aufhellt, so dass die Bakterien schärfer hervortreten.

2. *Trockenpräparate*. Das zu untersuchende Material wird in möglichst dünner Schicht auf ein reines, angehauchtes oder mit einem kleinen Tröpfchen Wasser beschicktes Deckglas verrieben. Nachdem das Präparat *völlig lufttrocken* geworden ist, zieht man dasselbe, die angetrocknete Schicht nach oben, dreimal mässig schnell durch eine nicht leuchtende Flamme (Bunsenbrenner, Spiritusflamme). Die so fixierten Präparate werden, sofern nicht die spezielle Art der zu untersuchenden Mikroorganismen zum Zwecke ihrer Differenzierung eine der später zu erwähnenden Färbungsmethoden erheischt, mit den für alle Bakterien verwendbaren Farbstoffen gefärbt; die gebräuchlichsten derselben sind:

Eine 1–2%ige wässrige *Methylenblau-* oder *Fuchsinlösung*. Für schwer färbbare Objekte empfiehlt sich die Anwendung eines der folgenden Farbstoffe, welche unter Zusatz einer Beize (Kalilauge, Anilin, Karbolsäure) hergestellt sind.

#### (1) *Löfflersche Methylenblaulösung*:

Konz. alkohol. Methylenblaulösung	30 ccm
verdünnte Kalilauge ( $\frac{1}{10000}$ )	100 ccm.

#### (2) *Anilinwassergentianaviolett* nach Ehrlich:

Anilinöl	5 ccm
Wasser	100 ccm,

schütteln, 5–10 Minuten stehen lassen, filtrieren. Dann Zusatz von 11 ccm alkohol. Gentianaviolettlösung und 10 ccm Alcohol absolutus.



(3) *Karbolfuchsin* nach Ziehl:

Fuchsin 1 g  
 Alkohol 10 ccm  
 Karbolwasser (5%) 100 ccm.

Man lässt diese Lösungen 5–10 Minuten einwirken, oder erwärmt bis zum ersten Aufsteigen von Dämpfen und spült rasch mit Wasser ab. Abtrocknen mit Fliesspapier, lufttrocken werden lassen, Kanadabalsam.

- b) *Untersuchung von Schnitten*. Wenig geeignet sind Gefriermikrotomschnitte wegen zu grosser Dicke derselben; man hellt dieselben mit Kalilauge oder Essigsäure auf, wodurch Bakterien differenziert werden. Bakteriologische Untersuchung von Gewebsschnitten.

Fast ausschliesslich wird die *Einbettung in Paraffin* verwendet. Zur *Fixation* eignen sich konz. wässrige Sublimatlösung und absoluter Alkohol. Färbung entweder mit den oben angegebenen allgemeinen Bakterienfärbungen oder mit der *differenzierten Färbung nach Gram*: Die mit Anilinwasser-Gentianaviolett gefärbten Schnitte werden eine Minute mit durch Wasser verdünnter Lugolscher Lösung (1:3) behandelt, in absolutem Alkohol abgespült, bis die ursprüngliche Blaufärbung verschwindet. Dies kann durch Übertragen der Schnitte in Anilinöl beschleunigt werden. Auswaschen und Aufhellen in Xylol, Kanadabalsam. Vorfärbung der Kerne mit Lithiumkarmin. Die Bakterien, welche sich überhaupt nach der Gramschen Methode färben lassen, erscheinen dunkelblau, das Gewebe hat jeden blauen Ton verloren.

- II. Kulturverfahren auf künstlichen Nährböden. In Bezug auf die *Art und Behandlung der zu verwendenden Nährböden* muss auf die Lehrbücher der Bakteriologie verwiesen werden. Hier soll nur bemerkt werden, dass, obgleich die definitive Diagnose der Bakterienart nur durch Kultur auf festen Nährböden (Stichkultur auf Gelatine, Ausstrichkultur auf Agar, Blutserum, Kartoffeln etc.; Plattenkulturen auf Gelatine, Agar etc.) gestellt werden kann, es sich im allgemeinen empfiehlt, von dem bei der *Sektion* entnommenen Material zunächst auf jeden Fall auch einige Proben in *flüssige Nährsubstrate* zu übertragen (*Nährbouillon*, 1%ige *Peptonlösung*), besonders wenn man keinen Anhalt dafür hat, mit welcher Bakterienart man es zu thun hat. Bei den meisten Bakterien kann man darauf rechnen, dass sie in einer solchen Lösung gedeihen, aus der sie dann *später* durch die zur Erreichung von Reinkulturen gebräuchlichen Verfahren (Plattenkultur auf festem Nährboden) isoliert werden können.

Wahl des geeigneten Nährbodens.

Für die Untersuchung auf Choleraspirillen ist die Anlage einer solchen sogenannten »*Vorkultur*« in Bouillon oder Peptonwasser zur »*Anreicherung*« etwaiger in geringer Anzahl vorhandener Keime keinesfalls zu vernachlässigen.

Anmerkung. *Herstellung von Nährbouillon*: 500 g fettfreies Rindfleisch mit 1 l Wasser  $\frac{1}{2}$  Stunde gekocht, abgepresst, Filtrat mit Wasser auf 1 l aufgefüllt, Zusatz von 10 g Pepton, 5 g Kochsalz; aufgekocht, mit dünner Natronlauge versetzt, bis rotes Lackmuspapier schwach, aber deutlich gebläut wird. Kochen, bis sich alle Niederschläge abgesetzt haben und die Bouillon völlig klar ist. Filtrieren. Prüfung, ob die Reaktion noch alkalisch ist, eventuell nochmaliger Zusatz von Natronlauge; Füllung in sterile Röhrchen und Sterilisieren in Dampf  $\frac{1}{2}$  Stunde.

*Peptonwasser*: 1 l Wasser, 10 g Pepton, 5 g Kochsalz, gelöst, filtriert, sterilisiert.

- III. Tierversuche. Tierversuche werden angestellt, indem man dem betreffenden Tier Material einverleibt, welches man entweder *direkt* von der Leiche entnimmt, oder welches man bereits nach seiner Entnahme aus der Leiche auf künstlichem Nährboden *kultiviert* hatte.

Die *Wahl der Versuchstiere* richtet sich nach der Art der zu untersuchenden Bakterien.

Die *Applikation des Impfmateri- als* geschieht in den meisten Fällen subkutan. In seltenen Fällen ist intraperitoneale oder intravenöse Applikation (Ohrvene bei Kaninchen) erforderlich. Impfung in die vordere Augenkammer bei Tuberkulose. Applikation des Impfmateri- als.



Ist das zur Untersuchung dienende Material *flüssig*, so *injiziert* man dasselbe mittelst der Pravazschen Spritze. *Intraperitoneale Injektion* führt man so aus, dass man eine Hohlnadel durch eine aufgehobene Falte der Bauchwand bis in die Bauchhöhle einsticht und in diese die Kanüle der Spritze einführt.

Ist das Material *fest*, so wird es entweder mit sterilem Wasser oder Bouillon *aufgeschwemmt injiziert* oder in *festem* Zustand *intraperitoneal* oder *subkutan* (in der Rückenhaut des Tieres direkt über der Schwanzwurzel) *transplantiert*.

In den meisten Fällen genügt es, an letzterer Stelle einen Einschnitt in die vorher von Haaren befreite Haut zu machen und diese Wunde durch Einbohren der *mit dem Untersuchungsmaterial beschickten Platinöse* zu infizieren.

Menge des  
Impfmateri-  
als.

Von grösster Wichtigkeit ist die *Menge* des benutzten Impfmateri- als im Verhältnis zum Körpergewicht. Manche Bakterien wirken auf Tiere nur bei Einimpfung verhältnismässig grosser Mengen Materials.

Sind die Tiere der Infektion *erlegen*, so geschieht die Entnahme von Material zur Untersuchung aus dem Körper des Tieres unter denselben Vorsichtsmassregeln, wie sie oben angegeben sind.

### C. Spezieller Nachweis der wichtigsten pathogenen Mikroorganismen.

#### 1. Pyogene Coccen.

Streptococcus.

1. *Streptococcus pyogenes*. In Ausstrichpräparaten aus dem Gewebssaft Ketten von Coccen, bestehend aus zahlreichen (mehr als 8) Individuen. Färbbar nach allen Methoden, auch nach Gram. Auf Agar spärlicher Belag, bestehend aus durchsichtigen Tröpfchen. Ketten besonders gut in Bouillonkulturen zu beobachten.

Staphylococcus.

2. *Staphylococcus pyogenes*. In Ausstrichpräparaten traubenartige Haufen von Coccen; besonders in Ausstrichpräparaten aus Bouillonkulturen ist die Haufenbildung deutlich. Grösse der einzelnen Coccen bei verschiedenen Arten sehr verschieden. Auf Agar dicker, rasenartiger Belag, welcher nach mehr als 24 Stunden je nach der Art des Coccus verschiedene Färbung annimmt (orange: Staph. aureus, weiss: Staph. albus etc.). Noch besser tritt die Pigmentbildung auf erstarrtem Blutserum ein. Färbbar nach allen Methoden.

Diplococcus  
pneumoniae.

3. *Diplococcus pneumoniae*. Im Gewebssaft oft schon charakteristische Form (lancettförmige Diplococcen) und Kapselbildung; mitunter jedoch uncharakteristische Formen: kurze Ketten etc. Um den Pneumoniococcus nachzuweisen, impft man am besten mit dem der Leiche entnommenen Material sofort eine Maus; dieselbe geht gewöhnlich innerhalb 24 Stunden zugrunde, und man findet im Herzblut und der Milz regelmässig charakteristische lancettförmige Diplococcen mit Kapseln, meist zugleich kurze Coccenketten. Auf Agar sehr feine, kaum sichtbare helle Tröpfchen (Gegensatz zum *Diplococcus meningitidis* (s. w. u.). Der Coccus findet sich im Exsudat bei croupöser Pneumonie, mitunter im Eiter metapneumonischer Empyeme, selten im Blut oder der Milz bei croupöser Pneumonie.

Diplococcus  
meningitidis.

4. *Diplococcus meningitidis*. Findet sich besonders im eitrigen Exsudat bei Cerebrospinalmeningitidis. Er bildet im Ausstrichpräparat doppelte Reihen von Coccen, welche dadurch entstehen, dass sich die Coccenpaare parallel nebeneinander lagern. Diese Doppelketten liegen meist in Zellen (daher auch die Bezeichnung: *D. intracellularis*). Auf Agarstrichkultur reichlicher Belag, bestehend aus weissen Knötchen. In Ausstrichpräparaten nach Gram färbbar (Gegensatz zum *Gonococcus*).

Gonococcus.

5. *Gonococcus* (*Diplococcus gonorrhoeae*). In Ausstrichpräparaten semmelförmige Coccenpaare ohne Kapsel, welche meist intracellulär in abgestossenen Epithel- und in Eiterzellen liegen. Sie lassen sich nicht nach Gram färben und wachsen auf den gewöhnlichen Nährböden, auf denen alle anderen pyogenen Organismen gedeihen, nicht an (nur auf menschlichem Blutserum etc.).

Anmerkung. Sämtliche Glieder dieser Bakterien-Gruppe findet man in den *lokalen Entzündungsprodukten*; bei *Allgemeininfektion* hat man stets in der *Milz* die meiste Aussicht, die Krankheitskeime nachzuweisen.



II. Eiterung erregende Bakterien. Als selbständige Erreger von Eiterung kommen ausser den pyogenen Coccen in selteneren Fällen das *Bacterium pyocyaneum* und *Bacterium coli* in Betracht. Andere Bakterienarten, welche zuweilen im Verein mit den eigentlichen Eiterbakterien in den Körper einbrechen und weitere Zersetzungen der vereiternden Gewebe hervorrufen können (Fäulnisbakterien), sind hier nicht berücksichtigt, da sie nicht ohne die Mitwirkung der ersteren Eiterung zu erregen vermögen.

1. *Bacterium pyocyaneum*. Im Ausstrichpräparat schlanke Stäbchen und kurze, zuweilen coccenartige Formen. Agarstrich gelbgrüner Belag, der Agar grün fluoreszierend. Grünliche oder bläuliche Färbung des von dem Organismus hervorgerufenen eitrigen Exsudats.

*Bacterium  
pyocyaneum.*

2. *Bacterium coli*. Lebhaft bewegliche kurze Stäbchen, sowohl der Form nach, als auch nach dem Aussehen der Kulturen auf verschiedenen Nährböden vom *Typhusbacillus* (siehe daselbst) kaum zu unterscheiden. Über andere Unterschiede von diesem siehe *Typhusbacillus*. Normalerweise im Darminhalt, zuweilen im eitrigen Exsudat bei Peritonitis.

*Bacterium coli.*

### III. Anaërobe Wundinfektionskeime.

1. *Bacillus tetani* findet sich im Sekret der infizierten Wunde, von welcher die den tetanischen Krampf erzeugende Intoxikation ausgeht, nie in inneren Organen. Zum Nachweis desselben impft man eine Maus, welche bei Anwesenheit des *Bacillus* unter Streckkrämpfen zugrunde geht und in „Robbenstellung“, d. h. mit gewaltsam gestreckten Hinterbeinen tot aufgefunden wird.

*Bacillus tetani.*

Will man den *Bacillus* kultivieren, so muss man vorher durch Erwärmen auf 80° die übrigen im Wundsekret vorhandenen Keime töten, die Tetanussporen halten diese Temperatur aus. Kultur auf Gelatineplatten oder Zuckeragar unter Sauerstoffabschluss. Im Ausstrichpräparat Stäbchen mit endständigen Sporen.

2. *Bacillus oedematis maligni*. In gasbildenden Phlegmonen. Erzeugt, auf Meerschweinchen subkutan übertragen, hämorrhagisches Ödem. Im Ausstrichpräparat lange Fäden sporentragender Stäbchen, wie *Tetanusbacillus*. Färbt sich nach Gram.

*Bacillus oede-  
matis maligni.*

IV. *Milzbrandbacillus*. Ziemlich grosse, walzenförmige, nach Gram färbbare Stäbchen, welche man in dem lokalen Primäraffekt (Milzbrandpustel, Milzbrandödem), bei Allgemeininfektion mit Sicherheit in der Milz, meistauch im Blut, zuweilen in allen Organen vorfindet.

*Milzbrand-  
bacillus.*

Mäuse gehen, subkutan infiziert, in kurzer Zeit (meist innerhalb 24 Stunden) zu Grunde. In allen Organen, besonders in Milz und Herzblut, findet man die charakteristischen Stäbchen stets ausschliesslich innerhalb der Kapillaren; mitunter postmortal zu Fäden ausgewachsen. Charakteristisches Wachstum im Gelatinestich (zahlreiche nach unten kürzer werdende Seitenzweige, wie ein umgekehrtes Tannenbäumchen. Auf Gelatineplatten runde Kulturen, von denen am Rand lockige Fäden in die Umgebung vordringen.

### V. Bakterien bei infektiösen Darmkrankheiten.

1. *Typhusbacillus*. Nachweisbar im typhösen Milztumor. Auf Gelatineplatten nach einigen Tagen Kolonien mit gezacktem Rand und charakteristischen, welligen Linien auf der Oberfläche. Im hängenden Tropfen lebhaft bewegliche, kurze Stäbchen; nach Gram sind dieselben nicht färbbar. Vom *Bacterium coli* schwer trennbar; hauptsächlichste Unterscheidungsmerkmale: *Bacterium typhi* bildet in Zuckeragar kein Gas, in Nährbouillon wenig Indol, in Molke wenig Säure.

*Typhusbacillus.*

2. *Cholera vibrio*. Nachweisbar nur im „reiswasserähnlichen“ Darminhalt. Vorkultur in Bouillon oder Peptonwasser bei 37°. In Bouillon bildet sich ein ziemlich festes Häutchen an der Oberfläche. Im hängenden Tropfen leicht gebogene, lebhaft bewegliche Stäbchen oder wellige Fäden.

*Cholera vibrio.*

Entscheidend ist die Plattenkultur auf Gelatine bei 22°. Die jungen Kolonien (16 – 24 Stunden alt) bilden mau beerartige, mit glänzenden Höckerchen besetzte, unregelmässig geformte Bröckel; ältere sinken infolge Verflüssigung der Gelatine schalenförmig ein, das Centrum ist dunkel, der Rand mit glänzenden Bröckeln besetzt, die einen rötlichen Schimmer besitzen.



Gegenüber ähnlichen nicht pathogenen Arten ist das Verhalten im Gelatinestich charakteristisch; bei den anderen Arten schreitet die Verflüssigung rascher fort. Cholera-spirillen nach Gram nicht färbbar.

Diphtherie-  
bacillus.

VI. *Diphtheriebacillus*. In den Membranen und ihrer Umgebung bei Diphtherie, bisweilen in den geschwollenen Lymphdrüsen, nie in anderen Organen. Auf *Löffler-schem Blutserum* überwuchert der Bacillus die anderen zugleich vorhandenen Arten. Im Ausstrichpräparat lange, parallel nebeneinander liegende Stäbchen, deren Enden stärker gefärbt sind als die Mitte; in über 24 Stunden alten Kulturen keulen- und hantelförmige *Degenerationsformen*. Mit verdünnten Lösungen von mit Essigsäure angesäuertem Methylenblau erwärmt, färben sich von dem Bacillus in 12 Stunden alten Kulturen nur einzelne, scharf begrenzte Körner; der übrige Bazillenleib kann mit Bismarckbraun gegengefärbt werden. (Der Pseudodiphtheriebacillus giebt solche Körner erst in älteren Kulturen.) Sichere Unterscheidungsmerkmale gegenüber dem letzteren giebt nur das Tierexperiment. Der Diphtheriebacillus ist, subkutan injiziert, pathogen für Meerschweinchen, der Pseudodiphtheriebacillus nicht; er erzeugt ein hämorrhagisches Ödem in der Umgebung der Impfstelle, parenchymatöse Degenerationen innerer Organe, keinen Milztumor. Färbung mit Löfflerschem Methylenblau, nach Gram keine Färbung.

*Bacterium pneu-*  
*moniae*  
(Friedländer).

VII. *Bakterium pneumoniae* (Friedländer). Mit Kapseln versehene Bakterien im Gewebssaft croupöser Pneumonie. Gelatinestich: starkes, perlschnurartiges Wachstum im Stich mit nagelkopfartiger, erhabener Auflage auf der Oberfläche. Agarstrich: stark erhabene saftige Auflage, schleimige Trübung des Kondenswassers.

### VIII. Bazillen der Granulationsgeschwülste.

Tuberkel-  
bacillus.

1. *Tuberkelbacillus*. Der Tuberkelbacillus ist in tuberkulösen Produkten in den meisten Fällen durch mikroskopische Untersuchung von Ausstrichpräparaten aus den käsigen Massen oder in Schnittpräparaten nachweisbar; in sehr grossen Mengen gewöhnlich in den käsigen Massen, welche die Wände tuberkulöser Cavernen (in Lunge, Niere etc.) bedecken. Nur in alten, abgekapselten, käsigen Massen findet man selten mikroskopisch Tuberkelbazillen. In diesem Fall kann man die tuberkulöse Natur der Erkrankung meist durch das Tierexperiment nachweisen. Überträgt man etwas vom Untersuchungsmaterial in die vordere Augenkammer eines Kaninchens, so bekommt dies eine tuberkulöse Iritis, es wird allmählich der ganze Bulbus ergriffen, und zuletzt tritt Allgemeininfektion ein. Bei intravenöser Impfung bekommt das Tier allgemeine Miliartuberkulose. Das Kulturverfahren ist für die Diagnose des Tuberkelbacillus ungeeignet, da der Bacillus nur in seltenen Fällen (auf Glycerinagar unter Verhütung der Eintrocknung durch aufgesetzte Gummikappen bei 37°) aus frischen Miliartuberkeln gezüchtet werden kann; ein Wachstum ist erst nach 14 Tagen makroskopisch bemerkbar.

*Spezifische Tuberkelbazillenfärbung für Ausstrichpräparate:* Erwärmen in Karbolfuchsin bis zum Aufsteigen von Dämpfen, Entfärbung in 20%iger Schwefelsäure, bis das Präparat gänzlich farblos geworden ist; Ausspülen in Wasser; Gegenfärbung mit Methylenblau.

*Für Schnitte:* Färbung mit Karbolfuchsin  $\frac{1}{2}$  Stunde bei 37° oder 24 Stunden kalt. Entfärbung mit 1%igem Salzsäurespiritus, Alkohol, Methylenblau.

Tuberkelbazillen erscheinen als schlanke, intensiv rote Stäbchen, alles andere blau.

Anmerkung. Verwechselungen können, besonders bei Nachweis von Tuberkelbazillen im Urin (Urogenitaltuberkulose) mit den *Smegmabazillen* entstehen, welche ebenfalls die Fuchsinfärbung Säuren gegenüber beibehalten.

Dieselben lassen sich jedoch stets durch Salzsäurealkohol sicher entfärben und unterscheiden sich ausserdem dadurch, dass sie auf künstlichen Nährböden (dem Wassermannschen Blutserum) schon nach 24 Stunden Wachstum zeigen.



2. *Leprabacillus*. Färbt sich wie der Tuberkelbacillus, liegt jedoch stets *intracellulär* (in den grossen Leprazellen) und ist für Tiere nicht pathogen. Leprabacillus.

3. *Rotzbacillus*. Schlanke Stäbchen, welche sich mit der Tuberkelbazillenfärbung nicht färben lassen. Bouillonkultur klar, mit weissem Bodensatz. Charakteristischer gelber bis bräunlicher Belag auf Kartoffeln, wächst nicht unter 25°, am besten bei 37°. Rotzbacillus.

Zur Untersuchung von pathologischen Produkten, die auf Rotz verdächtig sind, injiziert man 2 ccm einer Aufschwemmung des rotzverdächtigen Materials in die Bauchhöhle eines männlichen Meerschweinchens. Macht man die Injektion wenig oberhalb der Blase, so entsteht nach einigen Tagen eine in Eiterung ausgehende Schwellung des Hodensackes. Tod des Tieres nach circa 8 Tagen. Von den bei der Sektion vorgefundenen Rotzknötchen legt man Kartoffelkulturen an.

4. *Aktinomyces*. Die schwefelgelben Körnchen, die im Eiter oder dem Granulationsgewebe aktinomykotischer Produkte liegen, bringt man unter Zusatz von Kochsalzlösung unter das Deckglas; man erkennt die runden undurchsichtigen Pilzdrusen; zerquetscht man dieselben, so findet man sie aus langen Fäden mit keulenartig angeschwollenen Enden bestehend. Aktinomyces.

Sehr gute Resultate geben Schnittpräparate aus den erkrankten Geweben; die Pilze lassen sich nach Gram oder mit Karbolfuchsin und Differenzierung in Pikrinsäurelösung färben. Das Centrum besteht dann aus wirr durcheinanderliegenden Fäden und coccenartigen Gebilden; am Rand der Druse ragen die kolbigen Anschwellungen der Fäden fächerartig vor.

## Abschnitt VII.

# Übersicht über den Verlauf der Obduktion.

## Äussere Besichtigung.

Die der Sektion vorausgehende äussere Besichtigung verfolgt verschiedene Zwecke.

In jedem Fall ist es der Zweck der äusseren Besichtigung, *krankhafte Prozesse* oder post mortem durch äussere Einflüsse entstandene Veränderungen (*Leichenveränderungen*) *der äusserlich sichtbaren Teile* zu ermitteln, welche für die Beurteilung des ganzen Sektionsbefundes von *ärztlicher* Seite von Bedeutung sind. In speziellen Fällen, besonders bei gerichtlicher Aufhebung tot aufgefundener Personen, sind ausserdem noch andere Verhältnisse zu berücksichtigen, welche für die medizinische Beurteilung des Leichenbefundes gänzlich irrelevant, dagegen für die *gerichtliche Beurteilung* desselben von grosser Wichtigkeit sind. Es sind dies besonders:

Zweck der  
äusseren Be-  
sichtigung.

1. *Besondere Merkmale*, welche geeignet sein könnten, Aufschluss über die *Personalien* eines tot Aufgefundenen zu geben (Körpergrösse, Körperbau, Farbe des Haupt- und Bart- haares, Farbe der Iris, Zustand der Zähne, Narben, eventuell Tätowierung, etwaige Defekte oder sonstige Bildungsanomalien einzelner Körperteile.) Besonders muss versucht werden, das *Alter* des Individuums nach den äusseren Körperverhältnissen abzuschätzen, um das Resultat mit dem später bei der Sektion ermittelten Entwicklungszustand innerer Organe (besonders Geschlechtsorgane) vergleichen zu können.

2. Das *Verhältnis der Leiche zur Umgebung*: Die Lage, in der die Leiche aufgefunden wurde, Blutspuren in der Umgebung oder an den Kleidungsstücken, Anwesenheit von Exkrementen (erbrochener Mageninhalt) in der Umgebung etc.

Dient die Sektion ausschliesslich ärztlichem Interesse, so können selbstverständlich alle diese Punkte vernachlässigt werden. Die äussere Besichtigung bezieht sich dann vorwiegend auf folgende Punkte:



Zeichen  
des Todes.

I. Allgemeiner Körperbau. Entwicklung des Skeletts, der Muskulatur, des Fettgewebes.

II. Zeichen des Todes. Als solche sind zu berücksichtigen:

1. Die *Abkühlung der Leiche* auf die Temperatur der Umgebung, welcher zuweilen eine kurze postmortale Temperatursteigerung vorausgeht.
2. *Totenflecke*.
3. Veränderungen des *Augapfels*. Rasch nach dem Tode trübt sich die Cornea durch Eintrocknung; die Spannung des Balbus wird durch Verdunstung vermindert. Bei Fäulnis wird derselbe weich, fluktuierend.
4. *Totenstarre* der Körpermuskulatur; dieselbe beginnt nach circa 2–3 Stunden in den Kiefermuskeln, ergreift dann die oberen, zuletzt die unteren Extremitäten und löst sich in derselben Reihenfolge. Die Lösung beginnt zugleich mit dem Eintritt der ersten Fäulniserscheinungen. Ist die Starre vorher gewaltsam durch Biegen gelöst, so bleibt die betreffende Muskelgruppe schlaff.

Die Starre tritt umso rascher und intensiver auf, je kräftiger die Muskulatur ist, und je rascher das Individuum aus dem Zustand völliger Gesundheit dem Tode verfallen ist. Bei Strychninvergiftung tritt die Starre sofort nach dem Tode ein.

5. Veränderungen, welche die Leiche durch *chemische Zersetzung* ihrer Bestandteile oder physikalische Einwirkungen seitens der Umgebung erleidet (Fäulnis, Verwesung, Mumifikation).

Die Berücksichtigung dieser Verhältnisse ist besonders wichtig; denn einerseits gestatten dieselben, ungefähr abzuschätzen, wieviel Zeit zwischen dem Tod und der Sektion vergangen ist, eine forensisch wichtige Frage; andererseits ist es für die medizinische Beurteilung der Organveränderungen höchst wichtig, die Einwirkung von Fäulnisvorgängen auf das Aussehen der Organe in Rücksicht zu ziehen.

Man unterscheidet folgende auffallende Veränderungen des Konservierungszustandes einer Leiche:

Fäulnis.

- a) *Fäulnis* entsteht infolge der Zersetzung der Körperbestandteile durch Fäulnisbakterien. Bedingung ist Feuchtigkeit und eine nicht zu niedrige Temperatur; wasserhaltige Organe faulen rascher als wasserarme (Blut rasch, Muskeln, Haut langsam). Die erste auffallende Wirkung der Fäulnis ist der Austritt des Hämoglobins aus den Blutkörpern und die Imbibition der Gewebe mit demselben, wodurch eine rosa- oder dunkelrote Färbung, am deutlichsten an sonst blassen Geweben (Gefäßintima) wahrnehmbar, eintritt. Sehr deutlich treten die Diffusionsvorgänge besonders an Leichen hervor, bei denen durch Liegen in kaltem Wasser die Fäulnisvorgänge sich langsam entwickeln; die venösen Gefäße der Haut erscheinen hier von breiten Streifen, die schmutzig blaurot gefärbt sind, umsäumt. Charakteristisch ist an solchen Leichen ausserdem die Quellung der Hornschicht an Handtellern und Fusssohlen.

Die bei der Fäulnis gebildeten gasförmigen Zersetzungsprodukte bewirken den bekannten fauligen Geruch. Durch Einwirkung des entstandenen Schwefelammons auf die eisenhaltigen Zersetzungsprodukte des Blutfarbstoffs bilden sich schwärzliche und grünliche Verfärbungen. Diese treten besonders rasch an Organen auf, die dem Darm benachbart sind (Leber, Milz), vor allem aber an den Bauchdecken, welche grün verfärbt erscheinen.

Bei fortgeschrittener Fäulnis werden die Organe von Gasblasen durchsetzt; die Haut, ebenso die Augäpfel quellen unförmlich auf, beim Einschneiden entleert sich knisternd Luft. Das Abdomen ist besonders unförmlich aufgequollen. Später tritt Verflüssigung der stark wasserhaltigen Organe zu einem missfarbigen, von Gasblasen durchsetzten Brei ein.

Verwesung.

- b) *Verwesung* tritt ein, wenn Feuchtigkeit keinen Zutritt zur Leiche findet und reichlich Luft über die Leiche hinwegströmt, welche einerseits austrocknend wirkt, andererseits eine weitgehende Oxydation ermöglicht. Es werden als Produkte der Verwesung



Kohlensäure, Wasser, Sulfate und Nitrate gebildet. Produktion übelriechender Gase (Schwefelwasserstoff etc.) tritt nicht ein, und es fehlt daher auch die Grünfärbung der Haut und der übrigen Organe. Verwesung entwickelt sich an Leichen im Freien Erhängter, oder solchen, die in trockenem, porösen Boden begraben sind.

- c) *Mumifizierung* entsteht durch so rasche Austrocknung in heissem trockenem Boden oder heisser bewegter Luft, dass bakterielle Zersetzungen nicht erfolgen können. Die Haut wird pergamentartig hart, straff anliegend, rostbraun; die Formen der Leiche bleiben gut erhalten.

Anmerkung. Eine eigentümliche Leichenveränderung, die in feuchtem, die Luft völlig abschliessendem Boden und bei Leichen, die auf dem Grund von Gewässern gelegen haben, beobachtet worden ist, ist die Adipocirebildung; je nach dem Alter der Veränderung haben sich nur oberflächliche Schichten oder sämtliche Weichteile in eine grauweiße, homogene, wachsartige Masse verwandelt; die Körperformen sind erhalten, etwas abgeplattet. Die chemische Natur des fettartigen Produktes dieser Zersetzung ist nicht völlig aufgeklärt.

- III. Krankhafte Veränderungen der Haut, sowie Abnormitäten der Umgebung, der Wand oder des Inhalts der von aussen zugänglichen Körperöffnungen (speziell Untersuchung der Mundhöhle, wobei die Beschaffenheit der Zähne, Lage der Zunge und eventuell Bisswunden derselben, Fremdkörper in der Mundhöhle zu beachten sind; Inspektion der äusseren Genitalien und des Anus etc.)

### Innere Besichtigung.

Die Hauptaufgabe der Sektion ist die Untersuchung der drei grossen Körperhöhlen, der Schädelhöhle, der Brusthöhle, der Bauchhöhle und ihres Inhalts. Die Sektion derselben wird im allgemeinen in der Reihenfolge vorgenommen, in der diese Höhlen eben genannt wurden, wenn nicht eine besondere Veranlassung vorliegt, von derselben abzuweichen.

Reihenfolge  
der Eröffnung  
der  
Körperhöhlen.

Nur ist hierbei zu beachten, dass in jedem Fall die *Eröffnung der Bauchhöhle der Eröffnung der Brusthöhle vorausgeschickt* werden und dass sofort nach Eröffnung der Bauchhöhle eine Untersuchung des Inhalts und Situs derselben, sowie der Beschaffenheit des Peritoneums, und zuletzt die Bestimmung des Zwerchfellstandes vorgenommen werden muss; erst nachdem dies geschehen, schliesst sich die Eröffnung der Brusthöhle (richtiger der Pleurahöhlen) und Sektion der Brustorgane an.

Erst wenn diese vollendet ist, wird die Sektion der Baueingeweide vorgenommen. Diesen Gang der Sektion einzuhalten ist höchst wesentlich; würde man die Pleurahöhlen eröffnen, ehe man den Zwerchfellstand bestimmt hat, so könnte ein zutreffendes Urteil über das Lungenvolumen nicht abgegeben werden. Würde man umgekehrt die Sektion der Baueingeweide vor der der Brustorgane ausführen, so würde erstens bei Entfernung der Leber sämtliches Blut aus dem rechten Herzen durch die vena cava und die Lebervenen ausfliessen; ferner würden, besonders wenn Verwachsungen der Baueingeweide mit dem Zwerchfell bestehen, Verletzungen des Zwerchfells kaum vermieden werden können, und man würde hierdurch die Möglichkeit verlieren, eine genaue Untersuchung eines etwaigen abnormen Inhalts der Pleurahöhlen vorzunehmen.

Auch für die Reihenfolge, in welcher die einzelnen Organe jeder Körperhöhle untersucht werden, müssen einige unumgänglich notwendige Prinzipien als völlig feststehend beibehalten werden.

Die *Sektion der Brusthöhle* muss mit der *Untersuchung der Pleurahöhlen* beginnen, ehe der Inhalt derselben durch andere Manipulationen verändert werden kann.

Reihenfolge  
der  
Untersuchung  
der  
Brusteingeweide.

Hierauf folgt die *Eröffnung des Pericards* und Untersuchung des *Herzens*. Würde man vor Untersuchung der Pleurahöhlen das Pericard eröffnen, so würde Inhalt des



Pericards in die Pleura gelangen. Wollte man die Lungen eher entfernen, als das Herz in situ untersucht ist, so würde sich beim Durchschneiden der Lungengefäße der Inhalt des Herzens grösstenteils entleeren.

Ob man dagegen, nachdem die Sektion des Herzens beendet ist, sofort die *Lungen* einzeln, oder beide Lungen im Zusammenhang mit den Halsorganen herausnehmen will, ist weniger wichtig und von Besonderheiten des einzelnen Falles abhängig (vergl. Teil III, Abschnitt VA und Abschnitt VIIIB).

Reihenfolge  
der  
Untersuchung  
der Bauch-  
eingeweide.

Bei der Sektion der Bauchhöhle sind folgende Regeln in jedem Fall zu beachten: Die Eröffnung *des Darms* ist, besonders wenn dieselbe in situ vorgenommen werden soll, aufzuschieben, bis alle übrigen Organe seziert sind, einfach zu dem Zweck, eine überflüssige Beschmutzung der Hände des Obducenten und der Leichenorgane zu vermeiden.

Liegt eine Veranlassung, den Darm in situ zu öffnen (vergl. Teil IV, Abschnitt VIIA) nicht vor, so ist es allerdings zweckmässiger, den Darm vor der Sektion des Urogenitalapparates zu entfernen. Besonders wenn der Darm meteoristisch aufgetrieben ist, erschwert die Anwesenheit desselben alle übrigen Manipulationen erheblich; die Beckeneingeweide zu entfernen ist für den Obducenten kaum ohne die Hilfe einer anderen Person, welche die sich vordrängenden Darmschlingen zurückhält, möglich. Ist dagegen der Darm entfernt, so ist der gesamte Urogenitalapparat der Besichtigung oder wenigstens der Palpation zugänglich, und man ist in der Lage, Veränderungen, welche zur Entfernung der Urogenitalorgane in ihrem natürlichen Zusammenhange Anlass geben können (vergl. Teil IV, Abschnitt III, Sektion des Urogenitalapparates) sofort zu erkennen, oder wenigstens zu vermuten. Ob man den Darm sofort nach seiner Entfernung aus der Leiche eröffnet, oder einstweilen uneröffnet liegen lässt, ist, ausser vielleicht bei Vergiftungen, gleichgültig.

Wesentlich ist es dagegen, die Sektion des *Magens*, des *Duodenum* und der *Leber* erst *nach der Sektion des Urogenitalapparats* und in der Reihenfolge vorzunehmen, wie diese Organe eben genannt wurden.

Bei Eröffnung des Magens ergiesst sich der meist reichliche Inhalt desselben in die Bauchhöhle, besonders in die Beckenhöhle, beschmutzt die Beckenorgane und macht die Entfernung derselben zu einer für den Obducenten widerlichen Aufgabe.

Die Eröffnung des Duodenum muss in allen Fällen in situ vor Entfernung der Leber vorgenommen werden; nur so ist es möglich, die *Durchgängigkeit der Gallengänge* nach dem in Teil IV, Abschnitt VIII (Sektion der Gallenausführungswege) angegebenen Verfahren zu prüfen, und den Zusammenhang von Erkrankungen der Gallengänge oder ihrer Umgebung mit solchen der Gallenblase und der Leber genau zu untersuchen.

Ist es aus besonderen Gründen erforderlich, Magen und Duodenum nicht in situ, sondern erst nach ihrer Entfernung aus der Leiche zu eröffnen, so ist es das Beste, auch die Leber gleich im Zusammenhang mit diesen Organen zu entfernen, um etwaige Erkrankungen der Gallenwege ausserhalb des Körpers noch so gut wie möglich untersuchen zu können.

Ein Verfahren, welches allen wesentlichen Ansprüchen, die an die Sicherheit, Zuverlässigkeit und Bequemlichkeit der Sektion gestellt werden können, genügt, ist die von Virchow eingeführte Technik der Sektion. Es ist besonders für weniger Geübte empfehlenswert, sich in allen Fällen streng an diese zu halten; bei Einhaltung derselben ist es kaum möglich, eine wesentliche Untersuchung zu vergessen oder durch vorzeitige Lösung des Zusammenhanges eng zu einander gehöriger Organe eine genaue Untersuchung der Ausbreitung krankhafter Prozesse zu vereiteln.

Das Virchowsche Verfahren ist daher auch den hier gegebenen Anleitungen zu Grunde gelegt; zugleich ist aber auf einige Fälle hingewiesen, in denen sich besonders der Geübtere gestatten darf, von jenem Schema abzuweichen, ohne befürchten zu müssen, dass dies nachteilige Folgen hat, ja wo er sogar durch eine solche Abweichung übersichtlichere und unzweideutigere Befunde zu erheben, erwarten kann.



Verfährt man nach der Virchowschen Vorschrift, so gestaltet sich der Verlauf der Sektion folgendermassen:

Verlauf  
der Sektion nach  
der  
Virchowschen  
Vorschrift.

### I. Untersuchung der Schädelhöhle.

1. Schnitt durch die Weichteile und Zurückpräparieren derselben; Sägeschnitt durch den Schädel; Untersuchung des abgesprengten Schädeldaches.
2. Beurteilung der Spannung und Dicke der Dura; Eröffnung des Sinus longitudinalis superior; Entfernung der Dura.
3. Besichtigung der Pia an der Konvexität; Entfernung des Gehirns; Besichtigung der Pia, der Gefässe und Nerven an der Hirnbasis.
4. Hirngewicht; Prüfung der Konsistenz; Besichtigung der Hirnoberfläche.
5. Eröffnung der Seitenventrikel und des 3. Ventrikels; Sektion der Hirnhemisphären und Centralganglien.
6. Eröffnung des 4. Ventrikels; Sektion des Kleinhirns.
7. Sektion der Hirnschenkel, Brücke, Medulla oblongata.
8. Untersuchung der Dura und der Sinus an der Schädelbasis.
9. Untersuchung der Schädelbasis, eventuell der Nasenhöhle, des Gehörorgans oder der Orbita.

Anmerkung. Ergiebt sich die Notwendigkeit, das Rückenmark zu untersuchen, so wird die Eröffnung der Wirbelhöhle am besten erst am Schluss der ganzen Sektion vorgenommen, da hierzu die Lage der Leiche verändert werden muss.

### II. Untersuchung der Brusthöhle (und Eröffnung der Bauchhöhle).

1. Hautschnitt, Eröffnung der Bauchhöhle, Bestimmung des Inhalts, Ablösung der Weichteile vom Thorax und Untersuchung derselben.
2. Situs der Baueingeweide, Beschaffenheit des Peritoneums.
3. Besichtigung des Thorax, Eröffnung der Brusthöhle, Bestimmung des Inhalts der Pleurahöhlen, Entfernung des Sternum.
4. Untersuchung der Pleura, Situs der Lungen, Situs des Pericard, Untersuchung des Mediastinum.
5. Eröffnung des Pericard, Untersuchung des Inhalts desselben, der Wand der Pericardialhöhle.
6. Bestimmung der Grösse des Herzens, Eröffnung der Herzhöhlen in situ, Prüfung des Inhalts derselben und der Weite der venösen Ostien, Entfernung des Herzens aus der Leiche, Prüfung der Schlussfähigkeit der Aorten- und Pulmunalklappen, Eröffnung des rechten, dann des linken Ventrikels, Eröffnung der Vorhöfe; Untersuchung des Inhalts der Herzhöhlen; der Weite derselben und der Dicke der Muskulatur; des Endocards und der Klappen; des Myocards und der Coronararterien.
7. Entfernung der Lungen aus der Leiche; Untersuchung des Volumens und der Konsistenz, Untersuchung der Lungenoberfläche; Aufschneiden der Bronchien und Lungengefässe; Einschnitt von der konvexen Lungenoberfläche aus, Untersuchung der Schnittfläche der Lunge (Farbe, Beschaffenheit der abfliessenden Flüssigkeit, Luftgehalt, Verhalten des Lungenbindegewebes).
8. Untersuchung der Halsregion in situ; Untersuchung der Mundhöhle (der Kiefer und Speicheldrüsen).
9. Entfernung der Halsorgane aus der Leiche; Eröffnung des Ösophagus, des Kehlkopfes, der Trachea; Sektion der Schilddrüse; Untersuchung der Aorta thoracica.

### III. Untersuchung der Bauchhöhle.

1. Entfernung der Milz, Bestimmung der Grösse, Konsistenz, Untersuchung der Milzkapsel, Untersuchung der Schnittfläche (Follikel, Trabekel, Farbe und Konsistenz der Pulpa).
2. Lösung des Colon descendens; Bestimmung der Lage der linken Niere, Untersuchung der Fettkapsel, Entfernung der Niere und Nebenniere; Untersuchung der fibrösen Kapsel, der Form, Grösse und Konsistenz der Niere, Form und Farbe der Oberfläche, Untersuchung der Schnittfläche; Eröffnung des Nierenbeckens.



3. Abtrennen des Netzes längs der grossen Curvatur des Magens, Lösung des Colon transversum und ascendens, Sektion der rechten Niere.
4. Entfernung der Beckenorgane (eventuell im Zusammenhang mit den äusseren Genitalien); Eröffnung der Urethra, Blase, Ureteren, Untersuchung der Prostata, Hoden und Nebenhoden, oder Eröffnung der Vagina, des Uterus, der Tuben, Untersuchung der Ovarien und Ligamenta lata, Eröffnung des Rectum.
5. Eröffnung des Magens an der grossen Curvatur; Eröffnung des Duodenum an der vorderen Seite.
6. Untersuchung der Gallengänge und der Gefässe des Ligamentum hepato-gastricum, Untersuchung der Gallenblase; Untersuchung der Leber.
7. Untersuchung des Pancreas; Untersuchung des Mesenteriums und der Mesenteriallymphdrüsen.
8. Untersuchung des Darms.
9. Untersuchung der retroperitonealen Lymphdrüsen, der Aorta abdominalis und Vena cava inferior.

Den Schluss der Sektion bilden, in den Fällen, wo hierzu eine besondere Veranlassung vorliegt, die *Untersuchung des Skeletts*, der *Gefässe*, *Nerven* und *Muskeln* der *Extremitäten*.

Die Gefässe der Extremitäten werden an den Stellen aufgesucht, wo dieselben zum Zweck der Unterbindung freigelegt zu werden pflegen.

An diesen Stellen findet man ausserdem die grossen Nervenstämme. Ebenso werden die Gelenkhöhlen grösstenteils in derselben Weise eröffnet wie bei Resektion der Gelenkenden.

Zur Untersuchung der Extremitätenknochen führt man Einschnitte in der ganzen Ausdehnung derselben von den medialen Flächen der Extremitäten aus. Wenn nicht eine Untersuchung des Knochenmarkes dringend notwendig ist (Osteomyelitis, perniciose Anämie), vermeidet man es, die Knochen herauszunehmen, da hierdurch die Extremitäten verunstaltet werden. Die herausgenommenen Knochen sägt man wo möglich in ihrer Längsrichtung durch.

Schnittführung  
bei der Sektion  
der einzelnen  
Organe.

Nähere Angaben über die Art und Weise, in der die im Obigen nur der Reihe nach angeführten Untersuchungen vorzunehmen sind, finden sich in den Kapiteln über die Sektionstechnik, welche den Abschnitten, die über die Erkrankungen jedes einzelnen Organs handeln, beigegeben sind. Hier seien nur die Prinzipien angegeben, die für die Ausführung der zur Untersuchung der einzelnen Organe dienenden Einschnitte in diese massgebend sind.

Die Sektion eines einzelnen Organes hat einerseits die Aufgabe, eine Untersuchung recht zahlreicher Stellen derselben durch Ausführung möglichst grosser und zahlreicher Einschnitte zu ermöglichen, andererseits soll doch der Zusammenhang der Teile soweit erhalten werden, dass man, wenn man auf Einschnitten einen krankhaften Herd angetroffen hat, noch ein Urteil über die Lage desselben und seine Beziehungen zu anderen Teilen des Organs abgeben kann.

Diese beiden Zwecke lassen sich vereinigen, wenn man in jedes Organ einen Schnitt in der grössten Ausdehnung desselben (also z. B. in der Milz von einem Pol zum andern, in der Niere vom konvexen Rand gegen den Hilus zu) ausführt, welcher das Organ jedoch nicht in zwei völlig getrennte Hälften teilt, sondern an einer Seite eine schmale Brücke zwischen beiden Hälften bestehen lässt. Von diesem primären Schnitt aus kann man Sekundärschnitte ausführen, welche ebenfalls nur soweit gehen, dass an ihrem Ende Verbindungen zwischen den durch sie getrennten Organteilen erhalten bleiben, so dass man zuletzt die durch die Schnitte nur unvollständig getrennten Teile leicht wieder aneinander legen und die ursprüngliche Form des Organs wieder herstellen kann.

Dieses Prinzip der Sektion ist am wichtigsten für die Gehirnsektion und ist durch die Virchowsche Methode der Sektion dieses Organs vollkommen verwirklicht.



# Teil I.

## Untersuchung der Haut und Muskulatur.

### Abschnitt I.

### Erkrankungen der Haut.

#### Cirkulationsstörungen.

Die Haut der Leiche ist im allgemeinen blass, von fahlgrauer Farbe; nur in den Partien, die in der Lage, in welcher der Tod erfolgte, am tiefsten gelegen haben — gewöhnlich also auf der Rückenseite des Körpers — hat sich Blut in der Agone durch Senkung angesammelt und bildet hier die sogenannten *Totenflecke*, welche als Zeichen des eingetretenen Todes von grosser Wichtigkeit sind. Bei längerem Bestand der Totenflecke imbibiert sich die Haut in ihrem Bereich mit dem diffundierenden Blutfarbstoff. Während die Totenflecke, solange nur Senkungshyperämie vorhanden ist, sich durch Druck beseitigen lassen, kann, sobald Diffusion eingetreten ist, die Färbung durch Druck nicht mehr zum Verschwinden gebracht werden.

Totenflecke.

Die normale Farbe der Totenflecke ist ein helles Violett. Abnorme Färbungen entstehen durch Krankheiten, die abnorme Färbung des Blutes bedingen. Dunkel blauviolett erscheinen sie, wenn der Tod unter schweren Respirationsstörungen erfolgt ist. Eine eigentümlich graublaue, düstere Färbung beobachtet man bei Milzbrand; zugleich sind in diesem Fall meist reichliche Blutungen vorhanden. Mit Rücksicht auf die dem Obducenten drohende Gefahr erscheint es angebracht, hierauf besonders aufmerksam zu machen.

Eine hell kirschrote Farbe haben die Totenflecke bei der Vergiftung mit Kohlenoxyd (Leuchtgas). Bräunlichen oder grauen Ton nehmen sie bei Methämoglobinämie (Vergiftung mit Kali chloricum) an.

Bei schwerer *Anämie* (besonders progressiver perniciöser Anämie) verschwindet jeder rote Farbenton aus der Haut; Totenflecke sind entweder gar nicht erkennbar, oder nur ganz blassrot gefärbt. Die Haut erscheint hellgelb, wachsartig.

Anämie.

Die *aktive Hyperämie* der Haut, welche meist entzündlichen Ursprungs ist, macht sich, auch wenn sie im Leben noch so intensiv gewesen ist, an der Leiche nur wenig bemerklich. An Stelle einer im Leben scharlachartigen Röte ist an der Leiche oft nur eine kaum bemerkbare, verwaschene bläulich-rote Färbung vorhanden. Da das Erythem, die arterielle Hyperämie der Haut, eines der wichtigsten Kennzeichen zahlreicher entzündlicher Affektionen der Haut bildet, so ist die Diagnose dieser Krankheiten an der Leiche sehr erschwert, oft unmöglich.

Hyperämie.

Besser erhalten sich an der Leiche die Wirkungen der *Stauungshyperämie*. Bei allgemeiner venöser Stauung erscheint die Haut diffus bläulich gefärbt; am deutlichsten tritt diese Färbung im Gesicht und am Hals hervor, da in diesen Regionen meist Kapillarektasie vorhanden ist.

An dauernde lokale venöse Hyperämie der unteren Extremitäten (infolge Phlebektasie) schliesst sich bisweilen Induration der Cutis und des subkutanen Gewebes an.



Embolie  
und Thrombose.

*Embolie* von Hautarterien hat keine mechanischen Folgen, da die Hautarterien keine Endarterien sind. Infektiöse Emboli rufen embolische Entzündungsherde hervor, welche infolge entzündlicher *Thrombose* der zugehörigen kleinen Venen hämorrhagisch infarziert werden können. Auch bei kachektischen Zuständen ist Thrombose kleiner Hautvenen und anschliessende hämorrhagische Infarcierung beobachtet worden.

Blutungen.

*Oberflächliche Hautblutungen*, d. h. solche, die ihren Sitz im Rete Malpighi oder den obersten Schichten des Papillarkörpers haben, erscheinen als scharf umschriebene, flache oder ganz wenig erhabene, blaurote oder schwarzrote Flecken. Sitzt die Blutung im *subkutanen* Gewebe, so scheint sie als graubläulicher, meist etwas erhabener Knoten mit verwaschener Begrenzung durch. Abb. No. 1 auf Tafel 1 zeigt beide Arten von Hautblutungen.

Gegenüber den Totenflecken ist für die Blutungen charakteristisch, dass sie sich durch Druck nicht beseitigen lassen. Beim Einschnitt in Totenflecke quillt reichlich flüssiges Blut aus den durchschnittenen Gefässen hervor; auf der Schnittfläche von Blutungen lässt sich Blut nur dann auspressen, wenn sehr umfangreiche Zertrümmerung des Gewebes stattgefunden hat; nie quillt dasselbe jedoch aus Gefässen hervor.

Die tiefen Hautblutungen sind meist traumatischen Ursprungs; seltener werden sie durch die sogleich zu besprechenden Ursachen hervorgebracht, welche oberflächliche Blutungen produzieren.

Oberflächliche Hautblutungen, meist in grosser Zahl, finden sich:

1. Bei schweren *Infektionskrankheiten*. Hier sind sie zum Teil durch infektiöse Embolie und anschliessende Venenthrombose in der oben (siehe Embolie) erwähnten Weise entstanden, so besonders bei allgemeiner Pyämie, speziell bei Endocarditis ulcerosa. In diesem Fall ist das Centrum des blutigen Herdes nekrotisch, und erscheint als schiefgrigraublauer Fleck in der Mitte der violett gefärbten Blutung (vergl. Abb. No. 1, Tafel 1). Wie bei anderen Infektionskrankheiten die Hautblutungen entstehen, ist nicht völlig aufgeklärt; jedenfalls bilden sie stets ein Zeichen besonderer Bösartigkeit der Infektion.

2. Bei *Vergiftung* mit Phosphor, arseniger Säure.

3. Bei verschiedenen *Konstitutionskrankheiten*, welche zur Entwicklung einer sogenannten hämorrhagischen Diathese führen. Während sich bei *Peliosis rheumatica* ausschliesslich Hautblutungen finden, kommen bei *Morbus maculosus Werlhofi* neben diesen auch Blutungen innerer Organe vor. Bei *Skorbut* entwickeln sich ausser oberflächlichen auch reichliche tiefe Hautblutungen, zugleich intermuskuläre, subperiostale Blutungen, hämorrhagische Entzündungen innerer Organe, hämorrhagische Gingivitis etc. (vergl. Konstitutionskrankheiten).

Ödem.

*Lokales Ödem* findet sich als wichtiges Kennzeichen akuter Entzündung; die Entzündungsrothe ist meist nur undeutlich erhalten. Stauungsödem einzelner Extremitäten weist auf lokale Ursachen der Stauung (Thrombose einer Hauptvene der Extremität) hin.

*Allgemeines Ödem* ist, wenn es die Folge allgemeiner Cirkulationsstörungen (Herz- und Lungenkrankheiten) ist, an den Stellen, wo die Cirkulationsbedingungen am ungünstigsten sind, am meisten ausgesprochen (Extremitäten, untere Hälfte des Rumpfes). Ödem infolge Nierenkrankheiten ist im Gesicht ebenso stark entwickelt, als an den Extremitäten.

Die teigige Konsistenz ödematöser Partien, die Spannung der Haut, durch welche die normalen Falten verschwinden, lassen das Ödem stets sicher erkennen.

## Ernährungsstörungen.

Nekrose.

*Nekrose* der Haut entsteht infolge schwerer Quetschungen, durch Verbrennung oder Erfrieren, durch Einwirkung ätzender Chemikalien, deren Natur sich zuweilen aus der Farbe des entstehenden Schorfes vermuten lässt: Salpetersäure giebt gelbbraune, die übrigen Mineralsäuren schwärzliche, Alkalien weisse, gequollene Schorfe.



In anderen Fällen ist die Nekrose die Folge des Verschlusses oder der Verengerung grosser arterieller Gefässe. So führt starke Arteriosklerose der Arterien der unteren Extremitäten zu Nekrosen der Haut (zuweilen auch der übrigen Teile) der Zehen und des Fusses. Embolie der Arteria femoralis oder poplitea hat meist Nekrose nur an dem peripheren Ende der Extremität zur Folge, da hier die für Entstehung eines Kollateralkreislaufes ungünstigsten Bedingungen herrschen.

Ausgedehnte Nekrosen entwickeln sich zuweilen bei Diabetes mellitus; ferner durch Druck von seiten der Unterlage (Decubitus) bei allen Schwerkranken, besonders solchen, die an Krankheiten des Rückenmarks oder der peripheren Nerven leiden.

*Atrophie* der Haut entwickelt sich da, wo die Haut dauernd, z. B. durch unter ihr sich entwickelnde Geschwülste, abnorm gespannt wird; ferner als Ausgang chronischer Entzündung bei der Sklerodermie, besonders über den Gelenken. Die atrophische Haut ist dünn, glatt und glänzend, da die normalen Fältchen verstrichen sind.

Atrophie.

Diffuse bronceartige Pigmentierung findet sich bei *Addison'scher Krankheit*. Cirkumskripte Braunfärbung findet sich in Hautgeschwülsten (*Nävis*); ferner als *Chloasma* bei Frauen während der Gravidität oder bei solchen, die an Genitalerkrankungen leiden. Unter *Melasma* versteht man eine Braunfärbung, die durch zahlreiche, auf hellem Grund stehende, feinste schwärzlich-braune Fleckchen hervorgebracht wird (bei Prurigo oder anderen juckenden Hautkrankheiten). Bräunliche Pigmentation findet sich ferner in der Umgebung völlig pigmentlos gewordener Flecken; so besteht das *Leukoderma syphiliticum* aus runden, rein weissen Flecken auf dem bräunlich gefärbten Grund, dende die Haut des Halses bildet.

Abnorme Pigmentation.

Diffuse schwärzlich-graue Färbung findet sich bei *Argyrie* infolge feinkörniger Silberniederschläge in den oberflächlichen Schichten des Papillarkörpers und den Membranae propriae der Hautdrüsen.

Über die von Gallenstauung herrührende grüngelbe Färbung der Haut (*Icterus*) siehe Erkrankungen der Gallenwege.

## Entzündungen.

Die ausserordentlich verschiedenen Bilder, welche die Hautentzündungen darbieten, werden weniger durch die Art des entzündlichen Prozesses, als durch seine verschiedene Ausbreitung und die Gruppierung der Entzündungsherde hervorgebracht.

Was zunächst die *Ausbreitung* der Hautentzündungen *der Fläche* nach anbetrifft, so müssen diffuse und herdförmige Entzündungen unterschieden werden. Erstere verdanken ihre Entstehung Verhältnissen, welche gleichzeitig auf grössere Partien der Haut schädigend einwirkten (Verbrennung etc.); oder sie entstehen durch Infektion von Hautwunden mit den Mikroorganismen der Eiterung (resp. verwandten Arten), indem sich der Entzündungsprozess von der Infektionspforte aus kontinuierlich über grössere Strecken der Haut verbreitet. Die zweite Gruppe, die herdförmigen Hautentzündungen, entstehen zum Teil ebenfalls durch entzündungserregende Mikroorganismen, welche in die Haut entweder auf embolischem Wege, oder von aussen her eindringen, jedoch auf den Ort ihrer ersten Lokalisation in der Haut mehr oder weniger streng beschränkt bleiben. Es entstehen so gleichzeitig oder successive zahlreiche Entzündungsherde, die durch normale oder höchstens hyperämische Partien der Haut getrennt sind. Für einen anderen Teil der herdförmigen Hautentzündungen (besonders die bei akuten Infektionskrankheiten auftretenden spezifischen Exantheme) ist ebenfalls ein embolischer Ursprung der entzündlichen Herde wahrscheinlich. Bei den übrigen Erkrankungen dieser Art ist die Krankheitsursache unbekannt.

Diffuse und herdförmige Entzündungen.

Man bezeichnet die einzelnen diskreten Herde, aus denen die entzündlichen Exantheme zusammengesetzt sind, gewöhnlich als *Efflorescenzen*. Durch Konfluenz der Efflorescenzen können auch hier kontinuierlich, flächenhaft ausgebreitete Erkrankungen entstehen. Noch häufiger werden Gruppen von Einzelefflorescenzen durch ein zwischen diesen auftretendes Erythem zu einem Ganzen verbunden.



Oberflächliche  
und tiefe  
Entzündungen.

Weitere Differenzen in der Beschaffenheit entzündeter Partien entstehen durch die verschiedene Ausbreitung *der Tiefe nach*.

Erfolgt eine entzündliche Exsudation hauptsächlich in die tiefen Lagen der Epidermis, so wird die Hornschicht in Form von Bläschen oder grösseren Blasen abgehoben, deren Decke abgestossen werden kann. Entzündliche Infiltration des Epithels und der oberen Schichten des Papillarkörpers, resp. Wucherung der Bestandteile des letzteren, erzeugt in herdförmiger Verbreitung Knötchen oder Papeln, welche über die umgebende Oberfläche vorspringen.

Ist vorwiegend das Corium oder das subkutane Gewebe von akuter Entzündung befallen, so entstehen stärkere, diffuse Anschwellungen mit dem Charakter des entzündlichen Ödems oder der eitrigen Infiltration und mit Neigung zu kontinuierlichem Fortschreiten auf die Umgebung. Zugleich ist mitunter Exsudation in die Epidermis mit Blasenbildung oder lamellöser Abstossung derselben vorhanden. Auch über chronisch entzündeten Stellen des Papillarkörpers und des Corium wird häufig die Epidermis abgestossen und zwar in Form fester, zusammenhängender Schuppen.

Gruppierung  
der  
Efflorescenzen.

Sehr verschieden ist die *Gruppierung der Efflorescenzen*. Bisweilen entsteht eine Gruppe von Efflorescenzen, indem in der Umgebung einer ursprünglich vorhandenen einzelnen Efflorescenz ringsum neue aufschliessen; während die im Centrum befindlichen abheilen oder weitere progressive Veränderungen durchmachen, schreitet von der Peripherie aus die Erkrankung fort, so dass kreis- oder guirlandenförmige Figuren entstehen, deren Peripherie von den jüngsten Efflorescenzen gebildet wird, während im Centrum ältere Efflorescenzen oder Residuen derselben vorhanden sind. Bei solcher Gruppierung liegt es nahe, an *regionäre Verbreitung eines infektiösen Agens* zu denken; in einigen Fällen ist dieser Ursprung sicher erwiesen (z. B. Herpes tonsurans).

In anderen Fällen findet die Übertragung des krankhaften Prozesses durch Berührung der erkrankten Hautstelle mit benachbarten Hautfalten statt. Diese Formen sind alle durch tierische oder pflanzliche Parasiten hervorgebracht. Andere Gruppierungen sind durch den *anatomischen Bau* der Haut selbst bedingt; die Efflorescenzen folgen entweder der Richtung der Hautfalten (Lichen ruber planus), oder schiessen gleichzeitig im Gebiet bestimmter Hautnerven oder Gefässe auf (Herpes zoster), oder sie bevorzugen Gegenden, die durch Reibung oder Spannung (Nachbarschaft grosser Gelenke) mechanischen Verletzungen exponiert sind.

Die wichtigsten  
Formen der  
Efflorescenzen.

Man unterscheidet durch besondere Namen folgende Formen herdförmiger Efflorescenzen

1. *Maculae*. Nicht erhabene, am Lebenden rotgefärbte Flecke, hervorgebracht durch Hyperämie und geringe zellige Exsudation aus den obersten Schichten des Papillarkörpers. An der Leiche sind dieselben kaum mehr erkennbar, da hier die Hyperämie oft gänzlich verschwunden ist; es bleibt nur eine leicht bräunliche Färbung zurück, herrührend von Metamorphose durch Diapedesis ausgetretener roter Blutkörper. Sind reichlichere Blutkörper ausgetreten, so erhält sich die Rötung an der Leiche deutlich.

2. *Papulae*. Spitze oder flache, über die Hautoberfläche vorspringende, solide Erhabenheiten; dieselben sind durch zellige Infiltration des Papillarkörpers und der Epidermis, oder durch bindegewebige Wucherung des ersteren entstanden; in diesem Fall ist die Hornschicht der Epidermis oft hypertrophisch, verdickt, die Papel infolgedessen mit Schuppen bedeckt. Betreffs der im Leben bestehenden Rötung der Papeln gilt das bei der Macula Gesagte; dieselbe ist an der Leiche nur selten deutlich, meist ist die Farbe bräunlich infolge spärlichen Blutaustrittes.

3. *Blasenförmige Efflorescenzen* mit im Leben anfangs wasserhellen, in späteren Stadien ihres Bestehens häufig leicht getrübttem Inhalt, entstehen durch seröse Exsudation ins Rete Malpighi und Abhebung der Hornschicht der Epidermis. An der Leiche ist der Blaseninhalt durch Verdunstung meist vermindert, infolge der grösseren Konzentration stärker getrübt;



die Decke ist gefaltet, durch die Eintrocknung undurchsichtig geworden; mitunter sind nur noch gelbliche Krusten an Stelle einer blasenförmigen Efflorescenz vorhanden. Kleine, ungefähr hirsekorn-grosse Bläschen werden als *Vesiculae*, grössere als *Bullae* bezeichnet.

4. *Pusteln*, d. h. Blasen mit zellig getrübt, eiterähnlichen Inhalt; der Grund, auf welchem die Pusteln aufsitzen, ist meist (wenigstens am Lebenden) intensiv gerötet und stärker geschwollen, als der der Blasen, so dass die Pustel auf einer erhabenen Grundfläche entwickelt erscheint.

#### A. Akute, diffuse Entzündungen.

1. Als *Phlegmone* wird eine akute Entzündung bezeichnet, welche vorzugsweise im subkutanen Gewebe verläuft und häufig von da aus in noch tiefere Regionen, ins inter-muskuläre Bindegewebe eindringt. Dieselbe wird unter allen Umständen durch Infektion des subkutanen Gewebes mit Mikroorganismen hervorgebracht, welche in dasselbe durch tiefe, bis ins Unterhautzellgewebe reichende Wunden direkt eingepflegt sind, oder von oberflächlichen Entzündungsherden aus einwandern. Bei der eigentlichen Phlegmone verbreiten sich dieselben regellos in sämtlichen Lymphspalten des subkutanen Gewebes; folgt die Ausbreitung der Mikroorganismen vorzugsweise dem Verlauf der Lymphgefässe, so bilden sich diesen entsprechend rote Streifen, welche nach der Gegend der Lymphdrüsen des entzündeten Gebietes sich erstrecken. An den Lymphdrüsen macht der Entzündungsprozess bisweilen vorübergehend Halt; häufig erfolgt aber doch noch Allgemeininfektion (siehe Lymphdrüsenentzündung).

Phlegmone.

Je nach der Art der die Infektion vorzugsweise bewirkenden Mikroorganismen ist der Charakter der phlegmonösen Entzündung etwas verschieden. Eine strenge Sonderung der verschiedenen Formen der Phlegmone nach der Art des Infektionserregers ist jedoch vorläufig nicht durchführbar.

Die Infektion mit Streptococcen bringt in den meisten Fällen ein rasch sich ausbreitendes, häufig zur Allgemeininfektion führendes entzündliches Ödem hervor; die befallenen Partien sind geschwollen, teigig; die im Leben vorhandene Entzündungs- röte ist an der Leiche oft nicht mehr deutlich. Beim Einschnitt in das ödematöse Gewebe entleert sich reichliche, trüb-seröse Flüssigkeit, in welcher mikroskopisch zahlreiche Leukocyten und Mikroorganismen erkennbar sind; das Gewebe ist gallertartig gequollen, häufig von gelblichen Streifen und Flecken durchsetzt, welche einer dichteren, zelligen, zuweilen im Beginn eitriger Schmelzung befindlichen Infiltration entsprechen; aus diesen lässt sich dann mitunter Eiter in Tröpfchen ausdrücken; grössere, durch eitrig-einschmelzung entstandene Höhlen sind jedoch selten vorhanden.

Dagegen neigt die Infektion mit pyogenen Staphylococcen weniger zur Ausbreitung der Fläche nach, oder zur Allgemeininfektion, führt dagegen in dem befallenen Gebiet zu schweren lokalen Störungen, zu reichlicher, eitrig-einschmelzung des Gewebes unter Bildung grösserer, mit Eiter gefüllter Höhlen, welche im späteren Stadium der Erkrankung gegen die Umgebung durch eine aus Granulationsgewebe gebildete, allmählich an Dicke und Festigkeit zunehmende Membran (Abszessmembran) abgeschlossen sind. Das übrige Gewebe befindet sich im Zustande des entzündlichen Ödems. Die schwersten Formen der Phlegmone, welche sich besonders an komplizierte Knochenfrakturen oder sonstige Verletzungen der Haut anschliessen, die infolge schwerer Quetschung derselben zum Absterben der Wundränder führen, sind meistens durch Mischinfektion mit Coccen und Fäulnis-erregenden Bakterienarten hervorgebracht; von den gangränösen schwärzlichen Wundrändern aus verbreitet sich ein in Gangrän ausgehendes, meist rasch und unaufhaltsam fort-schreitendes Ödem; beim Einschneiden fliesst eine trübe, missfarbige Flüssigkeit aus; die entzündeten Partien selbst sind missfarbig, schmutzig rot oder grünlich gefärbt, oft von ausgedehnten Blutungen durchsetzt; in denselben finden sich zuweilen buchtige, mit stinkendem, missfarbigem Eiter erfüllte Höhlen, deren Wände fetzig sind und keine



abgrenzende Abszessmembran besitzen. Die schwersten Formen der in Gangrän ausgehenden Phlegmonen werden durch Infektion mit gasbildenden Bakterien (speziell dem Bacillus des malignen Ödems) hervorgebracht; in diesem Fall entleert sich beim Einschnitt knisternd schaumige Flüssigkeit, und die Gewebe sind mit feinen Gasbläschen durchsetzt. Die Epidermis ist über den gangränösen Phlegmonen häufig blasenförmig abgehoben oder in Fetzen abgelöst (die Ablösung ist meist postmortal entstanden).

Erysipel.

2. Das *Erysipel* ist eine durch Streptococcen hervorgerufene akute Entzündung, welche vorwiegend ihren Sitz im Corium hat. Sie breitet sich rasch und kontinuierlich von einem Punkt in die Umgebung aus und wandert schnell über grosse Hautpartien fort; die ergriffenen Stellen sind im Leben intensiv gerötet und geschwollen, an der Leiche ist die Rötung abgeblasst oder gänzlich geschwunden. Meist ist die Entzündung an einer Hälfte der Peripherie im Fortschreiten begriffen und schneidet hier scharf mit über die Umgebung etwas erhabenem Rand ab; auf der entgegengesetzten Seite ist die Affektion im Abheilen begriffen und geht hier allmählich ohne scharfe Abgrenzung in die Umgebung über.

Die Ausbreitung der Entzündung wird durch sämtliche Lymphspalten des Corium vermittelt; daher stammt die ganz kontinuierliche, flächenhafte Ausbreitung, durch welche sich das Erysipel streng von den lymphangitischen Prozessen unterscheidet, die zur Bildung roter, geschwollener, nach den Lymphdrüsen zu verlaufender Streifen führen; solche können sich übrigens bisweilen an Erysipel sekundär anschliessen.

Das subkutane Gewebe ist an der Entzündung meist nur durch ein intensives Ödem beteiligt, während in den Lymphspalten des Corium eine dichte zellige Infiltration besteht; durch dieselbe kommt es in schweren Fällen zur Gangrän des Corium (*Erysipelas gangränosum*). Die Epidermis ist häufig in Blasen abgehoben (*Erysipelas bullosum*). Mitunter greift der Entzündungsprozess auch aufs subkutane Gewebe über, so dass sich phlegmonöse Prozesse mit Ausgang in Eiterung anschliessen können.

Das Erysipel schliesst sich zuweilen an Verwundungen der Haut an (*Wundererysipel*); zum Teil entsteht es anscheinend idiopathisch. Der Sitz des idiopathischen Erysipels ist vorzugsweise die Gesichtshaut; dasselbe geht hier gewöhnlich von der Nasengegend aus und schreitet nach beiden Seiten über die Wangen fort (*Schmetterlingsform*); hier bilden wohl häufig kleine Excoriationen in der Umgebung der Nasenlöcher oder Erkrankungen der Nasenschleimhaut die Infektionspforte.

Trotz der dichten Infiltration des Coriums ist doch der Ausgang in Resolution der häufigste; in den ungünstig verlaufenden Fällen erfolgt der Tod durch die Allgemeininfektion, deren Zeichen in jedem Fall von Erysipel vorhanden sind (trübe Schwellung innerer Organe, akute Nephritis etc.), am häufigsten durch Vermittelung phlegmonöser Prozesse.

Mitunter geht die Entzündung, besonders wenn mehrere Recidive erfolgt sind, in ein chronisches Stadium über.

Hautentzündung  
durch  
Verbrennung,  
Erfrieren,  
Ätzung.

3. Der Gruppe der *diffusen akuten Entzündungen durch chemische oder thermische Einflüsse* ist gemeinsam, dass sie, wenn keine Komplikationen auftreten, auf die Stellen, wo die betreffende Schädlichkeit eingewirkt hat, und auf ihre unmittelbare Umgebung beschränkt bleiben, sich der Fläche nach nicht ausbreiten und ohne Zeichen einer Allgemeininfektion verlaufen; führen dieselben zur Zerstörung der Epidermis, so werden allerdings hierdurch eindringenden Mikroorganismen die Pforten geöffnet und es können sich dann sekundär progrediente infektiöse Entzündungen anschliessen.

Als Ursache dieser Gruppe von Entzündungen kommen *Hitze* und *Kälte*, *ätzende Chemikalien* (Mineralsäuren, Essigsäure, Alkalien) in Betracht. Die Wirkung ist einerseits vom Grad der einwirkenden Hitze und Kälte, resp. der Konzentration des ätzenden Stoffes, andererseits von der Dauer der Einwirkung abhängig.

Den geringsten Grad der Einwirkung stellt ein entzündliches Erythem mit Schwellung der Haut (*erster Grad der Verbrennung etc.*) vor; beim *zweiten Grad* derselben ist die Epidermis in Blasen oder Fetzen losgelöst; das freigelegte Corium ist intensiv gerötet, mit



zu Borken eingedicktem Sekret bedeckt. Wenn die Sektion nicht ganz kurz nach dem Tode stattfindet, trifft man die excorierten Stellen stets bereits eingetrocknet an; das Corium ist infolge der Verdunstung in eine dünne, harte, pergamentartige Schicht verwandelt, in welcher die grösseren Venenäste und ihre Verzweigungen als bläuliche Gefässbäumchen scharf hervortreten.

Beim *dritten Grad* der Einwirkung ist die betroffene Haut, eventuell auch tiefer liegende Gebilde, nekrotisch, in trockene, je nach der Art der einwirkenden Schädlichkeit verschieden gefärbte (siehe unter Nekrose) Schorfe verwandelt; erfolgt der Tod einige Zeit nach der Verletzung, so findet man die Umgebung in demarkierender Entzündung begriffen.

Der *Tod bei Verbrennungen* wird entweder augenblicklich durch Erstickung (Verbrennung in Flammen, bei Explosionen etc.) herbeigeführt oder erfolgt meist innerhalb der ersten 24 Stunden nach der Verletzung, wenn mehr als ein Drittel der Hautoberfläche verbrannt ist. In diesem Falle ist der Befund an allen inneren Organen gewöhnlich gänzlich negativ; eine genügende Todesursache ist trotz zahlreicher Erklärungsversuche (Blut-zersetzung in der verbrannten Haut, hyaline Gefässthrombosen) bis jetzt nicht gefunden.

Bei Verbrannten, die längere Zeit nach der Verbrennung starben, finden sich bisweilen anatomische Veränderungen innerer Organe, die als hinreichende Todesursache betrachtet werden können: akute Nephritis, fettige Degeneration der Herzmuskulatur, der Leber etc. Ziemlich häufig sind Duodenalgeschwüre beobachtet worden. Ein Teil der Todesfälle nach Verbrennungen entfällt auf die Komplikationen mit septischer Infektion.

## B. Chronische diffuse Entzündungen.

*Chronische diffuse Entzündungen* der Haut entstehen durch häufig recidivierte akute Entzündungen (Erysipale); im Anschluss an chronische venöse Stauung (Phlebektasien); zum Teil aus unvollkommen erkannten Ursachen. Alle Formen der chronischen diffusen Dermatitis sind durch ausserordentlich langwierigen Verlauf ausgezeichnet; infolgedessen steht bei denselben die produktive Bindegewebswucherung mit Ausgang in schwielige Induration der Haut so sehr im Vordergrund, die entzündlichen Erscheinungen am Gefässapparat sind so gering, dass eine Abgrenzung der chronisch entzündlichen Prozesse von echten geschwulstartigen Neubildungen schwierig ist.

Allen Formen der chronischen Entzündung gemeinsam sind die Verdickung und Sklerose der Bindegewebsbalken des Corium und des subkutanen Gewebes unter Atrophie des subkutanen Fettpolsters; sie führen zum Verschwinden der normalen Hautfalten und zu unförmlicher Verdickung der befallenen Körperteile (Pachydermia). Je nachdem die Veränderung der Fläche nach gleichmässig oder ungleichmässig verbreitet ist, ist die Oberfläche glatt, oder mit knolligen Vorragungen versehen; mitunter sind die Lymphräume zwischen den verdickten Bindegewebsbalken erweitert, so dass sich beim Einschnitt (oder auch spontan auf der exulcerierten Oberfläche) reichliche klare Lymphe entleert. Die Epidermis ist entweder normal, oder diffus, resp. warzig verdickt. Excoriationen sind wohl stets die Folge mechanischer Läsionen.

Die hochgradigsten Difformitäten entstehen bei der ätiologisch dunklen Form der Pachydermie, welche als *Elephantiasis arabum* bezeichnet wird; dieselbe betrifft fast ausschliesslich die unteren Extremitäten, welche in plumpe, oben und unten fast gleichmässig dicke, elefantenbeinartige Säulen verwandelt werden, und die Haut der äusseren Genitalien, besonders das Scrotum und die Labien; in seltenen Fällen auch die Mammae, die Haut der Ohren, Nase und Wangen.

Elephantiasis  
arabum.

Als *Sklerodermie* wird eine chronische Entzündung bezeichnet, welche die Haut, das Unterhautzellgewebe und in besonders hohem Grad die darunter liegende Muskulatur befällt (*Dermatomyositis*) und diese Gebilde in eine durch und durch gleichmässige, starre, auf der Hautoberfläche über die normale Umgebung prominierende Masse verwandelt,

Sklerodermie.



welche meist etwas pigmentiert erscheint. Charakteristisch ist ausser der intensiven Beteiligung der Muskulatur (welche im Gesicht zur maskenartigen Starrheit, zum Verschwinden der Falten führt) an dem Prozess der Ausgang in Atrophie; die Haut verwandelt sich in eine dünne, pergamentartige, harte und spröde, auf der unterliegenden Muskulatur festgelötete Schicht. Die Ätiologie der Erkrankung ist unbekannt; vielleicht steht dieselbe in Beziehung zu Erkrankungen peripherer Nerven.

### C. Herdförmige Entzündungen.

#### I. Infektiöse Formen der herdförmigen Entzündungen.

Embolische  
eitrige  
Entzündungen.

1. Im Anschluss an Endocarditis ulcerosa und auch sonst bei Pyämie entwickeln sich *herdförmige* Erkrankungen der Haut *infolge Verstopfung kleiner Gefässe*, resp. Capillaren mit infektiösen Pfröpfen. Wie schon früher erwähnt wurde, führt die Embolie kleiner Hautarterien nicht direkt durch ihre mechanische Wirkung zur Infarktbildung; es kann sich jedoch an die infolge der infektiösen Natur des Embolus entstehende Entzündung Venenthrombose anschliessen; hierdurch treten Blutungen im Gebiete der Embolie ein, durch die sich der embolische Entzündungsherd vorwiegend bemerklich macht. Die oberflächlichen embolischen Hautblutungen unterscheiden sich von anderen Blutungen (bei hämorrhagischer Diathese etc.) dadurch, dass man meistens im Centrum des violetten, hämorrhagischen Herdes eine kaum stecknadelkopfgrosse, graublau verfärbte Stelle bemerkt (siehe Abb. No. 1, Tafel 1). Bei mikroskopischer Untersuchung findet man hier Rundzellenanhäufung in den oberflächlichsten Schichten des Papillarkörpers, meist in der Umgebung eines Drüsenausführungsganges; zwischen ihm und in der Umgebung massenhafte aus den Gefässen ausgetretene Blutkörper. Auch tiefe Hautblutungen können durch embolische Entzündung entstehen (siehe unter Blutungen der Haut).

Findet im Bereich eines oberflächlichen, embolischen Entzündungsherdes stärkere serös-eitrige Exsudation statt, so kommt es unter Abhebung der Epidermis zur Bildung eitrig gefüllter Blasen auf stark gerötetem Grund.

Eine seltene Form embolischer Entzündung führt (durch Vermittlung phlebitischer Thrombenbildung) zu umfänglicher Nekrose, welche die ganze Dicke des Corium betreffen kann; es bilden sich runde, leicht erhabene graugelbe Herde, in deren Bereich die normale Hautstruktur mit ihren feinen Fältchen verloren gegangen ist; diese nekrotischen Herde sind von einer stark geröteten, hyperämischen Zone umgeben. (In Abb. No. 2, Tafel 1. finden sich innerhalb der runden nekrotischen Partien vereinzelte, intensiv gelbe, halbkugelig prominente Herde, in denen eitrige Einschmelzung beginnt. Das Präparat stammt von einem Fall croupöser Pneumonie; in den Arterien des Entzündungsherdes, sowie in der Umgebung derselben fanden sich Haufen von lanzettförmigen Diplococcen). Häufig finden sich, besonders in chronisch verlaufenden Fällen von Pyämie, metastatische Abszesse im subkutanen Gewebe.

2. Wahrscheinlich ebenfalls *embolischen* Ursprungs sind die herdförmigen oberflächlichen Hautentzündungen, welche als auffallendste Erscheinung bei einigen, nach denselben als akute Exantheme bezeichneten, akuten Infektionskrankheiten (Scharlach, Masern, Pocken) auftreten; da die Ursache dieser Krankheiten selbst noch unbekannt ist, so lässt sich vorläufig über die Entstehung der Efflorescenzen näheres nicht aussagen.

Variola vera.

a) Die *Pockenefflorescenzen* (siehe Abb. No. 3, Tafel 2) treten, nachdem ein scharlachartiges, erythematöses, oder (bei den sogenannten schwarzen Pocken) hämorrhagisches Prodromalexanthem vorausgegangen ist, welches gewöhnlich im Schenkeldreieck am stärksten entwickelt ist, zuerst im Gesicht als flache Papeln auf gerötetem Grund auf, welche sich ungefähr am fünften bis siebenten Tage der Krankheit in zunächst mit wasserklarem, allmählich sich trübendem und am neunten Krankheitstage völlig eitrigem Inhalt gefüllte Pusteln umwandeln. Charakteristisch für die Form der Pockenpustel ist die



Einsenkung der Oberfläche im Centrum, die sogenannte Dellenbildung. Dieselbe beruht jedenfalls darauf, dass die im Centrum befindlichen Teile nekrotisch sind und sich daher nicht ausdehnen, während im übrigen Teil der Pockenpustel die Epidermis von zahlreichen, mit serös-zelliger Flüssigkeit gefüllten Spalten in Lamellen zerklüftet und stark ausgedehnt wird. Die oberflächlichen Schichten des Papillarkörpers sind im Stadium suppurationis unter der Pocke intensiv zellig infiltriert und stark gerötet, die ganze Haut in der Umgebung der Efflorescenzen ödematös geschwollen. Durch mechanische Läsion können Blutungen in die Pockenpusteln eintreten (sekundäre Hämorrhagien im Gegensatz zu dem hämorrhagischen Prodromalexantheum); oder es kommt zur Ablösung der Epidermisdecke, die nässende Grundfläche bedeckt sich mit bräunlichen Borken. Andernfalls trocknet die Pustel ein und stösst sich ab; reicht die Infiltration tiefer ins Corium hinein, so bleibt eine leicht eingesunkene, pigmentierte Narbe zurück.

Die Abbildung No. 3, Tafel 2 weist ausser unveränderten Pockenpusteln solche mit sekundären Hämorrhagien, und von geplatzten Pusteln herrührende Borken auf.

- b) Das *Scharlachexantheum* besteht aus massenhaften, dicht stehenden, intensiv roten, feinsten Fleckchen, welche gewöhnlich rasch zu einer diffusen, scharlachartigen Röte zusammenfliessen; die Haut ist geschwollen; die Epidermis löst sich in zusammenhängenden Lamellen ab. Die Röte des Exanthems ist an der Leiche meist stark abgeblasst; nur bei den schwersten Formen, bei denen die Flecken hämorrhagische Beschaffenheit besitzen, besser erhalten; die lamellöse Abschuppung der Epidermis sichert die Diagnose am besten.
- c) Das *Masernexantheum* besteht aus linsengrossen runden, im Centrum etwas erhabenen, bläulich-roten Flecken, welche bisweilen konfluieren; an der Leiche ist das Exantheum meist so stark abgeblasst, dass es (abgesehen von den seltenen Fällen, wo Hämorrhagien vorliegen) nicht möglich ist, aus der Beschaffenheit der Haut die Diagnose zu stellen. Die Epidermis wird in kleinen Schüppchen kleienartig abgelöst.

Scharlach-  
exantheum.

Masern-  
exantheum.

3. Einige Hauterkrankungen werden durch *von der Oberfläche* ins Epithel, seltener in die tieferen Schichten eindringende Pilze hervorgebracht. Es sind dies folgende:

- a) *Favus*. Erkrankung behaarter Hautstellen, speziell des behaarten Kopfes, führt zur Bildung runder, gelblicher, nach aussen konkaver Schilder, welche dem das Centrum durchbohrenden Haar fest anhaften und sich mit diesem leicht entfernen lassen; die Schilder bestehen aus Epidermiszellen und Mycelfäden, sowie Sporen des Favuspilzes (*Achorion Schönleini*).
- b) *Herpes tonsurans*. In Kreisen gestellte, helle Bläschen auf gerötetem Grund; im Centrum des Kreises Abschuppung der Epidermis. Benachbarte Kreise fliessen bisweilen zu guirlandenartigen Figuren zusammen; zwischen den Schnittpunkten der Kreise fehlt die Bläschenbildung. Die Erkrankung wird durch den *Trichophyton tonsurans* hervorgebracht, dessen Mycelfäden und Sporen in den durch Kalilauge aufgehellten Epidermisschuppen deutlich hervortreten.

Favus.

Herpes  
tonsurans.

Auf dem behaarten Kopfe bringt der Pilz nur von Haaren entblösste Kreise hervor, innerhalb deren die Epidermis abschuppt. Bläschenbildung fehlt.

Im *Barthaar* bilden sich durch Entzündung der Haarbälge eitrig, Acnepusteln ähnliche, von Haaren durchbohrte Pusteln unter intensiver Rötung und derber zelliger Infiltration des Grundes (*Sykosis parasitaria*); mitunter greift die Eiterung von den Pusteln aus in die Tiefe, es schliessen sich phlegmonöse Prozesse an.

Sykosis  
parasitaria.

- c) *Pityriasis versicolor*. Braune runde Flecken, besonders am Rumpf; im Bereich derselben kleienförmige Abschuppung. In den Schuppen nach Aufhellung mit Kalilauge mikroskopisch das *Mikrosporon furfur* sichtbar.

Pityriasis  
versicolor.

4. Durch Infektion kleiner Hautverletzungen mit Milzbrandbazillen entsteht der *Milzbrandkarbunkel* (*Pustula maligna*). Es bildet sich ein derber, kegelartig vorspringender (furunkelartiger) Knoten und auf der Höhe desselben ein zunächst wasserhelles, später gelblich getrübbtes oder durch Blutbeimengung schwärzliches Bläschen. Der Grund

Pustula  
maligna.



desselben ist düster gerötet, oft durch Hämorrhagien schwärzlich gefärbt. Im Inhalt der Pustel Milzbrandbazillen nachweisbar. In einem Teil der Fälle schliesst sich Allgemeininfektion, zuweilen durch Vermittlung eines rapid in die Umgebung sich verbreitenden Ödems (Milzbrandödem) an.

### 5. Entzündungen der Talgdrüsen.

- Acne. a) *Acne*. Pusteln mit stark geröteter und infiltrierter Umgebung, an der Spitze von einem Haar durchbohrt; bei Druck lässt sich Eiter und Hauttalg entleeren; entsteht durch Entzündung eines Comedo, d. h. einer Talgdrüse, deren Ausführungsgang verstopft ist.
- Furunkel. b) *Furunkel*. Kegelförmig prominierende, derbe, stark gerötete Knoten, in deren Mitte, in der Spitze des Kegels, ein gelber nekrotischer Pfropf sitzt. Dieser Pfropf entsteht durch Nekrose des lockeren Bindegewebes, welches die Lücken zwischen den straffen Fasern des Corium, durch welche Drüsenausführungsgänge hindurchtreten, ausfüllt. Auch das subkutane Gewebe ist starr infiltriert, bisweilen schliessen sich in diesem phlegmonöse Prozesse an. Gegenüber den Acnepusteln ist der Nachweis des nekrotischen Pfropfes diagnostisch entscheidend.

Bei alten Leuten und Diabetikern wird mitunter die gesamte Hautdecke über dem Furunkel nekrotisch, in einen schwarzen Schorf verwandelt (*Brandschwär*); es schliessen sich dann gewöhnlich Phlegmonen und Allgemeininfektion an.

## II. Herdförmige Hautentzündungen unbekannten Ursprungs.

### 1. Rein vesikulöse Formen.

- Miliaria. a) *Miliaria*. Hirsekorngrosse Bläschen mit wasserhellem Inhalt auf blassem Grund (*Miliaria crystallina*) ohne Schwellung der Haut. *Miliaria crystallina* findet sich bei verschiedenen Infektionskrankheiten, besonders bei Polyarthrits rheumatica, über den ganzen Rumpf verbreitet. Die *Miliaria rubra*, welche sich am Lebenden durch Rötung des Grundes, auf dem die Bläschen sitzen, auszeichnet und an jeder Körperstelle nach starkem Schwitzen auftreten kann, kommt an der Leiche wohl kaum zur Beobachtung.
- Herpes. b) *Herpes*. Massenhafte, kleine, zunächst wasserhelle Bläschen in kreisförmigen Gruppen angeordnet; die Bläschen stehen nicht nur an der Peripherie des Kreises (wie bei *Herpes tonsurans*), sondern nehmen die ganze Fläche, auch das Centrum ein. Die im Leben vorhandene Rötung des Grundes ist an der Leiche nicht sichtbar; die Bläschen findet man meist zum Teil eingetrocknet und ihre Decke gelblich, undurchsichtig.

*Herpes facialis*. Bläschengruppen im Gesicht oder der Umgebung, am häufigsten an Lippe und Nase. Entweder idiopathische, fieberhafte Erkrankung oder Begleiterscheinung fieberhafter Krankheiten, besonders der Pneumonia crouposa.

*Herpes genitalis* an Präputium, Glans oder Labien, idiopathische Krankheit.

*Herpes zoster*. Zahlreiche Bläschengruppen, meist streng auf das Verbreitungsgebiet eines einzigen oder mehrerer Hautnerven einer Körperseite beschränkt; nervöser Ursprung der Erkrankung höchst wahrscheinlich. Heilt unter Bildung zahlreicher kleiner, weisser, narbig eingezogener Flecken auf pigmentiertem Grund. Am häufigsten im Verlauf der Intercostalnerven.

- Ekzem. 2. *Ekzem*. Den Ekzemen gemeinsam ist die Entstehung infolge aller möglichen *mechanischen Läsionen* (Reibung, Aufquellung der Epidermis unter die Verdunstung hindernden Umschlägen, Einwirkung reizender chemischer Stoffe, Terpentinöl, Karbolösungen etc.), sehr häufig auf Grund einer Konstitutionsanomalie (Skrophulose).

Die ekzematösen Hautentzündungen entsprechen ihrer Ätiologie nach den Katarrhen der Schleimhäute und treten häufig mit diesen kombiniert auf, besonders bei Skrophulösen; auch die histologischen Vorgänge sind ähnliche: beim akuten Ekzem findet sich neben geringer, oberflächlicher zelliger Infiltration seröse Exsudation in die Epidermis, bläschenförmige Abhebung eventuell Abstossung der Hornschicht; beim chronischen Ekzem



stärkere zellige Infiltration, zugleich Bindegewebswucherung, vermehrte Epitheldesquamation. Die makroskopisch wahrnehmbaren Erscheinungen sind dagegen ziemlich verschieden.

Beim *akuten* Ekzem bilden sich schwach gerötete Knötchen, aus denen wasserhelle Bläschen hervorgehen, auf im Leben gerötetem, in der Leiche blassem, geschwellenem Grund; die Bläschen vertrocknen unter Trübung des Inhalts oder es bilden sich nach Abstossung der Epidermisdecke mit Borken bedeckte, nässende, excorierte Flächen.

Für das *chronische Ekzem* charakteristisch ist die starke Infiltration der obersten Schichten des Coriums, welches in den höchsten Graden der Entzündung in eine starre Masse verwandelt wird, die besonders über den Gelenken infolge der Bewegungen Einrisse (Rhagaden) aufweist. Die infiltrierte Grundfläche ist entweder excoriert, d. h. von Epidermis entblösst, nässend, mit eingetrocknetem Sekret (Borken) bedeckt; oder die Epidermis ist verdickt und schuppt ab; letzteres besonders dann, wenn die Infiltration herdförmig begrenzt ist, so dass sich papulöse Efflorescenzen bilden.

3. *Pemphigus*. Blasen mit serösem oder getrübttem Inhalt, die kleineren prall gefüllt, die grösseren schlaff, schwappend. Dem Verlauf nach akut oder chronisch, meist gutartig, selten unter fortwährenden Nachschüben tödlich.

*Pemphigus*.

Besondere Formen: *Pemphigus neonatorum* bei Neugeborenen in der ersten Woche, oft epidemisch auftretend.

*Pemphigus syphiliticus* bei syphilitischen Neugeborenen, meist mit anderen syphilitischen Exanthenen vereint, am stärksten an Handteller und Fusssohle. Ablösung der Epidermisdecke, Excoriationen, Verschorfung.

*Pemphigus foliaceus*. Abhebung der Hornschicht in grösserer Ausdehnung in Form zusammenhängender Fetzen, denen Borken vertrockneten Sekrets anhaften. Die hierdurch entstandene Excoriation überhäutet nicht wieder, es bilden sich grosse, nässende, blutrote, geschwollene Flächen. Verlauf stets tödlich.

#### 4. *Papulöse Exantheme*.

a) *Lichen ruber planus*. Blassrote Papeln mit eingesunkenem, bräunlich pigmentierten Centrum. Anordnung in zusammenhängenden Reihen, parallel dem Verlauf der Hautfältchen, und grösseren kontinuierlichen Flächen.

*Lichen ruber planus*.

b) *Lichen ruber acuminatus*. Derbe rote Papeln, zuweilen ebenfalls mit eingesunkenem Centrum, über die ganze Haut zerstreut und von in die Höhe ragenden Schuppen bedeckt.

*Lichen ruber acuminatus*.

c) *Prurigo*. Schwer sichtbare, blasse, hirsekorn-grosse Knötchen, die zwischenliegende Haut durch Kratzen excoriert und infolge der fortgesetzten kleinen Verletzungen pigmentiert.

*Prurigo*.

d) *Psoriasis*. Flache Papeln, die im Leben gerötet, an der Leiche meist schwach gerötet, bräunlich pigmentiert erscheinen, und von weissglänzender, verdickter, als zusammenhängende Schuppe ablösbarer Epidermis bedeckt sind. Durch periphere Anlagerung neuer Papeln entstehen grössere Efflorescenzen mit ausgebogtem Rand; bisweilen heilt das Centrum der grossen Efflorescenzen ab, sinkt ein und ist frei von Schuppen, während der periphere Rand erhaben und von Schuppen bedeckt ist.

*Psoriasis*.

Lokalisation vorwiegend an den Streckseiten der Extremitäten und am Rumpf; Handteller und Fusssohlen bleiben, im Gegensatz zu dem an diesen Stellen vorzugsweise auftretenden squamösen Syphilid (*Psoriasis syphilitica*), fast stets frei.

## Neubildungen.

### A. Granulationsgeschwülste.

I. *Tuberkulose*. Die Tuberkulose der Haut entwickelt sich entweder als primäre Lokaltuberkulose (Lupus, Leichentuberkel) oder sekundär im Anschluss an anderweitige tuberkulöse Herde, indem sie von diesen aus per continuitatem auf die Haut übergreift, oder von entfernten Organen, wahrscheinlich durch Vermittlung der Blutcirkulation in die Haut übertragen wird.



Lupus.

- a) *Primäre Hauttuberkulose.* Der *Lupus* entwickelt sich am häufigsten in der Gesichtshaut, selten an den Extremitäten und am Rumpf. Er stellt sich als ein im frischeren Zustande weiches, rotes Infiltrat dar, aus welchem sich einzelne rote oder gelbliche Knötchen hervorheben. Bei längerem Bestehen der Erkrankung, welche ausserordentlich chronisch verläuft, kommt es meist zum Zerfall der Knötchen, unter Bildung flacher Geschwüre, welche allmählich in die Tiefe greifen und an der Peripherie der Fläche nach fortschreiten. Die Geschwüre haben besonders unter dem Einfluss chirurgischer Behandlung Tendenz zur Heilung unter Bildung flacher, glatter Narben; jedoch erfolgt nie eine definitive Heilung, da an anderen Stellen wieder neue Knötchen und Ulcerationen entstehen. Es kommt auf diese Art allmählich zu sehr bedeutenden Substanzverlusten besonders an den Nasenflügeln, den Lippen und Ohrmuscheln und zu ausgedehnter Narbenbildung, durch die Ektropium der Augenlider bewirkt werden kann. Von den Narben geht zuweilen Carcinombildung aus.

Die Erkrankung beschränkt sich selten auf die Cutis allein, sondern greift gewöhnlich ziemlich tief ins subkutane Gewebe über; mikroskopisch findet man in den befallenen Teilen fibröse Tuberkel, in Granulationsgewebe eingebettet; Tuberkelbazillen sind selten nachweisbar. Sehr häufig ist das Oberflächenepithel, soweit dasselbe nicht durch Geschwüre zerstört ist, in Wucherung und sendet solide Zapfen in die Tiefe. Durch Hypertrophie der Hautpapillen können an der Oberfläche warzige Excrescenzen entstehen (*Lupus verrucosus*).

Sehr selten tritt von einem Lupus aus tuberkulöse Allgemeininfektion auf; oft bleibt der Lupus der einzige tuberkulöse Herd im ganzen Körper.

Leichtentuberkel.

*Leichtentuberkel* entstehen durch direkte Einimpfung von Tuberkelbazillen in Hautverletzungen; sie finden sich fast ausschliesslich an der Dorsalseite der Hände und Vorderarme als runde derbe, mit hypertrophischer Epidermis bedeckte, mitunter central ulcerierte Knoten oder warzenartige Bildungen.

Skrophuloderma.

- b) *Sekundäre Hauttuberkulose. Skrophuloderma.* Bei dieser Form entwickeln sich im subkutanen Gewebe, oft direkt im Anschluss an Tuberkulose benachbarter Knochen und Gelenke, derbe Knoten, welche nach aussen aufbrechen, und es entsteht ein fistulös in die Tiefe dringendes Geschwür, dessen Ränder von tuberkulösem Granulationsgewebe gebildet sind.

Tuberculosis cutis.

In anderen Fällen bilden sich in der *Cutis* selbst flache, weiche, gerötete Infiltrate, welche im Centrum sich gelblich verfärben und in Ulceration übergehen, so dass ein unregelmässig zackiges Geschwür mit gelbem Grunde entsteht (*Tuberculosis cutis*).

II. *Syphilis.* Die syphilitischen Hauterkrankungen sind zum Teil einfach entzündliche herdförmige Affektionen, deren Form völlig der anderer, nicht syphilitischer herdförmiger Hautentzündungen ähnelt und die sich als luetisch nur durch die mitunter charakteristische Anordnung der Einzeleffloreszenzen und die Kombination verschiedener nebeneinander bestehender Arten von Effloreszenzen erweisen; zum Teil sind sie geschwulstförmige Bildungen (*Gummata*). Die letzteren finden sich nur in der tertiären Periode der Lues, die ersteren sowohl in der sekundären als in der tertiären.

Entzündliche luetische Exantheme.

Die Formen der *entzündlichen luetischen Exantheme* sind folgende:

1. *Macula (Roseola syphilitica).* Flache, im Leben rote, an der Leiche sich nur durch hellbräunliche Farbe verratende Flecken, vorzugsweise am Rumpf.

2. *Papulöses Syphilid.* Flache oder halbkugelige, derbe, braunrote Papeln, mit Abschuppung der Epidermis; wird die Haut in zusammenhängenden Schuppen von der Oberfläche der Papel abgestossen, so entsteht

3. *das squamöse Syphilid (Psoriasis luetica),* von der Psoriasis vulgaris durch die Lokalisation an den Beugeseiten der Extremitäten und an Handtellern und Fusssohlen unterschieden; an letzteren Stellen bilden sich nicht erhabene, sondern vertiefte, gerötete Stellen, über denen die Hornschicht der Epidermis abgestossen ist.



4. *Pustulöses Syphilid* meist mit den vorhergehenden Formen kombiniert.
5. *Pemphigus syphiliticus* nur bei kongenital luetischen Neugeborenen.

Während die anatomisch leichteste Form der Erkrankung, das rein maculöse Exanthem, ausschliesslich in der sekundären Periode auftritt, gehören die übrigen den späteren Stadien der sekundären Periode oder der tertiären an. Die tertiären Erkrankungen sind selten symmetrisch und gleichmässig über die Haut verbreitet, wie es bei den sekundären die Regel ist, sondern treten in vereinzelt Gruppen auf.

*Hautgummata* entwickeln sich vom subkutanen Gewebe und vom Corium aus als runde, vorspringende, mit der Haut über der Unterlage verschiebbliche Knoten, welche rasch schleimig erweichen und unter Aufbruch nach aussen zur Geschwürsbildung führen. Die syphilitischen Hautgeschwüre haben die Tendenz, sich der Fläche nach auszudehnen; das Geschwür wächst entweder allseitig, indem es mit nach aussen konvexen Bogenlinien in die Umgebung vordringt, während im Centrum Heilung unter starker Narbenbildung beginnt; oder es schreitet nur an einer Hälfte der Peripherie in dieser Weise fort, während an der anderen Hälfte Heilung erfolgt. Es entstehen so Narben mit ausgebogtem Rand; charakteristisch für die Narben syphilitischer Geschwüre ist ferner die strahlige Beschaffenheit; es bilden sich stark vorspringende, seidenglänzende, narbige Züge, welche von einzelnen Knotenpunkten nach allen Richtungen ausstrahlen und sich mit den von anderen Centren ausgehenden Zügen netzartig verbinden; die Maschen des Netzes sind eingesunken (siehe Abb. No. 4, Tafel 2).

Auch die übrigen Granulationsgeschwülste, *Leprosy, Aktinomykose, Rotz* kommen in seltenen Fällen in der Haut vor.

### B. Echte Geschwülste.

Die Geschwülste der Haut bieten wenig Besonderheiten in ihrer äusseren Form dar, so dass in Bezug auf die Diagnose der meisten Hautgeschwülste auf die in der Einleitung aufgestellten allgemeinen Kennzeichen der Geschwülste verwiesen werden kann.

Von epithelialen Geschwülsten finden sich (als Repräsentanten der vom Deckepithel ausgehenden Geschwülste) das *harte Papillom* in Form der *Warze* oder des *spitzen Kondyloms* und eine warzige oder papilläre Form des *oberflächlichen Carcinoms* (Blumenkohlgewächs).

In den tieferen Schichten der Haut bilden sich in seltenen Fällen von den Talg- oder Schweissdrüsen ausgehende *adenomatöse Knoten und Carcinome gleichen Ursprungs*; letztere bringen, wenn sie nach aussen aufbrechen, tiefgreifende Geschwüre mit steil abfallendem Rand hervor.

Unter den Bindegewebsgeschwülsten, von denen fast sämtliche Arten in der Haut vorkommen, zeigen nur die *Nävi* spezifische Eigentümlichkeiten. Diese Nävi sind warzenartig höckerige, vorspringende Geschwülste, welche sich von den gewöhnlichen Warzen äusserlich dadurch unterscheiden, dass sie weich, dunkelbraun pigmentiert und häufig mit Haaren besetzt sind. Während die gewöhnliche Warze eine Hypertrophie einer Anzahl von Papillen vorstellt, die gemeinsam von einer dicken Schale verhornender Epidermis eingehüllt werden, bestehen die Nävi aus verzweigten Papillen, von denen jede einzelne mit normaler, meist verdünnter Epidermis bekleidet ist; der bindegewebige Grundstock dieser Papillen birgt in der Mitte einen Strang von grossen Zellen, deren Beschaffenheit der der sogenannten Endothelsarkome ähnelt. Diese Nävi, welche fast stets kongenital angelegt sind, sind daher gewissermassen als Anlagen von Sarkomen zu betrachten und lassen demgemäss nicht selten Sarkome aus sich hervorgehen; es sind dies häufig Melanosarkome, die zu den bösartigsten ihrer Gattung gehören.

### Hautgeschwüre.

Die Prozesse, welche zur Geschwürsbildung führen, sind zwar in der vorhergehenden Darstellung erwähnt, bei der Mannigfaltigkeit der Geschwüre produzierenden Krankheiten ist es jedoch vielleicht gut, dieselben nochmals zusammenzustellen.



Man muss zunächst zwei Hauptformen von Hautgeschwüren unterscheiden: Die röhrenförmig in die Tiefe dringenden, mit zerfallendem, eitrig secernierenden Granulationsgewebe ausgekleideten *Fisteln* und mehr oberflächliche, *flach ausgebreitete Geschwüre*.

Fistulöse  
Geschwüre.

Die ersteren entstehen fast stets durch in Eiterung ausgehende Erkrankungen der unter der Haut gelegenen Teile, besonders der Knochen, Gelenke, seltener durch solche Erkrankungen der tief liegenden Schichten der Haut selbst. Man findet dieselben daher vorzugsweise über Knochen, die Sitz eitriger Osteomyelitis und Periostitis oder tuberkulöser Caries sind, in der Umgebung cariöser Gelenkenden, in der Umgebung des Anus bei chronischer Periproctitis verschiedenen Ursprungs etc. Sie sind meist in der Mehrzahl vorhanden und weisen dadurch, dass sie den primär erkrankten Teil allseitig umgeben, auf ihren Ausgangspunkt hin; so findet man bei Coxitis dieselben meist rings um den Trochanter, bei Periproctitis rings um die Analöffnung angeordnet etc.

Die von fistulösen Geschwüren herrührenden Narben kennzeichnen sich dadurch, dass sie dem Teil, von welchem die Fistelbildung ausging (Knochen), fest und unbeweglich anhaften.

Unter den flachen Hautgeschwüren kommen vorzugsweise folgende Arten in Betracht:

Ulcus cruris.

Das *einfache chronische Hautgeschwür*, dessen Sitz fast ausschliesslich die Unterschenkel sind (*Ulcus cruris*) und das sich meist durch mechanische Verletzungen der durch Phlebectasien in ihrer Ernährung beeinträchtigten Haut entwickelt, charakterisiert sich durch seinen Sitz, durch den Nachweis der Veranlassung (Phlebektasie) und die eigentümlich fibrösen, wulstigen (callösen) Ränder, deren Epidermis meist zu einer milchweissen Masse verdickt ist; ferner die annähernd runde Form. Die aus ihm hervorgehenden Narben sind flach, glatt, von sehr dünner, gespannter, faltenloser, glänzender Epidermis überzogen.

Tuberkulöse  
Geschwüre.

Die seltenen *tuberkulösen Geschwüre* entwickeln sich entweder auf dem Boden eines Lupus und sind dadurch hinreichend charakterisiert; oder sie bilden sich aus der sekundären Tuberkulose der Haut; sie besitzen die für tuberkulöse Geschwüre im allgemeinen charakteristische Beschaffenheit: zackigen, angenagten Rand, Rand und Grund lassen Reste käsiger Massen und vorspringende Knötchen erkennen.

Syphilitische  
Geschwüre.

*Syphilitische Hautgeschwüre* besitzen den oben (Syphilis der Haut) beschriebenen, konvex gegen die Umgebung ausgebogenen Rand; Abheilung tritt entweder im Centrum oder an einer Seite der Peripherie ein, während die andere Seite in fortschreitendem Zerfall begriffen ist. Sie heilen unter Bildung strahliger, „gestrickter“ Narben, deren Begrenzungslinie gegen die normale Haut mindestens auf einer Seite die charakteristischen Bogenformen zeigt (vergl. Abb. No. 4, Tafel 2).

Krebs-  
geschwüre.

*Carcinomatöse Geschwüre* lassen in ihrem manchmal sehr schmalen, erhabenen Rand die höckerig-warzige Beschaffenheit der noch nicht ulcerierten, derben Carcinommasse erkennen, welche unter dem Rand und Grund zapfenförmig in die Tiefe wuchert.

Decubitus.

Die Geschwüre, welche durch cirkumskripte *Nekrose* der Haut entstanden sind, finden sich an solchen Stellen, welche bei schwer kranken Personen dauernd dem Druck der Unterlage ausgesetzt gewesen sind, so dass in ihnen die Blutzufuhr dauernd beschränkt wird (Decubitalgeschwüre). Sie finden sich dementsprechend vorzugsweise über dem Kreuzbein, an der Rückseite der unteren Extremitäten, speziell in der Nähe der Ferse. Es bildet sich zunächst ein schwarzer, nekrotischer Schorf, nach dessen Ablösung ein meist jauchig secernierendes Geschwür entsteht; dasselbe unterminiert die umgebenden Hautränder und es schliessen sich ausgebreitete phlegmonöse Prozesse an, die zur septischen Allgemeininfektion führen können. Bei Individuen, die an Krankheiten des Rückenmarks oder der peripheren Nerven leiden, entwickelt sich Decubitus schon durch den geringsten Druck und nimmt oft eine erschreckende Ausdehnung an; manchmal ist hier sogar die Haut über den Schienbeinen, wo die Bettdecke aufgelegt hat, nekrotisch. Ein so ausgedehnter Decubitus muss immer den Verdacht auf eine der oben genannten Nervenkrankheiten hervorrufen.



## Verletzungen und Narben der Haut.

### A. Verletzungen.

Auf die *Formen* der Hautwunden und ihr Verhältnis zur Form des sie verursachenden Gegenstandes einzugehen, liegt nicht im Plan dieser Darstellung, sondern muss den Lehrbüchern der gerichtlichen Medizin überlassen bleiben. Dagegen müssen einige allgemein wichtige Verhältnisse berührt werden, welche bei jeder Verletzung der Haut zu berücksichtigen sind. Es sind dies vor allem die Frage, ob vorliegende Hautverletzungen *intra vitam* oder *postmortal* entstanden sind, ferner die Frage nach dem *Alter* derselben und zuletzt die, ob der *Gesamtorganismus* durch die Hautverletzung (infolge Blutung oder Infektion) geschädigt ist.

Die Folge einer jeden (nicht ausschliesslich die gefässlose Epidermis betreffenden) Verletzung der Haut, welche *im Leben* stattgefunden hat, ist die *Blutung* aus den verletzten Gefässen. Diese findet beim Bestehen einer äusseren Hautwunde zum Teil auf die freie Oberfläche, zum Teil in das Gewebe der Wundränder selbst statt; man findet daher die letzteren stets in grösserer oder geringerer Tiefe, je nach Art der einwirkenden Gewalt, blutig infiltriert, und wird meistens in einem Teil der durchschnittenen Gefässe, wenn der Tod nicht unmittelbar im Anschluss an die Verletzung stattfand, beginnende Thrombose mikroskopisch nachweisen können. Erfolgte der Tod, nachdem die Blutung bereits zum Stehen gekommen war, so findet man die Wundflächen entweder (bei linearen Verletzungen) durch blutiges Wundsekret verklebt, oder die unverklebten Ränder mit eingetrockneten Resten desselben bedeckt; an älteren Wunden bemerkt man bereits die später zu besprechenden Heilungsvorgänge. Bei Verletzung durch stumpfe Gewalt ohne äussere Wunde erfolgt der Bluterguss natürlich ausschliesslich in das gequetschte Gewebe.

Verletzungen  
intra vitam.

Fast alle diese Vorgänge fehlen an *postmortalen* Verletzungen; geringe Mengen Blutes dringen allerdings bisweilen auch aus den Wundflächen der postmortalen Verletzungen, besonders wenn dieselben in hyperämischen Partien (im Bereich der Totenflecke) stattfanden, hervor, und man findet dann etwas eingetrocknetes Blut auf der im übrigen trockenen Wundfläche, deren Gewebe jedoch nicht von Blutungen durchsetzt ist, sondern nach Abspülung des oberflächlich aufliegenden Blutes völlig blass, höchstens ganz schwach und oberflächlich durch gelösten Blutfarbstoff rötlich imbibiert erscheint.

Postmortale  
Verletzungen.

Das *Alter* einer Hautwunde, d. h. die Zeit, welche zwischen der Verletzung und dem Tode vergangen, wird nach dem Bestehen der verschiedenen Stadien der Wundheilung beurteilt. An ganz frischen Wunden sind ausser blutiger *Infiltration* der Ränder und Thrombose von Gefässenden keine Veränderungen vorhanden. *Verklebung* von sich berührenden Wundrändern durch Wundsekret kommt gewöhnlich bereits in der ersten Stunde nach der Verletzung zustande und nimmt im Laufe des ersten Tages an Festigkeit zu, ist aber noch innerhalb der ersten zwei bis drei Tage leicht löslich. Die Verklebung bleibt unter Umständen aus bei hochgradiger, besonders chronischer Anämie, und kann sich nach anfänglichem Bestehen wieder lösen, wenn septische Infektion der Wunde eingetreten ist.

Alter der Haut-  
verletzungen.

Feste Vereinigung der Wundränder durch *Granulationsgewebe*, welche nur gewaltsam zu lösen ist, ist vom fünften Tage nach der Verletzung an mit Sicherheit zu erwarten, falls nicht eine der eben genannten Komplikationen eingetreten ist. Der Übergang von Granulationsgewebe zu Narbenbildung findet so allmählich statt, dass die Schätzung des Alters vernarbender Wunden höchst unsicher ist.

An *Excoriationen* ist die beginnende Regeneration des Epithels, welche von der Seite her dieselben mit einem feinen, weissen Schleier überzieht, ein Zeichen, dass die Verletzung mindestens einen Tag alt ist.



An Wunden, deren Ränder sich nicht berühren, wird das Alter nach der Ausbildung der Granulationen, die den Grund der Wundhöhle überziehen, geschätzt; bei ungestörtem Verlaufe nehmen die Granulationen nach einigen Tagen (circa fünfter Tag) eine trockene Beschaffenheit an und beginnen vom Rande her sich zu überhäuten.

Schädigungen des Gesamtorganismus nach Hautverletzungen können auf verschiedene Weise entstehen. Bei ausgedehnten Zerquetschungen des Unterhautfettgewebes kann, ebenso wie bei Knochenfrakturen, *Fettembolie* der Lungenkapillaren eintreten, welche jedenfalls unter Umständen im Vereine mit der durch die Blutung bedingten Schwäche der Cirkulation den Tod herbeiführen kann.

Die Einwirkung des durch die Verletzung bedingten *Blutverlustes* auf den Organismus wird nach dem Füllungszustand der Gefässe innerer Organe (besonders Leber, Niere, Lunge) beurteilt; auch die Farbe der Haut selbst ist bei grossen Blutverlusten manchmal auffallend blass und die Totenflecke sehr blass und spärlich.

Die wichtigste Frage bei nicht ganz frischen Verletzungen ist die, ob eine *Infektion* derselben erfolgt ist, resp. ob bestehende Zeichen septischer Prozesse an inneren Organen mit einer äusseren Wunde in Beziehung gebracht werden dürfen.

Bei aseptischem Verlauf der Wundheilung sind die Wundränder nur in unmittelbarer Nähe der Wundfläche gerötet, die Sekretion derselben ist gering, die Wunde infolgedessen an der Leiche mit spärlichem vertrockneten Sekret bedeckt oder (wenn sich die Ränder berühren) verklebt. Hat Infektion stattgefunden, so schwellen die Ränder an, die Rötung verbreitet sich von der Wundfläche aus über entferntere Partien; die Sekretion wird reichlicher, man findet freie Wundflächen mit reichlicherem, meist infolgedessen nicht völlig eingetrocknetem Sekret bedeckt, ehemals verklebte Wundränder werden gelöst oder wenigstens abnorm leicht lösbar. Bei völliger Ausbildung der septischen Wunderkrankung ist das Sekret nicht mehr blutig-serös, sondern serös-eitrig oder rein eitrig.

Alle diese Erscheinungen können an den Wundrändern bestehen, ohne dass der Prozess zur Allgemeininfektion führt; dieser Zustand ist sogar der häufigste bei allen nicht unter den Kautelen der Asepsis angelegten Wunden.

Zeichen davon, dass die Infektionserreger bereits von der Wunde aus ihren Weg in den übrigen Körper angetreten haben, sind: Besonders intensive Rötung der Umgegend der Wunde und teigige Schwellung derselben (entzündliches Ödem); rote, von der Umgegend der Wunde nach den Lymphdrüsen verlaufende Streifen (Lymphangitis), hyperämische Schwellung der Lymphdrüsen, phlegmonöse Prozesse in der Umgebung oder jauchiger Zerfall der in den umgebenden Gefässen gebildeten Thromben. Ist die letztere Erscheinung vorhanden, so erfolgt stets Allgemeininfektion; beim Bestehen phlegmonöser oder lymphangitischer Prozesse kann das Vordringen der Infektionserreger an den Lymphdrüsen aufgehalten werden.

### B. Narben.

Narben sind die Folgen von *Hautverletzungen* oder von *entzündlichen Prozessen*, welche nicht nur die Epidermis, sondern auch einen Teil des Corium zerstören; die umfänglichsten Narben bringen die Krankheiten hervor, welche zur Geschwürsbildung führen.

Jede Narbe der Hautoberfläche ist aus Granulationsgewebe entstanden, welches einen Defekt ausfüllte und von Epidermis überzogen wurde, die der neuen indifferenten bindegewebigen Unterlage aufsitzt; es fehlen daher im Bereich der Narbe stets die regelmässigen Hautpapillen; das Narbengewebe erscheint oberflächlich auffallend glatt und infolge seiner Starrheit fehlen die regelmässig angeordneten feinen Hautfältchen im Bereich der Narben. Junge Narben erscheinen blutreich, dunkel- oder blassrot, springen über die Hautoberfläche vor; ältere erscheinen rein weiss, sehnig und eingezogen.

Unter den entzündlichen Hautkrankheiten verläuft der grösste Teil der oberflächlichen Erkrankungen ohne Narbenbildung; mehr in die Tiefe greifende und daher mit Narbenbildung verlaufende sind: Pocken, Herpes zoster, Acne, Furunkel, Sycosis parasitaria;



manche Formen des chronischen Ekzems, welche zu tiefen Rhagaden führen. Die Form und Grösse der Narben entspricht völlig der des Defektes, welcher durch diese Krankheiten hervorgebracht wurde.

Zu intensiverer Narbenbildung geben die meisten heilbaren geschwürigen Prozesse Veranlassung. Die charakteristischen Formen der Narben sind bereits zum Teil im vorigen Kapitel (siehe Geschwüre) beschrieben; hier mag nochmals erwähnt werden der gebogte Rand und die strahlige (gestrickte) Beschaffenheit luetischer Narben, die eigentümlich dünnen, leicht faltigen Narben, welche der Lupus in der Gesichtshaut hervorbringt und die meist frischere Eruptionen dieser Krankheit (rote, gelbliche Knötchen etc.) einschliessen; die von dünner, gespannter, glatter Epidermis überzogenen Narben des Ulcus cruris. Dass die aus Fisteln hervorgehenden Narben dem Ort ihres Ausganges, d. h. dem Knochen adhären und tief eingezogen sind, wurde oben schon erwähnt.

Narben, welche von Verbrennungen herrühren, sind meist sehr flach, glänzend und von ganz unregelmässig durcheinander laufenden feinen Fältchen durchzogen, welche nicht die regelmässig strahlige Beschaffenheit der erhabenen Züge der luetischen Narben besitzen und von diesen auch durch die unregelmässige, nicht bogenförmige Begrenzung unterschieden sind.

## Abschnitt II.

### Erkrankungen der Muskeln.

#### Cirkulationsstörungen.

*Anämie* der Muskeln zeigt sich durch blasse, graurötliche Färbung derselben; sie wird fast nur bei allgemeiner Anämie beobachtet.

Anämie.

*Hyperämie* verrät sich durch dunkle, bläulich-rote Färbung der Muskeln; man beobachtet dieselbe in der Umgebung von Entzündungsherden, ferner bei allgemeiner oder lokaler venöser Stauung (Thrombose von grösseren Venenstämmen der Extremitäten); am häufigsten als hypostatische Hyperämie in der Muskulatur des Rückens und der Rückseite der Extremitäten in der Rückenlage der Leiche.

Hyperämie.

*Ödem* der Muskulatur, kenntlich durch glasige Quellung des intermuskulären Bindegewebes, aus welchem beim Einschnitt reichliche seröse Flüssigkeit hervorquillt, findet sich teils als Resultat venöser Stauung bei allgemeinen oder lokalen Cirkulationsstörungen, meist mit Ödem der übrigen Weichteile der betreffenden Region verbunden, teils als entzündliches Ödem bei verschiedenen Formen der Myositis acuta.

Ödem.

*Blutungen* sind teils traumatischen Ursprunges und dann völlig analog den gleichen Veränderungen in der Haut und den übrigen Weichteilen der vom Trauma betroffenen Region; teils sind sie Folgen von Zerreissung der Muskelfasern durch forcierte Kontraktionen. Solche Zerreissungen können schon in normalen Muskeln durch heftige Kontraktionen (z. B. bei Tetanus) zustande kommen; am leichtesten erfolgen sie, wenn die Festigkeit des Muskels durch degenerative Vorgänge (wachsige Entartung) herabgesetzt ist. So beobachtet man mitunter umfängliche hämorrhagische Herde in den wachsig degenerierten Bauchmuskeln bei Typhus abdominalis und anderen Infektionskrankheiten (vergl. Abb. No. 6, Tafel 3).

Blutungen.

#### Ernährungsstörungen.

Der trüben Schwellung anderer Organe entspricht in den Muskeln eine *albuminöse Körnung*, die auf Zusatz von Essigsäure verschwindet; bei längerem Bestand treten neben den Eiweisskörnern Fettröpfchen auf. Bei höheren Graden der albuminösen und fettigen Degeneration wird die Querstreifung undeutlich oder gänzlich aufgehoben; bei geringen Graden derselben ist sie erhalten.

Trübe  
Schwellung und  
Verfettung.



Die Veranlassungen zur körnigen und fettigen Degeneration der Muskeln sind im allgemeinen dieselben, wie bei den entsprechenden Veränderungen anderer Organe; sie finden sich also bei allen möglichen Infektionskrankheiten und bei einigen Intoxikationen (Phosphor); ferner im Verein mit der sofort zu besprechenden wachsigem Entartung; fast stets begleiten sie die entzündlichen Affektionen der Muskulatur, sowie verschiedene Formen der neuropathischen oder myopathischen Atrophie. Von einigen Autoren wird die körnige und fettige Entartung der Muskeln unter allen Umständen als ein parenchymatös-entzündlicher Prozess aufgefasst.

Geringe Grade trüber Schwellung sind nur der mikroskopischen Diagnostik zugänglich; ist die Verfettung hochgradig, so erscheint die befallene Partie gelbrot, in den höchsten Graden sogar rein gelb. Ist zugleich wachsigem Entartung vorhanden, so beherrscht diese das makroskopische Aussehen.

Wachsigem  
Entartung.

Die *wachsigem Entartung* findet sich am häufigsten in den Bauchmuskeln (besonders im Rectus abdominis) und den Adductoren des Oberschenkels bei verschiedenen Infektionskrankheiten, speziell beim Typhus abdominalis, seltener bei Sepsis, zuweilen bei Influenza. Die degenerierten Partien sind graugelb, matt glänzend, wie Wachs (siehe Abb. No. 5, Tafel 3); bei den höchsten Graden der Veränderung ähnelt der Muskel der glasig durchscheinenden, blassen Muskulatur der Kaltblüter. Mikroskopisch findet man das Sarkolemm mit einer stark lichtbrechenden, homogenen Masse erfüllt, die häufig infolge ihrer Starrheit zerrissen ist; es entstehen dann von einander getrennte Ballen dieser Substanz, welche die Muskelfaser an einzelnen Stellen auftreiben, während der zwischen diesen Ballen liegende Teil des Sarkolemmes leer ist. Zugleich ist an anderen Teilen der Muskelfasern albuminöse Körnung vorhanden.

Atrophie.

Die *einfache Atrophie* der Muskeln findet sich bei senilen und kachektischen Individuen; ferner bei dauernder Inaktivität einzelner Muskelgruppen infolge centraler nervöser Erkrankungen oder Ankylose von Gelenken. Sie kennzeichnet sich durch Verminderung des Volumens und blasse Färbung der betreffenden Muskeln; mikroskopisch durch Verschmälerung der Muskelfasern bei erhaltener Struktur (Querstreifung).

Progressive  
Muskelatrophie.

Kompliziertere histologische Vorgänge liegen verschiedenen, bis jetzt noch wenig aufgeklärten Krankheiten zu Grunde, welche nach dem auffallendsten makroskopischen Befund, der Verminderung des Volumens der betreffenden Muskeln, zunächst als Muskelatrophie bezeichnet worden sind; nämlich der *spinalen* und *myopathischen progressiven Muskelatrophie*, sowie den Atrophien, welche nach traumatischer Verletzung peripherer Nervenstämmen auftreten. Man beobachtet in solchen Fällen an den Muskelfasern Verlust der Querstreifung, Zerklüftung in der Quer- oder Längsaxe, körnige und fettige Degeneration, Vacuolenbildung, Wucherung der Kerne, welche so stark werden kann, dass der ganze Sarkolemm Schlauch mit Kernen erfüllt wird (Muskelzellenschläuche); mitunter Verbreiterung der Fasern bei erhaltener Querstreifung etc.; da zugleich in einzelnen Fällen entschieden entzündliche Erscheinungen am interstitiellen Gewebe vorhanden waren, so ist der ganze Prozess wahrscheinlich eher für eine besondere Form der Entzündung, als für eine Atrophie zu halten.

1. Die *spinale* Form der progressiven Muskelatrophie schliesst sich an verschiedenartige Erkrankungen im Rückenmark, besonders an solche der Vorderhörner an. Befallen werden zuerst und am intensivsten die Muskeln des Daumenballens, sowie des Kleinfingerballens, dann die der Vorderarme oder die Schultermuskeln, ferner die Muskeln der Brust und des Rückens.

2. Die *myopathische* Form der progressiven Muskelatrophie findet sich besonders bei jugendlichen Individuen, mitunter in familiärer Verbreitung (juvenile und hereditäre Form der myopathischen Muskelatrophie). Die Krankheit befällt vorzugsweise die Wadenmuskeln, die Muskulatur des Oberschenkels und des Rückens. Die erkrankten Muskeln erscheinen mitunter infolge Wucherung des intermuskulären Fettgewebes (Lipomatosis musculorum) vergrößert, jedoch weich und schlaff (Pseudohypertrophie); die Menge der eigentlichen kontraktilen Muskelsubstanz ist jedoch auch in diesem Falle vermindert.



## Entzündungen.

Fast sämtliche Entzündungen der Muskeln weisen eine Kombination von degenerativen Prozessen an den Muskelfasern mit exsudativen oder proliferativen Vorgängen am Bindegewebe und Gefäßapparat auf. Je nachdem die eine oder die andere dieser beiden Komponenten im Vordergrund steht, unterscheidet man parenchymatöse und interstitielle Myositis; eine strenge Scheidung zwischen beiden Formen ist jedoch nicht durchführbar. Ob die schon beschriebene körnige, fettige und wachsige Entartung ohne interstitielle Veränderungen als parenchymatöse Entzündung oder als rein degenerativer Vorgang aufzufassen ist, ist noch zweifelhaft.

1. Die *akute eitrige Myositis* ist entweder embolischen Ursprungs oder schliesst sich an eitrige Prozesse der Umgebung (infizierte Wunden, Gelenk- und Knocheneiterungen) an und bietet im letzteren Fall ein Bild, welches an die phlegmonösen Prozesse im subkutanen Gewebe erinnert. Die Muskeln sind weich, morsch, missfarbig; das intermuskuläre Gewebe gequollen, ödematös, von gelblichen Flecken und Streifen durchsetzt, aus denen bei Druck Eiter in Tropfen hervorquillt; stellenweise konfluieren die eitrigen Infiltrationen unter Einschmelzung der Muskelsubstanz zu grösseren, mit Eiter gefüllten Höhlen. Die Muskelvenen sind mit zum Teil jauchig zerfallenden Thromben erfüllt.

Myositis acuta  
purulenta.

2. Akute Myositis mit vorwiegend *serösem* Exsudat findet sich im Beginne der eiterigen Entzündung, ferner bei Trichinose und in der Umgebung der Infektionspforte bei Milzbrand (Milzbrandödem).

Akute,  
nicht eiterige  
Myositis.

Andere, nicht in Eiterung ausgehende Formen der akuten Myositis schliessen sich teils an Infektionskrankheiten (Typhus abdominalis) an, oder entstehen bei Rachendiphtherie durch direktes Übergreifen der Entzündung auf die Muskeln der Umgebung, teils finden sie sich als scheinbar idiopathische Affektion, die oft viele Muskeln gleichzeitig befällt (akute Polymyositis), besonders bei Tuberkulösen. Die ergriffenen Muskeln sind ödematös, mitunter von Blutungen durchsetzt mikroskopisch erkennt man zellige Infiltration des Zwischengewebes und degenerative Vorgänge an den Muskelfasern.

3. Die *chronische Myositis* äussert sich durch schon makroskopisch erkennbare Zunahme des interstitiellen Bindegewebes unter Degeneration und Atrophie der Muskelfasern; zuletzt kann der ganze Muskel in einen dünnen, derben, fibrösen Strang verwandelt werden. Sie findet sich als Endresultat akuter Myositis, ferner in der Umgebung chronisch entzündeter Knochen und Gelenke; in diesem Fall ist gewöhnlich das der Sehne benachbarte Gebiet am meisten befallen. Mitunter findet sich in chronisch entzündeten Muskeln ausgiebige Knochenneubildung (*Myositis ossificans*).

Myositis  
chronica.

Eine *progressive*, idiopathische Form der *ossifizierenden Myositis*, die ohne nachweisbare Veranlassung einen Muskel nach dem anderen — mit Ausschluss der mimischen Muskulatur, des Herzens und Zwerchfells — befallen kann, findet sich in seltenen Fällen bei jugendlichen Individuen; sie führt zur Einlagerung von spitzen Knochenspannen in die fibrös entartenden Muskeln, zu Verkürzungen derselben und dadurch entstehenden Kontrakturen.

Myositis  
ossificans.

## Neubildungen und Parasiten.

*Tuberkulose* der Muskeln entsteht vorzugsweise durch direktes Übergreifen der Erkrankung von tuberkulösen Schleimhautgeschwüren, tuberkulösen Knochen- und Gelenkentzündungen; die ergriffene Muskulatur wird von graugelben, käsigen Knoten und Streifen, in deren Umgebung mitunter graue Knötchen sichtbar sind, durchsetzt. An tuberkulöse Knocheneiterungen schliessen sich oft chronische Eiterungen in den umgebenden Muskeln (kalte Abszesse) an. Embolische Muskeltuberkulose ist sehr selten.

Tuberkulose.



Syphilis.

Ausser circumskripten, *gummösen* Knoten, die vom intermuskulären Gewebe ausgehen, findet sich eine *diffuse Myositis*, mit Ausgang in narbige Schrumpfung und Kontraktur, am häufigsten im Biceps.

Rotz.

Die *Rotzinfektion* führt in den Muskeln zur Bildung weicher, gelblicher Knoten, welche eitrig einschmelzen; dieselben sind bisweilen embolischen Ursprungs; meist greift die Krankheit direkt von Schleimhautgeschwüren aus auf die Muskulatur über. Die Diagnose kann durch den Nachweis des Rotzbacillus mit Sicherheit gestellt werden.

Echte  
Geschwülste.

Echte Geschwülste entwickeln sich vorzugsweise vom *intermuskulären* Bindegewebe aus; es kommen hier alle Formen der Bindegewebsgeschwülste vor. Aus Muskelgewebe selbst bestehende Geschwülste (*Rhabdomyome*) finden sich noch seltener in den Muskeln als in anderen Organen (Niere).

Trichinose.

Die frisch entstandene *Trichinose* verrät sich makroskopisch nur durch eine vorwiegend unter dem Bild des Ödems verlaufende Entzündung; in diesem Stadium kann die Diagnose nur mikroskopisch gestellt werden; man zerzupft zu diesem Zweck die Muskulatur und findet im Beginn der Krankheit (erste und zweite Woche) den Parasiten als langgestreckten Wurm innerhalb der Muskelfasern, die letzteren in körnigem und fettigem Zerfall. Später rollt sich der Wurm spiralig auf und kapselt sich ein; wenn die Kapseln verkalkt sind, erkennt man dieselben bereits makroskopisch leicht als kleine kreideweisse Pünktchen und Streifen. Mikroskopisch erscheinen die verkalkten Kapseln als undurchsichtige, dunkle, elliptische Gebilde, welche das Sarkolemm der Muskelfaser spindelförmig auftreiben; bei Zusatz von Salzsäure löst sich der Kalk, die Kapsel wird durchsichtig und man erkennt in ihr den spiralig gerollten Wurm.

Man findet die Trichinen beim Menschen am häufigsten im *Musc. biceps brachii* (siehe Abb. No. 7, Tafel 3).



## Teil II.

### Untersuchung des Nervensystems.

#### Abschnitt I.

#### Untersuchung der Schädelhöhle.

##### A. Erkrankungen der Hirnhäute (einschliesslich der krankhaften Veränderungen der Hirnventrikel).

##### Erkrankungen der Dura mater.

1. Die *eitrige Entzündung* der Dura mater hat zur Voraussetzung, dass von irgendwoher eitererregende Mikroorganismen in die Dura hineingelangt sind. Die Wege, auf denen diese eindringen können, sind folgende: Eitrige  
Pachymeningitis.

- a) *Komplizierte Schädelfrakturen* können ein Eindringen von Bakterien durch die Wunde der Haut und den im Schädel entstandenen Spalt ermöglichen; besonders häufig schliesst sich eitrige Entzündung an die (meist durch Schlag auf den Unterkiefer entstandene) *Fraktur des Felsenbeines* an, wenn die Bruchstelle, wie gewöhnlich, durch die Paukenhöhle verläuft.
- b) *Eitrige Entzündungen* der die Schädelhöhle begrenzenden *Knochen* können auf die Dura, die ja die Rolle des Periosts derselben spielt, direkt übergreifen. Wiederum sind es die cariösen, sich an eitrige Mittelohrentzündungen anschliessenden Erkrankungen des Felsenbeins, welche am häufigsten hierzu Veranlassung geben. Seltener greifen von der Nasenhöhle, resp. von den Anhangsgebilden derselben ausgehende Knocheneiterungen auf die Dura über. Oft findet man bei Caries des Felsenbeins die Dura über dem Tegmentum tympani in ziemlich grosser Ausdehnung nekrotisch, schwärzlich-grün verfärbt. Die Dura ist in noch bedeutend grösserer Ausdehnung, als die Entzündung sich auf die innere Oberfläche ausgebreitet hat, vom Knochen abgehoben und der Zwischenraum mit eitrigem Exsudat erfüllt.
- c) *Infektiöse Sinusthrombose* kann Entzündung der Dura zur Folge haben; auch das Umgekehrte kommt häufig vor, dass sich im Anschluss an eitrige Entzündung der Dura in Verjauchung ausgehende Sinusthrombose entwickelt.

In den meisten Fällen greift die Entzündung auf die weiche Hirnhaut, von da aus eventuell auch auf das Gehirn selbst über und kann so zur Entstehung eines Hirnabszesses führen. Die Eiteranhäufung in der Pia mater ist gewöhnlich an der Stelle am stärksten, wo die Entzündung ursprünglich die Dura ergriffen hat; ebenso entstehen Hirnabszesse gewöhnlich in der Nachbarschaft dieser Stelle. So schliessen sich z. B. an die vom Felsenbein ausgehenden eitrigten Entzündungen der Dura häufig Abszesse der Schläfenlappen des Gehirns an.



Pachymeningitis  
hämorrhagica.

2. Im Anfangsstadium der *chronischen hämorrhagischen Pachymeningitis* bildet sich auf der Innenfläche der Dura ein zartes, aus gefässreichem, mit sehr weiten Capillaren versehenen Granulationsgewebe bestehendes Häutchen. Aus den dünnwandigen Capillaren erfolgen bei der geringsten Blutdrucksteigerung Blutungen; das dabei austretende Blut ergiesst sich zwischen die Elemente dieser feinen Haut, nicht auf die freie Oberfläche der Dura. Bei mikroskopischer Untersuchung erkennt man meist, dass der Bluterguss auf der der Pia zugewandten Seite von einem kontinuierlichen endotheltragenden Häutchen überzogen und abgeschlossen ist. Man kann daher das scheinbar auf der Oberfläche der Dura liegende Blut nicht ohne weiteres abspülen, sondern nur die Haut in toto von der Dura lösen, wobei man bemerkt, dass dieselbe durch feine bindegewebige Fäden mit der Dura organisch verbunden ist. Dadurch unterscheidet sich diese Krankheit von einfachen Blutergüssen, die sich zwischen Dura und Arachnoidea ausgebreitet haben; diese lassen sich ohne weiteres abspülen.

Mit der Zeit kommt es von der Dura aus zur Organisation des Blutergusses; es bildet sich eine festere, durch die Zerfallsprodukte des Blutfarbstoffes rostbraun gefärbte Haut. Fast stets erfolgen wieder Nachschübe von Blutungen, welche denselben Entwicklungsgang durchmachen. Die häutige Auflagerung besteht dann aus verschiedenen Schichten, von denen die jüngsten weich und dunkelrot, die älteren derber, rostfarben oder goldgelb sind (vergl. Abb. No. 8, Tafel 4).

Die Krankheit ergreift am häufigsten die über der Konvexität des Gehirns gelegenen Teile der Dura; mitunter ist sie nur auf eine Seite derselben beschränkt.

Als Ursache derselben kommt wohl am häufigsten chronischer Alkoholismus in Betracht.

Pachymeningitis  
chronica simplex.

3. Die *einfache chronische Pachymeningitis* führt zu einer fibrösen Verdickung der Dura, die Innenfläche bleibt dabei glatt. Während die Hirnwindungen durch die normale Dura durchscheinen, ist die verdickte Dura völlig undurchsichtig und verdeckt daher die Windungen gänzlich.

Diese Verdickung der Dura findet sich besonders häufig im Verein mit Sklerose des Schädeldaches bei Verminderung des Hirnvolumens durch Atrophie.

Tuberkulose.

4. *Tuberkulose* der harten Hirnhaut gehört zu den grössten Seltenheiten; sie schliesst sich an die entsprechende Erkrankung der Pia an.

Syphilis.

5. *Gummata* finden sich mitunter in dem als Periost des Schädels zu betrachtenden äusseren Blatt der Dura. Sie verhalten sich genau so, wie überhaupt vom Periost ausgehende Gummata und führen mitunter zu denselben Difformitäten, wie die von der äusseren Seite des Schädeldaches ausgehenden syphilitischen Erkrankungen.

Echte  
Geschwülste.

Die *echten Geschwülste* der Dura sind entweder *Sarkome* verschiedener Art (Fibrosarkome, Rundzellensarkome) oder *Endotheliome*, d. h. Geschwülste, welche einen oft makroskopisch schon erkennbaren alveolären Bau besitzen; den Inhalt der Alveolen bilden endothelartige, flache Zellen. Durch Verkalkung des Alveolarinhaltes entstehen harte, sandkornähnliche Gebilde, welche sich in Säuren unter Gasentwicklung lösen; solche Geschwüre werden als *Psammome* bezeichnet.

## Erkrankungen der Pia mater und Arachnoidea.

Obgleich anatomisch eine Unterscheidung zwischen Pia mater und Arachnoidea nicht unberechtigt ist, indem die letztere als äusseres gefässloses Blatt die Hirnfurchen überbrückt, während die gefässhaltige innere Schicht, die eigentliche Pia, sich der Hirnoberfläche überall eng anlegt und auch in die Sulci eindringt, so spricht sich doch die enge Zusammengehörigkeit beider darin aus, dass jede Erkrankung der einen Haut mit Regelmässigkeit von der entsprechenden Erkrankung der anderen begleitet ist. Wenn daher im folgenden von Leptomeningitis etc. gesprochen wird, so sollen darin zugleich die entsprechenden Erkrankungen der Arachnoidea mit eingeschlossen sein.



Eine fernere Analogie besteht zwischen den Erkrankungen der Pia und denen der *Plexus chorioidei*, da diese eigentlich nichts anderes darstellen als eine Einstülpung der gefäßhaltigen Pia in die Ventrikel. Transsudate und Exsudate, welche sich bei Erkrankungen der Pia in dieser Haut selbst ansammeln, häufen sich bei den entsprechenden Erkrankungen der Plexus chorioidei in den Ventrikeln an, indem sie den dünnen Epithelbelag der Gefässchlingen ohne weiteres durchdringen.

### a. Cirkulationsstörungen.

*Anämie* der Pia tritt vorzugsweise dann ein, wenn durch Volumenzunahme des Gehirns infolge von Entzündungen, Geschwülsten und dergleichen die Pia gegen das Schädeldach komprimiert wird. Die grossen Gefässe erscheinen dann als plattgedrückte, bandartige, nur wenig Blut enthaltende Streifen; feinere Gefässe bemerkt man fast gar nicht. Infolge der geringen Füllung der Capillaren erscheint die Pia farblos.

Anämie.

Allgemeine Anämie macht sich an der Pia viel weniger bemerklich, als an allen anderen Organen.

*Hyperämie* der Pia mater ist ein häufiger Sektionsbefund. Man erkennt dieselbe an der starken Füllung der grossen Gefässe, an der ungewöhnlich grossen Menge der sichtbaren feinen, injizierten Venen und einer vom Capillarblut herrührenden diffusen, hellroten Färbung der ganzen Haut. In den meisten Fällen ist zugleich die Menge des in den subarachnoidealen Räumen angesammelten Liquor cerebrospinalis vermehrt. Ist die Hyperämie eine *entzündliche*, so ist diese Flüssigkeit leicht getrübt, in allen anderen Fällen völlig wasserklar.

Hyperämie.

Die entzündliche Hyperämie mit geringer Trübung des Liquor cerebrospinalis bildet oft den einzigen Befund bei Entzündungen der Hirnhäute, die so akut (in weniger als 24 Stunden) den Tod herbeiführten, dass sich auffallendere Erscheinungen einer Entzündung noch nicht ausbilden konnten. Bei weniger akut verlaufenden Meningitiden besteht häufig an einem grossen Teil der Hirnhaut diese entzündliche Hyperämie, während an anderen Stellen bereits eine fibrinös-eitrige Exsudation eingetreten ist.

Aktive Hyperämie nicht entzündlichen Ursprunges findet sich bei Individuen die im *Delirium tremens*, in *maniakalischen* oder *epileptischen Anfällen*, oder am *Hitzschlag* gestorben sind, ferner bei gewissen *Infektionskrankheiten* und *Intoxikationen*, die unter besonders schweren Störungen der Hirnfunktionen zum Tode geführt haben (cerebrale Form der Polyarthritus acuta, Typhus abdominalis, Cholera typhoid; Morphin- und Bleivergiftung).

– *Stauungshyperämie* findet sich lokal bedingt durch Sinusthrombose, wobei oft ein grosser Teil der grossen Venen der Pia ebenfalls thrombosiert ist. Dieselben wölben sich dann als dicke, dunkelblaue, solide Stränge über die Oberfläche der Hirnhaut vor (vergl. Abb. No. 17, Tafel 9). Ferner beobachtet man dieselbe bei allgemeinen Cirkulationsstörungen durch Herz- und Lungenkrankheiten. Eine intensive Stauungshyperämie findet man zuweilen bei Kindern, die in eklampthischen Anfällen gestorben sind, besonders wenn hierbei *Glottiskrampf* die unmittelbare Todesursache gewesen ist. Bei diesen Fällen beobachtet man zugleich in anderen Organen die Kennzeichen des Erstickungstodes.

*Blutungen* kommen in der Pia am häufigsten durch Schädelfrakturen zustande; auch schwere Kontusionen ohne Kontinuitätstrennungen der Schädelknochen können zu umfangreichen Blutungen Veranlassung geben. In frischerem Zustand erscheinen dieselben als meist flache, schwarzrote Infiltrate innerhalb der Subarachnoidealräume; tritt der Tod erst einige Tage nach der Verletzung ein, so findet man die Farbe des Blutergusses verändert, braunrot oder rostfarben.

Blutungen.

Selten geben andere Ursachen zu Blutungen aus den Gefässen der Pia selbst Veranlassung, als solche wären höchstens der Skorbut und die Bluterkrankheit zu nennen.



Dagegen finden sich häufig umfangreiche Extravasate in der Pia, deren Quelle in Blutungen innerhalb der Hirnsubstanz, die in die Ventrikel und von da nach aussen durchgebrochen sind, oder in der Ruptur von Aneurysmen der grossen basalen Hirngefässe liegen.

Ödem.

Ödem der Pia macht sich durch Vermehrung des Liquor cerebrospinalis und Aufquellung der Hirnhaut zu einer gelatinösen Masse bemerklich; es ist die Folge von Nierenkrankheiten, von allgemeinen oder lokalen Cirkulationsstörungen; besonders häufig tritt dasselbe bei Abnahme des Hirnvolumens durch Atrophie ein.

## b. Entzündungen.

Leptomeningitis  
acuta  
hämorrhagica.

1. Die *akute hämorrhagische Leptomeningitis* findet sich bei Allgemeininfektion mit Milzbrandbazillen. Man erblickt entweder ein fast rein blutiges Exsudat in den Maschen der Pia, vorzugsweise an der Konvexität des Gehirns, das hauptsächlich in den Furchen zwischen den Hirnwindungen abgelagert ist, oder ein vorwiegend seröses, durch Blutbeimengung trüb rötlich gefärbtes, welches die Subarachnoidealräume gleichmässig füllt. In demselben sind die Milzbrandbazillen nachweisbar.

Leptomeningitis  
acuta serosa.

2. *Leptomeningitis acuta serosa*. Das Vorkommen einer rein serösen Meningitis ist zweifelhaft; ein vorwiegend seröses Exsudat, verbunden mit kongestiver Hyperämie der Pia, findet sich allerdings, wie schon oben erwähnt, oft im ersten Beginn der eitrigen Meningitis oder neben Stellen, die bereits in fortgeschrittener eitriger Entzündung begriffen sind. Jedoch ist in diesen Fällen das Exsudat nie rein serös, sondern stets durch Beimengung von Zellen und von Blutkörperchen mehr oder weniger getrübt.

Leptomeningitis  
acuta purulenta  
(simplex  
et epidemica).

3. *Leptomeningitis acuta purulenta*. Der Ätiologie nach müssen zwei Formen der eitrigen Meningitis unterschieden werden: die Meningitis purulenta simplex und epidemica. Die *Meningitis purulenta simplex* wird durch Infektion der Pia mit den gewöhnlichen Mikroorganismen des Eiters hervorgebracht, welche in die Pia *auf denselben Wegen* gelangen, die oben gelegentlich der eitrigen Pachymeningitis besprochen worden sind. Sie schliesst sich demgemäss an Schädelfrakturen mit äusserer Wunde, resp. Schädelbasisfrakturen mit Eröffnung der Paukenhöhle, an infektiöse Sinusthrombose und an cariöse Prozesse der Schädelknochen an, sei es, dass durch diese Veranlassungen zunächst eine eitrige Pachymeningitis hervorgebracht wird, die auf die Pia übergreift, sei es, dass die Pia direkt infiziert wird. Mitunter schliesst sich die eitrige Meningitis simplex an eitrige Prozesse im *Mittelohr* oder der *Nasenhöhle* und ihrer Nebenhöhlen an, ohne dass durch cariöse Zerstörung der diese Höhlen von der Schädelhöhle trennenden Knochen eine kontinuierliche Fortleitung der Entzündung stattfindet. Man nimmt in diesen Fällen an, dass die Entzündungserreger vom Ort ihrer ursprünglichen Lokalisation durch die jene Höhlen mit der Schädelhöhle verbindenden Lymphwege eingewandert sind, ohne in diesen selbst Entzündung erregt zu haben. Die letzte Art endlich, auf die die Keime in die Hirnhaut gelangen können, ist die *embolische Verschleppung* durch den Blutstrom. Zuweilen entstehen zuerst embolische Hirnabszesse, an die sich eine Meningitis anschliesst, wenn jene die Hirnoberfläche erreichen; bisweilen wird die Pia unmittelbar von der metastatischen Eiterung ergriffen, welche von da aus auf die Hirnsubstanz übergehen kann.

Die *Meningitis epidemica* hingegen ist eine *spezifische Infektionskrankheit*, welche, wie ihr Name sagt, meist *epidemisch* auftritt und, wie neuere Untersuchungen ziemlich wahrscheinlich gemacht haben, durch einen spezifischen Mikroorganismus (den *Diplococcus intracellularis*) hervorgebracht wird. Der Weg, auf welchem dieser Keim in die Schädelhöhle eindringt, ist nicht bekannt; ein direkter oder indirekter Zusammenhang mit irgend welcher Infektionspforte oder mit einem im Körper vorhandenen Eiterherd, wie er bei der Meningitis simplex in den meisten Fällen nachweisbar ist, ist nicht zu eruieren. Dieses Moment ist (abgesehen von etwaigen klinischen Daten betreffs des epidemischen Auftretens der Krankheit) das einzige, welches die epidemische Meningitis von der Meningitis simplex



zu unterscheiden gestattet. Allerdings kommen ja mitunter auch Fälle von Meningitis simplex vor, in denen der Nachweis eines primären Eiterherdes, resp. einer direkten Infektion der Pia von aussen her nicht zu führen ist, so dass die Krankheit anscheinend primär ist oder sich an andere, nicht durch pyogene Mikroorganismen hervorgebrachte Krankheiten (Typhus abdominalis, croupöse Pneumonie) anschliesst. Aus dem Umstand, dass beim Bestehen einer Meningitis der Nachweis der Infektionspforte nicht erbracht werden kann, darf also nicht mit Sicherheit geschlossen werden, dass jene Krankheit nun der epidemischen Form angehören müsste: wenn aber der Zusammenhang zwischen einem primären Eiterherd, resp. einer äusseren Verletzung und der Erkrankung der Hirnhaut klar dargelegt ist, dann muss diese als Meningitis simplex bezeichnet werden.

Aus der *Form und Lokalisation* der Entzündung an sich kann die Differentialdiagnose zwischen beiden Arten derselben nicht gestellt werden. Beide bringen im Anfang ein vorwiegend seröses, bei einigermassen längerer Krankheitsdauer ein ausgesprochen eitriges, meist sehr reichliches Exsudat von grünlich-gelber Farbe hervor. Dasselbe häuft sich zunächst nur in den Sulcis um die dort verlaufenden grösseren Gefässe an; diese erscheinen als rote, auf beiden Seiten von grüngelben Streifen eingefasste Bänder (vergl. Abb. No. 9, Tafel 4); bei sehr intensiver Eiterung überzieht das Exsudat auch die Höhe der Windungen.

Die Meningitis simplex, welche sich an Knocheneiterung oder äussere Verletzung anschliesst, bleibt oft in auffallender Weise auf die Umgebung der Einbruchsstelle der Eiterung beschränkt; indem sich in der Peripherie der entzündeten Stelle fibrinöse Verklebungen zwischen Hirnoberfläche und Dura bilden, entsteht ein abgekapselter meningealer Abszess, der umsomehr an Tiefendurchmesser zunimmt, jemeher die Ausbreitung des Exsudats der Fläche nach behindert ist. Durch den Druck des Exsudats auf die Hirnoberfläche entsteht eine bedeutende Impression derselben. Bei protrahiert verlaufenden Fällen von epidemischer Meningitis wird bisweilen ebenfalls Abkapselung des Exsudats, zunächst durch fibrinöse Verklebungen, später durch bindegewebige Verwachsungen beobachtet. Das Exsudat wird eingedickt, zum Teil organisiert und resorbiert, zum Teil bleibt es als käsige Masse zwischen den Verwachsungen der Hirnhäute liegen.

Beide Formen der eitrigen Meningitis bevorzugen die *Konvexität des Gehirns*; auch die von eitrigen Prozessen an der Schädelbasis ausgehende Meningitis simplex bleibt nur in seltenen Fällen auf die Hirnbasis beschränkt, häufiger schon beschränkt sie sich auf die seitlichen Partien des Schläfenlappens, wenn sie vom Mittelohr ausgeht. In den meisten Fällen aber erreicht sie ihre reichlichste Entwicklung an der Konvexität. Gerade das Gegenteil findet man bei der tuberkulösen Meningitis; sie beschränkt sich fast stets auf die Hirnbasis und greift auf die Konvexität nur längs der in der Sylvischen Furche laufenden Gefässe über.

Beide Arten der eitrigen Meningitis ergreifen ferner, wenn sie an der Hirnoberfläche nur einigermassen ausgebreitet sind, fast stets die *Pia mater spinalis* und die *Plexus chorioidei*. Die epidemische Meningitis ist sogar häufig an den Rückenmarkshäuten viel intensiver, als an denen des Gehirns, wo sie in solchen Fällen hauptsächlich die Medulla oblongata und den vierten Ventrikel befallen hat; der letztere ist dann gewöhnlich durch sehr reichliches Exsudat erfüllt.

Das Übergreifen auf die *Plexus chorioidei* hat eine Exsudation in die Ventrikel zur Folge, die das an der Hirnoberfläche abgelagerte Exsudat an Masse bedeutend übertrifft. Dieselbe ist hier vorzugsweise serös (sogenannter Hydrocephalus acutus), nur in den tiefsten Partien der Ventrikel — im Seitenventrikel also im Unterhorn — findet sich ein fibrinös-eitriger Bodensatz. Die Flüssigkeitsansammlung in den Ventrikeln wird von einer starken Abplattung der Hirnwindungen begleitet; eine gewisse Abplattung derselben kommt auch ohne Beteiligung der Ventrikel zustande infolge abnormer Quellung der Hirnsubstanz. Diese ist stets ausserordentlich weich, oft fast zerfliesslich, an der Oberfläche besteht mitunter eine schon makroskopisch an der grünlich-gelben Färbung der



Hirnrinde kenntliche, fast in jedem Falle aber wenigstens mikroskopisch nachweisbare entzündliche Infiltration, die, wie schon früher erwähnt, häufig in die Tiefe der Hirnsubstanz eindringt und zur Abszessbildung führt.

Leptomeningitis  
chronica.

4. Die *chronische Leptomeningitis* ist eine vorwiegend produktive Entzündung, die zur bindegewebigen Verdickung der Pia führt. Der leichteste Grad derselben verrät sich durch cirkumskripte, milchweisse, völlig undurchsichtige Flecken und Streifen in der Pia. Wenn dieselben sehr klein sind, können sie leicht für Tuberkel gehalten werden; betrachtet man sie aber mit einem Vergrösserungsglas, so sieht man, dass diese Infiltrate flach ausgebreitet und meist unregelmässig begrenzt sind, während die Tuberkel halbkugelig prominieren und eine kreisförmige Peripherie haben. Die Menge des Liquor cerebrospinalis ist meist etwas vermehrt, ebenso sind die Pacchionischen Granulationen reichlicher vorhanden, als gewöhnlich. Dieser geringe Grad von Bindegewebswucherung in der Pia ist für gewisse Zustände fast als ein physiologischer Prozess zu betrachten: er findet sich bei beinahe allen älteren Leuten, besonders wenn dieselben an chronischen, konsumierenden Krankheiten gestorben sind.

Die höheren Grade der chronischen Leptomeningitis zeichnen sich dadurch aus, dass die erwähnte Trübung und Verdickung der Pia nicht fleckig verteilt ist, sondern die Pia diffus ergriffen hat, so dass die Hirnoberfläche in toto mit einer milchweissen, mehr oder weniger undurchsichtigen fibrösen Haut überzogen ist. Bei den höchsten Graden der Veränderung sind die Windungen der Hirnoberfläche durch den zuckergussartigen Piaüberzug völlig verdeckt, bei geringeren Graden schimmern sie wenigstens noch durch.

Die hochgradige Leptomeningitis ist stets ein Zeichen schwerer Veränderungen der Hirnsubstanz, sie findet sich gelegentlich bei allen Krankheiten, die mit Verminderung des Hirnvolumens verbunden sind, besonders bei der durch Alkoholismus, Dementia paralytica und Paranoia hervorgebrachten *Hirnatrophie* und bei der diffusen oder herdförmigen *Sklerose*. Wahrscheinlich stellt sie bei allen diesen Krankheiten nur eine sekundäre, vorzugsweise durch die Verminderung des Hirnvolumens bedingte Veränderung vor, und ist daher fast stets mit Vermehrung des Liquor cerebrospinalis verbunden. Sie ist, wie die Hirnatrophie selbst, diffus, oder bevorzugt die Konvexität des Gehirns und auch dort wieder die Stellen, wo die Hirnwindungen am stärksten atrophisch sind. Bei Geisteskranken findet man sie meist über den Stirn- und Scheitellappen, seltener über dem letzteren und dem Hinterhauptlappen am intensivsten entwickelt. Beim Abziehen der verdickten Haut bemerkt man dann, dass auch die darunter liegenden Windungen in höherem Masse verschmälert sind als andere.

Es ist übrigens zu bemerken, dass die beschriebene Form der rein fibrösen Leptomeningitis auch den Ausgang der *syphilitischen chronischen Leptomeningitis* darstellen kann.

Meningitis  
tuberculosa.

5. Die *tuberkulöse Meningitis* (vergl. Abb. No. 10, Tafel 5). Nur selten findet man, besonders bei allgemeiner Miliartuberkulose, Tuberkelknötchen in der im übrigen unveränderten Pia; meist reagiert dieselbe auf die Eruption der Tuberkelknötchen mit intensiver fibrinös-eitriger Entzündung. Das ausgeschiedene Exsudat kann so bedeutend werden, dass dadurch die Tuberkelknötchen verdeckt sind, und man auf den ersten Blick eine der früher beschriebenen Formen der eitrigen Meningitis vor sich zu haben glaubt. Man wird sich jedoch in allen Fällen vor Verwechslungen schützen können, wenn man folgende Punkte beachtet:

- a) Die tuberkulöse Meningitis befällt fast ausschliesslich die *Hirnbasis* (Basilarmeningitis), besonders den hinter dem Chiasma gelegenen Teil derselben; auf die Konvexität greift sie gewöhnlich nur über entlang den von der Basis zu dieser laufenden Gefässen, besonders der Art. fossae Sylvii. Dagegen breitet sich die eitrige Meningitis vorzugsweise auf der Konvexität aus, sogar in den Fällen, wo sie von der Schädelbasis ausgeht.
- β) Das Exsudat der tuberkulösen Meningitis ist von *grau-grünlicher Farbe* und *gallertartiger Konsistenz*; bei der eitrigen Meningitis dagegen grüngelb und dünnflüssig.



7) Entscheidend für die tuberkulöse Meningitis ist der Befund von charakteristischen *Tuberkelknötchen*. Man erkennt dieselben gewöhnlich am besten in den Partien, in denen die eitrige Exsudation noch nicht so sehr entwickelt ist. Das eitrige Exsudat ist gewöhnlich am stärksten in der Gegend zwischen Brücke und Chiasma abgelagert; dagegen findet man, wenn man die die Sylvische Furche begrenzenden Hirnteile auseinanderzieht, am Grunde derselben in der Umgebung der Art. fossae Sylvii die Hirnhaut meist nur verdickt, etwas gallertartig und von massenhaften grauen Knötchen durchsetzt. Betrachtet man diese mit einem Vergrößerungsglase, so bemerkt man, dass sie halbkugelig vorspringen, wodurch sie sich, wie schon oben erwähnt, von den fleckigen Verdickungen, die durch einfache chronische Meningitis hervorgebracht werden, unterscheiden.

Die Knötchen sind gewöhnlich in Reihen *längs der Gefässe* angeordnet und sitzen in den diese umgebenden Lymphgefässen, die mitunter als weisse Stränge abnorm deutlich sichtbar sind. Sind die Tuberkel noch sehr jung, so sind sie noch nicht deutlich als diskrete Knötchen wahrnehmbar, sondern verraten sich nur durch die Unebenheit der Oberfläche der gallertartigen, verdickten Pia, welche man am besten bei seitlicher Beleuchtung bemerkt.

Bekanntermassen läuft der grösste Teil der tuberkulösen Hirnhautentzündungen in ungefähr 3 Wochen ab, und man findet dementsprechend die Tuberkelknötchen in den meisten Fällen so gross, dass sie eben sichtbar sind; mikroskopisch erkennt man, dass die Knötchen in diesem Stadium schon durch Konfluenz verschiedener Miliartuberkel gebildet sind.

In Fällen von protrahiertem Verlauf findet man Tuberkel von grösseren Dimensionen, die dann sehr leicht sichtbar sind, jedoch selten die Grösse eines Hanfkornes überschreiten. Das Exsudat wird allmählich eingedickt, teilweise tritt Verkäsung ein, teilweise wird dasselbe organisiert, so dass sich feste fibröse Stränge bilden, zwischen denen die Reste des eingedickten Exsudats liegen.

In zweifelhaften Fällen kann die Diagnose der tuberkulösen Meningitis durch den Nachweis von *Tuberkelbazillen* in Ausstrichpräparaten aus dem Exsudat oder in Schnittpräparaten definitiv entschieden werden. Man findet dieselben meist reichlicher in dem Exsudat als in den Tuberkelknötchen selbst.

Die tuberkulöse Meningitis schliesst sich fast stets sekundär an anderweitige tuberkulöse Erkrankungen, am häufigsten an die der *Lunge* und der *Lymphdrüsen* (letzteres besonders bei Kindern) an. Teils findet man ausser in den Meningen zugleich in anderen Organen Eruptionen von miliaren Tuberkelknötchen, teils sind die Meningen das einzige von dem primären Herd infizierte Gebiet. Sehr selten sind die Fälle, in denen eine tuberkulöse Meningitis gefunden wird, ohne dass man im übrigen Körper einen älteren tuberkulösen Herd nachweisen könnte, von dem voraussichtlich die Infektion der Meningen hätte ausgehen können. In den meisten Fällen erfolgt die Infektion auf embolischem Wege, seltener greift Tuberkulose benachbarter Organe (Solitärtuberkel des Gehirns, Otitis media tuberculosa) per continuitatem auf die Pia über.

Fast stets findet sich bei Meningitis tuberculosa ein reichliches, vorwiegend seröses Exsudat in den Hirnventrikeln (*Hydrocephalus acutus*), wodurch die Windungen der Hirnoberfläche sich abplatten. Die Hirnsubstanz ist gewöhnlich von ausserordentlich weicher Konsistenz; sie ist mitunter ebenfalls von der Entzündung ergriffen.

6. Die *syphilitische Leptomeningitis* ist eine ziemlich seltene Erkrankung, deren Diagnose mitunter schwierig ist. In manchen Fällen führt die Lues an den Hirnhäuten zur diffusen Bildung eines ursprünglich weichen, gallertartigen, später narbig schrumpfenden Granulationsgewebes, in welches cirkumskripte *Gummata* eingelagert sind, die sich meist als flache, käsige Platten oder als rundliche, in der Tiefe der Hirnfurchen gelegene käsige Knoten

Leptomeningitis  
syphilitica.



darstellen. Dieselben sind von derben Schwielen umschlossen, die von der Adventitia grösserer Gefässe ausgehen. In solchen Fällen ist dieluetische Natur der Erkrankung am sichersten festzustellen. Wahrscheinlich ist jedoch auch eine andere Form der Erkrankung, bei der es nicht zur Entwicklung cirkumskripter Gummata, sondern nur zur Bildung eines mehr oder weniger diffusen, später narbig schrumpfenden *Granulationsgewebes* kommt, auf die Lues zurückzuführen. Da diese Affektion der Hirnhaut selbst nichts Charakteristisches besitzt, so kann hier die Diagnose nur vermutungsweise mit Hilfe anderweitiger sicherluetischer Erkrankungen gestellt werden.

Es wurde bereits früher erwähnt, dass gewisse Formen anscheinend einfacher chronischer Leptomeningitis das Endstadium syphilitischer Hirnhautentzündungen darstellen können; es ist hervorzuheben, dass diese wie die sicherluetischen, gummösen Formen der Meningitis sich auf bestimmte Teile, besonders die Hirnbasis, beschränken, während die gewöhnliche chronische Meningitis meist gleichmässig oder an der Konvexität des Gehirns am stärksten entwickelt ist.

### c. Neubildungen und Parasiten.

Echte Neubildungen.

*Echte Neubildungen* sind in der Pia selten, es kommen fast alle Formen der Bindegewebsgeschwülste vor, besonders auch die schon bei Gelegenheit der Geschwülste der Dura erwähnten alveolär gebauten Endotheliome mit Konkrementbildung (*Psammome*).

Cysticercus.

Von *Parasiten* wird der *Cysticercus* am häufigsten in den Hirnhäuten gefunden; derselbe präsentiert sich gewöhnlich als eine etwas über erbsengrosse dünnwandige, durchscheinende Blase, mit hellem, klaren, farblosen Inhalte gefüllt. An einer Seite derselben findet sich eine undurchsichtige Verdickung, welche von dem Kopf des Parasiten herrührt. Die Wand der Blase ist mitunter verkalkt. Auch die als *Cysticercus racemosus* bezeichnete Varietät findet sich zuweilen an der Hirnbasis; dieselbe besteht aus zahlreichen kleinen, zu trauben- resp. maulbeerartigen Konglomeraten vereinigten Bläschen, in deren Wand ein Kopf meist nicht nachweisbar ist.

## Krankhafte Veränderungen der Hirnventrikel.

### a. Abnormitäten des Ventrikelinhalts.

Blutiger Ventrikelinhalt.

1. *Blut* gelangt in den Ventrikel am häufigsten infolge des Durchbruchs *hämorrhagischer Herde des Gehirns*, besonders solcher, die im Seh- oder Streifenhügel sitzen. Mitunter bricht die Blutung aus den Ventrikeln durch den dünnen Boden des dritten Ventrikels oder entlang den Plexus chorioidei nach aussen durch. Selten ist das Umgekehrte der Fall, nämlich dass Blutungen auf die Hirnoberfläche in die Ventrikel eindringen (Blutungen infolge Ruptur basaler Hirnarterien). Mitunter erfolgen Blutungen aus den *Adergeflechten* selbst durch schwere Kontusionen des Schädels, z. B. bei Neugeborenen durch Zangenextraktionen.

2. Eine geringe Menge *seröser Flüssigkeit* bildet den normalen Inhalt des Ventrikels.

Vermehrung des Inhalts der Ventrikel *ohne wesentliche Veränderung der Zusammensetzung* derselben unter Erweiterung der Ventrikel wird als *Hydrocephalus* bezeichnet. Nach der Art der Entstehung unterscheidet man einen akuten und einen chronischen Hydrocephalus.

Hydrocephalus acutus.

α) Der *akute Hydrocephalus* entwickelt sich im Anschluss an alle möglichen akuten Entzündungen des Gehirns und seiner Häute, am häufigsten findet er sich bei tuberkulöser Meningitis. Der Ventrikelinhalt ist in diesem Falle selten rein serös, meist durch zellige Exsudation leicht getrübt, besonders findet sich häufig am Boden der Ventrikel ein zelliges, resp. fibrinöses Sediment. Die Menge der Flüssigkeit ist meist nicht sehr



bedeutend, trotzdem sind infolge des raschen Eintritts der Exsudation die Wirkung auf die Hirnsubstanz (Abplattung der Windungen, Erweichung der umgebenden Hirnsubstanz) sehr intensive und daher die Störungen der Hirnfunktion erhebliche.

- β) Beim *chronischen Hydrocephalus* ist die Flüssigkeit rein serös. Da der Erguss langsam entsteht, kann derselbe sehr mächtig werden, ohne dass deshalb die Hirnfunktionen stark beeinträchtigt werden. Man muss zwei wesentlich verschiedene Formen des chronischen Hydrocephalus unterscheiden. Die eine ist entweder *angeboren* oder entwickelt sich in der *frühesten Kindheit*; die Ätiologie dieser Form ist nicht genügend aufgeklärt. Die Flüssigkeitsansammlung ist am stärksten in den Seitenventrikeln und im dritten Ventrikel. Bei den höchsten Graden der Veränderung ist das Grosshirn in eine dünnwandige, mit Flüssigkeit gefüllte Blase verwandelt, ja es kann sogar an einzelnen Stellen die Wand derselben durchbrochen werden. Die Hirnwindungen sind bei diesen so weit vorgeschrittenen Fällen der Erkrankung völlig verstrichen. In weniger hochgradig entwickelten Fällen wird die Wand von ziemlich reichlicher Hirnsubstanz gebildet, besonders ist die graue Substanz der Hirnrinde und die Windungen der Oberfläche oft gut entwickelt, nur die Marksubstanz ist in höherem Masse reduziert, und man findet diese in unmittelbarer Nähe der Ventrikel meist erweicht; das Ependym löst sich in lockeren Fetzen ab. Charakteristisch sind die durch den angeborenen Hydrocephalus entstandenen Formveränderungen des Schädels. Die Schädelkapsel ist bedeutend vergrößert, die Knochen des Schädeldaches auseinandergedrängt, die Zwischenräume sind nur durch Membranen geschlossen; im Vergleich zu der enormen Grösse des Schädels erscheint das Gesicht verkleinert, die Stirn wölbt sich über dasselbe stark vor.

Hydrocephalus  
chronicus.

Die zweite Form des chronischen Hydrocephalus, welcher sich im *späteren Lebensalter* oder bei *Erwachsenen* entwickelt, ist in ihrer Ätiologie besser aufgeklärt; sie entsteht:

bei *Verminderung des Hirnvolumens* durch Atrophie, Sklerose und dergleichen, infolge *chronischer Entzündung des Ventrikelependyms*,

bei *Hirntumoren*, ganz besonders bei solchen der hinteren Schädelgrube, wohl weil diese den Abschluss des venösen Blutes, sowie den Abfluss des Liquor cerebrospinalis nach dem Wirbelkanal zu hindern.

3. *Serös-fibrinöse*, resp. *serös-eitrige* Exsudation in die Ventrikel findet sich bei allen Formen der eitrigen Meningitis. Rein eitriger Inhalt der Ventrikel ist zuweilen die Folge des Durchbruchs von Hirnabszessen in die Ventrikel.

Eitriger  
Ventrikelinhalt.

## b. Erkrankungen der Ventrikelwand.

*Akute Entzündung* des Ependyms, kenntlich durch lebhafte Gefässinjektion, Trübung der Oberfläche und fetzige Erweichung, findet sich bei akuter Meningitis und ist ohne selbständige Bedeutung.

Ependymitis.

*Chronische Entzündungen* führen entweder zu diffusen oder streifigen milchweissen Verdickungen des Ependyms mit glatter Oberfläche oder zur Bildung höckeriger Erhabenheiten (Ependymitis granulosa); Gefässinjektion fehlt hierbei. Im Ventrikel findet sich ein rein seröser Erguss. Als Ursache der Veränderung kommt vielleicht zuweilen Syphilis in Betracht, mitunter entwickelt sie sich im Anschluss an diffuse chronische Entzündungsprozesse der Hirnsubstanz.

Die *Plexus chorioidei* beteiligen sich, wie schon früher erwähnt, häufig an den akuten Entzündungen der Meningen. Sie sind in diesem Fall geschwollen und aufgequollen, mit fibrinös-eitrigem Exsudat bedeckt.

Bisweilen finden sich in den Plexus zahlreiche kleine, mit wässrigem Inhalte gefüllte *Cysten*, welche durch Auseinanderdrängen des Gewebes derselben entstehen; dieselben sind ohne weitere Bedeutung.



## B. Erkrankungen des Gehirns.

### Cirkulationsstörungen.

Die Marksubstanz erscheint im normalen Gehirn fast rein weiss, ihre spärlichen Capillaren vermögen ihr nur bei übernormaler Füllung einen rötlichen Ton zu verleihen. Nur die Durchschnitte grösserer Gefässe bemerkt man als rote Punkte. Streicht man leicht mit dem Messer über die Schnittfläche, so quillt aus diesen das Blut hervor; wenn dasselbe ausgeflossen ist, sind die Blutpunkte verschwunden. Dieses Verhalten unterscheidet die *Blutpunkte*, die von den Gefässen herrühren, mit Sicherheit von feinen *punktförmigen Blutungen*, welche beim Darüberstreichen mit dem Messer unverändert bestehen bleiben.

Die graue Substanz hat infolge ihres grösseren Reichtums an Capillaren im normalen Hirn einen schwach rötlichen Schimmer.

Anämie.

Bei *Anämie* verschwindet der rötliche Farbenton gänzlich aus der grauen Substanz; dieselbe erscheint rein hellgrau. Die Marksubstanz ist von rein weisser Farbe und lässt nur spärliche, von Gefässen herrührende Blutpunkte erkennen. Die Hirnanämie findet sich bei allgemeiner Anämie, ferner mitunter lokal bedingt durch Krankheiten, welche zur Kompression der Hirnsubstanz führen, besonders durch solche, bei denen der Inhalt der Ventrikel vermehrt ist. Die Konsistenz des anämischen Gehirns ist meist etwas derber als die des normalen.

Hyperämie.

*Hyperämie* des Gehirns macht sich in der Marksubstanz durch Anwesenheit zahlreicher Blutpunkte, aus welchen reichlich Blut hervorquillt, und durch diffuse rosige Färbung der Schnittfläche bemerkbar. Die graue Substanz erhält einen intensiv roten Farbton, welcher mehr ins Bläuliche übergeht, wenn die Hyperämie von venöser Stauung herrührt. Die Konsistenz des Gehirns ist vermindert. Ist die Hyperämie so stark, dass das Volumen des Hirns dadurch erheblich vermehrt wird, so erscheinen die Windungen abgeplattet; der Liquor cerebrospinalis entweicht dann aus den subarachnoidealen Räumen.

Hirnhyperämie ist meist mit der gleichen Veränderung an der Pia verbunden und findet sich bei denselben Veranlassungen wie die Hyperämie der weichen Hirnhäute.

Ödem.

*Hirnödem*. Die Durchtränkung des Gehirns mit abnormen Mengen seröser Flüssigkeit macht sich vorzugsweise durch bedeutende Verminderung der Konsistenz bemerklich. Die Marksubstanz ist sehr weich, zerfliesslich, die Rinde verbreitert, die Windungen sind abgeplattet. Da der Feuchtigkeitsgehalt der Hirnsubstanz schon in der Norm ziemlich grossen Schwankungen zu unterliegen scheint, so ist es im einzelnen Falle nicht immer möglich zu unterscheiden, ob die Vermehrung der Flüssigkeitsmenge als pathologisch anzusehen ist. Der Umstand, dass es an einem exakten Masstab für die Diagnose des Hirnödems fehlt, macht es erklärlich, dass dieser Veränderung von verschiedenen Beobachtern ein so verschiedener pathologischer Wert beigelegt wird. Da sich Hirnödem bisweilen findet, ohne dass während des Lebens ausgesprochene cerebrale Störungen bestanden, und da umgekehrt bei Krankheiten, die unter schweren cerebralen Störungen zum Tode führten (z. B. Nierenkrankheiten mit Urämie), Hirnödem, welches von manchen Autoren als Ursache derselben angegeben wird, ebenso häufig vermisst als angetroffen wird, so ist vorläufig die Bedeutung des Hirnödems noch unsicher; auf keinen Fall darf der blosse Befund von Hirnödem als genügende Todesursache betrachtet werden.

Ausgesprochenes Hirnödem findet sich bei *lokalen Cirkulationsstörungen*, wie *Sinusthrombose*, *Kompression der Vena magna Galeni* durch *Tumoren* der hinteren Schädelgrube. In diesem Falle ist es meist mit bedeutendem Hydrocephalus internus verbunden. Seltener kommt es bei allgemeinen Cirkulationsstörungen durch Herz- und Lungenkrankheiten vor.

*Blutungen*. Der Form nach unterscheidet man *punktförmige*, *capilläre Blutungen* und *grössere hämorrhagische Herde*.



Die *capillären Blutungen* erscheinen als kleine dunkelrote Flecken und Streifen, welche sich nicht wegdrücken lassen, wenn man mit dem Messer darüber streicht. Meist liegen sie in Gruppen dicht bei einander, mitunter sind sie diffus über grössere Abschnitte der Hirnsubstanz verbreitet.

Capilläre  
Blutungen.

Die Ursache der capillären Blutungen liegt vorzugsweise in Ernährungsstörungen der Wände feinsten Gefässe; zum Teil sind diese entzündlicher Natur. Dies ist besonders bei den Blutungen der Fall, die bei *akuter Encephalitis*, bei *Milzbrand* und *Pocken* auftreten. Auch die Blutungen, die bei Krankheiten mit allgemeiner *hämorrhagischer Diathese* (Skorbut, Morbus maculosus Werlhofii) beobachtet werden, sind jedenfalls auf Ernährungsstörungen der Gefässwand zurückzuführen, deren Art allerdings noch unbekannt ist. Begünstigt wird das Entstehen der Blutungen durch Cirkulationsstörungen; sehr häufig findet man daher Gruppen capillärer Blutungen in der Umgebung von *Erweichungsherden*, die durch Gefässverschluss entstanden sind. Offenbar leistet hier die in den benachbarten Gefässprovinzen bestehende kollaterale Hyperämie der Entstehung von Blutungen Vorschub.

Mikroskopisch erkennt man, dass die ausgetretenen roten Blutkörperchen in der Umgebung der feinen Gefässe angeordnet sind; in den Fällen, wo die Blutung entzündlichen Ursprungs ist, sind zugleich reichliche Rundzellen in derselben abgelagert. Bei langem Bestande wandeln sich die capillären Blutherde in pigmentierte Narben oder feine, in Gruppen angeordnete Cysten mit klarem, wässrigem Inhalte um.

Die *grösseren hämorrhagischen (apoplektischen) Herde* entstehen durch Ruptur grösserer Arterienäste. Auch hier wirken Schwankungen des Blutdruckes offenbar begünstigend auf die Entstehung derselben ein. So ist es eine bekannte Thatsache, dass viele Apoplexien durch *plötzliche Steigerung des Blutdruckes* infolge forcierter Aktion der Bauchpresse entstehen; ziemlich häufig finden sich dieselben ferner bei Personen mit *Hypertrophie des linken Ventrikels* und abnormer Spannung der Arterienwände (z. bei Schrumpfnieren). Auch hier ist jedoch anzunehmen, dass wohl nur in sehr seltenen Fällen die Erhöhung des Blutdruckes allein imstande ist, Zerreiassung der Gefässwand herbeizuführen, wenn diese nicht schon durch irgend welche pathologische Prozesse in ihrer Widerstandsfähigkeit herabgesetzt ist. Als häufigste Ursache der Verminderung der Widerstandsfähigkeit der Gefässwand ist die *Arteriosklerose* zu betrachten, welche gerade an den basalen Hirnarterien oft die höchsten Grade erreicht. Dass sich sehr häufig hochgradige Arteriosklerose ohne Blutungen, und umgekehrt bei Blutungen nur geringe Arteriosklerose findet, spricht nicht hiergegen; oft findet man auch an anderen Arterien den grösseren Teil der Wand normal, während an einer ganz beschränkten Stelle so intensive Sklerose vorhanden ist, dass der Eintritt einer Ruptur völlig erklärlich erscheint.

Hämorrhagische  
(apoplektische)  
Herde.

In vielen Fällen ist das Bersten *miliarer Aneurysmen* der feineren Hirnarterien als Grund der Blutung angesehen worden; dieselben bilden jedoch keineswegs einen konstanten Befund bei Hirnblutungen.

In sehr seltenen Fällen ist an den Hirngefässen von Leuten, die an Hirnhämorrhagien zu Grunde gingen, auch bei aufmerksamster Untersuchung absolut keine Abnormität zu erkennen.

Der hämorrhagische Herd (vergl. Abb. No. 11, Tafel 6) präsentiert sich als eine mehr oder weniger umfangreiche, durch Zertrümmerung der Hirnsubstanz entstandene Höhle, die mit fetzigen Resten der Hirnsubstanz und mit Blut erfüllt ist. Die Wand der Höhle wird von unregelmässigen, zerfetzten Massen gebildet, die mit Blutfarbstoff imbibiert und von capillären Blutungen durchsetzt sind. Ist die Hämorrhagie ganz frisch, so ist das ergossene Blut grösstenteils noch flüssig; blieb das Leben nach Beginn der Hämorrhagie noch längere Zeit erhalten, so ist die Höhle mit lockeren schwarzroten Blutgerinnseln erfüllt. Bei noch längerem Bestand des Herdes nehmen dieselben eine braunrote Färbung an und zerfallen zu einem chokoladefarbenen, zuletzt rostbraunen Brei; der



Apoplektische Cyste. hämorrhagische Herd wandelt sich schliesslich in eine *Cyste* mit glatter, spiegelnder Wand um, welche mit rostbraunen oder goldgelben Resten zerfallenen Blutfarbstoffes (Hämatoidin) bedeckt ist, während der übrige Cysteninhalt wasserklar sein kann (vergl. Abb. No. 12, Tafel 7).

Mitunter schliesst sich an Hämorrhagien *Erweichung* der Umgebung an, welche erst sekundär den tödlichen Ausgang herbeiführt.

Sitz der Hämorrhagien. In der überwiegenden Mehrzahl aller Fälle hat die Hämorrhagie ihren Sitz in den *Streifenhügeln* und den *Sehhügeln*; nächst dem wird am häufigsten das Centrum semiovale, viel seltener die Brücke, Medulla oblongata, Hirnschenkel etc. befallen. Hämorrhagische Herde in den Seh- und Streifenhügeln brechen sehr häufig in die Seitenventrikel durch, das Blut gelangt aus diesen in den dritten Ventrikel, ja sogar durch den Aquädukt in den vierten Ventrikel. Mitunter bricht die Blutung auch nach aussen durch und breitet sich in den subarachnoidealen Räumen aus. Seltener gelangt Blut aus Herden der Brücke in den vierten Ventrikel.

Bei umfänglichen Hämorrhagien findet man infolge der Vermehrung des Inhaltes der Schädelhöhle die *Hirnwindungen abgeplattet*; am stärksten gewöhnlich dann, wenn Durchbruch in die Ventrikel erfolgt ist.

Folgen der Hämorrhagien. Die *Folgen der Hämorrhagie* sind von der Ausdehnung und vom Sitze des Herdes abhängig. In den wichtigsten Provinzen des Hirns (Medulla oblongata) genügen schon die kleinsten Herde, um den Tod herbeizuführen; im Seh- und Streifenhügel, noch mehr im Centrum semiovale können schon ziemlich umfängliche Hämorrhagien eintreten, ohne dass sofort der Tod herbeigeführt wird. Gerade in diesen Teilen begegnet man daher am häufigsten den von Hämorrhagien herrührenden Cysten. Oft findet man neben älteren Herden in diesen Gegenden eine frische Hämorrhagie, die rasch den Tod herbeiführte. Der Durchbruch eines Herdes in die Ventrikel führt stets ausserordentlich rasch zum tödlichen Ausgang.

Auf die von älteren Hämorrhagien herrührenden klinischen Ausfallserscheinungen und die im Gefolge motorischer Störungen auftretenden Muskelatrophien etc. kann hier nicht eingegangen werden.

Thrombose und Embolie von Hirnarterien. *Thrombose und Embolie von Hirnarterien.* Um die Folgen des Verschlusses der Hirnarterien zu verstehen, ist es notwendig, einen Blick auf die *anatomischen Verhältnisse der Hirnarterien* zu werfen.

Bekanntlich wird das Hirn auf jeder Seite von zwei Arterien, der Art. carotis interna und Art. vertebralis versorgt. Die Art. carotis interna teilt sich in die Art. cerebralis anterior und die in der Richtung des Stammes weiterverlaufende Art. cerebralis media, gewöhnlich Art. fossae Sylvii genannt. Die Arteriae vertebrales beider Seiten vereinigen sich zur Art. basilaris, diese teilt sich wieder in die Arteriae cerebrales posteriores. Indem von der Art. cerebralis posterior jeder Seite ein anastomosierender Ast zur Art. cerebralis media verläuft, und die Arteriae cerebrales anteriores beider Seiten durch die Art. communicans anterior in Verbindung treten, wird die als Circulus arteriosus Willisii bekannte Verbindung zwischen sämtlichen basalen Hirnarterien hergestellt. Die Äste der aus dem Circulus arteriosus Willisii abgehenden Gefässe sind im wesentlichen von zweierlei Art: die einen, welche direkt in die Gebilde des Hirnstammes speziell in Seh- und Streifenhügel eindringen, sind Endarterien, das heisst, sie besitzen keine wesentlichen Anastomosen mit anderen Gefässbezirken; die anderen, welche die Hirnrinde und die Markmasse der Hemisphären versorgen, verzweigen sich vor ihrem Eintritt in die Hirnsubstanz in der Pia mater und besitzen sowohl in dieser, wie in der Hirnsubstanz selbst, Anastomosen. So entsendet die für pathologische Verhältnisse wichtigste Hirnarterie, die Art. fossae Sylvii, kurz nach ihrem Abgang aus dem Circulus arteriosus Willisii mehrere Äste (die Arteriae lenticulo-striatae für den Linsenkern und die innere Kapsel, die Arteriae lenticulo-opticae für den vorderen und lateralen Teil des Sehhügels), welche für diese Gebiete Endarterien sind, und mehrere (4–5) corticale Äste, welche den hintersten Teil der unteren Stirnwindung,



die vordere und hintere Centralwindung, die drei Schläfenwindungen und die angrenzenden Partien des Scheitellappens versorgen und untereinander mehr oder weniger ausgebildete Anastomosen besitzen.

Findet ein Verschluss von Hirngefässen statt, so sind die Folgen je nach dem Sitz desselben verschieden; man hat in der Hauptsache drei mögliche Fälle (speziell in Rücksicht auf die wichtigste Hirnarterie, die Art. fossae Sylvii) zu unterscheiden.

1. Findet der Verschluss im Bereich des *Circulus Willisii* oder centralwärts von diesem statt, so ist durch die reichlichen Anastomosen die Möglichkeit gegeben, dass eine ausreichende *kollaterale Cirkulation* zustande kommt; ist dies der Fall, so treten keine weiteren Folgen auf.

Folgen des Verschlusses der Hirnarterien

Nicht in allen Fällen kommt aber wirklich eine ausreichende kollaterale Cirkulation zustande. Mitunter sind die den Circulus Willisii bildenden Anastomosen von Haus aus sehr eng, oder sie sind durch pathologische Prozesse (Arteriosklerose) verengert. So kann es kommen, dass z. B. nach embolischem Verschluss der Art. carotis interna — am häufigsten sitzt hierbei der Embolus dort, wo die Art. carotis communis sich in die Art. carotis interna und externa teilt — sich Thrombose der Arteria fossae Sylvii und Erweichung ihres Verbreitungsgebietes anschliesst.

2. Verschluss der Arteria fossae Sylvii in ihrem *Anfangsteil*, d. h. da wo aus ihr die Arterien für die Streifen- und Sehhügel entspringen, führt mit Notwendigkeit zur Erweichung dieser Gebilde, weil ihre Arterien Endarterien sind. Dagegen ist es nicht notwendig, dass auch im Bereich der corticalen Äste der Art. fossae Sylvii Erweichung eintritt, da diese Gebiete Anastomosen besitzen. Je nachdem hier eine mehr oder weniger ausreichende kollaterale Cirkulation zustande kommt, kann das ganze Gebiet dieser Äste oder wenigstens ein Teil desselben intakt bleiben. Wenn jedoch infolge ungünstiger Verhältnisse sich kein genügender Kollateralkreislauf herstellt, verfällt auch hier das gesamte Verbreitungsgebiet der Erweichung.

3. Beim Verschluss der Art. fossae Sylvii *jenseits des Abgangs der Arterien für den Hirnstamm*, resp. bei Verschluss einzelner *corticalen Äste* derselben gilt das eben erörterte: Erweichung tritt dann ein, wenn kein genügender Kollateralkreislauf zustande kommt, kann jedoch unter günstigen Verhältnissen im grössten Teil des versorgten Gebietes oder sogar gänzlich ausbleiben.

*Isolierter Verschluss der Arterien des Hirnstammes* jenseits ihres Ursprungs aus der Art. fossae Sylvii führt selbstverständlich unter allen Umständen zu isolierter Erweichung ihres Endgebietes, ohne jede Beteiligung der Gebilde des Hirnmantels.

Embolie von Hirngefässen erfolgt am häufigsten durch Losreissung von Auflagerungen auf den *Klappen des linken Herzens*, von Thromben aus dem linken Vorhof (Herzohr) und aus der Spitze des linken Ventrikels, seltener von Thromben, die sich über sklerotischen Partien des Arcus aortae oder der Hirngefässe selbst gebildet haben. An die Embolie schliesst sich Thrombose an, welche peripher bis dahin fortschreitet, wo eventuell seitlich ein hinreichend grosser anastomosierender Ast einmündet. Es wurde bereits oben erwähnt, dass sich sogar nach Embolie der Art. carotis Thrombose der peripheren Äste derselben entwickeln kann, wenn die im Circulus Willisii vorhandenen Anastomosen ungenügend sind.

Ursachen der Embolie.

*Thrombose der Hirnarterien* entwickelt sich entweder im Anschluss an embolischen Verschluss oder unabhängig von Embolie, wenn die Hirngefässe allmählich durch *Arteriosklerose oder gummöse Wucherungen* in ihrer Wand verengt, resp. verschlossen werden. Gerade in den Hirnarterien erreicht ja die Arteriosklerose oft so hohe Grade, dass das Lumen der Gefässe erheblich stenosiert wird.

Ursachen der Thrombose.

Die *Wirkungen des Gefässverschlusses* auf die Hirnsubstanz sind verschieden, einerseits, wie schon oben erwähnt, je nach dem Sitz des Verschlusses, dann aber auch je nach der Schnelligkeit, mit der jener eintritt und nach der Grösse des verschlossenen Gefässgebiets.



Embolie  
grosser  
Hirnarterien.

Bei dem plötzlich entstehenden embolischen Verschluss *grosser* Hirngefässe ist die Cirkulationsstörung mitunter eine so grosse, dass der Tod unmittelbar nach der Embolie eintritt; sichtbare Veränderungen der Hirnsubstanz, deren Entwicklung eine gewisse Zeit erfordert, können sich daher nicht ausbilden.

Hirn-  
erweichung.

Werden indessen *kleinere* Gefässe durch Embolie verschlossen, oder tritt infolge von Arteriosklerose eine Thrombose allmählich ein, so kann das Leben noch genügend lange erhalten bleiben, so dass sich sichtbare Veränderungen der Hirnsubstanz ausbilden, vorausgesetzt, dass keine kollaterale Cirkulation zustande kommt. In diesem Falle verfällt das Verbreitungsgebiet der betroffenen Gefässe der Infarktbildung, der Nekrose, welche im Gehirn unter dem Bilde der *Erweichung* auftritt. Der nekrotische Bezirk quillt durch Wasseraufnahme auf, sein Volumen ist daher zunächst vermehrt. Man erkennt dies daran, dass er bei oberflächlicher Lage auf der Oberfläche prominert und infolge der durch die Erweichung bedingten Zunahme des gesamten Hirnvolumens die Windungen sich abplatten. Die Konsistenz des Herdes ist vermindert, derselbe wird zerfliesslich, breiig oder dünnflüssig. Die nervösen Elemente zerfallen fettig. Die Zerfallsprodukte werden von runden Zellen aufgenommen (Körnchenkugeln), die zum Teil aus Zellen der Glia, zum Teil aus ausgewanderten weissen Blutkörperchen hervorgehen. Verhältnismässig selten tritt, entsprechend der Bildung der hämorrhagischen Infarkte anderer Organe, stärkere Blutbeimengung zu der erweichten Partie auf. Warum gerade im Gehirn ein rückläufiger Blutstrom aus den Venen selten zustande kommt, ist nicht genügend aufgeklärt.

Ist reichliche Blutbeimengung vorhanden, so erhält der erweichte Herd ein dunkelrotes Aussehen (*rote Erweichung*, vergl. Abb. No. 14, Tafel 7); bleiben reichlichere Blutungen aus, so ist die Farbe des Herdes in ganz frischem Zustande von der der übrigen Hirnsubstanz nicht wesentlich verschieden und kann mitunter auch während des weiteren Verlaufes so bleiben (*weisse Erweichung*). In den meisten Fällen nimmt jedoch der Herd allmählich durch Verfettung der nervösen Bestandteile und durch Imbibition mit dem zerfallenden Blutfarbstoff eine citronengelbe oder bräunlichgelbe Farbe an (*gelbe Erweichung*, vergl. Abb. No. 13, Tafel 7).

Die weisse, gelbe und rote Erweichung sind also nicht etwa verschiedene Prozesse, sondern nur unwesentliche Varietäten, die durch das Alter der Veränderung und durch das Hinzutreten sekundärer Ereignisse (Verfettung, Blutung) bedingt sind.

Entzündliche  
Erweichung.

Nicht immer ist die Hirnerweichung die Folge des Verschlusses von Hirngefässen; auch anderweitige Cirkulationsstörungen können Erweichung herbeiführen. So entwickelt sich diese häufig in der Umgebung von *Hirngeschwülsten* infolge des von diesem ausgeübten Druckes; ferner bildet sich Erweichung als Endresultat gewisser Formen von Entzündung aus, besonders der *hämorrhagischen Encephalitis*. Infolge der diese Entzündungen begleitenden Hämorrhagien entsteht hier stets die rote Erweichung (*entzündliche rote Erweichung*). Da sich umgekehrt sehr häufig in der Umgebung von primären Erweichungsherden eine reaktive Entzündung der Hirnsubstanz entwickelt, so ist es im einzelnen Falle oft schwierig zu entscheiden, welcher von beiden Prozessen der ursprünglich vorhandene ist.

Metamorphosen  
des  
Erweichungs-  
herdes.

Führt die Hirnerweichung nicht rasch zum Tode, so macht der Erweichungsherd verschiedene *Metamorphosen* durch. Die Substanz desselben wird allmählich zu einem zähen, braungelben Brei eingedickt, welcher durch Bindegewebswucherung von der Umgebung aus organisiert wird; nach Resorption der erweichten Massen bleibt eine meist *bräunlich pigmentierte Narbe* zurück. In anderen Fällen wird derselbe durch reaktive Entzündung der Umgebung abgekapselt; der fettig zerfallene Inhalt der hierdurch gebildeten Höhle wird resorbiert, bis diese nur noch von einer wasserklaren Flüssigkeit erfüllt ist. Von der durch Apoplexie entstandenen, d. h. das Residuum einer Hämorrhagie bildenden Cyste unterscheiden sich diese von Erweichungsherden herrührenden Cysten meist durch das Fehlen der bräunlichen Pigmentmassen, welche fast regelmässig der Wand der apoplektischen Cysten aufgelagert sind.



## Ernährungsstörungen.

Die *Atrophie* des Hirns äussert sich durch die Abnahme des Volumens des gesamten Organs. Der hierdurch freigewordene Raum in der Schädelhöhle wird durch Vermehrung der in den subarachnoidealen Räumen und in den Hirnventrikeln enthaltenen Flüssigkeit und durch Verdickung der weichen Hirnhäute (chronische Leptomeningitis) ausgefüllt. Die Hirnoberfläche ist von der Dura durch Zwischenlagerung der erweiterten, mit Flüssigkeit gefüllten subarachnoidealen Räume weit entfernt. Die Windungen der Hirnoberfläche sind verschmälert, die Furchen zwischen denselben infolgedessen erweitert; dies bemerkt man am deutlichsten, wenn man die meist verdickte und undurchsichtige Pia abzieht. Die Konsistenz des Organs ist ziemlich stark vermehrt; die Rinde erscheint auf Durchschnitten sehr schmal.

Hirnatrophie.

Nicht immer sind sämtliche Teile des Hirns von der Atrophie gleichmässig ergriffen; am stärksten sind gewöhnlich die *Grosshirnhemisphären* befallen, und auch in diesen verschiedene Teile in verschieden hohem Grade. Mitunter sind besonders die Windungen des Stirnlappens und die Centralwindungen, mitunter die des Scheitel- und Hinterhauptlappens am meisten verschmälert. An den Stellen, die die stärkste Atrophie aufweisen, ist gewöhnlich auch die begleitende chronische Leptomeningitis am meisten entwickelt.

Die häufigste Ursache der Hirnatrophie ist das Greisenalter, in jüngeren Jahren bildet sich dieselbe besonders infolge des chronischen Alkoholismus oder im Verlaufe schwerer Geisteskrankheiten aus. Atrophie einer Hemisphäre schliesst sich manchmal an Hämorrhagien in den Streifenhügeln an, welche die innere Kapsel, durch die die Hemisphäre mit den Gebilden des Hirnstammes in Verbindung steht, vernichteten.

Bekanntlich schliesst sich an jede Zerstörung eines Teiles des Verlaufes der motorischen Leitungsbahn, welche von dem motorischen Gebiet der Hirnrinde (Centralwindungen und Umgegend) durch die innere Kapsel zum mittleren Drittel des Hirnschenkelfusses, von da durch die Brücke und die Pyramide des verlängerten Markes teils zum gleichseitigen Vorderstrange, teils zum Seitenstrange der entgegengesetzten Rückenmarkshälfte führt, ein fettiger Zerfall des absteigenden Teiles der betreffenden Nervenfasern an. Infolge des Markzerfalls erscheint der degenerierte Teil des Querschnittes der Leitungsbahn nach einiger Zeit grau und ist daher bei genügend grosser Ausdehnung an dieser grauen Färbung schon mit blossen Auge kenntlich. Am besten erkennt man die *graue Degeneration* dort, wo sämtliche Leitungsbahnen auf einen kleinen Raum zusammengedrängt sind, wie z. B. im Hirnschenkelfuss und in der Pyramide. In der Brücke, wo sich die weissen Leitungsbahnen vielfach mit zwischengelagerten grauen Kernen durchflechten, und im Centrum ovale, wo dieselben fächerartig auseinanderstrahlen, wird man kaum erwarten dürfen, schon makroskopisch die Degeneration der motorischen Leitungsbahn erkennen zu können.

Sekundäre  
Degeneration.

Bei längerem Bestand der Degeneration bemerkt man deutlich, dass die Partien, welche die degenerierte Bahn enthalten, an Volumen vermindert sind. Die betroffene Seite des Hirnschenkelfusses, der Brücke und des verlängerten Markes ist kleiner als die der anderen Seite, die Wölbung der Oberfläche in der Gegend der motorischen Bahnen abgeflacht.

Im allgemeinen sind die strangförmigen Degenerationen im Hirn bedeutend schwieriger makroskopisch zu erkennen als die gleichen Veränderungen im Rückenmark, und die mikroskopische Untersuchung noch weniger entbehrlich als bei den letzteren. Die Degeneration der Pyramidenbahn ist noch am ehesten der makroskopischen Untersuchung zugänglich; die sekundären Degenerationen anderer Bahnen (Haubenbahn etc.) wird man kaum ohne genaueste mikroskopische Untersuchung nachweisen können.

Über die *Hirnerweichung* siehe unter Embolie und Thrombose.



## Entzündungen.

Akute  
Entzündungen.

Die *akuten Entzündungen* des Gehirns treten in zwei verschiedenen Formen auf, welche auch ihrer Ätiologie nach verschieden sind. Die eine Form, welche durch das Eindringen Eiterung erregender Mikroorganismen bedingt ist, führt zur eitrigen Infiltration und Einschmelzung der Hirnsubstanz; die andere Form, die der Ätiologie nach meist unklar ist, geht entweder in Erweichung oder in Sklerose, je nach Intensität und zeitlichem Verlauf des Prozesses, keinesfalls aber in eitrige Schmelzung aus.

Eitrige akute  
Encephalitis.

1. Die *eitrige akute Encephalitis*. Die eitererregenden Mikroorganismen wandern ins Hirn entweder von den *Hirnhäuten* aus ein, in die sie auf die gelegentlich der Hirnhautentzündungen besprochene Weise eingedrungen sind; oder sie gelangen in dasselbe *embolisch* durch Vermittelung der Blutbahn, in welche sie von anderen entfernten eitrigen Herden aus eingebrochen sind. Mitunter ist die Stelle, an der sie in die Blutcirkulation gelangt sind, nicht nachweisbar, so dass in solchen Fällen die eitrige Encephalitis als anscheinend primäre, idiopathische Krankheit auftritt.

Die eitrige Entzündung geht vom Gefässapparate aus; um die Gefässe sammelt sich ein hauptsächlich aus Leukocyten bestehendes Exsudat, während die nervösen Bestandteile zerfallen. Die Hirnsubstanz erscheint im Beginne der Entzündung gallertig, weich, von hellgelben, oft grünlich-gelben Infiltraten durchsetzt. In weiterem Verlaufe schmilzt die infiltrierte Partie im Centrum zu einem dünnen, grüngelben, meist eigentümlich schleimigen Eiter ein, während die Randpartien noch gallertig und gelblich infiltriert erscheinen. Zuletzt bildet sich eine von fetziger Hirnsubstanz begrenzte Eiterhöhle, deren Wände bei weniger akutem Verlaufe sich glätten; der Inhalt wird durch bindegewebige Wucherung in der Wand der Höhle abgekapselt und kann zum Teil resorbiert und eingedickt werden.

Erreicht ein Hirnabszess die Oberfläche, so schliesst sich eitrige Meningitis an.

Hämorrhagische  
Encephalitis.

2. Die nicht eitrigen Formen der akuten Entzündung des Gehirns zeigen sich unter dem Bilde der *hämorrhagischen Encephalitis* (vergl. Abb. No. 15, Tafel 8). Diese zeichnet sich durch das Auftreten zahlreicher, meist in Gruppen angeordneter punktförmiger oder fleckiger Blutungen aus. Mikroskopisch erkennt man, dass diese perivaskulär gelegenen Anhäufungen von Rundzellen und roten Blutkörperchen entsprechen. Das zwischen den Blutungen liegende Gewebe ist weich, vorquellend, meist diffus graurötlich oder blassviolett gefärbt. Stehen die Entzündungsherde dicht bei einander, so findet rote (entzündliche) Erweichung statt; bei geringerer Intensität der Entzündung entwickelt sich in der Umgebung eine reaktive Gliawucherung unter Zunahme der Konsistenz der Hirnsubstanz.

Gewisse Formen der hämorrhagischen Encephalitis entstehen durch Infektion mit *Milzbrandbazillen*; dieselben zeichnen sich durch umfangreiche Blutungen aus, welche vorzugsweise in den oberflächlichsten Partien der Hirnrinde sitzen, während sonst die Hämorrhagien am ausgebreitetsten in der Marksubstanz auftreten.

Chronische  
Encephalitis.

3. Die *chronische Encephalitis* führt durch Wucherung der Gliaelemente zur Zunahme der Konsistenz der befallenen Partien, zur *Sklerose*. Je nach der Verbreitung des Prozesses unterscheidet man die *diffuse* und *herdförmige Sklerose*.

Diffuse Sklerose.

Bei der *diffusen* Sklerose ist die Konsistenz des ganzen Hirns vermehrt, die Schnittfläche auffallend glatt, mattglänzend, leicht grau gefärbt; das Volumen ist vermindert, die Windungen sind schmal, die Ventrikel erweitert.

Herdförmige  
Sklerose.

Im Beginn der *herdförmigen* Sklerose bilden sich grau-rötliche, gelatinöse, scharf begrenzte, leicht prominierende Herde, in denen mikroskopisch neben Untergang der nervösen Elemente eine zellige Gliawucherung nachweisbar ist. In späteren Stadien werden die Herde derber, ihre Schnittfläche grau; mikroskopisch findet sich eine zellarme faserige Gliawucherung. Die nervösen Elemente sind grösstenteils untergegangen, nur die Axencylinder zum Teil erhalten. Die Herde sitzen vorzugsweise in der Marksubstanz des Gehirns. Meist sind zugleich dieselben Veränderungen im Rückenmark vorhanden, seltener



ist die herdförmige Sklerose auf eines der beiden Organe beschränkt. Mitunter findet sich neben cirkumskripten Herden eine diffuse Sklerose geringeren Grades. Die Ursache der herdförmigen Sklerose ist völlig unbekannt.

## Neubildungen im Gehirn.

Die gewöhnlichste Form der Tuberkulose im Gehirn bilden die *Conglomerattuberkel* (*Solitärtuberkel*); dieselben sitzen am häufigsten im Kleinhirn und in der Brücke. Sie präsentieren sich als derbe, runde, käsige Knoten, mitunter sind sie von einer grauen Zone umgeben, welche aus miliaren Tuberkelknötchen besteht, ein Zeichen des peripheren Wachstums der Neubildung. An älteren Tuberkeln, deren Wachstum vorläufig zum Abschluss gekommen ist, fehlt diese graue Zone. Bei oberflächlichem Sitz kann sich durch Infektion der Pia tuberkulöse Meningitis anschliessen.

Tuberkulose.

Seltener findet das Umgekehrte statt, nämlich ein Übergreifen der Tuberkulose von der Pia auf die Hirnsubstanz. Man findet dann die letztere in der Nähe der Pia von zahlreichen miliaren und etwas grösseren grauen Knötchen durchsetzt. Diese Form der Tuberkulose findet sich — entsprechend der Vorliebe der tuberkulösen Meningitis für die Hirnbasis — vorzugsweise in den Gebilden des Hirnstammes, besonders im Streifenhügel.

*Gummata* finden sich besonders an der Hirnoberfläche, sie gehen von der Pia aus und dringen von da in die Hirnsubstanz ein. Die letztere ist in der Umgebung der Geschwulst öfters erweicht, die Pia dagegen schwielig verdickt und mit der Dura verwachsen. Die Geschwulst selbst ist meist total oder wenigstens im Centrum verkäst, die Peripherie gallertig, graurot verfärbt. Je älter die Geschwulst ist, um so vollständiger ist die Verkäsung, um so stärker die Schwielenbildung. Die Schwielen stehen meist mit der Wand grösserer Gefässe der Pia in Verbindung. Die oberflächliche Lage, die starke schwielige Induration der Umgebung lässt die Gummata meist leicht von Solitärtuberkeln unterscheiden.

Syphilis.

Ausserdem bringt die Syphilis im Gehirn eine zur Obliteration des Lumens führende chronische *Entzündung der Gefässwände* hervor, an die sich Erweichung anschliesst. Mitunter finden sich cirkumskripte Gummata in der Intima der Arterien.

Die häufigste von der Hirnsubstanz selbst ausgehende Geschwulst ist das *Gliom*. Dasselbe bildet runde, für die makroskopische Betrachtung scharf umschriebene Knoten; mikroskopisch erkennt man jedoch, dass die Wucherung nach der Peripherie zu allmählich in die normale Hirnsubstanz übergeht, während das Centrum ausschliesslich aus Glia, ohne Einschluss nervöser Elemente besteht. Die Geschwulst ist oft sehr gefässreich, die Schnittfläche dann dunkelrot gefärbt. Oft finden in dem Geschwulstgewebe Blutungen statt, und dieses ist dann von bluthaltigen Höhlen durchsetzt. Mitunter ist der grösste Teil der Geschwulst und ihre Umgebung durch massige Hämorrhagien zerstört. Die Neubildung bekundet ihre Gutartigkeit dadurch, dass sie *nie auf die Hirnhäute übergreift* und *nie Metastasen bildet*. Die Gliome sitzen meist in der Marksubstanz der Gross- und Kleinhirnhemisphären.

Echte Geschwülste.

Das *Gliosarkom* (vergl. Abb. No. 16, Tafel 8) dagegen, welches sich von der vorigen Geschwulstform mikroskopisch durch grösseren Zellreichtum unterscheidet, kann sowohl auf die *Hirnhaut fortwuchern*, als auch *Metastasen bilden*. Eine sichere Unterscheidung beider Geschwulstarten ist nur auf Grund mikroskopischer Untersuchung möglich.

Von sonstigen Hirngeschwülsten ist höchstens noch das *Myxom* zu erwähnen.

Die oberflächlich gelegenen Geschwülste des Hirns gehen meist von den Hirnhäuten aus, wuchern aber oft sehr tief in die Hirnsubstanz hinein; unter den von den Hirnhäuten ausgehenden Geschwülsten sind alle Formen des Sarkoms vertreten. Mitunter finden sich auch metastatische Sarkome und Carcinome im Gehirn.

In der Umgebung aller Hirngeschwülste tritt sehr leicht *Erweichung* ein; manchmal ist die Geschwulst allseitig von einer durch Erweichung entstandenen Höhle umgeben.



Infolge der Vermehrung des Hirnvolumens sind die Windungen abgeplattet, am stärksten, wenn die Geschwulstbildung, wie dies fast regelmässig der Fall ist, von starkem *Hydrocephalus internus* begleitet ist. Eine weitere häufige Folge der intracraniellen Drucksteigerung ist die als »*Stauungspapille*« bezeichnete Veränderung des Sehnervenkopfes.

## B. Sektion der Schädelhöhle.

### Eröffnung der Schädelhöhle und Sektion des Gehirns.

Schnitt durch  
die Haut  
und galea.

Man führt zunächst einen grossen Schnitt von der Gegend der Basis des einen Processus mastoideus quer über die Höhe des Scheitels zum anderen Processus mastoideus durch sämtliche Weichteile und präpariert die beiden hierdurch gebildeten Lappen nach vorn bis an den Margo supraorbitalis und nach hinten bis an die Protuberantia occipitalis zurück und schneidet den Ansatz des Musculus temporalis vom Schädel ab. Man achte dabei auf Blutergüsse in den Weichteilen des Schädels als Spuren mechanischer Insulte.

Durchsägen  
des Schädels.

Alsdann wird das knöcherne Schädeldach rings um den Schädel mit der Blattsäge in einer auf beiden Seiten von der Protuberantia occipitalis nach der Stirn, etwas oberhalb des Arcus superciliaris verlaufenden Linie durchsägt. Wenn der Sägeschnitt bis auf die Tabula vitrea durchgedrungen ist, sprengt man das Schädeldach am besten mit Hilfe des Meissels ab, indem man denselben an verschiedenen Stellen der Peripherie einsetzt und um seine Längsaxe zu drehen sucht.

Bei Kindern ist die Dura mater so fest mit dem Schädeldach verbunden, dass man beide gemeinsam entfernen muss; zu diesem Zwecke schneidet man die Dura im Verlauf des Sägeschnittes im knöchernen Schädeldach durch und trennt auch den Ansatz der Falx cerebri an der Schädelbasis, worauf sich Schädeldach und Dura zugleich entfernen lassen.

Besichtigung  
des  
abgesprengten  
Schädeldaches.

Am knöchernen Schädeldach beachte man:

1. Etwaige Abnormitäten in der *Form* desselben,
2. seine *Dicke* und sein *Gewicht*. Abnorm verdickt findet sich dasselbe mitunter bei chronischen Gehirnkrankheiten, besonders bei Atrophie des Gehirns; hierbei ist die Diploë zuweilen fast vollständig sklerosiert, durch kompakte Knochensubstanz ersetzt.

In ganzer Ausdehnung *verdünnt* findet sich dasselbe bei angeborenem oder in früher Jugend entstandenem *Hydrocephalus*; ferner bei Rachitis, wo zugleich die Verknöcherung eine sehr unvollkommene sein kann, so dass oft die Fontanellen weit offen sind. Die abnorme Weichheit des unvollkommen verknöcherten Schädeldaches führt zur Abplattung desselben in der Occipitalgegend, wo der Schädel der Unterlage aufgelegt hatte.

*Cirkumskripte Verdünnungen* finden sich besonders über Geschwülsten, welche vom Hirn oder von den Hirnhäuten aus auf die innere Fläche des Schädeldaches drücken; bisweilen kann sogar Perforation des Schädeldaches erfolgen.

3. Den *Blutgehalt* des knöchernen Schädeldaches beurteilt man, wenigstens wenn es dünn ist, am besten, indem man es bei durchscheinendem Lichte betrachtet.

4. Die äussere, selten die innere *Oberfläche* des Schädeldaches zeigt mitunter tiefe, verzweigte Einsenkungen und Furchen, in deren Umgebung *Osteophytbildung* vorhanden ist, und über denen das verdickte Periost fest adhärirt. Dieselben sind Residuen vonluetischer Periostitis (siehe Periostitis). Diese Erkrankungen, resp. ihre Residuen sind als sichere Zeichen von Lues ausserordentlich wichtig für die Beurteilung zweifelhafterluetischer Veränderungen innerer Organe.

An der inneren Fläche des Schädeldaches finden sich zuweilen grauweisse oder blassrötliche zackige Auflagerungen neugebildeter Knochensubstanz, besonders bei Schwangeren (*puerperales Osteophyt*).



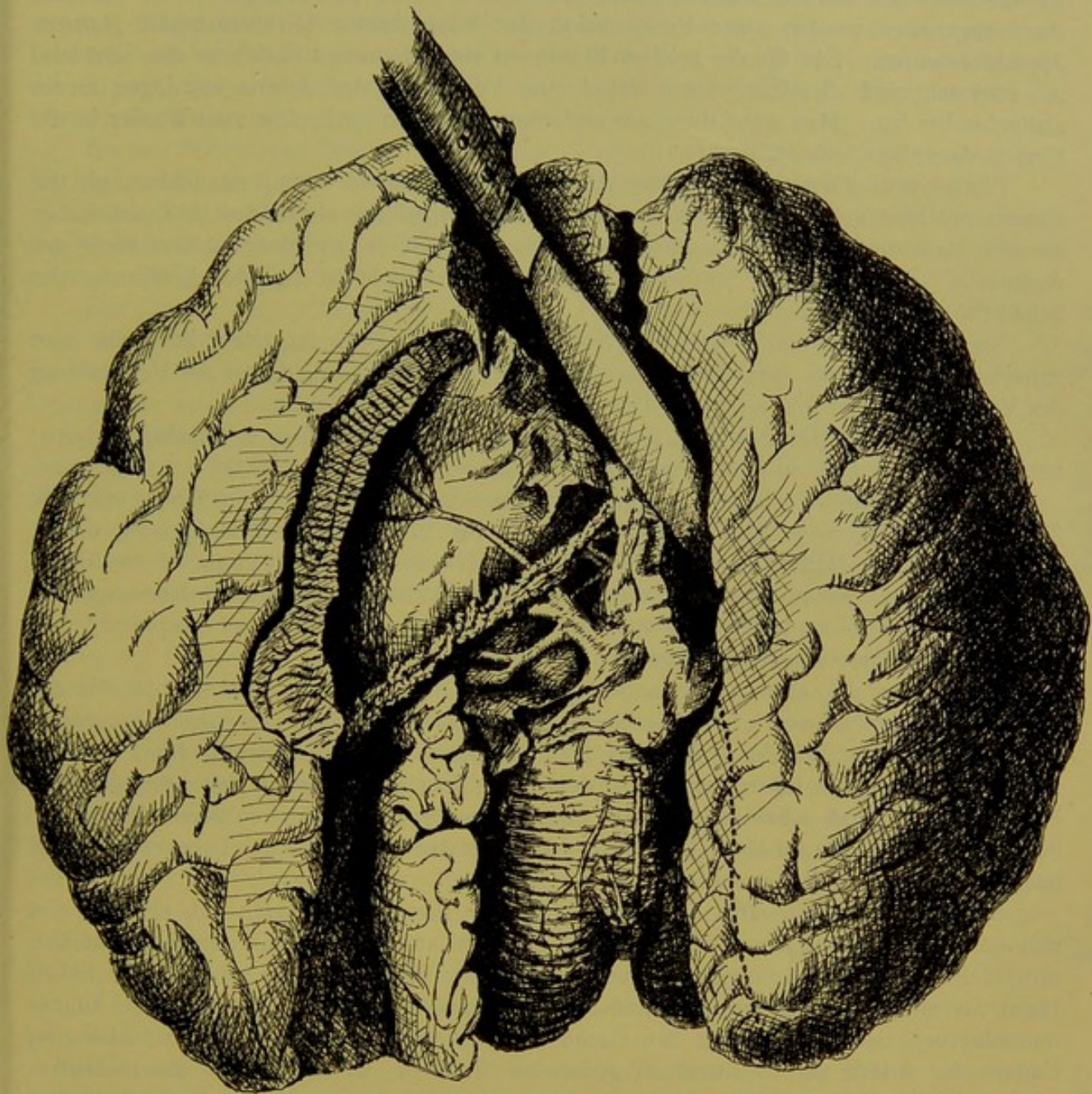


Fig. 5. Sektion des Grosshirns I

( $\frac{6}{10}$  natürlicher Grösse).

Linker Seitenventrikel eröffnet. Rechts Balken durchschnitten; Messer zur Eröffnung des rechten Seitenventrikels ins Hinterhorn eingeführt; Schnitttrichtung punktiert.



Das äussere Periost ist mitunter bei Neugeborenen über einem der beiden Scheitelbeine durch einen Bluterguss abgehoben, welcher durch den Druck der Zange bei der Extraktion entstanden ist; derselbe greift über die Nähte des betroffenen Knochens nicht hinaus, da an diesen das Periost fest adhärirt (*Äusseres Kephalthämatom*). Ebenso kann die die Rolle des inneren Schädelperiosts spielende Dura durch Blutergüsse vom Schädeldach abgehoben werden unter Kompression der benachbarten Hirnhemisphäre (*Inneres Kephalthämatom*). Die Quelle solcher Blutungen sind besonders Frakturen des Schädels; am stärksten sind dieselben, wenn dabei eine Verletzung der Arteria meningea media stattgefunden hat. Man weist diese am einfachsten dadurch nach, dass man Wasser in die Carotis derselben Seite injiziert.

Findet man *Fissuren* im Schädeldach, so ist besonders darauf zu achten, ob die Ränder mit Blut getränkt und Blutergüsse in der Umgebung vorhanden sind, um sicher zu sein, dass man es mit intra vitam entstandenen Frakturen zu thun hat und nicht mit postmortal herbeigeführten Sprüngen, wie sie z. B. sehr leicht bei der Eröffnung der Schädelhöhle entstehen.

Spannung und  
Durchsichtigkeit  
der Dura.

Nachdem durch Entfernung des Schädeldaches die Dura freigelegt ist, prüft man zunächst die *Spannung* derselben; vermehrte Spannung der Dura deutet auf Vermehrung des Volumens des Hirns, resp. der dasselbe umspülenden Flüssigkeit.

Die Dura lässt für gewöhnlich die Konturen der Hirnwindungen durchschimmern; ist dies nicht der Fall, so geht daraus hervor, dass sie abnorm verdickt ist.

Eröffnung des  
Sinus longitudinalis  
superior  
und Entfernung  
der Dura.

Nachdem man den Sinus longitudinalis superior eröffnet hat, schneidet man die Dura hart an der Sägefläche des Knochens mit der Schere im ganzen Umfang durch, klappt die beiden Hälften nach der Mittellinie zurück und betrachtet zunächst die Innenfläche der Dura, wobei man besonders auf etwa vorhandene blutige Auflagerungen zu achten hat; sind solche vorhanden, so prüfe man, ob sie sich mit Wasser abspülen lassen oder in Form einer zusammenhängenden Membran anhaften.

Bevor man die Dura völlig entfernt, werfe man noch einen Blick auf die Pia der Konvexität; hierbei beachte man besonders den Flüssigkeitsgehalt des subarachnoidealen Raumes, da dieser bei den folgenden Manipulationen durch Verletzung der Pia leicht verändert wird. Man führe darauf das Messer vor dem Balkenknie in den longitudinalen Hirnschlitz ein und schneide die Falx von ihrem Ansatz an der vorderen Partie der Schädelbasis ab. Darauf lässt sich die obere Hälfte der Dura samt der Falx cerebri leicht nach rückwärts umklappen.

Besichtigung  
der Pia,  
Entfernung des  
Gehirns.

Nachdem man die Pia der Konvexität auf ihren *Blutgehalt*, auf etwaige von *chronischer Leptomeningitis* herrührende Trübungen, auf *seröse, resp. eitrige Exsudation* untersucht hat, wird das Gehirn aus der Schädelhöhle entfernt. Man hebt mit der linken Hand das Stirnhirn leicht empor, durchschneidet die Nervi olfactorii und optici, die Augenmuskelnerven und den Stamm der Carotis interna möglichst hart an der Schädelbasis; Emboli der Arteria carotis sitzen oft gerade an der Stelle, wo die Arterie durchschnitten wird und können, wenn man nicht speziell darauf achtet, leicht aus dem durchschnittenen Gefäss herausfallen, so dass dieselben bei der späteren Betrachtung der basalen Hirnarterien nicht aufgefunden werden.

Man neigt nun das Grosshirn noch weiter nach rückwärts, indem man die linke Hand stützend unter die Konvexität legt, um ein Einreissen des Hirnstammes zu verhindern; das *Tentorium cerebelli* wird beiderseits hart an seinem Ansatz an die Felsenbeinpyramide durchschnitten, worauf die Unterfläche der Medulla oblongata sichtbar wird. Jetzt werden die von dieser entspringenden Nerven ebenfalls hart am Schädel durchschnitten, ebenso die Vertebralarterien, darauf führt man ein spitzes Messer tief in den Wirbelkanal ein und schneidet das Halsmark quer durch. Nun legt man die rechte Hand auf die Hirnbasis, so dass die gekrümmten Finger über die Kleinhirnhemisphäre fassen, und hebt so das zwischen beiden Händen ruhende Gehirn vorsichtig heraus; die Hirnbasis liegt hierbei nach oben.



In dieser Haltung, d. h. die Hirnbasis nach oben, wird das Gehirn auf einen grossen, flachen Teller gelegt; man betrachtet vor allen Dingen die *Hirngefässe*, sieht, ob dieselben Zeichen von Arteriosklerose darbieten, ob aneurysmatische Erweiterungen vorhanden sind; nie versäume man, durch *Auseinanderziehen* der die *Sylvische Furche* begrenzenden Hirnteile die Arteria fossae Sylvii und deren Verzweigungen sichtbar zu machen. Man streift mit dem Finger über die basalen Gefässe hin und sieht, ob sich das in diesen enthaltene Blut frei verschieben lässt oder ob irgendwo ein Thrombus, ein Embolus oder ein sonstiges das Lumen verlegende Hindernis vorhanden ist. Ist dies der Fall, so schneidet man die betreffende Arterie mit einer feinen geknüpften Schere auf.

Besichtigung  
der Hirnbasis.

An den *Hirnnerven* beachte man etwaige Verdünnung und graue Färbung derselben, ihr Lageverhältnis zu etwa vorhandenen Exsudaten, Geschwülsten und dergleichen.

Besondere Aufmerksamkeit ist der Hirnbasis zuzuwenden, wenn der Verdacht einer *tuberkulösen Meningitis* besteht; die für diese Krankheit charakteristischen grauen Knötchen erkennt man gewöhnlich am besten in der Fossa Sylvii.

Das Gehirn wird jetzt gewogen (normales Hirngewicht bei Männern 1350 – 1500 gr, bei Frauen etwas weniger; das Verhältnis des Hirngewichts zum Körpergewicht etwa 1:40 im Mittel), dann umgedreht, so dass die Konvexität nach oben liegt und das Kleinhirn dem Obduzenten zugewendet ist.

Hirngewicht.

Man betrachtet die *Windungen der Konvexität*, am besten nachdem man die Pia abgezogen hat, sieht, ob dieselben reichlich oder spärlich entwickelt, ob die Furchen verbreitert sind (Zeichen der Atrophie der Windungen); sind die Windungen abgeplattet, die Furchen verstrichen, so ist dies ein Zeichen erhöhten Hirndruckes infolge Zunahme des Hirnvolumens, resp. der in den Ventrikeln enthaltenen Flüssigkeit. Man prüft die *Konsistenz des Hirns*, sieht, ob sich in der Tiefe desselben härtere Knoten (Geschwülste etc.) oder Stellen von verminderter Konsistenz (Erweichungsherde, Abszesse) durchfühlen lassen. Ist dies der Fall, so ist es unter Umständen angebracht, direkt auf diese einzuschneiden; andernfalls führt man die Zerlegung des Gehirns nach folgendem Schema aus. Das Prinzip desselben ist, eine möglichst genaue Durchmusterung sämtlicher Regionen des Gehirns auf zahlreichen Schnittflächen vorzunehmen, ohne dass dadurch die einzelnen Hirnpartien total aus ihrem Zusammenhange mit der Nachbarschaft gelöst werden. Da es bei der Beurteilung der Hirnerkrankungen nicht nur auf die Feststellung der Natur des Krankheitsprozesses, sondern ebenso sehr auf die Lage des Erkrankungsherdes, auf sein Verhältnis zu den benachbarten Hirnprovinzen und besonders zu den wichtigsten Leitungsbahnen ankommt, so ist es verständlich, wie vorteilhaft es ist, den Zusammenhang der zerschnittenen Teile soweit zu erhalten, dass man nachträglich noch, nachdem man während der Sektion des Gehirns einen Krankheitsherd entdeckt hat, durch Zusammenlegen der eben genannten Teile sich ein Urteil über die Einwirkungen des Herdes auf die Nachbarschaft bilden und eine etwaige sekundäre Degeneration durch den gesamten Verlauf einer Leitungsbahn verfolgen kann.

Besichtigung  
der  
Hirnoberfläche  
und Prüfung  
der Konsistenz.

Man eröffnet zunächst den *linken Seitenventrikel*, indem man den Balken in geringer Entfernung von der Oberfläche der Hemisphäre durchschneidet (vergl. Fig. 5, Seite 93). Bei der Eröffnung beachte man die Menge und Zusammensetzung der hervorquellenden Flüssigkeit; normalerweise enthält der Ventrikel nur circa einen Kaffeelöffel voll wasserklarer Flüssigkeit. Man führt hierauf ein spitzes Messer mit medianwärts gewandter Schneide in das Hinterhorn des Ventrikels (vergl. Figur 5) ein und schneidet nach der medialen Fläche der Hemisphäre zu durch; ebenso verfährt man mit dem Vorderhorn. Nachdem man genau in derselben Weise den rechten Seitenventrikel eröffnet hat, führt man das Messer durch das *Foramen Monroi* und schneidet Fornix und Balken nach oben zu durch, klappt die hintere Hälfte desselben nach rückwärts und durchschneidet auf der rechten Seite den absteigenden Fornixschenkel, so dass die Vierhügel völlig frei liegen. Nun kann man die Seitenventrikel und den dritten Ventrikel, sowie die Oberfläche der Centralganglien in ganzer Ausdehnung übersehen.

Eröffnung der  
Seitenventrikel  
und des dritten  
Ventrikels.



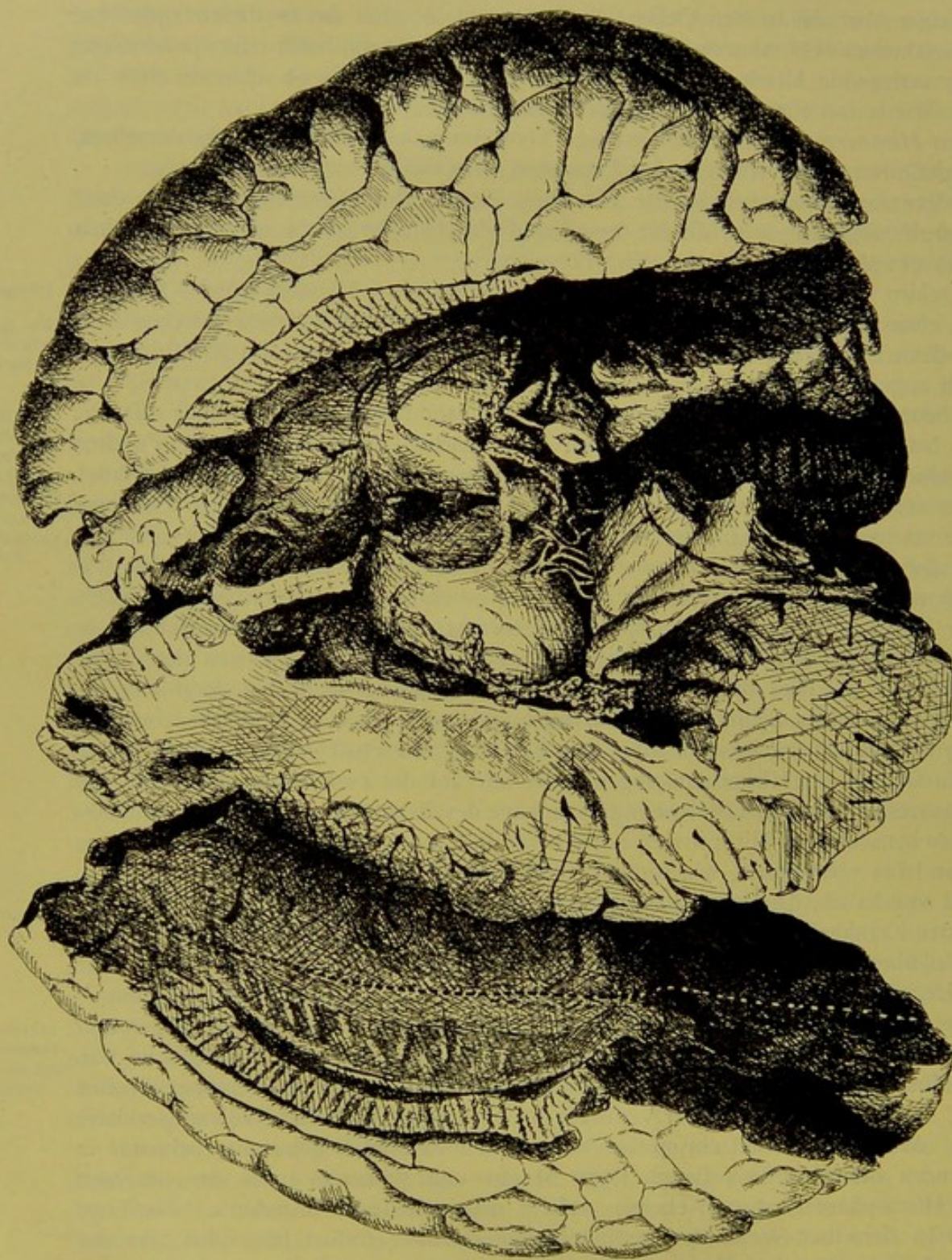


Fig. 6. Sektion des Grosshirns II

( $\frac{2}{3}$  natürlicher Grösse).

Beide Seitenventrikel geöffnet. Dritter Ventrikel nach Durchschneidung des Balkens vom Foramen Monroi aus frei.  
Auf der linken Seite Schnitt an der Aussenseite der Centralganglien zur Abtrennung der Hemisphäre gelegt;  
Richtung des ersten Einschnittes in die Hemisphäre punktiert.



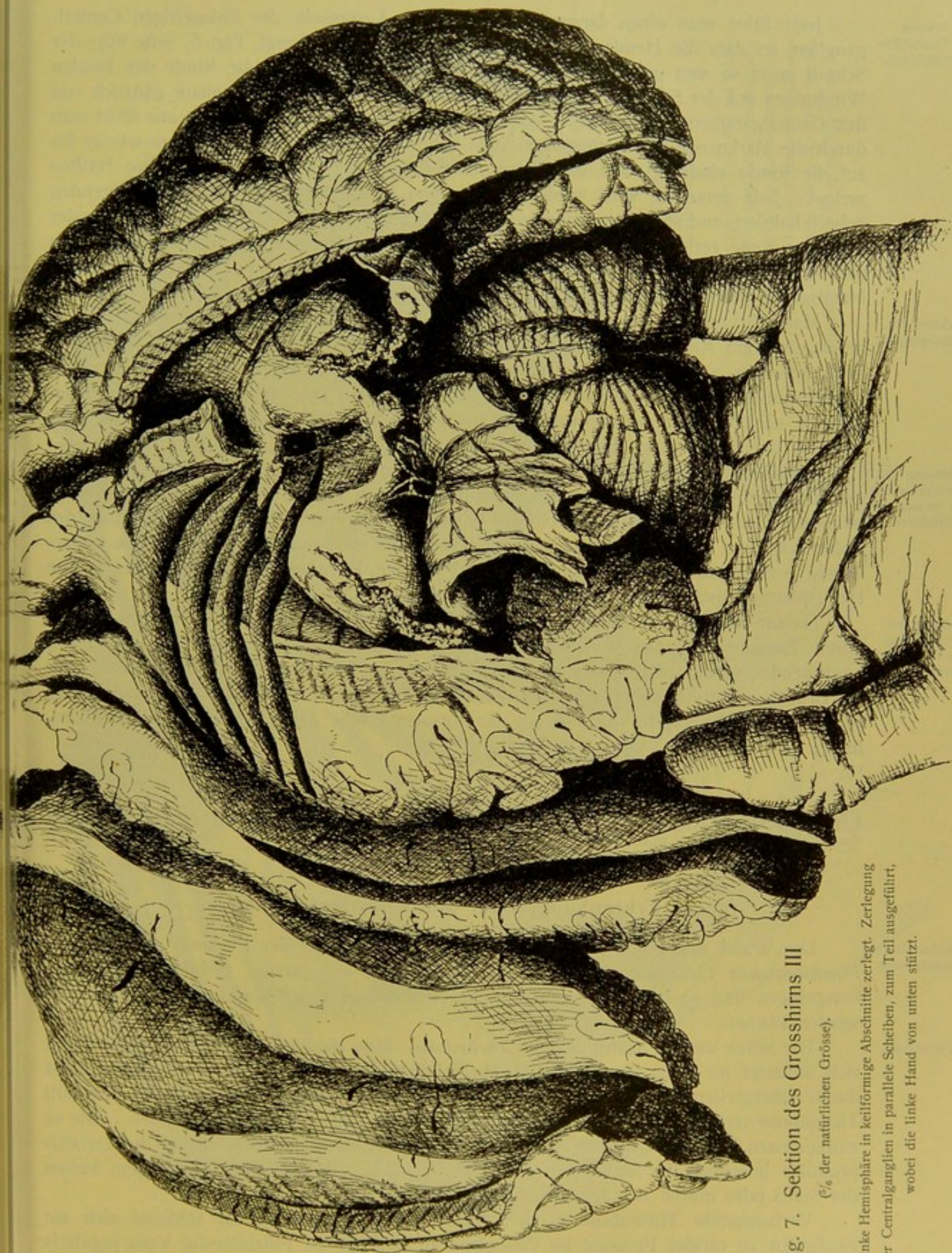


Fig. 7. Sektion des Grosshirns III

( $\frac{1}{2}$  der natürlichen Grösse).

Linke Hemisphäre in keilförmige Abschnitte zerlegt. Zerlegung der Centralganglien in parallele Scheiben, zum Teil ausgeführt, wobei die linke Hand von unten stützt.



Sektion  
der Grosshirn-  
hemisphären.

Jetzt führt man einen langen Schnitt an der Aussenseite der linksseitigen Centralganglien, so dass die Hemisphäre nach der Seite umklappt (vergl. Fig. 6, Seite 96); der Schnitt muss so weit gegen die Hirnbasis zu durchdringen, dass die Rinde der basalen Windungen auf der Schnittfläche sichtbar wird, ohne jedoch die Hemisphäre gänzlich von den Centralganglien abzutrennen. Von der jetzt entstandenen Schnittfläche aus führt man durch die Markmasse der Hemisphäre einen Schnitt nach der Seite zu, welcher wieder bis auf die Rinde eindringt und die Hemisphäre in annähernd gleiche keilförmige Hälften zerlegt. Jede derselben wird wieder durch einen in die Kante des Keils eindringenden Schnitt halbiert, und so verfährt man weiter, bis die Hemisphäre in eine Reihe nebeneinander liegender Keile zerlegt ist, welche alle an der Hirnoberfläche zusammenhängen, so dass man dieselben nachträglich wieder zusammenklappen und so die Form der unverletzten Hemisphäre wieder herstellen kann. Ebenso verfährt man rechts.

Sektion der  
Centralganglien.

Man führt nun die linke Hand flach unter die Centralganglien und schneidet dieselben, indem man am Kopfe des *Nucleus caudatus* beginnt, durch quer verlaufende Schnitte in feine Scheiben, welche an der Hirnbasis noch zusammenhängen. Indem man die linke Hand allmählich nach rückwärts gleiten lässt, lässt man eine dieser Scheiben nach der anderen nach vorn zu umklappen und kann so die Schnittflächen bequem, eine nach der anderen, übersehen (vergl. Fig. 7, Seite 97).

Eröffnung des  
vierten Ventrikels  
und Sektion des  
Kleinhirns.

Um den vierten Ventrikel zu öffnen, durchschneidet man den Wurm des Kleinhirns genau in der Mittellinie vollständig; alsdann führt man vom Ursprung des *Crus cerebelli ad pontem* aus einen Schnitt durch die linke Kleinhirnhemisphäre in der Richtung des *Arbor vitae* und zerteilt die entstandenen Hälften aufs neue durch Schnitte, welche fächerförmig von derselben Stelle ausgehen und in der Richtung des *Arbor vitae* in die Hemisphärensubstanz eindringen (vergl. Fig. 8, Seite 99).

Sektion der  
Hirnschenkel,  
Brücke, Medulla  
oblongata.

Darauf werden sowohl die Grosshirnhemisphären, wie die des Kleinhirns wieder durch Zusammenklappen der Schnittflächen zusammengefasst, dann wird das Gehirn umgewendet, so dass die Basis wieder nach oben liegt. Nun zerlegt man die Hirnschenkel, die Brücke und die Medulla oblongata (nach Abpräparieren der basalen Gefässe) in quere Richtung in Scheiben so, dass sie an der dorsalen Fläche dieser Gebilde im Zusammenhange bleiben.

## Untersuchung der Sinus, der Schädelbasis und der angrenzenden Höhlen (Nasenhöhle, Mittelohr, Orbita).

### a. Erkrankungen der Sinus der Dura mater.

Pachionische  
Granulationen.

Die Wand des Sinus longitudinalis wird von den aus der Pia hervorstühenden *Pachionischen Granulationen* durchwachsen, welche als warzige Gebilde ins Lumen vorspringen und so leicht für pathologische Neubildungen der Wand des Sinus gehalten werden können.

Thrombose.

Die Sinus werden häufig Sitz der *Thrombose*. Eine *marantische Thrombose* entwickelt sich mitunter im Sinus longitudinalis; Thrombosen der basalen Sinus sind dagegen meist durch Übergreifen einer *Entzündung* auf die Wand des Sinus oder Fortsetzung einer mit Thrombose verlaufenden Phlebitis von den Venen der Umgebung aus entstanden. Die so entstandenen Thromben neigen daher zum jauchigen Zerfall; indem sich nun die Zerfallsprodukte innerhalb der Sinus verbreiten, übertragen sie die Entzündung an andere Stellen der Sinus oder führen zu allgemeiner Pyämie.

Verjauchende Thrombose in den Sinus transversus und petrosus schliesst sich am häufigsten an cariöse Prozesse im Felsenbein an, seltener an Phlebitis der Vena jugularis interna, die durch Übergreifen von Eiterung der tiefen Halsregion auf die Wand dieses



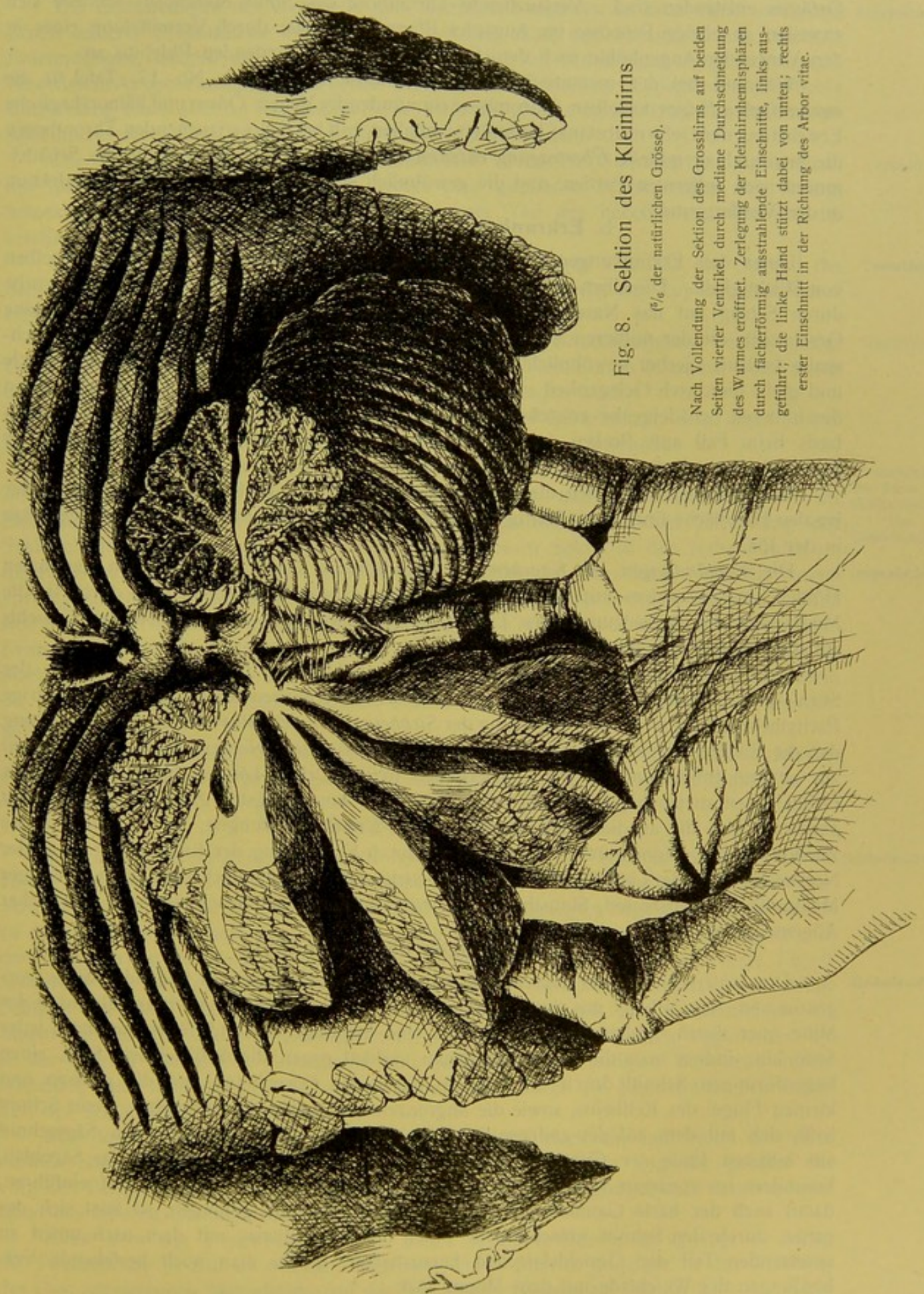


Fig. 8. Sektion des Kleinhirns

( $\frac{5}{6}$  der natürlichen Grösse).

Nach Vollendung der Sektion des Grosshirns auf beiden Seiten vierter Ventrikel durch mediane Durchschneidung des Wurnes eröffnet. Zerlegung der Kleinhirnhemisphären durch fächerförmig ausstrahlende Einschnitte, links ausgeführt; die linke Hand stützt dabei von unten; rechts erster Einschnitt in der Richtung des Arbor vitae.



Gefässes entstanden sind. Verjauchende Thrombose des Sinus cavernosus schliesst sich zuweilen an eitrige Prozesse im Augapfel (Panophthalmitis) durch Vermittelung einer in den Venen der Augenhöhle nach dem Schädelinnern fortschreitenden Phlebitis an.

Während bei der marantischen Sinusthrombose (vergl. Abb. No. 17, Tafel 9) die *mechanischen Folgen* derselben (Thrombose einmündender Venen, Ödem und hämorrhagische Erweichung der Gehirnsubstanz) besonders auffallen, tritt bei den verjauchenden Thrombosen die hierdurch vermittelte *Übertragung entzündlicher Prozesse* von einer Stelle des Schädelinnern nach entfernten Partien, und die gewöhnlich sich anschliessende Allgemeininfektion in den Vordergrund.

#### b. Erkrankungen der Schädelbasis.

Frakturen.

Unter den Erkrankungen der Schädelbasis sind besonders die *Frakturen* derselben von Wichtigkeit. Dieselben entstehen meist indirekt, solche der vorderen Schädelgrube durch Schlag auf das Nasengerüst (seltener direkt durch in die Orbita eingedrungene Geschosse); die der mittleren Schädelgrube durch Schlag auf den Unterkiefer. Die Bruchspalte verläuft hierbei gewöhnlich durch das Felsenbein, eröffnet häufig die Paukenhöhle und giebt hierdurch Gelegenheit zu eitriger Infektion der Schädelhöhle. Die Basalfrakturen der hinteren Schädelgrube entstehen durch den Stoss der Wirbelsäule gegen die Schädelbasis beim Fall aufs Becken. Mitunter setzen sich Frakturen von der Konvexität des Schädeldaches auf die Basis fort, und umgekehrt.

Die Dura ist durch den die Bruchspalte umgebenden Bluterguss abgehoben, an der basalen Hirnfläche findet man häufig *oberflächliche Quetschung* und flächenhafte Blutergüsse in der Pia.

Entzündungen.

Die *Entzündungen der Knochen der Schädelbasis*, sowie der von diesen begrenzten Höhlen sind besonders mit Rücksicht darauf von grosser Wichtigkeit, dass durch sie die Möglichkeit der Fortsetzung eines Entzündungsprozesses von den Höhlen des Gesichts auf die Schädelhöhle gegeben ist.

So können eitrige Entzündungen der *Nasenhöhle* oder ihrer Anhangsgebilde, der Stirn- und Keilbeinhöhlen zu Caries der umgebenden Knochen führen, an die sich eitrige Pachymeningitis anschliesst; Vereiterung der *Siebbeinzellen* giebt bisweilen durch Vermittelung der die Siebbeinplatte durchbrechenden Lymphgefässe und Nervenscheiden Gelegenheit zur eitrigen Infiltration der Pia. Eiterungen in der Orbita können durch Phlebitis der Orbitalvenen zu jauchiger Sinusthrombose führen. Am häufigsten giebt die *Otitis media purulenta* und die an diese sich anschliessenden Knocheneiterungen, sei es durch cariöse Zerstörung des Tegmentum tympani, sei es durch Verbreitung der Entzündung längs der Nervenscheiden oder Lymphgefässe, Anlass zu eitrigen Prozessen im Schädelinneren, zu eitriger Meningitis, Hirnabszessen, Sinusthrombose, resp. zu daran sich anschliessender pyämischer Allgemeininfektion.

#### c. Erkrankungen der Nasenhöhle.

Sektionstechnik.

Die Untersuchung der *Nasenhöhle* wird am vollständigsten in folgender Weise vorgenommen: Man schlägt mit einem starken, breiten Meissel den Clivus Blumenbachi in der Mitte quer durch, schiebt durch den Spalt eine Stichsäge ein und führt nun nach jeder Seite hin, indem man die Säge stets genau vertikal gegen die Schädelbasis hält, einen bogenförmigen Schnitt durch die mediale Partie des Felsenbeins und die grossen und kleinen Flügel des Keilbeins, sowie die angrenzenden Partien des Stirnbeins; dieser Schnitt trifft sich mit dem auf der anderen Seite ausgeführten, ebenso verlaufenden Sägeschnitt am hinteren Ende der Crista galli (vergl. Fig. 9, Seite 103). Man muss das Sägeblatt, besonders im vorderen Umfang des Schnittes, bei jedem Zuge möglichst tief einführen, damit auch der harte Gaumen mit durchsägt wird. Ist dies gelungen, so lässt sich das ganze, durch den Schnitt umschriebene Stück der Schädelbasis mit dem nach unten zu ansetzenden Teil der Gesichtsknochen herausheben, indem man noch bestehende Verbindungen der Weichteile mit dem Messer löst.



Die Erkrankungen der Weichteile der Nasenhöhle stimmen in ihrer Form völlig mit denen anderer Schleimhäute überein. Es kommen akute und chronische katarrhalische Entzündungen, letztere durch bedeutende Hyperplasie der Schleimhaut ausgezeichnet und bisweilen in Atrophie ausgehend (so bei der sogenannten Ozäna), vor. Croupös-diphtheritische Entzündung findet sich bei Rachendiphtherie, meist mit gleichartiger Erkrankung der Rachenschleimhaut verbunden, selten als primärer Sitz der Krankheit.

Die Syphilis produziert ausser entzündlichen Prozessen Gummata der Schleimhaut mit ulcerösem Zerfall; häufiger noch findet man gummöse Erkrankungen des Periost, besonders am Septum, durch welche ein grosser Teil des knöchernen Nasengerüsts zerstört werden kann.

Sehr selten sind tuberkulöse Geschwüre; sie bevorzugen ebenfalls die Gegend des Septum und können das letztere perforieren. Mitunter greift der Lupus der äusseren Haut auf die Schleimhaut des Naseneinganges über.

Von Geschwülsten sind besonders die sogenannten *Schleimpolypen*, weiche glasige Geschwülste, zu erwähnen, dieselben haben die Beschaffenheit eines Myxoms, welches von der hypertrophischen, gefalteten Nasenschleimhaut überzogen wird.

*Sarkome* nehmen bisweilen ihren Ausgang von der Schleimhaut, resp. dem Periost der Nasenhöhle oder ihrer Nebenhöhlen, besonders der Oberkieferhöhle.

Die *Entzündungen* der Schleimhaut der Nasenhöhle pflanzen sich zuweilen auf die mit dieser kommunizierenden Anhangsgebilde, die Stirn- und Keilbeinhöhlen, sowie die Siebbeinzellen, fort. Werden die Kommunikationsöffnungen durch Schwellung der Schleimhaut verschlossen, so sammelt sich das abgesperrte Sekret in den Nebenhöhlen an, dieselben erweitern sich unter Atrophie des umgebenden Knochens. Ist das Sekret vorwiegend eitrig, so bezeichnet man diesen Zustand als *Empyem* dieser Höhlen, es kann sich daran eine Periostitis und cariöse Zerstörung des Knochens anschliessen. Bei eitrigen Prozessen in den Siebbeinzellen kommt es mitunter, auch ohne dass die Schädelhöhle direkt durch cariöse Zerstörung des Daches derselben eröffnet wird, zu Meningitis, indem die Entzündungserreger jedenfalls durch die die Siebbeinplatte durchbrechenden Lymphgefässe einwandern.

Um Eiterung in den *Siebbeinzellen* nachzuweisen, genügt es, die diese bedeckenden Partien des Stirnbeins zu beiden Seiten der Siebbeinplatte mit dem Meissel abzutragen.

#### d. Erkrankungen des Gehörorgans.

Um eine Untersuchung des Gehörorgans vornehmen zu können, entfernt man am besten das Felsenbein nebst den angrenzenden Teilen des Schläfenbeins auf folgende Weise: Man führt von der zur Eröffnung der Schädelhöhle angelegten Sägefläche aus senkrecht zu dieser mit der Blattsäge zwei Schnitte durch die Schläfenschuppe, welche ungefähr in der Verlängerung der vorderen und hinteren Kante des Felsenbeins liegen (vergl. Fig. 9 Seite 103) und sprengt dann die Felsenbeinpyramide mit dem Meissel durch einige kräftige Schläge von ihrer Verbindung mit dem Hinterhauptbein und den Keilbeinflügeln ab. Indem man in die hierdurch hervorgebrachten Spalten mit dem Messer eingeht und die an der unteren Fläche des Felsenbeins und Schläfenbeins befestigten Weichteile durchschneidet, kann man die Felsenbeinpyramide mit dem durch die Sägeschnitte begrenzten Teil des Schläfenbeins herausheben.

Man klemmt nun das Felsenbein in einen Schraubstock ein und führt mit einer dünnen Säge (Stichsäge oder Laubsäge) einen Schnitt, welcher ungefähr parallel der vorderen Felsenbeinkante vom hinteren Rand des äusseren Gehörganges nach dem vorderen Rand des inneren Gehörganges verläuft.

Kann man das Felsenbein nicht in dieser Weise entfernen, so genügt es meist, die Paukenhöhle in situ zu öffnen. Man setzt einen Meissel ungefähr in der Richtung des eben angegebenen Sägeschnittes auf das Tegmentum tympani auf (vergl. Fig. 9, Seite 103)



und trägt dieses mit einigen leichten Schlägen ab. Noch rascher gelingt es, die Paukenhöhle zu eröffnen, wenn man einen Meisselschlag an der in Figur 9 links angedeuteten Stelle ausführt. Man kann so auf jeden Fall die Paukenhöhle gut übersehen; und gerade die Erkrankungen dieser sind es, die für die Leichenuntersuchung am ehesten eine Wichtigkeit gewinnen, da die Entzündungen der Paukenhöhlenschleimhaut, welche leicht auf die umgebenden Knochen übergreifen, häufig den Ausgangspunkt schwerer, tödlicher Erkrankungen bilden.

Otitis media  
purulenta.

Die *Otitis media purulenta*, welche in den meisten Fällen vom Rachen aus durch die Tubae Eustachii fortgeleitet ist, führt zur Schwellung der Schleimhaut der Paukenhöhle und zur Erfüllung des Lumens derselben mit einem grünlichen, schleimig-eitrigen, oder rein eitrigen Exsudat; dieselbe ist stets von einer Entzündung des Trommelfelles begleitet und führt häufig zur Perforation desselben.

Oftmals setzt sich die Entzündung auf die mit der Paukenhöhle kommunizierenden *Cellulae mastoideae* fort, welche dann ebenfalls von eitrigen Exsudat erfüllt sind. Indem die Entzündung auf das Periost des diese Höhle umgebenden Knochens und dann auf diesen selbst übergreift, kommt es zur cariösen Zerstörung des letzteren. Durch die Caries kann das Tegmentum tympani zerstört werden; die Entzündung pflanzt sich dann auf die Dura, von da auf die Pia, eventuell aufs Gehirn fort. Man findet dann meist die Dura über dem Tegmentum tympani schwärzlich-grün verfärbt, von morscher Konsistenz; zieht man dieselbe ab, so erscheint entweder der darunter liegende Knochen kreideweiss verfärbt, nekrotisch und von feinen Öffnungen durchsetzt, aus denen Eiter hervordringt, oder er ist gänzlich zerstört, so dass die Paukenhöhle frei liegt.

Mitunter schliesst sich an eitrige Otitis media und Caries im Felsenbein eine eitrige Entzündung der Hirnhäute an, ohne dass eine kontinuierliche Fortleitung der Eiterung von der Paukenhöhle bis an die Oberfläche des Felsenbeins nachweisbar wäre. Man muss in solchen Fällen annehmen, dass die Entzündungserreger durch die *Lymphgefässe* der Schädelhöhle zugeführt worden sind.

*Caries des Processus mastoideus* verrät sich schon äusserlich durch Schwellung der bedeckenden Weichteile; erreicht die von diesem Processus ausgehende cariöse Zerstörung, an welche sich meist Caries im hinteren Teile des Felsenbeins anschliesst, die innere Oberfläche des Felsenbeins, so ergreift die Entzündung gewöhnlich den Sinus transversus. Es entsteht *Sinusthrombose*, welche sich oft in die Vena jugularis interna und communis fortsetzt; durch den stets eintretenden jauchigen Zerfall der entstandenen Thromben kommt es zu embolischen Abszessen in der Lunge und allgemeiner Pyämie; häufig schliesst sich zugleich an die infektiöse Sinusthrombose eitrige Leptomeningitis an.

Otitis media  
tuberculosa.

Die *Otitis media tuberculosa* führt ebenfalls zur Erfüllung der Paukenhöhle mit schleimig-eitrigen oder rein eitrigen grünlichen Exsudat, welchem unter Umständen Bröckel käsiger Massen beigemischt sind. Die Wände der Paukenhöhle sind zuweilen ebenfalls mit käsigen Massen belegt, und in diesem Fall ist es leicht, die tuberkulöse Mittelohrentzündung von der eitrigen zu unterscheiden. Häufig fehlt jedoch dieses Unterscheidungsmerkmal; dann muss man versuchen, durch Nachweis der Tuberkelbazillen im Exsudat die Diagnose zu sichern. Auch die tuberkulöse Otitis media führt meist zu Caries der umgebenden Knochen, auch hier kann sich teils durch kontinuierliche Fortleitung der Erkrankung bis an die Oberfläche des Felsenbeins, teils durch Verschleppung der Bazillen auf dem Wege der Lymphgefässe Tuberkulose der Dura, häufiger noch tuberkulöse Leptomeningitis anschliessen.

Da in der tuberkulös erkrankten Paukenhöhle neben den Tuberkelbazillen auch andere entzündungserregende Mikroorganismen an der Zerstörung teilnehmen, so kann sich an tuberkulöse Otitis media auch Meningitis simplex anschliessen, sobald den Entzündungserregern der Eintritt in die Schädelhöhle durch die tuberkulöse Caries ermöglicht ist.



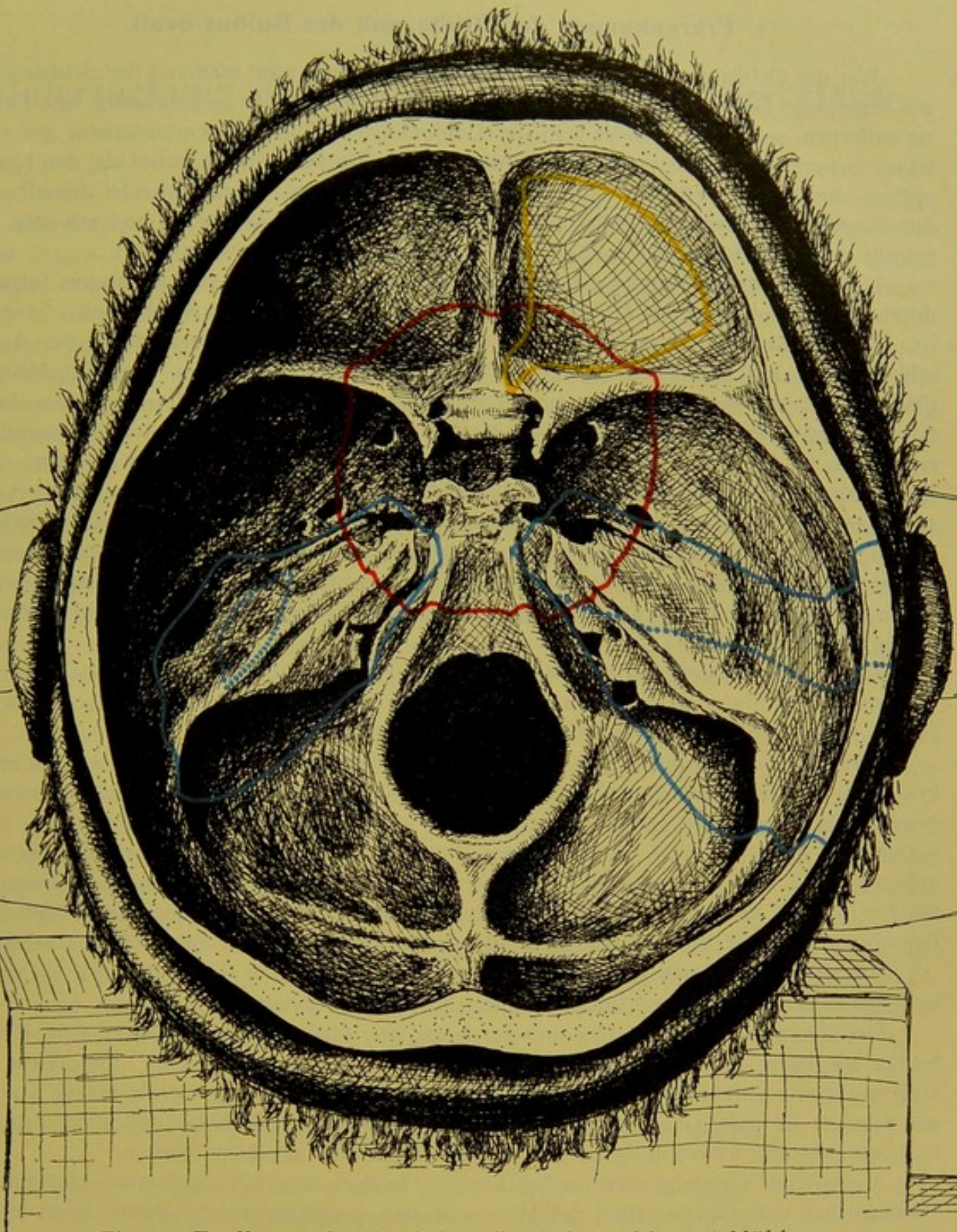


Fig. 9. Eröffnung der der Schädelbasis benachbarten Höhlen

( $\frac{2}{3}$  der natürlichen Grösse).

1. Richtung der Meisselführung bei Eröffnung der Orbita: Gelb.
2. Richtung der Meissel- resp. Sägeföhrung bei Eröffnung der Nasenhöhle: Rot.
3. Richtung der Meissel- resp. Sägeföhrung bei Eröffnung des Gehörorgans;
  - a) zur Entfernung des Felsen- und Schläfenbeins: Rechts, blau,
  - b) zur Entfernung des Felsenbeins allein: Links, blau.
4. Richtung des Sägeschnittes durch das (nach 3a oder 3b) entfernte Felsenbein zur Eröffnung der Paukenhöhle und des inneren Ohres: Rechts, blau punktiert.
5. Richtung der Meisselföhrung zur Eröffnung der Paukenhöhle in situ: Links, blau punktiert.



### e. Erkrankungen der Orbita und des Bulbus oculi.

#### Sektionstechnik.

Um die Orbita und den Bulbus oculi zu untersuchen, trägt man von der Schädelhöhle aus das dünne Dach der Orbita vorsichtig mit dem Meissel ab; ist es notwendig, den Bulbus zu entfernen, so durchschneidet man die Conjunktiva und die Augenmuskulatur mit einer feinen Schere in möglichst geringer Entfernung vom Limbus corneae, schneidet den Nervus opticus durch und zieht den Bulbus nach rückwärts heraus. Man schneidet denselben in der Gegend des Aequator bulbi mit einem feinen scharfen Messer an und erweitert den Schnitt mit einer Schere.

Unter den Erkrankungen des Bulbus und seiner Umgebung sind besonders folgende durch ihre Beziehungen zu Hirn- oder Allgemeinerkrankungen von Wichtigkeit:

#### Panophthalmitis.

*Panophthalmitis*, d. h. eine eitrige Entzündung sämtlicher Bestandteile des Auges, schliesst sich am häufigsten an die eitrigen Entzündungen der Iris, des Ciliarkörpers (Iridocyclitis) und der Chorioidea an. Die Ursache bilden meist Verletzungen des Auges durch einen Fremdkörper infektiöser Natur, seltener entsteht die eitrige Entzündung embolisch im Anschluss an ulceröse Endocarditis. Der Bulbus ist geschwollen, seine Spannung anfangs vermehrt; seine sämtlichen Häute sind aufgelockert, eitrig infiltriert und mit Blutungen durchsetzt. Der Glaskörper ist eitrig infiltriert oder zu einer völlig flüssigen, gelben, eitrigen Masse eingeschmolzen. In der vorderen Kammer findet sich ebenfalls eitriges Exsudat abgelagert (Hypopyon); die Cornea ist getrübt. Erfolgt Perforation der Sclera und dadurch Entleerung des eitrigen Inhalts, so collabiert der Bulbus und schrumpft narbig (*Phthisis bulbi*).

An die Entzündung kann sich verjauchende Thrombose der Vena ophthalmica und Thrombose des Sinus cavernosus anschliessen; es kommt von hier aus entweder zu eitriger Pachy- und Leptomeningitis oder zu allgemeiner Pyämie.

#### Stauungspapille.

*Stauungspapille* (sogenannte Papillitis) entwickelt sich im Anschluss an dauernde Erhöhung des intracraniellen Druckes (besonders durch Geschwülste), am intensivsten gewöhnlich dann, wenn starker Hydrocephalus internus hierbei vorhanden ist. Der Sehnervenkopf springt deutlich ins Innere des Bulbus vor, ist getrübt und milchweiss verfärbt, meist strahlen von ihm ebenfalls milchweiss gefärbte Streifen wie züngelnde Flammen allseitig in die Retina aus. Die Erkrankung besteht vorzugsweise in einem Ödem der Papille, an das sich bei längerem Bestande Atrophie der nervösen Bestandteile anschliesst.

#### Atrophia nervi optici.

*Atrophia nervi optici* ist am häufigsten Teilerscheinung der Tabes dorsalis; sie verrät sich durch Verdünnung und graue Färbung des Sehnervestammes.

#### Geschwülste.

Die Geschwülste des Bulbus sind am häufigsten *Melanosarkome*, welche vom Uvealtractus ausgehen, seltener *Gliosarkome*, die von der Retina entspringen. Besonders die Melanosarkome durchbrechen häufig die Sclera und wuchern in die Orbita hinein, von da aus wachsen sie nach Usur des Daches der Orbita in die Schädelhöhle durch und bringen Impressionen und Erweichung an der unteren Fläche des Stirnhirns hervor.

Auch vom Orbitalgewebe selbst können höchst bösartige Sarkome, grösstenteils ebenfalls mit den Eigenschaften des Melanosarkoms ausgehen, welche ebenso leicht in die Schädelhöhle einbrechen und, wie die Geschwülste des Bulbus selbst, zu Metastasen neigen.

#### Exophthalmus.

Der Bulbus wird durch alle *Geschwülste der Orbita*, ebenso durch *Blutungen* (Schädelfrakturen) oder *Entzündungen* in derselben nach vorn dislociert (Exophthalmus), dagegen ist der bei *Basedowscher Krankheit* jedenfalls durch Hyperämie des orbitalen Zellgewebes im Leben hervorgebrachte Exophthalmus an der Leiche meist nicht mehr deutlich zu erkennen oder sogar gänzlich verschwunden.



## Abschnitt II.

## Untersuchung des Rückenmarks und seiner Häute.

## A. Sektionstechnik.

Die *Sektion* des Rückenmarks wird in folgender Weise vorgenommen: Man macht einen langen *Hautschnitt* in der Mittellinie über den Spitzen sämtlicher Processus spinosi bis herab zum Kreuzbein und präpariert die Haut nebst allen an der Wirbelsäule inserierenden Muskeln soweit ab, dass die Wirbelbögen völlig frei liegen. Alsdann werden auf beiden Seiten mit der Blattsäge alle *Wirbelbögen* durchsägt; man hält sich mit der Säge im allgemeinen unmittelbar neben den Processus spinosi, nur im Bereich der Lendenanschwellung des Rückenmarks muss der Schnitt etwas nach aussen abweichen. Wo die Säge nicht völlig durchgedrungen ist, wird der Rest mit dem Meissel durchgeschlagen. Zuletzt schneidet man mit einem starken Messer die Bänder zwischen dem dritten und vierten Lendenwirbel an der hinteren Fläche ein, schiebt einen Meissel unter den Processus spinosus des dritten Lendenwirbels und sucht so die Kette der unter einander zusammenhängenden Processus spinosi in toto abzuheben; wo noch ligamentöse Verbindungen bestehen, durchschneidet man dieselben, bis man die ganze Reihe der Processus spinosi bis hinauf zur Schädelbasis abgehoben hat und das in seine Hüllen eingeschlossene Rückenmark völlig frei liegt. Indem man zu beiden Seiten die Nervenwurzeln dort, wo dieselben in die Foramina intervertebralia eintreten, abschneidet, hebt man das Rückenmark mitsamt der Dura, vom Lendenteil beginnend, aus dem Wirbelkanal heraus.

Sektion des Rückenmarks.

Man schneidet nun mit der Schere die *Dura* in der Mittellinie über der vorderen Fläche des Rückenmarks auf, am Halsteile beginnend; in das Rückenmark selbst werden mit einem dünnen, scharfen Messer, welches vor jedem Schnitt etwas anzufeuchten ist, quere Einschnitte durch die ganze Dicke desselben gemacht, gewöhnlich je ein Schnitt zwischen zwei aufeinander folgenden Nervenwurzelpaaren. Da diese auf der Vorderfläche als getrennte Bündel entspringen, während die hinteren Wurzeln eine kontinuierliche Reihe feiner Fäden bilden, so macht man die Einschnitte zwischen den vorderen Wurzeln.

Man vermeide sowohl bei Herausnahme des Rückenmarks als beim Einschneiden jeden Druck und besonders jede Knickung desselben, da hierdurch das Rückenmark leicht eine breiige Konsistenz annimmt, welche bei oberflächlicher Betrachtung für das Resultat einer im Leben eingetretenen Erweichung gehalten werden könnte.

## B. Erkrankungen der Rückenmarkshäute.

An der *Dura mater spinalis* werden genau dieselben Erkrankungen beobachtet, wie an der harten Hirnhaut. Pachymeningitis hämorrhagica findet sich genau in derselben Form und bei denselben Veranlassungen wie an dieser. Pachymeningitis purulenta schliesst sich am häufigsten an Wirbelcaries an und führt gewöhnlich zur Infektion der Pia. Von Geschwülsten kommen sämtliche Repräsentanten der Reihe der Bindegewebsgeschwülste vor.

Erkrankungen der Dura mater spinalis.

Blutungen infolge von Verletzungen (Wirbelfraktur) erfolgen meist zwischen die durch Fettgewebe getrennten Blätter der Dura, von denen das äussere das Periost der Wirbel darstellt; leicht tritt erhebliche Kompression des Rückenmarks ein.

Auch die Erkrankungen der *Pia mater spinalis*, besonders die Entzündungen derselben treten unter vollständig gleichen Formen und Bedingungen auf, wie die der weichen Hirnhaut; meist schliesst sich die akute Entzündung der Rückenmarkshaut sehr rasch an die der Hirnhaut an und umgekehrt.

Erkrankungen der Pia mater spinalis.



Die *Leptomeningitis spinalis purulenta simplex* geht entweder von der Hirnhaut auf die weiche Rückenmarkshaut über oder schliesst sich an Verletzungen, an Wirbelcaries und Pachymeningitis spinalis an. Die *epidemische Form* der eitrigen Leptomeningitis ist oft am Rückenmark noch intensiver entwickelt als am Gehirn, ja befällt mitunter fast ausschliesslich das erstere.

Die *tuberkulöse Leptomeningitis cerebri* ist fast stets mit der gleichen Veränderung an der Pia des Halsmarks verbunden. Eine ausschliesslich auf die Rückenmarkshaut beschränkte tuberkulöse Entzündung schliesst sich mitunter an Wirbeltuberkulose an.

Die *chronische Leptomeningitis spinalis* ist mitunter mit chronisch entzündlichen Veränderungen in der peripheren Zone des Rückenmarkquerschnittes und Degeneration der in dieser enthaltenen Nervenfasern verbunden; die äusserste Zone des Rückenmarks bildet in diesem Fall einen schmalen, grau verfärbten Ring um die centralen, unversehrten weissen Partien der Marksubstanz. Es scheint in diesen Fällen die Erkrankung der Rückenmarksubstanz eine Folge der Leptomeningitis zu sein, während am Gehirn gewöhnlich die Leptomeningitis als Folge diffuser Hirnerkrankungen zu betrachten ist.

*Leptomeningitis syphilitica* findet sich am Rückenmark noch seltener als im Gehirn; am ehesten noch mit der entsprechenden Erkrankung der Hirnbasis kombiniert am Halsmark.

Die an der Pia spinalis vorkommenden *Geschwülste* sind ihrer Art nach dieselben, wie die der weichen Hirnhaut, rufen aber in der benachbarten Nervensubstanz viel schwerere Störungen hervor; schon die kleinsten gutartigen Geschwülste können das Rückenmark, das dem Druck nicht ausweichen kann, so stark komprimieren, dass Erweichung eintritt. Speziell zu erwähnen sind hier die *Psamme*.

Ein nicht seltener Befund sind neugebildete *Knochenplättchen* in der Pia; dieselben sind von milchweisser Farbe, ihr Rand gezackt; sie erreichen oft der Fläche nach grosse Ausdehnung, führen jedoch nie zu irgendwelchen funktionellen oder anatomischen Störungen im Rückenmark selbst.

## C. Erkrankungen des Rückenmarks.

### Missbildungen.

*Spina bifida.* Eine Missbildung im Bereich des Rückenmarks, welche bei sonst völlig wohlgebildeten, lebensfähig Neugeborenen vorkommt und daher von praktischer Wichtigkeit ist, ist die sogenannte *Spina bifida*.

Es findet sich hier meist in der Lumbal- oder Sacralgegend, und gewöhnlich in der dorsalen Mittellinie des Wirbelkanals eine durch unvollständigen Schluss der Wirbelbögen entstandene Spalte in der knöchernen Begrenzung derselben, und meist zugleich ein entsprechender Defekt der Dura. Durch diesen ist die Pia infolge eines hydropischen Ergusses in die subarachnoidealen Räume hernienartig vorgestülpt. Die Geschwulst ist gewöhnlich von der Haut des Rückens überzogen; diese kann verdünnt sein, mitunter auch gänzlich fehlen, so dass dann die durchsichtige oder durchscheinende, von der Pia gebildete Wand des mit Flüssigkeit gefüllten Sackes frei zu Tage liegt. Als Ursache der Missbildung wird Ausbleiben des Schlusses der embryonalen Medullarrinne, verbunden mit Defekt in der Bildung der Wirbelbögen, betrachtet (*Hydromeningocele*). Eine seltenere Form der Spina bifida entsteht durch blasenartige Erweiterung des Centralkanal nach erfolgtem Schluss der Medullarrinne zum Medullarrohr; gemäss ihrer Entstehung aus dem Centralkanal ist diese Blase innerlich mit Epithel ausgekleidet (*Myelocystocele*).

### Cirkulationsstörungen.

*Anämie.* Das Rückenmark erscheint in der Leiche schon für gewöhnlich ziemlich blass, die Marksubstanz rein weiss, nur die graue Substanz zeigt einen schwach rötlichen Schimmer; bei abnorm geringer Blutfülle verschwindet auch aus der grauen Substanz jeder rötliche



Ton, dieselbe erscheint so hellgrau, dass sie sich dadurch von der Marksubstanz weniger deutlich abhebt, als im normalen Rückenmark. Die Konsistenz des anämischen Marks ist etwas vermehrt. Bei allgemeiner progressiver, perniziöser Anämie finden sich ausser hochgradiger Blässe der Rückenmarksubstanz zuweilen graue Herde in der weissen Substanz, besonders in den Hintersträngen, die durch Degeneration von Nervenfasern entstanden sind.

*Hyperämie* äussert sich durch intensivere Rotfärbung der grauen Substanz, wodurch die Zeichnung der Schnittfläche deutlicher hervortritt, sowie durch zahlreiche abstreifbare Blutpunkte auf der Schnittfläche der weissen Substanz. Abgesehen von der nicht seltenen Senkungshyperämie findet sich vermehrter Blutgehalt hauptsächlich in der Umgebung von Entzündungs- und Erweichungsherden und bei eitrigen Entzündungen der Rückenmarkshäute.

Hyperämie.

*Capilläre Blutungen* finden sich nach Quetschungen des Rückenmarks, in Entzündungsherden und in der Umgebung erweichter Stellen; ihre Form ist dieselbe wie im Gehirn.

Blutungen.

*Hämorrhagische Herde* finden sich im Rückenmark viel seltener, als im Gehirn; die Entstehungsursachen sind dieselben, wie in diesem Organ. Die Grösse der Herde ist meist unbedeutend; sie sind entweder rund oder röhrenförmig, wenn sich das Blut zwischen den fast ausschliesslich in der Längsrichtung des Rückenmarks verlaufenden Nervenfasern seinen Weg wühlt, indem es diese auseinanderdrängt.

*Embolie und Thrombose* einzelner grösserer Rückenmarksgefässe hinterlassen keine sichtbaren Ernährungsstörungen der Rückenmarksubstanz, da die arteriellen Gefässe des Rückenmarks keine Endarterien sind.

## Erweichung.

Erweichung der Rückenmarksubstanz ist, wie vorher erwähnt, nie die Folge des Verschlusses grösserer Arterienäste, sondern bildet sich vorzugsweise infolge der Cirkulationsstörungen aus, welche durch Druck von seiten der Organe der Nachbarschaft (Frakturen der Wirbelsäule mit Dislokation, Wirbelabszesse, Geschwülste der Rückenmarkshäute) oder in der Umgebung von Geschwülsten des Rückenmarks selbst entstehen; meist findet man Geschwülste, die im Rückenmark ihren Sitz haben, von einem dicken Mantel erweichter Rückenmarksubstanz allseitig umgeben, während die Geschwulst selbst oft nur einen sehr kleinen Kern des Erweichungsherdes bildet und erst nachträglich bei mikroskopischer Untersuchung der erweichten Partien entdeckt wird. Eine weitere Gruppe von Cirkulationsstörungen, die zur Erweichung führen, sind die entzündlichen. Ein grosser Teil der akuten Rückenmarksentzündungen macht sich makroskopisch fast ausschliesslich durch die als Endresultat derselben auftretende Erweichung bemerklich. Da die durch Entzündung entstandene Erweichung von der andersartig entstandenen ohne genaueste mikroskopische Untersuchung nicht zu unterscheiden ist, so sind vielfach die Begriffe der einfachen und entzündlichen Erweichung nicht genügend auseinander gehalten worden.

Erweichung.

Die Form der Erweichungsherde, ihre Farbe, die Metamorphosen, welche sie bei längerem Bestehen durchmachen, sind völlig analog denen der cerebralen Erweichungsherde.

## Entzündungen.

Die *akuten Entzündungen* des Rückenmarks führen meist in kurzer Zeit zur Erweichung und machen sich, wie schon erwähnt, makroskopisch hauptsächlich durch diese bemerklich. Es darf jedoch durchaus nicht jeder Erweichungsherd als Produkt einer Entzündung angesehen werden; dies ist nur dann statthaft, wenn durch die mikroskopische Untersuchung neben den der Erweichung angehörigen regressiven Metamorphosen der Nervensubstanz sicher entzündliche, exsudative oder proliferative Prozesse am interstitiellen Gewebe nachgewiesen sind. Die Diagnose der akuten Myelitis darf also nur mit Hilfe des Mikroskops gestellt werden. Makroskopisch kann man nur dann mit grosser Wahrscheinlichkeit die Diagnose stellen, wenn eine *eitrige Infiltration* der Rückenmarksubstanz, ausgehend

Akute Myelitis.



von eitriger Entzündung der Pia mater spinalis, vorhanden ist; die Durchsetzung der geröteten weichen Rückenmarksubstanz mit grün-gelben eitrigen Massen giebt ein charakteristisches Bild, welches sich von dem der gewöhnlichen gelben oder roten Erweichung deutlich unterscheiden lässt. Die übrigen, nicht mit eitriger Infiltration verbundenen akuten (*einfachen oder hämorrhagischen*) *Myelitiden*, die sich aus ascendierender Neuritis entwickeln, oder im Anschluss an Infektionskrankheiten und Erkältungen entstehen (rheumatische Myelitis) sind makroskopisch von Erweichungsherden nicht zu unterscheiden; das einzige, woraus man den entzündlichen Charakter eines vorliegenden Erweichungsherdes vermuten kann, ist das Fehlen einer Veranlassung zu einfacher Erweichung (eines äusseren Druckes, einer Geschwulst etc.); jedoch ist auch dieses Moment sehr unsicher, da, wie schon erwähnt, nachträglich durch mikroskopische Untersuchung in Erweichungsherden zuweilen Geschwülste als Ursache derselben entdeckt werden, die makroskopisch nicht bemerkt werden konnten.

Weniger rasch verlaufende Formen der akuten Myelitis gehen nicht in Erweichung, sondern in *Sklerose* aus; oder beide Veränderungen sind kombiniert, d. h. es finden sich durch Resorption von erweichten Massen entstandene Cysten mit klarem oder milchig getrübbtem Inhalt in sklerotische Umgebung eingelagert.

Der Ausdehnung der befallenen Partien nach unterscheidet man:

1. Die *diffuse akute Myelitis*, welche grössere Abschnitte oder das ganze Rückenmark befällt,
2. Die *transversale Myelitis*, welche den ganzen Querschnitt befällt, in der Längsrichtung des Rückenmarks jedoch eine geringe Ausbreitung besitzt,
3. Die *herdförmige Myelitis*.

Poliomyelitis.

Besondere, jedenfalls auch ätiologisch von den übrigen Rückenmarksentzündungen verschiedene Krankheitsformen mit typischem klinischen Verlauf sind diejenigen Arten der Myelitis, die ihren Sitz fast ausschliesslich in der grauen Substanz des Rückenmarks und zwar entweder in ihrem ganzen Querschnitt (*Poliomyelitis, Myelitis centralis acuta*) oder vorzugsweise in den Vorderhörnern haben (*Poliomyelitis anterior acuta*). Diese Krankheiten kennzeichnen sich in frühen Stadien durch hochgradige Weichheit und Hyperämie der ganzen grauen Substanz, resp. der Vorderhörner; dieselben sind so zerfliesslich, dass sie auf Druck als breiige, rote Masse hervorquellen. In späteren Stadien der Poliomyelitis anterior findet man die ergriffenen Partien der Vorderhörner verkleinert, mikroskopisch fällt besonders auf, dass die grossen Ganglienzellen gänzlich fehlen oder geschrumpft und ohne Ausläufer sind; Vorder- und Seitenstrang sind an Volumen reduziert.

Myelitis chronica.

Die *chronischen* Formen der *Myelitis* charakterisieren sich im Gegensatz zu den akuten Formen, bei denen die Erweichung das hauptsächlichste Endresultat bildet, durch das Überwiegen *sklerotischer* Vorgänge. Durch die Entwicklung eines anfänglich zellreichen, später zellarmen fibrösen Bindegewebes, welches von den verdickten Gefässcheiden ausgeht, wird die Konsistenz der erkrankten Stellen vermehrt; da im Bereich der Entzündung die markhaltigen Fasern zu Grunde gehen, nimmt der Herd eine graue Farbe an. Übergänge von akuter zu chronischer Myelitis bilden die Krankheiten, bei denen Erweichung und Sklerose kombiniert auftritt; mitunter sieht man chronische Entzündungen aus einem akuten Anfangsstadium hervorgehen. Der grösste Teil der chronischen Myelitiden entwickelt sich jedoch von vornherein chronisch, mitunter infolge Reizung durch komprimierende Geschwülste der Umgebung etc. In diesem Falle ist meist der ganze Querschnitt des Marks befallen (*Myelitis chronica transversa*).

Multiple Sklerose.

Eine *herdförmige chronische Myelitis* findet sich meist mit der gleichen Veränderung im Gehirn verbunden, als Teilerscheinung der cerebrospinalen *multiplen Sklerose*; die Form und Farbe der Herde ist genau dieselbe, wie im Gehirn, die Anordnung der Herde völlig regellos.



## Systemerkrankungen.

Die auf *bestimmte Teile des Querschnitts* und der *Längsausdehnung* des Rückenmarks beschränkten grauen Degenerationen sind zum Teil *sekundäre Degenerationen*, d. h. sie verlaufen nur in den Teilen einer Leitungsbahn, welche durch einen, die Kontinuität derselben unterbrechenden, krankhaften Herd von ihrem trophischen Centrum abgeschnitten sind; da das trophische Centrum der Pyramidenbahn in der Hirnrinde, das der sensiblen Bahn der Hinterstränge in den Spinalganglien gelegen ist, so entarten in ersteren nur die nach abwärts vom Krankheitsherd gelegenen Teile der Fasern (absteigende Degeneration), in letzteren die zum Hirn aufsteigenden Faserhälften. Von den sekundären Degenerationen unterscheiden sich die eigentlichen Systemerkrankungen dadurch, dass ohne Unterbrechung der betreffenden erkrankten Bahn an einer bestimmten umschriebenen Stelle eine Degeneration der Fasern in der ganzen Längsausdehnung dieser Bahn eintritt.

Das Bild, welches durch diese Degenerationen entsteht, ist sowohl makroskopisch als mikroskopisch stets dasselbe; man erkennt in der im übrigen unveränderten weissen Substanz des Rückenmarks auf dem Querschnitt mehr oder weniger scharf umschriebene, grau gefärbte Herde, welche sich entsprechend dem Verlauf der betreffenden Bahn durch die benachbarten Segmente des Rückenmarks hindurch verfolgen lassen. Mikroskopisch fehlen in dem grauen Bezirk die markhaltigen Nervenfasern gänzlich oder zum Teil; der durch Zerfall der Markscheiden frei gewordene Platz ist durch ein anfangs kernreiches, später kernarmes, fibrilläres Bindegewebe ausgefüllt. Zeichen einer Exsudation aus den Gefässen fehlen vollkommen.

Die sekundäre absteigende *Degeneration der Pyramidenbahnen* nimmt in den Seitensträngen den lateral von den Hinterhörnern gelegenen Teil derselben, in den Vordersträngen die die mediale Furche begrenzende Randzone ein. Findet sich Seitenstrangdegeneration in der einen Seite des Rückenmarks mit Vorderstrangdegeneration der anderen Seite kombiniert, so muss der Herd, welcher sie verursacht, im Gehirn liegen; bei gleichseitiger Vorder- wie Seitenstrangdegeneration liegt der primäre Herd unterhalb der Pyramidenkreuzung.

Absteigende  
Degeneration der  
Pyramiden-  
bahnen.

*Aufsteigende Degeneration* findet sich in den Hintersträngen, wo sie in der Nähe des Krankheitsherd des ganzen Querschnitt, weiter von demselben entfernt meist nur die Gollischen Stränge einnimmt, und in der peripheren Zone der Seitenstränge (Kleinhirnseitenstrangbahn).

Aufsteigende  
sekundäre  
Degeneration.

Bei der *Tabes dorsalis* findet sich neben grauer Degeneration der sensiblen Nervenwurzeln konstant eine graue Degeneration in den Hintersträngen, welche im Lendenmark am intensivsten ist und dort gewöhnlich nur den vorderen Teil der Hinterstränge unversehrt lässt, im Brustmark ebenfalls den grössten Teil des Querschnitts der Hinterstränge ergreift, im Halsmark dagegen vorzugsweise die Gollischen Stränge und den als Wurzelfeld bezeichneten mittleren Teil des Burdach'schen Stranges befällt. Hierzu treten unter Umständen (besonders im paralytischen Stadium der Tabes) noch Degenerationen der Seitenstränge. Das Gehirn der in diesem Stadium Gestorbenen weist gewöhnlich Zeichen hochgradiger Atrophie auf. Meist erfolgt der Tod vor dem Eintritt ins paralytische Stadium infolge der sich an die Blasenlähmung anschliessenden Erkrankungen des Urogenitalapparates. An der Haut beobachtet man mitunter die als Folgen „trophischer Störungen“ aufgefassten Geschwüre, Decubitus etc.

Tabes dorsalis.

Die *amyotrophische Lateralsklerose* besteht in einer Erkrankung der Pyramidenbahn in ihrer ganzen Ausdehnung, verbunden mit Atrophie der motorischen Nervenkerne im Rückenmark und der Medulla oblongata, sowie der zugehörigen Muskulatur, am stärksten der Muskulatur der Daumen und Kleinfingerballen, der Interossei etc.

Amyotrophische  
Lateralsklerose.

Dagegen sind bei der *spinalen Muskelatrophie*, sowie der *chronischen progressiven Bulbärparalyse* nur die Vorderhörner des Rückenmarks, resp. die motorischen Kerne der Medulla oblongata atrophisch; die Degeneration der Pyramidenbahn fehlt, und die Krankheit ist daher ohne mikroskopische Untersuchung anatomisch schwer nachweisbar.

Spinale  
Muskelatrophie,  
Bulbärparalyse.



## Neubildungen und Spaltbildungen.

**Tuberkulose.** Tuberkulöse Neubildungen sind im Rückenmark viel seltener, als im Gehirn; fast ausschliesslich treten dieselben in der Form des *Konglomerattuberkels* (Solitärtuberkels) auf, dessen Aussehen mit der entsprechenden Neubildung des Gehirns völlig übereinstimmt.

**Syphilis.** *Gummata* des Rückenmarks sind sehr selten, noch seltener als die der Rückenmarkshäute. Da dieselben in der peripheren Zone des Rückenmarksquerschnittes sitzen, so ist es wahrscheinlich, dass sie ebenfalls ursprünglich von der Pia ausgegangen sind. Dagegen werden viele der diffusen chronischen Entzündungs- und Degenerationsprozesse des Rückenmarks als Folgen der Lues betrachtet. Es ist statistisch nachgewiesen, dass besonders die Tabes vorzugsweise bei syphilitisch infizierten Personen (in späteren Stadien der Lues) auftritt; da jedoch die histologischen Veränderungen bei der Tabes keine Besonderheiten, ähnlich denen syphilitischer Entzündungsprozesse (Gefässerkrankungen) darbieten, so ist das Verhältnis zwischen Syphilis und Tabes bis jetzt noch unklar. Noch weniger sicher zu erweisen ist der Zusammenhang der akuten oder chronischen diffusen und herdförmigen Myelitis mit Syphilis.

**Echte Geschwülste.** Auch die echten primären Geschwülste des Rückenmarks sind nicht häufig. Es finden sich neben *Sarkomen* verschiedener Art vorzugsweise das *Gliom* und das *Gliosarkom*. Makroskopisch lassen sich die verschiedenen Geschwulstarten nicht unterscheiden; nur die mikroskopische Untersuchung kann sicheren Aufschluss geben. Die das Gliom konstituierende Gliawucherung geht, wie im Gehirn, an der Peripherie der Geschwulst allmählich in die normale Glia über; mitunter ist die Gliawucherung so diffus zwischen den zum Teil erhaltenen, zum Teil degenerierenden Nervelementen verbreitet, dass die Neubildung keinen eigentlich geschwulstartigen Charakter besitzt; eine solche diffuse Gliawucherung wird passend als »*Gliose*« bezeichnet.

**Syringomyelie.** Eine besondere Wichtigkeit kommt den nicht so selten im Rückenmark beobachteten *Cystenbildungen* zu. Diese Cysten sind meist röhrenförmige Hohlräume mit wasserklarem Inhalt, welche im Querschnitt des Rückenmarks einen geringen Durchmesser, in der *Längsrichtung* desselben dagegen eine sehr grosse Ausdehnung haben können (*Syringomyelie*). Die Entstehung derselben ist in verschiedenen Fällen jedenfalls ganz verschieden; man muss folgende Formen unterscheiden:

1. Cysten, welche an ihrer Innenfläche mit *Cylinderepithel* ausgekleidet sind. Diese entstehen zum Teil einfach aus Erweiterungen des Centralkanal und nehmen dann die diesem entsprechende Stelle des Querschnittes ein (*Hydromyelus*). Die seitlich vom Centralkanal gelegenen derartigen Cysten sind jedenfalls auf abnorme Abschnürungen vom Centralkanal bei der embryonalen Entwicklung zurückzuführen;

2. Cysten, deren Wand *nicht* mit *Epithel* bekleidet ist, sondern aus wuchernder, zum Teil in Zerfall begriffener Glia gebildet wird. Solche Cysten sind jedenfalls häufig Residuen hämorrhagischer Herde, resp. entzündlicher Erweichung. Die Gliawucherung in der Wand ist dann als reaktive chronische Entzündung zu betrachten. Zum anderen Teil entstehen sie jedoch durch centrale Erweichung von *Gliomen*, resp. diffuser *Gliawucherung* (*Gliose*); die Wand der Cyste machen dann die noch erhaltenen Teile der Neubildung aus.

Interessant sind die bei Syringomyelie mitunter beobachteten *trophischen Störungen*, besonders die Difformitäten der distalen Abschnitte der Extremitäten (Akromegalie).



## Abschnitt III.

## Untersuchung der peripheren Nerven.

Die Erkrankungen der peripheren Nerven sind bis jetzt für die makroskopische Diagnostik noch sehr wenig zugänglich; in den meisten Fällen sind die wichtigen Erkrankungen nur mikroskopisch nachweisbar, und auch die mikroskopische Untersuchung giebt häufig für die Beurteilung der speziellen Form der Erkrankung und ihre pathologische Bedeutung keinen sicheren Aufschluss.

## Cirkulationsstörungen und Entzündungen.

*Hyperämie* findet sich häufig in den Nerven entzündeter Organe; nur selten sind hierbei die Nerven selbst entzündet. Die Nervenscheiden bilden einen nur schwer zu durchbrechenden Abschluss gegen die Umgebung. Stauungshyperämie wird häufig bei allgemeiner venöser Stauung beobachtet; besonders findet man dieselbe mitunter sehr ausgeprägt bei Individuen, die unter schweren Respirationsstörungen (Asphyxie) zu Grunde gingen; in diesem Fall findet man manchmal flächenhaft ausgedehnte Blutergüsse in den Nervenscheiden, analog den Blutungen anderer seröser Häute; die Nervenscheiden stellen bekanntlich eine Fortsetzung der Hirn- und Rückenmarkshäute auf die Nervenstämme dar.

Hyperämie,  
Blutungen.

*Akute eitrige Entzündung* der Nerven schliesst sich gewöhnlich an eitrige Entzündungen der Umgebung an; so greift mitunter Caries der Wirbel direkt auf die Nervenwurzeln über. Mikroskopisch findet man in solchen Fällen Blutungen und Rundzellenanhäufungen im interstitiellen Gewebe; die Nervenfasern sind zum Teil degeneriert, oft jedoch auch fast gänzlich unverändert. Makroskopisch bemerkt man Rötung, Schwellung und Ödem der Nerven; mitunter kann man die grünlich-gelbe eitrige Infiltration mit blossem Auge wahrnehmen.

Akute eitrige  
Neuritis.

Im Gegensatz hierzu müssen die meisten Neuritiden, soweit überhaupt eine Berechtigung vorliegt, diese Krankheitsformen als entzündliche zu betrachten, als sogenannte *parenchymatöse Entzündungen* angesehen werden; sie kennzeichnen sich vorwiegend durch fettigen Zerfall der Markscheiden, während exsudative Veränderungen (Leukocyteninfiltration, Diapedese roter Blutkörper) entweder gänzlich fehlen oder wenigstens in sehr geringem Grad vorhanden sind.

Neuritis  
parenchymatosa.

Bei *akutem, resp. subakutem Verlauf* ist die Degeneration der nervösen Elemente mehr oder weniger gleichmässig über den Nervenquerschnitt verbreitet; bei exquisit *chronischem Verlauf* findet man neben degenerierenden Fasern zahlreiche normale. Das Zwischengewebe ist mitunter im Zustand anfänglich zellreicher, später zellarmer, fibröser Wucherung begriffen, durch die die Nervenbündel in zahlreiche, von bindegewebigen Ringen umhüllte Unterabteilungen gespalten werden (*Neuritis fascians*). Makroskopisch ist die frische entzündliche Nervendegeneration absolut nicht erkennbar, im Endstadium kann dieselbe durch Verdünnung des Nerven und graue Färbung desselben (infolge Untergangs des grössten Teiles der Markscheiden) bereits für die Betrachtung mit blossem Auge auffallen.

Die *sekundären Degenerationen* der peripheren Nerven, welche eintreten, wenn ein Teil der Nerven von seinem sogenannten trophischen Centrum getrennt ist, sind ebenso schwierig makroskopisch erkennbar, wie die degenerative Neuritis und bieten auch mikroskopisch ähnliche Befunde. Die bei Tabes dorsalis auftretende Erkrankung peripherer Nerven verläuft ebenfalls unter dem Bilde der grauen Degeneration; mikroskopisch findet man Vermehrung des Zwischengewebes, die Markscheiden sind verschwunden; meist lässt sich ein fettiger Zerfall derselben nicht mehr nachweisen, da die Zerfallsprodukte bereits resorbiert sind.

Sekundäre  
Degenerationen.



## Neubildungen.

Geschwülste.

Die Geschwülste der Nerven sind zum Teil aus neugebildeten Nervenfasern (markhaltigen oder marklosen) zusammengesetzt (*echte Neurome*), teils sind es Bindegewebsgeschwülste verschiedener Art (Fibrome, Myxome), welche von den Nervenscheiden ausgehen (*falsche Neurome*). Mitunter finden sich Kombinationen: Bindegewebsgeschwülste, die auch neugebildete Nervenfasern enthalten.

Die Nervengeschwülste bilden meist spindelförmige Auftreibungen der Nervenstämme, die oft in vielfacher Zahl vorhanden sind; an den Hautnerven entstehen in diesem Falle Netze, bestehend aus Nervensträngen mit spindelförmigen oder diffusen Anschwellungen (Plexiforme oder Rankenneurome). Die einzelnen Formen der Nervengeschwülste sind nur durch mikroskopische Untersuchung von einander zu trennen.

## Anhang: Untersuchung der sympathischen Nerven.

An den *sympathischen Nerven* und ihren *Ganglien* kommen ungefähr dieselben Veränderungen vor, wie an den cerebrospinalen Nerven. Eine sehr häufige Veränderung derselben ist die (braune) *Atrophie*, welche sich vielfach bei senilem Marasmus und chronischen Krankheiten mit schweren allgemeinen Ernährungsstörungen findet. Dieselbe äussert sich vorzugsweise an den Ganglien; man findet in denselben Schrumpfung und hochgradige Pigmentation der Ganglienzellen, Schwund der markhaltigen Nervenfasern und Zunahme des interstitiellen Gewebes; die Ganglien sind verkleinert und gelblich gefärbt. Mitunter ist neben der Atrophie der nervösen Elemente eine auffallend starke Neubildung von Bindegewebe, sowohl in der Substanz der Ganglien, als in den Scheiden derselben vorhanden; in diesem Fall erscheinen dieselben vergrössert, sehr derb und sehnig weiss. Ob in diesen Fällen die *Atrophie* oder die *Sklerose* des Bindegewebes das Primäre ist, ist unsicher.

An den sympathischen Nervenstämmen sind in seltenen Fällen parenchymatöse Entzündungen mit Veränderungen, die völlig der degenerativen Neuritis cerebrospinaler Nerven analog sind, beobachtet worden; dagegen sind die vorwiegend mit Bindegewebsbildung und Atrophie der Nervenfasern verlaufenden chronischen Prozesse nicht selten anzutreffen (bei Tabes, multipler Sklerose).

Von primären Geschwülsten ist eine sarkomähnliche lymphatische Neubildung beschrieben.

Die Untersuchung der sympathischen Nerven ist für einige bis jetzt ätiologisch unaufgeklärte Krankheiten (Morbus Basedowii, Diabetes mellitus, Addisonsche Krankheit) von Bedeutung, da bei diesen Krankheiten mitunter Veränderungen der sympathischen Nerven beobachtet worden sind. Ob diese in ursächlicher Beziehung zu jenen Krankheiten stehen, ist freilich zweifelhaft.

Soll eine Untersuchung der *Ganglia cōliaca* vorgenommen werden, so sucht man am besten den Stamm des Nervus splanchnicus major von der Brusthöhle aus auf, dort wo derselbe durchs Zwerchfell hindurchtritt, und verfolgt denselben bis zu seinem Eintritt in das Ganglion. Die Präparation muss vor Entfernung der Nieren, Nebennieren und des Pankreas vorgenommen werden.

Über die Aufsuchung des *Halsgrenzstranges* siehe Halsorgane.



## Teil III.

### Untersuchung der Brusteingeweide.

#### Abschnitt I.

#### Die Eröffnung der Brust- und Bauchhöhle.

Zur *Eröffnung der Brust- und Bauchhöhle* führt man einen *Hautschnitt* in der Mittellinie des Körpers vom Jugulum, wenig oberhalb des Sternum beginnend, bis zur Symphyse herab; nur in der Gegend des Nabels weicht dieser etwas von der Mittellinie nach der linken Seite der Leiche ab, um unterhalb des Nabels wieder zur Mittellinie zurückzuführen.

Hautschnitt.

In der Richtung des Hautschnittes werden darauf alle Weichteile bis aufs Sternum, im Bereich des Abdomen bis aufs Peritoneum parietale durchschnitten. Das letztere schneidet man am besten wenig unterhalb des Processus xiphoides ein, da hier voraussichtlich der Bauchwand kein Darm, sondern die Vorderfläche der Leber anliegt und so eine Verletzung des Darms am sichersten vermieden wird.

Bei der Eröffnung der Peritonealhöhle ist besonders darauf zu achten, ob etwa *Luft* unter Zischen entweicht, besonders wenn schon bei der äusseren Besichtigung eine starke Spannung und Auftreibung des Abdomen auf die Möglichkeit des Bestehens einer Perforativperitonitis hinwies.

Eröffnung der Bauchhöhle.

Sobald die Bauchhöhle an dieser Stelle geöffnet ist, werden der Zeigefinger und Mittelfinger der linken Hand durch den Peritonealschnitt eingeführt, die Bauchdecken möglichst hochgehoben und zwischen beiden eingeführten Fingern das Peritoneum in ganzer Ausdehnung bis herab zur Symphyse gespalten; indem dieselben den Darm verhindern, sich an das Peritoneum parietale anzulegen, wird eine Verletzung der Darmwand vermieden.

Dass man den Schnitt links am Nabel vorbeiführt, hat den Zweck, die Nabelgefässe, resp. das Ligamentum hepatis teres, welches sich vom Nabel aus nach rechts wendet, mit diesem in Verbindung zu lassen.

Quillt bei Eröffnung des Peritoneum *flüssiger Inhalt* aus der Bauchhöhle hervor, so wird derselbe in graduierten Gefässen aufgefangen, wenn es auf die Bestimmung der Menge desselben ankommt; der nach völliger Eröffnung der Bauchhöhle in dieser noch verbleibende Rest wird ausgeschöpft und mit der zuerst aufgefangenen Flüssigkeit vereinigt. Sieht man von der Bestimmung der Menge ab, so empfiehlt es sich, wenigstens eine Probe der Flüssigkeit aufzufangen, um dieselbe später genauer untersuchen zu können.

Nachdem der Inhalt der Bauchhöhle bestimmt ist, werden die sämtlichen Weichteile durch Schnitte, die in langen Zügen mit gegen den knöchernen Thorax gewendeter Schneide geführt werden, von diesem gelöst. Die am epigastrischen Thoraxrand ansetzenden Bauchmuskeln werden längs desselben von der peritonealen Fläche aus abgetrennt; die beiden grossen, aus sämtlichen Weichteilen der vorderen Seite des Rumpfes bestehenden Lappen werden weit auseinandergezogen und nach aussen umgeklappt. Um einen möglichst freien Überblick über die Bauchhöhle zu erhalten, empfiehlt es sich, jederseits ein wenig oberhalb der Symphyse von der peritonealen Fläche aus einen queren Schnitt durch den Musculus rectus abdominis zu legen.

Ablösung der Weichteile vom Thorax.



Untersuchung  
der Weichteile  
der Brust- und  
Bauchwand.

Während der Ablösung der Weichteile ist auf die Beschaffenheit dieser zu achten; speziell, ob irgendwo in den Weichteilen der Rumpfwand *Blutergüsse*, Zeichen stattgehabter Verletzungen vorhanden sind. Die *Bauchmuskeln*, besonders der *Musculus rectus abdominis*, sind bei infektiösen Erkrankungen (z. B. Typhus abdominalis) die Stellen, an denen sich am häufigsten unter allen Muskeln die *wachsige Degeneration* und *Hämatome* entwickeln; diese Muskeln sind daher speziell zu berücksichtigen.

Nach Ablösung der Weichteile vom Thorax wird bei weiblichen Leichen von der Trennungsfläche aus ein senkrechter Einschnitt in die *Mammae* geführt und hierbei darauf geachtet, ob das Drüsengewebe reichlich entwickelt ist, ob sich aus demselben Milch, resp. Colostrum auspressen lässt; wie das interacinöse Fettgewebe entwickelt ist etc.

Untersuchung  
des Situs der  
Baucheingeweide  
und des  
Peritoneum.

Obgleich im allgemeinen die Sektion der Brusthöhle vor der der Bauchhöhle ausgeführt wird, muss doch ausser der Bestimmung des Inhalts der Bauchhöhle auch eine genaue Besichtigung des *Situs der Baucheingeweide* und Prüfung der *Beschaffenheit des Peritoneums* der Eröffnung der Brusthöhle vorausgeschickt werden, da nach Eröffnung dieser sich die Lage der Baucheingeweide verschiebt und das Peritoneum mit aus dem Thorax ablaufenden Flüssigkeiten verunreinigt werden könnte. Näheres über Inhalt und Situs der Bauchhöhle, sowie über die Erkrankungen des Peritoneum siehe Teil IV, Abschnitt I.

Bestimmung des  
Zwerchfell-  
standes.

Den Schluss der Untersuchung der Bauchhöhle bildet die Bestimmung des *Zwerchfellstandes*: man führt die rechte Hand mit nach vorn gewendeter Volarfläche so hoch als möglich rechts und links in die Zwerchfellkuppel ein und nähert dann die Fingerspitzen der vorderen Thoraxwand in der durch die Knorpel-Knochengrenze der Rippen gebildeten Linie. Normalerweise steht die rechte Zwerchfellkuppel in der Höhe der vierten Rippe oder des vierten Intercostalraums; die linke etwas tiefer, an der fünften Rippe.

Abnorm *hoher Zwerchfellstand* findet sich bei Ansammlung von Luft oder grossen Flüssigkeitsergüssen in der Bauchhöhle, bei starkem Meteorismus etc.

Abnorm *tiefer Zwerchfellstand* deutet auf Volumenvergrösserung der Lungen (Emphysem), auf Ansammlung von Luft oder Flüssigkeit in den Pleurahöhlen oder im Pericard hin; bei einseitiger Erkrankung ist das Zwerchfell nur auf einer Seite herabgedrängt, oft so stark, dass es mit nach unten konvexem Bogen unter dem Thoraxrand sich vorwölbt.

Besichtigung des  
Thorax.

Vor Eröffnung der Brusthöhle wird die Form des Thorax betrachtet. *Verringerung des Tiefendurchmessers* desselben findet sich besonders bei Lungentuberkulose (Habitus phthisicus), *Vergrösserung des Tiefendurchmessers* unter fassförmiger Wölbung des gesamten Thorax bei Emphysem. Ist der Tiefendurchmesser nur dadurch vermehrt, dass das Sternum kielartig vorspringt, während die seitlichen Thoraxwände eingedrückt erscheinen, so entsteht die sogenannte *Hühnerbrust* (Pectus carinatum). Diese Difformität ist dadurch hervorgerufen, dass die infolge von Rachitis oder Osteomalacie abnorm biegsamen Rippen äusserem Druck (Anliegen der Arme) nachgegeben haben.

*Abflachung einer Thoraxseite* deutet auf Verwachsung und narbige Schrumpfung der darunter liegenden Pleura und Lunge.

*Einseitige Vorwölbung* ist die Folge des Austritts von Luft oder Flüssigkeit in die entsprechende Pleurahöhle. Die Beobachtung dieser Abnormität ist besonders wichtig, da bei der folgenden Eröffnung der betreffenden Pleurahöhle auf die Möglichkeit des Bestehens eines *Pneumothorax* Rücksicht zu nehmen und das Verfahren hiernach einzurichten ist.

Eröffnung der  
Brusthöhle.

Zur *Eröffnung der Brusthöhle* werden die Rippenknorpel von der zweiten Rippe an bis hinab zum epigastrischen Thoraxrand circa einen Centimeter weit von dem Ansatz an die knöchernen Rippen, durchschnitten, indem man dabei das Messer möglichst schräg, die Schneide nach aussen gewendet, aufsetzt, wodurch Verletzungen der anliegenden Lunge am besten vermieden werden. Es ist ratsam, nach Ausführung des Schnittes sofort einen Blick in die Pleurahöhle zu werfen, um sich von der Beschaffenheit eines etwaigen Inhalts derselben zu überzeugen, bevor der letztere durch hineinfließendes Blut verändert ist.

Inhalt der  
Pleurahöhlen.



Besteht infolge einseitiger Vorwölbung des Thorax Verdacht auf Anwesenheit eines *Pneumothorax*, so ist es ratsam, die betreffende Pleurahöhle zunächst durch Einstechen des Messers in einen Intercostalraum zu eröffnen; bei Anwesenheit von Luft in der Pleurahöhle entweicht dieselbe zischend, wenn sie unter Druck steht. Um das Austreten von Luft ganz sicher konstatieren zu können, kann man die Eröffnung *unter Wasser* vornehmen, welches man in den Raum giesst, der durch die Thoraxwand und die zurückgeschlagenen Weichteile begrenzt wird; die austretende Luft sprudelt in Blasen durch die Flüssigkeit hindurch.

Verfahren zum  
Nachweis eines  
Pneumothorax.

Nun werden die Enden der durchschnittenen untersten Rippenknorpel mit der linken Hand gefasst und unter Emporheben derselben das *Sternum* von dem Ansatz des Zwerchfells, vom Pericard und Mediastinum durch flache Messerschnitte gelöst, welche an der Rückseite des Sternum mit etwas gegen diese zu geneigter Messerklinge geführt werden, um Verletzung des Pericards zu vermeiden.

Entfernung des  
Sternum.

Um den Knorpel der *ersten Rippe* zu durchschneiden, setzt man das senkrecht gehaltene, mit der vollen Faust gefasste Messer mit seiner Schneide gegen den unteren Rand der Rippe an, etwas nach aussen von der Verlängerung des Schnittes der übrigen Rippenknorpel, und durchschneidet die erste Rippe unter Senkung des Messergriffes in der Richtung auf das Sternoclaviculargelenk zu. Zuerst wird die rechte, dann die linke erste Rippe in dieser Weise durchschnitten (häufig muss man sich infolge Verknöcherung des Rippenknorpels der Knochenschere bedienen); man dreht hierauf die Schneide des Messers etwas nach der Mittellinie zu und führt sie in nach oben und aussen konkavem Bogen durch das *linke Sternoclaviculargelenk* hindurch, was man sich dadurch erleichtern kann, dass man das Sternum kräftig nach der rechten Seite der Leiche hinüberzieht. Alsdann wird das Sternum nach aussen umgeklappt und dadurch das rechte Sternoclaviculargelenk luxiert, indem man zugleich die an der Rückseite desselben befindlichen Bänder von innen, d. h. von der Brusthöhle aus, mit dem Messer durchschneidet.

Bei Durchschneidung der ersten Rippe muss man sich hüten, das Messer zu tief einzusetzen, da hierdurch leicht Verletzungen der in die obere Thoraxapertur eintretenden Gefässe hervorgebracht werden können.

An dem herausgenommenen Sternum wird seine *Form* und *Wölbung* betrachtet; hat man Veranlassung, das *Innere* des Knochens zu untersuchen, so sägt man denselben in der Mittellinie durch.

An den *Rippen* ist auf etwaige Geschwülste, Rippencares und unter Umständen auf das Bestehen von *Rippenfrakturen* zu achten, besonders wenn sich Blut in der Pleurahöhle vorfindet. Man findet die Stelle einer Fraktur am leichtesten durch Abtasten von der inneren Fläche des Thorax her; dieselbe verrät sich durch blutige Suffusion im umgebenden subpleuralen Gewebe. Eine bei Kindern häufige Veränderung ist der sogenannte *rachitische Rosenkranz*, d. h. eine Reihe von Auftreibungen an der Grenze zwischen Rippen und Rippenknorpeln.

Der schon während Eröffnung der Brusthöhle vorläufig betrachtete *Inhalt der Pleurahöhlen* wird jetzt genauer untersucht und eventuell seine *Menge* durch Ausschöpfen bestimmt, bevor das Pericard eröffnet wird, und hierdurch etwa in diesem vorhandene Flüssigkeiten in die Pleurahöhle fliessen. Ferner ist zu konstatieren, ob *Verwachsungen* zwischen der Pleura costalis und pulmonalis bestehen; bestehende Verwachsungen sind soweit als möglich zu lösen, um zu sehen, ob etwa durch dieselben ein Teil der Pleurahöhle abgegrenzt wird, in welchem sich Flüssigkeiten oder sonst ein abnormer Inhalt befindet. Bestehen keine Verwachsungen, so ist darauf zu achten, ob die Lunge normal retrahiert ist, oder gebläht der Brustwand anliegt (Emphysem), ob sie, übermässig zusammengefallen, der hinteren Thoraxwand anliegt, resp. durch Ergüsse im Pleuraraum gegen die Wirbelsäule zu komprimiert ist.

Beschaffenheit  
der Wände der  
Pleurahöhlen.

Situs  
der Lungen.

Darauf wird das *Mediastinum* untersucht und durch Palpation festgestellt, ob dasselbe Geschwülste (Tumoren der mediastinalen Lymphdrüsen, Aortenaneurysma) enthält, ob Entzündungen, resp. Abszesse vorhanden sind. Zu berücksichtigen ist ferner die Grösse

Untersuchung  
des  
Mediastinum.



und Beschaffenheit der *Thymusdrüse*. Dieselbe wiegt bei der Geburt circa 12 Gramm, erreicht im zweiten Lebensjahre ihr grösstes Gewicht (circa 25 Gramm) und bildet sich später allmählich zurück. Sehr selten ist sie der Ausgangspunkt von Geschwülsten (Lymphosarkomen).

Situs  
des Pericard.

Das *Pericard* ist bei bestehendem Lungenemphysem grösstenteils überdeckt; ist die Lunge abnorm zusammengefallen (Atrophie) oder durch Erguss im Pleuraraum komprimiert, so liegt das Pericard in grosser Ausdehnung frei. Das Gleiche ist der Fall, wenn der Herzbeutel durch *Flüssigkeitsergüsse* in seinem Inneren oder *Vergrösserung des Herzens* abnorm ausgedehnt wird.

*Seitliche Dislokation des Pericards* und des Mediastinum kommt durch Schrumpfung einer Lunge (chronische Pneumonie etc.) oder Vermehrung des *Inhalts einer Pleurahöhle* (Exsudat, Pneumothorax, Tumoren) zu Stande.

Eröffnung des  
Pericard.

Um das Pericard zu eröffnen, hebt man in der Mitte seiner vorderen Fläche eine Falte auf und schneidet dieselbe in sagittaler Richtung ein; beim Einschnitt achtet man darauf, ob etwa Luft oder Flüssigkeit hervordringt. In diesen Einschnitt führt man zwei Finger der linken Hand ein und führt zwischen ihnen einen Schnitt in der Richtung auf die Herzspitze, einen zweiten Schnitt in der Richtung auf die Durchtrittsstelle der vena cava inferior durchs Zwerchfell zu, und einen dritten nach oben in der Richtung auf die grossen Gefässe bis in die Umschlagsstelle des Pericards.

Bestehen *Verwachsungen* zwischen beiden Pericardialblättern, so sucht man diese zu lösen; ist dies nicht möglich, ist das ganze Pericard durch feste Adhäsionen obliteriert, so ist es das beste, das Herz im Zusammenhang mit den Lungen und den Halsorganen aus dem Thorax herauszunehmen.

## Abschnitt II.

### Untersuchung des Pericards.

#### Abnormer Inhalt des Pericards.

Pneumoperi-  
cardium.

1. *Gasförmiger Inhalt* (Pneumopericardium) findet sich bei Perforation lufthaltiger Organe der Umgebung (Oesophagus, Magen, Lunge); selten sind die Gase durch Zersetzung aus jauchigen Exsudaten entstanden.

Hämatoperi-  
cardium.

2. *Reines Blut* im Pericard (Haematopericardium) findet sich stets ganz oder grösstenteils geronnen. Die Ursachen sind Verletzungen (Schusswunden) des Pericards, resp. des Herzens, spontane Ruptur des Herzens (bei Bestehen von Herzinfarkten, Aneurysma der Herzwand) oder Perforation von Aneurysmen der grossen Gefässe.

Exsudate im Pericard können so stark hämorrhagisch sein, dass man reines Blut vor sich zu haben glauben könnte; der Mangel grösserer Blutgerinnsel, die Beimengung charakteristischer Bestandteile der Exsudate (Fibrinflocken, Trübung durch Eiter) und die Beschaffenheit der Wand des Pericards lässt hämorrhagische Exsudate vom Hämatopericard leicht unterscheiden.

Hydro-  
pericardium.

3. *Transsudat (Hydropericardium)*. Normaler Weise findet sich im Pericard meist eine geringe Menge (einige Esslöffel) klare, gelbe Flüssigkeit. Als pathologisch sind nur grosse Mengen von Transsudat aufzufassen. Hydropericardium findet sich bei allgemeinem Hydrops infolge von Herz- und Nierenkrankheiten. Die rein seröse Beschaffenheit der Flüssigkeit, der Mangel von Rötung und Trübung der Wand des Pericards lässt das Transsudat leicht von Exsudaten unterscheiden.

Exsudate.

4. *Exsudate* sind, wie in anderen serösen Höhlen, serös-fibrinös, rein-fibrinös, eitrig (serös-fibrinös eitrig); sehr häufig stark hämorrhagisch. *Eitrige Exsudate* sind meist an Menge gering; die *serös-fibrinösen* Exsudate werden dagegen manchmal so massig, dass sie durch Kompression des Herzens töten.



Bei *rein fibrinöser* Exsudation verkleben die beiden Blätter nur sehr schwer, die Verklebungen werden bei der Systole auseinandergerissen und in zottige Massen ausgezogen (*Cor villosum*). (Vergl. Abb. No. 18, Tafel 10). Meist ist die rein fibrinöse Exsudation nur im Anfang von Entzündungen vorhanden; später werden die Herzbeutelblätter durch reichliches serös-fibrinöses Exsudat von einander entfernt; die zottige Form der Fibrinauflagerungen weist auch in diesem Stadium noch auf im Anfang bestehende rein fibrinöse Exsudation hin.

## Krankhafte Veränderungen der Wand der Pericardialhöhle.

Ein bedeutungsloser Befund sind im Pericardium viscerales die sogenannten *Sehnenflecken*, milchweisse, undurchsichtige Verdickungen, Produkte chronischer, proliferativer Pericarditis; dieselben werden hier nur erwähnt, um zu vermeiden, dass dieser Veränderung irgendwelcher Wert beigelegt wird.

### A. Cirkulationsstörungen.

*Blutungen* in dem im übrigen unveränderten blassen und spiegelnden Pericard (vergl. Abb. No. 20, Tafel 11) finden sich bei schwerer Anämie, bei Infektionskrankheiten und manchen Vergiftungen (Arsen, Phosphor). Sind die Blutungen Teilerscheinung einer Entzündung des Pericards, so finden sich neben ihnen die übrigen Erscheinungen der Entzündung: Gefässinjektion, Verlust des spiegelnden Glanzes, Auflagerung von Fibrin.

Blutungen.

*Hyperämie* des Pericards findet sich vorwiegend bei allgemeiner venöser Stauung; das Pericard ist hierbei gerötet, jedoch glatt und spiegelnd. Ist dagegen die Hyperämie das erste Symptom einer beginnenden Entzündung, so wird man doch wenigstens an einzelnen Stellen bemerken, dass das Pericard seinen spiegelnden Glanz verloren hat und dass demselben ganz feine Netze von Fibrin aufgelagert sind. Besonders in der Gegend der grossen Gefässe sind oft schon deutliche Zeichen einer Entzündung vorhanden, während das übrige Pericard nur hyperämisch erscheint.

Hyperämie.

### B. Entzündungen.

1. *Eitrige Pericarditis*. Das Pericard ist intensiv gerötet, meist von zahlreichen Blutungen durchsetzt; die Oberfläche ist trüb, rau, mit Fibrin, oft auch mit dicken, schmierigen, fibrinös-eitrigen Massen belegt; das Exsudat meist von geringer Menge, grösstenteils flüssig, von gelber Farbe, oft stark blutig gefärbt, spärliche Fibrinflocken enthaltend; mitunter ist es vorwiegend serös mit eitrigem Bodensatz, welcher erst zum Vorschein kommt, wenn man die Herzspitze emporhebt.

Eitrige Pericarditis.

Die Eiterungserreger sind meist von der Umgebung eingewandert, aus der Herzwand (embolische Herzabszesse bei Pyämie), der entzündeten Pleura, oder dem Mediastinum, wenn in diesem phlegmonöse Prozesse von den Halsorganen her herabsteigen. Bisweilen ist Perforation eines der umgebenden Hohlorgane in das Pericard die Veranlassung der Entzündung (Oesophagus, Magen); in diesem Fall ist das Exsudat jauchig, übelriechend, und es findet sich zugleich Pneumopericardium.

Die eitrige Pericarditis ist eine unter allen Umständen tödliche Erkrankung.

#### 2. Tuberkulöse Pericarditis.

Tuberkulöse Pericarditis

a) *Exsudative Form*. Das Exsudat ist von reichlicher Menge, serös-fibrinös, meist stark hämorrhagisch; der Pericardialwand sind dicke, zottige Fibrinmassen aufgelagert; nach Entfernung derselben erkennt man in der geröteten und von Blutungen durchsetzten Wand die charakteristischen, grauen Tuberkelknötchen.

Sehr selten findet sich bei tuberkulöser Pericarditis ein vorwiegend eitriges Exsudat.



b) *Adhäsive* Form. Beide Blätter des Pericard sind durch ein breites, graurotes Granulationsgewebe verbunden, in welches die für die Tuberkulose charakteristischen Elemente, graue Knötchen oder grosse verkäste Knoten eingelagert sind (vergl. Abb. No. 19, Tafel 10). Man findet dieselben, indem man die beiden verwachsenen Blätter des Pericards von einander reisst, oder, falls dies nicht möglich ist, flache Schnitte in die das Herz umhüllende Schwarte legt. Diese Form geht entweder aus der exsudativen nach Resorption des Exsudats hervor, oder entwickelt sich von vornherein adhäsiv. In älteren Schwarten fehlt das graurote Granulationsgewebe, welches miliare Knötchen enthält; man findet nur noch käsige, in sehnig-weiße Schwielen eingebettete Massen.

Tuberkulöse Pericarditis findet sich fast nur bei Individuen, die tuberkulöse Herde in den *Lungen* oder den dem Pericard benachbarten *Lymphdrüsen* haben; besonders von den unmittelbar der Umschlagsstelle des Pericards anliegenden Mediastinallymphdrüsen greift häufig die Tuberkulose auf das Pericard über. Diese Lymphdrüsen sind daher in jedem Fall tuberkulöser Pericarditis zu berücksichtigen.

Sehr selten finden sich bei allgemeiner *Miliartuberkulose* miliare Knötchen in dem im übrigen unveränderten, glatten und spiegelnden Pericard; sie sind meist in Reihen angeordnet, entsprechend dem Verlauf der Gefässe.

Einfache  
serös-fibrinöse  
Pericarditis.

3. *Einfache, serös-fibrinöse Pericarditis*. Das Bild dieser Entzündung ähnelt dem der exsudativen tuberkulösen Pericarditis (serös-fibrinöses Exsudat, die Wände mit zottigen Fibrinmassen bedeckt), unterscheidet sich jedoch von dieser wesentlich dadurch, dass nirgends nach Entfernung der die Wände bedeckenden Fibrinschichten Tuberkelknötchen sichtbar werden.

Häufig kommt es nach Resorption der flüssigen Bestandteile des Exsudates zu Verwachsungen beider Blätter des Pericards (einfache adhäsive Pericarditis) und dadurch zur partiellen oder totalen Obliteration der Pericardialhöhle. Die häufigste Ursache der Pericarditis simplex ist der akute Gelenkrheumatismus. Bisweilen bildet sie eine finale Erscheinung bei Nierenkrankheiten, besonders bei Schrumpfnieren (urämische Pericarditis).

An die adhäsive Pericarditis schliesst sich bisweilen eine vom Pericard her eindringende chronische Myocarditis an. Fast stets kommt es zur braunen Atrophie oder Verfettung der Herzmuskulatur und dadurch zur Insuffizienz des sowieso schon unter höchst ungünstigen mechanischen Verhältnissen arbeitenden Herzmuskels; es treten Stauungserscheinungen auf, die gewöhnlich im grossen und kleinen Kreislauf gleich intensiv ausgeprägt sind, da beide Herzhälften gleichmässig unter den Folgen der Pericarditis leiden.

### Abschnitt III.

## Untersuchung des Herzens.

### A. Sektionstechnik.

Grösse des  
uneröffneten  
Herzens.

1. Bevor das Herz eröffnet wird, muss man sich vorläufig über die *Grösse*, welche dasselbe bei *natürlicher Blutfüllung* seiner Höhlen besitzt, orientieren. Die Grösse des Herzens soll für gewöhnlich mit der Grösse der Faust der Leiche ungefähr übereinstimmen. Dieser Masstab ist natürlich ein sehr unsicherer, genügt jedoch immerhin für eine vorläufige Beurteilung der Grösse des gefüllten Herzens. Über die Masse der Herzmuskulatur gestattet die später nach Eröffnung und Entfernung des Herzens vorzunehmende Wägung des von seinem Inhalte befreiten Organs ein zuverlässiges Urteil zu gewinnen; jedoch wird hierdurch eben nur die Masse der Herzwand bestimmt; der andere Faktor, welcher auf das



Volumen des Herzens Einfluss hat, nämlich die Menge des Inhaltes der Herzhöhlen, bleibt bei der Wägung des leeren Herzens unberücksichtigt. Es sei hier gleich bemerkt, dass das Durchschnittsgewicht des leeren Herzens bei Männern zu circa 300 Gramm, bei Weibern zu circa 240 Gramm angenommen wird. Das Gewicht des Herzmuskels nimmt nicht proportional dem Körpergewichte zu, sondern in geringerem Masse, als dieses.

Ist eine Vergrösserung vorhanden, so suche man bereits jetzt festzustellen, ob an derselben beide Herzhälften gleichmässig oder in verschiedenem Masse beteiligt sind.

*Gleichmässige Vergrösserung beider Herzhälften* entwickelt sich aus Ursachen, welche eine erhöhte Leistung des gesamten Cirkulationsapparates bedingen: dauernd erhöhte Muskelarbeit, Vergrösserung des Blutquantums durch habituell gesteigerte Aufnahme von Nahrungsmitteln und Flüssigkeiten.

Ist ausschliesslich die *linke Herzhälfte* stark vergrössert und beruht diese Vergrösserung nicht nur auf abnormer Ausdehnung der Herzhöhlen, sondern auch auf Zunahme der Masse der Muskulatur, so erscheint zuweilen der rechte Ventrikel nur als ein unbedeutendes Anhängsel des linken; der letztere bildet allein die Herzspitze; der rechte Ventrikel ist scheinbar am linken nach der Herzbasis aufwärts verschoben (vergl. Fig. 10, Seite 120). Ist eine Zunahme des Volumens des linken Herzens akut und nur durch übermässige Ausdehnung der Herzhöhlen ohne Zunahme der Masse der Wand entstanden (plötzliche Insuffizienz des linken Herzens, sogenannter Herzschlag), so ist jenes Verhalten weniger ausgeprägt.

Umgekehrt ist, wenn eine *Vergrösserung des rechten Herzens* allmählich durch Zunahme des Muskelvolumens und Ausdehnung der Höhlen entstanden ist, der rechte Ventrikel ausschliesslich an der Bildung der der Thoraxwand anliegenden Herzspitze beteiligt; nur das rechte Herz liegt bei Eröffnung des Pericards vor, der linke Ventrikel ist vom rechten gänzlich überlagert, scheinbar nach hinten und oben verdrängt (vergl. Fig. 11, Seite 121). Eine solche Vergrösserung des rechten Herzens deutet stets auf Verhältnisse hin, welche den kleinen Kreislauf erschweren (Mitralfehler, Lungenemphysem etc.)

Die akut, ausschliesslich durch abnorme Füllung des rechten Herzens ohne Zunahme der Muskelmasse entstandene Vergrösserung ist ein Zeichen einer plötzlich eingetretenen Störung des Lungenkreislaufs (gewaltsamer Erstickungstod, Verschluss grosser Pulmonalarterienäste).

Natürlich lässt sich eine sichere Entscheidung darüber, ob eine bestehende Vergrösserung des Herzens oder einzelner Abschnitte desselben nur auf abnormer Ausdehnung der Höhlen oder gleichzeitiger Zunahme der Muskulatur beruht, nur nach Eröffnung der Herzhöhlen fällen; man thut jedoch gut, sich bereits am uneröffneten Herzen, solange die Blutfüllung noch nicht durch andere Manipulationen verändert ist, ein vorläufiges Urteil über jene Verhältnisse durch Inspektion des Herzens zu bilden; die Dicke der Herzmuskulatur lässt sich bereits jetzt annähernd durch Palpation bestimmen.

Die Sektion des Herzens beginnt mit *Eröffnung der Herzhöhlen in situ*. Zunächst wird das Herz mit der linken Hand so gefasst, dass der Daumen auf die hintere Fläche, die übrigen Finger der Hand auf die vordere Fläche zu liegen kommen, und nur stark nach vorn und oben emporgehoben; in dieser Haltung wird mit dem Messer ein Einschnitt in den linken Vorhof zwischen den beiden linken Lungenvenen gemacht; der linke Ventrikel wird durch einen Schnitt eröffnet, welcher auf dem linken Herzrand einige Centimeter unterhalb des Ostium atrioventriculare beginnt und bis in die Nähe der Herzspitze geführt wird (vergl. Fig. 12, Seite 122). Während des Einschneidens wird beobachtet, ob ausschliesslich flüssiges Blut oder ein Gemenge von solchem und Gerinnseln hervorquillt, und wie gross ungefähr die Menge des Inhaltes ist. Alsdann wird das Herz so gefasst, dass der Daumen der linken Hand auf die vordere Fläche des Herzens, die übrigen Finger der linken Hand auf die hintere Fläche desselben zu liegen kommen; indem man das Herz möglichst weit nach dem Kopfe der Leiche und nach der linken Seite derselben hinüberzieht, wird der rechte Vorhof durch einen zwischen der Einmündung beider Hohlvenen auf das Ostium atrioventriculare zu verlaufenden Schnitt geöffnet; der rechte Ventrikel

Eröffnung der  
Herzhöhlen in  
situ.



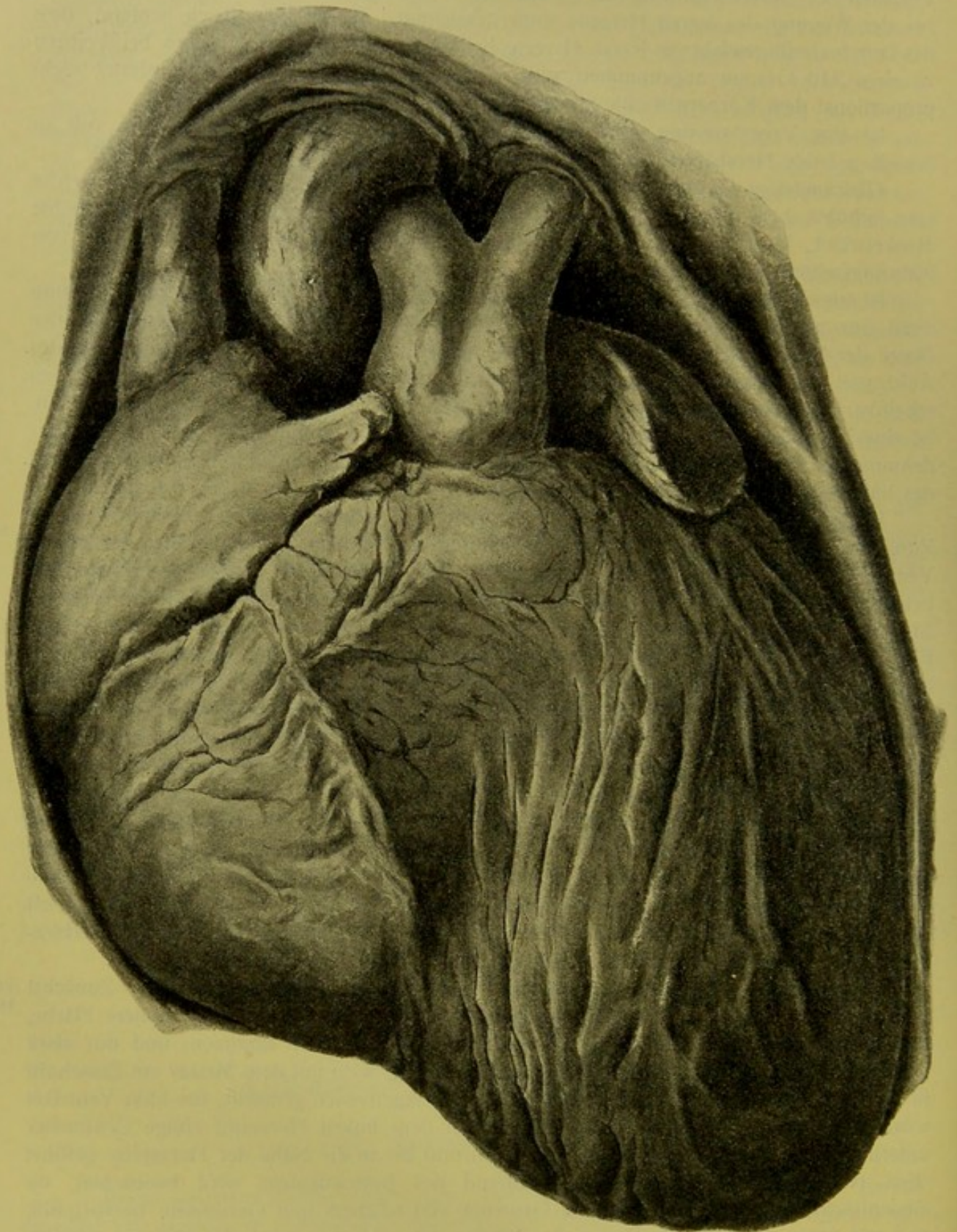


Fig. 10. Vergrösserung der linken (und geringe Vergrösserung der rechten) Herzhälfte.  
(Natürliche Grösse.)

Das Herz ist in seiner natürlichen Lage im Pericard dargestellt. Die Spitze des enorm vergrösserten linken Ventrikels ist nach links und unten dislociert, das rechte Herz scheinbar am linken basalwärts hinaufgeschoben. Der linke Ventrikel bildet ausschliesslich die Herzspitze und liegt in grosser Ausdehnung der Thoraxwand an.



durch einen Schnitt, welcher auf dem rechten Herzrand in geringer Entfernung von der Herzspitze beginnt und bis in die Nähe des venösen Ostiums verläuft (vergl. Fig. 13, Seite 122).

Es ist gebräuchlich, nach Eröffnung der Herzhöhlen in situ die *Weite der venösen Ostien* durch Einführen der Finger in dieselben zu prüfen; die Atrioventrikularostien müssen bei normaler Weite am Herzen Erwachsener mindestens für Zeige- und Mittelfinger

Weite der  
venösen Ostien.

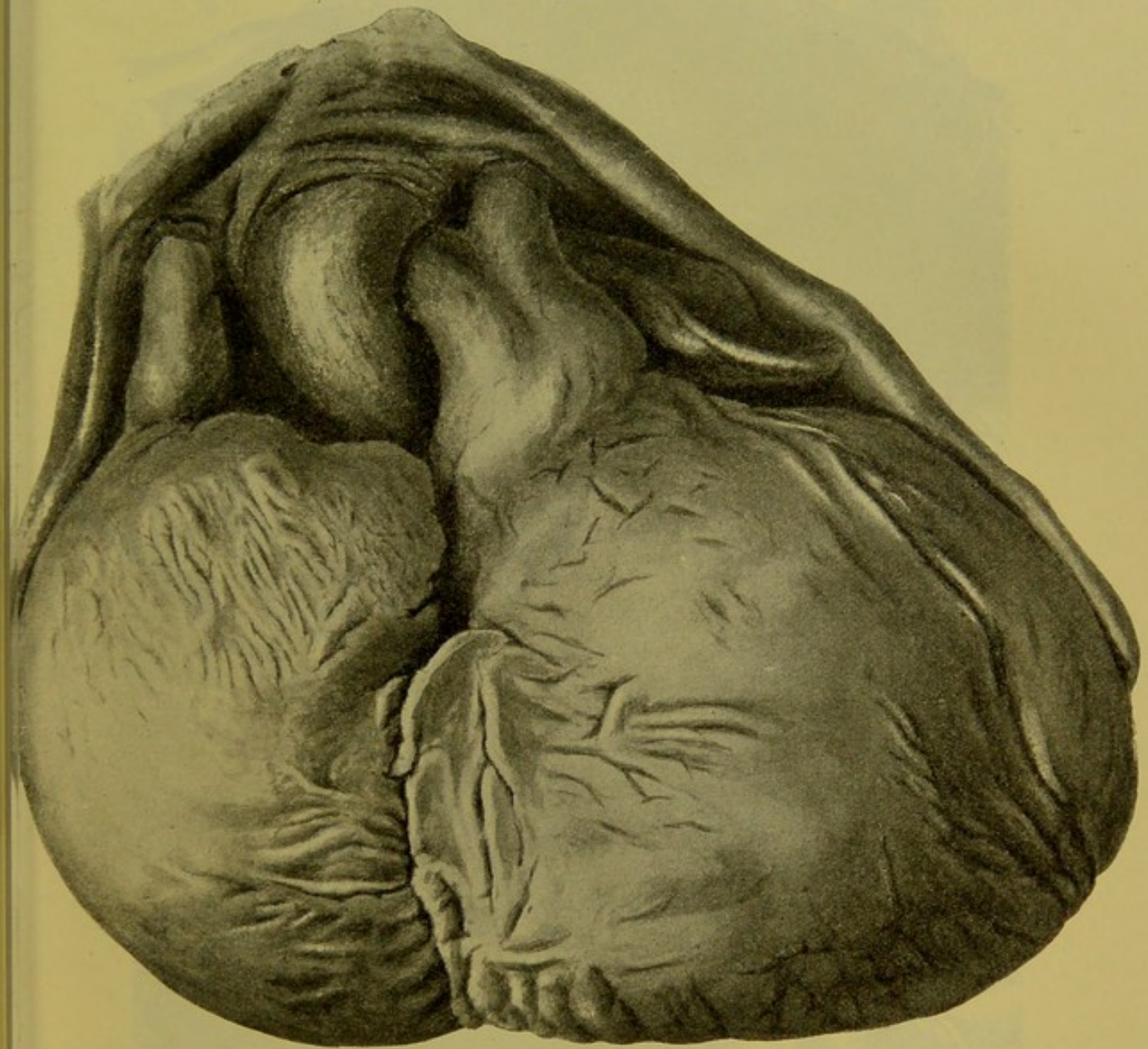


Fig. 11. Vergrößerung der rechten Herzhälfte.

(Natürliche Grösse.)

Das Herz, das in seiner natürlichen Lage im Pericard dargestellt ist, erscheint um seine sagittale Achse gedreht, die Spitze des linken Ventrikels nach links und scheinbar nach oben dislociert. In Wirklichkeit hat sich der rechte Ventrikel nach links und unten zu über den linken Ventrikel hinweggeschoben und denselben von der Thoraxwand abgedrängt. Rechts von der Medianlinie liegt der enorm gefüllte rechte Vorhof der Thoraxwand an.

durchgängig sein; oft sind sie sogar für drei Finger durchgängig. Es ist jedoch nicht absolut notwendig, diese Bestimmung schon jetzt vorzunehmen; eine Verengerung der venösen Ostien lässt sich auch am herausgenommenen Herzen noch ebenso exakt, ja sogar genauer durch Palpation oder noch besser durch Inspektion des Ostiums vom Vorhof oder dem eröffneten Ventrikel aus ausführen. Über die *Schlussfähigkeit* der Klappen der venösen Ostien kann unter allen Umständen nur die Inspektion der Klappe vom Vorhof



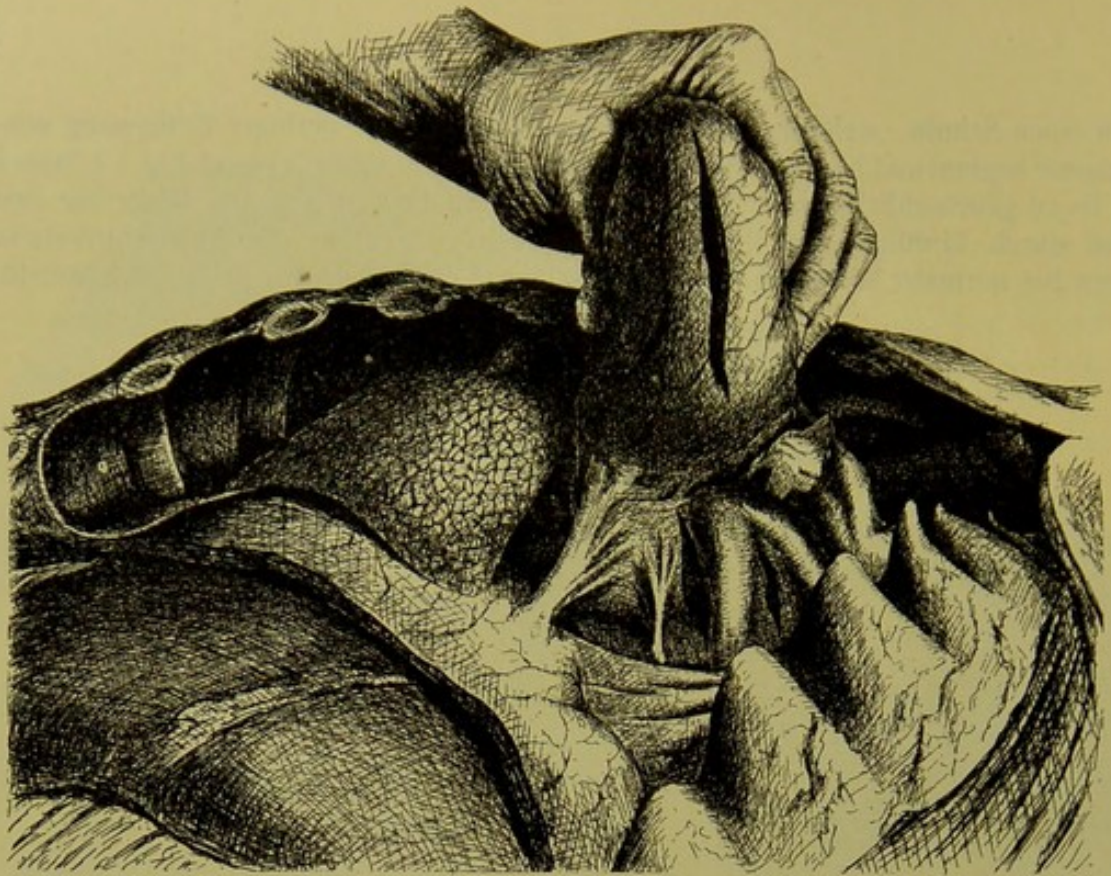


Fig. 12. Sektion des Herzens I. Eröffnung der linken Herzhälfte in situ.

( $\frac{2}{3}$  der natürlichen Grösse.)

Herz nach der rechten Thoraxseite gezogen. Einschnitt in den linken Ventrikel auf der Kante desselben, Einschnitt in den linken Vorhof zwischen den beiden Lungenvenen der linken Seite.

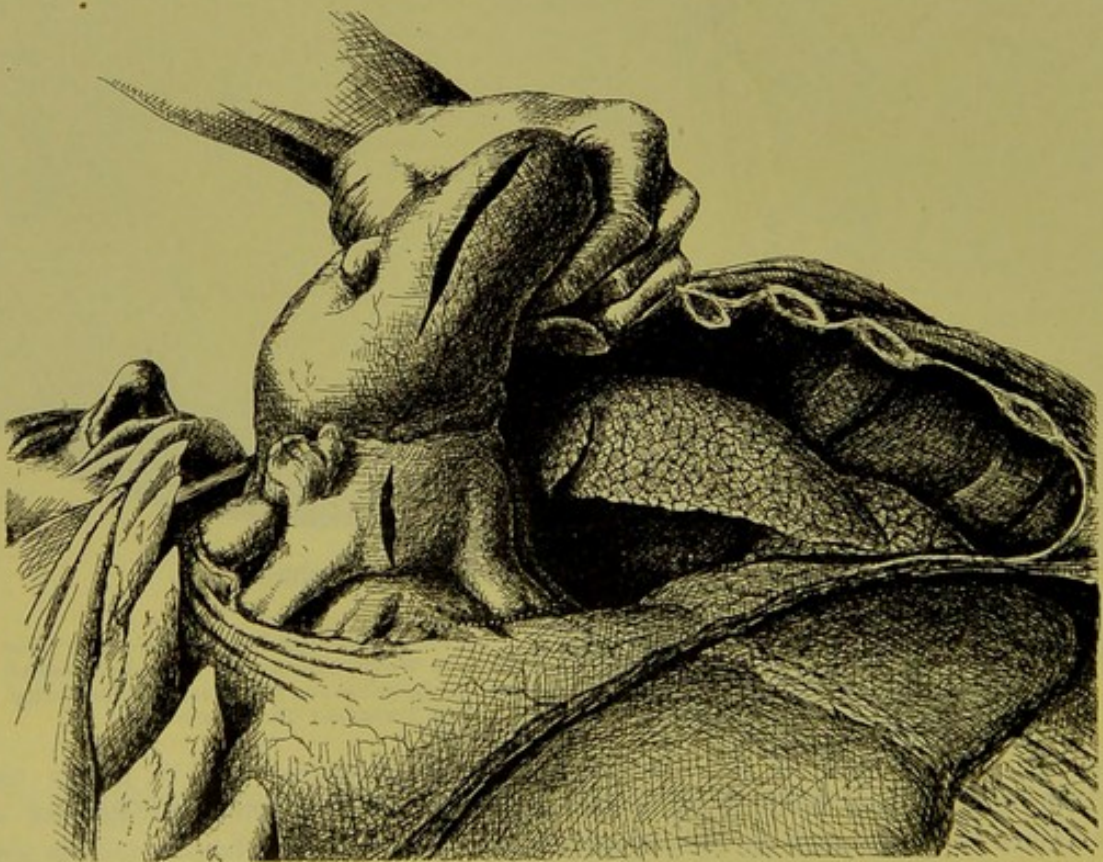


Fig. 13. Sektion des Herzens II. Eröffnung des rechten Herzens in situ.

( $\frac{2}{3}$  der natürlichen Grösse.)

Herz nach der linken Thoraxseite emporgehoben. Einschnitt in den rechten Ventrikel auf der Kante desselben, Einschnitt in den rechten Vorhof zwischen den beiden Hohlvenen. Die punktierte Linie markiert die Stelle, an der die untere Hohlvene bei der Herausnahme des Herzens durchschnitten wird.



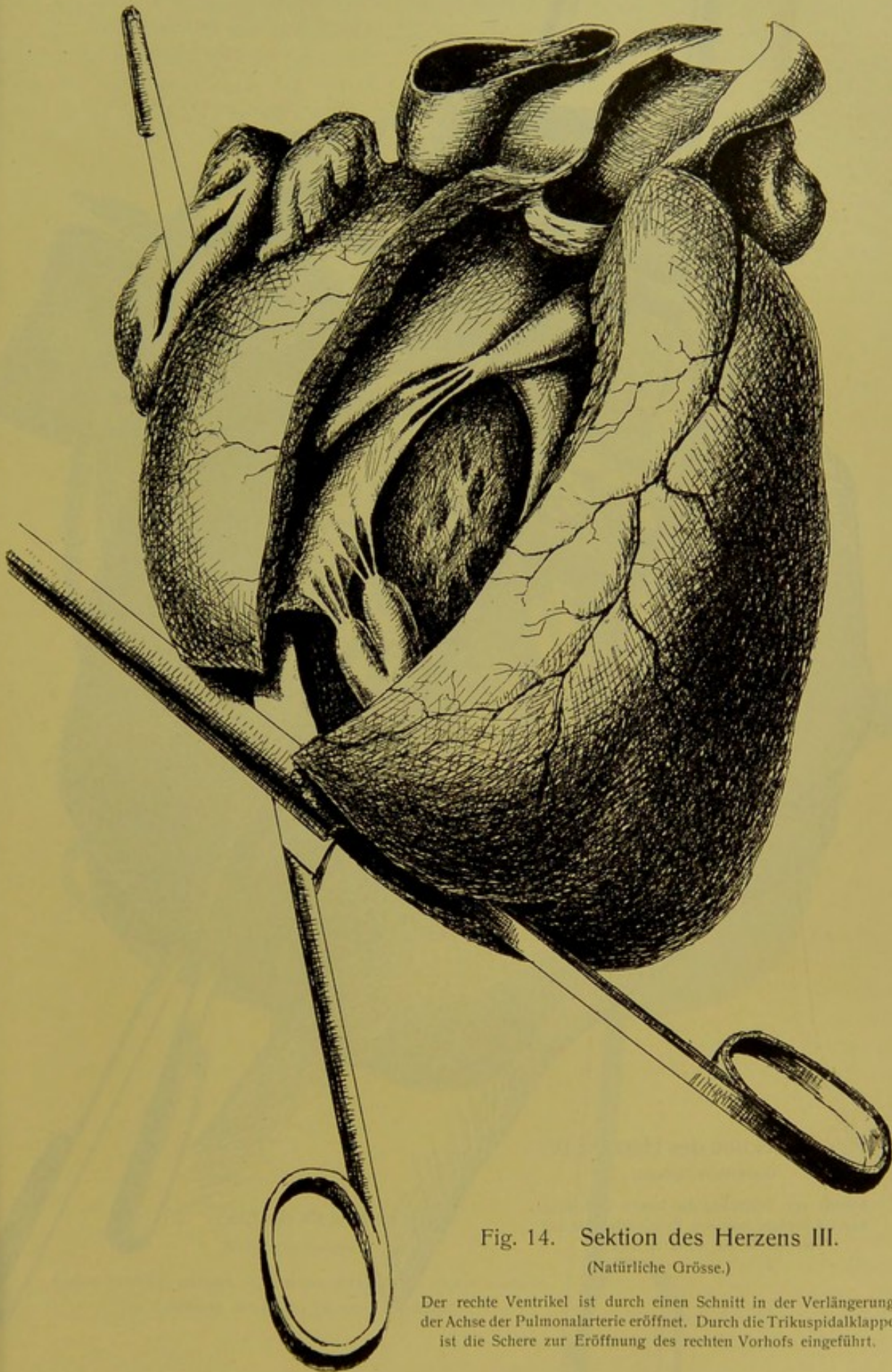


Fig. 14. Sektion des Herzens III.  
(Natürliche Grösse.)

Der rechte Ventrikel ist durch einen Schnitt in der Verlängerung der Achse der Pulmonalarterie eröffnet. Durch die Trikuspidalklappe ist die Schere zur Eröffnung des rechten Vorhofs eingeführt.



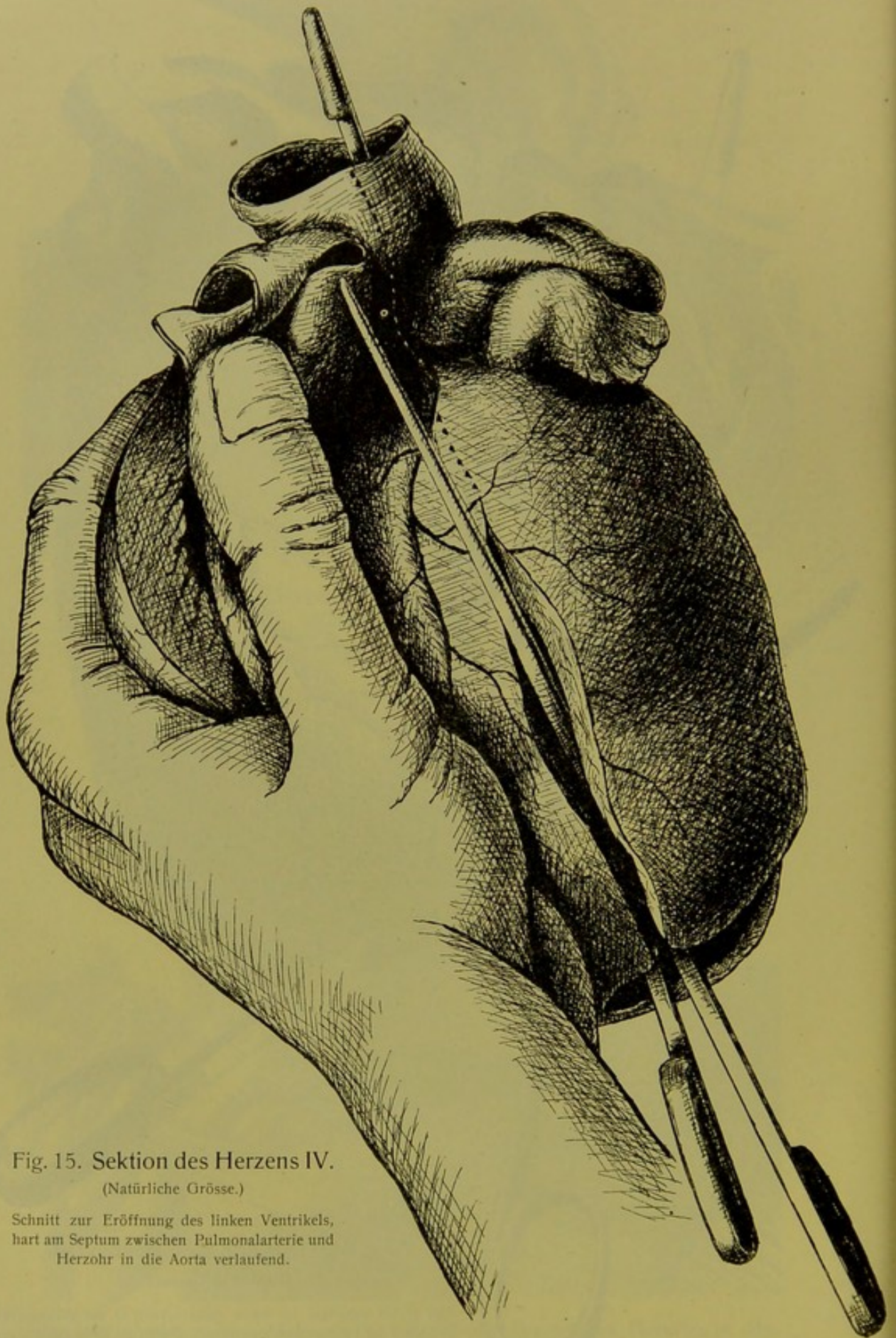


Fig. 15. Sektion des Herzens IV.  
(Natürliche Grösse.)

Schnitt zur Eröffnung des linken Ventrikels,  
hart am Septum zwischen Pulmonalarterie und  
Herzohr in die Aorta verlaufend.



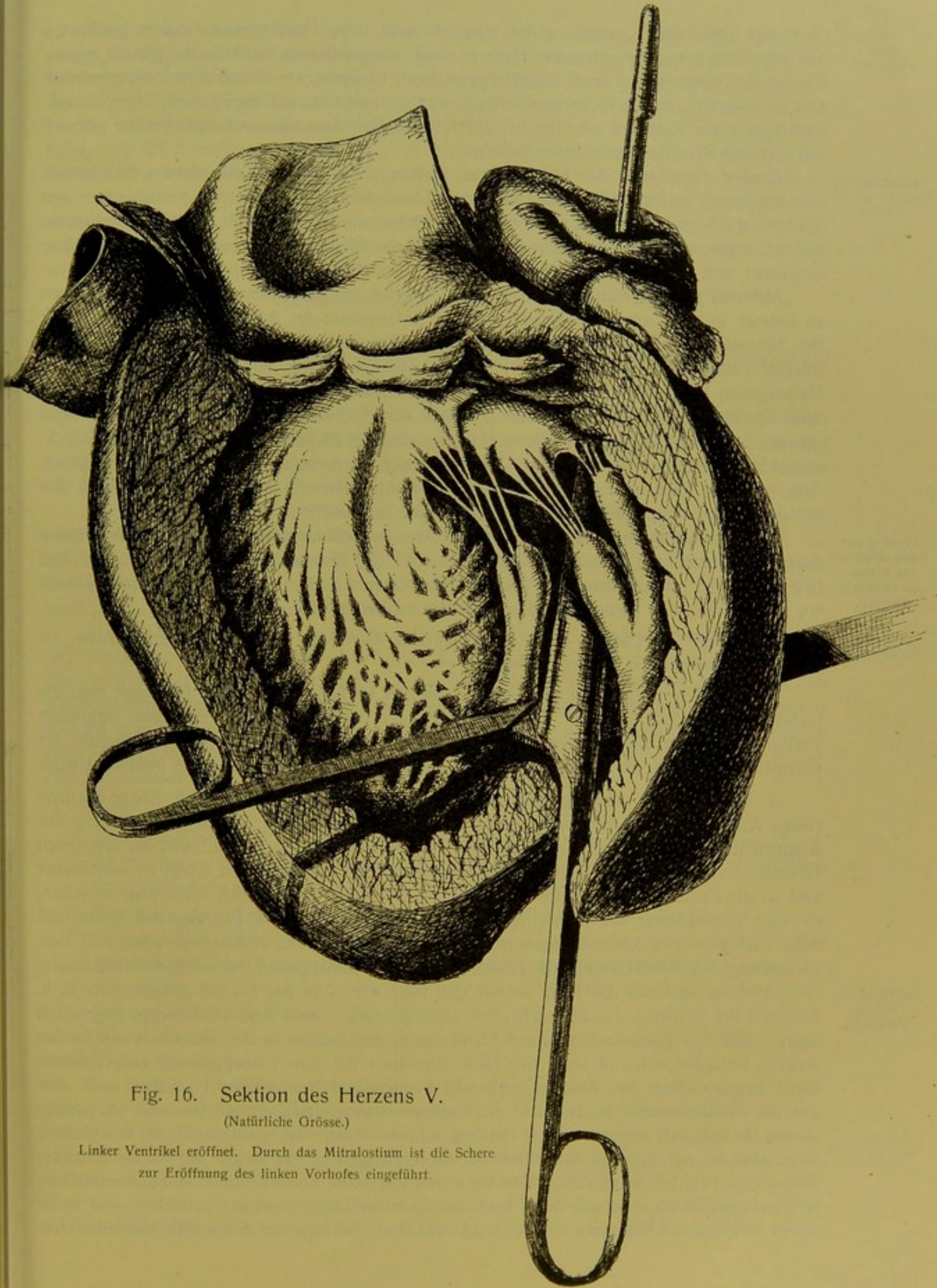


Fig. 16. Sektion des Herzens V.  
(Natürliche Grösse.)

Linker Ventrikel eröffnet. Durch das Mitralostium ist die Schere zur Eröffnung des linken Vorhofes eingeführt.



und dem ohne jede Verletzung der Klappen resp. ihrer Papillarmuskeln weit geöffneten Ventrikel am herausgenommenen Herzen einen einigermaßen sicheren Aufschluss geben. Eine exakte Bestimmung der Schlussfähigkeit dieser Klappen, wie sie bei denen der arteriellen Ostien möglich ist, ist nicht ausführbar; man ist mehr darauf angewiesen, die Schlussunfähigkeit der Klappen aus den hierdurch bedingten *Stauungserscheinungen* im grossen oder kleinen Kreislauf zu diagnostizieren.

Entfernung des  
Herzens aus der  
Leiche.

Darauf zieht man das Herz in der Haltung, in der man die rechten Herzhöhlen eröffnet hatte, kräftig nach vorn und oben zu aus dem Thorax heraus, trennt mit einem Schnitte die Vena cava, wo sie durchs Zwerchfell hindurchtritt, ab und durchschneidet hierauf, immer unter möglichstem Hervorziehen des Herzens, die übrigen grossen Gefässe möglichst weit vom Herzen entfernt.

Mitunter ist es erwünscht, die grossen Arterien im Zusammenhang mit dem Herzen zu lassen; so z. B. wenn ein Aneurysma des Anfangsteils der Aorta vorhanden ist; ferner bei Neugeborenen, wo auf das Verhalten des Ductus Botalli geachtet werden soll. In solchen Fällen thut man gut, das Herz im Zusammenhang mit den Lungen und den Halsorganen herauszunehmen (siehe unter Halsorgane). Dieses Verfahren empfiehlt sich auch dann, wenn Verdacht auf eine *Embolie der Pulmonalarterien* vorhanden ist; denn grössere, in den Hauptästen dieser Arterie sitzende Pfröpfe können leicht bei Durchschneidung derselben herausfallen. Man kann sich in diesem Falle auch dadurch helfen, dass man vor Herausnahme des Herzens die Pulmonalarterie und ihre Hauptäste in situ mit der Schere aufschneidet und auf ihren Inhalt untersucht.

Prüfung der  
Schlussfähigkeit  
der Aorten-  
und Pulmonal-  
klappen.

Nach Herausnahme des Herzens prüft man die *Schlussfähigkeit der arteriellen Ostien* durch Eingiessen von Wasser in dieselben; sind die Klappen normal, so legen sie sich fest aneinander und lassen kein Wasser durchfliessen. Damit diese Schlussprobe jedoch ein sicheres Resultat giebt, ist dabei folgendes zu beobachten.

1. Etwaige im Lumen der Arterie liegende *Gerinnsel* müssen entfernt werden, da sie den Klappenschluss hindern könnten.

2. Das Herz muss beim Emporheben *an den Vorhöfen gefasst* werden; fasst man die Gefässwände selbst, so kann durch Zerrung der Ostien der Klappenschluss verhindert werden; fasst man die Ventrikel, so ist es möglich, dass trotz bestehender Insuffizienz der Klappen das Wasser am Abfliessen einfach durch Zudrücken des Ventrikels gehindert wird.

3. Das an den Vorhöfen gefasste Herz muss so gehalten werden, dass die *Ebene des arteriellen Klappenostiums horizontal* liegt; sonst kann durch ungleichmässige Belastung der Klappen der Schluss unvollständig werden. Auch thut man gut, vom Lumen der arteriellen Gefässe aus während der Schlussprobe die Bewegungen der Klappen direkt zu *inspizieren* und so die Probe auf etwaige Fehlerquellen zu kontrollieren; zugleich kann man so sehen, ob eine Verengerung der arteriellen Ostien vorhanden ist. Die Prüfung der Weite und Schlussfähigkeit der Aortenklappen ist besonders dann nicht zu unterlassen, wenn eine Vergrösserung des linken Herzens das Bestehen eines Aortenklappenfehlers wahrscheinlich macht.

Eröffnung des  
rechten  
Ventrikels.

Alsdann legt man das Herz so vor sich hin, wie es in der Leiche gelegen hat, d. h. also mit der vorderen Fläche nach oben (die Herzspitze muss dem Obducenten zugewandt sein), führt den Daumen der linken Hand durch den Schnitt in der Ventrikelwand in den *rechten Ventrikel* ein und leitet mit Hilfe desselben die nun einzuführende eine Branche einer langen Schere so, dass sie zwischen *Vorderwand des rechten Ventrikels und dem grossen Papillarmuskel* hindurch in die Pulmonalarterie eindringt, so dass eine Verletzung dieses Muskels vermieden wird. Hierauf schneidet man die vordere Wand des rechten Ventrikels so durch, dass der Schnitt in die Verlängerung der Achse der Pulmonalarterie fällt (vergl. Fig. 14, Seite 123). Man kann nun die rechte Ventrikelhöhle völlig überblicken, die Trikuspidalklappe ist mit den Papillarmuskeln im Zusammenhang geblieben, und es ist daher möglich, sich bis zu einem gewissen Grade ein Urteil über ihre Schlussfähigkeit zu bilden.



Ebenso führt man in den *linken Ventrikel* eine Scherenbranche durch den Einschnitt in der Wand, möglichst hart am Septum hin, in die Aorta ein, und nachdem man sich überzeugt hat, dass dieselbe wirklich in diese eingedrungen ist, schneidet man die vordere Wand des linken Ventrikels und das Aortenostium möglichst hart am Septum auf; dies erreicht man, indem man die ausserhalb des Herzens befindliche Scherenbranche stark nach links, vom Obducenten aus gerechnet, d. h. nach dem Septum zu, neigt. Es hat dies den Zweck, eine Verletzung der Mitralklappen, resp. ihrer Papillarmuskeln mit Sicherheit zu vermeiden, um so die Schlussfähigkeit der Klappe beurteilen zu können. Der Schnitt muss zwischen linkem Herzohr und Pulmonalarterie hindurch verlaufen (vergl. Fig. 15, Seite 124); es ist gut, die letztere mit dem Daumen der linken Hand etwas nach links hin zu ziehen, um ihre Durchschneidung zu vermeiden.

Eröffnung des  
linken  
Ventrikels.

Nach Eröffnung der Ventrikel beobachtet man:

1. Den *Inhalt der Ventrikel*;
2. Die *Weite* der Ventrikelhöhle und die *Dicke* der *Muskelwand* derselben, die Entwicklung der Papillarmuskeln und Herztrabekel.
3. Die Beschaffenheit des *Endocards* der Ventrikel und der *Klappen* der arteriellen Ostien.
4. Hat man jetzt die *Schlussfähigkeit der Atrioventrikularklappen* und die *Weite* der venösen Ostien zu prüfen, falls letzteres nicht schon vor Herausnahme des Herzens geschehen ist.

Meist sieht man vom Ventrikel aus ohne weiteres, ob das Mitrastium verengt ist, da in diesem Falle die Klappen zu einem starren, unnachgiebigen Trichter verwachsen, die Sehnenfäden verkürzt, verdickt und untereinander verwachsen sind; noch exakter lässt sich die Verengerung beobachten, wenn man vom Vorhof aus, bevor man in der sogleich zu beschreibenden Weise das venöse Ostium spaltet, dasselbe inspiziert.

Hierauf führt man die Schere vom rechten Ventrikel aus durch das venöse Ostium in den rechten Vorhof ein, so dass ihre Spitze durch den in situ in den Vorhof gemachten Einschnitt wieder hervordringt (vergl. Fig. 14, Seite 123). Nun verbindet man die beiden zuerst in situ gemachten Einschnitte mit einander und spaltet so den Klappenring; ebenso verfährt man links (vergl. Fig. 16, Seite 125). Man kann nun die Vorhöfe und das Septum atriorum in ganzer Ausdehnung übersehen, ebenso die inneren Flächen der Trikuspidal- und Mitralklappen.

Eröffnung der  
Vorhöfe.

In den Vorhöfen sind speziell folgende Punkte zu beachten:

1. Der *Inhalt* der Vorhöfe; besonders sind hierbei die Herzohren zu berücksichtigen, da in diesen sehr häufig Thromben sitzen; man stülpt die Herzohren entweder nach dem Vorhof zu um, oder schneidet sie bis an die Spitze auf.
2. Die *Weite* der Vorhöfe; die Stärke der Wand und der Musculi pectinati.  
Speziell zu achten ist auf die Stelle des *Foramen ovale*; häufig ist dasselbe nicht gänzlich geschlossen; man findet einen feinen, für die Sonde passierbaren Kanal, der von rechts her in schräg nach vorn gerichtetem Verlauf das Septum durchsetzt. Seltener findet man dasselbe weit offen.
3. Die Beschaffenheit des *Endocards* der Vorhöfe, besonders aber der *Mitral- und Trikuspidalklappen*.

Den Schluss der Sektion des Herzens bildet die Untersuchung des *Anfangsteils der Aorta, der Coronararterien und der Herzmuskulatur*.

Der Anfangsteil der *Aorta* zeigt sehr häufig die Veränderungen der Arteriosklerose in höchstem Masse, so dass die Coronargefässe an ihrer Abgangsstelle stark verengt oder total verschlossen sind. Um die *Coronargefässe* zu verfolgen, führt man die eine Branche einer feinen Schere von der Aorta aus in sie ein und durchschneidet die Aortenwand in möglichst geringer Ausdehnung; alsdann führt man die Schere ausserhalb der Aorta in die

Aorta und  
Coronararterien.



ein Stück weit aufgeschnittene Coronararterie ein und schneidet die Verzweigungen derselben soweit als möglich auf, achtet dabei auf etwaige Verengerungen des Lumens derselben durch arteriosklerotische Veränderungen oder Verschluss durch Thrombose oder Embolie.

Herzmuskulatur.

Um die Erkrankungen der *Herzmuskulatur* beurteilen zu können, ist es gut, von den Schnittflächen aus, durch welche die Herzhöhlen eröffnet wurden, flache Einschnitte parallel der Herzoberfläche durch die Muskulatur zu führen (vergl. Abb. No. 27, Tafel 14); man muss dabei vermeiden, den Schnitt zu sehr dem Pericard oder Endocard zu nähern, da sonst durch Anschneiden des subendocardialen oder subpericardialen Bindegewebes bindegewebige Schwielen der Herzmuskulatur vorgetäuscht werden könnten.

## B. Beurteilung des Sektionsbefundes am Herzen.

### Der Inhalt der Herzhöhlen.

Den *Inhalt* der Herzhöhlen bilden unter normalen Verhältnissen *flüssiges Blut und Leichengerinnsel* (Cruormassen, Speckgerinnsel).

Flüssiges Blut.

Ausschliesslich *flüssiges Blut* findet man vorzugsweise bei Individuen, die plötzlich durch *Herzinsuffizienz* oder unter *Erstickungserscheinungen* zu Grunde gegangen sind; in letzterem Fall ist das Blut auffallend dunkel, fast schwarz.

Auch bei einigen *Vergiftungen* erhält sich das Blut gänzlich oder grösstenteils flüssig; so bei Vergiftungen mit Blausäure, Nitrobenzol und Kohlenoxyd.

Cruormassen.

Auffallend massige und derbe Cruorgerinnsel finden sich in der Leiche nach hoch *fiebrhaften Krankheiten* (Sepsis, Typhus abdominalis, croupöse Pneumonie), bei denen bereits intra vitam durch Zerfall weisser Blutkörper reichlich Fibrinferment gebildet worden ist. Die Gerinnung erfolgt infolgedessen ausserordentlich rasch, vielleicht bereits in Agone. Die Schnelligkeit, mit der sie eintritt, äussert sich in dem Fehlen speckiger Gerinnsel, denn diese bilden sich nur dann, wenn die Gerinnung langsam erfolgt.

Thromben.

*Thromben* finden sich bei allen Veranlassungen, welche *Verlangsamung des Blutstroms* in den Herzhöhlen hervorbringen, am häufigsten in den Gegenden des Herzens, in denen am leichtesten eine erhebliche Verlangsamung der Strömung eintritt, in den Herzohren und den Vertiefungen zwischen den Trabekeln der Ventrikel, besonders in der Nähe der Herzspitze. Sie sind entweder weisse oder gemischte Thromben; die in den Vorhöfen sitzenden Thromben haben bisweilen Kugelform und stehen mit der Wand nur durch einen dünnen Stiel in Verbindung. Über die Unterscheidungsmerkmale gegenüber Leichengerinnseln siehe Einleitung, Seite 7. Hier sei nur bemerkt, dass die Verbindung mit der Herzwand fast immer eine sehr feste ist, so dass man die Thromben nur schwierig aus den Vertiefungen zwischen den Herztrabekeln herauslösen kann.

Die auf den *Herzklappen* aufgelagerten Thromben sind stets durch Entzündungen des Endocards bedingt (siehe Endocarditis). Werden Stücke von erweichenden Thromben fortgerissen, so entsteht Embolie in der Lunge, wenn der Thrombus im rechten Herzen sitzt; sitzt derselbe im linken Herzen, so erfolgen die Embolien im grossen Kreislauf. Ausnahmen von dieser Regel kommen vor, wenn Defekte in der Herzscheidewand (offenes Foramen ovale) bestehen, so dass z. B. Emboli aus dem rechten in den linken Vorhof und somit in den Körperkreislauf gelangen können.

### Weite der Herzhöhlen und Stärke der Muskelwand.

#### a. Weite der Herzhöhlen.

Füllungszustand  
des normalen  
Herzens.

Das *Volumen* der Herzhöhlen schwankt, auch ohne dass eine spezielle Erkrankung des Herzens vorhanden ist, in der Leiche erheblich, je nachdem die Muskulatur kontrahiert ist, oder nicht. Im ersteren Falle haben die Herzhöhlen ungefähr die Weite und Form, die sie während der *Systole* im Leben haben. Im letzteren Falle sind Weite und Form



ähnlich, wie in der *Diastole* während des Lebens. Findet man die Muskulatur eines Herzabschnittes kontrahiert, die Höhle eng, so darf man nicht ohne weiteres annehmen, dass diese Formverhältnisse im Momente des Todes bestanden hätten, d. h. dass der Tod während der systolischen Phase jenes Herzabschnittes eingetreten sei; die Kontraktion der Herzwand kann auch erst post mortem entstanden sein. Umgekehrt kann auch die Füllung von Herzhöhlen, deren Wand erschlafft ist, postmortal zunehmen; bekanntlich beginnt im Momente des Todes das Blut aus sämtlichen arteriellen Bluträumen infolge des von ihrer Wand ausgeübten Druckes in die dehnbaren grossen venösen Bluträume, zu denen auch die Vorhöfe des Herzens zu rechnen sind, überzuströmen, und man findet diese daher in der Leiche meist unverhältnismässig stark mit Blut gefüllt, die Ventrikel findet man dagegen gewöhnlich in einem mässigen Kontraktionszustande, und zwar den linken Ventrikel proportional der Masse der erstarrenden Muskelwand stärker zusammengezogen als den rechten, der meist in einer Mittelstellung zwischen Systole und Diastole angetroffen wird.

Der Querschnitt der linken Ventrikelhöhle bildet in *Systole* bekanntlich einen *kreuzförmig verzweigten Spalt* (Fig. 17). In *Diastole* wird der Querschnitt *kreisförmig*, der Längsschnitt nimmt ungefähr die Form eines *spitzwinkligen gleichseitigen Dreiecks* an, dessen Spitze die Herzspitze bildet (Fig. 20, Seite 130), und die stereometrische Form der gesamten Ventrikelhöhle weicht daher wenig von der eines *Kreis Kegels* ab.

Dagegen bildet der Querschnitt des diastolisch gefüllten rechten Ventrikels einen *sichelförmigen*, den linken Ventrikel zum Teil umgreifenden Raum (Fig. 18); in der *Systole* legen sich die gegenüberliegenden Wände dieses Raumes an einander (Fig. 17).

Ist der *linke Ventrikel pathologisch*, d. h. stärker *erweitert*, als es einer diastolischen Füllung im lebenden Organismus entspricht, so nähert sich wie bei jedem Raume, der ad maximum gefüllt wird und dessen Wände allseitig ziemlich gleichmässig

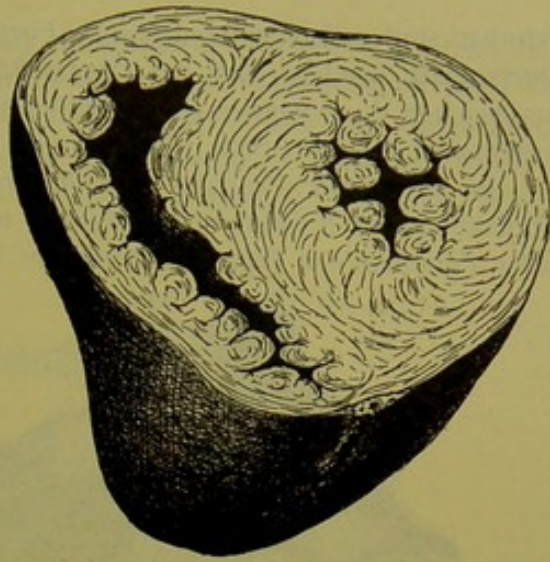
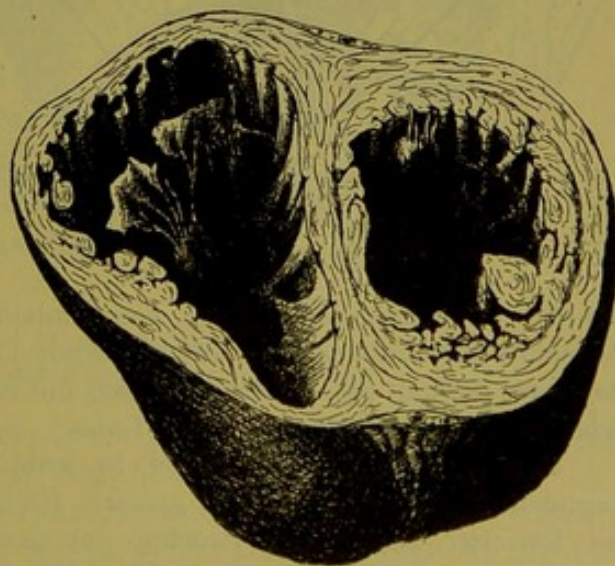


Fig. 17. ( $\frac{2}{5}$  der natürlichen Grösse.)  
Linker Ventrikel systolisch kontrahiert, rechter Ventrikel in Mittelstellung zwischen Systole und Diastole (Querschnitt).

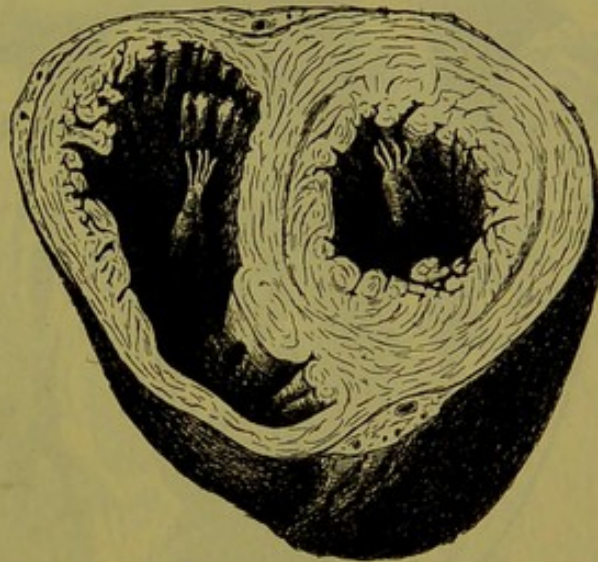

Fig. 18. ( $\frac{2}{5}$  der natürlichen Grösse.)  
Rechter (und linker) Ventrikel diastolisch gefüllt (Querschnitt).



Pathologische  
Erweiterung der  
Herzhöhlen.

Fig. 19. ( $\frac{2}{5}$  der natürlichen Grösse.)  
Rechter (und linker) Ventrikel pathologisch dilatiert (Querschnitt).



dehnbar sind, seine stereometrische Form der *Kugelform*. Es wird daher nicht nur der *Querschnitt*, sondern auch der *Längsschnitt kreisförmig*; von der abgeplatteten Herzspitze aus weichen die einander gegenüberliegenden Partien der Wand in sehr stumpfem Winkel auseinander (Fig. 21, Seite 131).

Ist der *rechte Ventrikel pathologisch erweitert*, so verliert der Querschnitt infolge Abplattung des Septum ventriculorum mehr und mehr die Sichelform und nähert sich unter *Zunahme der Tiefe* allmählich der Form der *Ellipse* (Fig. 19, Seite 129).

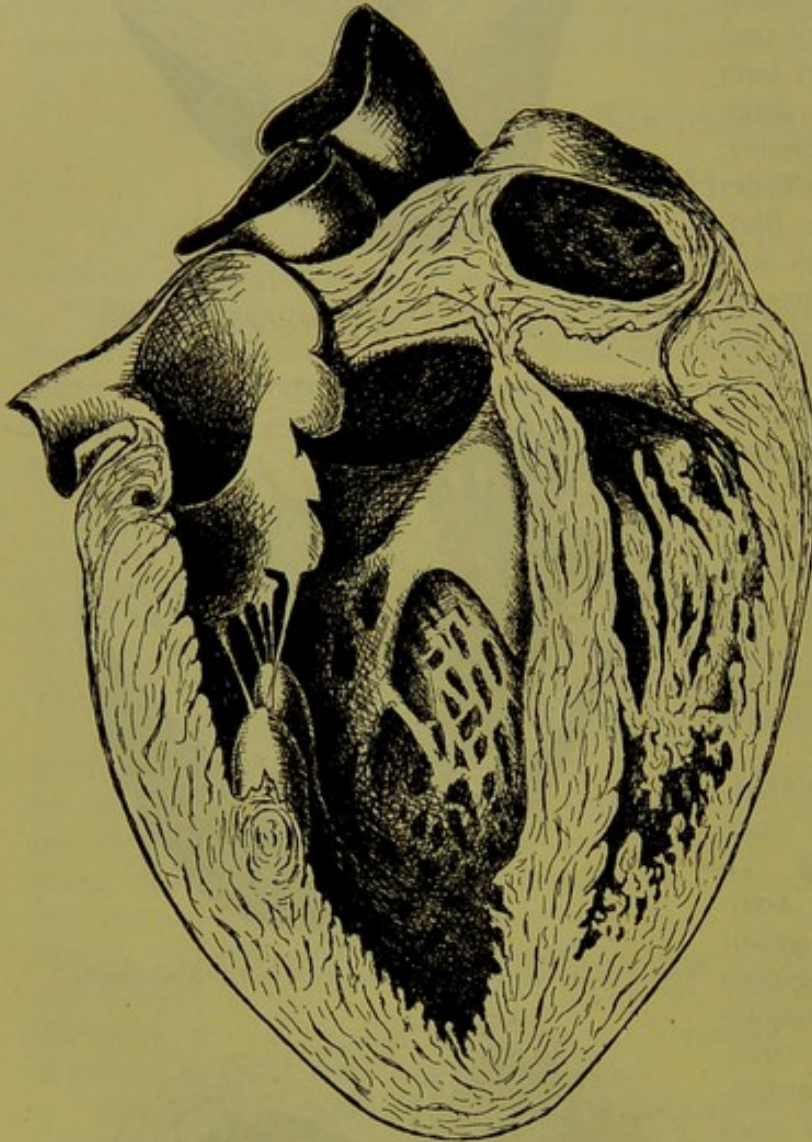


Fig. 20.

( $\frac{2}{3}$  der natürlichen Grösse.)

Linker Ventrikel diastolisch gefüllt (Längsschnitt).

Eine pathologische *Erweiterung der Vorhöfe* lässt sich durch keinerlei qualitative Veränderung der stereometrischen Form erkennen; die schon unter gewöhnlichen Verhältnissen annähernd kugeligen Vorhöfe werden in allen Dimensionen gleichmässig ausgedehnt; man ist, um ihre Weite zu beurteilen, noch mehr, als bei den Ventrikeln, auf Schätzung, die durch Übung vervollkommenet wird, angewiesen.

Wie bereits erwähnt, findet man den rechten Ventrikel meist in halber Diastole, den linken mehr oder weniger vollkommen kontrahiert. Auffallend starke Kontraktion des linken Ventrikels unter völliger Aufhebung des Lumens wird besonders bei *Urämie* beobachtet; ferner bei Verletzten, die plötzlich durch *Verblutung* gestorben sind.

*Pathologische Erweiterung* der Ventrikelhöhlen findet sich einerseits mit Veränderungen der Masse und Zusammensetzung der Ventrikelwand kombiniert (siehe weiter unten); andererseits ohne solche, wenn plötzlich ein unüberwindliches Hindernis der Entleerung eingetreten ist. Diesen Zustand beobachtet man in reiner Form am rechten Ventrikel, wenn plötz-

lich der Lungenkreislauf infolge von Embolie grosser Pulmonalarterienäste oder durch Verschluss der Luftwege und anschliessende Lungenblähung abnorm erschwert wird. Die *maximale Füllung des rechten Ventrikels* mit völlig flüssigem, dunklen Blute ist ein ziemlich sicheres Zeichen des *asphyktischen Todes*.

Der gesunde linke Ventrikel ist wohl jeder unter natürlichen Verhältnissen eintretenden Drucksteigerung im grossen Kreislauf (starke allgemeine Muskelanstrengung mit forcierter Aktion der Bauchpresse) gewachsen; man beobachtet daher plötzliche *Insuffizienz des linken Ventrikels* (Herzschlag), wobei derselbe kugelig aufgebläht und mit vorwiegend flüssigem Blute gefüllt ist, fast ausschliesslich an vorher bereits pathologisch



veränderten Herzen (Myocarditis, Fettdegeneration). Dilatation der Höhlen von Herzen, die zugleich anderweitige pathologische Veränderungen erkennen lassen, entsteht auf zweierlei Arten.

1. Eine mässige Erweiterung sämtlicher Herzhöhlen, verbunden mit entsprechender Zunahme der Masse der Herzwand findet sich, wenn die *Blutmenge dauernd vermehrt* ist (Plethora infolge übermässiger Nahrungs- und Flüssigkeitsaufnahme). Solange regressive

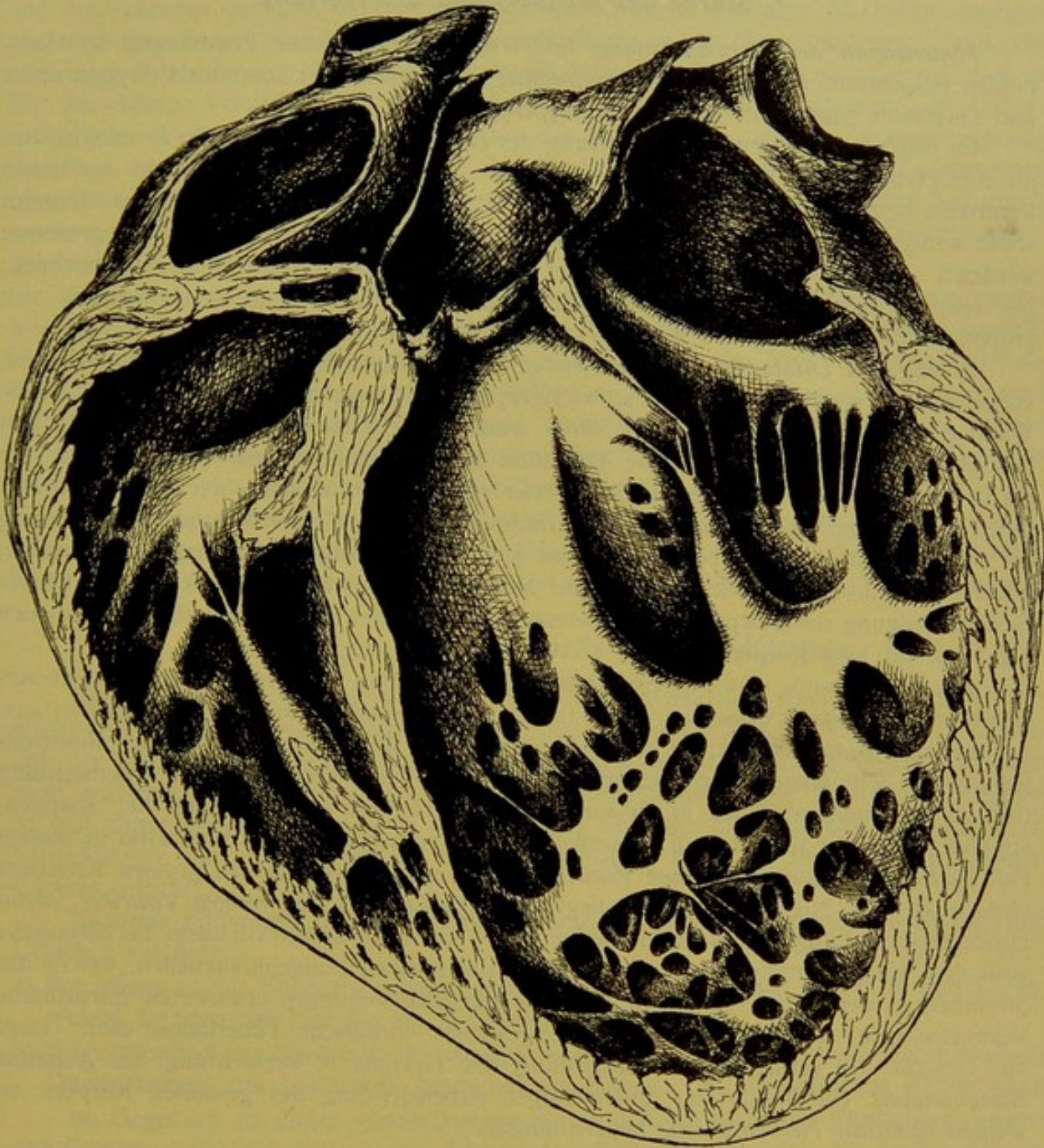


Fig. 21. ( $\frac{6}{7}$  der natürlichen Grösse.)  
Linker Ventrikel pathologisch dilatiert (Längsschnitt).

Ernährungsstörungen der Muskulatur fehlen, lassen hierbei die Herzventrikel keine pathologische Veränderung der Form ihres Längs- resp. Querschnitts erkennen.

2. Dilatation einzelner oder sämtlicher Herzabschnitte (bei Ventrikeln von Veränderung der Form des Quer- resp. Längsschnittes begleitet) kommt zustande, wenn Herzhöhlen im Leben dauernd unter *abnormem Drucke* gefüllt werden (linker Ventrikel bei Aorteninsuffizienz, linker Vorhof bei Mitralinsuffizienz), oder wenn infolge von *Ernährungsstörungen* der



Muskulatur die Kontraktion der Wand einen normalen oder pathologisch vermehrten *Widerstand* nicht mehr zu überwinden vermag. Die Natur der Krankheiten, bei denen dies eintritt (Herzklappenfehler), bringt es mit sich, dass meist den regressiven Ernährungsstörungen progressive (Hypertrophie der Muskelwand) vorausgehen (siehe weiter unten).

### b. Stärke der Muskelwand des Herzens.

Herz-  
hypertrophie.

*Hypertrophie der Herzmuskulatur* findet sich entweder ohne Erweiterung der Herzhöhlen (sogenannte *konzentrische Hypertrophie*), oder mit solcher kombiniert (Hypertrophie und Dilatation, sogenannte *exzentrische Hypertrophie*).

Im ersteren Falle genügt die Messung der *Dicke* der Muskelwand, um zu entscheiden, ob eine Hypertrophie derselben vorhanden ist. Die Stärke der Muskelwand des linken Ventrikels beträgt beim Manne durchschnittlich 10 mm, höchstens 12 mm (bei Weibern etwas weniger); die des rechten 3 mm (die Trabekel dürfen hierbei nicht mit gemessen werden!) Jede erhebliche Vermehrung der Wandstärke ist als Hypertrophie zu bezeichnen; bei sehr kleinen Individuen kann jedoch schon eine an sich (d. h. für Leichen von Durchschnittsgrösse) normale Wandstärke eine Hypertrophie bedeuten.

Ist zugleich *Dilatation* der betreffenden Herzhöhle, deren Wand hypertrophisch ist, vorhanden, so ist die Beurteilung schwieriger; denn es liegt auf der Hand, dass z. B. die Wand eines linken Ventrikels, deren Stärke, wenn keine Dilatation vorhanden wäre, 15 mm betragen würde, durch bedeutende Dilatation so weit verdünnt sein kann, dass sie die Stärke von 10 mm nicht überschreitet. Hier geben also die Masse der Wandstärke nur unter gleichzeitiger Berücksichtigung des Grades der Dilatation einen Masstab für Beurteilung der Hypertrophie. Einen besseren Anhalt giebt die Wägung des Herzens und Vergleich mit dem Durchschnittsgewicht (300 gr bei Männern, 240 gr bei Weibern) oder dem unter Berücksichtigung des Körpergewichts berechneten normalen Herzgewicht (bei Erwachsenen 4 g Herz auf 1 kg Körpermasse).

Die Veranlassung zur Hypertrophie eines Abschnittes des Herzens ist stets eine *vermehrte Arbeitsleistung* desselben, sei es infolge *Vermehrung* des mit jeder Kontraktion auszutreibenden *Blutquantums*, sei es infolge *vermehrter Widerstände*, welche der Blutstrom jenseits des betreffenden Herzabschnittes findet. Die Quelle der vermehrten Arbeitsleistung liegt in den meisten Fällen in Erkrankungen des Herzens selbst, speziell der Klappenapparate; sie kann jedoch auch ausserhalb des Herzens gelegen sein und wirkt in diesem Fall vorzugsweise auf den *linken Ventrikel*, wenn sie in Organen des grossen Kreislaufs (Arteriosklerose, Nierenkrankheiten) liegt, vorzugsweise auf den *rechten Ventrikel*, wenn Hindernisse im Lungenkreislauf vorhanden sind. Als solche wirken vor allem das chronische vesikuläre Lungenemphysem, ausserdem aber alle anderen Lungenkrankheiten, welche das Strombett in der Lunge verengern oder die Lungenbewegungen erschweren (pleuritische Verwachsungen, Schrumpfung des Lungengewebes, chronische Tuberkulose etc.). Liegt die Ursache der vermehrten Arbeitsleistung des Herzens in Vermehrung des *gesamten Blutquantums* (Plethora) oder übermässiger Arbeitsleistung des gesamten Körpers, so werden *sämtliche Herzabschnitte* hypertrophisch.

Wo Erkrankungen des *Klappenapparates* die Veranlassung der Hypertrophie bilden, werden immer diejenigen Abschnitte des Herzens hypertrophisch, welche (in der Richtung des Blutstroms gerechnet) vor der erkrankten Klappe gelegen sind; so erzeugen Aortenklappenfehler Hypertrophie des linken Ventrikels; Mitralklappenfehler Hypertrophie des linken Vorhofes, und, da diese allein zur Kompensation nicht ausreicht, auch des rechten Ventrikels; Pulmonalklappenfehler bringen Hypertrophie des rechten Ventrikels hervor.

Der hypertrophische Herzabschnitt wird zugleich *dilatirt*, wenn derselbe dauernd unter so hohem Druck gerät, dass auch die verstärkte Muskelwand demselben nicht widerstehen kann, ohne gedehnt zu werden; besonders findet diese Dehnung dann statt, wenn



in der hypertrophischen Herzmuskulatur regressive Ernährungsstörungen (Verfettung, Atrophie, Entzündung) eintreten, wie dies bei längerem Bestehen einer Hypertrophie der Fall ist. Aorteninsuffizienz ruft daher ausser der Hypertrophie des linken Ventrikels gleich von anfang an Dilatation desselben hervor, da derselbe permanent, auch in der Diastole, unter dem in der Aorta herrschenden Drucke steht; die durch Mitralinsuffizienz bedingte Hypertrophie des rechten Ventrikels, welcher durch die Pulmonalklappen in der Diastole vor dem abnorm gesteigerten Druck im kleinen Kreislauf geschützt ist, bleibt dagegen so lange eine konzentrische, bis Ernährungsstörungen in der Wand auftreten; dann tritt auch hier Dilatation zur Hypertrophie (sekundär) hinzu. Es ergibt sich hieraus, dass es für das richtige Verständnis des Sektionsbefundes an vergrösserten Herzen von ausserordentlicher Wichtigkeit ist, ausser der Stärke der Muskelwand auch die Zusammensetzung derselben und den Ernährungszustand der Muskelfasern zu untersuchen; Zunahme der Masse der Wand bedingt keine Erhöhung der Leistungsfähigkeit, wenn sie zum Teil durch wucherndes Bindegewebe (Myocarditis), zum Teil durch verfettende Muskelfasern hervorgerufen ist.

Besonders zu gedenken ist noch der Veränderungen der *Papillarmuskeln* hypertrophischer Ventrikel, sowie der Trabekel. Meist findet man, wenn die Herzwand verdickt ist, auch die Papillarmuskeln ungemein stark entwickelt und die Trabekel wölben sich als mächtige, dicke Wülste ins Lumen des betreffenden Herzabschnittes vor. Mitunter sind jedoch die Papillarmuskeln und Trabekel ganz abgeflacht, wenn Dilatation infolge hohen, im Innenraume herrschenden Druckes eingetreten ist, unter dem diese Teile der Herzmuskulatur naturgemäss am meisten leiden.

Veränderungen  
der  
Papillarmuskeln.

*Verringerung der Stärke der Muskelwand* kann durch Dehnung einer vorher normal dicken oder sogar verdickten Herzwand bei Dilatation der Herzhöhle herbeigeführt werden. Nicht durch Dilatation bedingt findet sie sich bei der braunen Atrophie der Herzmuskulatur.

Verringerung  
der Stärke der  
Muskelwand.

## Erkrankungen des Endocards und der Klappen.

Das Endocard ist normalerweise eine farblose, durchsichtige Haut, deren Oberfläche glänzt und spiegelt. Das Endocard der Klappen erscheint blassgelblich. In der Schlusslinie der Klappen finden sich leichte Erhabenheiten von knorpeliger Härte, deren Oberfläche nicht warzenartig höckerig, sondern völlig glatt, von durchsichtigem Endocard überzogen ist und daher spiegelt. Hierdurch unterscheiden sich dieselben von den pathologischen Verdickungen der Klappenränder, deren Oberfläche rauh ist und des spiegelnden Glanzes entbehrt.

*Abnorme Färbungen* des (im übrigen normalen) Endocards kommen durch folgende Ursachen zustande:

Abnorme  
Färbungen.

- a) Bei *Icterus* ist das Endocard intensiv gelb gefärbt; das Endocard gehört zu den Teilen, welche die icterische Färbung am raschesten annehmen.
- b) Bei fortgeschrittener *Fäulnis* findet man eine gleichmässige, schmutzig rosae oder dunkelrote Durchtränkung des Endocards, besonders der Klappen, mit diffundiertem Blutfarbstoff.

Im Gegensatz zu dieser gleichmässigen, durch Fäulnis bedingten Rotfärbung zeigen sich Blutungen im Endocard als scharf begrenzte, dunkelrote Flecken. Sie finden sich am häufigsten als Teilerscheinungen von Endocarditis, jedoch auch im nicht entzündeten Endocard aus demselben Grunde, aus denen Blutungen auch in andere Organe zustande kommen, nämlich bei Vergiftungen, Infektionskrankheiten, hämorrhagischer Diathese.

Die wichtigsten Veränderungen des Endocards und der Klappen sind die Entzündungen dieser Teile.

1. *Ulceröse Endocarditis*. Es bilden sich oberflächlich beginnende, oft jedoch von der Oberfläche aus weit in die Tiefe greifende nekrotische Herde im Endocard, auf welchen sich aus dem Blut Fibrin und Blutplättchen in Form von membranösen Auflagerungen

Ulceröse  
Endocarditis.



oder weichen, zottigen Vegetationen niederschlagen; diese Auflagerungen lassen sich leicht entfernen, und da hierbei der nekrotische Teil des Endocards mit abgelöst wird, so bleibt nach Entfernung derselben ein Defekt im Endocard resp. der Klappe zurück. Häufig sind die Auflagerungen samt dem nekrotischen Teil der Klappen bereits spontan abgestossen, und man findet daher geschwürige Defekte im Endocard, deren Ränder meist von aufgelagerten Thrombusmassen bedeckt sind (vergl. Abb. No. 25, Tafel 13). Diese geschwürigen Defekte greifen oft sehr tief; es kommt zur Perforation der Klappen, zur Losreissung von Klappenteilen und Zerreissung von Sehnenfäden; verdünnte Stellen der Klappen buchten sich (entgegengesetzt der Richtung des Blutstroms in dem Ostium) vor (Klappenaneurysma), schliesslich reissen sie ein. Sitzt die Entzündung am parietalen Endocard, so greift die Ulceration in die Muskulatur über, schreitet bis ans Pericard vor, und es entsteht eitrige Pericarditis; oder es kommt zur Ruptur der verdünnten Stelle der Herzwand, eventuell zur Perforation der Herzscheidewand. Erfolgt keine Ruptur, so buchten sich auch hier die verdünnten Herzwandungen vor (akutes Herzaneurysma).

Die ulceröse Endocarditis wird stets durch Ansiedelung *pyogener Mikroorganismen* hervorgebracht und bildet daher vielfach eine sekundäre Erscheinung allgemeiner, von irgend einem primären eitrigen Herde ausgehender Pyämie. Mitunter ist jedoch die Endocarditis anscheinend die primäre Erkrankung, und erst von hier aus verteilen sich die Entzündungserreger auf embolischem Wege im ganzen Körper (kryptogenetische Pyämie).

Da die ulceröse Endocarditis stets durch pyogene Keime hervorgebracht wird, so enthält auch das von den entzündeten Klappen sich ablösende Material ausnahmslos derartige Keime. Es entstehen daher überall, wo dieses sich einkeilt, Infarkte, die nach kurzer Zeit des Bestehens *eitrig einschmelzen*, resp. es bilden sich, wenn die Entzündungserreger, wie dies gewöhnlich hier der Fall ist, in feiner Verteilung in die Blutbahn gelangen, eitrig schmelzende, kleinste, durch *Capillarembolie* bedingte *Entzündungsherde* sowohl im grossen als kleinen Kreislauf, gleichgültig, in welchem Herzabschnitt die Entzündung sitzt.

Die ulceröse Endocarditis findet sich gelegentlich an allen Klappen des Herzens, oft an mehreren gleichzeitig; am häufigsten an denen des linken Herzens.

Endocarditis  
verrucosa.

2. Die *verrucöse Endocarditis* entsteht dadurch, dass sich auf der Oberfläche der Klappen Fibrin und Blutplättchen in Form zottiger, warziger Auflagerungen niederschlagen, in welche von der Unterlage her Fibroblasten und später Gefässe eindringen. Hierdurch werden die Auflagerungen organisiert; in dem Stadium, in welchem man die verrucöse Endocarditis für gewöhnlich zu sehen bekommt, lässt sich daher von den warzigen Auflagerungen nur der oberflächliche Teil ohne Anwendung von Gewalt ablösen. Löst man gewaltsam auch den Rest, so bleibt dann allerdings auch ein Defekt zurück; spontan stösst sich jedoch nie die ganze Auflagerung ab und Geschwürsbildung tritt daher nicht ein. Dies bildet den wesentlichen Unterschied gegenüber der ulcerösen Form. Dabei muss jedoch bemerkt werden, dass beide Formen der Entzündung bisweilen kombiniert vorkommen; neben verrucösen Excrescenzen finden sich Ulcerationen, oder eine ursprünglich verrucöse Entzündung nimmt später einen ulcerösen Charakter an. Solche Entzündungen lassen sich keiner der beiden anatomischen Formen unterordnen.

Unter den verrucösen Entzündungen selbst finden sich verschiedene Abarten; je nachdem in den Excrescenzen die Tendenz zur *Fibrinauflagerung* oder zur *Organisation* überwiegt, bilden sich massige und hohe, weiche, zottige Auflagerungen (vergl. Abb. No. 22, Tafel 12), von denen sehr leicht Stücke abgerissen und embolisch verschleppt werden; oder spärliche, niedrige, derbe Wärrchen (vergl. Abb. No. 23, Tafel 12), welche immer fester werden, zuletzt verkalken und zu schwieliger Verdickung des Endocards, selten dagegen zur Losreissung von Auflagerungen und zur Embolie führen. Man kann also hier eine *gutartige* und eine *bösartige* Form der Entzündung unterscheiden, nach der Häufigkeit, mit welcher dieselbe zu Embolien führt.



Bei rein verrucösen, nicht ulcerierenden Entzündungen findet man weder in den erkrankten Partien der Klappen, noch in den embolischen Infarkten pyogene Keime, ja überhaupt keine mit den jetzigen Hilfsmitteln nachweisbare Mikroorganismen.

Die bei verrucöser Endocarditis stattfindenden Embolien bringen, da fast stets grössere Stücke der Auflagerungen abgerissen werden (in mit Endarterien versehenen Organen) stets typische *keilförmige Infarkte* hervor, welche infolge des Fehlens pyogener Keime im Embolus nicht, wie bei Endocarditis ulcerosa, eitrig schmelzen, sondern einfach der *Resorption* verfallen; dieses Verhalten bildet neben der Form der Excrescenzen ein entscheidendes Kennzeichen gegenüber der ulcerösen Entzündung.

Die gewöhnlichste Ursache der Endocarditis verrucosa ist der *akute Gelenkrheumatismus*. Nächstdem findet sich dieselbe am häufigsten bei tuberkulösen Individuen. Selten wird sie bei Scharlach und Masern beobachtet.

Sitz der Entzündung ist in den meisten Fällen die Mitralklappe, etwas weniger häufig werden die Klappen der Aorta, sehr selten die des rechten Herzens befallen.

3. Die *chronische, fibröse Endocarditis* (vergl. Abb. No. 24, Tafel 13) ist eine *produktive* Entzündung, welche zu fibröser Verdickung des Endocards unter narbiger Schrumpfung desselben führt und daher, wenn sie an den Klappen sitzt, Verwachsungen und wulstige Verdickungen derselben, besonders ihrer Ränder, Verkürzung der Klappensegel und Sehnenfäden, sowie Verdickung der letzteren hervorbringt. Die Folgen sind Schlussunfähigkeit, Insuffizienz der Klappen, kombiniert mit Stenose des Ostiums, wenn Verwachsungen der Klappenränder zustande gekommen sind. Sitzt die chronische Endocarditis nur am parietalen Endocard, was sehr selten vorkommt, so bringt sie dort eine diffuse, gelb gefärbte Verdickung hervor, welche für die Herzaktion ohne wesentlichen Nachteil zu sein scheint.

Endocarditis  
chronica fibrosa.

Die chronische Endocarditis entwickelt sich entweder aus einem *subakuten, verrucösen* Anfangsstadium, und man erkennt in solchen Fällen noch bisweilen sehr harte, verkalkte, warzige Auswüchse auf den verdickten und geschrumpften Klappen; oder der Prozess entwickelt sich *von vornherein chronisch*, schleichend. In diesen Fällen ist derselbe ein völliges Analogon der in den Arterien vorkommenden chronischen fibrösen Entzündung der Intima; der *Arteriosklerose*. Er findet sich daher meist mit dieser kombiniert; die Ähnlichkeit beider Prozesse zeigt sich auch darin, dass es bei beiden zur Kalkeinlagerung in Form von harten Platten, und durch fettige Metamorphose der tieferen Schichten der Intima zur Bildung atheromatöser Herde kommt, welche nach aussen perforieren und so atheromatöse Geschwüre entstehen lassen, auf denen sich häufig Fibrinniederschläge und Thromben bilden. Diese *atheromatösen Geschwüre* dürfen nicht etwa mit den bei Endocarditis ulcerosa vorkommenden Defekten verwechselt werden. Sie unterscheiden sich von diesen besonders dann sehr leicht, wenn von ihnen aus embolische Prozesse in anderen Organen stattgefunden haben; während die bei Endocarditis ulcerosa entstandenen Infarkte ausnahmslos eitrig einschmelzen, verfallen hier die Infarkte der Resorption und Organisation; Sitz dieser fibrösen und atheromatösen chronischen Endocarditis sind vor allem die Aortenklappen; die aus der verrucösen hervorgehende chronische Endocarditis findet sich, wie jene, am häufigsten an den Mitralklappen.

Die Differentialdiagnose zwischen den *ätiologisch verschiedenen Formen* der Endocarditis ist in einem Teil der Fälle fast unmöglich, wenn man ausschliesslich nach den an dem Endocard selbst bemerkbaren Veränderungen urteilen wollte. Selten finden sich rein ulceröse, verrucöse oder fibröse Entzündungen; die durch pyogene Keime bedingte Entzündung zeigt oft neben Geschwüren reichliche, verrucöse Auflagerungen, oder letztere überwiegen so sehr, dass die an einzelnen Stellen vorhandenen Geschwüre leicht übersehen werden. Die ulcerierende atheromatöse Entzündung kann leicht mit der bakteriellen ulcerösen Endocarditis verwechselt werden.

Differential-  
diagnose der  
Endocarditiden.

Sicher wird die Diagnose nur durch die Berücksichtigung der *Natur der embolischen Vorgänge*; diese sind gleichsam ein Impfversuch, den die Natur selbst an dem empfindlichsten Nährboden, dem menschlichen Körper, angestellt hat.



Bei der durch *pyogene Keime* hervorgerufenen (meist wenigstens an einzelnen Stellen ulcerösen, bisweilen aber auch fast rein verrucösen) Endocarditis, die man ihrer Ätiologie nach am passendsten als pyämische Endocarditis bezeichnen könnte, sind *ausnahmslos Embolien* vorhanden, und an der Stelle der Embolie entsteht ebenso ausnahmslos eine in *Eiterung* ausgehende Entzündung, wenigstens wenn das Leben hierzu lange genug erhalten bleibt.

Bei allen Endocarditiden anderer Ätiologie sind *nicht ausnahmslos Embolien* vorhanden; wenn sie aber vorhanden sind, so bleiben die hierdurch entstandenen Infarkte *steril*, wenigstens insoweit, als in ihnen weder durch spezifische Metamorphosen (eitriger Schmelzung) noch durch unsere jetzigen bakteriologischen Methoden Mikroorganismen nachweisbar sind. Trotzdem ist ein Teil dieser Entzündungen jedenfalls infektiös, nämlich die verrucösen Formen, die sich an Polyarthritiden rheumatica und andere Infektionskrankheiten anschliessen; jedoch sind wir eben hier weder in den Herzklappen, noch sonst irgendwo die krankmachenden Keime nachzuweisen in der Lage.

Unter den nicht pyämischen Endocarditiden sind zwei Gruppen inbegriffen: die eine, wohl meist *infektiösen Ursprungs* (rheumatische Endocarditis etc.) ist im Beginn stets verrucös; im Endstadium kann sie rein fibrös werden. Nach der Form der Auflagerungen und der Häufigkeit der Embolien unterscheidet man in dieser Gruppe bösartigere und gutartigere, prinzipiell jedoch nicht verschiedene Formen.

Die zweite Gruppe ist sicher *nicht infektiös*, sondern ein Analogon der *Arteriosklerose*, und wie diese, jedenfalls auf *mechanischen Läsionen* beruhend. Sie ist von vornherein fibrös, resp. atheromatös und giebt hierdurch Gelegenheit zur Ulceration, jedoch wirken die losgerissenen Stücke eben wieder nur mechanisch.

## Erkrankungen des Myocards.

### a. Ernährungsstörungen.

Braune Atrophie.

1. *Atrophie* der Herzmuskulatur findet sich im höheren Alter und bei cachektischen Individuen; meist tritt sie als braune Atrophie auf, welche sich durch intensiv braune bronzearartige Farbe der Muskulatur kennzeichnet (vergl. Abb. No. 28, Tafel 14), hervorgerufen durch Ablagerung eines körnigen, bräunlich-gelben Pigmentes in der Umgegend der Kerne der Muskelfasern.

Befällt die Atrophie ein vorher normales Herz, so findet man das ganze Herz, auch die Herzhöhlen verkleinert, die Wand dünner, als normal. Sehr häufig tritt jedoch braune Atrophie der Muskelfasern in vorher hypertrophischen Herzen auf; in diesem Fall findet man die Muskelwand intensiv braun gefärbt, jedoch zuweilen noch dicker, als in der Norm, die Herzhöhlen eventuell erweitert.

Amyloiddegeneration.

2. *Amyloiddegeneration* findet sich bisweilen bei verbreiteter, allgemeiner Amyloid-entartung; sie betrifft nicht die Muskelfasern selbst, sondern das Bindegewebe. Makroskopisch verrät sie sich durch den intensiven Glanz der Schnittfläche; eine sichere Diagnose ist jedoch nur durch die mikroskopische Untersuchung möglich.

Verfettung.

3. *Fettige Degeneration* tritt entweder *diffus* auf und zeigt sich dann durch gleichmässig ockergelbe, lehmartige Farbe der Muskulatur; oder sie findet sich in fleckiger, *streifiger Verteilung*, wobei in der Schnittfläche zahlreiche verwaschene, hellgelbe Flecken auftreten; besonders unter dem Endocard entsteht durch diese eine regelmässige Streifung, indem bräunlich-graue und hellgelbe Partien mit einander abwechseln (sogenanntes *Tigerherz*; vergl. Abb. No. 26, Tafel 14). Die Konsistenz verfetteter Herzen ist stets schlaff, die Muskulatur ist morsch und leicht zerbrechlich.

Die fettige Degeneration findet sich bei Vergiftungen (Arsen, Phosphor), bei zahlreichen Infektionskrankheiten, bei schweren chronischen Anämien; sehr häufig tritt sie als finale Erscheinung in hypertrophischen Herzen auf und führt zur Erlahmung der Herzkraft.



Mit der Verfettung der Herzmuskulatur darf die Durchwachsung derselben durch das wuchernde subpericardiale Fettgewebe (*Adipositas cordis*) nicht verwechselt werden. Eine solche Wucherung des subpericardialen Fettgewebes findet sich bei allgemeiner Adipositas: häufig ist zugleich *braune Atrophie der Herzmuskulatur* vorhanden, besonders die Wand des rechten Ventrikels besteht nur zum geringsten Teil aus Muskulatur, den grössten Teil derselben bildet Fettgewebe. Eine selbständige pathologische Bedeutung besitzt die *Adipositas cordis* nicht.

4. *Trübe Schwellung* findet sich bei zahlreichen Infektionskrankheiten; bisweilen ist sie der Ausdruck einer durch diese hervorgebrachten akuten, degenerativen Entzündung des Myocards (sogenannte parenchymatöse Myocarditis). Makroskopisch ist diese Degeneration schwierig zu erkennen; mitunter leitet eine trübe, graurötliche oder graubraune Färbung der Muskulatur auf die richtige Diagnose; tritt, wie es meistens der Fall ist, Verfettung zur trüben Schwellung hinzu, so bilden sich die dieser eigentümlichen gelblichen Flecke, und die Herzmuskulatur erhält dadurch ein ziemlich buntes Aussehen, indem rote, graubraune und gelbliche Stellen miteinander abwechseln.

Trübe  
Schwellung.

Um die verschiedenen degenerativen Veränderungen der Herzmuskulatur mit Sicherheit konstatieren zu können, ist es ratsam, die Herzmuskulatur in frischem Zustande, nach *Zerzupfung in Kochsalzlösung mikroskopisch zu untersuchen*. Trübe Schwellung zeigt sich durch Körnchen, welche auf Zusatz von Essigsäure verschwinden, während die durch Verfettung entstandenen, etwas grünlich glänzenden Körner durch Essigsäurezusatz nur um so deutlicher hervortreten; bei höherem Grade von Verfettung ist die Querstreifung verschwunden. Die in braun atrophischen Muskelfasern auftretenden Pigmentkörnchen unterscheiden sich von den Fettkörnchen ausser durch ihre bräunlich-gelbe Farbe durch ihre Anordnung ausschliesslich in der Verlängerung der Längsachse des Kernes; die Querstreifung ist erhalten, die Muskelfasern sind verschmälert.

## b. Cirkulationsstörungen.

1. *Anämie* der Herzmuskulatur kennzeichnet sich durch blasse, hellbraune Farbe; die Konsistenz ist straff, derb; vor Verwechselungen mit Verfettung wird ausser der Berücksichtigung dieses Unterschiedes in der Konsistenz der intensiv gelbe Farbenton der verfetteten Herzmuskulatur schützen. Sicherer Aufschluss giebt die mikroskopische Untersuchung; bei einfacher Anämie findet man die Muskelfasern völlig normal.

Anämie.

Oft gesellt sich allerdings Verfettung zur Anämie hinzu, besonders bei schweren chronischen Anämien.

2. *Stauungshyperämie* bewirkt intensive Füllung der oberflächlich gelegenen Herzvenen und diffuse, braunviolette Färbung der Muskulatur.

Stauungs-  
hyperämie.

3. *Infarkte* sind selten die Folge embolischen Verschlusses von Coronararterienästen; häufiger entstehen sie durch Thrombose von Arterien, deren Lumen durch arteriosklerotische Prozesse verengt ist. Thrombose grösserer Arterien tritt am häufigsten in dem Gebiete des *absteigenden Astes* der *linken Coronararterie* ein; der Infarkt sitzt dann meist in der *Nähe der Herzspitze*, in der *vorderen Herzwand*; am häufigsten werden die kleineren Äste embolisch oder thrombotisch verschlossen, und man findet dann zahlreiche kleine Infarkte. Die Infarkte bilden in frischem Zustande graugelbe, homogene, scharf begrenzte Stellen, die manchmal von einem hyperämischen Ringe umgeben sind und bisweilen die ganze Dicke der Herzwand durchsetzen. Verfällt ein grösserer Infarkt der Erweichung, so wühlt sich das Blut aus den Herzhöhlen zwischen die erweichenden Massen hinein, der Rest der erhaltenen Herzwand wird vorgebuchtet (*akutes Herzaneurysma*) oder reisst ein, es erfolgt tödliche Blutung in den Herzbeutel.

Infarkte.



Kommt es zur Organisation eines Infarkts, so bildet sich eine sehnig glänzende *Schwiele*; mitunter findet man in der Nähe der Herzspitze (wo vorzugsweise grössere Infarkte vorkommen) die Wand in ihrer ganzen Dicke schwielig; sie giebt infolgedessen dem Blutdrucke nach und wölbt sich vor (chronisches Herzaneurysma).

Abbildung No. 29, Tafel 14 zeigt einen grossen, ziemlich frischen Infarkt in der Nähe der Herzspitze; der absteigende Ast der linken Coronararterie ist durch einen embolischen Pfropf, an den sich ein Thrombus angesetzt hatte, verschlossen.

### c. Entzündungen.

Akute  
Myocarditis.

Ausser der schon erwähnten, wenig charakteristischen sogenannten *parenchymatösen Entzündung*, die im Anschluss an Infektionskrankheiten auftretend, sich durch die der trüben Schwellung eigentümlichen Erscheinungen makroskopisch bemerklich macht, findet man eine interstitielle, *eitrige akute Myocarditis*, welche entweder embolischen Ursprungs ist (Endocarditis ulcerosa, allgemeine Pyämie), oder sich kontinuierlich von dem ulcerös entzündeten Endocard auf das Myocard fortsetzt, wodurch sich ein tiefgreifendes Geschwür der Herzwand bildet, unter Vorbuchtung oder Perforation des erhaltenen Teiles derselben.

Bei der *embolischen Myocarditis* ist die Muskulatur in toto weich, morsch, fleckig gerötet, im Anfang von feinen, gelben, streifigen Infiltraten durchsetzt, welche sich im weiteren Verlauf eitrig verflüssigen, so dass man aus ihnen gelben Eiter in Tropfen hervor-drücken kann; dieselben fliessen zu grösseren, mit Eiter gefüllten Höhlen, Herzabszessen zusammen. Wenn diese ins Pericard durchbrechen oder bis an dasselbe heranreichen, schliesst sich eitrige Pericarditis an.

Chronische  
Myocarditis.

Einen häufigen Befund bildet die *chronische, schwielige, interstitielle Myocarditis*; die Herzwand ist meist verdickt, ihre Konsistenz derb; auf einem Flachschnitt durch dieselbe sind zahlreiche streifige, glänzende, etwas eingesunkene *Schwielen* sichtbar (vergl. Abb. No. 27, Tafel 14); die Spitzen der Papillarmuskeln sind häufig total in schwieliges Gewebe verwandelt; nächst dem ist meist am stärksten die Herzspitze, das Ventrikelseptum und die vordere Wand des linken Ventrikels befallen.

In vielen Fällen sind die Schwielen sicher die Residuen von *Infarkten* infolge Sklerose und thrombotischen Verschlusses der Coronararterien; jedoch findet man bisweilen auch verbreitete chronische Myocarditis, ohne dass an den Coronararterien stärkere Veränderungen nachweisbar wären.

Der Zusammenhang, welcher in vielen Fällen zwischen Erkrankung der Herzmuskulatur (Infarkten, Myocarditis) und Erkrankung der Coronargefässe besteht, macht es notwendig, stets eine Untersuchung beider vorzunehmen; es ist zu berücksichtigen, dass sklerotische Verengerung der Coronararterien durch Verminderung der Nahrungszufuhr die schwersten klinischen Symptome, ja sogar plötzlichen Herzstillstand, herbeiführen kann, bevor es zu grösseren, anatomisch nachweisbaren Ernährungsstörungen der Herzwand gekommen ist.

### Die mechanischen Folgen der Herzkrankheiten.

Bei den *akut oder subakut verlaufenden Entzündungen* der Herzklappen (ulceröse und verrucöse Formen) treten die Störungen, welche die Cirkulation in den Herzhöhlen durch unvollständigen Schluss der Herzklappen, sei es infolge von Defekten oder von Auflagerungen auf denselben, erlitten hat, an der Leiche meist nicht deutlich hervor; die Zeichen der *Allgemeininfektion*, bei der sich jene Endocarditiden entwickelt haben, sowie die durch *Embolie hervorgerufenen lokalen Störungen* in entfernten Organen stehen im Vordergrund.

Dagegen machen sich bei den von vornherein *chronisch* verlaufenden oder aus einem subakuten verrucösen Anfangsstadium hervorgehenden fibrösen Endocarditiden die *mechanischen Folgen der Erschwerung der Blutströmung* innerhalb der Herzhöhlen



durch Stenose der Ostien, oder der *Veränderung der Richtung des Blutstroms* durch Insuffizienz der Klappen am Herzen selbst und in anderen Abschnitten des Gefässsystems deutlich geltend.

Es soll hier nicht im einzelnen auf die Folgen der chronischen Herzklappenfehler eingegangen werden; es genügt, an einige wenige Punkte zu erinnern.

Bekanntlich wird stets, wenn an irgend einem Ostium eine Stenose oder Insuffizienz vorhanden ist, derjenige Abschnitt des Herzens, welcher (in der Richtung der Blutströmung) vor diesem Ostium liegt, hypertrophisch und, falls durch Klappeninsuffizienz während der Diastole Blut unter abnormem Druck in ihn zurückströmt, von anfang an dilatiert. Ist der betreffende Herzabschnitt ein *Ventrikel*, welcher am venösen Ostium durch eine fest-schliessende Klappe nach rückwärts abgeschlossen ist, so bleibt die Cirkulationsstörung und ihre Folgen zunächst auf ihn allein beschränkt. Aorten- und Pulmonalklappenfehler wirken also zunächst nur auf den zugehörigen Ventrikel ein. Fliesst dagegen durch einen Defekt der Mitralklappe Blut in den *linken Vorhof* zurück, oder wird dasselbe durch eine Stenose dieser Klappe im Vorhof gestaut, so pflanzt sich die Blutstauung, da der Vorhof gegen die Lungenvenen nicht durch Klappen abgeschlossen ist, sofort auf den *Lungenkreislauf* fort und führt so zur Drucksteigerung auch im Lungenkreislauf. Diese kann nur durch Mehrarbeit und anschliessende *Hypertrophie des rechten Ventrikels* überwunden werden. Cirkulationshindernisse an der Trikuspidalklappe lassen aus demselben Grund eine Blutstauung nicht nur im rechten Vorhof, sondern auch im *grossen Kreislauf* entstehen.

Cirkulationsstörungen infolge der Erkrankungen der arteriellen Ostien bleiben, wie erwähnt, auf die Höhle des Ventrikels beschränkt, so lange die Adrioventrikularklappen schliessen. Wird dagegen durch excessive Dilatation der Ventrikelhöhle oder aus irgend einem anderen Grunde der *Schluss der venösen Klappen verhindert*, so pflanzt sich nun auch in diesem Falle die Blutstauung aus dem rechten Ventrikel in den rechten Vorhof und grossen Kreislauf, aus dem linken Ventrikel in den Lungenkreislauf fort; es schliesst sich dann an Aortenfehler, wie bei Mitralfehlern, eine Hypertrophie des rechten Ventrikels an, und wenn auch die Trikuspidalklappe allmählich insufficient wird, so pflanzt sich die Blutstauung sogar in den grossen Kreislauf fort.

Auch wenn eine Hypertrophie eines Ventrikels nicht durch Erkrankungen der arteriellen Klappen, sondern aus anderen Gründen eingetreten ist (Arbeitshypertrophie des linken Ventrikels, Hypertrophie desselben bei Nierenentzündungen, Hypertrophie des rechten Ventrikels bei Lungenemphysem, chronischer Pneumonie oder adhäsiver Pleuritis), gilt das eben erwähnte; sobald durch Insuffizienz des hypertrophischen Ventrikels und Dilatation desselben der Schluss der venösen Klappen unvollständig wird, tritt eine Blutstauung auch in den jenseits dieser Klappen gelegenen Abschnitten des Cirkulationsapparates ein. So kommt es, dass sich bei fast allen chronischen Erkrankungen, die das Herz primär befallen oder dasselbe wenigstens sekundär in Mitleidenschaft ziehen, im Endstadium, wenn die Muskulatur des zuerst an der Krankheit beteiligten Herzabschnittes insufficient wird, Stauungserscheinungen, die sich bis in den grossen Kreislauf fortsetzen, entwickeln können.

Es entsteht so das Bild des *dekompensierten Herzfehlers*, welches sich zusammensetzt aus den Zeichen venöser Hyperämie im kleinen Kreislauf (braune Induration der Lunge) und im grossen Kreislauf (Stauungsinduration der Milz, Niere, Muskalleber, Cyanose der Haut), den durch die venöse Stauung erzeugten Ödemen und hydropischen Ergüssen in serösen Höhlen, sowie den die Verlangsamung der gesamten Cirkulation am deutlichsten dokumentierenden Thrombosen innerhalb der Herzhöhlen und der grossen venösen Gefässe.

Die *Ursachen*, welche eine *Insuffizienz* der Muskulatur eines Herzabschnittes (speziell eines Ventrikels) herbeiführen und hierdurch zur Verallgemeinerung der Cirkulationsstörungen, zu allgemeinen Stauungserscheinungen Veranlassung geben können, müssen in zwei Gruppen geschieden werden.



1. Mit Sicherheit wird Insuffizienz der Muskulatur hypertrophischer Ventrikel herbeigeführt, wenn in derselben *anderweitige Erkrankungen* auftreten, welche die Leistungsfähigkeit der Muskulatur beeinträchtigen. Solche Erkrankungen sind besonders:

a) *Atrophie*. Schon früher wurde darauf hingewiesen, dass zuweilen die Papillarmuskeln, besonders die des linken Ventrikels bei Aorteninsuffizienz, infolge des auf ihnen lastenden abnormen Druckes in der Ventrikelhöhle, atrophisch werden; dass hierdurch der Schluss der Mitralklappe unvollständig werden muss, ist aus den Beziehungen dieser Muskeln zur Funktion der Klappen klar.

Abgesehen von dieser lokalen Ursache kann Atrophie der Herzmuskulatur, wie im normal grossen, so auch im hypertrophischen Ventrikel, durch allgemeine Ernährungsstörungen (Marasmus durch chronischen Alkoholismus, verbreitete Arteriosklerose etc.) herbeigeführt werden.

b) *Verfettung* der Herzmuskulatur findet sich sehr häufig in hypertrophischen Herzen, wohl ebenfalls als Ausdruck allgemeiner Ernährungsstörungen, welche durch die verminderte Leistungsfähigkeit des Cirkulationsapparates bedingt sind.

c) *Chronische Myocarditis*, welche sich häufig an Endocarditis anschliesst oder als eine von dieser nicht direkt abhängige Komplikation hinzutritt.

2. Auch ohne dass eine der eben erwähnten Erkrankungen der hypertrophischen Herzmuskulatur nachweisbar ist, kann Insuffizienz derselben und Dilatation des betreffenden Herzabschnittes herbeigeführt werden, wenn die die Hypertrophie verursachende *Klappen-erkrankung einen progressiven Charakter* hat und infolgedessen eine so bedeutende Erschwerung der Cirkulation hervorruft, dass eine dieselbe kompensierende Hypertrophie sich überhaupt nicht, oder wenigstens nicht genügend rasch entwickeln kann.

Überhaupt ist zu berücksichtigen, dass eine kompensatorische Hypertrophie der Herzmuskulatur nur dann eintreten kann, wenn der Gesamtorganismus sich unter *günstigen Ernährungsverhältnissen* befindet. Ist dies nicht der Fall, bestehen neben der Herzkrankheit andere konsumierende Krankheiten, so bleibt die zur Überwindung eines Cirkulationshindernisses erforderliche Hypertrophie gänzlich aus, oder entwickelt sich nur unvollkommen, und es treten dann gleich von vornherein verbreitete Cirkulationsstörungen und das Bild des dekompensierten Klappenfehlers auf. Man beobachtet dies zuweilen bei Klappenfehlern, die durch *Arteriosklerose* hervorgerufen sind; offenbar, weil der durch verbreitete Arteriosklerose bedingte Marasmus oder die durch Sklerose der Kranzarterien erschwerte Ernährung der Herzwand ein Hindernis für das Zustandekommen einer Hypertrophie bilden.

Bei Krankheiten, welche von vornherein nicht einen bestimmten Herzabschnitt, sondern mehr oder weniger *alle Herzabschnitte* in Mitleidenschaft ziehen (verbreitete Myocarditis, adhäsive Pericarditis), können selbstverständlich gleich von anfang an allgemeine Cirkulationsstörungen vorhanden sein. Bei Pericarditis adhäsiva kommt es durch die allgemeine Cirkulationsschwäche leicht zum Marasmus und hiervon abhängiger *brauner Atrophie* der Muskulatur sämtlicher Herzabschnitte.



## Abschnitt IV.

**Erkrankungen der Gefässe.****Erkrankungen der Arterien.****a. Akute Entzündungen.**

Die *akute Entzündung der Arterien* greift in den meisten Fällen aus der *Umgebung* her (von eitrigen Entzündungsherden derselben aus) auf die Arterienwand über und befällt daher zunächst die Adventitia; dieselbe erscheint ödematös gequollen und infolge Erweiterung der Vasa vasorum gerötet. Von der Adventitia kann sich die Entzündung auf die Media fortsetzen. Zuletzt wird die Intima von der Entzündung ergriffen; dieselbe wird rau, verliert ihren Glanz und kann in Fetzen abgestossen werden; auf der Innenfläche schlagen sich aus dem Blute Gerinnsel nieder. Akute Entzündungen.

Im anderen Falle geht die Entzündung von der *Intima* aus und ergreift in umgekehrter Reihenfolge die anderen Schichten der Wände, zuletzt die Umgebung derselben; die häufigste Veranlassung hierzu ist die Einkeilung infektiöser embolischer Pfröpfe im Arterienlumen.

Eine auf die Intima beschränkte akute Entzündung (Endarteriitis) entwickelt sich mitunter in der Aorta analog der (meist zugleich vorhandenen) *verrucösen* oder *ulcerösen Endocarditis*; die Form dieser Entzündungen ist dieselbe, wie am Endocard und den Herzklappen.

**b. Chronische Entzündung der Arterien (Arteriosklerose).**

Während die akuten Entzündungen der Arterien seltene Erkrankungen sind, bildet die *Arteriosklerose* einen sehr häufigen Befund, besonders im höheren Lebensalter. Der wesentliche Vorgang bei der Arteriosklerose ist eine Neubildung *fibrösen Bindegewebes* in der Intima der Arterien, welche häufig von degenerativen und mitunter von exsudativen Prozessen begleitet ist. Arteriosklerose.

Nach der Veranlassung der Bindegewebswucherung müssen zwei Arten der Arteriosklerose, die *primäre* und *sekundäre* Arteriosklerose, unterschieden werden. Die *primäre Arteriosklerose* entsteht überall da, wo durch irgend welche Veranlassung die *Widerstandsfähigkeit der Media* und der elastischen Elemente der Intima *herabgesetzt* ist und infolgedessen eine *Dehnung* der Gefässwand eintritt; durch die bindegewebige Verdickung der Intima wird die Zunahme der Dehnung der Gefässwand verhindert oder wenigstens verringert; die Zunahme der Dicke der Intima kompensiert bis zu einem gewissen Grad den Defekt der tieferen Schichten.

Die *sekundäre Arteriosklerose* tritt dagegen in Arterienstämmen auf, wenn infolge Ausfalls eines Teils der peripheren Verzweigungen der Querschnitt des zuführenden Stammes im Verhältnis zu dem der peripheren Äste zu gross geworden ist; durch die Wucherung der Intima des Stammes wird der Querschnitt verringert, bis derselbe wieder dem der peripheren Äste proportional ist. Man hat sich gewöhnt, diese sekundäre Arteriosklerose, bei welcher die Intimawucherung die Grösse des Lumens korrigiert, vorzugsweise als *kompensatorische* Arteriosklerose zu bezeichnen, obgleich auch bei der primären Arteriosklerose die Verdickung der Intima eine kompensatorische Einrichtung ist, welche den Defekt in der Media ausgleicht.

Der *Ausbreitung* des Prozesses nach müssen zwei Formen der Arteriosklerose unterschieden werden: die *Arteriosclerosis diffusa* und *nodosa*. Bei der letzteren entstehen durch die auf bestimmte Stellen der Arterienwand beschränkte Bindegewebsneubildung blassgelb verfärbte, harte, beetartig in das Lumen vorragende Verdickungen der Intima (vergl. Abb. No. 35, Tafel 18); dieselben bilden sich besonders



über Stellen, an denen die Media verdünnt ist, sind also ihrer Ätiologie nach in das Gebiet der primären Arteriosklerose zu verweisen. Im weiteren Verlauf der Erkrankung treten degenerative Veränderungen, hyaline Entartung und *Verkalkung* auf; die letztere führt zur Einlagerung knochenharter Scherben in die verdickten Partien. Die zwischen den Bindegewebsfasern gelegenen Zellen zerfallen fettig, und es bilden sich besonders in den tieferen Schichten der Intima mit fettigem Detritus und Cholestearinkristallen erfüllte Spalträume; durch Konfluenz derselben entstehen in der Arterienwand mit breiigen Massen, ähnlich dem Inhalte eines Atheroms, gefüllte Höhlen, deren innere Begrenzung die oberflächlichen Lagen der Intima bilden.

Diese sogenannten »*atheromatösen*« *Herde* wölben sich buckelförmig in das Gefäßlumen vor; mitunter schlagen sich auf der rauhen, zum Teil des Endothels beraubten Oberfläche derselben Gerinnsel aus dem Blutstrom nieder, so dass man auf den ersten Blick glauben könnte, dass die ganze vorragende Masse ein wandständiger Thrombus sei; versucht man jedoch, den vermeintlichen Thrombus von der Unterlage loszulösen, so gelingt dies nicht, ohne zugleich die innersten Schichten der Intima mit zu entfernen, wodurch die mit breiigem Inhalte gefüllte atheromatöse Höhle eröffnet wird. Sehr häufig bricht die den atheromatösen Herd bedeckende Intima spontan, meist zunächst nur auf der Höhe der Erhebung, durch, so dass die Höhle durch eine feine fistulöse Öffnung mit dem Gefäßlumen kommuniziert, und der breiige Inhalt sich in dieses entleert. Zerfällt die Decke des atheromatösen Herdes in grösserer Ausdehnung, so bildet sich ein flächenhafter Substanzverlust, ein *atheromatöses Geschwür*, dessen Grund von thrombotischen Auflagerungen bedeckt ist.

Meist finden sich nebeneinander alle Stadien des Prozesses: bindegewebige Verdickungen, zum Teil mit Einlagerungen von Kalkplatten, noch uneröffnete, vorspringende atheromatöse Herde, welche sich weich und fluktuierend anfühlen, und durch Eröffnung solcher Herde entstandene Geschwüre.

Bei der *diffusen Arteriosklerose* finden sich im wesentlichen dieselben Veränderungen über die ganze Gefässwand verteilt, aber meist in geringerer Intensität; die Verkalkung und atheromatöse Entartung ist weniger ausgebildet, die Bindegewebswucherung steht im Vordergrund. Dies gilt besonders für die Fälle diffuser Sklerose, die ihrer Ätiologie nach zur sekundären, kompensatorischen Arteriosklerose zu rechnen sind, indem sie sich im Anschluss an eine periphere Einengung des Stromgebietes entwickeln, so z. B. in den Nabelarterien nach der Geburt; in den Nierenarterien, wenn durch Schrumpfungsprozesse in den Nieren ein Teil der feineren Gefässe verodet.

Da die infolge der gleichmässigen diffusen Bindegewebswucherung starr gewordenen Gefässwände sich nicht aneinander legen können, steht das Lumen klaffend offen; bei den höchsten Graden der Veränderung wird das Gefäss in einen soliden bindegewebigen Strang verwandelt.

Ogleich die Verdickung der Intima (wenigstens bei der primären Arteriosklerose) als ein Versuch zur Kompensation des Defektes der Media zu betrachten ist, so wird doch durch dieselbe eine weitere Dehnung der Gefässwand auf die Dauer meist nicht verhindert. Besonders in den grösseren Gefässen, in denen der Blutdruck sehr hoch ist, findet eine allmählich fortschreitende Dehnung der Gefässwand und Erweiterung des Lumens statt, welche immer von neuem Veranlassung zur Bindegewebsproduktion giebt und daher einen unaufhaltsam fortschreitenden, *progressiven Charakter der Krankheit* bedingt. In den feineren Gefässen dagegen schiesst die kompensatorische Neubildung häufig über das Ziel hinaus und führt zur *Verengerung des Lumens*. Die hierdurch, sowie durch die Rauigkeit der Intima herbeigeführte Verlangsamung des Blutstromes giebt zuletzt zur *Thrombose* der erkrankten Arterie Veranlassung. Sind die betreffenden Arterien Endarterien (Herz, Niere), so gehen in dem Verbreitungsgebiete derselben die spezifischen Elemente allmählich unter Wucherung des interstitiellen Bindegewebes zu Grunde.



Unter den *Ursachen* der zur Arteriosklerose führenden Verminderung der Widerstandsfähigkeit der Intima nimmt das Greisenalter die erste Stelle ein. Bereits in jüngeren Jahren entwickelt sich die Arteriosklerose bei Individuen, die infolge chronischer Konstitutionskrankheiten (Gicht, Syphilis, Alkoholismus) vorzeitig gealtert sind, oder die durch ihre Beschäftigung (schwere Muskelarbeit), durch Exzesse im Essen und Trinken besonders intensiven Schwankungen der Gefässfüllung und des Blutdruckes ausgesetzt waren.

### c. Syphilis.

Die *Syphilis* bringt an den Gefässen in seltenen Fällen charakteristische, in der Intima sitzende *Gummata* hervor, welche makroskopisch als scharf umschriebene, runde, halbkugelig vorspringende, gelbliche Knoten erscheinen und zum Verschluss des Lumens führen können.

Syphilis.

Häufiger entsteht eine *diffuse, indurative Entzündung* der Arterienintima, welche in den kleineren Gefässen zum Verschluss des Lumens führen kann (*Endarteriitis syphilitica obliterans*). In den grösseren Gefässen (besonders der Aorta) findet man bei Individuen, die sichere Zeichen seit langer Zeit bestehender syphilitischer Infektion aufweisen, Erkrankungen, welche sich dem Wesen nach nicht von der gewöhnlichen Arteriosklerose unterscheiden lassen, dagegen eine auffallend strenge Beschränkung auf umschriebene Teile der Gefässwand erkennen lassen; mitunter ist z. B. nur der Anfangsteil der Aorta oder eine scharf begrenzte Stelle des Aortenbogens sklerotisch, die übrigen Gefässe sind dagegen ziemlich frei von Arteriosklerose. Ob diese Herde durch direkte Lokalisation des syphilitischen Giftes in der Gefässwand entstehen, ist fraglich; der histologische Charakter der Erkrankung bietet nichts spezifisches dar.

### d. Aneurysma.

Als *Aneurysma verum* wird jede durch Dehnung der Gefässwand herbeigeführte Erweiterung des Arterienrohres bezeichnet, während die durch Zerreissung der Arterienhäute entweder zwischen denselben oder in der Umgebung der Arterien entstandenen, abgekapselten, mit Blut gefüllten und mit dem Gefässlumen kommunizierenden Höhlenbildungen als *Aneurysmata spuria* von den eigentlichen Aneurysmen getrennt werden.

a) Das *Aneurysma verum*. Zur Bildung eines Aneurysma kann jede Verminderung der Widerstandsfähigkeit der elastischen Bestandteile der Arterienwand führen, vorausgesetzt, dass dieselbe rasch eintritt; tritt dieselbe langsam und allmählich ein, so wird die Dehnung der Gefässwand, wie oben erwähnt, durch die kompensatorische bindegewebige Verdickung der Intima aufgehalten, jedoch nicht gänzlich verhindert. Die Ursachen der Aneurysmenbildung sind also im wesentlichen dieselben, wie die der primären Arteriosklerose, und es hängt mehr von der Schnelligkeit, mit der sie einwirken, ab, welche Folgen eintreten. Meist findet man daher auch arteriosklerotische Prozesse mit der Aneurysmenbildung kombiniert.

Aneurysma verum.

Den grösseren Formverhältnissen nach unterscheidet man *cylindrische*, resp. spindelförmige Aneurysmen, welche durch diffuse Erweiterung des ganzen Gefässrohres entstehen, und *sackige* Aneurysmen, welche Ausbuchtungen der Gefässwand an einer umschriebenen Stelle darstellen. Diese bilden seitlich dem Gefässrohre ansitzende, runde Ausstülpungen, deren Innenraum mit dem Gefässlumen mitunter nur durch eine enge Öffnung kommuniziert.

Die Wand des Aneurysma wird entweder von allen *drei Schichten* der Gefässwand gebildet, welche zwar stark verdünnt, aber, wenigstens im Beginn der Erkrankung, nicht zerrissen sind (*Dilatationsaneurysma*); oder es ist die *Media* und die anliegende Lamina elastica interna zerrissen und die Intima durch den in der Media entstandenen Riss vorgestülpt (*Rupturaneurysma*). Welche von beiden Formen vorliegt, lässt sich nur durch genaueste histologische Untersuchung, in vielen Fällen auch durch diese nicht entscheiden; besonders ist die Beurteilung dadurch erschwert, dass auch in primären



Dilatationsaneurysmen in späteren Stadien Einrisse der Media entstehen. Diffuse Aneurysmen sind meistens Dehnungsaneurysmen, während sackige Aneurysmen häufiger von vornherein einem Einriss der Media ihre Entstehung verdanken.

Im *Innern* der Aneurysmen bilden sich infolge Verlangsamung des Blutstromes *Thromben*; besonders die sackigen Aneurysmen werden mitunter von geschichteten Blutgerinnseln ziemlich erfüllt und durch Organisation derselben kann sogar völlige Heilung erfolgen; dieser Ausgang ist jedoch sehr selten, da von der gedehnten Gefässwand gewöhnlich ausreichende organisierende Bindegewebswucherung nicht geliefert werden kann.

In den meisten Fällen schreitet die Vergrösserung des Aneurysma unaufhaltsam fort, führt durch Druck auf die Umgebung zur Zerstörung derselben, zur Usur der benachbarten Knochen etc. Die Wand wird immer mehr verdünnt und kann schliesslich platzen.

Ort der Aneurysmenbildung ist am häufigsten die Aorta ascendens und der Arcus aortae. Die sackigen Aneurysmen der ersteren Gegend perforieren am häufigsten in das Pericard, selten nach Usur des Sternum und der Rippen nach aussen. Die Aneurysmen des Arcus aortae führen zu Druck auf die Trachea und Bronchien, auf die Nerven des Mediastinum (besonders den Nervus recurrens); sie perforieren in die Bronchien oder nach aussen. Aneurysmen der Aorta descendens perforieren in die Pleurahöhlen oder den Oesophagus. Diffuse Erweiterung der Arteria anonyma oder des Anfangsteils der Carotis und Subclavia schliesst sich mitunter an diffuse Aneurysmen des Aortenbogens an; sonst sind Aneurysmen dieser Arterien selten; nur an den Verzweigungen derselben, an der Art. fossae Sylvii und der Basilaris, finden sie sich häufiger.

Mitunter sind *multiple Aneurysmen* an einer oder mehreren kleinen Arterien als kongenitale Abnormität beobachtet worden (sogenannte *Periarteriitis nodosa*).

Aneurysma  
spurium.

b) Das *Aneurysma spurium*. Während bei den echten Aneurysmen die Intima im Beginn der Erkrankung stets erhalten ist, und Risse höchstens in der Media vorhanden sind, ist den verschiedenen Arten des Aneurysma spurium gemeinsam, dass dieselben durch *Einreissen der Intima* oder sämtlicher Wandschichten entstehen. Im ersten Falle wühlt sich das Blut von dem Einriss in die Intima aus eine Höhle in den tieferen Schichten der Gefässwand, indem es dieselben auseinanderreisst (*Aneurysma dissecans*). In letzterem Falle ergiesst es sich durch den Riss der gesamten Gefässwand in die Umgebung des Gefässes (*periarteriellles Hämatom*) und bildet hier zunächst einen unscharf abgegrenzten, später abgekapselten, mit Blut und Gerinnseln gefüllten Herd, der mit dem Gefässlumen in Kommunikation bleiben kann; häufiger schliesst sich jedoch der Riss im Gefäss, so dass die Kommunikation mit dem Lumen unterbrochen wird.

Das *Aneurysma dissecans* entsteht entweder spontan, indem das Blut in geschwürige Defekte der Intima sich hineinwühlt, besonders unter Mitwirkung von schweren Kontusionen, welche den Defekt der Intima vergrössern; oder durch Trauma ohne vorherige Erkrankung der Intima.

Die *periarteriellen Hämatome* entstehen in den meisten Fällen durch *Verwundungen* der Arterien mit scharfen Instrumenten oder Zerreissung infolge schwerer Kontusion; mitunter durch Perforation eines Aneurysma verum.

#### e. Hypertrophie der Arterienwände.

Hypertrophie  
der  
Arterienwände.

*Hypertrophie* der Arterienwände findet sich im Anschluss an Hypertrophie des linken Ventrikels, bedingt durch schwere Muskelarbeit oder Nierenkrankheiten. Die hypertrophische Gefässwand ist ebenfalls verdickt, wie die diffus sklerotische, jedoch weich und vollkommen elastisch; das Lumen klafft nicht, wenn man die Arterie quer durchschneidet.

#### Erkrankungen der Venen.

Die Erkrankungen der *Venen* bieten weitgehende Analogie mit denen der Arterien dar; besonders gilt dies für die Entzündungen der Venenwand. Eine besondere Wichtigkeit kommt in den Venen der Thrombose zu. Venenthromben bilden oft durch embolische Verschleppung von Stücken derselben den Ausgangspunkt für schwere, tödliche Erkrankungen.



### a. Venenthrombose.

Die allgemeinen Ursachen der Venenthrombose, die verschiedenen Formen derselben und ihre allgemeinen Wirkungen sollen hier nicht besprochen werden; diese Punkte sind in der Einleitung (siehe Thrombose) erörtert worden. Dagegen sind die *lokalen Wirkungen der Thrombose bestimmter Venen* hier näher zu betrachten.

Thrombose *einzelner kleiner Venen* führt meist zu keiner erheblichen Cirkulationsstörung im Wurzelgebiet, da durch Erweiterung benachbarter, anastomosierender Venen ein genügender Kollateralkreislauf entsteht.

Auch Thrombose *grösserer Venenstämme* führt dann, wenn nur der Stamm selbst verschlossen ist, meist nicht zu schwereren Störungen, da durch Anastomosen der peripheren Verzweigungen derselben mit anderen Gebieten ein Kollateralkreislauf hergestellt werden kann; so kann sogar (experimentell herbeigeführter) Verschluss der Vena cava inferior allein ohne Störung bestehen.

Meistens ist jedoch unter pathologischen Verhältnissen Thrombose eines *Hauptstammes* mit der der *peripheren Äste* verbunden, da in den meisten Fällen die Thrombose in den letzteren beginnt und, sich allmählich centralwärts fortsetzend, den Hauptstamm erreicht; in solchen Fällen ist die Möglichkeit eines kollateralen Kreislaufes ausgeschlossen oder wenigstens verringert, und es treten schwere Störungen ein. Daher führen unter diesen Umständen die Thrombose der *Vena cava inferior*, der *Vena iliaca externa* und *Vena cruralis* stets zu *Cyanose* und *Ödem* in ihrem Verbreitungsgebiet; an die Thrombose der Cruralvene kann sich elephantiasische Verdickung der Haut der unteren Extremität anschliessen. Thrombose der *Vena subclavia* führt meist zu *Ödem des Armes*. Thrombose der *Pfortader* führt bei gleichzeitiger Thrombose der Mesenterialvenen zu hämorrhagischer *Gangrän des Darms*.

Thrombose gewisser Venen führt *unter allen Umständen* zu Cirkulationsstörungen; so ist die (meist durch Druck mediastinaler Geschwülste herbeigeführte) Thrombose der *Vena cava superior* stets von *Cyanose* und *Ödem der oberen Körperhälfte* gefolgt. Thrombose der *Nierenvene* führt zu *Nierenödem*. An Thrombose des *Sinus longitudinalis* schliesst sich fast stets Thrombose der einmündenden Venen, *Hirnödem* und *Hydrocephalus*, mitunter hämorrhagische Erweichung des Gehirns an. Dagegen sind in anderen Venengebieten die Anastomosen stets so reichlich, dass auch ausgebreitete Thrombose fast nie lokale Cirkulationsstörung bedingt; dies gilt ausser für die *Jugularis* besonders für die *Venenplexus der inneren weiblichen Genitalien*, den *Plexus pubicus* beim Mann und die *Hämorrhoidalvenen*. Gerade diese Venenplexus sind ausserordentlich häufig Sitz der Thrombose und daher in allen Fällen, wo der Ausgangspunkt embolischer Erkrankungen nicht ohne weiteres klar ist, zu untersuchen.

### b. Entzündungen.

Die *akute eitrige Phlebitis* schliesst sich, wie die entsprechende Erkrankung der Arterien, an eitrige Entzündungen der Umgebung an. Zunächst und mitunter ausschliesslich wird die Adventitia ergriffen; dieselbe ist gerötet und geschwollen, eitrig infiltriert. Ergreift die Entzündung auch die Media und Intima, so schliesst sich Thrombose an; durch jauchigen Zerfall der Thromben entsteht allgemeine Pyämie.

Umgekehrt kann sich, wenn Eiterung erregende Mikroorganismen durch Wunden direkt in das Venenlumen geraten, zuerst infektiöse Thrombose und Endophlebitis acuta entwickeln; die äusseren Schichten werden dann erst sekundär befallen. Dieses Verhältnis findet sich häufig bei den von den Venenräumen der Placentarstelle ausgehenden septischen Infektionen, ferner bei Verschleppung infektiöser Pfröpfe aus dem Wurzelgebiet der Pfortader in die Verzweigungen dieses Gefässes innerhalb der Leber.

*Chronische Phlebitis (Phlebosklerose)* begleitet häufig die Arteriosklerose, besonders an den unteren Extremitäten; meist jedoch ist die Erkrankung der Venenintima viel unbedeutender, als die der Arterien.

Venen-  
thrombose.

Phlebitis  
chronica.



c. **Phlebektasie.**

Phlebektasie.

*Erweiterung der Venen (Phlebektasie).* Der Ausbreitung nach müssen auch hier diffuse und sackige Erweiterungen (*Varicen*) unterschieden werden.

Die *diffuse*, cylindrische oder spindelförmige *Phlebektasie* entsteht zunächst in einem zwischen zwei Venenklappen gelegenen Gebiete, breitet sich aber bald, indem die Klappen infolge der Erweiterung insuffizient werden, über eine grössere Strecke des Gefässes aus, welches nun als ein dicker, cylindrischer Strang erscheint; in höheren Graden findet durch die nach allen Seiten hin wirkende Ausdehnung auch eine bedeutende Verlängerung der Gefässe statt, die sich daher schlängeln müssen (*cirsoide Phlebektasie*).

Die *Varicen* sind sackige Ausbuchtungen der Venen, die meist in grosser Zahl an einem Gefäss vorhanden sind; zwischen sich berührenden *Varicen* kann durch Druckatrophie der Wand eine Kommunikation hergestellt werden (*anastomotische Phlebektasie*). Häufig tritt Thrombose, Organisation des Thrombus und Verkalkung ein, wodurch im Inneren der Venen liegende Konkreme (Phlebolithen) entstehen.

Als *Ursachen der Phlebektasie* kommen verminderte Widerstandsfähigkeit der Venenwand infolge allgemeiner Ernährungsstörungen und abnorm hoher Druck im Lumen der Vene in Betracht; die Phlebektasie findet sich daher am häufigsten in den unteren Extremitäten, wo der Venendruck am leichtesten eine abnorme Höhe erreichen kann, indem die Klappen insuffizient werden, oder dort, wo der Abfluss des venösen Blutes durch äusseren Druck gehindert werden kann (so in den Mastdarmvenen bei Koprostase).

Im Gebiete erweiterter Venen treten meist hartnäckige, chronische Entzündungen (chronische Katarrhe, phlebektatische Pachydermie) auf.

d. **Neubildungen.**

Tuberkulose.

*Tuberkulose* greift auf die Venenwand leicht von tuberkulösen Herden der Nachbarschaft über; wird die Intima ergriffen, so schlagen sich auf ihr warzige Thrombusmassen nieder. Von tuberkulösen Herden der Lungenvenen aus erfolgt wohl am häufigsten Einbruch der Tuberkelbazillen in die Blutbahn (Miliartuberkulose).

Syphilis.

*Syphilitische Endophlebitis obliterans* findet sich an der Nabelvene und der Pfortader syphilitischer Föten. Auch die syphilitische Lebererkrankung Erwachsener geht oft vorzugsweise von der Pfortader und zwar von der Adventitia derselben aus (*Peripylephlebitis syphilitica*). Man findet in diesem Falle den Verzweigungen der Pfortader folgende Schwielen, welche mitunter Reste käsiger Massen enthalten.

## Abschnitt V.

**Untersuchung der Halsorgane.****A. Untersuchung der Halsorgane in situ und Entfernung derselben aus dem Körper.**

Die Halsorgane können entweder gleichzeitig und im Zusammenhang mit den Lungen der Leiche entnommen werden, oder man kann dieselben erst, nachdem man die Lungen an ihrem Hilus abgetrennt und für sich untersucht hat, herausnehmen, eventuell im Zusammenhang mit dem Magen oder der Bauchorta. Letzteres Verfahren ist besonders dann angezeigt, wenn *Stenosen des Oesophagus* an der Cardia, Magencarcinome in der Nähe derselben, Erkrankungen des *Oesophagus* und des *Magens* durch *Vergiftung mit ätzenden Stoffen* es wünschenswert erscheinen lassen, den Magen im Zusammenhang mit dem Oesophagus zu



untersuchen. Auch beim Bestehen *Laennecker Lebercirrhose* ist es gut, den Oesophagus mit dem Magen zusammen herauszunehmen, da bei dieser Krankheit sich oft varicöse Erweiterungen der Venen im untersten Teile des Oesophagus finden, aus denen mitunter grosse Blutungen erfolgen; schneidet man den Oesophagus oberhalb des Zwerchfelles ab, so durchschneidet man gerade die Stellen, an denen solche Varicen am häufigsten sitzen.

Seltener wird es notwendig sein, den Zusammenhang zwischen der Aorta thoracica und abdominalis zu erhalten und aus diesem Grunde die Halsorgane erst nach der Sektion der Bauchhöhle zu entfernen.

In den meisten Fällen wird man gut thun, die Halsorgane im Zusammenhang mit den Lungen zu entfernen, da sehr häufig Erkrankungen der Lungen und der Pleura mit solchen der Mundhöhle, der oberen Luftwege oder des Oesophagus und seiner Umgebung in ursächlichen Beziehungen stehen.

Soll eine Untersuchung der grossen Gefässe und der Nervenstämme des Halses vorgenommen werden, so ist diese stets *in situ*, vor Herausnahme der Organe, anzustellen.

Untersuchung  
der Halsregion  
in situ.

Die *Arteria carotis* wird entweder an der chirurgischen Unterbindungsstelle (vor dem sechsten Halswirbel) aufgesucht oder von ihrem Ursprung aus der Aorta resp. Anonyma her freigelegt und aufgeschnitten; die *Vena jugularis* findet man vor ihr und etwas lateralwärts; den *Nervus vagus* zwischen beiden und etwas nach rückwärts davon. Um den *Grenzstrang des Sympathicus* zu finden, zieht man die Carotis etwas lateralwärts und schneidet vorsichtig das lockere Bindegewebe in der Richtung gegen die langen Halsmuskeln ein, auf denen der Nerv verläuft. Man verfolgt ihn nach oben bis an das grosse *Ganglion cervicale supremum* und überzeugt sich dadurch, dass man wirklich den Sympathicus vor sich hat; andernfalls können Verwechslungen mit Ästen des Plexus cervicalis vorkommen.

Mitunter breiten sich entzündliche Prozesse von den Organen der *Mundhöhle*, des *Rachens* und ihrer Umgebung durch Vermittelung der Halsorgane nach der Brusthöhle zu aus; die Wege, auf denen sie dies bewirken, sind dreifach.

1. *Phlegmonöse Prozesse der Tonsillen*, der hinteren *Rachenwand*, Entzündungen des *Mittelohrs* und seiner knöchernen Begrenzung greifen bisweilen auf die Wand der *Vena jugularis* über und steigen entweder, dem Verlaufe derselben kontinuierlich folgend, nach abwärts, oder verbreiten sich vermittelst der im Gefäss entstehenden zerfallenden Thromben auf embolischem Wege in die Lungen.

2. Phlegmonöse Prozesse, welche vom Boden der Mundhöhle, oder von den eben genannten Organen (Tonsillen, retropharyngeales Gewebe), von den Kehlkopfknorpeln, von dem Oesophagus ausgehen, setzen sich im *lockeren Zellgewebe der tiefen Halsregion* nach abwärts ins *Mediastinum* fort, können von da aus auf die Pleura und das Pericard übergreifen und zur Entstehung eitriger Pleuritis und Pericarditis Veranlassung geben.

3. Am häufigsten breiten sich Entzündungsprozesse der Mund- und Rachenhöhle, sowie der übrigen Teile der oberen Luftwege *innerhalb der Luftwege* nach den Lungen zu aus, und zwar teils so, dass sie *kontinuierlich* auf der Oberfläche der Schleimhaut derselben nach der Lunge zu fortschreiten (z. B. absteigender Croup), oder indem aus den oberen Luftwegen abgelöste, entzündliche Produkte, Schleimmassen, fibrinöse Membranen etc., in die Lungen *aspiriert* werden.

Besonders wenn die unter 1 und 2 genannten Möglichkeiten eines Zusammenhangs von Erkrankungen der oberen Luftwege und der Lungen bestehen, ist der Herausnahme der Halsorgane eine genauere Untersuchung des lockeren Bindegewebes des Halses, resp. der Gefässe vorzuschicken; bei den unter Punkt 3 genannten Erkrankungen kann dagegen die Verbreitungsart nur durch Aufschneiden der oberen Luftwege konstatiert werden.

Sind *Geschwülste* in der Halsregion (Struma, Lymphdrüsengeschwülste) vorhanden, so ist *in situ* zu untersuchen, ob durch dieselben eine *Kompression* des Oesophagus, der Trachea, der Halsnerven und Gefässe stattgefunden hat.



Ist anzunehmen, dass eine Erkrankung der *Mundhöhle* vorhanden ist, so ist es gut, diese Höhle vor Herausnahme der Halsorgane zu inspizieren. Dabei ist speziell auf die Beschaffenheit der *Zähne und des Zahnfleisches* zu achten. Cariöse Zähne bilden häufig den Ausgangspunkt eiteriger Entzündung des Kiefergerüsts (Parulis); mitunter dringt die Aktinomykose von cariösen Zähnen aus in den Körper ein.

Am Zahnfleisch ist besonders charakteristisch der bei chronischer Bleivergiftung zu beobachtende *Bleisaum*, d. h. eine mattgraue Linie am freien Rand des Zahnfleisches. Eine intensive, zur Geschwürsbildung führende Entzündung des Zahnfleisches findet sich bei *chronischer Quecksilbervergiftung* und bei *Skorbut*; bei dieser Krankheit ist das Zahnfleisch in eine düster gerötete, morsche Masse verwandelt, welche zum Teil oder in toto abgestossen werden kann. Die Zähne sind gelockert, oft kommt es zur Abstossung einzelner Zähne oder sogar kleiner Stücke des Kiefers.

Die *Entzündungen der Mundhöhlenschleimhaut* zeigen zum Teil grosse Ähnlichkeit mit denen der Haut, mit denen sie häufig zusammen vorkommen; man unterscheidet eine katarrhalische Form, eine vesikulöse und pustulöse Form der Stomatitis; die bei letzterer auftretenden Bläschen und Pusteln platzen bald und hinterlassen oberflächliche Substanzverluste. Eine spezifische Erkrankung der Mundhöhlenschleimhaut wird bei schwächlichen Neugeborenen oder bei durch schwere Krankheiten heruntergekommenen Erwachsenen durch die Ansiedelung des *Soorpilzes* hervorgerufen; dieselbe bildet einen weissen oder gelblich-bräunlichen, weichen, schmierigen Belag, welcher sich leicht (niemals in Form zusammenhängender Membranen, wie bei croupös-diphtheritischer Entzündung) entfernen lässt; nach Entfernung desselben zeigt sich die Schleimhaut geschwollen, dunkel gerötet und mit oberflächlichen Erosionen versehen, die meist so flach sind, dass ihr Grund noch von Epithelresten bedeckt ist. Um die Diagnose zu sichern, hat man nur nötig, von dem Belag etwas unter das Mikroskop zu bringen; man wird dann leicht die charakteristischen Fäden des Soorpilzes erkennen.

Eine sehr seltene Erkrankung ist die als *Noma* bezeichnete, meist an der Wangenschleimhaut beginnende Gangrän, welche, von da aus nach allen Seiten fortschreitend, zur Perforation der die Mundhöhle begrenzenden Weichteile und zur totalen Zerstörung der gesamten Wangenhaut und Schleimhaut führen kann.

Nachdem man die Schleimhaut der Mundhöhle so einer vorläufigen Besichtigung unterzogen hat, werden die den Boden derselben bildenden Weichteile im Zusammenhang mit dem weichen Gaumen und den Halsorganen aus der Leiche entfernt.

Man präpariert zu diesem Zwecke von dem in der Medianlinie des Halses verlaufenden Hautsnitte aus die Haut nach oben bis an den unteren Rand des Unterkiefers, seitlich und nach rückwärts bis an die Wirbelsäule los, sticht das Messer mit nach vorn gerichteter Schneide am rechten Kieferwinkel an der medialen Fläche desselben ein und durchschneidet mit langen, sägenden Zügen, immer hart am Unterkiefer sich haltend, die Weichteile des Mundhöhlenbodens bis zum linken Kieferwinkel hin; mit der linken Hand fasst man darauf die Zungenspitze, zieht sie unter dem Kiefer hervor und schneidet den weichen Gaumen hart an der Grenze gegen den knöchernen Gaumen durch. Nun durchschneidet man mit einem quer über die Wirbelsäule verlaufenden Schnitt die hintere Pharynxwand möglichst hoch oben in der Nähe der Schädelbasis und löst dann, indem man die Halsorgane kräftig nach vorn und unten zu zieht, alle Verbindungen, welche dieselben an der vorderen Fläche der Halswirbelsäule fixieren, durchschneidet die Arteria subclavia hinter dem sternalen Ende der Clavicula und kann nun mit einem kräftigen Zug die gesamten Halsorgane in Verbindung mit dem Mediastinum und den Lungen von der hinteren Thoraxwand losreissen.

Besteht keiner der oben angegebenen Gründe, die Halsorgane im Zusammenhang mit Organen der Bauchhöhle zu untersuchen, so schneidet man den Oesophagus und die Aorta unmittelbar oberhalb des Zwerchfells ab, indem man die Halsorgane und Lungen nach vorn und dem rechten Thoraxrand zu anspannt.



Man legt darauf die gesamten, eben entfernten Organe auf einen Teller so vor sich hin, dass die Rückseite des Oesophagus nach oben liegt, und die Zunge dem Obducenten zugewandt ist, führt die eine Branche einer Schere unter dem weichen Gaumen durch in den Oesophagus ein, durchschneidet den weichen Gaumen links (vom Obducenten aus gerechnet rechts) vom Zäpfchen und verlängert den Schnitt durch die gesamte hintere Wand des Oesophagus.

Eröffnung des  
Oesophagus,  
Kehlkopfes und  
der Trachea.

Nachdem man von oben her einen Blick in den Kehlkopf geworfen hat, um zu sehen, in welcher Lage die Stimmbänder stehen und ob etwa Fremdkörper den Eingang zum Kehlkopf versperren, führt man die Schere in den Kehlkopf ein, zieht den Oesophagus mit der linken Hand zur Seite und durchschneidet die hintere Kehlkopfwand in der Mittellinie; der Schnitt wird durch die hintere Trachealwand fortgesetzt, indem man immer den Oesophagus nach links (vom Obducenten aus) hinüberzieht und so eine Verletzung desselben vermeidet. An der Stelle der Bifurkation der Trachea präpariert man die vordere Wand des Oesophagus vom rechten Hauptbronchus los, um diesen ohne Durchschneidung der Speiseröhre bis zum Lungenhilus aufschneiden zu können; ebenso muss man links die absteigende Aorta vom linken Bronchus abpräparieren.

Um das Innere des Kehlkopfes übersehen zu können, biegt man die Schnittränder der hinteren Wand auseinander; sind die Kehlkopfknochen verkalkt, so muss man dieselben durch kräftiges Auseinanderbiegen zerbrechen.

Etwaige krankhafte Veränderungen in den *Kiefern* untersucht man, soweit angängig, in situ, da die Entfernung dieser Knochen aus dem Körper nur schwierig ohne Entstellung des Gesichtes der Leiche auszuführen ist. Sollte es jedoch einmal absolut notwendig sein, die Kieferknochen herauszunehmen, so muss die Gesichtshaut, um Verletzungen derselben zu vermeiden, in Form eines grossen Lappens abpräpariert werden.

Untersuchung  
der Kiefer.

Um die gesamte Kieferregion einschliesslich der hier gelegenen *Speicheldrüsen* freizulegen, verfährt man am besten so, dass man nach Herausnahme der Halsorgane in der seitlichen Halsgegend, hinter dem Ohr (in der Verlängerung des zur Schädelöffnung angelegten Schnittes) jederseits einen senkrecht am Hals herablaufenden Hautschnitt führt. Diese verbindet man durch zwei in der unteren Halsregion ungefähr parallel dem Schlüsselbeine geführte Schnitte mit dem medianen Längsschnitte; den letzteren muss man, soviel als möglich, bis in die Kinngegend verlängern.

Man präpariert die beiden hierdurch gebildeten Lappen bis zum Kieferrande ab, löst, indem man mit dem Messer die äussere Fläche des Unterkiefers ebenso umkreist, wie die innere bei Herausnahme der Halsorgane, den Ansatz der Mundschleimhaut an der äusseren Kieferfläche, sowie deren Verbindung mit der Haut, drängt nun den Unterkiefer nach abwärts und präpariert die gesamte Haut der Kiefergegend bis an den Orbitalrand und die Nasenwurzel hin zurück (eventuell nach Resektion des Unterkiefers), so dass man dieselbe über die Stirn hin nach oben umschlagen kann, und die vordere Fläche des Oberkiefers völlig frei liegt. Um die Knochen zu entfernen, verfährt man, wie bei der chirurgischen Resektion derselben. Von spezifischen Erkrankungen des Unterkiefers ist besonders die Phosphornekrose zu erwähnen. Die von der Highmorshöhle ausgehenden Erkrankungen des Oberkiefers, speziell die von dieser Höhle ausgehenden Tumoren, verraten sich durch allseitige Auftreibung des Kiefers.

Die *Parotis*, welche am häufigsten von allen Speicheldrüsen erkrankt, kann man in derselben Art freilegen, wie oben für Untersuchung der Kieferregion angegeben ist; meist genügt es, nach Herausnahme der Halsorgane die Haut an der äusseren Seite des Unterkiefers entweder vom Hals aus oder von einem hinter dem Ohr in der Verlängerung des Schnittes durch die Kopfschwarte herablaufenden Einschnitt abzulösen, um die Parotis zugänglich zu machen.

Untersuchung  
der  
Speicheldrüsen.

Unter den Entzündungen derselben kommt die *epidemische Form* (*Ziegenpeter*) wohl kaum jemals zur anatomischen Beobachtung. Die schwerere, *eitrige Form* der Entzündung, welche von der Mundhöhle aus durch die *Ausführungsgänge* eindringt, oder *embolisch*



entsteht, macht sich durch starke Schwellung bemerklich; die Drüse ist morsch, intensiv gerötet, die Schnittfläche von gelben Flecken und Streifen durchsetzt, aus denen auf Druck Eiter hervorquillt; bisweilen findet man grössere Abszesshöhlen mit Perforation nach aussen.

Die verhältnismässig seltenen *soliden Geschwülste* der Parotis sind gewöhnlich *Mischgeschwülste*, meist mit Einschluss knorpeliger Partien; bisweilen entarten Teile dieser Geschwülste carcinomatös.

*Retentionscysten* entstehen durch Verschluss des Ausführungsgangs durch Konkremente; diese bilden sich am häufigsten um Fremdkörper, welche in den Ausführungsgang geraten sind. Sie bestehen vorzugsweise aus kohlensaurem Kalk; die Bruchfläche ist kreideartig, ihre Form ist meist oval.

## B. Untersuchung der herausgenommenen Halsorgane.

### Untersuchung der Zunge.

Die Schleimhaut der *Zunge* ist in der vorderen Partie blass, am Zungengrund häufig bläulich gefärbt. Abnorm starke Entwicklung der am Zungengrund gelegenen *lymphatischen Follikel* findet sich besonders bei jugendlichen Individuen in Verbindung mit allgemeiner Hyperplasie des lymphatischen Gewebes in der Rachen-, Pharynx- und Darmschleimhaut. Besonders zu achten ist auf von *Zungenbissen* herrührende Wunden oder Narben, da diese einen wichtigen Hinweis auf Bestehen epileptischer Zustände während des Lebens bieten; ferner auf etwaige von *Verätzung* durch Gifte (Säuren, Alkalien) herrührende Schorfe.

Glossitis.

*Oberflächliche (katarrhalische) Entzündung* der Zunge zeigt sich durch Bildung eines dicken Belages, bestehend aus abgestossenem Epithel und Bakterien; die darunter liegende Schleimhaut ist gerötet.

Bei der *tiefgreifenden (phlegmonösen) Entzündung* ist die Zunge stark geschwollen und zeigt an ihren seitlichen Rändern tiefe, von den Zähnen herrührende Eindrücke. Schneidet man die Zunge ein (was in querer Richtung zu geschehen hat), so bemerkt man eine diffuse eitrige Infiltration; selten kommt es zur Bildung umfänglicher Abszesshöhlen.

*Chronische interstitielle Glossitis* führt zur Vergrösserung und Induration des Organs.

An den seitlichen Partien der Zunge finden sich bisweilen durch wiederholte Verletzungen an den scharfen Rändern cariöser Zähne hervorgebrachte, tiefgreifende *Geschwüre*, von denen eine phlegmonöse Entzündung der Zunge und des übrigen Mundbodens ausgehen kann.

Neubildungen  
der Zunge.

*Tuberkulöse Geschwüre* finden sich sehr selten; ihr Sitz sind besonders der Zungengrund und die seitlichen Ränder; falls nicht schon die Anwesenheit charakteristischer tuberkulöser Produkte (Tuberkelknötchen, käsige Massen) im Geschwürsgrund und Rand die Diagnose sichern, so wird das Bestehen anderweiter tuberkulöser Erkrankungen (Lunge, Kehlkopf) auf die tuberkulöse Natur der Erkrankung hinweisen; mit Sicherheit kann die Diagnose nur durch die mikroskopische Untersuchung gestellt werden.

Die *sekundäre Syphilis* bringt an der Zunge die charakteristischen weissen und durchsichtigen Flecke (*plaques muqueux*) oder aus diesen hervorgehende flache Substanzverluste hervor.

In der Tiefe der Zunge finden sich *Gummata*, käsige Knoten, in derbe, verzweigte Schwielen eingebettet, welche an der Oberfläche tiefe narbige Einziehungen verursachen.

Unter den *Geschwülsten* der Zunge ist nur das *Carcinom* von Wichtigkeit; dasselbe stellt sich gewöhnlich als ein tiefgreifendes, kraterförmiges Geschwür mit harten, höckerigen Rändern dar, welches auf die Umgebung übergreift und zum raschen Zerfall derselben führt.

Eine geschwulstförmige Hyperplasie der ganzen Zunge, welche als *Makroglossie* bezeichnet wird, findet sich am häufigsten bei Kretins; das Organ kann so stark vergrössert sein, dass es zwischen den Zähnen sich hervordrängt. Die aus dem Munde vorragenden Teile sind rissig; oft finden sich dabei von Verletzungen an den Zahnrandern herrührende Geschwüre.



## Untersuchung des weichen Gaumens und der Tonsillen.

*Perforationen des weichen Gaumens* sind ausnahmslos durch tiefgreifende syphilitische Geschwüre verursacht und daher ein untrügliches Zeichen konstitutioneller Syphilis. Anderweitige Residuen syphilitischer Erkrankungen finden sich in Form charakteristischer *strahlig gebauter Narben*. Die vorspringenden, sehnig weissen Narbenzüge strahlen von den Knotenpunkten nach allen Seiten hin aus, besonders nach dem Kehlkopfeingang zu (siehe Abb. No. 33, Tafel 17); sie bringen bisweilen bedeutende Difformitäten, Verzerrung der Gaumenbögen hervor; die Tonsillen sind manchmal zum grössten Teile zerstört.

Difformitäten  
und Narben.

Narben, welche von Verätzungen (Vergiftung mit Säuren und Alkalien) herrühren, unterscheiden sich von den syphilitischen durch den Mangel des strahligen Baues.

Die *akute katarrhalische Angina*, welche im Leben einen so häufigen Befund bildet, kommt an der Leiche nicht zur Beobachtung, da die Rötung der Schleimhaut rasch verschwindet. An den Tonsillen beobachtet man eine akute katarrhalische Entzündung, bei welcher die mit abgestossenem Epithel und Eiterkörperchen gefüllten Lacunen als gelblich eitrig Punkte und Flecken sichtbar werden (lacunäre Angina).

Angina  
catarrhalis.

Die *chronische katarrhalische Angina* kennzeichnet sich durch bläulichrote Färbung und granuliert Beschaffenheit der Oberfläche, sowie Auflagerung zäher Schleimmassen; die Venen sind oft varicös erweitert. Das Epithel ist trüb, häufig verdickt; die Gaumenbögen sind geschwollen, besonders aber macht sich die Schwellung an den Tonsillen bemerklich, welche als harte, haselnussgrosse Körper vorspringen, die den Isthmus faucium fast verschliessen.

Das grösste Interesse beansprucht die *croupös-diphtheritische Entzündung* des Gaumenbogens und der Tonsillen, welche durch die als »*Diphtherie*« bezeichnete charakteristische Infektionskrankheit hervorgebracht wird, deren Ursache der Löfflersche Diphtheriebacillus ist. Dieselbe bildet auf den genannten Teilen im Beginn der Krankheit derbe, weisse, später bräunlich-gelbe und weicher werdende Membranen, welche meist nicht tief in die Schleimhaut hineingreifen und sich daher leicht im Zusammenhang ablösen lassen (vergl. Abb. No. 31, Tafel 16); die darunter liegende Schleimhaut, sowie die Umgebung ist dunkel gerötet und geschwollen. Die Erkrankung greift oft auf den Pharynx, die Nasenschleimhaut, den Kehlkopf und die Trachea über; seltener ist es, dass sie, an einem dieser Organe beginnend, sich auf den weichen Gaumen fortpflanzt. Die höheren Grade der lokalen Erkrankung kennzeichnen sich durch missfarbige Beschaffenheit und jauchigen Zerfall der Pseudomembranen; seltener werden die von der Entzündung befallenen Teile selbst in toto gangränös. An diese schweren Formen der Entzündung der Rachenschleimhaut schliessen sich bisweilen phlegmonöse Prozesse im Zellgewebe der oberen Halsgegend und Vereiterung der Lymphdrüsen, sowie allgemeine Pyämie an.

Angina fibrinosa  
bei Rachen-  
diphtherie.

Die Diphtherie kann auf zweierlei Weise den Tod herbeiführen: erstens durch ihre *Ausbreitung in der Kontinuität*, indem sie croupös-diphtheritische Entzündungen in den Luftwegen (Kehlkopf, Bronchien) hervorbringt, die entweder durch Verschluss des Lumens der Luftwege oder durch sekundäre Erkrankungen der Lunge tödlich verlaufen; zweitens kann der Tod durch die *Schwere der Allgemeinerkrankung* herbeigeführt werden, deren Spuren man in zahlreichen Organen vorfindet. Es vereinigen sich hierbei die Wirkungen der Toxine des Diphtheriebacillus mit denen der sekundär eingedrungenen pyogenen Bakterien zu einem komplizierten Bild, welches schwierig in seine Komponenten zu zerlegen ist. Fast stets sind die *submaxillaren Lymphdrüsen* erheblich geschwollen, weich, gerötet; die Milz ist geschwollen, blutreich, ihre Follikel vergrössert; die Nieren zeigen fast konstant trübe Schwellung, zuweilen akute Nephritis von degenerativem, seltener von hämorrhagischem Charakter; Leber und Herz sind trüb geschwollen, im letzteren finden sich bisweilen auch geringe exsudative Entzündungserscheinungen. Die Magen- und Darmschleimhaut ist gerötet und geschwollen; besonders die follikulären Apparate des Darms sind stark



geschwollen, gerötet und von Blutungen durchsetzt. Mitunter findet man Blutungen in allen Organen. Bei den in späteren Stadien (4–6 Wochen nach Beginn der Krankheit) auftretenden nervösen Lähmungen findet sich eine *degenerative Neuritis* und fettige Degeneration der zugehörigen Muskulatur.

Angina  
diphtheritica bei  
Scharlach.

Eine wirkliche (im anatomischen Sinne) *diphtheritische Entzündung der Tonsillen*, welche nicht nur zur Bildung eines oberflächlichen fibrinösen Belages führt, sondern durch tief in das Tonsillengewebe selbst hineindringende Nekrose charakterisiert ist, findet sich bei Scarlatina (sogenannten *Scharlachdiphtherie*). Schneidet man die geschwollene Tonsille durch, so sieht man von der Oberfläche aus breite nekrotische, graugelb gefärbte Streifen in die Tiefe dringen, welche oft bis an die der Oberfläche gegenüberliegende Seite reichen; das zwischen ihnen liegende Gewebe ist dunkel gerötet, von Blutungen durchsetzt (siehe Abb. No. 30, Tafel 16). Durch Losstossung der nekrotischen Partien entstehen tief greifende geschwürige Defekte. Die Kiefer- und Halslymphdrüsen sind stets intensiv geschwollen; oft schliesst sich eine phlegmonöse Entzündung des Zellgewebes der oberen Halsgegend, Vereiterung der Lymphdrüsen und septische Allgemeinerkrankung an. Ausser durch den im strengsten Sinne diphtheritischen Charakter unterscheidet sich diese Entzündung der Tonsille bei Scharlach auch dadurch von der durch die Rachendiphtherie hervorgerufenen, dass sie gewöhnlich auf die Tonsille beschränkt ist und ein Übergreifen auf den Gaumen und seine Umgebung nicht stattfindet. Weiter gefestigt wird die Diagnose der Scharlachdiphtherie, wenn auf der Haut noch die Spuren des Scharlachexanthems vorhanden sind, welches allerdings an der Leiche oft wenig deutlich zu erkennen ist. Der Sektionsbefund in anderen Organen dagegen erinnert sehr an den bei Diphtherie erhobenen; man findet *Milztumor*, trübe Schwellung in Herz, Leber, Nieren, häufig *hämorrhagische Nephritis*, intensiven Magen- und Darmkatarrh; die Follikel des Darmes zeigen die schon bei Diphtherie besprochene Schwellung, Rötung und Blutungen meist in exquisiter Weise.

Tonsillitis  
phlegmonosa.

*Phlegmonöse Tonsillitis.* Die Tonsillen, in den meisten Fällen nur eine derselben, sind sehr stark geschwollen; auf dem Durchschnitt ist die Tonsille entweder diffus eitrig infiltriert, oder es finden sich grössere Abszesshöhlen, die mitunter bereits nach der Oberfläche zu durchgebrochen sind.

Sehr häufig schliessen sich phlegmonöse Prozesse im umgebenden Zellgewebe, eventuell *Phlebitis der Vena jugularis* und hierdurch allgemeine Pyämie an. In anderen Fällen kommt es nach Durchbruch der Abszesse in die Rachenhöhle zur Aspiration des Eiters und zur Entstehung zahlreicher lobulär-pneumonischer Herde in der Lunge, welche gleichfalls abszedieren und zur Bildung metastatischer Entzündungsherde in anderen Organen Veranlassung geben können.

Angina Ludovici.

Schon mehrfach wurde darauf hingewiesen, dass die tiefgreifenden phlegmonösen Entzündungen der Organe der Mund- und Rachenhöhle sämtlich die Tendenz haben, sich im lockeren Zellgewebe des Halses auszubreiten und von da entweder nach dem Mediastinum, der Pleurahöhle und dem Pericard zu hinabzusteigen oder durch Blutinfektion metastatische Entzündungen in entfernten Organen hervorzurufen. Ein solcher, vom *Boden der Mundhöhle beginnender* und im *tiefen Halszellgewebe* sich fortsetzender *phlegmonöser Prozess*, bei dem die Eingangspforte der Entzündung oft nicht klar nachweisbar ist, ist die sogenannte *Angina Ludovici*, welche sich durch *brettharte Anschwellung der oberen Halsregion*, besonders des unterhalb des Kinns gelegenen Teiles derselben, auszeichnet; selten kommt es dabei zur Bildung grösserer Abszesshöhlen.

Tuberkulose.

*Tuberkulöse Geschwüre* des weichen Gaumens und der Tonsillen finden sich selten, am häufigsten noch bei zugleich bestehender Lungen- und Kehlkopftuberkulose, fast nie primär. Durch mikroskopische Untersuchung sind allerdings Tuberkelknötchen in den Tonsillen sehr häufig nachgewiesen worden, meist ohne dass dieselben makroskopisch bemerkbar gewesen wären.



Die *Syphilis* bringt am Gaumen und den Tonsillen im primären Stadium blasse, papulöse Efflorescenzen und breite Condylome (Plaques muqueux) hervor, die unter oberflächlicher Geschwürsbildung zerfallen können; *Gummata* und tief greifende Geschwüre (am Gaumen zur Perforation führend) finden sich in späteren Perioden; am häufigsten findet man die Residuen derselben in Form der oben beschriebenen strahligen Narben.

Syphilis.

*Carcinome* der Tonsillen gehören zu den grössten Seltenheiten; sie zeichnen sich, ebenso wie die Zungenkrebs, durch Neigung zu raschem, geschwürigem Zerfall aus.

Carcinom.

Bei *Leukämie* findet man häufig eine sehr starke *Hyperplasie* des lymphatischen Gewebes der Tonsillen, welche zur Bildung taubeneigrosser Geschwülste führt, deren mediale Seiten sich berühren, so dass der Isthmus faucium verschlossen wird.

Leukämische Hyperplasie.

## Untersuchung des Pharynx.

Im Pharynx kommen genau dieselben Entzündungsformen vor, wie im Rachen; *phlegmonöse Entzündung* der Schleimhaut führt zur Bildung *retropharyngealer*, vor der Wirbelsäule gelegener *Abszesse*, welche bisweilen durch Kompression des Kehlkopfeneingangs Erstickungserscheinungen und nach Perforation durch Aspiration des eitrigen Inhalts Lobulärpneumonie hervorrufen. Häufig steigt die Entzündung an der vorderen Seite der Halswirbelsäule ins Mediastinum hinab. Bisweilen gehen die retropharyngealen Abszesse nicht vom Pharynx selbst, sondern von cariösen Prozessen der Halswirbelsäule aus.

Retro-pharyngealer Abszess.

*Geschwülste*, welche von der Schädelbasis resp. der vorderen Seite der Halswirbelsäule ausgehen (Fibrome, Sarkome) springen oft gestielt, indem sie die Pharynxschleimhaut vor sich herwölben, in den Pharynx vor und führen zu Stenosenercheinungen.

Geschwülste.

## Untersuchung des Oesophagus.

Der Oesophagus wird für gewöhnlich kontrahiert und leer vorgefunden. Abnormerweise finden sich in ihm:

Inhalt des Oesophagus.

1. *Mageninhalt*,

2. *Blut*; dasselbe stammt entweder aus dem *Magen* oder aus der Oesophaguswand selbst infolge von Verletzungen, oder Ruptur varicös erweiterter Venen (bei *Laennec'scher Lebercirrhose*); selten ist Perforation von Aneurysmen der Aorta in den Oesophagus;

3. *Fremdkörper* können sich im Oesophagus einkleimen, die Wand durchbohren oder zu diphtheritischer Entzündung derselben mit anschliessender Perforation und Entzündung des umgebenden Zellgewebes führen.

*Stenosen* des Oesophagus entstehen:

Verengerung und Erweiterung.

1. Durch im Lumen befindliche *Fremdkörper*,

2. durch *Veränderungen der Wand* der Speiseröhre (Carcinom, Narben),

3. infolge Kompression durch *Geschwülste der Umgebung* (Sarkome der Halslymphdrüsen, Aortenaneurysmen). *Erweiterung* des Oesophagus findet sich oberhalb stenosierter Stellen; sitzt die Stenose an der Cardia, so ist der ganze Oesophagus erweitert.

Die normale Oesophagusschleimhaut sticht stets durch ihre Blässe auffallend von der der angrenzenden Gebilde ab. Der unterste Teil der Schleimhaut ist bisweilen, wenn Magensaft aus dem Magen in den Oesophagus postmortal übergetreten ist, durch die verdauende Wirkung desselben gelatinös aufgequollen, schmutzig braun verfärbt.

Veränderungen der Wand des Oesophagus.

Häufig finden sich, besonders im oberen Teil und in der Nähe der Cardia, harte, milchweisse *Epithelverdickungen* (besonders bei Schnapstrinkern). *Hypertrophie der Muskulatur* findet sich oberhalb von Stenosen im erweiterten Teil des Oesophagus.

Epithelverdickungen.

*Pulvionsdivertikel* entstehen durch Ausstülpung der Schleimhaut zwischen den auseinanderweichenden Bündeln der Muskulatur; es bildet sich ein grosser, dünnwandiger Sack, der seinen Sitz meist an der Grenze zwischen Pharynx und Oesophagus an der *hinteren Wand* desselben hat; ist derselbe gefüllt, so wird dadurch das Lumen des Oesophagus von aussen her komprimiert.

Divertikel.



*Traktionsdivertikel* entstehen durch Verwachsungen entzündeter und später narbig schrumpfender mediastinaler oder bronchialer Lymphdrüsen mit der Oesophaguswand, und sitzen daher meist an der *Vorderfläche* des Oesophagus; sie bilden kleine, trichterförmige Aussackungen, deren Wand von sämtlichen Elementen (Schleimhaut und Muskulatur) des Oesophagus gebildet wird. Die Spitze des Divertikels wird meist nekrotisch, es kommt zur Perforation und zur phlegmonösen Entzündung der Umgebung.

Entzündungen. *Akute oberflächliche Entzündung* entsteht meist durch eingekeilte *Fremdkörper* oder verschluckte, chemisch reizende Flüssigkeiten (*Säuren, Alkalien*). Die Schleimhaut ist gerötet, das Epithel desquamiert. Häufig wird eine oberflächliche Entzündung durch Ansiedelung des *Soorpilzes* bei heruntergekommenen Individuen hervorgerufen; die durch diesen Pilz hervorgebrachten weichen, schmierigen, gelbweissen oder bräunlichen Beläge sind bereits bei Gelegenheit der gleichen Affektion der Mundhöhle geschildert.

Fest zusammenhängende *croupös-diphtheritische Membranen* finden sich äusserst selten bei Rachendiphtherie im oberen Teile des Oesophagus. *Diphtheritische*, zur Geschwürsbildung führende *Entzündung* findet sich, wenn Fremdkörper im Oesophagus eingekeilt sind, oder auch wenn Speisereste in den oberhalb von Stenosen sich findenden Erweiterungen liegen bleiben.

*Phlegmonöse Entzündungen* schliessen sich an solche Dekubitalgeschwüre oder perforierende Verletzungen, sehr häufig an perforierende carcinomatöse Geschwüre an. Die Folge ist Entzündung der Pleura und des Pericards.

Narben. *Narben* der Wand des Oesophagus bilden sich nach tiefgreifenden Entzündungen, die durch verschluckte sehr heisse oder ätzende Flüssigkeiten entstanden sind. Sie finden sich am häufigsten an der hinter dem Ringknorpel gelegenen Stelle des Oesophagus und unmittelbar an der Cardia.

Carcinom. *Carcinome* des Oesophagus finden sich am häufigsten im *unteren Drittel* (in der Nähe der Cardia), seltener im *mittleren Drittel* (an der Gegend der Bifurkation der Trachea), am seltensten im oberen Drittel (hinter dem Ringknorpel). Mikroskopisch hat das Carcinom stets den Charakter des *Plattenepithelkrebses*, meist mit Einschluss zahlreicher Hornkörper. Makroskopisch bildet dasselbe entweder nur von einer Seite der Wand ausgehende (*insuläre*) oder *ringförmige*, die gesamte Peripherie umgreifende, in der Längsachse des Oesophagus nur wenig ausgedehnte Geschwülste, welche mit höckeriger oder zottiger Oberfläche in das Lumen vorspringen und, so lange sie nicht ulceriert sind, erhebliche *Stenose*, ja völligen Verschluss herbeiführen. Ist Ulceration eingetreten, so wird der Oesophagus meist wieder durchgängig. Das Carcinom greift auf die Umgebung, Trachea, Bronchien, Pericard und Pleura über; durch Ulceration kommt es zur Perforation in das umgebende Zellgewebe oder die oben genannten Organe, und jauchiger Entzündung derselben, Pyopneumothorax, Pneumopericard.

Fibrom, Sarkom. *Fibrome* resp. *Fibromyome* der Oesophaguswand springen polypenartig gestielt ins Lumen vor und können ebenfalls Stenose desselben erzeugen. Ebenso wuchern bisweilen *Sarkome* der Umgebung (Lymphdrüsensarkome) unter Vorstülpung der Oesophagusschleimhaut ins Lumen hinein, dasselbe verengend.

## Untersuchung des Kehlkopfes und der Trachea.

### a. Abnormer Inhalt.

Schleimig-eitriger Inhalt. *Schleimig-eitrige* Massen im Kehlkopf stammen in den meisten Fällen von Erkrankungen der Bronchien und der Lunge her. In diesem Fall ist die Kehlkopfschleimhaut wenig oder gar nicht verändert, so dass man hiernach sofort vermuten kann, dass der abnorme Inhalt an einer anderen Stelle des Respirationsapparates produziert worden ist.



Dasselbe gilt für den Fall, dass sich *Blut* im Kehlkopfe vorfindet; dieses stammt meistens von Lungenblutungen oder ist bei tödlicher Hämatemesis in Agone aspiriert; nur selten liegt die Quelle der Blutung im Kehlkopf selbst; dann muss in der Wand desselben eine Veranlassung zur Blutung nachweisbar sein (Carcinom, Wunden).

*Schaumige Flüssigkeit* stammt stets von Ödem der Lunge her.

Schaumige  
Flüssigkeit.

Im Kehlkopf befindliche *Fremdkörper* sind hauptsächlich dann von Bedeutung, wenn der Natur und dem Sitze derselben nach anzunehmen ist, dass sie einen *Verschluss des Kehlkopflumens* hervorbringen konnten, und wenn *Folgeerscheinungen des Verschlusses*, besonders die Erscheinungen des Erstickungstodes in anderen Organen vorhanden sind (Cyanose, Lungenblähung, subpleurale Blutungen). Fehlen derartige Erscheinungen, so ergibt sich hieraus, dass die vorgefundenen Fremdkörper höchstwahrscheinlich in Agone aspiriert sind; so findet man häufig Mageninhalt im Kehlkopf, wenn Erbrechen dem Tode vorausgegangen ist.

Fremdkörper.

### b. Stenose des Lumens.

*Stenose*, resp. *Verschluss* des Kehlkopfes und der Trachea werden herbeigeführt:

1. durch *Fremdkörper*, welche in den Kehlkopf und die Trachea selbst geraten sind, oder die durch Steckenbleiben im *Pharynx* den Kehldeckel fest gegen den Kehlkopfeingang pressen;

2. durch Veränderungen der *Wand* des Kehlkopfes resp. der Trachea.

In dieser Beziehung kommt vor allem die als *Glottisödem* bezeichnete entzündlich-ödematöse Schwellung der Schleimhaut und Submucosa des Kehlkopfeinganges in Betracht; ferner die *croupös-diphtheritische* Entzündung des Kehlkopfes bei Diphtherie, welche sowohl durch die entzündliche Schwellung der Schleimhaut als durch die aufgelagerten oder sich loslösenden und das Lumen verstopfenden Membranen wirkt. *Narbenstenose* wird besonders durch syphilitische Narben bewirkt, deren Sitz am häufigsten der Kehlkopfeingang oder der unterste Teil der Trachea (in der Nähe der Bifurkation) ist. Von Geschwülsten führen das *Carcinom* und die *Polypen* des Kehlkopfes zur Stenose;

3. durch *Veränderungen der Umgebung*, wie Geschwülste der *Schilddrüse* (Säbelscheidentrachea), Tumoren im Mediastinum, Tumoren der Halslymphdrüsen etc.

### c. Krankhafte Veränderungen der Wand des Kehlkopfes und der Trachea.

I. *Cirkulationsstörungen*: Die Kehlkopf- und Trachealschleimhaut erscheint fast stets blass, da in der Leiche das Blut infolge der Elastizität der Schleimhaut entweicht. Deutliche *Hyperämie* findet sich bei Entzündungen (bisweilen als erstes und einzig nachweisbares Zeichen derselben) nach Einatmung heisser Luft, chemisch reizender Gase (Chlor, Säuredämpfe); ferner bei allgemeiner venöser Stauung (Herzfehler); im höchsten Masse beim Erstickungstod.

Hyperämie.

*Blutungen* finden sich bei Erstickung, heftigen Entzündungen, hämorrhagischer Diathese.

Blutungen.

II. *Entzündungen*: An Entzündung der Kehlkopfschleimhaut beteiligt sich in den meisten Fällen die Trachea; die Entzündung beider ist häufig mit Entzündung der Rachengebilde, der Lunge und der Bronchien kombiniert, resp. von diesen aus fortgeleitet. Dies gilt besonders für die

1. *Akute katarrhalische Entzündung*. Die Schleimhaut ist gerötet und geschwollen, mit schleimigem oder schleimig-eitrigem Sekret bedeckt. Das schleimige Sekret liegt oft der Schleimhaut in kleinen, grau durchscheinenden, hirsekorngrossen, aus den Drüsenausführungsgängen hervorquellenden Tröpfchen auf, so dass man auf den ersten Blick miliare Tuberkel vor sich zu haben glaubt; dass dieselben jedoch keine Tuberkel sind, erkennt man daran, dass sie sich leicht wegwischen lassen. Bei intensiven Entzündungen bilden

Laryngitis  
catarrhalis acuta.



sich flache Substanzverluste, katarrhalische Geschwüre; über die Unterscheidung derselben von tuberkulösen Geschwüren siehe daselbst. Die heftigsten akuten Kehlkopfentzündungen finden sich nach Inhalation reizender Gase, ferner bei Masern und Keuchhusten.

Laryngitis  
catarrhalis  
chronica.

2. Der *chronische Kehlkopfkatarrh*, eine produktive Entzündung, führt zu Wucherung und später zur narbigen Atrophie der Schleimhaut; das Resultat ist eine ungleichmässige Schwellung derselben. Es finden sich neben geröteten, geschwellenen Partien eingesunkene, blässere. Das Epithel ist verdickt und bildet einen milchweissen, harten, hornartigen Überzug der Schleimhaut (*Pachydermia laryngis*); derselbe findet sich besonders an denjenigen Teilen des Kehlkopfes, welche normalerweise mit Plattenepithel versehen sind (wahre Stimmbänder); mitunter jedoch auch an anderen Stellen, indem sich das Cylinder-epithel derselben in Plattenepithel umwandelt. Chronischer Kehlkopfkatarrh findet sich besonders bei Personen, welche andauernd laut sprechen mussten, ferner bei Rauchern und Trinkern.

Laryngitis  
crouposa.

3. *Croupös-diphtheritische Entzündung* des Kehlkopfes, fast in allen Fällen auf die obersten Teile der Trachea fortgesetzt, ist meist Folge der Diphtherie. Sie schliesst sich gewöhnlich an die gleichartige Affektion der Rachengebilde an; selten beginnt der Prozess im Kehlkopf selbst. Die Membranen bilden sich nur in den oberflächlichsten Schichten der Schleimhaut; man findet sie gewöhnlich ganz oder teilweise abgelöst, als röhrenförmigen Ausguss im Lumen liegend (vergl. Abb. No. 31, Tafel 16). Die Gefahren der Erkrankung bestehen einerseits im *Verschluss des Lumens*, andererseits in der *Fortsetzung der Entzündung* auf die Bronchien, resp. Aspiration von Stücken der Membran in die Lunge und daran sich anschliessender lobulärer Pneumonie, welche meist durch ihre hämorrhagische Beschaffenheit die besondere Bösartigkeit des Prozesses dokumentiert.

Anmerkung. Die früher häufige Erkrankung, welche als *Kehlkopfcroup* bezeichnet wurde, war eine rein croupöse Kehlkopfentzündung, welche sich von der durch die Diphtherie hervorgerufenen durch das Fehlen gleichartiger Veränderungen im Rachen, sowie der Zeichen einer Allgemeininfektion unterschied. Bei *Masern* beobachtet man zuweilen eine heftige Laryngitis, bei welcher sich das nekrotische Epithel in häutigen Fetzen abstösst. Der Prozess ist fast stets streng auf den Kehlkopf beschränkt, ohne die Trachea zu ergreifen. Sind dagegen wirkliche derbe, fibrinöse Membranen vorhanden, welche sich in die Trachea hinab erstrecken, so findet man in diesen fast stets Diphtheriebazillen; es handelt sich also um eine Mischinfektion (Masern und Diphtherie).

Laryngitis  
phlegmonosa.

4. *Phlegmonöse Laryngitis*, eine mit erheblicher ödematöser Schwellung einhergehende Entzündung der Mucosa und Submucosa, findet sich im Anschluss an Entzündungen der Kehlkopfknorpel, an phlegmonöse Entzündungen des Rachens und Erysipel des Gesichts und der Halsgegend, besonders am Kehlkopfeingang und den falschen Stimmbändern. Die entzündeten Partien sind sehr stark geschwollen; beim Einschneiden fliesst auf der Schnittfläche eine trübe, bisweilen ziemlich stark eitrig-flüssige Flüssigkeit ab. Das Gewebe erscheint gelatinös gequollen, manchmal eitrig infiltriert. In ganz akut verlaufenden Fällen findet man trotz der starken Schwellung das Gewebe auffallend blass, sulzig (sogenanntes *Glottisödem*); die Schwellung kann so bedeutend sein, dass sie durch Verschluss des Lumens den Tod herbeiführt.

Perichondritis  
laryngis.

*Entzündung des Perichondriums* der Kehlkopfknorpel schliesst sich meist an tiefgehende geschwürige Prozesse der Schleimhaut (Tuberkulöse Geschwüre) an; sehr selten findet sie sich spontan. Das Charakteristische derselben ist Anhäufung eines eitrig-exsudates auf der Oberfläche des Knorpels (zwischen demselben und dem Perichondrium); meist tritt die eben beschriebene phlegmonöse Entzündung in der Schleimhaut hinzu. Es kann zur Perforation ins Kehlkopflumen und zur Ausstossung der nekrotischen Knorpelstücke kommen; dieselben werden entweder ausgehustet oder in die Lunge aspiriert; auch Einklemmung derselben in die Stimmritze und dadurch bewirkter Erstickungstod ist beobachtet worden.



III. Tuberkulose: *Isolierte miliare Tuberkel* sind sehr selten; häufig finden sich solche in der Umgebung von *tuberkulösen Geschwüren*. Diese letzteren sitzen mit Vorliebe in der hinteren Kehlkopfwand und den wahren Stimmbändern; teils sind sie ausserordentlich flache Substanzverluste, teils tiefgreifende Ulcerationen. Schon makroskopisch lassen sie sich in den meisten Fällen mit Sicherheit von anderen Geschwürsbildungen (besonders den bei tuberkulösen Individuen ebenfalls sehr häufigen katarrhalischen Geschwüren) durch den zernagten Rand und Grund unterscheiden, in dem die für Tuberkulose charakteristischen grauen, prominenten Knötchen und käsigen Massen vorhanden sind (vergl. Abb. No. 32, Tafel 17). Sind solche nicht sichtbar, so muss die mikroskopische Untersuchung den Ausschlag geben; meist gelingt es, in den dem Geschwürsgrund aufgelagerten Massen *Tuberkelbazillen* durch ein gefärbtes Ausstrichpräparat nachzuweisen; an Schnitten durch den Geschwürsgrund findet man stets in dem diesen bildenden Granulationsgewebe charakteristische miliare Tuberkel eingelagert.

Kehlkopf-  
tuberkulose.

Häufig finden sich neben tuberkulösen Kehlkopfgeschwüren tuberkulöse Geschwüre in der *Trachea*; gerade hier zeigt sich sehr deutlich, wie dieselben durch centrale Ulceration einer zum Teil verkästen, zum Teil aus grauen Knötchen bestehenden erhabenen Platte entstehen, deren Reste den erhabenen Rand des Geschwürs bilden.

In fast allen Fällen ist die Kehlkopftuberkulose im Anschluss an *ulceröse Lungentuberkulose* entstanden, indem die ausgeworfenen, reichliche Tuberkelbazillen enthaltenden Sputa die Kehlkopfschleimhaut infiziert haben. Nur sehr selten kommt Kehlkopftuberkulose primär vor.

IV. Syphilis: *Syphilitische Geschwüre* finden sich sehr selten; ihr Sitz ist vor allen Dingen der Kehlkopfeingang; von tuberkulösen Geschwüren unterscheidet sie das Fehlen charakteristischer tuberkulöser Produkte in Rand und Grund. Der Nachweis syphilitischer Veränderungen in anderen Organen stützt die Diagnose. Häufiger finden sich von syphilitischen Geschwüren herrührende, *strahlige Narben*, und kleine *zackige Substanzverluste* an den *Rändern des Kehldeckels* (vergl. Abb. No. 33, Tafel 17).

Syphilis.

Die der sekundären Syphilis eigentümlichen oberflächlichen, *erythematösen* und *papulösen Entzündungen* kommen fast nie an der Leiche zur Beobachtung, da sie unter antiluetischer Behandlung ausnahmslos rasch heilen.

Bei *Typhus abdominalis* finden sich bisweilen, besonders am Kehldeckel, tiefgreifende Geschwüre, an die sich Perichondritis anschliessen kann.

V. Echte Geschwülste: Die häufigsten Kehlkopfgeschwülste sind *Papillome*, harte, warzige oder weiche, zottige Wucherungen, welche sehr häufig aus der Umgegend oder dem Grund von Geschwüren emporwachsen. Gegenüber dem Carcinom ist für dieselben charakteristisch, dass sie ausschliesslich in der Schleimhaut sitzen, dass keine Zapfen von ihnen aus in die Tiefe dringen, welche die Schleimhaut mit tieferen Teilen verlöten.

Papillom.

Das *Carcinom* greift dagegen rasch in die Tiefe und führt zur Zerstörung der Knorpel; oberflächlich ulceriert dasselbe, und vom Geschwürsgrund wachsen bisweilen zottige, blumenkohlartige Wucherungen hervor, welche auf den ersten Blick ein Papillom vortäuschen können; wenn man jedoch einen Schnitt durch die Geschwulst macht, so sieht man unter diesen Wucherungen eine *markige Infiltration in die tieferen Gebiete, zwischen die Knorpel eindringen*, welche die Diagnose des Carcinoms sichert.

Carcinom.

Seinem histologischen Verhalten nach ist der Kehlkopfkrebs ein Plattenepithelcarcinom, meist mit Hornkörpern versehen. Den Ausgangspunkt bilden gewöhnlich die Stimmbänder.

Von anderen Geschwülsten kommen vorzugsweise die *fibrösen* und *Schleimpolypen* in Betracht. Die ersteren sind gestielte, harte, solide Geschwülste. Die Schleimpolypen sind weich, gallertig durchscheinend; sie enthalten grosse, mit gallertigem Inhalte gefüllte Cysten (erweiterte Drüsenlumina), aus denen sich beim Einschnneiden der Inhalt entleert.

Polypen.



## Untersuchung der Schilddrüse.

An der Schilddrüse sind besonders die *Vergrösserungen* dieses Organs von Interesse, welche durch verschiedene Prozesse entstehen. Die Grösse der Schilddrüse ist an und für sich eine sehr schwankende; sie ist erstens bei verschiedenen Individuen wesentlich verschieden, zweitens werden auch bei einem und demselben Individuum wesentliche Schwankungen in der Grösse der Schilddrüse abhängig von physiologischen Zuständen (Pubertät, Schwangerschaft) beobachtet. Das Gewicht der normalen Schilddrüse wird zu 30—60 Gramm angegeben.

Struma.

Bei der *einfachen Hypertrophie*, resp. *Hyperplasie* findet sich die Drüse entweder in allen Teilen gleichmässig vergrössert, oder es ist, wenn nur einzelne Lappen vergrössert sind, wenigstens innerhalb dieser das Gewebe makroskopisch von gleichmässiger Beschaffenheit, und zwar von genau derselben, wie das normale Schilddrüsengewebe.

Seltener findet sich eine *knotige Hyperplasie*; es sitzen scharf begrenzte, meist abgekapselte, hellgelbe weiche Knoten in dem braunroten Gewebe der normalen oder auch diffus hyperplastischen Schilddrüse (vergl. Abb. No. 34, Tafel 18). Diese knotige Form ist wohl passend als *Adenom* der Schilddrüse zu bezeichnen.

Sowohl in der normalen, als in der diffus oder knotig hyperplastischen Schilddrüse tritt sehr häufig massenhafte Ablagerung einer *colloiden Substanz* im Centrum der Acini unter Erweiterung und Konfluenz dieser letzteren auf; das Gewebe erscheint dann von durchscheinenden, gelblich glänzenden, gallertigen Pfröpfen durchsetzt. Das Auftreten der Colloidmetamorphose bedingt eine weitere Vergrösserung des Organs.

Die *Verbindung hyperplastischer (resp. adenomatöser) Prozesse mit colloider Metamorphose* stellt die gewöhnliche Form des Kropfes, die schlechthin als *Struma colloides* bezeichnet wird, dar.

Weitere Varietäten der Schilddrüsenvergrösserungen, die unter dem Sammelnamen „Struma“ zusammengefasst werden, entstehen durch Erweiterung der Arterien (*Struma aneurysmatica*), der Venen (*Struma varicosa*), durch Bildung von mit flüssigem, oft hämorrhagischem Inhalt gefüllten *Cysten* (*Struma cystica*), durch fibröse Verdickung und Verkalkungen des *Zwischengewebes* (*Struma fibrosa* und *calculosa*), welche zur Hyperplasie und Colloid-entartung hinzutreten. Eine selbständige Bedeutung kommt diesen accidentellen Veränderungen nicht zu.

Carcinom.

*Carcinome* der Schilddrüse gehen ausnahmslos aus dem Adenom hervor; manchmal findet man einzelne Partien, an denen sich der krebssige Charakter der Neubildung durch Infiltration einer weissen Krebsmasse zwischen die adenomatösen Partien bemerklich macht; bisweilen jedoch unterscheidet sich die primäre Geschwulst in nichts von dem gewöhnlichen Adenom (auch die Kapsel ist nicht durchbrochen), und der maligne Charakter dokumentiert sich nur durch die vorhandenen Metastasen.

Auch im Schilddrüsenkarcinom findet sich meist reichlich *Colloidentartung*, ebenso in den *metastatischen Knoten*.

Sarkom.

*Sarkome* der Schilddrüse bilden im Gegensatz hierzu gleichmässig markige, *nicht colloide* Tumoren, welche mit Schilddrüsengewebe keine Ähnlichkeit haben.

Entzündung.

*Entzündung* der Schilddrüse findet sich sehr selten, am häufigsten noch kombiniert mit anderen, phlegmonösen Entzündungen in der Halsgegend. Die Schilddrüse ist in eine morsche, schwarzrote Masse verwandelt und stark vergrössert.

Auch metastatische Eiterungen kommen bisweilen (bei ulceröser Endocarditis) vor; das Gewebe ist von gelblichen, eitrigen Flecken und Streifen durchsetzt, die zu grösseren Abszessen konfluieren können.

Sektion  
der Schilddrüse.

Die Erkrankungen der Schilddrüse studiert man auf Schnitten, welche man vom seitlichen Rand der lateralen Lappen aus in diese führt; der mittlere Lappen wird für sich quer durchgeschnitten.



## Abschnitt VI.

## Untersuchung der Bronchien.

## Weite des Lumens.

Um die Bronchien zu untersuchen, schneidet man dieselben, vom Hauptbronchus aus beginnend, auf, indem man die abgestumpfte Branche einer Schere vorsichtig, ohne die Wände zu verletzen, soweit als möglich einführt; man beachte dabei zunächst die *Weite des Lumens* der Bronchien. Für gewöhnlich verzweigen sich die Zweige des Bronchialbaums sehr rasch; eine abnorme Erweiterung derselben wird als *Bronchiektasie* bezeichnet. Man unterscheidet *cylindrische* und *sackige* Bronchiektasien. Die ersteren finden sich am stärksten ausgeprägt gewöhnlich an den Bronchien 3. und 4. Ordnung. Anstatt dass die Bronchien sich verzweigen, bemerkt man beim Aufschneiden, dass sie immer weiter werden, während die Stärke der Wand unverhältnismässig rasch abnimmt; die Erweiterung betrifft grössere Abschnitte desselben Bronchialastes gleichmässig. Bei der *sackigen Bronchiektasie* dagegen erweitert sich der Bronchus plötzlich zu einer annähernd kugeligen oder unregelmässig geformten Höhle; die hinter dieser liegenden Abschnitte sind gewöhnlich verengt, oder auch gänzlich verschlossen. Ebenso findet man bei der cylindrischen Bronchiektasie die feineren, von den erweiterten Partien abgehenden Zweige oft verengt oder obliteriert.

Die *Ursachen* der Bronchiektasien sind verschiedenartige. Zum Teil entstehen dieselben durch den Zug des infolge *chronischer Pneumonie* (resp. chronischer schwieliger Tuberkulose) schrumpfenden Lungengewebes, wenn zugleich durch Verwachsungen der Pleurablätter die Lungenoberfläche fixiert ist; es ist klar, dass unter diesen Bedingungen das gegen die Oberfläche hin sich retrahierende Lungengewebe die Bronchien erweitern muss. Eine andere Ursache ist die *Herabsetzung der Widerstandsfähigkeit der Bronchialwand* durch chronische Entzündungen, welche zur Atrophie derselben, besonders ihrer muskulären und elastischen Elemente führen. Da es bei solchen chronischen Entzündungen häufig zur Verstopfung und zum dauernden Verschluss kleiner Bronchien und zur Atelektase und Verödung des hinter denselben liegenden Lungenparenchyms kommt, so muss die inspiratorische Erweiterung des Thorax, welche vorher diese jetzt verödeten Partien des Lungenparenchyms mit Luft füllte, nun das Lumen des mit erschlaffter Wand versehenen Bronchus ausdehnen. Wiederholte *Steigerungen des expiratorischen Druckes* durch heftige Hustenstösse, lautes Sprechen etc. werden natürlich die Dehnung der Bronchialwand steigern.

Die Schleimhaut der erweiterten Bronchialabschnitte ist in den meisten Fällen verdünnt, glatt und glänzend, bisweilen ist sie ungleichmässig verdickt. Im Lumen finden sich reichliche, vorwiegend eitrige Massen. Stagnieren dieselben, so kommt es zur jauchigen Zersetzung; die Schleimhaut wird ulceriert, die Entzündung greift auf das umgebende Lungengewebe über, welches gangränös zerfällt; es bildet sich so die *bronchiektatische Caverne*, deren Wände sich von denen einer gewöhnlichen, nicht ulcerierten Bronchiektasie dadurch unterscheiden, dass sie nicht mehr von einer glatten Schleimhaut überzogen, sondern unregelmässig buchtig, wie angefressen erscheinen.

Liegen mehrere Bronchiektasien oder bronchiektatische Cavernen nahe bei einander, so verödet gewöhnlich das zwischen ihnen gelegene Parenchym total, die Höhlen treten, wo sie sich berühren, in Kommunikation; man findet ein System kommunizierender Hohlräume, die von schwieligem Bindegewebe umgeben sind (*bronchiektatische Phthise*).

*Verengerung* des Lumens findet sich, wie schon erwähnt, häufig an den kleinen Bronchien infolge chronischen Katarrhs; Stenosen grosser Bronchien werden ausser durch Geschwülste der Wand mitunter durch syphilitische Narben hervorgerufen; ferner führen Schrumpfungen des Lungenparenchyms durch chronisch-pneumonische Prozesse, Verödung desselben infolge andauernder Kompression durch pleuritische Exsudate und dergleichen zur Verengerung und nach längerem Bestand zur bindegewebigen Obliteration der Bronchien.



## Inhalt der Bronchien.

**Fremdkörper.** In die Bronchien eingekeilte harte *Fremdkörper* (Zahnfragmente etc.) führen durch Verschluss des Lumens zur Atelektase der zugehörigen Lungenpartien. An der Stelle, wo der Fremdkörper eingekeilt ist, entsteht Entzündung und Ulceration der Bronchialwand, welche auf das umgebende Lungengewebe übergreift. Es bildet sich so eine mit Eiter gefüllte Abszesshöhle, in der man bei der Sektion bisweilen den Fremdkörper vorfindet. Der Abszess kann in Bronchien oder die Pleura perforieren. Durch jauchige Zersetzung des Inhalts kann Lungengangrän hervorgerufen werden.

Aspirierte *Flüssigkeiten* oder weiche Massen (Speisebestandteile etc.) bringen Atelektase und anschliessende Lobulärpneumonie hervor, die in Abscedierung oder Gangrän ausgehen kann.

**Blutiger Inhalt.** *Blutiger Inhalt* der Bronchien ist entweder aus höheren Teilen des Respirationstraktus (Kehlkopf, Nase etc.) *aspiriert*, oder stammt von *Lungenblutungen* her. Die häufigste Quelle ist die Arrosion mittelgrosser Gefässe, welche in der Wand von Cavernen, die mit den Bronchien kommunizieren, besonders von tuberkulösen Cavernen gelegen sind; das in einen Bronchus ergossene Blut wird von diesem aus in die übrigen Bronchien aspiriert. Eine seltenere Quelle der Blutung sind Verletzungen der Lunge oder embolische, resp. Stauungsinfarkte; im letzteren Falle sind die Blutungen meist weniger massig.

Oft täuscht ein in hohem Masse *hämorrhagisches Lungenödem* eine wirkliche Blutung vor; in diesem Falle ist die ausserordentlich innige und gleichmässige Mischung der blutig gefärbten Flüssigkeit mit feinsten Luftbläschen ein Moment, welches vor Verwechslungen schützen kann. Bei Lungenblutungen ist das Blut zwar auch meist mit Luftblasen gemischt, jedoch nie so feinschaumig, wie beim hämorrhagischen Ödem; entscheidend ist der durch die Sektion der Lunge nachzuweisende Mangel einer Veränderung, welche zur Entstehung einer wirklichen Blutung, Veranlassung hätte geben können (Cavernen, Infarkte, Verletzungen).

*Schleimig eitrige Massen* finden sich bei allen katarrhalischen Entzündungen der Bronchialwand.

Bei Bronchialasthma enthalten die Bronchien, wenn der Tod während oder kurz nach Anfällen eingetreten ist, die bekannten *Charcot-Leydenschen Krystalle* und *Curschmannsche Spiralen*.

## Krankhafte Veränderungen der Bronchialwand.

### a. Cirkulationsstörungen.

**Hyperämie.** Die Bronchien erscheinen für gewöhnlich anämisch. *Akute Hyperämie* findet sich nach Einatmung reizender Gase (heisse Luft, Chlor, Säuredämpfe, Chloroform); bleibt das Leben länger erhalten, so geht aus ihr Entzündung hervor.

*Stauungshyperämie* findet sich stets bei Stauung im kleinen Kreislauf durch Mitralfehler, da die Bronchien einen Teil ihres venösen Blutes in die Pulmonalvenen abgeben.

### b. Entzündungen.

**Bronchitis catarrhalis acuta.** Die *akuten katarrhalischen Entzündungen* der *grossen* und *mittleren* Bronchien sind meist mit denen der obersten Luftwege kombiniert. Es kommt für gewöhnlich nicht zur Fortsetzung der Entzündung auf das Lungenparenchym, da nur selten die feinsten Bronchien an der Entzündung teilnehmen. Sind dagegen die *kleineren* Bronchien Sitz der Entzündung (*Bronchitis capillaris*), so schliesst sich meist Atelektase und Entzündung der zugehörigen Lungenpartie (Bronchopneumonie) an. Eine recidivierende akute Entzündung der feinen Bronchien (*Bronchiolitis exsudativa*) wird als Grundlage des *Bronchialasthmas* betrachtet.



*Chronische katarrhalische Entzündung* findet sich besonders an den grossen und mittleren Bronchien; die Schleimhaut ist gerötet, stark geschwollen und gewulstet; bei längerem Bestand tritt stellenweise narbige Atrophie ein, wodurch sich in den geschwollenen Partien eingesunkene Züge bilden. Der chronische Bronchialkatarrh findet sich besonders bei älteren Individuen; er führt bisweilen zur Bronchiektasie.

Bronchitis  
catarrhalis  
chronica.

Die *croupöse* resp. croupös-diphtheritische Entzündung der Bronchien schliesst sich an Rachen- und Kehlkopfdiphtherie an und führt zu lobulär-pneumonischer Erkrankung der Lunge. Eine ätiologisch unklare, seltene Erkrankung ist die *essentielle fibrinöse Bronchitis*, bei welcher sich in den Bronchien zusammenhängende, bisweilen in die feinsten Bronchialverzweigungen reichende Ausgüsse des Bronchialbaums bilden; sie findet sich bisweilen als Komplikation der Lungentuberkulose.

Bronchitis  
fibrinosa.

Bei *croupöser Pneumonie* findet man auch die feinen Bronchien des erkrankten Lappens im Zustand akuter fibrinöser Entzündung.

### c. Tuberkulose.

*Tuberkulose* findet sich bisweilen *primär* in den feineren Bronchien der Oberlappen; der primäre käsige Herd sitzt meist etwas unterhalb der Lungenspitze.

Tuberkulose.

*Sekundär* erkranken die Bronchien sehr häufig im Anschluss an bereits bestehende anderweitige Lungentuberkulose. Bei der *Tuberkulose der Kinder* lässt sich zuweilen die Entstehung der Bronchialtuberkulose durch Einbruch tuberkulösen Materials aus verkästen peribronchialen Lymphknoten in die benachbarten Bronchien direkt nachweisen. Im Gebiet des erkrankten Bronchus finden sich massenhafte käsige lobulärpneumonische Infiltrate, oft zu grossen keilförmigen Herden konfluiert (vergl. Abb. No. 37, Tafel 20).

### d. Echte Geschwülste.

Das *Carcinom* geht mitunter von einer mehr oder weniger umschriebenen Stelle der grossen Bronchien (am häufigsten der Teilungsstelle eines Hauptbronchus) aus. In frühen Stadien stellt es eine meist schneeweisse, warzig oder blumenkohlartig prominierende, ziemlich derbe, auf dem Durchschnitte markige Wucherung der Schleimhaut dar (vergl. Abb. No. 36, Tafel 19). Auf einem senkrecht geführten Durchschnitt erkennt man, wie die markige Geschwulstmasse zwischen den Knorpeln der Bronchialwand hindurch ins peribronchiale Gewebe eindringt; in diesem wuchert es meist längs der Bronchien nach der Lungenoberfläche zu weiter, so dass die weisse, das Lungengewebe infiltrierende Masse auf Schnitten, welche in der Längsrichtung der Bronchien verlaufen, den Bronchialverzweigungen in blattartiger Anordnung aufsitzt (vergl. obige Abbildung), während quergeschnittene Bronchien von einem Kranz weisser Geschwulstmasse umgeben erscheinen. In anderen Fällen ist ein bestimmter Punkt, von dem das Carcinom ausgeht, nicht nachweisbar; man findet überall nur die peribronchial, besonders in den Lymphgefässen wuchernde, oder auch in das Lumen der Alveolen einbrechende, weisse markige Geschwulstmasse, bisweilen gleichmässig durch beide Lungen verteilt. (*Infiltrierende Form des Bronchialkrebses*. Siehe Einleitung, Seite 32, Fig. 4.)

Bronchial-  
carcinom.

Bei längerem Bestand ulceriert der Krebs, und es bildet sich eine Caverne, deren Wände fetzig und von Krebsmasse gebildet sind; das umgebende Lungengewebe befindet sich dann meist im Zustand einer intensiven chronischen Pneumonie; es bilden sich mächtige Pleuraschwarten, Schrumpfung der Lunge und Einziehung der betreffenden Thoraxseite. Metastasen finden sich ausser in den Bronchial- und Mediastinaldrüsen häufig auch in den Hals- und Achsellymphdrüsen.



## Abschnitt VII.

## Untersuchung der Pleura.

## Abnormer Inhalt der Pleurahöhle.

Pneumothorax.

*Erfüllung der Pleurahöhle mit Luft (Pneumothorax)* kommt zustande durch perforierende Wunden der Brustwand mit Verletzung der Lungenoberfläche; durch Perforation subpleural gelegener Höhlen (tuberkulöse Cavernen, Lungenabszesse), welche mit Bronchien kommunizieren, seltener durch Perforation krebsiger Geschwüre des Oesophagus oder Magens in die Pleura.

Bestanden vor der Perforation Pleuraverwachsungen, so erfüllt sich nur der freie Teil der Pleurahöhle mit Luft (*abgesackter Pneumothorax*). Wurde nach erfolgter Perforation die Perforationsöffnung durch Verklebungen verschlossen, so spricht man von *geschlossenem Pneumothorax*, im Gegensatz zum *offenen*, wo die Kommunikation zwischen Pleurahöhle und dem in sie perforierten Luftraum erhalten geblieben ist. Mitunter ist die Perforationsöffnung so beschaffen, dass im Leben zwar bei inspiratorischer Erweiterung des Thorax Luft in die Pleurahöhle eintreten, während der Expiration jedoch nicht wieder entweichen konnte, so dass dieselbe unter erheblichen positiven Druck geriet. (*Ventilpneumothorax*). In diesem Fall entweicht die Luft zischend bei Eröffnung der Pleurahöhle und die sogleich zu besprechende Verdrängung der Organe der Brusthöhle ist im höchsten Masse ausgesprochen.

Bei jedem kompletten Pneumothorax ist *die betreffende Thoraxseite stark aufgetrieben*; das Zwerchfell an der kranken Seite nach der Bauchhöhle zu vorgewölbt; das Mediastinum mit dem Herzen ist nach der gesunden Seite hinübergedrängt. Um diese Verdrängung des Mediastinum voll zur Anschauung zu bringen, empfiehlt es sich, vor Eröffnung des Pneumothorax ein Fenster in die gesunde Thoraxseite zu schneiden und von hier aus den Stand des Mediastinum zu untersuchen, bevor durch Entweichen von Luft die Spannung im Pneumothorax abgenommen hat. Die Lunge der erkrankten Seite ist total nach der Wirbelsäule zu kollabiert (resp. komprimiert), von sehr geringem Luft- und Blutgehalt.

Die *Pleura* erscheint durch Berührung mit der Luft *trocken, weisslich getrübt*. Ist das Leben nach Entstehung des Pneumothorax noch einige Zeit erhalten geblieben, so ist meistens eine *eitrige exsudative Entzündung* vorhanden (*Pyopneumothorax*), da mit der Luft zugleich Entzündungserreger in die Pleurahöhle gelangt sind. Nur selten bleibt eitrige Entzündung aus; es kann dann, wenn die Perforationsöffnung sich schliesst, zur *Resorption* der Luft kommen. Soviel Luft resorbiert wird, soviel seröse Flüssigkeit transsudiert in die Pleurahöhle (*Seropneumothorax*).

Liegt die *Perforationsöffnung* in der Lunge, so ist dieselbe infolge der Retraktion der Lunge oft so verkleinert, dass sie nur schwierig aufzufinden ist. Mitunter verrät sie sich dann dadurch, dass in ihrer Umgegend bereits die Zeichen einer *Entzündung* (Rötung, Auflagerung fibrinöser Membranen), vorhanden sind, während die übrige Pleura noch frei von Entzündung ist. Am sichersten findet man die Perforationsstelle, wenn man die Lunge vom Hauptbronchus her unter Wasser mit Luft *aufbläst*; an der Öffnung sieht man dann Luftblasen durch das Wasser hindurch entweichen, vorausgesetzt, dass dieselbe nicht schon durch sehr feste Verklebungen verschlossen ist.

Hämatothorax.

*Blut* findet sich in der Pleurahöhle bei Verletzungen der Brustwand oder der Lunge durch perforierende Wunden, Zerreißung von Intercostalarterien durch Rippenfraktur, oder Verletzung der Lungenoberfläche durch einwärts gebogene spitze Rippenfragmente. Das ergossene Blut erhält sich ziemlich lange flüssig und wird teilweise resorbiert.



*Transsudate* finden sich bei denselben Veranlassungen, wie in anderen serösen Höhlen (allgemeine hydropische Zustände bei Herz- und Nierenkrankheiten); ausserdem können sie in seltenen Fällen akut infolge plötzlicher Respirationsstörungen entstehen. Über ihre Unterscheidung von Exsudaten siehe Einleitung Seite 12. Hydrothorax.

Transsudate finden sich fast stets *beiderseits*, während *Exsudate* meist nur *einseitig* entwickelt sind (siehe weiter unten). Die Lungen sind entsprechend retrahiert, die Unterlappen komprimiert.

Die Beschaffenheit der *Exsudate* ist nach denselben Prinzipien zu beurteilen, wie bei anderen serösen Höhlen (vergl. Entzündung des Pericards). Speziell zu berücksichtigen ist hier nur die der Menge des Exsudats proportionale *Verdrängung der Brustorgane*. Das Volumen des Exsudats pflegt am grössten bei serös-fibrinöser, oder serös-purulenter Exsudation zu sein. Ist das Exsudat (wie es bei grösseren Exsudaten gewöhnlich ist), *einseitig*, so ist die Lunge der erkrankten Seite, besonders ihr Unterlappen, komprimiert und liegt bei hochgradiger Kompression der Wirbelsäule und dem Mediastinum an; ist der Luftgehalt noch reichlich, so schwimmt sie auf dem Exsudat. Das Zwerchfell ist nach der Bauchhöhle zu vorgewölbt; Herz und Mediastinum nach der gesunden Seite zu verdrängt. Der Tod ist bisweilen die direkte Folge der durch das massenhafte Exsudat bewirkten Respirations- und Cirkulationsstörungen. Exsudate.

*Beiderseitige pleuritische Exsudate* entwickeln sich in seltenen Fällen bei eitrigen Entzündungen im Mediastinum oder massenhaften embolischen Abszessen in beiden Lungen; da infolge der Schwere der Grundkrankheit rasch der Tod eintritt, erreichen sie meist keine bedeutende Grösse.

## Krankhafte Veränderungen der Wand der Pleurahöhle.

1. Die *eitrige Pleuritis*. Pyogene Mikroorganismen können in die Pleura auf folgenden Wegen gelangen. Eitrige Pleuritis.

a) von der *Brustwand* aus durch perforierende Verletzungen, Rippenecaries etc.;

b) vom *Mediastinum* aus. Phlegmonöse Prozesse der Halsorgane können sich aufs Mediastinum und von da auf die Pleura fortsetzen; in diesem Fall werden oft beide Pleurahöhlen und zugleich das Pericard infiziert. Besteht aus irgendwelchem Grunde eitrige Pericarditis, so kann diese auf die unmittelbar benachbarten Pleurahöhlen übergreifen.

c) Von der *Bauchhöhle* aus. Magengeschwüre können nach Verlötung des Magens mit dem Zwerchfell und Perforation des letzteren eitrige Pleuritis hervorrufen; ebenso können Leberabszesse in die Pleura perforieren. Bei Entzündungen des Peritoneums können Keime entlang den durchtretenden Gefässen auch ohne Perforation des Zwerchfells durch dieses hindurch in die Pleura einwandern.

d) Von der *Lunge* aus. Dieser Infektionsmodus ist der häufigste. Gelegenheit zur Infektion können alle, bis an die Pleuraoberfläche heranreichenden oder dieselbe durchbrechenden Entzündungsherde geben, welche durch pyogene Mikroorganismen hervorgerufen sind, oder solche zufällig einschliessen; so lobulärpneumonische Herde, alle Formen der eitrigen interstitiellen Pneumonie (embolische Pneumonie, Peripneumonie etc.) resp. die aus ihnen entstandenen Abszesse; alle die Lungenoberfläche durchbrechenden, durch Bronchiektasie, Tuberkulose oder Carcinom entstandenen Höhlen mit eitrigem Inhalt.

Kommuniziert eine solche, in die Pleura perforierende Höhle mit einem Bronchus, so tritt zugleich *Luft* in die Pleurahöhle, es entsteht *Pyopneumothorax*.

Hat der die Pleuritis verursachende Entzündungsherd infolge Einschlusses von Fäulniskeimen Tendenz zum jauchigen Zerfall, so kann auch das pleuritische Exsudat *jauchige Beschaffenheit* annehmen; ebenso, wenn zugleich Luft in die Pleurahöhle eingetreten ist.



e) Vom *Blute* aus wird die Pleura nur selten direkt, (d. h. ohne Vermittelung von subpleural gelegenen embolischen Lungenabszessen) infiziert.

Die eitrig entzündete Pleura ist von schmierigen, fibrinös eitrigen Massen bedeckt; entfernt man diese, so sieht man, dass sie stark gerötet und von Blutungen durchsetzt ist; bei chronischem Verlauf ist die Pleura verdickt, weniger gerötet; die Auflagerungen haften fester an.

Das von der eitrig infizierten Pleura ausgeschiedene *Exsudat (Empyem)* ist im Anfang serös-fibrinös, trübt sich aber rasch durch reichliche, zellige Exsudation; es bildet sich ein eitriger Bodensatz in den tiefsten Partien; zuletzt wird das Exsudat rein eitrig. Selten ist die ganze Pleurahöhle mit Exsudat gefüllt; einzelne Teile derselben werden rasch durch Verklebungen, später durch Verwachsungen abgeschlossen.

Von der Pleura aus kann sich die Entzündung durch die *subpleuralen Lymphgefässe* auf die *Lunge* fortpflanzen (*pleurogene Pneumonie*). Sehr selten greift sie aufs Pericard oder Peritoneum über. Perforation des Empyems kann nach *aussen (Empyema necessitatis)* oder in die *Bronchien* stattfinden. Auch nach erfolgter Perforation resp. künstlicher Eröffnung heilt die eitrige Pleuritis nur langsam oder gar nicht, da die Starrheit der Wände eine Ausfüllung der Höhle nur allmählich zulässt; dieselbe wird durch Verwachsung der Pleurablätter vom Rande der Höhle her bewirkt. Nicht selten schliessen sich metastatische Eiterungen resp. allgemeine Pyämie an; in anderen Fällen wird der Tod durch die Folgen der langwierigen Eiterung (Amyloidentartung, hochgradige Abmagerung) herbeigeführt.

Pleuritis simplex  
(serofibrinosa).

2. *Pleuritis simplex*. Die *einfache fibrinöse* oder *serofibrinöse* Pleuritis entsteht, wenn Entzündungsherde der Lungen zwar so nahe an die Pleuraoberfläche heranreichen, dass ein entzündlicher Reiz auf diese ausgeübt wird, wenn jedoch trotzdem keine Mikroorganismen aus jenen Herden in die Pleura selbst übergehen. So findet sie sich besonders häufig, wenn tuberkulöse Cavernen, resp. zerfallende käsige Herde der Pleura benachbart sind, ohne sie zu durchbrechen.

Eine rein fibrinöse Entzündung der Pleura begleitet fast alle Fälle von *croupöser Pneumonie*; nur selten schliesst sich eitrige Entzündung an croupöse Pneumonie an (*Metapneumonisches Empyem*).

Die Pleura ist nicht nur bei rein fibrinöser, sondern auch bei serofibrinöser Exsudation mit dicken Fibrinschwarten bedeckt, welche sich anfangs leicht abziehen lassen; im weiteren Verlauf werden die Fibrinmassen durch das von der entzündeten Pleura hereinwachsende Granulationsgewebe organisiert und haften dann fester an.

Berühren sich beide Pleurablätter (bei rein fibrinöser Exsudation, resp. wenn das flüssige Exsudat resorbiert ist), so kommt es zu *fibrinösen Verklebungen*, später infolge der Organisation zu *bindegewebigen Verwachsungen* der Pleurablätter; die Entzündung geht in die folgende Form über.

Pleuritis chronica  
adhäsiva.

3. Die *chronische adhäsive Pleuritis* entwickelt sich entweder in der eben besprochenen Weise aus einer exsudativen Entzündung oder sie ist von vornherein adhäsiv; diese letztere Form schliesst sich an alle möglichen Prozesse an, welche mit chronisch entzündlicher Wucherung des Lungenbindegewebes verbunden sind, so besonders an die durch Staubinhalation, durch lymphangitische Tuberkulose, durch bronchiektatische, tuberkulöse oder carcinomatöse Cavernen entstandene Induration des Lungenbindegewebes.

Pleuritis  
tuberculosa.

4. Die *tuberkulöse Pleuritis* verläuft teils als *exsudative* (fibrinöse resp. serofibrinöse) teils als *adhäsive* Entzündung; die erste Form geht zuweilen in die zweite über.

Bei der *serofibrinösen tuberkulösen Pleuritis* ist die Pleura, ebenso wie bei der Pleuritis simplex, mit Fibrin belegt; beim Abziehen der Membran erkennt man jedoch in der Pleuraoberfläche die charakteristischen *Tuberkelknötchen*. Bei der *adhäsiven tuberkulösen Pleuritis* (vergl. Abb. No. 38, Tafel 20) sind die von grauen Tuberkelknötchen, seltener von grösseren, käsigen Knoten durchsetzten Pleurablätter durch zum Teil organisiertes Fibrin oder durch



derbe, bindegewebige Verwachsungen zu einer dicken Schwarte verbunden; erst wenn man die fibrinös verklebten resp. verwachsenen Blätter gewaltsam auseinanderzieht, bekommt man die in ihnen sitzenden *grauen Knötchen* zu Gesicht. Durch den Nachweis der Tuberkelknötchen in der Pleura selbst unterscheidet sich die tuberkulöse Pleuritis von den, ebenfalls am häufigsten bei tuberkulösen Individuen vorkommenden, einfachen, exsudativen oder adhäsiven Pleuritiden. Tuberkulöse Pleuritis schliesst sich am häufigsten an diejenigen Formen der Lungentuberkulose an, welche sich im Bindegewebe, den Lymphgefässen folgend, verbreiten (Lymphangitis und Peribronchitis tuberculosa). Mitunter sind alle serösen Höhlen mehr oder weniger von tuberkulöser Entzündung ergriffen, während im übrigen Körper nur wenig tuberkulöse Herde vorhanden sind.

Bei allgemeiner Miliartuberkulose finden sich Tuberkelknötchen in der Pleura, ohne dass dieselbe durch Entzündung auf jene reagierte. (*Miliartuberkulose der Pleura*, im Gegensatz zur tuberkulösen Pleuritis).

5. *Carcinome* greifen von der Lunge her (Bronchialcarcinome, die im peribronchialen Gewebe wuchern) oder von der Brustwand aus (Mammacarcinom) direkt auf die Pleura über und wachsen in ihr zum Teil in Form der sogenannten *Lymphangitis carcinomatosa*, indem die subpleuralen Lymphgefässe mit Krebsmasse geradezu injiziert werden und daher als weisse, netzförmig verzweigte harte Stränge hervortreten.

Zuweilen finden sich embolische Carcinomknoten, häufiger metastatische Sarkome in der Pleura.

## Abschnitt VIII.

# Untersuchung der Lungen.

## A. Erkrankungen der Lunge.

### Atelektase.

Unter *Atelektase* versteht man einen Zustand, in dem die *Alveolen gänzlich luftleer* oder wenigstens von *vermindertem Luftgehalt* sind, ohne dass die Luft aus ihnen durch einen andersartigen Inhalt verdrängt wäre.

Die Atelektase der *Neugeborenen* entsteht dadurch, dass die luftleere fötale Lunge infolge mangelhafter Respirationsbewegungen, oder, weil die zuführenden Bronchien durch Schleim oder Mekonium verstopft sind, nicht in allen Partien entfaltet wird; die atelektatischen Partien behalten daher den Charakter *der fötalen Lunge* bei; sie sinken auf der Oberfläche unter die benachbarten lufthaltigen Partien ein, sind dunkelrot gefärbt; auf der Schnittfläche entleert sich Blut ohne Beimengung von Luftblasen. Mikroskopisch findet man die Alveolen eng, rund, mit kubischem Epithel ausgekleidet.

Atelektase bei  
Neugeborenen.

Die *erworbene* Atelektase entsteht in *vorher lufthaltigen* Lungen entweder dadurch, dass dieselben von aussen her durch den Druck von Geschwülsten oder Flüssigkeitsansammlungen im Pleuraraum komprimiert werden (*Kompressionsatelektase*), oder dadurch, dass nach Verschluss von Bronchien durch aspirierte Fremdkörper oder entzündliche Exsudate die in den Alveolen abgesperrte Luft allmählich resorbiert wird (*Obstruktionsatelektase*).

Die *Kompressionsatelektase* betrifft meist *grössere Lungenabschnitte*, bei Kompression durch Flüssigkeitsansammlungen häufig die Unterlappen oder eine ganze Lunge. Das Volumen der atelektatischen Partie ist vermindert; die Farbe ist meist blassrot oder grau, da infolge des Druckes nicht nur die Luft, sondern auch ein Teil des Blutes verdrängt wird. Die Konsistenz ist schlaff, auf der Schnittfläche entleert sich spärliches Blut ohne Beimengung von Luftblasen.

Kompressions-  
atelektase.



Solange die Kompressionsatelektase *frisch* ist, lassen sich die kollabierten Partien wieder aufblasen. Bei *längerem Bestehen* verwachsen jedoch die Wände der kollabierten Alveolen mit einander, die Septa werden bindegewebig verdickt und die atelektatische Partie verwandelt sich so in ein fibröses, solides Gewebe, das durch Zerfallsprodukte ausgetretener Blutkörper schwärzlich gefärbt ist (*schiefrige Induration*).

Obstruktions-  
atelektase.

Die *Obstruktionsatelektase* betrifft gewöhnlich nur *beschränkte Partien* der Lunge; das Volumen derselben ist vermindert, sie sinken an der Oberfläche unter die lufthaltige Umgebung ein. Die Gefässe der atelektatischen Partie sind stark gefüllt, dieselbe erscheint daher dunkelrot; auf der Schnittfläche entleert sich reichlich Blut, keine Luft. Das dunkelrote Aussehen und der veränderte Luftgehalt der atelektatischen Stellen könnte bei oberflächlicher Betrachtung zu Verwechslungen mit pneumonisch infiltrierten Partien Veranlassung geben; vor solchen wird jedoch stets die Berücksichtigung des Umstandes schützen, dass atelektatische Stellen auf der Oberfläche eingesunken erscheinen, während pneumonische Herde über dieselbe vorspringen.

Dagegen besteht insofern ein enger Zusammenhang zwischen Obstruktionsatelektase und gewissen Formen der Entzündung, als aus ersterer, wenn die die Bronchien verschliessende Masse entzündungserregende Keime enthält, bald Entzündung im Gebiete des verschlossenen Bronchus hervorgeht.

Schwimmprobe.

Die *Beurteilung des Luftgehaltes der Lunge Neugeborener* ist von bedeutender forensischer Wichtigkeit; findet man die Lunge vollkommen in fötalem Zustand, so ist die Wahrscheinlichkeit gross, dass das betreffende Neugeborene nicht geatmet hat, also vor der Beendigung der Geburt gestorben ist. Unbedingt sicher ist dieser Schluss jedoch nicht, da auch bei Neugeborenen, welche bis zu 24 Stunden gelebt haben, die Lunge nachträglich wieder vollkommen atelektatisch werden kann.

Um sich über den Luftgehalt der Lungen Neugeborener vorläufig zu orientieren, unterwirft man dieselbe der Schwimmprobe; die *fötale Lunge sinkt*, ins Wasser geworfen, *unter*; die *einigermassen lufthaltige Lunge schwimmt* dagegen auf Wasser. Man hat die Schwimmprobe nicht nur an der Lunge im Ganzen anzustellen, sondern muss dieselbe auch, nachdem man die Lunge in Stücken geschnitten hat, an diesen *einzelnen* ausführen, damit nicht einzelne, beschränkte lufthaltige Partien übersehen werden können, welche so klein sind, dass sie nicht genügen, um die ganze Lunge über Wasser zu halten.

## Atrophie und Emphysem.

Atrophie.

Die *Atrophie* der Lunge, welche sich bei senilen Individuen findet, führt zur Verdünnung des Lungenbindegewebes; die Alveolarsepta werden durchbrochen, benachbarte Alveolen fliessen zu grossen Hohlräumen zusammen; infolgedessen erscheint der Luftgehalt der atrophischen Lunge im Verhältnis zur Masse des bindegewebigen Gerüsts vermehrt; dass diese Vermehrung nur eine relative ist, geht daraus hervor, dass das Gesamtvolumen der atrophischen Lunge nicht vermehrt, sondern eher vermindert ist. Da die Luft aus den grossen Hohlräumen der atrophischen Lunge (infolge Verminderung der Reibungswiderstände) leicht entweicht, sinkt die atrophische Lunge nach Eröffnung des Thorax stark zusammen; sie ist sehr schlaff; die Schnittfläche infolge der Verödung zahlreicher Gefässe der Septa trocken, meist durch reichliches Pigment kohlschwarz gefärbt; aus den weiten Hohlräumen entweicht beim Einschneiden die Luft ohne Knistern.

Dagegen ist bei Lungenblähung und dem chronischen vesikulären Lungenemphysem der Luftgehalt der Lungen faktisch vermehrt und infolgedessen auch das Volumen der Lungen vergrössert. Dies zeigt am besten der Tiefstand des Zwerchfells vor Eröffnung des Thorax an; nach Eröffnung desselben vermindert sich das Lungenvolumen in geringerem Masse, als das normaler Lungen. Die Folge der mangelhaften Retraktion ist, dass der Herzbeutel zum grössten Teil von Lunge überlagert bleibt.



Die *akute Lungenblähung*, die einfache Vermehrung des Luftgehaltes entsteht durch forcierte Inspirationen, wenn einzelne Gebiete der Lunge durch Verstopfung von Bronchien luftleer geworden sind, in den übrigen Lungenpartien; oder dann, wenn in den Bronchien Hindernisse vorhanden sind, welche zwar ein Eintreten der Luft bei der Inspiration, jedoch keine expiratorische Entleerung gestatten (z. B. Croupmembranen in den feinen Bronchien). Die geblähten Partien sind weich, wölben sich an der Oberfläche vor und erscheinen auffallend blass, fast rein weiss.

Akute  
Lungenblähung.

Beim *chronischen vesikulären Lungenemphysem* ist dagegen nicht nur eine einfache Vermehrung des Luftgehaltes, sondern auch eine *Atrophie der Septa* vorhanden; die benachbarten Alveolen fliessen infolgedessen zu grossen Hohlräumen zusammen, welche meist schon mit blossen Auge auf der Lungenoberfläche als grössere, mit Luft gefüllte Bläschen erkennbar sind, am deutlichsten in den Lungenrändern. Im übrigen sind die makroskopischen Erscheinungen dieselben, wie bei der Lungenblähung; das Volumen ist vermehrt, die Konsistenz weich, die Ränder aufgebläht und abgestumpft, die Farbe blass; beim Einschneiden entleert sich reichlich Luft (jedoch ohne Knistern, infolge der Konfluenz der Alveolen zu grossen Hohlräumen).

Chronisches  
vesikuläres  
Emphysem

Der Entstehung nach müssen zwei Formen des chronischen, vesikulären Lungenemphysems unterschieden werden, das *substantielle* und *vicariierende Emphysem*. Das *substantielle vesikuläre Emphysem* entwickelt sich idiopathisch in Lungen, welche häufig wiederholtem hohen Expirationsdruck (durch Husten, lautes Sprechen, Spielen von Blasinstrumenten etc.) ausgesetzt sind, wenn zugleich die Widerstandsfähigkeit des elastischen Lungengewebes, wahrscheinlich infolge hereditärer Disposition, eine geringe ist. Gewöhnlich ist das Volumen der Oberlappen am stärksten vermehrt.

Das *vicariierende Lungenemphysem* entsteht in den noch lufthaltigen Partien der Lunge, wenn andere Teile (durch Tuberkulose, Kompressionsatelektase etc.) luftleer geworden sind.

Besonders beim substantiellen Emphysem treten die Folgezustände der durch die Verödung der Gefässe der Alveolarsepta bedingten Erschwerung des Lungenkreislaufs sehr deutlich hervor. Diese letztere wird bis zu einem gewissen Grade durch Hypertrophie des rechten Herzventrikels kompensiert; tritt erhebliche Dilatation desselben und relative Trikuspidalinsuffizienz ein, so schliessen sich Stauungserscheinungen im grossen Kreislauf an.

Ein vom vesikulären Emphysem total verschiedener Zustand ist das *interstitielle Lungenemphysem*. Dasselbe entsteht infolge Austritts von Luftblasen durch die zerrissenen Wände der Alveolen ins Lungenbindegewebe; man erkennt die ausgetretenen Luftblasen besonders gut auf der Lungenoberfläche, wo sich dieselben unter der Pleura hin und her verschieben lassen. Die Zerreissung der Alveolarwände kann bei Rippenfrakturen zustande kommen, indem sich die spitzen Bruchstücke in die Lunge einbohren; ausserdem durch heftige Hustenstösse etc.

Interstitielles  
Emphysem.

## Cirkulationsstörungen.

*Anämie* der Lunge ist entweder Teilerscheinung allgemeiner Anämie oder durch lokale Cirkulationsstörungen bedingt. Ist die Ursache derselben Kompression durch Geschwülste, Exsudate etc., so finden sich neben der Anämie die übrigen Zeichen der Kompressionsatelektase. Auch das chronische vesikuläre Emphysem bedingt durch die hiermit verbundene Verödung der Gefässe der Alveolarsepta eine Verminderung des Blutgehaltes der Lunge.

Anämie.

Charakteristisch für die Anämie der Lunge ist die *Blässe* des Lungengewebes; bei jungen Individuen, deren Lungen noch nicht viel Kohlenstaub aufgenommen haben, ist die Farbe *hellrosa*, bei älteren *hellgraurot*. Auf der Schnittfläche entleert sich nur *äusserst spärliches*, schaumiges Blut. Das Volumen und die Konsistenz der anämischen Lunge



wechseln je nach der Ursache der Anämie; ist sie durch Kompression hervorgerufen, so ist das Volumen vermindert, die Konsistenz etwas erhöht; ist Lungenemphysem die Ursache, so ist das Volumen vermehrt. Bei einfacher Anämie sind Konsistenz und Volumen nicht wesentlich verändert.

Hyperämie.

Die *kongestive Hyperämie* verrät sich durch *dunkelrote Färbung* des Lungengewebes, welches durch die Pleura mit dunkelblauroter Farbe durchscheint; auf der Schnittfläche entleert sich reichliches, schaumiges Blut. Kongestive Hyperämie kann durch forcierte Respirationsbewegungen (bei grossen Muskelanstrengungen, bei Konvulsionen) zustande kommen; die Lungen bieten in diesem Fall zugleich die Zeichen der akuten Lungenblähung dar.

Ferner entsteht kongestive Hyperämie durch Einatmung von Gasen, welche die Schleimhaut des Respirationsapparates reizen (Chlor, Dämpfe der rauchenden Salpetersäure etc.). Hier ist die Hyperämie wohl der erste Anfang einer akuten Entzündung und findet man dementsprechend ein entzündliches Ödem der Lunge (siehe daselbst) vor.

*Kollaterale Hyperämie* findet sich, wenn grössere Gebiete einer Lunge für den Blutstrom unwegsam geworden sind (z. B. durch Embolie grosser Äste der Pulmonalarterie, durch ausgedehnte Schrumpfung oder Kompression einer Lunge etc.), in den für den Blutstrom noch durchgängigen Gebieten; ferner in der Umgebung von Entzündungsherden.

Die *Senkungshyperämie* bildet einen sehr häufigen Befund bei Personen, die nach vorausgehender dauernder Benommenheit, welche andauernde Rückenlage bedingte, unter Herzschwäche gestorben sind (Hirnkrankheiten, Typhus etc.). Die hypostatische Hyperämie betrifft stets die hinteren und unteren Partien der Lunge am meisten; dieselben scheinen mit dunkelblauroter Farbe durch die Pleura durch; die Konsistenz ist etwas erhöht; auf der Schnittfläche entleert sich sehr reichliches, dunkles Blut, dem wenig Luftblasen beigemischt sind. Hat die hypostatische Hyperämie längere Zeit vor dem Tode bereits bestanden, so tritt im Gebiete derselben Entzündung auf, die sich durch erhebliche Zunahme der Konsistenz, bedeutende Verminderung des Luftgehaltes und Auftreten von absolut luftleeren, bronchopneumonischen Herden äussert (hypostatische Pneumonie). Die reine, erst in Agone entstandene Senkungshyperämie lässt dagegen die Zeichen der beginnenden Entzündung vermissen.

Herzfehlerlunge.

*Stauungshyperämie* entwickelt sich meist chronisch im Verlauf von *Klappenfehlern des linken Herzens*; die höchsten Grade derselben findet man bei *Mitralstenose*.

Die ausserordentlich intensive Füllung der Capillaren und feinen Gefässe, sowie die Hypertrophie des Bindegewebes, welche, wie in allen Organen, so auch in der Lunge die chronische Blutstauung begleitet, führen zur Verdickung der Alveolarsepta; die Konsistenz der Lunge nimmt infolgedessen zu, die Lunge wird starr und retrahiert sich wenig nach der Eröffnung des Thorax. Die Lufträume der Lunge sind durch die Verdickung der Septa verengt, und schon hierdurch wird der Luftgehalt der Lunge vermindert; eine weitere Verringerung desselben wird dadurch herbeigeführt, dass die Alveolen zum Teil durch infolge der Stauung ausgetretene rote Blutkörper und abgestossenes Alveolarepithel erfüllt werden. Im Allgemeinen werden diese Veränderungen nicht so hochgradig, dass dadurch der Luftgehalt völlig aufgehoben würde; nur selten treten so viel rote Blutkörper aus, dass einzelne Alveolengruppen völlig mit Blut erfüllt werden. Diese sogenannten „*Stauungsinfarkte*“ erscheinen dann als unregelmässig begrenzte, schwarzrote, völlig luftleere, aber nicht vorspringende Partien. Indem die ausgetretenen Blutkörper ihren Blutfarbstoff abgeben, dessen Zerfallsprodukte zum Teil von den desquamierten Alveolarepithelien (*Herzfehlerzellen*) aufgenommen werden, teils als bräunliche Pigmentkörner in den Lungenseptis liegen bleiben, nimmt die chronische Stauungslunge einen diffusen, braunroten Farbenton an, und einzelne Stellen, an denen besonders viel Pigment abgelagert ist, erscheinen als gelbrote, rostfarbene Flecke auf diesem braunroten Grunde (vergl. Abb. No. 39, Tafel 21). Wegen der braunen Farbe und der Vermehrung des Bindegewebes wird dieser Zustand der Lunge als *braune Induration*, der Ätiologie nach als *Herzfehlerlunge* bezeichnet.



*Blutungen* können aus zahlreichen Ursachen entstehen:

Blutungen.

1. *Traumatische Blutungen* entstehen in der Umgebung von Lungenwunden, die durch Schuss- und Stichverletzungen, durch Eindringen spitzer Fragmente gebrochener Rippen hervorgebracht sind. Das Lungengewebe ist in der Umgebung der Verletzung morsch, fetzig, schwarzrot gefärbt. Meist ist zugleich Blutung in den Pleuraraum (*Haematothorax*) und Pneumothorax vorhanden.

2. *Aspiration von Blut in die Alveolen* findet statt, wenn sich grössere Mengen von Blut in die Bronchien oder die Trachea ergiessen. (Über die Ursachen der Bronchialblutungen siehe Seite 160.) Die Blutaspirationsherde erscheinen als schwarzrote, nicht vorspringende Herde, aus denen sich auf der Schnittfläche etwas Blut ausdrücken lässt. Die Begrenzung dieser Herde entspricht gewöhnlich dem Gebiet eines kleinen Bronchus, d. h. einem Lungenlobulus. Mikroskopisch findet man die Alveolen mit Blut erfüllt, aber nicht in dem Masse ausgedehnt, wie beim embolischen Infarkt; die Septa unverändert. Hämatothorax.

3. *Stauungsinfarkte* zeigen das bei der Besprechung der Herzfehlerlunge beschriebene Verhalten; zugleich sind deren übrige Zeichen vorhanden. Dieser Umstand sowie die nicht lobuläre Form unterscheiden sie von den Blutaspirationsherden.

4. Der *embolische hämorrhagische Infarkt*. Da hier die Lungenalveolen unter Druck prall durch Blut erfüllt und ausgedehnt werden, springt der Herd auf der Oberfläche und Schnittfläche vor; seine Form ist keilartig. (Vergl. folgenden Abschnitt und Abb. No. 40, Tafel 21).

5. *Blutungen bei Entzündungen*. Manche Formen der Lobulärpneumonie (vergl. hämorrhagische Pneumonie Abb. No. 42, Tafel 22) zeichnen sich durch so reichlichen Austritt roter Blutkörper aus, dass dadurch schwarzrote Herde von lobulärer Verbreitung entstehen; von den lobulären Blutaspirationsherden unterscheiden sie sich dadurch, dass der Herd vorspringt; auf Druck entleert sich nur spärliche, trübe, blutige Flüssigkeit.

*Embolie grösserer Äste* der Pulmonalarterie kann sofort den Tod herbeiführen, ohne dass sich sichtbare Veränderungen des Lungengewebes entwickeln. Es ist daher bei plötzlichen Todesfällen stets die Pulmonalarterie auf ihren Inhalt genau zu untersuchen; am besten wird die Untersuchung in situ, vor Entfernung des Herzens aus dem Körper, vorgenommen, da bei Durchschneidung der Hauptäste der Pulmonalarterie grosse, in diesen befindliche Emboli leicht herausfallen und sich dadurch der Beobachtung entziehen können. Embolie.

Sind *beide Hauptäste* der Arterie durch grosse Pfröpfe verschlossen, so findet man den Stamm der Pulmonalarterie und das rechte Herz ungewöhnlich stark mit Blut gefüllt, den rechten Ventrikel manchmal geradezu ballonartig aufgetrieben.

Ist nur *ein Hauptast* der Pulmonalarterie verschlossen, so ist die betreffende Lunge auffallend blass, die andere Lunge im Zustand kollateraler Hyperämie; dieser Kontrast kann sofort die Aufmerksamkeit auf die verursachende Embolie hinlenken.

Bei *Embolie kleinerer Äste* der Lungenarterie bleibt das Leben gewöhnlich lange genug erhalten, dass sich deutlich sichtbare Veränderungen des Lungengewebes ausbilden können; es entsteht im Gebiet der verschlossenen Arterie ein *hämorrhagischer Infarkt*. (Vergl. Abb. No. 40, Tafel 21).

Nur selten wird die Infarzierung durch Ausbildung eines genügenden Kollateralkreislaufs verhindert; denn meist liegt bei den Krankheiten, die zur Lungenembolie führen, die Herzkraft so schwer darnieder, dass ein solcher sich nicht ausbilden kann.

Die *Lungeninfarkte* sind ausgesprochen keilförmig; die Basis des Keils liegt in der Lungenoberfläche; beim Aufschneiden der Pulmonalarterie findet man in der Nähe der Spitze des Keils den embolischen Pfropf. Dass die Lungeninfarkte ausnahmslos hämorrhagisch sind, erklärt sich daraus, dass das infarzierte Lungengewebe stets Blut von der Bronchialarterie zugeführt erhält; dieses genügt jedoch nicht zur Ernährung des infarzierten Gebietes;



die Septa desselben werden nekrotisch. Die Alveolen werden prall mit Blut erfüllt und ausgedehnt; der Infarkt springt infolgedessen auf der Schnittfläche und Oberfläche vor; durch die Pleura scheint er mit blauschwarzer Farbe durch. Die Konsistenz des Infarktes ist durch die pralle Füllung der Alveolen stark erhöht; der Luftgehalt ist völlig aufgehoben. Infolge der Nekrose der Septa ist die alveoläre Lungenstruktur auf der Schnittfläche des Infarkts verwischt, dieselbe erscheint eigentümlich glatt und homogen; ihre Farbe ist schwarzrot.

Besteht ein Lungeninfarkt längere Zeit, so nimmt derselbe infolge Pigmentmetamorphose der ausgetretenen Blutkörper einen bräunlichen, zuletzt rostfarbenen Ton an; durch Bindegewebswucherung in der Umgebung wird er von einer grauen Schwiele umsäumt und, indem das neugebildete Bindegewebe in ihn hineinsprosst, allmählich organisiert, so dass zuletzt eine eingezogene, auf dem Durchschnitte dreieckige, pigmentierte Narbe zurückbleibt.

War der Embolus *infektiös*, so bildet sich aus dem hämorrhagischen Infarkt nach kurzer Zeit eine *embolische Pneumonie* (vergl. Abb. No. 46, Tafel 24) und fibrinös-eitriger Belag der Pleura im Bereich derselben. Auch über nicht infektiösen Infarkten entwickelt sich ein fibrinöser Belag der Pleura und ein vorwiegend seröses Exsudat im Pleuraraum.

Die zur Embolie der Pulmonalarterie führenden Pfröpfe stammen von Thromben des rechten Herzens und der Venen des grossen Kreislaufes; am häufigsten aus den Venen der unteren Extremitäten oder denen des Plexus pubicus und uterinus.

Fettembolie.

Bei Frakturen mit ausgedehnter Zertrümmerung von Knochenmark oder subkutanem Fettgewebe werden häufig die Lungencapillaren durch ins Blut aufgenommene *Fettröpfchen* verstopft. Diese *Fettembolie* ist nur mikroskopisch nachweisbar, indem man von der Lunge mit der Schere ein möglichst dünnes Stückchen abschneidet und in Kochsalzlösung untersucht; man sieht dann die grünlich glänzenden, durch Osmiumsäure färbbaren Fetttropfen innerhalb der Capillaren liegen. Reichliche Fettembolie kann bei schweren Verletzungen im Verein mit den übrigen Störungen den Tod herbeiführen.

Thrombose.

*Thrombose von Lungengefässen* entwickelt sich in den meisten Fällen von Embolie. Unabhängig von Embolie entsteht Thrombose von Lungenvenen in der Nähe entzündlicher Herde der Lunge; durch Losreissung der Thromben kann Embolie in Gefässen des grossen Kreislaufes entstehen. Mitunter findet man thrombotische Auflagerungen dort, wo die Gefässwand tuberkulös erkrankt ist; diese Thromben verraten die Stelle, an der bei Miliartuberkulose die Bazillen in die Blutbahn eingebrochen sind.

Ödem.

*Lungenödem*, d. h. Austritt seröser Flüssigkeit in die Alveolen, entwickelt sich im grössten Teil der Fälle völlig analog dem Ödem anderer Organe bei Nierenkrankheiten oder als Stauungsödem infolge Erlahmung der Herzkraft. Auch das so überaus häufige *agonale Lungenödem* ist wohl im wesentlichen ein Stauungsödem, dadurch entstanden, dass der rechte Herzventrikel noch arbeitet, während der linke bereits erlahmt ist.

Ausserdem findet sich Lungenödem bei den Zuständen, die zu kongestiver Hyperämie der Lunge führen; es entsteht daher einerseits nach forcierter Respiration (dann findet man zugleich akute Lungenblähung), andererseits im Beginn akuter Entzündungen (Inhalation reizender Gase, croupöse Pneumonie); hier ist es also als entzündliches Ödem aufzufassen. Hiermit darf nicht das sogenannte kollaterale Ödem verwechselt werden, welches sich ebenfalls bei croupösen Pneumonien in den von der Entzündung verschonten Partien entwickelt.

Charakteristisch für alle Formen des Lungenödems ist die teigige Konsistenz der Lunge, sowie das vermehrte Volumen; die die Alveolen erfüllende, mit Luftblasen gemengte seröse Flüssigkeit kann infolge grösserer Reibungswiderstände nicht, wie die Luft, nach Eröffnung des Thorax durch die elastischen Kräfte der Lunge ausgetrieben werden, die Retraktion der Lunge wird also verhindert. Auf der Schnittfläche läuft reichliche, schaumige Flüssigkeit ab; durch Druck lässt sich dieselbe, wenn nicht ausser dem Ödem noch andere Veränderungen vorhanden sind, völlig entleeren, so dass die Lunge ein ziemlich normales Volumen annimmt.



Eine Ausnahme hiervon macht das *entzündliche Ödem*. Besonders in den Fällen, wo dasselbe den ersten Beginn einer croupösen Pneumonie darstellt, ist bereits in einem Teil der Alveolen mikroskopisch nachweisbare Fibrinausscheidung erfolgt, so dass hier die Konsistenz der ergriffenen Partien etwas derber, weniger teigig ist und auch nach Entleerung der Ödemflüssigkeit etwas derber bleibt, als in der Norm; wenn das entzündliche Ödem, wie gewöhnlich, auf einzelne Lungenlappen beschränkt ist, so liegt schon hierin ein Hinweis darauf, dass man es nicht mit einem reinen, agonalen oder Stauungsödem zu thun hat, denn diese Formen befallen meist die ganze Lunge gleichmässig.

Mitunter bildet ein akut eingetretenes Lungenödem, verbunden mit kongestiver Hyperämie der Lunge den einzigen Befund bei rasch erfolgten Todesfällen; es ist wichtig, in solchen Fällen daran zu denken, dass hier der Beginn einer fibrinösen Pneumonie vorliegen kann, und die Diagnose durch den mikroskopischen Nachweis der beginnenden Fibrinausscheidung zu sichern.

## Entzündungen und Gangrän der Lungen.

### Histologische Vorgänge bei Entzündungen der Lunge.

Die *akuten Entzündungen* der Lunge sind vorwiegend *exsudative* Entzündungen; das Exsudat, dessen Zusammensetzung je nach der Art der Entzündung variiert, lagert sich hauptsächlich im Inneren der Alveolen ab. Die Erfüllung der Alveolen mit Exsudat und die Verdrängung der Luft aus diesen ist das gemeinsame Kennzeichen aller akuten Lungenentzündungen. Bei einem Teile derselben sind allerdings auch die Alveolar-septa und das übrige Lungenbindegewebe entzündlich infiltriert oder durch produktive Bindegewebswucherung verändert – letzteres besonders dann, wenn eine akute Entzündung in ein chronisches Stadium übergeht; die Exsudation in die Alveolen beherrscht jedoch das histologische und in noch höherem Grade das makroskopische Bild.

Dagegen treten bei den *chronischen Formen* der Lungenentzündungen die *proliferativen* Vorgänge im Lungenbindegewebe, welche zur Verdickung der Alveolar-septa und des übrigen Bindegewebes, zur Kompression und Verödung der Alveolen führen, so sehr in den Vordergrund, dass die gleichzeitig – meist allerdings nur in geringerer Ausbreitung – vorhandene Exsudation in die Alveolarräume bei der makroskopischen Betrachtung weniger oder gar nicht in die Augen fällt.

Eine strenge Scheidung zwischen den akuten und chronischen Entzündungsformen ist allerdings nicht durchführbar, da, wie schon erwähnt, akut beginnende exsudative Entzündungen in ein chronisches Stadium mit Bindegewebswucherung übergehen können; vom rein praktischen, diagnostischen Standpunkt aus muss an der Trennung vorwiegend exsudativer und vorwiegend proliferativer Entzündungsformen festgehalten werden.

### Die akuten (exsudativen) Entzündungen.

- I. Bemerkungen über Ausbreitung des Entzündungsprozesses, Zusammensetzung und Metamorphosen des Exsudats. Fast alle akuten Lungenentzündungen entstehen durch Eindringen *entzündungserregender Mikroorganismen* in die Hohlräume oder das Bindegewebe der Lunge. Die Arten von Mikroorganismen, welche als Entzündungserreger in der Lunge in Betracht kommen, sind ziemlich zahlreich; ebenso sind die Wege, auf denen sie in die Lunge eindringen, sehr verschieden. Je nach der Art der Entzündungserreger und fast noch mehr nach dem Wege der Einwanderung derselben gestalten sich Form und Verbreitung der entzündlichen Prozesse verschieden.

a) *Verbreitung der Entzündungserreger*. Als Bahnen für die *Einwanderung der Entzündungserreger* kommen folgende in Betracht:

Einwanderung vom Bronchialbaum aus.

1. Am häufigsten wandern Entzündungserreger durch die *Bronchien* in die *Alveolen* ein und rufen daher zuerst und vorzugsweise eine Exsudation in diese hervor; bisweilen bleibt die Exsudation auf die Hohlräume der Alveolen beschränkt (z. B. croupöse



Pneumonie); in anderen Fällen führt die Entzündung auch zu einer intensiven Beteiligung der Alveolarsepten und kann sich von hier aus noch tiefer ins interlobuläre Bindegewebe fortpflanzen.

Die *Art der Verbreitung* innerhalb des Bronchialbaumes selbst kann eine doppelte sein; entweder werden die Entzündungserreger aus höheren Partien der Luftwege *direkt* in die feinen Verzweigungen aspiriert (*Aspirationspneumonie*), oder es steigt die Entzündung *allmählich* per continuitatem von den grossen Bronchien aus in die feinen und feinsten Verzweigungen hinab.

Die *Ausbreitung* der vom Bronchialbaum aus entstehenden Entzündungen ist verschieden, je nachdem das Endgebiet *einzelner feiner Bronchien*, oder das *eines Hauptbronchus eines (resp. mehrerer) Lungenlappen* befallen ist.

Sind nur *einzelne* feine Bronchien befallen, so ist die Entzündung auf diskrete Lungenlobuli beschränkt (*lobuläre Pneumonie*); [sind *zahlreiche* benachbarte Bronchiolen befallen, so können allerdings die lobulären Herde zu grösseren Flächen zusammenfliessen (*konfluente Lobulärpneumonie*).] Gerade diese Lobulärpneumonien, bei denen der Ausgang von den Bronchien *einzelner Lungenlobuli* durch die lobuläre Verbreitung sichergestellt ist, werden als *Bronchopneumonien* bezeichnet. Dagegen ist für die Formen, welche *gleichmässig* einen *ganzen Lungenlappen* befallen und die daher als *lobäre Pneumonien* den lobulären gegenübergestellt werden, der Ausgang vom Bronchialbaum durch die Verbreitung desselben an sich nicht genügend charakterisiert, wenngleich ein solcher auch auf Grund anderer Thatsachen wahrscheinlich ist.

Einwanderung  
der Ent-  
zündungserreger  
ins Lungen-  
bindegewebe.

2. Ein anderer Teil der Entzündungen entsteht durch *direkte* Einwanderung der Entzündungserreger *ins Lungenbindegewebe*. (*Akute interstitielle Pneumonie*). In dieses gelangen dieselben auf zwei Arten:

- a) auf *embolischem Wege* durch den Blutstrom; diese *embolische Pneumonie* (vergl. Abb. No. 46, Tafel 24) besitzt ihrer Entstehung entsprechend die Form des Infarktes;
- β) durch *kontinuierliches Übergreifen* von entzündlichen Herden in der Umgebung der Lunge aus. So können die Mikroorganismen von eitrigen Exsudaten der Pleura aus durch die subpleuralen Lymphgefässe ins interlobuläre Gewebe eindringen (*Pleurogene Pneumonie*). Die entzündliche Infiltration folgt in diesen Fällen dem interlobulären Bindegewebe, drängt die Lungenlobuli auseinander und führt unter Umständen zum Zerfall der Lunge in Abschnitte, die deren Lobulis entsprechen (*Pneumonia dissecans*).

Bei allen Arten der interstitiellen Pneumonie beginnt die entzündliche Infiltration in dem die Blut- oder Lymphgefässe umhüllenden interlobulären Gewebe und ergreift von hier aus die Alveolarsepten; *Exsudation in die Alveolen* tritt erst *sekundär* hinzu. Mitunter schliesst sich allerdings interstitielle Entzündung auch sekundär an bronchogene Pneumonie an.

Alle akuten interstitiellen Entzündungen haben die Mitwirkung eiterungserregender Mikroorganismen zur Voraussetzung und führen daher, wenn das Leben genügend lange Zeit erhalten bleibt, zur eitrigen Einschmelzung des befallenen Lungengewebes.

b) *Zusammensetzung des Exsudats*. Die *Zusammensetzung* des alveolären Exsudats wie die Veränderungen desselben sind jedenfalls zum Teil von der *Art der entzündungserregenden Mikroorganismen*, zum Teil von dem *Stadium*, in welchem der *entzündliche Prozess* angetroffen wird, abhängig, jedoch sind diese Verhältnisse noch nicht völlig aufgeklärt.

Seröses Exsudat.

1. Vorwiegend *seröse Exsudation (entzündliches Ödem)* findet sich im Beginn aller Entzündungen. Die befallenen Partien sind in diesem Stadium von teigiger Konsistenz; auf der Schnittfläche entleert sich reichliche trübe, schaumige Flüssigkeit, ein Beweis, dass der Luftgehalt noch nicht völlig aufgehoben war. Bei den durch Mitwirkung fäulnis-erregender Mikroorganismen entstandenen Infektionen schliesst sich zuweilen sofort an



dieses ödematöse Stadium jauchiger Zerfall, Gangrän des Lungengewebes an. In den meisten Fällen nimmt jedoch die Konsistenz des Exsudates allmählich durch fibrinöse oder zellige Exsudation zu; die Alveolen werden völlig luftleer, und auf der Schnittfläche der entzündlichen Herde entleert sich daher eine nicht mit Luftblasen gemischte trübe Flüssigkeit.

2. Das *fibrinöse Exsudat*, bestehend aus Fibrin, Zellen und roten Blutkörpern, dehnt auf der Höhe seiner Ausbildung infolge der mit der Fibringerinnung verbundenen Volumenzunahme die Alveolen soweit als möglich aus; infolge der prallen Erfüllung der Alveolen ist die Konsistenz sehr derb, leberartig (*Hepatisation*). Auf der Schnittfläche werden die Exsudatpfropfe durch den Druck der elastischen Alveolarsepta etwas vorgedrängt; jeder Pfropf bildet eine körnige Prominenz auf der Schnittfläche, und hierdurch entsteht das »granulierte Aussehen« der Schnittfläche fibrinreicher Entzündungsherde (vergl. die Abb. No. 43 und 44 auf Tafel 23); die alveoläre Lungenstruktur wird durch die Erweiterung der Alveolarräume abnorm deutlich.

Fibrinöses  
Exsudat.

Die höchste Ausbildung erreicht das fibrinöse Exsudat bei der durch spezifische Mikroorganismen (*Diplococcus Pneumoniae*, Fränkel) bedingten croupösen Pneumonie, welche sich ausserdem dadurch auszeichnet, dass die ganze Schnittfläche des befallenen Lappens gleichmässig das grobgranulierte Aussehen bietet.

Auch bei anderen Entzündungsformen (tuberkulöse und andere bronchopneumonische Herde) finden sich mit fibrinösem Exsudat erfüllte Alveolen, jedoch ist die Intensität und Verbreitung der Fibrinausscheidung meist nicht genügend, um einen makroskopisch bemerkbaren Effekt (Granulation) zu erzeugen.

3. Das *serös-zellige Exsudat*, bestehend aus Flüssigkeit, desquamiertem Alveolarepithel und Leukocyten, macht die Alveolen zwar auch völlig luftleer und führt ebenfalls zur Erhöhung der Konsistenz und zur Prominenz des Entzündungsherdes im ganzen; jedoch springen die einzelnen Exsudatpfropfe auf der Schnittfläche nicht als Granula vor; die Schnittfläche ist glatt, da auch die Septa meist in gleichem Masse infiltriert und geschwollen sind. Die *alveoläre* Lungenstruktur ist im Entzündungsherd, besonders mit Lupenvergrösserung, noch *deutlich sichtbar*. (Unterschied gegen käsige Herde und eitrig schmelzende Pneumonie).

Serös-zelliges  
Exsudat.

Serös-zelliges Exsudat, gemischt mit Stellen fibrinöser Exsudation bildet den Hauptbefund bei allen lobulären Formen der Entzündung, auch im Beginn der tuberkulösen Lobulärpneumonie. Die Arten der Infektionserreger sind hierbei also ziemlich verschieden.

Mitunter sind dem zelligen Exsudat so reichlich rote Blutkörper beigemischt, dass der Entzündungsherd dunkelrot erscheint. Solche hämorrhagische Pneumonien (vergl. Abb. No. 42, Tafel 22) deuten immer auf besondere Bösartigkeit der Krankheitserreger hin.

c) *Metamorphosen der Exsudate*. Unter den *Metamorphosen*, welche die Exsudate nach einiger Zeit ihres Bestehens erleiden, sind folgende zu erwähnen:

1. *Resolution* unter fettiger Degeneration und molekulärem Zerfall zu einer halb flüssigen, gelben, eiterähnlichen Masse, Expektion derselben. Dieser Ausgang ist am deutlichsten bei unkomplizierten Fällen croupöser Pneumonie nach der Krise. Von wirklicher eitriger Einschmelzung unterscheidet sich dieser puriforme Zerfall dadurch, dass nur das Exsudat, nicht aber die Septa zerfallen, und dass keine eitrige Infiltration des interlobulären Gewebes hinzutritt.

Resolution.

2. *Eitrige Einschmelzung* findet sich (ausser bei den von vornherein eitrigen, interstitiellen Pneumonien) besonders häufig als Ausgang schwerer Formen der Lobulärpneumonien, seltener der croupösen Pneumonie. Voraussetzung für diese Metamorphose ist, dass Eiterung erregende Mikroorganismen in das Exsudat eingeschlossen sind (eventuell neben den wesentlichen, spezifischen Entzündungserregern).

Eitrige  
Einschmelzung.



Der Beginn der eitrigen Schmelzung charakterisiert sich dadurch, dass aus den Entzündungsherden auf Druck gelber Eiter hervorquillt; in späteren Stadien zerfällt das Exsudat und zugleich die Septa, es entsteht eine grössere, zahlreiche Alveolen umfassende, mit Eiter gefüllte Höhle (*Lungenabszess*, vergl. Abb. No. 47, Tafel 24), welche bisweilen mit Bronchien kommuniziert. Häufig setzt sich die eitrige Infiltration in das interlobuläre Gewebe der Umgebung fort.

Gangrän.

3. *Gangränöser Zerfall* kann, wie oben erwähnt, aus einem serös-entzündlichen Vorstadium, aber auch aus derberen Entzündungsherden hervorgehen, wenn die entzündliche Exsudation durch Mischinfektion mit Fäulnisbakterien entstanden ist. Die Gangrän wandelt die befallenen Partien in missfarbige, schwärzlich-grünliche, höchst übelriechende Flüssigkeit um; sie findet sich besonders als Ausgang der durch Aspiration von Fremdkörpern (Speiseteile, Mageninhalt etc.) hervorgebrachten lobulären Pneumonie.

Verkäsung.

4. *Verkäsung* ist die Metamorphose, welche das durch den Tuberkelbacillus hervorbrachte serös-zellige und fibrinöse Exsudat durchmacht. Ausser dem Exsudat verkäsen auch die Septa; der käsige Herd stellt demnach eine auf der Schnittfläche völlig glatte und homogene, trockene gelbe Masse dar (Unterschied gegen andere lobulärpneumonische Herde), welche in ihrer ganzen Ausdehnung gleichmässig über die Umgebung prominiert.

## II. Die speziellen Formen der akuten Entzündungen.

Croupöse  
Pneumonie.

a) *Die akute croupöse (fibrinöse) Pneumonie.* Die *croupöse Pneumonie* zeichnet sich vor anderen dadurch aus, dass sie *stets lobär* auftritt, d. h. mindestens *einen Lungenlappen* oder wenigstens den grössten Teil eines solchen *gleichzeitig* befällt und dass sämtliche gleichzeitig befallene Alveolen mit einem *völlig gleichartigen Exsudat* erfüllt sind. Je nach der Entwicklungsphase des Exsudats werden verschiedene Stadien der Entzündung unterschieden.

Anschoppung.

Den ersten Beginn der Entzündung bildet ein über einem oder mehreren Lungenlappen gleichmässig verteiltes, vorwiegend seröses Exsudat, in welchem jedoch sehr bald Ausscheidung von Fibrin in feinen Netzen stattfindet; zugleich findet man im Exsudat desquamierter Alveolarepithelien und rote Blutkörper, wenig weisse; die Capillaren sind stark erweitert.

In diesem «*Stadium der Anschoppung*» ist der befallene Lappen von teigiger Konsistenz, jedoch bereits etwas derber, als beim gewöhnlichen Ödem (vergl. Ödem); das Volumen ist vermehrt. Auf der Schnittfläche ist die Farbe gleichmässig dunkelrot; es fliesst reichlich trübe, blutige und mit Luftblasen gemengte (*schaumige*) Flüssigkeit ab, ein Beweis, dass die befallenen Alveolen noch nicht völlig luftleer geworden sind.

Rote  
Hepatisation.

Im zweiten Stadium, dem der «*roten Hepatisation*» (vergl. Abb. No. 43, Tafel 23) nimmt die Fibrinausscheidung, sowie die zellige Exsudation dermassen zu, dass die Alveolen *völlig luftleer* werden; jeder Alveolus ist mit einem vorspringenden, grauroten Exsudatpfropf erfüllt (granulierte Beschaffenheit der Schnittfläche). Infolge der starken Blutfüllung der Capillaren erscheinen die Septa dunkelrot.

Der befallene Lappen springt in diesem Stadium auf der Oberfläche erheblich über die der übrigen Lungenlappen vor; die Konsistenz ist derb, leberartig. Auf der Schnittfläche entleert sich spärliche, stark blutig gefärbte Flüssigkeit *ohne* Beimengung von *Luftblasen*. Auch die feinen Bronchien sind mit fibrinösem Exsudat erfüllt und fast luftleer.

Graue  
Hepatisation.

Im dritten Stadium, dem der «*grauen Hepatisation*» (vergl. Abb. No. 44, Tafel 23), hat die Fibrinausscheidung ihren Höhepunkt erreicht. Die Exsudatpfropfe erscheinen noch grösser und deutlicher, als im vorhergehenden Stadium, und es beginnen bereits regressiv Metamorphosen des Exsudats einzutreten. Das Fibrin zerfällt körnig, die Zellen des Exsudats degenerieren körnig und fettig; die Exsudatpfropfe erhalten infolgedessen einen grau-gelben Farbenton. Auch die Alveolarsepta erscheinen weniger gerötet, da



einesteils die Blutfarbe durch das undurchsichtige Exsudat verdeckt wird, andererseits durch den Druck des reichlichen Exsudats auf die Septa die Blutfülle derselben wirklich vermindert wird. Infolgedessen erscheint die ganze Schnittfläche gleichmässig gelb-grau. Die Konsistenz ist noch derb, leberartig; die Schnittfläche *absolut luftleer*.

Die meisten Todesfälle an Pneumonie finden im Übergang aus der roten in die graue Hepatisation statt (ca. vierter bis fünfter Tag bei typischem Verlauf der Krankheit).

Allmählich geht die graue Hepatisation in *Resolution* über. Indem der fettige und körnige Zerfall des Exsudats fortschreitet, verwandelt sich dasselbe in eine weiche, halbflüssige, gelbe puriforme Masse, welche auf Druck aus den Alveolen in gelben, rahmartigen Tröpfchen hervortritt. An den Stellen wo das zerfallende Exsudat expektoriert ist, kehrt der Luftgehalt der Alveolen und die rote Färbung der Alveolarsepta zurück. Da die croupöse Pneumonie, wie ihr Name sagt, keine tiefergehenden Veränderungen der Alveolarsepta herbeiführt, so bleiben diese nach Resolution des Exsudats unverändert erhalten. Man findet in diesem Stadium grau hepatisierte Stellen neben solchen, in denen die Alveolen noch mit gelblichem, flüssigem Inhalt erfüllt sind, und bereits lufthaltigen, roten Partien; die Schnittfläche bietet ein buntes Aussehen; die Konsistenz ist im ganzen weicher, als im Stadium der grauen Hepatisation.

Resolution.

In seltenen Fällen geht aus der grauen Hepatisation *Eiterung* hervor. Mit der Eiterung darf die puriforme Einschmelzung des Exsudats, welche einen normalen Resolutionsvorgang vorstellt, nicht verwechselt werden; hier wird nur das Exsudat verflüssigt, die Septa bleiben erhalten. Bei *eitriger Einschmelzung* verfallen dagegen *auch die Septa* derselben, und es bilden sich daher grössere, mit Eiter gefüllte Höhlen (vergl. Abb. No. 45, Tafel 23); mitunter kann sogar der grösste Teil eines Lappens in einen Abszess verwandelt werden. In anderen Fällen tritt hauptsächlich eine eitrige Infiltration des interlobulären Gewebes (sogen. *Peripneumonie*) auf; die Lungenlobuli sind durch breite, eitrig infiltrierte Septa auseinandergedrängt, und es können ganze Lobuli sequestriert und durch die Eiterung losgelöst werden. (*Dissecierende Pneumonie*.) Neben der an einzelnen Stellen eintretenden Eiterung findet man an anderen gewöhnlich zugleich Erscheinungen der Resolution (graue, gelbe und rote Partien. (Vergl. Tafel 23.)

Eiterung.

Einen ebenfalls seltenen Ausgang bildet die *Organisation* des Exsudats durch gefässhaltiges, von den Alveolarsepten hineinsprossendes Bindegewebe; es geht dann aus der croupösen eine *chronische granulierende Pneumonie* hervor.

Organisation.

Die croupöse Pneumonie ist *konstant* von *Pleuritis* begleitet. Dieselbe ist meist eine trockene, fibrinöse Pleuritis, welche zur Auflagerung dicker, derber, fibrinöser Membranen führt. Selten schliesst sich an die croupöse Lungenentzündung eitrige Pleuritis (*metapneumonisches Empyem*) an, am häufigsten dann, wenn die Pneumonie selbst in Eiterung ausgeht.

Pleuritis  
bei croupöser  
Pneumonie.

In den meisten Fällen croupöser Pneumonie findet man im Exsudat den *Diplococcus Pneumoniae* (Fränkel) in einem geringen Teil der Fälle den *Friedländerschen Kapselbacillus*. Wahrscheinlich wird die Festsetzung der Infektionskeime durch Cirkulationsstörungen in den Lungen (Erkältungen, Kontusion des Thorax) begünstigt. Der Ausgang in Eiterung ist wahrscheinlich die Folge von *Mischinfektion* mit den gewöhnlichen Eitercoccen. In metapneumonischen Empyemen werden zum Teil diese, zum Teil auch der Fränkelsche *Diplococcus* gefunden.

Ursachen  
der croupösen  
Pneumonie.

Die Entzündung befällt meist zunächst nur einen Lappen, selten mehrere Lappen gleichzeitig. Mitunter werden nach dem zuerst ergriffenen successive andere Lappen befallen, in denen man dann ein jüngeres Stadium der Exsudation vorfindet. In solchen Fällen führt die ausgebreitete Respirations- und Cirkulationsstörung den Tod herbei. Die von der Entzündung freien Partien findet man mitunter im Zustand des kollateralen Ödems. Die übrigen Organe des Körpers weisen die Zeichen einer schweren Infektionskrankheit auf: trübe Schwellung der Herzmuskulatur, hyperämischen akuten Milztumor, trübe Schwellung der Leber und Nieren, mitunter akute Nephritis, akuten Magen- und Darmkatarrh und im

Verlauf und  
Komplikationen.



Gefolge des letzteren oft einen leichten Grad von Icterus catarrhalis. Selten schliessen sich metastatische Eiterungen an, am ehesten dann, wenn die Pneumonie selbst eitrig wird oder zu eitriger Pleuritis führt.

Ausbreitung  
der Lobulär-  
pneumonie.

b) *Lobulärpneumonie*. Die *lobulären Pneumonien* unterscheiden sich von der vorigen Form durch ihre Beschränkung auf *einzelne Lungenlobuli*, das Gebiet einzelner kleinster Bronchien, von denen aus die Entzündung beginnt. Mitunter kommt es allerdings durch Konfluenz lobulärer Herde zu gleichmässiger entzündlicher Infiltration grösserer Abschnitte eines oder mehrerer Lungenlappen; jedoch ist die Entzündung nie so streng auf einen Lappen beschränkt, wie die croupöse Entzündung, am häufigsten findet man grössere Flächen der hintersten und untersten Partien der Ober- und Unterlappen infiltriert, so besonders bei der aus Senkungshyperämie hervorgehenden hypostatischen Pneumonie.

Zusammen-  
setzung des  
Exsudats.

Ausserdem ist für alle lobulären Entzündungen charakteristisch die *ungleichmässige Zusammensetzung des Exsudats*; im grössten Teil der Alveolen findet man serös-zelliges oder rein zelliges Exsudat, in einzelnen fibrinöses Exsudat; die Fibrinausscheidung ist gewöhnlich nur gering, und ein granuliertes Aussehen der Schnittfläche, wie es für die croupöse Pneumonie charakteristisch ist, tritt nicht auf; die Schnittfläche erscheint glatt.

Makroskopisches  
Aussehen der  
Entzündungs-  
herde.

Die Lobulärpneumonien gehen in den meisten Fällen aus Atelektase, welche die erste, rein mechanische Folge der Verstopfung des zuführenden Bronchus ist, dadurch hervor, dass in das atelektatische Gebiet Infektionskeime einwandern. Der eingesunkene, schlaffe, dunkelrote atelektatische Herd wird allmählich derber und springt auf der Oberfläche und Schnittfläche vor. Er ist *völlig luftleer*, von der Schnittfläche entleert sich spärliche, trübe Flüssigkeit. Die Farbe wird in den meisten Fällen, je mehr die Konsistenz zunimmt, blassrot, rötlich-gelb oder graugelb (*Blasse Form der Lobulärpneumonie*, vergl. Abb. No. 41, Tafel 22); nur wenn dem Exsudat ungewöhnlich reichliche Mengen von Blutkörpern beigemischt sind, bleibt dieselbe dunkelrot, ja schwarzrot (*hämorrhagische Lobulärpneumonie*, vergl. Abb. No. 42, Tafel 22); diese Beschaffenheit ist meist ein Zeichen besonderer Schwere der Infektion.

Das zwischen den atelektatischen Stellen und den Entzündungsherden gelegene Lungengewebe ist entweder durch kollaterale Hyperämie gerötet, meist jedoch infolge akuter Blähung auffallend blass; stärker geblähte Stellen springen auf der Oberfläche zwischen den eingesunkenen, atelektatischen Stellen luftkissenartig vor.

Der Ätiologie nach unterscheidet man folgende verschiedene Arten der Lobulärpneumonien, von denen jedoch zu bemerken ist, dass eine strenge Trennung derselben ihrer Form nach nicht immer durchführbar ist.

Katarrhalische  
Lobulär-  
pneumonie.

1. Die *katarrhalische Lobulärpneumonie* entwickelt sich aus einem verbreiteten Katarrh der feinsten Bronchien, wie derselbe am häufigsten im Gefolge akuter allgemeiner Infektionskrankheiten (Masern, Influenza, Typhus abdominalis etc.) oder im Anschluss an schwere Katarrhe der oberen Luftwege auftritt. Die histologischen Veränderungen sind dieselben, wie sie auch sonst für Katarrhe charakteristisch sind: Epitheldesquamation, seröses oder schleimiges, mehr oder weniger Leukocyten enthaltendes Exsudat. Die Alveolarseptae sind ebenfalls intensiv zellig infiltriert, jedoch zeigt die zellige Infiltration gewöhnlich keine Tendenz zu eitriger Einschmelzung oder sonstigen schweren destruierenden Veränderungen, sondern neigt mehr zur Resolution. Infolgedessen bemerkt man auch makroskopisch an den entzündeten Partien seltener die Zeichen beginnenden eitrigen oder gangränösen Zerfalles, wie bei der folgenden Form.

Aspirations-  
pneumonie.

2. Lobulärpneumonie mit Neigung zu eitrigem oder gangränösem Zerfall entsteht am häufigsten durch Aspiration von Fremdkörpern (besonders Speiseteilen) oder eitrigen resp. jauchigen Massen, die sich in die Luftwege ergossen haben. (*Aspirationspneumonie*). Die lobulären Entzündungsherde beginnen zu erweichen, auf Druck dringt jauchige oder eitrig flüssige Flüssigkeit hervor; allmählich schmilzt der ganze Herd zu einer eitrigen Höhle, einem



Lungenabszess oder einer mit brandiger Jauche gefüllten Caverne ein; die Einschmelzung greift öfters auch auf das dunkelgerötete morsche Gewebe der Umgebung über. Mitunter tritt Abkapselung des Zerfallherdes ein; derselbe kann nachträglich in die Bronchien oder die Pleura perforieren, worauf sich im letzteren Falle eitrige resp. jauchige Pleuritis anschliesst.

3. Die durch Ausgang in Verkäsung ausgezeichnete tuberkulöse Lobulärpneumonie (siehe unter Lungentuberkulose).

Die *Pleura* wird bei der Lobulärpneumonie nicht so konstant entzündet angetroffen, wie bei der croupösen Pneumonie; nur wenn die durch eitrige Einschmelzung entstandenen Abszesse unmittelbar an die Pleura heranreichen oder in diese durchbrechen, schliesst sich Pleuritis an, die dann stets (im Gegensatz zu der die croupöse Pneumonie begleitenden fibrinösen trockenen Pleuritis) einen serös-eitrigen, resp. jauchigen Charakter hat.

Pleuritis  
bei Lobulär-  
pneumonie.

Wie aus dem obigen ersichtlich, sind die lobulären Pneumonien *nur selten primär auftretende Krankheiten*, wie die croupöse Pneumonie, sondern schliessen sich fast stets an bereits bestehende Krankheiten sekundär an; so die katarrhalische Pneumonie an Katarrh der oberen Luftwege oder allgemeine Infektionskrankheiten; die Aspirationspneumonien entstehen fast nur dann, wenn durch Bestehen schwerer Bewusstseinsstörungen (Hirnkrankheiten, schwere fieberhafte Zustände etc.) die Gelegenheit zur Aspiration gegeben ist, oder wenn der Inhalt vorher bestehender Eiterherde (Tonsillarabszesse, Retropharyngealabszesse, Perichondritis laryngea, tuberkulöse Cavernen etc.) plötzlich in grossen Mengen in die Luftwege perforiert, wenn zerfallende diphtheritische Membranen aspiriert werden etc.

Ursachen  
der Lobulär-  
pneumonie.

Wenn also bei der Sektion eine Lobulärpneumonie als unmittelbare Todesursache gefunden wird, so darf man sich nicht bei diesem Befund beruhigen, sondern es erwächst vor allen Dingen die Aufgabe, die primäre Krankheit zu eruieren, welche den Anstoss zur Entstehung der Lobulärpneumonie gegeben hat und somit die mittelbare Todesursache darstellt.

c) *Die akuten interstitiellen Entzündungen.* Die Entzündung geht vom *Lungenbindegewebe* aus und führt demgemäss zunächst zur *eitrigen Infiltration* des *interlobulären Gewebes* und der *Alveolarsepta*; gewöhnlich tritt hierzu rasch Exsudation in die Hohlräume der Alveolen.

1. Die *embolische Pneumonie* entsteht durch *Verstopfung eines Lungenarterienastes* mit einem Embolus, welcher von einem jauchig zerfallenden Thrombus her stammt, der Infektionskeime einschloss. Erfolgt die Einkeilung des Pfropfes in einem grossen Ast der Lungenarterie, so hat der Entzündungsherd die Form eines Lungeninfarkts; im ersten Beginn ist derselbe makroskopisch von einem gewöhnlichen hämorrhagischen Lungeninfarkt nicht zu unterscheiden; er bildet einen schwarzroten, luftleeren, prominenten Keil, dessen Basis der Pleura zugekehrt ist und gewöhnlich bis an diese heranreicht. Rasch äussert sich jedoch die Wirkung der vom Embolus aus in den Herd eindringenden Entzündungserreger dadurch, dass der ursprünglich schwarzrote Herd von gelblichen Flecken und Streifen eitrigem Infiltrates (vergl. Abb. No. 46, Tafel 24) durchsetzt und zunächst in der Nähe der Spitze eitrig eingeschmolzen wird. Allmählich kann die Einschmelzung sich über den ganzen Entzündungsherd und die Umgebung verbreiten; es entsteht so ein embolischer Abszess, der nicht mehr die charakteristische Form der Infarkte besitzt; nur die subpleurale Lage weist noch auf die embolische Entstehung hin. Sind, wie gewöhnlich, mehrere solche Abszesse vorhanden, die sämtlich subpleural gelegen sind, so kann man mit ziemlicher Sicherheit annehmen, dass dieselben embolisch entstanden sind. Abszesse, die aus den später zu besprechenden diffusen interstitiellen Pneumonien entstehen, sitzen nicht so ausschliesslich subpleural.

Embolische  
Pneumonie.

Ausser der Keilform und der subpleuralen Lage sichert die Diagnose der embolischen Pneumonie der Nachweis des Embolus, den man beim Aufschneiden der Pulmonalarterien in der Nähe der Spitze des Herdes findet.



Entzündungen infolge capillarer Embolie mit infektiösem Material bilden zahlreiche kleine, durch die ganze Lunge verstreute, rundliche Infiltrate und Abszesse, deren Herkunft weder durch charakteristische Form noch durch vorwiegend subpleurale Lage verraten wird, sondern nur auf Grund des gesamten Sektionsbefundes, d. h. durch den Nachweis einer zur allgemeinen Pyämie führenden primären eitrigen Entzündung in anderen Organen richtig gedeutet werden kann.

Phlegmonös  
fortschreitende  
Pneumonie.

2. Die *diffuse Eiterung* im interlobulären Gewebe, welche *nicht auf das Gebiet eines Arterienastes* beschränkt ist, schliesst sich an alle möglichen Prozesse an, welche ein Eindringen von Mikroorganismen ins interlobuläre Lungengewebe möglich machen. So kann sich eine nach Art einer Phlegmone im interstitiellen Gewebe fortschreitende Entzündung an eitrig schmelzende croupöse oder lobuläre Pneumonie anschliessen; ferner können von bronchiektatischen und tuberkulösen Cavernen aus Mikroorganismen ins Lungenbindegewebe eindringen; endlich können geschwürige Prozesse des Magens oder des Ösophagus, (erstere nach Durchbrechung des Zwerchfells und Verlötung der Lunge mit diesem) auf die Lunge übergreifen und das Bindegewebe derselben eröffnen. Von Empyemen aus können Entzündungserreger durch die subpleuralen Lymphgefässe in das interlobuläre Gewebe einwandern (pleurogene Pneumonie); in letzterem Falle sieht man nach Abstreifung der die Pleura bedeckenden Auflagerungen die Netze der subpleuralen Lymphgefässe mit gelber eitriger Masse injiziert.

Die eitrige Infiltration im interlobulären Gewebe lässt die Lungenlobuli von einander durch breite, ödematös gequollene und gelblich infiltrierte Bindegewebszüge getrennt erscheinen; verfallen dieselben der Einschmelzung, so werden die von der Eiterung umspülten Lobuli sequesterartig losgelöst (*Pneumonia dissecans*). Meist setzt sich die Eiterung vom interlobulären Gewebe auf die Alveolarsepta fort; die Alveolen werden mit Exsudat erfüllt, und schliesslich kann das gesamte entzündete Gewebe eitrig einschmelzen, wodurch Abszesse von uncharakteristischer Form und Lage entstehen. Selten erstreckt sich die Einschmelzung über grössere Abschnitte des Lappens, meist beschränkt sie sich auf die Umgebung der Herde, von denen aus die Infektion des Lungenbindegewebes erfolgt, so z. B. auf die nächste Umgebung bronchopneumonischer Herde.

Lungengangrän.

d) *Lungengangrän*. *Lungengangrän* entwickelt sich aus entzündlichen Zuständen *unter Mitwirkung von Fäulnisbakterien*, welche jauchigen Zerfall des in seiner Ernährung beeinträchtigten Lungengewebes herbeiführen. Es kann jede der im vorhergehenden betrachteten akuten Entzündungen zur Gangrän führen: die embolische Pneumonie dann, wenn der Embolus von einem jauchig zerfallenden Thrombus stammte, die übrigen Entzündungen, wenn in dem die Alveolen erfüllenden Exsudat zugleich Fäulnisbakterien, die ja gewöhnlich in den Bronchien vorhanden sind, eingeschlossen waren.

In einem anderen Teil der Fälle, besonders dann, wenn plötzlich ausgedehnte Gebiete des Bronchialbaums mit jauchiger Flüssigkeit geradezu überschwemmt werden, verläuft die Gangrän so rapid, dass eine deutliche entzündliche Infiltration nicht zustande kommt; es bildet sich nur eine ödematöse Schwellung aus, welche zur Bildung weicher, gelatinöser, im frischen Zustand gelblicher Partien führt, die sehr schnell in missfarbige, flüssige, höchst übelriechende Massen umgewandelt werden. Denselben sind Fetzen des nekrotischen Gewebes beigemischt. Zu so rapid verlaufender Gangrän geben meist Perforation umfänglicher Jauchehöhlen, durch die massenhafte in fauliger Zersetzung begriffene Substanzen plötzlich in den Bronchialbaum entleert werden, Veranlassung: so Perforation jauchiger Abszesse in der Umgebung der Rachenhöhle oder des Kehlkopfes, Einbruch verjauchender pleuritischer Exsudate oder phlegmonöser Eiterungen im Mediastinum, die von carcinomatösen Geschwüren des Ösophagus ausgehen. Mitunter bildet sich um einen in die Lunge aspirierten Fremdkörper zunächst eine in Gangrän ausgehende Pneumonie; der Inhalt des hierdurch entstandenen Abszesses bricht in die Bronchien durch, von wo aus er



wieder in andere Partien aspiriert wird. So entsteht eine mehr chronisch verlaufende putride Bronchitis, und von dieser aus schubweise immer neue in Gangrän ausgehende pneumonische Herde.

Ein Unterschied zwischen cirkumskriptem und diffusem Brand ist demnach unwesentlich; die diffuse Gangrän kann jederzeit aus cirkumskripten, zunächst abgekapselten Herden hervorgehen, oder sich gleich von vornherein diffus ausbreiten; im wesentlichen ist der Prozess hierbei derselbe.

### Die chronischen Lungenentzündungen.

Das gemeinsame wesentliche Kennzeichen aller chronischen Lungenentzündungen bilden die *proliferativen Vorgänge* im Lungenbindegewebe.

Ein Teil der chronischen Entzündungen geht aus akuten, exsudativen Entzündungen hervor. Wenn bei diesen das die Alveolen erfüllende Exsudat nicht in Resolution ausgeht, d. h. weder expectoriert, noch durch Resorption entfernt werden kann, so wird dasselbe organisiert; von den Alveolarseptis aus sprosst ein anfangs gefässreiches Granulationsgewebe in das Exsudat hinein, welches auf diese Weise von den neugebildeten Gefässen resorbiert wird. Wenn später dieses Granulationsgewebe narbig schrumpft, so kommt es zur bindegewebigen Verödung der Alveolen unter gleichzeitiger Verdickung des interstitiellen Gewebes der Lunge. Das Endresultat des Prozesses bilden ausgedehnte Schwielen, in denen keine Lufträume mehr vorhanden sind. In anderen Fällen entwickeln sich von vornherein chronisch verlaufende, entzündliche Prozesse von proliferativem Charakter im interstitiellen Gewebe, begleitet von wenig umfänglicher Exsudation in den Alveolen des entzündeten Gebietes.

1. Eine *chronische, granulierende Pneumonie* geht in seltenen Fällen aus *croupöser Pneumonie* hervor und ist entweder über einen ganzen Lungenlappen oder einzelne Teile eines solchen verbreitet. In letzterem Falle liegen lufthaltige Partien zwischen den granulierenden, grösstenteils luftleeren, derb infiltrierten Flächen. Innerhalb dieser findet man Stellen mit granulierter Oberfläche, an denen das fibrinöse Exsudat noch erhalten ist. Andere Stellen der luftleeren Abschnitte besitzen eine glatte Oberfläche; betrachtet man diese mit der Lupe, so erkennt man in ihnen deutlich das Netz der schwielig verdickten Alveolarsepta. Die Hohlräume der Alveolen sind verengt und mit einer Masse erfüllt, die mikroskopisch zum Teil aus Fibrin, zum Teil aus dem früher erwähnten Granulationsgewebe besteht. Diese Partien sind gewöhnlich infolge Zerfalls der im Exsudat vorhandenen roten Blutkörper schwärzlich oder grünlich verfärbt. Häufig ist zugleich an einzelnen Stellen eitrig-einschmelzung erfolgt, durch die kleine Abszesshöhlen entstanden sind. Die Schnittfläche des ganzen Lungenlappens bietet also ein sehr buntes Bild; rotes lufthaltiges Lungengewebe wechselt mit grauen oder gelblichen granulierten Stellen fibrinöser Exsudation und eigentümlich glatten schwärzlichen und grünlichen Partien von vermindertem oder aufgehobenem Luftgehalt (sogenannte *glatte Lobärpneumonie*). Das Ganze wird von den sehnig weissen, schwieligen, verdickten Zügen des interlobulären Bindegewebes durchsetzt, welches die Lungenlobuli abnorm deutlich von einander abgrenzt (vergl. Abb. No. 48, Tafel 24). Diese *granulierenden* Pneumonien entwickeln sich besonders bei senilen und kachektischen Individuen (Potatoren) und zeigen klinisch im Gegensatz zur gewöhnlichen croupösen Pneumonie einen gänzlich atypischen Verlauf.

Chronische  
Lobär-  
pneumonie.

Ähnliche Entzündungen können als Ausgang lobulärer Pneumonien entstehen.

2. Chronisch entzündliche, schwielige Verdickung des interstitiellen Bindegewebes unter Verödung der Alveolen entwickeln sich als *reaktiver Entzündungsvorgang* in der Umgebung von Infarkten, von Abszessen, von käsigen tuberkulösen Herden, von tuberkulösen, bronchiektatischen und carcinomatösen Cavernen. Wo die interstitielle Bindegewebswucherung die Pleura erreicht, schliesst sich Verwachsung beider Pleurablätter unter Bildung von derben, knorpelhaften Schwarten an.

Reaktive  
Pneumonie.



3. Den *häufigsten* Grund chronischer Pneumonien bildet die *Inhalation von Staub* (Steinstaub, Kohlenstaub, Metallstaub; Baumwollen-, Haarstaub etc.). Die inhalierten Staubteilchen erregen hauptsächlich durch ihre *mechanischen* Wirkungen Entzündungen; nur selten kommen ausserdem chemische Giftwirkung oder Verunreinigung der Staubpartikel mit Bakterien in Betracht. Die infolge der Staubinhalation hervorgerufene Entzündung hat demnach meist den Charakter einer nicht infektiösen Entzündung, die auf die nächste Umgebung der inhalierten Fremdkörper beschränkt bleibt und keine Tendenz zum Fortschreiten in die weitere Umgebung erkennen lässt; sie führt daher zur Entstehung cirkumskripter Entzündungsherde, die in Form fibröser Knötchen auftreten, aber entsprechend der auf zahlreiche Teile der Lunge einwirkenden Schädlichkeit durch die ganze Lunge verstreut sind.

Der in die Lungenalveolen gelangende Staub ruft hier lobulär verteilte, serös-zellige Pneumonie mit Ausgang in Organisation hervor; zugleich entstehen, da die Staubteilchen (zum Teil durch Vermittelung von Wanderzellen) in das Lungenbindegewebe eindringen, auch in diesem Entzündungsherde; es bildet sich eine umschriebene, anfangs zellreiche, später narbig indurierende Bindegewebswucherung. Meist findet man beide Prozesse kombiniert: im Centrum ein aus derbem, grobfibrillärem, hyalin entarteten, fast kernlosen, konzentrisch geschichteten Bindegewebe bestehendes interstitielles Knötchen; in der Umgebung desselben sind die Alveolarsepta zellig infiltriert, die Alveolen mit serös zelligem, in Organisation begriffenem Exsudat erfüllt. Infolge der Verschleppung des Staubes durch die Lymphgefässe findet man fibröse Knötchen auch in den peribronchialen Lymphdrüsen und im subpleuralen Gewebe; (sogenannte *Fibrome der Pleura*). Ältere Staubknoten wandeln sich im Centrum häufig in eine bröcklige, kreideartige Masse um.

Die *konzentrische Schichtung* der Staubknoten ist meist schon makroskopisch erkennbar und für dieselben äusserst charakteristisch. Im Centrum verkalkete Staubknoten können mitunter mit alten verkalkten tuberkulösen Herden verwechselt werden, unterscheiden sich jedoch von diesen schon makroskopisch deutlich, wenn die konzentrische Schichtung nachweisbar ist. In den höchsten Graden führt die Staubinhalation nicht nur zur Bildung von cirkumskripten Knoten, sondern es tritt zwischen diesen eine diffuse schwielige Induration auf; die Pleurablätter sind in grosser Ausdehnung zu dicken Schwarten verwachsen.

Die verschiedenen Arten des inhalierten Staubes bedingen Verschiedenheiten in der Färbung der Schwielen und Knoten. Während die fast bei allen Individuen, die längere Zeit in Städten gelebt haben, vorhandene Ablagerung von Russ im Lungenbindegewebe (*Anthraxis*) zur Schwarzfärbung, nicht aber zu nennenswerten Gewebsveränderungen führt, ruft die Inhalation von Kohlenstaub (besonders bei Arbeitern in Kohlenbergwerken) Bildung intensiv schwarz gefärbter Schwielen und Knoten hervor. Braunrote Färbung der Staubknoten und Schwielen findet sich bei Schleifern und Spiegelpolierern nach Inhalation von Eisenoxyd (*Siderosis*).

Die intensivsten Veränderungen bringt die Einatmung von Steinsplintern hervor (*Chalicosis*). Die Staubknoten sind hier grau gefärbt; ausser den cirkumskripten Knoten finden sich meist ausgedehnte, diffuse Schwielenbildungen. Die Schrumpfung des Lungengewebes hat fast stets Erweiterung der Bronchien zur Folge (siehe Bronchiektasie); durch Sekretstauung in den erweiterten Bronchien kann es zu Ulceration der Wand der Bronchiektasie, zur Bildung bronchiektatischer Cavernen kommen.

Eine fernere, sehr häufige Komplikation der Staubinhalationskrankheiten bildet die Tuberkulose. Offenbar wird das Eindringen des Tuberkelbacillus durch die Läsionen, welche die Staubinhalation hervorbringt, begünstigt. Man findet dann neben den Staubknoten die für Tuberkulose charakteristischen grauen miliaren und käsigen Knoten, tuberkulöse Cavernen etc.



## Neubildungen.

### A. Tuberkulose.

Die Lunge ist dasjenige Organ des Körpers, welches *am häufigsten primärer Sitz der Tuberkulose* wird. Ausserdem erkrankt sie *stets sekundär*, wenn von irgend einem anderen primären Herd aus *allgemeine Miliartuberkulose* eintritt.

Die primäre Lungentuberkulose Erwachsener entsteht wohl in allen Fällen durch *Inhalation* von Tuberkelbazillen. Dieselben setzen sich *fast stets* in einer der *Lungenspitzen* fest; wahrscheinlich weil infolge der geringen Exkursion der obersten Rippen bei gewöhnlicher Atmung in diesen die Geschwindigkeit des Luftstroms sehr gering ist und ein Sedimentieren der Bazillen ermöglicht. Selten haben die primären tuberkulösen Herde Erwachsener eine andere Lokalisation, so z. B. im untersten Rand der Unterlappen; auch hier ist wahrscheinlich eine besondere Erschwerung der Ventilation dieser Partien die Ursache der abnormen Lokalisation (z. B. mangelhafte Entfaltung der unteren Lungenpartie auf der Höhe der Gravidität). Die einige Besonderheiten darbietende Lungentuberkulose der Kinder soll später noch behandelt werden.

Beginn  
der Lungen-  
tuberkulose.

In welchem Bestandteil der Lungenspitzen die Infektion zuerst haftet, ist noch nicht völlig klar, da man nur selten bei der Sektion tuberkulöse Herde im ersten Stadium ihrer Entstehung vorfindet. In einzelnen Fällen beginnender Spitzentuberkulose findet man beim Aufschneiden der zur Lungenspitze führenden Bronchien in den feineren Verzweigungen derselben tuberkulöse Herde innerhalb der Bronchialschleimhaut. Sehr selten sind diese jedoch die einzigen tuberkulösen Herde; meist sind nebenbei bereits die sofort zu erwähnenden lobulärpneumonischen und interstitiellen Herde vorhanden. Es ist also in einzelnen Fällen der Beginn der Tuberkulose in der Bronchialschleimhaut mit Sicherheit nachweisbar; in den meisten Fällen lässt sich jedoch ein Beginn der Erkrankung innerhalb der Alveolen oder des Lungenbindegewebes nicht ausschliessen.

Gelangen die Tuberkelbazillen in die Lungenalveolen, so rufen sie in diesen eine *lobulär begrenzte, serös-zellige und fibrinöse Pneumonie* hervor, welche sich dadurch auszeichnet, dass im weiteren Verlauf das Gebiet der Entzündung (und zwar sowohl das Exsudat als die Septa) in eine homogene, gelbe, trockene, käsige Masse verwandelt wird.

Dringen die Tuberkelbazillen in das Lungenbindegewebe ein, so entstehen die für die Tuberkulose charakteristischen *miliaren grauen Knötchen* mit spezifischer histologischer Struktur; durch Konfluenz miliarer Knötchen und centrale Verkäsung entstehen auch hier grössere käsige Herde.

Hat sich ein primärer tuberkulöser Herd in der Lungenspitze gebildet, gleichviel ob derselbe in der Bronchialschleimhaut, im Lumen der Alveolen oder im Bindegewebe entstanden ist, so können sich die weiteren Schicksale desselben verschieden gestalten.

Metamorphosen  
des primären  
tuberkulösen  
Herdess.

Die günstigste Möglichkeit ist die, dass die Erkrankung auf den primären Herd beschränkt bleibt. In diesem Falle wird derselbe durch reaktive Bindegewebswucherung der Umgebung abgekapselt; der käsige Inhalt kann zum Teil resorbiert werden, so dass nur eine fibröse Narbe zurückbleibt und völlige Heilung eintritt. Meist bleibt jedoch ein Teil der käsigen Masse innerhalb der abkapselnden Schwielen liegen (vergl. Abb. No. 53, Tafel 27); häufig *verkalkt* derselbe und nimmt dann bröcklige, kreideartige Konsistenz an. In solchen Fällen kann noch nach jahrelangem Bestehen die abkapselnde Bindegewebszone durchbrochen werden und von dem Herd eine neue Infektion ausgehen.

Ein anderer Ausgang besteht darin, dass in dem primären käsigen Herd centrale Erweichung auftritt; es bildet sich in der Mitte desselben ein enger Spalt, welcher sich durch fortschreitenden Zerfall der Wand vergrössert. Dieser Spalt geht gewöhnlich vom Lumen eines in den käsigen Herd hineinführenden Bronchus aus, oder tritt wenigstens mit diesem in Verbindung. Die erweichten käsigen Massen gelangen daher in Bronchien



und können expektoriert werden; der käsige Herd wandelt sich in eine Höhle, die mit grünlichem, bröcklige, käsige Massen enthaltenem Eiter gefüllt ist, eine *tuberkulöse Caverne* um, deren Wände zunächst mit den Resten der käsigen Masse belegt sind. Allmählich können sich dieselben jedoch glätten, die käsigen Massen werden abgestossen und können völlig expektoriert werden, so dass noch definitive Heilung eintreten kann.

Um tuberkulöse Cavernen von anderen, z. B. bronchiektatischen Cavernen zu unterscheiden, achte man vor allen Dingen darauf, ob die *Wand* der Cavernen mit *käsigen Massen* bedeckt ist; ist dies der Fall, so ist die tuberkulöse Natur sicher. Streift man etwas von dem Belag der Wand einer tuberkulösen Caverne ab und stellt ein auf Tuberkelbazillen gefärbtes Trockenpräparat her, so findet man diese gewöhnlich in grossen Mengen vor, da gerade die Wände von besonders frisch entstandenen Cavernen Brutstätten der Tuberkelbazillen sind.

In der bei weitem grössten Zahl aller Fälle tritt eine definitive Heilung oder wenigstens temporärer Stillstand der Tuberkulose nicht ein, sondern es kommt vom primären Herd aus zur *sekundären Infektion anderer Lungenpartien*.

Verbreitung  
der Lungen-  
tuberkulose.

Die Wege, auf denen eine *Verbreitung der Tuberkulose* innerhalb der Lunge vom primären Herd und ebenso von jedem sekundären Herd aus stattfinden kann, sind folgende:

1. Wie von jedem anderen tuberkulösen Herd aus kann auch in der Lunge ein Einbruch der Bazillen *in Blut- oder Lymphgefässe* erfolgen, durch den dieselben in die Cirkulation gelangen, so dass sich allgemeine *embolische Miliartuberkulose* und dabei mit Regelmässigkeit *Miliartuberkulose der Lunge* anschliesst. Am häufigsten kann man den Einbruch in Äste der Lungenvenen nachweisen; die erkrankte Stelle der Venenwand verrät sich durch Auflagerung von Thrombusmassen. Ergreift die Tuberkulose die Wand eines Lungenarterienastes, so kann sich Miliartuberkulose ausschliesslich im Gebiet dieser Arterie anschliessen.

Die *Miliartuberkulose der Lunge* (vergl. Abb. No. 51, Tafel 25) führt zur Eruption massenhafter Tuberkelknötchen im gesamten interstitiellen Gewebe, welche im gegebenen Falle sämtlich von annähernd gleicher Grösse sind; in verschiedenen Fällen ist ihre Grösse jedoch sehr verschieden. Bei ganz rapid verlaufenden Formen sind dieselben so klein, dass sie nicht mit blossem Auge, ja nicht einmal mit der Lupe deutlich zu erkennen sind. In chronischen Fällen können die Knoten hanfkorngross werden und sind dann meist aus zahlreichen Miliartuberkeln konfluiert. In ihrer Umgebung findet sich ein Kranz von Alveolen, die im Zustand zelliger Pneumonie begriffen sind; das Centrum solcher grösserer embolischer Tuberkel ist meist verkäst. Charakteristisch für die embolische Miliartuberkulose ist ausser der gleichmässigen Grösse der Knötchen das Fehlen bindegewebiger Verdickung der Septa, in welcher dieselben sitzen. Hierdurch unterscheiden sie sich von den bei der chronischen Lymphangitis tuberculosa auftretenden interstitiellen Knötchen.

2. Die Tuberkulose verbreitet sich, ohne in die allgemeine Cirkulation zu gelangen, *rein lokal innerhalb der Lunge selbst* und zwar entweder *intra-bronchial*, indem infektiöse Massen in das Lumen des Bronchialbaumes gelangen und in entfernte Bronchien aspiriert werden, oder *extra-bronchial*, d. h. im interstitiellen (intervalveolären, interlobulären, peribronchialen) Bindegewebe durch regionär fortschreitende Infektion, welche dem Verlauf der Lymphspalten und Lymphgefässe folgt.

Bei *intra-bronchialer* Verbreitung der Tuberkulose entstehen lobulär verteilte Aspirationspneumonien mit anfangs serös-zelligem und fibrinösem Exsudat, welches samt den Alveolarseptis der Verkäsung verfällt. Das Endresultat sind käsige Herde, welche in typischen Fällen eine *blattartige* Form besitzen, indem die einzelnen verkästen Alveolargruppen den Endverzweigungen der zuführenden Bronchien, wie die Blätter dem Blattstiel aufsitzen. (Vergl. Abb. No. 49, Tafel 25.)



Erfolgt die Verbreitung *extrabronchial*, d. h. im Lungenbindegewebe, so entstehen in diesem graue miliare Knötchen. Dieselben sind meist in Reihen entsprechend dem Verlauf der Lymphgefässe angeordnet (vergl. Abb. No. 50, Tafel 25). Das die letzteren umgebende Bindegewebe ist entzündlich verdickt und bildet derbe, sehnig weisse Stränge, denen die Knötchen perlschnurartig aufsitzen. Mitunter bilden diese den Lymphgefässnetzen folgenden Schwielen ein durch grössere Lungenabschnitte sich erstreckendes, ziemlich engmaschiges Netz (*Lymphangitis tuberculosa*). Auf der Oberfläche sieht man die subpleuralen Lymphgefässnetze ebenfalls verdickt und mit Knoten besetzt. Durch peripheres Wachstum der ursprünglichen Knötchen entstehen grössere käsige Herde im interstitiellen Gewebe. Sind die käsigen Massen vorzugsweise im peribronchialen Bindegewebe gelegen, so bilden sie um die im Querschnitt getroffenen Bronchien gelbe, käsige Ringe (vergl. Abb. No. 50, Tafel 25); sind die Bronchien im Längsschnitt getroffen, so sieht man dieselben in ganzer Ausdehnung von einem Mantel käsiger Substanz bekleidet (*Peribronchitis tuberculosa*). Vom peribronchialen Gewebe aus strahlen in die Umgebung schwielige Bindegewebszüge aus, die von miliaren grauen oder grösseren käsigen Knoten durchsetzt sind. Lymphangitis und Peribronchitis tuberculosa finden sich fast stets kombiniert, da ja beide durch Ausbreitung im Bindegewebe entlang dem Verlauf der Lymphgefässe entstehen. Infolge letzteren Umstandes schliesst sich an diese Formen häufig Tuberkulose der bronchialen Lymphknoten und tuberkulöse Pleuritis an.

Selten findet sich in einer tuberkulösen Lunge ausschliesslich die intrabronchiale Verbreitung durch Aspiration oder die extrabronchiale durch Lymphangitis und Peribronchitis; meist sind *beide Formen kombiniert*. Von jedem durch Aspiration entstandenen lobulären Herd kann die Infektion wieder ins Lungenbindegewebe eindringen; umgekehrt schliesst sich fast stets in den die interstitiellen tuberkulösen Herde umgebenden Alveolen verkäsende Pneumonie an. Dennoch giebt es Fälle, in denen wenigstens vorzugsweise die eine oder andere Form der Verbreitung vorhanden ist; und davon hängt wesentlich der zeitliche Verlauf der Lungentuberkulose ab.

Bei intrabronchialer Ausbreitung, wo zerfallende käsige Massen in das Lumen des Bronchialbaumes gelangen, ist eine rapide Fortpflanzung des Prozesses auf entfernte Partien der Lunge ermöglicht. Die sekundären Aspirationsherde besitzen ihrerseits wieder Tendenz zum Zerfall, da in sie vom Bronchialbaum leicht Bakterien eindringen, die die Erweichung begünstigen. So wird in steigender Progression die ganze Lunge im Verlauf weniger Wochen mit massenhaften Aspirationsherden übersät. Am dichtesten und grössten sind dieselben gewöhnlich in der Nähe der Lungenspitzen; hier besteht auch der ausgebreitetste cavernöse Zerfall; nach den unteren Lungenpartien zu nimmt die Dichtigkeit und Grösse der Herde ab.

Verbreitet sich dagegen die Tuberkulose vorwiegend extrabronchial, so ist, solange die Herde vom Bronchiallumen abgeschlossen sind, die Gefahr der Überschüttung des gesamten Bronchialbaumes mit infektiösem Material angeschlossen; die regionär im Bindegewebe fortschreitende Infektion kann nur langsam an Ausbreitung gewinnen. Es gilt auch für die Tuberkulose die bereits bei den Lungenentzündungen beobachtete Regel, dass die Formen, welche zur Exsudation in die Alveolen führen, mehr akut verlaufen, während die vorzugsweise im interstitiellen Gewebe sich abspielenden Vorgänge durch chronischen Verlauf ausgezeichnet sind. Häufig beobachtet man jedoch, dass eine Tuberkulose, die lange Zeit chronisch und vorwiegend interstitiell verlaufen ist, plötzlich durch cavernösen Zerfall käsiger Herde zu verbreiteter tuberkulöser Aspirationspneumonie und hierdurch zum Tode führt.

Wird das Gebiet eines Hauptbronchus plötzlich mit sehr reichlichem tuberkulösen Materiale überschüttet, so fliessen die lobulär-pneumonischen Herde zusammen, es entsteht eine *konfluente Lobulärpneumonie* von *lobärer Ausbreitung*. Die Schnittfläche eines Lungenlappens, der von *tuberkulöser Lobärpneumonie* befallen ist, ist gänzlich luftleer,



total verkäst, von grauer Farbe, die anthrakotischen Partien der Septa verleihen der käsigen Fläche eine Zeichnung, welche an die des *Granits* erinnert (vergl. Abb. No. 52, Tafel 26). Von der croupösen Lobärpneumonie (graue Hepatisation) unterscheidet sich dieser Zustand durch den Mangel der (von den Fibrinpfropfen herrührenden) Granulation; die Schnittfläche der käsigen Masse ist glatt, homogen. Ausserdem ist bei lobärer tuberkulöser Pneumonie meistens an einzelnen Partien rapider cavernöser Zerfall vorhanden, der die Diagnose der Tuberkulose sichert.

Komplikationen.

Schon durch die verschiedene Art der Verbreitung der spezifisch tuberkulösen Prozesse, durch die Kombination der Formen derselben und die Verschiedenheiten des zeitlichen Verlaufs ist das Bild der Lungentuberkulose sehr variabel. Noch wechselnder gestaltet sich dasselbe durch die zahlreichen Komplikationen.

Durch den cavernösen Zerfall käsiger Herde können grössere Gefässe der Lunge arrodirt werden, und es kommt daher zu *profusen Blutungen*; da die in der Wand tuberkulöser Cavernen liegenden Gefässe, deren Wandungen infolge der Arrosion verdünnt sind, häufig aneurysmatische Erweiterungen zeigen, so ist hierdurch die Stillung der Blutung erschwert. Das Blut ergiesst sich in die Bronchien und wird zum Teil expektoriert, zum Teil aspiriert; durch jauchige Zersetzung des aspirierten Blutes kann sich foetide Bronchitis anschliessen.

Um die Stelle einer Blutung zu finden, schneidet man die zu Cavernen führenden Bronchien, welche Blut enthalten, auf; die Caverne, aus der die Blutung stammt, findet man besonders intensiv mit Blut gefüllt; war die Blutung noch vor dem Tod zum Stehen gekommen, so findet man den Riss im arrodierten Gefäss durch einen seitlich aufsitzenden Thrombus verschlossen.

Subpleural gelegene Zerfallsherde können zur *Perforation der Pleura* und zum Eintreten eines *Pneumothorax* führen.

Über älteren Cavernen, in deren Umgebung interstitielle chronische Pneumonie vorhanden ist, sind die *Pleurablätter* durch einfach entzündliche *Verwachsungen* verbunden. Reicht ein Zerfallsherd nahe an die Pleura heran, ohne dieselbe zu perforieren, so schliesst sich häufig einfache serös-fibrinöse Pleuritis an. *Tuberkulöse Pleuritis* findet sich meist im Gefolge der lymphangitischen Form der Tuberkulose infolge Infektion vom subpleuralen Lymphgefässnetz aus. An cavernösen Zerfall tuberkulöser Herde kann sich eitrige interstitielle Pneumonie (dissecierende Pneumonie) anschliessen. Mitunter kommt zur Lungentuberkulose eine croupöse oder katarrhalische Pneumonie in den von Tuberkulose verschonten Partien hinzu, welche infolge der hierdurch bedingten Verminderung der Respirationsfläche rasch zum Tode führt (finale Pneumonie). In den meisten Fällen findet man das nicht tuberkulöse Gewebe im Zustand vikariierenden Emphysems.

Lungen-  
tuberkulose  
bei Kindern.

Die bei *jugendlichen* Individuen auftretende Lungentuberkulose ist meist *keine primäre* Krankheit, sondern es sind in anderen Organen primäre Herde (Knochentuberkulose, Lymphdrüsentuberkulose) vorhanden. Am häufigsten schliesst sie sich an *Bronchialdrüsentuberkulose* an; der Weg, auf dem hier die Infektion der Lunge erfolgt, ist nicht in allen Fällen klar zu überblicken. Mitunter kann man ein direktes Übergreifen der Tuberkulose von der Bronchialdrüse auf die Bronchialwand nachweisen. In der Bronchialschleimhaut entstehen tuberkulöse Knötchen, verkäsende und ulcerierende Massen, durch Aspiration derselben breitet sich die Tuberkulose über die gesamte Schleimhaut des betreffenden Bronchialgebietes und von hier aus auf die Alveolen aus; es entsteht so ein keilförmiger käsiger Herd, dessen Basis in der Pleuraoberfläche liegt (vergl. Abb. No. 37, Tafel 20) und seine Form dem Umstand verdankt, dass nicht das Gebiet einzelner Bronchiolen, wie bei der gewöhnlichen Lobulärpneumonie, sondern das eines grossen Bronchialastes in toto der Verkäsung verfallen ist.

Mitunter findet man Cavernen, welche durch Erweichung verkäster Bronchialdrüsen entstanden sind und ihren Inhalt nach Perforation der Bronchialwand direkt ins Lumen des Bronchus entleert haben, von wo aus derselbe in die Verzweigungen der Bronchien aspiriert worden ist.



Die tuberkulöse Erkrankung der Bronchialdrüsen selbst ist in einem Teil der Fälle wohl dadurch entstanden, dass inehalierte Bazillen das Lungengewebe, ohne daselbst Veränderungen hervorgebracht zu haben, passiert haben, in den Lymphdrüsen dagegen zurückgehalten worden sind; in anderen Fällen ist die Infektion der Bronchialdrüsen jedenfalls im Anschluss an Tuberkulose der Lymphdrüsen anderer Regionen entstanden.

## B. Syphilis.

Die *Syphilis* bringt in der Lunge, wie auch in anderen Organen teils *diffuse Induration*, teils *cirkumskripte gummöse Neubildungen* hervor. Die erstere Form findet sich vorzugsweise bei Neugeborenen resp. frühgeborenen, faultoten Früchten.

Weisse  
Pneumonie.

Man findet hier einen ganzen, ja sogar mehrere Lungenlappen ausserordentlich derb, hepatisiert, das Volumen ist vermehrt; die Schnittfläche ist auffallend blass, fast rein weiss, der Blut- und Luftgehalt stark vermindert (*weisse Pneumonie*). Mikroskopisch sieht man, dass die Derbheit und Verminderung des Luftgehalts auf einer diffusen Wucherung des gesamten Lungenbindegewebes beruht; die Alveolen sind komprimiert, sie bilden enge, kreisrunde Räume, die zum Teil mit kubischem Epithel ausgekleidet sind; zum Teil ist das Epithel abgestossen. Da die Bindegewebswucherung von den Gefässwänden ausgeht, so sind die Capillaren komprimiert; hierdurch erklärt sich die Blässe der Schnittfläche.

Von anderen lobären Pneumonien unterscheidet sich diese diffuse Induration (abgesehen davon, dass sie *nur bei Neugeborenen* vorkommt, die auch anderweitige, sicher luetische Veränderungen, Osteochondritis syphilitica, Feuersteinleber etc. aufweisen) durch die rein weisse Farbe und den Mangel exsudativer Prozesse in den Alveolen; es fehlen die Exsudatpfropfe in diesen, welche der Schnittfläche der durch croupöse Pneumonie hepatisierten Lunge das charakteristische granuliertte Aussehen verleihen.

*Lungengummata* finden sich neben diffuser Induration der Lunge bei Neugeborenen, seltener bei Erwachsenen, in diesem Fall ohne wesentliche diffuse Induration.

Gummata.

Die Lungengummata Erwachsener sind in frischem Zustande graurote, gelatinöse, central verkäste Knoten. Selten tritt Erweichung und cavernöser Zerfall derselben ein; meist wandelt sich die periphere, zellreiche gelatinöse Zone allmählich in derbes, schwieliges Bindegewebe um, von welchem sehnig glänzende Narbenzüge in die Umgebung ausstrahlen. Diese hängen mit dem peribronchialen und perivaskulären Bindegewebe zusammen; der Rest der centralen, käsigen Masse ist in diese Schwielen eingeschlossen (vergl. Abb. No. 54, Tafel 27), kann aber allmählich gänzlich resorbiert werden, so dass schliesslich nur Narben zurückbleiben, welche an der Lungenoberfläche tiefe Einziehungen hervorbringen und mitunter Teile eines Lungenlappens gänzlich abschnüren.

Es ist sehr schwierig, Lungengummata von tuberkulösen Herden mit schwieliger Induration der Umgebung zu unterscheiden. Bis zu einem gewissen Grade ist schon die Mächtigkeit der Schwielenbildung für die Lues charakteristisch; unterstützend wirkt der Befund sicherer luetischer Veränderungen in anderen Organen (Lebergummata, Periostitis des Schädeldaches etc.). In zweifelhaften Fällen ist die Untersuchung der käsigen Massen auf Tuberkelbazillen nicht zu versäumen; natürlich ist beim Mangel derselben Tuberkulose nicht ausgeschlossen, da auch in älteren tuberkulösen Herden Bazillen oft nicht nachweisbar sind.

## C. Echte Geschwülste.

*Primäre Sarkome* der Lunge gehen wahrscheinlich meistens von den peribronchialen Lymphknoten aus und haben infolgedessen den Charakter der Lymphosarkome (kleinzelliges Rundzellensarkom). Schon der Umstand, dass sie meist vom Hilus resp. der Umgebung der grossen Bronchien aus in die Lunge hineingewachsen erscheinen, macht auf diese Art der Entstehung aufmerksam.

Sarkom.



*Sekundäre Sarkomknoten* entwickeln sich in der Lunge fast in jedem Fall, wo von irgend einem Sarkom Metastasen ausgehen; da die Sarkommetastasen sich vorwiegend embolisch durch den Blutstrom verbreiten, so ist die Häufigkeit der sekundären Lungen-sarkome sehr leicht erklärlich. Häufig kann man Verstopfung von Lungenarterienästen durch Geschwulstpartikel nachweisen.

Lymphom.

Bei Leukämie und Pseudoleukämie findet man mitunter in der Lunge zahlreiche graue Knötchen, *miliare Lymphome*, oder grössere, in der Umgebung der Bronchien sitzende Geschwülste vom Aussehen *hyperplastischer Lymphfollikel*.

Knorpel-  
und Knochen-  
geschwülste.

Von anderen Bindegewebsgeschwülsten kommen *Chondrome* vor, die vom Knorpel der Bronchialwand ausgehen. *Knochenneubildung* im interstitiellen Bindegewebe ist bei chronischen interstitiellen Pneumonien beobachtet worden. Ablagerung von Kalksalzen im Lungenbindegewebe, besonders in den Gefässwänden findet sich bei Krankheiten, die zur Resorption grösserer Knochenpartien führen; es entstehen hierdurch knochenharte, weisse Herde, welche infolge der Beschränkung auf einzelne Gefässgebiete die Form von Infarkten besitzen können.

Carcinom.

*Primäre Carcinome*, welche vom Lungengewebe selbst ausgehen, sind jedenfalls ausserordentlich selten; die meisten Carcinome, die sich primär in der Lunge entwickeln, gehen von der *Bronchialwand* aus (siehe Bronchialcarcinom), wuchern aber teils in das Lumen der Alveolen, teils ins peribronchiale Bindegewebe hinein, indem sie hier dem Verlauf der Lymphgefässe folgen. Sind die subpleuralen Lymphgefässe von Krebsmassen injiziert, so treten dieselben auf der Lungenoberfläche als netzförmig verbundene, derbe, weisse Stränge hervor (*Lymphangitis carcinomatosa*). Während die von Bronchien ausgehenden Carcinome den Charakter des Cylinderzellenkrebses besitzen, sind die vom Alveolarepithel ausgehenden Geschwülste Plattenepithelkrebsse.

*Sekundäre Carcinomknoten* können auf embolischem Wege entstehen und sind dann regellos durch die ganze Lunge zerstreut.

Carcinome der Mamma greifen nach Durchwachsung der Brustwand direkt auf die Lungenoberfläche über; mitunter bildet sich hier ebenfalls durch Infektion der subpleuralen Lymphbahnen das Bild der Lymphangitis carcinomatosa aus.

## B. Sektion der Lunge.

Wenn die Lungen nicht im Zusammenhang mit den Halsorganen aus dem Körper entfernt werden sollen (siehe Sektion der Halsorgane), so werden dieselben sofort *nach der Sektion des Herzens* in folgender Weise entfernt:

Entfernung  
der Lunge aus  
der Leiche.

Man führt die linke Hand, den Handrücken nach auswärts gewandt, zwischen die Oberfläche der linken Lunge und die Brustwand ein; wo etwa Verwachsungen zwischen den beiden Pleurablättern bestehen, werden dieselben von der eingeführten Hand gelöst. Sind die Pleurablätter in grosser Ausdehnung untrennbar verwachsen, so verfährt man am besten so, dass man in der Nähe des durch die Rippenknorpel geführten Schnittes, durch welchen der Thorax eröffnet wurde, die Pleura costalis von den Rippen resp. der Intercostalmuskulatur ablöst, die linke Hand zwischen Pleura costalis und Brustwand eindringt und so die Lunge nebst beiden Pleurablättern von der Brustwand abschält. Hat man auf diese Weise alle etwa zwischen Lunge und Brustwand bestehenden Verbindungen gelöst, so fasst man die Lunge fest mit der linken Hand, zieht sie möglichst weit aus dem Thorax heraus und nach der rechten Seite zu über die Mittellinie hinüber, und trennt nun mit dem Messer die Lunge von den am Hilus eintretenden Bronchien und dem Mediastinum durch einen vom hinteren Umfang des Hilus aus geführten Schnitt ab.

Es schliesst sich nun zunächst die *Sektion der linken Lunge* in der später zu erörternden Weise an; wenn diese vollendet ist, wird die rechte Lunge in gleicher Weise von der Brustwand und den Gebilden des Mediastinum gelöst und entfernt.



In allen Fällen, in denen der *Zusammenhang einer Erkrankung der oberen Luftwege* mit einer *Lungenerkrankung* festzustellen ist, ist es besser, die Lungen im Zusammenhang mit den Halsorganen zu entfernen.

Besteht von vornherein der Verdacht auf eine *Embolie der Pulmonalarterie*, so empfiehlt es sich, schon vor der Herausnahme des Herzens diese Arterie in situ zu öffnen und ihre grösseren Äste auf etwa vorhandene embolische Pfröpfe zu untersuchen, oder Halsorgane, Herz und Lungen im Zusammenhang zu entfernen; wird man erst nach Herausnahme des Herzens auf die Möglichkeit einer Lungenembolie aufmerksam, so versäume man nicht, vor Entfernung der Lunge die Hauptäste der Pulmonalarterie auf ihre Durchgängigkeit zu prüfen, indem man einen Finger von der Stelle, an der dieselben vom Stamme abgetrennt sind, einführt; grosse, locker in den Hauptästen der Pulmonalarterie liegende Emboli können leicht bei der Lösung der Lunge aus der durchschnittenen Arterie herausfallen und infolgedessen übersehen werden.

Untersuchung  
der  
Pulmonalarterie  
in situ.

## Volumen und Konsistenz der Lunge.

Ist die Lunge aus dem Körper entfernt, so bestimme man zunächst das *Volumen und die Konsistenz* der Lunge resp. der einzelnen Lappen derselben.

a) *Verminderung des Volumens einer ganzen Lunge* resp. grösserer Abschnitte derselben haben zur Folge:

Verminderung  
des Volumens.

1. *Atelektase*; in diesem Falle ist die *Konsistenz schlaff*. Meist ist die Ursache Kompression durch Flüssigkeit oder Luft im Pleuraraum, selten Verstopfung grosser Bronchien; bei Kompressionsatelektase ist der Unterlappen in höherem Masse atelektatisch als die oberen Partien.

2. *Senile Atrophie*; die Verminderung des Lungenvolumens tritt erst im Moment der Eröffnung des Thorax ein; vorher kann sogar Zwerchfelltieflage vorhanden sein. Die *Konsistenz* ist *morsch*; die Farbe schwarz.

3. *Schrumpfung* infolge *chronischer interstitieller Pneumonie*. In diesem Falle ist die *Konsistenz vermehrt*; zugleich besteht stets Pleuritis. (Über die Ursachen der Lungenschrumpfung siehe unter Chronische Pneumonie, Tuberkulose und Syphilis der Lunge).

Ist das Volumen einer ganzen Lunge vermindert, so ist die andere Lunge vikariierend emphysematös. Hochgradige Schrumpfung einer ganzen Lunge führt durch den auf die Brustwand ausgeübten Zug zur *Verminderung des Volumens der betreffenden Thoraxhälfte* und zur Skoliose der Brustwirbelsäule; die Konvexität derselben ist nach der gesunden Seite zu gewendet.

b) *Vermehrung des Lungenvolumens*. Gleichmässige *Vermehrung* des Volumens *beider Lungen* findet sich:

Vermehrung  
des Volumens.

1. Beim *chronischen vesikulären, substantiellen Emphysem*. In diesem Fall sind die Lungenränder blasig gebläht, abgerundet; die *Konsistenz gleichmässig weich, luftkissenartig*. Auf der Oberfläche erkennt man die durch Konfluenz der Alveolen entstandenen blasigen Hohlräume.

2. Bei *akuter Lungenblähung*;

3. Bei *Lungenödem*.

Vermehrung des Volumens *einer Lunge* ohne Vermehrung der Konsistenz findet sich als vikariierendes Emphysem bei Schrumpfung der anderen Lunge.

Vermehrung des Volumens *eines Lungenlappens* findet sich besonders deutlich ausgeprägt bei den verschiedenen Formen der akuten lobären Pneumonie, speziell bei der croupösen Pneumonie im Stadium der roten und grauen Hepatisation. Die Oberfläche des befallenen Lappens ragt über die des benachbarten erheblich vor. Die *Konsistenz* ist *leberartig*.



Tuberkulöse Lobärpneumonien sind selten so streng auf einen Lappen beschränkt, meist sind auch grosse Partien anderer Lappen befallen.

Ausserdem findet sich Vermehrung des Lungenvolumens bei allen *lobulären exsudativen* Erkrankungen, insbesondere bei der *lobulär-pneumonischen Form der Tuberkulose*. Sie ist in diesem Falle zum Teil durch die entzündliche Exsudation, zum Teil durch die Blähung des nicht entzündeten Gewebes bedingt; die *Konsistenz* ist daher *nicht gleichmässig*; vermehrt ist sie nur in den Partien, in denen massenhafte Entzündungsherde dicht gedrängt sind; in anderen Partien fühlt man nur einzelne harte Knoten in dem geblähten, weichen Lungengewebe.

## Die Lungenoberfläche.

War eine Erkrankung der *Pleura* vorhanden, welche zu Auflagerungen auf die *Pleura pulmonalis* geführt hat, so muss man diese abstreifen, um die Lungenoberfläche übersehen zu können.

Soweit die an der Lungenoberfläche wahrnehmbaren Veränderungen von Erkrankungen des Pleuraüberzugs abhängig sind, sind dieselben bereits gelegentlich der Erkrankungen der *Pleura* betrachtet worden; hier soll nur auf diejenigen Veränderungen der Lungenoberfläche Rücksicht genommen werden, die von *Krankheiten der Lunge selbst* abhängen.

Farbe  
der Oberfläche.

Bei *akuter arterieller* oder *venöser* Hyperämie scheint die Lunge *dunkel blaurot* durch die *Pleura* durch.

Bei *chronischer venöser* Hyperämie (Herzfehlerlunge) ist die Farbe mehr *braunrot*; zugleich treten die abnorm gefüllten *subpleuralen Lymphgefässe* sehr deutlich als ein Netz weisser Stränge hervor (vergl. Abb. No. 39, Tafel 21).

*Hellrot* oder *hellgrau* ist die Oberfläche bei einfacher *Anämie*, besonders aber bei der durch chronisches *vesikuläres Emphysem* bedingten Anämie; im letzteren Falle erkennt man zugleich die *blasigen Hohlräume*, die durch Konfluenz der Alveolen entstanden sind.

Form  
der Oberfläche.

*Abrundung* und *wulstige Aufblähung der Ränder* finden sich bei *chronischem Emphysem*; dagegen erhält sich die *scharfkantige Form* des Lungenrandes abnorm deutlich bei bestehender *lobärer Hepatisation*.

Derbe, *milchweisse, flache Knoten* (sogenannte Fibrome) finden sich bei herdförmiger chronischer Pneumonie verschiedenen Ursprungs, besonders bei Staubinhalationskrankheiten.

*Miliare*, bis hanfkorn-grosse, halbkugelig vorspringende *Knötchen* finden sich bei Miliartuberkulose und tuberkulöser Lymphangitis.

*Markige weisse Knoten* verschiedener Grösse trifft man bei metastatischer Carcinose oder Sarkomatose. Mitunter erfüllt die Geschwulstmasse besonders die *subpleuralen Lymphgefässe*, die dann als ein Netz derber, weisser Stränge erscheinen.

Hämorrhagische Infarkte springen auf der Oberfläche als *blauschwarze Knoten* vor (vergl. Abb. No. 40, Tafel 21); die *Pleura* ist über denselben oft fibrinös beschlagen.

*Subpleural gelegene lobulär-pneumonische Herde* wölben ebenfalls die Lungenoberfläche etwas vor und scheinen mit rötlich-gelber oder dunkelroter Farbe durch; verkäsende lobulär-pneumonische Herde machen sich durch *graugelbe* Farbe bemerkbar. *Subpleural gelegene, prall gefüllte Abszesse*, welche keine Kommunikation mit Bronchien oder der Pleurahöhle besitzen, wölben sich auf der Lungenoberfläche buckelartig vor, der flüssige Inhalt verrät sich durch die *fluktuierende Konsistenz*. Reicht der Herd unmittelbar an die *Pleura*, so ist diese stets mindestens im Bereich desselben entzündet. Hat sich der Inhalt der Höhle durch Perforation in die Bronchien oder die *Pleura* zum Teil entleert, so ist die Oberfläche *schlaff eingesunken*.

*Einsenkungen der Lungenoberfläche* entstehen in der eben beschriebenen Weise durch subpleural gelegene Eiterhöhlen, die sich zum Teil entleert haben. Die Beachtung solcher Stellen ist besonders für die Fälle wichtig, in denen *Perforation* einer solchen Höhle in den Pleuraraum erfolgt ist; war die betreffende Höhle gegen den Bronchialbaum abgeschlossen,



so ist Empyem die Folge der Perforation; kommunizierte dieselbe nicht nur mit der Pleura, sondern auch mit Bronchien, so ist Pneumothorax (resp. Pyopneumothorax) die Folge. Die *Stelle der Perforation* verrät sich ausser durch die schlaffe *Einsenkung der Oberfläche* gewöhnlich schon dadurch, dass in ihrer Umgebung besonders intensiver oder völlig cirkumskripter, *fibrinös-eitriger Belag der Pleura* besteht; streift man diesen ab, so findet man inmitten der schlaff eingesunkenen Decke der Höhle eine meist feine, *trichterförmige Öffnung*, durch welche sich die Sonde in die Höhle einführen lässt.

Um bei Pneumothorax die Kommunikation einer solchen in die Pleura perforierten Höhle mit dem Bronchialbaum nachzuweisen, bläst man die betreffende Lunge vom Hauptbronchus unter Wasser auf; an der Stelle der Perforation werden dann Luftblasen austreten.

*Einsenkungen* infolge von *Obstruktionsatelektase* (Anfangsstadien lobulärer Pneumonie) zeichnen sich durch ihre *dunkelrote Farbe* aus; beim Einschnitt erkennt man unter der Einsenkung ein schlaffes, dunkelrotes, sehr blutreiches, luftarmes Gewebe.

*Tiefe narbige Einziehungen* der Lungenoberfläche rühren her:

1. Von *vernarbten Infarkten*; sie sind in diesem Fall scharf begrenzt, häufig rostfarben pigmentiert, auf dem Durchschnitt dreieckig.

2. Von *syphilitischen gummösen und indurativen Prozessen*; es kommen hierdurch Abschnürungen grösserer Lungenteile, mitunter eine gelappte Form der Lunge zustande.

*Seichtere narbige Einziehungen* finden sich bei allen möglichen chronisch-entzündlichen, interstitiellen Prozessen.

Eine spezielle Beachtung verdient in einzelnen Fällen das *subpleurale Lymphgefässnetz*; man findet dasselbe abnorm deutlich infolge Erweiterung der Lymphgefässe bei Herzfehlerlungen; eine netzförmige eitrige Injektion derselben tritt bei interstitieller pleurogener Pneumonie hervor. Injektion mit markigen Krebsmassen (Lymphangitis carcinomatosa) wird sowohl bei metastatischer Carcinose, als auch bei Bronchialcarcinom beobachtet.

## Untersuchung der Bronchien und der Lungengefässe.

Nachdem man sich soweit als möglich durch die *Prüfung des Volumens und der Konsistenz* der Lunge, sowie durch *Betrachtung und Palpation der Oberfläche* über die voraussichtlich in der *Tiefe der Lunge* zu erwartenden Veränderungen zu orientieren gesucht hat, kann man dazu übergehen, die letzteren auf Einschnitten in die Lunge genauer zu untersuchen. Eine derartige vorläufige Orientierung über die in der Tiefe zu erwartenden Veränderungen ist gerade bei der Lunge deswegen dringend notwendig, weil sich je nach der Art derselben der Plan der Sektion der Lunge verschieden zu gestalten hat.

Bei der Wichtigkeit, welche für die Pathologie der Lunge die *Zuleitung von Schädlichkeiten durch die Bronchien* oder die *Pulmonalarterie*, resp. der *Einbruch krankhafter Herde der Lungen in Bronchien und Blutgefässe* besitzt, ist es häufig wünschenswert, den Zusammenhang krankhafter Herde der Lungen mit diesen Kanälen durch Verfolgung der feinen Verzweigungen derselben unmittelbar zu demonstrieren, indem man sie vom Hilus aus aufschneidet. Diese Methode der Untersuchung wird ungemein erschwert, wenn bereits von anderen Stellen Einschnitte in die Lunge gemacht sind. Es ist daher wichtig, Veranlassungen zur Eröffnung der Bronchien- und Lungengefässe zu erkennen, ehe irgendwelcher Einschnitt in die Tiefe der Lunge gemacht ist.

Die Sektion der Bronchien und der Lungengefässe wird so ausgeführt, dass man vom Hilus aus die eine Branche einer Schere, die womöglich geknöpft sein soll, vorsichtig in die zu eröffnenden Kanäle einführt, um die leicht verletzliche Wand der feineren Bronchial- und Gefässverzweigungen nicht zu durchbohren. Darauf schneidet man bis zur Lungenoberfläche durch, so dass die hierdurch geschaffenen Schnittflächen *weit auseinander klaffen* und man den eröffneten Teil des betreffenden Kanals *völlig übersehen kann*; erst wenn dies der Fall ist, darf die Schere von neuem in feinere Verzweigungen eingeführt werden.

Methode der  
Untersuchung.



Zweck der  
Untersuchung  
der Pulmonal-  
gefäße.

Veränderungen, welche zum Aufschneiden der *Pulmonalarterie* Veranlassung geben können, sind vorzugsweise folgende:

1. *Hämorrhagische Infarkte.*

2. *Pneumonische*, eventuell in eitriger Schmelzung begriffene *Herde*, welche durch ihre *keilförmige Gestalt* den Verdacht einer embolischen Entstehung erwecken; findet man in der Nähe der Spitze des Keils den infektiösen Embolus (vergl. Abb. No. 46, Tafel 24), so ist die Diagnose gesichert, während die Keilform an sich nicht genügend charakteristisch ist, da auch anderweitige keilförmig pneumonische Herde vorkommen (siehe weiter unten).

3. Von mehr theoretischem Interesse ist es, den embolischen Ursprung von *Geschwulstmetastasen* dadurch zu demonstrieren, dass man in den Ästen der Pulmonalarterie embolische Pfröpfe von Geschwulstmasse nachweist. Embolie von Lebergewebe findet sich bisweilen bei schweren Verletzungen mit ausgedehnter Zerquetschung der Leber.

Untersuchung der Lungenvenen verspricht besonders dann Erfolg, wenn eine *allgemeine Miliartuberkulose* voraussichtlich von tuberkulösen Herden der Lungen oder der Bronchialdrüsen ausgegangen ist.

Zweck der  
Untersuchung  
der Bronchien.

Aufschneiden der *Bronchien* ist selbstverständlich notwendig, um die Erkrankungen dieser Gebilde an sich zu studieren; in diesem Falle wird man sich meist damit begnügen können, die gröberen Bronchien zu verfolgen.

Um jedoch den *Zusammenhang der Lungenkrankheiten mit Bronchialerkrankungen* zu demonstrieren, wird man häufig auch die *feineren* Zweige berücksichtigen müssen. Fälle, in denen ein solcher Nachweis notwendig ist, sind folgende:

1. Bestehen *zahlreiche Eiterhöhlen*, welche *sämtlich mit Bronchien kommunizieren*, so ist hierdurch bewiesen, dass es sich um bronchiektatische Höhlen handelt. Ist eine solche Kommunikation nur an *einzelnen* Abszesshöhlen nachweisbar, so ist es am wahrscheinlichsten, dass dieselbe durch Perforation des Abszesses in den Bronchus entstanden ist. Besonders wichtig ist der Nachweis der Kommunikation einer in die Pleura perforierten Höhle mit Bronchien, wenn Pneumothorax vorhanden ist.

2. Den Ausgang einer *Lungenblutung* findet man am leichtesten durch Aufschneiden der Bronchialverzweigungen; alle Bronchien, welche kein Blut enthalten, können vernachlässigt werden. Indem man alle mit Blut gefüllten Bronchien (in den grössten Teil derselben ist das Blut durch Aspiration gelangt) aufschneidet, wird man mit Sicherheit in die Caverne gelangen, aus deren Wand die Blutung stammt. Die Stelle derselben verrät sich gewöhnlich durch Auflagerung von derberen Blutgerinnseln, während im übrigen meist schaumiges Blut vorhanden ist.

3. Eröffnung der Bronchien kann unter Umständen Aufschluss über den Sitz *beginnender Lungenspitzen-tuberkulose* geben; mitunter liegt ja der primäre Herd in der Bronchialwand.

Noch wichtiger ist die Eröffnung derselben bei der *Lungentuberkulose der Kinder*; hier wird man häufig Durchbruch verkäster Bronchialdrüsen in Bronchien oder tuberkulöse Bronchitis über der mit dem Bronchus verwachsenen Bronchialdrüse nachweisen können. Im Gebiete des erkrankten Bronchus findet man dann gewöhnlich einen bis an die Pleura reichenden keilförmigen Herd konfluierter tuberkulöser Aspirationspneumonie (vergl. Abb. No. 37, Tafel 20).

4. Sind anscheinend *primäre Lungengeschwülste* vorhanden, so wird man bei Eröffnung der Bronchien meist konstatieren können, dass dieselben von einer krebsigen, zottigen Wucherung der Bronchialschleimhaut (Carcinom, vergl. Abb. No. 36, Tafel 19) oder von den peribronchialen Lymphknoten ausgehen (Sarkome).



## Die Schnittfläche der Lunge.

Ist keine besondere Veranlassung zur Eröffnung der Bronchien oder Gefässe vorhanden, so begnügt man sich damit, *grosse Einschnitte von der konvexen Lungenoberfläche gegen den Hilus* zu auszuführen.

Richtung der Einschnitte.

Man kann entweder jeden Lungenlappen einzeln in der Richtung seiner grössten Ausdehnung einschneiden, oder man führt einen grossen Schnitt von der hinteren Lungenkante aus durch Ober- und Unterlappen zugleich; rechterseits muss man dann den Mittellappen noch besonders einschneiden.

Beim Einschneiden einer normalen *lufthaltigen* Lunge hat man das Gefühl von *Krepitation*; die Luft entweicht *knisternd* aus den durchschnittenen Alveolen. Sind diese infolge chronischen Emphysems und Atrophie der Septa konfluiert, so entweicht die Luft *geräuschlos*.

Krepitation.

Auf der Schnittfläche hat man zu beachten die *Farbe*, den *Blut- und Luftgehalt*, die *Beschaffenheit der abfliessenden Flüssigkeiten* und die des *interstitiellen Bindegewebes*.

Die *Farbe der Schnittfläche* ist selten gleichmässig, schon deswegen, weil fast in allen Lungen streifige und fleckige, schwarze anthrakotische Stellen vorhanden sind. *Hellrote* oder *hellgraue* Farbe deutet auf Anämie oder Emphysem, *dunkelrote* auf akute Hyperämie; *braune* oder *gelbrote* Farbe findet sich bei Herzfehlerlungen (vergl. Abb. No. 39, Tafel 21); *grüngraue* Farbtöne kommen besonders bei chronischen Entzündungsprozessen (und andauernder Atelektase, sogenannte *schiefrige Induration*) vor. (Vergl. Abb. No. 48, Tafel 24). *Missfarbige* Beschaffenheit, verbunden mit schmieriger Konsistenz und üblem Geruch, ist das Zeichen der Gangrän.

Farbe der Schnittfläche.

Aus anämischen, besonders aus emphysematösen Stellen entleert sich nur *spärliches, schaumiges Blut*. *Reichliches schaumiges Blut* fliesst von hyperämischen Stellen ab. Ist zugleich der Luftgehalt vermindert, so entleert sich *fast reines Blut*, mit spärlichen Luftblasen vermengt: so aus eingesunkenen, dunkelroten, atelektatischen Stellen, aus den hinteren Partien der Lunge bei hypostatischer Hyperämie.

Beschaffenheit des abfliessenden Blutes.

Reichliche *schaumige, seröse Flüssigkeit* entleert sich aus ödematösen Partien; die entzündliche Ödemflüssigkeit ist meist zugleich stark blutig gefärbt. Während beim gewöhnlichen Stauungsödem, nachdem man die seröse Flüssigkeit durch Druck entfernt hat, annähernd normales Lungengewebe zurückbleibt, ist bei *entzündlichem Ödem* die *Konsistenz* der Lunge durch Fibrinausscheidung *vermehrte*. Häufig ist Ödem mit brauner Induration kombiniert; dann bleibt auch nach Entfernung der serösen Flüssigkeit die Lunge voluminöser, derb, unelastisch.

Schaumige seröse Flüssigkeit.

*Luftleere Partien* besitzen *vermehrte Konsistenz*; auf ihrer Schnittfläche entleert sich entweder gar keine, oder eine trübe, mehr oder weniger blutige Flüssigkeit *ohne Beimengung von Luftblasen*. Spärliche Luftblasen sind beigemengt, wenn der Luftgehalt vermindert, aber nicht völlig aufgehoben ist.

Luftleere Partien.

*Verminderung, resp. Aufhebung des Luftgehalts* bringen hervor:

1. *Atelektase*;
2. *Verdickung der Septa* (braune Induration, chronische Pneumonie);
3. *Erfüllung der Alveolen*:

- a) *mit Blut* (Blutaspiration, hämorrhagischer Infarkt). Die Farbe ist dann schwarzrot;
- b) *mit Exsudat* (akute Pneumonie). Man erkennt in diesem Falle meist mit blossen Auge, sicher mit der Lupe, das Netz der Septa, dessen Maschen durch graue, gelbliche oder rote Pfröpfe erfüllt sind (vergl. Abb. No. 43 und 44, Tafel 23 und No. 41, Tafel 22); die *Sichtbarkeit der alveolären Lungenstruktur* bildet den wesentlichen Unterschied der durch Entzündung luftleer gewordenen Stellen gegenüber den Produkten der Granulationsgeschwülste und echten Geschwülste.



4. *Substitution des Lungengewebes durch käsige Massen*, mit völlig *homogener* (vergl. Abb. No. 49, Tafel 25) graugelber Schnittfläche, in der eine alveoläre Struktur *nicht* erkennbar ist; oder durch fremdartiges Geschwulstgewebe.

Form und  
Verbreitung  
exsudativer  
Entzündungen.

Die *lobäre Form* der Entzündung findet sich bei croupöser Pneumonie (granulierte Schnittfläche, vergl. Abb. No. 44, Tafel 23), bei konfluierender tuberkulöser, käsiger Lobulärpneumonie (granitartige Zeichnung, vergl. Abb. No. 52, Tafel 26).

*Runde Knoten* oder blattartige Formen entstehen bei lobulären Entzündungen verschiedener Art (vergl. Abb. No. 41, Tafel 22 und No. 49, Tafel 25). *Keilförmige Entzündungs-herde*, deren Basis die Lungenoberfläche bildet, sind entweder embolische Pneumonien (vergl. Abb. No. 46, Tafel 24) (in diesem Falle sichert der Nachweis des Embolus in der Pulmonalarterie die Diagnose); oder sie entstehen durch Konfluenz lobulärer Herde. So findet man eine derartige Ausbreitung besonders dann, wenn eine irritierende Flüssigkeit (z. B. Chloroform oder Eiter aus den oberen Luftwegen) in grösserer Menge in das Gebiet der Fortsetzung der Richtung des Hauptbronchus bildenden Bronchien der Unterlappen aspiriert wurde. Auch die durch Aspiration käsiger Massen, die aus Bronchialdrüsen in die Bronchien durchbrechen, entstandenen tuberkulösen Erkrankungsherde (vergl. Abb. No. 37, Tafel 20) sind öfters ausgesprochen keilförmig.

Käsige Herde.

Ältere *Lungengummata* sind *käsige Herde*, für die die Einlagerung in *mächtige verzweigte Schwielen* charakteristisch ist (vergl. Abb. No. 54, Tafel 27); die Oberfläche ist über denselben eingezogen. *Tuberkulöse käsige Herde* lassen entweder *blattartige* Form (Lobulärpneumonie, vergl. Abb. No. 49, Tafel 25) oder *ringförmige* Anordnung um die Bronchien (vergl. Abb. No. 50, Tafel 25) erkennen (Peribronchitis), oder sie liegen regellos im interstitiellen Gewebe, von pigmentiertem und induriertem Bindegewebe umgeben. Fast nie erreicht die Schwielenbildung dieselbe Intensität, wie bei luetischen Prozessen. Centrale Erweichung leitet den cavernösen Zerfall ein.

Höhlen im  
Lungengewebe.

*Höhlen* im Lungengewebe sind am häufigsten *tuberkulöse Cavernen*; sind dieselben frisch, so ist die Wand käsig belegt, sind sie älter, so kann die Wand glatt sein.

Für *bronchiektatische Cavernen* ist die Kommunikation mit Bronchien, eventuell der Nachweis von Resten der Bronchialwand in der Wand der Cavernen charakteristisch.

Über den Unterschied von Abszessen, die aus *embolischer Pneumonie* oder *abszedierender Lobulärpneumonie* hervorgehen, siehe unter „akute interstitielle Pneumonie“.

Verdickung  
des Lungen-  
bindegewebes.

*Verdickung des Lungenbindegewebes* ist stets ein Ausdruck *chronischer Entzündung*, welche entweder aus akuter Entzündung hervorgegangen, oder reaktiv in der Umgebung entzündlicher und tuberkulöser Herde entstanden ist.

*Knotige, fibröse Bindegewebswucherung* ist für die Staubinhalationskrankheiten charakteristisch.

Inhalt  
der feinsten  
Bronchien.

Besondere Beachtung verdienen auf der Schnittfläche noch die durchschnittenen *feineren Bronchien*; schleimig eitriger Inhalt findet sich bei Bronchitis, die zu Lobulärpneumonie geführt hat.

Erfüllung mit fibrinösen Gerinnseln findet man bei croupöser Pneumonie und absteigenden croupös-diphtheritischen Prozessen.



## Teil IV.

### Untersuchung der Baueingeweide.

#### Abschnitt I.

### Untersuchung der Bauchhöhle.

#### Abnormer Inhalt der Bauchhöhle.

##### A. Gasförmiger Inhalt.

*Luft*, welche bei Eröffnung des Peritoneums zischend entweicht, findet sich dann, wenn durch Perforation eines lufthaltigen Baueingeweides eine Kommunikation zwischen dessen Lumen und der Bauchhöhle hergestellt ist. Am häufigsten giebt Perforation des Magens und Darmes, seltener Kommunikation des Uterus, resp. der Scheide mit der Bauchhöhle Veranlassung zum Lufteintritt, letzteres hauptsächlich dann, wenn der Uterus operativ entfernt ist und der Defekt nicht geschlossen werden konnte. Im Magen und Darm führen hauptsächlich geschwürige Prozesse (Ulcus rotundum, typhöse, tuberkulöse, carcinomatöse Geschwüre), seltener Verletzungen zur Perforation.

Luft in der  
Bauchhöhle.

Sowie die Anwesenheit von Luft in der Bauchhöhle konstatiert ist, ist es erforderlich, nachdem der Situs der Bauchorgane genügend betrachtet ist, die *Perforationsstelle* aufzusuchen.

##### B. Flüssiger Inhalt.

Normaler Weise findet sich in der Bauchhöhle an den tiefsten Stellen derselben eine geringe Menge (einige Esslöffel) klarer, gelber Flüssigkeit, welche in der Agone austritt.

1. *Blut* in der Bauchhöhle stammt in den meisten Fällen von Rupturen der Baueingeweide infolge traumatischer Läsionen (Leberrupturen bei schweren Kontusionen der Bauchwand, Ruptur der Nieren, oft verbunden mit Fraktur der untersten Rippen etc.). Ferner sind Quellen grosser Blutungen: Ruptur des Uterus intra partum; Ruptur der Tuben infolge Tubargravidität. Im letzteren Falle sind die Blutmassen sorgfältig nach dem meist aus dem Tubensacke ausgetretenen *Fötus* zu durchsuchen.

Blutiger Inhalt.

2. *Transsudat (Hydrops ascites)* findet sich ausser bei allgemeinen hydropischen Zuständen infolge dekompensierter Herzkrankheiten und Nierenentzündungen vorzugsweise als Folge *lokaler Stauung im Pfortadergebiet*, deren häufigste Ursache die Laennecsche Form der *Lebercirrhose* ist. Seltener führen syphilitische Schrumpfungsvorgänge in der Leber (Peripylephlebitis) zur Pfortaderstauung; Tumoren der Leber thuen dies hauptsächlich dann, wenn sie in der Gegend der Porta sitzen und einen Druck auf den Stamm der Pfortader ausüben.

Transsudate.

Die Ascitesflüssigkeit ist meist völlig klar, hellgelb; häufig enthält sie gelatinös gequollene Fibrinflocken. Bisweilen ist milchige Trübung derselben infolge von Beimischung feiner Fetttropfen (entweder aus dem zerrissenen Ductus thoracicus, oder von verfettetem Epithel der Bauchhöhle stammend) beobachtet worden. (Chylöser Ascites).



### 3. Exsudate.

- Exsudate.
- a) *Serös-fibrinöses* Exsudat findet sich im Beginn eitriger Entzündungen, ferner bei tuberkulöser Peritonitis und bei einfachen chronischen Entzündungen des Peritoneums.
  - b) *Rein-fibrinöses* Exsudat findet sich sehr selten (Peritonitis sicca).
  - c) in den meisten Fällen ist das Exsudat ein *gemischtes*, d. h. *serös-eitriges* mit reichlicher Beimengung von Fibrin; oft ist hierbei die zunächst abfließende Flüssigkeit fast rein serös, während sich der fibrinös-eitrig Bodensatz im kleinen Becken abgesetzt hat. Bei jeder Flüssigkeitsansammlung im Peritoneum hat man sich daher durch *Emporheben der untersten Dünndarmschlingen* über den Inhalt der Höhle des kleinen Beckens zu informieren. Selten ist das Exsudat *rein eitrig*.
  - d) *Hämorrhagische Exsudate* finden sich besonders bei tuberkulösen Entzündungen und solchen, die durch Entwicklung von Geschwülsten im Peritoneum hervorgebracht sind.

## Erkrankungen des Peritoneums.

### A. Cirkulationsstörungen.

Hyperämie. *Hyperämie* des Peritoneums findet sich ausser bei Stauungszuständen (Herzfehler) besonders als entzündliche Hyperämie; in letzterem Falle ist das Peritoneum nicht nur gerötet, sondern auch getrübt, rau (nicht spiegelnd) und mit Auflagerungen versehen, in ersterem Fall zwar gerötet, aber glatt und spiegelnd.

Blutungen. *Blutungen* finden sich als Teilerscheinungen schwerer Entzündungen zugleich mit den übrigen Erscheinungen solcher. Blutungen in dem im übrigen unveränderten Bauchfell finden sich ausser bei hämorrhagischer Diathese besonders bei *Intoxikationen* (*Phosphor, Arsen*) und bei schweren Infektionskrankheiten (Pyämie).

### B. Entzündungen.

Eitrige Peritonitis. 1. *Eitrige infektiöse Peritonitis* kennzeichnet sich durch freies, rein-eitriges oder serös-fibrinös purulentes Exsudat. Das Bauchfell ist gerötet, getrübt, rau, mit fibrinös-eitrigen Auflagerungen bedeckt (vergl. Abb. No. 55, Tafel 28). Die eitrige Peritonitis ist stets die Folge davon, dass eitererregende *Mikroorganismen* in die Bauchhöhle eingedrungen sind.

Sind *Geschwüre* im Magen und Darm vorhanden, die bis ans Peritoneum reichen, so entwickelt sich von diesen aus auch *ohne Perforation* häufig eitrige Peritonitis. Ist die Darmwand durch lang andauernden Meteorismus und Kotstauung oberhalb von Darmstenosen stark verdünnt, so wandern bisweilen durch die *anscheinend unversehrte Darmwand* pyogene Mikroorganismen aus dem Darm ins Peritoneum ein.

Die eitrige Peritonitis ist meist im Anfang *cirkumskript*, d. h. auf die Gegend beschränkt, wo der Einbruch der Entzündungserreger ins Peritoneum stattfindet. Bisweilen findet durch fibrinöse Verklebungen und spätere Verwachsungen der umgebenden Teile eine dauernde Begrenzung der Entzündung und Abkapselung des Exsudates statt; häufig ist die Begrenzung der Entzündung nur unvollkommen und vorübergehend, es schliesst sich nach Durchbrechung der schützenden Verklebung doch noch *allgemeine Peritonitis* an.

Tuberkulöse Peritonitis. 2. *Tuberkulöse Peritonitis*. Bisweilen findet man bei allgemeiner *Miliartuberkulose* die miliaren Tuberkel in dem völlig *reaktionslosen* Peritoneum. Seltener finden sich grössere, käsige Knoten (*Konglomerattuberkel*), die mitunter dem Peritoneum gestielt aufsitzen (Perlsuchtartige Form der Peritonealtuberkulose). Meist ruft jedoch das Eindringen der Tuberkulose *entzündliche Reaktion* hervor.

Bei den *exsudativen* Formen der tuberkulösen Peritonitis findet sich ein seröses, resp. serös-fibrinöses Exsudat, das oft stark hämorrhagisch ist; das Peritoneum ist mit fibrinösen Massen belegt. Nach Entfernung derselben erkennt man die für die Tuberkulose



charakteristischen, entweder einzeln stehenden oder konfluierenden, zum Teil verkäsenden Knötchen. Das zwischen ihnen liegende Peritoneum ist intensiv gerötet, oft von zahlreichen Blutungen durchsetzt; durch ältere Blutungen erhält dasselbe einen schwärzlichen oder grünlichen Farbenton (vergl. Abb. No. 56, Tafel 28).

Die *adhäsiven* Formen führen zu ausgedehnten Verwachsungen zwischen den Organen der Bauchhöhle, so dass die letztere total obliteriert sein kann. Wo es gelingt, die Adhäsionen zu lösen, gewahrt man auf den Wänden die in Granulationsgewebe eingebetteten miliaren oder konfluierenden Tuberkelknötchen.

Häufig sind *beide Formen kombiniert*; es bestehen stellenweise Verwachsungen, zwischen denen sich abgesackte, mit Exsudat gefüllte Höhlen befinden, deren Wände in grosser Ausdehnung verkäst sind. Oft ist die Entzündung nur auf einen *kleinen Teil des Peritoneums beschränkt* (besonders auf die *Umgebung tuberkulöser*, bis an die Serosa reichender *Darmgeschwüre*) und gegen die übrige Bauchhöhle durch feste Verwachsungen abgegrenzt.

Während die als Teilerscheinung akuter Miliartuberkulose auftretende Peritonealtuberkulose, wie jene, akut verläuft, ist die tuberkulöse Peritonitis meist ein chronisches Leiden; besonders die adhäsiven Formen verlaufen sehr chronisch und oft ohne wesentliche klinische Symptome.

In sehr seltenen Fällen ist die tuberkulöse Peritonitis *primär*, meist findet sie sich bei Individuen, die in anderen Organen, der Lunge, den Lymphdrüsen etc., *ältere tuberkulöse* Herde aufweisen; am häufigsten geht sie von tiefgreifenden *tuberkulösen Darmgeschwüren* aus, indem sie zunächst deren Umgebung ergreift und sich von da aus allgemein in der Bauchhöhle verbreitet.

3. *Einfache (nicht infektiöse) Peritonitis* entsteht in den meisten Fällen dadurch, dass ein entzündlicher Prozess in einem der Baueingeweide bis unmittelbar an das Peritoneum heranreicht und zu einer entzündlichen Reizung desselben führt, ohne dass Entzündungserreger in die Bauchhöhle übergehen. Der Prozess beschränkt sich auf die Umgebung des entzündlichen Herdes und führt dann zu schnigen Verdickungen des Peritoneums oder zu Verwachsungen der sich berührenden Flächen desselben, so besonders in der Umgebung tiefgreifender, jedoch nicht perforierender Geschwüre (Ulcus rotundum ventriculi etc.).

Peritonitis  
simplex.

Bisweilen tritt eine einfache chronische Peritonitis diffus auf, *ohne dass irgendwelches ätiologisches Moment* für dieselbe nachweisbar ist. Dieselbe ist entweder *rein produktiv* und führt zur Bildung dicker peritonealer Schwarten unter totaler Obliteration der Bauchhöhle, oder es findet sich zwischen den schwartig verdickten, getrübten, meist von zahlreichen Blutungen dunkelrot oder schwärzlich gefärbten Blättern des Peritoneums ein *serös-fibrinöses*, meist ebenfalls stark *hämorrhagisches Exsudat*, welches das Zustandekommen von Verwachsungen verhindert. Das ganze Bild erinnert auf den ersten Blick an die tuberkulöse Peritonitis, unterscheidet sich jedoch wesentlich dadurch, dass sich nirgends die für Tuberkulose charakteristischen Knötchen finden. (*Einfache chronische hämorrhagische Peritonitis*).

### C. Geschwülste des Peritoneums.

Sehr selten kommen *primäre Geschwülste* des Peritoneums vor; dieselben gehören zu den *Sarkomen, resp. Endotheliomen*. Die Endotheliome des Peritoneums erscheinen als graue Knoten, welche meist flächenhaft dem Peritoneum aufgelagert sind, oder als dicke, zur Verwachsung der Baueingeweide führende Schwarten, in welche derartige grauweisse Knoten eingelagert sind. Mikroskopisch bestehen letztere aus einem alveolär gebauten, fibrillären Stroma, welches Haufen von Zellen umschliesst, die von den Lymphgefässendothelien abstammen scheinen.

Endotheliome.

*Angiosarkome* des Peritoneums bilden zahlreiche, dem Peritoneum oft gestielt aufsitzende Knoten von meist gallertiger Beschaffenheit, welche von hyaliner oder schleimiger Degeneration des neugebildeten Gefässgewebes herrührt (sogenannte *Cylindrome*).

Angiosarkom.



Metastatische  
Carcinome.

Häufig ist das Peritoneum Sitz *metastatischer Geschwulstbildung*, besonders wenn das primäre Carcinom in einem Baueingeweide sich entwickelt hat. Bilden die Metastasen grössere Knoten, so ist die Diagnose leicht; miliare Geschwulstmetastasen können dagegen leicht mit miliaren Tuberkeln verwechselt werden.

Besonders die *papillären Carcinome der weiblichen Genitalien* (Tuben- und Ovarialcarcinome), sowie die papillären Cystome der Ovarien führen mit Vorliebe zu ebenfalls papillären Metastasen auf dem Bauchfell (speziell im Douglasschen Raum), welche als weiche, zottige, verzweigte Excrescenzen dem Peritoneum aufsitzen.

Die Geschwulstentwicklung wird vom Peritoneum entweder *reaktionslos* getragen, oder durch *entzündliche Erscheinungen* beantwortet; das hierbei gebildete Exsudat ist gewöhnlich stark *hämorrhagisch*.

Echinococcus.

Ein seltener Befund ist der *Echinococcus* der Bauchhöhle; er entwickelt sich entweder in der Wand derselben, oder liegt frei in der Bauchhöhle, mitunter durch bindegewebige Verwachsungen fixiert. Näheres über Echinococcus s. Leberechinococcus.

### Situs der Baueingeweide.

Situs transversus.

*Veränderung der Lage sämtlicher Baueingeweide* findet sich beim sogenannten *Situs transversus*, gleichzeitig mit entsprechender Lageveränderung der Brusteingeweide; die normalerweise rechts von der Mittellinie gelegenen Eingeweide finden sich an der entsprechenden Stelle der linken Seite des Abdomen und umgekehrt.

Enteroptose,  
Wanderniere.

*Lageveränderungen einzelner Baueingeweide* oder einer Anzahl derselben kommt zustande, wenn die dieselben fixierenden Falten des Peritoneums abnorm verlängert sind. So sinkt bei Verlängerung des Lig. hepato-gastricum und duodenale der Pylorus nach abwärts, die Magenaxe erhält dadurch eine mehr und mehr vertikale Stellung (Enteroptose); Verlängerung des Mesocolon bewirkt abnorme Beweglichkeit und Lage des Cöcum, des Colon transversum und der ohnehin schon leicht beweglichen Flexura sigmoidea. Abnorme Beweglichkeit der Niere ist Folge von Erschlaffung des dieselben überziehenden Bauchfells in Verbindung mit Abnahme des umhüllenden Fettgewebes; dieser Zustand (sogenannte Wanderniere) kann zur Abknickung eines Ureter und Erweiterung des Nierenbeckens führen.

Hernien.

Besonders wichtig sind die Lageveränderungen, welche Baueingeweide dadurch erleiden, dass sie in *Ausstülpungen des Bauchfells*, in *Bruchsäcke*, *Hernien*, zu liegen kommen. Solche Bruchsäcke entstehen entweder dadurch, dass präformierte Ausbuchtungen der Bauchhöhle (z. B. der Processus vaginalis) durch Andrängen der Eingeweide infolge vermehrten intraabdominalen Druckes erweitert werden, oder dass infolge des letzteren wenig resistente Stellen des Peritoneums sackig ausgestülpt werden (Nabelhernien, direkte äussere Leistenhernien, Schenkelhernien).

Man unterscheidet *innere (retroperitoneale) und äussere Hernien*. Die Bruchpforten, d. h. die Stellen, an denen am häufigsten Hernien sich bilden, sind aus den chirurgischen Lehrbüchern genugsam bekannt, und es genügt daher wohl, hier nur an die Namen der betreffenden Hernien zu erinnern.

Unter den *äusseren Hernien* sind bei Männern am häufigsten die *Leistenhernien*, bei Weibern die *Schenkelhernien*; seltener sind Nabelhernien, Hernia obturatoria, Hernia foraminis ischiadici. Stellen, an denen *innere Hernien* gefunden werden, sind die Bursa duodenojejunalis (unter der Umschlagsstelle des Duodenum ins Jejunum), und die Bursa subcoecalis.

Die Hernien bestehen aus dem ausgestülpten Teil des Peritoneums, dem *Bruchsack*, welcher an der Bruchpforte meist ringförmig eingezogen ist (*Hals des Bruchsackes*), und dem Inhalt desselben. Den *Inhalt* des Bruches können sehr verschiedene Baueingeweide bilden; fast stets liegt ein Stück des Netzes in äusseren Hernien; ferner Dünndarmschlingen, Teile des Colon etc.



Der Inhalt ist entweder *frei beweglich*, oder mit dem Bruchsack *verwachsen* (im letzteren Falle ist der Bruch irreponibel). Kleine Bruchsäcke enthalten mitunter nur einen divertikelartig ausgestülpten Teil der Wand einer Darmschlinge (Darmwandbrüche, Littrésche Hernien); infolge der Verdünnung dieses Teiles der Darmwand kommt es leicht zu Entzündungen und zur Perforation derselben. Mitunter findet man die Bruchsäcke frei von Baucheingeweiden, mit Flüssigkeit gefüllt oder obliteriert.

Von besonderer Wichtigkeit ist es, zu konstatieren, ob eine *Einklemmung des Bruchinhalts* vorhanden gewesen ist. Diese entsteht, wenn der im Bruch liegende Darmteil übermässig gefüllt wird, so dass der abführende Schenkel desselben, an der Stelle, wo er den verengten, unnachgiebigen Hals des Bruchsackes oder die Bruchpforte passiert, abgeknickt wird; es kommt dadurch zur *Kotstauung* innerhalb des im Bruchsack befindlichen Darmabschnittes, zur Abknickung des in jenen hineingezogenen Mesenteriums und zur *Kompression der Venen* desselben. Die Folge der letzteren ist *Gangrän* der Darmwand; dieselbe wird schwarzrot, morsch, ihre seröse Oberfläche getrübt, mit fibrinösen Auflagerungen versehen. Es kommt leicht zur Perforation und zu Peritonitis, welche sich entweder auf den Bruchsack beschränkt, oder durch die Bruchpforte in die Bauchhöhle hinein fortschreitet.

Einklemmung  
des  
Bruchinhalts.

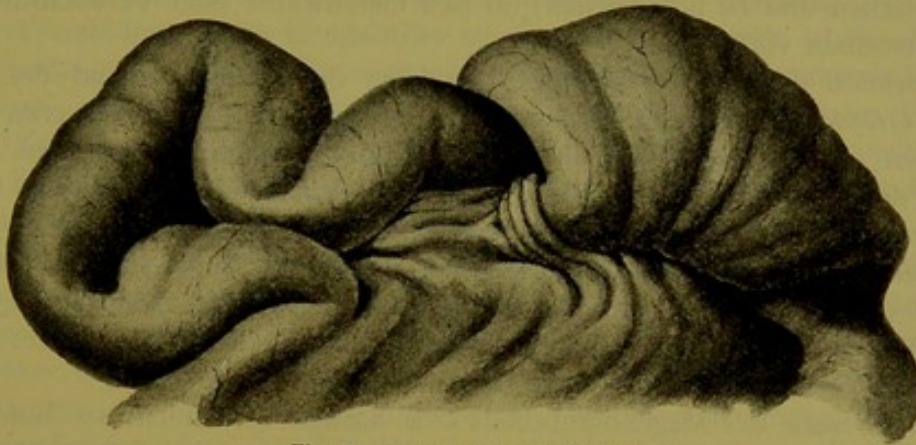


Fig. 22. Invagination des Darmes.

*Innere Einklemmungen* entstehen durch Abknickung einzelner im Innern der Bauchhöhle gelegener Darmschlingen, resp. der Gefässe des Mesenteriums derselben; sie kommen zustande:

Innere  
Einklemmungen.

1. durch *Achsendrehung*; d. h. die betreffende Darmschlinge und ihr Mesenterium dreht sich so um die Längsachse des letzteren, dass dadurch das Mesenterium an der Basis der Schlinge korkzieherartig gewunden wird, wodurch die Gefässe desselben, sowie das Lumen der betreffenden Darmschlinge komprimiert werden;

2. durch Bildung eines *Volvulus*; eine Darmschlinge wird an ihrer Basis von einer andern ringförmig umfasst und dadurch abgeschnürt;

3. durch *Intussusception (Invagination)*; ein Teil des Darms wird durch ungeordnete peristaltische Bewegungen in das Lumen des anschliessenden Darmteils vorgestülpt. Indem zugleich das Mesenterium des eingestülpten Teiles (des Intussusceptum) mit in das Lumen des Intussusciptens hineingezerrt wird (siehe obige Figur) und seine Gefässe an der Invaginationsstelle abgeknickt werden, kommt es zur *Gangrän* und zur Abstossung des Intussusceptum. Invaginationen entstehen (besonders bei Kindern) häufig in Agone; solche *agonale Invaginationen*, die sich als solche durch das Fehlen der eben besprochenen Ernährungsstörungen der Wand des Intussusceptum kennzeichnen, sind ein ziemlich bedeutungsloser Befund, welcher nur auf das Bestehen unregelter Peristaltik in der letzten Zeit des Lebens hinweist.



Die *Ernährungsstörungen*, welche die Darmwand durch das Bestehen innerer Einklemmungen erleidet, sind genau analog den bei Einklemmung von Brüchen auftretenden. Auch hier kommt es zur Gangrän der Darmwand, zu Perforation und Peritonitis. An die Thrombose der Venen der incarcerierten Darmpartie schliesst sich bisweilen eine *aufsteigende Thrombose im Stamme der Vena mesenterica magna* an, welche sich bis in die *Pfortader* fortsetzen kann. Die Undurchgängigkeit des abgeklemmten Darmstücks äussert sich durch hochgradige *Erweiterung der von ihm nach dem Magen zu gelegenen Teile* des Darmes, während die unterhalb des Hindernisses gelegenen Darmpartien wenig gefüllt sind.

Situs der Leber.

Ausser der Lage der einzelnen Darmabschnitte sind bei Inspektion der Bauchhöhle in jedem Fall der Situs der Leber, speziell ihres unteren Randes, sowie der Situs der Beckenorgane zu beachten. Der *untere Leberrand* findet sich normalerweise in der rechten Mamillarlinie 1—2 Finger breit unterhalb des Rippenbogens. Abnormer Tiefstand desselben rührt entweder von *Zwerchfelltiefstand*, oder von *Vergrösserung der Leber* her. Bei abnormem *Hochstand* des Zwerchfelles oder *Verkleinerung* der Leber verschwindet er unter dem Rippenbogen.

Besteht infolge von allgemeinem Ikterus Verdacht auf eine Erkrankung der Gallenwege, so ist die *Porta hepatis* und die *Gallenblase* durch *Emporheben des unteren Leberrandes* sichtbar zu machen und zu untersuchen, ob sich Geschwülste oder Verwachsungen in der Umgegend derselben vorfinden.

Situs der Beckenorgane.

Bei Inspektion der *Beckenorgane* ist besonders der Füllungszustand der Blase, bei Weibern die *Grösse und Lage des Corpus uteri*, die Lage der Adnexe und etwa bestehende Verwachsungen, welche diese Teile in abnormer Lage fixieren, zu beachten. Da beim Emporheben der untersten Darmschlingen auch das *Cöcum* und der *Processus vermiformis* freigelegt werden, so sind diese bei dieser Gelegenheit mit zu berücksichtigen.

Füllung des Magens und Darmes.

*Auftreibung des gesamten Magendarmkanals* durch Luft findet sich bei Lähmung der Muskulatur desselben durch nervöse Erkrankungen oder Peritonitis. *Abnorme Enge* desselben findet man bei Inanitionszuständen (Nahrungsentziehung, Behinderung der Nahrungsaufnahme durch Oesophagusstenose etc.).

Ist an einer Stelle des Magendarmkanals eine *Stenose* vorhanden, so findet man den *oberhalb derselben gelegenen Abschnitt* durch den sich stauenden Inhalt *aufgetrieben*, den *unterhalb* gelegenen dagegen eng, *kontrahiert*, wie im Zustande allgemeiner Inanition. Das Missverhältnis zwischen der Ausdehnung einzelner Abschnitte und der Enge anderer kann sofort auf den Ort der Stenose hinweisen. So findet man bei *Pylorusstenose* den *Magen aufgetrieben*, den *Darm eng*; Auftreibung des Dünndarms bei Kontraktion des Dickdarms weist auf ein Hindernis in der Gegend der Bauhinschen Klappe hin. Bei Stenose des Rectum ist der ganze Darm aufgetrieben, besonders stark der Dickdarm.

Verwachsungen und Verklebungen zwischen Baucheingeweiden.

*Fibrinöse Verklebungen* zwischen einzelnen Baueingeweiden entstehen durch Entzündung des Bauchfells, resp. der von diesem eingehüllten Organe. Sie sind gewöhnlich an der Stelle, von der die Peritonitis ausgegangen ist, am festesten. Ist durch die Verklebung ein fester Abschluss der entzündeten Partie des Peritoneums gegen die übrige Bauchhöhle zustande gekommen, so kann die Entzündung auf jene beschränkt bleiben. Sind die Verklebungen nicht dicht genug, so breitet sich die Entzündung weiter aus; auch dann findet man meist noch das entzündliche Exsudat in der Nähe des Ausgangspunktes am massigsten entwickelt.

Bestehen *Verklebungen der in der linken Zwerchfellkuppel* gelegenen Organe, so geht die Entzündung in den meisten Fällen vom *Magen* aus (perforierte Magengeschwüre etc.). *Verklebungen in der Nähe des unteren Leberrandes* deuten auf Perforation der *Gallenblase* hin. Ist das *Cöcum* mit den anliegenden Dünndarmschlingen verklebt, so geht die Entzündung gewöhnlich vom *Wurmfortsatz* aus (Perforation durch Kotsteine); schliesst sich diffuse Peritonitis an, so breitet sich das Exsudat gewöhnlich am reichlichsten entlang dem *Colon ascendens* oder nach dem *kleinen Becken* zu aus.



Geht Peritonitis von den *Beckenorganen* aus, so sind diese meist mit den ins Becken herabhängenden Dünndarmschlingen fester verklebt. Etwaiges flüssiges Exsudat sammelt sich in der Beckenhöhle in grossen Mengen an.

Bindegewebige Verwachsungen gehen meist aus fibrinösen Verklebungen hervor und sind also Zeichen abgelaufener peritonitischer Prozesse.

## Abschnitt II.

# Untersuchung der Milz.

## A. Erkrankungen der Milz.

### Cirkulationsstörungen.

*Anämie* der Milz ist entweder die Folge von *allgemeiner* Anämie oder *lokal* bedingt durch den Druck benachbarter Geschwülste, massenhafter Exsudate und Transsudate. Infolge der Verminderung des Blutgehaltes ist die Milz verkleinert; ist die Anämie rasch entstanden, so dass sich keine der Verringerung des Milzvolumens entsprechende Verkleinerung der Milzkapsel ausbilden konnte, so faltet sich die für den verminderten Inhalt zu weit gewordene Kapsel und erscheint gerunzelt. Die Verringerung des Blutgehalts macht sich am meisten in der normalerweise so ausserordentlich blutreichen und dunkelrot gefärbten Pulpa geltend, welche in der anämischen Milz graurot oder graubraun erscheint. Die Follikel, die auf der Schnittfläche der normalen Milz als hellgraue Körperchen deutlich aus der dunkelroten Pulpa sich abheben, stechen gegen die blasse Pulpa der anämischen Milz viel weniger durch ihre Farbe ab und sind daher meist weniger deutlich sichtbar; bei *chronischer allgemeiner Anämie* sind jedoch die Follikel häufig vergrössert und dann deutlicher sichtbar, als in der Norm. Infolge der Reduktion der Pulpa sind die Trabekel näher aneinander gerückt. Die *Konsistenz* ist infolge des geringen Blutgehalts und des relativen Überwiegens des Stroma etwas *vermehrt*.

Anämie.

*Kongestive Hyperämie* findet sich vorzugsweise bei den später zu besprechenden, durch akute Infektionskrankheiten hervorgerufenen Milztumoren.

Hyperämie.

*Akute venöse Hyperämie* der Milz ist am häufigsten die Folge plötzlich eingetretener Respirationsstörungen (Tod durch Erstickung); die Milz ist mässig vergrössert, die Oberfläche erscheint dunkelblau; die Kapsel ist gespannt; auf der Schnittfläche fliesst reichliches, dunkles Blut ab; die Pulpa ist weich, jedoch nicht vorquellend, dunkelblau gefärbt; Follikel und Trabekel sind meist weniger deutlich sichtbar, als in der Norm.

Ein sehr häufiger Befund ist die durch *chronische venöse Hyperämie* hervorgerufene *Stauungsinduration* der Milz (vergl. Abb. No. 57, Tafel 29); dieselbe findet sich am hochgradigsten entwickelt bei der *Laennecschen Lebercirrhose* infolge der durch diese Krankheit bedingten Erschwerung der Pfortadercirkulation; ausserdem beobachtet man sie bei allen Zuständen, welche zu *allgemeiner venöser Stauung* im grossen Kreislauf Veranlassung geben, besonders also bei Herzfehlern und Lungenemphysem.

Stauungsinduration.

Das *Volumen* der chronischen Stauungsmilz ist (besonders bei Lebercirrhose) erheblich *vermehrt*, oft das doppelte und dreifache des normalen; die Oberfläche und Schnittfläche von *dunkelblauroter, fast schwarzer Farbe*. Von der akuten Stauungsmilz unterscheidet sich die chronische durch die infolge der andauernden venösen Hyperämie eingetretene *Verdickung* des gesamten *Stroma*, welche eine sehr bedeutende *Zunahme der Konsistenz* des Organs bedingt. Während die Milz sonst nach ihrer Entfernung aus dem Körper sich beim Liegen rasch abplattet und vollkommen ihre Krümmung verliert, welche der der anliegenden



Bauchwand entspricht, behält die indurierte Milz die Form, die sie im Innern des Körpers hatte, vollkommen bei. Die Ränder der Schnittfläche, die sich bei der nicht indurierten Milz wulsten, bleiben scharfkantig; das Organ erscheint, wie aus einer starren Masse modelliert. Die *verdickten Trabekel* treten auf der Schnittfläche als ein *Netzwerk dicker, weisser Stränge* sehr deutlich aus der dunkelblau gefärbten Pulpa hervor; die Follikel sind meist nicht erkennbar.

Bisweilen erreicht die Hypertrophie des Stroma einen so hohen Grad, dass durch den Druck der schrumpfenden Stromabalken die *Pulpa* zur *Atrophie* gebracht wird, wodurch sich das Volumen der Milz umsomehr vermindert, je derber die Konsistenz wird.

Da die Capillaren der Milz bekanntlich entweder gar keine selbständigen, oder nur sehr dünne Wandungen besitzen, so führt in der Milz die venöse Stauung besonders leicht zum *Austritt roter Blutkörper* aus den Gefässen; die ausgetretenen Blutkörper zerfallen, und die Zerfallsprodukte verleihen der Schnittfläche der Milz bisweilen einen *rostfarbenen* Ton, welcher umso deutlicher hervortritt, je mehr die Induration und der Schwund der Pulpa fortschreitet (*atrophische Stauungsmilz*).

Blutungen.

Wie eben erwähnt wurde, begünstigen die eigentümlichen Gefässeinrichtungen der Milz in hohem Masse den Eintritt von Blutungen, und man findet solche daher sehr häufig, besonders bei allen Zuständen, welche mit Hyperämie der Milz verbunden sind (akute Milztumoren, Stauungsmilz); aber auch ohne derartige Veranlassung in sonst ganz normal erscheinenden Milzen. Offenbar genügt bei der Milz schon eine geringe vorübergehende Cirkulationsstörung, um Blutungen hervorzurufen. Die Blutungen erscheinen als kleine, etwa linsengrosse, intensiv schwarzrote Flecke auf dem dunkelroten Grunde der Milzpulpa.

Infarkte.

Da die Milzarterien exquisite Endarterien sind, so ist die Milz eins der Organe, in denen *Infarktbildung* am häufigsten beobachtet wird. Meist findet man blasse, seltener hämorrhagische Infarkte. Die Infarkte sind stets ausgesprochen *keilförmig*: die Spitze des Keils ist dem Milzhilus, die Basis der konvexen Oberfläche zugewandt.

Der *blasse Infarkt* bildet in ganz frischem Zustande einen blassvioletten Keil, dessen Substanz morsch, feucht, leicht zerreissbar ist; je mehr im Infarkt die Koagulationsnekrose fortschreitet, um so derber und blässer wird derselbe; etwas *ältere Infarkte* (vergl. Abb. No. 58, Tafel 29) erscheinen daher als hellgelbe, stellenweise von dem zerfallenden und diffundierten Blutfarbstoff blassrosa imbibierte, derbe Keile, meist von einem hyperämischen dunkelroten Rand umgeben; auf der Oberfläche der Milz springen sie deutlich über die Umgebung *vor*.

Die *hämorrhagischen Infarkte* erscheinen als auf der Oberfläche prominierende, *schwarzrote Keile*; bei längerem Bestand wird ihre Farbe infolge der Auslaugung und Pigmentmetamorphose des Blutfarbstoffes braunrot, *rostfarben*, zuletzt *ockergelb*. Mikroskopisch findet man in solchen älteren hämorrhagischen Infarkten reichliche Mengen von Pigment, welches zum Teil Nadeln, die in Büscheln zusammenliegen, zum Teil schollige Massen bildet; übrigens sind auch ältere blasse Infarkte manchmal sehr reich an Pigment, besonders dem ersterwähnten, welches jedenfalls kein Derivat des Blutfarbstoffes ist.

Beide Arten der Infarkte sinken bei zunehmendem Alter unter die Milzoberfläche ein; zuletzt bleibt nur eine *tief eingezogene*, bisweilen *pigmentierte Narbe* zurück; manchmal erscheint die Milz durch von grossen Infarkten herrührende Narben in mehrere Teile zerschnürt.

Embolische Abszesse.

Waren die in die Milzarterie gelangten *Emboli infektiös*, so gehen die entstandenen Infarkte in *Eiterung* über; das Centrum des Infarkts wird in eine weiche, gelbe, schmierige Masse verwandelt, oder es schmelzen zuerst die peripheren Partien ein, so dass dadurch der Infarkt förmlich von der Umgebung losgestossen wird. Zuletzt vereitert der ganze Infarkt; es bildet sich ein embolischer *Milzabszess*, welcher zur Ruptur der Milzkapsel und zu tödlicher Blutung in die Bauchhöhle oder *allgemeiner Peritonitis* führen kann. Wenn es nicht zur Perforation des Abszesses kommt, so findet sich mitunter nur eine auf den Peritonealüberzug der Milz beschränkte *cirkumskripte* fibrinös eitrig Peritonitis (*Perisplenitis acuta*).



Nicht immer gehen die Milzabszesse aus vereiternden Infarkten hervor, bisweilen entwickeln sie sich auch infolge Verstopfung der *Capillaren* durch fein verteilte pyogene Mikroorganismen. Fast stets aber sind die Milzabszesse *metastatisch*, Teilerscheinungen einer allgemeinen pyämischen Infektion; auch die bei Typhus recurrens und exanthematicus, seltener bei Abdominaltyphus vorkommenden herdförmigen Entzündungen und Abszesse sind jedenfalls die Folge einer sekundär zu diesen Krankheiten hinzutretenden pyämischen Infektion. *Vorher schon bestehende Erkrankungen* der Milz (Malaria milztumor, typhöser Milztumor) oder Verletzungen der Milz durch schwere Kontusion des Abdomen etc. *begünstigen die Festsetzung pyogener Mikroorganismen* in der Milz, und es finden sich daher in solchen Fällen, ohne dass eine Eingangspforte der pyämischen Infektion nachweisbar ist, anscheinend primäre Abszesse in bereits vorher pathologisch veränderten Milzen.

## Milztumor.

Unter diesem Sammelnamen werden eine Anzahl von Erkrankungen der Milz zusammengefasst, deren gemeinsames Merkmal ein rein äusserliches, nämlich die *Vermehrung des Milzvolumens* ist; die *feineren Veränderungen*, welche die Anschwellung bedingen, sind jedoch sehr *verschiedenartige*. Ein Teil dieser Milztumoren entwickelt sich im Anschluss an *Infektionskrankheiten* und wird jedenfalls durch Ablagerung der im Blut kreisenden Infektionserreger in der Milz, wo dieselben lokal irritierend wirken, hervorgerufen; dementsprechend tragen die feineren Veränderungen in diesen infektiösen Milztumoren einen entschieden *entzündlichen* Charakter; bei *chronischem* Verlauf der Grundkrankheit gesellen sich allerdings den entzündlichen Erscheinungen *hyperplastische* in überwiegender Masse bei.

Ein anderer Teil der Milztumoren, welcher sich als Teilerscheinung einer allgemein verbreiteten Erkrankung der lymphatischen Organe bei gewissen Konstitutionskrankheiten (Leukämie, Pseudoleukämie) entwickelt, trägt von vornherein ein *rein hyperplastisches* Gepräge und führt infolge des *progressiven* Charakters der Hyperplasie oft zu enormen Anschwellungen des Organs.

1. *Akuter infektiöser Milztumor* findet sich im Verlauf fast aller *akuten* und im Beginn *chronisch* verlaufender Infektionskrankheiten, welche mit einem *akuten Stadium anfangen*, am ausgesprochensten bei *Milzbrand, Malaria, Typhus abdominalis, Sepsis*, ferner bei Erysipel, croupöser Pneumonie, Scharlach, akutem Gelenkrheumatismus. Während, wie gesagt, fast alle fieberhaften infektiösen Krankheiten gelegentlich mit Milzschwellung verbunden sein können, so giebt es doch eine Reihe derselben, bei denen *Milzschwellung selten* ist, oder, wenn sie vorhanden ist, nur geringe Grade erreicht. Dies sind vor allen Dingen die Krankheiten, bei denen die Infektionsträger *an der Einbruchspforte lokalisiert* bleiben, von da aus den Körper mit ihren Stoffwechselprodukten vergiften, ohne jedoch selbst in die Cirkulation überzugehen; es sind dies in erster Linie der Tetanus, die Cholera und die Rachendiphtherie, ferner die lokalisierten eitrigen und putriden Infektionen, welche durch Intoxikation töten, ohne zu metastatischen Eiterherden Veranlassung zu geben.

Akuter  
infektiöser  
Milztumor.

Bei den akuten Milztumoren beruht die Anschwellung vorzugsweise auf der enormen *Hyperämie* des Organs und den infolge derselben eintretenden Blutungen; durch die Hyperämie, sowie durch gleichzeitig eintretende *parenchymatöse Degenerationen* an den zelligen Elementen der Milz wird der Zusammenhang der letzteren gelockert: das Organ ist *weich, morsch, leicht zerreisbar*; auf der Schnittfläche *quillt die morsche Pulpa breiig unter der Kapsel hervor*; *Follikel* und *Trabekel* werden durch die vorquellende Pulpa *verdeckt*. Die *Farbe* der Schnittfläche variiert nach dem *Blutgehalt*; ist derselbe sehr reichlich, so ist sie *schwarzrot*, ist der Blutgehalt geringer, und überwiegen mehr die parenchymatösen Veränderungen, so ist die Farbe mehr *graurot* oder die einer hellen Milchchokolade. Während die *ausgesprochenen*



*hyperämischen* Formen sich besonders bei *Milzbrand* und *Typhus* (vergl. Abb. No. 59, Tafel 30) entwickeln, ist die *blasse Form* des akuten Milztumors besonders häufig bei Infektionen mit pyogenen Mikroorganismen (septischer Milztumor, vergl. Abb. No. 60, Tafel 30). Geht die den Milztumor hervorrufoende akute Infektionskrankheit in ein mehr *subakutes Stadium* über, so entwickeln sich in der Milz neben den besprochenen Veränderungen bereits reichliche *hyperplastische* Vorgänge an allen Elementen des Organs. Die hierdurch entstehenden *hyperämisch-hyperplastischen Tumoren*, welche am ausgesprochensten bei *Typhus abdominalis* auftreten, unterscheiden sich makroskopisch von den ganz akuten Tumoren durch *festere Konsistenz*; infolge der durch den längeren Bestand ermöglichten Hyperplasie erreichen sie ein bedeutend *grösseres Volumen*, als die ersteren. Je länger der Tumor besteht, umsomehr treten die hyperplastischen Vorgänge hervor, während die Hyperämie entsprechend abnimmt; in typhösen Milzen von der dritten und vierten Woche der Krankheit findet man daher häufig auf dem ursprünglich schwarzroten Grunde *hellrote*, ja oft *rötlich-weiße, derber anzufühlende Herde*. Im weiteren Verlaufe der Krankheit schwindet nicht nur die Hyperämie völlig, sondern es bildet sich auch die Hyperplasie zurück; nach Ablauf des Typhus findet man häufig die Milz kleiner als normal; die Schnittfläche besitzt einen rostbraunen Farbenton, welcher von der Pigmentmetamorphose der zahlreichen Extravasate herrührt.

Chronischer  
infektiöser  
Milztumor.

2. Die *chronischen infektiösen Milztumoren* entwickeln sich entweder, wie bereits erwähnt, aus akuten Tumoren, wenn die veranlassende Krankheit nach einem akuten Anfangsstadium in einen chronischen Verlauf übergeht (Syphilis, Malaria), oder sie entstehen von vornherein chronisch. Charakteristisch ist für dieselben, dass unter den hyperplastischen Prozessen besonders solche am *Milzstroma* überwiegen; es kommt so zur *bindegewebigen Induration* des Organs; das *Volumen* ist erheblich *vermehrte*; die *Konsistenz* *derb*; auf der Schnittfläche erkennt man sehr deutlich das *grauweiße Netzwerk der verdickten Stromabalken*. Die *Pulpa* quillt nicht vor, ihre Farbe ist verschieden: meist braunrot (infolge zerfallender Extravasate) oder schwärzlich-braun, ja fast schwarz, wie bei der Malaria milz, da sich bei der Malaria die Zerfallsprodukte des zerstörten Blutfarbstoffs als dunkle, körnige Massen aus dem zirkulierenden Blut in der Milz ausscheiden.

Progressive  
Hyperplasie.

3. Die *progressive Hyperplasie* der Milz findet sich bei Leukämie und Pseudoleukämie. Diese Krankheiten sind wohl kaum direkt als infektiöse zu betrachten, obgleich sie sich bisweilen anscheinend auf einem durch Infektionskrankheiten präparierten Boden entwickeln (z. B. nach syphilitischer Infektion).

Bekanntlich ist bei diesen Krankheiten ausser der Milz meist auch das *ganze übrige lymphatische System hyperplastisch*; je nachdem die Hyperplasie der Milz, der Lymphdrüsen oder des Knochenmarks dabei im Vordergrund steht, resp. am frühzeitigsten begonnen hat, unterscheidet man eine lienale, lymphatische und myelogene Form derselben.

Obgleich Leukämie und Pseudoleukämie sich wesentlich dadurch unterscheiden, dass die für die erste Krankheit charakteristische Veränderung des Blutes, die Vermehrung der weissen Blutkörper, bei der Pseudoleukämie fehlt (während allerdings die starke Verminderung der Zahl der roten Blutkörper beiden Krankheiten gemeinsam ist), so ist doch die Form der Erkrankung der lymphatischen Organe bei beiden völlig dieselbe, so dass man aus der Untersuchung dieser Organe die Differentialdiagnose zwischen Leukämie und Pseudoleukämie nicht stellen kann; das einzig entscheidende ist für diesen Zweck die Blutuntersuchung.

Man unterscheidet im *Verlauf* der progressiven Milzhyperplasien *zwei Stadien*: das *erste* ist durch eine mehr oder weniger *gleichmässige Hyperplasie sämtlicher Elemente* der Milz ausgezeichnet; im *zweiten* Stadium überwiegen die *hyperplastischen Vorgänge am Stroma*, so dass eine *Induration* der hyperplastischen Milz eintritt. Bereits im ersten Stadium kann die Milz ein Gewicht erreichen, welches das der normalen Milz um ein vielfaches übertrifft; die grössten Tumoren sieht man jedoch erst im zweiten Stadium der Krankheit: hier



erreicht das Organ bisweilen eine solche Ausdehnung, dass die Milz vom linken Rippenbogen quer über das ganze Abdomen bis in die Nähe des rechten Hüftbeinkammes oder in das Becken hineinreicht und ein Gewicht von mehreren Kilogrammen besitzt.

Im *ersten Stadium* ist die vergrösserte Milz von *ein wenig festerer Konsistenz*, als die normale; die *Kapsel* ist *gespannt*, meist leicht verdickt; in seltenen Fällen kommt es, wenn die Kapsel unnachgiebig ist, so dass sie sich nicht der Vermehrung des Milzvolumens entsprechend dehnen kann, zur *Ruptur* der Kapsel und zu tödlicher Blutung in die Bauchhöhle. Auf der Schnittfläche *quillt die Pulpa etwas vor*, ohne jedoch besonders leicht mit dem Messer abstreifbar zu sein. Sie ist blaurot, mitunter chokoladefarbig; die *Struktur der Schnittfläche* ist im wesentlichen dieselbe, wie die der normalen Milz, da alle Elemente gleichmässig an der Hyperplasie teilnehmen. In einzelnen Fällen, wo die *Follikel* vorwiegend Sitz der hyperplastischen Vorgänge sind, erscheinen dieselben vergrössert, als linsengrosse, rein weisse, wenig prominierende Flecken.

Im *zweiten indurativen Stadium* (vergl. Abb. No. 61, Tafel 31) nimmt die Hypertrophie des gesamten Stroma noch fortwährend zu, während das zellige Parenchym durch den Druck der narbig schrumpfenden Stromabalken erdrückt wird und die Gefässfüllung sich verringert; der Farbenton der gesamten Schnittfläche wird infolgedessen ein *hellerer*, und auf diesem Grunde finden sich grosse, *sehnig weisse Flecke*, welche bisweilen durch ihre keilartige Form an Infarkte erinnern; dieselben bestehen mikroskopisch fast ausschliesslich aus zellarmem, oft hyalin gequollenem, fibrillärem Bindegewebe. Oft findet sich in solchen Fällen auch die *Milzkapsel*, entweder in toto oder an einzelnen Stellen, *verdickt, knorplig hart und sehnig weiss*; mikroskopisch bestehen diese zuckergussartigen Kapselverdickungen ebenfalls aus zellarmem, hyalin degeneriertem, grob fibrillärem Bindegewebe.

Eine *gutartige, nicht progressive Hyperplasie* der Milz, welche weder mit Anämie, noch mit Leukämie verbunden ist, findet sich bei jugendlichen Individuen meist im Verein mit hyperplastischen Vorgängen an anderen lymphatischen Apparaten, besonders denen des Rachens (Tonsillen, retropharyngeales Gewebe) und des Darmes (follikulärer Darmkatarrh); die Hyperplasie betrifft vorwiegend die Follikel, welche beinahe Linsengrösse erreichen (follikuläre Hyperplasie); das Volumen der Milz ist daher meist nicht sehr erheblich (selten um mehr als die Hälfte) vermehrt, die Konsistenz etwas fester, als normal. Zu bemerken ist hierbei noch, dass im frühen Kindesalter überhaupt die Milzfollikel viel grösser sind, als in späteren Jahren, und dass im Verhältnis dazu die Pulpa spärlich entwickelt erscheint; man darf daher eine follikuläre Hyperplasie bei jungen Kindern nur dann diagnostizieren, wenn *nicht nur die Follikel* relativ vergrössert sind, sondern auch das *ganze Milzvolumen* absolut vermehrt ist.

## Ernährungsstörungen.

*Atrophie* der Milz tritt konstant im höheren Lebensalter, jenseits des fünfzigsten Jahres, oft aber auch schon viel früher ein, ohne dass der übrige Körper irgend welche Zeichen allgemeiner Ernährungsstörungen darböte; am häufigsten findet sie sich allerdings bei marantischen Individuen. Die Milzkapsel ist infolge der Reduktion des Milzvolumens runzlig, oft mit streifigen und fleckigen Verdickungen versehen, die Konsistenz schlaff, zäh; auf der Schnittfläche sind Pulpa und Follikel reduziert, das Stroma überwiegt.

Atrophie.

Unter den Degenerationen nimmt die *Amyloid-Degeneration* das meiste Interesse in Anspruch. Die Milz ist dasjenige Organ, welches am häufigsten amyloid degeneriert; fast in keinem Fall, wo überhaupt amyloide Degeneration an mehreren Stellen des Körpers eingetreten ist, wird die Degeneration der Milz vermisst. Die Milz ist eben ein Organ, welches zum Blutleben in intimen Beziehungen steht; alle im Blut kreisenden Stoffe lagern sich am leichtesten in der Milz ab, und so erklärt sich die ganz ausgesprochene Disposition der Milz zur Amyloidentartung, mag man nun annehmen, dass die amyloide Substanz,

Amyloid-Degeneration.



im Blute präformiert, die Gewebe infiltriert und in ihnen festgehalten wird, oder dass sie durch ein aus dem cirkulierenden Blut ausgetretenes Gift lokal in den Geweben produziert wird.

Die Degeneration zeigt sich entweder *vorwiegend in den Follikeln* und führt so zur Bildung *diskreter, durchscheinender, sagoartiger Klümpchen*, deren Schnittfläche intensiv glänzt und auf Jodzusatz eine braunschwarze mahagoniartige Farbe annimmt (*Sagomilz*, vergl. Abb. 62, Tafel 32); oder sie ist *diffus* über die ganze Milz verbreitet und beginnt dann meistens in den *Gefässwänden*, ergreift jedoch nach und nach das gesamte Retikulum der Milz. Die ersten Anfänge dieser diffusen Degeneration sind makroskopisch kaum zu erkennen, speziell lässt hier die makroskopische Reaktion mit Jod und Schwefelsäure fast stets im Stich; höchstens kann ein vermehrter *Glanz* der Schnittfläche den Verdacht auf amyloide Degeneration wachrufen und zur Sicherung der Diagnose durch mikroskopische Untersuchung auffordern. Erreicht die Degeneration höhere Grade, so ist das *Volumen der Milz vermehrt*, die *Konsistenz starr*, aber *brüchig*. Die *Schnittfläche*, auffallend *glatt* und eben, besitzt einen *lebhaften Glanz* und eine charakteristische, gleichmässig *bläulich rote Farbe*, ähnlich der des rohen Schinkens (*Schinkenmilz*); Follikel und Trabekel sind nicht deutlich erkennbar.

Pigmentation.

Ein nicht seltener Befund ist die *Anthrakose* der Milz, welche entsteht, wenn stark anthrakotische Bronchiallymphdrüsen erweichen und in benachbarte Lungenvenen, mit denen sie verwachsen sind, perforieren. Das Kohlenpigment lagert sich dann in Form feiner verzweigter *schwarzer Streifen* in der Milz ab.

Die *schwärzliche* oder bräunliche Färbung, welche den *chronischen Malaria milztumor* charakterisiert, verdankt ihren Ursprung der Ablagerung eines Pigments (Melanin), welches im Malariaanfall durch Zerfall der roten Blutkörper innerhalb der Blutbahn entsteht. Dagegen entsteht das Pigment, welches z. B. der Stauungsmilz bisweilen einen bräunlichen Farbenton verleiht, aus den in das Milzgewebe ausgetretenen, ausserhalb der Blutbahn zerfallenden Blutkörpern.

Beiläufig sei erwähnt, dass bei allen Krankheiten, welche Zerfall der Blutkörper und ihres Farbstoffs bewirken, und zu *Hämoglobinämie* und Hämoglobinurie führen, sich die Zerfallsprodukte in der Milz anhäufen und dadurch sowohl *Pigmentation* als *Schwellung* der Milz hervorrufen können; es sind dies sowohl eigentliche Intoxikationen (Chlorsaures Kali) als auch Vergiftungen durch im Körper entstandene Bakteriengifte (Septicämie).

## Geschwülste.

Echte  
Geschwülste.

Die Milz zeichnet sich dadurch aus, dass sie fast nie den Boden für Entwicklung *primärer* Geschwülste bildet; vereinzelt sind Fibrome und Fibrosarkome beobachtet worden. Auch Geschwulstmetastasen finden sich nur selten, am häufigsten noch metastatische Sarkome.

Miliar-  
tuberkulose.

Unter den *Granulationsgeschwülsten* findet sich nur die Tuberkulose häufig in der Milz, am häufigsten in Form der *akuten Miliartuberkulose*; die Milz ist *vergrössert*, *weich*; auf der Schnittfläche *quillt die Pulpa vor*, lässt sich leicht abstreifen, kurz sie bietet das Aussehen eines *akuten, infektiösen* Milztumors dar. In vielen Fällen sind die Miliartuberkel so klein, dass man sie mit blossen Auge nicht entdecken kann; und man muss daher, sobald man neben Tuberkulose anderer Organe einen derartigen Milztumor findet, immer die Möglichkeit der Miliartuberkulose im Auge behalten, auch wenn Tuberkel makroskopisch nicht erkennbar sind. Sind dagegen *graue Knötchen* sichtbar, so ist es immerhin noch schwierig zu entscheiden, ob man *Tuberkel* oder *Follikel* vor sich hat. Als Unterscheidungsmerkmal gilt, dass die *Tuberkel* sich leicht mit der Messerspitze aus dem Milzgewebe *herausheben* lassen, während die *Follikel* infolge ihres Zusammenhangs mit der Arterienwand nicht so leicht von ihrer Umgebung losgelöst werden können. Ferner ist zu beachten, dass die *Follikel* immer ziemlich genau *in der Mitte der Räume* sitzen, welche auf der Schnittfläche der Milz durch die benachbarten Trabekel abgegrenzt



werden, *nie aber unmittelbar an oder in den Trabekeln*, während die *Miliartuberkel regellos* über die ganze Schnittfläche verteilt sind und mit Vorliebe den *Trabekeln unmittelbar aufsitzen*. Jedoch ist es trotz Berücksichtigung dieser Merkmale in vielen Fällen nicht möglich, mit Sicherheit das Vorhandensein einer Miliartuberkulose der Milz ohne mikroskopische Untersuchung des Organs zu konstatieren, solange die Tuberkel wirklich noch als miliare zu bezeichnen sind.

Sehr leicht ist dagegen die Diagnose in den mehr chronisch verlaufenden Fällen, wo sich um die ursprünglich vorhandenen Miliartuberkel eine neue Aussaat von Knötchen gebildet hat, die mit den ursprünglichen zu einem im Centrum oder total verkäsenden Konglomerattuberkel zusammengefloßen sind. Die *Konglomerattuberkel* der Milz (vergl. Abb. No. 63, Tafel 32) sind oft über erbsengrosse, käsige, gelbe Knoten, die meist in grosser Anzahl vorhanden sind; sie finden sich, gewöhnlich zugleich mit entsprechenden Veränderungen in anderen Organen (embolische käsige Herde der Nieren, Solitartuberkel des Hirns etc.), vorzugsweise bei *jugendlichen Individuen*. Bedingung für das Zustandekommen der Konglomerattuberkulose ist, dass der Körper nicht plötzlich mit einer solchen Masse von Tuberkelbazillen überschüttet wird, dass ein chronischer Verlauf der Allgemeininfektion infolge des rasch eintretenden Exitus unmöglich gemacht wird (wie es besonders bei dem Einbruch massenhaften tuberkulösen Materials in Blutgefässe vorkommt), sondern dass nur *vereinzelte Infektionskeime* in die Blutbahn gelangen. Diese Bedingung ist am häufigsten verwirklicht in den Fällen, wo die Allgemeininfektion dadurch vermittelt wird, dass von tuberkulös erkrankten *Lymphdrüsen* aus die Bazillen *allmählich* und schubweise in die *Lymphstämme* (Ductus thoracicus) und von da in die Blutcirculation übergehen. Da sich Lymphdrüsentuberkulose und Allgemeininfektion durch Vermittelung der Lymphwege am häufigsten bei Kindern findet, so erklärt sich hieraus leicht die Häufigkeit der Konglomerattuberkulose der Milz bei jugendlichen Individuen.

Konglomerat-  
tuberkel.

Ein sehr seltenes Ereignis ist es, dass die Konglomerattuberkel der Milz im Centrum oder total erweichen, so dass die Milz von buchtigen, mit grünlichem Eiter gefüllten *Cavernen* durchsetzt ist, deren Wände mit käsigen Massen belegt sind.

Während bei Syphilis ein *chronischer Milztumor*, bedingt durch Hyperplasie und diffuse *Induration* des Milzretikulums, nicht selten vorkommt, sind charakteristische syphilitische Granulationsgeschwülste selten; es finden sich sowohl miliare als auch *grossknotige Gummata* oder von den letzteren herrührende *Narben*; diese bedingen an der Oberfläche der Milz tiefe *Einziehungen*, welche von den durch Infarkte hervorgebrachten Narben nur dann mit Sicherheit zu unterscheiden sind, wenn sie noch *Reste des Gumma*, käsige oder verkalkte Massen, eingesprengt enthalten. Ist dies nicht der Fall, so kann die Diagnose nur mit Wahrscheinlichkeit aus zugleich vorhandenen evident luetischen Erkrankungen anderer Organe (Leber-, Hoden-, Knochenlues etc.) gestellt werden.

Syphilis.

Von tierischen Parasiten kommt bisweilen der *Echinococcus* vor. Ein häufiger, aber bedeutungsloser Befund ist das *Pentastomum denticulatum*; dasselbe zeigt sich als kleiner, höchstens erbsengrosser kugelig Balg, der meistens von sehr harten Kalkmassen infiltriert ist und steinharte, ockergelb gefärbte Kügelchen bildet. Die nach vorheriger Entkalkung vorgenommene mikroskopische Untersuchung lässt die geschichtete Leibeswand des Parasiten, umgeben von einer bindegewebigen Kapsel, erkennen.

Parasiten.

## B. Sektion der Milz.

Die *Sektion der Milz* gestaltet sich folgendermassen:

Zuerst wird die *Lage* der Milz bestimmt. Die normale Milz liegt in der linken Zwerchfellkuppel links vom Fundus ventriculi unter dem Rippenbogen verborgen; vergrösserte Milzen ragen bisweilen mit dem unteren Pol über den linken Rippenbogen hervor, besonders wenn (bei chronischen Milztumoren) das Lig. gastro-lienale abnorm gedehnt ist. Seltener

Lage.



Grösse. findet sich eine solche Dehnung dieses Ligaments bei sonst normalen Milzen (Wandermilz). Häufig finden sich ausser der Milz noch kleinere Nebenmilzen im Lig. gastro-lienale, deren Beschaffenheit der der Milz völlig gleicht.

Darauf wird die *Milz mit der linken Hand unter dem Rippenbogen hervorgezogen*, die *Gefässe* des Lig. gastro-lienale einer kurzen Betrachtung unterzogen und dann *am Milzhilus durchschnitten*. Häufig findet man an der Milzarterie hochgradige Arteriosklerose; Varicen der Milzvene beobachtet man besonders bei Pfortaderstauung durch Laennecsche Lebercirrhose, Thrombose der Milzvenen bei Pfortaderthrombose.

Konsistenz. Die *Grösse* der Milz wird am sichersten durch Feststellung des *Gewichts* beurteilt. Das Durchschnittsgewicht der Milz wird zu ungefähr 0,2–0,3% des Körpergewichts angenommen. Für einen Körper von mittlerem Gewicht ergibt sich als normales Milzgewicht durchschnittlich *170 Gramm*. (Zahlen zwischen 150–250 Gramm fallen in die Breite der Norm.) Unsichere Anhaltspunkte für die Beurteilung der Grösse der Milz ergeben die *Masse der drei Durchmesser*; der Längendurchmesser der normalen Milz wird zu 12 cm, der Breitendurchmesser zu 9 cm, der Tiefendurchmesser zu 3–4 cm angenommen. Um den letzteren zu bestimmen, legt man die Milz flach auf ein Brett, sticht mit einem Messer senkrecht an der dicksten Stelle durch und misst hierauf am Messer die grösste Dicke der Milz ab.

Milzkapsel. Darauf wird die *Konsistenz* der Milz geprüft; stark *vermehrt* ist dieselbe bei allen indurativen Prozessen des Stroma (Stauungsinduration, chronische infektiöse Milztumoren, im zweiten Stadium des leukämischen und pseudoleukämischen Tumors); mässig vermehrt bei rein hyperplastischen Vorgängen (follikuläre Hyperplasie, erstes Stadium des leukämischen und pseudoleukämischen Milztumors); ferner bei Amyloiddegeneration. *Vermindert* ist sie bei akuter venöser Hyperämie, kongestiver Hyperämie (akute Milztumoren), besonders wenn zugleich reichliche degenerative Vorgänge der Milzelemente vorhanden sind (septischer Milztumor etc.).

Die *Milzkapsel* ist häufig mit der Umgebung verwachsen, ohne dass hierfür ein besonderer Grund nachweisbar ist.

Abnorme *Spannung der Kapsel* deutet auf plötzliche Vermehrung des Volumens ihres Inhalts hin und findet sich daher hauptsächlich bei den durch akute Hyperämie verursachten (akuten infektiösen) Tumoren.

*Erschlaffung und Runzelung der Kapsel* findet sich besonders, wenn das Volumen des Inhalts rascher abgenommen hat, als die Kapsel sich dementsprechend zurückbilden kann, vorzugsweise bei akuter Anämie. Zu bemerken ist, dass die Kapsel an der konvexen Milzoberfläche sich natürlich immer runzelt, wenn man das Organ flach auf einen Teller legt; die Runzelung der Kapsel ist nur dann pathologisch zu verwerten, wenn dieselbe in der Lage, die das Organ im Körper einnimmt, vorhanden ist.

*Fibrinöse Auflagerungen* auf der Milzkapsel finden sich bisweilen, wenn in der Milz Infarkte oder entzündliche Prozesse vorhanden sind. Fibrinös eitriger Belag, auf die Milzoberfläche beschränkt, oder, wenn zugleich das übrige Peritoneum infiziert ist, dort wenigstens am intensivsten ausgebildet, findet sich, wenn Milzabszesse bis an die Oberfläche heranreichen.

Ein ausserordentlich häufiger Befund ist die *chronische Perisplenitis*; dieselbe zeichnet sich aus durch Bildung eines ausserordentlichen derben, knorpelharten, aus parallel angeordneten groben, hyalin entarteten Bindegewebsfasern bestehenden Gewebes. Dasselbe bildet entweder einen *zuckergussartigen Überzug* über die ganze Milz, oder *einzelne, fleckige, sehnig weiss glänzende Verdickungen* der Milzkapsel. Mitunter findet man die ganze Milzoberfläche von zahllosen, halbkugelig vorspringenden, porzellanweissen perisplenitischen Knötchen besetzt, oder es haben sich, entsprechend quer über die Milz verlaufenden Falten der Kapsel, *leistenartige Verdickungen* ausgebildet.



Die *Ursache der chronischen Perisplenitis* ist nicht immer klar. Die *cirkumskripten Verdickungen* (Sehnenflecke) finden sich im Anschluss an *indurative* Veränderungen des *Milzstroma*, besonders bei Stauungsinduration, chronischem infektiösen Milztumor, (zweites Stadium des leukämischen Milztumors); mitunter bei Atrophie der Milz, bisweilen ohne jede erkennbare Ursache. Ebenso begegnet man der *diffusen, zuckergussartigen Perisplenitis* mitunter an Stauungsmilzen, in dem Stadium, wo sich die Milz nach anfänglich starker Vergrößerung durch die Induration des Stromas zu verkleinern beginnt. Bisweilen sind zugleich *andere Teile der Serosa der Bauchhöhle*, besonders der Überzug der Leber und das Peritoneum parietale zuckergussartig verdickt.

Nach Betrachtung der Oberfläche legt man einen *bis zum Hilus dringenden Schnitt* senkrecht gegen die konvexe Oberfläche in der Längsausdehnung der Milz und kann nötigenfalls von dieser Schnittfläche aus beliebig viel sekundäre Einschnitte ausführen. Schnittfläche.

Auf der Schnittfläche sind zu berücksichtigen:

1. die *Trabekel*. *Verdickung* der Trabekel findet sich bei Stauungsinduration, chronischen Milztumoren; bei akuten Tumoren sind sie durch die vorquellende Pulpa häufig verdeckt.

2. die *Follikel*. *Unsichtbar* werden dieselben häufig bei Anämie und Atrophie; ferner bei akuten Milztumoren. *Vergrößert* erscheinen sie bisweilen im leukämischen und pseudoleukämischen Milztumor, bei follikulärer Hyperplasie.

3. *Konsistenz und Farbe der Pulpa*. Bei allen von *akuter Hyperämie* begleiteten Erkrankungen ist die *Pulpa weich, quillt* entweder spontan oder bei leichtem Druck auf die Milzoberfläche *breiig* auf der Schnittfläche *vor* und *verdeckt* dadurch die *übrigen Strukturelemente*; streift man nur leicht mit dem Messer über die Schnittfläche, so lässt sich der grösste Teil der Pulpa *als roter Brei abstreifen*.

*Vermehrt* ist die Konsistenz dagegen bei allen chronischen Erkrankungen, bei denen *hyperplastische und indurative* Prozesse überwiegen, und der Blutgehalt des Organs sich infolgedessen verringert; so häufig schon im späteren Verlauf subakuter oder bei chronischen Milztumoren.

Die Farbe der normalen Milzpulpa ist ein dunkles Rot; *hellrote* oder *graubraune Farbe* finden sich bei Anämie oder in späteren Stadien vorher hyperämischer Milztumoren; *dunkelblau oder blauschwarz* wird dieselbe bei venöser Hyperämie; *dunkelkirschrot* bei akuten Milztumoren (besonders bei Typhus und Milzbrand); *graurot* beim septischen Milztumor. *Rostbraune* Farbe rührt von alten Hämorrhagien her, *schwarzbraune* ist für die Malaria milz charakteristisch.



## Tabellarische Übersicht

der charakteristischen Kennzeichen der wichtigsten Cirkulationsstörungen,  
Entzündungen und Degenerationen der Milz.

Volumen.	Kapsel.	Konsistenz.	Schnittfläche:		Pathologisch-ana- tomische Bezeichnung des Milzbefundes.
			Struktur und Konsistenz.	Farbe.	
ver- mindert	ge- runzelt	etwas vermehrt	Trabekelreichlich Follikel undeut- lich	blass	Anämische Milz.
		normal	normal	normal	Atrophische Milz.
ver- mehrt	ge- spannt	ver- mindert	Pulpa leicht abstreifbar, Trabekel und Follikel ver- deckt	dunkel blau- rot	Akute venöse Hyperämie der Milz.
				kirschrot	Hyperämischer Milztumor (Typhus, Milzbrand).
				graurot	Septischer Milztumor.
		nahezu normal	Struktur normal, Follikel abnorm deutlich	dunkelrot	Leukämischer und pseudo- leukämischer Milztumor. Erstes Stadium.
					Follikuläre Hyperplasie der Milz.
		ver- mehrt	Trabekel verdickt	blaurot	Stauungsinduration der Milz.
				blassrot oder bräunlich	Chronischer infektiöser Milztumor.
				schwarzbraun	Malariamilz.
				blassrot mit sehnig weissen, infarktartigen Flecken	Leukämischer und pseudo- leukämischer Milztumor. Zweites Stadium.
			Trabekel nicht verdickt	diffuse rote Färbung und ab- normer Glanz der ganzen Schnittfläche	Amyloid-(Schinken-)milz.
				graue, durch- scheinende, ab- norm glänzende Klümpchen auf rotem Grunde	Amyloid-(Sago-)milz.



## Abschnitt III.

## Untersuchung der Organe des Urogenitalapparates in ihrem natürlichen Zusammenhang.

### Kontinuierlich fortschreitende Erkrankungen im Urogenitalapparate.

Die unter dem Namen des Urogenitalapparates zusammengefassten Organe bieten, obgleich ihre Funktion eine sehr verschiedene ist, dennoch in Rücksicht auf *pathologische Verhältnisse zahlreiche gemeinsame Beziehungen* dar. Besonders die *infektiösen* Krankheiten derselben breiten sich in dem ein weitverzweigtes Kanalsystem darstellenden Urogenitaltraktus sehr leicht vom primären Sitz der Erkrankung allseitig per continuitatem aus und können so unter Umständen den ganzen Apparat in Mitleidenschaft ziehen.

Die *anatomischen Verschiedenheiten des Urogenitalapparats bei beiden Geschlechtern* bedingen einen verschiedenen Verlauf der infektiösen Erkrankungen. Beim Mann kommt es infolge der Länge und des geringen Lumens des gemeinsamen Teils der Ausführungswege (der Urethra), sobald entzündliche Prozesse in diesem auftreten, sehr leicht zur Stenose desselben. Die im Lumen angesammelten Entzündungsprodukte können durch die Sekrete, besonders den Harn, nur unvollkommen weggespült werden; sie sammeln sich hinter der erkrankten Stelle an, tragen die Infektion immer weiter nach rückwärts zu, und die Erkrankungen schreiten daher von der Urethra aus aufwärts, einerseits durch die Blase und Ureteren nach dem Nierenbecken, andererseits durch das Vas deferens nach dem Nebenhoden zu fort.

Verlauf infektiöser Prozesse im männlichen Urogenitalapparat.

Auch wenn der primäre Sitz der infektiösen Erkrankung nicht in dem gemeinsamen Stück der Ausführungswege, sondern anderwärts, z. B. in der Niere oder im Nebenhoden gelegen ist, so kommt es doch beim Manne infolge des erschwerten Abflusses der mit infektiösen Massen vermischten Sekrete durch die enge Urethra leicht zur Retention derselben und zur Ausbreitung der Krankheiten von den zuerst erkrankten Harnorganen auf die Geschlechtsorgane und umgekehrt.

Beim Weibe dagegen ist, wenn eine infektiöse Erkrankung des gemeinsamen Ausführungskanales, des Vestibulum vaginae, vorhanden ist, der Abfluss der Sekrete weit weniger behindert; die Krankheiten pflanzen sich weniger leicht nach rückwärts fort, besonders selten nach den Harnorganen, eher nach dem mit dem Scheideneingang weit kommunizierenden Genitaltraktus. Niemals kommt es beim Weibe vor, dass in höher gelegenen Partien der Harnorgane primär sich entwickelnde infektiöse Prozesse durch Verbreitung im Lumen des Urogenitalapparates die Genitalien infizieren oder umgekehrt. Daher verläuft beim Weib *Genitaltuberkulose* und *Tuberkulose der Harnorgane stets getrennt*, während beim Mann häufig der *ganze Urogenitalapparat* sekundär erkrankt, sobald in irgend einem Teil desselben sich die Tuberkulose eingenistet hat (Urogenitaltuberkulose).

Verlauf infektiöser Prozesse im weiblichen Urogenitalapparat.

Die gemeinsamen Erkrankungen des Urogenitalapparats sind zum Teil *tuberkulöse*, zum Teil *eitrige Entzündungen*. Unter letzteren sind besonders die durch den Gonococcus bedingten (*gonorrhoeischen*) *Entzündungen* wichtig, da alle gonorrhoeischen Prozesse die ausgesprochene Tendenz besitzen, per continuitatem auf der befallenen Schleimhaut fortzukriechen, wodurch dieselben gerade in dem weit verzweigten Kanalsystem dieser Organe eine verderbliche Wirksamkeit entfalten. Die durch *andere Mikroorganismen* auf Schleimhäuten hervorgebrachten *Eiterungen* greifen dagegen auf gesunde Schleimhäute vom Ort der primären Erkrankung viel schwerer über; sie pflanzen sich nur dann fort, wenn die Schleimhäute durch *Dehnung infolge von Sekretstauung* oder andere *mechanische Läsionen* zur Erkrankung *disponiert* sind.



Gonorrhoe  
beim Manne.

Die *gonorrhoeische Entzündung* beginnt beim Mann ausnahmslos in der *Fossa navicularis der Urethra*. Sie führt hier zu einer intensiven Rötung und Schwellung und zu reichlicher Exsudation, welche alle Stadien vom vorwiegend schleimigen und schleimig-eitrigen bis zum rein eitrigen und hämorrhagischen Sekret durchmachen kann.

In leichten Fällen bleibt die Entzündung auf den vorderen Teil der Urethra beschränkt, in schweren pflanzt sie sich rasch nach rückwärts in die *Pars membranacea und prostatica urethrae* fort. Sobald sie diese erreicht hat, ist die Gefahr der Ausbreitung auf das ganze Urogenitalsystem vorhanden; am häufigsten erfolgt Infektion des *Vas deferens* und des *Nebenhodens*; an die Epididymitis schliesst sich bisweilen sogar eine Orchitis gonorrhoeica an. Seltener wird die *Blase* direkt von der gonorrhoeischen Entzündung ergriffen; es kommt dann zu intensiver eitriger Cystitis; durch die *Ureteren* kriecht die Entzündung nach dem *Nierenbecken* hinauf; es entsteht eine Pyelonephritis, welche durch allgemeine pyämische Infektion, seltener durch Urämie, den tödlichen Ausgang herbeiführen kann.

Stricture  
urethrae.

Diese direkte Ausbreitung der Gonorrhoe bis zur Niere ist selten; viel häufiger führt die Gonorrhoe *indirekt* zu schweren Erkrankungen der Harnapparate. Während nämlich die durch die akute Harnröhrengonorrhoe hervorgebrachten Veränderungen in günstigen Fällen völlig ausheilen können, geht die Krankheit in anderen Fällen, besonders wenn mehrere akute Infektionen einander gefolgt sind, oder wenn die akut erkrankte Urethral-schleimhaut mechanischen Insulten (wozu auch Injektionen ätzender Flüssigkeiten zu rechnen sind) ausgesetzt war, in ein chronisches Stadium über; es kommt, wie bei allen chronischen (produktiven) Schleimhautentzündungen zuletzt zur *narbigen Atrophie der Schleimhaut* und dadurch zu erheblicher Verengerung des Lumens, zur *Stricture urethrae*. Die Strikturen sitzen seltener im vorderen Teil, mit Vorliebe in der *Pars membranacea urethrae*. Infolge der Stenose der Urethra stellen sich allmählich die Erkrankungen ein, die in den meisten Fällen eine Stenose der Harnwege begleiten und die bei dieser Gelegenheit im Zusammenhang besprochen werden sollen.

Folgen  
der Urethral-  
strikturen.

Wenn eine Stenose, mag dieselbe durch Narben, durch im Lumen der Urethra oder Blase liegende Konkrementen, durch den Druck von Tumoren (Prostatahypertrophie) oder dergleichen hervorgebracht sein, so sitzt, dass dadurch der *Abfluss des Urins aus der Blase behindert wird*, so ist die unmittelbare Folge davon Stauung des Harns in dem hinter der Strikturen gelegenen Teil der Urethra, resp. in der Blase, und Dilatation derselben. Das Abflusshindernis wird jedoch zunächst durch *Hypertrophie* der Blasenmuskulatur kompensiert; die Dicke derselben nimmt erheblich zu, die verdickten Muskelbündel springen balkenartig ins Lumen der Blase vor (Balkenblase, Vessie à colonnes). Merkliche Störungen treten erst ein, wenn die Hypertrophie der Blasenmuskulatur infolge von Ernährungsstörungen oder zunehmender Stenose nicht mehr zur Kompensation ausreicht, so dass *Insufficienz der Blase und Harnretention* eintritt. Die Blase wird jetzt hochgradig *dilatiert*, ihre Wandungen verdünnt. Die Stauung pflanzt sich auf die Ureteren fort, welche gleichfalls dilatiert werden, ebenso das Nierenbecken.

Treten jetzt in den so veränderten Harnleitungsapparat *Bakterien*, entzündungserregende Keime ein, so finden dieselben in dem gestauten Urin einen trefflichen Nährboden. Durch die chemischen Produkte der Zersetzung desselben werden die schon durch die Dehnung in ihrer Ernährung gestörten Schleimhäute entzündlich gereizt. Nach Abstossung der oberflächlichen Schichten der Schleimhäute dringen die entzündungserregenden Bakterien leicht in die Tiefe derselben ein und erregen so in ihnen zunächst *oberflächliche katarrhalische Entzündungen*, welche sich bis zur *tiefgreifenden diphtheritischen Entzündung* steigern können.

Auf zweierlei Arten können Entzündungserreger in die Blase gelangen. Erstens führt die zunehmende Dilatation der Blase natürlich auch zur *Dehnung des Blasenhalsses*, zur Dehnung des Schliessmuskels desselben, so dass die Blase ohne jeden Abschluss mit dem



hinter der Striktur gelegenen Teil der Urethra kommuniziert. Da die Umgegend einer durch chronische Entzündungen entstandenen Striktur gewöhnlich Entzündungserreger enthält, gelangen diese jetzt in die Blase.

Noch häufiger werden die Entzündungserreger durch infolge der Stenosenerscheinungen notwendig gewordene *Kathetereinführung* in die Blase übertragen.

Die heftigsten Wirkungen der einsetzenden Entzündung bemerkt man gewöhnlich an der Blase selbst; die Ureteren lassen oft verhältnismässig wenig entzündliche Erscheinungen erkennen, während das Nierenbecken höchst intensiv hämorrhagisch oder diphtheritisch entzündet ist; die Entzündung breitet sich so bisweilen von der Blase nach dem Nierenbecken zu aus, indem sie anscheinend die Ureteren überspringt. Mitunter sind jedoch alle Teile des harnleitenden Apparats in gleichem Masse diphtheritisch entzündet.

Sitzt die Stenose nicht unterhalb der Blase, sondern sind die *Ureteren* an ihrer Einmündung in die Blase oder noch höher oben (Übergang des Nierenbeckens in den Ureter) verengt oder verschlossen, so ist die Folge davon meist nur Dilatation der rückwärts gelegenen Abschnitte ohne Entzündungsercheinungen (Hydronephrose etc.), da der Eintritt von Bakterien in den dilatierten Abschnitt unmöglich ist, falls nicht besonders ungünstige Momente (Arrosion des komprimierten Ureters durch verjauchende Uterus- und Rectumcarcinome etc.) hinzutreten, oder schon vor Eintritt der Stenose Entzündungserreger sich über den ganzen Verlauf des Ureter verbreitet haben.

Stenose der  
Ureteren und  
ihre Folgen.

Die gonorrhoeische Infektion beginnt beim *Weibe* ebenfalls am häufigsten in dem gemeinsamen Teil der Ausführungswege des Harn- und Genitalapparats, im *Vestibulum vaginae* (seltener im Cervicalkanal). Obgleich gerade das Orificium urethrae und seine Umgebung der bevorzugte Sitz der Erkrankung ist, so schreitet doch die Infektion beim Weibe nur in sehr seltenen Fällen auf die Blase und die übrigen Harnausführungswege fort, offenbar weil weder in der kurzen und weiten weiblichen Urethra noch in dem Gebiete des ursprünglichen Sitzes der Infektion, im Vestibulum vaginae, Gelegenheit zur Stenose durch die entzündliche Schwellung und zur Stauung und Rückwärtsbewegung von entzündlichen Sekreten gegeben ist, sondern die Entzündungserreger leicht durch den ausströmenden Harn nach aussen weggespült werden.

Gonorrhoe  
beim Weibe.

Sehr häufig steigt dagegen die gonorrhoeische Infektion *im Genitaltraktus aufwärts*, da dieser mit der primär erkrankten Gegend durch verhältnismässig weite Öffnungen kommuniziert, ohne durch Schliessmuskeln oder durch einen lebhaften Strom eines die eindringenden Entzündungserreger wegpülenden Sekrets geschützt zu sein. Es schliesst sich daher sehr häufig *Endometritis* an die Vaginalgonorrhoe an. In schwereren Fällen werden auch die *Tuben* ergriffen; hier richtet die Gonorrhoe den schwersten Schaden an, da infolge der Enge des Isthmus uterinus tubae derselbe fast regelmässig durch die entzündliche Schwellung verschlossen und so der Abfluss des Sekrets nach aussen behindert wird. Dieses tritt daher entweder durch das Ostium abdominale in die Bauchhöhle und führt daselbst zur eitrigen Peritonitis; oder es wird, wenn zugleich Verschluss des Abdominalostiums eingetreten ist, die Tube zu einem mit Eiter gefüllten Sack (Pyosalpinx) ausgedehnt. Die Wände desselben werden verdünnt, so dass sie für die mit den Gonococcen eingedrungene anderweitigen Entzündungserreger durchgängig werden; es schliesst sich infolgedessen fibrinös-eitrige oder adhäsive Perisalpingitis an. Unter Mitwirkung mechanischer Schädlichkeiten kann es zum Platzen der Pyosalpinx und zur Perforativperitonitis kommen.

Vom Ostium abdominale tubae aus greift die Entzündung sehr häufig auf das *Ovarium* und seine Umgebung über (Oophoritis und Perioophoritis); es bilden sich abgesackte Abszesse zwischen Ovarium und Tuben, welche bisweilen ins Rectum perforieren, und mit diesem in fistulöser Kommunikation bleiben. Unter Umständen kann hierdurch das Rectum gonorrhoeisch infiziert werden, jedoch ist diese Art der gonorrhoeischen Infektion selten. Die Gonococcen scheinen nämlich in älteren, fest abgeschlossenen Abszessen mit der Zeit von den übrigen, gleichzeitig vorhandenen Eiterbakterien überwuchert zu werden und



zu Grunde zu gehen, so dass man dieselben weder mikroskopisch im Inhalt offenbar durch Gonorrhoe verursachter Abszesse nachweisen kann, noch der Einbruch derselben in eine mit Schleimhaut versehene Höhle, wie das Rectum, Gonorrhoe daselbst hervorruft. Viel häufiger wird das Rectum im akuten Stadium der Gonorrhoe durch das aus der Vagina herabfliessende Sekret, resp. durch mit diesem verunreinigte Instrumente etc. infiziert.

Bisweilen beginnt auch die Infektion *primär im Rectum* infolge sexuellen Abusus. Die Gonorrhoea recti führt zu den fürchterlichsten Verwüstungen, welche diese Krankheit überhaupt anrichten kann; die Schleimhaut wird zum grössten Teil zerstört, es bilden sich (jedenfalls unter Mitwirkung der Bakterien des Darminhalts) tiefgreifende Geschwüre, von denen aus die Eiterung nach Perforation der Darmwand ins umgebende Beckenzellgewebe übergreift. Dasselbe wird von zahlreichen Fisteln durchsetzt und in eine derbe, sklerotische Masse verwandelt, welche mit den meist gleichzeitig gonorrhöisch erkrankten Genitalien zu einem derben, harten Klumpen verwachsen ist, der das ganze kleine Becken völlig erfüllt, zur Stenose der dasselbe durchsetzenden Kanäle und so sekundär zu den schwersten Störungen führt (*Periproctitis gonorrhöica*).

Tuberkulose  
des Urogenital-  
apparats.

Die *Tuberkulose* ergreift beim *Manne* häufig ausgedehnte Strecken sowohl des Uropoetischen als des Genitalapparates (Urogenitaltuberkulose); beim *Weibe* dagegen wird meist nur eins der beiden Systeme befallen; man findet entweder Tuberkulose der Nieren und der harnleitenden Wege, oder Genitaltuberkulose für sich. Der Grund hierfür liegt jedenfalls darin, dass beim Weibe nie Tuberkulose im gemeinsamen Teil der beiden Kanalsysteme vorkommt, so dass keine Gelegenheit zu gleichzeitiger Infektion beider gegeben ist.

Ausgangspunkt  
und Verbreitung  
der Urogenital-  
tuberkulose.

Fast stets schliesst sich die Tuberkulose des Urogenitalsystems an *anderweitige primäre tuberkulöse Erkrankungen* (Lungentuberkulose) sekundär an, so dass man annehmen muss, dass die Tuberkelbazillen den Urogenitalorganen auf dem Wege der Cirkulation zugeführt werden. Die Orte, an denen sich dieselben ausscheiden und die daher zuerst erkranken, sind verschieden. Beim Mann beginnt die Urogenitaltuberkulose am häufigsten entweder im *Nierenbecken*, oder im *Nebenhoden*. Ist zuerst der Nebenhoden ergriffen, so breitet sich die Infektion einerseits auf den Hoden aus (vergl. Abb. No. 86, Tafel 43), andererseits auf das Vas deferens, die Samenblasen und die Prostata (vergl. Abb. No. 85, Tafel 43); von hier aus erfolgt Infektion des Blasengrundes, und nun kann die Infektion im Ureter aufsteigend das Nierenbecken ergreifen. Ist das Nierenbecken zuerst ergriffen, so ist der Weg, auf welchem sich die Krankheit verbreitet, der umgekehrte.

Die Ausbreitung der Krankheit findet einerseits dadurch statt, dass dieselbe *innerhalb der Wand der Kanäle* durch regionäre Infektion fortschreitet, indem sich um die bereits vorhandenen Krankheitsherde eine Aussaat frischer Knötchen bildet, welche verkäsen und mit dem ursprünglichen Herd zusammenfliessen; andererseits dadurch, dass Tuberkelbazillen aus den erkrankten Partien der Wand in die *im Lumen strömenden Sekrete* geraten, mit diesen verschleppt werden und sich an entfernten Stellen festsetzen; am leichtesten geschieht dies dort, wo die *Stromgeschwindigkeit der Sekrete* sich infolge *Erweiterung des Strombettes verringert*, resp. wo dieselben nach ihrem Eintritt in Anhangsgebilde periodisch stagnieren, so dass ein Sedimentieren der Bazillen ermöglicht ist. Daher sehen wir sehr häufig, dass gerade derartige Stellen von Tuberkulose ergriffen werden (z. B. Samenblasen, Blase, Nierenbecken), während die engsten Stellen des Strombettes, in denen die Geschwindigkeit der Sekretströmung am grössten ist (Vas deferens, Ureteren), von der Infektion übersprungen werden.

Beim Weibe sind die *Tuben* der häufigste Ausgangspunkt der Genitaltuberkulose; in vielen Fällen schliesst sich die Tubentuberkulose an Peritonealtuberkulose an, was leicht erklärlich ist, da in der Bauchhöhle vorhandene Bazillen jedenfalls ebenso leicht durch die Flimmerbewegung der abdominalen Tubenenden in die Tube transportiert werden, wie andere Körper, z. B. das Ei. Von der Tube aus wird mitunter das Endometrium infiziert (vergl. Abb. No. 92, Tafel 47); sehr selten wird das Ovarium von der Tuberkulose ergriffen.



Eine Fortleitung der Tuberkulose vom Genitalkanal auf die Harnwege findet nicht statt. Die Tuberkulose der letzteren beginnt im Nierenbecken und steigt von da in den Harnwegen abwärts; Übergreifen auf den Genitaltraktus findet ebensowenig statt, wie das Umgekehrte.

Die *Form*, unter der die Tuberkulose in dem Urogenitalsystem auftritt, ist fast überall im wesentlichen die gleiche. Es bildet sich in der Schleimhaut der Kanäle ein *Granulationsgewebe mit Einlagerung von Tuberkeln*. Dieses Granulationsgewebe verfällt der *Verkäsung*, während in der Umgegend eine neue Aussaat von Tuberkelknötchen stattfindet. Sind die Kanäle, deren Wandung tuberkulös erkrankt ist, eng (wie z. B. die Nebenhodenkanälchen), so wird das Lumen bald durch die sich abstossenden käsigen Massen und desquamiertes Epithel verstopft, und man glaubt auf Durchschnitten, welche solche Kanälchen senkrecht treffen, bei der Betrachtung mit blossen Auge einen durch und durch soliden, käsigen Knoten vor sich zu haben, während die mikroskopische Untersuchung nachweist, dass derselbe aus der verkäsigen Wand des betreffenden Kanals besteht, dessen Lumen mit käsigen Massen erfüllt ist. So verwandeln sich die tuberkulös erkrankten Nebenhoden (vergl. Abb. No. 86, Tafel 43) und Samenblasen (vergl. Abb. No. 85, Tafel 43) in von aussen derb anzufühlende, anscheinend solide Geschwülste, deren Durchschnitt ein Netzwerk von fibrösen Zügen (die ursprünglichen Septa dieser Organe) erkennen lässt. In ihren Maschen sind käsige Knoten eingeschlossen, die aus den Kanälen des Parenchyms hervorgegangen sind. Auch die Tuben (vergl. Abb. No. 92, Tafel 47) sind so häufig in anscheinend solide käsige Geschwülste verwandelt.

Form der tuberkulösen Erkrankungen im Urogenitalapparat.

Wo die erkrankten Kanäle weit genug sind, dass keine Verstopfung des Lumens eintreten kann, erkennt man ohne weiteres, dass die Wand der Kanäle der Sitz der Erkrankung ist; man sieht in der meist lebhaft geröteten und geschwollenen Schleimhaut entweder isolierte, graue Knötchen, oder vorspringende, käsige Platten, deren Centrum in Ulceration begriffen ist, während in der Peripherie neue Knötchen aufschliessen. Nach Abstossung der käsigen Massen entstehen buchtige Geschwüre, in deren Rand und Grund noch Reste der käsigen Substanz und Tuberkelknötchen wahrnehmbar sind.

Meist sind in den grossen Hohlorganen des Urogenitalapparates nur cirkumskripte Stellen der Schleimhaut verkäst oder geschwürig zerfallen; so begegnet man besonders in der Blase am häufigsten *vereinzeltten Geschwüren*, deren Rand meist ausserordentlich deutlich die schon vielfach erwähnten charakteristischen Eigenschaften tuberkulöser Geschwüre erkennen lässt. Ebenso findet man in den Ureteren und im Vas deferens meist nur vereinzelte käsige, ulcerierende Platten und Knötchen. Seltener ist die *ganze Schleimhaut* eines Organs *gleichmässig erkrankt* und in eine grosse, käsige Fläche verwandelt; an einzelnen Stellen haben sich die käsigen Massen losgestossen, so dass vertiefte dunkelrote Stellen entstanden sind, in deren Grund die tieferen Schichten der Schleimhaut frei zu Tage liegen. Diese ausgebreitete Erkrankung findet sich bisweilen in der Blase (vergl. Abb. No. 85, Tafel 43) und dem Nierenbecken, selten im Uterus (vergl. Abb. No. 92, Tafel 47) und in den Ureteren. Während in den meisten Organen nur die Schleimhaut derselben von der Tuberkulose zerstört wird, ist im Nierenbecken eine ausgesprochene Tendenz zum Übergreifen auf die Umgebung und zur tiefgreifenden Ulceration vorhanden; es entstehen grosse, buchtige Cavernen, deren Wand mit fetzigen, käsigen Massen belegt ist; von der Niere bleibt oft nur ein schmales Stück der Rinde erhalten, welches schalenförmig die gegen das Nierenbecken zu geöffneten Cavernen umgiebt.

## Sektion des Urogenitalapparates.

Wegen des engen Zusammenhanges, der besonders unter den *infektiösen Erkrankungen* der einzelnen Teile des Urogenitalapparates besteht, ist es in allen Fällen, wo eine derartige Erkrankung vermutet wird, ratsam, den ganzen Urogenitalapparat im Zusammenhang aus dem Körper zu entfernen und dann erst zu untersuchen. Die Entfernung desselben geschieht auf folgende Weise.

Entfernung des gesamten Urogenitalapparates aus der Leiche.



Man führt einen bogenförmigen Schnitt um den konvexen, dem Hilus gegenüberliegenden Rand der *Nieren*, welcher am oberen Nierenpol sich soweit von diesem nach oben entfernt, dass er die Nebenniere, von deren Lage man sich vorher durch Palpation unterrichtet hat, im Zusammenhang mit der Niere lässt. Am besten thut man, wenn man vor der Sektion des Urogenitalapparates den Darm aus dem Körper entfernt; ist dies noch nicht geschehen, so muss man, um sich den Zugang zur Nierengegend zu verschaffen, wenigstens das Kolon in der bei der Sektion des Darmes beschriebenen Art lösen. Bei der Ausführung des die rechte Niere umkreisenden Schnitts wird der untere Leberrand nach oben emporgehoben.

Die linke Hand fasst hierauf die Niere und zieht dieselbe so weit als möglich aus ihrer Fettkapsel hervor; die Nierengefässe werden unter Schonung des Ureters in einiger Entfernung vom Hilus durchschnitten, worauf sich die Niere unter leichtem Zug so weit vorziehen lässt, dass der Ureter bis zur Linea innominata frei liegt.

Bei Männern wird jetzt, ehe zur Entfernung der Beckenorgane geschritten werden kann, der *Leistenkanal* durch einen Schnitt, der durch die Bauchdecken auf den inneren Leistenring zu geführt wird, so weit erweitert, dass man die *Hoden nebst Samenstrang* bequem vom Scrotum her durch den Leistenkanal hindurchschieben kann. Man führt jetzt einen *Schnitt entlang der Linea innominata* durch das *Beckenperitoneum*, welcher hinter den bis zur Linea innominata gelösten Ureteren und vor dem ebenfalls bis zu dieser Linie frei präparierten Vas deferens vorbeiläuft, indem man bei Ausführung der hinteren Hälfte desselben die Nieren und Ureteren nach vorn herüberlegt, während man bei Ausführung der vorderen Hälfte Niere und Hoden nach rückwärts zieht. Nun wird mit einem spitzen Messer in das *Beckenzellgewebe* eingestochen und dasselbe in langen, sägenden Zügen, die sich immer hart am Knochen halten müssen, durchschnitten, indem man die Beckenorgane mit der linken Hand, welche die *Blase* und das von der Flexura sigmoidea getrennte *Rectum* fasst, nach oben emporzieht. Bei der Durchtrennung des vor der Blase gelegenen Zellgewebes muss der Messergriff stark nach dem Kreuzbein zu gesenkt werden, damit die Blase und Urethra nicht durchschnitten werden.

Sollen auch *Penis und Urethra* untersucht werden, so schält man, nachdem man einen Hautschnitt auf der dorsalen Seite des Penis geführt hat, die Corpora cavernosa aus der Haut heraus und schneidet vorn die Haut in der Umgegend der Corona glandis ab. Man sticht ein spitzes Messer hart am Schambein durch, bis die Messerspitze in dem innerhalb des Beckens geführten Schnitte zum Vorschein kommt; nun umschneidet man die Wurzel des Penis, indem man das Messer hart an den Schambeinen hinführt, bis man den Penis nach innen in das Becken hindurchziehen kann; dann wird das Rectum über dem Beckenboden quer durchschnitten, ebenso der Rest des Zellgewebes, welcher zwischen Prostata und Peritoneum liegt. Hierauf kann man sämtliche Organe im Zusammenhang aus dem Becken herausheben.

Um den *weiblichen Urogenitalapparat* im ganzen zu entfernen, verfährt man im allgemeinen in derselben Weise; nur muss man hier äusserlich einen Hautschnitt führen, welcher von der vorderen Kommissur der Labien aus bogenförmig nach rückwärts hinter dem Anus vorbei und zur vorderen Kommissur zurückgeführt wird. Von hier aus sticht man ebenfalls ein spitzes Messer hart an den Schambeinen ein, bis die Spitze in dem im kleinen Becken gesetzten Schnitt sichtbar wird und schneidet dann den ganzen Beckenboden durch, indem man das Messer hart an der knöchernen Beckenwand hinführt; dann lassen sich die sämtlichen Organe durch Zug an den Beckenorganen entfernen.

Getrennte Entfernung einzelner Teile des Urogenitalapparates.

Nicht immer wird man alle diese Organe im Zusammenhang entfernen; besonders wird für die Untersuchung der *äusseren Genitalien* in den meisten Fällen die *Inspektion von aussen* her genügen, so dass man, nachdem man von innen her das Beckenzellgewebe an der knöchernen Beckenwand durchschnitten hat, die Beckenorgane, die man mit der linken Hand scharf nach oben emporzieht, einfach durch einen queren, kurz oberhalb des



Beckenbodens geführten Schnitt von diesem abtrennen kann, wobei Rectum und Vagina hart am Beckenboden, die männliche Harnröhre unmittelbar unter der Prostata durchschnitten werden.

Anstatt *Nieren und Hoden* im Zusammenhang mit den übrigen Organen zu untersuchen, wird man dieselben in vielen Fällen von jenen getrennt entfernen, indem man die Ureteren und das Vas deferens an der Linea innominata abschneidet. Die *Sektion der Nieren* wird auf diese Art und Weise meistens *vor der Sektion des übrigen Urogenitalapparats ausgeführt*.

Nachdem die Organe aus dem Körper entfernt sind, werden dieselben so hingelegt, dass die Blase zu oberst liegt und die Urethra (resp. der Blasenhal) dem Obducenten zugewendet ist. Dann wird eine Schere vom Orificium externum her in die *Urethra* eingeführt und dieselbe an der dorsalen Seite eröffnet; der Schnitt wird durch die *vordere Blasenwand bis zum Blasenscheitel* verlängert. In die *Prostata* führt man einen quer über das Caput gallinaginis verlaufenden Einschnitt. Die *Ureteren* werden entweder vom Nierenbecken her aufgeschnitten oder von der Blase her, nachdem man eine Sonde in die Ureterenmündung eingeführt hat. Zur Untersuchung der *Hoden* führt man einen Einschnitt von der dem Nebenhoden gegenüberliegenden Seite aus bis in das Corpus Highmori.

Untersuchung  
der einzelnen  
Organe nach  
ihrer Entfernung  
aus der Leiche.

Die *Vagina* wird an der *linken Seite* bis ins Scheidengewölbe aufgeschnitten; der *Uterus* durch einen Schnitt eröffnet, welcher an der *linken Kante* des Organs bis zur Tubenecke emporsteigt und von da quer über den Fundus bis zur rechten Tubenecke verläuft. Will man die *Tuben* untersuchen, so schneidet man dieselben am besten in der Mitte ihres Verlaufs an und führt eine feine Sonde erst nach dem uterinen, dann nach dem abdominalen Ende zu ein, um unter deren Leitung die Tube in ihrem ganzen Verlaufe aufzuschneiden. In die *Ovarien* schneidet man von der oberen Kante aus parallel der grössten Ausdehnung des Organs ein. Um die Ligamenta lata zu untersuchen, führt man zu beiden Seiten des Uterus vom Douglasschen Raume aus flache Einschnitte in dieselben.

Zuletzt wird das mit den Urogenitalorganen zugleich entfernte *Rectum* an seiner hinteren Wand aufgeschnitten.

Über die Sektion der *Niere und des Nierenbeckens* siehe folgenden Abschnitt.

## Abschnitt IV.

### Untersuchung der Nieren.

#### Anhang: Erkrankungen der Nebennieren.

##### A. Erkrankungen der Nieren.

##### Cirkulationsstörungen.

*Anämie* der Nieren findet sich ausschliesslich als Teilerscheinung allgemeiner Anämie. Die anämische Niere ist *verkleinert*, ihre *Konsistenz* infolge des geringeren Flüssigkeitsgehalts mässig *vermehrt*, die Oberfläche glatt. In Folge des geringen Blutgehalts *verschwindet die streifige Struktur der Nierenrinde*, die ja wesentlich von der Gefässfüllung abhängt, auf der Schnittfläche fast vollkommen; die der Marksubstanz ist meist noch leidlich erhalten.

Anämie.

Bei hochgradiger Anämie verschwindet aus der Nierenrinde und Oberfläche fast jeder rötliche Farbenton, dieselben erscheinen in der Eigenfarbe des Nierenparenchyms, *graugelb* gefärbt (vergl. Abb. No. 66, Tafel 34); die Marksubstanz besitzt meist noch einen schwach rosaen Ton. Bei *akut* (durch einmalige grosse Blutung) entstandener Anämie erreicht die Anämie der Niere keinen so hohen Grad, wie bei chronischer Anämie.



Bei *chronischer* Anämie findet sich häufig in der Rinde *Verfettung*; die verfetteten Stellen erscheinen als *glänzend gelbe* Flecken auf dem matten, graugelben Grund.

Mitunter findet sich bei chronischer Anämie, speziell der progressiven (perniciösen) Anämie in der anämischen Niere reichliche Ablagerung eines *eisenhaltigen Pigments*, welches der Niere einen *rostbraunen* Farbenton verleiht.

Hyperämie.

*Kongestive Hyperämie* findet sich bei einigen *Vergiftungen* (Cantharidin, Nitrobenzol) und stellt hier den ersten Anfang der Entzündung vor; ausserdem findet man sie bei fast allen ausgesprochenen *akuten Nephritiden*, wo sie jedoch mit anderweitigen Entzündungserscheinungen (Exsudation, Epitheldegeneration) kombiniert ist. Sie kennzeichnet sich durch *dunkelrote* oder *braunrote Färbung*, welche sich, wenn in der Rinde zugleich reichlich parenchymatöse Degeneration vorhanden ist, weniger an dieser, als an der *Marks substanz* bemerklich macht.

*Akute Stauungshyperämie* findet sich besonders bei Personen, welche plötzlich infolge Verschlusses der Luftwege (Tod durch Erstickten oder Ertrinken) oder infolge cerebraler Affektionen (Apoplexie, Hirnverletzungen, epileptische Konvulsionen etc.) gestorben sind. Die Niere ist mässig *vergrössert*, die *Oberfläche glatt*, die *Konsistenz nicht vermehrt*; auf der Schnittfläche sind Mark- und Rindensubstanz gleichmässig blaurot oder *dunkelblau* gefärbt; die letztere erscheint nicht wesentlich verbreitert, auf keinen Fall quillt sie über die Schnittfläche vor; die Glomeruli sind vergrössert, als dunkelrote Punkte abnorm deutlich sichtbar.

*Chronische venöse Hyperämie*, wie sie infolge allgemeiner Cirkulationsstörung durch chronische Herz- und Lungenkrankheiten (Herzklappenfehler, Lungenemphysem) entsteht, führt mit Regelmässigkeit, wie in den meisten anderen Organen, so auch in der Niere zur diffusen Hyperplasie des Bindegewebes und somit zur *Stauungsinduration*. Im *Anfang* der Erkrankung ist die Niere in allen Dimensionen, am auffälligsten gewöhnlich im Tiefendurchmesser, *vergrössert*. Wird die Bindegewebsentwicklung sehr bedeutend, so beginnt das im Anfang stark vergrösserte Organ, besonders die Rinde desselben, allmählich zu *schrumpfen*; die Schrumpfung wird jedoch *nie so stark*, dass die Niere kleiner wird, als vor Beginn der ganzen Erkrankung; sie bleibt immer noch gegen die Norm vergrössert. Die *Konsistenz* ist infolge der Bindegewebshyperplasie *stark vermehrt*. Da das neugebildete Bindegewebe meist nicht ganz gleichmässig schrumpft, so bemerkt man an der *Oberfläche* in vielen Fällen (aber nicht regelmässig) feine, *seichte Einziehungen*, die netzförmig untereinander zusammenhängen.

Auf der *Schnittfläche* ist die *Marks substanz* ausnahmslos *dunkelblau* gefärbt. Die *Rinde* erscheint bei hochgradiger bindegewebiger Induration schmal im Verhältnis zur Marks substanz, jedoch immer noch breiter als in der Norm. Die Farbe derselben ist stets *heller*, als die der Marks substanz; dies rührt teils von der durch die narbige Schrumpfung des Bindegewebes herbeigeführten *Verödung eines Teils der Gefässe*, teils aber von der durch die venöse Stauung und die damit verbundene Erschwerung der Oxydation hervorgebrachten *Verfettung des Nierenparenchyms* her, durch welche die Blutfarbe verdeckt wird; die Rinde erscheint infolgedessen graurot, bei hochgradiger Verfettung fein gelb gesprenkelt (vergl. Abb. No. 67, Tafel 34).

Ödem.

Ein reines *Stauungsödem* der Niere findet sich nur bei Thrombose der Nierenvene. In allen anderen Fällen ist das *Ödem* ein *entzündliches* und daher eines der wichtigsten makroskopischen Kennzeichen der akuten Nephritis. Häufig sind im Beginn einer Nephritis die übrigen Veränderungen, besonders die des epithelialen Parenchyms, noch so wenig deutlich entwickelt, dass man die Entzündung makroskopisch kaum diagnostizieren könnte, wenn nicht das Bestehen des Ödems auf die richtige Auffassung hinwiese. Das (entzündliche) Ödem macht sich dadurch bemerklich, dass die Niere *vergrössert* ist, und dass auf der *feuchtglänzenden Schnittfläche* eine *reichliche Menge trüber*, vorwiegend *seröser Flüssigkeit* abfließt. Da die Nierenelemente durch die Ödemflüssigkeit auseinander gedrängt sind, ist



der Zusammenhang derselben gelockert, die Niere ist *weich* und *morsch*; biegt man dieselbe, so *reisst die konvex gebogene Fläche leicht ein*; die Bruchfläche lässt ein zackiges Gefüge erkennen, welches von den bienenwabenartig nebeneinander angeordneten, prismatischen Elementarnieren herrührt. Die besonders stark aufgelockerte *Rinde quillt über die Ebene der Schnittfläche im Bogen vor*.

*Blutungen* treten fast regelmässig durch Alteration der Gefässwände bei *Nierenentzündung* auf und sind daher ein wichtiges Kennzeichen der letzteren. Ausserdem entwickeln sie sich im Verlauf einiger schwerer *Intoxikationen*, welche zur Verfettung der Niere und ihrer Gefässwände führen (Phosphor, Arsen). Selten sind Blutungen durch Krankheiten mit *hämorrhagischer Diathese* (besonders Skorbut) hervorgebracht. Man erkennt die Blutungen am deutlichsten auf der *Nierenoberfläche*; hier erscheinen sie meist als stechnadelkopfgrosse runde, dunkelrote Fleckchen (vergl. Abb. No. 72, Tafel 36), seltener sind sie zu grösseren, zackig begrenzten Flecken zusammengefloßen (vergl. Abb. No. 74, Tafel 37). Weniger leicht erkennt man sie auf der *Schnittfläche der Rinde*, wo Verwechselungen mit stark hyperämischen und daher vergrösserten Glomerulis möglich sind; solche lassen sich jedoch durch ihre scharfe Begrenzung, regelmässig kreisrunde Form, gleichmässige Grösse und Anordnung in Reihen längs der Gefässe, sowie durch leichte Prominenz stets sicher von punktförmigen Blutungen unterscheiden.

Blutungen.

*Mikroskopisch* findet man das ausgetretene Blut teils im *interstitiellen Gewebe* verbreitet und die Harnkanälchen auseinander gedrängt, teils sind Gruppen von *Harnkanälchen* mit Blutkörpern oder Zerfallsprodukten derselben erfüllt.

*Embolie des Stammes* der Nierenarterie hat *Nekrose des ganzen Organs* zur Folge; die Niere wird morsch, weich, die Schnittfläche missfarbig und strukturlos.

Embolie und Thrombose.

*Thrombose der Nierenvene* bringt nicht Nekrose, sondern nur *Ödem* der Niere hervor, da durch die Kapselvenen eine kollaterale Cirkulation zustande kommt.

*Embolie kleiner Arterien* der *Nierenrinde* hat unter allen Umständen *Infarktbildung* zur Folge, da die Arterien der Nierenrinde Endarterien sind. Embolie von Arterien der *Marks substanz* hat dagegen nicht unter allen Umständen den gleichen Erfolg, da die Marks substanz ausser von den direkt von der Grenze zwischen Mark und Rinde in sie eindringenden Arteriolae rectae auch noch Blut aus den Gefässstämmchen erhält, welche aus den Vasa efferentia der der Marks substanz benachbarten Glomeruli hervorgehen. Infarktbildung in der Marks substanz tritt daher nur dann ein, wenn die kollaterale Cirkulation ungenügend ist, besonders wenn durch mehrfache Embolie zugleich die Arterien des Marks und der Rinde verschlossen werden. Man beobachtet daher, wenn auch zahlreiche Infarkte zugleich in der Niere vorhanden sind, diese doch fast ausschliesslich in der Rindensubstanz, und nur sehr selten sieht man einen derselben auch bis in die Marks substanz hineinreichen.

Die Niereninfarkte sind ausgesprochen *keilförmig*, die Basis des Keils liegt in der Nierenoberfläche, die Spitze in der Rinde, resp. der Grenze von Mark und Rinde, sehr selten in der Marks substanz. Die Infarkte sind meist blass, selten hämorrhagisch.

Die *blassen* Infarkte erscheinen zuerst *blassrot* oder schmutzig-violett; allmählich verlieren sie den roten, resp. violetten Farbenton und werden zuletzt *rein gelb*; sie sind dann von einer dunkelroten Linie, einer hyperämischen, entzündeten Zone der Umgebung begrenzt (vergl. Abb. No. 69, Tafel 35).

Die *hämorrhagischen* Infarkte erscheinen zu Anfang *schwarzrot*, werden allmählich heller, infolge Metamorphose des Blutfarbstoffs *rostfarben*, zuletzt intensiv orangegelb.

Das infarzierte Gewebe ist im *Anfang* sehr *weich* und *morsch*; der Infarkt *springt über die Nierenoberfläche vor*; allmählich nimmt die Konsistenz in der Masse zu, als der Infarkt abblasst. Er wird von der Umgebung her organisiert, seine Substanz resorbiert, so dass er unter die umgebende Oberfläche *einsinkt*; zuletzt bleibt eine tiefe, trichterförmig eingezogene *Narbe* zurück (vergl. Abb. No. 68, Tafel 34).



Die durch Arteriosklerose, durch gummöse Wucherungen oder diffuse syphilitische Entzündungsprozesse der Gefässwände allmählich entstehenden *Verengerungen* von Nierenarterienästen, welche zuletzt durch *Thrombose* zum *völligen Verschluss* führen, bringen keine eigentlichen Infarkte hervor. Da die Verminderung der Blutzufuhr allmählich eintritt, so bildet sich im Bereich des erkrankten Gefässes zunächst ein durch seine Blässe auffallender, nicht scharf begrenzter, *anämischer Bezirk*, welcher über die Oberfläche *nicht vorspringt*, ja im Gegenteil bald unter dieselbe einsinkt. Die *streifige Struktur* der Nierenrinde ist im Bereich desselben zunächst *wohl erhalten*; allmählich geht das spezifische Parenchym atrophisch zu Grunde, während der Platz desselben durch das wuchernde, später *narbig schrumpfende Bindegewebe* ausgefüllt wird.

Erfolgt zuletzt völliger thrombotischer Verschluss des zuführenden Arterienastes, so tritt doch meist keine Nekrose ein, jedenfalls deswegen, weil das neu gebildete Bindegewebe kollaterale Gefässverbindungen mit der Umgebung eingegangen ist, welche für das geringe Nahrungsbedürfnis des Bindegewebes genügen. Es bilden sich so ebenfalls *eingezogene Narben*, welche jedoch, da die Arteriosklerose meist nur an *kleinen Gefässen* einen völligen Verschluss bewirkt, nur *oberflächliche Schichten der Rinde*, nie die ganze Breite der Rinde durchdringen. Da die Erkrankung nie streng auf ein einzelnes Gefäss beschränkt ist, sondern zahlreiche oder fast alle Gefässe mehr oder weniger stark ergriffen hat, so sind auch die resultierenden narbigen Defekte nie so scharf begrenzt wie die embolischen Infarktnarben; die tieferen arteriosklerotischen Narben hängen vielfach mit strahlig um sie angeordneten seichterem Narben der Umgebung zusammen; meist bilden sie ein über die ganze Nierenoberfläche verzweigtes *Netz von seichterem und tieferen Einziehungen* (vergl. Abb. No. 76, Tafel 38) unter Schrumpfung des ganzen Organs (Arteriosklerotische Schrumpfniere). Häufig findet man neben älteren arteriosklerotischen Narben leicht einsinkende anämische Bezirke, aus denen die narbigen Defekte entstehen, und dann ist ihre Genese gegenüber der der embolischen Infarktnarbe völlig aufgeklärt.

Findet man also *vereinzelte, trichterförmige, tief eingezogene*, die *ganze Dicke der Rinde durchsetzende Narben* in einer Niere, deren übriges Gewebe völlig normal ist, so ist mit grosser Wahrscheinlichkeit anzunehmen, dass dieselben von *embolischen* Infarkten herrühren. Diese Wahrscheinlichkeit wächst, wenn man zugleich embolische Infarkte, resp. Residuen derselben in anderen Organen, oder eine genügende Ursache zur Entstehung von Embolien, z. B. Endocarditis der Herzklappen, vorfindet. Sind dagegen *zahlreiche oberflächliche, verzweigte* und mit einander zusammenhängende *narbige Einziehungen* vorhanden, so stellen diese in den meisten Fällen das Resultat einer durch *arteriosklerotische* Prozesse allmählich entstandenen *Stenose* (resp. Thrombose) der Nierenarterienäste dar.

## Ernährungsstörungen.

Nekrose. Die im Anschluss an Embolie des Nierenarterienstammes eintretende *Totalnekrose*, sowie die *herdförmigen*, durch Verschluss von Arterienästen entstandenen *Nekrosen* wurden bereits oben erwähnt.

Die Nekrosen, welche durch schwere *Entzündungen* oder *Vergiftungen* (Sublimat) hervorgebracht werden, betreffen meist nur das *Epithel*, nicht das Bindegewebe; es bilden sich daher keine grösseren, durch und durch nekrotischen Herde, die mit blossen Auge erkannt werden können. Die Nekrose von Nierenepithelien kann nur mikroskopisch festgestellt werden; sie findet sich jedoch so häufig bei schweren akuten Entzündungen, dass man sie schon nach dem makroskopischen Aussehen fast mit Sicherheit vermuten kann, wenn andere mit blossen Auge sichtbare Erscheinungen einer schweren akuten Entzündung vorhanden sind.

Atrophie. Nochmals erwähnt sei hier die *herdförmige, im Gebiet sklerotischer Gefässe auftretende Atrophie* (siehe weiter oben). Eine die Niere fast stets *in ganzer Ausdehnung* ergreifende Atrophie findet sich bei *senilem Marasmus*, in jungen Jahren bei *konsumierenden chronischen*



Krankheiten. Mitunter findet man die Nieren atrophisch bei Individuen, welche schwere Infektionskrankheiten überstanden haben, so besonders nach Typhus abdominalis; in diesen Fällen ist die Atrophie wahrscheinlich das Residuum einer abgelaufenen Nephritis. Mitunter ist in solchen Fällen eine Niere atrophisch, die andere in derselben Masse hypertrophisch. Die atrophische Niere ist *verkleinert*, ihre *Konsistenz annähernd normal*, bisweilen unerheblich vermehrt, oft aber auch auffallend schlaff.

Bei *gleichmässig* verbreiteter Atrophie ist die *Oberfläche glatt*; ganz *fein granuliert* dagegen dann, wenn die einzelnen Elementarnieren nicht in völlig gleichem Masse atrophisch sind. Auf der Schnittfläche ist die Rinde *gleichmässig schmal*, nirgends von gröberen, tiefer eindringenden Bindegewebszügen durchsetzt. Die Farbe zeigt keine besonderen Abnormitäten. Die ungleichmässige Form der Atrophie mit oberflächlicher, feiner Granulation findet sich besonders häufig bei senilen Individuen und wird daher als *Alterschrumpfniere* (korrekter als *senile Atrophie*) bezeichnet. Diese ungleichmässig atrophierende Form zeichnet sich speziell durch den Befund von *Cysten* verschiedener Grösse aus, welche meist in der Oberfläche sitzen und mit klarem Urin gefüllt sind. Dieselben entstehen durch *Atresie einzelner Partien von Harnkanälchen*, während der hinter diesen gelegene Teil, dessen Parenchym noch nicht atrophisch ist, noch secerniert und durch das angesammelte Sekret ausgedehnt wird.

*Trübe Schwellung der Niere* ist eine ausserordentlich häufige Veränderung, die bei allen *infektiösen* Prozessen und *Intoxikationen* vorkommt. Die Niere ist etwas *vergrössert*, die *Oberfläche glatt*, die *Kapsel abnorm leicht abziehbar*. Die *Konsistenz* des Organs ist *nicht wesentlich verändert*, meist etwas verringert. Charakteristisch ist besonders das Aussehen der *Schnittfläche*: infolge der Erfüllung der Nierenepithelien mit den die trübe Schwellung bedingenden Eiweisskörnern ist das Nierenparenchym *undurchsichtig* geworden; es erscheint daher *»wie gekocht«*, d. h. es hat die *graubraune Farbe gekochten Fleisches* angenommen. Die *Struktur* der Nierenrinde ist *verwischt*, die Rinde ist ein wenig verbreitert, ohne vorzuquellen.

Trübe  
Schwellung.

Die Diagnose kann leicht und rasch durch die *mikroskopische* Untersuchung der mit dem Messer an der Schnittfläche abgestreiften Elemente gesichert werden. Man findet die Epithelien (vergl. Fig. 1, Seite 15) dicht mit Körnchen erfüllt, welche auf Zusatz von Essigsäure verschwinden; allerdings ist dabei zu berücksichtigen, dass auch die normalen Epithelien der gewundenen Kanälchen eine leicht körnige Struktur besitzen; an den normalerweise hellen Epithelien der geraden Kanälchen ist dagegen jede Körnung pathologisch.

Bei längerem Bestand trüber Schwellung findet man ausser Eiweisskörnern in den Epithelien bereits feine *Fettkörnchen*, die nach Essigsäurezusatz bestehen bleiben und mit Osmiumsäure schwarz gefärbt werden. Ist die aus der trüben Schwellung hervorgehende Verfettung reichlich, so erkennt man dieselbe schon makroskopisch an den auf dem graubraunen Grund der Nierenrinde hervortretenden, verwaschenen *gelblichen Flecken* und Streifen.

Die trübe Schwellung wird von einigen Seiten unter allen Umständen als ein entzündlicher Vorgang, als Ausdruck einer rein *parenchymatösen Nephritis* aufgefasst, und daher auch die aus trüber Schwellung hervorgehende Verfettung als entzündliche Verfettung der ohne ein solches Vorstadium entstehenden, einfach degenerativen Verfettung gegenübergestellt.

Auf jeden Fall steht fest, dass trübe Schwellung sich bei genau *denselben infektiösen Zuständen* vorfindet, an welche sich gelegentlich auch eine *unzweifelhafte Entzündung* der Niere anschliesst; richtig ist ferner, dass bei allen akuten Nephritiden, deren Diagnose durch den Nachweis einer *Exsudation* aus den Gefässen unzweifelhaft feststeht, am *Parenchym trübe Schwellung* mit ihren Folgezuständen beobachtet wird. Es ist also klar, dass trübe Schwellung und Entzündung durch dasselbe ätiologische Moment hervorgebracht werden und daher oft kombiniert auftreten. Es ist mehr eine Prinzipienfrage, ob man die trübe Schwellung bereits als einen wirklich entzündlichen oder rein degenerativen Prozess auffassen will; vorläufig ist es wohl geboten, von *Nephritis* nur dann zu sprechen, wenn ausser



der trüben Schwellung des Parenchyms *Zeichen einer Exsudation* aus den Gefässen (entzündliches Ödem) vorhanden sind, und die trübe Schwellung als die erste Reaktion der Niere auf infektiöse Schädlichkeiten zu betrachten, die sich unter Umständen ohne weiteres zurückbilden kann, an die sich jedoch bei grösserer Intensität des durch das infektiöse Agens bedingten Reizes unzweifelhaft entzündliche Veränderungen anschliessen können. Die trübe Schwellung ist demnach eine Vorstufe der Entzündung; dem entspricht auch der klinische Verlauf. Man beobachtet klinisch bei trüber Schwellung im Urin ausser geringen Mengen von Eiweiss vereinzelte Nierenepithelien und hyaline Cylinder. Dieser Befund kann ohne weitere Folgen vorübergehen, während in anderen Fällen, in denen die trübe Schwellung in Entzündung übergeht, sich schwerere Veränderungen des Nierensekretes (hoher Eiweissgehalt des Urins, reichliche hyaline Cylinder, Epithel- und Blutcylinder) und Ödeme einstellen.

Verfettung.

Die *Fettinfiltration* der Niere ist erst in neuerer Zeit mehr beachtet worden; man findet dieselbe verbunden mit der Fettinfiltration der Leber besonders bei Diabetikern, mitunter bei Phthisikern.

Die *Fettdegeneration* des Nierenepithels entwickelt sich meist aus einer längere Zeit bestehenden trüben Schwellung (entzündliche Verfettung) und ist daher ein ziemlich konstantes Kennzeichen fast aller *entzündlichen Prozesse* in der Niere, die nicht so rapid verlaufen, dass zum Übergang der trüben Schwellung in Verfettung keine Zeit vorhanden wäre.

Andererseits entsteht Verfettung des Nierenepithels ohne ein solches Vorstadium als *rein degenerativer* Vorgang, so bei chronischer Anämie und bei Stauungsinduration der Niere.

Die Verfettung befällt stets vorwiegend die *Rinde*, besonders die *Epithelien der gewundenen Kanälchen*; nur bei den höchsten Graden der Verfettung, wie sie im Anschluss an Phosphorvergiftung und Arsenvergiftung auftreten, findet man sämtliche Elemente der Niere, sogar die der Gefässe und des Bindegewebes, mit Fettröpfchen erfüllt.

Ist die Verfettung *diffus* verbreitet, so erhält die *ganze Nierenrinde* einen *blassgelben*, in den höchsten Graden einen rein buttergelben Ton; die *Struktur* der Rinde ist zugleich *verwischt*; die Rinde ist *weich* und *quillt etwas vor*, die Marksubstanz ist anscheinend unverändert. Ist die Verfettung nicht diffus, sondern nur *insulär*, so sieht man auf der Oberfläche der Niere ziemlich scharf abgegrenzte, *hell ockergelbe Fleckchen*, ebenso in der Schnittfläche der Nierenrinde zahlreiche hellgelbe Flecken und Streifen, durch welche die normale Nierenstruktur mehr oder weniger undeutlich wird.

Amyloid-  
entartung.

Die Niere ist nächst der Milz das Organ, welches am häufigsten von der *Amyloiddegeneration* befallen wird. Dieselbe ergreift hier ausschliesslich die Gefässe, besonders stark die Capillarschlingen der *Glomeruli*; in seltenen Fällen auch die Gefässe der Marksubstanz und die Membranae propriae der Harnkanälchen. Nie degeneriert das Epithel amyloid; dagegen findet sich häufig eine insuläre *Verfettung* der Epithelien der Tubuli contorti zugleich mit der amyloiden Degeneration des Bindegewebes.

*Geringe Grade* von Amyloidentartung lassen sich nur mikroskopisch nachweisen. Bei *ausgedehnter Degeneration* erscheint die Niere *vergrössert*, *brüchig*, aber dabei *derb*, die Kapsel leicht abziehbar; die Oberfläche *glatt*, *hell gelbbraun*; die Schnittfläche ist trocken und *mattglänzend wie Wachs*; die Rinde ist breit, ihre Farbe ebenfalls die gelben Wachses; die *Glomeruli* sind bisweilen als ziemlich grosse, blasse, *glasig durchscheinende Körner* sichtbar; die sonstige Rindenstruktur ist verwischt. Besteht zugleich *Epithelverfettung*, so ist die *Konsistenz weicher*, die Rinde quillt etwas vor und ist von zahlreichen, hellgelb gefärbten Flecken und Streifen durchsetzt, die auch auf der Oberfläche deutlich hervortreten (sogenannte *Butterniere*, vergl. Abb. No. 64, Tafel 33).

Die *Marksubstanz* ist bei hochgradiger Amyloiddegeneration *glasig durchscheinend* und hat eine eigentümlich *mattrosae Farbe*, welche für höhere Grade von Amyloidentartung äusserst charakteristisch ist (siehe obige Abb.). Bei *Zusatz von Lugolscher Lösung* färben sich die degenerierten Partien, besonders die Glomeruli, intensiv *kastanienbraun*, wie in Abb. No. 64, Tafel 33 an einem Teil der Schnittfläche der Niere ersichtlich ist. Durch stark



verdünnte Schwefelsäure geht die Farbe in dunkelblau über. Bisweilen entwickelt sich Amyloiddegeneration in *Schrumpfnieren*; in diesem Falle ist die Oberfläche *höckrig*, die Niere unter Umständen *verkleinert* (*Amyloid-Schrumpfniere*).

Die Niere als Ausscheidungsorgan für Zersetzungsprodukte des Körpereiwisses imprägniert sich leichter, als andere Organe, mit abnormen, im Blut zirkulierenden Farbstoffen; Blutbestandteile, welche von der Niere für gewöhnlich in löslicher Form im Harn ausgeschieden werden, schlagen sich bei grösserer Konzentration zum Teil in den Harnkanälchen nieder und bedingen so abnorme Färbungen der Nieren. Pigmentation.

Bei allgemeinem *Icterus* ist die Niere stets stark icterisch, besonders die Rinde; dieselbe ist *grüngelb*, in den höchsten Graden *grünbraun* gefärbt.

Bei icterischen Neugeborenen finden sich zugleich Ausscheidungen von *Bilirubin* in den geraden Harnkanälchen, welche makroskopisch als *braunrote Streifen* in der *Marksubstanz* erscheinen.

Niederschläge von Harnsäure, sogenannte *Harnsäureinfarkte*, finden sich nicht selten bei Neugeborenen in den Harnkanälchen; dieselben erscheinen als *rötlich-gelbe Streifen* in der Marksubstanz; zugleich ist meist die Schleimhaut des Nierenbeckens mit krümligem, rötlich-gelben Harnsäuresediment bedeckt. *Weisse Streifen* in der Marksubstanz sind entweder sogenannte *Kalkinfarkte* (bei Sublimatvergiftung), oder rühren ebenfalls von *Harnsäure* her (so in der Gichtschumpfniere).

Am wichtigsten ist die abnorme Färbung, welche die Niere bei *Hämoglobinurie* annimmt. Hier erscheint die Oberfläche der Niere rotbraun, die *Schnittfläche* besitzt einen diffusen, *sepiaartigen* Farbenton, und besonders in der *Marksubstanz* finden sich *dunkel sepia-braune Streifen* (vergl. Abb. No. 65, Tafel 33).

Mikroskopisch findet man die Harnkanälchen und die Kapseln der Glomeruli teils mit hyalinen Cylindern, teils mit einem bräunlichen, körnigen Pigment erfüllt. Der in der Blase enthaltene *Harn* ist *blutrot* oder *dunkelbraun* gefärbt und enthält hyaline oder aus den oben genannten körnigen Massen bestehende Cylinder. Hämoglobinurie findet sich bei schweren *Vergiftungen* (Arsenwasserstoff, Kali chloricum, Karbolsäure, Morchelgift) und *Infektionen* (Pyämie, Malaria, mitunter bei Verbrennungen der Haut).

## Entzündungen.

### Ursachen, allgemeine Kennzeichen und Folgen der Nierenentzündungen.

Die Ursachen der Nierenentzündungen sind nur für einen Teil dieser Erkrankungen klar erkannt. Bei einer grossen Anzahl derselben, besonders den akut verlaufenden Formen, spielen entschieden *toxische* und *infektiöse Schädlichkeiten* eine Rolle; so entstehen Nierenentzündungen bei Phosphor-, Arsen- und Sublimatvergiftung und bei allen den Intoxikationen, welche zur Hämoglobinämie (resp. Methämoglobinämie) führen (Vergiftung mit Säuren, Kali chloricum); ferner im Verlauf zahlreicher Infektionskrankheiten, besonders Pyämie, Scharlach, Diphtherie, Cholera, seltener bei Typhus abdominalis, croupöser Pneumonie, Malaria, Syphilis. Dass die *toxischen Nephritiden* durch *direkte* Einwirkung des im Körper kreisenden Giftes, resp. durch die unter seinem Einfluss entstandenen abnormen chemischen *Stoffwechselprodukte* (z. B. zerfallenden Blutfarbstoff) hervorgebracht werden, liegt auf der Hand. Jedoch auch die *infektiösen Nephritiden*, d. h. diejenigen, welche sich an Infektionskrankheiten anschliessen, scheinen genau genommen grösstenteils *toxische* Entzündungen zu sein, nur bei verhältnismässig wenigen Formen derselben ist der Nachweis erbracht, dass sie durch Festsetzung der die betreffende Infektionskrankheit produzierenden *organisierten Keime in der Niere selbst* entstehen. Dies ist eigentlich nur für die *eitrigen* Entzündungen erwiesen, bei denen die pyogenen Keime entweder vom Blutkreislauf oder von der Umgebung der Niere (speziell vom Nierenbecken) aus in das Bindegewebe der Niere einwandern. Ursachen der Nierenentzündungen.



Bei anderen infektiösen Nephritiden ist es dagegen fast *mit Sicherheit auszuschliessen*, dass sie durch Eindringen von Mikroorganismen in die Niere entstehen, da sie sich bei Krankheiten, wie Diphtherie und Cholera, entwickeln, bei denen ein *Übergang von Mikroorganismen in die Blutbahn*, entweder *gar nicht* oder doch jedenfalls nur ganz *ausnahmsweise vorkommt*, und bei denen daher fast sicher ist, dass die an die lokale Affektion des Rachens, resp. Darmes sich anschliessenden Allgemeinerscheinungen und Erkrankungen entfernter Organe *Folgen der Resorption von chemischen Giften* aus dem primär erkrankten Gebiet sind. Für die bei anderen Infektionskrankheiten auftretenden Nephritiden ist eine Ansiedelung von Keimen im Nierengewebe zwar nicht auszuschliessen, aber auf jeden Fall auch nicht erwiesen.

Nach Abzug der toxischen und infektiösen Entzündungen bleibt noch ein Rest von akuten Nephritiden übrig, welche sich ohne erkennbare Veranlassung anscheinend *idiopathisch* entwickeln. Es liegt der Gedanke nahe, dass auch diese Fälle in Wirklichkeit sekundäre Erkrankungen darstellen, d. h. ihre Entstehung toxischen und infektiösen Schädlichkeiten verdanken, welche nur eine leichte, rasch ablaufende, leicht übersehene primäre Krankheit hervorgebracht, aber schwerere Läsionen an den Nieren hinterlassen haben. So ist bisweilen das Auftreten von Nephritis im Anschluss an katarrhalische *Angina* beobachtet worden.

Ebenso unklar sind die Ursachen der meisten *chronischen Nephritiden*; während man früher annahm, dass diese regelmässig aus *akuten* Entzündungen hervorgingen (sogenanntes zweites und drittes Stadium des Morbus Brightii), ist diese Ansicht jetzt fast allgemein verlassen. Der grösste Teil dieser Entzündungen entwickelt sich entschieden *von vornherein chronisch* und schleichend. Es ist nicht unwahrscheinlich, dass auch hier *toxische Einflüsse* — vielleicht Läsionen des Nierenepithels durch mit der Nahrung gewohnheitsmässig eingeführte schädliche Substanzen (Gewürze, Alkohol etc.) oder abnorme Stoffwechselprodukte, deren Ausscheidung durch die Nieren bewirkt wird — eine Rolle spielen; bewiesen ist jedoch keine dieser Hypothesen.

Allgemeine  
Kennzeichen der  
Nierenentzündungen.

Man pflegt gerade bei den Nephritiden vielfach von *parenchymatösen und interstitiellen* Formen der Entzündung zu sprechen; es muss jedoch hervorgehoben werden, dass eine scharfe Grenze zwischen diesen Formen nicht gezogen werden kann. In den meisten Fällen ist sowohl das spezifische, secernierende Parenchym, als auch das Gefäss- und Bindegewebe Sitz krankhafter Veränderungen, allerdings in verschiedenem Masse; in einem Teil der Fälle herrschen die parenchymatösen, in einem andern Teil die interstitiellen Veränderungen dermassen vor, dass man wenigstens von *vorwiegend parenchymatösen oder interstitiellen* Entzündungen reden kann.

Bei den Krankheitsformen, bei denen *degenerative* Veränderungen des epithelialen Parenchyms vorwiegend das anatomische Bild bestimmen — es sind dies vor allen Dingen die toxischen Nephritiden einschliesslich der durch chemische Bakteriengifte erzeugten — sind jedenfalls die Läsionen des Parenchyms auch der *erste Effekt*, welchen der Entzündungsreiz hervorbringt. Diese Behauptung könnte zunächst paradox erscheinen; denn wenn man annehmen muss, dass die schädigenden Gifte der Niere durch die Blutbahn zugeleitet werden, so sollte man erwarten, dass dieselben auf die Gefässwand, die sie zuerst passieren, auch zuerst schädlich wirken müssten. Da es jedoch feststeht, dass auch andere Schädlichkeiten, z. B. vorübergehender Abschluss der Blutzufuhr, das spezifische Parenchym der Organe rascher alterieren als das Bindegewebe, dass ersteres also gegen Schädlichkeiten empfindlicher ist, als letzteres, so erscheint es berechtigt, anzunehmen, dass auch in der Niere die parenchymatösen Veränderungen einer *geringeren Intensität*, resp. kürzer dauernden Einwirkung des Entzündungsreizes ihre Entstehung verdanken, während bei *grösserer Intensität* oder längerer Dauer des Reizes auch das weniger empfindliche *Gefäss- und Bindegewebe* auf diesen zu reagieren beginnt. So lässt sich wenigstens der Umstand erklären, dass wir bei einer und derselben primären Krankheit an den Nieren in den meisten Fällen vorwiegend degenerative Veränderungen des Epithels, trübe Schwellung und Verfettung vorfinden, während sich bei besonderer Schwere der Infektion, resp. Intoxikation auch erhebliche exsudative Vorgänge anschliessen.



Als *interstitielle Entzündungen* werden solche Formen bezeichnet, bei denen die Krankheitsursache augenscheinlich ihre ersten und auffallendsten Wirkungen im interstitiellen Gewebe entfaltet, so dass die auch hier vorhandenen, mitunter sogar sehr schweren parenchymatösen Läsionen als Folge der Erkrankung des Gefäss- und Bindegewebes erscheinen. So entstehen die *embolischen eitrigen Nephritiden* dadurch, dass im Blut zirkulierende Bakterienmassen die Nierengefässe verstopfen, sich in ihnen und ihrer Umgebung vermehren und von hier aus ihre zerstörende Thätigkeit beginnen, in deren Verlauf dann auch das Epithel schwere Schädigungen, die sich bis zur Nekrose steigern, erleiden kann.

Ebenso wandern bei der *Pyelonephritis* die Bakterien hauptsächlich im Bindegewebe zwischen den Nierenelementen ein und wirken daher zuerst auf dieses ein. Bei der chronischen interstitiellen Entzündung, die sich an *Arteriosklerose* der Nierengefässe anschliesst, liegt die Entzündung erregende Ursache offenbar in den Veränderungen des Gefässapparates. Das Parenchym verfällt infolge der Verringerung des Blutzufusses der *Atrophie*.

In der Mehrzahl der Fälle sind, wie gesagt, parenchymatöse und interstitielle Veränderungen kombiniert, mag zuerst das Parenchym oder der Gefässapparat, oder beide zugleich vom Entzündungsreiz geschädigt worden sein. Gerade die Verschiedenheiten in der Kombination parenchymatöser und interstitieller Störungen sind es vorzugsweise, die das charakteristische Bild der verschiedenen Formen der Entzündung hervorgehen lassen. Die *parenchymatösen Veränderungen*, welche bei Nierenentzündungen vorkommen, brauchen hier nicht noch einmal speziell betrachtet zu werden, da dieselben bereits in dem Abschnitt über die Ernährungsstörungen besprochen sind. Hier mag nur erwähnt werden, dass sich, wenn diese Ernährungsstörungen auf *entzündlicher Basis* entstehen, die ernstere Bedeutung des ganzen Prozesses darin ausprägt, dass eine reichliche *Abstossung* des erkrankten Epithels stattfindet; man findet dasselbe bei mikroskopischer Untersuchung der Niere frei im Lumen der Harnkanälchen liegend und kann meist ebenso reichlich in dem Sediment des in der Blase enthaltenen Urins nachweisen, während bei einfacher trüber Schwellung Epitheldesquamation nur in sehr geringem Masse oder gar nicht vorkommt.

Die Veränderungen am *Gefäss- und Bindegewebe* sind, wie überall, so auch in der Niere verschieden je nach dem *zeitlichen Verlauf* der Krankheit. Bei *akuten* Entzündungen findet man vorwiegend die Zeichen der *Hyperämie* und des *Austritts flüssiger und geformter Blutbestandteile* aus den Gefässen: *Blutungen, Ödem, Leukocytenauswanderung*. Die Exsudation erfolgt nicht nur ins *interstitielle Gewebe*, sondern auch in das *Lumen der Harnkanälchen* und Glomeruli, und man findet in diesen daher bei mikroskopischer Untersuchung mit geeigneten Methoden (eventuell an gekochten Präparaten) homogene Eiweissmassen, zum Teil zu *Cylindern* geformt, rote und weisse Blutkörper.

Die Anhäufung *entzündlicher Ödemflüssigkeit* im interstitiellen Gewebe bringt die in dem Abschnitt über das Ödem genauer geschilderten Erscheinungen, *Schwellung* und *Verminderung der Konsistenz* des ganzen Organs, besonders *Schwellung und Vorquellen der Rinde, Lockerung des Zusammenhangs der Nierenelemente, Morschheit und Brüchigkeit* der Nierensubstanz hervor (siehe unter Ödem). Ist die in den Interstitien angehäuften Flüssigkeit *zellarm* (wie bei ganz rapid verlaufenden Formen), so kann man die Exsudation mikroskopisch nur an gekochten Präparaten deutlich nachweisen. Bei längerem Bestand der Entzündung sind jedoch ausser seröser Flüssigkeit meist bereits *reichliche Leukocyten* in den Interstitien angehäuften. Charakteristisch für die *toxischen*, resp. durch *Bakteriengifte* hervorgebrachten akuten Nephritiden ist es, dass auch bei reichlichem Leukocytengehalt des serös-zelligen Exsudats *niemals eitrige Verflüssigung* des Nierengewebes eintritt; eitrige Einschmelzung findet sich nur bei der embolischen Nephritis und der Pyelonephritis.

Je *chronischer* eine Nephritis verläuft, um so mehr treten neben exsudativen Erscheinungen Zeichen der *Proliferation der Bindegewebelemente* hervor; es mischen sich schon in den subakut verlaufenden Fällen grosse Zellen mit blassem bläschenförmigen Kern, *Fibroblasten*, dem interstitiellen Infiltrat bei; und in wirklich chronischen Fällen kommt es durch deren



Thätigkeit zur Entwicklung *fibrillären Bindegewebes*, welches im weiteren Verlauf narbig schrumpft. Die *Konsistenz* der Niere nimmt je nach dem Grad der Bindegewebsbildung zu. Ist die letztere, wie dies meist der Fall ist, *ungleichmässig* über das Organ verteilt, so bilden sich zunächst nur an einzelnen Stellen der Oberfläche feine, *narbige Einziehungen*, welche allmählich an Tiefe und Ausdehnung der Fläche nach zunehmen; im Bereich der schrumpfenden Bindegewebswucherung geht das epitheliale Parenchym völlig zu Grunde. Zwischen den narbigen Einziehungen ragen die noch nicht geschrumpften Partien als mehr oder weniger erhabene Granula hervor. Selten ist die Schrumpfung an allen Stellen so *gleichmässig*, dass die Oberfläche *glatt* bleibt.

Die Hyperämie schwindet im Stadium der narbigen Schrumpfung mehr und mehr; je mehr sich das Volumen der schrumpfenden Niere verringert, um so *blasser* wird die Färbung.

Die Zeichen akuter Nephritis sind also parenchymatöse Degeneration und Veränderungen, die von exsudativen Vorgängen herrühren (Schwellung, Konsistenzverminderung). Treten neben parenchymatösen und exsudativen Veränderungen makroskopisch nachweisbare Zeichen der *Bindegewebswucherung*, nämlich Vermehrung der Konsistenz und narbige Einziehungen der Oberfläche (in späteren Stadien Schrumpfung des ganzen Organs) hervor, so handelt es sich sicher um eine *chronische Entzündung*. Den Übergang bilden die *subakuten Formen*, bei denen infolge der vorwiegend *exsudativen* Vorgänge das Volumen meist erheblich vermehrt, die Konsistenz vermindert, die Oberfläche glatt ist, während das *Mikroskop bereits den Anfang einer zellreichen Bindegewebswucherung erkennen lässt*.

Ausser durch die *Art* der entzündlichen Erscheinungen und ihre Kombinationen sind die zeitlich verschieden verlaufenden Entzündungsformen auch durch die *Ausbreitung* der krankhaften Vorgänge über das Organ wohl unterschieden; die Ausbreitung und der zeitliche Verlauf des krankhaften Prozesses bedingen sich gegenseitig.

Bei den *nicht eitrigen akuten* Entzündungen sind die degenerativen und exsudativen Vorgänge mehr oder weniger *gleichmässig* über die ganze Niere oder vielmehr über beide Nieren verbreitet; zwar sind in manchen Fällen besonders die Glomeruli (sogenannte Glomerulonephritis), in anderen vorwiegend die gewundenen Kanälchen in höherem Masse und eher befallen als andere Teile, die geraden Kanälchen oft auffallend wenig verändert; aber doch sind erstens die übrigen Teile fast nie völlig frei von krankhaften Veränderungen; andererseits, wenn wirklich einmal fast ausschliesslich die Glomeruli oder die gewundenen Kanälchen erkrankt sind, so sind eben doch fast *sämtliche* Glomeruli, resp. Tubuli contorti beider Nieren gleichmässig befallen und somit die Funktion der wichtigsten Teile des Exkretionsapparats schwer beeinträchtigt. Mit einer längeren Dauer dieser schweren Funktionsstörung ist der Fortbestand des Lebens unvereinbar; sind daher die anatomischen Veränderungen nicht so leicht, dass sie in kurzer Zeit völlig wieder ausgeglichen werden können, und also die Krankheit rasch der *Heilung* entgegengeht, so muss der *Tod* unfehlbar nach einiger Zeit des Bestandes durch *Autointoxikation* des Körpers herbeigeführt werden.

Ein *chronischer Verlauf* einer Nierenkrankheit ist nur dann denkbar, wenn die Erkrankung immer nur kleine, *cirkumskripte Partien* der Niere ergreift, andere jedoch vorläufig verschont, so dass diese einstweilen mehr oder weniger vollkommen die Exkretion der Produkte des Eiweisstoffwechsels besorgen können. Der *Tod* tritt in den meisten Fällen chronischer Nierenentzündungen dann ein, wenn nach und nach soviel Teile der Niere erkrankt sind, dass das *restierende Parenchym zur Aufrechterhaltung der unbedingt notwendigen Sekretion nicht mehr genügt*. Man findet bei chronischen Nephritiden neben einander an verschiedenen Stellen alle Stadien der exsudativen und proliferativen Vorgänge: frische serös-zellige Exsudation, unter Umständen Blutungen, daneben zellreiches, an anderen Stellen zellarmes, narbiges Bindegewebe; an letzteren Stellen ist die Oberfläche eingezogen, während die frisch entzündeten Stellen vorquellen. Auch die parenchymatöse Degeneration, speziell die Verfettung findet man meist nur an umschriebenen Stellen, dort aber gewöhnlich im



höchsten Masse entwickelt. Während bei akuten Nephritiden, wenn stärkere Fettentartung vorhanden ist, wegen der allgemeinen Verbreitung derselben der Tod bereits eintritt, ehe die grösstmögliche Intensität der Verfettung erreicht wird, kann die auf *umschriebene Stellen beschränkte Verfettung* bei chronischen Erkrankungen sich an diesen voll entwickeln. Man findet daher bei letzteren auf der Nierenoberfläche kleine Inseln von Nierenparenchym, welche durch die *leuchtend hellgelbe Färbung* ohne weiteres den reichlichen Fettgehalt erkennen lassen (vergl. Abb. No. 73 und 74, Tafel 37), während bei akuten Nephritiden auch die intensivste Verfettung, die bei dieser überhaupt erreicht werden kann, nur eine *mattgraugelbe*, aber dafür *gleichmässig* über die ganze Oberfläche verbreitete Färbung hervorruft (vergl. Abb. No. 71, Tafel 36).

Diese scharf umschriebenen, leuchtend gelb gefärbten Fleckchen in der Nierenoberfläche, welche, wenn auch weniger deutlich, auch in der Schnittfläche erkennbar sind, sind ein charakteristisches Zeichen des subakuten oder chronischen Verlaufes der Krankheit.

Für die Beurteilung der *Schwere* einer Nierenerkrankung spielt der Nachweis von *Blutungen* keine so wichtige Rolle, wie in anderen Organen. Nicht alle hämorrhagischen Nephritiden verlaufen besonders rapid, die chronisch-hämorrhagischen sogar gewöhnlich langsamer und milder, als diejenige Form der entzündlichen Fettniere, die von Blutungen fast völlig frei ist.

Unter den *konsekutiven Veränderungen anderer Organe* sind die *Ödeme*, die in der Haut (besonders im Gesicht) und gelegentlich in allen anderen Körperteilen auftreten können, für die Differentialdiagnose der verschiedenen Formen der Nierenentzündungen wenig bedeutungsvoll. Sie können sich bei allen Formen entwickeln, bei ganz chronischen (genuine Schrumpfniere) allerdings erst sehr spät; bei den eitrigen Entzündungen fehlen sie fast stets.

Folgen  
der Nieren-  
entzündungen.

Die *Hypertrophie des linken Herzventrikels*, deren Ätiologie bis jetzt noch nicht völlig aufgeklärt ist, entwickelt sich um so stärker, je chronischer die Nierenerkrankung verläuft; sie ist infolge dessen am ausgesprochensten bei *sekundärer und genuiner Schrumpfniere*; bei akuten Nephritiden fehlt sie, bei subakuten und den in kürzerer Zeit verlaufenden Formen der chronischen Nephritis (Grosse weisse Niere) ist sie bisweilen bereits in geringem Masse ausgesprochen, bisweilen wird sie auch hier vermisst.

Die *unmittelbaren Ursachen des Todes* bei Nierenentzündungen sind sehr verschieden. Häufig erfolgt bei chronischen Entzündungen der Tod unter *allgemeinem Marasmus* und Zunahme der *Ödeme* durch allmählich sich steigernde *Herzschwäche*. In anderen Fällen, besonders bei genuiner Schrumpfniere tritt, nachdem die Krankheit lange latent verlaufen, *plötzlich irreparable Schwäche* des hypertrophischen *Herzens* ein, ohne dass an diesem (ausser der Hypertrophie) anatomische Abnormitäten nachweisbar sind. Bisweilen treten bei Schrumpfniere infolge des erhöhten arteriellen Druckes *Hirnhämorrhagien* auf.

Wieder in anderen Fällen erfolgt der Tod unter dem klinischen Bild der *Urämie*; man findet dann häufig *Hirnödem*, *Lungenödem* mit Übergang in diffuse Entzündung der Lungen; bisweilen tritt sub finem eine *fibrinöse Pericarditis (Urämische Pericarditis)* auf. Fast nie tritt Urämie bei der eitrigen *Pyelonephritis* auf. Hier schliesst sich dagegen häufig allgemeine *Pyämie* an. Bei *embolischer Nephritis* stellt natürlich stets die allgemeine *Pyämie* die Todesursache dar.

## Die speziellen Formen der Nierenentzündungen.

### I. Akute Entzündungen.

#### a) Eitrige akute Entzündungen.

1. Die *embolische Nephritis* (vergl. Abb. No. 70, Tafel 35) entsteht bei *allgemeiner Pyämie*, am häufigsten dann, wenn *ulceröse Endocarditis* vorhanden ist. Sind die infektiösen Emboli so gross, dass grössere Äste der Nierenarterien verschlossen werden, so bilden sich *keilförmige Infarkte*, welche sich von nicht infektiösen dadurch unterscheiden, dass sie bald *eitrig einzuschmelzen* beginnen. Es entsteht an Stelle des ehemals graugelben, keilförmigen Infarkts eine mit Eiter gefüllte Höhle von unregelmässiger Form. Werden nur

Embolische  
Nephritis.



*Capillaren* von fein verteilten infektiösen Massen verstopft, so bilden sich zahlreiche *kleine gelbliche Infiltrate*, welche von einem dunkelroten hyperämischen Ring umgeben sind. Durch eitrige Einschmelzung entstehen auch aus diesen *kleine mit Eiter gefüllte Höhlen*, welche bei oberflächlicher Lage bläschenförmig über die Oberfläche der Niere prominieren. In den Gefässen dieser Infiltrate und in der Umgebung derselben kann man mikroskopisch fast stets *Ballen von pyogenen Coccen* nachweisen. Die meisten embolischen Herde finden sich gewöhnlich in der *Rinde*. Die Nierensubstanz zwischen denselben ist stark *hyperämisch*, von *Blutungen* durchsetzt, die Rinde *verbreitert, vorquellend*, ihre *Konsistenz morsch*; auf der Schnittfläche fliesst trübe Flüssigkeit ab. Solange die embolischen Entzündungsherde Infiltrate darstellen, die noch nicht verflüssigt sind, sind bei oberflächlicher Betrachtung Verwechselungen mit embolischen tuberkulösen Herden möglich. Schon die bei eitriger embolischer Nephritis vorhandene *hyperämische Zone* in der Umgebung der Herde sowie die intensive Veränderung der übrigen Nierensubstanz lässt jedoch diese Erkrankung von der embolischen Tuberkulose, bei der die tuberkulösen Herde meist in einer fast völlig reaktionslosen Umgebung sitzen, unterscheiden; sicher wird die Diagnose, wenn an einzelnen Stellen *Verflüssigung* des Infiltrats nachweisbar ist. Ausserdem wird natürlich der übrige Sektionsbefund, der Nachweis einer ulcerösen Endocarditis oder allgemeiner Pyämie, die Diagnose stützen.

Über die Unterscheidungsmerkmale gegenüber der folgenden Form siehe weiter unten.

Eitrige  
Pyelonephritis.

2. Die *eitrige Pyelonephritis* (vergl. Abb. No. 79, Tafel 40) entsteht durch Einwanderung entzündungserregender Keime von dem entzündeten *Nierenbecken* her. Da diese entlang den geraden Harnkanälchen vordringen, so breitet sich auch die eitrige Entzündung, dem Verlauf der geraden Kanälchen folgend, aus; sie beginnt in den *Papillenspitzen*, von hier aus sieht man die eitrigten Infiltrate als *grüngelbe Streifen*, deren Form oft *züngelnden Flammen* ähnelt, divergierend nach der Rinde zu verlaufen. Bei Druck dringt aus denselben Eiter in Tropfen hervor.

Stets ist die *Marks substanz* *zuerst* und in höherem Grad als die Rinde befallen; ist auch die letztere ergriffen, so sieht man in ihr runde grüngelbe, gänzlich oder zum Teil verflüssigte Infiltrate; erreichen dieselben die Oberfläche, so springen sie hier als mit Eiter gefüllte Bläschen, von einer geröteten Zone umgeben, vor. Da meist nur vereinzelt Malpighische Pyramiden von der Eiterung ergriffen werden, während andere gänzlich frei bleiben oder hier wenigstens die Eiterung nicht die Nierenoberfläche erreicht, so erscheinen die oberflächlich gelegenen Eiterbläschen gewöhnlich in *Gruppen* angeordnet, deren Ausdehnung der Oberfläche einer oder mehrerer benachbarter Malpighischer Pyramiden entspricht. Im Bereich anderer Pyramiden ist die Oberfläche frei von Eiterherden.

Diese *Gruppenbildung* der eitrigten Herde auf der Nierenoberfläche im Verein mit der vorwiegenden *Erkrankung der Marks substanz*, sowie der Ausbreitung der Entzündung von dem entzündeten *Nierenbecken* und den Papillenspitzen entlang den geraden Harnkanälchen, lässt die eitrige Pyelonephritis stets sicher von der embolischen Entzündung unterscheiden.

Bei dieser letzteren ist vorwiegend die *Rinde* Sitz der Entzündungsherde; dieselben sind *regellos* über die Oberfläche verstreut, ohne auf ihr Gruppen zu bilden. Sind grössere *keilförmige Infarkte* der Nierenrinde vorhanden, so ist die Diagnose der embolischen Nephritis sicher.

Während sich bei der embolischen Nephritis, in Folge des rasch tödlichen Verlaufs der Grundkrankheit grössere Abszesshöhlen meist nicht ausbilden können, fliessen bei der Pyelonephritis die eitrigten Infiltrate häufig zu *grossen Abszessen* zusammen; es kann so fast die ganze Niere in eine einzige grosse Eiterhöhle verwandelt werden, welche in das die Niere umgebende Zellgewebe (paranephritischer Abszess), resp. von da aus in die Bauchhöhle durchbrechen kann.



Häufiger werden nur die *Pyramidenspitzen* eitrig eingeschmolzen; es bilden sich an ihrer Stelle buchtige, *mit dem Nierenbecken kommunizierende Eiterhöhlen*, welche allmählich gegen die Nierenoberfläche wachsen, so dass sie zuletzt nur noch durch eine dünne Schale entzündeter Rindensubstanz von der Nierenkapsel getrennt sind.

Bei *chronischem Verlauf* werden die Abszesshöhlen durch eine *derbe Membran* abgegrenzt. Die Nierensubstanz wird durch chronische interstitielle Entzündung in eine *schwierige Masse* verwandelt, innerhalb deren nur vereinzelte normale Nierenelemente erhalten bleiben. Der grösste Teil der Glomeruli verödet; die Harnkanälchen werden von der interstitiellen Bindegewebswucherung umschnürt und komprimiert (vergl. chronische Pyelonephritis).

#### b) *Serös-zellige (nicht eitrige) akute Entzündungen.*

Diese Gruppe umfasst die *toxischen* und den grössten Teil der Entzündungen, welche sich sekundär an verschiedene *Infektionskrankheiten* anschliessen, sowie die ätiologisch unklaren *idiopathischen* akuten (resp. subakuten) Nephritiden.

So verschieden demnach die Ätiologie dieser Erkrankungen ist, so wenig lassen sich die ätiologisch verschiedenen Gruppen der anatomischen Form nach auseinander halten; diese letztere scheint mehr von der *Schwere des Entzündungsreizes* und vom *zeitlichen Verlauf* der Krankheit, von dem Stadium der Entwicklung, in welchem dieselbe zur Beobachtung kommt, als von der Art des Entzündungsreizes abhängig zu sein.

Gemeinsam ist der ganzen Gruppe vor allen Dingen ein Moment: die von dem entzündlichen, oft sehr zellreichen Exsudat infiltrierte Nierensubstanz wird *nie eitrig verflüssigt*, sondern beharrt im Zustande einer serös-zelligen Infiltration.

Gemeinsam ist ferner der ganzen Gruppe die mehr oder weniger *diffuse* Ausbreitung der Entzündung über die ganze Niere, wenigstens über die (meist in höherem Grade als die Marksubstanz veränderte) Rinde. Zwar sind bei gewissen Nephritiden die Glomeruli und ihre Umgebung in höherem Masse ergriffen als andere Partien, man hat solche daher als *Glomerulo-Nephritis* bezeichnet; jedoch scheinen diese Fälle wohl mehr ein sehr frühes Stadium der Nephritis darzustellen, als eine besondere Form derselben. Die Glomeruli sind der Gefässeinrichtung der Niere nach diejenigen Partien, welche zuerst von einer zirkulierenden Schädlichkeit getroffen werden. An ihnen bilden sich daher bei schnell tödlich verlaufenden Krankheiten am ersten merkliche Veränderungen aus, während andere Partien noch keine schweren, anatomisch nachweisbaren Erkrankungen erkennen lassen. Frei von den Wirkungen der Entzündung sind auch sie keineswegs; das entzündliche Ödem ist gleichmässig über die ganze Rinde verbreitet, und das Epithel lässt überall die Zeichen der trüben Schwellung erkennen. Ein charakteristisches makroskopisches Bild der Glomerulonephritis ist auf keinen Fall festzustellen.

Das Gleiche gilt für eine andere Form der Nephritis, deren Bild wohl mehr nach dem klinischen Verlauf, als nach charakteristischen anatomischen Merkmalen gezeichnet werden kann, nämlich die sogenannte *katarrhalische desquamative Nephritis*. Dieselbe stellt eine leichtere, verhältnismässig häufig in Heilung übergehende und daher selten anatomisch zu beobachtende Krankheit vor, bei der es besonders zur Epitheldesquamation ohne schwerere interstitielle Veränderungen, speziell ohne reichlichere Blutungen kommt; man findet daher im Urin vorzugsweise abgestossenes Epithel, hyaline oder Epithelcylinder, wenig rote Blutkörper.

Unter den *schweren akuten Nierenentzündungen*, welche am häufigsten zur anatomischen Beobachtung kommen, lassen sich dem makroskopischen Bild nach zwei Typen unterscheiden, die *hämorrhagische* und die *blasse Form der akuten Nephritis*.

Die erstere stellt die schwerste Form der Nierenentzündungen dar, welche meist schnell zum Tode führt. Sie zeichnet sich durch massenhafte *Blutungen* aus, welche sowohl in das *Lumen der Harnkanälchen*, resp. der Kapseln der Glomeruli, als ins *interstitielle Gewebe* erfolgt sind. Zugleich findet sich das letztere im Zustand eines entzündlichen Ödems mit mehr oder weniger reichlicher Leukocytenbeimischung.

Hämorrhagische  
Form der akuten  
Nephritis.



Das Nierenepithel ist trüb geschwollen, in den schwersten Fällen sind an vielen Stellen Nekrosen derselben vorhanden; zur fettigen Degeneration kommt es weniger, da die Ausbildung derselben eine längere Zeit erfordert. Die Niere ist erheblich *vergrössert*, die *Kapsel abnorm leicht abziehbar*, die *Oberfläche ist glatt*, auf derselben treten die Blutungen als *stecknadelkopfgrosse dunkelrote Flecken* deutlich hervor (vergl. Abb. No. 72, Tafel 36). Die Grundfarbe der Oberfläche ist meist gelblich braun; rein gelbe Stellen, wie sie durch intensive Verfettung bedingt werden, entstehen aus dem oben angegebenen Grunde seltener.

Die *Konsistenz* ist infolge des entzündlichen Ödems *weich, morsch*. Auf der Schnittfläche ist die *Rinde verbreitert*, sie *quillt* infolge der ödematösen Durchtränkung in *flachem Bogen vor*. Die normale *Struktur ist verwischt*; man erkennt auf gelbbraunem Grund zahlreiche blutrote Flecken und Streifen. Die *Marks substanz* ist *dunkel gerötet*.

Blasse Form  
der  
akuten Nephritis.

Die *blasse Form der Nierenentzündung* (vergl. Abb. No. 71, Tafel 36) entsteht, wenn die *degenerativen* Prozesse am Epithel sehr reichlich entwickelt sind; dies ist gewöhnlich nur dann der Fall, wenn die Krankheit nicht ganz so rapid verläuft, wie bei der vorigen Form. Man findet die blasse Form der Nephritis daher vorzugsweise dann, wenn die Grundkrankheit selbst *subakut* verläuft; so beobachtet man sie besonders in *protrahierten Fällen septischer Erkrankungen*.

Neben den degenerativen Prozessen findet sich serös-zellige Exsudation, auch vereinzelte Hämorrhagien sind mitunter vorhanden. Die Niere ist wie bei der vorigen Form *geschwollen*, ihre Konsistenz ist *morsch*; die glatte *Oberfläche ist diffus graugelblich* verfärbt. Rein gelbe Flecken, wie sie bei chronischen Entzündungen vorkommen, sind nicht vorhanden, die Degeneration ist diffus verbreitet, erreicht aber nicht so hohe Grade, wie sie sich bei chronischen Formen an einzelnen, cirkumskripten Stellen finden. Auf der Schnittfläche quillt die Rinde vor, ihre *Struktur ist verwischt*, ihre *Farbe*, wie die der Oberfläche, *matt graugelb*, während die *Marks substanz*, in der die degenerativen Vorgänge nicht so ausgesprochen sind, *gerötet* erscheint.

Übergänge zwischen diesen beiden Typen sind natürlich sehr häufig, da diese nicht ätiologisch getrennte Arten, sondern nur der zeitlichen Entwicklung nach verschiedene Formen repräsentieren.

Subakute  
Nephritiden.

Die *subakuten* Formen der Nephritis charakterisieren sich dadurch, dass bei ihnen die degenerativen Prozesse bereits, wie bei chronischen Formen, nicht ganz diffus über das Organ verbreitet sind, dafür aber an *einzelnen Stellen höhere Grade* erreichen, als bei den akuten. Man findet daher auf der Oberfläche und der Schnittfläche der Rinde einzelne scharf umschriebene, *rein gelbe Flecken*, die Stellen intensiver Verfettung entsprechen; im übrigen ist dagegen das Bild dem der akuten Entzündungen sehr ähnlich. Die Nieren sind meist sehr *stark vergrössert*, *weich, morsch*, die *Rinde quillt über die Schnittfläche vor*, ihre *Struktur ist verwischt*. Hämorrhagien sind meist in grösserer oder geringerer Menge vorhanden.

Gegenüber den chronischen Formen unterscheiden sich die subakuten dadurch, dass *makroskopisch noch keine Zeichen der Bindegewebsentwicklung* vorhanden sind. Die *Oberfläche* ist noch *glatt*, frei von narbigen Einziehungen; die Konsistenz ist stark vermindert. *Mikroskopisch* ist dagegen eine Wucherung der *zelligen Elemente des Bindegewebes* neben den exsudativen und degenerativen Vorgängen bereits deutlich nachweisbar.

## II. Die chronischen Entzündungen.

Das gemeinsame Merkmal der chronischen Nierenentzündungen ist die *Bindegewebswucherung mit Ausgang in Schrumpfung*, welche sich bereits ohne mikroskopische Untersuchung an den *narbigen Einziehungen* der Oberfläche und der *Vermehrung der Konsistenz* erkennen lässt. Im übrigen ist das Bild der chronischen Nephritiden sehr verschieden, je nachdem reichlich exsudative und degenerative Prozesse nebenher vorhanden sind oder nicht, und vor allen Dingen je nach dem Stadium, in welchem die Krankheit zur Beobachtung kommt.



Bei den Formen, bei welchen der Entzündungsprozess in kurzer Zeit grössere Partien der Niere ergreift, tritt der Tod verhältnismässig rasch (nach  $\frac{1}{2}$ — $1\frac{1}{2}$  Jahren) ein. Man findet hier neben Partien, die bereits in narbiger Schrumpfung unter Verödung des spezifischen Parenchyms begriffen sind, zahlreiche Stellen, an denen frische, *exsudative Entzündungserscheinungen* und *degenerative Prozesse* vorhanden sind. Infolge dieser Mischung frischer und älterer Entzündungserscheinungen ist es möglich, dass die Nieren, wie bei akuten Entzündungen, *vergrössert* sind, und ihre *Konsistenz* noch wenig oder gar *nicht vermehrt* ist. Je langsamer sich der Entzündungsprozess über die Niere verbreitet, je mehr Zeit zur Ausbildung von Schrumpfungsvorgängen gegeben ist, um so *derber* wird die *Konsistenz*, um so *geringer das Volumen*. Man unterscheidet daher die rascher verlaufenden Formen der chronischen Nephritis, bei denen die Niere in dem Stadium, wo der Tod erfolgt, noch *vergrössert* ist, von den langsamer verlaufenden, bei denen entweder schon von vornherein, oder erst nach anfänglicher Vergrösserung des Organs eine Verkleinerung desselben eintritt, d. h. von den verschiedenen Formen der *Schrumpfniere*.

#### a) Chronische Nephritiden mit Vergrösserung der Niere.

1. Die *Grosse weisse Niere* (vergl. Abb. No. 73, Tafel 37) entspricht einer in relativ kurzer Zeit (circa  $\frac{1}{2}$ —1 Jahr) tödlich verlaufenden Entzündung. Das Organ ist erheblich *vergrössert*, die *Konsistenz* meist *vermindert*. An der *Oberfläche* bemerkt man nur vereinzelte, *seichte* narbige *Einziehungen*; auf grauem Grund treten massenhafte *hellgelbe, scharf umschriebene Flecken* hervor. Ebenso zeigt die Schnittfläche der Rinde solche gelbweisse Flecken auf grauem Grund; dieselben entsprechen Stellen intensiver Verfettung.

Grosse weisse Niere.

In besonders hohem Masse sind die Epithelien der gewundenen Harnkanälchen ergriffen, die Glomeruli sind weniger verfettet. Die *Rinde* ist *verbreitert*, sie quillt über die Ebene der Schnittfläche vor. Die *Marks substanz* ist weniger verfettet und lässt daher die *Entzündungsrote* besser hervortreten. Blutungen sind mitunter in geringer Menge vorhanden, können aber gänzlich fehlen.

2. Die *Grosse bunte Niere* (vergl. Abb. No. 74, Tafel 37). Diese Form unterscheidet sich von der vorigen nur dadurch, dass verfettete Stellen in nicht ganz so reichlicher Menge vorhanden sind, wie bei jener; es finden sich zwischen ihnen noch breitere Strecken, in denen die Blutfärbung nicht durch die Produkte der fettigen Degeneration verdeckt wird, und die daher *gerötet* erscheinen. Der Verlauf ist entsprechend der mehr schubweise auftretenden Ausbreitung der entzündlichen Prozesse ein langsamerer (1—3 Jahre). Die Bindegewebswucherung hat demgemäss im Endstadium schon grössere Fortschritte gemacht, und die *Oberfläche* des Organs ist mit *zahlreichen narbigen Einziehungen* versehen, an denen die Kapsel adhärirt. Charakteristisch sind für diese Form der chronischen Nephritis die reichlichen *Blutungen*. Infolge der Verfettung der Bindegewebswucherung, der Hyperämie und der Blutungen, welche sämtlich an verschiedenen Stellen in verschiedener Stärke entwickelt sind, erscheint die Nierenoberfläche und ebenso die Schnittfläche der Rinde *gelb, grau und rot gefleckt*. Die weniger verfettete *Marks substanz* lässt die *entzündliche Hyperämie* am deutlichsten hervortreten und ist diffus *rot gefärbt*.

Grosse bunte Niere.

Infolge der ziemlich langen Krankheitsdauer kann sich bereits eine erhebliche *Hypertrophie des linken Herzventrikels* entwickeln, während bei der grossen weissen Niere eine solche meist nicht zustande kommt, da die Krankheitsdauer gering ist und schon frühzeitig die Ernährung des ganzen Körpers so bedeutend gestört wird, dass eine Herzhypertrophie sich kaum ausbilden kann.

Je weniger gleichmässig die Gesamtmasse der Niere von der Entzündung befallen wird, um so länger kann die Krankheitsdauer werden, umsomehr kann sich auch die Bindegewebswucherung entwickeln. Die anfangs vergrösserte Niere wird allmählich kleiner, als sie vor Beginn der Erkrankung war, d. h. es bildet sich eine *sekundäre Schrumpfniere* aus (siehe umstehend).



b) *Schrumpfnieren.*

Als *Schrumpfnieren* werden diejenigen Formen der chronischen Nephritis bezeichnet, bei denen die *schrumpfende Bindegewebswucherung* zur *Verkleinerung* des Organs geführt hat.

Eine solche kann sich, wie am Schluss des vorigen Abschnittes erwähnt, nach vorheriger Vergrösserung des Organs aus einer der beiden eben besprochenen Formen der chronischen Entzündung, der grossen weissen oder der grossen bunten Niere, besonders aus der letzteren, entwickeln.

Sekundäre  
Schrumpfniere.

Für diese sogenannten *sekundären Schrumpfnieren* ist es charakteristisch, dass dieselben mindestens an einzelnen Stellen noch die Beschaffenheit der *weissen* oder *bunten Niere*, aus der sie hervorgegangen sind, zeigen. Es finden sich in ihnen stets grössere oder kleinere Partien, welche reichliche parenchymatöse Veränderungen, speziell fleckig verteilte Verfettung erkennen lassen. Der grösste Teil des Parenchyms ist allerdings bereits durch die reichliche Bindegewebswucherung verödet; zwischen den erst frischer entzündeten Stellen sind *breite, flach eingesunkene*, teils rötlich, teils grau gefärbte *narbige Züge* vorhanden. Auch *Blutungen* sind, wie bei den mit Vergrösserung verbundenen Nephritiden, neben den parenchymatösen Veränderungen meist nachweisbar; man findet entweder frisch entstandene blutrote Punkte, oder Residuen derselben, bräunlich oder grünlich pigmentierte Stellen.

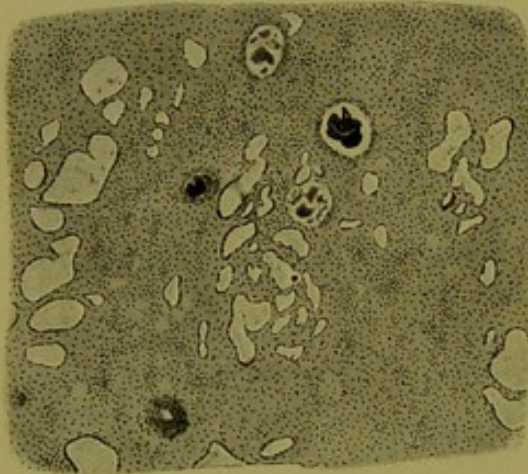


Fig. 23. Genuine Schrumpfniere.

Ausser dem Nachweis von Blutungen und Verfettung ist für die Diagnose der sekundären Schrumpfniere gegenüber den anderen sogleich zu besprechenden Arten die *Ausbreitung der Bindegewebswucherung* und die hierdurch bedingte *Form* der Einziehungen der *Oberfläche* entscheidend. Die erstere ist meist ziemlich diffus, die *Nierenrinde* daher fast *gleichmässig verschmälert*, tiefere Einziehungen der Oberfläche kommen kaum zustande; zwischen den seichten Furchen wölbt sich das weniger geschrumpfte Parenchym in *flachen, unregelmässig begrenzten Buckeln* vor (vergl. Abb. No. 75, Tafel 38).

Bei anderen Formen der Schrumpfniere, der *genuinen und arteriosklerotischen*, wird das Volumen der Niere *von Anfang an verkleinert*, ohne dass eine Vergrösserung vorausgegangen wäre. Bei beiden erkrankt zuerst und vorwiegend das *Nierenbindegewebe*, während das Parenchym infolge der Bindegewebswucherung auf dem Wege einfacher Atrophie zu Grunde geht. Verfettung des Nierenepithels ist in den meisten Fällen nicht einmal durch mikroskopische Untersuchung nachweisbar und auf keinen Fall so reichlich, dass sie sich makroskopisch bemerklich machen könnte; ebensowenig finden sich Blutungen. Es ist dies das wichtigste Unterscheidungsmerkmal gegenüber der *sekundären Schrumpfniere*, für die der *Nachweis von Verfettungen und Blutungen charakteristisch* ist. Während ferner, wie oben erwähnt, die Bindegewebswucherung bei der sekundären Schrumpfniere ziemlich gleichmässig über die gesamte Nierenrinde verbreitet ist und die durch sie hervorgerufenen Einziehungen der Oberfläche völlig regellos verteilt sind, lassen die *genuine und arteriosklerotische Schrumpfniere* eine *gesetzmässige Anordnung der Bindegewebswucherung* sowie der hierdurch bedingten Form der Nierenoberfläche erkennen.

Genuine  
Schrumpfniere.

Die *genuine Schrumpfniere* ist der Form nach (vielleicht auch der Ätiologie nach), ein völliges Analogon der Laennecschen Lebercirrhose. Die Bindegewebswucherung ist so angeordnet, dass die Nierenrinde in *regelmässige, fast gleichmässig grosse, kuglige*

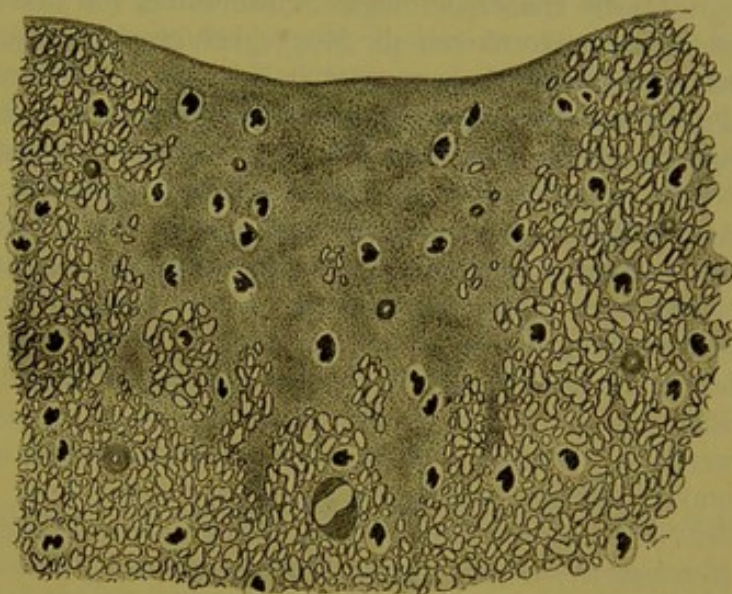


*Abschnitte* zerlegt wird; auf der Oberfläche springt das zwischen den umschnürenden Bindegewebszügen eingepresste und daher gewöhnlich sehr anämische Parenchym in Form *blasser Höcker* halbkugelig vor (vergl. Abb. No. 77, Tafel 39). Auf der Schnittfläche der Rinde erkennt man an schwach vergrößerten mikroskopischen Präparaten eine Zeichnung, ähnlich der der Laennecschen Lebercirrhose, wenn auch nicht so deutlich ausgesprochen, wie bei dieser. Züge von kernreichem Bindegewebe, zwischen dessen Fasern Reste veröden-der Harnkanälchen und Glomeruli eingeschlossen sind, grenzen runde Inseln von weniger intensiv erkranktem Nierengewebe gegen einander ab, innerhalb deren die Harnkanälchen meist kompensatorisch erweitert sind (vergl. nebenstehende Fig. 23). Da diese Veränderungen sich über die ganze Nierenrinde erstrecken, ist diese an allen Stellen *gleichmässig verschmälert*. Die Schnittfläche ist auffallend *blass*, die normale Streifung derselben verschwunden.

Die genuine Schrumpfung betrifft meist beide Nieren gleichmässig; nur selten, besonders im ersten Beginn der Krankheit, findet man die eine Niere gänzlich von derselben verschont, oder wenigstens im geringerem Masse geschrumpft, als die andere.

Genuine Schrumpfnieren findet sich bei chronischer Bleivergiftung; ferner bei Gicht (in diesem Falle sind mitunter Infarkte von harnsauren Salzen, als kreideweisse Streifen und Flecken vorhanden). Für die grösste Zahl der Fälle von genuiner Schrumpfnieren ist die Ursache unbekannt, vielleicht spielt auch hier der Alkoholismus eine Rolle.

Bei der *arteriosklerotischen Schrumpfnieren* beschränkt sich die Bindegewebswucherung und die damit verbundene Atrophie der Nierenelemente streng auf das Gebiet einzelner Gefässäste, welche durch sklerotische Prozesse ihrer Wand soweit verengert sind, dass



Arterio-  
sklerotische  
Schrumpfnieren.

Fig. 24. Arteriosklerotische Schrumpfnieren.

im Endgebiet Ernährungsstörungen auftreten. Im Beginn der Erkrankung erscheint ein solches Gefässgebiet als ein *anämischer blasser Herd*, dessen Gestalt — wie stets das Gebiet einer Endarterie — *keilförmig* ist. Die streifige Nierenstruktur ist im Bereiche desselben meist noch sichtbar (Unterschied gegen embolische Infarkte), wenn auch weniger deutlich; an der Nierenoberfläche sinkt der Herd leicht ein. Auch mikroskopisch erkennt man, dass die durch die Arteriosklerose bedingte Atrophie des spezifischen Nierenparenchyms und die Wucherung des Bindegewebes hauptsächlich auf das *keilförmige Gebiet des erkrankten Gefässes* beschränkt ist (vergl. obige Fig. 24, Schnitt durch eine beginnende, arteriosklerotische Einziehung).

Je länger die Anämie besteht, um so mehr schreitet die Atrophie des spezifischen Nierenparenchyms und die narbige Schrumpfung des neugebildeten Bindegewebes fort, es entstehen *tiefer narbige Einziehungen* (vergl. Abb. No. 76, Tafel 38). Die Einziehungen sind jedoch selten so tief, dass sie die ganze Rinde durchsetzen, meist dringen sie nur in die *oberflächlichen Schichten* derselben ein. Das zwischen den tiefen Einziehungen liegende Nierenparenchym, welches von anderen, vielleicht von Sklerose völlig freien Gefässästen versorgt wird, kann völlig normal sein; oft findet man dasselbe jedoch fein granuliert infolge feiner oberflächlicher Einziehungen im Gebiet der kleinsten Nierenarterien, deren Lumen am leichtesten verschlossen wird.



Die Breite der Rinde ist – im Gegensatz zu der sekundären und genuinen Schrumpfnieren, bei denen die Rinde annähernd gleichmässig verschmälert ist – *nur im Bereich der narbigen Einziehungen verringert*; zwischen denselben kann sie ganz normal sein, so dass hieraus eine an verschiedenen Stellen sehr ungleichmässige Breite der Rinde resultiert (vergl. Abb. No. 76, Tafel 38).

Die *Farbe* der arteriosklerotischen Schrumpfnieren ist, da stets ein grosser Teil erhaltenen Nierenparenchyms zwischen den narbigen Einziehungen vorhanden ist, im allgemeinen die einer *normalen Niere*, je nach dem Ernährungszustand des Individuums und nach seiner Blutmenge mehr oder weniger intensiv rot. Dagegen ist die genuine Schrumpfnieren stets auffallend blass, da hier das erhaltene Nierenparenchym von den regelmässig angeordneten Bindegewebszügen allseitig umschnürt wird und deshalb stets anämisch ist. Dass für die sekundäre Schrumpfnieren die herdförmige Verfettung, sowie die Blutungen charakteristisch sind, wurde bereits bei dieser erwähnt; diese Veränderungen fehlen bei den beiden anderen Formen völlig. Über die Unterscheidung der arteriosklerotischen Einziehungen von embolischen Infarktnarben siehe unter Niereninfarkt.

Da die arteriosklerotische Schrumpfung von Erkrankung einzelner Gefässäste abhängig ist, so ist von vornherein die Möglichkeit gegeben, dass die Veränderungen an beiden Nieren höchst ungleichmässig entwickelt sind. Ist zufällig nur die eine Nierenarterie sklerotisch, die andere normal, so kann die eine Niere stark geschrumpft, die andere gesund, sogar hypertrophisch sein. Meist sind jedoch beide Nierenarterien und infolgedessen auch beide Nieren, wenn auch in ungleichem Masse, erkrankt.

Während die sekundäre und genuine Schrumpfnieren mit Regelmässigkeit von erheblicher Hypertrophie des linken Herzventrikels begleitet sind, ist eine solche bei arteriosklerotischer Nierenschrumpfung nicht konstant vorhanden. Die arteriosklerotische Schrumpfung der Niere an sich bedingt keine Herzhypertrophie, ja sie bringt überhaupt fast keine funktionellen Störungen hervor und wird sehr häufig bei Sektionen beobachtet, ohne dass im Leben Zeichen einer Nieren- oder Herzaffektion bestanden, kein Wunder, wenn man bedenkt, dass zwischen den Einziehungen genügende Mengen absolut normalen, funktionsfähigen Nierenparenchyms vorhanden sind. Wenn dagegen ausser der Sklerose der Nierenarterien auch noch zahlreiche andere Gefässgebiete erkrankt sind, so kann allerdings *Herzhypertrophie*, bedingt durch diese *verbreitete Arteriosklerose*, neben der arteriosklerotischen Nierenschrumpfung vorhanden sein.

Hydro-  
nephrotische  
Schrumpfnieren  
und chronische  
Pyelonephritis.

Im Gegensatz zu diesen gewissermassen idiopathischen Formen der Nierenschrumpfung kann eine chronische (interstitielle) Nephritis sich auch als *Ausgang akuter interstitieller Nephritis*, speziell der Pyelonephritis entwickeln; in diesem Falle findet man das erweiterte und chronisch entzündete Nierenbecken von einer dünnen Schale verödeten und indurierten Nierengewebes, dessen Struktur meist gänzlich verwischt ist, umgeben. Öfters sind in das indurierte Nierengewebe verkalkte Massen, Residuen abgekapselter Abszesse eingesprengt. Die Verdünnung der Nierensubstanz ist hier am ausgesprochensten, wo das Nierenbecken am stärksten verändert ist.

Auch wenn das Nierenbecken nur *erweitert* ist, *ohne entzündet* zu sein (Hydronephrose infolge Obliteration des Ureters), tritt infolge des Druckes des stauenden Urins eine hochgradige und gewöhnlich an allen Stellen gleichmässige Verschmälung und Induration der Nierensubstanz ein (*Hydronephrotische Schrumpfnieren*). Ähnlich wirkt der Druck von Geschwülsten, die sich vom Nierenbecken oder der Marksubstanz aus entwickeln (primäres Nierencarcinom), auf die den Tumor umgebende Schale von Nierenrinde.

Alle diese Formen von *konsekutiver Nierenschrumpfung* sind selbstverständlich stets *einseitig*, wenn das *primäre Leiden* – wie dies bei den oben angeführten Krankheiten häufig ist – *nur einseitig entwickelt* ist; die andere Niere ist dann hypertrophisch, die Urinsekretion ist daher normal; Herzhypertrophie fehlt vollständig.



Die *senile Atrophie*, welche zur *mässigen Verkleinerung* der Niere und, wenn sie nicht ganz gleichmässig erfolgt, zur *Faltung der Oberfläche*, zu einer *feinen Granulation* derselben führt, wird häufig als *Altersschrumpfniere* bezeichnet, nicht ganz mit Recht, denn neugebildetes, schrumpfendes Bindegewebe ist hier nicht vorhanden. Das Bindegewebe überwiegt nur relativ, weil das spezifische Parenchym der Atrophie verfällt. Von den wirklichen Schrumpfnieren unterscheidet sich die senile Atrophie dadurch, dass die Rinde entweder gar *nicht verschmälert* ist, oder wenigstens *nicht in stärkerem Masse*, als der meist ganz unbedeutenden *Verringerung des gesamten Nierenvolumens* entspricht. Dagegen ist bei den ersteren die Breite der Rinde entweder total oder wenigstens an einzelnen Stellen (arteriosklerotische Schrumpfniere) erheblich und in bedeutend stärkerem Masse verringert, als die Breite der Marksubstanz.

Die Granulation der Oberfläche ist zwar ebenso regelmässig wie bei der genuinen Schrumpfniere, jedoch sind die Granula sehr klein, viel feiner als die scharf vorspringenden halbkugeligen Höcker der letzteren (vergl. Abb. No. 78, Tafel 39).

Bei mikroskopischer Untersuchung zeigt sich nur *unmittelbar unter der Oberfläche geringe Bindegewebswucherung* im Grund der feinen Einziehungen derselben. Die übrige Nierenrinde ist völlig frei von Bindegewebsneubildung. Das Epithel der Harnkanälchen ist niedrig, das Lumen derselben oft erweitert. Oft findet Obliteration an einzelnen Stellen des Verlaufs derselben und cystische Erweiterung des rückwärts gelegenen Teils statt; gerade in der senil atrophischen Niere sind solche *Retentionscysten*, die manchmal enorme Grösse erreichen, häufiger, als in wirklichen Schrumpfnieren (vergl. Abb. No. 78, Tafel 39).

Funktionsstörungen treten während des Lebens nicht auf, *Herzhypertrophie fehlt vollkommen*; man findet im Gegenteil das Herz gewöhnlich ebenso *atrophisch* wie die Niere und alle anderen Organe.

## Neubildungen.

### a. Tuberkulose.

Die Nierentuberkulose entsteht entweder auf *embolischem* Wege, oder sie schliesst sich an Tuberkulose des *Nierenbeckens* an.

1. Bei *allgemeiner akuter Miliartuberkulose* findet man die Nieren, besonders die Rinde, von zahlreichen miliaren, grauen Knötchen durchsetzt; am deutlichsten erkennt man dieselben auf der Nierenoberfläche.

Embolische  
Nieren-  
tuberkulose.

Bei *chronischerem* Verlauf bilden sich grössere *Konglomerattuberkel*, *derbe gelbe käsige Herde*, welche in der Rinde *runde Knoten*, in der *Marksubstanz* gewöhnlich *längliche Streifen*, parallel der Richtung der Harnkanälchen, bilden.

Bisweilen fliessen die embolischen Knoten zu *infarktartigen, keilförmigen Herden* zusammen. Meist erkennt man in der Umgebung derselben graue, miliare Knötchen, durch die sich diese sogenannten tuberkulösen Infarkte von gewöhnlichen blassen Infarkten unterscheiden.

2. Die andere Form der Nierentuberkulose beginnt im *Nierenbecken*, resp. den *Spitzen der Markkegel* (vergl. Abb. No. 80, Tafel 41); es bilden sich in diesen *käsige Knoten*, von denen aus käsige Streifen, parallel der Richtung der geraden Harnkanälchen, sich nach der Rinde zu fortsetzen; in der Umgebung, besonders in der Verlängerung der käsigen Streifen sieht man die Infektion durch frisch aufschliessende graue *miliare Knötchen* nach der Nierenoberfläche zu fortschreiten. Gewöhnlich ist die *Schleimhaut des Nierenbeckens diffus entzündet*, zum Teil verkäst. Durch Erweichung der käsigen Partien des Nierenbeckens und der angrenzenden Marksubstanz entstehen buchtige, mit Eiter und käsigen Bröckeln gefüllte *Cavernen*, welche mit dem Lumen des Nierenbeckens kommunizieren, und deren Wand von fetzigen, käsigen Massen gebildet wird. Die Ulceration schreitet allmählich

Phthisis renum  
tuberculosa.



gegen die Nierenoberfläche zu fort, so dass zuletzt nur noch eine dünne Schale von Nierenrinde die buchtigen Cavernen von dieser trennt (sogenannte *Phthisis renum tuberculosa*).

Gegenüber der embolischen Nierentuberkulose unterscheidet sich diese Erkrankung durch die vorwiegende Lokalisation in der Marksubstanz, besonders den Spitzen der Markkegel und die zugleich vorhandene tuberkulöse Entzündung des Nierenbeckens.

In manchen Fällen, besonders dann, wenn die käsigen Herde der Marksubstanz eitrig erweicht sind, ist es nicht ganz leicht, die tuberkulöse Nierenphthise von der chronischen ulcerösen eitrigen Pyelonephritis zu unterscheiden, besonders da auch bei dieser letzteren Eindickung der eitrigen, interstitiellen Infiltrate zu trockenen, käseähnlichen Massen vorkommt, welche als Produkte tuberkulöser Entzündung erscheinen können. Das Entscheidende für die Diagnose der tuberkulösen Phthisis renum ist der Befund *frischer, miliarer Tuberkelknötchen* in der Umgebung der käsigen Herde, besonders von diesen nach der Nierenoberfläche zu. Sind solche makroskopisch nicht zu entdecken, so wird die mikroskopische Untersuchung von Schnitten, welche senkrecht gegen die Nierenoberfläche geführt sind, charakteristische Tuberkelknötchen an der Grenze der käsigen Massen, resp. Cavernen nie vermissen lassen. Noch einfacher ist die tuberkulöse Natur der Erkrankung dadurch festzustellen, dass man *Ausstrichpräparate* aus den die Wand der Cavernen bildenden bröckeligen Massen auf *Tuberkelbazillen* untersucht, die in ihnen gewöhnlich in ungeheuren Mengen vorhanden sind.

Die Nierenbeckentuberkulose kann sich an aufsteigende Tuberkulose der übrigen harnleitenden Organe anschliessen, andererseits kann sich Tuberkulose im Nierenbecken zuerst entwickeln und in absteigender Richtung auf die Harnausführungswege übergehen. Im letzteren Fall ist wohl anzunehmen, dass das Nierenbecken durch Tuberkelbazillen, die aus dem Blut in den Urin ausgeschieden wurden, infiziert wird.

## b. Syphilis.

Akute  
syphilitische  
Nephritis.

Im *sekundären Stadium* der Syphilis kommt in seltenen Fällen eine *akute oder subakute Nephritis* vor, welche sich ihrer anatomischen Form nach von andersartigen infektiösen Nephritiden nicht unterscheiden lässt.

Syphilitische  
Narben.

Häufiger finden sich bei Individuen, die sichere Zeichen *tertiärer Lues* in anderen Organen aufweisen, narbige Einziehungen der Oberfläche (mitunter auch in der Marksubstanz), welche in ihrer Form an die unregelmässigen Einziehungen arteriosklerotischer Schrumpfnieren erinnern, sich von diesen jedoch durch ihre grössere Tiefe unterscheiden.

Sitzen sie in der Nähe der Nierenpole, so können grössere Stücke der Niere durch dieselben von der übrigen Nierensubstanz abgeschnürt werden. Es ist möglich, dass diese tief greifenden Narben Residuen *gummöser Erkrankungen* darstellen. Nur in sehr seltenen Fällen ist bis jetzt die spezifisch luetische Natur dieser Narben durch den Nachweis käsiger Massen, welche in dieselben eingelagert waren, unzweifelhaft nachgewiesen worden.

## c. Echte Geschwülste.

Versprengte  
embryonale  
Keime.

Die Anlage der definitiven Niere bildet sich an einer Stelle, an der höchst komplizierte entwicklungsgeschichtliche Vorgänge ablaufen; sie nimmt den Platz ein, an dem vorher zwei Organe lagen, die zum Teil zurückgebildet werden, zum Teil sich mit anderen Organen (den Geschlechtsdrüsen) verbinden, nämlich die Vorniere und Urniere. Es kommt infolgedessen nicht selten vor, dass in der Substanz der Niere, besonders ihrer Rinde, Keime eingeschlossen werden, die von der Struktur des Nierengewebes gänzlich abweichen und sich ausserdem dadurch auszeichnen, dass sie Bestandteile verschiedener Gewebsarten (Epithel, glatte und quergestreifte Muskeln, mitunter sogar Knochen) enthalten.



Am häufigsten findet man sogenannte *Nebennierenkeime*; dieselben erscheinen als kleine, goldgelb gefärbte Körperchen, welche gewöhnlich in der Oberfläche der Nierenrinde, seltener in tieferen Schichten liegen. Mikroskopisch bestehen sie aus polyedrischen Zellen, die denen der Nebennierenrinde völlig gleichen, reichlich Fett und meist Glycogen enthalten und auch die Anordnung der Zellen der Nebennierenrinde (meist die der Zona glomerulosa) erkennen lassen, d. h. sie sind durch das Bindegewebe in solide, gewundene Stränge abgeteilt.

Solche Keime können sich an jeder Stelle der Nierenoberfläche vorfinden. Am oberen Pol der Niere, dort, wo die Nebenniere anliegt, findet man zuweilen grössere Stücke dieses Organs unter die Nierenkapsel verlagert und der Nierenrinde als goldgelber Überzug breit aufsitzend. Gewöhnlich ist in solchen Fällen die innerste, dunkelbraun gefärbte Schicht der Nebenniere mit unter die Nierenkapsel versprengt (subcapsuläre Nebenniere). Die Nierengeschwülste gehen höchst wahrscheinlich zum Teil aus solchen angeborenen, embryonalen Keimen hervor, und es erklärt sich so, dass gerade in der Niere sich verhältnismässig oft bösartige Geschwülste bei jugendlichen Individuen, ja sogar im frühen Kindesalter entwickeln.

Die in der Niere sich vorfindenden *Adenome* entstehen entweder aus den eben erwähnten, fremdartigen *embryonalen Keimen* oder aus den *Harnkanälchen* der Niere selbst. Die letztere Form, die eigentlichen Nierenadenome, bestehen stets aus alveolären Räumen, deren Lumen von kubischen oder mehr abgeplatteten Epithelzellen umsäumt ist, die denen der Harnkanälchen ähneln. Oft wachsen in diese alveolären Räume verzweigte Papillen von der Wand her hinein, welche mit ähnlichem Epithel überzogen sind. Diese alveolären, resp. alveolär-papillären Adenome finden sich entweder als vereinzelte, und dann mitunter ziemlich grosse (über taubeneigrosse) solitäre Knoten oder in vielen, meist kleinen Exemplaren; letzteres besonders in genuinen Schrumpfnieren. Ihre Farbe ist rein weiss oder hellgelb. Mitunter sind in ihnen reichliche Extravasate vorhanden, dann erscheinen einzelne Stellen in ihnen rostfarben oder schwarzrot, so dass die Schnittfläche weiss, gelb und schwarzrot gefleckt ist.

Adenom.

Die aus *Nebennierenkeimen hervorgehenden Adenome* (sogenannte Hypernephrome), besitzen genau dieselbe Struktur, wie jene Keime. Bis zu einem gewissen Grade ist die gleichmässig *goldgelbe Farbe*, welche auch die in der Nebenniere selbst sitzenden Hypernephrome (vergl. Abb. No. 82, Tafel 41) auszeichnet, für diese Art von Adenomen charakteristisch; jedoch können, wie oben erwähnt, bisweilen auch andere Adenome durch Metamorphose von Extravasaten einen gelben Farbenton, allerdings nur in fleckiger Verbreitung, annehmen.

Für sämtliche Adenome charakteristisch im Gegensatz zu den Carcinomen ist die *scharfe Abgrenzung gegen die Umgebung*. Fast stets ist bereits makroskopisch eine die Neubildung völlig abgrenzende *Kapsel*, welche auf dem Durchschnitt die Geschwulst als feiner, grauer Saum allseitig umgiebt, deutlich erkennbar; oft lässt sich der Geschwulstknoten glatt aus dieser Kapsel ausschälen. Mikroskopisch erkennt man bei grösseren Adenomen allerdings zuweilen, dass die Kapsel doch bereits stellenweise von Geschwulstmasse durchwachsen wird und also ein Übergang in Carcinom stattfindet.

Die Adenome haben ihren Sitz fast ausnahmslos in der Nierenrinde, meist unmittelbar an der Oberfläche, über die sie prominieren.

Das *Nierencarcinom* tritt in zwei Formen, entweder als umschriebene knollige Neubildung, oder als diffuse krebssige Infiltration der ganzen Niere auf.

Carcinom.

Die *infiltrierende* Form des Carcinoms geht aus den Harnkanälchen der Niere hervor; man findet das Lumen eines Teils derselben mit polyedrischen Zellen prall erfüllt und aufgetrieben und kann bisweilen den Übergang solcher von Geschwulstzellen erfüllten Kanälchen in normale nachweisen. Zwischen den krebssig entarteten Kanälchen liegen einzelne normale Glomeruli.



Eine solche Stelle, an der die krebsige Entartung beginnt, lässt die Nierenstruktur noch andeutungsweise erkennen, nur erscheint sie wie mit einer blassgelben Masse injiziert. Wo die Neubildung weiter fortschreitet, fliessen die krebsig entarteten Kanälchen zu grossen gelblichen Knoten zusammen. Gewöhnlich ist in der Marksubstanz bereits die Konfluenz zu markigen Knoten eingetreten. Die Rinde umgiebt schalenförmig die entartete Marksubstanz, und ihre der letzteren zugewandten Partien befinden sich im Zustand der diffusen, krebsigen Infiltration. Die Marksubstanz scheint also zuerst erkrankt zu sein. Gewöhnlich ist hier die Geschwulstmasse bereits zum grossen Teil nekrotisch und ulceriert, so dass sich gegen das Nierenbecken hin offene Cavernen bilden, aus denen reichliche Blutungen erfolgen; das Nierenbecken ist meist mit chokoladefarbigem Brei erfüllt. Die Niere ist in allen Dimensionen annähernd gleichmässig vergrössert, ihre äussere Form daher ziemlich gut erhalten.

Dagegen bildet das *knotige Carcinom* einen einzigen, runden Knollen, der nur einen Teil der Niere einnimmt und dem der Rest der Nierensubstanz als ein mitunter ziemlich unbedeutendes Anhängsel seitlich aufsitzt. Die knolligen Carcinome gehen anscheinend aus Adenomen hervor, mitunter sind sie daher gegen die umgebende Nierensubstanz am grössten Teil ihrer Peripherie abgekapselt.

Entsprechend den beiden, prinzipiell verschiedenen Arten der Adenome, von denen die eine aus den Elementen der Niere, die andere aus der Niere fremden Organkeimen (Nebennierenkeime) hervorgeht, sind auch die knotigen Carcinome von gänzlich verschiedenem histologischen Bau, je nachdem sie aus der einen oder anderen Art dieser Adenome entstehen.

Die aus Nebennierenkeimen entstandenen *malignen Hypernephrome* besitzen ein alveolär gebautes Stroma; die Alveolen desselben sind mit Zellen erfüllt, welche durch ein feines, bindegewebiges Gerüst in Stränge abgeteilt werden. Der Charakter der Zellen ähnelt dem der Nebennierenzellen, wie in den gutartigen hypernephroiden Geschwülsten.

Geht dagegen ein *Carcinom* aus einem *alveolären Nierenadenom* hervor, so lässt es fast stets, wenigstens an einzelnen Stellen, Hohlräume erkennen, die mit einschichtigem, kubischen oder cylindrischen Epithel ausgekleidet sind und somit Harnkanälchen ähneln. Der grösste Teil der Geschwulstalveolen ist allerdings mit Epithelzellen total erfüllt, enthält aber niemals ausser diesen noch Bindegewebsfasern, wie die Alveolen des malignen Hypernephroms.

Sämtliche Nierencarcinome machen mit Vorliebe Metastasen in der Umgebung des Nierenhilus und in den retroperitonealen Lymphdrüsen. Häufig mauert die Neubildung die Nierenvene förmlich ein und wuchert in dieselbe hinein, wodurch auch zur Verschleppung durch die Blutbahn Gelegenheit gegeben ist.

**Sarkom.** Auch die *Nierensarkome* gehen anscheinend aus embryonalen Keimen hervor und finden sich dementsprechend im jugendlichen, resp. im Kindesalter; sie enthalten häufig glatte Muskelzellen oder quergestreifte Muskelfasern neben den eigentlichen Elementen des Sarkoms. Bisweilen finden sie sich doppelseitig. Gewöhnlich bilden sie sehr umfangreiche Geschwülste, welche annähernd die Form der Niere beibehalten haben, auf dem Durchschnitt dagegen aus einer weichen, gleichmässigen Geschwulstmasse ohne deutliche alveoläre Anordnung bestehen. Mikroskopisch sind bisweilen zwischen den Sarkommassen mit Epithel ausgekleidete Hohlräume nachweisbar. Metastasen finden sich in der Lunge, die retroperitonealen Lymphdrüsen sind frei.

**Fibrom. Lipom.** Einen häufigen, aber bedeutungslosen Befund bilden die in der Nierenoberfläche gelegenen, kleinen, sehnig weissen, *harten Fibrome*. Auch *Lipome* finden sich zuweilen; sie bilden abgekapselte, blassgelbliche, kugelige Tumoren, welche über die Nierenoberfläche prominieren und leicht mit Adenomen verwechselt werden können. Untersuchung eines Zupfpräparates schützt vor dieser Verwechslung; man erkennt die die Geschwulst zusammensetzenden grossen, kugeligen Fettzellen.



Ausser den schon erwähnten *Retentionscysten*, die sich häufig in geschrumpften oder senil atrophischen Nieren entwickeln, finden sich Cysten auch in Nieren, die im übrigen ganz normal sind, teils einzeln, in oft sehr grossen Exemplaren, teils zahlreich, aber dann meist von geringerer Grösse. Im letzteren Falle sind oft zwischen den Cysten nur noch schmale Brücken von Nierengewebe enthalten. Diese Cysten sind mit eiweisshaltiger Flüssigkeit gefüllt, und auch der von der Niere abgesonderte Urin kann Eiweiss enthalten. Die „*Cystenniere*“ kann angeboren sein, oder sich erst später entwickeln; besonders im ersteren Fall ist die Vergrösserung der Niere sehr bedeutend.

Die Cystenniere kann, nachdem die Abnormität lange Zeit latent bestanden hat, plötzlich durch *Urämie* den Tod herbeiführen.

## B. Sektion der Niere.

### Lage der Niere.

Nachdem man sich durch Lösung des Colon (vergl. Sektion des Magendarmkanals) die Lage der Nieren. Nierengegend zugänglich gemacht hat, unterrichtet man sich durch Palpation über die Lage der Niere. Nicht ganz selten findet man eine Niere abnorm *tief gelagert*, in der Nähe des Promontorium. Die so verlagerte Niere ist meist auch in ihrer Form verändert, sie ist in dem vom Hilus nach der Konvexität verlaufenden Durchmesser *abgeplattet*, so dass sie eine flache Scheibe bildet (*Kuchenniere*); der Hilus findet sich in der Mitte der vorderen Fläche dieser Scheibe. Die Nierengefässe entspringen dabei meist an normaler Stelle aus der Aorta, resp. Vena cava inferior, zuweilen jedoch aus den Vasa spermatica, oder es treten ausser am Hilus noch an anderen Stellen Gefässe in die Niere ein.

*Mangel einer Niere* kommt bei im übrigen wohlgebildeten Individuen vor; die Nebenniere ist dabei jedoch vorhanden und an normaler Stelle.

Ist die Niere normal gelagert, so durchschneidet man das sie bedeckende Peritoneum mit einem Schnitt, welcher bogenförmig dem konvexen Rand der Niere folgt, am oberen Pol jedoch soweit von derselben abweicht, dass er auch die Nebenniere mit umkreist, damit diese im Zusammenhang mit der Niere entfernt werden kann.

### Fettkapsel und fibröse Kapsel.

Indem man mit der linken Hand die Niere und Nebenniere aus der Capsula adiposa herauschält, achtet man auf die Entwicklung der letzteren. Besonders reichlich entwickelt ist dieselbe – ausser bei Personen mit allgemeiner Adipositas – vorzugsweise dann, wenn eine *Schrumpfung* der Niere selbst eingetreten ist. Nachdem man sich über die Beschaffenheit der Nebenniere durch einige in der Längsausdehnung dieses Organs verlaufende senkrechte Einschnitte orientiert hat, führt man einen Schnitt entlang dem ganzen konvexen Rand der Niere, welcher nur die *fibröse Kapsel der Niere* (sowie die etwa noch anhaftenden Reste der Fettkapsel) durchtrennt; man fasst nun die Ränder der durchschnittenen Capsula fibrosa mit den Fingernägeln oder der Pinzette und zieht dieselbe in ganzer Ausdehnung von der Niere ab.

An normalen Nieren ist die fibröse Kapsel meist sehr dünn, sie reisst leicht ein und lässt sich aus diesem Grunde schlecht in toto abziehen, obgleich keinerlei festere Verbindungen zwischen ihr und der Nierenoberfläche bestehen. Auch die dünnste Nierenkapsel lässt sich jedoch sofort ausserordentlich *leicht abziehen*, sobald eine rasch eingetretene Vermehrung des Nierenvolumens vorhanden ist. Besonders dann, wenn durch *Hyperämie* oder *Ödem* (bei akuten Entzündungen) der Zusammenhang der Nierenelemente unter sich und mit der Kapsel gelockert ist, quillt die weiche, geschwollene Niere aus der durchschnittenen Kapsel heraus, und die letztere löst sich grösstenteils spontan von der Nierenoberfläche ab.



*Schwer abziehbar*, weil durch feste bindegewebige Adhäsion mit der Nierenoberfläche verbunden, ist die Nierenkapsel dagegen bei allen Erkrankungen der Niere, die mit einer *Neubildung von Bindegewebe* verbunden sind, also besonders bei chronischen Nephritiden, bei Stauungsinduration und vernarbenden embolischen Niereninfarkten. Im letzteren Fall haftet die Kapsel natürlich nur im Bereich des Infarkts fester an, ebenso bei arteriosklerotischer Nierenschrumpfung nur im Gebiet der Einziehungen der Oberfläche. Je diffuser die Bindegewebsneubildung ist, um so häufiger sind auch die Stellen der Adhäsion, und um so schwieriger lässt sich die Kapsel abziehen. Bei erheblicher narbiger Schrumpfung der Niere ist die Kapsel zugleich stark verdickt; über weit fortgeschrittene sekundären und genuinen Schrumpfnieren bildet sie mitunter eine dicke, zuckergussartige Schwarte.

## Form, Grösse und Konsistenz der Niere.

Form der Niere.

Bisweilen konvergieren beide Nieren mit ihren unteren Enden gegeneinander und sind an diesen entweder nur äusserlich verwachsen oder durch eine quer verlaufende Brücke von Nierensubstanz miteinander verbunden (*Hufeisenniere*). Hierbei sind meist beide Ureteren und Nierenbecken vorhanden und liegen an normaler Stelle; seltener ist nur ein einziges Nierenbecken und ein Ureter oder überzählige Nierenbecken und Ureteren entwickelt. Sind die verwachsenen Nieren zugleich *tief gelagert*, so besitzen sie die oben schon erwähnte Form der *»Kuchenniere«*, welche sich auch bei Verlagerung einer einzigen Niere ausbildet.

Grösse.

Die Dimensionen der normalen Niere sind circa 12 cm im Längsdurchmesser, circa 6 cm im Breitendurchmesser und 3 cm im Tiefendurchmesser. Das durchschnittliche Gewicht der Niere schwankt zwischen 130 und 150 g; das Gesamtgewicht beider Nieren beträgt ungefähr  $\frac{1}{200}$  des Körpergewichts.

*Vergrösserung beider Nieren ohne sonstige wesentliche Abnormitäten* findet sich als *Arbeitshypertrophie* bei Individuen, welche konstant vermehrte Urinmengen ausscheiden, so bei Biertrinkern, bei Diabetikern; im letzteren Fall findet sich häufig zugleich Fettinfiltration der Nierenrinde. *Einseitige, kompensatorische Hypertrophie* findet man, wenn die andere Niere fehlt oder ihre Funktionsfähigkeit durch kongenitale Aplasie, Schrumpfung oder Verschluss des Ureters vermindert, resp. aufgehoben ist.

Da bei Nierenhypertrophie nicht nur die Niere im ganzen, sondern auch die Elementarnieren vergrössert sind, so ist die streifige Nierenstruktur auf der Schnittfläche abnorm deutlich sichtbar.

*Vergrösserung, mit anderweitigen krankhaften Abnormitäten verbunden*, findet sich bei Hyperämie, Ödem, trüber Schwellung und Verfettung, bei allen akuten und subakuten Nephritiden und denjenigen Formen der chronischen Nephritis, die als grosse weisse und grosse bunte Niere bezeichnet werden.

*Verkleinerung einer Niere* kommt als angeborene Missbildung (kongenitale Aplasie) vor; die Struktur ist hierbei erhalten, jedoch undeutlich, Mark und Rinde sind in gleichem Masse verkleinert; die andere Niere ist hypertrophisch. Verkleinerung der Nieren durch senile Atrophie ist stets beiderseitig gleichmässig entwickelt; auch hier ist die Rinde nicht stärker verschmälert als das Mark; die Oberfläche ist glatt oder ganz fein granuliert. *Verkleinerung der Niere durch narbige Schrumpfung* betrifft stets die *Rinde in höherem Masse als die Marksubstanz*. Erstere ist daher stets entweder in toto oder an einzelnen Stellen auffallend verschmälert. Die Narbenbildung führt zu den später zu erörternden Difformitäten der Nierenoberfläche, durch welche sich die verschiedenen Formen der Schrumpfnieren unterscheiden.

*Einseitige Schrumpfung* kann durch einseitige Hydronephrose oder einseitige chronische Pyelonephritis entstehen. Auch arteriosklerotische Nierenschrumpfung kann nur einseitig oder wenigstens in einer Niere viel stärker als in der anderen, entwickelt sein. Selten, nur im Beginn der Erkrankung, ist genuine Schrumpfung einseitig, häufiger ist sie in beiden Nieren, jedoch in ungleicher Intensität, entwickelt.



*Vermehrt ist die Konsistenz* bei allen Erkrankungen, die mit *Neubildung von Bindegewebe* und narbiger Schrumpfung derselben einhergehen, am stärksten bei Stauungsinduration und genuiner Schrumpfnier. Die senil atrophische Niere, deren Volumenabnahme nicht durch Bindegewebs Schrumpfung bedingt ist, ist dagegen schlaff. Mässig vermehrt ist die Konsistenz bei Anämie der Niere; starr und zugleich leicht brüchig ist die Amyloidnieren.

*Vermindert* wird die *Konsistenz* durch alle Zustände, die einen vermehrten *Flüssigkeitsgehalt* der Niere hervorrufen, so durch Hyperämie, Ödem, besonders durch das entzündliche Ödem der akuten und subakuten Nephritiden. Die durch das Ödem bedingte Lockerung der Verbindung zwischen den Nierenelementen, sowie zwischen diesen und der Kapsel äussert sich dadurch, dass die Kapsel leichter abziehbar ist (siehe oben). Biegt man die Niere der Fläche nach über den Finger, so reisst die morsche Nierensubstanz an der konvexen Seite ein (siehe unter Ödem der Niere Seite 217).

## Nierenoberfläche.

Form der  
Oberfläche.

Die Oberfläche der normalen Niere ist völlig glatt. Nur selten findet man an den Nieren Erwachsener, häufiger an denen junger Kinder ein regelmässiges, über die ganze Nierenoberfläche sich erstreckendes System seichter Furchen, welche Räume abgrenzen, die ihrer Ausdehnung nach ungefähr einer Malpighischen Pyramide entsprechen und sich als Überreste der gelappten Struktur der Nierenanlage erhalten haben. Schon durch die Regelmässigkeit der von ihnen abgegrenzten Felder unterscheiden sich diese von der *kongenitalen Lappung* herrührenden Furchen von narbigen Einziehungen der Nierenoberfläche. Schneidet man senkrecht auf sie ein, so sieht man, dass den Grund der Furche völlig normales Nierengewebe bildet, während der Grund narbiger Einziehungen von schwieligem Gewebe begrenzt wird.

Die Abbildung No. 68 auf Tafel 34, welche eine tief eingezogene trichterförmige Infarktnarbe in einer kongenital gelappten Niere darstellt, bringt den Unterschied zwischen diesen beiden Veränderungen der Form der Nierenoberfläche deutlich zur Anschauung.

Unter pathologischen Verhältnissen bleibt die Oberfläche *glatt*, wenn diese eine *gleichmässige Zunahme des Volumens* aller Teile der Nieren bedingen; so bei Ödem, akuten und subakuten Nephritiden, akuter Hyperämie. *Uneben* wird dagegen die Nierenoberfläche, wenn infolge *ungleichmässiger Ausbreitung* und zeitlich verschiedenen Verlaufs von Entzündungsprozessen an einzelnen Stellen bereits Abnahme des Volumens durch narbige Schrumpfung eintritt, während andere Teile entweder normal oder durch frische Entzündungsprozesse geschwollen sind, so bei chronischen Nephritiden.

Tritt eine Abnahme des Volumens dagegen durch Anämie (vergl. Abb. No. 66, Tafel 34), durch senile Atrophie oder Stauungsinduration ein, also durch Verhältnisse, welche ziemlich gleichmässig auf alle Teile der Niere wirken, so kann hierbei die Oberfläche völlig glatt bleiben, oder wird wenigstens nur ganz feine Unebenheiten aufweisen.

Die Beachtung der Form der Nierenoberfläche ist besonders wichtig für die *Differentialdiagnose der verschiedenen Arten der Schrumpfnieren*. *Gleichmässige, grobhöckerige Granulierung* (vergl. Abb. No. 77, Tafel 39) ist für die genuine Schrumpfnier charakteristisch. *Unregelmässig verteilte, verzweigte, scharf eingeschnittene Einziehungen* (vergl. Abb. No. 76, Tafel 38), zwischen denen annähernd normales Gewebe liegt, finden sich bei der arteriosklerotischen Schrumpfnier. *Unregelmässige seichte Einziehungen*, zwischen denen flache Erhabenheiten sich vorwölben, findet man bei der sekundären Schrumpfnier (vergl. Abb. No. 75, Tafel 38); das weniger geschrumpfte Gewebe lässt die Beschaffenheit der weissen oder bunten Niere (Verfettung, Blutungen) mehr oder weniger deutlich erkennen.

Ganz *vereinzelt*, aber sehr *tiefe trichterförmige Einziehungen*, welche zuweilen die ganze Dicke der Nierenrinde durchsetzen, umgeben von normaler Nierensubstanz, rühren von organisierten embolischen Infarkten her (vergl. Abb. No. 68, Tafel 34).



Grosse, *halbkugelig vorspringende solide Erhabenheiten* der Nierenoberfläche werden durch Geschwülste (vorzüglich Adenome, Lipome) bedingt.

Aus der Oberfläche vorspringende *Cysten* finden sich, als Folgen des Verschlusses von Harnkanälchen, besonders in genuinen Schrumpfnieren und senil atrophischen Nieren (vergl. Abb. No. 78, Tafel 39). Den Inhalt bildet gewöhnlich klare Flüssigkeit, in der chemisch Bestandteile des normalen Urins nachweisbar sind. Unter Umständen dickt sich derselbe durch Resorption der flüssigen Bestandteile, durch Epitheldesquamation und Kalkinfiltration zu einer breiigen, gelben Masse ein. Mikroskopisch findet man in dieser häufig Krystalle und schollige, stark lichtbrechende Massen, welche sich bei Zusatz von Salzsäure unter Gasentwicklung lösen (kohlensaurer Kalk). Den wesentlichen Krankheitsbefund bilden Cysten (mit eiweisshaltigem Inhalt) bei der meist kongenitalen Cystenniere.

Farbe der  
Oberfläche.

Schon die normale Nierenoberfläche besitzt keinen einheitlichen Farbenton; entsprechend der Verteilung der feineren Gefässäste, welche die blasse Substanz der Elementarnieren umspinnen, tritt auf der Oberfläche ein rotgefärbtes Netzwerk, dessen Maschen mit graugelblicher Masse erfüllt sind, hervor; dazu kommen noch die sternförmigen Gefässverästelungen der oberflächlichen Venen, die mit den Kapselvenen kommunizieren (*Stellulae Verheyeni*). Im allgemeinen überwiegt der *rote* Farbenton in der normalen Nierenoberfläche.

Noch mehr ist dies der Fall bei *Hyperämie* der Niere, wenn nicht zugleich Degenerationen vorhanden sind, die durch Trübung des Parenchyms die Gefässfüllung verdecken; letzteres findet statt bei chronischer venöser Hyperämie, bei Nephritiden mit starker Verfettung. Auch in diesem Fall erscheinen jedoch die ganz oberflächlich gelegenen *Stellulae Verheyeni* besonders deutlich ausgeprägt auf dem im übrigen gelblich gefärbten Grund (vergl. die Abbildungen No. 67 Tafel 34, No. 71 Tafel 36, No. 73 und No. 74 Tafel 37).

Abnorme *Blässe*, diffuse graugelbe Färbung findet sich bei Anämie (vergl. Abb. No. 66, Tafel 34); das Volumen ist zugleich vermindert, die Konsistenz vermehrt; die *Stellulae Verheyeni* sind nicht sichtbar.

Auch bei *diffuser, akuter Nephritis* mit reichlicher Parenchymdegeneration ist die Farbe *graugelb*, das Volumen ist hierbei jedoch vermehrt, die Konsistenz vermindert; die *Stellulae Verheyeni* sind sichtbar (vergl. Abb. No. 71, Tafel 36).

*Blasse Färbung* der granulierten Oberfläche findet sich ziemlich regelmässig bei genuiner Schrumpfniere. Bei arteriosklerotischer Schrumpfniere ist die Farbe vom Blutreichtum des Individuums, von Stauungserscheinungen etc. abhängig und daher sehr variabel.

Besonders hingewiesen sei nochmals auf einige Verhältnisse, die gerade an der Nierenoberfläche sehr deutlich sich ausprägen; so die *dunkelroten, scharf umschriebenen runden Flecke*, die von Blutungen herrühren (vergl. Abb. No. 72, Tafel 36), die *rein gelben, scharf begrenzten Fleckchen* (vergl. Abb. No. 73 und No. 74, Tafel 37), die als Stellen herdförmiger intensiver Verfettung ein wichtiges Zeichen subakuter und chronischer Entzündungsformen darstellen.

Ausserordentlich deutlich erscheinen ebenfalls auf der Oberfläche die *entzündlichen Infiltrate und Abszesse*, welche von infektiösen Capillarembolien herrühren. Sie bilden gelbe Flecken oder Bläschen, die von einer blutroten Zone umgeben sind (vergl. Abb. No. 70, Tafel 35). Auch embolische Tuberkel werden meist auf der Oberfläche am deutlichsten als *graue oder grau-gelbliche Knötchen* erkannt, denen die intensive Rötung der Umgebung embolischer Entzündungsherde gewöhnlich fehlt.

### Schnittfläche der Niere.

Die Beschaffenheit der tieferen Regionen der Niere studiert man am besten auf einem Schnitt, welchen man vom konvexen Nierenrand aus bis auf den Hilus führt; eventuell kann man noch sekundäre Schnitte, die diesen ersten Schnitt senkrecht treffen, von beliebigen Stellen der Nierenoberfläche aus anlegen.



Die *Breite der Marksubstanz* variiert unter pathologischen Verhältnissen wenig. Dagegen ist die *Rinde* bei fast allen krankhaften Zuständen, die eine Vergrösserung der Niere bedingen (trübe Schwellung, akute Entzündungen, grosse weisse und grosse bunte Niere), sowohl *absolut, als besonders relativ zur Breite der Marksubstanz* verbreitert; bei allen *Schrumpfungsvorgängen* ist sie in viel *höherem Masse verschmälert*, als die Marksubstanz. In allen Partien *völlig gleichmässig verschmälert* ist die Rinde bei genuiner Schrumpfniere, *weniger gleichmässig* bei sekundärer; bei arteriosklerotischer Schrumpfniere sind nur die Partien verschmälert, *die unter oberflächlichen Einziehungen liegen*, die zwischen solchen gelegenen Teile der Rinde können normal breit sein. Als normal ist für eine Niere mittlerer Grösse eine Rindenbreite von etwas über  $\frac{1}{2}$  cm zu betrachten.

Breite  
der Rinde und  
Marksubstanz.

Auch die *Konsistenz* der Rinde wird durch Krankheiten, welche die Konsistenz der Niere verringern, in viel stärkerem Masse verändert als die der Marksubstanz; daher kommt es, dass bei allen frischeren entzündlichen Zuständen die weiche Rinde, welche stärker als das Mark geschwollen ist, sich in *flachem Bogen über die Schnittfläche vorwölbt*, während die Schnittfläche der Marksubstanz eben bleibt.

Konsistenz der  
Rinde.

*Vermehrung des Blutgehaltes* macht sich an der *Marksubstanz* oft viel mehr bemerklich, als in der Rinde, da häufig in der letzteren zugleich Trübungen durch körnige und fettige Degeneration vorhanden sind, welche die Blutfarbe verdecken. So kontrastiert besonders bei der grossen weissen und grossen bunten Niere die gerötete Marksubstanz lebhaft mit der grösstenteils gelb gefärbten Rinde. Auch bei Stauungsinduration ist meist im Bereich der Rinde keine auffallende Hyperämie erkennbar, während die Marksubstanz durch die venöse Stauung dunkelblau gefärbt erscheint (vergl. Abb. No. 67, Tafel 34).

Blutgehalt  
der  
Schnittfläche.

Die *streifige Struktur* der Niere beruht auf der regelmässigen Anordnung der Gefässe des Organs, welche ziemlich parallel unter einander zwischen den Elementarnieren verlaufen. Die Struktur verschwindet daher, wenn die *Gefässfüllung sehr gering* wird (Anämie der Niere) oder, wenn durch *Degenerationen des Parenchyms*, die dieses undurchsichtig machen, das Durchschimmern der Gefässe unmöglich wird. Da Degenerationen des Parenchyms, besonders die entzündlichen, meist in der Rinde stärker entwickelt sind, als in der Marksubstanz, so wird die Struktur der Rinde viel leichter verwischt. Die Verwischung der Struktur der Rinde ist eines der wichtigsten Zeichen der Nierenentzündungen. Die streifige Struktur der Marksubstanz verschwindet dagegen bei den intensivsten Entzündungen nicht.

Struktur der  
Schnittfläche.

Diffuse *graugelbe Färbung* der Rinde findet sich bei Anämie (vergl. Abb. No. 66, Tafel 34), die Struktur ist verwischt, die Rinde schmal. *Hellbraune Färbung* deutet auf Eisenablagerung in der anämischen Niere (perniciöse Anämie).

Farbe der  
Schnittfläche.

Diffuse *graugelbe Färbung* findet sich ferner bei der blassen Form der akuten Nephritis; hier ist jedoch die Rinde verbreitert, vorquellend (vergl. Abb. No. 71, Tafel 36).

*Cirkumskripte, rein gelbe Flecken und Streifen*, Zeichen intensiver, aber herdförmig verteilter Verfettung, finden sich besonders bei subakuten Entzündungen, bei der grossen weissen und grossen bunten Niere (vergl. Abb. No. 73 und No. 74, Tafel 37), ferner bei der mit Verfettung komplizierten Amyloidartung (Butterniere, vergl. Abb. No. 64, Tafel 33). Bei sehr ausgebreiteter und intensiver Verfettung kann die ganze Rinde *gleichmässig hellgelb* erscheinen.

Einen *bräunlich-gelben, wachsartigen* Farbenton besitzt die Rinde der Amyloidniere, welche zugleich durch ihren *Glanz* auffällt. Die Marksubstanz ist blassrosa gefärbt (vergl. Abb. No. 64, Tafel 33).

*Grünlich-gelbe oder gelbe Flecken und Streifen*, aus denen auf Druck *Eiter* hervorquillt, finden sich bei eitrigem Nephritiden: vorzugsweise in der *Marksubstanz* sitzen sie bei Pyelonephritis (vergl. Abb. No. 79, Tafel 40), vorwiegend in der *Rinde* dagegen bei embolischer Nephritis; hier sind zugleich meist *infarktartige* Herde vorhanden (vergl. Abb. No. 70, Tafel 35).



## Schematische Übersicht über einige der wichtigsten Nierenerkrankungen.

Vo- lumen ver- mehrt	Oberfläche glatt	Konsistenz vermehrt	Schnittfläche glänzend, Farbe wachsartig	Amyloidniere.
		Konsistenz vermindert, morsch	Struktur normal	Ödem der Niere.
			Struktur verwischt	Akute und subakute Nephritiden.
	Oberfläche uneben	Konsistenz stark vermehrt	Marksubstanz dunkelblau; Rinde blass, ohne Blutungen	Stauungsinduration.
		Konsistenz nicht wesentlich erhöht	Rinde und Oberfläche mit reingelben Flecken, ohne Blutungen	Grosse weisse Niere.
			Rinde und Oberfläche rot und gelb gefleckt	Grosse bunte Niere.
Vo- lumen ver- mindert	Oberfläche glatt		Farbe der Schnittfläche graugelb	Anämie der Niere.
	Oberfläche uneben		Oberfläche ganz fein gra- nulierte	Senile Atrophie der Niere (Altersschrumpfnieren).
			Oberfläche gleichmässig grobhöckerig; Granula blass, keine Blutungen	Genuine Schrumpfnieren.
			Oberfläche zeigt einzelne mehr oder weniger tief eingezogene Narben, da- zwischen normales Parenchym	Arteriosklerotische Schrumpfnieren.
			Oberfläche zeigt seichte Einziehungen, das Paren- chym verfettet und mit Blutungen durchsetzt	Sekundäre Schrumpfnieren.

## Tabellarische Übersicht über die Arten der akuten Nephritis.

Eitrige Infiltration	Geflammte eitrige Herde in der Mark- substanz. Entzündung des Nierenbeckens	Pyelonephritis.
	Infarktartige und kleine runde Eiterherde in der Nierenrinde	Embolische Nephritis.
Keine Eiterung	Herdförmige, aber intensive Verfettung (rein gelbe Flecke)	Subakute Nephritis.
	Diffuse Verfettung (gleichmässig blassgelbe Färbung)	Akute Nephritis, blasse (de- generative) Form.
	Wenig Verfettung, reichliche Blutungen	Akute Nephritis, hämorrha- gische Form.



Besonders in der Marksubstanz machen sich Verfärbungen bemerkbar, welche auf Erfüllung der Harnkanälchen mit abnormen, gefärbten Massen beruhen, so die *sepiaartige* Färbung bei Hämoglobinurie (vergl. Abb. No. 65, Tafel 34); *milchweisse* Streifen in der Marksubstanz sind entweder Kalkinfarkte (Sublimatvergiftung) oder Harnsäureinfarkte (Gicht); *gelbrote* Streifen bei Neugeborenen sind ebenfalls Harnsäureinfarkte.

Blutungen erscheinen als *dunkelrote* Flecken und Streifen vorzugsweise in der Rinde, lassen sich jedoch hier nicht so leicht und sicher erkennen, als auf der Nierenoberfläche. Sie finden sich gelegentlich bei allen akuten Nephritiden, bei Grosser weisser und Grosser bunter Niere, sowie sekundärer Schrumpfnieren.

An die Untersuchung der Niere schliesst sich die des *Nierenbeckens* an; man geht von der bis auf den Nierenhilus durchdringenden Schnittfläche mit einer Scherenbranche in das Nierenbecken ein und schneidet dasselbe in der Richtung auf die Abgangsstelle des Ureters zu völlig auf. Die hierdurch noch nicht eröffneten Nierenkelche werden einzeln bis zur Papillenspitze aufgeschnitten, bis man das Nierenbecken in seiner ganzen Ausdehnung übersehen kann (vergl. Abb. No. 79, Tafel 40). Näheres über die Krankheiten des Nierenbeckens siehe Abschnitt V, Untersuchung der Ureteren und des Nierenbeckens.

Untersuchung  
des  
Nierenbeckens.

## Anhang: Erkrankungen der Nebennieren.

Cirkulationsstörungen und Entzündungen der Nebennieren sind ohne weiteres pathologisches Interesse und vorkommenden Falls nach allgemeinen Prinzipien zu beurteilen. Unter den degenerativen Veränderungen findet sich nicht selten *Amyloidentartung* der Nebennieren bei allgemein verbreiteter Amyloiddegeneration. Sie macht sich bemerklich durch den lebhaften Glanz der Schnittfläche des Organs; mikroskopisch bemerkt man, dass dieselbe ausschliesslich am Reticulum, nicht an den Parenchymzellen verläuft. Fettige Infiltration ist für die Zellen der Nebennierenrinde ein physiologischer Zustand.

Amyloid-  
entartung.

*Tuberkulose* der Nebennieren (vergl. Abb. No. 81, Tafel 41) findet sich häufig bei verbreiteter Tuberkulose zahlreicher Organe. Meist findet man nur vereinzelte, grosse, käsige Knoten, welche durch eine reichliche Menge erhaltenen Nebennierenparenchyms von einander getrennt sind; seltener ist das ganze Organ in eine grosse, derbe, käsige Masse verwandelt. Die Nebennierentuberkulose ist besonders deswegen von Interesse, weil man die *Addison'sche Krankheit*, einen Symptomenkomplex, der durch progressive Anämie, bronzartige Färbung der Haut und schwere Störungen der Magen- und Darmfunktion (unstillbares Erbrechen, völlige Appetitlosigkeit, Durchfälle) charakterisiert ist, auf die Nebennierentuberkulose zurückgeführt hat, die sich allerdings ziemlich häufig bei dieser Krankheit vorfindet. Da bisweilen jedoch auch anderweitige Erkrankungen der Nebennieren (Geschwülste) bei der Addisonschen Krankheit gefunden worden sind, so scheint es weniger darauf anzukommen, dass eine bestimmte Krankheit der Nebennieren vorhanden ist, als dass überhaupt *genügend grosse Mengen der Nebennierensubstanz* durch beliebige Veranlassung *zerstört sind*. Es ist daher bei der Tuberkulose der Nebennieren vor allen Dingen darauf zu achten, wieviel noch Nebennierenparenchym erhalten ist, und, ob beide Nebennieren affiziert sind.

Tuberkulose.

Ein nicht ganz seltener Befund sind *Adenome* der Nebennieren (vergl. Abb. No. 82, Tafel 41), meist kirschgrosse, selten grössere, scharf abgegrenzte oder abgekapselte Geschwülste, deren Schnittfläche goldgelb gefärbt ist, wie die Nebennierenrinde, und die auch mikroskopisch die Struktur der Nebennierenrinde erkennen lassen. Seltener kommt es vor, dass diese Geschwülste einen atypischen Bau annehmen und durch Metastasen ihre Malignität bekunden.

Echte  
Geschwülste.



Diese sogenannten *Hypernephrome* sind besonders deswegen interessant, weil auch in anderen Organen, besonders der Niere, nicht selten Geschwülste von gleicher oder ähnlicher Struktur vorkommen, von denen wohl mit Recht angenommen wird, dass sie sich aus versprengten Teilen der Nebennieren entwickeln. In der That findet man sehr häufig in der Niere oder in der Umgegend der Geschlechtsdrüsen kleine, durch ihre goldgelbe Farbe an die Nebennierenrinde erinnernde Körperchen, die ihrer Struktur nach mit Nebennierengewebe eine weitgehende Ähnlichkeit besitzen; bisweilen ist ein grosser Teil der Nebenniere zwischen Nierenoberfläche und Nierenkapsel eingeschlossen (Subkapsuläre Nebenniere).

*Metastatische Carcinom- und Sarkomentwicklung* in der Nebenniere findet sich bei allgemeiner Carcinomatose und Sarkomatose.

## Abschnitt V.

# Untersuchung der männlichen Genitalien und der harnleitenden Organe.

## Untersuchung der äusseren Genitalien.

Balanitis.

*Oberflächliche Entzündung* der Schleimhaut der Eichel (*Balanitis*) und des Präputiums findet sich häufig infolge chronischer Reizung durch gestaute und zersetzte Sekrete, oder im Anschluss an entzündliche (gonorrhoeische) Prozesse der Urethra, resp. an Schankergeschwüre.

Syphilitischer Primäraffekt.

Das *Ulcus durum*, der syphilitische Primäraffekt, hat seinen Sitz am häufigsten an der Corona glandis oder am Frenulum präputii; es stellt ein derbes Infiltrat dar, welches auf seiner höchsten Erhebung ulceriert ist. Häufiger begegnet man an der Leiche den *Residuen* eines Primäraffektes, welche sich als knorpelharte Verdickungen in der Vorhaut oder der Corona glandis oder als flache, strahlige Narben darstellen. Unter den *Geschwülsten* dieser Gegend sind die häufigsten die *spitzen Kondylome*: rote, verzweigte, hahnenkammartige, ziemlich derbe Exkreszenzen, welche über ihrer Unterlage *verschiebbar* sind und sich dadurch von der papillären Form, unter welcher das *Carcinom* der Glans penis bisweilen auftritt, unterscheiden.

Spitzes Kondylom, Carcinom.

Blutungen und Entzündungen der Corpora cavernosa.

In den *Schwellkörpern des Penis* kommen bisweilen in Folge von Verletzungen sehr umfangreiche *Blutungen* vor, welche zu enormer, bretharter Schwellung derselben und zu bedeutenden Difformitäten des Penis führen. Nach Resorption derselben bleiben tief eingezogene, schwielige Narben zurück.

*Entzündungen* der Schwellkörper kommen durch äussere Verletzungen oder Durchbruch periurethraler Abszesse in die Schwellkörper zustande.

## Untersuchung der Harnröhre.

Inhalt der Urethra.

Beim Aufschneiden der Harnröhre beachte man vor allen Dingen etwaigen in derselben vorhandenen *Eiter* oder *schleimig-eitriges Sekret*, welches in den meisten Fällen von gonorrhoeischer Erkrankung der Schleimhaut herrührt. Vor Verwechslungen etwa vorhandenen Spermas mit schleimigem Sekret wird die mikroskopische Untersuchung auf Samenfäden schützen.

Weite des Lumens.

Vor allen Dingen wichtig ist es, die Weite des *Lumens* der Harnröhre zu beachten. *Strikturen* finden sich am häufigsten im Beginn der Pars membranacea; ist Verdacht auf Bestehen einer Striktur vorhanden, so überzeugt man sich zunächst am besten durch Einführen der Sonde, wo das Hindernis sitzt. Die Wand der Harnröhre ist an der Stelle der Striktur von narbigen Zügen durchsetzt; hinter der Striktur ist das Lumen erweitert.



*Eitrige Entzündung* der Harnröhrenschleimhaut ist fast in allen Fällen die Folge gonorrhöischer Infektion. Im Verhältnis zur Reichlichkeit der Sekretion ist die Schwellung und Rötung der entzündeten Schleimhaut in der Leiche meist sehr gering, besonders in chronischen Fällen, wo sich die Entzündung vielfach nur durch schwache Rötung und oberflächliche Rauheit der Schleimhaut verrät.

Entzündungen  
der Urethral-  
schleimhaut.

*Diphtheritische Entzündung* der Urethralschleimhaut wird mitunter durch den Druck dauernd liegender Katheter oder Bougies hervorgerufen. Die Schleimhaut ist intensiv gerötet und von einer gelben oder missfarbigen Pseudomembran bedeckt.

*Geschwüre* der Harnröhrenschleimhaut finden sich am häufigsten hinter Strikturen in dem erweiterten Teil der Urethra; es kann durch dieselben zum *Durchbruch* der Wand und zur *Urininfiltration* oder *Abszessbildung* in der Umgebung kommen. Bricht ein solcher periurethraler Abszess nach aussen durch, so entsteht eine Harnröhrenfistel, durch welche der Urin nach aussen abfließt.

Geschwüre.

Ausser durch geschwürige Prozesse wird die Wand der Urethra mitunter auch durch *Verletzungen* (schwere Kontusionen des Perineums) durchbrochen (*Ruptura urethrae*); die gefährlichste Folge dieser Harnröhrenrupturen ist Urininfiltration, d. h. der Harn dringt von der Rissstelle aus in das umgebende Gewebe ein, geht daselbst unter Mitwirkung gleichzeitig eingedrungener Bakterien in Zersetzung über, und es kommt so zur *Gangrän* des gesamten infiltrierten Gewebes.

Ruptura  
urethrae.

Häufiger findet man die Harnröhrenwand durchbohrende Verletzungen, die durch *gewaltsame Einführung von Kathetern oder Bougies* entstanden sind und zwar vor Strikturen, oder in der Pars prostatica unterhalb der hypertrophischen Prostata; diese „*falschen Wege*“ geben mitunter Veranlassung zu periurethraler Abszessbildung. Urininfiltration wird selten durch sie herbeigeführt, da der Urinzufluss zu der verletzten Stelle infolge der oberhalb bestehenden Striktur erschwert und der Abfluss des Urins unterhalb derselben unbehindert ist.

Falsche Wege.

*Tuberkulose* der Urethralschleimhaut ist ein sehr seltener Befund und zeigt sich in Form vereinzelter grauer Knötchen oder etwas grösserer, scheibenförmiger verkäsender Herde.

Tuberkulose  
der Harnröhre.

Der *syphilitische Primäraffekt* wird mitunter im Orificium urethrae vorgefunden; nach Abheilung desselben bleibt eine narbige Striktur des Orificium urethrae zurück.

Syphilis.

## Untersuchung der Prostata.

Unter den *Erkrankungen der Prostata* ist am wichtigsten die sogenannte *Hypertrophie* dieses Organs. Die Anschwellung der Prostata wird in den meisten Fällen durch eine *sklerosierende interstitielle Bindegewebswucherung* hervorgebracht. Das Organ ist in diesem Falle vergrößert und hart; auf der Schnittfläche treten mitunter derbe fibromähnliche Knoten hervor.

Prostata-  
hypertrophie.

Kommt die Vergrößerung nicht nur durch Zunahme des interstitiellen Gewebes, sondern auch durch die des *Drüsenparenchyms* zustande, so ist das geschwollene Organ weicher, die Schnittfläche zeigt die Beschaffenheit der normalen Prostata; mitunter finden sich weiche, vorquellende Knoten mit drüsenartig gelappter Struktur, die aus gewuchertem Drüsengewebe bestehen und als *wirkliche Adenome* zu bezeichnen sind (vergl. Abb. No. 84, Tafel 42).

Die Vergrößerung betrifft *selten die ganze* Prostata, meist nur *einzelne* Teile derselben. Ist der sogenannte *mittlere Lappen* hypertrophisch, so ragt derselbe klappenartig von rückwärts her in das Orificium internum urethrae hinein und bedingt daher bei Füllung der Blase einen ventilartigen Verschluss der Harnröhre; die Folgen sind dieselben, wie bei jeder anderen Stenose der Urethra, nämlich Harnstauung in der Blase und daran sich anschliessende Entzündung derselben. Ist *einer der seitlichen Lappen* hypertrophisch, so wird die Pars prostatica der Harnröhre S-förmig gekrümmt; bei Hypertrophie *beider seitlichen Lappen* wird ihr Lumen durch Kompression von beiden Seiten her spaltförmig. Diese letzteren Abnormitäten bedingen zwar auch häufig Behinderung der Harnentleerung, jedoch selten völligen Verschluss der Harnröhre.



Akute eitrige  
Entzündung.

*Akute eitrige Entzündung* der Prostata schliesst sich bisweilen an gonorrhoeische Entzündung der Pars prostatica urethrae an, wenn die Entzündung längs der Drüsenkanälchen fortkriecht. Häufiger wird dieselbe durch Verletzungen der Prostata bei Einführung metallener Katheter hervorgebracht, welche, durch die hypertrophische Prostata am Eindringen in die Blase verhindert, die Harnröhre durchbohren und in die Prostata eindringen (*falsche Wege*). An die eitrige Prostataentzündung schliesst sich leicht infektiöse Thrombose im Plexus pubicus und Pyämie an. Umgekehrt findet man auch bei Pyämie mitunter *metastatische Eiterungen* in der Prostata. Die eitrig entzündete Prostata ist weich, geschwollen, entweder von zahlreichen gelblichen Zügen, aus denen auf Druck Eiter hervorquillt, oder von mit Eiter gefüllten, grösseren und kleineren Höhlen durchsetzt; selten ist das ganze Organ eitrig eingeschmolzen.

Tuberkulose.

Die *Tuberkulose* der Prostata ist ein häufiger Befund bei Urogenitaltuberkulose und besonders deswegen von Wichtigkeit, weil die Prostata den Punkt des Urogenitalsystems darstellt, an dem die beiden Teile desselben in den gemeinsamen Ausführungsweg münden, und von dem aus sich daher die Tuberkulose sowohl nach dem Hoden als nach der Niere zu ausbreiten kann. Die Krankheit produziert in diesem Organ meist ziemlich derbe, gelbe, käsige Knoten (vergl. Abb. No. 85, Tafel 43), welche bisweilen zentral erweichen. Die so entstandenen Cavernen brechen manchmal in die Harnröhre durch.

Carcinom.

*Primäre Carcinome* der Prostata sind selten; sie greifen meist frühzeitig auf den Blasen Hals über; umgekehrt wuchert das Blasenkarzinom fast regelmässig in die Prostata hinein, so dass die Entscheidung, ob ein in der Gegend des Blasen Halses befindliches Carcinom von der Blase oder Prostata ausgeht, mitunter nur durch mikroskopische Untersuchung gefällt werden kann. Der *Prostatakrebs* ist ein ausgesprochenes *Adenocarcinom*, während die Blasenkrebsse meist Plattenepithelkrebsse sind.

Konkremente.

Die häufig in der Prostata älterer Leute vorhandenen kleinen schwarzen »*schnupftabak-ähnlichen*« *Konkremente* entstehen aus eingedicktem Drüsensekret; Störungen werden durch dieselben nicht verursacht.

## Untersuchung der Blase.

### A. Ausdehnung der Blase.

Die extremsten Abnormitäten in der Füllung der Blase haben ihren Grund entweder in Erkrankungen der Blase, resp. anderer Teile des Harnapparates, oder in Krankheiten des Nervensystems.

Sehr *spärlich* ist der *Blaseninhalt* meist bei Krankheiten, welche mit Anurie oder bedeutender Verminderung der täglichen Harnmenge einhergehen, also besonders bei Nephritis und Herzkrankheiten.

*Excessive Ausdehnung* der Blase deutet entweder auf ein Hindernis der Blasenentleerung (durch Konkremente, Prostatahypertrophie oder narbige Urethralstrikturen) hin, oder auf Lähmung der Blasenmuskulatur infolge Erkrankungen des Nervensystems. So findet man die Blase abnorm ausgedehnt bei Hirnkrankheiten, die mit schweren Bewusstseinsstörungen verbunden sind (Meningitis, Apoplexie), besonders aber bei Spinalerkrankungen (Querschnittsmyelitis, Kompression des Rückenmarks bei Wirbelcaries, Tumoren etc.).

Ist die mangelhafte Entleerung durch ein Abflusshindernis bedingt, so ist die Blase nicht nur *dilatirt*, sondern auch *hypertrophisch*, ihre Muskelwand verdickt und starr, die Muskelbündel springen ins Lumen balkenartig vor (*Balkenblase*); ist sie jedoch Folge der Lähmung der Muskulatur, so ist die Wand verdünnt, schlaff. Die weiteren Folgen der Harnstauung sind aber in beiden Fällen meist dieselben; es gesellen sich fast regelmässig entzündliche Zustände der Schleimhaut, bedingt durch Bakterieninvasionen und Urinzersetzung, hinzu, deren Intensität von der katarrhalischen bis zur diphtheritischen Form der Entzündung variiert, und die in vielen Fällen auf Ureteren und Nierenbecken übergreifen.



## B. Blaseninhalt.

Der *physiologische Inhalt der Blase* ist bekanntlich ein klarer, schwach sauer reagierender Urin. Hat die Leiche längere Zeit gelegen, so wird der in der Blase enthaltene, ursprünglich klare Urin durch Ausscheidung von Uraten getrübt. Noch stärkere Trübung tritt in alkalischem Urin durch Ausscheidung von Phosphaten etc. ein. Ein sehr stark durch Salzausscheidung getrübt Harn wird bisweilen für einen durch eitrige Beimengungen getrübt gehalten. Vor einer solchen Verwechslung kann man sich leicht durch die einfachste mikroskopische Untersuchung schützen: der durch Salze getrübt Urin enthält nur Krystalle, der eitrig getrübt Urin ausserdem Epithelien, Leukocyten etc.

Um den Urin auf abnorme Bestandteile zu untersuchen, ist es vorteilhaft, eine Probe desselben vor Entfernung der Beckenorgane aus der Blase zu entnehmen. Die wichtigsten abnormen Bestandteile sind:

1. *Traubenzucker*, chemisch nachweisbar durch die bekannten Reduktionsproben, findet sich bei Diabetes mellitus; seltener bei Nervenkrankheiten und im Endstadium von Lebereirrhose. Fehlende Zuckerreaktion des der Leiche entnommenen Urins schliesst die Anwesenheit von Diabetes nicht aus, da sehr häufig bei dieser Krankheit sub finem der Zuckergehalt des Urins aufhört und Albuminurie dafür auftritt.

Zucker.

2. *Eiweiss*, nachweisbar durch Kochen des mit Essigsäure angesäuerten Urins, findet sich bei den meisten Nierenkrankheiten (Nephritis, trüber Schwellung, Verfettung oder Amyloidartung der Niere, Stauungsniere), ferner bei allen Krankheiten, in denen Blut oder Eiter an irgend einer Stelle der Harnleitungswege dem Urin beigemischt wird. *Erheblicher Eiweissgehalt* deutet stets auf schwere Ernährungsstörungen des Nierenepithels hin. In diesem Falle sind meist auch abnorme, mikroskopisch nachweisbare Formelemente (Cylinder, Nierenepithel, rote und weisse Blutkörper) vorhanden. *Unbedeutender Eiweissgehalt* findet sich bei genuiner und arteriosklerotischer Schrumpfnieren, ferner bei geringfügiger Blut- und Eiterbeimengung.

Eiweiss.

3. *Reichlichere Blutbeimengung* verleiht dem Urin eine rote Farbe; im Sediment weist das Mikroskop rote Blutkörper nach. Quellen reichlicher Blutbeimengung zum Urin sind vor allen Dingen bösartige Geschwülste der Niere und der Blase, diphtheritische Entzündungen der Blase, des Nierenbeckens und der Ureteren, besonders die durch Nieren- und Blasensteine hervorgebrachten diphtheritischen Geschwüre, ferner Verletzungen (Nieren- und Blasenrupturen etc.).

Blut.

Rührt die blutrote Farbe des Urins nur von gelöstem Blutfarbstoff her, so fehlen Blutkörper im Sediment; dagegen ist der Blutfarbstoff durch die spektroskopische Untersuchung oder eine der bekannten chemischen Reaktionen auf Blutfarbstoff nachweisbar. Hämoglobinurie findet sich bei verschiedenen schweren, mit Blutzersetzung einhergehenden Vergiftungen (Säurevergiftung, Vergiftung mit Kali chloricum) und bei Infektionskrankheiten (Malaria, Pyämie); meist ist zugleich Methämoglobinurie vorhanden (siehe Blutkrankheiten).

*Beimengung von roten Blutkörpern*, welche in der Niere per diapedesin ausgetreten sind, ist in den meisten Fällen nur mikroskopisch nachweisbar; selten verrät sie sich durch Rotfärbung des Urins; sie findet sich besonders bei Nephritis, Stauungsniere, Niereninfarkten.

4. *Eiterbeimengung* verrät sich durch Trübung des Urins und ein dickes, in den tiefsten Partien der Blase angehäuften, schleimig-eitriges oder rein eitriges Sediment. Quellen der Eiterbeimengung sind vor allen Dingen die schweren Entzündungen der Blase und des Nierenbeckens; seltener stammt der Eiter aus Abszessen der Umgegend, welche in die Harnwege durchgebrochen sind.

Eiter.

Den wichtigsten abnormen Blaseninhalt bilden die *Blasensteine*; ihrer chemischen Natur nach unterscheidet man:

Konkremente.

1. *Uratsteine*, feste Konkreme von heller, graubräunlicher Farbe und ziemlich glatter Oberfläche.



2. *Oxalatsteine*, feste Konkreme von schwarzbrauner Farbe und maulbeerartiger, höckriger Oberfläche.

3. *Phosphat- und Karbonatsteine*, kreideweisse Konkreme von mörtelartiger Konsistenz, bisweilen so bröcklig, dass sie sich zwischen den Fingern zerdrücken lassen. Sie entstehen nur aus alkalischem Urin und bilden sich meist dann, wenn die Blase sich im Zustand intensiver Entzündung, der Urin sich in ammoniakalischer Gährung befindet. Daher findet man sehr häufig Urat- und Oxalatsteine von einer weissen Hülle von Phosphat- und Karbonatniederschlägen umgeben, wenn der ursprünglich vorhandene, den Kern bildende Stein eine Entzündung der Blasenwand hervorgerufen hat.

Den *innersten Kern* sämtlicher Steine bilden meist *organische Massen* (Klumpen von Bakterien) oder in die Blase gelangte Fremdkörper. Die Konkrementbildung ist fast regelmässig von intensiver Entzündung der Blasenwand begleitet; häufig findet sich an der Stelle, wo der Stein der Blasenwand aufgelegt hat, ein diphtheritisches Geschwür. Durch Verlegung des Orificium internum urethrae kann Harnretention mit ihren Folgen hervorgerufen werden. Blasensteine sind infolge der Fortschritte der Chirurgie auf diesem Gebiet ein verhältnismässig seltener Leichenbefund geworden.

### C. Erkrankungen der Blasenwand.

Die *normale Blasenschleimhaut* ist in der Leiche stets blassgelblich. Häufig findet man, besonders in stark kontrahierten Blasen, einzelne Partien der Schleimhaut *ödematös*, gallertartig zitternd und durchscheinend, ohne dass ein besonderer Grund hierfür nachweisbar wäre. *Einfache Hyperämie* findet sich zuweilen bei allgemeiner venöser Stauung infolge von Herz- und Lungenkrankheiten; dieselbe zeigt sich durch stärkere Injektion einzelner grösserer Gefässe, weniger durch diffuse Rötung. Bei chronischer Stauung in den Unterleibsorganen beobachtet man manchmal varicöse Erweiterung der Venen der Blasenschleimhaut.

Akute  
katarrhalische  
Cystitis.

Die *akute katarrhalische Cystitis* ist gekennzeichnet durch intensive, diffuse Rötung der Schleimhaut, durch Schwellung und Auflockerung derselben. Die Blase ist eng, kontrahiert, mitunter fast leer. Der in der Blase enthaltene Urin ist durch abgestossenes Epithel und Eiterkörperchen getrübt, besonders lässt derselbe einen aus diesen Elementen gebildeten Bodensatz erkennen.

Die akute Cystitis entwickelt sich bisweilen im Verlauf von Infektionskrankheiten; mitunter wird sie durch von der Harnröhre aus auf die Blase fortschreitende gonorrhöische Infektion bedingt. Am häufigsten ist sie die Folge ammoniakalischer Urinzersetzung, welche durch Bakterien eingeleitet wird, die in die Blase mit verunreinigten Instrumenten eingeführt sind. Die akute Cystitis kann völlig ausheilen, häufig geht sie jedoch in ein chronisches Stadium über, besonders in den Fällen, wo sie sich im Anschluss an eine durch Strikturen etc. bedingte Harnretention entwickelt hat, und wo infolgedessen eine Entfernung der Infektionserreger durch regelmässige, vollständige Entleerung der Blase erschwert oder unmöglich gemacht ist.

Chronische  
Cystitis.

Die *chronische Cystitis* entwickelt sich von vornherein chronisch, oder geht aus einer akuten Cystitis hervor, deren Ausheilung entweder in der eben bezeichneten Weise durch Erschwerung der Blasenentleerung oder durch immer erneute Zufuhr von Entzündungserregern verhindert wird. Das letztere ist besonders dann der Fall, wenn die Blase mit Hohlorganen der Nachbarschaft, die reichlich Bakterien enthalten, kommuniziert, so bei den nach Geburtstraumen entstandenen Blasenscheidenfisteln, oder wenn die Blasenwand durch zerfallende Carcinome des Uterus oder Rectums perforiert wird.

Die chronisch entzündete Blasenschleimhaut ist fleckig gerötet, von Blutungen durchsetzt, welche oft die Schleimhaut blasenförmig vorbuchten (chronische hämorrhagische Cystitis, vergl. Abb. No. 83, Tafel 42); durch Zersetzung des ergossenen Blutes entstehen schwärzliche und grünliche Verfärbungen. Die Schleimhaut ist durch Hyperämie, noch mehr durch produktive Bindegewebswucherung verdickt; letztere führt an einzelnen Stellen zu



narbigen Einziehungen, zwischen denen die geschwollenen Partien sich vordrängen; die Oberfläche wird dadurch rau und uneben. Die Konsistenz nimmt durch die Bindegewebsentwicklung zu, die Schleimhaut wird starr, unverschieblich; die sklerosierende Bindegewebswucherung ergreift auch die übrigen Schichten der Blasenwand, die dadurch in toto starr und verdickt sind. In den Fällen, wo die Cystitis durch Hindernisse der Blasenentleerung bedingt war, findet sich nebenbei noch die schon früher erwähnte *Hypertrophie der Blasenmuskulatur*, welche zur Verdickung der Blasenwand beiträgt. Im Endstadium kann die Schrumpfung des neugebildeten Bindegewebes Verdünnung der Blasenwand und Verengerung des Lumens hervorbringen.

In schweren Fällen, besonders bei *nervöser Blasenlähmung*, kommt es zur *diphtheritischen Entzündung* der Schleimhaut (vergl. Abb. No. 84, Tafel 42); dieselbe ist gerötet, stellenweise schwärzlich-grün verfärbt und von dicken, gelbbraunen Pseudomembranen bedeckt. Nach Abstossung derselben entstehen unregelmässige *diphtheritische Geschwüre*, von denen aus eine *phlegmonöse Entzündung* in die Submucosa eindringen kann.

Der *Urin* ist bei allen chronischen Formen der Cystitis stark getrübt, von stechendem, ammoniakalischen Geruch; in den untersten Blasenpartien ist ein reichliches, vorwiegend eitriges Sediment angehäuft.

Die *Blasentuberkulose* wurde bereits bei Besprechung der allgemeinen Urogenitaltuberkulose erwähnt, so dass darauf verwiesen werden kann. Hier sei nur nochmals bemerkt, dass diese Erkrankung am häufigsten zur Bildung vereinzelter, meist in der Nähe der Uretermündung sitzender Geschwüre, selten zur Verkäsung der ganzen Blasenschleimhaut (vergl. Abb. No. 85, Tafel 43) führt. Das eitrig-eitrige, mit käsigen Brocken gemengte Urinsediment enthält meist Tuberkelbazillen, häufig in der charakteristischen Zopfform angeordnet.

Blasentuberkulose.

Unter den *echten Geschwülsten* der Blase sind nur die Papillome und Carcinome von Interesse.

Die *Papillome* sind weiche, blumenkohlartige Geschwülste, welche aus verzweigten, von Cylinderepithel bekleideten Zotten bestehen, deren Stroma sehr gefässreich ist. Da die Zotten leicht abreißen, kommt es häufig zu starken Blutungen. Die Zottengeschwülste entwickeln sich mitunter vom Boden krebsiger Geschwüre aus; umgekehrt kommt es auch vor, dass Papillome krebsig entarten, indem an der Zottenbasis das Epithel in die Tiefe wuchert. Während die gutartigen Papillome über der Unterlage verschieblich sind, sind die krebsig entartenden mit derselben verlötet.

Papillome.

Die *Blasencarcinome*, (die übrigens nicht sehr häufig vorkommen, entwickeln sich entweder in der eben beschriebenen Weise aus Papillomen, oder sind Plattenepithelkrebse, ähnlich denen der Haut; sie bilden flache, scheibenförmige Geschwülste von höckeriger Oberfläche und harter Konsistenz, welche oft einen grossen Teil der Blasenoberfläche einnehmen und von derselben in die tieferen Schichten der Blasenwand eindringen.

Carcinome.

## Untersuchung der Ureteren und des Nierenbeckens.

*Verschluss der Ureteren* kommt angeboren vor; die Stelle des angeborenen Verschlusses ist entweder die, wo das Nierenbecken sich zum Ureter verengt, oder wo der Ureter die Blasenwand durchbricht. Im späteren Leben kann Stenose, resp. Verschluss der Ureteren durch im Nierenbecken entstandene Konkrementen, die sich im Ureter einklemmen, durch entzündliche Schwellung der Wand der Ureteren, oder durch Druck benachbarter Neubildungen entstehen. In letzter Hinsicht sind vor allen Dingen die in der Nähe der Uretermündungen sitzenden Neubildungen der Blase, ferner die Geschwülste des Uterus, seltener die des Rectum zu nennen.

Stenose der Ureteren.

Die *Folge des Verschlusses* der Ureteren ist *Harnstauung* hinter der verengten Stelle, *Erweiterung des hinter derselben liegenden Teiles der Ureteren* und besonders des *Nierenbeckens (Hydronephrose)*. Bei einigermaßen erheblicher Hydronephrose kommt es durch

Hydronephrose.



den Druck derselben zur Atrophie der Niere, von der zuerst und am intensivsten die Pyramiden betroffen werden; allmählich schwindet auch die Rinde, so dass das erweiterte Nierenbecken auf der einen Seite nur noch von einer ganz dünnen Schale von Nierenrinde bedeckt ist, deren secernierende Elemente grösstenteils durch Wucherung des interstitiellen Gewebes zu Grunde gegangen sind (*hydronephrotische Schrumpfniere*).

Eine Erweiterung der Ureteren und des Nierenbeckens bildet sich häufig auch dann aus, wenn der Abfluss des Urins aus der Blase behindert ist, und entwickelt sich dann meist auf beiden Seiten gleichmässig.

Entzündungen  
der Ureteren  
und des  
Nierenbeckens.

Die *entzündlichen Prozesse* der Blasenwand greifen, wie schon früher erwähnt, sehr häufig auf *Ureteren* und *Nierenbecken* über, besonders wenn dieselben infolge von Harnstauung erweitert sind. Die Formen, unter denen die Entzündung verläuft, sind völlig analog denjenigen der Cystitis, so dass auf die Beschreibung dieser verwiesen werden kann. Es finden sich auch in den Ureteren und im Nierenbecken alle Grade der Entzündung, deren höchster durch die *diphtheritische Entzündung* mit Bildung ausgedehnter, *bräunlicher Pseudomembranen* vorgestellt wird (vergl. Abb. No. 79, Tafel 40). Vom Nierenbecken aus greift die Entzündung in den meisten Fällen auf die Niere über, indem die Eiterung im interstitiellen Gewebe zwischen den Pyramidenharnkanälchen emporsteigt (*Pyelonephritis*, vergl. Abb. No. 79, Tafel 40).

Tuberkulose.

Die *Tuberkulose des Nierenbeckens* und *der Ureteren* (vergl. Abb. No. 80, Tafel 41) entsteht entweder dadurch, dass die Infektion von der Blase her emporsteigt, oder sie beginnt im Nierenbecken. In Bezug auf die Form, unter der die Tuberkulose in diesen Organen auftritt, sei auf den über die Urogenitaltuberkulose handelnden Abschnitt verwiesen.

Konkremente.

*Konkremente* bilden sich im *Nierenbecken* unter denselben Bedingungen wie in der Blase. Sie bestehen wie jene entweder aus harnsauren und oxalsauren Salzen, oder Phosphaten und Karbonaten. Erstere entwickeln sich nur bei saurer Reaktion des Urins, letztere bei ammoniakalischer Uringährung. Die Nierenbeckensteine bilden oft einen völlig getreuen Ausguss des Nierenbeckens oder einzelner Teile desselben und sind daher korallenförmig verzweigt. Durch den Druck des Steines auf die Schleimhaut kommt es in letzterer zur diphtheritischen Entzündung und Geschwürsbildung; aus den Geschwüren erfolgen mitunter heftige Blutungen.

## Untersuchung der Hoden und Nebenhoden, sowie der Samenblasen.

Atrophie.

*Atrophie des Hodens* findet sich häufig, aber durchaus nicht regelmässig, im höheren Lebensalter; während das Gewebe des normalen Hodens weich ist und auf der Schnittfläche über die Albuginea vorquillt, ist der atrophische Hoden von etwas vermehrter Konsistenz; auf der Schnittfläche quillt das Parenchym weniger vor; das Volumen ist verringert.

*Gangrän* des Hodens ist in seltenen Fällen bei Verschluss der Arteria spermatica beobachtet worden.

Akute  
Epididymitis  
und Orchitis.

Die *akuten Entzündungen* des *Nebenhodens* und *Hodens* sind entweder diesen Organen durch das Vas deferens von der Harnröhre aus zugeleitet, oder embolisch entstanden. Das letztere gilt für die Fälle akuter Orchitis, die sich im Anschluss an epidemische Parotitis oder an allgemeine Pyämie entwickelt. Die von den Harnleitungswegen durch das Vas deferens fortgesetzten Entzündungen schliessen sich in den meisten Fällen an gonorrhoeische, selten an anderweitige eitrige Entzündungen der ersteren an. Infolge des Eindringens von Entzündungserregern vom Vas deferens aus wird vorzugsweise und zuerst der Nebenhoden befallen; der Hoden beteiligt sich seltener an der Entzündung.

Der akut entzündete Hoden und Nebenhoden ist geschwollen und fühlt sich, da er in die unnachgiebige Albuginea eingeschlossen ist, hart an. Das interstitielle Gewebe ist bisweilen eitrig infiltriert; mitunter bilden sich Abszesse, die nach aussen durchbrechen können und dann mit Hinterlassung tief eingezogener Narben heilen, oder sich durch Eindickung des Inhaltes und durch Kalkinfiltration in kreidige Massen verwandeln.



Die akute Epididymitis und Orchitis ist ein sehr seltener Sektionsbefund; häufiger begegnet man *Residuen* einer abgelaufenen akuten Entzündung in Form tief eingezogener Narben im Nebenhoden (seltener im Hoden), zwischen denen das erhaltene Parenchym hervorquillt; dasselbe ist meist infolge Ablagerung reichlicher, aus verändertem Blutfarbstoff entstandener Pigmentmassen rostbraun oder sepiaartig gefärbt. In anderen Fällen ist das Hodengewebe diffus induriert und in der eben beschriebenen Weise verfärbt.

Bisweilen schliesst sich an die akute Epididymitis und Orchitis eine *akute Periorchitis* mit serös-fibrinöser, selten mit eitrigem Exsudation in den Hohlraum der Tunica vaginalis propria an.

Die *chronische Epididymitis* und *Orchitis* geht entweder aus einer akuten Entzündung hervor, oder entwickelt sich von Anfang an chronisch. Die letztere Form ist in den meisten Fällen syphilitischen Ursprungs und unterscheidet sich von der ersteren dadurch, dass sie meist auf den Hoden beschränkt ist (Orchitis syphilitica, vergl. Abb. No. 87, Tafel 43), während die erstere ihren Sitz besonders im Nebenhoden hat. Das Hauptmerkmal der chronischen Orchitis sind die vom Corpus Highmori in die Hodensubstanz ausstrahlenden, sehnig weissen Schwielen. Das zwischen denselben liegende Parenchym ist diffus induriert, die Samenkanälchen grösstenteils verödet; es ist daher von derberer Konsistenz, quillt nicht wie das normale Hodenparenchym auf der Schnittfläche vor; es hat die eigentümlich körnige Struktur des normalen Gewebes verloren und erscheint völlig glatt. Im Anfang der Entzündung ist es leicht gerötet, der Hoden in diesem Stadium leicht vergrössert oder wenigstens nicht merklich verkleinert; im späteren Verlauf verkleinert sich der Hoden und das indurierte Parenchym wird blass, hell graugelb.

Chronische  
Epididymitis  
und Orchitis.

Die *Tuberkulose* entwickelt sich, im *Gegensatz zur Syphilis*, vorzugsweise im *Nebenhoden* (vergl. Abb. No. 86, Tafel 43), sei es, dass sie von anderen erkrankten Partien des Urogenitalapparates auf diesen übergreift, oder ihn zuerst befällt. Durch Verkäsung der Wand der Samenkanälchen und Erfüllung mit käsigem Material entsteht eine anscheinend solide, käsige Geschwulst. Auf den Hoden greift die Erkrankung gewöhnlich erst in *späten* Stadien über; man findet dann in diesem vereinzelt käsige Knoten, durch normales Hodenparenchym von einander getrennt, seltener eine interstitielle Entzündung mit Einlagerung grauer Knötchen und käsiger Massen.

Tuberkulose.

Die *Syphilis verschont den Nebenhoden; im Hoden* bringt sie neben der bereits besprochenen diffus chronischen interstitiellen Orchitis (vergl. Abb. No. 87, Tafel 43) mitunter auch knotige Gummata hervor, welche unter Hinterlassung tief eingezogener, umfangreicher Schwielen heilen können. Die Reste des Gumma finden sich mitunter als gelbe, käsige oder verkalkte Knoten in diese Schwielen eingeschlossen.

Syphilis.

Die *bösartigen Tumoren des Hodens* zeichnen sich dadurch aus, dass sie selten nur eine einzige Gewebsart enthalten; meist sind sie *Mischgeschwülste* von komplizierter Zusammensetzung. In den *Sarkomen* des Hodens finden sich ausser Stellen, die vorzugsweise aus Rundzellen bestehen, myxo- und chondrosarkomatöse Partien, die der Schnittfläche des Tumors ein sehr buntes Aussehen verleihen. Die *Samenkanälchen* sind häufig cystisch erweitert (*Cystosarkom*), ihr Epithel oft ebenfalls in atypischer Wucherung, so dass eine Kombination von Sarkom und Adenom, resp. Carcinom entsteht (*Cystoadenoma sarcomatosum*). Ausserdem kommt ein *reines Carcinom* des Hodens von der Form des sogenannten *Medullarkrebses*, d. h. einer weichen, markigen Geschwulst mit blasser Schnittfläche, vor, welche makroskopisch von den Rundzellensarkomen des Hodens kaum zu unterscheiden ist. Überhaupt lässt sich bei dem komplizierten Bau der Hodengeschwülste die genauere Diagnose nur durch mikroskopische Untersuchung stellen.

Maligne  
Geschwülste.

Die *akute Entzündung der serösen Hülle* des Hodens (Periorchitis) schliesst sich an akute Hodenentzündung an und führt zur Erfüllung der Höhle der Tunica vaginalis propria mit serös-fibrinösem oder eitrigem Exsudat. Eine chronische Entzündung der Tunica vaginalis propria liegt den verschiedenen Formen der *Hydrocele* zu Grunde; die *kongenitale*



Hydrocele. Form (*Hydrocele processus vaginalis*) beruht auf einer Flüssigkeitsansammlung im Processus vaginalis, dessen Verschluss gegen die Bauchhöhle nicht zustande gekommen ist; die angesammelte Flüssigkeit lässt sich daher durch Druck in die Bauchhöhle entleeren. Ist der untere, dem Hoden benachbarte Teil des Processus vaginalis geschlossen, der obere dagegen offen, so wird die Flüssigkeitsansammlung als *Hydrocele funiculi spermatici* bezeichnet.

Bei der *erworbenen* Form der Hydrocele ist der Processus vaginalis im Leistenring geschlossen, dagegen der untere Teil desselben, die Höhle der Tunica vaginalis propria, durch Flüssigkeit ausgedehnt (*Hydrocele tunicae vaginalis propriae*).

Den *Inhalt* der Hydrocele bildet in beiden Fällen eine seröse Flüssigkeit, welche bei längerem Bestehen Cholesterin und mitunter Fibrinflocken enthält. Infolge mechanischer Insulte können Blutungen in den Innenraum eintreten; es kommt zu stärkerer Fibrinausscheidung und infolge Veränderung des Blutfarbstoffes zur Bildung bräunlicher Massen. Die Wand der Hydrocele ist bei längerem Bestand stark verdickt und mitunter von geschichteten Fibrinauflagerungen bedeckt. Der Hoden, welcher in der hinteren Wand des Sackes, mehr am unteren Ende desselben liegt, ist abgeplattet, meist gänzlich atrophisch.

Auch ohne dass vorher eine Hydrocele bestanden hätte, treten mitunter Blutungen in den Scheidenraum ein, besonders bei bestehender hämorrhagischer Diathese (Skorbut). Das ergossene Blut gerinnt, und der Blutfarbstoff macht die bekannten Veränderungen durch (*Hämatocoele intravaginalis*). Ausserdem kommen im Scrotum und im Samenstrang ausserhalb der Scheidenhaut traumatische Blutergüsse vor, welche als *Hämatocoele extravaginalis* und *Hämatocoele* (richtiger *Hämatoma*) *funiculi spermatici* bezeichnet werden.

Spermatocele. Mit der Hydrocele nicht zu verwechseln sind *Cysten*, welche vom Kopf des Nebenhodens ausgehen, mit Flimmerepithel ausgekleidet sind und Samenfäden enthalten. Diese *Spermatoceleen* gehen aus erweiterten Vasa aberrantia hervor; sie liegen meist extravaginal.

Varicocele. Als *Varicocele* wird eine durch varicöse Venenerweiterung bedingte Verdickung des Samenstranges bezeichnet.

Tuberkulose der Samenblasen. Unter den Erkrankungen der *Samenblasen* ist nur die *Tuberkulose* von Bedeutung, welche hier ebenso wie im Nebenhoden meist zur Bildung derber, käsiger Geschwülste führt (vergl. Abb. No. 85, Tafel 43).

## Abschnitt VI.

### Untersuchung der weiblichen Genitalien.

#### Bemerkungen über physiologische Veränderungen der weiblichen Genitalien.

Bevor auf die Erkrankungen der weiblichen Genitalien eingegangen werden kann, müssen in Kürze die anatomischen *Veränderungen* betrachtet werden, die der Genitalapparat durch seine *physiologischen Funktionen* erleidet, da dieselben, abgesehen von ihrer forensischen Bedeutung, auch für die Beurteilung der krankhaften Verhältnisse der weiblichen Genitalien ausserordentlich wichtig sind.

Kennzeichen der puerilen Genitalien. Der *unentwickelte, kindliche* Genitalapparat zeichnet sich durch die *Kleinheit der Ovarien* aus, dieselben enthalten *keine reifen Follikel*. Das Corpus uteri ist im Verhältnis zur Portio cervicalis sehr klein; die Schleimhaut des Cervicalkanals ist in regelmässige Falten gelegt.

Kennzeichen der geschlechtlichen Reife. *Kennzeichen der geschlechtlichen Reife* sind vor allen Dingen *reife Follikel* im Ovarium, welche als über erbsengrosse, mit klarem Inhalt gefüllte Bläschen sich auf der Oberfläche des Ovariums vorwölben. Hat das Ei seine völlige Reife erreicht, so platzt der Follikel, das Ei tritt aus. In den meisten Fällen erfolgt ein Bluterguss in den Follikelraum; das Blut gerinnt und wird mit der Zeit durch Veränderung des Blutfarbstoffes bräunlich gefärbt.



Zugleich bildet sich durch Wucherung der Granulosa um den Bluterguss ein schmaler, hellgelber Rand (*Corpus luteum spurium s. menstruale*, vergl. Abb. No. 88, Tafel 44). Geht das Ei *unbefruchtet* zu Grunde, so wird das menstruelle Corpus luteum bald resorbiert und wandelt sich in eine farblose Narbe um, über welcher die Ovarialoberfläche trichterförmig eingezogen ist. Solche *narbige Einziehungen* der Oberfläche der Ovarien sind ein sicheres Zeichen, dass das Individuum menstruiert hat, also geschlechtsreif ist.

Tritt *Gravidität* ein, so bildet sich das Corpus luteum nicht zurück; die Wucherung der Granulosazellen ist bedeutender, so dass durch sie ein breiter, goldgelber Saum um den centralen Bluterguss gebildet wird, der sich später proportional der Resorption des letzteren in Falten legt. In diesem Zustand erhält sich das *Corpus luteum verum* (vergl. Abb. No. 89, Tafel 45) bis nach dem Ende der Schwangerschaft; der Befund eines solchen lässt also auf kurz vorher noch bestehende Schwangerschaft schliessen.

Die mit der Ovulation zeitlich nahe zusammenfallende *Menstruation* äussert sich durch ziemlich bedeutende Hyperämie der Ovarien und des Uterus. In der Höhle des Uterus und der Tuben findet sich flüssiges oder geronnenes Blut (vergl. Abb. No. 88, Tafel 44); zugleich findet sich stets im Ovarium ein frisch geplatzter Follikel oder ein im Entstehen begriffenes Corpus luteum spurium als Beweis der eben stattgefundenen Ovulation (siehe obige Abbildung).

Menstruation.

In forensischer Beziehung ist es mitunter wichtig, zu konstatieren, ob das *Hymen* intakt ist, oder Einrisse zeigt; seichte Einrisse können durch den Coitus entstanden sein. Tiefe, das Hymen völlig bis an den Rand spaltende Einrisse entstehen gewöhnlich erst durch die erste Geburt.

Perforation  
des Hymen.

Die Diagnose einer *bestehenden Gravidität* stösst auf keine Schwierigkeiten, wenn es sich nicht um die ersten Wochen derselben handelt, wo das Ei noch so klein ist, dass dasselbe leicht übersehen wird. Zeichen eines so frühen Stadiums der Gravidität sind eine Hyperämie sämtlicher inneren Genitalien, ein Corpus luteum verum im Ovarium, eine mässige Vergrösserung des Uterus und der Befund einer Decidua, welche sich als bedeutende Verdickung des Endometrium von gallertiger Konsistenz präsentiert.

Gravidität.

Die Diagnose der *abgelaufenen Schwangerschaft* ist leicht, wenn der Tod vor völliger Rückbildung des Uterus eintrat; man findet denselben dann vergrössert, weich, blutreich. Vor allen Dingen wichtig ist der Nachweis *der Placentarstelle*, d. h. einer kreisrunden, meist in der hinteren Uteruswand befindlichen Stelle, welche durch die Rauheit ihrer Oberfläche und die Auflagerung von Thrombusmassen, sowie die auf Durchschnitten sichtbaren thrombosierten, weiten Gefässe beweist, dass hier die Trennung der fötalen Placenta stattgefunden hat. Wenige Tage post partum sieht man die gesamte Innenfläche des Uterus blutig imbibierte, die Portio cervicalis ist schlaff und weich, blutig infiltriert, mitunter mit frischen Einrissen versehen, im Ovarium findet sich ein Corpus luteum verum.

Sowie einmal Gravidität stattgehabt hat, kehrt das Corpus uteri niemals vollkommen zu seinem früheren geringen Volumen zurück; die Vergrösserung desselben, sowie die seitlichen Einrisse der Portio cervicalis sind dauernde Kennzeichen der einmal stattgefundenen Gravidität.

Die Diagnose des *abgelaufenen Abortus* ist leicht zu stellen, wenn derselbe jenseits des zweiten Schwangerschaftsmonats erfolgte, wo eine Placenta bereits ausgebildet und also nach dem Abort eine Placentarstelle nachweisbar ist. Erfolgte der Abort früher, so kann man aus einer mässigen Vergrösserung des Uterus, blutig imbibiertem Endometrium und dem Bestehen eines Corpus luteum verum den Abort vermuten; sicher wird die Diagnose jedoch nur, wenn sich zurückgebliebene Eihautreste vorfinden.

Bei jedem puerperalen Uterus ist die Placentarstelle auf etwaige Eihautreste zu inspizieren; dieselben zeichnen sich durch festeres Haften gegenüber den sonstigen Auflagerungen aus. Nötigenfalls muss die mikroskopische Untersuchung (Nachweis von Chorion-Zotten) entscheiden.



Senile Atrophie.

Die *senile Atrophie* der Genitalien tritt ausnahmslos jenseits des fünfzigsten Jahres ein. Die Ovarien werden klein, knorplig hart, ihre Oberfläche bedeckt sich mit einem zuckergussartigen Überzug; Follikel sind nicht sichtbar; der Durchschnitt besteht fast nur aus weissem Narbengewebe. Der Uterus ist klein, sehr derb, seine Wand auf dem Durchschnitt sehnig weiss. Der Cervicalkanal ist häufig durch Verwachsungen obliteriert.

## Untersuchung der Vulva und Vagina.

Stenose  
der Vagina.

*Verschluss der Vagina* kommt angeboren vor; entweder fehlt hierbei die Öffnung im Hymen, oder der Verschluss sitzt etwas oberhalb des Hymen. Im höheren Alter kann Verschluss der Vagina durch Verwachsungen der Vaginalwände entstehen. Verengerungen bilden sich besonders durch Retraktion von Narben, die von geschwürigen Prozessen (diphtheritische Geschwüre nach Geburtstrauma etc., phagedänischer Schanker) herrühren. Der Sitz der Stenose ist entweder in der Vulva oder Vagina. Im geschlechtsreifen Alter ruft der Verschluss der Vagina infolge Retention des Menstrualblutes erhebliche Störungen hervor (*Hämatokolpos, Hämatometra*). *Ödem der Vulva* findet sich bei allgemeinen hydropischen Zuständen, ausserdem während der Gravidität infolge lokaler Cirkulationsbehinderung in den Venen der Genitalien.

Verletzungen.

Unter den *Verletzungen* der Vulva und Vagina sind besonders diejenigen von Wichtigkeit, die durch die Geburt hervorgerufen werden. Häufig findet man nach der Geburt den ganzen unteren Teil der Vagina und die kleinen Labien schwarzrot verfärbt, blutig infiltriert; seltener sind Blutergüsse in den grossen Labien (*Haematoma vulvae*), welche unter Mitwirkung eindringender Bakterien verjauchen können. Oft finden sich im Introitus vaginae oberflächliche Einrisse, welche nur dann pathologische Bedeutung gewinnen, wenn sie *infiziert* werden; es bildet sich dann an der Stelle des Risses ein schmieriger Belag oder eine tiefer greifende, diphtheritische Entzündung. Sehr leicht schreitet die Infektion in dem blutig infiltrierten Gewebe der Umgebung fort und führt zu allgemeiner Pyämie. Tiefere Einrisse entstehen bisweilen durch Fortsetzung eines Cervixrisses auf das Scheidengewölbe. Am häufigsten sind die tiefen Einrisse der hinteren Kommissur der Labien, welche bisweilen das ganze Perineum durchsetzen und sogar sich durch den Sphincter ani hindurch ins Rectum fortsetzen können (Dammriss dritten Grades).

Entzündungen.

Die *akuten katarrhalischen Entzündungen* der Schleimhaut der Vulva und Vagina sind in den meisten Fällen Folge gonorrhöischer Infektion; die Schleimhaut ist bedeutend geschwollen, stark gerötet und aufgelockert und sondert ein ausserordentlich reichliches, schleimig-eitriges Sekret ab. Mitunter beteiligen sich die Bartholinischen Drüsen an der Eiterung, so dass sich umfangreiche, in den grossen Labien gelegene Abszesse bilden.

An den von Epidermis bekleideten Teilen der Vulva kommen ausserdem dieselben Formen der akuten Entzündungen vor, wie an jeder anderen Stelle der Haut (Ekzem, Erysipel etc.).

Die *chronischen katarrhalischen Entzündungen* gehen entweder aus den akuten hervor und sind demnach ebenfalls meist Folgen der Gonorrhoe, oder sie entwickeln sich infolge allgemeiner venöser Stauung oder Anämie, ferner bei Lageveränderungen der Genitalien (Prolapsus vaginae, Prolapsus uteri), endlich im Anschluss an chronisch-entzündliche Zustände der inneren Genitalien (chronische Endometritis) infolge fortwährender Reizung durch das aus diesen herabfliessende entzündliche Sekret. Die leichteren Formen machen sich hauptsächlich durch das reichliche, vorwiegend schleimige Sekret (*Fluor albus*) bemerklich; die schwereren Formen führen zu intensiven anatomischen Veränderungen in der Wand der Vagina; die Schleimhaut wird verdickt, ihre Oberfläche rauh und uneben (*Kolpitis granulosa*), oder glatt und atrophisch; die normalen Falten verschwinden, die Schleimhaut ist grau verfärbt, von zahlreichen schwärzlichen Flecken, die von alten Blutungen herrühren, durchsetzt.



*Diphtheritische Entzündungen* der Vagina gehen am häufigsten von den bei der Geburt entstandenen Einrissen oder von stark gequetschten Stellen aus. Selten entstehen sie infolge des anhaltenden Druckes von Pessarien, oder durch mechanische Reizung prolabierter Vaginalteile.

Unter den durch *Syphilis* bedingten Erkrankungen findet sich am häufigsten der *Primäraffekt* in der Vulva oder dem Introitus vaginae; mit Vorliebe hat derselbe seinen Sitz an den Kommissuren, besonders der hinteren Kommissur. Ferner kommen hier die als *breite Kondylome* bezeichneten sekundären, papulösen Syphilide, breite, etwas erhabene, gerötete Papeln mit leicht excoriierter, nässender Oberfläche vor.

Syphilis.

Eine häufig anzutreffende Geschwulst sind die *spitzen Kondylome*, welche in ihrem Äusseren völlig denen gleichen, die sich an der Glans penis und dem Präputium finden. Dieselben sitzen sowohl auf der Schleimhaut der Vulva, als auf der umgebenden äusseren Haut. Ihre Entstehung lässt sich in vielen, jedoch durchaus nicht in allen Fällen auf chronische Reizung durch gonorrhöisches Sekret zurückführen.

Papillom.

Die *primären Carcinome* der Vulva und Vagina sind entweder Plattenepithelkrebse, welche, ähnlich denen der Haut, flache, derbe Scheiben mit höckeriger Oberfläche bilden, oder papilläre Cylinderzellenkrebse, welche aus verzweigten, mit Cylinderepithel bekleideten Zotten bestehen, an deren Basis das Epithel in die Tiefe dringt. Sie ähneln in ihrer Form spitzen Kondylomen, erscheinen aber nicht so blutreich und rot, wie diese, und unterscheiden sich von ihnen wesentlich dadurch, dass sie durch die in die Tiefe dringende Epithelwucherung auf der Unterlage fixiert sind, während die spitzen Kondylome verschiebbar sind.

Carcinom.

*Sekundär* greifen häufig *Carcinome* der Portio cervicalis auf den oberen Teil der Scheide über. Die hintere Wand derselben kann von Rectumcarcinomen durchbrochen werden, welche dann blumenkohlartig in die Vagina vorwuchern und ihrer Form nach mit den papillären Vaginalcarcinomen leicht verwechselt werden können.

## Untersuchung des Uterus.

### a. Lage- und Formveränderungen.

Die *Lageveränderungen* des Uterus bilden einen ziemlich häufigen Sektionsbefund; es ist daher notwendig, in jedem Fall vor Herausnahme der Beckenorgane, am besten sofort nach Eröffnung der Bauchhöhle, den Uterus in situ auf etwaige Abnormitäten der Lage zu untersuchen und zugleich seine Grösse zu beobachten.

Lage-  
veränderungen.

Der Uterus kann entweder in toto disloziert sein, oder es kann bei feststehender Portio nur das Corpus uteri, und zwar entweder nach *vorn* oder nach *rückwärts*, verlagert sein, wodurch an der Übergangsstelle der Portio in den Uteruskörper eine scharfe Knickung entsteht. Eine mässige *Anteflexio* ist die normale Lage des Uterus; als entschieden pathologisch ist jedoch eine spitzwinkelige Anteflexio zu bezeichnen, die sich nicht sofort ausgleichen lässt. *Retroflexio* ist unter allen Umständen ein krankhafter Zustand.

Die Gründe der Lageveränderungen sind zum Teil Gewichtszunahme des Corpus uteri durch Geschwülste, chronische Entzündungen, zum Teil entzündliche Verwachsungen mit den Nachbarorganen, Zug schrumpfender Narben etc. Bleiben bei der Lageveränderung das Corpus uteri und der Cervix in ihrer gegenseitigen Lage unverändert, so spricht man von *Ante-* und *Retroversio*. Dieselbe kommt dann zustande, wenn das Uterusparenchym so starr geworden ist, dass eine Knickung am inneren Muttermund nicht eintreten kann.

Dislokationen des gesamten Uterus *nach der Seite* sind die Folge von Geschwülsten oder sich retrahierenden Narben in den Parametrien.

Dislokation des Uterus *nach unten* entsteht, wenn der Uterus durch Geschwülste etc. schwerer wird und der Beckenboden erschlafft ist; es kann unter diesen Verhältnissen zum *partiellen* oder *totalen Prolaps* des Uterus kommen, wobei natürlich die angrenzenden Partien der Vagina sowie des Blasenfundus und die vordere Wand des Rectum mit prolabieren müssen.



Form-  
veränderungen.

Ausser den durch Lageveränderungen bedingten *Formveränderungen* des Uterus kommen noch folgende in Betracht: Ist der Cervixkanal verschlossen, so häufen sich Sekrete oder Blut im Uteruskörper an und dehnen denselben kugelig aus unter Verdünnung der Wand; je nachdem die im Innern enthaltene Flüssigkeit eine wasserklare, eitrig-eitrige oder blutige ist, unterscheidet man *Hydro-, Pyo- und Hämatometra*.

Eine Vergrößerung der Portio cervicalis ohne Vergrößerung des Uteruskörpers wird durch den Zug der prolabierte Scheidenschleimhaut hervorgebracht. Die Vergrößerung betrifft in diesem Falle nur den Teil des Cervix, welcher oberhalb des Ansatzes der Scheide an der Portio cervicalis gelegen ist (*Hypertrophia supravaginalis*).

Bei der Hypertrophie des intravaginalen Teiles der Portio ragt dieselbe als ein starrer, konischer Zapfen in die Vagina hinab, oft bis zum Introitus vaginae. Die Ursachen dieser Veränderung sind unbekannt.

## b. Entzündungen.

Endometritis  
acuta.

*Akute Endometritis* kennzeichnet sich durch Schwellung, intensive Rötung und Auflockerung der Schleimhaut, welche mit einem dicken, schleimig-eitrigen Sekret bedeckt ist. Die schwereren Formen der akuten Endometritis am nicht puerperalen Uterus sind am häufigsten durch *gonorrhoeische Infektion* bedingt.

Die akuten Entzündungen des Endometriums des *puerperalen Uterus* gehen gewöhnlich von der *Placentarstelle*, seltener von *Cervixrissen* aus. Meist hat die Entzündung an der Placentarstelle einen diphtheritischen Charakter (vergl. Abb. No. 90, Tafel 45). Die Placentarstelle ist mit missfarbigen, schmierigen Massen oder festen zusammenhängenden Pseudomembranen bedeckt; auf senkrechten Einschnitten sieht man die tieferen Partien von gelblichen Streifen durchsetzt, aus denen sich auf Druck eitrig-eitrige Tröpfchen entleeren. Das übrige Endometrium befindet sich meist nur im Zustand einfacher akuter Entzündung, welche gewöhnlich auf der die Placentarstelle berührenden Partie der anderen Seite des Uterus am intensivsten ist. Seltener wird das Endometrium in toto von der diphtheritischen Entzündung befallen. Im letzteren Falle ist der Uterus von grossen Mengen jauchigen, missfarbigen Eiters erfüllt; indem der jauchige Inhalt in die Tuben eindringt, verbreitet sich die Entzündung auch auf diese und kann von hier aus durch das abdominale Ostium auf das Peritoneum fortschreiten.

Von der diphtheritisch entzündeten Placentarstelle kann sich die Entzündung hauptsächlich auf zwei verschiedenen Wegen in die Umgebung und den ganzen Körper ausbreiten. In einer Reihe von Fällen greift dieselbe auf die Wand der in der Placentarstelle vorhandenen weiten venösen Gefässräume über. Es bilden sich in denselben verjauchende Thromben, welche zerfallen; das infektiöse Material wird dann mit dem Blutstrom den Lungen und von da dem grossen Kreislauf zugeführt, so dass das Bild der embolischen Pyämie entsteht (*Phlebothrombotische Form des Puerperalfiebers*). Man findet in diesem Falle auf Einschnitten in die Placentarstelle (vergl. Abb. No. 90, Tafel 45) die Venen überall von gelblichen oder missfarbigen Pfröpfen erfüllt; auf Druck quillt die Thrombusmasse breiig vor. Auf Flachschnitten, welche man von der hinteren Seite des Uterus aus in die Parametrien führt, kann man häufig die Fortsetzung der Thrombose auf die Gefässe des Ligamentum latum verfolgen.

In anderen Fällen kriecht die Eiterung in den Lymphspalten des Uterus fort und führt zur diffusen Durchsetzung des Uterusparenchyms mit eitrig-eitrigen Massen; es schliesst sich häufig eine phlegmonöse Entzündung der Parametrien und Ovarien und fibrinös-eitrige Peritonitis, entweder auf den serösen Überzug der Genitalien beschränkt (Perimetritis, Perisalpingitis, Perioophoritis), oder in diffuser Ausbreitung an. Wandert die Entzündung vorzugsweise in den grösseren Lymphgefässstämmen, so erkennt man besonders auf der Rückseite des Uterus und der Ligamenta lata ein Netz von prall mit gelbem, eitrigem Inhalt gefüllten Lymphgefässen (*Lymphangitische und phlegmonöse Form des Puerperalfiebers*, vergl. Abb. No. 91, Tafel 46).



Breitet sich die Eiterung diffus in den Lymphspalten des Ligamentum latum aus, so bildet sich eine eitrige Infiltration der Parametrien; oft kommt es zur Einschmelzung, zur Bildung grösserer Abszesse, welche in den Peritonealraum, in Scheide, Mastdarm und die Blase perforieren, oder abgekapselt und nach Resorption des flüssigen Inhalts zu einer krümeligen, verkalkten Masse eingedickt werden können.

Die *chronische Endometritis* ist ein ausserordentlich häufiger Leichenbefund. Die Krankheit beginnt mit der Wucherung eines gefässreichen Granulationsgewebes; in diesem Stadium ist die Schleimhaut gerötet und entweder diffus oder ungleichmässig verdickt, indem zwischen eingesunkenen Stellen, an denen bereits Narbenbildung stattfindet, die geschwollenen Partien sich höckerig oder polypenartig vorbuchten. In späten Stadien tritt narbige Atrophie der gesamten Schleimhaut ein; dieselbe ist glatt, durch Residuen von Blutungen schieferig verfärbt und an ihrer Oberfläche oft mit einem weissen, zuckergussartigen, derben Überzuge versehen.

Endometritis  
chronica.

Als eine besondere Form der Endometritis wird die sogenannte *glanduläre Endometritis* der gewöhnlichen interstitiellen Form gegenüber gestellt; es kommt hierbei durch Hyperplasie der entzündeten Drüsen zu polypösen, fast ausschliesslich aus Drüsengewebe bestehenden Wucherungen, in denen sich durch Verschluss der Drüsenausführungsgänge häufig mit wasserklarem Inhalt gefüllte Retentionscysten bilden. Das Sekret der chronisch entzündeten Schleimhaut ist in den meisten Fällen vorwiegend schleimig, sehr dünnflüssig.

Die chronische Endometritis ist entweder über das ganze Endometrium verbreitet, oder vorzugsweise auf den Cervixkanal beschränkt, besonders in den Fällen, wo die Entzündung von der Vagina fortgeleitet ist (*chronischer Cervicalkatarrh*). Der Cervicalkatarrh zeichnet sich besonders durch die Bildung zahlreicher, durch Drüsenverschluss entstandener Retentionscysten, sogenannter *Ovula Nabothi* aus. Eine häufige Folge desselben sind die Erosionen des Scheidentheils der Portio cervicalis, welche sich als dunkelrote, unebene Partien derselben zeigen. Mikroskopisch erkennt man, dass im Bereich der Erosion das Plattenepithel verschwunden und durch das aus dem Cervixkanal herüberwuchernde Cylinderepithel ersetzt ist; der Untergrund ist meist durch tief eindringende Einsenkungen des Epithels und durch die Ausführungsgänge der hypertrophischen Schleimdrüsen zerklüftet (Papilläre Erosion).

Die chronische Endometritis geht sehr häufig aus der akuten hervor; in anderen Fällen entsteht sie von vornherein chronisch bei anämischen, schlecht genährten Individuen und unter dem Einfluss lokaler oder allgemeiner Cirkulationsstörungen, so bei venöser Stauung in den Beckenorganen, welche durch unpassende Kleidung, sitzende Lebensweise und dergleichen, oder durch Lageveränderungen der Genitalien hervorgerufen wird, oder bei allgemeiner venöser Stauung durch Herzfehler und Lungenkrankheiten.

An die *akuten Entzündungen* des Endometriums schliessen sich häufig solche der übrigen Schichten der Uteruswand an. Das Übergreifen der puerperalen Endometritis auf das Uterusparenchym wurde bereits erwähnt, aber auch die gutartigen Endometritiden des nicht puerperalen Uterus können zu einer akuten Metritis führen, welche sich durch Schwellung, Rötung und Weichheit der Muskelschicht verrät. Man findet dieselbe allerdings in der Leiche ebenso selten, wie die akute Endometritis.

Akute Metritis.

Dagegen ist die *chronische Metritis* ein ebenso häufiger Befund, wie die chronische Endometritis. Die Muskelschicht des Uterus ist verdickt, starr, schwer schneidbar, knirscht beim Einschneiden; die Schnittfläche ist von sehnig weisser Farbe. Die Uterushöhle ist häufig verengt. Die chronische Metritis entsteht durch dieselben Verhältnisse wie die entsprechende Entzündung des Endometriums, und es finden sich daher fast stets beide Erkrankungen kombiniert.

Chronische  
Metritis.

*Akute Perimetritis*, d. h. Entzündung des serösen Überzugs des Uterus, schliesst sich einerseits an die akuten Entzündungen des Uterusparenchyms, besonders die bei der lymphangitischen Form der Puerperalinfection entstehende eitrige Metritis an

Akute  
Perimetritis.



(vergl. Abb. No. 91, Tafel 46); andererseits entsteht sie durch Fortsetzung der Entzündungen des serösen Überzugs anderer Beckenorgane (Tuben). Im günstigsten Falle findet durch Verklebung der Serosa der Beckenorgane mit den untersten, ins kleine Becken herabhängenden Dünndarmschlingen eine Beschränkung der Entzündung auf das Beckenperitoneum statt; im anderen Falle schliesst sich tödliche allgemeine Peritonitis an.

Chronische  
Perimetritis.

Die *chronische adhäsive Perimetritis* geht entweder aus akuten Entzündungen hervor, oder entwickelt sich schleichend im Anschluss an Cirkulationsstörungen des Uterus durch Lageveränderungen, Geschwülste und dergleichen, oder an chronische Metritis. Das Resultat sind Verwachsungen mit den Nachbarorganen, Verdickung und milchige Trübung des Peritoneums.

Endometritis  
tuberculosa.

*Tuberkulose des Endometriums* (vergl. Abb. No. 92, Tafel 47) entsteht durch Fortleitung von der Tube aus; es entwickelt sich meist ein diffus im Endometrium verbreitetes tuberkulöses Granulationsgewebe, welches der Verkäsung und Ulceration anheimfällt; in den extremsten Fällen verwandelt sich das gesamte Endometrium in eine käsige Fläche. Tritt Verwachsung des Muttermundes ein, so wird der Uterus durch die in seiner Höhle sich anhäufenden käsigen und eitrigen Massen unter Verdünnung seiner Wand kuglig aufgetrieben (*Pyometra*).

### c. Echte Neubildungen.

Die Carcinome des Uterus gehören zu den häufigsten Geschwülsten; der allergrösste Teil der überhaupt bei Frauen vorkommenden Krebse sind Uteruskrebse. Die meisten Uteruskrebse gehen von der Portio vaginalis, nur wenige vom Uteruskörper aus.

Carcinom  
der Portio  
vaginalis.

Unter den *Carcinomen der Portio* muss man zwei Formen unterscheiden, den oberflächlichen und den tiefen Krebs der Portio. Der oberflächliche Portiokrebs ist ein typischer Plattenepithelkrebs, welcher sich genau wie der Krebs der Haut verhält. Er bildet entweder flache, harte, höckerige, durch die in die Tiefe dringenden Epithelzapfen auf der Unterlage fest angelötete Scheiben, oder zottige, blumenkohlartige Wucherungen, an deren Basis das Epithel zapfenförmig in die Tiefe wuchert.

Beim tiefen Krebs der Portio wuchert von einer Stelle der Oberfläche, entweder vom Deckepithel oder von den Drüsen der Cervicalschleimhaut aus, das Epithel in die Tiefe und entwickelt sich in der Tiefe der Muttermundlippen zu einem runden, die Lippe auftreibenden, mit der Oberfläche zunächst scheinbar gar nicht zusammenhängenden Knoten, welcher die Schleimhaut vor sich herwölbt; hat derselbe eine gewisse Grösse erreicht, so zerfällt die ganze Masse gewöhnlich sehr schnell.

Die Portiocarcinome zeichnen sich sämtlich durch ihre Neigung zum Zerfall (und infolgedessen zu Blutungen), sowie durch ihre Tendenz zum Übergreifen auf die Nachbarorgane aus. Von dem krebsig infiltrierten Wall des carcinomatösen Geschwürs schreitet die Wucherung, immer weitere Kreise ziehend, auf die Vagina fort; vom Grund des Geschwürs aus dringt sie in die Blase und das Rectum sowie den Uteruskörper ein. Infolge des rapiden Zerfalls der krebsig infiltrierten Massen ist das Endresultat des Portiokrebses fast stets eine grosse, von zerfetzten Krebsmassen begrenzte, in Blase, Rectum und Vagina einmündende Höhle; vom Uterus bleibt meist noch der oberste Teil des Fundus erhalten.

Carcinoma  
corporis uteri.

Das seltenere *Carcinom des Uteruskörpers* geht von den Drüsen des Endometriums aus und hat demnach den Typus des Adenocarcinoms. Gewöhnlich bildet die Drüsenwucherung einen cirkumskripten, in der Tiefe der Schleimhaut sitzenden Knoten, welcher die normale oberflächliche Schleimhaut vor sich herwölbt und polypenartig vorspringt. In anderen Fällen bildet sich eine cirkumskripte, blumenkohlartige Wucherung, von deren Basis aus Epithelzapfen in die Tiefe dringen; seltener ist die gesamte Schleimhaut des Körpers in krebsiger Entartung.

Fast stets beschränkt sich das Carcinoma corporis uteri auf den Uteruskörper, dessen Wand durch die im Inneren wuchernden Krebsmassen ausgedehnt und diffus durchwachsen wird, so dass sich der Körper in einen faustgrossen, ja bisweilen kindskopfgrossen Tumor



verwandelt. Auch wenn die krebsige Wucherung seitlich auf die Parametrien vorschreitet, so bleibt doch meist die Portio auffallend verschont; dieselbe sitzt oft in vollkommen normaler Form und Grösse dem grossen, runden Tumor des Körpers nach unten an.

Sehr häufig finden sich im Uterus gutartige epitheliale Wucherungen und Neubildungen. Schon erwähnt wurden die bei chronischer Endometritis glandularis entstehenden *knotigen Hyperplasien* von Drüsengewebe, welche meist *polypös* vorspringen und häufig von Retentionscysten durchsetzt sind.

Adenom.

Ferner kommen auch wirklich *adenomatöse Geschwülste* vor, die ebenfalls unter der Form von *Polypen* auftreten und oft bedeutende Grösse erreichen, ja bisweilen durch den Cervicalkanal aus dem Uterus prolabieren.

An der Portio werden ausserdem *Papillome*, ganz von der Form, wie die spitzen Condylome der Vulva und Vagina, beobachtet.

Papillom.

Wahrscheinlich auf einer Kombination von Adenom und Papillom (*Adenoma papillosum*) beruhen Geschwülste, welche wie Polypen gestielt aufsitzen und im Inneren aus gewucherten Drüsenräumen bestehen, auf ihrer Oberfläche jedoch mit zottigen Wucherungen, analog dem Papillom, besetzt sind.

Die *Fibromyome* des Uterus sind scharf abgegrenzte, meist abgekapselte und aus ihrer Kapsel ausschälbare Geschwülste, deren Schnittfläche stets eine deutlich streifige Struktur besitzt; mitunter sind diese Streifen konzentrisch angeordnet. Je nachdem die Geschwulst vorwiegend aus Muskelfasern, oder fibrösem Gewebe besteht, ist die Farbe der Schnittfläche blassrötlich oder rein weiss. Die Konsistenz der vorwiegend fibrösen Tumoren ist ausserordentlich derb, das Messer knirscht beim Einschneiden; die an Muskelgewebe reichen Tumoren sind etwas weicher. Sind die Geschwülste noch sehr klein, so ist ihre Abgrenzung von der Umgebung weniger scharf.

Fibromyome.

In grossen Fibromyomen finden sich häufig Cysten, welche mit einem schleimigen, bräunlichen Inhalt gefüllt sind. Dieselben sind das Resultat einer schleimigen Erweichung der Substanz der Geschwulst und daher von keiner selbständigen Wand begrenzt. Ferner bilden sich in Myomen Hohlräume bisweilen durch Erweiterung oder Neubildung von Lymph- und Blutgefässen; im ersteren Fall ist die Geschwulst von einem verzweigten Kanalsystem durchzogen, im letzteren gewinnt sie das Aussehen eines cavernösen Angioms. Die Gefässneubildung ist meist auf einzelne Partien der Myome beschränkt.

Ältere Myome verkalken häufig und sind dann von gelblichen, steinharten Einlagerungen durchsetzt. Die Myome sitzen entweder in der Muskelwand des Uterus selbst (*intramurales Myom*), oder sie springen auf der Innen- oder Aussenfläche des Uterus vor, indem sie die Schleimhaut, resp. das Peritoneum vor sich herwölben (*submucöse* und *subseröse Myome*); in diesem Fall sind die Geschwülste häufig gestielt.

Die in die Uterushöhle vordringenden, meist gestielten Myome (*fibröse Polypen*) rufen eine intensive Endometritis hervor. Die sie überziehende Schleimhaut befindet sich meist im Zustand höchst intensiver Entzündung; oft wird sie infolge der Dehnung durch die wachsende Geschwulst oder durch mechanische Verletzungen (Vorfall des gestielten Polypen durch den Cervicalkanal) gangränös, und es schliesst sich dann Vereiterung des Myoms an; Gangrän des ganzen Tumors kann durch Stieldrehung eintreten. Die submucösen Myome machen aus diesem Grunde die schwersten Störungen und verursachen besonders häufige und starke Blutungen, welche zu schwerer Anämie Veranlassung geben, deren Zeichen man in allen Organen, besonders am Herzen (Tigerherz) vorfindet.

*Sarkome* des Uterus gehen zum Teil aus Fibromyomen hervor; es bilden sich in dem Myom weichere, markige, weisse oder gelbliche Stellen, oder der ganze Geschwulstknoten nimmt diese Beschaffenheit an. Ausserdem können sich Sarkome auch unabhängig von

Sarkom.



Myomen sowohl innerhalb der Muskelwand (besonders in der hinteren Wand des Uterus), als auch von der Schleimhaut ausgehend entwickeln. Diese letzteren bilden weiche, in die Uterushöhle halbkuglig vorragende Geschwülste, welche die Schleimhaut vor sich herwölben. Sarkome, welche polypenartig gestielt in die Uterushöhle hineinragen, können durch sarkomatöse Entartung des Stroma drüsiger Polypen entstehen.

## Untersuchung der Tuben.

**Verschluss der Tuben.** *Verschluss der Tuben* kommt *angeboren* vor und sitzt dann entweder in der Mitte derselben, oder betrifft das ganze Organ.

Der *später erworbene* Verschluss der Tuben betrifft besonders häufig das abdominale Ende und entsteht durch entzündliche Prozesse des Peritonealüberzugs der Fimbrien, welche sich nach der Tubenhöhle zu einrollen, während ihre Serosaflächen mit einander verkleben. Verschluss des uterinen Endes kommt entweder durch Kompression von seiten im Uteruskörper sitzender Geschwülste, oder durch Verklebung und Verwachsung der entzündeten Schleimhaut zustande.

**Folgen des Verschlusses.**

Sind die Tubenenden verschlossen, so werden die Tuben durch Flüssigkeit, welche sich in denselben anhäuft, ausgedehnt und falten sich halskrausenartig; ist die Tubenschleimhaut normal, so wird der Inhalt von dem normalen Sekret der Schleimhaut gebildet. Bei längerem Bestehen des Verschlusses nimmt das zuerst schleimige Sekret infolge Druckatrophie der Drüsen der Schleimhaut eine fast rein wässrige Beschaffenheit an (*Hydrosalpinx*). Durch den menstruellen Bluterguss mischt sich dieser Flüssigkeit mehr oder weniger Blut bei, so dass dieselbe dunkelrot oder infolge Veränderung des Blutfarbstoffes chokoladeartig gefärbt wird (*Hämatosalpinx*).

Befindet sich die Schleimhaut im Zustand katarrhalischer Entzündung, so ist das Sekret von ähnlicher Beschaffenheit, nur reichlicher, und infolgedessen die Ausdehnung der Tube noch bedeutender; bei eitriger Tubenentzündung kann der Inhalt rein eitrig (*Pyosalpinx*) und mit der Zeit zu einer kreidigen Masse eingedickt werden. Selten erfolgt Perforation in die Bauchhöhle, in Blase oder Mastdarm; häufig wandern jedoch die Entzündungserreger durch die gedehnten Tubenwände ohne gröbere Kontinuitätstrennung hindurch, und es schliesst sich dann eine fibrinös-eitrige Peritonitis an. Fast stets entwickelt sich eine chronische adhäsive Perisalpingitis, welche die einzelnen Windungen der Tube aneinander und an den Nachbarorganen fixiert, so dass ein schwer entwirrbares Konvolut von bindegewebigen Membranen entsteht, in welches Tube, Ovarien, Uterus und die benachbarten Darmschlingen hineingezogen sind.

**Entzündungen.**

Die *katarrhalischen Entzündungen* der Tube sind grösstenteils vom Endometrium aus fortgeleitet, oder verdanken ihr Entstehen denselben konstitutionellen Leiden, wie die Endometritis (Anämie, venöse Stauung und dergleichen).

Die *eitrigen Tubenentzündungen* sind ebenfalls zum Teil vom Uterus aus fortgeleitet (puerperale Endometritis, Gonorrhoe) und werden besonders dadurch gefährlich, dass sie durch das abdominale Tubenende aufs Peritoneum übergreifen können; häufiger kommt es allerdings zum Verschluss des Ostium abdominale und zur Entwicklung von Pyosalpinx. Umgekehrt kann die Entzündung vom Peritoneum aus auf die Tuben übergreifen, so dass dann die Salpingitis nur einen bedeutungslosen Nebebefund darstellt.

**Tuberkulose.**

Die *Tubentuberkulose* wurde schon gelegentlich der Besprechung der weiblichen Genitaltuberkulose als häufigster Ausgangspunkt der letzteren erwähnt. Selten findet man die verkäsende Granulationswucherung nur auf einzelne Teile der Tubenschleimhaut beschränkt; meist ist diese in geringer Ausdehnung verkäst (vergl. Abb. No. 92, Tafel 47) und die Tube dann entweder durch Erfüllung mit bröckligen, käsigen Massen in einen derb anzufühlenden, fast soliden Tumor verwandelt, oder sie ist mit flüssigen, eitrigten Massen erfüllt, in denen käsige Brocken suspendiert sind.



Die sehr seltenen *Carcinome der Tuben* sind ausgesprochene papilläre Cylinderzellenkrebsse. Ist ihr Ausgangspunkt das Ostium uterinum tubae, so wuchern sie in den Uteruskörper hinein. Charakteristisch ist für die Tubenkrebsse die massenhafte Entwicklung weicher, aus langen, verzweigten Zotten bestehender, an ihrer Basis markig infiltrierter Auswüchse auf dem Peritoneum längs der gesamten Tube und auf dem Peritonealüberzug der umgebenden Organe (Ovarium, Darmschlingen).

Carcinom.

*Zerreissungen der Tube* kommen sowohl bei Hydro- und Pyosalpinx, als besonders bei *Tubargravidität* vor. Im letzteren Falle ist fast stets eine tödliche Blutung in die Bauchhöhle Folge der Ruptur. Der Fötus tritt ebenfalls in die Bauchhöhle aus und ist hier (da es sich meist um sehr frühe Stadien der Gravidität handelt) in den Blutgerinnseln schwer aufzufinden; die Anwesenheit eines Fruchtsackes mit typischen Eihäuten in der Tube beweist jedoch, dass die Ruptur Folge einer Tubarschwangerschaft ist.

Tubargravidität.

## Untersuchung der Ovarien.

Selten findet sich kongenitale abnorme Lagerung der Ovarien in der Nähe des Leistenkanals. Häufiger sind die Ovarien durch Zug von seiten der Umgebung in Hernien hineingezogen.

Die *eitrigen Entzündungen* der Ovarien sind ausschliesslich von den Nachbarorganen her auf dieselben fortgeleitet und zwar entweder von den Tuben, oder vermittels lymphangitischer Prozesse vom Uterus aus. Sie sind als Teilerscheinungen verbreiteter, schwerer puerperaler oder gonorrhöischer Entzündungen des ganzen Genitalapparats von geringer selbständiger Bedeutung. Das Ovarialstroma ist blutreich, geschwollen, von mit Eiter gefüllten Höhlen durchsetzt, die zum Teil aus vereiterten Follikeln entstanden sind.

Entzündungen.

Die sogenannte *chronische Oophoritis*, bei welcher die Ovarien meist verkleinert und in harte, höckerige Körper verwandelt sind, über denen das Peritoneum zu einer sehnigen Schwarte verdickt und mit dem Peritoneum der benachbarten Organe verwachsen ist, ist wohl in den meisten Fällen durch Fortleitung entzündlicher, besonders gonorrhöischer Prozesse von den Tuben aus entstanden.

*Tuberkulose* der Ovarien ist ausserordentlich selten; es bilden sich vereinzelt käsige Knoten, welche meist keinen bedeutenden Umfang erreichen.

Tuberkulose.

Die Geschwülste der Ovarien sind am häufigsten *cystische Geschwülste*. Man unterscheidet:

1. *Follikularcysten*, entstanden durch Hydrops eines am Platzen gehinderten Follikels; einkammerige, mit wasserklarem Inhalt gefüllte, von abgeplattetem Epithel ausgekleidete, dünnwandige Cysten.

Follikularcysten.

2. *Cystadenome*, d. h. Cysten, in deren Wand eine epitheliale Wucherung stattfindet, welche entweder einen papillären Charakter besitzt (*papilläre Ovarialkystome*) oder dem Drüsentypus entspricht (*glanduläre Kystome*). Eine sichere Unterscheidung beider Geschwulstarten ist nur durch mikroskopische Untersuchung möglich; inwieweit man schon aus dem makroskopischen Befund mit einer gewissen Wahrscheinlichkeit einen Schluss ziehen kann, ist bereits in den allgemeinen Bemerkungen über die Diagnose der Geschwülste ausgeführt (siehe Einleitung Seite 33).

Cystadenome  
(Proliferations-  
kystome).

3. *Dermoidcysten* kennzeichnen sich durch ihren breiigen, hellgelblichen, butterartigen Inhalt, dem häufig Haare beigemengt sind; die Wand hat die Beschaffenheit der Haut und ist bisweilen mit Zähnen besetzt. Mikroskopisch sind meist in der Wand ausser Hautgebilden noch Rudimente anderer Organe nachweisbar (*Teratome*).

Dermoidcysten.

*Carcinome* entstehen bisweilen durch Entartung von Cystadenomen, besonders den papillären Formen, indem die Epithelwucherung die Cystenwand durchbricht, mitunter jedoch auch unabhängig von Cystenbildung. In diesem Fall bildet sich entweder ein

Carcinom.



höckeriger Tumor, der in seiner Form noch an das Ovarium erinnert, oder eine diffuse, von der Oberfläche des vergrößerten und krebsig infiltrierten Ovariums ausgehende papilläre Wucherung, welche sich über das Peritoneum der umgebenden Organe ausbreitet.

Sarkom.

Die *Sarkome* der Ovarien sind gewöhnlich weiche Geschwülste mit glatter Oberfläche, welche die Form des Ovariums ziemlich getreu beibehalten. Häufig entwickelt sich die Neubildung gleichzeitig in beiden Ovarien und bei jugendlichen Individuen, während das Carcinom meist einseitig und im höheren Alter zur Entwicklung kommt.

Cysten  
des Ligamentum  
latum.

In den *Ligamenta lata* finden sich bisweilen einkammerige, mit wasserklarem Inhalt gefüllte, vom Parovarium ausgehende Cysten (*Parovarialcysten*).

## Abschnitt VII.

### Untersuchung des Magendarmkanales.

#### A. Sektion des Magendarmkanales.

Untersuchung  
des Magendarm-  
kanales in situ.

Der Entfernung des Magens und Darmes aus dem Körper muss stets eine genaue *Inspektion* vorausgeschickt werden, welche *sofort nach Eröffnung der Bauchhöhle* bei Betrachtung des Situs derselben vorgenommen wird. Dieselbe hat besonders die *Lage* der *Darmschlingen*, ihren *Füllungszustand* und etwaige *Verwachsungen und Verklebungen* der Darmschlingen zu berücksichtigen.

Findet sich *Luft* oder sonstiger *Inhalt des Intestinaltraktes* in der Bauchhöhle, ein Befund, welcher auf das Bestehen einer *Perforation* hindeutet, so erwächst sofort die Aufgabe, die *Stelle der Darmperforation* aufzusuchen, ehe der Darm aus seiner natürlichen Lage gebracht ist. Kleine Perforationsöffnungen, die sonst schwer zu finden sind, verraten sich häufig dadurch, dass ihre Umgebung intensiv entzündet und mit Exsudat bedeckt ist, während das übrige Peritoneum erst die Anfänge von Entzündung erkennen lässt.

Auch bei jeder anderen Peritonitis empfiehlt es sich, den Darm bereits in situ genau zu inspizieren, ob sich irgendwo eine verdächtige Stelle findet, von der die Entzündung eventuell ausgehen könnte. Man wird in den meisten Fällen Geschwüre schon von aussen an der starren Infiltration der Darmwand in der Umgebung des Geschwürs und den besonders intensiven Entzündungserscheinungen der Serosa an der Stelle desselben erkennen können. Durch die sehr verdünnte Wand eines stark meteoristisch aufgetriebenen Darms wandern die Darmbakterien mitunter auch ohne nachweisbare gröbere Kontinuitätstrennung hindurch; in diesen Fällen wird man vergeblich nach einem bestimmten Ausgangspunkte einer eitrigen Peritonitis suchen.

Untersuchung  
des  
Mesenteriums.

Da es mitunter wichtig ist, den Zusammenhang zwischen Darmerkrankungen und Krankheiten des Mesenteriums (besonders seiner Gefässe und Lymphdrüsen) festzustellen, so ist es in solchen Fällen empfehlenswert, den Darm in situ aufzuschneiden und im Anschluss hieran eine genaue *Untersuchung des Mesenteriums* vorzunehmen oder Darm und Mesenterium im Zusammenhang zu entfernen, indem man nach Lösung des Dickdarms das Mesenterium an seiner Wurzel durchschneidet. Fälle, welche zu diesem Verfahren Veranlassung geben können, sind vorzugsweise die folgenden:

1. *Typhöse oder tuberkulöse* Erkrankungen der Mesenterialdrüsen, deren Zusammenhang mit typhöser und tuberkulöser Darmerkrankung festgestellt werden soll.

2. *Gangrän des ganzen Dünndarms* oder grösserer Abschnitte desselben, welche sich durch schwarzrote Färbung der erkrankten Partien bemerklich macht, erfordert, wenn sie nicht auf Inkarceration zurückzuführen ist, eine genaue Untersuchung der Mesenterialgefässe in situ, da in den meisten Fällen Embolie oder Thrombose der Arteria mesenterica sup. oder Pfortaderthrombose den Grund der Gangrän bildet.



Der *Darm* wird in allen Fällen, in denen nicht ein spezieller Grund vorliegt, ihn *in situ* zu untersuchen, aus dem Körper entfernt; kommt es darauf an, genau zu konstatieren, welcher Inhalt sich in einzelnen Darmteilen befindet, so ist es gut, dieselben vor dem Herausnehmen abzubinden. Besonders wenn Verdacht auf eine Vergiftung besteht, muss zuerst der Magen oberhalb der Cardia und am Pylorus unterbunden werden; an der Umschlagsstelle des Duodenum ins Jejunum wird eine doppelte Ligatur angelegt, innerhalb deren später das Jejunum vom Duodenum abgetrennt wird; ebenso werden an der Stelle, wo die Flexura sigmoidea ins Rectum übergeht, zwei Ligaturen angelegt und der Darm zwischen ihnen durchschnitten. Darauf wird die *Flexur* und das *Colon descendens* soweit als möglich hervorgezogen und das Mesocolon an seinem Ursprung von der Bauchwand mit dem Messer abgelöst; hierdurch wird die *Gegend der linken Niere frei*, deren Sektion nach dem herrschenden Gebrauch jetzt sofort vorgenommen wird. Um das *Colon transversum* zu lösen, wird dasselbe nach unten gezogen und das grosse Netz hart an der grossen Kurvatur des Magens abgelöst; das *Colon ascendens* wird in derselben Weise, wie das *Colon descendens* gelöst, und es kann hierauf die Sektion der *rechten Niere* vorgenommen werden. Bei Lösung des *Blinddarms* ist besonders der Lage des *Wurmfortsatzes* und etwaigen Abnormitäten desselben (Verwachsung, Perforation) spezielle Aufmerksamkeit zuzuwenden; die Lösung des Cöcum wird durch einen nach aussen von demselben seiner Längsrichtung parallel geführten Schnitt durch das Peritoneum ausserordentlich erleichtert. Der *Dünndarm* wird entfernt, indem man das Mesenterium hart an seinem Ansatz an den Darm durch sägende Messerzüge durchschneidet, während der Darm scharf nach aussen und abwärts hervorgezogen wird; an der Umschlagsstelle des Duodenum wird der Darm quer abgeschnitten.

Entfernung  
des Darmes  
aus der Leiche.

Der *Dickdarm* wird darauf mit einer langen Schere *aufgeschnitten*, indem man dem Verlaufe einer der sogenannten Tānien folgt. Beim Aufschneiden des *Dünndarms* muss der Schnitt immer hart am *Mesenterialansatz* geführt werden, um die diesem meist gegenüberliegenden grossen Peyerschen Follikel zu schonen. Um überflüssige Verletzungen der Darmwand zu vermeiden, ist es ratsam, eine Schere zu benutzen, deren eine Branche geknöpft ist.

Eröffnung  
des Darmes.

Das *Duodenum* wird an seiner vorderen Wand eröffnet und darauf die Durchgängigkeit der *Gallenwege* geprüft; lässt sich durch Druck auf die Gallenblase Galle ins Duodenum entleeren, so ist bewiesen, dass eine völlige Stenose des Ductus cysticus und choledochus nicht bestehen kann; will man genauere Aufschlüsse über die Weite der Gallengänge haben, so führt man von der Papilla duodeni aus eine Sonde in die (an der bei Druck auf die Gallenblase hervorquellenden Galle leicht kenntliche) Ausmündung des Ductus choledochus ein und schneidet diesen, sowie den Ductus hepaticus und cysticus unter Leitung der Sonde auf. Seltener wird Veranlassung bestehen, auch den *Ausführungsgang des Pankreas* von der Papille aus zu sondieren.

Der *Magen* wird in den meisten Fällen *in situ eröffnet*, indem man in der Mitte der grossen Kurvatur einen kleinen Einschnitt macht, durch den eine Scherenbranche eingeführt wird; hierauf schneidet man den Magen an der grossen Kurvatur einerseits bis zur Cardia, andererseits bis zum Pylorus auf.

Eröffnung  
des Magens.

Soll der *Mageninhalt* genau untersucht werden, so wird der Magen nach Ausführung der oben erwähnten Ligaturen oberhalb der Cardia und unterhalb des Pylorus abgeschnitten und erst ausserhalb des Körpers in der eben beschriebenen Weise eröffnet.

Für gewöhnlich wird die Sektion des Magens und Duodenums nicht unmittelbar an die des Darms angeschlossen, sondern vorher die des Urogenitalapparates und der Leber ausgeführt; würde man den Magen vor Entfernung dieser Organe *in situ* eröffnen, so würden dieselben durch den sich entleerenden Mageninhalt in störender Weise verunreinigt werden.

Die Sektion des *Rectums* wird stets im Anschluss an die der übrigen Organe, welche im Becken gelegen sind, ausgeführt.



## B. Untersuchung des Magens.

### Abnormer Inhalt des Magens.

**Gase.** Das oft sehr reichlich im Magen vorhandene *Gas* ist in den meisten Fällen nichts anderes als verschluckte *Luft*; in selteneren Fällen ist dasselbe durch abnorme Gährung der im Magen stagnierenden Ingesta (bei Magendilatation, Pylorusstenose) entstanden und enthält dann ausser den Bestandteilen der Luft reichlichere Mengen von *Kohlensäure*, ferner *Wasserstoff und Grubengas* (Methan); es ist in diesem Falle brennbar.

**Gifte.** Die Beschaffenheit des übrigen Mageninhalts richtet sich natürlich in erster Linie nach der Natur der Ingesta. Um etwaige *Gifte* in demselben nachzuweisen, ist in den meisten Fällen die chemische Untersuchung des Mageninhalts unerlässlich; nur einzelne Gifte rufen in der *Magenwand* so charakteristische Veränderungen hervor, dass aus diesen ohne weiteres die Natur des eingeführten Giftes erkannt werden kann. (Näheres siehe unter Vergiftungen.) Sonstige abnorme Bestandteile sind vor allem:

**Schleim.** 1. *Schleim*. Die normale Magenschleimhaut ist stets von einer dünnen Schicht durchsichtigen Schleims bedeckt; *dicke Lagen* von *zähem* glasigen oder *düninflüssigem, mit grauen Flocken vermischten* Schleim finden sich besonders bei katarrhalischen Zuständen.

**Darminhalt.** 2. Beimengung von *Galle* entsteht in den meisten Fällen wohl erst postmortal, mitunter jedoch intra vitam, besonders bei Darmstenosen; in diesem Fall wird der Mageninhalt manchmal sogar *völlig fäkulent*.

**Blut.** 3. *Blut* stammt entweder aus der Magenwand selbst, oder es ist bei grösseren Blutungen aus der Lunge, dem Oesophagus (geplatzte Varicen) oder dem Rachenraum (Nasenbluten) verschluckt; auch die bei stark hämorrhagischem Lungenödem verschluckte schaumige Flüssigkeit verleiht oft dem Mageninhalt eine sehr reichliche Blutbeimengung.

Zu *Blutungen aus der Magenwand* geben am häufigsten das runde Magengeschwür, seltener ulcerierte Carcinome oder Verwundungen der Magenschleimhaut durch verschluckte spitze Gegenstände (Fischgräten) Veranlassung.

Die *Farbe des ergossenen Blutes* hängt davon ab, wie lange dasselbe der Einwirkung des Magensaftes ausgesetzt gewesen ist, durch dessen Einfluss es allmählich in eine bräunliche kaffeesatzartige Masse verwandelt wird.

Um zu entscheiden, wie lange vor dem Tode eine Magenblutung stattgefunden hat, ist es notwendig, genau zu untersuchen, wie weit sich der blutige Inhalt durch den Darmkanal hindurch verfolgen lässt; bei sofort tödlichen Magenblutungen enthält der Darm kein Blut; Anwesenheit von kaffeesatzartigen, blutigen Massen im Rectum lässt darauf schliessen, dass das Leben mindestens einen halben Tag nach Beginn der Blutung noch erhalten geblieben ist; Anwesenheit von blutigem Inhalt in den oberen Partien des Dickdarms beweist, dass das Individuum mindestens 3 Stunden nach dem Eintritt der Magenblutung noch gelebt hat.

Über die *Grösse der Blutung* giebt natürlich die Menge des im Magen und Darm enthaltenen Blutes keinen Aufschluss, da gewöhnlich der grösste Teil erbrochen wird. Den Masstab für die Grösse der Blutung giebt am besten der Grad der Anämie der übrigen Organe.

### Weite des Magens, Difformitäten desselben.

Magen-  
erweiterung.

Die Weite des Magens ist ausserordentlich variabel und zum Teil von individuellen Verhältnissen abhängig. *Ungewöhnlich starke Erweiterung*, so dass die grosse Kurvatur bis unterhalb des Nabels herabreicht (wobei der Pylorus entweder an normaler Stelle verbleiben oder ebenfalls mit herabsinken kann), findet sich besonders bei Pylorusstenose (durch Carcinom oder Ulcusnarben), seltener bei Erschlaffung der Magenwand durch



chronische Katarrhe, mitunter auch als ein ätiologisch noch völlig unklares Leiden. Folge der Magendilatation ist abnorme Gährung des Inhalts, die sich durch die erwähnte Gasbildung, sowie durch anderweitige abnorme chemische Produkte (Essigsäure, Buttersäure und andere Körper der Fettsäurereihe) bemerklich macht.

Abnorme *Verkleinerung des Magens* findet sich besonders, wenn die Nahrungsaufnahme längere Zeit (durch Oesophagusstenose, Geisteskrankheiten) unmöglich war; ferner bei sklerotischen Prozessen in der Magenwand (scirrhomem Carcinom, gewissen Formen des chronischen Katarrhs). Verengerung des Magens.

Unter den *Difformitäten* des Magens ist besonders die durch ausgedehnte Ulcusnarben hervorgebrachte, meist in der Mitte des Magens sitzende ringförmige Einschnürung (*Sanduhrmagen*) zu erwähnen. Bei der durch abnorme Schlaffheit der Bauchdecken und der peritonealen Bandapparate besonders bei älteren Frauen hervorgebrachten sogenannten Enteroptose sinkt der Pylorus nach abwärts, während die Cardia ihren Platz nicht verlassen kann. Der Magen wird daher verlängert und besonders der Pylorusteil zu einem langen, dünnen Schlauch ausgezogen. Bisweilen sieht man in der Verlängerung einer durch die Leberoberfläche verlaufenden Schnürfurche auch über den Pylorusteil des Magens eine solche Furche verlaufen, ein Hinweis auf eine der diese abnorme Lagerung der Baueingeweide veranlassenden Ursachen. Sanduhrmagen.  
Enteroptose.

## Veränderungen der Magenwand.

### a. Kadaveröse Erweichung.

Eine ziemlich häufige *postmortale Veränderung* der Magenwand ist die kadaveröse Erweichung, welche dann entsteht, wenn die Leiche längere Zeit bei hoher Aussentemperatur gelegen hat, während der Magen sauren Magensaft enthielt. War der Magen beim Eintritt des Todes anämisch, so verwandelt sich die Wand in eine blasse, gelatinöse Masse; diese Form (*gelatinöse Erweichung*) findet sich am häufigsten bei Säuglingen, die am Brechdurchfall gestorben sind. War der Magen hyperämisch, so entsteht ein dunkelbraunroter Brei (*pulpöse Erweichung*). Häufig reißt der kadaverös erweichte Magen ein; von einer intra vitam entstandenen Magenruptur unterscheidet sich diese postmortale Ruptur dadurch, dass ein Bluterguss in die Bauchhöhle, sowie jede Andeutung einer Peritonitis fehlt. Kadaveröse Erweichung.

### b. Vergiftungen.

Ein Teil der in den Magen eingeführten Gifte ruft in der Magenwand mehr oder weniger tiefgehende Veränderungen hervor. *Verschorfungen* werden besonders durch Säuren und Alkalien, sowie ätzende Metallsalze veranlasst. Vergiftungen.

*Schwarz* ist der *Ätzschorf* bei Vergiftungen mit Schwefelsäure (vergl. Abb. No. 101, Tafel 51); Salzsäurevergiftung giebt einen ebenfalls braunschwarzen, jedoch weniger derben Schorf, als Schwefelsäure; Salpetersäure giebt *gelbe oder gelbbraune Schorfe*. Eine *geringere Schorfbildung* ergeben die organischen Säuren (Essigsäure, Oxalsäure), besonders die letztere erzeugt mehr eine *ödematöse Quellung* und *Hämorrhagien*, an die sich häufig postmortale Erweichung anschliesst. Karbolsäure wirkt in grosser Konzentration wie die Mineralsäuren, sie wird leicht durch den charakteristischen Geruch erkannt.

Unter den ätzenden Alkalien wirken Kali- und Natronlaugen ähnlich wie Säuren; Ammoniak bewirkt ausser der Verschorfung eine eigentümlich *glasige Quellung* der Magenwand und verrät sich ausserdem durch den charakteristischen Geruch.

Rasch verlaufende Phosphorvergiftung bringt meist nur geringe entzündliche Veränderungen hervor, sie verrät sich durch den charakteristischen Phosphorgeruch. Stark ausgesprochen sind die entzündlichen Veränderungen bei Arsenvergiftung. Die Alkaloide bringen fast alle gar keine Einwirkung auf die Magenwand hervor; nur Akonitvergiftung erzeugt bisweilen akute Entzündung.



### c. Cirkulationsstörungen.

Tritt der Tod *während der Verdauung* ein, so findet man die Magenschleimhaut *diffus rosa* gefärbt; sonst ist die normale Schleimhaut in der Leiche *blass*.

Stauungs-  
hyperämie.

*Stauungshyperämie* macht sich besonders dadurch bemerklich, dass ein sehr reich verzweigtes Netz injizierter venöser Gefässe auf dem diffus bläulich-roten Grunde hervortritt; häufig finden sich kleine Blutungen. Die Stauungshyperämie wird, ausser bei allgemeiner venöser Stauung durch Herz- und Lungenkrankheiten, besonders bei Lebercirrhose und Pfortaderthrombose beobachtet. Im letzteren Fall kommt es mitunter zur völligen Sistierung der Cirkulation im Magen und zu hämorrhagischer Infarzierung; die Magenschleimhaut ist dann morsch, durch und durch schwarzrot gefärbt.

### d. Entzündungen.

Akuter  
Magenkatarrh.

Beim *akuten Magenkatarrh* ist die Schleimhaut geschwollen, ihre Falten daher abnorm stark ausgeprägt; sie ist fleckig gerötet, auf der Höhe der Falten ist die Rötung am stärksten. Bei den schwereren Formen (die hauptsächlich durch Intoxikationen oder Infektionskrankheiten bedingt sind) finden sich zahlreiche kleine Blutungen, schwarzrote Flecken, aus denen häufig oberflächliche Erosionen hervorgehen. Der akute Magenkatarrh ist am häufigsten die Folge irritierender Ingesta, eventuell lokal wirkender Gifte; ferner entwickelt er sich fast regelmässig bei schweren Infektionskrankheiten (Pneumonie, Sepsis etc.).

Chronischer  
Magenkatarrh.

Der *chronische Magenkatarrh* zeigt sich unter ziemlich verschiedenen Formen, je nach dem Stadium, in dem man die Krankheit antrifft. Charakteristisch für den chronischen Katarrh ist die *Wucherung eines anfangs gefässreichen, später narbig schrumpfenden* und infolgedessen gefässarmen *Bindegewebes* in der Schleimhaut, mitunter auch in tieferen Schichten der Magenwand.

Im *Beginn* der Erkrankung sind infolgedessen die ergriffenen Partien der Schleimhaut verdickt und gerötet. Sind zugleich an den Drüenschläuchen Wucherungsvorgänge oder Erweiterung vorhanden, so erscheint die Schleimhautoberfläche höckrig; bei bedeutender Hypertrophie der Drüsen bilden sich polypenartig vorspringende Verdickungen. Die erkrankten Stellen sind häufig von Blutungen oder ihren Residuen, schwärzlichen Flecken, durchsetzt.

*Beginnt das neugebildete Bindegewebe zu schrumpfen*, so verdünnt sich die Schleimhaut entweder in toto, oder es bilden sich seichte, narbige Einziehungen; die Rötung verschwindet, die Schleimhaut erscheint *blass*, meist infolge alter Blutungen schiefpig pigmentiert. Bei diffuser Atrophie, an der auch die drüsigen Elemente teilnehmen, ist die Oberfläche der verdünnten Schleimhaut *glatt*, die normalen Falten sind verschwunden.

Da fast nie die ganze Schleimhaut, sondern nur *einzelne Partien* derselben erkrankt sind und sich neben Stellen, wo die Erkrankung eben begonnen hat, ältere, bereits atrophische Partien vorfinden, so bietet die Schleimhaut oft ein sehr buntes Aussehen, indem gerötete, geschwollene Partien mit glatten, atrophischen, schwärzlich verfärbten abwechseln. Selten sind die Fälle, wo die *ganze Schleimhaut* glatt und atrophisch ist.

Bei sehr intensiven chronischen Katarrhen, wie sie sich vorzugsweise bei *Säufern* entwickeln, ist nicht nur die Schleimhaut, sondern auch die *Submucosa Sitz der indurierenden Bindegewebswucherung*, durch die dann die Schleimhaut an die unterliegende Muskelschicht unverschieblich angeheftet ist; die letztere ist ebenfalls, teils durch Hypertrophie der Muskulatur, teils durch intermuskuläre Bindegewebswucherung, verdickt und starr; am stärksten ist die Verdickung der Muskelschicht meistens in der Pars pylorica, und besonders der im Pylorus selbst liegende Muskelring ist oft so stark, fast geschwulstartig verdickt, dass dadurch eine nicht unbedeutende Stenose des Pylorus (sogenannte *gutartige Pylorusstenose*) entsteht. Das Endresultat dieser alle Schichten ergreifenden Bindegewebswucherung ist *Schrumpfung und Verkleinerung des ganzen Magens unter Verdickung seiner Wand*, die hauptsächlich durch Verdickung der äusseren Schichten derselben zustande kommt, während die Schleimhaut häufig in eine dünne, glatte, unverschiebbare, schwärzliche Schicht verwandelt ist (Säufermagen, Magencirrhose).



Hat sich die Krankheit bis zu dieser Höhe entwickelt, so erkennt man die Folgen der hierdurch, besonders durch die Atrophie der Drüsenelemente bedingten Funktionsstörungen an dem *ausserordentlich heruntergekommenen Ernährungszustand* des Individuums. Der Darm ist infolge der verringerten Nahrungsaufnahme meist sehr eng, kontrahiert, besonders wenn die erwähnte Verengung des Pylorus besteht.

*Diphtheritische Entzündung* der Magenschleimhaut entwickelt sich fast ausschliesslich durch die oben schon erwähnten *Vergiftungen mit ätzenden Substanzen*. Je nach der Menge und Konzentration derselben reicht die Verschorfung verschieden tief, mitunter so tief, dass die ganze Magenwand perforiert wird. Unter dem Schorf befindet sich die Magenwand im Zustand intensivster Entzündung; in günstig verlaufenden Fällen erfolgt nach Abstossung des Schorfs Heilung unter starker *Narbenbildung*, welche zu erheblichen Difformitäten und Stenosen des Magens führen kann. Die Stellen, an denen die Einwirkung der Gifte gewöhnlich am intensivsten ist, sind ausser der Cardia die dieser in der Verlängerung des Oesophagus gerade gegenüberliegende Stelle in der Mitte der grossen Kurvatur, ferner die Pylorusgegend; diese Stellen sind daher vorzugsweise Sitz narbiger Strikturen.

Diphtheritische  
Gastritis.

*Phlegmonöse Gastritis*, d. h. *eitrige Entzündung der Submucosa* bildet sich dann aus, wenn die Submucosa durch runde Magengeschwüre oder Krebsgeschwüre freigelegt wird; die Eiterung kriecht oft weit zwischen den tieferen Schichten der Magenwand hin, indem sie dieselben von einander ablöst; sehr leicht greift sie auf die Serosa über, und es schliesst sich meist akute eitrige Peritonitis an.

Phlegmonöse  
Gastritis.

#### e. Geschwüre des Magens.

Die häufigste Form der im Magen vorkommenden Geschwüre ist die des *runden Magengeschwürs* (vergl. Abb. No. 102, Tafel 52), welches seiner Entstehung nach als *peptisches* bezeichnet wird; denn soviel im Einzelnen die Ansichten über die Ursachen des runden Magengeschwürs differieren, so kann doch soviel als sicher gelten, dass dasselbe durch die verdauende Einwirkung des Magensaftes auf Stellen der Schleimhaut, die aus irgend welchem Grunde weniger resistent sind, entsteht. Wodurch allerdings die verminderte Widerstandsfähigkeit dieser Partien bedingt ist, ist unklar und jedenfalls auch in verschiedenen Fällen verschieden.

Ulcus  
rotundum.

Charakteristisch für das peptische Geschwür ist die *kreisrunde Form*; über den Geschwürsrand ist die umgebende Schleimhaut wulstig hinweggeschlagen, im übrigen aber glatt und *wenig verdickt*. Der *Grund* des Geschwürs ist ebenfalls *glatt*, oft narbig und blass, im Anfang gerötet. Gewöhnlich wird derselbe von der Submucosa oder Muscularis gebildet. In schweren Fällen reicht das Geschwür bis auf die Serosa; meist ist die letztere durch schon frühzeitig über dem Geschwürsgrund entstehende, chronische, adhäsive Peritonitis mit Nachbarorganen verlötet; ist dies nicht der Fall, so erfolgt leicht *Perforation der Serosa*, an die sich cirkumskripte oder diffuse eitrige Peritonitis anschliesst. Letzteres tritt besonders dann ein, wenn das Geschwür an der vorderen Magenwand oder grossen Kurvatur sitzt; da die Magengeschwüre jedoch in den meisten Fällen an der kleinen Kurvatur oder hinteren Magenwand sitzen, so erfolgt die Perforation meist in die Bursa omentalis oder den Raum zwischen Magen, Zwerchfell und Milz, wo sich leicht Abkapselung der Eiterung bildet, so dass ein cirkumskripter, subphrenischer Abszess entsteht.

Besteht *Verlötung mit Nachbarorganen*, so können diese durch das Geschwür arrodirt werden. Dasselbe frisst sich oft tief in den linken Leberlappen oder die Bauchwand hinein; das Zwerchfell kann ebenfalls perforiert werden, so dass dann jauchige Pleuritis sich anschliesst.

Der *häufigste Sitz der Magengeschwüre* ist, wie erwähnt, die kleine Kurvatur; nächst dem der Pylorus, besonders seine hintere Wand; seltener die vordere Magenwand und die grosse Kurvatur.

Im Rand der Magengeschwüre entwickeln sich nicht selten Carcinome, besonders in den Geschwüren des Pylorus.



Die *Hauptgefahr der Magengeschwüre* liegt (ausser in der Möglichkeit der Perforation) in der Eröffnung von im Geschwürsgrund liegenden Gefässen, aus denen stets eine sehr ausgiebige *Blutung* erfolgt, auch wenn das arrodierte Gefäss nur klein und die in der Gefässwand entstandene Öffnung so unbedeutend war, dass dieselbe im Geschwürsgrund nicht aufzufinden ist. Dass die Blutung so schwer steht, erklärt sich aus der starren Beschaffenheit des Geschwürsgrundes, die das Gefäss an der Retraktion hindert und daraus, dass dieses meist nur seitlich arrodiert ist. Dass Gefässlumen, aus dem die Blutung stattfand, aufzufinden, gelingt häufig dadurch, dass man beobachtet, ob an einer Stelle des Geschwürsgrundes auf Druck Blut hervortritt.

Tuberkulöse  
Geschwüre.

*Tuberkulöse Geschwüre* im Magen gehören zu den grössten Seltenheiten. Dieselben unterscheiden sich vom runden, peptischen Geschwür durch die *unregelmässige Form* und die Anwesenheit *käsiger Massen oder grauer Tuberkelknötchen* im Rand oder Grund; mitunter finden sich über dem Geschwürsgrund typische Tuberkelknötchen in der *Magenserosa*, welche die Diagnose sichern.

Krebsgeschwüre.

Die *carcinomatösen Geschwüre* (vergl. Abb. No. 103, Tafel 52) unterscheiden sich von den übrigen Magengeschwüren durch den *wallartig aufgeworfenen Rand*. Auf einem senkrechten Schnitt durch das Geschwür sieht man von diesem und vom Geschwürsgrund aus die markige Krebsmasse in die tieferen Schichten der Magenwand eindringen. Näheres siehe weiter unten.

#### f. Geschwülste.

Adenome.

Ausser den bei chronischen Magenkatarrhen vorkommenden, durch *Hyperplasie und cystische Erweiterung der Magendrüse* entstandenen *knotigen Anschwellungen* der Schleimhaut finden sich gutartige Geschwülste, welche durch *typische Neubildung von Drüenschläuchen* entstanden sind. Dieselben bilden entweder polypenartige, gestielte Wucherungen oder scharf umschriebene weiche Knoten, die zwischen Schleimhaut und Muscularis eingebettet sind. Zeichen des chronischen Katarrhs, welche neben den ersterwähnten knotigen Hyperplasien an der übrigen Magenschleimhaut nie vermisst werden, können bei diesen wirklichen Adenomen völlig fehlen.

Gegenüber dem Carcinom unterscheiden sich die in der Tiefe der Schleimhaut gelegenen Adenome makroskopisch durch ihre *scharfe Abgrenzung*; es dringen *keine Züge von Geschwulstmassen in die tieferen Schichten* der Magenwand ein; bei den polypösen Adenomen ist der Stiel dünn und frei von Geschwulstmasse. *Mikroskopisch* bestehen sie aus typischen, mit Cylinderepithel ausgekleideten Drüsenräumen mit erhaltener Membrana propria. Mitunter findet man jedoch bereits Stellen, wo der Charakter der Wucherung ein atypischer ist; in den polypösen Adenomen dringen die wuchernden Drüenschläuche häufig tief in die aufgefaserte, in den Stiel des Polypen hineingezogene Muscularis mucosae ein, so dass man den Eindruck gewinnt, als ob hier die typische, adenomatöse Wucherung in Carcinombildung übergeht.

Carcinom.

Das Magencarcinom tritt in zwei *makroskopisch* wesentlich *verschiedenen Formen* auf: entweder als *cirkumskripte* (insel- oder ringförmige) Neubildung, oder es ist die Magenschleimhaut *in toto krebsig entartet*.

Im ersteren Fall (vergl. Abb. No. 103, Tafel 52) bilden sich scheibenförmige oder halbkuglig vorspringende Geschwülste, deren Oberfläche in der Mitte meist vertieft, im Zerfall begriffen ist, während der Rand der Neubildung einen höckrigen Wall bildet, der die ulcerierende Mitte umgiebt. Im letzteren Fall ist die ganze Magenschleimhaut verdickt, in eine starre, auf dem Durchschnitt markig-weiße Masse verwandelt, deren Oberfläche höckrig oder in geschwürigem Zerfall begriffen ist. In beiden Fällen aber sieht man stets an senkrecht zur Oberfläche geführten Einschnitten die markige Geschwulstmasse in die tieferen Schichten der Magenwand eindringen; die verdickte Muscularis wird von weissen krebsigen Zapfen in wurzelförmigen Zügen durchbrochen, und die Wucherung breitet sich häufig auf der Serosa in Form flacher Knoten aus (vergl. Abb. No. 103, Tafel 52).



Sitzt das Carcinom am *Pylorus oder der Cardia*, so bildet es dort in frühen Stadien oft einen *ringförmigen*, das ganze Lumen umgreifenden, starren Wall mit höckriger Oberfläche, durch den das Lumen gänzlich verschlossen wird; indem später auf der Höhe dieses Walles Ulceration eintritt, kann die Stenose geringer werden.

Je nachdem das *Krebsstroma* aus massigem, derben, faserigen Bindegewebe besteht, oder spärlicher, weicher und einem frischen Granulationsgewebe ähnlicher ist, ist die Krebsmasse *hart*, oft so hart, dass das Messer beim Einschneiden knirscht (*Faserkrebs, Scirrhus*), oder *weich*, markähnlich (*Medullarkrebs*). Gerade der Scirrhus befällt zuweilen die gesamte Magenschleimhaut und führt durch die narbige Schrumpfung des Stroma zu einer sehr bedeutenden Verkleinerung des Magens, welcher in einen kurzen und schmalen Schlauch mit starren, dicken und harten Wänden umgewandelt wird; das Lumen desselben ist mitunter so stark verengt, dass im Leben die Erscheinungen einer Stenose der Cardia bestanden.

Nach dem *Verhalten der epithelialen Bestandteile* der Carcinome unterscheidet man die folgenden Arten derselben:

1. Der *Cylinderzellenkrebs* besteht aus drüsenähnlichen, mit hohen Cylinderzellen ausgekleideten Räumen, in deren Mitte meist Zellen von unregelmässiger Form liegen.

2. Eine jedenfalls von den *Labdrüsenzellen* ausgehende Form des Krebses kennzeichnet sich durch alveoläre Räume, die mit grossen polygonalen Zellen, ähnlich denen der tieferen Schichten der Magendrüsen, ausgefüllt sind.

3. Durch gallertige Metamorphose des zelligen Inhalts der Alveolen entsteht der *Gallertkrebs*. Derselbe kennzeichnet sich bereits makroskopisch durch die Anwesenheit durchscheinender, gallertiger Klumpen in der Schnittfläche der Geschwulst; mikroskopisch findet man weite, mit dieser homogenen Masse gefüllte Alveolen, welche am Rande stellenweise noch mit einem einschichtigen Epithel bekleidet sind.

4. Bei dem schon beschriebenen *Scirrhus* finden sich in den fibrösen derben Bindegewebsmassen nur vereinzelte Nester epithelialer Zellen eingelagert, welche durch ihre Kleinheit und ihr spärliches Protoplasma den Eindruck erwecken, dass sie durch die narbige Umschnürung seitens des Bindegewebes zur Atrophie gebracht werden.

Während die beiden letzteren Krebsformen, der Scirrhus durch seine Härte, der Gallertkrebs durch die Einlagerung der gallertigen Klümpchen, schon makroskopisch charakterisiert sind, lassen sich die beiden ersteren Formen nur mikroskopisch unterscheiden; makroskopisch haben sie nichts charakteristisches, sondern treten beide als mehr oder weniger weiche Geschwülste (Medullarkrebs) auf.

Der Magen gehört mit zu den Organen, die vorzugsweise Stätte der Krebsbildung sind; der *grösste Teil aller Magencarcinome* findet sich bei *Männern*, während bei Weibern Magencarcinome seltener, dafür aber die Carcinome der Organe, die im Dienste des Geschlechtslebens stehen, um so häufiger sind.

Unter den verschiedenen Gegenden des Magens wird am häufigsten der Pylorus, nächstdem die Cardia, am seltensten der Fundus vom Carcinom befallen. Häufig geht die krebsige Entartung vom *Rande eines runden Magengeschwürs*, resp. von einer nach einem solchen zurückgebliebenen *Narbe* aus.

Die *Gefahren* beim Magencarcinom bestehen zum Teile in der durch dasselbe bedingten *Erschwerung der Nahrungsaufnahme und Verdauung*; und zwar wird einerseits die *Nahrungszufuhr* in den Magen (bei Stenose der Cardia, Verengerung des ganzen Magens durch Scirrhus), resp. die Überführung des Mageninhaltes in den Darm (bei Pylorusstenosa) erschwert, andererseits die aufgenommene Nahrung *ungenügend ausgenutzt*, da die nicht krebsig erkrankten Partien der Schleimhaut sich im Zustande chronischen Katarrhs befinden, und daher fast regelmässig schwere *Alteration der Magensekretion (Anacidität)* vorhanden ist. Es tritt *äusserste Abmagerung und Anämie* ein, welche fast bei keiner anderen Krankheit einen ebenso hohen Grad erreicht, als beim Bestehen eines Magencarcinoms.

Folgen  
der Magen-  
carcinome.



Bei Carcinomen, welche *Stenosenerscheinungen* hervorgebracht haben, findet man den oberhalb des Hindernisses gelegenen Teil des Verdauungstraktes (bei Cardiacarcinomen den untersten Teil des Oesophagus, bei Pyloruscarcinomen den Magen selbst) erweitert, seine Muskulatur hypertrophisch, den Darm dagegen eng und leer, mit den Zeichen der Inanition versehen.

Zum anderen Teile beruhen die Gefahren des Magenkrebses in der fast regelmässig eintretenden, durch die Einwirkung des Magensaftes begünstigten *Ulceration*, welche zur *Perforation* der Magenwand mit anschliessender Peritonitis führt. Bisweilen erfolgt die Perforation, nachdem die Neubildung auf die umgebenden Organe übergegriffen hat, in die Pleura oder das Pericard.

Seltener als beim runden Magengeschwür erfolgen aus dem Grund carcinomatöser Geschwüre durch Eröffnung grösserer Gefässe *tödliche Blutungen*. Kleine, häufig wiederkehrende Blutungen sind dagegen fast die Regel; im Magen und Darm finden sich infolgedessen kaffeefatzartige Massen in geringer Menge, von verdaulichem Blut herrührend.

Die Magencarcinome machen in den meisten Fällen *Metastasen*, die vorzugsweise in den retroperitonealen, häufig auch in den Halslymphdrüsen, der Leber und dem *grossen Netz* sitzen. Die in letzterem, in der Umgebung der grossen Kurvatur entwickelten Knoten bilden vorzugsweise die schon im Leben fühlbaren Tumoren der Magengegend, deren Vorhandensein die Diagnose des Magencarcinoms stellen lässt.

Sehr selten kommen in der Magenwand Krebsmetastasen vor, am ehesten noch werden, wenn das primäre Carcinom im Magen selbst sitzt, andere, von demselben weit entfernte Stellen der Magenwand Sitz metastatischer Krebsentwicklung.

Die übrigen im Magen vorkommenden Geschwülste sind als ausserordentliche Seltenheiten ohne praktisches Interesse.

## C. Untersuchung des Darmes.

### Abnormitäten des Darminhalts.

Darmgase.

Den normalen Inhalt bilden in allen Abschnitten des Darmes ausser dem Speisebrei, resp. seinen Residuen, den Fäces, *Gase*; im oberen Teil des Darmes sind dieselben vorzugsweise verschluckte Luft, im unteren Teil grösstenteils Zersetzungsprodukte, welche durch die im Darmkanal stattfindende Gährung geliefert werden.

*Abnorme Mengen von Gas* finden sich in den Därlen einerseits bei *vermehrter Gasproduktion* durch abnorme Gährungsvorgänge (besonders bei Entzündungen, Kotstauung), andererseits, wenn die *Entleerung* der Gase behindert ist. Dies ist der Fall bei Darmstenosen, wo sich die Gase oberhalb des Hindernisses ansammeln, ferner bei Lähmung der Darmmuskulatur oder der Bauchpresse (durch Myelitis transversa, multiple Neuritis) oder der so häufigen Schwäche derselben (Darmträgheit), welche sich besonders bei allgemeiner Adipositas einstellt. Beruht die Gasansammlung auf Schwäche der Darmmuskulatur, so ist sie am stärksten im Dickdarm, dem Ort der hauptsächlichsten Gasproduktion.

Normaler fester  
und  
flüssiger Inhalt.

Der *feste und flüssige* normale Darminhalt ist natürlich ausserordentlich verschieden in den verschiedenen Abschnitten des Darmes. Den Inhalt des *Duodenum* und des oberen Teils des Jejunum bildet im normalen Zustand ein ganz *feiner, gleichmässiger*, nicht zu dünner *Brei*, der in der Mitte des Darmrohres sauer, in der Nähe der Wand (infolge Beimengung der alkalischen Darmdrüsensekrete) alkalisch reagiert; die Farbe desselben ist natürlich abhängig von den aufgenommenen Nahrungsmitteln, im allgemeinen jedoch *gelb-grau*.

Erst im unteren Teile des *Ileum* nimmt der Darminhalt die *braungelbe* Farbe und den charakteristischen Geruch der Fäkalien an, welcher vorzugsweise von Schwefelwasserstoff und freien Fettsäuren herrührt. Im Ileum ist der Inhalt noch ziemlich dünnflüssig; im Dickdarm wird derselbe nach dem Ende zu stetig fester, um im Rectum die bekannte Konsistenz der normalen Fäkalien zu erreichen.



Bei Säuglingen und bei anderen ausschliesslich mit *Milch* genährten Individuen ist der normale Inhalt des Duodenum und Jejunum ein grauweisser, sehr gleichmässiger und feiner Brei, der diese Konsistenz (wenigstens bei Säuglingen) durch den ganzen Darmkanal hindurch beibehält; die Farbe desselben wird im Dickdarm gelb.

Die Beachtung etwaiger *Abnormitäten des Darminhalts* ist besonders deswegen von grösster Wichtigkeit, weil dieselben manchmal das *einzige Zeichen* von Erkrankungen des Darmkanals sind, die, obgleich sie zu keinen für unsere Methoden nachweisbaren, anatomischen Veränderungen in der Wand des Darmkanals führen, doch durch die mit ihnen verbundene Funktionsstörung, besonders bei Kindern und Greisen, den Tod herbeiführen können.

Abnorme *Verdünnung des Darminhalts* findet statt bei allen Krankheiten, welche mit *übermässiger Sekretion* oder *Transsudation* von Flüssigkeit und mit *abnormer motorischer Reizbarkeit* des Darmes verbunden sind, durch welche der Darminhalt rasch fortbewegt und entleert wird, bevor er in der normalen Weise eingedickt werden kann. Die Krankheiten, welche hierzu Veranlassung geben, sind einerseits fast alle entzündlichen Affektionen der Darmschleimhaut, andererseits die nicht entzündlichen, überhaupt ohne nachweisbare anatomische Läsion der Darmwand verlaufenden Funktionsstörungen, welche unter dem Sammelnamen der Dyspepsie begriffen werden.

Verdünnung  
des  
Darminhalts.

Häufig liegt die Quelle der Abnormalität des Darminhalts weniger in dem Darne selbst, als in *Krankheiten des Magens*; in den meisten Fällen beteiligt sich jedoch an diesen der oberste Abschnitt des Darmes, mindestens das in pathologischer Beziehung sich dem Magen völlig analog verhaltende Duodenum. Bei solchen *gastro-duodenalen* Affektionen ist meistens der gesamte Darminhalt verdünnt, da der unverdaute Inhalt des Magens und Duodenums einen Reiz für den gesamten Darm bildet; seltener (besonders bei rein gastrischen Störungen) findet man im Gegenteil abnorme Eindickung des Inhalts der unteren Darmpartien, da der Magen auf viele Schädlichkeiten eher durch Versiechen der normalen Sekretion, als durch Hypersekretion reagiert.

Sind dagegen vorzugsweise die *unteren Darmabschnitte* erkrankt, so kann der Inhalt der oberen Partien ganz normal sein, nur der der unteren ist abnorm dünn.

Die Verdünnung des Inhalts der *oberen Darmpartien* führt dazu, dass anstatt des normal sich vorfindenden gleichmässigen Breies eine wässrige, graue Masse vorhanden ist, in der die Reste des Speisebreies als *unregelmässig verteilte Flocken* suspendiert sind; andere flockige Beimengungen rühren von massenhaft secerniertem Schleim und abgestossenem Epithel her.

In den *unteren Darmabschnitten* findet sich eine dünne, hellgelbe oder hellbräunliche Masse, welche unverdaute Speisereste in grosser Menge enthält, und der, wenn die die Verdauung veranlassende Krankheit im Dickdarm selbst ihren Sitz hat, reichliche Mengen von *Schleim*, entweder in Form *sagoartiger Klumpen* oder als eine *graue*, dicke, der Darmwand anliegende und *die Fäkalien überziehende Schicht* beigemengt ist. Der eigentliche Fäkalgeruch verschwindet zum Teil; dafür tritt häufig ein bei weitem intensiverer, mehr fauliger Gestank auf.

Bei den *höchsten Graden der Darmreizung* verliert der Darminhalt seine fäkulente Beschaffenheit vollkommen, die gelbe Farbe verschwindet, ebenso der Fäkalgeruch; der Darminhalt besteht vorzugsweise aus transsudiertem *Wasser*, welches reichlich *Schleim*, bei schweren Entzündungsformen ausser diesem auch *Eiter und Blut* enthält. Demselben ist abgestossenes *Epithel* in Form *kleinartiger Massen*, oder bei schweren anatomischen Veränderungen als *zusammenhängende häutige Fetzen* beigemengt; so entsteht der für die Cholera charakteristische, fast nur aus Wasser und Epithel bestehende „Reiswasserstuhl“, so der für die Ruhr typische, schleimig-eitrige, mit Blut und Epithelfetzen vermengte Darminhalt.

Abnorme *Eindickung des Darminhalts* zu festen, oft steinharten Ballen findet sich, wenn derselbe infolge mangelhafter Aktion der Darmmuskulatur nur langsam fortbewegt wird, so besonders bei der auf chronischen Nerven- und Konstitutionskrankheiten (Adipositas)

Abnorme  
Eindickung des  
Darminhalts.



beruhenden Obstipation. An den Stellen des Dickdarms, die der Bahn, in welcher der Darminhalt fortbewegt wird, seitlich ansitzen (Cöcum, besonders aber der Processus vermiformis desselben) ist schon unter normalen Verhältnissen Gelegenheit zur Stagnation und abnormen Eindickung des Darminhalts gegeben, und es bilden sich daher hier leicht förmliche *Kotsteine*, welche durch Druck auf die Darmwand zu Entzündung und Nekrose derselben Veranlassung geben können.

Acholischer  
Darminhalt.

Ist der *Abfluss der Galle* in den Darm aus irgend einem Grunde erschwert, resp. unmöglich gemacht, so fehlt dem Darminhalt die von den Modifikationen des Gallenfarbstoffes herrührende gelbbraune Farbe; es entsteht der bekannte „thonfarbene“, d. h. gelblich-graue Darminhalt. Findet man bei Sektionen einen solchen vor, so hat man stets die Durchgängigkeit der Gallenwege durch Druck auf die Gallenblase und durch Sondierung zu untersuchen (siehe daselbst).

Infolge abnormer Gärungen im Darm entstehen bisweilen ungewöhnliche Derivate des Gallenfarbstoffes, welche dem Darminhalt eine grünliche Farbe verleihen. Auf die durch Medikamente hervorgebrachten Färbungen kann hier nicht näher eingegangen werden.

Blutiger Inhalt.

*Blut* stammt entweder aus der *Darmwand* selbst oder aus *höheren Abschnitten des Verdauungstraktes* (vergl. blutiger Inhalt des Magens).

Hat das im Darne vorhandene Blut den *Magen passiert*, so hat es infolge der Einwirkung des sauren Magensaftes die bekannte *kaffeesatzartige Beschaffenheit* angenommen. Ist dagegen die *Darmwand selbst* Quelle der Blutung, so ist das Blut *dünnflüssig und dunkelrot*, wenn die Blutung so reichlich war, dass der Tod unmittelbar nach derselben eintrat; erfolgte die Blutung mehr allmählich, so dass das Blut sich mit dem übrigen Darminhalt innig mischen und zum Teil verdaut werden konnte, so bilden sich *zähe, schwarze, theerartige Massen*.

Quellen der Darmblutungen sind:

1. *Verletzungen* des Darmes;
2. *Geschwüre* (rundes Duodenalgeschwür, typhöse, selten tuberkulöse Geschwüre);
3. *Ulcerierende Neubildungen* (Carcinom), *geplatzte Varicen* im Rectum;
4. *Gangrän* grösserer Darmabschnitte infolge Einklemmung, Embolie und Thrombose im Gebiete der Mesenterialgefässe, resp. der Pfortader.
5. Mitunter findet sich im Darne reichlich Blut, *ohne dass eine bestimmte Stelle* nachweisbar ist, aus der dasselbe stammt; so bei hämorrhagischer Diathese und perniciosöser Anämie. Ob im letzteren Fall die Anämie Folge oder Ursache der häufig wiederholten Blutung ist, ist unbekannt. Die Anwesenheit grösserer Mengen von Blut im Darm verrät sich schon äusserlich durch die schwarzblaue Farbe, mit welcher der Inhalt durch die Darmwand durchscheint.

## Krankhafte Veränderungen des Darmlumens.

Verengerung des  
Darmlumens.

Zur *Verengerung, resp. zum Verschluss* des Darmlumens geben folgende Veränderungen Veranlassung:

1. *Narbige Strikturen* des Darmes entstehen am häufigsten durch vernarbende Geschwüre; im Dünndarm sind es besonders die ringförmigen tuberkulösen, im Rectum mitunter syphilitische Geschwüre, welche stenosierende Narben hinterlassen. Auch die gonorrhoeische Erkrankung des Rectum führt häufig durch die in der Darmwand, resp. im periproktalen Gewebe sitzenden Narben zur Verengerung.
2. *Geschwülste* der Darmwand (ringförmiges Rectumcarcinom) oder der Umgebung derselben.



3. *Lageveränderungen* des Darmes. In dieser Hinsicht ist besonders die Einklemmung von Darmschlingen in inneren und äusseren Bruchsäcken, die Achsendrehung und Knotenbildung, ferner die Invagination zu erwähnen. Die Stelle, an der die Einklemmung stattgefunden hat, verrät sich durch die bläulich-schwarze Färbung der Darmwand, welche die Folge der durch Abknickung der Mesenterialvenen entstandenen venösen Hyperämie ist; bei längerem Bestand derselben kommt es zur Thrombose der Venen und zur Gangrän der Darmwand, welche in ein morsches, durch und durch schwarzrotes Gewebe verwandelt wird. Das Fehlen der auf venöse Stauung zu beziehenden Erscheinungen in scheinbar eingeklemmten Darmpartien ist ein Zeichen davon, dass die betreffende Lageveränderung nicht im Leben bestanden hat. So kommen besonders bei Kindern mehrfache Invaginationen vor, die durch das Fehlen jeder Hyperämie sich als in Agone entstandene charakterisieren.

Der *oberhalb der Stenose gelegene Teil* des Darmes ist *erweitert*, und die Muskulatur desselben, wenn die Stenose allmählich eintrat, hypertrophisch. Oberhalb eines zur völligen Undurchgängigkeit des Darmes führenden Hindernisses sind die Därme meist sehr stark durch Gas aufgetrieben, die Wand gespannt und mitunter so stark verdünnt, dass sie auch ohne grobe Läsion für die im Darne enthaltenen Bakterien durchgängig wird, und sich infolgedessen Peritonitis anschliesst; noch leichter erfolgt dies, wenn durch die oberhalb der Stenose sich stauenden Kotmassen die Schleimhaut in diphtheritische Entzündung gerät. Der *unterhalb* der Stenose gelegene Abschnitt des Darmes ist dagegen *eng* und oft leer.

*Gleichmässige Verengung des ganzen Darmkanals* findet sich im Zustand der Inanition, mag dieselbe durch gewaltsame Nahrungsentziehung oder durch ein im Magen, resp. Oesophagus gelegenes Hindernis für die Nahrungsaufnahme (Oesophaguscarcinom, Pyloruscarcinom etc.) entstanden sein. Der Dünndarm ist im Zustand der Inanition oft nicht stärker, als ein kleiner Finger; die Wand ist zwar absolut verdünnt, erscheint jedoch infolge ihrer Kontraktion eher etwas verdickt, ihre Farbe ist meist graubräunlich infolge brauner Atrophie der Darmmuskulatur.

## Krankhafte Veränderungen der Darmwand.

### Ernährungsstörungen.

1. *Nekrose* der Darmwand ist die Folge von embolischem Verschluss der Arteria mesenterica superior, resp. grösserer Äste derselben, oder von Thrombose der Vena mesenterica, resp. des Stammes der Vena portae. Die Nekrose erstreckt sich so weit, als das Gebiet des verschlossenen Gefässes reicht; bei Verschluss des Hauptstammes der Arteria, resp. Vena mesenterica über den grössten Teil des Dünndarms; nur der unterste, dem Cöcum benachbarte Teil des Ileum, sowie der oberste Teil des Jejunum bleibt gewöhnlich infolge ausreichender Anastomosen mit anderen Gefässgebieten verschont.

Nekrose.

Ist die Venenthrombose durch Einklemmung eines Darmstückes erfolgt, so beschränken sich die Veränderungen natürlich auf das eingeklemmte Stück. Die Schleimhaut ist in eine *graugelbe, strukturlose Schicht* verwandelt, welche die ursprünglichen Darmfalten meist noch erkennen lässt; die übrigen Schichten der Darmwand bilden eine *morsche, strukturlose, schwarzrote Masse*. Im Inneren der nekrotischen Schlingen findet sich blutiger Inhalt; der seröse Überzug ist trüb, rauh, mit Fibrin und Eiter belegt; meist schliesst sich diffuse eitrige Peritonitis an, besonders wenn die morsche Darmwand eingerissen ist.

2. *Die braune Atrophie* der Darmmuskulatur ist eine Veränderung, welche sich bei Braune Atrophie, Inanition oder bei aus anderen Ursachen entstandenem Marasmus findet. Fast regelmässig sieht man dieselbe im Dünndarm, besonders im Jejunum von Individuen, die infolge chronischen Alkoholismus viel an Darmerkrankungen gelitten haben (*Potatorendarm*, vergl. Abb. No. 94, Tafel 48). Die obersten Dünndarmschlingen sind in diesem Fall bronzeartig verfärbt, wenn der Darm, wie gewöhnlich in solchen Fällen, kontrahiert ist. Ist er aufgetrieben, so ist die Farbe heller, rötlichbraun.



Amyloide  
Degeneration.

3. *Amyloide Degeneration* findet sich bei allgemein verbreiteter Amyloidartung; die Darmwand ist blass, die Schleimhaut wachsartig glänzend; auf Jodzusatz treten in derselben netzartige, schwarzbraune Zeichnungen hervor.

### Cirkulationsstörungen.

Stauungs-  
hyperämie.

*Stauungshyperämie* findet sich bei allgemeiner venöser Stauung oder Stauung im Pfortadergebiet durch Lebercirrhose und dergleichen; die Darmwand ist bläulich-rot, die Venen erweitert; in der Schleimhaut finden sich mitunter massenhafte, punktförmige Blutungen.

### Entzündungen.

Akute Enteritis.

α) Die *leichteren Formen des akuten Darmkatarrhs*, bei denen intra vitam lebhaft Hyperämie besteht, lassen in der Leiche meist gar keine charakteristischen Zeichen an der Darmwand selbst zurück. Man findet die Schleimhaut blass, oder mässig gerötet, mitunter etwas geschwollen, häufig jedoch sogar sehr dünn, wenn der Darm stark gefüllt ist. Das einzige Zeichen der stattgehabten katarrhalischen Erscheinungen ist die schon oben beschriebene Veränderung des Darminhalts, besonders die Verdünnung desselben durch vermehrte Schleim- und Wassersekretion.

Bei *schwerer akuter Enteritis* ist dagegen die Schleimhaut mitunter sehr stark geschwollen und aufgelockert, sammetartig und entweder in toto, oder besonders auf der Höhe der Falten gerötet, hier meist von dunkelroten, fleckigen Hämorrhagien durchsetzt. Der *Darminhalt* ist stark verdünnt, enthält reichlich Schleim und abgestossene Epithelflocken; mitunter stossen sich sogar die obersten Epithelschichten in zusammenhängenden, häutigen Fetzen ab (sogenannte *Enteritis membranacea*), wodurch leicht Verwechslungen mit diphtheritischen Prozessen entstehen können. Bei den höchsten Graden der akuten Enteritis verliert der Darminhalt völlig die fäkulente Beschaffenheit. Die schwersten Formen der akuten Enteritis finden sich vorzugsweise bei folgenden Veranlassungen:

Arsenvergiftung.

1. *Vergiftungen*, besonders mit Arsen. In diesem Fall findet man mitunter Reste des Giftes in Form kleiner, rein weisser Krümel der geschwollenen Schleimhaut ziemlich fest anhaftend. Die enteritischen Erscheinungen sind am stärksten im Duodenum, Jejunum und oberen Teile des Ileum.

Cholera.

2. *Cholera nostras und asiatica*. Der Dünndarm ist schwappend gefüllt mit dem bereits beschriebenen „reiswasserähnlichen“ Inhalt; das Peritoneum desselben zeigt einen schlüpfrigen „seifenartigen“ Belag, am stärksten gerötet und geschwollen sind meist die Follikel. Ob Cholera asiatica vorliegt, kann nur das epidemische Auftreten der Krankheit und die *bakteriologische Untersuchung* des Darminhaltes auf Choleraspirillen entscheiden (siehe Einleitung, Anhang).

Katarrhalische  
Ruhr.

3. *Katarrhalische Ruhr*. Im Gegensatz zur Cholera beschränken sich die durch die katarrhalische Form der Ruhr hervorgebrachten Veränderungen meist auf den *Dickdarm* (*Dysenteria coli*). Die Schleimhaut ist so stark geschwollen, dass das Darmlumen durch die wulstig vorspringenden Schleimhautfalten fast gänzlich ausgefüllt ist, besonders da der Darm meist sehr stark kontrahiert ist. Die Farbe ist in akuten Fällen dunkelrot, in weniger akuten Fällen mehr bräunlich oder schiefzig. Der Darm ist fast leer; der spärliche Inhalt ist wenig fäkulent; er besteht grösstenteils aus Schleim, dem Blut und Eiter beigemischt ist.

Selten führt die Ruhr ausschliesslich zu katarrhalischen Veränderungen; meistens findet man wenigstens an einzelnen Stellen, besonders im Rectum, zugleich die später zu besprechenden, der *diphtheritischen* Form der Entzündung eigentümlichen Pseudomembranen oder Geschwüre.

Chronische  
Enteritis.

β) Die *chronische katarrhalische Enteritis* verhält sich in jeder Beziehung ähnlich der entsprechenden Krankheitsform des Magens; sie zeichnet sich, wie diese, durch die Entwicklung eines zunächst zellreichen, später narbig schrumpfenden Bindegewebes aus, durch



welches die Schleimhaut anfänglich verdickt, später narbig eingezogen oder diffus atrophisch wird. Im Beginn der Entzündung ist dieselbe fleckig gerötet; in späteren Stadien schwärzlich oder bräunlich pigmentiert. In leichteren Fällen, wo die bindegewebige Verdickung nicht sehr ausgesprochen und die Schleimhaut wenig blutreich ist, ist oft die *schiefrige, fleckige Pigmentation*, die besonders im Dickdarm vorhanden ist, das auffallendste Zeichen des katarrhalischen Zustandes des Darmes. Der Darminhalt ist meist flüssiger als normal, oft aber finden sich im Dickdarm, welcher gewöhnlich am stärksten erkrankt ist, sogar sehr feste Kotballen, die ebenso wie die Schleimhaut selbst, mit *dicken Schichten eines zähen, gallertigen Schleimes* überzogen sind.

γ) Besondere Formen der Darmentzündungen bilden die vorzugsweise auf die *follikulären Apparate* beschränkten Entzündungen (*Enteritis follicularis*). Die *akuten* Formen dieser Entzündung finden sich besonders im Verlauf einiger akuter Infektionskrankheiten, speziell der *Rachendiphtherie* und im höchsten Masse bei *Scharlach*. Die Follikel, besonders die konglomerierten Peyerschen Follikel, sind stark geschwollen, intensiv gerötet und mitunter von zahlreichen blutroten, punktförmigen Hämorrhagien durchsetzt. Die übrige Darmschleimhaut zeigt zuweilen ebenfalls Zeichen eines intensiven Katarrhs, oft ist sie jedoch völlig blass. Sitz der Entzündung sind besonders die Partien des Darmes, die reich an Peyerschen Follikeln sind, also vor allem das Ileum.

Enteritis  
follicularis.

Der *chronische, follikuläre Darmkatarrh* (vergl. Abb. No. 95, Tafel 48) findet sich besonders bei Kindern und jungen Individuen mit allgemeiner Hyperplasie des lymphatischen Gewebes. Hier sind sämtliche Follikel, die solitären ebenso, wie die konglomerierten, geschwollen. Die ersteren bilden etwas durchscheinende, hellgraue, halbkugelig vorspringende, hanfkorn-grosse Knötchen; das Centrum des Follikels ist meist etwas eingesunken oder pigmentiert, so dass man in jedem Follikel einen feinen grauen Punkt erkennt. Diese an das Aussehen von Froschlaich erinnernde Beschaffenheit lässt die Follikel leicht von Tuberkeln unterscheiden, für die dieselben von Ungeübten zuweilen angesehen werden.

Die übrige Darmschleimhaut ist blass oder wenig gerötet. Die Krankheit ist meistens über den gesamten Darmkanal, auch den Dickdarm, verbreitet, allerdings im Ileum gewöhnlich am intensivsten.

Eine *spezifische Form der follikulären Entzündung* des Darmes ist die durch den Abdominaltyphus hervorgerufene. Die Krankheit verläuft subakut und führt zu einer sehr bedeutenden Anschwellung der follikulären Apparate, die zum grössten Teil durch Hyperplasie bedingt ist. Im Anfangsstadium der Krankheit (erste und zweite Woche) sind die *»markig geschwollenen« Follikel* (vergl. Abb. No. 97, Tafel 49) grosse, derbe, fast rein weisse oder schwach rötliche Platten mit glatter oder leicht unebener Oberfläche. Aus dem Stadium der markigen Schwellung kann die Rückbildung des Follikels erfolgen. Indem das hyperplastische Parenchym resorbiert wird, die bindegewebigen Septa hingegen erhalten bleiben, bilden sich an der Oberfläche des geschwollenen Follikels kleine Grübchen, welche in den Maschen des Netzes des Bindegewebes liegen (*surface réticulée*), und in denen sich nach und nach schwärzliches Pigment, ein Überbleibsel früherer Hyperämie und Hämorrhagie abgelagert; diese punktförmige Pigmentation der Follikel erhält sich noch lange Zeit nach völliger Rückbildung derselben und bildet ein dauerndes *Kennzeichen* der überstandenen typhösen Erkrankung.

Typhus  
abdominalis.

In anderen Fällen geht die markige Schwellung am Ende der zweiten Krankheitswoche in *Nekrose* über. Es bilden sich auf den Follikeln, meist nur in den centralen Partien derselben, bräunliche Schorfe (vergl. Abb. No. 97, Tafel 49), die im Laufe der dritten Woche gelöst und abgestossen werden, so dass nun ein *typhöses Geschwür* (vergl. Abb. No. 98, Tafel 49) entsteht. Da der Rand der Follikel gewöhnlich nicht der Verschorfung verfallen ist, bleibt er erhalten und bildet um das Geschwür einen wulstigen Wall. Die Form der typhösen Geschwüre entspricht der Form der erkrankten Follikel; sie ist demnach kreisrund, wenn das Geschwür aus einem Solitär-follikel entstanden ist, oval, und zwar mit einer der Achse



des Darmes parallel gestellten Längsachse, wenn es aus einem Peyerschen Haufen hervorging. Den Geschwürsgrund bildet, je nach der Tiefe der Verschorfung, die Submucosa, oder die Muscularis (kenntlich an der streifigen Beschaffenheit), in seltenen Fällen die dünne, durchscheinende Serosa; in diesem Falle erfolgt leicht Perforation. Im Anfang ist der Geschwürsgrund uneben, oft noch mit Resten des Schorfs und missfarbigen, blutigen Massen belegt; im Laufe der vierten Woche *reinigt* sich derselbe und wird *glatt*; am *Ende der vierten Woche* ist der Grund bei nicht zu umfänglichen Geschwüren bereits von *Epithel überzogen* und daher spiegelnd; grössere Geschwüre heilen langsamer und unter ziemlich bedeutender Narbenbildung. Über die Veränderungen anderer Organe bei Typhus abdominalis siehe Infektionskrankheiten (Teil VI).

Diphtheritische  
Enteritis.

δ) Die *diphtheritische Enteritis* kennzeichnet sich, wie alle diphtheritischen Entzündungen, durch mehr oder weniger tiefgreifende Nekrose, durch welche graugelbe, oder infolge von Durchtränkung mit den Farbstoffen des Darminhalts bräunliche, missfarbige Schorfe gebildet werden. Nach Abstossung derselben bleiben unregelmässig begrenzte Geschwüre zurück, deren Grund und Umgebung durch Hyperämie und Blutungen dunkelrot gefärbt ist; durch Einwirkung des Schwefelwasserstoffes des Darminhalts auf die ausgetretenen Blutkörper entstehen schwärzliche und grünliche Verfärbungen.

Veranlassung zu diphtheritischer Enteritis geben vorzugsweise:

1. *Vergiftungen* (akute Sublimatvergiftung, chronischer Merkurialismus),
2. hochgradige *Kotstauung*,
3. die schweren, *diphtheritischen Formen der Dysenterie (Ruhr)*.

Um die ätiologisch verschiedenen Formen der diphtheritischen Enteritis von einander zu unterscheiden, ist folgendes zu beachten:

ad 1. Die *toxischen* Formen sind leicht von den anderen zu trennen, wenn an anderen Organen charakteristische Zeichen der stattgefundenen Intoxikation (siehe Quecksilbervergiftung) vorhanden sind; die Veränderungen sind meist auf den Dickdarm beschränkt.

ad 2. Die durch *Kotstauung* entstandene diphtheritische Enteritis findet sich entweder oberhalb evidenter Darmstenosen, oder ohne eine solche, wenn die Koprostase Folge mangelhafter Aktion der Darmmuskulatur oder Bauchpresse (Nervenkrankheiten) war (in diesem Fall betrifft die Krankheit fast stets das Rectum); auf jeden Fall aber ist an der erkrankten Stelle der Darm *erweitert*, seine Wandungen meist entsprechend *verdünnt*, den Inhalt bilden *reichliche Kotmassen*, die stark eingedickt sind.

Diphtheritische  
Ruhr.

ad 3. Im Gegensatz hierzu ist bei der durch die *Ruhr*, eine spezifische Infektionskrankheit, hervorgebrachten diphtheritischen Enteritis der Darm *eng, kontrahiert*; die *Darmmuskulatur* ist, wenn die Krankheit längere Zeit bestand, meist *hypertrophisch* (infolge der ausserordentlich häufigen Darmentleerung). Das Darmlumen ist infolge *starker Schwellung der Schleimhaut* und der Kontraktion des Darmes fast gänzlich aufgehoben; es enthält *spärliche, schleimige oder schleimig-eitrige*, mit Blut und abgestossenen Epithelfetzen vermengte, meist ausserordentlich übelriechende *Flüssigkeit*.

Die durch die Ruhr hervorgebrachten Veränderungen sind fast stets auf das *Colon* beschränkt, oder, wenn auch der untere Teil des Ileum ergriffen ist, in diesem wenigstens von geringerer Intensität.

Oft beobachtet man neben einander alle Formen von Entzündung, welche die Ruhr hervorbringen kann; an einzelnen Stellen enorme Rötung und Schwellung mit oberflächlicher Epithelabstossung, an anderen ausgedehnte Pseudomembranen oder unregelmässig gestaltete Geschwüre, zwischen denen die enorm geschwellenen erhaltenen Partien der Schleimhaut stark vorspringende, wulstige Züge bilden (vergl. Abb. No. 96, Tafel 48).

Mycosis  
intestinalis.

Im Anschluss an die Entzündungen des Darmkanals möge die durch Infektion mit *Milzbrandbazillen* hervorgebrachte Erkrankung desselben (*Mycosis intestinalis*) erwähnt werden. Dieselbe ist charakterisiert durch *cirkumskripte, dunkelrote oder schmutzig braune*



*Infiltrate*, welche *furunkelartig* ins Darmlumen vorspringen (vergl. Abb. No. 100, Tafel 50), und deren Umgebung gewöhnlich stark ödematös ist; die übrige Darmschleimhaut befindet sich im Zustand einer mehr oder weniger intensiven akuten Entzündung und ist von Blutungen durchsetzt. Der Sitz der Infiltrate ist am häufigsten der obere Teil des Dünndarms; in demselben sind stets die *Milzbrandbazillen* in grosser Anzahl nachweisbar; am reichlichsten finden sie sich in der Submucosa. Die Mesenteriallymphdrüsen sind stark geschwollen, weich und auf dem Durchschnitt dunkelrot.

Die Entzündungen *einzelner Abschnitte* des Darmkanals, welche durch ihre Lage, oder durch ihre Beziehungen zu anderen Organen ausgezeichnet sind, bieten besondere Eigentümlichkeiten dar, welche kurz erwähnt werden müssen.

Entzündungen der *Duodenalschleimhaut* führen durch die damit verbundene Schwellung häufig zur Verengerung der Mündung des Ductus choledochus in den Darm und infolgedessen zur Behinderung des Gallenabflusses in denselben. Die Folge davon ist allgemeiner Icterus (*Icterus catarrhalis*). Der Darminhalt nimmt infolge des Mangels an Gallenfarbstoff eine thonartig graue Farbe an.

Duodenal-  
katarrh.

Entzündungen des *Cöcum und des Processus vermiformis* entstehen in den meisten Fällen durch Kotstauung. Durch den Druck der stauenden Massen auf die Darmschleimhaut kommt es zur diphtheritischen Entzündung derselben, zu tiefgreifender Ulceration, an die sich Entzündung des *serösen Überzuges des Cöcum* (*Perityphlitis*) oder des das Cöcum und den Wurmfortsatz an der hinteren Seite umgebenden *Zellgewebes* (*Paratyphlitis*) anschliesst. Besonders die im Processus vermiformis nicht selten sich bildenden Kotsteine oder in denselben hineingelangte Fremdkörper (Obstkerne etc.) führen zur Perforation der Wand. Es bilden sich im günstigen Fall kleine, cirkumskripte Abszesse in der Umgebung der Perforationsstelle, deren Inhalt allmählich eingedickt und durch feste schwielige Verwachsungen zwischen dem Wurmfortsatz und den benachbarten Darmschlingen abgekapselt wird; häufig allerdings gehen von der Perforationsstelle oder den abgekapselten Entzündungsherden wieder frische Entzündungen aus. Im ungünstigen Fall, wenn keine Abkapselung zustande kommt, oder die abschliessenden Membranen durchbrochen werden, schliesst sich diffuse Peritonitis an.

Typhlitis, Peri-  
und  
Paratyphlitis.

Auch die Entzündungen des *Rectum*, besonders die chronischen, haben in vielen Fällen die Neigung, auf die tieferen Schichten der Darmwand und das umgebende Zellgewebe überzugreifen (*Periproctitis*). Es bilden sich nach Verschwärung der oberflächlichen Schichten in die Tiefe dringende, fistulöse Gänge (*unvollkommene, innere Mastdarmfisteln*) oder mit solchen kommunizierende Abszesshöhlen im periproktalen Gewebe. Indem von diesen aus Perforation nach aussen durch die Haut in der Umgebung des Anus erfolgt, entsteht die *vollständige, äussere Mastdarmfistel*.

Proctitis und  
Periproctitis.

Besonders die gonorrhoeische Entzündung des Mastdarms zeichnet sich durch ausserordentlich massenhafte Fistelbildung aus; das periproktale Gewebe ist durch die zahlreichen, dasselbe durchsetzenden Fisteln und narbigen Stränge, welche diese umgeben, in eine derbe, geschwulstähnliche Masse verwandelt, in welche das Rectum förmlich eingemauert ist; die Schleimhaut ist schiefrig verfärbt, unregelmässig ulceriert und von den Mündungen der zahlreichen Fisteln siebartig durchlöchert.

Gonorrhoe des  
Rectum.

## Neubildungen.

### I. Granulationsgeschwülste.

Ausserordentlich häufig wird die Darmschleimhaut von der *Tuberkulose* ergriffen. Die Darmtuberkulose schliesst sich fast stets *sekundär* an ulceröse Lungentuberkulose an; *primäre*, im Darm beginnende Tuberkulose ist ein sehr seltener Befund. Für die *sekundäre Darmtuberkulose* ist anzunehmen, dass die Infektion in den meisten Fällen durch die mit den Sputis verschluckten Tuberkelbazillen entsteht. Die Erkrankung beginnt fast stets in den *Follikeln*, welche in vorspringende, graugelbe, käsige Platten verwandelt werden. Indem der centrale Teil derselben ulceriert, bildet sich ein flaches, rundliches *Geschwür* mit käsigem

Tuberkulose.



Grund und Rand (*follikuläres tuberkulöses Geschwür*); in der Umgebung des letzteren schreitet die Infektion durch Aussaat frischer grauer Knötchen, welche später konfluieren und verkäsen, weiter fort. Da die Aussaat neuer Knötchen meist der Richtung der Lymphgefäße folgt, welche vom Mesenterialansatz aus gabelförmig den Darm umgreifen, so wächst die tuberkulöse Infiltration von der ursprünglichen erkrankten Stelle aus hauptsächlich in der Richtung quer zur Längsachse des Darms; *ältere tuberkulöse* Geschwüre umgreifen meist *gürtelförmig* das Darmlumen (*Gürtelgeschwüre*, vergl. Abb. No. 99, Tafel 50).

Die tuberkulösen Geschwüre reichen meist nur bis in die Submucosa; selten wird die Muscularis durchbrochen, so dass dann der Geschwürsgrund nur von der Serosa gebildet wird; in diesem Falle kommt es dann leicht zur Zerreissung derselben mit anschliessender Perforationsperitonitis. Auch wenn die Geschwürsbildung nicht bis unmittelbar auf die Serosa reicht, findet man fast regelmässig das Peritoneum im Bereiche des Geschwürsgrundes und in der Umgebung derselben von zahlreichen, charakteristischen Tuberkelknötchen durchsetzt, deren Anwesenheit die tuberkulöse Natur der Erkrankung am deutlichsten darthut.

Noch seltener als Perforation werden Blutungen aus tuberkulösen Darmgeschwüren beobachtet. Die Darmtuberkulose neigt zur *lokalen Abheilung*: die käsigen Massen stossen sich ab, der Geschwürsgrund wird glatt und spiegelnd; es bleibt zuletzt eine strahlig eingezogene Narbe zurück, die von Epithel überzogen ist. Vernarbende Gürtelgeschwüre geben mitunter durch die starke Retraktion der Narbe Veranlassung zu erheblicher *Stenose des Darmlumens*. Trotz der offenbaren Tendenz zur Vernarbung kommt es doch nur in sehr seltenen Fällen zur völligen Ausheilung der Darmtuberkulose; während einzelne Stellen heilen, schreitet die Krankheit an anderen unaufhaltsam fort; neben ausheilenden Geschwüren bilden sich frische, da infolge der primären Erkrankung der Lungen die Zufuhr von Tuberkelbazillen aus den verschluckten Sputis fortwährend andauert.

Die Ausbreitung der Darmtuberkulose innerhalb der Lymphgefäße der Darmwand bringt es mit sich, dass sich an tuberkulöse Darmgeschwüre *Tuberkulose der im Mesenterium verlaufenden Lymphgefäße* anschliesst. Man sieht dieselben als dicke, harte, an einzelnen Stellen knotig aufgetriebene Stränge, welche über dem Geschwürsgrund in der Serosa beginnen, durch das Mesenterium zu den *Mesenteriallymphdrüsen* hin verlaufen (vergl. Abb. No. 93, Tafel 47). Die letzteren sind fast ausnahmslos ebenfalls tuberkulös erkrankt und in grosse, käsige Knollen verwandelt. Schneidet man ein tuberkulös erkranktes Lymphgefäss quer durch, so findet man dasselbe mit einer festen, käsigen Masse erfüllt, welche mikroskopisch aus desquamiertem Endothel und nekrotischen Substanzen besteht. In der Wand finden sich bei mikroskopischer Untersuchung Tuberkelknötchen. Um etwaigen Verwechslungen mit stark gefüllten *Chylusgefässen* vorzubeugen, wie sie bei Individuen, die während der Verdauung starben, sichtbar sind, sei bemerkt, dass diese Chylusgefäße als dicke, milchweisse Stränge erscheinen, deren flüssiger Inhalt sich auf Druck innerhalb des uneröffneten Gefässes verschieben lässt. Schneidet man sie an, so entleert sich weisse, milchige Flüssigkeit. Die tuberkulös erkrankten Lymphgefäße dagegen sind mit einem festen, nicht verschieblichen, mehr gelben Inhalt gefüllt, welcher aus dem durchschnittenen Gefässe nicht ausfliesst.

Syphilis.

Selten sind *syphilitische* Erkrankungen des Darmkanals. Es finden sich *Gummata* in Form graugelblicher Platten, ferner, besonders bei Neugeborenen, flache Geschwüre mit derb infiltriertem narbigen Rand und Grund. Bei Erwachsenen finden sich *syphilitische Geschwüre* im untersten Teil des Rectum. Dieselben sind unregelmässig gestaltet, ihre Form ähnelt der der diphtheritischen Geschwüre; sie unterscheiden sich von diesen jedoch durch die ausserordentlich stark narbige Beschaffenheit des Randes und Grundes, durch die erhebliche Darmstenose herbeigeführt werden kann, ferner dadurch, dass an keiner Stelle der Beginn der diphtheritischen Erkrankung, die Bildung von Pseudomembranen, durch deren Abstossung diphtheritische Geschwüre entstehen, nachweisbar ist. Selten wird sich die syphilitische Natur eines Darmgeschwüres erkennen lassen, wenn nicht gleichzeitig vorhandene, sicher syphilitische Veränderungen in anderen Organen auf jene hinweisen.



Als ein sehr seltener Befund möge das Vorkommen der *Aktinomykose* im Darm erwähnt werden. Es finden sich graue Beläge im Dickdarm, welche die für jene Krankheit charakteristischen schwefelgelben Körnchen, bestehend aus Pilzdrüsen, enthalten. Aktinomykose.

## II. Echte Geschwülste.

Wie im Magen, so entwickeln sich auch im Darm, besonders im Rectum, bei chronischen Entzündungen häufig cirkumskripte, *knotige Hyperplasien* der Darmdrüsen, welche mitunter *polypenartig gestielt* ins Lumen vorspringen.

*Adenome* der Darmschleimhaut sind entweder ebenfalls *polypös gestielte*, weiche Geschwülste, oder in der *Tiefe der Submucosa sitzende, scharf umschriebene*, abgekapselte weiche *Knoten*, deren Schnittfläche eine alveoläre Struktur erkennen lässt. Im Duodenum und oberen Teil des Jejunum beobachtet man mitunter versprengte Teile des Pankreas (Nebenpankreas), welche als scharf umschriebene Knoten der Darmwand äusserlich aufsitzen; die Schnittfläche derselben zeigt die für das Pankreas charakteristische Struktur. Adenom.

*Carcinome* werden am häufigsten im unteren Teil des Rectum, sowie an der Grenze zwischen Rectum und Flexura sigmoidea beobachtet; seltener im Colon descendens und in der Nähe der Bauhinschen Klappe, am seltensten im Duodenum; hier ist besonders die Gegend der Papilla duodeni Sitz der Geschwulstbildung, und es kommt dann zum Verschluss des Ductus choledochus mit seinen Folgen (Icterus etc.). Auch hier unterscheidet man die wandständigen *insulären* Formen des Krebses von den *ringförmigen*, welche letzteren besonders im Anfang der Erkrankung, ehe Ulceration eintritt, zur Stenose des Darmes Veranlassung geben können. Carcinom.

Dem *histologischen Verhalten* nach unterscheidet man dieselben Arten des Carcinoms, wie sie auch im Magen beobachtet werden (vergl. daselbst), also den weichen *Markschwamm*, den harten *Scirrhus* und den durch Einlagerung gallertiger Klümpchen ausgezeichneten *Gallertkrebs*, welcher besonders im Rectum vorkommt. In den meisten Fällen geht die Wucherung von den Darmdrüsen aus, nur die unmittelbar an der Analöffnung sitzenden, von der äusseren Haut der Analöffnung ausgehenden Mastdarmkrebs sind Pflasterepithelkrebs mit Einschluss von Hornkörpern. Die Darmkrebs bilden flache, höckerige Infiltrate oder zottige, polypöse Wucherungen, die meist sehr rasch im Centrum zerfallen, so dass ein tiefgreifendes Geschwür mit wallartigen, höckerigen oder zottigen Rändern entsteht.

Die Wucherung greift rasch von der Schleimhaut auf die tieferen Schichten der Darmwand über, die von krebsigen Strängen durchbrochen werden. Die Serosa ist über dem Tumor und in seiner Umgebung von metastatischen Krebsknoten durchsetzt, es kommt zur Verwachsung mit umgebenden Organen, oder bei rasch fortschreitender Ulceration zur Perforation der Darmwand mit anschliessender Peritonitis.

*Lipome* der Darmwand bilden scharf umschriebene, in der Submucosa sitzende weiche Knoten, welche die Schleimhaut vor sich herwölben; die Schnittfläche zeigt die Läppchenstruktur und die Farbe des Fettgewebes. Lipom, Fibrom, Sarkom.

*Fibrome* bilden meist polypenartige, gestielte, harte Geschwülste.

Sehr selten sind *Sarkome* der Darmwand beobachtet worden.

## Geschwüre.

Da eine grosse Anzahl verschiedenartiger pathologischer Prozesse im Darmkanal Veranlassung zur Geschwürsbildung geben kann, so erscheint es im diagnostischen Interesse wünschenswert, die verschiedenen Arten der Darmgeschwüre mit ihren Hauptkriterien kurz zusammenzufassen.

1. Das *runde peptische Duodenalgeschwür* verhält sich seiner Form und Entstehung nach genau, wie das runde Magengeschwür (kreisrunde Form, glatter Grund und Rand). Es sitzt am häufigsten im oberen horizontalen Teil des Duodenum, meist in unmittelbarer Nachbarschaft des Pylorus. Im Gegensatz zum runden Magengeschwür ist es bei Männern häufiger als bei Frauen. Rundes Duodenalgeschwür.



Typhöse  
Geschwüre.

2. *Typhöse Geschwüre* (vergl. Abb. No. 98, Tafel 49). In den meisten Fällen erkennt man noch, dass das Geschwür aus einem markig geschwollenen Follikel hervorgegangen ist, dessen Reste den Rand des Geschwüres bilden; dieser ist infolgedessen über die Umgebung erhaben und von der Beschaffenheit der markig geschwollenen Follikel. Das Geschwür ist kreisrund, wenn es aus Solitärfollikeln entstand, oder oval, mit in der Richtung der Darmachse verlaufender Längsachse, wenn es aus einem Peyerschen Haufen hervorgeht. Häufig finden sich neben typhösen Geschwüren noch Follikel im Zustande der markigen Schwellung und Verschorfung. Sitz vorzugsweise im unteren Teil des Ileums, besonders in der Nähe der Bauhinischen Klappe, seltener im Dickdarm, besonders Cöcum.

Tuberkulöse  
Geschwüre.

3. *Tuberkulöse Geschwüre* (vergl. Abb. No. 99, Tafel 50). Bei beginnender Geschwürsbildung erkennt man, dass das Geschwür durch centrale Ulceration einer (einem Follikel entsprechenden) käsigen, erhabenen Platte entsteht, deren Reste den Geschwürsrand bilden; in diesem Stadium ist das Geschwür meist rund. Grössere Geschwüre sind fast stets oval, ihre Längsachse verläuft (im Gegensatz zum typhösen Geschwür) quer zur Längsachse des Darmes (*Gürtelgeschwür*). Der Rand ist unregelmässig zackig; im Rand und Grund erkennt man käsige Massen und frische, graue Knötchen. Sehr häufig finden sich über den Geschwüren Tuberkelknötchen in der Darmserosa. Sitz vorzugsweise im Ileum und Cöcum, besonders in der Umgebung der Bauhinischen Klappe.

Diphtheritische  
Geschwüre.

4. *Diphtheritische Geschwüre*. Man erkennt bisweilen, dass die Geschwürsbildung durch Abstossung diphtheritischer Pseudomembranen entstanden ist, indem man die Darm-schleimhaut zwischen den Geschwüren und in ihrer Umgebung mit solchen Auflagerungen bedeckt findet. Die Form der Geschwüre ist ganz unregelmässig, sie verlaufen weder ausgesprochen parallel, noch senkrecht zur Längsachse des Darmes, sondern in jeder beliebigen Richtung (vergl. Abb. No. 96, Tafel 48); eine Beziehung zu Follikeln ist nicht erkennbar. Sitz vorzugsweise im Dickdarm, besonders Rectum.

Syphilitische  
Geschwüre.

5. *Syphilitische Geschwüre*. Form ähnlich den diphtheritischen Geschwüren, jedoch fehlt die diphtheritische Entzündung der Umgebung. Tendenz zur Narbenbildung. Sitz vorzugsweise im Rectum. Syphilitische Erkrankungen anderer Organe müssen die Diagnose stützen.

Krebsgeschwüre.

6. *Krebsgeschwüre*. Der wallartig erhabene Geschwürsrand wird von höckeriger oder zottiger Krebsmasse gebildet. Auf einem senkrechten Durchschnitt durch das Geschwür sieht man, dass auch der Geschwürsgrund von Krebsmasse gebildet ist, welche unter demselben in die tieferen Schichten der Darmwand hineinwuchert.

## Abschnitt VIII.

### Untersuchung der Leber und der Gallenaussführungs- wege.

#### A. Untersuchung der Gallenaussführungswege.

##### Sektion der Gallenaussführungswege; Verengerung und Erweiterung derselben.

Sektion  
der Gallen-  
ausführungs-  
wege.

Bevor die Leber aus dem Zusammenhang mit ihrer Umgebung gelöst werden kann, muss die Untersuchung der *Gallenaussführungswege* und der an der *Porta hepatis ein-tretenden Gefässe* vorgenommen werden. Um zu konstatieren, ob die Gallenwege *durch-gängig* sind, drückt man auf die Gallenblase und beobachtet, ob Galle aus der Mündung des Ductus choledochus auf der Höhe der Papilla duodeni hervortritt. Man führt eine



Sonde in dieselbe ein und schneidet unter Leitung derselben die *Gallengänge* auf. Die Eröffnung geschieht am besten in situ, oder nachdem man die Leber im Zusammenhang mit Magen und Duodenum aus der Leiche entfernt hat.

*Verengerung*, resp. *Verschluss* der Gallengänge kann bewirkt werden:

Verschluss  
der Gallengänge.

a) durch *Gallensteine*, welche in den meisten Fällen aus der Gallenblase stammen und sich besonders an den Stellen, wo die Gallengänge am wenigsten dehnbar sind, einkleiden; am häufigsten bleiben dieselben dort stecken, wo der Ductus choledochus die Darmwand durchbohrt, d. h. also unmittelbar hinter der Papille.

b) durch *Veränderungen der Wand der Gallengänge*; in dieser Hinsicht kommt zunächst *entzündliche Schwellung der Schleimhaut der Gallengänge* in Betracht, welche sich an Entzündungen der Duodenalschleimhaut anschliesst. Die Mündung ist in diesem Fall meist durch einen Pfropf, bestehend aus zähem Schleim, verstopft. Ferner können *Narben*, die an Stellen sich vorfinden, wo früher einmal Gallensteine sich eingekeilt und durch Druck auf die Wand zur Geschwürsbildung geführt haben, Verengerung bewirken. Solche entwickeln sich besonders unmittelbar hinter der Papille, da hier am häufigsten Gallensteine stecken bleiben. Seltene Ursachen des Verschlusses sind *Geschwülste* (Carcinome) der Gallengänge selbst.

c) durch *Druck von Geschwülsten der Umgebung*. So können besonders die *Geschwülste des Pankreaskopfes* (vergl. Abb. No. 118, Tafel 61), ferner die in der Umgebung der Papille sitzenden Geschwülste des Duodenums, oder Metastasen von Magencarcinomen, die sich im Ligamentum hepatogastricum und duodenale entwickelt haben, die Gallengänge verschliessen.

Die *Folgen des Verschlusses* der Gallengänge sind verschieden je nach dem Sitz des Hindernisses. Sitzt dasselbe im *Ductus cysticus*, so ist der Abfluss der Galle aus der Leber in den Darm unbehindert; die Entleerung der Gallenblase ist dagegen unmöglich und diese wird daher durch das schleimige Sekret ihrer Schleimhaut mehr und mehr ausgedehnt. Anfänglich ist der in der Gallenblase angesammelten Flüssigkeit noch Galle beigemischt; allmählich werden die Gallenbestandteile resorbiert, der Inhalt wird rein schleimig; zuletzt, wenn durch die zunehmende Dehnung der Wand die secernierenden Drüsen zu Grunde gehen, nimmt das Sekret einen rein wässrigen Charakter an (*Hydrops vesicae felleae*).

Folgen  
des Verschlusses  
der Gallengänge.

Ist der *Ductus choledochus* verschlossen, so ist dagegen der Abfluss der Galle in den Darm unmöglich gemacht; infolge der Gallenstauung tritt Erweiterung des hinter dem Hindernis liegenden Teiles des Ductus choledochus, sowie sämtlicher übrigen Gallengänge und der Gallenblase ein. Ist nur der *Ductus hepaticus* verschlossen, so erweitert sich nur der hinter dem Hindernis gelegene Teil desselben; der Ductus choledochus dagegen, sowie der Ductus cysticus und die Gallenblase sind eng und enthalten keine oder nur spärliche Galle.

Die nach Verschluss des Ductus choledochus oder hepaticus eintretende *Gallenstauung* setzt sich *nach rückwärts* auf die feineren Verzweigungen der Gallengänge in der Leber und die Gallencapillaren fort. Die stark mit Galle gefüllten feineren Gallengänge bringen auf der Schnittfläche der Leber eine aus netzförmig verzweigten, grünlichen Streifen, die dem interlobulären Gewebe und der Peripherie der Leberacini entsprechen, bestehende Zeichnung hervor. Bei den höchsten Graden der Gallenstauung färbt sich die ganze Leber diffus dunkel-braungrün, ja zuletzt schwarzgrün (vergl. Abb. No. 118, Tafel 61). Aus den Gallencapillaren treten die Gallenbestandteile in die Lymphgefäße der Leber über und gelangen so in die allgemeine Cirkulation. Die Folge davon ist Imbibition der meisten Körperbestandteile mit Gallenfarbstoff, so dass dieselben einen grünlich-gelben Farbenton annehmen, der sich bei länger dauernder Gallenstauung bis zur dunkel-gelbgrünen Färbung steigern kann (*Icterus*).

Die *icterische Verfärbung* zeigt sich am schnellsten an der Intima der Gefäße und dem Endocard, sowie an etwa vorhandenen Anhäufungen seröser Flüssigkeiten (Transsudaten); später werden die Schleimhäute und die Haut befallen; auch die Nieren, sowie



der Urin nehmen die Färbung relativ schnell und intensiv an. Gehirn und Rückenmark dagegen zeigen auch bei hochgradigem Icterus nur sehr geringe Verfärbung; die Knorpel nehmen die icterische Färbung nicht an.

Anmerkung. Im Gegensatz zu dem durch Gallenstauung bewirkten *hepatogenen* oder *Resorptionsicterus* hat man einen *hämato-genen Icterus* angenommen, welcher bei Krankheiten, die zum Zerfall von Blutfarbstoff führen (Vergiftungen, Pyämie etc.) entstehen soll, indem sich der zerfallende Blutfarbstoff innerhalb der Gefäßbahn in Gallenfarbstoff umwandelt. Es ist jedoch nicht auszuschließen, dass auch hierbei Verschluss feiner Gallengänge durch entzündliche Schwellung eine Rolle spielt.

Besteht eine Gallenstauung längere Zeit hindurch, so treten ausser dem Icterus und der Erweiterung der Gallenwege noch andere Störungen in den Gallenwegen und der Leber auf.

Besonders, wenn der Abschluss gegen das Darmlumen zu kein vollständiger ist, wandern leicht *Bakterien* aus dem Darm durch die verengte Stelle hindurch in die erweiterten, mit der stagnierenden Galle gefüllten Gallenwege ein. Während für gewöhnlich die Ansiedelung von Bakterien in diesen durch die Strömung des Sekrets sowie durch dessen antiseptische Eigenschaften verhindert wird, gelangen die eindringenden Bakterien in der stagnierenden und sich zersetzenden Galle zu reichlicher Entwicklung und bewirken *eitrige Entzündung der Schleimhaut* der Gallengänge, die sich gewöhnlich zur diphtheritischen Entzündung steigert und zur Geschwürsbildung führt; der stauenden Galle mischt sich das schleimig-eitrige Sekret der entzündeten Schleimhäute bei. Durch die Geschwüre kann die Wand der Gallengänge perforiert werden. Nach rückwärts kann sich die eitrige Entzündung auf das interacinöse Bindegewebe der Leber fortsetzen und zur eitrigen interstitiellen Hepatitis führen (siehe daselbst).

Der Druck der erweiterten feinen Gallengänge, sowie der Reiz der in ihre Umgebung diffundierenden Gallenbestandteile bringt bei andauernder Einwirkung einerseits *Atrophie der Leberzellen*, andererseits *diffuse, chronische Entzündung des interlobulären Bindegewebes* hervor; es bildet sich die sogenannte *biliäre Cirrhose* (siehe daselbst) aus.

Erweiterung  
der  
Gallengänge.

*Erweiterung der Gallengänge* findet sich, wie bereits besprochen, hinter stenosierenden Hindernissen. Ferner kann sich eine bedeutende Erweiterung infolge Atrophie der Wand durch chronische Entzündung ausbilden.

## Entzündungen der Gallenwege.

Katarrhalische  
Entzündung.

Die *akute katarrhalische Entzündung* entwickelt sich am häufigsten durch Fortsetzung einer ebensolchen Entzündung des Duodenum; die Schleimhaut ist geschwollen, das Lumen verengt, resp. durch den im Innern angehäuften zähen Schleim verschlossen. Die Folge ist ein leichter, sogenannter *katarrhalischer Icterus*.

Eitrige und  
diphtheritische  
Entzündung.

Die *eitrigen* oder *diphtheritischen Entzündungen*, welche sich durch intensive Schwellung der Schleimhaut und vorwiegend eitriges Sekret, durch Auflagerung diphtheritischer Membranen und Geschwürsbildung auszeichnen, sind in den meisten Fällen Folge von Gallenstauung unter Mitwirkung entzündungserregender Mikroorganismen, wie oben beschrieben. Seltener entwickeln sie sich, ohne dass Gallenstauung im Spiele wäre, im Anschluss an schwere Infektionskrankheiten, besonders an Typhus abdominalis.

Sehr häufig geht die Erkrankung in ein *chronisches Stadium* über; die Schleimhaut erscheint stellenweise verdickt, stellenweise narbig eingezogen, durch Residuen von Blutungen und Imbibition mit zersetztem Gallenfarbstoff schwarz oder dunkelgrün gefärbt.

Durch Verwachsungen der sich berührenden ulcerierten Wände, oder durch Vernarbung der Geschwüre können aufs neue Stenosen der Gallengänge entstehen, welche oft, nachdem das ursprünglich vorhandene Hindernis der Gallenentleerung (z. B. ein eingekleibter Gallenstein) schon wieder geschwunden ist, noch fortbestehen; so wird besonders die Gallenblase



häufig durch totale Obliteration im Bereich der Spiralklappe völlig abgeschlossen. Ihren Inhalt bilden nach Resorption der Gallenbestandteile rein eitrige Massen (*Empyem der Gallenblase*); es entstehen Verwachsungen mit den Nachbarorganen, oder die durch Geschwüre verdünnte Wand wird perforiert, worauf sich eitrige Peritonitis anschliesst.

### Geschwülste.

Selten sind die Gallengänge Sitz primärer Krebsentwicklung; häufiger greifen Krebse der Umgebung (besonders vom Duodenum aus) auf dieselben über.

Der *Krebs der Gallenblase* befällt gewöhnlich die gesamte Wand derselben gleichmässig; die Wand ist starr, verdickt, die Innenfläche höckerig, auf Durchschnitten sieht man die markige Krebsmasse von der Schleimhaut aus die tieferen Schichten der Gallenblasenwand durchsetzen. Meist wuchert dieselbe kontinuierlich in die Leber hinein und führt hier zur Entwicklung bedeutend mächtigerer Geschwulstknoten, als in der Wand der Gallenblase selbst. Auf der äusseren, serösen Fläche der Gallenblase wölben sich die durchwuchernden Krebsmassen als derbe, höckerige Knoten vor. Carcinom  
der Gallenblase.

### Konkremente.

*Konkremente* in den Gallengängen und in der Gallenblase bilden einen sehr häufigen Sektionsbefund, vor allen bei älteren Frauen, deren Leber die Folgen zu starken Schnürens durch die hierdurch eingetretene Druckatrophie (Schnürfurchen) erkennen lässt, und bei denen dadurch wahrscheinlich der Gallenabfluss andauernd in geringem Masse behindert war. Dass eine geringe Stagnation der Galle mit zu den Bedingungen der Konkrementbildung gehört, ist deswegen anzunehmen, weil die Stätte der Bildung derselben fast ausschliesslich *die Gallenblase ist*; fast nie bilden sich Steine in den engeren Teilen der Gallenleitungswege, in denen die Stromgeschwindigkeit grösser ist.

Die *Grösse der Konkreme*nte ist sehr verschieden, sie schwankt von der eines Hirsekorns (sogenannter *Gallengries*) bis zu der eines völligen Ausgusses der ganzen Gallenblase. Die kleineren Konkreme<sup>n</sup>te sind gewöhnlich in sehr grosser Anzahl vorhanden; oft ist die ganze Gallenblase prall mit zahlreichen Steinen erfüllt, die dann gegeneinander abgeplattet, facettiert erscheinen. Ihrer chemischen Beschaffenheit nach unterscheidet man:

1. *Cholestearinsteine*. Reine Cholestearinsteine sind weiss oder gelblich gefärbt, durchscheinend; die Oberfläche glatt, oft glänzend; die Bruchfläche zeigt ein krystallinisches Gefüge und perlmuttartigen Glanz. Selten finden sich zahlreiche Cholestearinsteine gleichzeitig. Arten  
der Gallensteine.

2. *Cholestearin-Gallenfarbstoffsteine* sind die am häufigsten vorkommenden Konkreme<sup>n</sup>te. Je nach der Menge des Farbstoffes ist die Farbe braungelb, dunkelbraun oder schwarzgrün. Die Bruchfläche ähnelt in ihrer Struktur entweder dem krystallinischen Gefüge der vorerwähnten Steine, oder sie ist mehr amorph, kreideartig. Diese Steine finden sich oft in grosser Menge.

3. *Gallenfarbstoffsteine* sind meist kleine, rotbraune Steine mit bröcklicher Bruchfläche.

4. *Kalksteine*, kreideartig weisse Konkreme<sup>n</sup>te mit höckeriger Oberfläche.

Häufig rufen die in der Gallenblase vorhandenen Steine gar *keine Störungen* hervor; solche treten hauptsächlich dann ein, wenn ein in die Gallengänge gelangter Stein in diesen *stecken bleibt*; es kommt dann ausser zur *Gallenstauung* und ihren Folgen häufig zur *diphtheritischen Entzündung* an der Stelle der Einkeilung und zur *Perforation des Gallengangs*, an die sich akute Peritonitis anschliessen kann. Mitunter führt jedoch gerade die Perforation zum günstigen Ausgang, wenn dieselbe in den Darm stattfindet; wenn, wie gewöhnlich, der Ort der Einkeilung unmittelbar hinter der Papille liegt, ist dieser günstige Ausgang nicht selten. Folgen  
der Konkrement-  
bildung.



Auch Konkreme, welche ruhig in der Gallenblase liegen bleiben, können dadurch zu schweren Störungen führen, dass sie an der Stelle, wo sie der Schleimhaut aufliegen, durch ihren Druck *Gangrän* hervorrufen; dies thun besonders grössere Konkreme. Durch die Geschwürsbildung kann die Wand perforiert werden; im günstigen Falle findet die Perforation nach Verlöthung mit dem Quercolon in dieses statt. So kommt es, dass mitunter Gallensteine von fast Hühnereigrösse in den Darm gelangen, die unmöglich die Gallengänge passieren konnten. Als Zeichen der stattgefundenen Perforation bleibt eine narbige Verwachsung zwischen Gallenblase und Colon zurück, in deren Bereich mitunter noch eine feine Kommunikation zwischen den Höhlen beider Organe nachweisbar ist.

## B. Erkrankungen der Leber.

### Cirkulationsstörungen.

Anämie.

*Anämie* der Leber findet sich besonders bei *allgemeiner Anämie*. Seltene Ursachen derselben sind *Kompression* der Leber durch grosse Flüssigkeitsansammlung in der Bauchhöhle, oder *Thrombose der Pfortader*.

Die anämische Leber erscheint in der Eigenfarbe des Organes, hellgraugelb. Bei chronischen Anämien ist häufig zugleich *reichliche Fettablagerung* in der Leber vorhanden, wodurch einzelne Partien derselben, besonders die Peripherie der Acini, einen mehr buttergelben Ton annehmen. Mitunter, so z. B. bei der progressiven, perniciosen Anämie, erhält die anämische Leber durch Ablagerung eisenhaltiger Pigmente einen intensiv rostfarbenen Ton.

Sehr häufig findet man in der Leber, besonders an ihrer vorderen konvexen Fläche, ziemlich scharf abgegrenzte, hellgraugelbe Stellen von unregelmässiger Form; dies sind *anämische Stellen*, welche durch *Druck von aussen* entstanden sind. Man kann sich hiervon leicht überzeugen, indem man jederzeit derartige helle Flecken durch Druck mit dem Finger hervorbringen kann. Am häufigsten finden sich anämische Stellen dort, wo das Ligamentum suspensorium den vorderen Leberrand erreicht; sie haben an dieser Stelle oft keilförmige Gestalt.

Hyperämie.

*Kongestionshyperämie* findet sich in der Umgebung akut entzündeter Herde; die Farbe ist intensiv bläulich-rot, auf der Schnittfläche entleert sich reichliches Blut.

*Akute Stauungshyperämie* beobachtet man am häufigsten bei *Erstickten*. Die Leber ist gross, ihre Kapsel gespannt; die Schnittfläche ist dunkel blaurot gefärbt, und aus den durchschnittenen Gefässen fliesst massenhaft dunkles Blut ab. Es ist übrigens zu bemerken, dass die Leber kräftiger, plötzlich verstorbener Leute stets enorm blutreich ist; durch den Kontrast mit den Organen von nach langer Krankheit verstorbenen Individuen, welche man für gewöhnlich zu sehen bekommt, kann man leicht verführt werden, eine krankhafte Hyperämie anzunehmen, wo nur eine von kräftiger Konstitution zeugende Blutfülle vorhanden ist.

*Chronische Stauungshyperämie*. *Dauernde Störungen des Blutrückflusses zum Herzen* machen sich gerade in der Leber, deren Cirkulation infolge der besonderen Gefäss-einrichtungen unter schwierigen Bedingungen stattfindet, vorzugsweise geltend. Jede dauernde Drucksteigerung in den Lebervenen führt zu bedeutender Erweiterung besonders der Centralvenen und des diesen benachbarten Teils der Capillaren. Die zwischen ihnen liegenden Leberzellbalken werden atrophisch. Das Centrum der Leberacini erscheint infolgedessen rein dunkelrot, und bei grosser Intensität der venösen Stauung breitet sich diese Röte unter fortschreitender Atrophie auch der mittleren Partien der Acini auf diese aus, so dass grosse Partien der Schnittfläche diffus dunkelrot gefärbt erscheinen (*centrale rote Atrophie*).



Meist treten zu dieser, vorzugsweise das Centrum der Acini betreffenden Hyperämie und Atrophie noch andere Erscheinungen hinzu, welche das Bild verändern. Die Leberzellen in der Peripherie der Läppchen verfetten, bisweilen imbibieren sie sich mit Gallenfarbstoff, der in ihnen grünliche, körnige Niederschläge bildet; die peripheren Partien der Leberläppchen erscheinen infolgedessen bräunlich- oder grünlich-gelb. Zugleich schliesst sich, wie so häufig an chronische Stauungshyperämie, Hyperplasie des Bindegewebes an (Stauungsinduration); wuchert das periportale Bindegewebe erheblich, so erscheinen die Leberläppchen von einem feinen, grauen Saum umgeben. Die Schnittfläche ist daher sehr bunt, es wechseln rote, gelbe und graue Flecken und Streifen. Man bezeichnet diesen Zustand wegen der Ähnlichkeit mit der Schnittfläche der Muskatnuss passend als »*Muskatleber*« (vergl. Abb. No. 104, Tafel 53). Folge der Bindegewebshyperplasie ist eine bedeutende Zunahme der Konsistenz; an der Oberfläche treten seichte, netzförmig verteilte Einziehungen hervor; die Leberkapsel ist meist leicht verdickt. Das Volumen der Leber ist im Anfang der Krankheit vergrössert, kann jedoch in späteren Stadien bis unter die Norm sinken (*atrophische Muskatleber*).

*Blutungen* finden sich, ausser bei traumatischer Zertrümmerung des Lebergewebes mitunter bei schweren Intoxikationen und Infektionskrankheiten, welche *Nekrosen* der Lebersubstanz hervorbringen (so bei Phosphorvergiftung), besonders aber bei Eklampsie (siehe weiter unten). Dieselben präsentieren sich als dunkelrote, meist netzförmig angeordnete Flecken und Streifen (vergl. Abb. No. 105, Tafel 53).

Blutungen.

*Ödem* findet sich mitunter bei allgemeinem Ödem infolge von Nierenerkrankungen; die Leber ist vergrössert, die Kapsel gespannt, die Ränder abgerundet, die Konsistenz teigig; oft sieht man in der Leberkapsel sehr deutlich die Netze der mit wasserklarer Flüssigkeit gefüllten, stark erweiterten Lymphgefässe.

Ödem.

*Infarkte* durch *embolischen Verschluss* grösserer Gefässzweige kommen in der Leber infolge der doppelten Gefässversorgung *nicht* vor. Der embolische Verschluss von Gefässen macht sich nur dann bemerklich, wenn das verstopfende Material *infektiöse* Eigenschaften besitzt; infolge der geringen Geschwindigkeit des Blutstromes sedimentieren gerade in der Leber sehr leicht cirkulierende Mikroorganismen und erfüllen die Lebercapillaren. Über thrombotische Infarktbildung siehe unter »Nekrose«.

Embolie.

## Ernährungsstörungen.

*Nekrotische Herde* in der Leber entstehen bei verschiedenen schweren Intoxikationen (Phosphor, Arsen), besonders häufig aber bei der *Eclampsia parturientium*. Die nekrotischen Stellen erscheinen hier entweder als graugelbe strukturlose Flecken, meist von einem intensiv roten Kranz erweiterter Gefässe umgeben (*blasse Nekrose*), oder infolge reichlicher, in das nekrotische Gewebe erfolgter Blutungen als dunkelrote Flecken und Streifen, die zu eigentümlich sternartigen, gezackten Figuren untereinander verbunden sind (*Hämorrhagische Nekrose*, vergl. Abb. No. 105, Tafel 53). Die bei Eklampsie auftretenden Nekrosen sind wahrscheinlich die Folge hyaliner Thrombose feiner Gefässäste. Grössere nekrotische Herde entstehen zuweilen durch thrombotischen Verschluss zahlreicher Pfortaderäste, wenn eine Thrombose des Pfortaderstammes auf die Verzweigungen dieses Gefässes in der Leber fortschreitet.

Nekrose.

Die *Atrophie der Leber* findet sich bei alten oder durch chronische Krankheiten heruntergekommenen Individuen. Das Volumen ist verkleinert; am stärksten ist der Schwund des Parenchyms meist an den Rändern des Organs bemerklich, die dadurch in dünne, häutige Gebilde umgewandelt werden. Die Leberacini sind verkleinert, die acinöse Struktur der Schnittfläche infolgedessen schwerer erkennbar. Durch Ablagerung eines bräunlichen Pigments in den atrophischen, verkleinerten Zellen des Parenchyms erhält die Leber, die ja normaler Weise schon bräunlich gefärbt ist, einen bedeutend intensiver braunen, bronzartigen Farbenton (*braune Atrophie*).

Atrophie.



Verfettung.

Ein gewisser Grad von *Fettinfiltration* ist für die Leberzelle ein *physiologischer* Zustand. In der Leber jüngerer Kinder oder gesunder Erwachsener, die infolge reichlicher Nahrungsaufnahme und geringer Muskelarbeit auch in anderen Organen, der Haut, dem subperikardialen und subperitonealen Zellgewebe, reichlich Fett angesetzt haben, bemerkt man fast regelmässig blassgelb gefärbte Partien, besonders in der Peripherie einzelner Leberacini.

Als *pathologisch* ist daher nur eine in ungewöhnlich hohem Grade entwickelte Fettinfiltration zu bezeichnen, welche die ganze Leber gleichmässig betrifft. Besonders deutlich tritt der krankhafte Charakter dieser Veränderung dann hervor, wenn die Fettablagerung in der Leber in grellem Kontrast zu der Abmagerung des subkutanen Fettgewebes steht. Die pathologische Fettinfiltration der Leber findet sich nämlich vorzugsweise bei kachektischen Individuen, Phthisikern, Krebskranken etc., deren Panniculus adiposus bereits stark reduziert ist. Sie ist in diesem Falle nicht die Folge gesteigerter Fettzufuhr zur Leber, sondern das Resultat eines durch mangelhafte Nahrungsaufnahme bedingten abnormen *Eiweisszerfalls*, welcher bei ungenügender Oxydation stattfindet, so dass das abgespaltene Fett unverbrannt liegen bleibt.

Ob *Fettinfiltration* oder *fettige Degeneration* vorliegt, lässt sich makroskopisch gar nicht, und auch mikroskopisch nicht immer sicher entscheiden; mitunter scheinen beide Veränderungen kombiniert vorzukommen, so bei Phosphorvergiftung, wo an einem Teil der Leberzellen Zerfall unter Fettmetamorphose beobachtet wird, während an anderen Stellen die Leberzellen zwar mit Fetttropfen infiltriert, im übrigen aber wohl erhalten sind.

Bei dem höchsten Grad der Verfettung (vergl. Abb. No. 106, Tafel 54) ist die Leber *erheblich vergrössert*, die Oberfläche glatt, die Schnittfläche in toto hell ockerfarben; die acinöse Struktur ist nur schwer zu erkennen. Bei geringeren Graden der Verfettung erscheint nur die Peripherie der Acini gelb gefärbt, wodurch die Acini sich abnorm deutlich abgrenzen; das Centrum ist braun, oder wenn zugleich venöse Stauung besteht (ein Verhältnis, welches bei den durch Lungentuberkulose bedingten Fettlebern sehr häufig ist), rot gefärbt, so dass ein Bild entsteht, welches an die Muskatleber erinnert: nur fehlt die dieser eigentümliche Bindegewebsentwicklung und die dadurch bedingte Vermehrung der Konsistenz.

Die Fettinfiltration wird ausser bei kachektischen Individuen vorzugsweise bei Alkoholikern vorgefunden. Die Fettleber der Alkoholisten weist nebenbei oft eine ziemlich bedeutende chronische Entzündung des periportal Bindegewebes auf, wodurch an der Oberfläche des Organs narbige Einziehungen entstehen, und die Konsistenz sich stark vermehrt (*cirrhotische Fettleber*).

Fettleber  
bei Phosphor-  
vergiftung.

*Fettige Degeneration*, unter Umständen mit Infiltration kombiniert, findet sich besonders bei *der Phosphorvergiftung*, wenn dieselbe nicht ganz akut tödlich verläuft; bei Individuen, die (wie gewöhnlich bei Phosphorvergiftung) circa eine Woche nach Einverleibung des Giftes sterben, findet man die Leber vergrössert, weich, gleichmässig buttergelb gefärbt. Erfolgt der Tod später (14 Tage bis 3 Wochen nach der Vergiftung), so findet man neben Stellen von der eben bezeichneten Beschaffenheit leicht eingesunkene, gelb- oder dunkelrote Partien, in denen mikroskopisch das Leberparenchym zerfallen erscheint, zum Teil resorbiert ist, während der frei gewordene Platz sich mit einem gefässreichen Granulationsgewebe erfüllt.

Akute gelbe  
Leberatrophie.

Genau denselben Entwicklungsgang macht die Leber bei der als *akute gelbe Leberatrophie* bezeichneten eigentümlichen, jedenfalls infektiösen Erkrankung durch; der Tod erfolgt hier meistens erst in dem Stadium, in welchem eine erhebliche Atrophie der Leber eingetreten ist.

Trübe  
Schwellung.

*Trübe Schwellung* der Leber findet sich gelegentlich bei fast allen akuten Infektionskrankheiten; die Leber ist vergrössert, die Ränder gewulstet und abgerundet, die Kapsel gespannt. Die Schnittfläche besitzt einen feuchten Glanz, die acinöse Struktur ist verwischt, die Farbe graubräunlich, wie gekocht. Bei chronisch verlaufenden Infektionen besteht häufig neben der trüben Schwellung Verfettung der Leberzellen in den peripheren Partien



der Acini, wodurch die Abgrenzung derselben wieder deutlicher wird. Da die durch die trübe Schwellung bedingten makroskopischen Veränderungen wenig charakteristisch sind, ist es ratsam, die Diagnose durch die so einfach auszuführende mikroskopische Untersuchung zu sichern.

*Amyloidentartung* findet sich in der Leber sehr häufig, jedoch gewöhnlich weniger deutlich ausgeprägt, als in Milz und Nieren. Die Amyloidleber ist meist vergrößert, die Konsistenz ist starr; besonders fällt dies an den Rändern auf, welche ihre Form beim Liegen beibehalten, ohne sich abzuplatten. Dabei ist die Leber jedoch leicht schneidbar. Die Schnittfläche besitzt einen intensiven Glanz, wie geglättetes Wachs, und bei den höchsten Graden der Veränderung auch die Farbe hellgelben Wachses, sowie dessen etwas durchscheinende Beschaffenheit. Auf Jodzusatz tritt mitunter ein dunkel mahagonibraunes Netzwerk (vergl. Abb. No. 107, Tafel 54) sehr deutlich hervor; manchmal jedoch, bei diffuser Entartung, giebt die makroskopische Reaktion kein sicheres Resultat, obgleich die mikroskopische Untersuchung weit verbreitete Degeneration nachweist. Die Entartung verläuft in der Leber ausschliesslich an den Gefässen, besonders den Capillaren; die Leberzellbalken werden zwischen den amyloiden Capillaren einfach erdrückt, ohne selbst zu entarten.

Amyloid-  
entartung.

## Entzündungen.

### Die akute eitrige Entzündung.

Die *eitrige Entzündung der Leber* hat zur Voraussetzung, dass irgend woher *Eiterung* *erregende Mikroorganismen* in die Leber eingedrungen sind. Die Wege, auf denen dies geschehen kann, sind verschiedene. Hepatitis acuta  
purulenta.

1. Es können die Entzündungserreger, wie in jede Drüse, so auch in die Leber vom *Drüsenausführungsgang*, also von *den Gallengängen* aus, einwandern; es entsteht zunächst eitrige Entzündung der feinen Gallengänge, von da aus greift dieselbe auf das Leberparenchym über. Es wurde bereits früher erwähnt, dass eitrige Entzündung der Gallengänge sich an chronische Gallenstauung anschliesst, wenn zugleich Entzündungserreger in die Gallenwege gelangt sind.

2. Die zweite Art der Infektion ist die durch *Vermittlung der Blutcirculation*. Infolge der Langsamkeit des Blutstroms in der Leber sedimentieren gerade hier am allerhäufigsten infektiöse Stoffe, die in so feiner Verteilung in das Blut gelangt sind, dass sie ihrer Grösse nach die Capillaren bequem passieren können. Ausserdem kann natürlich die Infektion auch durch Einkeilung grösserer Pfröpfe entstehen, die infektiöse Keime enthalten. Wie schon früher erwähnt, treten *mechanische* Folgen der *Embolie* grösserer Gefässäste, d. h. *Infarktbildung*, in der Leber infolge der Blutzufuhr von zwei Gefässen, Leberarterie und Pfortader, sowie der massenhaften Anastomosen zwischen den feineren Gefässen, *nicht* auf; die Folgen einer *Embolie infektiösen Materials* bleiben dagegen nicht aus. Während die in fein verteilter Zustand eindringenden Mikroorganismen gewöhnlich aus dem allgemeinen Blutkreislauf stammen, die Erkrankung der Leber in diesem Falle also nur Teilerscheinung einer allgemeinen Pyämie ist, stammen grössere infektiöse Pfröpfe meist aus dem Pfortaderkreislauf; die Infektionspforte stellen dann am häufigsten diphtheritische Darmgeschwüre (besonders bei der in den Tropen endemischen Dysenterie), oder sonstige eitrige Prozesse im Darm (Perityphlitis, verjauchende Geschwülste etc.) dar. Am leichtesten erfolgt die Infektion der Leber von hier aus, wenn sich an die Grundkrankheit eitrige Pylephlebitis angeschlossen hat; die jauchig zerfallenden Thromben der Pfortader keilen sich dann in den feineren Verzweigungen derselben ein.

3. Es können *entzündliche Prozesse der Umgebung direkt auf die Leber* übergreifen, so z. B. indem Magengeschwüre die Leber arrodieren. Ferner kann sich die eitrige Entzündung an *Verwundungen von aussen* anschliessen.



Mitunter finden sich *Leberabszesse*, ohne dass man irgendwelche Veranlassung für die Entstehung derselben nachweisen kann. Es liegt hier dasselbe Verhältnis vor, wie z. B. bei der eitrigen akuten Osteomyelitis: man muss annehmen, dass eine geringe Menge von ins Blut gelangten Entzündungserregern nur in den Organen, die ihrer Festsetzung besonders günstig sind, zur Entwicklung gelangt, während die übrigen Organe steril bleiben.

Die eitrig entzündeten Stellen erscheinen im Beginn der Erkrankung als gelbliche, infiltrierte Flecke, welche eine grössere oder kleinere Gruppe von Acinis umfassen. Bald beginnt die Verflüssigung der erkrankten Partien, es bilden sich mit (durch Gallenbeimengung) intensiv grün gefärbtem Eiter gefüllte Abszesse, welche enorme Grösse erreichen können.

Die durch Infektion *von der Pfortader her* entstandenen Abszesse folgen gewöhnlich in ihrer Anordnung den Verzweigungen der Pfortader; mitunter ist das periportale Bindegewebe in seiner ganzen Ausdehnung eitrig infiltriert, man sieht dann auf der Schnittfläche der Leber die grösseren Pfortaderäste überall von einem grünlich verfärbten, sulzigen oder eitrig infiltrierte Gewebe umgeben (vergl. Abb. No. 108, Tafel 54). Die von den *Gallengängen* aus entstandenen Abszesse lassen häufig, besonders auf Schnitten, welche man von der Porta hepatis aus gegen die Konvexität führt, eine blatt- oder fächerartige Anordnung erkennen. Wenn man die Verzweigungen der Gallengänge durch Aufschneiden mit der Schere verfolgt, so bemerkt man, dass diese Anordnung davon herrührt, dass die Abszesse den feinen Verzweigungen der Gallenwege, wie die einzelnen Teile eines Blattes dem Stiele desselben, aufsitzen; häufig kann man die Kommunikation der Abszesse mit den Gallenwegen nachweisen.

Die bei *allgemeiner Pyämie* durch capilläre Embolie entstandenen Abszesse sind *völlig regellos* über die Leber verstreut, lassen weder zu den Gallengängen noch zu den Pfortaderverzweigungen konstante Beziehungen erkennen. Sie sind meist in grosser Anzahl vorhanden, erreichen aber selten bedeutende Grösse.

### Die chronischen Entzündungen.

Sämtliche Formen der *chronischen Entzündung* der Leber haben ein gemeinsames Merkmal, dies ist die *Zunahme der Konsistenz*, welche durch die Vermehrung des interstitiellen Bindegewebes bedingt ist. Ist die letztere ungleichmässig, so entstehen narbige Einziehungen der Oberfläche; je gleichmässiger sie ist, um so glatter ist die Oberfläche. Man unterscheidet folgende Formen der chronischen Entzündung:

Induration.

1. Die *Induration*. Diese ist hervorgebracht durch eine diffuse Hyperplasie des gesamten Leberbindegewebes, während das spezifische Parenchym in demselben Masse, wie das Bindegewebe sich vermehrt, durch einfache Atrophie zu Grunde geht. Die *Folge* dieser Vorgänge ist eine *erhebliche Zunahme der Konsistenz*; die Oberfläche ist ziemlich glatt. Zwar ist sie nicht völlig eben, da trotz Erkrankung des gesamten Bindegewebes doch einzelne Partien in etwas stärkerem Masse befallen sind, als die übrigen, aber die Einziehungen der Oberfläche sind wenigstens nur seicht und lassen keine regelmässige Anordnung erkennen. Die Induration kann durch ziemlich verschiedene Ursachen hervorgebracht werden. Diese sind:

- a) *Chronische Blutstauung*; diese *Stauungsinduration* zeigt ausser der Hyperplasie des Bindegewebes die schon früher geschilderten Befunde der Muskatileber.
- β) *Chronische Gallenstauung*. Diese Form (sogenannte *biliäre Cirrhose*) ist durch den hochgradigen Icterus des Leberparenchyms, durch die intensiv grüne Verfärbung der Peripherie der Acini infolge Erweiterung der Gallencapillaren und durch sehr starke Schrumpfung des ganzen Organs charakterisiert. Ausserdem wird der Befund an den Gallengängen (Stenose, Erweiterung des centralen Teiles) auf die richtige Auffassung des Befundes hinweisen.



γ) Verschiedene *chronische Infektionskrankheiten*, am häufigsten die *Syphilis*, seltener die *chronische Malaria*. Letztere Form ist gekennzeichnet durch die Ablagerung desselben schwärzlichen, aus dem Blutfarbstoff gebildeten Pigmentes (Melanin), welches sich auch im Malariamilztumor findet. Die *syphilitische Induration* der Leber an und für sich bietet nichts charakteristisches; die Diagnose muss durch den Befund sicher syphilitischer Veränderungen an anderen Organen gestützt werden.

Anmerkung: Ein geringer Grad von Induration findet sich mitunter in Verbindung mit *genuiner Schrumpfleber*; vielleicht verdanken beide Erkrankungen gleichmässig ihre Entstehung einem im Körper cirkulierenden Gifte.

2. Die *Laennecsche Form der Lebercirrhose*. Das wesentliche Merkmal dieser Krankheit ist die Bildung anfangs kernreicher, später kernarmer, schwieliger Bindegewebszüge, welche stets *Gruppen von Leberläppchen* umschliessen, (*multilobuläre Cirrhose*); sie verursachen an der Leberoberfläche tiefe, narbige, regelmässig netzförmig angeordnete Einziehungen, zwischen denen sich die erhaltenen, abgeschnürten Gruppen der Leberläppchen als halbkugelige Gebilde vorwölben.

Laennecsche  
Cirrhose.

Im *Anfangsstadium* der Krankheit ist das Volumen der Leber nahezu normal oder sogar etwas vergrössert, die Konsistenz ist bereits stark vermehrt, die Schwielen, welche die Inseln von erhaltenem Leberparenchym von einander trennen, sind noch schmal. Die letzteren sind infolge Verfettung der Leberzellen und Ablagerung von Gallenpigment gelb gefärbt; die Leberoberfläche erscheint wie mit zahlreichen, dicht bei einander stehenden gelben Nagelköpfchen besetzt (*Schuhzweckenleber*). Ebenso erkennt man auf der Schnittfläche massenhafte, ziemlich gleich grosse runde Inseln gelb gefärbten Leberparenchyms, welche über die schmalen Züge des schwieligen Bindegewebes vorquellen.

In *späteren Stadien* der Krankheit verdicken sich die Bindegewebszüge und verschmelzen miteinander, nachdem das sie trennende Parenchym atrophisch geworden ist; jetzt wird die Hauptmasse der Schnittfläche und Oberfläche von sehnig glänzenden, breiten Narbenzügen gebildet, aus denen nur noch vereinzelt Inseln von Lebergewebe hervorragen (vergl. Abb. No. 110, Tafel 56). Das Volumen ist bis auf die Hälfte des normalen vermindert; die Konsistenz ist so stark vermehrt, dass das Organ kaum schneidbar ist, und das Messer beim Einschneiden knirscht.

An der Schwielenbildung ist fast ausschliesslich das periportale Bindegewebe beteiligt, nur selten dringt die Bindegewebswucherung von dem letzteren aus auch in die Peripherie der Leberläppchen ein.

Als eine besondere Form ist im Gegensatz zu der gewöhnlichen multilobulären Cirrhose die *monolobuläre (Charcotsche) Cirrhose* unterschieden worden; dieselbe entsteht dadurch, dass nicht *Gruppen* von Leberläppchen, sondern jedes Leberläppchen *einzel*n von einem Ring neugebildeten Bindegewebes umschlossen wird, welcher auf der Schnittfläche als feine graue, die einzelnen Leberläppchen umschliessende Linie erscheint; die Oberfläche ist dementsprechend regelmässig und fein granuliert; jedes Körnchen entspricht einem Leberläppchen. Von der Induration unterscheidet sich dieser Zustand durch das Fehlen der intralobulären Veränderungen, von der später zu besprechenden hypertrophischen (Hanotschen) Cirrhose ebenfalls durch das Fehlen der intralobulären Wucherung, sowie der Gallenstauung und der parenchymatösen Veränderungen.

Jedenfalls ist diese monolobuläre Cirrhose nur eine durch zufällige Lokalisation der Bindegewebswucherung gebildete Abart der gewöhnlichen Cirrhose, mit der sie in der Ätiologie und den Folgeerscheinungen völlig übereinstimmt.

Ätiologisch steht für beide Formen der Einfluss *des chronischen Alkoholismus* völlig fest; besonders scheint der Genuss konzentrierter alkoholischer Getränke (schwere Weine, Branntwein) Cirrhose hervorzurufen.

Die *Folgen* bestehen bei *beiden Formen* in hochgradiger allgemeiner Abmagerung und Kachexie, verbunden mit eigentümlich schmutzig-grauer Färbung der Haut. Selten und in geringem Masse, meist nur gegen Ende der Krankheit, tritt Icterus ein. Dagegen führt



die periportale Bindegewebswucherung mit Regelmässigkeit zu bedeutender Erschwerung der Pfortadercirkulation und infolgedessen zu starker Stauung im Wurzelgebiet der Pfortader; *konstant* findet man eine sehr *bedeutende Stauungsinduration* der Milz, Ascites, hochgradigen Stauungskatarrh des Magens und Darmes, häufig Phlebektasien im unteren Teil des Oesophagus; bisweilen erfolgen durch Ruptur solcher Varicen erhebliche, meist tödliche Blutungen. Die Venen, welche kollaterale Verbindungen zwischen der Pfortader und Vena cava inferior darstellen, besonders die Venen der Bauchdecken, sind oft stark erweitert (*Caput Medusae*).

Die schon früher erwähnte »*cirrhotische Fettleber*« ist wohl als eine Kombination von Fettleber mit leichten cirrhotischen Veränderungen, welche durch Zusammenwirken des Alkoholismus mit anderen Schädlichkeiten entsteht, aufzufassen. Besonders spricht die auffallende Häufigkeit dieser Veränderung bei Tuberkulösen dafür, dass hier ausser dem Alkohol noch andere Faktoren im Spiel sind. Sehr häufig finden sich in der cirrhotischen Fettleber tuberkulöser Individuen Miliartuberkel in allen Entwicklungsstadien; von einzelnen Autoren ist daher sogar die Bindegewebsbildung auf den Reiz durch die fortwährende Tuberkeleruption zurückgeführt worden.

Stauungsmilz, sowie die sonstigen *Erscheinungen venöser Stauung*, die bei der Laennecschen Cirrhose bestehen, sind bei der cirrhotischen Fettleber *nicht* vorhanden.

Hypertrophische  
Cirrhose.

3. Die *hypertrophische Cirrhose mit Icterus (Hanotsche Cirrhose)*. Charakteristisch ist für diese Form eine starke, meist noch zellreiche Wucherung sowohl des interlobulären (periportalen) als besonders des intralobulären Bindegewebes. Die letztere bedingt eine Behinderung des Gallenabflusses aus den Gallencapillaren und feinsten, intralobulären Gallengängen und führt daher zu hochgradigem allgemeinen Icterus, zu Ablagerung von Gallenpigment in den Leberzellen, welche ausserdem sehr stark verfettet sind. Makroskopisch sind infolgedessen an der Leber folgende Eigentümlichkeiten bemerkbar: Das *Volumen ist stets sehr bedeutend vermehrt*, so dass das Gewicht bis 4000 gr betragen kann; die *Konsistenz ist vermehrt*, jedoch lange nicht in der Masse, wie bei der Laennecschen Form. Die *Oberfläche* ist entweder *völlig glatt*, oder, wo die Bindegewebswucherung weniger gleichmässig ist, mit *seichten*, netzförmigen, verzweigten Einziehungen versehen. Die *Schnittfläche* ist über und über grünlich gelb gefärbt; die Peripherie der Acini ist, entsprechend der grösseren Weite der in ihr enthaltenen Gallengänge, dunkelgrün gefärbt; es erstreckt sich so eine aus dunkelgrünen, netzförmig verbundenen Linien bestehende Zeichnung über die ganze Schnittfläche (vergl. Abb. No. 109, Tafel 55). Die grossen Gallengänge und die Gallenblase enthalten ziemlich dünne, hellbraune Galle.

Gegenüber der Beeinträchtigung der Gallengänge tritt die Erschwerung der Pfortadercirkulation zurück; Stauungsinduration der Milz ist nur selten und auch dann nur in geringem Masse vorhanden; ebenso fehlt der Ascites. Dagegen ist mitunter die Milz einfach hyperplastisch. Ob auch bei der hypertrophischen Cirrhose der Alkoholismus ätiologisch eine Rolle spielt, ist unsicher.

### Granulationsgeschwülste.

Tuberkulose.

Die *Tuberkulose* tritt in der Leber am häufigsten als akute oder schubweise erfolgende *Miliartuberkulose* auf. Man erkennt massenhafte, vorspringende graue Knötchen in der im übrigen unveränderten oder infolge der gleichzeitig vorhandenen Lungentuberkulose fettig infiltrierten Leber; am leichtesten sieht man dieselben auf der Oberfläche, auf der Schnittfläche sind sie nur selten deutlich sichtbar. Mikroskopisch findet man viel häufiger Tuberkel, als man nach der Betrachtung mit blossen Auge denken sollte, da dieselben meist wirkliche Miliartuberkel sind, die noch nicht mit anderen Knötchen konfluiert sind. Massenhafte, mit blossen Auge sichtbare Knötchen beobachtet man vorzugsweise bei der chronischer verlaufenden Miliartuberkulose der Kinder (vergl. Abb. No. 111, Tafel 56).



Die Tuberkel sitzen im völlig reaktionslosen Lebergewebe und lassen keinerlei Zusammenhang ihrer Elemente mit denen der Leber erkennen, ein Verhältnis, welches differentialdiagnostisch gegenüber den später zu erwähnenden miliaren Gummata wichtig ist.

Selten sind *Konglomerattuberkel*, grössere, käsige Knoten, welche zuweilen von der Wand von Gallengängen ausgegangen sind; erweichen solche Gallengangstuberkel, so bildet sich eine Caverne, deren Inhalt durch Beimengung von Galle grünlich gefärbt ist.

An der Leber kommen sämtliche histologische Veränderungen zur Beobachtung, die die *Syphilis* überhaupt hervorzubringen vermag, nämlich sowohl *diffuse Bindegewebswucherung*, als Bildung *cirkumskripter, miliarer* oder *grossknotiger Gummata*.

Syphilis.

Die Leber *kongenital syphilitischer Neugeborener* weist häufiger, als alle übrigen Organe, syphilitische Erkrankungen auf, ein Umstand, der damit erklärt wird, dass das von der Nabelvene zugeleitete syphilitische Gift vorzugsweise und zuerst die Leber trifft. Die *kongenital syphilitische Leber* lässt meist eine intensive, ganz diffuse Bindegewebswucherung erkennen, durch welche das Volumen und die Konsistenz vermehrt werden. Die Gefässe werden komprimiert, und die Schnittfläche der Leber erhält daher einen blassen, fahl grau-gelben Farbenton (*Feuersteinleber*). Mitunter ist mit dieser Veränderung noch die Bildung *miliarer Gummata* kombiniert, welche gewissermassen eine höhere Konzentration der Bindegewebswucherung auf einzelne Punkte darstellen. Dieselben bilden kleine graugelbe, höchstens hirsekorn-grosse Knötchen, die an sich makroskopisch von Tuberkeln kaum zu unterscheiden sind; nur das gleichzeitige Bestehen der Farbe der Feuersteinleber weist auf die richtige Diagnose hin (vergl. Abb. No. 112, Tafel 56). Mikroskopisch unterscheiden sie sich jedoch deutlich durch das Fehlen von Riesenzellen, sowie dadurch, dass das fibrilläre Bindegewebe der Peripherie der Geschwulst kontinuierlich in das diffus hyperplastische Leberbindegewebe übergeht, während Tuberkel, wie oben erwähnt, mit dem Bindegewebe der Umgebung nicht zusammenhängen. Grossknotige Gummata werden bei Neugeborenen selten beobachtet.

In der Leber *Erwachsener* produziert die Syphilis dagegen am häufigsten *grossknotige Gummata*, oder eine *ungleichmässig über das Organ verteilte chronische interstitielle Entzündung*; meist sind *beide Erkrankungen kombiniert*, indem in der Umgebung der Gummata interstitielle Entzündung besteht.

Diese interstitielle Hepatitis entspricht in ihrer Form der Induration, d. h. es entsteht eine diffuse Bindegewebshyperplasie mit Atrophie des spezifischen Parenchyms, so dass zuletzt eine ausgedehnte Schwielen entstehen kann, die keine Reste von Lebergewebe mehr enthält; solche Schwielen bilden sich meist in der Umgebung der Pfortader (*Peripylephlebitis syphilitica*). Man sieht auf Schnitten, die von der Porta aus gegen die Konvexität geführt werden, die grauen Schwielen fächerförmig von der Porta ausstrahlen. Durch die narbige Retraktion derselben entstehen an der Oberfläche des Organs tiefe Einziehungen. Das zwischen den Schwielen liegende Lebergewebe ist normal, oder befindet sich im Zustande mässiger Induration. Es kommt so zur Abschnürung grosser Partien der Lebersubstanz, welche sich knollig zwischen den tief elngezogenen Schwielen vorwölben (*syphilitische gelappte Leber*, vergl. Abb. No. 113, Tafel 57).

Die *Lebergummata* (vergl. Abb. No. 114, Tafel 58) sind in frischeren Stadien weiche, graurote Geschwülste, später derbe, käsige oder verkalkte Massen, die oft verzweigte Wülste bilden und in sehnig glänzendes, schwieliges Gewebe eingebettet sind. Die die Gummata umgebenden Schwielen sind zum Teil das Produkt einer in der Umgebung des Gumma auftretenden interstitiellen Hepatitis, zum Teil wohl auch einer unter antiluetischer Behandlung eintretenden Metamorphose der frischen peripheren Schichten der Gummata selbst, während die centralen, bereits nekrotischen und verkalkten Partien des Gumma als nicht resorbierbare Knoten innerhalb der Schwielen liegen bleiben. Dass eine derartige Metamorphose eintreten kann, dafür spricht der Umstand, dass frische Gummata meist grosse Geschwülste sind, während in alten Schwielen nur unansehnliche käsige Knoten vorgefunden werden.



Auch die gummöse Lebersyphilis führt zur Entstehung der gelappten Leber; häufig findet man in den narbigen Einziehungen einer so deformierten Leber käsige Reste von Gummaknoten eingeschlossen.

Sehr selten bringt die *kongenitale Lues* eine Erkrankung hervor, die in ihrer Form der alkoholischen (Laennecschen) Cirrhose ähnelt, sich jedoch dadurch als syphilitisch charakterisiert, dass an einzelnen Stellen umfängliche, tief eingezogene Narben vorhanden sind, welche *keine Reste von Lebergewebe enthalten* und mitunter einen ganzen Leberlappen völlig abschnüren, z. B. den linken Leberlappen völlig vom rechten trennen (*Kongenitale syphilitische Cirrhose*).

## Echte Geschwülste.

Fibrom,  
Sarkom, Angiom.

Die *bindegewebigen Geschwülste* spielen in der Leber eine untergeordnete Rolle; bisweilen finden sich kleine, von der Leberkapsel ausgehende, harte sehnige *Fibrome*. In sehr seltenen Fällen sind *Sarkome* der Leber beobachtet worden.

Verhältnismässig häufig finden sich *cavernöse Angiome*; dieselben erscheinen in frischem Zustand als scharf abgegrenzte, mitunter abgekapselte, dunkelrote Geschwülste, aus denen auf Druck reichliches Blut hervorquillt. Nachdem man das Blut ausgepresst hat, erkennt man deutlich das netzförmige, bindegewebige Gerüst, welches die cavernösen Bluträume begrenzt. Sie entstehen durch starke Erweiterung der Lebercapillaren und Atrophie der zwischen diesen liegenden Leberzellbalken. Durch Thrombose der Bluträume mit nachfolgender Organisation können die Angiome in solide, derbe, bindegewebige Geschwülste umgewandelt werden.

Von grösserer Bedeutung sind die *epithelialen Geschwülste* der Leber: das *Adenom* und *Carcinom*.

Adenom.

Unter den *Adenomen* müssen vor allen Dingen zwei prinzipiell verschiedene Arten unterschieden werden; die eine Art geht aus den *Leberzellen selbst* hervor, und ihre Elemente wiederholen in ihrer Struktur und Anordnung mehr oder weniger getreu den Bau des Leberparenchyms; die andere Art weicht vom Bau der Leber völlig ab, ähnelt dagegen in jeder Beziehung so sehr dem Bau der *Nebennierenrinde*, dass mit grösster Wahrscheinlichkeit anzunehmen ist, dass sie aus versprengten Teilen der Nebenniere hervorgegangen ist. Bekanntlich ist der Befund versprengter Nebennierenkeime auch in anderen Organen, besonders der Niere und den inneren Genitalien, keine Seltenheit.

Diese *letzte Art* der Adenome verrät sich makroskopisch durch ihre goldgelbe Farbe; mikroskopisch besitzen sie denselben Bau, wie die in der Niere vorkommenden Hypernephrome (siehe daselbst).

Die *eigentlichen Leberadenome*, d. h. die von den Leberzellen selbst ausgehenden Geschwülste, bilden entweder vereinzelte, grössere, scharf begrenzte, abgekapselte, weiche Knoten von gelblicher Farbe und drüsenartiger, gelappter Struktur, oder massenhafte, kleine, hirsekorn- bis erbsengrosse, gelbliche Knötchen, welche ziemlich gleichmässig die ganze Leber durchsetzen. Mikroskopisch bestehen dieselben aus Zellen, welche alle Charaktere der Leberzellen besitzen, nur sind sie meist bedeutend grösser, als diese. Auch ihre Anordnung entspricht vollkommen der des normalen Lebergewebes; die Zellen sind zu verzweigten Balken verbunden, zwischen denen die Blutgefässcapillaren verlaufen. Häufig findet man die Geschwulstzellen ringförmig um feine, runde Lumina gruppiert, welche sich durch ihre Ausfüllung mit Galle als Gallencapillaren erweisen. Das die Knoten umgebende Lebergewebe ist komprimiert, die Leberzellbalken in tangentialer Richtung zu dem Geschwulstknoten abgeplattet, die Leberzellen mitunter zu lang ausgezogenen, spindelförmigen Gebilden plattgedrückt. Meist besteht in der Umgebung der Geschwülste bedeutende Stauungshyperämie, so dass die ganze Leber auf den ersten Blick das Aussehen der Muskatléber darbietet, von der sie sich jedoch bei genauer Beobachtung durch die eingesprengten, gelblichen Geschwulstknoten deutlich unterscheidet.



Das *primäre Lebercarcinom* geht entweder aus dem *Adenom* hervor, oder entwickelt sich durch eine von den *Gallengängen* ausgehende *Neubildung*.

Das aus einem *adenomatösen* Vorstadium hervorgehende Carcinom (*Adenocarcinom*) tritt in zwei verschiedenen, den beiden eben beschriebenen Arten des Leberadenoms entsprechenden Formen auf. Die *eine* Form bildet *grosse, weiche, gelbe Knoten von gelappter Struktur*, welche jedoch keine so scharfe Abgrenzung gegen das Lebergewebe besitzen, wie das Adenom. Mikroskopisch bestehen diese Knoten aus Zellen, welche in ihrer Form und Anordnung von dem Typus des Lebergewebes meist stark abweichen, wenngleich mitunter auch hier noch gewisse Anklänge an Lebergewebe vorhanden sind; überhaupt ist die Grenze zwischen Adenom und Carcinom nach dem histologischen Befund nur schwierig zu ziehen.

Die *andere* Form des Adenocarcinoms (vergl. Abb. No. 116, Tafel 59) geht, wie die entsprechende Form des Adenoms, aus *zahlreichen, durch die ganze Leber versprengten Knötchen* hervor, deren Elemente mehr oder weniger noch den Charakter von Lebergewebe beibehalten haben; häufig bemerkt man auch hier weite, mit Galle gefüllte Lumina, welche von ringförmig angeordneten Geschwulstzellen begrenzt werden; dieselben verleihen den Geschwulstknoten eine grünlich-gelbe oder intensiv grüne Farbe. In den älteren Partien der Geschwulst fliessen die einzelnen Knötchen zu grossen Geschwulstknoten zusammen, welche über die Oberfläche stark prominieren und auf der Schnittfläche grosse, markig infiltrierte, krebsige Flächen bilden, in denen noch eine gelappte Struktur bemerkbar ist. Mitunter befindet sich das zwischen den Geschwulstknoten gelegene Gewebe im Zustand schwieliger Induration, so dass ein Bild entsteht, welches an die Laennecsche Lebercirrhose erinnert, nur dass die von den Schwielen umschlossenen Granula nicht aus normalem Lebergewebe, sondern aus markigem, gelblich-weissen oder grünlichen Geschwulstgewebe bestehen (*Cirrhosis carcinomatosa*).

Mitunter sieht man, wie in den älteren, konfluerten Partien des Adenocarcinoms die krebsige Wucherung in die weit klaffenden Lumina der Pfortader oder der Lebervenen in Gestalt zottiger Massen hineinwuchert (siehe obengenannte Abb.); in diesem Falle entwickeln sich bisweilen metastatische Knoten in der Lunge. Im allgemeinen ist jedoch hervorzuheben, dass das primäre Lebercarcinom nur sehr selten Metastasen in anderen Organen hervorruft.

Die von den *Gallengängen* ausgehende Form des Leberkrebses entwickelt sich ebenfalls meist als diffuse Infiltration der Leber durch zahlreiche, später flächenhaft konfluierende Knötchen und Streifen von Geschwulstgewebe, welche bisweilen in ihrer Mitte die erweiterten Gallengänge schon mit blossen Auge als mit Galle gefüllte Hohlräume erkennen lassen. Mikroskopisch findet man drüsenähnliche, mit hohem Epithel ausgekleidete Hohlräume und Übergänge zu mehr atypischer Wucherung mit indifferenten Zellformen.

Allen primären Lebercarcinomen *gemeinsam* ist die Bildung *grosser, zusammenhängender Flächen von Geschwulstgewebe*, welche infolge ihres Gehaltes an Hohlräumen, die mit Galle gefüllt sind, mehr oder weniger stark grünlich gefärbt erscheinen. Dieses Verhalten unterscheidet sie ziemlich deutlich von den gerade in der Leber so häufigen metastatischen Carcinomknoten.

Die *sekundären Krebsknoten* (vergl. Abb. No. 115, Tafel 58) präsentieren sich stets als ziemlich *scharf umschriebene*, von einander durch annähernd normales Lebergewebe getrennte, *kugelige Knoten* von rein weisser oder blass gelblicher Farbe. Das Centrum desselben ist fast stets nekrotisch, etwas intensiver gelb gefärbt, als die Randpartie; infolge der centralen Erweichung sinken die über die Oberfläche der Leber prominierenden Knoten auf der Höhe der Erhebung *nabelartig* ein, ein Anblick, welcher für alle metastatischen Geschwulstknoten in der Leber (und zwar sowohl für Carcinome als Sarkome) völlig charakteristisch ist.



## Echinococcus hepatis.

Echinococcus  
hydatidosus.

Die Leber ist dasjenige Organ, welches am häufigsten die *Finnen der Tania echinococcus*, die *Echinococcusblasen*, beherbergt. Diese werden hier in allen Formen gefunden, welche überhaupt dem Echinococcus eigen sind. Bekanntlich unterscheidet man zwei wesentlich verschiedene Formen des Parasiten. Bei der ersten bilden sich *grössere Blasen* (*Echinococcus hydatidosus*), deren Wand von der lamellös geschichteten Körperwand des Parasiten und einer denselben abkapselnden, aus den umgebenden Geweben entstandenen Bindegewebsschicht gebildet wird. An der *Innenfläche der Blase* bilden sich *Brutkapseln*, welche derselben als feine Körnchen, ähnlich Perlen aus Milchglas, aufsitzen; oder es bilden sich in der Wand der Mutterblase zunächst wieder Tochterblasen, deren Innenfläche die Brutkapseln tragen; ja bisweilen kommt es sogar zur Bildung von Enkelblasen.

Häufen sich die Tochterblasen im Innern der Mutterblase an, so entsteht der *Echinococcus hydatidosus endogenes*, die gewöhnlichste Form des Echinococcus; brechen dieselben durch die Wand der Mutterblase nach aussen durch, so dass man zahlreiche, grössere Blasen neben einander in der Leber vorfindet, so bezeichnet man diese Form als *Echinococcus hydatidosus exogenes*.

Echinococcus  
multilocularis.

Mit diesem letzteren darf die zweite, prinzipiell verschiedene Form des Echinococcus, der *Echinococcus multilocularis*, nicht verwechselt werden. Bei diesem kommt es überhaupt nicht zur Bildung einer grösseren Mutterblase, sondern es entwickeln sich *neben einander zahlreiche kleine Bläschen*, die als gallertige Pfröpfchen in ein vom Leberbindegewebe aus gebildetes Granulationsgewebe, resp. Narbengewebe eingelagert erscheinen; es ist noch nicht entschieden, ob diese Form durch gleichzeitige Einwanderung zahlreicher Echinococcus-embryonen, oder durch Abschnürung aus einer oder wenigen ursprünglich vorhandenen kleinen Bläschen entsteht.

Während beim Echinococcus hydatidosus an der Innenfläche der Blasen Brutkapseln sich entwickeln, welche mit in der Entwicklung begriffenen, meist eingestülpten Tänienköpfen (*Scolex*) besetzt sind, fehlen den Bläschen des Echinococcus multilocularis die Scolices in den meisten Fällen. Selten bleiben beim Echinococcus hydatidosus die Blasen steril.

Der *Echinococcus multilocularis* bildet meist *grosse, nicht scharf abgegrenzte Geschwülste*, deren Schnittfläche eine alveoläre Struktur besitzt; zwischen den das Stroma bildenden Bindegewebszügen drängen sich die oben erwähnten gallertigen Pfröpfe hervor, so dass die Schnittfläche der eines Gallertcarcinoms makroskopisch ähnelt; bei mikroskopischer Untersuchung erkennt man an der Peripherie jedes Bläschens jedoch die geschichtete Leibeswand des Parasiten.

Der *Echinococcus hydatidosus* bildet in manchen Fällen ebenfalls enorme (bis mannskopfgrosse) Geschwülste, welche durch Druck auf die Umgebung oder Perforation in benachbarte Hohlorgane (Vena cava, Pleurahöhle) zu schweren Störungen führen können; andererseits kann durch Perforation in Gallengängen und Darm auch Entleerung des Inhaltes und Heilung unter narbiger Schrumpfung herbeigeführt werden.

Störungen der  
Entwicklung  
des  
Echinococcus.

Meist treten jedoch *im Verlauf der Entwicklung Störungen* auf, die ein so exzessives Wachstum verhindern. Die Scolices sterben ab, die Wand des Parasiten wird von Kalk inkrustiert, der Inhalt zu einer Cholestearin und Kalk enthaltenden, breiigen, gelben, in späten Stadien bröckligen oder steinharten Masse eingedickt.

Bisweilen findet eitriges Erguss in die Höhle des Echinococcus, durch eitriges Entzündung des umgebenden Bindegewebes veranlasst, statt; es kann zur Perforation in die Bauchhöhle mit anschliessender eitrigem Peritonitis kommen.

Abbildung No. 117, Tafel 60 zeigt einen Echinococcus hydatidosus endogenes; die Mutterblase ist mit zahlreichen, zum Teil geplatzten (durch Imbibition mit Gallenfarbstoff gelblich gefärbten) Tochterblasen gefüllt; an ihrer Innenfläche waren Brutkapseln, aus denen die nebenan in Fig. 25 abgebildeten Scolices stammen, entwickelt.



## C. Sektion der Leber.

Bei der *Entfernung der Leber* aus der Leiche verfährt man folgendermassen: Man zieht die Leber etwas nach abwärts, so dass das Ligamentum suspensorium hepatis gespannt wird, und schneidet dieses in ganzer Ausdehnung durch, ebenso die Ligamenta coronaria; alsdann wird durch Erhebung des vorderen Leberrandes die Gegend der Porta hepatis sichtbar gemacht, das Ligamentum hepatorenale, das Ligamentum hepatogastricum und hepatoduodenale, sowie die in letzterem zur Leber verlaufenden Gefässe und der Gallengang durchschnitten. Hierauf lässt sich die Leber durch einen kräftigen Zug nach vorn entfernen.

Entfernung der  
Leber aus der  
Leiche.

Man beurteilt zunächst die *Grösse der Leber* schätzungsweise, oder exakter durch *Bestimmung des Gewichts*. Das durchschnittliche Gewicht der Leber eines kräftigen, erwachsenen Mannes wird gewöhnlich zu circa 1700 g angegeben. Im einzelnen Falle wird natürlich je nach dem Alter und dem Ernährungszustand das für die betreffende Leiche als normal anzusehende Lebergewicht variieren, so dass das Gewicht der Leber eigentlich in jedem Falle mit dem Gewicht des gesamten Körpers verglichen werden müsste, um beurteilen zu können, ob die Leber als normal, vergrössert oder verkleinert zu betrachten ist. Ist eine Volumenvermehrung rasch erfolgt, so erkennt man dies an der Spannung der Kapsel; beim Einschnitt quillt das Parenchym unter derselben hervor.

Grösse  
der Leber.

*Vergrösserung der Leber* findet sich besonders bei akuter Hyperämie (resp. im Beginn chronischer, venöser Hyperämie); bei trüber Schwellung und Verfettung; bei akuten Entzündungen; bei hypertrophischer Cirrhose und mitunter im Beginn der Laennecschen Cirrhose; ferner bei Geschwülsten.

*Verkleinert* findet man die Leber bei Anämie, bei weit fortgeschrittener Stauungsinduration, bei brauner Atrophie, bei Laennecscher und biliärer Cirrhose.

*Quer über die Vorderfläche* der Leber verlaufende *Furchen*, deren Grund von schwieligen Verdickungen der Leberkapsel gebildet wird, finden sich besonders bei Frauen, hervorgebracht durch den Druck einschnürender Kleidungsstücke (*Schnürfurchen*).

Durch dauernden Tiefstand des Zwerchfells (bei Emphysematikern) bilden sich *Furchen*, welche in *sagittaler Richtung über die konvexe Leberoberfläche* verlaufen; meist sind viele derartige Furchen, parallel verlaufend, vorhanden (*Expirationsfurchen*).

Hochgradige *Difformitäten* werden durch die von *syphilitischer interstitieller Hepatitis* oder *gummösen Prozessen* herrührenden *Narben* hervorgebracht; die Leber wird durch dieselben in viele Abschnitte zerschnürt, besonders wird häufig der linke Leberlappen vom rechten abgeschnürt, so dass er nur durch eine schmale häutige Brücke mit ihm in Verbindung bleibt.

Besonders zu beachten ist die *Form des vorderen Leberrandes*; durch Anschwellung des Leberparenchyms ohne Vermehrung der Konsistenz wird er *abgerundet* (*Fettleber*), zu einem häutigen Saum *verdünnt* durch *Atrophie*.

Die *Konsistenz* wird *vermehrt* durch die mit Bindegewebsbildung verlaufenden *chronischen Entzündungen*, in geringem Masse durch Anämie und Atrophie; *vermindert* durch Ödem (dabei zugleich teigig), durch Verfettung und akute Entzündungen.

Konsistenz.

Die *Leberoberfläche* zeigt *grobe Granulation* bei der Laennecschen Cirrhose; *fein granuliert* ist sie bei der monolobulären (Charcotschen) Form derselben; *glatt* oder mit seichten, netzförmigen Einziehungen versehen ist sie bei der hypertrophischen (Hanotschen) Cirrhose und den verschiedenen Formen der Induration. *Tief eingezogene, unregelmässig verteilte Narben* rühren gewöhnlich von syphilitischen Prozessen her.

Oberfläche

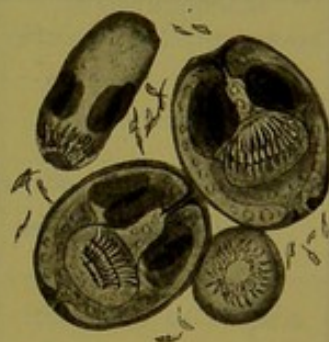


Fig. 25. Echinococcus - Scolices, freiliegend.

Oben rechts und unten links eingezogene Scolices, die beiden anderen ausgestülpt. Von diesen ist der Scolex links oben in Seitenansicht, rechts unten in der Ansicht von oben dargestellt. Zwischen und neben ihnen einzelne isolierte Echinococcenhäkchen.

Form der Leber.



## Schematische Übersicht der

I. Geschwülste.		
Miliare, graue Knötchen	Übriges Lebergewebe normal. Mikroskopisch kein Zusammenhang der Neubildung mit dem Bindegewebe der Umgebung	Miliare Tuberkel.
	Übriges Lebergewebe induriert (Feuersteinleber). Mikroskopisch Übergang des Bindegewebes der Neubildung ins Leberbindegewebe	Miliares Gumma.
Grosse derbe, total oder zum Teil verkäste Knoten	Käsige Knoten, mitunter im Centrum erweicht, ohne Schwielenbildung oder sonstige Veränderung der Umgebung	Konglomerattuberkel.
	Total käsige oder im Centrum käsige, in der Peripherie graurötliche Knoten; Schwielenbildung oder interstitielle Hepatitis in der Umgebung	Gumma.
Markige Knoten mit drüsenähnlicher Struktur	Zahlreiche kleine, oder solitäre grössere Knoten, abgekapselt oder wenigstens scharf abgegrenzt	Adenom.
	Grosse solitäre Knoten, oder Infiltration der Leber durch multiple kleine Knötchen und Zusammenfließen derselben zu grossen krebsig entarteten Flächen. Icterische Färbung derselben.	Primäres Lebercarcinom.
	Zahlreiche, meist gelblich-weiße Knoten verschiedener Grösse; nabelartige Einziehung auf der Höhe derselben	Sekundäres Lebercarcinom.
Cystengeschwülste	Grosse Mutterblase, gewöhnlich mit Einschluss von Tochterblasen	Echinococcus hydatidosus.
	Scolices frei im Lebergewebe ohne gemeinsame Mutterblase	Echinococcus multilocularis.



# wichtigsten Lebererkrankungen.

II. Entzündliche und degenerative Erkrankungen.				
Konsistenz erhöht	Leber leicht schneidbar	Schnittfläche zeigt wachsigen Glanz		Amyloidleber.
	Leber schwer schneidbar	Oberfläche granuliert	Oberfläche grob granuliert. Granula entsprechen Gruppen von Leberläppchen, durch dicke Schwielen um- schnürt	Multilobuläre (Laennecsche) Lebercirrhose.
			Oberfläche fein granuliert. Granula entsprechen einzelnen, von Schwielen um- gebenen Leberläppchen	Monolobuläre (Charcotsche) Lebercirrhose.
		Oberfläche glatt oder mit seichten Ein- ziehungen versehen.	Schnittfläche grüngelb mit grünem Geäder. Bedeutende Vergrößerung	Hypertrophische (Hanotsche) Lebercirrhose.
			Muskatzeichnung der Schnittfläche.	Stauungsinduration.
			Schnittfläche dunkelbraun- grün. Bedeutende Verkleinerung des Organs	Biliäre Cirrhose.
			Schnittfläche schwärzlich pigmentiert	Induration bei Malaria.
			Schnittfläche braun	Syphilitische Induration.
			Schnittfläche rein buttergelb, unregelmässig verteilte Schwielen in derselben	Cirrhatische Fettleber.
Konsistenz nicht erhöht	Volumen vermehrt		blaurote Färbung der Schnittfläche	Akute venöse Hyperämie der Leber.
			Farbe graubraun	Trübe Schwellung.
			Farbe rein buttergelb	Fettleber.
			Peripherie der Acini gelb, Centrum rot	Fettleber mit Stauung.
			Peripherie der Acini gelb, Centrum braun	Partielle Verfettung der Leber, trübe Schwellung und Verfettung.
	Volumen vermindert		Farbe der Schnittfläche graugelb	Anämie der Leber.
			Schnittfläche rostfarben	Anämie m. Eisenablagerung.
			Schnittfläche dunkelbraun, bronzeartig	Braune Atrophie.
			Rote eingesunkene Stellen wechseln mit buttergelben ab	Akute gelbe Leberatrophie (resp. spätes Stadium der Phosphorleber).



*Chronisch-entzündliche Verdickung der Leberkapsel* findet sich besonders bei cirrhotischen und indurativen Prozessen. Eine besondere Form der chronischen Perihepatitis, welche zur Bildung einer *dicken, milchweissen Schwarte* führt, lässt die sogenannte *Zuckergussleber* entstehen; durch den gleichmässig wirkenden Druck der sich zusammenziehenden Schwarte wird die Leber walzenartig abgerundet. Eben solche chronisch-entzündliche Verdickungen beobachtet man meist gleichzeitig an der Milz und dem Peritoneum parietale; mitunter auch an der Pleura und dem Pericard, wo es zur Verwachsung zwischen parietalem und visceralem Blatt kommt.

Schnittfläche.

Zur Untersuchung der *Schnittfläche der Leber* führt man gewöhnlich einen grossen *Schnitt in frontaler Richtung über die gesamte konvexe Leberoberfläche*, welcher bis an die Porta hepatis durchdringt, und kann eventuell von diesem aus sekundäre Einschnitte ausführen.

Auf der Schnittfläche beachte man:

1. *Die Menge des aus den durchschnittenen Gefässen ausfliessenden Blutes.*
2. *Den Glanz der Schnittfläche; vermehrter Glanz* erweckt den Verdacht auf *Amyloid-entartung*.
3. *Die Farbe der Schnittfläche.* Graugelbe Färbung rührt von Anämie, *rostfarbener* Ton von Eisenablagerung her; *ockergelb* ist die Farbe der Fettleber. *Rote eingesunkene Stellen auf rötlich gelbem Grund* findet man bei akuter gelber Leberatrophie und bei protrahiertem Verlauf der Phosphorvergiftung. *Bronzeartig dunkelbraune* Färbung deutet auf braune Atrophie. *Gleichmässig dunkelrote Färbung* findet sich bei chronischer, venöser Hyperämie; häufiger noch beobachtet man hier die beschriebene *Muskatzeichnung*. *Hell-grüngelbe* Farbe mit *dunkelgrünen Flecken und Streifen* findet man bei hypertrophischer Cirrhose; *dunkelbraungrüne* Färbung bei Gallenstauung.
4. *Abnormitäten der acinösen Struktur.* *Abnorm deutlich* erscheint dieselbe bei Hyperplasie des periportalen Bindegewebes in der Umgebung jedes einzelnen Leberläppchens (monolobuläre Cirrhose, manche Formen der Induration), ferner bei Verfettung, die vorwiegend die Peripherie der Acini betrifft (Centrum rot oder braun). *Undeutlich* wird die acinöse Struktur durch trübe Schwellung, diffuse Verfettung und ganz diffuse Bindegewebswucherung.

## Abschnitt IX.

# Untersuchung des Pancreas.

## A. Erkrankungen des Pancreas.

### Cirkulationsstörungen.

Hyperämie.

*Hyperämie* des Pancreas findet sich als *physiologischer Zustand* bei Individuen, die während der *Verdauung* gestorben sind. *Krankhafte Hyperämie* wird durch *akute Entzündungen* des Pancreas, sowie durch *Blutstauung im Pfortaderkreislauf* (Lebercirrhose, Thrombose der Pfortader) oder *allgemeine venöse Stauung* bei Herzfehlern etc. hervorgerufen.

Embolie und Thrombose.

Da das Pancreas von drei verschiedenen Arterien aus, der Arteria lienalis, Arteria hepatica (ramus pancreatico-duodenalis superior) und Arteria mesenterica superior (ramus pancreatico-duodenalis inferior) versorgt wird, deren Verzweigungen anastomosieren, so hat *Embolie von Pancreasarterien* gewöhnlich *keine mechanischen Folgen*. Sitzt jedoch ein Embolus im *Anfangsteil der Arteria mesenterica superior* so, dass er die Arteria pancreatico-duodenalis inferior verschliesst, so kann sich *Nekrose* im entsprechenden Teil des Pancreaskopfes anschliessen; jedenfalls lässt die hierbei entstehende allgemeine Cirkulationsschwäche keine genügende kollaterale Cirkulation zu Stande kommen.



*Thrombose des Pfortaderstammes* kann durch Verschluss sämtlicher Pancreasvenen zur *hämorrhagischen Infarcierung* des Pancreas sowie des umgebenden Zellgewebes führen; selten ruft die Thrombose der Vena lienalis allein Nekrose einzelner Abschnitte des Pancreas hervor.

### Ernährungsstörungen.

Das Volumen und Gewicht des Pancreas ist sehr variabel; als Durchschnittsgewicht kann ein Gewicht von 90 — 120 g bezeichnet werden. Bei schlecht genährten Individuen sinkt das Gewicht mitunter bis auf 40—50 g. Besonders bei Diabetikern ist mitunter eine auffallende *Atrophie* der Drüse zu konstatieren; ob diese die Ursache oder Folge der Krankheit ist, ist freilich zweifelhaft. Das atrophische Pancreas hat den Turgor des normalen Organs verloren, es ist infolgedessen schlaff, das interstitielle Bindegewebe ist relativ vermehrt. Der Ausführungsgang ist bisweilen etwas erweitert.

Atrophie.

*Nekrose einzelner Abschnitte* des Pancreasgewebes selbst kann sich in seltenen Fällen, wie oben erwähnt, an *Embolie* oder *Thrombose* anschliessen. Das Volumen des nekrotischen Teils (am häufigsten ist dies der Pancreaskopf) ist hierbei vermehrt, und infolgedessen kann der Ductus choledochus komprimiert werden. Auch *akute Entzündungen* des Pancreas und seiner Umgebung können zu Nekrose des Organs führen.

Nekrose.

Mit der Nekrose des Drüsengewebes selbst darf die sogenannte *Fettnekrose*, die gerade im Pancreas nicht ganz selten beobachtet wird, nicht verwechselt werden. Bekanntlich dringt das retroperitoneale Fettgewebe zwischen die einzelnen Drüsenläppchen des Pancreas ein. In diesen, zwischen den Drüsenläppchen liegenden Inseln von Fettgewebe tritt nun bisweilen Nekrose ein; es bilden sich scharf umschriebene Knoten, deren Schnittfläche matt graugelb ist; der Glanz des normalen Fettgewebes ist verloren gegangen. Bei mikroskopischer Untersuchung sieht man in diesen Herden runde Konglomerate, welche von büschelförmig angeordneten, krystallinischen Nadeln (Verbindungen von Fettsäuren mit Kalk) gebildet werden, und deren Grösse der der Fettzellen entspricht; die Kerne der Fettzellen sind zu Grunde gegangen.

Fettnekrose.

Gewöhnlich finden sich zugleich ähnliche nekrotische Herde im subperitonealen Fettgewebe anderer Regionen (in der Fettkapsel der Niere, im Fettgewebe des Netzes etc.); reichen sie an die Peritonealoberfläche heran, so springen sie über diese etwas vor und stechen durch die matt graugelbe Farbe scharf gegen die Umgebung ab.

Die *Ursachen der Fettnekrose* sind nicht genügend aufgeklärt; bisweilen schliesst sich die Veränderung an Erkrankungen des Drüsengewebes des Pancreas, an Nekrose desselben an.

### Entzündungen.

*Akute, eitrige Entzündungen* des Pancreas sind sehr selten; sie können sich entweder infolge Einwanderung der Entzündungserreger durch die Ausführungsgänge (analog den entsprechenden Erkrankungen der Leber und der Speicheldrüsen) oder infolge Embolie infektiösen Materials bei allgemeiner Pyämie entwickeln. Man bemerkt ausser Hyperämie des Drüsengewebes zunächst Infiltration des interstitiellen Gewebes in Form gelblicher Streifen, aus denen auf Druck Eiter hervorquillt; später kann es zur Bildung grösserer Abszesshöhlen, zur eitrigen Einschmelzung des umgebenden Zellgewebes kommen.

Akute eitrige Entzündung.

Häufiger finden sich *chronische Entzündungen*, deren Kennzeichen die Vermehrung des Bindegewebes des Organs ist. Dasselbe wird infolgedessen derb, in den höchsten Graden knorpelhart; das Parenchym geht, von dem narbig schrumpfenden Bindegewebe umschnürt, allmählich zu Grunde. Die Schnittfläche des Organs besteht zuletzt zum grössten Teil aus glattem, weissglänzenden Narbengewebe, in welches nur vereinzelte rundliche Inseln blassen Drüsengewebes, kenntlich durch die acinöse Struktur und die gelbliche Färbung, eingesprengt sind. Das Volumen des Pancreas ist anfangs bisweilen vermehrt, später stets erheblich reduziert.

Chronische interstitielle Entzündung.



Ihrer Entstehung nach lassen die chronischen Entzündungen des Pancreas grosse Analogie mit den chronischen interstitiellen Entzündungen der Leber erkennen. Mässige Grade derselben finden sich zuweilen kombiniert mit Laenneescher Lebercirrhose. Die *höchsten Grade der Veränderung* finden sich besonders dann, wenn sich die Entzündung an *Verschluss des Ductus Wirsungianus* durch Konkreme und Erweiterung desselben durch Sekretstauung anschliesst. Auch die *Syphilis* führt bisweilen zu hochgradiger *interstitieller Entzündung*, besonders bei *Neugeborenen*; bei Erwachsenen vorzugsweise dann, wenn zugleich interstitielle syphilitische Hepatitis vorhanden ist.

Den chronischen Entzündungen des Pancreas ist ein erhöhtes Interesse entgegengebracht worden, seitdem es gelungen ist, durch Exstirpation oder Zerstörung des Pancreasgewebes bei Tieren andauernde Glykosurie hervorzubringen. Ob jedoch der Diabetes mellitus des Menschen mit anatomisch nachweisbaren Erkrankungen des Pancreas in ursächlicher Beziehung steht, ist sehr zweifelhaft. Denn einerseits kann man die schwersten anatomischen Veränderungen des Pancreas mit fast totaler Zerstörung des secernierenden Parenchyms beobachten, ohne dass je während des Lebens Glykosurie vorhanden gewesen wäre, und andererseits findet man in den meisten Fällen von unkompliziertem Diabetes mellitus das Pancreas normal, ja sogar auffallend gut entwickelt im Verhältnis zur Atrophie anderer Organe.

## Geschwülste.

### a. Granulationsgeschwülste.

Tuberkulose.

*Primäre Tuberkulose* des Pancreas kommt *nicht* vor, auch *sekundäre tuberkulöse Herde* sind selten; es finden sich *miliare Knötchen* bei allgemeiner akuter Miliartuberkulose, bei chronisch verlaufenden Fällen *grössere käsige, konglomerierte Tuberkel*, in deren Umgebung frischere, miliare Knötchen aufschliessen. Da das Pancreas von den retroperitonealen Lymphknoten umgeben wird, von denen einzelne sich sogar zwischen die Drüsenläppchen hineindrängen, so können einerseits tuberkulöse Herde in diesen leicht für solche des Pancreasgewebes selbst gehalten werden; andererseits kann wirklich die Erkrankung von solchen verkästen Lymphknoten auf die Drüsensubstanz übergreifen.

Syphilis.

*Gummata* kommen im Pancreas *nicht* vor; eher findet sich die schon oben (siehe Entzündungen) erwähnte *diffuse syphilitische Entzündung* mit Ausgang in *Induration*, besonders bei *Neugeborenen*.

### b. Echte Geschwülste.

Primäres  
Pancreas-  
carcinom.

Der grösste Teil der *primären Pancreascarcinome* sind derbe, glänzend-weiße, scirröse Geschwülste; seltener bilden sie weiche, ziemlich scharf abgegrenzte Knoten, deren Farbe gelblich, ähnlich der des Pancreasgewebes selbst, ist; diese lassen meist noch eine Andeutung der gelappten Struktur des Pancreas erkennen, wenn auch weniger ausgeprägt, als die normale Drüsensubstanz (vergl. Abb. No. 118, Tafel 61). Ihrer histologischen Beschaffenheit nach sind die Pancreaskrebse ausgesprochene *Adenocarcinome*. Das primäre Carcinom geht am häufigsten vom *Kopf* des Pancreas aus und kann in diesem Falle durch Druck auf die dem Pancreaskopf unmittelbar benachbarten Kanäle, nämlich den Ductus choledochus und das Duodenum, zur Verengerung, resp. zum Verschluss derselben führen. Gerade das Carcinom des Pancreaskopfes ist in den meisten Fällen von *auffallend starkem Icterus* und hochgradiger Dilatation der Gallengänge und der Gallenblase begleitet (vergl. Abb. No. 118, Tafel 61).

Seltener verschliessen Carcinome im Pancreaskopf die Mündung des Ausführungsganges des Pancreas selbst; der hinter dem Hindernis liegende Teil desselben wird dann cystisch erweitert.

Sekundäres  
Pancreas-  
carcinom.

*Sekundäre Carcinomknoten*, welche sich nicht ganz selten im Pancreas und zwar ebenfalls vorzugsweise im Kopfe desselben als ziemlich scharf umschriebene Knoten entwickeln, können bei dieser Lokalisation dieselben mechanischen Folgen herbeiführen. Da auch das



primäre Carcinom gewöhnlich scharf abgegrenzte Knoten bildet, so ist es nicht immer möglich, auf den ersten Blick zu entscheiden, ob ein Geschwulstknoten primär oder sekundär entstanden ist; die histologische Untersuchung, eventuell der Nachweis eines evident primären Carcinoms in anderen Organen, sind in solchen Fällen entscheidend.

### c. Retentionscysten.

Wird der *Ausführungsgang des Pancreas verschlossen*, so erweitert sich der hinter dem Hindernis gelegene Teil durch Sekretstauung; es kommt entweder zur Bildung zahlreicher kleinerer, *rosenkranzartig* aneinandergereihter Cysten, welche durch die schon unter normalen Verhältnissen in das Lumen des Ductus Wirsungianus vorspringenden, wenig dehnbaren Falten desselben von einander getrennt sind, oder bei gleichmässiger Dehnung zur Entstehung eines *grossen, cystischen Hohlraums*. Die Wand desselben wird von einer dünnen, meist in chronischer interstitieller Entzündung begriffenen Schale von Drüsen-substanz gebildet. Im Innern solcher grosser Cysten findet sich bisweilen dünnes, schleimiges, wasserhelles Sekret; oft ist dasselbe zu einem Brei eingedickt, der zum Teil mit Kalksalzen inkrustiert ist. Häufig finden starke Blutungen in die Cysten statt; dieselben sind dann mit schwarzroten Gerinnseln oder chokoladefarbenen, breiigen Massen gefüllt.

Retentions-  
cysten.

*Veranlassung zum Verschluss des Ductus Wirsungianus* geben am häufigsten Konkremente, welche sich in demselben gebildet haben; dieselben bestehen, — entsprechend der stark alkalischen Beschaffenheit des Pancreassekretes — aus kohlen-saurem und phosphorsäurem Kalk. Seltener sind Carcinome des Pancreaskopfes oder der Papilla duodeni Ursachen des Verschlusses.

Einen seltenen Befund bilden zahlreiche, kleine, unregelmässig durch das Organ verstreute Cysten, welche jedenfalls durch Verstopfung feiner Ausführungsgänge mit eingedicktem schleimigen Sekret entstehen (*Acne pancreatica*).

## B. Sektion des Pancreas.

Bei der Untersuchung des Pancreas ist es, wie aus Obigem hervorgeht, vor allen Dingen wichtig, auf das *Verhältnis eines krankhaften Herdes im Pancreas zur Umgebung des Organs*, zum Duodenum und den Gallengängen, sowie zur Mündung des Ductus Wirsungianus selbst, zu achten. Dieser Teil der Untersuchung muss natürlich in situ bei, resp. nach der Eröffnung des Duodenum, vorgenommen werden. Ist Icterus vorhanden, so sondiert man den *Ductus choledochus* von der Papille aus; bei *Cystenbildung* im Pancreas sondiere man den *Ductus Wirsungianus*, welcher entweder mit dem — an dem Hervorquellen von Galle leicht kenntlichen — Ductus choledochus gemeinsam, oder wenig unterhalb desselben auf der Papilla duodeni ausmündet.

Zur *Kompression des Ductus choledochus* können nicht nur die schon früher als Ursachen der Kompression erwähnten *Carcinome des Pancreaskopfes* führen, sondern natürlich ebenso alle anderen Erkrankungen, welche eine *Vermehrung des Volumens* dieses Teiles hervorbringen, wie *Cysten des Pancreas*, oder *Anschwellungen*, die durch *Entzündung* oder *Nekrose* bedingt sind.

Um die *Beschaffenheit des Pancreas selbst* zu untersuchen, genügt es in vielen Fällen, in situ einen *Längsschnitt* durch dasselbe zu führen. Soll das Gewicht der Drüse bestimmt werden, so entferne man dieselbe im Zusammenhange mit dem Duodenum und präpariere dann ausserhalb des Körpers die umgebenden Teile sorgfältig ab.



## Teil V.

### Untersuchung der Lymphdrüsen und des Skelettes.

#### Abschnitt I.

#### Erkrankungen der Lymphdrüsen.

##### Funktion der Lymphdrüsen als Filter für den Lymphstrom.

Die Erkrankungen der *Lymphdrüsen* bieten in vielen Beziehungen Analogie mit denen der *Milz* dar. Da beide Organe in ihrem *histologischen Bau* im wesentlichen übereinstimmen, so ist dies leicht erklärlich. Eine weitere Übereinstimmung liegt in den *Funktionen* dieser Organe begründet. Die Milz hat die Eigenschaft, fremde Bestandteile des Blutes, besonders *körperliche Elemente*, welche in feiner Verteilung im Blute suspendiert sind (Bakterien, körnige Pigmente etc.) und die in den weiten, dünnwandigen oder stellenweise wandungslosen Capillaren aus dem Blute sedimentieren, in sich aufzunehmen, zeitweise oder dauernd *zurückzuhalten* und dadurch als ein *Blutreinigungsapparat*, gewissermassen als ein Bakterienfilter zu wirken. Ähnlich verhalten sich die Lymphdrüsen gegenüber der *Lympe*.

Bekanntlich ergiesst sich die den Lymphdrüsen durch die Vasa afferentia von der Peripherie zuströmende Lympe in die weiten Lymphsinus, welche die eigentliche Follikelsubstanz umgeben, selbst aber von zahlreichen Brücken retikulären Gewebes, dessen Maschen Leukocyten enthalten, durchsetzt werden. *Das Bett des Lymphstromes erweitert sich also plötzlich sehr stark*, und es muss demnach eine sehr bedeutende *Verlangsamung des Lymphstromes* eintreten, welche noch bedeutender wird, da das die Sinus durchsetzende, schwammige, fein poröse, retikuläre Gewebe dem Strome sehr starke *Widerstände* entgegensetzt. Sind nun in der den Lymphdrüsen zugeführten Lympe körperliche Elemente in fein verteiltem Zustand vorhanden, so *sedimentieren* dieselben, sowie sie in die Lymphsinus gelangen, wie alle in rasch strömenden Flüssigkeiten suspendierten Körper, wenn eine Stromverlangsamung eintritt. Sie fangen sich in dem Netz des retikulären Gewebes, welches in den Sinus ausgespannt ist und können daher nicht in die Vasa efferentia übergehen. In noch höherem Masse gilt dies für den Teil der Lympe, der aus den Sinus in die Follikelsubstanz selbst eindringt und erst, nachdem er auch dieses Filter noch passiert hat, in die Vasa efferentia sich ergiesst. Man kann diesen Prozess sehr deutlich an Lymphdrüsen erkennen, denen von ihrem Wurzelgebiet feinkörnige Pigmente (Kohlenstaub, oder Zinnober von tätowierten Stellen aus) zugeführt werden. Dieselben schlagen sich zuerst und fast ausschliesslich in den Lymphsinus der Rinde und in den an die Sinus anstossenden äussersten Partien der Follikelsubstanz nieder. Ebenso sieht man die metastatischen Carcinome der Lymphdrüsen von den Sinus, in denen die eingeschwemmten Krebszellen stecken blieben, ausgehen. Auch Tuberkelknötchen entwickeln sich gewöhnlich in den peripheren Partien der Follikel, wenn die einströmende Lympe Tuberkelbazillen aus dem Wurzelgebiet des Lymphknotens zuführt.



Gegenüber Bakterien, die den Lymphdrüsen aus ihrem Wurzelgebiete zugeleitet werden, verhält sich also die Lymphdrüse wie ein *Bakterienfilter*; die Bakterien werden aber nicht nur einfach mechanisch zurückgehalten, sondern auch — mindestens zum Teil — durch Vermittelung der zelligen Bestandteile der Lymphknoten *abgetötet*. Während daher ein anderes Bakterienfilter nur kurze Zeit hindurch ein keimfreies Filtrat giebt, bald aber von den zurückgehaltenen Bakterien durchwachsen und daher undicht wird, sind die Lymphdrüsen bisweilen tage-, ja wochenlang imstande, ein *keimfreies Filtrat der zugeführten Lymphe* an die Vasa efferentia abzugeben. Allerdings ist diese Fähigkeit nicht unbegrenzt; manche Bakterienarten, z. B. Milzbrandbazillen, durchwachsen die Lymphknoten rasch und gehen daher bald in die allgemeine Cirkulation über. Bei *fortgesetzter reichlicher Bakterienzufuhr* wird der Apparat fast stets insufficient, und so sieht man, dass Lymphgefässentzündungen, welche schon seit mehreren Tagen an den Lymphdrüsen Halt machen mussten und sich nicht über dieselben hinaus fortpflanzen konnten, doch zuletzt das Hindernis überwinden und zur Allgemeininfektion führen.

## Cirkulationsstörungen, Entzündung und Hyperplasie.

### Cirkulationsstörungen.

Die *normale Lymphdrüsensubstanz* erscheint *blass*; die oft reichliche Gefässfüllung vermag der Schnittfläche doch keinen intensiv roten Ton zu verleihen, da sie durch die infolge der massenhaften Leukocytenanhäufung undurchsichtige Follikelsubstanz verdeckt wird. *Anämie* der Lymphdrüsen macht sich daher nicht deutlich bemerklich. Auch *Hyperämie* der Lymphdrüsen wird nur dann deutlich erkennbar, wenn sie einen besonders hohen Grad erreicht; man findet sie fast ausschliesslich bei *entzündlichen* Zuständen (siehe daselbst). Ebenso findet man *Blutungen* vorzugsweise bei Entzündungen der Lymphdrüsen; *Anhäufungen von Blutkörpern* in den Lymphdrüsen können jedoch auch durch *Zuführung von Blut aus den Lymphgefässen* entstanden sein, wenn im Wurzelgebiet derselben eine grosse Blutung stattgefunden hat. Die Blutungen erscheinen als schwarzrote Flecke.

Anämie,  
Hyperämie,  
Blutungen.

### Entzündung und Hyperplasie.

Die *entzündlichen Affektionen* der Lymphdrüsen verlaufen, mindestens im Anfang, sämtlich mit Vergrösserung derselben, an welcher bei den ganz akuten Prozessen vorwiegend oder ausschliesslich die *Erweiterung der Gefässe* schuld ist; bei längerem Verlaufe der Krankheit gesellen sich jedoch, wie in der Milz, so auch in den Lymphdrüsen, fast stets *hyperplastische Prozesse* zu der Hyperämie hinzu. Bei chronischem Verlaufe kann die Hyperämie schwinden, resp. von Anfang an wenig entwickelt sein, die hyperplastischen Prozesse beherrschen das Bild. Man muss demnach ebenso wie bei der Milz, hyperämische, hyperämisch-hyperplastische und rein hyperplastische Formen der Lymphdrüsenschwellung unterscheiden.

Bei der *hyperämischen* Form der Lymphdrüsenschwellung ist die Drüse gross, weich, saftreich, die Schnittfläche diffus rot gefärbt; am intensivsten ist gewöhnlich die Rindensubstanz gerötet. Diese hyperämische Schwellung findet sich im Anschluss an alle möglichen, im Wurzelgebiet vorhandenen leichten akuten Entzündungen, besonders bei erysipelatösen Entzündungen, in den Mesenterialdrüsen im Anfangsstadium des Abdominaltyphus etc.

Hyperämische  
Schwellung.

Im Anschluss an schwerere Entzündungen (gangränöse Diphtherie, Scharlachangina, schwere Phlegmonen) treten in der hyperämisch geschwellenen Lymphdrüse zahlreiche schwarzrote, fleckige *Hämorrhagien* auf, mitunter wird die ganze Schnittfläche der Drüse schwarzrot gefärbt, so besonders bei Milzbrand. Ist die Lymphdrüsenschwellung im Anschluss an eitrige Prozesse des Wurzelgebietes entstanden, so kann dieselbe in *Vereiterung* der Lymphdrüse übergehen. Es bilden sich in derselben auf der geröteten Grundfläche



zunächst gelbliche Streifen, aus denen bei Druck Eiter hervorquillt; zuletzt kann die ganze Drüse eitrig eingeschmolzen werden. Die entzündete Kapsel verwächst mit der Umgebung, es bilden sich grosse, zusammenhängende Lymphdrüsenpakete; unter Perforation der Kapsel kann es zur Eiterung in der Umgebung kommen. Unter den Infektionskrankheiten, welche mit Regelmässigkeit zu eitriger Lymphadenitis, zur Bubonenbildung führen, sind vor allen die Bubonenpest zu nennen, auch an das Ulcus molle schliesst sich fast regelmässig eitrig-Entzündung der Inguinaldrüsen an.

Hyperämisch-  
hyperplastische  
Schwellung.

Die *hyperämisch-hyperplastische* Form der Lymphdrüsenanschwellung ist besonders einigen *subakut* verlaufenden Entzündungsprozessen eigen; so findet man dieselbe besonders in den Mesenterialdrüsen in späteren Stadien (zweite und dritte Woche) des Typhus abdominalis. Auf dem hyperämischen, dunkelroten Grund der Drüse machen sich blasse, fast rein weisse Flecken und Streifen bemerklich, welche aus hyperplastischem Drüsengewebe bestehen, in dem, wie im normalen, die Blutfarbe verdeckt ist; die Schnittfläche erscheint daher dunkelrot und weiss, resp. hellgelblich gesprenkelt. Je länger die Krankheit dauerte, umso mehr überwiegen die weissen, hyperplastischen Stellen, in denen oft als Residuen früherer Hämorrhagien eine schiefrig-schwärzliche Verfärbung zurückbleibt. Je mehr die Hyperplasie ausgesprochen ist, um so *fester* wird die *Konsistenz*.

Rein  
hyperplastische  
Schwellung.

Die *rein hyperplastischen* Schwellungen finden sich, wenn im Wurzelgebiet *chronische infektiöse* Entzündungsprozesse vorhanden sind, oder wenn den Lymphknoten mit der Lymphe nur *mechanisch reizende*, nicht infektiöse Fremdkörper (Kohlen- oder Steinstaub etc.) zugeführt werden.

Mikroskopisch bemerkt man zuweilen, dass sämtliche Bestandteile der Lymphdrüse gleichmässig an der Hyperplasie beteiligt sind; sowohl das Stroma, als besonders die seine Maschen erfüllenden lymphoiden Zellen, durch welche ersteres grösstenteils verdeckt wird (sogenannte *kleinzellige Hyperplasie*). In anderen Fällen ist besonders das Stroma mit seinen grossen, endothelialen Zellen vermehrt, die lymphoiden Zellen sind aus den Maschen desselben, besonders aus den peripheren, an die Sinus grenzenden Partien der Follikelsubstanz geschwunden, die Follikelsubstanz hat sich gewissermassen auf das Centrum des Follikels zurückgezogen (*grosszellige Hyperplasie*).

Während daher bei der kleinzelligen Hyperplasie die ganze Schnittfläche der Drüse den markigen Charakter und die hellgraue oder gelbweisse Farbe des normalen Drüsengewebes besitzt, bildet in ausgesprochenen Fällen grosszelliger Hyperplasie die weisse Follikelsubstanz nur noch vereinzelte, meist stecknadelkopfgrosse Knötchen, die durch leicht eingesunkene derbere Züge von einander getrennt sind. Diese sind bei Anthrakose schwarz, sonst meist graugelb gefärbt; man hüte sich, diese in den anthrakotischen Drüsen scharf aus dem schwarzen Grunde hervortretenden Knötchen für Tuberkel oder andere Geschwulstknoten zu halten.

Die grosszellige Hyperplasie stellt jedenfalls ein späteres Stadium der kleinzelligen Hyperplasie vor, und man findet zwischen ihnen daher alle Übergänge. Zuletzt geht die Wucherung des Stroma in Bildung eines derben, fibrillären Gewebes, in *Induration*, aus; dasselbe wird hyalin, kernarm, die Lymphdrüse verwandelt sich in eine derbe, konzentrisch geschichtete, mitunter kreideartige Masse. So findet man besonders die Bronchialdrüsen bei Anthrakose und Steinstaubinhalation verändert. Die verdickte Lymphdrüsenkapsel verwächst mit der Umgebung; indem der Inhalt erweicht, kann Perforation desselben durch die Kapsel nach aussen, so z. B. in Blutgefässe, entstehen, wodurch die betreffenden Staubarten embolisch in der Blutbahn verbreitet und besonders in der Milz abgelagert werden.

Progressive  
Hyperplasie.

Unter einer ähnlichen Form, wie die chronisch-entzündlichen hyperplastischen Prozesse verlaufen die in manchen Beziehungen Analogien mit den echten Geschwülsten darbietenden *essentiellen Hyperplasien* der Lymphdrüsen bei Leukämie und Pseudoleukämie, welche sich von ersteren jedoch durch ihren *progressiven* Charakter unterscheiden; es wird eine Lymphdrüse nach der anderen, eine Drüsengruppe nach der anderen ergriffen, oder es werden viele, von einander entfernte Drüsengruppen gleichzeitig befallen.



Die Erkrankung beginnt ebenfalls unter der Form der kleinzelligen Hyperplasie; die erkrankten Drüsen (vergl. Abb. No. 119, Tafel 62) sind geschwollen, weich, die Schnittfläche markig, hellgrau; mitunter tritt in späten Stadien der Krankheit ebenfalls Induration ein.

Die leukämischen und pseudoleukämischen Tumoren sind ihrer Form nach absolut nicht von einander zu unterscheiden; das einzige Unterscheidungsmerkmal ist die bei Leukämie vorhandene, bei Pseudoleukämie fehlende charakteristische Blutveränderung. Gewöhnlich ist die Grösse der Drüsenumoren bei Pseudoleukämie bedeutender; man spricht daher gerade hier von „malignem Lymphom.“ Am grössten, weil am ersten befallen, sind gewöhnlich die Lymphdrüsen des Nackens und die Halslymphdrüsen.

Die Leukämie und Pseudoleukämie stellen gewissermassen eine *Systemerkrankung des gesamten lymphatischen Gewebes* vor, und es entwickeln sich daher Tumoren überall da, wo solches vorhanden ist. Nur selten bilden sie sich an Stellen, welche für gewöhnlich kein lymphatisches Gewebe enthalten. Mitunter findet man bei Pseudoleukämie grosse Knoten in der Leber oder Lunge, welche den Eindruck von Geschwulstmetastasen machen, sich aber doch jedenfalls aus dem normalerweise in diesen Organen (peribronchiale und periportale Lymphknoten) vorhandenen Lymphgewebe durch Hyperplasie desselben, nicht auf embolischem Wege, entwickelt haben. Dies ist ein Unterscheidungsmerkmal gegenüber den, den hyperplastischen Drüsenumoren in ihrer Struktur fast völlig gleichenden, kleinzelligen Rundzellensarkomen der Lymphdrüsen, den wirklichen Lymphosarkomen. Diese machen Metastasen auf embolischem Wege, die sich daher in jedem beliebigen Organe entwickeln können, völlig gleichgültig, ob in diesem lymphatisches Gewebe existiert, oder nicht.

## Granulationsgeschwülste.

### Tuberkulose.

Tuberkulose der Lymphdrüsen kann sich auf drei verschiedene Arten entwickeln:

1. Es können bei akuter *allgemeiner (hämatogener) Miliartuberkulose* sich miliare Knötchen, wie in jedem anderen Organe, so auch in den Lymphdrüsen durch Infektion vom *Blut* aus entwickeln.

Entstehung  
der  
Lymphdrüsen-  
tuberkulose.

2. Die Lymphdrüsen können von *tuberkulösen Herden* aus, die in ihrem *Wurzelgebiet* vorhanden sind, durch die mit der *Lympe* zugeleiteten Tuberkelbazillen infiziert werden.

3. Es kann sich Lymphdrüsentuberkulose als anscheinend *primäre Lokaltuberkulose* entwickeln, ohne dass im Wurzelgebiet der zuführenden Lymphgefässe oder sonstwo im Körper ein tuberkulöser Herd nachweisbar wäre, von dem die Infektion hätte ausgehen können. Auf welchem Wege in diesem Falle die Bazillen in die Lymphdrüsen, resp. überhaupt in den Körper gelangt sind, ist nicht immer klar; a priori ist es auch hier am wahrscheinlichsten, dass die Bazillen der Drüse durch die Vasa afferentia zugeführt worden sind, nachdem sie die im Wurzelgebiet derselben liegende Körperoberfläche (besonders Schleimhäute) passiert haben, ohne an der Infektionspforte selbst eine tuberkulöse Erkrankung hervorgerufen zu haben. Mitunter mag auch an der Infektionspforte eine solche bestanden haben, die jedoch so gut abgeheilt ist, dass bei späterer Untersuchung die Residuen derselben leicht übersehen werden. So findet man zuweilen bei Mesenterialdrüsentuberkulose im Darm bei genauer Nachforschung vereinzelte flache Narben, jedenfalls Residuen abgeheilte tuberkulöser Geschwüre, welche sich leicht hätten der Beobachtung entziehen können, wenn nicht die Aufmerksamkeit durch das Bestehen der Mesenterialdrüsentuberkulose speziell auf die im Wurzelgebiet derselben bestehenden Veränderungen hingelenkt worden wäre.

Bei der *hämatogenen Miliartuberkulose* sind die tuberkulösen Veränderungen nur selten mit blossen Auge sichtbar; die Tuberkel sind hier häufig noch im strengen Sinne miliar, also unter der Grenze der Sichtbarkeit, und heben sich, wenn sie auch schon etwas grösser geworden sind, von der hellgrauen Drüsensubstanz nur wenig ab. Untersucht man dagegen

Hämatogene  
Miliar-  
tuberkulose.



die Lymphdrüsen bei akuter allgemeiner Miliartuberkulose mikroskopisch, so wird man häufig massenhafte Knötchen in denselben finden, ohne dass makroskopisch eine Andeutung derselben vorhanden war.

Sekundäre  
Lymphdrüsen-  
tuberkulose.

Bei der *sekundär* sich an tuberkulöse Erkrankungen anschliessenden, chronisch verlaufenden Lymphdrüsentuberkulose findet man dagegen stets charakteristische makroskopische Veränderungen. Die Drüsen (vergl. Abb. No. 120, Tafel 62) sind geschwollen, im Anfang meist gerötet; auf der Schnittfläche sieht man die Tuberkel als *vorspringende, graue*, sehr häufig im Centrum oder in toto *verkäste Knötchen*. Durch Konfluenz derselben entstehen *grössere, käsige Herde*, in deren Umgebung eine frische Aussaat kleiner grauer und käsiger Knötchen vorhanden ist. Zuletzt kann die ganze Drüse in einen grossen, derben, durch und durch käsigen Knollen verwandelt werden; durch chronische Entzündung der Kapsel und des umgebenden Bindegewebes können die benachbarten erkrankten Drüsen unter einander verwachsen.

Primäre  
Lymphdrüsen-  
tuberkulose.

Diese höchste Ausbildung erreicht der Prozess häufiger bei den *primären* Erkrankungen der Lymphdrüsen als bei den sekundären. Hier ist die Schwellung der Drüsen viel bedeutender; dieselben sind *durch und durch verkäst* und verfallen häufig der *Erweichung*, so dass grosse, dünnwandige, mit dünnflüssigem, bröcklige Massen enthaltendem Eiter gefüllte Säcke entstehen. Die entzündlichen Prozesse in den Drüsenkapseln und der Umgebung sind dann meist sehr ausgebreitet; es bilden sich — besonders an den Halslymphdrüsen — umfangreiche Drüsenpakete, die aus zahlreichen, teils verkästen, teils erweichten Drüsen bestehen. Die Kapsel der erweichten Drüsen kann perforiert werden, und der Inhalt derselben sich in die Umgebung ergiessen, wo er einen periglandulären Abszess erzeugt; oder er kann nach Verwachsung der Drüsenkapsel mit Hohlorganen der Umgebung in diese durchbrechen. Bei Perforation in die Venen (Halsvenen) schliesst sich dann akute allgemeine Miliartuberkulose, bei Durchbruch peribronchialer Drüsen in einen Bronchus tuberkulöse Bronchitis und Aspirationspneumonie im Gebiet des befallenen Bronchus an (vergl. Abb. No. 37, Tafel 20).

Die primäre Lymphdrüsentuberkulose findet sich am häufigsten bei Kindern und bildet eines der wichtigsten Glieder des Symptomenkomplexes der sogenannten *Skrophulose*. Gewöhnlich findet man hierbei die intensivsten und ältesten tuberkulösen Prozesse in den bronchialen und mediastinalen Lymphknoten; jedoch auch alle anderen Lymphdrüsen, besonders die mesenterialen, können mehr oder weniger erkrankt sein, ohne dass in dem Wurzelgebiet irgend einer dieser Drüsengruppen ein tuberkulöser Herd vorhanden ist, der älter erscheint, als die Lymphdrüsenerkrankung. Dagegen findet man in vielen Organen Konglomerattuberkel, die offenbar jüngeren Datums sind, als die Lymphdrüsenerkrankung.

Dieses Krankheitsbild beruht wahrscheinlich darauf, dass inhalierte Tuberkelbazillen, ohne in der Lunge selbst Lokalerkrankungen hervorgerufen zu haben, in die Bronchiallymphdrüsen gelangen. Die Erkrankung, die sie hier hervorbringen, mag häufig ausheilen; wenigstens begegnen wir nicht selten ihren Residuen: narbig indurierten Drüsen, welche verkreidete käsige Herde einschliessen. Unter ungünstigen Umständen, bei schlecht genährten oder sonstwie besonders disponierten Individuen werden jedoch die Lymphknoten von den Bazillen durchwachsen, und diese gehen durch die Vasa efferentia allmählich in die Blutcirkulation über. Aus dem Blut werden sie in die Lymphspalten entfernter Organe ausgeschieden, von hier aus den Lymphdrüsen der betreffenden Region zugeführt, in denen sie wiederum durch Filtration zurückgehalten werden. So bilden sich immer neue Brutstätten der Tuberkulose, von denen dem Blut in immer steigender Progression Tuberkelbazillen zugeführt werden, während andererseits die Fähigkeit der Lymphdrüsen, cirkulierende Bazillen abzufangen und so den übrigen Körper vor ihnen zu schützen, in demselben Masse abnimmt, als Lymphdrüsensubstanz im Kampf gegen die Eindringlinge untergeht. Indem diese nun frei und ungehindert cirkulieren, finden sie Gelegenheit, sich an jeder Stelle festzusetzen, die ihnen günstige Bedingungen bietet.



## b. Syphilis.

Das *sekundäre Stadium* der Syphilis ist durch eine oft über sämtliche Lymphdrüsen-gruppen verbreitete Erkrankung (sogenannte *universelle Adenie*) charakterisiert, welche oft während des ganzen sekundären Stadiums hartnäckig besteht, bisweilen jedoch, besonders unter dem Einfluss der Therapie, zeitweise verschwindet. Die Erkrankung verläuft unter dem Bild der grosszelligen Hyperplasie; die Drüsen sind infolgedessen mässig vergrössert, derb. Auf der Schnittfläche erkennt man runde graue Knoten von Follikularsubstanz, getrennt durch eingesunkene, oft leicht bräunlich verfärbte Züge, in denen mikroskopisch die Hyperplasie des Reticulums und seiner grossen, endothelialen Zellen prävaliert. Die Drüsenkapsel ist nicht entzündet, die benachbarten Drüsen daher nicht verwachsen.

Adenia  
universalis.

Einen sehr seltenen Befund bilden *gummöse* Erkrankungen der Lymphdrüsen, welche im *tertiären Stadium* der Krankheit und bei *kongenitaler Lues* auftreten. Die Drüsen sind vergrössert, unter einander zu Paketen verwachsen. Die Schnittfläche bietet im Beginn der Erkrankung das Aussehen eines gallertig durchscheinenden Bindegewebes, in welches sich in späteren Stadien derbe käsige Massen in Form wulstiger Stränge einlagern. In der Umgebung derselben kann narbige Induration eintreten. Die Erkrankung ergreift vorzugsweise die visceralen (Bronchial-, Mesenterial-) Lymphdrüsen und ist mit entsprechenden gummösen Erkrankungen im Wurzelgebiet derselben (Lunge, Darm) verbunden.

Gummata der  
Lymphdrüsen.

Von der tuberkulösen käsigen Lymphadenitis unterscheidet sich die gummöse durch folgende Merkmale: die Verkäsung tritt *nicht in Form miliarer*, runder *Knötchen*, sondern in länglichen Wulsten auf, ergreift nie die ganze Schnittfläche der Drüse und geht *nicht in Eiterung* über.

## Echte Geschwülste.

Die von den Lymphdrüsen ausgehenden Geschwülste sind fast ausschliesslich *Sarkome*, und zwar kommen hier alle Arten des Sarkoms, besonders häufig aber die bösartigen Formen desselben, das klein- oder grosszellige Rundzellensarkom vor, welches, da sein Bau demjenigen des lymphatischen Gewebes ähnelt, auch in dieser Beziehung den Namen Lymphosarkom verdient. Diese Sarkome bilden weiche Geschwülste, welche bald die Kapsel durchbrechen und in die Umgebung hineinwuchern. Dadurch unterscheiden sie sich von den progressiven Hyperplasien der Lymphdrüsen, bei denen eine Perforation der Kapsel nicht vorkommt, ausserdem dadurch, dass sie in jedem beliebigen Organe Metastasen machen können, während die leukämischen und pseudoleukämischen Tumoren sich vorwiegend in Lymphdrüsen oder Organen, die lymphatisches Gewebe enthalten, entwickeln. Histologisch ist entscheidend, dass das Gewebe zwar den *Bau retikulären, lymphatischen Gewebes im allgemeinen*, *nicht aber den speziellen charakteristischen Bau der Lymphdrüsen* (von der Kapsel ausgehende Septa, Sinus, durch solche begrenzte Follikel etc.) aufweist.

Sarkom.

Noch häufiger werden die Lymphdrüsen Sitz *metastatischer Geschwulstbildung*; besonders führen bekanntlich alle Carcinome fast mit Regelmässigkeit und bereits in frühem Stadium zur Infektion der entsprechenden Lymphdrüsen; die Carcinomentwicklung beginnt in den Lymphsinus, entsprechend der Zufuhr von Krebszellen durch die Lymphe. Makroskopisch erkennt man in der leicht vergrösserten Drüse miliare Knötchen, welche sich von Tuberkeln durch ihre rein weisse Farbe unterscheiden. In späteren Stadien kann die ganze Lymphdrüse durch rein weisses Krebsgewebe, dessen Schnittfläche eine eigentümlich körnige Struktur besitzt, erfüllt werden; sie ist dann stark vergrössert. Die benachbarten Drüsen werden zu Paketen verlötet. Nach Durchbruch der Kapseln wuchert das Krebsgewebe in die Umgebung; so bilden sich umfangreiche, durch und durch krebsige Geschwülste. Die primäre Geschwulst ist dabei oft noch ziemlich klein, da die Drüseninfektion bereits in frühen Stadien erfolgt.

Carcinom-  
metastasen.



Metastatische Sarkome finden sich viel seltener in den Lymphdrüsen; das Sarkom bevorzugt die Verbreitung durch Einbruch in die Blutgefäße. Nur die erwähnten Lymphosarkome, die von Lymphdrüsen ausgehen, machen auch mit Vorliebe Metastasen in Lymphdrüsen anderer Regionen; es ist dann sehr schwierig, zu entscheiden, welches eigentlich der primäre Tumor ist.

## Abschnitt II.

### Erkrankungen der Knochen.

#### Frakturen.

Folgen der  
Frakturen.

Auf die Art der Entstehung, sowie die Formen der Knochenbrüche einzugehen, ist hier nicht der Platz; dagegen müssen einige Verhältnisse berücksichtigt werden, welche für die Beurteilung des gesamten Sektionsbefundes bei Knochenbrüchen wichtig sind.

Zunächst ist, wenn eine Kontinuitätstrennung eines Knochens vorliegt, zu konstatieren, ob dieselbe *während des Lebens* oder nach dem Tode entstanden ist, eine Frage, die forensisch von grosser Bedeutung ist. Ist eine *Blutung in der Umgebung der Bruchstelle* vorhanden und sind die Ränder der Bruchstücke selbst blutig infiltriert, so ist bewiesen, dass die Fraktur vor dem Tode des Individuums erfolgt ist.

Weiter ist besonders auf die eventuellen Verletzungen der die Bruchstelle umgebenden *Weichteile (Nerven, Gefässe, Muskeln)* zu achten; bei Frakturen des Schädels und der Wirbelsäule auf Verletzungen des *Gehirns und Rückenmarks*, bei Frakturen der Rippen auf *Hämatothorax und Pneumothorax, Verletzungen der Lunge*; bei Beckenfrakturen auf solche der *Blase oder Urethra*. Besonders wichtig ist es, zu berücksichtigen, ob in der Nähe der Frakturstelle eine bis auf diese reichende *Kontinuitätstrennung der Haut* und der sonstigen *bedeckenden Weichteile* vorhanden ist, da hierdurch die Möglichkeit der Infektion der Knochenwunde von aussen her gegeben ist; und wenn eine solche vorhanden ist, ob die Enden der Knochenfragmente, resp. die Umgebung *Zeichen eitriger Infektion* darbieten. Man beachte nicht nur die direkten Einwirkungen der Fraktur auf die Umgebung der Bruchstelle, sondern auch die *indirekten Wirkungen* derselben auf *entfernte Organe*. In dieser Beziehung ist besonders die nach Frakturen mit ausgedehntem Bluterguss zuweilen vorhandene *Anämie* sämtlicher Organe zu berücksichtigen, ferner die Möglichkeit der *Fettembolie* der Lungen, welche wahrscheinlich in vielen Fällen von Frakturen mit zur Herbeiführung des Todes beiträgt.

Man kann dieselbe nur mikroskopisch nachweisen, indem man mit einer feinen Schere möglichst dünne Stückchen von der Schnittfläche der Lunge abschneidet und diese in Kochsalzlösung untersucht; man sieht dann das in die Cirkulation gelangte Fett innerhalb der Lungencapillaren als gelblich glänzende Tropfen liegen, welche sich mit Osmiumsäure schwärzen.

Handelt es sich darum, festzustellen, wie lange vor dem Tode des Individuums eine Fraktur voraussichtlich erfolgt ist, so ist diese Frage nach den *Veränderungen des ergossenen Blutes* und in den späteren Stadien nach dem *Fortschritt der Callusbildung* zu entscheiden; man achte darauf, ob der Callus noch gallertig weich, oder bereits derb-fibrös, partiell oder total verknöchert ist.

#### Cirkulationsstörungen.

Fötales  
rotes Mark.

Für die Beurteilung der Schwankungen des Blutgehaltes der Knochen, welche sich am deutlichsten am *Knochenmark* bemerklich machen, ist es wichtig zu wissen, dass das normale Knochenmark an verschiedenen Stellen der Knochen ein ganz verschiedenes Aussehen darbietet. Im allgemeinen sind die Diaphysen aller Röhrenknochen des Erwachsenen



mit blass rötlich-gelbem *Fettmark* gefüllt, während die Epiphysen, sowie die Hohlräume der spongiösen platten Knochen (z. B. Sternum, Becken) zum Teil ebensolches Fettmark, zum Teil *fötales, himbeerrotes Mark* enthalten. Bei einigen Krankheiten (speziell perniziöser Anämie) wandelt sich auch in den Markräumen der Diaphysen das Fettmark in himbeerfarbiges fötales Mark um (vergl. Abb. No. 121, Tafel 63). Bei Neugeborenen ist das gesamte Knochenmark rot.

*Anämie* des Knochenmarks findet sich ausschliesslich bei allgemeiner Anämie; das anämische Fettmark erscheint fast rein weiss; in Fällen von perniziöser Anämie kontrastiert das rein weisse, anämische Fettmark oft auffallend mit dem unmittelbar angrenzenden roten, fötalen Mark, welches einzelne Partien des Fettmarkes ersetzt hat (siehe obengenannte Abbildung).

Anämie.

*Hyperämie* des Knochenmarks findet sich ausser bei allgemeinen Cirkulationsstörungen besonders bei akuten Entzündungen der Knochen. Die Hyperämie kann sogar so bedeutend sein, dass das Fettmark völlig rot gefärbt erscheint; doch ist der Farbenton des hyperämischen Markes ein mehr grell roter (vergl. Abb. No. 122, Tafel 63), es hat nicht die Himbeerfarbe des fötalen roten Markes.

Hyperämie.

*Blutungen* finden sich, abgesehen von traumatischen Veranlassungen, am häufigsten bei Entzündungen; dieselben erscheinen als schwärzlich-rote Flecken im hyperämischen entzündeten Mark.

Blutungen.

*Thrombose und Embolie* von Knochengefässen hat bei der Reichlichkeit der Anastomosen unter diesen keine erkennbare Einwirkung auf das Knochengewebe. Thrombose von Knochenvenen schliesst sich häufig an Frakturen an und schreitet mitunter von der Peripherie nach den Hauptvenenstämmen der betreffenden Extremität fort.

Thrombose,  
Embolie.

## Ernährungsstörungen.

Die *senile Atrophie* der Knochen, welche die Folge mangelhafter Apposition von Knochensubstanz bei unveränderter Resorption derselben ist, zeigt sich vor allen Dingen durch *Erweiterung der Markräume* und *Verdünnung der Knochenbälkchen der spongiösen Substanz*, sowie der kompakten Knochenlagen an der Aussenfläche des Knochens. Die erweiterten Markräume sind mit Fettmark erfüllt, welches häufig in *schleimiger Umwandlung* begriffen und dann gelatinös oder sogar zähflüssig ist. Die atrophischen Knochen brechen oft schon bei minimaler Gewalteinwirkung. Die im Knochen bestehende Ernährungsstörung lässt regenerative Vorgänge an der Bruchstelle nur in sehr geringem Masse zustande kommen, so dass nach wochenlangem Bestehen von Frakturen atrophischer Knochen seniler Individuen oft noch keine Spur einer Callusbildung makroskopisch wahrnehmbar ist. Bei hochgradiger Atrophie, besonders wenn zugleich schleimige Entartung besteht, werden die Knochen biegsam, leicht schneidbar (*senile Osteomalacie*).

Atrophie.

*Cirkumskripte Atrophie* entsteht durch den Druck von Geschwülsten etc. auf benachbarte Knochen (Druckusur), oder durch trophische nervöse Einflüsse (Hemiatrophia facialis etc.); hier entsteht die Atrophie durch *gesteigerte lakunäre Resorption*.

*Nekrose* von Knochen oder Teilen derselben entsteht, wenn durch Entzündung der die Ernährung und Neubildung des Knochens vermittelnden Gewebe (Periost und Knochenmark) dem Knochengewebe die Nahrungszufuhr abgeschnitten wird. Der embolische Verschluss von Knochengefässen bewirkt dagegen keine Nekrose, da jene nicht Endarterien sind.

Nekrose.

Die nekrotischen Knochenpartien erscheinen, im Gegensatz zur gelblichen Farbe des normalen Knochens, schmutzig grau oder kreideartig weiss, *ähnlich gebleichten Knochen*; sie werden vom gesunden Knochengewebe mit der Zeit durch demarkierende Entzündung losgelöst (*Sequestrierung*). Durch reaktive Sklerose der Umgebung bildet sich eine von hartem, kompakten Knochen begrenzte Höhle, deren innere Fläche mit Granulationsgewebe ausgekleidet ist und in deren Lumen der gelöste und von Eiter umspülte Sequester liegt



(*Totenclade*). Die ist gewöhnlich an einzelnen Stellen von Kanälen durchbohrt, von denen aus sich Fistelgänge in die umgebenden Weichteile fortsetzen. Durch entzündliche Reizung des Periosts kommt es zur Auflagerung neugebildeten Knochengewebes auf der Oberfläche und dadurch zu bedeutender Verdickung des Knochens über der nekrotischen Partie.

Bei oberflächlicher Lage der nekrotischen Partien können dieselben vom Knochen abgehoben und, wenn die Eiterung nach aussen durchbricht, ausgestossen werden; bei centraler Lage des Sequesters wird die Ausstossung durch die Bildung der Totenclade verhindert und eine spontane Ausheilung des Prozesses infolgedessen unmöglich gemacht.

Phosphor-  
nekrose.

Eine ihrer Ätiologie nach besondere Form der Nekrose ist die sogenannte *Phosphornekrose*. Bei Arbeitern, die in phosphorhaltiger Luft (in Zündholzfabriken) sich aufhalten, bildet sich an den Gesichtsknochen, am häufigsten am Unterkiefer, eine *ossifizierende Periostitis*, welche dazu führt, dass die Kiefer von zusammenhängenden Knochenschalen umgeben werden. Durch Mitwirkung eitriger Prozesse, die jedenfalls von cariösen Zähnen ausgehen, und deren Sitz gewöhnlich der Raum zwischen dem Kiefer und den neugebildeten Knochenlamellen ist, kommt es zur Nekrose umfänglicher Partien oder selbst des ganzen Kiefers.

Neubildung von  
Knochengewebe.

Das Knochengewebe besitzt in hohem Masse die Fähigkeit der Regeneration. Jeder Defekt im Knochen, mag derselbe durch Trauma oder Entzündung entstanden sein, regt eine intensive, von den umgebenden Geweben ausgehende Knochenneubildung an, durch welche der Defekt völlig ausgeglichen werden kann; ja oft schiesst gewissermassen die Neubildung über das Ziel hinaus, und es kommt zur Bildung solider, kompakter Knochenmassen, wo früher nur spongiöse Knochensubstanz vorhanden war.

Die Entstehung der Neubildung lässt sich am besten bei der Heilung von Frakturen verfolgen; es bildet sich hier an den Bruchenden und in ihrer Umgebung ein zellreiches, weiches, gallertiges Gewebe, welches völlig dem Granulationsgewebe analog ist. Dasselbe wird an Röhrenknochen, sowohl vom centralen Markcylinder (*myelogener Callus*), als vom Periost (*periostaler Callus*), ja sogar von den Weichteilen der Umgebung geliefert; etwas später tritt auch von den Markräumen der kompakten Knochensubstanz (den Haversschen Kanälen) aus Callusbildung auf (*intermediärer Callus*). Das weiche gallertige Granulationsgewebe wandelt sich allmählich in eine derbere, faserige, in ihrem Bau dem Osteoidgewebe entsprechende Masse um, welche die Bruchenden, falls sie nicht allzuweit von einander entfernt sind, fest unter einander verbindet und eine spindelförmige Auftreibung um die Bruchstelle bildet. Allmählich findet in derselben, wie im physiologischen Osteoidgewebe, Verknöcherung durch die Thätigkeit der Osteoblasten statt; und zwar verknöchert zunächst der Callus durch und durch gleichmässig, so dass die Markhöhle des Knochens an der Frakturstelle durch solide Knochenmassen unterbrochen ist; erst nach und nach bilden sich in ihr wieder grössere Markräume, durch welche die getrennten Hälften der Markhöhle des betreffenden Skeletteiles wieder in Verbindung treten. Noch jahrelang nach Entstehung der Fraktur ist die Frakturstelle an den die Markhöhle verengenden Resten des knöchernen Callus kenntlich.

In ähnlicher Weise erfolgt bei anderen, nicht traumatischen Defekten oder sonstiger Reizung des Knochengewebes, besonders bei den chronischen Entzündungen desselben, Bildung eines zunächst weichen, zell- und gefässreichen Granulationsgewebes, welches später — analog der narbigen Umwandlung anderen Granulationsgewebes — sich in faseriges *Osteoidgewebe* umwandelt und zu verknöchern beginnt.

Ganz besonders reagiert das Periost auf die verschiedensten Reizzustände des Knochens durch Auflagerung neugebildeten Knochengewebes auf der Oberfläche des Knochens, welche zur Verdickung desselben und häufig zur Entstehung zackiger knöcherner Auswüchse, sogenannter *Exostosen*, führt. Oft ergreift die Knochenneubildung sogar die Sehnen der inserierenden Muskeln und die sonstigen Weichteile der Umgebung.



## Entzündungen der Knochen und des Periosts.

*Sitz der aktiven entzündlichen Veränderungen* im Knochen können nur diejenigen Teile sein, welche *Gefässe führen*, d. h. also das Knochenmark und das Periost; die Knochen- substanz selbst verhält sich rein passiv, stirbt ab oder wird allmählich durch die vom gefäss- haltigen Gewebe ausgehende Granulationswucherung eingeschmolzen.

### Akute Entzündungen.

Die *akute eitrige Osteomyelitis* entsteht unter allen Umständen durch Eindringen eitererregender Bakterien in das Knochenmark. In dieses können dieselben bei Frakturen, die mit äusseren Wunden kompliziert sind, direkt einwandern, oder sie können aus dem Blutstrom in den Capillaren des Knochenmarks sedimentieren. Häufig scheint die Fest- setzung derselben im Knochenmark durch Kontusionen begünstigt zu werden. Die Infektions- pforte, durch welche die Bakterien in die Cirkulation gelangten, ist gerade in solchen Fällen oft nicht nachweisbar.

Osteomyelitis  
acuta.

Im Beginn der Krankheit (vergl. Abb. No. 122, Tafel 63) ist das Knochenmark der befallenen Partien dunkel gerötet, mitunter von schwarzroten Blutungen durchsetzt; an einzelnen Stellen beginnt die eitrige Infiltration sich durch gelbliche Färbung des Knochen- markes bemerklich zu machen; die gelbe Farbe dieser Partien wird weiterhin intensiver, das Knochenmark wird verflüssigt, die Knochenbälkchen werden verdünnt, schliesslich auf- gelöst, so dass benachbarte Markräume zu kleinen, mit *flüssigem, gelben Eiter gefüllten Höhlen* zusammenfliessen. Selten kommt es zur Bildung grösserer Abszesse. Der Prozess endet fast stets mit der Nekrose umfänglicher Knochenpartien, und es schliesst sich nun, wenn nicht der Tod bereits im akuten Stadium (durch allgemeine Pyämie) erfolgte, ein chronisches Stadium der Krankheit an, welches durch die mit der Sequestrierung der nekro- tischen Knochenpartie verbundenen Erscheinungen (Lösung des Sequesters durch demar- kierende Entzündung, Bildung der Totenlade, Durchbruch nach aussen, Fistelbildung etc.) unterhalten wird.

Die Entzündung breitet sich fast stets ebensowohl über die grosse, centrale Markhöhle, als über das die spongiöse Substanz und die Haversschen Kanäle erfüllende Markgewebe aus, so dass die Trennung zwischen Ostitis und Osteomyelitis nur gekünstelt wäre. Häufig wird auch das Periost von der eitrigen Entzündung ergriffen; in allen Fällen findet im chronischen Stadium der Krankheit durch Knochenneubildung vom Periost aus Verdickung des Knochens statt.

Falls nicht operativ für Entfernung des Sequesters gesorgt wird, ist Heilung unmög- lich; die Krankheit führt durch die fortgesetzte Eiterung zur amyloiden Degeneration, zum Tod durch Entkräftung.

Die *akute eitrige Periostitis* entsteht, ganz analog der Osteomyelitis acuta, entweder durch direkte Infektion des Periosts durch äussere Wunden, oder durch Vermittelung der Blutbahn. In diesem Falle setzen sich die Bakterien wohl am häufigsten zuerst im *Knochen- mark*, an oberflächlich gelegenen Partien des Knochens fest, von wo aus die Entzündung rasch aufs Periost übergeht.

Periostitis acuta  
purulenta.

Das Periost erscheint im Beginne der Entzündung intensiv gerötet und glasig gequollen, von gelben Streifen und Flecken durchsetzt. Allmählich wird dasselbe durch Ansammlung flüssiger, eitriger Massen von der Knochenoberfläche *abgehoben*, die dadurch ihrer Nahrungszufuhr beraubt und nekrotisch wird; die nekrotischen Partien können sich ablösen und, wenn der Eiter nach aussen durchbricht, mit ausgestossen werden, so dass Heilung erfolgt. Andererseits kann die Eiterung sich in den umgebenden Weichteilen phlegmonös ausbreiten und zur Entstehung allgemeiner Pyämie Veranlassung geben. Häufig geht auch die eitrige Periostitis nach anfänglich akutem Verlauf, wenn keine Aus- stossung der nekrotischen Knochenpartien erfolgt, in ein Stadium chronischer Eiterung mit Fistelbildung und periostaler Knochenneubildung über.



## b. Chronische Entzündungen.

Rarefizierende  
und kondensierende  
Ostitis.

Die chronischen Entzündungen des Knochens und Knochenmarks verlaufen, wie alle chronischen Entzündungen, mit Bildung eines *Granulationsgewebes*, durch dessen Entwicklung die Knochensubstanz eingeschmolzen wird; es kommt so zur Bildung konfluierender, mit gallertigem Granulationsgewebe gefüllter Höhlen unter Verdünnung der knöchernen Sepia (*rarefizierende Ostitis, Osteoporose*). Ist die Wucherung von Granulationsgewebe so reichlich, dass grössere, ausschliesslich aus solchem bestehende Flächen zustande kommen, so spricht man von *fungöser Ostitis*.

Dem Stadium der narbigen Schrumpfung jedes anderen Granulationsgewebes entspricht im Knochen die Bildung eines *verknöchernden Osteoidgewebes*, welches den vorher durch die entzündliche Osteoporose entstandenen Defekt entweder völlig, oder zum Teil kompensiert; ja häufig entwickelt sich an Stellen, wo spongiös gebauter Knochen eingeschmolzen wurde, später kompaktes Knochengewebe (*kondensierende Ostitis, entzündliche Osteosklerose*). Man darf daher nicht etwa die rarefizierende und die kondensierende Ostitis als verschiedene Krankheitsformen einander gegenüberstellen, sondern muss dieselben als nach dem zeitlichen Verlauf verschiedene Stadien eines und desselben chronischen Entzündungsprozesses bezeichnen.

Ostitis  
deformans.

Am deutlichsten zeigt sich die Berechtigung dieser Auffassung bei einer besonderen Form chronischer Entzündung, welche als *Ostitis deformans* bezeichnet wird; hier entstehen zunächst durch entzündliche Osteoporose, welche zu abnormer Weichheit des Knochens führt, Difformitäten infolge der Belastung, welche später, wenn eine Sklerose durch Bildung eines faserigen, verknöchernden Gewebes erfolgt, in dieser Form fixiert werden; oft findet man bei dieser Krankheit an einzelnen Stellen rarefizierende, an anderen kondensierende Entzündungsprozesse. Die Krankheit befällt meist alte Personen; gewöhnlich ergreift sie mehrere Knochen gleichzeitig, besonders die des Beckens und der unteren Extremitäten.

Ursachen  
der chronischen  
Ostitis.

Am häufigsten schliesst sich die chronische, granulierende Ostitis an *akute, in Nekrose ausgehende Prozesse* in Form der *demarkierenden Entzündung* unter Sklerose der Umgebung an. Eine vorwiegend kondensierende chronische Ostitis entwickelt sich besonders bei *Syphilis*, teils diffus, teils in der Umgebung gummöser Geschwülste als reaktive Sklerose.

Periostitis  
chronica.

Die *chronische Periostitis* verwandelt entweder das Periost in eine fibröse Schwarte (*Periostitis fibrosa*) oder führt zur Anlage zuerst netzförmig verteilter, zarter Knochenbalken auf der Oberfläche des Knochens, in deren Maschen ein weiches, rötliches Granulationsgewebe liegt (*Periostitis ossificans*). Allmählich wird die Knochenauflagerung kompakter, die Poren derselben verengern sich, die Knochenoberfläche wird mit einer soliden, zusammenhängenden Knochenschicht überzogen, oder es bilden sich an einzelnen Stellen cirkumskripte, zackige *Exostosen*.

Chronische Periostitis schliesst sich an alle möglichen Entzündungsprozesse der Knochen oder an solche der Umgebung an (besonders an chronische Gelenkentzündungen).

## Neubildungen.

### Tuberkulose.

Die Tuberkulose tritt im Knochen in allen Formen auf, welche diese Krankheit überhaupt hervorbringen kann.

Miliartuberkel  
des  
Knochenmarkes.

1. *Miliartuberkel* finden sich bisweilen im Knochenmark bei allgemeiner akuter Miliartuberkulose und erscheinen als graue Knötchen, mitunter von einem blutroten Ring umgeben. Wenn die Miliartuberkulose chronisch verläuft, so bilden sich durch Aussaat neuer Miliartuberkel von den primären Knötchen aus grössere graue, im Centrum bereits verkäsende Knoten. Diese bilden den Übergang zur folgenden Form der Knochentuberkulose.



2. *Konglomerattuberkel* entwickeln sich, wie in anderen Organen, so auch in den Knochen meist bei chronisch verlaufender tuberkulöser Allgemeininfektion; der primäre tuberkulöse Herd liegt dabei meistens in den Lungen oder in den Lymphdrüsen (letzteres besonders bei Kindern). Mitunter ist jedoch auch der Knochenherd selbst der primäre.

Konglomerat-  
tuberkel.

Die Erkrankung entwickelt sich in der Art, dass um die zuerst entstandenen Gruppen von verkäsenden Knötchen peripher sich eine graue, durchscheinende, aus frischen Tuberkeln bestehende Zone bildet, die mit dem ursprünglichen Herd verschmilzt. Die Knochenbälkchen im Bereich der Neubildung werden nekrotisch, und es kommt durch demarkierende Entzündung der Umgebung mitunter zur Loslösung der Sequester, zum fistulösen Aufbruch nach aussen etc.

3. Am häufigsten entwickelt sich die Knochentuberkulose unter dem Bilde der tuberkulösen Entzündung, d. h. es bildet sich gleich von vornherein ein reichliches *tuberkulöses Granulationsgewebe* (*Fungus tuberculosis*) mit Tendenz zur Verkäsung und Erweichung unter Einschmelzung der Knochensubstanz (*tuberkulöse Caries*); es entstehen so grosse, mit dünnflüssigem Eiter und bröckeligen Massen gefüllte Knochencavernen, deren Wand von schwammigem, mit Tuberkelknötchen durchsetzten und von käsigen Massen bedeckten Granulationsgewebe gebildet wird. Es erfolgt fast stets Durchbruch in die Umgebung, wo sich die Eiterung in der Muskulatur und im intermuskulären Gewebe fortsetzt; so entstehen die bekannten, in der Richtung der Muskeln fortschreitenden Senkungsabszesse, welche ebenfalls von einer Membran begrenzt werden, die aus lockerem, von Tuberkelknötchen durchsetzten Granulationsgewebe besteht.

Ostitis chronica  
tuberculosa.

Die am häufigsten von der Tuberkulose befallenen Skeletteile sind die Epiphysen der Extremitätenknochen (Übergreifen des Prozesses auf das Gelenk) und die unteren Brust- sowie die Lendenwirbel. Durch das Einsinken der zerfallenden Wirbel entsteht die als *Gibbus* bezeichnete spitzwinklige Kyphose der entsprechenden Partie der Wirbelsäule, welche mitunter zur Kompression des Rückenmarks führt. In anderen Fällen greift die Tuberkulose auf die Rückenmarkshäute über, und es schliesst sich tuberkulöse Meningitis an. Ebenso kann die tuberkulöse Caries des Felsenbeins (welche sich an Otitis media tuberculosa anschliesst), zur tuberkulösen Infektion der Meningen führen.

### Syphilis.

Die *erworbene Syphilis* bringt an den Knochen und dem Periost entweder *diffuse Entzündungsprozesse* oder *cirkumskripte Gummata* hervor.

Die letzteren sitzen seltener im centralen Markgewebe; häufiger geht die Erkrankung vom *Periost* aus, dringt jedoch von da gewöhnlich in die oberflächlichen Lagen des Knochens ein. Es bilden sich im verdickten Periost anfangs gallertige, später central verkäsende oder zu einer schleimig-eitrigen Masse erweichende Knoten, in deren Umgebung die Knochensubstanz durch Druckusur oder dadurch zu Grunde geht, dass die Wucherung, die längs der Knochengefässe eindringt, das Knochengewebe substituiert. Es bilden sich auf diese Weise zahlreiche, tiefe, den erweiterten Gefässkanälen entsprechende Löcher, durch die der Knochen ein wurmstichiges Aussehen erhält, oder breite, seichtere Gruben; in ihrer Umgebung erfolgt stets durch ossifizierende Periostitis eine reichliche Osteophytbildung, so dass die Defekte von wallartigen, zackigen Knochenauflagerungen umgeben sind.

Gummata.

Bei der *diffusen syphilitischen Periostitis* bildet sich durch zellige Wucherung eine Verdickung des Periosts, welche zum Teil in schleimig-eitrige Erweichung übergeht und zur Nekrose der oberflächlichen Knochenschichten führt. Es erfolgt Aufbruch nach aussen und Ausstossung der losgelösten Knochenlamellen. An der Stelle des Defektes findet man später den Knochen fest mit dem schwierig verdickten Periost verwachsen; in der Umgebung findet reichliche Osteophytbildung statt. Überhaupt ist für *alle Formen der syphilitischen Knochenkrankung die Osteophytbildung von der Umgebung aus charakteristisch* und lässt

Periostitis  
syphilitica.



die durch Syphilis hervorgerufenen Knochendefekte ziemlich sicher von anderweitig entstandenen (Tuberkulose, Periostitis purulenta) unterscheiden. Bisweilen bringt die Syphilis sogar eine *ausschliesslich ossifizierende Periostitis* (ohne Erweichung und ohne Knochendefekte) zustande, deren Resultat knöcherne Auswüchse an der Knochenoberfläche sind (*syphilitische Exostose*).

Die Knochen, welche am häufigsten von syphilitischen Erkrankungen befallen werden, sind das Schädeldach und die Tibia.

Osteochondritis  
syphilitica.

Die *kongenitale Syphilis* bringt Veränderungen in den Epiphysengrenzen hervor, welche bei der grössten Anzahl der syphilitischen Neugeborenen gefunden werden; am deutlichsten entwickelt sind sie gewöhnlich in den Epiphysen des Femur und der Tibia.

Normalerweise grenzt sich der wachsende Diaphysenknochen gegen den Epiphysenknorpel durch eine in leichtem Bogen verlaufende, sehr dünne, gelblich-weiße Schicht ab, in welcher die vorläufige Verkalkung des Knorpels stattfindet; man kann nur mit Anwendung von Gewalt den Knorpel vom Knochen lösen; die Ablösung findet dann in dieser Schicht statt.

Bei kongenitaler Lues ist diese Schicht stark verbreitert und läuft gegen den Knorpel zu zackig aus; in diesem wuchern die Knorpelzellen, die Zone der Wucherung erscheint als bläuliche, etwas vorquellende Masse. Die an den Knorpel stossende Schicht des Knochens wird in eine *weiche, graugelbe Schicht von verkäsendem Granulationsgewebe* verwandelt, welche sowohl gegen den Knochen, als gegen die verkalkte Schicht im Knorpel zackig begrenzt ist. Wenn diese gelbliche Schicht erweicht, so löst sich die Epiphyse entweder spontan, oder bei Anwendung geringer Gewalt ab, die Bruchfläche erscheint rauh, entsprechend der zackigen Begrenzung der gelben Schicht. Die ganze Epiphyse ist in der Gegend der Begrenzungslinie aufgetrieben (vergl. Abb. No. 123, Tafel 64).

Gegenüber der ähnlichen Veränderung, welche die Rachitis an den Epiphysen hervorbringt, wird dieluetische Osteochondritis vor allen Dingen durch die mächtige Entwicklung der zackigen, gelben Schicht im Knochen selbst und eventuell durch Epiphysenlösung unterschieden; bei der rachitischen Epiphysenveränderung (vergl. Abb. No. 124, Tafel 64) kommt es nur zu starker Ausbildung der bläulichen Knorpelwucherungszone, zu unregelmässig zackiger Abgrenzung derselben gegen die blassgelbe Schicht der Knorpelverkalkung, jedoch nicht zur Ausbildung einer im Knochen selbst gelegenen gelben Schicht.

### Echte Geschwülste.

Exostosis  
cartilaginea.

Als *Exostosen* bezeichnet man knollige oder zackige Auswüchse an der Knochenoberfläche; der Ursprung derselben ist ein verschiedener. Die *Exostosis cartilaginea* entwickelt sich aus einer knorpeligen Anlage, kommt demgemäss nur an Knochen, welche selbst ursprünglich knorpelig angelegt sind und auch hier meistens in der Nähe der Epiphysengrenze vor; sie ist in frischeren Stadien meist an der ganzen Oberfläche oder wenigstens an den äussersten Spitzen noch von Knorpel überzogen; alte derartige Exostosen können allerdings total verknöchert sein.

Die *nicht knorpeligen*, vom Periost oder der Umgebung ausgehenden *Exostosen* sind dagegen das Resultat einer *entzündlichen Reizung* des Periosts und finden sich besonders in der *Umgebung von Defekten*, die durch Periostitis syphilitica entstanden sind, in der Nähe chronisch entzündeter Gelenke etc. Sie kommen daher ebenso gut an häutig angelegten Knochen vor, als an knorpelig angelegten, so z. B. sehr häufig am Schädeldach.

Chondrom,  
Osteom, Sarkom.

Sämtliche Bindegewebsgeschwülste kommen am Knochen zur Beobachtung; am häufigsten das *Chondrom* und *Osteom*, sowie die verschiedenen Arten des *Sarkoms*. Unter diesen sind besonders die teils vom Knochenmark, teils vom Periost ausgehenden *Riesenzellensarkome* und die von Streifen und Inseln osteoiden, in Verknöcherung begriffenen Gewebes durchzogenen *Osteoidsarkome* zu erwähnen. Nur die mikroskopische Untersuchung kann über die verschiedenen Formen der primären Knochensarkome sicheren Aufschluss geben.



Geschwülste, welche von den *centralen Partien* des Knochens, von den Markräumen oder der spongiösen Substanz ausgehen, führen meist zu beträchtlicher *Auftreibung* des Knochens. Während in unmittelbarer Nachbarschaft der Geschwulst Einschmelzung des Knochens eintritt, verdichtet sich die weitere Umgebung durch kondensierende Ostitis zu einer harten, die Geschwulst umgebenden *Kapsel*, und vom Periost aus wird eine *Schale neugebildeten Knochengewebes aufgelagert*; bei weiterem Wachstum der Geschwulst werden immer neue Knochenschichten eingeschmolzen, während aussen frische Auflagerung stattfindet. Überwiegt die Einschmelzung die Knochenauflagerung, so verdünnt sich die die Geschwulst umgebende Knochenschale, und es treten leicht Frakturen ein. Die vom *Periost* ausgehenden Geschwülste führen durch den von aussen her wirkenden Druck zur *Usur des Knochens*, welche von der Oberfläche in die Tiefe greift.

Die *Knochensarkome* wuchern meist, indem sie das Periost durchbrechen, in die *Umgebung* hinein; sie entwickeln sich entweder als cirkumskripte Knoten oder als diffuse, sarkomatöse Entartung des Markes eines ganzen oder sogar zahlreicher Knochen, ohne dass eine bestimmte umschriebene Stelle als Ausgangspunkt der Neubildung zu betrachten wäre. Die Metastasen sitzen ebenfalls mit Vorliebe in Knochen.

Die *gutartigen* Knochengeschwülste sind auf der Oberfläche meist vom Periost überzogen und wuchern nicht auf die Umgebung über.

*Primäre Carcinome* der Knochen sind nicht mit Sicherheit konstatiert; *sekundäre Carcinomknoten* finden sich dagegen häufig, besonders bei primärem Mammacarcinom. Im Stroma der metastatischen Krebsknoten kann Verknöcherung eintreten (*Knochengerüstkrebs*).

Carcinom.

## Rachitis und Osteomalacie.

Bekanntlich findet im erwachsenen, in noch viel höherem Masse aber im wachsenden Knochen fortwährend eine Apposition von osteoidem, allmählich verknöcherndem Gewebe vom Periost (resp. im wachsenden Knochen von den Markräumen in der Gegend der Epiphysengegend) aus statt; im erwachsenen Knochen nur in dem Masse, als durch lakunäre Resorption an anderen Stellen Knochengewebe eingeschmolzen wird; im wachsenden Knochen überwiegt natürlich die Apposition bei weitem über die Resorption.

Die Rachitis und Osteomalacie entstehen jedenfalls beide dadurch, dass *osteoides Gewebe zwar in normaler Menge angelegt wird*, dass jedoch die Verknöcherung desselben ausbleibt; da die Resorption von Knochensubstanz indessen ungestört fort dauert, ja wohl bisweilen erhöht ist, so resultiert hieraus ein Überwiegen der Knochenresorption über die Apposition. Der Knochen wird in ein weiches, biegsames und leicht schneidbares, vorwiegend aus unverkalktem Osteoidgewebe bestehendes Gebilde verwandelt; die Knochenbälkchen der Spongiosa erscheinen verdünnt, die Markräume erweitert; die kompakte Substanz bildet eine dünne Schale an der Oberfläche des Knochens, welche häufig durch die Belastung eingeknickt oder verbogen wird.

Trotz der Gleichartigkeit des diesen beiden Krankheiten zu Grunde liegenden histologischen Prozesses sind dieselben doch wesentlich verschieden. Während die Rachitis ausschliesslich sich in der Zeit des rapidesten *Knochenwachstums* (vorwiegend Ende des ersten und im zweiten Lebensjahre) entwickelt, befällt die Osteomalacie fast nur *völlig erwachsene Personen*, besonders Frauen im Anschluss an Schwangerschaft.

Charakteristisch für die *Rachitis* sind vor allen Dingen die Veränderungen an den *Epiphysen* (vergl. Abb. No. 124, Tafel 64). Die Epiphysenknorpel sind aufgetrieben; an den Rippen entsteht durch die Reihe der verdickten Knorpel der sogenannte *rachitische Rosenkranz*. Schneidet man die Epiphyse durch, so erkennt man, dass das Gebiet der wuchernden Knorpelzellen darstellende bläuliche Zone stark verbreitert ist; ihre Abgrenzung gegen die an der Grenze gegen den Knochen gelegene, blassgelbe Schicht, in welcher die vorläufige Verkalkung des Knorpels stattfindet, ist unregelmässig

Rachitis.



zackig. Ebenso dringen von den Markräumen des Knochens zackige, dunkelrote Fortsätze in den Knorpel ein; mitunter durchdringen sich die verschiedenen Schichten vollkommen unregelmässig. In der Diaphyse fällt die *Erweiterung der Markräume* und die Hyperämie ihres Inhalts, die Verdünnung der Knochenbälkchen und der peripheren kompakten Schicht auf. Dazu gesellen sich die durch die abnorme Weichheit des Knochens herbeigeführten Knickungen und sonstigen *Difformitäten*, von denen die häufigsten die nach aussen konvexe Verkrümmung der Knochen der unteren Extremitäten, besonders der Tibia sind; die oberen Extremitäten sind meist frei von Verkrümmung. Seltener entwickelt sich an der Tibia durch stumpfwinklige Stellung der Diaphyse gegen die Achse der Epiphyse das Genu valgum rachiticum. Die Rippen werden in der Nähe des Sternalansatzes anstatt nach aussen konvex, nach innen konvex gebogen, so dass das Sternum kielartig vorspringt (Pectus carinatum). Am Schädel zeigt sich die mangelhafte Verknöcherung durch abnorme *Weite der Fontanellen*, durch Biegsamkeit besonders der hinteren Teile des Schädeldaches, in welchem sich bisweilen nur durch häutige Partien geschlossene Defekte vorfinden (Craniotabes). An der Wirbelsäule entsteht bogenförmige *Cyphose* des ganzen Brustabschnittes. Während die meisten der bisher angeführten Difformitäten sich im späteren Leben nach Abheilung der Rachitis mehr oder weniger vollkommen ausgleichen, bleibt die in Verringerung des sagittalen Durchmessers bestehende *Difformität des Beckens* (rachitisch plattes Becken) gewöhnlich unverändert bestehen.

#### Osteomalacie.

Wie schon erwähnt, sind die histologischen Veränderungen, welche bei der Osteomalacie auftreten, denen der Rachitis völlig analog; es bildet sich reichlich osteoides Gewebe, dessen Verknöcherung ausbleibt. Die Knochen werden infolgedessen ebenfalls weich, biegsam und neigen zu Infraktionen und Frakturen. Die Markräume sind erweitert, mit dunkelrotem oder auch mit blassem, gelatinösen Mark angefüllt; die Knochenbälkchen der spongiösen Substanz sind verschmälert.

Da die Osteomalacie nur bei Erwachsenen vorkommt, so können selbstverständlich die für die Rachitis, diese ausschliesslich den wachsenden Knochen befallende Krankheit, charakteristischen Veränderungen an der Epiphysengrenze bei Osteomalacie nicht auftreten.

Die Verbiegungen, welche die Osteomalacie herbeiführt, machen sich am meisten an den Knochen bemerkbar, welche vorzugsweise aus spongiöser Substanz bestehen, so besonders am *Becken*, dem *Sternum*, den *Rippen* und *Wirbeln*; die mit einer stark entwickelten kompakten Substanz versehenen Röhrenknochen widerstehen der Krankheit oft lange; schliesslich können sich aber auch an ihnen starke Formveränderungen ausbilden, die denen der Rachitis völlig analog sind.

Charakteristisch für die Osteomalacie ist die *Form des Beckens*; durch den Druck der Oberschenkelköpfe wird das Becken in der Gegend der Pfanne seitlich eingedrückt, während die Symphyse schnabelartig vorspringt; das Kreuzbein wird durch die Last des Rumpfes von rückwärts her in die Beckenapertur hineingedrängt, so dass hierdurch die kartenherzartige Form des osteomalacischen Beckens entsteht.

An den Rippen beobachtet man meist *seitliche Eindrücke* in der Gegend, wo die Arme dem Thorax anliegen. An der Wirbelsäule bildet sich eine starke *Kyphose des Brustabschnittes* aus; infolge der hierdurch herbeigeführten Verkürzung des Thorax in seiner Längsachse wird das Sternum ebenfalls gebogen. Die Konvexität der Biegung liegt nach vorn; mitunter ist die obere Hälfte des Sternum gegen die untere rechtwinklig abgelenkt.



## Abschnitt III.

## Erkrankungen der Gelenke.

## Cirkulationsstörungen.

In normalen Gelenken enthält *nur die Synovialmembran Gefässe*. Dieselbe erstreckt sich in den meisten Gelenken vom peripheren Rand des Knorpels eine geringe Strecke weit über diesen hinweg; der centrale Teil des Gelenkknorpels ist dagegen von der Synovialmembran nicht überzogen, und daher ist dort die Knorpeloberfläche völlig gefässlos. Sieht man Gefässe sich bis in die Mitte der Knorpeloberfläche erstrecken, so kann dieser Zustand nur dadurch entstanden sein, dass die gefässhaltige Synovialmembran pannusartig über den Knorpel hinübergewuchert ist; derselbe ist also stets Zeichen einer Entzündung.

Gefäss-  
entwicklung  
und Füllung  
der Gefässe.

Auch die gefässhaltige Synovialmembran erscheint im gesunden Gelenk fast *völlig blass*, nur von ganz vereinzelt grösseren Gefässen durchzogen. Reichlichere Gefässinjektion und besonders eine zur *diffusen Rosafärbung* der Synovialis führende *Capillarfüllung* sind fast stets Zeichen eines entzündlichen Zustandes.

Blutungen in die Gelenkhöhle finden sich ausser bei Verletzungen (Kontusion, Luxation, Distorsion, Fraktur der Gelenkenden) in seltenen Fällen bei Skorbut und hämorrhagischen Pocken. Das ergossene Blut erhält sich grösstenteils flüssig.

Blutungen.

## Entzündungen.

## Akute Entzündungen.

Die *leichteste Form* der akuten Gelenkentzündung wird bei einer spezifischen Infektionskrankheit, der *Polyarthritis rheumatica acuta* beobachtet. Die Gelenkentzündung stellt hier in den meisten Fällen nur ein *Erythem* der Synovialmembran mit Absonderung einer geringen Menge dünner, rein seröser Flüssigkeit in die Gelenkhöhle vor. In der Umgebung des Gelenkes besteht ein entzündliches Ödem. Von der im Leben jedenfalls sehr intensiven Gefässfüllung der Synovialis ist in der Leiche oft nur wenig zu sehen.

Polyarthritis  
rheumatica acuta.

Nur selten bringt die Polyarthritis rheumatica *schwerere Veränderungen* an den Gelenken hervor; die Synovialis ist dann stark geschwollen, diffus gerötet und von zahlreichen, stärkeren Gefässen durchsetzt, welche über den peripheren Rand des Gelenkknorpels hin strahlig gegen die Mitte zu konvergieren und bisweilen sogar einen Teil der Mitte der Knorpeloberfläche überziehen. Die Oberfläche der Synovialis ist rauh; der Glanz derselben ist verloren gegangen. Das Exsudat in der Gelenkhöhle ist auch hier meist nicht sehr reichlich; mitunter ist demselben Fibrin in Flocken und als membranöser Überzug der Gelenkflächen beigemischt.

Am häufigsten sind die grossen Gelenke der Extremitäten, seltener die der Wirbelsäule, ergriffen. Ausserdem findet sich bei Polyarthritis rheumatica in einem Teile der Fälle *verrucöse Endocarditis* mit ihren Folgezuständen, und als Zeichen des infektiösen Charakters der Krankheit *infektiöser Milztumor*, trübe Schwellung der Leber und Nieren, seltener akute Nephritis.

In manchen Fällen, die klinisch unter dem Bilde der Polyarthritis rheumatica verliefen, und mit successiver Erkrankung der Gelenke begannen, findet sich *eitrige Exsudation* in den Gelenken, verrucös-ulceröse oder rein ulceröse Endocarditis und embolische Eiterungen in anderen Organen. Ob diese »*malignen Formen des Gelenkrheumatismus*« wirklich mit der Polyarthritis rheumatica ätiologisch identisch sind, ist zweifelhaft.

*Eitrige akute Arthritis* entwickelt sich im Anschluss an Verletzungen der Gelenke, die mit äusseren Wunden kompliziert sind; ferner infolge des Übergreifens osteomyelitischer Herde der Gelenkenden oder von Eiterungen im periartikulären Gewebe auf die Gelenke;

Arthritis acuta  
purulenta.



ausserdem auf embolischem Wege bei Pyämie und anderen schweren Infektionskrankheiten, besonders Scharlach. Im letzteren Falle findet man mitunter trotz reichlicher eitriger Exsudation die Synovialis fast völlig blass; in den meisten Fällen eitriger Arthritis ist dieselbe jedoch sehr stark injiziert und geschwollen, ihre Oberfläche trüb und fibrinös-eitrig beschlagen; das Exsudat kann vorwiegend serös mit geringem zelligen Bodensatz, serös-fibrinös-eitrig oder auch rein eitrig sein.

Die Entzündung kann zur *Nekrose und Exfoliation* des Knorpels führen und nach Zerstörung desselben auf den Knochen übergreifen. Häufig schliesst sich phlegmonöse Entzündung des periartikulären Gewebes und Pyämie an. Im günstigsten Falle erfolgt Übergang in eine *chronische eitrige Entzündung* mit Fistelbildung, welche mit Hinterlassung narbiger Verwachsungen zwischen den Gelenkflächen und in der Umgebung derselben schliesslich in Heilung übergehen kann. Das Gelenk ist dabei infolge der Verwachsungen gewöhnlich völlig unbeweglich geworden (*Ankylose*).

### Chronische Entzündungen.

Die verschiedenen Formen der chronischen Arthritis sind weder ihrer *Ätiologie* nach, noch nach dem rein *anatomischen Charakter* der Gelenkaffektion mit Sicherheit von einander zu trennen. Nur eine derselben, die *Arthritis uratica*, verursacht so charakteristische Erkrankungen an den Gelenkflächen, dass diese Form schon durch den Befund an den Gelenken selbst leicht diagnostiziert werden kann; die übrigen Formen lassen sich meist nur mit Berücksichtigung des Lebensalters und anamnestischer Daten unterscheiden. Die wesentlichen Vorgänge sind hier bei allen Formen dieselben: Trübung, faserige Zerklüftung und Exfoliation des Knorpels, Schwund des blossgelegten Knochens, mitunter Ausfüllung des Defekts durch neugebildetes Bindegewebe; ossifizierende Periostitis in der Umgebung des Gelenkes. Je nachdem eine oder die andere dieser Erscheinungen im Vordergrund steht, ist es möglich, verschiedene Typen der chronischen Arthritis zu unterscheiden. Übergänge zwischen diesen kommen jedoch so häufig vor, dass man im konkreten Fall gewöhnlich in Verlegenheit ist, welcher Form man denselben zuweisen soll.

Arthritis uratica. 1. Die *Arthritis uratica* entsteht durch Ablagerung von Krystallen harnsaurer Salze (harnsaurer Kalk und Natron) in den Zellen oder der Grundsubstanz des Knorpels, am häufigsten in den kleinen Gelenken der Zehen und Finger (besonders Metatarsophalangealgelenk der grossen Zehe) und im Kniegelenk. Die Stellen der Ablagerung der harnsauren Salze erscheinen als porzellanweisse, völlig undurchsichtige, im Anfang der Erkrankung über die umgebende Oberfläche leicht erhabene Flecken (vergl. Abb. No. 125, Tafel 64), selten kommt es zur Exfoliation des Knorpels unter Freilegung des Knochens, von dem dann ein rötliches Granulationsgewebe emporwuchert. Die Synovialis ist stark verdickt, rauh, intensiv gerötet; in der Gelenkhöhle findet sich mitunter spärliches seröses Exsudat. Ist der Tod *während eines Gichtanfalles* erfolgt, so ist das periartikuläre Gewebe ödematös; mitunter finden sich auch in diesem, besonders in den Sehnenenden, Harnsäureablagerungen.

Ablagerungen harnsaurer Salze finden sich ferner in den als Tophi bezeichneten Knoten, welche am häufigsten in den *Knorpeln der Ohrmuschel*, resp. der Haut derselben und in der Umgebung der Achillessehne sitzen; den Inhalt bildet eine krümelige, gelbweisse Masse, die mikroskopisch aus Nadeln von harnsaurem Kalk besteht.

Ausser den Harnsäureablagerungen findet man bei Arthritis uratica als Zeichen einer den ganzen Körper betreffenden *Konstitutionsanomalie* bisweilen Verfettung des Herzens und der Leber, *genuine Schrumpfnieren* von auffallend weisser Farbe (Harnsäureinfarkte der Pyramiden), in seltenen Fällen *Amyloid der Milz* oder ausgebreitete Amyloiddegeneration.

Arthritis  
deformans.

2. Die *Arthritis deformans* ist charakterisiert durch anfängliche *Wucherung des Knorpels*, welche zur Verdickung und zu oberflächlicher Unebenheit desselben führt und an die sich *Atrophie des Knorpels* unter faseriger Zerklüftung desselben, sowie *Atrophie*



der subchondralen Knochenlagen anschliesst. Durch diese kann Schwund des ganzen Gelenkendes des betreffenden Knochens erfolgen; die frei liegenden Knochenschichten werden durch Reibung an der gegenüberliegenden Gelenkfläche glatt abgeschliffen. Charakteristisch für die deformierende Arthritis ist die reichliche *ossifizierende Periostitis* in der Umgebung des deformierten Gelenkendes; dasselbe ist von einem Kranz zackiger, stalaktitenförmiger Osteophyte umgeben. Die ansetzenden Sehnen und Muskeln, sowie die Gelenkkapsel sind ebenfalls zum Teil verknöchert, und die Beweglichkeit des Gelenkes infolge der Verknöcherung der Umgebung hochgradig beschränkt, in der Gelenkhöhle findet sich zuweilen eine geringe Menge serösen Exsudats.

Die Arthritis deformans ist fast ausschliesslich eine Erkrankung des höheren Alters und befällt mit besonderer Vorliebe das Hüftgelenk (*Malum senile coxae*), nächst dem das Kniegelenk und die Gelenke der Hand.

3. Die *Arthritis ulcerosa sicca* zeichnet sich aus durch *geschwürigen Zerfall des Knorpelüberzuges*, besonders der peripheren Teile desselben und *Ulceration* des darunter liegenden Knochens ohne Zeichen einer Wucherung (Verdickung) am erhaltenen Knorpel, ohne Osteophytbildung und ohne Exsudation in die Gelenkhöhle. Ätiologisch ist diese Form wohl zum Teil mit der vorigen identisch, da sie sich ebenfalls meist im hohen Alter entwickelt. Beide Formen entstehen in seltenen Fällen bei *Tabes dorsalis* und *Syringomyelie*; nach dem anatomischen Charakter sind diese „neuropathischen Arthropathien“ von anderweitig entstandener Arthritis deformans oder ulcerosa nicht zu unterscheiden.

Arthritis  
ulcerosa sicca.

4. Die *Arthritis chronica adhaesiva* ist in leichteren Fällen vorzugsweise auf die *Synovialis* beschränkt; dieselbe ist verdickt, gerötet, oberflächlich rau und uneben; stellenweise wuchert aus derselben ein zottiges, blassrotes Granulationsgewebe, welches besonders am Rand des Gelenkknorpels fransenartig aufsitzt, hervor. In schwereren Fällen ist auch die Gelenkfläche ergriffen; vom Grund der vorhandenen Knorpeldefekte wächst ein zottiges, meist blassrotes, gelatinöses Granulationsgewebe empor. Berührt sich dieses mit ebensolchem Gewebe der gegenüberliegenden Gelenkfläche, so tritt *Verwachsung* ein.

Arthritis  
chronica  
adhaesiva.

Die chronische adhäsive Arthritis entwickelt sich nach Ablauf akuter, eitriger Entzündung oder im Verlauf der oben beschriebenen chronischen Arthritiden. Besonders verläuft aber eine klinisch charakteristische Krankheit, die chronische rheumatische Polyarthrit, meist unter dem Bild der adhäsiven Arthritis. Diese Krankheit kann sich in jedem Lebensalter entwickeln, befällt aber vorzugsweise jugendliche Individuen (im Gegensatz zur Arthritis deformans); es erkranken successive mehrere, meist sehr viele, ja fast alle Gelenke, am häufigsten Schulter- und Ellbogengelenke, Knie und Fussgelenke.

Bisweilen entwickelt sich die chronische rheumatische Arthritis evident aus einer akuten Polyarthrit, besonders nach häufigen Recidiven derselben, und ist in diesen Fällen offenbar durch dasselbe ätiologische Moment bedingt. In anderen Fällen entwickelt sie sich schleichend ohne akutes Vorstadium. Ob diese Fälle ebenfalls zur Polyarthrit rheumatica acuta in Beziehung stehen, ist unklar.

Auch die rheumatische Polyarthrit chronica führt mit der Zeit zur Exfoliation des Knorpels und zur Atrophie der knöchernen Unterlage desselben, jedoch nicht in gleichem Masse zur Osteophytbildung in der Umgebung, wie die eigentliche senile Arthritis deformans.

## Tuberkulose und Syphilis.

Die *tuberkulöse Gelenkentzündung* unterscheidet sich von den eben beschriebenen Formen der Arthritis durch Anwesenheit spezifischer tuberkulöser Produkte, grauer Knötchen oder verkäster Massen in der entzündeten Synovialis. Entwicklung miliärer, grauer Tuberkelknötchen in der Synovialis verschiedener Gelenke ohne stärkere entzündliche Reaktion der Umgebung wird als nebensächlicher Befund bisweilen bei allgemeiner Miliartuberkulose beobachtet. Dagegen ist bei Lokaltuberkulose eines Gelenkes — es ist hierbei gewöhnlich

Tuberkulose.



nur ein einziges Gelenk, am häufigsten das Kniegelenk befallen — die Tuberkeleruption in der Synovialis von *starker entzündlicher Reaktion* begleitet. Die Synovialis ist verdickt, mitunter blass, gelatinös gequollen, meist jedoch stark gerötet; die spezifischen tuberkulösen Neubildungen präsentieren sich als höckerig vorspringende, durchscheinende, oft sehr grosse (über hirsekorn-grosse) graue, oder gelbe käsige Knötchen. Letztere können zu grösseren käsigen Massen zusammenfliessen. Das umgebende Granulationsgewebe hat oft einen *fungösen Charakter*, d. h. es ist intensiv gerötet, schwammig-weich und leicht verletzlich, mit langen Zotten versehen; in diesem Fall sind die darin sitzenden Knötchen schwer wahrnehmbar. Die fungöse Granulationswucherung mit Einlagerung tuberkulöser Knötchen greift von der Synovialis auf die knorpeligen Gelenkflächen über oder ergreift dieselben primär, wenn die Gelenktuberkulose sich an einen tuberkulösen Herd im knöchernen Gelenkende anschliesst. Durch Zerfall des tuberkulösen Granulationsgewebes entstehen Geschwüre, genau von derselben Form, wie tuberkulöse Geschwüre auf Schleimhäuten, d. h. mit zackigem, zernagten Rand, in welchem graue oder käsige Knötchen sitzen. Die Ulceration kann nach Zerstörung des Knorpels sogar in den Knochen eindringen.

Das *Exsudat* ist meist vorwiegend serös, oder serös-fibrinös; mitunter wird dasselbe jedoch vorwiegend oder rein eitrig; unter ausgedehnter Zerstörung der Knorpel und Knochenenden kommt es dann zur Perforation der Kapsel, zu Abszessbildung in der Umgebung und zum Durchbruch nach aussen, d. h. zur Fistelbildung. Durch die chronische Eiterung wird häufig allgemeine Amyloidartung hervorgerufen. Bei Kindern kann *Heilung unter Ankylose* des Gelenkes eintreten, bei Erwachsenen ist Heilung ausgeschlossen.

Die Gelenktuberkulose entwickelt sich mitunter im Anschluss an *Lungentuberkulose* oder *Lymphdrüsentuberkulose*, häufig jedoch als *primäre tuberkulöse Erkrankung* (besonders bei Kindern) und bleibt lange Zeit, ja für immer, der einzige im Körper vorhandene tuberkulöse Herd. Man findet bisweilen Residuen längst abgelaufener tuberkulöser Gonitis bei Individuen, die keinen weiteren tuberkulösen Herd aufweisen und an anderen Krankheiten gestorben sind.

Am häufigsten wohl entsteht die Gelenkerkrankung durch Übergreifen tuberkulöser Ostitis von den Epiphysenenden aus.

Syphilis.

*Syphilis* der Gelenke tritt in Form einer deformierenden, eitrigen Entzündung im Anschluss an Osteochondritis syphilitica bei hereditärer Lues auf. Bei Erwachsenen sind *strahlige, fibröse Narben* in den Gelenkknorpeln beobachtet worden, die bisweilen in grosser Zahl vorhanden waren und eine höckerige Beschaffenheit der Knorpeloberfläche bedingten; dieselben werden als Residuen gummöser Erkrankung betrachtet.



## Teil VI.

### Zusammenstellung der anatomischen Befunde bei Allgemeinerkrankungen.

#### Abschnitt I.

### Zusammenstellung der Befunde bei Erkrankungen des Blutes und bei Konstitutionskrankheiten.

#### A. Erkrankungen des Blutes.

Krankhafte Veränderungen des Blutes sind bei einer grossen Zahl von Allgemeinerkrankungen vorhanden; so ist besonders bei Infektionskrankheiten die Anwesenheit der die Krankheit erregenden Keime im Blut in einem Teile derselben direkt nachgewiesen, in anderen Teile als höchst wahrscheinlich anzusehen. Meist dient jedoch bei diesen Krankheiten das Blut nur als *Transportmittel* für die Verbreitung der Keime. Nur bei wenigen ist eine *Vermehrung* derselben im Blute nachgewiesen (Milzbrand, Malaria), und bildet dieses die Stätte, an welcher die Krankheitserreger hauptsächlich ihre Wirksamkeit entfalten. Bei den meisten Infektionskrankheiten (z. B. Pyämie, Tuberkulose) vermehren sich die Keime *ausserhalb des Blutes* und bringen wenigstens die pathologisch-anatomisch nachweisbaren Veränderungen dadurch hervor, dass sie aus dem sie beherbergenden Blut in die Gewebe eindringen, nachdem sie vorher umgekehrt aus krankhaften Herden der Gewebe ins Blut eingebrochen waren.

Das Blut als Transportmittel für pathogene Keime und giftige Stoffwechselprodukte.

Bei einem Teil der Infektionskrankheiten ist das Blut ausserdem Transportmittel für abnorme *Zersetzungsprodukte*, welche unter dem Einfluss der Infektion im Blut oder den Geweben entstehen, resp. von giftigen Exkreten der Bakterien selbst. Die Anwesenheit dieser Produkte ist jedoch grösstenteils mit den gewöhnlichen pathologisch-anatomischen Methoden nicht nachweisbar, und wird daher an dieser Stelle nicht berücksichtigt; *hier sollen nur diejenigen Erkrankungen betrachtet werden, die die Menge oder Zusammensetzung des Blutes so verändern, dass dadurch ohne weiteres erkennbare Veränderungen der Beschaffenheit des Blutes oder der Gewebe entstehen.*

#### Veränderungen der Menge und Beschaffenheit des Blutfarbstoffes.

a) Abnorme *Verminderung des Sauerstoffgehaltes* bedingt eine *dunklere*, fast schwarze *Farbe* des Blutes; die mit diesem dunklen Blute gefüllten Gefässe scheinen durch die Gewebe bläulich durch und verleihen blutreichen Organen einen blauen Farbenton.

Asphyxie.

Bei *allgemeiner* Asphyxie infolge Verlangsamung der Lungencirkulation oder mangelhafter, resp. aufgehobener Ventilation der Lunge macht sich diese abnorme Färbung mehr oder weniger an *allen* Organen bemerkbar, am stärksten natürlich in denen, welche aus irgendwelchem Grunde mit einer vermehrten Blutmenge gefüllt sind.



Ist die Asphyxie *lokal*, z. B. durch Thrombose der Venen eines Organes bedingt, so beschränkt sich selbstverständlich die abnorme Färbung auf dieses Organ, ist aber in diesem stets sehr hochgradig, da in ihm zugleich eine Überfüllung mit venösem Blut vorhanden ist.

Verminderung  
des Hämoglobin-  
gehaltes.

b) Einfache *Verminderung der Menge* des Hämoglobins findet sich bei verschiedenen Formen der Anämie, entweder als einzige, wesentliche Erscheinung dieser Krankheiten (z. B. Chlorose), oder mit krankhaften Veränderungen der Formbestandteile des Blutes verbunden. Sie bringt eine Abnahme der färbenden Kraft des Blutes hervor; diese macht sich, wenn man grössere Ansammlungen von Blut (z. B. in den Herzhöhlen etc.) betrachtet, meist nicht sofort bemerkbar; betrachtet man dagegen das *Blut in dünner Schicht*, so ist eine *hellrote, wässrige* Beschaffenheit desselben, wenigstens bei höheren Graden der Erkrankung, deutlich wahrnehmbar. Auf das Aussehen der inneren Organe wirkt die einfache Verminderung der Menge des Blutfarbstoffs natürlich genau so, wie die Verminderung der Menge des in ihnen enthaltenen Blutes (siehe Anämie, Einleitung).

Bildung von  
Kohlenoxyd-  
hämoglobin.

c) *Kohlenoxyd-Hämoglobin*, welches sich infolge akuter Vergiftung mit Kohlenoxyd, resp. Leuchtgas bildet, bedingt eine *Färbung des Blutes*, welche der des Fleisches dunkler Kirschen ähnelt. Wo das Blut jedoch in nicht zu dicken Schichten betrachtet wird, z. B. an den *Totenflecken* der Haut, erscheint die Farbe *rosenrot* bis *zinnoberrot*; ebenso weisen alle inneren Organe diesen Farbenton auf.

Das Blut lässt das *Spektrum des CO-Hämoglobins* erkennen, welches dem des Oxyhämoglobins sehr ähnlich ist; während jedoch die Absorptionsstreifen des Oxyhämoglobins nach Zusatz von Schwefelammonium verschwinden und denen des reduzierten Hämoglobins Platz machen, bleiben die des CO-Hämoglobins bei Schwefelammoniumzusatz unverändert; ebenso erhält sich die charakteristische Färbung des Blutes trotz des Zusatzes von jenem Reagens.

Hämo-  
globinämie.

d) *Austritt von Hämoglobin* aus den Blutkörpern ins Plasma tritt mitunter als idiopathische, bis jetzt ätiologisch nicht aufgeklärte, rasch vorübergehende klinische Erscheinung auf (*paroxysmale Hämoglobinurie*). Diese Krankheit wird wohl kaum jemals Gegenstand pathologisch-anatomischer Untersuchung werden. Hämoglobinämie, die an der *Leiche* vorgefunden wird, ist stets die Folge schwerer *Infektionskrankheiten* (Pyämie, Malaria) oder *Vergiftungen* (chlorsaures Kali, Arsenwasserstoff, Karbolsäure, Mineralsäuren, Morchelgift); mitunter kommt dieselbe bei ausgedehnten Verbrennungen vor.

Methämo-  
globinämie.

Meist ist der Austritt des Hämoglobins mit Zerfall des Stroma der Blutkörper und mit chemischen Veränderungen des Hämoglobins selbst verbunden, welches sich zum Teil in *Methämoglobin* umwandelt; bei genügend grosser Menge dieses Bestandteils giebt das Blut daher ausser den Absorptionsstreifen des Hämoglobins auch die des Methämoglobins.

Bei Betrachtung des Blutes selbst fällt die Anwesenheit gelösten Hämoglobins nicht auf; dagegen macht sich dieselbe an den *anderen im Körper vorhandenen Flüssigkeiten*, in welche das gelöste Hämoglobin diffundiert, z. B. der im Herzbeutel enthaltenen serösen Flüssigkeit, besonders aber an dem in der Blase vorhandenen *Harn*, sehr deutlich bemerkbar. Derselbe ist blassrot (*fleischwasserartig*), in hohen Graden schmutzigrot oder *dunkelbraunrot* gefärbt. Bei mikroskopischer Untersuchung findet man im Sediment desselben vorzugsweise körnige, gelblich gefärbte Massen oder von solchen gebildete Cylinder; Blutkörper dagegen für gewöhnlich nicht (nur dann, wenn zugleich eine hämorrhagische Nephritis besteht). Ist ausser gelöstem Hämoglobin auch *Methämoglobin* in grosser Menge vorhanden, so nimmt das Blut selbst einen *chokoladefarbenen* Ton an.

Am deutlichsten machen sich die Erscheinungen der Methämoglobinämie an den *Nieren* bemerklich; die ganze Niere hat einen *sepiabraunen* Farbenton angenommen; besonders in der Marksubstanz finden sich dunkelsepiafarbige Streifen (vergl. Abb. No. 65, Tafel 33). Mikroskopisch bemerkt man, dass diese geraden Harnkanälchen entsprechen, welche prall mit gelblichen, körnigen Massen gefüllt sind.



Auch die *Milz* weist bei hochgradiger Methämoglobinämie (Vergiftung mit chlorsaurem Kali) einen intensiven, sepiaartigen Farbenton auf.

e) *Cholämie* macht sich durch Gelbfärbung aller Organe (siehe Icterus) bemerklich; sie ist fast stets die Folge von Resorption der Gallenbestandteile; ob Cholämie direkt durch Zerfall des Blutfarbstoffes bedingt werden kann (hämatogener Icterus), ist noch nicht sicher nachgewiesen.

Cholämie.

### Auftreten abnormer geformter Substanzen (Fett, Pigment) im Blut.

a) Während im *normalen* Blut, trotz andauernder Fettzufuhr durch die Chylusgefäße, Fett nur *chemisch*, aber *nicht optisch*, d. h. *nicht in freien Tropfen* nachweisbar ist, kann solches bei pathologischen Zuständen verschiedener Art (Chronischer Alkoholismus, Diabetes mellitus) in feinsten Tröpfchen im Blut auftreten. Diese Alteration des Blutes ist an sich selten, wird aber noch seltener so hochgradig, dass dadurch eine schon makroskopisch wahrnehmbare Veränderung desselben bedingt wird; wo dagegen eine solche vorhanden ist, ist sie höchst charakteristisch. Durch die massenhaften, feinen, stark lichtbrechenden Fettröpfchen wird das Blut in eine *milchige Flüssigkeit* umgewandelt; der Blutfarbstoff wird fast völlig verdeckt. Die mit diesem Blut gefüllten Gefäße erscheinen als milchweisse Stränge, und der Grundfarbe der Organe mischt sich die des undurchsichtigen weissen Blutes bei. Dieselben haben daher das Aussehen *aus Milchglas gefertigter* Gegenstände (vergl. Abb. No. 126, Tafel 65).

Lipämie.

b) *Melanämie* ist ein Zustand, der der *Malaria* eigentümlich ist; es bildet sich im Blut (zum Teil wohl durch Zerfall der pigmenthaltigen Plasmodien) ein feinkörniges, dunkelbraunes Pigment, welches vor allen Dingen in der *Niere, der Milz und Leber* abgelagert wird und den letzteren Organen einen *schwarzbraunen Farbenton* verleiht.

Melanämie.

### Abnormitäten der Menge des Blutes, resp. der Menge und des Verhältnisses der normalen Formbestandteile desselben.

#### Akute Anämie.

Bei der infolge eines einmaligen, grossen Blutergusses entstandenen *akuten Anämie* ist die *Gesamtmenge* des Blutes *vermindert*, wenigstens dann, wenn der Tod kurze Zeit nach dem Blutverlust eintrat; blieb das Leben noch einige Zeit erhalten, so tritt durch Einstromen von Gewebsflüssigkeit ins Blut rasch eine Wiederherstellung der normalen Menge des Blutes ein. Die Wiederherstellung der Menge der Blutkörper und ihres Farbstoffes nimmt dagegen bedeutend längere Zeit in Anspruch. Mitunter tritt eine vollkommene Regeneration überhaupt nicht ein; es bildet sich eine sekundäre, chronische Anämie aus.

Akute Anämie.

Die akut entstandene Anämie führt ein auffallend *blasses Aussehen sämtlicher Organe* herbei; am meisten fällt die Anämie der Haut, der Leber und Nieren auf. Andere Veränderungen der Organe wie *Atrophie, Verfettung* etc., welche sich als Folgen chronischer Anämie entwickeln, *fehlen*; speziell ist die Muskulatur von normalem Volumen.

Die Anämie der inneren Organe tritt also rein und frei von konsekutiven Veränderungen hervor; jedoch erreicht die Blässe hierbei nie einen so hohen Grad, wie es bei chronischer Anämie möglich ist. Bei letzterer gehört ein Hämoglobingehalt von 30% (und also auch eine entsprechende Verminderung der färbenden Eigenschaft des Blutes) nicht zu den Seltenheiten; dagegen kann eine Verminderung der Hämoglobinmenge um mehr als 50% sich nicht akut durch einmaligen Blutverlust ausbilden, da schon vor Verlust der Hälfte des gesamten Blutes der Tod eintritt.

Das *Herz* findet man bei akuter Anämie gewöhnlich *stark kontrahiert*, die Höhlen eng. Das im Herzen enthaltene Blut ist an Menge gering, im übrigen ohne Abnormitäten.



## Chronische Anämie.

Die *absolute Menge des Blutes* ist bei chronischer Anämie *nicht wesentlich verändert*, jedenfalls nicht in stärkerem Masse reduziert, als das Gesamtvolumen des Körpers. Dagegen ist stets der *Hämoglobingehalt*, meist auch die *Zahl der roten Blutkörper* im Vergleich zum Hämoglobingehalt und der Blutkörperzahl einer gleichen Menge normalen Blutes *vermindert*. Die Untersuchung des Blutes, welche, intra vitam ausgeführt, bei der grössten Zahl der chronischen Anämien die eben erwähnten Veränderungen nachzuweisen gestattet, ist für die Leichenuntersuchung nur von sehr bedingtem Werte, da die im Leben völlig gleichmässige Verteilung der gesamten Elemente des Blutes im Leichenblut infolge Senkung und Gerinnung eine ungleichmässige geworden ist. Die Diagnose kann also an der Leiche weniger aus dem Blutbefund, als aus dem Befunde an den Organen gestellt werden.

Der erste Effekt, den die Beschaffenheit des Blutes auf das Aussehen der Organe ausübt, ist derselbe, wie bei einfacher Verminderung der Blutmenge; *sämtliche Organe erscheinen blass*, am auffallendsten die Haut, in welcher nur spärliche, blasser Totenflecke vorhanden sind, dann die Leber und die Nieren. Dass die Blässe einen viel höheren Grad erreichen kann, als bei akuter Anämie, wurde bereits erwähnt.

Zugleich treten aber an den Organen noch andere Veränderungen als *Folgen der dauernden Anämie* auf. Diese bestehen einerseits in *Atrophie*, die am meisten und reinsten an der willkürlichen Körpermuskulatur hervortritt, andererseits in *Verfettung* innerer Organe, besonders des Herzens, der Niere und der Leber. Das Herz ist entweder diffus gelbbraun (lehmartig) gefärbt oder zeigt die Beschaffenheit des sogenannten Tigerherzens (vergl. Abb. No. 26, Tafel 14); in der Niere und Leber treten auf dem anämischen, gelbgrauen Grund rein gelbe Flecken und Streifen hervor.

Man unterscheidet verschiedene Formen chronischer Anämie:

Sekundäre  
chronische  
Anämie.

1. *Sekundäre chronische Anämie* entwickelt sich im Anschluss an einmaligen oder wiederholten *Blutverlust*, an *Vergiftungen und Infektionen*, die zum *Zerfall* des Blutes und zur Hämoglobinurie (vergl. daselbst) führen, ferner im Anschluss an Krankheiten, die mit fortgesetztem *Säfteverlust* (Nephritis) verbunden sind, die die *Aufnahme und Verdauung der Nahrung* beeinträchtigen, oder sonstwie durch *Störung der Funktion wichtiger Organe* die Ernährung des Gesamtkörpers schädigen (Lungentuberkulose etc.). Die auf die Anämie bezüglichen Leichenbefunde sind vollkommen dieselben, wie sie oben bei der chronischen Anämie im allgemeinen geschildert wurden.

Progressive  
perniciöse  
Anämie.

2. Die *progressive perniciöse Anämie* ist eine ätiologisch noch nicht erklärte Krankheit, welche sich zuweilen ohne erkennbaren Grund an krankhafte Zustände anschliesst, die für gewöhnlich nur eine sekundäre Anämie hervorbringen (Magen-, Darm-, Genitalblutungen); in den meisten Fällen entwickelt sie sich jedoch vollkommen idiopathisch, ohne jede erkennbare Ursache (*essentielle perniciöse Anämie*). Charakteristisch ist klinisch der unaufhaltsame, progressive, stets tödliche Verlauf; auch der Sektionsbefund ist bis zu einem gewissen Grade, wenn auch nicht absolut, charakteristisch.

Die *Haut* ist stets *wachsartig blass*; auffallender Weise ist meist der *Paniculus adiposus* ziemlich *gut erhalten* (im Gegensatz zu den meisten Fällen der sekundären Anämie), die *Muskulatur* dagegen hochgradig *atrophisch*. In den inneren Organen findet sich fast regelmässig *Verfettung*, am stärksten im *Herzen (Tigerherz)*; dasselbe ist schlaff, dilatiert. *Leber und Nieren* sind fast stets durch Ablagerung eines *eisenhaltigen*, aus dem Zerfall des Blutfarbstoffs hervorgegangenen *Pigments* rostbraun verfärbt. Das *Fettmark* ist regelmässig auch in den Diaphysen der Röhrenknochen durch *rotes, fötales Knochenmark* ersetzt (vergl. Abb. No. 121, Tafel 63). Häufig finden sich *Blutungen* in den serösen Häuten, besonders dem Pericard. Wenngleich eine oder die andere dieser Erscheinungen, wie rotes Knochenmark, Eisenablagerung oder Verfettung, gelegentlich auch bei schweren sekundären Anämien vorkommen, so kann man doch, wenn alle diese Erscheinungen zusammentreffen und einen



besonders hohen Grad erreichen, hieraus fast mit Sicherheit eine progressive Anämie diagnostizieren, besonders wenn *keine primäre Erkrankung nachweisbar ist*, die eine Anämie als sekundäre Erscheinung hervorgebracht haben könnte. Die Befunde am Blute Lebender (Verminderung der roten Blutkörper, Formveränderungen derselben, Auftreten kernhaltiger roter Blutkörper, besonders sogenannter Megaloblasten), deren Kombination für die perniciöse Anämie charakteristisch ist, sind leider zum Teil durch die Untersuchung des Leichenblutes nicht nachzuweisen (da in diesem schon normalerweise Formveränderungen auftreten), zum anderen Teil nicht ausschliessliche Eigentümlichkeiten der progressiven Anämie. So ist speziell das Vorkommen kernhaltiger roter Blutkörper an sich kein entscheidendes diagnostisches Moment, da solche mitunter auch bei anderen Blutkrankheiten gefunden werden.

## B. Konstitutionskrankheiten.

### Leukämie und Pseudoleukämie.

Der *Leukämie und Pseudoleukämie* gemeinsam ist die *mit Anämie verbundene progressive Hyperplasie* aller Organe, welche *lymphatisches Gewebe* enthalten, besonders der Milz, der Lymphdrüsen und des Knochenmarks; sie unterscheiden sich von einander dadurch, dass zu diesen Organerkrankungen bei der *Leukämie* eine charakteristische, *spezifische Veränderung des Blutes*, bestehend in Vermehrung der Zahl der weissen Blutkörper unter Verminderung der roten *hinzutritt*, welche bei der *Pseudoleukämie ausbleibt*. Bei dieser tritt nur eine Verminderung der Zahl der roten Blutkörper, resp. des Hämoglobingehaltes derselben auf, wie bei anderen Krankheiten, die zu schwerer Anämie führen.

Leukämie und Pseudoleukämie.

Die *Form der Erkrankung der lymphatischen Organe* ist bei beiden Krankheiten völlig übereinstimmend; man findet bei beiden einen im Anfang rein hyperplastischen Milztumor (siehe daselbst), in welchem in späteren Stadien indurative Veränderungen auftreten (vergl. Abb. No. 61, Tafel 31), Hyperplasie der Lymphdrüsen (vergl. Abb. No. 119, Tafel 62) mit dem Charakter der kleinzelligen Hyperplasie (siehe unter Lymphdrüsen). Bei beiden Krankheiten wird das Fettmark der Knochen durch *lymphoides Mark* verdrängt. Dieses hat zum Teil den Charakter des *roten Knochenmarks*, wie es auch bei perniciöser Anämie vorkommt (vergl. Abb. No. 121, Tafel 63); zum Teil ist es *graugelb oder rein gelb, gallertig durchscheinend (puriformes Knochenmark)*. Diese Veränderung entsteht dadurch, dass durch die enorme Hyperplasie der lymphatischen Zellen die Gefässe des Knochenmarks komprimiert, resp. verdeckt werden, ebenso wie auch bei zunehmender Hyperplasie der Milz- und Lymphdrüsen allmählich die von der Gefässfüllung herrührende Röte durch das graugelbliche hyperplastische lymphatische Gewebe verdrängt wird.

Hyperplasie der lymphatischen Organe.

Je nachdem die Erkrankung der Milz, der Lymphdrüsen, oder des Knochenmarks im Vordergrund steht, resp. am frühesten begonnen hat, unterscheidet man *lienale, lymphatische und myelogene* Formen beider Krankheiten. Es ist jedoch zu bemerken, dass eine strenge Scheidung derselben nicht durchführbar ist, da, wenn auch in einem Falle z. B. die Erkrankung der Milz besonders ausgesprochen ist, doch auch die anderen lymphatischen Organe mehr oder weniger intensiv erkrankt sind, und umgekehrt.

Lienale, lymphatische myelogene Form.

Auch in *anderen Organen*, besonders in der Leber, den Nieren und der Haut, findet sich oft (heteroplastische) *Entwicklung lymphatischen Gewebes*. Die Leber ist vergrössert, es finden sich in derselben hellgraue, runde Knötchen von der Grösse eines Hirsekorns, oder etwas grösser, und graue Streifen im interacinösen Gewebe. Ebenso ist die Niere vergrössert, von grauen Knötchen oder wenig scharf begrenzten weissen, zwischen den Elementarnieren verlaufenden Streifen durchsetzt. In der Haut bilden sich flach auf der Oberfläche vorspringende Knötchen. In seltenen Fällen findet man auch in den quergestreiften Muskeln graugelbe Partien von ähnlichem Aussehen, wie wachsig entartete Muskeln; mikroskopisch sieht man die Muskelfasern durch lymphatisches Gewebe auseinandergedrängt und verschmälert.

Heteroplastische Lymphome.



Häufig beteiligen sich ausser den oben erwähnten auch andere Organe, die schon normalerweise lymphatisches Gewebe enthalten, an der Hyperplasie; so die *Follikel des Darmes*, das lymphatische Gewebe des *Pharynx* und die *Tonsillen*; letztere bilden manchmal über taubeneigrosse, harte, höckrige Geschwülste.

Leukämische  
Bluterkrankung.

Die für die Leukämie charakteristische Blutveränderung ist in voll entwickelten Fällen schon makroskopisch wahrnehmbar; das *Blut* ist, in *dünnen Schichten betrachtet, auffallend hellrot*, etwas *durchscheinend*, bei den höchsten Graden der Krankheit fast *weiss, wie Chylus*. Im Herzen findet man *voluminöse, lockere, gelbgraue*, etwas *durchscheinende Gerinnsel*, welche sich von den gewöhnlichen Speckgerinnseln durch ihre lockere Beschaffenheit und die geringere Elasticität unterscheiden; mikroskopisch bestehen dieselben vorwiegend aus weissen Blutkörpern. Findet man solche Blutgerinnsel in einer Leiche, in der die oben beschriebene Hyperplasie lymphatischer Organe vorhanden ist, so kann man schon hieraus, ohne mikroskopische Blutuntersuchung, mit ziemlicher Sicherheit erkennen, dass es sich um Leukämie, nicht um Pseudoleukämie handelt.

Die mikroskopische Untersuchung des Blutes ergibt bei Leukämie eine ausserordentlich starke *Vermehrung der Zahl der weissen Blutkörper* im Verhältnis zu der der roten. Schon wenn die Zahl der weissen zu der der roten Blutkörper sich wie 1:50 verhält, ist man berechtigt, eine Leukämie zu diagnostizieren; in ausgesprochenen Fällen wird die Zahl beider Elemente fast gleich, ja mitunter übersteigt sogar die der weissen die Zahl der roten Blutkörper. Genauere Bestimmungen der Zahl der roten und weissen Blutkörper am Leichenblut auszuführen, ist nur von sehr bedingtem Wert und gestattet keinen genauen Rückschluss auf die Verhältnisse, die im lebenden Blute bestanden haben; in jedem ausgesprochenen Fall ist jedoch die Vermehrung der weissen Blutkörper so stark, dass sie ohne Anwendung genauer Zahlenbestimmung sofort in die Augen fällt. Der grösste Teil der weissen Blutkörper hat in der Mehrzahl der Fälle den Typus der grossen mononucleären, sogenannten Markzellen, zum Teil mit eosinophiler Granulation versehen, der kleinere Teil den der kleinen mononucleären, sogenannten Lymphocyten mit spärlichem Protoplasma und relativ grossem, granulierten Kern. Am wenigsten findet man polynucleäre Leukocyten. Obgleich es wahrscheinlich ist, dass die Markzellen aus dem Knochenmark, die Lymphocyten aus den Lymphdrüsen stammen, so ist doch bei Vorwiegen der ersteren nicht etwa immer eine vorwiegend myelogene, bei Überwiegen der letzteren nicht immer eine ausgesprochen lymphatische Form der Leukämie vorhanden. Die Art der im Blut vorhandenen zelligen Elemente lässt keine konstante Beziehung zu der Art der lymphatischen Organe erkennen, deren Hyperplasie im einzelnen Fall im Vordergrund steht. Die *roten Blutkörper*, deren Zahl stets stark vermindert ist, lassen *dieselben Veränderungen* (Makro- und Mikrocyten, kernhaltige rote Blutkörper) erkennen, wie bei *perniciöser Anämie*; etwaige Formveränderungen derselben sind natürlich am Leichenblut nicht mit Sicherheit zu konstatieren.

Übergang  
zwischen  
Leukämie und  
Pseudoleukämie.

Zwischen Leukämie und Pseudoleukämie scheint ein Zusammenhang zu bestehen, da klinisch in manchen Fällen, in denen anfangs Blutveränderungen fehlten, später doch Auftreten echt leukämischer Bluterkrankung beobachtet worden ist. Ferner tritt bei vielen Fällen progressiver Hyperplasie der lymphatischen Organe gegen Ende des Lebens eine mässige Zunahme der Zahl der weissen Blutkörper ein, welche noch nicht intensiv genug ist, um diese Fälle mit Sicherheit zur Leukämie zu rechnen; in solchen Fällen ist eine definitive Entscheidung, welche von beiden Krankheitsformen vorliegt, nicht zu treffen.

### Addison'sche Krankheit.

Morbus  
Addisoni.

Die *Addison'sche Krankheit* besteht in einer schweren, *progressiven Anämie*, welche mit einer *bronzeartigen Verfärbung der Haut* verbunden ist; letztere ist am frühesten und stärksten gewöhnlich in der Umgegend der Achselhöhle und in der Inguinalgegend vorhanden; mitunter tritt sie auch an der Schleimhaut der Lippen und des Mundes auf. In der grössten



Zahl der Fälle von Addisonscher Krankheit wurden Erkrankungen beider Nebennieren, besonders häufig Tuberkulose derselben, vorgefunden (siehe Erkrankungen der Nebennieren); auch Erkrankungen der den Nebennieren benachbarten Ganglia coeliaca und anderer Abschnitte des sympathischen Nervensystems wurden wiederholt beobachtet. Ausserdem treten an allen Organen die Zeichen der schweren Anämie hervor.

Im klinischen Verlauf stehen *Muskelschwäche* und schwere *Störungen der Magen- und Darmfunktion* im Vordergrund.

## Krankheiten mit hämorrhagischer Diathese.

Diese Krankheiten zeichnen sich durch Neigung zu *Blutungen* in allen möglichen Organen und Entwicklung einer mehr oder weniger ausgeprägten *Anämie* aus.

a) *Peliosis simplex* und *rheumatica*. Blutungen ausschliesslich in der Haut, besonders der unteren Extremitäten.

Peliosis  
rheumatica.

b) *Morbus maculosus Werlhofi*. Ausser Hautblutungen sind Schleimhautblutungen, mitunter auch Blutungen der Pleura, des Pericards, des Gehirns und hämorrhagische Nephritis vorhanden.

Morbus  
maculosa.

c) *Skorbut*. Charakteristisch ist die *hämorrhagische Gingivitis* mit Ausgang in Nekrose und Geschwürsbildung (Stomatitis ulcerosa); zugleich treten Blutungen in der Haut, im subkutanen und intermuskulären Gewebe, Blutungen in die Schleimhäute und auf die freie Oberfläche derselben (Darmblutungen, Hämaturie etc.) ein. In schweren Fällen können Nephritis, Pleuritis und Pericarditis haemorrhagica, Blutungen in die Gelenkhöhlen, Hirnblutungen etc. hinzukommen.

Skorbut.

Eine bei Säuglingen vorkommende hämorrhagische Erkrankung, die durch das Auftreten *subperiostaler Blutungen* charakterisierte *Barlowsche Krankheit*, steht wahrscheinlich dem Skorbut nahe.

Barlowsche  
Krankheit.

## Gicht und Diabetes mellitus.

a) *Gicht*. Charakteristisch ist die *Erkrankung der Gelenke* (*Arthritis uratica*, siehe Krankheiten der Gelenke und Abb. No. 125, Tafel 64), ferner die Ablagerung harnsaurer Salze, welche zur Bildung von *Gichtknoten* (*Tophi*) an den Sehnen und der Haut (Ohrmuschel) führt. Häufig findet sich *Schrumpfnieren*, welche in ihrer Form mit der genuinen übereinstimmt und sich durch auffallend weisse Farbe, durch Hervortreten milchweisser Striche in der Marksubstanz (Infarkte von harnsaurem Natron) auszeichnet.

Gicht.

b) *Diabetes mellitus*. In manchen Fällen von Diabetes mellitus ist der Sektionsbefund ein vollkommen *negativer*; nicht einmal durch Untersuchung des in der Blase enthaltenen Harns lässt sich die Diagnose stellen. Bekanntlich verschwindet oft sub finem vitae der Zuckergehalt des Urins; bisweilen tritt an Stelle desselben ein geringer Eiweissgehalt auf.

Diabetes  
mellitus.

In einem Teile der Fälle, besonders solchen von sogenanntem *mageren, juvenilen Diabetes*, ist der Sektionsbefund bis zu einem gewissen Grade charakteristisch. Man findet eine hochgradige Abmagerung des Fettgewebes, sehr starke Anämie und *Atrophie fast aller inneren Organe*; im schroffen Gegensatz hierzu steht die fast nur beim Diabetes in dieser Masse vorkommende *Hypertrophie und Fettinfiltration der Nieren*; meist ist auch die Leber vergrössert und fettig infiltriert. Erkrankungen des Pankreas, welche von einigen Autoren mit dem Diabetes in ursächliche Beziehung gebracht werden, finden sich durchaus nicht konstant.

Häufig ist zugleich Lungentuberkulose vorhanden; an der Haut findet sich bisweilen Furunkulose mit Ausgang in Gangrän, Gangrän der Haut der unteren Extremitäten (besonders der Zehen) oder des Scrotum.



## Abschnitt II.

**Befunde bei Infektionskrankheiten.****Ursachen, Formen und gemeinsame Erscheinungen der Infektionskrankheiten.**

Ursachen der  
Infektions-  
krankheiten.

Für eine Anzahl ansteckender Krankheiten ist die sie erregende *Ursache* sicher erwiesen. Sie werden unzweifelhaft durch von aussen her in den Körper eindringende *organische Keime*, grösstenteils durch Organismen aus der Familie der Spaltpilze hervorgebracht. Es ist daher nicht unberechtigt, anzunehmen, dass auch die übrigen Krankheiten, welche sich durch Ansteckung verbreiten, oder epidemisch auftreten und klinisch wie anatomisch die allgemeinen Krankheitserscheinungen der ersterwähnten aufweisen, durch ähnliche Ursachen hervorgebracht werden, wenngleich diese noch nicht sicher bekannt sind.

Die Art, auf welche die Infektionskeime ihre Wirkung auf den Organismus entfalten, ist ziemlich verschieden. Einige Krankheitskeime setzen sich zunächst an der *Infektionspforte*, d. h. an der Stelle, wo sie auf die Körperoberfläche gelangt sind, oder wo sie diese durchbrechen (Haut, Darm, Lunge etc.), fest, und bringen hier *anatomisch nachweisbare Veränderungen* hervor. Im weiteren Verlauf der Krankheit können sie entweder auf diese Stelle ihrer ursprünglichen Lokalisation *beschränkt* bleiben, oder sie gelangen, indem sie zunächst in die Lymph- oder Blutgefässe der primär erkrankten Stelle einbrechen, aus diesen in die *cirkulierenden Flüssigkeiten* des Körpers und verbreiten sich durch diese im ganzen Körper.

Andere Keime dringen *direkt, ohne Veränderungen an der Infektionspforte hervorgebracht zu haben*, in die Säftemasse ein, verbreiten sich ohne weiteres in dieser und führen eventuell in allen Organen zu anatomischen Veränderungen.

Infektionskrank-  
heiten mit  
krankhaften  
Veränderungen  
an der  
Infektionspforte.

Falls die Keime auf die Infektionspforte streng beschränkt bleiben, so entfalten sie ihre Wirkungen auf den Gesamtorganismus entweder durch die *lokalen Störungen in der Nähe der Infektionspforte* selbst, oder durch *Produktion giftiger Stoffe*, welche von den Körpersäften resorbiert werden; es schliesst sich dann also an die lokal beschränkte infektiöse Erkrankung eine *Intoxikation* des Gesamtorganismus durch chemische Gifte an.

Als Beispiel dieser Gruppe von Infektionskrankheiten sei der Tetanus erwähnt; der denselben hervorbringende Bacillus bleibt ausschliesslich auf die infizierte Wunde beschränkt und tötet den Körper durch das von ihm produzierte Gift. Ähnlich liegen die Verhältnisse bei Cholera asiatica.

Bei den meisten Infektionskrankheiten, welche charakteristische Veränderungen an der Infektionspforte hervorbringen, gehen jedoch die Infektionskeime entweder mit Regelmässigkeit oder wenigstens in einem Teil der Fälle in die *allgemeine Säftemasse* über; so bei *Milzbrand*, *Typhus abdominalis*. Auch bei der *Rachendiphtherie* und *fibrinöser Pneumonie* dringt, wie es scheint, in manchen Fällen der Infektionskeim in die allgemeine Cirkulation (bei Diphtherie wenigstens in die der Infektionspforte benachbarten Lymphdrüsen) ein, während er allerdings in den meisten Fällen auf die Infektionspforte beschränkt bleibt und von da aus den Körper durch toxische Substanzen vergiftet.

Allgemein-  
infektion ohne  
wesentliche  
Veränderungen  
an der  
Infektionspforte.

Als Typus der Krankheiten, bei welchen die pathogenen Keime anscheinend ohne vorhergehende Lokalisation an der Infektionspforte *sofort zur allgemeinen Infektion* führen, sei die *Malaria* erwähnt; hier entfaltet der Infektionskeim seine Lebenseigenschaften sofort und wohl ausschliesslich im Blut; die bei Malaria vorkommenden Organerkrankungen sind grösstenteils als Folge der Alteration des Blutes aufzufassen.

Andere pathogene Keime, welche ebenfalls ohne Lokalisation an der Infektionspforte zur Allgemeininfektion führen, bringen wahrscheinlich dadurch, dass sie vom Blut aus in die Gewebe eindringen, und sich in einzelnen oder zahlreichen Organen festsetzen, in diesen



charakteristische Veränderungen hervor; so führen Scharlach, Masern, Pocken zu charakteristischen herdförmigen Erkrankungen an der Haut, Polyarthritis rheumatica zu Erkrankungen an den Gelenken und anderen mit Endothel bekleideten Flächen (Endocard, Pericard) etc.

Die Verhältnisse werden dadurch komplizierter, dass unter Umständen, sobald durch die Zerstörungen, welche ein spezifischer Infektionskeim auf der Körperoberfläche angebracht hat, die schützenden Bedeckungen durchbrochen sind, auch Keime, welche an und für sich mit der betreffenden Krankheit nichts zu thun haben, durch diesen Defekt sekundär in den Körper einwandern können (so z. B. pyogene Coccen bei Rachendiphtherie und diphtheritischer Scharlachangina). Ferner scheinen, wenn der Organismus durch Allgemeininfektion geschwächt ist, bisweilen auch Keime, die für gewöhnlich als unschädliche Schmarotzer auf den Körperoberflächen (besonders im Darm) vegetieren, die unverletzten Körperdecken durchwachsen zu können. Diese Keime (z. B. das *Bacterium coli*) beteiligen sich dann mit an der Vernichtung des Organismus.

Infektion mit mehreren Bakterienarten.

Eine eigentümliche Stellung nehmen die Infektionskrankheiten ein, welche durch *eiterungerregende Mikroorganismen* hervorgebracht werden. Hier scheint es zum Teil von Zufälligkeiten, resp. von der Widerstandsfähigkeit des Organismus abhängig zu sein, nach welchem der oben geschilderten Typen die Infektion verläuft.

Wundinfektionskrankheiten.

In einzelnen Fällen bleiben die Infektionskeime auf eine *infizierte Wunde*, resp. deren nächste Umgebung, *beschränkt*. Sie können von hier aus durch Produktion giftiger Stoffe, wenn deren Entleerung auf die Körperoberfläche erschwert ist, *Intoxikation* (*septische Intoxikation*) erzeugen. Besonders tritt diese dann ein, wenn eine *Mischinfektion mit saprophytischen Bakterienarten* (Fäulnisbakterien) vorhanden ist, welche die durch die Wirkung der Eitercoccen oder durch die Schwere der Verletzungen abgestorbenen Wundränder unter Bildung heftiger Gifte zersetzen.

In anderen Fällen wandern die eiterungerregenden Bakterien von der infizierten Wunde aus *durch die Lymphgefäße* in die benachbarten *Lymphdrüsen*, und, wenn hier ihr Weg nicht aufgehalten wird, in die *allgemeine Cirkulation* ein; oder sie gelangen in diese, indem sie die *Wand von Blutgefäßen* (besonders Venen) durchbrechen und mit zerfallenden Thrombusmassen innerhalb des Gefäßsystems verschleppt werden. Wo sie aus dem Blute wieder in die Gewebe eindringen, rufen sie metastatische Eiterherde hervor. Es schliesst sich so an die Wundinfektion das Bild der *Pyämie* an.

Sind in dem primären Krankheitsherd ausser den eiterungerregenden Coccen auch andere Bakterienarten (z. B. *Fäulnisbakterien*) vorhanden, so können auch diese mit in die Cirkulation eindringen und in den embolisch entstandenen Krankheitsherden Ausgang in *Gangrän* hervorrufen. Da hier nur eine Mischinfektion mit eiterungerregenden und anderen Bakterien, die als Fäulnisferment wirken, vorliegt, so ist dieser Prozess im wesentlichen von der Pyämie nicht verschieden.

Durch Infektion mit den Bakterienarten, die in faulenden Substanzen vorgefunden werden und als *Fäulnisfermente* wirken, können bei *Tieren* Krankheiten erzeugt werden, welche ohne Mitwirkung pyogener Coccen, ausschliesslich durch die Vermehrung jener Organismen im Blute des infizierten Tieres töten (Kaninchensepticämie, Mäusesepticämie). Ob solche Krankheiten auch beim Menschen vorkommen, ist noch nicht genügend bekannt.

Bisweilen findet von der infizierten Wunde aus weder Allgemeininfektion (Pyämie) noch Allgemeinintoxikation statt; der Prozess bleibt in jeder Beziehung *rein lokal*.

Seltener liegt, ohne dass eine Eingangspforte nachweisbar ist, eine *pyämische Allgemeininfektion* (*kryptogenetische Pyämie*) oder *lokale, eitrige Entzündung in Organen, welche von der Körperoberfläche weit entfernt sind*, vor (Osteomyelitis, Encephalitis). Im letzteren Falle muss man annehmen, dass Mikroorganismen, welche irgendwo von der Körperoberfläche aus in das cirkulierende Blut eingedrungen sind, nur in einem Organ, welches augenblicklich allein für ihre Entwicklung günstige Verhältnisse darbot, ihre Wirkungen entfalten konnten, während sie sich in den übrigen Organen nicht festzusetzen vermochten,



weil diese durch die bakterienfeindlichen Eigenschaften der normalen Körpersäfte geschützt waren. Den Grund dafür, dass gerade in einem einzelnen Organ jene Schutzvorrichtungen versagen, bilden zuweilen vorausgegangene *Verletzungen* oder anderweitige Erkrankungen desselben.

Zeichen der  
Allgemein-  
infektion.

Alle Krankheiten, bei welchen eine *Allgemeininfektion*, d. h. eine Überschüttung des ganzen Körpers oder einzelner Organe mit Bakterien durch Vermittelung der zirkulierenden Flüssigkeiten, speziell des Blutes, zustande kommt, weisen in den meisten Fällen gewisse gemeinsame Befunde neben den spezifischen, durch die spezielle Art der Infektion bedingten und je nach dieser variierenden Veränderungen auf.

Solche sind vor allen Dingen eine *Schwellung der Milz*, welche in ganz akut verlaufenden Fällen vorwiegend auf *Hyperämie* (*Hyperämischer Milztumor*, siehe Seite 201), in chronischer verlaufenden zugleich auf *Hyperplasie* derselben beruht (*Hyperämisch-Hyperplastischer Milztumor*).

Ausserdem finden sich meist die Zeichen *parenchymatöser Degeneration* in zahlreichen Organen, trübe Schwellung, welche, wenn genügende Zeit vorhanden ist, in Verfettung übergeht; so findet man häufig besonders die Herzmuskulatur (seltener die willkürlichen Muskeln), die Niere und die Leber, sowie das Parenchym der hyperämisch geschwollenen Milz in dieser Weise verändert. Bisweilen gehen durch Hinzutreten exsudativer Erscheinungen am Gefässapparat unzweifelhafte *Entzündungen* aus dieser parenchymatösen Degeneration hervor. Bei besonders schweren Formen der Infektionskrankheiten finden sich *Blutungen* in zahlreichen Organen, besonders der Haut, den serösen Häuten etc.

Zeichen der  
Intoxikation  
durch  
Bakteriengifte.

Krankheiten, welche nicht durch Allgemeininfektion, sondern durch *Intoxikation* des Gesamtorganismus mit den von Infektionskeimen gebildeten Giften töten, weisen zwar ebenfalls *Blutungen* und *parenchymatöse Degeneration* in vielen Organen, so auch in der Milz auf, durch die eine weiche, morsche Beschaffenheit dieses Organs, mitunter auch eine ganz unbedeutende Vergrösserung desselben bedingt werden kann; *nie* bildet sich jedoch bei ihnen der für die meisten Arten der Allgemeininfektion charakteristische *hyperämische, resp. hyperämisch-hyperplastische Milztumor* aus.

Man erkennt diesen Gegensatz besonders deutlich bei den verschiedenen Arten der Wundinfektionskrankheiten. Bleibt die Infektion *lokal begrenzt*, so dass keine metastatischen Eiterherde entstehen, sondern der Organismus im wesentlichen durch Resorption chemischer Gifte getötet wird (wie bei fauliger Zersetzung des Uterusinhalts, bei grossen, abgegrenzten Abszessen), so findet man gewöhnlich die *Milz ganz unverändert*. Gehen dagegen pyogene Mikroorganismen (oder mit ihnen gemischte Fäulniserreger) ins Blut über, so dass *embolische Entzündungs-, resp. Gangränherde* entstehen, so ist *konstant* ein typischer *hyperämischer Milztumor* vorhanden.

In Fällen, wo durch gleichzeitige Resorption von Bakterien und ihren bereits im primären Herd gebildeten Giften ganz rapid der Tod herbeigeführt wird, erreicht der Milztumor allerdings, weil keine genügende Zeit zur Entwicklung desselben vorhanden war, nur einen geringen Grad.

## Spezielle Befunde bei Infektionskrankheiten.

### a. Infektionskrankheiten mit charakteristischen Veränderungen an der Infektionspforte.

1. *Tetanus*. Eiternde Wunde, am häufigsten an den Extremitäten, in deren Sekret der *Tetanusbacillus* nachweisbar ist.

Übriger Sektionsbefund meist völlig negativ. Mitunter sind Zerreibungen von Muskelfasern der willkürlichen Körpermuskulatur und Blutungen vorhanden, welche die Folge der intensiven Kontraktionen sind.



2. *Cholera asiatica*. Im Stadium algidum: intensive *akute Enteritis* besonders im Dünndarm; Dünndarmschlingen schwappend mit „reiswasserähnlichem“ Inhalt gefüllt, seifiger Belag der Darmserosa und starke Hyperämie derselben (siehe Seite 274). Im Darminhalt die *Choleraspirillen* nachweisbar. Charakteristische Körperhaltung: Flexion der Extremitäten, Faust geballt (Fechterstellung), kahnförmige Einziehung des Abdomen. Cyanose der Haut. Innere Organe auffallend trocken, in den Herzhöhlen und grossen Venen spärliches, eingedicktes Blut, trübe Schwellung der Nieren.

In späteren Stadien ausgesprochene trübe Schwellung, resp. Verfettung in Herz, Nieren, Leber, oder *akute Nephritis*; *croupöse oder diphtheritische Entzündungen des Darms*, besonders im unteren Teil des Ileum und im Dickdarm.

3. *Milzbrand*. Infektionspforte am häufigsten die Haut, seltener Darm oder Lunge.

Bei Infektion von der Haut aus *Milzbrandkarbunkel* (siehe Seite 63) oder *Milzbrand-ödem*; letzteres führt stets zur Allgemeininfektion. Bei Infektion vom Darm aus Milzbrandpusteln und Hämorrhagien in der Darmschleimhaut (siehe Seite 276 und Abb. No. 100, Tafel 50).

Tritt vom Primäraffekt aus Allgemeininfektion ein, so sind meist in allen Organen und Körperflüssigkeiten, sicher im Milzblut der Leiche, *Milzbrandbazillen* nachweisbar.

Ferner findet sich fast konstant *hyperämische Schwellung* der der Infektionspforte benachbarten, oder sämtlicher *Lymphdrüsen*, *hyperämischer Milztumor*, *Blutungen* der Haut und der serösen Häute. Mitunter hämorrhagische Encephalitis (siehe Seite 90) oder Leptomeningitis, trübe Schwellung innerer Organe, sekundäre *hämorrhagische Entzündung der Darmschleimhaut*, besonders des Dünndarms.

4. *Typhus abdominalis*. Als Infektionspforte ist der Darm zu betrachten, da sich hier konstant charakteristische Veränderungen finden (siehe Seite 275).

In der *ersten Woche* der Krankheit: Intensive *katarrhalische Entzündung der Darmschleimhaut*, in den ersten Tagen mit nur mässiger Schwellung der Follikel, gegen Ende der ersten Woche deutliche *markige Schwellung* der follikulären Apparate.

*Zweite Woche*: Die markige Schwellung beginnt, sich durch *Resolution* zurückzubilden, oder geht in *Verschorfung* über (vergl. Abb. No. 97, Tafel 49).

*Dritte Woche*: Losstossung der Schorfe; Geschwürsbildung (vergl. Abb. No. 98, Tafel 49).

*Vierte Woche*: Beginnende *Vernarbung* der Geschwüre, die mitunter erst in späteren Stadien ihren Abschluss erreicht. Die Darmerkrankung bevorzugt den untersten Teil des *Ileum*; häufig ist auch das Cöcum, selten der übrige Dickdarm, noch seltener das Jejunum ergriffen.

Weitere konstante Veränderungen finden sich an den *Mesenteriallymphdrüsen* und der *Milz*. Man findet diese im Beginn der Krankheit im Zustande rein hyperämischer Schwellung (vergl. Abb. No. 59, Tafel 30); je weiter die Krankheit fortschreitet, um so mehr tritt nebenher Hyperplasie jener Organe auf.

Weniger konstant findet man trübe Schwellung und Verfettung in Herz, Niere, Leber, *wachsige Degeneration und Blutungen* in den willkürlichen Muskeln (vergl. Abb. No. 5 und 6, Tafel 3), *akute Nephritis*, Lymphome der Leber, Hautblutungen bei besonders schweren Fällen; die im Leben in früheren Stadien vorhandene Roseola ist an der Leiche nicht erkennbar.

Häufig schliessen sich hypostatische Pneumonie, eitrige Bronchitis und katarrhalische Pneumonie an Typhus an.

Aus der Milz frischer Leichen kann bisweilen der *Typhusbacillus* gezüchtet werden.

5. *Rachendiphtherie* (siehe auch unter Rachenerkrankungen Seite 151). *Croupöse*, seltener *croupös-diphtheritische Entzündung* mit Membranbildung (vergl. Abb. No. 31, Tafel 16), deren Sitz am häufigsten der *weiche Gaumen und die Tonsillen*, seltener die Schleimhaut der Nase, des Pharynx und Kehlkopfs sind; wird durch Erkrankung des



letzteren Stenose erzeugt, so können sich die Zeichen des *Erstickungstodes* hinzugesellen (Cyanose, Blutungen in den serösen Häuten, Lungenblähung). Mitunter Fortsetzung der croupösen Entzündung auf die Bronchien (absteigender Croup), Lobulärpneumonie, häufig von hämorrhagischer Beschaffenheit.

Konstant sind die dem Gebiet der fibrinös entzündeten Schleimhäute zugehörigen *Lymphdrüsen* erheblich geschwollen, selten erheblicher Milztumor. Trübe Schwellung der Herzmuskulatur, Leber, Niere; mitunter *hämorrhagische Nephritis, akute Enteritis*, oft mit besonders intensiver Hyperämie der Follikel.

6. *Croupöse Pneumonie* siehe Seite 174.

## b. Infektionskrankheiten

### ohne charakteristische Veränderungen an der Infektionspforte.

1. *Malaria*. Der im Blut bei Malariakranken in der Mehrzahl nachweisbare Parasit (*Plasmodium Malariae*) ist im Leichenblut selten nachweisbar.

Die typischen Veränderungen der Malaria sind zum Teil Folgen der durch die Krankheit bedingten Blutzersetzung, zum Teil, besonders in chronischen Fällen, indurative Entzündungen verschiedener Organe.

In frühen Stadien der Krankheit *hyperämisch-hyperplastischer*, in späteren *indurativer Milztumor*, Ablagerung *schwarzbraunen Pigments* in der Milz (siehe Seite 204). *Induration der Leber in chronischen Fällen*, Nephritis mit Übergang in sekundäre Schrumpfniere. Bisweilen Hämoglobinämie und Hämoglobinurie.

2. *Typhus exanthematicus*. Das charakteristische Roseolaexanthem ist nur dann an der Leiche nachweisbar, wenn es hämorrhagische Beschaffenheit angenommen hat; es bevorzugt die Extremitäten, weniger dicht ist es am Rumpf vorhanden.

*Hyperämischer Milztumor*, akute Gastro-Enteritis, katarrhalische, mitunter *croupöse Entzündung* der Schleimhaut des Rachens, Schlundes und Kehlkopfes. Trübe Schwellung und Verfettung an Herz, Leber, Nieren.

3. *Typhus recurrens*. *Recurrentspirillen* kurz nach dem Tod in der Leiche noch nachweisbar, wenn der Tod in einem Anfall erfolgt ist.

Charakteristisch ist die *bedeutende hyperämische Milzschwellung*, welche zur *Ruptur* der Milzkapsel, Blutung in die Bauchhöhle und zu Peritonitis führen kann. Ferner finden sich in der Milz *keilförmige, infarktartige, nekrotische Herde* und *cirkumskripte Entzündungsherde*, ausgehend von den Follikeln.

Auffallend starke parenchymatöse Degenerationen der Leber, Niere, *hochgradige Verfettung* des Herzens. Eine besonders schwere Form mit excessiver Milzschwellung, sehr intensiven parenchymatösen Degenerationen und Blutungen in den serösen Häuten, sowie mit *Icterus*, wird als *biliöses Typhoid* bezeichnet.

4. *Pest*. Charakteristisch ist die *Schwellung der Lymphdrüsen* einzelner Regionen, besonders der Inguinaldrüsen (Bubonen); dieselben bilden infolge ödematöser Schwellung und Infiltration des periglandulären Gewebes grosse, zusammenhängende Pakete, welche häufig nach aussen aufbrechen; an den Aufbruch kann sich septische Infektion anschliessen.

An der Haut werden furunkulöse Erkrankungen, die in ihrer Form den Milzbrandkarbunkeln ähneln, beobachtet.

Ausserdem die allgemeinen Zeichen schwerer Infektionskrankheiten: Blutungen in der Haut und den Schleimhäuten, hyperämischer Milztumor.

5. *Gelbes Fieber*. Charakteristisch ist der intensive *Icterus* und (wenn der Tod, wie es gewöhnlich der Fall ist, nach der für den klinischen Verlauf dieser Krankheit typischen vorübergehenden Remission aller Krankheitserscheinungen eingetreten ist) die *Blutungen aus den Schleimhäuten*; besonders der Darm enthält reichliches teerartiges Blut.



Magen- und Darmschleimhaut bieten das Bild akuter hämorrhagischer Entzündung. Konstant ist ferner die *hochgradige fettige Degeneration der Leber*. Milztumor ist nicht regelmässig vorhanden. Akute Nephritis oder Verfettung des Nierenparenchyms.

6. *Pocken*. Charakteristisch ist das *pustulöse Exanthem* (siehe Seite 62 und Abb. No. 3, Tafel 2); in den schwersten Fällen (schwarze Pocken) kommt es jedoch nicht zur Pustelbildung, der Tod tritt schon im Stadium der Bildung der Pockenpapeln ein unter Hämorrhagie in diesen und in inneren Organen. Milztumor, parenchymatöse Degenerationen in Niere und Leber; bei schwarzen Pocken Blutungen aus allen Schleimhäuten, Gelenkblutungen etc. Komplikationen an der Haut: Furunkulose, Phlegmone.

7. *Scharlach*. *Scharlachexanthem* (siehe Seite 63). Katarrhalische Angina oder *Tonsillitis diphtheritica* (sogenannte Scharlachdiphtherie), (vergl. Abb. No. 30, Tafel 16). Schwellung der Submaxillar- und Halslymphdrüsen. Häufig akute, gewöhnlich stark *hämorrhagische Nephritis*.

Mässiger Milztumor, mitunter Hyperplasie der Milzfollikel. Auch die Follikel des Dünndarms sind häufig geschwollen, gerötet, manchmal von Hämorrhagien durchsetzt. Mitunter eitrige Gelenkentzündungen. Endocarditis, Pericarditis, Otitis media.

8. *Masern*. *Masernexanthem* (siehe Seite 63). Katarrhalische Entzündung der Conjunctiva, der Nasen-, Rachen- und Kehlkopfschleimhaut. Akute Bronchitis, Todesursache *Lobulärpneumonie* (gewöhnlich die blasse Form derselben), Milztumor unbedeutend. Trübe Schwellung der Nieren.

9. *Meningitis cerebrospinalis epidemica* (siehe Seite 78).

Die durch *pyogene* Mikroorganismen hervorgebrachten Erkrankungen, sowie die Infektionskrankheiten, die zur Bildung von *Granulationsgeschwülsten* führen (Tuberkulose, Syphilis etc.), sind hier nicht berücksichtigt, da diesen Krankheiten fast bei jedem Organ besondere Abschnitte gewidmet sind.

### Abschnitt III.

## Übersicht über die pathologisch-anatomischen Befunde bei den wichtigsten Vergiftungen.

Unter den Chemikalien, welche Vergiftungserscheinungen herbeiführen, müssen vom pathologisch-anatomischen Standpunkte aus *zwei Hauptabteilungen* unterschieden werden:

- A. *Gifte*, welche schwere *pathologisch-anatomisch nachweisbare Veränderungen der Gewebe* bedingen (Protoplasmagifte, Blutgifte);
- B. *Gifte*, welche *keine* oder sehr geringe *anatomisch nachweisbare Gewebsveränderungen* bewirken. Es sind dies besonders die Gifte, welche durch geringfügige Veränderungen der chemischen Beschaffenheit der empfindlichsten, lebenswichtigsten Organe (Centralnervensystem, Herz) töten. Hierzu gehören besonders die Gruppe der Alkaloide, Glycoside etc.

In der *ersten Abteilung*, welche hier vorzugsweise berücksichtigt werden muss, lassen sich *zwei Gruppen* unterscheiden. Die eine umfasst die Gifte, welche ihre Wirkungen in erster Linie am *Ort der Applikation* ausüben; es sind dies besonders die Säuren, Alkalien und ätzenden Metallverbindungen.



Die Glieder der anderen Gruppe bringen am Ort der Applikation entweder keine oder nur geringfügige Erscheinungen hervor. Dagegen treten infolge Resorption dieser Substanzen *schwere Veränderungen des Blutes* oder der *Organe* auf, *denen das Gift* oder *die* durch Einwirkung auf das Blut entstandenen *Zerfallsprodukte* zugeführt werden.

Solche Einwirkungen aufs Blut oder entfernte Organe fehlen gelegentlich auch bei der ersten Gruppe nicht; der Hauptunterschied liegt eben darin, dass dieselben bei der ersten Gruppe im Verein mit lokalen Störungen am Applikationsort, bei der zweiten Gruppe ohne solche auftreten.

#### A. Vergiftungen mit schweren anatomischen Gewebsläsionen.

Gruppe I: Vergiftungen mit vorwiegender Läsion des Applikationsortes.

a) *Vergiftungen mit Mineralsäuren* (Schwefelsäure, Salpetersäure, Salzsäure).

*Lokale Störungen: Verschorfung* der Schleimhaut der Mundhöhle, des Oesophagus, des Magens, gelegentlich auch der Haut des Mundes. Farbe des Schorfes braunschwarz bei Schwefelsäure (vergl. Abb. No. 101, Tafel 51) und Salzsäure, gelbbraun bei Salpetersäure. Mageninhalt kaffeesatzartige Flüssigkeit (Hämatinbildung). Häufig *Magenperforation*.

*Allgemeinerscheinungen:* Trübe Schwellung und Verfettung der Nieren, Leber, Herzmuskulatur; akute Nephritis.

b) *Vergiftungen mit organischen Säuren.*

1. *Oxalsäure.* Grauweiße *Ätzschorfe* im Oesophagus und Duodenum; im Magen keine oder geringe Verätzung, dagegen *ödematöse Schwellung* und Hämorrhagien.

Reichliche Ausscheidung von krystallinischem, oxalsauren Kalk in den Nieren, welche zuweilen bereits makroskopisch sichtbare weiße Streifen in der Marksubstanz hervorbringt.

2. *Essigsäure.* Befund ähnlich der Vergiftung mit Mineralsäuren. *Spezifischer Geruch* des Mageninhalts.

3. *Karbolsäure.* *Verschorfungen* meist von grauweißer Farbe. *Spezifischer Geruch* aller Organe. Zuweilen Methämoglobinämie. Mitunter olivgrüne Färbung des Harns.

c) *Vergiftungen mit Alkalien.*

1. *Kali- und Natronlauge.* Mund- und Oesophagusschleimhaut zeigt *gequollene weiße Schorfe*. Magen lebhaft hellrot injiziert, von Blutungen durchsetzt, stellenweise erweicht.

2. *Ammoniak.* Schleimhaut des Verdauungstraktes *glasig gequollen*, Magenschleimhaut stark gerötet und hämorrhagisch. Auch bei Applikation per os starke Entzündungserscheinungen der *Luftwege*, zum Teil von katarrhalischem, zum Teil von croupösem Charakter. Charakteristischer *stechender Ammoniakgeruch*; Verfettung in Leber und Nieren.

d) *Vergiftungen mit ätzenden Metallverbindungen.*

1. *Sublimat.* *Verschorfung* und *diphtheritische Entzündung* in Mundhöhle, Oesophagus und Magen; diphtheritische Entzündung des *Dickdarmes* (auch bei *subkutaner* Einverleibung des Giftes). Sehr schwere parenchymatöse Degenerationen in der Leber und degenerative *akute Nephritis* mit reichlichen *Epithelnekrosen*; Kalkinfarkte der geraden Harnkanälchen.

2. *Essigsaures Blei.* Akute erosive Entzündung des Magens und Darmes; *schwarze Färbung der Fäkalien* (Schwefelblei).

3. *Kupfervitriol* (und andere Kupfersalze). Heftige akute Entzündung des ganzen Verdauungstraktes, Geschwürsbildung, Perforation; Schleimhaut des Magendarmkanals, (ebenso der Mageninhalt) *grün* oder *blaugrün* verfärbt, wird bei Betupfen mit Ammoniak *tiefblau* (Unterschied gegen gallig imbibierte Stellen); Verfettung der Nieren und Leber.



4. *Argentum nitricum*. Verschorfung der Magenschleimhaut, die weissen Schorfe werden *am Licht schwarz*.

5. *Chromsaure Salze*. *Blaugraue Färbung des Zahnfleisches*; heftige Entzündungserscheinungen mit Geschwürsbildung im Magen; Blutungen, namentlich im Dickdarm; *Gelbfärbung* des Mageninhalts; Verfettung von Herz und Leber; *Cystitis, Methämoglobinurie*.

Gruppe II: Vergiftungen mit schweren allgemeinen Gewebsläsionen, ohne wesentliche Zerstörungen an der Applikationsstelle.

a) *Vergiftung mit Phosphor und Arseniger Säure*.

1. *Phosphor*. Wenn der Tod *innerhalb 24 Stunden* nach der Vergiftung eingetreten ist: unbedeutende katarrhalische Entzündungserscheinungen am Magen, im übrigen *kein charakteristischer Befund*. In solchen Fällen kann nur der chemische Nachweis des Phosphors im Mageninhalt oder den Organen die Diagnose sichern. Zuweilen leuchtet der phosphorhaltige Mageninhalt im Dunkeln; er besitzt einen spezifischen, knoblauchartigen Geruch. Erfolgt der Tod *fünf bis acht Tage* nach der Vergiftung, so findet man *Entzündung* mit reichlicher trüber Schwellung und Verfettung des Epithels im Magen und Duodenum. *Allgemeiner Icterus*; hochgradige *fettige Degeneration in allen Organen*, besonders Leber, Niere, Herz, Körpermuskulatur; *massenhafte Blutungen*, besonders in den serösen Häuten und Schleimhäuten. Über die bei *protrahierter Phosphorvergiftung* eintretende, dem Befund bei akuter gelber Leberatrophie ähnelnde Veränderung der Leber siehe daselbst.

2. *Arsenige Säure*. Befund ähnlich wie bei Phosphorvergiftung, unterscheidet sich jedoch dadurch, dass infolge des meist rascheren Verlaufes der Arsenvergiftung die Verfettung innerer Organe, sowie die Blutungen keine so hochgradige Ausbildung erreichen, wie bei jener. Dagegen sind die *Entzündungserscheinungen im Magendarmkanal* viel *intensiver entwickelt*, die Magenschleimhaut stark gerötet, geschwollen, ebenso die Darmschleimhaut; im Magen und Darm häufig blutiger Schleim; der Magen- und Darmschleimhaut haften meist kleine ungelöste Partikelchen von arseniger Säure als *weisse, sandartig anzufühlende Körnchen* an. *Darminhalt reiswasserähnlich* wie bei Cholera; Serosa seifig beschlagen.

Bei *ganz akuter Arsenvergiftung* durch sehr grosse Dosen können infolge des durch Einwirkung aufs Nervensystem rapid erfolgten Todes sämtliche anatomischen Erscheinungen, auch die Entzündung des Magendarmkanals, fehlen.

Besonders in solchen Fällen ist der chemische Nachweis der arsenigen Säure unumgänglich notwendig. Das Gift ist stets in sämtlichen Organen auch lange Zeit nach der Vergiftung noch nachweisbar.

Die Leichen der mit arseniger Säure Vergifteten werden bei Exhumation häufig mumifiziert aufgefunden.

b) *Blutgifte*.

1. *Kali chloricum*. Geringe katarrhalische Entzündung im Magen und Darm. Hauptbefund: *Methämoglobinämie* und ihre Folgen, welche besonders an *Milz, Niere und Knochenmark* durch bräunliche Verfärbung hervortritt (vergl. Abb. No. 65, Tafel 33). *Totenflecke bräunlich* oder *bleigrau* verfärbt.

2. Ähnliche Befunde ergeben die anderen durch Entstehung von Hämoglobinämie und Methämoglobinämie wirkenden Blutgifte (*Arsenwasserstoff, Pilzgifte*).

3. *Kohlenoxyd* (Leuchtgas). *Hellrote Farbe der Totenflecke* und aller inneren Organe (siehe Blutkrankheiten). Das Blut giebt das Spektrum des CO-Hämoglobins.



4. *Blausäure und Cyankalium.* Totenflecke *hellrot* wie bei Kohlenoxydvergiftung (infolge Bildung von Cyanmethämoglobin in denselben). Das Blut und die *inneren Organe* erscheinen jedoch *dunkel gefärbt*, nur bei ganz grossen Dosen ebenfalls hellrot. Blut stets arm an Gerinnseln. Bittermandelgeruch sämtlicher Organe (ebenso bei Nitrobenzolvergiftung).

#### B. Vergiftungen ohne schwere Gewebsläsionen.

##### a) *Alkoholderivate* (Alkohol, Chloroform, Äther).

Spezifischer Geruch der Leiche, welche bei Alkoholvergiftung besonders am Gehirn, bei Chloroform- und Äthervergiftung an der Lunge bemerkt wird. Bei Chloroformvergiftung zuweilen Gasblasen im Blute.

##### b) *Opium und Morphinum.*

Pupille nicht konstant verengt, bisweilen sogar erweitert. Hyperämie des Gehirns und der Hirnhäute, Hyperämie und Ödem der Lungen.

##### c) *Atropin.*

Konstante *Pupillenerweiterung*. Injektion von Blut mit Atropin Vergifteter ruft bei Tieren Pupillenerweiterung hervor.

##### d) *Akonit.*

Heftige Entzündungserscheinungen im Magen und Duodenum, sonst uncharakteristisch.

##### e) *Strychnin.*

Auffallend früh auftretende und langdauernde Totenstarre. Hyperämie des Gehirns und der Hirnhäute; Blut flüssig, dunkelrot.

#### Anhang: **Entnahme von Leichenteilen Vergifteter zum Zwecke chemischer Untersuchung.**

In vielen Fällen von Vergiftungen ist eine Diagnose aus dem anatomischen Befund überhaupt unmöglich, in anderen ist die Diagnose wenigstens nicht mit der Sicherheit zu stellen, welche verlangt werden muss, wenn der Sektionsbefund als Beweismaterial für gerichtliche Untersuchungen dienen soll. Es muss daher in solchen Fällen mindestens ein Versuch gemacht werden, den Nachweis des Giftes durch *chemische Untersuchung* zu erbringen.

Die Ausführung chemischer Untersuchungen zum Nachweis von Giften ist nicht Sache des sezierenden Arztes; die Methoden, welche einen sicheren Nachweis der Gifte – auch derjenigen, die ausserhalb des Körpers schon durch verhältnismässig einfache Reaktionen erkannt werden können – in der Leiche ermöglichen, sind so kompliziert, dass sie nur von erfahrenen Chemikern mit der erforderlichen Zuverlässigkeit gehandhabt werden können. Dagegen ist es die Aufgabe des sezierenden Arztes, erstens bei der Sektion *diejenigen Leichenteile zu entnehmen*, deren chemische Untersuchung überhaupt eine *Aussicht auf Erfolg* bietet, und zweitens, dieselben dem Chemiker in einem Zustand zu übergeben, in dem ein Nachweis der spezifischen Substanzen möglich und eine nachträgliche *Beimengung von Substanzen*, welche das Resultat der chemischen Untersuchung stören könnten, *ausgeschlossen* ist. Es entstehen so die Fragen:

- I. *Welche Leichenteile bieten Aussicht auf Erfolg einer chemischen Untersuchung, und*
- II. *Wie sind dieselben aufzubewahren?*



## I.

Stets zu untersuchen ist *die Stelle, an der das Gift dem Körper einverleibt* worden ist, resp. ihre Umgebung.

1. Weist die bei der äusseren Untersuchung bemerkte Anwesenheit von *Stichverletzungen der Haut* auf die Möglichkeit einer *subkutanen Applikation* hin, so ist die Umgebung der vermeintlichen Injektionsstelle im weiteren Umkreis herauszuschneiden.

2. Da in den meisten Fällen das Gift per os appliziert ist, so ist die Untersuchung des *Magendarmkanals* und seines *Inhalts* am wichtigsten.

Magen und Darm werden in der (gelegentlich der Sektion dieser Organe, Seite 263) angegebenen Weise nach Abbindung der einzelnen Abschnitte, welche ein Herausfliessen des Inhalts verhüten soll, entfernt. Der Mageninhalt wird in einem reinen Gefäss gesammelt, die Magenwände mit (destilliertem) Wasser abgespült, das Spülwasser und der Magen, jedes wieder für sich, in einem reinen Gefäss aufbewahrt. Ebenso wird mit den anderen Abschnitten des Verdauungstraktes verfahren.

Bei Leichen, welche gerichtlich aufgehoben werden, ist besonders darauf zu achten, ob Inhalt des Darmkanals (erbrochene Massen, Fäkalien) in der Umgebung der Leiche oder in der Kleidung derselben vorgefunden werden, und diese, resp. die damit beschmutzten Kleidungsstücke sind gleichfalls für die chemische Untersuchung aufzubewahren.

Werden im Magen- und Darminhalt bei der Sektion *ungewöhnliche körperliche Substanzen* vorgefunden, welche möglicherweise Bestandteile des einverleibten Giftes sein könnten, z. B. weisse, der Darmwand anhaftende Körnchen (arsenige Säure) oder Pflanzenbestandteile (getrocknete Blätter, Samen, Frucht- und Pilzstückchen), so sind diese mit besonderer Sorgfalt zu sammeln und getrennt aufzubewahren.

Ausser den Stellen der Applikation des Giftes sind auch andere Körperbestandteile der Leiche oft zum Nachweis des Giftes geeignet und daher in jedem Fall, besonders, wenn es gänzlich unbekannt ist, welcher Art das applizierte Gift war, aufzubewahren. Solche sind:

1. Der *Harn*. Bekanntlich wird ein grosser Teil der Gifte oder Derivate derselben im Harn ausgeschieden. Es ist daher der Harn aufzubewahren; ehe man nach Umschneidung des Peritoneums und Trennung der Weichteile des kleinen Beckens die Harnröhre quer abschneidet, wird der Blasenhalshals durch eine Ligatur umschnürt. Der Harn wird nach Entfernung der Blase in einem reinen Gefäss gesammelt, die Blasenwand in einem Gefäss besonders aufbewahrt.

2. Das *Blut*. Untersuchung desselben ist besonders wichtig bei Vergiftungen mit den sogenannten Blutgiften, welche charakteristische Veränderungen des Blutfarbstoffes (Bildung von Kohlenoxydhämoglobin, Methämoglobin, Cyanmethämoglobin) oder Zerstörung von roten Blutkörpern, Austritt von Hämoglobin ins Blutplasma bedingen.

Für diese Gifte kommt besonders die spektroskopische Blutuntersuchung in Betracht. Es ist daher aus dem Herz und den grossen Gefässen möglichst viel Blut in reinem Zustand zu entnehmen, sofort in Glasflaschen zu bringen, welche *bis an den Hals gefüllt* und mit *gutschliessendem Gummistopfen* zu versehen oder zu *versiegeln* sind, um eine Einwirkung der Luft auf das Blut auszuschliessen.

3. Etwa im Körper vorhandene *Flüssigkeitsansammlungen*, Transsudate und Exsudate; besonders etwa in der Bauchhöhle vorgefundene Flüssigkeit, welche in diese transsudiert oder durch geschwürige Zerstörung der Magen- oder Darmwand ausgeflossen ist.

4. Stets sind Stücken der *grossen Drüsen*, besonders *Leber* und *Niere* aufzubewahren. Liegt der Verdacht auf Alkaloidvergiftung (besonders Strychninvergiftung) vor, so ist auch das Centralnervensystem zu konservieren.



## II.

Es wurde bereits darauf hingewiesen, dass die zur Untersuchung bestimmten Organe oder Flüssigkeiten in Gefässen aufzubewahren sind, die mit der für chemische Arbeiten unbedingt erforderlichen *peinlichen Sauberkeit* gereinigt wurden (durch Kochen mit Soda-lösung, Ausspülen mit womöglich destilliertem Wasser, Entfernung des Wassers mit einigen Tropfen absoluten Alkohols).

Die Gefässe müssen *gut verschlossen* werden, damit nicht noch nachträglich Verunreinigungen hineingelangen; besonders sind *Blutproben* sorgfältig zu verschliessen, um eine Einwirkung des Luftsauerstoffes auszuschliessen; durch Füllung des Gefässes bis zum Stopfen muss die in ihm enthaltene Luft völlig verdrängt werden. Alle Gefässe, in denen Leichenteile, Mageninhalt, Blut, Urin etc. aufbewahrt werden, sind *sofort genau zu etikettieren*.

Ferner ist darauf zu achten, ob die Möglichkeit vorliegt, dass Leichenteile *vor Ausführung der Sektion* mit irgend welchen, die Untersuchung *störenden Substanzen verunreinigt* worden sind.

Dies gilt besonders für die Sektionen exhumierter oder im Freien aufgefundener Leichen. In diesem Fall ist die Beschaffenheit des Erdbodens der Umgebung zu untersuchen, von diesem eventuell ebenfalls Proben zur chemischen Untersuchung zu entnehmen. Falls es sich um Leichen handelt, die in Bleisärgen oder Särgen mit Metallverzierungen etc. beigesetzt worden sind, ist dies dem untersuchenden Chemiker speziell anzugeben.

---



# Sachregister.

- Abkühlung der Leiche 50.  
 Abortus, Diagnose desselben 253.  
 Abszess, kalter 73; paranephritischer 226; retropharyngealer 153.  
 Achorion Schönleini 63.  
 Acne 64; A. pancreatica 301.  
 Adenie, universelle 307.  
 Adenom 36.  
 Adenoma papillosum 259.  
 Adipocirebildung 51.  
 Adipositas cordis 137.  
 Addison'sche Krankheit 57, 112, 243, 326.  
 Äthervergiftung 336.  
 Akonitvergiftung 336.  
 Akromegalie 110.  
 Aktinomyces 49.  
 Aktinomykose 34.  
 Alkalien, Vergiftungen 334.  
 Alkoholvergiftung 336.  
 Allgemeininfektion 330.  
 Alterschrumpfnieren 219, 233.  
 Ammoniakvergiftung 334.  
 Amyloid, mikroskopische Untersuchung 19.  
 Amyloidartung 18.  
 Amyloid-Schrumpfnieren 221.  
 Anämie 1.  
 Anämie, akute 323; chronische 324; perniciöse 324; sekundäre 324.  
 Aneurysma, akutes des Herzens 134, 137; dissecans 144; chronisches des Herzens 138; miliare 85; spurium 144; verum 143.  
 Angina catarrhalis 151; diphtheritica 152; fibrinosa 151, Ludovici 152.  
 Angiom 35; cavernöses 35.  
 Anilinwassergentianaviolett 44.  
 Ankylose 318.  
 Anschoppung, bei croupöser Pneumonie 174.  
 Anteflexio uteri 255.  
 Anteversio uteri 255.  
 Anthracosis pulmonum 180.  
 Anthrakose der Milz 204.  
 Apoplexia cerebri 85.  
 Arachnoidea, Erkrankungen 76.  
 Argentum nitricum, Vergiftungen 335.  
 Arsenige Säure, Vergiftungen 335.  
 Arsenvergiftung, Darmerkrankungen 274; Hautblutungen 56.  
 Arsenwasserstoff, Vergiftung 335.  
 Arteria fossae Sylvii, Verschluss 87.  
 Arterien, Aneurysma 143; akute Entzündungen 141; Syphilis 143.  
 Arterienwand, Hypertrophie 144.  
 Arteriosklerose 141; Beziehung zur Apoplexie 85.  
 Arthritis acuta purulenta 317; chronica adhaesiva 319; deformans 318; uratica 318, 327.  
 Arthropathie, neuropathische 319.  
 Ascites 193.  
 Aspirationspneumonie 172, 176.  
 Asphyxie 321.  
 Atelektase der Lunge 165.  
 Atrophie 14; mikroskopische Untersuchung 15.  
 Atrophia nervi optici 104.  
 Atropinvergiftung 336.  
 Bacillus anthracis 47; oedematis maligni 47; tetani 47.  
 Bacterium coli 47; pneumoniae (Friedländer) 48; pyocyaneum 47; typhi abdominalis 47.  
 Bakterien, Färbungsmethoden 44; Kulturverfahren 45; mikroskopische Untersuchung 44; spezieller Nachweis 46; Tierimpfversuche 45; Trockenpräparate 44.  
 Balanitis 244.  
 Balkenblase 246.  
 Barlowsche Krankheit 327.  
 Basilar meningitis 80.  
 Basedowsche Krankheit 104, 112.  
 Baueingeweide, Situs 114, 196; Untersuchung 193.  
 Bauchhöhle, Eröffnung 113; Inhalt 193.  
 Besichtigung, äussere der Leiche Bilirubin 221. [49.  
 Bindegewebsneubildung 24.  
 Blase, Ausdehnung 246; Erkrankungen 248; Inhalt 247; Konkremente 247; Sektion 215.  
 Blasenlähmung, nervöse 249.  
 Blasenmuskulatur, Hypertrophie Blasensteine 247. [249.  
 Blausäurevergiftung 336.  
 Blei, essigsaures, Vergiftung 334.  
 Blut, krankhafte Veränderungen 321; leukämische Erkrankung 326.  
 Blutfarbstoff, Diffusion 11; pathologische Veränderungen 321; Pigmentmetamorphose 11.  
 Blutgifte 335.  
 Blutungen 11.



Brand, feuchter 12; trockner 12.  
 Brandschwar 64.  
 Brightsche Krankheit 222.  
 Bronchialasthma 160.  
 Bronchialcarcinom 161.  
 Bronchialdrüsentuberkulose 184.  
 Bronchiektasie 159.  
 Bronchien, abnormer Inhalt 160;  
 Carcinom 161; Entzündungen  
 160; Hyperämie 160; Tuber-  
 kulose 161; Untersuchung 159.  
 Bronchiolitis exsudativa 160.  
 Bronchitis s. Bronchien, Entzünd-  
 ungen.  
 Brusthöhle, Eröffnung 114.  
 Bubonenpest 332.  
 Bulbärparalyse 109.  
 Bulbus oculi, Erkrankungen 104;  
 Melanosarkom 104.  
 Bullae 59.  
 Butterniere 220, 241.

**C** (Wörter, die man unter C nicht findet,  
 suche man unter **K**.)

Carcinom 30, 36; des Deck-  
 epithels 36; der Drüsen 31;  
 des Drüsenepithels 36; der  
 Haut und Schleimhäute 30;  
 infiltrierendes 31; Metastasen-  
 bildung 32; Sitz derselben 32;  
 Unterschied von Sarkom 30.  
 Carcinoma ventriculi 268.  
 Callus 40, 308, 310.  
 Caput Medusae 290.  
 Caries, tuberkulöse 313.  
 Caro luxurians 40.  
 Caverne, bronchiektatische 159;  
 tuberkulöse 182.  
 Cervicalkatarrh, chronischer 257.  
 Cervixriss 253, 256.  
 Chalicosis pulmonum 180.  
 Charcot-Leydensche Krystalle  
 160.  
 Charcotsche Lebercirrhose 289.  
 Chloasma 57.  
 Chloroformvergiftung 336.  
 Chlorsaures Kali, Vergiftung 335.  
 Cholämie 323.  
 Cholera asiatica 331; Darm-  
 erkrankungen 274.  
 Choleraspirillen 47, 331.  
 Cholera vibrio siehe Cholera-  
 spirillen.  
 Cholestearin 19.  
 Chondrom 35.  
 Chorionzotten 253.

Chromsaure Salze, Vergiftungen  
 Cirkulationsstörungen 1. [335.  
 Circulus Willisii, Verschluss 87.  
 Cirrhose 25.  
 Cirrhose der Leber 289; biliäre  
 282, 288.  
 Cirrhosis hepatis 289; carcinoma-  
 tosa 293.  
 Condylom, spitze 36.  
 Comedo 64.  
 Coronararterien, Thrombose 137.  
 Cor villosum 117.  
 Corpus luteum 253.  
 Craniotabes 316.  
 Cruormassen 5, 128.  
 Croup 156.  
 Cyankaliumvergiftung 336.  
 Cyanmethämoglobin 336.  
 Cyldrom 19.  
 Cysten 33; apoplektische 86;  
 echte 28; im Rückenmark 110;  
 neugebildete 33.  
 Cystenniere 237, 240.  
 Cysticercus 82.  
 Cystitis 248.  
 Cystoadenoma sarcomatosum des  
 Hodens 251.  
 Cystome 33.  
 Cystosarkom des Hodens 251.  
**Dammriss** 254.  
 Darm, Sektion 263; Einklemm-  
 ung 197.  
 Darminhalt, abnormer 270;  
 acholischer 272; bei Arsen-  
 vergiftung 335; bei Cholera  
 47, 331.  
 Darmlumen, Verengung 272.  
 Darmwand, Amyloiddegenera-  
 tion 274; braune Atrophie  
 273; Entzündungen 274; Ge-  
 schwülste 279; Nekrose 273;  
 Stauungshyperämie 274; Syphi-  
 lis 278; Tuberkulose 277.  
 Decidua 253.  
 Decubitus 57, 68.  
 Degeneration, amyloide 18; col-  
 loide 19, 158; fettige 16;  
 graue 89; hyaline 19; körnige  
 71; schleimige 19; sekundäre  
 89; sekundäre der Pyramiden-  
 bahn 109; wachsig 72.  
 Dermatomyositis 61.  
 Dermoidcyste 33, 261.  
 Diabetes mellitus 327; Haut-  
 nekrosen 57.

Diastole 129.  
 Dilatation der Herzhöhlen 129.  
 Diphtherie 151.  
 Diphtheriebazillen 48.  
 Diplococcus gonorrhoeae 46;  
 intercellularis 78; meningitidis  
 46; pneumoniae 46, 175.  
 Divertikel des Ösophagus 153.  
 Ductus choledochus, Verschluss  
 281.  
 Ductus cysticus, Verschluss 281.  
 Ductus hepaticus, Verschluss 281.  
 Ductus Wirsungianus, Verschluss  
 300, 301. [279.  
 Duodenalgeschwür, peptisches  
 Duodenalkatarrh 277.  
 Dura mater, Entzündungen 75;  
 Geschwülste 76; Untersuch-  
 ung 94.  
 Dura mater spinalis, Erkrank-  
 ungen 105.  
 Dysenteria coli 274, 276.  
**Echinococcus hepatis** 294.  
 Eclampsia parturientium, Leber-  
 nekrose 285.  
 Efflorescenzen 57; blasenförmige  
 58.  
 Ehrlich, Anilinwassergentiana-  
 violett 44.  
 Einschmelzung, eitrige, bei crou-  
 pöser Pneumonie 173, 175.  
 Eisenablagerung 20.  
 Eiweiss im Urin 247.  
 Ekzem 64.  
 Elephantiasis arabum 61.  
 Embolie 8.  
 Emphysem 167.  
 Empyem der Gallenblase 283;  
 der Gesichtshöhlen 101;  
 metapneumonisches 175; der  
 Pleura 164.  
 Encephalitis 90.  
 Endarteriitis syphilitica 143.  
 Endocard, Erkrankungen 133.  
 Endocarditis chronica 135; ulce-  
 rosa 133; verrucosa 134.  
 Endometritis acuta 256; chronica  
 257; tuberculosa 258.  
 Endophlebitis obliterans 146.  
 Entartung, amyloide 18; hyaline  
 19; kolloide 19, 158; schlei-  
 mige 19.  
 Enteritis 274; diphtheritica 276;  
 follicularis 275.  
 Enteroptose 196, 265.



- Entzündung 21; akute 22; chronische 24; croupöse 25; diphtheritische 26; der Drüsen 27; eitrige 23; fibrinöse 23; hämorrhagische 23; der Schleimhäute 25; der serösen Häute 26; serös-zellige 22; mikroskopische Untersuchung 28.
- Entzündungsprodukte, Metamorphosen 23; mikroskopische Untersuchung 27.
- Ependymitis 83.
- Epididymitis 250.
- Ernährungsstörungen 13.
- Erosion, papilläre 257.
- Erweichung, cystische 28; des Gehirns 88; kadaveröse 265; nekrotischer Massen 13.
- Erysipel 60.
- Essigsäure, Vergiftung 334.
- Exanthem, bei Masern 333; papulöses 65; bei Scharlach 333; syphilitisches 66.
- Exophthalmus 104.
- Exostosen 311.
- Exostosis cartilaginea 314; syphilitica 314.
- Expirationsfurchen in der Leber 295.
- Extravasate 11; mikroskopische Untersuchung 12.
- Extravasationsgeschwülste 28.
- Exsudat 21; mikroskopische Untersuchung 27.
- Exsudationsgeschwülste 28.
- Falsche Wege in der Urethra** 245.
- Farbenreaktion bei Amyloid, makroskopische 18; mikroskopische 19.
- Fäulnis der Leiche 50.
- Favus 63.
- Fechterstellung bei Cholera 331.
- Fettembolie 10; nach Hautverletzungen 70; der Lunge 170.
- Fettinfiltration 16.
- Fettleber, cirrhotische 286; nach Phosphorvergiftung 286.
- Feuersteinleber 291.
- Fibroblasten, bei Wundheilung 39.
- Fibrom 35; der Pleura 180.
- Fieber, gelbes 332.
- Fluor albus 254.
- Follikel im Ovarium 252.
- Fuchsinlösung 44.
- Fungus tuberculosus 313.
- Furunkel 64.
- Gallenausführungswege, Sektion** 280; Entzündung 282.
- Gallenblase, Carcinom 283; Empyem 283; Konkreme 283.
- Gallenfarbstoff 20.
- Gallensteine 283.
- Gastritis 266.
- Gaumen, weicher, Narben 151; Syphilis 153; Tuberkulose 152; Untersuchung 151.
- Gefäße, Erkrankungen 141.
- Gefäßfüllung, mikroskopische Untersuchung 5.
- Gehirn, Anämie 84; Apoplexie 85; apoplektische Cyste 86; Atrophie 89; Blutungen 84; Embolie der Arterien 86; Entzündungen 90; Erweichung 88; Geschwülste 91; Gewicht 95; Gliosarkom 91; hämorrhagische Herde 85; Hyperämie 84; Neubildungen 91; Ödem 84; sekundäre Degeneration 89; Sektion 95; Syphilis 91; Thrombose der Arterien 86; Tuberkulose 91.
- Gehörorgan, Erkrankungen 101; Sektion 101.
- Genitalien, männliche, Untersuchung 244.
- Genitalien, weibliche, physiologische Veränderungen 252; senile Atrophie 254; Untersuchung 252.
- Gelenke, Blutungen 317; Entzündungen 317, 318; Syphilis 320; Tuberkulose 319.
- Geschwülste 28; aktinomykotische 34; bindegewebige 35; bösartige 36; echte 35; epitheliale 35; gutartige 35; Metastasen 30, 32; mikroskopische Untersuchung 37; primäre 30; Unterscheidung der verschiedenen Arten 28.
- Geschwüre 40; atheromatöse 142; bei malignen Geschwülsten 42; diphtheritische 26, 41; im Darm 280; syphilitische 41; tuberkulöse 41; typhöse 275, 280.
- Gibbus 313.
- Gicht 327.
- Gichtknoten 327.
- Gichtschrumpfnieren 231.
- Gingivitis hämorrhagica 327.
- Gliom im Gehirn 91.
- Gliose des Rückenmarks 110.
- Glomerulo-Nephritis 227.
- Glossitis 150.
- Glottiskrampf 77.
- Glycosurie nach Pancreasextirpation 300.
- Gonitis tuberculosa 320.
- Gonococcus 46.
- Gonorrhoe, Verlauf 210.
- Gonorrhoea recti 212, 277.
- Gramsche Färbung 45.
- Granitlunge 184.
- Granulationen, Pacchionische 98; bei Wundheilung 39.
- Granulationsgeschwülste 33; Unterschied von echten Tumoren 29.
- Gravidität, Diagnose 253.
- Gumma 34; der Haut 67; miliare 34.
- Gürtelgeschwür, tuberkulöses 278, 280.
- Habitus phthisicus** 114.
- Hämatocoele 252.
- Hämatoidin 11, 25.
- Hämatokolpos 254.
- Hämatoma, funiculi spermatici 252; periarterielles 144; vulvae 254.
- Hämatometra 254, 256.
- Hämatopericardium 116.
- Hämatosalpinx 260.
- Hämatothorax 162, 169.
- Hämoglobinämie 322.
- Hämoglobingehalt, Verminderung 322.
- Hämoglobinurie 221.
- Hämosiderin 11.
- Halsorgane, Sektion 146.
- Hanotsche Lebercirrhose 290.
- Harn s. Urin.
- Harnröhre, Erkrankungen 245; Untersuchung der männlichen 244.
- Harnröhrenfistel 245.
- Harnsäureinfarkte bei Neugeborenen 221.
- Haut, Anämie 55; Atrophie 57; Blutungen 56; Carcinom 67; Decubitus 57; echte Geschwülste 67; Embolie 56;



- embolische Entzündungen 62; Entzündungen 57; Geschwüre 67; Granulationsgeschwülste 65; Gumma 67; Hyperämie 55; Narben 70; Nekrose 56; Nekrose bei Diabetes mellitus 57; Neubildungen 65; Ödem 56; Pigmentation 57; Syphilis 66; Totenflecke 55; Tuberkulose 65, 66; Verbrennung 60; Verletzungen 69.
- Hepatisation der Lunge 173; bei croupöser Pneumonie 174.
- Hepatitis 287.
- Herde, atheromatöse 142; hämorrhagische 11; nekrotische 13.
- Hernien 196.
- Herpes 64; tonsurans 63.
- Herz, akutes Aneurysma 134, 137; chronisches Aneurysma 138; Cruormassen 128; Dilatation der Höhlen 129; Füllungszustände 128; Grösse 118; Hypertrophie 132; Inhalt 128; mechanische Folgen der Erkrankungen 138; Papillarmuskeln 133; Sektion 118; Stärke der Muskelwand 132; Speckgerinnsel 128; Thromben 128; Weite der Höhlen 128.
- Herzfehlerlunge 168.
- Herzfehlerzellen 168.
- Herzmuskulatur s. Myocard.
- Hirnarterien, anatomische Verhältnisse 86; Embolie und Thrombose 87.
- Hirnerweichung 88.
- Hirngefässe, Untersuchung 95.
- Hirnventrikel, Erkrankungen 82.
- Hitzschlag 77.
- Hoden, Erkrankungen 250; Sektion 214.
- Höhlen, seröse 12.
- Hufeisenniere 238.
- Hydrocele 252.
- Hydrocephalus acutus 82; chronicus 83.
- Hydromeningocele 106.
- Hydrometra 256.
- Hydromyelus 110.
- Hydronephrose 249.
- Hydropericardium 116.
- Hydrops 12; ascites 193; vesicae felleae 281.
- Hydrosalpinx 260.
- Hydrothorax 163.
- Hymen 253.
- Hyperämie 3; Unterschied von blutigem Infiltrat 11.
- Hypernephrom 235, 244.
- Hyperplasie der Lymphdrüsen 304; bei Leukämie 325.
- Hypertrophia supravaginalis 256.
- Hypopyon 104.
- Icterus 28; catarrhalis 277; hämatogener 282.
- Induration 24; braune der Lunge 168; schiefrige der Lunge 166.
- Infarkt 8; Bilirubin- 221; Harnsäure- 221; Kalk- 221; der Lunge 168, 169; der Niere 217.
- Infarktnarbe 10.
- Infektionskrankheiten, Befunde 328; Hautblutungen 56.
- Infiltrat 21; blutiges 11; mikroskopische Untersuchung 27.
- Intussusception 197.
- Invagination 197, 273.
- K** (Wörter, die man unter K nicht findet, suche man unter **C**.)
- Kali chloricum, Vergiftung 335.
- Kalilauge, Vergiftung 334.
- Kalk, Infarkte der Niere 221; Infiltration 20; Konkreme 20.
- Kapselbacillus, Friedländers 175.
- Karbofuchsin 45.
- Karbolsäurevergiftung 334.
- Karbonatsteine der Blase 248.
- Kehlkopf, abnormer Inhalt 154; Carcinom 157; Croup 156; Entzündungen 155; Geschwülste 157; Sektion 149; Stenose 155; Syphilis 157; Tuberkulose 154; Untersuchung 154.
- Keilbeinhöhlen, Erkrankungen
- Kernteilungsfiguren 38. [101.]
- Kephalhämatom 94.
- Kiefer, Phosphornekrose 310; Untersuchung 149.
- Kleinhirn, Sektion 98.
- Knochen, Atrophie 309; Chondrom 314; Cirkulationsstörungen 309; Entzündungen 311; Nekrose 309; Neubildungen 20, 310; Osteom 314; Sarkom 314; Sequester 309; Syphilis 313; Tuberkulose 312.
- Knochenmark, fötales 308, 324, 325; puriformes 325.
- Knochenplättchen in der Pia mater spinalis 106.
- Koagulationsnekrose 13. [14.]
- Kochsalzlösung, physiologische
- Kohlenoxyd-Hämoglobin 322.
- Kohlenoxydvergiftung 322, 335.
- Kolpitis granulosa 254.
- Kompressionsatelektase 165.
- Kondylome 36.
- Konglomerattuberkel 34.
- Konkrementbildung 20.
- Konkremente, schnupftabakähnliche der Prostata 246.
- Konstitutionskrankheiten 325;
- Kuchenniere 237, 238.
- Kupfervitriolvergiftung 334.
- Kyphose 316.
- Kystome, glanduläre 33; papilläre 33.
- Laennecsche** Lebercirrhose 289.
- Laryngitis 155.
- Lateralsklerose, amyotrophische 109.
- Leber, Abszess 288; Adenom 292; akute gelbe Atrophie 286; Amyloidartung 287; Anämie 284; Angiom 292; Atrophie 285; biliäre Cirrhose 288; Blutungen 285; Carcinom 293; centrale rote Atrophie 284; Cirrhose 289; Cirrhosis carcinomatosa 293; Charkotsche (monolobuläre) Cirrhose 289; congenitale syphilitische Cirrhose 292; Echinococcus 294; eitrige Entzündung 287; Exspirationsfurchen 295; Fibrom 292; Gumma 291; Hyperämie 284; hypertrophische (Hanotsche) Cirrhose 290; Induration 288; Laennecsche (multilobuläre) Cirrhose 289; Nekrose 285; Ödem 285; Phosphorvergiftung 286; Schnürfurchen 295; Sektion 295; Situs 198; Syphilis 291; trübe Schwellung 286; Tuberkulose 290; Verfettung 286.
- Lebererkrankungen, tabellarische Übersicht 296, 297.
- Leiche, Abkühlung 50; Adipocirebildung 51; äussere Besichtigung 49; chemische Veränderungen 50; Fäulnis 50;



- innere Besichtigung 51; Mumifikation 51; Sektion 49; Totenflecke 50; Totenstarre 50; Verwesung 50.
- Leichengerinnsel 5.
- Leichenorgane, Nachweis von Bakterien 42.
- Leichentuberkel 66.
- Leiomyom 35.
- Leprabacillus 49.
- Lepraknoten 34.
- Leptomeningitis acuta 78; chronica 80; spinalis 106.
- Leuchtgasvergiftung 335.
- Leukämie 325.
- Leukoderma syphiliticum 57.
- Lichen ruber 65.
- Ligamenta lata, Cysten 262; Eiterung 257; Sektion 215.
- Lipämie 323.
- Lipochrom 14.
- Lipom 35.
- Liquor cerebrospinalis 77, 78.
- Lobulärpneumonie 169; chronische 176, 179; tuberkulöse 177, 183.
- Löffler, Blutserum 48; Diphtheriebazillen 48; Methylenblaulösung 44.
- Lufttröhre s. Trachea.
- Lunge, Abszess 174; Anämie 167; Anthrakose 180; Atelektase 165; Atrophie 166; Blähung 167; Blutaspiration 169; Blutungen 169; braune Induration 168; Carcinom 186; Chalicosis 180; Chondrom 186; Entzündungen s. Pneumonie; Einwanderung der Entzündungserreger 171; eitrige Einschmelzung 173; Embolie 169; Emphysem 167; Exsudat 172; Fettembolie 170; fötale Lunge 165, 166; Gangrän 178; gangränöser Zerfall 174; Geschwülste 185; Granulation 173; Gummata 185; hämorrhagischer Herd 169; Hepatisation 173; Hyperämie 168; Infarkt 169; Luftgehalt 165; Luftgehalt bei Neugeborenen 166; Lymphom 186; Miliartuberkulose 182; Ödem 170; Perforation der Pleura 162; Sarkom 185; schiefrige Induration 166; Schwimmprobe 166; Sektion 186; Siderosis 180; Situs 115; Stauungshyperämie 168; Stauungsinfarkte 168, 169; Thrombose 170; Tuberkulose s. Lungentuberkulose; Verkäsung 174.
- Lungentuberkulose, Beginn 181; bei Kindern 184; Caverne 182; Komplikationen 184; Miliartuberkulose 182; Perforation der Pleura 184; Pleuritis 184; Verbreitung 182.
- Lupus 66.
- Lymphangitis, carcinomatosa 165, 186; tuberculosa 165, 183.
- Lymphdrüsen, Carcinom 307; Entzündungen 303; Funktion 302; hyperämische Schwellung 303; Hyperplasie 304; Sarkom 307; Syphilis 307; Tuberkulose 305.
- Lymphom, heteroplastisches 325; malignes 305.
- Macula 58; syphilitica 66.
- Magen, Difformitäten 265; Erkrankungen s. Magenwand; Inhalt, abnormer 264; Sektion 263; Weite 264.
- Magenblutung 264.
- Magendarmkanal, Sektion 262.
- Magengeschwür 267.
- Mageninhalt, abnormer 264; Untersuchung 263.
- Magenwand, Cirkulationsstörungen 266; Entzündungen 266; Geschwülste 268; kadaveröse Erweichung 265; Vergiftung 265.
- Makroglossie 150.
- Malaria 332.
- Malariamilz 204.
- Malum senile coxae 319.
- Masern 333.
- Masernexanthem 63.
- Mastdarmfistel 277.
- Mediastinum, Untersuchung 115.
- Megaloblasten 325.
- Mekonium in der Lunge 165.
- Melanämie 323.
- Melanin 20.
- Melanosarkom 37; im Bulbus oculi 104.
- Melasma 57.
- Meningitis, akute 78; chronische 80.
- Menstruation 253.
- Mesenteriallymphdrüsen, Tuberkulose 278.
- Mesenterium, Untersuchung 262.
- Metastasenbildung der Tumoren 32.
- Methämoglobin 21.
- Methämoglobinämie 322.
- Methylenblaulösung 44.
- Metritis 257.
- Mikroorganismen s. Bakterien.
- Mikroskopische Untersuchung der Amyloidartung 19; atrophischer Organe 15; der Bakterien 44; eisenhaltiger Pigmente 21; entzündeter Organe 28; der Entzündungsprodukte 27; Exsudate 27; Extravasate 12; Geschwülste 37; Herzmuskulatur 137; Infiltrate 27; nekrotischer Herd 14; trübgeschwollener Organe 15; verfetteter Organe 17.
- Miliaria 64.
- Milz, Abszess 200; Amyloiddegeneration 203; Anämie 199; Anthrakose 204; Atrophie 203; Blutungen 200; Geschwülste 204; Grösse 206; Hyperämie 199; Infarkt 200; Konglomeratuberkel 205; Melanin 204; Miliartuberkulose 204; Parasiten 205; Pigmente 200; progressive Hyperplasie 202; Sehnenflecke 207; Sektion 205; Stauungsinduration 199; Syphilis 205; Tumor 201.
- Milzbrand 331; Bazillen 47; Karbunkel 63; Ödem 64.
- Milzerkrankungen, tabellarische Übersicht 208.
- Milzkapsel 206.
- Milztumor 201.
- Mineralsäuren, Vergiftungen 334.
- Morbus Addisoni 112, 243, 326.
- Morbus Basedowii 104, 112.
- Morbus Brightii 222.
- Morbus maculosus Werlhofii 56, 327.
- Morphiumvergiftung 336.
- Mucin 19.
- Mumifikation der Leiche 51; nach Arsenvergiftung 335.
- Mundhöhle, Untersuchung 148.
- Muskatleber 285.
- Muskeln, Atrophie siehe Muskelatrophie; Blutungen 71;



- Cirkulationsstörungen 71; Entzündungen 73; Ernährungsstörungen 71; Geschwülste 74; Hyperämie 71; kalter Abszess 73; körnige Entartung 71; progressive Atrophie 72; Rotzinfektion 74; Syphilis 74; Trichinose 74; Tuberkulose 73; Verfettung 71; wachsiges Degeneration 72.
- Muskelatrophie, progressive 72; spinale 109.
- Mycosis intestinalis 276.
- Myelitis acuta 107; chronica 108.
- Myelocystocele 106.
- Myocard, Amyloiddegeneration 136; Anämie 137; braune Atrophie 136; Cirkulationsstörungen 137; Entzündungen 138; Ernährungsstörungen 136; Infarkt 137; mikroskopische Untersuchung 137; Stauungshyperämie 137; trübe Schwellung 137; Verfettung 136.
- Myocarditis 138.
- Myom 35; intramurales des Uterus 259.
- Myositis 73; ossificans 73.
- Myxom 35; des Gehirns 91.
- Nährböden**, künstliche 45.
- Nährbouillon** 45.
- Narben 70; gestrickte 41, 68; in der Niere 218; nach syphilitischen Hautgeschwüren 67.
- Narbengewebe bei Wundheilung 39.
- Nasenhöhle, Erkrankung 100; Sektion 101.
- Natronlauge, Vergiftung 334.
- Nävus 57, 67.
- Nebenhoden, Erkrankungen 250.
- Nebennieren 206.
- Nebenniere, Erkrankungen 243; subkapsuläre 235, 244.
- Nekrose 13; mikroskopische Untersuchung 14.
- Neoplasmen 28.
- Nephritiden, akute, tabellarische Übersicht 242.
- Nephritis, akute 225; chronische 228; eitrige 225, 241; embolische 225, 241; Glomerulonephritis 227; katarrhalische desquamative 227; parenchymatöse 219; subakute Formen 228.
- Nerven, periphere, Geschwülste 112; sekundäre Degeneration 111; Untersuchung 111.
- Nerven, sympathische, Untersuchung 112.
- Neuritis 111.
- Neurome 112.
- Niere, Adenom 235; Amyloiddegeneration 220, 241; Anämie 215, 241; Arbeitshypertrophie 238; Atrophie 218; Bilirubininfarkte 221; Blutungen 217; Carcinom 235; Cocciembolie 225; Eisenablagerung 241; Embolie 217; Entzündungen, Formen ders. s. Nephritis; Entzündungen, Hypertrophie des linken Herzventrikels bei dens. 225; Entzündungen, Kennzeichen und Verlauf ders. 222; Entzündungen, Ödem bei dens. 225; Entzündungen, unmittelbare Todesursache ders. 225; Entzündungen, Ursachen ders. 221; Fettkapsel 237; Fibrom 236; fibröse Kapsel 237; Form 238; Gewicht 238; Gicht 243; Grösse 238; grosse weisse 229, 241; grosse bunte 229, 241; Hämoglobinurie 221, 243; Harnsäureinfarkte bei Neugeborenen 221; Hyperämie 216; Hypernephrom 236; Hypertrophie 278; Icterus 221; Infarkte 217; Kali chloricum, Vergiftung 221; Kalkinfarkte 221; Kurbolsäure-Vergiftung 221; kongenitale Aplasie 238; kongenitale Lappung 239; Konsistenz 239; Lage 237; Lipom 236; Nebennierenkeim 235; Nekrose 218; Oberfläche 239; Ödem 216; perniciose Anämie 241; Retentionscysten 237, 240; Sarkom 236; Schnittfläche 240; Sektion 237; senile Atrophie 219, 233; Stauungsinduration 216; Sublimatvergiftung 243; Syphilis 234; Thrombose 217; trübe Schwellung 219; Tuberkulose 233; Urämie 225; Verfettung 220; Vergrößerung 238; Verkleinerung 238; versprengte embryonale Keime 234.
- Nierenbecken, Erkrankungen 249; Sektion 243.
- Nierenbeckentuberkulose 233, 249.
- Nierenerkrankungen, schematische Übersicht 242.
- Nitrobenzolvergiftung 336.
- Noma 148.
- Obduktion** s. Sektion.
- Obstruktionsatelektase 166.
- Ödem 12.
- Ösophagus, abnormer Inhalt 153; krankhafte Veränderungen der Wand 154; Sektion 149.
- Oophoritis 261.
- Opiumvergiftung 336.
- Orbita, Untersuchung 104.
- Orchitis 250.
- Osteochondritis syphilitica 314.
- Osteoidgewebe 310.
- Osteoidsarkom 314.
- Osteom 35, 314.
- Osteomalacie 316; senile 309.
- Osteomyelitis acuta 311.
- Osteophyt 92.
- Osteoporose 312.
- Osteosklerose 312.
- Ostitis 312.
- Otitis media 102.
- Ovarialkystome 261.
- Ovarien, krankhafte Veränderungen 261; physiologische Veränderungen 252; Sektion 215.
- Ovula Nabothi 257.
- Ovulation 252.
- Oxalatsteine 248.
- Oxalsäurevergiftung 334.
- Pachydermia** 61; laryngis 156.
- Pachymeningitis 75.
- Pancreas, Erkrankungen 298; Sektion 301.
- Panophthalmitis 100, 104.
- Papillarmuskeln des Herzens 133.
- Papulae 58.
- Papillitis 104.
- Papillom 35, 67.
- Parasiten, cystische 33.
- Paratyphilitis 277.
- Parotis 149.
- Parovarialsysten 262.
- Pectus carinatum 114, 316.
- Peliosis rheumatica 56, 327.
- Pemphigus 65; syphiliticus 65, 67.
- Penis, Sektion 214; Untersuchung 244.



- Pentastomum denticulatum 205.  
 Peptonwasser 45.  
 Peribronchitis tuberculosa 183.  
 Pericard, Entzündungen siehe Pericarditis; Inhalt 116; Situs 116.  
 Pericarditis, eitrige 117; serös-fibrinöse 118; tuberkulöse 117; urämische 225.  
 Perichondritis 156.  
 Perimetritis 257.  
 Periorchitis 251.  
 Periostitis, chronica 312; purulenta 311; ossificans 310; syphilitica 313.  
 Peripneumonie 175.  
 Periproctitis 277; gonorrhoea 212, 277.  
 Perisplenitis 200.  
 Peripylephlebitis syphilitica 146, 291.  
 Peritoneum, Erkrankungen 193; Eröffnung 113; Geschwülste 195.  
 Peritonitis 194.  
 Perityphlitis 277.  
 Pest 332.  
 Pfortader, Infektion 288; Stauung 193; Thrombose 284; syphilitische Entzündung 291.  
 Pharynx, retropharyngealer Abszess 153; Untersuchung 153.  
 Phlebektasie 146; Dermatitis nach Ph. 61.  
 Phlebitis 145.  
 Phlebolithen 146.  
 Phlebosklerose 145.  
 Phosphatsteine, in der Blase 248.  
 Phosphornekrose 310.  
 Phosphorvergiftung 335; Fett-leber 286; Hautblutungen 56; Kiefernekrose 310.  
 Phthisis, bronchiektatische 159; bulbi 104; renum tuberculosa 233; pulmonum tuberculosa s. Lungentuberkulose.  
 Pia mater, Erkrankungen 77; Untersuchung 94.  
 Pia mater spinalis, Erkrankungen 105.  
 Pigment, bei Atrophie 14; bei Blutungen 11; durch Blutzersfall 20; Metamorphose des Blutfarbstoffes 11; mikroskopische Untersuchung 21.  
 Pilzvergiftung 335.  
 Pityriasis versicolor 63.  
 Placentarstelle 253, 256.  
 Plaques muqueux 150.  
 Plasmodium malariae 332.  
 Plethora 132.  
 Pleura, Carcinom 165; Erkrankungen 163; Fibrome 180; Perforation 162; Untersuchung 162.  
 Pleurahöhle, Exsudat 163; Transsudat 163.  
 Pleurawand, Erkrankungen 163.  
 Pleuritis 163; tuberculosa 164, 184.  
 Plexus chorioidei 77; bei Meningitis 79; pathologische Zustände 83.  
 Pneumonie, akute interstitielle 172; chronische 179; croupöse 164, 174; dissecierende 172, 175, 178; embolische 169, 170, 177; fibrinöse s. croupöse; granulierende 175, 176, 179; hypostatische 168; lobäre 172, 179; lobuläre 176; phlegmonöse 178; pleurogene 164, 172; reaktive 179; nach Staubinhalation 180; tuberkulöse 183; weisse 185.  
 Pneumopericardium 116.  
 Pneumothorax 115, 162, 184.  
 Pocken, Efflorescenzen 62; Erkrankung 333.  
 Poliomyelitis 108.  
 Polyarthrits rheumatica acuta  
 Potatorendarm 273. [317.  
 Portiocarcinom 258.  
 Primäraffekt, syphilitischer 245, 255.  
 Processus mastoideus, Caries 102.  
 Proctitis 277.  
 Prolapsus vaginae 254.  
 Prolapsus uteri 254, 255.  
 Proliferationscystome 33.  
 Prostata, Erkrankung 245; Sektion 215; Untersuchung 245.  
 Prurigo 65.  
 Psammome in der Dura 76; in der Pia 82; in der Pia spinalis 106.  
 Pseudodiphtheriebacillus 48.  
 Pseudoleukämie 325.  
 Pseudomembran, diphtheritische 41.  
 Psoriasis 65; luetica 66.  
 Puerperalfieber 256.  
 Pulsionsdivertikel 153.  
 Pupillenerweiterung bei Atropinvergiftung 336.  
 Pustula maligna 63.  
 Pyometra 256, 258.  
 Pyopneumothorax 162, 163.  
 Pyosalpinx 260.  
 Rachendiphtherie 151, 331.  
 Rachitis 315.  
 Rectum, Erkrankung 277; Sektion 215.  
 Reife, geschlechtliche der weiblichen Genitalien 252.  
 Resolution des Exsudats bei croupöser Pneumonie 173, 175.  
 Retentionscysten 28, 33; in der Alterschrumpfnieren 233; in der Niere 237, 240; im Pankreas 301; im Rückenmark 110.  
 Retentionsgeschwülste 28.  
 Retroversio uteri 255.  
 Riesenzellensarkom 37.  
 Rhabdomyom 35, 74.  
 Rosenkranz, rachitischer 115, 315.  
 Roseola syphilitica 66.  
 Rotz, Bacillus 49; Geschwulst 34.  
 Rotzknoten 34.  
 Rückenmark, amyotrophische Lateralsklerose 109; Cirkulationsstörungen 106; Cysten 110; Entzündungen 107; Erweichung 107; Gliom 110; Missbildungen 106; Sarkom 110; Sektion 105; sekundäre Degeneration 109; Spaltbildungen (Syringomyelie) 110; Spina bifida 106; Syphilis 110; Systemerkrankungen 109; Tabes dorsalis 109; Tuberkulose 110.  
 Rückenmarkshäute, Erkrankungen 105.  
 Ruhr, diphtheritische 276; katarhalische 274.  
 Rundzellensarkom 37.  
 Ruptura urethrae 245.  
 Sagomilz 204.  
 Salpetersäurevergiftung 334.  
 Salzsäurevergiftung 334.  
 Samenblasen, Erkrankungen 252.  
 Sanduhrmagen 265.  
 Sarkom 37; Drüsen 31; Haut und Schleimhaut 31; Metastasen 32; Sitz 32; Unterschied von Carcinom 30.



- Säuren, organische, Vergiftungen 334.
- Scarlatina s. Scharlach.
- Schädelbasis, Untersuchung 100.
- Schädeldach, Untersuchung 92.
- Schädelhöhlen, Sektion 92.
- Scharlach, Erkrankung 333; Exanthem 63.
- Scharlachdiphtherie 152.
- Schilddrüse, Untersuchung 158.
- Schinkenmilz 204.
- Schmelzung, eitrige, des Exsudates bei croupöser Pneumonie 175; der Thromben 8.
- Schnürfurchen in der Leber 295.
- Schrumpfnieren, Alters- 233, arteriosklerotische 218, 231; genuine 230; Gicht- 231; hydronephrotische 232, 250; Hypertrophie des linken Herzventrikels 232; sekundäre 230.
- Schuhzweckenleber 289.
- Schwefelsäurevergiftung 334.
- Schwellung, markige bei Typhus abdominalis 275, 331.
- Schwellung, trübe 15; Beziehung zur entzündlichen Verfettung 16; mikroskopische Untersuchung 15.
- Schwielen 25; im Myocard 138.
- Schwimmprobe der Lunge Neugeborener 166.
- Scolex 294.
- Sehnenflecke 117.
- Sektion, Aufbewahren von Leichenteilen Vergifteter 338; äussere Besichtigung der Leiche 49; Besichtigung des Thorax 114; Blase 215; Bronchien 189; Darm 263; Eröffnung der Brust- und Bauchhöhle 113; Eröffnung des Darmes 263; Eröffnung des Magens 263; Eröffnung des Schädels 92; Füllungszustände von Magen u. Darm 198; Ganglia coeliaca 112; Gallenausführungswege 280; Gehirn 95; Gehörorgan 101; Halsorgane 146; Herz 118; Hoden 214; Inhalt der Bauchhöhle 193; Inhalt der Blase 247; Inhalt der Bronchien 160; Inhalt des Darmes 270; Inhalt des Kehlkopfes 154; Inhalt des Nierenbeckens 250; Inhalt des Ösophagus 153; Inhalt des Pericard 116; Inhalt der Pleurahöhle 162; Inhalt der Trachea 154; innere Besichtigung der Leiche 51; Kehlkopf 149; Kiefer 149; Kleinhirn 98; Leber 295; Ligamenta lata 215; Lunge 186; Lungengefässe 189; Luftgehalt der Lunge 165; Magen 263; Mesenterium 262; Milz 205; Nasenhöhle 101; Niere 237; Nierenbecken 243; Ösophagus 149; Orbita 104; Ovarien 215; Pankreas 301; Penis 214; Pericard 116; Pleurahöhlen 114; Prostata 215; Rectum 215; Reihenfolge der Sektion 51; Schädelhöhle 92; Schwimmprobe der Lunge 166; Situs der Baucheingeweide 114, 196; Situs der Beckenorgane 198; Situs der Leber 198; Situs der Lunge 115; Situs des Magendarmkanals 262; Speicheldrüsen 149; Sternum 115; Thymusdrüse 116; Totenflecke 50; Totenstarre 50; Trachea 149; Tuben 215; Ureter 215; Urethra 215; Urogenitalapparat in toto 213; Uterus 215; Vagina 215; Vergifteter 330; Verlauf ders. 49; Virchow'sche Methode 53; Zwerchfellstand 114.
- Senkungshyperämie 55.
- Sequesterbildung 309.
- Seropneumothorax 162.
- Siderosis pulmonum 180.
- Siebzeilenzellen, Vereiterung 101.
- Sinusthrombose 77, 98.
- Situs transversus 196.
- Sklerodermie 61.
- Sklerose, diffuse u. herdförmige 90; multiple 108.
- Skorbut 56, 327.
- Skrophuloderma 66.
- Skrophulose, Lymphknoten 306.
- Smegmabacillus 48.
- Soor 148.
- Speckgerinnsel 128. [149.
- Speicheldrüsen, Untersuchung Speiseröhre s. Ösophagus.
- Spermatocele 252.
- Spina bifida 106.
- Spindelzellensarkom 37.
- Spiralen, Curschmannsche 160.
- Staphylococcus 46.
- Staubinhalationspneumonie 180.
- Staubknoten in der Lunge 180.
- Stauungsmilz, atrophische 200.
- Stauungshyperämie 4.
- Stauungsinfarkt in der Lunge 168.
- Stauungspapille 92, 104.
- Sternum, Untersuchung 115.
- Stirnhöhlen, Erkrankungen 101.
- Stomatitis ulcerosa 327.
- Streptococci 46.
- Stricture urethrae 210, 244.
- Struma 158.
- Strychninvergiftung 336.
- Stuhl, reiswasserähnlicher, bei Arsenvergiftung 335; bei Cholera 47, 331.
- Sublimatvergiftung 334; Kalkinfarkte bei ders. 221.
- Surface réticulée 275.
- Sykosis parasitaria 63.
- Syphilid, papulöses 66; pustulöses 67; squamöses 66.
- Syphilom 34.
- Syringomyelie 110.
- Systole 129.
- Tabellarische Übersicht, Lebererkrankungen 296; Milzerkrankungen 209; Nierenkrankungen 242.
- Tabes dorsalis 109.
- Talgdrüsen, Entzündungen 64.
- Teleangiectasie 35.
- Teratom 261.
- Tetanus 330.
- Thorax, Untersuchung 114.
- Thrombose 5.
- Thromben 6.
- Thymusdrüse, Untersuchung 116.
- Tierimpfversuche 45.
- Tigerherz 17, 136.
- Tod, Kennzeichen 50.
- Totenflecke 50, 55.
- Totenlade 310.
- Totenstarre 50.
- Tonsillitis diphtheritica 152, 333.
- Tonsillen, Erkrankungen 152.
- Tophus 327.
- Trachea, abnormer Inhalt 154; Erkrankungen 155; Sektion 149; Stenose 155.
- Traktionsdivertikel 154.
- Transsudate 12.
- Traubenzucker im Urin 247.
- Trichinose 74.
- Trichophyton tonsurans 63.



- Tubargravidität 261.  
 Tuben, Erkrankungen 260; Sek-  
 tion 215.  
 Tuberkel 34.  
 Tuberkelbazillen 48.  
 Typhlitis 277.  
 Typhoid, biliöses 332.  
 Typhus abdominalis 275, 331;  
 exanthematicus 332; recurrens  
 Typhusbacillus 47. [332.  
  
**U**lcus, cruris 68; durum 244;  
 rotundum 207.  
 Urämie 225.  
 Uratsteine 247.  
 Ureter, Erkrankung 249; Stenose  
 Urethra s. Harnröhre. [211.  
 Urin 247.  
 Urininfiltration 245.  
 Urogenitalapparat, Sektion 213;  
 Untersuchung in seinem Zu-  
 sammenhange 209.  
  
 Uterus, Carcinom 258; bei Gra-  
 vidität 253; Entzündungen 256;  
 infantilis 252; Lageveränder-  
 ungen 255; Neubildungen 258;  
 puerperalis 253, 256.  
  
**V**agina, Sektion 215; krankhafte  
 Veränderungen 254.  
 Varicen 146.  
 Varicocele 252.  
 Venen, Erkrankungen 145; Er-  
 weiterung 146; Thrombose 145.  
 Ventilpneumothorax 162.  
 Verbrennung 60.  
 Verfettung 16; mikroskopische  
 Untersuchung 17.  
 Vergiftungen 333.  
 Vergiftungserscheinungen in der  
 Magenwand 265.  
 Verkäsung 13, 174.  
 Verkalkung 19; der Gefäße 142.  
 Verschorfung 13.  
  
 Verwesung 50. "  
 Vesica s. Blase.  
 Vesiculae 59.  
 Vessie à colonnes 210.  
 Virchow, Sektionsmethode 53.  
 Volvulus 197. [254.  
 Vulva, krankhafte Veränderungen  
  
**W**andermilz 206.  
 Wanderniere 196.  
 Warze 36.  
 Wege, falsche der Harnröhre 245.  
 Werlhofsche Krankheit 56, 327.  
 Wunderysipel 60.  
 Wundheilung 39, 70.  
 Wundinfektion 329.  
  
**Z**ähne, cariöse 148.  
 Zerfall, gangränöser 174.  
 Ziehlsches Karbofuchsin 45.  
 Zunge, Untersuchung 150.  
 Zwerchfellstand 114.



