

Recherches sur l'anatomie normale et pathologique de la glande biliaire de l'homme / par Ch. Sabourin.

Contributors

Sabourin, Ch.
Royal College of Physicians of Edinburgh

Publication/Creation

Paris : F. Alcan, 1888.

Persistent URL

<https://wellcomecollection.org/works/ajyprmw9>

Provider

Royal College of Physicians Edinburgh

License and attribution


This material has been provided by This material has been provided by the Royal College of Physicians of Edinburgh. The original may be consulted at the Royal College of Physicians of Edinburgh. where the originals may be consulted.

This work has been identified as being free of known restrictions under copyright law, including all related and neighbouring rights and is being made available under the Creative Commons, Public Domain Mark.

You can copy, modify, distribute and perform the work, even for commercial purposes, without asking permission.




Wellcome Collection
183 Euston Road
London NW1 2BE UK
T +44 (0)20 7611 8722
E library@wellcomecollection.org
<https://wellcomecollection.org>




Y2.32.


Cb 3.32

R31985









LA

GLANDE BILIAIRE

DE L'HOMME


TRAVAUX DE L'AUTEUR RELATIFS AU FOIE DE L'HOMME

1. Note sur un cas de dilatation énorme des voies biliaires. (En collaboration avec Maurice Raynaud.) *Arch. de Phys.*, 1879.
2. Contribution à l'étude de l'hépatite parenchymateuse nodulaire. *Arch. de Phys.*, 1880.
3. Contribution à l'étude des lésions du parenchyme hépatique dans la cirrhose. Essai sur l'Adénome du foie. *Thèse de Doct.*, 1881.
4. Sur une variété de cirrhose hypertrophique : Cirrhose hypertrophique graisseuse. *Arch. de Phys.*, 1881.
5. Considérations sur l'anatomie topographique de la glande biliaire de l'homme. *Revue de médecine*, 1882.
6. Rôle que joue le système veineux sus-hépatique dans la cirrhose du foie. *Revue de médecine*, 1882.
7. Sur l'oblitération des veines sus-hépatiques dans la cirrhose du foie. *Revue de médecine*, 1882.
8. Contribution à l'étude de la dégénérescence kystique du foie et des reins.
 - a. Dégénérescence kystique du foie et des reins.
 - b. Cirrhose hépatique avec angiômes biliaires.
 - c. Cirrhose hépatique avec kystes multiples. (Angiômes biliaires kystiques.) *Arch. de Phys.*, 1882.
9. Des rapports qu'affectent les canaux veineux sus-hépatiques avec le tissu fibreux dans les cirrhoses annulaires et insulaires. *Revue de médecine*, 1883.
10. Fièvre typhoïde ; ictère grave ; mort. Atrophie jaune aiguë du foie. *Revue de médecine*, 1883.
11. La glande biliaire et l'évolution nodulaire graisseuse du foie. *Revue de médecine*, 1883.
12. La cirrhose du système sus-hépatique d'origine cardiaque. *Revue de médecine*, 1883.
13. La tuberculose des voies biliaires intra-hépatiques. *Arch. de Phys.*, 1883.
14. Les lobules biliaires terminaux et marginaux, etc... *Progrès médical*, 1883.
15. Les vaisseaux communicants porto-sus-hépatiques. *Progrès médical*, 1883.
16. Abscès biliaires dans la cirrhose sans cholélithiase. *Progrès médical*, 1884.
17. Contribution à l'anatomie pathologique des cirrhoses graisseuses. *Revue de médecine*, 1884.
18. La glande biliaire et l'hyperplasie nodulaire du foie. *Revue de médecine*, 1884.
19. A propos de deux kystes intra-hépatiques d'origine biliaire, *Progrès médical*, 1884.
20. Deux cas d'atrophie du lobe gauche du foie d'origine biliaire, etc... (en collaboration avec le Dr L. Brissaud). *Arch. de Phys.*, 1884.
21. Un cas d'atrophie rouge du foie avec évolution nodulaire graisseuse partielle chez un tuberculeux. *Arch. de Phys.*, 1884.
22. Contribution à l'étude des veines sus-hépatiques dans le foie : les racines glissoniennes des veines sus-hépatiques. *Progrès médical*, 1884.
23. Les veines sus-hépatoglissoniennes ; leur rôle dans la topographie des lésions systématiques du foie. *Revue de médecine*, 1884.
24. Sur un cas de cirrhose hépatique d'origine cardiaque. (En collaboration avec le Dr De Beurmann.) *Revue de médecine*, 1886.

RECHERCHES SUR L'ANATOMIE
NORMALE ET PATHOLOGIQUE
DE LA
GLANDE BILIAIRE
DE L'HOMME

PAR
LE D^r CH. SABOURIN

Ancien interne des hôpitaux de Paris



AVEC 233 FIGURES DANS LE TEXTE

PARIS
ANCIENNE LIBRAIRIE GERMER BAILLIÈRE ET C^{ie}
FÉLIX ALCAN, ÉDITEUR
108, BOULEVARD SAINT-GERMAIN, 108

—
1888

Tous droits réservés.

RESEARCHES IN LITHOLOGY

DEPARTMENT OF GEOLOGY

GLAZIER HILL

THE COUNTRY

LEWIS CLARK



A

MONSIEUR LE PROFESSEUR S. JACCOUD

CHER MAÎTRE,

C'est grâce à vous que je puis aujourd'hui publier ce livre. Je vous prie d'en accepter l'hommage en souvenir de l'année 1879 qui fut pour moi l'année douce et terrible.

Votre reconnaissant,

C. SABOURIN.

THE UNIVERSITY OF CHICAGO

THE LIBRARY

OF THE UNIVERSITY OF CHICAGO
1207 EAST 58TH STREET
CHICAGO, ILL. 60637

UNIVERSITY OF CHICAGO
LIBRARY

AVERTISSEMENT DE L'AUTEUR

Ceci est un livre d'anatomie normale, car l'anatomie pathologique n'y intervient qu'à titre d'argument.

L'idée n'en est déjà plus neuve. C'est en 1878 que l'étude de l'*hépatite nodulaire* nous fit voir la nécessité de chercher dans le foie de l'homme autre chose que ce que les auteurs classiques y avaient vu. En 1881, nous avons brièvement, d'une façon purement théorique, exposé nos idées à ce sujet. A cette époque déjà, et maintes fois depuis, nous avons montré qu'il était impossible d'interpréter les aspects microscopiques des grandes lésions du foie, en prenant pour base la description schématique classique de sa structure normale. Une fois de plus ici nous accumulons preuves sur preuves à l'appui de cette démonstration.

D'une part, en effet, les lésions précitées faisaient ressortir la prépondérance de la *glande biliaire*; d'autre part le schéma anatomique normal proclamait hautement la prépondérance de la *glande vasculaire sanguine*. Il y avait donc contraste formel entre l'anatomie normale et l'anatomie pathologique. Et pourtant ce contraste ne pouvait être qu'apparent, si l'on voulait bien se donner la peine d'y réfléchir un instant. Il devait s'agir d'un malentendu.

Pour ramener la bonne intelligence entre les notions d'anatomie normale et les notions d'anatomie pathologique, il fallait donc chercher ce que devait être cette glande biliaire dont l'étude des lésions systématiques du foie imposait l'existence et le rôle primordial. Travail ardu à effectuer, car ici tout était nouveau ou à peu près.

Pour parvenir au but nous avons recouru aux procédés de recherches les plus divers, l'anatomie générale, l'anatomie descriptive, l'anatomie comparée, l'embryogénie, l'anatomie pathologique, voire même la géométrie, et qui plus est, les hypothèses, celles-ci dénuées parfois de toute timidité.... Si cette manière de faire de l'anatomie semble bizarre à quelques-uns, nous avons pour excuse que tous les chemins mènent à Rome, toutes ces voies détournées nous ayant conduit au même but avec un ensemble parfait. N'est-ce pas le cas de dire une fois de plus, au sens honnête du proverbe, que la fin justifie les moyens ?

Et cette fin, c'est une façon particulière de comprendre et de décrire la structure du foie de l'homme, c'est la conception d'une *anatomie médicale* de cet organe, anatomie médicale qui permet enfin de lire raisonnablement les coupes microscopiques du foie pathologique.

Dans ce livre, nous heurtons bien des choses reçues. Mais, acceptées ou non, les idées qu'il contient peuvent, nous le souhaitons sincèrement, soulever la discussion. C'est là parfois, quand la vérité ne s'impose pas d'emblée, un procédé pour arriver jusqu'à elle.

LA GLANDE BILIAIRE DE L'HOMME

LIVRE PREMIER

Le lobule hépatique et le lobule biliaire

SECTION I

LE LOBULE HÉPATIQUE

CHAPITRE PREMIER

Notions sommaires sur le lobule hépatique et l'architecture du foie.

Jusqu'à la fin de l'année 1881, date de notre communication à la Société de biologie de Paris, aucune protestation, croyons-nous, ne s'était élevée contre la notion du *lobule hépatique*, organe glandulaire élémentaire, employée exclusivement pour définir la structure du foie de l'homme et de la plupart des animaux supérieurs. Cet organe était regardé comme une glande d'une espèce toute particulière, n'ayant point son analogue dans l'économie, et dont la constitution, depuis Kiernan, pouvait se résumer en des termes analogues à ceux-ci :

Le foie se compose d'une masse énorme de petits lobules sphériques ou ovoïdes, polyédriques par pression réciproque, d'un millimètre de diamètre moyen environ, appendus comme des grains de raisin aux rameaux d'origine des veines sus-hépatiques.

Ces éléments glandulaires sont les *lobules hépatiques*. Dans les interstices qu'ils limitent par leur juxtaposition se répandent les ramifications ultimes de la veine porte, de l'artère hépatique, des voies biliaires, etc.

Pour plus de précision dans cet arrangement des éléments constitutants du foie, on se représente le lobule hépatique comme donnant naissance par son centre à une veine sus-hépatique (veine intra-lobulaire, veine centrale du lobule). Si l'on suppose le lobule un peu allongé, avec une base et un sommet, cette veine naît à une hauteur variable sur l'axe du lobule, par suite de la convergence de racines en nombre variable et non autrement définies ; une fois constituée en tant que veine, elle suit cet axe du sommet vers la base, reçoit sur son trajet les capillaires sanguins du parenchyme, et à sa sortie du lobule se jette aussitôt ou presque aussitôt dans une veine collectrice de premier ordre (veine sublobulaire de Kiernan). Ces veines sublobulaires (veines interlobulaires de Sappey) rampent ainsi entre les bases des lobules pour recevoir les veines centrales, et se collectent elles-mêmes en troncs plus volumineux qui, de convergence en convergence, finissent par constituer les grosses veines sus - hépatiques de moins en moins nombreuses jusqu'à leur embouchure dans la veine cave. C'est, en somme, comme on l'a tant répété, un vaste système de folioles prismatiques ou mieux polyédriques avec leurs courts pétioles représentant les feuilles d'un arbre dont les veines sus-hépatiques seraient les branches et les rameaux.

Enfin, au milieu de cette masse lobulée, cheminent et se subdivisent les canaux porto-biliaires dont les ramifications ultimes arrivent au contact des lobules par l'intermédiaire des *espaces interlobulaires*, puis des *espaces* et *fissures portes* où finale-

ment elles plongent sous forme de capillaires dans le parenchyme proprement dit. On ajoute que chez l'homme, contrairement à ce qui se voit chez certain animal (le cochon), la gaine conjonctive de Glisson, qui accompagne les vaisseaux porto-artério-biliaires, ne se prolonge pas sur les lobules de manière à leur former une enveloppe complète.

Étant admis que nous laissons de côté la structure intime du lobule hépatique, voilà, croyons-nous, aussi succincte que possible, la formule classique de ce qu'on peut appeler l'architecture du foie.

Si d'ailleurs l'on veut chercher dans les auteurs classiques à s'édifier sur le trajet que suivent, d'une part les canaux porto-biliaires depuis le hile jusqu'aux lobules, et d'autre part les grosses veines sus-hépatiques depuis les veines sublobulaires de Kiernan jusqu'au confluent de la veine cave, il est difficile de se faire une opinion exacte. Les auteurs parlent de trajets spéciaux suivis par les premiers entre les lobules, puis de conduits non moins particuliers occupés par les secondes entre les lobules ou entre les bases de ces lobules, et, tout en insistant bien sur ce fait que les deux sortes de trajets sont très différents par leur structure et leur situation, glissent rapidement vers un autre sujet. Pour nous, nous déclarons ouvertement n'avoir jamais pu comprendre le groupement des lobules hépatiques, en acceptant la description classique de leurs rapports, et, pour élucider la question, il nous a semblé légitime de soumettre cette description à un contrôle plus sévère.

CHAPITRE II

D'où nous vient la formule classique du lobule hépatique.

Les applications de l'anatomie comparée à l'anatomie de l'homme ont un bon côté incontestablement, à une condition, cependant, c'est que l'on ne pousse pas le proverbe « l'exception confirme la règle » jusqu'à expliquer les règles avec une exception. Cela vient tout naturellement à l'esprit quand on considère la façon dont est décrite imperturbablement l'histologie du foie humain depuis un demi-siècle surtout. Parmi les mammifères petits ou grands, l'homme y compris, qui sont couramment à notre disposition pour l'étude, le cochon possède un foie qui fait absolument tache au milieu des foies d'une foule d'autres animaux supérieurs, lesquels par contre sont, pour ce qui regarde ce viscère, absolument assimilables à l'homme. C'est justement le foie du porc qui a servi de type à la description générale, au point de vue de l'architecture glandulaire, bien entendu.

Il est à regretter que le foie du lapin, qui a tant été utilisé pour la fine histologie, et que le foie du cobaye, qui a tant servi aux expériences, n'aient pas eu le même succès auprès de l'anatomie descriptive et de la grosse histologie. Car probablement, sûrement même, on n'aurait pas tant faussé la structure de

cet organe dans l'espèce humaine. On peut bien dire sans exagération, croyons-nous, que ce qu'on a décrit dans le foie de l'homme c'est surtout le foie du porc.

Ce dernier a paru très simple, il a été très incomplètement étudié, et, voulant appliquer son interprétation anatomique au foie humain, on est arrivé de comparaison en comparaison à faire entrer dans la description de celui-ci un certain degré de fantaisie qui sans doute peut frapper l'imagination comme toute formule mnémotechnique, mais contre lequel on doit à la vérité de réagir. Car, il ne s'agit pas ici d'interprétation pouvant, comme toujours, laisser plus ou moins de prise au doute, mais il s'agit bien réellement et simplement de l'observation pure.

C'est pourquoi, contrairement aux auteurs classiques, qui, après avoir établi d'abord que chez l'homme les lobules hépatiques ne sont pas si bien délimités que chez le cochon à cause de la disposition de la gaine de Glisson, passent immédiatement à la description du foie de ce dernier animal, nous allons étudier d'emblée et sans parti pris les coupes du foie de l'homme.

CHAPITRE III

Ce qu'il faut penser de la formule anatomique du lobule hépatique et de l'architecture du foie de l'homme.

Ceci est le procès non pas du lobule hépatique duquel nous n'avons guère à médire, mais bien de la formule anatomique qu'on en a donnée.

Si nous extrayons l'essence de la description succincte faite précédemment, nous voyons que les quatre propositions suivantes résument tous les termes de cette formule :

1° Les lobules hépatiques sont entourés et séparés les uns des autres par l'épanouissement des vaisseaux porto-biliaires terminaux émanés des espaces et des fissures interlobulaires (*espaces portes et fissures portes*).

2° Les vaisseaux porto-biliaires non terminaux (*canaux porto-biliaires*) suivent un trajet spécial, non défini d'ailleurs, entre les lobules, avant d'atteindre les espaces interlobulaires.

3° Les veines centrales (*veines intra-lobulaires*) sont récoltées par des veines collectrices (*veines sublobulaires*) aussitôt à leur émergence des lobules.

4° Les veines sus-hépatiques autres que les veines centrales suivent un trajet spécial, trajet sculpté en plein parenchyme

entre les bases des lobules, ou plus vaguement, suivant d'autres auteurs, entre les lobules, mais toujours à distance des voies porto-biliaires.

Il est à regretter qu'aucun anatomiste n'ait eu l'idée de mettre en face des coupes du foie de l'homme ces quatre propositions,

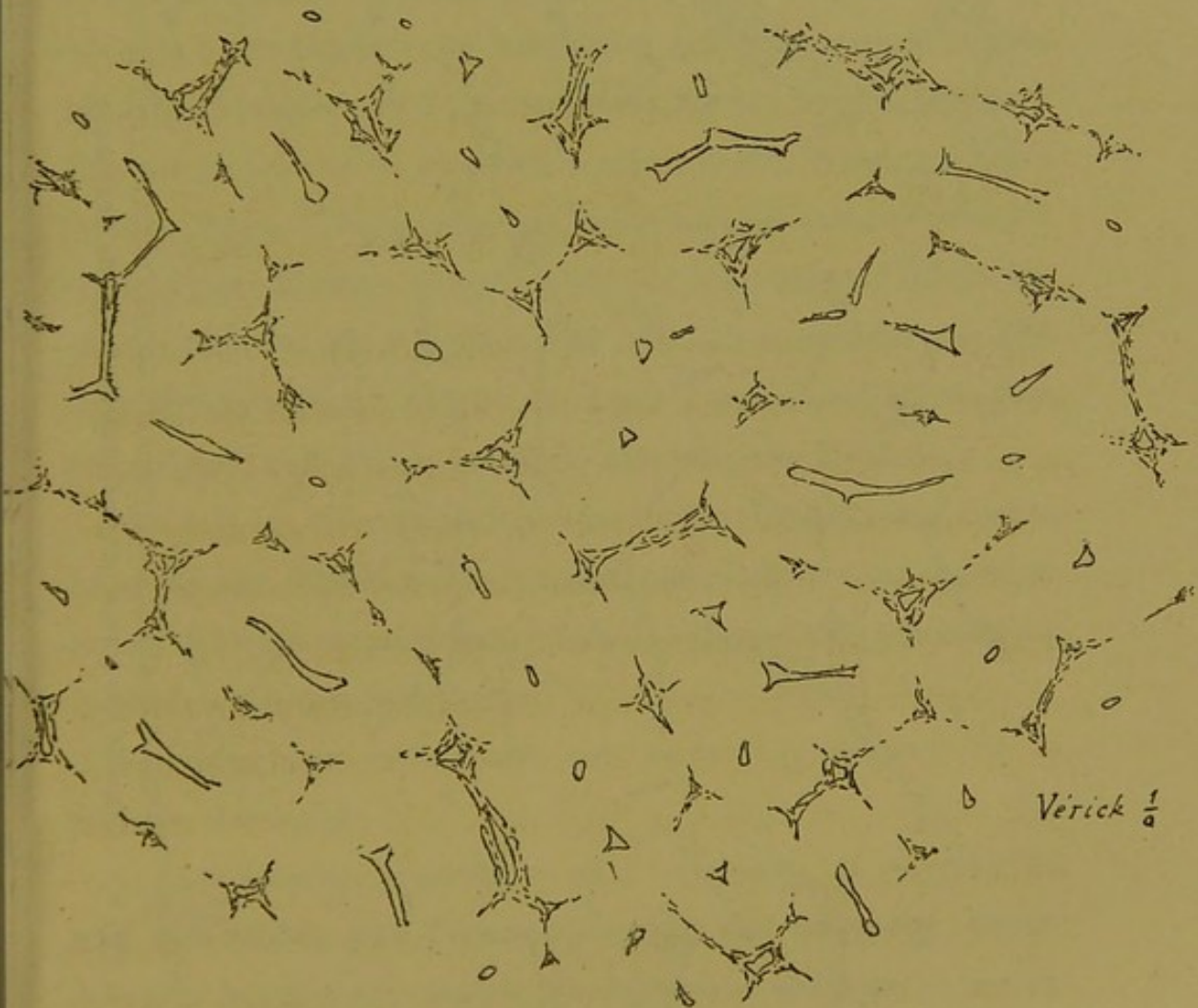


Fig. 1. — Coupe du foie normal parallèle à la capsule d'enveloppe.

car de cette comparaison il serait résulté l'impossibilité d'être de la formule du lobule hépatique. Ce rapprochement nous allons le faire et nous verrons s'il est possible de lire les coupes microscopiques avec de semblables données.

Les figures 1 et 2 montrent deux croquis d'ensemble absolu-

ment exacts comme topographie de la charpente vasculaire du foie de l'homme, sur deux coupes, l'une parallèle et sous-jacente

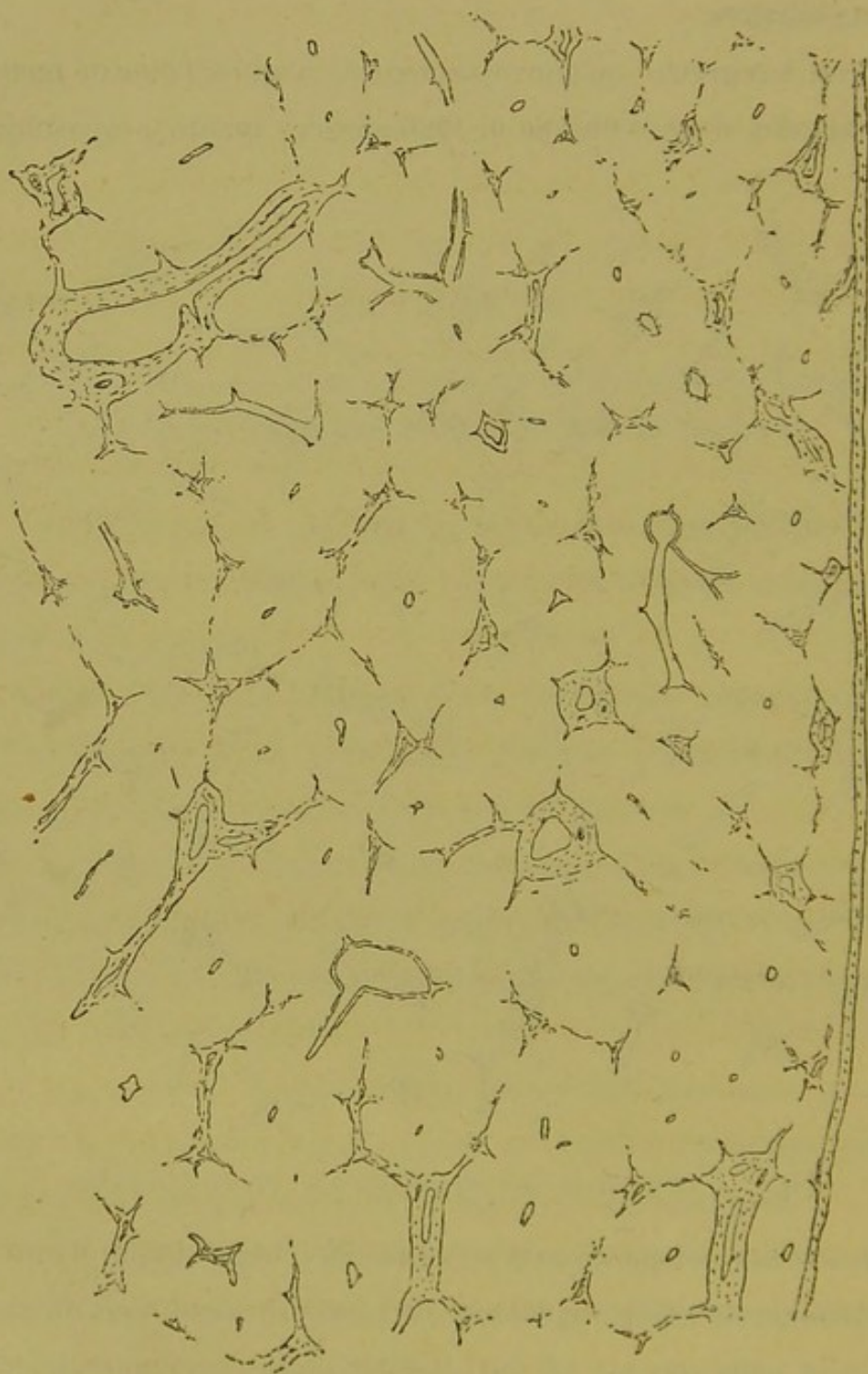


Fig. 2. — Coupe de foie normal perpendiculaire à la capsule d'enveloppe.

à la capsule d'enveloppe, l'autre perpendiculaire à cette capsule. On y voit incontestablement une collection de territoires paren-

chymateux plus ou moins bien délimités par des espaces et des fissures portes à trois ou quatre branches en général, ou, pour parler plus exactement, par toutes sortes de ramifications porto-biliaires dans leur gaine de Glisson. Leur forme varie, leurs angles sont plus ou moins nombreux, isolés en tout ou en partie, ou bien totalement ou incomplètement réunis entre eux par des colonnes porto-biliaires, de telle façon que beaucoup de coupes lobulaires sont percées à jour sur leurs bords, ce qui revient à dire que les lobules en élévation seraient percés à jour sur leurs facettes ; enfin en thèse générale, il y a un trou veineux quand il n'y en a pas plusieurs vers le milieu de ces segments de parenchyme. D'autres fois à la place d'un trou, il y a un canal coupé en long ou obliquement, simple ou ramifié ; parfois enfin mais plus rarement, la coupe d'un lobule ne montre point d'orifice.

Tout cela est de constatation élémentaire. L'aspect des coupes varie suivant le volume des canaux porto-biliaires ou sus-hépatiques qu'elles contiennent, mais la disposition schématique générale est toujours la même.

Reportons-nous maintenant aux termes principaux de la formule classique :

A. *Les lobules hépatiques sont entourés et séparés les uns des autres par l'épanouissement des vaisseaux porto-biliaires terminaux, émanés des espaces et des fissures portes.*

B. *Les vaisseaux porto-biliaires non terminaux suivent un trajet spécial entre les lobules avant d'arriver dans les espaces inter-lobulaires où ils s'épanouissent dans les fissures.*

Ces deux propositions sont ici réunies, car elles concernent les rapports des voies porto-biliaires et sont justiciables du même contrôle.

S'il en était ainsi :

1° Les coupes des lobules auraient des contours complets, c'est-à-dire seraient partout fermées.

2° Les coupes atteignant tangentiellement la surface des lobules, montreraient des nappes plus ou moins étendues de ramifications porto-biliaires ultimes.

3° Les coupes lobulaires devraient être exclusivement limitées par des *espaces* et des *fissures portes* (dans le sens classique), c'est-à-dire par des ramifications terminales des voies porto-biliaires.

Or, soit sur les coupes représentées fig. 1 et 2, soit sur toutes les coupes possibles du foie normal de l'homme, il est facile de voir que les contours lobulaires sont très incomplets ; que les points les mieux fermés se trouvent aux angles, c'est-à-dire au niveau des *espaces* ; que la coupe de ces *espaces* ne forme jamais sur la préparation un réseau en nappe et que les angles sont au contraire nettement tranchés ; que par conséquent le contenu de ces *espaces* représente bien plutôt la coupe de colonnes porto-biliaires portant des nœuds de ramification ou renflements d'où partent en rayonnant des colonnettes à bords nets et nullement ailés non plus ; que ces colonnettes, si elles sont fines, sont rapidement interrompues par la section au rasoir et disparaissent sur la préparation, et qu'elles s'étendent au contraire d'un espace à un autre si elles sont d'un certain calibre et surtout si le rasoir les a saisies parallèlement ; que souvent sur les contours lobulaires on voit des fragments de ces colonnettes coupées obliquement ou transversalement, sous forme de lignes courtes ou de simples points arrondis mais non ailés ; que ces colonnettes rayonnant d'un espace regardent constamment les

espaces voisins (1), c'est-à-dire qu'elles tendent à s'unir deux par deux, servant ainsi de pont entre deux espaces ; qu'enfin, nombre de lobules sont absolument et largement ouverts sur un ou plusieurs de leurs bords, et par conséquent, en élévation, sur une ou plusieurs facettes.

D'où cette conclusion que la surface des lobules hépatiques est parcourue par des ramifications porto-biliaires qui ne rampent pas partout, il s'en faut énormément, et qui ne courent pas au hasard, il s'en faut encore plus ; que ce qu'on appelle *espaces portes* doit être la coupe de nœuds de ramification d'où partent des branches qui rayonnent vers les espaces ou nœuds voisins ; que, si les lobules sont polyédriques, les nœuds porto-biliaires doivent en occuper les angles, tandis que les rameaux en occupent invariablement les bords ; enfin que les facettes par lesquelles les lobules se touchent sont privées de ramifications porto-biliaires, d'où il suit que par le milieu de ces facettes les lobules semblent se continuer parenchyme à parenchyme.

Voilà pour le mode de ramification des dernières voies porto-biliaires autour des lobules.

Mais, avons-nous dit, si la proposition était vraie, les lobules ne devraient avoir autour d'eux que des ramifications terminales, et les gros canaux portes ne devraient pas être au contact immédiat du parenchyme lobulaire, c'est-à-dire servir à délimiter ces lobules.

Or, un simple coup d'œil jeté sur les coupes (fig. 1 et 2) ou sur toute autre coupe de foie normal suffit à montrer que les

(1) Ceci est la thèse générale, qui ne doit pas être altérée dans sa pureté par la notion de l'exception relative aux canaux nutritifs des veines sus-hépatiques (P. 343).

lobules hépatiques entourés seulement d'*espaces* et de *fissures portes* (dans le sens classique, c'est-à-dire contenant les dernières ramifications porto-biliaires) sont en infime minorité; qu'au contraire l'immense majorité des sections lobulaires ont à leur périphérie des voies porto-biliaires de tout calibre. Que l'on prenne une coupe de foie dans quelque région que l'on voudra, depuis la périphérie jusqu'au centre et partout on verra les canaux portes dans leur gaine de Glisson être au contact immédiat du *parenchyme cellulaire des lobules*. Il est bien évident que sous la capsule, les espaces et fissures terminaux seront plus nombreux que profondément; cela va de soi, car les ramifications porto-biliaires y sont relativement bien plus terminales.

On pourra constater que les gros canaux coupés en long ou en travers ou obliquement, servent immédiatement à délimiter les coupes lobulaires. On verra par exemple un canal volumineux circuler entre deux séries de lobules parallèles dont il contribue à former et les espaces angulaires et les bords. On verra encore un gros canal coupé en travers former l'angle commun à plusieurs lobules et émettre en général des colonnes latérales rayonnantes qui contribuent à former leurs bords.

En thèse générale donc, les canaux porto-biliaires n'ont nulle part de trajet spécial et, si l'on prend les expressions *espaces* et *fissures portes* pour désigner les interstices anguleux et linéaires qui séparent les facettes des lobules, tous les canaux porto-biliaires occupent ces espaces et ces fissures qui sont simplement plus ou moins larges suivant le calibre des organes qu'ils doivent contenir.

Après cette critique de nos deux premières propositions, il ne nous reste plus qu'à conclure de la façon suivante :

Les deux termes de la formule classique qui résument les rapports du lobule hépatique avec les voies porto-biliaires sont erronés.

Passons maintenant aux deux autres propositions relatives à la disposition des veines centrales et des veines sus-hépatiques en général.

C. *Les veines centrales (veines intra-lobulaires) sont récoltées par des veines collectrices (veines sublobulaires) aussitôt à leur émergence de la base des lobules.*

D. *Les veines sus-hépatiques autres que les veines centrales suivent un trajet spécial, trajet sculpté en plein parenchyme entre les bases des lobules ou plus vaguement, suivant d'autres auteurs, entre les lobules, mais toujours à distance des voies porto-biliaires.*

Avant d'aller plus loin, notons cette contradiction dans la formule du lobule hépatique et dans ses rapports avec les vaisseaux. D'une part les lobules sont encapsulés de ramifications porto-biliaires; d'autre part ces lobules sont au contact, séparés seulement par ces ramifications épanouies; enfin entre eux, entre leurs bases, on trouve le moyen de placer des veines sus-hépatiques qui à la fois ne sont pas dans les lobules et ne sont pas au contact des voies biliaires. Nous nous demandons où circulent ces veines dans de pareilles conditions. Car, ou bien tout le parenchyme hépatique est intrà-lobulaire et alors les veines collectrices de tout calibre sont dans les lobules, puisque leur trajet est sculpté dans le parenchyme; ou bien ces veines sont hors des lobules et alors il faut supposer qu'il existe du parenchyme non lobulaire, à moins d'admettre qu'elles occupent les mêmes sillons que les terminaisons porto-biliaires.

Mais voyons plus simplement les coupes de foie, et bornons-nous à constater la situation des veines sus-hépatiques par rapport aux voies porto-biliaires. En joignant à cette simple observation le minimum de raisonnement possible, il sera facile de prendre un parti au milieu de toutes les contradictions qui précèdent. Cette partie de notre critique est assurément la plus importante et ses résultats sont bien plus accablants pour le dogme classique.

Si du centre ou même plus près du sommet de chaque lobule, ce qui nous est indifférent, naît une veine intrà-lobulaire par le moyen de la convergence des capillaires radiés ou de la convergence des racines collectrices de ces capillaires ; si, une fois constituée comme vaisseau, cette veine traverse le lobule pour en sortir par un point de la périphérie (base) ; si à ce niveau elle se jette dans une autre veine de calibre supérieur qui rampe sous cette base :

1° En faisant les concessions les plus larges à la longueur de la veine centrale, et lui accordant qu'elle parcourt les trois quarts de l'axe du lobule, il doit bien y avoir de vingt-cinq à trente chances sur cent pour qu'une coupe perpendiculaire à cet axe n'atteigne pas ce vaisseau ; mais il y aura bien quatre-vingt-quinze chances sur cent pour qu'une coupe parallèle ne l'atteigne pas non plus, puisque dans cette hypothèse la veine centrale représente un simple rayon ou, si l'on veut, les deux tiers d'un diamètre d'une masse plus ou moins sphérique.

2° On devrait voir, juste au niveau de l'un des bords lobulaires, les veines centrales se jeter à plein canal dans une veine à direction relativement perpendiculaire à la leur ; et cette veine collectrice devrait montrer sa section transversale ou oblique exactement

sur la ligne qui réunit deux espaces portes faisant partie d'un contour lobulaire sur la coupe.

3° Jamais la confluence des veines centrales ne devrait se faire hors de ces lignes allant d'un espace à un autre, lignes qui sont en somme la marque des bases lobulaires.

Or les coupes montrent que le plus grand nombre des sections lobulaires sont munies d'un orifice veineux, et, plus encore, que pas mal de ces sections possèdent deux, trois trous disposés en triangle ou une série de trous rangés en ligne. Nous verrons plus loin qu'il y a lieu d'étendre encore cette capacité en orifices ou foyers veineux des sections lobulaires ; mais dès l'instant il saute aux yeux que la notion de la veine centrale ainsi comprise, est insuffisante pour rendre compte de l'aspect des coupes. En résumé, et sans tenir compte du calibre et des parois des veines que l'on voit sur les coupes, les sections lobulaires paraissent avoir plus d'orifices qu'elles ne devraient.

Mais, en dehors de cette simple constatation, les coupes du foie nous permettent de faire les principales remarques suivantes, relativement à la disposition des veines dites intra-lobulaires.

a. Les sections veineuses transversales, en forme de trous, sont toujours situées dans les sections lobulaires aussi loin que possible des espaces et fissures portes périlobulaires.

b. Les sections veineuses très obliques ou longitudinales se dirigent invariablement (1) vers le centre d'un lobule adjacent en passant, virtuellement ou effectivement sur la préparation, par le milieu d'une fissure interlobulaire, c'est-à-dire en restant aussi

(1) Cela dit encore en thèse générale, car dans cette démonstration nous ne devons pas tenir compte de l'exception fournie par les veines sus-hépatoglissoniennes. Voy. p. 317.

éloignées que possible des espaces portes. En d'autres termes les veines sus-hépatiques intra-lobulaires coupées en long, se regardent deux à deux par leurs extrémités, d'un lobule à un lobule adjacent. Très souvent même, on voit deux centres veineux lobulaires réunis par une branche veineuse directe.

c. Souvent l'orifice veineux du centre lobulaire a l'apparence d'un confluent de plusieurs vaisseaux qui, pris isolément, se dirigent naturellement vers le milieu des fissures voisines.

d. Beaucoup de coupes de lobules ne présentent pas de confluent semblable, mais bien plusieurs orifices, trois par exemple, disposés en triangle, et très rapprochés du centre, comme s'il s'agissait de plusieurs vaisseaux allant se souder soit au-dessus soit au-dessous de la coupe examinée.

e. Quand des confluent veineux véritables communiquent d'un lobule à un lobule voisin, c'est toujours au moyen d'un vaisseau anastomotique absolument simple et direct, passant entre deux espaces portes; à ce niveau la fissure interlobulaire n'existe pas, il n'y a que du parenchyme hépatique entre ces deux espaces. Et réciproquement, les prolongements fissuraires émanés des espaces portes se dirigent invariablement (1) et perpendiculairement vers les rameaux veineux coupés en long qui semblent passer d'un centre lobulaire à un autre.

f. Sur les lignes virtuelles marquant en coupe les facettes interlobulaires, les ramifications porto-biliaires fissuraires et les veines sus-hépatiques anastomotiques d'un lobule à un autre, sont incompatibles. La présence des premières exclut les secondes et réciproquement.

(1) Même restriction à faire que précédemment, au sujet, cette fois, de l'exception fournie par les canaux nourriciers des veines sus-hépatiques.

g. Jamais on ne voit une veine centrale, à sa sortie d'un

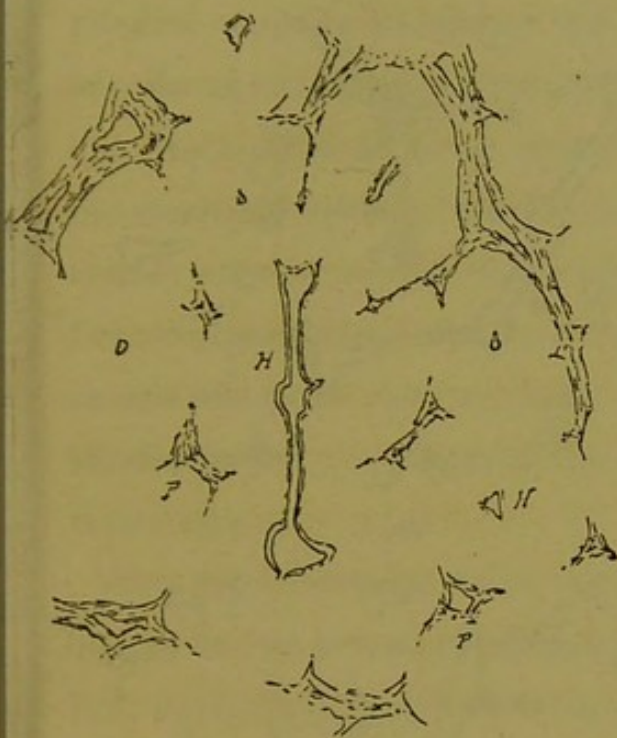


Fig. 3.

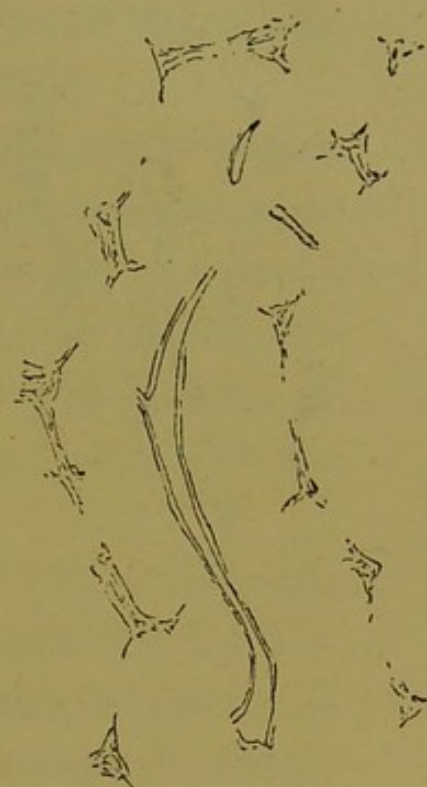


Fig. 5.

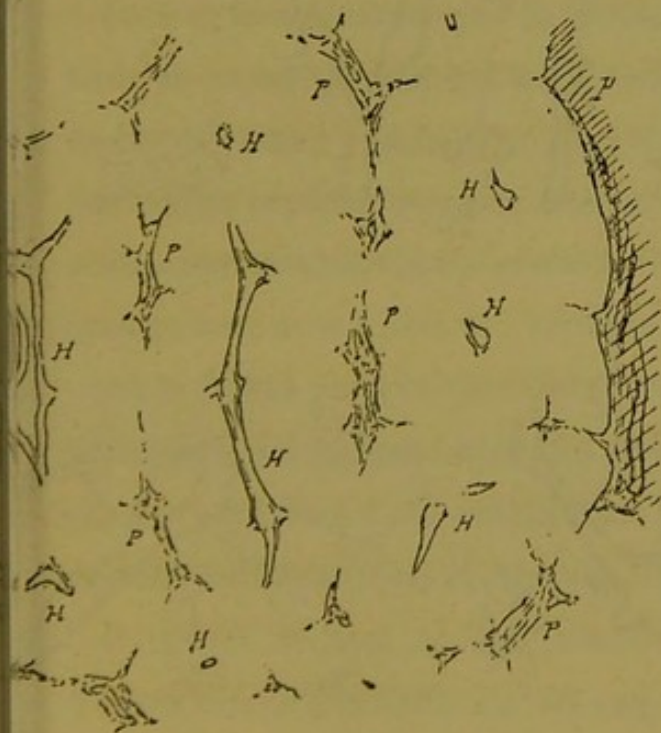


Fig. 4.

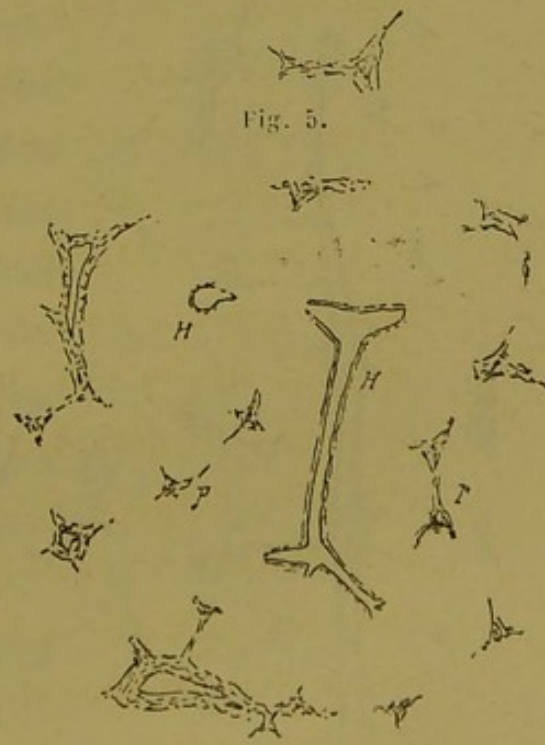


Fig. 6.

Série de croquis destinés à montrer les rapports des veines sus-hépatiques et de leurs confluent avec les nœuds et les travées porto-biliaires : H, veines sus-hépatiques ; P, systèmes porto-biliaires.

lobule, être immédiatement interrompue ou mieux récoltée par

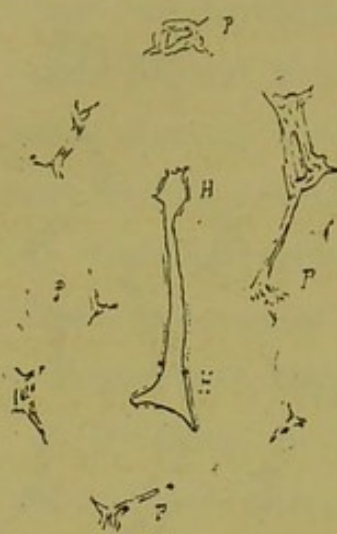

Fig. 7.

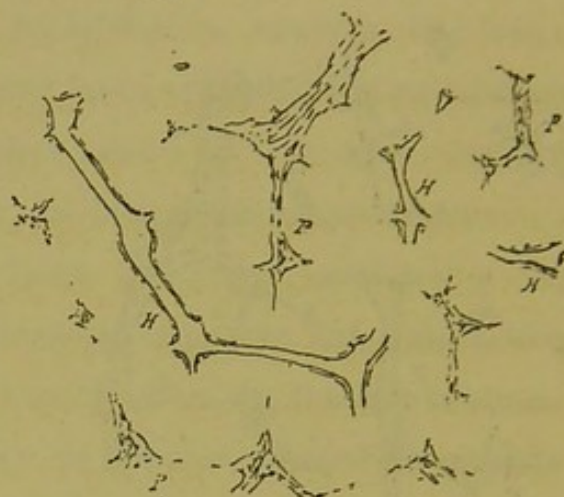


Fig. 8.

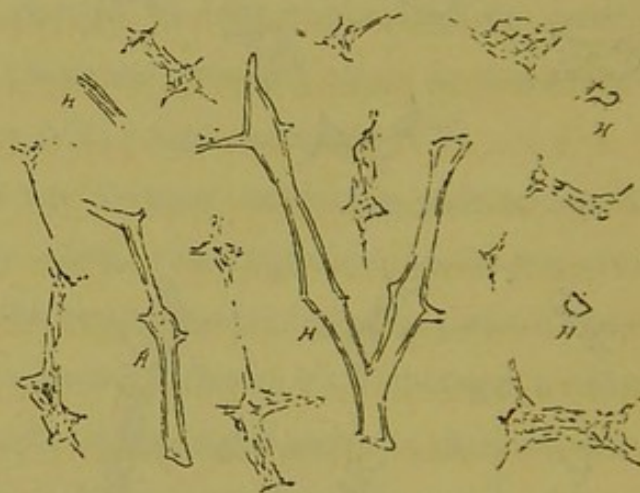

Fig. 9.

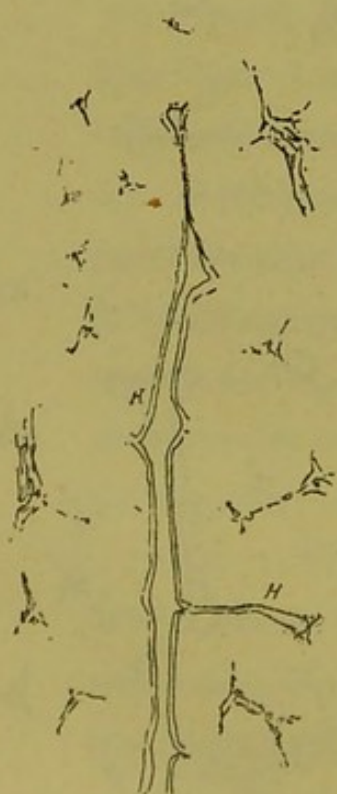


Fig. 10.

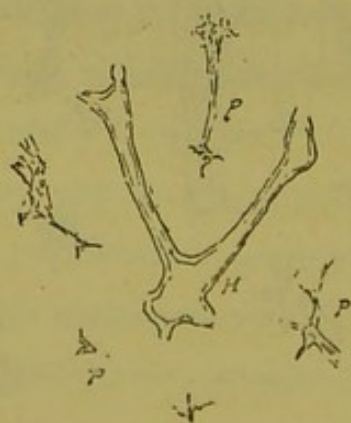


Fig. 11.

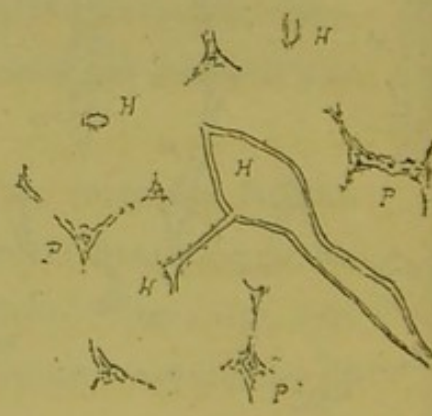


Fig. 12.

Série de croquis destinés à montrer les rapports des veines sus-hépatiques et de leurs confluent avec les nœuds et les travées porto-biliaires : H, veines sus-hépatiques ; P, systèmes porto-biliaires.

une autre veine formant confluent sur la ligne de séparation des lobules; toujours les canaux qui réunissent deux centres lobulaires sont rectilignes, simples et imperforés.

h. Ce n'est donc qu'au centre des lobules que se trouvent des confluent veineux. Quand sur une coupe favorable on voit deux confluent voisins réunis par un tronc direct, on peut, si l'on veut, considérer chaque moitié de ce tronc anastomotique comme une *veine centrale*, mais en somme c'est au centre des lobules que les veines portent des confluent et non pas à la base de ces lobules.

C'est là le résultat brutal de l'observation pure et simple des coupes du foie normal. D'ailleurs nous donnons (fig. 3, 4, 5, 6, 7, 8, 9, 10, 11, 12) une série de croquis destinés à mettre tous ces détails mieux en lumière que ne le font des coupes d'ensemble.

Dans la formule classique du lobule hépatique il est une donnée qui à elle seule sert de clef de voûte à tout l'édifice, c'est la notion des *veines sublobulaires de Kiernan*. Les veines centrales, dit on, traversent les lobules suivant leur grand axe, et, arrivées à leur base, se jettent aussitôt dans des veines sus-hépatiques qui rampent entre les bases des lobules adjacents. Cette notion nous la traduisons dans le schéma ci-joint (fig. 13).

Il résulte de tout ce qui précède qu'il n'existe rien de semblable sur les coupes du foie. Ces veines sublobulaires sont très commodes pour comparer cet organe à un arbuste avec ses feuilles grasses, sessiles ou pétiolées, mais l'obstacle unique et suffisant

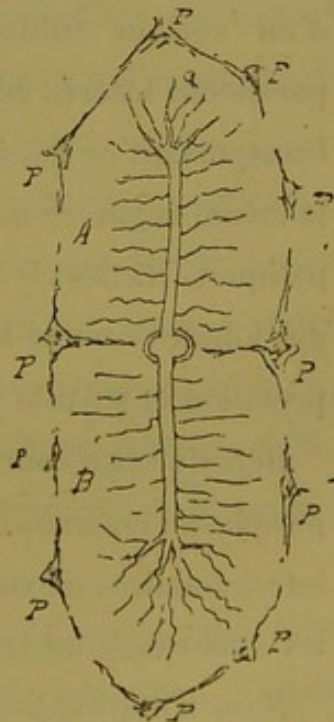


Fig. 13. — Schema de veine interlobulaire.

pour qu'on les emploie à cet usage chez l'homme, c'est qu'elles n'existent pas.

Voilà certes des choses un peu nouvelles, mais nous pensons qu'il faut savoir rompre avec la tradition quand l'observation nous y contraint, et avouer franchement que ce système de veines sublobulaires ou interlobulaires est un mythe.

Nous arrivons donc à cette conclusion importante, capitale pour notre sujet, que jamais les veines centrales (avec le sens classique de petites veines) ne confluent à la base des lobules, mais qu'au contraire tous les confluent des veines qu'on observe sont situés au centre des lobules.

Ce qui a donné lieu à cette notion des veines sublobulaires, c'est l'étude du lobule hépatique chez le cochon. On a tout naturellement choisi pour la description, des veines sus-hépatiques d'un certain calibre coupées en travers, autour desquelles paraissent insérés en groupe arrondi, les lobules hépatiques. Et, transportant ce fait à l'étude du foie humain, on a interprété de la même façon ce qui se passe autour des grosses veines sus-hépatiques. Celles-ci ont été en conséquence placées à la base des lobules comme les autres. C'est encore là une erreur d'interprétation et surtout d'observation.

Déjà de cette conclusion que les veines sublobulaires n'existent pas chez l'homme, on pourrait déduire que les grosses veines interlobulaires n'existent pas non plus vraisemblablement ; mais les faits valent mieux que toute théorie.

Nous n'apprendrons rien à personne en disant qu'une foule de sections lobulaires, on ne peut plus lobulaires, ont à leur centre un orifice veineux, large, à parois denses et épaisses ; qu'il y a ainsi des masses de lobules perforés par des veines que

l'on ne peut, malgré toute la bonne volonté désirable, regarder comme des veines centrales (d'origine intralobulaire) (fig. 14). C'est à tel point que l'on trouve des lobules dont la veine centrale peut être représentée par un canal de calibre monstrueux, et qu'on pourrait en conclure que toutes les veines sus-hépatiques sont susceptibles de servir de veines intralobulaires.

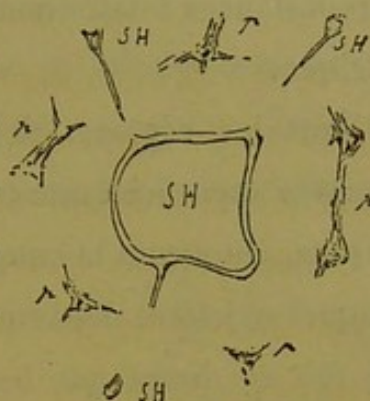


Fig. 14. — Lobule hépatique ayant pour veine centrale une grosse veine sus-hépatique.

Cela veut dire simplement que les centres lobulaires peuvent contenir autre chose que des veines centrales à origine totalement intralobulaire.

Comme corollaire il faut ajouter ceci : jamais on ne trouve la coupe des grosses veines sus-hépatiques entre les lobules ; toujours au contraire la coupe d'une veine de calibre quelconque est entourée d'une atmosphère de parenchyme qui forme lobule autour d'elle.

Cette dernière proposition demande explication immédiate, car l'opinion contraire et classique repose sur une erreur d'interprétation qui elle-même résulte d'une disposition toute particulière, que présentent les grosses veines sus-hépatiques tant chez l'homme que chez les autres mammifères. Nous verrons qu'il y a là de quoi servir d'excuse à une erreur. Voici de quoi s'agit :

Les veines sus-hépatiques volumineuses reçoivent sur leur trajet des vaisseaux nourriciers émanés de l'artère hépatique. Ceux-ci proviennent des espaces porto-biliaires les plus proches, et entraînent avec eux une gaine conjonctive dépendant de la gaine de Glisson. Le tout forme une colonnette qui plonge directement

sur la paroi de la veine sus-hépatique à nourrir. C'est là une disposition sur laquelle nous avons eu à insister dans plusieurs circonstances relativement à son importance en anatomie pathologique.

Dans les régions où existe cette disposition, on voit à un examen superficiel une couronne de cinq, six lobules hépatiques et plus, entourant la coupe d'un gros canal veineux dans la cavité duquel se jettent des veines émanées de ces lobules. On interprète ce fait en disant que les veines centrales des lobules environnants se rendent dans la grosse veine sus-hépatique qui rampe entre leurs bases adjacentes. On peut en effet constater que de la lumière de ce vaisseau rayonnent des canaux qui se rendent dans les susdits lobules. Ceux-ci d'ailleurs ont chacun leur contour d'espaces-portes. Mais de chacun de ces espaces les plus rapprochés de la veine collectrice, émanent les prolongements glissoniens nourriciers qui vont s'insérer sur ses parois; d'où il résulte que tel ou tel lobule peut paraître fermé complètement de ce côté et semble inséré par le pourtour de sa base sur la périphérie de cette veine.

D'où cette notion d'une veine de gros calibre circulant entre les bases des lobules voisins. Mais, en réalité, il n'en est rien absolument. Car, si l'on supprime les prolongements glissoniens de nutrition, les lobules environnants deviennent des lobules comme tous les autres, ici fermés, là ouverts sur le milieu de leurs bords (facettes); et celle de ces facettes qu'on regarde comme leur base se trouve alors éloignée de la veine sus-hépatique collectrice par une couche de parenchyme cellulaire qui ne leur appartient pas et qui égale en épaisseur la hauteur des prolongements glissoniens qui semblent la limiter sur les côtés.

Cette couche de tissu indépendante des lobules environnants, c'est le parenchyme d'un lobule hépatique qui aurait pour veine dite centrale la grosse veine collectrice.

On voit la cause de l'erreur : comme le lobule ainsi formé autour de cette veine peut paraître plus ou moins divisé en segments par les prolongements glissoniens des espaces-portes, on a réuni chacun de ces segments à la masse du lobule le plus voisin, annulant par ce procédé le lobule central. Mais ce lobule existe comme tous les autres, et les veines dites centrales des coupes lobulaires environnantes doivent traverser sa masse de parenchyme pour atteindre la grosse veine collectrice. Nous représentons (fig. 15) la coupe d'une grosse veine sus-hépatique qui montre les choses telles qu'on les voit à chaque instant. Il est facile de constater que tous les prolongements glissoniens n'existent pas au niveau de cette coupe, mais il y en a assez

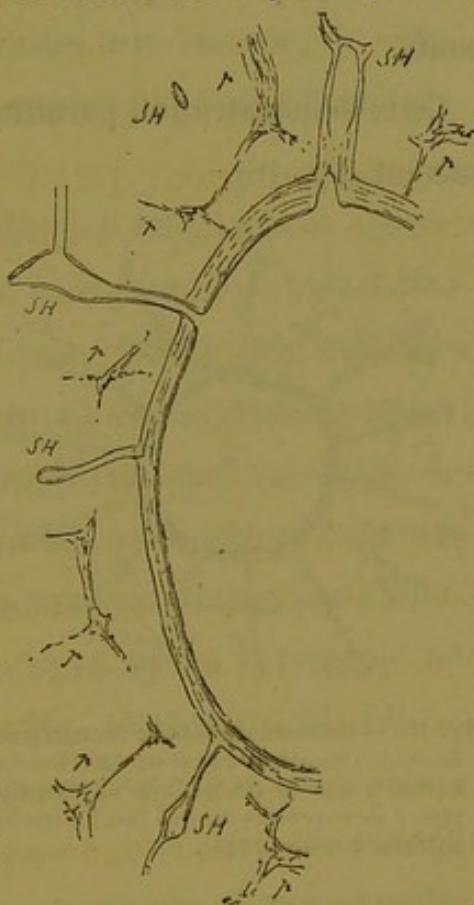


Fig. 15. — Lobule hépatique monstrueux autour d'un gros canal veineux sus-hépatique.

cependant pour faire comprendre la disposition des parties. On voit encore que tous les espaces-portes formant couronne autour de la veine émettent des prolongements latéraux qui tendent à se réunir deux à deux pour compléter la ceinture des lobules périphériques. On voit enfin que, quelque mince qu'elle soit, il y a toujours une couche de parenchyme entre la paroi veineuse et les lignes virtuelles ou effectives qui ferment ainsi chacun de ces

lobules à sa base. Il y a donc là, entre tous ces lobules ordinaires, ou considérés comme tels, un vaste lobule hépatique irrégulier, dont notre canal veineux est la veine centrale, et dont le parenchyme est subdivisé en apparence, et plus simplement est perforé par tous les prolongements glissoniens nutritifs. Il va sans dire qu'il est en outre perforé par les veines émanées des lobules environnants.

Cette démonstration paraîtra encore plus claire sur le schéma suivant (fig. 16).

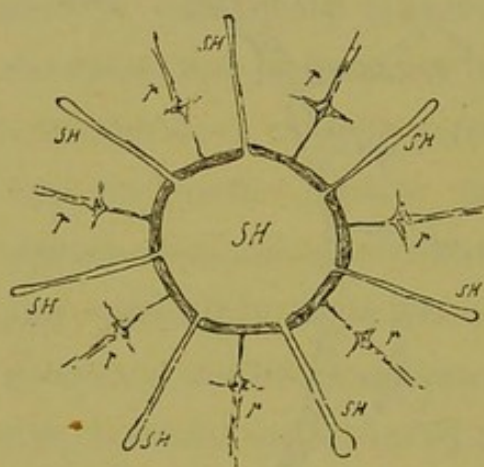


Fig. 16. — Schéma du lobule monstrueux destiné à montrer que toute section veineuse a sur sa périphérie une atmosphère de parenchyme qui fait lobule hépatique autour d'elle.

C'est ainsi que nous sommes ramenés à la loi générale de confluence des veines centrales exposée plus haut.

En résumé, de même que les veines originelles dites intra-lobulaires ne présentent de confluent que dans les centres lobulaires, de même les grosses veines sus-hépatiques ne confluent que dans ces mêmes cen-

tres. Et, que les grosses veines présentent ou non sur une coupe, des affluents à leur périphérie, ces veines sont toujours plongées dans une atmosphère de parenchyme qui fait lobule hépatique autour d'elles. Mais ce lobule diffère souvent des autres par la présence de tractus fibro-vasculaires qui le perforent comme des rayons. On voit qu'il a suffi de l'existence de ces derniers pour que l'on interprêtât d'une façon déplorable les coupes du foie de l'homme. C'est de là en effet que nous vient toute la théorie fausse du lobule hépatique.

Nous terminerons donc cette seconde partie de notre critique en disant que *les deux derniers termes de la formule classique sont aussi erronés que les deux premiers.*

Dans le cours de cette argumentation nous avons signalé sans en parler autrement des exceptions à la règle qui commande la distribution des canaux porto-biliaires et des veines sus-hépatiques. Comme ce sont là des choses qui se voient sur les coupes, nous en ferons ici une courte mention, renvoyant pour plus de détails à une autre partie de cet ouvrage.

1° En thèse générale, avons-nous dit, les ramifications porto-biliaires rayonnant autour des nœuds se regardent deux à deux, c'est-à-dire tendent à s'anastomoser pour former les bords des coupes lobulaires. L'exception consiste en ce fait que les veines sus-hépatiques d'un certain calibre reçoivent une expansion de nutrition des nœuds porto-biliaires voisins. Aussi voit-on fréquemment des espaces-portes envoyer un faisceau conjonctivo-vasculaire à la paroi d'une grosse veine. Nous avons représenté en réalité et en schéma cette disposition (fig. 15 et 16, p. 23, 24).

2° L'exception à la loi de confluence des veines sus-hépatiques consiste dans le fait suivant : du pourtour de la gaine de Glisson des gros canaux porto-biliaires on voit partir de distance en distance des veines sus-hépatiques qui vont en ligne droite se jeter dans le confluent veineux intra-lobulaire le plus proche. C'est là un groupe de vaisseaux dont la notion joue un grand rôle en anatomie pathologique, et nous leur avons donné le nom de *racines glissoniennes des veines sus-hépatiques* ou de *veines sus-hépatoglissoniennes*. Nous avons montré que, comme vaisseaux très apparents, ces veines ne se présentaient qu'autour des canaux portes de gros volume, mais que l'étude des lésions systématiques

marquait leur existence par des sillons radiculaires sur le pourtour de canaux beaucoup plus petits. A un autre chapitre de ce livre (p. 317) on trouve une étude plus complète de ces vaisseaux.

Pour terminer cette argumentation relative à la formule du lobule hépatique, nous devons ajouter qu'il y a dans le foie des segments parenchymateux qui ne répondent en rien à l'idée qu'on se fait de ce lobule.

Nous avons déjà vu qu'il y avait lieu d'admettre des lobules immenses, monstrueux, ayant à leur centre, sur les coupes, des veines sus-hépatiques de tout calibre, en guise de veine centrale.

Nous verrons par la suite qu'il y aurait encore à décrire des lobules particuliers sous la capsule d'enveloppe, ne représentant chacun que la moitié d'un lobule ordinaire, et que pour cette raison nous désignons sous le nom de *lobules semi-lunaires sous-capsulaires*.

Enfin, en s'en tenant à la formule classique, il existe dans le foie des segments de parenchyme de forme et de dimensions particulières qui font partie d'une masse à laquelle nous avons donné le nom de *lobule paradoxal*. Car si l'on veut définir cette masse parenchymateuse, on ne peut en faire qu'une variété du lobule hépatique ayant à son centre un canal porto-biliaire en guise de veine centrale.

L'explication de ces particularités simplement signalées ici sera trouvée plus loin.

De ce procès en règle dont l'importance compensera, croyons-nous, la durée, nous devons conclure ceci :

L'examen des coupes du foie humain montre incontestablement des territoires de parenchyme auxquels le nom de *lobules hépatiques* s'applique tout naturellement. Mais si, en élévation, il

existe des masses polyédriques dont la section donne ces territoires polygonaux sur les préparations, on a attribué à ces masses (lobules hépatiques) des qualités de structure qu'elles ne possèdent pas. En d'autres termes, si le lobule hépatique existe, sa formule anatomique classique est fausse, et il y a urgence à chercher quelle peut en être la vraie, car de là dépend la connaissance de la structure du foie de l'homme.

Comme après avoir bien démoli il est trop juste de bien reconstruire, nous donnerons plus loin cette formule sur des bases nouvelles.

Pour l'instant nous devons chercher, dans le but de résoudre le problème de la structure du foie, un autre point de départ, puisque nous nous heurtons à une contradiction flagrante entre ce que l'on voit sur les coupes et la description des auteurs.

CHAPITRE IV

Conclusion du chapitre précédent.

Si nous résumons en quelques propositions les résultats que nous avons obtenus en contrôlant la définition classique du lobule hépatique, au moyen d'un examen méthodique des coupes du foie normal de l'homme, nous voyons que :

1° Les canaux porto-biliaires ont un trajet rectiligne ; sur ce trajet il existe de distance en distance des nœuds de ramification, d'où partent des rameaux qui tendent à s'unir avec les rameaux émanés des nœuds voisins.

Si, en thèse générale, les rameaux émanés des nœuds porto-biliaires convergent les uns vers les autres, deux à deux, cependant certains font exception à cette loi en allant se jeter sur les parois des grosses veines sus-hépatiques.

2° Les veines sus-hépatiques ne se voient en coupe transversale qu'au centre des sections lobulaires ; c'est là aussi que se fait leur confluence quand on l'observe sur la préparation, de sorte que ces veines vues en long vont se souder en ligne droite ou angulairement avec d'autres veines au centre des coupes lobulaires.

A côté de cette loi il faut placer l'article additionnel qui suit :

Un grand nombre de veines sus-hépatiques naissent à angle droit de la gaine de Glisson des canaux porto-biliaires à partir d'un certain calibre de ceux-ci; d'ailleurs ces veines *sus-hépatoglissoniennes* rentrent ensuite dans la règle générale, car elles vont se jeter dans le confluent veineux intra-lobulaire le plus proche.

Ce sont là des faits à retenir, car ils trouveront leur application fréquente dans le cours de ce travail.

SECTION II

LE LOBULE BILIAIRE

CHAPITRE PREMIER

D'où vient l'idée de l'existence dans le foie de l'homme d'une glande biliaire vraie.

§ 1

La notion de glande tubulée appliquée au foie de l'homme.

Depuis un certain nombre d'années l'idée qu'on se faisait de la structure intime du parenchyme cellulaire dans le foie de l'homme tend à se modifier profondément. On commence à voir de bien loin cet assemblage histologique dans lequel chaque cellule hépatique était entourée d'un capillaire sanguin ou mieux dans lequel le réseau capillaire sanguin formait des mailles dont chacune renfermait une de ces cellules. La notion de glande tubulée qui date des travaux d'Eberth par suite d'un rapprochement presque forcé entre le foie de l'homme et celui de certains animaux inférieurs, a trouvé et trouve encore des contradicteurs dans son application à notre espèce. Mais elle n'en a pas moins fait son chemin surtout dans le camp des anatomo-pathologistes.

L'anatomie comparée nous apprend que le foie d'une foule d'animaux inférieurs, voire même assez élevés dans le règne, est une véritable glande tubulée chargée de sécréter la bile. L'embryologie nous montre chez l'homme le foie se développant par le moyen d'un cul-de-sac glandulaire émané de l'intestin et représentant à une certaine période de son évolution, l'état permanent qu'on retrouve dans certaines espèces animales. Mais c'est l'anatomie pathologique surtout qui a contribué à démontrer que le réticulum des cellules hépatiques est bien constitué par des tubes plus ou moins parfaits et anastomosés. MM. Kelsch et Kiener, dans leur travail sur les hépatites, ont fait voir que cette conception de la structure du foie est la seule qui réponde aux connaissances journalières de l'étude des maladies de cet organe. De même l'anatomie pathologique, mieux que l'anatomie normale, nous a indiqué la continuité directe des canalicules biliaires apparents avec les trabécules hépatiques, et maintes fois la chose a été décrite et représentée d'après l'étude des lésions qui s'accompagnent de la transformation de ces trabécules en canalicules à épithéliums cubiques, couramment appelés *pseudo* ou *néo-canalicules* biliaires. Le professeur Charcot, dans ses leçons sur les cirrhoses épithéliales, eut l'occasion de vulgariser avec des schémas conformes cette notion si intéressante, et de l'appliquer heureusement à l'étude des grandes lésions du foie, les cirrhoses.

Après les travaux les plus récents sur ces dernières en général, et sur les lésions curieuses connues sous les noms d'*hépatite* ou *hyperplasie nodulaire* et d'*adénome du foie*, la question nous paraît jugée. Si l'on a tant discuté sur l'origine des conduits biliaires et sur l'épithélium qui doit revêtir le réseau des

capillaires biliaires intra-lobulaires, c'est que l'on a voulu placer ces capillaires partout excepté là où ils sont réellement, et que, partant de cette idée préconçue qu'il y a deux glandes dans le foie, on a voulu trouver un épithélium spécial à ce réseau d'origine. On admet à peu près aujourd'hui que ces capillaires sont représentés tout simplement par la lumière centrale même des tubes épithéliaux qui forment le réticulum glandulaire; et vraiment il pourrait paraître inutile de se donner tant de peine pour injecter ces capillaires qui très souvent s'injectent si bien spontanément.

La production de blocs verdâtres dans l'épaisseur des trabécules hépatiques, la formation autour de ces sortes de calculs d'une cavité limitée nettement par des cellules hépatiques devenues cylindriques ou cubiques, sont aujourd'hui des faits assez bien connus. Il en est de même de l'apparence canaliculée que présentent certaines trabécules sous forme d'un interstice très délié entre leurs cellules constituantes. Mais l'injection naturelle ou mieux pathologique de ce canal central par des détritits biliaires est chose moins vulgarisée et nous en représentons (fig. 17) un assez bel exemple. Il s'agit d'un cas de cancer secondaire du foie. Dans tout ce qui reste de parenchyme non dégénéré, les coupes sont criblées de calculs microscopiques verdâtres. La figure représente en D quelques trabécules dessinées en place pour donner une idée de la généralisation de la lésion. On voit là des tubes moniliformes contenant des blocs verdâtres dans des cavités creusées au centre de leurs renflements; autour de ces blocs les cellules hépatiques sont devenues cylindriques ou cubiques. Souvent de la cavité principale on voit partir un fin prolongement de canal qui se perd au milieu des cellules du tube. En A on peut voir un petit chapelet de calculs dans une

trabécule dilatée ; en B et C sont figurés de beaux types d'injection spontanée des capillaires biliaires par la matière colorante. Tout cela est évidemment facile à interpréter, c'est presque de la grosse anatomie.

Cette injection des capillaires biliaires par des blocs de matière colorée avec dilatations ampullaires des trabécules hépatiques est un fait d'observation journalière dans les cancers du foie, dans les grandes rétentions biliaires, lorsque le parenchyme n'est pas trop démoli, et dans les cirrhoses à élément porto-biliaire pur ou prédominant, avec les mêmes conditions d'intégrité relative des trainées cellulaires. Dans une foule de cas cette lésion tout

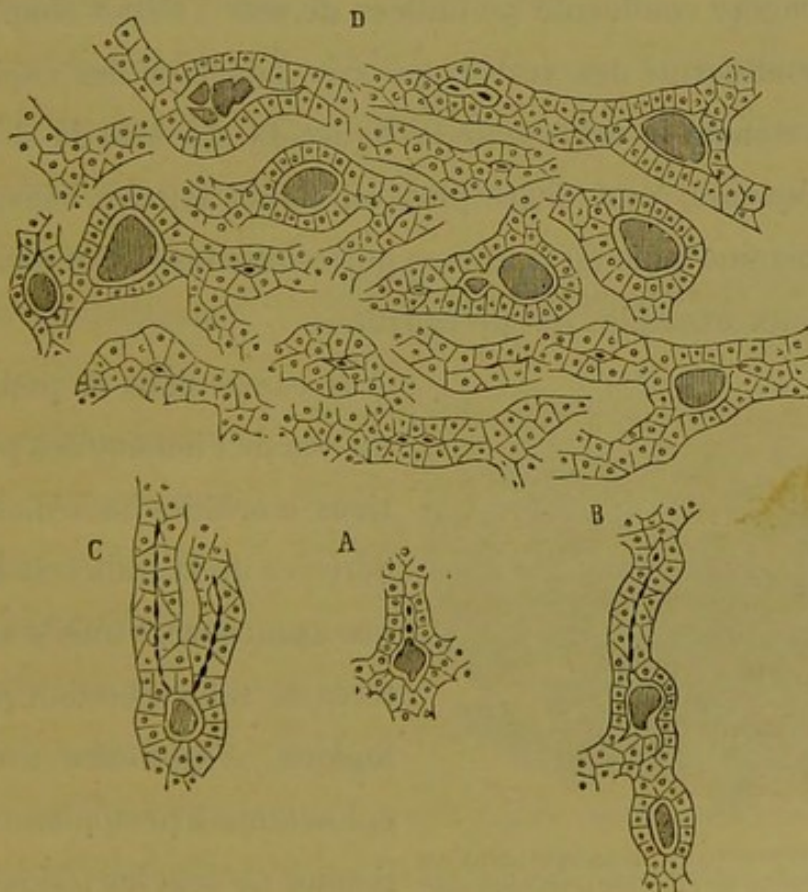


Fig. 17. — Trabécules hépatiques dans le cancer du foie.

à fait vulgaire donne un tel aspect au parenchyme des territoires circonscrits par la cirrhose qu'à première vue un observateur

non prévenu pourrait croire se trouver en face de tubes adénomateux moniliformes. Nous reproduisons aussi (fig. 18) quelques

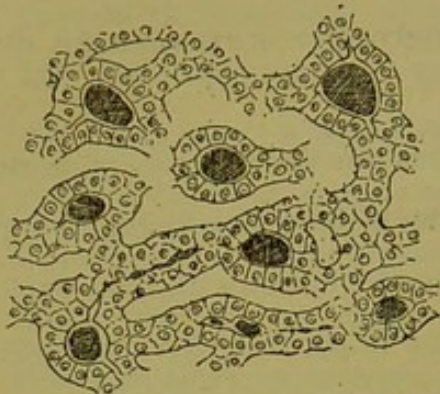


Fig. 18. — État du parenchyme hépatique dans un cas d'épithélioma cylindrique.

trabécules provenant d'un foie atteint d'épithélioma secondaire. Dans ce cas tout le parenchyme interposé aux nodules cancéreux est absolument tubulé et moniliforme. Dans un fait bien remarquable de cirrhose porto-biliaire pure, avec foie vert olive, les coupes du parenchyme interposé aux travées fibreuses étaient

d'une manière confluyente pointillées de noir : c'était simplement l'état moniliforme des trabécules avec injection des capillaires biliaires comme le représente la figure 19. Ce sont là des faits assez fréquents, à un degré plus ou moins intense, suivant les foies, dans une foule de cirrhoses porto-biliaires. Nous nous bornerons aux exemples qui précèdent.

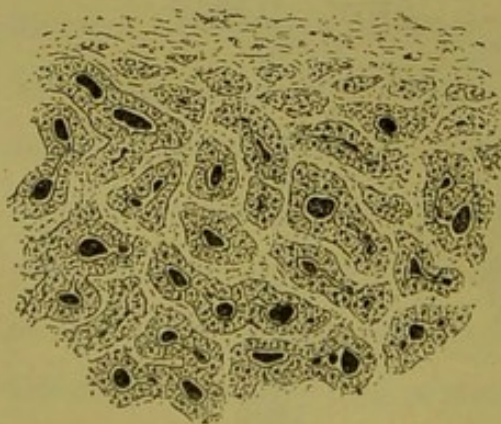


Fig. 19. — Parenchyme hépatique dans un foie vert olive de cirrhose porto-biliaire.

Il existe dans la pathologie du foie de l'homme des productions morbides immédiatement dérivées de la trabécule hépatique ayant encore tous ses caractères de tube sécrétant physiologique, c'est-à-dire avec ses épithéliums à protoplasma fonctionnel. Ce sont les lésions dites

hyperplasie nodulaire ou *hépatite nodulaire* et *adénome du foie*, deux espèces de productions qui ne sont vraisemblablement que deux termes d'une même série. Or, de même que dans l'état

d'intégrité relative la trabécule hépatique devient souvent un vrai tube canaliculé et moniliforme par suite d'un processus en apparence tout à fait vulgaire, de même, dans ces lésions, les trabécules hypertrophiées deviennent très fréquemment tubulées et renflées en chapelets par suite d'un processus apparemment semblable. De là les adénômes tubulés moniliformes.

La figure 20 représente quelques trabécules d'un foyer d'hépatite nodulaire. Ici, c'est relativement peu de chose. Mais dans les adénômes, cela prend

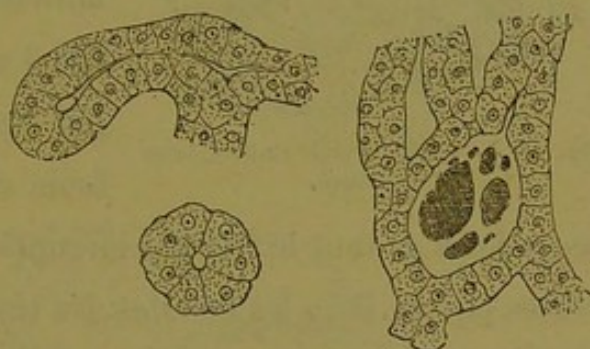


Fig. 20. — Trabécules dans l'hyperplasie nodulaire.

une autre importance. La figure 21 montre des tubes d'adénôme tubulé moniliforme avec leur revêtement cylindrique ou cubo-cylindrique. Dans certains

cas, c'est une lésion vraiment monstrueuse par rapport aux dimensions normales des trabécules hépatiques. Notre ami, le D^r Brisaud, a bien voulu nous communiquer un cas

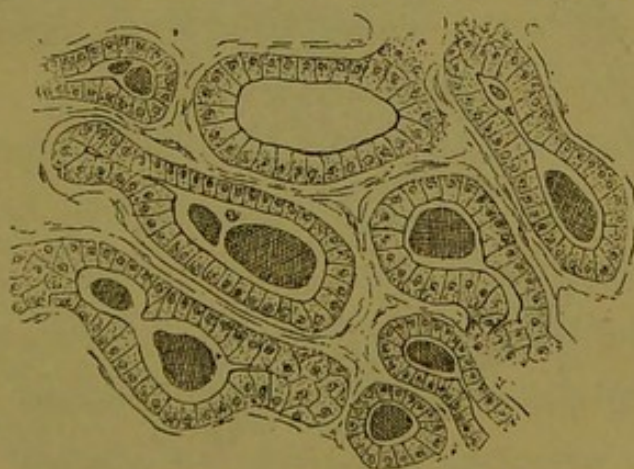


Fig. 21. — Cylindres moniliformes dans l'adénôme du foie.

étonnant à cet égard, et observé par lui récemment. Il s'agit d'une cirrhose porto-biliaire compliquée d'une foule d'accidents parenchymateux, parmi lesquels l'adénôme tubulé moniliforme sous forme de nodules, présente une telle dilatation ampullaire de ses cylindres que ces nodules semblent formés de kystes accolés. Nous représentons

(fig. 22), à un très faible grossissement, quelques-unes de ces dilatations tubulaires avec leur revêtement épithélial considérablement aplati.

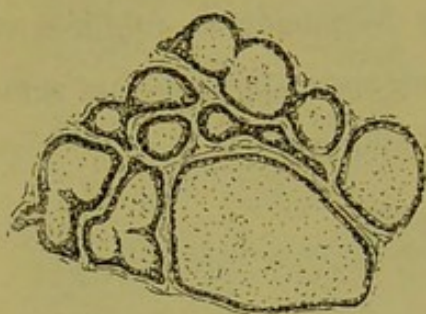


Fig. 22. — Kystes trabéculaires dans l'adénome.

L'année dernière, M. le Dr Sevestre confiait à notre examen une cirrhose porto-biliaire *parenchymateusement déviée* également. Ce fait d'adénome était remarquable par l'enkystement complet d'une foule de tumeurs et une infection

secondaire de tout le foie par l'irruption du néoplasme dans les veines portes. Dans les nodules, les lésions de canalisation étaient

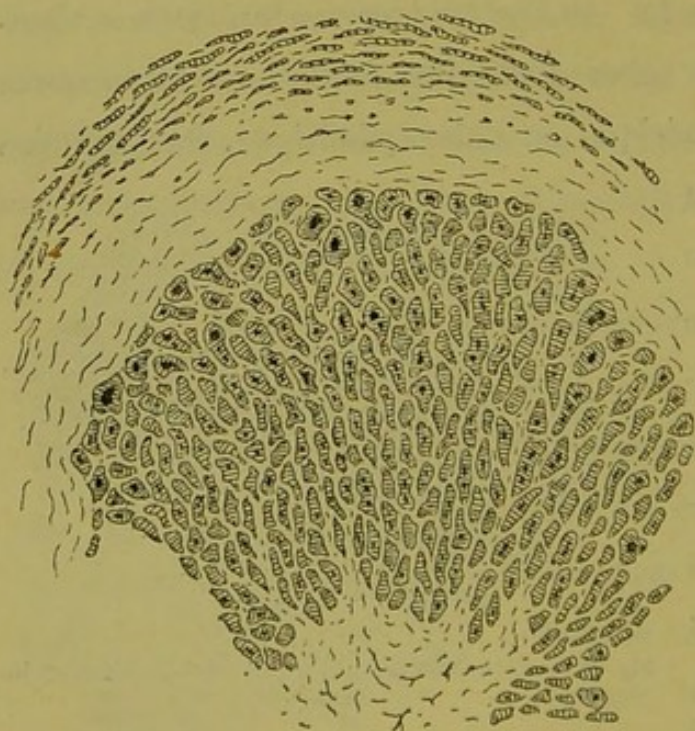

Fig. 23. — Parenchyme d'un nodule adénomateux tubuliforme enkysté.

poussées à un degré incroyable. Certaines tumeurs, à un faible grossissement s'y montraient construites comme l'indique la figure 23 ; les croquis (fig. 24 et 25) montrent plus grossies quelques-unes des trabécules. Dans ces cavités tubulaires, on

trouvait souvent des blocs calculeux ; dans d'autres c'étaient des débris cellulaires dégénérés. Par une transition graduelle, on arrivait à des tumeurs enkystées dont les cylindres immenses

remplis de blocs verdâtres et de résidus épithéliaux étaient tapissés de cellules hautes en protoplasma, de toutes les formes

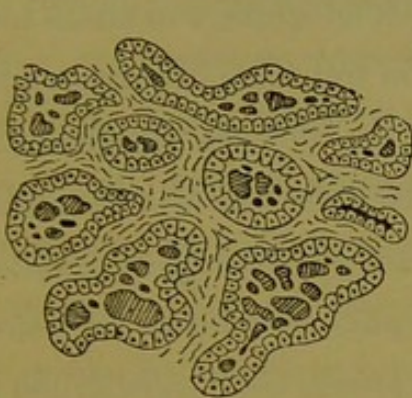


Fig. 24.

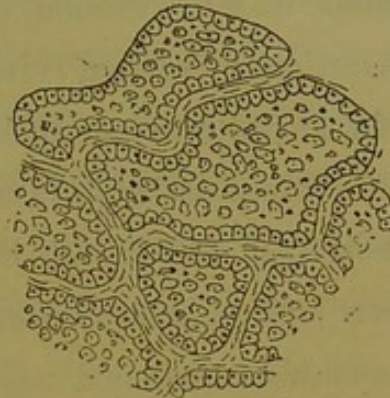


Fig. 25.

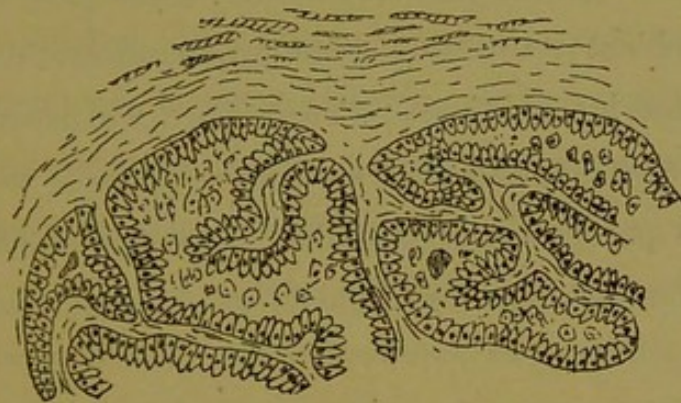


Fig. 26.

Polymorphie des cylindres épithéliaux dans l'adénôme. Même cas que pour la fig. 23.

les plus bizarres (fig. 26) (1). Dans les faits d'adénômes vrais ou à cylindres, qu'ils soient pleins ou tubulés moniliformes, il faut s'attendre à rencontrer les déviations morphologiques les plus invraisemblables des épithéliums. Nous verrons plus loin que c'est bien autre chose encore si l'on envisage la question à un point de vue plus large en étudiant l'ensemble des productions que l'on observe dans les cirrhoses porto-biliaires *parenchymateusement déviées*.

A côté de ces productions remarquables dérivées directement

(1) Voyez une relation sommaire de l'examen microscopique jointe à l'observation clinique de ce fait (*Bullet. de la Soc. méd. des Hôpitaux de Paris*, 1883).

de la trabécule hépatique ayant encore son épithélium à protoplasma différencié ou fonctionnel, il existe dans le foie de l'homme un autre élément anatomo-pathologique non moins intéressant, mais dérivant cette fois de la trabécule hépatique qui a perdu le protoplasma différencié de ses cellules constitutantes. Nous voulons parler des altérations décrites dans les foies adénomateux par MM. Kelsch et Kiener sous la rubrique : *Polyadénômes biliaires*. Nous avons étudié plus récemment ces lésions sous la dénomination d'*Angiômes biliaires*. Cette substitution de terminologie se justifie par deux motifs : d'une part, ces productions ne semblent pas résulter d'une prolifération et d'une hyperplasie, comme les adénômes ; d'autre part, l'expression *polyadénômes biliaires* créait une confusion trop facile avec les adénômes vrais que ces auteurs appellent *polyadénômes hépatiques*.

Il est bon de rappeler rapidement en quoi consiste cette altération.

Dans la cirrhose du foie, la façon habituelle de la trabécule hépatique de répondre au processus inflammatoire est la suivante : les cellules hépatiques perdent leur protoplasma granuleux fonctionnel et retournent à l'état indifférent (1). Ce sont alors des éléments à noyau très net, entouré d'un mince protoplasma transparent. Ils se rangent en séries parallèles pour former des colonnettes de plus en plus déliées anastomosées entre

(1) Dans ce travail, nous employons le mot *indifférent* faute d'une expression qui rende mieux notre pensée. Quand nous parlons de l'état *indifférent* auquel retourne une cellule hépatique, cela ne veut pas dire que ce nouvel élément anatomique serait capable de se différencier de nouveau pour faire une cellule fonctionnelle d'un organe quelconque, une cellule ou rénale ou cérébrale, par exemple. Pour nous, le retour à l'état indifférent de la cellule hépatique veut dire simplement que cet élément a perdu, en s'atrophiant, le protoplasma à caractères micro-chimiques qui permettait, à première vue, de le diagnostiquer cellule hépatique.

elles. C'est ce que l'on caractérise par ces expressions : *retour des cellules à l'état cubique, et transformation des trabécules en pseudo-canalicules biliaires*. C'est encore cela que, dès le début des études microscopiques sérieusement conduites sur les cirrhoses, l'on a décrit comme le résultat d'une prolifération, d'une multiplication, d'une néoformation des canalicules biliaires interlobulaires préexistants. On retrouve encore journellement à l'heure actuelle, ces mêmes interprétations appliquées au même processus pathologique, et bien à tort, selon nous ; car dans les cirrhoses, quelle que soit la richesse du tissu scléreux en pseudo-canalicules biliaires, on n'a jamais sous les yeux que le réseau trabéculaire normal transformé en réseau de canalicules tapissés d'épithéliums cubiques ou déjà d'éléments cellulaires absolument neutres, sinon purement nucléaires.

C'est qu'en effet la marche régulière, on pourrait dire normale, de cette transformation cubique des cellules hépatiques, tend à l'atrophie graduelle, à la disparition à peu près totale de ces éléments. Peu à peu, le protoplasma disparaît, et la cellule n'est bientôt plus qu'un élément d'apparence nucléaire se confondant avec les noyaux d'origines diverses qui se voient encore dans le tissu conjonctif des parties sclérosées.

Il existe dans l'évolution de ce processus de nombreuses variétés. Il va sans dire que le point de départ est toujours un point donné d'un canal porto-biliaire. C'est dans les cas où elle semble se faire d'une façon rapide, subaiguë, si l'on veut, qu'on peut le mieux saisir les phases de la transformation cellulaire. Par exemple, sur des foies d'origine variable, mais présentant un certain degré d'angiocholite, on trouve assez souvent, sans cirrhose générale d'ailleurs, des petits foyers de transformation

canaliculaire appliqués sur le bord des segments porto-biliaires. Il n'y a point là de sclérose bien rétractée, dense, les capillaires sanguins sont encore perméables, et tout se borne à un peu d'infiltration leucocytaire. Les limites du foyer sont marquées juste sur le point où s'arrête chaque trabécule modifiée. La

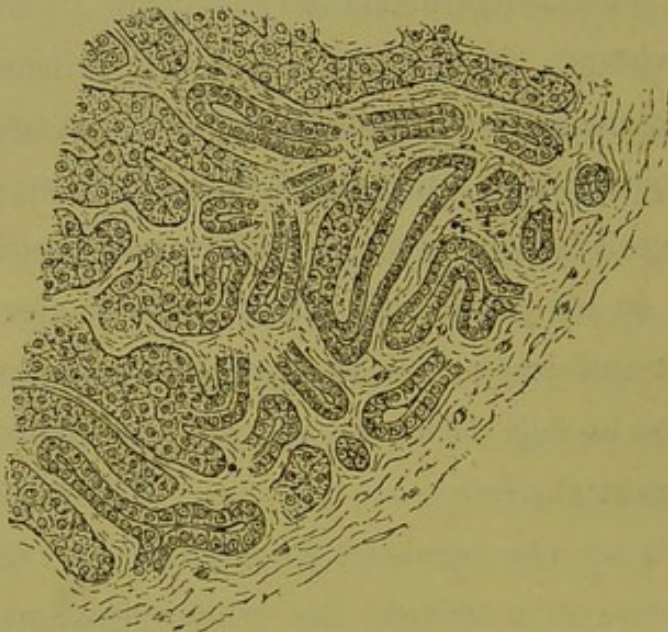


Fig. 27. — Foyer juxta-porto-biliaire de transformation canaliculaire des trabécules dans un cas d'angiocholite.

caractérisait le début de la *dégénérescence kystique* du foie.

Il est très fréquent aussi de voir des foyers semblables formant nodules et appliqués comme des bosses le long des voies porto-biliaires dans certaines cirrhoses.

Dans les cirrhoses en général, les travées fibreuses dépendant des canaux porto-biliaires sont criblées de ces pseudo-canalicules. Parfois, ces derniers s'atrophient absolument, et le tissu fibreux est tellement dense qu'il ne montre plus que des trainées de noyaux très fins à la place qu'ils occupaient, tandis que l'on voit y persister très longtemps, flexueux et vivement colorés, les anciens canalicules interlobulaires préexistants. C'est ce qu'on observe dans un certain nombre de foies granuleux très rétractés. Mais le plus

figure 27 représente un foyer de ce genre, très favorable à l'étude puisqu'on y voit plusieurs soudures entre les deux espèces de travées cellulaires. Dans un autre travail, nous avons montré que par des

foyers analogues se

souvent, le réseau de pseudo-canalicules semble offrir à la destruction une résistance considérable, et dans toutes les cirrhoses porto-biliaires pures, que le foie soit d'ailleurs petit ou gros, lisse ou granuleux, ce réseau persiste jusqu'à la fin avec ses caractères habituels. La figure 28 montre une coupe de cirrhose porto-biliaire pure,

répondant à ce qu'on appelle la cirrhose insulaire vieille. Les travées du tissu sclérosé, très denses, se sont

fusionnées

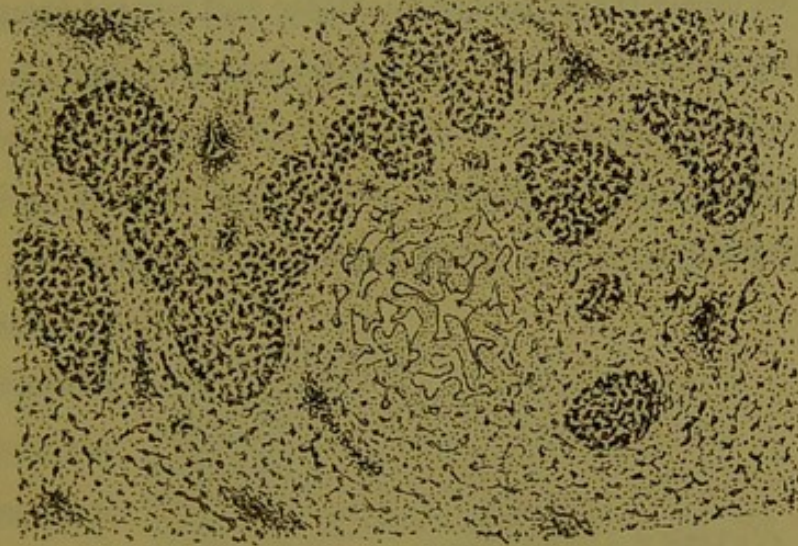


Fig. 28. — Réseaux de pseudo-canalicules dans la cirrhose insulaire rétractée. Au milieu de la figure on voit un angiôme biliaire.

entre elles et ne laissent plus subsister sur les coupes que des petits îlots de parenchyme. Or, toutes les plaques résultant de la section de ces travées sont remarquables par la présence d'un élégant réseau de pseudo-canalicules biliaires. La figure 29 montre à un fort grossissement

quelques-uns de ces canalicules. Rien de plus facile que de voir qu'il s'agit vraiment de tubes anastomosés, tapissés de cellules sans caractères spécifiques. Ils n'ont point de paroi propre, leur revêtement épithélial recou-

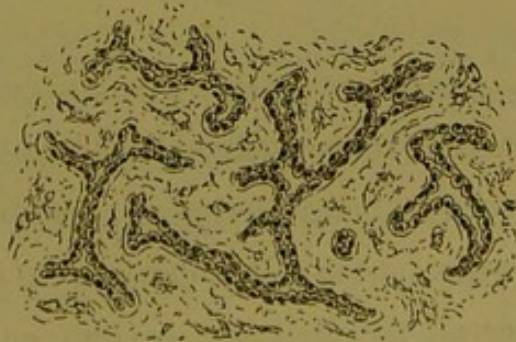

Fig. 29. — Le réseau de la figure 28 vu à un fort grossissement.

vrent simplement un trajet lacunaire sculpté dans le tissu conjonctif.

C'est là l'aspect habituel du réseau canaliculaire de nouvelle formation sur la plupart des cirrhoses porto-biliaires dans l'épaisseur des travées conjonctives. Mais dans les mêmes cirrhoses, outre le réseau qui occupe les travées, il arrive fréquemment que des îlots de parenchyme hépatique circonscrits par ces dernières subissent en masse soit irrégulièrement, soit régulièrement et comme d'une façon concentrique, la transformation cubique de leurs trabécules. C'est alors le même processus subaigu précédemment décrit qui semble présider à cette altération, et ces îlots, bien que ne contenant que du tissu

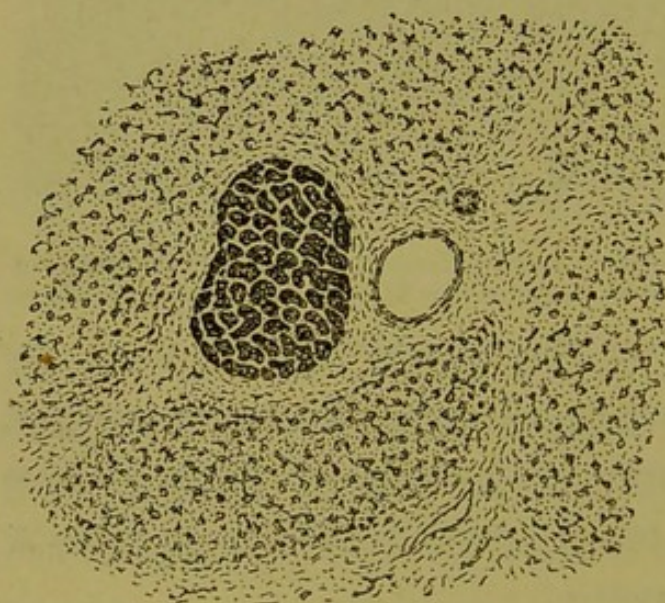


Fig. 30. — Transformation massive du parenchyme hépatique en néo-canalicules dans l'adénome.

conjonctif criblé de néo-canalicules biliaires, se distinguent très longtemps et très nettement des travées fibreuses qui les circonscrivent. Si fréquente qu'on l'observe dans toute cirrhose vieille, cette lésion en masse de certains îlots parenchymateux est

surtout remarquable dans les *cirrhoses à adénomes* qui sont avant tout des cirrhoses porto-biliaires. Nous donnons (fig. 30) l'aspect de la lésion dans un de ces cas. C'est toujours le même réseau canaliculaire, mais ici, en général, la lumière des canalicules est plus dilatée, comme le représente la figure 31. Il est même fréquent, dans les cas d'*adénomes tubulés moniliiformes*, de trouver certains foyers de cette nature dont le réseau canali-

culaire est rempli de petits blocs calculeux. Nous avons indiqué, dans un autre travail, que suivant nous il s'agissait alors de nodules adénomateux qui avaient subi la transformation cubique de leurs cellules. Il est bien curieux, en effet, de voir que les tumeurs adénomateuses peuvent être envahies par la cirrhose en masse, absolument comme l'est souvent le parenchyme hépatique lui-même et qu'alors les tubes de l'adénôme se comportent exactement comme les trabécules du foie. D'où la présence de blocs calculeux dans le réseau canaliculaire qui résulte de l'atrophie de ces tubes, s'il s'agissait d'un adénôme à cylindres moniliformes.

Voilà les considérations les plus importantes qui se rattachent à ce processus anatomopathologique qu'on appelle la *transformation canaliculaire des trabécules hépatiques*. Ce n'est pas une substitution

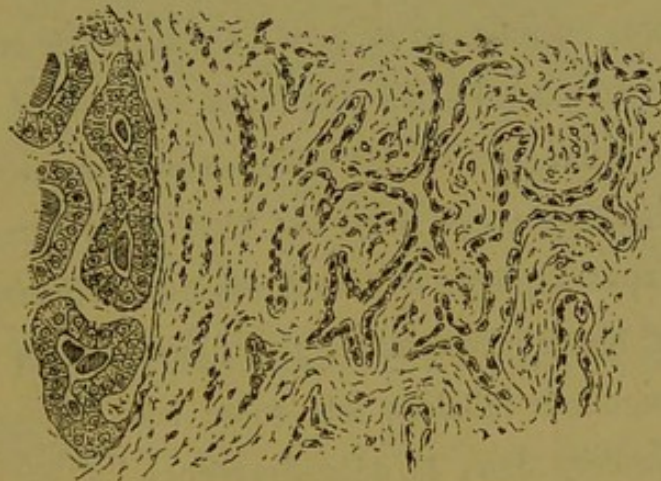


Fig. 31. — Le réseau de la figure précédente vu à un fort grossissement.

d'un réseau à un parenchyme cellulaire, mais c'est bien plus simplement la transformation sur place d'un réseau à épithéliums différenciés en un réseau à épithéliums indifférents.

Nous avons dit que, normalement, ce nouveau réseau canaliculaire tend à l'atrophie et à la disparition presque complète, à mesure que le tissu scléreux se densifie. A cette règle, il y a des exceptions ; dans cette évolution régressive il peut se produire des accidents. Nous en connaissons deux qui, en réalité, ne sont que deux degrés d'une même modification pathologique.

1° Au premier degré, l'on voit un groupe de trabécules à épithélium devenu cubique se dilater d'une façon irrégulière, les travées épithéliales prenant l'aspect moniliforme. Dans les dilata-tions, il y a souvent des blocs muqueux verdâtres, et la lumière de ces canalicules devient très apparente. La dilatation conti-nuant graduellement, la région atteinte présente alors l'apparence d'un réseau de canaux anastomosés et tapissés par un épithélium de plus en plus aplati. Comme d'une part ce processus remar-quable évolue en foyers isolés de petites dimensions en général, et qui tendent à prendre la forme arrondie ; comme d'autre part, le tissu fibreux qui sépare les canaux ainsi dilatés se densifie de plus en plus, on ne peut s'empêcher de comparer l'aspect qui en résulte à celui des angiômes vasculaires. C'est le même stroma fibreux, ce sont les mêmes sinus bosselés et anguleux, mais la nature de ces sinus est bien différente. C'est pourquoi nous avons appliqué le nom d'*angiômes biliaires* au premier degré de la lésion précédente. Les figures 32 et 33 représentent deux angiômes biliaires tels qu'on les observe dans la dégénérescence kystique du foie qui accom-

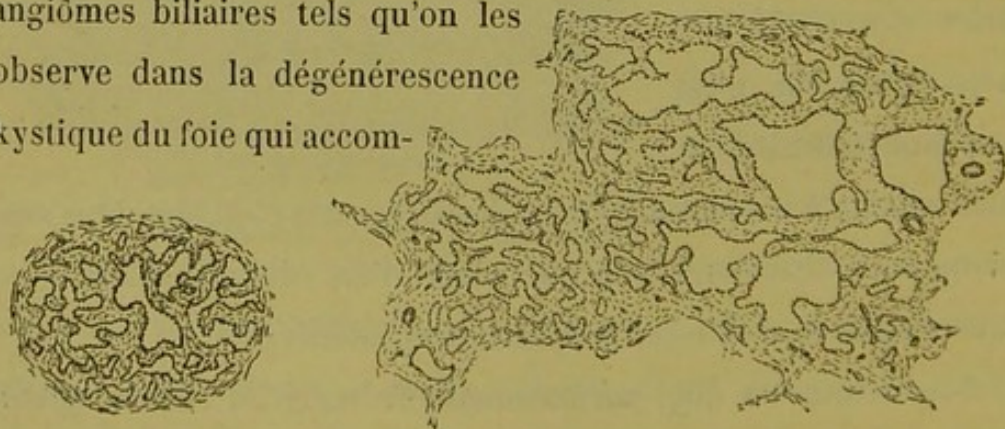


Fig. 32 et 33. — Angiômes biliaires dans la dégénérescence kystique du foie accompagnant celle des reins.

pagne celle des reins. Tantôt, ce sont de petits foyers arrondis, isolés au milieu du parenchyme et répondant à la coupe d'un petit segment porto-biliaire (fig. 32) ; tantôt ce sont des foyers plus

vastes, anguleux, comme dans la figure 33. Très souvent la coupe des grands canaux portes est flanquée sur ses bords d'une foule de petits foyers analogues plus ou moins étendus.

Dans les cirrhoses biliaires, ces angiômes canaliculaires ont souvent cette dernière disposition. Il en est parfois de tellement volumineux qu'ils forment comme des tumeurs appliquées contre les canaux portes (fig. 34).

2° Secondairement, dans ces mêmes foyers d'angiômes biliaires se produit une dilatation excessive d'un ou de plusieurs segments des sinus qui prennent, par rapport aux autres, des dimensions énormes et se développent aux dépens de ces derniers

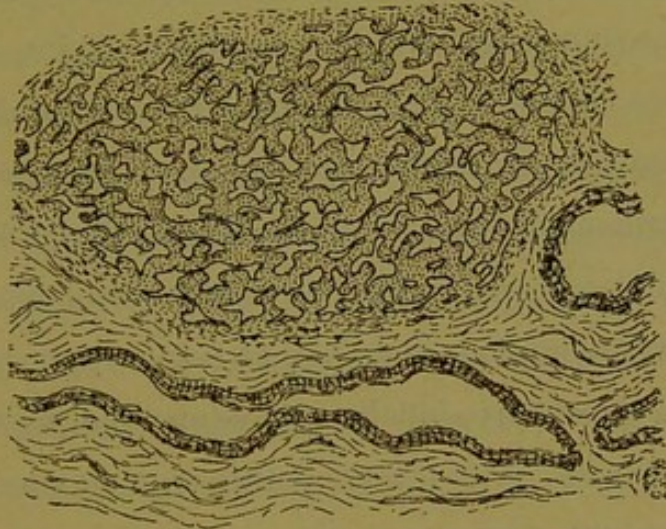


Fig. 34. — Vaste angiôme biliaire formant tumeur sur le bord d'un canal porte, dans la cirrhose porto-biliaire.

en refoulant à la périphérie les cloisons qui les séparent. Pendant un certain temps l'on voit, à côté d'une cavité principale, des sinus de dimensions ordinaires, puis ceux-ci finissent par être absorbés par la première ou bien s'atrophient complètement à son pourtour. Le résultat de cette transformation est la production d'un *kyste* là où il y avait un *angiôme*. Ces kystes, d'abord très souvent cloisonnés, ce qui se comprend facilement d'après leur pathogénie, arrivent à l'état uniloculaire et s'arrondissent complètement. Leur paroi très dense est formée surtout aux dépens des cloisons fibreuses de l'ancien angiôme biliaire, et en partie aussi par un peu de cirrhose de voisinage qui se développe autour de

ces kystes comme autour de toute tumeur intra-hépatique. Cette paroi est tapissée à l'intérieur d'une couche de cellules épithéliales très aplaties, allant jusqu'à l'état pavimenteux, derniers vestiges des cellules cubiques qui dessinaient antérieurement le réseau trabéculaire transformé.

Ce second degré de la lésion, nous l'avons caractérisé par l'expression d'*angiôme biliaire kystique*.

Ces kystes, résultant de la réduction à une seule cavité de tous les sinus anguleux d'un angiôme biliaire, sont assurément l'une des choses les plus curieuses qui se produisent dans le foie. Nous croyons les avoir décrits pour la première fois avec toute leur pathogénie dans un précédent travail. On les observe dans le foie dit *kystique* ; on peut les trouver dans tous les cas où cet organe est atteint d'angiocholite, et nous avons rapporté l'histoire d'une cirrhose porto-biliaire atrophique avec kystes séreux multiples et énormes. Cette lésion, d'ailleurs, n'est rare qu'à ce degré seul, et souvent dans les cirrhoses biliaires on voit quelques kystes microscopiques de cette nature. Mais ce qu'on trouve surtout dans les foies atteints d'angiocholite, ce sont les angiômes biliaires. Dans certains cas, le tissu de sclérose en est farci. La fig. 28 (p. 41) en montre un petit pouvant être donné comme type de ceux qu'on trouve dans les cirrhoses insulaires ou à grandes travées porto-biliaires. Les foies cardiaques, les foies de tuberculeux, de leucocythémiques en montrent également. Enfin, dans la dégénérescence kystique du foie qui marche avec le rein kystique, l'angiôme biliaire existe sans cirrhose. Ici, on peut l'étudier à loisir, car il pousse sous forme de nodules isolés en plein parenchyme.

L'angiôme biliaire, quel que soit le foie qui le porte, est tou-

jours et partout le même ; c'est un élément anatomo-pathologique absolument vulgaire. C'est le résultat d'un accident se produisant dans un foyer de transformation canaliculaire des trabécules hépatiques.

En résumé, au milieu du processus de la cirrhose, les trabécules hépatiques perdant leur protoplasma fonctionnel différencié, se trouvent à l'état de canalicules à épithéliums cubiques, nucléaires, indifférents ; ces canalicules anastomosés forment dans le tissu de la sclérose un *réseau qui n'est autre chose que l'ancien réseau des trabécules hépatiques*. En thèse générale, ce processus regressif aboutit à l'atrophie des cellules du foie qui finissent par disparaître en tant qu'éléments cellulaires, cette marche d'ailleurs étant soumise à des variations nombreuses, quant à sa rapidité, suivant les cas. Mais par exception, sous l'influence de causes immédiates à nous inconnues jusqu'à présent, certains foyers de ce réseau trabéculaire atrophié subissent la transformation angiômateuse, et certains des *angiômes* ainsi constitués se dilatent pour faire des *kystes* d'une nature toute particulière.

Ce sont là des faits anatomo-pathologiques très importants. Il est en effet bien remarquable de voir la trabécule hépatique se comporter d'une façon identique aux deux degrés extrêmes de vitalité de ses éléments. C'est un parallèle à faire maintenant. Nous voyons, d'une part, le réseau trabéculaire normal, à cellules glycogéniques, donner lieu à des transformations tubulaires véritables et même kystiques dont les éléments cellulaires gardent leur protoplasma granuleux fonctionnel au moins très longtemps ; les produits de ces transformations sont les *hyperplasies nodulaires* et les *adénômes* qui peuvent être en tubes pleins ou à simple canal interstitiel comme les trabécules dont ils dérivent,

mais dans lesquels, par accident, les cylindres deviennent canaliculés, cavitaires, moniliformes, kystiques, ne perdant qu'à la longue leur protoplasma cellulaire haut et granuleux. Nous voyons d'autre part ce même réseau trabéculaire subir dans la cirrhose le retour à l'état cubique et embryonnaire de ses éléments épithéliaux ; ici plus rien des caractères fonctionnels du protoplasma, les cellules sont bientôt des éléments indifférents destinés à faire partie du stroma fibreux de la sclérose. Mais ce n'en sont pas moins des tubes véritables qui forment ce réseau de trabécules atrophiées, et ce sont des tubes au moins momentanément assimilables aux *canalicules biliaires terminaux préexistants*.

En effet une série d'accidents se produisent dans l'évolution régulière de cette lésion, la marche vers l'atrophie s'arrête, et là même où tout à l'heure il n'y avait que des rangées parallèles de cellules cubiques, on voit bientôt d'énormes sinus dilatés en angiôme et enfin en kyste véritable tapissé jusqu'à la fin par ces mêmes cellules devenues pavimenteuses.

Et tous ces processus, toutes ces productions canaliculées, tubulées, angiômateuses, kystiques, ont pour point de départ la trabécule sécrétante de la bile. C'est sa façon de répondre au travail inflammatoire qui fait la cirrhose du foie. Ici elle s'atrophie, mais en chemin elle peut subir une foule d'accidents ; là elle s'hypertrophie et dans cette marche spéciale, elle peut donner lieu encore à des écarts d'évolution incroyables, à tel point que dans ce second ordre d'idées, on voit les *adénômes*, dont l'origine semble être vulgairement et banalement inflammatoire, former des tumeurs véritables, néoplasmes qui tantôt meurent sur place après enkystement, tantôt envahissent les vaisseaux du foie et

vont former des colonies secondaires dans ce même organe, voire même plus loin, tout comme le font les embolies cancéreuses d'origine stomacale ou intestinale. C'est là un chapitre tout nouveau dans l'histoire des tumeurs primitives du foie, et qui a son pendant dans l'histoire des adénômes du rein.

Là ne se borne pas le champ d'observation des bizarreries fournies par les trabécules hépatiques. Dans les cirrhoses nullement compliquées d'adénômes, ces trabécules peuvent présenter aussi des dispositions très remarquables. Que l'on y trouve des dilata-tions moniliformes, des injections intercellulaires de matière colorante de la bile, rien de plus simple, et nous l'avons déjà vu et représenté. Mais dans certaines cirrhoses porto-biliaires ou compliquées de cirrhose sus-hépatique on voit parfois des choses bien curieuses. Tandis que les trabécules cellulaires atteintes par la sclérose s'atrophient sur une masse de points, sur d'autres elles persistent avec tous leurs caractères au milieu du tissu fibreux ; et cela non pas en amas compacts, ce qui n'aurait rien de particulier, mais bien à l'état d'isolement complet ; c'est-à-dire que sur les coupes, dans l'épaisseur de vastes plaques de sclérose, on voit une trabécule égarée, logée dans un sinus fibreux, et conservant ses cellules à protoplasma fonctionnel. Ce protoplasma est bien loin d'être normal, car, comme dans le parenchyme de toutes les cirrhoses vieilles, il est granuleux, pigmenté, etc. ; mais c'est celui de la cellule hépatique n'ayant aucune tendance à retourner à l'état cubique et indifférent. Parfois il y a deux ou trois sections trabéculaires formant îlot dans une plaque de sclérose, résultant sans doute des circonvolutions d'une même trabécule. Le plus intéressant, c'est que les sections épithéliales ainsi enkystées forment des tubes véritables à large lumière. Celle-ci

est souvent occupée par un bloc muqueux ou par des débris cellulaires, et les cellules hépatiques qui la limitent sont devenues cylindriques, souvent de forme monstrueuse. Nous représentons quelques trabécules ainsi transformées (fig. 35). On croirait bien

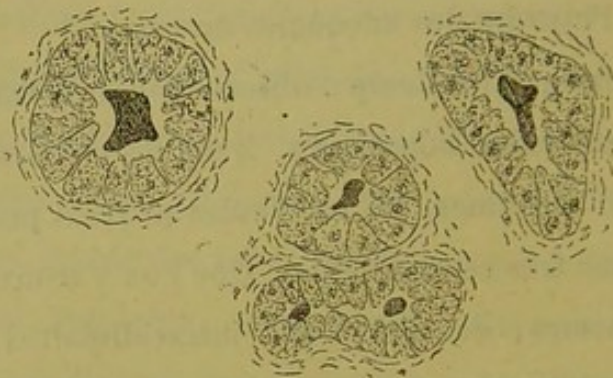


Fig. 35. — Trabécules hépatiques enkystées isolément dans des plaques de sclérose (cirrhose porto-biliaire).

plutôt voir des tubes du labyrinthe rénal que des cellules du foie. Ce processus qui a pour point de départ la trabécule hépatique normale, est à mettre à côté de ce que l'on voit dans les adénômes. Nous avons, dans un autre travail, montré comment les cylindres ou les tubes adénomateux pouvaient s'isoler complètement et s'enkyster dans les masses de sclérose, lorsque les tumeurs de cette nature se cirrhosaient. Nous reproduisons cette disposition (fig. 36) par comparaison avec la précédente.

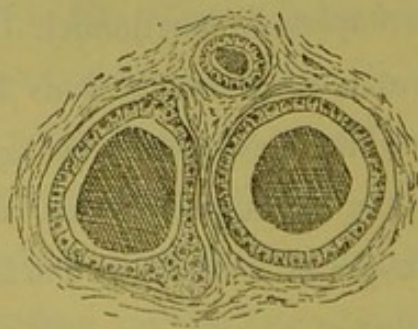


Fig. 36. — Tubes d'adénôme moniliforme enkystés isolément dans des plaques scléreuses.

Des déviations morphologiques cellulaires peuvent également s'observer en masse sur des territoires de parenchyme circons-

crits par la cirrhose porto-biliaire. M. Gilbert, interne des hôpitaux, nous a gracieusement communiqué des préparations sur lesquelles on ne manquerait pas, dans de telles conditions, de voir *du tissu cancéreux*. Le parenchyme hépatique y est en grande partie transformé comme l'indique la figure 37.

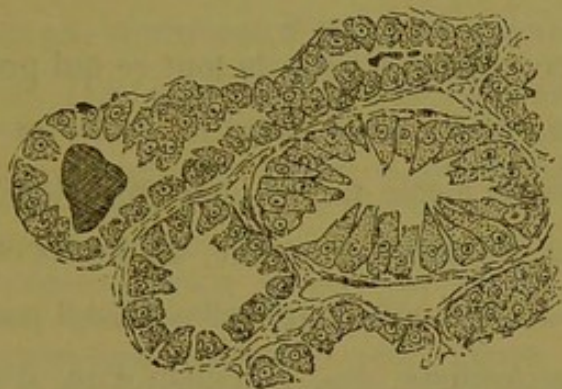


Fig. 37. — Trabécules hépatiques tubulées à épithéliums monstrueux dans un cas de cirrhose.

Ce sont des renflements trabéculaires contenant des blocs verdâtres et tapissés de cellules de forme tout à fait originale, bien que leur protoplasma conserve encore le cachet de celui des cellules hépatiques.

Ces exemples pourraient être multipliés, car les lésions trabéculaires de cet ordre abondent, plus ou moins disséminées ou généralisées, dans les cirrhoses compliquées d'accidents parenchymateux, et, en les étudiant avec attention, on aurait beau jeu à décrire à l'infini des variétés d'altérations de ce genre.

Mais tous les enseignements de l'anatomie pathologique ne doivent pas faire oublier ce qu'on voit à l'état normal dans le parenchyme du foie. Comme cela a déjà été signalé, il est fréquent de constater sur des foies indemnes de grandes lésions, l'état canaliculé de beaucoup de trabécules hépatiques. Cette disposition varie absolument d'un foie à un autre, mais en somme cet état canaliculé est facile à trouver sur tous les foies possibles.

Autour de l'interstice fissuraire nettement taillé entre les cellules des trabécules, on ne verra certainement pas un revêtement d'épithélium plus ou moins pavimenteux comme celui que certains auteurs ont décrit, mais le revêtement fourni par les cellules hépatiques elles-mêmes nous semble être un épithélium suffisant.

Quelle est la conclusion à tirer de tout ce qui précède ?

Est-il possible, après avoir passé en revue les modifications, toutes empreintes du même cachet, que présentent les trabécules hépatiques dans les lésions du foie, de ne pas croire à un lien commun qui les réunit toutes entre elles ? Est-il possible d'éluder cette réflexion immédiate, que l'élément d'où dérivent tant de formations tubulées, doit lui-même être bien proche parent d'un organe tubulé ; et que s'il n'est tube parfait, il se comporte en pathologie comme s'il l'était vraiment ? C'est en effet la seule notion d'anatomie normale qui réponde à l'anatomie pathologique comme l'ont bien montré MM. Kelsch et Kiener cités plus haut. En pathologie donc, le parenchyme sécréteur de la bile chez l'homme se comporte comme le ferait un parenchyme tubulé. Ces tubes à l'état parfait se retrouvent d'ailleurs ça et là dans tous les foies normaux. Il faut donc se dire que, si cette disposition partiellement persistante, vestige du type vers lequel tendait l'évolution épithéliale de la glande, n'existe plus dans tout l'organe, c'est que ce type a été modifié par des causes puissantes intervenant dans le cours de cette évolution ; il faut se dire que si le parenchyme du foie humain n'est pas tout constitué par des tubes épithéliaux parfaits, il est constitué par des tubes déformés. Si l'on veut avec nous caractériser d'un mot cet état des trabécules hépatiques à l'état normal, nous dirons que le parenchyme

du foie est au moins *tubulé en puissance, tubulé virtuellement*, si l'on aime mieux cette dernière expression. Et en anatomie pathologique, le tube sécréteur de la bile reprend ses droits (1).

§ 2

Notion de la glande biliaire.

Ce n'est donc pas seulement d'après les données de l'anatomie comparée et de l'embryologie, c'est de par l'anatomie normale

(1) La pathologie expérimentale apporte sa contribution à la connaissance des faits précédents, et concourt à leur démonstration. On connaît admirablement aujourd'hui la cirrhose biliaire obtenue chez le cobaye par la ligature du cholédoque, grâce surtout aux travaux de MM. Charcot et Gombault. Dans leur mémoire classique (*Arch. de Phys.*, 1876), on trouve un paragraphe bien remarquable pour l'époque où il a été écrit, au milieu du vague incontestable qui régnait alors sur toutes ces questions. Ces auteurs y décrivent avec la plus grande précision l'état moniliforme, ampullaire des capillaires biliaires intralobulaires, au voisinage des foyers de néoplasie canaliculaire, et tirent de ce fait les considérations les plus intéressantes pour l'interprétation des lésions qu'ils observaient. C'est qu'en effet, comme on peut le constater sur les belles préparations que M. Gombault a mises à notre disposition, le parenchyme trabéculaire, autour des foyers de cirrhose biliaire, présente une zone dans laquelle une foule de ses trabécules sont et canaliculées et dilatées en ampoules souvent ramifiées.

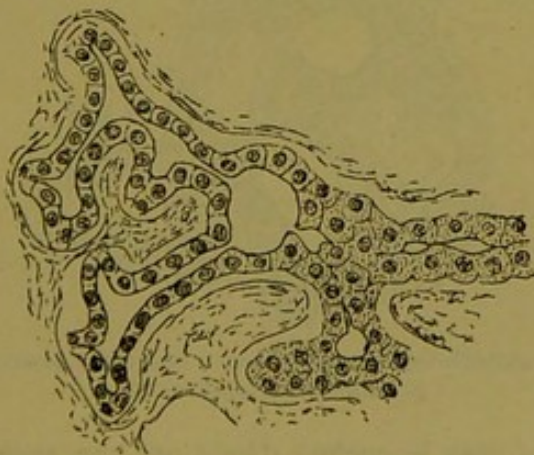


Fig. 38. — Cirrhose biliaire expérimentale du cobaye. Transformation canaliculaire et ampullaire des trabécules dans les nodules inflammatoires.

Nous représentons (fig. 38) une trabécule en train de subir à l'un de ses confluent, la transformation cubique des cellules hépatiques. On voit que cette trabécule d'abord nettement canaliculée, se renfle tout à coup en ampoule d'où partent deux néo-canalicules à épithélium transformé. Cette

en partie, c'est de par la façon dont le foie se comporte fatalement en pathologie, que l'on est amené à considérer comme un tube, imparfait qu'il soit, la trabécule hépatique chez l'homme ; c'est un premier pas à franchir.

Avec un tel point de départ, une question surgit naturellement. Le foie de l'homme est-il un vaste réseau plus ou moins bien tubulé, mais diffus, dont les produits de sécrétion biliaire sont recueillis ça et là par des canaux excréteurs, sans qu'aucun de ces canaux dérive d'un territoire limité qu'il commande ? Ou bien

continuité directe des trabécules avec le réseau biliaire dit de nouvelle formation, est chez le cobaye à constater à tout moment. C'est l'image symétrique de ce que nous avons vu chez l'homme dans certaines lésions subaiguës. (fig. 27, p. 40.)

Quant aux zones d'ectasie trabéculaire situées en dehors de la précédente, c'est-à-dire plus au centre des lobules hépatiques, on y voit les trainées de cellules se comporter comme il est représenté dans la figure 39. Ces dilatations ampullaires ne peuvent prêter à aucune erreur d'interprétation, car les capillaires sanguins ont un tout autre aspect, et la paroi même de ces derniers les fait reconnaître facilement.

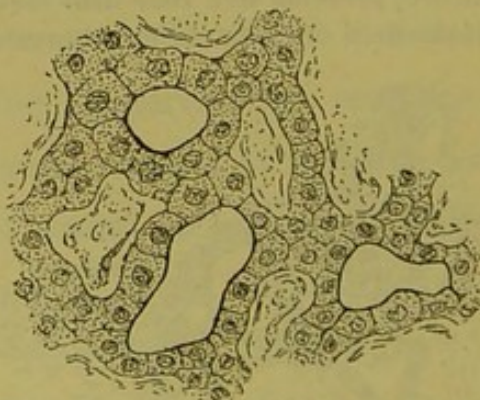


Fig. 39. — Cirrhose expérimentale du cobaye. État des trabécules au voisinage des nodules inflammatoires.

Ces faits observés chez le cochon d'Inde ont une grande importance. On sait que le parenchyme hépatique est chez cet animal considéré, et à bon droit, comme formé de trabécules en grande partie monocellulaires. Sans entrer dans plus de détails sur l'interprétation que méritent ces modifications trabéculaires, constatons ce fait, que la cirrhose expérimentale chez le cobaye fournit un appui évident à la donnée capitale que nous venons de recueillir, savoir, que le parenchyme hépatique est un parenchyme tubulé virtuellement.

le système tubulé du foie humain est-il au contraire divisé en territoires distincts à indépendance fonctionnelle plus ou moins parfaite, et commandés par des canaux excréteurs distincts aussi ? En d'autres termes, cet organe est-il une glande véritable comme les autres glandes de l'économie ?

La première conception a contre elle tout ce que nous savons en anatomie. La seconde répond aux saines notions de l'anatomie générale. Si elle est la vraie, le foie de l'homme doit être une glande divisée en lobules et acini. Il s'agit alors de débrouiller la forme de ces territoires glandulaires au milieu du vaste réseau sanguin qui nous les cache à son profit. C'est là le problème théorique que nous allons aborder.

CHAPITRE II

Réflexions sur la conception classique du foie de l'homme.

Le foie est considéré comme une glande vasculaire sanguine chargée en même temps de sécréter la bile, et le parenchyme hépatique est regardé comme un immense réseau capillaire sanguin, à mailles remplies de cellules épithéliales, dont l'arrangement n'a d'autre règle que le caprice de forme de ces mailles. En rapport avec cette conception, le parenchyme a été divisé en territoires vasculaires qui sont les *lobules hépatiques*. Tous ces lobules sont appendus comme les grains d'un raisin aux ramifications des veines sus-hépatiques, dont les branches ultimes occupent le centre de ces lobules, et leurs servent de pédicules. Tous ces lobules sont plus ou moins arrondis, anguleux par pression réciproque, et délimitent par leur juxtaposition des espaces (*espaces-portes*) et des fentes (*fissures-portes*) où rampent les ramifications ultimes de la veine-porte et de l'artère hépatique. donc, délimitation exclusivement vasculaire sanguine du lobule hépatique. Quant aux canaux biliaires, on les décrit comme une chose accessoire, dans cet ensemble frappant par son immensité du réseau sanguin; on les place dans les espaces-portes, dans les fissures-portes, où ils sont comme au hasard. D'où viennent-ils ?

Nous savons cependant qu'ils répondent comme canaux excréteurs à cette énorme masse réticulée qui constitue le foie et avec laquelle nous avons appris qu'ils se continuent comme un tube se continue avec un autre. Le peu d'importance qu'on leur accorde dans l'anatomie topographique du parenchyme n'est guère en rapport avec ce rôle considérable, et il nous semble qu'il faudrait en tenir compte un peu plus dans la description du foie.

En résumé, la conception du lobule hépatique est très commode pour l'étude microscopique, car elle traduit nettement un caractère objectif des plus évidents; elle indique pour chaque lobule un centre, une périphérie, une zone intermédiaire; c'est un langage connu, et chacun sait d'avance les parties élémentaires qu'il doit rencontrer dans ces régions du lobule. C'est donc très simple. Il s'agit de savoir si toute la vérité tient dans cette définition.

Excellente si l'on regarde le foie comme une glande vasculaire sanguine, cette topographie répond-elle à la notion d'une glande biliaire véritable? Non assurément. Car, dans les glandes, les acini se groupent autour des canalicules excréteurs, et non autour des veines efférentes.

Quelle est donc la conception topographique qui répond à la notion de glande biliaire? Il n'y en a qu'une seule, croyons-nous; c'est la suivante.

CHAPITRE III

Conception théorique de la glande biliaire de l'homme.

Cette conception théorique découle de l'étude des autres glandes; elle nous est donnée par l'anatomie générale, par suite du raisonnement très simple qui suit :

Le foie est une glande vraie, dont les conduits excréteurs sont les canalicules biliaires. Les lobules, quels qu'ils soient, doivent être groupés autour de ces canalicules; le pédicule de chaque lobule est formé d'un canalicule excréteur et de vaisseaux sanguins afférents; les vaisseaux sanguins efférents rampent à la périphérie du lobule. Voilà ce que nous enseigne l'anatomie générale.

Que nous enseigne maintenant l'anatomie normale du foie? C'est que les ramifications terminales des voies biliaires (canalicules excréteurs) forment un premier système convergent au niveau des espaces-portes; que de là aussi partent les dernières ramifications de la veine-porte et de l'artère hépatique (vaisseaux afférents); et que le premier système apparent de convergence des vaisseaux efférents forme les veines sus-hépatiques intra-lobulaires.

Donc, le lobule *biliaire* doit avoir pour domaine glandulaire

tout le parenchyme groupé autour d'un espace-porte, domaine qui s'étend excentriquement jusqu'au premier système des veines sus-hépatiques.

Mais ce domaine n'est pas homogène, puisqu'il est formé aux dépens de plusieurs lobules hépatiques. Il faut donc que chaque *lobule hépatique* soit composé de segments distincts appartenant chacun à des *lobules biliaires* différents.

En résumé, la théorie amène forcément à diviser le lobule hépatique en segments, en territoires glandulaires distincts, appartenant à des lobules biliaires différents. La conception du *lobule biliaire* prend donc la place de la conception du *lobule hépatique*.

Où chercher maintenant la démonstration de ce fait ? Dans l'anatomie normale ? Non, car celle-ci nous apprend que, sur les coupes microscopiques, le lobule hépatique forme un tout homogène. Toutefois, il en ressort nettement que ce territoire glandulaire est commandé par un grand nombre de canalicules excréteurs qui se groupent dans des points définis ; et d'autre part que la veine centrale du lobule émet des branches principales divergentes desquelles partent les capillaires intra-lobulaires. Mais aucun élément particulier ne peut indiquer les lignes de démarcation des segments du lobule hépatique, si, comme la théorie l'indique, ces segments existent.

En cette occurrence, il faut se rejeter sur l'anatomie pathologique, qui a déjà tant démontré de choses capitales d'anatomie normale, et en particulier la structure tubulée du foie. C'est à la pathologie que nous allons demander la démonstration de notre théorie ; c'est elle qui se charge de dessiner le lobule biliaire, mieux que ne saurait le faire le meilleur procédé de technique microscopique que nous puissions employer.

CHAPITRE IV

Démonstration de l'existence du lobule biliaire par l'anatomie pathologique.

Si le lobule hépatique est divisé en segments distincts ayant chacun leur système excréteur ; si la réunion d'un groupe de ces segments glandulaires par leurs pédicules respectifs au niveau des espaces-portes forme un système bien délimité qui est un lobule biliaire ; si chaque segment, et par suite le lobule tout entier, ont pour limite périphérique le réseau principal des veines centrales sus-hépatiques ; on peut concevoir, en théorie, deux processus pathologiques ayant pour effet de rendre apparentes les limites de ces segments lobulaires et du lobule biliaire lui-même. L'un consisterait dans une lésion ayant pour siège le réseau des veines sus-hépatiques et dissocierait par la périphérie tous ces segments ; l'autre porterait sur le centre même de ces segments, en rendant ce centre plus apparent au détriment de la zone périphérique.

Ces conditions se trouvent remplies dans la masse immense des lésions systématiques du foie de l'homme, lésions qui sont tantôt isolées, tantôt combinées entre elles ou avec d'autres états pathologiques généralisés à tout l'organe. C'est presque toute

l'histoire anatomo-pathologique du foie qu'il faudrait inscrire ici pour cette démonstration de l'existence des lobules biliaires. Mais nous ne passerons en revue que les principales de ces altérations, celles dont l'interprétation s'impose, et nous commencerons cette description par l'étude des lésions généralisées à tout l'organe. On verra que, si en pathologie la trabécule hépatique répond comme un tube, ainsi qu'il a été exposé précédemment, le foie pris en masse répond de son côté comme une glande lobulée.

§ 1

Hépatite nodulaire ou Évolution nodulaire hyperplasique.

Cette lésion a été décrite dans ces derniers temps spécialement chez les paludéens par MM. Kelsch et Kiener (1878-1879), puis chez les tuberculeux par nous-même (1880), et tout récemment

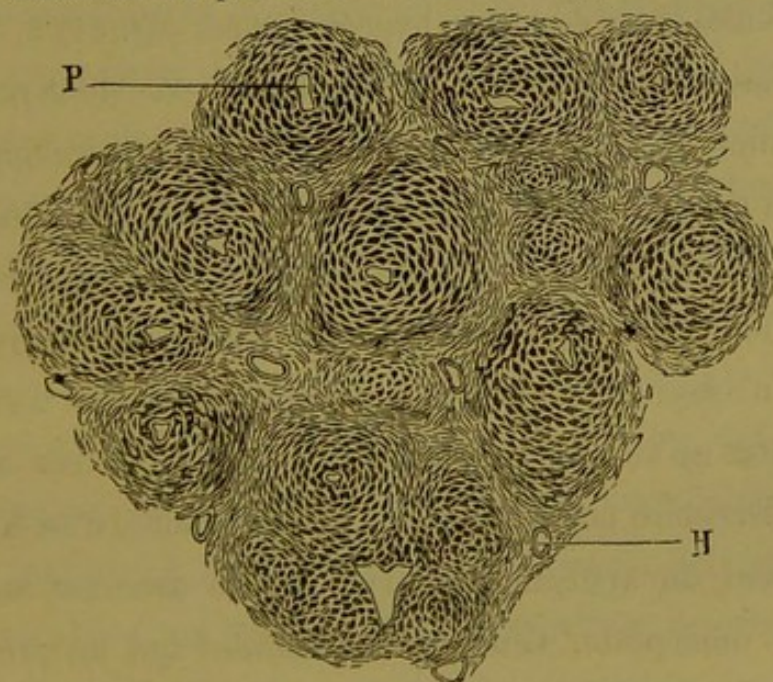


Fig. 40. — Croquis de l'hyperplasie nodulaire.

nous avons publié un second mémoire sur ce sujet dans la *Revue de Médecine* (1884). Intimement lié à des phénomènes pathologiques qui ont pour siège les canalicules biliaires, cet élément anatomo-pathologique consiste en ceci, sur les coupes microscopiques (fig. 40).

Le grand fait qui frappe l'œil de l'observateur est le bouleversement complet de l'ordination classique du parenchyme du foie. Le lobule hépatique n'existe plus, les trabécules sécrétantes sont groupées en boules, en nodules de volume variable, arrondis ou triangulaires, avec tendance à la lobulisation. Dans ces nodules,

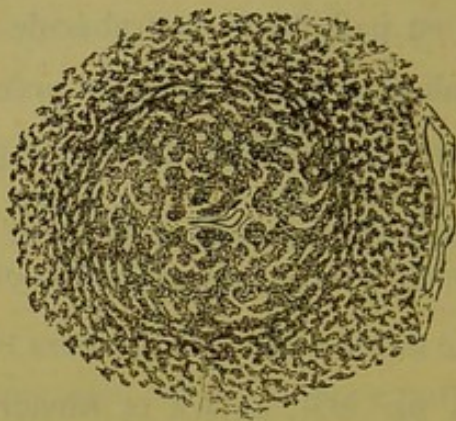

Fig. 41. — Un nodule d'hyperplasie nodulaire en évolution.

les trabécules centrales sont hypertrophiées (fig. 41) 2, 3, 4 fois plus épaisses que normalement, tandis que celles de la périphérie sont aplaties, atrophiées, et forment comme une enveloppe écailluse à la masse centrale, ainsi que cela se voit dans les bulbes de certaines plantes de la famille des Liliacées. Nous ne décrivons pas autrement la structure et l'évolution ultérieure de ces nodules, n'ayant ici en vue que leur topographie. Or il est facile de constater qu'au centre de l'immense majorité de ces nodules, il y a un territoire porto-biliaire simple ou ramifié, c'est-à-dire un département du système excréteur biliaire avec ses satellites, artère et veine-porte. Ceux de ces nodules qui ne présentent point ce centre d'évolution spécial, peuvent être envisagés facilement comme ayant été attaqués par le rasoir suivant la tangente ou à peu près, c'est-à-dire à leur périphérie, là où le centre porto-biliaire n'existe plus, là où il n'y a plus que des trabécules sécrétantes de la bile. En somme, tous ces nodules ont

pour centre de figure un espace-porte perilobulaire. Enfin, de l'état de leurs couches périphériques mentionné plus haut, il résulte que ces nodules sont séparés par des sortes de sillons où les trabécules cellulaires sont aplaties et atrophiées. De là leur individualisation.

Donc le foie s'est lobulisé suivant un nouveau mode et les lobules nouveaux sont les nodules hyperplasiques dont chacun s'est développé autour d'un espace-porte comme centre.

Si l'on cherche les veines centrales des lobules hépatiques, on ne les trouve exclusivement que dans les sillons délimités par la juxtaposition des nodules, dans la zone d'atrophie trabéculaire. Toutes les veines sus-hépatiques sont là sans exception, grosses et petites, et elles occupent les points d'intersection de tous les sillons internodulaires. Il résulte de ce fait remarquable que l'ordination des coupes du foie est renversée : au lieu de lobules ayant à leur centre les veines sus-hépatiques et à leur périphérie les espaces-portes, nous avons des lobules qui ont à leur centre des espaces-portes et à leur périphérie des sillons contenant les veines sus-hépatiques. En un mot, c'est un foie *inverti*.

Une fois pour toutes, nous appelons ce grand processus de transposition, *l'interversion lobulaire*, expression qui indique simplement que des lignes de démarcation nouvelle sont apparues sur les coupes, limites de nature quelconque (ici c'est l'atrophie trabéculaire qui les fait), et qui permettent de grouper les éléments du parenchyme en nouveaux territoires ayant pour centre les espaces-portes et, d'une façon plus générale, les segments du système porto-biliaire.

Quand cette inversion lobulaire est due plus spécialement à un processus se passant dans les trabécules sécrétantes, hyper-

plasie, changement de direction, dégénérescences variées à marche centrifuge par rapport aux espaces-portes, elle constitue un fait particulier auquel on donne le nom d'*évolution nodulaire*. Un simple qualificatif suffit pour désigner la variété. Ainsi dans le cas qui nous occupe, l'hépatite nodulaire sera *l'évolution nodulaire hyperplasique*.

Revenons à nos coupes. Il s'agit donc d'un foie interverti. C'est là un fait brutal qui n'admet pas litige. De quelle interprétation est-il susceptible ?

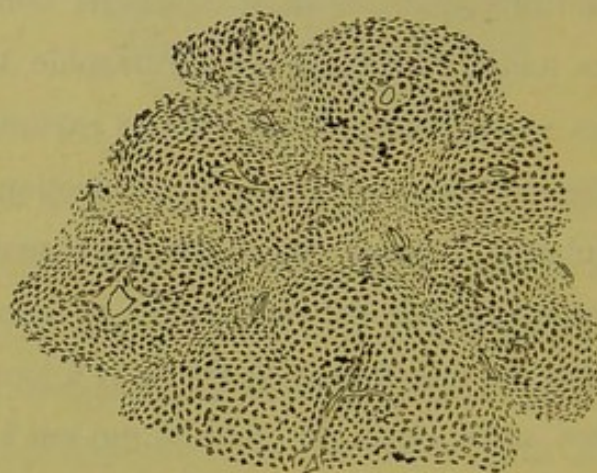


Fig. 42. — Croquis d'hyperplasie nodulaire montrant le sectionnement du lobule hépatique.

Sur les coupes du foie d'évolution nodulaire (fig. 40 et 42), rien de plus facile que de reconstituer par la pensée l'ancien lobule hépatique. Il suffit de chercher les veines centrales et de les circonscrire à distance par une ligne brisée passant par les espaces-portes les plus voisins. En faisant ainsi, l'on constate que le domaine glandulaire de l'ancien lobule hépatique, imaginaire sur ces coupes, s'est en réalité décomposé en une série de territoires distincts dont chacun concourt à former la masse du nodule hyperplasique le plus proche. En d'autres termes, chacun des lobules nouveaux, ou *nodules d'hyperplasie*, est constitué par la réunion

de segments appartenant à tous les *lobules hépatiques* qui délimitaient l'espace-porte autour duquel, comme centre, s'est développé ce nodule. Le nodule dans son ensemble a pour limites extérieures la zone virtuelle qui contient les veines centrales de ces *lobules hépatiques*.

Que représente donc le nodule d'hyperplasie ? C'est le *lobule biliaire*, tel que la théorie nous l'a enseigné. Car ce nodule a pour centre un des espaces-portes qui entourent le lobule hépatique, et pour périphérie le premier système veineux sus-hépatique ; sa masse est composée de segments nodulaires situés sur les ramifications de cet espace-porte, segments séparés les uns des autres par des interstices répondant à des subdivisions des veines centrales.

Est-il possible de concevoir les images fournies par les coupes d'hépatite nodulaire, si l'on n'admet pas que cette lésion se passe dans une glande véritablement lobulée ? Nous ne le croyons pas, et voici pourquoi. Chaque nodule hyperplasique est formé d'un centre où les trabécules hépatiques sont hypertrophiées ; à mesure que ces trabécules centrales augmentent de volume, les trabécules périphériques s'écrasent pour ainsi dire, deviennent écailleuses et finissent même par se transformer en véritable tissu de cirrhose, allant jusqu'à une sorte d'enkystement du nodule. Comment expliquer ce processus bizarre, si l'on n'admet pas qu'il a pour siège un territoire glandulaire défini ? On ne voit pas le pourquoi de cette hypertrophie, bornée à un domaine exact et s'arrêtant toujours devant les mêmes obstacles. Supposons au contraire que ce processus se passe dans un territoire limité, lobule biliaire et ses segments, la chose est toute simple : les trabécules s'hypertrophient autour du centre fonctionnel de ce lobule ; l'hypertro-

phie marche, mais en même temps la masse glandulaire devient trop volumineuse pour l'espace défini qui lui est réservé ; le contenu est plus grand que le contenant. De là cette tendance des trabéculés à se masser dans un ordre spécial, de là ce changement de forme des segments lobulaires qui, de prismatiques qu'ils étaient, deviennent arrondis ou ovoïdes, et le lobule biliaire a maintenant des angles obtus ou est parfaitement arrondi.

On s'explique ainsi l'aspect de ces nodules en bulbe d'oignon, dont la périphérie s'atrophie par compression excentrique comparativement à la masse centrale hypertrophiée.

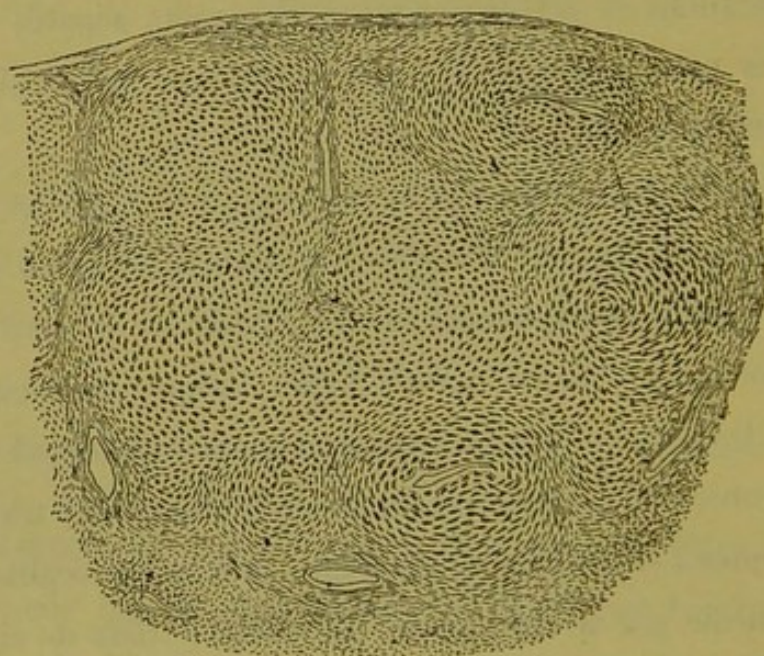


Fig. 43. — Un nodule composé, sous-jacent à la capsule du foie, dans l'hépatite nodulaire.

Tel est dans son intimité ce processus curieux de l'évolution nodulaire hyperplasique. Il nous démontre l'existence du lobule biliaire et nous délimite ce lobule par un procédé tout spécial. La notion de glande biliaire lobulée répond seule à la nature et à la topographie de cette lésion.

Ainsi constituée, ainsi localisée, l'hyperplasie nodulaire est un

des éléments anatomo-pathologiques les plus remarquables qu'on observe dans le foie de l'homme, et cet élément y existe très fréquemment. Sa raison d'être réside manifestement dans quelque chose d'anormal se passant dans le système des voies d'excrétion de la bile, et ce quelque chose se traduit à nos yeux par les caractères histologiques de l'angiocholite. Mais c'est tout ce qu'on en peut dire à l'heure actuelle. Aussi les circonstances morbides dans lesquelles on l'observe sont-elles très variables. Tantôt l'hyperplasie nodulaire existe partiellement ou d'une façon généralisée dans un foie sans cirrhose concomitante. Ce sont là les cas les plus favorables pour son étude. A l'œil nu, les nodules tranchent par leur couleur blanche sur le tissu environnant, ils font saillie sur la surface du foie qui prend par suite l'aspect granuleux. Certains nodules très composés forment vraiment des tumeurs, elles-mêmes lobulées (fig. 43), dont les lobules sont

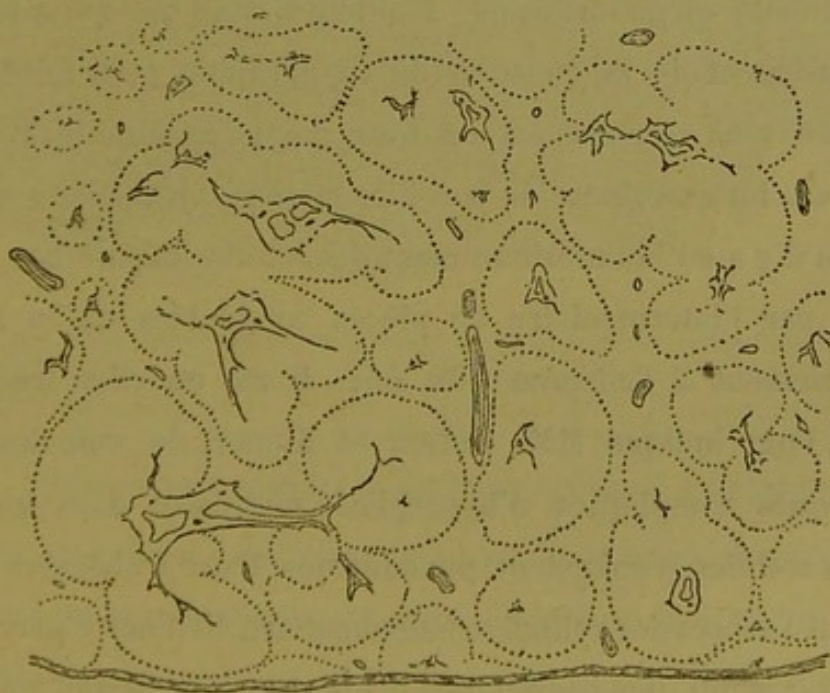


Fig. 44. — Croquis d'ensemble des nodules dans l'hépatite nodulaire sans cirrhose concomitante.

séparés les uns des autres par des sillons secondaires. La figure 44

montre l'aspect ordinaire des coupes lorsqu'à un faible grossissement on en observe une étendue notable. C'est un croquis sur lequel les lignes ponctuées délimitent les nodules et les espaces intermédiaires avec les veines sus-hépatiques qu'ils contiennent.

Comme l'indique la pathogénie notée plus haut, l'hyperplasie nodulaire trouve son terrain d'évolution dans les foies atteints de cirrhose porto-biliaire. Ici il y a combinaison de deux processus pathologiques, et l'aspect des coupes dans de semblables circonstances est fort remarquable. Tantôt il s'agit de cirrhoses à grandes travées circonscrivant des îlots immenses de parenchyme hépatique où l'on voit çà et là quelques nodules d'hyperplasie ; tantôt l'élément cirrhotique est plus général quoique moins intense sur chaque département porto-biliaire et tout le parenchyme ou à peu près est en hyperplasie nodulaire. Nous reproduisons un cas de ce genre (fig. 45). Ce dessin d'une grande fidélité peut donner une idée de cette élégante lésion. D'ailleurs, tout ce qui a été dit antérieurement de la question de topographie pour l'évolution nodulaire sans cirrhose est en tous points applicable à ce cas complexe. En examinant de pareilles coupes, on a peine à se rappeler qu'il y a eu là antérieurement des lobules hépatiques.

C'est par l'intermédiaire de pièces semblables qu'on arrive insensiblement* à l'adénome du foie. Il est en effet fréquent, comme l'ont indiqué MM. Kelsch et Kiener, de voir des foies cirrhotiques compliqués d'hyperplasie nodulaire dans lesquels certains nodules s'enkystent pendant que leurs trabécules prennent tout l'aspect des cylindres adénomateux. Et d'autre part, dans les foies cirrhotiques compliqués d'adénome soit partiel soit plus ou moins généralisé, on trouve des régions dans lesquelles la cirrhose porto-biliaire existe seule, d'autres où elle s'accompagne

simplement d'hyperplasie nodulaire. De sorte que la chaîne se trouve complète entre les deux lésions. Nous parlerons seulement plus loin des nodules adénomateux, car l'adénome est plus généralement une altération partielle dans un foie cirrhotique.

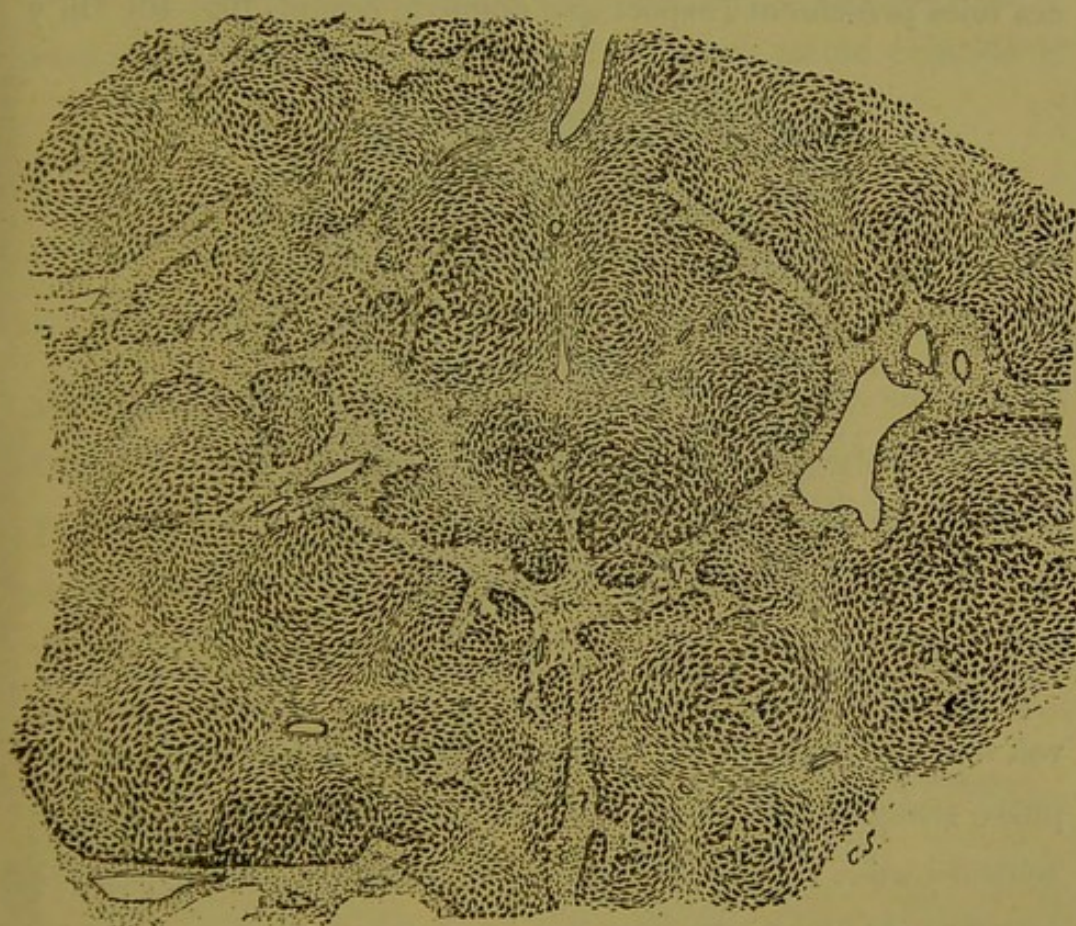


Fig. 45. — Hyperplasie nodulaire généralisée avec cirrhose porto-biliaire légère.

§ 2

Stéatose porto-biliaire et Évolution nodulaire grasseuse.

Dans une foule de circonstances la stéatose hépatique est absolument systématique, et dans l'immense majorité des cas sa localisation a pour foyer le système porto-biliaire. Chez les tuberculeux en particulier, soit isolément, soit en combinaison avec divers autres processus élémentaires, on voit débiter la transformation adipeuse du parenchyme sous forme de petits îlots qui

s'échelonnent sur les bords de toutes les voies porto-biliaires, et il n'y en a que là. Ce sont des blocs de vésicules adipeuses, blocs nettement limités à leur périphérie. Peu à peu ils se confondent autour des gaines de Glisson, et, à un certain degré, les coupes de ces foies présentent l'aspect que donne le croquis (fig. 46). On y

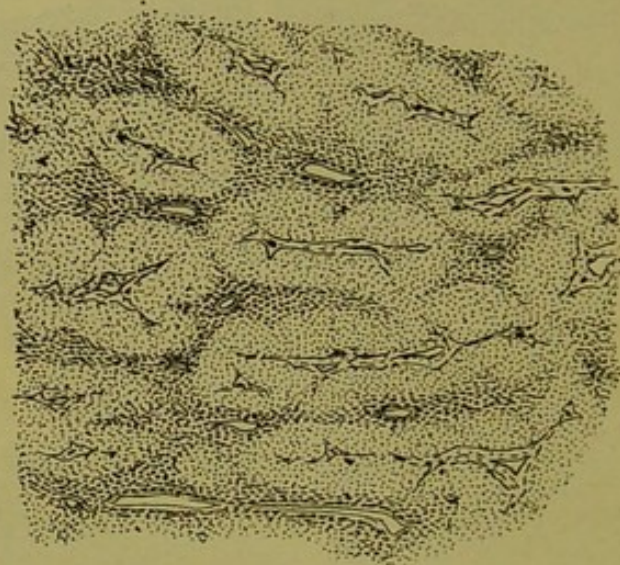


Fig. 46. — Forme commune de la Stéatose porto-biliaire dans la tuberculose.

voit tous les segments du système porte enveloppés d'une atmosphère graisseuse nettement délimitée à sa périphérie par le tissu demeuré sain. Celui-ci persiste sous forme de stroma dont les colonnes circulent entre tous ces territoires graisseux. Ces faits sont très fréquemment observés chez les tuberculeux. Mais à ce degré qui constitue peut-être une forme spéciale de stéatose, il n'y a point de déformation des coupes, dont la topographie est facile à reconstituer au moyen des veines sus-hépatiques très apparentes dans les travées de tissu resté intact.

Par contre, d'autres stéatoses présentent des caractères qui les éloignent notablement de la précédente. Ici il y a vraiment production de nodules, il y a une véritable *évolution nodulaire* que sa nature fait désigner sous l'épithète de *graisseuse*. Lors-

qu'on saisit un foie ainsi affecté, à une période favorable de son évolution, l'organe ressemble en masse à un gros foie gras ; mais en certaines régions et parfois partout, son apparence est toute particulière. Sa surface est grenue, farcie de points blancs ou jaune pâle, légèrement saillants, séparés par de fins sillons gris-rougeâtres. A la coupe, on voit à l'œil nu ce même pointillé de

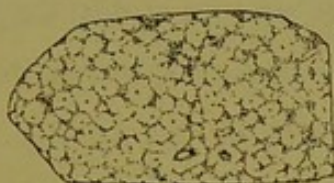

Fig. 47. — Évolution nodulaire graisseuse des tuberculeux. Coupe vue à la loupe.

jaune sillonné de gris, et une loupe suffit pour s'assurer qu'au centre de tous ces petits lobules graisseux, il y a un segment porto-biliaire. Comme ces foies sont très anémiés on distingue moins facilement les organes contenus dans les sillons intermédiaires. Si l'on examine à un très faible grossissement, voire même à la loupe, une coupe microscopique de ce tissu (fig. 47),

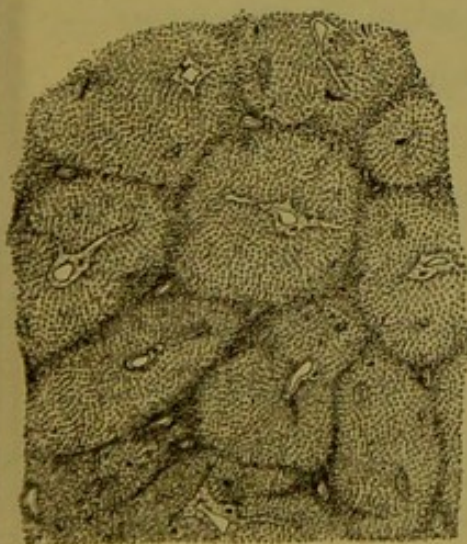


Fig. 48.

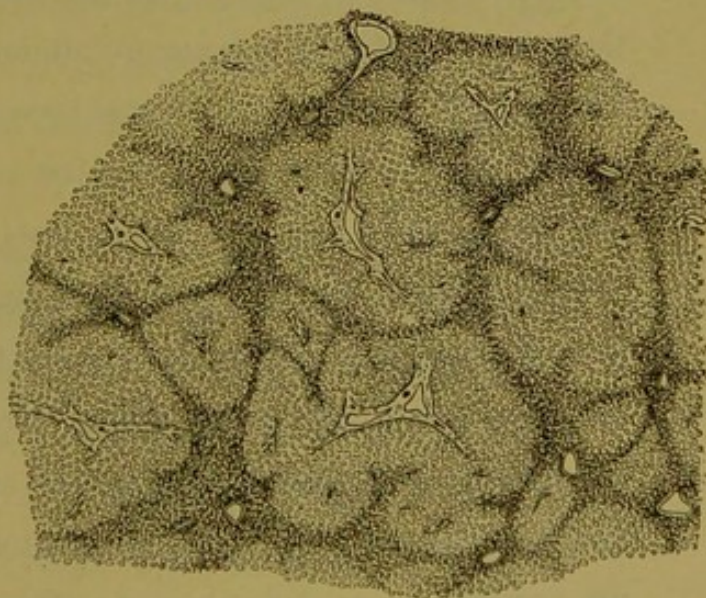


Fig. 49.

Évolution nodulaire graisseuse des tuberculeux à divers degrés de développement.

on constate encore mieux la présence des espaces portes au milieu

des lobules graisseux, mais l'on voit de plus que les sillons interposés contiennent les veines sus-hépatiques.

Au microscope, ces coupes donnent les aspects représentés par les figures 48 et 49. Ce sont d'immenses îlots de vésicules adipeuses paraissant se comprimer mutuellement, et séparés par des travées de tissu dense plus foncé. Or, tous les segments du système porto-biliaire sont au milieu des îlots graisseux, et toutes les veines sus-hépatiques apparentes sont dans l'épaisseur et surtout aux points d'intersection des travées interposées. Ces dernières sont formées de cellules hépatiques plus ou moins atrophiées, comprimées, infiltrées de graisse, mais non vésiculeuses.

Ces coupes ne prêtent qu'à une seule interprétation, la suivante : La dégénérescence vésiculo-graisseuse des trabécules hépatiques se fait sous forme nodulaire à partir des segments porto-biliaires ; de là elle rayonne vers les veines sus-hépatiques. Mais l'augmentation de volume causée par les vésicules adipeuses substituées aux cellules, amène peu à peu la compression des portions de parenchyme non encore atteintes par la dégénérescence. Celles-ci refoulées de tous côtés se tassent sous forme de lames de plus en plus minces comprenant les veines sus-hépatiques dans leur épaisseur et surtout à leurs points d'intersection.

Ce processus déjà évident sur les figures 48 et 49 est facilement démontrable si l'on observe des foies où l'évolution nodulaire graisseuse est encore jeune, bien que généralisée à tout l'organe. Nous reproduisons (fig. 50) une coupe de foie appartenant à un vieux cachectique athéromateux. Il y a ici bien entendu un épaissement des gaines de Glisson, et de plus une forte pigmentation noire des zones sus-hépatiques, ce qui rend ce fait doublement intéressant. On y voit l'évolution nodulaire graisseuse

en plein développement et il nous semble difficile d'exiger quelque chose de plus démonstratif. Il est à remarquer que les travées intermédiaires aux nodules adipeux sont formées de cellules hépatiques non atrophiées ni écrasées par la compression.

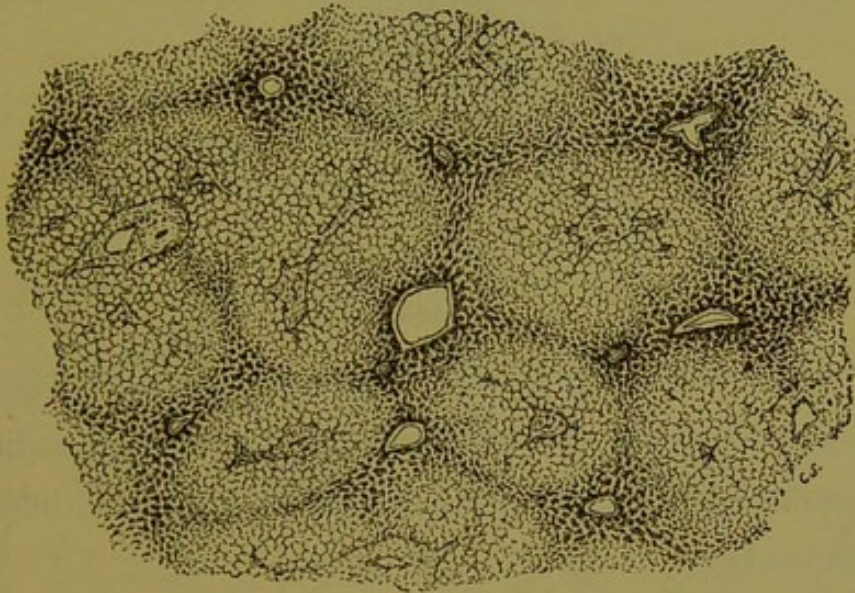


Fig. 50. — Évolution nodulaire grasseuse avec pigmentation sus-hépatique chez un athéromateux.

Dans les foies dont nous parlions précédemment comme dans ces derniers, on peut suivre avec précision la façon dont les nodules gras se groupent autour des veines sus-hépatiques, c'est-à-dire en d'autres termes la manière dont les lobules hépatiques sont envahis par la graisse. Il est très fréquent par exemple d'observer des coupes transversales de petites veines intra-lobulaires situées au centre d'une atmosphère de parenchyme hépatique non vésiculo-grasseuse, et disposée en forme d'étoile à rayons en nombre variable. Ces rayons de cellules hépatiques non dégénérées ou bien se perdent en pointe déliée au milieu des cellules adipeuses, ou bien vont rejoindre d'autres veines intra-lobulaires voisines. Il est facile de comprendre qu'il s'agit de lobules hépatiques dont le parenchyme est pas à pas *rongé* par

la dégénérescence graisseuse qui s'avance graduellement des espaces portes environnants, sous forme de territoires coniques convergeant vers la veine centrale (fig. 51).

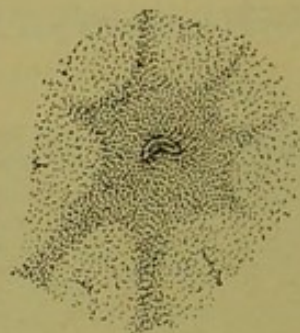

Fig. 51. — Montrant la façon dont le tissu vésiculo-adipeux envahit le lobule hépatique.

On voit donc que l'évolution nodulaire graisseuse est topographiquement identique et superposable à l'hyperplasie nodulaire précédemment décrite. La nature seule de l'altération est différente dans son essence.

Si donc il existe des lobules biliaires dans le foie, ce sont ces lobules qui dégénèrent en tissu adipeux de leur centre à leur périphérie, en augmentant de volume et refoulant leurs *régions corticales* vers le territoire des veines sus-hépatiques. Quant à chercher des lobules hépatiques sur les coupes de pareils foies, il n'y faut plus songer.

Nous aurons plus loin à parler de l'évolution nodulaire graisseuse se montrant partiellement dans certains cas pathologiques.

Nous venons de donner la démonstration de l'existence des lobules biliaires au moyen de deux grandes altérations systématiques frappant ces lobules de leur centre à leur périphérie et par cela même affirmant leurs limites respectives. Nous passons maintenant à une série de lésions à marche inverse, c'est-à-dire envahissant les lobules biliaires de leurs régions corticales à leur région centrale. Il s'agit encore de processus pathologiques

généralisés à tout l'organe. Commençons par la plus simple de toutes, la pigmentation du système sus-hépatique.

§ 3

Pigmentation du territoire veineux sus-hépatique.

De toutes les lésions systématiques qui ont pour siège le voisi-

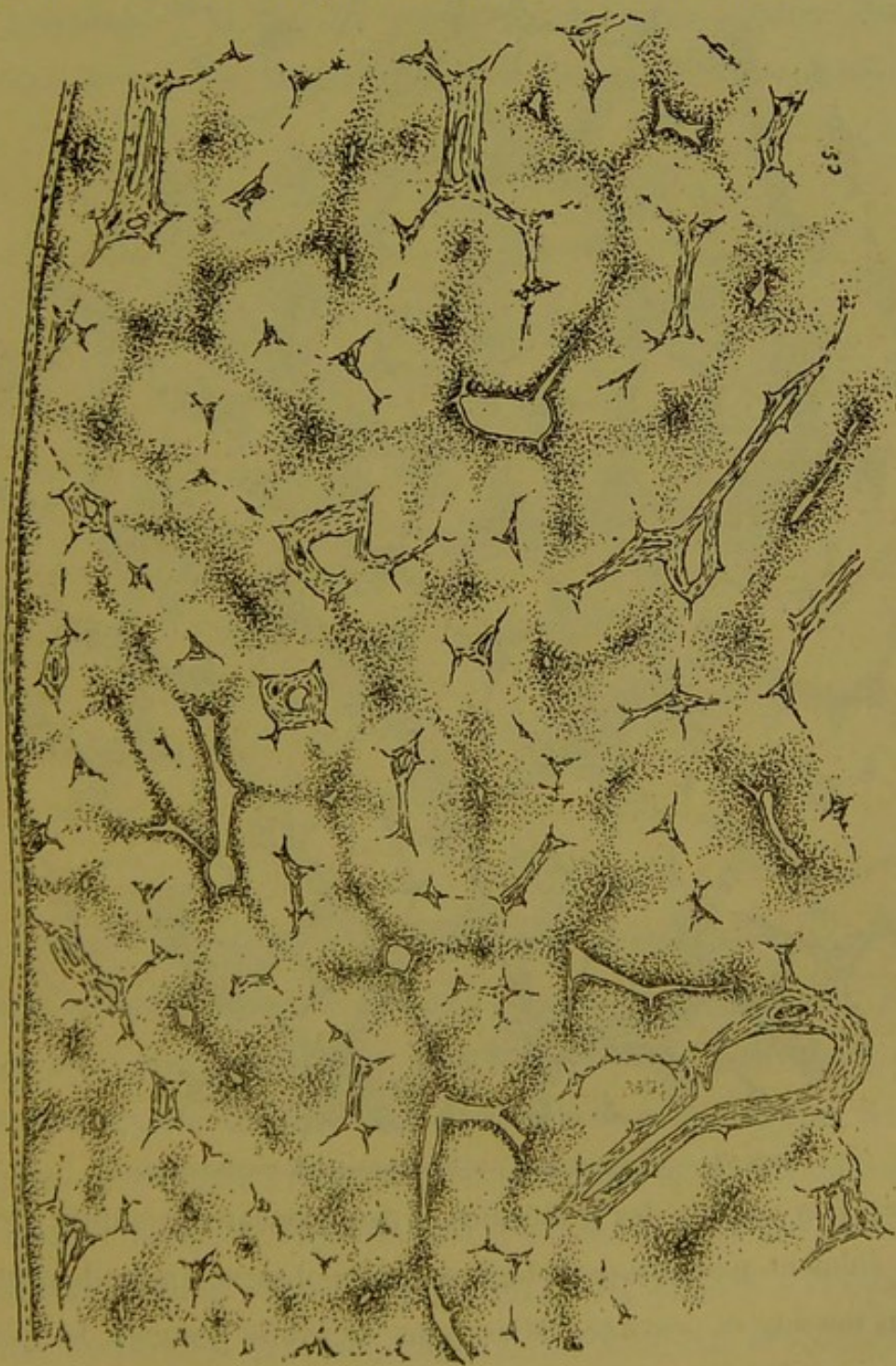

Fig. 52. — Pigmentation sus-hépatique chez un brightique.

nage des veines sus-hépatiques, la pigmentation cellulaire est sans contredit la plus simple et la plus pure pour le rôle que nous lui attribuons dans notre démonstration. Car elle existe très souvent sans aucune déformation dans l'ordination des coupes, et sans

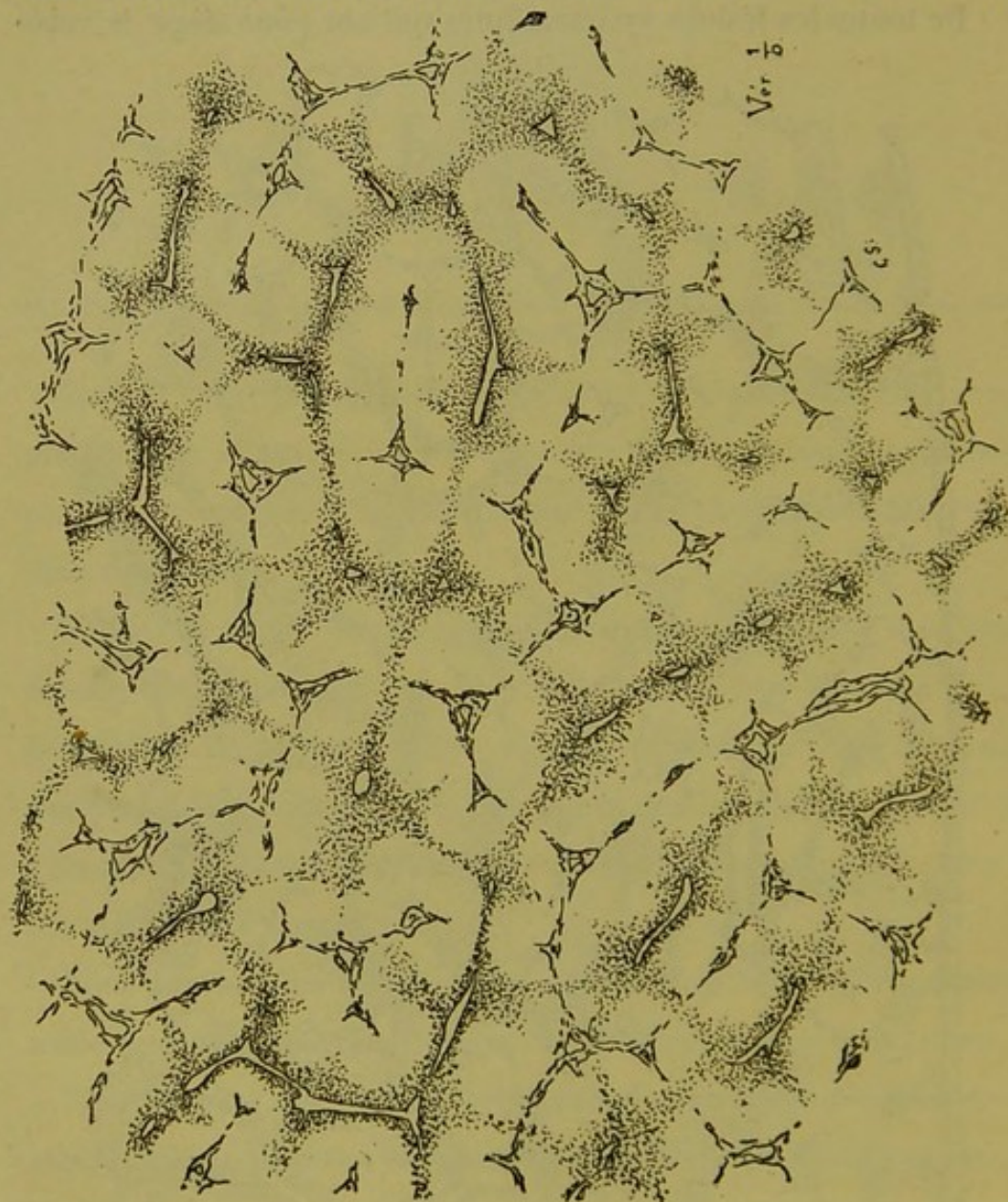


Fig. 53. — Pigmentation sus-hépatique chez un cancéreux.

altération notable des trabécules et des vaisseaux sanguins. C'est un élément anatomo-pathologique qu'on observe journellement à tous les degrés possibles. Mais nous en avons recueilli les plus beaux spécimens chez des vieillards athéromateux, chez les

tuberculeux, les brightiques, les cancéreux et les leucocythémiques. Nous l'avons déjà vu combiné a un haut degré avec l'évolution nodulaire graisseuse (fig. 50, p. 73). Nous en reproduisons quelques croquis provenant de sources diverses. La figure 52 donne la topographie de la pigmentation sus-hépatique chez un brightique ; la fig. 53 représente la même lésion chez un cancéreux. Un Lencocythémique spléno-hépatique nous a

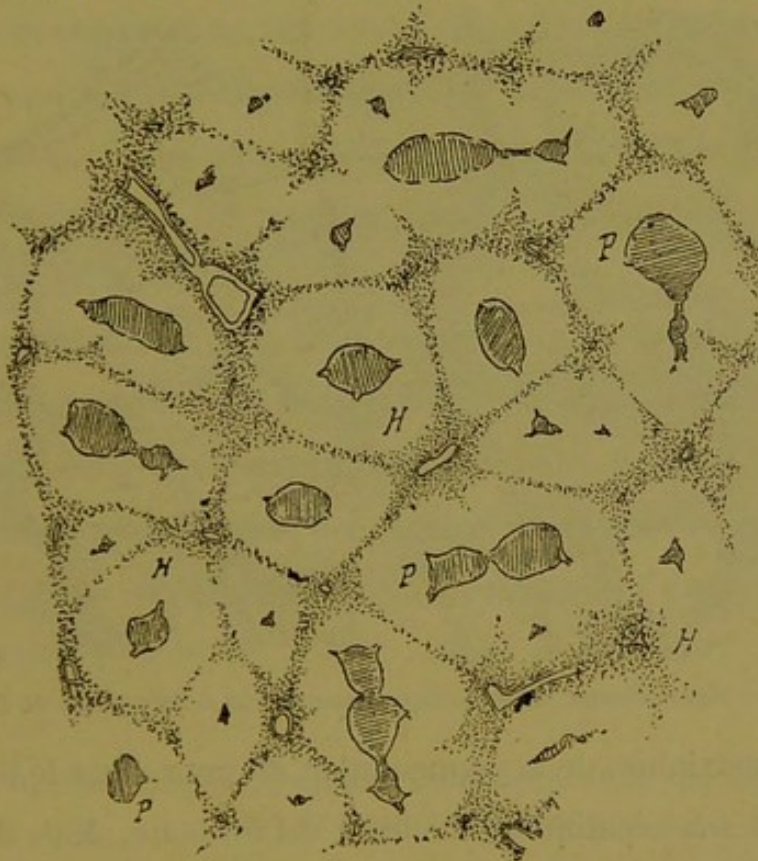


Fig. 54. — Pigmentation sus-hépatique chez un leucocythémique.

fourni la coupe dessinée fig. 54, et enfin le croquis (fig. 55) nous offre une pigmentation très intense de ce genre dans un cas d'anévrysme de l'aorte avec stase veineuse dans le foie. Nous aurions pu multiplier facilement les exemples, mais c'est toujours la même histoire. Il suffit en effet d'un coup d'œil jeté sur les préparations pour s'assurer que la même loi préside à la localisation du pigment dans les cellules. Le maximum de la coloration

est au voisinage des veines sus-hépatiques. Là sont les foyers d'irradiation d'où partent en rayonnant des travées qui en général tendent à se réunir à des travées émanant de foyers pigmentaires du voisinage. Le plus souvent même la soudure est complète, de telle sorte que les zones pigmentées circonscrivent en réalité des territoires dans l'aire desquels sont inscrits les segments du système porto-biliaire.

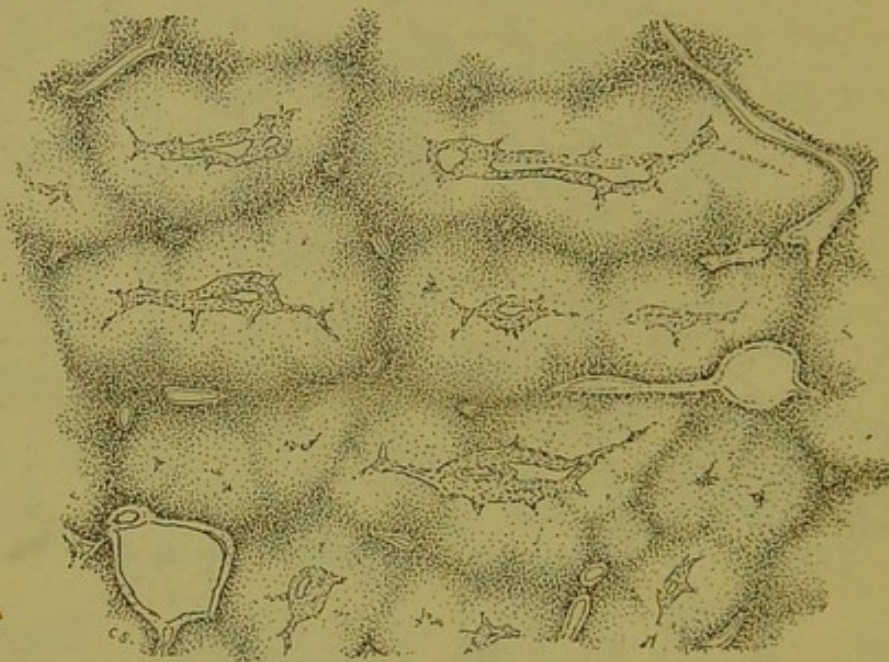


Fig. 55. — Pigmentation sus-hépatique dans un cas d'anévrysme de l'aorte.

Que le maximum de la pigmentation ait pour siège le pourtour des veines sus-hépatiques, la chose est évidente. Mais il y a en outre beaucoup de foyers pigmentaires qui ne contiennent pas de veines efférentes distinctes, et de plus la plupart des rayons pigmentés en sont pareillement dépourvus. Ce qui est certain, c'est que les foyers sont toujours aussi éloignés que possible des espaces portes environnants, et que les travées qui en partent passent perpendiculairement dans les intervalles qui séparent les espaces. D'où cette conclusion que le pigment forme par sa topographie un réseau de lamelles à bords plus ou moins diffus sur

les coupes, lamelles dont les intersections répondent à des foyers veineux sus-hépatiques ; d'où cette conclusion encore que dans son ensemble, la pigmentation forme une lésion de configuration capsulaire dont toutes les loges contiennent à leur centre des foyers de ramification biliaire.

En se reportant à la notion du lobule hépatique, on voit donc que chacune de ces loges entourées de pigment comprend un ensemble de segments appartenant à plusieurs lobules juxtaposés, segments qui se groupent en une seule masse autour d'un foyer porto-biliaire comme centre. Rien n'est plus facile sur les figures 52, 53, 54, 55, que de reconstituer les lobules primitifs, car le pigment ne les a nullement déformés.

La pigmentation qui a pour localisation le système veineux sus-hépatique est donc la démonstration la plus simple et la plus claire à la fois de la segmentation des lobules hépatiques en territoires distincts dépendant des espaces portes environnants. Ces faits sont d'une vérité si brutale qu'il est inutile d'y ajouter aucun commentaire.

§ 4

L'ectasie capillaire sanguine, l'atrophie trabéculaire et la cirrhose sus-hépatique d'origine cardiaque.

Toute l'histoire de la glande biliaire de l'homme est inscrite dans celle des foies cardiaques. Ici l'anatomie pathologique nous fournit des moyens de dissection vraiment admirables pour nous reconnaître dans la parenchyme normalement si homogène de la glande hépatique. Depuis le simple foie de congestion cardiaque à peine reconnaissable à l'œil nu, jusqu'au foie cirrhotique fibreux, retracts, dépendant de la même cause, ce n'est qu'un vaste foyer de démonstration de l'existence des lobules biliaires.

Les foies cardiaques ne se ressemblent naturellement pas plus macroscopiquement qu'à l'examen microscopique, et la synonymie qui a cours entre l'appellation *foie muscade* et la lésion des foies d'origine cardiaque est à mettre de côté pour toujours.

Dans les cas de simple ectasie capillaire, on peut trouver l'altération à l'état aussi simple que le représente le croquis (fig. 56.) Ici

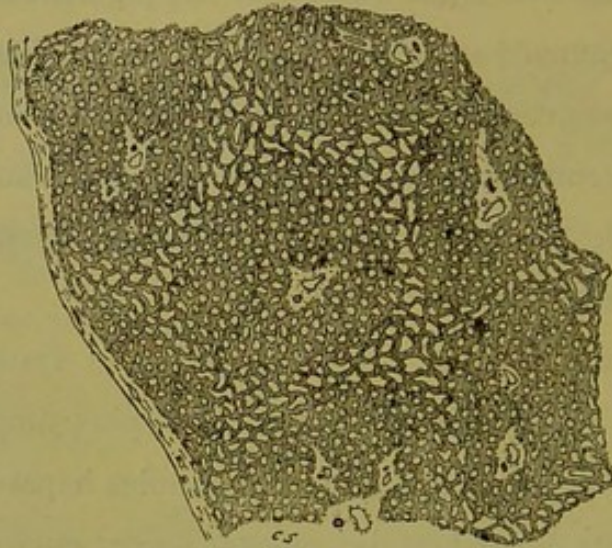


Fig. 56. — Début de l'ectasie capillaire sanguine dans le foie cardiaque.

le parenchyme est à peu près intact. Mais autour de chaque veine sus-hépatique on voit un petit foyer d'ectasie des capillaires intertrabéculaires. De ces foyers où la dilatation est au maximum, partent des sillons étroits formés aussi de capillaires dilatés, et ces sortes de rayons divergents se dirigent vers les foyers d'ectasie les plus proches. De sorte que le parenchyme est sectionné par des travées de dilatation capillaire formant un réseau dont les nœuds contiennent les veines sus-hépatiques. De ce sectionnement résultent des territoires dans l'aire desquels sont inscrites les coupes de canaux porto-biliaires.

Rien de plus simple à interpréter que ce premier degré de la lésion.

Dans une phase plus avancée l'ectasie capillaire augmente mais la topographie reste invariable. Les foyers péri-sus-hépatiques s'élargissent, les travées intermédiaires deviennent plus apparentes, mais il n'en résulte qu'une simple diminution dans l'étendue des territoires de parenchyme sain qu'elles circonscrivent. On peut observer des foies presque entiers ou des portions de foie dont les coupes sont faites comme l'indique la figure 57. Il va sans dire que dans les zones d'ectasie les trabécules interposées aux capillaires s'amincissent progressivement.

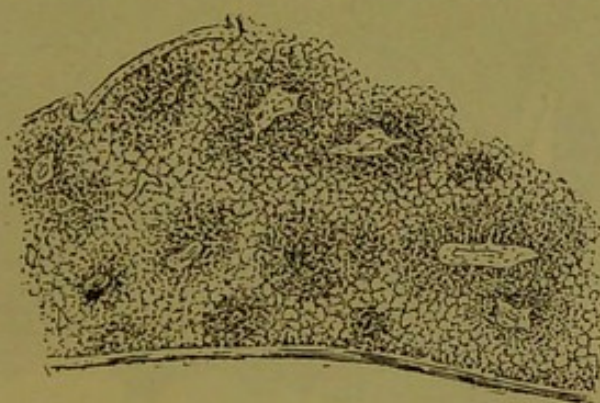


Fig. 57. — L'ectasie capillaire sanguine sans cirrhose cardiaque.

Après la période de dilatation vasculaire vient la période d'atrophie trabéculaire, essentiellement caractérisée par la disparition à peu près complète de tout ce qui était trabécule hépatique. Ce processus est connu depuis longtemps et nous en avons noté les principaux détails dans un travail antérieur. Ce qu'il faut surtout savoir, c'est que l'atrophie trabéculaire d'origine cardiaque est une résultante de l'ectasie capillaire sanguine et par suite accompagne cette dernière dans sa topographie. C'est-à-dire qu'à cette phase encore les coupes présentent autour des veines sus-hépatiques des foyers grisâtres d'atrophie trabéculaire, réunis en réseau par des travées de même nature. Le maximum de l'atrophie des cellules est toujours sur le bord des veines et dans l'axe de ces travées, tandis

que plus en dehors la zone d'atrophie se continue insensiblement avec la zone d'ectasie capillaire simple. La figure 58 peut donner une idée de l'aspect de ces coupes. Ici encore ce sont des territoires de parenchyme à centre porto-biliaire circonscrits par des bandes anastomosées sur lesquelles se voient les deux lésions précédentes combinées.

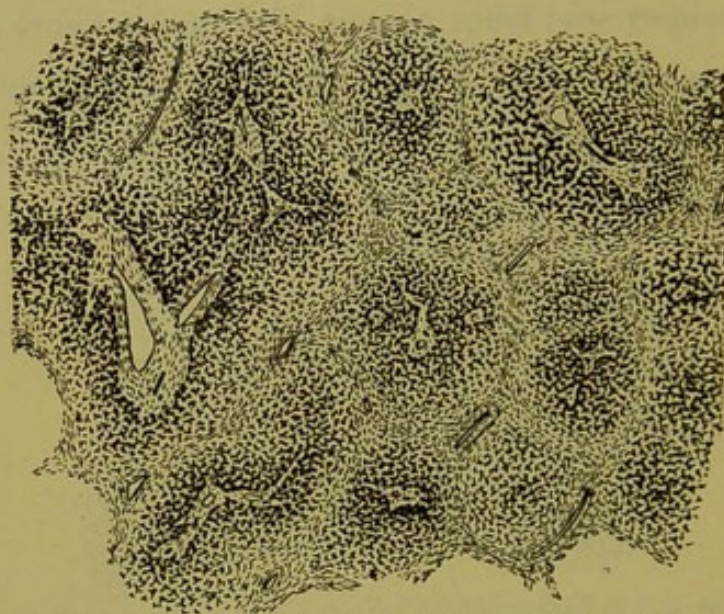


Fig. 58. — L'atrophie trabéculaire systématique dans le foie cardiaque.

Ces deux processus, ectasie capillaire sanguine et atrophie trabéculaire consécutive, forment ce que nous avons appelé les préliminaires de la cirrhose sus-hépatique d'origine cardiaque. Lorsqu'elles atteignent un notable degré d'intensité elles correspondent à l'aspect macroscopique que désigne l'expression *foie muscade*. Dans certains cas la congestion du réseau sus-hépatique est tellement intense, il y a dans les zones d'atrophie trabéculaire une telle agglomération de cellules en régression granuleuse et de globules sanguins plus ou moins altérés, que le foie en acquiert un volume considérable. Alors les foyers périveineux forment de véritables plaques sur les coupes, et les plaques sont réunies entre elles par des zones relativement plus minces qui

complètent néanmoins le réseau. Le croquis (fig. 59) rappelle cet aspect.

Jusqu'ici nous voyons que le parenchyme est à peine dissocié, mais plus loin nous montrerons jusqu'où peut aller cette dissociation.

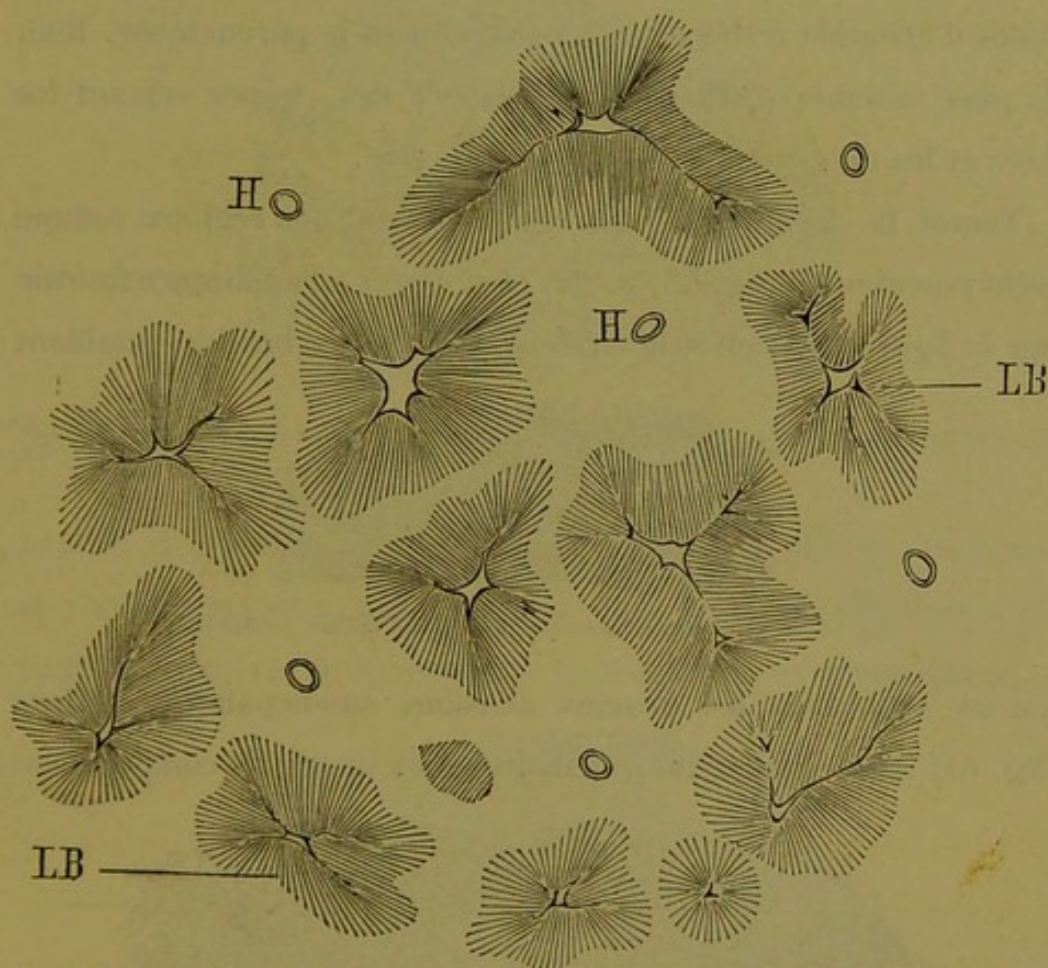


Fig. 59. — Désintégration intense des zones sus-hépatiques dans le foie cardiaque.

Arrivons à la cirrhose cardiaque. Celle-ci a pour terrain d'évolution les zones et les foyers d'atrophie trabéculaire ci-dessus décrits. En tant que processus intime nous pensons avoir démontré que c'est une périphlébite sus-hépatique ayant pour résultat au moins temporaire la production d'une véritable gaine fibreuse qui enveloppe les trabécules hépatiques en voie d'atrophie, comme le ferait une vraie tunique tubulaire. Aussi cette cirrhose est-elle

constituée pendant un certain temps par un tissu scléreux aréolaire dont les lacunes sont les anciens capillaires du foie, ce qui donne à ce tissu un cachet tout particulier.

Le point de départ de cette cirrhose est toujours le voisinage des veines sus-hépatiques d'où elle s'étend en suivant l'axe des zones d'atrophie trabéculaire qui sillonnent le parenchyme. Rien de plus variable d'ailleurs que l'aspect des coupes suivant les foies et les diverses parties d'un même foie.

Tantôt la cirrhose envahit régulièrement des régions comme celle représentée (fig. 58, p. 82) et alors on a l'apparence fournie par la figure 60. Tantôt la cirrhose est à larges bandes, semblant




Fig. 60. — Cirrhose sous-capsulaire dans le foie cardiaque.

suivre seulement les grosses divisions sus-hépatiques. Alors (fig. 61) les territoires intermédiaires sont vastes, ils comprennent

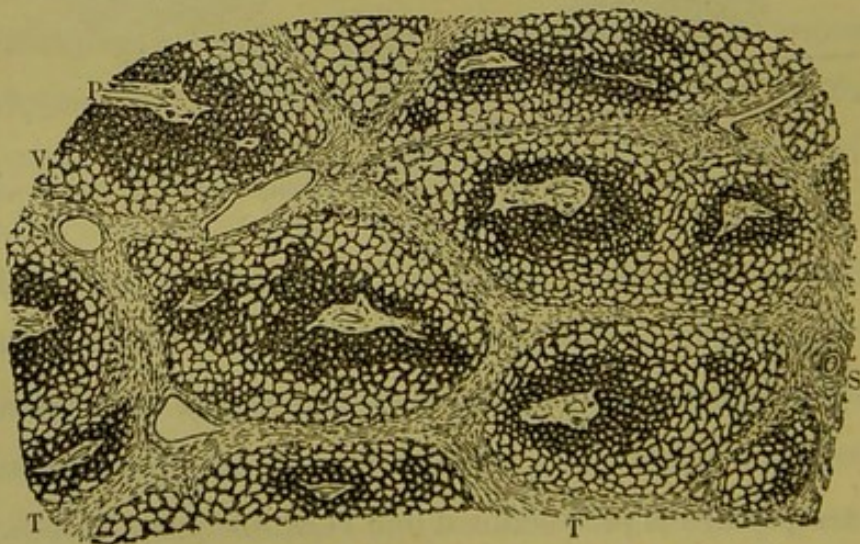


Fig. 61 — Cirrhose cardiaque. Foie granuleux rétracté.

plusieurs centres porto-biliaires séparés par des zones d'ectasie

capillaire. A la vue de ces coupes qui répondent à des foies vraiment granuleux, on croirait avoir sous les yeux du parenchyme pulmonaire atteint de broncho-pneumonie subaiguë ou chronique. D'autres fois la cirrhose reste longtemps aréolaire sous forme de

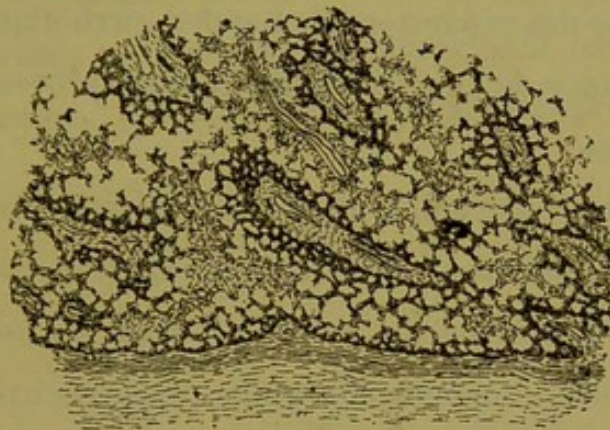


Fig. 62. — Cirrhose aréolaire au milieu des zones d'atrophie trabéculaire sous la capsule.

bandes dentelées, à tissu lâche, perdues au milieu des zones de capillaires très ectasiés, comme dans la figure 62. Mais c'est toujours le même processus et la même loi de systématisation.

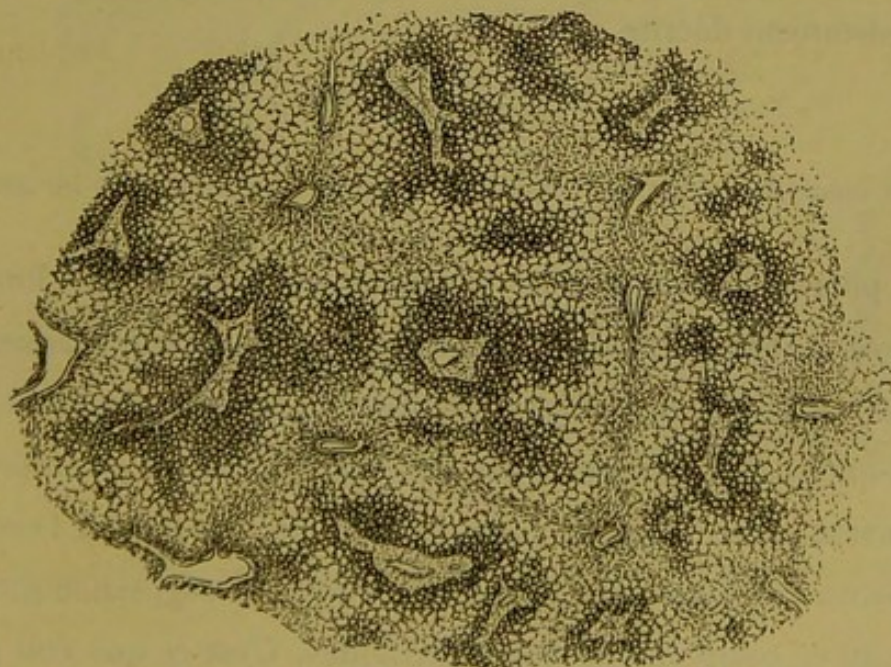


Fig. 63. — Dissociation complète du parenchyme dans la cirrhose cardiaque.

Il est des foies cardiaques où la dissociation du parenchyme

est poussée à un degré incroyable, sans que cette systématisation subisse la moindre déviation. Les plus petits segments porto-biliaires soit isolés, soit implantés latéralement sur des canaux plus gros, sont séparés les uns des autres par des zones d'ectasie capillaire et par des expansions de bandes cirrhotiques. La figure 63 donne une idée de l'élégance des coupes provenant de semblables organes.

En somme, quel que soit le degré de la lésion d'origine cardiaque que l'on étudie dans le foie, la topographie des altérations est toujours commandée par la même loi. C'est toujours le même résultat final, le sectionnement régulier du parenchyme lobulaire. C'est toujours l'interversion du foie, dont l'aspect sur les coupes est d'ailleurs très variable.

Mais si l'on n'envisage que la topographie de l'ensemble de ces lésions, on voit facilement que l'altération du foie cardiaque est schématiquement superposable à la pigmentation sus-hépatique précédemment décrite.

§ 5

L'atrophie des zones sus-hépatiques dans les cirrhoses porto-biliaires.

On pourrait multiplier les exemples de limitation des lobules biliaires à leur périphérie par suite de lésions atrophiques et dégénératives du parenchyme cellulaire dans les zones juxta-sus-hépatiques. Souvent plusieurs de ces altérations causales se combinent entre elles, la pigmentation accompagnant l'ectasie capillaire, l'atrophie simple marchant avec la régression granuleuse ou se compliquant des précédentes. C'est ce que l'on peut observer dans une foule de foies de brightiques, de tuberculeux, de cachectiques, cancéreux et autres; c'est ce qu'on voit même

dans certaines maladies aiguës comme la fièvre typhoïde. Mais nous voulons seulement insister sur l'apparence remarquable produite par les lésions d'atrophie simple, pigmentaire et granuleuse dans certaines cirrhoses porto-biliaires pures à grandes travées. Ici il existe d'énormes territoires respectés par les colonnes fibreuses, et c'est en ces points qu'il faut chercher ce dont nous parlons. Les deux figures 64 et 65 représentent à un

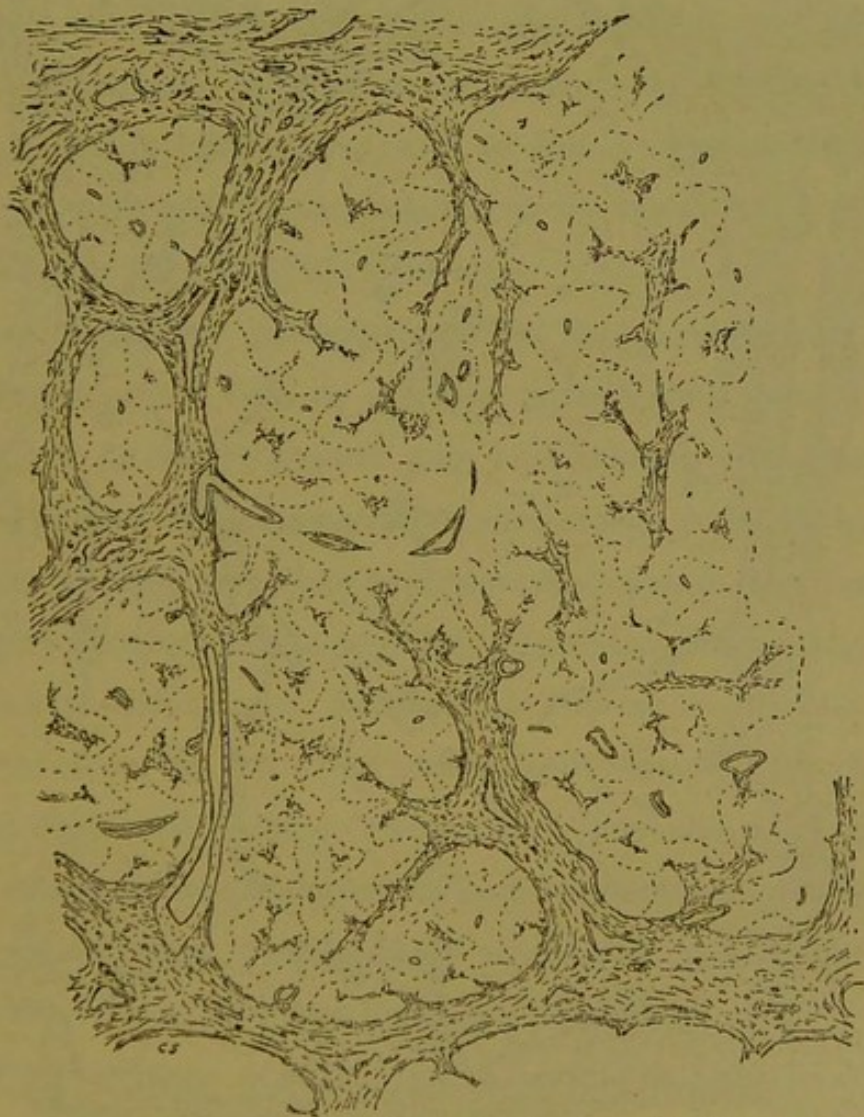

Fig. 64. — Cirrhose porto-biliaire à grandes travées. Atrophie des zones sous-hépatiques.

faible grossissement des portions de coupes, l'une provenant d'une cirrhose calculeuse, l'autre se rapportant à une cirrhose de

même localisation mais sans cause de ce genre. On voit sur les figures, en une foule de points, l'application des lois que nous avons formulées ailleurs relativement à la façon dont se prennent les veines sus-hépatiques dans les cirrhoses porto-biliaires.

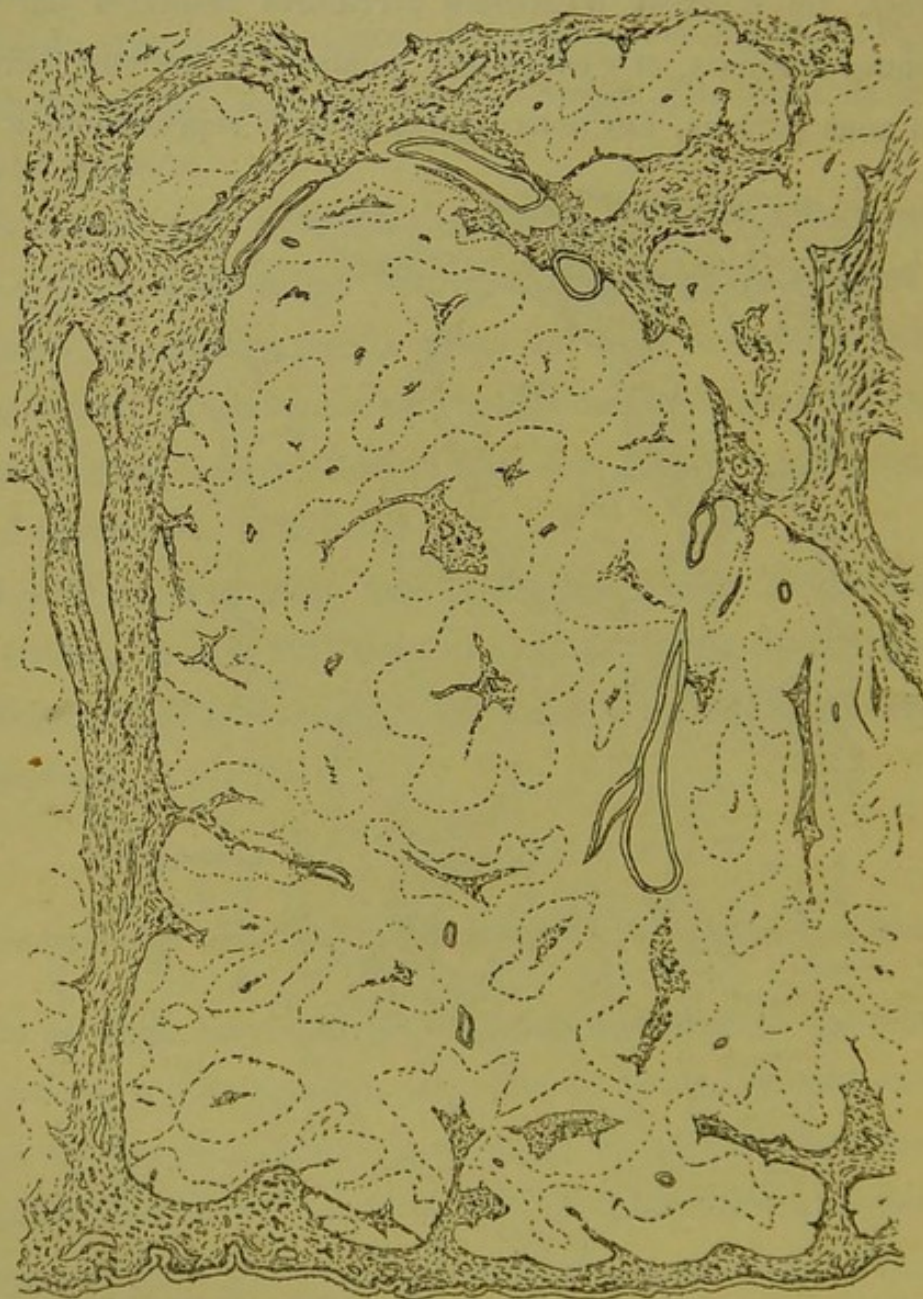

Fig. 65. — Atrophie des zones sus-hépatiques dans la cirrhose biliaire.

Mais, de plus, dans les plaques exemptes de cirrhose, il existe une foule de petits territoires circonscrits par des lignes poin-

tillées. C'est le croquis exact des contours limitant ce qui reste de parenchyme sain autour des petites sections porto-biliaires. Tous les sillons intermédiaires représentent les zones dans lesquelles les trabécules hépatiques sont atteintes d'atrophie granuleuse et pigmentaire, c'est-à-dire qu'autour de toute section porto-biliaire il subsiste un bloc de tissu dont la vitalité est maintenue pendant que le voisinage des veines sus-hépatiques dégénère. On dirait que par le fait de l'existence des lésions porto-biliaires accompagnant la cirrhose, les portions de parenchyme échelonnées le long des canaux glandulaires, sont en état de *tension nutritive* qui va en diminuant de ces canaux vers les veines efférentes, et les espèces de sillons qui les réunissent.

Ces segmentations parenchymateuses sont à observer à peu près dans tous les faits de cirrhose porto-biliaire pure. Il est moins facile de les reconnaître dans les cirrhoses à travées très-multipliées dites *cirrhoses porto-biliaires monolobulaires*, quand elles sont vieilles, parce que la plupart des coupes sont formées de plaques fibreuses confluentes qui secondairement ont englobé les veines sus-hépatiques. Dans ces cas, on ne trouve plus sur les préparations (fig. 28, p. 41) que des petits îlots de parenchyme souvent réunis par bandes comme des chapelets. Des petites veines efférentes indépendantes par leur nutrition des voies porto-biliaires sont encore parfois faciles à retrouver au milieu de ces îlots, mais ce sont les seules indemnes de cirrhose.

Dans les cirrhoses de même type, mais moins intenses, moins parenchymateuses (cirrhoses insulaires à travées étroites portant des renflements en tête de serpent que nous appellerions plus volontiers en tête de saule), l'envahissement du parenchyme est moins avancé et l'on retrouve mieux les veines sus-hépatiques de

petit calibre. Il est alors facile de constater que très souvent les veines sont réunies entre elles par des sillons incurvés, tortueux, courant entre les bandes fibreuses de la cirrhose, de telle sorte que les îlots de cellules hépatiques se trouvent dissociés en petits territoires arrondis ou anguleux qui semblent implantés sur les bords de ces bandes. Il s'agit dans ces faits d'une sorte d'évolution nodulaire simple, sans hypertrophie, combinée avec une dégénérescence granuleuse des zones sus-hépatiques. C'est en petit ce que nous ont montré les figures 64 et 65. C'est en somme toujours le même processus; d'une part tendance à l'atrophie sur la périphérie des lobules biliaires, et d'autre part conservation de vitalité relative de leurs régions centrales ou d'implantation sur les travées cirrhotiques.

§ 6

La cirrhose sus-hépatique d'origine alcoolique.

L'alcool frappe le foie de l'homme de la façon la plus variable, en tant qu'on le considère comme cause du processus cirrhotique, et ce n'est certainement pas un des problèmes les plus commodes que de débrouiller le rôle de cet agent toxique dans les diverses cirrhoses du foie. Ce qui paraît certain pour nous, c'est que ce rôle a été exagéré, ce qui veut dire par contre que l'étiologie de pas mal de cirrhoses nous échappe, bien qu'avec les notions nouvellement acquises sur les maladies infectieuses et parasitaires il soit facile d'entrevoir la solution du problème. Mais, même alors que l'alcoolisme est manifestement la cause, sinon unique, du moins prédominante dans une série de foies sclérosés, on peut par l'examen des pièces anatomiques se convaincre que non seulement l'aspect macroscopique mais plus encore peut-

être l'aspect des préparations microscopiques varient énormément d'une pièce à une autre ou d'un groupe de pièces à un autre groupe. Il faut évidemment chercher la raison d'être de ces différences parfois si grossières dans une foule de conditions relatives à la qualité des liquides ingérés, à leur mode d'ingestion, et peut-être plus encore à l'état du sujet qui les absorbe. Mais nous savons bien peu de chose de la question à l'heure actuelle, et nous devons, pour ne pas faire d'hypothèses prématurées, nous en tenir au vague énoncé qui précède. Pourquoi par exemple dans une série d'alcooliques, l'un aura-t-il un foie gras vésiculo-adipeux, l'autre un foie à parenchyme absolument ou relativement intact comme cellules ? Pourquoi un autre présentera-t-il une cirrhose graisseuse à localisation sus-hépatique presque pure, et un quatrième une cirrhose graisseuse où le tissu scléreux est maximum sur les canaux porto-biliaires ? Pourquoi le foie d'un autre enfin montrera-t-il une cirrhose à double localisation à peu près équivalente ?

Au milieu de cet imbroglio, il est cependant quelques faits qui paraissent bien dûment acquis aujourd'hui, relativement à l'action de l'alcool sur le foie. Il est toute une série d'alcooliques, ayant une histoire clinique un peu particulière, à l'autopsie desquels on trouve des foies se ressemblant parfaitement à l'œil nu et à l'examen microscopique. Il s'agit de cirrhoses à marche aiguë ou subaiguë, le plus souvent très graisseuses et qui ont été englobées dans le groupe des *cirrhoses hypertrophiques graisseuses*. On pourrait les décrire sous le nom de cirrhoses alcooliques subaiguës à localisation sus-hépatique pure ou prédominante. Macroscopiquement ce sont des foies gras en général, plutôt gros que de volume ordinaire, et simplement finement grenus.

L'examen microscopique donne les résultats suivants : Au début de la lésion on voit autour des veines sus-hépatiques rétrécies ou oblitérées par phlébite, des îlots étoilés de sclérose très déliée. Les branches de ces étoiles se dirigent vers les branches des étoiles voisines, et tendent à se souder avec elles. En elle-même cette sclérose n'est qu'une phlébite capillaire rayonnant autour des veines sus-hépatiques. Nous avons ailleurs insisté sur les caractères de ce processus, bien différent de celui de la cirrhose sus-hépatique dans les affections cardiaques où il s'agit au contraire d'une périphlébite ou d'une péri-trabéculite, comme on voudra l'appeler. La figure 66 montre le début de ces

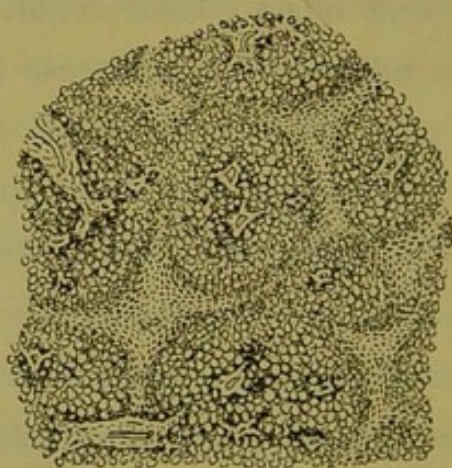


Fig. 66. — Formation des étoiles cirrhotiques dans certaines cirrhoses graisseuses.

sortes d'étoiles cirrhotiques dans les foies d'alcooliques qui nous occupent. On voit déjà que le parenchyme hépatique est en voie de sectionnement. A l'opposé des veines sus-hépatiques, les espaces portes sont très nettement indiqués, et ne donnent lieu à aucune expansion cirrhotique (1). Il est des malades qui meurent avec un foie ne présentant guère plus de sclérose que nous

(1) Nous ne devons pas parler ici des exceptions fournies par les veines sus-hépatoglissoniennes.

venons d'en décrire, mais ils sont tués évidemment par des lésions parenchymateuses toujours très intenses sur ces foies, à moins qu'ils ne soient emportés par l'insuffisance des glandes rénales, ces vicaires de la glande biliaire.

Dans des cas de ce genre, et d'une façon partielle, ou dans d'autres cas, d'une façon généralisée, la cirrhose peut s'observer

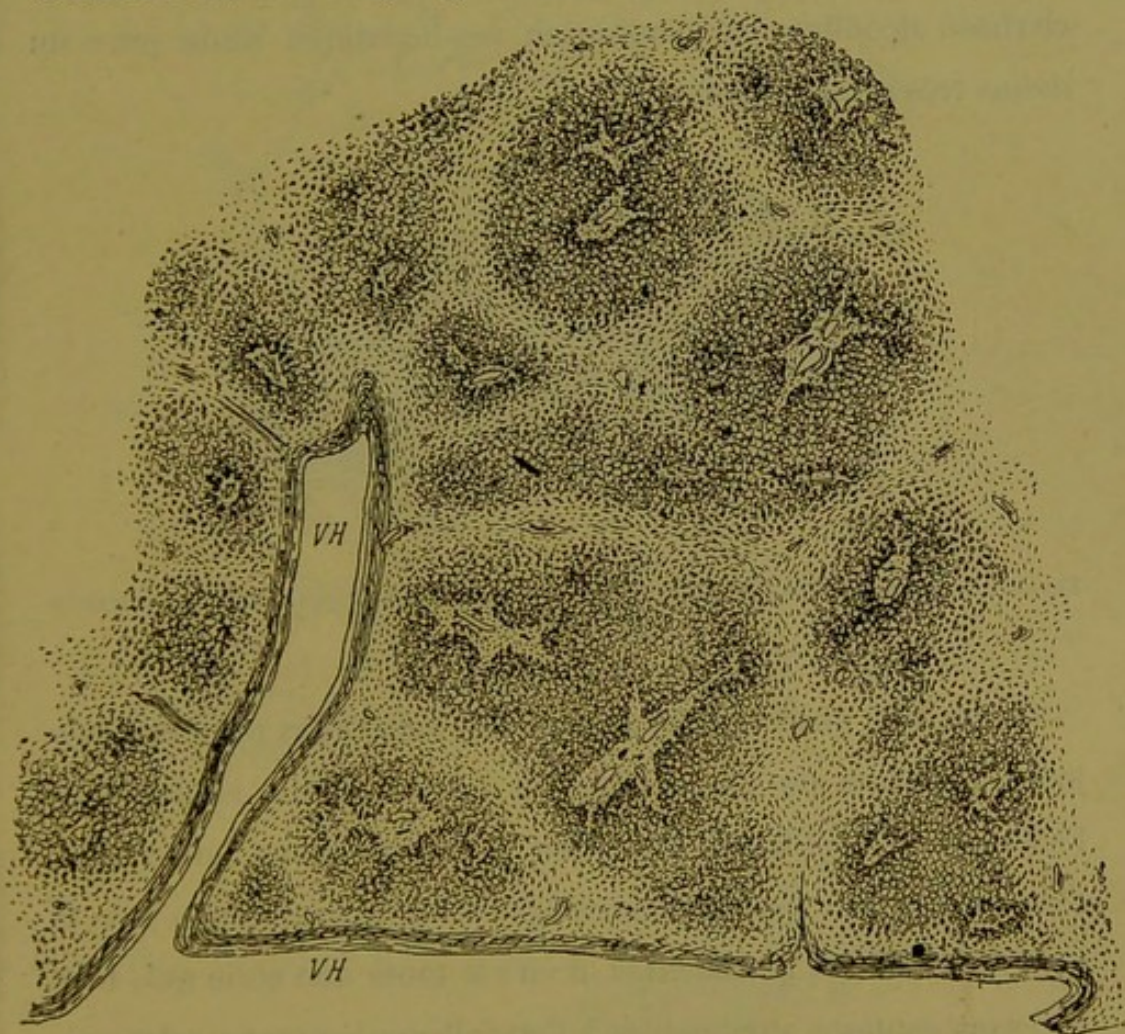


Fig. 67. — Cirrhose sus-hépatique d'origine alcoolique dessinant de grands anneaux (cirrhose graisseuse).

à un degré de plus. Ici les rayons émanés des foyers fibreux sus-hépatiques se sont soudés entre eux et la sclérose est annulaire. Tantôt les anneaux ne comprennent que la coupe d'un segment porto-biliaire, tantôt ils entourent un groupe de ces canaux ou un canal ramifié. Mais ce sont toujours des anneaux fibreux

plus ou moins parfaits. Les figures 67 et 68 montrent les aspects des coupes dans ces circonstances. Si dans tous les cas on considère le territoire porto-biliaire on constate que ses altérations sont à peu près exclusivement intra-glisoniennes, et qu'il n'en part point de foyers de cirrhose parenchymateuse. Aussi tous ces faits doivent-ils être regardés comme des exemples de cirrhose alcoolique à localisation sus-hépatique sinon pure du moins très prédominante.

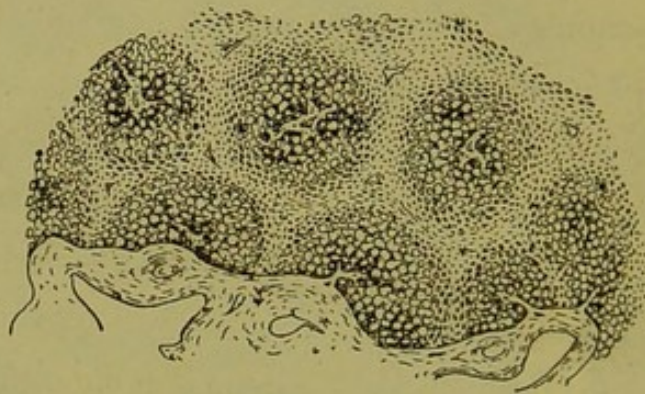

Fig. 68. — Cirrhose sus-hépatique d'origine alcoolique à petit anneaux (cirrhose graisseuse).

Toutes ces observations sont reliées entre elles par l'état toujours le même du parenchyme et les conditions cliniques de l'affection. Ce qu'il est important de savoir pour notre sujet, c'est que, parmi les cas anatomo-pathologiques groupés sous le nom de *cirrhoses graisseuses*, il en est toute une série qui, bien que sans conteste attribuables à l'alcoolisme à marche subaiguë, présentent au microscope une sclérose sus-hépatique pure ou presque pure, que cette sclérose forme des anneaux sur les coupes, et que les anneaux divisent le parenchyme hépatique en territoires à centre porto-biliaire.

Mais ce ne sont pas là les seules conditions d'alcoolisme dans lesquelles on observe une localisation aussi nette. On peut trouver

à l'autopsie de buveurs, antérieurement en bonne santé (?), et morts de maladie aiguë, de pneumonie par exemple, des foies en apparence peu altérés, de volume et de coloration normaux,

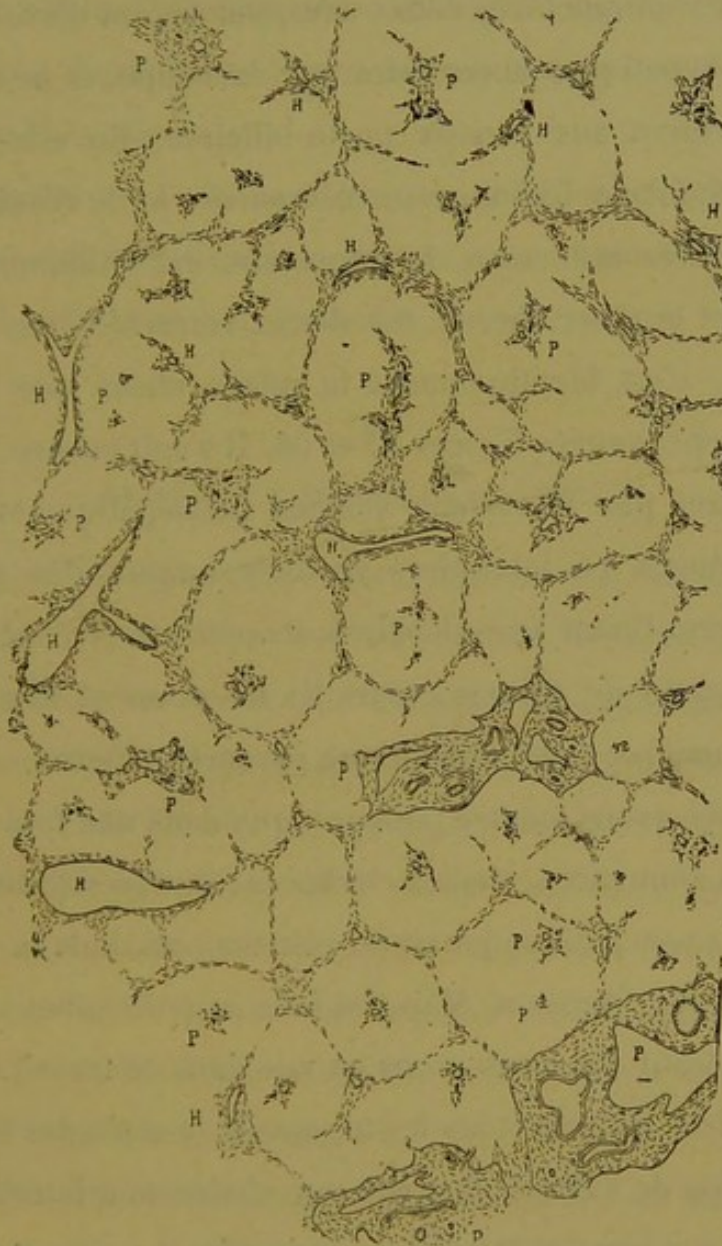


Fig. 69. — Début de certaines cirrhoses avec intégrité du parenchyme chez des alcooliques. La charpente seule du foie est dessinée.

qui, au microscope, fournissent une cirrhose au début non moins remarquable que la précédente. Nous avons examiné plusieurs pièces de ce genre, et nous en avons antérieurement décrit et figuré la lésion. Nous reproduisons dans le croquis (fig. 69) une

des coupes. Ici le parenchyme est absolument conservé comme cellules, la figure ne représente d'ailleurs que la charpente du foie et les travées de tissu fibreux pathologique. On voit que les anneaux cirrhotiques très déliés ont pour foyers d'évolution les veines sus-hépatiques apparentes sur la coupe, et ne se relient que par accident aux canaux porto-biliaires. En elle-même la sclérose qui forme les anneaux est encore ici le résultat d'une phlébite oblitérante, mais le processus est évidemment plus chronique et le tissu fibreux est dense, rétracté. Mais, comme localisation, c'est identiquement la même chose que pour les cirrhoses représentées figures 67 et 68. Il s'agit encore ici d'anneaux passant par le système veineux sus-hépatique et sectionnant les coupes en territoires groupés autour des segments porto-biliaires. Quant à ces derniers, ils peuvent être très altérés dans leur gaine de Glisson, mais ils ne donnent lieu que par accident à quelque foyer cirrhotique parenchymateux.

Enfin nous avons montré ailleurs que dans une foule de cirrhoses dites annulaires, vieilles cirrhoses rétractées granuleuses, le système sus-hépatique jouait un rôle énorme dans la topographie des lames fibreuses. Mais ces faits ne pourraient servir au but démonstratif que nous avons en vue dans ce travail.

S'il est vrai qu'entre tous les termes de la série des cirrhoses dues à l'action de l'alcool, il existe une chaîne non interrompue ; s'il est vrai que par des transitions insignifiantes, par des combinaisons multiples, on passe d'un extrême à un autre, il n'en résulte pas moins ce fait que dans les conditions cliniques les plus pures de l'alcoolisme, la lésion cirrhotique du foie se trouve être une sclérose systématique dépendant d'une phlébite sus-hépatique et des capillaires voisins. De sorte que, au

milieu des restrictions énumérées en tête de ce paragraphe, il semble que l'on peut émettre comme acquise la donnée suivante. Si l'absence de phlébite et de sclérose sus-hépatique ne suffit pas pour exclure l'alcoolisme de l'étiologie d'une cirrhose donnée, en revanche l'existence de ces lésions est en thèse générale le cachet de l'alcoolisme.

Pour ce qui est de la question des lobules biliaires dans les altérations qui précèdent, on voit ici, une fois de plus, que le tissu fibreux dessine ces lobules en les encapsulant.

§ 7

La stéatose à localisation sus-hépatique.

A l'opposé de la stéatose porto-biliaire systématique dont le type le plus pur nous est fourni par le foie d'une foule de tuberculeux, se trouve la stéatose sus-hépatique dont les deux facteurs étiologiques ordinaires semblent être l'état de lactation et l'alcoolisme. La première cause a été mise en lumière par M. de Sinety, il y a déjà longtemps. Envisagée au point de vue des lobules hépatiques, la stéatose des femelles en lactation est décrite comme une dégénérescence ayant son point de départ au centre des lobules, d'où elle rayonne en diminuant d'intensité vers les espaces-portes.

Nous n'étudierons pas autrement cette variété de stéatose pour cette seule raison que l'occasion nous a fait défaut de recueillir un foie de ce genre chez la femme en dehors de la septicémie puerpérale ; et dans ces cas l'infiltration graisseuse générale rend toute étude sérieuse impossible pour ce qui regarde la localisation de la graisse.

Nous n'avons pas d'ailleurs été plus heureux pour les femelles

du cobaye et du rat en pleine lactation dont nous avons coupé le foie. C'est à peine si nous avons rencontré deux ou trois vésicules adipeuses dans l'aire de certaines coupes lobulaires. Cela soit dit sans vouloir contester le moins du monde les observations antérieures basées sur des recherches plus étendues probablement que les nôtres.

La stéatose des alcooliques doit être étudiée à un degré convenable d'évolution, alors qu'elle n'est pas trop avancée, si l'on veut bien se rendre compte de sa topographie exacte.

Ainsi dans une foule de cas on trouve des foies gras à peine ou nullement cirrhosés qui, au microscope, présentent une dégénérescence vésiculo-adipeuse presque totale au moins à première vue. Souvent alors cependant, tandis que la stéatose est au maximum, est complète au centre des coupes lobulaires, on peut s'assurer qu'autour des espaces-portes il persiste une atmosphère plus ou moins restreinte de cellules hépatiques non graisseuses.

Dans une autre série de faits, sont compris les foies de cirrhose graisseuse à maximum sus-hépatique ou purement sus-hépatique. Ici encore, en même temps que se forment les étoiles et les anneaux fibreux (voy. p. 92) qui partent des veines sus-hépatiques et tendent à les réunir sur les coupes, on voit que la dégénérescence adipeuse a son maximum sur le bord des zones fibreuses, c'est-à-dire au centre de ce qui représente les lobules hépatiques, tandis que sur le pourtour des espaces-portes, libres de toute expansion cirrhotique, il y a une atmosphère de cellules glandulaires nullement dégénérées en graisse, mais pouvant présenter, suivant les circonstances, toutes les altérations habituellement observées dans les foies d'ictère grave.

Tout cela ne montre guère qu'une chose, c'est que l'alcoolisme amène la stéatose au voisinage des veines sus-hépatiques, et comme cette transformation grasseuse paraît tout d'abord essentiellement diffuse, il ne semble pas qu'on puisse la rapprocher des lésions dites systématiques qui ont pour effet de marquer les limites des territoires biliaires.

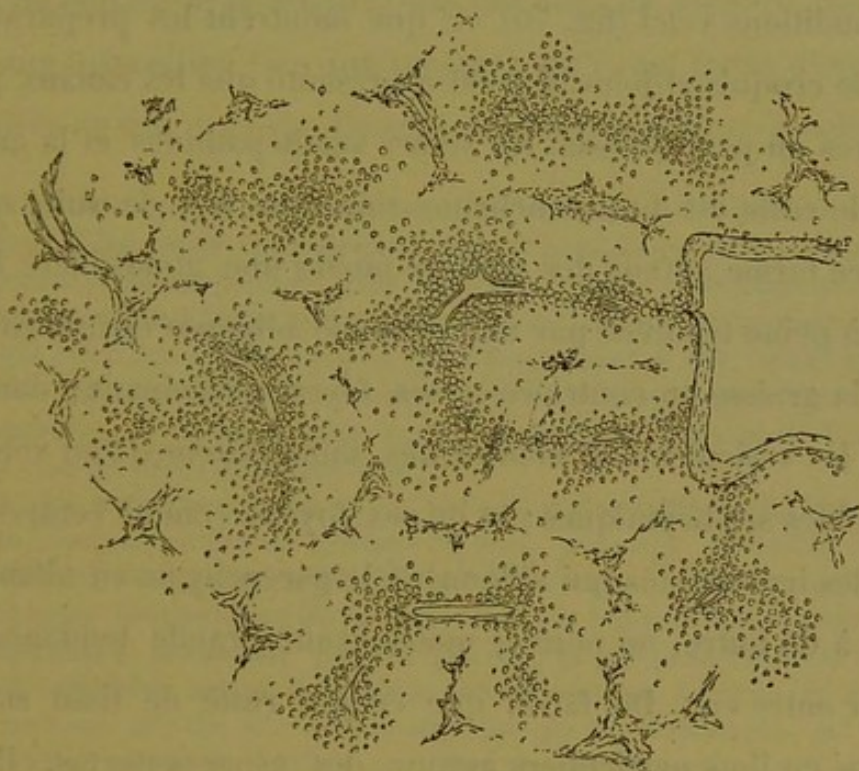


Fig. 70. — Croquis de la stéatose sus-hépatique d'origine alcoolique.

Mais on peut trouver à l'autopsie de certains alcooliques des foies qui présentent la stéatose péri-sus-hépatique dans des conditions telles qu'il est légitime de placer cette lésion à côté de la pigmentation sus-hépatique par exemple. Nous avons pu recueillir entre autres, deux observations de ce genre qui sont d'une pureté remarquable. Nous avons insisté antérieurement sur les écarts considérables qui existaient dans la façon dont l'alcool frappe le foie. Dans les cas dont nous parlons, il y a un peu de cirrhose porto-biliaire très légère, et concurremment un peu de phlébite

sus-hépatique, mais sans rayonnement cirrhotique manifeste. De sorte que les lobules hépatiques sont bien dessinés sur les coupes. De plus, tout le parenchyme non vésiculo-graisseux est formé de trabécules hépatiques intactes, sans infiltration graisseuse, comme on dit habituellement. C'est-à-dire que l'on peut nettement délimiter sur les coupes le domaine des vésicules adipeuses. Dans ces conditions voici (fig. 70) ce que montrent les préparations : dans le croquis ci-joint, il n'est représenté que les canaux portobiliaires un peu épaissis, les veines sus-hépatiques et la graisse. Tout le reste est du parenchyme sain. On voit de suite que ce dernier forme autour des *espaces-portes* une atmosphère homogène à peine troublée par une vésicule adipeuse égarée ça et là. Mais la graisse au contraire a ses foyers principaux, dans lesquels les vésicules sont confluentes, immédiatement au voisinage des veines sus-hépatiques ; et de ces foyers comme centres, partent des irradiations qui sillonnent le parenchyme en allant d'un foyer à un autre, ou pour le moins ayant grande tendance à les réunir entre eux. De façon que ce qui reste de tissu sain est groupé en îlots particuliers autour des espaces-portes. Il suffit de comparer ce croquis aux figures 52, 53, 54, 55 (p. 75 à 78) qui représentent la pigmentation péri-sus-hépatique, pour voir aussitôt que, bien que moins pure dans ses contours, cette lésion de stéatose est cependant nettement systématique et schématiquement superposable à la précédente pigmentation (1).

(1) Il y a déjà plusieurs années (1879) nous avons entrepris de rendre alcooliques des cobayes, en leur faisant ingérer de l'alcool en solutions aqueuses titrées et de plus en plus concentrées. Le procédé consistait à leur *faire boire* ce liquide une ou deux fois par jour. A cause des difficultés inhérentes à cette délicate opération, ces expériences ont été interrompues, mais elle mériteraient d'être reprises en employant un autre *modus faciendi*. Toutefois nous avons ainsi traité une série assez nombreuse de ces animaux

Au début de ce paragraphe, nous parlions de foies d'alcooliques totalement ou presque totalement graisseux, sur lesquels la stéatose, rayonnant des veines centrales vers les espaces-portes, ne laissait plus autour de ceux-ci que quelques vestiges de parenchyme, suffisants cependant pour faire reconnaître le point de départ de la lésion. Dans ces cas, on observe très souvent une disposition très intéressante qu'il est facile d'interpréter après ce qui précède. Ce sont des foies analogues à celui dont

et les résultats atteints sont remarquables. L'ivresse est facilement obtenue chez les cobayes et certains d'entre eux, au bout d'une ou deux semaines, sont morts accidentellement dans un coma résultant de l'ingestion d'une trop forte dose de liquide toxique. D'autres ont subi cette hygiène particulière, qui consistait à être enivrés quotidiennement et ont résisté de 4 à 6 semaines. Parmi eux les uns mouraient accidentellement après une libation mal pondérée, et d'autres, après quelques jours de malaise et d'anorexie étaient trouvés morts dans leur loge.

Chez tous les animaux, ce qu'on obtient rapidement en quelques jours, c'est un commencement de stéatose du foie, avec une dilatation évidente des vaisseaux de l'organe, mais sans congestion manifeste des capillaires et sans richesse anormale en leucocytes. Chez les cobayes qui ont survécu le plus longtemps, la stéatose est très intense, et de plus, on observe de la phlébite capillaire autour des veines sus-hépatiques. C'est la stéatose qui nous intéresse ici. Or, elle est remarquable par sa localisation qui se fait dès le début autour des veines centrales des lobules qu'on voit plongées dans une atmosphère de vésicules adipeuses. A mesure que la stéatose augmente, les foyers de vésicules s'élargissent, non pas en s'étendant régulièrement en cercle vers les espaces portes, mais bien en émettant des expansions qui sortent de l'aire du lobule entre deux de ces espaces pour aller rejoindre la veine centrale d'un lobule voisin. C'est-à-dire que le parenchyme lobulaire non graisseux se trouve groupé en masses distinctes autour des espaces-portes. Il va sans dire que dans ses limites, cette stéatose présente une certaine diffusion absolument comme la pigmentation que nous avons étudiée chez l'homme; mais, comme d'une part les vésicules adipeuses sont confluentes autour des veines sus-hépatiques et des bandes qui les réunissent, et que d'autre part il existe autour du système porte, une atmosphère épaisse de cellules absolument indemnes de graisse, ce n'en est pas moins une localisation des plus pures.

Ainsi, l'ingestion de l'alcool produit chez les cobayes une stéatose du foie, stéatose localisée sur le système sus-hépatique, absolument semblable à celle qu'on observe sur les foies d'individus alcooliques. Les lésions chez le cochon d'Inde sont absolument surperposables à celles que représente le croquis (fig. 70).

la figure 70 donne un croquis ; il y a épaissement général des canaux porto-biliaires, de la phlébite sus-hépatique sans irradiations fibreuses notables, mais la stéatose est complète. Cependant si l'on considère avec soin une foule de coupes de lobules hépatiques, on est frappé d'un contraste qui existe entre les différentes parties du parenchyme lobulaire ; la stéatose n'y est pas la même partout. Le voisinage de la veine centrale est formé de grosses vésicules adipeuses qui s'étendent vers la périphérie, groupées en larges bandes ou en plaques à bords assez diffus. Mais le reste du lobule est formé de segments plus ou moins coniques ayant leur sommet du côté de la veine centrale et leur base du côté des espaces-portes. Or il est facile de voir que ces sortes de cônes se composent de tissu graisseux à gouttelettes très fines par rapport aux autres vésicules voisines. Souvent même dans les cônes il y a quelques restes de cellules hépatiques à mesure qu'on les suit du sommet à la base ; et à un degré moindre, on pourrait dire que le parenchyme de ces segments est en état d'infiltration graisseuse, tandis que le reste du lobule est à l'état vésiculeux.

Cette disposition se retrouve sur une foule de lobules et l'aspect varie suivant la direction des coupes. Si la veine sus-hépatique est coupée en travers, les petits cônes de tissu moins dégénéré convergent par leurs sommets vers cette section veineuse ; si au contraire une veine de petit calibre est coupée en long, on voit des cônes ou des fragments de cônes échelonner leurs sommets le long de ce vaisseau. Sur certaines coupes lobulaires, outre les cônes en rapport par leur base avec les espaces-portes, on peut voir des petits foyers erratiques, isolés, au milieu des grosses vésicules adipeuses, foyers qui évidemment proviennent

d'espaces-portes situés quelque part au-dessus ou au-dessous de la coupe microscopique examinée (1).

En somme, dans l'alcoolisme on peut observer une stéatose du foie qui a pour foyer primitif d'évolution le voisinage des veines sus-hépatiques. Mais la transformation vésiculo-adipeuse des cellules ne rayonne pas régulièrement en boule du centre à la périphérie des lobules hépatiques. Sur les coupes on la voit irradier par bandes qui tendent à isoler les espaces-portes les uns des autres en réunissant au contraire les veines centrales entre-elles. Les parties du lobule qui résistent à la dégénérescence,

(1) Sur les foies de cobayes auxquels on a fait la ligature du cholédoque, on observe une disposition tout à fait analogue bien que la cause en soit absolument différente, puisque le processus pathologique se passe dans le système porto-biliaire. Sur les préparations de M. Gombault, on peut voir souvent les particularités suivantes :

Le double processus de cirrhose et de transformation canaliculaire des trabécules hépatiques, rayonne autour des canaux porto-biliaires, et par suite les coupes lobulaires sont très fréquemment fermées ou presque fermées de toutes parts puisque la zone de ces canaux se trouve très épaissie. C'est un fait bien connu et classique chez l'homme également dans les cirrhoses porto-biliaires à petites travées. Mais outre ces expansions périlobulaires, on remarque d'autres expansions, celles-ci intralobulaires qui font que le parenchyme des lobules n'est plus homogène. Il est sectionné en territoires de coloration et de structure différentes. On y voit des masses arrondies ou coniques émanant des espaces-portes et s'avancant plus ou moins vers la veine centrale. Entre elles il y a du parenchyme normal. Ces sortes de cônes correspondent aux parties du lobule hépatique qui ont reçu le premier contrecoup de la ligature des voies biliaires. On y voit toutes les lésions prémonitoires de la transformation cirrhotique et canaliculaire, c'est-à-dire l'engorgement leucocytaire, les régressions protoplasmiques des cellules, les dilatations des trabécules en ampoules, etc. ; enfin à l'implantation des bases de ces cônes sur les canaux porto-biliaires, on voit un petit foyer de transformation canaliculaire déjà bien développé.

De sorte que, sur ces préparations, il saute aux yeux que le processus pathologique qui frappe brusquement le parenchyme d'un lobule, du fait de la ligature du cholédoque, envahit ce lobule non pas régulièrement et concentriquement de la périphérie au centre, mais par îlots isolés convergeant vers ce centre.

On voit toute l'analogie qui existe entre ce fait expérimental et l'évolution nodulaire graisseuse par exemple, observée chez l'homme.

sont groupées autour des espaces-portes; puis, quand la stéatose est générale, les dernières régions forment encore souvent des images de forme conique implantées par leur base sur ces espaces portes et regardant par leur sommet la veine centrale. Ces cônes se différencient nettement par la finesse des granulations qui les composent, comparativement au volume des vésicules adipeuses qui rayonnent en bandes du pourtour de la veine centrale.

Si l'on veut bien se reporter à ce que nous avons dit de l'évolution nodulaire graisseuse qui se montre sur les coupes sous forme de cônes s'avancant des espaces portes vers la veine intra-lobulaire, et *rongent* ainsi le parenchyme du lobule (fig. 51, p. 74) on voit que pour aboutir à un résultat analogue, la stéatose sus-hépatique procède d'une façon absolument opposée, puisqu'ici ce sont les cônes à base périphérique qui résistent à la dégénérescence au moins un certain temps.

§ 8

Signification des lésions systématiques généralisées.

Les lésions généralisées que nous venons de passer en revue se rangent sous deux titres, comme nous l'avons dit, et concourent au même résultat, la délimitation sur les coupes de territoires parenchymateux distincts, formés aux dépens des lobules hépatiques. S'il existe des lobules biliaires dans le foie, ces lésions nous les mettent en évidence, les unes en produisant l'hypertrophie ou la dégénérescence centrifuge de leur masse, les autres en rendant apparentes directement leurs zones périphériques. On peut dire que toute l'anatomie pathologique du foie s'inscrit comme un ensemble parfait de preuves qui ne peuvent laisser à l'observateur aucun doute sur la non-homogénéité de ce qu'on

appelle le lobule hépatique. Le sectionnement de ce dernier par les lésions systématiques est un fait brutal qui s'impose.

Si l'on cherche dans les notions classiques qui ont cours sur la structure du foie, les raisons d'être de ces lésions systématiques, les motifs de cette topographie désespérante par sa constance, on ne les trouve point. Si l'on s'en tient à ces notions, il est impossible de faire un pas dans l'interprétation des grandes lésions du foie de l'homme. En pareille occurrence il paraîtra logique, croyons-nous, d'essayer d'amener l'accord entre l'anatomie pathologique et l'anatomie descriptive de cet organe. La première ne dépend pas de nous, mais la seconde est notre fait ; modifions la donc pour les besoins de la cause, et ce sera un pas de plus dans la connaissance de la vérité. Nous arriverons ainsi à cette notion générale qui domine toute la question :

Les lobules hépatiques sont formés d'une masse hétérogène, composée de segments de parenchyme qui émanent des espaces portes environnants.

De cela nous ne voyons rien ou seulement peu de chose à l'état normal, mais la pathologie nous éclaire de la façon la plus nette et la plus constante, en sectionnant l'aire des lobules hépatiques et en groupant les éléments de leur parenchyme autour des espaces porto-biliaires. Un mot suffit pour caractériser alors l'aspect des coupes : *le foie est interverti*. Ces coupes ne sont plus superposables que par interprétation aux coupes du foie normal ; et ce grand phénomène peut être appelé légitimement le processus de *restitution du lobule biliaire*.

Toutefois cette démonstration n'est pas suffisante à notre avis pour les raisons qui suivent.

Les lésions systématiques généralisées, montrent incontestablement

blement que le parenchyme des lobules hépatiques doit être reporté au système porto-biliaire ; et si l'on considère simplement les figures 52, 53, 54, 55 (P. 75) qui représentent la pigmentation sus-hépatique, on peut se figurer le parenchyme du foie comme un vaste réseau très anastomosé de boyaux énormes remplis de trabécules sécrétantes, boyaux ou cylindres qui auraient pour axe central les voies porto-biliaires anastomosées comme eux, et pour zones périphériques le domaine des veines sus-hépatiques. Ces veines formeraient, par conséquent, un réseau absolument opposé à distance à celui que constituent les voies porto-biliaires. Dans ces conditions une lésion systématique portant sur le territoire veineux sus-hépatique, aura pour effet de délimiter sur les coupes, le contour de tous ces boyaux de parenchyme, et les coupes montreront forcément au microscope le tissu sécrétant massé autour des axes de ces boyaux pleins, c'est-à-dire des canaux biliaires. Résultat qui peut être obtenu sans qu'il faille nécessairement admettre l'existence de lobules biliaires vrais.

Car l'*interversio*n des coupes sera produite par l'ensemble des sections transversales ou obliques de tous ces boyaux parenchymateux.

On peut donc entrevoir là, une cause d'erreur dans l'interprétation des faits, puisque l'on serait exposé à prendre pour des sections de lobules biliaires de simples sections de cylindres pleins de parenchyme.

Donc, si l'on n'avait que les lésions systématiques généralisées pour démontrer l'existence des lobules biliaires, on pourrait trop facilement objecter que les prétendus lobules ne sont que des apparences de lobules, et que ces grandes lésions ne démontrent

qu'une chose, c'est que le parenchyme sécréteur est massé en espèces de boyaux anguleux très anastomosés ayant à leur centre ou mieux dans leur axe les canaux porto-biliaires.

Mais l'anatomie pathologique nous fournit encore la réponse à cette objection, comme la suite va nous le montrer ; et, bien que la conception précédente de la structure du foie satisfasse déjà l'esprit de l'observateur, il semble qu'il y a là quelque chose de plus.

§

Valeur de quelques lésions systématiques partielles.

L'interversion lobulaire résulte de la généralisation à tout le foie d'une lésion systématique qui sectionne tous les lobules hépatiques pour faire, au moins en apparence, des lobules biliaires. Il y a en outre des lésions qui atteignent ces lobules biliaires supposés, soit isolément, soit par groupe, tandis que le parenchyme ambiant reste indifférent à ce qui se passe dans ces derniers, ou ne subit que l'influence de leur voisinage. Cette série de faits est fort instructive, car elle semble nous montrer des lésions pathologiques se limitant dans leur extension parce qu'elles ont pour foyer d'évolution un territoire défini.

Nous avons vu l'hyperplasie nodulaire généralisée, soit isolée, soit avec cirrhose porto-biliaire ; de même pour l'évolution nodulaire graisseuse. Nous allons retrouver les mêmes lésions, mais cette fois, à l'état isolé, se montrant comme accident local dans des foies atteints d'ailleurs d'altérations générales de nature variable. Enfin nous étudierons des lésions partielles dont nous n'avons jusqu'à présent que signalé l'existence.

§ 10

Evolution nodulaire graisseuse partielle.

C'est chez les tuberculeux, les cancéreux et les syphilitiques que nous avons trouvé le plus souvent cette altération, qui s'associe à divers processus cirrhotiques ou dégénératifs frappant la totalité de l'organe. Elle est d'ailleurs toujours la même en tant

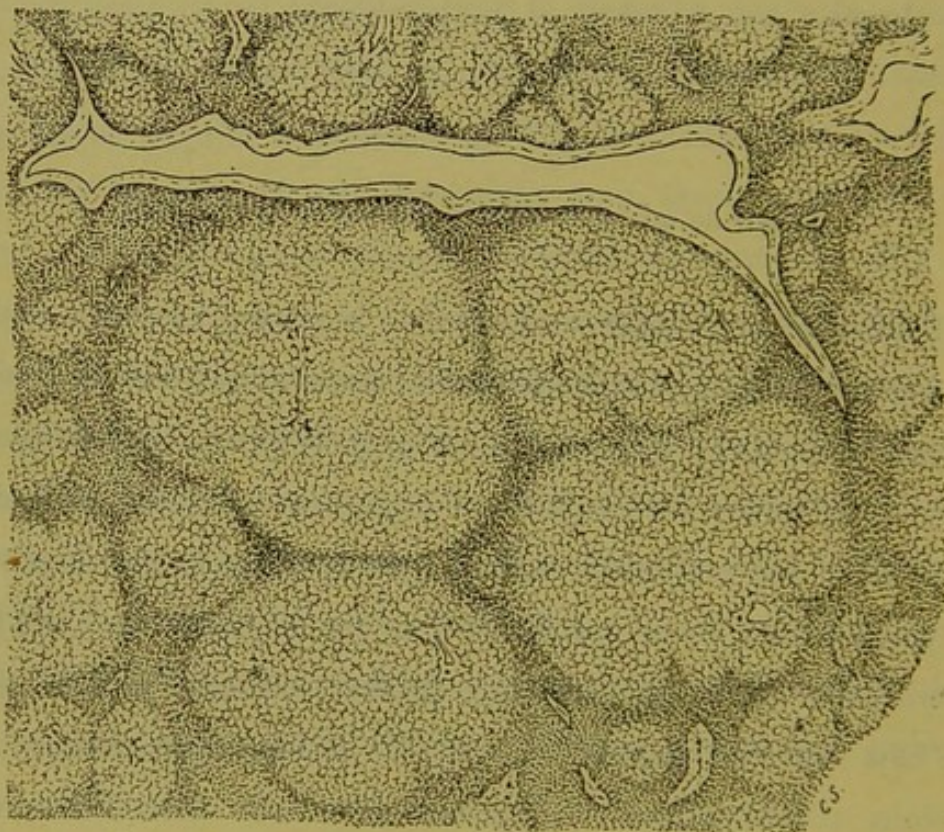


Fig. 71. — Évolution nodulaire graisseuse partielle avec atrophie rouge du foie.

qu'élément anatomo-pathologique. Le plus beau cas, pour sa pureté, qu'il nous a été donné de voir, a été rapporté antérieurement par nous. (*Arch. de Phys.* 1883.) Il s'agit dans ce fait d'un foie de tuberculeux atteint en totalité d'une sorte d'atrophie rouge et farci de tumeurs adipeuses qui faisaient hernie à la surface de l'organe comme sur les coupes macroscopiques. Ce n'est donc pas un foie granuleux comme dans les lésions généra-

lisées, mais un foie mou, flasque, criblé par places de petits nodules, ici presque confluent, là séparés par des portions considérables de parenchyme. La figure 71 représente l'aspect des coupes dans les régions où les masses graisseuses sont presque confluentes. On voit que le fond de la préparation est homogène, formé de cellules hépatiques en régression granuleuse, tassées les unes contre les autres. C'est une sorte de stroma, ici en bandes étroites, là en plaques plus ou moins larges, contenant des veines sus-hépatiques et des espaces-portes. Sur les coupes où les nodules graisseux sont plus rares, ces espaces-portes sont naturellement bien plus nombreux, et l'aspect lobulaire du foie normal se retrouve alors par territoires d'étendue variable.

Sur ce fond homogène, émergent des masses graisseuses de dimensions variables. En général elles sont arrondies, à contours nettement tranchés, et sur leurs bords les zones de parenchyme intermédiaire forment une couche fortement tassée, évidemment par suite d'un phénomène de compression excentrique. Or, tous ces nodules vésiculo-adipeux ont pour centre d'évolution un segment quelconque du système porto-biliaire, et les travées de stroma qui les séparent, contiennent les veines sus-hépatiques. Comme tous les nodules sont isolés, comme tous les espaces-portes ne donnent pas lieu à la formation de masses graisseuses semblables, leur forme arrondie ou anguleuse, leur délimitation systématique ne peuvent être regardées comme le résultat d'une compression réciproque.

D'ailleurs, sur les coupes où ces nodules sont rares, on les voit se limiter exactement de la même façon, comme si leur extension était arrêtée par une barrière infranchissable. Arrivés à un certain degré d'expansion, ils refoulent autour d'eux le reste du

parenchyme qui leur forme comme une capsule d'enkystement d'ailleurs nullement cirrhotique.

Sur certaines régions on voit débiter les nodules graisseux en petites masses toujours arrondies, tantôt englobant tout le pourtour d'un espace porto-biliaire, tantôt insérées sur un seul point de ce pourtour. Une foule de canaux d'un certain calibre sont ainsi flanqués de nodules graisseux isolés, et certaines coupes présentent des formations nodulaires vésiculo adipeuses très clairsemées, rappelant absolument les glandes salivaires avec leurs conduits excréteurs. Nous en avons représenté dans le travail cité plus haut.

Ce qu'il faut retenir de ce fait remarquable, c'est que la stéatose partielle s'y fait sous forme de nodules évoluant autour des canaux porto-biliaires comme centre et s'arrêtant dans leur marche, se limitant brusquement au niveau de zones toujours les mêmes qui passent par les veines sus-hépatiques. Comme nous l'avons dit antérieurement, ces nodules graisseux doivent représenter certains lobules biliaires dont la masse, augmentée de volume et de consistance relative, leur permet de ne pas s'affaisser, et par suite de faire hernie à travers le parenchyme du foie comparativement et effectivement ramolli.

§ 11

L'hyperplasie nodulaire partielle et les Adénômes.
(Série des Hépatômes.)

Nous avons étudié l'hyperplasie nodulaire généralisée avec ou sans cirrhose porto-biliaire, et produisant ainsi des foies intervertis. Mais cette lésion se rencontre non moins souvent d'une façon partielle, à l'état d'accident, dans une foule d'altérations

plus générales du foie, et son intérêt n'est pas moindre dans un cas que dans l'autre. S'il est un processus dont l'étude soit attrayante, c'est certainement celui qui préside à l'évolution de ces productions parenchymateuses dont la série s'étend de l'hyperplasie nodulaire la plus légère jusqu'aux types les plus étonnants de ce qu'on appelle l'*adénôme* du foie. C'est à MM. Kelsch et Kiener que revient l'honneur d'avoir vu cette filiation ininterrompue.

Nous ne faisons point ici l'histoire de l'adénôme du foie; mais, devant nous servir de ces productions pathologiques comme d'un moyen de démonstration, nous ne pouvons faire autrement que d'exposer la façon dont nous comprenons cette vaste série anatomo-pathologique de néoplasies à forme nodulaire évoluant dans un parenchyme en apparence diffus.

L'hyperplasie nodulaire partielle est à chercher surtout dans les foies de tuberculeux, de syphilitiques, de paludéens. Mais c'est sur les premiers qu'on l'observe le plus souvent à l'état rare sur des séries de coupes, et en l'absence de cirrhose.

Dans ces conditions, les nodules sont les mêmes identiquement que ceux décrits ou représentés au début de ce chapitre. Ils sont rares, voilà toute la différence. Mais cet isolement n'empêche pas qu'ils atteignent des degrés très avancés d'évolution. Chez certains tuberculeux on en voit de minuscules, qui cependant sont terminés comme extension, presque enkystés et déjà en dégénérescence. Lorsque leur parenchyme est encore bien vivant, les trabécules qui le constituent paraissent être simplement des trabécules hépatiques plus grosses que les autres, ou bien subissant çà et là la transformation tubulaire à renflements moniliformes.

Nous avons choisi à dessein (fig. 72) pour le représenter, un

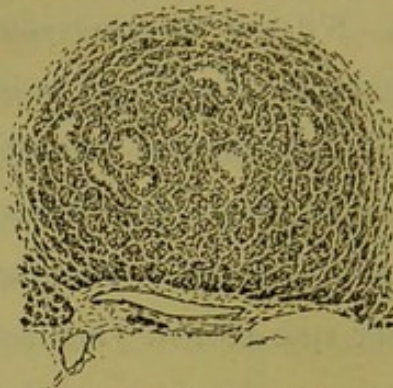

Fig. 72. — Nodule d'hyperplasie nodulaire partielle sans cirrhose concomitante. nodule en voie d'enkystement, absolument isolé, dans lequel certaines trabécules sont ampullaires. A un faible grossissement, les coupes de ces petites productions présentent des trous en nombre variable, souvent confluent en un point donné. Avec un objectif plus fort, on voit qu'il s'agit en réalité de trabécules dilatées en canalicules tapissés de cellules cubo-cylindriques irrégulières. C'est là un simple accident, car en général les trabécules de l'hyperplasie nodulaire sont tout au plus nettement canaliculées sans dilatation. La figure 73 montre à un fort grossissement

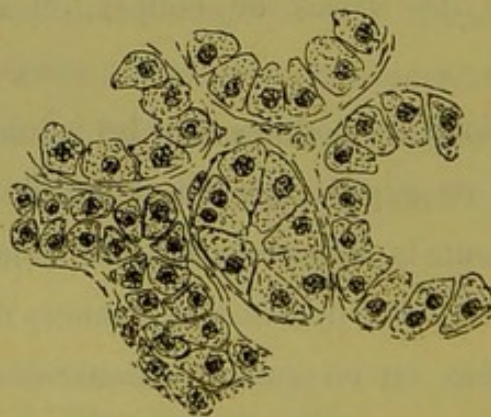


Fig. 73. — Quelques trabécules à dilatations ampullaires de la fig. 72.

quelques fragments de ces éléments que, quels que soient leur forme et leur volume, il est impossible de différencier des cellules hépatiques, à cela près que ça et là on trouve une cellule à deux noyaux distincts.

Dans les cirrhoses porto-biliaires à grandes travées fibreuses, on observe très souvent l'hyperplasie nodulaire isolée sous forme de petites tumeurs microscopiques insérées sur le bord des colonnes fibreuses. Dans ces cas, quelques nodules marchent rapidement vers l'enkystement. La figure 74 représente cet

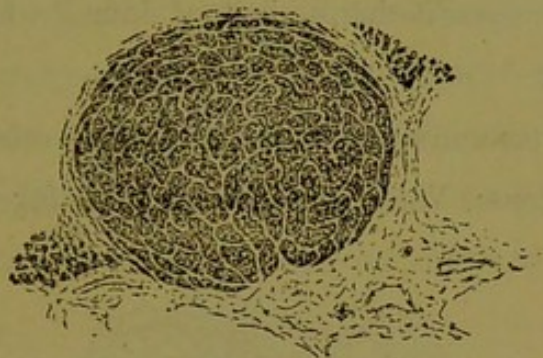


Fig. 74. — Nodule d'hyperplasie partielle dans la cirrhose porto-biliaire.

aspect. On voit que la forme arrondie est parfaite, et que les limites du foyer sont des plus nettes. Quant aux éléments qui le constituent, la figure 75 peut en donner une idée. Ce sont tou-

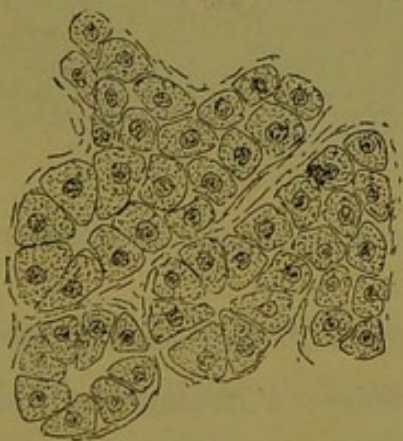


Fig. 75. — Quelques trabécules du nodule de la fig. 74.

jours des trabécules de cellules hépatiques, mais on y voit plus fréquemment la formation de ces sortes de confluent canaliculaires autour desquels les cellules prennent la configuration cylindro-conique. Ce sont des éléments du foie, plus gros, et contenant souvent plusieurs noyaux. Il peut y avoir aussi toutes les dilatations ampullaires que nous connaissons déjà.

Ainsi constituée, cette forme d'hyperplasie nodulaire sert de transition entre les nodules plus simples et les productions plus sérieuses appelées adénômes. C'est cette forme qu'on retrouve à l'état isolé dans les cirrhoses porto-biliaires dont le parenchyme est en hyperplasie nodulaire généralisée (fig. 45, p. 69) ; c'est elle qu'on voit aussi à chaque instant dans les foies de cirrhose avec adénômes.

Le début des tumeurs adénomateuses est le même que pour les nodules précédents. Voici (fig. 76) un petit foyer en évolution,

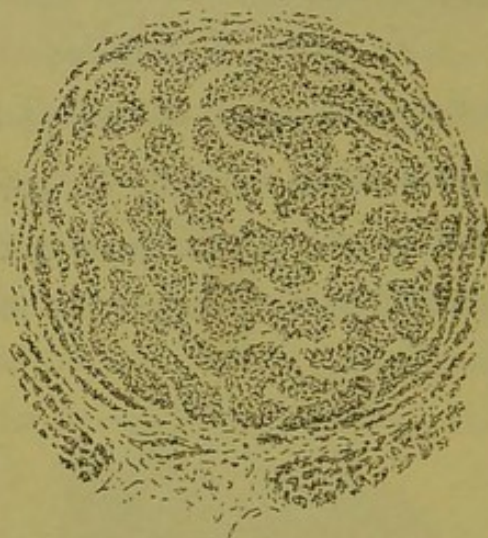

Fig. 76. — Nodule d'adénôme en évolution sur le bord d'un canal porto-biliaire.

dans un foie cirrhotique à adénômes généralisés. Il naît sur le bord d'un canal porto-biliaire, s'arrondit en bulbe d'oignon, et se limite en comprimant les trabécules du voisinage absolument comme un nodule d'hyperplasie simple. Ses éléments constitutifs sont représentés (fig. 77). C'est un degré de plus que dans la figure 75, les trabécules et les cellules sont plus grosses, la polymorphie s'accroît, les noyaux végètent et se multiplient. Mais c'est toujours la trabécule hépatique avec ses masses protoplasmiques à réaction spéciale, et, entre ces nodules et ceux que

donne la figure 76, on trouve dans les foies d'adénômes toute la série des faits intermédiaires.

En fait, la grande masse des tumeurs adénomateuses sont construites comme l'indiquent les figures 76 et 77. A quelques variantes près, ce sont des colonnes, des cylindres anastomosés, présentant en une foule de points, des confluent autour desquels les cellules se groupent en revêtement cylindro-conique. Ce sont là les *adénômes en cylindres pleins*. Mais, de même que dans les trabécules d'hyperplasie nodulaire on voit l'état moniliforme se produire comme accident rare ou fréquent, de même les

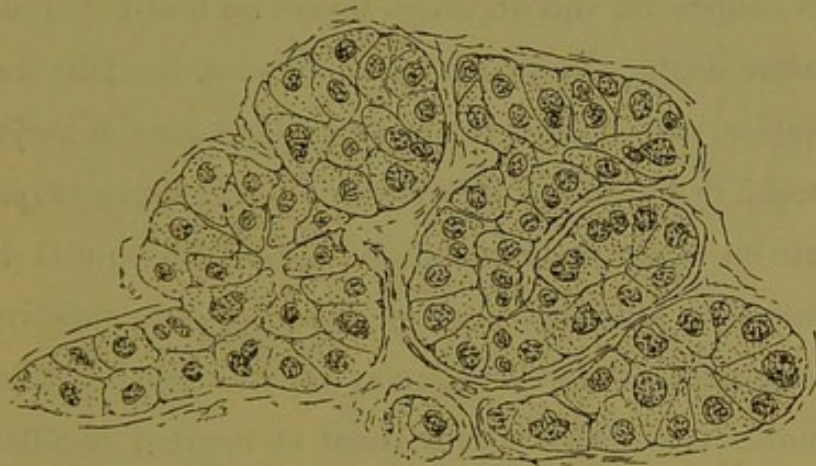


Fig 77. — Quelques tubes du nodule de la fig. 76.

nodules des adénômes précédents subissent, soit par places soit presque en masse, la transformation moniliforme. Entre les sommets convergents des cellules de revêtement, il se produit des blocs verdâtres, résultant soit de la présence de produits sécrétoires, soit plutôt d'un mélange de cellules en desquamation, en dégénérescence muqueuse ou colloïde, et d'exsudations cellulaires ; il se forme là comme des blocs calculeux autour desquels les cellules de revêtement se tassent et s'aplatissent plus ou moins. Ces cavités ampullaires disposées en chapelets amènent

l'état moniliforme que nous avons représenté antérieurement (fig. 21, p. 35).

Dans un même foie, on observe, intimement mélangées, des tumeurs adultes à cylindres pleins et à cylindres moniliformes, et l'on voit aussi des nodules à leur début présenter l'une ou l'autre de ces deux apparences.

Les adénômes sont réellement des lésions partielles, en ce sens qu'elles ne frappent pas en bloc, au même degré, tout un foie atteint de cirrhose. Mais, qu'on nous passe cette expression, ils peuvent être partiellement généralisés ; c'est-à-dire que sur certaines coupes, on voit de vastes foyers où tout le parenchyme est au même degré d'évolution adénomateuse. Ces faits sont très remarquables, car on observe alors en adénômes soit à cylindres pleins, soit à cylindres moniliformes, ce que la figure 43 (page 66) représente en hyperplasie nodulaire. C'est-à-dire que la tumeur comprise entre plusieurs travées fibreuses est subdivisée en foyers nodulaires à centres distincts, séparés par des sillons où les cylindres très déliés s'imbriquent et courent parallèlement les uns aux autres, déterminant ainsi des zones d'isolement qui renferment des sections de veines sus-hépatiques.

Si, au lieu de considérer les foies cirrhotiques plus ou moins farcis d'adénômes, on envisage les cas où le processus adénomateux est tout à fait localisé dans un point très restreint de l'organe, on constate les mêmes particularités. Un foie cirrhotique peut ne présenter qu'un seul foyer d'adénôme, gros comme un marron par exemple, et les nodules élémentaires qui le composent, seront formés des deux variétés de cylindres. La figure 78 montre à un faible grossissement une coupe de foie atteint de vieille cirrhose porto-biliaire atrophique, dans un point duquel

s'est développé un foyer d'adénôme. On voit sur ce dessin plusieurs tumeurs en évolution et d'âge différent; mais dans toutes, sont intimement mélangées les diverses formes des cylindres (fig. 79).

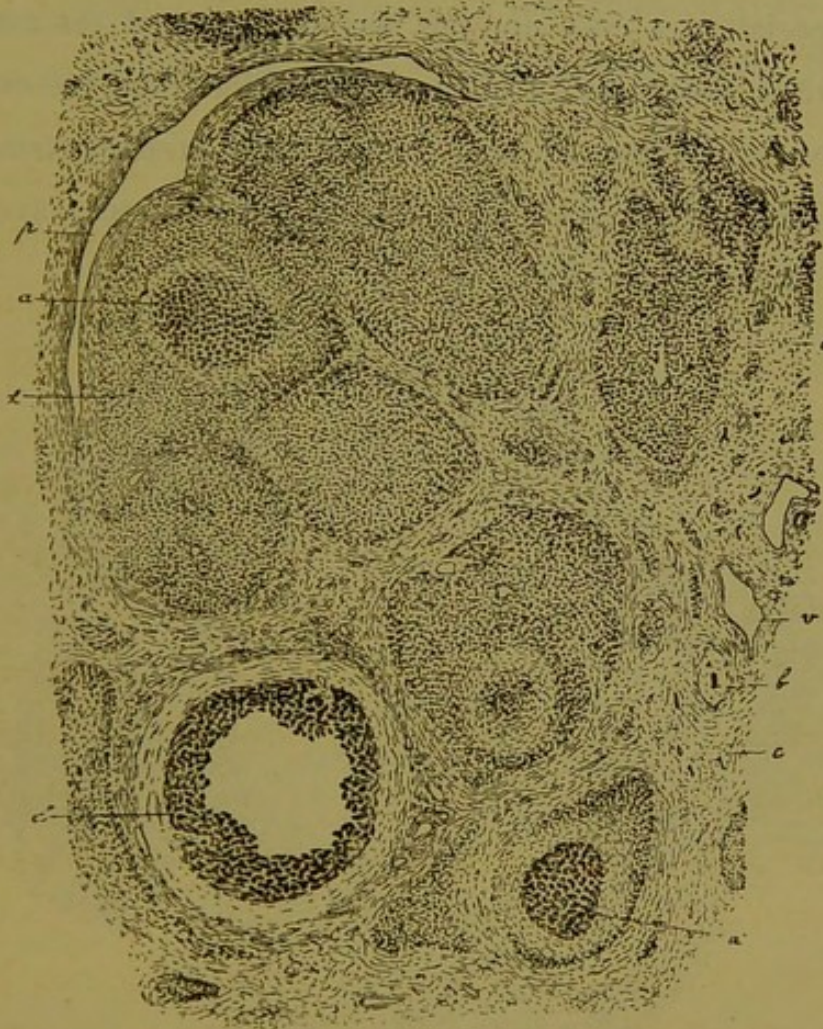


Fig. 78. — Vieille cirrhose granuleuse avec adénôme partiel; la coupe présente plusieurs nodules à diverses phases d'évolution.

Dans les cas de ce genre, le foyer local d'adénôme se compose non seulement des nodules bien caractérisés, mais d'une foule de territoires glandulaires présentant toute la série des phases intermédiaires entre ces productions et l'hyperplasie nodulaire la plus bénigne. Quant au reste de l'organe il peut être absolument indemne de toute sorte de formation nodulaire.

Mais, aux formes précédentes ne se borne pas la polymorphie des adénômes. Dans les foies à adénômes disséminés partout, aussi bien que dans les cas où le processus est localisé, les éléments constitutants des tumeurs prennent des configurations toutes spéciales, et cela non pas seulement quand ces tumeurs sont adultes, enkystées (ce qui rentrerait alors dans les dégénérescences du néoplasme), mais bien dès les premiers temps de leur formation. Les nodules poussent, en un mot, avec des éléments très polymorphes.

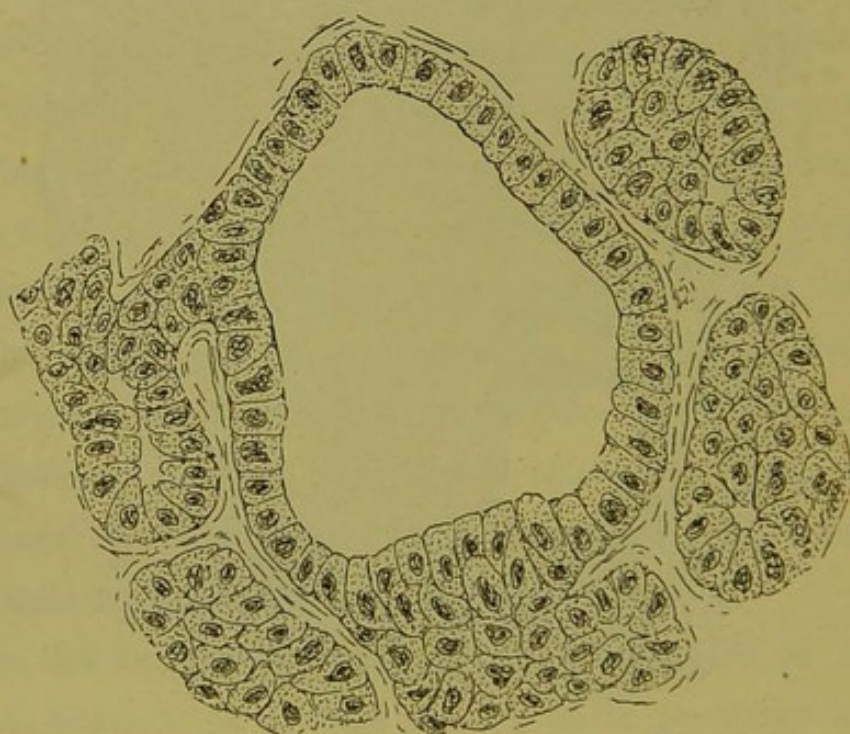


Fig. 79. — Quelques tubes d'un des nodules de la fig. 78.

Dans une foule de foyers, les cylindres présentent nettement plusieurs couches de cellules, ou plutôt une sorte de revêtement cellulaire assez régulier formant l'enveloppe d'un tube dont la cavité est remplie par des cellules de même nature juxtaposées sans ordre. Il n'y a en général qu'une ou deux épaisseurs de ces éléments intérieurs, vraies cellules de desquamation, comme cela

a été représenté par MM. Kelsch et Kiener sur les foies de paludéens. La plupart des foies d'adénômes présentent des tumeurs de ce genre, et cette forme sert de transition pour arriver aux aspects vraiment fantastiques qu'on rencontre dans certaines cirrhoses farcies d'adénômes. Il y a des nodules, encore jeunes, composés de cylindres tels que les représente la fig. 80. Ce ne

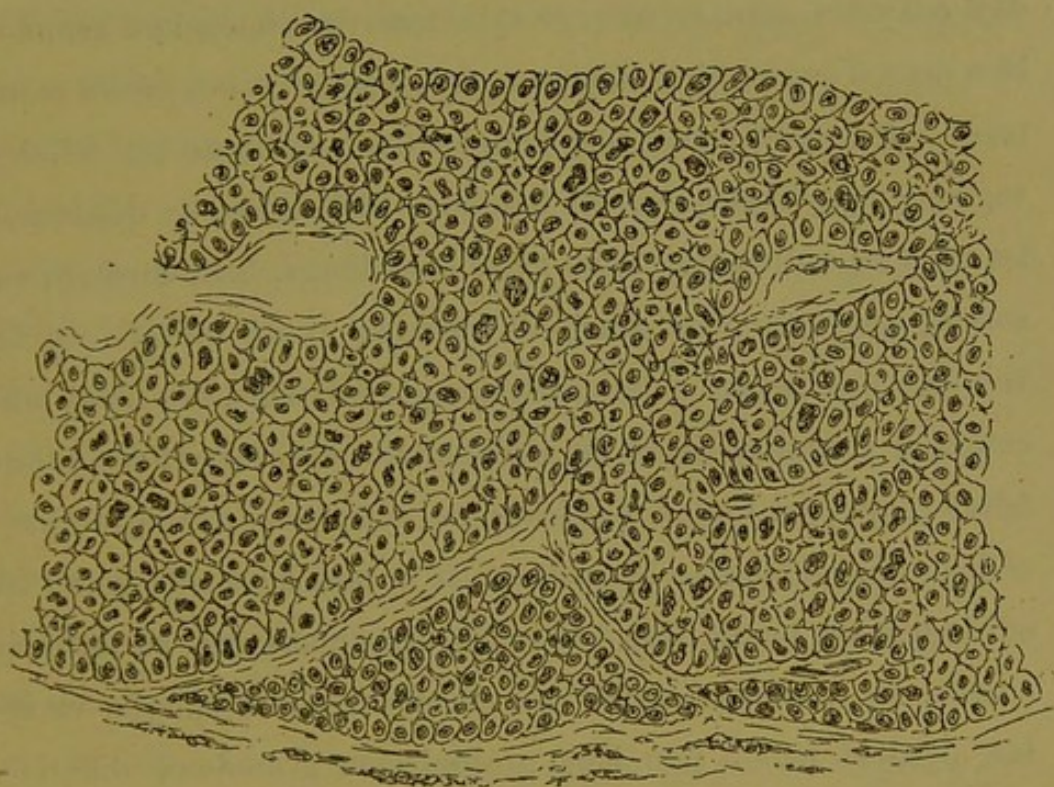


Fig. 80. — Tubes monstrueux d'adénôme.

sont plus une ou deux couches de cellules intérieures qu'on y voit, c'est une épaisseur considérable de ces éléments, la périphérie du tube étant toujours marquée par une rangée assez régulière de cellules polymorphes. C'est dans des cas semblables que l'on trouve les végétations nucléaires les plus exubérantes. Ces cellules d'ailleurs conservent longtemps les réactions du protoplasme des trabécules hépatiques, mais graduellement elles deviennent de plus en plus privées de granulations spéciales et

tournent alors à la *cellule cancéreuse*. Tous ces cylindres néanmoins ne sont que des trabécules hépatiques. Pour se faire l'idée des changements que celles-ci ont subis pour en arriver là, il suffit de comparer les cylindres du centre aux trainées cellulaires de la zone d'enkystement sur la figure 80.

Dans les mêmes foies, certains nodules en pleine évolution ou déjà enkystés, sont formés de cylindres de dimensions semblables mais d'aspect bien différent. Ce sont des tubes creux montrant à leur périphérie une couche très végétante de cellules vaguement cylindriques, de hauteurs différentes, se dépassant les unes les autres par leurs extrémités libres, mais formant en somme un revêtement véritable; dans la cavité du tube on ne voit que des débris cellulaires, des granulations, des blocs mucoïdes à contours lisses ou déchiquetés. Ces formations tubulaires rappellent tout à fait les gros cylindres de la figure précédente (fig. 80) dans lesquels toute la masse centrale serait en effrondement, tandis que les cellules périphériques se seraient accrues en hauteur. Comme ces dernières, à une époque variable, perdent peu à peu leur protoplasma granuleux différenciable, ou a beau jeu pour en faire les éléments d'un revêtement d'épithélioma cylindrique (fig. 26, p. 37). D'ailleurs on trouve des nodules en évolution où les cylindres montrent toutes les phases intermédiaires entre les éléments des figures qui précèdent. C'est-à-dire que dans l'un les tubes n'offrent qu'une ou deux épaisseurs de cellules très hautes en protoplasma, vaguement cylindriques, tandis que dans un autre les tubes sont assez gros, le centre est en régression, mais les cellules de revêtement sont peu élevées (fig. 25, p. 37).

Dans les mêmes foies encore on trouve des nodules à peine

enkystés dont les tubes gorgés de cellules se confondent, ou mieux encore dans lesquels il n'y a plus d'apparence tubulaire. C'est une masse compacte de cellules en général plus petites, arrondies ou anguleuses, tassées sans aucun ordre apparent.

Il s'agit évidemment d'une sorte d'éclatement des cylindres qui met ces éléments en liberté. A une époque variable, souvent très rapprochée du début de l'évolution, les cylindres crèvent, mais les cellules n'en continuent pas moins à proliférer comme l'indiquent leurs noyaux exubérants, de sorte que bientôt on ne voit plus trace de capillaires sanguins. Il faut croire cependant que cette rupture des cylindres n'est pas indifférente pour le système vasculaire, car il est assez fréquent de rencontrer les nodules *quasi amorphes*, et eux spécialement, envahis par des hémorragies. Ces faits observés çà et là dans des foies à adénômes généralisés, mais ne pouvant cependant guère égarer le diagnostic, quant à la nature des productions nodulaires, peuvent se rencontrer comme forme à peu près unique ou même unique dans certains foies de cirrhose porto-biliaire.

Notre ami Gille Bréchemin nous a fourni un cas de ce genre en 1880. Il s'agit d'un foie granuleux de cirrhose porto-biliaire, qui contenait une série de tumeurs absolument enkystées, allant du volume d'un grain de chènevis à celui d'un marron. Les plus grosses, avec une coque fibreuse de plusieurs millimètres d'épaisseur, contenaient un magma caséux ou hémorragique ; les plus petites avaient la coupe finement grenue des adénômes. Le microscope montre naturellement une cirrhose porto-biliaire générale, rétractée, avec une série de transformations canaliculaires et moniliformes des trabécules hépatiques. Les grosses tumeurs sont formées de masses compactes de cellules polymor-

phes, dissociées par des hémorragies. Dans certaines on trouve des vestiges très probants de formations tubulaires et cylindriques, dont les cellules sont en regression caséuse, plus ou moins vitreuses. Le tout est en général inondé de sang ou de globules sanguins décolorés, avec des amas de fibrine et de blocs pigmentaires. Quelques grosses tumeurs multilobées présentent d'ailleurs des compartiments non envahis par le sang ou les dégénérescences, et dans lesquels se trouvent toutes les particularités que nous allons maintenant signaler.

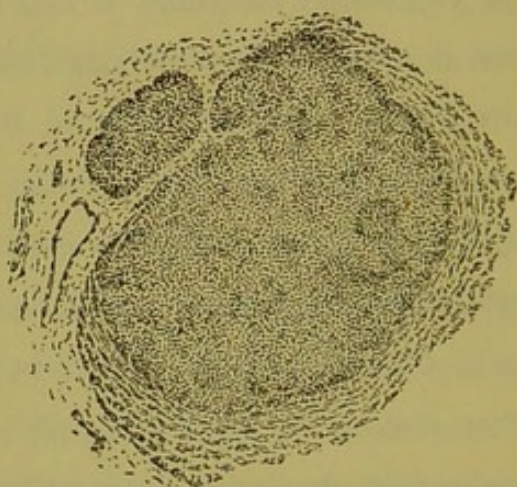


Fig. 81. — Nodule d'hépatôme cellulaire vu à un faible grossissement.

Les coupes du foie montrent en dehors de ces grosses productions une multitude de petites tumeurs microscopiques les unes tout à fait enkystées, les autres en évolution. Les premières sont composées d'une masse compacte de très petites cellules arrondies ou anguleuses tassées sans ordre ; à un faible grossissement on dirait plutôt des noyaux libres ou des fragments cellulaires que des cellules vraies. Mais parfois dans cette masse on découvre des blocs de ces éléments plus tassés encore, rappelant de vagues formations tubulaires. Les hémorragies y sont d'ailleurs fréquentes.

Les secondes donnent la clef du diagnostic. Ce sont des nodules insérés sur le bord des travées fibreuses et comparables comme topographie, forme et évolution excentrique, à tous les nodules d'adénôme quels qu'ils soient. Mais ils sont constitués par une masse compacte de cellules très petites, tassées comme dans le cas précédent.

Cependant, à un examen plus complet il est facile de voir que ce sont des proliférations trabéculaires (fig. 81). D'une part certains de ces nodules en évolution montrent dans leur masse des vestiges de formations tubulaires; et d'autre part dans la zone d'accroissement ou d'enkystement on trouve l'explication de ces formations spéciales (fig. 82). La tumeur, en effet, s'accroît par l'adjonction d'énormes cylindres dérivés des trabécules hépatiques voisines. Mais la prolifération cellulaire est telle que les cellules sont bientôt mises en liberté et végètent pour leur compte. En tout cas elles gardent des dimensions très restreintes.

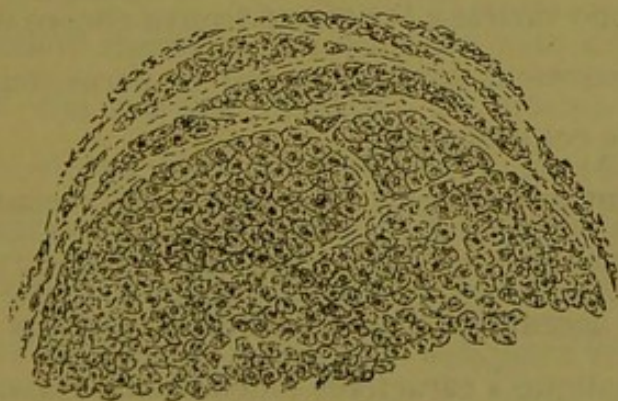


Fig. 82. — Limites du nodule de la fig. 81, vues à un plus fort grossissement.

Ce fait remarquable nous montre que les individualisations cellulaires décrites plus haut comme accident dans les cas habituels d'adénômes, peuvent être primitives et constituer d'emblée dans un foie cirrhotique les tumeurs nodulaires qui y représen-

tent le processus adénomateux. Dans les deux cas les tumeurs ont la même origine, le même terrain d'évolution, la même phase de début représentée par la formation tubulaire aux dépens des trabécules hépatiques ; mais ici cette formation n'est que passagère et l'on peut dire que presque d'emblée les nodules sont formés d'un parenchyme purement cellulaire.

Ajoutons que dans l'observation qui précède l'adénôme était devenu infectant pour le foie lui-même, car les veines-portes étaient absolument bondées du tissu de nouvelle formation, comme c'est la règle dans les cirrhoses à adénômes généralisés.

Telles sont, parmi bien d'autres que mérite ce sujet, les considérations que nous devons émettre touchant la série des formations nodulaires hyperplasiques, série qui s'étend de l'hyperplasie nodulaire la plus simple jusqu'à l'adénôme le plus *cancéreux*, le plus infectant ; et cela sans qu'il soit possible de dire où finit l'une, et où commence l'autre, non pas parce que toutes les variétés, toutes les phases s'observent dans un même foie, mais parce que d'une variété à l'autre on trouve encore des phases de transition intimement confondues qui ne permettent pas le sectionnement de cet ensemble.

Et cependant qui songera à première vue à confondre, voire même à rapprocher, les types extrêmes ou les types intermédiaires bien accentués ? Ces productions dérivées toutes de la trabécule hépatique à caractères fonctionnels, naissant toutes sur le même terrain, la lésion porto-biliaire, qu'il y ait cirrhose intense ou non, évoluant toutes sous forme nodulaire, forme immuable, font partie d'une même famille. Nous avons proposé de les appeler les *hépatômes*, expression générale qui a l'avantage de ne rien dire de défini et qui permet en outre d'opérer

des subdivisions dans ce genre de productions morbides (1).

Ainsi l'hyperplasie nodulaire, sans limites nettes d'ailleurs, mais parfaitement définie dans ses formes types, ne peut pas s'appeler adénôme ; mais en s'appuyant sur ce fait capital que ses nodules sont formés de trabécules non différenciables des trabécules hépatiques soit à peu près normales, soit simplement altérées comme dans la plupart des cirrhoses, on pourra les appeler les *hépatômes trabéculaires*.

D'autre part les adénômes, reliés sans limites nettes au groupe précédent, forment un ensemble à types des plus francs et facilement reconnaissables. Leur état adulte est en général caractérisé par des nodules de gros cylindres à cellules en prolifération, en état d'inflammation intense. Ce groupe peut prendre le nom d'*hépatôme à cylindres*, *hépatôme cylindroïde* ou *tubulaire*. On pourra ici pratiquer des divisions suivant la morphologie des cylindres, et l'on aura les *hépatômes à cylindres pleins* et les *hépatômes à cylindres creux*, *moniliformes*, *à cavités ampullaires*, et même *kystiques*.

Enfin, la dernière variété de tumeurs que nous avons décrite, se relie, il est vrai, par son évolution à certaines variétés des adénômes précédents. Mais qui songera à appeler du même nom les productions que représentent les figures 80 et 81 ? La dénomination qui nous semble convenir à ces dernières est celle d'*hépatôme cellulaire*, expression qui indiquera nettement que la trabécule hépatique y végète en tant que cellules.

L'enseignement à tirer de tout ce qui précède, pour le sujet qui nous occupe, est celui-ci : Toutes ces productions glandulaires évoluent en nodules ayant leur foyer sur le système porto-

(1) Voy. Brissaud, *Adénôme du foie* (Le Progrès médical, 1883).

biliaire ; ces nodules se limitent d'eux-mêmes, leur extension est comprise dans des limites déterminées ; suivant l'étendue du foyer primitif d'éclosion, ces limites sont des veines sus-hépatiques d'un calibre variable avec les zones qui les réunissent. D'ailleurs, pourquoi cette morphologie immuable, cet enkystement fatal si ces hyperplasies ne se passaient pas dans un territoire de parenchyme défini ?

Dans l'hyperplasie généralisée (fig. 45, p. 69) la délimitation des foyers est naturellement des plus nettes, puisque les nodules confluents arrivent à se comprimer mutuellement au niveau des zones sus-hépatiques. Aussi cette lésion sert-elle à la démonstration du sectionnement lobulaire par l'anatomie pathologique. Ici nous n'observons ce sectionnement que par accident, car un nodule d'hyperplasie se développant isolément dans l'aire d'un lobule hépatique, occupé d'abord son segment glandulaire respectif ; mais bientôt sa masse augmente par hypertrophie et hypergénèse de ses éléments, et il refoule dans sa zone d'enkystement tout le reste de ce lobule hépatique. Mais cette évolution n'est pas moins caractéristique, car, si elle ne saurait servir à démontrer le sectionnement régulier des lobules hépatiques, elle affirme péremptoirement que les lésions nodulaires ont pour foyer d'évolution primitive des territoires glandulaires définis. En anatomie normale ce seront les lobules biliaires.

Ainsi se trouve réfutée l'objection soulevée par nous-même dans un paragraphe précédent (p. 105), contre la légitimité de la notion des lobules biliaires véritables.

Il s'en faut de beaucoup que les preuves de l'existence des territoires biliaires distincts soient contenues dans l'histoire des différentes lésions qui précèdent. Nous avons choisi les faits les

plus frappants, ceux qui s'imposent à l'esprit par leur pureté et la facilité de leur interprétation.

A moins de vouloir de parti pris récuser tout ce que peut enseigner l'observation pure et simple, ces phénomènes constants de dissociation des lobules hépatiques amènent l'observateur à conclure que ces lobules sont composés de segments glandulaires appartenant à des systèmes porto-biliaires différents, et qu'en anatomie pathologique le lobule biliaire reprend ses droits

Précédemment, par le simple raisonnement, nous avons indiqué ce que devrait être la glande biliaire de l'homme pour répondre à l'idée d'une glande raisonnable ; il est facile de voir maintenant que les données de l'anatomie pathologique confirment en tous points ces vues de l'esprit.

Avec cet ensemble de notions, nous pouvons maintenant construire schématiquement le lobule biliaire et donner sa formule anatomique générale.

CHAPITRE V

Le lobule biliaire substitué au lobule hépatique.

Ayant présents à l'esprit la configuration et les rapports des lobules hépatiques, il est facile de concevoir le lobule biliaire (fig. 83).

Chaque lobule hépatique est composé de segments glandulaires de forme pyramidale, dont les sommets se réunissent au niveau de la veine centrale et dont les bases sont en rapport avec les espaces et les fissures-portes, où ils reçoivent leurs canalicules excréteurs. Les interstices que laissent entre elles les faces de juxtaposition de ces segments sont occupés par les divisions principales de la veine centrale du lobule hépatique. La structure de ces segments du lobule hépatique et leurs rapports avec le système excréteur peuvent être discutés. Se composent-ils d'un seul système glandulaire tubulé en rapport avec un seul canalicule biliaire ? ou bien sont-ils subdivisés en petits systèmes secondaires ayant chacun leur canalicule excréteur ? C'est une question à élucider. Mais, *schématiquement*, on peut regarder chacun de ces segments lobulaires comme formé d'un seul système glandulaire sous la dépendance d'un seul canalicule biliaire excréteur qui sera son pédicule. Dans cette *hypothèse*, chacun d'eux mérite

le nom d'*acinus* biliaire. Dans sa conception la plus simple, cet acinus (fig. 84) est composé d'un tube épithélial contourné et anastomosé, dont les sinuosités et les anastomoses laissent entre

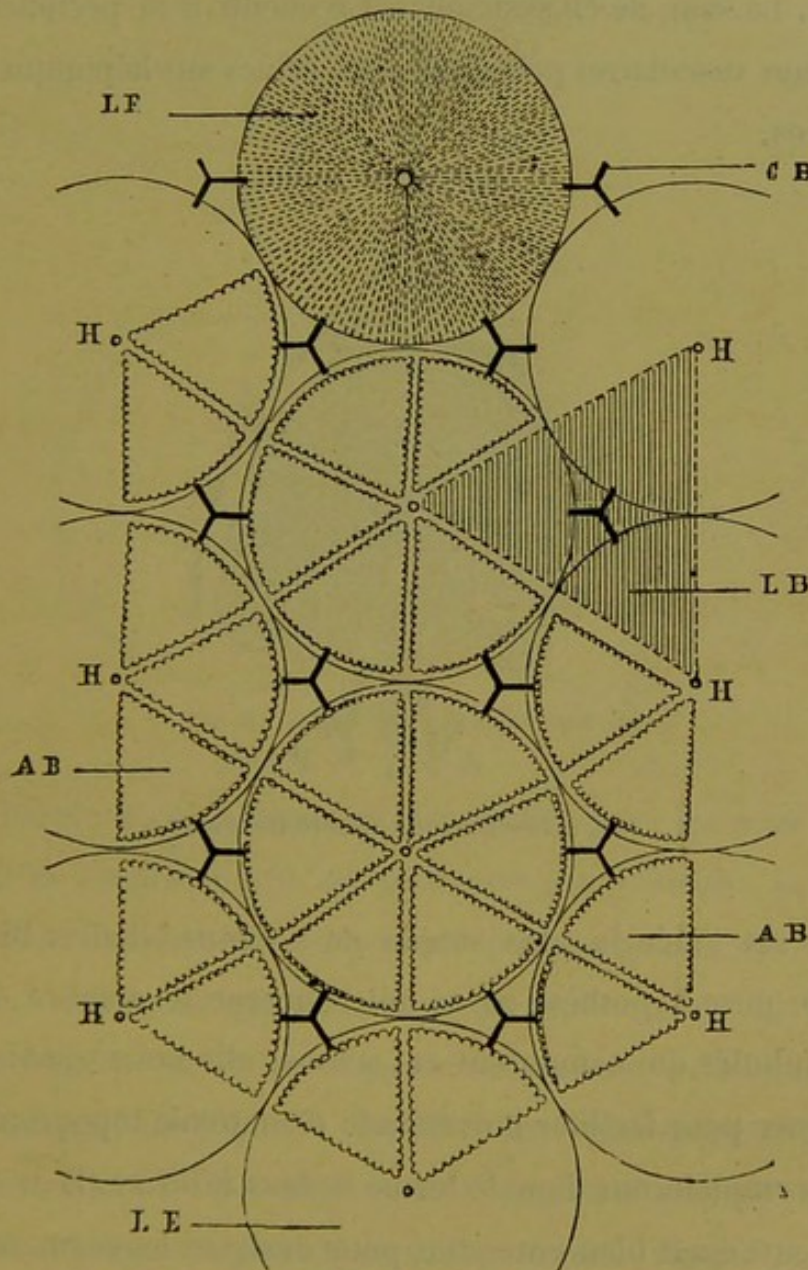


Fig. 83. — Décomposition théorique du lobule hépatique.

elles des mailles qui contiennent les capillaires sanguins du lobule. A la base de l'acinus, le tube se continue à plein canal avec l'une des dernières ramifications des voies biliaires, et cette continuité n'est marquée probablement que par le changement de forme et

de nature des épithéliums. A ce pédicule biliaire de l'acinus sont accolées les branches terminales de la veine-porte et de l'artère hépatique, qui aussitôt se perdent dans le réseau capillaire de l'acinus. Le sang de ce système est recueilli à la périphérie par les racines vasculaires principales des veines sus-hépatiques intra-lobulaires.

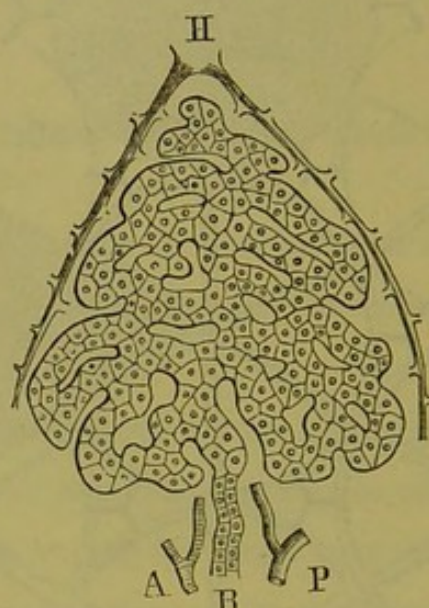


Fig. 84. — L'acinus biliaire théorique.

Telle est l'idée la plus simple de l'*acinus* biliaire. Bien qu'à l'état de pure hypothèse en ce qui concerne le nombre des systèmes tubulés qui composent cet acinus, elle nous semble bonne à indiquer pour faciliter notre étude d'anatomie topographique.

Nous emploierons donc le terme *acinus biliaire* (la restriction précédente étant bien entendue) pour désigner les segments glandulaires du lobule hépatique.

Nous passons maintenant à des notions plus sûres, car il s'agit de grosse anatomie, palpable par conséquent.

La réunion de tous les acini qui entourent un espace-porte, réunion qui s'effectue par la convergence des pédicules de ces

acini dans cet espace, constitue le *lobule biliaire*, dont la notion est des plus simples. Autant d'espaces-portes, autant de lobules biliaires.

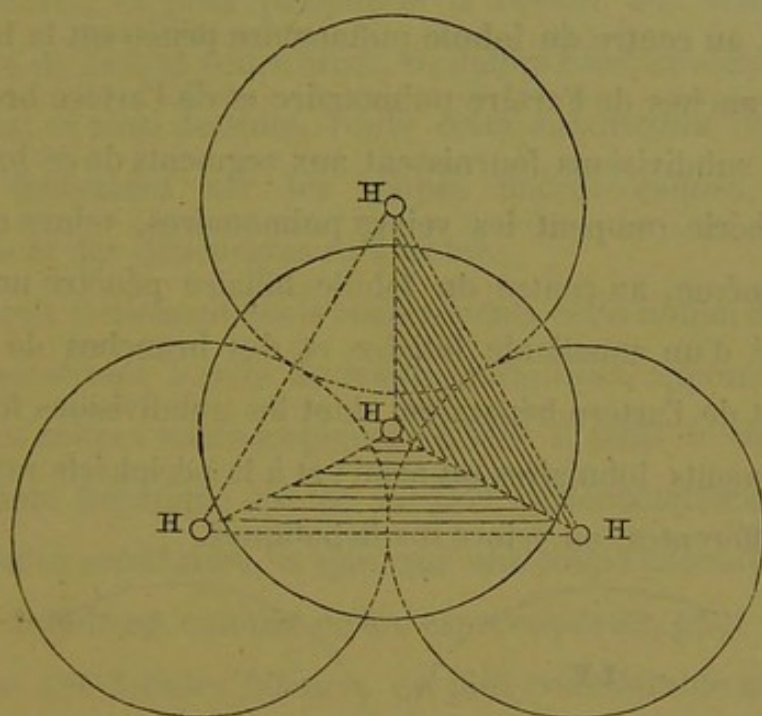


Fig. 85. — Le lobule biliaire théorique.

Ce lobule a pour domaine glandulaire tous les acini groupés autour de l'espace-porte, où se trouve son pédicule ; sa périphérie est une surface brisée passant par les veines centrales des lobules hépatiques qui délimitent cet espace-porte. La forme du lobule biliaire est, géométriquement parlant, celle d'une pyramide triangulaire (fig. 85). En effet, un espace-porte est délimité par quatre lobules hépatiques ; et la réunion en surface des veines centrales de ces lobules forme une pyramide triangulaire dont le centre de figure est à l'espace-porte.

Il est facile de voir que la coupe du lobule biliaire est triangulaire (fig. 86) et représente trois des quatre segments ou acini dont se compose ce lobule.

Pour employer une comparaison exacte, puisque la glande

pulmonaire et le foie ont deux circulations sanguines, l'une de fonction, l'autre de nutrition, la coupe du lobule biliaire ainsi délimité est exactement semblable à celle du lobule pulmonaire. En effet, au centre du lobule pulmonaire pénètrent la bronchiole et les branches de l'artère pulmonaire et de l'artère bronchique, dont les subdivisions fournissent aux segments de ce lobule, et à la périphérie rampent les veines pulmonaires, veines efférentes. Ici, de même, au centre du lobule biliaire pénètre un pédicule composé d'un canalicule biliaire et des branches de la veine-porte et de l'artère hépatique, dont les subdivisions fournissent aux segments lobulaires ou acini ; et à la périphérie rampent les veines efférentes, ou veines sus-hépatiques.

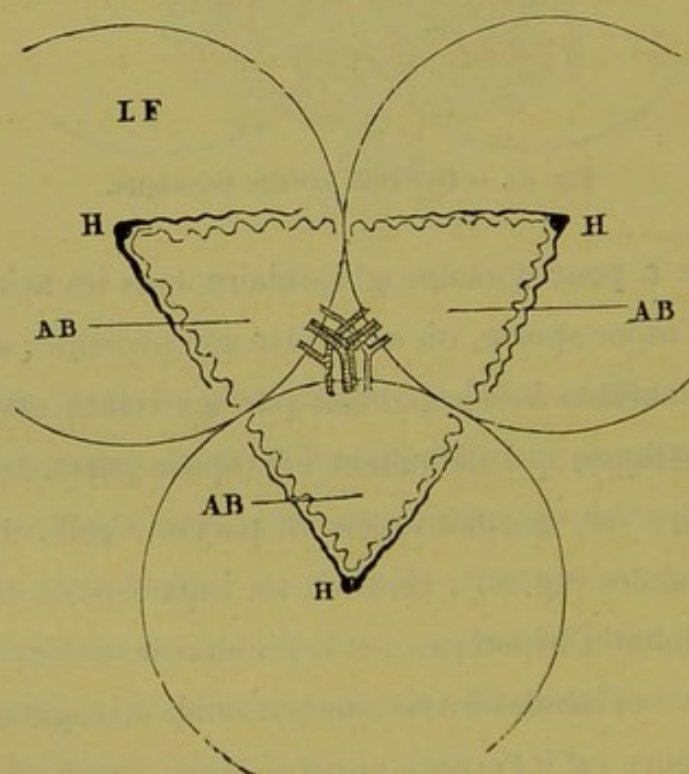


Fig. 86. — Schéma de la coupe du lobule biliaire théorique.

Tel est le lobule biliaire. Il doit servir de base à la nomenclature dans l'étude topographique du foie considéré comme glande. Partant de là, il est facile de compléter cette nomenclature : en

réunissant ces lobules biliaires par leurs pédicules, on aura des lobules de second ordre, qui auront pour centre de figure les *canaux-portes*, et pour périphérie le réseau des veines sus-hépatiques de second ordre aussi, véritables *canaux veineux* sus-hépatiques; et ainsi de suite. Toute cette subdivision du foie se retrouve facilement sur les coupes microscopiques, pourvu qu'elles aient des dimensions suffisantes.

On conçoit facilement quels changements cette notion du *lobule biliaire* substituée à celle du *lobule hépatique*, apporte dans la lecture des coupes microscopiques du foie. Il suffit de considérer qu'un lobule hépatique est en rapport (schématiquement) avec douze lobules semblables, et que, sur une coupe passant par son centre, ce lobule est entouré de six espaces-portes, pour voir que le nombre des lobules biliaires est plus considérable que celui des lobules hépatiques. Sur les coupes transversales, le lobule biliaire est entouré de trois veines sus-hépatiques, dont la réunion par une ligne brisée donne les limites de ce lobule.

Telle est la notion du lobule biliaire que nous substituons à celle du lobule hépatique, ou plus correctement, que nous installons à côté de cette dernière. L'une veut dire territoire vasculaire sanguin, l'autre veut dire territoire glandulaire.

C'est à cette donnée schématique que nous étions arrivé dans notre premier travail (1882). Nous ne croyons pas nous illusionner en disant qu'il y a dans ce simple fait quelque chose de plus satisfaisant pour l'esprit, car on entrevoit déjà la possibilité de rendre au foie de l'homme la place qu'il doit occuper dans la catégorie des véritables glandes d'où jusqu'à présent on l'a tenu à l'écart.

CHAPITRE VI

Conclusion.

Résumons en quelques propositions les données que nous avons puisées dans l'étude des lésions systématiques du foie.

1° Le lobule hépatique doit être composé de segments de parenchyme qui dépendent des espaces-portes environnants; car en anatomie pathologique les territoires lobulaires se sectionnent par le moyen de sillons qui convergent vers leur centre, comme le font les veines sus-hépatiques. Ces sillons existent même en dehors de la présence de ces veines sur leur trajet. Ce sectionnement de l'aire des lobules est toujours le même topographiquement, et les résultats fournis par les lésions systématiques généralisées de nature différente, sont superposables. La loi de sectionnement est donc constante. Les segments lobulaires ainsi formés se groupent autour des espaces-portes en masse compacte, de sorte que les coupes du foie sont *interverties*, les lobules hépatiques à centre veineux ayant fait place à des lobules nouveaux à centre porto-biliaire.

2° Certaines lésions systématiques partielles montrent que cette inversion lobulaire sur les coupes répond à l'existence, en élévation, de véritables lobules à centre porto-biliaire, car le résul-

tat de ces lésions est la formation de nodules arrondis se limitant d'eux-mêmes au milieu du parenchyme hépatique.

3° On peut supposer dans le foie de l'homme l'existence de vrais lobules biliaires, qui sont restitués simplement soit partiellement, soit d'une manière généralisée par ces diverses lésions systématiques.

4° Il y a donc lieu de faire une transposition dans l'étude de la structure du foie, c'est-à-dire de regarder comme central le système porto-biliaire et comme périphérique le système veineux sus-hépatique.

the first of these is the fact that the patient is usually in a state of

excitement and is usually in a state of

excitement and is usually in a state of

excitement and is usually in a state of

excitement and is usually in a state of

excitement and is usually in a state of

excitement and is usually in a state of

excitement and is usually in a state of

excitement and is usually in a state of

excitement and is usually in a state of

excitement and is usually in a state of

excitement and is usually in a state of

excitement and is usually in a state of

excitement and is usually in a state of

excitement and is usually in a state of

excitement and is usually in a state of

excitement and is usually in a state of

excitement and is usually in a state of

excitement and is usually in a state of

excitement and is usually in a state of

excitement and is usually in a state of

excitement and is usually in a state of

excitement and is usually in a state of

excitement and is usually in a state of

excitement and is usually in a state of

excitement and is usually in a state of

excitement and is usually in a state of

excitement and is usually in a state of

excitement and is usually in a state of

excitement and is usually in a state of

LIVRE DEUXIÈME

La Glande biliaire idéale.

SECTION I

CONSTRUCTION DE LA GLANDE BILIAIRE IDÉALE

CHAPITRE PREMIER

Bases de la construction géométrique d'une glande biliaire idéale en lobules hépatiques.

Étant donné, ce qui n'est pas contestable, que le caractère essentiel des coupes de foie normal est de présenter un assemblage de territoires vasculaires sanguins de forme polygonale à quatre, cinq, six côtés en général, qui ne sont vraisemblablement autre chose que des sections d'organes polyédriques appelés lobules hépatiques, nous nous sommes demandé quel résultat on obtiendrait en construisant géométriquement une glande composée de lobules de ce genre, tous de forme et de volume égaux et charpentés en eux-mêmes d'après la formule classique du lobule hépatique, c'est-à-dire recevant à leur périphérie les dernières ramifications porto-biliaires, et émettant par leur centre une veine sus-hépatique originelle (veine centrale).

Nous ne savons si jamais un travail de ce genre a été effectué, mais il est des plus intéressants et rempli d'enseignements. Nous obtiendrons ainsi un foie schématique, géométrique, auquel nous donnons le nom de *glande idéale*, non pas parce qu'il y aurait à rêver que cet organe fût ainsi construit, mais simplement dans le sens de *conception théorique*.

Pour se mettre dans des conditions géométriques, il faut supposer que tous les lobules hépatiques sont égaux ; et pour faciliter le travail et la compréhension des figures comme de la description, nous ramènerons les polyèdres à la forme sphérique et par suite leur coupe à la forme circulaire. Ce n'est là qu'une modification apparente, d'ailleurs, car, qu'il s'agisse de polygones ou de cercles, les rapports sont toujours les mêmes (fig. 87 et 88). C'est, d'ailleurs, toujours en hexagones que l'on représente schématiquement les coupes de lobules hépatiques.

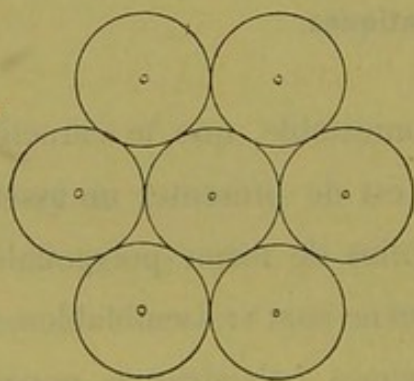


Fig. 87.

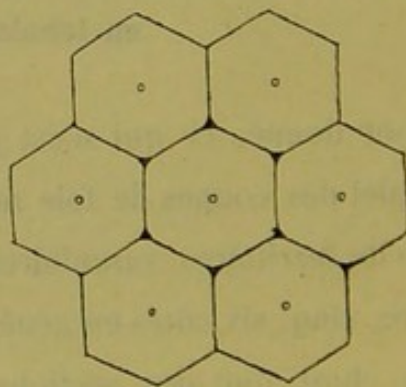


Fig. 88.

Equivalence des cercles et des hexagones pour la délimitation des espaces et des fissures.

La géométrie ne s'accommodant pas des déformations produites dans le groupement des lobules par l'accroissement de volume des canaux porto-biliaires, nous devons faire abstraction complète du calibre de ces derniers et supposer que, quelles que soient leurs dimensions, ils peuvent toujours être contenus dans

les espaces et fissures interlobulaires que limitent les sphères juxtaposées.

Tout ce qui va suivre est d'une aridité incontestable, bien qu'atténuée autant que possible par la multiplicité des figures. Mais celles-ci même sont déjà bien insuffisantes comme toutes les figures qui ont la prétention de représenter de la géométrie dans l'espace. Nous avons tenu cependant à publier ce résultat de nos recherches théoriques, un peu philosophiques peut-être, dans le but de mettre en main toutes les pièces du procès, de fournir tous les documents qui nous ont servi à notre conception de la glande biliaire de l'homme. Nous craignons bien que la lecture de cette seconde partie de notre livre ne décourage au premier abord, mais nous nous armons de cette excuse que, si ce chapitre de géométrie est pénible à lire, il a été autrement laborieux pour nous d'en former les éléments, et enfin le résultat obtenu nous paraît considérable. Car, partant d'une donnée classique, à peine rectifiée par nous dans le sens que fournit l'étude du foie normal ; nous dirons plus encore, partant de cette donnée anatomique telle qu'on nous l'a enseignée, nous sommes arrivé par la construction géométrique à démontrer que la plupart de ses éléments sont erronés. En nous appuyant sur les notions de l'anatomie générale, nous montrons que la construction d'une glande en lobules hépatiques est impossible si l'on ne modifie pas la formule de ces lobules. Enfin, quelque peu attendu que cela puisse être, cette construction nous fournit successivement tous les éléments qu'on pouvait supposer exister dans la structure d'une glande imaginée d'après les résultats antérieurement acquis par nous au moyen d'abord de l'étude du foie normal, ensuite de l'étude raisonnée ou simplement brutale de l'anatomie pathologique.

La concordance de notre glande géométrique avec tout ce que nous savons déjà est telle qu'il suffit, comme nous le dirons plus loin, de la *dé géométriser*, de la malaxer légèrement, par la pensée, pour en obtenir des coupes superposables à celles du foie humain. Nous n'avons certes pas la prétention de résoudre d'un seul effort le problème si ardu de la structure de cet organe, mais nous croyons avoir obtenu un schéma théorique ou point de départ dont on ne devra guère s'écarter pour élucider toutes les questions en litige.

Ce sont là autant d'excellentes raisons pour nous d'exposer cet aride travail. Il faut bien se dire d'ailleurs que les difficultés d'exposition et d'interprétation tiennent beaucoup, dans le cas actuel, à ce que, jusqu'à présent, l'idée n'est point faite à l'existence d'une glande biliaire et que tout est nouveau dans le problème ; tandis que des discussions peut-être plus arides encore, établies autour du lobule d'une glande déjà connue, le poumon par exemple, sembleraient choses simples et naturelles, parce qu'ici l'assimilation des premiers éléments du procès est déjà faite.

Dans un semblable problème, la structure du parenchyme lobulaire nous importe peu ; d'ailleurs, la définition du lobule hépatique nous le donne comme homogène. Il n'y a d'important que les éléments de charpente, d'une part les canaux portobiliaires apparents, d'autre part le système des veines sus-hépatiques.

C'est, en somme, la charpente de toute glande comprenant les canaux excréteurs et les vaisseaux afférents d'un côté, et de l'autre les veines efférentes. Dans le premier système, nous n'aurons naturellement en vue que les canaux biliaires.

Il faut donc construire successivement :

1° Le système des canaux biliaires ;

2° Le système des veines efférentes.

Notre point de départ sera un lobule hépatique type, d'après la formule, c'est-à-dire limité par des espaces portes à ramifications terminales, et donnant naissance par son centre à une veine centrale d'origine. On peut toujours supposer qu'il existe des lobules ainsi formés.

Mais comme nous avons à opérer sur des lobules ramenés à la forme sphérique, nous devons dire quelques mots relativement aux différentes manières de grouper ensemble des sphères de même rayon.

CHAPITRE II

Notions élémentaires sur l'assemblage des sphères de même rayon.

Une sphère ne peut être en contact qu'avec douze sphères égales. Mais il y a trois façons, croyons-nous, de grouper ces douze sphères autour de la sphère centrale :

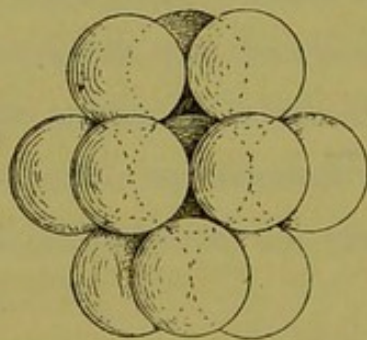


Fig. 89.

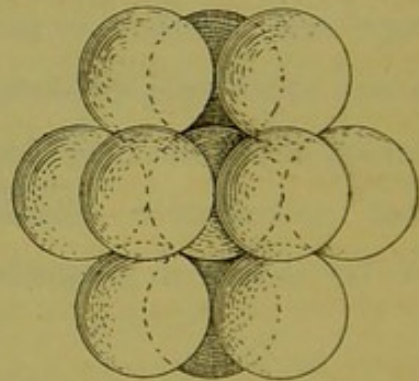


Fig. 90.

1° On place six sphères en forme d'anneau équatorial autour de la sphère centrale ; les six autres se placent trois par trois au-dessus et au-dessous de ce cercle. Et alors les trois sphères supérieures alternent avec les trois inférieures (fig. 89) ; ou bien :

2° Les trois sphères supérieures se superposent en projection aux trois inférieures (fig. 90). Ce ne sont là que deux variétés du même mode de groupement, le cercle équatorial restant toujours le même.

3° Les douze sphères extérieures se placent sans ordre apparent autour de la sphère centrale. Ici, c'est un groupement symétrique (fig. 91). On peut considérer les boules périphériques

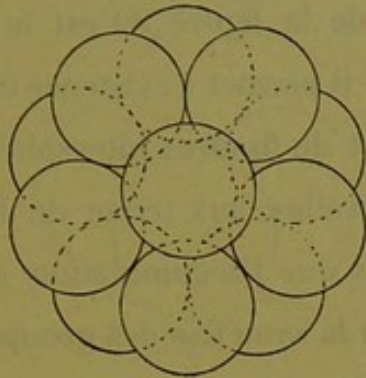


Fig. 91.

comme placées trois par trois autour de l'autre. En somme, dix d'entre elles sont situées sur deux rangs de cinq chacun, les sphères de l'un alternant avec celles de l'autre ; et l'interstice des lignes brisées qui séparent ces deux anneaux correspond au cercle équatorial de la sphère centrale. Les deux boules qui restent se placent, l'une au milieu et au-dessus de l'anneau supérieur, l'autre, symétriquement à la précédente, au milieu et au-dessous de l'anneau inférieur. Dans ce mode d'arrangement les douze sphères externes limitent avec la sphère interne, vingt espaces intersphériques (interlobulaires), semblables, dont la coupe est triangulaire. Ils sont tous dessinés par trois des sphères extérieures, et par la partie voisine de la sphère centrale.

Lequel de ces trois ordres de groupement doit-on choisir ? Le choix est des plus simples.

Il se base sur cette notion acquise et heureusement suffisante que les canaux biliaires suivent une direction rectiligne dans le foie. Sachant qu'un canal porto-biliaire passe en ligne droite entre les lobules, sachant que les canaux de cet ordre

concourent à délimiter ces lobules sur les coupes, il suffit de prendre le groupement lobulaire qui permet la circulation rectiligne d'un canal donné entre les lobules.

Or le groupement de la figure 89 est le seul qui satisfasse à cette condition ; seul il permet l'existence des trajets rectilignes, composés d'espaces et de fissures intersphériques, par l'adjonction de sphères nouvelles aux treize de la figure, suivant la même méthode, sans que l'accumulation de ces éléments nouveaux change en rien la symétrie des groupes primitifs.

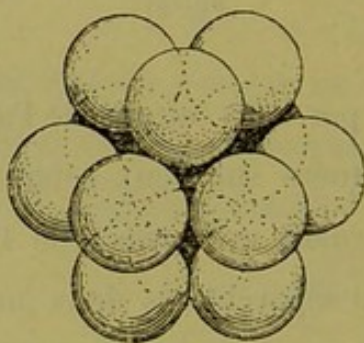


Fig. 92.

Etudions de plus près ce mode d'arrangement. Les douze sphères extérieures (fig. 92), limitent autour de la sphère centrale quatorze espaces intersphériques (espaces interlobulaires), dont les uns répondent à trois, les autres à quatre d'entre elles.

Les premiers ou *espaces triangulaires* sont au nombre de huit, les seconds ou *espaces quadrangulaires* sont au nombre de six. Ils sont régulièrement situés de façon qu'un espace triangulaire est entouré de trois espaces quadrangulaires, et que réciproquement chacun de ces derniers est entouré de quatre des premiers. Tout cela est facile à constater sur les deux figures 89 et 92 qui représentent ce groupement vu de deux

côtés différents. Ce système de treize sphères se reproduit en projection sur un plan horizontal au moyen de la figure 93 dans laquelle les espaces intersphériques se superposent deux à deux.

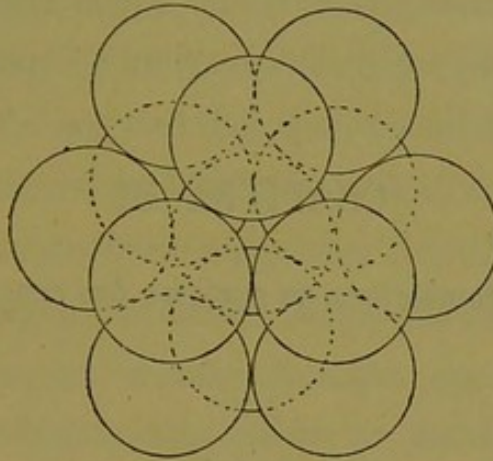


Fig. 93.

CHAPITRE III

Construction géométrique du système des canaux excréteurs.

§ 1^{er}

Notions générales.

D'après la notion du lobule hépatique, les dernières ramifications biliaires se terminent dans les fissures interlobulaires, sans jamais pénétrer manifestement dans le parenchyme lobulaire, c'est-à-dire, en langage plus en rapport avec la réalité, que les premiers canalicules biliaires apparents ou excréteurs se montrent dans les fissures interlobulaires et de là vont se collecter dans les espaces de même nom. De ceux-ci partent des canaux d'un ordre par conséquent supérieur qui passent aussi dans d'autres fissures et vont se collecter dans d'autres espaces, et ainsi de suite. C'est la seule façon de concevoir le mode de convergence des canaux excréteurs d'ordre inférieur pour former ceux d'un ordre supérieur. Car entre les lobules il ne peut y avoir que des fissures et des espaces, et les coupes nous montrent que les canaux de tout calibre servent à la délimitation immédiate du parenchyme lobulaire. Nous avons donc à chercher suivant quel mode les canalicules intrafissuraux se réunissent

pour former les canalicules des espaces, comment ces derniers se groupent entre eux et ainsi de suite. Nous resterons ainsi dans les données exactes que fournit l'examen des coupes envisagées comme composées de lobules hépatiques.

De la définition même du lobule hépatique, il résulte que le système excréteur est un réseau divergent par rapport au centre de ce dernier. Ce qui veut dire que chacun des espaces interlobulaires qui limitent ce lobule appartient comme rameau terminal à un système d'ordre supérieur dont les autres rameaux terminaux émergent de lobules autres que celui-là. Pour le dire en passant, c'est une donnée classique que les branches terminales porto-biliaires d'un espace se distribuent à plusieurs lobules adjacents. C'est une conséquence forcée de la notion du lobule schématique, c'est-à-dire entouré de rameaux excréteurs terminaux. La figure 94 montre ce lobule type coupé perpen-

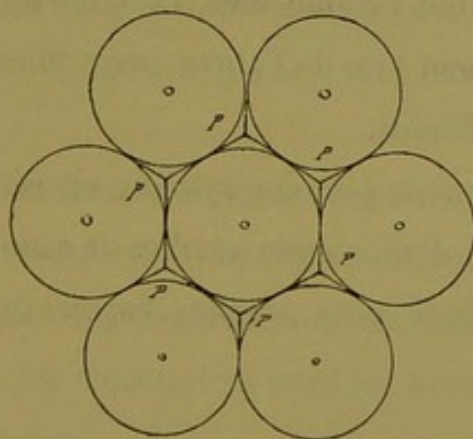


Fig. 94.

diculairement par son centre et limitant ainsi avec les lobules voisins six espaces interlobulaires. Il est bien évident que les ramifications biliaires qui occupent les espaces *p, p*, et leurs fissures satellites viennent chacune d'un point d'origine différent situé quelque part aux alentours.

Dans tout ce qui va suivre, soit dit une fois pour toutes, les espaces interlobulaires seront désignés et figurés par les lettres P ou *p*, les fissures par les lettres F ou *f*, et les centres lobulaires par H.

Les systèmes de conduits excréteurs que nous construirons en plan et élévation seront appelés systèmes excréteurs de premier ordre, de deuxième ordre, etc., en allant des plus petits vers les plus grands.

Notre point de départ étant un lobule hépatique type, c'est-à-dire entouré d'espaces terminaux et de fissures terminales, et ayant à son centre une veine dite *centrale*, c'est autour de lui que nous construirons nos systèmes. Et comme les espaces-portes ne sont eux-mêmes que des espaces-collecteurs par rapport aux ramuscules fissuraires, il faut nécessairement partir de ce principe, vrai ou faux, peu importe, que du milieu de chaque fissure terminale naissent deux canalicules d'origine apparente qui théoriquement s'éloignent l'un de l'autre pour aller se jeter chacun dans un espace différent.

D'où il résulte que le premier système excréteur sera constitué par le groupement d'un certain nombre de ramuscules fissuraires, dans l'espace-porte le plus proche. Voyons quel est ce groupement.

§ 2

Système collecteur biliaire de premier ordre.

Pour délimiter le plus simple des espaces interlobulaires, il faut quatre lobules hépatiques dont trois seulement sont visibles sur la figure 94 (p. 147) le quatrième se trouvant superposé ou sous-jacent à ces derniers. Chaque espace ainsi formé donne nais-

sance à quatre fissures interlobulaires; c'est-à-dire que les rameaux terminaux des voies d'excrétion qui occupent les fissures font partie d'un petit système divergent à quatre branches partant de l'espace P. D'où cette conclusion que l'une de ces quatre branches doit servir de rameau collecteur aux trois autres; d'où encore ce corollaire que, des quatre fissures émanant d'un espace, l'une sert de porte d'entrée ou de porte de sortie, comme on voudra, à ce rameau collecteur. Et cette fissure par sa place définira la base du système limité par quatre lobules. Ce sera la fissure basale. Les figures 95, 96, 97 montrent le système sous divers aspects.

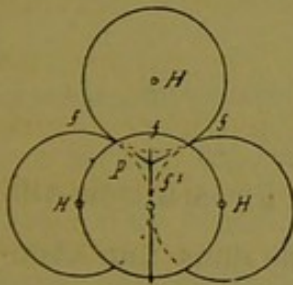


Fig. 95.

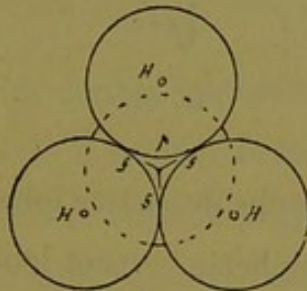


Fig. 96.

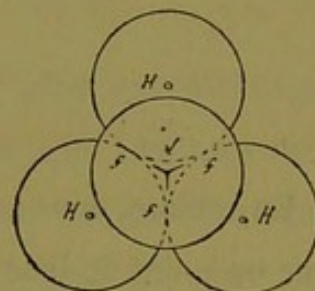


Fig. 97.

Dans la figure 95 trois des lobules sont sur un plan horizontal, deux en arrière, l'autre en avant. Le quatrième complète en haut la pyramide. L'une des fissures f^1 est la fissure collectrice, elle regarde en bas : des trois autres presque horizontales, deux seulement sont dessinées.

Dans la figure 96, la base est ramenée en avant, le rameau biliaire collecteur sort par la fissure de cette base.

Dans la figure 97, le sommet est en avant, et l'on voit par transparence les trois fissures terminales, la collectrice fuyant derrière la figure.

D'ailleurs ce système, étant une figure symétrique, peut être

retourné dans tous les sens, et l'un quelconque de ces lobules peut servir de sommet.

Une conséquence immédiate de cette disposition, c'est que le rameau collecteur du système de premier ordre doit recevoir la bile de la région des trois lobules qui limitent la fissure collectrice par laquelle il émerge. Or ce rameau collecteur est d'un ordre supérieur à ceux qui occupent les trois autres fissures. Nous l'appellerons P^1 , et nous désignerons par la suite les systèmes par leur pédicule excréteur.



Fig. 98.

En somme, dans ce groupe de quatre lobules, il y en a trois qui, sur un point de leur périphérie versent leur bile dans une ramification d'ordre supérieur, non terminale par conséquent.

Ce qu'il faut retenir, c'est que dans l'espace-porte terminal il y a anastomose de trois ramuscules biliaires d'origine fissuraire, et que du confluent ainsi formé part un canalicule collecteur P^1 qui sort de l'espace par la quatrième fissure (fig. 98).

§ 3

Système collecteur biliaire de deuxième ordre.

Ce système, ou système collecteur des systèmes de premier ordre, doit être construit sur le même type que ces derniers. C'est-à-dire qu'il sera formé de quatre espaces interlobulaires réunis par leurs pédicules respectifs.

Prenant un des lobules de la figure 99 comme point de départ, chacun des espaces ou système P^1 qui l'entourent se groupe

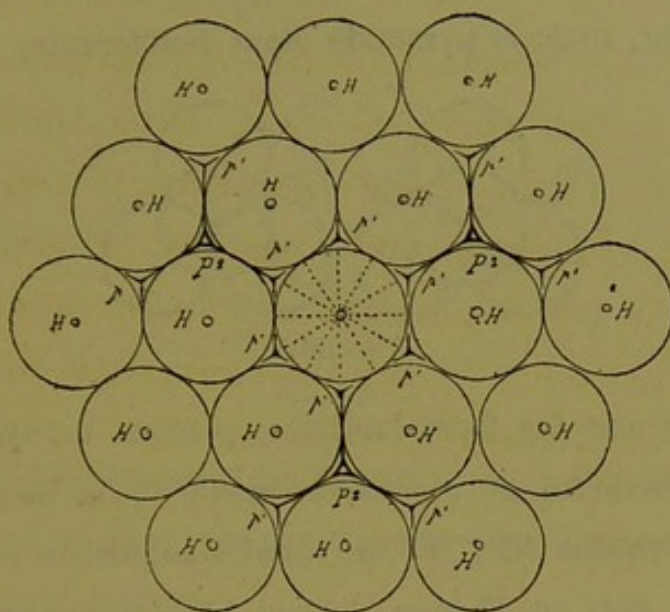


Fig. 99.

nécessairement avec trois autres systèmes P^1 plus excentriques pour former un ensemble à quatre branches qui rayonneront autour d'un centre collecteur dont la projection sera en P^2 sur la figure 99. Celle-ci ne nous montre que la base du nouveau système, comprenant trois des espaces P^1 , car la quatrième est en avant ou en arrière du plan de la figure.

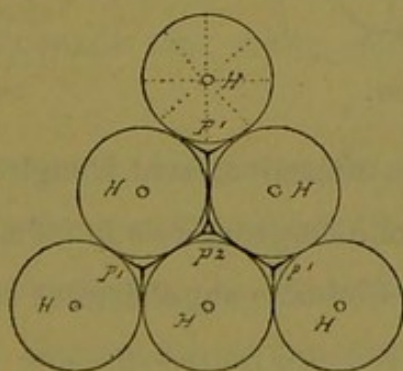


Fig. 100.

Choisissons maintenant l'un de ces groupes collecteurs, isolons-le, et voyons à le construire en élévation. Sa base, séparée des lobules voisins, est représentée (fig. 100).

Pour cela prenons quatre systèmes de premier ordre P^1 , bien connus maintenant, et réunissons-les par leurs pédicules. Soit l'un d'eux (fig. 101); la pyramide étant indifférente, mettons le

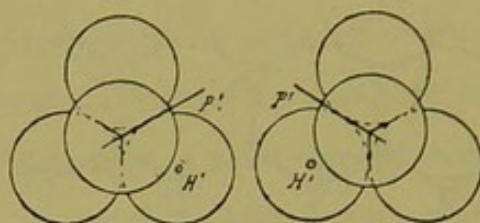


Fig. 101.

pédicule sur une des faces latérales, plaçons un système semblable en face de lui, et voyons de quelle façon ils se soudent. Les lobules voisins (H^1 , H^1) ou lobules angulaires vont se confondre (fig. 101), et l'image devient la suivante (fig. 102) dans

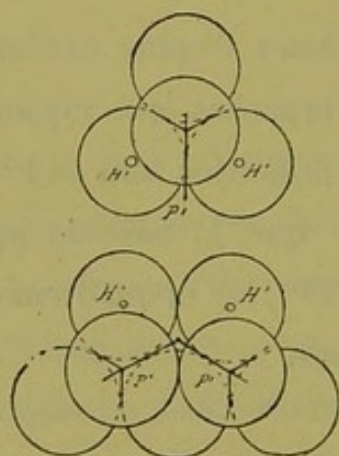


Fig. 102.

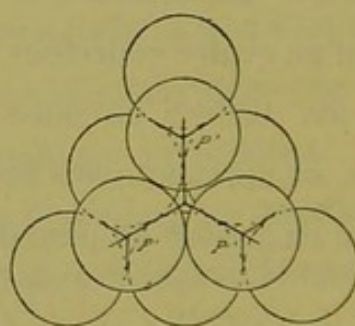


Fig. 103.

laquelle les pédicules s'anastomosent à angle aigu. Un troisième système P^1 se réunira à ce groupe de la même façon, c'est-à-dire par confusion de ses lobules angulaires et soudure de son pédicule, d'où la figure 103 qui représente une pyramide tronquée. La construction est complétée par la superposition sur cette troncature, du quatrième système P^1 , dont le pédicule se tourne profondément vers les trois autres déjà anastomosés. Cette superposition se fait encore par fusion des trois lobules angulaires de

ce quatrième système avec les trois lobules angulaires qui servent de sommet aux trois autres ; et l'image devient la figure 104

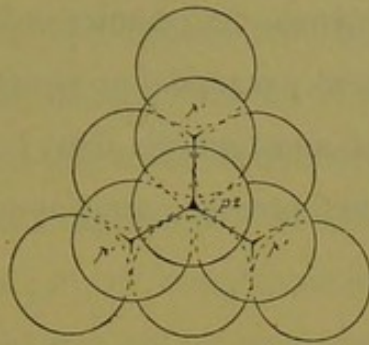


Fig. 104.

dans laquelle les espaces et les fissures avec leurs canaux excréteurs ne se voient plus que par transparence. Voyons les aspects principaux de ce système.

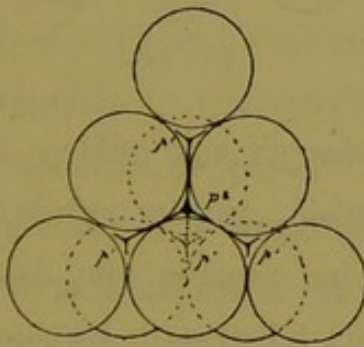


Fig. 105.

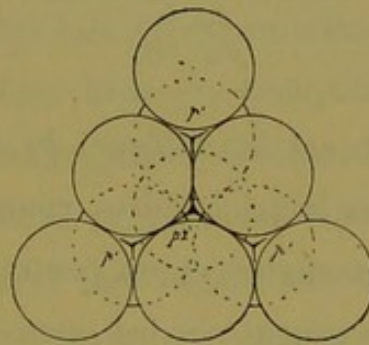


Fig. 106.

Sa base nous est connue (fig. 100) ; elle se compose de six lobules.

La figure 105 nous montre l'élévation sur un plan horizontal. Les six lobules de la base sont groupés d'avant en arrière sur trois rangs. Sur un second plan plus élevé il y a trois lobules sur deux rangs ; enfin un dernier lobule forme le sommet. En tout $6 + 3 + 1 = 10$ lobules nécessaires pour limiter le système excréteur de deuxième ordre. Que l'on retourne ce système dans tous les sens on aura toujours une pyramide triangulaire dont les quatre faces sont formées de six lobules. L'une quelconque

d'entre elles peut servir de base. Les figures 104 et 106 montrent la construction sous d'autres aspects, faciles à interpréter.

Donc les quatre systèmes de premier ordre se sont assemblés en un système également pyramidal et symétrique, de façon que leurs pédicules P^1 sont anastomosés dans l'espace interlobulaire qui occupe le centre de figure que nous appellerons P^2 .

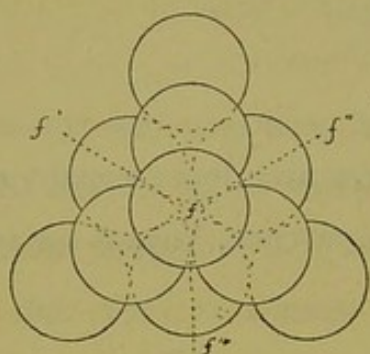


Fig. 107.

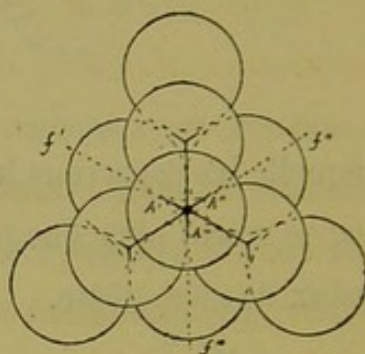


Fig. 108.

Dans cet assemblage de dix lobules on voit qu'il y a cinq espaces interlobulaires complets, savoir, quatre périphériques ou des angles, et un central. Ces cinq espaces sont desservis complètement par les quatre rameaux biliaires P^1 anastomosés en P^2 . Mais en outre (fig. 107), nos dix lobules délimitent au milieu de chaque face de la pyramide une fissure interlobulaire (f) destinée à aller compléter un espace quelconque avec les lobules des pyramides adjacentes. Ces quatre fissures ne sont desservies par aucune des quatre branches rayonnantes du système P^2 (fig. 104). Dans quoi vont déverser la bile qu'elles sécrètent, les régions des trois lobules qui délimitent chacune de ces quatre fissures ? Comme l'étude du foie nous apprend qu'aucune fissure n'existe inoccupée sur les coupes, il faut fournir de rameaux biliaires ces fissures supplémentaires. Ici intervient un élément nouveau dans le système de deuxième ordre. Chacune

de ces fissures *médio-pariétales* sera desservie par un canalicule supplémentaire qui ira se jeter dans le confluent collecteur P² du centre de figure. Nous appellerons ces rameaux A A' A'' A''', puisqu'il y en a un pour chaque face de la pyramide (fig. 108, sur laquelle on n'en voit que trois, la quatrième plongeant derrière la figure). Les deux figures 107 et 108 montrent, la première, les fissures *f, f', f'', f'''* supplémentaires, et la deuxième les rameaux supplémentaires qui les occupent.

De quel degré dans le nomenclature des canaux excréteurs sont ces quatre rameaux supplémentaires ?

Ils desservent des fissures terminales. Donc, théoriquement, ils devraient être tous les quatre de même valeur que les rameaux fissuraires d'origine. Nous verrons plus loin s'il en est ainsi.

En résumé, le système de deuxième ordre se compose de quatre systèmes de premier ordre convergeant par leurs pédicules vers un centre commun ; mais [de ce groupement lobulaire il résulte la formation de quatre fissures interlobulaires supplémentaires et *médio-pariétales* qui nécessitent l'existence de quatre rameaux excréteurs allant directement se jeter dans le confluent central.

Mais la bile qui arrive de toutes ces sources au confluent P² ne reste pas là ; il faut qu'elle sorte du système par un canal collecteur d'ordre supérieur à tous les autres. Par quel point de la pyramide va émerger ce canal ou pédicule du système que nous appellerons P² ? Nous avons vu dans la construction du système de premier ordre que le pédicule sortait par l'une quelconque des quatre fissures qui servait alors de collectrice aux trois autres. Ici de même, notre système, si on se le représente comme homogène, a ses quatre fissures ; ce sont les quatre supplémen-

taires susdites. Le canal collecteur sortira donc par l'une quelconque des quatre fissures médio-pariétales, f , f' , f'' , f''' (fig. 107). Et il ne peut sortir que par là, car toutes les autres sont occupées, et théoriquement par des fissures terminales.

La fissure quelconque qui livrera passage au canal P^2 donnera la base du système, et s'appellera fissure *médio-pariétale basale*. En d'autres termes, des quatre fissures supplémentaires l'une sert de porte de sortie au canal collecteur: et des quatre rameaux supplémentaires, trois répondent théoriquement, jusqu'à présent, à des rameaux d'origine fissurale, et le quatrième est un canal de deuxième ordre.

On voit de suite que parmi les dix lobules desservis par ce système complet de canaux, les uns versent leur bile en partie dans des canaux fissuraux d'origine et en partie dans des collecteurs de premier ordre, les autres à la fois dans ces deux espèces de canaux et dans un collecteur de deuxième ordre. Il n'y a donc jusqu'à présent que les quatre lobules angulaires qui soient côtoyés uniquement par des rameaux fissuraires d'origine.

Il est facile de concevoir que la disposition des deux systèmes de premier et de deuxième ordre que nous connaissons est absolument la même. Car si l'on fait abstraction de la structure intime des systèmes P^1 , en les considérant chacun comme une masse lobulaire avec son pédicule, on voit aussitôt que le système P^2 avec ses quatre fissures supplémentaires médio-pariétales est semblable à un système P^1 avec ses quatre fissures interlobulaires, dont l'une est collectrice pour les trois autres, et qu'il se compose en somme de quatre lobes séparés par quatre fissures interlobulaires.

Revenons maintenant à notre pyramide P^2 et voyons la constitution de son centre (fig. 108), c'est-à-dire de l'espace interlobulaire où convergent les quatre pédicules des systèmes P^1 , et les quatre rameaux fissuraux supplémentaires A, A', A'', A''' , dont l'un sert de canal excréteur à tout le système.

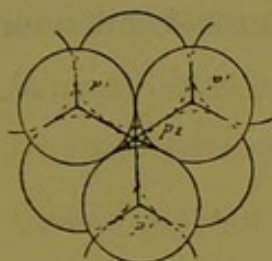


Fig. 109.

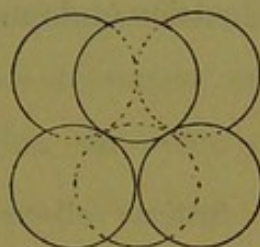


Fig. 110.

Si l'on se reporte à la figure 105 (p. 153) on voit que cet espace central est délimité par six lobules qui s'emboîtent en deux couches de trois. Nous avons isolé ces six lobules sur les figures 109 et 110. Il est facile de voir que cet espace communique avec huit fissures que nous connaissons déjà, savoir : quatre pour les pédicules P^1 , et quatre pour les rameaux supplémentaires A, A', A'', A''' . On voit aussi que d'après notre construction (fig. 106, p. 153) cet espace central est sur le trajet direct qui va du sommet à la base de la pyramide. Comme la figure est indifférente, il en résulte que le canal excréteur ou pédicule P^2 est sur le prolongement direct de l'espace qui occupe le sommet. Ce qui veut dire que dans notre glande il existe des canaux excréteurs allant en ligne droite du hile à la périphérie, quels que soient les rameaux latéraux qu'ils émettent. Comme nous l'avons indiqué dans le chapitre relatif à la construction des sphères, nous avons déjà tiré cette notion de l'examen direct du foie de l'homme.

Ce qu'il faut retenir de tout cela, c'est que le système de deuxième ordre se compose de quatre systèmes de premier

ordre anastomosés par leurs pédicules P^1 dans un espace délimité par six lobules au lieu de quatre, espace qui commande huit fissures; que, faisant abstraction des quatre pédicules P^1 , le système de deuxième ordre est semblable à celui de premier ordre, puisqu'il a ses quatre fissures médio-pariétales dont l'une sert de collectrice et donne passage au canal collecteur P^2 de tout le système.

§ 4

Système collecteur biliaire de troisième ordre.

Nous suivrons toujours la même méthode que précédemment. Reportons-nous à notre groupement sur un plan horizontal, et

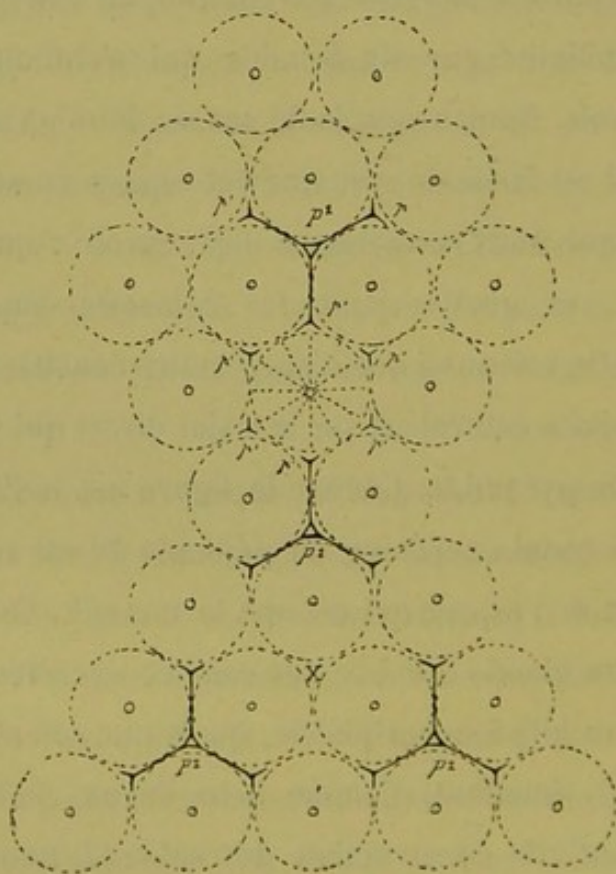


Fig. 111.

considérons la base d'un système de deuxième ordre. D'après le raisonnement déjà employé, le système de troisième ordre doit se

composer de quatre systèmes de deuxième ordre groupés autour d'un centre commun, et la projection en est formée par trois de ces systèmes symétriquement placés entre eux, et excentriquement situés par rapport à notre lobule point de départ. La figure 111 montre ces trois systèmes disposés en triangle P^2, P^2, P^2 ; notre centre de construction doit se trouver en projection au point X, en avant ou en arrière duquel se trouve le quatrième système P^2 . Cette base de construction est isolée et complète

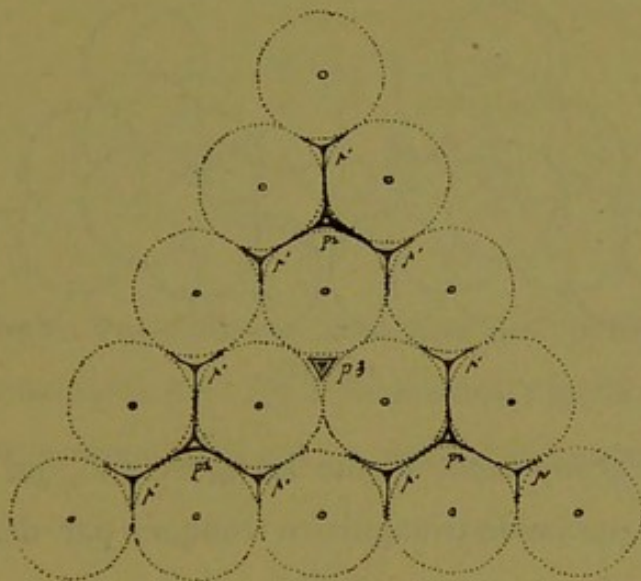


Fig. 112.

dans la figure 112. Au-devant du centre en projection P^3 , on peut se figurer verticalement placé le quatrième système P^2 . Sur cette base nous allons construire notre édifice de troisième ordre composé de quatre pyramides de lobules. Nous connaissons ces pyramides (fig. 113). Prenons pour base sur chacune l'une quelconque des faces, marquons le rameau collecteur P^2 qui sort par la fissure médio-pariétale basale, et dirigeons ces trois fissures avec leur sorte de pédicule vers un point commun, pour combiner les pyramides de façon à garnir la base représentée figure 112. Les deux premières vont confondre leurs lobules angulaires H, H,

et l'on a la figure 114. Par le même procédé la troisième pyramide confond ses lobules angulaires avec ceux des deux précé-

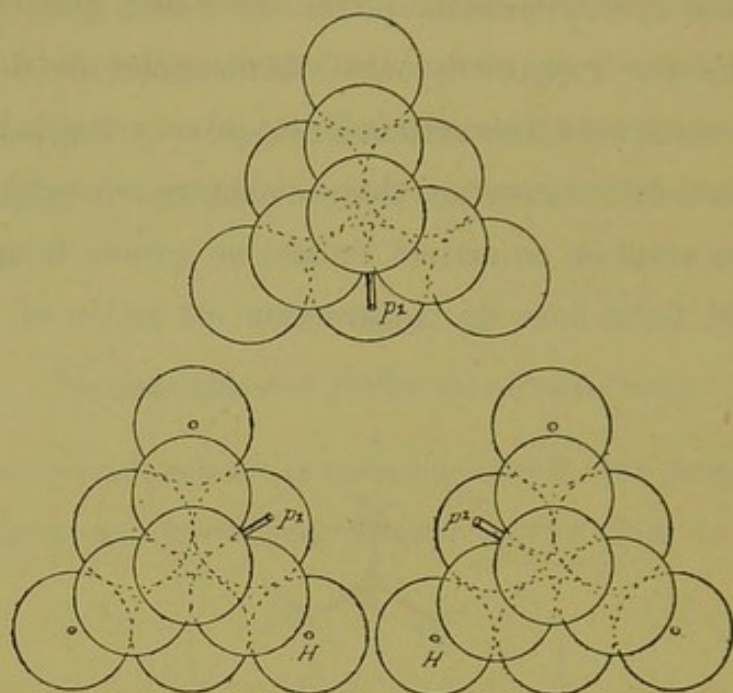


Fig. 113.

dentes, et ce groupement donne la figure 115, qui n'est autre chose qu'une pyramide triangulaire tronquée par défaut de sommet jusqu'à présent, et excavée à son centre.

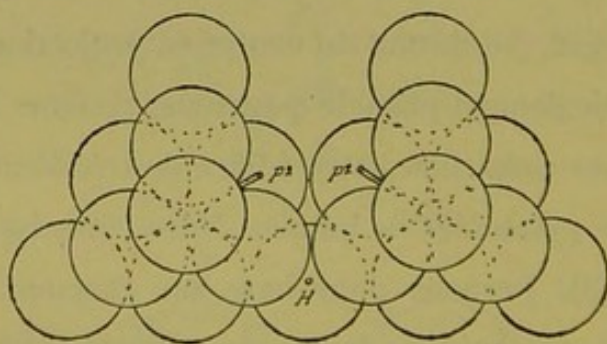


Fig. 114.

Sur ce sommet tronqué doit s'appliquer le quatrième système du deuxième ordre, semblable aux précédents, et tournant vers l'excavation sa fissure médio-pariétale basale. Mais la surface de

troncature de notre pyramide incomplète (fig. 115) n'est pas plane, car elle offre trois lobules en saillie. Il semble difficile d'y appliquer la base régulière d'une pyramide, c'est-à-dire six lobules sur un même plan. Difficulté seulement apparente, car

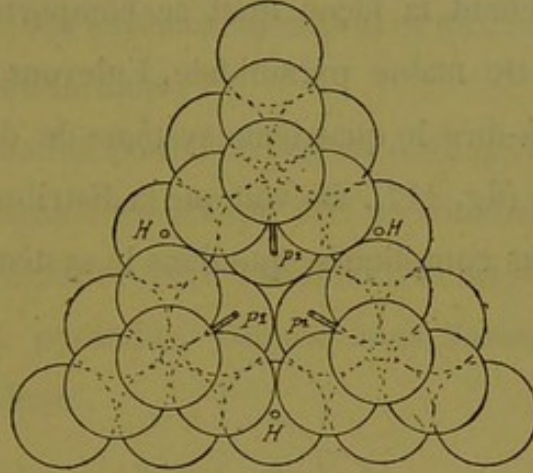


Fig. 115.

les trois lobules en saillie ne sont que des lobules angulaires qui vont se confondre avec les trois lobules angulaires de la base du quatrième système. L'ensemble devient la figure 116, c'est-à-

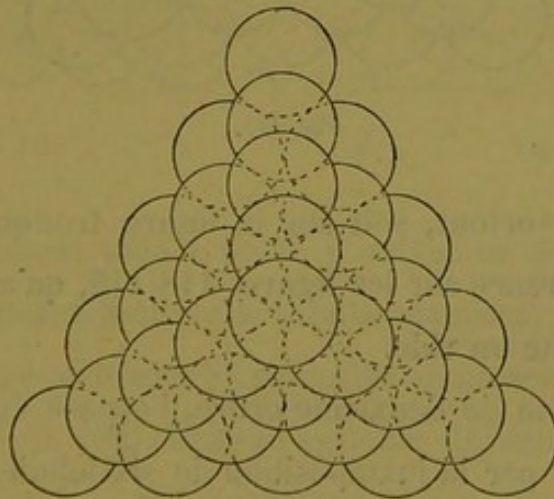


Fig. 116.

dire une pyramide à bords composés de cinq lobules ; ses faces en montrent quinze, et sa masse totale en comprend 34, savoir en allant de la base au sommet : quinze sur cette

base, neuf sur le second plan, six sur le troisième, trois sur le quatrième, et un sur le cinquième qui forme le sommet. Il faut donc trente-quatre lobules pour renfermer le système collecteur biliaire de troisième ordre (1).

Voyons maintenant la façon dont se comportent les canaux biliaires dans cette masse pyramidale. Enlevons la calotte de la pyramide, c'est-à-dire le quatrième système de deuxième ordre, celui du sommet (fig. 117). On voit que la distribution des canaux est beaucoup plus compliquée que dans le système de deuxième ordre.

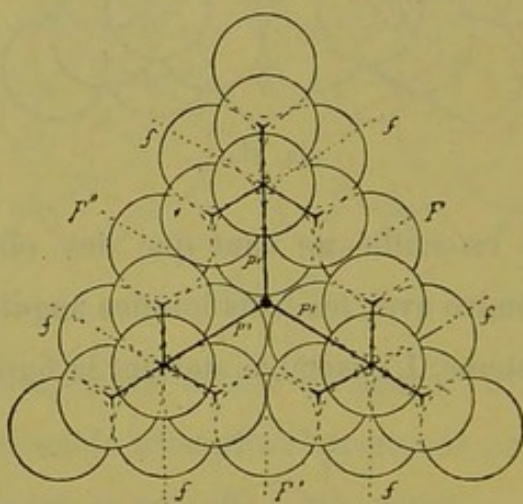


Fig. 117.

Mais on voit surtout, soit sur la figure tronquée (fig. 117), soit par transparence sur les figures 118-119, qu'au centre de la pyramide il existe un vide.

Dans le système de deuxième ordre, l'espace central était un espace délimité par la juxtaposition de six lobules (p. 157) ; ici c'est une cavité irrégulièrement sphérique qui, ainsi qu'on le constate facilement, pourrait loger un lobule ordinaire. On peut se représenter cet espace central en considérant successivement

(1) Voir plus loin la rectification apportée à ce chiffre.

la figure 117 et la figure 118 qui se complètent en montrant, la première une grande partie de cet espace vide, et la seconde la façon dont il est limité par les lobules superposés. Cette cavité est donc circonscrite par une série d'angles sphériques concaves, correspondant à des surfaces lobulaires et aux espaces et fissures que dessinent ces surfaces.

Faisons abstraction pour l'instant de cette cavité ; ne voyons à sa place qu'un simple espace qui sert de confluent collecteur au système de troisième ordre, et examinons la disposition du réseau biliaire dans la pyramide, comme nous l'avons fait pour les systèmes précédents.

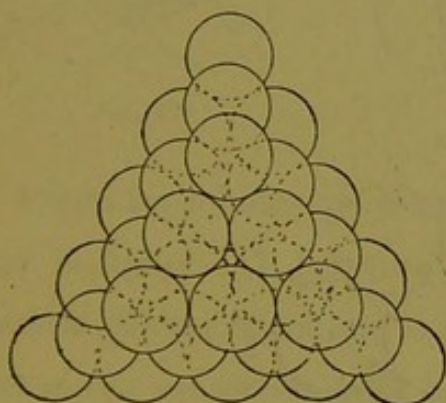


Fig. 118.

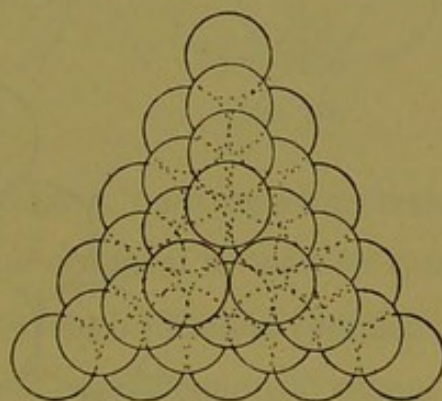


Fig. 119.

Nous connaissons déjà le mode d'irrigation des pyramides P^2 avec leurs rameaux fissuraires supplémentaires, et nous savons que leurs quatre pédicules P^2 vont s'anastomoser au centre de la figure (fig. 117, p. 162). Dans le système de deuxième ordre, la réunion des lobules nous a donné sur chaque face de l'ensemble une fissure supplémentaire ; ici la construction nous fournit quelque chose de plus compliqué.

En effet, si l'on examine chaque face de la pyramide, par exemple la face basale dans la figure 120, on voit qu'il existe là

quatre espaces ou trajets fissuraires interlobulaires, un central et trois autres en triangle autour de lui, lesquels ne sont point desservis par les canaux excréteurs des systèmes de deuxième ordre P^2 . Ce n'est donc plus une fissure médio-pariétale simplement, mais bien quatre fissures supplémentaires vraisemblablement groupées autour d'espaces nouveaux, que nous avons à fournir de canaux biliaires sur chaque face du système. Voyons à quel mode d'irrigation cela correspond.

Considérons d'abord la fissure qui est au milieu des trois autres, la vraie fissure médio-pariétale, de notre système de troisième ordre (F''' , fig. 120).

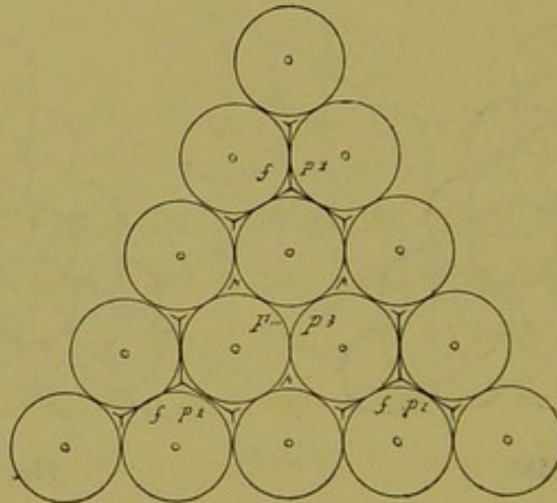


Fig. 120.

1° Nous savons qu'elle doit être occupée par un rameau supplémentaire allant se jeter tout droit dans le confluent central P^3 , comme s'il s'agissait d'un système de deuxième ordre. Nos quatre fissures médio-pariétales recevront donc chacune un rameau direct émané de ce confluent, et l'un de ces rameaux servira de pédicule P^3 à tout le système. Jusque-là point de difficulté.

Mais chacune de ces quatre fissures médio-pariétales est séparée du centre de figure P^3 par un espace interlobulaire, c'est-

à-dire que chaque rameau supplémentaire médio-pariétal traverse un espace avant d'atteindre sa fissure de sortie. Pour se rendre compte de cette disposition, il suffit d'isoler la région correspondante dans une construction spéciale. Choisissons la fissure médio-pariétale basale que présente la figure 120, en conservant les mêmes lettres, et appelons *sub-médio-pariétal* l'espace que nous cherchons à construire, puisqu'il est justement sous-jacent à la fissure médio-pariétale.

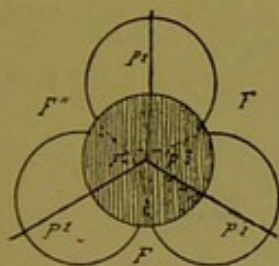


Fig. 121.

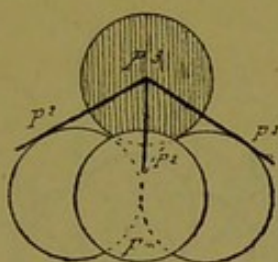


Fig. 122.

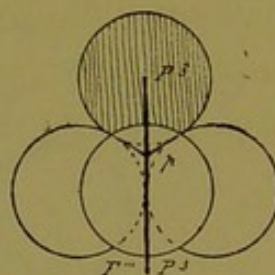


Fig. 123.

Parmi les lobules qui limitent cet espace, nous en avons trois sur la figure 117, justement ceux qui occupent le fond du vide central. Il est évident que le quatrième lobule destiné à compléter cet espace est précisément la masse de parenchyme qui remplirait ce vide. En le représentant par un lobule teinté, nous aurons la construction (fig. 121) située dans le plan de la figure 117. En redressant cette construction pour la voir sous un autre aspect (fig. 122) on constate que chaque rameau supplémentaire médio-pariétal, avant de sortir du système, traverse un espace à quatre lobules. C'est-à-dire que sur son trajet ce rameau dessert un espace triangulaire et par suite fournit trois branches fissurales pour recueillir la bile des portions de lobules voisins (fig. 123), l'un de ces lobules étant représenté par la masse qui remplit le vide central de la pyramide. Nous avons choisi pour la démonstration celui des espaces sub-médio-pariétaux qui est traversé

par le pédicule P^3 ; le même raisonnement s'applique aux trois autres faces de la pyramide. Cette étude nous apprend donc que sous le milieu de chaque face du système il y a un espace nouveau à quatre fissures irrigué par chacun des quatre rameaux supplémentaires médio-pariétaux. Mais ce n'est pas tout.

2° Il reste sur chaque face de la pyramide P^3 (fig. 120) trois autres fissures non desservies jusqu'à présent. Cherchons-leur des rameaux biliaires.

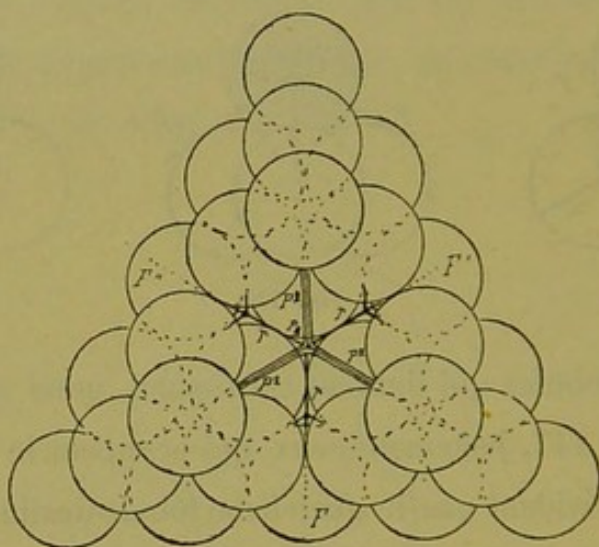


Fig. 124.

Il suffit de comparer les figures 120 et 124 pour voir que chacune de ces trois fissures inoccupées correspond directement à un espace interlobulaire qui, sur le plan de la figure, est situé juste en avant de cette fissure même. Cet espace est immédiatement sous-jacent à la partie moyenne du bord de la pyramide, aussi l'appellerons-nous espace *sub-médio-latéral*. Nous allons effectuer sa construction en isolant comme précédemment la partie correspondante de la figure, avec les mêmes points de repère.

La figure 125 donne cet espace en p . On voit qu'il répond à

cinq lobules préexistants dans la figure 124. C'est donc un espace délimité par six lobules dont le sixième ferait défaut. Il est facile de voir que ce sixième lobule est justement représenté par la masse qui remplirait le vide central des figures 117 et 124. Mettons en place ce lobule teinté (fig. 126) et notre espace à six lobules et à huit fissures est complété. Il ne reste plus qu'à desservir cet espace au moyen d'un rameau supplémentaire qui partira du centre P^3 .

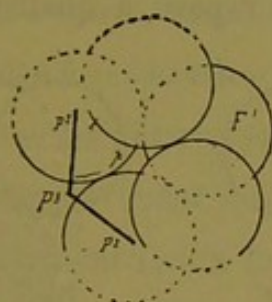


Fig. 125.

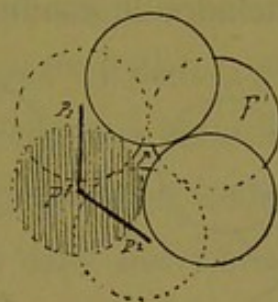


Fig. 126.

La pyramide de troisième ordre ayant six bords, il y a nécessairement six espaces *sub-médio-latéraux* semblables au précédent, et par suite le centre collecteur P^3 fournira six rameaux supplémentaires.

Nous connaissons jusqu'à présent dans notre système de troisième ordre, l'existence de deux séries d'espaces supplémentaires avec leurs fissures respectives, savoir :

a. Quatre espaces à quatre lobules traversés par les quatre rameaux médio-pariétaux dont l'un est le pédicule P^3 du système entier (*espaces sub-médio-pariétaux*).

b. Six espaces à six lobules (*espaces sub-médio-latéraux*).

3° Ce n'est pas tout encore. Si l'on examine en effet les figures 117 et 124, on voit que les quatre pédicules P^2 des systèmes de deuxième ordre, avant de se souder au centre collecteur P^3 , tra-

versent chacun un espace interlobulaire. Pour éviter les répétitions, disons de suite que chacun de ces espaces est identiquement construit sur le modèle des espaces à quatre lobules (sub-médio-pariétaux). Trois de leurs quatre lobules sont préexistants dans les faces des pyramides P^2 , et le quatrième est remplacé par la masse parenchymateuse qui remplirait le vide central du système P^3 . Ainsi, chaque pédicule P^2 émergeant des fissures médio-pariétales basales des systèmes de deuxième ordre, traverse, avant d'atteindre le confluent P^3 , un espace à quatre lobules.

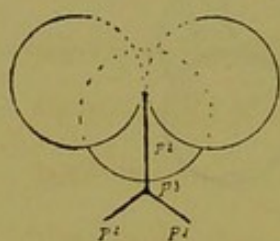


Fig. 127.

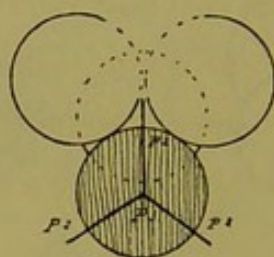


Fig. 128.

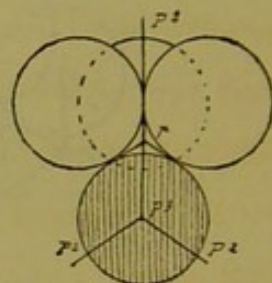


Fig. 129.

D'où quatre espaces de ce genre que nous appellerons *péripédonculaires*. Nous n'avons pas à nous occuper du mode d'irrigation de ces quatre espaces, puisqu'ils donnent passage aux rameaux collecteurs biliaires des systèmes de deuxième ordre (fig. 127, 128, 129). Si nous ajoutons ces quatre espaces à quatre lobules à leurs semblables, les quatre espaces sub-médio-pariétaux, et enfin aux six espaces sub-médio-latéraux à six lobules, nous voyons qu'en somme l'assemblage des quatre systèmes de deuxième ordre pour former celui de troisième ordre, produit une série de $4 + 4 + 6 = 14$ espaces interlobulaires avec leurs fissures. Les canaux d'irrigation correspondant sont fournis de la façon suivante :

Les quatre pédicules des systèmes de deuxième ordre ;

Les quatre rameaux fissuraux médio-pariétaux ou anas-

tomotiques; semblables à ceux des systèmes de deuxième ordre; l'un d'eux est le collecteur P^3 ;

Les six canaux biliaires nouveaux qu'il nous a fallu faire partir du confluent central, P^3 , pour les six espaces sub-médio-latéraux.

Le centre P^3 émet donc 14 rameaux biliaires.

Voyons maintenant ce que c'est que ce centre, ou pour mieux dire, la cavité que nous savons occuper ce centre de figure.

4° Ce vide central, avons-nous dit, est délimité par 12 lobules dépendant des faces basales des systèmes P^2 ; il tient la place d'un lobule comme les autres, et c'est en réalité une masse de parenchyme hépatique ayant à son centre le confluent collecteur P^3 . C'est là un élément tout à fait nouveau dans nos constructions, et qui mérite toute notre attention. Rappelons que nous nous sommes déjà servi de cette masse parenchymateuse dans nos constructions partielles des espaces supplémentaires, en la représentant par un lobule teinté (p. 165).

La construction des sphères (p. 144) nous a appris que cette masse, étant circonscrite par 12 autres lobules sphériques, doit répondre par sa périphérie à 14 espaces interlobulaires qu'elle sert à compléter, savoir : 8 espaces triangulaires et 6 espaces quadrangulaires. La notion de cette masse est donc bien celle d'un vrai lobule quant à ses dimensions et à sa forme, d'après tout ce que nous en ont appris nos constructions partielles. Mais quant à sa structure c'est une tout autre chose.

Les 14 espaces qui l'entourent nous sont connus. Ce sont, (voir les constructions partielles (p. 165, 167, 168) :

A. Les 4 espaces triangulaires péripédonculaires des systèmes P^2 .

B. Les 4 espaces triangulaires sub-médio-pariétaux.

C. Les 6 espaces quadrangulaires sub-médio-latéraux. Tous ces espace étant réunis au centre collecteur P^3 par des canaux biliaires, et ce collecteur étant juste au centre de la masse parenchymateuse, celle-ci est donc traversée, sous forme de rayons, par 14 canaux. C'est-à-dire que le vide central du système P^3 représente un lobule (*hépatique*) qui aurait à son centre un confluent biliaire de 14 canaux dont l'un sert de collecteur à tous les autres.

C'est là un fait certainement bizarre que l'existence de ce lobule *inverse* qui, au lieu d'une veine sus-hépatique à son centre, a un confluent excréteur ; et de plus, rien ne nous indique jusqu'à présent qu'il y ait des veines efférentes dans ce lobule. C'est là une lacune à combler plus tard.

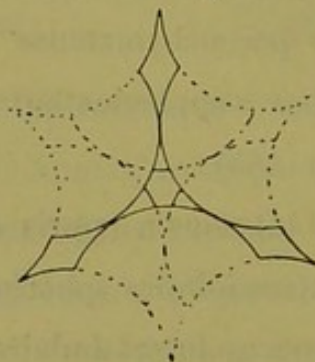


Fig. 130.

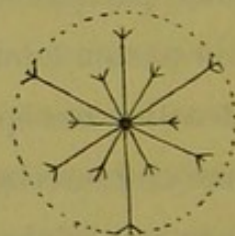


Fig. 131.

On peut se représenter ce lobule spécial au moyen des figures 130 et 131. La première, régulière, ne montre qu'une partie des 14 espaces intersphériques rayonnants, car il y en a qui se superposent en projection ; la deuxième, irrégulière donne une idée des 14 rameaux biliaires qu'ils contiennent.

Pour tous ces motifs, et pour avoir une expression courte facilitant la démonstration, nous appellerons cette masse parenchymateuse, le lobule (*hépatique*) *paradoxal*.

En résumé le système biliaire du troisième ordre est contenu dans une construction pyramidale de 34 lobules ordinaires, ayant en plus à son centre un lobule paradoxal, soit en tout 35 lobules. Nous fournirons tout à l'heure une formule simple pour définir ce système excréteur du troisième ordre, mais nous devons terminer l'étude sommaire des trajets fissuraux qui sillonnent cette masse de lobules. En apparence l'étude des fissures commandées par tous ces espaces interlobulaires semble chose inabordable ; en réalité c'est fort simple.

Nous connaissons l'appareil fissuraire des espaces compris dans les systèmes de deuxième ordre ; nous n'avons donc à nous occuper que des 14 espaces supplémentaires. La description en sera très brève, aride par conséquent, mais nous la donnons seulement comme document destiné à montrer la légitimité de nos constructions géométriques ; le résultat seul a de l'importance.

X. Chacun des 4 espaces sub-médio-pariétaux émet 4 fissures qui se dirigent :

La première et la deuxième vers les espaces péripédonculaires de deuxième ordre du voisinage ;

La troisième vers l'espace à 6 lobules sub-médio-latéral ;

La quatrième n'est autre que la fissure médio-pariétale du système de troisième ordre.

Quant au rameau biliaire qui réunit chacun de ces 4 espaces sub-médio-pariétaux au confluent central P^3 , il ne passe pas par une fissure puisqu'il traverse le lobule paradoxal.

Y. Chacun des 4 espaces péripédonculaires émet aussi 4 fissures qui se dirigent :

La première vers le centre collecteur de la pyramide P^2 correspondante.

La deuxième et la troisième vers les espaces sub-médio-pariétaux du voisinage ;

La quatrième vers l'espace à 6 lobules sub-médio-latéral voisin.

Quant au prolongement du pédicule P^2 vers le confluent central 3 , même réflexion que plus haut.

Z. Chacun des 6 espaces sub-médio-latéraux émet 8 fissures qui se dirigent :

La première et la deuxième vers l'une des 3 fissures externes supplémentaires qu'on voit sur chaque face de la pyramide P^3 , rangées en triangle autour de la fissure médio-pariétale ;

La troisième et la quatrième vers les espaces qui occupent les angles voisins des systèmes de deuxième ordre ;

La cinquième et la sixième vers les 2 espaces sub-médio-pariétaux des faces correspondantes ;

La septième et la huitième vers les deux espaces péripédonculaires P^2 du voisinage.

De ces 14 espaces partent donc une série de ramuscules biliaires qui rampent dans toutes ces fissures. Théoriquement, ces rameaux fissuraires doivent se terminer, c'est-à-dire prendre naissance au milieu de chaque fissure. Nous verrons plus loin si telle est l'idée qu'on doit se faire de leur disposition.

Cherchons maintenant à savoir quelle est la valeur des six espaces à 8 fissures que nous avons appelés sub-médio-latéraux. En nomenclature relative aux systèmes excréteurs, chacun de ces espaces est semblable à l'espace à 8 fissures qui occupe le centre ou confluent central d'un système de deuxième ordre (p. 157). Il est facile de s'expliquer ce fait si l'on considère la figure 115 (p. 161). Car chacune des pyramides P^1 qui constituent les systèmes P^2 dont est formée notre construction de troisième ordre, a sa fis-

sure médio-pariétale occupée par un rameau fissuraire supposé terminal théoriquement ; mais cette fissure ne tend pas moins que la fissure du pédicule P^1 à former un espace à 6 lobules et à 8 fissures ou espace de deuxième ordre, avec la fissure de la pyramide P^1 qui est en face d'elle. Il en résulte que sous le milieu de chacun des bords du système P^3 il y a formation d'un espace à 6 lobules ou confluent central de premier ordre. Ce sont justement ces 6 confluent qui représentent nos 6 espaces sub-médio-latéraux. Chacun de ces espaces qui envoient aux espaces environnants des fissures au nombre de 8, représente donc, au moins théoriquement, un grand foyer d'anastomoses entre tous les petits systèmes qui constituent la pyramide P^3 . Et l'on est amené à regarder tous les rameaux fissuraire comme partout anastomosés dans leurs fissures, de sorte que nulle part il n'y aurait de canalicule biliaire apparent qui fût terminal.

En partant de cette donnée, il devient facile de traduire par une formule simple le mode d'irrigation du système de troisième ordre par suite du raisonnement suivant :

1° Il part du confluent central P^3 trois ordres de canaux :

- a. Les quatre pédicules des systèmes P^2 ;
- b. Les quatre rameaux supplémentaires médio-pariétaux dont l'un est le collecteur général ;
- c. Les six rameaux qui relient au centre P^3 les espaces sub-médio-latéraux.

2° Les quatre canaux du premier groupe sont vraiment terminaux puisqu'ils ne sortent pas du système.

Les quatre canaux du deuxième groupe sont vraiment anastomotiques puisqu'ils sortent du système par une fissure directe (médio-pariétale).

Les six canaux du troisième groupe ne sortent du système qu'indirectement, et ils ont leurs origines dans toutes les fissures desservies par les canaux des deux premiers groupes.

3° D'où l'on peut conclure à ce résumé :

Le système d'irrigation de la construction P^3 se compose de :
 1° quatre *canaux terminaux* qui desservent la plus grande masse du système ; 2° quatre *canaux perforants médio-pariétaux* allant s'anastomoser avec des systèmes voisins ; 3° six canaux qui mettent en communication les deux précédents sur six points différents du système total, et jouent le rôle d'*anastomoses véritables* entre eux et le foyer collecteur du centre de figure P^3 .

Il y a là une conception simple et une formule facile à retenir.

Si l'on compare maintenant le système de troisième ordre au système de deuxième ordre, on voit que les deux éléments principaux de ce dernier s'y rencontrent en tout semblables avec un élément nouveau.

Le système de troisième ordre peut être ramené à un système de deuxième ordre en faisant abstraction de la texture intime des pyramides P^2 , et l'on y trouve alors en effet :

- x. Les quatre pédicules des systèmes lobulaires élémentaires ;
- y. Les quatre rameaux perforants médio-pariétaux ; mais entre ces deux réseaux naît un élément nouveau ;
- z. Les six canaux commandant les espaces anastomotiques sub-médio-latéraux.

C'est là ce qu'il y a à retenir de cette longue description malheureusement indispensable ; nous verrons plus loin le parti qu'il y a à tirer de cette façon d'envisager le mode d'irrigation biliaire dans les systèmes collecteurs d'ordre supérieur.

Nous pourrions en rester là dans cette construction géométrique, car ce qui précède montre suffisamment le plan général qui préside à la formation des systèmes collecteurs de tout ordre. Mais comme nous avons rencontré une difficulté véritable dans la présence de notre *lobule paradoxal central* nous pousserons cette étude à un degré de plus, en esquisnant la construction du système biliaire de quatrième ordre.

§ 5

Système collecteur biliaire de quatrième ordre.

Avec toutes les notions précédemment acquises, il nous sera facile de construire ce système bien qu'il soit très compliqué. Il se compose de quatre systèmes de troisième ordre P^3 , réunis par leurs pédicules en un foyer commun. La fig. 132 rend compte de

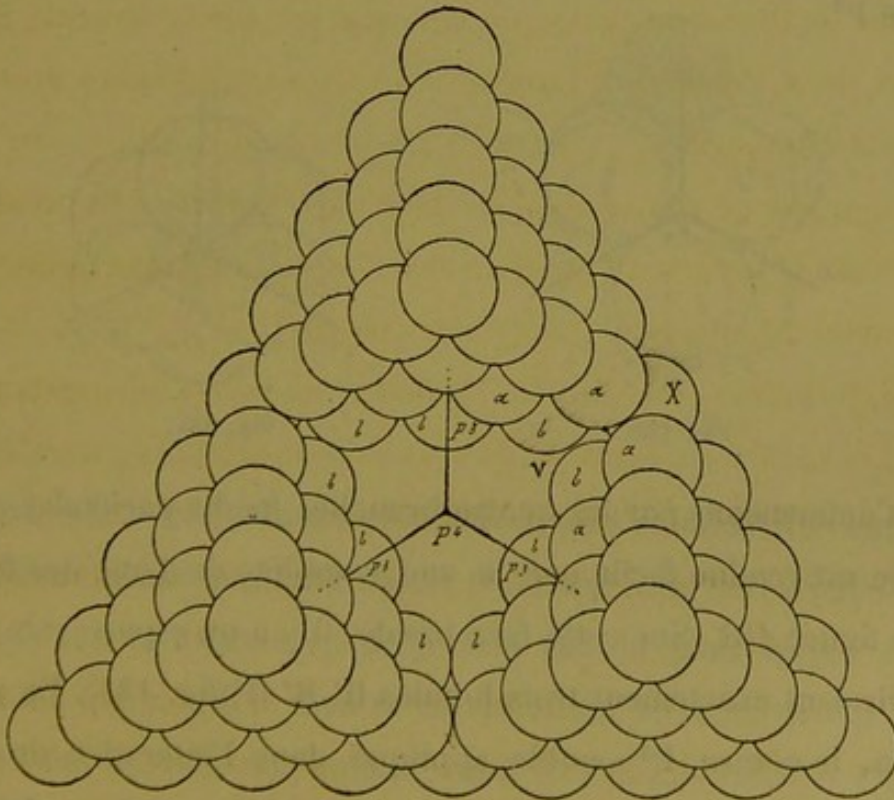


Fig. 132.

cet assemblage, si l'on superpose par la pensée aux trois systèmes

pyramidaux juxtaposés, un quatrième semblable à eux et qui manque à dessein sur cette figure pour que l'on puisse voir l'intérieur de la pyramide totale. Nous connaissons entièrement la constitution du système P^3 , et nous n'avons à nous occuper que de l'énorme vide qui existe autour du confluent P^4 et des canaux qui partent de ce confluent.

Nous connaissons la valeur des quatre pédicules P^3 de ces systèmes et nous savons qu'en outre, chaque face du système de quatrième ordre a sa fissure médio-pariétale munie de son rameau fissuraire supplémentaire, dont l'un servira de pédicule P^4 à toute la masse de lobules. Voilà donc huit canaux connus qui convergent vers le confluent central P^4 .

Mais il nous faut chercher quel est le trajet de ces canaux et quels assemblages de lobules ils traversent pour atteindre le centre P^4 .

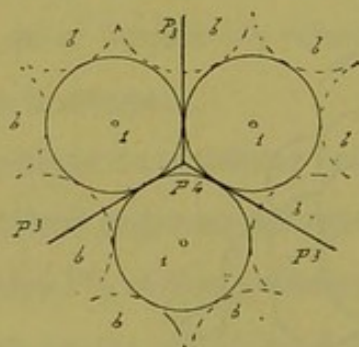


Fig. 133.

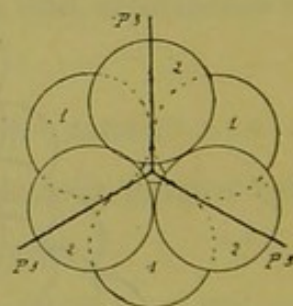


Fig. 134.

1° Commençons par les quatre branches médio-pariétales dont l'étude est rendue facile par la vue complète de l'une des faces sur la figure 132. Sur cette face basale, il y a un espace vide que rempliraient exactement trois lobules $H' H' H'$ (fig. 133). En projection, le centre P^4 semble appliqué dans l'interstice de ces trois lobules supplémentaires. Mais en réalité ce confluent P^4 est éloigné de chaque fissure médio-pariétale par l'épaisseur de deux

lobules et demi. Aussi le rameau perforant est-il obligé de traverser un autre système de trois lobules également supplémentaires superposés aux trois précédents. La fig. 134 donne cette superposition dans laquelle la direction et les lettres des lobules sont conservées. C'est-à-dire que le rameau perforant traverse un espace à six lobules et à huit fissures, espace interlobulaire de deuxième ordre que nous connaissons depuis longtemps. (Voir la construction du système de deuxième ordre p. 157.)

Mais au-dessus de l'assemblage de ces six lobules, il existe encore pour atteindre le confluent P^4 un espace vide qui a juste la hauteur d'un demi-lobule. Ce confluent occupe donc le centre d'une masse de parenchyme dont les segments égalent en hauteur cet espace demi-lobulaire. Si l'on représente cette masse teintée dans les constructions, les figures 135 et 136 montrent le

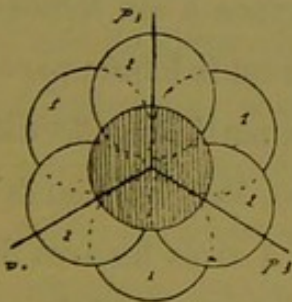


Fig. 135.

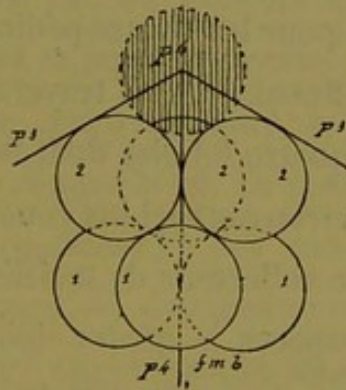


Fig. 136.

groupement total des masses lobulaires qui s'étendent du centre P^4 à la fissure médio-pariétale basale (celle qui nous sert d'exemple). La fig. 135 le montre en projection sur le plan même de la fig. 132 ; la fig. 136 le montre en élévation, la construction étant redressée. On voit, en somme, que le rameau biliaire médio-pariétal (basal pour le cas présent) traverse à partir du centre P^4 jusqu'à la fissure $f m b$: 1° l'épaisseur d'une moitié de lobule;

2° un espace à quatre lobules et à trois fissures latérales ; 3° un espace à six lobules et à six fissures latérales, car ce rameau lui-même occupe la quatrième dans le premier espace et les septième et huitième dans le second.

Ce qui veut dire que les six lobules supplémentaires superposés trois par trois, concourent à former par leur étage supérieur un système triangulaire de premier ordre, en supposant l'existence à ce niveau d'un *lobule paradoxal*.

Comme chacun des quatre rameaux médio-pariétaux circule au milieu de groupes lobulaires semblables, il y a donc sous chaque face de la pyramide six lobules supplémentaires, soit en tout vingt-quatre lobules ; en plus nous trouvons le *lobule paradoxal* commun à tous ces rameaux.

Ce qui est vrai pour les quatre rameaux pariétaux est également vrai pour les quatre pédicules P^3 . Chacun d'eux, pour atteindre le confluent P^4 , doit traverser un espace à six lobules, et un espace à quatre lobules dont le sommet est le lobule paradoxal.

Nous retrouvons ici les constructions partielles effectuées dans le système collecteur de troisième ordre. Mais au lieu de traverser des espaces à quatre lobules et à trois fissures latérales comme dans le système P^3 , les quatre rameaux médio-pariétaux et les quatre pédicules P^3 traversent respectivement quatre espaces sub-médio-pariétaux et péripédonculaires à six lobules et six fissures latérales, et de plus un espace à quatre lobules et à trois fissures latérales autour du lobule paradoxal. Ce dernier jusqu'à présent s'annonce comme celui qui occupe le centre du système de troisième ordre. Mais ce n'est pas tout.

Dans ce dernier système, nous avons six espaces sub-médio-latéraux à six lobules et à huit fissures ; dans le système de qua-

trième ordre nous devons trouver quelque chose qui leur correspond sous la partie moyenne des bords de la pyramide. Si nous en jugeons par les constructions que nous venons de faire, nous devons tomber sur un centre collecteur plus élevé d'un degré dans la hiérarchie des confluent biliaires, c'est-à-dire sur un lobule à centre biliaire (lobule paradoxal).

C'est là une disposition assez compliquée, mais qui devient assez compréhensible si l'on procède d'après le raisonnement suivant déjà connu et mis en avant dans notre construction du paragraphe précédent (p. 162). Nous savons (fig. 124 p. 166) que la réunion quatre par quatre des systèmes de deuxième ordre détermine la formation d'un espace vide autour du centre P^3 , espace qui a les dimensions d'un lobule ordinaire, mais qui est traversé par quatorze canaux biliaires (*lobule paradoxal*). Partant de là, voyons sur la figure 132 du système P^4 , ce qui se passe vers chacun des bords sous sa partie moyenne. Il y a là un espace vide de forme pyramidale quadrangulaire à sommet en X, c'est-à-dire sous le milieu de chaque bord. Le centre de cette masse pyramidale représente le confluent P^3 des rameaux fissuraires médio-pariétaux des systèmes de deuxième ordre servant à la construction des pyramides P^3 . Car de ce que les systèmes de deuxième ordre qui forment ces pyramides P^3 (fig. 132) sont englobés dans la construction du système de quatrième ordre, chacun d'eux ne s'en combine pas moins avec les voisins pour tendre à former des nouveaux systèmes de troisième ordre. Or cette combinaison amène le vide dont nous parlions tout à l'heure. Le centre de ce vide est sur le prolongement du point V (fig. 132).

Comme il y a dans la construction P^4 six bords, il s'ensuit que sous le milieu de chacun d'eux il y aura un vide semblable.

Voyons maintenant avec des constructions partielles, comment sont remplis ces vides. Nous restons toujours dans le plan de la figure 132, en conservant les mêmes lettres.

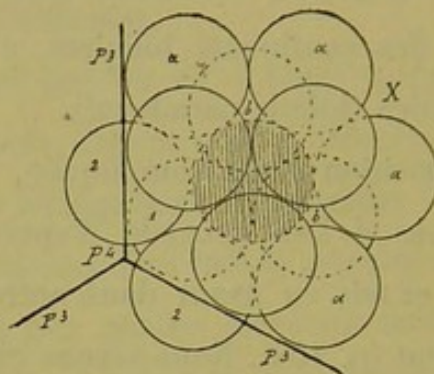


Fig. 137.

La figure 137 nous montre la construction de l'un de ces espaces vides avec les lobules qui l'entourent. Cet espace teinté, est, comme nous le savons entouré de douze lobules dont les uns font partie des pyramides P^3 (fig. 132) et dont les autres marqués 2, 4, 1, font partie des lobules supplémentaires. On voit que l'espace vide V est, à sa périphérie, éloigné du centre P^4 d'une distance égale à un rayon lobulaire. Nous n'insistons pas plus sur la figure 137, car tout ce qui regarde sa construction a été dit au chapitre précédent (p. 167). Rappelons seulement que cette masse parenchymateuse V est traversée par quatorze rayons ou canaux biliaires anastomosés à son centre. C'est un lobule paradoxal.

Nous avons dans le grand vide de la pyramide P^4 (fig. 132) six lobules paradoxaux semblables, sub-médio-latéraux, par leur situation ; ils alternent justement avec les huit espaces à six lobules sub-médio-pariétaux et péripédonculaires décrits précédemment.

Nous avons vu que les trois lobules supérieurs de ces derniers

(fig. 135 et 136) formaient avec le segment voisin du lobule paradoxal supposé autour de P^4 , un espace à quatre lobules et à quatre fissures, d'où huit espaces semblables autour de ce lobule paradoxal central.

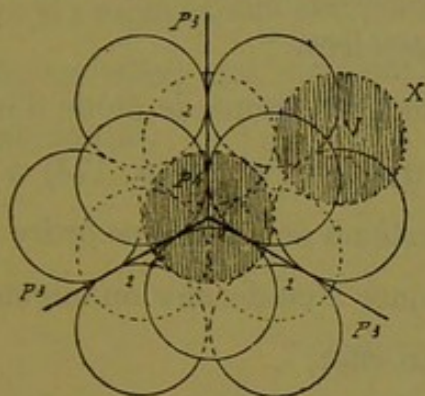


Fig. 138.

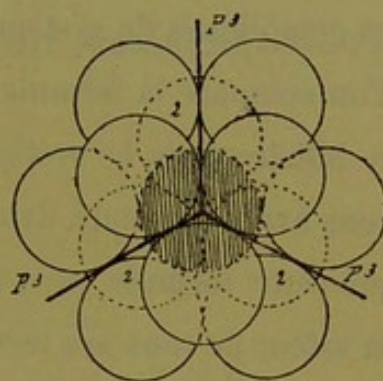


Fig. 139.

Il est aussi facile de voir que chacun des six lobules paradoxaux V sub-médio-latéraux (fig. 138) forme, avec le segment voisin du lobule paradoxal central supposé et les lobules supplémentaires du voisinage, un espace interlobulaire à six lobules et à huit fissures. Il y a par suite six espaces semblables à la formation desquels concourt ce lobule central supposé autour du confluent P^4 .

Ce dernier est donc bien un vrai lobule paradoxal (fig. 139); il est en contact à son pourtour avec quatorze espaces interlobulaires, huit triangulaires et six quadrangulaires, comme tout lobule vrai. Mais comme tout lobule paradoxal, il a quatorze canaux biliaires rayonnant de son centre vers chacun des quatorze espaces précédents.

Or, huit de ces canaux sont connus, savoir : quatre pédicules des systèmes du troisième ordre, et quatre rameaux perforants médio-pariétaux dont l'un est le pédicule général P^4 . Quels sont les six autres? Ce sont justement les six rameaux émanés des six lobules paradoxaux sub-médio-latéraux (fig. 138).

C'est donc en somme la même construction que pour le système de troisième ordre. Le lobule paradoxal est le même au centre ; seulement les systèmes élémentaires qui contribuent à sa formation sont plus élevés dans la nomenclature, et sont eux-mêmes compliqués de systèmes accessoires.

Si l'on compare la formule qui nous représente le mode d'irrigation biliaire dans le système de troisième ordre (p. 174) à ce que nous avons constaté dans le système de quatrième ordre, on voit que cette formule peut s'appliquer à ce dernier en augmentant la valeur de tous ses termes. En effet,

1° Dans le système de troisième ordre :

Quatre pédicules de deuxième ordre vont s'anastomoser dans un lobule paradoxal central après avoir traversé chacun un espace à quatre fissures.

Dans le système de quatrième ordre :

Quatre pédicules de troisième ordre vont s'anastomoser dans un lobule paradoxal central après avoir traversé chacun un espace à huit fissures, plus son accessoire, un espace à quatre fissures.

2° Dans le système de troisième ordre :

Quatre rameaux perforants médio-pariétaux partent d'un lobule paradoxal central et traversent sur leur trajet un espace à quatre fissures.

Dans le système de quatrième ordre :

Quatre rameaux perforants médio-pariétaux partent d'un lobule paradoxal central et traversent avant leur sortie chacun un espace à huit fissures plus un à quatre fissures.

3° Dans le système de troisième ordre :

Le réseau anastomotique entre les deux groupes de canaux

précédents est constitué par six espaces à huit fissures (espaces sub-médio-latéraux) qui envoient chacun un rameau au lobule paradoxal central.

Dans le système de quatrième ordre :

Ces six espaces sont remplacés par six lobules paradoxaux (sub-médio-latéraux) qui envoient aussi leur rameau au lobule paradoxal central.

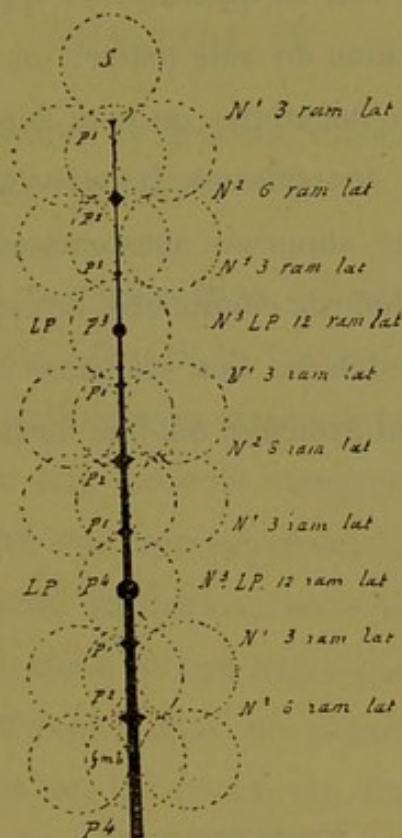


Fig. 140.

Comme nous l'avons vu pour les systèmes précédents, le système de quatrième ordre est traversé de son lobule sommet à sa fissure médio-pariétale basale, en passant au centre de figure, par un canal biliaire rectiligne qui représente l'axe de ce système, et par suite son canal excréteur P^4 . Il émet sur toute sa longueur des rameaux de divers ordres, passe dans les espaces interlobulaires et les fissures, mais, chose intéressante et nuisible à la

notion du lobule hépatique, traverse diamétralement deux de ces lobules (lobules paradoxaux). Nous représentons dans le schéma (fig. 140) le trajet de ce canal collecteur.

La construction des canaux biliaires de notre glande idéale nous enseigne, en résumé, que si l'on groupe une masse de lobules sphériques égaux dans un certain ordre toujours le même, quelle qu'en soit la quantité, et que l'on prenne pour point de départ au milieu de cette masse, un lobule répondant à la définition du lobule hépatique, on peut faire circuler, dans les interstices de toutes ces sphères juxtaposées, un système de canaux qui, bien que supposés anastomosés partout, forment cependant, par leur mode de confluence, des systèmes collecteurs partiels parfaitement définis. Ces systèmes à confluent central commandé par un seul pédicule, ont une forme pyramidale triangulaire.

CHAPITRE IV

Construction géométrique du système veineux efférent de la glande biliaire idéale.

Si l'on a bien suivi la construction des systèmes excréteurs biliaires, et bien présente à l'esprit la façon dont les confluent de divers ordres se constituent au moyen des espaces et fissures interlobulaires, il sera très facile de comprendre la disposition des veines efférentes qui leur correspondent. Mais avant d'entrer dans les détails de cette exposition, nous devons rechercher comme préliminaires le mode suivant lequel peut se faire la confluence des veines efférentes dans un assemblage de lobules ainsi disposé. Ce fait est très important, car, dans notre opinion, c'est à son sujet que l'on a commis la plus grosse erreur d'interprétation dans l'étude du foie de l'homme.

§ 1

Du mode de confluence des veines sus-hépatiques (veines efférentes) de la glande idéale.

La notion classique du lobule hépatique nous donne ceci : Du milieu, ou à peu près, du lobule naît par convergence de racines non autrement définies, une veine centrale qui en sort par un

point de la périphérie, la base si l'on veut. Or cette base ne peut être que l'une des faces du lobule, c'est-à-dire l'une des facettes de compression réciproque comprises entre les espaces interlobulaires qui forment les angles de ce lobule. A partir de ce point, quel peut être le trajet de cette veine ? Elle ne peut aller latéralement dans aucun sens, puisque les surfaces de contact des lobules sont limitées par des espaces et des fissures contenant des voies biliaires. Cette veine ne peut donc que pénétrer en ligne droite, par la facette adjacente, dans le lobule voisin, et comme les veines centrales sont toujours aussi éloignées que possible des espaces et fissures-portes, c'est vers le centre de ce lobule qu'elle se dirigera. Là seulement elle pourra confluer avec d'autres veines, car c'est le seul point du parenchyme le plus possible éloigné des ramifications biliaires.

C'est-à-dire que les veines efférentes naissant de la région centrale des lobules ne peuvent se réunir à des troncs plus volumineux qu'en traversant le parenchyme lobulaire suivant divers diamètres. Des rayons quelconques de ces lobules, communiquant bout à bout les uns avec les autres de lobule à lobule, sont en effet les seuls trajets que peuvent suivre les veines de tout ordre, car tout le reste représente du parenchyme homogène dans le lobule et des voies porto-biliaires à la périphérie.

Donc la veine centrale d'un lobule doit converger vers la veine centrale d'un lobule voisin pour former un vaisseau d'ordre supérieur. Donc les confluent des veines efférentes doivent être justement dans des centres lobulaires.

Si l'on envisage le foie humain comme formé de lobules hépatiques, il faut bien supposer un arrangement de ces lobules entre eux, à moins d'admettre une glande dont la topographie et l'évo-

lution sont livrées à tout hasard. Ce serait une faute grossière, et d'ailleurs le plan des coupes de lobules hépatiques est trop régulièrement schématique pour que la juxtaposition de ces lobules ne soit pas régie par des lois. Or il est impossible, en étudiant le foie de l'homme, en cherchant quelle peut être la forme de ces éléments, de ne pas ramener leur conformation schématique à celle de certains polyèdres à douze faces, c'est-à-dire à celle que prennent des sphères de même rayon arrangées d'une certaine façon et se comprimant mutuellement. C'est ce que nous avons pris pour point de départ dans notre chapitre sur le groupement des sphères. Il faut admettre que schématiquement un lobule est en contact avec douze autres semblables.

Nous savons de plus que ce qui caractérise la marche de la veine centrale dans son lobule, c'est qu'elle se tient aussi éloignée que possible des voies biliaires.

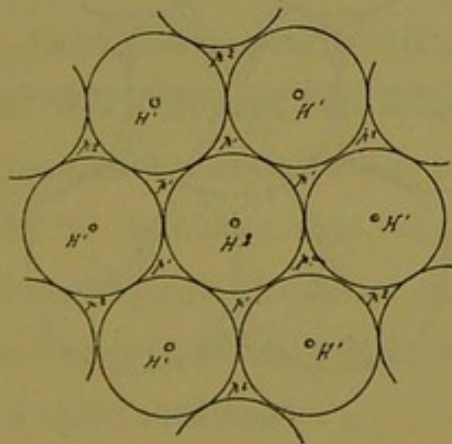


Fig. 141.

Si, dans le foie, au lieu d'envisager un lobule isolé, on considère le groupement précédent des douze lobules autour d'un treizième central, on peut regarder la masse ainsi formée comme un lobule hépatique de deuxième ordre. La figure 141 représente la coupe diamétrale de ce système lobulaire composé. De même

que le lobule central a son réseau périphérique d'espaces et de fissures, de même ce lobule composé aura son réseau périphérique de deuxième ordre P^2 , P^2 , P^2 ... La veine centrale d'un lobule simple naissant et circulant le plus loin possible des voies biliaires, il en sera de même pour ce lobule de deuxième ordre, et les veines qui le sillonnent fuiront les espaces P^2 de la périphérie. Une veine collectrice naîtra vers son milieu H^2 , et de là sortira du système par l'une des faces lobulaires. C'est-à-dire que les douze veines centrales des douze lobules périphériques, fuyant les régions biliaires extérieures, iront converger vers le lobule central; chacune y pénétrera par l'une des douze facettes, et, suivant en ligne droite le seul chemin permis, elles formeront un confluent

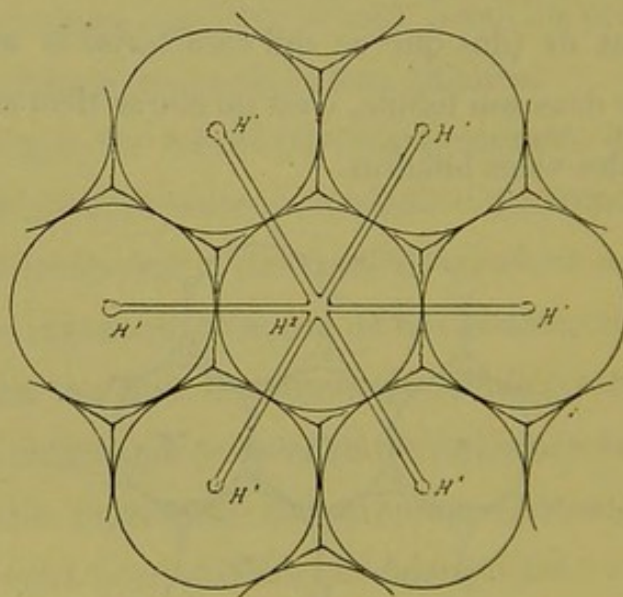


Fig. 142.

au centre H^2 de ce lobule, soit le centre du lobule hépatique de deuxième ordre (fig. 142). Le lobule central sera donc sillonné par douze rayons veineux se dirigeant vers le milieu de chacune de ses facettes. Son centre sera un confluent du deuxième degré. Mais le sang doit sortir de ce lobule par l'intermédiaire d'une veine qui joue ici le rôle de la veine centrale dans un lobule

simple. Comme le seul chemin praticable est l'un des rayons dirigés vers les facettes lobulaires, ce vaisseau efférent collecteur empruntera le trajet de l'une des douze veines perforantes des lobules périphériques, c'est-à-dire se confondra avec elle (fig. 143).

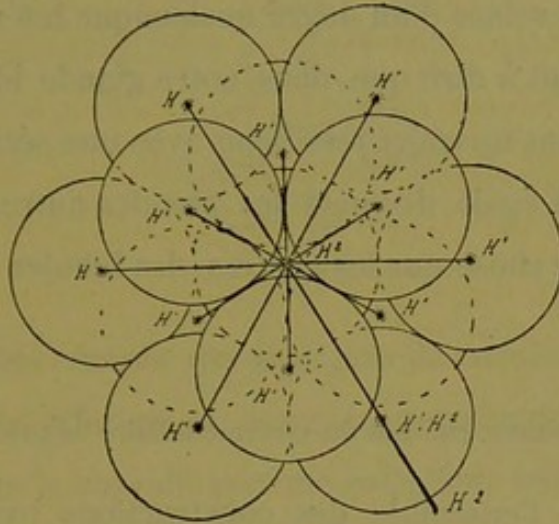


Fig. 143.

Il en résulte que, des douze rayons veineux partant du confluent H^2 l'un sera collecteur pour les onze autres et sera par suite d'un calibre supérieur. Enfin comme pour sortir de la masse totale ce rameau collecteur doit traverser l'un des douze lobules périphériques, il se confondra nécessairement avec l'une des douze veines émanées de ces derniers ; dans cet assemblage de treize lobules, ou lobule hépatique de deuxième ordre, l'un des lobules extérieurs est donc traversé suivant l'un de ses diamètres par une veine perforante d'ordre supérieur.

Au lieu d'un lobule hépatique de deuxième degré, on peut supposer des lobules de troisième degré, c'est-à-dire de douze lobules de deuxième degré groupés autour d'un centre commun, et le mode de confluence des veines sera toujours le même. Mais les veines collectrices ont leurs confluent de plus en plus distants, et les veines à mesure qu'elles grossissent n'en empruntent

pas moins pour atteindre ces confluent le trajet des veines théoriquement centrales des lobules qu'elles traversent, rencontrant sur leur chemin et franchissant des séries de confluent de tout ordre, c'est-à-dire recueillant en ces points soit des veines radiculaires, soit des veines d'un degré quelconque inférieur au leur.

Ce qui revient à dire que dans notre glande idéale, les veines efférentes auront un trajet rectiligne avec une série de nœuds de ramifications, à égale distance les uns des autres, et ces nœuds ne seront autre chose que les centres des lobules (l. hépatiques).

§ 2

Appareil veineux efférent du système biliaire de premier ordre.

Etant donné l'ensemble des constructions pyramidales dans lesquelles nous avons inscrit les divers systèmes excréteurs biliaires, un coup d'œil suffit pour comprendre que le seul trajet possible pour les veines efférentes est représenté par certains diamètres des lobules, et que ces diamètres doivent correspondre par leurs extrémités au centre des facettes lobulaires, c'est-à-dire aux points où la substance d'un lobule touche immédiatement la substance d'un lobule voisin. Car partout ailleurs il y a des ramifications biliaires. Dans ces conditions, quel sera l'appareil veineux correspondant au système collecteur biliaire de premier ordre ?

Ce système est enfermé dans un groupe de quatre lobules dont chacun donne naissance à une veine centrale. Où vont aller ces quatre veines ? Elles doivent naturellement envelopper le système excréteur, en circulant le plus loin possible des canaux biliaires ; si le réseau veineux se collecte quelque part, ce sera donc à l'opposé du centre biliaire, et comme celui-ci a son pédicule à la base

du système, le confluent veineux sera au sommet. Chaque veine centrale née des trois lobules de cette base devra perforer le lobule du sommet pour atteindre ce confluent ; ce qui fait que les trois veines $H^1H^1H^1$ (fig. 144) de ces lobules deviendront trois des racines

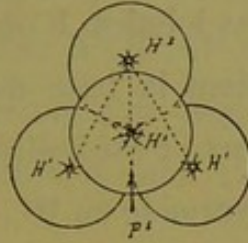


Fig. 144.

de la veine dite centrale qui émergera de ce lobule sommet. L'appareil veineux efférent est donc ici représenté par trois veines qui, parties de la base du système collecteur biliaire, vont en suivant ses bords virtuels confluer à son sommet en un tronc plus volumineux ; nous ne savons pas encore où ira cette veine collectrice.

Les veines efférentes sont donc partout aussi éloignées que possible du centre biliaire P^1 . C'est l'application des données acquises précédemment.

§ 3

Appareil veineux efférent du système collecteur biliaire de deuxième ordre.

La figure 145 représente sa disposition, et s'interprète facile-

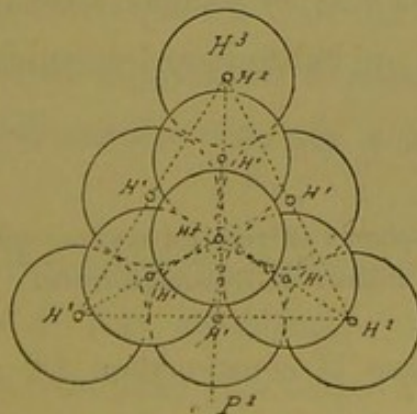


Fig. 145.

ment si l'on se reporte à la combinaison des systèmes de premier

ordre les uns avec les autres (p. 153). Chaque système a ses trois veines convergentes à son sommet H^2 , H^1 , H^1 , H^1 ; mais dans la construction, comme nous l'avons appris, les lobules des angles se confondent, et par suite se confondent aussi les points d'origine des veines centrales de ces lobules. D'où une anastomose directe entre les veines qui côtoient la base du système de deuxième ordre et ses bords latéraux, c'est-à-dire les six bords. Si l'on place le sommet de la pyramide en H^3 , c'est là que sera le confluent général des veines, d'où partira un tronc collecteur. Les trois veines latérales qui confluent en H^3 sont collectrices des trois confluent H^2 qui entourent à la base le pédicule P^2 , ce qui veut dire que sur ce trajet elles transforment en veines de deuxième ordre les veines théoriquement de premier ordre des pyramides P^2 . En fait de veines de premier ordre il ne reste donc plus que les trois rameaux anastomosés en triangle autour de la base du système. C'est au milieu de ce triangle veineux qu'émerge le pédicule P^2 par la fissure médio-pariétale basale.

L'appareil veineux efférent du système de deuxième ordre est donc constitué par six vaisseaux anastomosés. C'est un réseau fermé de forme pyramidale triangulaire dans lequel la valeur des veines augmente de la base au sommet, c'est-à-dire en sens absolument inverse de ce qui existe pour les canaux biliaires.

§ 4

Appareil veineux efférent du système collecteur biliaire de troisième ordre.

La figure 146 donne la construction. Le pédicule P^3 et sa fissure médio-pariétale basale sont en bas de la figure, le sommet est à l'opposé en H^4 . Tout l'appareil veineux appartenant aux

systèmes d'ordre inférieur forme un réseau absolument fermé par anastomoses. Des trois angles de la base H^3 , H^3 , H^3 (sommets des systèmes P^2) partent des veines collectrices qui vont confluer au centre du lobule sommet H^4 . Sur leur trajet ces vaisseaux se confondent avec les veines H^2 , H^2 , H^2 qui côtoient les bords des systèmes P^2 , en les élevant d'un degré dans la hiérarchie, et le confluent H^3 du sommet devient l'origine H^4 d'une veine de quatrième ordre.

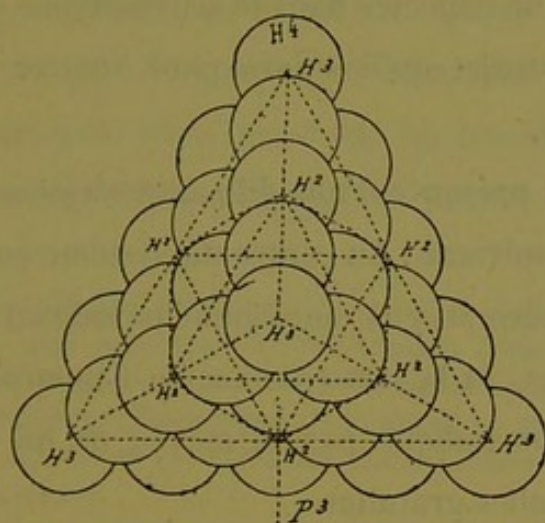


Fig. 146.

Dans cet appareil vasculaire, les trois bords latéraux sont occupés par des veines de troisième ordre ; il ne reste plus de veines de deuxième ordre que les trois qui entourent la base ; mais dans l'intérieur de la pyramide il persiste toujours douze veines de premier ordre situées trois par trois à la base des systèmes P^2 .

Pour ce qui est des vaisseaux correspondant aux systèmes d'ordre inférieur et de leur combinaison dans le système de troisième ordre, rien n'est donc plus simple à comprendre. C'est une loi à appliquer.

Mais au centre de la pyramide P^3 nous avons un élément nou-

veau, c'est le lobule paradoxal. Nous savons qu'autour du confluent biliaire P³ il existe une masse de parenchyme traversée par quatorze rameaux biliaires rayonnants; nous savons aussi que ce lobule paradoxal est en contact avec douze lobules ordinaires, et nous pouvons ajouter que ce sont justement les lobules qui ont encore à leur centre une veine de premier ordre (fig. 145, p. 191).

Mais c'est tout, et rien ne peut nous renseigner sur la façon dont le sang va se collecter dans le parenchyme du lobule paradoxal, ni sur le trajet qu'il suivra pour rentrer dans le réseau veineux efférent.

Nous voici en présence d'une difficulté sérieuse, qui se traduit par la formule suivante : Au centre du système collecteur biliaire de troisième ordre il y a un lobule paradoxal, qui n'a pas de veines efférentes, et la construction de l'appareil veineux de ce système ne nous indique pas le moyen de lui en fournir sans créer des anomalies gratuites.

Nous verrons plus loin la solution du problème (1) : ici nous indiquons seulement ce desideratum pour montrer que vraisemblablement les éléments dont nous disposons pour construire la glande biliaire, bien que déjà compliqués en apparence, sont

(1) Cette solution nous la connaissons déjà. Nous avons vu que l'anatomie normale montre l'existence de veines *sus-hépatoglissoniennes*, et l'anatomie pathologique nous enseigne qu'il s'agit là d'un véritable appareil vasculaire répandu dans tout le foie sur le pourtour des canaux biliaires d'un certain calibre. En anatomie pathologique, la situation de ces vaisseaux s'accuse par des lois formelles de topographie là où leur présence n'est pas encore démontrable en tant que veines à parois évidentes, c'est-à-dire autour des canaux porto-biliaires de calibre relativement inférieur.

Avec de semblables notions antérieurement acquises, il semble tout naturel de se servir de ces veines *sus-hépatoglissoniennes* pour combler la lacune signalée dans le réseau efférent du système biliaire de troisième

cependant insuffisants, et que si nous nous trouvons en face d'un obstacle, c'est que nous manquons jusqu'à présent de ce qu'il faut pour le franchir. Ce n'est pas d'ailleurs la seule lacune que nous rencontrerons sur notre chemin.

Laissons donc incomplètement construit le réseau veineux efférent du système biliaire de troisième ordre.

A plus forte raison n'insisterons nous pas sur l'appareil veineux du système de quatrième ordre, puisque nous y trouverions sept lobules paradoxaux au lieu d'un. Quant à l'ensemble du réseau, il est construit comme le précédent. La valeur des veines est partout augmentée d'un degré sur les bords de la pyramide, d'après les principes qui nous ont guidé jusqu'à présent.

ordre, autour du confluent qui occupe le centre du *lobule-paradoxal*. Rien de plus juste, et nous pourrions dès maintenant compléter ce réseau en faisant partir de la gaine de Glisson sous-entendue autour du confluent P³, douze veines sus-hépto-glissoniennes qui iraient en divergeant se jeter à plein canal dans les veines centrales des douze lobules environnants. Telle est la réalité de la chose.

Mais nous arriverons au même résultat par un autre procédé purement géométrique, en restant toujours dans l'ignorance supposée de l'existence des veines sus-hépto-glissoniennes.

Avant de passer outre, faisons remarquer combien cette construction devient intéressante. Nous voici en effet amené à constater une disposition purement géométrique, se montrant dans un système biliaire de troisième degré, c'est-à-dire représentant un territoire glandulaire d'une certaine valeur, laquelle nous force à conduire des vaisseaux veineux efférents sur la gaine des canaux biliaires. S'il existe un schéma des notions que l'anatomie pathologique nous a fournies sur les racines glissoniennes des veines sus-hépatiques, on ne saurait rêver de le trouver d'une façon plus pure.

CHAPITRE V

Coup d'œil général sur la charpente formée par les canaux biliaires et les veines efférentes de la glande biliaire idéale.

Le travail de construction géométrique précédemment effectué nous amène à la connaissance d'un réseau de canaux excréteurs qui se groupent et confluent de manière à former des systèmes inscrits dans l'aire de pyramides triangulaires symétriques. Au centre de chaque pyramide est un confluent général d'où part un canal collecteur qui sort du système par le milieu de l'une des faces prise comme base. Quel que soit le degré du système collecteur, la disposition est toujours la même, et peut se traduire par une formule géométrique que représente la figure 147.

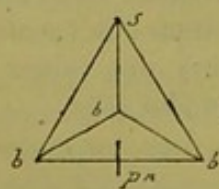


Fig. 147.

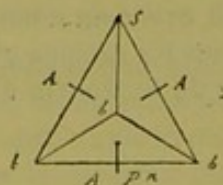


Fig. 148.

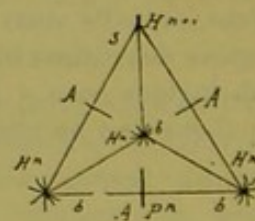


Fig. 149.

Nous savons de plus que tout système collecteur s'anastomose avec les systèmes adjacents par le moyen de quatre rameaux biliaires qui émergent du milieu de chacune de ses faces ; et

c'est justement l'un de ces rameaux anastomotiques qui sert de canal collecteur au système dont il désigne la base par son point d'émergence. La formule géométrique précédente devient alors la suivante (fig. 148) dans laquelle la quatrième branche anastomotique ne se voit pas.

Nous avons vu enfin que des trois angles de base qui entourent le pédicule biliaire à sa sortie, naissent trois veines efférentes qui vont, en suivant les bords de la pyramide, confluer à son sommet pour former la veine efférente collectrice du système. Ce qui peut se traduire par la formule (fig. 149).

Dans cette disposition générale traduisant le mode d'irrigation biliaire et sanguine des systèmes collecteurs, nous avons à relever des faits importants :

1° Il résulte de la combinaison et de la confluence des fins canalicules biliaires d'origine pour faire des canaux plus élevés dans l'ordre, que d'une part tous les canalicules d'origine s'anastomosent dans les fissures, et que d'autre part tous les canaux d'ordre plus élevés s'anastomosent entre eux. D'où cette conclusion peut-être inattendue, mais qui ne nous étonne nullement, que *tout ce qu'on voit, à l'état normal, de canalicules biliaires excréteurs dans les fissures et les espaces, forme un système d'irrigation fermé de toutes parts* (1). Malgré cela, ce réseau n'en est pas moins subdivisé en territoires distincts, puisque par la confluence des canaux d'ordre inférieur pour faire des canaux d'ordre supérieur, il dessine des systèmes d'irrigation biliaire de forme polyédrique ayant tous à leur centre de figure un foyer de collection générale.

(1) Voy. p. 226 les réflexions à ce sujet.

2° A tous ces systèmes d'irrigation biliaire correspondent des *systèmes de veines efférentes qui, sous forme de réseau anastomotique également*, occupent les bords de ces systèmes biliaires, (bords des polyèdres qui les représentent) ; et le confluent général de ces appareils veineux est à l'opposé, soit au sommet de ces polyèdres.

Voilà, sans contredit, des faits d'apparence bizarre, car jusqu'à présent, dans tout cela nous ne voyons ni canalicules biliaires terminaux (d'origine) ni veines efférentes vraiment d'origine non plus. En effet, à part la restriction faite plus haut, en laissant comme région d'attente le centre des douze lobules qui entourent le lobule paradoxal dans nos systèmes de troisième ordre, toutes les veines décrites aux centres lobulaires servent de confluent. Ce qui voudrait dire que dans les systèmes de premier et de deuxième ordre il n'y a nulle part de veines efférentes d'origine.

Prenons encore acte de ces deux ordres de faits, desiderata qui seront comblés plus loin. Nous n'en avons pas fini d'ailleurs avec les bizarreries au moins apparentes. Passons outre et voyons à nous occuper un peu du parenchyme de notre glande idéale, c'est-à-dire du parenchyme des lobules (l. hépatiques) qui la composent. Jusqu'à présent nous n'avons construit que des charpentes de systèmes glandulaires, espèces de carcasses qu'il faut maintenant remplir de tissu propre ou sécréteur.

Nous allons aborder l'étude des lobules biliaires répondant géométriquement à la configuration de ces charpentes canaliculo-vasculaires, sans nous occuper d'ailleurs de ce qu'en est le parenchyme en lui-même.

Cette étude pourra peut-être sembler trop scindée, et il paraîtra certainement que nous abandonnons facilement un chapitre

incomplètement fermé pour aller à un autre, puis revenir au premier. Mais cette dissociation est forcée, car nous devons aller pas à pas, avec les éléments qui s'offrent comme résultats successivement obtenus, à enchaînement logique, tels qu'ils se présentent à nous.

Certaines choses dans cette construction des lobules biliaires paraîtront invraisemblables, absurdes si l'on veut, mais il ne coûte rien de les accepter momentanément à un point de vue purement philosophique, et d'ailleurs leur absurdité apparente ou réelle porte son enseignement, car elle nous forcera à chercher ce qu'elles devraient être pour n'avoir plus ce caractère. Le tout est affaire d'interprétation et la rectification ne se fera pas attendre.

CHAPITRE VI

Les lobules biliaires de la glande idéale.

a. Si l'on compare la charpente des canaux biliaires et veineux du lobule biliaire tel que nous l'a enseigné l'anatomie pathologique (p. 132) à la formule géométrique des systèmes excréteurs de la glande idéale, on voit que ce sont deux constructions superposables : même centre collecteur biliaire, même réseau veineux périphérique. Nous sommes arrivés par deux voies différentes à la notion d'un lobule biliaire identique. Nous allons remplir ces charpentes canaliculo-vasculaire avec du parenchyme emprunté aux lobules (l. hépatiques). Reprenant maintenant la construction de notre glande en lobules glandu-

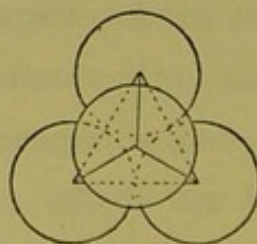


Fig. 150

lares pleins et non plus creux, nous allons constater que, si ce que nous connaissons jusqu'à présent comme lobule biliaire est parfaitement une notion légitime, ce lobule ne comprend pas

toutes les données de la subdivision de notre glande en territoires distincts. Nous trouverons en réalité deux formes de lobule biliaire dont l'assemblage concourt à engendrer les lobes de tous les degrés. C'est là d'ailleurs une notion primordiale que suggère de suite l'étude préliminaire antérieurement faite du groupement des sphères (p. 144).

b. Nous connaissons le lobule de premier ordre (fig. 150) pyramidal triangulaire, entouré de veines efférentes sur ses six bords. Nous n'en dirons rien de plus, et nous passons au lobule de deuxième ordre correspondant à notre système collecteur biliaire de deuxième ordre.

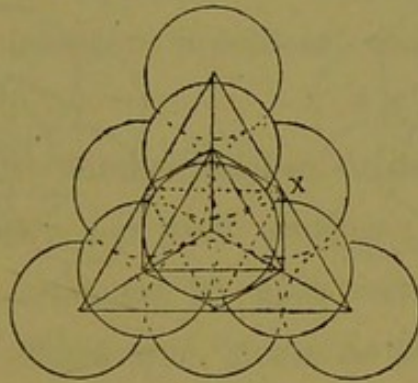


Fig. 151.

c. La fig. 151 nous le montre constitué aux dépens de dix lobules hépatiques. Les quatre lobules biliaires de premier ordre se regardent par leurs faces basales dont les pédicules vont se souder au centre de figure P^2 . On voit qu'au centre de la construction il y a un vide, et la chose devient plus claire encore sur

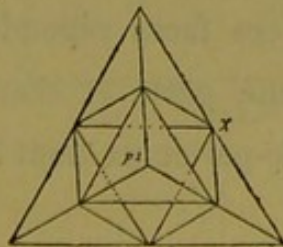


Fig. 152.

la figure 152 où les lobules biliaires sont affranchis des contours

lobulaires sphériques. Quel est ce vide qui a pour centre le confluent P^2 ? En géométrie c'est un solide à huit faces égales, octaè-

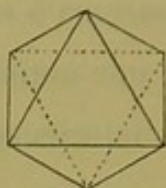


Fig. 153.

dre régulier comme le montre la figure 153 où ce polyèdre est isolé. On peut le définir en disant qu'il représente deux pyramides quadrangulaires égales soudées par leur base, ou mieux encore six pyramides quadrangulaires confondues par leurs corps,

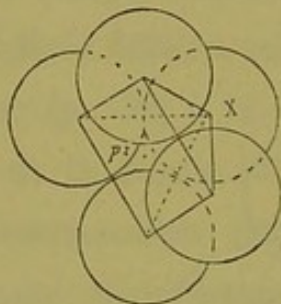


Fig. 154.

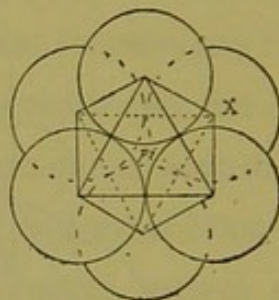


Fig. 155.

anastomosées comme on dit en anatomie (fig. 154. 155). Nous savons en effet (p. 157) que le confluent P^2 est logé dans un espace interlobulaire limité par six lobules superposés alternativement trois par trois. Notre octaèdre a le même centre P^2 , ses six angles quadrilatères correspondent aux centres de ces six lobules, et ses huit faces sont perforées à leur centre par les huit fissures interlobulaires ; ces faces répondent donc (p. 154) aux quatre pédicules P^1 d'une part, et d'autre part aux quatre rameaux fissuraux médio-pariétaux dont l'un sert de pédicule à tout le système.

Or cet octaèdre ne peut en aucune façon se réduire en pyramides triangulaires (lobules biliaires de premier ordre). Ce

serait donc un lobule biliaire nouveau. Passons au système de troisième ordre.

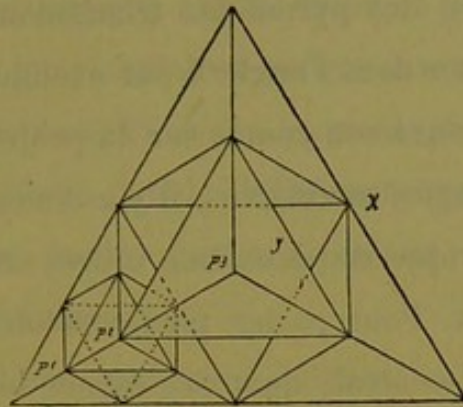


Fig 156.

d. La figure 156 nous montre une disposition semblable à celle du système lobulaire précédent, mais plus grande dans toutes ses parties.

Nous avons quatre lobules biliaires de deuxième ordre, ayant chacun à son centre son petit octaèdre; mais au centre de figure, autour du confluent P^3 , nous retrouvons un vide plus vaste, également octaédrique. Il est de deuxième ordre si l'on veut.

Il se décompose en six octaèdres de premier ordre et en huit lobules triangulaires de premier ordre, de la façon suivante

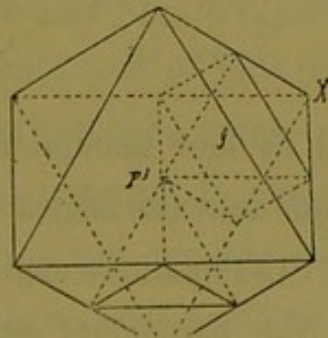


Fig. 157.

(fig. 157). Si l'on veut bien se reporter à la construction des six espaces interlobulaires à huit fissures (sub-médio-latéraux) dans

le système biliaire P^3 (p. 166) on comprendra facilement ce fait. Nous résumerons la discussion antérieure en disant que, par suite de la réunion des pyramides triangulaires P^3 quatre par quatre, il doit exister dans l'angle X par exemple un octaèdre de premier ordre qui aura son centre sur la projection du point y . Comme il y a six angles semblables, il y a donc, faisant partie du grand vide octaédrique de deuxième ordre, six petits octaèdres sub-médio-latéraux. Pour parler plus correctement, il y a dans le grand octaèdre central, quatorze foyers biliaires qui, supposés munis de leur parenchyme sécréteur, correspondent aux huit lobules biliaires pyramidaux triangulaires et aux six lobules biliaires octaédriques nécessaires et suffisants pour le constituer.

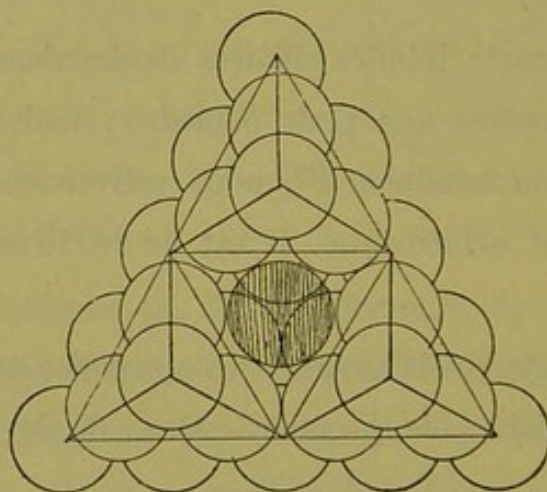


Fig. 158.

On voit (fig. 158) qu'il ne leur manque à chacun qu'un angle pour être complets et que tous ces angles manquants regardent le centre collecteur P^3 . Ces quatorze angles devraient se tailler aux dépens du lobule (lob. hépatique) qui entoure le confluent P^3 , en lui empruntant un de ses segments. Pour satisfaire à ces exigences, il n'y aurait qu'à diviser le lobule paradoxal en quatorze segments.

La chose est facile à opérer, mais le résultat ne sera obtenu que dans des conditions extraordinaires. Car ce lobule paradoxal étant traversé par quatorze rayons biliaires qui aboutissent aux quatorze espaces interlobulaires environnants, chaque rayon va se trouver compris dans l'axe des segments de parenchyme ainsi produits. Nos quatorze lobules biliaires seront bien complétés, mais l'un de leurs angles donnera passage à un canal biliaire plus ou moins volumineux.

e. Dans le système collecteur biliaire de quatrième ordre, l'insertion des territoires lobulaires biliaires n'offre aucune difficulté nouvelle, les quatre pyramides de troisième ordre qui le composent nous sont connues, et nous avons entrevu la possibilité de compléter leurs lobules centraux au moyen de lobules biliaires perforés suivant un de leurs angles. En admettant, jusqu'à plus ample informé, cette solution que nous allons reprendre plus loin en détail, la masse centrale du système de quatrième ordre est facile à diviser en lobules biliaires. Au centre il y a un lobule paradoxal entouré de six autres lobules semblables. Il faut seulement se rappeler que le lobule du centre est en contact par six points différents avec les six périphériques, ce qui semble vouloir dire que les lobules biliaires à angle perforé par un canalicule vont devenir très fréquents à mesure que grandissent les systèmes collecteurs.

f. En résumé, si l'on construit la glande biliaire en lobules pleins à centre biliaire, on voit que tout s'agence bien au moyen des deux formes lobulaires ci-dessus décrites. Une seule difficulté surgit qui concerne les lobules paradoxaux. Sans doute, chacun d'eux est régulièrement composé par le groupement des angles des lobules biliaires voisins, mais cette construction nous con-

duit à une notion étrange à première vue, la perforation de tous les angles lobulaires par un canalicule. Comme nous l'avons dit plus haut, nous n'en avons pas fini avec les choses bizarres. Prenons acte encore de celle-ci.

g. Avant d'aller plus loin, jetons un regard sur les deux formes de lobules biliaires, au point de vue de leur agencement dans les systèmes sécréteurs de divers ordres.

Le premier lobule est pyramidal triangulaire.

La deuxième est octaédrique.

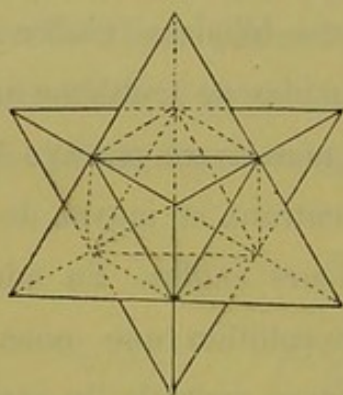


Fig. 159.

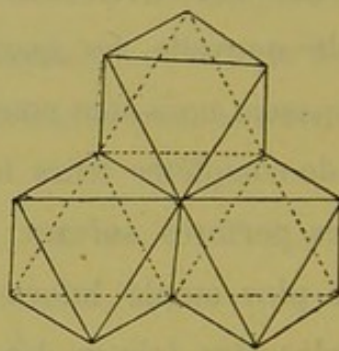


Fig. 160.

Ces lobules s'agencent de telle façon que les huit faces de l'octaédrique répondent à un lobule pyramidal; par suite ce dernier, étant pris comme centre de figure, répond à quatre lobules octaédriques (fig. 159 et 160). D'où ce fait que les lobules de chaque espèce ne se touchent que par leurs bords. La fig. 159 montre également que le groupement de huit lobules pyramidaux autour des faces de l'octaèdre représente deux pyramides triangulaires semblables se pénétrant symétriquement, et dans cette conception le lobule octaédrique est justement le solide déterminé par l'intersection des deux pyramides.

CHAPITRE VII

L'acinus biliaire de la glande idéale.

Deux formes d'acinus biliaire.

§ 1^{er}

Constitution des deux formes de lobules biliaires.

1° Le lobule biliaire de premier ordre pyramidal triangulaire, résulte du groupement du parenchyme lobulaire (portions de lobules hépatiques) autour des espaces interlobulaires déterminés par quatre lobules (l. hépatiques) dont les centres (naissance des veines centrales) répondent respectivement à chacun de ses quatre angles. Il comprend donc dans sa masse des segments appartenant à quatre lobules (l. hépatiques) différents, et quatre fissures interlobulaires anastomosées à son centre. Chaque face donne passage par son milieu à l'une de ces fissures et au rameau biliaire qui l'occupe. Nous savons que l'un de ces rameaux sert de pédicule lobulaire biliaire P¹ (fig. 161).

2° Le lobule biliaire de premier ordre octaédrique, résulte du groupement du parenchyme lobulaire autour des espaces interlobulaires déterminés par six lobules (l. hépatiques) dont les centres répondent respectivement à chacun de ses six angles. Il comprend donc dans sa masse des segments appartenant à six

lobules (l. hépatiques) différents, et huit fissures interlobulaires anastomosées à son centre (fig. 162). Chacune des huit faces livre passage par son milieu à l'une de ces fissures et au rameau biliaire qui l'occupe. Nous savons que ce lobule octaédrique n'a pas par lui-même de pédicule ou rameau collecteur, mais qu'il est traversé de son centre au milieu de l'une de ses facettes par le pédicule du grand système pyramidal dont il occupe le centre.

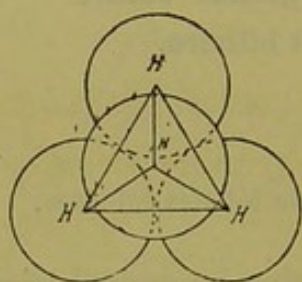


Fig. 161.

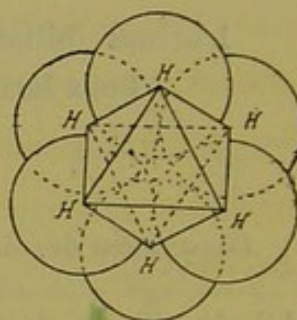


Fig. 162.

Il semble donc que l'on doit regarder le lobule pyramidal triangulaire comme le lobule biliaire primitif ou terminal, et le lobule octaédrique comme un élément lobulaire anastomotique, secondaire. Conception logique mais sans grand bénéfice. De plus, il faut bien remarquer que les deux variétés de lobules émettent par toutes leurs faces des rameaux anastomotiques, et par suite ne semblent pas plus terminales l'une que l'autre. Mais ce n'en est pas moins une notion intéressante, au point de vue théorique de l'évolution glandulaire.

§ 2

Nécessité de l'existence de l'acinus biliaire.

Nos deux lobules biliaires se marient parfaitement ensemble pour remplir mathématiquement les constructions pyramidales

de notre charpente glandulaire. Mais ces deux formes de lobules sont absolument indépendantes, et il est impossible de les décomposer de façon à construire l'un d'eux avec des combinaisons de l'autre. Enfin nous restons toujours en présence des desiderata mentionnés dans les paragraphes précédents, savoir :

1° que dans notre glande idéale il n'y a pas encore de rameaux biliaires d'origine.

2° Qu'il n'y a pas non plus de veines efférentes d'origine.

3° Que dans les lobules paradoxaux il n'y a pas de veines efférentes connues.

4° Que les lobules paradoxaux sont formés par la convergence de quatorze angles de lobules biliaires traversés chacun par un canal excréteur.

Si la notion des lobules biliaires est insuffisante à éclaircir ces divers points, c'est vraisemblablement qu'elle ne comprend pas toutes les données du problème. Il nous faut chercher des données complémentaires dans quelque chose de plus petit que ces lobules biliaires. On ne peut, il est vrai, décomposer un lobule octaédrique en lobules pyramidaux triangulaires, mais chacun d'eux peut se résoudre en éléments plus petits, qui seront les *acini biliaires*.

Voyons donc si la notion de l'acinus biliaire nous permet de répondre aux desiderata ci-dessus énumérés.

§ 3

Deux formes d'acinus biliaire.

Comme il y a deux lobules biliaires différents, il y a deux variétés de l'acinus.

Nous avons plus haut défini l'acinus cette portion segmentaire d'un lobule (lob. hépatique) qui s'unit aux segments semblables des lobules voisins pour former un lobule biliaire de premier ordre. Comme les bords et les faces de ce dernier sont marquées par les lignes qui joignent deux à deux les centres lobulaires (hépatiques), rien n'est plus facile que de trouver la configuration de ces segments parenchymateux.

Le groupement des sphères nous a appris que, dans le mode d'agencement choisi par nous, douze lobules entourent un lobule central et que ces treize lobules délimitent quatorze espaces interlobulaires dont huit sont triangulaires et six sont quadrangulaires.

Si l'on réunit les centres des douze lobules extérieurs au centre du lobule médian par des lignes droites, on aura le tracé des bords de tous les lobules biliaires à la formation desquels contribue le lobule (hépatique) médian. La figure 163, un peu

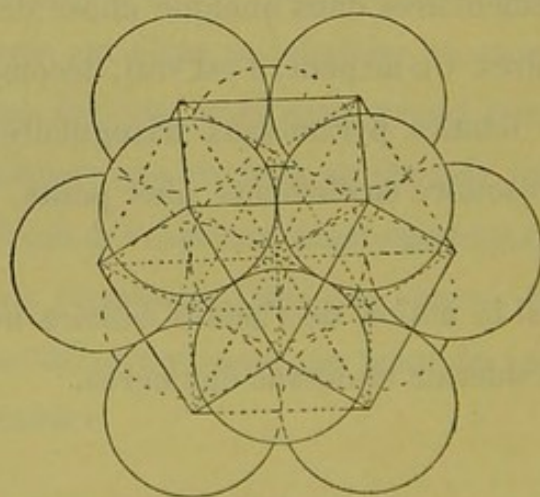


Fig. 163.

compliquée, donne cet ensemble. Si alors on supprime les douze lobules périphériques, les points de la surface du lobule médian par lesquels passaient les douze lignes ci-dessus donneront les

angles de base de tous les acini qui composent ce lobule. La figure 164 montre ce lobule détaché des autres, avec les douze points d'émergence H, H,.... Il suffit de les réunir par des lignes sur la surface du lobule pour avoir les contours des acini à leur base. De sorte qu'un lobule (lob. hépatique) est formé de quatorze acini dont huit sont pyramidaux triangulaires, et six pyramidaux quadrangulaires. Tous ont théoriquement une base convexe, et le centre de cette base regarde un espace interlobulaire.

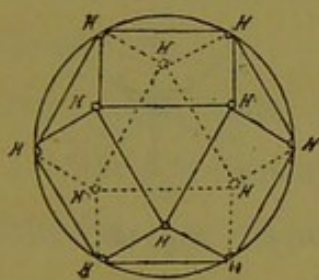


Fig. 164.

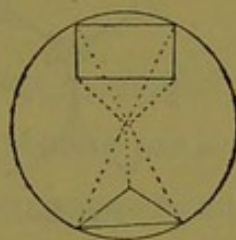


Fig. 165.

La figure 165 montre dans un lobule chaque espèce d'acinus délimité complètement. Ils sont tous groupés par leur sommet au centre du lobule, leurs faces se juxtaposent de telle façon que les acini de chaque ordre ne se touchent que par leurs bords. Hors du lobule au contraire, l'acinus se soude par sa base à des acini de même espèce venant des lobules (hépatiques) voisins.

§ 4

Rapports du parenchyme acineux avec les canaux excréteurs.

Le système excréteur de l'acinus.

Pour la construction de notre glande, le parenchyme de l'acinus nous importe peu, mais il nous faut au contraire en connaître la charpente en ce qui regarde les voies d'excrétion biliaire et veineuse efférente.

Nous sommes jusqu'à présent dans une ignorance absolue au sujet des capillaires biliaires d'origine de notre glande idéale. Aussi ce que nous allons dire du système excréteur de l'acinus est-il purement théorique. Nous lui donnerons un pédicule pour simplifier les choses, et la nature de ce dernier découlera de tout ce que nous a appris la construction des systèmes biliaires. Plus tard nous verrons s'il y a lieu de modifier cette conception simple et suffisante pour l'instant.

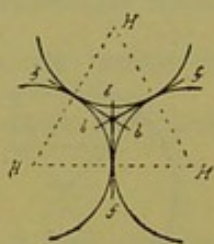


Fig. 166.

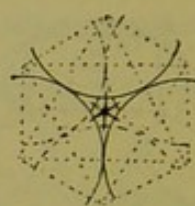


Fig. 167.

a. Reportons-nous à nos systèmes excréteurs biliaires. Nous savons que le pédicule d'un système d'ordre supérieur est le prolongement en ligne droite du pédicule d'un système d'ordre inférieur. D'après la comparaison que nous avons faite des systèmes de premier, deuxième et troisième ordre entre eux, (p. 182) il est tout légitime de considérer le système de premier ordre comme étant déjà un système de deuxième ordre dans lequel les quatre systèmes constituants P^1 seraient remplacés par quatre acini ; et il est non moins raisonnable de donner pour pédicule à l'acinus du sommet un canalicule d'origine situé sur le prolongement direct du pédicule P^1 . Ce qui est vrai pour un acinus l'étant aussi pour les autres, les quatre acini du lobule pyramidal triangulaire auront pour canal excréteur un canalicule émané du milieu de l'espace interlobulaire.

La figure 166 représente ce schéma, dans lequel trois acini sur

quatre ont chacun leur pédicule *b, b, b,*; le quatrième est en avant ou en arrière. La seule différence entre le canal collecteur de l'acinus et celui du lobule de premier ordre, c'est que ce dernier pénètre au centre des lobules biliaires, tandis que le premier se résout en parenchyme à la base de l'acinus, du moins théoriquement. Ce qui veut dire que du centre du lobule biliaire pyramidal triangulaire, ou confluent de premier ordre, partent huit canalicules biliaires dont quatre sont terminaux (pédicules acineux) et quatre anastomotiques (rameaux fissuraires dont l'un sert de pédicule P⁴).

b. L'histoire est la même pour l'acinus pyramidal quadrangulaire. Il a aussi son pédicule qui le pénètre par le milieu de sa base quadrilatère, et se résout de suite en parenchyme (fig. 167).

Quant au lobule biliaire octaédrique qui lui correspond, il est facile de comprendre que de son centre collecteur partent quatorze canalicules biliaires dont six sont terminaux (pédicules acineux) et huit sont anastomotiques (rameaux fissuraires).

§ 5

Appareil veineux efférent de l'acinus biliaire.

C'est une notion qui découle facilement de tout ce que nous savons déjà sur l'acinus. En effet, la base de l'acinus biliaire étant marquée par la surface d'un lobule (l. hépatique), et le confluent veineux dans tous les systèmes lobulaires se trouvant à leur sommet (centre du lobule hépatique), il en résulte que le sommet de l'acinus se trouve le point de confluence des veines efférentes de cet élément; c'est-à-dire que, théoriquement, de la base de l'acinus naissent des veines qui suivent ses bords jusqu'à son sommet où elles se collectent.

L'acinus pyramidal triangulaire ayant trois bords sera côtoyé par trois radicules veineuses, tandis que l'acinus quadrangulaire aura quatre radicules semblables.

Mais comme les quatorze acini qui composent un lobule (l. hépatique) se touchent par leurs bords, ces veines latérales se trouvent occuper des interstices communs à plusieurs bords d'acini différents. Une seule veine occupera chaque interstice et servira à récolter le sang des acini qu'elle côtoie. D'où la suppression d'un certain nombre de veines qui théoriquement appartiennent en propre à chaque bord acineux. Finalement leur nombre se réduit à douze.

C'est là tout ce qu'il faut savoir de l'acinus en général. Sa notion nous donne déjà deux choses intéressantes :

- 1° Des origines aux voies biliaires ;
 - 2° Des origines aux veines efférentes.
-

CHAPITRE VIII

La notion de l'acinus appliquée à la construction de la glande idéale.

§ 1^{er}

Voyons quelles modifications ou quels éléments complémentaires la notion de l'acinus va apporter à nos constructions glandulaires.

Le lobule biliaire de premier ordre nous est connu. Nous savons que son centre collecteur fournit quatre pédicules acineux et quatre canaux fissuraux anastomotiques (fig. 166, p. 212) lesquels, vu la symétrie de la figure, semblent être la continuation directe des quatre premiers.

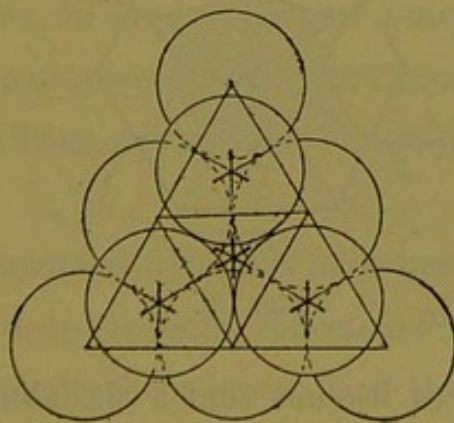


Fig. 168.

Dans le système de deuxième ordre (fig. 168, sur laquelle le quatrième lobule de premier ordre a été enlevé pour montrer le

centre de la construction), nous voyons qu'il y a aux quatre angles un lobule de premier ordre, c'est-à-dire un foyer collecteur à quatre pédicules acineux et à quatre canaux anastomotiques, et au centre un foyer collecteur à six pédicules acineux et à huit canaux anastomotiques. Jusque-là pas d'obstacle, car nous n'avons affaire qu'à des espaces interlobulaires bien connus.

La chose se complique dans le système de troisième ordre. Rappelons seulement (p. 170) qu'autour du centre collecteur P^3 il y a une masse lobulaire à centre biliaire (lobule paradoxal) qui naturellement répond à quatorze espaces interlobulaires comme tout lobule (hépatique), et qui émet quatorze canaux biliaires rayonnants vers ces quatorze espaces périphériques. Cette disposition est représentée (fig. 169) en coupe transversale passant par le centre P^3 . On ne voit que six des quatorze espaces interlobulaires, mais cela suffit pour la démonstration.

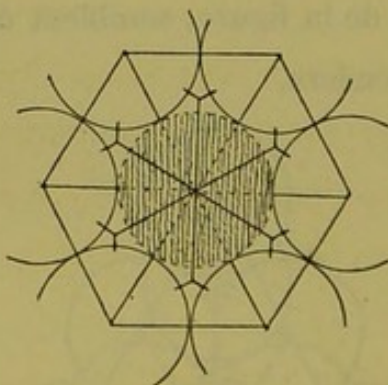


Fig. 169.

Parmi ces espaces les uns sont à six lobules, les autres à quatre seulement, c'est-à-dire servent de centre à des lobules biliaires de premier ordre octaédriques et pyramidaux. Mais quelle que soit leur forme, il est évident que ces lobules sont

incomplets puisqu'il leur manque un acinus (fig. 169). Ces quatorze acini dont le besoin se fait sentir, en les supposant dirigés par leur sommet vers le centre P^3 , composeront la masse du lobule paradoxal. Il suffit donc de sectionner le lobule en quatorze fragments acineux dont six quadrangulaires et huit triangulaires, et de tourner leur base vers chacun des espaces interlobulaires qui l'entourent, pour compléter nos lobules biliaires tout à l'heure défectueux; de plus, l'emploi de cette masse de parenchyme traversée par quatorze canaux biliaires est tout trouvé. C'est donc un vrai lobule (hépatique) que le bloc de parenchyme nécessaire pour combler le vide central de nos constructions.

Mais c'est un lobule tout spécial, car chacun des quatorze acini qui le forment est traversé de son sommet à sa base par un canal biliaire de calibre variable.

En restant dans le sens tout philosophique de la construction géométrique, cette notion des acini perforés est très curieuse. Nous verrons plus tard qu'elle est probablement fausse. C'est une conséquence d'apparence absurde qui résulte de la subdivision du parenchyme en lobules partout semblables, et aussi de l'insertion mathématique que nous avons supposée pour chaque pédicule acineux. Nous verrons plus loin ce qu'il faut penser de tout cela.

Un point bien important à spécifier, c'est que dans le système biliaire de troisième ordre, le centre collecteur P^3 n'est pas un espace interlobulaire de lobules (hépatiques), mais bien un espace interlobulaire de lobules biliaires, et que ce centre ou nœud biliaire émet seulement des canaux, mais pas un seul pédicule acineux.

Pour en finir avec ce système de troisième ordre, signalons

encore ce fait intéressant : chacun des quatre rameaux fissuraux médio-pariétaux traverse, pour sortir, un espace à quatre fissures. Ce qui veut dire que sur son passage il dessert quatre lobules (1. hépatiques) ou, en d'autres termes, qu'il émet dans cet espace quatre pédicules acineux et quatre rameaux fissuraux. Or, le rameau collecteur ou pédicule de tout le système P^3 n'est qu'un de ces rameaux fissuraux. Donc, avant de sortir par la fissure médio-pariétale basale, le pédicule P^3 émet sur ses côtés trois acini ; le quatrième nous le connaissons, c'est l'un des acini perforés qui forment le lobule paradoxal central. On voit que si, dans le système biliaire de troisième ordre, le confluent central n'émet pas d'acini, en revanche le pédicule collecteur plus volumineux qui en part, fournit sur son chemin trois acini latéraux.

Nous possédons maintenant tous les éléments nécessaires pour comprendre la construction des territoires biliaires plus étendus, puisque les seules dispositions auxquelles puissent donner lieu les assemblages de lobules sphériques seront toujours :

1° L'espace interlobulaire à quatre fissures et à quatre acini (centre collecteur du lobule biliaire de premier ordre).

2° L'espace interlobulaire à huit fissures et à six acini (centre collecteur du lobule biliaire de deuxième ordre).

3° Le lobule paradoxal, ou espace interlobulaire de lobules biliaires, à quatorze canaux biliaires sans acini (centre collecteur des territoires biliaires de troisième ordre et au-dessus).

Un simple coup d'œil sur le système de quatrième ordre, suffira pour faire l'application de ce principe. Nous savons que l'assemblage des quatre lobules biliaires de troisième ordre laisse autour du centre collecteur P^4 un vide dont la masse parenchymateuse répond à :

1° Un lobule paradoxal au centre.

2° Quatre espaces interlobulaires à huit fissures et six acini, (espaces sub-médio-pariétaux).

3° Quatre espaces semblables à la base des quatre lobules P^3 (espaces péripédonculaires).

4° Six lobules paradoxaux (sub-médio-latéraux).

Il faut signaler ce fait que sur les quatorze canaux qui partent de l'espace interlobulaire de lobules biliaires (lobule paradoxal P^4 du centre), six vont se jeter aussitôt en perforant des acini, dans un autre espace interlobulaire de lobules biliaires (lobule paradoxal sub-médio-latéral) d'ordre inférieur quant au calibre des canaux qu'il émet.

Enfin remarquons encore ici que, si le centre collecteur P^4 n'émet pas de pédicules acineux, le canal plus volumineux qui lui sert de pédicule P^4 en émet avant son émergence au dehors ; et il en émet dans deux espaces superposés, d'abord quatre dont l'un est perforé pour le lobule paradoxal central, puis six qui sont terminaux.

§ 2

Voyons maintenant ce que deviennent les systèmes lobulaires biliaires en leur appliquant la notion des veines efférentes de l'acinus.

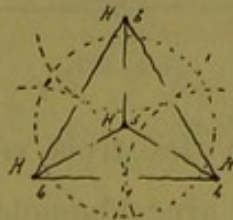

Fig. 170.

Suivant sa nature, l'acinus est enveloppé par trois ou quatre

radicules veineuses qui côtoient ses bords et se jettent à son sommet dans un confluent (veine centrale du lobule hépatique).

Dans le lobule pyramidal triangulaire de premier ordre (fig. 170), on voit que les trois confluent des angles de la base devant se jeter dans un confluent du sommet, les radicules qui naissent sur les bords latéraux s'anastomoseront au milieu de ces bords en un seul vaisseau, et que le confluent du sommet recueillera le tout. Il ne restera donc plus de racines veineuses que sur les bords de la base (fig. 171).

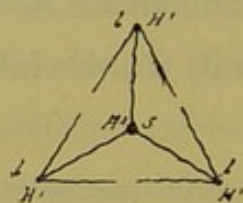


Fig. 171.

La chose est aussi simple pour le lobule biliaire de deuxième ordre. Chacun des quatre lobules du premier ordre a ses radicules persistantes à sa base, et son confluent à son sommet (fig. 172) ; mais comme le confluent général doit occuper le sommet

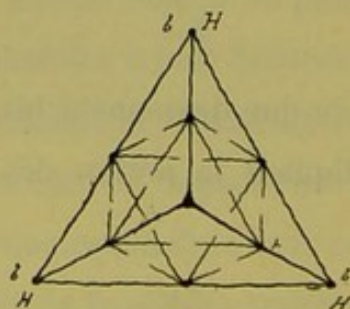


Fig. 172.

de tout le système, l'une des trois veines latérales de chaque pyramide s'anastomose avec l'homologue des pyramides voisines. On voit qu'à chaque construction l'une des veines devient supérieure aux autres d'un degré, pour se prêter aux nécessités

de la collection du sang. De sorte que, dans le lobule de deuxième ordre, toute la périphérie est anastomotique, et il ne reste plus de racines veineuses vraies qu'autour de chaque pédicule P^1 ou plus simplement autour du confluent P^2 , ce qui est parfaitement dans les lois de l'anatomie générale.

Cette construction nous donne en même temps le système veineux efférent du lobule octaédrique central ; il a pour veines toutes les radicules qui rampent à la base des systèmes de premier ordre. La figure 173 montre cette disposition.

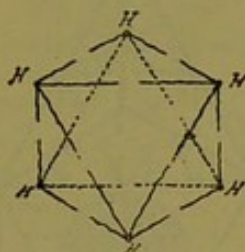


Fig. 173.

Les notions qui précèdent suffisent pour faire comprendre la disposition du réseau veineux dans les systèmes lobulaires biliaires vrais, c'est-à-dire de premier et de deuxième ordre. Mais il nous reste un point à élucider pour les groupements lobulaires d'ordre plus élevé. Que se passe-t-il au niveau des lobules paradoxaux ?

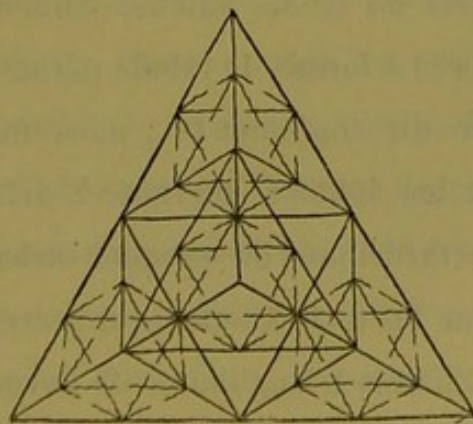


Fig. 174.

La figure 174 représente le système veineux des quatre lobules

de deuxième ordre qui concourent à former le troisième système. Le sommet est en avant de la figure. C'est là qu'est le confluent veineux général; il en part trois veines qui vont aux trois angles de la base recueillir le sang dans les sommets également collecteurs des systèmes de deuxième ordre. Que se passe-t-il au centre, dans la grande masse octaédrique? On peut se représenter la chose en enlevant le lobule P^2 du sommet qui sert de couvercle (fig. 175). On voit que le grand octaèdre est limité

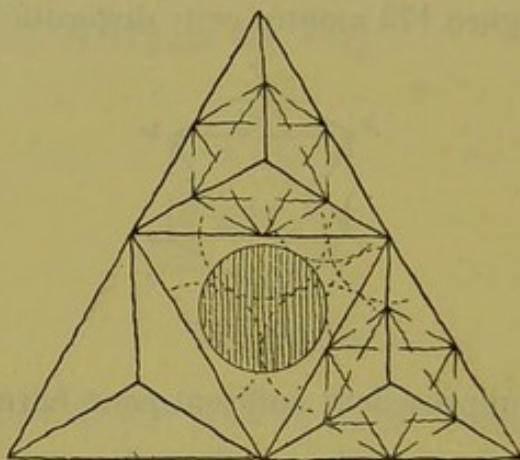


Fig. 175.

sur ses bords par des veines déjà collectrices, c'est-à-dire par un réseau fermé complètement. Nous savons que cet octaèdre est composé de six octaèdres de premier ordre et de huit lobules triangulaires de même valeur, contribuant par un de leurs angles perforés à former le lobule paradoxal. Ce lobule est représenté autour du confluent P^3 ; dans un angle du grand octaèdre on voit les lobules servant à délimiter un des six lobules biliaires octaédriques de premier ordre, et au milieu de la base se trouvent les trois lobules qui servent à délimiter l'un des huit lobules biliaires triangulaires de même ordre.

Or tout acinus, terminal ou anastomotique (perforé), doit avoir ses trois ou quatre veines efférentes côtoyant ses bords et

s'étendant jusqu'à son sommet. Dans le cas actuel, le sommet des quatorze acini perforés est représenté par un confluent biliaire ; d'où cette conclusion assez inattendue que les douze racines veineuses (p. 217) qui cheminent entre ces quatorze acini vont se terminer sur le confluent biliaire (c'est-à-dire dans sa gaine de Glisson). Conclusion forcée, car sans cela la masse lobulaire (L. paradoxal) n'aurait pas de veines efférentes (fig. 176).

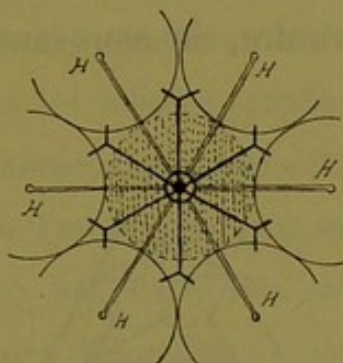


Fig. 176.

Donc, de la gaine de Glisson du confluent biliaire de troisième ordre partent en rayonnant douze veines qui traversent le lobule paradoxal et en sortent aux angles de base des acini. Ces veines sont-elles simplement radiculaires, c'est-à-dire ont-elles leur origine à la périphérie du lobule paradoxal et leur terminaison dans le centre P³ ? Théoriquement oui. Mais en réalité nullement. Car le sang qui émane d'un acinus biliaire n'a rien à faire dans la gaine de Glisson. Nous sommes, on peut le supposer, en présence d'une anomalie de fonction ; c'est-à-dire que dans ces veines la circulation doit se faire à l'inverse de ce qu'elle est pour les acini ordinaires, soit du sommet à la base et non de la base au sommet. Ces veines doivent perforer le lobule paradoxal et aller s'anastomoser dans les douze lobules (hépatiques) environnants avec les veines centrales de ces lobules (fig. 176). La figure 177 montre, d'après ces données, le réseau veineux complet du sys-

tème collecteur biliaire de troisième ordre, moins le lobule P² du sommet qui a été enlevé. On y voit le confluent P représenté par un petit cercle d'où partent les douze veines ci-dessus décrites ; neuf seulement d'entre elles sont en trait complet, parce qu'on ne voit que neuf des lobules (hépatiques) environnants, et trois sont en traits pointillés, leurs lobules faisant défaut sur la figure.

Nous nous abstiendrons de construire le réseau veineux du système de quatrième ordre, car nous savons qu'il n'offre aucun élément nouveau.

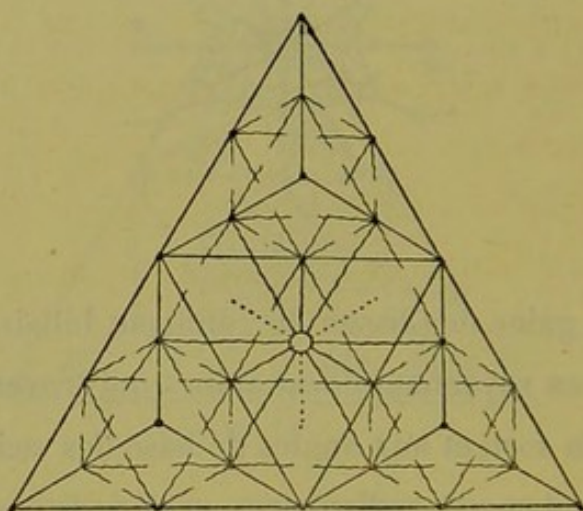


Fig. 177.

Ce qu'il faut retenir dans cette disposition compliquée du réseau veineux efférent, ce sont les points suivants :

Les veines efférentes forment dans tout système collecteur biliaire ou mieux dans tout lobule biliaire, un réseau anastomotique à la périphérie, sur les bords et les angles de ce lobule. Les veines originelles interracineuses n'existent qu'autour des confluent biliaires (centre des lobules biliaires) de premier et de deuxième ordre ; on les retrouve encore par conséquent dans les lobes d'ordre plus élevé, autour de canaux biliaires volumineux, mais en dehors du centre collecteur de ces lobes. Dans tous ces

cas qui représentent dans la glande la masse des espaces interlobulaires à quatre ou six lobules (hépatiques), les veines originelles ne se dirigent jamais vers les canaux biliaires ; elles forment pour ainsi dire des sortes d'anneaux dont le plan est perpendiculaire à l'axe des canaux qu'ils entourent.

Au contraire, partout où il y a un lobule paradoxal (espace interlobulaire de lobules biliaires, cette fois), c'est-à-dire au centre des lobes biliaires de troisième ordre et au-dessus, aussi bien qu'autour de tous les lobules paradoxaux disséminés dans ces lobes, les veines interacineuses, qui devraient être originelles, se prolongent jusqu'à l'enveloppe glissonienne de ces centres collecteurs, c'est-à-dire au centre des lobules paradoxaux. Là par conséquent les veines efférentes convergent vers les canaux biliaires au lieu de former des anneaux ou triangles autour d'eux.

SECTION II

ÉTUDE GÉNÉRALE DE LA GLANDE BILIAIRE IDÉALE

CHAPITRE PREMIER

Le système excréteur de la glande idéale.

§ 1^{er}

Des voies biliaires envisagées comme systèmes excréteurs.

La construction de notre glande idéale nous a conduit à la connaissance d'un immense réseau biliaire (correspondant aux canaux biliaires apparents dans le foie de l'homme), anastomosé partout. Malgré cela, la circulation dans ce réseau n'en répond pas moins à des territoires excréteurs distincts par leur masse, très simples à leur origine périphérique, et se compliquant de plus en plus à mesure que les territoires sont plus vastes. Ce sont les systèmes excréteurs biliaires de 1^{er}, 2^e, 3^e, 4^e degré, qui ont chacun leur centre collecteur principal et leur canal excréteur commun ou pédicule partant de ce centre.

Les voies biliaires sont donc partout anastomosées à leurs extrémités dans cette glande, et à première vue il semble superflu de se demander s'il existe des rameaux anastomotiques dans

ce réseau. La chose n'est cependant pas si dénuée d'intérêt comme on va le voir.

Les communications qui font un réseau continu des extrémités des voies biliaires, sont-elles des anastomoses vraiment physiologiques? On ne doit pas, croyons-nous, les regarder comme telles, pas plus qu'on n'appelle anastomoses entre deux branches artérielles les capillaires du parenchyme commun où elles viennent se perdre. Cette question des anastomoses des voies biliaires est assez intéressante; et voici la façon dont nous croyons devoir la résoudre, en passant en revue les différents systèmes excréteurs.

Dans le système biliaire de premier ordre (fig. 98, p. 150) il n'y a que des anastomoses de système à système. Pour bien comprendre ce fait, il faut envisager (fig. 166, p. 212) le confluent biliaire de l'espace interlobulaire comme donnant naissance à quatre pédicules acineux; alors les quatre rameaux d'origine fissuraire correspondent aux rameaux médio-pariétaux du système de deuxième ordre. Mais de toute façon ce système anastomotique est formé par les communications terminales des voies biliaires et rentre dans le réseau non anastomotique physiologiquement parlant.

Dans le système de deuxième ordre, nous voyons une disposition identique: les pédicules acineux du cas précédent sont remplacés par des systèmes collecteurs de premier ordre et nous retrouvons alors l'anastomose de système à système formée par les rameaux supplémentaires médio-pariétaux. A la rigueur on peut envisager cette anastomose comme étant d'un degré supérieur aux communications générales du réseau terminal; c'est en tout cas l'ébauche plus prononcée des voies de communication

entre les foyers collecteurs des systèmes voisins (fig. 168, p. 215).

Dans le système de troisième ordre un nouvel élément paraît. Nous y voyons (p. 166 et 182) un appareil anastomotique de système à système, comme dans les cas précédents, mais en outre un appareil anastomotique dans le système de troisième ordre lui-même. On peut envisager avec raison les quatorze canaux biliaires qui partent du confluent P^3 comme formant trois groupes : 1° quatre canaux destinés à recueillir la bile du système, ce sont les quatre pédicules lobulaires P^3 correspondant aux quatre pédicules acineux du système de premier ordre ; 2° quatre canaux qui ne font que traverser le système P^2 pour aller se jeter dans un système plus vaste et mettre ainsi en communication des foyers collecteurs, ce sont les rameaux fissuraux médio-pariétaux qui d'ailleurs sur leur trajet recueillent la bile de quelques lobules ; ce sont les *anastomoses extrinsèques* comme dans les systèmes précédents ; 3° Six canalicules qui font communiquer chacun le centre collecteur P^3 avec un foyer collecteur sub-médio-latéral qui a lui-même ses racines exclusivement dans le système P^3 ; ce foyer fait anastomose, région par région, entre les deux groupes de canaux précédents. S'il communique avec un système voisin, ce n'est que par des ramuscules terminaux non vraiment anastomotiques. Il fait donc communiquer d'une façon indirecte le foyer collecteur P^3 avec le réseau périphérique du système correspondant. C'est ce qu'on peut appeler l'appareil d'*anastomoses intrinsèques*, et le canalicule qui réunit le foyer sub-médio-latéral au confluent central P^3 mérite le nom de *canal de retour*, car au point de vue physiologique il est convergent.

Tout aussi théoriquement, si l'on cherche le calibre respectif

des canaux qui rayonnent du foyer P^3 , on est amené à les classer de la façon suivante.

Premier groupe : quatre rameaux symétriquement placés de calibre égal (pédicules des systèmes P^2 répondant aux pédicules acineux).

Deuxième groupe : quatre rameaux symétriquement placés aussi, dont trois d'égal calibre (rameaux anastomotiques extrinsèques), tandis que le quatrième est énorme (canal collecteur de tout le système).

Troisième groupe : six rameaux symétriquement placés dans les angles formés par les précédents, et de calibre égal (rameaux anastomotiques intrinsèques). Ce dernier groupe constitue logiquement dans notre glande les anastomoses à *courte portée* réunissant entre elles les régions diverses d'un même système.

Il faut remarquer que la géométrie fait naître cette disposition à partir du système de troisième ordre, c'est-à-dire lorsque le territoire de sécrétion et d'excrétion biliaire est déjà d'une certaine importance.

Quant au système de quatrième ordre, il présente la disposition semblable, mais amplifiée dans toutes ses parties.

En somme, dans le réseau biliaire ainsi fermé partout de la glande, les canaux se différencient en systèmes à centre bien défini, et dans chaque système d'ordre supérieur aussi bien que de système à système certains canaux jouent le rôle de vraies anastomoses. D'où l'on peut entrevoir une loi qui gouvernerait la distribution de ces dernières. On peut donc représenter la circulation biliaire dans un territoire donné, à partir du troisième ordre, au moyen du schéma suivant (fig. 178).

Le centre collecteur est en C.

PB, PB, PB sont les branches collectrices des systèmes élémentaires d'ordre inférieur.

PA, PA, PA, sont les rameaux anastomotiques extrinsèques. PN est le pédicule commun.

A. A... sont les six foyers d'anastomoses intrinsèques ayant leurs racines dans les réseaux PA et PB. Sur la figure les foyers A. A... sont déplacés, car, en réalité, ils se trouvent en projection sous-jacente directement aux rameaux PA. PA... Les schémas impliquent ces transpositions. Cette figure nous montre clairement deux choses importantes :

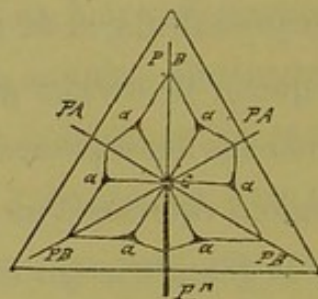


Fig. 178.

1° Le pédicule PN est la continuation directe du pédicule acineux supposé au sommet du système.

2° Il arrive à la périphérie (surface) des lobules biliaires de tout ordre, des canaux biliaires d'un certain calibre, par l'intermédiaire des rameaux anastomotiques extrinsèques PA. PA... Comme les rameaux sont de plus en plus gros à mesure que les territoires biliaires s'accroissent ; comme de plus la glande biliaire dans sa totalité est représentée par ce même schéma, il en résulte qu'en *certain points de la surface de cette glande il faut s'attendre à trouver, immédiatement sous la capsule d'enveloppe supposée, des canaux biliaires d'ordre supérieur, non finis*. Dans notre foie théorique il n'y aura donc pas que des

canalicules terminaux sous la capsule, aux limites du parenchyme.

§ 2

Les voies biliaires de la glande idéale envisagées dans leur mode de ramification.

Bien que très compliqué en apparence, ce mode de ramification est en somme des plus simples à énoncer, et se ramène par la synthèse à quelques propositions faciles à retenir.

C'est un mode de ramification *nodulaire* ou en *bouquets*, si l'on veut. Les canaux biliaires sont des colonnes qui, à des distances schématiquement égales (excepté pour les lobules paradoxaux) portent des nœuds de ramification entre lesquels ne naît aucun rameau latéral. Ces nœuds d'irradiation sont de trois espèces :

1° Le nœud de premier ordre émet trois rameaux latéraux divergents en étoile ; le quatrième rameau est la tige de support. Si l'on surmonte le renflement d'un pédicule acineux, celui-ci sera sur le prolongement de cette tige.

2° Le nœud de deuxième ordre émet six rameaux latéraux rayonnant en deux étages de trois chacun. Un septième rameau est représenté par la tige qui, du côté opposé, supporte en guise de pédicule acineux, le pédicule du nœud de premier ordre.

3° Le nœud de troisième ordre émet douze rameaux latéraux, et la tige qui le porte en représente deux autres, dont l'un est pédicule du renflement, et l'autre tient la place du pédicule acineux.

Il n'existe dans toute la glande que des renflements de ces trois espèces, qui, envisagés dans leurs rapports avec ce qu'on

appelle les lobules hépatiques, prêtent à la distinction suivante :

a. Le nœud de premier ordre occupe un espace interlobulaire de quatre lobules à trois fissures latérales occupées par les trois rameaux divergents.

b. Le nœud de deuxième ordre occupe un espace interlobulaire de six lobules placés sur deux couches de trois ; d'où six fissures occupées par les six rameaux latéraux.

c. Le nœud de troisième ordre est situé tout autrement. Il occupe le centre d'un lobule (dit hépatique), qui est notre lobule paradoxal. C'est-à-dire qu'il est dans un espace interlobulaire de lobules biliaires. En laissant de côté la tige qui porte ce renflement, on sait qu'il émet douze rameaux divergents latéraux.

Ce mode de ramification des canaux biliaires a donc pour base le chiffre 3. Car, faisant abstraction de la tige qui porte ces renflements, nous voyons que :

1° Le nœud de premier ordre émet trois rameaux ;

2° Le nœud de deuxième ordre émet six rameaux ;

3° Le nœud de troisième ordre émet douze rameaux.

Et pour ne parler que des deux premiers qui occupent des espaces interlobulaires de lobules hépatiques, le nœud de deuxième ordre correspond à deux nœuds de premier ordre anastomosés.

Nous savons que dans tout système excréteur biliaire il y a, du sommet à la base, un canal rectiligne qui passe par le confluent central et sert d'axe à tous les autres canaux. L'examen du trajet de cet axe dans le vaste système collecteur de quatrième ordre va nous donner d'un seul coup d'œil la succession régulière des nœuds de divers ordres sur un canal biliaire rectiligne. Nous ne ferons qu'énumérer ces étages, car avec le schéma déjà

représenté (fig. 140, p. 183) et tout ce que nous savons de ce système il sera facile de suivre la description.

Du sommet à la base de la pyramide cet axe traverse :

A partir du sommet jusqu'au confluent central P⁴.

1° Un confluent de premier ordre.

2° — — de deuxième ordre.

3° — — de premier ordre.

4° Un lobule paradoxal (centre d'un système de troisième ordre.

5° Un confluent de premier ordre.

6° — — de deuxième ordre.

7° — — de premier ordre.

8° Un lobule paradoxal (centre collecteur général P⁴).

De là pour sortir du système le canal direct traverse encore :

9° Un confluent de premier ordre.

10° — — de deuxième ordre.

11° La fissure médio-pariétale basale *f m b*.

Schéma caractéristique qui montre que l'axe d'un système émet sur son parcours des ramifications de tout ordre.

§ 3

De la situation respective des nœuds de ramification des voies biliaires.

Pour que les nœuds de ramification biliaire, par le moyen des branches qu'ils émettent, arrivent à former des systèmes d'irrigation commandés par un canal collecteur rectiligne, il faut que ces nœuds soient distribués suivant des lois définies, c'est-à-dire soient entre eux dans des rapports topographiques constants. Ils s'envoient tous des rameaux anastomotiques, et sont groupés de telle façon que le renflement biliaire d'un ordre quelconque

n'envoie jamais directement un rameau anastomotique à un renflement de même ordre.

Ainsi, le nœud de premier ordre à quatre rameaux divergents (y compris son pédicule) est entouré de quatre nœuds de deuxième ordre (en thèse générale); et réciproquement le nœud de deuxième ordre à huit rameaux divergents (y compris son axe perforant) est entouré de huit nœuds de premier ordre (en thèse générale). D'autre part, le nœud de troisième ordre, centre du lobule paradoxal, est entouré d'une atmosphère formée par les nœuds des deux autres espèces, au nombre de quatorze, dont huit du premier degré et six du second, situés d'une manière alternante. (Loi sans exception.)

De cette dernière proposition résultent deux anomalies relatives chacune à chacune des deux précédentes, c'est-à-dire que :

a. Un nœud de premier ordre peut envoyer l'un de ses quatre rameaux directement à un nœud de troisième ordre. (Centre du lobule paradoxal.)

b. Un nœud de deuxième ordre peut se comporter de la même façon.

Mais ces exceptions ou mieux ces nouveaux articles de loi ne changent rien à la règle d'après laquelle les nœuds de même ordre ne communiquent pas entre eux par anastomose directe.

CHAPITRE II

Du parenchyme de la glande biliaire idéale.

§ 1^{er}

Les lobules biliaires.

C'est aux dépens des lobules (hépatiques) que se constituent les territoires de parenchyme sécréteur desservis par les systèmes excréteurs biliaires que nous connaissons. Ces territoires sont délimités par des plans qui réunissent les centres des lobules (hépatiques) groupés autour de chaque nœud de ramification. D'où il suit que les nœuds de premier et de deuxième ordre peuvent seuls commander ces territoires, puisque seuls ils sont placés dans des espaces interlobulaires (de lobules hépatiques). Au contraire le nœud de troisième ordre situé au centre même d'un de ces lobules (l. paradoxal), ne saurait commander directement de segment parenchymateux.

Ces territoires groupés autour des nœuds de premier et deuxième ordre sont les lobules biliaires dont la forme varie avec le nombre des lobules (hépatiques) circonscrivant les espaces interlobulaires.

Le lobule biliaire de la première variété, empruntant son parenchyme à quatre lobules (hépatiques), a la forme d'une pyramide triangulaire.

Le lobule biliaire de la deuxième variété empruntant son parenchyme à six lobules (hépatiques) a la forme d'un octaèdre.

Chaque lobule à son centre a un confluent biliaire d'où partent des rameaux, quatre pour le premier, y compris son pédicule, et huit pour le second, y compris son axe perforant. Ces rameaux traversent en rayonnant la masse du lobule et sortent par le milieu de chacune des faces lobulaires. De sorte que le lobule octaédrique semble n'avoir d'existence que par suite de la présence des rameaux perforants que lui envoient les lobules triangulaires. C'est donc une sorte de lobule biliaire secondaire, anastomotique.

Il n'y a point de lobules biliaires autres que les deux précédents. Car autour du nœud de troisième ordre il n'existe que des canaux qui plongent dans ces derniers par l'un de leurs angles.

§ 2

De l'acinus biliaire.

Chacun des lobules biliaires peut être considéré comme composé de segments parenchymateux plus petits, les acini biliaires.

Il y a deux formes d'acinus biliaire ; l'un est pyramidal triangulaire, il sert à former le lobule biliaire de même forme ; l'autre est pyramidal quadrangulaire et sert à composer le lobule octaédrique. Dans chaque lobule la détermination de l'acinus se fait de la façon suivante :

1° Le lobule pyramidal triangulaire a quatre angles répondant aux centres de quatre lobules (hépatiques) adjacents ; ses quatre faces sont formées par les plans passant par ces centres ; ses six bords sont les lignes d'intersection de ces plans ; de plus, du centre biliaire partent quatre rameaux divergents qui vont perforer les quatre faces. L'acinus est le segment du parenchyme emprunté à

chacun des quatre lobules (hépatiques) pour former cette masse du lobule biliaire. Il y en a quatre. L'acinus a sa base marquée par la surface du lobule (hépatique) correspondant, et en contact avec les bases des trois autres acini ; base convexe schématiquement, à convexité regardant le nœud biliaire. Son sommet est au centre du lobule (hépatique) correspondant. Ses trois faces et ses trois bords latéraux font partie des faces et bords du lobule biliaire, leur limite respective étant marquée par la surface du lobule (hépatique). Entre les bases des quatre acini circulent les quatre rameaux biliaires émanés du nœud de premier ordre.

2° Le lobule biliaire octaédrique a six angles, répondant aux centres des six lobules (hépatiques) adjacents. Ses huit faces sont marquées par les plans passant par ces six centres lobulaires et ses bords sont les lignes d'intersection de ces plans. De son centre biliaire partent huit rameaux perforants qui sortent en rayonnant par le milieu de chacune des huit faces.

Ici encore l'acinus est le segment de parenchyme emprunté à chaque lobule (hépatique) pour former la masse du lobule octaédrique. Il y a six acini quadrangulaires dont le mode de délimitation est identiquement le même que pour les précédents. Dans chaque lobule biliaire chaque acinus a son pédicule excréteur ; c'est simplement un canalicule qui aussitôt se transforme en réseau de tubes sécréteurs de la bile.

Aux canaux biliaires qui rayonnent des nœuds de premier et de deuxième ordre il faut donc ajouter quatre pédicules acineux pour le premier et six pédicules semblables pour le deuxième. Ces pédicules s'insèrent dans les angles formés par les rameaux latéraux qui partent de chaque nœud biliaire. Les acini sont donc vraiment axillaires par rapport aux rameaux perforants.

CHAPITRE III

Du réseau biliaire supportant les pédicules acineux.

Voyons les modifications que la présence des pédicules acineux apporte aux nœuds de ramification biliaire.

1° Le centre biliaire du lobule pyramidal triangulaire est supporté par une tige qui, au delà de ce centre, se termine par un pédicule acineux. Il porte donc *l'acinus terminal*. Du nœud partent trois rameaux anastomotiques et trois acini latéraux (*acini marginaux*).

2° Le centre biliaire du lobule octaédrique est supporté par une tige qui au delà de ce centre se continue avec la tige du lobule biliaire pyramidal de premier ordre, lequel remplace l'acinus; et du renflement partent six rameaux anastomotiques latéraux et six acini latéraux.

Le centre biliaire de premier ordre est donc construit, sur le nombre trois, en considérant l'acinus terminal comme l'extrémité de la tige qui le supporte, car il émet trois rameaux et trois pédicules acineux.

Le centre biliaire de deuxième ordre est un multiple de trois et représente le précédent doublé par anastomose, car il porte six pédicules acineux et six rameaux latéraux.

Le centre biliaire de troisième ordre n'est pas centre de lobule biliaire, ne porte pas d'acini, mais en le comparant aux deux précédents on voit qu'il représente une anastomose de ces derniers, puisque sans compter la tige qui le traverse, il émet douze rameaux latéraux, soit deux fois les rameaux du nœud de deuxième ordre.

Le mode d'accroissement de ces trois espèces de centres biliaires n'est pas moins curieux à noter :

Le nœud de deuxième ordre est un nœud de premier ordre dans lequel l'acinus terminal et les trois acini latéraux sont devenus lobules biliaires de premier degré, pendant qu'il naissait six nouveaux pédicules acineux.

Le nœud de troisième ordre est un nœud de deuxième ordre dans lequel les six pédicules acineux sont devenus pédicules de renflements biliaires d'un degré plus élevé ; mais il ne naît pas d'acini nouveaux.

Voilà pour les foyers collecteurs centraux des divers systèmes excréteurs, car celui de quatrième ordre n'offre rien de nouveau.

Or, dans les systèmes d'ordre supérieur, les rameaux anastomotiques extrinsèques et les pédicules d'ordre inférieur, pour atteindre le confluent central, traversent des confluent biliaires de divers degrés, qui ne sont que des nœuds semblables à tous ceux étudiés plus haut. Aussi dans les systèmes d'ordre supérieur, à cause des anastomoses, on trouve des confluent accessoires remplissant le rôle de centres collecteurs par rapport à certains confluent plus petits de leur voisinage, tout en étant eux-mêmes commandés par le grand foyer d'irradiation centrale du système auquel ils appartiennent. C'est absolument ce qu'on voit dans tous les parenchymes glandulaires. D'un autre côté les plus gros

canaux, par exemple le pédicule des systèmes de quatrième ordre, dans leur trajet au milieu des lobules (hépatiques) portent des rameaux latéraux et des acini marginaux tout comme le font les petits canalicules terminaux. Dans son ensemble, le réseau biliaire avec les acini qu'il supporte peut être comparé à certaines plantes parasites, qui, au milieu d'un vrai chevelu de rameaux glabres, portent de distance en distance des boules de fleurs absolument sessiles.

CHAPITRE IV

Du réseau veineux efférent de la grande idéale.

Comme dans toute glande vraie les vaisseaux efférents fuient les centres collecteurs d'excrétion, car, si nous ne décrivons pas le système vasculaire afférent, il est sous-entendu et bien entendu que les vaisseaux nourriciers suivent la distribution des voies biliaires. C'est-à-dire que les veines efférentes ont leurs racines tournées vers les centres biliaires, et leurs terminaisons ou foyers collecteurs, quelque part à l'extrémité des canaux biliaires.

Aussi, dans chaque lobule biliaire, les racines des veines (sus-hépatiques) partent du centre de ce lobule ou des régions voisines de ce centre, et vont se collecter en troncs à la périphérie. Les origines de ces veines font partie du réseau capillaire intraparenchymateux; les premières racines sont des vaisseaux collecteurs de capillaires, vaisseaux qui circulent sur les bords des acini. Chaque acinus a ses trois ou quatre veines radiculaires, suivant sa variété; ces radicules marchent de sa base à son sommet où elles s'anastomosent. Comme les acini se touchent par leurs bords, une radicule devient commune à plusieurs d'entre eux, mais, théoriquement, chaque acinus et par suite chaque lobule a son réseau particulier à sa périphérie. En se reportant à

la notion du lobule hépatique, les racicules veineuses périacineuses naissent à la périphérie de ce lobule et se terminent à son centre (au moins en thèse générale).

Dans le lobule biliaire pyramidal triangulaire, les racines veineuses forment un réseau sur les six bords. Théoriquement ce réseau commence au milieu de chaque bord par deux racines qui s'éloignent vers les angles. Mais comme le réseau doit confluer à l'opposé du pédicule biliaire, les trois confluent de premier ordre des trois angles de base sont réunis à l'angle du sommet par des veines d'ordre supérieur aux racines acineuses. Certains acini ont donc sur leurs bords une ou plusieurs de leurs racicules changées en veines de premier ordre, qui longent les trois bords latéraux du lobule et vont confluer à son sommet en un vaisseau de deuxième ordre. Par suite, dans ce lobule de premier ordre, il ne reste plus de racines veineuses qu'autour de la base, autour du pédicule lobulaire.

Dans le lobule octaédrique ou anastomotique, tous les acini s'enchevêtrent avec les faces et les bords des acini du lobule précédent, et par suite, les veines efférentes qui côtoient ceux-ci seront ses veines à lui-même. Aussi tous ces bords porteront deux racicules veineuses allant de leur partie moyenne aux angles du lobule où elles s'anastomosent. Chaque acinus quadrangulaire a ses quatre racines veineuses à origine distincte et anastomosées à son sommet en un confluent de premier ordre.

Cette disposition des veines efférentes comparée dans chaque forme de lobule, montre bien que le lobule octaédrique n'est que secondaire par rapport au lobule pyramidal. Ce dernier en effet peut être orienté grâce à son pédicule et l'on peut faire collecter les veines efférentes à l'opposé, c'est-à-dire au sommet. Dans l'oc-

taédrique, au contraire, point de pédicule ou plutôt trop de pédicules, car il y en a huit ; le vrai n'est que le prolongement de la tige du lobule pyramidal que l'on envisage ; et pas plus un angle que l'autre ne peut servir de sommet. Aussi le réseau veineux particulier à chaque acinus reste isolé, et les six confluent qui existent à ses six angles n'ont d'issue que par le moyen de veines de premier ordre appartenant au réseau périphérique des lobules pyramidaux adjacents.

Ainsi, dans le lobule biliaire de deuxième degré, formé d'un lobule octaédrique central et de quatre lobules pyramidaux périphériques, le réseau veineux est constitué de cette façon :

1° Un réseau intérieur enveloppant de ses racines vraies le centre biliaire de deuxième ordre ;

2° Un réseau extérieur anastomosé partout. Il a la forme d'une cage pyramidale ; au sommet est un confluent de troisième ordre ; aux trois angles de base sont des confluent de deuxième ordre ; au milieu de chaque bord, la veine satellite traverse un confluent où se jettent quatre par quatre les racines du réseau intérieur. C'est donc un réseau fermé partout excepté autour du centre collecteur de deuxième ordre.

Il est important de noter que dans ce réseau, pas une veine, soit radiculaire, soit collectrice, ne se dirige vers un canalicule biliaire ou vers un confluent biliaire ; elles tournent autour de ces organes sans jamais les atteindre, même en prolongeant leurs radicules par la pensée.

Voilà pour le système veineux efférent des lobules biliaires. Mais que se passe-t-il hors de ces lobules, c'est-à-dire dans les territoires plus vastes correspondant aux systèmes excréteurs de troisième ordre et au-dessus ?

Dans ces masses glandulaires, sorte de *lobes biliaires*, les réseaux propres à chaque lobule ne varient pas ; chacun d'eux a ses radicules autour du centre biliaire et son appareil collecteur anastomotique à la périphérie. Mais la disposition change autour du centre collecteur de troisième ordre. C'est ici un espace interlobulaire (de lobules biliaires) que nous avons, et quatorze acini perforés par des canalicules y convergent pour former le lobule (hépatique) paradoxal. Comme tout acinus a son appareil efférent nous trouvons douze veinules (p. 214) interstitielles convergeant vers le nœud biliaire à quatorze canaux. Ces veinules n'ayant rien à faire avec les voies biliaires, il faut les arrêter à la gaine conjonctive qui entoure ce confluent ; mais parties de cette gaine, elles rayonnent entre les bords des acini du lobule paradoxal, et vont se jeter dans les premiers confluent veineux efférents qu'elles rencontrent hors de lui.

Ce qui veut dire que, si les veines efférentes les plus proches des nœuds biliaires de premier et de deuxième ordre tournent autour de ces renflements, en revanche, les veines les plus rapprochées des nœuds de troisième ordre plongent directement vers eux. Mais les canaux biliaires de quelque calibre que ce soit ne reçoivent de veines efférentes, ou n'en émettent, comme on voudra, que lorsqu'ils traversent un lobule paradoxal.

Il est facile de se représenter le réseau que forment les veines efférentes dans la glande idéale, car elles suivent exclusivement les bords des lobules biliaires. Toutes elles convergent vers le sommet des acini, et comme les acini convergent eux-mêmes quatorze par quatorze, les confluent veineux se trouvent donc tous aux points de rencontre des sommets acineux, c'est-à-dire des angles des lobules biliaires. De même que les canaux biliaires

font un réseau qui porte des nœuds, de même les veines efférentes forment un réseau qui porte des confluent. Ce qui n'empêche pas que des veines jouant le rôle de veines collectrices aient un trajet parfaitement rectiligne ; une veine de cet ordre, de son origine à sa terminaison, traversera une série de confluent de tous ordres, au niveau desquels elle recevra des veines de tout calibre inférieur au sien, et des radicules acineuses.

C'est la disposition identique qu'offrent les gros canaux biliaires collecteurs.

CHAPITRE V

Ce qu'il faut entendre par l'expression « lobule hépatique » dans la glande idéale.

§ 1^{er}

Les variétés de lobules hépatiques.

Les nœuds de ramification biliaire sont topographiquement situés d'une façon symétrique les uns par rapport aux autres, et les rameaux latéraux anastomotiques qu'ils s'envoient mutuellement les relient entre eux de manière à former un réseau fermé. La constitution du réseau est telle qu'il dessine des loges, sortes de cages polyédriques dont les angles sont occupés par les nœuds biliaires, et dont les barreaux sont les canaux anastomotiques. Ces polyèdres sont, en géométrie, des dodécaèdres tels qu'on les produirait en comprimant une sphère malléable au milieu de douze sphères semblables rangées autour d'elle d'une certaine façon. Dans ces conditions la sphère centrale présente à sa surface douze facettes quadrangulaires répondant à chacune des sphères détachées. Ces facettes sont séparées par des bords et des angles disposés dans un certain ordre. Nous connaissons déjà (p. 144) le mode de groupement des sphères qui amène

la production de ce dodécaèdre particulier. Voyons ce que c'est que ce solide isolé :

La figure 179 le représente en construction géométrique. On voit par transparence le mode de conformation suivante : Il a en avant trois facettes, six facettes à son pourtour, et trois facettes en arrière. De ces douze surfaces on ne voit que six sur la figure, les trois antérieures et les trois postérieures ; les six latérales ne sont indiquées que par une partie des lignes de contour de

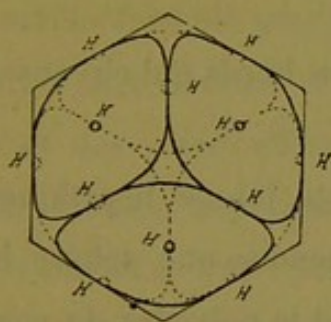


Fig. 179.

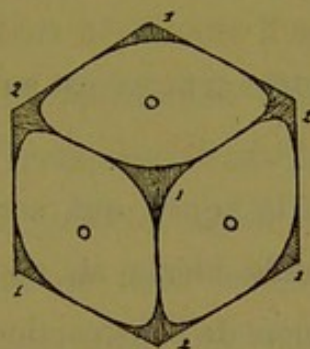


Fig. 180.

l'hexagone qui circonscrit le dessin. Les douze centres de ces facettes sont désignés par les lettres H, H... On voit que les facettes antérieures alternent avec les postérieures.

Des quatorze angles limités par elles, les uns sont à trois, les autres à quatre branches, et rangés de façon alternante. Ainsi sur la figure 180 qui montre seulement la région antérieure du polyèdre, l'angle central à trois branches communique avec trois angles à quatre branches (2, 2, 2). Dans cette situation le dodécaèdre a une projection hexagonale.

Si l'on place en avant l'un des angles à quatre branches, l'aspect change (fig. 181) et la projection du polyèdre est un carré ; la région antérieure montre quatre facettes inclinées en bas et en dehors et l'angle central à quatre branches 2, communique avec quatre angles à trois branches 1, 1, 1, 1. Dans cette position

du solide, quatre centres de facettes se superposent en projection aux quatre centres des facettes opposées ; la projection de

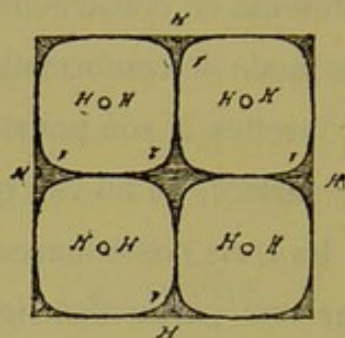


Fig. 181.

quatre autres centres est au milieu des bords qui circonscrivent la figure.

C'est là la figure qui correspond au lobule hépatique dans notre glande idéale, si, au lieu de prendre une sphère intacte pour élément de construction, on prend le polyèdre de compression qui lui correspond.

La masse que ce lobule représente remplirait justement le vide des cages dessinées par le réseau biliaire et ses nœuds. Ceux-ci occupent les angles, et les rameaux qui en partent occupent les bords des facettes. Comme il n'y a que des angles à trois et quatre branches, le lobule n'est circonscrit que par des nœuds de premier et de deuxième ordre. Au centre du dodécaèdre est le confluent veineux sus-hépatique.

Les lobules hépatiques de notre glande sont donc des cages à douze faces, largement ouvertes sur toutes celles-ci. A leur niveau ils sont au contact de parenchyme à parenchyme. C'est par le milieu des facettes que sortent les veines sus-hépatiques qui vont d'un centre lobulaire à un autre.

La masse constituant le lobule est formée de quatorze acini biliaires dont les bases sont aux quatorze nœuds biliaires péri-

phériques (angles de la cage), et les sommets au confluent veineux central. De ces quatorze acini huit sont triangulaires et six quadrangulaires. C'est entre leurs bords, dans des interstices communs, que circulent les veines et radicules sus-hépatiques, qui, comme des rayons, vont au milieu de chaque facette lobulaire. Les unes, les radicules, s'arrêtent à ce niveau ; les autres sortent du lobule en pénétrant dans les lobules voisins, ce sont les veines collectrices.

Telle est la formule générale du lobule hépatique. Il suffit de se reporter aux notions relatives à la distribution des voies biliaires et des veines efférentes pour comprendre que la charpente des lobules hépatiques est très variable. Ainsi, certains lobules n'auront à leur périphérie que de fines ramifications biliaires, d'autres seront côtoyés par des canaux énormes. Certains auront dans leur parenchyme presque exclusivement des radicules veineuses ne sortant pas du lobule, et leur confluent central sera commandé par une veine unique de premier ordre ; d'autres n'auront que peu de radicules veineuses, mais seront traversés par des vaisseaux de calibre variable. Mais cette formule déjà très élastique ne comprend pas toutes les espèces de lobules hépatiques.

Dans la glande idéale il y a surtout deux variétés de lobules qui méritent une description spéciale, se sont les *lobules paradoxaux* et les *lobules angulaires* des territoires biliaires d'ordre supérieur. Enfin sous la capsule d'enveloppe supposée, il y a toute une zone de lobules qui ne sont que des portions de lobules hépatiques. Nous les décrirons sous le nom de lobules *semi-lunaires* ou *sous-capsulaires*.

§ 2

Les lobules hépatiques paradoxaux de la glande idéale.

Ces lobules disséminés de distance en distance au milieu des autres ont une configuration identique à celle des lobules ordinaires. A leurs quatorze angles il y a un nœud biliaire, tous leurs bords sont occupés par des rameaux, leurs masse est formée de quatorze acini entre lesquels circulent douze veines efférentes. Mais à leur centre il y a, non pas un confluent veineux, mais bien un confluent biliaire. De ce centre partent quatorze rameaux qui perforent les quatorze acini suivant l'axe, et vont se jeter chacun dans un des nœuds biliaires environnants. Les douze rameaux veineux représentent théoriquement les radicules interacineuses de ce lobule, mais pratiquement elles recueillent le sang de nutrition du renflement biliaire, et portent ce sang dans le torrent sus-hépatique. Aussi ces douze veines sont-elles toutes perforantes pour les douze facettes du lobule paradoxal.

§ 3

Les lobules hépatiques angulaires de la glande idéale.

Aux angles des grands territoires glandulaires, lobes de divers degrés, il y a des confluent veineux efférents qui ne reçoivent que des veines d'ordre supérieur. Les lobules hépatiques qui répondent au groupement de ces angles sont traversés par douze veines rayonnantes trop volumineuses pour récolter des capillaires. Comme elles occupent la place des radicules interacineuses, les acini n'ont donc plus leurs veinules satellites. Mais

dans ces lobules angulaires, le confluent central n'existe pas moins, et c'est là, à l'insertion des grosses veines rayonnantes, que l'on peut supposer que se jette le sang des capillaires acineux, chaque acinus ayant à son sommet l'ébauche d'une petite veine collectrice qui peut s'ouvrir dans le confluent.

A partir d'un certain degré, ces lobules angulaires présentent encore une particularité remarquable qui rappelle la disposition du lobule paradoxal. Elle tient au fait suivant.

Les petites veines sus-hépatiques n'ont pas de vaisseaux nourriciers particuliers. Mais à partir d'un certain calibre, leur nutrition est assurée par des rameaux émanés de l'artère hépatique qui accompagne les voies biliaires. On voit alors partir des nœuds biliaires qui entourent ce lobule hépatique angulaire, une série de prolongements dirigés vers son confluent veineux central. C'est tout simplement (au point de vue philosophique) que le pédicule des acini devient perforant, se poursuit jusqu'au sommet de chaque acinus, et atteint la paroi veineuse. Pratiquement le pédicule biliaire s'arrête très vite, mais l'artériole continue jusqu'au confluent vasculaire.

§ 4

Des lobules sous-capsulaires de la glande idéale.

De même que les veines efférentes anastomosées aux bords et aux angles des territoires biliaires commandent les plans ou surfaces qui limitent ces territoires, de même la surface qui limite la glande biliaire totale passe par des veines sus-hépatiques. Nous avons vu que dans les pyramides de lobules (hépatiques) nécessaires pour inscrire les systèmes excréteurs, la construction des

lobules biliaires laissait en dehors des portions de lobules (hépatiques) dont le parenchyme faisait partie des lobules biliaires voisins. De même, à la périphérie de la glande totale, sous l'enveloppe supposée, il doit manquer des portions de lobules (hépatiques), puisque la capsule termine le système biliaire qui constitue tout l'organe. Ces lobules incomplets sous-capsulaires représentent exactement la moitié d'un lobule ordinaire. Les coupes sous-capsulaires verticales les montreraient en demi-hexagones.

CHAPITRE VI

Ce qu'est le parenchyme hépatique de la glande idéale topographiquement parlant.

Les notions qui précèdent sur la constitution du lobule hépatique dans notre glande, et surtout la connaissance de plusieurs espèces si différentes de ce lobule, sont gênantes pour la théorie de la structure du foie en lobules hépatiques. Mais il n'en est pas de même pour notre glande.

Ici le parenchyme est formé par la masse des acini biliaires qui rayonnent des nœuds de ramification des canaux excréteurs, et qui se groupent quatorze par quatorze autour des confluent veineux efférents. Il en résulte des blocs de parenchyme dodécaédriques se touchant par leurs facettes, ayant des bords et des angles communs ; les centres veineux efférents communiquent par des vaisseaux qui perforent ces facettes juxtaposées. Aussi peut-on comparer l'ensemble de ces blocs de parenchyme sur le trajet d'une veine sus-hépatique collectrice, à un immense boyau ou sinus étranglé à distances égales (en thèse générale) par des rétrécissements très étroits et très courts. Sur les côtés des parties renflées s'insèrent, par une partie rétrécie de la même façon, des séries de boyaux semblables ; c'est en somme un

immense réseau de sinus pleins de parenchyme et à tout instant anastomosés. L'axe de ces sinus est occupé par les veines sus-hépatiques ; au centre des renflements, elles reçoivent les veines de même nature, soit provenant du renflement lui-même, et ce sont les radicules interacineuses, soit venant des sinus insérés autour de lui, et ce sont alors des veines déjà collectrices.

L'origine de ces sinus pleins peut être regardée comme se faisant par une extrémité rétrécie, sorte de renflement abrégé, autour des confluent biliaires d'ordre supérieur (lobules paradoxaux) ; leur terminaison serait, d'une part autour de certains confluent veineux efférents (lobules angulaires) et d'autre part à la périphérie de la glande, sous la capsule (lobules sous-capsulaires incomplets).

CHAPITRE VII

Ce que montreraient les coupes microscopiques de la glande biliaire idéale.

Rien de plus facile que de se représenter l'aspect des coupes faites en divers sens à travers notre glande idéale. Nous allons énumérer les principales particularités qu'on y relèverait en regardant les préparations supposées à un faible grossissement. Il faut préalablement imaginer, ce qui est impossible en réalité, puisque la construction est géométrique, que les canaux biliaires ont un calibre de plus en plus gros, suivant leur rôle collecteur, sans que cependant les rapports des lobules hépatiques aient changé ; de même nous leur supposerons une gaine de Glisson.

De même aussi les veines sus-hépatiques auraient un calibre en rapport avec leur rôle, comme dans le foie véritable. Enfin les lobules hépatiques au lieu d'être arrondis, seraient polyédriques. C'est-à-dire qu'à part l'abstraction faite des accessoires contenus dans la gaine de Glisson, nous nous trouverions, sans déformation aucune pour l'ordination géométrique, dans les conditions de l'examen du foie, si cet organe était construit comme notre glande.

Dans cette hypothèse, voici ce que montreraient les coupes :

1° Les lobules (hépatiques), auraient en coupe la forme de polygones à angles bien marqués, mais à bords très souvent incomplets. Leurs formes les plus communes seraient l'hexagone, le pentagone, le quadrilatère. On en verrait quelquefois de triangulaires, très petits.

Les dimensions varieraient avec la forme.

2° D'une façon générale il y aurait au centre de toutes les sections lobulaires une veine sus-hépatique, soit vaisseau à parois d'épaisseur quelconque, soit simplement racine vasculaire peu marquée. Au centre de beaucoup de sections il y aurait un nœud ou confluent veineux à plusieurs branches ; ou bien on ne verrait pas le confluent lui-même, mais plusieurs coupes obliques de veines convergeant idéalement vers un point situé au-dessus ou au-dessous de la préparation examinée. Le nombre de ces veines rayonnantes varierait avec la direction et l'épaisseur de la coupe.

3° Les sections lobulaires seraient limitées par des canaux porto-biliaires de tout calibre. Des coupes heureuses montreraient certains canaux en ligne droite, faisant un long trajet rectiligne entre deux rangées de sections lobulaires, et portant une série de nœuds de ramification correspondant aux interstices des lobules. Entre les nœuds successifs, les canaux représenteraient des colonnes à bords nets non ailés. Certains canaux coupés en travers formeraient de même des sections de colonnes à bords nets sans expansions latérales.

4° Les coupes portant sur les nœuds biliaires feraient voir des renflements ou mieux des confluent émettant des rameaux latéraux en nombre variable, en général trois, quelquefois quatre, parfois deux seulement ; ces rameaux divergents,

atteints en long par le rasoir, iraient, sous forme de colonnettes à bords nets, se jeter dans les confluent voisins, mais le plus grand nombre seraient bientôt interrompus à cause de l'obliquité de la coupe par rapport à leur direction. Naturellement, plus la préparation serait épaisse plus on aurait de chances de les voir sur une plus grande longueur ou tout entiers ; et les gros canaux offrant plus de prise seraient bien moins souvent interrompus que les petits ; aussi les sections lobulaires fermées sur leurs bords le seraient-elles surtout quand elles toucheraient des canaux porto-biliaires de gros calibre.

5° Beaucoup de lobules auraient sur leur pourtour des sections transversales de petits canalicules sous forme de points ou de fragments de bâtonnets.

6° Au lieu de voir des coupes de nœuds biliaires véritables, on trouverait fréquemment à leur place trois ou quatre expansions biliaires coupées obliquement et convergeant vers un point idéal, absent sur la coupe, mais situé sur la préparation sus ou sous-jacente. C'est qu'alors le rasoir aurait saisi un lobule sous un de ses angles (coupes lobulaires sous-nodulaires) ; il en résulterait un segment parenchymateux triangulaire ou quadrilatère, de petite étendue, et qui n'aurait point, en thèse générale, de veine sus-hépatique à son centre.

7° D'une façon générale donc, les coupes de nœuds biliaires formeraient des étoiles à trois ou quatre branches plus ou moins rapidement interrompues ou bien anastomosées avec les branches venues des étoiles voisines ; et, sur les coupes parallèles à l'axe des gros canaux, on verrait se succéder une série d'étoiles envoyant leurs branches entre les lobules adjacents.

8° Le système des canaux porto-biliaires, vu d'ensemble,

représenterait donc un vaste réseau courant entre les lobules juxtaposés.

9° En thèse générale les veines sus-hépatiques ou racines veineuses se dirigeraient les unes vers les autres. Si la coupe saisisait un lobule par son milieu, on verrait les rameaux partant du confluent central se diriger en rayonnant vers le milieu des bords complets ou fictifs de la section lobulaire. Ces veines seraient plus ou moins vite interrompues à cause de leur obliquité.

10° On trouverait des coupes lobulaires traversées suivant un diamètre par un canal veineux rectiligne portant à son milieu un confluent ; parfois des coupes heureuses montreraient des lobules ayant un confluent central à six rameaux de calibre variable rayonnant horizontalement vers chacun des bords d'un hexagone. Certains lobules quadrilatères auraient un confluent semblable mais à quatre branches seulement, coupant en croix l'aire du lobule.

11° Sur les bords des sections lobulaires la présence d'une ramification veineuse sus-hépatique serait incompatible avec l'existence des rameaux porto-biliaires. Là où le lobule serait fermé sur la coupe, la veine passant d'un lobule à l'autre n'existerait pas, mais elle serait sur les préparations sus ou sous-jacentes. Là où l'on verrait, coupée en long, une veine d'un centre lobulaire passer dans un autre voisin, le lobule serait ouvert entre deux nœuds biliaires et le parenchyme des deux lobules serait au contact immédiat sur la ligne virtuelle réunissant ces deux nœuds perpendiculairement à la direction de la veine.

12° Les veines parties en rayonnant des centres lobulaires

seraient de calibre variable pour un même lobule. A côté de veines d'un degré supérieur, il y aurait des racines veineuses à peine différenciées des capillaires lobulaires.

13° Des coupes favorables saisiraient en long des veines d'un certain calibre traversant suivant leurs diamètres une série de lobules rangés en chapelet mais ouverts aux extrémités de tous ces diamètres. Et cette veine porterait à égale distance, en des points répondant aux centres lobulaires, des nœuds ou confluent où aboutiraient des veines de tout calibre se dirigeant en rayonnant vers les centres visibles ou imaginables des lobules environnants.

14° Même en ne tenant compte que des veines à parois bien apparentes, le système sus-hépatique rappellerait donc l'aspect d'un immense réseau dont les confluent et les branches intermédiaires alterneraient régulièrement avec les nœuds et les branches des canaux porto-biliaires.

15° La confluence des veines sus-hépatiques se ferait donc toujours, quel que soit leur calibre, au centre des lobules, aussi loin que possible des nœuds et rameaux biliaires ; les veines intermédiaires, pour passer d'un lobule à un autre, se tiendraient donc aussi toujours le plus loin possible de ces canaux ; elles s'en rapprocheraient le plus, juste au point de contact des facettes lobulaires, occupant là le centre du quadrilatère formé par les quatre nœuds biliaires et les ramifications qui limitent ces facettes.

16° D'où il résulte qu'une veine sus-hépatique, quel que soit son calibre, serait toujours au centre d'une section lobulaire.

17° Fréquemment on verrait des lobules tout particuliers. Certains nœuds biliaires, déjà de volume notable, émettraient sur

une coupe heureuse, cinq ou six branches, par exemple, qui bientôt se jetteraient dans des nœuds voisins et d'ordre inférieur. Ces derniers par leur situation délimiteraient une section de lobule ordinaire pour la forme et les dimensions, mais au centre de laquelle il y aurait un de ces gros nœuds biliaires à cinq ou six branches qui traverseraient ce lobule comme des rayons ; de plus, des confluent sus-hépatiques des lobules environnants, on verrait partir des rayons veineux qui, passant entre les nœuds biliaires périphériques de ce lobule spécial, iraient à son confluent biliaire central ou mieux sur la gaine de Glisson qui l'entourerait. Ce seraient les lobules paradoxaux.

18° Sur d'autres coupes, les lobules paradoxaux seraient coupés suivant l'axe du canal qui forme la tige de leur confluent central ; alors on verrait des veines sus-hépatiques venues des confluent veineux voisins, se jeter perpendiculairement sur les bords de ce canal, après avoir traversé d'abord leur lobule propre, et ensuite un petit territoire de parenchyme égal en hauteur à un rayon de lobule ordinaire.

19° Cette insertion des veines sus-hépatiques sur la gaine de Glisson au niveau des lobules paradoxaux explique que parfois, (exception au n° 6), une coupe sous-nodulaire pourrait avoir à son centre une veine efférente. Ce serait la coupe sous-nodulaire d'un lobule paradoxal saisi tangentielllement.

20° La connaissance des vaisseaux nourriciers des grosses veines sus-hépatiques nous montre que, par une sorte d'opposition avec le lobule paradoxal, on verrait des coupes lobulaires ayant à leur centre un confluent de veines d'ordre supérieur sur les parois duquel iraient s'insérer des colonnettes conjonctivo-vasculaires émanées des nœuds biliaires périphériques. Ces

lobules seraient donc traversés par des rayons glissoniens alternant avec les rayons veineux du confluent central.

21° Sur les coupes larges et bien orientées, il serait facile, en tenant compte du calibre des nœuds biliaires, de considérer non seulement des lobules hépatiques simples, mais encore des lobules hépatiques composés, formés par le groupement en couronne d'une série de lobules autour d'un autre ; et, de même qu'on aurait des anneaux concentriques plus ou moins parfaits de nœuds biliaires de degré différent, de même les confluent veineux de même calibre s'espaceraient de plus en plus ; et si l'on considérait inversement des territoires de parenchyme ayant à leur centre les canaux biliaires, on les verrait toujours limités, ou limitables par la pensée, par des veines de calibre de plus en plus considérable disposées sous forme de triangles.

22° D'où il résulte que les plus grosses veines sus-hépatiques se trouveraient sous la capsule de la glande idéale, c'est-à-dire sur les coupes périphériques.

23° De même les plus gros canaux biliaires se verraient sur les coupes des régions centrales de la glande.

24° Mais il résulte un fait non moins important de la structure de cette glande, c'est que les coupes sous-capsulaires contiendraient des quantités de canaux biliaires non terminaux qui plongeraient dans cette capsule d'enveloppe par sa face profonde.

25° Les mêmes coupes sous-capsulaires et parallèles à la surface, montreraient des sections lobulaires ordinaires dont les veines centrales ou confluent centraux communiqueraient d'une part avec les veines du réseau efférent profond, et d'autre part avec les veines efférentes sous-capsulaires ; ce seraient des appa-

rences de vrais lobules hépatiques. Mais ces coupes, faites perpendiculairement à la surface, montreraient des lobules hépatiques incomplets. Ce seraient des apparences de demi-lobules hépatiques, rappelant la forme *semi-lunaire*. Les uns sembleraient donner naissance à un confluent veineux faisant partie du réseau efférent sous-capsulaire ; les autres seraient traversés par des veines ordinaires.

26° La capsule d'enveloppe serait en effet immédiatement sus-jacente à une série de veines efférentes anastomosées en réseau dont les nœuds seraient en communication avec les confluent du réseau veineux profond de l'organe.

CHAPITRE VIII

Réflexions sur la glande biliaire idéale.

Ainsi qu'il a été indiqué d'une façon préliminaire au début de ce travail de géométrie, nous avons poursuivi jusqu'au bout l'étude des éléments nécessaires à la construction d'une glande imaginaire, acceptant les unes après les autres les conséquences des données successivement acquises. Nous sommes arrivé de cette manière à une conception théorique où tout est schématiquement compatible avec les principes de l'anatomie générale, tout, excepté la notion de l'acinus biliaire disposé comme nous l'avons supposé. Il est à remarquer que dans le cours de ce travail nous n'avons guère eu qu'une supposition à faire, et c'était justement au sujet de cet acinus. Tout le reste découle naturellement de notre point de départ, duquel il n'y a rien à retrancher. Nous aurions donc une glande *vraisemblable* si les acini, tout en répondant à la notion de *masse segmentaire des lobules hépatiques*, étaient disposés d'une façon que nous ignorons, mais autrement que nous les avons supposés.

Dans notre glande, il y a en somme deux choses :

- 1° La charpente porto-bilio-vasculaire ;
- 2° Le parenchyme.

Si l'on veut bien se rapporter à l'anatomie générale et se demander ce que pourrait être une glande en tubes anastomosés, on pourra sans répugnance accepter notre formule géométrique comme vraisemblable. Et l'on arrivera à la considérer comme très probablement vraie, si l'on se souvient que le foie se développe au moyen d'expansions tubulées ou colonnaires pleines naissant latéralement à angle droit du canal hépatique primitif.

Enfin nos deux réseaux, biliaire et veineux efférent, sont disposés de telle sorte qu'ils fournissent en coupe l'apparence la plus remarquable que présentent les coupes du foie de l'homme, c'est-à-dire un assemblage de lobules hépatiques. Il faudrait, croyons-nous, s'armer d'un parti pris d'opposition pour nier que, si la charpente de notre glande n'est pas identique à celle du foie, elle en soit quelque chose de très approchant.

En ce qui concerne les réseaux biliaires et sus-hépatiques nous n'avons donc, tout en ne faisant aucune hypothèse sans fondement qui s'imposât, obtenu aucun résultat absurde, ou même choquant le moins du monde.

Mais la construction de notre charpente glandulaire plaide bien plus en faveur d'une glande à centre biliaire qu'en faveur d'une glande à centre vasculaire sanguin. Une série de faits de grande importance y sont en effet incompatibles logiquement avec la notion du lobule vasculaire sanguin comme élément noble de la glande.

1° La confluence des veines sus-hépatiques au centre des lobules, et comme corollaire, l'existence de certains lobules hépatiques agrandis à l'infini autour de ces veines quand elles ont un calibre considérable (p. 23).

2° L'existence des lobules paradoxaux.

3° L'existence des lobules perforés par des expansions glissonniennes pour la nutrition des grosses veines efférentes.

4° L'existence des veines sus-hépatoglissonniennes qui se rattachent à la notion du lobule paradoxal.

5° L'existence des lobules sous-capsulaires incomplets ou demi-lobules hépatiques seulement.

Tout cela, sans compter bien d'autres choses encore, est complètement absurde si l'on regarde la glande idéale comme formée de lobules hépatiques. Mais, que l'on considère au contraire l'élément biliaire comme l'élément noble; qu'on le place au centre et qu'on mette à la périphérie le système sus-hépatique : alors le lobule hépatique n'est plus qu'une formation d'ordre secondaire, la scène change complètement, et les bizarreries disparaissent.

Du moment qu'il s'agit d'une glande tubulée à ramifications atérales anastomosées entre elles virtuellement ou effectivement, ramifications émergeant par bouquets des canaux qui les portent, rien de plus simple que d'expliquer tout ce qui précède. En effet :

La glande se présente alors comme formée d'énormes boyaux de parenchyme anastomosés à tout instant, boyaux au centre ou mieux dans l'axe desquels circulent les voies biliaires. Ces colonnes pleines de parenchyme sont séparées par les veines efférentes sus-hépatiques, de telle façon que ces dernières et les canaux biliaires se trouvent partout éloignés le plus possible les uns des autres. Les boyaux parenchymateux s'anastomosant sans cesse, les voies biliaires forment nécessairement un réseau anastomosé de la même façon, et les veines sus-hépatiques forment aussi un réseau dont les mailles et les nœuds se croisent perpendiculairement avec les nœuds et les mailles du réseau biliaire. Ces deux réseaux sont-ils complètement fermés, ou bien

chacun d'eux a-t-il des ramifications vraiment terminales (ou originelles, si l'on veut) ? Peu importe, car théoriquement et topographiquement parlant, les extrémités terminales des voies biliaires d'excrétion se regardent deux à deux, et il en est de même des extrémités d'origine des veines sus-hépatiques. Et alors, de même que, pour faire une coupe de lobule vasculaire sanguin, on groupait un foyer de nœuds biliaires autour d'un confluent veineux efférent, de même il est facile de faire des coupes de lobules glandulaires vrais, en groupant un foyer de nœuds vasculaires efférents autour d'un confluent porto-biliaire. Sans savoir s'il existe de vrais lobules hépatiques ou de vrais lobules biliaires, il sera, sur les coupes, aussi facile de trouver l'aspect des uns que l'aspect des autres.

Dans ces conditions en considérant les veines sus-hépatiques comme périphériques et circulant dans les interstices limités par tous les replis et anastomoses des grosses colonnes de parenchyme à axe porto-biliaire, il nous importe peu qu'on trouve sur les coupes des apparences de lobules hépatiques qui sortent du cadre ordinaire, qui soient paradoxaux ou plus ou moins bizarres, puisque cet élément n'est que secondaire. Ce que nous voyons, c'est que les voies biliaires commandent des atmosphères de parenchyme de forme plus ou moins prismatique, et que, quelles que soient les inflexions et les anastomoses que subissent ces masses parenchymateuses, quelle que soit la forme des *mailles* et des *cages* limitées par leurs axes biliaires, ces mailles et les cages qui en résultent ont toujours à leur centre un vaisseau efférent. C'est là simplement de l'anatomie générale appliquée.

Ces masses parenchymateuses à axe biliaire ont leur origine aux nœuds de ramifications des gros canaux, et leur terminaison

aux nœuds des grosses veines sus-hépatiques et à la capsule d'enveloppe, par des extrémités plus ou moins larges, des deux côtés. Théoriquement l'origine des veines efférentes, autour du point de départ de ces boyaux sécréteurs, devrait se faire par une radicule ; mais en pratique cette radicule semble jouer un rôle spécial, et, par adaptation physiologique aux phénomènes de nutrition de la gaine de Glisson, elle devient, suivant sa situation, une veine véritable. De là l'apparence des lobules paradoxaux avec leurs veines sus-hépto-glissoniennes.

Théoriquement aussi la terminaison de l'axe porto-biliaire à l'extrémité des boyaux parenchymateux devrait se faire par fusion directe en réseau glandulaire sécréteur et réseau capillaire sanguin ; mais, pratiquement, cette extrémité porto-biliaire joue un rôle spécial, et, suivant sa situation, va former, par adaptation physiologique, les éléments nutritifs des grosses veines sus-hépatiques et de la capsule d'enveloppe de la glande totale. De là les expansions glissoniennes de nutrition dans lesquelles le canalicule biliaire peut en effet disparaître rapidement, n'ayant rien à faire avec la veine sus-hépatique ou la capsule, mais dans lesquelles par contre l'artériole hépatique se continue jusqu'à ces deux espèces d'organes. De là l'apparence des lobules *dits angulaires* dans notre glande idéale ; de là l'apparence des lobules incomplets sous-capsulaires.

Tout cela, croyons-nous, s'enchaîne très bien ; c'est conforme aux données de l'anatomie générale, et partant vraisemblable. Si l'on s'en tient donc à la connaissance de la charpente bilio-vasculaire, tout est facile à interpréter.

Reste la question du parenchyme. Comment sont constitués ces boyaux de tissu sécréteur qui sur les coupes donnent à

volonté des territoires à centre biliaire ou des lobules hépatiques? Les notions fournies par l'anatomie pathologique et la connaissance des systèmes excréteurs pyramidaux dans notre glande idéale nous ont amené à grouper ce parenchyme en lobules biliaires et à décomposer ceux-ci en acini. C'était parfaitement logique, et, au point de vue géométrique, nos constructions étaient parfaitement régulières. Mais cela nous a conduit à quelque chose d'absurde, au moins en apparence, à partir des systèmes collecteurs de troisième degré, dans lesquels nous avons vu le foyer collecteur central émettre quatorze canaux rayonnants qui gagnent les centres lobulaires biliaires voisins en perforant de son sommet à sa base l'un de leurs acini respectifs. Certes la notion des acini perforés ou anastomotiques est, au point de vue philosophique pur, très intéressante, si l'on s'en tient à cette idée qu'ils sont constitués par une masse parenchymateuse dont le pédicule biliaire et vasculaire se continue dans l'axe de cette masse au lieu de se résoudre dès l'origine en trabécules sécrétantes comme à l'ordinaire. Mais si cette vue théorique est applicable à la rigueur aux acini nutritifs des grosses veines sus-hépatiques, et à certains autres que nous connaissons plus tard, elle constitue une véritable hérésie en ce qui concerne les canaux émergeant du lobule paradoxal, ou pour le moins huit de ces canaux. Il est anormal en effet qu'un pédicule de lobule biliaire entre dans le lobule en perforant un de ses angles terminaux.

On en conclurait donc que les deux formes de lobules biliaires et leurs acini ne seraient que des vues de l'esprit. Cette conclusion trouverait un appoint considérable dans les remarques qui suivent :

Le lobule biliaire pyramidal du premier degré est aussi pur que possible comme territoire glandulaire; mais le lobule

pyramidal du deuxième degré voit apparaître dans son centre un élément bizarre, le lobule octaédrique, et, dans les assemblages d'ordre supérieur, ce ne sont que des combinaisons très compliquées où cet élément octaédrique tient une grande place ; or nous savons que ce dernier est absolument dépendant des lobules pyramidaux qui l'entourent ; sans aucun caractère d'autonomie, il ne mérite vraiment pas le nom de lobule biliaire.

Nous nous rendons volontiers à ces excellentes raisons pour mettre en doute la légitimité des deux espèces de lobules biliaires ainsi construits, mais tout en faisant des réserves, car ce jugement, peut-être hâtif, est susceptible de revision, comme on va le voir.

Il suffit de se reporter à la configuration et à la structure des territoires de parenchyme pyramidaux triangulaires de tout ordre pour voir combien, au point de vue de la charpente seule, ces territoires répondent à tout ce qu'il y a de plus parfait comme lobules glandulaires. Qu'on y supprime par la pensée les *trois anastomoses extrinsèques* (p. 229) au moyen d'un trait de section et l'on a un lobule parfait, autonome. En laissant subsister ces trois anastomoses, on aurait tout simplement le lobule parfait d'une *glande particulière* différant de certaines autres par ce fait que les canalicules excréteurs s'anastomosent de lobule à lobule en perforant le milieu de leurs parois. Tout quasi neuf que cela serait, ce ne serait nullement absurde (1).

Le schéma d'un lobule biliaire quelconque Pⁿ pyramidal et triangulaire de notre glande est donc parfaitement raisonnable ; et ce schéma serait plus clair encore si l'on ne s'occupait nullement du groupement lobulaire secondaire qui peut se produire dans

(1) Il suffit de se reporter à la glande testiculaire.

la masse parenchymateuse qu'il représente. Voyons si l'on peut satisfaire à cette condition.

Supposons que le système des canaux biliaires apparents, élément axile des boyaux de parenchyme qui forment par leurs anastomoses des *cages ouvertes à tous les vents* (lobules hépatiques), porte, sur toute son étendue et sur tout son pourtour, des acini biliaires de dimensions à peu près égales, de forme variable d'ailleurs, les uns prismatiques triangulaires, les autres prismatiques quadrangulaires par exemple ; ces acini, implantés par un court pédicule sur le pourtour des voies biliaires, constitueront la substance de ces boyaux parenchymateux, et rempliront toutes les pyramides triangulaires déterminées par les systèmes excréteurs. Les acini s'y comprimeront, se correspondront par trois ou quatre facettes ; il y en aura de deux espèces si l'on veut, mais ce seront toujours des acini, organes glandulaires indécomposables qui, par leurs combinaisons autour de leur axe d'implantation constitueront en revanche des masses de parenchyme plus considérables. Quelle que soit la forme de ces dernières, quelle que soit la difficulté de les combiner entre elles pour faire des lobules autonomes, peu importe. Ces lobules pyramidaux triangulaires et octaédriques ne nous représenteront plus que des groupements d'éléments glandulaires bien définis, les acini. Dès lors, il nous sera indifférent de voir sur les coupes des lobules biliaires très petits ayant pour axe central un canal biliaire de quatrième ou cinquième ordre ; il ne nous semblera plus bizarre que la glande biliaire comprenne des lobules de formes variées, les uns pyramidaux, les autres octaédriques, et l'on ne s'étonnera plus de ne pouvoir faire des lobules d'ordre supérieur sans recourir à des emprunts de territoire aux lobules

d'ordre inférieur déjà existants, pour combler les vides au moyen de lobules biliaires véritables. Dans toutes ces constructions l'acinus biliaire latéral, élément glandulaire primitif, suffira toujours à combler les vides.

Donc, plus de lobules biliaires de forme différente combinés pour faire des lobules plus gros, dans le sens propre du mot. Mais il restera toujours ces deux choses primordiales.

1° Des territoires sécréteurs formés d'une masse d'acini biliaires de même volume à peu près ;

2° Des systèmes excréteurs biliaires parfaitement définis, de forme pyramidale triangulaire, que les territoires sécréteurs précédents remplissent exactement, et auxquels répondent des appareils veineux efférents périphériques bien définis aussi, mieux définis même s'il est possible.

Ces acini biliaires sont les organes glandulaires élémentaires vrais, les lobules biliaires primitifs, si l'on veut.

Cette façon d'envisager les choses trouve un appui dans la manière dont s'accroissent les systèmes biliaires. Nous savons en effet que les systèmes pyramidaux triangulaires, en passant d'un certain degré à un degré supérieur, ne font que s'écarter les uns des autres, formant ainsi des vides dans lesquels il naît des séries d'acini nouveaux. Tantôt ceux-ci restent comme des petits lobules isolés, lobules biliaires primitifs marginaux, échelonnés autour des canaux biliaires de tout calibre ; tantôt ils se groupent en lobules plus gros, bien définis aussi ; de sorte que la glande, dans sa totalité, s'accroît par la naissance continuelle d'acini à son centre, plutôt que par sa périphérie. En réalité notre glande biliaire est une glande *non finie*, puisque nous voyons la surface de tous ses lobes perforés par des canaux biliaires non terminaux, et que

l'organe dans sa totalité a pour schéma le schéma P_n (p. 230) d'un lobule pyramidal triangulaire. D'une part elle semble capable de fournir des canaux biliaires à sa périphérie, hors de son parenchyme, sous la capsule ; d'autre part elle paraît avoir à son centre une source sans fin de lobules glandulaires soit simplement acineux, soit plus composés. En réalité ce rôle de prolifération semble persister seulement à sa partie centrale, tandis que les canaux sous capsulaires ont formé tout ce qu'ils avaient à donner de parenchyme sécréteur.

On peut donc dire qu'une glande semblable cesse de s'accroître parce qu'elle est enfermée dans un espace restreint, qui met à un moment donné obstacle à son extension. Mais une telle glande occupe dans cet espace toute la place qu'elle peut conquérir, et si elle existait en réalité, il ne faudrait pas s'étonner de lui voir une forme absolument irrégulière, moulée qu'elle serait sur les organes environnants.

La glande biliaire idéale peut donc être regardée comme formée d'acini biliaires de dimensions à peu près égales, de forme théoriquement différente, insérés par leurs pédicules si courts qu'ils ne sont guère démontrables, sur un réseau particulier de canaux excréteurs ; mais ceux-ci par leur mode de confluence dessinent des charpentes de territoires glandulaires nettement définis auxquels correspondent des systèmes veineux efférents *peut-être mieux définis encore*.

Telle est la formule par laquelle nous pensons devoir traduire l'interprétation du travail purement géométrique de ce livre.

Dans ces conditions nous ne voyons plus aucune difficulté dans l'explication de toutes les données bizarres ou absurdes recueillies par nous chemin faisant.

LIVRE TROISIÈME

La Glande biliaire de l'homme.

CHAPITRE PREMIER

Conditions d'examen du foie de l'homme.

§ 1^{er}

Nous sommes, de par le livre précédent, en possession d'un schéma géométrique qui sert à définir la structure, qui est la formule même d'une glande biliaire dans laquelle nous avons forcé-ment supposé l'absence de toute déformation. En admettant que le foie de l'homme soit charpenté d'après le même plan, devons-nous nous attendre à retrouver dans son étude tous les éléments groupés et ordonnés d'une façon aussi mathématique ? Non, assurément. Notre glande idéale est une belle conception théorique, mais évidemment il n'existe rien de semblable dans l'organisme animal. Mais ce n'est pas une raison pour dédaigner dès l'abord les résultats obtenus dans une étude de ce genre. Prenons comme terme de comparaison ce qui se passe dans le règne végétal.

Qu'y a-t-il de plus géométrique que la situation respective des organes élémentaires qui constituent la fleur, les bourgeons, et

d'une façon plus générale l'insertion des appendices foliacées ou de leur dérivés et des autres organes axillaires, autour des tiges, lorsque l'observation ne s'écarte pas des régions géométriquement observables, c'est-à-dire des rameaux terminaux ?

Mais que l'on passe à l'étude des grosses branches, et, à part quelques exceptions, toute ordination réglée disparaît. C'est qu'il y a une série de déformations dues au tassement des éléments et à l'augmentation de volume des organes qui les supportent. Le type architectural propre à telle famille, à tel genre, à telle espèce n'en existe pas moins, mais il est dévié d'une façon plus ou moins apparente, et il faut pour le retrouver à l'état de pureté, remonter aux parties terminales de la plante.

Il en est de même pour les organes des animaux. L'évolution des glandes, en particulier, doit se faire certainement suivant des lois, lois plus géométriques qu'on ne serait tenté de le croire ; mais les nécessités de la fonction, sans compter d'autres causes intrinsèques et extrinsèques, entraînent bientôt des changements de volume dans les éléments de charpente glandulaire, et des tassements anormaux, sans importance d'ailleurs, des éléments glandulaires eux-mêmes. Les premiers deviennent des organes macroscopiques par rapport aux seconds qui, tout en se déviant, n'en restent pas moins des organes microscopiques.

Dans ces conditions, faut-il s'étonner de voir des déformations énormes qui viennent changer la topographie générale ? A ce point de vue, il suffit de comparer les lobules hépatiques séparés par des canalicules porto-biliaires terminaux aux lobules qui seront côtoyés par les gros canaux près du hile de la glande. Si l'on considère un canalicule terminal coupé en long, la distance qui sépare ses nœuds de ramification est une quantité importante

par rapport au calibre de ce canalicule ; il est au contraire manifeste que cette distance devient une quantité négligeable ou très minime, quand il s'agit des très gros canaux. Dans le premier cas, trois ou quatre lobules se comprimant mutuellement suffisent pour engainer dans l'interstice de leurs bords, un canalicule qui reste, somme toute, un organe accessoire par rapport à eux-mêmes ; dans le second cas, qu'est-ce qu'un lobule gros comme une tête d'épingle sur le pourtour d'un canal qui peut avoir un demi centimètre de diamètre ? Les mêmes réflexions sont en tout applicables aux rapports du parenchyme avec les veines sus-hépatiques. Nous savons maintenant que toute section transversale de ces veines, quel qu'en soit le calibre, est entourée d'une atmosphère de parenchyme qui forme lobule hépatique autour d'elle ; mais y a-t-il un rapprochement à faire, au point de vue purement objectif, entre une veinule entourée de quatre, cinq, six espaces-portes au milieu desquels elle fait veine centrale intrà-lobulaire, et la coupe d'un gros canal veineux qui aura à son pourtour douze, quinze... espaces-portes rangées en cercle sur la préparation, et ne sera séparée d'eux que par une mince couche de parenchyme représentant son lobule hépatique ? Cette couche, en général, n'est d'ailleurs mince que comparativement au calibre de la section veineuse qui lui sert de veine intrà-lobulaire.

C'est que dans une glande véritable, il a bien fallu que ces gros canaux biliaires et veineux se logeassent quelque part, et ils n'ont pu le faire qu'aux dépens de l'ordination glandulaire primitive.

Aussi, dans le foie qui va nous occuper, y a-t-il à distinguer les *régions observables* et celles qui ne le sont pas, dans les

conditions d'examen purement objectif que l'on se propose. Si les lois qui président à l'évolution de l'organe persistent quelque part, de façon à permettre de retrouver le type architectural primitif, ce doit être dans les régions terminales de la glande; et, dans le cas particulier, ce doit être au voisinage des fins canalicules de 1^{er}, 2^e, 3^e degré par exemple. Il faut bien noter d'ailleurs que la glande hépatique n'est pas plus terminale sous la capsule d'enveloppe qu'à son centre, mais cependant dans les zones périphériques on sera moins gêné par la présence des gros canaux.

Ces préliminaires ne sont pas dénués d'utilité, car il est fort probable que si, de l'étude du foie de cochon on a tiré une formule anatomique fausse appliquée ensuite au foie de l'homme, c'est que l'on ne s'est pas mis suffisamment en garde contre les causes d'erreur ci-dessus signalées.

Il faut donc chercher le type architectural du foie, là où il doit raisonnablement persister, c'est-à-dire sur les dernières ramifications glandulaires. On doit donc étudier d'abord les coupes du foie où les gros canaux font défaut. Ensuite on pourra interpréter ce qui se passe autour de ces derniers. C'est à peu près le contraire de ce qui a été fait jusqu'à présent.

§ 2

Il est assez difficile de se procurer des foies parfaitement normaux. Mais ce qui aurait de grands inconvénients s'il s'agissait de faire de la fine histologie, n'est plus qu'une quantité négligeable quand on se propose de faire de la topographie. Aussi les dégénérescences légères du parenchyme, voire même les épaississe-

ments peu marqués des gaines de Glisson ne sont point des obstacles au choix de l'organe à examiner. C'est-à-dire que la majorité des foies non cirrhotiques ou cardiaques peuvent être employés. On peut même dire qu'un certain degré d'épaississement, mais minime naturellement, des gaines glissoniennes ne fait que rendre l'examen plus facile. A ce point de vue, beaucoup de foies de vieillards, de brightiques sans lésions marquées d'origine cardiaque, doivent être choisis de préférence. Mais tous les résultats obtenus seront contrôlés sur les coupes de foies aussi normaux que possible.

Le plus important est d'avoir sous la main une immense collection de coupes appartenant à des foies de toute nature, et plus encore s'il est possible, d'avoir sur un même foie favorable des masses de coupes faites dans toutes les directions. Pour notre part c'est par milliers que nous comptons les préparations qui nous sont passées et repassées sous les yeux et qui nous ont permis de formuler d'une façon un peu nouvelle la structure du foie de l'homme.

Quant à la méthode histologique elle-même, elle est des plus simples. Il s'agit de grosse et grande histologie ; par conséquent les coupes vastes sont les meilleures, et si, naturellement il en faut avoir de minces, comme on les appelle, il ne faut pas laisser de côté les plus épaisses, qui seules permettent de faire de la géométrie dans l'espace ; et c'est en effet à cet exercice mental qu'on se livre surtout en lisant les coupes au point de vue topographique.

CHAPITRE II

Coup d'œil macroscopique sur le foie de l'homme.

La moindre dissection sur la table d'autopsie suffit à montrer que :

1° Les canaux porto-biliaires émanés du hile suivent un trajet rectiligne jusque sous la capsule, et dès leur point de départ s'enfoncent profondément dans la glande.

2° A leur arrivée à la surface de la glande, certains canaux, suivis en ligne droite depuis le hile, conservent encore sous la capsule d'enveloppe un calibre notable peu en rapport avec cette situation terminale en apparence.

3° Un canal porto-biliaire donné, peut être sondé avec un stylet dans toute son étendue; et, si sur son trajet on agit de même avec les rameaux principaux qui en partent, on peut aussi sonder ces derniers en ligne droite.

4° Si l'on décortique avec le rasoir la surface du foie, on voit émerger la coupe de canaux porto-biliaires beaucoup trop gros pour être sous la capsule, c'est-à-dire terminaux.

5° Les gros canaux veineux sus-hépatiques ont de même un trajet rectiligne et reçoivent dans leur parcours, sous des angles variables, des veines non moins rectilignes.

6° Au niveau du hile il y a toujours quelques gros troncs sus-hépatiques au milieu desquels plongent les plus gros canaux porto-biliaires.

7° La plupart des grosses veines sus-hépatiques, les plus gros troncs collecteurs, sont profondément situés dans l'organe, où ils suivent une direction *relativement* perpendiculaire à celle des gros canaux porto-biliaires.

Ici nous avons un point à éclaircir.

Dans la glande idéale, les veines efférentes sont enveloppantes pour les systèmes excréteurs, et par suite superficielles pour la glande totale. Pourquoi dans le foie les troncs veineux collecteurs circulent-ils profondément ? Ce qui n'empêche pas du reste qu'il y ait de grosses veines sous la capsule. En tout cas cela paraît un argument contre l'assimilation de la glande idéale au foie humain.

Il ne faut pas pousser les enseignements de la géométrie trop loin, et dans toute application d'un schéma il faut tenir compte de l'anatomie générale et des adaptations fonctionnelles. Nous voyons, entre autres, deux raisons principales qui immédiatement se présentent à l'esprit pour expliquer la situation profonde des gros canaux veineux efférents.

L'anatomie générale nous enseigne que les gros vaisseaux sanguins fuient la superficie des différentes parties de l'organisme pour se placer dans la profondeur. Il serait donc facile de dire que certains canaux profonds déjà d'ordre supérieur, subissent un accroissement de calibre par un simple phénomène de suppléance fonctionnelle, en vertu de la loi précédente.

Mais la meilleure réponse se trouve dans l'anatomie bien connue du poumon. Ici le réseau efférent (veines pulmonaires)

est absolument périphérique par rapport aux lobules pulmonaires, et cependant les veines pulmonaires se rassemblent au centre des lobes du poumon, entourant les bronches et l'artère pulmonaire.

Il n'y a donc pas lieu de s'arrêter un seul instant devant cette difficulté apparente.

CHAPITRE III

Coup d'œil sur les coupes de foie normal.

Avant d'aller plus loin, nous devons faire une remarque importante concernant les coupes du foie de l'homme. C'est avec raison qu'en comparant le foie de cochon à ce dernier, les auteurs classiques déclarent que dans l'espèce humaine le sectionnement des préparations est beaucoup moins net parce que la gaine de Glisson ne s'étend pas sur toute la périphérie des lobules; et ils s'empressent de décrire l'aspect des coupes que donne le foie du porc pour en tirer des enseignements sur la conformation de ces éléments glandulaires.

L'aspect des coupes du foie humain varie assez d'ailleurs, non seulement d'une partie à une autre d'un même organe, mais encore d'un individu à un autre. Assurément c'est toujours la subdivision plus ou moins nette du parenchyme en sections lobulaires. Mais il y a des foies mieux lobulés, plus régulièrement lobulés que d'autres, en dehors de tout état pathologique. Ce qui pour nous veut dire que, si l'architecture de la glande répond à un type d'évolution géométrique figurable en schéma, ce type, suivant les individus, est plus ou moins déformé. C'est un fait analogue qu'on peut mettre en évidence pour ce qui concerne

l'état variable du réseau trabéculaire suivant les sujets. Chez les uns les trabécules unicellulaires seront assez abondantes; chez d'autres le type multicellulaire sera presque généralisé.

Il faut, croyons-nous, une assez longue pratique, une assez grande habitude de la lecture des coupes, pour se reconnaître d'emblée en présence de beaucoup de préparations de foie normal. Si l'on s'attendait à voir partout et toujours un assemblage parfait ou même facilement perfectible de contours lobulaires hépatiques, on se ferait une grande illusion. En réalité sur les foies sains, on ne voit que des fragments de contours lobulaires bien marqués d'ailleurs par des éléments porto-biliaires même très fins avec leur gaine de Glisson. En général ce sont les angles lobulaires que l'on observe le plus nettement. Mais souvent les angles font défaut sur les coupes, et plusieurs sections lobulaires semblent confondues en une seule.

Voici, par exemple (fig. 182), un fragment de coupe d'un foie humain qui peut être considéré comme normal. Il ne présente aucun épaissement glissonien. Qu'on veuille bien supprimer par la pensée les lignes pointillées surajoutées par nous, et l'on se rendra facilement compte de la difficulté qu'il peut y avoir à lire des coupes de ce genre, quand les gros canaux porto-biliaires coupés en long ou obliquement font défaut. Avec de la pratique, cependant on reconstruit facilement les contours des sections lobulaires.

Quand il s'agit de lire de semblables préparations, un bon point de repère est certainement l'ordination des trabécules hépatiques comparée au centre des lobules et au niveau de leurs régions périphériques.

En général elles sont plus tourbillonnantes au voisinage des

voies biliaires, plus directement rayonnantes auprès des veines sus-hépatiques. Mais il faut tenir compte d'une foule d'autres éléments, tels que la direction, prolongée par la pensée, des canalicules porto-biliaires interrompus par le rasoir, et la présence de petits fragments de ces canalicules au milieu des trabécules. On arrive ainsi à reconstituer, en projection sur la préparation, des contours lobulaires dont les éléments déterminants sont situés sur les coupes sus ou sous-jacentes.

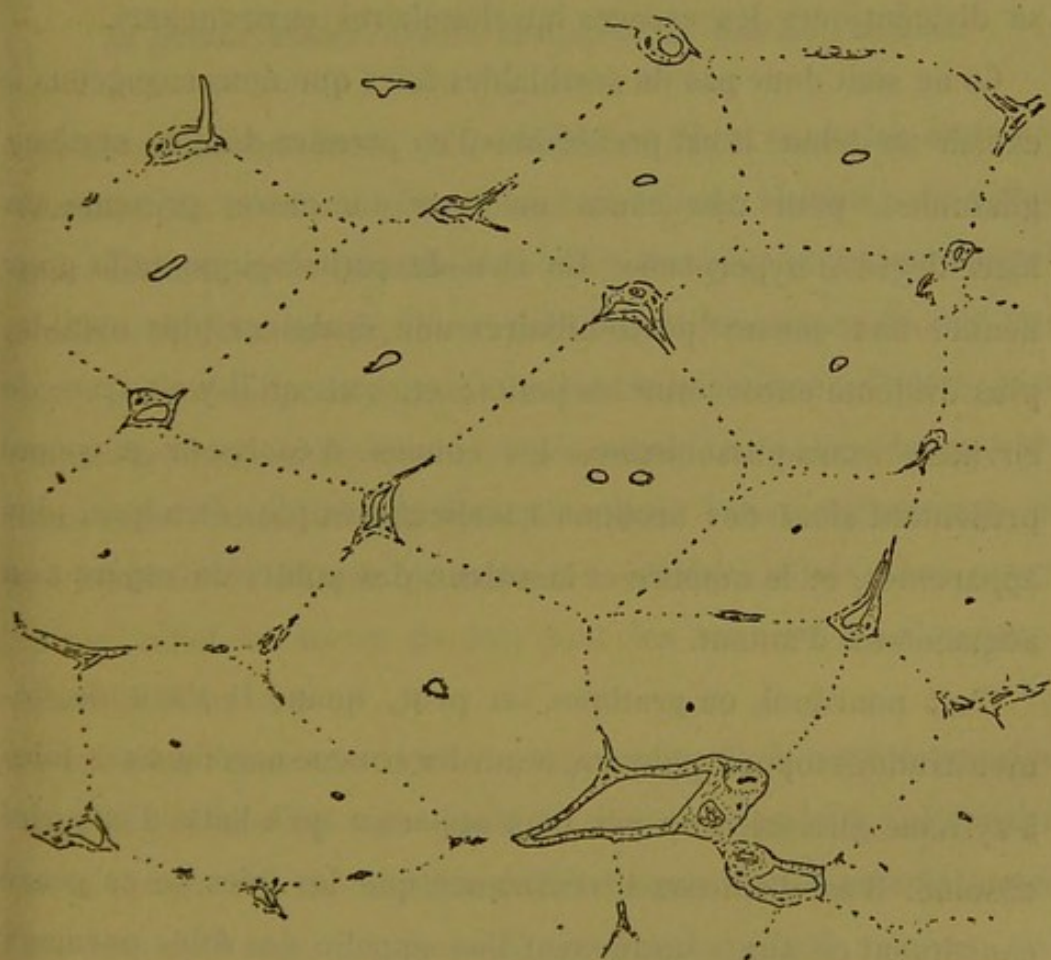


Fig. 182.

Sur la fig. 182, nous voyons que les contours lobulaires, ou canaux porto-biliaires, font souvent défaut sur les bords, mais qu'en outre certains angles lobulaires manquent totalement. Nous connaissons déjà les éléments nécessaires pour combler

ces lacunes, car nous savons théoriquement, par la construction de la glande idéale, qu'il doit exister des coupes *sous-nodulaires* des lobules hépatiques. Il est vraisemblable d'admettre que les absences d'angles porto-biliaires répondent à ces coupes *sous-nodulaires* ou *sous-angulaires*. Car lorsqu'on les constate sur les préparations on peut remarquer que les points qui leur correspondent sont virtuellement les points de confluence des trois ou quatre canalicules qui rayonnent dans le voisinage et se dirigent vers les espaces interlobulaires environnants.

Ce ne sont donc pas de semblables foies que nous engageons à choisir au début. Il est préférable d'en prendre dont le système glissonien, pour une cause ou pour une autre, présente un léger degré d'hyperplasie. Un rien de pathologique suffit pour donner aux canaux porto-biliaires une épaisseur plus notable, plus évidente encore sur les petits; et, sans qu'il y ait trace de cirrhose extra-glissonienne, les coupes d'épaisseur moyenne présentent alors des sections canaliculaires plus étendues, plus apparentes, et le nombre et la valeur des points de repère s'en augmentent d'autant.

C'est pourquoi, en pratique, on peut, quand il s'agit de démonstrations topographiques, regarder comme normaux ces foies à système glissonien un peu plus apparent qu'à l'état d'intégrité absolue. Il est d'ailleurs à remarquer que les foies de ce genre constituent ce que couramment l'on appelle des foies normaux quant au système périlobulaire.

CHAPITRE IV

La glande biliaire idéale comparée au foie de l'homme.

Entreprenons-nous un parallèle en règle entre les données fournies par l'étude microscopique du foie de l'homme, et celles qui résultent de la connaissance de notre glande géométrique ? Nullement. Nous avons, d'une part, étudié les coupes du foie humain pour rectifier la formule du lobule hépatique ; d'autre part l'anatomie pathologique nous a démontré une concordance parfaite entre les déductions à en tirer pour l'anatomie normale et les résultats de l'étude précédente ; des deux côtés nous avons mis en relief des sortes de lois dont les termes sont identiques dans les deux cas.

En effet, l'anatomie normale nous amenait à cette conclusion que le système des voies biliaires était un système colonnaire dont l'ensemble en élévation devait être un réseau complètement ou incomplètement anastomosé, et que l'appareil veineux sus-hépatique devait être aussi un réseau, réseau opposé dans ses éléments au précédent, ce qui était une présomption pour faire des veines sus-hépatiques des organes périphériques par rapport aux canaux porto-biliaires. Puis l'anatomie pathologique, avec ses systématisations immuables, est venue confirmer cette présomption en

démontrant que le lobule n'était pas homogène, mais bien composé de segments faisant corps avec des segments porto-biliaires différents, et que le système sus-hépatique, outre les veines de ce nom, comprenait aussi des plans vasculaires, des zones limitantes réunissant ces veines entre elles, puisque, sans l'existence de ces zones en anatomie normale, il serait impossible de donner un sens aux phénomènes de l'interversion lobulaire ; enfin, une étude particulière de certaines lésions nodulaires partielles nous a indiqué formellement que non seulement le parenchyme sécréteur se groupe autour des voies porto-biliaires comme s'il s'agissait de boyaux pleins très anastomosés ayant pour axe ces voies biliaires, mais que des segments définis de ce parenchyme peuvent encore se grouper en nodules isolés, c'est-à-dire en lobules ayant à leur centre des confluent biliaires.

En possession de cette vue de l'esprit que le système porto-biliaire était un élément central, l'élément noble, et que le système sus-hépatique ne faisait que l'envelopper, nous avons construit une glande biliaire mathématique avec la simple notion du lobule hépatique pour point de départ et les données de l'anatomie générale pour guide. Et alors nous avons retrouvé géométriquement toutes les notions déjà acquises au moyen des études précédentes. Tout ce que nous avons vu dans l'anatomie normale se voit dans notre glande idéale ; et, qu'on nous passe cette façon de parler, si nous pouvions susciter dans cette dernière des lésions systématiques, elles ne sauraient être différemment faites que les lésions systématiques du foie de l'homme.

Devant de pareils résultats, faits peut-être pour étonner, il nous semble légitime de dire en concluant, que, si notre glande idéale ne représente pas identiquement le foie humain, c'en est

quelque chose de bien approchant. Pour nous, nous n'y voyons qu'une différence véritable, et cette différence est la distance énorme qui sépare un schéma géométrique d'un autre qui ne l'est pas, si l'on était en possession d'un véritable schéma de la structure du foie de l'homme.

Si l'on tient compte de toutes les causes de déviation du type primitif qui se produisent dans l'évolution d'un organe aussi volumineux que le foie, ainsi que nous l'avons dit précédemment ; si l'on peut se figurer la nature de ces déviations et des modifications topographiques qui en résultent, et que l'on cherche à se faire un schéma réel du foie tel que nous le montrent les coupes microscopiques, on arrivera, croyons-nous, à représenter par ce schéma la glande idéale telle qu'elle serait si de semblables changements s'y étaient produits.

Les grandes lignes sont manifestement les mêmes dans les deux cas, et tous les détails de l'une de ces glandes se retrouvent dans l'autre. Faut-il faire exception pour cette disposition bizarre en apparence que nous avons décorée du nom de lobule paradoxal ? Pas même.

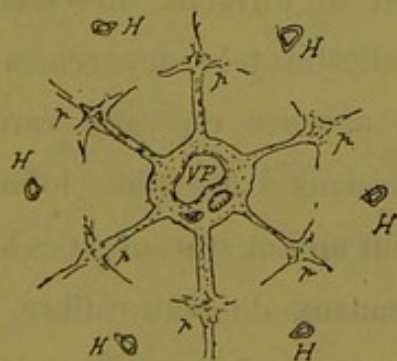


Fig. 133. — Schéma du lobule paradoxal.

Nous connaissons le schéma géométrique de ce lobule (fig. 169, p. 216). Le schéma réel, en rétablissant le volume de la gaine de Glisson et de son contenu, peut se représenter par la figure 183.

Dans la glande idéale ce lobule existe déjà dans le système de troisième ordre, et il devient de plus en plus fréquent à mesure que s'accroissent les systèmes excréteurs. Mais c'est justement à partir des systèmes supérieurs que s'accroissent les déformations glandulaires dues à l'accroissement du calibre des canaux. Aussi doit-on s'attendre en général à retrouver ce lobule paradoxal à l'état de dissociation autour des gros canaux porto-biliaires. Néanmoins on rencontre assez souvent des dispositions qui rappellent absolument le schéma de ce lobule. C'est-à-dire que l'on voit la coupe transversale d'un canal porto-biliaire, entourée, à distance rapprochée, de cinq à six espaces-portes réunis ou non tous à ce canal par des canalicules. L'ensemble de la figure n'a guère que les dimensions d'un lobule ordinaire. Mais ce qu'il y a de remarquable, c'est qu'entre la coupe du canal central et les espaces-portes environnants, dans les sortes de triangles dessinés par leur réunion réelle ou virtuelle, il n'y a point de sections veineuses sus-hépatiques comme au centre des lobules ordinaires. Si l'on en rencontre parfois, ce sont des sections longitudinales ou très obliques qui se dirigent directement vers les vraies veines centrales, celles-ci très apparentes, des lobules plus excentriques. Cette absence ou cette rareté des veines sus-hépatoglissoniennes dans l'aire des lobules paradoxaux les mieux conservés, tient au fait suivant : Ces lobules ne se retrouvent qu'autour des canaux de petit calibre, car autour des gros canaux ces lobules sont absolument dissociés, et dans ce cas les veines sus-hépatoglissoniennes sont des plus apparentes. Or, si dans notre glande géométrique l'existence de ces veines est notée dès le centre biliaire de troisième ordre, il s'en faut que dans le foie, elles existent si rapidement en tant que vaisseaux

à parois notables. Elles ne sont que virtuelles autour des petits canaux, c'est-à-dire à l'état de racines collectrices ou zones capillaires collectrices. Ce n'est que sur les canaux plus gros que les vaisseaux se montrent reconnaissables *comme veines vraiment anatomiques*. De là la possibilité de rencontrer des lobules paradoxaux assez peu déformés pour être reconnus sur les coupes, sans que les veines perforantes de ces lobules soient apparentes.

Mais à l'état pathologique il n'en est plus de même. L'*existence physiologique* des racines glissonniennes des veines sus-hépatiques suffit pour que la zone d'action de ces vaisseaux devienne apparente dans les altérations systématiques. Rien n'est plus propre à démontrer ce fait que les foies cardiaques. Les lobules paradoxaux deviennent alors très faciles à reconnaître, parce que, qu'il y ait un canal veineux véritable ou simplement une racine veineuse, cela suffit pour commander la systématisation pathologique. On voit alors l'aire du lobule paradoxal traversée par des

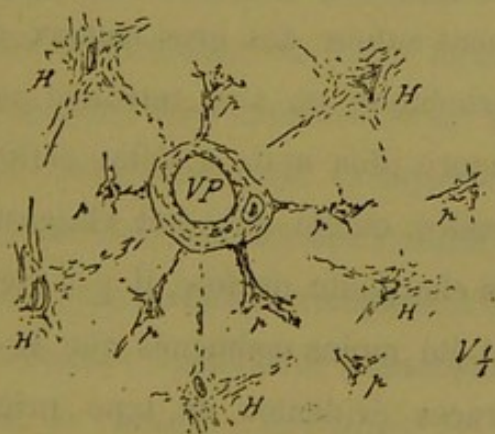


Fig. 184. — Lobule paradoxal mis en relief par la cirrhose cardiaque.

sillons d'ectasie capillaire, d'atrophie trabéculaire ou de cirrhose cardiaque même, sillons qui partent de la gaine de Glisson du

canal central, et, sans aucun confluent veineux sur leur trajet, vont se jeter directement dans les confluent centraux des lobules voisins, en passant entre les espaces-portes qui délimitent le lobule paradoxal. Nous représentons en croquis (fig. 184 et 185), deux dispositions de ce genre.

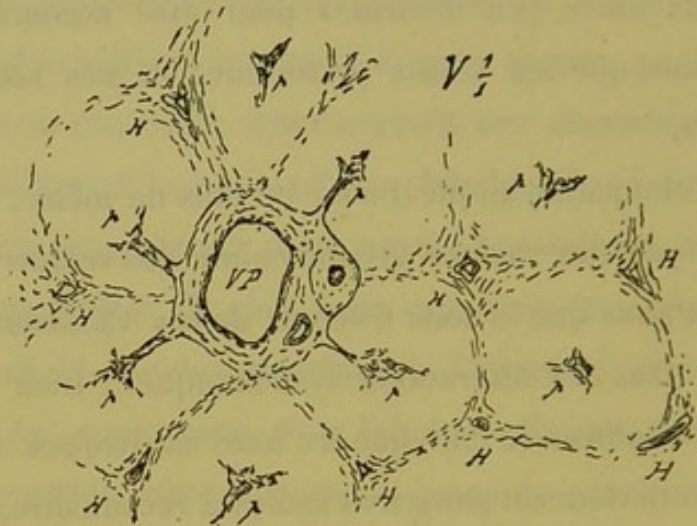


Fig. 185. — Lobule paradoxal dans le foie cardiaque.

Donc s'il est vrai que le schéma du lobule paradoxal se trouve tout dissocié alors que les veines sus-hépto-glissonniennes existent anatomiquement autour des gros canaux porto-biliaires, la disposition topographique ne s'en retrouve pas moins dans le foie et devient encore plus nette à l'état pathologique. Comme on devait s'y attendre, quelle que soit l'intensité des déformations subies par la charpente du foie, il y a des points de cette charpente qui ont été moins malmenés que le reste, et là nous retrouvons les traces évidentes du type primitif d'évolution. Voilà ce que nous avons à dire sur le lobule paradoxal.

Quant à tout ce qui concerne les différents aspects des nœuds porto-biliaires, à trois ou quatre branches, répondant à trois ou quatre sections lobulaires régulièrement disposées autour d'eux ;

quant à ce qui regarde les variétés de *coupes sous-nodulaires* à trois ou quatre branches également, tout cela encombre tellement les premières coupes venues du foie humain, que nous jugeons inutile d'insister. A plus forte raison ne reviendrons-nous pas sur le parallèle à faire entre les veines sus-hépatiques du foie de l'homme et le réseau efférent de notre glande, car ce que nous en avons dit en faisant le procès du lobule hépatique classique serait à répéter ici.

Mais il est encore un point de ressemblance à noter tout spécialement entre notre glande idéale et le foie humain. En indiquant sommairement (p. 261) ce que montreraient les coupes imaginées à travers cette glande, nous avons dit que les sections sous-capsulaires horizontales offriraient au microscope des lobules (hépatiques) très réguliers, classiques, tandis que les sections perpendiculaires à cette capsule feraient voir une couche de lobules (hépatiques) incomplets. Ce seraient des demi-lobules, de forme semi-lunaire à convexité tournée vers le tissu profond de la glande. Si l'on veut bien examiner des coupes perpendiculaires à la capsule du foie de l'homme, on verra facilement que les segments parenchymateux sous-capsulaires ne répondent en rien à la définition du lobule hépatique. La capsule les termine à leur partie moyenne; ce sont des lobules coupés en deux. Si quelques-uns semblent plus ou moins complets, c'est une apparence due à ce que certaines expansions glissoniennes s'étalent à la face profonde de la capsule d'enveloppe (1). Ces lobules semi-lunaires ont pour veine efférente un vaisseau qui fait partie de la capsule elle-même. Souvent aussi ils sont traversés vertica-

(1) Voy. Système Glissonien, p. 317.

lement ou obliquement par des veines sus-hépatiques allant de ces veines capsulaires aux veines profondes du foie (1).

Le parallèle précédent nous permet d'aborder maintenant la description de la glande biliaire de l'homme. Ce qui va suivre ne constitue pas une histoire complète de l'anatomie du foie humain au point de vue histologique. Nous nous bornons au contraire à une description très sommaire et faite surtout d'après un plan nouveau en rapport avec la façon dont nous comprenons la question. On ne s'étonnera pas d'y voir manquer beaucoup de détails, absolument classiques et auxquels nous n'avons rien à dire. Mais en revanche nous mettrons en relief une série de notions anatomiques à caractère assez nouveau, et auxquelles nous faisons jouer un grand rôle dans l'interprétation des faits. On comprendra facilement, croyons-nous, que nous n'avons pas vu et revu, depuis plusieurs années, des milliers de préparations de foie tant normal que pathologique, sans rencontrer un certain nombre de dispositions anatomiques qui avaient pu échapper à d'autres observateurs. Naturellement aussi nous avons cherché l'interprétation qui semblait leur convenir, et, sans avoir la prétention de trancher d'un coup la série de questions fort délicates que tout cela soulève, nous pensons cependant avoir coordonné les données nouvelles ou simplement plus approfondies, de façon qu'elles s'accordent autant qu'il est possible pour l'instant avec la théorie de la glande biliaire présentée dans ce travail.

Cette manière de décrire l'histologie du foie humain pourra sembler peu classique, mais il ne faut pas oublier que nous nous plaçons à un point de vue tout particulier.

(1) Voy. Capsule du foie, p. 328.

CHAPITRE V

Système des canaux biliaires excréteurs. Voies biliaires apparentes.

Les canaux biliaires excréteurs ont leur origine au hile du foie et leur terminaison aux lobules hépatiques terminaux, c'est-à-dire d'une part sous la capsule, et d'autre part autour des gros confluent veineux sus-hépatiques.

Ces canaux ont un trajet rectiligne, mais partout sur leur parcours ils portent des nœuds de ramification d'où partent en rayonnant des branches de calibre variable qui vont s'anastomoser avec les branches émanées des nœuds de ramification portés par d'autres canaux. L'ensemble des voies biliaires apparentes forme donc un réseau. Il est difficile de dire si ce réseau est partout fermé, c'est-à-dire si toutes ces ramifications latérales s'anastomosent de canalicule à canalicule apparent, ou si certaines de ces ramifications ne se perdent pas en capillaires biliaires (trabécules sécrétantes). Mais ce qui est certain, c'est que tous ces canalicules se regardent deux à deux d'une façon invariable. Quelle que soit l'hypothèse que l'on admette, l'apparence du système en réseau n'en est pas moins formelle.

Bien que supposé fermé partout, le réseau des canaux biliaires n'est cependant pas diffus. Au point de vue de la fonction d'ex-

création, il est divisé en territoires relativement, et à un degré non déterminé, distincts ; et en vue de ce précepte que la fonction fait l'organe, ces territoires forment des systèmes partiels de collection biliaire ayant leur confluent central et leur pédicule dont le calibre est en rapport avec l'étendue du réseau qu'ils commandent. Dans ces systèmes partiels la direction des canaux est rectiligne, c'est-à-dire que chaque système a un axe biliaire principal allant du sommet à la base et traversant le confluent central ; sur son trajet cet axe récolte des canaux d'ordre inférieur venant des différents points du même système.

Outre que les divers systèmes collecteurs se réunissent par leurs pédicules pour faire des systèmes plus vastes, ils sont vraisemblablement, par une foule de points de leur périphérie, en communication directe de canal à canal, avec les systèmes voisins. Si, théoriquement, on peut admettre que tous les canaux sont anastomosés, on peut aussi supposer qu'au point de vue physiologique certaines de ces anastomoses prennent une importance plus considérable, et, qu'à côté de l'immensité des anastomoses purement anatomiques, il en est de vraiment fonctionnelles, destinées à mettre en communication efficace certains centres collecteurs avec d'autres. La théorie indiquerait qu'à partir d'un certain degré les systèmes communiqueraient *efficacement* de centre à centre (anastomoses extrinsèques), et que de plus, le centre d'un système communiquerait *efficacement* avec les régions du même système (anastomoses intrinsèques) (1).

Si, laissant de côté les systèmes fonctionnels que forment les canaux biliaires, on considère simplement le vaste réseau qu'ils

(1) Voy. Système Glissonien, p. 348.

dessinent, on peut noter que l'assemblage des nœuds de ramification et des colonnettes qui les réunissent est topographique-ment tel, que les nœuds et les colonnettes tendent à figurer des sortes de cages à barreaux très écartés, de forme polyédrique, appliquées facette à facette les unes contre les autres. Mais il est plus simple, vu la variété de constitution de ces loges et leurs déformations dans le foie de l'homme, de considérer seulement le réseau biliaire à larges mailles comme circulant au milieu d'une masse parenchymateuse, le tissu sécréteur de la bile.

Les nœuds du réseau sont théoriquement à trois, six, douze branches latérales. Mais sur les gros canaux, les déformations dues au calibre continuellement croissant de ceux-ci, amènent une dissociation de ces foyers de ramification et par suite des irrégularités au moins apparentes.

A leur terminaison les canaux biliaires se continuent vraisemblablement avec un tube sécréteur de la bile (trabécule hépatique). Comme nous l'avons dit plus haut, on doit regarder comme terminaux les rameaux biliaires qui se dirigent vers certains points de la capsule d'enveloppe, et vers les confluent sus-hépatiques d'un certain calibre. Sur toute l'étendue du réseau biliaire il naît également des canalicules qui, aussitôt après leur émergence des gaines de Glisson, se résolvent en trabécules hépatiques. Si les tubes sécréteurs forment des petits appareils distincts plus ou moins au milieu du parenchyme, les canalicules précédents sont leurs pédicules.

Les canaux biliaires émettent donc sur leur trajet deux sortes de ramifications : les unes se résolvent en parenchyme dès qu'elles quittent la gaine de Glisson, et les autres plus distantes restent canalicules apparents et vont s'unir aux autres canaux.

L'ensemble des premières, par suite de la différenciation de leurs éléments cellulaires, forme le tissu sécréteur ; l'ensemble des secondes forme les voies biliaires apparentes.

Les nœuds du réseau biliaire sont, en général, réunis par des colonnettes de même longueur ; les segments parenchymateux fournis par la résolution en trabécules de tous les petits pédicules latéraux ont aussi en général le même volume. Toutes ces petites masses forment par leur juxtaposition et leur groupement une sorte de manchon anguleux dont les canaux biliaires occupent le centre. Pour établir par une comparaison vulgaire la disposition axile de ces canaux dans ces espèces de manchons cellulaires, on peut les assimiler au cordon central qui supporte tout le chevelu rigide de ces objets de passementerie appelés *chenilles*. Si l'on suppose un réseau bâti, sur un plan déterminé, au moyen d'anastomoses très multipliées de ces sortes de chenilles, on aura une image assez exacte de la disposition du parenchyme hépatique autour du réseau canaliculaire.

Le mode d'implantation des *canalicules à parenchyme* est-il régulier sur l'étendue de ce réseau excréteur ? ou bien la distribution de tous ces courts pédicules n'est-elle soumise à aucune loi, au moins apparente sur le foie ? La chose n'est point facile à élucider. On peut à ce sujet émettre deux hypothèses.

1° Tous les pédicules biliaires à parenchyme émergent des canaux excréteurs juste en niveau des nœuds de ramification, et dans ce cas, la théorie fait planter ces pédicules acineux dans les angles à trois ou quatre branches formés par la divergence des rameaux biliaires anastomotiques. Mais nous avons vu que l'existence des lobules paradoxaux gênait un peu cette conception. Il est vrai qu'au point où nous en sommes, la notion du

lobule hépatique classique nous important peu, la conciliation serait facile. Il suffirait d'implanter sur les nœuds biliaires qui entourent le lobule paradoxal, des pédicules acineux supportant

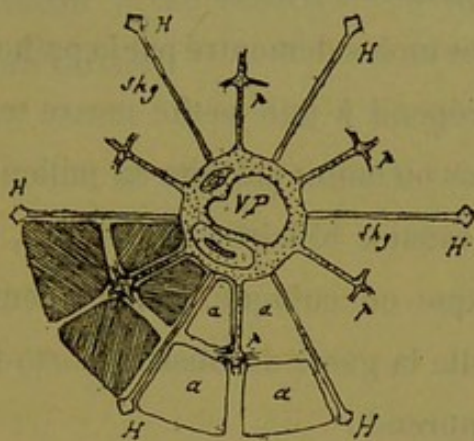


Fig. 186. — Schéma du lobule paradoxal avec ses veines sus-hépto-glissoniennes.

des masses parenchymateuses qui rempliraient l'aire de ce lobule, et auraient pour veines efférentes les veines sus-hépto-glissoniennes. La fig. 186 schématique montre cette solution. Mais ce serait une nouvelle irrégularité que nous n'accepterions pas volontiers avec nos idées sur l'évolution primitive des glandes.

2° Tous les pédicules acineux naissent sans loi bien formelle sur le trajet des canaux excréteurs, ou, si cette loi existe, elle nous est cachée soit par la délicatesse des parties, soit par suite des déviations et déformations de l'architecture générale. Ces pédicules peuvent émerger des nœuds biliaires eux-mêmes, rien ne s'y oppose, mais on ne saurait dire que ceci comme formule générale: Sur le pourtour des canaux excréteurs, de distance en distance, il naît des canalicules qui, aussitôt sortis de la gaine de Glisson, se résolvent en trabécules.

Si nous sommes plutôt porté à admettre cette seconde hypothèse, nous tenons à dire que la question n'est nullement tran-

chée à nos yeux. La preuve du fait est difficile à fournir soit par l'anatomie normale soit par l'anatomie pathologique (1).

Mais que les pédicules biliaires à parenchyme naissent seulement autour des nœuds biliaires, ou sur les colonnettes qui les réunissent, il n'en est pas moins démontré par la pathologie que chacun de ces pédicules répond à une petite masse trabéculaire ayant son individualité plus ou moins parfaite au milieu du parenchyme.

En résumé, les canaux biliaires excréteurs, ou apparents, à épithélium cylindrique ou cubique, canaux contenus en totalité dans ce qu'on appelle la gaine de Glisson porto-biliaire, forment un système qui comprend :

(1) Si l'on se reporte à l'anatomie pathologique cependant, on trouve des faits qui plaident fort en faveur de cette seconde hypothèse. Certaines formes de stéatose porto-biliaire saisie à son début, sont des plus curieuses à ce point de vue. Sur les coupes de certains foies de tuberculeux, la transformation vésiculo-adipeuse des trabécules hépatiques se manifeste d'abord par une série de petits foyers arrondis, parfaitement nets dans leurs contours et distincts les uns des autres. Ces foyers minuscules s'échelonnent autour des canalicules porto-biliaires, et les font ressembler à des chapelets anastomosés courant entre les sections lobulaires hépatiques. Les grains de ces chapelets, ou boules graisseuses, pénètrent plus ou moins dans le parenchyme des lobules faisant comme des encoches à leur périphérie. Bien que ces petits foyers soient nettement délimités par des trabécules restées saines, il ne semble guère possible de rattacher leurs points d'implantation ou leurs pédicules exclusivement aux angles porto-biliaires qui dessinent les sections lobulaires hépatiques. On est tenté de les faire plutôt s'insérer sans loi formelle sur le pourtour des canalicules.

Toutefois, dans cette interprétation, il faut se défier d'une cause d'erreur qui est la suivante. On peut croire que tous les petits foyers graisseux présents sur la préparation autour d'un lobule appartiennent comme implantation aux canalicules présents également autour de ce lobule ; et l'on fait ainsi naître de ces derniers beaucoup plus de pédicules acineux qu'ils n'en portent réellement. C'est que sur les coupes un peu épaisses, les seules démonstratives malheureusement, on voit dans l'aire d'un lobule, entre le centre et la périphérie, des sections de foyers adipeux dont le pédicule émane de canalicules non situés dans le plan de la coupe.

Malgré cette cause d'interprétation erronée tenant à l'épaisseur et à la direction des coupes, l'étude des faits de ce genre est d'une grande valeur.

1° Un réseau fermé complètement ou incomplètement par anastomoses directes.

2° Des canalicules latéraux très courts qui naissent sur toute l'étendue de ce réseau et se résolvent en trabécules dès leur sortie de la gaine de Glisson.

CHAPITRE VI

Du parenchyme hépatique ou système sécréteur.

Le parenchyme hépatique est constitué par l'assemblage de toutes les petites masses glandulaires produites par la résolution subite en trabécules hépatiques, des canalicules à parenchyme qui naissent sur tout le réseau des voies biliaires. Ce sont les éléments anatomiques primitifs de la glande biliaire, les *acini biliaires* qu'on pourrait appeler les *lobules biliaires primitifs*. Si l'on considère le réseau des canaux biliaires comme dessinant des loges polyédriques ou cages à barreaux très écartés, et accolées par toutes leurs facettes, les acini biliaires remplissent l'intérieur de ces loges. Implantés par leur court pédicule sur les angles ou les barreaux de ces cages, ils prennent la forme de masses coniques ou prismatiques dont les sommets convergent vers le centre de chacun des polyèdres.

L'acinus biliaire n'est autre chose qu'un canalicule qui, aussitôt sorti de la gaine de Glisson porto-biliaire, se ramifie, s'anastomose avec lui-même à tout instant, pendant que son épithélium de revêtement change de nature, se différencie pour s'adapter à des fonctions spéciales. Les anastomoses de ce tube sont excessivement rapprochées les unes des autres, de façon à ne laisser

entre elles que des mailles étroites occupées par des capillaires sanguins. On ne saurait affirmer qu'une loi préside à la formation de ces anastomoses, mais nous pensons fermement qu'il en est ainsi à une certaine époque du développement du foie. Quoiqu'il en soit, les nœuds qui résultent de ces anastomoses montrent souvent trois ou quatre branches latérales. La masse glandulaire ainsi formée représente un réseau très dense dont les mailles logent un réseau vasculaire semblable, les nœuds et les travées de l'un s'opposant aux nœuds et travées de l'autre.

Le tube anastomosé qui constitue l'acinus biliaire diffère du canal excréteur qui lui sert de pédicule par trois caractères essentiels.

1° Ce n'est pas un tube constamment parfait ;

2° Son épithélium n'est pas formé de cellules régulières ;

3° Sa paroi propre a disparu ou s'est tellement modifiée, qu'anatomiquement on ne lui en décrit pas. Ces trois raisons ont fait désigner les circonvolutions anastomosées de ce tube acineux sous le nom de *trabécules hépatiques*. C'est sous cette rubrique que nous allons les envisager dans le foie de l'homme.

Bien que ces travées cellulaires présentent, dans un même foie et suivant les sujets, de grandes variétés, on ne peut cependant mettre en conteste que chez l'homme la trabécule hépatique est multicellulaire en thèse générale. Lorsque la coupe a saisi des trabécules perpendiculairement dans l'intervalle qui sépare deux confluent anastomotiques, elles paraissent formées le plus souvent de trois, quatre cellules et plus, groupées en rond. Il suffit d'ailleurs de trois corps cellulaires pour constituer un tube anatomique et physiologique. Les confluent sont toujours nettement circonscrits par un nombre de cellules suffisant, et les tra-

bécules coupées en long ou obliquement offrent manifestement deux rangées de corps cellulaires. Si l'on veut bien vérifier ces faits, il convient tout simplement d'étudier des coupes d'épaisseur moyenne, car sur les coupes très minces, facilement dissociées par les manipulations, on est exposé à de nombreuses erreurs d'interprétation.

Cela ne veut pas dire toutefois que ça et là on ne rencontre pas des fragments de trabécules unicellulaires ; mais ce qui est comme la règle dans le foie de beaucoup de mammifères, est certainement l'exception dans le foie humain.

Nous n'avons pas à faire ici la description des cellules hépatiques. Rappelons seulement que ce sont des masses protoplasmiques, munies vraisemblablement d'une paroi propre, et contenant, en outre de granulations variées, un noyau relativement petit, à nucléole brillant. On trouve encore assez souvent des cellules à deux noyaux distincts. La forme de ces éléments est fort irrégulière ; mais en général ce sont des polyèdres (probablement des dodécaèdres) se comprimant mutuellement par leurs faces latérales, tournant leur partie large ou basale, plutôt arrondie que plane, vers les capillaires sanguins, et leur extrémité opposée, plus étroite au sommet, vers l'extrémité semblable des autres cellules voisines de la même trabécule.

Comme les confluent anastomotiques sont très rapprochés, et que les colonnes intermédiaires sont relativement insignifiantes, il en résulte que la plupart des cellules regardent un de ces confluent ; mais les tubes intercalaires n'en sont pas moins souvent très bien formés.

Le réseau trabéculaire acineux porte-t-il des culs-de-sac terminaux ? Question discutée et légitimement discutable, vu les

causes d'erreur multiples qui existent dans l'interprétation de ce simple fait. Les meilleurs auteurs classiques les admettent, sans être cependant bien affirmatifs. Nous aussi, nous croyons en avoir maintes fois observé, mais il est si facile de prendre pour un cul-de-sac un petit confluent ou une trabécule coupée dans une certaine direction, que nous regardons leur existence comme probable, mais non péremptoirement démontrée.

Autre question, celle-ci plus nouvelle : Le réseau trabéculaire commandé par un canalicule acineux est-il fermé, ou bien communique-t-il en un certain nombre de points avec le réseau des acini voisins ? Nous ne savons si ce problème aura sa solution évidente un jour ou l'autre, mais pour l'instant on ne peut guère que raisonner à son sujet. En face de la tendance générale à l'anastomose, sinon de l'anastomose généralisée des canaux biliaires excréteurs; en face du réseau anastomotique si complet que forme l'acinus, on doit regarder comme très probables ces communications interacineuses, sur quelques points non déterminés de la périphérie des masses trabéculaires, sans que ces anastomoses détruisent en rien l'autonomie de l'acinus. Ne sait-on pas que dans le testicule, dont personne ne conteste l'autonomie tubulaire et lobulaire, les lobules et les tubes eux-mêmes dans un lobule s'envoient de fréquentes anastomoses ?

Au milieu de tout cela, que sont les capillaires biliaires ? Ici nous serons très catégorique, et avec Eberth et quelques autres, nous dirons : *Les cellules hépatiques sont les épithéliums de revêtement de ces capillaires.*

Si l'on tient compte de ce simple fait que chez l'homme l'immense majorité des trabécules sont multicellulaires, on en tirera aussitôt cette conclusion que tout ce que l'on a vu chez les animaux

à trabécules hépatiques unicellulaires peut très bien n'être pas applicable à notre espèce. C'est un principe à bien poser tout d'abord. Les recherches concernant les capillaires biliaires du lapin et de quelques autres animaux sont des plus intéressantes, mais il ne faut pas confondre une trabécule dont les cellules forment un tube avec une travée constituée par un alignement de cellules bout à bout. Dans les foies à trabécules surtout unicellulaires, les anatomistes sont à peu près d'accord pour admettre l'existence, sur certaines facettes cellulaires, de gouttières qui par juxtaposition deux à deux, forment canalicule. Les auteurs ne discutent guère que sur des détails de topographie relatifs à la situation des capillaires biliaires par rapport au courant sanguin, et sur le nombre de ces gouttières appartenant à une même cellule. Nous nous garderons bien de mettre en doute des faits qui ont été vus par une série d'observateurs éminents. Mais nous pensons qu'il faut se garder d'appliquer au foie de l'homme des données de ce genre sous prétexte qu'elles sont ou paraissent bien démontrées chez tel ou tel animal.

La trabécule unicellulaire représente évidemment le summum de dissociation, de tiraillement du tube primitif qui a servi de point de départ au développement du foie, et ici l'on ne saurait parler de réseau tubulé qu'en forçant par trop les souvenirs embryogéniques. A cette structure spéciale doit correspondre vraisemblablement un mode non moins spécial de collection des produits secrétés. Et encore chez ces animaux trouve-t-on fréquemment des trabécules bien et dûment multicellulaires.

Ce qui est exception chez eux devient la loi dans le foie de l'homme. Nous avons ici des tubes, si déformés, si irréguliers que l'on voudra, mais des tubes, c'est-à-dire des colonnettes anasto-

mosées de cellules groupées de telle sorte que, presque partout sur leur trajet, ces cellules délimitent un sinus entre leurs masses protoplasmiques juxtaposées. Il y a donc lieu de supposer que chez l'homme le mode de collection biliaire doit être en rapport avec cette disposition tubulaire, si rudimentaire qu'on la suppose.

Que dans le foie humain certains fragments trabéculaires présentent ce summum de dissociation cellulaire dont nous parlions plus haut ; que l'on y rencontre çà et là des travées unicellulaires, cela nous prouve une fois de plus la vérité de cet axiome, que *la nature ne marche pas par bonds*, et que ce qui forme la masse du foie chez certains animaux se retrouve par accident dans notre espèce. Et alors nous consentons volontiers à faire circuler la bile sur telle ou telle gouttière creusée entre les faces accolées de deux cellules, bien que ne voyant guère où cette bile peut aller ensuite ; nous irons plus loin même, et nous admettrons plus simplement que trois, quatre, cinq cellules rangées bout à bout se passent de l'une à l'autre par osmose leur produit de sécrétion, jusqu'à la rencontre d'un organe de collection moins primitif. On peut encore supposer que, dans les trabécules unicellulaires, les cellules sont plus ou moins obliques et chevauchent par leurs faces les unes sur les autres, de façon que la bile peut trouver entre ces faces ou portions de faces accolées, des sinus rudimentaires, en gouttière si l'on veut, qui la conduisent peu à peu jusqu'à un point où la trabécule, ayant trois cellules, forme un tube véritable.

D'ailleurs ces trajets rudimentaires ne peuvent être que très courts, car d'un côté ou de l'autre une trabécule dite unicellulaire tombe rapidement sur un confluent qui est bien et dûment multicellulaire.

Nous devons dire que, pour ce qui concerne le foie de l'homme nous n'avons tenté aucune expérience destinée à mettre en évidence les capillaires biliaires. Personne n'y a réussi jusqu'à présent pour des raisons faciles à comprendre. Nous n'avons étudié les capillaires biliaires des animaux que sur de fort belles préparations d'injection expérimentale que M. le professeur Cornil nous a gracieusement communiquées, et nous devons dire que, si nous avions à parler du foie de chat ou de lapin, nous serions fortement tenté d'interpréter ces préparations d'une manière un peu différente qu'on ne l'a fait. Mais nous n'avons à discourir que sur les trabécules du foie humain, et la structure de ses éléments doit être formulée directement d'après l'étude de l'organe, dans les conditions défectueuses qui nous sont faites.

A l'état normal, aussi normal qu'on peut le souhaiter, il est déjà facile de trouver sur les préparations des trabécules à sinus intercellulaire manifeste. Des colonnettes coupées en travers montrent un petit orifice limité par les sommets de leurs cellules constitutantes ; mais cette apparence de sinus est encore bien plus évidente sur les coupes passant par les confluent trabéculaires dans lesquels les cellules d'enveloppe plus nombreuses circonscrivent parfois un trou véritable où l'on voit aboutir un ou plusieurs sinus venant des trabécules adjacentes. Sur les travées coupées en long ou obliquement, et surtout si l'on étudie des coupes un peu épaisses, qui permettent de voir l'ensemble de ces travées en faisant varier la mise au point de l'objectif, on peut constater que les masses protoplasmiques dessinent par leur convergence un interstice sinueux, en ligne brisée ou rectiligne, vrai trajet canaliculé circulant entre les sommets des cellules. Il s'agit ici simplement d'un interstice ne paraissant limité

par aucune enveloppe particulière. Dans les conditions où nous sommes placés pour le foie humain, c'est donc le protoplasma simplement, recouvert de la cuticule, si l'on veut, qui délimite ce sinus. Existe-t-il à l'état physiologique une modification spéciale de la paroi cellulaire à ce niveau, faisant que le sinus aurait en réalité une paroi d'emprunt ? On ne saurait le dire. Mais à l'état cadavérique on ne voit rien de semblable. Ces sinus ont au contraire l'air de communiquer librement avec les autres interstices dessinés par les bords des cellules. Mais les manipulations multiples et l'action des réactifs doivent nous rendre très circonspects dans l'interprétation de ces détails histologiques.

Si les mêmes causes d'erreur subsistent évidemment quand il s'agit de foies plus ou moins malades, l'anatomie pathologique nous permet cependant de voir des détails que ne montre pas l'anatomie normale, simplement par ce motif que les détails se trouvent alors très amplifiés. S'il existe vraiment des canalicules collecteurs de la bile au milieu des travées de cellules hépatiques, il est logique d'admettre que dans les cas de rétention biliaire à marche lente, c'est dans ces canalicules ou trajets quelconques, que cette stase biliaire doit laisser des traces, si traces il y a après la mort. Or ces conditions se présentent fréquemment à l'observateur. Nous avons observé une série de faits où l'injection des trabécules est à peu près généralisée. Ce qui frappe tout d'abord c'est la présence des concrétions biliaires verdâtres dans les ampoules trabéculaires ; mais en outre, à de plus forts grossissements, on s'aperçoit que la plupart des colonnettes cellulaires ont dans leur axe une sorte de filet noirâtre continu ou interrompu qui n'est autre chose que de la substance biliaire circonscrite en trainée par les masses cellulaires environnantes. L'aspect

est très variable. Ici c'est un filet noir continu, là un fin chapelet de points microscopiques. Mais tout cela aboutit rapidement à un confluent souvent ampullaire contenant un calcul. En outre, nombre de trabécules, sans contenir de ces filets noirâtres, présentent *la marque* de la stase biliaire sous forme d'un canalicule vrai se ramifiant çà et là au niveau des confluent. Lorsqu'on voit par transparence ces sinus vides au milieu des cellules qui les entourent, leurs limites sont tellement nettes, ils semblent si bien creusés dans le protoplasma voisin, qu'au moyen des jeux de lumière du miroir on est tenté de leur décrire une enveloppe spéciale résultant de la condensation de la substance cellulaire. Nous pensons plutôt qu'il n'y a rien de semblable même à l'état pathologique, et qu'il s'agit d'un simple refoulement de cette substance. Mais la stase biliaire prolongée a exagéré et rendu persistant un état qui normalement est probablement peu marqué ou intermittent.

Quoi qu'il en soit, les faits sont évidents, et dans les rétentions biliaires chroniques, on trouve l'état canaliculé des trabécules

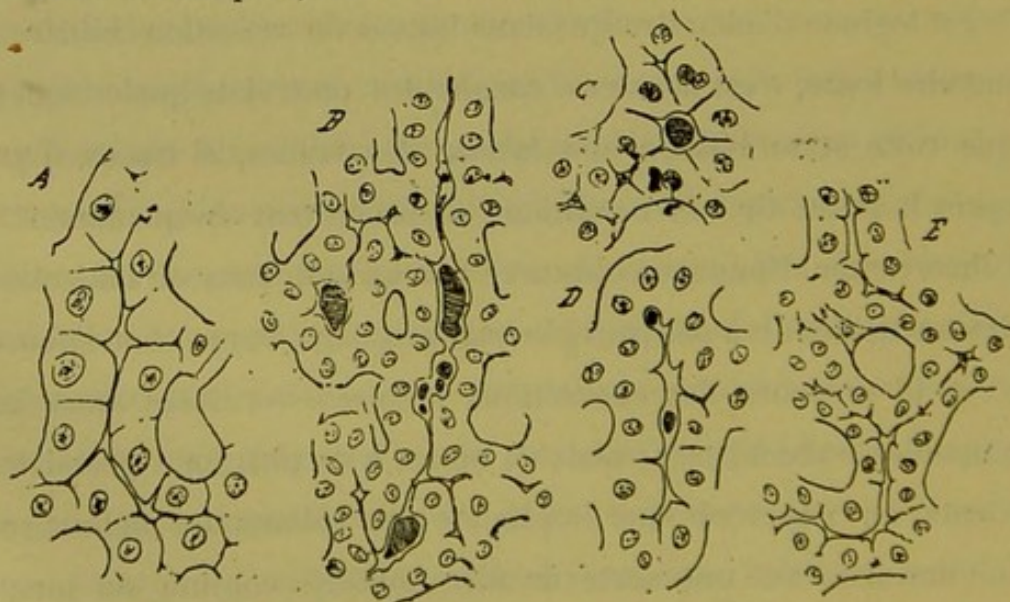


Fig. 187. — Trabécules hépatiques dans la rétention biliaire.

(fig. 187). Nous croyons que l'on doit regarder tout cela comme

la plus belle démonstration de l'état canaliculé des travées cellulaires hépatiques. Car on ne saurait nier qu'il existe forcément un rapport entre ces lésions ou mieux ces dispositions si régulières des trabécules, et l'état de la circulation biliaire à l'état physiologique. Comme ce n'est d'ailleurs que l'exagération de ce qu'on voit dans les foies normaux, nous devons conclure que toutes les probabilités, sinon toutes les certitudes, sont pour l'existence de sinus intercellulaires collecteurs de la bile, dans l'axe des trabécules hépatiques.

Tous ces sinus se jettent les uns dans les autres, ou mieux s'anastomosent à chaque instant au centre des confluent trabéculaires; et c'est en ces points que la stase pathologique paraît laisser le plus de traces, car les nœuds trabéculaires recèlent le plus souvent des concrétions isolées ou agglomérées. C'est alors qu'on voit ces ampoules arrondies ou en bissac, à contours taillés à l'emporte-pièce, dans lesquelles s'ouvrent latéralement les sinus des trabécules, comme des affluents dans un petit lac.

Mais toute l'histoire des capillaires biliaires est-elle contenue dans la notion de ces sinus qui suivent l'axe trabéculaire? Si tels sont les organes collecteurs de la trabécule, comment les cellules hépatiques y déversent-elles leurs produits de sécrétion? Question qui peut paraître oiseuse puisqu'il semble naturel de faire verser directement leur bile dans le canalicule central, à des cellules qui le limitent par une de leurs facettes. La chose n'est peut-être pas aussi simple. Et, sans parler des sinus primitifs ou gouttières creusées sur les faces adjacentes des cellules hépatiques, gouttières que nous n'avons jamais vues chez l'homme, on peut supposer que les interstices délimités par les bords latéraux des masses protoplasmiques, sont les organes primitifs de collec-

tion biliaire. Il y aurait ainsi une masse de petits affluents se jetant perpendiculairement dans ce canalicule trabéculaire. Si l'on jette un coup d'œil sur certaines dispositions de la figure 187, on voit que l'anatomie pathologique vient à l'appui de cette hypothèse. On observe en effet très fréquemment des infiltrations de matière biliaire se prolonger en filament perdu dans les interstices des bords cellulaires.

En résumé, l'étude du foie de l'homme considéré comme normal, et l'étude du foie pathologique semblent démontrer que les trabécules hépatiques sont des organes tubulés plus ou moins parfaits, souvent très rudimentaires, dans lesquels les interstices limités par les bords cellulaires seraient les premiers conduits collecteurs de la bile, tandis qu'au centre de chaque trabécule circulerait un canalicule véritable recevant de tous côtés ces premières racines collectrices.

Tous les sinus intra-trabéculaires s'anastomosant comme les trabécules qui les contiennent, les capillaires biliaires, comme on les appelle, forment donc un réseau très anastomotique toujours séparé des capillaires sanguins par l'épaisseur maximum d'une cellule hépatique.

Ainsi comprises, *les trabécules sont donc des tubes dont les épithéliums de revêtement sont appelés cellules hépatiques, tandis que leur lumière se nomme capillaire biliaire intra-lobulaire*. Ces tubes n'ont certainement pas de paroi propre extérieure dans le sens précis du mot. Leur surface externe est seulement séparée de la paroi des capillaires sanguins par un espace sur la constitution duquel on n'est guère d'accord et dont nous reparlerons.

Si l'on considère que les canalicules excréteurs ont une paroi

propre comme dans toutes les glandes, on voit facilement que, si les tubes sécréteurs du foie n'ont pas cette paroi spéciale, c'est qu'ils l'ont modifiée et réduite à sa plus simple expression, en vue de fonctions particulières. C'est aussi dans ce but probablement que les tubes hépatiques s'étirent et ne conservent plus que le minimum d'épithéliums nécessaires pour délimiter un canalicule collecteur. C'est par ces procédés que la fonction hématopoïétique si importante dans le foie se trouve assurée, par le maximum de contact entre le protoplasma cellulaire et le courant sanguin.

Dans le tissu sécréteur du foie, ainsi constitué par les trabécules hépatiques, il y a en outre à considérer des capillaires sanguins et du tissu conjonctif.

En plein parenchyme, c'est-à-dire hors des gaines de Glisson porto-biliaires, il n'y a, en fait de vaisseaux, que des capillaires qui forment un réseau aussi compliqué que celui des tubes sécréteurs, et ces deux réseaux entrelacés s'opposent partout leurs nœuds et les travées qui séparent ces derniers. Les capillaires sanguins ne paraissent d'ailleurs présenter aucun caractère qui les différencie des capillaires généraux.

Il résulte de la fréquence des anastomoses dans chaque réseau, et de la brièveté des travées qui séparent les confluent, que chacun d'eux forme à l'autre une enveloppe véritable, presque complète, bien que composée de plusieurs parties distinctes. C'est-à-dire que le tube biliaire, par exemple, est plongé dans un vrai lac sanguin formé de sinus circulaires perpendiculaires à son axe. Aussi la coupe transversale d'un tube sécréteur entre deux confluent peut-elle montrer ce tube entouré d'un capillaire sanguin circulaire.

Entre la surface externe de la paroi capillaire sanguine, munie à l'intérieur de beaux noyaux endothéliaux, et la surface extérieure du tube biliaire, existe une atmosphère conjonctive très rudimentaire mais parfaitement démontrable, dans l'aire de laquelle on peut décrire des cellules interstitielles, des espaces périvasculaires, des capillaires lymphatiques, etc., mais que nous appellerons tout simplement l'*atmosphère conjonctive pérित्रabéculaire*, expression qui répond à tout ce qui précède, vu les notions régnantes sur la nature du tissu conjonctif et des appareils lymphatiques. Pour nous cette zone représente les vestiges de la paroi propre des canaux biliaires et des expansions du feuillet fibreux qui accompagne les vaisseaux afférents de la glande. C'est donc une expansion glissonienne en miniature. C'est dans cette atmosphère conjonctive si rudimentaire, permettant tous les mouvements physiologiques d'expansion vasculaire, que se passent la plupart des processus pathologiques de l'organe.

CHAPITRE VII

Le système veineux sus-hépatique ou système efférent.

Le système sus-hépatique comprend deux éléments distincts :

- 1° Les veines sus-hépatiques de tout calibre ;
- 2° Les zones sus-hépatiques.

§ 1^{er}

Système général des veines sus-hépatiques.

De même que dans le parenchyme sécréteur, les capillaires sanguins forment un réseau très anastomosé dont les nœuds et les colonnettes s'opposent à ceux du réseau des trabécules hépatiques; de même, dans l'architecture de la glande biliaire, les veines sus-hépatiques sont, en thèse générale, disposées en un réseau dont les larges mailles s'opposent aux mailles du réseau des canaux biliaires excréteurs. Ces derniers circonscrivant par leurs anastomoses des loges polyédriques accolées par leurs facettes virtuelles, les veines sus-hépatiques sont agencées de telle façon que leurs confluent ou nœuds occupent le centre de ces loges, tandis que les canaux vasculaires qui réunissent ces confluent sortent de ces mêmes loges par le milieu de leurs

facettes. Si l'on considère le tissu hépatique comme formant un manchon parenchymateux à section transversale polygonale, prismatique, à trois faces et à trois bords, et suivant dans toutes ses inflexions le réseau des canaux biliaires qui lui sert d'axe, les veines sus-hépatiques occupent les bords de ce vaste manchon. Il est facile de comprendre que, par suite des anastomoses si fréquentes et si régulièrement ordonnées du réseau biliaire et de son atmosphère parenchymateuse, les bords de ces sortes de prismes se juxtaposent et délimitent ainsi des interstices dont les lieux d'intersection sont juste aux points les plus éloignés des nœuds biliaires : Ces points répondent aux confluent veineux sus-hépatiques, et les interstices précédents logent les veines du même nom.

Théoriquement le réseau ainsi formé est partout anastomosé, c'est-à-dire fermé, excepté bien entendu au niveau du confluent de la veine cave inférieure. Mais si, par leur direction, les veines se regardent deux à deux à leurs extrémités, cette tendance générale à l'anastomose peut fort bien ne pas répondre à des anastomoses réelles, de vaisseau parfait à vaisseau parfait, le canal de jonction n'étant sur certains points qu'un capillaire anatomiquement et physiologiquement collecteur, mais non reconnaissable comme élément spécial avec nos moyens d'investigation. De là la notion des origines des veines sus-hépatiques, lesquelles origines ne seraient autre chose que des capillaires collecteurs rampant à la périphérie (facettes et angles quelconques) de tous les petits systèmes primitifs qui par leur assemblage forment le parenchyme biliaire. Tous les éléments vasculaires du système sus-hépatique étant situés en plein parenchyme, et toujours aussi éloignés que possible des canaux biliaires, il en

résulte que tout ce qui constitue le réseau efférent, racines peu ou point apparentes et véritables veines, est dans un rapport topographique constant avec les segments du parenchyme sécréteur ou acini biliaires. Ceux-ci sont aussi bien côtoyés par les grosses veines efférentes que par les ramuscules d'origine. Mais tout naturellement le calibre des rameaux veineux est en rapport avec leur fonction, les uns n'étant que des petits collecteurs de capillaires, les autres, d'origine plus lointaine déjà, étant collecteurs de vaisseaux collecteurs. Quel que soit leur calibre d'ailleurs, ils reçoivent sur leur trajet des veines de tout ordre.

Envisagés non plus comme réseau, mais comme canaux collecteurs, c'est-à-dire au point de vue du calibre, les vaisseaux sus-hépatiques forment des systèmes convergents en rapport avec les systèmes collecteurs que dessinent les canaux biliaires excréteurs. De même que ces derniers, tout en figurant un réseau, sont physiologiquement et anatomiquement groupés en systèmes à confluent central, de forme pyramidale triangulaire ; de même les veines sus-hépatiques constituent des appareils collecteurs dont les troncs rampent à la périphérie des pyramides précédentes ; les racines veineuses plongent dans la masse de parenchyme qui les remplit, et les troncs eux-mêmes se dirigent de la base au sommet, en suivant les bords, pour atteindre un confluent commun. Un système excréteur biliaire plein de son parenchyme possède ainsi son appareil veineux efférent qui l'enveloppe, et d'anastomoses en anastomoses se réduit à un tronc collecteur unique situé juste à l'opposé du point d'entrée (ou d'émergence) du pédicule de ce système. Dans leur trajet le long des bords des pyramides susdites, les veines collectrices reçoivent des vaisseaux de calibre varié, depuis les veines déjà collectrices des

régions profondes du parenchyme, jusqu'aux simples radicules de collection capillaire des acini biliaires qu'elles côtoient.

Il résulte de ce mode de convergence que les confluent ou nœuds du réseau général, reçoivent ou peuvent recevoir des veinules insignifiantes en même temps que des canaux considérables. Mais il résulte aussi de la marche en ligne droite des troncs collecteurs entre les systèmes biliaires, que ces nœuds sont toujours traversés par un vaisseau principal qui leur sert d'axe ou de tige de support. C'est-à-dire que l'on peut suivre une veine sus-hépatique depuis son origine et la voir augmenter de volume dans un trajet rectiligne, à mesure qu'elle franchit un plus grand nombre de confluent. La longueur de ces veines varie avec le degré des systèmes biliaires auxquels elles servent de veines efférentes ; les unes se perdent rapidement dans un confluent ayant pour axe une veine rectiligne venant de plus loin, une autre sera suivie jusqu'à un vaisseau plus important encore, et ainsi de suite, jusqu'au tronc commun des canaux sus-hépatiques, véritable confluent de veines qui traversent entièrement la glande en ligne droite.

On voit l'analogie qui existe entre les façons d'être du système biliaire excréteur et du système sus-hépatique. Topographiquement ce sont deux réseaux qui s'opposent constamment l'un à l'autre, les nœuds et les tiges de l'un d'entre eux dessinant des sortes de cages qui logent à leur centre les nœuds de l'autre. La forme des cages est seulement différente dans les deux cas, et les rameaux internodulaires dans l'un des réseaux sont croisés perpendiculairement, mais à distance, par les rameaux internodulaires de l'autre. Physiologiquement, au contraire, et par suite anatomiquement au point de vue du calibre, les canaux biliaires

comme les veines sus-hépatiques ont une direction tout à fait rectiligne.

Si l'on veut faire une comparaison plus précise entre la structure du foie pris en masse, et la structure intime du parenchyme, on peut dire ceci : au point de vue descriptif pur, le parenchyme sécréteur peut se grouper soit autour du réseau biliaire, soit autour du réseau sus-hépatique, car dans les deux cas c'est un manchon qui enveloppe le réseau choisi pour axe, et la forme seule du manchon varie ; de même dans le parenchyme sécréteur on peut prendre les capillaires biliaires ou les capillaires sanguins comme élément anatomique principal. Quel que soit le choix auquel on s'arrête, le foie pris en masse représente le parenchyme sécréteur exactement. Il suffit en effet de remplacer dans ce dernier les capillaires biliaires par des canaux excréteurs, les capillaires sanguins par des veines sus-hépatiques, et les cellules hépatiques par des manchons de trabécules, pour avoir la structure générale de l'organe.

§ 2

Des veines sus-hépto-glissoniennes.

Certaines dépendances du système sus-hépatique semblent au moins, à première vue, faire exception à la loi de distribution en réseau mentionnée ci-dessus :

Nous voulons parler des *veines sus-hépto-glissoniennes*, comme nous avons proposé de les appeler. Pour tout ce qui concerne l'histoire de ces vaisseaux, et la façon dont l'anatomie pathologique nous a conduit à rechercher leur existence, nous

renvoyons à divers travaux antérieurement publiés par nous sur ce sujet.

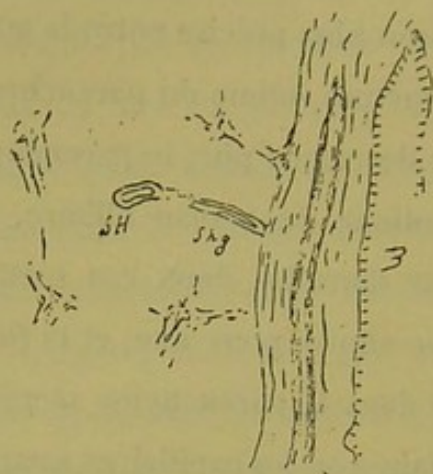


Fig. 188.

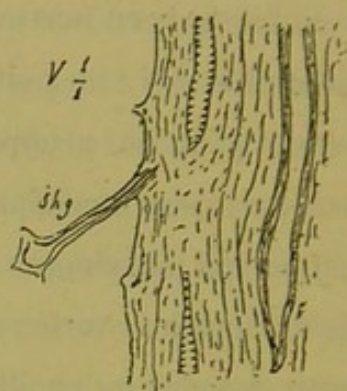

Fig. 189.

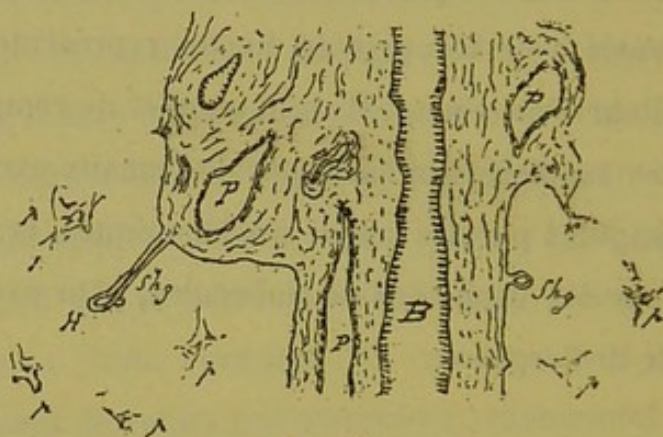


Fig. 191.

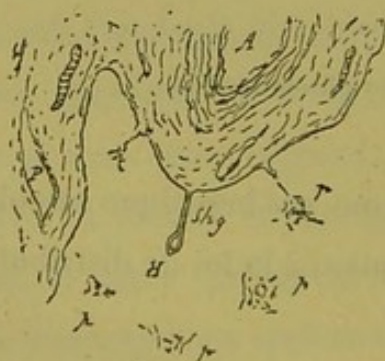

Fig. 190.

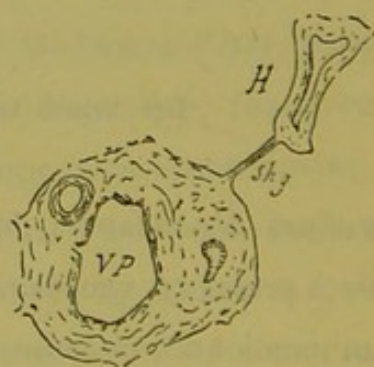


Fig. 192.

Aspects différents de veines sus-hépto-glissoniennes coupées en long ou obliquement.

Les veines sus-hépto-glissoniennes sont des ramifications sus-

hépatiques qui s'étendent perpendiculairement de certains points de la gaine de Glisson porto-biliaire aux confluent sus-hépatiques voisins. Leur nombre est extrêmement considérable. Théoriquement ces veines existeraient à partir des confluent biliaires de troisième ordre; mais en anatomie normale on ne voit que celles dont le calibre implique des parois vraiment anatomiques, aussi semblent-elles relativement rares sur les coupes. Mais l'étude des lésions systématiques du foie, en indiquant mathématiquement leur place physiologique et physiologico-pathologique, montre que ces vaisseaux règnent sur tout le trajet des voies porto-biliaires. Partout où on les rencontre, il est impossible d'en faire autre chose que des expansions du système sus-hépatique. Les parois ont identiquement la même structure, et d'ailleurs on peut les suivre depuis les gaines de Glisson jusqu'à un confluent veineux efférent du voisinage. Il en est de monstrueuses sur lesquelles nous aurons à revenir plus loin. En général on les voit former à la surface de la gaine glissonienne un cul-de-sac adhérent et jusqu'à présent nous n'avons pu démontrer péremptoirement la communication de la cavité de ce cul-de-sac avec les vaisseaux qui rampent dans l'épaisseur de cette gaine; ce qui dans notre idée n'enlève aucune valeur aux considérations émises antérieurement par nous au sujet du rôle physiologique de ces veines. Ayant d'ailleurs à reparler longuement de cet ordre de vaisseaux, nous nous bornons ici à cette courte description, et reproduisons dans les croquis (fig. 188, 189, 190, 191, 192), les formes les plus communes de ces veines sus-hépatoglissoniennes. Fréquemment aussi on observe des vaisseaux de ce genre, plus volumineux, à parois très épaisses, sous forme de cavités arrondies ou anguleuses, insérées sur un point variable de la périphé-

rie des canaux porto-biliaires, le plus souvent en face d'un canal

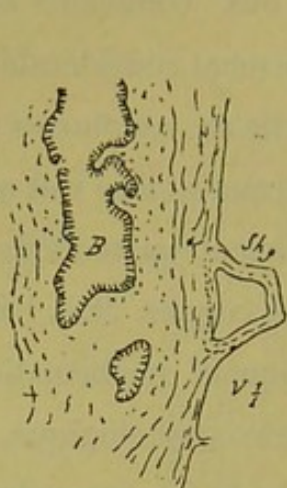

Fig. 193.

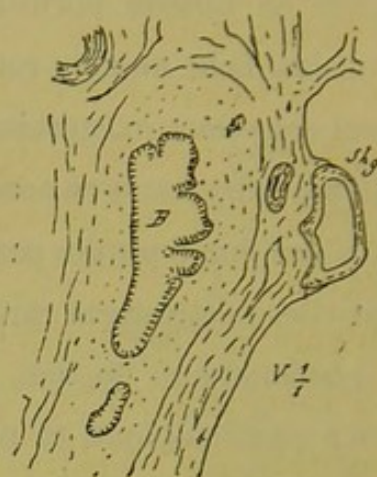

Fig. 194.

Culs-de-sac sus-hépatoglissoniens insérés sur des gaines porto-biliaires.

biliaire volumineux, comme le représentent les figures 193, 194 (shg). Entre ces dernières formes et les variétés monstrueuses que nous étudierons plus loin, il existe tous les intermédiaires. On voit assez souvent des veines sus-hépatoglissoniennes déjà volumineuses qui envoient dans le parenchyme environnant des racines multiples, lesquelles se comportent absolument comme des veines sus-hépatiques ordinaires. On en trouvera un bel exemple dans une note parue antérieurement sur ce sujet. (*Progrès médical*, 1884.)

§ 3

Structure des veines sus-hépatiques.

La structure des veines sus-hépatiques à parois apparentes est tout à fait particulière, et les rapports de ces parois avec le parenchyme hépatique sont non moins remarquables.

Les plus petites, coupées en travers, paraissent de simples

lacunes circulaires ou anguleuses limitées par des petits blocs fibreux, homogènes, d'aspect tendineux, soit parfaitement isolés, soit réunis deux à deux en certains points, apparence qui peut être rapportée au fait de la section transversale d'un canal criblé de trous, véritable *tube à drainage* à orifices très rapprochés.

A mesure que le calibre augmente, les blocs fibreux formant paroi deviennent plus épais, plus étendus aussi, et leur structure se complique par l'addition de couches nouvelles de même nature ou de nature différente, de façon qu'on peut décrire à cette paroi plusieurs tuniques concentriques. Sur les gros canaux, et cela en plein foie, on voit s'y ajouter des faisceaux de fibres musculaires. Les détails de cette structure nous importent peu d'ailleurs, et ce qu'il faut retenir surtout c'est que les veines sus-hépatiques ont une constitution tellement spéciale que ce sont des organes absolument à part. Leur façon de s'aboucher les unes avec les autres, la manière dont les capillaires collecteurs du parenchyme les perforent, leur contact immédiat avec les trabécules sécrétantes, les différencient tellement des autres éléments qui forment la charpente du foie, qu'on est tenté de les regarder comme quelque chose de surajouté, n'ayant aucune communauté d'origine avec ces derniers.

Entre elles, elles se perforent brusquement, mais on peut voir se continuer de l'une à l'autre les différentes tuniques de la paroi, de façon qu'on dirait une anastomose véritable, avec adaptation fonctionnelle de cette paroi suivant le calibre du vaisseau. Mais au niveau de l'abouchement des capillaires collecteurs dans les veines, c'est une véritable perforation qui existe sur la paroi. Les nœuds de confluence des petits vaisseaux représentent de véri-

tables drains dont le pourtour des orifices s'affirme par la cessation brusque de la membrane pariétale.

Excepté pour les grosses veines qui présentent une sorte de tunique adventice partielle formée par les expansions glissonniennes de nutrition (1), la paroi de ces vaisseaux est en contact immédiat avec les cellules des trabécules hépatiques, et l'adhérence semble établie par l'abouchement des capillaires collecteurs dans le conduit vasculaire.

§ 4

Des zones sus-hépatiques.

Nous désignons sous ce nom les plans virtuels ou anatomiquement réels qui réunissent entre elles les veines sus-hépatiques. L'anatomie pathologique démontre d'une façon péremptoire que dans les lésions systématiques le parenchyme se coupe invariablement suivant certains plans qui passent par les vaisseaux efférents. Sur les préparations ces plans sont représentés par des lignes qui rayonnent d'un foyer commun situé au centre des sections lobulaires en passant au milieu des espaces qui séparent les angles lobulaires. Si, sur la préparation observée, deux nœuds biliaires sont réunis par un rameau anastomotique, la ligne de sectionnement s'interrompt à son niveau et reparait du côté opposé ; si au contraire les sections lobulaires sont ouvertes sur leurs facettes, la ligne de sectionnement est continue entre les angles biliaires respectifs.

Or, en élévation, ces lignes de sectionnement appartiennent à

(1) Voyez Appareil glissonien, p. 343.

des plans qui réunissent les veines sus-hépatiques et leurs nœuds de confluence. Et si ces plans étaient des organes anatomiques véritables, des lames en un mot, on pourrait considérer les veines sus-hépatiques comme rampant entre tous leurs bords et leurs angles d'intersection.

Dans la théorie des lobules biliaires, ces plans limitent les faces des lobules, tandis que les veines efférentes côtoient leurs bords et s'anastomosent à leurs angles.

Ainsi comprises, les zones sus-hépatiques sont-elles simplement des limites entre les territoires biliaires juxtaposés, des plans, au sens géométrique du mot? ou bien y a-t-il là des lames, organes anatomiques aussi rudimentaires qu'on le voudra, qui encapsulent les territoires biliaires? L'anatomie normale ne donne pas de réponse à cette question. Sur les coupes de foie relativement sain, les lignes d'intersection lobulaire s'affirment principalement par une ordination spéciale des trabécules hépatiques surtout apparente à la périphérie des sections de lobules hépatiques. Souvent ces lignes se trouvent également indiquées par la présence d'une veine efférente réunissant ou tendant à réunir deux confluent voisins, ou bien encore par quelque gros capillaire collecteur intra-lobulaire. Mais en anatomie pathologique, certains processus dessinent d'une façon si pure ces lignes de sectionnement, même en l'absence de veine à leur niveau, que l'on est fortement tenté de croire que normalement les zones sus-hépatiques représentent quelque chose, si rudimentaire que ce soit, qui offre les mêmes réactions pathologiques que la paroi des veines efférentes elles-mêmes. A ce point de vue, certaines cirrhoses d'origine cardiaque tiennent le premier rang dans la démonstration.

Les zones sus-hépatiques réunissent non seulement entre elles les veines du réseau efférent, mais elles s'étendent de la même façon sur les veines sus-hépatoglissoniennes. C'est pourquoi dans les lésions systématiques portant sur le système veineux efférent, on voit autour des canaux porto-biliaires des localisations de ces lésions commandées par ces veines particulières et leurs zones.

Si les zones sus-hépatiques ont une existence véritable, si ce sont des lames, il est évident que, dans l'hypothèse des anastomoses tubulaires d'acinus à acinus et de lobes à lobes, ces lames seront plus ou moins criblées de trous pour le passage des tubes anastomotiques.

Nous devrions placer ici l'étude des organes de nutrition du réseau sus-hépatique mais nous renvoyons leur histoire à un chapitre ultérieur (Voy. Appareil glissonien, p. 336).

CHAPITRE VIII

De la capsule d'enveloppe du foie.

§ 1^{er}

De la capsule en général.

Pour des raisons qu'on trouvera plus loin, nous plaçons la description de la capsule d'enveloppe du foie immédiatement à côté de celle du système sus-hépatique. Nous ne savons si les auteurs ont beaucoup réfléchi à son sujet, et se sont demandé quelle était la signification de cette enveloppe fibreuse ; mais, en ce qui nous concerne, ce problème nous a longtemps fortement intrigué, car un instant de réflexion suffit à montrer l'inanité de l'opinion à peu près classique, qui, sans définir spécialement cette capsule, la fait se réfléchir au niveau du hile et là se modifier au point de constituer la gaine de Glisson porto-biliaire. Cela dit pour marquer l'importance que nous attachons à l'histoire de cette enveloppe, nous allons la décrire avec certains détails.

La capsule du foie est une loge fibreuse qui contient la glande hépatique. Elle présente deux orifices : l'un pour le passage des organes porto-biliaires du hile, l'autre pour l'émergence du con-

fluent général des veines sus-hépatiques, au voisinage de la veine cave inférieure. Sa surface extérieure est en rapport avec le péritoine et ses dépendances ligamenteuses ; sa surface interne se moule exactement sur les contours de la glande.

Au niveau du hile, les bords de son orifice adhèrent intimement par soudure à la gaine de Glisson porto-biliaire (1) ; au niveau du confluent des veines sus-hépatiques, elle se continue de tunique à tunique avec la veine cave inférieure.

Son épaisseur n'est pas bien régulière, et sur une même coupe perpendiculaire il n'est pas rare d'en voir des fragments plus épais que d'autres.

Elle est formée en propre de deux couches étroitement sou-

(1) Lorsqu'on cherche les limites de la capsule du foie au niveau du hile chez l'homme adulte, il faut en général remonter assez haut sur le trajet de la grande gaine de Glisson pour les atteindre. Cela tient à ce que, sur le pourtour du hile apparent, le tissu hépatique forme une série de languettes de minceur variable, qui engainent le faisceau porto-biliaire et ses accessoires. Le bord adhérent de ces languettes ne représente pas le hile du foie ; la capsule d'enveloppe contourne ces lamelles de parenchyme et remonte à une hauteur variable entre leur face profonde et la gaine de Glisson. Le hile véritable est donc situé bien plus profondément que le hile apparent, c'est-à-dire que la ligne d'adhérence du bord de ces languettes, comparables aux auricules du cœur.

En tenant compte de ces causes d'erreur, si l'on fait des coupes perpendiculaires au niveau du hile vrai, on voit que la capsule d'enveloppe recouvre les languettes ci-dessus décrites, passe sous leur face adhérente à la gaine des vaisseaux, et se termine assez brusquement entre le parenchyme hépatique d'une part et la gaine glissonienne de l'autre. Jusqu'au point où elle semble finir, on la distingue nettement grâce à ses bords bien tranchés et à sa réfringence spéciale. Chez l'adulte, la gaine de Glisson envoie un prolongement qui la recouvre dans une étendue variable et se termine insensiblement sur sa face externe. Comme d'un autre côté la capsule redescend jusqu'à l'émergence d'une ramification porto-biliaire d'ordre quelconque, la terminaison en pointe de cette capsule paraît plus ou moins emprisonnée dans l'épaisseur du tissu conjonctif glissonien.

Chez le fœtus, au contraire, la capsule du foie se termine d'une façon brusque sur la gaine porto-biliaire, au niveau du hile, en s'insérant sur elle perpendiculairement. C'est ce que nous avons pu constater sur un fœtus de deux mois et demi à trois mois.

dées l'une à l'autre, mais cependant reconnaissables sur une foule de points ; ces deux couches sont souvent séparées par des vaisseaux d'apparence veineuse.

La couche superficielle plus mince est d'une transparence parfaite. Elle semble presque homogène, tant les éléments interposés à ses lamelles conjonctives sont rares et déliés. Elle supporte en dehors la lamelle péritonéale.

La couche profonde est composée de lames fibreuses plus distinctes, séparées par des éléments figurés plus nets. C'est à ses dépens surtout que se font les variations d'épaisseur si fréquentes de la capsule. Par sa face externe elle est en rapport avec la couche précédente ; les limites entre les deux sont marquées à l'état normal par la situation des vaisseaux veineux qui courent horizontalement dans la capsule. En dehors de ces veines, d'ailleurs très répandues, les deux couches se distinguent par leur structure donnant lieu à des jeux de lumière tout spéciaux sous le microscope. Cette couche interne enfin, par sa face profonde, se continue avec les expansions nutritives de la gaine de Glisson porto-biliaire, et avec le délicat système cellulo-vasculaire des territoires trabéculaires sous-jacents.

Si nous nous en rapportons à la multitude de points et de fins tractus réfringents que montrent à l'état normal et à de forts grossissements ces deux couches de la capsule, nous pensons qu'elles sont très riches en fibres élastiques. Mais dans chacune d'elles, ces éléments paraissent disposés différemment. Ils seraient au maximum dans les zones profondes de la couche externe et dans les zones superficielles de la couche interne, de sorte que ces deux zones surtout élastiques se juxtaposeraient. Cette disposition, qui pourrait permettre de décrire à la capsule trois

couches, contribue fortement à la distinction anatomique des deux lames qui la composent en réalité (1).

§ 2

De l'appareil veineux de la capsule du foie.

Nous décrirons plus loin (voy. Appareil glissonien, p. 347) les vaisseaux efférents capsulaires d'origine intra-hépatique. Ici nous n'avons en vue que les veines efférentes qui font corps avec cette enveloppe.

La capsule du foie est excessivement riche en vaisseaux veineux. Il suffit d'examiner à la loupe la surface d'un foie très congestionné passivement, comme on peut le faire sur beaucoup de foies humains, et encore mieux sur des foies encore chauds de cobayes asphyxiés par l'éther ou le chloroforme, pour constater qu'en outre de certaines ramifications plus volumineuses qui sillonnent çà et là la capsule, celle-ci montre par transparence un réseau complet, extrêmement serré de petites veines. Ces vaisseaux tendent à circonscrire des mailles arrondies ou anguleuses dans lesquelles la substance hépatique est plus pâle. Il ne faudrait pas confondre ces petits territoires avec des lobules hépatiques sous-capsulaires vus par transparence, car la loupe permet de voir à leur centre une tache particulière qui n'est autre chose que la terminaison, sous la capsule, d'un canalicule porto-biliaire et de sa gaine de Glisson.

Si, sur des coupes parallèles à la surface du foie, et comprenant quelques vestiges de la capsule, on cherche la disposition

(1) Ces dispositions s'exagèrent beaucoup à l'état pathologique, et la couche élastique prend parfois un développement énorme.

précise des vaisseaux veineux, on voit que le réseau des veines sus-hépatiques est bien mieux dessiné que dans les régions profondes de la glande, c'est-à-dire que les confluent s'envoient des anastomoses beaucoup plus nettes. Il ne peut y avoir de doutes sur l'existence d'un vaste réseau horizontal au moins adhérent à la capsule sinon compris dans son épaisseur. Les coupes perpendiculaires à la surface du foie confirment absolument cette présomption. Car, à des distances très rapprochées, à peu près égales, on voit la ligne capsulaire se renfler légèrement et adhérer en ces points à une section veineuse. Si, au point voulu, la section vasculaire manque sur la capsule, on peut être sûr de la trouver à une très faible distance dans le parenchyme sous-jacent. De plus, dans l'épaisseur même de la capsule, on voit les coupes de sinus veineux horizontaux sous forme de lignes noirâtres dues à la présence du sang coagulé ; et très fréquemment les veines adhérentes à la capsule se continuent à plein canal avec les veines sus-hépatiques ordinaires qui plongent perpendiculairement ou obliquement dans le tissu sous-jacent de la glande.

C'est qu'en effet il existe, faisant intimement corps avec la capsule, un réseau veineux horizontal, en communication avec les veines sus-hépatiques profondes par d'innombrables canaux perpendiculaires ou obliques.

Les veines de ce réseau sont-elles simplement accolées à la face profonde de cette enveloppe, ou bien sont-elles comprises dans son épaisseur ? Ces vaisseaux, qui font saillie en bosse sur la face profonde de la capsule, font absolument partie de cette dernière, car leur paroi se continue directement avec sa couche profonde. Il est à remarquer encore que souvent certaines de

ces sections veineuses s'enfoncent en bec de flûte dans l'épaisseur de son tissu. Donc, bien qu'en apparence plutôt sous-capsulaire, le réseau horizontal est en réalité logé dans une sorte de dédoublement de la capsule (1). Cette opinion trouvera encore sa raison d'être dans ce qui va suivre.

Ce réseau des veines efférentes horizontales de la capsule, communique, avons-nous dit, avec les veines sus-hépatiques profondes. Ces communications sont innombrables ; autant de nœuds sur le réseau précédent, autant de canaux de jonction. Bien que toutes ces veines plus ou moins verticales puissent se ramener au même type, il est cependant utile de les classer en deux groupes distincts par leur aspect et par leurs fonctions, tout en sachant bien qu'entre ces deux espèces on trouve tous les intermédiaires.

Le premier groupe comprend une foule de petites veines essentiellement courtes qui servent de confluent collecteurs à des territoires parenchymateux (lobules hépatiques sous-capsulaires), vraies veines centrales intra-lobulaires) qui, aussitôt nées, perforent la couche profonde de la capsule et s'ouvrent dans le réseau horizontal de cette dernière.

Le second groupe comprend des vaisseaux de plus fort calibre en général, qui se comportent de la façon suivante (fig. 195) : En un point donné de la capsule, on voit la couche profonde de cette membrane perforée par un canal vasculaire qui pénètre verticalement dans le parenchyme sous-jacent et va se jeter dans

(1) Sur le foie de fœtus humain, et sur celui de certains animaux, cobayes, rats, dont l'enveloppe est saine, on voit en une foule de points la capsule se dédoubler très nettement, la lamelle profonde faisant ampoule pour loger un sinus veineux.

le premier confluent sus-hépatique qu'il rencontre ; ou bien ce

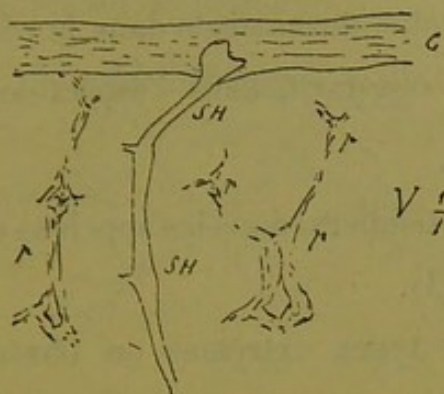


Fig. 195. — Veine capsulaire semi-perforante.

canal traverse une série de confluent de cet ordre, et constitue en somme un vaisseau sus-hépatique de volume notable. Si l'on étudie la façon dont se comporte ce vaisseau à son embouchure dans la capsule, voici ce que l'on peut constater, sur certains points. La couche superficielle de cette membrane est intacte à ce niveau ; au-dessous d'elle la couche profonde présente une

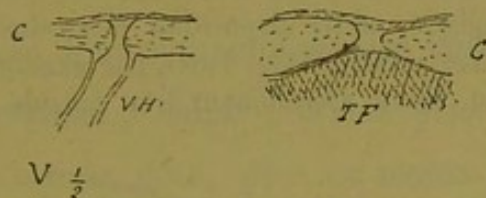


Fig. 196. — Mode de perforation de la capsule par les veines.

perforation à bords très nets où les deux couches s'isolent par un fin liseré (fig. 196). Ce trou représente la lumière de la veine, et de son pourtour on voit naître une expansion de la couche capsulaire profonde qui se confond avec la paroi du vaisseau. Il y a donc là une solution de continuité de la lame capsulaire profonde, sorte de pertuis sur lequel la lame superficielle semble passer comme un vernis obturateur. Mais on trouve des veines de ce genre qui s'ouvrent à droite ou à gauche dans le réseau horizontal, entre les deux feuillets capsulaires.

Quand les veines de cette variété sont très obliques par rapport à la capsule, cette terminaison dans le réseau horizontal est plus fréquemment observée, mais l'aspect de la perforation est d'autant moins net.

Ces vaisseaux particuliers, nous les appelons *veines capsulaires semi-perforantes* (1).

Entre ces deux types extrêmes on observe une foule de variétés intermédiaires, en ce qui regarde le volume, la longueur, la direction du vaisseau communiquant glandulo-capsulaire. Tantôt c'est un confluent sus-hépatique du parenchyme qui est réuni au réseau capsulaire par deux canaux (fig. 198) ; tantôt une veine sus-hépatique va directement d'un petit confluent à l'un des orifices capsulaires ; ou bien une des sections vasculaires du premier groupe, représentant une veine centrale lobu-

(1) A l'état pathologique, cette disposition des veines capsulaires semi-perforantes devient très remarquable. Voici, par exemple (fig. 197), le croquis d'une semblable veine appartenant à la capsule d'un foie de vieux

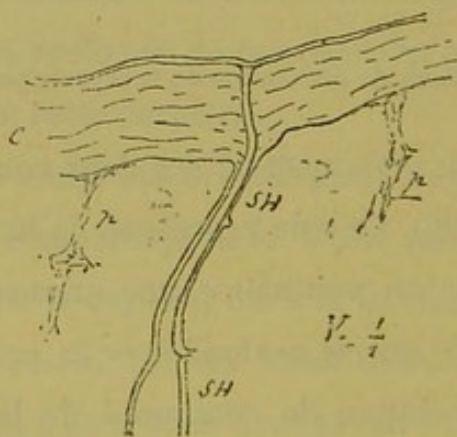


Fig. 197. — Trajet intra-capsulaire des veines semi-perforantes dans le foie cardiaque.

cardiaque athéromateux. La couche profonde de la capsule a une épaisseur énorme, et le trajet du vaisseau perforant est conservé dans toute sa hauteur.

laire sous-capsulaire, reçoit, outre ses capillaires collecteurs, un canal sus-hépatique venant de plus loin.

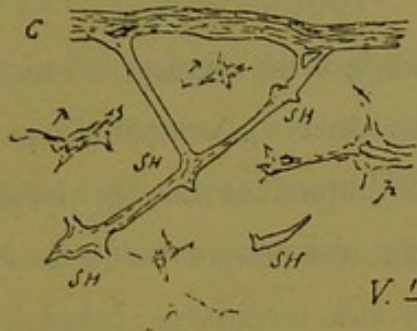


Fig. 198.— Anastomoses entre le réseau veineux de la capsule et les veines du tissu hépatique sous-capsulaire.

Ce qui veut dire que le réseau horizontal de la capsule ne fait qu'un avec le réseau général des veines sus-hépatiques ; et les canaux qui réunissent les deux réseaux sont tous des veines semi-perforantes par rapport à la capsule du foie.

Toutes les veines à parois véritables dont on voit la coupe entre cette capsule et la dernière zone de nœuds porto-biliaires, sont des veines qui font communiquer le réseau capsulaire au réseau intra-hépatique ; leurs sections sont plus ou moins arrondies ou en bec de flûte, plus ou moins accolées à la capsule, ou plus ou moins séparées d'elles ; mais les aspects variés de ces orifices vasculaires dépendent simplement de l'obliquité de la coupe et de la distance de la capsule à laquelle cette coupe les a atteintes. C'est exactement ce qui se passe au niveau des veines sus-hépatiques à parois notables dans l'épaisseur du foie. Sur le pourtour de ces vaisseaux on voit tantôt un simple orifice arrondi, accolé à la paroi, tantôt un orifice en bec de flûte ; tantôt la coupe presque longitudinale d'un affluent perforant ; tantôt un orifice arrondi ou losangique isolé, mais très voisin de cette paroi.

§ 3

Valeur anatomique et physiologique de la capsule du foie.

La capsule du foie est un organe d'enveloppement comme toutes les membranes de ce genre ; mais par son système veineux elle joue un rôle important dans la circulation de la glande. Tous les confluent de son réseau de veines horizontales remplissent, par rapport aux territoires lobulaires sous-jacents, le même rôle que remplissent, dans l'intérieur du foie, les confluent du réseau sus-hépatique. Ses veines intra-capsulaires ne sont donc autre chose qu'un département du système efférent de la glande biliaire.

Elle recueille le sang des lobules sous-capsulaires comme le font les veines dites intra-lobulaires ordinaires. Enfin par une foule de canaux veineux, elle communique directement avec les confluent sus-hépatiques profonds, et, parmi ces canaux, certains, plus volumineux, peuvent être considérés comme les vraies veines efférentes de la capsule, ou canaux collecteurs de son réseau horizontal, destinés à déverser le sang de ce dernier dans les grandes voies sus-hépatiques intra-glandulaires.

A ces considérations nous joindrons encore cette notion d'anatomie pathologique, qui ne peut manquer de venir à l'idée de tout observateur, que les réactions pathologiques de la capsule du foie et des veines sus-hépatiques sont les mêmes identiquement, et la conclusion à tirer de tout cela, conclusion qui peut sembler hardie à première vue, mais qui depuis longtemps s'est imposée à nous, sera la suivante :

La capsule du foie n'est pas autre chose qu'une veine sus-hépatique en partie oblitérée, en partie perméable.

D'où ce corollaire :

Le système des canaux sus-hépatiques intra-glandulaires est une émanation de la capsule du foie.

Cette conception de l'enveloppe de la glande hépatique nous a été suggérée par la connaissance des veines semi-perforantes et du réseau horizontal intra-capsulaire, et nous en avons fait découler une théorie du développement du foie qui sera exposée plus loin.

C'est assez dire ce que nous pensons de l'opinion des auteurs qui regardent la gaine de Glisson comme une expansion de la capsule d'enveloppe.

CHAPITRE IX

De l'appareil glissonien.

§ 1^{er}

Coup d'œil général.

Nous désignons sous le nom d'*appareil glissonien* l'ensemble de tous les organes accessoires que le canal excréteur de la glande biliaire entraîne avec lui à son départ du tube intestinal. C'est, si l'on veut, l'appareil de nutrition purement vitale de cette glande. C'est le produit d'évolution des éléments contenus dans le feuillet fibro vasculaire, compagnon fidèle du bourgeon intestinal proprement dit.

Il pourra sembler bizarre de faire rentrer la veine porte dans l'appareil glissonien. Évidemment oui, si l'on considère le rôle physiologique de ce vaisseau ; et à ce point de vue nous ne faisons aucune difficulté de l'en distraire pour en faire un organe plus noble. Mais au point de vue philosophique, si la glande biliaire n'avait aucun système efférent surajouté, pas plus que n'en ont les glandes de Brünner, c'est la veine porte vraisemblablement, qui avec une disposition que nous ne saurions imaginer, serait sa veine efférente, tout comme les racines des veines mésentériques servent de veines

efférentes aux glandes intestinales. La veine porte représente dans cette idée une veine glandulaire dont le cours du sang a été renversé. Physiologiquement c'est une artère qui a pour cœur le sinus de la veine porte renforcé de tout le système de pression veineuse abdominale ; on peut la regarder comme une veine analogue à la veine splénique, à l'une des veines de retour, qui répondent au tronc artériel coélique. Donc nous croyons pouvoir faire rentrer ce vaisseau dans l'appareil glissonien, en réservant tout à fait son rôle immense en physiologie.

L'appareil glissonien pourrait être ainsi défini : c'est tout ce qui entre dans la charpente du foie, moins les canaux biliaires et leurs produits de transformation, c'est-à-dire les tubes sécréteurs de la bile, moins aussi les canaux sus-hépatiques y compris la capsule d'enveloppe.

On y trouve à étudier plusieurs systèmes :

1° Le système glissonien porto-biliaire comprenant tous les organes avec gaine conjonctive logés dans les canaux-portes, les espaces-portes et fissures-portes ;

2° Le système glissonien intra-parenchymateux ou système conjunctivo-vasculaire du lobule hépatique classique ;

3° Les systèmes glissoniens de nutrition spéciale ou expansions nutritives fournies par le système glissonien porto-biliaire. Ils sont de trois espèces :

a. Expansions de nutrition des veines sus-hépatiques (expansions glissonio-sus-hépatiques) ;

b. Expansions de nutrition de la capsule d'enveloppe (expansions glissonio-capsulaires) ;

c. Expansions de nutrition d'un système porto-biliaire à un autre (expansions glissonio-glissoniennes).

Nous allons jeter un rapide coup d'œil sur ces parties diverses de l'appareil conjunctivo-vasculaire du foie de l'homme.

§ 2

Système glissonien porto-biliaire.

C'est l'appareil conjunctivo-vasculaire, ou gaine de Glisson des auteurs, qui, dans la théorie du lobule hépatique, s'étend du hile du foie aux espaces et fissures périlobulaires.

Sa disposition topographique générale nous est déjà connue, car la gaine de Glisson accompagne partout les canaux biliaires préexistants. Nous verrons plus loin qu'elle les dépasse même. C'est essentiellement une trame conjonctive contenant les canaux biliaires excréteurs et leurs dépendances, les branches de la veine porte et l'artère hépatique, les nerfs et les lymphatiques dont nous n'aurons rien à dire de spécial, et enfin un système de vascularisation servant à la fois à sa nutrition propre et à celle de tous les organes précédents.

Cette gaine émet par sa surface externe autant de prolongements qu'il y a de ramifications des canaux biliaires d'un confluent à un autre ; tous ces prolongements entraînent avec eux des organes, veines, artères, etc., du calibre le plus variable, en rapport *généralement* avec les ramifications biliaires qu'ils accompagnent. De plus elle donne insertion ou mieux elle adhère sur tout son pourtour aux capillaires sanguins parenchymateux et aux vestiges de tissu conjonctif qui séparent ces derniers des trabécules hépatiques.

Les organes contenus dans cette gaine sont assez lâchement unis entre eux. Sur les coupes transversales, les canaux biliaires,

les veines portes, les artères semblent isolés très souvent par d'énormes lacunes semi-lunaires.

Les auteurs classiques sont assez d'accord pour admettre que la veine-porte ne s'anastomose point avec elle-même, au moins en dehors des espaces périlobulaires. Nous ne saurions dire si les branches de ce vaisseau forment un réseau anastomotique de nœud à nœud dans le genre de celui que tendent à former ou forment en réalité les canaux biliaires, mais nous pouvons affirmer que les anastomoses portes ne sont pas rares. Il en est qui ne laissent

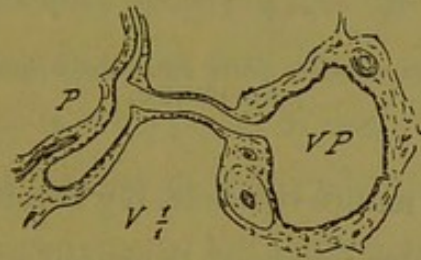


Fig. 199. — Anastomose entre deux branches de la veine porte.

prise à aucun doute. Pour en trouver de bien démonstratives, il suffit d'étudier des coupes un peu épaisses. On pourra voir alors des anastomoses de l'espèce de celles que nous représentons (fig. 199, 200, 201).

Il est également difficile de dire si les branches de l'artère hépatique s'anastomosent vraiment entre elles. Pour l'affirmer sur les coupes, il faut trouver deux confluent artériels d'un certain calibre réunis par une branche unique, et les artères sont si flexueuses que le rasoir les interrompt en général.

Ce qu'il faut savoir surtout, c'est que la veine porte et l'artère émettent sur leur parcours des rameaux latéraux de tout calibre.

La gaine de Glisson porto-biliaire possède un appareil vascu-

laire sanguin extrêmement riche, tant en artérioles qu'en vei-

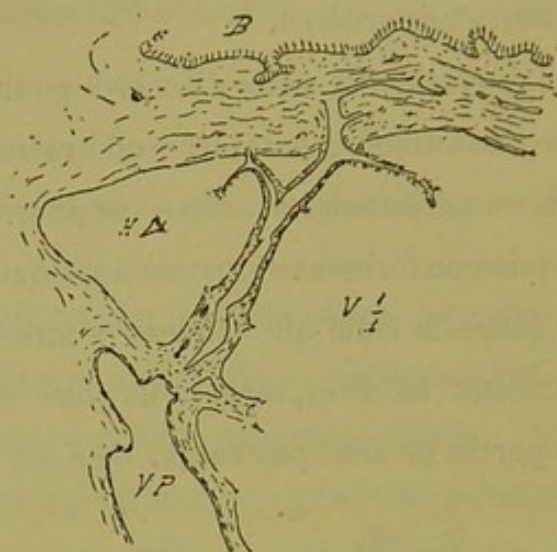


Fig. 200. — Anastomose veineuse porte entre deux ramifications d'un canal porto-biliaire.

nules ou lacunes de nature veineuse. Il y aurait lieu d'y distinguer deux choses différentes ; d'abord l'appareil vasculaire afférent et efférent de tous les organes qu'elle contient, et ensuite son

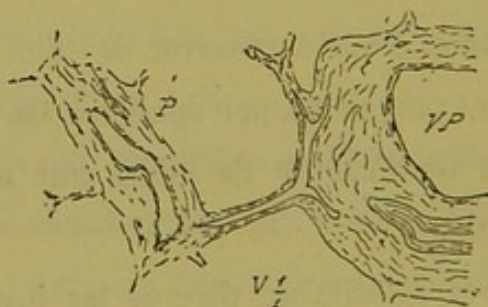


Fig. 201. — Anastomose de la veine porte d'un canal porto-biliaire avec les sinus intra-glissoniens d'un canal voisin.

appareil vasculaire afférent et efférent de nutrition propre. Plus loin nous aurons à revenir sur la signification de ces deux éléments différents. Pour l'instant nous dirons seulement que pratiquement, sur les coupes, il est impossible de dissocier pour la description les vaisseaux propres de la gaine de ceux des organes qu'elle renferme. Toutefois, nous pensons qu'un certain

nombre de vaisseaux artériels de nutrition pour la gaine elle-même, en un point donné de son trajet, ne lui sont pas fournis par l'artère qu'elle contient à ce niveau. En une foule de régions, la gaine de Glisson porto-biliaire recevrait des artérioles venant de segments porto-biliaires de son voisinage, segments ou branches relativement terminaux par rapport à elle. Il y aurait là un système de canaux nutritifs extrinsèques ou *de retour* de gaine à gaine de Glisson. Nous les étudierons plus loin sous le nom d'expansions glissonio-glissonniennes.

Les veines ou lacunes veineuses qui criblent la gaine porto-biliaire sont, autant qu'on en peut juger, de même nature que les ramifications de la veine porte. Si cette veine remplissait son rôle anatomo-physiologique de veine efférente, il n'est pas douteux que les espaces veineux intra-glissonniens représenteraient les veines efférentes ou à sang noir correspondant aux ramifications artérielles nutritives intra-glissonniennes, et par conséquent se rendraient dans cette veine porte. Mais celle-ci étant physiologiquement afférente, où va se rendre le sang veineux de nutrition intra-glissonnienne ? Question non discutée depuis les travaux du professeur Sappey, qui trouve dans la gaine de Glisson l'origine d'un de ses systèmes portes accessoires ; mais question fort discutable, selon nous, depuis que nous connaissons les veines *sus-hépatoglissonniennes*. Nous avons en effet émis l'opinion que l'une des fonctions de ces racines particulières des veines sus-hépatiques, était de servir de veines efférentes à la gaine de Glisson porto-biliaire, conduisant ainsi directement à la veine cave un sang adultéré qui n'a plus rien à faire soit comme agent de nutrition soit comme agent de fonction biliaire dans le parenchyme hépatique.

§ 3

Système glissonien intra-parenchymateux.

Ce que nous avons dit, dans un chapitre précédent, du parenchyme sécréteur, nous permettra d'être bref à ce sujet.

Sur le parcours de la gaine de Glisson porto-biliaire ci-dessus décrite, naissent entre les nœuds de ramification ou sur ces nœuds mêmes, une foule d'expansions glissoniennes qui sont aux courts pédicules des territoires acineux glandulaires, ce qu'est la grande gaine de Glisson à chacun des canaux préexistants. Mais ici, de même que le canalicule, ou pédicule acineux, se résout à sa sortie de la gaine en un réseau de trabécules hépatiques, de même l'expansion glissonienne qui accompagne ce pédicule se résout aussitôt en réseau conjunctivo-vasculaire, dont les mailles s'enchevêtrent avec celle du précédent. De cette transformation en réseau du canalicule et de sa gaine résulte un segment de parenchyme glandulaire. Nous savons que la trabécule hépatique n'a pas de paroi propre anatomiquement descriptible, mais que l'on peut considérer cette paroi comme très rudimentaire et se confondant avec l'expansion glissonienne pour former les vestiges de tissu conjonctif dont l'existence n'est pas douteuse entre le réseau trabéculaire et le réseau capillaire sanguin. C'est que dans le parenchyme hépatique, tout semble sacrifié à la fonction hémato-poïétique, et la cellule glandulaire est en rapport aussi immédiat que possible avec le courant sanguin. Ce qui n'empêche pas que chaque élément acineux, et par conséquent tout le parenchyme possède son appareil glissonien tout rudimentaire qu'il soit.

Ainsi chaque pédicule acineux entraîne avec lui, à son émergence de la gaine de Glisson porto-biliaire, une expansion de cette gaine avec une veinule porte et une artériole. Le canalicule se résout aussitôt en trabécules ; la veine porte forme les capillaires sanguins : l'artériole destinée essentiellement au canalicule se termine aussitôt dans l'une des anses de ce réseau capillaire ; tandis que le tissu conjonctif, réuni aux vestiges de la paroi propre du canalicule, va former l'espace conjonctif si délié qui sépare les trabécules des capillaires sanguins. On voit que nous ne faisons jouer aucun rôle à l'artère hépatique dans la formation du réseau capillaire du parenchyme. Satellite du canalicule, l'artère s'arrête avec lui. Mais elle n'en déverse pas moins son sang de vitalité particulière dans le parenchyme, sang adultéré déjà, mais encore bien supérieur à celui de la veine porte au point de vue nutritif.

§ 4

Expansions nutritives glissonio-sus-hépatiques.

Nous avons, à diverses reprises, insisté sur la disposition de ces prolongements glissoniens qui servent de véhicule aux artères nourricières des veines sus-hépatiques, et nous avons mis en relief leur rôle dans certaines lésions systématiques du foie (1). Ce sont eux qui, dans notre glande idéale, traversent, comme des

(1) Dans les cirrhoses porto-biliaires pures, le système sus-hépatique est primitivement respecté ; mais tandis que les petites veines efférentes ne sont atteintes que par englobement, par suite de l'extension des blocs cirrhotiques porto-biliaires, phénomène relativement tardif, les grosses veines sus-hépatiques au contraire sont assez rapidement rejointes par le tissu fibreux nouveau. On voit alors, sur des cirrhoses porto-biliaires jeunes, toutes les petites veines absolument libres, tandis que les canaux veineux

rayons, les lobules que nous avons appelés *angulaires*. Ils forment un système ininterrompu depuis les plus petites jusqu'aux plus grosses veines efférentes, système qu'on peut schématiser de la manière suivante.

Les petites veines sus-hépatiques à parois insignifiantes sont suffisamment nourries par le sang artério-veineux qui circule dans le réseau capillaire de l'acinus biliaire, jouissant ainsi du même mode de nutrition que les capillaires eux-mêmes. C'est pourquoi dans les pédicules acineux l'artériole cesse en même temps que le canalicule biliaire.

Sur les veines à parois à structure complexe, au contraire, cette nutrition *par imbibition* ne suffit pas. Alors, de distance en distance, certains pédicules acineux se modifient de telle sorte que, tout en fournissant le réseau glandulaire sécréteur, ils traversent l'axe de l'acinus et vont se jeter sur la paroi de la veine sus-hépatique. Cette expansion du pédicule n'est en général constituée que par une fine gaine de Glisson contenant une artériole. Il y a même lieu de se demander si certaines expansions de ce genre ne sont pas simplement représentées par un capillaire plus vaste et plus direct que les autres, ayant une paroi

efférents reçoivent à leur périphérie des expansions cirrhotiques en nombre variable. La marche de ces expansions est commandée par les colonnettes fibro-vasculaires qui à l'état normal servent à la nutrition des grosses veines sus-hépatiques.

Cette atteinte directe des vaisseaux efférents ne se voit pas seulement dans les cirrhoses porto-biliaires pures. C'est le résultat d'une loi de topographie pathologique applicable à toutes les lésions systématiques qui ont pour foyer d'évolution le système porto-biliaire. (Stéatose porto-biliaire, leucocythémie hépatique, etc.)

Dans un travail fait en collaboration avec le Dr E. Brissaud (*Arch. de Phys.*, 1884), on trouve une série de considérations sur le rôle que peuvent jouer les expansions glissonio-sus-hépatiques dans l'établissement des circulations pathologiques intra-hépatiques.

particulière, lequel à l'état normal n'a point d'importance anatomique, mais joue cependant en physiologie normale et pathologique un rôle considérable.

Il est de ces expansions nutritives qui prennent des dimensions colossales, et nous parlerons dans un chapitre spécial de ces sortes de monstruosités. Ce qu'il faut surtout retenir de leur histoire, c'est que ces expansions glissonniennes portant une artériole vont s'insérer perpendiculairement sur la paroi des veines sus-hépatiques, et que l'artériole en perfore les tuniques externes pour se comporter comme tous les vaisseaux nourriciers, tandis que la gaine conjonctive s'étale en plaque sur le pourtour de son point d'entrée, formant ainsi à la veine un rudiment de tunique adventice partielle. Sur les gros canaux sus-hépatiques, ces expansions sont tellement importantes que ces vaisseaux, au moins sur certains points de leur trajet, présentent une véritable tunique supplémentaire.

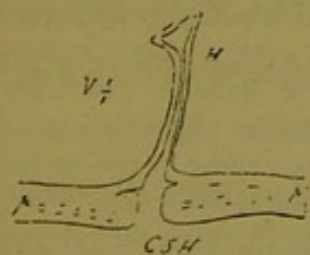


Fig. 202.

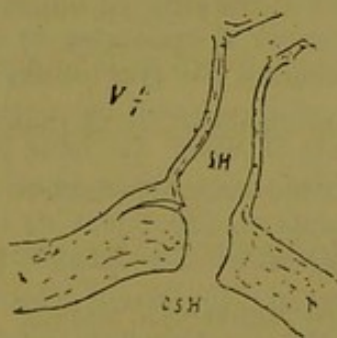


Fig. 203.

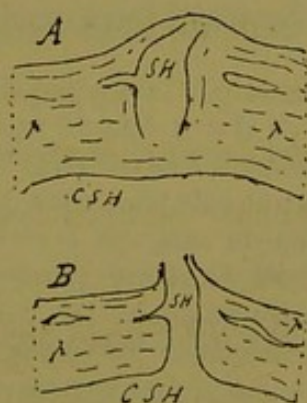


Fig. 204.

Mode d'abouchement des veines sus-hépatiques.

La nutrition des veines sus-hépatiques, se faisant par l'intermédiaire des ramifications de l'artère hépatique, est connue depuis longtemps. Mais où va le sang qui a ainsi servi aux fonctions

vitales de leur paroi ? Ce n'est pas là une question banale, car certaines veines reçoivent des artères énormes, en rapport avec la complexité de leur structure. L'opinion classique à ce propos, est, croyons-nous, celle du professeur Sappey qui trouve dans les parois des veines efférentes l'origine d'un de ses systèmes portes accessoires. Sans insister longtemps sur les raisons multiples déjà exposées dans un autre travail, et qui nous ont amené à rejeter cette opinion, nous dirons que ce que l'on peut voir sur les coupes du foie nous confirme absolument dans nos objections. Il est en effet fréquent de voir une veine sus-hépatique, au moment où elle perfore la paroi d'une veine plus grosse, recevoir sur ses parties latérales un sinus vasculaire évidemment de nature veineuse qui émane de cette même paroi, comme le montrent les figures 202, 203, 204. Il est donc probable que les sinus veineux qui criblent les tuniques des gros canaux efférents s'ouvrent directement dans les affluents de ces canaux pendant leur trajet intra-pariétal (1).

(1) Il y a lieu de se demander si ces sortes de sinus intra-pariétaux qui viennent s'ouvrir dans les affluents des gros canaux sus-hépatiques ne jouent pas un rôle plus vaste que celui qui serait en rapport avec la simple collection du sang qui a servi à la nutrition de cette paroi. Dans les constructions de notre glande idéale, nous avons admis que les canaux de tout ordre ou mieux les confluent sus-hépatiques de tout calibre recueillaient directement les veines radiculaires des lobules biliaires adjacents. (Voy. lobules hépatiques angulaires, p. 250.) En fait il est très fréquent de voir sur les coupes du foie de l'homme, des radicules veineuses insignifiantes pénétrer dans la paroi des gros canaux efférents. Mais ne peut-on pas supposer que nombre de ces veinules ne sont pas perforantes complètement, et s'arrêtent plutôt dans les régions superficielles de cette paroi, où elles rencontrent les sinus qui y circulent en abondance ? Le sang apporté par ces radicules ne tomberait donc pas directement dans le courant sus-hépatique des gros canaux, mais ferait un certain trajet préalable dans l'épaisseur de leur paroi. On se trouverait ainsi, pour le système collecteur efférent, en présence d'une disposition analogue à celle qui est à peu près admise pour les canalicules biliaires et les ramuscules de la veine-porte dans l'épaisseur

§ 5

Expansions nutritives glissonio-capsulaires.

Leur histoire est identique à celle des expansions glissonio-sus-hépatiques, et cela se comprend très bien, si la capsule, comme nous l'avons dit, n'est qu'une vaste veine sus-hépatique en partie oblitérée, en partie perméable.

Chacun des nœuds porto-biliaires sous-capsulaires envoie théoriquement du sang artériel à la capsule. Mais les expansions d'une importance anatomique véritable sont excessivement fréquentes. Ce qui concorde tout à fait avec cette notion fournie par la construction de notre glande idéale, que tous les systèmes collecteurs biliaires possèdent sur le milieu de leurs faces des rameaux perforants. Ceux-ci représentent tout le système des expansions glissonio-capsulaires. Parmi elles il en est d'insignifiantes, et il en est de vraiment monstrueuses. Elles se comportent exactement comme les glissonio-sus-hépatiques. Ce sont des colonnettes fibro-artérielles qui vont s'insérer à la face profonde de la capsule, juste au milieu des espaces circonscrits par les mailles du réseau veineux intra-capsulaire, et, suivant leur volume, s'étalent en une couche adventice sous-capsulaire qui, bien qu'interrompue, forme vraiment une tunique nouvelle à l'enveloppe du foie.

Quant à la façon dont le sang de nutrition capsulaire revient

des plus gros canaux porto-biliaires. Ici, en effet, il existe dans les gaines de Glisson des réseaux biliaires et veineux qui sont regardés comme servant d'intermédiaires accidentels entre les veines-portes et les canaux biliaires proprement dits, d'une part, et le parenchyme acineux d'autre part.

dans la circulation, il est assez facile de se l'imaginer. D'une part la plaque d'insertion de l'expansion glissonienne peut communiquer de capillaire à capillaire avec le tissu hépatique sous-jacent ; mais d'autre part, et la chose est bien plus probable, le peu de sang artériel apporté directement à la capsule peut, par l'intermédiaire de sinus ou de capillaires de nutrition intra-capsulaire, être collecté d'emblée par les veines de tout ordre qui criblent l'enveloppe du foie. Il faut bien considérer d'ailleurs que cette enveloppe ne doit pas nécessiter pour ses fonctions végétatives un apport bien considérable de sang artériel direct.

§ 6

Expansions de nutrition glissonio-glissoniennes.

Au point de vue anatomique elles font partie du grand système glissonien porto-biliaire, car ce ne sont que des travées particulières du réseau fermé ou non fermé que forme ce dernier. Mais leur structure conduit à les envisager sous le rapport physiologique, et par suite à les grouper à côté des précédentes. Nous avons vu, dans la construction de la glande idéale, qu'à partir des systèmes de troisième ordre on pouvait regarder certains canaux aboutissant au confluent central comme des canaux de retour, c'est-à-dire servant d'anastomoses physiologiques entre ce confluent biliaire central et certains confluent accessoires qui avaient leurs origines dans les régions périphériques de tout l'édifice canaliculé. Sur les coupes du foie de l'homme on rencontre très souvent des dispositions anatomiques qui semblent se rapporter à cette conception théorique. Mais il ne s'agit plus ici de canaux biliaires de retour. Ce sont des artérioles de retour,

On voit par exemple un gros segment porto-biliaire recevoir d'un nœud biliaire voisin et plus petit que lui une expansion glissonnienne déliée; elle diminue de volume en allant du second vers le premier, sur lequel elle se termine en pointe. Si l'on recherche quelle est sa structure, on constate qu'elle est essentiellement formée d'une artériole accompagnée d'une gaine conjonctive. Au moment où elle atteint le segment porto-biliaire, elle confond son tissu conjonctif avec la gaine de ce dernier, tandis que l'ar-

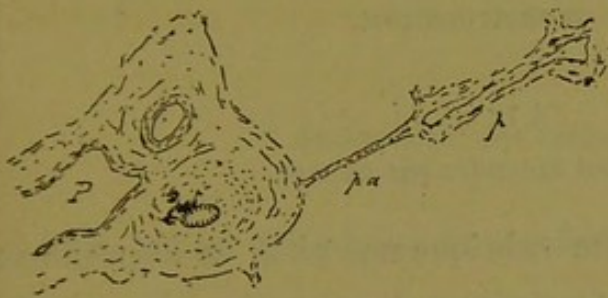


Fig. 205.

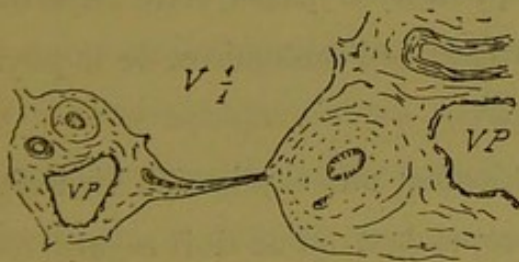


Fig. 206.

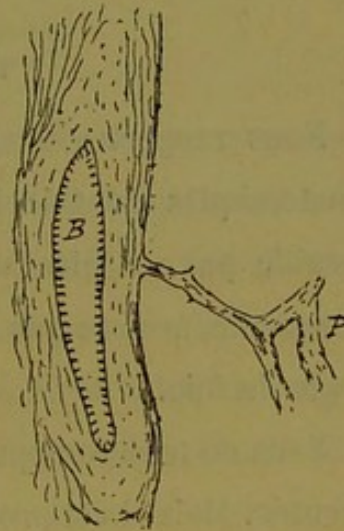


Fig. 207.

Expansions nutritives glissonio-glissonniennes.

tériole s'y enfonce profondément (fig. 205, 206, 207). Il nous semble donc légitime de penser, qu'outre les vaisseaux nourriciers qu'un segment porto-biliaire peut recevoir de l'artère qu'il contient à ce niveau, ce segment a, pour assurer sa nutrition, des artères extrinsèques, sortes de vaisseaux récurrents, qui lui viennent des nœuds porto-biliaires du voisinage, nœuds relativement terminaux par rapport à lui.

CHAPITRE X

Des monstruosités.

§ 1^{er}

Ce qu'il faut entendre par ce mot.

Nous rangeons sous cette rubrique une série de dispositions anatomiques dont le besoin, pour quelques-unes au moins, ne semble pas se faire sentir, qu'on nous passe cette expression consacrée, avec ce que nous savons de l'anatomie et de la physiologie du foie.

Nous ne tenterons pas d'en donner une explication bien réglementée. Mais il est probable cependant qu'on doit regarder ces dispositions anatomiques comme relevant de deux [ordres de causes. Les unes seraient vraiment des monstruosités par arrêt de développement et persistance de l'état embryonnaire ; les autres résulteraient d'adaptations physiologiques d'après lesquelles, en vertu de cet axiome que la fonction fait l'organe, certaines parties constituant de la glande prennent un développement tout à fait insolite. Il y aurait lieu en outre de rechercher si ce n'est pas par suite de ces adaptations physiologiques que certaines dispositions de la période embryonnaire persistent à l'état qui nous semble constituer la monstruosité.

Il va sans dire que parmi ces prétendues monstruosités que nous allons passer en revue, il se trouve des dispositions dont la connaissance tant anatomique que physiologique est aussi parfaite que possible, et que l'on pourra s'étonner de voir figurer dans ce chapitre, vu l'explication toute naturelle que chacun peut leur appliquer. Mais nous pensons qu'il y a intérêt à grouper tous ces faits pour bien montrer les liens d'embryogénie et d'évolution générale qui les réunissent.

§ 2

Anastomoses des canaux biliaires.

Rien de plus délicat que de préciser l'histoire des anastomoses biliaires dans le foie. Si l'on s'en rapportait uniquement à la notion du réseau parfait ou imparfait que nous avons fait décrire aux canaux biliaires dans notre glande idéale, il n'y aurait guère lieu de se préoccuper de ces anastomoses. Mais entre des communications quasi virtuelles formées par un réseau de canalicules insignifiants, et de véritables canaux d'abouchement réciproque, à fonction vraiment spéciale, et par suite à structure qui en fait des organes anatomiques distincts, la distance est longue, bien que l'on puisse regarder ces deux ordres de communications comme les termes extrêmes d'une série ininterrompue de dispositions intermédiaires. Ce sont évidemment des anastomoses formées par des canaux nettement reconnaissables qui ont été décrites par les auteurs classiques. Si l'on considère le rôle joué par l'adaptation physiologique pour arrêter dans son développement un organe tubulaire dès son origine ; si l'on tient compte en outre de ce fait que les cylindres d'évolution du foie tendent

à s'anastomoser sans cesse par des végétations latérales, il sera facile de comprendre que ce qui a frappé tout d'abord les observateurs, c'est la multiplicité des anastomoses des voies biliaires. Il est en effet on ne peut plus fréquent de voir sur les coupes, des canaux anastomotiques se jeter d'un segment biliaire dans un autre, et les variétés de dispositions qui en résultent sont tellement grandes qu'on peut à volonté les classer sous une série d'épithètes différentes.

Nous n'en ferons pas ici une description nouvelle qui n'aurait rien de plus précis que celle des auteurs classiques. S'il existe des lois qui gouvernent les anastomoses, nous les ignorons absolument, et nous ne pensons pas qu'elles soient faciles à trouver, car leur étude ne peut se faire qu'avec les coupes qui permettent difficilement de faire de l'anatomie à longue portée. Ce que nous avons dit des anastomoses dans la glande idéale, doit en effet être considéré comme purement théorique jusqu'à présent.

Quoi qu'il en soit, parmi ces canaux anastomotiques à existence anatomique bien distincte, il en est quelques-uns qui forment des organes d'une importance considérable. Il n'est pas très rare sur les coupes de rencontrer des sections de canaux biliaires qui, à première vue, paraissent absolument isolés au milieu du parenchyme. Nous parlons, bien entendu, de sections transversales, lesquelles par conséquent ne peuvent donner lieu à l'erreur d'interprétation qui consisterait à prendre pour un canal isolé, la coupe d'un canal infléchi en coude et saisi tangentielllement sur le bord de la gaine qui le contient.

On trouve donc des sections transversales de canaux biliaires paraissant isolés. Comme ils ont parfois un calibre notable, on dirait des canaux aberrants. Mais à un examen plus attentif on

voit que ces canaux sont entourés d'une gaine glissonienne très minime qui montre, en un point quelconque de son circuit, une veinule porte et une artériole réduites à leur plus simple expression. Nous considérons cette disposition anatomique comme le plus bel exemple d'anastomoses vraies des voies biliaires. Car dans son ensemble cela représente des canaux porto-biliaires vulgaires dans lesquels, par adaptation fonctionnelle, le canal excréteur a pris un développement insolite, pendant que le système glissonien s'atrophiait ou ne se développait pas parallèlement

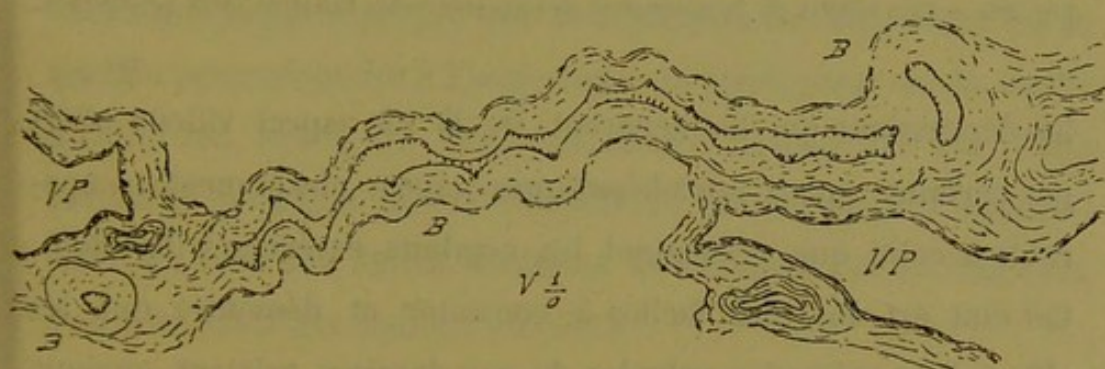

Fig. 208. — Anastomose monstrueuse entre deux canaux biliaires.

Le fait est d'ailleurs tout aussi net sur certains canaux anastomotiques coupés en long. Comme il est plus rare de trouver une coupe heureuse qui montre cette disposition dans sa totalité, nous reproduisons (fig. 208) un cas de ce genre. On voit sur ce croquis deux sections presque transversales de canaux porto-biliaires réunies par un canal biliaire absolument monstrueux accompagné d'une gaine de Glisson tout à fait négligeable.

§ 3

Vésicule biliaire.

Les gros canaux biliaires dans l'épaisseur du foie, et cela sou-

vent à une grande profondeur, présentent, tout aussi bien que les canaux extérieurs, des soulèvements ou des dépressions, comme on voudra les nommer, de leur muqueuse. Ces papilles plus ou moins lamelliformes, si l'on envisage les saillies, sont recouvertes par l'épithélium cylindrique de revêtement comme

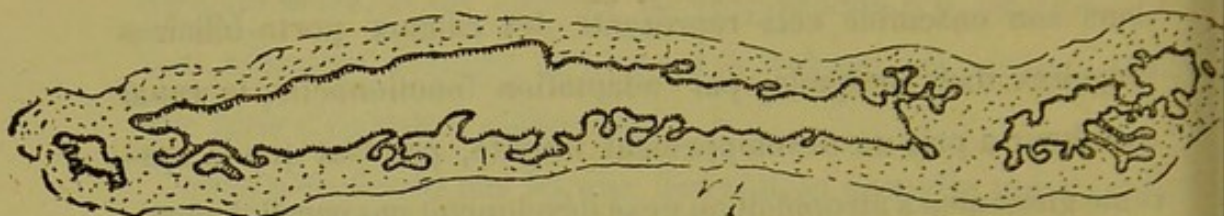


Fig. 209. — Etat vilieux de la muqueuse des grosses voies biliaires intra-hépatiques.

les dépressions qui les séparent. De là un aspect vilieux offert par certains canaux intra-hépatiques, aspect absolument comparable à celui que présentent les conduits extérieurs (fig. 209). Cet état est des plus faciles à constater et démontre que les villosités et même les valvules de ces derniers existent, quoique d'une façon moins intense, jusque dans l'intérieur de la glande. C'est d'ailleurs un diminutif de ce que l'on voit à un degré incroyable dans le foie de certains animaux chez lesquels la muqueuse des voies biliaires est tout à fait arborescente.

Chez l'homme, cet état valvulaire est relativement insignifiant ; mais la fonction probable de cet encombrement des canaux par les villosités, étant de retarder l'émission de la bile, cette fonction se trouve largement assurée par l'adjonction d'un réservoir inséré sur le trajet des voies biliaires extérieures ; ce réservoir est la vésicule biliaire.

Si l'on envisage la conformation et la structure de cette vésicule, il est facile de voir qu'elle n'est autre chose qu'un cul-de-sac pédiculé, implanté sur le canal collecteur de la bile, et que, mal-

gré son importance, cet organe peut être ramené à la valeur d'une simple dépression de la paroi de ce canal, semblable, à son origine, à toutes celles qui criblent d'orifices latéraux la muqueuse des voies biliaires extra et intra-hépatiques. C'est donc, comme on l'admet d'ailleurs généralement, un bourgeon latéral du canal d'excrétion qui forme la vésicule. Mais à mesure qu'il se développe, son revêtement muqueux se comporte absolument comme celui du canal d'où il est parti, c'est-à-dire qu'il se garnit de dépressions et de saillies qui lui donnent son aspect villeux ; tandis que la paroi propre que le bourgeon entraîne avec lui se modifie pour répondre à l'importance physiologique de la cavité qu'elle doit protéger. Aussi les fibres musculaires du canal excréteur prennent sur la vésicule un développement considérable, et tous les autres éléments de charpente et de nutrition s'accroissent d'une manière parallèle.

De même que tous les canaux biliaires dans leur gaine de Glisson représentent le feuillet intestinal proprement dit, sous forme d'un bourgeon latéral entraînant à sa suite le feuillet dit fibro-vasculaire, de même la vésicule n'est qu'un dérivé de ces deux éléments, mais dérivé de seconde main, puisqu'elle naît sur le bourgeon glandulaire lui-même.

On peut donc regarder la vésicule biliaire comme une monstruosité dont la production a sa raison physiologique. C'est l'exagération, sur un point donné, de la disposition générale qui se voit à l'état rudimentaire sur le trajet des canaux excréteurs.

D'ailleurs la vésicule est un organe particulier à certaines espèces animales. Et, étant admis qu'elle est une monstruosité d'ordre physiologique, l'homme lui-même peut en manquer, ce qui constitue une monstruosité d'un nouveau genre. Dans les

cas de ce genre, bien rares en réalité, il serait intéressant de savoir si la structure des canaux biliaires ne présente pas des particularités qui, par exagération des dispositions normales et rudimentaires signalées plus haut, compensent cette absence de vésicule, et rapprochent les voies biliaires de l'homme de celles de certains animaux.

Au surplus, la vésicule de l'homme est sujette à une foule d'anomalies qui rappellent telle ou telle disposition existant normalement dans l'appareil biliaire de certains animaux munis de ce réservoir. Les plus curieuses de ces anomalies consistent certainement dans la présence de *canaux hépato-cystiques* allant directement de la vésicule au tissu glandulaire du foie. Ces monstruosités surajoutées chez l'homme, état normal chez quelques animaux, ne montrent qu'une chose, c'est la tendance qu'ont les canaux biliaires à s'envoyer des rameaux anastomotiques, même quand en vue d'une fonction spéciale ils ont déjà pris une figure anatomique particulière.

§ 4

Glandes muqueuses des voies biliaires.

On peut envisager toutes les dépressions en cul-de-sac qui criblent la muqueuse des voies biliaires intra-hépatiques comme une masse surabondante, une provision exagérée de bourgeons épithéliaux destinés, s'ils évoluaient régulièrement, à former des tubes sécréteurs de la bile, c'est-à-dire du parenchyme hépatique. Mais un grand nombre de ces tubes naissants n'aboutissent pas.

Étant donné un segment de gros canal, ce segment émet des culs-de-sac épithéliaux qui, avec un développement parallèle du

feuillet-fibro-vasculaire, iront former, soit des tubes parenchymateux, soit des canaux excréteurs fournissant ces derniers sur leur parcours ; mais entre ces deux sortes de prolongements qui fournissent leur carrière glandulaire complète, il y en a une foule d'autres qui s'arrêtent en chemin, et restent confinés à un état variable soit dans les parois mêmes de ce segment biliaire, soit dans la gaine de Glisson qui le contient. L'une des variétés les plus remarquables de ces bourgeons avortés est représentée par les *glandes muqueuses annexées* aux voies biliaires.

Nous ne partageons pas à leur égard l'admiration de certains auteurs qui tiennent cette disposition anatomique pour tout à fait originale et particulière à la glande hépatique. Il suffit en effet de se reporter à la constitution du poumon pour trouver sur les bronches des glandes muqueuses ayant identiquement la même valeur. Ces dernières ne sont autre chose que des acini pulmonaires déviés de leur fin première.

Ces glandes muqueuses sont assez abondantes sur les voies biliaires de l'homme, et surtout elles sont fort belles comme organes anatomiques et physiologiques bien individualisés. Les plus remarquables font saillie hors des parois biliaires ; elles sont même souvent très aberrantes par rapport à ces canaux dans la gaine de Glisson qui les contient. Ce sont de vraies glandes multilobées entourées d'une atmosphère fibro-vasculaire distincte, et paraissant, sur les coupes, composées en général d'acini arrondis à paroi propre supportant un bel épithélium cylindrique, régulier, haut en protoplasma, d'aspect plus mucoïde que celui qui tapisse le reste des canaux. Toutefois, si l'on tient compte de ce fait que, sur les coupes longitudinales ou obliques des grandes gaines de Glisson, les glandes ou les amas

acineux forment des chapelets très nets, on sera fortement tenté de regarder beaucoup de ces productions comme résultant du tassement des circonvolutions décrites par un vrai tube qui d'ailleurs porterait latéralement des culs-de-sac plus ou moins allongés et entrelacés, et même anastomosés. Ce qui ne veut pas dire qu'il n'y ait pas de ces glandes qui soient vraiment acineuses, mais c'est surtout sur les sections transversales des grosses gaines porto-biliaires que l'on voit des aspects qui rappellent ces dernières.

En outre, les gros canaux contiennent dans l'épaisseur de leur paroi une foule de glandes construites sur le même type que les précédentes ; le cul-de-sac ou acinus communique avec la lumière du canal par un trajet intra-pariétal tapissé de cellules cylindriques.

Entre ces glandes pariétales d'apparence vraiment acineuse ou tubulaire, et les masses de dépressions en culs-de-sac qui donnent à la muqueuse biliaire son aspect vilieux, on trouve tous les états intermédiaires ; tant qu'il n'y a pas entre la lumière du canal et le fond du cul-de-sac un vrai trajet nettement rétréci, l'épithélium cylindrique ne se modifie pas en s'invaginant. Dès que le cul-de-sac forme vraiment diverticulum avec collet bien net, cet épithélium devient plus mucoïde dans la partie ampullaire.

En somme, tous ces culs-de-sac, toutes ces glandes intra ou extra-pariétales mais intra-glissoniennes, doivent être considérés comme faisant partie de cette provision surabondante de bourgeons tubulaires arrêtés dans leur évolution. Les uns, les plus petits, dont le rôle physiologique chez l'homme n'est pas très évident, ont pour effet de rendre vilieuse la muqueuse biliaire ; les autres, modifiés dans leur structure, s'adaptent à une fonction

spéciale qui consiste vraisemblablement dans la sécrétion d'un liquide muqueux destiné à lubrifier la surface de cette muqueuse. Comme il est probable d'ailleurs que tout épithélium cylindrique tapissant un canal sert par sa sécrétion à la lubrification de ce conduit, les glandes vraies et les simples culs-de-sac annexés aux voies biliaires devraient être regardés comme de purs appareils de renforcement en rapport avec cette fonction.

Nous ne pensons pas qu'il y ait lieu de discuter l'opinion déjà bien vieillie, d'après laquelle les glandes satellites des canaux biliaires auraient pour rôle de sécréter la bile, opinion qui nous reporte au temps où l'on décrivait deux glandes dans le foie.

§ 5

Les vasa aberrantia.

Les *vasa aberrantia* existent à la surface du foie, autour du hile et des grands sillons qui en partent. Plus ou moins aberrants entre les lames péritonéales, ces organes sont formés de réseaux tubulaires plus ou moins anastomosés, et portant des culs-de-sac sur leur parcours. Ce qu'il faut surtout retenir de leur histoire, c'est qu'ils émanent par un pédicule quelconque des canaux du hile, et que leur structure est du même type que celle des voies biliaires en général. En France, avec le professeur Sappey on les regarde plutôt comme les cadavres de portions de tissu hépatique atrophié. En Allemagne, on les considère avec raison, selon nous, comme des canaux biliaires n'ayant jamais eu de rapports avec le parenchyme glandulaire. Pour nous, et leur nom répond admirablement à cette idée, nous en faisons des expansions canaliculaires qui se sont égarées dès leur origine.

Au lieu de végéter dans la *région hépatique*, au lieu de se mettre en rapport avec le terrain particulier qui permet aux canaux primitifs de différencier leurs épithéliums pour en faire des cellules du foie, ces expansions canaliculaires sont restées à l'écart. Elles n'en ont pas moins poussé pour cela, mais d'une manière indifférente. Leurs culs-de-sac mêmes, n'ayant aucun rôle à remplir, n'ont pas seulement subi la transformation muqueuse. Tout cela, né quelque part sur le pédicule excréteur de la glande biliaire, est resté un organe indifférent, ayant une vitalité d'existence mais nullement de fonction.

A ce point de vue, ce sont de véritables monstruosités par arrêt de développement, mais n'ayant pas l'intérêt d'une adaptation physiologique quelconque.

Cette façon d'envisager l'origine des *vasa aberrantia* n'exclut pas d'ailleurs absolument l'opinion du professeur Sappey. Il se peut fort bien, et nous croyons en avoir vu quelques exemples, que des atrophies en plaques de certaines régions superficielles du foie aient pour résultat l'apparition, sous un point de la capsule modifiée à ce niveau, d'un réseau quelconque de canalicules biliaires et de veines sus-hépatiques entrelacés. Les cellules hépatiques disparaissant, la trame reste. Mais nous pensons qu'il y aurait lieu de désigner ces faits sous une dénomination distincte, rappelant leur origine ; car ici assurément le terme de *vasa aberrantia* est absolument déplacé.

§ 6

Des foies accessoires. — Des foies très lobulés.

Normalement on peut observer des foies humains qui pré-

sentent des lobes supplémentaires à côté des quatre lobes classiques. Ces faits se distinguent très facilement des lobulisations pathologiques. Il y a un an environ, nous avons vu présenter à la Société Anatomique de Paris un foie qui portait au voisinage du hile un lobe de ce genre, très nettement pédiculé, véritable foie accessoire. Le même organe offrait en outre plusieurs ébauches, naturelles également, de la même disposition. Ce sont là des anomalies au type morphologique habituel du foie, plutôt que des monstruosité, car il n'y a nullement arrêt de développement. Nous avons vu que les *vasa aberrantia* représentent des canaux excréteurs demeurés indifférents, parce qu'ils s'étaient égarés hors de la zone propre à leur différenciation tubulaire. Pour les lobes accessoires c'est tout autre chose. On peut les regarder comme le résultat de la différenciation d'un département canaliculaire excréteur dans une portion égarée ou aberrante de la zone précédente (1).

§ 7

Du réseau canaliculaire de la gaine glissonienne porto-biliaire.

Les auteurs allemands décrivent avec raison autour des gros canaux biliaires, dans les grandes gaines de Glisson, des réseaux canaliculaires particuliers. Ce sont les *ramifications biliaires accessoires* ou *anastomoses réticulées*, comme Weber et Kölliker les appellent. Elles forment dans le hile du foie une masse anastomosée qui s'étend entre les deux branches du canal hépatique. D'après leur structure, Kölliker les décrit comme des *vasa aberrantia*, mais il pense qu'ils se rendent dans le tissu hépatique par

(1) On verra plus loin ce que l'on est en droit d'entendre par cette zone ou région spéciale (p. 376).

quelques-unes de leurs ramifications. Il est assez difficile de se prononcer pour ou contre cette affirmation basée d'ailleurs sur des faits constatés par cet auteur. Mais de toute façon ces réseaux accessoires enveloppant les gros canaux, ramifiés dans l'épaisseur de la gaine de Glisson, et portant des appendices en culs-de-sac, sont à rapprocher des *vasa aberrantia* véritables. Ils représenteraient une monstruosité d'un degré supérieur à celle que forment les simples glandules intra-glissoniennes. On peut les regarder comme des canalicules qui ne sont pas sortis de la gaine conjonctive, et qui, sans adaptation fonctionnelle spéciale, vivent d'une vie indifférente. Mais s'il est démontré que certains d'entre eux atteignent le parenchyme par leurs extrémités, il n'est pas difficile d'admettre que ces derniers sont aberrants d'une façon partielle, en ce sens que, tout en atteignant leur but, ils ont produit avant d'en arriver là, des réseaux dont pour l'instant on ne voit pas l'utilité. Le volume de la gaine de Glisson à leur niveau n'est peut-être pas étranger à ces écarts d'évolution. Mais, comme beaucoup d'autres questions relatives aux canaux biliaires, c'est encore là un fait anatomique qui demande de nouvelles recherches.

En somme, les *anastomoses réticulées* seraient donc, soit des *vasa aberrantia* véritables et il y aurait lieu de rechercher s'ils ne jouent pas un rôle de dérivation par rapport à des niveaux différents des gros canaux qu'ils côtoient, soit des *vasa* partiellement aberrantia, qui pour atteindre leur but feraient un chemin détourné.

§ 8

Trabécules hépatiques.

Chez l'homme le tube sécréteur biliaire conserve, dans l'immense

majorité des cas, le cachet de son origine. La trabécule hépatique est un tube, aussi rudimentaire qu'on peut l'imaginer, et en cela elle se rapproche des tubes sécréteurs biliaires des reptiles, par exemple, en même temps qu'elle s'éloigne des vraies trabécules en majorité unicellulaires de beaucoup de mammifères.

Tous ces états différents des trabécules hépatiques dans la série animale étant considérés comme le résultat de la dissociation à un degré quelconque des tubes hépatiques primitifs qui forment le foie, il peut arriver chez l'homme, par accident, que cette dislocation des tubes embryonnaires s'arrête à un degré inférieur. De là une variété de monstruosité qu'on rencontre parfois sur les coupes. Certaines trabécules sont non seulement multicellulaires de façon à former des tubes parfaits, mais plus encore présentent plusieurs couches de cellules. En un mot, il y a trop de ces éléments, il y en a plus qu'il n'est besoin pour constituer un revêtement tubulaire complet. Tantôt on trouve ces dispositions sous forme de nœuds trabéculaires monstrueux, tantôt on les rencontre sous forme de colonnes à plusieurs couches cellulaires irrégulièrement agencées.

Le mieux est de se représenter ces trabécules comme des portions de tubes hépatiques primitifs restés en partie plus ou moins à l'état embryonnaire, et, comme toujours, pour des raisons qui nous échappent absolument.

§ 9

Artère hépatique.

Le fait anatomique que nous signalons ici est à mettre à côté de la monstruosité biliaire décrite dans le paragraphe 2.

Dans le parenchyme du foie, on trouve assez souvent sur les préparations des sections d'artère hépatique, qui par leur calibre et leur isolement apparent attirent aussitôt l'œil de l'observateur. Bien que topographiquement ces sections artérielles occupent la place d'un espace porto-biliaire, elles semblent aberrantes au milieu des trabécules hépatiques. C'est que la gaine qui les entoure est absolument insignifiante par rapport à leurs dimensions. A un plus fort grossissement on trouve en effet à leur périphérie une mince enveloppe fibreuse dans l'épaisseur de laquelle on finit par découvrir quelque vestige de veinule porte et de canalicule biliaire.

Nous donnerons à cette disposition anatomique l'interprétation que nous avons appliquée à la monstruosité biliaire analogue. Ces vaisseaux monstrueux sont le résultat d'adaptations physiologiques d'après lesquelles, dans un canal porto-biliaire donné, l'artère s'hypertrophie tandis que les autres organes restent à l'état rudimentaire. Il est naturel de penser que ces adaptations physiologiques se rapportent à l'existence de voies anastomotiques entre diverses branches volumineuses de l'artère hépatique.

Outre ces monstruosité véritables, il y a dans le parenchyme hépatique une foule de dispositions analogues mais moins importantes, par conséquent frappant moins l'observateur. On trouvera fréquemment de fines ramifications porto-biliaires où l'artériole tient la place prédominante. C'est à ces degrés moins prononcés de la disposition précédente, que se rapportent les expansions glissoniennes nutritives de toute espèce décrites antérieurement.

§ 10

Veines sus-hépto-glissoniennes.

Nous touchons à un sujet presque neuf, la connaissance des veines sus-hépto-glissoniennes étant encore toute récente.

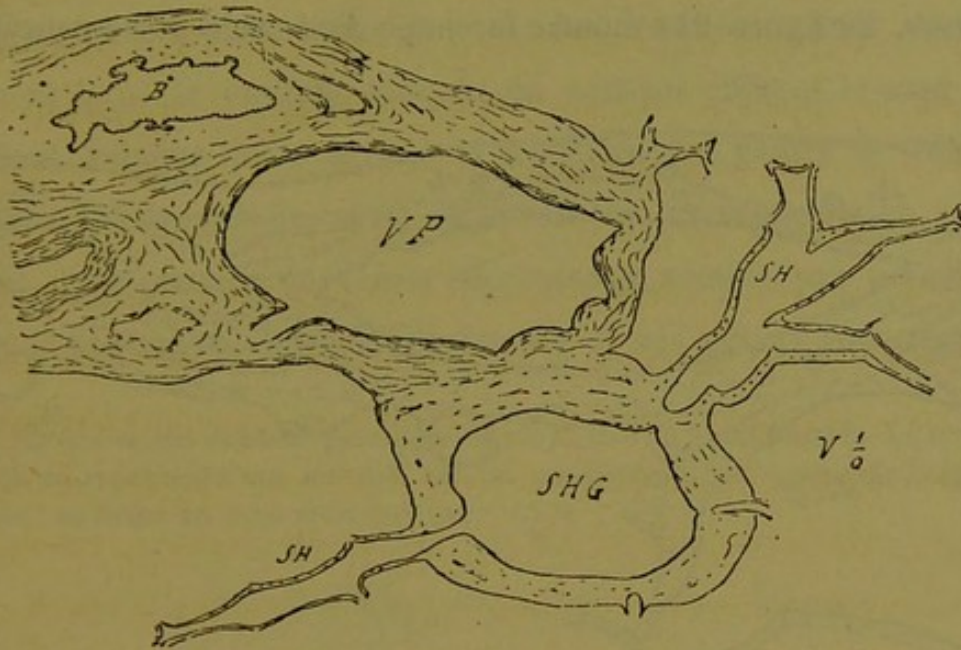


Fig. 210. — Canal porto-biliaire flanqué d'une grosse veine sus-hépto-glissonienne à ramifications intra-hépatiques.

Si l'on considère que la plupart de ces vaisseaux munis d'une paroi importante sont des canaux volumineux ; si l'on tient compte en outre de ce fait que jusqu'à présent le pourquoi de leur existence nous échappe, on peut dire que toutes les veines sus-hépto-glissoniennes ont un caractère non douteux de monstruosité. Il en est cependant parmi elles dont le calibre n'a rien d'extraordinaire par rapport aux dimensions transversales des canaux porto-biliaires sur la gaine desquels elles s'insèrent. Nous avons représenté quelques types de ce genre (p. 318 et 320).

Mais il en est d'autres qui ne peuvent manquer de susciter à première vue comme après mûre réflexion un certain étonnement. Les deux figures 210 et 211 suffiront pour montrer les dimensions que peuvent atteindre ces canaux veineux. Sur la figure 210 on voit un gros canal porto-biliaire donnant insertion à une veine sus-hépatique SHG d'énorme calibre qui reçoit elle-même des veines sus-hépatiques SH volumineuses. La figure 211 montre la coupe d'un canal-porte courant

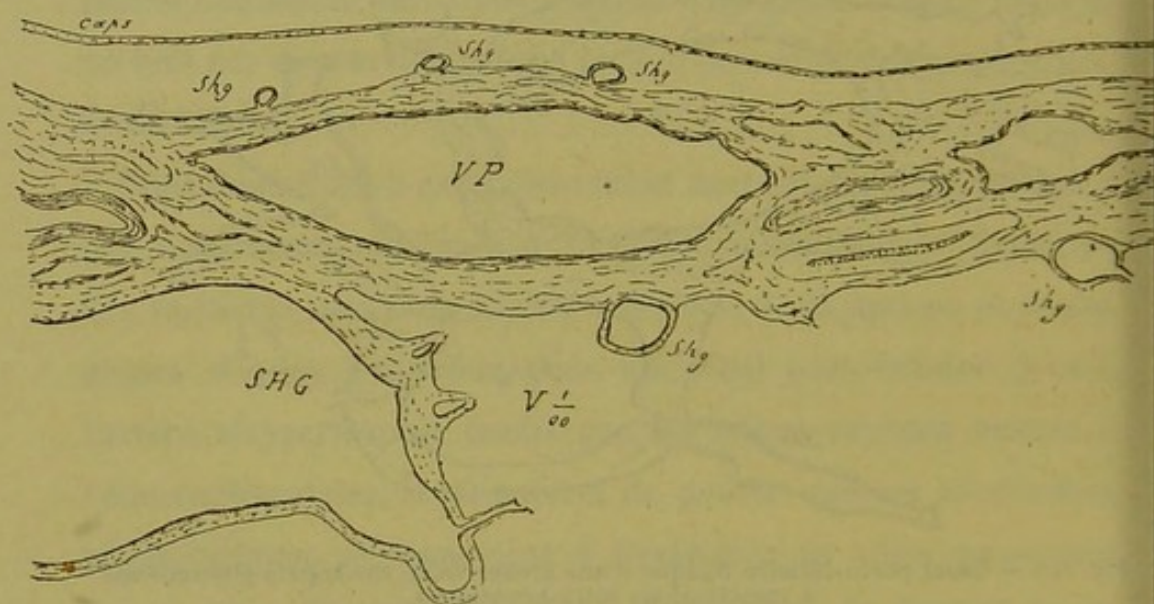


Fig. 211. — Gros canal porto-biliaire sous-capsulaire donnant insertion à une foule de veines sus-hépto-glissoniennes.

horizontalement sous la capsule du foie, comme on en voit assez souvent sur les bords de la glande. Tout le long de son trajet ce canal-porte est flanqué de veines sus-hépto-glissoniennes *Shg* de tout calibre ; mais en outre une partie de sa périphérie est occupée par une vaste section veineuse SHG dont on ne voit qu'une portion minime sur ce croquis.

Ce sont là des dispositions qu'il est fréquent d'observer ; ces

aberrations anatomiques ne peuvent être rapportées à aucun état pathologique (1).

La première question qu'on se pose en présence de pareilles dispositions vasculaires dans l'intérieur du foie est assurément celle-ci : A quoi cela peut-il bien servir ?

Il est facile de regarder les petites veines sus-hépto-glissoniennes comme des racines particulières du réseau sus-hépatique, c'est-à-dire comme des veinules destinées à jeter directement dans le courant sanguin du système efférent le sang des sinus veineux qui a servi à la nutrition des gaines de Glisson porto-biliaires. Mais, si tel est le rôle de ces vaisseaux en général, cette fonction de veines efférentes ne semble pas nécessiter pour son accomplissement l'existence de ces canaux monstrueux.

(1) Ces veines existent pareillement sur le foie de fœtus humain. Le croquis 212 en représente une insérée sur un canal-porte, au centre de l'organe, chez un fœtus de trois mois environ.

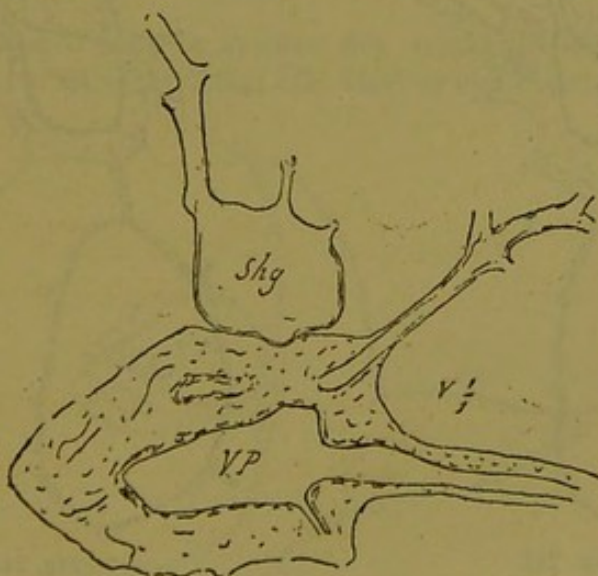


Fig. 212. — Veine sus-hépto-glissonienne chez le fœtus.

Chez les mammifères qui sont couramment à notre disposition, les veines sus-hépto-glissoniennes monstrueuses sont très répandues. Au centre de chaque lobe du foie, pour le moins, on est sûr de trouver un de ces énormes

Il n'est d'ailleurs nullement démontré que ces derniers communiquent avec le système vasculaire des gaines conjonctives.

Il y a donc là une inconnue. Mais nous pensons bien que des recherches nouvelles ne tarderont pas à nous éclairer sur la signification physiologique de ces organes. Par contre, on trouvera plus loin la signification anatomique que nous leur attribuons.

Ce qu'il faut surtout retenir de l'histoire de ces vaisseaux, c'est que ce sont purement et simplement des veines sus-hépatiques comme les autres, et que, par rapport aux gaines de

culs-de-sac sur le bord d'un gros canal porto-biliaire. La forme de ces vaisseaux est d'ailleurs très variable comme chez l'homme.

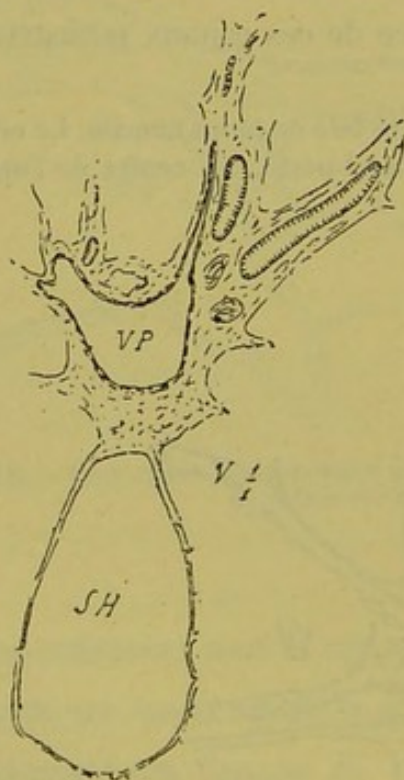


Fig. 213

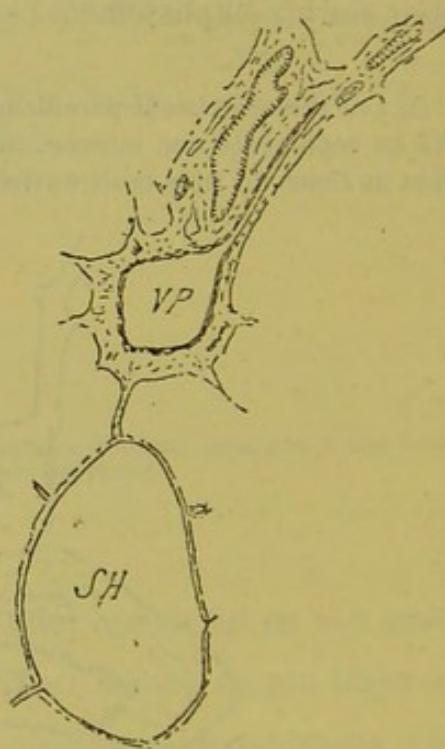


Fig. 214.

Veine sus-hépatoglissonienne chez le Cobaye.

Chez le cobaye, leur aspect est, en général, dans les régions centrales des lobes, celui que représentent les figures 213 et 214. Dans la figure 213 la veine sus-hépatique s'insère sur le canal-porte ; sur la figure 214 (coupes

Glisson, elles sont souvent comme enroulées autour d'elles, de façon à simuler des culs-de-sac à fond contourné qui rampe- raient sur une étendue variable de la périphérie de ces gaines.

sus ou sous-jacentes à la précédente), la veine s'isole et devient un canal sus-hépatique ordinaire ; seulement on la voit encore soudée au canal- porte par une expansion glissonnienne de nutrition.

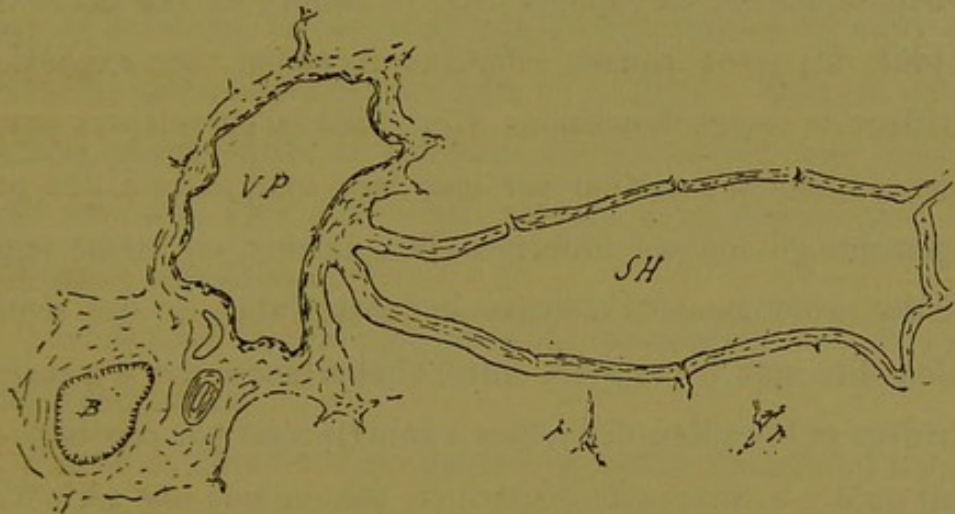


Fig. 215. — Veine sus-hépto-glissonnienne chez le mouton.

Nous avons trouvé chez le mouton des veines sus-hépto-glissonniennes conformées sur le même type (fig. 215). Mais on observe aussi sur les animaux

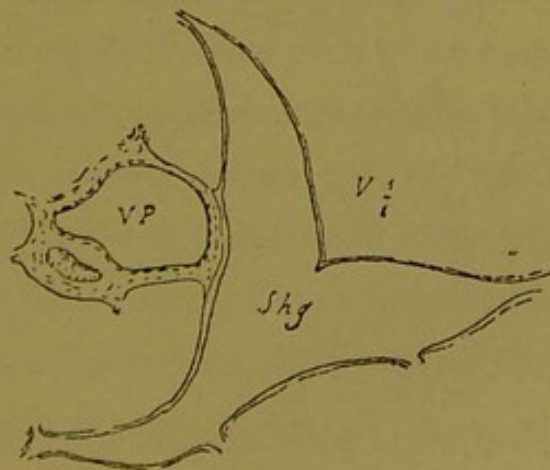


Fig. 216. — Veine sus-hépto-glissonnienne chez le rat.

des veines monstrueuses à ramifications intra-parenchymateuses. La figure 216 en montre un exemple chez le rat. C'est donc la même chose que chez l'homme.

§ 11

Expansions nutritives glissonio-sus-hépatiques.

En général, l'importance anatomique des prolongements glissoniens chargés de porter le sang artériel aux parois des veines sus-hépatiques est en rapport avec le calibre de ces dernières. De plus, les gros canaux efférents reçoivent des expansions nutritives de toutes dimensions. C'est ainsi qu'on voit des parois veineuses donner insertion sur leur face extérieure à des prolongements glissoniens filiformes, insignifiants, en même temps qu'à des prolongements d'épaisseur considérable. Ce qui semble vouloir dire que le rapport entre l'importance des expansions nutritives et le calibre des veines à nourrir n'est pas constant. On dirait qu'il y a dans cette disposition anatomique une série d'ac-

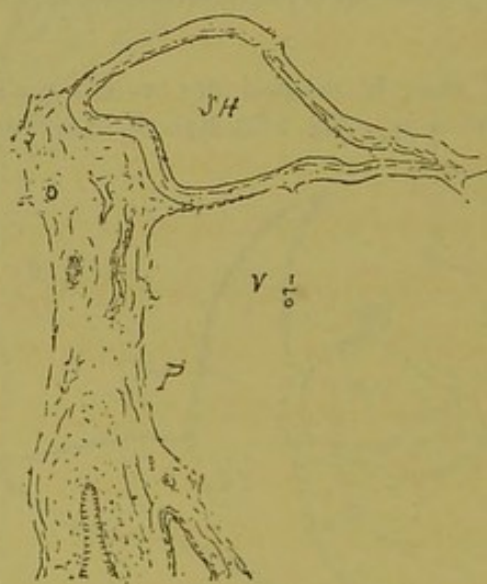


Fig. 217. — Expansion glissonio-sus-hépatique monstrueuse.

cidents dont la cause est à chercher et d'après lesquels des veines sus-hépatiques reçoivent des expansions glissoniennes trop importantes pour les besoins supposés de leur nutrition.

Ces faits d'apparence anormale vont jusqu'à créer parfois de vraies monstruosités. La figure 217 montre bien ce que nous entendons par là. Il saute aux yeux en effet que la veine SH ne semble pas nécessiter l'insertion sur ses parois d'un prolongement glissonnien de ce volume. C'est bien plutôt en réalité un canal porto-biliaire qui se jette brusquement et se termine sur ce vaisseau. Ce ne sont pas là des raretés et nous avons recueilli une collection des faits de ce genre. Mais cet exemple suffira pour montrer ce que nous entendons par cette espèce de monstruosité. Plus loin nous verrons à lui donner une interprétation satisfaisante.

Voyons ici d'un peu plus près la constitution de ces expansions anormales.

Elles sont formées d'une gaine conjonctive émanant d'un nœud porto-biliaire voisin, gaine contenant comme organe principal un rameau de l'artère hépatique. Celui-ci, parfois d'un volume considérable, pénètre en se contournant dans les tuniques externes de la paroi veineuse. Mais dans la même gaine on voit souvent un rameau de la veine-porte et un canalicule biliaire. Ce dernier s'arrête assez rapidement en chemin, et disparaît vraisemblablement en fournissant quelque pédicule tubulaire acineux. On peut quelquefois suivre la ramification porte jusque sur la paroi de la veine sus-hépatique, et il est vraisemblable que sa lumière est en communication avec les sinus veineux intra-pariétaux.

Nous avons insisté dans un travail fait en collaboration avec le docteur E. Brissaud (*Arch. de Phys.*, 1884) sur les conséquences possibles de cette disposition anatomique en ce qui concerne les circulations pathologiques du foie.

Si l'on examine la série non interrompue formée par les veines

sus-hépato-glissoniennes monstrueuses, d'une part, et par les expansions glissonio-sus-hépatiques monstrueuses, d'autre part, il est facile de voir que la limite entre ces deux ordres de faits n'est pas si nettement tranchée qu'on pourrait le croire. Et dans beaucoup de cas on peut se demander (fig. 216, p. 369 par exemple), si l'on doit regarder le vaisseau sus-hépatique comme un cul-de-sac sus-hépato-glissonien par rapport au canal porto-biliaire, ou si l'on doit considérer ce dernier comme jouant le rôle d'expansion nutritive monstrueuse par rapport à ce cul-de-sac.

12

Expansions nutritives glissonio-capsulaires.

Le paragraphe précédent nous permettra d'être bref au sujet des monstruosité de cet ordre, car l'histoire en est identique.

Parmi la multitude de prolongements glissoniens qui vont se jeter perpendiculairement sur la face profonde de la capsule d'enveloppe du foie, il en est souvent de dimensions tout à fait anormales. Étant donnée l'importance anatomique de cet organe, on peut croire que sa nutrition serait largement assurée par l'infinité de petites artérioles qui lui arrivent des nœuds porto-biliaires sous-capsulaires. Il faut croire que cela ne suffit pas, ou, plus justement, qu'il y a d'autres raisons que le point de vue nutritif pour expliquer la présence des expansions glissoniennes très volumineuses. Car très souvent on voit s'insérer à la face profonde de la capsule de véritables canaux porto-biliaires. Ces monstruosité sont représentées sur les coupes par des bosses plus ou moins saillantes qui augmentent d'autant l'épaisseur de cette membrane. Suivant la direction de la coupe on ne voit que

cette saillie fibro-vasculaire ou bien l'on voit l'expansion glissonienne dont elle n'est que la surface ou mieux la plaque d'insertion capsulaire.

Ces prolongements glissoniens énormes contiennent une artère de calibre variable, et une ramification de la veine-porte. Le canalicule biliaire en effet cesse rapidement, mais il ne faudrait pas s'étonner si on le voyait se prolonger en s'incurvant jusque sur la plaque d'insertion.

L'artériole arrive sur cette plaque, se ramifie en une sorte d'étoile irrégulière dont les rayons vont ou ne vont pas s'anastomoser avec des rayons amenés des expansions glissonio-capsulaires environnantes. Mais par leur mode de ramification sous la capsule et dans ses couches profondes ils dessinent une sorte de réseau dont les mailles fermées ou ouvertes logent les veines efférentes de la capsule que nous avons appelées semi-perforantes, quel que soit le calibre de ces veines. Les auteurs classiques décrivent parfaitement les étoiles formées par les artérioles capsulaires.

Quant aux veinules-portes que contiennent ces expansions glissoniennes, leur mode de terminaison nous paraît nécessiter de nouvelles recherches pour être bien connu. Sont-elles des veines perdues, en ce sens que, communiquant plus ou moins efficacement avec les veines intra-capsulaires, elles jettent dans ces dernières et tout à fait inutilement une quantité de sang qui aurait pu passer à travers le parenchyme glandulaire ? Sont-elles plutôt en communication avec les capillaires sous-capsulaires du parenchyme ? En tout cas, ce que nous ne saurions admettre, c'est que les veinules-portes recueillent le sang de la capsule pour l'envoyer ensuite dans ces capillaires intra-glandulaires.

S'il est remarquable de voir que la capsule du foie reçoit çà et là des expansions glissoniennes d'importance exagérée, il n'est pas moins curieux de jeter un coup d'œil sur le volume des canaux porto-biliaires qui rampent très souvent à une distance extrêmement faible de cette enveloppe. Nous ne savons si le fait a frappé les anatomistes, mais nous avons été souvent bien surpris de trouver, courant sous la capsule, et séparées d'elle par la simple épaisseur d'une rangée de *lobules hépatiques*, des sections de canaux porto-biliaires énormes. Et le plus bizarre de la chose, c'est que l'on rencontre surtout cette disposition dans les parties minces du foie. Par exemple, en sectionnant une de ces fines languettes qui terminent les bords de l'organe, on verra à son centre un canal-porte qui occupe les trois quarts de son épaisseur. Pour le dire en passant, si l'on veut voir de belles monstruosités relatives aux veines sus-hépto-glissoniennes, c'est autour de ces gros canaux porto-biliaires sous-capsulaires qu'on aura le plus de chance de les rencontrer.

Il y a dans toutes ces dispositions anatomiques un caractère de bizarrerie dont nous chercherons bientôt l'explication.

§ 13

Veines capsulaires.

Il n'est pas rare de rencontrer immédiatement sous la capsule d'enveloppe du foie une ou plusieurs veines énormes faisant corps avec cette capsule. Gorgées de sang, elles soulèvent cette membrane comme le ferait un sinus variqueux. Les coupes passant par ces régions parallèlement à la capsule montrent que ces vaisseaux énormes font partie de cette dernière; que ce sont des

veines sus-hépatiques ; qu'elles portent sur leur trajet un ou plusieurs confluent volumineux où s'abouchent de grosses veines sus-hépatiques du parenchyme sous-jacent. Ce sont des veines capsulaires comme les autres, mais de dimensions colossales.

Encore une disposition dont nous aurons à formuler l'interprétation.

CHAPITRE XI

Considérations sur le développement de la glande biliaire.

Si l'on cherche à se faire une idée nette du développement du foie chez l'homme, aussi bien d'ailleurs que chez les animaux, on se heurte à des difficultés incroyables tenant aux opinions contradictoires des divers auteurs qui se sont occupés spécialement de la question. Nous devons déclarer tout d'abord que nous n'avons encore jamais fait d'études spéciales sur l'embryologie du foie soit chez l'homme soit sur les animaux d'autre espèce. Aussi ne pouvons-nous en parler que d'après les recherches des autres.

Toutefois, nous apportons dans les données du problème des éléments qui pour nous ont une valeur irrécusable, éléments tirés directement et déduits logiquement de l'étude du foie de l'adulte. Nous nous sommes fait ainsi une théorie du développement du foie qui a l'immense avantage d'expliquer toutes les grandes lignes de l'architecture de cet organe telle que nous la connaissons chez l'homme, et qui de plus concorde avec tous les détails que nous avons recueillis en étudiant la glande biliaire. Et nous pensons qu'hypothèse pour hypothèse il vaut mieux en émettre une qui rend compte de tout ce que l'on sait que de rester en expectation devant des contradictions sans fin.

Un premier détail à bien préciser, touchant l'origine du foie :

1° Le foie naît-il de l'intestin par un ou plusieurs bourgeons glandulaires qui, fourniraient par suite d'adaptations de l'anatomie à la physiologie, à la fois les canaux excréteurs et le parenchyme cellulaire ?

2° Les canaux excréteurs ou canaux biliaires seuls naissent-ils de l'intestin, tandis que le parenchyme glandulaire, vraie glande vasculaire sanguine, aurait un foyer d'origine spécial ?

3° La glande entière naît-elle de l'intestin, et alors, des tubes primitifs naît-il d'abord des boyaux d'épithélium ramifiés et dissociés par les vaisseaux sanguins, puis des capillaires biliaires véritables s'enfonçant au milieu du parenchyme ainsi formé ?

Voilà, à peu près résumées, les opinions en présence.

Si l'on tient compte de notre opinion propre sur la structure du foie de l'homme, on doit penser que notre parti sera vite pris dans cette alternative. Personne, croyons-nous, n'a jamais songé à faire développer isolément le canal excréteur et le corps d'une glande de Brünner, ou à couper en deux une glande de Lieberkhün pour lui trouver deux foyers d'évolution distincts. On n'hésite pas à faire de la vésicule biliaire un cul-de-sac du canal cholédoque, et l'on hésite à faire émaner des canaux biliaires le parenchyme hépatique. Il nous semble que si l'anatomie générale sert à quelque chose, elle nous contraint par la simple logique additionnée de raisonnement à admettre sans plus discourir que les canaux biliaires et le parenchyme du foie ne sont que des adaptations physiologiques des tubes de Malpighi.

Ce point de départ bien établi, nous laissons de côté pour l'instant tout ce qui concerne la glande biliaire, et, pour sacrifier à la tradition classique, nous allons étudier le développement du

foie en tant que glande vasculaire sanguine, sans nous occuper d'abord du parenchyme cellulaire qu'il contient.

Dans cet ordre d'idées heureusement, nos connaissances en embryologie sont plus précises. Il est vrai que ce sont de grosses choses. Tout ce qui concerne la circulation abdominale du fœtus avant et après la naissance est assurément un chapitre compliqué, mais il est facile, croyons-nous, de tirer la philosophie de cette histoire, et de ramener toutes ces métamorphoses à des termes très simples.

Dès que la circulation placentaire est établie, le fœtus tire son aliment du sang de sa mère; à la naissance il change cette source de nutrition et au placenta maternel il substitue son placenta, à lui, c'est-à-dire son intestin. Ce qui veut dire que la veine mésentérique est synonyme de veine ombilicale. Mais pendant la vie intra-utérine, le sang du placenta maternel est tout préparé pour la nutrition, et passe directement (nous faisons théoriquement abstraction des fonctions du foie chez l'embryon) dans le cœur veineux. Dès le début de la vie extra-utérine, au contraire, le sang que le fœtus tire de son placenta propre ou intestin n'est pas apte à la nutrition des tissus, et, avant d'atteindre le cœur veineux, doit traverser une glande dite vasculaire sanguine, véritable laboratoire de chimie, qui est le foie. D'où l'idée d'un diverticulum vasculaire sanguin situé sur le trajet direct qui conduit de l'intestin au cœur. Voyons comment peut se comprendre l'évolution de ce diverticulum qui interrompt le courant sanguin des veines intestinales.

Si l'on condense toutes les notions relatives aux changements de volume, aux anastomoses, aux suppléances, aux disparitions totales ou partielles des veines omphalo-mésentériques, ombilicales et

mésentériques, on voit que tout ce système si compliqué en apparence se réduit au résultat anatomique suivant :

En un point donné du trajet de la veine ombilicale subsistante, se forme un confluent vasculaire, sorte de bulbe veineux, où aboutissent : 1° la veine mésentérique ; 2° les branches intra-hépatiques de la veine porte ; 3° le tronc de la veine ombilicale ; 4° le canal veineux d'Aranzi qui n'est que cette dernière prolongée vers le cœur veineux où il aboutit au voisinage de ce qui sera la veine cave inférieure.

Faisons abstraction de la morphologie du foie, et du nombre de veines afférentes qu'il reçoit ; considérons cet organe

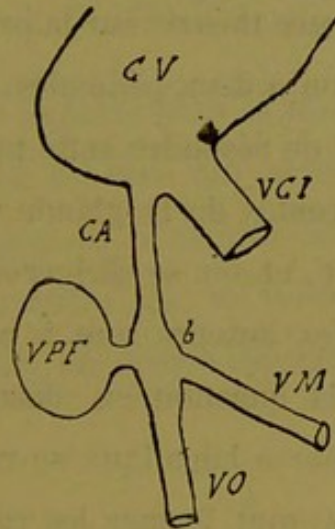


Fig. 218.

comme une glande vasculaire sanguine à pédicule unique, et plaçons-le ainsi simplifié sur le trajet de la veine ombilicale. Ce sera un bourgeon vasculaire implanté sur le bulbe de cette veine, c'est-à-dire sur ce qui sera plus tard le sinus ou tronc de la veine porte.

Tout cela peut se représenter au moyen du schéma suivant (fig. 218), dans lequel CV est l'extrémité veineuse du bulbe cardiaque ; VCI la veine cave inférieure ; CA le canal d'Aranzi ;

continuant la veine ombilicale VO ; VM la veine mésentérique ; b le bulbe de la veine ombilicale ou bulbe de la veine porte ; V P F le bourgeon vasculaire qui constitue le vaisseau veineux afférent du foie, c'est-à-dire la veine porte intra-hépatique.

Dans les schémas suivants les mêmes lettres seront conservées pour rendre facile la lecture d'ailleurs très simple de ces dessins.

Nous voici, croyons-nous, en face d'un schéma contre lequel on ne saurait soulever d'objection capitale. Le seul changement apporté au schéma réel consiste dans l'unification de la veine porte afférente, et nous pensons pouvoir nous le permettre, car il n'a pour but que de simplifier le croquis ; il serait en effet aussi facile de baser notre théorie sur la présence de deux bourgeons ou d'un bourgeon à deux pédicules.

Il s'agit maintenant de résoudre cette parfaite inconnue : que seront les veines efférentes de la glande vasculaire représentée par le bourgeon V P F, et où se dirigeront ces veines (veines sus-hépatiques) ? Ici les auteurs sont à peu près d'accord, et tranchent facilement la question en disant que les branches afférentes de la veine porte hépatique se ramifient, se résolvent en réseau capillaire, et vont former les racines des veines sus-hépatiques. Mais si l'examen du foie nous apprend que ces dernières se jettent à l'embouchure de la veine cave, en revanche les auteurs ne nous expliquent guère leur façon d'y parvenir chez l'embryon. En somme, c'est là un point noir, et il faut avouer que nous ne savons rien sur ce que représentent les veines sus-hépatiques.

En cette occurrence, voici ce que nous proposons. C'est fort simple, et cela explique tout ce que nous savons sur le réseau veineux efférent et sur la capsule du foie.

Le bourgeon vasculaire sanguin s'invagine dans ce qui représente le cœur veineux. Quel que soit celui des deux qui aille au

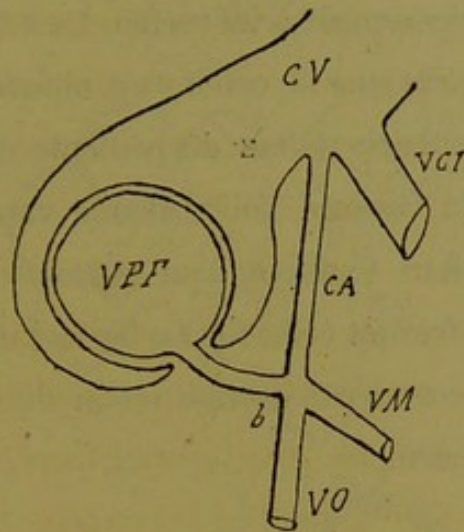


Fig. 219.

devant de l'autre, peu importe pour la théorie, car le résultat est toujours le même. Le schéma 219 montre le début de cette invagination. Le bourgeon hépatique se coiffe complètement de la paroi du cœur veineux qui lui forme une calotte complète ouverte seulement par un orifice circulaire au niveau de son

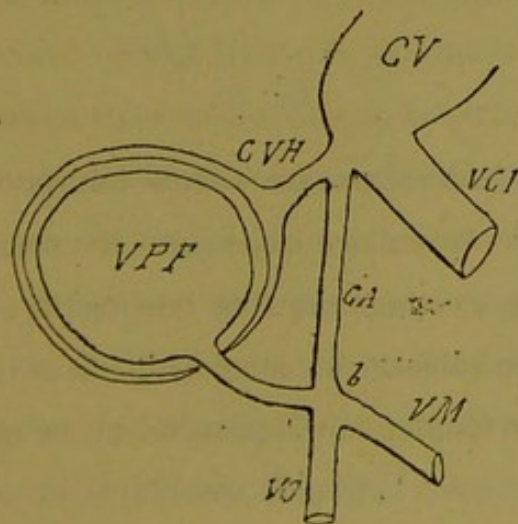


Fig. 220.

pédicule. Cette coiffe rappelle naturellement la comparaison

classique du *bonnet de coton*, et le bourgeon a ainsi une double enveloppe résultant du refoulement du feuillet vasculaire cardiaque et de son adossement à lui-même. Le schéma 220 montre l'état des choses après que la coiffe s'est obturée par adhérence de son orifice circulaire autour du pédicule de la veine porte. Cette coiffe sera la capsule de la glande vasculaire sanguine, comprenant ainsi deux feuillets, l'un externe ou feuillet direct, l'autre interne ou feuillet réfléchi. Le feuillet direct est relié au cœur veineux par une sorte de hile voisin de l'embouchure de la veine cave inférieure.

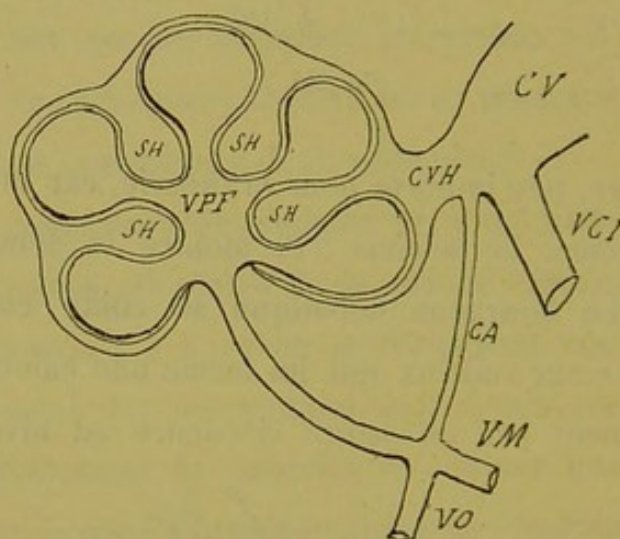


Fig. 221.

Mais cette glande n'est pas un simple bourgeon non ramifié ; c'est un appendice vasculaire qui végète. Faisons-le donc bourgeonner davantage, comme dans le schéma (fig. 221). Qu'arrive-t-il alors ? Que l'on admette une pénétration du bourgeon porte par des expansions du feuillet cardiaque réfléchi, ou que l'on suppose l'évolution réciproque, la glande vasculaire va se trouver pénétrée par des culs-de-sac de ce feuillet ; en d'autres termes chaque bourgeon naissant de la veine porte va se coiffer du feuillet réfléchi dans toute son étendue. Pendant ce temps le feuillet

externe ne bouge pas, et ne fait que s'accroître en capacité pour suivre dans son extension l'accroissement de volume de la glande.

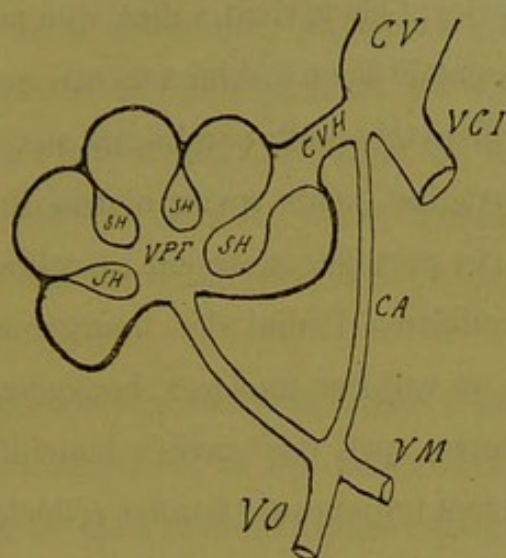


Fig. 222.

Supposons maintenant qu'à un moment donné, l'adhérence se fasse entre les deux feuillets de la capsule, partout à l'extrémité périphérique des bourgeons vasculaires, excepté en un ou deux ou trois points très rapprochés les uns des autres, points correspondant naturellement à des foyers d'invagination du feuillet réfléchi, et plaçons cette région de la glande en face du hile formé par le feuillet externe ou direct. Comme tous les culs-de-sac intra-glandulaires, d'après leur mode d'invagination, communiquent entre eux, il en résulte que dans le point CVH se trouvera un confluent général pour toutes les cavités interposées aux lobes de la glande. Ce point C V H sera le tronc commun des veines sus-hépatiques, à son embouchure dans le cœur droit ou mieux encore dans la veine cave inférieure ; et toutes les invaginations du feuillet réfléchi seront les veines sus-hépatiques. Le schéma (fig. 222) montre la glande vasculaire sanguine après la soudure des deux feuillets.

Quand nous avons supposé plus haut qu'il y avait soudure des deux feuillets partout excepté au niveau du hile capsulaire, ce n'était qu'une façon de parler. Cela revient à dire que partout les bourgeons-portes se tassent de façon à ne laisser entre eux sous le feuillet externe, que des orifices très petits conduisant aux culs-de-sac profonds du feuillet invaginé, tandis qu'au niveau du hile capsulaire il y a un foyer où ces pertuis conservent un calibre considérable.

Si l'on fait se produire à l'infini des bourgeonnements sur le bulbe glandulaire, on voit que tous [ces bourgeons seront séparés les uns des autres par des cavités lamelliformes, encapuchonnantes, dépendant toujours du feuillet réfléchi de la capsule. C'est donc une pénétration réciproque des deux éléments vasculaires. Et à ce point d'évolution, la glande vasculaire peut être comparée à un placenta avec ses villosités.

Mais cela ne suffit pas, et le réseau vasculaire du foie n'est pas destiné à fonctionner par endosmose et exosmose. Il faut que ces deux ordres de vaisseaux communiquent. Admettons donc qu'à un certain degré de ramification, il y a communication directe des rameaux-portes avec les culs-de-sac sus-hépatiques, il y a perforation, si l'on veut, de ces derniers par les premiers. Cette supposition n'a rien de monstrueux, car il est parfaitement classique que les vaisseaux naissants s'anastomosent entre eux, et toute l'histoire qui précède se passe pendant la période embryonnaire. Cela pourrait sembler bizarre si l'on voulait faire perforer par un capillaire-porte une paroi de veine sus-hépatique de troisième ou quatrième ordre comme nous connaissons la chose sur le foie adulte, mais ces modifications dans les parois résultent d'adaptations fonctionnelles ultérieures, et, nous le répétons, nous sommes dans l'embryologie.

Nous voici maintenant en possession de tout ce qui concerne la glande vasculaire sanguine. Nous avons en effet deux ordres de vaisseaux d'origine différente, et, après une série d'invaginations des uns dans les autres, nous les faisons communiquer ensemble par des capillaires. C'est donc un tout parfait composé d'un vaisseau veineux afférent, d'un vaisseau veineux efférent, et d'un réseau capillaire intermédiaire ; c'est un *système porte* par excellence.

Mais notre glande vasculaire afférente n'est pas aussi simple que nous l'avons supposée, et les bourgeons vasculaires portes, quand ils plongent dans le cœur veineux pour s'y invaginer, sont commandés par l'évolution d'un organe plus noble anatomique-

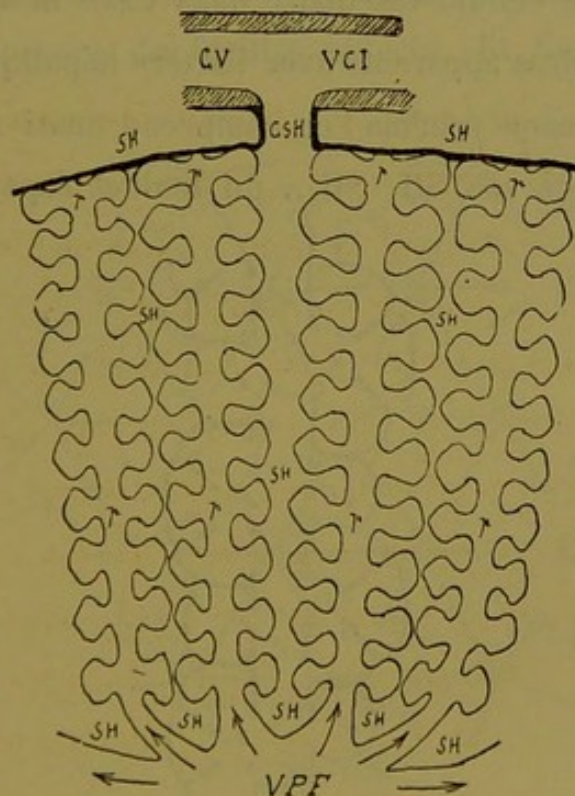


Fig. 223.

ment que ne l'est la veine porte. Cet organe c'est la glande biliaire. Celle-ci, émanée de l'intestin sous forme d'un cul-de-sac

épithélial, entraîne avec elle les éléments du feuillet fibro-vasculaire qui représentent sa gaine nutritive ou gaine de Glisson. Ce qui va s'invaginer dans le feuillet cardiaque c'est donc la gaine de Glisson formant enveloppe à la glande biliaire, à l'artère hépatique et à la veine porte.

C'est-à-dire que nos bourgeons vasculaires représentent tous les produits anatomiques résultant de l'évolution des différents organes transportés par l'enveloppe glissonnienne ; c'est-à-dire que les culs-de-sac d'invagination du feuillet cardiaque réfléchi vont s'insérer sur cette gaine de Glisson. Le schéma (fig. 223) suffit à montrer que les bourgeons VPF *p, p, p*, représentent en somme la masse du tissu hépatique, les cylindres ou manchons de parenchyme cellulo-vasculaire dans l'axe desquels circulent les canaux biliaires apparents avec l'artère hépatique et la veine porte. Sur ce même schéma l'on comprend aussi facilement que tous les culs de sac SH, SH,... du feuillet capsulaire réfléchi

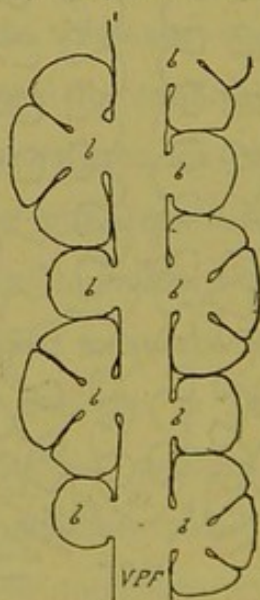


Fig. 224.

communiquent entre eux, et que par ce procédé, ils se déversent tous finalement dans le confluent sus-hépatique CSH.

L'évolution de la glande ne se borne pas à la naissance de quelques bourgeons ainsi séparés schématiquement. Il naît une masse de plus en plus compliquée (fig. 224) de ces bourgeons qui finissent par se tasser et se comprimer mutuellement. Voyons ce qui se passe alors et ce qu'il advient du feuillet capsulaire réfléchi, si nous supposons, ce qui est en réalité, que les bourgeons se regardent deux à deux par leurs parties saillantes. Pour la commodité de la figure nous imaginerons un foyer de bourgeonnement porto-biliaire entouré de six foyers semblables ; tous ces foyers émettent sur le plan de la figure chacun six bourgeons, et toute la masse se comprimera. Alors (fig. 225) tous les éléments dont l'axe est marqué par une flèche prendront la forme de polyèdres dont les faces et les bords seront séparés par deux lames juxtaposées du feuillet réfléchi. Et l'on peut très bien

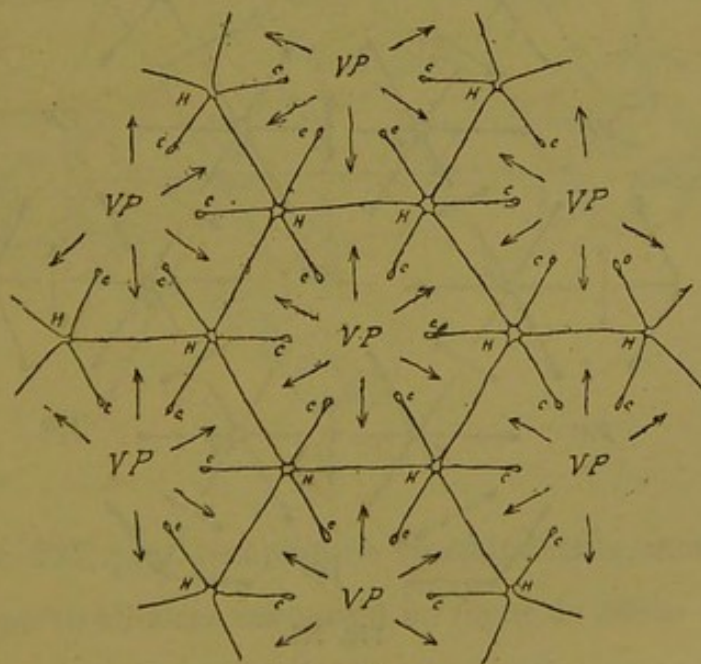


Fig. 225.

admettre que, s'il y a soudure de ces deux lames au niveau des facettes, cette soudure ne se fait pas au niveau des bords et des angles. En ces derniers points il existera des interstices per-

méables sous forme de canalicules courant le long des bords des polyèdres et confluant à leurs angles. C'est-à-dire que les culs-de-sac de la figure 223 (p. 385) dépendant du feuillet capsulaire réfléchi, se réduiront à une série de lames à deux feuillets soudés ou non, lames délimitant par leurs interstices des sinus qui communiqueront entre eux par des confluent. Les lames répondent aux facettes des bourgeons, les sinus suivent leurs bords, les confluent occupent leurs angles.

En d'autres termes nous avons là les lames sus-hépatiques, les veines et les confluent de même nom ; enfin les anciens culs-de-sac *c,c,c*, implantés sur les gaines de Glisson, communiquent eux-mêmes avec les confluent *H,H,H*, par des sinus qui suivent l'interstice des bords des bourgeons voisins.

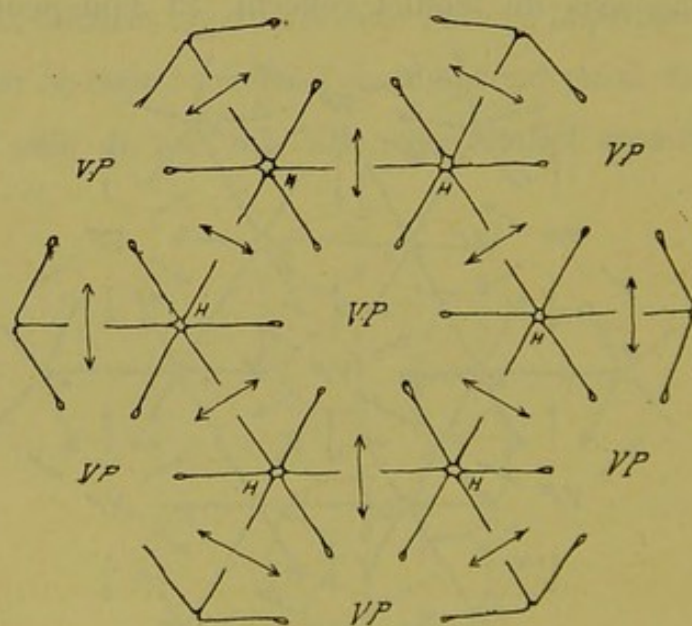


Fig. 226.

Si l'on admet que les axes porto-biliaires de tous les bourgeons s'anastomosent deux à deux, en perforant la lame sus-hépatique qui sépare leurs faces adjacentes, on aura la figure 226

qui représente, réduit à sa simple expression le parenchyme du foie et le réseau sus-hépatique. Si, au lieu de s'anastomoser sur une seule face, tous les bourgeons s'anastomosent par toutes leurs faces, toutes les lames sus-hépatiques seront perforées par les axes porto-biliaires. Représentons donc maintenant ces axes dans tous les bourgeons glandulaires.

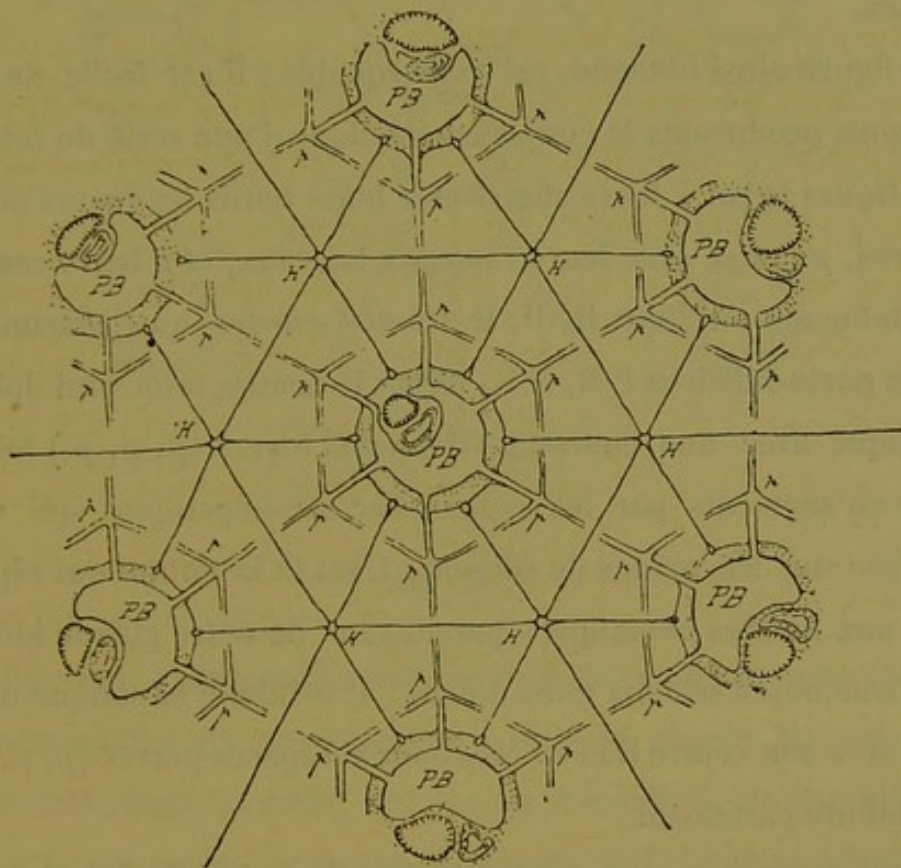


Fig. 227.

La figure 227, plus compliquée comme détails, montre encore six foyers porto-biliaires entourant un foyer de même nature. Ici nous avons figuré les gaines de Glisson, la veine-porte, les canaux biliaires et les artères, au niveau des foyers de bourgeonnement, mais les axes des bourgeons sont représentés seulement par un double trait répondant à la veine-porte. Il suffit de lui joindre par la pensée un canalicule excréteur et une artériole.

D'après ce que nous avons dit plus haut, faisons ramifier ces axes porto-biliaires, au milieu de chaque bourgeon en un foyer p, p, p , et envoyons l'une des ramifications ainsi obtenues perpendiculairement au milieu de chaque lame sus-hépatique. Comme ces rameaux ne sont pas sur le même plan, nous les faisons simplement se diriger les uns vers les autres, deux à deux, sur le schéma.

La figure ainsi obtenue est remarquable ; il est facile de voir que nous produisons la coupe schématique d'une série de *lobules hépatiques* ayant à leurs angles et à leurs bords les foyers porto-biliaires, p, p, p , avec leurs rameaux latéraux, et à leurs centres les confluent ou sinus H, H, H . On voit encore que chacun des foyers porto-biliaires $P B, P B$, forme le centre d'un vrai lobule hépatique avec une couronne de petits foyers (p, p, p) lobule divisé en segments par les culs-de-sac sus-hépatiques qui vont s'insérer sur les gaines de Glisson. C'est là la notion qui répondrait aux lobules hépatiques paradoxaux de notre glande idéale.

En somme, ce schéma nous donne : 1° le lobule hépatique ordinaire avec son centre H et sa couronne d'espaces-portes (p, p, p); 2° le lobule paradoxal.

Si nous ne tenons compte que de la notion du lobule hépatique ordinaire, la figure 227 nous montre que cette façon d'envisager les choses conduit à un résultat bien remarquable. C'est la formation, en dehors des canaux porto-biliaires de gros calibre, de sections lobulaires absolument semblables aux sections lobulaires que l'on voit sur les coupes du foie de l'homme. Et ces apparences de lobules hépatiques sont ici produites par l'assemblage de segments appartenant à des bourgeons glandulaires différents, segments prismatiques, séparés par des lames sus-hépatiques

sur leurs faces, par des sinus sus-hépatiques sur leurs bords, et par des confluent sus-hépatiques à leurs sommets.

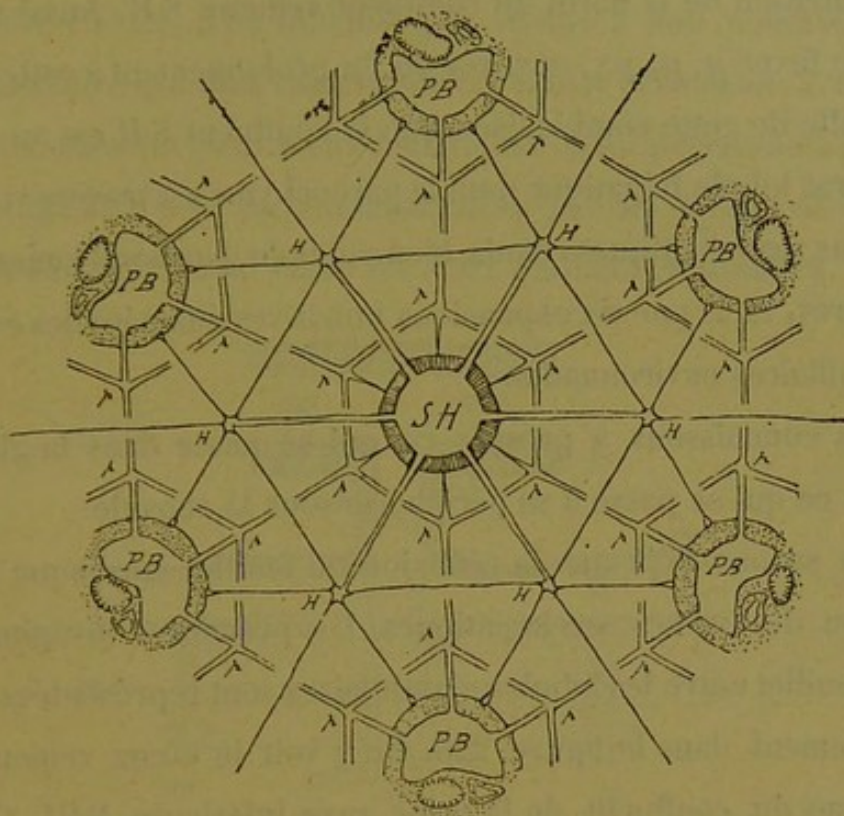


Fig. 228.

Si l'on veut maintenant avoir une idée de ce qui se passe autour des gros confluent sus-hépatiques dans la glande, passons à la figure 228, dans laquelle six foyers d'irradiation porto-biliaire P B, P B, entourent un de ces confluent S H. Le tissu hépatique intermédiaire, ou proprement dit, est représenté par six lobules hépatiques ordinaires H, H, H... Le confluent veineux S H à parois épaisses est entouré par six bourgeons glandulaires venant de foyers quelconques, et en tout cas, en anastomose avec les foyers P B, P B..... Dans ce confluent s'ouvrent les six sinus sus-hépatiques venant des confluent H, H, H... Comme chacun des axes porto-biliaires qui entourent le canal veineux joue le rôle de foyer central par rapport au bourgeon qu'il occupe, on en voit

naître des rameaux latéraux qui tendent à s'anastomoser entre eux ; mais de plus, chacun de ces axes porto-biliaires doit fournir à la nutrition de la paroi du confluent veineux S H. Aussi voit-on chaque foyer *p, p, p...* envoyer un fin prolongement à cette paroi. Il résulte de cette combinaison que le confluent S H est au centre d'un vrai lobule hépatique dont le parenchyme est traversé : 1° par six sinus sus-hépatiques réunis, bien entendu, par leurs lames intermédiaires, et 2° par six expansions nutritives émanées des espaces porto-biliaires environnants.

Nous connaissons à présent ce qui se passe dans la glande ; voyons ce qui se passe à sa périphérie sous la capsule.

Nous savons déjà que la réflexion du feuillet cardiaque forme l'origine des veines sus-hépatiques. Les premières invaginations de ce feuillet entre les lobules glandulaires sont représentées schématiquement dans la figure 229. On y voit le cœur veineux CV au niveau du confluent de la veine cave inférieure VCI. C'est à ce niveau qu'est le tronc collecteur des veines-hépatiques CSH ; les feuillets capsulaires sont figurés en grande épaisseur pour l'intelligence de la chose. Le feuillet direct ou capsulaire externe *f c d* se continue avec la paroi du cœur veineux et forme le tronc CSH qui plonge dans le parenchyme hépatique T vers un confluent veineux S H. Ce même feuillet externe passe au contraire en les obturant sur les autres points d'invagination du feuillet interne ou réfléchi *f c r*. En tous ces points les deux feuillets se soudent autour de l'invagination, et alors le feuillet interne est perforé perpendiculairement par une veine sus-hépatique *s h* avec les parois de laquelle il se continue. On peut de suite se figurer que néanmoins tous ces foyers secondaires d'invagination du feuillet interne communiquent entre eux virtuellement ou réellement

dans l'épaisseur de la capsule, puisque chaque bourgeon glandulaire, en venant à la surface et en refoulant les deux feuillets l'un contre l'autre, n'en délimite pas moins à son pourtour un sinus vasculaire qui doit théoriquement rester perméable. C'est-à-dire que toutes les veines sus-hépatiques semi-perforantes de la capsule (fig. 229) sont en communication par un réseau de sinus horizontaux qui courent entre les deux feuillets capsulaires.

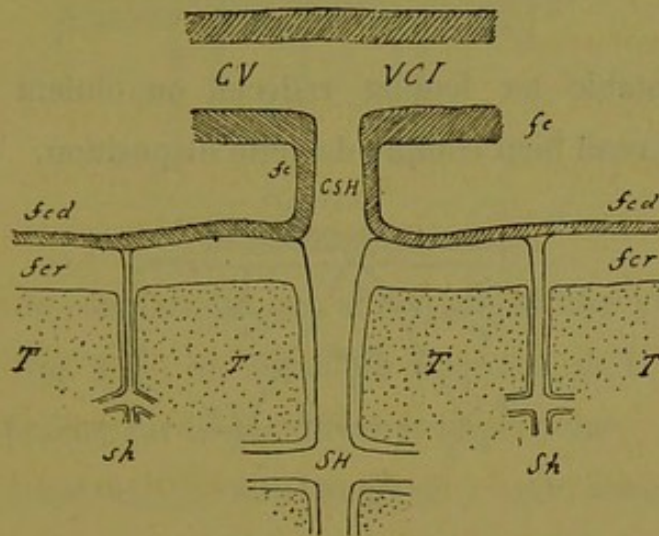


Fig. 229.

Si, au lieu de considérer les veines de la capsule comme le résultat simplement des invaginations primitives du feuillet interne, on les considère comme résultant du tassement sous la capsule de bourgeons glandulaires quelconques, ainsi que nous l'avons vu pour l'intérieur de la glande, on arrive aux mêmes conséquences. La figure 230 montre des bourgeons glandulaires terminaux arrivant sous le feuillet externe de la capsule avec leur gaine formée par le feuillet réfléchi. On voit que leurs faces vont s'appliquer à ce feuillet externe, ce qui amènera la soudure des deux feuillets à ce niveau, tandis que leurs bords et leurs angles délimiteront des sinus horizontaux et des confluent en commu-

nication avec les confluent profonds H, H... Si l'on donne une

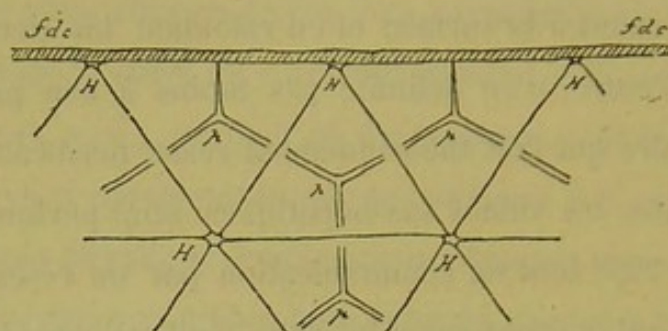


Fig. 230.

épaisseur notable au feuillet réfléchi, on obtient le schéma (fig. 231) qui rend bien compte de cette disposition.

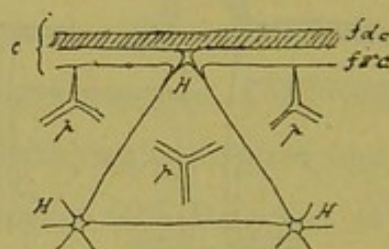


Fig. 231.

Enfin chacun des bourgeons glandulaires sous-capsulaires des deux figures 230 et 231 est terminal, et son foyer central porto-biliaire doit émettre une expansion nutritive pour la capsule, sous forme d'un prolongement glissonien qui ira (fig. 232) s'épanouir à la face profonde du feuillet réfléchi.

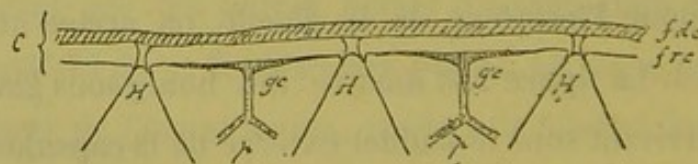


Fig. 232.

C'est exactement ce que nous avons vu au niveau des gros confluent veineux sus-hépatiques intra-glandulaires.

De sorte que la capsule du foie se compose d'une série de couches ainsi superposées de dehors en dedans (fig. 233) :

- 1° Le péritoine *p*;
- 2° Le feuillet capsulaire externe ou cardiaque direct *f d*;
- 3° Le feuillet capsulaire interne ou cardiaque réfléchi *f r*;
- 4° Le feuillet glissonien ou de nutrition *f g*, celui-ci non continu.

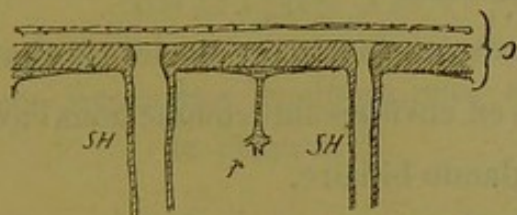


Fig. 233.

Il est facile de comprendre que si l'on étalait une grosse veine sus-hépatique (fig. 228), on aurait un fragment de la capsule du foie moins le feuillet cardiaque direct et le péritoine.

Toutes ces constructions nous amènent à cette conclusion très importante que la glande biliaire et les veines sus-hépatiques sont deux choses bien distinctes, et que ces dernières ne font que servir d'enveloppe à la première.

Dans le foie il y aurait donc un contenu formé par le tissu glandulaire (appareil bilio-porto-glissonien), et un contenant, le système des sinus et des lames sus-hépatiques, ou *capsule du foie réfléchi*.

Tous les phénomènes vitaux se passent dans la glande même, dont le système capillaire sanguin ne fait que s'ouvrir à la surface des veines sus-hépatiques. Les capillaires lobulaires et ces dernières sont deux choses absolument distinctes, d'origine essentiellement différente.

Le foie n'est donc pas une glande biliaire qui va coiffer une

glande vasculaire sanguine, comme on s'est plu à le dire; c'est une glande à la fois biliaire et hématopoïétique (en cela elle ne diffère probablement des autres que par l'intensité de cette seconde fonction) qui se coiffe d'une capsule particulière; celle-ci forme autour de ses lobules un réservoir dans lequel *il pleut* un sang spécial résultant des opérations biologiques auxquelles préside le parenchyme glandulaire.

Nous n'insisterons pas davantage sur les résultats remarquables lobtenus par nous en envisageant, comme nous l'avons fait, le développement de la glande biliaire.

Cette évolution, hypothétique à la vérité, nous rend compte de toutes les particularités que nous avons relevées dans le cours de ce travail. On pourra certainement discuter à vide sur la légitimité de notre conception embryologique du foie de l'homme, mais il nous semble difficile de nier les résultats. Et jusqu'à ce qu'une meilleure théorie se soit fait jour, nous pouvons nous contenter de la précédente.

CHAPITRE XII

Comment on peut interpréter quelques-unes des monstruosité
du chapitre X.

Avec ces notions théoriques sur le développement du foie, nous pouvons maintenant faire un pas en arrière et reprendre l'examen de quelques-unes des dispositions anatomiques décrites plus haut sous la rubrique « *monstruosité* ».

Nous n'insisterons pas sur la facilité avec laquelle on comprend l'existence des veines sus-hépto-glissoniennes, qui ne sont que les culs-de-sac d'invagination du feuillet capsulaire réfléchi. Mais que veulent dire les dispositions monstrueuses relatives à ces veines ? Pourquoi ces sinus veineux colossaux qu'on trouve parfois faisant corps avec cette capsule ? Pourquoi ces énormes expansions glissonio-sus-hépatiques et glissonio-capsulaires, dont les dimensions ne semblent guère en rapport avec les fonctions de nutrition qui leur semblent dévolues ? Telles sont surtout les questions que nous avons à examiner.

1° Comme nous l'avons dit antérieurement, il faut vraisemblablement chercher la cause des susdites monstruosité dans deux ordres d'idées, d'une part les arrêts de développement, d'autre part les adaptations fonctionnelles. C'est lorsqu'il s'agit de pré-

ciser le domaine de chacune de ces sources étiologiques que surgissent les difficultés.

On peut considérer chaque invagination du feuillet capsulaire réfléchi comme devant fournir le système complet d'enveloppement lobulaire (biliaire) et de collection vasculaire efférente à toute une série de bourgeons glandulaires d'ordre inférieur développés sur les bourgeons plus volumineux entre lesquels s'est fait cette invagination primitive. C'est-à-dire que, si le bourgeonnement atteint un degré suffisant, le cul-de-sac capsulaire pénétré de tous côtés par ces bourgeons secondaires sera juste assez ample et riche en substance pour former autour d'eux les replis sus-hépatiques comprenant les sinus, les zones, les confluent sus-hépatiques et les veines sus-hépto-glissoniennes. Ce cul-de-sac s'invaginant de plus en plus fournira en somme tout ce qui est nécessaire à la constitution de l'appareil sus-hépatique des bourgeons glandulaires qui le pénètrent. Pendant cette évolution régulière, ce que nous avons appelé l'*adaptation physiologique* entre en jeu pour modifier la structure de tous les produits anatomiques de ce processus pour ainsi dire typique. C'est à-dire que les lames sus-hépatiques s'atténuent au point de ne plus laisser de traces anatomiques, pendant que leurs bords et leurs angles servent à circonscrire des sinus et des confluent perméables dont le calibre et la structure sont en rapport avec l'étendue des territoires glandulaires dont ils recueillent le sang. Par conséquent, le fond des culs-de-sac d'invagination capsulaire devra former en général une veine ou sinus sus-hépatique bien minime, insignifiante, insérée sur la gaine de Glisson portobiliaire.

On peut donc supposer que tout paraîtrait bien équilibré dans

le système sus-hépatique, si le bourgeonnement glandulaire était parfait, régulier, suffisant.

Si l'on imagine maintenant que certains bourgeons avortent, ne sortent pas, sur des points quelconques du pourtour d'un cul-de-sac d'invagination, il y aura une portion de ce cul-de-sac qui sera inoccupée, et qui restera à l'état fœtal puisqu'elle ne servira pas à coiffer et isoler les bourgeons qui auraient dû la pénétrer. De là l'origine possible des monstruosité relatives aux veines sus-hépto-glissoniennes.

Au point de vue théorique, voilà le rôle que l'on peut faire jouer à l'arrêt de développement glandulaire. Mais tout cela est bien spécieux, et l'on se fait aussitôt les réflexions suivantes :

Si l'existence de ces monstruosité est simplement liée à un arrêt d'évolution ; si ces vaisseaux ne représentent que des portions de culs-de-sac d'invagination *non employées* pendant l'accroissement de la glande ; pourquoi ces organes ne sont-ils pas demeurés avec les caractères histologiques quelconques de leur période embryonnaire ? Pourquoi leurs parois se sont-elles modifiées exactement comme celles des autres veines sus-hépatiques, c'est-à-dire des portions de culs-de-sac qui ont trouvé emploi ? Pourquoi leur lumière a-t-elle des dimensions en rapport avec cette structure de leurs parois ? Ne devant servir à rien, ces organes ou portions d'organe auraient dû s'atrophier ou pour le moins ne pas suivre une évolution parallèle à celle du système sus-hépatique général, dont les fonctions sont bien définies, et dont l'organisation histologique s'est faite d'une manière conforme au rôle successivement dévolu à chacune de ses parties constituantes. Et nous savons au contraire que les veines sus-hépto-glissoniennes font partie, à tous les points de vue pos-

sibles, du grand appareil efférent de la glande. Ce sont des veines sus-hépatiques comme toutes les autres, et celles dont le calibre est insignifiant n'ont pour tout caractère d'anomalie, que leur insertion aux gaines de Glisson. Le système veineux sus-hépatoglissonien est donc une disposition absolument régulière dans toute la glande, et l'anomalie n'apparaît qu'avec ses monstruosité.

Pour mieux apprécier le rôle de l'arrêt de développement dans la production de ces dernières, il ne faut pas oublier que les plus vastes de ces culs-de-sac permanents à l'état adulte, se trouvent autour des plus gros canaux porto-biliaires; et nous avons déjà signalé ce fait intéressant, que sur les foies qui portent vers leurs bords des sortes de languettes lamelliformes, espèces de lobes ou prolongements de lobes avortés, on a grande chance de trouver dans l'axe de ces languettes un canal porto-biliaire monstrueux, à peine entouré de parenchyme, et flanqué d'une collection de monstruosité veineuses sus-hépatoglissoniennes (fig. 211, p. 366). Il semble bien que dans ces cas, l'avortement du parenchyme soit pour quelque chose dans l'histoire de ces vaisseaux, car on ne voit pas du tout la raison d'être d'un énorme canal porto-biliaire dans une lamelle de foie si peu garnie de parenchyme.

Mais nous croyons que tout cela ne saurait suffire, et qu'il faut chercher dans des fonctions spéciales le pourquoi du calibre et de la structure de ces veines monstrueuses. Il est vraisemblable que ces deux facteurs, l'arrêt d'évolution et l'adaptation physiologique se combinent pour en faire des vaisseaux non différenciables des autres; le premier fait le terrain, l'élément, si l'on veut; la seconde lui crée un emploi d'où dérive une organisation concordante.

Mais quel est cet emploi octroyé aux vaisseaux de ce genre pendant ou après le développement de la glande ? Ici, inconnue parfaite, et jusqu'à nouvel ordre, les hypothèses ont beau jeu. Ces monstruosité sus-hépatoglissoniennes sont tellement multipliées, elles forment un appareil si important non seulement chez l'homme mais aussi chez les animaux, que, forcément elles ont un rôle, et un rôle considérable. Mais comme nous ne savons pas encore un mot des circulations intra-hépatiques, il est à craindre que ce rôle physiologique nous échappe longtemps encore.

Jusqu'à présent la communication de ces gros vaisseaux, soit avec les veines portes intra-glissoniennes, soit avec les sinus veineux de la gaine de Glisson porto-biliaire, n'a pas été dûment constatée. Si, partant de ce fait négatif, on regarde ces grands culs-de-sac vasculaires comme imperforés du côté des canaux portes, sera-t-on autorisé à en faire des réservoirs du sang sus-hépatique ? Mais alors pourquoi ces réservoirs ?

Si l'on suppose au contraire, comme nous l'avons fait dans un travail antérieur, que ces culs-de-sac communiquent soit directement avec la veine-porte, soit simplement avec les sinus veineux des gaines de Glisson, la question semble s'éclaircir notablement. Et alors on peut dire ceci :

L'appareil veineux sus-hépatoglissonien dans sa totalité est un appareil veineux efférent propre à la nutrition du système glissonien porto-biliaire. Anatomiquement, c'est un ensemble de racines glissoniennes pour le système sus-hépatique général. L'immense majorité de ces racines ont un calibre insignifiant en rapport avec cette fonction en somme peu importante pour ce qui regarde la plupart des segments de l'appareil glissonien porto-biliaire.

Mais les gros canaux porto-biliaires ont un réseau propre à leur gaine conjonctive, réseau considérable, et sans doute en communication avec les ramifications de la veine-porte. Il semble donc naturel de mettre aux ordres de ce réseau, des vaisseaux efférents d'un volume approprié. De là les grosses veines sus-hépatoglissonniennes. Rien de plus logique ; mais avec la meilleure volonté on ne peut trouver même dans ces fonctions la raison d'être d'un grand nombre de ces veines monstrueuses, ou vastes culs-de-sac périglissoniens.

C'est en cette occurrence que nous avons supposé à ces organes un rôle tout particulier. Nous appuyant sur la théorie fameuse de Cl. Bernard relative aux voies de dérivation porto-sus-hépatiques, qui existent hors du foie chez le cheval, nous avons pensé que chez l'homme comme chez une foule d'animaux supérieurs, il pouvait exister dans le foie lui-même un système de dérivation analogue. Et les veines sus-hépatoglissonniennes, tout en étant les vaisseaux efférents des gaines porto-biliaires, seraient aussi pour certains de leurs segments, des voies de dérivation. Par un *modus faciendi* que nous ignorons, certaines de ces veines en communication avec les vaisseaux portes, soit directement soit indirectement par l'intermédiaire des sinus intra-glissoniens, formeraient des soupapes de sûreté par lesquelles le sang porte pourrait passer dans le torrent des canaux sus-hépatiques, quand le grand système capillaire intra-glandulaire serait soumis à une tension trop considérable.

Tout cela, nous le répétons encore, est pure hypothèse, mais on ne saurait guère faire autre chose à ce sujet.

2° En s'en tenant à la notion de l'arrêt de développement pur et simple, il est beaucoup plus facile d'interpréter l'existence des

expansions glissonniennes monstrueuses qui se jettent directement sur les parois de certaines veines sus-hépatiques. Pendant la période embryonnaire on conçoit que certains culs-de-sac d'invagination capsulaire soient atteints sur un point quelconque par un bourgeon porto-biliaire qui n'évoluera pas complètement, qui ne fournira pas tout le parenchyme qu'il devrait fournir. Si, pour la grande majorité de ces expansions de nutrition sus-hépatique, l'adaptation physiologique entre en jeu pour les faire persister avec une importance anatomique en rapport avec le calibre du vaisseau à nourrir, ici cette adaptation est en défaut.

Les mêmes réflexions sont applicables aux expansions glissonio capsulaires monstrueuses. Ici, il est vrai, on pourrait supposer que la capsule, ayant une vitalité insignifiante, l'imbibition peut suffire en partie à ses besoins organiques, et qu'alors il était parfaitement inutile que toutes les expansions glissonniennes sous-capsulaires envoyassent à cette membrane une artériole importante ; et alors, par suppléance, certaines artères plus volumineuses çà et là, seraient chargées d'assurer la circulation du sang rouge dans l'enveloppe du foie : d'où les expansions glissonio-capsulaires plus ou moins monstrueuses. Évidemment cela peut se dire. Mais au fond cela rentre dans l'histoire des choses providentielles indiquées en anatomie par certains auteurs, et nous avouons notre préférence pour les lois de l'anatomie générale quand nous pouvons nous y rapporter.

3° Nous insisterons encore moins sur les veines plus ou moins monstrueuses que l'on rencontre parfois faisant partie du réseau veineux efférent de la capsule. Il nous semble difficile de dire quel peut être dans leur production le rôle des adaptations physiologiques à côté du rôle par contre bien manifeste de l'arrêt

de développement. Quel que soit le calibre de ces vaisseaux, ils représentent toujours dans notre théorie embryogénique un défaut de soudure entre les deux feuillets de la capsule d'enveloppe du foie.

CHAPITRE XIII

Ce qu'il faut entendre par l'expression « lobules hépatiques »
appliquée au foie de l'homme.

Dans la glande biliaire idéale que nous avons construite, le lobule hépatique est on ne peut mieux défini. Le réseau biliaire apparent dessinant des loges polyédriques accolées par leurs douze facettes, et les lobules biliaires convergeant par leurs sommets juste au centre de ces loges, celles-ci, remplies de parenchyme représentent, en élévation, les lobules hépatiques. Et sur les coupes microscopiques d'une semblable glande on verrait des sections lobulaires de toutes formes et de toutes dimensions suivant la façon dont le rasoir aurait atteint chacun de ces lobules. Toutes ces sections lobulaires auraient à leur centre un élément vasculaire, racine veineuse, veine véritable, ou confluent veineux soit parfait, soit sur le point de l'être, du système efférent.

Si même, dans cette glande, on fait abstraction de ce lobule si régulier comme type général, et que l'on envisage seulement l'immense réseau anastomosé formé par les manchons parenchymateux que côtoient les veines sus-hépatiques, le résultat des coupes sera toujours le même. Car, les veines efférentes de tout ordre étant, en élévation, toujours au centre ou mieux dans l'axe

de ces manchons parenchymateux, la notion du *lobule hépatique* sur les coupes sera applicable aux sections en tous sens de ces masses de parenchyme.

Dans le foie de l'homme il faut envisager la notion du lobule hépatique à deux points de vue bien distincts : 1° en élévation ; 2° en coupe.

On peut dire que cette chose, le lobule hépatique véritable, en élévation, est une vue de l'esprit très approximative de la réalité, mais non pas exacte. Pour que le lobule hépatique réel existe il faut que les angles des territoires biliaires se réunissent par groupes au centre des cages dessinées par le réseau biliaire apparent. Or, chez l'homme, la chose n'a lieu que par hasard, d'une façon géométrique approximative. Ce qui paraît différencier le foie humain de notre glande idéale, c'est justement le résultat des déformations amenées par l'accroissement de volume des canaux de toute espèce, et c'est par suite le défaut de convergence mathématique des angles lobulaires biliaires vers des points topographiquement toujours les mêmes. Le lobule hépatique de l'homme, en élévation, n'est plus, en thèse générale, une figure géométrique, dodécaèdre régulier ; c'est un polyèdre, qu'on peut supposer susceptible d'être ramené à cette forme typique, s'il était possible de le malaxer, de le réparer, mais qui s'en éloigne d'une façon ou d'une autre par allongement ou raccourcissement de ses diamètres, par écartement de ses bords et déviation du plan de ses facettes. C'est pourquoi les coupes de ces prétendus lobules hépatiques sont assez souvent de dimensions équivalentes, tandis que dans la glande idéale on aurait des coupes lobulaires d'étendue très variable. Ce qui n'empêche pas qu'au milieu de ces déformations constituant la loi générale, il

peut exister des *accidents de conservation lobulaire*. C'est ce qui fait que sur les coupes du foie humain on rencontrera çà et là toutes les formes de sections lobulaires qui répondent aux images obtenues en menant des plans de section en divers sens à travers le lobule hépatique de notre glande idéale.

En somme, l'expression « *lobule hépatique* » appliquée à l'anatomie du foie de l'homme vu en élévation, ne se rapporte à aucun élément régulier, constant, susceptible d'être défini par une formule. Mais par accident, en élévation aussi, cette expression peut être justifiée par l'existence d'un lobule plus ou moins conservé avec la forme typique.

En revanche, si l'on considère la notion du lobule hépatique dans ses applications aux coupes, c'est-à-dire non plus en élévation, mais en plan, cette notion est digne de tous les égards, bien qu'elle ne signifie pas ce qu'on croit.

Le parenchyme hépatique chez l'homme étant constitué par d'énormes boyaux pleins anastomosés, qui ont à leur centre des veines sus-hépatiques de tout ordre, on peut imaginer toutes les déformations possibles dans l'ordination de leurs anastomoses, mais les coupes pratiquées dans la masse résultant de leur assemblage montreront toujours des sections de ces boyaux, transversales, obliques, plus ou moins longitudinales, qui auront toujours à leur centre un foyer sus-hépatique quelconque, et à leur périphérie une bordure plus ou moins parfaite de canaux portobiliaires et de nœuds de ramification de même espèce. Ces sections en tous sens des boyaux parenchymateux, *en élévation*, forment sur les coupes, c'est-à-dire *en plan*, les aires lobulaires appelées *lobules hépatiques*.

Il y a donc bien à distinguer chez l'homme, d'une part ce qu'on

voit sur les coupes, d'autre part ce qu'on en déduit pour la structure de l'organe. Tout cela peut se résumer de la façon qui suit :

Les territoires de parenchyme appelés lobules hépatiques ou sections de lobules hépatiques sur les coupes, ne représentent pas en élévation des sections ou tranches de lobules vrais, mais bien des sections ou tranches de boyaux parenchymateux très fréquemment anastomosés dans l'axe desquels courent tous les vaisseaux veineux efférents.

Étant admis que telle est la signification des sections lobulaires figurées sur les coupes, nous ne voyons aucun inconvénient à ce qu'on désigne ces sections parenchymateuses sous le nom de lobules hépatiques. C'est en effet une des apparences les plus remarquables que fournissent les préparations ; c'est un des points de repère les plus précieux pour l'interprétation des phénomènes d'anatomie pathologique. Enfin, c'est un langage connu, et ici, comme en tout, le tout est de s'entendre sur la valeur des choses, le nom important peu.

Mais il ne faut pas oublier que cette façon de lire les coupes du foie ne doit être acceptée que sous le couvert des restrictions qui suivent :

En supposant même que dans le foie de l'homme des déformations multiples n'aient pas démoli le type architectural primitif ; en supposant que le lobule hépatique type de la glande idéale s'y trouve partout conservé, il faut se rappeler que ce territoire vasculaire sanguin n'est qu'une formation secondaire, et que ce lobule hépatique n'est pas partout de configuration univoque ; qu'il y a sur les coupes des segments de parenchyme entourés d'espaces portes qui ne représentent nullement des tranches de lobules hépatiques du type ordinaire. Il suffit de songer aux

segments parenchymateux répondant à la dissociation des lobules paradoxaux et aux segments de même ordre qui entourent les grosses veines sus-hépatiques. Il ne faut pas oublier non plus que sous la capsule du foie il n'existe pas de lobules hépatiques vrais, mais des portions de ces lobules, lesquelles donnent en coupe des apparences lobulaires de forme semi-lunaire, quand la coupe est verticale.

CHAPITRE XIV

Du lobule biliaire dans le foie de l'homme.

A première vue il peut sembler bizarre qu'après avoir employé la plus grande partie de ce travail à démontrer l'existence du lobule biliaire, nous nous posions pour finir cette question : que faut-il entendre par le lobule biliaire de la glande biliaire de l'homme ? Mais autre chose est d'établir que le foie se compose de territoires glandulaires à centre biliaire, et autre chose est de définir exactement ces territoires dans le domaine des idées qu'implique cette terminologie classique « *le lobule d'une glande* ». C'est la partie de notre travail qui nous paraît devoir soulever le plus de discussions, et nous n'hésitons pas à prévenir le lecteur que ce qui va suivre pourrait s'appeler le chapitre des désillusions. Nous n'avons pas la prétention de donner une solution sans appel du problème relatif à la structure du foie. Nous croyons surtout apporter une méthode nouvelle pour arriver à cette solution, et nous sommes convaincu que nous avons défrayé la bonne voie pour atteindre un tel but. Mais au delà de cette notion que le foie se compose de territoires vraiment biliaires et mérite d'avoir une description anatomique de même ordre que celle qu'on octroie aux autres glandes, nous

ne saurions plus être affirmatif. On verra d'ailleurs que l'hésitation est des plus légitimes.

Que faut-il donc entendre par le lobule biliaire dans le foie de l'homme ? Existe-t-il un lobule biliaire à peu près univoque, comme passe pour l'être le lobule pulmonaire ? Y a-t-il plusieurs lobules biliaires ?

S'il ne s'agissait que d'interpréter les apparences fournies par les coupes, la question serait vite résolue. La pathologie sectionnant le parenchyme de manière à grouper cette substance autour des sections porto-biliaires, et cela d'une façon immuable, on pourrait ne tenir compte que de cette intervention lobulaire et dire ceci : « autant de sections porto-biliaires, autant de lobules biliaires ». Mais il est facile de voir qu'on tombe dans l'erreur signalée au chapitre précédent, et qui consiste à prendre des apparences de sections lobulaires (l. hépatiques) pour des lobules hépatiques vrais. L'illusion serait la même ici. Sur les coupes, évidemment, de même qu'à l'état normal on voit les sections lobulaires dites lobules hépatiques, de même à l'état pathologique on verra des apparences de nouveaux lobules à centre porto-biliaire. Mais cela est un effet de coupe, c'est de la géométrie plane, et cela résulte de ce que le réseau des canaux biliaires apparents est entouré d'un manchon de parenchyme circonscrit par les divers éléments du système sus-hépatique. Dès que l'anatomie pathologique, par un procédé quelconque, rendra évidentes les zones périphériques de ce manchon parenchymateux, les préparations microscopiques reproduiront un assemblage des sections en tous sens de cet organe. Pour ce qui est de la lecture des coupes du foie malade on pourrait s'en tenir à cette apparence, à cette notion du foie

interverti, de même que l'on s'en tient à la notion des sections lobulaires hépatiques pour la lecture du foie normal.

Mais les coupes de foie interverti ne donnent en rien la notion vraie d'un lobule biliaire, pas plus que les coupes normales ne donnent la notion vraie d'un lobule hépatique ; sur les premières ce sont des sections de colonnes parenchymateuses à axe porto-biliaire, et sur les secondes ce sont des sections de colonnes parenchymateuses à axe veineux sus-hépatique, mais c'est tout. Car nous savons que tout cela ne suffit pas pour expliquer les lésions dites nodulaires partielles, et que celles-ci impliquent en outre l'idée de territoires glandulaires définis. Il faut donc chercher ce que peuvent être ces territoires non plus vus sur les coupes du foie, mais figurés en élévation, c'est-à-dire en réalité.

Ici l'anatomie normale pourrait nous fournir ses lumières si les zones sus-hépatiques ou périlobulaires-biliaires étaient visibles à l'état sain, comme le sont les zones périlobulaires dans les autres glandes. Mais sur le foie normal, on ne voit que les sinus efférents qui occupent les interstices de ces zones, et, même en tenant compte du calibre de ces sinus, on ne peut arriver qu'à cette notion, intéressante d'ailleurs, qu'un centre porto-biliaire donné est circonscrit à distance constante par un certain nombre de veines sus-hépatiques dont le calibre est souvent en rapport avec le sien. Cette constatation est aussi facile sur les coupes du foie bien orientées, que sur les coupes d'une autre glande lobulée, en ce qui concerne les canaux excréteurs et les veines efférentes. Mais c'est tout ce que l'on en peut dire.

En l'absence des notions précises fournies par l'anatomie normale, voyons ce que nous apprend l'anatomie pathologique. Ici nous avons les lésions nodulaires partielles surtout, qui com-

portent des faits très précis, mais non pas malheureusement une solution simple.

L'hyperplasie nodulaire partielle, par exemple, démontre que les nodules peuvent se développer et se cantonner dans le plus petit territoire glandulaire imaginable (celui qui répondrait à l'acinus); qu'au delà par contre, les nodules semblent englober un territoire presque toujours le même; et que les nodules assez gros pour faire tumeur d'emblée, c'est-à-dire atteignant d'un seul coup des territoires plus vastes, sont rares relativement à ceux du second ordre. Ce simple fait est intéressant à constater, car il indique que les territoires glandulaires ont une autonomie physiologico-pathologique plus parfaite qu'on ne serait tenté de le croire. Il est à bien retenir en effet que lorsqu'on trouve un nodule parfait, pouvant, à cause de son petit volume et de sa topographie, être rapporté à l'évolution morbide d'un acinus, la limitation de ce nodule est aussi pure que s'il s'agissait d'un foyer d'hyperplasie plus considérable. Et d'autre part, les nodules plus vastes semblent pouvoir être facilement décomposés en nodules plus petits dont chacun ne serait qu'un nodule à foyer acineux.

On serait donc tenté de regarder le petit territoire glandulaire appelé précédemment *acinus*, comme le seul et vrai lobule biliaire. Alors les lobules d'ordre supérieur ne seraient que des combinaisons du précédent. Nous verrons tout à l'heure qu'il y a à prendre et à laisser dans cette façon de voir.

Mais, dès maintenant, nous ne croyons pas avantageux d'accepter ce point de départ tranché d'une manière aussi catégorique.

Si l'on se reporte à l'histoire de la glande pulmonaire, on voit

que la notion de lobule pulmonaire est regardée comme légitime, bien que ce lobule se compose de territoires plus petits dont l'indépendance périphérique est admise, c'est-à-dire de canalicules respiratoires portant des culs-de-sac alvéolaires et réunis par leurs pédicules en groupes distincts appelés acini pulmonaires ou lobules primitifs. Pourquoi n'avoir pas pris dans le poumon ces groupes de canalicules terminaux pour éléments lobulaires vrais, pour point de départ de la nomenclature ? C'est que leur zone périphérique de veines efférentes et la trame conjonctive satellite est insignifiante par rapport à la zone importante et complète qui enveloppe le grand lobule pulmonaire. Celle-ci contient déjà un réseau veineux collecteur pour les racines veineuses qui sortent des profondeurs du lobule. Et lorsque la pathologie vient marquer par des lésions notables les zones périphériques ou veineuses efférentes du tissu pulmonaire, c'est l'enveloppe des grands lobules pulmonaires qui est surtout atteinte, car le tissu conjonctif plus abondant, les vaisseaux plus volumineux y constituent un terrain favorable et continu pour le développement des altérations inflammatoires. L'intérieur du lobule est atteint lui-même, à une époque variable dans les cloisons qui tendent à séparer les acini, mais les lésions profondes ne semblent être que des irradiations de la lésion capsulaire périphérique du lobule, et si elles arrivent à dessiner plus ou moins les contours acineux, l'ensemble du grand lobule n'en est pas moins conservé.

Ainsi dans le poumon, à l'état normal ou morbide, les éléments lobulaires primitifs, bien qu'autonomes, sont groupés en un élément plus vaste, mieux circonscrit, mieux défini, appelé le lobule pulmonaire. N'en serait-il pas de même dans le foie de l'homme ?

Certaines lésions systématiques plaident fort en faveur de cette hypothèse. Nous avons, dans un travail antérieur sur l'évolution *nodulaire graisseuse*, abordé cette question en décrivant la formation des nodules primitifs et secondaires. Nous avons montré que les territoires vésiculo-graisseux, à une époque déterminée de leur évolution, tout en étant séparés par des zones nettes et continues de parenchyme non graisseux, étaient encore plus ou moins subdivisés par des zones ou portions de zones de même nature, mais bien moins importantes et dont l'existence paraissait transitoire. Dès ce moment nous faisons ce parallèle entre les résultats topographiques de cette évolution *nodulaire graisseuse* et ce que l'on sait de l'anatomie topographique du lobule pulmonaire.

L'étude de la cirrhose sus-hépatique d'origine cardiaque est encore peut-être plus importante pour élucider cette question. Lorsqu'on examine topographiquement les coupes d'un foie cardiaque dans lequel la cirrhose et l'ectasie capillaire sanguine sont bien combinées, il est impossible de ne pas faire un rapprochement immédiat entre ce que l'on voit et les préparations de poumon atteint de broncho-peumonie. C'est ce que nous avons indiqué dans un autre travail sur la cirrhose d'origine cardiaque. On a alors sur les coupes des anneaux cirrhotiques, parfois d'une délicatesse remarquable, qui circonscrivent des territoires porto-biliaires pouvant être ramenés à deux types distincts en général. Il en est de petits, contenant dans leur aire parenchymateuse la coupe simple d'un petit canal porto-biliaire ; mais la plupart sont des territoires composés, contenant dans leur aire de section, un canal-porte principal entouré de canalicules plus petits, ses vrais satellites. Certains de ces territoires encapsulés sont traversés

dans leur grand axe par un canal ramifié, terminé en pointe, qui rappelle absolument la coupe longitudinale de la bronche intra-lobulaire. Dans la zone cirrhotique qui enveloppe ces territoires composés, il y a un nombre variable de sections veineuses sus-hépatiques. Parfois cette zone envoie des rayons fibreux qui vont se perdre en pointe déliée dans l'aire parenchymateuse; mais le plus souvent ce parenchyme est seulement subdivisé en îlots secondaires par des zones d'ectasie capillaire sanguine, et chacun de ces îlots a pour foyer central l'une des sections porto-biliaires satellites signalées plus haut.

Cet aspect sur les coupes favorables est tellement frappant, que, par assimilation au poumon, on est tenté de regarder comme les lobules biliaires vrais les grands territoires porto-biliaires qui à l'état pathologique, s'encapsulent d'une manière aussi formelle.

On arrive à la même supposition si l'on étudie cette variété remarquable de cirrhose sus-hépatique causée par l'alcool que nous avons détachée au point de vue anatomo-pathologique du groupe des cirrhoses hypertrophiques graisseuses. Certaines formes de cette lésion reproduisent identiquement sur les coupes le même encapsulement de territoires porto-biliaires à foyers multiples que nous venons de voir dans la cirrhose cardiaque.

En somme l'anatomie pathologique tend à nous faire admettre dans le foie de l'homme, l'existence d'un lobule biliaire *très répandu* qui se comporterait absolument comme le lobule pulmonaire classique; mais elle nous conduit aussi à cette notion que ce lobule, *très répandu*, il est vrai, n'est pas le seul lobule biliaire. A côté de ce grand lobule à peu près superposable à lui-même partout où on le voit, il doit y avoir des lobules

biliaires, bien définis aussi, répondant à la pathologie d'une façon aussi nette, mais de dimensions plus restreintes.

De ce que nous apprend l'anatomie pathologique, il y aurait donc à tirer vraisemblablement les conclusions suivantes :

Dans le foie de l'homme, il y a plusieurs espèces de territoires glandulaires qui se comportent comme des lobules biliaires véritables. Les uns par leurs dimensions, leur état composé, rappellent absolument la conformation du lobule pulmonaire.

Les autres plus petits, par leur état de simplicité, trouveraient leurs analogues dans le poumon, si dans cet organe il existait des acini tout à fait indépendants des lobules pulmonaires vrais.

On ne saurait dire si, en outre de ces deux formes de lobules biliaires, il n'existe pas des formes intermédiaires aussi indépendantes qu'elles; ce seraient des lobules biliaires composés d'un très petit nombre d'acini.

On aurait donc en résumé :

1° Le grand lobule biliaire de constitution à peu près univoque ou lobule complexe;

2° Le lobule biliaire acineux ;

3° Probablement des lobules intermédiaires aux précédents.

On voit par ce qui précède que l'éclectisme trouve ici son emploi.

Abandonnons maintenant le terrain de l'observation pure, pour envisager la question au point de vue théorique. Nous pensons avoir suffisamment montré la ressemblance de notre glande biliaire avec le foie de l'homme pour qu'on ne s'étonne pas si nous cherchons dans nos constructions géométriques tous les éléments qui peuvent concourir à élucider le problème actuel.

Or nous avons vu que les systèmes glandulaires à centre

biliaire comprenaient dans leur constitution trois ordres d'organes dont l'autonomie permet de faire des lobules biliaires: 1° Le lobule simplement acineux, lequel pousse autour des gros canaux et sert à combler les vides existant entre les lobules d'ordre supérieur dans leur groupement pour former des systèmes plus vastes; 2° le lobule pyramidal triangulaire de premier ordre qui, à l'état d'isolement, peut remplir un rôle semblable, ou de remplissage, dans les systèmes d'ordre supérieur; 3° le lobule pyramidal triangulaire de deuxième ordre lequel, décomposable en quatre lobules triangulaires de premier ordre et un lobule octaédrique anastomotique, se groupe autour du lobule paradoxal pour former la masse principale du système de troisième ordre. Les constructions plus vastes ne sont que des combinaisons de ces trois variétés de lobules biliaires; nous avons en effet bien insisté sur cette particularité que, tandis que le confluent central du système de premier ordre (lobule pyramidal de premier ordre) et le confluent du système de deuxième ordre (lobule pyramidal de deuxième ordre) étaient situés dans des espaces interlobulaires de lobules hépatiques, le confluent central du système de troisième ordre et des systèmes plus vastes, occupait au contraire un espace interlobulaire de lobules biliaires. Ce qui théoriquement voulait dire que la division du parenchyme en lobules autonomes s'arrêtait au lobule pyramidal triangulaire de deuxième ordre; et que, les lobules de cet ordre s'assemblant pour former des lobes, les vides qu'ils laissaient entre eux étaient comblés par des lobules biliaires d'ordre inférieur.

Or qu'est-ce que le lobule pyramidal triangulaire de deuxième ordre, sinon le grand lobule biliaire délimité par l'anatomie pathologique et assimilé plus haut au lobule pulmonaire? Et que

sont ces lobules d'ordre inférieur, intercalaires dans la glande idéale, sinon les lobules soit seulement acineux, soit formés d'un petit groupe d'acini, que l'anatomie pathologique nous a aussi montrés comme autonomes et se comportant en vrais éléments lobulaires ? Assurément les notions géométriques doivent être prises pour ce qu'elles valent dans l'espèce, mais on ne peut s'empêcher de remarquer la concordance qui existe entre les données de l'observation pure et celles de la théorie.

Si nous nous reportons maintenant aux considérations non moins théoriques que nous avons émises sur le développement du foie, trouvons-nous dans notre façon d'envisager cette question d'embryogénie, un obstacle quelconque à l'existence de ces divers lobules biliaires ? Nullement, comme on va le voir.

Étant adoptée l'origine que nous avons donnée au système veineux efférent, deux hypothèses peuvent être mises en avant pour déterminer les limites intra-glandulaires de ce système.

Les sinus ou veines et les zones sus-hépatiques qui les relie, résulteraient, avons-nous dit, de l'invagination des bourgeons glandulaires dans le cul-de-sac cardiaque et de l'encapsulement de ces bourgeons par le feuillet cardiaque réfléchi. Mais jusqu'où s'étend cet encapsulement ? Le feuillet va-t-il recouvrir tous les éléments glandulaires acineux quels qu'ils soient ? ou bien coiffe-t-il d'un seul jet certains groupes de ces acini ?

Dans la première hypothèse, toutes les racines péri-acineuses des veines efférentes représenteraient les vestiges de la phase embryonnaire de ce mode d'encapsulement acineux.

Dans la seconde, les bourgeons glandulaires formés entièrement aux dépens de l'appareil bilio-porto-glissonien, pourraient être simples ou composés ; et le feuillet capsulaire réfléchi recou-

vrirait ces derniers sans les dissocier, sans les pénétrer, se bornant à recevoir, par les sinus sus-hépatiques qu'il sert à délimiter, les capillaires collecteurs ou les racines veineuses qui jouent le rôle de premières veines efférentes dans chacun des bourgeons glandulaires dont l'autonomie lobulaire se trouverait ainsi établie.

Le plus simple d'entre eux, le bourgeon acineux, au moment où il émergerait de la gaine de Glisson porto-biliaire, s'encapsulerait naturellement en refoulant le point voisin d'un des culs-de-sac du feuillet réfléchi. Si ce bourgeon limitait son développement à la formation d'un réseau trabéculaire d'acinus, par transformation subite de son canalicule en trabécules sécrétantes, on aurait alors le *lobule biliaire acineux* ou marginal par rapport au canal porto-biliaire d'où il émane. C'est lui qui serait destiné à remplir les vides dans les systèmes d'ordre supérieur. Ce serait la première étape de la différenciation du cul-de-sac épithélial ; on pourrait, au besoin, le considérer comme une de ces glandes muqueuses annexées aux conduits biliaires, qui, au lieu de rester en supplément dans la gaine de Glisson, aurait abouti régulièrement en sortant de cette gaine.

A un degré plus élevé, un bourgeon semblable sortirait de la gaine de Glisson, et s'encapsulerait aussi dans le cul-de-sac sus-hépatique voisin ; mais au lieu de se résoudre de suite en réseau sécréteur pour faire un acinus, il évoluerait comme pédicule excréteur. Alors, sans que sa capsule le pénètre autrement, son pédicule se subdiviserait en branches latérales qui donneraient elles-mêmes naissance à des bourgeons acineux. Ainsi se trouverait constitué ce bourgeon glandulaire complexe qui, bien qu'entouré d'une capsule unique, se composerait d'une série d'acini

glandulaires satellites d'un axe porto-biliaire, et ayant chacun leur autonomie vasculaire sanguine comme ils auraient chacun leur pédicule biliaire. Ils seraient séparés par des capillaires collecteurs, et les sinus sus-hépatiques délimités par la capsule d'enveloppe d'un tel bourgeon composé ne feraient que recevoir ces racines veineuses inter-acineuses.

Ce mode d'évolution permet de comprendre la formation des lobules biliaires d'ordre supérieur correspondant aux lobules biliaires pyramidaux triangulaires de premier ordre et de deuxième ordre que nous avons trouvés dans la glande idéale.

Au sujet du lobule biliaire de deuxième ordre, c'est-à-dire du grand lobule biliaire correspondant au lobule pulmonaire, une opinion mixte pourrait trouver sa place entre les deux hypothèses qui précèdent. On peut admettre en effet que dans ce grand lobule, la capsule d'enveloppe envoie des prolongements de ses lames et de ses sinus à une profondeur variable entre les *principaux groupes* acineux qui constituent la masse lobulaire. Dans ce cas les principales racines veineuses efférentes intra-lobulaires seraient une dépendance vraie du système sus-hépatique général.

Nous sommes jusqu'à nouvel ordre en plein dans le domaine des hypothèses, et une de plus ou de moins importe peu pour envisager les différents côtés de la question.

Telle est la solution, toute provisoire que l'on voudra, qui nous paraît s'appuyer sur le plus de vraisemblances. Nous convenons sans peine que tout cela est bien abstrait, et que peut-être la connaissance exacte des variétés possibles de lobules biliaires ne semble pas une chose absolument nécessaire au point de vue pratique. Mais ayant poussé ces recherches sur la glande biliaire

de l'homme aussi loin que les moyens d'étude et le temps nous l'ont permis, nous devons exposer jusqu'au bout les résultats même théoriques que nous avons obtenus, ne fût-ce que dans le but de faciliter les recherches ultérieures sur un sujet si intéressant.

FIN

TABLE DES MATIÈRES

AVERTISSEMENT	VII
-------------------------	-----

LIVRE PREMIER

Le lobule hépatique et le lobule biliaire

SECTION PREMIÈRE

Le lobule hépatique

CHAPITRE PREMIER.	Notions sommaires sur le lobule hépatique et l'architecture du foie.	1
CHAPITRE II.	D'où nous vient la formule anatomique du lobule hépatique	4
CHAPITRE III.	Ce qu'il faut penser de la formule du lobule hépatique et de l'architecture du foie	6
CHAPITRE IV.	Conclusion.	28

SECTION II

Le lobule biliaire

CHAPITRE PREMIER.	D'où vient l'idée de l'existence dans le foie de l'homme d'une glande biliaire vraie.	
§ 1 ^{er} .	La notion de glande tubulée appliquée au foie de l'homme.	30
§ 2.	Notion de la glande biliaire	53

CHAPITRE II.	Réflexions sur la conception classique du foie de l'homme	56
CHAPITRE III.	Conception théorique de la glande biliaire de l'homme.	58
CHAPITRE IV.	Démonstration de l'existence du lobule biliaire par l'anatomie pathologique.	
	§ 1 ^{re} . Hépatite nodulaire ou Evolution nodulaire hyperplasique.	61
	§ 2. Stéatose porto-biliaire et Evolution nodulaire graisseuse	69
	§ 3. Pigmentation du territoire veineux sus-hépatique	75
	§ 4. L'ectasie capillaire sanguine, l'atrophie trabéculaire et la cirrhose sus-hépatiques d'origine cardiaque.	79
	§ 5. L'atrophie des zones sus-hépatiques dans la cirrhose porto-biliaire.	86
	§ 6. La cirrhose sus-hépatique d'origine alcoolique.	90
	§ 7. La Stéatose à localisation sus-hépatique.	97
	§ 8. Signification des lésions systématiques généralisées.	104
	§ 9. Valeur de quelques lésions systématiques partielles.	107
	§ 10. Evolution nodulaire graisseuse partielle.	108
	§ 11. L'Hyperplasie nodulaire partielle et les Adénômes (Série des Hépatômes)	110
CHAPITRE V.	Le lobule biliaire substitué au lobule hépatique.	128
CHAPITRE VI.	Conclusion.	134

LIVRE DEUXIÈME

La Glande biliaire idéale

SECTION PREMIÈRE

Construction de la Glande biliaire idéale

CHAPITRE PREMIER.	Bases de la construction géométrique d'une glande biliaire idéale en lobules hépatiques	136
CHAPITRE II.	Notions élémentaires sur l'assemblage de sphères de même rayon.	142
CHAPITRE III.	Construction géométrique du système des canaux excréteurs.	
	§ 1 ^{er} . Notions générales.	146
	§ 2. Système collecteur biliaire de 1 ^{er} ordre.	148
	§ 3. — — — — — 2 ^e ordre.	150
	§ 4. — — — — — 3 ^e ordre.	158
	§ 5. — — — — — 4 ^e ordre.	175
CHAPITRE IV.	Construction géométrique du système veineux efférent.	
	§ 1 ^{er} . Du mode de confluence des veines efférentes.	185
	§ 2. Appareil veineux efférent du système collecteur biliaire de 1 ^{er} ordre.	190
	§ 3. Appareil veineux efférent du système collecteur biliaire de 2 ^e ordre.	191
	§ 4. Appareil veineux efférent du système collecteur biliaire de 3 ^e ordre.	192
CHAPITRE V.	Coup d'œil général sur la charpente formée par les canaux excréteurs et les veines efférentes.	196
CHAPITRE VI.	Les lobules biliaires de la Glande idéale. Deux formes de lobules biliaires.	200
CHAPITRE VII.	L'acinus biliaire de la Glande biliaire idéale. Deux formes de l'acinus.	
	§ 1 ^{er} . Les deux lobules biliaires	207
	§ 2. Nécessité de l'existence de l'acinus	208
	§ 3. Deux formes de l'acinus biliaire.	209

§ 4. Rapports du parenchyme acineux avec les canaux excréteurs.	211
§ 5. Le système veineux efférent de l'acinus.	213
CHAPITRE VIII. La notion de l'acinus appliquée à la construction de la Glande	215

SECTION II

Etude générale de la Glande biliaire idéale

CHAPITRE PREMIER. Le système excréteur de la Glande.	
§ 1 ^{er} . Des voies biliaires envisagées comme systèmes excréteurs	226
§ 2. Des voies biliaires envisagées dans leur mode de ramification	231
§ 3. Situation respective des nœuds de ramification biliaire	233
CHAPITRE II. Le parenchyme de la Glande.	
§ 1 ^{er} . Les lobules biliaires.	235
§ 2. L'acinus biliaire.	236
CHAPITRE III. Du réseau biliaire supportant les pédicules acineux.	238
CHAPITRE IV. Du réseau veineux efférent	241
CHAPITRE V. Ce qu'il faut entendre par l'expression « lobule hépatique » dans la Glande idéale.	
§ 1 ^{er} . Les variétés de lobules (hépatiques).	246
§ 2. Les lobules (hépatiques) paradoxaux.	250
§ 3. Les lobules (hépatiques) angulaires	250
§ 4. Les lobules (hépatiques) sous-capsulaires.	251
CHAPITRE VI. Ce qu'est, topographiquement parlant, le parenchyme de la Glande.	253
CHAPITRE VII. Ce que montreraient les coupes microscopiques de la Glande	255
CHAPITRE VIII. Réflexions de l'auteur sur la Glande biliaire idéale	263

LIVRE TROISIÈME

La Glande biliaire de l'homme

CHAPITRE PREMIER.	Conditions d'examen du foie de l'homme. . .	273
CHAPITRE II.	Coup d'œil macroscopique sur le foie	278
CHAPITRE III.	Coup d'œil sur les coupes de foie normal . . .	281
CHAPITRE IV.	La Glande idéale comparée au foie normal . .	283
CHAPITRE V.	Système des canaux excréteurs ou voies biliaires apparentes	293
CHAPITRE VI.	Du parenchyme hépatique ou système sécréteur de la bile	300
CHAPITRE VII.	Le système sus-hépatique ou des veines efféren- tes.	
	§ 1 ^{er} . Disposition générale du système veineux sus- hépatique.	313
	§ 2. Veines sus-hépatoglissoniennes.	317
	§ 3. Structure des veines sus-hépatiques. . .	320
	§ 4. Des zones sus-hépatiques	322
CHAPITRE VIII.	De la capsule d'enveloppe du foie.	
	§ 1 ^{er} . De la capsule en général.	325
	§ 2. Appareil veineux de la capsule	328
	§ 3. Valeur anatomique et physiologique de la cap- sule.	334
CHAPITRE IX.	De l'appareil glissonien.	
	§ 1 ^{er} . Coup d'œil général	336
	§ 2. Système glissonien porto-biliaire	338
	§ 3. Système glissonien intra-parenchymateux.	342
	§ 4. Expansions glissonio-sus-hépatiques . . .	343
	§ 5. Expansions glissonio-capsulaires.	347
	§ 6. Expansions glissonio-glissoniennes. . . .	348
CHAPITRE X.	Des monstruosités.	
	§ 1 ^{er} . Ce qu'il faut entendre par ce titre . . .	350
	§ 2. Canaux biliaires	351
	§ 3. Vésicule biliaire	353

§ 4. Glandes muqueuses des canaux biliaires .	356
§ 5. Vasa aberrantia.	359
§ 6. Des foies accessoires et des foies très lobulés	360
§ 7. Du réseau canaliculaire des grosses gaines glissoniennes porto-biliaires	361
§ 8. Trabécules hépatiques	362
§ 9. Artère hépatique	363
§ 10. Veines sus-hépto-glissoniennes	365
§ 11. Expansions glissonio-sus-hépatiques	370
§ 12. Expansions glissonio-capsulaires	372
§ 13. Veines capsulaires.	375
CHAPITRE XI. Considérations sur le développement de la Glande Biliaire	376
CHAPITRE XII. Comment on peut interpréter quelques-unes des monstruosités du Chapitre X.	397
CHAPITRE XIII. Ce qu'il faut entendre par l'expression « Lobules hépatiques » appliquée au foie de l'homme	405
CHAPITRE XIV. Du Lobule Biliaire dans le foie de l'homme	410



27



